42.

ULUSAL RADYOLOJİ KONGRESİ

TÜRKRAD 2021

26 - 31 EKİM 2021

Kaya Palazzo Kongre Merkezi, Belek - Antalya

turkrad2021.org



Bildiri Özetleri

BİLİMSEL SEKRETERYASI
Türk Radyoloji Derneği
Hoşdere Cad. Güzelkent Sok. Çankaya Evleri,
F Blok No:2 Çankaya / Ankara
Tel : +90 312 442 36 53 Faks : +90 312 442 36 54
E-posta: trd@trd.org.tr
Web: www.turkrad.org.tr

ORGANİZASYON SEKRETERYASI
Serenas Uluslararası Turizm Kongre Organizasyon A.Ş.
Hilal Mh. Cezayir Cd. No:13, 06550 Yıldız, Çankaya / ANKARA
Tel : +90 312 440 50 11 Faks : +90 312 441 45 63
E-posta: info@turkrad2021.com
Web: www.turkrad2021.com

Yayın Tasarım ve Uygulama
BAYT, Bilimsel Araştırmalar Basın Yayın ve Tanıtım Ltd. Şti.
Ziya Gökalp Cad. 30/31, 06420 Kızılay, Ankara
Tel: 0312 431 30 62 • Faks: 0312 431 36 02
www.bayt.com.tr

IV
KONGRE BAŞKANINDAN

V
KONGRE BİLİMSEL KURUL BAŞKANINDAN

VI
KURULLAR

VII
BİLİMSEL PROGRAM

XII
KURS PROGRAMI

1
SÖZEL BİLDİRİLER

311
POSTER BİLDİRİLER

970
YAZAR DİZİNİ

Değerli Meslektaşlarım,

42.Ulusal Radyoloji Kongremizin hazırlıklarına başlamış bulunmaktayız. Yüksek kalitede ve günümüzün sıcak konularını içeren bilimsel programı oluşturmak için merkez yönetim kurulumuz ve bilimsel kurulumuz yoğun çalışma içerisindeler. Kongremizin ana konusunu "Enfeksiyon ve Enflamasyon" olarak belirledik. Bu konu ile ilgilenen çok sayıda öncül bilim insanının kongremize katılımını sağlamak için çalışmalarımızı sürdürmekteyiz.

Bu yıl kongremizi 26-31 Ekim 2021 tarihleri arasında Antalya'da Kaya Palazzo Kongre merkezinde gerçekleştirmeyi planlıyoruz. Büyük heyecan ve ümitle aşılamanın yaygınlaşmasını, pandemi tehdidinin azalmasını ve kongremizi fiziki olarak bir arada planladığımız gibi yapabilmeyi diliyoruz. Kongremize katılabilecek meslektaşlarımızın bilgilerinde yenilenme sağlayabilmek ve meslektaşlarımızın hayatlarını tehlikeye atarak çalıştıkları iki yıl içerisinde biriktirdikleri stresin ve yıpranmanın bir kısmını azaltabilmek en önemli amaçlarımızdır.

Bu güzel camiayı oluşturan tüm meslektaşlarımla kongremizde buluşma dileğiyle.

Saygılarımla,

Prof. Dr. Tuncay HAZIROLAN
Türk Radyoloji Derneği Başkanı
42. Ulusal Radyoloji Kongresi Başkanı

Değerli Meslektaşlarım,

Türk Radyoloji Derneği tarafından düzenlenecek olan Radyoloji Kongresi'ne (TÜRKRAD 2021) hazırlanıyoruz. Bu sene 42.si yapılacak olan Türk Radyoloji Kongresi, 26-31 Ekim 2021 tarihleri arasında Antalya' da Kaya Palazzo Kongre merkezinde gerçekleştirilecektir. Sizleri bilimsel kurul adına Antalya'ya davet etmekten büyük mutluluk duyuyorum.

Çok iyi bildiğiniz üzere, 2019 yılı Aralık ayında Çin'in Wuhan eyaletinde başlayan ve kısa sürede bütün dünyayı etkisi altına alan COVID-19 pandemisi, gerek iş yaşantımızı gerekse de sosyal hayatımızı büyük oranda etkilemiş ve çarpıcı değişikliklere yol açmıştır. Pandemi koşulları nedeniyle 2020 Türk Radyoloji kongresi çevrimiçi olarak yapılmış, derneğin diğer eğitim toplantılarının tamamı da uzun bir süreden beri dijital ortamda gerçekleştirilmektedir. Yüz yüze bir araya geldiğimiz toplantıların üzerinden uzun bir zaman geçmiştir. Kongrelerin önemli unsurlarından biri olan sosyalleşmeye hepimizin özlem duyduğunu tahmin ediyorum.

Şubat 2021'de başlayan aşı uygulamalarının yaygınlaşması ile pandeminin kontrol altına alınacağı öngörüsünü taşımakta ve Ekim ayı sonundaki kongremizin iki yıl aradan sonra yeniden canlı olarak gerçekleştirilebileceğini ümit etmekteyiz. Bu nedenle programımızı canlı kongre formatına göre hazırladık. Böylece bilgilerimizi tazelemek, deneyimlerimizi paylaşmak, mesleki sorunlarımızı tartışmak ve meslektaşlarımızla bir araya gelerek hoşça vakit geçirmek ümidini taşıyoruz.

Kongremizin ana konusunu, güncelliği nedeniyle "Enfeksiyon ve Enflamasyon" olarak belirledik. Olabildiğince zengin ve ilgi çeken konuları içeren bir program hazırlamaya çalıştık. Özel olarak COVID-19 konusunu ele alan panelimiz son gün programında yer almakta. Ana programda radyolojinin her alt dalını içeren oturumların yanı sıra, görüntülemedeki yeni teknolojilere ait sunumlar ve bunlara ek olarak; jinekolojik görüntüleme, Doppler US ve bilimsel araştırma-istatistik kurslarına da kongre programında yer verdik. Kongremize konuşmacı olarak katkı verecek, kendi alanlarında deneyimli, birbirinden değerli hocalarımıza şükranlarımı sunuyorum.

Aramızda konuşacaklarımız ve tıbbi hata olgularının paylaşılacağı oturumlar her sene olduğu gibi bu sene de programda mevcut. Aynı şekilde, çok ilgi gören film okuma oturumumuz da kongrenin ikinci günü akşamında yer almakta.

Özellikle genç meslektaşlarımızın sözlü veya poster bildirilerini kongremizde sunarak kongremizin bilimsel içeriğini zenginleştirmelerini bekliyoruz.

Pandemi koşullarının elverdiği ölçüde hazırlanacak sosyal programımızla da yoğun bilimsel program dışında kalan vakitlerinizin eğlenceli geçeceğini tahmin ediyoruz.

Sonuç olarak, kongremizin yüz yüze gerçekleşeceğini ümit ediyoruz. Ancak bu mümkün olmazsa, programımızı hızla uyarlayarak kongremizi dijital ortamda yapmaya da hazırlıklıyız.
Ekim ayı sonunda, 42. TÜRKRAD'da buluşmak dileğiyle hepinize sağlıklı günler diliyor, Türk Radyoloji Derneği Yönetim Kuruluna ve Kongre Bilimsel Kurulu üyelerine teşekkürlerimi sunuyorum.

Prof. Dr. Kamil Karaali
Kongre Bilimsel Kurul Başkanı

KONGRE DÜZENLEME KURULU

Dr. Tuncay HAZIROLAN
KONGRE BAŞKANI

Dr. Can ÇEVİKOL
KONGRE BAŞKAN YARDIMCISI

Dr. Pınar N. KOŞAR
KONGRE GENEL SEKRETERİ

Dr. M. Fazıl GELAL
KONGRE MALİ SEKRETERİ

Dr. Muzaffer BAŞAK
Dr. Ş. Mehmet ERTÜRK
Dr. Tamer KAYA
Dr. Ülkü KERİMOĞLU
Dr. İ. Şebnem ÖRGÜÇ

Dr. Kamil KARAALİ
TÜRKRAD 2021 BİLİMSEL KURUL BAŞKANI

Dr. Can Zafer KARAMAN
TÜRKRAD 2021 BİLİMSEL KURUL BAŞKAN YARDIMCISI
TÜRKRAD 2022 BİLİMSEL KURUL BAŞKANI

Dr. Polat KOŞUCU
TÜRKRAD 2020 BİLİMSEL KURUL BAŞKANI

Dr. Mustafa HARMAN
Dr. Nermin TUNÇBİLEK
Dr. Yıldıray SAVAŞ
BİLİMSEL KURUL ÜYELERİ

27 EKİM 2021, ÇARŞAMBA

	Salon 1	Salon 2	Salon 3	Salon 4	Salon 5	Salon A
08:30-10:30	**Meme: Enfeksiyon ve Enflamasyon** **Oturum Başkanları** **Gül Esen İçten** **Nermin Tunçbilek**	**Abdomende Enfeksiyon ve Enflamasyon** **Oturum Başkanları:** **Murat Danacı** **Yıldıray Savaş**	**Pediatrik Nöroradyoloji** **Oturum Başkanları:** **Abdulhakim Coşkun** **Özgür Öztekin**	**Toraks: Pnömoniler** **Oturum Başkanları:** **Polat Koşucu** **Naim Ceylan**	**Toraks Radyolojisi** **Sözel Bildiri Oturumu** **Oturum Başkanları:** **Furkan Ufuk** **Cihan Akgül Özmen**	**Pediatrik Radyoloji** **Sözel Bildiri Oturumu** **Oturum Başkanları:** **Süreyya Burcu Görkem** **Sonay Aydın**
08:30-08:50	Ultrasonografi Gerekli mi Gereksiz mi? **Sibel Kul**	Karaciğerin Enfeksiyöz ve Enflamatuar Hastalıklarında Görüntüleme **Muşturay Karçaaltıncaba**	Yeni Güncellemeler Işığında Pediatrik Beyin Tümörleri **Korgün Koral**	Klinisyen Gözüyle Pnömoni: Görüntülemeden Beklenenler **Emel Ceylan** Paternlere Göre Pnömonilere Güncel Radyolojik Yaklaşım **Can Zafer Karaman**	**SSS009 Ali Küpeli** **SS010 Muhammed Said Beşler** **SS011 Rahmi Eren Özkan** **SS012 Melis Koşar Tunç** **SS013 Halil Çaylak** **SS014 Kenan Kadirli** **SS015 Serkan Sevgi** **SS016 Melis Koşar Tunç** **SS017 Akın Çinkooğlu** **SS018 Halil Çaylak** **SS019 Erdem Özkan** **SS020 Rana Günöz Cömert** **SS021 Seda Nur Tosun** **SS022 Abidin Kılınçer** **SS023 Aslı Tanrıvermiş Sayıt** **SS024 Alpaslan Yavuz**	**SS025 Sevgi Demiröz Taşolar** **SS026 Sevtap Arslan** **SS027 Nurdan Fidan** **SS028 İbrahim Altındaş** **SS029 Elif Hazal Karlı** **SS030 Şadan Tutuş** **SS031 Aydan Arslan** **SS032 Berke Ersoy** **SS033 Özge Yapıcı** **SS034 Eda Cingöz** **SS035 Gökçe Annaç** **SS036 Gökçe Annaç** **SS037 Berna Uçan** **SS038 Derya Bako** **SS039 Erdem Fatihoğlu**
08:50-09:10	Mamografi Yapalım mı? **Emel Durmaz**	Biliyer Sistem ve Pankreasta Enfeksiyon/Enflamasyon **Hakan Artaş**	Pediatrik Beyin Tümörlerinde Tedavi Sonrası İzlem ve Tedaviye Bağlı Komplikasyonların Değerlendirilmesinde Görüntüleme **Ömer Suat Fitöz**	Bakteriyel Pnömoniler **Fatih Alper**		
09:10-09:30	MRG Fayda Sağlayacak mı? **Serap Gültekin**	GIS'de Enfeksiyon/Enflamasyon **Selma Uysal Ramadan**	MIS-C'de Nörolojik Tutulum **Figen Palabıyık**	Fungal Pnömoniler **Naim Ceylan**		
09:30-09:40	**SS001 Erdem Özkan**	**SS003 Nisa Başpınar**	**SS005 Yeşim Eroğlu**	**SS007 Rana Günöz Cömert**		
09:40-10:00	Ayırıcı Tanıda Kantitatif Görüntüleme: Yararlı mı? **Gamze Durhan**	Peritonun Enfeksiyöz-Enflamatuar Patolojilerinde Görüntüleme **Murat Danacı**	Nörometabolik Hastalıklar: MR Paternine Dayalı Pratik Yaklaşım **Ali Yıkılmaz**	Viral Pnömoniler **Çağlar Uzun**		
10:00-10:10	**SS002 Yasemin Kayadibi**	**SS004 Gökhan Öngen**	**SS006 Samet Cansız**	**SS008 Gülşah Yıldırım**		
10:10-10:30	Hangi Olgu Enfeksiyon-Enflamasyon, Hangi Olgu Enflamatuar Meme Kanseri **Gül Esen İçten**	Abdominal Enfeksiyon/ Enflamasyonların Tanı ve Tedavisinde Girişimsel İşlemler **Hakan Artaş**	Ana Hatlarıyla Pediatrik Spinal Kord **Özgür Öztekin**	Atipik Pnömoniler: Neden Atipik? **Koray Hekimoğlu**		
10:30-11:00	**KAHVE MOLASI**			**KAHVE MOLASI**		
11:00-12:30	**AÇILIŞ OTURUMU**			**AÇILIŞ OTURUMU**		
12:30-13:30	**ÖĞLE YEMEĞİ**			**ÖĞLE YEMEĞİ**		
13:30-14:10	**UYDU SEMPOZYUMU (Salon 1)** **Mamografi Eşliğinde Limitsiz Biyopsi, Stereotaksiden Kontrasta Yolculuk** **Erkin Arıbal**		GE Healthcare	**UYDU SEMPOZYUMU (Salon 1)** **Mamografi Eşliğinde Limitsiz Biyopsi, Stereotaksiden Kontrasta Yolculuk** **Erkin Arıbal**		GE Healthcare
14:10-14:20	**KAHVE MOLASI**			**KAHVE MOLASI**		
14:20-15:50	**SSS'de Enfeksiyöz ve İnflamatuar Süreçler** **Oturum Başkanları:** **Kamil Karaali** **M.Fazıl Gelal**	**Kas İskelet Sistemi: Eklem Patolojileri** **Oturum Başkanları:** **Tuba Sanal** **Can Çevikol**	**Duymak ya da Duymamak... İşitme Kaybının Sebepleri ve Görüntüleme Bulguları** **Oturum Başkanları:** **Can Zafer Karaman** **Suzan Şaylısoy**	**Ürogenital Radyolojide Güncel Konular** **Oturum Başkanları:** **F. Demir Apaydın** **Muzaffer Başak**	**Toraks Radyolojisi** **Sözel Bildiri Oturumu** **Oturum Başkanları:** **Gamze Durhan** **Atadan Tunacı**	**Nöroradyoloji Sözel Bildiri Oturumu** **Oturum Başkanları:** **Rahşan Göçmen** **Özlem Alkan**
14:20-14:40	İntrakranyal Enfeksiyonlar (1) **Kamil Karaali**	Omuz İnstabilitesi **Remide Arkun**	Doğumsal İşitme Kaybı **Burçe Özgen Mocan**	PI-RADS v2.1 ile Neler Değişti **Rüştü Türkay**	**SS044 Muhammet Batuhan Gökhan** **SS045 Ahmet Turan Kaya** **SS046 Kemal Panç** **SS047 Mustafa Emre Akın** **SS048 Cihat Aksoy** **SS049 Düzgün Can Şenbil** **SS050 Osman Kındır** **SS051 Bedriye Koyuncu Sökmen** **SS052 Suat Özkan** **SS053 Erbil Arık** **SS054 Özlem Demircioğlu**	**SS055 Savaş Herekliođlu** **SS056 Umut Perçem Orhan Söylemez** **SS057 Burak Günay** **SS058 Hüseyin Kasap** **SS059 Berrin Erok** **SS060 Muhammed Akif Deniz** **SS061 Kerim Aslan** **SS062 Berrin Erok** **SS063 Ebru Torun** **SS064 Elif Dilara Topcuoğlu** **SS065 Hüseyin Akkaya**
14:40-14:50	**SS040 Başak Atalay**	**SS041 Mustafa Özenç**	**SS042 Naciye Kış**	**SS043 Burak Uslu**		
14:50-15:10	İntrakranyal Enfeksiyonlar (2) **Kamil Karaali**	El Bileği İnstabilitesi ve Trianguler Fibrokartilaj **Berna Dirim Mete**	Kazanılmış İletim Tipi İşitme Kaybı **Suzan Şaylısoy**	Plasenta Patolojilerinde Görüntüleme **Esra Özkavukçu**		
15:10-15:30	Spinal Kordun Enflamasyonu **Banu Topçu Çakır**	Kalçada Eklem İçi Patolojiler **Tuba Sanal**	Kazanılmış Sensörinöral İşitme Kaybı **DüzgünYıldırım**	Sistemik Hastalıkların Böbrek Tutulumlarında Radyoloji **F. Demir Apaydın**		
15:30-15:50	İnsidental Spinal Lezyonlar: Ne yapalım? **Banu Topçu Çakır**	Dizde Posterolateral ve Posteromedial Köşe **Üstün Aydıngöz**	Derdin Çaresi İşitme İmplantları: Öncesi ve Sonrasında Görüntüleme **Elif Bulut**	Renal Tümörlerde Nefrometri Skoru İçeren Yapılandırılmış Rapor **Mustafa Seçil**		
15:50-16:20	**KAHVE MOLASI**			**KAHVE MOLASI**		
16:20-17:50	**Hibrid Görüntüleme** **Oturum Başkanı:** **Recep Savaş**	**Acil Radyoloji: Ne Durumdayız, Ne Yapabiliriz** **Oturum Başkanları:** **Deniz Akata** **Pınar N Koşar**	**Abdominal Radyolojide Güncel Konular** **Oturum Başkanları:** **Akın Levent** **Ercan Karaarslan**	**Toraks: Baskılanmış Bağışıklık** **Oturum Başkanları:** **Çağlar Uzun** **Figen Demirkazık**	**Fizik ve Güvenlik: Standartlar ve Görüntüleme Güvenliğine Katkısı** **Oturum Başkanları:** **M.Fazıl Gelal** **Gökçe Kaan Ataç**	**Toraks ve Baş - Boyun Radyolojisi** **Sözel Bildiri Oturumu** **Oturum Başkanları:** **Nezahat Erdoğan** **İrfan Çelebi**
16:20-16:40	Giriş, Temel İlkeler **Recep Savaş** Onkolojide PET/BT **Recep Savaş**	Radyolog Gözüyle Acil Radyoloji Niçin Önemli? **Erhan Akpınar**	COVID 19'da Abdomen Tutulumu **Ezgi Güler**	Baskılanmış Bağışıklıkta Akciğer Enfeksiyonları **Yüksel Balcı**	Radyografi **Ruhi Onur**	**SS071 Mehtap Ilgar** **SS072 Oğuzhan Tokur** **SS073 Nevin Aydın** **SS074 Ayşegül Karadayı Büyüközsoy** **SS075 Mehmet Öztürk** **SS076 Deniz Türkyılmaz Mut** **SS077 Hatice Kaplanoğlu** **SS079 Recep Aydın** **SS080 Ayşegül Görmez**
16:40-17:00	Akciğer Kanserlerinde PET/MR **Nagihan İnan**	Acil Tıp Uzmanlarının Radyolojiden Beklentileri **Bülent Erbil**	HCC' de Değişen Görüntüleme Stratejileri **Ayşegül Kahraman**	Baskılanmış Bağışıklıkta Enfeksiyon Dışı Akciğer Sorunları **Polat Koşucu**	Floroskopi-Mamografi **Gökçe Kaan Ataç**	
17:00-17.10	**SS066 Mesude Tosun**	**SS067 İzzet Selçuk Parlak**	**SS068 Gülşah Berberoğlu**	**SS069 Erdem Özkan**	**SS070 Hadi Sasani**	
17:10-17:30	Prostatta Multiparametrik MR ve PSMA-PET/MR **Barış Bakır**	Dünyada Acil Radyolojinin Gelişimi **Cem Çallı**	Tüm Vücut MR Görüntüleme **Ercan Karaarslan**	Sağaltım Sırasında ve Sonrasında Gelişen Akciğer Hastalıkları, Yeni Tanımlamalar **Furkan Ufuk**	Bilgisayarlı Tomografi **Ruhi Onur**	
17:30-17:50	**Tartışma**	Radyoloji Bölümlerinde Acil Radyolojinin Yapılandırılması **Deniz Akata**	Abdominal Malignitelerde RADIOMICS **Gülbiz Dağoğlu**		Manyetik Rezonans Görüntüleme **Gökçe Kaan Ataç**	
17:50-18:00	**KAHVE MOLASI**			**KAHVE MOLASI**		
18:00-19:00	**60 Dakika 30 Olgu: Nöroradyoloji** **Oturum Başkanı:** **Umman Sanlıdilek**	**60 Dakika 30 Olgu: Kardiyovasküler** **Oturum Başkan:** **Uğur Bozlar**	**60 Dakika 30 Olgu: Hibrid Görüntüleme** **Oturum Başkanı:** **Nagihan İnan Gürcan**	**60 Dakika 30 Olgu: Obstetrik Görüntüleme** **Oturum Başkanı:** **Adnan Kabaalioğlu**	**60 Dakika 30 Olgu: Acil Radyoloji** **Oturum Başkanı:** **Ruhi Onur**	
18:00-18:30	**Anıl Özgür**	**Uğur Bozlar**	**Nagihan İnan Gürcan**	**Ayşegül Cansu**	**Sonay Aydın**	
18:30-19:00	**Özlem Alkan**	**Selen Bayraktaroğlu**		**İlkay İdilman**	**Hadi Sasani**	

28 EKİM 2021, PERŞEMBE

	Salon 1	Salon 2	Salon 3	Salon 4	Salon 5	Salon A	Salon B
08:30-10:10	Ürogenital Enfeksiyonlarda Görüntüleme Oturum Başkanları: Selma Uysal Ramadan Tamer Kaya	Demyelinizan Hastalıklar, NMOSD Oturum Başkanları: Cem Çallı Banu Topçu Çakır	Toraks: Granülomatöz Akciğer Hastalıkları Oturum Başkanları: Atadan Tunacı Fatih Alper	Koroner Arter Hastalığı Oturum Başkanları: Tuncay Hazırolan Elif Ergün	Kas İskelet Sistemi: Enfeksiyonlar Oturum Başkanları: Üstün Aydıngöz Ülkü Kerimoğlu	Abdomen Radyolojisi Sözel Bildiri Oturumu Oturum Başkanları: Ayşe Erden Nevra Elmas	Seçilmiş Sözlü Bildiriler Oturum Başkanları: Muzaffer Başak Kamil Karaali
08:30-08:50	Üriner Sistemin Komplike Efeksiyon/ Enflamasyonları ve Taklitçileri **Oğuz Dicle**	MS'de Güncel Radyolojik Tanı Kriterleri **Cem Çallı**	Akciğer Tüberkülozu **Atadan Tunacı**	Radyologlar İçin Koroner-Kardiyak Anatomi ve Fizyoloji **Cengiz Erol**	Osteomyelitler ve Septik Artrit **Nil Tokgöz**	SS091 Diğdem Kuru Öz SS092 Şerife Leblebisatan SS093 Hande Uslu SS094 Cemal Aydoğan SS095 Eşref Başaran SS096 Şükriye Balcı SS097 Mine Sorkun SS098 Cemil Oktay SS099 Aykut Alkan SS100 İlkay Çamlıdağ SS101 Ömer Öztekin SS102 Aytül Hande Yardımcı	SS104 Barış Genç SS105 Emine Uysal SS106 Hamdullah Erk SS107 Şehnaz Evrimler SS108 Merve Erkan SS109 Tuğçe Hancıoğlu SS110 Cihat Pınarcı SS111 Kaan Ballı SS112 Gökhan Aytekin SS113 Seçkin Çobanoğlu SS114 Burcu Akman SS115 Serdar Aslan SS116 Ercan Ayaz
08:50-09:10	Kadın Genital Sisteminin Komplike Enfeksiyon/Enflamasyonları ve Taklitçileri **Selma Uysal Ramadan**	NMOSD ve Ayırıcı Tanısı **Rahşan Göçmen**	Her Yönü ve Tipiyle Sarkoidoz **Aslı Tanrıvermiş Sayıt**	Koroner BT: Ne Zaman İlk Seçenek? **Serkan Arıbal**	Diyabetik Ayak Enfeksiyonları **Zeynep Maraş Özdemir**		
09:10-09:20	SS081 İsmail Yurtsever	SS083 Veysel Atilla Ayyıldız	SS085 Elif Arzu Özen	SS087 Muhammed Said Beşler	SS089 Alper Göncüoğlu		
09:20-09:40	Erkek Genital Sistemini Enfeksiyon/ Enflamasyonlarında Görüntüleme **Rüştü Türkay**	SSS Vaskülitleri **Ömer Kitiş**	Atipik Mikobakteriel Enfeksiyonlar **Çetin Atasoy**	Koroner Arter Hastalığı; Plak Karakterizasyonu ve Stenoz Değerlendirmesi **Aysel Türkvatan**	Enfeksiyöz Myozitler ve Ayırıcı Tanı **Berna Dirim Mete**		
09:40-09:50	SS082 Muhammet Batuhan Gökhan	SS084 Muhammed Akif Deniz	SS086 Tunjay Mammadov	SS088 Tuğba Eldeş	SS090 Aysu Başak Özbalcı		
09:50-10:10	Olgularla Nadir Enfeksiyonlar **Canan Altay**	MS Taklitçileri **Gül Hatipoğlu**	Granülomatöz Polianjit ve Benzeri Hastalıklar **Selen Bayraktaroğlu**	CADRADS Sınıflaması **Elif Ergün**	Ortopedik Donanımlarda Gevşeme ve Enfeksiyon **Üstün Aydıngöz**		
10:10-10:30	KAHVE MOLASI			KAHVE MOLASI			
10:30-11:10	UYDU SEMPOZYUMU (Salon 1) Nöroonkolojide Perfüzyon MR:5N1K Cem Çallı & Serra Kamer			UYDU SEMPOZYUMU (Salon 1) Nöroonkolojide Perfüzyon MR:5N1K Cem Çallı & Serra Kamer			
11:10-11:20	KAHVE MOLASI			KAHVE MOLASI			
11:20-12:20	60 Dakika 30 Olgu: Abdomen Radyolojisi Oturum Başkanı: Funda Obuz **Mustafa Kemal Demir** **Ezgi Güler**	60 Dakika 30 Olgu: Meme Radyolojisi Oturum Başkanı: Ayşenur Oktay **Ayşenur Oktay** **Nermin Tunçbilek**	60 Dakika 30 Olgu: Pediatrik Radyoloji Oturum Başkanı: Meltem Ceyhan Bilgici **Meltem Ceyhan Bilgici** **Süreyya Burcu Görkem**	Türkiye'de Görüntüleme Bilişimi Uygulamalarındaki Sorunlar ve Fırsatlar Oturum Başkanı: S. Süreyya Özbek Teleradyoloji Uygulamaları **Hasan Yiğit** Türkçe'nin Kullanımı **Oğuz Dicle** Yapay Zekanın Entegrasyonu **Utku Şenol**	Tiroid ve Paratiroid US Oturum Başkanı: Alper Özel Tiroid Nodül Karakterizasyonu ve TI-RADS **Artür Salmaslıoğlu** Paratiroid US **Alper Özel** Tiroid Biyopsisi **Suna Özhan Oktar**	Kardiyovasküler Görüntüleme Sözel Bildiri Oturumu Oturum Başkanları: Serkan Arıbal Memduh Dursun SS117 Sena Ünal SS118 Sinan Ülgen SS119 Taha Yasin Arslan SS120 Onur Gündoğdu SS121 Abdullah Şükün SS122 Düzgün Can Şenbil	Kas İskelet Radyolojisi Sözel Bildiri Oturumu Oturum Başkanları: Tuba Sanal Şebnem Örgüç SS123 Osman Kindir SS124 Murat Bayav SS125 Mehmet Öztürk SS126 Fatih Kırçın SS127 Nusret Seher SS128 Ali Balcı SS129 Ezgi Suat Bayraktar
12:20-13:20	ÖĞLE YEMEĞİ			ÖĞLE YEMEĞİ			

	Salon 1	Salon 2	Salon 3	Salon 4	Salon 5	Salon A
13.20-14.50	Pediatrik Enfeksiyon ve Enflamasyonlar Oturum Başkanları: Meltem Ceyhan Bilgici Figen Palabıyık	Gözümde Yaş, Orbitamda Sızı, Unutmadım... Orbitada Enfeksiyon/Enflamasyon Oturum Başkanları: Simay Kara Yeliz Pekçevik	60 Dakika 30 Olgu: Toraks Radyolojisi Oturum Başkanı: Cihan Akgül Özmen	Girişimsel RadyolojiHepatoselüler Karsinom (HCC) Oturumu Oturum Başkanları: Barbaros Çil Baki Hekimoğlu	Memede Benign-Malign Lezyonlarda Görüntüleme Oturum Başkanları: Şebnem Örgüç Füsun Taşkın	Tarih Oturumu (1): İlk Radyoloji Albümleri Oturum Başkanı: Çınar Başekim
13.20-13.50	Çocuklarda Pnömoni ve Görüntüleme **Meltem Ceyhan Bilgici**	Önce Anatomiyi Bilmek Gerek! **Simay Kara**	**Gamze Durhan** **Cihan Akgül Özmen**	13:20 13:40 HCC Tanısı ve Biyopsi Endikasyonları **Tuğsan Ballı**	13:20 13:40 BIRADS 3 Lezyonlar: Ne Zaman Takip? Ne Zaman Biyopsi? **Ayşenur Oktay**	13:20 13:40 İzmir Askeri Hastanesi Röntgen Dairesi Albümü ve Bahriye Merkez Hastanesi Radyografi Albümü **Nuran Yıldırım**
13:50-14:20	Çocuklarda Baş-Boyunun Enfeksiyöz ve Enflamatuar Hastalıkları **Figen Palabıyık**	İntrakonal Lezyonlar **Burçe Özgen Mocan**		13:40 14:00 HCC Tedavisinde Ablasyonun Etkinliği **Murat Canyiğit**	13:40 14:00 Düşük Kuşkulu Mikrokalsifikasyonlarda Yönetim: Takip mi? Biyopsi mi? **Füsun Taşkın**	13:40 14:00 İkinci Abdülhamit Albümlerinde Radyoloji Fotoğrafları **Atadan Tunacı**
14:20-14:50	Juvenil İdiopatik Artrit: Güncel Radyolojik Değerlendirme **Adalet Elçin Yıldız**	Konal/Ekstrakonal Lezyonlar **Nuri Karabay**		14:00 14:20 HCC'de TAKE/TARE Seçimi **Barbaros Çil**	14:00 14:20 Radyolojik Patolojik Uyum-Uyumsuzluk **Figen Demirkazık**	Tarih Oturumu (2): Radyoloji Müzeleri ve Eski Tetkikler Oturum Başkanı: Tuğana Akbaş
				14:20 14:40 HCC'de Yapay Zeka Uygulamaları **Tuğsan Ballı**	14:20 14:40 Benigne Benzeyen Malignler, Maligne Benzeyen Benignler: Olgularla **Erkin Arıbal**	14:20 14:40 Radyoloji Müzeleri **Oğuz Dicle**
						14:40 15:00 Kaybolan Radyolojik Tetkikler **Ersin Lüleci**
14:50-15:00	KAHVE MOLASI			KAHVE MOLASI		
15:00-15:40	UYDU SEMPOZYUMU (Salon 1) Düşük Doz BT Uygulamaları Recep Savaş			UYDU SEMPOZYUMU (Salon 1) Düşük Doz BT Uygulamaları Recep Savaş		
15:40-15:50	KAHVE MOLASI			KAHVE MOLASI		
15:50-16:30	UYDU SEMPOZYUMU (Salon 1) Geniş Alan Dedektör ve Derin Öğrenme Rekonstrüksiyon ile Koroner BT Anjiyografi 4.0 Memduh Dursun			UYDU SEMPOZYUMU (Salon 1) Geniş Alan Dedektör ve Derin Öğrenme Rekonstrüksiyon ile Koroner BT Anjiyografi 4.0 Memduh Dursun		
16:30-16:40	KAHVE MOLASI			KAHVE MOLASI		
16:40-17:20	UYDU SEMPOZYUMU (Salon 3) It's not Just a CT Scanner. It's the Future Luna Fahoum Product Management Lead, Premium CT			UYDU SEMPOZYUMU (Salon 3) It's not Just a CT Scanner. It's the Future Luna Fahoum Product Management Lead, Premium CT		
17:20-17:30	KAHVE MOLASI			KAHVE MOLASI		

28 EKİM 2021, PERŞEMBE

	Salon 1	Salon 2	Salon 3	Salon 4		Salon 5	Salon A
17:30-18:50	Nörodejenerasyon Oturum Başkanları: Utku Şenol Aytekin Besim	Abdominal Radyolojide Farklı Teknikler Oturum Başkanları: Mecit Kantarcı Ayşe Erden	TSR-EuSoMII Joint Session: Imaging Informatics Oturum Başkanı: Mustafa Özmen	Dergi (DIR) Oturumu Oturum Başkanı: Mustafa Seçil		Abdominal Radyoloji Sözel Bildiri Oturumu Oturum Başkanları: Selma Uysal Ramadan Yıldıray Savaş	Kas İskelet Radyolojisi Sözel Bildiri Oturumu Oturum Başkanları: Ülkü Kerimoğlu Ali Balcı
17:30-17:50	Nörodejeneratif Süreçlerde Klinik **Esen Saka Topçuoğlu**	Dual Enerji BT **Mecit Kantarcı**	Moderator's Introduction **Mustafa Özmen**	17:30 17:50	Hakem Gözüyle Bilimsel Yazılara Yaklaşım **İlkay İdilman**	SS131 Abdussamet Batur SS132 Ali Kamil Gurbet SS133 Nesrin Gündüz SS134 Volkan Taşçı SS135 Yasemin Kayadibi SS136 Gizem Dündar SS137 Diğdem Kuru Öz SS138 Tümay Bekci SS139 Berrin Erok SS140 Sabri Şirolu	SS146 Berrin Erok SS141 Emin Durmuş SS142 Ertan Hazar SS143 Zeynep Keskin SS144 Tarkan Ergün SS145 Elif Uzun Ata SS147 Cansu Belge Berberoğlu SS148 Yavuz Yüksel
17:50-18:10	Hareket Bozuklukları **Kader Karlı Oğuz**	Karaciğerde Yağ ve Demir Ölçümü Teknikleri **Ayşegül Kahraman**	Interoperability In Imaging Informatics **Peter Mildenberger**	17:50 18:10	Bölüm Editörü Gözüyle Bilimsel Yazılarda Temel Noktalar **Barbaros Çil**		
18:10-18:30	Otoimmün Ensefalitler **Rahşan Göçmen**	MR-Elastografi **Muşturay Karçaaltıncaba**	Applications Of Artificial Intelligence In Radiology Workflow Management **Elmar Kotter**	18:10 18:30	Diagnostic and Interventional Radiology (DIR): Güncel Durum ve Gelişmeler **Mustafa Seçil**		
18:30-18:50	Demans **Emetullah Cindil**	Abdomende BT ve MRG Çekim Kalitesine Yapay Zeka Algoritmaları ile Katkı **Oğuz Dicle**	European Union's GDPR: Implications and Challenges For Teleradiology **Emanuele Neri**	18:30 18:40	SS130 Nihat Kılıçaslan		
			Questions and Comments	18.40 18.50	İnteraktif Tartışma		
20:00-21:30	**FİLM OKUMA OTURUMU (SALON 1)** **Moderatör: Can Zafer Karaman** **Tartışmacılar: Defne Gürbüz, Ezgi Güler, Furkan Ufuk, Işıl Başara Akın, Nuri Karabay, Zeynep Maraş Özdemir**			**FİLM OKUMA OTURUMU (SALON 1)** **Moderatör: Can Zafer Karaman** **Tartışmacılar: Defne Gürbüz, Ezgi Güler, Furkan Ufuk, Işıl Başara Akın, Nuri Karabay, Zeynep Maraş Özdemir**			

29 EKİM 2021, CUMA

	Salon 1	Salon 2	Salon 3	Salon 4	Salon 5	Salon A	Salon B
08:30-10:00	Post-Operatif Abdomende Görüntüleme Oturum Başkanları: Şerife Nur Ulusan Nevra Elmas	Kas-iskelet sistemi: Enflamatuar Hastalıklar ve Ayırıcı Tanısı Oturum Başkanları: Nuran Sabir Sinem Karazincir	Nöroradyolojide Yenilikler Oturum Başkanları: Kader Karlı Oğuz Nail Bulakbaşı	Toraks İnterstisyel Akciğer Hastalıkları Oturum Başkanları: Çetin Atasoy Koray Hekimoğlu	Genitoüriner Sistem Radyolojisi Sözel Bildiri Oturumu Oturum Başkanları: Cem Yücel Mustafa Kemal Demir	Meme Radyolojisi Sözel Bildiri Oturumu Oturum Başkanları: Füsun Taşkın Nermin Tunçbilek	
08:30-08:50	Bariatrik Cerrahide Görüntüleme **Selma Uysal Ramadan**	Enine Boyuna Diskovertebral Birim (Enfeksiyöz, Enflamatuar, Metabolik ve Dejeneratif) **Nil Tokgöz**	Novel Contrast Mechanisms and Imaging Methods For brain Microstructures: Susceptibility Imaging **Jongho Lee**	08:30 08:45 İnterstisyel Fibrozis Hastalarında Klinisyenin Beklentileri, Klinik ve Laboratuvar İpuçları **Emel Ceylan**			
08:50-09:10	Komplike Post Operatif Abdomende Görüntüleme **Murat Danacı**	Sakroiliyit **Ali Balcı**	Novel Contrast Mechanisms and Imaging Methods For Brain Microstructures: Susceptibility Imaging (2) **Jongho Lee**	08:45 09:00 Olağan İnterstisyel Pnömoni: Tanıda ve Ayırıcı Tanıda Yeni Kavramlar **Figen Başaran Demirkazık**	SS152 Şehnaz Evrimler SS153 Utku Mahir Yıldırım SS154 Burkay Çağatay Törer SS155 Mahmut Ciner SS156 Nihat Kılıçaslan SS157 Sinem Aydın SS158 Nesrin Gündüz SS159 Gülşen Yücel Oğuzdoğan	SS160 Oğuz Lafcı SS161 Yasemin Kayadibi SS162 Seda Aladag Kurt SS163 Aydan Avdan Aslan SS164 Ahmet Günkan SS165 Nurdan Fidan SS166 Deniz Eskin Tekcan Şanlı SS167 Mahmut Çoraplı SS168 Özge Aslan SS169 İnci Kızıldağ Yırgın SS170 Özge Aslan	
09:10-09:20	SS103 Diğdem Kuru Öz	SS151 Yasemin Kayadibi	SS150 Volkan Gürler	09:00 09:15 NSİP ve KOP: Radyolojik Olarak Ne Kadar Tanıyabiliriz? **Çetin Atasoy**			
09:20-09:40	Karaciğer Transplantasyonu Sonrası Görüntüleme **Mecit Kantarcı**	Seronegatif Spondiloartropatil-erde Periferik Tutulum **Nuran Sabir**	IVIM ve Diğer Yeni Difüzyon Teknikleri **Nail Bulakbaşı**	09:15 09:30 Hipersensitivite Pnömonisi, Her Zaman Akılda Tutulmalı **Sevgül Köse**			
09:40-10:00	Karaciğerde Cerrahi ve Fokal Tedaviler Sonrası Görüntüleme **Şerife Nur Ulusan**	Kristal Artropatilerde Periferik Tutulum **Nuran Sabir**	Arterial Spin Labeling (ASL) **Nuri Karabay**	09:30 09:45 Bağ Dokusu Hastalıkları: Tutulum Deseni Farklı Mı? Yön Veren Bulgular Var Mı? **Pınar Balcı**			
10:00-10:30	KAHVE MOLASI			KAHVE MOLASI			
10:30-11:10	UYDU SEMPOZYUMU (Salon 1) Görüntülemede Yapay Teknikleri ve Çekişmeli Sinir Ağları İlkay Öksüz SIEMENS Healthineers			UYDU SEMPOZYUMU (Salon 1) Görüntülemede Yapay Teknikleri ve Çekişmeli Sinir Ağları İlkay Öksüz SIEMENS Healthineers			
11:10-11:20	KAHVE MOLASI			KAHVE MOLASI			
11:20-12:00	UYDU SEMPOZYUMU (Salon 1) 3T MRG'de Güncel Kas-İskelet Sistemi Uygulamaları MR Görüntülerindeki BT ve Radyogramlar: Sıfır Eko Zamanlı (ZTE) Görüntüleme Üstün Aydıngöz ZTE'nin Klinik Araştırmalarda Kullanımı: Kritik Omuz Açısı Örneği Adalet Elçin Yıldız Derin Öğrenmeden Optimum Biyopsi Yeri İçin Doku Karakterizasyonuna 3T'daki Güncel Olanaklar Bilge Ergen GE Healthcare			UYDU SEMPOZYUMU (Salon 1) 3T MRG'de Güncel Kas-İskelet Sistemi Uygulamaları MR Görüntülerindeki BT ve Radyogramlar: Sıfır Eko Zamanlı (ZTE) Görüntüleme Üstün Aydıngöz ZTE'nin Klinik Araştırmalarda Kullanımı: Kritik Omuz Açısı Örneği Adalet Elçin Yıldız Derin Öğrenmeden Optimum Biyopsi Yeri İçin Doku Karakterizasyonuna 3T'daki Güncel Olanaklar Bilge Ergen GE Healthcare			
12:00-12:10	KAHVE MOLASI			KAHVE MOLASI			

	Salon 1	Salon 2	Salon 3	Salon 4	Salon 5	Salon A	Salon B
12:10-13:10	60 Dakika 30 Olgu: Baş-Boyun Radyolojisi Oturum Başkanı: Nezahat Erdoğan	Radyoloji Uzmanlık Eğitimi ve TRYK	Obstetrik Radyoloji Oturumu "Eğitici Obstetrik Olgular" Moderatör: Elif Ergün	60 Dakika 30 Olgu: Kas İskelet Tümörleri Oturum Başkanı: Remide Arkun	Akılcı İlaç Kullanımı	Girişimsel Radyoloji Sözel Bildiri Oturumu Oturum Başkanları: Tamer Kaya Murat Canyiğit	Moleküler Görüntüleme Fiziği ve Radyasyondan Korunma Sözel Bildiri Oturumu Oturum Başkanları: Ş. Mehmet Ertürk Oğuz Dicle
12:10-12:30	Nezahat Erdoğan Yeliz Pekçevik		Sık Görülen Anomaliler **Gökçe Annaç**	Remide Arkun Tuba Sanal	Yüksel Pabuşçu	SS171 Hamdullah Erk SS172 Bişar Akbaş SS173 Nusret Seher SS174 Mustafa Hulusi Kurt SS175 Çağlayan Çakir SS176 Hakan Ayyildiz SS177 Ahmed Adam Osman	SS178 Adil Aytaç SS179 Rüveyde Begüm Güneş SS180 Okan İnce SS181 Ömer Bağcılar SS182 Ela Kaplan
12:30-12:50							
12:50-13:10			Gözden Kaçan Anomaliler **Esra Özkavukçu**				
13:10-14:10	ÖĞLE YEMEĞİ			ÖĞLE YEMEĞİ			
14:10-15:40	Yukarı Yayılsam Kafa, Aşağı Yayılsam Göğüs: Baş-Boyunda Enfeksiyon/Enflamasyon Oturum Başkanları: İrfan Çelebi Naim Ceylan	Pediatrik Abdomen Oturum Başkanları: Pınar N. Koşar Ali Yıkılmaz	Kardiyak Enfeksiyonlar Oturum Başkanları: Memduh Dursun Selen Bayraktaroğlu	Meme MR'a Farklı Bakışlar Oturum Başkanları: Pınar Balcı Serap Gültekin	Meme Radyolojisi Sözel Bildiri Oturumu Oturum Başkanları: Levent Çelik Ayşenur Oktay	Girişimsel Radyoloji Sözel Bildiri Oturumu Oturum Başkanları: Okan Akhan Fatih Boyvat	
14:10-14:30	Enfeksiyon Yayılmış Derinden Derinden...Derin Boyun Enfeksiyonları **Serhat Aygün**	Fetal Abdomen: MR Görüntüleme **Süreyya Burcu Görkem**	Covid 19 ve Kardiyak Görüntüleme **Nilgün Işıksalan Özbülbül**	Kim Korkar Hain Gadolinyumdan **Işıl Başara Akın**	SS187 Suat Kamil Süt SS188 Işıl Başara Akın SS190 Deniz Esin Tekcan Sanlı SS191 Seçil Gündoğdu SS192 Cihat Aksoy SS193 Nurgül Orhan Metin SS194 Günay Rona SS195 Deniz Esin Tekcan Sanlı SS196 Ebru Yılmaz SS197 İnci Kızıldağ Yırgın	SS198 Gürkan Danışan SS199 Süleyman Sönmez SS200 İrem İşlek SS201 Eren Özgür SS203 Hasan Gündoğdu SS204 Süleyman Sönmez	
14:30-14:50	Otitler ve Kafa Kaidesi Osteomiyelitleri **Yeliz Pekçevik**	Periton ve Retroperiton Görüntülemesi **Hatice Nursun Özcan**	Miyokarditte MR Bulguları **Hasan Yiğit**	Karşıt Görüş: Meme MR Mı? Kontrastlı Mamografi Mi? Oyun Değişiyor Mu? **Şebnem Örgüç**			
14:50-15:00	SS183 Mustafa Başaran	SS184 İbrahim Altındaş	SS185 Murat Serhat Aygün	SS186 Gülşah Özdemir			
15:00-15:20	Granülomatöz Hastalıklar **Elif Bulut**	Pediatrik Karaciğer Tümörleri: Tanı, Evreleme ve İzlemde Görüntüleme **Hatice Nursun Özcan**	Perikarditlerde Görüntüleme Bulguları **Uğur Bozlar**	Difüzyon Bize Ne Kadar Yararlı **Pınar Balcı**			
15:20-15:40	Hep Küçük Hava Yolları Tutulacak Değil Ya... Büyük Hava-Yolu Hastalıklarında Görüntüleme Bulguları **Naim Ceylan**	Olgularla Abdominal Acil Patolojiler **Ali Yıkılmaz**	Enfektif Endokarditte Görüntüleme **Memduh Dursun**	Taramada Hızlı, Kısaltılmış MR: Zamanı Geldi mi? **Sinem Karazincir**			
15:40-15:50	KAHVE MOLASI			KAHVE MOLASI			
15:50-16:50	RADYOLOJİDE YAŞANMIŞ TIBBİ HATA (Malpraktis) OLGULARI (SALON 5) Moderatör: Muzaffer Başak Av. Metin Kayaçağlayan, Ajda Ağırbaş, Sibel Atacan			RADYOLOJİDE YAŞANMIŞ TIBBİ HATA (Malpraktis) OLGULARI (SALON 5) Moderatör: Muzaffer Başak Av. Metin Kayaçağlayan, Ajda Ağırbaş, Sibel Atacan			
16:50-18:20	ARAMIZDA KONUŞACAKLARIMIZ (SALON 5) Moderatörler: Tuncay Hazırolan-Muzaffer Başak Av. Metin Kayaçağlayan			ARAMIZDA KONUŞACAKLARIMIZ (SALON 5) Moderatörler: Tuncay Hazırolan-Muzaffer Başak Av. Metin Kayaçağlayan			

30 EKİM 2021, CUMARTESİ

	Salon 1	Salon 2	Salon 3	Salon 4	Salon 5
09:00-10:30	Kas İskelet Sistemi: Az Konuştuğumuz Konular Oturum Başkanları: Nil Tokgöz Ali Balcı	Enflamatuar & İnfiltratif Hastalıklar ve Kardiyovasküler Sistem Oturum Başkanları: Mustafa Koplay Hasan Yiğit	Majörler Tükendi, Minörlere Yolculuk... Oturum Başkanları: İrfan Çelebi Yüksel Pabuşçu	Epilepside Radyoloji Oturum Başkanları: Kader Karlı Oğuz Anıl Özgür	TRD GENEL KURULU
09:00-09:20	Stres ve Yetmezlik Kırıkları **İclal Erdem Toslak**	İnfiltratif Kardiyomiyopatiler **Mustafa Koplay**	Meniere Hastalığında Görüntüleme Yöntemleri **Bernhard Schuknecht**	Epilepside Temel ve İleri Radyolojik Yöntemler **Ayşenur Cila**	
09:20-09:40	Peritendinitler (Omuz, Kalça) **Zeynep Maraş Özdemir**	Nonenfeksiyöz Miyokarditler; Sistemik Enflamatuar Hastalıklarda Kardiyak Tutulum **Muzaffer Elmalı**	Trigeminal Nevralji **Düzgün Yıldırım**	Temporal Lob Epilepsisi **Kader Karlı Oğuz**	
09:40-09:50	SS205 Kazım Ayberk Sinci	SS206 Betül Akdal Dölek	SS208 Behice Kaniye Yılmaz	SS207 Melisa Yalçın	
09:50-10:10	Patellar İnstabilite **Ülkü Kerimoğlu**	Kardiyotoksisite; Ne Kadar Farkındayız? **Selen Bayraktaroğlu**	Fasial Sinir Görüntülenmesi, Görüntüleme Nerede? **İrfan Çelebi**	Kortikal Malformasyonlar **Özlem Alkan**	
10:10-10:30	Nöropatik Artropatiler **Ali Balcı**	Aortik Enflamasyonlar **Mecit Kantarcı**	Son Ama Önemli: Perinöral Yayılım, Sağaltım Sonrası Sinir İşlev Bozuklukları **Pınar Çakmak**	Teknolojik Gelişmelerin Epilepsiye Yansıması **Dilek Yalnızoğlu**	
10:30-11:00	KAHVE MOLASI			KAHVE MOLASI	
11:00-12:30	Kapanış Oturumu (Salon 1)			Kapanış Oturumu (Salon 1)	
12:30-13:30	ÖĞLE YEMEĞİ			ÖĞLE YEMEĞİ	
13:30-15:10	Non-Vasküler Girişimsel Radyoloji Oturum Başkanları: Ersin Lüleci Okan Akhan	Meme: Gelecek Vaat Eden Yeni Kuşak Tanısal Yöntemler Oturum Başkanları: Levent Çelik Erkin Arıbal	Acil Radyoloji: Enflamatuar Aciller Oturum Başkanları: Erhan Akpınar Suat Kemal Aytaç	COVID 19 Paneli Oturum Başkanı: Ş. Mehmet Ertürk	TRD GENEL KURULU
13:30-13:50	Zor Biyopsiler **Fatih Boyvat**	Tomo-Kontrastlı MG ve MRG: Güncel Klinik Yerleri ve Gelecek **Füsun Taşkın**	Vaskülitlere Acil Radyolojik Yaklaşım **Özgür Tosun**	13.30-13.50 Tanı Silsilesinde Radyoloji Nerede Duruyor? **Bülent Ertuğrul**	
13:50-14:10	Biyopsi Komplikasyonları **Fatih Boyvat**	Radiogenomics: Güncel Durum ve Gelecek **Sinem Karazincir**	Romatolojik Hastalıkların Kas İskelet Sistem Acilleri **Özgür Tosun**	13.50-14.10 Tanı ve Ayırıcı Tanıda Kolaylık Sağlayan Radyolojik Bulgular Nelerdir? **Figen Başaran Demirkazık**	
14:10-14:20	SS209 Fatih Kılınç	SS210 Özge Aslan	SS211 Mustafa Burak Karadenizli	14.10-14.30 Kritik Hastaların İzleminde Yaşananlar, İzlem Nasıl Yapılmalı? **Naim Ceylan**	
14:20-14:40	Zor Drenajlar **Türkmen Turan Çiftçi**	Meme Görüntülemede Yapay Zeka: Mühendis Bakışı **Ata Akın**	Akut Batın Oluşturacak Enflamatuar Süreçler **Sonay Aydın**	14.30-14.50 Tanıda Yapay Zeka Uygulamaları **Ş. Mehmet Ertürk**	
14:40-15:00	Drenaj Komplikasyonları **Devrim Akıncı**	Meme Görüntülemede Yapay Zeka: Radyolog Bakışı **Levent Çelik**	Akut Batın: Enfeksiyöz Nedenlerde Görüntüleme **Erhan Akpınar**	14.50-15.10 COVID Sonrasında Akciğer, Geride Kalanlar **Cihan Akgül Özmen**	
				15.10-15.30 Tartışma	

30 EKİM 2021, CUMARTESİ

DOPPLER KURSU

SALON A		Konuşmacı
08:30-09:00	Doppler Fiziği, Temel İlkeler ve Optimizasyon	Mustafa Seçil
09:00-09:30	Karotis ve Vertebral Arterler Doppler	Süha Süreyya Özbek
09:30-10:00	Üst Ekstremite Arteriyal ve Venöz Doppler	Suna Özhan Oktar
10:00-10:30	KAHVE MOLASI	
10:30-11:00	Renovasküler Doppler	Süha Süreyya Özbek
11:00-11:30	Portal Sistem, Aorta ve Dallarında Doppler	Artür Salmaslıoğlu
11:30-12:00	Alt Ekstremite Arteriyel Doppler	Alper Özel
12:00-13:30	ÖĞLE YEMEĞİ	
13:30-14:00	Alt Ekstremite Venöz Doppler	Cem Yücel
14:00-14:30	Obstetrik Doppler	Esra Özkavukçu
14:30-15:00	Gün Sonu - Olgularla İnteraktif Oturum	Mustafa Seçil

JİNEKOLOJİK GÖRÜNTÜLEME

SALON B		Konuşmacı
09:00-09:20	Uterin Miyomlarda ve Miyom Varyantlarında Görüntüleme	Gökhan Pekindil
09:20-09:40	Endometriyum Tümörlerinde Görüntüleme	Özüm Tunçyürek
09:40-10:00	Serviks Kanserinde Görüntüleme: Tanı, Evreleme, Takip	Duygu Herek
10:00-10:20	Vulva ve Vajen Tümörlerinde Görüntüleme	Gökhan Pekindil
10:20-10:40	Tartışma	
10:40-11:10	KAHVE MOLASI	
11:10-11:30	O-RADS Işığında Kistik Over Tümörlerinde Görüntüleme	Duygu Herek
11:30-11:50	Solidler De Vardır: Solid – Ağırlıklı Olarak Solid Over Tümörlerinde Görüntüleme	Canan Altay
11:50-12:10	Over Kanserinde Evreleme	Mustafa Harman
12:10-12:25	Tartışma	
12:25-13:30	ÖĞLE YEMEĞİ	
13:30-13:50	Endometrioziste Görüntüleme: Klasik Endometriyozis ve Ötesi	Deniz Akata
13:50-14:10	Her Pelvik Kitle Jinekolojik Değildir: Kadın Pelvisindeki Kitlelere Radyolojik Yaklaşım	Deniz Akata
14:10-14:30	Jinekolojik Acillerde Görüntüleme	Özüm Tunçyürek
14:30-14:50	Jinekolojik Anomalilerde Görüntüleme	F. Demir Apaydın
14:50-15:10	Tartışma	
15:10-15.40	KAHVE MOLASI	
15:40-17:10	Jinekolojik Tümör Online Konseyi	
17:10-17:25	Tartışma ve Kapanış	

BİLİMSEL ARAŞTIRMA VE İSTATİSTİK KURSU

SALON C		Konuşmacı
08:30-08.:50	Bilimsel Araştırma Tasarım Tipleri	Mutlu Hayran
08:50-09:10	Araştırma Tiplerine Göre Yazım Standartları	Mutlu Hayran
09:10-09:30	Bilimsel Yazı Türleri	Mustafa Seçil
09:30-09:50	Yazım Sırasında Dikkat Edilecek Noktalar	Mustafa Seçil
09:50-10:00	Tartışma	
10:00-10:30	KAHVE MOLASI	
10:30-12:00	İstatistik 1 - Temel İstatistiksel Kavramlar - Ortalamalar ve Dağılım Ölçüleri - Örnekleme - Hipotez Kurma - Normal Dağılım Testleri	İlker Ercan
13:30-15:00	İstatistik 2 - Parametrik Bağımsız İki-Örneklem Testleri - Non-Parametrik Bağımsız İki-Örneklem Testleri - Parametrik K Grup Testleri - Nonparametrik K Grup Testleri	İlker Ercan
15:30-17:00	İstatistik 3 - Kategorik Veri analizi - İlişki Analizleri - Regresyon Analizi - Genel Uygulama	İlker Ercan

30 EKİM 2021, CUMARTESİ

8. TEMEL GİRİŞİMSEL RADYOLOJİ KURSU

1. Gün 29 EKİM 2021 (Cuma)		
13:50-14:00	**Açılış Konuşması**	
	Oturum I: Perkütan Biyopsiler	
	Oturum Başkanı: Fatih Gülşen	
14:00-14:20	Biyopsilerde Kullanılan Malzemeler ve Kılavuz Görüntüleme	Fatih Gülşen
14:35-15:05	Yumuşak Doku Biyopsileri	Fatih Gülşen
15:20-15:30	**KAHVE MOLASI**	
15:30-16:00	Akciğer ve Kemik Biyopsileri	Halil Bozkaya
16:15-16:35	Biyopsilerde Komplikasyonlar ve Yönetimi	Halil Bozkaya
16:50-17:00	**KAHVE MOLASI**	
	Oturum II: Tanısal Anjiyografi ve Arter Hastalıkları	
	Oturum Başkanı: Sinan Şahin	
17:00-17:30	Anjiyografiye Giriş: Arter Girim Yolları ve Temel Malzemeler	Sinan Şahin
17:30-18:00	Tanısal Anjiyografi: Uygulama	Sinan Şahin
18:15-18:25	**KAHVE MOLASI**	
18:25-18:55	Anjiyografide Komplikasyonlar ve Yönetimi	Levent Oğuzkurt
19:10-19:30	Temel Arter Hastalıkları	Levent Oğuzkurt

2. Gün 30 EKİM 2021 (Cumartesi)		
	Oturum III: Perkütan Drenajlar	
	Oturum Başkanı: Devrim Akıncı	
08:30-08:50	Drenaj İşlemlerinde Girim Yöntemleri ve Malzemeler	Murat Canyiğit
09:05-09:35	Abdominal Sıvı/Abse Drenajları	Murat Canyiğit
09:50-10:00	**KAHVE MOLASI**	
10:00-10:30	Torakal Sıvı/Abse Drenajları	Suat Eren
10:45-11:15	Biliyer Sistem Drenajları	Suat Eren
11:30-11:40	**KAHVE MOLASI**	
11:40-12:10	Üriner Sistem Drenajları	Devrim Akıncı
12:25-12:55	Drenaj İşlemlerinde Komplikasyonlar ve Yönetimi	Devrim Akıncı
13:10-14:25	**ÖĞLE YEMEĞİ**	
	Oturum IV: Santral Venöz Erişim Yolları ve VK Filtreleri	
	Oturum Başkanı: Ramazan Kutlu	
14:25-14:45	Santral Ven Anatomisi	Ramazan Kutlu
15:00-15:30	Santral Kateter ve Port Kateter Özellikleri	Ramazan Kutlu
15:45-15:55	**KAHVE MOLASI**	
15:55-16:25	Geçici Kateterler: Endikasyon ve Uygulama	Erol Akgül
16:40-17:10	Tünelli Kateterler ve Port Kateterler: Endikasyon ve Uygulama	Erol Akgül
17:25-17:35	**KAHVE MOLASI**	
17:35-17:50	VK Filtre Yerleştirilmesi / Çıkarılması	Eşref Umut Özyer
18:05-18:35	Santral Venöz Girişimlerde Komplikasyonlar ve Yönetimi	Eşref Umut Özyer

3. Gün 31 EKİM 2021 (Pazar)		
	Oturum V: Temel Endovasküler Tedaviler	
	Oturum Başkanı: Mehmet Halil Öztürk	
08:30-09:00	Balon Anjiyoplasti ve Stentleme: Etki Mekanizması ve Temel Uygulamalar	Burçak Gümüş
09:15-09:45	Tromboliz ve Trombektomi	Burçak Gümüş
10:00-10:30	Embolizasyon: Yöntem Seçimi ve Temel Malzemeler	Mehmet Halil Öztürk
10:30-10:55	**KAHVE MOLASI**	
	Oturum VI: Hasta Hazırlığı ve Yönetimi	
	Oturum Başkanı: Levent Oğuzkurt	
10:55-11:25	İşlem Öncesi, Sırası ve Sonrası Hasta Yönetimi	Mehmet Halil Öztürk
11:40-13:10	**ÖĞLE YEMEĞİ**	
13:10-14:10	**SINAV**	
	Belgelerin Dağıtımı ve Kapanış	

Sözel Bildiriler

Meme Radyolojisi

SS-001

İNAKTİF SARS-COV-2 (CORONAVAC) AŞISI SONRASI TEK TARAFLI AKSİLLER LENFADENOPATİ: SONOGRAFİK GÖRÜNTÜLEME BULGULARI

Eda Elverici, Arzu Özsoy, Bige Sayın, Muhammet Batuhan Gökhan, Erdem Özkan

Ankara Şehir Hastanesi

Giriş ve Amaç: COVID-19 aşılamasına bağlı bildirilen tek taraflı klinik ve subklinik aksiller adenopati vakaları gün geçtikçe artmıştır. Bildirilen vakalar yaygın kullanılan pfizer-BioNTech ve Moderna aşıları sonrası gelişmiş vakalardır(1, 2). Literatürde COVID-19 pandemisine karşı uygulanan Coronovac aşısına bağlı gelişmiş aksiller adenopati ile ilgili herhangi bir yayın mevcut değildir. Çalışmamızda ülkemizde COVID-19 pandemisine karşı sağlık çalışanlarına uygulanan Coronavac aşısı sonrası tek taraflı aksiller adenopati görülme sıklığı, şiddeti ve ultrasonografik (US) görüntüleme bulgularını sunmayı amaçladık.

Gereç ve Yöntemler: İlk doz aşısını olan 101, ikinci doz aşısını olan 90 gönüllü sağlık çalışanının aşılı ve aşısız taraf aksiller lenf nodları 1. ve 2. doz aşıdan 2-3 hafta sonra US ile değerlendirildi. Belirgin kortikal kalınlaşma bulunan 20 gönüllünün aşılı taraf aksiller bölgelerine 2. aşıdan 8 hafta sonra kontrol US yapıldı. Çalışmaya önceden Covid-19 geçirmiş kişiler ve meme kanseri öyküsü olanlar dahil edilmedi. Verilerin değerlendirilmesinde, IBM SPSS Statistics for Windows (Version 25.0) ve Amos (Version 24.0) programı kullanıldı. Analizde student t testi, Man Whitney U testi, Wilcoxon testlerinden yararlanılmıştır. Önemlilik testlerinde $P<0.05$ anlamlı olarak kabul edildi. Çalışmamızın etik kurul onayı alınmıştır(E2-21-143).

Bulgular: Çalışmamıza katılan gönüllülerin 72'si (71.3%) kadın 29'u (28.7%) erkekti (Tablo 1). 1. ve 2. aşı sonrası aşılı ve aşısız taraf aksiller lenf nodu kortikal kalınlıkları arasındaki fark istatistiksel olarak anlamlı bulundu (Tablo 2). Aşısız taraf lenf nodu ile aşılı taraf lenf nodu kortikal kalınlığı arasında 1 mm'den fazla fark var ise reaksiyon var sayıldı(Tablo 3). Buna göre 1. aşı sonrası 25.7%(n = 26/101) oranında 2. aşı sonrasında ise 31.1% (n = 28/90) oranında aşılı tarafta subklinik lenfatik hiperplazi izlendi. Katılımcıların hiçbirinde palpabl ve ağrılı klinik bulgu veren aksiller lenf nodu mevcut değildi. Antikor düzeyi bakılmış 39 kişinin antikor değeri (IgG-IgM) 10 üzeri ve altı olarak sınıflandırıldı. Antikor seviyesi yüksek olanların aşılı taraf aksiller lenf nodu kortikal kalınlığı ile antikor seviyesi düşük olanların kortikal kalınlığı arasında istatistiksel olarak anlamlı farklılık saptanmadı (Tablo 4). 2 katılımcının lenf nodunda kontrol görüntülemede kortikal kalınlıkta azalma olmadı. Bu kişilere meme US yapıldı. 24 yaşındaki kadın gönüllünün sol memesinde net sınır vermeyen, RDUS'de kanlanmayan, 8x6 mm boyutunda silik sınırlı oval şekilli hipoekoik lezyon mevcuttu.US eşliğinde tru-cut biopsi ve sol aksilladan İİAB yapıldı (Resim 1). Lezyonun patolojisi ve sol aksiller lenf nodu benign olarak sonuçlandı.34 yaşındaki diğer kadın gönüllünün US'sinde şüpheli lezyon saptanmadı. Aksiller lenf nodu İİAB sitoloji sonucu ise benign olarak raporlandı (Resim 2).

Tartışma ve Sonuç: mRNA aşıları geleneksel aşılara göre daha fazla immünolojik reaksiyona sebep olmaktadır(3). Bu sebeple lenfadenopati gelişmesi açısından daha yüksek riske sahiptirler. Literatürde Pfizer-BioNTech ve Moderna aşıları sonrasında bildirilen, klinik bulgu veren boyut ve kalınlıkta aksiller lenf nodu hiperplazisi çalışmamızda saptanmadı(4, 5). Bu nedenle Coronavac öyküsü varsa aşılı tarafta saptanan küçük hiluslu belirgin asimetrik kortikal kalınlaşması bulunan patolojik görünümlü lenf nodlarında daha dikkatli bir yaklaşımla meme kanseri açısından memenin titizlikle değerlendirilmesi gerekmektedir.

Anahtar kelimeler: Covid19, lenfadenopati, meme kanseri, inaktif viral aşı

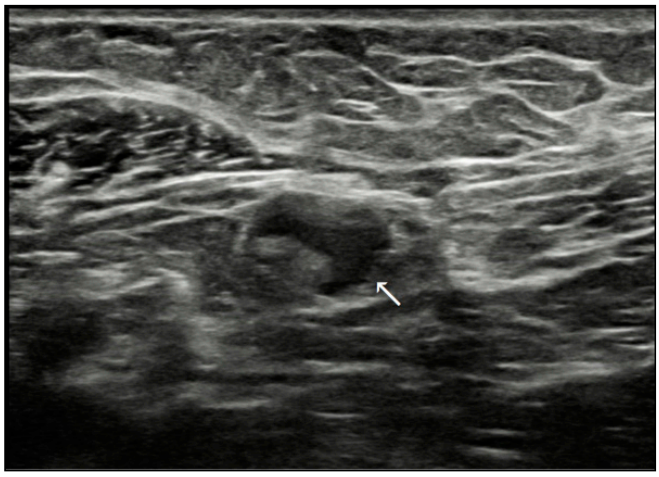

Resim 1. Sol deltoid bölgeden CoronaVac aşısının 2.dozunu olan 24 yaşında kadın sağlık çalışanının oval şekilli aksiller lenf nodunun sonografik görünümü. 4.4 mm'lik asimetrik kortikal kalınlaşma (ok) ve küçük ekojenik hilum. (İnce iğne aspirasyon biyopsisi sonucu : benign reaktif lenf nodu)

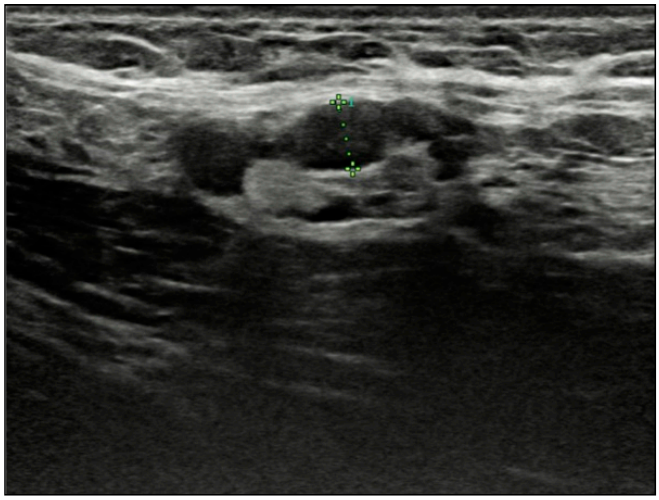

Resim 2. 34 yaşında kadın sağlık çalışanında CoronaVac aşısının 2.dozundan 4 gün sonraki aynı taraflı aksiller lenf nodunun sonografik görünümü. 19x9 mm boyutlu, oval şekilli lenf nodunda asimetrik kortikal kalınlık artışı (5.6 mm) ve ekojenik yağlı hilumda basılanma. (İnce iğne aspirasyon biyopsisi sonucu : benign reaktif değişiklikler)

Tablo 1. Demografik bilgiler ve sonografik bulgular (n=101)

			Ort±SS ; [M (Q_1-Q_3)] ; n(%)
Cinsiyet	Kadın		72 (%71,3)
	Erkek		29 (%28,7)
	Yaş		36,15±9,07 ; [34 (28-44)]
1.Aşı	US görüntüleme günü		18±2,47 ; [18 (17-20)]
	Aşılı taraf aksiller lenf nodu	Kortikal kalınlık	2,51±0,86 ; [2,4 (1,9-3)]
		Kısa aks	6,58±2,03 ; [6,3 (5,33-7,8)]
		Uzun aks	16,04±6,75 ; [15,1 (11,05-19,95)]
	Aşısız taraf aksiller lenf nodu	Kortikal kalınlık	2,02±0,77 ; [1,8 (1,5-2,4)]
		Kısa aks	5,97±2,16 ; [5,7 (4,23-7,65)]
		Uzun aks	13,88±6,97 ; [12,55 (9,2-17,93)]
	Aşılı-aşısız taraf aksiller lenf nodu kortikal kalınlık farkı		0,49±0,93 ; [0,4 (-0,1-1,1)]
2.Aşı	US görüntüleme günü		8,08±3,72 ; [7 (5,5-10,5)]
	Aşılı taraf aksiller lenf nodu	Kortikal kalınlık	2,83±0,94 ; [2,7 (2,2-3,38)]
		Kısa aks	6,94±1,85 ; [7 (5,7-8)]
		Uzun aks	16,8±6,64 ; [16 (13-20,08)]
	Aşısız taraf aksiller lenf nodu	Kortikal kalınlık	2,24±0,8 ; [2,2 (1,7-2,7)]
		Kısa aks	6,22±2,3 ; [6 (5-7,2)]
		Uzun aks	14,83±6,35 ; [14 (10,2-18)]
	Aşılı-aşısız taraf aksiller lenf nodu kortikal kalınlık farkı		0,59±0,84 ; [0,5 (0,1-1,1)]

Ort: Ortalama; SS: Standart Sapma
M: Medyan; Q_1: Birinci Çeyreklik; Q_3: Üçüncü Çeyreklik
n: Sayı; %: Yüzdelik

Tablo 2. 1. ve 2. Covid-19 aşısı sonrasında aşılı ve aşısız taraf aksiller lenf nodu kortikal kalınlığı arasındaki farkın değerlendirilmesi (n=101)

		Ort±SS ; [M (Q_1-Q_3)] (Aşılı Taraf)	Ort±SS ; [M (Q_1-Q_3)] (Aşısız taraf)	T* / t*	P
Kalınlık	1.Aşı	2,4 (1,9-3)	1,8 (1,5-2,4)	-4,859	0,001 [2]**
	2.Aşı	2,7 (2,2-3,38)	2,2 (1,7-2,7)	-6,154	0,001 [2]**

**p<0,05, *p<0,01
[1]:Paired- Sample T test (T*); [2]:Wilcoxon testi (t*),
Ort: Ortalama; SS: Standart Sapma
M: Medyan ; Q1: Birinci Çeyreklik; Q3: Üçüncü Çeyreklik

Farkların gruplar arası karşılaştırılması, özet istatistiksel verilerin normalliğine göre Ort±SS ya da [M (Q_1-Q_3)] değer olarak verilmiştir.

Tablo 3. Lenf nodu hiperplazi oranları

		n	Aşılı taraf ile aşısız taraf aksiller lenf nodu kortikal kalınlaşması arasında 1 mm üzerinde hiperplazi	Yüzde
Kalınlık	1.Aşı	101	26	26,7
	2.Aşı	90	28	31,1
		n: 1. ve 2. aşı sonrası aksiller US bakılan gönüllü sayısı		

Tablo 4. 1. ve 2. aşı sonrasında lenf nodu kortikal kalınlıklarının ve antikor düzeyleriyle ilişkisi (n=39)

Antikor		10< (n=14) ; Ort±SS ; [M (Q_1-Q_3)]	10> (n=25) ; Ort±SS ; [M (Q_1-Q_3)]	T / z	P
Kalınlık	1.aşı	2,9 (2,1-3,4)	2,2 (1,85-2,7)	-1,608	0,108 [2]
	2.aşı	2,94±0,8	3,06±0,94	-0,149	0,881 [2]

**p<0,05, *p<0,01
[1]: Student t testi (T); [2]: Mann-Whitney U testi (z)
Ort: Ortalama; SS: Standart Sapma
M: Medyan ; Q1: Birinci Çeyreklik; Q3: Üçüncü Çeyreklik
Farkların gruplar arası karşılaştırılması, özet istatistiksel verilerin normalliğine göre Ort±SS ya da [M (Q_1-Q_3)] değer olarak verilmiştir.

Meme Radyolojisi

SS-002

GRANÜLOMATÖZ MASTİT VE KİTLESEL OLMAYAN MEME KANSERİ AYIRICI TANISINDA MEME MRG BULGULARININ DEĞERLENDİRİLMESİ

Fatma Nur Soylu Boy[1], Yasemin Kayadibi[2], Gül Esen İçten[3]

[1]Fatih Sultan Mehmet Eğitim ve Araştırma Hastanesi
[2]İstanbul Üniversitesi-cerrahpaşa Tıp Fakültesi
[3]Acıbadem Mehmet Ali Aydınlar Üniversitesi Senoloji Araştırma Enstitüsü

Giriş ve Amaç: Memenin benign, enflamatuar bir hastalığı olan granülomatöz mastit (GM) tipik klinik ve radyolojik bulgular göstermediğinde kitlesel olmayan meme kanseri ile ayırıcı tanısı oldukça zordur. Bu bağlamda ileri bir tanı yöntemi olarak MRG'ye başvurulmaktadır. Literatürde GM'in MRG bulgularını meme kanseri bulguları ile karşılaştırmalı olarak değerlendiren çalışmalar nadirdir (1). Bu çalışmanın amacı GM ve kitlesel olmayan meme kanseri olgularında meme MRG bulgularını karşılaştırmalı olarak değerlendirmektir.

Gereç ve Yöntem: Bu retrospektif çalışmaya Ocak 2016-Ocak 2021 tarihleri arasında iki farklı merkezde 68'i GM ve 66'sı meme kanseri olduğu histopatolojik olarak gösterilmiş ve meme MRG yapılmış 134 kadın olgu dahil edilmiştir.

MRG incelemeleri her iki merkezde de 1,5 T MRG cihazı ve meme koili kullanılarak gerçekleştirilmiştir. T1-A, T2A, difüzyon ağırlıklı ve dinamik kontrastlı görüntüler elde edilmiştir. Görüntüler randomize ve anonim olarak PACS sistemi üzerinden iki deneyimli radyolog tarafından hastaların patoloji bilgisine ve önceki raporlarına kör olarak, konsensüs içinde değerlendirilmiştir. Lezyonlar boyut, kistik lezyon varlığı, cilde açılan kistik lezyon, dağılım (fokal, lineer, segmental, bölgesel, multipl bölgesel, diffüz), meme başına uzanım, meme başında tutulum ve çekilme, parankimal kontrast tutulum paterni bakımından değerlendirilmiştir. Değerlendirme sonunda uzmanlar bir ön tanı belirtmişlerdir (GM ya da meme kanseri). İstatistiksel analizlerde Shapiro Wilks ve tanı tarama testlerinden faydalanıldı. Anlamlılık $p<0.05$ düzeyinde değerlendirildi.

Bulgular: Lezyon boyutları GM grubunda 11-154 mm ve meme kanseri grubunda 16-128 mm arasındadır. Meme kanserini göstermede MRG'nin duyarlılığı %65,1, özgüllüğü %89,7, pozitif kestirim değeri %86, negatif kestirim değeri %72,6, doğruluğu 77,6 bulunmuştur. Kistik lezyon görülme oranı GM grubunda %72, kanser grubunda %34,8 bulunmuştur (Resim 1). GM grubunda görülen kistik lezyonların %30'u cilde açılmaktadır. Bu oran meme kanseri grubunda %6 olarak bulunmuştur. Lezyon dağılım özellikleri bakımından her iki grup arasında anlamlı farklılık saptanmamıştır (Resim 2). GM olgularında meme başı tutulumu meme kanseri olgularına göre anlamlı olarak fazla bulunmuştur. Ardışık nodüler kontrastlanma paterni meme kanseri olgularında GM olgularına göre belirgin yüksek bulunmuştur.

Tartışma ve Sonuç: Bu çalışma kitlesel olmayan meme kanserini GM'den ayırmada MRG duyarlılığının yüksek olmadığını göstermiştir (%65,1). Bu durum GM'in MRG özellikleri bakımından kitlesel olmayan meme kanserini taklit ettiğini ortaya koymuştur. Bununla birlikte MRG'nin özgüllüğü ve pozitif kestirim değerinin yüksek olması MRG ile meme kanseri şüphesi yüksek olan olgularda GM'in büyük ölçüde dışlandığını göstermektedir. Kistik lezyon varlığı, cilde açılan kistik lezyon, meme başı tutulumu GM'yi destekleyen MRG bulguları olarak değerlendirilmiştir. Literatürde malignite açısından en anlamlı bulgu olan segmental dağılımın (2) her iki olgu grubunda da benzer dağılım gösterdiği dikkati çekmiştir. Kümelenmiş halkasal parankim boyanması ise (3) her iki grupta benzer bulunmuştur. Ardışık nodüler kontrastlanma paterni ise meme kanserinde GM'e oranla belirgin yüksek bulunmuştur.

Bu çalışma GM MRG bulgularının meme kanseri bulguları ile benzer özellikler gösterdiğini ortaya koymuştur. Meme MRG, GM ve kitlesel olmayan meme kanseri ayırıcı tanısında yol gösterici olmakla birlikte tanı histopatoloji ile desteklenmelidir.

Anahtar kelimeler: Granülomatöz Mastit, Meme Kanseri, Meme MRG, MRG

Kaynaklar

1. Zhao Q, Xie T, Fu C, Chen L, Bai Q, Grimm R, Peng W, Wang S. Differentiation between idiopathic granulomatous mastitis and invasive breast carcinoma, both presenting with non-mass enhancement without rim-enhanced masses: The value of whole-lesion histogram and texture analysis using apparent diffusion coefficient. Eur J Radiol. 2020 Feb;123:108782. doi: 10.1016/j.ejrad.2019.108782. Epub 2019 Dec 11. PMID: 31864142.
2. Tozaki M, Fukuda K. High-spatial-resolution MRI of non-masslike breast lesions: interpretation model based on BI-RADS MRI descriptors. AJR Am J Roentgenol. 2006 Aug;187(2):330-7. doi: 10.2214/ajr.05.0998. PMID: 16861534.
3. Giess CS, Raza S, Birdwell RL. Patterns of nonmasslike enhancement at screening breast MR imaging of high-risk premenopausal women. Radiographics. 2013 Sep-Oct;33(5):1343-60. doi: 10.1148/rg.335125185. PMID: 24025928.

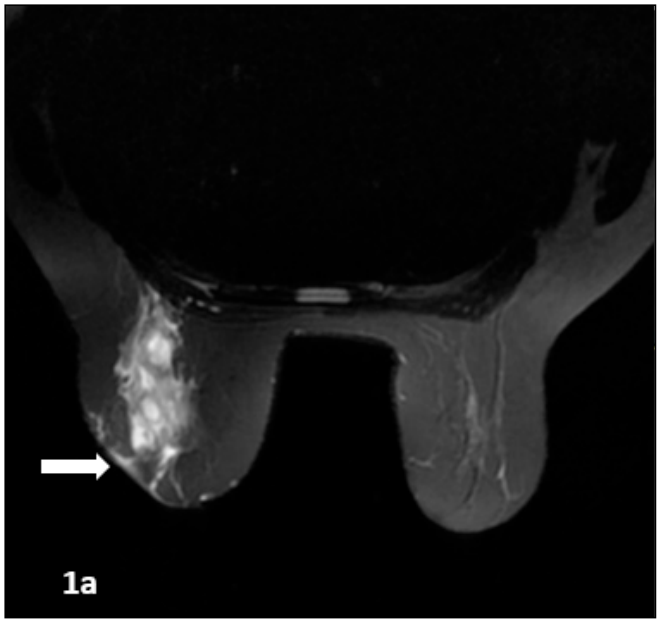

Resim 1. 37 yaşında kadın hasta T2A incelemede a sol meme üst dış kadranda kistik lezyonların cilde açıldığı görülüyor. IV kontrastlı çıkartım görüntülerde b kistik lezyonların cidarında kontrastlanma ve ADC haritasında c lezyon alanlarında difüzyon kısıtlanması görülüyor. Ön tanı ve histopatolojik tanı GM olarak değerlendirildi.

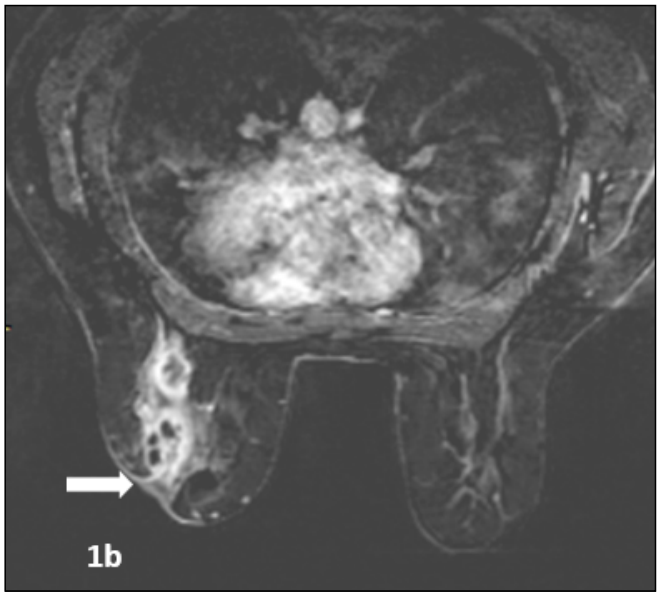

Resim 2. 37 yaşında kadın hasta T2A incelemede a sol meme üst dış kadranda kistik lezyonların cilde açıldığı görülüyor. IV kontrastlı çıkartım görüntülerde b kistik lezyonların cidarında kontrastlanma ve ADC haritasında c lezyon alanlarında difüzyon kısıtlanması görülüyor. Ön tanı ve histopatolojik tanı GM olarak değerlendirildi.

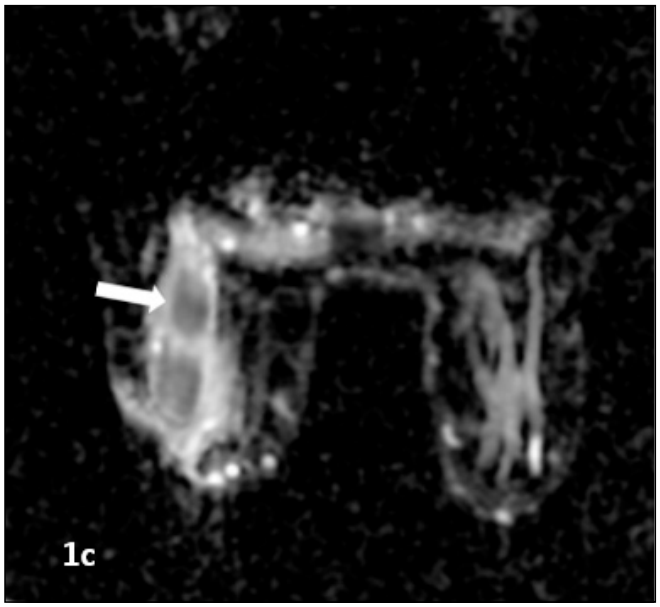

Resim 3. 37 yaşında kadın hasta T2A incelemede a sol meme üst dış kadranda kistik lezyonların cilde açıldığı görülüyor. IV kontrastlı çıkartım görüntülerde b kistik lezyonların cidarında kontrastlanma ve ADC haritasında c lezyon alanlarında difüzyon kısıtlanması görülüyor. Ön tanı ve histopatolojik tanı GM olarak değerlendirildi.

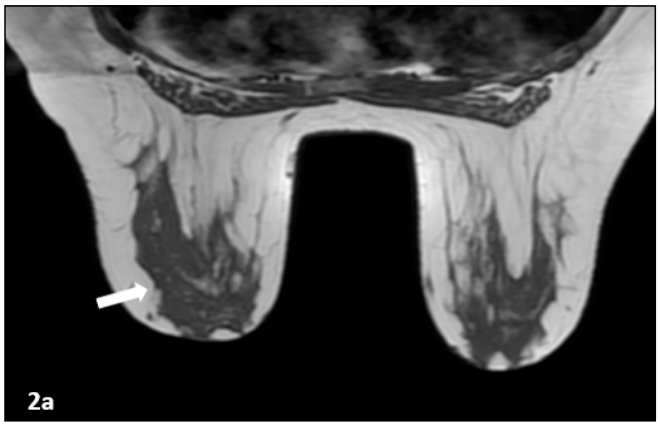

Resim 3. 42 yaşında kadın hasta T1A a ve T2A b görüntülerde sol meme üst dış kadranda parankim ile izointens asimetrik yoğunluk artışı mevcut. IV kontrastlı çıkartım görüntülerde c segmental dağılım gösteren, heterojen ve yer yer kümelenmiş halkasal tarzda kitlesel olmayan parankim boyanması mevcut, lezyonun ciltaltına uzandığı görülüyor. Ön tanı meme kanseri histopatolojik tanı ise GM olarak değerlendirildi.

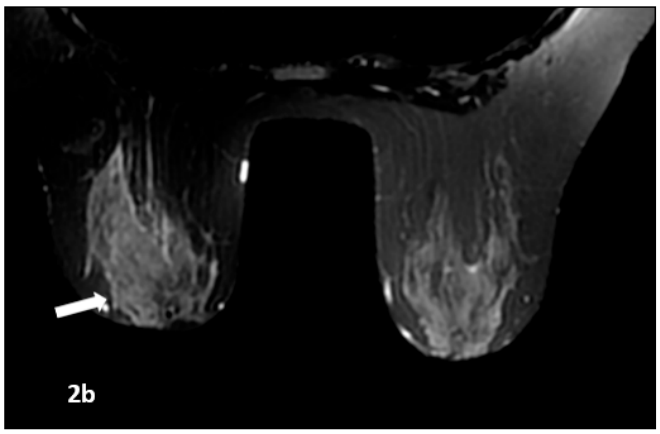

Resim 4. 42 yaşında kadın hasta T1A a ve T2A b görüntülerde sol meme üst dış kadranda parankim ile izointens asimetrik yoğunluk artışı mevcut. IV kontrastlı çıkartım görüntülerde c segmental dağılım gösteren, heterojen ve yer yer kümelenmiş halkasal tarzda kitlesel olmayan parankim boyanması mevcut, lezyonun ciltaltına uzandığı görülüyor. Ön tanı meme kanseri histopatolojik tanı ise GM olarak değerlendirildi.

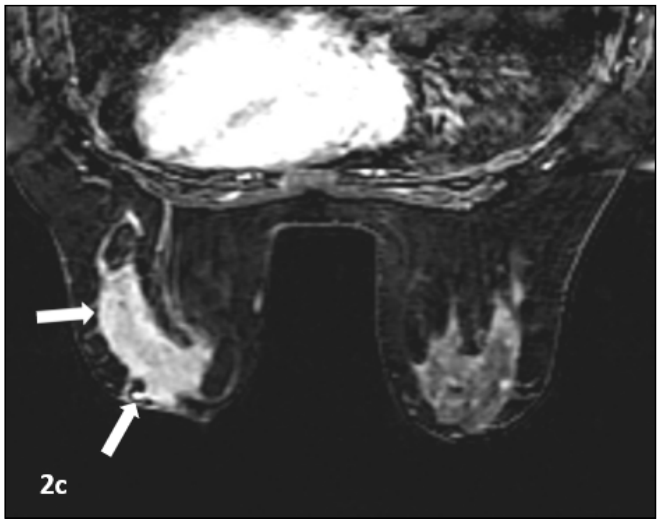

Resim 5. 42 yaşında kadın hasta T1A a ve T2A b görüntülerde sol meme üst dış kadranda parankim ile izointens asimetrik yoğunluk artışı mevcut. IV kontrastlı çıkartım görüntülerde c segmental dağılım gösteren, heterojen ve yer yer kümelenmiş halkasal tarzda kitlesel olmayan parankim boyanması mevcut, lezyonun ciltaltına uzandığı görülüyor. Ön tanı meme kanseri histopatolojik tanı ise GM olarak değerlendirildi.

Abdominal Radyoloji

SS-003

HEPATİK EKİNOKOKUS ALVEOLARİS: KESİTSEL RADYOLOJİK GÖRÜNTÜLEME BULGULARI

Nisa Başpınar, Mehmet Haydar Atalar

Cumhuriyet Üniversitesi Tıp Fakültesi

Giriş-Amaç: Alveolar ekinokkokkozis (AE), Ekinokokus multilokülarisin neden olduğu kronik invaziv bir parazitozdur (1). AE çeşitli radyolojik özellikleri nedeniyle uzun bir ayırıcı tanı listesine sahiptir (1, 2). Ultrasonografi (US) ilk olarak seçilir ve lezyonlar genellikle bilgisayarlı tomografi (BT) ve/veya manyetik rezonans görüntüleme (MRG) ile değerlendirilir (1, 2). Çalışmamızda patolojik ve serolojik olarak doğrulanmış hepatik AE olgularının BT, MRG ve difüzyon ağırlıklı görüntüleme (DAG) bulgularını tartışmayı amaçladık.

Materyal ve Metod: On dört hastaya ait veriler PACS veri tabanından elde edildi. Lezyonların tipleri Kodama (3) sınıflamasına göre belirlendi(Resim 1). BT'de kalsifikasyon tipleri belirlenip solid kompenent(SK) ve kistik komponentlerin(KK) dansiteleri ölçüldü(Resim 2). MRG'de lezyonların SK ve KK'lerin ortalama ve total ADC değerleri ölçüldü. Normal karaciğer (KC) parankim ve spinal kanaldaki BOS'un ADC değerleri kaydedildi. SK ADC/KC parankim ADC ve KK ADC/BOS ADC oranları hesaplandı. Lezyon tipleri arasındaki sürekli ve kategorik değişkenleri karşılaştırmak için non-pararametrik testlerden Kruskal-Wallis testi kullanıldı. $P<0.05$ değerleri istatistiksel olarak anlamlı kabul edildi.

Bulgular: Mayıs 2013-Mayıs 2021 tarihleri arasında radyolojik ve/veya patolojik tanı konulmuş 14 hasta çalışmaya dâhil edildi. Lezyonların yerleşimi ve tiplerinin cinsiyete göre dağılımı Tablo-1'de gösterildi. Lezyonların boyutları, dansiteleri, kalsifikasyon paternleri Tablo-2'de gösterildi.

Lezyon tiplerine göre boyutları karşılaştırıldı. Tip 1, 2 ve 3 lezyonların boyutları açısından anlamlı farklılık saptanmadı ($p>0,05$) (Tablo 3).

Lezyonların tiplerine göre total ADC, SK ve KK'lerin ortalama ADC değerleri karşılaştırıldı. Lezyonların total ADC, SK ve KK'lerin ortalama ADC değerleri açısından anlamlı farklılık saptanmadı ($p>0,05$) (Resim 3).Hastaların KC parankim ADC ortalaması $1,10\pm0,07$ ($x10^{-3}$ mm^2/sn) ve BOS ADC ortalaması da $3,09\pm0,13$ ($x10^{-3}$ mm^2/sn) olarak bulundu. Lezyonların SK ortalama ADC değeri/KC parankim ADC değeri oranları ve KK ortalama ADC değeri/BOS ADC değeri oranları karşılaştırıldığında anlamlı farklılık saptanmadı ($p>0,05$) (Resim 4).

Tartışma: Karakteristik kalsifikasyonları göstermede BT altın standart iken lezyon karakterizasyonu ve invazyonları göstermede MR en iyi modalitedir (3, 5, 6). Kodama sınıflaması MR paternlerine göre yapılmıştır (3). Becce ve ark. (7) çalışmasında en sık tip 5, ikinci tip 2, üçüncü sıklıkta ise tip 3 iken çalışmamızda en sık tip 3, ikinci tip 2, üçüncü sıklıkta ise tip 1 lezyonlar vardı. Beccea ve ark. (7) göre en yüksek ADC değeri tip 1 lezyonda ($1.97\pm1.01x10^{-3}$ mm^2/s), ikinci sıklıkta tip 5 ve tip 2 de ($1.76\pm0,50x10^{-3}$ mm^2/s) eşit olarak ölçmüşlerdir. Tip 4 dışındaki lezyonları ayırt etmede ADC'nin anlamlı olmadığını bildirmişlerdir. Çalışmamızda tip 1, tip 2 ve tip 3 lezyonların total ADC ortalamaları sırası ile $1,9\pm0,10$; $1,49\pm0,09$; $1,40\pm0,24$ ($x10^{-3}$ mm^2/sn) olarak bulundu. Çalışmamızda tip 1, 2 ve 3 lezyonların ayrımında ADC değerleri arasındaki fark anlamsız olarak bulundu ($p>0,05$). Çalışmamızın temel kısıtlılıkları olgu sayımızın azlığı, Kodama sınıflamasına göre tüm lezyonların olmayışı ve malign KC lezyonları ile ADC değerleri açısından karşılaştırma yapmamamızdır.

Sonuç: BT ve MRG hepatik AE tanısında önemli yere sahiptir. ADC değerlerinin diğer benign ve malign lezyonları dışlamak için ayırıcı tanıda yardımcı olabileceği ve rutin MRG incelemesine eklenmesi gerektiği düşüncesindeyiz

Kaynaklar

1. Kantarci M, Bayraktutan U, Karabulut N, et al. Alveolar echinococcosis: spectrum of findings at cross-sectional imaging. Radiographics 2012; 32: 2053–70.
2. Kern P. Clinical features and treatment of alveolar echinococcosis. Curr Opin Infect Dis 2010; 23: 505–12.
3. Kodama Y, Fujita N, Shimizu, et al. Alveolar echinococcosis: MR findings in theliver. Radiology 2003; 228: 172–7.
4. McManus DP, Zhang W, Li J, Bartley PB. Echinococcosis. Lancet 2003; 362: 1295–304.
5. Balci NC, Tunaci A, Semelka RC, et al. Hepatic alveolar echinococcosis: MRI findings. Magn Reson Imaging 2000; 18: 537–41.
6. Claudon M, Bessieres M, Regent D, et al. Alveolar echinococcosis of the liver:MR findings. J Comput Assist Tomogr 1990; 14: 608–14.
7. Beccea F, Pomonia A, Uldryb E, et al. Alveolar echinococcosis of the liver: Diffusion-weighted MRI findingsand potential role in lesion characterisation. European Journal of Radiology 2014; 83: 625–31.

Anahtar kelimeler: Alveolar Echinococcosis, Hepatic, Diffusion Magnetic Resonance Imaging, Computed Tomography

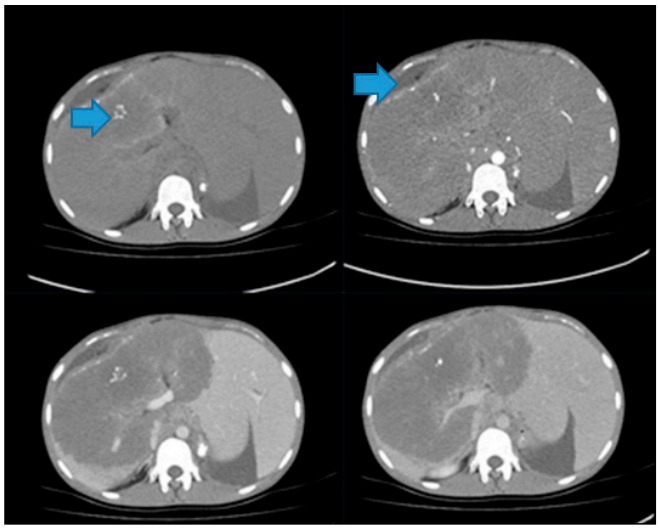

Resim 2. Kontrastsız BT'de santral ve periferal yerleşimli kalsifikasyon

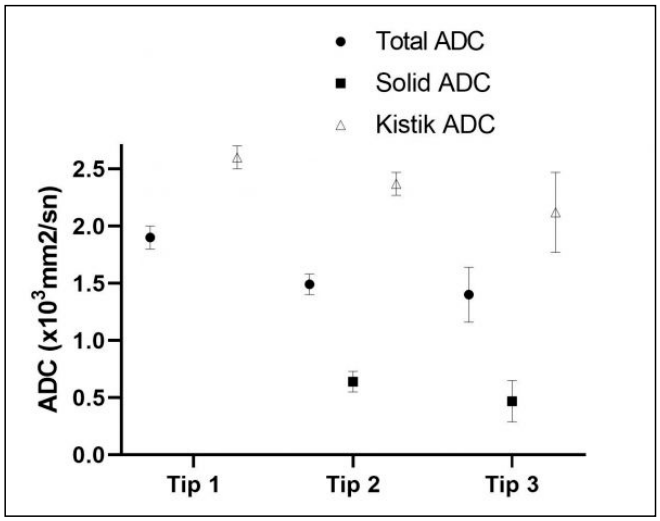

Resim 3. Tip 1, Tip 2 ve Tip 3 lezyonların total ADC, solid ve kistik komponentlerinin ortalama ADC değerleri dağılımı.

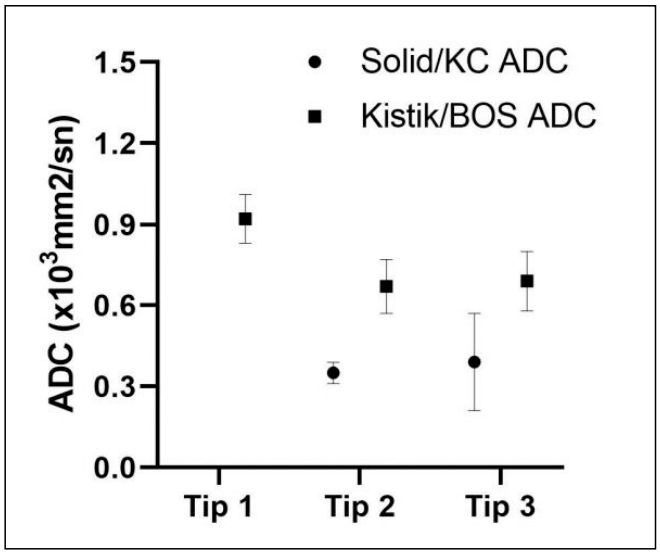

Resim 4. Tip 1, Tip 2 ve Tip 3 lezyonların solid /KC parankim ADC oranları ve Kistik /BOS ADC oranlarının dağılımı.

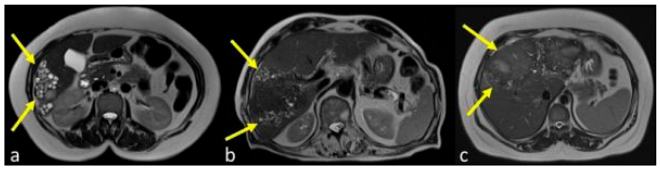

Resim 1. T2A MR görüntülerinde Kodama sınıflamasına göre tipler a)Tip 1 b)Tip 2 c)Tip 3

Tablo 1. Hastaların lezyon yerleşimi ve Kodama tiplerinin cinsiyete göre dağılımı

	Yaş ortalaması		Yerleşim			Kodama sınıflamasına göre tipler			Kalsifikasyon tipine göre	
		Sağ lop	Sol lop	Her iki lop	Tip 1	Tip 2	Tip3	Santral	Periferik ve Santral	Periferik
Kadın (n:7)	44,8±20,4	4	2	1			7		1	2
Erkek (n:7)	66±17,1	5	1	1	1	2	4	1	1	2

Tablo 2. Lezyonların boyutları ve BT dansite değerleri

	Lezyonun çap ortalamaları		Kistik komponent dansite ortalamaları (HÜ)	Solid komponent dansite Ortalamaları (HÜ)
AP	TR	CC		
8,85±4,07	11,71±4,69	0,75±3,75	39,21±5,55	20,6±7,57

Tablo 3. Kodama sınıflamasına göre lezyon boyutları ve ADC değerleri

	Boyut ortalamaları (cm)	Solid kompenent ADC değerleri (x103mm2/sn)	Kistik komponent ADC değerleri (x10-3mm2/sn)	Total ADC değerleri (x10-3mm2/sn)
Tip 1	8x10x12		2,60±0,10	1,9±0,10
Tip 2	10x15,5±0,7x11,5±2,1	0,64±0,09	2,37±0,10	1,49±0,09
Tip 3	8,7±4,6X11,2±5X10,5±4,2	0,47±0,18	2,12±0,35	1,40±0,24

Abdominal Radyoloji

SS-004

PEKOMA TANISINDA PERİFERAL BOYANMA BİZİ DOĞRU TANIYA GÖTÜRÜR MÜ? 5 FARKLI OLGUNUN RETROSPEKTİF DEĞERLENDİRİLMESİ

Gökhan Öngen[1], Nesrin Uğraş[2], Rifat Özpar[1], Ülviye Yalçınkaya[2], Ömer Fatih Nas[1], Gürsel Savcı[1]

[1]Bursa Uludağ Üniversitesi Tıp Fakültesi Hastanesi Radyoloji Anabilim Dalı
[2]Bursa Uludağ Üniversitesi Tıp Fakültesi Hastanesi Patoloji Anabilim Dalı

Giriş-Amaç: Perivasküler epitelyal hücreli tümörler (Pekoma) ilk kez 2002 yılında World Health Organization (WHO) tarafından tanımlanmıştır (1). Nadir görülen bu tümörler perivasküler alanda yerleşen immunreaktive hücrelere bağlı oluştuğu bilinmektedir. Uterus, retroperiton, böbrek ve karaciğer sıklıkla bildirildiği yerler arasında yer almakta iken pankreasta ise belirgin şekilde nadirdir (2-5).

Pekomanın histopatolojik özellikleri arasında human melanoma black 45 (HMB-45), melanoma antijen (Melan-A), smooth muscle aktin (α-SMA), desmin pozitifliği karakteristik özellikleri arasında yer almaktadır (2).

Bu çalışmada tek merkezde 10 yılda patolojik olarak Pekoma tanısı almış toplam 5 lezyonun radyolojik ve immunohistopatolojik özelliklerini retrospektif olarak değerlendirmeyi amaçladık.

Gereç ve Yöntem: Çalışmamıza 01.01.2012-01.06.2021 tarihleri arasında patolojik olarak Pekoma tanısı almış abdominal Bilgisayarlı Tomografi (BT) ve Magnetik Rezonans (MR) görüntülemesi bulunan toplam 5 hasta dahil edildi. Bilgisayarlı Tomografi ve MR incelemeleri intravenöz (iv) kontrastlı uygun protokolle uygulanmıştı. Olguların yaşı, cinsiyeti, başvuru nedeni, ek hastalığı olup olmadığı değerlendirildi. Görüntülemede ise lezyonların yerleşim yeri, solid-kistik özellikleri, homojenite, boyut, vaskülarite özellikleri, makroskopik yağ içerip içermemesi ve periferal kontrast tutulumu değerlendirildi. Radyolojik özelliklerin dışında histokimyasal olarak da Pekoma tanısında sıklıkla kullanılan human melanoma black 45 (HMB-45), melanoma antijen (Melan-A), smooth muscle aktin (α-SMA), desmin parametreleri değerlendirildi.

Bulgular: Toplam beş hastanın dördü iv kontrastlı BT, diğeri ise iv kontrastlı MR tetkiki idi. Beş adet lezyonun ikisi böbrek kaynaklı (biri tek lezyon, diğeri multiple sayıda), diğerleri karaciğer, pankreas ve sağ adrenal bez kaynaklıydı. Olguların tümü kadın cinsiyetti. Yaş dağılımı 11 ile 58 yıl arasında değişmekte, kitlelerin boyutları ise 2,7 ile 6 cm arasındaydı. Lezyonların tümü solid yapıda, hipervasküler karakterde, makroskopik yağ içermeyen, non-infiltratif, düzgün sınırlıydı. Karaciğer, adrenal bez ve pankreas lezyonlarında ise bu sayılan özelliklere ek olarak periferal kontrast tutulumu mevcuttu. Sağ adrenal kitlenin MR bulgularında yukarıda belirtilen bulgulara ek olarak adrenal-dalak intensite oranı 1,02 idi ve difüzyon ağırlıklı incelemelerde belirgin difüzyon kısıtlaması tespit edilmiş olup non-adenom olduğu belirlendi. Lezyonların patoloji sonuçları ise tablo 1'de ayrıntılı olarak belirtilmiştir.

Tartışma ve Sonuç: Mezenkimal bir tümör olan Pekoma ile ilgili Folpe ve ark. kötü prognostik özellikler arasında 5 cm'den daha büyük boyut, infiltratif özellikte olma, vasküler invazyon, yüksek mitotik aktivite, nekroz, yüksek nükleer grade gibi özellikleri bildirmişlerdir (1). Bizim vakalarımızdan sadece 1 tanesi 5 cm'den büyüktü. Radyolojik olarak hiç birisinde vasküler invazyon ve nekroz bulgusu yoktu. Bilateral böbrek kitlesi olan olguda ise bilateral akciğer metastazları mevcuttu, bu nedenle malign Pekoma lehine yorumlandı.

Hu ve ark.nın (4) bildirdikleri periferal kontrast tutulumu böbrek yerleşimli lezyonlarda izlenmedi. Diğer lezyonlarda ise periferal kontrast tutulumu mevcuttu (n:=3/5). Bu çalışmada Pekoma lezyonlarının, başta periferal boyanma olmak üzere radyolojik özelliklerini dökümante ettik. Tanımlanan bu bulguların daha geniş serilerle desteklenmesinin literatüre ciddi katkı sağlayacağını düşünmekteyiz.

Anahtar kelimeler: Pekoma, Hipervasküler, Periferal boyanma

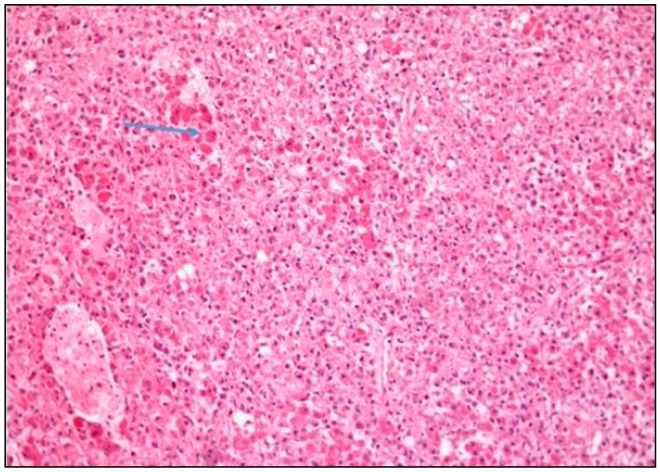

Resim 1. Böbrek lezyonunun immunohistokimyasal değerlendirmesinde SMA (+) ve Melan A (+) pozitifliği nedeniyle PEComa tanısı doğrulandı.

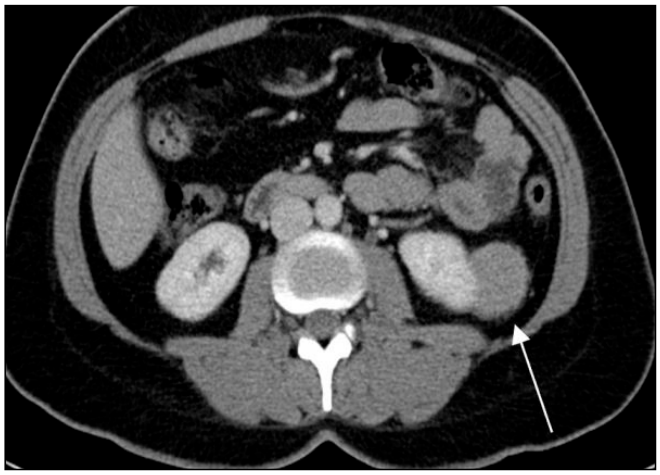

Resim 2. 39 yaşında kadın hasta hipertansiyon nedeniyle tetkik edilirken insidental sol böbrek kitlesi saptanıyor. Nefrogram fazında elde olunan intravenöz kontrastlı BT incelemede böbrek korteksini infiltre etmeyen egzofitik uzanımlı hipervasküler solid kitle görülmekte.

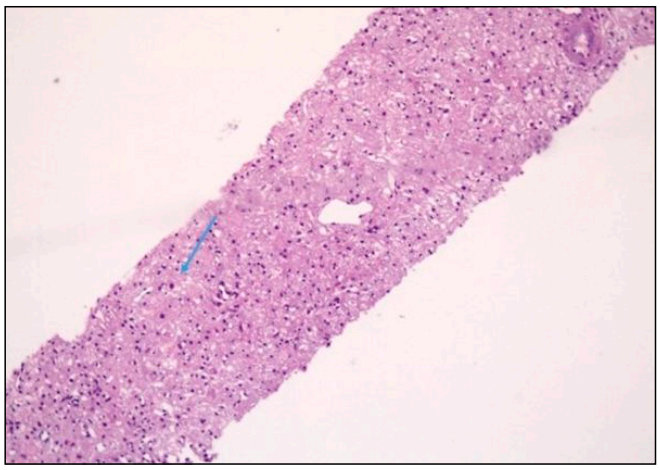

Resim 3. Pankreas lezyonunun tru-cut biyopsi sonrasında yapılan ımmunohistokimyasal değerlendirmede HMB-45 (+), SMA(+), olması nedeniyle PEComa tanısı doğrulandı.

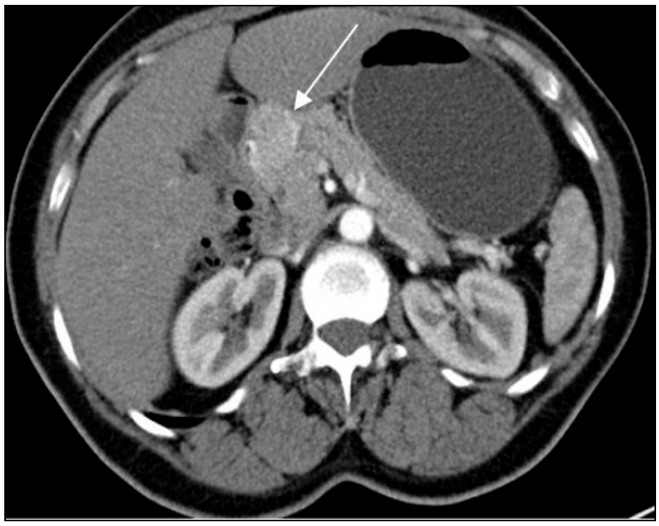

Resim 4. 58 yaşında kadın hasta meme kanseri öyküsü mevcuttu. Rutin kontrol tetkikleri sırasında portal venöz fazda intravenöz kontrastlı Abdomino-pelvik BT tetkikinde pankreas baş kesiminde non invaziv karakterde hipervasküler periferinde kontrast tutulumunun daha belirgin olduğu 27 mm boyutunda kitle saptandı

Tablo 1. Tümörlerin yerleşim yeri, radyolojik modalite ve immunohistokimyasal özellikleri

YERLEŞİM YERİ	MODALİTE	SMA	MELAN A	HMB 45	DESMİN
Böbrek (multipl lezyon)	BT	(+)	(-)	(+)	(+)
Karaciğer	BT	(+)	(+)	(+)	(+)
Pankreas	BT	(+)	Ulaşılamadı	(+)	Ulaşılamadı
Adrenal	MR	(+)	(+)	Ulaşılamadı	Ulaşılamadı
Böbrek(tek lezyon)	BT	(+)	Ulaşılamadı	(+)	(-)

Pediatrik Radyoloji

SS-005

TİP 1 NÖROFİBROMATOZİSLİ ÇOCUKLARDA OPTİK KİAZMANIN TEKSTÜR ANALİZİ (HİSTOGRAM) KULLANILARAK DEĞERLENDİRİLMESİ

Yeşim Eroğlu, Murat Baykara

Fırat Üniversitesi Tıp Fakültesi Radyoloji Anabilim Dalı, Elazığ

Giriş-Amaç: Tip 1 Nörofibromatozis (NF1) optik yolak gliomlarının (OYG) sık görüldüğü nörokutanöz bir sendromdur (1). Tümör optik sinirler, kiazma ve hipotalamusta görülmektedir. Bazen optik sinir tutulumu olmadan optik kiazma lezyonu görülebilmektedir. Optik yolak gliomlarının klinik seyri değişkenlik göstermekte olup klinik ilerleyişi tahmin etmek için kabul görmüş belirteçler yoktur. Geleneksel görüntüleme yöntemleri optik yolağın doku düzeyinde mikroyapısal değerlendirilmesi için yeterli değildir. Bu nedenle optik yolakları değerlendirebilecek yöntemlere ihtiyaç vardır (2). Bu çalışmanın amacı NF1'li çocuklarda optik kiazmadaki değişiklikleri ön görebilmek için MR görüntülerini tekstür (histogram) analizi ile değerlendirmektir.

Bu retrospektif çalışma için üniversitemiz yerel etik kurulundan onay alındı. Çalışmaya 2015-2021 yıllarında, NF1 tanısı alan 14 hasta (4'ü OYG'li) ve yaş cinsiyet uyumlu, görme keskinliği ve nörolojik muayenesi normal 19 kontrol olgusu dahil edildi. Hastalar optik yolak glioması olmayan NF1-normal (NF1-N), optik yolak gliomlu NF1 (NF1-OYG) ve kontrol olmak üzere üç gruba ayrıldı. Sagittal T2 ağırlıklı MRG görüntülerinde, kiazmayı kapsayacak ve sınırları dışına taşmayacak şekilde ROI (region of interest) yerleştirilerek buradan elde edilen piksel değerlerinden tekstür (histogram) analizi yapıldı (Resim 1). Gri seviye yoğunluklarından, ortalama, standart deviasyon, minimum, maksimum, ortanca, varyans, entropi, uniformite, çarpıklık (skewness), diklik (kurtosis), size %lower, size %upper, size %mean (%L, %U and %M) ve persentil değerleri hesaplandı. Tüm

görüntü analizleri için MATLAB (sürüm R2017a; MathWorks, Natick, MA, ABD) ile yazılmış bir program kullanıldı. Üç grubun histogram analizi değerleri istatistiksel olarak karşılaştırıldı.

Mean, median, minimum, 1., 3., 5., 10., 25. persentil değerleri NF1-OYG'lu hastalarda NF1-N ve kontrol gruplarından anlamlı olarak daha yüksek bulundu. Yine aynı değerler NF1-N grubunda kontrol grubundan anlamlı olarak daha yüksek bulundu. NF1-N ve NF1-OYG'lularda kontrol grubuna göre 75. persentil değeri anlamlı olarak daha yüksek bulundu. Standart deviasyon, varyans, skewness değerleri NF1-OYG'lu hastalarda NF1-N ve kontrol gruplarından anlamlı olarak daha düşük, entropi ve uniformite değerleri ise anlamlı olarak daha yüksek bulundu ($p<0.05$, Resim 2, Tablo 1-2).

Optik yolak gliomu, NF1'li çocuklarda sık görülen bir merkezi sinir sistemi tümörüdür. Bu tümörlerin tanı ve takibinde öncelikli olarak kullanılan görüntüleme yöntemi MRG'dir (3). Bu çocuklarda OYG gelişiminin ve olası klinik seyrin tahmin edilmesini sağlayacak belirteçlere ihtiyaç vardır. Çalışmada MRG histogram analizi kullanılarak NF1-N, NF1-OYG ve sağlıklı çocukların optik kiazmaları arasında farklılıklar olduğu gösterilmiştir.

Histogram, bir doku analizi yöntemi olup tıbbi görüntülemelerde yaygın bir kullanım alanı bulmuştur (4). Histogram analizinde insan gözüyle ayırt edilemeyen ve normal olarak değerlendirilen doku değişikliklerinin ayırt edilmesini sağlayan çok sayıda sayısal veri elde edilmektedir (4-6). Çalışmada MRG histogram analizi kullanılarak NF1-N, NF1-OYG ve sağlıklı çocukların optik kiazmaları arasında istatistiksel olarak anlamlı farklılıklar bulundu.

Çalışmanın bulgularına göre NF1'li çocuklarda optik kiazmadaki değişiklikleri değerlendirmek için MRG histogram analizi kullanılabilir.

Kaynaklar

1. Guillamo JS, Creange A, Kalifa C, et al. Prognostic factors of CNS tumours in Neurofibromatosis 1 (NF1): a retrospective study of 104 patients. Brain. 2003; 126:152-60.
2. Jost SC, Ackerman JW, Garbow JR, et al. Diffusion-weighted and dynamic contrast-enhanced imaging as markers of clinical behavior in children with optic pathway glioma. Pediatr Radiol. 2008; 38:1293-9.
3. Prada CE, Hufnagel RB, Hummel TR, et al. The Use of Magnetic Resonance Imaging Screening for Optic Pathway Gliomas in Children with Neurofibromatosis Type 1. J Pediatr. 2015; 167:851-6.
4. Dogan A, Baykara M. The evaluation of the optic nerve in multiple sclerosis using MRI histogram analysis. Annals of Medical Research. 2020; 27:780-3.
5. Radulescu E, Ganeshan B, Shergill SS, et al. Grey-matter texture abnormalities and reduced hippocampal volume are distinguishing features of schizophrenia. Psychiatry Res. 2014; 223:179-86.
6. Castellano G, Bonilha L, Li LM, Cendes F. Texture analysis of medical images. Clin Radiol. 2004; 59:1061-9.

Anahtar kelimeler: Nörofibromatozis Tip 1, Bilgisayar destekli görüntü işleme, Manyetik rezonans görüntüleme, Optik yolak gliomu, Kiazma

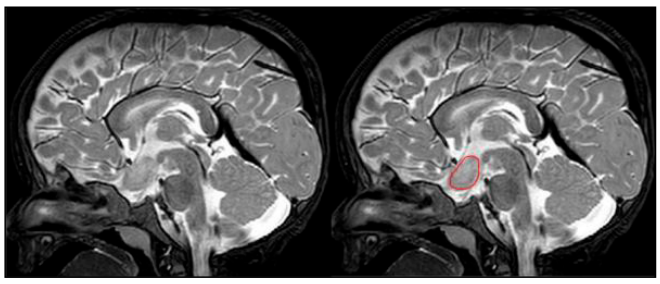

Resim 1. Sagittal T2-ağırlıklı MR görüntüsünde, optik yolak gliomlu bir hastada optik kiazmaya ROI yerleştirilmesi gösterildi.

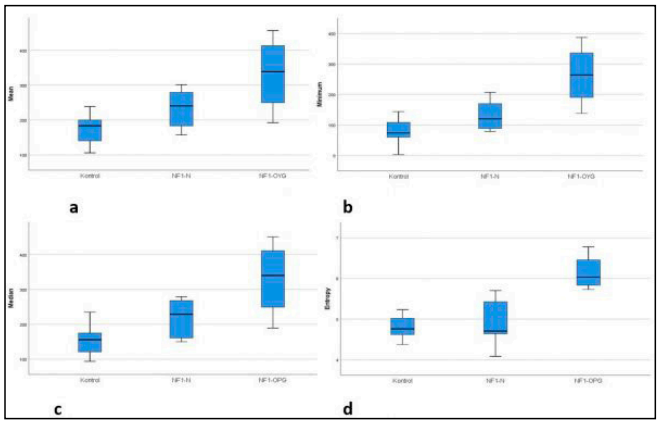

Resim 2. Grupların mean (a), minimum (b), median (c) ve entropi (d) değerlerinin dağılımları.

Tablo 1. Histogram analizinin kantitatif ve istatistiksel bulguları.

	Kontrol (19)	NF1-N (10)	NF1-OYG (4)	p
	Mean-Standard Deviation	Mean-Standard Deviation	Mean-Standard Deviation	
Yaş	9.37-4.10	9.30-3.86	8.00-5.35	0.829
Mean	172.25-40.45	231.82-53.97	331.72-111.22	0.004
Standard Deviation	72.02-20.32	68.00-24.07	26.04-6.68	0.006
Minimum	77.26-40.38	131.20-46.19	263.25-103.09	0.001
Maximum	358.95-75.67	406.20-93.93	400.50-105.12	0.323
Median	152.61-41.80	219.25-53.87	330.13-110.31	0.001
Variance	5578.65-3131.58	5145.29-3237.37	711.72-361.76	0.006
Entropy	4.78-0.36	4.91-0.52	6.14-0.45	0.005
Size %L	10.25-4.91	11.89-4.13	15.82-1.19	0.085
Size %U	15.46-3.23	15.42-2.30	17.82-2.76	0.329
Size %M	74.29-6.20	72.70-4.32	66.36-3.58	0.044
Kurtosis	3.66-0.86	3.51-0.89	2.99-0.63	0.390
Skewness	1.05-0.39	0.75-0.60	-0.02-0.43	0.001
Uniformity	0.18-0.04	0.20-0.05	0.30-0.11	0.063
Percentile1	77.26-40.38	131.33-46.28	274.61-108.70	0.001
Percentile3	81.78-40.97	136.85-47.40	284.56-110.73	0.001
Percentile5	88.26-41.29	142.26-48.72	291.35-108.13	0.001
Percentile10	99.60-39.65	156.32-48.88	298.85-110.86	0.001
Percentile25	124.34-40.83	184.85-53.57	313.25-109.88	0.001
Percentile75	204.14-44.10	263.55-63.67	351.31-115.40	0.007
Percentile90	283.01-63.82	328.95-76.57	365.28-115.37	0.097
Percentile95	330.74-62.74	374.90-93.30	372.81-114.49	0.292
Percentile97	346.17-71.48	390.72-91.16	379.21-114.39	0.371
Percentile99	358.95-75.67	405.71-93.98	393.53-108.45	0.356

Tablo 2. Gruplar arasında istatistiksel olarak anlamlı bulunan parametrelerin detayları (Post Hoc Tukey HSD Test).

	Kontrol ile NF1-N (p)	Kontrol ile NF1-OYG (p)	NF1-N ile NF1-OYG (p)
Mean	0.027	<0.001	0.013
Standard Deviation	0.872	0.001	0.005
Minimum	0.032	<0.001	<0.001
Median	0.013	<0.001	0.006
Variance	0.928	0.017	0.047
Entropy	0.710	<0.001	<0.001
Size %M	0.738	0.034	0.141
Skewness	0.229	0.001	0.024
Percentile1	0.036	<0.001	<0.001
Percentile3	0.036	<0.001	<0.001
Percentile5	0.040	<0.001	<0.001
Percentile10	0.029	<0.001	<0.001
Percentile25	0.024	<0.001	0.001
Percentile75	0.047	<0.001	0.054

Pediatrik Radyoloji

SS-006

ÇOCUKLARDA SERVİKAL SPİNAL KANAL VE KORDUN MANYETİK REZONANS GÖRÜNTÜLEME İLE MORFOMETRİK ANALİZİ

Samet Cansız[1], Zuhal Bayramoğlu[2], Mehmet Öztürk[1]

[1]Selçuk Üniversitesi Tıp Fakültesi, Çocuk Radyolojisi Bilim Dalı
[2]İstanbul Üniversitesi, İstanbul Tıp Fakültesi, Radyoloji Anabilim Dalı

Giriş-Amaç: Radyografi ve bilgisayarlı tomografi ile pediatrik servikal vertebranın kanal çapı, kanal-korpus oranı ve interpediküler mesafe ölçümleri kullanılarak yapılan birkaç çalışma bulunmaktadır (1, 2). Bu tekniklerin yumuşak doku değerlendirmede yetersizliği nedeniyle spinal kord çap ve alan ölçümleri açısından literatürde daha az veri mevcuttur. Manyetik rezonans görüntüleme (MRG), servikal omurga ve spinal kordu değerlendirmek için en iyi ve en yaygın kullanılan görüntüleme tekniğidir. MRG ile hem yumuşak doku hem de kemik yapılar değerlendirilir, spinal kanal ve spinal kord boyutları doğru bir şekilde ölçülür. Bu çalışmada, sağlıklı Türk çocuk popülasyonunda servikal spinal kord ve kanal çapları ve alanları MR görüntülerinde ölçülerek yaş, cinsiyet ve kord düzeylerine göre değişiminin değerlendirilmesi amaçlanmıştır.

Çalışma retrospektif olarak dizayn edildi. Kurumumuzdan 2021/98 no ile etik kurul kararı alındı. Çalışmaya 3- 17 yaş arasında, her yaştan 10 erkek ve 10 kız çocuk olmak üzere 300 olgu alındı. Dışlanma kriterleri spinal cerrahi öyküsü, tonsiller herniasyon, kord ve çevresinde kitle, spinal darlık ve inflamatuar patolojiler yer almaktadır. Ölçümler T2 ağırlıklı sagittal ve aksiyal görüntüler üzerinden yapıldı. Spinal kanal ve spinal kord anteroposterior (AP) çapı, sagittal düzlemde C2, C4 ve C6 vertebraların korpus orta seviyesinden, spinal kord ve spinal kanal alanı ise aksiyel düzlemde aynı seviyelerden manuel olarak ölçüldü **(Resim 1, 2)**. Olgular 3-6 yaş (grup 1), 7-12 yaş (grup 2) ve 13-17 yaş (grup 3) olmak üzere üç yaş grubuna ayrıldı.

Cinsiyet ve yaş gruplarındaki parametrelerin tanımlayıcı istatistikleri **Tablo 1** ve **2**'de verilmiştir. Çalışmamızda spinal kord ve kanalın AP çapı ile alanları ölçüm yapılan tüm seviyelerde erkeklerde kızlara göre yüksek bulundu. Tüm seviyelerde kord alanı ve C2 seviyesinde kord AP çapının yaşla birlikte arttığı görüldü. C4 düzeyinde kord AP çapı ve kanal alanı ile C6 düzeyinde kanal AP çapı ve alanı grup 2 ve 3'te grup 1'e göre yüksek bulundu. C2 düzeyinde kanal AP çapı ve alanı ile C4 düzeyinde kanal AP çapı grup 3'te grup 1'e kıyasla yüksek bulundu. C6 düzeyinde kord AP çapı ölçümlerinde yaş grupları arasında istatistiksel olarak anlamlı farklılık saptanmadı.

Çocuklarda her yaş ve cinsiyet grubunda servikal omurga enstrümantasyonu ve füzyon gibi tedavi kararlarının alınmasında servikal omurga ölçümlerinin bilinmesi önemlidir (3). Ancak pediatrik servikal omurga ve kord için kesin morfometrik ölçümler belirsizliğini korumaktadır. Servikal spinal kord ve spinal kanal değerlendirmesi dejeneratif, travmatik ve inflamatuar birçok durumda klinik olarak değerlidir (4). Yaş, cinsiyet, vücut kitle indeksi ve spinal kord seviyesi gibi faktörler spinal kord ve spinal kanal ölçümlerini etkileyebilecek parametrelerdir (5). Patolojilerin saptanması ve ayırıcı tanısı açısından bu parametrelere göre belirlenen normal servikal spinal kord ve spinal kanal ölçümlerinin bilinmesi gereklidir.

Çalışmamızda sağlıklı çocuklarda MRG ile servikal kord ve vertebranın morfometrik analizi yapılmış olup seviye, yaş ve cinsiyete bağlı değişiklikler ortaya konulmuştur. Elde olunan veriler ilgili bölgenin patolojilerinin ayırıcı tanısında ve fiksasyon materyali boyutu seçiminde referans değerler olması açısından oldukça önemlidir.

Kaynaklar

1. Abdullah KG, Steinmetz MP, Mroz TE. Morphometric and volumetric analysis of the lateral masses of the lower cervical spine. Spine 2009; 34: 1476-1479.
2. Anderson RC, Ragel BT, Mocco J, Bohman LE, Brockmeyer DL. Selection of a rigid internal fixation construct for stabilization at the craniovertebral junction in pediatric patients. J Neurosurg 2007;107:36-42.
3. Hwang SW, Gressot LV, Rangel-Castilla L, Whitehead WE, Curry DJ, Bollo RJ, Luerssen TG, Jea A. Outcomes of instrumented fusion in the pediatric cervical spine. J Neurosurg Spine 2012; 17: 397-409.
4. Morishita Y, Naito M, Hymanson H, Miyazaki M, Wu G, Wang JC. The relationship between the cervical spinal canal diameter and the pathological changes in the cervical spine. European Spine Journal 2009;18:877-83.
5. Kim KH, Park JY, Kuh SU, Chin DK, Kim KS, Cho YE. Changes in spinal canal diameter and vertebral body height with age. Yonsei medical journal 2013;54:1498-504.

Anahtar kelimeler: Çocuk, servikal vertebra, manyetik rezonans görüntüleme

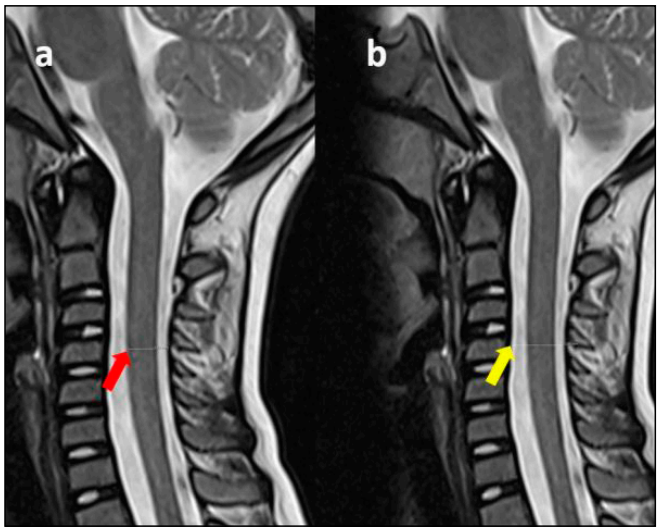

Resim 1 a,b. Servikal MRG: T2 ağırlıklı sagittal planda C4 vertebra korpus orta kesimi seviyesinden spinal kord (kırmız ok) ve spinal kanal (sarı ok) AP çaplarının ölçümü

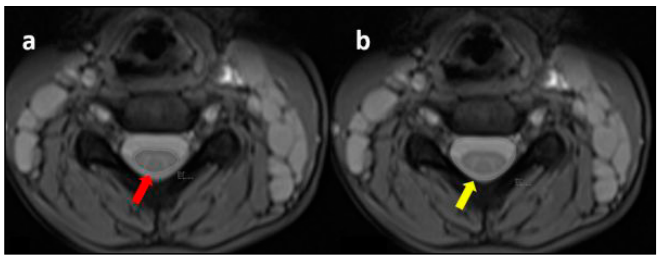

Resim 2 a, b. Servikal MRG: T2 ağırlıklı aksiyal planda C4 vertebra korpus seviyesinde spinal kord (kırmız ok) ve spinal kanal (sarı ok) alanlarının ölçümü

Tablo 1. Cinsiyete göre tanımlayıcı veriler

Parametreler	Tanımlayıcı veriler			p
	Median (Interquartile Range)			
	Erkek (n:150)	Kız (n:150)	Tüm populasyon (n:300)	
Yaş (yıl)	10 (6-14)	10 (6-14)	10 (6-14)	1
C2 kord çap (mm)	6.3 (5.87-6.6)	6.2 (5.6-6.6)	6.3 (5.7-6.6)	**0.012**
C2 kanal çap (mm)	13.8 (12.87-14.7)	13.5 (12.6-14.2)	13.6 (12.8-14.4)	**0.009**
C2 kord alan (mm^2)	67 (59-76)	63.35 (55-72)	65.2 (56.87-73.8)	**0.003**
C2 kanal alan (mm^2)	240 (214-273)	231 (205-260)	235.25 (209.7-266)	**0.027**
C4 kord çap (mm)	6.3 (5.9-6.6)	6 (5.6-6.4)	6.1 (5.7-6.6)	**0.001**
C4 kanal çap (mm)	11.9 (11.2-12.6)	11.35 (10.6-12.2)	11.7 (10.8-12.4)	**0.001**
C4 kord alan (mm^2)	69 (59.1-76.95)	63.7 (55-73.9)	65.75 (57.22-75.6)	**0.009**
C4 kanal alan (mm^2)	188.3 (165-207.4)	180.75 (166.3-199.37)	186.3 (165.5-202.72)	**0.01**
C6 Kord çap (mm)	6 (5.6-6.3)	5.9 (5.4-6.2)	6 (5.6-6.3)	**0.018**
C6 kanal çap (mm)	12.2 (11.57-12.8)	11.8 (10.97-12.4)	12 (11.3-12.6)	**0.001**
C6 kord alan (mm^2)	66.75 (60.15-73.8)	63.45 (55-71.2)	65.8 (56.8-72.1)	**0.003**
C6 kanal alan (mm^2)	193.95 (173.4-211.1)	187.75 (169.3-199.4)	190 (170-207)	**0.01**

Tablo 2. Yaş gruplarına göre tanımlayıcı veriler

	Grup 1 (3-6 yıl) Median (IQR)	Grup 2 (7-12 yıl) Median (IQR)	Grup 3 (13-17 yıl) Median (IQR)	p	P*
C2 kord çap (mm)	5.6 (5.4-6.3)	6.3 (5.9-6.6)	6.6 (6.1-6.9)	0.001	**1 vs 2: 0.001** **1 vs 3: 0.001** **2 vs 3:0.001**
C2 kanal çap (mm)	13.4 (12.4-14.3)	13.6(12.8-14.3)	13.9(12.72-14.7)	0.037	1 vs 2: 0.21 **1 vs 3: 0.016** 2 vs 3:0.092
C2 kord alan (mm²)	51.35(45.7-59.7)	64.2(58.8-72.1)	73.7(67.62-90.37)	0.001	**1 vs 2: 0.001** **1 vs 3: 0.001** **2 vs 3:0.001**
C2 kanal alan (mm²)	227(202-260)	238.4(208-262.7)	240(219-280)	0.012	1 vs 2: 0.18 **1 vs 3: 0.003** 2 vs 3:0.079
C4 kord çap (mm)	5.7(5.52-6.17)	6.2(5.9-6.6)	6.3(6-6.6)	0.001	**1 vs 2: 0.001** **1 vs 3: 0.001** 2 vs 3:0.1
C4 kanal çap (mm)	11.2(10.5-11.9)	11.9(11-12.4)	11.9(11.2-12.67)	0.001	**1 vs 2: 0.001** **1 vs 3: 0.001** 2 vs 3:0.4
C4 kord alan (mm²)	53.3(46.9-58.6)	66.6(60.7-74.4)	74.8(67.7-81)	0.001	**1 vs 2: 0.001** **1 vs 3: 0.001** **2 vs 3:0.001**
C4 kanal alan (mm²)	169(150-190)	189(171-207)	191.3(172-208)	0.001	**1 vs 2: 0.001** **1 vs 3: 0.001** 2 vs 3:0.44
C6 kord çap (mm)	5.9(5.6-6.25)	6(5.52-6.3)	6(5.6-6.3)	0.56	1 vs 2: 0.59 1 vs 3: 0.28 2 vs 3:0.54
C6 kanal çap (mm)	11.7(10.7-12.2)	12.1(11.3-12.7)	12.2(11.4-12.8)	0.001	**1 vs 2: 0.001** **1 vs 3: 0.001** 2 vs 3:0.4
C6 kord alan (mm²)	57.3(49.3-65.6)	65.9(56.8-71.7)	69.3(64.7-74.9)	0.001	**1 vs 2: 0.001** **1 vs 3: 0.001** **2 vs 3:0.001**
C6 kanal alan (mm²)	184(163-201)	192.4(172.7-209)	190(174-208)	0.014	**1 vs 2: 0.006** **1 vs 3: 0.016** 2 vs 3:0.8

Toraks Radyolojisi

SS-007

COVİD-19 PNÖMONİSİNİN AKCİĞER GRAFİSİ İLE TANISINDA YAPAY ZEKA UYGULAMASI

Rana Günöz Cömert[1], Eda Cingöz[1], Celal Caner Ercan[1], Zeynep Nur Akyol Sarı[1], Esin Düvek[1], Berke Ersoy[1], Edanur Karapınar[1], Tuğçe Toprak[2], Atadan Tunacı[1], Alper Selver[2], Şükrü Mehmet Ertürk[1]

[1]İstanbul Tıp Fakültesi, Radyoloji Anabilim Dalı
[2]Dokuz Eylül Üniversitesi, Elektrik-elektronik Mühendisliği Bölümü

Giriş-Amaç: COVID-19 pnömonisinin en sık görülen görüntüleme bulgusu olan buzlu cam opasitelerinin akciğer grafisi ile etkin tanınamaması, acilde COVID-19 triyajında PA akciğer grafisinin kullanımını kısıtlamıştır. Pandemi döneminde; toraks bilgisayarlı tomografisi (BT), RT-PCR testinden sonra tanı için en sık kullanılan tanı yöntemi haline gelmiştir.[1,2] PA akciğer grafisi, toraks BT'ye göre çok daha düşük radyasyon dozuna sahip, tekrarlanabilir ve düşük maliyetli bir yöntemdir.Çalışmamızda yapay zeka (YZ) aracılığı ile COVID-19 tanısında PA akciğer grafisinin tanısal etkinliğini artırıp artıramayacağımızı araştırdık.

Hastanemize Mart-Nisan 2020 tarihleri arasında COVID-19 şüphesiyle başvuran 161 COVİD-19 pnömonisi olan ve 218 pnömonisi olmayan toplam 379 hasta etik kurul kararı alındıktan sonra çalışmamıza dahil edilmiştir. Referans pozitiflik akciğer BT incelemesinde COVID-19 ile uyumlu pnömoni varlığı idi. Pozitif BT bulguları olan 161 hastanın PA akciğer grafisi görüntüleri üzerinde BT bulgularına göre segmentasyon-işaretleme yapıldı. Toraks BT görüntülemesi negatif olan 218 hastanın PA akciğer grafileri negatif grup olarak sınıflandırıldı. Özel olarak tasarlanmış bir konvolüsyonel nöral network ağı olan COVİD-Net kullanıldı. Tanımlanan veri setine altı COVİD-Net varyantı (COVIDNet-CXR3-A, -B, -C / COVIDNet-CXR4-A, -B, -C) uygulanarak ve farklı modeller çeşitli şekillerde kombine edilerek tanısal performanslar değerlendirildi.

161 (61 K, 100 E) pnömoni hastasının yaş ortalaması 49.3 ± 15.1, ortanca yaş 48 yıl (19-96). Toraks BT incelemesinde pnömoni bulgusu olmayan 218 hastanın (79 K,139 E) yaş ortalaması 40.0 ± 14.4, ortanca yaş değeri 38 yıl idi (18-87). Tüm modeller test setine ayrı ayrı uygulanmıştır, her modelin kararı güven puanı olarak elde edilmiştir. Güven puanı 0,5'ten büyükse görüntünün COVID dışı olarak sınıflandırıldığı, değilse COVID olarak sınıflandırıldığı anlamına gelir. Altı değişken modelin farklı kombinasyonlarıyla çalışırken COVID-NetCXR4a-4b-3c ile eğri altında kalan alan (AUC): 0,78, duyarlılık %67, özgüllük %95; COVID-NetCXR4a-3b-3c ile eğri altı alan (EAA): 0,79, duyarlılık %69 ve özgüllük %94 idi.

Çalışmamızda, COVIDx verileriyle eğitilmiş COVID-Net yazılımı ile çalışıldı. Konvolüsyonel sinir ağı modeli ile birlikte değerlendirilen akciğer grafisinin COVID-19 tanısında duyarlılığı ve özgüllüğü araştırıldı. Murphy ve ark.[3]çalışmasında yapay zeka ve radyologlar arasındaki tanısal performans karşılaştırılırken; çalışmamızda COVID-Net sinir ağındaki varyant modeller karşılaştırılarak duyarlılık ve özgüllük hesaplanmış ve EAA değerleri birbirine yakın bulunmuştur. Çalışmamızda literatürden[4,5] farklı olarak kullanılan YZ yazılımının farklı varyantlarının özgüllük ve duyarlılıkları karşılaştırılmıştır. Bu değişken YZ modelleri kombinasyon halinde kullanıldığında, EAA değerlerinin diğer YZ çalışmalarına yakın olduğu, özgüllüğün ise diğer çalışmalardan önemli ölçüde daha yüksek olduğu bulunmuştur.

Kaynaklar

1. Chassagnon G, Vakalopoulou M, Paragios N, Revel MP. Artificial intelligence applications for thoracic imaging. *Eur J Radiol*. 2020;123(June 2019). doi:10.1016/j.ejrad.2019.108774
2. Gorbalenya AE, Baker SC, Baric RS, et al. Covid-19&Ct. Published online 2020.
3. Murphy K, Smits H, Knoops AJG, et al. COVID-19 on chest radiographs: A multireader evaluation of an artificial intelligence system. *Radiology*. 2020;296(3):E166-E172. doi:10.1148/radiol.2020201874
4. Wu JT, Wong KCL, Gur Y, et al. Comparison of Chest Radiograph Interpretations by Artificial Intelligence Algorithm vs Radiology Residents. *JAMA Netw open*. 2020;3(10):e2022779. doi:10.1001/jamanetworkopen.2020.22779
5. Castiglioni I, Ippolito D, Interlenghi M, et al. Machine learning applied on chest x-ray can aid in the diagnosis of COVID-19: a first experience from Lombardy, Italy. *Eur Radiol Exp*. 2021;5(1). doi:10.1186/s41747-020-00203-z

Anahtar kelimeler: COVİD-19, yapay zeka, akciğer grafisi, bilgisayarlı tomografi

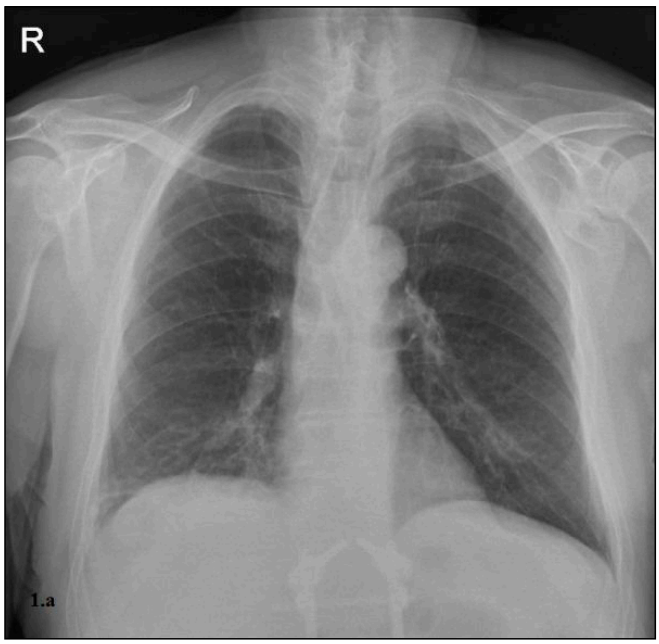

Resim 1a. 68 yaşında erkek hasta, öksürük ve ateş şikayeti ile acil servise başvurdu. (1.a) Akciğer grafisinde belirgin pnömonik infiltrasyon bulgusu izlenmemektedir. (1.b) COVID-Net derin evrişimli sinir ağı yazılımı ile yapılan değerlendirmeyi görselleştiren heatmap görüntüsü sağ orta lobdaki tutulum alanını göstermektedir. Yazılım bu hastanın pnömonisini akciğer grafisinden doğru bir şekilde pozitif olarak tanımlayabildi. (1.c) Koronal reformat 1 mm-ince kesit ve (1.d) MIP görüntüsünde sağ orta lobda, heatmap görüntüde renklendirme ile temsil edilen, buzlu cam alanı (siyah ok) ve lateral orta lobda lineer atelektazi (siyah kesikli ok) izlenmektedir.

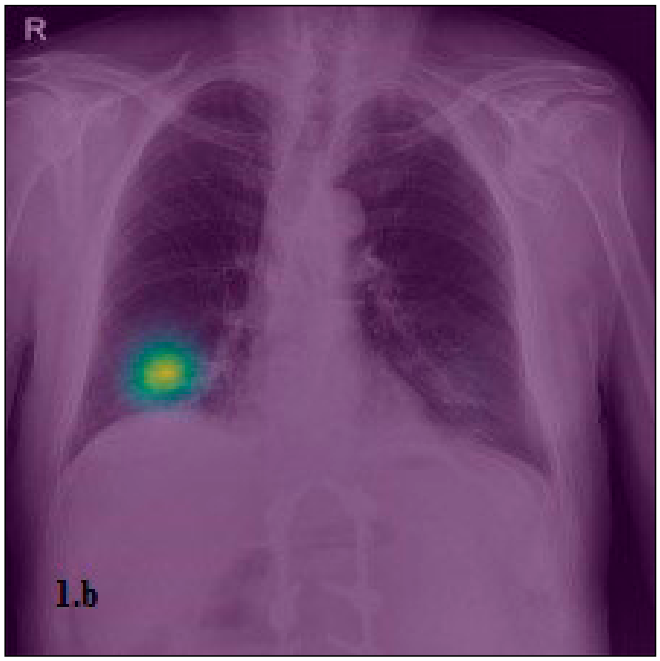

Resim 1b.

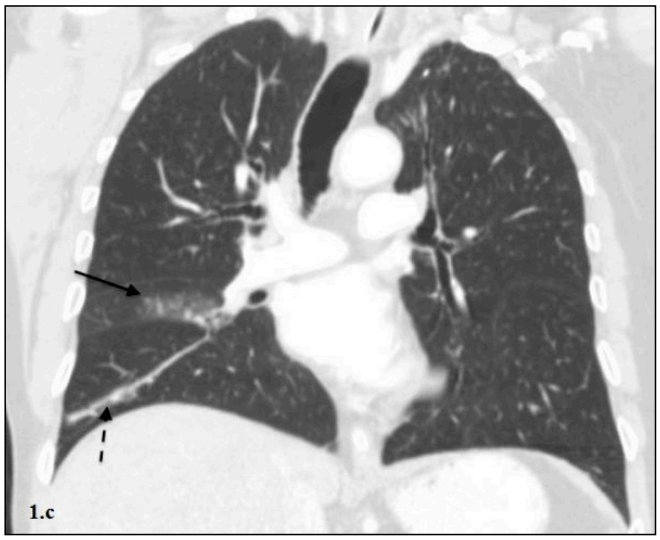

Resim 1c.

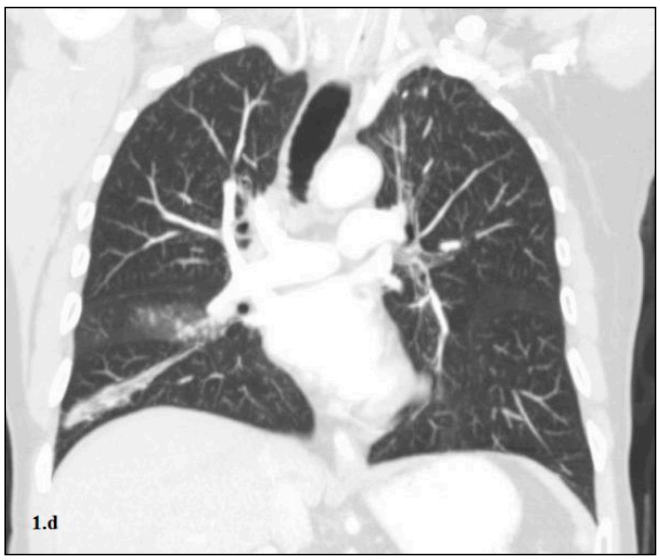

Resim 1d.

Tablo 1. Yapay Zeka Modellerinin Değerlendirme Sonuçları (TP: gerçek pozitif, EAA: eğri altı alan)

Model	Covid TP (n= 161)	Covid Olmayan TP (n=218)	EAA	Duyarlılık	Özgüllük
R4a	149	27	0.46	0.44	0.69
R4b	122	104	0.60	0.52	0.73
R4c	121	92	0.56	0.49	0.70
R3a	139	65	0.54	0.48	0.75
R3b	107	128	0.62	0.54	0.70
R3c	93	135	0.60	0.53	0.66
4a-4b-3c	153	144	0.78	0.67	0.95
4a-3b-3c	152	149	0.79	0.69	0.94

Tablo 2. Test Tahmini ve Referans Karşılaştırması (TP: gerçek pozitif, FP: yanlış pozitif, FN: yanlış negatif, TN: doğru negatif)

Test Tahmini / Referans	Covid	Non-Covid
Covid	TP	FP
Covid Olmayan	FN	TN

Toraks Radyolojisi

SS-008

BİLGİSAYARLI TOMOGRAFİ İLE COVID-19 PNÖMONİ TESPİTİNDE EVRİŞİMLİ SİNİR AĞINA DAYALI YAPAY ZEKA YÖNTEMİNİN GELİŞTİRİLMESİ

Gülşah Yıldırım[1], Hakkı Muammer Karakaş[1], Gulhan Naz Pulat[2], Yaşar Alper Özkaya[2], Özge Fındık[1], Emre Şener[2]

[1]Sağlık Bilimleri Üniversitesi Fatih Sultan Mehmet Eğitim ve Araştırma Hastanesi
[2]Ankara Üniversitesi Teknoloji Geliştirme Bölgesi Simplex Bilgi Teknolojileri A.Ş

Amaç: Bu çalışmanın amacı, bilgisayarlı tomografi (BT) görüntülerinde COVID-19 pnömonisini tespit ve tanı performansını test etmek amacıyla bir yapay zeka sisteminin geliştirilmesidir.

Yöntem:RT-PCR ile kanıtlanmış 269 adet COVID-19 hastasının BT verileri incelendi ve bu hastalardan 122' si model eğitimi, 51'i test için olmak üzere 173 çalışma ayrıldı. İşaretleme için 5 milimetrelik aksiyel görüntüler ve çok düzlemli rekonstrüksiyon için 1.5 mm aksiyel görüntüler kullanıldı. COVID-19 pnömonisine ait tipik lezyonlar, çok düzlemli gerçek maskeleri oluşturmak için, geliştirilen işaretleme aracı ile iki deneyimli radyolog tarafından işaretlendi. U-Net ağı ile veri kümelerini eğitmek için 128x128 piksel boyutunda bir görüntü parçası kullanılarak 18.255 aksiyel, 71.458 koronal ve 72.721 sagittal görüntü parçaları üretildi. Lezyonlar ortogonal düzlemlerde çıkarıldı ve akciğer segmentasyonu ile filtrelendi. Sagittal ve koronal tahmini maskeler, aksiyel düzleme yeniden dönüştürüldü ve bir oylama şeması kullanılarak kesişen aksiyel maskede birleştirildi. İstatistiksel performans ölçümleri bağımsız bir test setinde değerlendirildi.

Sonuçlar: Aksiyel tahmini maskelere göre modelin duyarlılığı ve özgüllüğü, sırasıyla %81.6 ve %99.9 olarak bulundu. Kesişen tahmin maskelerinin kullanılmasıyla toplam pozitif tahmin sayısı %31,1 artarken, toplam negatif tahmin sayısı sadece %0,09 oranında azalmıştır. Bu değişiklikler %90.3 duyarlılık, %99.9 özgüllük ve %99.9 doğruluk ile sonuçlanmıştır.

Sonuç: Bu çalışma, BT görüntülerinde COVID-19'un tipik pulmoner lezyonlarının teşhisinde U-Net mimarisinin güvenilirliğini ve ayrıca modelin performansını artırmak için kullanılan kesişim yönteminin olumlu etkisini göstermiştir.

Anahtar kelimeler: Bilgisayarlı tomografi, Bilgisayar destekli tanı, Evrişimli sisnir ağı, COVID-19,Derin öğrenme, Makine öğrenme, Pnömoni, U-Net

Kaynaklar

1. Ai T, Yang Z, Hou H, et al. Correlation of chest CT and RT-PCR testing for coronavirus disease 2019 (COVID-19) in China: a report of 1014 cases. Radiology 2020; 296:E32-40.
2. Karakaş HM, Yıldırım G, Çiçek ED. The reliability of low-dose chest CT for the initial imaging of COVID-19: comparison of structured findings, categorical diagnoses and dose levels. Diagn Interv Radiol 2021 10.5152/dir.2021.20802 [Epub Ahead of Print].

3.Ronneberger Oi Fischer P, Brox T: Convolutional Networks for Biomedical Image Segmentation. In: Navab N., Hornegger J., Wells W., Frangi A. (eds) Medical Image Computing and Computer-Assisted Intervention – MICCAI 2015. MICCAI 2015. Lecture Notes in Computer Science, vol 9351. Springer, Cham, 2015.
4.Hofmanninger, J., Prayer, F., Pan, J. et al. Automatic lung segmentation in routine imaging is primarily a data diversity problem, not a methodology problem. Eur Radiol Exp 2020; 4:50.
5.Castellano G, Bonilha L, Li M, Cendes F. Texture analysis of medical images, Clin. Radiol 2004; 59:1061-1069.

Hasta seçim şeması

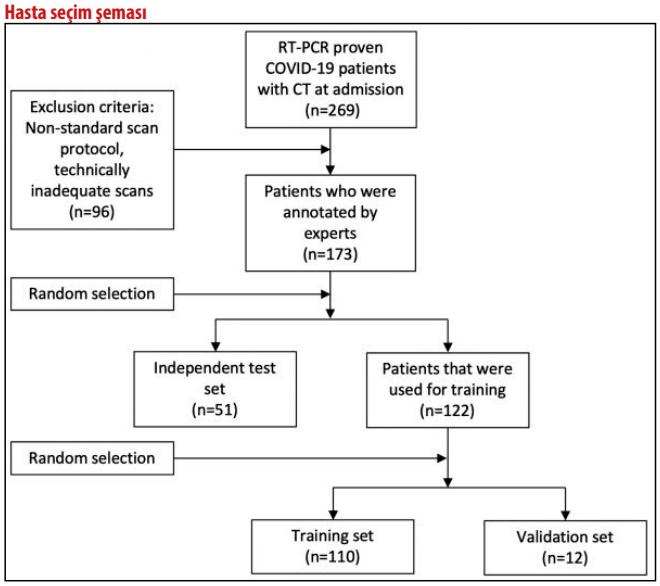

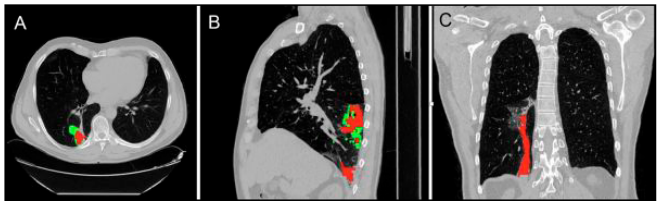

Resim 1. Aksiyal 5 mm (A), yeniden yapılandırılmış sagital (B) ve koronal (C) 1,5 mm maske kesitleri. Buzlu cam opasiteleri yeşil ile ve konsolidasyonlar kırmızı ile işaretlenmiştir..

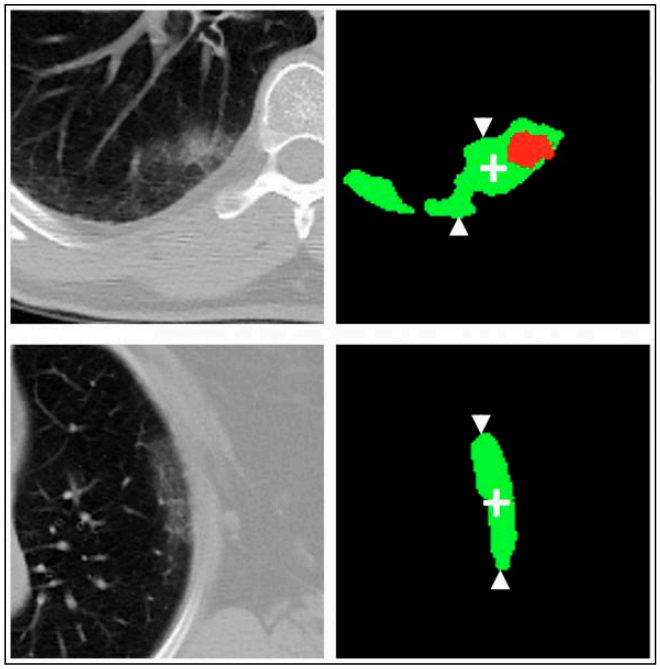

Resim 2. Parça merkezlerini bloblarla (ok başları arasında) merkezle hizalayarak çıkarılan temsili parçalarr (+)

U-Net mimarisinin şematik gösterimi

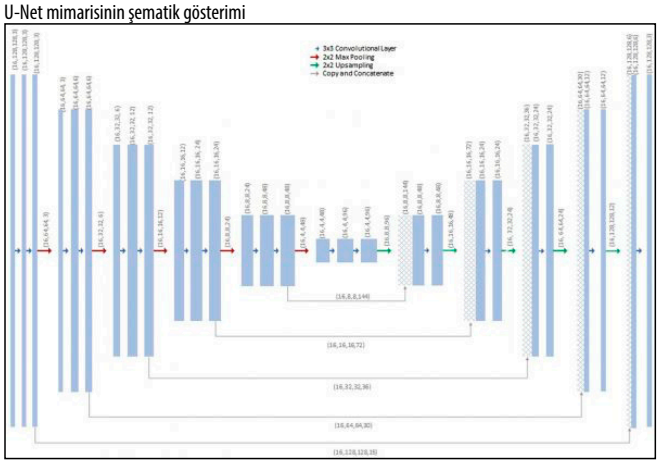

Kesişen aksiyel maske yapım süreci

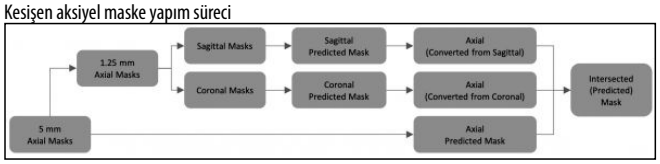

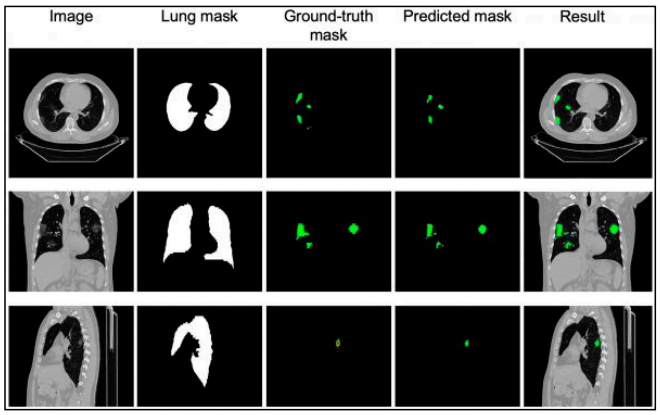

Resim 3. Ortogonal düzlemlerde COVID-19 lezyonlarının çıkarılmasındaki adımlar

Tahmini aksiyel dönüşümleri ve kesişen maskeleri gösteren örnek bölüm

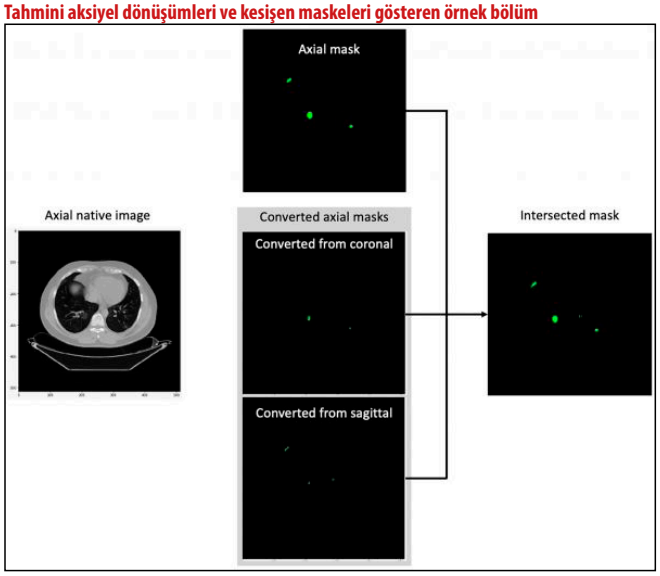

Resim 4. COVID-19 hastasının doğal BT görüntüsü ile birlikte aksiyel tahmini, koronal ve sagitalden

Toraks Radyolojisi

SS-009

KRONİK OBSTRUKTİF AKCİĞER HASTALIĞINDA VERTEBRAL DEFORMİTE VE TORAKAL ARTROPATİNİN SIRT AĞRISI İLE İLİŞKİSİ

Ali Küpeli[1], Eser Bulut[1], Mustafa Peker[1], Ethem Ünver[2]

[1]Trabzon Kanuni Eğitim ve Araştırma Hastanesi, Radyoloji Bölümü
[2]Erzincan Binali Yıldırım Üniversitesi Tıp Fakültesi, Göğüs Hastalıkları Anabilim Dalı

Giriş ve Amaç: Ağrı kronik obstrüktif akciğer hastalığında (KOAH) dispne kadar yaygın olup egzersiz ve fiziksel aktiviteyi engelleyebilir, yaşam kalitesini kötüleştirebilir ve morbidite ve mortaliteyi artırabilir [1]. Toraks bilgisayarlı tomografisi (BT) sigara içme öyküsü olan hastalarda akciğer kanseri için erken tarama, amfizemin değerlendirilmesi, osteoporozun saptanması, vertebral deformite ve artritin değerlendirilmesi için yaygın olarak kullanılmaktadır [2,3]. Bu çalışmanın amacı, torakal vertebral deformite ve artropatinin KOAH hastalarında sırt ağrısına katkıda bulunup bulunmadığını belirlemekti.

Gereç ve Yöntem: Temmuz 2019 -Şubat 2020 arasında toraks BT ve solunum fonksiyon testi (SFT) olan hastalar etik kurul onayı alındıktan sonra (E1-20-492) retrospektif olarak incelendi. Spinal cerrahi, travma, osteoporoz tedavisi öyküsü ve skolyozu olan hastalar çalışmaya dahil edilmedi. SFT ile zorlu vital kapasite (FVC), 1 saniyede zorlu ekspiratuar hacim (FEV1) değerlerine bakıldı ve hava akımı kısıtlı (FEV1 / FVC <0.7) katılımcılar KOAH grubuna atandı. Spinal deformite indeksi (SDI), Genant ve ark.'ın [4] tanımladığı metoda göre iki gözlemci tarafından konsensus halinde değerlendirildi. Sagital planda T1'den T12'ye kadar her vertebra için anterior (a), orta (o), posterior (p) ve vertebranın süperior (ps) ve inferior (pi) olmak üzere beş yükseklik değeri ölçüldü (Resim 1). SDI'ni belirlemek için dört yükseklik oranı hesaplandı: a / p, o / p, p / ps, p / pi. Kostotransvers, faset ve intervertebral eklemlerin artropatisi için her bir eklemde, eklem mesafesi daralması, osteofitler, subartiküler kemik erozyonu ve vakum fenomeni göz önünde bulundurularak 0 ile 3 arasında dereceleme yapıldı (Resim 2,3). Her bir vertebrada sagital planda vertebra korpusundan Hounsfield units (HU) olarak dansite değeri ölçüldü ve 147 HU altında osteoporotik olarak kabul edildi. Olguların sırt ağrısı varlığı ve 0 ile 10 arasında skorlaması kaydedildi. Verilerin değerlendirilmesinde ki-kare, Mann-Whitney testleri ve lineer regresyon analizi kullanıldı.

Bulgular: Çalışmaya 101 (%61.2) normal SFT ve 64 (%38.8) obstrüktif hava yolu hastalığı olan toplam 165 olgu dahil edildi (Tablo 1). Hasta ve kontrol grubu arasında yaş, boy, kilo ve VKİ değerleri arasında anlamlı fark saptanmadı (p>0.078). Torakal vertebral deformite, SDI, torakal vertebral eklemlerin artropatisi ve osteoporotik vertebra sayısı hasta grubunda anlamlı yüksek bulundu (p<0.001). Torakal vertebral deformite ve faset eklem artropatisi KOAH'ta sırt ağrısına katkıda bulunmaktadır (sırasıyla OR = 4.42 ve 3.60) (Tablo 2). Ağrı skoru ile SDI arasında güçlü pozitif korelasyon mevcutken, FEV1% ile orta negatif korelasyon izlendi. (Resim 4,5).

Tartışma ve Sonuç: KOAH hastalarında hava kısıtlaması sonucu göğüs duvarında artmış ekspansiyon, kostovertebral ve faset eklemlerin artropatisine neden olup sırt ağrısının potansiyel bir etiyolojisi olabilmektedir [5-7]. KOAH'ta % 50-76 oranında bildirilen osteoporoz ise ağrının başka bir nedenidir [8]. Bizim çalışmamız, KOAH hastalarında sırt ağrının vertebral deformite ve kostotransvers eklem artropatisi ve SDI ile ilişkili olduğunu göstermektedir. Ayrıca ağrı skoru ile SDI ve FEV1% arasında sırasıyla pozitif ve negatif korelasyon bulundu. BT'deki bu özelliklerin bilinmesi özellikle nedeni bilinmeyen sırt ağrısının doğru tanı ve tedavinin sağlanmasında katkı sağlayabilir.

Anahtar kelimeler: Ağrı, Artropati, Kronik Obstrüktif Akciğer Hastalığı, Vertebral deformite

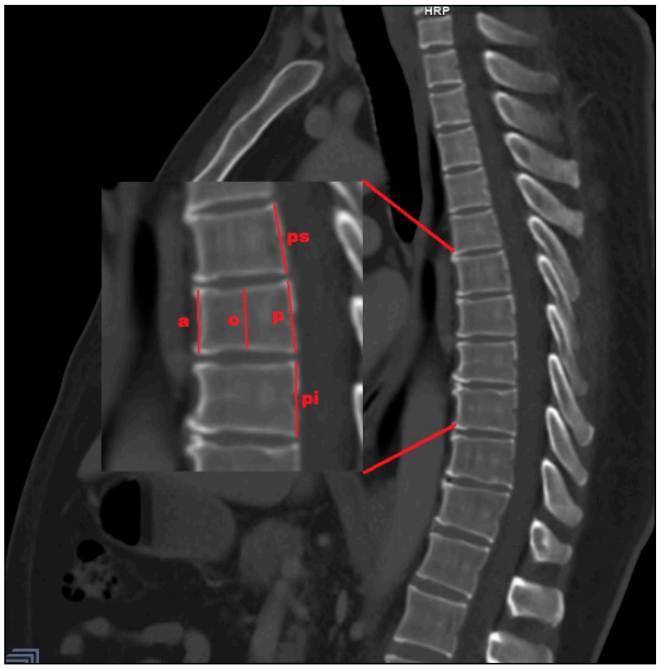

Resim 1. Vertebral deformite ölçümleri. Her vertebra için anterior (a), orta (o), posterior (p) ve vertebranın süperior (ps) ve inferior (pi) olmak üzere beş yükseklik değeri ölçüldü.

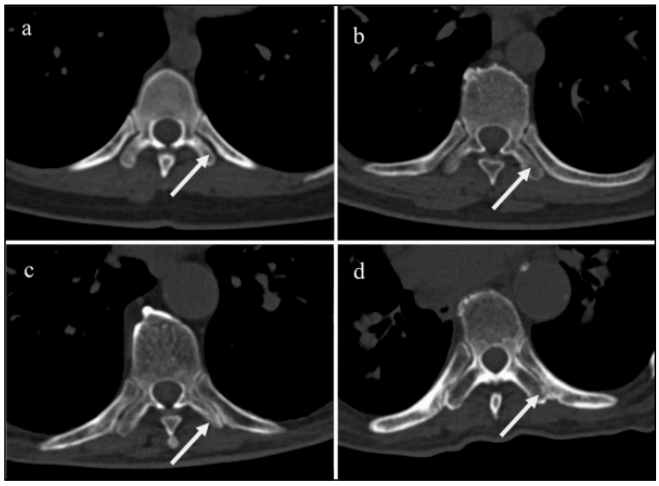

Resim 2. Kostotransvers eklemlerin artropatisi görüntüleri. (a) Normal, derece 0; (b) Hafif, derece 1; (c) Orta, derece 2; (d) Şiddetli, derece 3. Beyaz oklar eklem boşluğundaki daralmaları göstermektedir.

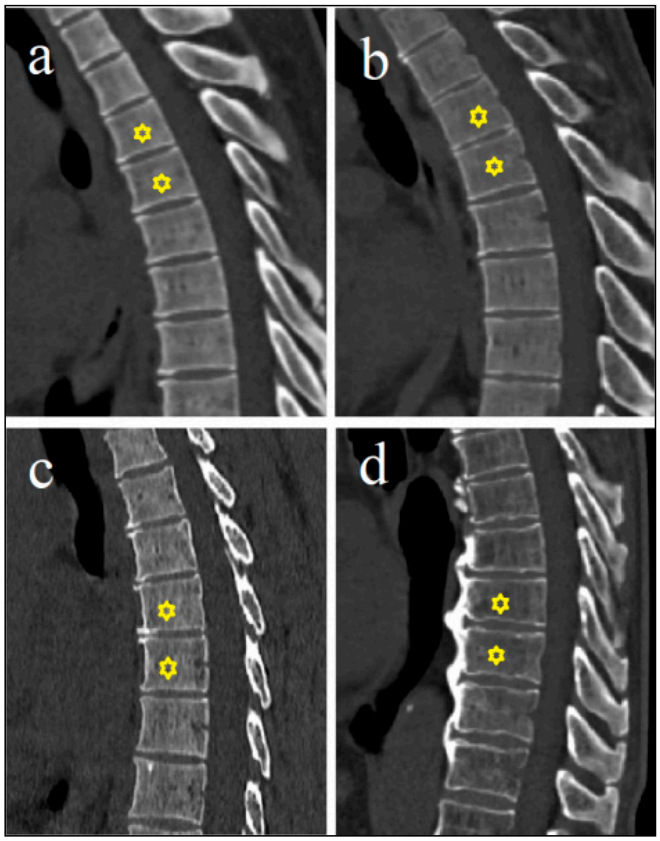

Resim3. İntervertebral eklemlerin artropatisi. (a) Normal, derece 0; (b) Hafif, derece 1; (c) Orta, derece 2; (d) Şiddetli, derece 3. (a) 'daki yıldız işaretleri normal vertebral korpusunu (b), (c) ve (d) 'deki yıldız işaretleri osteofitik değişiklikleri göstermektedir.

Spinal deformite indeksi ile ağrı skoru arasındaki ilişki.

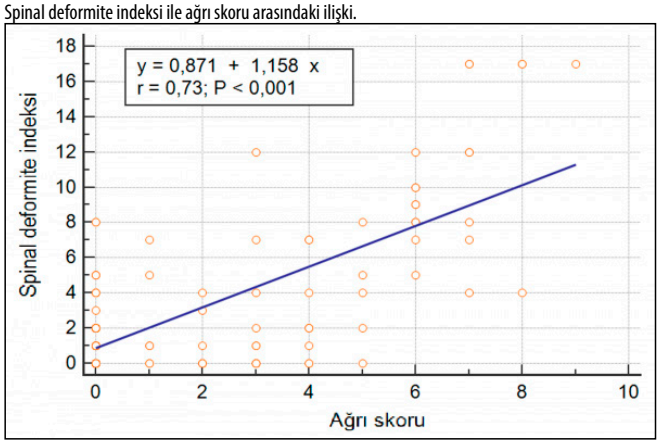

FEV1% ile ağrı skoru arasındaki ilişki.

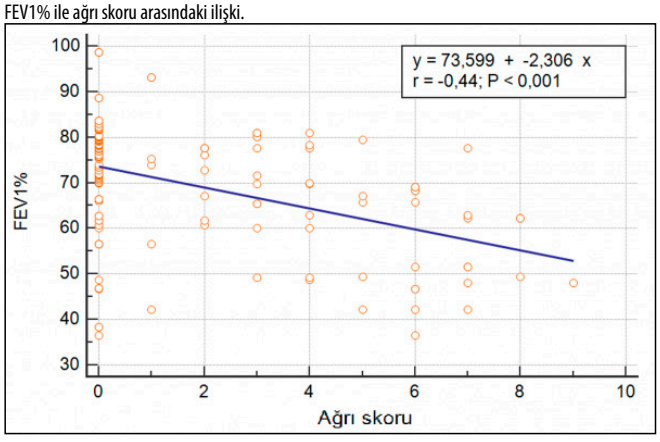

Tablo 1. Katılımcıların Demografik Özellikleri ve Ölçüm Sonuçları

		Obstrüktif hava yolu hastalığı		
	Toplam	**Var**	**Yok**	**p değeri**
Sayı	165	64	101	
Yaş (y)	62.6 ± 9.7 (39–84)	63.2 ± 9.2 (46–82)	62.4 ± 9.9 (39–84)	0.542
Cinsiyet (n, %)				0.687
Erkek	113 (%68.4)	45 (%70.3)	68 (%67.3)	
Bayan	52 (%31.6)	19 (%29.7)	33 (%32.7)	
Boy (cm)	161.4 ± 8.9 (142–180)	162.5 ± 6.7 (149–176)	160.4 ± 9.8 (142–180)	0.078
Kilo (kg)	76.1 ± 14.6 (48–114)	74.1 ± 13.3 (48–108)	77.4 ± 16.5 (51–114)	0.331
Vücut kitle indeksi (kg/m2)	29.2 ± 5.6 (19.7–46.6)	28.7 ± 5.1 (19.8–44.3)	30.1 ± 5.7 (19.7–46.6)	0.081
FEV1 (%)	71.7 ± 11.8 (36.5–98.6)	59.7 ± 9.5 (36.5–69.7)	78.9 ± 11.8 (70.9–98.6)	<0.001
Sigara içme öyküsü (paket yıl)	28.7 ± 16.4 (9–54)	41.2 ± 17.3 (20–54)	14.2 ± 15.8 (9–19)	<0.001
a / p	0.93± 0.07 (0.68–1.20)	0.90± 0.07 (0.68–1.20)	0.93± 0.07 (0.68–1.20)	<0.001
o / p	0.88± 0.06 (0.68–1.13)	0.86± 0.06 (0.68–1.09)	0.88± 0.06 (0.68–1.13))	<0.001
p / ps	1.04± 0.05 (0.76–1.31)	1.03± 0.06 (0.76–1.31)	1.04± 0.05 (0.76–1.31)	0.459
p / pi	0.96± 0.05 (0.74–1.11)	0.96± 0.05 (0.74–1.11)	0.96± 0.05 (0.74–1.11)	0.690
Vertebral deformite (n, %)				<0.001
Var	70 (%42.4)	41 (%64.0)	29 (%28.7)	
Yok	95 (%57.6)	23 (%36)	72 (%71.3)	
Spinal deformite indeksi	2.75 ± 3.9 (0–17)	5.46 ± 4.7 (0–17)	1.02± 1.9 (0–12)	<0.001
Vertebra korpus dansitesi (HU)	175.0 ± 45.3 (78–351)	141.1 ± 33.8 (78–234)	195.2 ± 39.8 (102–351))	<0.001
İntervertebral disk yüksekliği (mm)	4.4 ± 1.3 (1.0-9.6)	4.3 ± 1.3 (1.7-8.3)	4.5 ± 1.3 (1.0-9.6)	0.002
Osteoporotik vertebra sayısı	3.6 ± 4.5 (0–12)	7.5 ± 3.9 (0–12)	1.3 ± 2.9 (0–12)	<0.001
Sırt Ağrısı (n, %)				<0.001
Var	50 (%30.3)	28 (%43.7)	22 (%20.9)	
Yok	105 (%69.7)	36 (%56.3)	69 (%79.1)	
Ağrı Skoru	1.2 ± 2.1 (0–7)	2.2 ± 2.6 (0–7)	0.6 ± 1.3 (0–7)	<0.001
Kostotransvers artropati (n, %)				<0.001
Var	20 (%12.1)	17 (%26.5)	3 (%2.8)	
Yok	145 (%87.9)	47 (%73.5)	98 (%97.2)	
Faset eklem artropatisi (n, %)				<0.001
Var	29 (%17.5)	19 (%29.6)	10 (%9.9)	
Yok	47 (%73.5)	45 (%70.4)	91 (%90.1)	
İntervertebral eklem artropatisi (n, %)				<0.001
Var	59 (%35.7)	29 (%45.3)	30 (%29.7)	
Yok	106 (%64.3)	35 (%54.7)	71 (%70.3)	

Tablo 2. Sırt ağrısı için odds oranları

Değişken	**Odds oranı**	**%95 güven aralığı**
Vertebral deformite	4.42	2.26-8.63
Faset eklem artropatisi	3.60	2.83-4.58
Kostotransvers artropati	2.20	1.47-2.77
Osteoporoz	1.45	1.34-1.58
İntervertebral eklem artropatisi	1.44	1.18-1.75
Spinal deformite indeksi	1.41	0.70-2.85

Toraks Radyolojisi

SS-010

COVID-19 PNÖMONİSİNDE DİYAFRAM KALINLIĞININ HASTALIK SEYRİNE ETKİSİ

İzzet Selçuk Parlak, Muhammed Said Beşler, Muhammet Batuhan Gökhan

Ankara Şehir Hastanesi Radyoloji Kliniği

Giriş ve Amaç: COVID-19 pnömonisi hastalarında ilk başvuru toraks bilgisayarlı tomografide (BT) ölçülen diyafram kalınlığının ve dansitesinin klinik seyir ve mortaliteye etkisinin araştırılması amaçlandı.

Gereç ve Yöntem: Çalışmamız etik kurul tarafından onaylanmıştır (E2-21-522). 1 Eylül 2020 ve 1 Ekim 2020 tarihleri arasında hastanemiz acil servisine başvuran, COVID-19 PCR testi pozitif olan ve kontrastsız toraks BT'de pnömoni lehine bulgu saptanan 404 hasta retrospektif olarak incelendi. Hastaların komorbiditeleri kaydedildi. Verilerin değerlendirilmesinde Mann Whitney-U testi, ki-kare testi, ROC analizi, lojistik regresyon analizi kullanıldı.Yoğun bakım ünitesinde takip edilen vakalar ağır hastalık, serviste veya evde izole takip edilen vakalar hafif hastalık olarak sınıflandırıldı. Aksiyel BT görüntülerinde çölyak trunkus orijini düzeyinden vertebra korpusu orta ve posterioru hizasındaki diyafram kalınlıkları ile koronal kesitlerde bu düzeylere karşılık gelen diyafram kalınlıkları ölçüldü (1,2) (Resim 1,2).Her iki hemidiyafram için aynı noktadan yapılan aksiyel ve koronal ölçümlerin ortalamaları alındı. Sonrasında tüm bu ölçümlerin ortalaması her hasta için total ortalama diyafram kalınlığı olarak tanımlandı. Vertebra orta kesimi hizasındaki hemidiyafram dansiteleri ölçüldü (Resim 3). İstatistiksel analizde $p<0,05$ olarak bulunan değerler anlamlı kabul edilmiştir.

Bulgular: 404 erişkin hastadan (%59,9'u erkek, %40,1'i kadın; yaş ortalaması 49,2±16,8) oluşan çalışma popülasyonunda diyafram kalınlık ve dansiteleri ile klinik seyir karşılaştırıldı. Cinsiyetler arasında klinik seyir açısından anlamlı fark olmadığı görüldü. Klinik durumu ağır hastalarda vertebra orta-posterior düzeyinden bilateral aksiyel-koronal kesitlerde ölçülen diyafram kalınlıkları istatistiksel açıdan anlamlı olarak daha ince bulundu. Ayrıca bilateral diyafram dansiteleri klinik durumu ağır hastalarda istatistiksel açıdan anlamlı olarak daha düşük bulundu (Tablo 1). Yoğun bakım ihtiyacı olan hastaları öngörmede total ortalama diyafram kalınlığı için optimal eşik değer 3,67 mm ve mortaliteyi öngörmede 3,47 mm olarak hesaplandı (Resim 4,5)(Tablo 2). Cinsiyet, yaş, komorbiditeler ve total ortalama diyafram kalınlığı tek değişkenli lojistik regresyon analizi ile değerlendirildi ve sonrasında $p<0,1$ olan parametreler çok değişkenli analiz ile incelendi. Klinik durumu ağır hastalar için yaş ve total ortalama diyafram kalınlığı bağımsız risk faktörü olarak bulundu (Tablo 3).

Tartışma ve Sonuç: Yoğun bakımdaki kritik hastalarda düşük diyafram kas kütlesi uzamış mekanik ventilasyon süresi ve artmış ölüm riski ile ilişkili bulunmuştur (3). Ultrason ile gerçekleştirilen bir çalışmada COVID-19 pnömonisi vakalarında incelmiş diyafram kalınlığı invaziv mekanik ventilasyon ve ölüm açısından bağımsız prediktör olarak tespit edilmiştir (4). Toraks BT tetkiki COVID-19 tanısında yaygın olarak kullanılmaktadır. Başvuru sırasında ölçülecek diyafram kalınlığı ve dansitesi hastalığın seyrini öngörmede hızlı ve kolay bir yöntem olarak kullanılabilir. İlk başvuruda total ortalama diyafram kalınlığı 3,67 mm'nin altında olan olguların klinik takibinde hastalığın daha ağır seyredebileceği göz önünde bulundurulmalıdır.

Anahtar kelimeler: bilgisayarlı tomografi, COVID-19, diyafram, dansite



Resim 1. Aksiyel BT görüntülerinde çölyak trunkus orijini düzeyinden vertebra korpusu orta ve posterioru hizasındaki hemidiyafram kalınlıklarının ölçümü

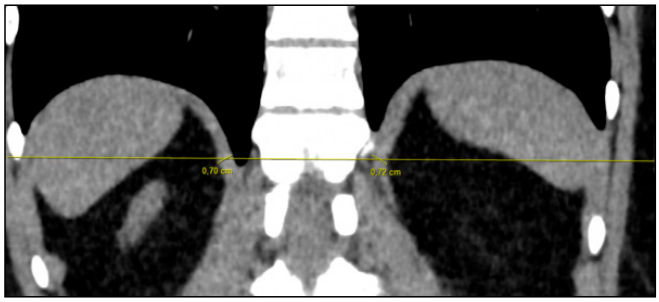

Resim 2. Koronal kesitlerde aksiyel kesitlerdeki ölçüm noktalarına karşılık gelen bu düzeylere karşılık gelen hemidiyafram kalınlıklarının ölçümü

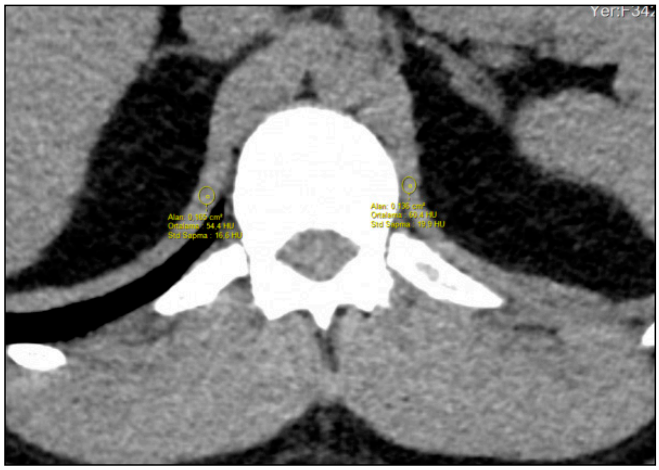

Resim 3. Aksiyel BT görüntülerinde çölyak trunkus orijini düzeyinden vertebra korpusu orta kesimi hizasındaki hemidiyafram dansitelerinin ölçümü

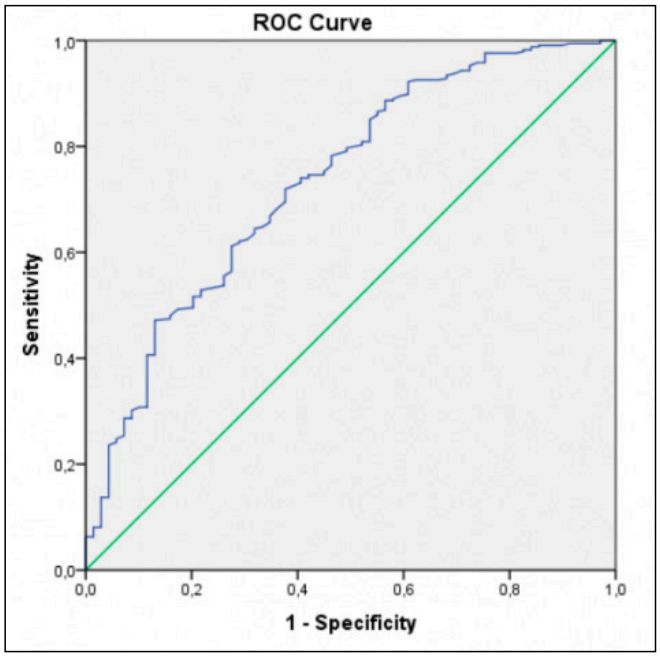

Resim 4. Total ortalama diyafram kalınlığı için yoğun bakım ve yoğun bakım dışı hastalarda ROC analizi

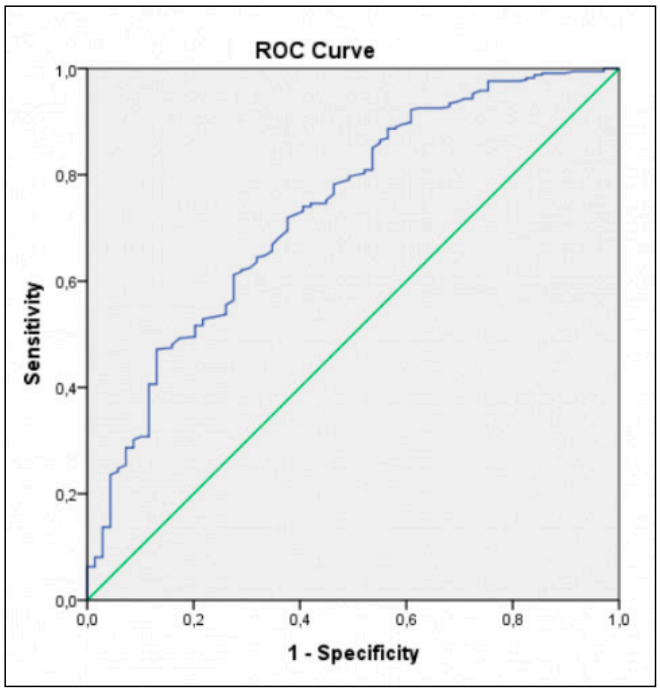

Resim 5. Total ortalama diyafram kalınlığı için mortalite statüsü açısından ROC analizi.

Tablo 1. Demografik özellikler ve BT ölçümlerinin klinik seyirle ilişkisi

	Toplam (n=404)	Yoğun bakım Ünitesi (n=69)	Yoğun bakım dışı (n=335)	p	Mortalite (n=25)	Yaşayan (n=379)	p
Kadın	162 (%40)	24 (%34,7)	138 (%41,1)	0,323	9 (%36)	153 (%40,4)	0,666
Erkek	242 (%60)	45 (%65,3)	197 (%58,9)	0,323	16 (%64)	226 (59,6)	0,666
Yaş (yıl)	49,2±16,8	65,8±15	45,7±15,1	<0,001	67,9±12,7	47,9±16,3	<0,001
Vertebra orta kesim ortalama sağ hemidiyafram kalınlığı (mm)	4,28±1,5	3,48±1,19	4,45±1,51	<0,001	3,36±1,24	4,34±1,5	<0,001
Vertebra orta kesim ortalama sol hemidiyafram kalınlığı (mm)	4,07±1,5	3,39±1,64	4,21±1,43	<0,001	3,64±2,34	4,1±1,42	0,002
Vertebra posterior kesim ortalama sağ hemidiyafram kalınlığı (mm)	4,11±1,44	3,28±1,01	4,28±1,46	<0,001	3,24±1,13	4,16±1,44	<0,001
Vertebra posterior kesim ortalama sol hemidiyafram kalınlığı (mm)	3,96±2,29	3,09±1,1	4,14±2,43	<0,001	2,90±1,02	4,03±2,34	<0,001
Totol Ortalama Diyafram Kalınlığı (mm)	4,11±1,3	3,31±0,98	4,27±1,3	<0,001	3,28±0,98	4,16±1,3	<0,001
Sağ hemidiyafram dansitesi(HU)	49,63±9,35	42,01±9,90	51,2±8,43	<0,001	37,8±9,5	50,4±8,8	<0,001
Sol hemidiyafram dansitesi(HU)	47,88±10,18	39,78±10,35	49,5±9,33	<0,001	35,6±10,9	48,7±9,6	<0,001
Ortalama Diyafram Dansitesi (HU)	48,75±8,97	40,9±9,48	50,37±7,97	<0,001	36,7±9,52	49,55±8,36	<0,001

Tablo 2. Total Ortalama Diyafram Kalınlığı için Yoğun Bakım ve Mortaliteyi Öngörme açısından ROC Analizi

	ROC Eğrisi Altında Kalan Alan (%95 CI)	Eşik Değer (mm)	p
Yoğun Bakım Öngörme	0,734 (0,669-0,800)	3,67	<0,001
Mortalite Öngörme	0,717 (0,607-0,828)	3,47	<0,001

Tablo 3. COVID-19 Progresyonu ile İlişkli Risk Faktörleri için Tek Değişkenli ve Çok Değişkenli Lojistik Regresyon Analizi

	Yoğun Bakım Riski	Yoğun Bakım Riski	Yoğun Bakım Riski	Yoğun Bakım Riski	Mortalite Riski	Mortalite Riski	Mortalite Riski	Mortalite Riski
	Tek Değişkenli	Tek Değişkenli	Çok Değişkenli	Çok Değişkenli	Tek Değişkenli	Tek Değişkenli	Çok Değişkenli	Çok Değişkenli
	OR (%95 CI)	p	OR (%95 CI)	p	OR (%95 CI)	p	OR (%95 CI)	p
Cinsiyet, erkek	1,313 (0,765-2,256)	0,323			1,204 (0,519-2,794)	0,666		
Yaş, yıl	1,087 (1,064-1,110)	<0,001	1,072 (1,046-1,098)	<0,001	1,076 (1,046-1,107)	<0,001	1,070 (1,034-1,107)	<0,001
Total Ortalama Diyafram Kalınlığı, mm	0,391 (0,282-0,542)	<0,001	0,618 (0,437-0,874)	0,007	0,436 (0,270-0,701)	0,001	0,773 (0,466-1,282)	0,319
Diabetes Mellitus	2,894 (1,507-5,557)	0,001	1,090 (0,485-2,449)	0,834	3,677 (1,498-9,029)	0,004	1,348 (0,425-4,271)	0,612
Hipertansiyon	3,664 (2,074-6,475)	<0,001	1,045 (0,498-2,193)	0,907	3,104 (1,337-7,209)	0,008	0,708 (0,245-2,047)	0,523
Koroner Arter Hastalığı	2,884 (0,820-10,135)	0,099	0,766 (0,175-3,355)	0,724	1,537 (0,189-12,514)	0,688		
Kronik Obstruktif Akciğer Hastalığı	3,439 (1,424-8,305)	0,006	1,907 (0,639-5,690)	0,247	2,448 (0,675-8,871)	0,173		
Kronik Böbrek Hastalığı	5,092 (1,242-20,883)	0,024	2,305 (0,418-12,710)	0,338	17,857 (4,172-76,426)	<0,001	11,554 (2,006-66,541)	0,006

Toraks Radyolojisi

SS-011

DERİN ÖĞRENME TEKNOLOJİSİ İLE SAPTANAN COVID-19 PNÖMONİ ŞİDDETİ İLE KAN SONUÇLARI ARASINDAKİ İLİŞKİNİN DEĞERLENDİRİLMESİ

Rahmi Eren Özkan, Hamdullah Erk, Eyüp Kaya, Tanju Kısbet, Naciye Kış

Prof.Dr. Cemil Taşcıoğlu Eğitim ve Araştırma Hastanesi

Giriş-Amaç: Çin'in Wuhan kentinde 2019 Aralık ayında ortaya çıkan yeni koronavirüs enfeksiyon hastalığı (COVID-19), hızla dünyaya yayılmıştır. Salgının kontrol edilebilmesi için hızlı ve güvenilir tanı metodlarına gereksinim duyulmuştur [1]. Kesin tanı polymerase chain reaction (RT-PCR) testi ile konulmaktadır. Ancak testin duyarlılığı düşük olduğundan (%60-70) toraks bilgisayarlı tomografisi (BT) tanıda büyük öneme sahiptir [2]. Bu çalışmada COVID-19 pnömonisinin BT'deki infiltrasyon yayılımı ile laboratuvar testleri arasındaki ilişkiyi araştırmayı amaçladık.

Çalışmamıza 25-30 Ekim 2020 tarihleri arasında hastanemize COVID-19 semptomları ile başvuran, RT-PCR (+) olan, eş zamanlı BT tetkiki bulunan 101 hasta dahil edildi. Hastaların demografik verileri, başvuru esnasındaki hemoglobin, WBC, lenfosit sayısı ve yüzdesi, CRP, D-dimer, AST, ALT, üre ve kreatinin değerleri ile kontrastsız Toraks BT'leri incelendi. Toraks BT'de infiltrasyonların volüm, yüzde ve HU değerlerini ölçmek için yapay zeka tabanlı BT pnömoni analiz (Siemens Healthlineers, Erlangen, Germany) sistemi kullanıldı (Resim 1). Yapay zeka uygulaması sonucunda elde edilen değerler ile laboratuvar testleri arasında Spearman korelasyon testi uygulandı. Korelasyon katsayısı <0.4 olanların zayıf korelasyon, 0.4-0.7 arasında olanların orta derecede korelasyon, >0.7 olanların güçlü

korelasyon gösterdiği kabul edildi. Pnömoni tutulum alanları (percentage of opacity) <%10 olanlar hafif, %10-50 arası orta, >%50 olanlar ağır olarak gruplandırıldı. Gruplar arasında laboratuvar test sonuçlarının karşılaştırılması amacıyla Kruskal- Wallis H testi uygulandı. İstatistiksel analizler SPSS v.28.0 kullanılarak yapılmıştır.

Çalışmaya 49'u erkek (yaş: 57.22±14.1) 52'si kadın (yaş: 57.31±16.5) olmak üzere toplam 101 (yaş 57.27±15.3) hasta dahil edilmiştir. Hastaların 64'ü hafif (%63.3), 31'i orta (30.6), 6'sı ağır (6.1) gruptaydı (Tablo 1). Gruplar arasında lenfosit sayısı ve yüzdesi, CRP, D-Dimer, AST ve üre değerlerinde anlamlı istatistiksel fark gözlenirken, hemoglobin, WBC, ALT ve kreatinin değerlerinde anlamlı fark saptanmamıştır (Tablo 2). Lenfosit sayısı ve yüzdesi akciğer parankim tutulum oranı arttıkça azalma eğilimi gösterirken, CRP, D-dimer, AST ve üre ise artma eğilimindedir. Yapay zeka uygulamasından alınan sonuçlar ile laboratuvar testleri arasındaki korelasyon analizi Tablo 3'te gösterilmiştir. Bu sonuçlara göre opasite volümü ve opasite yüzdesi ile CRP, D-dimer ve AST değerleri arasında orta derece korelasyon (0.4-0.7) saptanmıştır.

Tartışma ve Sonuç: Çalışmamıza göre CRP, D-dimer ve AST değerleri, total opasite volümü ve opasite yüzdesi ile en yüksek korelasyon gösteren laboratuvar testleridir. Ayrıca lenfosit sayı ve yüzdesi ile ürenin de parankimal tutulum şiddeti ile anlamlı değişiklik gösterdiği saptanmıştır. Literatürde düşük parankim tutulumu bulunan hastaların daha iyi prognoza sahip olduğunu öne süren çalışmalar nedeniyle hastaları pnömoni tutulum alanlarına göre hafif, orta ve ağır olarak sınıflandırdık [3]. Belirtilen laboratuvar testleri ile pnömonik infiltrasyon arasındaki korelasyon sayesinde ciddi pnömoni riski yüksek ve bu sebeple daha yakından izlenmesi gereken hastalar yakalanabilir. AST düzeyi yüksek hastaların progrese hastalık açısından yakın izlem gerektirdiği bildirilmiştir [4]. Bizim çalışmamızda da pnömonik infiltrasyon şiddeti ile AST arasındaki ilişki çalışmaları desteklemektedir.

Kaynaklar

1) Li Y, Xia L. Coronavirus Disease 2019 (COVID-19): Role of Chest CT in Diagnosis and Management. AJR. 214: 1280-1286; 2020
2) Fang Y, Zhang H, Xie J, Lin M, Ying L, Pang P, et al. Sensitivity of Chest CT for COVID-19: Comparison to RT-PCR. Radiology. 2020:200432.
3) Tordjman M, Mekki A, Mali RD, Monnier H, Neveu S, Chassagnon G, Mihoubi F, Carlier N, Marey J, Fournier L, Carlier RY, Drapé JL, Revel MP. Determining extent of COVID-19 pneumonia on CT based on biological variables. Respir Med. 2020 Dec;175:106206.
4) Demir, H. A. (2020). Changes in liver function in patients with covid-19 and the demographics of the disease in a mid-sized city of Turkey: A retrospective analysis. *Medical Science and Discovery*, 7(12), 739-744

Anahtar kelimeler: artificial intelligence, coronavirus, pneumonia

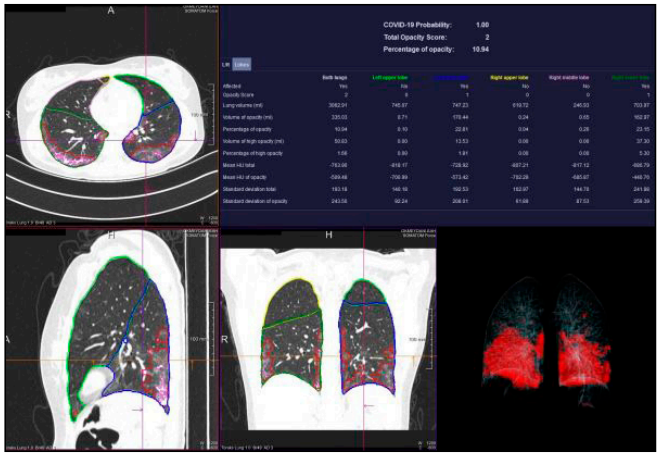

Resim 1b. COVID-19 RT-PCR pozitif olan 23 yaşında kadın hasta. Toraks BT'de, her iki alt lobda daha belirgin, bilateral yaygın buzlu cam infiltrasyonları izlenmektedir. Derin öğrenme algoritması ile elde edilen volümetrik ölçümler ve total opasite skoru tabloda gösterilmektedir.

Tablo 1. Hastaların demografik bilgileri ve Pnömoni yayılım gruplarında dağılımı

Hasta Yaş ortalamaları	
Total(n=101)	57,27±15,3
Erkek(n=49)	57,22±14,1
Kadın(n=52)	57,31±16,5
Hasta grupları	
Hafif	*64(%63,3)*
Orta	*31(%30,6)*
Ağır	*6(%6,1)*

Tablo 2. Gruplar arasında laboratuvar testlerin istatistiksel analizi

	Total(*n=101*)	Hafif (*n=64*)	Orta (*n=31*)	Ağır(*n=6*)	*P* değeri
Hemoglobin	13,1±21,4	13,1±2,3	13,2±1,8	12,4±2,1	0,390
WBC	6,52±2,48				0,557
Lenfosit Sayısı	1,45±0,69	1,56±0,97	1,26±0,55	1,10±1,23	0,013*
Lenfosit Yüzdesi	24,13±10,54	26,5±10,5	20,3±9,5	18,7±8,2	0,010*
CRP	66,18±66,8	39,9±39,4	108,7±77,2	121,1±99,7	<0,001*
D-dimer	838,7±868,1	689,2±620,8	999,6±1066,1	1601,6±1499,6	0,012*
AST	41,1±28,2	31,8±13,4	52,3±33,9	80,6±55,06	<0,001*
ALT	31,73±33,22	26,8± 16,7	40,7±53,7	37,1±18,4	0,284
Üre	38,16±21,05	34,9±18,4	42,9±23,8	48,1±27,6	0,110*
Kreatinin	0,96±0,64	0,98±0,76	0,93±0,34	0,91±0,41	0,938

*İstatistiksel olarak anlamlı değerler

Tablo 3. Volumetrik ölçümler ile Laboratuvar Testleri Arasında Korelasyon Analizi

		Hemoglobin	WBC	Lenfosit Sayısı	Lenfosit Yüzdesi	CRP	D-dimer	AST	ALT	Üre	Kreatinin
Opacity Score	Correlation Coefficient	-0,122	0.034	-0.324	**-0.357***	**0.624***	**0.516***	**0.361***	0.027	**0.341***	0.129
	P değeri	0,225	0.737	0.001	<0.001	<0.001	<0.001	<0.001	0.787	<0.001	0.200
Lung Volume (ml)	Correlation Coefficient	**0,326***	-0.023	0.030	0.093	-0.158	**-0.223***	0.099	**0.224***	-0.045	0.018
	P değeri	0,001	0.824	0.767	0.356	0.117	0.025	0.324	0.025	0.656	0.861
Volume Of Opacity (ml)	Correlation Coefficient	−0,116	0.018	**-0.321***	**-0.335***	**0.578***	**0.452***	**0.444***	0.120	**0.304***	0.085
	P değeri	0,248	0.862	0.001	0.001	<0.001	<0.001	<0.001	0.234	0.002	0.399
Percentage Of Opacity	Correlation Coefficient	-0,160	0.021	**-0.306***	**-0.334***	**0.566***	**0.452***	**0.403***	0.085	**0.286***	0.062
	P değeri	0,111	0.837	0.002	0.001	<0.001	<0.001	<0.001	0.396	0.004	0.538
Volume Of High Opacity (ml)	Correlation Coefficient	-0,111	0.033	**-0.289***	**-0.335***	**0575***	**0.431***	**0.390***	0.074	**0.272***	0.101
	P değeri	0,270	0.745	0.004	0.001	<0.001	<0.001	<0.001	0.463	0.006	0.315
Percentage of High Opacity	Correlation Coefficient	-0,151	0.043	**-0.282***	**-0.340***	**0.572***	**0.433***	**0.359***	0.042	**0.262***	0.093
	P değeri	0,132	0.675	0.005	<0.001	<0.001	<0.001	<0.001	0.678	0.008	0.355
Mean HU Total	Correlation Coefficient	**-0,206***	0.090	-0.161	**-0.284***	**0.465***	**0.368***	**0.283***	0.034	**0.261***	0.104
	P değeri	0,039	0.378	0.109	0.004	<0.001	<0.001	0.004	0.737	0.008	0.302
Mean HU of Opacity	Correlation Coefficient	-0,057	0.075	-0.040	-0.122	**0.389***	0.171	0.104	-0.048	0.126	0.108
	P değeri	0.569	0.461	0.691	0.224	<0.001	0.087	0.302	0.631	0.210	0.280

*İstatistiksel olarak anlamlı değerler

Toraks Radyolojisi

SS-012

İMMUNSUPRESİF COVID-19 PNÖMONİSİ OLGULARINDA TORAKS BT BULGULARININ DEĞERLENDİRİLMESİ VE KLİNİK KORELASYON

Naciye Kış, Melis Koşar Tunç, Berrin Erok, Hakan Önder

İstanbul İl Sağlık Müdürlüğü Prof. Dr. Cemil Taşcıoğlu Şehir Hastanesi

Giriş: Akut solunum sendromu koronoravirüs 2'nin (SARS-CoV-2) neden olduğu koronavirüs hastalığı 2019'un (COVID-19) bağışıklık sistemi baskılanmış hastalarda klinik ve radyolojik bulgular konusunda literatürde henüz yeterli bilgi yoktur.Bağışıklık sistemi baskılanmış hastalarda COVID-19 pnömonisinde farklı ve yanıltıcı BT bulguları gelişebilir.1,2 Çalışmamızda immunsuprese ve immunkompetan hastalarda COVID-19 pnömonisinin toraks BT bulgularını karşılaştırmayı amaçladık.

Gereç ve Yöntem: 16 Mart- 30 Mayıs 2020 tarihleri arasında RT-PCR testi pozitif olan ve toraks BT tetkikinde COVID-19 pnömonisi açısından şüpheli tipik-atipik bulguları olan 44 immunsupresif ve 44

immünkompetan olmak üzere toplamda 88 hasta çalışmaya dahil edilerek BT görüntüleri retrospektif olarak değerlendirildi. Radyolojik bulgular tipik (buzlu cam dansitesi, konsolidasyon, arnavut kaldırımı paterni, hava bronkogramı, mikrovasküler dilatasyon, halo ve ters halo bulgusu) ve atipik (bronşiektazi, tomurcuklanan ağaç görünümü, plevral efüzyon) olarak gruplandırıldı. Ayrıca lezyon dağılımları, hastaların şikayetleri, immunsupresyon nedenleri ve komorbiditeleri kaydedildi (grafik 1). Klinik belirteç olarak ölüm oranları ve hastanede yatış süreleri kullanıldı. Görüntüler deneyimli 2 radyolog tarafından konsensus içerisinde değerlendirildi. İstatistiki anlamlılık düzeyi $p<0.05$ olarak kabul edildi.

Bulgular: İmmunsuprese grupta 19 (%43,1), kontrol grubunda 3 (%6,8) hasta yatış esnasında öldü. Hastanede kalış süresi ve mortalite açısından iki grup arasında anlamlı fark saptandı (sırasıyla $p=0,012$ ve $p<0,001$) (Tablo 1). İmmunsuprese hastalarda en sık semptom ateş (%54,5) iken kontrol grubunda dispne (84.1%) idi (Tablo 1). İmmunsupresyonun en sık sebebi kanser tedavisi için alınan kemo-radyoterapi olup en sık akciğer ve mide kanseri saptandı (Tablo 2). İki grup arasında arnavut kaldırımı paterni ve lezyonların periferik-subplevral dağılımında anlamlı fark bulundu (sırasıyla $p=0.031$ ve $p=0.006$). Bronşiektazi, pulmoner nodül, tomurcuklanan ağaç görünümü ve plevral efüzyon gibi atipik bulgular immünsuprese grupta istatistiksel olarak anlamlı derecede yüksek saptandı (sırasıyla $p=0,002$, $p=0,047$, $p<0,001$ ve $p=0,001$) (fig.1,2). Tüm hastalar birlikte değerlendirildiğinde, mortalite ile radyolojik bulgulardan tomurcuklanan ağaç görünümü, plevral efüzyon, hava bronkogramı ve bronşiektazi arasında anlamlı ilişki saptandı (Tablo 3).

Tartışma: Daha önce yapılan çalışmalarda COVID-19 pnömonisinin immünsuprese hasta grubunda mortalite ve morbiditesinin daha yüksek olduğu gösterilmiştir[3,4]. Bizim çalışmamızda da bu hasta grubunda yaştan bağımsız olarak mortalite oranı immunkompetan gruba göre anlamlı derecede yüksek saptanmıştır. Ayrıca; atipik radyolojik bulgular ile immünsuprese hasta grubunda anlamlı ilişki saptanmıştır. Bunun nedeni olarak; immunsuprese hasta grubunda immünitenin normal cevabının bozuk olmasının, immunsupresyonun anti-inflamatuar etkilerinin bu durumda koruyucu olmasının yanında ko-infeksiyon gelişme ihtimalinin de bu grupta daha fazla olmasından kaynaklanabileceğini düşünmekteyiz[5].

Sonuç: Çalışmamızda immunsuprese hastalarda SARS-CoV-2'ye bağlı yaşamı tehdit eden komplikasyon riskinde belirgin artış olduğu tespit edilmiştir. Radyologlar immunsuprese hastalarda nadir, atipik, belirsiz BT bulguları karşısında COVID-19 pnömonisini göz önünde bulundurmalıdır.

Akut solunum sendromu koronoravirüs 2'nin (SARS-CoV-2) neden olduğu koronavirüs hastalığı 2019'un (COVID-19) bağışıklık sistemi baskılanmış hastalarda klinik ve radyolojik bulgular konusunda literatürde henüz yeterli bilgi yoktur. Bağışıklık sistemi baskılanmış hastalarda COVID-19 pnömonisinde farklı ve yanıltıcı BT bulguları gelişebilir.[1,2] İmmunsuprese hastalarda, COVID-19 pnömonisi seyrinin daha ağır olabilmesi nedeniyle tanı alan hastaların toraks BT bulgularının tespiti ve tipik-atipik bulguların bilinmesi, bu hastalarda tanı aşamasında daha doğru yorumlama ile tedavi aşamasını hızlandırarak morbidite ve mortalite oranlarında azalmaya katkı sağlayacaktır. Çalışmamızda immunsuprese ve immunkompetan hastalarda COVID-19 pnömonisinin toraks BT bulgularını karşılaştırmayı amaçladık.

16 Mart- 30 Mayıs 2020 tarihleri arasında revers transkriptaz polimeraz zincir reaksiyon (RT-PCR) testi pozitif olan ve toraks BT tetkikinde COVID-19 pnömonisi açısından şüpheli tipik - atipik bulguları olan 44 immunsupresif ve 44 immünkompetan olmak üzere toplamda 88 hasta çalışmaya dahil edilerek BT görüntüleri retrospektif olarak değerlendirildi. Dışlama kriterleri; klinik veya radyolojik verilerinde eksiklik bulunan hastalar, BT görüntülerinde yaygın artefakt bulunan olgular ve 18 yaş altı hastalar idi. Radyolojik bulgular tipik (buzlu cam dansitesi, konsolidasyon, arnavut kaldırımı paterni, hava bronkogramı, mikrovasküler dilatasyon, halo bulgusu, ters halo bulgusu) ve atipik (bronşiektazi, tomurcuklanan ağaç görünümü, plevral efüzyon) olarak gruplandırıldı. Ayrıca lezyon dağılımları, hastaların şikayetleri, immunsupresyon nedenleri ve komorbiditeleri kaydedildi (grafik 1). Klinik belirteç olarak ölüm oranları ve hastanede yatış süreleri kullanıldı. Görüntüler deneyimli 2 radyolog tarafından konsensus içerisinde değerlendirildi. İstatistiki anlamlılık düzeyi $p<0.05$ olarak kabul edildi.

İmmunsuprese grupta 28 erkek, 16 kadın hasta; kontrol grubunda 27 erkek, 17 kadın hasta mevcuttu. İmmunsuprese grupta 19 (%43,1), kontrol grubunda 3 (%6,8) hasta yatış esnasında öldü. Hastanede kalış süresi ve mortalite açısından iki grup arasında istatistiki anlamlı fark saptandı (sırasıyla $p=0,012$ ve $p<0,001$) (Tablo 1). İmmunsuprese hastalarda en sık semptom ateş (%54,5) iken kontrol grubunda dispne (84.1%) idi (Tablo 1). İmmunsupresyonun en sık sebebi kanser tedavisi için alınan kemo-radyoterapi olup en sık akciğer ve mide kanseri izlendi (Tablo 2). İki grup arasında arnavut kaldırımı paterni ve lezyonların periferik - subplevral dağılımında istatistiki anlamlı fark bulundu (sırasıyla $p=0.031$ ve $p=0.006$). Bronşiektazi, pulmoner nodül, tomurcuklanan ağaç görünümü ve plevral efüzyon gibi atipik bulgular immünsuprese grupta istatistiksel olarak anlamlı derecede yüksek saptandı (sırasıyla $p=0,002$, $p=0,047$, $p<0,001$ ve $p=0,001$) (fig.1,2). Tüm hastalar birlikte değerlendirildiğinde, mortalite ile radyolojik bulgulardan tomurcuklanan ağaç görünümü, plevral efüzyon, hava bronkogramı ve bronşiektazi arasında anlamlı ilişki saptandı (Tablo 3).

Daha önce yapılan çalışmalarda COVID-19 pnömonisinin immünsuprese hasta grubunda mortalite ve morbiditesinin daha yüksek olduğu gösterilmiştir [3,4]. Bizim çalışmamızda da bu hasta grubunda yaştan bağımsız olarak mortalite oranı immunkompetan gruba göre anlamlı derecede yüksek saptanmıştır. Ayrıca; atipik radyolojik bulgular ile immünsuprese hasta grubu arasında anlamlı ilişki saptanmıştır. Bunun nedeni olarak; immunsuprese hasta grubunda immünitenin normal cevabının bozuk olmasının, immunsupresyonun anti-inflamatuar etkilerinin bu durumda koruyucu olmasının yanında ko-infeksiyon gelişme ihtimalinin de bu grupta daha fazla olmasından kaynaklanabileceğini düşünmekteyiz [5].

Çalışmamızda immunsuprese hastalarda SARS-CoV-2'ye bağlı yaşamı tehdit eden komplikasyon riskinde belirgin artış olduğu tespit edilmiştir. Radyologlar immunsuprese hastalarda nadir, atipik, belirsiz BT bulguları karşısında COVID-19 pnömonisini göz önünde bulundurmalıdır.

Kaynaklar

1. Jin YH, Cai L, Cheng ZS, et al. A rapid advice guideline for the diagnosis and treatment of 2019 novel coronavirus (2019- nCoV) infected pneumonia (standard version). Mil MedRes. 2020;7(1):4.
2. Zhao W, Zhong Z, Xie X, Yu Q, Liu J. Relation between chest CT findings and clinical conditions of coronavirus disease (COVID-19) pneumonia: a multicenter study. AJR American Journal of Roentgenology 2020; 214(5): 1072-1077.
3. Fung M, Babik JM. COVID-19 in Immunocompromised Hosts: What We Know So Far. Clin Infect Dis. 2021;72(2):340-350. doi:10.1093/cid/ciaa863
4. Vaid, N, Ardissino, M, Reed, TAN, Goodall, J, Utting, P, Miscampbell, M, Condurache, D, Cohen, DL (Northwick Park Hospital, London, UK). Clinical characteristics and outcomes of immunosuppressed patients hospitalized with COVID-19: experience from London. J Intern Med 2021; 289: 385– 394.
5. Antonio R, Silvia M. Immunosuppression drug-related and clinical manifestation of Coronavirus disease 2019: a therapeutical hypothesis. Am J Transplant. 2020 Apr. https://doi.org/10.1111/ajt.15905

Anahtar kelimeler: Immunosuppression, COVID-19 pneumonia, Thorax CT

Tablo 1. Hastaların demografik özellikleri, prognostik bilgileri ve başvuru esnasındaki semptomları

	Immunocompromised patients (n=44, %)	Immunocompetent patients (n=44, %)	p values
Demographic			
Gender			p=0.826
-Male	28 (63.6%)	27 (61.3%)	
-Female	16 (36.3%)	17 (38.6%)	
Age (years)			p=0.898
-Range	30-77	33-86	
-Mean (±SD)	58,6 ± 12.17	58,9 ± 10.9	
Prognosis			
Length of hospital stay	16.13 ± 14.15 (1-73)	10.18 ± 5.87 (3-30)	**p=0.012***
Survey (mortality)	19 (43.2%)	3 (6.8%)	**p<0.001***
Symptoms			
Fever	**24 (54.5%)***	11 (25%)	**p=0.005***
Dyspnea	25 (56.8%)	**37 (84.1%)***	**p=0.005***
Cough	17 (38.6%)	16 (36.4%)	p=0.826
Fatigue	11 (25%)	6 (13.6%)	p=0.177
Loss of taste or smell	12 (27.3%)	6 (13.6%)	p=0.113
Nausea and vomiting	5 (11.4%)	2 (4.5%)	p=0.237
Myalgia	9 (20.5%)	7 (15.9%)	p=0.580
Headache	1 (2.3%)	1 (2.3 %)	p=1.000
Confusion	**6 (13.6%)***	1 (2.3 %)	**p=0.049***

Tablo 2. Hastaların immunsupresyon sebepleri

The reasons of immunosupression	Frequency n=44, (100%)
Lung cancer	6 (13.6%)
Gastric adenocarcinoma	4 (9.1%)
Non-Hodgkin lymphoma Multiple myeloma Acute myeloid leukemia	Each of 3 (6.8%)
Breast cancer Esophageal cancer Endometrial cancer Pancreatic cancer Unknown	Each of 2 (4.5%)
Hepatocellular cancer Renal cell carcinoma Liver transplantation Cholangiocellular cancer Testicular tumor Femur osteosarcoma Glioblastoma multiforme HIV HIV+ lung cancer Malignant melanoma Bladder cancer Myastenia gravis Hairy cell leukemia Tongue cancer Thrombocytosis disease	Each of 1 (2.3%)

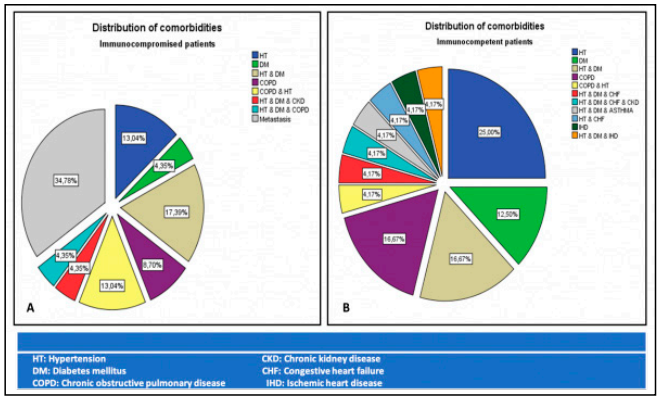

Grafik 1. Hasta ve kontrol grubunda komorbiditelerin dağılımı



Resim 1. a) İmmunsuprese hasta grubunda COVID-19 pnömonisi açısından atipik bulgular; bilateral plevral effüzyon ve solda tomurcuklanan ağaç manzarası, b) solda tomurcuklanan ağaç manzarası, c) solda belirgin bilateral bronşiektazi

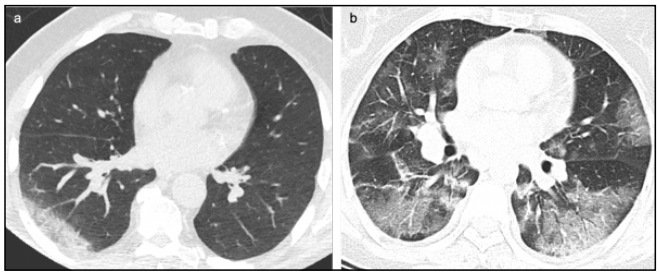

Resim 2. a) İmmunkompetan hasta grubunda atipik bulgu ile uyumlu tek lob tutulumu, b) tipik bulgu ile uyumlu bilateral buzlu cam opasiteleri

Tablo 3. Hastaların radyolojik bulguları

Radiologic findings	Immunocompromised patients (n=44, %)	Immunocompetent patients (n=44, %)	p Values
Typical findings			
GGO	44 (100%)	44 (100%)	-*
GGO +consolidation	30 (68.2%)	23 (52.3%)	0.127
Crazy paving pattern	20 (45.5%)	30 (68.2%)	**0.031****
Air bronchogram	22 (50%)	16 (36.4%)	0.197
Halo sign	13 (29.5%)	10 (22.7%)	0,467
Microvascular dilatation	13 (29.5%)	16 (36.4%)	0.496
Reversed halo sign	0 (0%)	0 (0%)	-*
Atypical findings			
Bronchiectasis	13 (29.5%)	2 (4.5%)	**0,002****
Pulmonary nodules	11 (25%)	4 (9.1%)	**0,047****
Tree-in-bud appearance	18 (40.9%)	1 (2.3%)	**<0.001****
Pleural effusion	18 (40.9%)	4 (9.1%)	**0.001****
Distribution of lesions			
One lobe involvement	7 (15.9%)	4 (9.1%)	0.334
All lobes involvement	37 (84.1%)	40 (90.9%)	0.334
Peripheral-subpleural distribution	37 (84.1%)	44 (100%)*	**0.006****
Peribronchovascular distribution	35 (79.5%)	31 (70.5%)	0.325

GGO: Ground glass opacity
* It was not statistically calculated.
** There is statistically significant difference between two groups.

Toraks Radyolojisi

SS-013

TORAKS BT, COVID-19'DA İLK BASAMAK TANI TESTİ OLABİLİR Mİ? KESİTSEL BİR ÇALIŞMA

Halil Çaylak[1], Dilara Atasoy[1], Nazım Çetinkaya[1], İsmet Can[1], Rağıp Sarıismailoğlu[2], Mehmet Haydar Atalar[3]

[1]Sivas Numune Hastanesi Radyoloji Bölümü
[2]Sivas Numune Hastanesi Enfeksiyon Hastalıkları Bölümü
[3]Sivas Cumhuriyet Üniversitesi Tıp Fakültesi Radyoloji Anabilim Dalı

Giriş-Amaç: Aralık 2019'da Çin'in Wuhan kentinde etkeni bilinmeyen pnömoni vakaları tespit edilmiş ve bunun nedeninin beta-koronavirüs ailesine ait yeni tanımlanan 2019 yeni koronavirüs olduğu bildirilmiştir [1]. Daha sonra bu virüsün adı Şiddetli akut solunum sendromu koronavirüs 2 (SARS-CoV2) olarak güncellendi ve hastalığa yeni koronavirüs hastalığı 2019 (COVID-19) adı verildi. Hastalığın klinik seyri basit bir soğuk algınlığından şiddetli akut solunum yolu hastalığına kadar geniş bir yelpazeyi kapsar. Hastalığın ortaya çıkışının üzerinden neredeyse bir buçuk yıl geçmesine rağmen tedavi seçenekleri hala tam olarak etkili değildir. Ancak 2020'nin sonunda ve 2021'in başında farklı şirketler tarafından uygulamaya konulan aşılar, pandemiyi hafifletmek ve sona erdirmek için büyük bir fırsat sunmaktalar [2]. Bununla birlikte, pandemi şu anda kontrol altına alınmaktan uzakta görünüyor. Aşıya erişimin ve aşılama hızının her ülkede istenilen düzeyde olmaması ve virüsün farklı varyantlarının ortaya çıkması pandeminin kontrol edilmesini zorlaştırmakta. Şimdiye kadar dünya nüfusunun sadece %11'i aşılanmıştır. Bu nedenle olası COVID-19 vakalarının kısa sürede tespiti, enfekte kişilerin ve temaslıların toplumdan izolasyonu ve hastalığın yayılmasının ön-

lenmesi pandeminin kontrolünde halen çok önemlidir. Pandeminin başlangıcından bu yana gerçek zamanlı ters transkripsiyon polimeraz zincir reaksiyonu (rRT-PCR) testi kabul edilmiş ve COVID-19 tanısında referans tanı yöntemi olarak kullanılmıştır [3]. Ancak rRT-PCR testinin yalancı negatiflik oranı %1 ile %30 arasında olabilir [4-6]. Altın standart bir tanı testinin olmaması, rRT-PCR testine alternatif olarak başta görüntüleme olmak üzere diğer tanı yöntemlerini yeniden gündeme getirmiştir. Toraks bilgisayarlı tomografisi (Toraks BT), pnömoniyi tespit etmek için hızlı bir görüntüleme yöntemidir. COVID-19 hastalarındaki tipik radyolojik görüntüleme bulguları, çoğu Toraks BT görüntüsünde görülen periferik dağılım gösteren yamalı buzlu cam alanları, konsolide alanlar ve retiküler dansitelerdir [7]. Toraks BT'nin pandeminin başlangıcında COVID-19'u tespit etmede yüksek duyarlılığa sahip olduğu gösterilmiştir [8,9]. Ancak son zamanlarda yapılan çalışmalarda duyarlılık sanıldığı kadar yüksek olmadığı gösterilmiş olup çalışmaların metodolojileri arasındaki farklılıklar ön plana çıkmıştır [10,11]. Bu çalışmada COVID-19 hastalığının tanısında Toraks BT'nin duyarlılığını belirlemeyi amaçladık.

Bu retrospektif çalışma yerel etik kurul tarafından onaylanmıştır (Referans numarası: 2020-06/28 ve tarih: 17 Haziran 2020). Retrospektif bir çalışma olduğu için hasta onamının alınması gerekliliğinden feragat edilmiştir.

Hasta seçimi: 17 Mart 2020 (hastanemizin bulunduğu ilde ilk COVID-19 vakasının tespit edildiği tarih) ile 25 Nisan 2020 tarihleri arasında üç farklı BT cihazında toplam 2170 kontrastsız Toraks BT incelemesi yapılmış olup hastalar ön tanılarına göre üç gruba ayrıldı:

I. Ön tanısında COVID-19 hastası ile temas öyküsü, şüpheli hastalık veya durum (COVİD-19) veya pnömoni veya öksürük, nefes darlığı, ateş vb. solunum sistemi semptomları olan hastalar

II. Ön tanısında Bölüm I dışında kalan başka bir hastalık veya durumu olan hastalar

III. Ön tanısında herhangi bir travma olan hastalar

İkinci ve III. gruptaki hastalar çalışma dışı bırakıldı. Birinci bölümdeki ön tanıları alan hastaların tıbbi kayıtları geriye dönük olarak incelendi. COVID-19 tanısı için rRT-PCR testi yapılan hastalar çalışmaya dahil edildi. Bu hastalardan tek rRT-PCR testi negatif çıkanlar yüksek yanlış negatif oranlarından kaçınmak için çalışmadan çıkarıldı.

Çalışmaya dahil etme kriterleri:

1. Toraks BT tarihi ile ilk rRT-PCR testi arasında en fazla üç gün olanlar (Toraks BT, rRT-PCR testinden önce veya sonra olabilir); 2. İlk rRT-PCR testi pozitif olan veya ilki negatif ve ikinci RT-PCR testi pozitif olan hastalar (iki RT-PCR testi arasındaki maksimum süre üç gün olanlar); 3. Ardışık iki rRT-PCR testi negatif olan hastalar (iki test arasındaki maksimum süre üç gün olanlar); ve 4. Birden fazla Toraks BT yapılan hastaların en erken Toraks BT görüntüleri çalışmaya dahil edildi.

Sonuç olarak 2170 Toraks BT yapılan hastalardan bu kriterleri karşılayan 200 hasta çalışmaya dahil edilerek geriye dönük olarak değerlendirildi.

Sars-CoV2 virüsü için rRT-PCR testi

COVID-19 teşhisi için rRT-PCR'yi referans test olarak kabul edildi. Numuneler nazofaringeal ve orofaringeal sürüntüler yoluyla toplandı.

Toraks BT görüntülerinin analizi

200 hastanın Toraks BT görüntüsü, 10 ve 8 yıllık deneyime sahip, board-sertifikalı iki radyolog tarafından ayrı ayrı değerlendirildi. Görüntüler üç kategoriye ayrıldı: COVID-19 için tipik bulgular, COVID-19 için atipik bulgular ve Toraks BT'de bulgu olmayanlar (Tablo 1) [12]. İki radyoloğun anlaşamadığı durumlarda, 8 yıllık deneyime sahip üçüncü bir board-sertifikalı radyolog ile fikir birliğine varıldı. Her üç radyolog da hastaların rRT-PCR sonuçlarına ulaşımı yoktu. COVID-19 için tipik Toraks BT bulguları pozitif tanı olarak kabul edildi; atipik Toraks BT bulguları ve hiçbir bulgunun olmaması COVID-19 için negatif tanı olarak kabul edildi (Şekil 1 ve 2).

İstatistiksel analiz

İstatistiksel analiz için IBM SPSS Statistics 20 (IBM Corp., Armonk, NY, ABD) kullanıldı. Kategorik değişkenler sayı (%) olarak, nicel değişkenler ise ortalama (standart sapma [SD]) veya medyan (çeyrekler arası aralık [IQR]) değerleri olarak ifade edildi. RT-PCR sonuçları referans alınarak, Toraks BT görüntülemenin duyarlılık, özgüllük, pozitif prediktif değeri (PPV), negatif prediktif değeri (NPV) ve doğruluğu hesaplandı. Duyarlılık, özgüllük ve doğruluk için güven aralıkları "Clopper-Pearson güven aralığı" ve prediktif değerleri için "standard logit confidence intervals güven aralığı " kullanıldı.

Bu kesitsel retrospektif çalışmaya 200 hasta (114 [%57] erkek ve 86 [%43] kadın) dahil edildi. Ortanca yaş 51 idi (IQR 32-65 yıl). Şekil 3, çalışmanın akış şemasını göstermektedir.

200 hastanın 109'u ilk rRT-PCR testlerinden sonra pozitif ve 91'i negatif sonuç aldı. İlk RT-PCR sonuçları negatif olan 91 hastanın 9'u pozitif, geri kalanı ikinci rRT-PCR testinden sonra negatif sonuç verdi.

rRT-PCR sonuçları pozitif olan 118 hastanın 62/118'inde (%52.5) Toraks BT'de COVID-19 pozitifti. Toraks BT ile rRT-PCR testi arasındaki medyan zaman aralığı 0 gündü (aralık: -3 ila +3 gün) (Şekil 4). Referans olarak rRT-PCR sonuçları alındığında, Toraks BT'nin COVID-19 teşhis etmedeki duyarlılığı, özgüllüğü ve doğruluğu sırası ile %52,5 (%95 GA %43-61), %67 (%95 GA %56-77), ve %58.5 (%95 GA %51-65) hesaplandı.

Toraks BT'nin bir COVID-19 tanı testi olarak farklı yaş ve cinsiyet gruplarındaki performansı Tablo 2'de rapor edilmiştir. 65 yaş ve üstü ile 65 yaş altı hastalar arasında COVID-19 teşhisinde duyarlılık, özgüllük, PPV, NPV ve doğruluk açısından anlamlı bir fark yoktu (sırasıyla p = 0,09, 0,84, 0,38, 0,32 ve 0,27). COVID-19 teşhisinde Toraks BT'nin NPV'si kadınlar için erkeklere göre daha yüksekti (p = 0.01) ve duyarlılık, özgüllük, PPV ve doğruluk için bir fark yoktu (sırasıyla p = 0.82, 0.53, 0.14 ve 0.50).

Toraks BT bulguları ile rRT-PCR sonuçları arasında bazı uyumsuz sonuçlar vardı. Pozitif rRT-PCR sonuçları olan on dokuz atipik COVID-19 CCT bulgusu Tablo 3'te detaylandırılmıştır. Tablo 4, rRT-PCR negatif olan ancak 27 Toraks BT'de tipik COVID-19 bulguları olan 27 hastanın klinik öyküleri detaylandırılmıştır.

Özellikle epidemik alanlarda Toraks BT, COVID-19 tanısında rRT-PCR'ye kıyasla bir alternatif tanı testi ve muhtemelen daha üstün bir test olarak görülmüştü [13]. Çalışmamıza COVID-19 şüphesi olan 200 hasta dahil edilmiş olup, rRT-PCR testi referans alındığında Toraks BT'nin %52,5 duyarlılık, %67 özgüllük, %70 PPV, %49 NPV ve %58,5 doğruluk elde etmiştir. Dolayısıyla bu çalışmada elde edilen veriler, COVID-19 tanısında Toraks BT kullanımının düşük duyarlılığa ancak orta düzeyde özgüllüğe sahip olduğunu göstermektedir.

COVID-19 semptomlarının başladığı ilk birkaç gün içinde rRT-PCR testinin duyarlılığının nispeten yüksek olduğu ve bu zaman aralığından önce ve sonra yanlış negatif oranlarının nispeten yüksek olabileceği bildirilmiştir [14-16]. rRT-PCR testi için, aynı hastaya birkaç kez test uygulanmasına, tanıda gecikmelere ve hastalığın tanısı konmamış enfekte hastalar tarafından yayılmasına neden olan yüksek yanlış negatif oranları bildirilmiştir [4,6]. 2020 yılında yayınlanan bazı makalelerde yazarlar, Toraks BT 'nin duyarlılığının rRT-PCR testlerinden daha yüksek olduğunu hatta birinci basamak tanı testi olarak kullanılabileceğini öne sürmüşlerdir. İslam ve ark. ve Khatemi ve ark. tarafından yayınlanan meta analilerde, şüpheli COVID-19 hastalarında Toraks BT 'nin genel duyarlılığı sırasıyla %89.9 (%95 GA 85.7-92.9) ve %87 (%95 GA %85-90) ve havuzlanmış özgüllük sırasıyla 61.1 % (%95 GA 42.3-77.1) ve %46 (%95 GA %29-63) olarak hesaplanmıştır [11,10]. Bununla birlikte, her ikisininde de meta-analizlere dahil edilen çalışmaların bazılarının düşük kalitesine ve metodolojilerin heterojenliğine dikkat çekilmiştir.

COVID-19 için tipik Toraks BT bulguları tanımlanmıştır [17]. Bazı çalışmalar Toraks BT 'de saptanan atipik bulguları pozitif bir tanı olarak kabul etmiştir [8,9,18], ancak bu çalışmaların tasarımı duyarlılığın olduğundan fazla tahmin edilmesine yol açabilir [19]. Hastalığın prevalansının yüksek olduğu durumlarda çoğu atipik bulgu COVID-19 ile ilişkilidir ve bu gibi durumlarda Toraks BT, rRT-PCR testinden daha duyarlı olabilir. Elbette hasta seçim kriterlerindeki farklılıkların da Toraks BT 'nın yüksek duyarlılığı ve doğruluğu üzerinde önemli bir etkisi vardır [11].

COVID-19 şüphesi olan hastalarda Toraks BT'nin tanı testi olarak kullanımının pratikliğine dair bazı endişeler ortaya çıkmıştır. Toraks BT'deki radyasyon nedeniyle geniş bir popülasyona uygulanması

pratik değildir. BT bekleme odalarında COVID-19 şüphesi olan çok sayıda hasta bekleyebilir ve bu da bir bulaşma kaynağına dönüşebilir. Ayrıca, sayısız Toraks BT çekimi, radyologlar ve teknisyenler için üstesinden gelinmesi çok zor olan büyük sorumluluk ve artan iş yüküne neden olacağı açıktır.

Toraks BT 'de tespit edilen lezyonların sınıflandırılması, benzer duyarlılık çalışmalarında farklılık göstermektedir. COVID-19'a özgü kesin bir bulgu tanımlanmamış olsa da, daha önceki çalışmalarda tipik görünümlerden bahsedilmiştir [12,17]. Ancak COVID-19'da Sars-CoV-2 dışındaki viral enfeksiyonların BT bulguları ile örtüştüğü gösterilmiştir [20]. Bu nedenle yöntemler bölümünde bahsettiğimiz atipik BT bulgularını diğer benzer çalışmalarda olduğu gibi tanı için negatif kategoriye dahil etmeyi daha uygun bulduk. COVID-19 tanısında atipik bulguları pozitif olarak kabul etseydik belki duyarlılık artacaktı ama yanlış pozitiflerin sayısı da önemli ölçüde artacaktı.

Toraks BT, COVID-19 pandemisinde, bağımsız tanı aracı olmaktan ziyade, hastalığın şiddetini ve komplikasyonları belirleme ile birden fazla ardışık negatif rRT-PCR testi olan ancak klinik olarak yüksek COVID-19 şüphesi olan durumlarda tanıyı desteklemede daha faydalı olacağını düşünüyoruz.

Kaynaklar

1. Zhu N et al. (2020) A Novel Coronavirus from Patients with Pneumonia in China, 2019. N Engl J Med 382 (8):727-733. doi:10.1056/NEJMoa200101
2. Golob JL et al (2021) SARS-CoV-2 vaccines: a triumph of science and collaboration. JCI Insight. doi:10.1172/jci.insight.149187
3. Corman VM et al. (2020) Detection of 2019 novel coronavirus (2019-nCoV) by real-time RT-PCR. Euro Surveill 25 (3). doi:10.2807/1560-7917.ES.2020.25.3.2000045
4. Arevalo-Rodriguez I et al. (2020) False-negative results of initial RT-PCR assays for COVID-19: A systematic review. PLoS One 15 (12):e0242958. doi:10.1371/journal.pone.0242958
5. Green DA et al. (2020) Clinical Performance of SARS-CoV-2 Molecular Tests. J Clin Microbiol 58 (8). doi:10.1128/JCM.00995-20
6. Kanji JN et al. (2021) False negative rate of COVID-19 PCR testing: a discordant testing analysis. Virol J 18 (1):13. doi:10.1186/s12985-021-01489-0
7. Ye Z et al.(2020) Chest CT manifestations of new coronavirus disease 2019 (COVID-19): a pictorial review. Eur Radiol 30 (8):4381-4389. doi:10.1007/s00330-020-06801-0
8. Fang Y et al. (2020) Sensitivity of Chest CT for COVID-19: Comparison to RT-PCR. Radiology 296 (2):E115-E117. doi:10.1148/radiol.2020200432
9. Ai T et al. (2020) Correlation of Chest CT and RT-PCR Testing for Coronavirus Disease 2019 (COVID-19) in China: A Report of 1014 Cases. Radiology 296 (2):E32-E40. doi:10.1148/radiol.2020200642
10. Khatami F et al. (2020) A meta-analysis of accuracy and sensitivity of chest CT and RT-PCR in COVID-19 diagnosis. Sci Rep 10 (1):22402. doi:10.1038/s41598-020-80061-2
11. Islam N et al. (2020) Thoracic imaging tests for the diagnosis of COVID-19. Cochrane Database Syst Rev 11:CD013639. doi:10.1002/14651858.CD013639.pub3
12. Simpson S et al. (2020) Radiological Society of North America Expert Consensus Statement on Reporting Chest CT Findings Related to COVID-19. Endorsed by the Society of Thoracic Radiology, the American College of Radiology, and RSNA - Secondary Publication. J Thorac Imaging 35 (4):219-227. doi:10.1097/RTI.0000000000000524
13. Kanne JP et al. (2021) COVID-19 Imaging: What We Know Now and What Remains Unknown. Radiology:204522. doi:10.1148/radiol.2021204522
14. He X et al. (2020) Temporal dynamics in viral shedding and transmissibility of COVID-19. Nat Med 26 (5):672-675. doi:10.1038/s41591-020-0869-5
15. Kucirka LM et al.(2020) Variation in False-Negative Rate of Reverse Transcriptase Polymerase Chain Reaction-Based SARS-CoV-2 Tests by Time Since Exposure. Ann Intern Med 173 (4):262-267. doi:10.7326/M20-1495
16. Zhang Z et al. (2021) Insight into the practical performance of RT-PCR testing for SARS-CoV-2 using serological data: a cohort study. Lancet Microbe 2 (2):e79-e87. doi:10.1016/S2666-5247(20)30200-7
17. Kwee TC (2020) Chest CT in COVID-19: What the Radiologist Needs to Know. Radiographics 40 (7):1848-1865. doi:10.1148/rg.2020200159
18. Ravikanth R (2021) Diagnostic accuracy and false-positive rate of chest CT as compared to RT-PCR in coronavirus disease 2019 (COVID-19) pneumonia: A prospective cohort of 612 cases from India and review of literature. Indian J Radiol Imaging 31 (Suppl 1):S161-S169.
19. Waller JV et al. (2020) Diagnostic Tools for Coronavirus Disease (COVID-19): Comparing CT and RT-PCR Viral Nucleic Acid Testing. AJR Am J Roentgenol 215 (4):834-838.
20. Elmokadem AH et al. (2021) Mimickers of novel coronavirus disease 2019 (COVID-19) on chest CT: spectrum of CT and clinical features. Insights Imaging 12 (1):12.

Anahtar kelimeler: COVID-19,Toraks BT, rRT-PCR, Tanı Testi

Resimler :

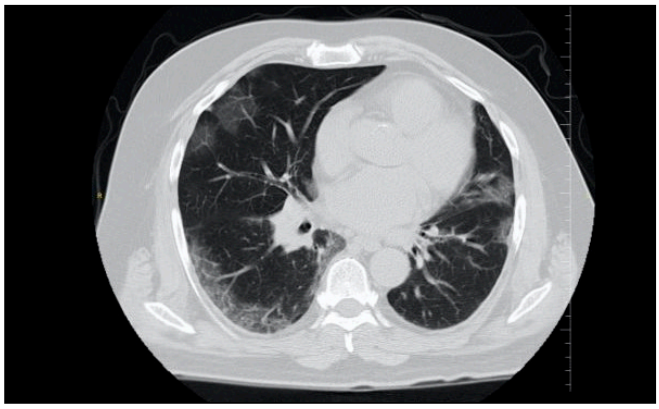

Şekil 1A. COVID-19'un tipik Toraks BT bulgusu (bilateral periferal yamasal buzlu cam alanları) 65 yaşındaki erkek hasta, başvuru rRT-PCR testi pozitif olup tanıdan iki gün sonraki aksiyal kontrastsız toraks BT görüntüsü



Şekil 1B. COVID-19'un tipik Toraks BT bulgusu (bilateral periferal yamasal buzlu cam alanları) 55 yaşındaki kadın hasta, başvuru rRT-PCR testi negatif, kontrol rRT-PCR testi pozitif olup tanıdan iki gün sonraki aksiyal kontrastsız toraks BT görüntüsü

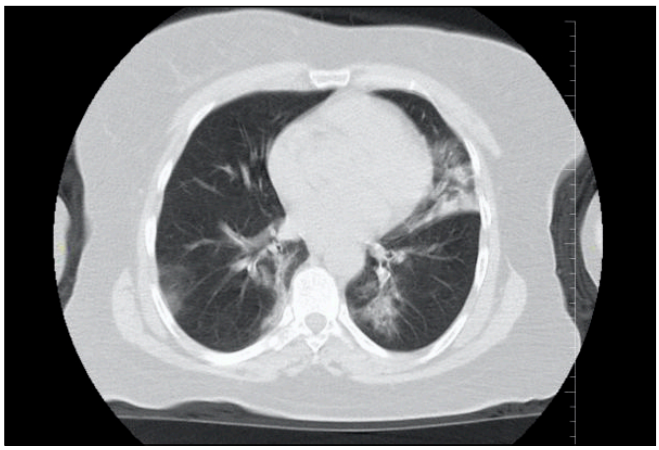

Şekil 1C. COVID-19'un tipik Toraks BT bulgusu (bilateral periferal yamasal buzlu cam alanları) 58 yaşındaki kadın hasta, ardışık iki rRT-PCR testi negatif olup ilk testten bir gün önceki aksiyal kontrastsız toraks BT görüntüsü



Şekil 2A. COVID-19'un atipik Toraks BT bulgusu. 23 yaşındaki erkek hasta, rRT-PCR testi pozitif olup aynı gün elde edilen aksiyal kontrastsız toraks BT görüntüsündeki tek bulgu sol akciğer üst lob lingular segmentte yamasal buzlu cam alanı

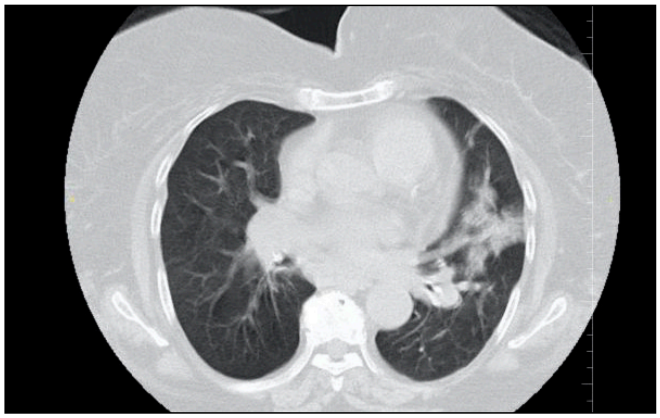

Şekil 2B. COVID-19'un atipik Toraks BT bulgusu. 87 yaşındaki kadın hasta, başvuru rRT-PCR testi negatif, kontrol rRT-PCR testi pozitif olup tanıdan bir gün önceki aksiyal kontrastsız toraks BT görüntüsündeki tek bulgu sol akciğer üst lob lingular segmentte yamasal buzlu cam alanı ve eşlik eden konsolidasyon

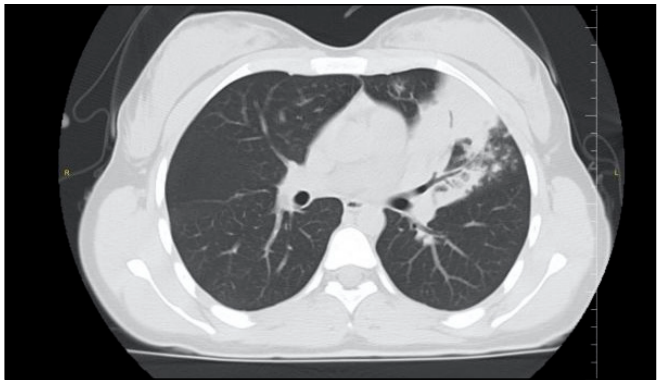

Şekil 2C. COVID-19'un atipik Toraks BT bulgusu. 19 yaşındaki kadın hasta, ardışık iki rRT-PCR testi negatif olup aynı gün elde edilen aksiyal kontrastsız toraks BT görüntüsündeki tek bulgu sol akciğer üst lob lingular segmentte hava bronkogramı içeren konsolide alan

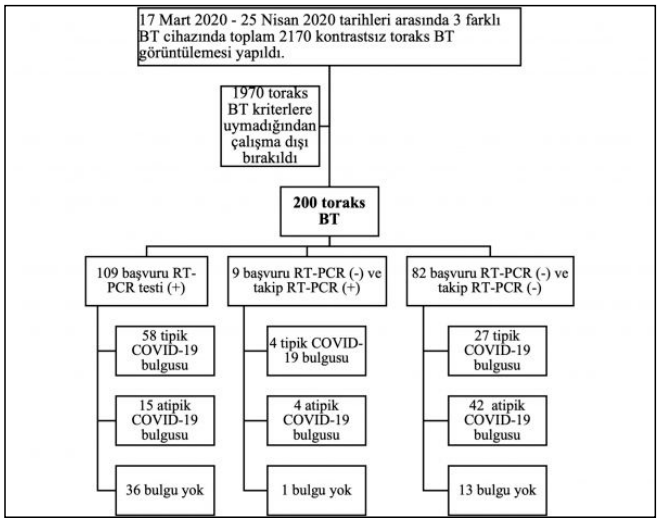

Şekil 3. Çalışmamızın akış şeması

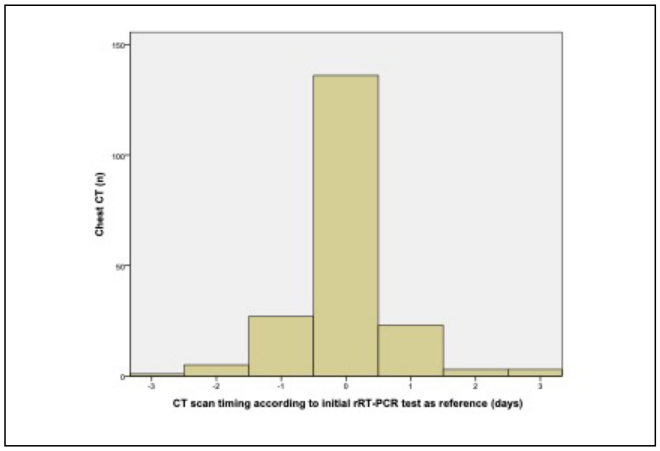

Şekil 4. Hastaların ilk rRT-PCR testi (gün "0") referans olarak kabul edildiğinde Toraks BT çekim zamanının (gün) dağılımı

Tablo 1. Toraks BT bulgularının sınıflandırılması

Toraks BT'de Tipik COVID-19 bulguları: Bilateral veya unilateral multilobar periferal dağılım gösteren buzlu cam alanları (+/- yan bulgular: örn., interlobüler septal kalınlaşmalar, konsolidasyon, crazy paving, hava bronkogramı, vasküler genişleme vb.). Ayrıca mediastinal lenfadenopati (kısa aksın 10 mm ve daha geniş olanlar) ve uni/bilateral plevral efüzyon yokluğu.
Toraks BT'de Atipik COVID-19 bulgusu: Tipik COVID-19 Toraks BT kriterlerini karşılamayan bulgular (örn., unilateral tek lobdaki buzlu cam alanı, nodüler kümelenmiş buzlu cam alanı vb.)
Toraks BT'de bulgu yok: Bilateral normal akciğer parankimi

Tablo 2. Toraks BT'nin COVID-19 teşhisindeki tanısal performansı (rRT-PCR testi sonuçları referans kabul edildiğinde)

	Sonuçlar	Sonuçlar	Sonuçlar	Sonuçlar	Test Performansı (%)	Test Performansı (%)	Test Performansı (%)	Test Performansı (%)	Test Performansı (%)
	Gerçek Pozitif	Gerçek Negatif	Yanlış Pozitif	Yanlış Negatif	Duyarlılık (95% CI)	Özgüllük (95% CI)	Pozitif Öngörü Değeri (95% CI)	Negatif Öngörü Değeri (95% CI)	Doğruluk (95% CI)
Genel	62	55	27	56	52.5 (43–62)	67 (56– 77)	69.6 (62 –76)	49.5 (43 – 55)	58.5 (51–65)
Cinsiyet									
Erkek	32	37	17	28	53 (40 – 66)	68.5 (54 – 80)	65 (54 – 74)	57 (48– 64)	60.5 (51– 69)
Kadın	30	18	10	28	52 (38–65)	64 (44–81)	75 (63–84)	39 (30–48)	56 (30–48)
Yaş									
< 65	42	40	20	44	49 (37–59)	66 (53–78)	68 (58–76)	47 (40–54)	56 (47–64)
65 yaş ve üzeri	20	15	7	12	62.5 (43–78)	68 (45–86)	74 (59–84)	55.5 (42–68)	65 (50–77)

Tablo 3. RT-PCR (+) olan ve atipik Toraks BT kategorisinde bulunan hastaların Toraks BT bulguları.

İlk PCR pozitif (+) ancak atipik Toraks BT bulguları (n = 15)	İlk PCR negatif (-), ikinci RT-PCR (+) ancak atipik Toraks BT bulguları (n = 4)
7 tek lobda buzlu cam odağı	2 tek lob buzlu cam odağı
2 bilateral yaygın buzlu cam alanları+ mediastinal LAP	1 tek lobda konsolidasyon
2 tek lobda buzlu cam odağı+konsolidasyon	1 periferal milimetrik buzlu cam odaklar kümesi+konsolidasyon +unilateral plevral efüzyon
1 tek lobda milimetrik buzlu cam odaklar kümesi	
1 retiküler opasiteler+ bilateral plevral efüzyonlar	
1 periferal multilobar buzlu cam odakları +mediastinal LAP	
1 difüz asiner-nodüler infiltrasyonlar+ mediastinal LAP	

Tablo 4. Toraks BT'de COVID-19 tanısı konulan ancak iki ardışık rRT-PCR negatif (-) sonucu olan vakaların tıbbi kayıtları.

7 vakanın RT-PCR (+) hastalarla yakın teması vardı.
8 vakanın şüpheli teması vardı (örneğin, günlük COVID-19 vakalarının yüksek olduğu şehirlerden seyahat).
12 vaka şüpheli COVID-19 hastası ile herhangi teması olmadığını belirtti

Toraks Radyolojisi

SS-014

COVID-19 HASTALARINDA TANIMLANAN VASKÜLER DİLATASYON İŞARETİNİN HEMATOLOJİK VE BİYOKİMYASAL PARAMETRELER İLE İLİŞKİSİ

Kenan Kadirli, Fatma Sibel Bayramoğlu, Hakan Mutlu

Sbü İstanbul Sultan Abdülhamit Han Eah

Giriş ve Amaç: Aralık 2019'da, Çin'in Wuhan şehrinde tesbit edilen yeni patojenik insan koronavirüsü SARS CoV - 2 olarak isimlendirilmiştir. Virüs ortaya çıktığı aralık 2019 tarihinden itibaren kısa sürede bir çok ükeye yayılmış olup, DSÖ 11 Mart 2020'de durumun artık pandemiye dönüştüğünü ilan etmiştir. Yapılan çalışmalarda Toraks BT'nin COVID -19 vakalarının yakalanmasında yüksek sensitiviteye ve düşük spesifiteye sahip olduğu bildirilmiştir. Bu nedenle COVID -19'u benzer görünüme neden olan diğer patolojilerden ayırabilmek için yardımcı olabilecek bulgulara ihtiyaç duyulmuştur. Vasküler Dilatasyon İşareti nin Toraks BT'de benzer tutulum paterni gösteren non- COVID tutulumların aksine COVID – 19 hastalarında yüksek sıklıkla görüldüğü bildirilmiş ve bu işaret ayırıcı tanıda radyologlar için önemli faydalar sağlamıştır. Bu çalışmada, vasküler dilatasyon işareti ile biyokimyasal ve hematolojik parametrelerin ilişkisi araştırılmıştır.

Gereç ve Yöntem: Çalışma SBÜ Hamidiye Klinik Araştırmalar Etik Kurul'unun 28.07.2020 tarihli toplantısında 20-92 protokol kodu ile izin alınarak yapılmıştır. 17.03.2020 tarihi ile 30.06.2020 tarihleri arasında İstanbul SBÜ Sultan Abdülhamit Han EAH'ta yapılan COVID – 19 PCR testi pozitif sonuçlanan ve çekilen toraks BT de buzlucam şeklinde infiltrasyonu olan 60 hasta çalışmaya dahil edilmiştir. Bu hastalardan vasküler dilatasyon bulgusunun bulunup bulunmamasına göre 30 kişilik 2 grup oluşturulmuş olup bu gruplar arasında serum CRP, LDH, Nötrofil/Lenfosit Oranı, D dimer, Ferritin, Fibrinojen, Sedimentasyon değerleri arasında anlamlı fark olup olmadığı araştırılmıştır.

Bulgular: İki grup arasında yaş ve cinsiyet yönünden, yoğun bakıma yatış ihtiyacı, mortalite oranları açısından istatistiksel olarak anlamlı farklılık saptanmamıştır. Vasküler Dilatasyon işareti pozitif ve negatif gruplar arasında CRP, D- Dimer, Ferritin, Sedimentasyon, Nötrofil/Lenfosit Oranı, Fibrinojen, LDH arasında istatistiksel olarak anlamlı farklılık saptanmamıştır.

Sonuç: Vasküler dilatasyon işaretinin patofizyolojinin açıklanmasında literatürde endotel hasarı/yaygın mikrotrombüs formasyonu ve sitokin aracılı hiperemi/arteriovenöz anastomoz disregülasyonu tezleri öne sürülmüştür. Bizim çalışmamızda vasküler dilatasyon işareti pozitif ve negatif olan gruplar arasında prognostik açıdan anlamlı fark olmayışı; trombüs oluşumu ve tromboemboliler ile yakın ilişkisi bilinen D dimer ve Fibrinojen değerleri arasında ve çalışmada incelenen diğer laboratuar parametreleri arasında istatistiksel olarak anlamlı fark olmayışı bu bulgunun reversibl bir bulgu olabileceği ve daha çok sitokin aracılı hiperemi ile ilişkili olabileceğini düşündürmektedir. Endotel hasarı/mikrotombüs formasyonu postmortem hastalar üzerinde yapılan çalışmada bildirilmiş olup bu çalışma ciddi seyirli COVID- 19 nedeniyle ex olan hastalar üzerinde yapılmıştır. Oysa literatürde vasküler dilatasyon işareti için hastaların büyük kısmında görülen ve COVID – 19 için spesifik kabul edilen tanısal bir bulgu olarak söz edilmektedir. Bu durumun da sitokin aracılı hiperemi tezine bir dayanak oluşturabileceği ve dolayısıyla bu işaretin her olguda mutlaka kötü prognoz göstergesi olmayabileceği düşünülmektedir.

Anahtar kelimeler: COVID-19, CT, VASCULAR, DILATATION, CHEST

Kaynaklar

1.Lessons from the frontline of the covid-19 outbreak. The BMJ. Available at: https://blogs.bmj.com/bmj/2020/03/20/lessons-from-thefrontline-of-the-covid-19-outbreak/?utm_campaign=shareaholic &utm_medium=twitter&utm_source=socialnetwork. Accessed April 3, 2020

2. Yoon SH, Lee KH, Kim JY, et al. Chest radiographic and CT findings of the 2019 Novel Coronavirus Disease (COVID-19): analysis of nine patients treated in Korea. Korean J Radiol. 2020;21:494–500 3. Silverstein WK, Stroud L, Cleghorn GE, et al. First imported case of 2019 novel coronavirus in Canada, presenting as mild pneumo-nia. Lancet. 2020;395:734

4. Wong HYF, Lam HYS, Fong AH-T, et al. Frequency and distri-bution of chest radiographic findings in COVID-19 positive patients. Radiology. 2020:201160. [Epub ahead of print

5. Bandirali M, Sconfienza LM, Serra R, et al. Chest radiograph findings in asymptomatic and minimally symptomatic quarantined patients in Codogno, Italy during COVID-19 pandemic. Radiology. 2020;295:E7.

6. Bernheim A, Mei X, Huang M, et al. Chest CT findings in Corona-virus Disease-19 (COVID-19): relationship to duration of infection. Radiology. 2020;295:3.JIN Y

7. Litmanovich, D. E., Chung, M., R. Kirkbride, R., Kicska, G., & P. Kanne, J. (2020). Review of chest radiograph findings of COVID-19 pneumonia and suggested reporting language. Journal of Thoracic Imaging, Publish Ahead of Print. https://doi.org/10.1097/rti.0000000000000541

8. American College of Radiology ACR Recommendations for the use of Chest Radiography and Computed Tomography (CT) for Suspected COVID-19 Infection. In: ACR. https ://www.acr.org/ Advoc acy-and-Econo mics/ACR-Posit ion-State ments /Recom menda tions -for-Chest -Radio graph y-and-CT-for-Suspe ctedCOVID 19-Infec tion. Accessed 1 Apr 2020

	Vasküler Dilatasyon				
Cinsiyet	Negatif(%)	Pozitif (%)	Toplam(%)	Kikare	P
Erkek	20 (52,6)	18 (47,4)	38 (100)	0,072	0,789
Kadın	10 (45,5)	12 (54,5)	22 (100		

Tablo 3 : Gruplar ile cinsiyetler arasında karşılaştırmayı gösteren tablo

	Vasküler Dilatasyon			
	Negatif	Pozitif	t	p
	x̄±SS	x̄±SS		
Yaş	42 (24-67)	50 (24-65)	333,50	0,085

Tablo 4 : Gruplar arası yaş karşılaştırması

	Vasküler Dilatasyon İşareti			
	Negatif (%)	Pozitif (%)	Ki-kare	p
Yoğun Bakım İhtiyacı				
Var	2 (6,9)	3 (10)	0,275	0,487
Yok	28 (93,1)	27 (90)		

Tablo 5 : Gruplar arasında Yoğun Bakım İhtiyacı açısından karşılaştırma

	Negatif Med (min-maks)	Pozitif Med (min-maks)	t	p
CRP	15,6(2-153)	11,2(2-132)	413,50	0,587

Tablo 6 : Gruplar arasında CRP değerleri açısından karşılaştırma

	Negatif $\bar{x}$±SS	Pozitif $\bar{x}$±SS	t	p
Sedimentasyon	34,87±23,81	38,90±25,91	-0,628	0,533

Tablo 7 : Gruplar arasında Sedimentasyon değerleri açısından karşılaştırma

	Negatif $\bar{x}$±SS	Pozitif $\bar{x}$±SS	t	p
LDH	454,30±145,87	414,83±116,70	1,157	0,252

Tablo 8 : Gruplar arasında LDH değerleri açısından karşılaştırma

	Negatif $\bar{x}$±SS	Pozitif $\bar{x}$±SS	t	p
Fibrinojen	524,63±138,98	550,67±174,81	-0,460	0,649

Tablo 9 : Gruplar arasında Fibrinojen değerleri açısından karşılaştırma

	Negatif Med (min-maks)	Pozitif Med (min-maks)	t	p
FERRİTİN	279,5(11-2409)	214(3,7-772)	347,00	0,128

Tablo 10 : Gruplar arasında Ferritin değerleri açısından karşılaştırma

	Negatif Med (min-maks)	Pozitif Med (min-maks)	t	p
NLR	1,95(0,07-81)	2,1(0,25-6,5)	421,50	0,673

	Vasküler Dilatasyon İşareti				
	Negatif (%)	Pozitif (%)	Toplam (%)	Ki-kare	p
D Dimer					
Düşük	19 (46,3)	22 (53,7)	41 (100)	0,308	0,579
Yüksek	11 (57,9)	8 (42,1)	19 (100)		

Tablo 12: Gruplar arasında D- Dimer değerleri açısından karşılaştırma

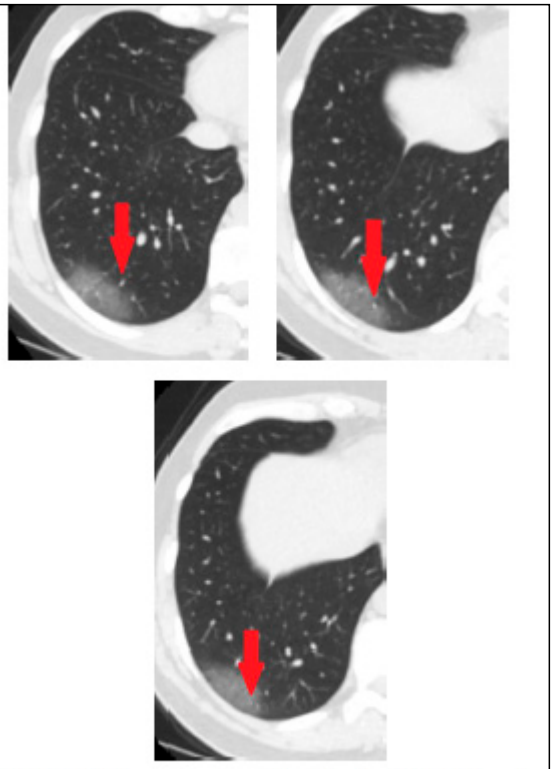

Şekil 33 : Vasküler dilatasyon işareti negatif olarak değerlendirdiğimiz 31 yaşında erkek hastada sağ akciğer alt lob laterobazal segmentteki infiltrasyon alanına giren vasküler yapıda çap artışı veya konfor düzensizliği izlenmemekte olup çapı ardışık kesitler boyunca en distal kesimde seçilemeyecek kadar azalıyor.

Vasküler dilatasyon negatif olgu

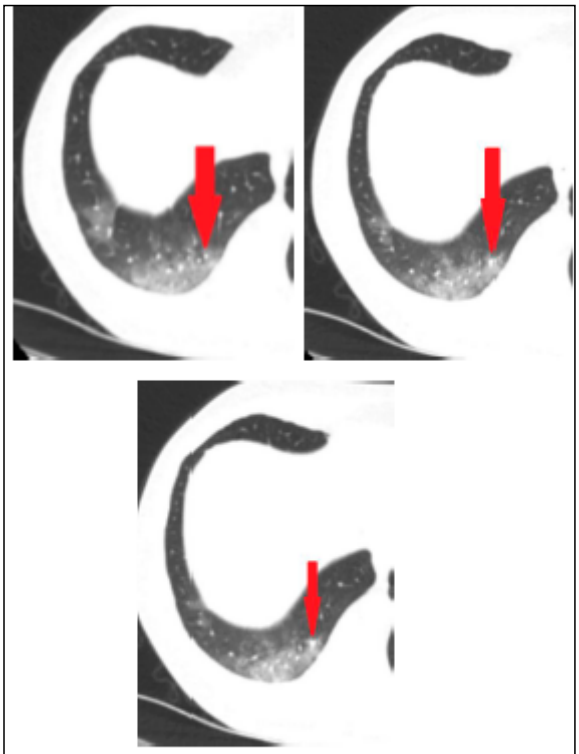

Şekil 32 : Vasküler Dilatasyon İşareti pozitif olarak değerlendirdiğimiz 46 yaşında erkek hastanın sağ akciğer alt lob posterobazal segment medial kesiminde infiltrasyon alanı içine giren vasküler yapının çapında artış ve cidar keskinliğinde azalma izlenmekte.

Vasküler dilatasyon pozitif olgu

Toraks Radyolojisi

SS-015

META-ÖĞRENME STRATEJİSİ KULLANILARAK TORAKS BT TARAMALARINA DAYALI YAPAY ZEKA DESTEKLİ COVID-19 TANISI

Emek Güldoğan[2], İsmail Okan Yıldırım[1], Serkan Sevgi[1], Cemil Çolak[2]

[1]İnönü Üniversitesi Turgut Özal Tıp Merkezi Radyoloji Anabilim Dalı
[2]İnönü Üniversitesi Tıp Fakültesi Biyoistatistik ve Tıp Bilişimi Anabilim Dalı

Giriş ve Amaç: Yeni koronavirüs (COVID-19), akut solunum sıkıntısı sendromuna neden olan ve Aralık 2019'dan beri dünya çapında pandemiye neden olan ciddi bir hastalıktır. Sağlık sistemlerinde aksamalara neden olan ve hızla artan hızla artan COVID-19 vakalarının hızlı, etkili teşhisi amacıyla yapay zeka (AI) ile entegre radyolojik teknikler, günümüzde için umut verici bir teşhis aracı olarak kullanılmaya başlamıştır. Bu çalışmada, meta-öğrenme stratejisi kullanarak toraks bilgisayarlı tomografi (BT) taramalarına dayalı yapay zeka destekli COVID-19 tanısı konmaya çalışılmıştır.

Yöntem: Çalışmada Polimeraz Zincir Reaksiyonu (PCR) sonuçlarına göre, SARS-CoV-2 enfeksiyonu (COVID-19) pozitif 1252 kesit hastanın BT görüntüsü ve 1230 adet SARS-CoV-2 negatif toraks BT görüntüsü içeren toplam 2482 kesit BT taraması yapıldı. İki deneyimli radyolog, tüm BT kesitlerini birbirinden kör olarak yeniden değerlendirdi. COVID-19 PCR pozitif ve PCR negatif BT görüntüleri 26 transfer öğrenme (TÖ) modeli ile analiz edildi. 26 TÖ modelinin tahmin sonuçlarını bir XGBoost algoritması ile birleştirerek daha tutarlı ve yüksek performanslı tahmin sonuçları elde etmek için yığınlama tekniği kullanıldı. Modellerin tahminlerini değerlendirmek için performans verileri kullanılmıştır.

Bulgular: PCR pozitif hastaların BT bulgularında tipik COVID-19 pnömonisi bulguları mevcuttu. PCR negatif hastalarda ise normal BT görüntülerinin yanı sıra çeşitli hastalıklara bağlı patolojik durumlar (örn. buzlu cam opasiteleri, konsolidasyonlar, pulmoner nodüller, retiküler/interseptal kalınlaşma, atelektazi alanları, bronşektazi, peribronşiyal kalınlaşma ve plevral efüzyon) mevcuttu. MobilNet, TÖ modelleri arasında 0,946 (%95 GA: 0,93-0,962) doğrulukla en iyi tahmini verdi. Meta-öğrenme yöntemi uygulandıktan sonra önerilen modelin sınıflandırma doğruluk oranı 0,993'e (0,98-1) yükselmiştir.

Sonuç: Sonuç olarak, BT görüntülerini COVID-19 pozitif ve diğer COVID-19 negatif etiyolojisine bağlı anormal/normal durumları ayırt edebilen meta model bu tür pandemilerde faydalı olabilir. Bu çalışmanın sonuçları, yapay zeka uygulamalarının mobil, masaüstü ve web tabanlı platformlarda kullanılabileceğini, radyoloji bölümlerindeki klasik raporlama ve mevcut iş yükü üzerinde azaltıcı ve tamamlayıcı bir etkiye sahip olabileceğini kanıtlayabilir.

Yöntem: Çalışmada Polimeraz Zincir Reaksiyonu (PCR) sonuçlarına göre, SARS-CoV-2 enfeksiyonu (COVID-19) pozitif 1252 kesit hastanın BT görüntüsü ve 1230 adet SARS-CoV-2 negatif toraks BT görüntüsü içeren toplam 2482 kesit BT taraması yapıldı. İki deneyimli radyolog, tüm BT kesitlerini birbirinden kör olarak yeniden değerlendirdi. COVID-19 PCR pozitif ve PCR negatif BT görüntüleri 26 transfer öğrenme (TÖ) modeli ile analiz edildi. 26 TÖ modelinin tahmin sonuçlarını bir XGBoost algoritması ile birleştirerek daha tutarlı ve yüksek performanslı tahmin sonuçları elde etmek için yığınlama tekniği kullanıldı. Modellerin tahminlerini değerlendirmek için performans verileri kullanılmıştır.

Bulgular: PCR pozitif hastaların BT bulgularında tipik COVID-19 pnömonisi bulguları mevcuttu. PCR negatif hastalarda ise normal BT görüntülerinin yanı sıra çeşitli hastalıklara bağlı patolojik durumlar (örn. buzlu cam opasiteleri, konsolidasyonlar, pulmoner nodüller, retiküler/interseptal kalınlaşma, atelektazi alanları, bronşektazi, peribronşiyal kalınlaşma ve plevral efüzyon) mevcuttu. MobilNet, TÖ modelleri arasında 0,946 (%95 GA: 0,93-0,962) doğrulukla en iyi tahmini verdi. Meta-öğrenme yöntemi uygulandıktan sonra önerilen modelin sınıflandırma doğruluk oranı 0,993'e (0,98-1) yükselmiştir.

Sonuç: Sonuç olarak, BT görüntülerini COVID-19 pozitif ve diğer COVID-19 negatif etiyolojisine bağlı anormal/normal durumları ayırt edebilen meta model bu tür pandemilerde faydalı olabilir. Bu çalışmanın sonuçları, yapay zeka uygulamalarının mobil, masaüstü ve web tabanlı platformlarda kullanılabileceğini, radyoloji bölümlerindeki klasik raporlama ve mevcut iş yükü üzerinde azaltıcı ve tamamlayıcı bir etkiye sahip olabileceğini kanıtlayabilir.

Anahtar kelimeler: Artificial Intelligence, Machine Learning, COVID-19

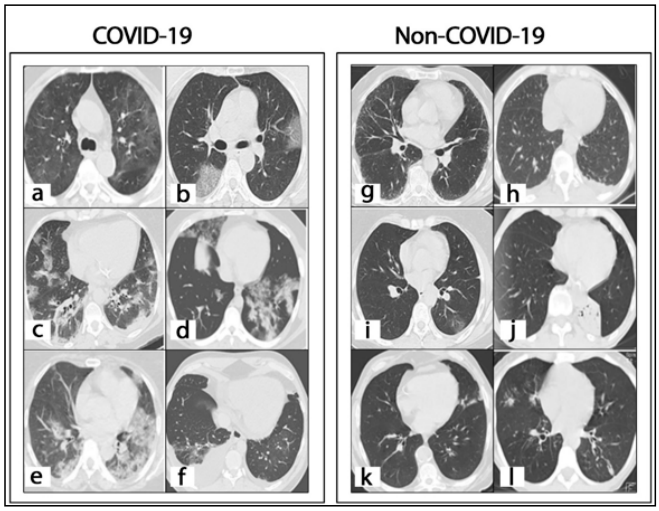

Resim 1. Çeşitli SARS-CoV-2 pozitif ve SARS-CoV-2 negatif hastalar için açıklamalı CT tarama örnekleri. a: Periferik yerleşimli bilateral buzlu cam opasiteleri (oklar) b: Kaldırım taşı manzarası c: Bilateral buzlu cam opasiteleri ve dilate segmental-subsegmental vasküler yapılar d, e: Progresif organize pnömonik konsolidasyon f: Plevral efüzyon ve efüzyon komşuluğunda buzlu cam paterni g: Periferik subplevral retikülasyon ve traksiyon bronşektazisi h: Bilateral plevral efüzyon i: İki taraflı buzlu cam opasiteleri j: Konsolidasyon alanı k: Lineer atelektazi l: Pulmoner nodül

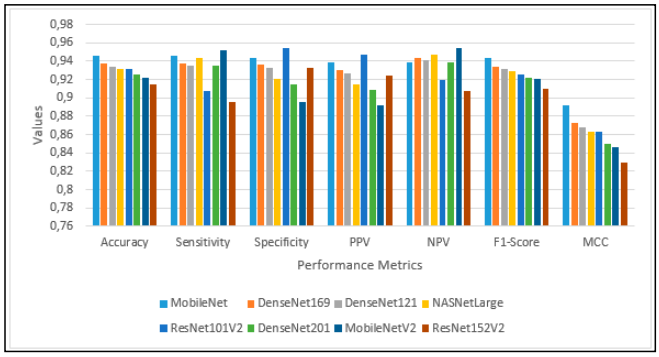

Resim 2. Her Tö modeli için performans parametrelerinin karşılaştırılması

Performance Metrics	Value (95% CI)
Accuracy	0.993 (0.98-1)
Sensitivity	0.986 (0.923-1)
Specificity	1.0 (0.954-1)
Positive Predictive Value	1.0 (0.948-1)
Negative Predictive Value	0.987 (0.931-1)
F1-Score	0.993 (0.979-1006)
MCC	0.987 (0.968-1005)

Resim 3. Çalışılan meta-öğrenme modelinin performans verileri

Toraks Radyolojisi

SS-016

MALİGNİTE HASTALARINDA BT ANJİOGRAFİ İLE SAPTANAN AKUT PULMONER EMBOLİNİN ANATOMİK DAĞILIMI, KLİNİK GİDİŞAT İLE İLİŞKİSİ

Melis Koşar Tunç, Okan İnce, Suzan Deniz Önol, Naciye Kış , Hakan Önder

İstanbul İl Sağlık Müdürlüğü Prof. Dr. Cemil Taşcıoğlu Şehir Hastanesi

Giriş: Pulmoner emboli (PE) önemli bir mortalite ve morbidite sebebi olup etyolojisinde yer alan malignitenin normal populasyona kıyasla 6 kata varan risk artışına sebep olduğu bilinmektedir.[1-3]Çalışmamızın amacı malignitesi olan ve olmayan hastalar arasında BT anjiografi (BTA) ile saptanan pulmoner embolilerin anatomik dağılımının incelenmesi ve bu dağılım ile hastaların klinik gidişatı arasındaki ilişkinin ortaya konmasıdır.

Gereç ve Yöntem: Ocak 2018 ve Mart 2020 tarihleri arasında klinik şüphe üzerine çekilen pulmoner BTA tetkiklerinde akut PE saptanan 29 malignite hastasının ve yaş-cinsiyet açısından eşleştirilmiş, BTA tetkikinde akut PE saptanan, herhangi bir malignitesi bulunmayan 31 hastanın görüntüleri retrospektif olarak incelendi. Pulmoner BTA tetkiki Siemens Force 256 kesitli ÇKBT cihazı ile, 40-60 ml non-iyonik iyotlu kontrast madde kullanılarak rutin parametrelerle (tüp voltajı: 120 kV, ortalama mAs: 186 (150-200), pitch: 1.9, rotasyon süresi: 0.25 sn, kesit kalınlığı: 3mm) elde edildi. Lümen içerisinde ardışık en az iki kesitte görünmek şartıyla total oklüzyonlar ve parsiyel dolum defektleri PE olarak kabul edildi. Yoğun bakım ünitesi ihtiyacı klinik gidişat için belirteç olarak kullanıldı. Görüntüler toraks radyolojisinde deneyimli 2 radyolog tarafından konsensus içerisinde değerlendirildi. İstatistiksel anlamlılık düzeyi $p<0.05$ olarak kabul edildi.

Bulgular: Malignite hasta grubunda 16 (55%) erkek, 13 (44%) kadın hasta mevcut olup yaş ortalaması (±SD) 63 (±15) iken kontrol grubunda, 17 (54%) erkek, 14 (45%) kadın hasta olmak üzere yaş ortalaması (±SD) 59 (±18) idi. Malignite hasta grubunda birçok farklı tipte malignite mevcut olup en sık akciğer kanseri izlendi (Tablo1). PE dağılımı, malignitesi olan hastalarda en sık sırasıyla subsegmental (%34) ve segmental (%29) arterler iken, malignitesi olmayan hastalarda lober (%29) ve segmental arterler (%29) olarak saptandı (Tablo 2) (fig.1-3). PE lobar dağılımı ise her iki grupta da en sık sağ alt lob tutulumu olarak izlendi (Tablo 3). Yapılan istatistiki analizi sonucunda; yoğun bakım ünitesi ihtiyacı ile ana pulmoner arter tutulumu olan malignite hastaları arasında istatistiki anlamlı ilişki saptandı ($p=0.01$) (Tablo 4).

Tartışma: Erken dönemde çekilen BTA ile emboli lokasyonunun saptanması hastaların prognozunun tespiti açısından da yol gösterici olmaktadır. PE'nin özellikle malignitesi olan hasta popülasyonunda mortal seyirli olması nedeniyle tanının doğru ve hızlı konması prognoz açısından büyük önem taşımaktadır.[4] Literatürde PE'lerin malignite hastalarında düşük dereceli dissemine intravasküler koagülasyona bağlı olarak periferal - küçük arterlerde embolilere sebep olan in-situ trombozlara yol açtığı hipotezi mevcuttur.[5] Bu bağlamda; çalışmamızda malignite hasta grubunda küçük arteryel yapıların PE' ye yatkın olarak saptanması bu hipotezi destekler niteliktedir. Ayrıca öngörüldüğü gibi; yine bu hasta grubunda büyük arteryel yapıların tutulumu malignitesi bulunmayan popülasyona göre daha kötü seyirli olabilmektedir.

Sonuç: Çalışmamızda malignite hasta grubunda PE tutulumu periferal arteryel yapılarda gözlenirken; kontrol grubunda daha çok büyük arteryel yapılarda gözlenmiştir. Ayrıca malignite hasta grubunda büyük arteryel yapıların tutulumu kötü prognoz belirteci olarak saptanmıştır.

Pulmoner emboli (PE) önemli bir mortalite ve morbidite sebebi olup etyolojisinde malignitenin normal populasyona kıyasla 6 kata varan risk artışına sebep olduğu bilinmektedir.[1-3] Literatürde hem derin ven trombozu hem de pulmoner emboli insidansının kanser hastalarında genel populasyona göre daha yüksek olduğu bildirilmiştir.[2,3] Çalışmamızın amacı malignitesi olan ve olmayan hastalar arasında pulmoner BT anjiografi (BTA) ile saptanan pulmoner embolilerin anatomik dağılımının incelenmesi ve bu dağılım ile hastaların klinik gidişatı arasındaki ilişkinin ortaya konmasıdır.

Ocak 2018 ve Mart 2020 tarihleri arasında klinik şüphe üzerine çekilen pulmoner BTA tetkiklerinde akut PE saptanan 29 malignite hastasının ve yaş-cinsiyet açısından eşleştirilmiş, BTA tetkikinde akut PE saptanan, herhangi bir malignitesi bulunmayan 31 hastanın anjiografi görüntüleri retrospektif olarak incelendi. Çalışmamızın dışlama kriterleri; geçirilmiş tromboemboli öyküsü varlığı, 18 yaş altı hastalar ve yetersiz değerlendirmeye yol açacak düşük kalitede görüntüler idi. Pulmoner BTA tetkiki Siemens Force 256 kesitli ÇKBT cihazı ile, 40-60 ml non-iyonik iyotlu kontrast madde kullanılarak rutin parametrelerle (tüp voltajı: 120 kV, ortalama mAs: 186 (150-200), pitch: 1.9, rotasyon süresi: 0.25 sn, kesit kalınlığı: 3mm) elde edildi. Lümen içerisinde ardışık en az iki kesitte görünmek şartıyla total oklüzyonlar ve parsiyel dolum defektleri PE olarak kabul edildi. Hastaların yoğun bakım ünitesi ihtiyacı olup olmaması klinik gidişat için belirteç olarak kullanıldı. Görüntüler toraks radyolojisinde deneyimli 2 radyolog tarafından konsensus içerisinde değerlendirildi. İstatistiksel anlamlılık düzeyi $p<0.05$ olarak kabul edildi.

Malignite hasta grubunda 16 (55%) erkek, 13 (44%) kadın hasta mevcut olup yaş ortalaması 63±15 iken kontrol grubunda, 17 (54%) erkek, 14 (45%) kadın hasta olmak üzere yaş ortalaması 59±18 idi. Malignite hasta grubunda birçok farklı tipte malignite mevcut olup sırasıyla en sık akciğer (%20) ve mide (%13) kanseri izlendi (Tablo 1). PE dağılımı, malignitesi olan hastalarda en sık sırasıyla subsegmental (%34) ve segmental (%29) arterler iken, malignitesi olmayan hastalarda lober (%29) ve segmental arterler (%29) olarak saptandı (Tablo 2). PE lober dağılımı ise her iki grupta da en sık sağ alt lob tutulumu olarak izlendi (Tablo 3). Yapılan istatistiki analizi sonucunda; yoğun bakım ünitesi ihtiyacı ile ana pulmoner arter tutulumu olan malignite hastaları arasında istatistiki anlamlı ilişki saptandı ($p=0.01$) (Tablo 4).

Erken dönemde çekilen BTA ile emboli lokasyonunun saptanması hastaların prognozunun tespiti açısından da yol gösterici olmaktadır. PE'nin özellikle malignitesi olan hasta popülasyonunda mortal seyirli olması nedeniyle tanının doğru ve hızlı konması prognoz açısından büyük önem taşımaktadır.[4] Literatürde PE'lerin malignitesi olan hastalarda düşük dereceli dissemine intravasküler koagülasyona bağlı olarak periferal-küçük arterlerde embolilere sebep olan in-situ trombozlara yol açtığına dair hipotez mevcuttur.[5] Bu bağlamda; çalışmamızda malignite hasta grubunda küçük arteryel yapıların PE' ye yatkın olarak saptanması bu hipotezi destekler niteliktedir. Ayrıca öngörüldüğü gibi; yine bu hasta grubunda büyük arteryel yapıların tutulumu malignitesi bulunmayan popülasyona göre daha kötü seyirli olabilmektedir. Çalışmamızın limitasyonları; retrospektif olarak dizayn edilmesi, örneklem sayısının görece az olması ve üçüncü olarak bazı hastaların dış merkez yoğun bakım ünitelerine transfer edilmiş olması bazı hastaların ise taburcu edilerek ayaktan takip edilmesi sebebiyle hastanede yatış süreleriyle ilgili veri toplanamamasıdır.

Sonuç olarak PE tanısının hızlı ve doğru şekilde konması özellikle malignitesi bulunan hastalarda mortal seyirli olabilmesi sebebiyle büyük bir önem taşımaktadır. Çalışmamızda malignite hasta grubunda PE tutulumu periferal arteryel yapılarda gözlenirken; kontrol grubunda daha çok büyük arteryel yapılarda gözlenmiştir. Ayrıca malignite hasta grubunda büyük arteryel yapıların tutulumu kötü prognoz belirteci olarak saptanmıştır.

Kaynaklar

1) Heit JA, Silverstein MD, Mohr DN, et al. Risk factors for deep vein thrombosis and pulmonary embolism: a population-based case-control study. Arch Intern Med 2000;160(6):809–15.
2) Walker AJ, Card TR, West J, Crooks C, Grainge MJ. Incidence of venous thromboembolism in patients with cancer - a cohort study using linked United Kingdom databases. Eur J Cancer. 2013; 49(6):1404-1413.
3) Blom JW, Doggen CJM, Osanto S, Rosendaal FR. Malignancies, Prothrombotic Mutations, and the Risk of Venous Thrombosis. JAMA. 2005;293(6):715–722. doi:10.1001/jama.293.6.715

4) Karippot A, Shaaban HS, Maroules M, Guron G. The clinical characteristics of pulmonary embolism in patients with malignancy: a single medical institutional experience. N Am J Med Sci. 2012 Nov;4(11):600-4. doi: 10.4103/1947-2714.103333. PMID: 23181237; PMCID: PMC3503384.
5) Stahl RL, Javid JP, Lackner H. Unrecognized pulmonary embolism presenting as disseminated intravascular coagulation. Am J Med 1984;76:772-8

Anahtar kelimeler: Pulmonary Embolisms, Pulmonary CT Angiography, Malignancy

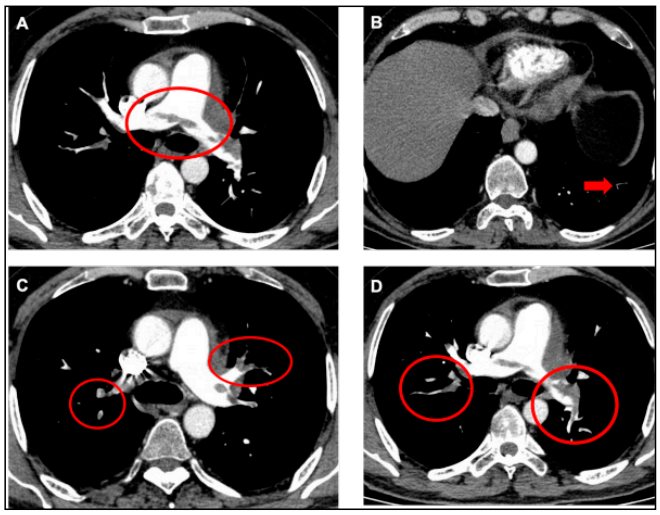

Resim 1. A) Pulmoner BT anjiografide ana pulmoner arterden sağ - sol pulmoner arterlere ve lober dallara uzanan hipodens emboli materyali. B) Sol akciğer alt lob subsegmental arterde dolum defekti. C) Sol akciğer üst lober ve sağ akciğer üst lob posterior segmental dallar içerisinde emboli formasyonları. D) Bilateral alt lober dallar içerisinde dolum defektleri.

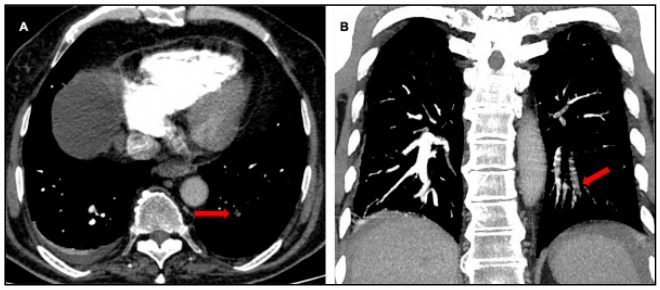

Resim 2. A) Aksiyel plan BT anjiografide sol akciğer alt lob bazal subsegmental dalı oklude eden hipodens emboli materyali. B) Koronal rekonstrüksiyon imajda sol alt lob segmental ve subsegmental dallarda emboliler.

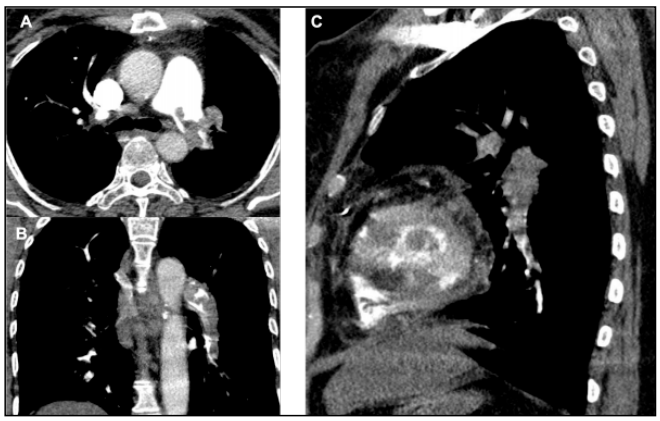

Resim 3. A) Pulmoner BT anjiografi aksiyel kesitte ana pulmoner arterden sol pulmoner artere uzanan emboli materyali. B) Koronal imajda sol pulmoner arter lober dallarda dolum defektleri. C) Sagittal kesitte sol pulmoner arter alt lober dallardan segmental dallara doğru uzanan hipodens emboli formasyonları.

Tablo 1. Akut pulmoner emboli saptanan hastalarda malignite tipleri

Type of malignancy	Number of patients (n)	Percentage (%)
Lung cancer	6	20%
Gastric carcinoma	4	13%
Breast cancer	3	10%
Leukemia	3	10%
Prostate cancer	2	6%
Brain cancer	2	6%
Bladder carcinoma	1	3%
Malign melanoma	1	3%
Rectal cancer	1	3%
Endometrium cancer	1	3%
Gallbladder cancer	1	3%
Thyroid cancer	1	3%
Bone SCC	1	3%
Pancreas cancer	1	3%
Cholangiocellular cancer	1	3%

Tablo 2. Pulmoner emboli arteriyel tutulum seviyeleri

	Main pulmonary artery n, %	Lobar pulmonary artery n, %	Segmental pulmonary artery n, %	Subsegmental pulmonary artery n, %	Total involvement n, %
Patient with malignancy	10, 13%	17, 22%	22, 29%	26, 34%	75, 100%
Patient without malignancy	12, 13%	25, 29%	25, 29%	24, 27%	86, 100%

Tablo 3. Pulmoner emboli lober anatomik dağılımı

Lobar anatomic distrubution	RUL n,%	RML n,%	RLL n,%	LUL n,%	LLL n,%	Lingula n,%	Total lobar involvement n,%
Patient with malignancy	18, 15%	18, 15%	26, 22%	17, 14%	21, 18%	15, 13%	115 100%
Patient without malignancy	20, 16%	24, 19%	29, 23%	15, 12%	21, 17%	13, 10%	122 100%

Tablo 4. Malignite hastalarında ve kontrol grubunda pulmoner emboli anatomik dağılımı ile yoğun bakım ünitesi ihtiyacı arasındaki ilişki

Pulmonary embolus involvement	ICU Requirment of malignacy (+) patients	ICU Requirment of malignancy (-) patients
Main artery	9/10* (p=0,01)	5/12
Lobar artery	11/17	12/25
Segmental artery	13/22	12/25
Subsegmental artery	15/26	9/24

Toraks Radyolojisi

SS-017

COVİD-19 HASTALARINDA KALSİYUM SKORU: AKCİĞER TUTULUM ŞİDDETİ İÇİN BİR RİSK BELİRTECİ MİDİR?

Akın Çinkooğlu, Selen Bayraktaroğlu, Naim Ceylan, Recep Savaş
Ege Üniversitesi Tıp Fakültesi, Radyoloji Anabilim Dalı

Giriş ve Amaç: Koroner arter hastalığı (KAH) olanlarda COVİD-19 enfeksiyonunun şiddetli seyri ile beraber yüksek mortalite oranları bildirilmiştir[1]. KAH risk değerlendirmesinde, koroner arter kalsiyum skorlaması (KAKS), yaygın olarak kullanılmakta olup Agatston skorlaması, bu amaca yönelik en çok tercih edilen yöntemdir[2,3]. Çalışmamızın amacı, COVİD-19 pnömonisi tanısı alan hastaların hastaneye başvurusu sırasında elde olunan toraks BT tetkikleri üzerinden hesaplanan görsel BT skoru (GBTS) ile Agatston skorunu (AS) karşılaştırarak, AS'nin hastalığın akciğer tutulum şiddeti ile ilişkisini ortaya koymaktır.

Gereç ve Yöntem: COVİD-19 ön tanısı ile 17.03.2020-14.04.2020 tarihleri arasında hastanemize başvuran, RT-PCR po-

zitifliği ile kesin tanı alan, BT tetkikinde pnömoni saptanan ve geçirilmiş koroner arter by-pass greftleme operasyonu ya da koroner stentleme bulgusu olmayan 136 hasta (71E, 65K, yaş ortalaması: 51,45±16,06) çalışmaya dahil edildi. Klinik servislerde izlenen hastalar hafif seyirli (HS) hastalık, takipte yoğun bakım ihtiyacı gelişen hastalar ise ciddi seyirli (CS) hastalık grubuna dahil edildi. Görsel BT skorlaması, Chung ve ark. tarafından tasarlanan yöntem ile yapıldı[4] (Tablo 1). Hastaların AS'leri, iş istasyonunda, bu ölçüm için tasarlanmış yazılım programı (Myrian, Intrasense, Fransa) kullanılarak hesaplandı (Resim 1). Analiz sonuçları istatistiksel değerlendirmeye alındı.

Bulgular: Kırkyedi hastada (%34,6) kalsifik plak izlendi. Bu hastalarda AS, 0,8 ile 5179 arasında değişmekteydi. AS ile GBTS arasında anlamlı, orta düzeyde pozitif korelasyon saptandı (n=136, p<0,001) (Resim-2). Görsel BT skoru kalsifik plağı olanlarda anlamlı yüksek bulundu (p<0,001). CS grubundaki hastalarda (n=18) GBTS ve AS, HS grubuna oranla anlamlı yüksek bulundu (p=0,002, p=0,035, sırasıyla). Kalsifik plağı olan olgular baz alındığında, CS grubundaki hastalarda (n=9) AS, HS grubundakilere (n=38) oranla anlamlı yüksek bulundu (p=0,015) (Resim 3). CS grubundaki hastaların GBTS' lerinde de anlamlı yükseklik saptandı (p=0,023) (Tablo-2).

Tartışma ve Sonuç: Kardiyovasküler hastalıklar (KVH), COVİD-19 enfeksiyonunda yüksek prevelansa sahip komorbiditeler arasında yer almakta olup görülme sıklığı %12 olarak bildirilmiştir[5]. Altta yatan KVH'si olanlarda COVİD-19 nedenli miyokardiyal hasar meydana gelmesi halinde, mortalite oranının diğer hastalara oranla anlamlı yüksek olduğu ortaya konmuştur[6]. Daha agresif tedavi ihtiyacı göz önüne alındığında bu hastaların başvuru sırasında önceliklendirmesini yapmak önem arzetmektedir. Bu nedenle çalışmamızda ortaya koyduğumuz, takipte yoğun bakım ihtiyacı gelişen olgularda AS'nin anlamlı yüksekliğinin, değerli bir bulgu olduğunu düşünmekteyiz. Benzer çalışmalarda, Giannini ve ark., AS'nin, hastane içi mortaliteyi öngörmede önemli bir belirteç olduğu sonucuna varmışlar, Gupta ve ark., yüksek KAKS'nin entübasyon ve mortalite ile ilişkili olduğunu belirtmişlerdir.[7,8]. Sonuç olarak, COVİD-19 ön tanısı ile hastaneye başvuran olgulardan, hastalığın akciğer parankim tutulumunu ortaya koymak amacıyla elde olunan BT görüntüleri üzerinden hesaplanabilecek Agatston skoru, hastalık şiddetini öngörmede risk belirteci olarak kullanılabilir. Söz konusu skorlama aracılığıyla hastaların başvuru sırasında önceliklendirmesinin yapılabilmesi, hastalığın yönetiminde klinisyenin elini güçlendirecektir.

Anahtar kelimeler: COVİD-19, koroner arter, bilgisayarlı tomografi

Kaynaklar

1. Loffi M, Piccolo R, Regazzoni V, et al. Coronary artery disease in patients hospitalised with Coronavirus disease 2019 (COVID-19) infection. Open Heart doi:10.1136/openhrt-2020-001428.
2. Greenland P, Blaha MJ, Budoff MJ, Erbel R, Watson KE. Coronary Calcium Score and Cardiovascular Risk. J Am Coll Cardiol 2018;72(4):434-47.
3. Malguria N, Zimmerman S, Fishman EK. Coronary Artery Calcium Scoring: Current Status and Review of Literature. J Comput Assist Tomogr. 2018;42(6):887-97.
4. Chung M, Bernheim A, Mei X, et al. CT Imaging Features of 2019 Novel Coronavirus (2019-nCoV). Radiology. 2020;295(1):202-7.
5. Emami A, Javanmardi F, Pirbonyeh N, Akbari A. Prevalence of Underlying Diseases in Hospitalized Patients with COVID-19: a Systematic Review and Meta-Analysis. Arch Acad Emerg Med. 2020;8(1):e35.
6. Guo T, Fan Y, Chen M, et al. Cardiovascular Implications of Fatal Outcomes of Patients With Coronavirus Disease 2019 (COVID-19). JAMA Cardiol. 2020;5(7):811-18.
7. Giannini F, Toselli M, Palmisano A, et al. Coronary and total thoracic calcium scores predict mortality and provides pathophysiologic insights in COVID-19 patients. J Cardiovasc Comput Tomogr doi: 10.1016/j.jcct.2021.03.003.
8. Gupta YS, Finkelstein M, Manna S, et al. Coronary artery calcification in COVID-19 patients: an imaging biomarker for adverse clinical outcomes. Clin Imaging doi: 10.1016/j.clinimag.2021.02.016.

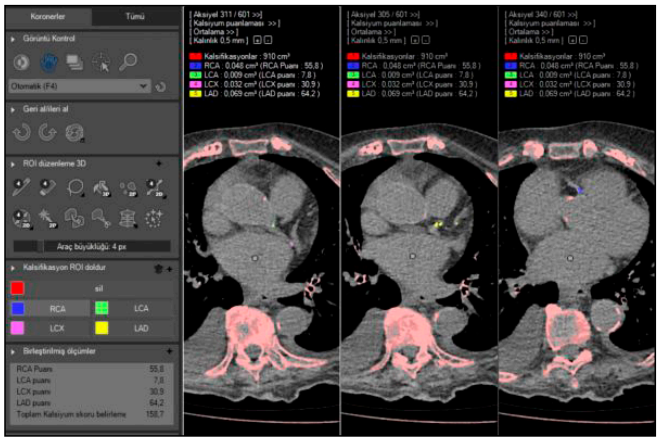

Resim 1. İş istasyonunda Agatston skorlaması. Yazılım programı tarafından otomatik çıkarım işlemi ile belirlenen plaklar, her damar için farklı renk seçenekleri kullanılarak işaretlenmektedir.

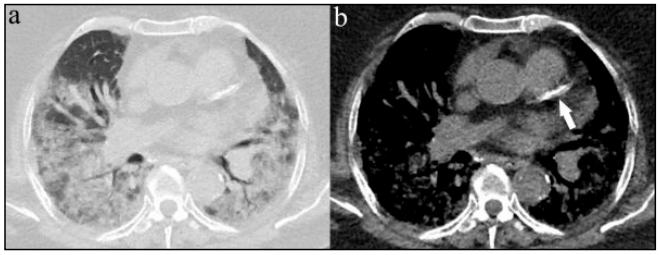

Resim 2a-b. Yaygın parankim tutulum ve kalsifik plak birlikteliği. 78 yaşında kadın olgunun parankim penceresinde elde olunan BT kesitinde (a) her iki akciğerde yaygın parankimal konsolidasyonlar görülmektedir. Mediasten penceresinde elde olunan BT kesitinde (b) sol ön inen koroner arterdeki kalsifik plak görülmektedir (ok). Bu hastanın görsel BT skoru 19 ve Agtaston skoru 1659 idi. Takipte yoğun bakım servisinde izlenen olgu CS grubuna dahil edildi.

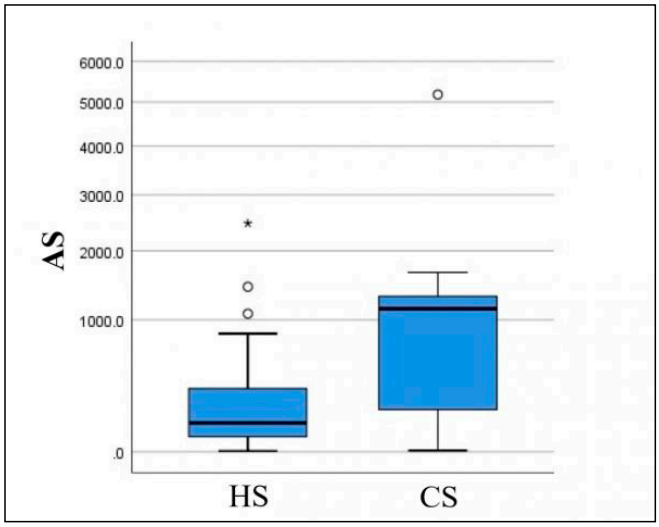

Resim 3. Kalsifik plağı olan olgulardan elde olunan Agatston skorunun hasta gruplarına göre dağılımını gösteren kutu grafiği. AS, Agatston skoru; HS, Hafif seyir; CS, Ciddi seyir.

Tablo 1. Görsel BT skorlaması

Tutulan parankim alanı	Puan
yok	0
%1-25	1
%26-50	2
%51-75	3
%76-100	4

Tablo 2. Hasta gruplarının karşılaştırılması

BT'de koroner kalsifik plak saptanan olgular (n=47)	HS grubu (n=38)	CS grubu (n=9)	
Yaş (ortalama ± SD)	61,21 ± 8,58	79,22 ± 10,58	p=0,431
GBTS (ortanca)	5	9	p=0,023*
AS (ortanca)	86,15	1142	p=0,015*

Toraks Radyolojisi

SS-018

COVID-19 İLİŞKİLİ PNÖMONİNİN DEĞERLENDİRİLMESİNDE 1 MM VE 5 MM KESİT KALINLIĞINDAKİ TORAKS BT'NİN KARŞILAŞTIRILMASI

Dilara Atasoy[1], Nazım Çetinkaya[1], Halil Çaylak[1], Rağıp Sarıismailoğlu[2], Mehmet Haydar Atalar[3]

[1]Sivas Numune Hastanesi Radyoloji Bölümü
[2]Sivas Numune Hastanesi Enfeksiyon Hastalıkları Bölümü
[3]Sivas Cumhuriyet Üniversitesi Radyoloji Bölümü

Giriş-Amaç: Coronavirüs hastalığı 2019 (COVID-19) pandemisinde, kullanılan toraks BT protokollerinin küresel olarak üzerinde anlaşmaya varılan bazı ortak noktaları vardır. Bunlara örnek olarak; görüntülerin tek bir inspiryum fazı sırasında ve kontrast madde verilmeden elde olunması, sharp-kernel rekonstruksiyon tekniğinin seçilmesi sayılabilir [1]. Öte yandan, protokollerde bazı belirsizlikler de bulunmaktadır ve bunlardan biri görüntü elde etme ve değerlendirme için kullanılan kesit kalınlığıdır. İnce kesit kalınlığı, pulmoner opasiteleri belirlemek için ideal olarak bilinse de çekim sürelerini uzatır ve hastaların radyasyon dozunu etkiler [2]. Ayrıca ince kesitlerin, rekonstrüksiyonu ve PACS'a iletilmesi ve sonrasında radyolog tarafından değerlendirilmesi kalın kesitlere göre daha fazla zaman alabilir [2]. Bu çalışmanın amacı, COVID-19 tanısında 1 mm (ince) ve 5 mm (kalın) kesit kalınlığında toraks BT'nin değerini BT şiddet skoru ve BT değerlendirme süresi açısından karşılaştırmaktır.

Çalışma grubuna, hastanemizde 1 Mart 2020-1 Haziran 2020 tarihleri arasında COVID-19 için yapılmış Ters Transkripsiyon Polimeraz Zincir Reaksiyonu (RT-PCR) testi pozitif olan ve aynı gün elde olunmuş toraks BT'si bulunan 65 hasta dâhil edilmiştir. 46 hasta görüntülerdeki artefaktlar nedeniyle değerlendirmeye elverişli olmaması veya uygun kesit kalınlığının mevcut olmaması sebebiyle çalışma grubundan dışlanmıştır. Toraks BT'ler hastanemizdeki mevcut 16 dedektörlü iki farklı tomografi cihazı ile elde edilmiştir (Alexion, Toshiba veya Aquillion, Toshiba, Tokyo, Japonya). Çalışma grubundaki hastaların, 1 mm ve 5 mm ile konstrükte edilmiş görüntüleri, sertifikalı iki genel radyolog tarafından 4 hafta aralıkla ve iki farklı seansta değerlendirilmiştir. Değerlendirmelerde, COVID-19 ile ilgili tipik ve atipik bulguların varlığı (buzlu cam opasitesi, konsolidasyon, kaldırım taşı görünümü, hava kistleri, mikrovasküler genişleme, fibrotik değişiklikler, hava bronkogramı, bronş distorsiyonu, sentrasiner nodüller, plevral kalınlaşma, plevral efüzyon, halo işareti ve lenfadenopati), COVID-19 tanı kategorisi (viral pnömoni için tipik görünüm, viral pnömoni açısından belirsiz görünüm, viral pnömoni için atipik görünüm ve pnömoni için negatif görünüm), BT şiddet skoru (her lob tutulumu 0-5 arasında puanlanarak 0 (0%), 1 (1-5%), 2 (6-25%), 3 (26-50%), 4 (51-75%)) ve değerlendirme süresi kaydedildi. Bu değişkenler için ince ve kalın kesitler istatiksel olarak karşılaştırıldı ve okuyucular arası güvenirlik SPSS programı kullanılarak ve $p<0.05$ anlamlı kabul edilerek hesaplanmıştır.

Toraks BT'de 1 mm ile 5 mm'lik kesitler arasında COVID-19 ile ilgili tipik ve atipik bulgular arasında kaldırım taşı görünümü, mikrovasküler genişleme ve septal kalınlaşma dışındaki diğer bulguların saptanmasında anlamlı bir fark bulunmamıştır(tablo 1). İnce kesitlerde kaldırım taşı görünümü birinci radyoloğun değerlendirmesinde, mikrovasküler genişleme ve septal kalınlaşma bulguları ise ikinci radyoloğun değerlendirilmesinde istatistiksel açıdan anlamlı olarak kalın kesitlere göre daha sıklıkla saptanmıştır ($p<0.05$). COVID-19 açısından BT sonuç kategorilerinin sıklığı, kalın ve ince kesitler arasında tutarlı bulunmuştur (tablo 2). BT değerlendirme süresi 5 mm'lik kesitlerde ince kesitlere göre önemli ölçüde daha kısadır($p<0.05$). Okuyucular arası tekrarlanabilirlik analizi sonuçları, her iki kesit kalınlığı için okuyucular arasında ölçümlerin istatistiki olarak iyi ve mükemmel derecede tekrarlanabilirliğini göstermiştir.

Bu çalışmada, COVID-19'da karşılaşılan toraks BT bulgularının saptanmasında kalın kesitlerin ince kesitler kadar değerli olduğu bulunmuştur. COVID-19'un en yaygın toraks BT bulguları, bilateral, alt lob ve posterior ağırlıklı tutulum gösteren (>%70) buzlu cam opasiteleridir [3]. Konsolidasyon, septal kalınlaşma, kaldırım taşı görünümü, hava bronkogramı, plevral kalınlaşma, halo işareti, bronşektazi, nodüller ise orta yaygınlıktadır (%10-70)[3]. Plevral efüzyon ve lenfadenopati, santral lezyon dağılımı düşük sıklıktadır (<%10)[3]. Bu araştırmada, kalın ve ince kesitlerde, bu bulguların çoğunun tespit edilmesinde korelasyon saptanmıştır. İnce kesitlerin kalın kesitlere göre daha etkin olarak saptadığı üç bulgu, kaldırım taşı görünümü, mikrovasküler genişleme ve septal kalınlaşma olarak bulunmuştur.

Çalışmamızda, hastaların COVID-19 ile ilgili toraks BT sınıflandırmasını belirlemede 5 mm toraks BT'nin 1 mm'lik kesitler kadar etkili olabileceğini ortaya koyduk. Ayrıca, kalın kesitlerin bir başka avantajı da COVID-19 ile ilgili kararın ince kesitlerden daha hızlı elde edilmesidir. Asemptomatik veya hafif semptomları olan hastaların tanısında toraks BT'nin rutin olarak kullanılması önerilmese de [4], RT-PCR'nin yüksek yanlış-negatiflik oranı ve bazı merkezlerde RT-PCR'ye erişimdeki zorluklar, COVID-19 tanısında toraks BT kullanımının yaygınlığı teşvik etmektedir. Radyologlar arasındaki tutarsızlığı azaltmak ve klinisyenler ile etkin iletişim amacıyla COVID-19 raporlaması için dört kategori (viral pnömoni için tipik görünüm, viral pnömoni açısından belirsiz görünüm, viral pnömoni için atipik görünüm ve pnömoni için negatif görünüm) önerilmektedir [5,6]. Bazı merkezlerde bu sınıflandırma, RT-PCR sonuçlarından önce hastaları hızla izole etmek ve tedavi rejimine hemen başlamak için doğrudan kullanılmaktadır.

Bazı çalışmalarda toraks BT şiddet skorlama sistemlerinin akciğer tutulumunun şiddetini göstererek prognostik bir araç olarak kullanılabileceği belirtilmektedir [7,8]. Bizim çalışmamızda, kullandığımız lober tabanlı BT skorlama sistemi ile değerlendiriciler arasında mükemmel bir korelasyon mevcuttu. Ancak, ilk okuyucunun değerlendirmesinde 1 mm'lik kesitlerin değerlendirmesinin kalın kesitlerden önemli ölçüde farklı olduğu bulunmuştur. Bununla birlikte, hangisinin klinik tutulum şiddeti ile uyumlu olduğu bu çalışmanın konusunun ötesindedir.

Çalışmamızın bazı kısıtlılıkları vardır. İlk olarak, mevcut artefaktlar açısından farklı kesit kalınlıkları arasında bulguların değerlendirilmesini etkileyebilecek bir fark olup olmadığı araştırılmamıştır. Daha önce kalın kesitlerin artefaktları azaltabileceğini öne süren bir çalışma vardır [9]. İkinci olarak, makalemizde görüntüler ince kesit olarak elde edilmekte ve daha sonra postprocessing yöntemleriyle daha kalın kesitlere dönüştürülmektedir. Bu nedenle, gelecekteki çalışmalar, hastaların radyasyon dozunu ve BT çekim süresini azaltmada değerli bir rolü olabilecek, doğrudan kalın olarak elde edilen kesitlerin etkinliğini hedefleyebilir. Üçüncüsü, bu yazıda görüntü kalitesini iyileştirebilen ve bulguların tespitini geliştirebilen farklı rekonstrüksiyon yöntemlerinin etkisine odaklanılmamıştır. Bunun bir örneği, minimum intensite projeksiyonu (MinIP) dur [10].Son olarak, bu çalışmanın geriye dönük tasarımı, değerlendirme sürelerini gerçek senaryolardan farklı kılmıştır. Gerçek bir senaryoda, BT alımının başlangıcından nihai radyolojik raporun oluşturulmasına kadar geçen sürenin araştırılması yardımcı olabilir.

5 mm'lik toraks BT kesitleri, COVID-19 ile ilgili bulguların ve COVID-19 ile ilgili son tanı kategorisinin ilk tespiti için özellikle hasta yoğunluğunun yaşandığı pandemi hastanelerinde değerlendirme süresindeki kısalığın faydası gözetilerek 1 mm'lik kesitler yerine kullanılabilir

Kaynaklar
1. Kwee TC, Kwee RM. Chest CT in COVID-19: What the Radiologist Needs to Know. RadioGraphics 2020;40:1848–65
2. Kalra, M. K., Homayounieh, F., Arru, C.,et al. Chest CT practice and protocols for COVID-19 from radiation dose management perspective. European Radiology 2020; 30(12)
3. Adams HJA, Kwee TC, Yakar D,et al. Chest CT Imaging Signature of Coronavirus Disease 2019 Infection: In Pursuit of the Scientific Evidence. Chest 2020;158:1885–95.
4. https://www.ranzcr.com/our-work/coronavirus/position-statements-and-guidance. Advice on appropriate use of CT throughout the COVID-19 pandemic. 20 April 2020
5. Simpson S, Kay DOFU, Abbara S, et al. Radiological Society of North America Expert Consensus Document on Reporting Chest CT Findings Related to COVID-19 : Endorsed by the Society of Thoracic Radiology, the American College of Radiology, and RSNA. Radiology: Cardiothoracic Imaging 2020;2:2
6. Jaegere T.M.H, Krdzalic J., Fasen B., et al. Radiological Society of North America Chest CT Classification System for Reporting COVID-19 Pneumonia: Interobserver Variability and Correlation with Reverse-Transcription Polymerase Chain Reaction. Radiology: Cardiothoracic Imaging 2020; 2:3
7. Xiao J, Li X, Xie Y, Huang Z, et al. Maximum chest CT score is associated with progression to severe illness in patients with COVID-19: a retrospective study from Wuhan, China. BMC Infect Dis 2020;20:1–11.
8. Francone M, Iafrate F, Masci GM, et al. Chest CT score in COVID-19 patients: correlation with disease severity and short-term prognosis. Eur Radiol 2020;30:6808–17.
9. Thin- A, Kim B, Bajpai V, et al. Differences in Compression Artifacts on Thin- and Thick- Section Lung CT Images 2008:38–43.
10. Booz C, Vogl TJ, Joseph Schoepf U, et al. Value of minimum intensity projections for chest CT in COVID-19 patients. Eur J Radiol 2021;135:109478.

Anahtar kelimeler: COVID-19, toraks BT, kesit kalınlığı

Tablo 1. COVID-19 ile ilişkili tipik ve atipik bulguların sıklığı

	Değerlendirici 1		p değeri	Değerlendirici 2		p değeri
	1 mm	5 mm		1 mm	5 mm	
Pozitif bulgular	n(%)			n(%)		
Buzlu cam dansitesi	46	43	0.508	43	42	1.00
Konsolidasyon	15	11	0.344	26	23	0.250
Kaldırımtaşı görünümü	15	7	0.039	10	8	0.688
Hava kisti	1	1	1.00	0	0	null
Mikrovasküler genişleme	2	0	0.500	27	12	0.00
Fibrotik değişiklik	21	15	0.146	6	6	1.000
Hava bronkogramı	9	6	0.453	23	19	0.289
Bronşial distorsiyon	3	0	0.250	2	0	0.500
Sentrlobuler nodüller	0	0	null	1	1	1.000
Septal kalınlaşma	13	11	0.754	14	4	0.002
Plevral kalınlaşma	3	1	0.500	4	3	1.000
Plevral efüzyon	2	1	1.000	1	1	1.000
Halo işareti	2	1	1.0000	4	1	0.250
Lenfadenopati	8	3	0.063	5	2	0.250

Tablo 2. COVID-19 tanısal kategorilerin 1 mm ve 5 mm'lik kesitlerde saptanma sıklığı

		1 mm	5 mm	p değeri
	Tanısal kategori	n(%)		
Değerlendirici 1	viral pnömoni için tipik görünüm	39	36	
	viral pnömoni açısından belirsiz görünüm	8	3	
	viral pnömoni için atipik görünüm	3	7	0.109
	pnömoni için negatif görünüm	15	19	
Değerlendirici 2	viral pnömoni için tipik görünüm	35	35	
	viral pnömoni açısından belirsiz görünüm	8	7	
	viral pnömoni için atipik görünüm	3	2	0.368
	pnömoni için negatif görünüm	19	21	

Toraks Radyolojisi

SS-019

COVİD-19'DA SUBKUTAN VE VİSSERAL YAĞ DOKU DEĞİŞİKLİKLERİNİN AKCİĞER TUTULUMUNUN KANTİTATİF ANALİZİ İLE KARŞILAŞTIRILMASI

Murat Vural, Betül Akdal Dölek, Erdem Özkan, Utku Eren Özkaya
Ankara Şehir Hastanesi

Giriş ve Amaç: COVID-19'da şiddetli hastalık açısından majör risk faktörleri yaş, cinsiyet, diabetes mellitüs (DM) ve hipertansiyon olarak tanımlanmaktadır (1, 2). Obezite de COVID-19'da kötü prognoz açısından majör risk faktörü olarak gösterilmektedir (3). Anjiyotensin dönüştürücü enzim-2 (ACE-2), koronavirüsün hedef hücrelere giriş reseptörüdür (4). İnsan ACE-2 gen ekspresyonu adipoz dokuda akciğer dokusuna göre daha fazladır (5). Özellikle viseral adipoz dokuda periferal subkutan adipoz dokuya göre belirgin fazladır (6). Adipoz dokudaki ACE-2 ekspresyonu obezitede daha da artarak bu dokuyu virüs için potansiyel bir hedef ve rezervuara dönüştürmekte ve hastalığın daha şiddetli seyrine yol açmaktadır (7). Çalışmamızın amacı COVID-19 hastalarında kısa aralıklarla çekilen toraks BT'lerde akciğer tutulumu ve viseral adipoz doku değişiklikleri arasındaki ilişkiyi ortaya koymaktır.

Gereç ve Yöntem: Hastanemize Mart-Nisan 2020 tarihleri arasında COVID-19 PCR (+)'liği bulunan ve kısa aralıkla en az iki toraks bilgisayarlı tomografi (BT) tetkiki bulunan, 18 yaşın üzerindeki 52 hasta randomize olarak çalışmamıza dahil edildi. İlk BT çekimi hastaneye ilk başvuruda, ikinci çekim ise yaklaşık 1 hafta sonra (median 8 gün) gerçekleştirildi. Tüm çekimler 128 kesitli BT cihazında supin pozisyonda, uygun inspiriumda ve kontrast verilmeden gerçekleştirildi.

DICOM verileri PACS iş istasyonuna (Advantage Windows Workstation, version 4.7, GE Healthcare) aktarılarak BT görüntüleri, mevcut bir yapay zekâ aracı olan Thoracic VCAR yazılımı (GE Healthcare, Chicago, Illinois, USA) aracılığıyla değerlendirilerek total inflamatuar akciğer hacmi hesaplandı (Resim 1). Subkütan adipoz doku (SAD) ve viseral adipoz doku (VAD) alanları, PACS iş istasyonunda (-30) ve (-190) HU değerleri arası otomatik olarak belirlenerek, L1 vertebra seviyesinde hesaplanmıştır (Resim 2). Viseral yağ doku ölçümü 1 cm^2'lik alan seçilerek yapıldı.

İstatistiksel analiz R istatistiksel programlama dili (4.0.3 sürümü) kullanılarak gerçekleştirildi. İki grubun sürekli değişkenlerinin araçlarını karşılaştırmak için student-t test kullanıldı. İstatistiksel anlamlılık sınırı olarak P=0,05 değeri kullanıldı.

Çalışmamız Sağlık Bakanlığı'ndan ve kurumumuz etik kurulundan onay almıştır (E2-21-464).

Tartışma ve Sonuç: Çalışmaya, 18-93 yaş aralığında (33 erkek, 19 kadın, median yaş: 49.5) 52 hasta alındı. Demografik bulgular ve komorbiditeler tablo 1'de, laboratuvar bulguları tablo 2'de bildirilmiştir. 52 hastanın 45'i hastanede tedavi aldı. Yoğun bakımda izlenen iki hasta taburcu edilirken 4 hasta hayatını kaybetti (Tablo 3). Yaş ve cinsiyetlere göre BT ölçümlerinin dağılımını da inceledik (Resim 3). Akciğer tutulum değişikliklerinin viseral ve subkutan doku değişikliklerileyle ilişkisi resim 4'te, laboratuar bulgularıyla ilişkisi resim 5'te gösterilmiştir.

Çalışmamız COVID 19 hastalarında kısa aralıklarla çekilen iki toraks BT arasındaki akciğer tutulumu ile viseral yağ dokusu değişiklikleri arasındaki ilişkiyi inceleyen ilk çalışmadır. VAD ve SAD dansite değişikliklerileyle akciğer tutulumu arasında anlamlı ilişki bulunmamışken, VAD kalınlık ve alan değişimi ile akciğer tutulum değişimi arasında negatif korelasyon mevcuttu. SAD kalınlık ve alan değişimi ile akciğer tutulum değişimi arasında anlamlı ilişki bulunmadı. Bulgular, VAD'ın koronavirus için hedef organlardan biri ve rezervuar olabileceğini göstermiştir.

Anahtar kelimeler: COVID-19, bilgisayarlı tomografi, viseral adipoz doku, subkutan adipoz doku

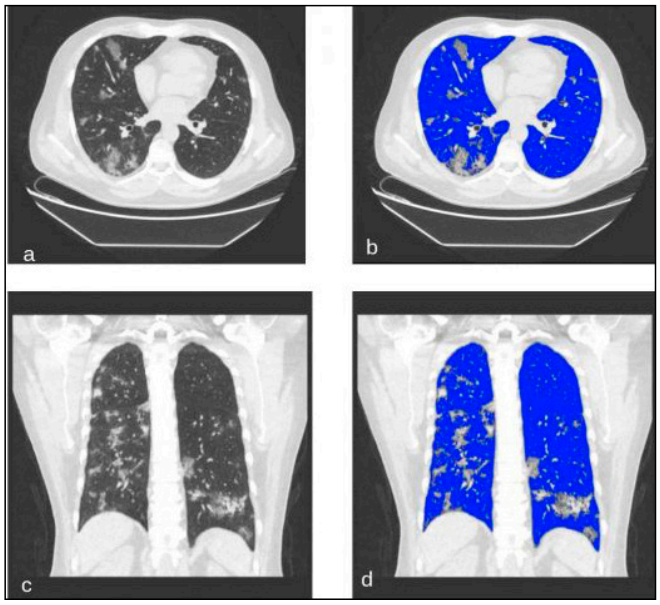

Resim 1. Thoracic VCAR ayzılımıyla inflame akciğer alanlarının ve havalanan sağlıklı akciğer parankiminin (mavi renk) tespiti. Aksiyel (a ve b) ve koronal (c ve d) kesitler

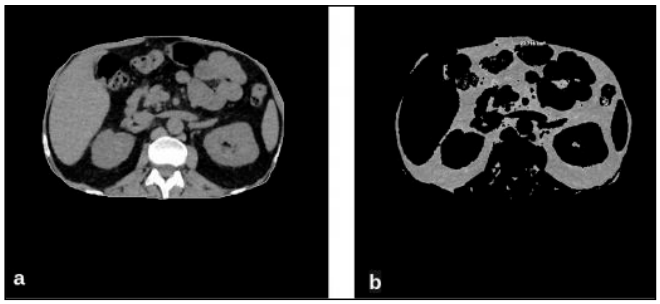

Resim 2. L1 vertebra seviyesinde manuel olarak subkutan yağ dokunun çıkarılıp (a) viseral yağ dokunun bu kesitteki alanının özel yazılım programıyla ölçümü (b)

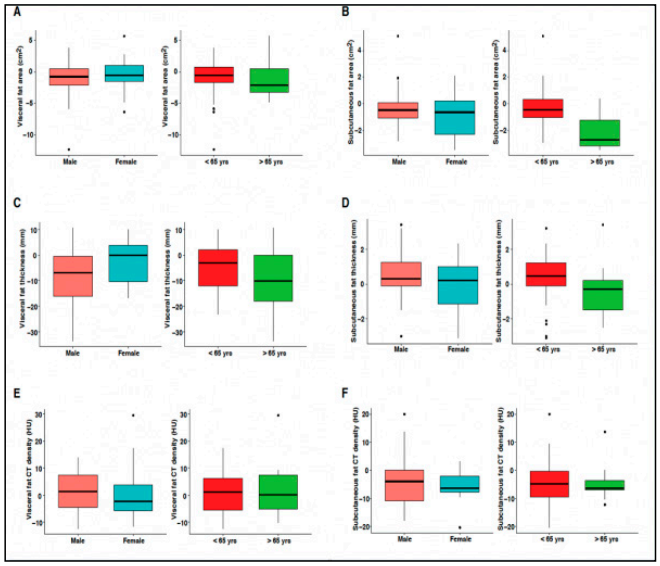

Resim 3. Birinci ve ikinci BT farkı olarak her bir BT ölçümünün dağılımına hasta yaşı ve cinsiyetinin etkisi

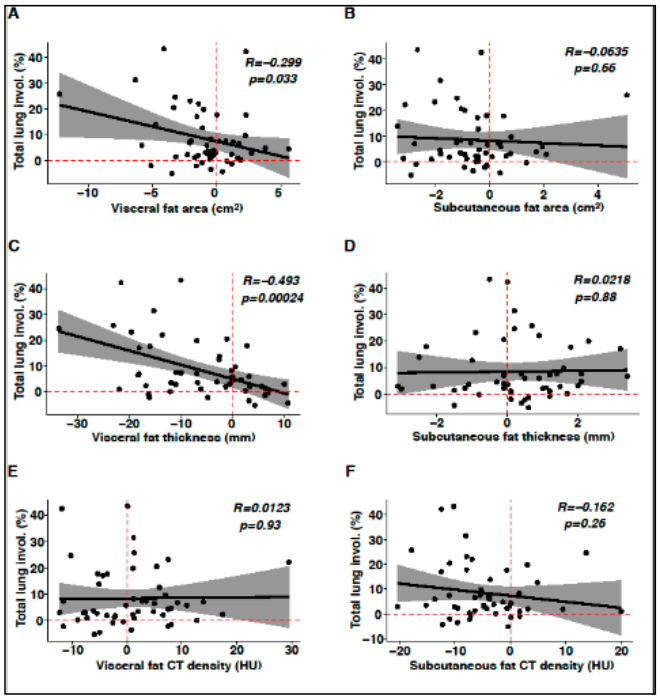

Resim 4. BT farkları ve ölçümleri. Her bir BT ölçümünün toplam akciğer tutulumu değişiklikleri üzerindeki etkisini özetler. Sabit etkiler olarak yaş ve cinsiyet düzeltilerek karma doğrusal regresyon modeli uygulanmıştır

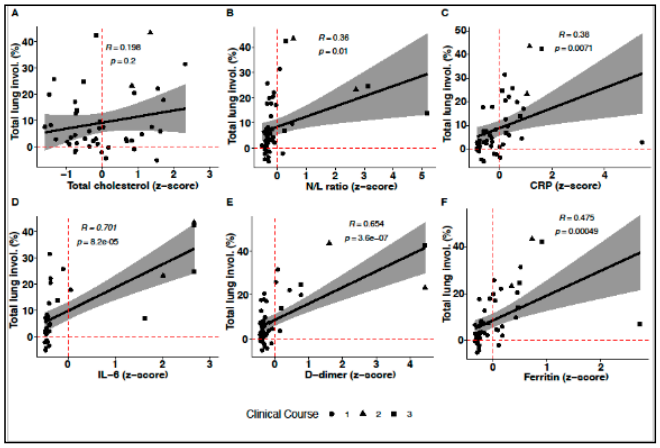

Resim 5. Total akciğer tutulum değişiklikleri ve laboratuar bulguları

Tablo 1. Demografik ve klinik bilgiler. Demografik bilgilere genel bakış ve klinik komorbidite karakteristikleri

	Tüm hastalar (N=52)		Cinsiyet			Yaş grupları	
		Erkek	Kadın	P	<65	>65	P
Erkek / kadın (N)		33	19		28 / 15	5 / 14	0.872 [2]
Yaş (yıl)		56.84 ± 15.66	45.39 ± 15.69	0.0154 [1]			
Komorbiditeler							
Hipertansiyon	14	7	7	0.369 [2]	7	7	0.000754 [2]
Astım	2	0	2	0.249 [2]	1	1	0.769 [2]
Koroner arter hastalığı	6	4	2	1.00 [2]	3	3	0.0936 [2]
Renal yetmezlik	8	4	4	0.645 [2]	7	1	1.00 [2]
Hipotiroidizm	4	3	1	1.00 [2]	1	3	0.0129 [2]
Kr. Karaciğer hastalığı	1	1	0	1.00 [2]	1	0	1.00 [2]

[1]: Student's t-test, [2]: Ki-kare testi

Tablo 2. BT ölçümleri ve laboratuar bulguları

	Tüm hastalar (N=52)		Cinsiyet			Yaş	
		Erkek	Kadın	p#	<65	>65	p#
BT ölçümleri **							
İki BT arası zaman (gün)	9.88 ± 6.82	10.1 ± 7.46	9.58 ± 5.74	0.796	9.47 ± 5.04	11.9 ± 12.6	0.584
Toplam akciğer tutulumu (%)	8.44 ± 11.1	9.19 ± 11.7	7.18 ± 10.3	0.526	7.42 ± 10.1	13.2 ± 14.7	0.289
VAD danstiesi (HU)	1.01 ± 8.29	1.30 ± 7.34	0.495 ± 9.92	0.76	0.549 ± 7.47	3.19 ± 11.8	0.533
SAD dansitesi (HU)	-4.45 ± 7.33	-3.85 ± 8.32	-5.49 ± 5.21	0.387	-4.55 ± 7.37	-3.99 ± 7.55	0.843
VAD kalınlığı (mm)	-6.17 ± 9.91	-8.14 ± 10.1	-2.74 ± 8.86	0.0507	-5.61 ± 8.99	-8.83 ± 13.9	0.52
SAD kalınlığı (mm)	0.253 ± 1.44	0.466 ± 1.35	-0.105 ± 1.56	0.193	0.352 ± 1.39	-0.211 ± 1.70	0.373
VAD alanı (cm^2)	-0.972 ± 2.88	-1.24 ± 2.94	-0.513 ± 2.78	0.383	-0.919 ± 2.82	-1.22 ± 3.33	0.803
SAD alanı (cm^2)	-0.593 ± 1.53	-0.379 ± 1.43	-0.965 ± 1.66	0.206	-0.298 ± 1.40	-2.00 ± 1.40	0.00652
Karaciğer dansitesi (HU)	2.94 ± 6.77	2.89 ± 5.93	3.04 ± 8.20	0.943	3.65 ± 6.29	-0.444 ± 8.28	0.191
Laboratuar bulguları [Normal aralık]							
Total kolesterol [<200] (mg/dL)	168.0 ± 42.0	158.0 ± 37.5	186.0 ± 45.2	0.049	168.0 ± 42.4	170.0 ± 43.1	0.89
LDL - Friedwald [<100] (mg/dL)	99.5 ± 33.5	92.2 ± 32.6	113.0 ± 31.9	0.0487	100.0 ± 34.6	96.1 ± 29.2	0.746
HDL [<40] (mg/dL)	43.1 ± 16.2	38.7 ± 11.3	50.5 ± 20.5	0.0407	44.1 ± 16.6	37.3 ± 13.5	0.266
Trigliserid [>150] (mg/dL)	173.0 ± 90.0	186.0 ± 95.9	151.0 ± 76.1	0.176	166.0 ± 87.7	216.0 ± 98.0	0.245
Nötrofil / lenfosit oranı	8.64 ± 16.5	8.20 ± 13.4	9.39 ± 21.2	0.827	5.61 ± 8.32	23.1 ± 32.9	0.15
CRP [0-0,005] (g/L)	0.0914 ± 0.113	0.0798 ± 0.0736	0.111 ± 0.159	0.43	0.0850 ± 0.119	0.121 ± 0.0735	0.251
IL-6 [0-3,4] (pg/ml)	147.0 ± 310.0	188.0 ± 357.0	41.1 ± 53.0	0.0507	90.8 ± 237.0	316.0 ± 441.0	0.175
D-dimer [<0,55] (mg/L)	3.22 ± 7.06	3.92 ± 8.70	2.03 ± 2.35	0.254	2.85 ± 7.39	5.18 ± 4.79	0.272
Ferritin [22-322] (µg/L)	700.0 ± 1030.0	809.0 ± 1203.0	510.0 ± 611.0	0.242	511.0 ± 578.0	1600.0 ± 1976.0	0.139
**BT ölçüm değerleri iki BT arasındaki farkı gösterir. #: Student's t-test HU: Hounsfield unit							

Tablo 3. Hastanedeki hastaların klinik seyirleri

	Tüm hastalar (N=52)		Cinsiyet			Yaş	
		Erkek	Kadın	p$	<65	>65	p$
Hastanedeki seyir	45	18	27	0.51	40	5	0.00538
Normal servis (N)	2	2	0	0.72	1	1	0.781
Yoğun bakım ünitesi (N)	4	3	1	1.00	1	3	0.0142
Steroid kullanımı (N)	6	3	3	0.782	2	4	0.00474
$: Ki kare testi							

Toraks Radyolojisi

SS-020

COVİD-19 PANDEMİ DÖNEMİ İLE PANDEMİ ÖNCESİNDEKİ VİRAL PNÖMONİ OLGULARININ RADYOLOJİK ÖZELLİKLERİNİN KARŞILAŞTIRILMASI

Rana Günöz Cömert[1], Eda Cingöz[1], Görkem Durak[1], Sevim Meşe[2], Ali Ağaçfidan[2], Şükrü Mehmet Ertürk[1]

[1]İstanbul Tıp Fakültesi, Radyoloji Anabilim Dalı
[2]İstanbul Tıp Fakültesi, Mikrobiyoloji Anabilim Dalı

Giriş-Amaç: Pandemiye yol açan Koronavirus Hastalığı 2019 (COVİD-19)'un tanısında toraks bilgisayarlı tomografi tetkiki yaygın bir tanı yöntemi olarak kullanılmaktadır. Pandemi öncesinde olduğu gibi COVİD-19 pandemisi döneminde de immünitesi normal olanlarda sezonal salgınlarla veya bağışıklık sistemi baskılanmış hastalarda pnömoniye yol açan diğer viral etkenlerin radyolojik olarak ayrıcı tanısının yapılması, erken tanıda ve izolasyonun sağlanmasında önem kazanmıştır. Bu nedenle COVİD-19 pnömonisinde karakteristik olarak tanımlanan BT görüntüleme bulgularının, daha önceden karşılaşılan diğer viral etkenlere bağlı gelişen pnömonilerde saptanan BT bulguları ile farklılığının araştırılması amaçlanmıştır.

İstanbul Tıp Fakültesi hastanesine 15 Mart 2020-30 Mayıs 2020 tarihleri arasında başvuran, 18 yaş ve üzeri, başvuruda alınan nazofarengiyal sürüntü örneklerinde Revers Transkriptaz Polimeraz Zincir Reaksiyonu (RT-PCR) pozitif olarak sonuçlanan ve başvurudaki toraks BT tetkikinde pnömonisi saptanan 249 COVİD-19 hastası ile; Ocak 2015-Aralık 2019 tarihleri arasında viral pnömoni ile uyumlu toraks BT bulguları bulunan ve ortalama 5,67±7,95 gün içerisinde viral solunum yolu paneli veya bronkoalveolar lavaj/kan viral PCR sonuçları pozitif olan, diğer balgam ve kan kültürlerinde bakteriyel ve mantar etkenleri saptanmayan, COVİD-19 dışı viral pnömonisi olan 94 hasta (Viral panel sonuçları; İnfluenza A-B n=26, Adenovirus n=5, CMV n=28, RSV n=8, Parainfluenza n=10, HMPV n=3, Endemik Koronavirüsler (HCoV-NL63, HCoV-HKU, HCoV-229E, HCoV-OC43) n=16, Rinovirüs n=7, Bokavirus (HBoV) n=1) çalışmaya dahil edildi.Toraks BT inceleme protokolü: görüntü kesit kalınlığı 1 mm-5 mm, tüm hastalarda supin pozisyonda, tam inspirasyonda olacak şekilde elde edilen BT görüntüleri retrospektif olarak PACS Sisteminde incelenmiştir. Hastaların yaş, cinsiyet, bilinen kronik hastalık demografik verileri; BT bulguları ise tutulum yüzdesi, lezyon sayısı, transvers dağılım tercihi, antero-posterior dağılım tercihi, dominant patern, buzlu cam opasitesi (BCO) var ise dağılım paterni, nodül, tomucuklanan ağaç manzarası, interstisyel değişiklikler, kaldırım taşı manzarası, ters halo işareti, vakuoler işaret, halo işareti, vasküler belirginleşme, fibrozis-fibrotik lineer opasiteler, traksiyon bronşektazi, peribronşiyal duvar kalınlık artışı, hava hapsi, plevral retraksiyon, plevral efüzyon, perikardiyal efüzyon, kavitasyon, mediastinal/hiler lenfadenopati, dominant lezyon boyutu, konsolidasyon, subplevral yerleşimli eğrisel lineer opasiteler, hava bronkogramı, plevral kalınlaşma yönünden incelenmiştir. BT bulguları ayrıca RSNA konsensüs rehberi ve CORADS skorlama sistemi ile değerlendirilmiştir. Elde edilen veriler COVİD-19 dışı pnömoniler ve COVİD-19 pnömonisi olarak iki ana gruba ayrılarak ki-kare testleri ve bağımsız değişkenlerin çoklu regresyon analizi ile istatistiksel olarak karşılaştırılmıştır.

COVİD-19 dışı hasta grubunun tamamının kronik hastalıkları mevcut iken COVİD-19 hasta grubunun %33'ünde kronik hastalık yoktu. COVİD-19 dışı viral pnömonisi olan hasta grubu ile COVİD-19 pnömonisi olan hasta grubu karşılaştırıldığında; RSNA atipik ve belirsiz özellikler gösteren sınıf, CORADS 2 ve 3 skorları, %75'den fazla parankimal tutulumu, multipl lezyon, hem periferik hem santral dağılımın birlikteliği, dominant nodüler patern, BCO olmaması, diffüz BCO, yuvarlak olmayan perihiler BCO dağılımı, dominant patern olmayan nodül varlığı, tomurcuklanan ağaç manzarası, septal kalınlaşma, fibrozis-fibrotik lineer opasiteler, peribronşiyal duvar kalınlık artışı, hava hapsi, plevral retraksiyon, plevral efüzyon, perikardiyal efüzyon, kavitasyon, kısa aksı >1 cm olan anlamlı olabilecek lenf nodu varlığı, artmış veya azalmış lökosit sayısı, lenfopeni varlığı, artmış veya azalmış nötrofil sayısı COVİD-19 dışı pnömoni lehine farklı bulunmuştur (p<0,01). RSNA tipik özellikler gösteren sınıf, CORADS 5 skoru, tek lezyon, periferal dağılım, dominant paternin BCO olması, BCO dağılım paterninin periferik-bilateral olması, ince retiküler opasite, kaldırım taşı paterni, ters halo işareti, vasküler belirginleşme işareti, traksiyon bronşektazi varlığı, normal lökosit, normal lenfosit ve normal nötrofil sayısı COVİD-19 pnömonisi lehine farklı bulunmuştur (p<0,01). Bağımsız değişkenlerin COVİD-19 pnömonisi üzerindeki etkisini belirlemek amacıyla gerçekleştirilen çoklu doğrusal regresyon analizinde; regresyon katsayıları incelendiğinde, ters halo işareti olanların (β=0,097, p<0,05) ve plevral efüzyon olanların (β=10,631, p<0,05) COVİD-19 pnömonisi üzerinde anlamlı bir etkiye sahip olduğu; ters halo işareti olanlarda olmayanlara göre COVİD-19 pnömonisi daha fazla olduğu görülürken, plevral efüzyon olmayanlarda olanlara göre COVİD-19 pnömonisinin daha fazla olduğu saptanmıştır.

Viral pnömonilerde etkenin patojenez süreci, hastanın yaşı ve immünite durumu, toraks BT bulgularını etkilemektedir. SARS-CoV-2 özellikle periferal alveollerde hasar, eksuda birikimi, proliferasyona yol açarak multifokal, periferal ağırlıklı BCO ve alveolitin şiddetine göre uzamış hastalık seyrinde konsolidasyon bulguları oluşturmaktadır.[1] Özellikle BCO'nın sayısı ve yerleşim yeri, ters halo, bronkosentrik dağılımı yansıtan nodül-tomurcuklanan ağaç görünümü gibi değerlendirme kriterleri CORADS[2,3] ve RSNA[4] sınıflamalarında da kullanıldığından bu özelliklerde iki grup arasında saptanan fark sınıflama sitemlerinde de oluşmaktadır.

CORADS tanısal performansını değerlendiren az sayıda çalışma mevcut olmakla birlikte var olan çalışmalar pozitif prediktivitesi yüksek, tutarlı bir değerlendirme sistemi olduğunu bildirmektedir [2,5]. Bizim çalışmamızdaki gibi COVİD-19 dışı viral pnömoni tanısı almış olgularla COVİD-19 pnömoni bulgularını RSNA konsensüs rehberi ve CORADS yönünden karşılaştıran literatür örneği bulunmamış olup RSNA konsensüs rehberine göre atipik ile CORADS 2 ve belirsiz grup ile CORADS 3 skorları COVİD-19 dışı viral pnömoni; RSNA tipik grup ile CORADS 5 skoru COVİD-19 pnömonisi lehine farklı saptanırken CORADS 4 skorunda gruplar arasında farklılık saptanmamasında küçük ama periferik yerleşimli tek taraflı BCO, diğer tipik bulgular olmaksızın multifokal konsolidasyon gibi diğer viral pnömonilerde de sık rastlanan bulguların bu kategoride yer alması ile ilgili olabileceğini düşünmekteyiz. RSNA belirsiz kategorinin CORADS sisteminde 3 ve 4 olarak ikiye bölünmesinin gözlemci içi değişkenliği sınırlandırdığını bildiren çalışmalar[5] da bildirilmekle birlikte bu değerlendirme sistemleri pandemi sürecinde geliştirildiğinden, pandemi sona erdikten sonra COVİD-19 prevelansı azaldığında klinikten bağımsız tesadüfi toraks BT bulgularına ne kadar uygulanabileceği üzerine çalışılması gereken bir konudur ve CORADS'ın tanısal etkinliğini artırmada gelecekte bu çalışmalar katkıda bulunabilir.

Viral pnömoni tanısında klinik ve altın standart RT-PCR testi başta olmak üzere laboratuar incelemeler ile birlikte değerlendirilen radyolojik görüntüleme tanıda ve hasta yönetimininde önemli bir role sahiptir. RSNA sınıflaması ve CORADS skorlama sistemi COVİD-19 pnömonisini, COVİD-19 dışı pnömonilerden ayırmada kullanılabilir. Ters halo işareti varlığının ve plevral efüzyon yokluğunun COVİD-19 pnömonisi tanısında etkili olduğu saptanmıştır.

Kaynaklar

1. Franquet T. Imaging of pulmonary viral pneumonia. Radiology. 2011;260(1):18-39. doi:10.1148/radiol.11092149
2. Prokop M, Van Everdingen W, Van Rees Vellinga T, et al. CO-RADS: A Categorical CT Assessment Scheme for Patients Suspected of Having COVID-19-Definition and Evaluation. Radiology. 2020;296(2):E97-E104. doi:10.1148/radiol.2020201473
3. Fujioka T, Takahashi M, Mori M, et al. Evaluation of the Usefulness of CO-RADS for Chest CT in Patients Suspected of Having COVID-19. Diagnostics. 2020;10(9). doi:10.3390/diagnostics10090608
4. Gorbalenya AE, Baker SC, Baric RS, et al. Covid-19&Ct. Published online 2020.
5. O' Neill SB, Byrne D, Müller NL, et al. Radiological Society of North America (RSNA) Expert Consensus Statement Related to Chest CT Findings in COVID-19 Versus CO-RADS: Comparison of Reporting System Performance Among Chest Radiologists and End-User Preference. Can Assoc Radiol J. Published online 2020. doi:10.1177/0846537120968919

Anahtar kelimeler: COVİD-19, Yeni Koronavirus Hastalığı 2019, Viral Pnömoni, Polimeraz Zincir Reaksiyonu, Bilgisayarlı Tomografi, Toraks Radyolojisi, İnfluenza A-B Virüsü, Adenovirüs, İnsan Parainfluenza Virüsü, Sitomegalovirüs, CMV, Solunum Sinsityal Virüsü, RSV, Endemik Koronavirüs

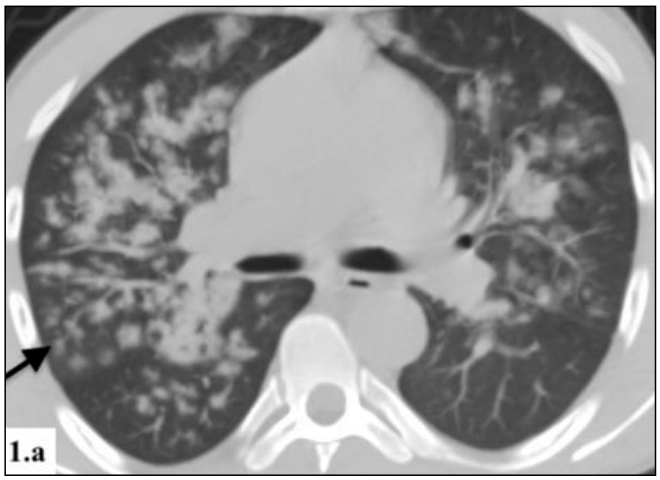

Resim 1a. (Olgu 1) İnfluenza B pnömonisi olan, bilinen son dönem böbrek yetmezliği tanılı 31 yaşında erkek hasta. RSNA rehberine göre atipik, CORADS skor 2 olarak değerlendirildi. (1.a) toraks BT incelemesinde trakea bifurkasyon seviyesi aksiyel kesitinde bilateral akciğer parankiminde multipl sayıda bronkosentrik dağılım gösteren konsolidasyon odakları izlenmektedir.

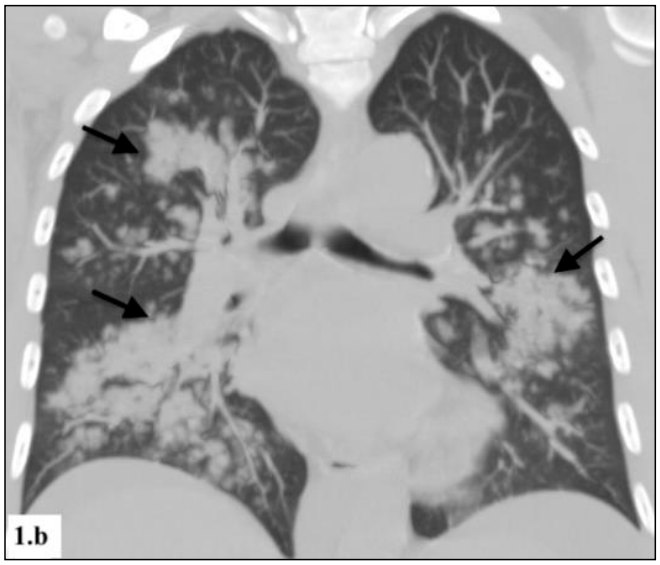



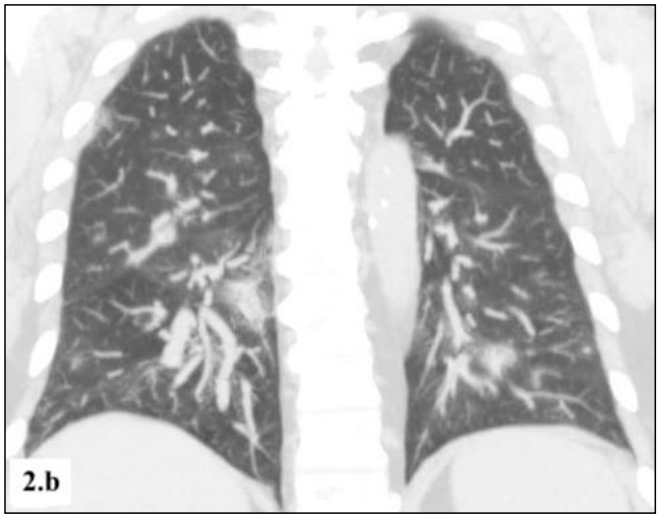

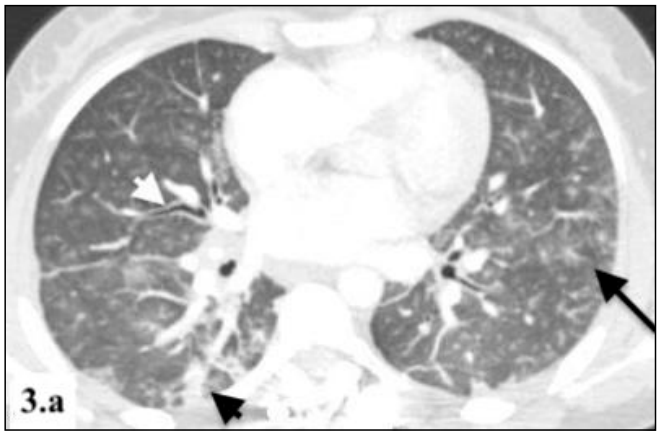

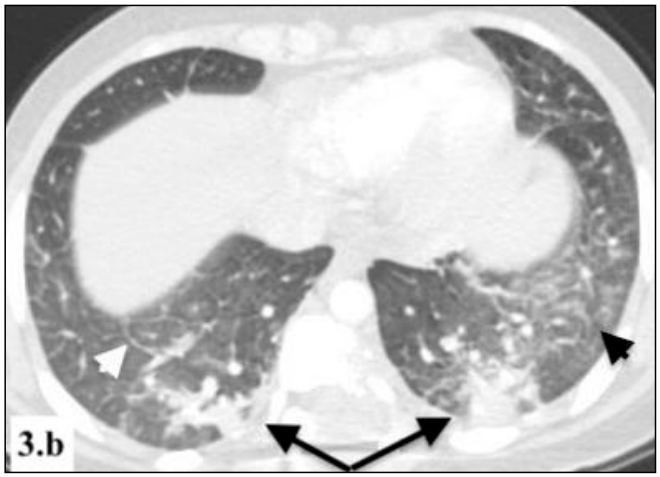

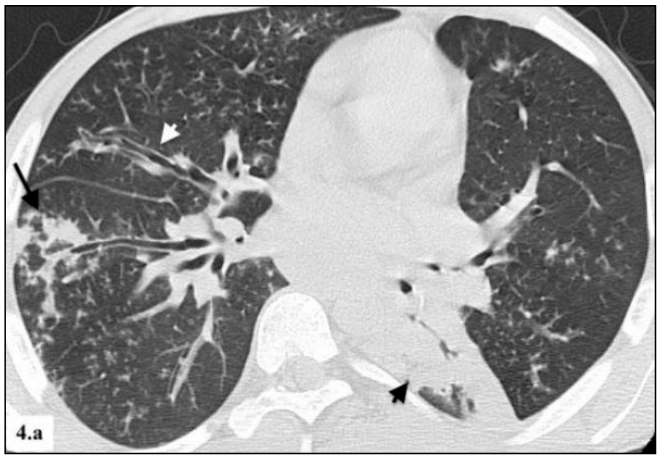

Resim 4a. (Olgu 4) : Adenovirüs pnömonisi olan bilinen primer immün yetmezlik tanılı 24 yaşında erkek hasta. RSNA rehberine göre belirsiz, CORADS skor 4 olarak değerlendirildi. (4.a) inferior pulmoner ven seviyesinde geçen aksiyel BT kesitinde düzensiz periferal konsolidasyon (siyah ok) ve peribronşiyal kalınlık artışı (beyaz ok başı) izlenmektedir.

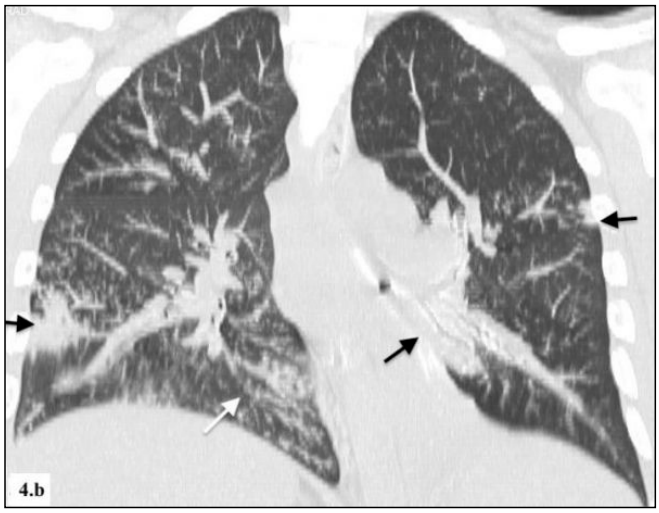

Resim 4b. (Olgu 4): Adenovirüs pnömonisi olan bilinen primer immün yetmezlik tanılı 24 yaşında erkek hasta. RSNA rehberine göre belirsiz, CORADS skor 4 olarak değerlendirildi. (4.b) koronal plan reformat MIP görüntüde sol alt lober ve bilateral akciğerde periferik konsolidasyon alanları (siyah oklar) ve sağ alt lob medio-bazal segmentte daha belirgin olarak izlenen bronkosentrik nodüller izlenmektedir.

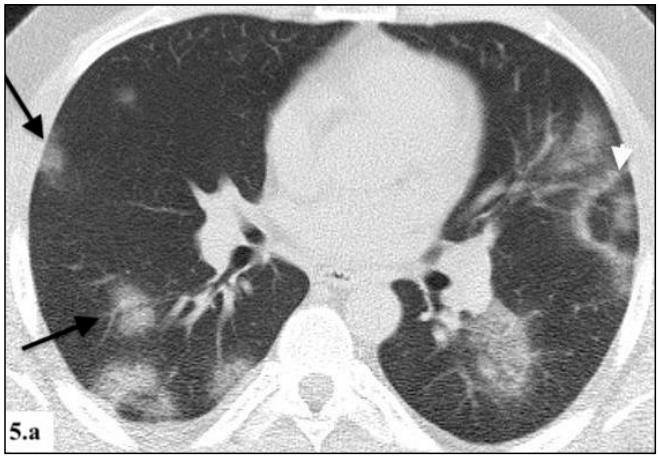

Resim 5a. (Olgu 5) : COVİD-19 pnömonisi, bilinen astım tanısı bulunan 32 yaşında erkek hasta. RSNA rehberine göre tipik, CORADS skor 5 olarak değerlendirildi. (5.a) interlober seviye, (5.b) alt lob bazal segment seviyesinden geçen aksiyel BT kesitlerinde bilateral akciğer parankiminde yuvarlak, multifokal BCO (siyah oklar), santrali rölatif normal, periferinde BCO izlenen ters halo işareti (beyaz ok başları) gösteren lezyonlar izlenmektedir.

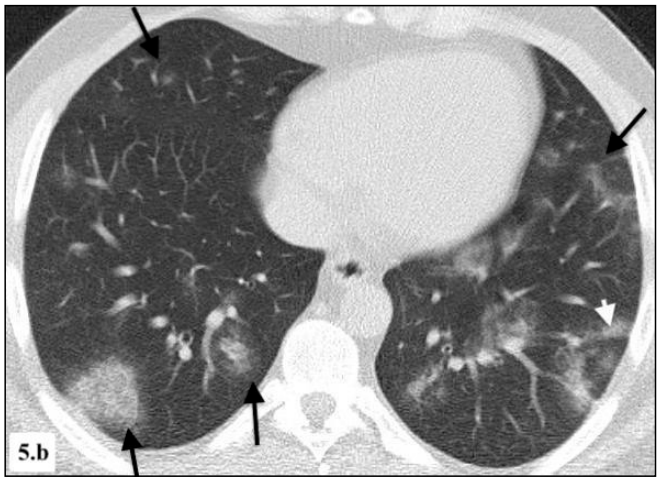

Resim 5b. (Olgu 5) : COVİD-19 pnömonisi, bilinen astım tanısı bulunan 32 yaşında erkek hasta. RSNA rehberine göre tipik, CORADS skor 5 olarak değerlendirildi. (5.a) interlober seviye, (5.b) alt lob bazal segment seviyesinden geçen aksiyel BT kesitlerinde bilateral akciğer parankiminde yuvarlak, multifokal BCO (siyah oklar), santrali rölatif normal, periferinde BCO izlenen ters halo işareti (beyaz ok başları) gösteren lezyonlar izlenmektedir.

Toraks Radyolojisi

SS-021

COVİD-19 PNÖMONİSİNDE TORAKS BT'DE KISITLANMIŞ TARAMA ALANI KULLANIMININ DOZ AZALTIMINA KATKISI

Seda Nur Tosun, Mahinur Cerit, Koray Kılıç, Gonca Erbaş

Gazi Üniversitesi Tıp Fakültesi Radyoloji Anabilim Dalı

Giriş-Amaç: COVİD-19 pnömonisinde kesin tanı olan RT-PCR'ın görece geç sonuç vermesi ve pandemi başlangıcında erişim sorunları olması nedeniyle bilgisayarlı tomografi (BT) adeta tarama testi gibi kullanılmıştır. Hem tanı hem de takip için sıkça kullanılan BT incelemesi sebebiyle hastaların maruz kaldığı radyasyon dozu düşündürücüdür. Çalışmanın amacı acil servise başvuran COVİD-19 şüphesi ile yapılan toraks BT incelemelerinin doz verilerini ortaya koymak; çekim tekniğinin doz verilerine etkisini göstermek, toraks BT'de z aksında tarama alanı azaltılarak maruz kalınan dozun ne kadar azaltılabileceğini hesaplamak ve tiroid bezinin ne kadarının radyasyondan korunabileceğini ortaya koymaktır.

Gereç ve Yöntem: Çalışma retrospektif olarak dizayn edilmiştir. 20.02.2020 ile 25.04.2020 tarihleri arasında COVİD-19 şüphesiyle toraks BT yapılan 479 hasta çalışmaya dahil edilmiştir. Kontrast kullanımı ve kolların alana dahil olup olmadığı kaydedilmiştir. İncelemelerin CTDI (CT dose index/BT doz indeksi) ve DLP (dose length product/doz uzunluk çarpımı) değerleri kaydedilmiş, ED (effective dose/etkin doz) değerleri hesaplanmıştır. Z aksında tarama alanı akciğer parankim alanlarıyla sınırlandırıldığında (apeksten kostofrenik sinüslere dek) elde edilecek DLP ve ED değerleri hesaplanmıştır. Ayrıca tarama alanı sınırlandırıldığında alan dahilinde ve dışında kalacak tiroid bezi uzunluğu göz önüne alınarak tiroid bezinin maruz kaldığı radyasyon dozunda elde edilebilecek azalma araştırılmıştır. Standart toraks tarama alanı ve sınırlandırılmış tarama alanı ile ulaşılan doz değerleri karşılaştırılmıştır.

Bulgular: Çalışmaya yaş ortalaması 49,1 (18-92) olan 267 erkek, 212 kadın olmak üzere toplam 479 hasta dahil edilmiştir. Toraks BT incelemelerinin 448'i kontrast madde verilmeden elde olunmuştur. Kontrast madde kullanılan ve kullanılmayan incelemelerin ortalama DLP değerleri sırasıyla 488.8 ve 253.6 mGy.cm dir. Aradaki fark istatistiksel olarak anlamlıdır (p<0.0001) (Tablo 1). 71 çekimde hasta kollarının doğru pozisyonlandırılamaması sebebiyle inceleme alanına dahil olduğu görülmüş olup kollar dahil olan ve olmayan tetkiklerde ortalama DLP değerleri sırasıyla 334 ve 257'dir (p<0.0001) (Tablo 2). Akciğer parankimine yönelik olarak tarama alanı kısıtlandığında alt servikal bölgede ortalama 2 cm (0-7), abdomen tarafında 3.3 cm (0-12) ve toplamda 5.3 cm (0-15) bir kalınlığın tarama alanı dışında bırakılabileceği hesaplanmıştır. Standart ve kısıtlanmış tarama alanına ait doz verileri Tablo 3'de özetlenmiştir. 373 hastada tiroid bezi kısmen inceleme alanına girmişken, 87 hastada tiroid bezinin tamamı inceleme alanına girmiştir. Tarama alanı kısıtlandığında z aksında inceleme alanı dışında kalacak tiroid bezi boyutunun, standart incelemede görüntülenen boyuta oranı %62 (+/-25) olarak hesaplanmıştır (Tablo 4).

Tartışma ve Sonuç: Covid-19 pnömonisine yönelik olarak gerçekleştirilen toraks BT incelemelerinde standart BT incelemelerinden farklı olarak yalnızca parankimin görüntülenmesi yeterlidir. BT sırasında elde edilen öncül skenogram görüntüleri üzerinden z aksındaki tarama alanını akciğer parankiminin başladığı ve bittiği yerler arasında kısıtlamak, hastaların maruz kalacağı dozu sınırlandırmak açısından önem taşır. Alt servikal bölgede 7 cm ve toplamda 15 cm'e varan fazladan tarama alanını kısıtlamak özellikle tiroid dokusu açısından doz maruziyetini anlamlı derecede azaltabilecek göz ardı edilmemesi gereken bir önlemdir.

Anahtar kelimeler: COVİD-19, BT, Radyasyon Dozu

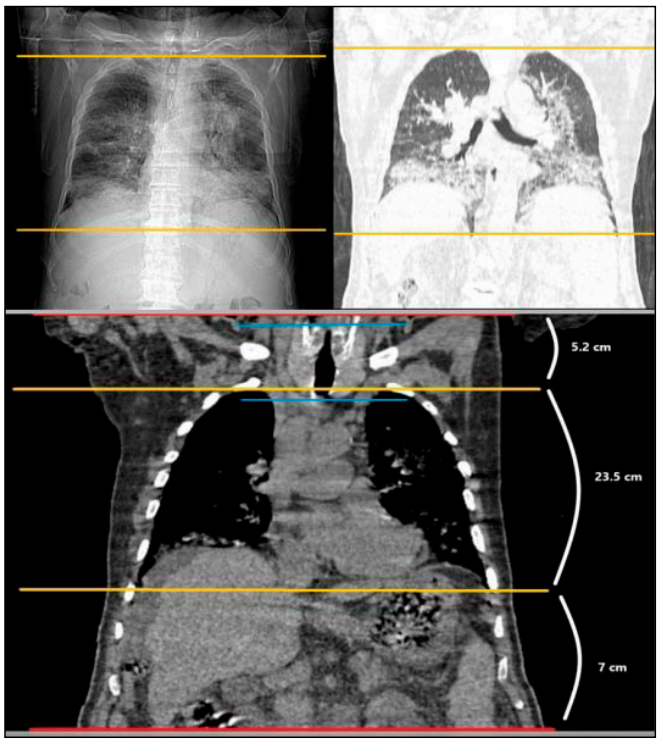

Resim 1. Scout görüntüde kısıtlanmış görüntüleme alanının belirlenmesi (A). Parankim pencere koronal BT görüntüsünde z aksında kısıtlanmış alan (B). Mediasten penceresinde koronal BT görüntüsünde standart tarama alanı (kırmızı çizgiler arası) ve kısıtlanmış alan (sarı çizgiler arası). Tiroid bezinin standart tarama alanına giren kesimi (mavi çizgiler arası) (C)

Tablo 1. Kontrast madde kullanılan ve kullanılmayan incelemelerin doz verilerinin karşılaştırılması

	KONTRAST MADDE KULLANILAN	KONTRAST MADDE KULLANILMAYAN	FARK (%)	p
DLP (ortalama mGycm) (min-maks)	488,8 (98-574)	253,6 (90-551)	235,2 (%48)	p<0.0001
ED (ortalama mSv) (min-maks)	6,84 (1,37-8,04)	3,55 (1,27-7,73)	3,29 (%48)	p<0.0001

Tablo 2. Kolların çekime dahil olduğu ve olmadığı incelemelerin doz verilerinin karşılaştırılması

	KOLLAR DAHİL	STANDART ÇEKİM	FARK (%)	P
DLP (ortalama mGycm) (min-maks)	334 (92-574)	257 (90-558)	77 (%23)	p<0.0001
ED (ortalama mSv) (min-maks)	4,68 (1,29-8,04)	3,60 (1,27-7,82)	1,08 (%23)	p<0.0001

Tablo 3. Standart ve kısıtlanmış tarama alanına ait doz verilerinin karşılaştırılması

	STANDART ÇEKİM	KISITLANMIŞ ÇEKİM	FARK (%)	P
DLP (ortalama mGycm) (min-maks)	268,8 (90-574)	174,5 (74-513)	94,3 (%35)	p<0.0001
ED (ortalama mSv) (min-maks)	3,76 (1,27-8,04)	2,44 (1,04-7,19)	1,32 (%35)	p<0.0001

Tablo 4. Standart ve kısıtlanmış tarama alanlarının tarama uzunluğu ve tarama alanına giren tiroid bezi boyutunun karşılaştırılması

	STANDART ÇEKİM	KISITLANMIŞ ÇEKİM	FARK	ORAN(%)
Ortalama inceleme uzunluğu (cm) (min-maks)	31,83 (23-44,5)	26,53 (17,75-34)	5,3 (0-15)	16,6
Z aksında incelemeye dahil tiroid bezi boyutu (cm) (min-maks)	2,9 (0,4-8,3)	1.1 (0-6.5)	1,8 (0-4.3)	62.2

Toraks Radyolojisi

SS-022

AKCİĞER ADENOKARSİNOMUNDA BT TEKSTÜR ANALİZİ

Abidin Kılınçer, Niyazi Ahmadlı, Semih Asoğlu, Hakan Cebeci, Mustafa Koplay

Selçuk Üniversitesi Tıp Fakültesi, Radyoloji Anabilim Dalı

Giriş-Amaç: Akciğer adenokarsinomu, tüm akciğer kanserlerinin yaklaşık %40'ını oluşturur. Diğer akciğer kanserlerinden daha yavaş büyüme eğilimindedir. Kadınlarda daha sık olup hiç sigara içmemiş kişilerde akciğer kanserinin çoğu adenokarsinomdur.

Tekstür analizi, tıbbi görüntülemeyle ilgi duyulan bölgelerin uzaysal heterojenliğini değerlendiren, invazif olmayan, piksel yoğunluklarının uzamsal karşılıklı ilişkilerinin değerlendirildiği bir tür nicel, matematiksel, görüntü işleme türüdür (1).

Tekstür analizi benign-malign veya biyolojik olarak daha agresif lezyonların ayırımında, doku heterojenliği, tümör derecesi, anjiyogenez gibi tümöral hücresel süreçlerin, mutasyon durumu gibi genetik özelliklerin ve tedaviye yanıtın değerlendirilmesinde kullanılmaktadır (2).

Doku analizinde en yaygın olarak istatistik temelli modellemeler kullanılır.Birinci dereceden istatistikler ilgi alanındaki dansitelerin frekans dağılımını histogram aracılığıyla araştırır. Birinci dereceden istatistikler entropi, standart sapma, çarpıklık ve basıklık gibi parametreleri ölçer.İkinci dereceden istatistikler, eşit gri seviye yoğunluklarına sahip piksellerin uzunluğunu art arda değerlendiren bir sayı-uzunluk matrisi aracılığıyla araştırır ve ilgilenilen bölgenin dokusu hakkında bilgi sağlar (1-2).

Bu çalışmada amacımız akciğer adenokarsinomu olgularında BT tekstür parametrelerini değerlendirmektir.

Etik kurul onayı alınarak retrospektif olarak planalanan bu çalışmada Ocak 2016-Aralık 2020 tarihleri arasında hastanemizde akciğer adenokarsinom tanısı alan hastaların BT incelemeleri retrospektif olarak tarandı. Bu incelemeler arasından biyopsi ve tedavi öncesinde çekilen kontrastlı (eşik değer sonrası gecikme 30-40 sn) toraks BT tetkikleri ayrıldı. Kontrastsız tetkikler ve dış merkez tetkikleri değerlendirmeye alınmadı. Buzlucam dansitesinde olan, kavite veya kalsifikasyon içeren lezyonlar çalışma dışı bırakıldı. Semisolid lezyonlar veya solid olup 15 mm'den küçük lezyonlar da dışlandı. Dışlanan hastaları gösteren akış diyagramı resim 1'de gösterilmiştir.

Tekstür ölçümleri Olea Sphere 3.0 yazılımı (Olea Medical) kullanılarak 3 mm kalınlığındaki yumuşak doku algoritmasıyla oluşturulmuş mediasten kesitlerinden lezyonun santralinden serbest çizim tekniği ile yapıldı (resim 2).

Bu çalışmada entropi, ortalama, ortanca, mean absolute deviation (MAD), çarpıklık, basıklık, varyans, uniformite, kontrast, korelasyon, toplam entropi, gray level non-uniformite (GLNU) tekstür parametreleri değerlendirildi. Lezyonların yerleşimine göre tekstür parametreleri karşılaştırıldı (Student t ve Mann-Whitney U testleri).

Hastaların demografik verileri ve lezyonların yerleşimi tablo 1'de verilmiştir. Kontrastlı BT tekstür analiz sonuçları tablo 2'de gösterilmiştir. Tekstür parametrelerinin cinsiyete, lezyon lateralizasyonuna (sağ / sol akciğer) veya yerleşimine göre (üst / alt lob) anlamlı farklılık göstermediği görüldü (tüm P değerleri >0.05). Ayrıca tekstür parametrelerinin hasta yaşı ile korelasyonu olmadığı görüldü (tüm P değerleri >0.05).

Akciğer tümörlerinde BT tekstür analizi tanı, tümör tipi ayrımı, tedavi cevabı ve mutasyon prediksiyonu gibi amaçlarla son yıllarda yaygın bir şekilde çalışılmaktadır (1-4). Biz bu çalışmada akciğer adenokarsinomu olgularında tekstür parametrelerinin cinsiyete, lezyon lateralizasyonuna veya yerleşimine göre anlamlı farklılık göstermediğini gördük. Çalışmamızda adenokarsinom alt tipleri açısından değerlendirme yapılmamış olması bir limitasyon olarak belirtilebilir.

Öneriler:

- Tekstür analizi Akciğer Ca tümör tiplerinin ayrımında çalışılabilir.
- Adenokarsinomda tedavi öncesi-sonrası tekstür parametreleri karşılaştırılabilir.
- Adenokarsinomlarda ALK rearranjmanı olan olguları predikte etmek amacıyla tekstür parametreleri çalışılabilir.

Kaynaklar

1. Subba R. Digumarthy, Atul M. Padole, Roberto Lo Gullo, et al. CT texture analysis of histologically proven benign and malignant lung lesions. Medicine (2018) 97:26.
2. Phillips I, Ajaz M, Ezhil V, et al. Clinical applications of textural analysis in non-small cell lung cancer. Br J Radiol 20182018; 91: 20170267.
3. Dongdong Mei, Yan Luo, Yan Wang and Jingshan Gong. CT texture analysis of lung adenocarcinoma: can Radiomic features be surrogate biomarkers for EGFR mutation statuses. Cancer Imaging (2018) 18:52.
4. Ravanelli M, Agazzi GM, Ganeshan B, et al. CT texture analysis as predictive factor in metastatic lung adenocarcinoma treated with tyrosine kinase inhibitors (TKIs), European Journal of Radiology, 2018 Dec;109:130-135.

Anahtar kelimeler: Tekstür analizi, toraks BT, akciğer adenokarsinomu, first order, histogram analizi.

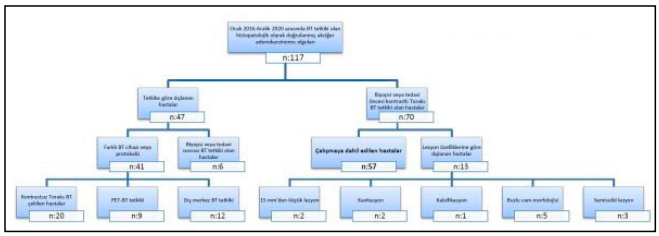

Resim 1. Çalışma popülasyonunu gösteren akış diyagramı.

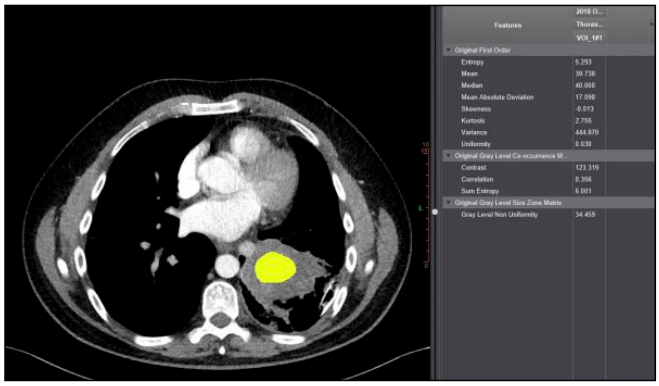

Resim 2. Sol akciğerde yer alan akciğer adenokarsinomunun tekstür parametreleri ölçümü serbest ROI tekniği ile lezyonun santralinden yapılmış olup ölçülen parametreler resimde görülmektedir.

Tablo 1. Çalışma popülasyonu karakteristikleri (n:57)

Cinsiyet	
Erkek	13 (%22,8)
Kadın	44 (%77,2)
Yaş (ortalama±SS)	62,9±8,9
Taraf	
Sağ akciğer	28 (%49,1)
Sol akciğer	29 (%50,9)
Üst/alt yerleşim	
Üst lob	38 (%66,7)
Orta-alt lob	19 (%33,3)
Loblara göre dağılım	
Sağ üst	18 (%31,6)
Orta lob	3 (%5,3)
Sağ alt	7 (12,3)
Sol üst	20 (%35,1)
Sol alt	9 (%15,8)

Tablo 2. Akciğer adenokarsinom olgularında BT tekstür parametre değerleri

First order	
Entropi	5,22±0,17
Ortalama	43,4±16
Ortanca	43,38±16,1
Mean absolute deviation (MAD)	16,9±5,05
Çarpıklık	0,001 (-0,601-0,448)
Basıklık	3,1±0,37
Varyans	411,1 (79,5-1661,6)
Uniformite	0,032±0,004
Gray level co-occurrence matrix	
Kontrast	130,85 (58,8-334)
Korelasyon	0,36±0,12
Toplam entropi	5,83±0,28
Gray level size zone matrix	
Gray level non-uniformite (GLNU)	14,55 (1,76-73,02)

Toraks Radyolojisi

SS-023

COVID-19 PNÖMONİLİ HASTALARDA AKUT FAZ REAKTANLARI İLE PROGNOZ ARASINDAKİ İLİŞKİNİN DEĞERLENDİRİLMESİ

Asli Tanrıvermis Sayit[1], Muzaffer Elmalı[1], Aydın Deveci[2], Ömer Gedikli[3]

[1]Ondokuz Mayıs Üniversitesi, Radyoloji Ana Bilim Dalı
[2]Ondokuz Mayıs Üniversitesi, Enfeksiyon Hastalıkları ve Klinik Mikrobiyoloji Ana Bilim Dalı
[3]Ondokuz Mayıs Üniversitesi, Kardiyoloji Ana Bilim Dalı

Giriş ve Amaç: Aralık 2019'da Çin'in Hubei eyaleti Wuhan şehrinde nedeni bilinmeyen birçok pnömoni vakası bildirildi (1). Kısa bir süre sonra Uluslararası Virüs Sınıflandırma Komitesi tarafından bu patojene akut solunum yolu sendromu koronavirüsü 2 (SARSCoV2) ismi verildi ve hastalık adı da koronavirüs hastalığı 2019 (COVID-19) olarak tanımlandı (1). SARS-CoV2 çok hızlı bir sürede birçok ülkeye yayılarak Mart 2020'de Dünya Sağlık örgütü tarafından pandemi olarak ilan edildi. SARS-CoV2, üst solunum yolu enfeksiyonu benzeri bulgular yapmakla birlikte, pnömoni, pulmoner ödem, akut respiratuar distres sendromu (ARDS), çoklu organ yetmezliği ve septik şok gibi ciddi klinik durumlara da neden olabilmektedir (2). Akut faz reaktanları (AFR), COVID-19 hastalığının erken tanı, tedavi ve progresyonun takip edilmesinde kullanılan önemli biyomarkırlardır (3). Bizim bu çalışma ile amacımız COVID-19 pnömonisi olan ve olmayan hastalarda laboratuar bulgularını (APR'ler ve D-dimer) değerlendirmek ve laboratuar değerleri ile hastaların prognozları arasındaki ilişkiyi araştırmaktır.

Gereç ve Yöntem: Bu retrospektif çalışmaya Ocak-Haziran 2020 tarihleri arasında Polimeraz Zincir Reaksiyonu (PCR) pozitif olan ve acil servise ateş, kuru öksürük, nefeas darlığı gibi COVID-19 bulguları ile başvuran ve pnömoniden şüphe edilerek toraks bilgisayarlı tomografisi (BT) çekilen 72 hasta dahil edildi. Bu 72 hastanın AFR'lerinden eritrosit sedimantasyon hızı, C-reaktif protein (CRP), laktat dehidrogenaz (LDH), fibrinojen, ferritin, prokalsitonin ve troponin değerleri ile fibrin yıkım ürünü olan D-Dimer değerlerine hastanemiz arşiv sisteminden bakıldı. Hastalar toraks BT'ye göre COVID-19 pnömonisi olan ve olmayan olmak üzere iki gruba ayrılarak AFR değerleri arasında anlamlı farklılık olup olmadığı araştırıldı.

Bulgular: Yetmiş iki hastanın, 28'i (%38.8) kadın, 44'ü (%61.2) erkek olup erkeklerin mean yaşı kadınlardan daha yüksekti (46.43 ± 16.50 yaş vs. 44.23 ± 17.60 yaş, p=0.59). En sık saptanan semptom öksürük (%43) olup ikinci en sık semptom ise ateşti (%20.8).

Yetmiş iki hastanın 30'unda (%41,6) toraks BT normaldi. 42 (%58,4) hastanın toraks BT'sinde COVID-19 pnömonisi ile uyumlu radyolojik bulgular saptandı. Demografik bulgular tabloda verilmiştir (Tablo 1 ve 2).

CRP, LDH, eritrosit sedimentasyon hızı, ferritin, prokalsitonin ve D-Dimer değerleri pnömonisi olan hastalarda olmayanlara göre istatistiksel olarak anlamlı yüksek saptandı. Ayıca CRP, LDH, eritrosit sedimentasyon hızı, ferritin ve D-Dimer değerleri klinik durumu ciddi olan hastalarda istatistiksel olarak anlamlı yüksek saptandı. Labaratuar ve istatistik sonuçları tabloda verilmişti (Tablo 3).

Tartışma: SARSCoV2, sıklıkla hafif solunum yolu ve bazende gastrointestinal semptomları ile seyretmekle birlikte nadiren ciddi pnömoniye, ARDS, şok, multiorgan yetmezliği ve ölümlere neden olabilmektedir. COVID-19'un mortalite oranı çeştli yayınlarda 4.3% (4), 11% (2) ve %14.6 (5) olarak bildirilmiştir. PCR'ın yanlış negatiflik oranının yüksek olması nedeniyle COVID-19 hastalığında AFR değerleri hastalığın erken dönem tanısında ve sonrasında takipte kullanılmıştır.

CRP, inflamasyona akut cevap oluşturan en iyi biyomarkırlardan birisidir. Hepatositlerden sentezlenir. İnflamasyon ve enfeksiyon süresinde serumda konsantrasyonu artar. Zhang ve arkadaşlarının yapmış olduğu çalışmada ciddi COVID-19 pnömonili hastalarda CRP yüksek saptanmıştır (6).

Eritrosit sedimentasyon hızı normalde 15 mm/s'in altındadır. Tan ve arkadaşları ciddi COVID-19 pnömonili hastaların erken döneminde eritrosit sedimentasyon hızının önemli ölçüde yükseldiğini bildirmişlerdir (7).

LDH, miyokard ve karaciğer başta olmak üzere tüm hücrelerde bulunmaktadır ve hücre membranından nekroz ile birlikte sekresyonu artmaktadır. Akciğer hasarının erken tanısında önemli bir biyomarkırdır. Normal değeri 120-250 U/L dir. Zhang ve arkadaşları ciddi kliniği olan hastalarda LDH'nın 720 U/L'nin üzerinde olduğunu ve yüksek LDH değerinin ciddi COVID-19 pnömonisi ile ilişkili olduğunu bildirmiştir (6).

Ferritin, akut ve kronik inflamasyonda yükselen biomarkırlardan birisidir. Hücresel hasara bağlı olarak yükseldiği düşünülmektedir. Lin ve arkadaşları yüksek serum ferritinin, COVID-19 hastalığında, hastalığın şiddetini öngörmede kullanılabileceğinin bildirmişlerdir (8).

D-dimer kan yıkım ürünleri olup artmış D-Dimer düzeyleri hiperkoagübilite ve sekonder fibrinolizisi gösterir. Yüksek D-Dimer seviyelerinin pnömoninin ciddiyetini göstermede ve sepsisin erken tanısında faydalı olduğu bildirilmiştir (9). Ayrıca D-Dimer seviyesi yüksek olan hastalarda akut pulmoner tromboemboli açısında da hastanın değerlendirilmesi gerekmektedir.

Sonuç: Bizim yapmış olduğumuz bu çalışmada CRP, LDH, eritrosit sedimentasyon hızı, ferritin ve D-dimer ciddi COVID-19 pnömonisi ile ilişkili saptandı. Sonuç olarak bu biyomarkırlar hastalığın erken dönem tanısı, klinik seyri ve tedavinin düzenlenmesinde oldukça faydalıdır.

Kaynaklar

1. Yormaz B, Ergun D,Tulek B, Ergun R, Korez KM, Suerdem M, Kanat F. The evaluation of prognostic value of acute phase reactants in the COVID-19. Bratisl Lek Listy. 2020;121(9):628-633.

2. Chen N, Zhou M, Dong X, Qu J, Gong F, Han Y, et al. Epidemiological and clinical characteristics of 99 cases of 2019 novel coronavirus pneumonia in Wuhan, China: a descriptive study. Lancet. 2020;395(10223):507-13.
3. Markanday A. Acute Phase Reactants in Infections: Evidence-Based Review and a Guide for Clinicians. Open Forum Infect Dis. 2015;2(3):ofv098.
4. Wang D, Hu B, Hu C, Zhu F, Liu X, Zhang J, et al. Clinical characteristics of 138 hospitalized patients with 2019 novel coronavirus-infected pneumonia in Wuhan, China. JAMA.2020;323:1061-9.
5. Huang C, Wang Y, Li X, Ren L, Zhao J, Hu Y, et al. Clinical features of patients infected with 2019 novel coronavirus in Wuhan, China. Lancet. 2020; 395(10223): 497–506.
6. Zhang JJ, Dong X, Cao YY, Yuan YD, Yang YB, Yan YQ, et al. Clinical character- istics of 140 patients infected with SARS-CoV-2 in Wuhan, China. Allergy. 2020;75(7):1730-41.
7. Tan C, Huang Y, Shi F, et al. C-reactive protein correlates with computed tomographic findings and predicts severe COVID-19 early. J Med Virol. 2020;92(7):856-62.
8. Lin Z, Long F, Yang Y, Chen X, Xu L, Yangf M. Serum ferritin as an independent risk factor for severity in COVID-19 patients. J Infect. 2020 Jun 24 doi: 10.1016/j.jinf.2020.06.053
9. Long H, Nie L, Xiang X, et al. D-Dimer and Prothrombin Time Are the Significant Indicators of Severe COVID-19 and Poor Prognosi. Biomed Res Int. 2020; 2020: 6159720.

Anahtar kelimeler: SARSCoV2, COVID-19, Pnömoni, Akut faz reaktanları

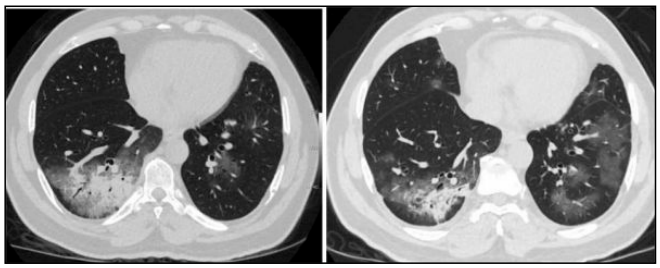

Resim 1.54 yaşında ateş şikayeti ile acil servise başvuran kadın hastaya ilk başvuruda çekilen kontrastsız toraks BT'de sağ akciğer alt lob posterior-lateralbazalde çevresinde buzlu cam dansiteleri de bulunan konsolidasyon, sol akciğer alt lobda fokal buzlu cam dansiteleri izledi. İlk başvuruda tüm akut faz reaktanları, troponin ve CRP hariç normaldi. Ferritin 120 ng/mL, LDH 198 U/L, eritrosit sedimentasyon hızı 22 mm/h idi. 3 gün sonra yapılan kontrastsız toraks BT'de sağ akciğer parankim bulgularında regresyon, sol akciğerdeki buzlu cam dansitelerinde progresyon ve akut faz reaktanlarında artış izlendi. Ferritin 144 ng/mL, LDH 212 U/L, Eritrosit sedimentasyon hızı 28 mm/h, CRP 4 mg/L idi. Troponin normaldi.

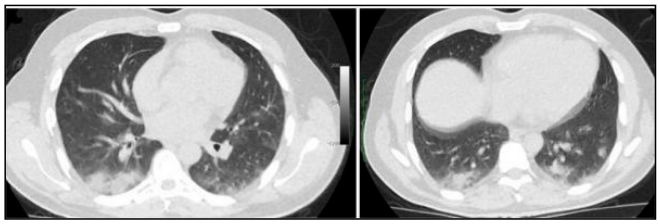

Resim 2. 56 yaşında halsizlik ve kas-eklem ağrısı şikayeti ile acil servise başvuran erkek hastaya çekilen kontrastsız toraks BT'de sağ akciğer alt lob bazal segmentte buzlu cam dansiteleri içeren konsolidasyon izlendi. Akut faz reaktanlarından CRP 172 mg/L, prokalsitonin 3,8 ng/mL ve D-Dimer 231 ng/mL idi. 4 gün sonra yapılan kontrastsız toraks BT'de sol akciğer alt lobda buzlu cam dansitelerinde artış, sağ akciğer alt lobdaki konsolidasyonda regresyon izlendi. Akut faz reaktanlarından CRP 41 mg/L, prokalsitonin 0,7 ng/mL, ferritin 310 ng/mL, LDH 297 U/L, D-dimer 242 ng/mL idi.

Tablo 1. COVID-19 hastalarında demografik bulgular

Hastaların demografik bulguları		n
Komorbidite	Hipertansiyon	9 (12.5 %)
	Kanser öyküsü	7 (9.7 %)
	Diabetus mellitus	5 (6.9 %)
	Koroner arter hastalığı	4 (5.5 %)
	KOAH	3 (4.1 %)
	Hiperlipidemi	2 (2.7 %)
	Serebrovasküler hastalık	2 (2.7 %)
	Kronik böbrek hastalığı	1 (1.3 %)
Bulgular ve semptomlar	Öksürük	31 (43 %)
	Ateş	15 (20.8 %)
	Dispne	6 (8.3 %)
	Göğüs ağrısı	4 (5.5 %)
	Yorgunluk, halsizlik	3 (4.1 %)
	Diare	2 (2.7 %)
	Asemptomatik	11 (15.2 %)
Cinsiyet	Kadın	28 (38.8%)
	Erkek	44 (61.2%)
Yaş	Kadın	46.43 ± 16.50
	Erkek	44.23 ± 17.60

Tablo 2. COVID-19 hastalarında pnömonisi olan ve olmayan hastaların demografik bulguları

Demografik bulgular		Pnömonisi olan	Pnömonisi olmayan	p
Cinsiyet	Kadın	n=15 (35.7%)	13 (18%)	
	Erkek	n=27 (64.3%)	17 (23.6%)	
Yaş	Kadın	55.2 ± 14.8 years	36.2 ± 12.1 years	0.001
	Erkek	49.5 ± 16.3 years	35.8 ± 16.6 years	0.01

Tablo 3. COVID-19 pnömonisi olan ve olmayan hastalarda labaratuar bulguları

Akut faz reaktanları	Pnömonisi olan hastalar	Pnömonisi olmayan hastalar	p	Sağlıklı hastalarda normal aralık
C reaktif pnömoni(mg/L)	69.9 ± 92.1 (n=42)	12.5 ± 26.4 (n=28)	<0.001	0-5
LDH (U/L)	294 ±160 (n=39)	215.1 ± 81.2 (n=26)	<0.001	135-214
Sedimentasyon (mm/h)	47.7 ± 33.1 (n=35)	19.2 ± 15.6 (n=13)	0.001	1–15
Fibrinojen (mg/dL)	512.6 ± 222.1 (n=13)	350 ± 153.1 (n=9)	0.04	200-400
Ferritin (ng/mL)	515.8 ± 115 (n= 38)	100.7 ± 74.9 (n=24)	<0.001	21-274
Prokalsitonin (ng/mL)	0.25 ± 0.67 (n=35)	0.05 ± 0.02 (n=23)	<0.001	<0.02
D-Dimer (ng/mL)	585 ± 644 (n=36)	182 ± 174.9 (n=28)	<0.001	< 250
Troponin I (ng/mL)	0.012 ± 0.10 (n=42)	0.013 ± 0.10 (n=30)	0.59	<0.012

Toraks Radyolojisi

SS-024

COVİD-19 HASTALARININ TAKİP TORAKS BT BULGULARININ KANTİTATİF DEĞERLENDİRMESİ: CİNSİYET VE YAŞ GRUPLARI FARKLILIKLARI

Alpaslan Yavuz, İmren Mutlu, İclal Erdem Toslak, Bülent Çekiç
Sbu Antalya Eğitim ve Araştırma Hastanesi

Amaç: Covid-19 hastalarının temporal toraks bilgisayarlı tomografi (BT) bulgularının cinsiyet ve yaş grupları arasındaki farklarını ortaya çıkarmak.

Gereç ve Yöntem: Araştırmaya en az 2 ardışık toraks BT'si olan, RT-PCR ile pozitif tanısı almış, 347 Covid-19 hastası dahil edildi. Ardışık BT bulgularına göre "progresyon" ve "regresyon" olmak üzere iki alt grup oluşturuldu. Öncelikle her tetkikteki infiltrasyon paternleri (<10 odak, ≥10 odak ve infiltratif), infiltrasyon dominansı (subplevral, peribronşiyal ve miks), konsolidasyon ve fibroatelektazi

varlığı kaydedildi. Buzlucam opasite hacmi (BCOH), BCO yüzdesi (BCOH/toplam akciğer hacmi) ve toplam akciğer hacmi (TAH) açısından BT'ler arasındaki zamansal farklılıklar, hem progresyon hem regresyon gruplarındaki bireyler için hesaplandı. Belirtilen kantitatif tomografik veriler açısından cinsiyet ve yaş grupları (<40 yaş, ≥40 ve ≤65 yaş, >65 yaş) arasındaki farklılıklar istatistiksel olarak karşılaştırıldı.

Bulgular: Progresyon döneminde "infiltratif" tutulum paterni, miks tip infiltrasyon dominansı, konsolidasyon ve fibroatelektazi varlığında artış, TAH azalış (toplam ve günlük ortalama) BCOH ve BCO yüzdesi artış saptandı. Fakat kadınlarda fibroatelektazik değişiklik artışı (p=0,157), miks tip infiltrasyon dominansında artış (p=0,312), <40 yaş grubu hastalarda fibroatelektazik değişiklik (p=0,096) ve >65 yaş grubu hastalarda konsolidasyon ve fibroatelektazik değişiklik artışı istatistiksel olarak anlamlı değildi. 40 yaşın altındaki hastalarda diğer yaş grupları ile karşılaştırıldığında BCO infiltrasyon hacmindeki ve yüzdesindeki ortalama günlük artış istatistiksel olarak daha düşüktü. Regresyon döneminde 55 (%36,7) hastada (22'si <40 yaş, 33'ü 40-65 yaş arası, 0'ı >65 yaş) tam rezolüsyon saptandı. Fibroatelektazi prevalansı da regresyon döneminde artmış olup yine kadınlarda bu artış önemsizdi (p=0,251). 40 yaş altı hasta grubunda (p=0,705) önemsiz bir azalma saptandı. Regresyon döneminde TAH (toplam ve günlük ortalama) artış, BCOH ve BCO yüzdesi azalış saptandı; cinsiyet ve yaş grupları arasında istatiksel anlamlı fark bulunmamıştır.

Sonuç: Covid-19 hastalarında toraks BT'lerindeki zamansal değişiklikler cinsiyet ve yaş gruplarına göre hem progresyon hem de regresyon süresi açısından farklılık gösterebilmektedir. Ardışık tetkiklerde elde edilen nicel veriler, klinisyene sonuçları objektif olarak değerlendirme ve karşılaştırma fırsatı verir.

Anahtar kelimeler: Covid-19, Pnömoni, Toraks BT, Yapay Zeka

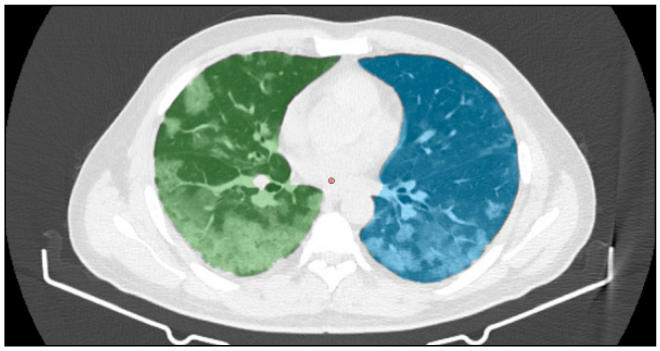

Resim 1. Myrian yazılımı ile her iki akciğer parankimi çevre göğüs duvarı ve mediastinal yapılardan ayrılarak segmente edildi

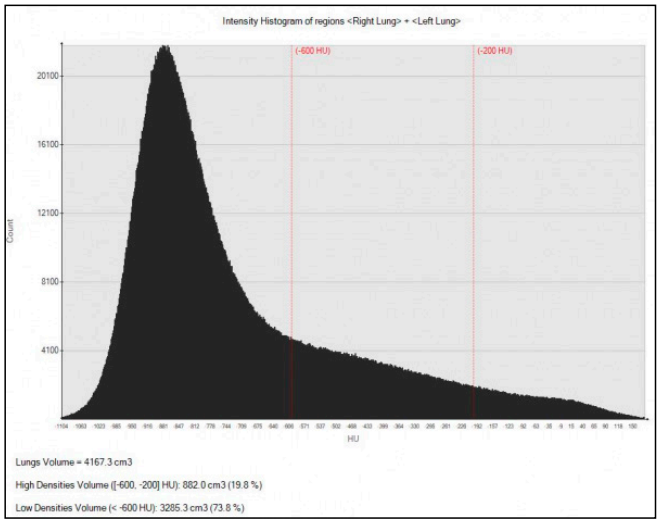

Resim 2.

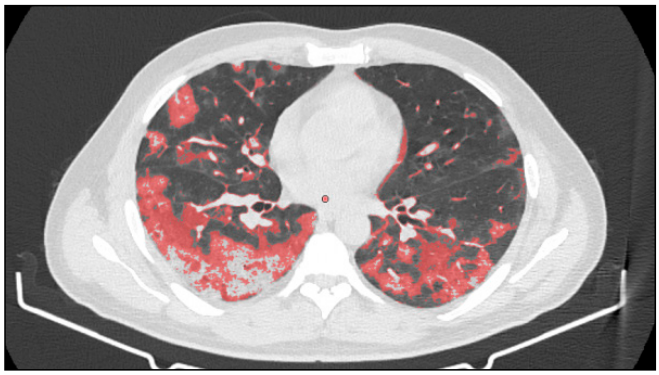

Resim 3.

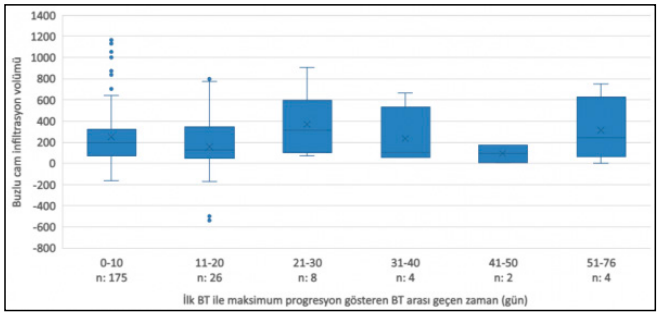

Resim 4. Progresyon sürecindeki hastaların akciğer buzlucam infiltrasyon volümündeki değişikliklerin zamana göre dağılım grafiği

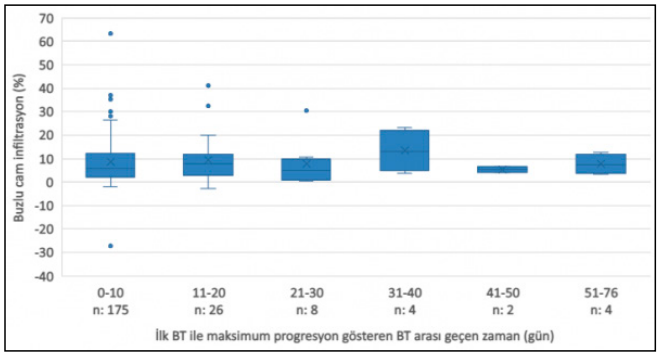

Resim 5. P rogresyon sürecindeki hastaların akciğer buzlucam infiltrasyon yüzdesindeki değişikliklerin zamana göre dağılım grafiği

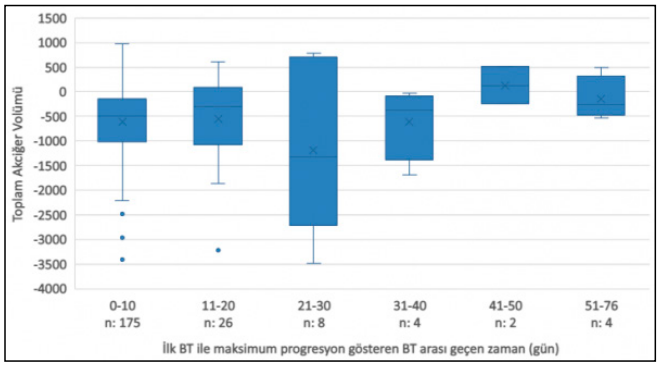

Resim 6. Progresyon sürecindeki hastaların total akciğer volüm değişikliklerinin zamana göre dağılım grafiği

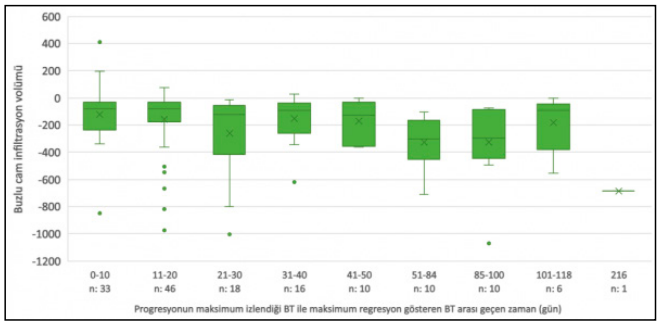

Resim 7. Regresyon sürecindeki hastaların akciğer buzlucam infiltrasyon volümündeki değişikliklerin zamana göre dağılım grafiği

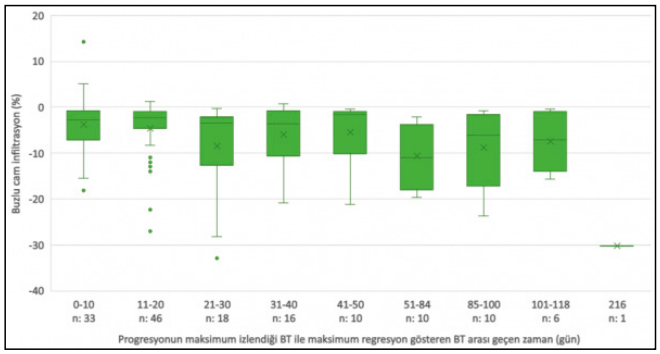

Resim 8. Regresyon sürecindeki hastaların akciğer buzlucam infiltrasyon yüzdesindeki değişikliklerin zamana göre dağılım grafiği

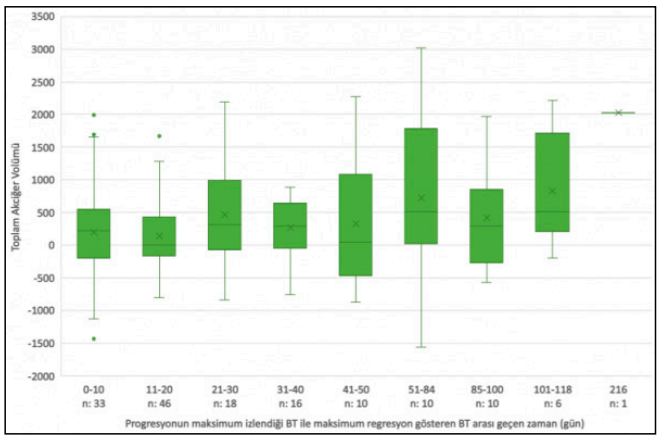

Resim 9. Regresyon sürecindeki hastaların total akciğer volüm değişikliklerinin zamana göre dağılım grafiği

Pediatrik Radyoloji

SS-025

RENAL SKAR GELİŞİMİ VE ENDOSKOPİK BAŞARI İLE VEZİKOÜRETERAL REFLÜ ZAMANI ARASINDAKİ İLİŞKİNİN DEĞERLENDİRİLMESİ

Sevgi Demiröz Taşolar[1], Ahmet Sığırcı[1], Güleç Mert Doğan[1], Aslınur Cengiz[1], Turan Yıldız[2], Vedat Subaşı[3], Yılmaz Tabel[4]

[1]İnönü Üniversitesi Radyoloji Anabilim Dalı, Çocuk Radyolojisi
[2]İnönü Üniversitesi Çocuk Cerrahisi Anabilim Dalı
[3]İnönü Üniversitesi Nükleer Tıp Anabilim Dalı
[4]İnönü Üniversitesi Pediatri Anabilim Dalı, Çocuk Nefrolojisi

Giriş: Vezikoüreteral reflü (VUR) idrar yolu enfeksiyonuna neden olan ve son dönem böbrek yetmezliğine kadar giden önemli bir morbidite nedenidir. VUR tanısında altın standart tanı testi işeme sistoüretrografisidir (VCUG). Yaş, cinsiyet ve VUR'un lateralitesi gibi klinik sonuçları etkileyebilecek birçok belirleyici faktör vardır, ancak en sık kullanılan parametre hala reflü derecesidir (1). Son yıllarda klinik prognozu daha objektif olarak değerlendirmek için VCUG ile ilgili yeni parametreler çalışılmıştır. Çalışmamızda VUR yönetiminde endoskopik tedavi başarısını ve tedavi zamanlamasını öngörülmesi açısından birincil VUR'da reflü zamanının etkisini tahmin etmeyi amaçladık.

Metod: Çalışmamızda 2012-2019 tarihleri arasında VCUG tetkiki yapılmış, endoskopik enjeksiyon tedavisi gören, primer VUR'lu çocukların kayıtları ve görüntüleme bulguları geriye dönük olarak gözden geçirildi. Preoperatif VCUG, üriner ultrasonografi, dimerkaptosüksinik asit (DMSA) böbrek taraması ve post operatif kontrol VCUG si bulunan hastalar bu çalışmaya dahil edildi.

Bulgular: Çalışmamıza primer VUR nedeniyle endoskopik tedavi uygulanan, 5 yaş altı toplam 41 çocuk (67 renal ünite) dahil edildi. Preoperatif VUR derecesi evre 1-2 olanlar "düşük grade" ve evre 3-4-5 olan hastalar "yüksek grade" olmak üzere iki gruba ayrıldı. Genel hasta popülasyonunda renal ünite açısından endoskopik başarı oranları %46.3 (31/67) bulundu. Alt grup analiz edildiğinde, endoskopik tedavi başarı oranı düşük gradeli grupta %72.2 iken (13/18), yüksek gradeli grupta 36.7% idi (18/49) (p = 0.010). Reflü, dolum esnasında mesane hacminin yaşa göre beklenen mesane kapasitesinin yarısından az olursa "erken dolum" (Grup 1), mesane hacmi yarı ve üzerinde olursa "geç dolum" (Grup 2) ve VCUG'nin işeme fazı sırasında gözlenirse "voiding" (Grup 3) olarak sınıflandırıldı.. Skar oranları açısından Grup 1 ile Grup 3 arasında anlamlı fark vardı (p = 0.003). Lateralite grup 1 ile grup 3 arasında farklı idi (p=0.035). Cerrahi başarı oranı açısından karşılaştırıldığında ise, hem grup 1 ve grup 2 arasında (p=0.022) hem de grup 1 ile grup 3 arasında (p=0.001) istatistiki olarak anlamlı farklılık mevcuttu (Tablo). Skar üzerine etki eden bağımsız prediktörleri tespit etmek için yapılan multivariate logistik regresyon analizinde, reflü derecesinin ve reflü zamanının skar üzerine etki eden bağımsız prediktörler olduğu bulundu.

Çalışmamızın ana bulguları şu şekildedir, (i) primer VUR nedeniyle endoskopik tedavi olanlarda başarı oranı orta derecedeydi, (ii) reflü zamanı açısından erken dolum grubunda skar oranı yüksek iken cerrahi başarı oranı düşük izlendi, (iii) son olarak reflü derecesinin ve reflü zamanının cerrahi sonrası skar üzerine etki eden bağımsız prediktörler olduğu bulundu.

VUR prognozunun tahmini ve tedavi kararı genellikle Uluslararası Reflü Çalışması kriterlerine göre yapılan derecelendirmeye dayanarak yapılır (2). Yapılan çalışmalar VUR zamanlamasının, primer VUR tanısı konan çocuklarda spontan rezolüsyon için önemli bir prognostik faktör olduğunu göstermiştir (3-9). Nasrallah ve arkadaşları radyonüklid sistografi kullanılarak düşük mesane hacmi ile kendiliğinden çözünmeye direnç arasında bir ilişki olduğunu bildirirmiştir (5). Benzer şekilde yapılan diğer çalışmalar daha düşük mesane hacimlerinde reflü olan çocuklarda, reflünün kendiliğinden düzelme olasılığının daha düşük olduğunu göstermiştir (10) Lee ve ark primer VUR'u olan çocuklarda preoperatif VCUG üzerindeki VUR zamanlamasının etkisini endoskopik enjeksiyon sonrası VUR rezolüsyonunun bir prediktif faktörü olabileceğini göstermiş ve dolgu reflüsünün cerrahi müdahale gerektirmesini daha olası olarak yorumlanmıştır (11). Çalışmamızda da, daha önceki yapılmış çalışmalarla uyumlu şekilde, erken dolum reflüsünde endoskopik başarı oranı daha düşük bulundu. Erken dolum reflüsüne bilateralite daha çok eşlik etmekteydi. Bu sonuçları, önceki çalışmalarda da savunulan "düşük basınç" ve "yüksek basınç" modeli ile açıklanabileceğini düşünmekteyiz. Bu modelde işeme reflüsünün nispeten daha büyük bir mesane hacmi ve basıncından kaynaklandığı ve muhmelen alt idrar yolunun geçici olgunlaşmamışlığı ile ilişkili olabileceği öne sürülmüştür. Dolum reflüsünün ise nispeten daha düşük mesane hacmi ve basıncında gerçekleşmesi ve spontan rezolusyonun düşüklüğünün, kendiliğinden çözülme olasılığı daha düşük olan içsel bir kusuru temsil ettiği varsayılmıştır (12,13).

Reflü nefropatisi oluşumunda VUR derecesi 3 veya daha yüksek olan çocuklar, daha düşük dereceli çocuklara kıyasla daha yüksek risk taşırlar (14). Çalışmamızda da literatür ile uyumlu olarak hafif

derece VUR da skar oranı anlamlı olarak düşüktü. Bunun yanı sıra erken dolum reflüsünde skar oranı daha fazlaydı. Bu ilişkinin olası bir açıklaması, erken dolumda VUR görülen çocuklarda daha fazla skar görülme nedeni idrar yolu enfeksiyonu varlığı durumunda bakterilere maruz kalma süresinin daha fazla olması olabilir. Yapılan başka bir çalışmada erken VUR, bakterilerin mesaneden üst üriner yollara girişini kolaylaştırabilen anatomik olarak yetersiz üreter orifisleri ile ilişkilendirilmiştir (15). Buna karşın skarla şikayet başlama yaşı arasında ilişki bulmamamızı da yaş aralığını sınırlı tutmamızdan kaynaklı olduğunu düşünmekteyiz.

Yüksek dereceli VUR un yanısıra dolum reflüsü olan çocuklarda düşük başarı ve yüksek skar oranı nedeniyle teadavi yönetimi kritiktir. İşeme esnasındaki yüksek dereceli VUR olan çocuklarda da benzer bir yüksek başarı oranı yaşamaları beklenebilir.

Sonuç: Çalışmamızda operasyon öncesi değerlendirilen VCUG'de, VUR derecesinin yanı sıra VUR zamanının da endoskopik başarı oranına ve skar gelişimine etkili olduğunu bulduk. Bundan yola çıkarak VUR zamanının, cerrahi için en iyi adayların seçiminde, tedavi yönetiminde ve zamanlamasında etkili olabileceği düşünülebilir.

Kaynaklar

1)Payza AD, Hoşgör M, Serdaroğlu E, Sencan A. Can distal ureteral diameter measurement predict primary vesicoureteral reflux clinical outcome and success of endoscopic injection? J Pediatr Urol. 2019 Oct;15(5):515.e1-515.e8.

2)Swanton AR, Arlen AM, Alexander SE, Kieran K, Storm DW, Cooper CS. Inter-rater reliability of distal ureteral diameter ratio compared to grade of VUR. J Pediatr Urol. 2017 Apr;13(2):207.e1-207.e5.

3) Arsanjani A, Alagiri M. Identification of filling versus voiding reflux as predictor of clinical outcome. Urology 2007;70(2):

4) McMillan ZM, Austin JC, Knudson MJ, Hawtrey CE, Cooper CS. Bladder volúme at onset of reflux on initial cystogram predicts spontaneous resolution. J Urol 2006;176(4):1838e41.

5) Nasrallah PF, Conway JJ, King LR, Belman AB, Weiss S. Quantitative nuclear cystogram. Aid in determining spontaneous resolution of vesicoureteral reflux. Urology 1978;12(6): 654e8.

6) Knudson MJ, Austin JC, McMillan ZM, Hawtrey CE, Cooper CS. Predictive factors of early spontaneous resolution in children with primary vesicoureteral reflux. J Urol 2007;178(4 Pt 2): 1684e8.

7)Hensle TW, Grogg AL, Eaddy M. Pediatric vesicoureteral reflux: treatment patterns and outcomes. Nat Clin Pract Urol 2007;4(9):462e3.

8)Sung J, Skoog S. Surgical management of vesicoureteral reflux in children. Pediatr Nephrol 2012;27(4):551e61.

9) Papachristou F, Printza N, Doumas A, Koliakos G. Urinary bladder volume and pressure at reflux as prognostic of vesicoureteral reflux factors outcome. Pediatr Radiol 2004;34(7): 556e9.

10) Mozley PD, Heyman S, Duckett JW, Turek P, Snyder H, Maislin G, et al. Direct vesicoureteral scintigraphy: quantifying early outcome predictors in children with primary reflux. J Nucl Med 1994;35(10):1602e8

11)Jun Nyung Lee, So Mi Lee, Yun-Sok Ha, Bum Soo Kim, et al. VUR timing on VCUG as a predictive factor of VUR resolution after endoscopic therapy, Journal of Pediatric Urology, 2016;12(4):255e6

12) Melıck WF, Brodeur AE, Karellos DN. a suggested classification of ureteral reflux and suggested treatment based on cineradiographic findings and simultaneous pressure recordings by means of the strain gauge. j urol. 1962 jul;88:35-7.

13)Hınman FJR, Hutch JA. atrophic pyelonephritis from ureteral reflux without obstructive signs ("reflux pyelonephritis"). j urol. 1962 mar;87:230-42.

14)Shaikh N, Ewing AL, Bhatnagar S, Hoberman A: Risk of renal scarring in children with a first urinary tract infection: a systematic review. Pediatrics 126: 1084–1091, 2010

15) Arlen AM, Broderick KM, Huen KH, et al. Temporal pattern of vesicoureteral reflux on voiding cystourethrogram correlates with dynamic endoscopic hydrodistention grade of the ureteral orifice. J Urol 2014 May 14

Anahtar kelimeler: Vezikoüreteral reflü, reflü zamanı, reflü derecesi, endoskopik başarı, renal skar.



Resim 1. 5 yaşında kız hastada solda ilk dolumda başlayan grade 3 reflü



Resim 2. 5 yaşında kız hastada solda işeme sırasında başlayan grade 3 reflü

Tablo 1. Reflü zamanına göre hastaların özellikleri

	Grup 1 (n=28)	Grup 2 (n=25)	Grup 3 (n=14)	P değeri
İlk şikayet, ay	17,6±19,3	16±20,2	15,5±17,6	0,929
DMSA fonksiyon yüzdesi	43,4±26,1	51,9±23,2	49,2±23,6	0,443
İdrar yolu enfeksiyonu	21 (75,0%)	17 (68,0%)	12 (85,7%)	0,475
DMSA skar varlığı	19 (67,9%)	12 (48,0%)	2 (14,3%)	0,005
Endoskopik cerrahi başarı	6 (%21,4)	14 (%56,0)	11 (%78,6)	0,001
Lateralite, bilateral	26 (92,9%)	16 (64,0)	10 (71,4%)	0,035
VUR derecesi, yüksek	25 (89,3%)	18 (72,0%)	6 (42,9)	0,005

Pediatrik Radyoloji

SS-026

ÇOCUKLARDA BİLGİSAYARLI TOMOGRAFİDE MEZENTERİK LENF NODLARININ DEĞERLENDİRİLMESİ

Sevtap Arslan [1], **Yasin Sarıkaya**[2]

[1]*Afyonkarahisar Şuhut Devlet Hastanesi*
[2]*Afyonkarahisar Sbü Tıp Fakültesi*

Giriş-Amaç: Normal mezenterik lenf nodlarının patolojik olanlardan ayrılması hastaların tedavi sürecinin yönlendirilmesi için oldukça önemlidir. Literatürde çocuk ve erişkin hastaların dahil olduğu farklı çalışmalarda kısa çapı ≥4.6-5 mm mezenterik lenf nodları patolojik olarak tanımlanmıştır (1, 2). Çocuk hastalarla yapılan çalışmalarda ise farklı çalışmalarda kısa çap için eşik değer 8-10 mm olarak belirlenmiştir (3-5). Bu çalışmada çocuklarda kısa çapı ≥5 mm olan mezenterik lenf nodlarının görülme sıklığının araştırılması ve mezenterik lenf nodu için belirlenen farklı eşik değerlerin yanlış pozitiflik oranlarının değerlendirilmesi amaçlanmıştır.

Haziran 2020-Nisan 2021 tarihleri arasında Afyonkarahisar SBÜ Hastanesi çocuk acil servisine travma ile getirilen, kontrastlı abdomen BT incelemesi yapılan ve bilinen dahili hastalığı bulunmayan çocuk hastalar çalışmaya dahil edilmiştir. Hastalarda yaş ve cinsiyet bilgisi, kısa çapı ≥5 mm mezenterik lenf nodu varlığı ve varsa lokalizasyonu (4 kadrana göre), her kadran için ≥5 mm en büyük lenf nodunun kısa, uzun ve ortalama çapı ile tam kan sayımından lenfosit değerleri kaydedilmiştir. Kısa çapı ≥5 mm mezenterik lenf nodu varlığı ile çeşitli parametreler arasındaki ilişki bağımsız gruplarda t testi veya Pearson korelasyon analizi ile değerlendirilmiştir. Farklı kadranlardaki kısa çapı ≥5 mm lenf nodlarının kısa çapları One-Way ANOVA testi ile karşılaştırılmıştır. Kısa çap için belirlenen 6 farklı eşik değer (5-10 mm) için yanlış pozitiflik oranları hesaplanmıştır.

Çalışmaya 151 hasta dahil edilmiştir (101 erkek; 50 kız; ortalama yaş 10.3 yıl). 117 hastada (%77) kısa çapı ≥5 mm mezenterik lenf nodu saptanmıştır. Kısa çapı ≥5 mm mezenterik lenf nodları en sık sağ alt kadranda (ileoçekal mezenter, %45) görülmüştür. 61 hastada birden fazla kadranda kısa çapı ≥5 mm lenf nodu bulunmuştur (Tablo 1). Kısa çapı ≥5 mm mezenterik lenf nodu varlığı ile yaş arasında istatistiksel anlamlı ilişki saptanmıştır (p≤0.001). Cinsiyet ve lenfosit sayısı ile kısa çapı ≥5 mm mezenterik lenf nodu varlığı arasında istatistiksel anlamlı ilişki bulunmamıştır (p= 0.916 ve 0.446) (Tablo 2). Farklı kadranlardaki kısa çapı ≥5 mm lenf nodlarının kısa çaplarının karşılaştırılmasında istatistiksel anlamlı ilişki bulunmuş olup (p≤0.001) en büyük lenf nodları sağ üst ve sağ alt kadran yerleşimli olanlardır (Tablo 3) (Resim 1). Kısa çap için belirlenen farklı eşik değerler için yanlış pozitiflik oranları Tablo 4'de verilmiştir.

Mezenterik lenf nodları çocuklarda gerek ultrasonografide gerekse kesitsel incelemelerde sıklıkla karşımıza çıkmaktadır. Literatürde erişkin ve çocuk hastalarla yapılan çalışmalarda patolojik mezenterik lenf nodlarını tanımlamada lenf nodu kısa çapı için farklı eşik değerler bildirilmiştir (1-5). Bu çalışmada değerlendirilen kısa çap eşik değerlerinde yanlış pozitiflik oranları 5 mm için %84.64, 6 mm için %56.14, 8 mm için %16.22, 9 mm için %9.64, 10 mm için ise %5.26 bulunmuştur. Çalışmamızda kısa çapı ≥10 mm olan 12 mezenterik lenf nodu saptanmıştır. Ancak çalışmanın retrospektif dizaynı nedeniyle bu lenf nodlarının etyolojisine (örneğin, yakın zamanlı geçirilmiş enfeksiyon) yönelik değerlendirme yapılamamıştır.

Bu çalışmanın sonuçları çocuklarda patolojik mezenterik lenf nodunun tanımlanmasında kısa çap için 10 mm eşik değerinin kullanılmasını desteklemektedir.

Kaynaklar

1. Lucey BC, Stuhlfaut JW, Soto JA. Mesenteric lymph nodes seen at imaging: causes and significance. Radiographics. 2005;25(2):351-65.
2. Lucey BC, Stuhlfaut JW, Soto JA. Mesenteric lymph nodes: detection and significance on MDCT. AJR Am J Roentgenol. 2005;184(1):41-4.
3. Karmazyn B, Werner EA, Rejaie B, Applegate KE. Mesenteric lymph nodes in children: what is normal? Pediatr Radiol. 2005;35(8):774-7
4. Spijkers S, Staats JM, Littooij AS, Nievelstein RAJ. Abdominal lymph node size in children at computed tomography. Pediatr Radiol. 2020;50(9):1263-1270.
5. Cai B, Yi H, Zhang W. Reference intervals of mesenteric lymph node size according to lymphocyte counts in asymptomatic children. PLoS One. 2020;15(2):e0228734.

Anahtar kelimeler: Lenf nodu, mezenter, normal, patolojik



Resim 1a. Aksiyel planda mezenterik lenf nodunun kısa çapının ölçümü gösterilmiştir.

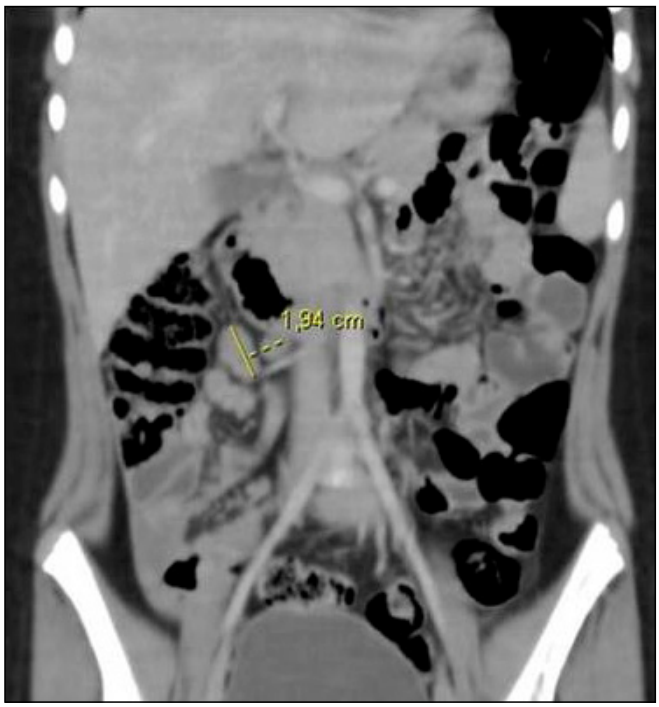

Resim 1b. Koronal planda mezenterik lenf nodunun uzun çapının ölçümü gösterilmiştir.

Tablo 1. Çalışma grubuna ait tanımlayıcı bulgular

Yaş, yıl, ortalama (minimum-maksimum)	10.3 (1-17)
Cinsiyet (Erkek/Kız)	101/50
Kısa çapı ≥5 mm lenf nodu var, n (%)	117 (%77)
Kısa çapı ≥5 mm lenf nodu yok, n (%)	34 (%23)
Kısa çapı ≥5 mm lenf nodunun yerleşimi, n (%)	Sağ üst kadran, 46 (%24); Sağ alt kadran, 87 (%45); Sol üst kadran, 57 (%29); Sol alt kadran, 4 (%2)
Kısa çapı ≥5 mm lenf nodlarının kısa çapı, ortalama (minimum-maksimum)	6.88 (5-14)
Kısa çapı ≥5 mm lenf nodlarının uzun çapı, ortalama (minimum-maksimum)	10.33 (6-19)
Kısa çapı ≥5 mm lenf nodlarının ortalama çapı, ortalama (minimum-maksimum)	7.97 (5-7.97)

Tablo 2. Kısa çapı ≥5 mm lenf nodu varlığı ile çeşitli parametreler arasındaki ilişkinin değerlendirilmesi

Parametre	Kısa çapı ≥5 mm lenf nodu		p
Yaş, yıl, ortalama (minimum-maksimum)	Pozitif	9.59 (1-17)	<0.001
	Negatif	12.94 (2-17)	
Cinsiyet (n)			0.916
Erkek	Pozitif	23	
	Negatif	78	
Kız	Pozitif	39	
	Negatif	11	
Lenfosit sayısı (103/ul), ortalama (minimum-maksimum)	Pozitif	2.44 (1.06-5.69)	0.446
	Negatif	2.26 (0.81-9.52)	

Tablo 3. Lenf nodu yerleşimlerine göre kısa çapı ≥5 mm lenf nodlarının çaplarının karşılaştırılması

Lenf nodu yerleşimi	Kısa çap, ortalama (minimum-maksimum)	p
Sağ üst kadran	7,71 (5-14)	<0.001
Sağ alt kadran	6,88 (5-12,5)	
Sol üst kadran	6,31 (5-10)	
Sol alt kadran	5,72 (5-7,3)	

Tablo 4. Lenf nodu kısa çapı için belirlenen farklı eşik değerlere göre büyümüş lenf nodu için yanlış pozitiflik oranları

Eşik değer (mm)	Büyümüş lenf nodu sayısı	Yanlış pozitiflik oranı (%)
≥5	193	84.64
≥6	125	56.14
≥7	79	34.64
≥8	37	16.22
≥9	22	9.64
≥10	12	5.26

Pediatrik Radyoloji

SS-027

SANTRAL PUBERTE PREKOKS/HIZLI İLERLEYEN PUBERTE TANILI KIZLARDA TEDAVİ ETKİNLİĞİNİN ULTRASONOGRAFİ İLE DEĞERLENDİRİLMESİ

Nurdan Fidan[1], Havva Nur Peltek Kendirci [2]

[1]Hitit Üniversitesi Tıp Fakültesi, Radyoloji Anabilim Dalı
[2]Hitit Üniversitesi Tıp Fakültesi, Çocuk Sağlığı ve Hastalıkları Anabilim Dalı, Çocuk Endokrinolojisi Bölümü

Giriş ve Amaç: Santral puberte prekoks (SPP) kızlarda 8 yaşından önce hipotalamus-hipofiz-gonad (HHG) ekseninin aktive olmasına bağlı olarak sekonder seks karakterlerinin gelişmesi olarak tanımlanmakta ve standart tedavisinde uzun etkili GnRH analogları (GnRHa) kullanılmaktadır (1,2). Tedavinin amacı pulsatil gonadotropin salınımının baskılanması, hızlanmış cinsel maturasyonun normal pubertal yaşa gelinceye kadar kontrol altında tutulması, seksüel karakteristiklerin geriletilmesi veya durdurulması, epifizlerin erken kapanmasının önlenmesidir. Tedavi etkinliğini değerlendirmede altın standart yöntem GnRH stimülasyon testi ile LH yanıtının baskılanmasının gösterilmesidir (3). Pelvik ultrasonografi (US) ise iç genital organların değerlendirilmesi, seksüel gelişimin takibi ve overyan yer kaplayan lezyonların ekartasyonu için kullanılan kolay ulaşılabilir, güvenli, radyasyon içermeyen ve non-invaziv bir görüntüleme yöntemidir (2,4). Bu çalışmada GnRHa tedavisinin iç genital organlara etkisinin değerlendirilmesi ve tedavi izleminde pelvik ultrasonografinin yerinin belirlenmesi amaçlanmıştır.

Gereç ve Yöntem: Çalışma için etik kurul onayı alınmıştır (tarih ve karar no:26/05/2021-467). Ocak 2017- Mayıs 2021 tarihleri arasında hastanemiz Çocuk Endokrinoloji Polikliniğinde SPP ya da hızlı ilerleyen puberte tanıları nedeniyle GnRHa tedavisi başlanmış ve takip edilmekte olan, tedavi başlangıcı ve tedavinin 1. yılında Radyoloji Kliniğinde pelvik US görüntülemeleri yapılmış 50 kız hasta çalışmaya dahil edildi. Hastaların retrospektif olarak hastane bilgi sistemine kayıtlı takvim yaşı, kemik yaşı, puberte evresi, bazal ve GnRHa testindeki pik LH düzeyi, östrodiol düzeyi, pelvik US ile belirlenmiş uterus transvers ve anterior-posterior (AP) boyutu, serviks dahil uterus uzunluğu, endometrium çift duvar kalınlığı (EÇDK), bilateral over 3 boyutu kaydedildi (Resim 1-3), uterus ve over volümleri hesaplandı (5). Tedavi öncesi ve sonrası klinik ve sonografik bulgular karşılaştırıldı.

Bulgular: Çalışmadaki 50 hastanın %52'si (n=26) SPP, % 48'i (n=24) hızlı ilerleyen puberte tanısı ile takip edilmekte idi. Olguların klinik, laboratuvar ve radyolojik bulguları Tablo 1'de verilmiştir. Uterus ve over volümlerinin, uterus AP boyutunun, EÇDK ve seçilebilirliğinin tedavinin 1. yılında tedavi başlangıcına göre azaldığı saptandı (p<0.05). GnRHa tedavisinin 1. yılında GnRHa testi ile olguların %82 'sinde (n=41) HHG aksında baskılanma saptanırken (tedavi etkin bulunurken), %18'inde (n=9) baskılanma mevcut değildi. HHG aksında baskılanma olan 41 hastanın %73,2'sinde (n=30) over volümünde azalma, %65,9'unda (n=27) uterus volümünde azalma, %61'inde (n=25) uterus AP boyutunda azalma izlendi. Tedavi öncesi olguların %74'ünde (n=34) EÇDK ölçülebiliyor iken, tedavinin 1. yılında olguların sadece %6'sında (n=3) ölçülebilir EÇDK saptandı. HHG aksında baskılanma olan ve olmayan olgular arasında yaş, tedavi öncesi ve sonrası puberte evresi, kemik yaşı, estadiol düzeyi ve sonografik parametreler açısından farklılık saptanmadı (p>0,05).

Tartışma ve Sonuç: Çalışmamızda SPP yada hızlı ilerleyen puberte tanılı kız çocuklarda uygulanan GnRHa tedavisinin over ve uterus boyutlarında, endometrium çift duvar seçilebilirliğinde belirgin gerilemeye neden olduğunu saptadık. Ancak tedavi etkinliğinin değerlendirilmesinde GnRH stimülasyon testine alternatif olarak pelvik US'nin kullanılabilirliğinin değerlendirileceği daha geniş serili prospektif çalışmalara ihtiyaç vardır.

Anahtar kelimeler: Santral puberte prekoks, Ultrasonografi, GnRHa tedavisi, Uterus boyutu, Over volümü

Kaynaklar

1. Park, J., Kim, J.H. Change in body mass index and insulin resistance after 1-year treatment with gonadotropin-releasing hormone agonists in girls with central precocious puberty. Annals of Pediatric Endocrinology & Metabolism, 2017; 22(1):27-35.
2. Parent AS, Teilmann G, Juul A, Skakkebaek NE, Toppari J, Bourguignon JP. The timing of normal puberty and the age limits of sexual precocity: variations around the world, secular trends, and changes after migration. Endocr Rev 2003;24:668-693.
3. Brito VN, Latronico AC, Arnhold IJ, Mendonca BB. A single luteinizing hormone determination 2 hours after depot leuprolide is useful for therapy monitoring of gonadotropin-dependent precocious puberty in girls. J Clin Endocrinol Metab. 2004;89(9):4338-4342.
4. Stranzinger E, Strouse PJ. Ultrasound of the pediatric female pelvis. Semin Ultrasound CT MR 2008;29:98-113.
5. de Vries L, Phillip M. Role of pelvic ultrasound in girls with precocious puberty. Horm Res Paediatr. 2011;75(2):148-152.

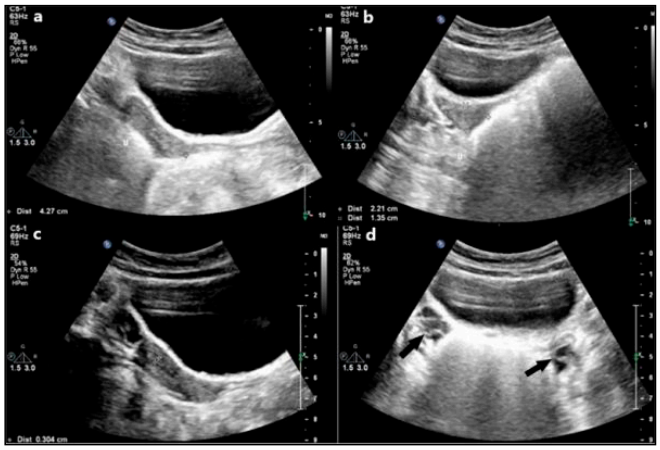

Resim 1. 9 yaşında kız olgunun transabdominal pelvik US ile iç genital organların görüntülenmesi a) Uterus serviks dahil uzunluğunun ölçümü b)Uterus transvers ve anterior-posterior boyutu ölçümü c) Endemetrial çift duvar kalınlığı ölçümü d) Mesane sağ ve sol posterolateral komşuluğunda overlerin görüntülenmesi (oklar).

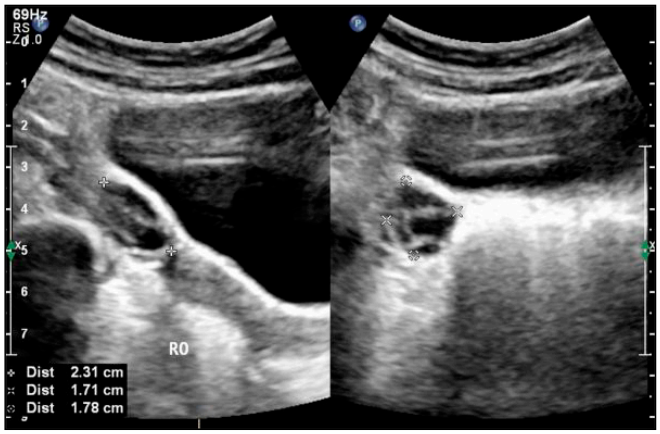

Resim 2. Aynı olgunun sonografik olarak sağ over 3 boyutu ölçümü

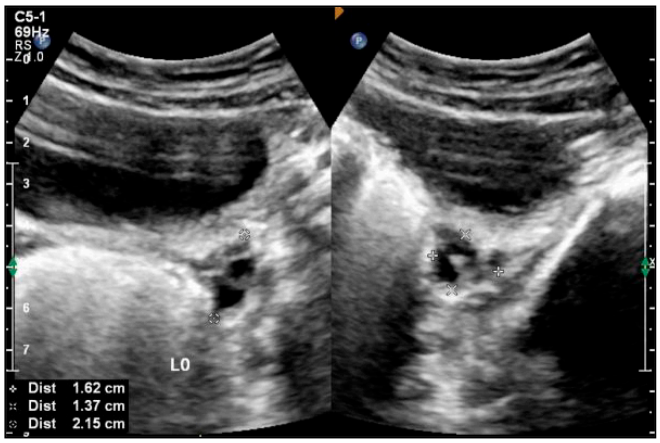

Resim 3. Aynı olgunun sonografik olarak sol over 3 boyutu ölçümü

Tablo 1. Çalışmadaki olguların klinik, laboratuvar ve radyolojik bulguları

	Tedavi başlangıcı (ort±SS) (min-max)	Tedavinin 1. yılı (ort±SS) (min-max)	p
Yaş (yıl)	7,99±1,36 (3,90-10,16)	8,99±1,36 (4,90-11,16)	p<0,001
Kemik yaşı (yıl)	9,24±1,62 (3,50-13,50)	10,09±1,70 (4,00-14,00)	p<0,001
Puberte evresi	3 (2-5)	2 (1-5)	p<0,001
Estradiol (pg/ml)	28,93±23,59 (5,00-89,00)	8,02±5,32 (5,00-25,10)	p<0,001
Sağ over volümü (mm3)	2643,16±1582,47 (378,00-7744,00)	1827,48±1046,52 (315,00-5049,00)	p<0,001
Sol over volümü (mm3)	2582,40±1592,49 (308,00-6732,00)	1801,58±944,66 (315,00-4896,00)	p<0,001
Total over volümü (mm3) [(sağ over volümü+sol over volümü)/2]	2612,78±1534,55 (343,00-6167,00)	1814,53±966,98 (409,50-4972,50)	p<0,001
Uterus volümü (mm3)	5245,32± 4328,38 (689,00-20625,00)	3126,90±2282,54 (504,00-10560,00)	p<0,001
Uterus AP (mm)	12,48±4,53 (7,00-25,00)	10,04±3,40 (5,00-22,00)	p<0,001
EÇDK (mm)	2,00±1,87 (0,00-11,00)	0,17±0,72 (0,00-4,00)	p<0,001

Pediatrik Radyoloji

SS-028

PEDIATRIK LENFOMALARDA TEDAVİYE YANITIN DEĞERLENDİRİLMESİNDE BİLGİSAYARLI TOMOGRAFİ DOKU ANALİZ YÖNTEMİNİN ROLÜ

İbrahim Altındaş[1], Abdi Gürhan[1], Buket Kara[2], Zuhal Bayramoğlu[3], Mehmet Öztürk[1], Yavuz Köksal[2]

[1]Selçuk Üniversitesi Tıp Fakültesi, Çocuk Radyolojisi Bilim Dalı
[2]Selçuk Üniversitesi Tıp Fakültesi, Çocuk Onkoloji Bilim Dalı
[3]İstanbul Üniversitesi, İstanbul Tıp Fakültesi, Çocuk Radyolojisi Bilim Dalı

Giriş-Amaç: Lenfomalar immün sistemi oluşturan hücrelerin veya prekürsörlerinin genetik anomalileri sonucu ortaya çıkan pek çok alt tipi olan malign neoplazilerdir (1). BT doku analizi (BTDA), radyolojik görüntülerin gri skala paternlerini ve pikseller arasındaki ilişkileri niceliksel olarak gösteren ve ince detayları sayısal veriye çevirerek ilgili alan hakkında ayrıntılı bilgiler sunan güncel görüntü işleme tekniğidir (4). Bu çalışmada çocukluk çağı lenfomaların tedaviye yanıtını değerlendirmede BTDA yönteminin etkinliğinin araştırılması amaçlanmıştır.

Bu retrospektif çalışma, kurumumuz 2021/175 no'lu etik kurul kararı ile onaylandı. Çalışmada tedavi öncesi histopatolojik tanısı olan 18 HL ve 17 NHL olmak üzere toplam 35 hastanın kontrastlı arteryal faz toraks BT görüntüleri değerlendirildi. BTDA, arteryal faz görüntülerde lenfadenopatinin nekroz, kalsifikasyon ya da vasküler yapı içermeyen bölgelerine 1- 1.5 cm yarı çaplı serbest el region of interest (ROI) yerleştirilerek ilgili yazılımda (Olea Medical, Canon Group Company) yapılmıştır. 1. Kür kemoterapi sonrası kontrol BT'de saptanan ve boyutunda küçülme gösteren aynı lenfadenopatiden benzer ölçümler tekrar yapıldı (Resim 1 a, b). BTDA'de sekiz adet birinci ve 11 adet ikinci sıra istatistiksel parametre kullanıldı.

HL'ya ait birinci ve ikinci sıra istatiksel parametrelerin tedavi öncesi ve sonrası değerleri Tablo 1'de verilmiştir. Birinci dereceden parametreler arasında median (p=0.04), ikinci sıra istatiksel parametrelerden olan GLRLM'de Gray level non-uniformity (p=0.002), GLSZM'de Gray level non uniformity (p=0.004) ve GLDM'de Gray level non uniformity (p=0.01) farklılık göstermekteydi. Farklılık gösteren parametrelere yönelik ROC analiz sonuçları Tablo 2'te, eğrisi ise Grafik 1'de verilmiştir. NHL' ait birinci ve ikinci sıra istatiksel parametrelerin tedavi öncesi ve sonrası değerleri Tablo 3'de özetlenmiştir. İkinci sıra istatiksel parametrelerden olan GLCOM'de joint energy ve sum entropy (p= 0.006 ve 0.02), GLSZM'de zone entropy (p=0.027), GLDM'de dependence entropy (p=0.023) farklılık göstermekteydi. Farklılık gösteren parametrelere yönelik ROC analiz sonuçları Tablo 4'te, eğrisi ise Grafik 2'de verilmiştir.

Bu çalışma pediatrik grubta yapılması ve lenfomanın alt tiplerininin tedaviye yanıtını BTDA ile ayrı ayrı değerlendirmesi açısından ilk

olma özelliği niteliği taşımaktadır. Radiomik radyolojik görüntülerin niceliksel özelliklerini araştırır. Radiomic içerisinde yer alan BTDA, lezyon karekterizasyonu, heterojenitesini değerlendirme, malign ve agresif lezyonların ayrımıNI objektif parametrelerle yapabilmektedir. Tedavi yanıtı takibinde tümör heterojenitesindeki azalmanın patolojik yanıt ile korele olduğu gösterilmiştir (5). Literatürde lenfomalarda textür analizi ile yapılan çalışmada HL'nın tedaviye tam ve kısmi yanıtları değerlendirilmiş olup birinci ve daha yüksek sıralı tekstür parametrelerinin kullanılmasıyla %77'ye varan tanısal doğruluk oranlarına ulaşılmıştır (6). Bu çalışma da ise HL ve NHL hastaları ayrı ayrı değerlendirilmiş her iki grup arasında değişik parametrelerde farklılık saptanmıştır. Bu durum söz konusu hastalıkların histopatolojisi ve tedaviye verdiği yanıttaki farklılıktan kaynaklanabilir.

Sonuç olarak BTDA, çocuklarda lenfomaların tedavi yanıtını değerlendirmede diğer görüntüleme yöntemlerini tamamlayıcı nitelikte olabilir.

Kaynaklar

1. Paolo T, Claudio G, Andrea R, et al. Multimodality Imaging of Hodgkin Disease and Non-Hodgkin Lymphomas in Children. RadioGraphics 2007;27:1335-54.
2. Sara J, Anita PP. Imaging of Pediatric Lymphomas. Radiol Clin N Am. 2008;46:313-38.
3. Ganeshan B, Miles KA, Babikir S, et al. CT-based texture analysis potentially provides prognostic information complementary to interim fdg-pet for patients with hodgkin's and aggressive non-hodgkin's lymphomas. Eur Radiol 2017;27:1012-20.
4. Vishwa P, Michael A. Jacobs A. Radiomics: a new application from established techniques. Expert review of precision medicine and drug development. 2016;1:207-26.
5. Meghan GL, Andrew DS, Kumar S. CT Texture Analysis: Definitions, Applications, Biologic Correlates, and Challenges. RadioGraphics 2017;37:1483-503.
6. Reinert CP, Wanek L, Bösmüller H, et al. Computed tomography texture analysis for assessment of chemotherapy response of Hodgkin lymphoma. Medicine 2020;99:e19146.

Anahtar kelimeler: Lenfoma, doku analizi, çocuk

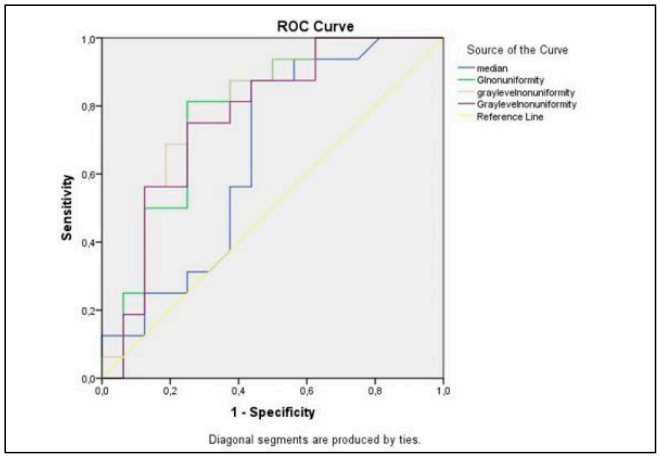

Grafik 1. HL'da tedavi öncesi ve sonrası farklılık gösteren BTDA parametrelerinin ROC eğrisi

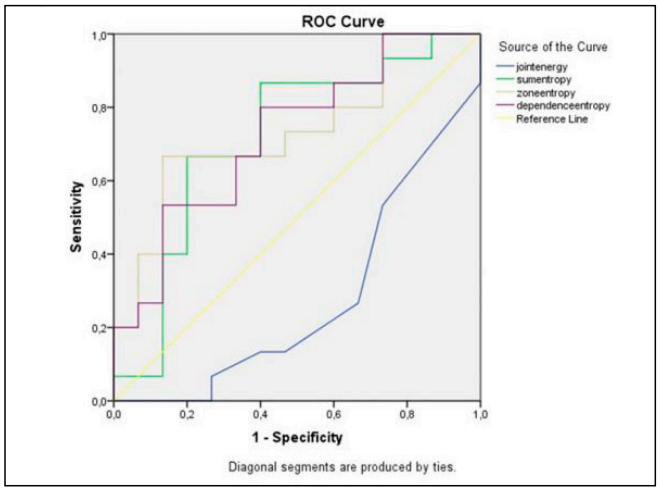

Grafik 2. NHL'da tedavi öncesi ve sonrası farklılık gösteren BTDA parametrelerinin ROC eğrisi

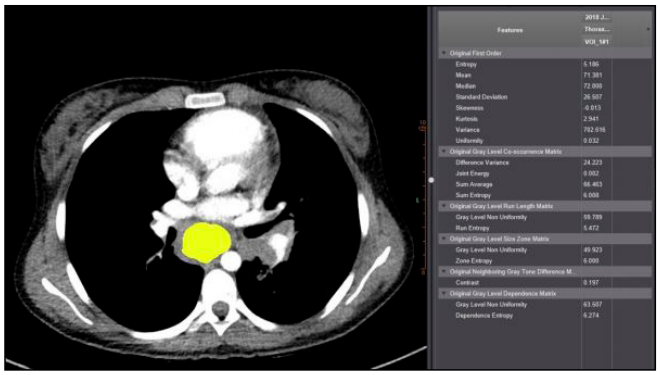

Resim 1. Aksiyal BT görüntüsü; HL tanısı olan olguda tedavi öncesi doku analiz programında mediastendeki lenfadenopatilere yönelik çizilen ROI alanı (sarı alan) ve istatistiksel parametrelerin doku analizi sonuçları izlenmektedir.

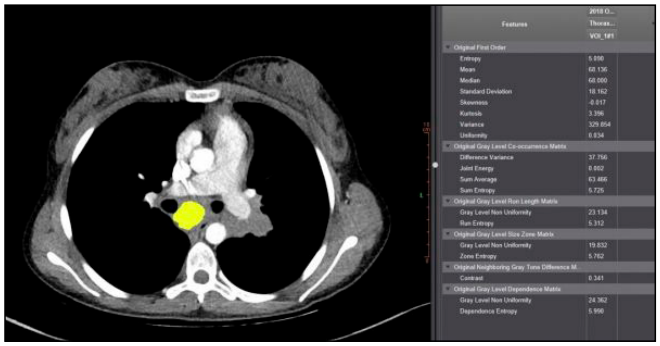

Resim 2. Aksiyal BT görüntüsü; Resim 1'deki 1. Kür kemoterapi sonrası doku analiz programında mediastendeki küçülme gösteren lenfadenopatilere yönelik çizilen ROI alanı (sarı alan) ve istatistiksel parametrelerin doku analizi sonuçları izlenmektedir.

Table 1. HL'nın BTDA parametrelerinin tedavi öncesi ve sonrası değerlerinin karşılaştırılması

Hodgkin Lenfoma (n=18) Birinci sıra istatistiksel parametreler	Tedavi öncesi Median (IQR)	Tedavi sonrası Median (IQR)	p
-Entropy	5.18 (5.01-5.34)	5.2 (5.09-5.41)	0.7
-Mean	56.9 (52.6-70.2)	46.2(33.6-67.4)	0.056
-Median	57.5 (52.6-70.7)	48 (32.5-67)	**0.04**
-Sd	14.33 (8.73-25.7)	12.9 (10-20.4)	0.3
-Skewness	-0.04 (-0.13-0.03)	0.09(-0.04-0.5)	0.056
-Kurtosis	2.96 (2.79-3.27)	2.92 (2.6-3.4)	0.57
-Variance	205 (77-665)	167.6 (99.6-418)	0.37
-Uniformity	0.03 (0.03-0.04)	0.03(0.03-0.04)	0.48
İkinci sıra istatiksel parametreler			
Gray level co-occurence matrix (GLCOM)			
-Difference Variance	35.5 (18.5-49)	18.84 (12.6-44.6)	0.44
-Joint energy	0 (0-0	0 (0-0.01)	0.058
-Sum average	63.4 (60-68.3)	66.9 (53.6-74.2)	0.9
-Sum entropy	5.99 (5.86-6.11)	5.84 (5.5-6.1)	0.15
Gray level run length matrixv (GLRLM)			
-Gray level non uniformity	24.6 (15.8-37.4)	10.56 (5.12-21.22)	**0.002**
-Run entropy	5.43 (5.29-5.55)	5.48 (5.15-5.63)	0.68
Gray level size zone matrix (GLSZM)			
-Gray level non uniformity	21.2(12.1-28.2)	8.39 (4.93-16.8)	**0.004**
-Zone entropy	5.93 (5.74-6.1)	5.92 (5.32-6.08)	0.2
-Contrast	0.4 (0.21-0.6)	0.45 (0.27-0.99)	0.1
Gray level dependence matrix (GLDM)			
-Gray level non uniformity	28.9 (14.5-40.6)	9.83 (5.12-22.26)	**0.01**
-Dependence entropy	6.15 (5.96-6.34)	6.14 (5.47-6.3)	0.15

Table 2. HL'da tedavi öncesi ve sonrası farklılık gösteren BTDA parametrelerinin ROC analizi sonuçları

BTDA parametreleri	Eğri Altında Kalan Alan	p	Cut-off değeri	Sensitivite	Spesifite	%95 güven aralığı	
						Alt sınır	Üst sınır
Birinci sıra istatistiksel parametreler							
-Median	65	0.04	56	56	58	46	85
Gray level run length matrixv (GLRLM)							
-Gray level non uniformity	78	0.002	16	75	75	61	94
Gray level size zone matrix (GLSZM)							
-Gray level non uniformity	78	0.004	14	75	75	62	93
Gray level dependence matrix (GLDM)							
-Gray level non uniformity	77	0.01	20	68	75	60	94

Table 3. NHL'nın BTDA parametrelerinin tedavi öncesi ve sonrası değerlerinin karşılaştırılması

Non Hodgkin Lenfoma (n=17) BTDA parametreleri	Tedavi öncesi Median (IQR)	Tedavi sonrası Median (IQR)	p
Birinci sıra istatiksel parametreler			
-Entropy	5.27 (4.87-5.31)	5.05 (4.72-5.37)	0.33
-Mean	55.9 (44.5-67.5)	53.35 (44.88-62.36)	0.6
-Median	56 (41-67)	53 (44.9-62.36)	0.6
-Sd	13.04 (9.81-24.2)	15.4 (12.6-26.4)	0.3
-Skewness	0.03 (-0.23-0.2)	0.02 (-0.2-0.28)	0.65
-Kurtosis	3.1 (2.83-3.66)	2.9 (2.75-3.53)	0.9
-Variance	170.1 (59.4-584.5)	236.71 (158.37-698.5)	0.28
-Uniformity	0.03 (0.03-0.04)	0.03 (0.03-0.04)	0.48
İkinci sıra istatiksel parametreler			
Gray level co-occurence matrix (GLCOM)			
-Difference Variance	29.5 (22-39.7)	27 (17.8-89.2)	0.08
-Joint energy	0 (0-0)	0 (0-0.1)	**0.006**
-Sum average	62.3 (59.4-73.9)	62.67 (57.69-67.4)	0.23
-Sum entropy	6 (5.8-6.11)	5.7 (5.33-5.9)	**0.02**
Gray level run length matrix (GLRLM)			
-Gray level non uniformity	14.6 (9.33-57.36)	11.8 (2.34-22.2)	0.21
-Run entropy	5.51 (5.3-5.56)	5.28 (4.68-5.57)	0.07
Gray level size zone matrix (GLSZM)			
-Gray level non uniformity	12.54 (7.82-40.5)	10.5 (2.07-17.08)	0.25
-Zone entropy	5.98 (5.76-6.08)	5.82 (5.18-5.86)	**0.027**
-Contrast	0.37 (0.23-0.66)	0.69 (0.28-2.17)	0.11
Gray level dependence matrix (GLDM)			
-Gray level non uniformity	15.29 (10.5-60.48	12.35 (2.44-24.2)	0.19
-Dependence entropy	6.25 (5.99-6.34)	5.98 (5.28-6.08)	**0.023**

Table 4. NHL'da tedavi öncesi ve sonrası farklılık gösteren BTDA parametrelerinin ROC analizi sonuçları

BTDA parametreleri	Eğri Altında Kalan Alan	p	Cut-off value	Sensitivite	Spesifite	%95 güven aralığı	
						Alt sınır	Üst sınır
Gray level co-*occurence matrix (GLCOM)*							
-Joint energy	0.72	0.006	0.0	47	87	0.54	0.90
-Sum entropy	0.71	0.02	5.71	87	60	0.09	0.48
Gray level size zone matrix (GLSZM)							
-Zone entropy	0.73	0.027	5.87	67	87	0.08	0.45
Gray level dependence matrix (GLDM)							
-Dependence entropy	0.72	0.023	6	80	60	0.09	0.45

Pediatrik Radyoloji

SS-029

SAĞLIKLI ÇOCUKLARDA SHEAR WAVE ELASTOGRAFİ İLE NORMAL DALAK ELASTİSİTESİNİN DEĞERLENDİRİLMESİ

Elif Hazal Karlı, Zuhal Bayramoğlu, Ayşe İbiş

İstanbul Üniversitesi, İstanbul Tıp Fakültesi Radyoloji Anabilim Dalı

Giriş ve Amaç: Shear Wave Elastografi(SWE) ile sağlıklı çocuklardaki normal dalak elastisite değerlerini ve organ boyu, cinsiyet, yaş ve vücut kütle indexi(VKI) parametreleri ile ilişkilerini incelemeyi amaçladık.

Gereç ve Yöntem: Prospektif çalışmamıza 0-17 yaş arasında ve her yaş için en az 15 katılımcı olmak üzere toplamda 213 vaka (erkek:108, kız: 105) dahil edilmiştir. Yaş grupları okul öncesi, okul çağı ve adelösan periodlar olarak 0-6 yaş(n:53), 7-12 yaş(n:104), 13-17 yaş(n:56) ayrılmıştır. Cinsiyet, yaş, boy, kilo ve VKI kaydedilmiştir. Dalak boyu, dalak kısa ve uzun aks çapı; longitudunal eksende konveks tranduser (3.5-5 MHz) ile yapılan dalak elastisite ve velosite değerleri hesaplanmıştır. Tüm hastalara karaciğer patolojileri ekartasyonu için abdominal ultrason yapılmıştır. Yaş grupla-

rı arasında elastisite değerleri korelasyonu ve karşılaştırması yapılmıştır. İstatistiksel amaçla Kolmogorov-Smirnov, Mann–Whitney U, Kruskal–Wallis ve Spearman's korelasyon testleri kullanıldı.

Bulgular: Yaş, boy ve kilo median değerleri sırasıyla 10(6.75-13) yıl, 137(120-156)cm ve 35(22.5-49)kg olarak bulunmuştur. Dalak kısa ve uzun aks boyutları median değerleri 40(35-47)mm ve 93 (82-104)mm'dir. Dalak elastisite ve velosite median değerleri 15.1(13.75-16.7) kPa ve 2.18(2.06-23) m/sn olarak ölçüldü. Cinsiyet ve yaş grupları arasında elastisite değerleri açısından istatistiki anlamlı bulgu saptanmadı. Dalak boyutları ile yaş(r=0.56, p=0.001), boy(r=0.59, p=0.001) ve kilo(r=0.62, p=0.001) arasında pozitif korelasyon bulunmuştur. Ancak dalak boyutları ve elastisite değerleri arasında anlamlı korelasyon saptanmamıştır.

Tartışma ve Sonuç: Sağlıklı çocuklarda standartize dalak elastisite değerlerinin hesaplanması, dalağı etkileyen hastalıklardan ayırt etmede yararlı olabilir. SWE ile normal elastisite ve velosite değerleri her yaş grubu için hesaplanmıştır.

Anahtar kelimeler: dalak, elastisite, SWE(shear wave elastografi)

Dalak Sertliği - Dalak Boyu Saçılım Grafiği

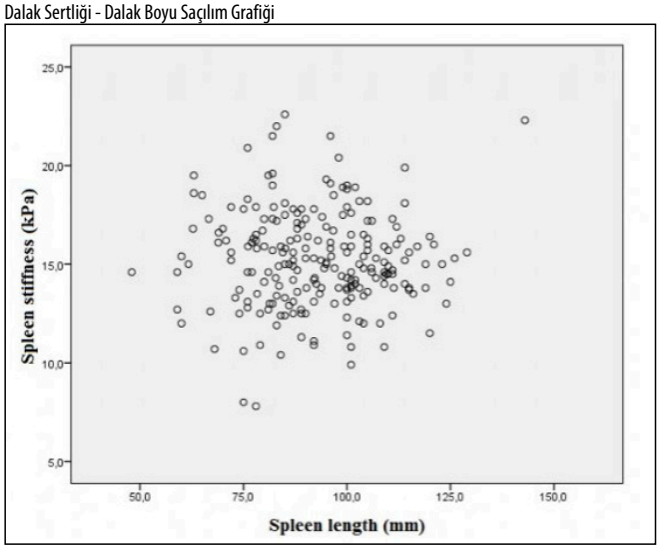

Dalak Sertliği - Yaş Saçılım Grafiği

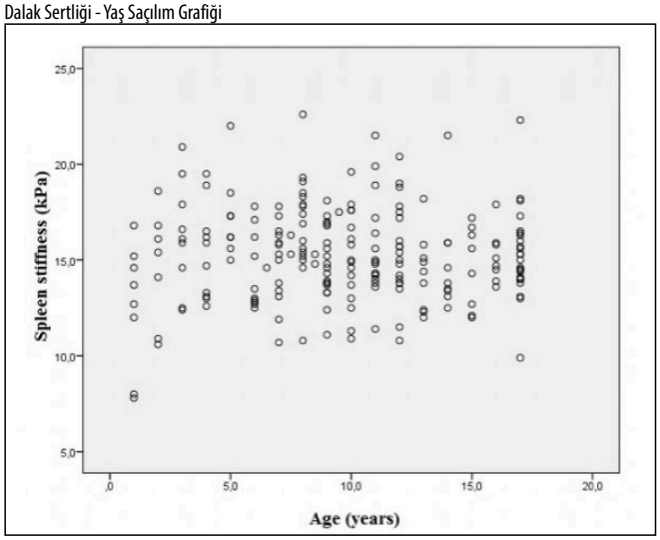

Tablo 1. Median(Çeyrekler Açıklığı)

Parametre	Kız (n:105)	Erkek (n:108)	Tümü (n:213)	p
Yaş (yıl)	10(7-13)	9.5 (6-12)	10 (6.75 - 13)	0.59
Boy (cm)	140 (120 - 156)	135 (117 - 160)	137 (120 - 156)	0.94
Ağırlık (kg)	37 (24 - 48)	33 (21 - 52)	22.5 (35 - 49)	0.74
VKI (kg/m2)	18.66 (15.84 - 20.81)	18.37 (14.86 – 21.14)	18.55 (15.12 - 20.8)	0.71
Dalak boyu (mm)	93.8 (82.15 - 101)	92.3 (81.07- 105)	93 (82-104)	0.39
Dalak genişliği (mm)	40 (34-47)	41(35.7-47)	40 (35-47)	0.24
Dalak Sertliği (kPa)	14.6 (13.45-16.9)	15.3 (14-16.65)	15.1(13,75-16.7)	0.22
Dalak Sertliği (m/sn)	2.15 (2.04-2.32)	2.19 (2.06-2.29)	2.18 (2.06-2.3)	0.38

Tablo 2.

	Grup 1	Grup 2	Grup 3	p	p
	0-6 yaş (n:53) Median	7-12 yaş (n:104) Median	13-17 yaş (n:62) Median		
Yaş (yıl)	4(2-5)	9.25 (8 -11)	16 (14 - 17)	0.001*	1 vs 2:0.001° 1 vs 3:0.001° 2 vs 3:0.001°
Boy (cm)	103(94-119)	137(128-150)	162(156-169)	0.001*	1 vs 2:0.001° 1 vs 3:0.001° 2 vs 3:0.001°
Ağırlık (kg)	16(12.5-21)	34.5(27.25-43)	58.5(45-65)	0.001*	1 vs 2:0.001° 1 vs 3:0.001° 2 vs 3:0.001°
VKI (kg/m2)	15.08(13.52-17.56)	18.59 (15.26-20.52)	21.28 (18.73- 23.87)	0.001*	1 vs 2:0.001° 1 vs 3:0.001° 2 vs 3:0.001°
Dalak boyu (mm)	78 (69.5-83.5)	94.75 (86.25-103)	104.5 (97.25-111)	0.001*	1 vs 2:0.001° 1 vs 3:0.001° 2 vs 3:0.001°
Dalak genişliği (mm)	34 (31-38)	41 (36-47)	46.75 (40-49)	0.001*	1 vs 2:0.001° 1 vs 3:0.001° 2 vs 3:0.001°
Dalak Sertliği (kPA)	15.2 (12.95-16.8)	15.3 (13.82-17.2)	14.6 (13.65-15.9)	0.24 (3lü)- 2 li 0.35	
Dalak Sertliği (m/sn)	2.16 (2.03-2.3)	2.2 (2.1-2.33)	2.16 (2.04-2.23)	0.17 (3lü)-2 li 0.38	

Pediatrik Radyoloji

SS-030

TERSİYER MERKEZİMİZDE 2020 YILINDA YAPILAN İLK TRİMESTER ULTRASONOGRAFİSİNDE SAPTANAN ANOMALİLER: TEK RADYOLOG DENEYİMİ

Şadan Tutuş

Kayseri Şehir Eğitim ve Araştırma Hastanesi Radyoloji Kliniği

Giriş ve Amaç: Sağlıklı bir gebelik döneminin ilk 13 haftasını içeren bölümü ilk trimester olarak adlandırılır. Son yıllardaki teknolojik gelişmeler sayesinde erken gebelik haftalarında dahi birçok anomali tanınabilmektedir. Hastanemiz kadın doğum ultrasonografi (US) polikliniğinde tek radyoloji uzmanı tarafından 2020 yılında yapılan obstetrik ultrasonografide tespit edilen ilk trimester anomalilerinin analizi amaçlanmıştır.

Gereç ve Yöntem: Kadın doğum birinci radyoloji polikliniğine 01 Ocak-31 Aralık 2020 tarihleri arasında başvuran ve tek radyolog tarafından değerlendirilen 636'sı yabancı uyruklu olmak üzere toplam 3.723 gebeye rutin kontrol, takip ve tarama amaçlı 4.681 obstetrik US muayenesi yapıldı. Hastanemiz etik kurulundan onay alındıktan sonra sonuçlar retrospektif olarak incelendi. İlk trimesterde olup ultrasonografi polikliniğine obstetrik US tetkiki için gönderilen gebelerden anomali tespit edilen fetuslar kendi aralarında sınıflandırıldı, olguların doğum/abortus sonuçları hastane veri sisteminden incelendi. Frekans analizi yöntemi ile literatür eşliğinde anomali görülme sıklığı ve dağılımı araştırıldı.

Bulgular: İncelenen obstetrik US tetkikleri sonucunda; toplam 16 anomalili fetüs tespit edildi. Bu anomaliler; dört akrani, bir alobar holoprozensefali, bir oksipital ensefalosel, üç kistik higroma, bir tanatoforik displazi, bir radiyal ray deformitesi, bir omfalosel, bir hepatoşizis, bir gastroşizis, bir body stalk anomalisi, bir amniyotik bant sendromundan oluşmaktaydı. Anomali tanısı konulan gebelik haftaları 11 hafta 3 gün ile 13 hafta 6 gün arasında değişmekteydi. İlk trimesterde tespit edilen anomali oranı %0.42 olarak bulundu. Gebeler 16-40 yaşları arasındaydı (27.8±7.4). Yirmi yaşından küçük gebe sayısı bir (%6.2), 35 yaşından büyük gebe sayısı dörttü (%25). Nullipar gebe sayısı beşti.

Tartışma ve Sonuç: Hem düşük hem de yüksek riskli gebeliklerde "18-22 hafta" taraması, fetal anatomik değerlendirmede standart olmaya devam etmektedir. Nukal translüsensi anöploidi taramasının 11 ile 13 + 6 haftalık aralıkta tanıtılması ve 1980'li yıllardan sonra vajinal probların kullanılmaya başlanmasıyla erken anatomik taramaya olan ilgiyi arttırmıştır. ilk trimesterde fetal organların büyük çoğunluğu oluştuğu için bu dönemde yapılan detaylı bir incelemede tüm majör yapısal anomalilerin %27.5-62'si tespit edilebilmektedir. İlk trimesterde yapılan obstetrik US incelemesinde anomalilerin erken teşhisi ile gebelik yönetiminde daha erken kararlar alınması mümkündür. Böylece anomali ve spontan düşüklere sebep olabilecek kromozomal anomalilerin tanısı için karyotipleme yapılması ve ailenin gerekli genetik danışma alabilmesi sağlanabilir. İlk trimester taraması olması nedeniyle çalışmamızda hiç renal ve kardiyak vasküler anomali tespit edilmemekle birlikte en sık saptanan anomali dört olgu ile akrani olmuştur.

Sağlıklı bir gebelik döneminin ilk 13 haftasını içeren bölümü ilk trimester olarak adlandırılır. İlk trimesterin birinci ile onuncu gebelik haftalarında terminolojide embriyo, onuncu haftadan sonra ise fetüs ismi kullanılır (1,2). Ultrasonografik değerlendirmede embriyo döneminin incelenme hedefi intrauterin-ekstrauterin gebelik ayrımı, canlı veya kaybedilmiş gebelik varlığı, gebelik yaşını doğru bir şekilde belirleme, çoğul gebeliklerde koryonisite ve amniyonisiteyi tayin edebilmektir. Erken fetal dönemde ise gros fetal anomalilerin tayini ve anöploidi riskini belirlemeye yönelik ikili test ölçümü için nukal translüsensiyi (NT) değerlendirmek birincil amaçtır (3). Son yıllardaki teknolojik gelişmeler sayesinde erken gebelik haftalarında dahi birçok anomali tanınabilmektedir. Transvajinal ultrasonografi (US) gereklilik halinde transabdominal US'ye yardımcı olarak kullanılabilir. İlk trimesterde gebelik kesesinin yanı sıra uterus, serviks ve adnekslerin de ayrıca incelenmesi gözden kaçabilecek diğer patolojiler açısından önemlidir (4).

Bu çalışmada hastanemiz kadın doğum ultrasonografi polikliniğinde 2020 yılı içindeki tek radyoloji uzmanı tarafından yapılan obstetrik US'lerde tespit edilen ilk trimester anomalileri incelenmiştir.

Kadın doğum birinci radyoloji polikliniğine 1 Ocak-31 Aralık 2020 tarihleri arasında başvuran ve tek radyolog tarafından değerlendirilen 636'sı yabancı uyruklu olmak üzere toplam 3.723 gebeye rutin kontrol, takip ve tarama amaçlı 4.681 obstetrik US muayenesi yapıldı. Hastanemiz etik kurulundan onay alındıktan sonra sonuçlar retrospektif olarak incelendi. Tüm ultrasonografik muayeneler obstetrik ve jinekolojik US konusunda deneyimli tek radyolog (Ş.T.) tarafından, Aplio 500 US cihazında (Canon Medical Systems Corporation, Tokyo, Japonya), 3.5 Mhz konveks prob kullanılarak yapıldı. Gereklilik halinde transvajinal prob ile de inceleme yapıldı. Uluslararası Obstetrik ve Jinekoloji Ultrason Derneği'nin (ISUOG) güncel kılavuzundaki öneriler doğrultusunda US muayenesi yapıldı (5). Menstrüel siklusu düzenli gebelerde son adet tarihine göre hafta tayini belirlendi. Fetüs sistematik olarak incelendi. Aynı zamanda plasenta, serviks, umbilikal kordon, kordondaki üç damar varlığı, kordon insersiyon yeri ve gözden kaçabilecek diğer patolojiler açısından değerlendirildi. Amniyon mayi miktarı görsel olarak değerlendirildi. İlk trimesterde olup ultrasonografi polikliniğine obstetrik US tetkiki için gönderilen gebelerden anomali tespit edilen fetuslar kendi aralarında sınıflandırıldı, olguların doğum/abortus sonuçları hastane veri sisteminden incelendi. Frekans analizi yöntemi ile literatür eşliğinde anomali görülme sıklığı ve dağılımı araştırıldı.

İncelenen obstetrik US tetkikleri sonucunda; 3'ü yabancı uyruklu gebelere ait olmak üzere toplam 16 anomalili fetüs tespit edildi (Tablo 1). Çalışma grubundaki ilk trimesterde tespit edilen anomali oranı %0.42 olarak bulundu. Gebeler 16-40 yaşları arasındaydı (27.8±7.4). Yirmi yaşından küçük gebe sayısı bir (%6.2), ve 35 yaşından büyük gebe sayısı beşti (%25). Nullipar gebe sayısı beşti. Anomali tanısı konulan gebelik haftaları 11 hafta 3 gün ile 13 hafta 6 gün arasında değişmekteydi. Bu anomalilerin altısında kraniyospinal anomali tespit edilmiş olup dördünde akrani izlenmişti. Akranilerden birine nöral tüp defekti (NTD, kraniyoraşizisiz), diğerine vertebral dizilim bozukluğu eşlik ediyordu. Bir fetusta alobar holoprozensefali ve boyunda lenfosel mevcuttu. Bir fetus ise oksipital ensefalosel (Resim A) tanısını almıştı. Tanımlı fetusların hepsi perinatolog önerisi ve aile kararı ile tahliye edildi. Üç fetusta kistik higroma mevcuttu ve birinde ön kol agenezisi ve dekstrokardi eşlik etmekteydi. İlave bulgu izlenmeyen bir kistik higroma olgusu yirminci haftada exitus olup doğumu gerçekleştirildi. Diğer kistik higromalı olgular yine aile kararı ile tahliye edildi. İki fetusta iskelet sistemi anomalisi izlenmiş olup birinde tanatoforik displazi (Resim B), birinde ise radiyal ray deformitesi vardı. Tanatoforik displazili olguda aile terminesyonu istemedi ancak 23. haftada fetusun exitus olması nedeni ile doğurtuldu. Diğer olguda ilave anomali izlenmedi, normal gebelik süreçleri sonucunda doğumları gerçekleşti. Üç olguda gastrointestinal sistem anomalisi izlenmişti; biri omfalosel (Resim C), diğeri gastroşizis ve sonuncusu hepatoşizis tanılıydı. Gastroşizis tanılı fetusta ilave sonografik bulgu izlenmedi, 39. gebelik haftasında sezaryen ile doğumu gerçekleştirildi. Omfaloselli fetusta NT artışı vardı, hepatoşizisli fetusta ise skolyoz eşlik etmekteydi. Bu iki fetus perinatolog ve aile kararı ile tahliye edildi. Son kalan iki fetusta body-stalk anomalisi (Resim D) ve amniyotik bant sendromu izlenmiş olup yaşam ile bağdaşmayan kompleks anomalileri mevcuttu. Bu nedenle tahliye edildiler. Çalışma grubundaki sadece üç fetus gebelik sürecini tamamlamış olup doğmuşlarıdır. Tahliye edilen ve gebelik sürecinde exitus olan fetuslarda ailelerin istememesi üzerine karyotip analizi yapılamadı.

Hem düşük hem de yüksek riskli gebeliklerde "18-22 hafta" taraması, fetal anatomik değerlendirmede standart olmaya devam etmektedir (6, 7). NT anöploidi taramasının 11 ila 13 + 6 haftalık aralıkta tanıtılması ve 1980'li yıllardan sonra vajinal probların kullanılmaya başlanmasıyla erken anatomik taramaya olan ilgiyi arttırmıştır (8). ISUOG'un ilk trimester için yayınladığı kılavuzda 11-14. Gebelik haftaları arasında gros fetal anomali tespiti için fetal kranyum, koroid pleksuslar, boyun, yüzün mid-sagital görünümü ve nazal kemik varlığı, vertebral kolonun sagital incelemesi, toraksın transvers kesiti, kalbin dört odacık görünümü ve triküspit kapağın doppler incelemesi, batında mide, mesane varlığı, umblikal kordun giriş lokalizasyonu, abdominal duvar bütünlüğü, ekstremitelerde tüm uzun kemiklerle eller ve ayaklar, plasenta ve kordun ayrı ayrı incelenmesi gerektiği bildirilmiştir (5). Bu şekilde ultrasonografik değerlendirme yapıldığında birçok önemli anomali erken tespit edilebilir ve dışlanabilir, daha erken karyotipleme yapılabilir ve daha kolay gebelik sonlandırma kararı verilebilir. Ancak birçok anomali gebeliğin ilerleyen haftalarında gelişebilir veya tanınabilmesi için daha iyi ekipmanlara ve daha deneyimli ellere ihtiyaç duyulabilir (5, 9,10). Bu nedenle ilk trimester taraması, ikinci trimester ayrıntılı incelemesi ile birlikte değerlendirildiğinde anomali tanısı koyma yüzdesinin arttığına dair yapılmış çalışmalar mevcuttur (11).

Souka ve ark.nın (12) yaptığı bir çalışmada 11- 14 hafta fetusların değerlendirilmesinde tranvajinal US'nin kombine edilmesinde %72 olan fetal değerlendirmenin %86'ya yükseldiğini özellikle fetus yüz, böbrek ve mesanenin başarılı bir şekilde incelenmesinde kolaylık sağladığını söylemişlerdir. Çalışmamızdaki anomalili fetusların değerlendirilmesinde eşlik eden anomalilerin saptanmasında vajinal US'den de faydanılmıştır. Birinci trimesterde fetal anatominin değerlendirilebileceğini, kalp ve kalp dışı anatomik değerlendirmede ilk trimesterde en optimal zamanın 12. hafta ile 13. hafta sonu arası olduğunu bildirmektedirler (12). Çalışmamızda toplam 16 anomalili fetusun altı tanesine on birinci, beş tanesine on ikinci ve kalan beş fetusa ise on üçüncü gebelik haftasında tanı konulmuştur. Tanı konul-

ma haftalarındaki dağılımın geniş olmasını, gebelerin ultrasonografi polikliniğine gönderilme haftalarındaki çeşitliliğe bağlanmıştır.

Syngelaki ve ark. (13) 2011 yılında yaptıkları çalışmalarında ilk trimestere göre fetal anomalileri; her zaman saptanabilir, potansiyel olarak saptanabilir ve saptanamaz olmak üzere üç gruba ayırmışlar. Buna göre ilk trimesterde; *body-stalk* anomalisi, akrani, alobar holoprozensefali, omfalosel, gastroşizis ve megasistis anomalileri her zaman saptanabilir gruba girmektedir. Mevcut çalışmamızdaki olgu tanılarının çoğu da bu makale ile uyumlu olarak her zaman saptanabilir grupta yer alan patolojilerden oluşmaktadır almıştır (olgu no: 1-5,12-16). Posterior fossa anomalileri, yarık dudak-damak, NTD, kardiyak ve renal anomaliler, diyafragma hernisi ilk trimesterde gözden kaçabilir. Ekstremite redüksiyon anomalileri ise çoğu zaman ilk trimesterde fark edilebilir (13). Çalışmamızda akranili bir olguya (olgu no: 2) NTD de eşlik etmekte olup kraniyoraşizisiz olarak raporlanmıştı. Altıncı olgu da ise oksipital ensefalosel mevcuttu. Ayrıca kistik higromalı bir fetusta da (olgu no: 7) sağ ön kol agenezisi ve dekstrokardi de izlenmişti. Ayrıca radiyal ray deformitesi olan olgu (olgu no: 11) da bilateral radiuslar izlenmedi. Amniyotik bant sendromlu 16. olguda tek taraflı alt ekstremite izlenmedi. Mikrosefali ve korpus kallozum agenezisi ilk trimesterde saptanamayan grupta olup ikinci trimesterde tanı konulabilmektedir. Ekojenik akciğer kitleleri, duodenal ve intestinal atreziler, fetal tümörler, hidronefroza neden olabilecek obstrüktif patolojiler ikinci ve üçüncü trimesterde tanı konulabilirken over kistleri genellikle üçüncü trimesterde tanınabilir (13). Çalışmamızdaki hiçbir olguda intestinal atrezi, fetal tümör, akciğer kitleleri, multikistik böbrek ve hidronefroz saptanmadı.

Tüm gebeliklerin %2-3'ünde fetal yapısal anomaliler görülmektedir (14). Tutuş Ş'nin (15) bir çalışmasında 2019 yılı içerisinde 4.018 gebeye yapılan obstetrik ultrasonografik incelemede tüm trimesterler için anomalili fetus sayısı 62 olarak bulunmuş olup %1.54 oranında tespit edilmiştir. Bu fetusların 14 tanesi ilk trimesterde tanı almış, toplam bakılan gebe sayısına göre oranı %0.34 bulunmuştur. Çalışmamızdaki toplam bakılan gebe sayısı 3.723, toplam anomalili fetus sayısı 16 olup ilk trimesterde görülen anomali oranımız %0.42 olarak bulunmuştur.

Harper ve ark.'nın (16) yaptıkları bir çalışmada ise ilk trimester taramasının fetal anomalilerin tanı oranını arttırabileceği, ancak tek bir ek anomaliyi tespit etmek için fazla sayıda tarama gerekeceğini, bu sebeple ilk trimester taramalarının sadece fetal anomaliler için yüksek risk altındaki popülasyonlarda uygun olabileceğini bildirmişler.

Sonuç olarak ilk trimesterde fetal organların büyük çoğunluğu oluştuğu için bu dönemde yapılan detaylı bir incelemede tüm majör yapısal anomalilerin %27.5-62'si tespit edilebilmektedir (13, 17, 18). İlk trimesterde yapılan obstetrik US incelemesinde anomalilerin erken teşhisi ile gebelik yönetiminde daha erken kararlar alınması mümkündür. Böylece anomali ve spontan düşüklere sebep olabilecek kromozomal anomalilerin tanısı için karyotipleme yapılması ve ailenin gerekli genetik danışma alabilmesi sağlanabilir. İlk trimester taraması olması nedeniyle çalışmamızda hiç renal ve kardiyak vasküler anomali tespit edilmemekle birlikte en sık saptanan anomali dört olgu ile akrani olmuştur.

Kaynaklar

1. Deter RL, Buster JE, Casson PR, Carson SA. Individual growth patterns in the first trimester: evidence for difference in embryonic and fetal growth rates. Ultrasound Obstet Gynecol 1999; 13: 90–98.
2. Blaas HG. The examination of the embryo and early fetus: how and by whom? Ultrasound Obstet Gynecol 1999; 14: 153–158.
3. Blaas HG. Detection of structural abnormalities in the first trimester using ultrasound. Best Pract Res Clin Obstet Gynaecol 2014; 28: 341-53.
4. Embryology and Anatomy of the First Trimester. In: Diagnostic Imaging Obstetrics. Elsevier 2016. p.4.
5. Salomon LJ, Alfirevic Z, Bilardo CM, Chalouhi GE, Ghi T, Kagan KO, et al. ISUOG Practice Guidelines: Performance of first-trimester fetal ultrasound scan Ultrasound Obstet Gynecol 2013; 41: 102-13.
6. Timor-Tritsch IE, Fuchs KM, Monteagudo A, D'Alton ME. Performing a fetal anatomy scan at the time of first-trimester screening. Obstet Gynecol 2009; 113: 402–407.
7. Abu-Rustum RS, Daou L, Abu-Rustum SE. Role of firsttrimester sonography in the diagnosis of aneuploidy and structural fetal anomalies. J Ultrasound Med 2010; 29: 1445–1452
8. Bronshtein M, Zimmer EZ. Transvaginal ultrasound diagnosisof fetal clubfeet at 13 weeks, menstrual age. J Clin Ultrasound.1989; 17: 518–520.
9. Chen M, Lee CP, Lam YH, Tang RYK, Chan BCP, Wong SF, Tse LH, Tang MH. Comparison of nuchal and detailed morphology ultrasound examinations in early pregnancy for fetal structural abnormality screening: a randomized controlled trial. Ultrasound Obstet Gynecol 2008; 31: 136–146; discussion 146.
10. Fisher J. First-trimester screening: dealing with the fall-out. Prenat Diagn 2011; 31: 46–49.
11. Hollander NS, Wessels MW, Niermeijer MF, etal. Early fetal anomaly scanning in a population at increased risk of abnormalities. Ultrasound Obstet Gynecol 2002; 19: 570-4.
12. Souka AP, Pilalis A, Kavalakis Y, Kosmas Y, Antsaklis P, Antsaklis A. Assessment of fetal anatomy at the11-14-week ultrasound examination. Ultrasound Obstet Gynecol 2004; 24: 730-4.
13. Syngelaki A, Chelemen T, Dagklis T, Allan L, Nicolaides KH. Challenges in the diagnosis of fetal non-chromosomal abnormalities at 11–13 weeks. Prenat Diagn 2011;31:90–102.
14. Whitworth M, Bricker L, Mullan C. Ultrasound for fetal assessment in early pregnancy. Cochrane Database Syst Rev 2015;7:CD007058.
15. Tutuş Ş. The incidence and distribution of anomalies found in the pregnant women applied to Kayseri City Hospital for obstetric ultrasound in 2019: a retrospective analysis. Perinatal Journal 2021;29(0):54-62.
16. Harper LM, Wood SL, Jenkins SM, Owen J, Biggio JR. The performance of first-trimester anatomy scan: a decision analysis. Am J Perinatol 2016;33:957–65.
17. Hernadi L, Töröcsik M. Screening for fetal anomalies in the 12th week of pregnancy by transvaginal sonography in an unselected population. Prenat Diagn 1997;17:753–9.
18. Rossi AC, Prefumo F. Accuracy of ultrasonography at 11–14 weeks of gestation for detection of fetal structural anomalies: a systematic review. Obstet Gynecol 2013;122:1160–7.

Anahtar kelimeler: fetal anomali, ilk trimester, ultrasonografi

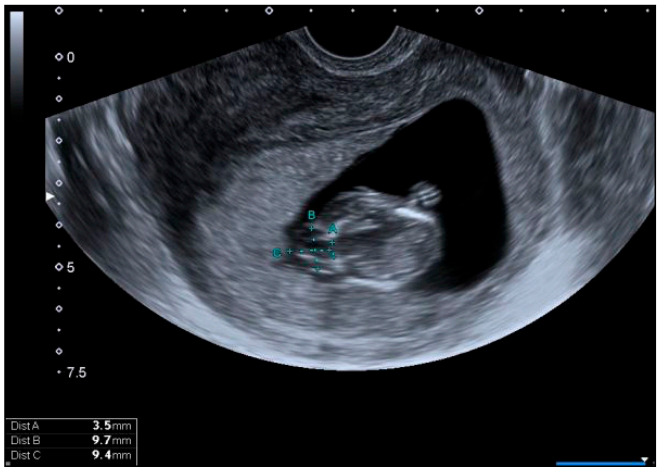

Resim A. 12 haftalık fetusta oksipital bölgede defekt ve ensefalosel görünümü izlenmektedir.

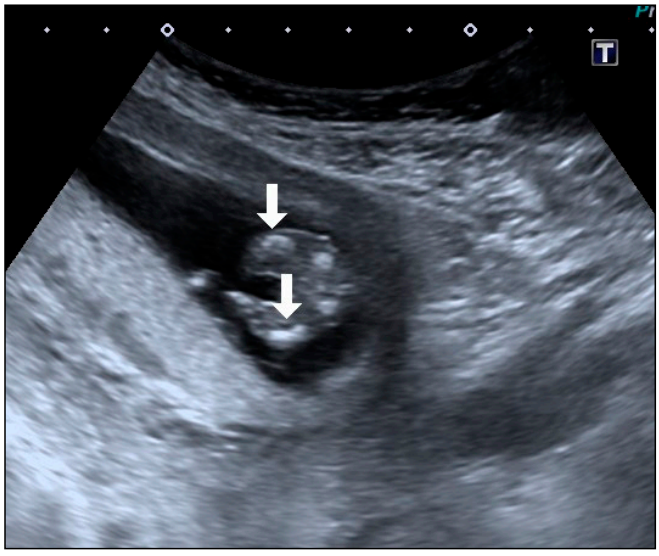

Resim B. 13 haftalık fetusta her iki femurda tanatoforik displaziye ait telefon ahizesi görünümü izlenmektedir.



Resim C. 13 haftalık fetusta omfalosel görünümü izlenmektedir.



Resim D. 13 haftalık fetusta body stalk anomalisine ait iniensefali, omfalosel ve skolyoz görünümü izlenmektedir.

Tablo 1. İlk trimesterde tespit edilen anomalili fetusların genel özellikleri.

Fetus No	Anne Yaşı	Tanı Haftası	Anomali	Eşlik Eden Anomali	Sonuç
1	25	11	Akrani	Vertebral Dizilim Bozukluğu	Tahliye
2	21	11	Akrani	NTD (kraniyoraşizisiz)	Tahliye
3	35	12	Alobar Holoprozensefali	Boyunda Lenfosel	Tahliye
4	36	11	Akrani	-	Tahliye
5	38	13	Akrani	-	Tahliye
6	23	12	Oksipital Ensefalosel	-	Tahliye
7	21	11	Kistik Higroma	Sağ ön kol agenezi, Dekstrokardi	Tahliye
8	32	11	Kistik Higroma	-	Tahliye
9	34	12	Kistik Higroma	A dalgası yok	23.hfda exitus oldu Tahliye
10	40	13	Tanatoforik Displazi	-	Tahliye (20.hf)
11	22	12	Radiyal ray deformitesi (Bilateral club hand)	-	Doğum
12	21	13	Omfalosel	NT kalın	Tahliye
13	28	12	Hepatoşizis	Skolyoz	Tahliye
14	16	11	Gastroşizis	-	Doğum (39 hf, C/S)
15	32	13	Body Stalk Anomalisi	Akrani, iniensefali, Omfalosel, skolyoz, club foot	Tahliye
16	22	13	Amniyotik Bant Sendromu	Hepatoşizis, gastroşizis, tek alt ekstremite, skolyoz	Tahliye

Pediatrik Radyoloji

SS-031

GLUTEUS MEDİUS VE MİNİMUS KAS KALINLIĞININ GELİŞİMSEL KALÇA DİSPLAZİSİ ÜZERİNE ETKİSİ

Aydan Arslan

Sbü Ümraniye Eğitim Araştırma Hastanesi

Giriş-Amaç: Gelişimsel kalça displazisi (GKD), hafif displaziden tam kalça çıkığına kadar değişen formda, femur başı ve asetabulumun anatomik olarak anormal gelişimi olarak adlandırılır. GKD erken neonatal dönemde pozitif fizik muayene bulguları (Ortolani testi, Barlow manevraları ve Galeazzi bulgusu) ve klinik öykü (kız çocuk, ilk doğan bebek, aile öyküsü, makat geliş, oligohidramnios) birliktelik gösterebilir ve kesin tanı ilk 6 ayda kalça ultrasonu ile konulur. GKD insidansı, popülasyonlar arasında farklılık gösterse de, 1000 canlı doğumda 1.5 ila 25 arasında değişmektedir.

Çalışmamızın amacı; ilk 3 ayda gelişimsel kalça displazisi tarama amaçlı yapılan ultrason görüntülemelerde gelişimsel kalça displazisi tariflenen olgularla, normal olgular arasında gluteus medius ve minimus kas kalınlığının farklılığının olup olmamasını incelemektir.

Ocak 2021ve Mart 2021tarihleri arasında gelişimsel kalça displazisi tarama amaçlı hastanemize başvuran 1-3 ay arasındaki bebekler çalışmamıza dahil edilmiştir. Totalde 100 olgu; 200 kalça değerlendirmesi yapıldı (Fig I.). Hastaların demografik bilgileri, kaçıncı çocuk olduğu, aile öyküsü, doğum şekli ve doğum ağırlığı sorgulanmıştır.

Çalışmamızın amacı Graff methoda göre sınıflandırılan kalça displazilerinde tip 1 ve 2a grupları arasında gluteus medius ve minimus kas kalınlıklarının farkının olup olmadığını ortaya koymaktır.

İstatistiksel değerlendirmede; sayısal değişkenlerin normal dağılımı Shapiro-Wilk, Kolmogorov-Smirnov ve Anderson-Darling testleri ile analiz edildi. Sayısal değişkenlerin normal dağılım gösterdiği iki bağımsız grubun karşılaştırılmasında Bağımsız Örneklemler t testi kullanıldı. Normal dağılım göstermeyen değişkenler için Mann-Whitney U testi uygulandı.

Ortalama yaş 45.9 ± 13.7 gündü. Ortalama ağırlık 3,238.4 ± 431.8 gramdı. %3 olguda pozitif aile öyküsü mevcuttu. Toplamda 20 olguda tek ya da iki kalçada Graff method tip 2a tespit edildi. 2. kontrol USG randevusu verildi. 24 olgu sezeryan 76 olgu spontan vajinal doğum ile dünyaya geldi.

Gluteus medius kasının ortalama uzunluğu erkek yenidoğanlarda 4.6 ± 0.8 mm, kızlarda 4.4 ± 0.8 mm idi. Kız ve erkek yenidoğanlar arasında anlamlı farklılık saptanmadı. Erkek ve kız yenidoğanlar arasında gluteus minimus kasının ortalama uzunluğunda anlamlı bir fark saptadık (p=0,001). Kas uzunluğu, kız yenidoğanlarda erkek yenidoğanlara göre istatistiksel olarak daha kısaydı (3.4 ± 0.5 mm'ye karşı 3.6 ± 0.5 mm). Graff metod tip 1 ve 2a yenidoğanlarda gluteus medius ve minimus kaslarının ortalama uzunlukları benzerdi (p=0.975 ve p=0.069) (tablo 1). Ayrıca ≤42 gün ve >42 gün olan yenidoğanlar arasında gluteus medius ve minimus kaslarının ortalama kalınlıkları arasında anlamlı bir fark saptanmadı (p=0,627 ve p=0,119).

Gluteus medius ve minimus kası, yürüyüş ve kalça stabilitesi için gereklidir. Gelişimsel kalça displazisi (GKD) olan hastalarda gluteus medius-minimus kaslarında meydana gelen değişiklikler tam olarak anlaşılmamıştır.

Çalışmamızda Graff methoda göre sınıflandırılan gelişimsel kalça displazilerinde tip 1 ve 2a grubu arasında gluteus medius ve minimus kas kalınlığı arasında anlamlı farklılık saptanmamıştır. Çalışmamızda GKD taramasında bu kas çaplarının tanısal değeri saptanmamıştır.

Kaynaklar

1- Barrera, C. A., Cohen, S. A., Sankar, W. N., Ho-Fung, V. M., Sze, R. W., & Nguyen, J. C. (2019). Imaging of developmental dysplasia of the hip: ultrasound, radiography and magnetic resonance imaging. Pediatric radiology, 49(12), 1652-1668.

2- Graf, R. (1980). The diagnosis of congenital hip-joint dislocation by the ultrasonic Combound treatment. Archives of orthopaedic and traumatic surgery, 97(2), 117-133.

3- Schwend, R. M., Schoenecker, P., Richards, B. S., Flynn, J. M., & Vitale, M. (2007). Screening the newborn for developmental dysplasia of the hip: now what do we do?. Journal of Pediatric Orthopaedics, 27(6), 607-610.
4- Ömerog, H., & Koparal, S. (2001). The role of clinical examination and risk factors in the diagnosis of developmental dysplasia of the hip: a prospective study in 188 referred young infants. Archives of orthopaedic and trauma surgery, 121(1-2), 7-11.
Anahtar kelimeler: Gelişimsel kalça displazisi, gluteus medius, gluteus minimus, ultrason

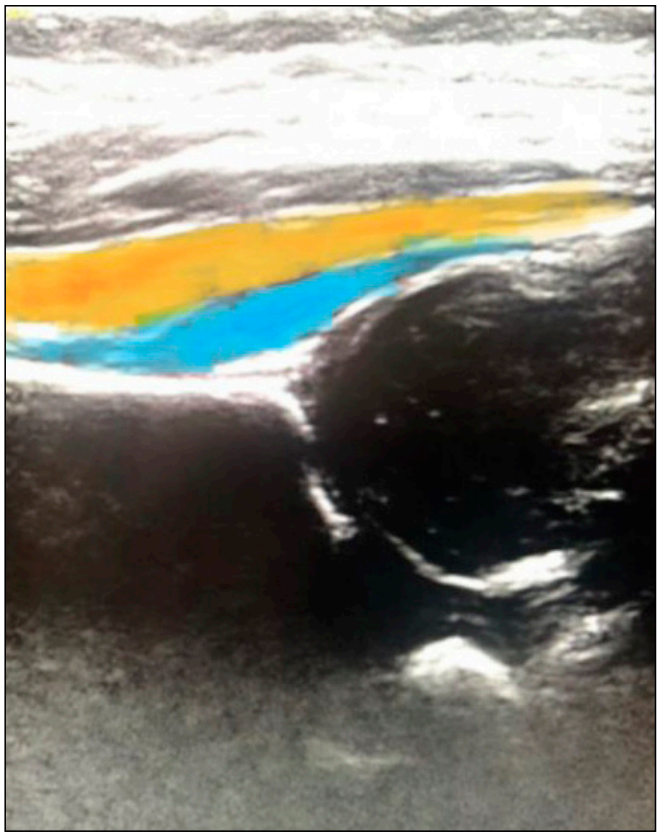

Resim 1. Kalça Ultrasonu görüntülemesinde gluteus medius (sarı) ve gluteus minimus (mavi) kası

Tablo 1. Graf tip 1 ve 2a yenidoğanlarda kalçaların morfometrik özellikleri.

gluteus medius kas kalınlığı (mm) †	Graf type 1	Graf type 2a	p değeri
gluteus medius kas kalınlığı (mm)	4.5 ± 0.8	4.5 ± 0.8	0.975
gluteus minimus kas kalınlığı (mm)	3.5 ± 0.5	3.6 ± 0.6	0.069
Alpha açısı (°)	65.9 ± 2.7	58.4 ± 1.0	<0.001
Beta açısı (°)	44.5 ± 4.4	47.0 ± 4.9	<0.001

Pediatrik Radyoloji

SS-032

ÇOCUKLARDA BEL ÇEVRESİ İLE İLİŞKİLİ ANA ABDOMİNAL VEN ÇAPLARININ YAŞA GÖRE REFERANS ARALIKLARI

Berke Ersoy, Hakan Ayyıldız, Zuhal Bayramoğlu

İstanbul Üniversitesi İstanbul Tıp Fakültesi Radyoloji Anabilim Dalı

Giriş-Amaç: Abdominal kontrastlı bilgisayarlı tomografi görüntülerinde Türk toplumunda 0-18 yaş arası çocuklarda bel çevresiyle ilişkili yaşa bağlı major abdominal ven çaplarının nomogramını elde etmeye çalıştık. Bilgisayarlı tomografi (BT) günlük pratikte çocuk yaş grubunda daha az kullanılmasına rağmen acil (özellikle travma), ayakta veya yatarak tedavi alan hastalarda çeşitli klinik parametreleri değerlendirmek için kullanılan bir görüntüleme aracıdır. Pediatri yaş grubunda hastalıkları ön görmede ve yol göstermede majör abdominal venöz çapları kullanılmakla birlikte literatürde kapsamlı çalışma bulunmamaktadır. Portal hipertansiyon, venöz tromboz durumları, dehidratasyon, hipovolemi, nutcrakcer sendromu, pelvik konjesyon, varikosel gibi hastalıklar dışında santral venöz basınç ölçümünde yardımcı olması için majör ven çaplarının standardizasyonu belirlenmeye çalışılmıştır.

Önceden bilgisayarlı tomografi incelemesi yapılan 800 pediatrik hasta (468 erkek; ortalama yaş:8.68±5.2yıl, 332 kadın; ortalama yaş:9.12±5.04) kaydedildi. Sağ, sol ve ana portal ven, splenik ven, süperior mezenterik ven, inverior vena cava ve bilateral renal venlerin en geniş çapları ölçüldü. Verilerin tanımlayıcı istatistikleri ortalama, standart sapma ve persantil yüzdeleriyle ifade edildi. Yaşlar arasında ortalama çap farklılıkları ANOVA testiyle karşılaştırıldı. Ven çaplarının yaş ve bel çevresi parametreleriyle ilişkisini göstermek için Pearson korelasyon analizi ve regresyon denklemleri değerlendirildi.

Ölçülen tüm ven çap parametrelerinin yaş ve bel çevresiyle istatistiksel olarak anlamlı pozitif korelasyonları vardı. Bel çevresi ve yaş arasında anlamlı korelasyon mevcuttu. Yaş grupları için ana damar çaplarının 5., 50., 90. ve 95. persentillerini belgeledik. Yaşa bağlı regresyon denklemiyle ana portal ven (0.279Xyaş+6.43), splenik ven (0.19Xyaş+3.8), superior mezenterik ven (0.28Xyaş+5.4), sağ ve sol renal venler (0.19Xyaş+3.9; 0.194Xyaş+3.75) ve vena cava inferior (0.72Xyaş+10.36) çapları (mm) hesaplandı. Ana portal venin vena kava inferiorla (0.54±0.15(medyan:0.53)), sağ renal venin sola renal venle (1.03±0.14(medyan:1.02)) ve ana portal venin splenik ven ile ortalama oranları arasında yaş gruplarına göre istatistiksel olarak anlamlı bir fark yoktu. Bel çevresi(BÇ) için yaşa bağlı regresyon denklemi "22xyaş+408" olarak gösterildi. Regresyon denklemleriyle bel çevresine bağlı ven çapları tahminleri şu şekilde bulunmuştur: Ana portal ven için "0,009XBÇ+3,6", splenik ven için "0,006XBÇ+1,8", süperior mezenterik ven için "0,009XBÇ+2,3", sağ ve sol renal venler için "0,007XBÇ+1.25; 0.007XBÇ+1.26" ve vena kava inferior için "0.022XBÇ+3.12". Ana portal ven (APV;mm) çapı ile bağımlı vena kava inferior (1.8APV+0.6) ve splenik ven çapları (0.59APV+0.14) regresyon denklemiyle hesaplandı.

Yaşa bağlı abdominal ven çaplarının nomogramı, yaşa ve bel çevresine bağlı regresyon denklemi ve oranlarıyla birlikte sağlanmıştır. Yaş ve bel çevresi uzunluğu major damar çaplarının referans aralığını tahmin etmede güvenilir bir parametre olacağı düşünülmüştür.

Kaynaklar

1. Dipti A, Soucy Z, Surana A, et al. Role of inferior vena cava diameter in assessment of volume status: a meta-analysis. Am J Emerg Med. 2012; 30:1414-1419.e1411
2. Murphy EH, Arko FR, Trimmer CK, et al. Volume associated dynamic geometry and spatial orientation of the inferior vena cava. J Vasc Surg. 2009; 50:835-842; discussion 842-833
3. Yanagawa Y, Sakamoto T, Okada Y. Hypovolemic shock evaluated by sonographic measurement of the inferior vena cava during resuscitation in trauma patients. J Trauma. 2007; 63:1245-1248; discussion 1248
4. Hangge PT, Gupta N, Khurana A, et al. Degree of Left Renal Vein Compression Predicts Nutcracker Syndrome. J Clin Med. 2018; 7:
5. Nalcacioglu H, Ceyhan Bilgici M, Tekcan D, et al. Nutcracker Syndrome in Children: Role of Doppler Ultrasonographic Indices in Detecting the Pattern of Symptoms. J Clin Med. 2018; 7:
6. Riahinezhad M, Rezaei M, Saneian H, et al. Doppler assessment of children with liver cirrhosis and portal hypertension in comparison with a healthy control group: An analytical cross-sectional study. Journal of Research in Medical Sciences. 2018; 23:40-40
7. Kathuria N, Ng L, Saul T, et al. The baseline diameter of the inferior vena cava measured by sonography increases with age in normovolemic children. J Ultrasound Med. 2015; 34:1091-1096
8. Chen L, Kim Y, Santucci KA. Use of ultrasound measurement of the inferior vena cava diameter as an objective tool in the assessment of children with clinical dehydration. Acad Emerg Med. 2007; 14:841-845
9. Zerin JM, Hernandez RJ, Sedman AB, et al. "Dilatation" of the left renal vein on computed tomography in children: a normal variant. Pediatr Radiol. 1991; 21:267-269
10. Soyupak S, Gunesli A, Seydaoğlu G, et al. Portal venous diameter in children: normal limits according to age, weight and height. Eur J Radiol. 2010; 75:245-247
11. Patriquin HB, Perreault G, Grignon A, et al. Normal portal venous diameter in children. Pediatr Radiol. 1990; 20:451-453
12. Chand SC, Jaradi JB. Sonographic measurments of portal vein diameter in normal indian children in relation to age, weight and height. International Journal of Contemporary Medicine Surgery and Radiology. 2019; 4:C128-C134

13. Ghosh T, Banerjee M, Basu S, et al. Assessment of normal portal vein diameter in children. Trop Gastroenterol. 2014; 35:79-84
14. Taneja K, Kumar V, Anand R, et al. Normative Data for IVC Diameter and its Correlation with the Somatic Parameters in Healthy Indian Children. Indian J Pediatr. 2018; 85:108-112

Anahtar kelimeler: Pediatrik Radyoloji, Bilgisayarlı Tomografi, Portal Ven, Renal Venler, Süperior Mezenterik Ven, Splenik Ven, Vena Kava İnferior

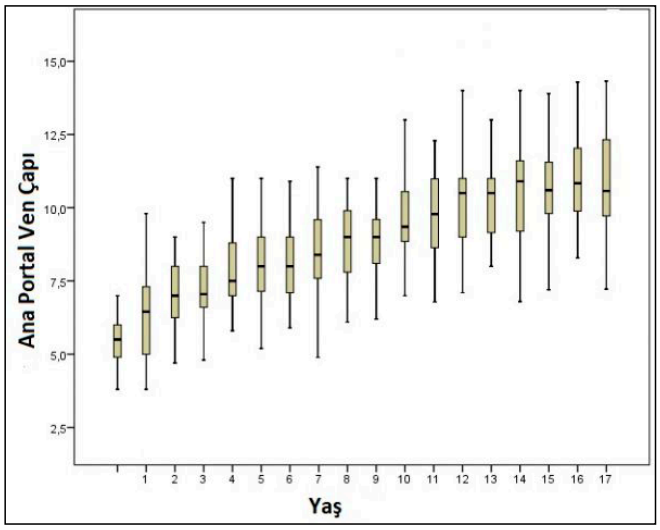

Resim 1. Ana portal ven çapı ile yaş ilişkisi

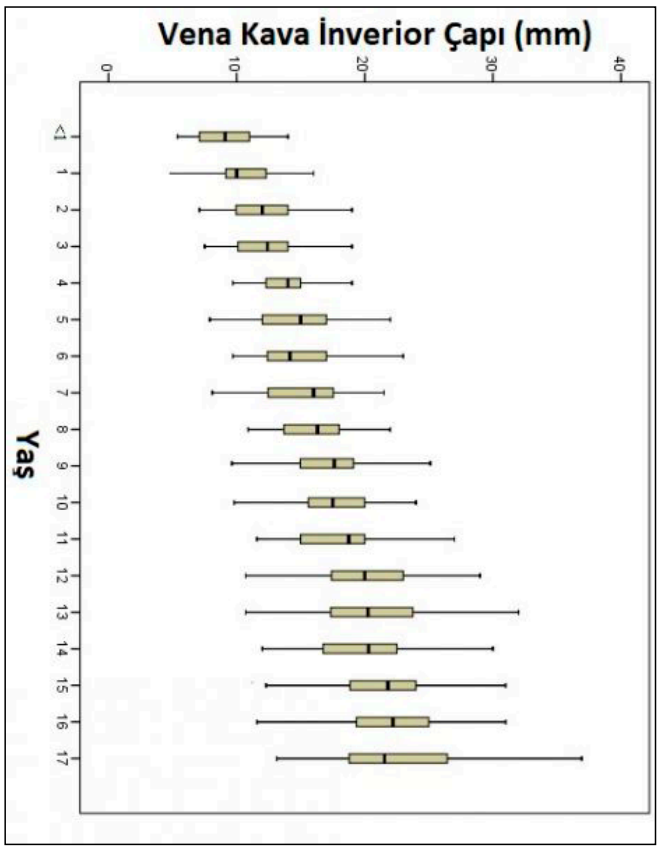

Resim 2. Vena Kava İnferior ven çapı ile yaş ilişkisi

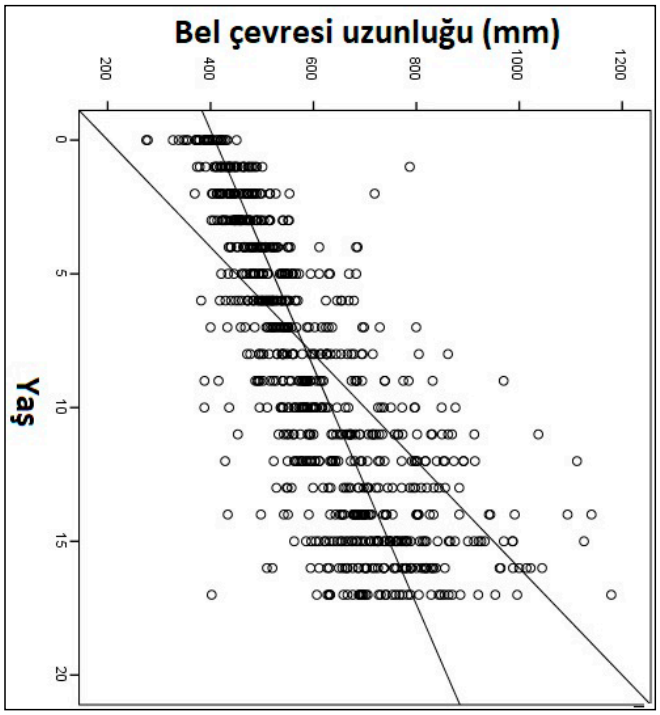

Resim 3. Bel çevresi uzunluğu ile yaş ilişkisi

Yaş gruplarına ve cinsiyete göre damar çaplarının değerleri

Tablo 1	Ana Portal Ven	Sağ Portal Ven	Sol Portal Ven	Süperior Mesenterik Ven	Splenik Ven	Sağ Renal Ven	Sol Renal Ven	Vena Kava İnferior	p
Grup 1 n:112 (0-2 yaş; 1.3 ±0.6)	6.52±1.31	5.65±1.26	5.20±1.31	5.48±1.14	3.91±1.05	3.89±1.04	3.85±0.89	10.87±3.01	
Grup 2 n:131 (3-5 yaş; 3.5 ± .9)	7.7±1.26	6.79±1.54	6.17±1.54	6.71±1.14	4.66±1.05	4.93±1.22	4.68±1.09	13.65±2.93	
Grup 3 n:213 (6-10 yaş; 7.96±1.55)	8.72±1.44	7.67±1.32	6.99±1.29	7.71±1.35	5.20±1.25	5.43±1.12	5.28±1.10	15.94±3.45	0.001*
Grup 4 n:171 (11-14 yaş;12.46±1.2)	10.1±1.62	9±1.58	8.07±1.56	8.82±1.61	6.24±1.53	6.24±1.27	6.15±1.27	19.7±4.36	
Grup 5 n:154 (15-17 yaş;15.7±1.47)	10.56±1.65	9.66±1.44	8.74±1.55	9.73±1.39	6.64±1.70	6.9±3.76	6.84±4.07	21.47±5.04	
Erkek (n: 425) (8.72±5.15 yaş)	9.06±2.04	8.08±2.03	7.38±1.91	8.01±1.96	5.53±1.68	5.69±2.58	5.57±2.73	17.01±5.48	0.28**
Kız (n: 356) (9.15±5.01 yaş)	8.85±1.94	7.87±1.8	7.06±1.74	7.86±1.82	5.44±1.59	5.52±1.52	5.39±1.5	16.45±5.01	

Yaş gruplarına göre damar çaplarının persantil değerleri

Parametre	Yaş Grupları	Persantil 5	10	25	50	75	90	95
Sağ Portal Ven (mm)	1	3.54	4.14	4.70	5.60	6.50	7.40	8.29
	2	5.05	5.29	6.00	6.50	7.60	8.31	8.82
	3	5.50	6.00	7.00	7.70	8.53	9.20	10.00
	4	6.00	7.00	7.80	9.00	10.00	11.00	11.59
	5	7.24	8.10	9.00	9.80	10.55	11.38	12.00
Sol Portal Ven (mm)	1	3.27	3.62	4.15	5.20	6.15	7.00	7.55
	2	3.80	4.50	5.20	6.00	7.00	7.91	8.50
	3	5.00	5.30	6.00	7.00	8.00	8.60	9.00
	4	5.00	6.00	7.00	8.00	9.00	10.00	10.50
	5	6.22	6.70	7.60	9.00	10.00	10.68	11.00
Ana Portal Ven (mm)	1	4.77	4.94	5.50	6.90	7.50	8.20	8.83
	2	5.95	6.29	7.00	7.60	8.60	9.23	10.00
	3	6.36	7.00	7.68	8.90	9.80	10.69	11.00
	4	7.32	8.00	9.00	10.45	11.00	12.00	12.80
	5	7.90	8.82	9.80	10.60	11.85	12.50	13.38
Splenik Ven (mm)	1	2.11	2.90	3.40	4.00	4.75	5.20	5.49
	2	3.14	3.49	4.00	4.60	5.40	6.00	6.28
	3	3.40	3.80	4.30	5.00	6.00	7.00	7.50
	4	4.10	4.51	5.10	6.00	7.00	8.00	9.50
	5	4.01	4.50	5.60	6.60	8.00	9.00	9.50

Yaş gruplarına göre damar çaplarının persantil değerleri

Süperior Mezenterik Ven (mm)	1	3.57	4.00	4.70	5.50	6.45	7.00	7.50
	2	4.79	5.30	6.00	6.50	7.50	8.23	8.91
	3	5.10	6.00	6.90	7.90	8.60	9.20	10.00
	4	6.00	6.90	7.85	8.95	10.00	10.79	11.40
	5	7.52	8.00	9.00	9.90	10.50	11.00	12.45
Sağ Renal Ven (mm)	1	2.20	2.74	3.40	3.90	4.85	5.62	6.03
	2	3.05	3.30	4.13	5.00	5.98	6.70	7.00
	3	3.80	4.00	4.50	5.40	6.03	7.00	7.39
	4	4.30	4.60	5.28	6.20	7.20	8.00	8.50
	5	4.23	5.00	5.40	6.30	7.85	9.00	10.00
Sol Renal Ven (mm)	1	2.40	2.70	3.30	4.00	4.60	5.26	5.66
	2	3.09	3.40	4.00	4.60	5.40	6.02	6.61
	3	3.60	4.00	4.50	5.20	6.00	6.98	7.30
	4	4.16	4.61	5.30	6.10	7.00	8.00	8.59
	5	4.10	4.42	5.35	6.60	7.75	9.00	9.98
Vena Kava İnferior (mm)	1	6.07	7.66	9.30	11.00	13.20	15.00	15.93
	2	9.05	9.98	11.70	14.00	16.00	18.00	18.00
	3	10.00	11.30	13.35	16.00	18.43	20.47	21.89
	4	12.26	14.02	16.68	20.00	22.70	26.90	28.00
	5	12.91	15.00	18.15	21.80	25.00	28.00	30.90

Damar çaplarının yaş ve bel çevresi ile ilişkili regresyon denklemleri ve damar çaplarının rölatif oranları

Venler	Yaşla İlişkili Regresyon Denklemi	Bel Çevresi İlişkili Regresyon Denklemi	Rölatif Oran
RPV	0.273 X age + 5.5	0.008 X WC + 2.9	MPV/VCI:0.54±0.15 (median:0.53)
LPV	0.238 X age + 5.07	0.007 X WC + 2.75	RRV/LRV : 1.03±0.14 (median: 1.02)
MPV	0.279 X age + 6.43	0.009 X WC + 3.6	MPV/SV: 1.65±0.45 (median:1.62)
SV	0.19 X age + 3.8	0.006 X WC + 1.8	SV: 0.59 MPV+0.14
SMV	0.28 X age + 5.4	0.009 X WC + 2.3	SMV: 0.73 SV +3.7
VCI	0.72 X age +10.36	0.022 X WC +3.12	VCI: 1.8 MPV+0.6
RRV	0.19 X age +3.9	0.007 X WC + 1.25	RRV:0.59 MPV+0.9
LRV	0.194 X age +3.75	0.007 X WC + 1.26	LRV:0.99 RRV - 0.04
p*	0.001	0.001	0.4

Pediatrik Radyoloji

SS-033

ÇOCUKLUK ÇAĞI EPİLEPSİLERİNDE MANYETİK REZONANS GÖRÜNTÜLEMENİN ROLÜ

Özge Yapıcı [1], Tuğçe Aksu Uzunhan [2]

[1]Marmara Üniversitesi Pendik Eğitim ve Araştırma Hastanesi, Radyoloji Anabilim Dalı
[2]İstanbul Prof. Dr. Cemil Taşcıoğlu Şehir Hastanesi, Çocuk Nöroloji Bölümü

Giriş ve Amaç: Epilepsi, beynin epileptik nöbetler oluşmasına yatkınlığı ve bu durumun bilişsel, psikolojik ve sosyal sonuçlarının görülebileceği klinik bir tablo olarak tanımlanabilir(1). Epilepsi toplumda % 0,5-1 oranında görülürken bu hastaların % 60'ında hastalık çocukluk çağında başlar(2). Çocuk popülasyonda yıllık ortalama insidansı 41-67/100000 olarak bilinmektedir(3). Epilepsi olgularının değerlendirilmesinde, magnetik rezonans görüntüleme (MRG) tüm yapısal görüntüleme araçları arasında, silik anormallikleri saptamada özgüllüğü ve duyarlılığı en yüksek olandır. Epilepsi olgularında MRG'nin öncelikli görevi altta yatan yapısal anormalliği (tümör, kortikal gelişimsel malformasyonlar, hipokampal skleroz, nörokütanöz hastalıklar, vasküler malformasyonlar, travmatik lezyonlar, inme, rezidü lezyonlar, vb) tanımlamak ve ortaya koymaktır, böylece hastaların tedavi stratejisini belirleme ve prognoz değerlendirmesinde katkı sağlar(4). Çalışmamızın amacı, MRG'nin potansiyel epileptojenik lezyonları belirlemedeki rolünü vurgulamak, MRG bulgularının yaşa ve cinsiyete göre dağılımını değerlendirmek, altta yatan etiyolojik sebeplerin dağılım yüzdesini belirlemek, MRG'de bulgu varlığı ile epilepsi tipleri ve tedaviye cevap arasındaki ilişkiyi değerlendirmektir.

Çalışmaya İstanbul Prof. Dr. Cemil Taşcıoğlu Şehir Hastanesi pediatrik nöroloji kliniğine Ocak 2017-Kasım 2020 tarihleri arasında nöbet şikayeti ile gelen ve radyoloji kliniğinde kranial MRG'si gerçekleştirilen 1 ay-18 yaş çocuk hastalar dahil edildi. Hastalara ait kranial MRG'ler retrospektif olarak değerlendirildi. Hastaların MRG'si 1.5 Tesla magnet gücündeki MR cihazı (Achieva; Philips Medical Systems, Best, the Netherlands) ile epilepsi protokolüne uygun olarak gerçekleştirilmişti.Febril nöbeti olan veya akut kafa travma öyküsü olan çocuklar çalışmaya dahil edilmedi. Hastalığa yönelik etyolojik sebepler, geçirilmiş parankim hasarı, hipokampal skleroz, kortikal gelişimsel anomali, tümör, nörokütanöz sendrom, myelinasyon bozukluğu, vasküler anomali, metabolik/genetik/nörodejeneratif hastalıklar, ensefalit ve sebebi bilinmeyen veya kategorize edilemeyen diğer grup olarak sınıflandırıldı. Yaşa ve cinsiyete göre demografik veri analizleri gerçekleştirildi. MRG bulgusu pozitif olan olgularda kullanılan anti-epileptik sayısı, ilaca direnç ve ilaca yanıt oranları ile ilişkisi değerlendirildi. MRG bulgu pozitifliği ile epilepsi tipleri (fokal/ jeneralize/ kombine fokal ve jeneralize/bilinmeyen) arasındaki ilişki ve oranlar değerlendirildi. Veriler SPSS 25 yazılımında (SPSS Inc, USA) aktarılarak korelasyon analizleri ki-kare, t-test veya Fisher's exact test ile gerçekleştirildi. P değeri 0.001'in altı istatistiksel olarak anlamlı kabul edildi.

Çalışmaya katılan toplam 359 epilepsi olgusunun % 53.2'si (n: 191) erkek, % 46,8'i (n:168) kız idi. MRG'de patoloji saptama oranını; infant yaş grubunda % 17.0, okul öncesi çocuk yaş grubunda (13-60 ay) % 31.9, okul çağı çocuk yaş grubunda (61-132 ay) % 32.6, adölesan yaş grubunda (133-204 ay) 18.4 olarak bulduk. Çalışmamızda en fazla patoloji saptanan grup, okul çağı yaş grubundaki çocuklar olmuştur (n=46). Çalışmaya katılan hastalar içinde MRG'de etiyolojiye yönelik patolojik bulgu saptananların sayısı 141 idi (% 39.3).MRG'de en çok saptanan etiyolojik sebepler sırasıyla geçirilmiş parankim hasarı (Resim 1), kortikal gelişimsel malformasyon (Resim 2), metabolik/genetik/nörodejeneratif hastalıklar grubundan idi (Resim3). MRG'de anormal bulgu saptanan epilepsi olgularının (n=141) etiyolojik sebeplere göre sayısal ve yüzdesel dağılımı tablo 1'de gösterilmiştir. İlaca dirençli olan 50 epilepsi hastasının 36'sında (%72) MRG'de bulgu varken, 14'ünde (%28) MRG'de bulgu saptanmadı (p<0,001). İlaca tam yanıtlı 278 olgunun 90'ında (%32.4) MRG'de bulgu varken, 188'inde (%67.6) MRG'de bulgu yoktu (p<0,001). İlaca direnç ve tam yanıtlı epilepsi olguları ile MRG'de patolojik bulgu varlığı arasındaki ilişki tablo 2'de gösterilmiştir.

Beyindeki yapısal etiyolojik etkenlerin belirlenmesinde ve medikal tedaviye dirençli olgularda cerrahi ile nöbet kontrolü sağlanması ihtimalini değerlendirmede MRG'nin yeri çok büyüktür. Tümör, fokal kortikal displazi, vasküler malformasyon, ensefalomalazi ve nörokütanöz sendromlara ait fokal lezyonlar cerrahiye aday olgularda sıklıkla rastlanabilen epileptojenik odaklardır(4,5). Ancak her epilepsi olgusunda MRG'de bulgu veren bir epileptojenik odağa rastlanamayabilir. Bizim çalışmamızda MRG'de etiyolojiye yönelik bulgu saptananların oranı % 39.3 (141/359) iken, bunların içinden de en sık görülen etiyolojik sebepler geçirilmiş parankim hasarı (%39.7) ve kortikal gelişimsel anomali (%7.7) idi. Ülkemizde 606 pediatrik epilepsi hastası ile yapılan bir çalışmada 274 olguya ait kranial MRG'de (% 45.2) değişik patoloji gruplarından en az bir lezyon bulunduğu, en sık saptanan bulguların ise geçirilmiş parankimal hasarı (% 43), hipokampal skleroz (% 14) ve kortikal gelişimsel anomaliler (%13) olduğu vurgulanmıştır (6). MRG'de en sık saptanan etyolojik sebep açısından bulgularımız literatür verilerinin bazıları ile uyum göstermektedir. Ancak literatürdeki benzer diğer çalışmalardaki oransal değişikliklerin sebebini çalışmaya dahil edilen hasta gruplarının ve hasta sayısının farklılığına bağlayabiliriz. Literatürde direnç gelişimindeki risk faktörlerinin değerlendirildiği pek çok çalışma yapılmıştır. Yapılan bazı çalışmalarda başvuru sırasında anormal MRG bulguları olan olgularda direnç gelişiminin daha fazla olduğu görülmüştür (7). Gruraj ve arkadaşlarının dirençli nöbeti olan 105 çocuk hasta ile yaptıkları çalışmada dirençli grubun %78'i, kontrol grubunun ise %8'inin MRG bulgularında patoloji saptanmıştır (8). Bizim çalışmamızda dirençli olguların 36'sında (%72) MRG'de etiyolojiye yönelik patolojik bulgu saptanmış olup ilaca yanıt veren olgulara göre de istatistiksel açıdan anlamlı bulunmuştur (p<0.001).

Sonuç olarak MRG, epilepsi olgularını sınıflandırarak prognozu belirleme, antiepileptik ilaçlara uzun süreli dirençliliği tahmin etme ve potansiyel cerrahi adaylarını belirlemede yardımcı olmaktadır. Bu nedenle epilepsi olgularının değerlendirilmesi ve yönetilmesinde önemli bir yere sahiptir.

Kaynaklar

1. Fisher RS, van Emde Boas W, Blume W, Elger C, Genton P, Lee P, et al. Epileptic seizures and epilepsy: definitions proposed by the International League Against Epilepsy (ILAE) and the International Bureau for Epilepsy (IBE). Epilepsia. 2005;46(4):470-2.
2. Kliegman RM BR, Jenson HB, Stanton BM. Nelson textbook of pediatrics e-book: Elsevier Health Sciences; 2007.
3. Durá-Travé T, Yoldi-Petri M, Esparza-Estaún J, Gallinas-Victoriano F, Aguilera-Albesa S, Sagastibelza-Zabaleta A. Magnetic resonance imaging abnormalities in children with epilepsy. European journal of neurology. 2012;19(8):1053-9.
4. Amirsalari S, Saburi A, Hadi R, Torkaman M, Beiraghdar F, Afsharpayman S, et al. Magnetic resonance imaging findings in epileptic children and its relation to clinical and demographic findings. Acta Medica Iranica. 2012:37-42.
5. Hauser WA. Seizure disorders: the changes with age. Epilepsia. 1992;33:6-14.
6. Wyllie E, Comair YG, Kotagal P, Bulacio J, Bingaman W, Ruggieri P. Seizure outcome after epilepsy surgery in children and adolescents. Annals of neurology. 1998;44(5):740-8.
7. Balık SK. Çocukluk Çağı Epilepsilerinde Beyin Manyetik Rezonans Görüntüleme Bulguları ve Bulguların Yaş Gruplarına Göre Dağılımı [Uzmanlık Tezi]. Diyarbakır: Dicle Üniversitesi; 2013.

8. Çetinkaya F. Çocuk Nöroloji Polikliniğinde 2009-2012 Yılları Arasında Dirençli Epilepsi Tanısı Alan Hastaların Etiyolojik Değerlendirilmesi [Tıpta Uzmanlık Tezi]. Bursa: Uludağ Üniversitesi Tıp Fakültesi; 2015.
9. Gururaj A, Sztriha L, Hertecant J, Eapen V. Clinical predictors of intractable childhood epilepsy. Journal of psychosomatic research. 2006;61(3):343-7.

Anahtar kelimeler: çocuk, epilepsi, manyetik rezonans görüntüleme

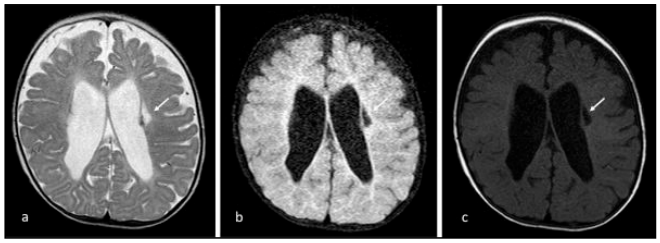

Resim 1. Perinatal hipoksi ve prematurite öyküsü olan serebral palsili 8 aylık kız hastaya ait MRG'de, T2(a), FLAIR (b) ve T1(c) ağırlıklı aksiyel imajlarda, periventriküler beyaz cevherde atrofik volüm kaybı, lateral ventriküllerde ex vacuo dilatasyon ile kontur lobülasyonu, ve solda periventriküler beyaz cevherde kistik ensefalomalazik sinyal alanı izlenmektedir (ok).

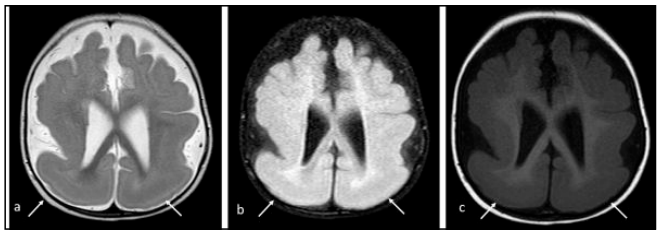

Resim 2. Epilepsi tanılı 7 aylık kız olguya ait MRG'de, T2(a), FLAIR (b) ve T1(c) ağırlıklı aksiyel imajlarda, biparyetalde belirgin her iki serebral hemisferde, kalın korteks, sığ ve seyrek sulkuslar (oklar) ile karakterize tip I lizensefali'ye ait bulgular mevcuttur.

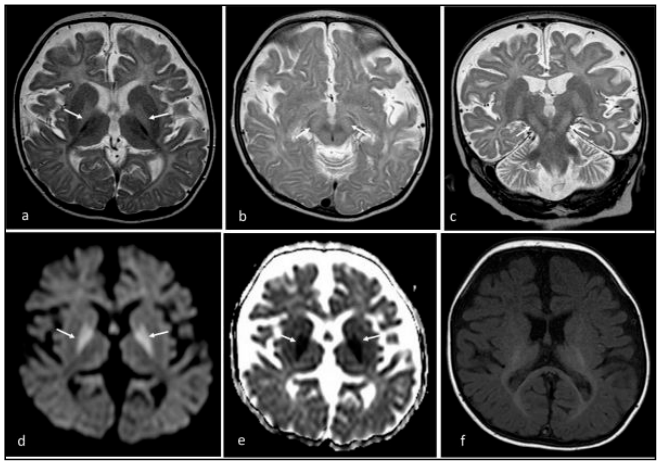

Resim 3. Menkes hastalığı ve West sendromu olan 11 aylık erkek hastaya ait MRG'de, ekstraaksiyel BOS mesafelinde genişleme ile karakterize yaygın serebral ve serebellar atrofi bulguları, aksiyel (a,b) ve koronal (c) T2AG'de, bilateral globus pallidus ve mezensefalon düzeylerinde simetrik sinyal artışı, DAG (d) ve ADC (e) haritasına göre difüzyon kısıtlanması izlenmektedir (oklar). Globus palliduslardaki difüzyon kısıtlanmasının Vigabatrin tedavisine ilişkin olabileceği düşünülmüştür. Aksiyel T1AG'de (f), korpus kallozum genu ve internal kapsül ön bacağı düzeylerinde bu yaş için beklenen sinyal artışı izlenmemekte olup gecikmiş myelinasyon ile uyumlu olarak değerlendirilmiştir.

Tablo 1. MRG'de anormal bulgu saptanan epilepsi olgularının (n=141) etiyolojik sebeplere göre sayısal ve yüzdesel dağılımı.

	n	%
Geçirilmiş Parankim Hasarı	56	39,7
Kortikal Gelişimsel Anomali	10	7,1
Metabolik/Genetik/ Nörodejeneratif hastalık	8	5,7
Myelinasyon Bozukluğu	7	4,9
Tümör	6	4,2
Hipokampal Skleroz	5	3,6
Nörokütanöz Sendrom	5	3,6
Ensefalit	4	2,8
Vasküler Anomali	2	1,4
Sınıflandırılamayan/Diğer	38	26,9

Tablo 2. İlaca direnç ve tam yanıtlı epilepsi olguları ile MRG'de patolojik bulgu varlığı arasındaki ilişki (p<0.001)

	MRG'de patolojik bulgusu olmayan (n/%)	MRG'de patolojik bulgusu olan (n/%)
İlaca dirençli epilepsi olguları	14 (%28)	36 (%72)
İlaca tam yanıtlı epilepsi olguları	188 (%67.6)	90 (%32.4)

Pediatrik Radyoloji

SS-034

ÇOCUKLARA KIYASLA GENÇ ERİŞKİNLERDE COVID-19 TORAKS BT MANİFESTASYONLARININ LABORATUAR BULGULARI İLE KORELASYONU

Zuhal Bayramoğlu[1], Eda Cingöz[1], Rana Günöz Cömert[1], Nilufar Gasimli[1], Özge Kaba[2], Mehpare Sarı Yanartaş[2], Selda Hançerli Torun[2], Ayper Somer[2], Şükrü Mehmet Ertürk[1], Atadan Tunacı[1]

[1]İstanbul Universitesi Tıp Fakültesi Radyodiagnostik Anabilimdalı
[2]İstanbul Universitesi Tıp Fakültesi Pediatrik Enfeksiyon Hastalıkları Birimi

Giriş ve Amaç: COVID-19 un çocuklarda ve yetişkinlerdeki radyolojik farklılıkları ancak birkaç çalışmada ve küçük örneklemlerde gösterilmiştir(1-7). Klinik ve radyolojik korelasyonlar kapsamlı bir şekilde incelediği halde, radyolojik bulguların laboratuar verileri ile korelasyonu henüz ifade edilmemiştir. Biz bu çalışmada COVID-19 görüntüleme bulgularının genç erişkinler(19-35yaş) ile çocuklarda(0-18) kıyaslanması ve CRP, LDH, fibrinojen, D-dimer ve ferritin değerlerini içeren laboratuar testleri ile korelasyonunu amaçladık.

Materyal ve Metod: Bu retrospektif çalışma, 10 Mart ve 15 Haziran 2020 arasında gerçek zamanlı polimeraz zincir reaksiyonu (RT-PCR) doğrulanmış 130 genç yetişkini (ortalama yaş: 28.39 ± 4.77; 65 erkek, 65 kadın) ve 36 çocuğu (ortalama yaş: 12.41 ± 4.51;17 erkek, 19 kadın) içermektedir . Torks BT'sinde COVID-19 ile ilgili görüntüleme bulguları genç erişkinlerde incelendi ve Mann-Whitney U ve Ki-kare veya Fisher's exact testi ile çocuklarla karşılaştırıldı. Genç erişkinlerin laboratuvar tetkikleri incelendi ve Spearman's korelasyon analizi ile radyolojik bulgularla korelasyonu açısından değerlendirildi.

Bulgular: Çocuklara kıyasla genç erişkinlerde yaş ve kantitatif radyolojik parametrelerin tanımlayıcı istatistikleri Tablo 1'de verilmiştir. Genç yetişkinler ve çocuklar arasında akciğer tutulum skoru (p=0.76) , en büyük infiltrasyon boyutunun medyanları (p=0.079), tutulan lobların toplam sayısı (p=0,6) ve BT tutulum skoru (p=0.99) ile ilgili istatistiksel olarak anlamlı fark yoktu.

Toraks BT inceleme sonuçları Tablo 2'de verilmiştir. 36 çocuğun %52.7'sinde ve genç yetişkinlerin %53.8'inde toraks BT incelemelerinde COVID-19 ile ilişkili bulgular görülmektedir. Alt loblar hem genç erişkinlerde (n:58, %44.6) hem de çocuklarda (n:17, %47.2) istatistiksel anlamlılık olmaksızın daha sık etkilenmiştir.

Genç erişkinlerde normal dağılım göstermeyen laboratuvar parametrelerinin tanımlayıcı istatistikleri Tablo 4'te verilmiştir. Lökosit

(n:72, %78,3), nötrofil (n:77, 83.7), lenfosit (n:69, %75), trombosit (n:84, 91.3), fibrinojen (n:48, 57.8), D-dimer (n:73,83%), CRP (n:50, %54.3), troponin (n:86, 96.6), LDH (n:68, %80), ferritin (n:65, %85,6) ve prokalsitonin (n:79, %97,5) seviyeleri genç erişkinlerin önemli bir kısmında normaldi. Lenfopeni (n:23, %25), lökopeni (n:15, %16.3), nötropeni (n:12, %13) ve trombositopeni (n:7, %7.6) sırasıyla en sık görülen tam kan sayımı değişiklikleriydi.

Korelasyon analizi sonuçları Tablo 5'te gösterilmiştir. Radyolojik ve biyokimyasal parametreler arasında istatistiksel olarak anlamlı orta düzeyde pozitif korelasyonlar bulundu. CRP ile tüm kantitatif radyolojik parametreler arasında oldukça anlamlı orta düzeyde pozitif korelasyonlar bulundu (p=0.041-0.0001, r=0.21-0.47).

Tartışma ve Sonuç: Bu çalışmada, çocuklara kıyasla genç erişkinlerde RT-PCR ile doğrulanmış COVID-19'un radyolojik bulgularını belgeledik. Tutulum skorları ve lezyon boyutu; CRP, LDH, fibrinojen, ferritin ve D-dimer seviyeleri ile anlamlı şekilde korele idi. CRP en yüksek derece ile en sık ilişkili laboratuvar parametresiydi.

Sonuç olarak, COVID-19 ile ilgili görüntüleme bulguları, genç yetişkinler ve çocuklar arasında bazı farklılıklar göstermektedir. Radyolojik bulgular biyokimyasal parametrelerle güçlü bir şekilde koreleydi ancak kan sayımı sonuçlarıyla korele değildi.

Kaynaklar

1. Chen A, Huang J, Liao Y, et al. Differences in clinical and imaging presentation of pediatric patients with COVID-19 in comparison with adults. Radiology: Cardiothoracic Imaging 2020;2:e200117.
2. Steinberger S, Lin B, Bernheim A, et al. CT Features of Coronavirus Disease (COVID-19) in 30 Pediatric Patients. AJR Am J Roentgenol 2020:1-9.
3. Li W, Cui H, Li K, et al. Chest computed tomography in children with COVID-19 respiratory infection. Pediatr Radiol 2020;50:796-799.
4. Duan YN, Zhu YQ, Tang LL,et al. CT features of novel coronavirus pneumonia (COVID-19) in children. Eur Radiol 2020:1-7.
5. Liu M, Song Z, Xiao K. High-Resolution Computed Tomography Manifestations of 5 Pediatric Patients With 2019 Novel Coronavirus. J Comput Assist Tomogr 2020;44:311-313.
6. Lan L, Xu D, Xia C, et al. Early CT Findings of Coronavirus Disease 2019 (COVID-19) in Asymptomatic Children: A Single-Center Experience. Korean J Radiol 2020;21:919-924.
7. Lu Y, Wen H, Rong D, et al. Clinical characteristics and radiological features of children infected with the 2019 novel coronavirus. Clin Radiol 2020;75:520-525.Anahtar kelimeler: COVID-19, bilgisayarlı tomografi, genç erişkin, çocuk

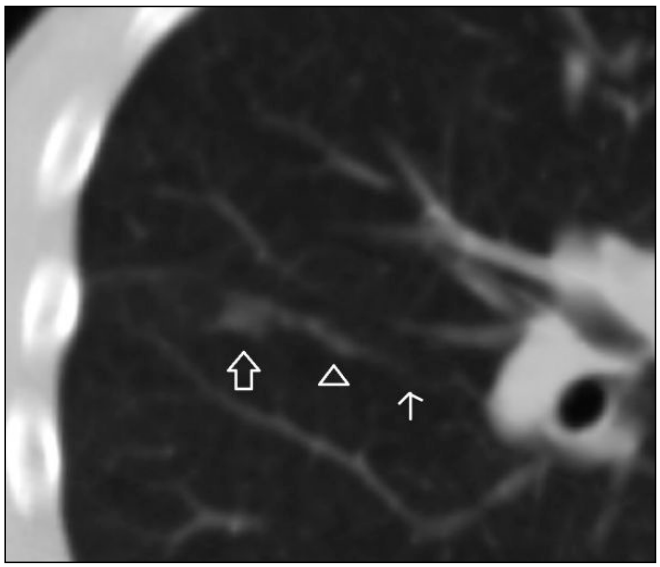

Resim 1a. 16 yaşında erkek hasta. Pulmoner arter dalının ucunda yer alan sağ alt lobun anterolateral segmentinde fokal buzlu cam opasitesi. İnfiltrattan hemen önce proksimal segmente (açık ok) kıyasla yoğun ve dilate bir damar (kapalı ok) mevcut.

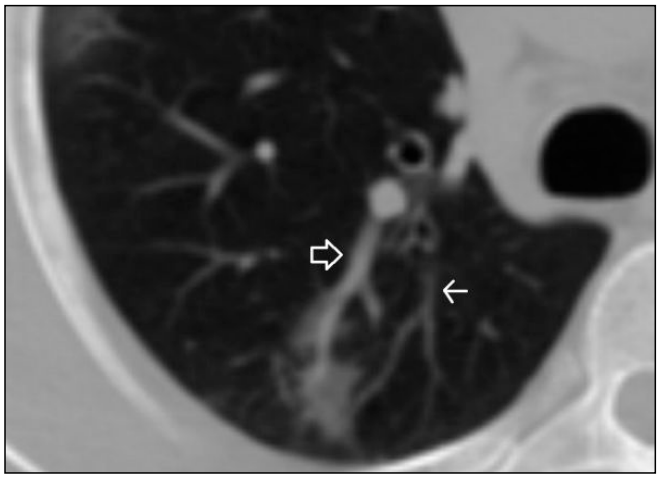

Resim 1b. 35 yaşında erkek hasta. En yakın pulmoner arter dalı (açık ok) ile karşılaştırıldığında buzlu cam opasitesi komnşuluğunda dilate pulmoner arter (kapalı ok) izleniyor.



Resim 2a. 20 yaşında kadın hasta. Merkezi konsolidasyonlara sahip iki taraflı, nodüler şekilli ve perivasküler dağılmış GGO'lar izleniyor.

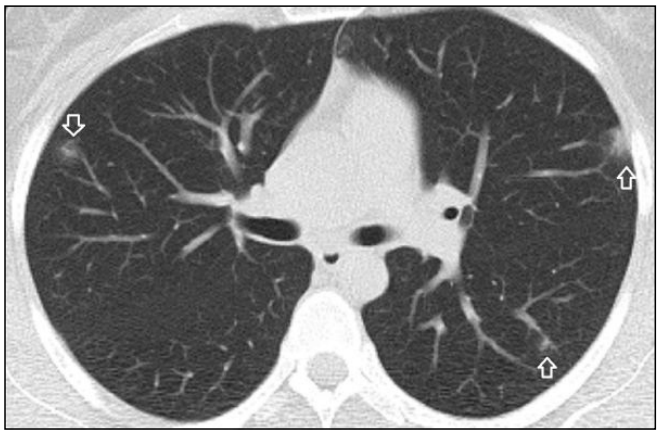

Resim 2b. 26 yaşında kadın hasta. Merkezlerinde subplevral tutulum ve yoğun damarlar olan bilateral, multipl, periferik ve perivasküler dağılmış GGO'lar mevcut.

Tablo 1. Çocuklarda ve genç yetişkinlerde kantitatif parametrelerin tanımlayıcı istatistik karşılaştırması Mann-Whitney U testi ile p değerleri, * t testi ile p değeri IQR: Çeyrekler arası aralık

Parameter	0-18 years (n:36)	0-18 years (n:36)	19-35 years (n:130)	19-35 years (n:130)	p
	Mean± Standard Deviation	Median (IQR)	Mean± Standard Deviation	Median (IQR)	
Age	12.41 ± 4.51	14 (9.25 -16)	28.39 ± 4.77	29 (25-33)	0.001*
Largest lesion size (mm)	17.47 ± 25.91	8 (5 - 15.5)	28.4 ± 25.99	16 (6-45)	0.079
Total number of involved lobes	2.35 ± 1.53	2 (1 - 3.5)	2.47 ± 1.53	2 (1-4)	0.6
CT involvement score	2.7 ± 1.75	2 (1 - 4)	2.7 ± 1.86	2 (1-4)	0.99
Pulmonary involvement score	2.85 ± 2.75	1.5 (1-4.25)	4.89 ± 4.25	2 (1-6)	0.76

Tablo 2. Çocuklara kıyasla genç erişkinlerde toraks BT'sinde dağılım ve boyuta dayalı COVID-19 ile ilgili görüntülemeler. * Fisher'ın kesin testi

Parameter		0-18 years (n:36)	19-35 years (n:130)	p
		Number (Percentage, %)	Number (Percentage, %)	
Abnormal findings		21 (58.3)	70 (53.8)	0.66
Involvement	Unilateral	8 (22.2)	31 (23.8)	Unilateral vs bilateral; 0.9
	Bilateral	9 (25)	37 (28.4)	
	Lower lobe	13 (36.1)	58 (44.6)	0.46
	Total number of involved lobes : 1,2	11 (30.5)	42 (32.3)	1,2 vs ≥3 lobes; 0.82
	Total number of involved lobes : ≥3	6 (16.6)	26 (20)	
Lesion distribution	Single lesion	6 (16.6)	20 (15.3)	0.95
	Unilateral multiple lesions	8 (22.2)	11 (8.4)	Unilateral vs bilateral multiple lesions; 0.014
	Bilateral multiple lesions	6 (16.6)	37 (28.4)	
Largest lesion size range	0-20 mm	15(41.6)	36 (27.6)	
	20-40 mm	0	9 (6.9)	1 vs 2,3; 0.011*
	>40 mm	2 (5.5)	22 (16.9)	
Central-peripheral	Central	3 (8.3)	11 (8.4)	0.95
	Peripheral	19 (52)	67 (51.5)	
Antero-posterior distribution	Posterior	12 (33.3)	58(44.6)	0.077*
	Anterior	7 (19.4)	34(26.1)	0.37
	Middle	10 (27.7)	32(24.6)	0.55

Tablo 3. Çocuklara kıyasla genç erişkinlerde toraks BT'sinde dağılım ve boyuta dayalı COVID-19 ile ilgili görüntülemeler.

Parameter		0-18 years (n:36)	19-35 years (n:130)	p
		Number (Percentage, %)	Number (Percentage, %)	
Pleural-subpleural changes	Pleural thickening	3 (8.3)	40 (30.7)	0.001
	Pneumonic involvement	9 (25)	51 (39.2)	0.004
Infiltration patern	Nodular	13 (36.1)	38 (29.2)	0.033
	Peribronchial	4 (11)	41 (31.5)	
Infiltration density	GGO	7 (19.4)	20 (15.4)	
	GGO+ Consolidation (<50%)	2 (5.5)	21 (16.1)	GGO vs consolidation
	GGO+ Consolidation (>50%)	2 (5.5)	8 (6.1)	GGO vs consolidation
	Consolidation	6 (16.6)	23 (17.7)	GGO with consolidation
Associated findings	Penetrating vessel sign	14 (38.9)	64 (49.2)	0.001
	Vascular enlargement	1 (2.7)	37 (28.4)	0.001
	Halo sign	7 (19.4)	44 (33.8)	0.003
	Vacuole sign	1 (2.7)	7 (5.4)	0.67
	Discrete nodules	11 (30.5)	46 (35.4)	0.5
	Bronchovascular thickening	4 (11.1)	3 (2.3)	0.062
	Air bronchogram	1 (2.7)	10 (7.6)	0.28
	Lymphadenopathy	3 (8.3)	2 (1.5)	0.08*
	Atelectasis	7 (19.4)	9 (7)	0.02*

Tablo 4. Genç erişkinlerde (19-35 yaş) değerlendirilen laboratuvar testlerinin tanımlayıcı istatistikleri.

Laboratory Tests	Category	Frequency (n (percentage))	Median (IQR)
Leukocyte x10 9/L	Normal	72 (78.3)	6.23 (5.16 - 7.3)
	Decreased	15 (16.3)	3.5 (3.12 - 3.65)
	Increased	5 (5.4)	12.79 (11.51 - 18.84)
Neutrophil x10 9/L	Normal	77 (83.7)	3.82 (2.97 - 4.76)
	Decreased	12 (13)	2.22 (1.44 - 2.40)
	Increased	3 (3.3)	8.36 (8.22 - 8.5)
Lymphocyte x10 9/L	Normal	69 (75)	1.78 (1.4 - 2.21)
	Decreased	23 (25)	0.84 (0.61 - 1.08)
Platelets x10 9/L	Normal	84 (91.3)	237 (196 - 296)
	Decreased	7 (7.6)	140 (109 - 144.75)
Fibrinogen (mg/dL)	Normal	48 (57.8)	310.5 (278.25 - 332.25)
	Increased	35 (42.2)	423 (385 - 462)
D-Dimer (ng/mL)	Normal	73 (82)	300 (270 - 375)
	Increased	16 (18)	865 (680 - 1425)
CRP (mg/L)	Normal	50 (55)	1.47 (0.93 - 2.69)
	Increased	41 (45)	9.33 (7.32 - 23.18)
Troponin (ng/mL)	Normal	86 (96.6)	3 (3 - 3)
	Increased	3 (3.4)	30.61 (21 - 130)
LDH (U/L)	Normal	68 (80)	176 (159 - 196.5)
	Decreased	8 (9.4)	126.5 (121.75 - 129.5)
	Increased	9 (10.6)	325 (259.5 - 354.5)
Ferritin (ng/mL)	Normal	65(85.6)	203 (45 - 363)
	Decreased	11 (12.9)	9.96 (7.53 - 18.20)
	Increased	9 (10.58)	562 (286.25 - 2323.70)
Procalcitonin	Normal	77 (97.5)	0.04 (0.02-0.06)
	Increased	2 (2.5)	1.25 (0.55-1.94)

Tablo 5. Genç erişkinlerde (19-35 yaş) laboratuvar testlerinin radyolojik bulgularla Spearman korelasyon analizi.

	Fibrinogen	Fibrinogen	D-dimer	D-dimer	CRP	CRP	Ferritin	Ferritin	LDH	LDH	Lymphocyte	Lymphocyte
	p	r	p	r	p	r	p	r	p	r	p	r
Number of involved lobes	0.03	0.3	0.08	0.24	0.003	0.4	0.22	0.17	0.004	0.39	0.17	-0.18
CT involvement score	0.12	0.35	0.02	0.31	0.001	0.46	0.18	0.18	0.001	0.43	0.13	-0.2
Largest lesion size	0.036	0.3	0.48	0.09	0.002	0.41	0.021	0.32	0.32	0.14	0.54	-0.08
Largest lesion size range	0.001	0.44	0.35	0.13	0.001	0.47	0.047	0.27	0.25	0.16	0.68	-0.05
Pulmonary involvement score	0.064	0.3	0.004	0.3	0.041	0.21	0.77	0.12	0.002	0.33	0.078	-0.18

Pediatrik Radyoloji

SS-035

FETÜSTE İZOLE SOL SUBDİYAFRAGMATİK EKOJEN ODAK: YEDİ YILLIK DENEYİM

Gökçe Annaç

Bartın Kadın Doğum ve Çocuk Hastanesi, Radyoloji Bölümü

Giriş ve Amaç: Fetüste batın içerisinde saptanan ekojen odaklar, özellikle mekonyum peritoniti, hiperekojen bağırsak, TORCH enfeksiyonları, neoplazmlar ve portal ven tromboembolizmi açısından dikkatle değerlendirilmesi gereken sonografik belirteçlerdir (1). Batın ve pelvis içerisinde yaygın olarak bulunan küçük kalsifikasyonlar daha çok mekonyum peritoniti (Resim 1) lehine değerlendirilirken, karaciğer içerisindeki kalsifikasyonlar enfeksiyon, tümör ya da vasküler patoloji lehine değerlendirilir (2,3). Batın sol üst kadranda, subdi-

yafragmatik alanda saptanan ekojen odaklar ise literatürde yeterince aydınlatılmamıştır. Bu çalışmanın amacı, antenatal ultrasonda saptanan sol subdiyafragmatik alandaki ekojenitelerin prognoza etkisi ve klinik öneminin araştırılmasıdır.

Gereç ve Yöntem: Bu çalışma Ocak 2015-Mayıs 2021 tarihleri arasında 16-40 gebelik haftaları arasında bakılan obstetrik ultrason incelemelerinden, batın sol üst kadranda subdiyafragmatik alanda tesadüfen saptanan ekojen odağı bulunan fetüslerin retrospektif olarak değerlendirmesini konu almaktadır. Sol subdiyafragmatik ekojen odağı bulunan tüm fetüsler elektronik ortamda, yazılı ve dijital olarak görüntüleriyle birlikte kaydedildi (Resim 2). Ekojen odakların sayısı, boyutu ve yerleşimi kaydedildi. Ultrason incelemelerinin hepsi obstetrik ultrason alanında deneyimli bir radyolog tarafından 6-1.9–MHz prob (Toshiba Aplio 500, Japonya) kullanılarak yapıldı. Tüm fetüslerin ikili ve üçlü tarama testleri ile serolojik testleri yapılmış olup gereken fetüslere amniyosentez incelemesi de yapıldı. Tüm fetüslerde antenatal ultrason takibi yapılmış olup takiplerde ekojen odağı kaybolmayan fetüsler için postnatal inceleme yapıldı.

Bulgular: Rutin obstetrik ultrason incelemelerinde, sol subdiyafragmatik alanda ekojen odağı bulunan 246 fetüs (278 ekojen odak) saptandı. Ekojen odaklar, yerleşim olarak mide, dalak veya karaciğer sol lobu komşuluğunda izlenen, 1-6 mm uzunluğunda, belirgin akustik gölgesi olmayan hiperekojen imajlar olarak değerlendirildi. Antenatal ultrason takiplerinde 278 ekojen odağın 221'i (%79.4) intrauterin dönemde kayboldu. Olguların 11'inde (%4.4) eşlik eden minör anomaliler (6 intrakardiyak ekojen odak, 4 hafif pelviektazi, 1 ekojen bağırsak) ve birinde majör anomali (1 atrioventriküler septal defekt (AVSD) izlendi. Amniyosentez yapılan olgulardan birinde Trizomi 21(AVSD olan olguda) saptandı. Intrauterin rezolüsyon göstermeyen olguların 32'si (%13) postnatal dönemde değerlendirilebilmiş olup neonatal 2. ayda yalnızca 9 fetüste (%3.6) ekojeniteler sebat etti. Persistans gösteren fetüslerden biri Trizomi 21 olup diğerlerinde eşlik eden anomali saptanmadı. Yapılan serolojik testlerde TORCH enfeksiyonu açısından IgG pozitifliği olan olguların hiç birinde doğum sonrası enfeksiyon bulgusu izlenmedi.

Tartışma ve Sonuç: Antenatal dönemde saptanan sol subdiyafragmatik ekojenitelerin yaklaşık %80'i intrauterin dönemde kaybolmaktadır. Eşlik eden minör anomali oranı %4.4, majör/kromozomal anomali oranı % 0.4'tür. TORCH enfeksiyonu ile fetal sol subdiyafragmatik kalsifikasyon arasında ilişki izlenmemiştir. Persistans gösteren olguların 1/9'unda krozomal anomali saptanmıştır. Sonuç olarak kromozomal anomalisi bulunmayan olgularda, sol subdiyafragmatik ekojenite prognozda klinik olarak anlamlı bir değişikliğe yol açmamaktadır.

Fetüste batın içerisinde saptanan ekojen odaklar, özellikle mekonyum peritoniti, hiperekojen bağırsak, TORCH enfeksiyonları, neoplazmlar ve portal ven tromboembolizmi açısından dikkatle değerlendirilmesi gereken sonografik belirteçlerdir (1). Batın ve pelvis içerisinde yaygın olarak bulunan küçük kalsifikasyonlar daha çok mekonyum peritoniti (Resim 1) lehine değerlendirilirken, karaciğer içerisindeki kalsifikasyonlar enfeksiyon, tümör ya da vasküler patoloji lehine değerlendirilir (2,3). Batın sol üst kadranda, subdiyafragmatik alanda saptanan ekojen odaklar ise literatürde yeterince aydınlatılmamıştır. Bu çalışmanın amacı, antenatal ultrasonda saptanan sol subdiyafragmatik alandaki ekojenitelerin prognoza etkisi ve klinik öneminin araştırılmasıdır.

Bu çalışma Ocak 2015-Mayıs 2021 tarihleri arasında 16-40 gebelik haftaları arasında bakılan obstetrik ultrason incelemelerinden, batın sol üst kadranda subdiyafragmatik alanda tesadüfen saptanan ekojen odağı bulunan fetüslerin retrospektif olarak değerlendirmesini konu almaktadır. Sol subdiyafragmatik ekojen odağı bulunan tüm fetüsler elektronik ortamda, yazılı ve dijital olarak görüntüleriyle birlikte kaydedildi (Resim 2). Ekojen odakların sayısı, boyutu ve yerleşimi kaydedildi. Ultrason incelemelerinin hepsi obstetrik ultrason alanında deneyimli bir radyolog tarafından 6-1.9–MHz prob (Toshiba Aplio 500, Japonya) kullanılarak yapıldı. Tüm fetüslerin ikili ve üçlü tarama testleri ile serolojik testleri yapılmış olup gereken fetüslere amniyosentez incelemesi de yapıldı. Tüm fetüslerde antenatal ultrason takibi yapılmış olup takiplerde ekojen odağı kaybolmayan fetüsler için postnatal inceleme yapıldı.

Rutin obstetrik ultrason incelemelerinde, sol subdiyafragmatik alanda ekojen odağı bulunan 246 fetüs (278 ekojen odak) saptandı. Ekojen odaklar, yerleşim olarak mide, dalak veya karaciğer sol lobu komşuluğunda izlenen, 1-6 mm uzunluğunda, belirgin akustik gölgesi olmayan hiperekojen imajlar olarak değerlendirildi. Antenatal ultrason takiplerinde 278 ekojen odağın 221'i (%79.4) intrauterin dönemde kayboldu. Olguların 11'inde (%4.4) eşlik eden minör anomaliler (6 intrakardiyak ekojen odak, 4 hafif pelviektazi, 1 ekojen bağırsak) ve birinde majör anomali (1 atrioventriküler septal defekt (AVSD) izlendi. Amniyosentez yapılan olgulardan birinde Trizomi 21(AVSD olan olguda) saptandı. Intrauterin rezolüsyon göstermeyen olguların 32'si (%13) postnatal dönemde değerlendirilebilmiş olup neonatal 2. ayda yalnızca 9 fetüste (%3.6) ekojeniteler sebat etti. Persistans gösteren fetüslerden biri Trizomi 21 olup diğerlerinde eşlik eden anomali saptanmadı. Yapılan serolojik testlerde TORCH enfeksiyonu açısından IgG pozitifliği olan olguların hiç birinde doğum sonrası enfeksiyon bulgusu izlenmedi.

Antenatal dönemde saptanan sol subdiyafragmatik ekojenitelerin yaklaşık %80'i intrauterin dönemde kaybolmaktadır. Eşlik eden minör anomali oranı %4.4, majör/kromozomal anomali oranı % 0.4'tür. TORCH enfeksiyonu ile fetal sol subdiyafragmatik kalsifikasyon arasında ilişki izlenmemiştir. Persistans gösteren olguların 1/9'unda krozomal anomali saptanmıştır.

Sonuç olarak kromozomal anomalisi bulunmayan olgularda, sol subdiyafragmatik ekojenite prognozda klinik olarak anlamlı bir değişikliğe yol açmamaktadır.

Kaynaklar

1. Ji EK, Lee EK, Kwon TH. Isolated echogenic foci in the left upper quadrant of the fetal abdomen: are they significant? J Ultrasound Med. 2004 Apr;23(4):483-8.
2. Hill LM. Ultrasound of fetal gastrointestinal tract. In: Callen PW (ed). Ultrasonography in Obstetrics and Gynecology. Philadelphia, PA: WB Saunders Co; 2000:471.
3. Nguyen DL, Leonard JC. Ischemic hepatic necrosis: a cause of fetal liver calcification. AJR Am J Roentgenol 1986; 147:596–597.

Anahtar kelimeler: Fetal, subdiyafragmatik, ekojenite, izole, kalsifikasyon



Resim 1. Mekonyum peritoniti. a.13 haftalık fetüsün koronal planda yapılan incelemesinde, hiperekojen bağırsak (beyaz ok) ve eşlik eden peritoneal kalsifikasyonlar (siyah oklar) izlenmektedir.



Resim 2. b. Aynı fetüsün 25. gestasyonel haftadaki aksiyel kesit batın incelemesinde peritoneal yüzeylerdeki multiple kalsifikasyon odakları izlenmektedir.



Resim 3. Aksiyel planda batın incelemesi. 24 haftalık fetüste sol üst kadranda mide komşuluğunda, subdiyafragmatik yerleşimli, kalsifikasyon lehine değerlendirilen milimetrik ekojen odak izlenmektedir (beyaz ok).

Pediatrik Radyoloji

SS-036

PEDİATRİK HASTALARDA ULTRASON EŞLİĞİNDE HİDROSTATİK İNVAJİNASYON REDÜKSİYONU: 7 YILLIK DENEYİM

Gökçe Annaç

Bartın Kadın Doğum ve Çocuk Hastanesi, Radyoloji Bölümü

Giriş-Amaç: İnvajinasyon, özellikle pediatrik olgularda bağırsakların teleskopik olarak iç içe geçmesiyle oluşan acil abdominal cerrahi sebeplerinden biridir (1). İnvajinasyon idiopatik olabileceği gibi üst solunum yolu veya gastrointestinal sistem enfeksiyonlarından sonra da görülebilmekte ve en sık ileokolik invajinasyon şeklinde ortaya çıkmaktadır (2,3). Günümüzde tedavide cerrahi veya cerrahi olmayan yöntemler (pnömatik ve hidrostatik redüksiyon) kullanılmaktadır (1). Bu çalışmada ultrason eşliğinde salin infüzyonu yapılarak tedavi edilen invajinasyon olgularının sonografik bulgularını, klinik sonuçlarını ve hidrostatik redüksiyon işlemindeki tecrübelerimizi sunmayı amaçladık.

Bu retrospektif çalışma, Aralık 2014-Mayıs 2021 tarihleri arasında Bartın Kadın Doğum ve Çocuk Hastanesine karın ağrısı şikayetiyle başvuran 18 yaş altındaki hastalardan, batın ultrasonu incelemesinde invajinasyon tanısı konulan ve hidrostatik redüksiyon işlemi yapılan olguları içermektedir. Başvuru sırasında peritonit bulguları gösteren ve radyolojik incelemede batında serbest hava saptanan olgular çalışmaya dahil edilmemiştir. Ultrason incelemeleri deneyimli bir radyolog tarafından 6-1.9 ve 7.5 MHz problar (Toshiba Aplio 500, Japonya) kullanılarak yapılmıştır. İncelemeye solid abdominal organların ve bağırsak anslarının rutin olarak konveks probla değerlendirilmesiyle başlanmıştır. Aksiyel incelemede 'hedef tahtası' şeklinde invajine segmentin görülmesiyle lineer proba geçilerek hem aksiyel, hem de koronal planda detaylı değerlendirme yapılmıştır. İnvajine bağırsak anslarının lokalizasyonu, uzunluğu, vaskülarizasyonu ve eşlik eden lenf nodlarının varlığı not edilmiş, tüm görüntüler dijital olarak veri tabanına kaydedilmiştir. Redüksiyon işlemi için, bir çocuk cerrahı tarafından nazogastrik tüp takıldıktan sonra, rektal yoldan 20 F Foley kateter yerleştirilmiş ve salin infüzyonuna başlanmıştır. Verilen sıvının rektumdan başlayarak invajine segmente ulaşması ve invajinasyonun açılması ultrasonla takip edilmiştir. Sıvı terminal ileuma geçince işlem sonlandırılmıştır. Redüksiyon işlemi yapılan tüm hastalara işlemin ertesi günü kontrol ultrason incelemesi yapılmıştır. Tüm hastaların yaş, cinsiyet, klinik bulguları, komplikasyonları ve tedaviye yanıtları kaydedilmiştir.

Ultrason incelemesinde, 62 hastaya invajinasyon tanısı konulmuş olup bunlardan 13'ü perforasyon şüphesi ve peritonit bulguları olması sebebiyle çalışmaya dahil edilmemiştir. Geriye kalan 49 hastanın 40'ında (%81) ileokolik invajinasyon saptanırken, 9'unda (%19) ileoileal invajinasyon saptanmıştır. Kolokolik ya da ileoileokolik invajinasyon saptanmamıştır. İleokolik invajinasyonların 31'inde (%78), invajine bağırsak segmentlerinin distal ucu asendan kolonda, 9'unda (%22) transvers kolonda izlenmiştir. İleokolik invajinasyonların 37'sinde (%92) invajine segmentler arasında transvers çapı 1 cm'den büyük lenf nodları izlenmiştir. İleokolik invajinasyon olgularının yalnızca birinde (%2) Doppler Ultrason incelemede bağırsak anslarının duvarında vaskülarizasyon izlenmemiş olup bu hastada hidrostatik redüksiyon girişimi başarılı olmamıştır. Redüksiyon işlemi sonrasında olguların 42'si (%85) ilk redüksiyon denemesinden sonra düzelme göstermiştir. Yalnız 2 olguda (%4) invajinasyonun tekrar ettiği izlenmiş, bunun üzerine yapılan ikinci redüksiyon girişiminde sıvının terminal ileuma geçişinin izlendiği ve her iki olgunun da düzeldiği kaydedilmiştir (Resim a-d). Redüksiyonla düzelme göstermeyen olgular (%14) için cerrahi girişim planlanmıştır. Redüksiyon işlemi sırasında hiçbir olguda komplikasyon oluşmamıştır.

Ultrason eşliğinde hidrostatik invajinasyon redüksiyonu, hastalar açısından konforlu ve etkin minimal invazif bir işlemdir. Bu çalışmada hidrostatik redüksiyonun başarı oranı yaklaşık %85 olup komplikasyon izlenmemiştir. Tedavide başarıyı sağlayan en önemli etkenler, invajine segmentlerde vaskülarizasyon bozulmadan önce erken redüksiyon işlemi yapabilmek ve özellikle ileokolik invajinasyonda terminal ileuma sıvı geçişini gözleyebilmektir.

Seçilmiş hasta grubunda, hidrostatik invajinasyon redüksiyonu ilk tercih edilmesi gereken güvenli ve konforlu bir işlemdir.

Kaynaklar

1. Chukwubuike KE, Nduagubam OC. Hydrostatic reduction of intussusception in children: a single centre experience. Pan Afr Med J. 2020 Aug 11;36:263.
2. Jo S, Lim I, Chae S, Yun S, Lee N, Kim S et al. Characteristics of intussusception among children in Korea: a national epidemiological study. BMC Pediatr. 2019;19(1): 211.

3. Marc CW. Intestinal Obstruction. In RG Russel, NS Williams, & CJK Bulstrode, eds Bailey & Love's Short Practice of Surgery, 23rd ed, London; Arnold Publishers, 2000: 1067-106.

Anahtar kelimeler: Hidrostatik, invajinasyon, ultrason, ileokolik, redüksiyon



Resim 1a. Hidrostatik invajinasyon redüksiyonu. a. Aksiyel kesit incelemede ileokolik invajinasyon gösteren bağırsak ansları değerlendirilmektedir.



Resim b. Salin infüzyonu sonrasında sıvının ileoçekal valf (beyaz ok) düzeyine kadar geldiği görülmektedir.



Resim 1c. Salin infüzyonu devam ederken, ödemli görünümdeki ileoçekal valfin hafif açıldığı ancak sıvının henüz terminal ileuma geçmediği görülüyor. Hasta tetkiki daha fazla tolere edemediğinden tetkik bu aşamada sonlandırılıyor. Altı saat sonra yapılan kontrol ultrason incelemesinde invajinasyonun tekrar etmesi üzerine işlem tekrarlanıyor.



Resim 1d. İkinci redüksiyon denemesinde ileoçekal valfin tamamen açıldığı (beyaz ok) ve sıvının terminal ileuma geçtiği görülüyor. İşlem başarıyla sonuçlandırılıyor.

Pediatrik Radyoloji

SS-037

PEDİATRİK KAFATASI KIRIKLARI: SÜTÜRE TEMAS İSTİSMAR YÖNÜNDEN UYARICI OLMALI MI?

Berna Uçan[1], **Sonay Aydın**[2]

[1]*Sbü. Dr. Sami Ulus Kadın-doğum, Çocuk Sağlığı ve Hastalıkları Eğitim ve Araştırma Hastanesi Çocuk Radyoloji Kliniği*
[2]*Erzincan Binali Yıldırım Üniversitesi Radyoloji Anabilim Dalı*

Amaç: Kafatası kırıkları çocuklarda kazalara bağlı ortaya çıkabileceği gibi infant ve küçük çocuklarda istismara ait bir bulgu olarak da karşımıza çıkabilir. Önceki çalışmalarda kafa travmalarında kırık hattının sütürü geçmesi istismara ait bir bulgu olarak tanımlanmıştır. Ancak literatürde çocukluk yaş grubunda, sütüre temas eden kafa kırıklarının istismar ya da kazaya ait kafa travmaları ile ilişkisini gösteren bir çalışma yoktur. Bu çalışmanın amacı kaza ve istismar ile ilişkili kafa travmalarında sütüre temas eden kırıkların sıklığını araştırmak ve çocuklarda kafatası kırıklarında, kırık hattının sütürle temasının istismar yönünden uyarıcı bir görüntüleme bulgusu olup olmayacağını değerlendirmektir.

Materyal-Metod: Çalışmamızda Ocak 2010-Haziran 2020 yılları arasında, iki farklı üçüncü basamak merkeze kafa travması ile başvuran beyin BT incelemesinde kırık saptanan 44 hasta retrospektif olarak değerlendirildi. Hastaların kaza ve istismar öyküsü araştırıldı. Beyin BT incelemeleri iki radyolog tarafından değerlendirilerek, konsensus ile karar verildi. Kazaya ve istismara bağlı kırıkların sütür teması, temas ettiği sütür ve sayısı istatistiksel olarak değerlendirildi.

Bulgular: Aynı yaş ve cinsiyet aralığında resmi olarak çocuk istismarı tanısı bulunan 22 çocuk ve 28 kırık ile kazaya bağlı kafatası kırığı olan 22 çocuk ve 25 kırık değerlendirildi. Çocuk istismarına bağlı kafa travması olan hastaların 14'ü kız, 8'i erkek olup yaş aralığı 49.3±11,2 ay olarak bulundu. Kazaya bağlı kafa travması olan hastaların 13'ü erkek 9'u kız olup yaş aralığı 48.8±9,8 ay olarak bulundu. İstismara ait 28 kafatası kırığının 23'ü (%82) sütüre temas ediyordu. 18 tanesi (%64) iki ya da daha fazla sütüre temas ediyordu. Kaza ile ilişkili 25 kırığının 17'si (%68) sütüre temas ediyordu. 2'si (%8) iki ya da daha fazla sütüre temas ediyordu. İstismara bağlı kırıklarda sütüre temas ve iki ya da fazla sütüre temas oranı kazaya bağlı kırıklardan anlamlı fazla bulundu (p = 0.007). İstismar kırıklarının en sık temas ettiği sütür pariyetal sütür(28/22, %78, p=0.03) olup bunu koronal sütür(28/4, %14) ve oksipital sütür (28/2, %7) izlemekteydi. Frontal kırık oranı istismarda anlamlı olarak fazla bulundu (p=0.03) Kaza kırıklarının en sık temas ettiği sütür pariyetal sütür (25/21, %84, p=0.03) olup bunu oksipital sütür(25/2, %8) ve temporal sütür (25/1, %4) ve koronal sütür (25/1, %4) izlemekteydi. İstismar ve kazaya bağlı kafatası kırıkları arasında kırık hattının hangi sütürlere temas ettiği açısından anlamlı farklılık saptanmadı.

Tartışma ve Sonuç: Çocuklarda hem kaza hem istismara ait kafa travmalarında, sütürlere temas eden kafatası kırıkları sıklıkla görülmektedir. Çalışmamızda kafa travmalarına bağlı kırıklarda kırık hattının iki ya da daha fazla sütüre uzanması/temas etmesi istismar yönünden anlamlı olarak tespit edilmiştir. Bu bulgunun radyologlar ve klinisyenlere istismara dayalı kafa travmasının tanısında ayrıntılı fizik ve klinik muayene ile beraber kullanıldığında yaralı olabileceğini düşünüyoruz.

Anahtar kelimeler: Kafatası kırığı, kafa travması, çocuk istismarı, kaza

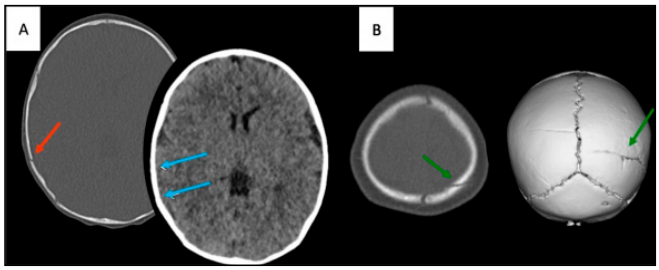

Resim 1AB. Pusetten düşme öyküsü olan A. 76 günlük erkek bebeğe ait beyin BT görüntülerinde, sağ pariyetal kemikte sütürle temas etmeyen kırık hatları (kırmızı ok) ve subdural hematom (mavi oklar), B. 2 aylık kız bebeğe ait beyin BT ve 3D VR görüntüde sol pariyetal kemikte sütürle temas etmeyen kırık hattı izlenmektedir (yeşil oklar).

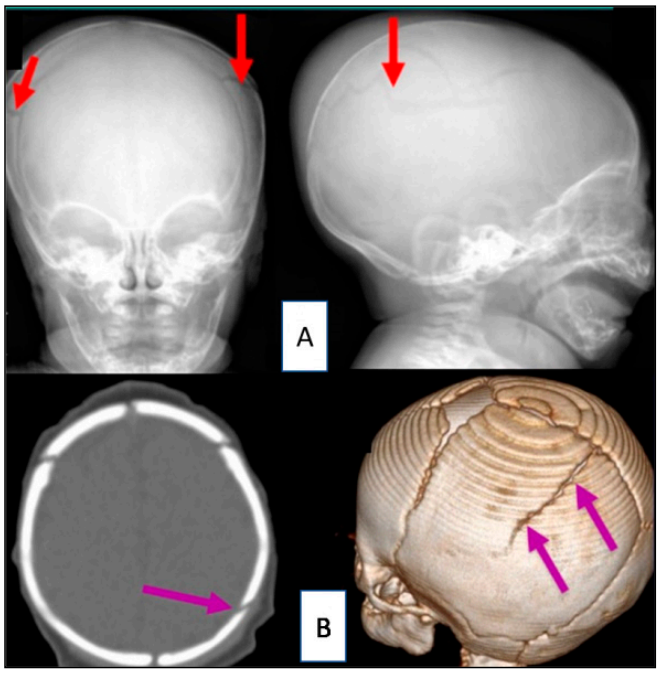

Resim 2AB. İstismar tanısı bulunan A. 1,5 aylık kız bebekte, 2 yönlü direkt grafide koronal sütürlere uzanan kırık hatları (kırmızı oklar), B. 1 aylık erkek bebekte, beyin BT'de ve 3D VR görüntüde sol pariyetal kemikte sagittal sütüre uzanan kırık hattı izlenmektedir (mor oklar).

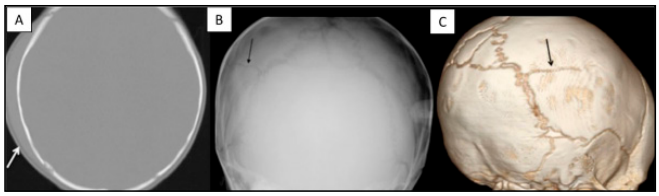

Resim 3ABC. İstismar tanısı olan 4 aylık bebeğin A. beyin BT, B. direkt grafi ve C.3D VR görüntülerinde sağ pariyetal bölgede sefal hematom (beyaz ok) ve lamdoid sütüre uzanan kırık hattı izlenmektedir (siyah oklar).

Pediatrik Radyoloji

SS-038

ÇOCUKLARDA MİNÖR KAFA TRAVMASI- BİLGİSAYARLI TOMOGRAFİYİ ÇOK MU FAZLA ÇEKİYORUZ?

Derya Bako

Sbü Van Bölge Eğitim ve Araştırma Hastanesi

Giriş ve amaç: Minör kafa travmaları, çocukluk yaş grubunda acil servis başvurularının büyük çoğunluğunu oluşturmaktadır (1). Glasgow Koma Ölçeği 14-15 olan travmalara minör kafa travması adı verilmektedir. Acil servise başvuran bu olguların yaklaşık %1

inde cerrahi gerektiren bir hadise mevcut iken, %97 sinin Bilgisayarlı Tomografi (BT) incelemelerinde intrakranial anormal bulguya rastlanmamaktadır (2,3,4). Dolayısıyla patoloji tespit edilen olgular yanı sıra; tümüyle normal olan olguların ayrımı da, tanıda kullanılan ve altın standart olan bilgisayarlı tomografi kaynaklı gereksiz iyonizan radyasyon maruziyetini önlemek açısından önem arz etmektedir. PECARN çalışması (5), BT incelemesinin gereksiz olduğu olgu popülasyonunu tespit etmeyi amaçlamış ve genel kabul gören sonuçlara ulaşmış bir çalışma olmakla birlikte ne yazık ki defansif tıp yaklaşımını tercih eden hekimlerce klinikte kullanımı sınırlıdır. Ülkemizde Bilgisayarlı Tomografi çekim sayıları çok yüksektir. Klinik gözlemimiz, acil servislerimizde de benzer-defansif yaklaşımın tercih edildiği yönündedir. Dolayısıyla çalışmamızın amacı; minör kafa travması ile hastaneye başvuran ve kranial BT incelemesi gerçekleştirilen pediatrik olguların yüzde kaçında patoloji tespit edildiğini değerlendirmeye ve farkındalık uyandırmaya yöneliktir.

Gereç ve Yöntem: Eylül 2020 ila Ocak 2021 tarihleri arasında Van Bölge Eğitim ve Araştırma Hastanesi Acil Servisine minör kafa travması ile başvuran ve kranial BT incelemesi gerçekleştirilen olguların görüntüleri retrospektif olarak değerlendirildi. 16 yaşından büyük olgular; araç içi ya da araç dışı trafik kazası geçirenler, 2m den daha yüksekten düşenler, epilepsi öyküsü ya da bilinen intrakranial patolojisi olan olgular çalışma dışı bırakıldı. Kranial BT incelemeleri; kalvaryal kemiklerde kırık varlığı ve türü (deplase, non-deplase), kırık sayısı, eşlik eden intraaksiyal ya da ekstraaksiyel kanama mevcudiyeti ve tedavi yaklaşımı (konservatif ya da cerrahi) açısından değerlendirildi.

Bulgular: 952 olgu çalışmaya dahil edildi. 67 olguda kalvaryal kemiklerde kırık mevcuttu (%7). 885 olguda (%93) kranial BT incelemesinde kalvarial kemik kırığı ya da intra-ekstraaksiyel kanama bulgusu saptanmadı. 50 olguda tek, 15 olguda iki; 2 olguda üç kemiği ilgilendiren kırık mevcuttu. 16 olguda kırıklar hafif deplase vasıfta ya da çökme kırığı idi. 8 olguda 1 cm'den küçük epidural hematom mevcuttu. Olguların hiçbirinde cerrahi girişime gerek duyulmamış, tümünde konservatif yaklaşım tercih edilmişti.

Tartışma ve sonuç:. Kliniği şüpheli olan ve PECARN çalışması doğrultusunda kranial BT inceleme endikasyonunu karşılayan olguların değerlendirilmesinde görüntüleme kuşkusuz ki elzemdir. Ancak, çalışmamıza dahil edilen olguların büyük çoğunluğunda (%93), kranial BT'de patoloji saptanmamıştır. Küçük çocuklarda beklenen uzun yaşam süresi de göz önüne alındığında, X ışını ilişkili malignite gelişim ihtimali de görüntüleme yöntemlerine başvururken kesinlikle göz ardı edilmemelidir. Kaldı ki hekimliğin temel yaklaşımı "önce zarar verme" ilkesine dayandığından; defansif yaklaşım yerine uygun olgu seçimi temelli yaklaşım esas alınmalıdır.

Anahtar kelimeler: bilgisayarlı tomografi, minör, kafa, travma

Kaynaklar

1. Langlois JA, Rutland-Brown W, Thomas KE. Traumatic brain injury in the United States. In: CDC, ed. National Center For Injury Prevention and Control, 2006.
2. Atabaki SM, Stiell IG, Bazarian JJ, Sadow KE, Vu TT, Camarca MA, et al. A clinical decision rule for cranial computed tomography in minor pediatric head trauma. Arch Pediatr Adolesc Med. 2008;162(5):439-45,
3. Mannix R, Bourgeois FT, Schutzman SA, Bernstein A, Lee LK. Neuroimaging for pediatric head trauma: do patient and hospital characteristics influence who gets imaged? Acad Emerg Med. 2010;17(7):694-700,
4. Hennelly KE, Mannix R, Nigrovic LE, Lee LK, Thompson KM, Monuteaux MC, et al. Pediatric traumatic brain injury and radiation risks: a clinical decision analysis. J Pediatr. 2013;162(2):392-7, http://dx.doi.org/ 10.1016/j.jpeds.2012.07.018
5. Kuppermann N, Holmes JF, Dayan PS, Hoyle JD Jr, Atabaki SM, Holubkov R, Nadel FM, Monroe D, Stanley RM, Borgialli DA, Badawy MK, Schunk JE, Quayle KS, Mahajan P, Lichenstein R, Lillis KA, Tunik MG, Jacobs ES, Callahan JM, Gorelick MH, Glass TF, Lee LK, Bachman MC, Cooper A, Powell EC, Gerardi MJ, Melville KA, Muizelaar JP, Wisner DH, Zuspan SJ, Dean JM, Wootton-Gorges SL; Pediatric Emergency Care Applied Research Network (PECARN). Identification of children at very low risk of clinically-important brain injuries after head trauma: a prospective cohort study. Lancet. 2009 Oct 3;374(9696):1160-70. doi: 10.1016/S0140-6736(09)61558-0. Epub 2009 Sep 14.

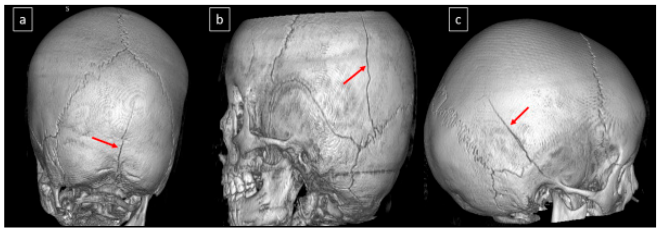

Resim 1. a, Bisiklet sürerken düşen 3 yaş erkek olguda oksipital kemikte kırık hattı; b, Koşarken ayağı takılıp düşen 2 yaş olguda pariyetal kemikte kırık hattı; c, Düşerken kafasını ranzanın köşesine çarpan 3 yaş kız olguda pariyetal ve temporal kemikleri ilgilendiren kırık hattı.

Pediatrik Radyoloji

SS-039

TEK UMBİLİKAL ARTERLİ FETÜSLERDE NORMAL UMBİLİKAL ARTER DOPPLER DEĞERLERİ

Erdem Fatihoğlu[1], Sonay Aydın[1], Suzan Bahadır[2], Erdal Karavaş[1], Mecit Kantarcı[1]

[1]Erzincan Binali Yıldırım Üniversitesi
[2]Başkent Üniversitesi

Giriş-Amaç: Umblikal kord iki arter ve bir venden oluşur ve etrafı Wharton jölesi ile çevrilidir. Umblikal kordun en sık görülen anomalisi olan tek umbilikal arter (TUA) tüm gebeliklerin %0.5-5'inde görülür (1). TUA sıklıkla intrauterin büyüme geriliği (IUGG), konjenital/kromozomal anormallikler, prematürite ve artmış perinatal mortalite ile ilişkilendirilmiştir (2, 3). Umbilikal arter (UA) Doppler değerlendirmesi, özellikle yüksek riskli gebeliklerde, fetal iyilik halini değerlendirmek için sıklıkla kullanılır. Özellikle yüksek riskli hastalarda perinatal mortalite ve morbiditeyi azalttığı gösterilmiştir (4).

Son zamanlarda yapılan bazı çalışmalar, TUA'lı umblikal kordun, iki artere göre iki kat kan hacmi taşıyabildiğini ve gerekli akışı karşılayabildiğini göstermiştir (5). Sonuç olarak, TUA'lı fetüslerin normal hemodinamisi normal UA'lı fetüslerden farklıydı ve önceden tanımlanmış normal parametreler TUA'lı fetüsler için uygun olmayabilir. Bu noktadan hareketle, TUA vakalarında RDUS akış parametrelerinin belirlenmesini ve bu akış parametrelerinin iki artere göre farklı olduğunu göstermeyi amaçladık.

Çalışma Ocak 2018-Mayıs 2020 tarihleri arasında yapıldı. Ultrason (US) tetkikleri rutin fetal anatomi taraması sırasında 18-22. gebelik haftalarında yapıldı. Anneye ait hastalığı olanlar, diyabet, hipertansiyon, preeklampsi, ilaç kullanımı, fetal anomali, IUGG, çoklu fetüs, plasental anormallik taşıyan fetüsler çalışma dışında bırakıldı. TUA'lı fetüsler ise çalışma grubunu oluşturmuştur. Çalışmaya katılmayı kabul eden 3 damarlı kordu olan gebeler kontrol grubunu oluşturdu.

Tüm hastalar 3.5 MHz konveks probla gri skala, renkli Doppler ultrason cihazı (Toshiba, Xario) ile incelendi. UA RDUS parametreleri, karın çevresi ölçümleri için daha önce tanımlanan (7) standardize görüntü kullanılarak elde edildi. Doppler US, standart açılarda +45° ile -15° arasında yapıldı ve tüm ölçümler iki deneyimli (8 ve 15 yıllık deneyime sahip) radyolog tarafından fetal hareketsizlik sırasında ve gebenin sırtüstü pozisyonunda yapıldı. Rezistif indeksi (RI), pulzalite indeksi (PI) ve S/D: sistol-diyastol oranı değerleri ölçüldü. Örnekler göbek kordonunun proksimal (1/3 fetal kısım), orta kısmından ve distalinden (1/3 plasental kısım) gerçekleştirildi. RDUS değerlerine ek olarak AC ve tahmini fetal ağırlık (EFW) değerleri de kaydedildi.

TUA grubunda yaş ortalaması 29.77±5.05, kontrol grubunda 28.54±5.48 idi. Ortalama yaşlar arasında istatistiksel olarak anlamlı fark yoktu (p=0,07). Tüm çalışma popülasyonunun ortalama gebelik haftası 20.12±1.43 hafta (min-maks;18-23 hafta) idi. Fetüslerin 77'si (%46,1) erkek, 90'ı (%53,9) kızdır. Fetal cinsiyet dağılımı açısından iki grup arasında istatistiksel olarak anlamlı fark yoktu. (p=0,91).

Popülasyonun ortalama AC değeri 152,22 ± 16,14 mm'dir. TUA grubunda 152.95 ± 16.39 mm ve kontrol grubunda 155.16 ± 15.87 mm idi. Her iki grupta ortalama AC değerleri arasında anlamlı fark

yoktu (p=0.55). Popülasyonun ortalama tahmini fetal ağırlık (EFW) değeri 370,54 ± 88,42 mm'dir. TUA grubunda 367,01 ± 99,19 mm ve kontrol grubunda 374,30 ± 75,81 mm idi. Her iki grupta ortalama EFW değerleri arasında anlamlı fark yoktu (p=0.34). RI, PI ve S/D'nin ortalama ve 3-97 yüzdelik değerleri her üç seviyedeki tüm parametrelerin ölçümleri, kontrol grubuna kıyasla SUA grubunda anlamlı derecede düşüktü. Ortalama RI, PI ve S/D değerleri hem SUA hem de kontrol gruplarında fetüsten plasentaya (proksimalden distale) anlamlı olarak azaldı (p <0.001).

Bu çalışmada, TUA'lı fetüslerin normal fetüslere göre farklı normal RDUS değerlerine sahip olduğunu bulduk. TUA'lı fetüslerde RI, PI ve S/D değerleri anlamlı derecede düşüktü. Bu değerler de ölçümün yeri plasentaya yaklaştıkça önemli ölçüde azalır. UA RDUS, özellikle gestasyonel yaşa göre küçük (SGA) fetüslerin değerlendirilmesi için, genellikle fetal iyilik hali değerlendirmesi ile ilişkilidir. Geniş kullanımına rağmen, genellikle normal fetüsler için UA RDUS değerleri için normal aralıklar tanımlandı. TUA için normatif değerler, yalnızca küçük popülasyon sayılarına sahip çok sınırlı sayıda çalışmada tanımlanmıştır (5, 6, 8).

TUA vakalarında UA'nın üç bölümünü de inceleyen daha önce yapılmış bir çalışma yoktur. TUA'lı fetüslerde UA'nın her üç bölümünde de RI, PI ve S/D değerlerinin anlamlı derecede azaldığını gösterdik. Daha önceki çalışmalara kıyasla en büyük TUA vakalarını inceledik. Ayrıca daha önce sunulan veriler üçüncü trimester gebeliklerine aitti (5, 6, 11, 12). Mevcut çalışma RI, PI ve S/D değerlerinde daha önce tanımlanan düşüşün sadece üçüncü trimester verileri için değil, aynı zamanda ikinci trimester için de geçerli olduğunu doğrulamaktadır.

TUA'lı fetüslerin UA'sındaki direnç, normal fetüslerden daha düşüktür. TUA'lı fetüslerin UA'sındaki direnç, fetal uçtan plasental uca doğru azalır. TUA'lı fetüsler için normal değerlerin bilinmesi, daha iyi ve daha güvenilir bir RDUS değerlendirmesi sağlayabilir.

Kaynaklar

1. Hua M, Odibo AO, Macones GA, Roehl KA, Crane JP, Cahill AG. Single umbilical artery and its associated findings. Obstetrics & Gynecology. 2010;115(5):930-4.
2. Murphy-Kaulbeck L, Dodds L, Joseph K, Van den Hof M. Single umbilical artery risk factors and pregnancy outcomes. Obstetrics & Gynecology. 2010;116(4):843-50.
3. Gornall A, Kurinczuk J, Konje J. Antenatal detection of a single umbilical artery: does it matter? Prenatal Diagnosis: Published in Affiliation With the International Society for Prenatal Diagnosis. 2003;23(2):117-23.
4. Maulik D, Mundy D, Heitmann E, Maulik D. Evidence-based approach to umbilical artery Doppler fetal surveillance in high-risk pregnancies: an update. Clinical obstetrics and gynecology. 2010;53(4):869-78.
5. Baron J, Weintraub AY, Sciaky Y, Mastrolia SA, Speigel E, Hershkovitz R. Umbilical artery blood flows among pregnancies with single umbilical artery: a prospective case-control study. The Journal of Maternal-Fetal & Neonatal Medicine. 2015;28(15):1803-5.
6. Contro E, Cataneo I, Morano D, Farina A. Reference charts for umbilical Doppler pulsatility index in fetuses with isolated two-vessel cord. Archives of gynecology and obstetrics. 2019;299(4):947-51.
7. Bethune M, Alibrahim E, Davies B, Yong E. A pictorial guide for the second trimester ultrasound. Australasian journal of ultrasound in medicine. 2013;16(3):98-113.
8. Goldkrand J, Pettigrew C, Lentz S, Clements S, Bryant J, Hodges J. Volumetric umbilical artery blood flow: comparison of the normal versus the single umbilical artery cord. Journal of Maternal-Fetal Medicine. 2001;10(2):116-21.
9. Fatihoglu E, Aydin S. Diagnosing Small for Gestational Age during second trimester routine screening: Early sonographic clues. Taiwanese Journal of Obstetrics and Gynecology. 2020;59(2):287-92.
10. Kennedy AM, Woodward PJ. A radiologist's guide to the performance and interpretation of obstetric doppler US. RadioGraphics. 2019;39(3):893-910.
11. Sonesson SE, Fouron JC, Drblik SP, Tawile C, Lessard M, Skoll A, et al. Reference values for Doppler velocimetric indices from the fetal and placental ends of the umbilical artery during normal pregnancy. J Clin Ultrasound. 1993;21(5):317-24.
12. Acharya G, Wilsgaard T, Berntsen GK, Maltau JM, Kiserud T. Reference ranges for serial measurements of blood velocity and pulsatility index at the intra-abdominal portion, and fetal and placental ends of the umbilical artery. Ultrasound Obstet Gynecol. 2005;26(2):162-9

Anahtar kelimeler: Tek, Umblikal arter, RDUS, Normal, Indeks

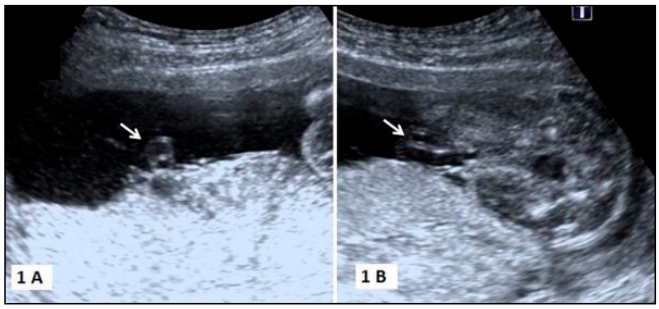

Şekil 2. Fetal uçtan (a), orta kısım/serbest uçtan (b) ve plasental uçtan (c) umbilikal arterin akış paternleri ve RDUS indeksleri.

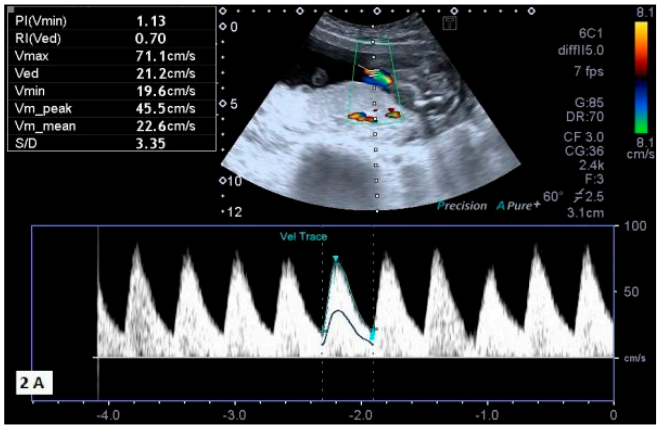

Şekil 1. Tek umbilikal arterin aksiyel (a) ve longitudinal (b) sonografik görüntüleri.

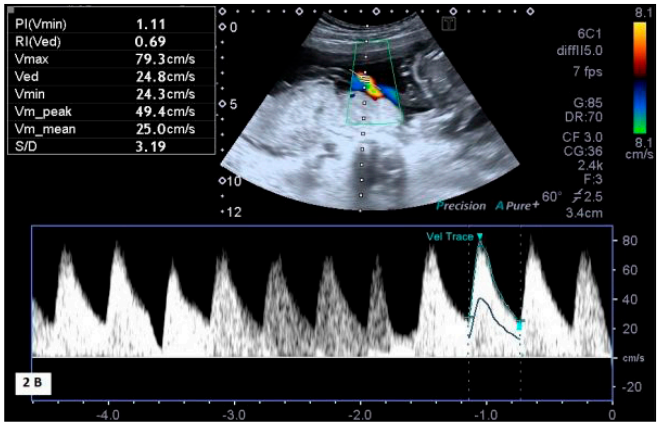

Şekil 2. Fetal uçtan (a), orta kısım/serbest uçtan (b) ve plasental uçtan (c) umbilikal arterin akış paternleri ve RDUS indeksleri.

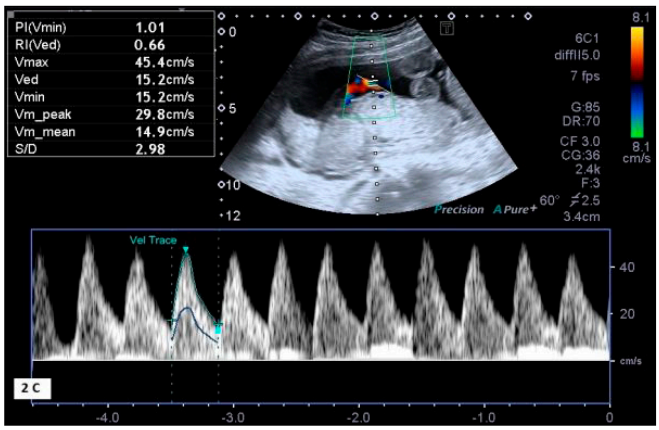

Şekil 2. Fetal uçtan (a), orta kısım/serbest uçtan (b) ve plasental uçtan (c) umbilikal arterin akış paternleri ve RDUS indeksleri.

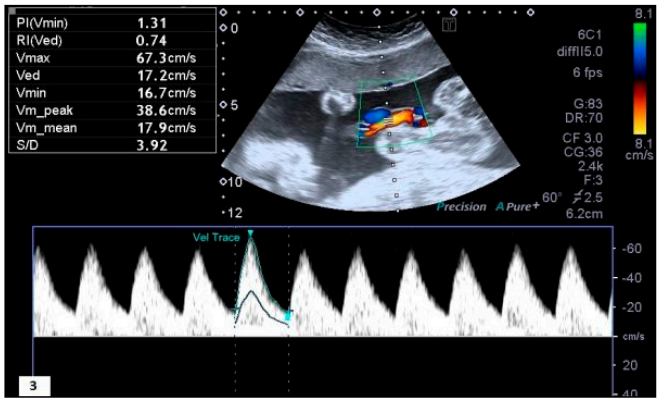

Şekil 3. Üç damarlı bir kordda umblikal arter akım paterni ve RDUS indeksleri.

Nöroradyoloji

SS-040

COVID-19 KISITLAMALARI ACİL SERVİS İNME BAŞVURUSU VE KRANİYAL GÖRÜNTÜLEME SIKLIĞINI NASIL ETKİLEDİ?

Başak Atalay, Nesrin Gündüz, Murat Aşık

İstanbul Medeniyet Üniversitesi Tıp Fakültesi Radyoloji Bölümü

Giriş ve Amaç: Mart 2020 tarihinde Dünya Sağlık Örgütü (WHO) tarafından pandemi olarak ilan edilen COVID-19 enfeksiyonu önemli bir toplum sağlığı sorunudur (1). Pandeminin başlangıç döneminden itibaren hastane başvurularında ve radyoloji servislerindeki tetkik dağılımlarında ve tespit edilen bulgularda dönemsel farklılıklar gelişmiştir. Bu çalışmada, pandemi kısıtlama döneminde acil servise nörolojik bulgularla başvuran hastalardaki inme oranlarını COVID-19 öncesi dönemle karşılaştırmayı amaçladık.

Gereç ve Yöntemler: Çalışmaya, kısıtlama dönemi ile önceki yılın aynı döneminde Üniversite Hastanemiz acil servisine nörolojik bulgularla başvuran ve kraniyal bilgisayarlı tomografi (BT) yapılan hastalar dâhil edildi. İnme şüphesi olan hastalara ek olarak BT anjiyografi ve Difüzyon ağırlıklı görüntüleme (DAG) tetkikleri eklendi. Grup I (n = 676) pandemi öncesi dönemde başvuran vakaları, Grup II (n = 284) ise COVID-19 kısıtlama döneminde başvuranları içeriyordu. Bu hastalar semptom veya bulgu bakımından COVID şüphesi taşımayan hastalardı. İstatistiksel analizde SPSS 19.0 kullanıldı.

Bulgular: Toplam 960 hasta [medyan yaş 62 (43-77)], 471 (%49,1) kadın, 489 (%50,9) erkek] dahil edildi. Hastaların tamamına kranyal BT, 203 (% 21.1) hastaya ise ek olarak DAG yapıldı. 71 (% 7.4) hastaya serebral BT-anjiyografi yapıldı. İki grup arasında yaş ve cinsiyet açısından istatistiksel farklılık yoktu. Tarama endikasyonu 722 (%75.2) olguda inme, 219 (%22.8) olguda travma ve 19 (%2) olguda tümör şüphesiydi. Kranial BT çekim endikasyonları iki grupta benzerdi [inme şüphesi nedeni ile 515 (% 76,2) ve 207 (% 72,9); travma nedeni ile 152 (% 22,5) ve 67 (% 23,6); tümör nedeni ile 9 (% 1,3) ve 10 (% 3,5), p = 0.143]. BT-anjiyografide vasküler oklüzyon oranı Grup II' de anlamlı olarak daha yüksekti (sırasıyla % 25'e karşı, % 65, p <0.05) (Resim 1). İnme vakalarının oranı Grup II'de anlamlı olarak daha yüksekti [sırasıyla 51'e (% 18.7) karşı 45 (% 6.7), p <0.001]. Başvuran hasta sayılarındaki düşme ile birlikte stroke oranları artış göstermiştir (Resim 2). İnme oranındaki farklılıkla birlikte iskemik veya hemorajik inme mutlak sayıları iki grup arasında oldukça yakındı. İki grubun bulgularının karşılaştırması Tablo 1'de özetlenmiştir.

Tartışma ve Sonuç: Pandemi döneminde enfeksiyonun yayılımını engellemek ve hastane rezervlerini korumaya yönelik önlemler, hastane başvurularında ve radyoloji ünitelerindeki tetkik dağılımında ve tanıda farklılıklara neden olmuştur. COVID-19 döneminde bu önlemler nedeni ile hafif nörolojik bulguları olan hastalar hastane başvurusunda bulunmayabilirken, major stroke hastaları acil servislere başvurmaya devam etmiştir (2,3).

Sonuç olarak, pandemi kısıtlaması hastane başvurularında azalmaya neden olurken, azalan tetkik sayısı nedeni ile inme oranı sıklığında artış izlenimi olmuştur. COVID-19 salgını, ülkemizde acil servis başvurularını ve klinisyenlerin kraniyal görüntüleme uygulamalarını önemli ölçüde etkilemiştir.

Anahtar kelimeler: Pandemi, Koronavirüs, İnme, Bilgisayarlı Tomografi

Kaynaklar

1. Zhu N, Zhang D, Wang W et al. A Novel Coronavirus from Patients with Pneumonia in China, 2019. N Engl J Med. 2020; 382(8):727-733. https://doi:10.1056/NEJMoa2001017
2. Bersano A, Pantoni L. On being a neurologist in Italy at the time of the COVID-19 outbreak. Neurology. 2020;94(21):905-906. doi:10.1212/WNL.0000000000009508
3. Dhand A, Luke D, Lang C, Tsiaklides M, Feske S, Lee JM. Social networks and risk of delayed hospital arrival after acute stroke. Nat Commun. 2019;10(1):1206.. doi:10.1038/s41467-019-09073-5

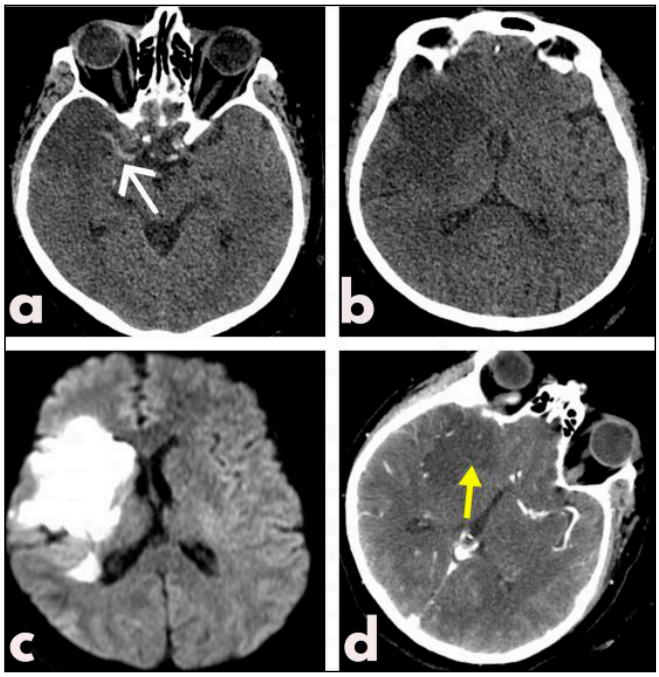

Resim 1a. Kranial BT tetkikinde sağda dens MCA bulgusu (beyaz ok), b.MCA sulama alanında hipodansite ve sulkal silinme, c. DAG'de sağ MCA sulama alanında difüzyon kısıtlanması,d. BT anjiyografi tetkikinde sağ MCA'da oklüzyon bulguları (sarı ok)

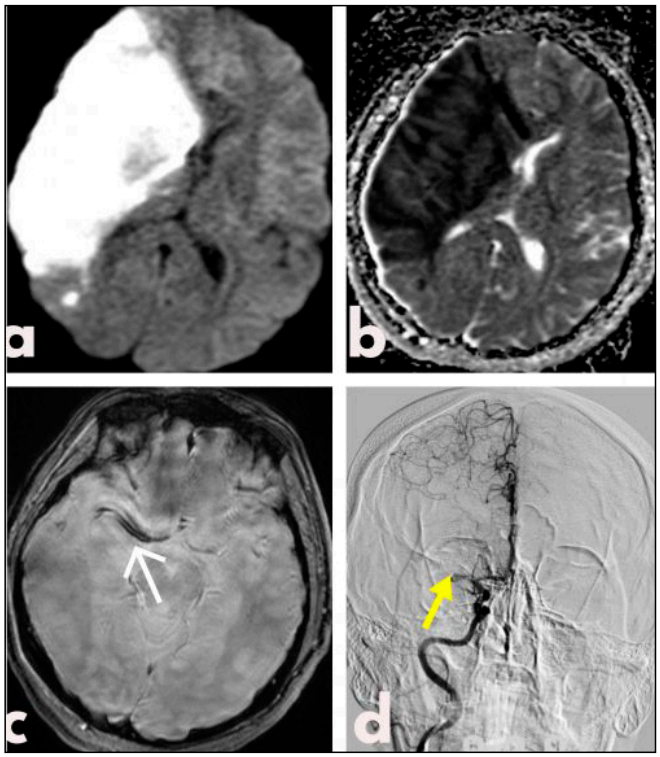

Resim 2a,b. DAG ve ADC haritalamada sağ MCA sulama alanında difüzyon kısıtlanması, akut enfarkt, lateral ventrikül basısı, c. Gradient Eko sekansta sağ MCA trasesinde trombüs ile uyumlu hipointensite (beyaz ok), d.Mekanik trombektomi uygulanmak üzere serebral DSA yapılan olguda sağ MCA'da proksimalinden oklüzyon (sarı ok)

Tablo 1. Hastaların Demografik Dağılımı ve Grupların Karşılaştırılması

	Grup I (non- COVID-19 dönemi) (n=676)	Grup II (COVID-19 dönemi) (n=284)	P değeri
Yaş (yıl)	61 (42-77)	65 (47-78)	0.073
Cinsiyet n (%) Erkek Kadın	332(49.1) /344 (50.9)	157(55.3) /127 (44.7)	0.081
DAG n (%)	133 (19.7%)	70 (24.6%)	0.085
BT anjiyografi n (%)	28 (4.1%)	43 (15.1%)	<0.001*
İnme n (%) İskemik/ Hemorajik	35 (5.2%) /10 (1.5%)	41 (14.4%) /10 (3.5%)	<0.001* / 0.043*

Kas-İskelet Radyolojisi

SS-041

PATELLOFEMORAL DİSLOKASYONLU OLGULARDA YAPISAL ETİYOLOJİK FAKTÖRLERİN VE ÖLÇÜM YÖNTEMLERİNİN MRG İLE DEĞERLENDİRİLMESİ

Mustafa Özenç, Dilek Cansu Özenç, Elif Evrim Ekin

İstanbul Gaziosmanpaşa Suam

Giriş-Amaç: Diz eklemi tibia, femur ve patella kemikleri ve çevre yumuşak doku tarafından oluşturulan, oldukça kompleks bir yapıdır. Bazen bu elemanlarda konjenital ya da kazanılmış bozukluklar bu stabilizasyonun bozulmasına sebep olur. Patellofemoral eklem ve patella, diz ekleminin hareketi sırasında kuvvet kolu görevini görerek, yükün momentini ayarlama görevini üstlenmektedir. Sağlıklı bir dizin fleksiyonu ve ekstansiyonu için patellofemoral eklemin stabilizasyonu önemlidir. Stabilizasyonun en önemli komponenti sağlıklı bir troklear oluktur. Normal bir diz ekleminde dislokasyona sebep olmayacak bir kuvvet, troklear displazili olgularda patellanın troklea-dan çıkmasına sebep olur.

Patellofemoral hastalıklar için çeşitli sınıflandırmalar geliştirilmiştir. Bunlardan bazıları klinik ve operasyonel süreçlerin yönetimine göre şekillenmiş olup, bazıları ise radyolojik bulgulara göre yapılmıştır. Patellofemoral hastalıklar kabaca üç başlık altında toplanmıştır: 1.Patellofemoral ağrı sendromları, 2.Patellofemoral artroz, 3.Patellofemoral instabilite (1). Patellofemoral subluksasyon ve dislokasyon patellofemoral instabilitenin alt gruplarıdır (2). Patellofemoral dislokasyon genel polülasyonda 100,000'de 7 olarak raporlanmıştır. Patellar subluksasyonda patella troklear oluğun dışına kısmi olarak çıkmış olsa da tam olarak ayrılmamıştır. Eklem ilişkisi devam etmektedir. Patellar dislokasyonda ise tam ayrılma mevcuttur. Sıklıkla çevre yumuşak doku elemanlarında dejenerasyon ve kemikte kontüzyon eşlik eder.

Patellofemoral hastalıklar geçmiş dönemde direkt grafi ile değerlendirilmiş olsa da günümüzde yüksek çözünürlüklü bilgisayarlı tomografiler ve farklı seriler kullanılarak ayrıntılı yumuşak doku değerlendirmesi olanağı sağlayan manyetik rezonans görüntüleme (MRG) yöntemleri sıklıkla kullanılmaktadır (3).

Troklear displazi varlığı patellofemoral dislokasyon (PFD) için en önemli predispozan faktör kabul edilmektedir (4). Ayrıca patellar tendonun insersiyosu olan tuberositas tibia, yüksek yerleşimli patella (patella alta) diğer önemli yapısal etiyolojik faktörlerdir (5). Dislokasyon için, tanısı oldukça önemli olan bu anatomik varyasyonlar için ilk zamanlarda direkt grafiler kullanılmış olsa da günümüzde iyonizan radyasyon içermeyen MRG bu anatomik farklılıkları yüksek duyarlılıkla saptamaktadır.

Literatürde patellofemoral instabilitenin anatomik risk faktörleri çalışma konusu olmuş olsa da multifaktöriyel patofizyolojik bir süreç olması nedeniyle tedavi yöntemini seçmek ve tekrarlama riskini öngörmek açısından hangi radyolojik ölçüm parametresinin kullanılacağı konusunda ortak net bir görüş mevcut değildir (6). Biz çalışmamızda en önemli risk faktörleri kabul edilen troklear displazi varlığı ve morfolojisi(troklear derinlik(TD), femoral sulkus açısı(FSA), lateral troklear inklinasyon açısı(LTİA), tuberositas tibia lateralizasyonunu gösteren radyolojik ölçüm yöntemlerini(TT-TG mesafesi, TT-PCL mesafesi, tuberositas tibia rotasyon açısı(TTRA)), patella morfolojisi ve yerleşiminin patellofemoral dislokasyon ile ilişkisini değerlendirmeyi ve tekrarlayan dislokasyon öyküsü olan olgularda ne gibi anatomik farklılıkların ve radyolojik ölçümlerin buna katkı sağladığını değerlendirmeyi amaçladık (resim 1-10). Ayrıca artmış Q açısının ve tuberositas tibia lateralizasyonunu göstermek için preoperatif değerlendirmede günümüzde en sık kullanılan (7) iki ölçüm yöntemi olan TT-TG ve TT-PCL mesafe ölçümlerinin gözlemciler arası uyumunu değerlendirmeyi amaçladık.

Çalışmamız Sağlık Bakanlığı Sağlık Bilimleri Üniversitesi Gaziosmanpaşa Sağlık Uygulama ve Araştırma Merkezi Radyoloji Kliniği'nde, etik kurul onayı alınmasının ardından yürütülen retrospektif bir vaka-kontrol çalışmasıdır. MRG incelemeleri Extreme Pacs (Çankaya, Ankara) sistemi üzerinden yapılmıştır. 2014-2020 yılları arasında bölümümüzde çekilmiş diz eklem MRG'leri retrospektif olarak değerlendirilmiş olup, radyolojik olarak patellofemoral dislokasyon tanısı almış 63 diz (58 hasta), hastane bilgi yönetim sisteminden taranarak klinik olarak da patellofemoral dislokasyon ile uyumlu bulunmuştur ve vaka grubu olarak belirlenmiştir. Konjenital ve kazanılmış deformite, diz eklemi dizilim bozukluğuna yol açmış tibia, femur ve patella fraktürü, diz protez-operasyon öyküsü, ileri derece diz artropatisi, yaygın eklem içi efüzyon varlığı ve değerlendirmeyi engelleyecek kalitede olan tetkikler dışlama kriteri olarak kullanılmıştır. Benzer dışlama kriterleri kullanılarak hastanemizde çeşitli nedenlerle çekilen diz eklem MRG'ler taranmıştır. Yaşa ve cinsiyete bağlı kemik boyut farklılıklarını ve bunlara bağlı yalancı ölçüm farklılıklarını en aza indirmek amacıyla yaş, cinsiyet ve yön eşleştirmesi yapılarak 63 diz (63 hasta) ile kontrol grubu oluşturulmuştur (8). Ayrıca vaka grubu ile yüz yüze görüşülerek ve izinleri alınarak telefon görüşmesi ile hastalık geçmişi taranmıştır. Tekrarlayan patellofemoral dislokasyon öyküsü olan olgular alt grup olarak belirlenmiştir (35 diz, 35 hasta). Yine vaka grubumuzda her iki dizde dislokasyonu olanlar (5 diz) tespit edilmiştir. Vaka-kontrol grupları, tek çıkık öykülü-tekrarlayıcı çıkık öykülü gruplar ve tek taraflı çıkık öykülü-bilateral çıkık öykülü gruplar demografik veriler, patellar yerleşim bozuklukları, patella tipleri, troklear displazi varlığı, displazi tipleri gibi anatomik varyasyonlar açısından karşılaştırılmıştır. Yine bu gruplar TT-TG mesafesi, TT-PCL

mesafesi, LTİA, TTRA, TD, FM/FL gibi radyolojik ölçümler ile, tuberositas tibia lateralizasyonu, troklear displazi tayini, diz eklem rotasyonu, patellofemoral eklem asitemetrisi açısından ve bunların patellofemoral dislokasyona katkısı açısından karşılaştırılmıştır. TT-TG ve TT-PCL mesafe ölçümleri gözlemciler arası uyumun değerlendirilmesi amacıyla iki farklı radyolog tarafından yapılmıştır ve güvenilirlik testleri yapılmıştır. Gözlemciler arası ölçümlerin güvenilirliği Pearson sınıf-içi korelasyon katsayıları – ICC (%95 güvenilirlik aralığında) ile gösterilmiştir. Çalışmamızda örneklemin büyüklüğüne karar vermek için "Güç Analizi" yapılmış olup, benzer çalışmalar referans alınarak %95 ve üzeri güç için 35 kişi vaka ve kontrol, toplam 70 kişi olarak belirlenmiştir.

Çalışmaya dahil edilen PFD tanılı 63 diz (58 hasta), ve farklı bir nedenden diz MRG incelemesi bulunan 63 diz (63 hasta) demografik özellikler açısından karşılaştırılmıştır. Kontrol grubu yaş, cinsiyet ve yön eşleştirilmesi yapılarak oluşturulduğu için demografik özellikler açısından istatistiksel olarak anlamlı fark izlenmedi (tablo 1). Yaş eşleştirmesi yapılarak oluşturulan hasta-kontrol gruplarının yaş ortalaması 20,63±6,257(10-45) bulunmuştur. Hasta ve kontrol gruplarında sırasıyla 26'şar kadın (%41,3) ve 37'şer erkek (%58,7) mevcuttu. Hasta ve kontrol grubunda dizlerden 34(%54)'ü sağ ve 29(%46)'u sol taraftaydı.

Tek dislokasyon yaşayan 28 diz için ortalama yaş 19,96(12-37) ve rekürren dislokasyon yaşayan 35 diz için 21,17 (10-45) bulunmuştur. İstatistiksel olarak iki grup arasından yaş açısından anlamlı fark saptanmamıştır (p: 0,298). Tek olay yaşayanların 8'i (28,6) kadın ve 20'ü (%71,4) erkekti, rekürren olay grubunda 18 kadın (51,4) ve 17 erkek (48,6) mevcuttu. İstatistiksel olarak anlamlı fark saptanmamış (p: 0,06) olmasına rağmen tek dislokasyon grubundan erkek cinsiyetinde bir yığılma mevcuttu. Tek dislokasyon grubunda 14 (%50) diz sağ ve 14 (%50) diz soldu. Rekürren olay grubunda 20 (%57,1) diz sağ ve 15 (42,9) diz soldu. Yön açısından istatistiksel olarak fark saptanmadı (P: 0,57) (tablo 2).

Hastaların 53'ünde tek taraflı, 5'inde bilateral dislokasyon öyküsü mevcuttu. Tek taraflı grupta ortalama yaş 20,4 (10-45) ve bilateral grubunda 23,8 (19-31) olarak bulunmuştur. Yaş açısından iki grup arasında istatistiksel olarak anlamlı fark saptanmamıştır (p:0,08). Tek tarafta dislokasyon yaşayanların 20 (%37,7)'si kadın 33 (%62,3)'ü erkek, bilateral grubunda 3 (%60) kadın ve 2 (%40) erkek bulunmaktaydı. Cinsiyet açısından anlamlı fark saptanmadı (p: 0,37).

Hasta grubunda TT-TG mesafesi için ortalama değer 17,984±4,663 (7,1-30,3) mm, kontrol grubunda ise 10,311±3,275 (3,1-19,7) mm, TT-PCL mesafesi hasta grubu için 22,559±3,523 (15,6-31,9) mm, kontrol grubu için 17,818±2,562 (11-25,2) mm,LTİA için ortalama değer hasta grubunda 13,698±5,908 (6,8-31,9) derece, kontrol grubunda 21,724±4,883 (10,5-32,2) derece, TD ölçümü hasta grubunda ortalama 2,575±2,044 (-0,6-10,2)mm, kontrol grubunda 6,26±1,741 (1,3-10,9)mm, FM/FL Oranı hasta grubu için ortalama 45,717±24,019 (2,2-85,6), kontrol grubu için 68,695±17,025 (51,1-98,4), FSA hasta grubu için 155,133±15,427 (123,3-192,0) derece, kontrol grubu için 134,524±9,212 (119,8-168,3) derece ve TTRA (muneta) hasta grubu için ortalama 67,948±5,340 (53,6-82,2) derece, kontrol grubu için 73,519±3,947(61,9-82,7) derece ölçülmüştür. TT-TG mesafesi, TTPC mesafesi, LTİA, TD, FM/FL oranı, FSA ve TTRA (muneta) için hasta ve kontrol grupları karşılaştırıldığında istatistik olarak anlamlı fark saptanmıştır (sırasıyla p <0,001) (tablo 3). Rekürren ve tek dislokasyon yaşayanlar karşılaştırıldığında ise TT-TG mesafesi, TT-PCL mesafesi, LTİA ve TTRA (muneta) ölçümleri için anlamlı fark saptanmıştır (sırasıyla p <0,001, p: 0,036, p: 0,02, p: 0,009) (tablo 5).

TT-TG ve TTPCL mesafesi için gözlemci-1 ve gözlemci-2 arasında Pearson korelasyon analizinde, sınıf içi korelasyon katsayısı (İCC), TT-TG ve TT-PCL mesafeleri için sırasıyla 0,971 ve 0,944 olarak hesaplanmıştır. Bu ölçümler için gözlemciler arası güvenilirliğin mükemmel olduğu görülmüştür (tablo 4).

Patellofemoral dislokasyonlu olgularda çeşitli anatomik yatkınlıklar olsa da tek bir faktörle dislokasyona yatkınlığı açıklamanın yetersiz olacağı aşikardır. 40,544 vakanın tarandığı bir çalışmada vakalarda ortalama yaş 21 bulunmuştur (9). Cinsiyet ve yön açısından ise anlamlı fark saptanmamıştır. Bizim çalışmamızda da ortalama yaş 20,63 idi ve literatür ile uyumluydu. Patellofemoral dislokasyon genç bireylerde görülmektedir. Cinsiyet ve yön ise risk oluşturmamaktaydı.

Çalışmamızda hasta grubumuzda troklear displazi %85,7 oranında görülürken, kontrol grubunda %4,2 oranında görülmektedir. Biz de patellofemoral dislokasyon için en önemli risk faktörünün troklear displazi olduğunu düşünmekteyiz. Tip D displazinin rekürren grupla, tip B displazinin ise tek dislokasyon grubuyla anlamlı olarak ilişkili olduğu görülmüştür (p:0,044). Literatür tarandığında tek başına displazi varlığının rekürrens için risk oluşturduğu gösterilmiştir ancak, Dejour displazi tipleri ile rekürren displazi ilişkisi araştırılmamıştır. Bu açıdan araştırmamız ilk olma özelliği taşımaktadır ve literatüre katkı sağladığını düşünmekteyiz.

Özellikle troklear displazi tanısı için kullanılan TD, FSA, FM/FL oranı vaka ve kontrol grubunda anlamlı derecede farklı olsa da rekürren dislokasyon açısından risk oluşturmamaktadır. LTİA ise rekürren grubunda anlamlı olarak farklıydı (p:0,020). Elizabeht ve ark. rekürren dislokasyon için risk faktörlerini araştırdıkları bir çalışmada ise anlamlı fark bulamamışlardır (p: 0,285) (10). Bu farklılığın bizim rekürren hasta grubumuzda tip D displazili olguların çoğunlukta olmasının katkısı olduğunu ve çalışmamızın azalmış LTİA'nın rekürren dislokasyon yaşama açısından risk oluşturduğunu göstermesi açısından önemli olduğunu düşünmekteyiz.

Çalışmamızda patella Wiberg sınıflaması ile dislokasyon ve rekürren açısından anlamlı ilişki bulunamadı. Patella yerleşim bozukluğu, özellikle yüksek yerleşimli patella (patella alta) patellofemoral dislokasyon için majör risk faktörlerinden biri kabul edilir. Bazı çalışmalarda rekürren dislokasyon için risk faktörlerinden biri olduğu söylenmiştir (5). Askenberger ve ark. tek başına pattella alta varlığının diğer hazırlayıcı faktörler olmadığı zaman iyi tolere edildiğini ifade etmiştir (11). Literatüre bakıldığında patella alta ile PFD arasında belirgin bir ilişki mevcut olsa da tekrarlama riski açısından tartışmalı sonuçlar mevcuttur. Bu açıdan yeni çalışmalara ihtiyaç duyulmaktadır.

Tuberositas tibia lateralizasyonu, ekstansiyon sırasında patella üzerinde artmış lateral kuvvete neden olduğu için, PFD gelişimi için önemli risk faktörlerinden biri kabul edilir (12,13,14). TT-TG mesafesinin 20 mm üzerinde ölçülmesinin %90 oranında dislokasyonla ilişkili olduğunu söylemiştir. Bazı cerrahlar 15 mm üzerinde bazıları ise 20 mm üzerinde tüberkül medializasyon operasyonu önermektedir. TT-TG mesafesinin diz rotasyonunda, fleksiyonundan etkilenebilmesi ve şiddetli displazili olgularda troklear oluğun bulunmasındaki zorluk gibi sebeplerle TT-PCL mesafe ölçümü geliştirilmiştir. TT-PCL mesafesinin 24 mm üzerinde ölçülmesi patolojik kabul edildi (7). Tip D displazi gibi trokleanın derin noktasını bulmakta zorlanan araştırmacılar TTRA gibi trokleadan bağımsız ölçüm yöntemleri geliştirmişlerdir. Tuberositas tibia lateralizasyonunu gösteren bu üç ölçüm de hem vaka-kontrol arasında hem de rekürren ve tek dislokasyon grubu arasında anlamlı farklı idi.

Dizde kompleks anatomik yapı nedeniyle çok sayıda varyasyon izlenmektedir. Bu nedenle PFD'li olgularda tedavi ve operasyon kararı verilirken radyolojik görüntüleme ve MRG büyük önem taşımaktadır. PFD için etiyolojik anatomik faktörler başlıca troklear displazi, patella yerleşim bozukluğu ve tuberositas tibia lateralizasyonu başlıkları altında değerlendirilebilir. Bu faktörlerin radyolojik tespiti için çok sayıda yöntem geliştirilmiş olsa da birbirine üstünlükleri açısından hala ortak bir görüş mevcut değildir. Çalışmamızda troklear displazi için TD, FM/FL oranı, FSA ve LTİA ölçümleri, patellar yerleşim bozukluğu için Insall-salvati ineksi, tuberositas lateralizasyonu için TT-TG mesafesi, TT-PCL mesafesi ve TTRA ölçümü kullanılmış olup, bu ölçümlerin sınır dışı değerleri, patella alta ve troklear displazi varlığı PFD için risk oluşturmaktadır ve MRG'de dikkatli değerlendirilmelidir. Rekürren dislokasyon grubunda ise tuberositas tibia lateralizasyonunu gösteren TT-TG mesafesi, TT-PCL mesafesi ve TTRA ölçümü ve troklear displazi tespitinde kullanılan LTİA ölçümü, Tip D displazi varlığı, tek dislokasyon yaşayanlara göre anlamlı olarak farklıdır ve PFD'nin tekrarlamasını öngörmede faydalıdır. Sonuç olarak PFD'li olgularda tek radyolojik ölçüm parametresi ile tedavi kararı verilmemesi, etiyolojik faktörün MRG'de doğru tespiti ve bireyselleştirilmiş

değerlendirme sistemleri oluşturulması gerektiğini düşünmekteyiz. Bu açıdan çalışmamız literatüre önemli katkı sağlamaktadır.

Kaynaklar

1. Aydoğdu, S. (2012). Patellofemoral eklem hastalıklarının sınıflandırması. TOTBİD Dergisi, 11(4), 284–289. https://doi.org/10.5606/totbid.dergisi.2012.39
2. Dokumacı, D. Ş., & Karayol, S. S. (2019). Femoral Sulkus Açısı ve Patellar Subluksasyon. Journal of Harran University Medical Faculty), 16(2), 231–234. https://doi.org/10.35440/hutfd.581297
3. Çilengir, A. H. (2019). Patellar Tilt Ve Kuadriseps Patellar Tendon Arasındaki Açının Diz Eklemi Anatomik Varyasyonları Ve Patolojileri İle İlişkisi. Yüksek Öğretim Kurulu Tez Merkezi[11].
4. Toms, A. P., Cahir, J., Swift, L., & Donell, S. T. (2009). Imaging the femoral sulcus with ultrasound, CT, and MRI: Reliability and generalizability in patients with patellar instability. Skeletal Radiology, 38(4), 329–338. https://doi.org/10.1007/s00256-008-0639-9[12]
5. Dietrich, T. J., Fucentese, S. F., & Pfirrmann, C. W. A. (2016). Imaging of Individual Anatomical Risk Factors for Patellar Instability. Seminars in Musculoskeletal Radiology, 20(1), 65–73. https://doi.org/10.1055/s-0036-1579675[13]
6. Frosch, K. H., & Schmeling, A. (2016). A new classification system of patellar instability and patellar maltracking. Archives of Orthopaedic and Trauma Surgery, 136(4), 485–497. https://doi.org/10.1007/s00402-015-2381-9[14]
7. Seitlinger, G., Scheurecker, G., Högler, R., Labey, L., Innocenti, B., & Hofmann, S. (2012). Tibial tubercle-posterior cruciate ligament distance: A new measurement to define the position of the tibial tubercle in patients with patellar dislocation. American Journal of Sports Medicine, 40(5), 1119–1125. https://doi.org/10.1177/0363546512438762[15]
8. Csintalan, R. P., Schulz, M. M., Woo, J., McMahon, P. J., & Lee, T. Q. (2002). Gender differences in patellofemoral joint biomechanics. Clinical Orthopaedics and Related Research, 402, 260–269. https://doi.org/10.1097/00003086-200209000-00026[16]
9. Waterman, B. R., Belmont, P. J., & Owens, B. D. (2011). Patellar Dislocation in the United States: Role of Sex, Age, Race, and Athletic Participation. Journal of Knee Surgery, 25(1), 51–58. https://doi.org/10.1055/s-0031-1286199[17]
10. Tompkins, M., & Arendt, E. A. (2016). A Risk Prediction Model for Redislocation Following First Time Lateral Patellar Dislocation (LPD). Orthopaedic Journal of Sports Medicine, 4(3). https://doi.org/10.1177/2325967116s00063
11. Askenberger, M., Janarv, P. M., Finnbogason, T., & Arendt, E. A. (2017b). Morphology and Anatomic Patellar Instability Risk Factors in First-Time Traumatic Lateral Patellar Dislocations. American Journal of Sports Medicine, 45(1), 50–58. https://doi.org/10.1177/0363546516663498[18]
12. Duthon, V. B. (2015). Acute traumatic patellar dislocation. Orthopaedics and Traumatology: Surgery and Research-Elsevier, 101(1), S59–S67. https://doi.org/10.1016/j.otsr.2014.12.001[19]
13. Fulkerson, J. P. (1983). Anteromedialization of the tibial tuberosity for patellofemoral malalignment. Clinical Orthopaedics and Related Research, No. 177(177), 176–181. https://doi.org/10.1097/00003086-198307000-00027[110]
14. Skelley, N., Friedman, M., McGinnis, M., Smith, C., Hillen, T., & Matava, M. (2015). Inter- and intraobserver reliability in the MRI measurement of the tibial tubercle-trochlear groove distance and trochlea dysplasia. American Journal of Sports Medicine, 43(4), 873–878. https://doi.org/10.1177/0363546514565768[111]

Anahtar kelimeler: Manyetik Rezonans Görüntüleme, Patellar Dislokasyon, Patellofemoral Ağrı Sendromu

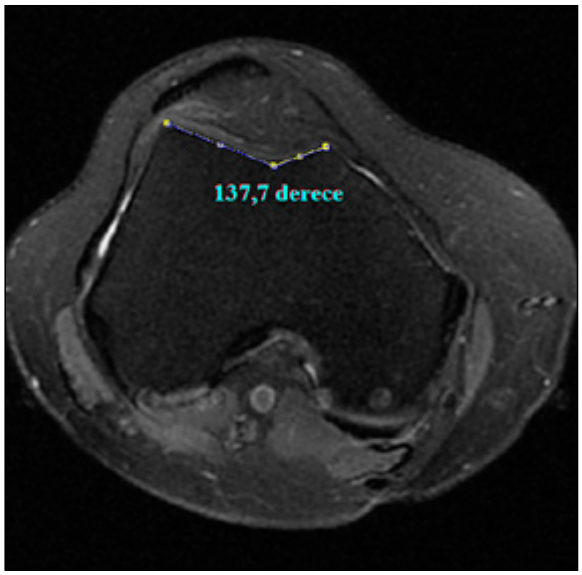

Resim 1. Medial ve lateral femoral fasetler arasındaki açı ölçülerek femoral sulkus açısı (FSA) bulunur.

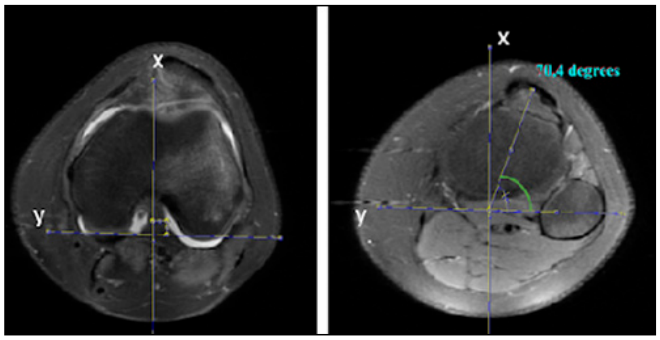

Resim 2. TTRA ölçümü. Femoral kondillerin posteriorundan geçen doğrusal çizgi üzerinde, interkondiler oluk orta noktasından geçen hat 90 derece olacak şekilde çizilir. Tuberositas tibia orta noktasından bu noktaya uzatılan doğru ile bikondiler hat arasındaki açı ölçülür.

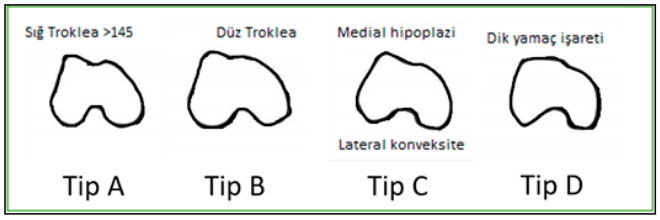

Resim 3. Troklear displazi sınıflaması (Dejour). Tip A: Sulkus açısı> 145 derece, ancak normal bir şekle sahip. Tip B: Troklear yüzeylerin düzleşmesi ve eşlik edebilen supratroklear spur. Tip C: Asimetrik troklear yüzey; hipoplazik medial faset ve konveks lateral faset. Tip D: Tepe şekilde, supratroklear spur ile asimetrik troklear yüzey.

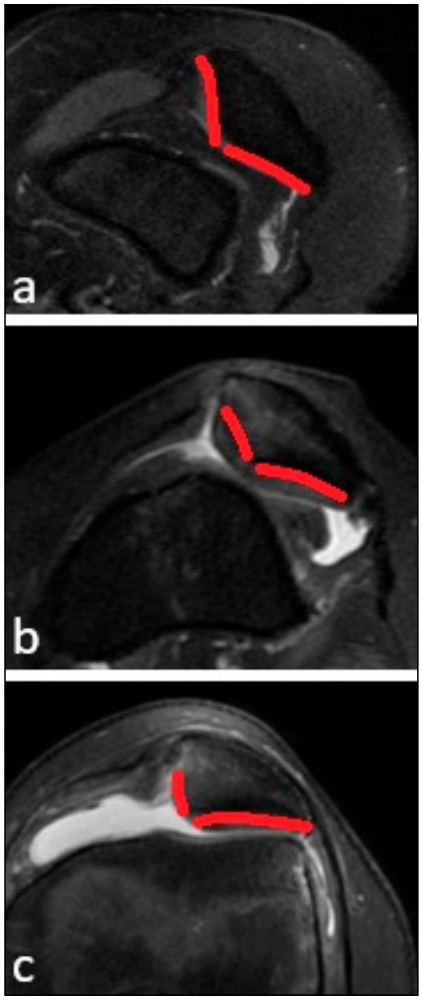

Resim 4. Patella'nın MRG'de morfolojik sınıflandırılması, Wiberg tip 1(a), tip2(b), tip3(c)

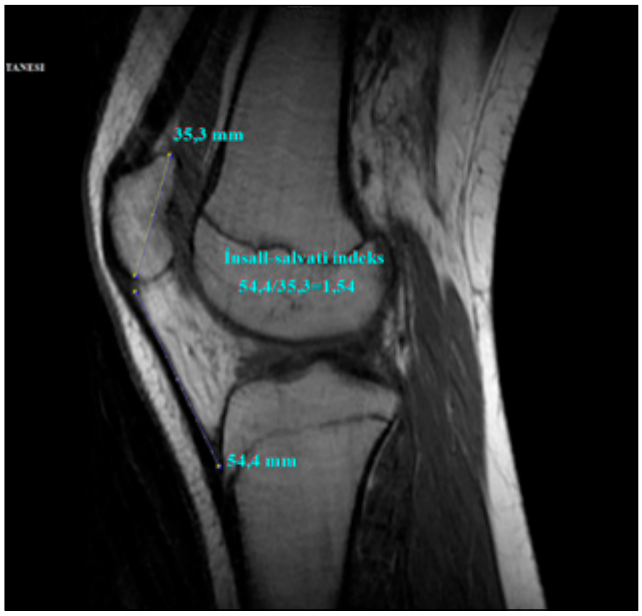

Resim 5. Insall-Salvati indeksi ölçümü. Patellar tendon uzunluğu, patellar yükseklik ölçümüne bölünerek bulunur.

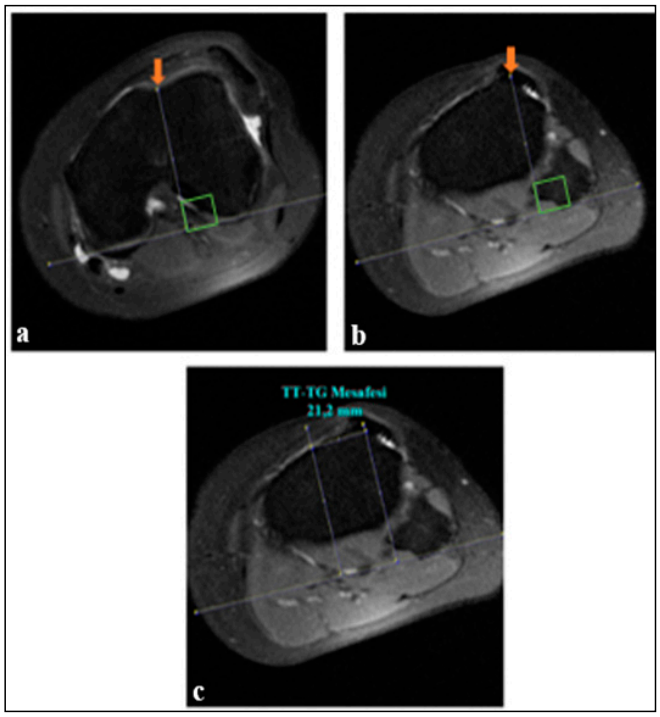

Resim 6. Tuberositas tibia – troklear oluk arası mesafenin ölçümü. Femoral kondillerin posterior noktalarından geçen doğrusal çizgiye 90 derece olacak şekilde troklear oluğun en derin noktası (a) ve patellar tendon yapışma yeri,tuberositas tibianın santral noktasına dik çizgiler çekilir(b). İki çizgi arasındaki uzaklık ölçülür (c).

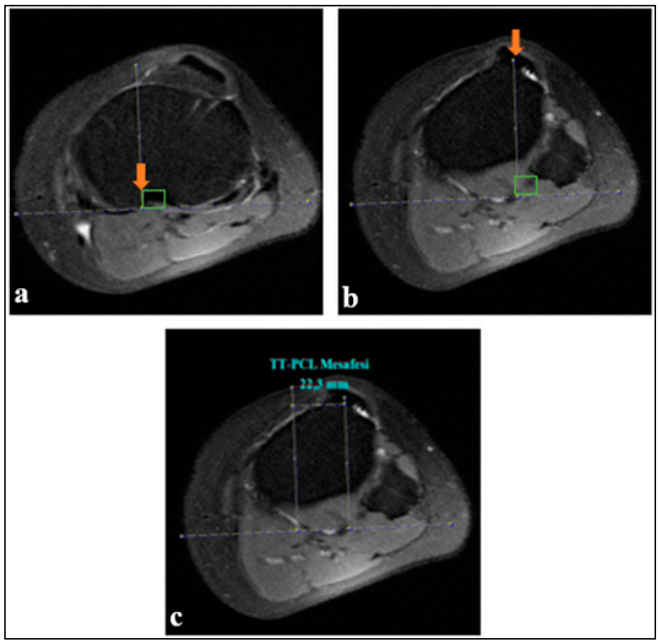

Resim 7. TT-PCL mesafesi ölçümü. Dorsal tibia kondiler çizgiyi 90 derece kesecek şekilde PCL insersiyo yerinin aksiyel kesitte en belirgin olduğu yerin medial tarafından (a) ve tibial tüberkül orta noktasından (b) geçen iki çizgi arasındaki mesafe ölçülür (c).

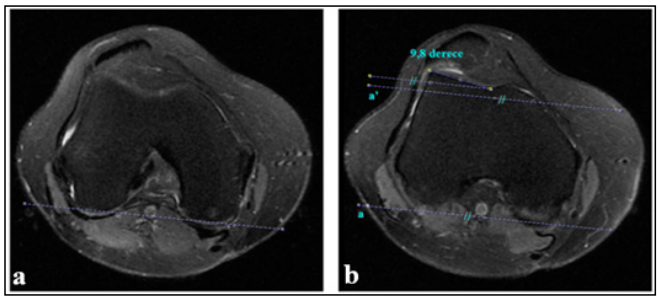

Resim 8. Lateral troklear inklinasyon ölçümü. Önce femoral kondillerin en posteriorda olduğu kesitte (a) transkondiler aks çizilir. Sonra troklear oluk kıkırdağının tam olarak görülebildiği kranial ilk kesit (b) ile süperpoze edilerek bu aks taşınır. Lateral troklear faset subkondral kemik yüzeyine paralel hat ile arasındaki açı ölçülür.

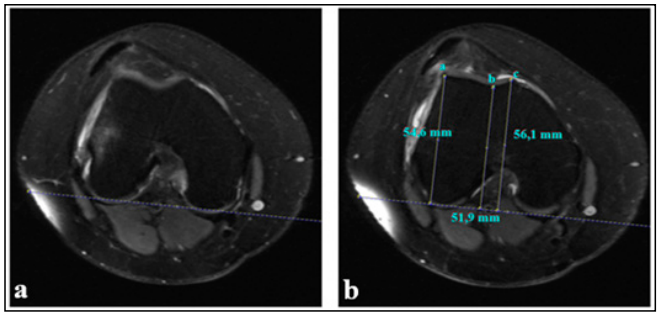

Resim 9. Troklear derinlik ölçümü. [(a+c) / 2]-b formülü ile hesaplanır.

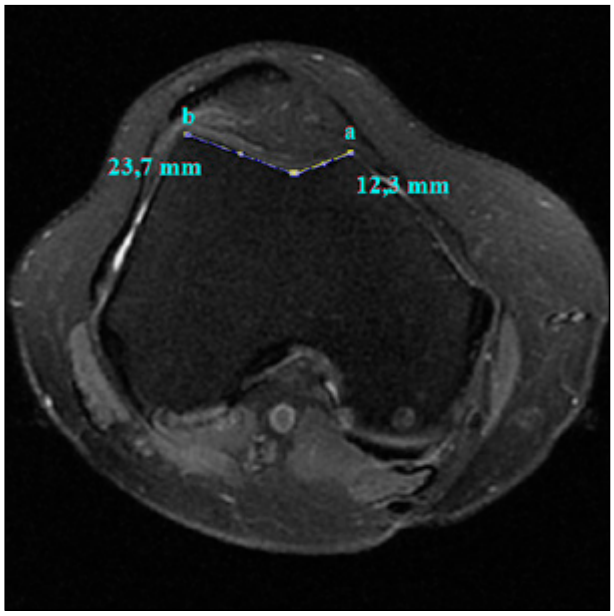

Resim 10. Troklear faset asimetrisi ölçümü. Medial faset uzunluğu (a), lateral faset uzunluğuna (b) bölünür.

Tablo 1. Hasta ve kontrol grubuna ait demografik bilgiler.

	Hasta Grubu (n:63 diz)	Kontrol Grubu (n:63 diz)	Kontrol Grubu (n:63 diz)	P değeri
Yaş(Yıl-minmax)	20,63±6,257(10-45)	20,63±6,257 (10-45)	20,63±6,257 (10-45)	1,000
Cinsiyet				1,000
Kadın	26(41,3)	26(41,3)	52(41,3)	
Erkek	37(58,7)	37(58,7)	74(58,7)	
Yön				1,000
Sağ	34(54,0)	34(54,0)		
Sol	29(46,0)	29(46,0)		

Tablo 2. Tek ve rekürren dislokasyon grubuna ait demografik bilgiler

	Tek Dislokasyon(n:28 diz)	Rekürren Dislokasyon(n:35 diz)	P değeri
Yaş(Yıl-minmax)	19,96(12-37)	21,17(10-45)	0,298
Cinsiyet			0,060
Kadın	8(28,6)	18(51,4)	
Erkek	20(71,4)	17(48,6)	
Yön			0,570
Sağ	14(50,0)	20(57,1)	
Sol	14(50,0)	15(42,9)	

Tablo 3. Hasta ve kontrol grubunun radyolojik ölçümler açısından karşılaştırılması

	Hasta Grubu (n:63 diz)				Kontrol Grubu (n:63 diz)				
Parametre	Ortalama	St.Sapma	Min	Maks	Ortalama	St.Sapma	Min	Maks	P değeri
TT-TG	17,984	4,663	7,1	30,3	10,311	3,275	3,1	19,7	p <0,001
TT-PCL	22,559	3,523	15,6	31,9	17,189	2,562	11,0	25,2	p <0,001
LTİA	13,698	5,908	6,8	31,9	21,724	4,883	10,5	32,2	p <0,001
TD	2,575	2,044	-,6	10,2	6,261	1,741	1,3	10,9	p <0,001
FM-FL Oranı	45,717	24,019	2,2	85,6	68,695	17,025	21,1	98,4	p <0,001
FSA	155,133	15,427	123,3	192,0	134,524	9,212	118,8	168,3	p <0,001
TTRA (muneta)	67,948	5,340	53,6	82,2	73,519	3,947	61,9	82,7	p <0,001

Tablo 4. TT-TG ve TT-PCL mesafelerinin gözlemciler arası uyumu ve güvenilirliğini gösteren tablo

	Gözlemci 1				Gözlemci 2				
Parametre	Ortalama	St. Sapma	Min	Maks	Ortalama	St. Sapma	Min	Maks	ICC
TT-TG Mesafesi	14,148	5,562	3,1	30,3	13,050	5,421	3,0	33,2	0,971
TT-PCL Mesafesi	19,874	4,084	11,0	31,9	19,660	3,998	9,8	31,3	0,944

Tablo 5. Tek ve rekürren dislokasyon gruplarında radyolojik ölçüm yöntemlerinin karşılaştırılması

	Tek Dislokasyon (n:28 diz)				Rekürren Dislokasyon (n:35 diz)				
Parametre	Ortalama	St.Sapma	Min	Maks	Ortalama	St.Sapma	Min	Maks	P değeri
TT-TG	15,575	3,728	7,1	21,5	19,911	4,472	12,0	30,3	p <0,001*
TT-PCL	21,525	3,154	16,1	28,3	23,386	3,627	15,6	31,9	0,036*
LTİA	15,175	5,791	8,2	31,4	12,517	5,812	6,8	31,9	0,020*
TD	2,7875	1,960	-,05	8,30	2,4057	2,122	-,65	10,25	0,472
FM/FL ORANI	47,208	22,816	2,2	85,6	44,524	25,205	4,8	81,3	0,659
FSA	155,432	15,512	123,3	192,0	154,894	15,582	123,4	179,2	0,892
TTRA(Muneta)	70,018	4,535	63,3	82,2	66,291	5,415	53,6	77,2	0,009*

Baş-Boyun Radyolojisi

SS-042

ANİ SENSÖRİNÖRAL İŞİTME KAYIPLI HASTALARDA KOKLEAR SİNİR ÇAPININ MANYETİK REZONANS GÖRÜNTÜLEME İLE DEĞERLENDİRİLMESİ

Naciye Kış, Melis Koşar Tunç, Berrin Erok, Hakan Önder

İstanbul Prof. Dr. Cemil Taşçıoğlu Şehir Hastanesi

Giriş: Ani sensörinöral işitme kaybı (SNİK), 72 saatlik bir süre içinde meydana gelen, 3 bitişik frekansta en az 30 dB'lik sensörinöral tipte akut işitme kaybı olarak tanımlanır (1).Pek çok farklı etyolojik faktör öne sürülmesine rağmen, ani SNİK vakalarının %71-85'i hala "idiyopatik" olarak kabul edilir ve tedaviler etiyolojiye dayalı değil ampiriktir (2). Bu çalışmanın amacı, idiyopatik, tek taraflı ani SNİK olan hastalarda koklear sinir (KS) çapını değerlendirmek ve işitme kaybı olan tarafın çapını etkilenmeyen taraf ile karşılaştırmaktır.

Yöntem: Çalışmamız retrospektif olup Ocak-Kasım 2020 tarihleri arasında hastanemizde tek taraflı ani SNİK tanısı konulan 18 yaş üstü 40 hasta dahil edildi. Dışlama kriterleri; 18 yaşından küçük hastalar, temporal kemik travması, akut - kronik otit ve Meniere hastalığı tanısı konmuş olgular idi. Hastaların sağlam ve işitme kaybı olan taraftaki KS ve fasiyal sinir (FS) alan ölçümleri ince kesit aksiyal "constructive interference in steady state (CISS)" sekansından elde edilmiş sagittal reformat görüntüler üzerinden ölçüldü (figür 1). Tüm görüntüler, baş boyun radyolojisinde deneyimli iki radyolog tarafından gerçekleştirildi. İstatistiksel anlamlılık düzeyi $p<0.05$ olarak kabul edildi.

Bulgular: Çalışmamızda 23 (%57.5) kadın, 17 erkek (%42.5) olmak üzere toplam 40 hasta vardı. Yaş ortalamaları ± SD 48.63±12.35 idi. 21 hastada sağ tarafta,19 hastada ise sol tarafta ani işitme kaybı vardı. Hastalarda işitme kaybına eşlik eden tinnitus oranı %90.0 (n=36), vertigo oranı %45.0 (n=18) olarak bulundu. Ortalama KS çapı işitme kaybı olan tarafta 0.89±0.31 mm^2 iken sağlam tarafta 1.13±0.29 mm^2 idi. İki taraf arasında istatistiki anlamlı fark mevcuttu ($p=0.001$; $p<0.01$) (figür 2). Hasta taraf ile sağlam taraf FS ölçümleri arasında istatistiksel anlamlı fark saptanmadı (tablo 1). Tinnutus varlığına göre KS ölçümleri arasında anlamlı fark saptanmış olup ($p=0.047$; $p<0.05$); tinnutus olan grubun ölçümleri olmayan gruptan yüksek bulunmuştur (tablo 2).

Tarışma: Temporal kemiğin MRG incelemesi için en yaygın endikasyonlardan biri işitme kaybı olan hastalarda konjenital, enfeksiyöz, inflamatuar veya tümöral patolojileri dışlamaktır. Mevcut yüksek rezolüsyonlu MRG sekansları sayesinde, nöral yapılar, koklea ve vestibüler sistem dahil olmak üzere iç kulak yapılarının ayrıntılı değerlendirmesi yapılabilir. CISS sekansı ile pontoserebellar sistern, internal akustik kanal ve koklear sinirin anatomik detaylarını değerlendirmek

mümkün hale gelmiştir (3). Literatürde, sensörinöral işitme kaybı olan hastalarda, koklear sinir çapında azalma olduğunu gösteren çalışmalar mevcuttur (4,5). Ancak bu çalışmaların genel olarak ortak noktası işitme kaybının uzun süreli olduğu hasta gruplarında yapılmış olmasıdır. Bizim çalışmamızda diğer çalışmalardan farklı olarak ani, 72 saatlik bir sürede işitme kaybı gelişmiş hastalardan oluşmasıdır.

Sonuç: Literatür ile uyumlu olarak çalışmamızda ani tek taraflı SNİK olan hastalarda işitme kaybı olan kulak ile normal işiten kulak arasında koklear sinir çapı açısından istatistiksel olarak anlamlı fark olduğu saptanmıştır (4,5). Bu bağlamda çalışmamız; kohlear sinir çapının azalmasının ani SNİK etyopatogenezindeki önemli bir yeri olduğunu göstermektedir ve ileride bu konuda yapılacak çalışmalara yol gösterici niteliktedir.

Çalışmamız retrospektif olup Ocak-Kasım 2020 tarihleri arasında hastanemizde tek taraflı ani SNİK tanısı konulan 18 yaş üstü 40 hasta dahil edildi. Dışlama kriterleri; 18 yaşından küçük hastalar, temporal kemik travması, akut - kronik otit ve Meniere hastalığı tanısı konmuş olgular idi. Hastaların sağlam ve işitme kaybı olan taraftaki KS ve fasiyal sinir (FS) alan ölçümleri ince kesit aksiyal "constructive interference in steady state (CISS)" sekansından elde edilmiş sagittal reformat görüntüler üzerinden ölçüldü (figür 1). Tüm görüntüler, baş boyun radyolojisinde deneyimli iki radyolog tarafından gerçekleştirildi. İstatistiksel analizler için NCSS (Number Cruncher Statistical System) 2007 (Kaysville, Utah, USA) programı kullanıldı. Normal dağılım gösteren nicel değişkenlerin iki grup arası karşılaştırmalarında Student t testi, normal dağılım göstermeyen nicel değişkenlerin iki grup arası karşılaştırmalarında Mann-Whitney U test kullanıldı. Normal dağılım göstermeyen değişkenlerin hasta ve sağlam taraf karşılaştırmalarında Wilcoxon Signed Ranks test kullanıldı. İstatistiksel anlamlılık düzeyi $p<0.05$ olarak kabul edildi.

Çalışmamızda 23 (%57.5) kadın, 17 erkek (%42.5) olmak üzere toplam 40 hasta vardı. Yaş ortalamaları ± SD 48.63±12.35 idi. 21 hastada sağ tarafta,19 hastada ise sol tarafta ani işitme kaybı vardı. Hastalarda işitme kaybına eşlik eden tinnitus oranı %90.0 (n=36), vertigo oranı %45.0 (n=18) olarak bulundu. Ortalama KS çapıişitme kaybı olan tarafta 0.89±0.31 mm^2 iken sağlam tarafta 1.13±0.29mm^2 idi. İki taraf arasında istatistiki anlamlı fark mevcuttu ($p=0.001$; $p<0.01$) (figür 2). Hasta taraf ile sağlam taraf FS ölçümleri arasında istatistiksel anlamlı fark saptanmadı (tablo 1).Tinnutus varlığına göre KS ölçümleri arasında anlamlı fark saptanmış olup ($p=0.047$; $p<0.05$); tinnutus olan grubun ölçümleri olmayan gruptan yüksek bulunmuştur (tablo 2).

Temporal kemiğin MRG incelemesi için en yaygın endikasyonlardan biri işitme kaybı olan hastalarda konjenital, enfeksiyöz, inflamatuar veya tümöral patolojileri dışlamaktır. Mevcut yüksek rezolüsyonlu MRG sekansları sayesinde, nöral yapılar, koklea ve vestibüler sistem dahil olmak üzere iç kulak yapılarının ayrıntılı değerlendirmesi yapılabilir.CISS sekansı ile pontoserebellar sistern, internal akustik kanal ve koklear sinirin anatomik detaylarını değerlendirmek mümkün hale gelmiştir (3).Literatürde, sensörinöral işitme kaybı olan hastalarda,koklear sinir çapında azalma olduğunu gösteren çalışmalar mevcuttur (4,5).Ancak bu çalışmaların genel olarak ortak noktası işitme kaybının uzun süreli olduğu hasta gruplarında yapılmış olmasıdır. Bizim çalışmamızda diğer çalışmalardan farklı olarak ani, 72 saatlik bir sürede işitme kaybı gelişmiş hastalardan oluşmasıdır.

Literatür ile uyumlu olarak çalışmamızda ani tek taraflı SNİK olan hastalarda işitme kaybı olan kulak ile normal işiten kulak arasında koklear sinir çapı açısından istatistiksel olarak anlamlı fark olduğu saptanmıştır(5,6).Bu bağlamda çalışmamız; kohlear sinir çapının azalmasının ani SNİK etyopatogenezindeki önemli bir yeri olduğunu göstermektedir ve ileride bu konuda yapılacak çalışmalara yol gösterici niteliktedir.

Kaynaklar

1. Rauch SD. Clinical practice. Idiopathic sudden sensoneurinal hearing loss. N Eng J Med 2008;359:833–40 doi:10.1056/NEJMcp0802129 pmid:18716300
2. Kuhn M, Heman-Ackah SE, Shaikh JA, et al. Sudden sensorineural hearing loss: a review of diagnosis, treatment, and prognosis. Trends Amplif 2011;15:91105 doi:10.1177/1084713811408349pmid:21606048
3. Nakamichi R, Yamazaki M, Ikeda M, Isoda H, Kawai H, Sone M, Nakashima T, Naganawa S, Establishing normal diameter range of the cochlear and facial nerves with 3D-CISS at 3T. Magn Reson MedSci. 2013; 12: 241-7.
4. Naguib NNN, Hey C, Shaaban MS, et al. Assessment of the cochlear nevre to facial nerve size ratio using MR multiplanar reconstruction of the internal auditory canal in patients presenting with acquired long-standing hearing loss. Br J Radiol. 2017;90(1073):20160870. doi:10.1259/bjr.20160870
5. Taydas O, Inan HC, Evaluation of cochlear nerve diameter with MRI in patients with idiopathic unilateral sensorineural hearing loss. Sakarya Med J 2019, 9(4):639-643.

Anahtar kelimeler: koklear sinir, ani tek taraflı sensörinöral işitme kaybı, manyetik rezonans görüntüleme

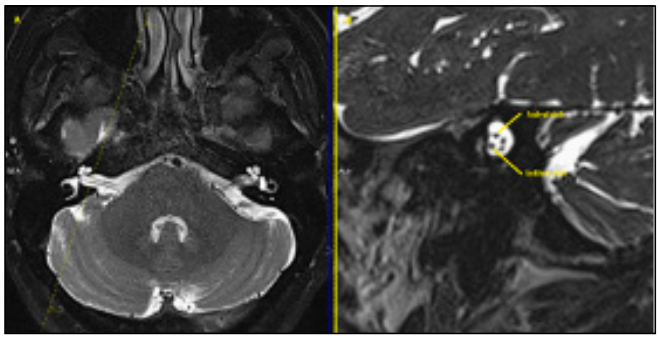

Resim 1. Sağda internal akustik kanal düzeyinden geçen CISS sekansından (A) elde edilmiş sagittal reformat görünrülerde fasiyel ve koklear sinirin görünümü (B)

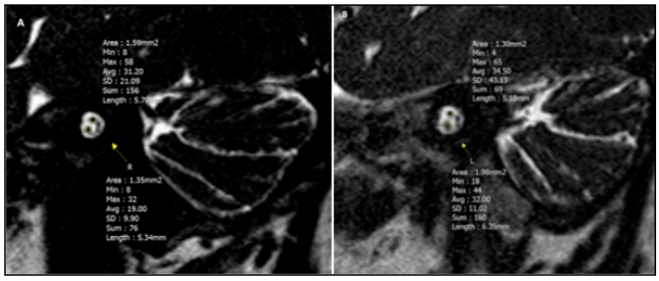

Resim 2. Sağda ani işitme kaybı olan hastanın, sağ (A) ve sol (B) taraf fasiyal ve koklear sinir ölçümleri

Tablo 1. Hasta ve Sağlam taraf Koklear Sinir ve Fasiyal Sinir Ölçümlerinin Değerlendirilmesi

	Hasta taraf	Sağlam taraf	p
Koklear sinir Min-Mak (Medyan)	0.4-1.5 (0.8)	0.5-2 (1.1)	0.001**
Koklear sinir Ort±Ss	0.89±0.31	1,13±0.29	0.001**
Fasiyal Sinir Min-Mak (Medyan)	0.5-1.8 (0.9)	0.5-1.8 (0.9)	0.747
Fasiyal Sinir Ort±Ss	0.93±0.29	0.92±0.22	0.747

Tablo 2. Tanımlayıcı özelliklere göre işitme kaybı olan tarafta koklear sinir ölçümlerinin değerlendirilmesi

		Hasta taraf Koklear Sinir	Hasta taraf Koklear Sinir	Hasta taraf Koklear Sinir
		Min-Mak (Medyan)	Ort±Ss	p
Tinnitus	Yok	0.6-0.7 (0.7)	0.65±0.08	0.047*
Tinnitus	Var	0.4-1.5 (0.8)	0.92±0.31	0.047*
Vertigo	Yok	0.4-1.5 (0.8)	0.93±0.32	0.377
Vertigo	Var	0.5-1.4 (0.8)	0.85±0.29	0.377

Genitoüriner Sistem Radyolojisi

SS-043

PROSTAT KANSERİNDE MULTİPARAMETRİK MR İLE BİPARAMETRİK MR BULGULARININ PATOLOJİK SONUÇLARLA ANALİZİ

Burak Uslu[1], Ahmet Onur Çelik[1], Burak Günay[1], Nuray Can[3], Hakan Akdere[2], Necdet Süt[4], Nermin Tunçbilek[1]

[1]Trakya Üniversitesi Tıp Fakültesi Radyoloji Anabilim Dalı
[2]Trakya Üniversitesi Tıp Fakültesi Üroloji Anabilim Dalı
[3]Trakya Üniversitesi Tıp Fakültesi Patoloji Anabilim Dalı
[4]Trakya Üniversitesi Tıp Fakültesi Biyoistatistik Anabilim Dalı

Giriş ve Amaç: Prostat spesifik antijen (PSA) seviyeleri yüksek olan hastaların klinik yönetiminde, T2 ağırlıklı görüntüleme (T2 WI), difüzyon ağırlıklı görüntüleme (DWI) ve dinamik kontrastlı MRG ile prostat multiparametrik manyetik rezonans görüntüleme (mpMRI) klinik olarak önemli prostat kanserinin saptanmasında, ekstrakapsüler yayılımın teşhisinde, tümör agresifliğinin değerlendirilmesinde ve MRG kılavuzluğunda prostat biyopsisinde önemli bir rol oynamaktadır (1-3).

Son dekatta MpMRI prostat kanserinin tanı ve evrelemesinde giderek artan sıklıkta kullanılmaktadır. MpMRI inceleme, PI-RADS değerlendirme kategorisinin belirlenmesinde rolü kısıtlı olup yalnızca periferik zonda (PZ) T2WI skoru 3 olan bir lezyonu yükseltmek için pozitif olduğunda kullanılmaktadır. Ancak kontrastlı incelemedeki gadolinyum retansiyonu ve nefrojenik sistemik fibroz potansiyeli nedeniyle alternatif yöntem arayışını oluşturmuştur. Literatürde son dönemde alternatif olarak geliştirilen "biparametrik MRI" (bpMRI) olarak adlandırılan kontrast madde olmadan prostat MRI protokolleri ile yapılmış çalışmalar bulunmaktadır (6).

Bu çalışmada, prostat kanserli olgularda biyopsi öncesi dönemde yapılan bpMRI ve mpMRI arasındaki tanı performansını PI-RADS v2.1 kriterleri ile inceleyerek patolojik verilerle uyumunu araştırdık.

Gereç ve Yöntem: Çalışmamızda, ortalama yaşı 67.04 ±7.8(45-84) olan 1.5 T MR da(b=1500) incelemeleri yapılmış, prostat mpMRI görüntülemeleri bulunan 139 olgu datası retrospektif olarak değerlendirildi. Tüm olguların patolojik tanıları mevcut olup olguların MR görüntülemeleri PI-RADS v2.1 kriterleri ile değerlendirildi. Ayrıca bölgesel lenf nodu metastazı varlığı, bölgesel kemik metastazı varlığı açısından değerlendirildi. Tüm olguların bpMRI ve mpMRI datası ayrı ayrı olarak patolojik verilerle istatistiksel analizle değerlendirildi.

İstatistiksel analizde tanımlayıcı analizler, Student-t testi, çoklu karşılaştırma testleri kullanıldı ($p<0.05$).

Bulgular: Lezyonların 89'u(%64) malign, 50'si(%36) benignd. Lezyonların %66,2'si periferik zon, %33,8'i transizyonel zonda yerleşim göstermekteydi. Tüm lezyonların ortalama boyutu 16,14±7.8(4-57) mm idi.

MpMRI ile bpMRI incelemenin malign lezyonları saptamasında anlamlı fark bulunmadı ($p=0.157$). Her iki yöntem arasında güçlü uyum bulundu (Kappa=0.958).

Tartışma ve Sonuç: Yüksek tanısal özgüllüğe sahip PI-RADS v2.1 ile kullanan bpMRI, PSA gibi klinik bilgiler göz önüne alındığında gereksiz biyopsilerden kaçınmak için potansiyel olarak kullanılabilir. Öte yandan, bpMRI ile daha düşük tanısal duyarlılık, PI-RADS v2.1 ile bpMRI'ye PSA indexi gibi klinik bilgiler eklenerek potansiyel olarak geliştirilebilir.

Bu çalışmada literatürle uyumlu olarak bpMRI ile mpMRI arasında prostat kanseri tanısının konulmasında anlamlı farklılık olmadığını gösterdik. Gelecekte prostat kanserini saptamada kontrastsız incelemelerin alternatif olabileceğini düşünmekteyiz. Kontrastlı görüntüleme, radikal prostatektomi veya radyoterapi gibi mevcut PI-RADS değerlendirme kriterlerinin geçerli olmadığı önceki tedaviden sonra lokal nüks şüphesi olan hastalar için temel olmaya devam etmektedir (2). Kontrastlı görüntüleme hala birçok klinik uygulamalarda kullanılmaktadır. Kontrastsız bpMRI'ın klinik pratikte uygulanabilir hale gelmesi için çok merkezli araştırmalar gerekmektedir.

Anahtar kelimeler: multiparametrik prostat MR, biparametrik prostat MR, prostat kanseri

Kaynaklar

1. Hoeks CM, Barentsz JO, Hambrock T, et al. Prostate cancer: Multiparametric MR imaging for detection, localization, and staging. Radiology 2011; 261: 46- 66.
2. Turkbey B, Rosenkrantz AB, Haider MA, et al. Prostate imaging reporting and data system version 2.1: 2019 update of prostate imaging reporting and data system version 2. Eur Urol 2019; 76: 340- 351. Kasivisvanathan V, Rannikko AS, Borghi M, et al. MRI-targeted or standard biopsy for prostate-cancer diagnosis. N Engl J Med 2018; 378: 1767- 1777.
3. Ahmed HU, El-Shater Bosaily A, Brown LC, et al. Diagnostic accuracy of multi-parametric MRI and TRUS biopsy in prostate cancer (PROMIS): A paired validating confirmatory study. Lancet 2017; 389: 815- 822. 10.1002/biot.201400109. Epub 2014 Jul 29. PMID: 25074435; PMCID: PMC4314672.
4. Choi MH, Kim CK, Lee YJ, Jung SE. Prebiopsy biparametric MRI for clinically significant prostate cancer detection with PI-RADS version 2: A multicenter study. AJR Am J Roentgenol 2019; 212: 839- 846.
5. Kitzing YX, Prando A, Varol C, Karczmar GS, Maclean F, Oto A. Benign conditions that mimic prostate carcinoma: MR imaging features with histopathologic correlation. Radiographics 2016; 36: 162- 175.
6. Mathur M, Jones JR, Weinreb JC. Gadolinium deposition and nephrogenic systemic fibrosis: A radiologist's primer. Radiographics 2020;40:153-162.

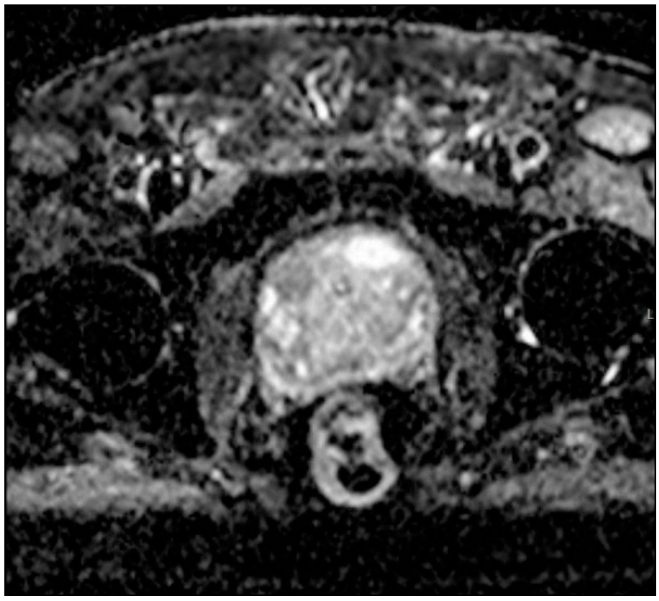

Resim 1. Transizyonel zonda düşük ADC değerlerine sahip şüpheli diffüzyon kısıtlanması gösteren 11 mm çapında lezyon

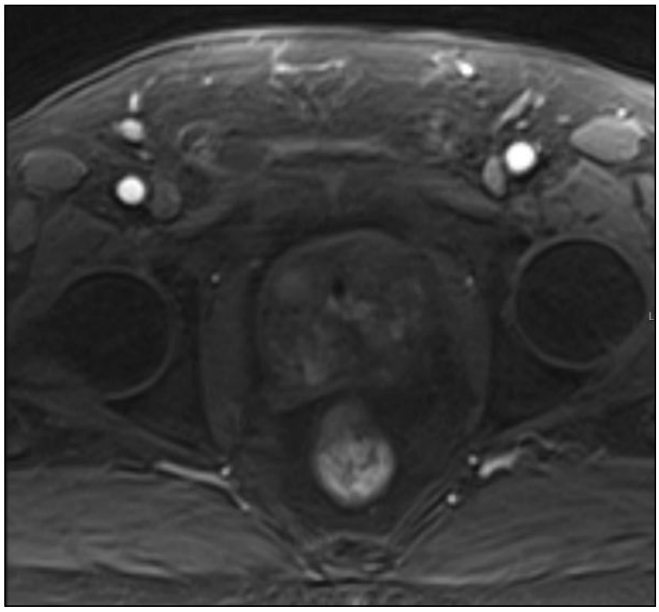

Resim 2. Difüzyon kısıtlayan lezyonda erken arteryel fazda kontrastlanma izlenmesi sebebiyle PI-RADS kategori 4 olarak raporlandı. Patoloji sonucu benign.



Resim 3. Periferik zonda düşük ADC değerlerine sahip şüpheli diffüzyon kısıtlanması gösteren 8 mm çapında lezyon

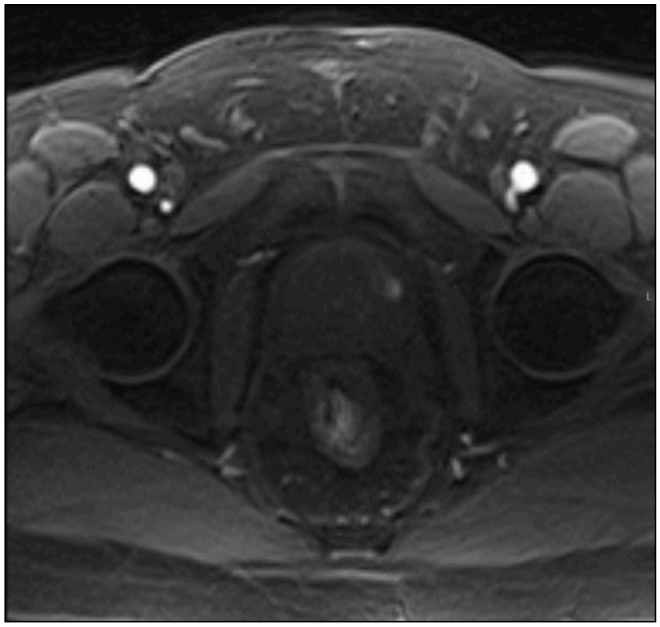

Resim 4. Difüzyon kısıtlayan lezyonda erken arteryel fazda kontrastlanma izlenmesi sebebiyle PI-RADS kategori 4 olarak raporlandı. Patoloji sonucu benign.

Tablo 1. mpMRI ve bpMRI sonuçlarının patoloji sonuçları(malign/benign) ile karşılaştırılması

Malignite/Benignite		PI-RADS Skor	mpMRI			Toplam
			3	4	5	
Malign	bpMRI	3	3	2	0	5
		4	0	37	1	38
		5	0	0	46	46
			3	39	46	89
Benign	bpMRI	3	9	21	0	30
		4	0	18	0	18
		5	0	0	1	1
			9	39	1	49

Toraks Radyolojisi

SS-044

PCR(-) COVİD19 ŞÜPHELİ YOĞUN BAKIM HASTALARININ TORAKS BT'LERİNİN KLİNİK VE LABORATUVAR VERİLERİ İLE DEĞERLENDİRİLMESİ

Murathan Köksal[1], Elmas Uysal[2], Handan Ankaralı[4], Adalet Aypak[3], Işıl Özkoçak Turan[2], Erdem Özkan[1], Muhammet Batuhan Gökhan[1]

[1]Ankara Şehir Hastanesi Radyoloji Kliniği
[2]Ankara Şehir Hastanesi Yoğun Bakım ve Reanimasyon Kliniği
[3]Ankara Şehir Hastanesi Enfeksiyon Hastalıkları Kliniği
[4]İstanbul Medeniyet Üniversitesi

Giriş ve Amaç: Yoğun bakımda takip edilen Covid-19 tanısı RT-PCR(PCR) ile tespit edilmiş hastalar ile PCR negatif ancak Covid-19 açısından şüpheli iki hasta grubu arasındaki olası klinik, laboratuvar ve Bilgisayarlı Tomografi(BT) bulgularındaki farklılıkları ortaya koymayı amaçladık.

Gereç ve Yöntem: Etik Kurul onayından (E1/979/2020) sonra 27 Mart-1 Haziran 2020 tarihleri arasında yoğun bakımda yatan PCR örneği pozitif(+) 83 hasta ile PCR örneği negatif(-) 80 hasta çalışmaya alındı. Hastalar solunum sayısı(ss); 30/dk; SpO2: 93%; PaO2/FiO2 oranı =300 mmHg değerleri sınır alınarak hafif ve ağır olarak belirtildi. Yaş, cinsiyet, komorbidite durumları, mekanik ventilatör kullanımı gibi klinik özelliklerle CRP, prokalsitonin, D-dimer gibi laboratuvar değerleri ve BT görüntüleri incelendi. PCR (+) olgular pozitif olarak adlandırılırken (-) gelen olgular şüpheli olarak adlandırıldı. Toraks BT bulguları RSNA'in önerdiği şekilde dört grup olarak tanımlandı(1). Bulgular(buzlu cam opasiteleri, konsolidasyon, hava bronkogramı, plevral effüzyon, ters halo işareti) ve dağılım(unilateral, bilateral, üst lob, orta lob, alt lob, periferal, diffüz, rastgele tutulum) kaydedilip pozitif ve şüpheli vakalar arasındaki farklılıklara bakıldı(2,3).Veriler Kolmogorov-Smirnov, Pearson Chi-Square, Fisher-Freeman Halton ve Mann-Whitney U testleri ile SPSS (ver. 25) program kullanarak incelendi. Anlamlılık düzeyi $p < 0.05$ kabul edildi.

Bulgular: Yaş ortalaması PCR (+)'lerde 67±13, (-) grupta 69±15 idi(Tablo-1). Şüpheli hastaların gelişinde risk grubunda olmadığı, pozitif hastaların yurtdışı ve temas öykülerinin anlamlı olarak yüksek oranda olduğu görüldü($p=0.001$). PCR (+) grupta SOFA skor, D-dimer, nötrofil, beyaz küre, trombosit, Nötrofil/Lenfosit oranına ait ortalamalar anlamlı düzeyde düşüktü(Tablo-2). BT'de tipik görünüm pozitif grupta, atipik görünüm ise şüpheli grupta anlamlı olarak daha yüksek bulundu($p=0.001$). Sadece konsolidasyon alanının görülmesi ise şüpheli vakalarda daha yüksek olarak saptandı($p=0.005$)(Tablo-2). Tutulum şekline bakıldığında diffüz ya da birbiri ile birleşen tutulumu olanların daha yüksek oranda PCR (+) vakalar olduğu, diğer tutulum şekilleri ise PCR (-) olanlara daha fazla eşlik etmekteydi($p=0.001$). Tüm akciğer kesitinin tutulduğu diffüz tutulum pozitif vakalarda istatistiksel olarak anlamlıydı($p=0.009$). Akciğere dağılımda ise unilateral şüpheli vakalarda bilateral olanlar ise pozitif vakalarda anlamlı olarak yüksek bulundu($p=0.04$)(Tablo-3). Ağır-hafif hastalık sınıflandırması ve exitus oranında gruplar arası anlamlı bir farklılık görülmedi. İki grupta en sık görülen komplikasyon olan akut böbrek yetmezliğinde gruplar arasında anlamlı fark saptanmadı (Tablo-4). Ateş ve öksürük pozitif hastalarda anlamlı olarak fazla bulundu($p=0.001$).

Tartışma ve Sonuç: Covid-19 tanısında klinik, laboratuvar ve BT kullanılmasına rağmen özellikle yoğun bakım ünitelerinde yatan veya komorbid durumu olan hastalarda tanıda zorluklar yaşanabilmektedir.Tipik BT bulguları Covid-19 için spesifik olmadığı gibi bazı atipik prezentasyonlarla da covid-19 enfeksiyonu izlenebilmektedir. Yoğun bakımda yatış ihtiyacı olan ancak BT ve PCR ile tanısı net olarak konulamayan hastalarda tedavi ve gerekli izolasyonun sağlanması açısından ateş, öksürük şikayeti ve D-dimer, nötrofil ve N/L oranı düşüklüğü gibi laboratuvar verilerini kullanmak önem arz etmektedir(4).Şüpheli hastalarda klinik ve laboratuvar değerlendirmenin bilinmesi tanı koymada fayda sağlayacaktır.

Anahtar kelimeler: Covid-19, pnömoni, PCR, bilgisayarlı tomografi, yoğun bakım

Kaynaklar

1- Simpson S, Kay FU, Abbara S et al. Radiological Society of North America Expert Consensus Statement on Reporting Chest CT Findings Related to COVID-19. Endorsed by the Society of Thoracic Radiology, the American Collage of Radiology, and RSNA. Radiol Cardiothorac Imagıng 2020. doi:10.1148/ryct.2020200152.

2- Guan CS, Lv ZB, Yan S, Du YN, Chen H, Wei LG, Xie RM, Chen BD. Imagıng Features of Coronavırus disease 2019 (COVID-19): Evaluation on Thin-Section CT. Acad Radiol. 2020 May;27(5):609-613. doi:10.1016/j.acra.2020.03.002. Epub 2020 Mar 20.

3- Koo HJ, Lim S, Choe J, Choi SH, Sung H, Do KH. Radiographic and CT Features of Viral Pneumonia. Raadiographics. 2018 May-Jun;38 (3):719-739. doi:10.1148/rg.2018170048.

4- Lascarrou JB, Colin G, Le Thuaut A,Serck N, Ohana M, Sauneuf B, Geri G, Mesland JB, Ribeyre G, Hussenet C, Boureau AS, Gille T. Predictors of negative first SARS-COV-2 RT- PCR despite final diagnosis of COVID-19 and association with outcome. Sci Rep.2021 Jan 27;11(1):2388.doi:10.1038/s41598-021-82192-6.

Tablo 1. Pozitif ve Şüpheli vakaların demografik özellikleri ve öyküleri

	Grup	n	Ortalama	Ortanca	%	p
Yaş	Şüpheli	80	69,34	71,5		0,306
Yaş	Pozitif	83	67,67	70		0,306
Yatış Süresi(Gün)	Şüpheli	80	11,01	9		0,587
Yatış Süresi(Gün)	Pozitif	83	11,84	9		0,587
Kadın	Şüpheli	31			51,7	0,614
Kadın	Pozitif	29			48,3	0,614
Erkek	Şüpheli	49			47,6	0,614
Erkek	Pozitif	54			52,4	0,614
Yurtdışı Öyküsü	Şüpheli	1			33,3	0,001
Yurtdışı Öyküsü	Pozitif	2			66,7	0,001
Umre Öyküsü	Şüpheli	6			46,2	0,001
Umre Öyküsü	Pozitif	7			53,8	0,001
Temas Öyküsü	Şüpheli	8			18,2	0,001
Temas Öyküsü	Şüpheli	36			81,8	0,001
Acil Servis Başvuru Öyküsü	Şüpheli	62			54,9	0,023
Acil Servis Başvuru Öyküsü	Pozitif	51			45,1	0,023
Serviste Yatma Öyküsü	Şüpheli	10			28,6	0,023
Serviste Yatma Öyküsü	Pozitif	25			71,4	0,023
Dış Merkeze Başvuru Öyküsü	Şüpheli	8			53,3	0,023
Dış Merkeze Başvuru Öyküsü	Pozitif	7			46,7	0,023

Tablo 2: Laboratuvar Değerleri

	Grup	n	Ortalama	Standart Deviasyon	Persentil (%25)	Ortanca	Persentil (%75)	p
APACHE	Şüpheli	80	15,03	9,18	7,25	14	20	0,215
APACHE	Pozitif	83	13,22	8,3	7	10	20	
SOFA	Şüpheli	80	6,2	4,09	2	6	9	0,024
SOFA	Pozitif	83	4,78	3,15	2	4	7	
Ferritin	Şüpheli	75	774,11	1529,18	100	348	773	0,441
Ferritin	Pozitif	83	967,66	4161,58	216	433	688	
CRP	Şüpheli	80	107,46	82,03	41,5	96,5	162	0,904
CRP	Pozitif	83	105,75	79,56	38	98	163	
Prokalsitonin	Şüpheli	80	3,5	11,61	0,08	0,27	1,16	0,065
Prokalsitonin	Pozitif	83	1,52	8,59	0,08	0,14	0,49	
Sedimantasyon	Şüpheli	77	53,09	37,07	21	50	83,5	0,288
Sedimantasyon	Pozitif	93	57,82	33,52	30	55	84	
Laktat	Şüpheli	80	2,4	2,07	1,39	1,78	2,4	0,165
Laktat	Pozitif	83	1,91	1,02	1,25	1,56	2,25	
D-dimer	Şüpheli	79	6,31	8,57	1,39	2,42	6,44	0,001
D-dimer	Pozitif	82	3,26	5,91	0,8	1,28	2,54	
IL6	Şüpheli	63	137,89	234,91	32	59,7	141	0,157
IL6	Pozitif	67	113,92	218,37	26	50,5	91	
Troponin	Şüpheli	78	258,68	917,26	7,75	21	58,25	0,1
Troponin	Pozitif	82	102,45	280,09	7	13,5	34,75	
LDH	Şüpheli	80	377,89	249,45	236,5	317,5	447,5	0,176
LDH	Pozitif	83	381,17	155,06	247	354	510	
ALT	Şüpheli	80	46,13	80,62	13	22,5	38,75	0,234
ALT	Pozitif	83	51,1	90	17	26	46	
AST	Şüpheli	80	61,81	123,27	18	31,5	60	0,161
AST	Pozitif	83	59,75	76,37	22	40	72	
Na	Şüpheli	80	138,18	6,91	135	138	141,75	0,703
Na	Pozitif	83	138,1	5,47	135	138	140	
Glukoz	Şüpheli	80	163,5	120,7	64,75	130,5	176	0,681
Glukoz	Pozitif	83	140,57	62,49	98	120	164	
Albümin	Şüpheli	80	37,66	5,41	35	38	41	0,821
Albümin	Pozitif	83	37,61	5,37	25	38	41	0,198
Lenfosit	Şüpheli	80	1,13	1,3	0,59	0,86	1,27	0,198
Lenfosit	Pozitif	83	0,89	0,55	0,52	0,80	1,10	
Nötrofil	Şüpheli	80	12,23	15,8	5,7	8,8	12,1	0,001
Nötrofil	Pozitif	83	6,95	9,89	3,5	4,79	8,07	
WBC (x10	Şüpheli	80	12,67	10,04	7,82	10,40	14,2	0,001
WBC	Pozitif	83	8,39	7,25	4,6	6,1	9,94	
Trombosit	Şüpheli	80	272,89	132,13	166	264,5	349,25	0,017
Trombosit	Pozitif	83	225,79	93,69	158	221	279	
N/L oranı	Şüpheli	80	14,5	16,18	5,22	9,42	18,55	0,046
N/L oranı	Pozitif	83	11,06	14,91	4,3	7,5	12	
Üre	Şüpheli	80	75,01	61,37	36,25	48	88,5	0,15
Üre	Pozitif	82	54,83	36,44	34	43	63	
Kreatinin	Şüpheli	80	1,83	2,16	0,77	1,04	1,72	0,165
Kreatinin	Pozitif	83	1,25	1,41	0,78	0,93	1,25	
GFR	Şüpheli	80	62,46	35,34	29,5	65,5	89,5	0,05
GFR	Pozitif	83	73,84	30,47	52	77	95	

Tablo 3. Radyolojik Bulgular

		Grup	Grup	Grup	Grup	p
		Şüpheli	Şüpheli	Pozitif	Pozitif	p
		n	%	n	%	p
RSNA Kategorisi	Tipik	26	31	58	69	0,001
	Belirsiz	10	58,8	7	41,2	0,001
	Atipik	35	77,87	10	22,2	0,001
	Negatif	9	52,9	8	47,1	0,001
Buzlu Cam Opasitesi	Yok	33	63,5	19	36,5	0,012
	Var	47	42,3	64	57,7	0,012
Crazy paving	Yok	44	60,3	29	39,7	0,010
	Var	36	40	54	60	0,010
Konsolidasyon	Yok	53	54,1	45	45,9	0,117
	Var	27	41,5	38	58,5	0,117
Sadece konsolidasyon	Yok	56	43,4	73	56,6	0,005
	Var	24	70,6	10	29,4	0,005
Ters halo	Yok	80	49,7	81	50,3	0,162
	Var	0	0	2	100	0,162
Subplevral retikulasyon	Yok	38	50,7	37	49,3	0,708
	Var	42	47,7	46	52,3	0,708
Plevral efuzyon	Yok	41	47,7	45	52,3	0,704
	Var	39	50,6	38	49,4	0,704
Tutulum şekli	Yok	10	50	10	50	0,001
	Dağınık Multiple Yuvarlak	8	57,1	6	42,9	0,001
	Dağınık Multiple Yuvarlak Olmayan	15	50	15	50	0,001
	Diffüz Birleşik	25	34,2	48	65,8	0,001
	Diğer(Lober-Segmental)	22	84,6	4	15,4	0,001
Aksiyel Tutulum	Yok	9	45	11	55	0,009
	Periferal	37	54,4	31	45,6	0,009
	Diffüz	20	35,1	37	64,9	0,009
	Santral	7	63,6	4	36,4	0,009
	Diğer	7	100	0	0	0,009
Hava Bronkagramı	Yok	53	49,1	55	50,9	0,998
	Var	27	49,1	28	50,9	0,998
Lateralizasyon	Yok	9	52,9	8	47,1	0,007
	Unilateral	16	72,7	6	27,3	0,047
	Bilateral	55	44,4	69	55,6	
Lober Tutulum	Yok	8	50	8	50	0,078
	Üst Lob	12	75	4	25	0,078
	Orta lob	0	0,0	1	100	0,078
	Alt Lab	11	64,7	6	35,3	0,078
	Tüm Loblar	49	43,4	64	56,6	0,078
Ek Bulgu	Yok	41	51,3	39	48,8	0,864
	LAP	7	53,8	6	46,2	0,864
	Kardiyomegali	21	50	21	50	0,864
	Perikardiyal Efüzyon	0	0	2	100	0,864
	Amfizem	4	36,4	7	63,6	0,864
	Kitle	1	33,3	2	66,7	0,864
	Fibrozis	4	50	4	50	0,864
	LAP+Pnömotoraks	2	50	2	50	0,864

Tablo 4. Hastalara ait, şikayet, komorbidite, tedavi ve klinik gidişat bilgileri

			Grup	Grup	Grup	Grup	p
			Şüpheli	Şüpheli	Pozitif	Pozitif	
			n	%	n	%	
	Ek Üreme	Yok	53	51	51	49	0,523
		Var	27	45,8	32	54,2	0,523
	Durum	Hafif	37	52,9	33	47,1	0,403
		Ağır	43	46,2	50	53,8	0,403
	Sonuç	Exitus	34	47,9	37	52,1	0,789
		Taburcu	46	50	46	50	0,789
Tedavi	HFN	Yok	76	52,8	68	47,2	0,009
	HFN	Var	4	21,1	15	78,9	0,009
	NIMV	Yok	75	50,3	74	49,7	0,295
	NIMV	Var	5	35,7	9	64,3	0,295
	IMV	Yok	44	50	44	50	0,799
	IMV	Var	36	48	39	52	0,799
	Prone	Yok	76	52,1	70	47,9	0,026
	Prone	Var	4	23,5	13	76,5	0,026
Komorbidite	Diabet	Yok	51	44,7	63	55,3	0,091
	Diabet	Var	29	59,2	20	40,8	0,091
	Hipertansiyon	Yok	45	53,6	39	46,4	0,265
	Hipertansiyon	Var	35	44,3	44	55,7	0,265
	Koroner Arter Hastalığı	Yok	54	46,6	62	53,4	0,310
	Koroner Arter Hastalığı	Var	26	55,3	21	44,7	0,310
	Kronik Obstruktif Akciğer Hastalığı	Yok	65	47,4	72	52,6	0,338
	Kronik Obstruktif Akciğer Hastalığı	Var	15	57,7	11	42,3	0,338
	Böbrek Yetmezliği	Yok	63	46	74	54	0,07
	Böbrek Yetmezliği	Var	17	65,4	9	34,6	0,07
	Kanser	Yok	64	46,4	74	53,6	0,105
	Kanser	Var	16	64	9	36	0,105
	Nörolojik Hastalık	Yok	58	46,4	67	53,6	0,215
	Nörolojik Hastalık	Var	22	57,9	16	42,1	0,215
Şikayet	Ateş	Yok	56	60,2	37	39,8	0,001
	Ateş	Var	24	34,3	46	65,7	0,001
	Nefes Darlığı	Yok	31	47	35	63	0,552
	Nefes Darlığı	Var	49	50,5	48	49,5	0,552
	Öksürük	Yok	54	55,7	43	44,3	0,041
	Öksürük	Var	26	39,4	40	60,6	0,041
	Diyare	Yok	79	48,8	83	51,2	0,307
	Diyare	Var	1	100	0	0	0,307
	Halsizlik	Yok	58	46,4	67	53,6	0,215
	Halsizlik	Var	22	57,9	16	42,1	0,215
	Bulantı	Yok	72	47,7	79	52,3	0,205
	Bulantı	Var	8	66,7	4	33,3	0,205
	İştahsızlık	Yok	71	47	80	83	0,062
	İştahsızlık	Var	9	75	3	25	0,062
	Karın Ağrısı	Yok	78	48,8	82	51,3	0,539
	Karın Ağrısı	Var	2	66,7	1	33,3	0,539
Komplikasyon	Komplikasyon	Yok	42	42,9	56	57,1	0,075
		Akut Böbrek Yetmezliği	30	57,7	22	42,3	0,075
		Multiorgan Yetmezliği	3	100	0	0,0	0,075
		Pnömotoraks	1	50	1	50	0,075
		Trombozis	4	66,7	2	33,3	0,075

Toraks Radyolojisi

SS-045

COVİD-19 PNÖMONİSİNDE HEPATOSTEATOZUN BT CİDDİYET SKORU VE HASTANEDE YATIŞ SÜRELERİ ARASINDAKİ İLİŞKİNİN ARAŞTIRILMASI

Ahmet Turan Kaya

T.c. Sağlık Bakanlığı Amasya İl Sağlık Müdürlüğü Amasya Üniversitesi Sabuncuoğlu Şerefeddin Eğitim ve Araştırma Hastanesi

Giriş ve Amaç: COVID-19 Çin' de tespit edildikten sonra küresel pandemi olarak ilan edildi (1). Hepatosteatoz (HS) COVID-19 hastalarında inflamatuar yanıtın arttırarak enfeksiyonu daha ağır seyretmesine neden olmaktadır (2–6). Çalışmamızda, HS ile, COVID-19 pnömonili hastalarda bilgisayarlı tomografi ciddiyet skoru (BTCS) ve hastanede kalım süreleri arasındaki ilişki araştırılmıştır.

Gereç ve Yöntem: Hastanemizin COVID-19 polikliniğine Mart 2020–Nisan 2021 tarihleri arasında kayıtlı 459 hasta dâhil edildi. Çalışmaya en az 1 gerçek zamanlı polimeraz zincir reaksiyonu (RT-PCR) testi pozitif veya başvuruda ya da takip toraks BT'lerde CORADS (COVID-19 Raporlama ve Veri Sistemi) sınıflamasına göre sınıf 5 e uyan hastaları dâhil ettik. Ardışık 3 RT-PCR testi negatif ve CORADS 1-4 olan hastalar, kontrast madde verilenler, değerlendirmeyi engelleyen görüntü artefaktı olanlar, kronik karaciğer hastalığı olanlar, karaciğer parankiminde solid veya kistik lezyonu bulunanlar, 18 yaş altı pediatrik hastalar ve gebeler çalışma dışı bırakıldı.

Görüntü analizi: Başvurudaki ilk göğüs BT, pnömoni ve HS varlığı açısından değerlendirildi. Bir radyolog hastaların klinik, laboratuvar ve RT-PCR sonuçlarından habersiz, COVID-19 akciğer tutulumu şüphelerine göre 1-5 CO-RADS skorları atadılar (7). Ayrıca ner lob için 0-5, total 25 puanlık BTCS kullanarak parankimal tutulumun tanımladılar (8–10). Görüntüye dâhil karaciğer dansitesi her iki lobun dört farklı alanından, dalakta ise bir alandan dairesel bir ilgi alanının (region of interest; ROI) Hounsfield Unit (HU) biriminde ortalaması alınarak ölçülmüştür (Resim 1). BT de HS'yi karaciğer-dalak oranı (BTK/D) ile ayrılabilir (11,12). BTK/D indeksi <1 ise steatoz olarak tanımlandı (13,14).

Bulgular: Yaş ortalaması 63.95±14.39, 268/459 (%58.4) erkek hasta vardı. Karaciğer dansitesi ortalaması 52,79±10,32 (9.55-77.64), BTK/D ortalaması 0.98±0.23 (0.13-1.79) idi (Tablo 1). Hastanede ortanca kalış süreleri CORADS 1'de 12 gün (%95 güven aralığı; 8.80-15.38); CORADS 5'de ise 21 gündür (%95 güven aralığı; 17.75-24.25) (Grafik 1). CORADS 5 ve 1 olanların HS varlığına göre aralarında istatistiksel anlamlı fark vardı (P=0.003). CORADS 5, 1 olana göre 1.1 kat daha risklidir. BTCS ile HS arasında anlamlı bir ilişki vardır (P< 0.0001). HS olanlar yaklaşık 1.9 kat daha risklidir (HR, 1.87 % 95 Cl, 1.22-2.87). BTCS≥18 olanlar, BTCS<18 olan hastalara göre 1.6 kat daha risklidir (HR, 1.58 % 95 Cl, 1.09-2.87). BTCS<18 olan hastaların hastane kalış süresi 20 gün (%95 Cl, 15.68-24.31); BTCS≥18 olan hastaların ise 29 gündür (%95 Cl, 24.93-33.06) (Grafik 2).

Tartışma: COVID-19 bağlı ağır hastalığı olanlarda aşırı inflamatuar cevap ve direkt virüsün etkilemesine bağlı lipid metabolizması bozulmasına bağlı histopatolojik değişiklikler gösterilmiştir (15–19). Hem HS hem de COVID-19 enfeksiyonu sıklığı literatürde erkeklerde daha yaygın ve kötü seyrettiği gösterilmiştir (2,20,21). CORADS 5 olan hastalar daha ağır seyrettiği için hastanede yatış süresi daha uzundu (21 gün) ve HS için (1.1 kat) daha riskliydi. BTCS≥18 olan hastalarda artmış mortalite riski olup bulgumuz literatürle uyumluydu (20).

Sonuç: Çalışmamızda HS, COVID pnömonisi olan hastalarda hastanede yatış süresi, CORADS 5 ve BTCS açısından istatiksel olarak anlamlı bulunmuştur. COVID-19 pnömonisi olan hastalarda toraks BT de BTK/D oranın ölçülmesi hastalığın prognozu açısından yararlı olacaktır.

Giriş ve Amaç: Coronavirus hastalığı 2019 (COVID-19), Aralık 2019' da Çin' in Wuhan kentinde tespit edilmesinden sonra 11 Mart 2020'de Dünya Sağlık Örgütü (DHÖ) tarafından küresel pandemi olarak ilan edildi (1). HS ile diyabet, hipertansiyon ve obezite arasında ilişki bulunmakla beraber bazı çalışmalarda COVID-19 hastalarında inflamatuar yanıtın artmasında rol oynadığı düşünülmekte ve COVID-19 enfeksiyonu daha ağır seyretmektedir (2–6). Medeiros ve ark. COVID-19 enfeksiyonunun karaciğer fonksiyonunu bozarak HS ye neden olduğunu gösterdiler (7).

Kontrastsız bilgisayarlı tomografide (BT) karaciğer parankiminde diffüz yağ oranının artmasıyla dansite ölçüm birimi Hounsfield Units (HU) olarak parankimin 40 HU'dan az ölçülür veya dalağa göre en az 10 HU atenüasyonda azalma olur (8). HS olan ve normal karaciğer dansitesini kantitatif olarak ayırmak için yağ içermeyen dalak parankim dansitesi bilgisyarlı tomografi karaciğer-dalak oranı (BTK/D) ile ayrılabilir (9,10). COVID-19 pnömonisi nedeniyle göğüs BT çekilen hastaların BTK/D oranı ile HS ve BT şiddet skoru ile yarı kantitatif olarak hastalık ciddiyeti değerlendirilir. BT şiddet skoru ≥ 18 olan hastalarda artmış mortalite riski vardır (11). Ayrıca HS olan hastalarda COVID-19 pnömonisi ağır seyretmektedir (12).

Rutin göğüs BT taramalarında karaciğer ve dalak parankimini bir kısmını içeren üst batın görüntüleme alanına dâhil edilir. Çalışmamızda, HS ile, COVID-19 pnömonili hastalarda BT şiddet skoru ve hastanede kalım süreleri arasındaki ilişki araştırılmıştır.

Gereç ve Yöntem: Amasya Eğitim ve Araştırma Hastanesi acil servis ve COVID-19 polikliniğine Mart 2020 – Nisan 2021 tarihleri arasında kayıtlı 532 rastgele hastanın verileri retrospektif olarak incelendi. Dâhil edilme kriterlerini karşılamayan hastalar dışlandıktan sonra 459 hasta dâhil edildi. Çalışmaya dâhil edilme kriterleri, en az 1 gerçek zamanlı polimeraz zincir reaksiyonu (RT-PCR) testi pozitif veya başvuruda ya da takip toraks BT'lerde CORADS (COVID-19 Raporlama ve Veri Sistemi) sınıflamasına göre sınıf 5 e uyan hastaları dâhil ettik. COVID-19 için RT-PCR testi, laboratuvar hatası, numunenin alınma zamanı veya numunedeki yetersiz viral materyal nedeniyle yalancı negatif olabilir (13). Chen ve ark. göğüs BT si pozitif fakat ardışık 4 RT-PCR testi negatif fakat beşinci testi pozitif vaka bildirdiler (14). Salgınla mücadelede en önemli yöntem olan enfekte kişiyi sağlıklılardan izole etmektir. Biz de bu nedenle RT-PCR negatif fakat BT si CORADS 5 ile uyumlu hastaları çalışmaya dâhil ettik. Ardışık 3 RT-PCR testi negatif ve CORADS 1-4 olan hastalar, kontrast madde verilenler, değerlendirmeyi engelleyen görüntü artefaktı olanlar, kronik karaciğer hastalığı olanlar, karaciğer parankiminde solid veya kistik lezyonu bulunanlar, 18 yaş altı pediatrik hastalar ve gebeler çalışma dışı bırakıldı. Hastaların demografik bilgileri, ek hastalıkları, hastaneye veya yoğun bakım servisine (YBS) yatış öyküsü, laboratuvar bulguları, hastanede kalış süresi, sağ kalım elektronik tıbbi kayıtlardan kaydedildi. Elektronik tıbbi kayıtlara göre hastaneye başvuru sırasındaki birinci göğüs BT taramasına karşılık gelen tarihte 1 günlük zaman aralığında elde edilen laboratuvar incelemeleri kaydedildi.

Görüntü analizi: Hastaneye başvurudaki ilk göğüs BT taraması COVİD-19 pnömonisi ve HS varlığı açısından değerlendirildi. Bir radyolog CORADS sınıflaması hakkında tecrübe kazanması için öncelikle 50 hastanın BT' sini değerlendirdi. Bu hastalar çalışmaya dâhil edilmedi. Radyolog, hastaların klinik, laboratuvar ve RT-PCR sonuçlarından habersiz, COVID-19 akciğer tutulumu şüphelerine dayalı olarak 1-5 (1 = çok düşük, 2 = düşük, 3= belirsiz, 4 = yüksek seviyede ve 5 = çok yüksek seviyede yani tipik bulgular) CO-RADS skorları atadılar (15). Ayrıca total 25 puanlık bir ölçekte önceden tanımlanmış bir BT şiddet skoru kullanarak lob başına parankimal tutulumun kapsamını yarı kantitatif olarak tanımladılar (0 =% 0, 1 =% 1 -% 5, 2 =% 6 -% 25, 3 = 26 % -% 50, 4 =% 51 -% 75 ve 5 =>% 75) (16–18). Hastaların görüntüye dâhil üst batında aynı kesitlerinde karaciğerin dansitesi her biri hepatik venlerle ayrılmış, her iki lobun dört farklı alanından dairesel bir ilgi alanının (region of interest; ROI) HU' sunun ortalaması alınarak ölçülmüştür (Resim 1). Bazı hastalarda fokal veya coğrafik tarzda yağlanma olduğu için tek ROI ölçümü yapmadık. Dalak yoğunluğu, parankime yerleştirilen 1.4-1.8 cm^2' lik aralıkta bir ROI' den elde edildi. Her iki organda da ROI' ler, düşük dansiteli vasküler yapılar, hilustan ve yüksek dansiteli (örneğin kalsifikasyon) alanlardan en az 1 cm uzaklıktaki parankim

alanlarına yerleştirildi. Karaciğer-dalak oranı hesaplandı ve BTK/D indeksi <1 ise steatoz olarak tanımlandı (19,20).

Bulgular: Çalışmada yaş ortalaması 63.95±14.39, 268 (%58.4) erkek ve 191 (%41.6) kadın hasta vardı. Karaciğer dansitesi ortalaması 52,79±10,32 (9.55-77.64), BTK/D ortalama oranı 0.98±0.23 (0.13-1.79) idi (Tablo 1). Hastalarımızın 32/459 (%7) si ayaktan tedavi edildi. Hastaların 136/459 (%29.6) sı ex olurken, 323/459 (%70.4) iyileşmiştir. Ex olan hastaların ortalama BT skoru 13±7.78, taburcu olan hastaların ise 9.96 ±7.58 şeklinde bulgulanmıştır. Hastaların 55 i CORADS-1, 343 tanesi ise CORADS-5 idi. CORADS 1 olan hastaların ortanca hastanede kalış süresi 12 gün (%95 güven aralığı; 8.80-15.38) olarak bulundu. CORADS 5 olan ortanca genel hastanede kalış süresi 21 gün (%95 güven aralığı; 17.75-24.25) olarak bulundu (Grafik 1). CORADS 5 ve CORADS 1 olan hastaların ile HS olup olmamasına göre aralarında istatistiksel anlamlı bir fark vardır (P=0.003). CORADS 5 olan hasta CORADS 1 olan hastaya göre 1.1 kat daha risklidir. BT şiddet skoru ile HS arasında anlamlı bir ilişki vardır (P< 0.0001). HS olanlar olmayanlara göre yaklaşık 1.9 kat daha risklidir (HR, 1.87 % 95 Cl, 1.22-2.87). Cox regresyon analizi sonuçlarına göre BT skoru ≥18 olan hastalar BT skoru <18 olan hastalara göre yaklaşık 1.6 kat daha risklidir (HR, 1.58 % 95 Cl, 1.09-2.87). BT skoru <18 olan hastaların hastane kalış süresi 20 gün (%95 Cl, 15.68-24.31) olarak bulgulanmıştır. BT skoru ≥18 olan hastaların hastane kalış süresi 29 gün (%95 Cl, 24.93-33.06) olarak bulgulanmıştır (Grafik 2).

Tartışma: Bu çalışmada COVID-19 pnömonisi olan hastalarda, tomografik hepatosteatozun (HS) varlığının CORADS sınıflamasına göre hastanede kalış sürelerine ve toraks BT şiddet skoruna etkisini değerlendirdik. COVID-19 bağlı karaciğerdeki atenüasyon değişikliğinin fizyopatolojisini açıklamak zor olsa da özellikle ağır hastalığı olanlarda aşırı inflamatuar cevaba ve direkt virüsün etkilemesine bağlı lipid metabolizmasunda bozulmayla beraber histopatolojik incelemede hepatik steatoz, hafif lobüler ve portal inflamasyon gösterilmiştir (21–25). Erkek hasta sayısının fazla olduğu çalışma popülasyonumuz vardı. Hem HS hem de COVID-19 enfeksiyonu sıklığı literatürde erkeklerde daha yaygın ve kötü seyrettiği gösterilmiştir (2). Çalışmamızda literatürde yapılmış olan çalışmalardan daha fazla hasta dahil edildi ve yaş ortalamamız daha büyüktü. CORADS 5 olan hastalar CORADS 1 e göre daha ağır seyrettiği için hastanede yatış süresi daha uzundu (21 gün) ve inflmasyonun şiddetini artıran bir komorbidite olan HS için (1.1 kat) daha riskli grubu oluşturduğunu bulguladık. Hastalık şiddeti için literatürle uyumlu olduğunu gösteren bulgularımız daha önce çalışılmayan HS nin hastane kalış süresini uzattığını göstermiş oldu. Palomar- Lever ve ark. yaptığı çalışmada toraks BT ciddiyet skoru ile tomografik HS varlığının korelasyonu araştırılmış ve HS' i olan COVID 19'lu hastalarda BT ciddiyet skorunun daha yüksek olduğunu bulmuşlar (2). Bizim çalışmamızda da literatür ile uyumlu olarak HS' nin varlığı COVID 19 'lu hastalarda yüksek BT skoru ve ölüm oranı açısından risk faktörü olarak bulunmuştur.

Bazı çalışmalarda hastanın aldığı çoklu ilaç tedavisine bağlı hepatotoksisite nedeniyel atenüasyonda azalmanın olduğu ileri sürülmüştür (26). Güler ve ark. başvuru ve takip BT deki karaciğer dansite ölçümlerini kıyasladılar ve virüs ile ilaçların etkilerini değerlendirdiler fakat akciğer parankim tutulumunun özelliklerini değirlendirmediler (27). Bizim çalışmamızda başvuru anındaki BT den ölçüm yaptık ve bağlı oluşabilecek etkiler dışlanmış oldu.

Tahtabaşı ve ark. 10 cm^2 lik ROI lanıyla tek ölçüm yaparak steatoz kararı vermişler. Fakat her hastada diffüz steatoz olmadığı için karaciğer parankiminden farklı bölgelerden yapılan ölçümün daha doğru olduğunu ve HS nin BTK/D oranı ile tespitinin daha doğru olduğunu düşünmekteyiz. Ayrıca segment 6 ve 7 den yapılan ölçümler vertebra ve kostalara bağlı saçılma artefaktından etkilenmeketedir.

Sonuç: Çalışmamızda HS, COVID pnömonisi olan hastalarda hastanede yatış süresi ve yüksek CORADS sınıfı ve ciddiyet skoru açısından istatiksel olarak anlamlı bulunmuştur. COVID-19 pnömonisi olan hastalarda torasik BT taramalarında BTK/D oranın rutin olarak ölçülmesi hastalığın prognozu açısından yararlı bilgiler verebilmektedir.

Kaynaklar

1. WHO. COVID-19 Weekly Epidemiological Update 35. World Heal Organ [Internet]. 2020;(December):1–3. Available from: https://www.who.int/docs/default-source/coronaviruse/situation-reports/weekly_epidemiological_update_22.pdf
2. Palomar-Lever A, Barraza G, Galicia-Alba J, Echeverri-Bolaños M, Escarria-Panesso R, Padua-Barrios J, et al. Hepatic steatosis as an independent risk factor for severe disease in patients with COVID-19: A computed tomography study. Vol. 4, JGH Open. 2020. p. 1102–7.
3. Targher G, Mantovani A, Byrne CD, Wang X-B, Yan H-D, Sun Q-F, et al. Detrimental effects of metabolic dysfunction-associated fatty liver disease and increased neutrophil-to-lymphocyte ratio on severity of COVID-19. Diabetes Metab. 2020;46(6):505–7.
4. Yki-Järvinen H. Non-alcoholic fatty liver disease as a cause and a consequence of metabolic syndrome. lancet Diabetes Endocrinol. 2014;2(11):901–10.
5. Sanchis-Gomar F, Lavie CJ, Mehra MR, Henry BM, Lippi G. Obesity and Outcomes in COVID-19: When an Epidemic and Pandemic Collide. Mayo Clin Proc. 2020 Jul;95(7):1445–53.
6. Lavie CJ, Sanchis-Gomar F, Henry BM, Lippi G. COVID-19 and obesity: links and risks. Taylor & Francis; 2020.
7. Medeiros AK, Barbisan CC, Cruz IR, de Araújo EM, Libânio BB, Albuquerque KS, et al. Higher frequency of hepatic steatosis at CT among COVID-19-positive patients. Abdom Radiol [Internet]. 2020;45(9):2748–54. Available from: https://doi.org/10.1007/s00261-020-02648-7
8. Hamer OW, Aguirre DA, Casola G, Sirlin CB. Imaging features of perivascular fatty infiltration of the liver: initial observations. Radiology. 2005;237(1):159–69.
9. Limanond P, Raman SS, Lassman C, Sayre J, Ghobrial RM, Busuttil RW, et al. Macrovesicular hepatic steatosis in living related liver donors: correlation between CT and histologic findings. Radiology. 2004;230(1):276–80.
10. Iwasaki M, Takada Y, Hayashi M, Minamiguchi S, Haga H, Maetani Y, et al. Noninvasive evaluation of graft steatosis in living donor liver transplantation. Transplantation. 2004;78(10):1501–5.
11. Prokop M, Van Everdingen W, Van Rees Vellinga T, Van Ufford HQ, Stöger L, Beenen L, et al. CO-RADS: A Categorical CT Assessment Scheme for Patients Suspected of Having COVID-19-Definition and Evaluation. Radiology. 2020;296(2):E97–104.
12. Guler E, Unal NG, Cinkooglu A, Savas R, Kose T, Pullukcu H, et al. Correlation of liver-to-spleen ratio, lung CT scores, clinical, and laboratory findings of COVID-19 patients with two consecutive CT scans. Abdom Radiol [Internet]. 2020; Available from: https://doi.org/10.1007/s00261-020-02805-y

Anahtar kelimeler: CORADS, COVIS-19, Hepatik steatoz, Bilgisayarlı tomografi ciddiyet skoru

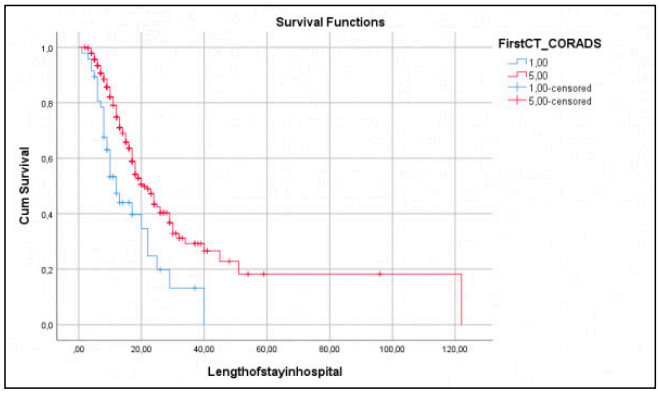

Resim 1. CORADS 1 ve 5 olan hastaların hastanede kalış süresinden elde edilen Kaplan-Meier sağ kalım eğrisi

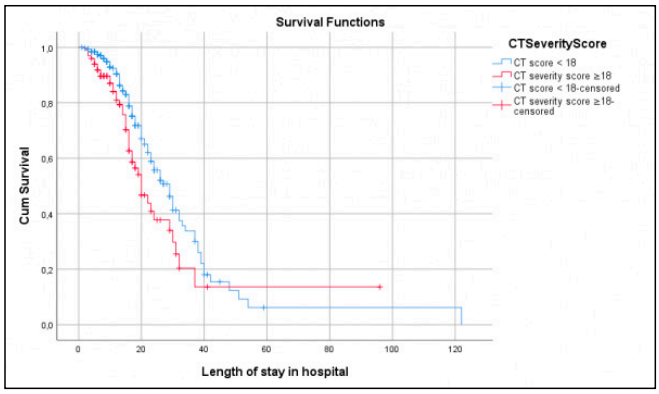

Resim 2. BT şiddet skorunun 18 eşik değeri alındığında hastanede kalış süresinden elde edilen Kaplan-Meier sağ kalım eğrisi

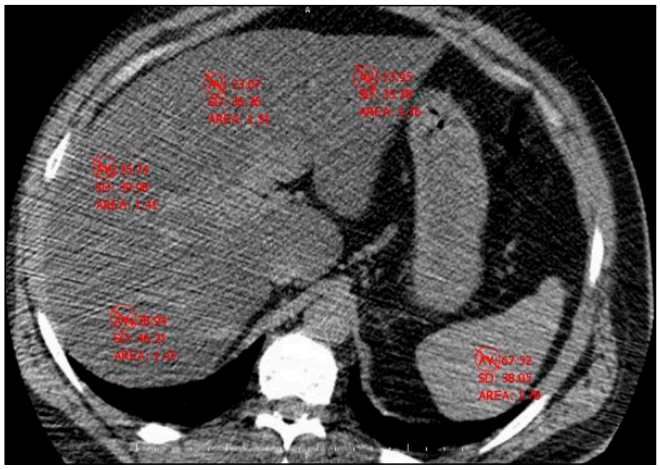

Resim 3. 40 yaşında erkek hasta ateş, öksürük ve boğaz ağrısı şikâyetiyle hastanemize başvuruyor. Yapılan RT-PCR testi pozitif ve kontrastsız göğüs BT si CORADS 5 ile uyumluydu. Başvurduğu tarihten 5 gün sonra yoğun bakım servisine yatış veriliyor. 6 günlük YBÜ yatışı sonrası hasta ex oldu. BT toplam ciddiyet skoru 25/25 olarak hesaplandı. Resim 1a ve 1b de kontrast verilmemesine rağmen karaciğer parankim dansitesi damarlardan daha düşük olduğu için koronal ve aksiyel görüntülerde hepatik ve portal ven dallarında hiperdens olarak "yalancı kontrast" görüntüsü izlenmektedir. Ortalama karaciğer dansitesi 22,42 HU ve BTK/D oranı 0,33 olarak hesaplandı.

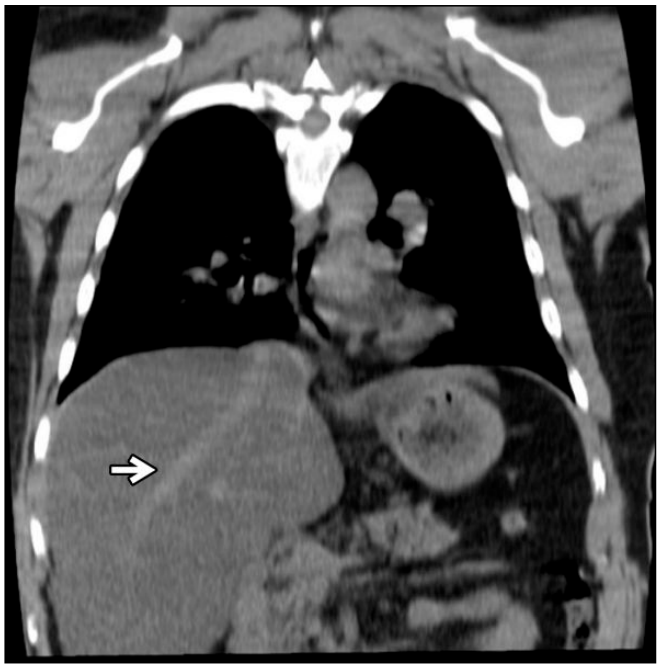

Resim 4. Beyaz ok yalancı kontrastlanma görüntüsü olan sağ hepatik veni göstermektedir.

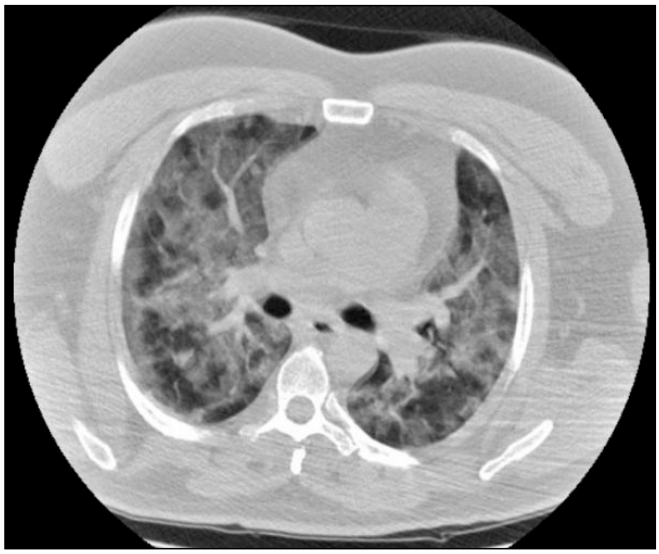

Resim 5. Parankim penceresinde aksiyel (resim 1c) ve oblik koronal (resim 1d) görüntülerde akciğerde yaygın kaldırım taşı görüntüsü izlenmektedir.



Resim 6. Oblik koronal parankim penceresinde yaygın kaldırım taşı görüntüsü

Tablo 1. CORADS sınıflamasına göre ortalama karaciğer dansite değerleri. BTK/D: bilgisyarlı tomografi karaciğer-dalak oranı, BTCS: bilgisayarlı tomografi ciddiyet skoru

	N	Minimum	Maksimum	Ortalama	Std. Sapma
Yaş	459	24	94	63,95	14,398
BTCS	459	,00	25,00	10,8932	7,76536
Karaciğer (Kc) dansitesi (HU)	459	9,55	77,64	52,7914	10,32635
BTK/D	459	,13	1,79	,9822	,23684
CORADS 1 Kc dansitesi	55	24,82	77,64	55,8213	12,24435
CORADS 1 BTK/D	55	,46	1,60	1,0757	,26407
CORADS 2 Kc dansitesi	11	48,92	68,21	58,1616	6,15916
CORADS 2 BTK/D	11	,89	1,37	1,1106	,15096
CORADS 3 Kc dansitesi	28	47,29	67,54	57,6456	4,97441
CORADS 3 BTK/D	28	,87	1,35	1,0818	,13388
CORADS 4 Kc dansitesi	22	47,01	73,70	57,1268	7,04900
CORADS 4 BTK/D	22	,77	1,52	1,0673	,20065
CORADS 5 Kc dansitesi	343	9,55	75,76	51,4590	10,28070
CORADS 5 BTK/D	343	,13	1,79	,9495	,23509

Toraks Radyolojisi

SS-046

COVİD-19 ENFEKSİYONUNA BAĞLI KLİNİK VE MORTALİTEYİ ÖN GÖRMEDE MAKİNE ÖĞRENMESİNİN ROLÜ

Kemal Panç[1], Nur Hürsoy[1], Esat Kaba[1], Murat Yazıcı[2]

[1]Recep Tayyip Erdoğan Üniversitesi Tıp Fakültesi Radyoloji Anabilim Dalı.
[2]Rize Kaçkar Devlet Hastanesi Acil Tıp

Giriş ve Amaç: 2019 yılının Aralık ayında Çin'in Wuhan kentinde tanımlanan yeni koronavirüs enfeksiyonu Dünya Sağlık Örgütü tarafından pandemi olarak tanımlanmıştır. Dünya çapında hastaların prognozunu öngörmek için araştırmacıları yeni yöntemlere yönlendirmektedir.

Machine learning (ML), örneklerden öğrenen ve gelişmeye açık bir yapay zeka dalıdır. Bu çalışmada temel ML yöntemlerini kullanarak COVİD-19 hastalarında mortalite riskini öngörmeyi amaçladık.

Gereç ve Yöntem: Çalışmaya 01.10.2020-30.11.2020 tarihleri arasında hastanemize başvuran ve RT- PCR testi ile tanısı doğrulanmış 404 Covid-19 hastası dahil edildi. Hastaların yaşı, ek hastalıkları, vücut sıcaklığı, solunum sayısı, oksijen saturasyonu kaydedildi. Laboratuar parametrelerinden nötrofil, lenfosit, nötrofil/lenfosit oranı, CRP, fibrinojen, D-dimer değerleri alındı. Toraks BT incelemelerinde parankim tutulumu her bir akciğer için %0-5 arası 1 puan, %5-25 arası 2 puan, %25-50 arası 3 puan, %50-75 arası 4 puan ve %75 üzeri 5 puan, toplamda 10 puan olacak şekilde her iki akciğer görsel olarak skorlandı. Buzlu cam, konsolidasyon, plevral effüzyon varlığı ile halo ve ters halo bulguları kaydedildi. Ana pulmoner arter, sağ-sol pulmoner arter çapları ile İVC transvers ve AP çapları ayrıca kaydedildi.

Hastaların klinik durumu Çin Ulusal Sağlık Komisyonu tarafından yayınlanan "Yeni koronavirüs pnömonisi tanı ve tedavi rehberi"'ne göre hafif, orta ve ağır olarak sınıflandırıldı (1).

ML modeli oluşturmak için Orange Data Mining software v3.29.3 kullanıldı. ML algoritması olarak kNN(en yakın komşuluk), random forest (RF), SVM(destek vektör makineleri), adaboost, lojistik regresyon(LR), stokastik gradient desent ve Naive Bayes teknikleri kullanıldı. Modeller eğitim setleri ile eğitilip test setleri ile test edildi. Prediktif performansları ROC eğrisinin altında kalan alan (AUC) ile değerlendirildi.

Bulgular: Hastalar kliniğine göre ayrıldığında hafif grupta 250, orta grupta 118, ağır grupta 36 hasta yer aldı. Hafif grupta mortalite %1.6 iken orta grupta %26,2, ağır grupta %72,2 olarak bulundu.

61 hastada COVİD-19 enfeksiyonu mortal seyrederken, 343 hasta taburcu edildi. Mortal seyreden hastaların yaş ortalaması 74± 10,2, sağ kalım hastalarının 58 ± 16,4 idi.

Modeller uygulandığında klinik ve mortalite tahmininde %94 ve %95 doğruluk ile en yüksek değerler random forest modeli ile elde edildi.

Tartışma: Covid-19 hastalık şiddeti ve prognozu için ML teknikleri ve yapay zeka yaygın olarak araştırılmaktadır. ML tekniklerinden LR, RF, SVM diagnostik ve prognostik tahmin için oldukça yaygın kullanılan tekniklerdir (2)

İtalya'da 1469 hasta üzerinden yapılan bir çalışmada ana pulmoner arter çapının mortalite üzerinde etkili olduğu görülmüştür (4). Ana pulmoner arterdeki genişlemenin tromboembolik olaylara sekonder akciğer vasküler ağındaki direnç artışına sekonder olduğu düşünülmektedir.

Ayrıca literatürde yapılan birçok çalışmada parankim tutulumundaki artış ile mortalite ve morbidite riskinin arttığı gösterilmiştir.

Yaptığımız çalışmada verilerin tek bir merkezden elde olunması, düzensiz dağılımı ve mortalite ile hafif klinik gösteren hasta gruplarındaki sayı azlığı sınırlılıklarımızı oluşturmaktadır.

Sonuç: Literatürdeki çalışmaların çoğu deneyseldir ve geliştirilen modeller günlük kullanıma dahil edilememiştir kullanılmamıştır. Ancak mevcut çalışmalar yeni COVID-19 benzeri salgınlar ile mücadelede ML'nin büyük potansiyelini göstermektedir.

Kaynaklar

1- Wei, Pei-Fang Diagnosis and Treatment Protocol for Novel Coronavirus Pneumonia (Trial Version 7), Chinese Medical Journal: May 5, 2020 - Volume 133 - Issue 9 - p 1087-1095 doi: 10.1097/CM9.0000000000000819
2- Alballa N, Al-Turaiki I. Machine learning approaches in COVID-19 diagnosis, mortality, and severity risk prediction: A review. Inform Med Unlocked. 2021;24:100564. doi: 10.1016/j.imu.2021.100564
3- Wynants L, Van Calster B, Collins GS, Riley RD, Heinze G, Schuit E ve ark. Prediction models for diagnosis and prognosis of covid-19: systematic review and critical appraisal. BMJ. 2020 Apr 7;369:m1328. doi: 10.1136/bmj.m1328.
4- Esposito, A., Palmisano, A., Toselli, M., Vignale, D., Cereda, A., Rancoita, P. M. V ve ark. (2020). Chest CT–derived pulmonary artery enlargement at the admission predicts overall survival in COVID-19 patients: insight from 1461 consecutive patients in Italy. Eur Radiol 31, 4031–4041 (2021). https://doi.org/10.1007/s00330-020-07622-x
5 Yildiz M, Yadigar S, Yildiz BŞ, ve ark. Evaluation of the relationship between COVID-19 pneumonia severity and pulmonary artery diameter measurement. Herz. 2021;46(1):56-62. doi:10.1007/s00059-020-05014-x

Anahtar kelimeler: Covid-19, koronavirüs, makine öğrenmesi, yapay zeka,

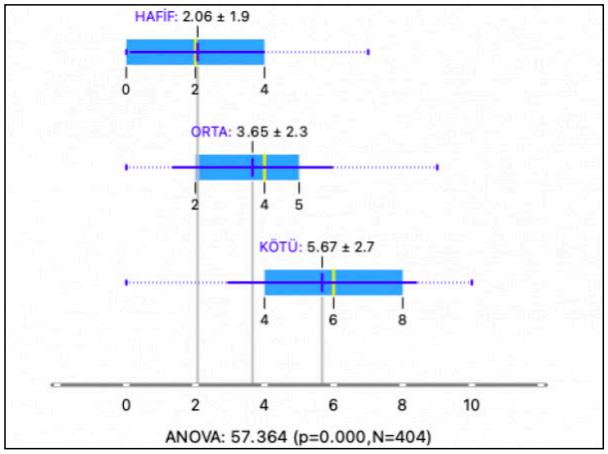

Resim 1. BT skoru/ Klinik ilişkisi

Klinik durum öngörüsünde test sonuçları

Scores

Model	AUC	CA	F1	Precision	Recall	LogLoss	Specificity
kNN	0.7236936245110821	0.6611570247933884	0.6106314953934774	0.5836776859504132	0.6611570247933884	3.620266184395189	0.5815215302208593
SVM	0.896219035202086	0.8016528925619835	0.8032349999962566	0.8055170873352693	0.8016528925619835	0.4756902481308312	0.820702103301607
SGD	0.8958279009126469	0.8429752066115702	0.8395708114199849	0.8415677810543093	0.8429752066115702	0.4549150844940193	0.8552415412512848
Random Forest	0.9483050847457626	0.859504132231405	0.8508953168044077	0.8569273249339633	0.859504132231405	0.4002293523000385	0.8341349890113563
Naive Bayes	0.823728813559322	0.6446280991735537	0.6613487553405348	0.6976794934902658	0.6446280991735537	1.3409370311223514	0.8429075199090825
Logistic Regression	0.9099087353324642	0.859504132231405	0.8533571359528297	0.8608410306271268	0.859504132231405	0.4548286888787575	0.8214867676674829
AdaBoost	0.9238591916558019	0.9338842975206612	0.9325923343518652	0.9356060606060607	0.9338842975206612	2.283555464126328	0.914962103802299

Mortalite öngörüsünde test sonuçları

Scores

Model	AUC	CA	F1	Precision	Recall	LogLoss	Specificity
kNN	0.8535598705501619	0.8489208633093526	0.843268353897597	0.8431744886222683	0.8489208633093526	1.2738719148632183	0.6942290827532149
SVM	0.8605717367853291	0.7913669064748201	0.7863287711416055	0.7861223885385689	0.7913669064748201	0.4101491595496448	0.6379750566847256
SGD	0.9048043149946605	0.8489208633093526	0.8508269777424957	0.8536192584394023	0.8489208633093526	0.3577909581374797	0.7845742823217154
Random Forest	0.950242718446602	0.8848920863309353	0.8858833441990446	0.8873026643823034	0.8848920863309353	0.2521298748308333	0.8332848284479213
Naive Bayes	0.9077669902912622	0.8201438848920863	0.8278402575105414	0.8501737385601723	0.8201438848920863	1.0634203580419	0.8267234290237712
Logistic Regression	0.9137001078748651	0.8561151079136691	0.8547513637441696	0.8538137557181146	0.8561151079136691	0.3139777662735807	0.7509506957540764
AdaBoost	0.8632686084142396	0.8776978417266187	0.8801475198984059	0.8851463378824068	0.8776978417266187	4.224166897219293	0.8486393751018601

Mortalite / Sağkalım hasta sayıları

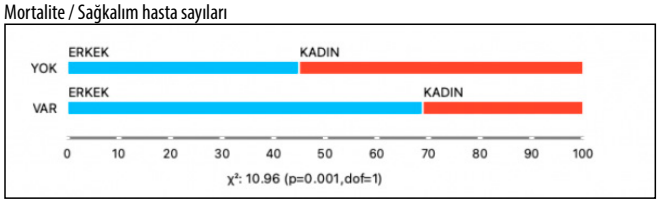

Klinik duruma göre hasta sasyıları

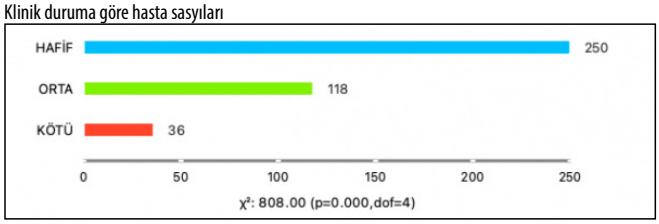

Klinik / Mortalite ilişkisi

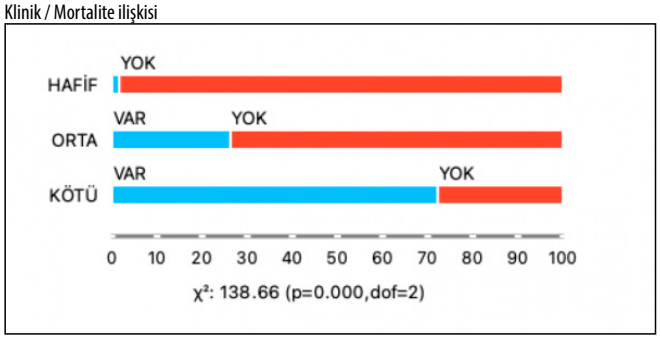

Mortalite / Sağkalım hasta sayıları

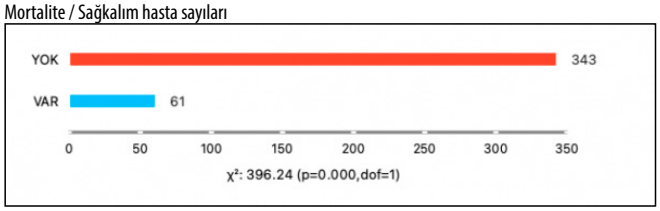

Yaş / Klinik ilişkisi

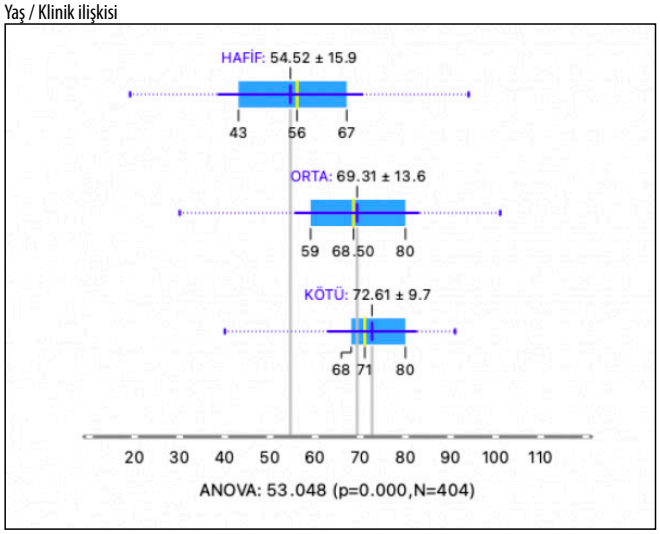

Mortalite / Sağkalım hasta sayıları

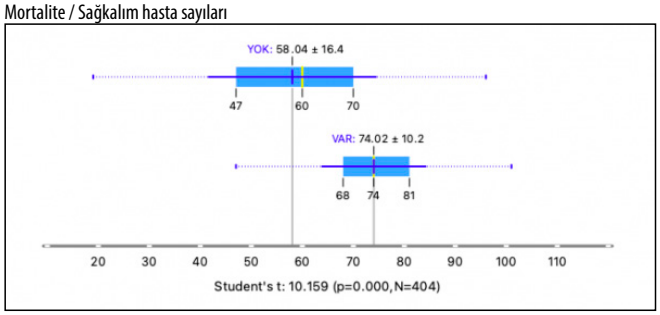

Toraks Radyolojisi

SS-047

KORONAVİRÜS (COVID-19) HASTALARINDA TEKRARLAYAN TORAKS BİLGİSAYARLI TOMOGRAFİ GÖRÜNTÜLERİNDEKİ RADYOLOJİK DEĞİŞİKLİKLER

Mustafa Emre Akın

Yıldırım Beyazıt Üniversitesi, Yenimahalle Eğitim ve Araştırma Hastanesi

Giriş ve Amaç: Toraks bilgisayarlı tomografi (BT) COVID-19 tanısı ve izleminde önem taşımaktadır[1] ancak radyolojik izlem çalışmaları sınırlıdır. Çalışmanın amacı COVID-19 pozitif hastalardan birden fazla toraks BT'si olanların izlemdeki radyolojik bulgularının ve ilk bulguların yaygınlığının yakın dönem izlemdeki bulguların yaygınlığı ile ilişkisinin belirlenmesidir.

Gereç ve Yöntem: Retrospektif desendeki araştırmada Yıldırım Beyazıt Üniversitesi Yenimahalle Eğitim ve Araştırma Hastanesinde 11 Mart-11 Eylül 2021 arasında COVID-19 PCR'ı + saptanan ve birden fazla toraks BT'si olan erişkinler dahil edilmiştir. (Etik Kurul karar no:2021-06-06). Her BT'de ana tutulum paterni (buzlu cam dansitesi, crazy paving, konsolidasyon) ve ek bulgular Fleischner torasik görüntüleme kriterlerine[2] göre iki kör radyolog tarafından kodlanmıştır. BT skorlama sistemi ile 5 lobun her biri için hiç tutulum yoksa 0, <%5 tutulumda 1; %5–25 arası 2, %26-50 arası 3, %51-75 arası 4, >%75 tutulumda 5 puan verilip toplam bulunarak tutulumun yaygunlığı skorlanmıştır.[3] BT Skorunun >11 olması yüksek skor olarak kabul edilmiştir.[4]

Bulgular: Örneklemde 106 hastanın (54 kadın, %50.9, ortalama yaş 44.2±11.8), 243 toraks BT'si incelenmiştir. İlk görüntülemede 38 (%35.8) hastada patoloji izlenmemiştir. Patolojik bulgusu olan 68 hastanın 44'ünde (%64.7) ana patern buzlu cam dansitesi, 16'sında (%23.5) konsolidasyon, 8'inde (%11.8) ise crazy-paving; 55 (%80.9) hastada bilateral, 57 (%83.4) hastada multilobar bulgular olup, ortanca BT skoru 5 (min:1, maks:19)'tir. İlk BT sonrası kontrol BT çekim süresi ortancası 13 (min:1, maks:215); ikinci kontrol süresi ise 25 (min:8, mak:213) gündür. Birinci kontrolde 31 (%29.2) hastada patoloji izlenmemiş; patolojik bulgusu olan 75 hastanın 49'unda (%65.3) ana patern buzlu cam dansitesi, 17'sında (%22.7) konsolidasyon, 9'unda (%12.0) crazy-paving; 72 (%96.0) hastada bilateral ve multilobar bulgular olup, ortalama BT skoru 8.4±4.9'dur. 16 (%15.1) hastada izlemde fibrotik değişiklikler izlenmiştir. İlk BT skorunun yüksekiği, kontrol BT skorunun yüksekliği ile ilişkilidir (OR=9.01, %95 GA=2.36-34.69, p=0.001).

Tartışma ve Sonuç: COVID-19 PCR pozitif olan ve izlemde toraks BT görüntülemesi olan hastaların yakın dönem radyolojik izlem sonuçlarını bildirilmiş, patolojik görüntüleme bulgu sıklığı ve paterninin benzer seyrettiği, yaygınlığın arttığı ve ilk BT skorunun yüksekliğinin kontrol BT skorunun yüksekliği ile anlamlı olduğu bulunmuştur. İran'dan 3 aylık izlemde hastaların %58'inde tam radyolojik iyileşme olduğu bildirilmiştir.[5] Bu araştırmada radyolojik izlem süresinin daha kısa olması nedeniyle izlemdeki bulgular ilk bulgulardan farklı bulunmamıştır. Çin'den COVID-19 nedeniyle yatan hastaların taburculuktan 30 gün sonra yarısından fazlasının fibrozis gibi rezidü akciğer buguları olduğu bildirilmiştir.[6] Bu araştırmada fibrotik değişiklik görülme oranı %15 olup, hastaların hepsinin yatış gerektirmemesi ve yine daha kısa süreli bir izlem araştırması olması bu farkı yaratmış olabilir. Araştırmanın güçlü yönü bütün COVID-19 PCR pozitif hastalar arasından izlemi olan hastaların seçilmesi olup tek merkez araştırması olması genellenebilirliğe kısıtlılık getirmektedir. Sonuçta COVID-19 pozitif hastaların kısa dönemli radyolojik izleminde önemli bir değişiklik bulunmamıştır. Hastanın alacağı kümülatif radyasyon dozu, mali yük gibi zararların engellenmesi için COVID-19 hastalığında kontrol BT ensikasyonları iyi seçilmelidir.

Anahtar kelimeler: COVID-19, tomografi, toraks, radyoloji

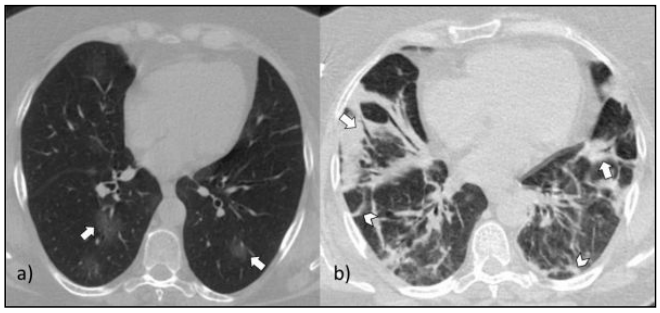

Resim 1. COVID-19 PCR testi pozitif olan hastanın tanı anındaki BT'sinde (a) buzlu cam dansitesinde infiltrasyon alanlarının (oklar), 13. gün izlem BT'sinde (b) hava bronkogramları içeren konsolidasyon alanlarına (oklar) dönüştüğü izlenmiştir. İzlem BT'sinde subplevral fibrotik değişiklikler (ok başları) gözlenmektedir.

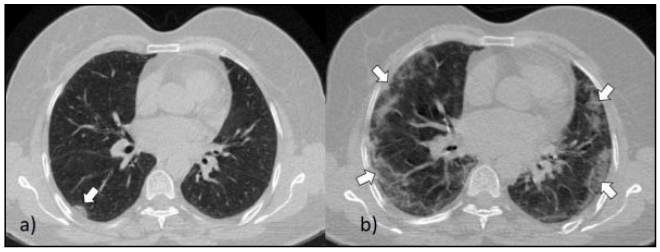

Resim 2.42 yaşında COVID-19 PCR testi pozitif olan kadın hastanın tanı anındaki BT'sinde (a) tek sublevral yerleşimli buzlu cam infiltrasonunun (ok), 9. gün izlem BT'sinde (b) progresyonu (oklar) izlenmektedir.

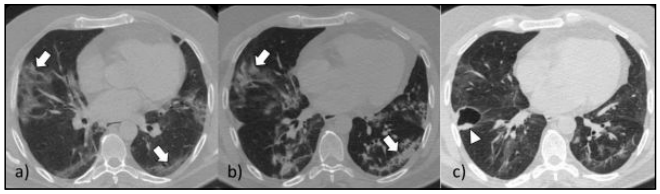

Resim 3. 49 yaşında COVID-19 pnomonisi nedeniyle yatarak tedavi alan erkek hastanın tanı anındaki BT'sinde (a) buzlu cam dansitesindeki infiltrasyon alanlarının (oklar) 18.gün izlem BT'sinde (b) progresyon gösterdiği ve yer yer konsolidasyon alanlarına dönüştüğü (oklar) izlenmekte olup 48.gün izlem BT'sinde (c) yeni gelişen kaviter lezyon (ok başı)görüntülenmektedir.

Toraks Radyolojisi

SS-048

COVID-19 PANDEMİSİ RADYOLOJİ TETKİKLERİNİN DAĞILIMINI NASIL ETKİLEDİ ?

Cihat Aksoy, Kamil Çıra, Koray Koç, Emel Emir Yetim, Emin Durmuş, Özgür Özbilek

Antalya Atatürk Devlet Hastanesi Radyoloji Bölümü

Giriş ve Amaç: COVID-19 pandemisi rutin sağlık uygulamalarımızda ciddi değişiklilere neden oldu. Stanford'da görüntüleme yöntemlerinin COVID-19 pandemisi sonrası haftalık değişimin değerlendirildiği çalışmada, meme görüntüleme, nükleer yöntemler ve kas-iskelet sistemi görüntülemelerinin pandemi öncesine göre belirgin azaldığı farkedilmiştir (1). Vagal ve ark. pandeminin ilk ayları olan Mart ve Nisan'da total görüntüleme sayısını 2019 yılı aynı dönem ile karşılaştırdıklarında %53.4 azalma olduğu saptanmıştır (2). Hospitalize edilen hastalara ait istemlerde %40.5, poliklinik hastalarına ait istemlerde %72.3 ve acil hastalarına ait istemlerde ise %48.9'luk azalma olduğu farkedilmiştir (2). Bu çalışma ile, pandeminin radyoloji bölümündeki görüntüleme tetkikleri üzerine etkisini saptamayı amaçladık.

Gereç ve Yöntem: 10 Mart–31 Aralık 2019 ve 10 Mart–31 Aralık 2020 tarihleri arasında radyoloji bölümünde yapılan istemler geriye dönük tarandı. Hastalara ait klinik özellikler ve radyolojik istemlerin içeriği SARUS bilgi ağı kullanılarak elde edildi.

Bulgular: Ardışık iki yıla ait 18 aylık periyodda 222.328 hastaya 603.384 görüntüleme tetkiki yapılmıştır. 2020 yılında yapılan toplam görüntüleme tetkik sayısı 2019 yılına göre %54.8 azalmıştır (415.819 vs 187.565). 2020 yılında özellikle Nisan ve Mayıs ayında gözlenen azalmanın Haziran ayı ile beraber yeniden arttığı saptandı (Tablo 1). 2020 yılında en fazla poliklinik ve yatan hastalara yapılan görüntüleme yöntemlerinin azaldığı farkedildi (Tablo 2). Acil servis istemlerinde 2019 yılına göre gözlenen azalma %29.4 olarak bulundu. Toraks görüntülemelerinin 2020 yılında hem sayısı hem de tüm görüntüleme yöntemleri arasındaki oranı artmış bulundu (6495, %1.6 vs 8663, %4.6) (Resim1). Buna karşın; 2020 yılında abdomen, meme, nöroradyoloji ve kardiyovasküler sisteme ait görüntülemelerin sayısının önceki yıla göre azaldığı saptandı (Resim1).

Tartışma ve Sonuç: Pandeminin ilk dönemlerinde elektif radyolojik görüntüleme tetkikleri, virüsün yayılımını azaltmak ve görüntüleme merkezlerinin pandemi ortamında sağlıklı bir şekilde çalışmasını sağlamak için ertelenmiştir. Buna bağlı olarak görüntüleme sayılarında bir önceki yıla göre %54 azalma olduğu gözlendi. Hastane koşulları göz önünde bulundurulup, koruyucu ekipmanlar ve klavuzların önerdiği önlem koşulları sağlanarak endikasyon dahilindeki hastalara gerekli görüntüleme tetkikleri yapılmalıdır.

Anahtar kelimeler: COVID-19, pandemi, radyoloji, görüntüleme

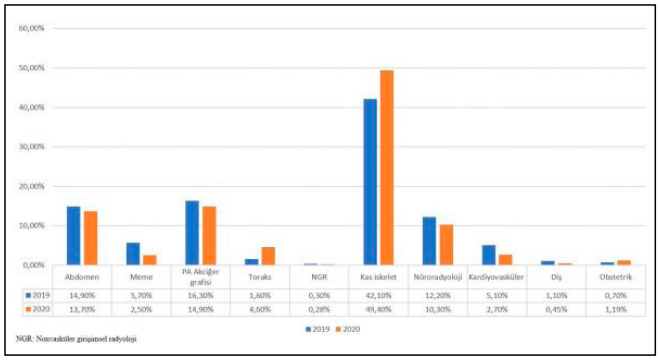

Resim 1. 2019 ve 2020 yıllarında değerlendirilen sistemlere göre görüntüleme oranlarının dağılımı

Tablo 1. Görüntüleme sayılarının 2019 ve 2020 yılında aylara göre dağılımı

Aylar	2019	2020	delta
Mart	36657	15489	%57.7
Nisan	45161	7645	%83.0
Mayıs	43332	9996	%76.9
Haziran	34502	24855	%27.9
Temmuz	44892	23925	%46.7
Ağustos	32226	20746	%35.6
Eylül	43072	21109	%50.9
Ekim	46395	21560	%53.5
Kasım	44776	22943	%48.7
Aralık	44806	19296	%56.9

Tablo 2. 2019 ve 2020 yıllarında hastaların kabul birimine göre dağılımı

Kabul birimi (n)	2019	2020	delta
Acil servis	80660	56892	%29.4
Yatan hasta	19627	8418	%57.1
Poliklinik	312539	120712	%61.3
Yoğun bakım ünitesi	2993	1543	%48.4

Toraks Radyolojisi

SS-049

COVID-19 İLE İLGİLİ UZUN VADELİ AKCİĞER PERFÜZYON DEĞİŞİKLİKLERİ: DUAL-ENERJİ BİLGİSAYARLI TOMOGRAFİ ÇALIŞMASI

Sonay Aydın, Erdal Karavaş, Edhem Ünver, Düzgün Can Şenbil, Mecit Kantarcı

Erzincan Binali Yıldırım Üniversitesi Tıp Fakültesi

Giriş ve Amaç: Şiddetli akut solunum sendromu koronavirüs 2 (SARS-CoV-2), Dünya Sağlık Örgütü tarafından pandemi olarak kabul edilen yeni koronavirüs hastalığının (COVID-19) nedenidir. COVID-19 dünya çapında milyonlarca insanı etkilemiş ve binlerce ölüme neden olmuştur(1).

COVID-19'da pulmoner emboli(PE) oranı yüksektir(%20) ve PE varlığı ağır hastalık seyri ile ilişkilidir(2,3). Çift enerjili bilgisayarlı tomografi (ÇEBT), standart bir pulmoner BT anjiyografi ile karşılaştırıldığında radyasyon dozunu arttırmadan tek seansta PE ve akciğer perfüzyonunun varlığı hakkında yeterli tanısal bilgi sağlayabilir.

Akut COVID-19 enfeksiyonunun çift enerjili bilgisayarlı tomografi (ÇEBT) bulguları yakın zamanda tanımlanmış olmasına rağmen(4,5), COVID-19 pnömonisi ile ilişkili uzun vadeli akciğer perfüzyon değişiklikleri henüz netlik kazanmamıştır. Bu çalışmanın amacı, ÇEBT ile COVID-19 pnömonisi olgularında akciğer perfüzyonunun uzun süreli seyrini incelemek ve buna bağlı akciğer perfüzyonu değişikliklerini klinik ve laboratuvar bulguları ile birlikte değerlendirmektir.

Gereç ve Yöntem: Başlangıç ve takip ÇEBT taramalarında perfüzyon defisitlerinin(PD) ve parankimal değişikliklerin varlığı ve kapsamı incelenmiştir. PD varlığı ile laboratuvar parametreleri, başlangıç BT şiddet skoru ve semptomlar arasındaki ilişki değerlendirilmiştir.

Bulgular: Çalışma popülasyonu, yaş ortalaması 61,32yıl olan 9 kadın ve 13 erkekten oluşmaktadır. Kontrol ÇEBT incelemeleri ortalama 83gün sonra yapılmıştır. 8 hastanın takip ÇEBT taramalarında perfüzyon defisiti tespit edilmiştir. Bu 8 hastanın hepsinde de takip ÇEBT taramalarında buzlu cam tarzında parankimal lezyonlar mevcuttu.

Persistan akciğer PD'i olan hastaların ortalama başlangıç D-dimer, fibrinojen ve CRP değerleri PD olmayan hastalara göre anlamlı derecede yüksek bulunmuştur. Persistan PD'li hastalarda semptomların persistanlaşma oranları anlamlı olarak daha yüksek saptanmıştır.

Tartışma ve Sonuç: Bu çalışmanın sonuçları, COVID-19 pnömonisine bağlı akciğer perfüzyon anormalliklerinin 2-3 ay kadar sürebileceğini ortaya koymuştur. Persistan perfüzyon defisitlerinin varlığı, laboratuar değerleri ve persistan semptomlarla ilişkilidir.

Hasta sayısınınartmasıyla birlikte, COVID-19 enfeksiyonuna bağlı persistan semptomlar tanımlanmıştır. COVID-19 hastalarının yaklaşık %10'unda, üç aya kadar sürebilen bir çok semptom görülmüştür(6, 7).

COVID-19 pnömonisi ile ilgili akciğer perfüzyon değişiklikleri birkaç çalışmada tanımlanmış olsa da(4,5), bilindiği kadarıyla literatürde COVID-19 pnömonisinde uzun vadeli akciğer perfüzyon değişikliklerini inceleyen bir çalışma yoktur.

Uzun süreli PD varlığının tanımlanması, PD'lerin klinik önemini gündeme getirmiştir. Persistan PD'i olan tüm hastalarda ayrıca persistan COVID semptomları saptanmıştır. Özellikle dispnenin PD varlığı ile güçlü bir şekilde ilişkili olduğu bulunmuştur.

COVID-19 pnömonisinde buzlu cam opasitelerinin ve akciğer perfüzyon defisitlerinin varlığı 80-90 gün kadar sürebilir. ÇEBT, uzun vadeli parankim ve perfüzyon değişikliklerini ortaya koymak için kullanılabilir. Persistan perfüzyon defisitleri genellikle persistan COVID-19 semptomlarıyla birlikte görülür.

Şiddetli akut solunum sendromu koronavirüs 2 (SARS-CoV-2), Dünya Sağlık Örgütü tarafından pandemi olarak kabul edilen yeni koronavirüs hastalığının (COVID-19) nedenidir. Çin'in Wuhan kentinde kaydedilen ilk vakalardan bu yana, COVID-19 dünya çapında milyonlarca insanı etkilemiş ve binlerce ölüme neden olmuştur(1).

COVID-19'un sistemik pıhtılaşma bozukluklarına ve mikroanjiyopatiye neden olduğu saptanmıştır. COVID-19 vakalarında D-dimer ve fibrinojen seviyeleri yükselebilir ve yükselen bu belirteçler kötü prognoz ile ilişkilendirilmiştir. Vaskülopati akciğer damarlarında daha belirgindir (2). COVID-19'da pulmoner emboli (PE) oranı yüksektir (%20,6-40) ve PE varlığı ağır bir hastalık seyri ile ilişkilidir (3, 4). Çift enerjili bilgisayarlı tomografi (ÇEBT), standart bir BT pulmoner anjiyografi ile karşılaştırıldığında radyasyon dozunu arttırmadan tek seansta PE varlığı ve akciğer perfüzyonu hakkında yeterli tanısal bilgi sağlayabilir. ÇEBT'deki perfüzyon ile sintigrafi arasında da yeterli tutarlılık olduğu gösterilmiştir(5, 6). ÇEBT'nin yakın zamanda COVID-19 pnömonisi olan ve PE'si olmayan hastalarda akciğer perfüzyon değişikliklerini ortaya çıkarmada etkili olduğu kanıtlanmıştır.

Akut COVID-19 enfeksiyonunun ÇEBT bulguları yakın zamanda tanımlanmış olmasına rağmen(7, 8), COVID-19 pnömonisi ile ilişkili uzun vadeli akciğer perfüzyon değişiklikleri henüz netlik kazanmamıştır. Bu çalışmanın amacı, ÇEBT ile COVID-19 pnömonisi olgularında akciğer perfüzyonunun uzun dönem seyrini incelemek ve akciğer perfüzyonundaki değişiklikleri klinik ve laboratuvar bulguları ile değerlendirmektir.

Bu retrospektif çalışma için onay Etik Kurul tarafından verilmiştir. Hastalardan bilgilendirilmiş onam çalışmanın geriye dönük olması nedeniyle alınamamıştır.

Temmuz 2020-Ocak 2021 arasında COVID-19 için RT-PCR sonucu pozitif çıkan hastalar incelenmiştir. Çalışmaya dahil edilen hastalar, minimum üç hafta arayla iki ÇEBT taraması yapılan hastalardır. Çalışma popülasyonu 22 hastadan oluşmaktadır.

COVID-19 tanısı sırasında hastaların BT şiddet skorları Pan ve ark. yöntemi ile kaydedilmiştir (9) (Tablo 1).

ÇEBT görüntüleri, üçüncü nesil çift kaynaklı bir BT (Somatom Force, Siemens Healthineers, Erlangen, Almanya) kullanılarak elde edilmiştir. 50-60 mL iyoheksol intravenöz olarak (hız=4.0 mL/s) antekübital ven yoluyla uygulanmış ve ardından 40 mL salin kovucu bolus uygulandı. Görüntüleme rekonstrüksiyonu aksiyel, koronal ve sagital düzlemlerde 1.5 mm kesit kalınlığında gerçekleştirilmiştir.

ÇEBT görüntüleri bir iş istasyonunda (Syngo.via, Siemens Healthineers, Erlangen, Almanya) değerlendirilmiştir. Görüntüler iki radyolog tarafından birbirinden ve klinik verilerden kör olarak değerlendirilmiştir. Çelişkili durumlarda üçüncü bir radyologun görüşüne başvurularak oy birliği ile nihai karar verilmiştir. Perfüzyon eksikliklerini (PD) tespit etmek için perfüzyon kan hacmi (PBV) görüntüleri kullanılmıştır.

İstatistiksel analiz: Veriler, Windows 20 yazılımı için Statistical Package for Social Sciences (SPSS) (IBM SPSS Inc., Chicago, IL, ABD) kullanılarak analiz edilmiştir.

İki yanlı $p < 0.05$ değeri istatistiksel olarak anlamlı kabul edildi.

Çalışma popülasyonu, yaş ortalaması 61 olan 9 kadın (%40,9) ve 13 erkekten (%59) oluşmaktadır.

Tüm hastaların PD'i vardı. COVID-19 için pozitif bir PCR sonucundan sonraki bir hafta içinde yapılan ilk ÇEBT muayenelerinde tüm PD'ler parankimal pnömoni lezyonlarının yerlerinde tespit edilmiştir.

İlk ÇEBT taramasından sonra takip ÇEBT incelemeleri yapılmıştır. 14 hastanın takip ÇEBT incelemesinde PD saptanmadı (Şekil 1). Bu 14 hastadan 2 olguda takip ÇEBT taramalarında buzlu cam tarzında parankimal lezyonlar (ilk BT taramalarına göre gerilemiş) tespit edilmiştir ve diğer 12 hastada normal akciğer parankimi mevcuttur.

8 hastanın takip ÇEBT taramalarında perfüzyon defisitleri saptanmıştır (Şekil 2). 8 hastanın hepsinde de takip ÇEBT taramalarında buzlu cam parankimal lezyonlar mevcuttu. Bu 8 hastadan 7 olguda buzlu cam parankimal lezyonların ve PD'lerin ilk BT taramasına göre gerilediği görülmüştür. Sadece 1 hastada buzlu cam parankimal lezyonların ve PD'lerin ilerlediği görülmüştür.

D-dimer değeri >1315, %87.5 duyarlılık ve %100 özgüllük ile kalıcı PD varlığını öngördüğü belirlenmiştir. >92 CRP değerinin, %75 duyarlılık ve %100 özgüllük ile kalıcı PD varlığını öngördüğü belirlenmiştir.

İkinci ÇEBT incelemeleri sırasında elde edilen ortalama CRP ve D-dimer değerleri, kalıcı akciğer PD'i olan hastalarda, PD olmayan hastalara göre anlamlı olarak daha yüksektir (Tablo 3).

İki ÇEBT incelemesi arasındaki sürede nefes darlığı, öksürük ve yorgunluk kalıcı semptomlar olarak görülmüştür. Persistan PH'u olan hastalarda semptomların devam etme oranları anlamlı olarak daha yüksekti (Tablo 4).

Bu çalışmanın sonuçları, COVID-19 pnömonisine bağlı akciğer perfüzyon anormalliklerinin 2-3 ay kadar sürebileceğini ortaya koymaktadır. Kalıcı perfüzyon defisitlerinin varlığı, laboratuvar belirteçleri ve kalıcı semptomlarla ilişkilidir.

Hasta sayılarının artması ve hastalığın seyrine odaklanan çalışmaların artmasıyla birlikte artık COVID-19 enfeksiyonuna bağlı kalıcı semptomlar tanımlanmıştır. COVID-19 hastalarının yaklaşık %10'u, ilk tanıdan sonra üç aya kadar sürebilen bir dizi semptom yaşar (10, 11).

ÇEBT'nin geleneksel BT anjiyografi ile görülemeyen küçük PE'leri ortaya çıkarmada başarılı olduğu ve parankimal perfüzyon defisitlerinin saptanmasında da faydalı olduğu gösterilmiştir. (12). COVID-19 pnömonisi ile ilgili akciğer perfüzyon değişiklikleri birkaç yeni çalışmada tanımlanmıştır(7, 8), ancak bildiğimiz kadarıyla İngilizce literatürde COVID-19 pnömonisinde uzun vadeli akciğer perfüzyon değişikliklerini inceleyen bir çalışma yoktur.

COVID-19 pnömonisinde buzlu cam opasitelerinin absorpsiyonu, ilk tanıdan sonra bir ay kadar sürebilir(13) ve daha küçük bir prevalansta olsa da, ilk tanıdan 100 gün sonra buzlu cam opasitesi tespit edilebilir. (14).Bu çalışmada literatürdeki bulgulara benzer şekilde buzlu cam opasitelerinin ortalama absorbsiyon süresi 83 gün olarak belirlendi. Kalıcı buzlu cam opasitelerine çoğunlukla kalıcı PD'lerin eşlik ettiği belirilendi. COVID-19'un akciğer bulgularının gerilemesi bilinen ve beklenen bir antitedir(13), ancak yukarıda bahsedilen vakada olduğu gibi geri dönüşümsüz pulmoner fibrozis de daha önce bildirilmiştir(15). Literatürde akciğer perfüzyon değişikliklerinin kalıcılığı hakkında hiçbir veri bulunamadı. Bu çalışmada yer alan bilgiler, COVID-19 sekellerinin içeriğine ve kapsamına ilişkin algıları değiştirebileceği için değerli kabul edilebilir.

COVID-19, yaşlı hastaları daha şiddetli etkileme eğilimindedir. BT şiddet skorları, CRP ve D-dimer düzeylerinin hastalık seyrini ve hastalık şiddetini iyi öngördüğü saptanmıştır(16). Mevcut çalışmanın verileri, şiddetli hastalığı öngörme yeteneklerine ek olarak, bu parametrelerin uzun vadeli perfüzyon eksikliği varlığı ile de ilişkili olduğunu göstermiştir. Şiddetli bir hastalık seyrine benzer şekilde, mevcut çalışma sonuçları da kalıcı PD varlığının yaşlı hastalarda daha sık olduğunu göstermiştir.

Uzun süreli PD'lerin varlığının tanımlanması, PD'lerin klinik önemi sorusunu gündeme getirmektedir. Nispeten küçük bir popülasyon çalışılmış olmasına rağmen, kalıcı PD'i olan tüm hastalarda ayrıca kalıcı COVID semptomları vardı. Özellikle dispnenin, PD varlığı ile güçlü bir şekilde ilişkili olduğu bulundu ve bu nedenle PD'lerin önemini doğrulayan bir bulgu ve PD'lerle ilişkili hipoksemi için ikincil bir işaret olarak kabul edilebilir.

Bu çalışma, retrospektif, tek merkezli bir çalışma olduğu için öncelikle nispeten sınırlı sayıda hasta olmak üzere bazı sınırlamalara sahipti. Daha fazla sayıda hasta üzerinde yapılacak çalışmalar, buzlu cam opasitelerinin ve perfüzyon eksikliklerinin sekellerinin kapsamını ve süresini daha iyi ortaya koyabilecektir.

Sonuç olarak, bu ön sonuçlar, COVID-19 pnömonisinin buzlu cam opasitelerinin ve akciğer perfüzyon defisiti varlığının 80-90 gün kadar sürebileceğini göstermiştir. DECT, hem uzun vadeli parankimal hem de perfüzyon değişikliklerini ortaya çıkarmak için kullanılabilir. CT şiddet değerleri, D-dimer ve CRP seviyeleri, gelecekteki kalıcı perfüzyon defisitinin öngörülmesi için faydalı olabilir. Kalıcı perfüzyon defisiti genellikle kalıcı COVID-19 semptomlarıyla birlikte görülür.

Kaynaklar

1. Zhou F, Yu T, Du R, Fan G, Liu Y, Liu Z, et al. Clinical course and risk factors for mortality of adult inpatients with COVID-19 in Wuhan, China: a retrospective cohort study. The lancet. 2020.
2. Ciceri F, Beretta L, Scandroglio AM, Colombo S, Landoni G, Ruggeri A, et al. Microvascular COVID-19 lung vessels obstructive thromboinflammatory syndrome (MicroCLOTS): an atypical acute respiratory distress syndrome working hypothesis. Crit Care Resusc. 2020;15.
3. Middeldorp S, Coppens M, van Haaps TF, Foppen M, Vlaar AP, Müller MC, et al. Incidence of venous thromboembolism in hospitalized patients with COVID-19. Journal of Thrombosis and Haemostasis. 2020.
4. Leonard-Lorant I, Delabranche X, Severac F, Helms J, Pauzet C, Collange O, et al. Acute pulmonary embolism in COVID-19 patients on CT angiography and relationship to D-dimer levels. Radiology. 2020.
5. Fuld MK, Halaweish AF, Haynes SE, Divekar AA, Guo J, Hoffman EA. Pulmonary perfused blood volume with dual-energy CT as surrogate for pulmonary perfusion assessed with dynamic multidetector CT. Radiology. 2013;267(3):747-56.
6. Masy M, Giordano J, Petyt G, Hossein-Foucher C, Duhamel A, Kyheng M, et al. Dual-energy CT (DECT) lung perfusion in pulmonary hypertension: concordance rate with V/Q scintigraphy in diagnosing chronic thromboembolic pulmonary hypertension (CTEPH). European radiology. 2018;28(12):5100-10.
7. Grillet F, Busse-Coté A, Calame P, Behr J, Delabrousse E, Aubry S. COVID-19 pneumonia: microvascular disease revealed on pulmonary dual-energy computed tomography angiography. Quantitative imaging in medicine and surgery. 2020;10(9):1852.
8. Idilman IS, Dizman GT, Duzgun SA, Irmak I, Karcaaltincaba M, Inkaya AC, et al. Lung and kidney perfusion deficits diagnosed by dual-energy computed tomography in patients with COVID-19-related systemic microangiopathy. European radiology. 2020:1-10.
9. Pan F, Ye T, Sun P, Gui S, Liang B, Li L, et al. Time course of lung changes on chest CT during recovery from 2019 novel coronavirus (COVID-19) pneumonia. Radiology. 2020.
10. Greenhalgh T, Knight M, Buxton M, Husain L. Management of post-acute covid-19 in primary care. Bmj. 2020;370.
11. Sudre CH, Murray B, Varsavsky T, Graham MS, Penfold RS, Bowyer RC, et al. Attributes and predictors of Long-COVID: analysis of COVID cases and their symptoms collected by the Covid Symptoms Study App. medRxiv. 2020.
12. Weidman EK, Plodkowski AJ, Halpenny DF, Hayes SA, Perez-Johnston R, Zheng J, et al. Dual-energy CT angiography for detection of pulmonary emboli: incremental benefit of iodine maps. Radiology. 2018;289(2):546-53.
13. Salehi S, Reddy S, Gholamrezanezhad A. Long-term pulmonary consequences of coronavirus disease 2019 (COVID-19): what we know and what to expect. Journal of thoracic imaging. 2020;35(4):W87-W9.
14. Sonnweber T, Sahanic S, Pizzini A, Luger A, Schwabl C, Sonnweber B, et al. Cardiopulmonary recovery after COVID-19–an observational prospective multicenter trial. European Respiratory Journal. 2020.
15. Rai DK, Sharma P, Kumar R. Post covid 19 pulmonary fibrosis- Is it reversible? Indian J Tuberc. 2020. PubMed PMID: PMC7654356. eng.
16. Francone M, Iafrate F, Masci GM, Coco S, Cilia F, Manganaro L, et al. Chest CT score in COVID-19 patients: correlation with disease severity and short-term prognosis. European radiology. 2020;30(12):6808-17.

Anahtar kelimeler: ÇEBT, COVID-19, Perfüzyon defisiti, Akciğer

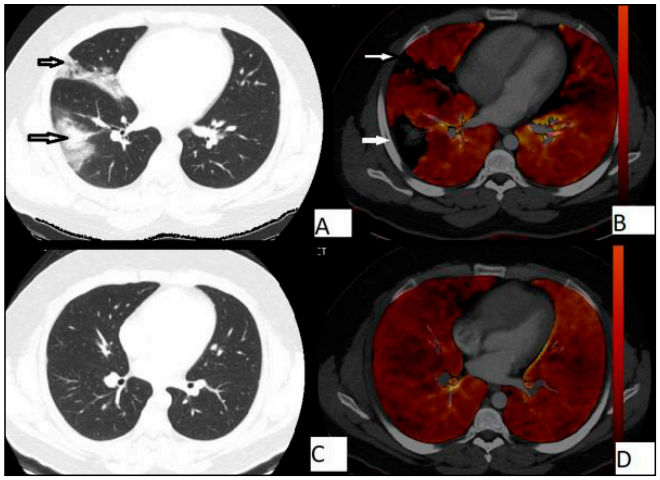

Resim 1. 32 yaşında erkek. İlk (A, B) ve takip (87 gün sonra, C,D) ÇEBT görüntüleri. İlk ÇEBT görüntülerinde konsolidasyonlar (A, oklar) ve karşılık gelen perfüzyon defisitleri (B, oklar) görülmektedir. Takip ÇEBT taramasından (C, D) alınan görüntüler parankimal veya perfüzyon anormalliği göstermez.

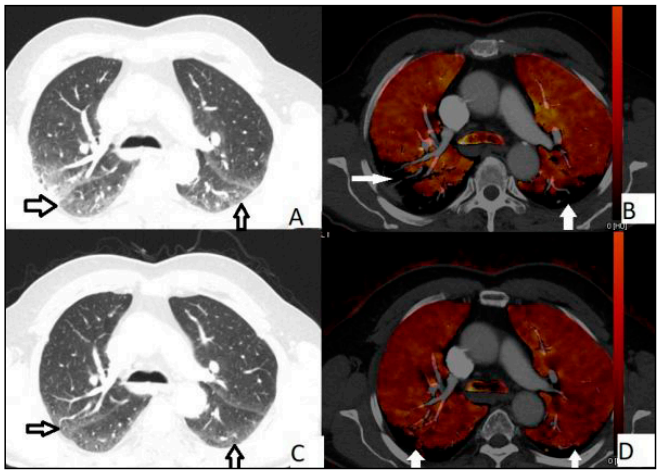

Resim 2. 64 yaşında erkek. İlk (A, B) ve takip (91 gün sonra, C, D) ÇEBT görüntüleri. İlk ÇEBT görüntülerinde buzlu cam opasiteleri (A, oklar) ve karşılık gelen perfüzyon defisitleri (B, oklar) görülmektedir. Takip ÇEBT taramasından alınan görüntüler, gerilemiş ancak kalıcı buzlu cam opasitelerini (C, oklar) ve buna karşılık gelen perfüzyon defisitlerini (D, oklar) ortaya koymaktadır.

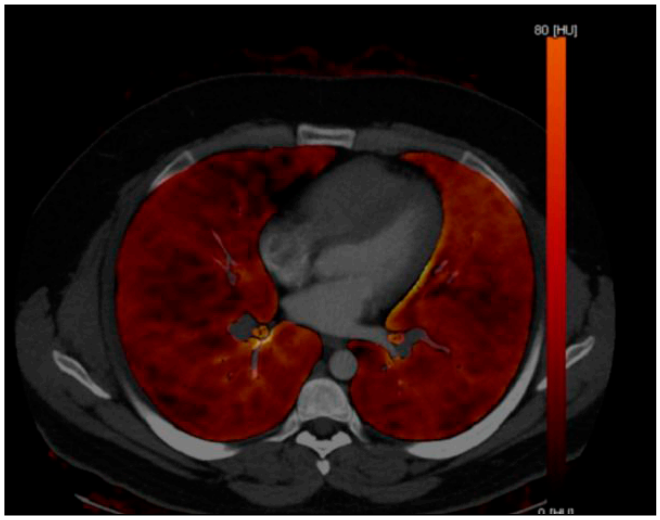

Resim 3. Sekelsiz iyileşen hastaya ait görüntü

Tablo 1. BT şiddet derecesi puanlaması

BT şiddet derecesi	Her akciğer lobu için lezyonların kapsamı
0	%0
1	<%5
2	%5-%25
3	%25-%50
4	%50-%75
5	>%75

Tablo 2. Kalıcı perfüzyon defekti varlığına göre ilk ÇEBT taraması sırasında parametrelerin ortalama değerleri

Parametreler	Persistan PD olmayan hastalar	Persistan PD olan hastalar	P değeri
BT şiddet derecesi	5.3±2.34	9.75±3.29	0.004
D-dimer (µg/L)	571.23±218.71	1225.23±1120	0.001
Fibrinojen (mg/dL)	365.23±54.01	423.12±64.43	0.003
CRP (mg/dL)	37.17±8.3	83.72±5.3	0.001
Trombosit (× 109/L)	214.21±63.14	243.15±25.16	0.07
Nötrofil sayısı (× 109/L)	4.45±1.48	5.83±2.01	0.1
Beyaz kan hücreleri (× 109/L)	5.45±3.8	6.25±3.1	0.09

Tablo 3. Kalıcı perfüzyon eksikliği varlığına göre ikinci ÇEBT taraması sırasında parametrelerin ortalama değerleri

Parametreler	Persistan PD olmayan hastalar	Persistan PD olan hastalar	P değeri
D-dimer (µg/L)	236.17±78.52	613.18±76.39	0.005
Fibrinojen (mg/dL)	215.73±22.91	288.43±51.39	0.3
CRP (mg/dL)	9.23±1.46	33.64±11.4	0.001
Trombosit (× 109/L)	197.15±66.18	211.23±27.28	0.06
Nötrofil sayısı (× 109/L)	4.27±0.97	4.83±1.34	0.5
Beyaz kan hücreleri (× 109/L)	5.26±1.8	6.15±2	0.7

Tablo 4. Persistan perfüzyon defekti varlığına göre persistan semptomların sıklığının dağılımı

Semptom	Frekans n (%)	Frekans n (%)	P değeri
	Persistan PD olmayan hastalar	Persistan PD olan hastalar	
Dispne	0 (0%)	8 (8/8, 100%)	p<0.001
Öksürük	2 (2/14, 14.2%)	5 (5/8, 62.5%)	p=0.003
Yorgunluk	4 (4/14, 28.5%)	6 (6/8, 75%)	p=0.01

Toraks Radyolojisi

SS-050

COVİD-19'LU SEMPTOMATİK HASTALARDA İLK BAŞVURUDA ÇEKİLEN TORAKS BT BULGULARI PROGNOZ VE KLİNİK İLE İLİŞKİLİ OLABİLİR Mİ?

Yasemin Gündüz[1], Alper Karacan[1], Oğuz Karabay[2], Ali Fuat Erdem[3], Osman Kındır[1], Mehmet Halil Öztürk[1]

[1]Sakarya Üniversitesi Tıp Fakültesi Radyoloji Anabilim Dalı
[2]Sakarya Üniversitesi Tıp Fakültesi Enfeksiyon Hastalıkları ve Klinik Mikrobiyoloji Anabilim Dalı
[3]Sakarya Üniversitesi Tıp Fakültesi Anesteziyoloji ve Reanimasyon Anabilim Dalı

Giriş-Amaç: COVID-19 ilişkili pnömoni hızlı yayılması ve yüksek ölüm oranı ile dikkat çekmektedir. 08 Temmuz 2020 itibariyle dünya genelinde teyit edilen vaka sayısı 11.669.259 ve toplamda 539.906 hasta hayatını kaybetti. Türkiye'de ilk vaka 11 Mart 2020'de görülmüş, 08 Temmuz 2020 itibariyle vaka sayısı 207.897'ye ulaşmış ve 5.260 hasta (%2.53) hayatını kaybetmiştir [1]. Sakarya'da COVID-19 pnömonisi ön tanısı olan yaklaşık 8000 vakaya toraks tomografisi çekildi ve 100'e yakın vaka hayatını kaybetti.

Toraks bilgisayarlı tomografisi COVID-19 enfeksiyonu döneminde önemli bir rol oynamakta ve ilişkili pnömoninin görüntüleme özellikleri hakkındaki bilgilerimizin hızla gelişmesini sağlamaktadır [2]. Çeşitli çalışmalar, radyolojik görüntüleme özellikleri de dahil olmak üzere COVID-19'un epidemiyolojik ve klinik bilgilerini bildirmiştir. Görüntüleme, sağlık kuruluşlarına yüksek riskli hastalarda erken pnömoni tespiti için uygun bir tarama aracı sağlar, Ancak ihtiyaç duyulan şey, hastanın teşhisine yardımcı olmanın yanı sıra toraks BT bulgularından hastanın prognozu ve sağkalımı hakkında değerli bulgular elde etmek ve böylece hızla ilerleyebilen COVID-19 enfeksiyonunun hızlı ve etkin bir şekilde tedavi edilebilmesidir. 3].

COVID-19 enfeksiyonunda toraks BT ile ilgili yayınlanmış çalışmalar içinde bulunduğumuz dönemin özelliklerini anlatmaktan öteye geçmiyor. Bununla birlikte, farklı klinik sonuçlara sahip hastalar arasında hastaneye kabulde BT bulgularının karşılaştırmalı analizi azdır. Nitekim toraks BT'leri incelenerek kötü prognoz ve mortaliteye ilişkili radyoloji bulguları belirlenmeye çalışılan ölen olguları içeren, klinik sonuçları farklı olan grupları içeren çalışmaların sayısı yeterli değildir [4,5].

Yoğun bakım ünitesine (YBÜ) yatırılan veya ölen hastalarda, rutin serviste yatan hastalara göre toraks BT görüntülemenin bazı özelliklerinin daha yaygın olabileceğini ve klinik sonuç, kötü prognoz ve mortalite ile ilişkili olabileceğini varsaydık.

Bu nedenle çalışmamızda hastaların ilk toraks BT bulguları enfeksiyonun klinik sonucuna göre gruplandırılarak karşılaştırıldı ve klinik sonucu, prognozu ve mortaliteyi öngörebilecek olanlar araştırıldı.

15.03.2020-05.07.2020 tarihleri arasında kurumumuzda viral pnömoni şüphesi olan 8.000'den fazla hastaya toraks BT incelemesi yapıldı. Bu retrospektif çalışma hastanemizde tedavi edilen ve dahil edilme kriterlerini karşılayan COVID-19 enfeksiyonu doğrulanmış toplam 198 hasta ile yapıldı.

Dahil edilme kriterleri; 1)Endotrakeal aspirat, nazofaringeal veya orofaringeal sürüntü numunelerinde SARS-CoV-2 için real-time reverse transkriptaz polimeraz zincir reaksiyonu (RT-PCR) testi iki kez pozitif olma, 2)Hastaneye başvuru sonrası 12 saat içinde kontrastsız ince kesitli toraks BT çekilme, 3)18 ve üzeri yaş, 4)Herhangi bir pnömoni bulgusu gösteren toraks BT taraması olma, 5)COVID-19 ile uyumlu semptomları olma ve başlangıcından itibaren 5 günü geçmeme.

Tüm hastalar hastaneye yatırıldığında klinik olarak "orta tip" ve BT görüntüleme bulguları olarak "erken evrede" idi.

Dünya Sağlık Örgütü'nün (WHO) COVID-19 hastalarının klinik yönetimi için önerdiği geçici kılavuzuna [6] göre, hastalar klinik sonuçlara bağlı olarak üç gruba ayrıldı. Grup 1; Servise yatırıp YBÜ'ye yatırılmasına gerek kalmadan tedavilerinin ardından taburcu edildi. Grup 2; YBÜ'ye kabul edildi (solunum sıkıntısı, solunum hızı ≥ 30 atım/dk, istirahat kan oksijen satürasyonu ≤ %93, parsiyel arteriyel kan oksijen basıncı (PaO2)/oksijen konsantrasyonunun (FiO2) ≤ 300 mmHg, şok, YBÜ izleme gerektiren diğer organ yetmezliği, solunum yetmezliği ve mekanik ventilasyon ihtiyacı kriterlerinden en az birine sahip hastalar). Grup 3; Tedaviye rağmen iyileşmeyen ve ölen hastalar (Resim 1).

Akciğer malignitesi olan, akciğer ile ilgili cerrahi öyküsü olan, klinik semptomu olmayan veya ilk semptom tarihi bilinmeyen hastalar, BT görüntülemesinde akciğerde opasite olmayan hastalar, BT görüntülerinde ciddi artefakt olan, yaygın bakteriyel ve viral patojenlerden kaynaklanan diğer pnömonisi olanlar çalışmaya dahil edilmedi.

BT görüntülemesi Toshiba Aquilion CFX 64 dedektörlü BT tarayıcıda yapıldı. BT görüntüleri supin pozisyonda ve intravenöz kontrast madde uygulanmadan tam inspirasyonda alındı. BT tarama parametreleri: Her 350 ms devirde 0,5 mm'lik kesit kalınlığıyla 64 kesit, hasta ekseni yönünde 13 cm kapsama, maksimum tarama aralığı 180 cm, gantry maksimum açıklığı 180 cm, 400 ms tarama hızına sahip 70 kW HF jeneratörü.

Fleischner Society'nin torasik görüntüleme için terimler sözlüğüne dayalı olarak tanımlanan 19 ana görüntüleme özelliğini değerlendirdik [7]. Bunlar buzlu cam opasiteleri (BCO), konsolidasyon, arnavut kaldırımı görünümü, hava bronkogramı, interlobüler veya intralobüler septal kalınlaşma, sentrilobüler nodüller, ters halo/perilobüler patern, halo işareti, yapısal distorsiyon, kavitasyon, tomurcuklanmış ağaç görünümü, bronşial duvar kalınlaşması, retikülasyon, subplevral parankimal bantlar, plevral kalınlaşma, traksiyon bronşektazisi, intratorasik lenf nodu büyümesi (kısa aks çapı 1 cm'den fazla), vasküler belirginleşme, plevral ve/veya perikardiyal efüzyonlardır.

İki üst düzey radyolog (toraks BT görüntülemesini yorumlamada 15 yıllık deneyime sahip YG ve MHO), her hastanın BT özelliklerini belirlemek için görüntüleri ayrı ayrı değerlendirdi. Kararlar oy birliği ile alındı. Tanımlanan lezyonların her biri ile ilgili analiz ve değerlendirmesi; lokasyon (dahil olan akciğer alanı) ve lezyonların sayısı, akciğer lobundaki dağılım ve lezyon tipini içermektedir.

Lezyonların dağılımı şu şekilde sınıflandırıldı: 1. üst, orta veya alt bölgeler, 2. periferik veya santral 3. sol, sağ veya iki taraflı akciğerler. Periferik akciğer, akciğerin dış üçte biri ve santral akciğer, akciğerin iç üçte ikisi olarak tanımlandı. Her hastada belirli opasite kategorisini içeren segmentlerin sayısı sayıldı ve gruplar arasında karşılaştırıldı.

Yaş, cinsiyet, hastalığın başlangıcından hastaneye başvuruya kadar geçen süre, komorbiditeler ve semptomları içeren klinik parametreler ile laboratuvar bulguları toplandı. Başlıca semptomlar ateş, halsizlik, boğaz ağrısı, kuru öksürük, nefes darlığı, balgam, yorgunluk ve miyalji, burun tıkanıklığı, baş dönmesi, balgam çıkarma idi.

Tüm istatistiksel analizler SPSS yazılımı (versiyon 21.0, SPSS Inc., Chicago, IL, ABD) ile yapıldı ve <0.05 p değerleri istatistiksel olarak anlamlı kabul edildi. Sürekli değişkenler medyan olarak ifade edildi ve Student t testi veya Mann-Whitney U testi ile karşılaştırıldı; kategorik değişkenler sayı (%) olarak ifade edildi ve $\chi 2$ testi veya Fisher's exact test ile karşılaştırıldı. Pearson korelasyonu kullanılarak klinik, laboratuvar bulguları ve BT özellikleri arasındaki korelasyon katsayıları hesaplandı. Klinik seyir prognozu ile ilk BT özellikleri arasındaki ilişkiyi belirlemek için çok değişkenli lojistik regresyon analizi yapıldı.

Klinik seyir ve sonuçlar üzerindeki olası faktörlerin (klinik özellikler ve BT bulguları arasında) belirlenmesi için eşik, özgüllük, duyarlılık ve doğruluğu hesaplamak amacıyla alıcı işletim karakteristiği (Receiver Operating Characteristic-ROC) eğrisi analizi yapıldı.

Grup 1; 62 hasta, grup 2; 60 hasta ve grup 3; 76 hastadan oluşmaktaydı.

Hastaların yaş ortalaması grup 1'den grup 3'e doğru yükselmişti (grup 1;50±14 yıl, grup 2;64±14 yıl ve grup 3;72±11 yıl). Her üç grubun yaşları anlamlı olarak farklıydı (p<0,001). Tüm hastaların 117'si erkek, 81'i kadındı. Cinsiyet açısından üç grup arasında anlamlı fark yoktu (p=0.912).

En sık semptomlar ateş, halsizlik, kuru öksürük ve dispneydi. Dispne, balgam çıkarma ve yorgunluk/miyalji üç grup arasında anlamlı derecede farklıydı. Ancak ateş, halsizlik, boğaz ağrısı, kuru öksürük prevalansı açısından fark yoktu.

Başvuru sırasında hastanın demografik ile mevcut hastalıkları ve üç grubun semptomlarının oranı Tablo 1 ve Tablo 2'de gösterilmektedir.

Hastanede kalış süresi üç grup arasında anlamlı olarak farklıydı. Ancak çok değişkenli analizde hastanede kalış süresinin kötü bir prognoz ve mortalite öngörücüsü olmadığı görüldü (p=0,061).

Hastalığın başlangıcından BT çekimine kadar geçen ortalama gün sayısında üç grup arasında anlamlı fark yoktu.

BT'de saptanan lezyonlar arasında saf BCO lezyonu en baskındı. BCO veya konsolidasyon prevalansı üç grup arasında farklı değildi. Ayrıca 80 hastada (%40.4) mikst (BCO ve konsolidasyon) lezyon vardı. Saf BCO lezyonu ve saf konsolidasyonu olan hasta sayısı 3 grup arasında benzer olmasına rağmen, mikst lezyonlar grup 2 ve grup 3'te grup 1'e göre daha fazlaydı, fark anlamlıydı. Ancak BCO veya konsolidasyonu olmayan sayısı gruplar arasında farklı değildi.

Halo işareti ve ters halo işareti nadir bulgular olmasına rağmen, üç grup arasında anlamlı fark vardı ve halo bulgusu olan hastaların hemen hemen hepsi (14/15) grup 1'dendi. Ayrıca, sentrilobüler nodüller, plevral kalınlaşmalar, retikülasyonlar, hava bronkogramları, subplevral bantlar, tomurcuklanmış ağaç görünümü, bronş duvar kalınlaşması, arnavut kaldırımı görünümü, interlobüler ve intralobüler septal kalınlaşma saptanan nadir bulgulardı. Olgu kohortumuzda kavitasyon, vasküler genişleme veya yapısal distorsiyon yoktu.

Grup 1'den grup 3'e doğru plevral efüzyonlu olgu sayısı anlamlı derecede artmıştı ve üç grup arasında anlamlı fark vardı. Grup 3'te perikardiyal efüzyonlu olgu sayısı, grup 1 ve grup 2'den anlamlı derecede yüksekti. Ayrıca mediastinal LAP'li hasta sayısı toplamda sadece 13 olup grup 3'te, grup 1 ve grup 2'ye göre anlamlı olarak daha yüksekti.

Grup 2 ve grup 3 hastalarda grup 1'e göre amfizem ve bronşektazi sıklığı istatistiksel olarak anlamlıydı.

BT'de akciğer lezyonlarının sayısında üç grup arasında anlamlı fark yoktu. Alt lob tutulumu olan lezyonların sayısı (846/1564, %54.0) üst lob tutulumu olan lezyonlardan (634/1564, %40.5) daha fazlaydı (p=0,073).

Beş lobun her birinin kaç hastada etkilendiğini incelediğimizde; RUL %41.9 (83/198), LUL %51,5 (102/198), RLL %60,6 (120/198) ve LLL %68,6 (136/198) tutulmuştu. RML tutulumu %23,7 (47/198) ile en az tutulan lobdu.

Üç grup arasında 1, 2, 3, 4 lob tutulumu açısından anlamlı fark bulunmazken, 5 lob tutulumu açısından anlamlı fark vardı (p=0,041) ve 5 lob tutulumu Grup 1'de 11 hastada iken, grup 2'de 18 ve grup 3'te 28 hasta olarak giderek arttı. 182 (%92) hastada bilateral akciğer tutulumu saptandı ve üç grup arasında anlamlı fark yoktu (p=0,811).

Opasiteler grup 1'de başlıca periferik (39/62, %62,9) veya hem periferik hem santral (16/62, %25,8) ve nadiren santral (7/62, %11,2) alanlara dağılırken, grup 2 ve grup 3'de baskın olan dağılım hem santral hem periferik (sırasıyla; 30/60, %50; 46/76, %60,5) idi. Üç grup arasında anlamlı fark vardı ve özellikle santral ve periferik dağılım oranları her 3 grupta da istatistiksel olarak anlamlıydı (p=0.029).

İkili karşılaştırma testi sonuçlarına göre kişi başına düşen lezyon sayıları (lezyon sayısı/n) için gruplar arasında anlamlı bir fark yoktu.

Grup 3 ve grup 2'de (diabetes mellitus (11 ve 8 vaka), hipertansiyon (38 ve 21 vaka) ve kronik obstrüktif akciğer hastalığı (24 ve 15 vaka)), grup 1'den (6, 9 ve 3 vaka) daha fazla komorbidite vardı. Hipertansiyon ve kronik obstrüktif akciğer hastalığı prevalansı üç grup arasında anlamlı derecede fark vardı (p=0,151, p=0,001 ve p=0,028). Ayrıca koroner arter hastalığı olan hasta sayısı 29 (%14.6) idi ve üç grup arasında anlamlı fark yoktu (p=0.073).

Lezyonların yeri, yaygınlığı ve dağılımını da içeren BT bulguları Tablo 3 ve 4'te özetlenmiştir.

ROC analizi için, yaşın ROC eğrisi (AUC) altında kalan alan, kötü prognoz ve mortalitenin öngörülmesi için 0,81 (%95 CI: 0,73, 0,91; p<0,001) idi. Yaş sınırı ≥62 olduğunda duyarlılık ve özgüllük sırasıyla %88.9 ve %81.2 idi.

Yaş (yıl), semptom olarak dispne, komorbidite olarak hipertansiyon, COVID-19 pnömonisinin BT görüntüleme özellikleri olarak halo işareti, mediastinal LAP, plevral efüzyon, perikardiyal efüzyon, mikst dağılım, ters halo işareti, amfizem ve bronşektazi arasındaki ilişkinin çok değişkenli regresyon analizlerinin sonuçları Tablo 5'te gösterilmiştir.

Bildiğimiz kadarıyla, ilk toraks BT özellikleri ile şiddetli ve kritik klinik seyir veya ölüm gibi kötü sonuçlar arasındaki ilişkiyi tanımlayan veya öngören hiçbir çalışma (bir çalışma dışında) yoktur (8). Bu nedenle çalışmamızda farklı klinik sonuçlara sahip üç grupta 198 PCR (+) COVID-19 hastasının ilk toraks BT özelliklerini karşılaştırdık ve hastalık şiddeti, kötü prognoz ve mortalite ile ilgili faktörleri araştırdık. Yaşayan ve hayatını kaybeden olarak iki gruba ayrılan 98 yaşlı (≥60 yaş) hastayı içeren yayınlanmış bir çalışma, temel BT bulguları ile prognoz ve mortalite arasındaki ilişkiyi incelemekteydi. Benzer amaçları içermekle birlikte tasarımı ve hasta popülasyonu bizim çalışmamızdan farklıydı ve hasta sayısı olgularımızın yarısı ve tüm olgular daha yaşlı (60 yaş üstü) idi [8].

Hafif hastalık formuna sahip hastalarda, ciddi hastalığı formuna sahip hastalara göre daha sık saf BCO görülürken, ikinci sıklıkla saf konsolidasyonlarla ilişkiliydi. Kötü prognozlu olgularda BCO ile birlikte konsolidasyon ortaya çıkabilir [10]. Bu nedenle, saf BCO'nun iyi prognoz ile ilişkili olabileceği, saf konsolidasyon veya konsolidasyonlu BCO'nun erken evre veya orta hastalık tipinde kötü prognozu gösterebileceği tahmin edilebilir [11]. Çalışmamızda saf konsolidasyon oranı grup 2 ve grup 3 olgularda grup 1 olgulara göre daha yüksek olmasına rağmen 3 grup arasında fark yoktu. Ancak hem BCO hem de konsolidasyon olan hasta sayısı grup 1'de anlamlı olarak daha yüksekti, ancak bu bulgu kötü prognoz ve mortaliteye işaret eden bir bulgu olarak saptanmadı. Ayrıca prognozu kötü olan hastalarda en sık saptanan BT bulgularının bilateral ve multilobar tutulum ve subsegmental konsolidatif opasiteler olduğu bildirilmiştir [9,11,12]. Çalışmamızda akciğer tomografisinde sol lobu tutan ve alt loblara yayılan diffüz veya periferik ve bilateral multilobar yerleşimli lezyonlar tespit edildi. Grup 1'deki hastalarda diffüz lezyon veya 5 lob tutulumu istatistiksel olarak anlamlı derecede düşük olmasına rağmen, lojistik regresyon analizi ile hastalarda kötü prognoz belirtisi olmadığı saptandı.

Çalışmamızda halo işareti sadece 15 (%5.0) olguda saptandı; Nadir bir lezyon olmasına rağmen hemen hemen tüm hastaların prognozunun iyi olması, halo işaretinin iyi bir prognoz bulgusu olabileceğini düşündürmüştür. Lojistik regresyon analizinde grup 1 hastalarda halo işareti varlığının iyi prognozun bir göstergesi olduğu saptandı. Öte yandan, grup 1 olgularda oldukça yüksek olmasına ve bu farkın anlamlı olmasına rağmen halo işaretinden farklı olarak ters halo işareti/perilobüler opasitenin prognostik bir işaret olmadığı saptandı.

Viral pnömonilerde lenf nodu büyümesi, perikardiyal efüzyon ve plevral efüzyonun genellikle nadir olduğu, ağırlıklı olarak ciddi veya kritik hastalarda ortaya çıktığı ve COVID-19'un viral yükünü ve virülansını yansıtabileceği belirlendi. Bu ekstrapulmoner lezyonlar, şiddetli inflamasyon oluşumunu gösterebilir ve bunlar, pulmoner ödem gibi üst üste binen süreçlerin bir arada bulunmasıyla ilgili olabilir [14,15]. Çalışmamızda mediastinal lenfadenopati sadece 13 olguda görülmesine rağmen grup 1 olgularda saptanmadı ve lojistik regresyon analizinde kötü prognostik belirteç olarak saptanması önemliydi. Ayrıca toplam 23 olguda plevral efüzyon görülmesine rağmen grup 1 olgularda son derece nadir bir bulgudur ve lojistik regresyon analizi yapıldığında plevral efüzyon varlığı COVID-19 hastalarında kötü prognoz ve mortalitenin bir BT bulgusuydu. Benzer şekilde, perikardiyal efüzyon grup 1 olgularında grup 2 ve 3 olgulara kıyasla çok nadirdi ve aynı zamanda kötü prognoz ve mortalite belirteciydi.

Hastaların genel özellikleri incelendiğinde, grup 1 olgular, grup 2 ve grup 3 olgulara göre çok daha gençti. Daha önce yapılan bir çalışmada ciddi/kritik grubun çoğunluğunu yaşlı hastaların oluşturduğu saptanmıştır (13,14). Nitekim çalışmamızda daha kötü prognozlu grup 2 ve 3 olgular, iyi prognozlu grup 1 olgulardan ortalama 15-20 yaş daha büyüktü ve sonuç olarak çok değişkenli analizde yaş, kötü prognoz ve mortalite öngördürücüsü olarak belirlendi. Çalışmamızda hastaların başvuru şikayetleri dikkate alındığında nefes darlığı, balgam, yorgunluk/miyalji şikayetleri saptandı, grup 1 hastalarda grup 2 ve grup 3 hastalara göre anlamlı olarak daha azdı. Bu yakınmaların kötü prognoz ve mortalite olup olmadığı değerlendirildiğinde sadece dispnenin kötü prognoz ve mortalite belirtisi olduğu görüldü.

Daha önceki çalışmalardan, eşlik eden komorbiditelerin kötü prognoz için risk faktörleri olabileceği gösterilmiştir [16,17]. Çalışmamızda, hastaların komorbiditeleri değerlendirildiğinde, amfizem, bronşektazi ve hipertansiyon varlığı üç grup arasında anlamlı olarak farklıydı ve sadece hipertansiyon varlığı kötü prognoz ve mortalite işaretiydi.

Ayrıca her üç grubun hastanede kalış süreleri istatistiksel olarak birbirinden farklı olmasına rağmen çok değişkenli regresyon analizinde hastaların prognozu ve klinik sonuçları ile ilişkili değildi.

Çalışmamızda, COVID-19 hastalarında başvurudan sonraki 12 saat içinde elde edilen toraks BT bulgularının klinik sonuçlar ve prognoz ile ilişkisini değerlendirdik. Grup 1'deki hastaların yaşı, grup 2 ve grup 3'dekilere göre çok daha düşüktü ve grup 1 ortalama 15-20 yaş arası daha genç hastalardan oluşuyordu. Nitekim lojistik regresyon analizinde yaş önemli bir prognostik faktör olarak dikkat çekiyordu (daha önce birçok çalışmada belirlendiği gibi). Aynı hasta grubunda eşlik eden hastalıklardan hipertansiyon ve klinik yakınmalardan dispne kötü prognoz ve mortalite belirteçleri olduğu belirlendi. Erken evre BT bulgularından olan halo işareti toplamda nispeten az sayıda olguda saptanmış olsa da varlığı iyi prognozun önemli bir işaretiydi.

Aksine kötü prognozlu hastalarda (YBÜ tedavi edilen ve hayatını kaybeden) mediastinal LAP, plevral efüzyon ve perikardiyal efüzyon net olarak saptandı ve bu bulguların kötü prognoz ve mortalitenin prediktif belirteci olduğu bulundu.

Bazı BT bulgularının hastaların taburcu olma, yoğun bakım ünitesinde yatış ve en kötü sonuç olarak hayatını kaybetme gibi durumlar ile anlamlı şekilde ilişkili olduğu görüldü.

Bu bulgular klinisyenlerin ve radyologların COVID-19 enfeksiyonu ile ilişkili klinik seyri ve akciğer değişikliklerini daha iyi anlamalarına yardımcı olabilir.

Kaynaklar

1. World Health Organization (2020). WHO Coronavirus Disease (COVID-19) Dashboard., Geneva, Available via https://covid19.who.int/. Data last updated: 2020/7/5
2. Li Y, Xia L (2020). Coronavirus Disease 2019 (COVID-19): Role of Chest CT in Diagnosis and Management. American Journal of Roentgenology 214:6, 1280-1286. doi: 10.2214/AJR.20.22954
3. Hossein Tabatabaei S.M, Talari H, Moghaddas F, Rajebi H (2020). Computed Tomographic Features and Short-term Prognosis of Coronavirus Disease 2019 (COVID-19) Pneumonia: A Single-Center Study from Kashan, Iran. Published Online:Apr 20, https://doi.org/10.1148/ryct.2020200130
4. Majidi H, Niksolat F (2020). Chest CT in patients suspected of COVID-19 infection: A reliable alternative for RT-PCR [published online ahead of print, 2020 Apr 8]. Am J Emerg Med. S0735-6757(20)30244-8. doi:10.1016/j.ajem.2020.04.016
5. Meng H, Xiong R, He R, Lin W, Hao B, Zhang L, et al (2020). CT imaging and clinical course of asymptomatic cases with COVID-19 pneumonia at admission in Wuhan, China. J Infect 81(1):e33-e39. doi:10.1016/j.jinf.2020.04.004
6. World Health Organization (2020). Clinical management of COVID-19, Geneva: Available via https://www.who.int/publications/i/item/clinical-management-of-covid-19, accessed 27 May 2020)

7. Rubin GD, Ryerson CJ, Haramati LB, Sverzellati N, Kanne JP, Raoof S, et al. The Role of Chest Imaging in Patient Management During the COVID-19 Pandemic: A Multinational Consensus Statement From the Fleischner Society. Chest. 2020 Apr 7;158(1):106–16. doi: 10.1016/j.chest.2020.04.003. Epub ahead of print. PMID: 32275978; PMCID: PMC7138384.
8. Li Y, Yang Z, Ai T, Wu S, Xia L (2020). Association of "initial CT" findings with mortality in older patients with coronavirus disease 2019 (COVID-19). Eur Radiol. :1–8. doi: 10.1007/s00330-020-06969-5. Epub ahead of print. PMID: 32524220; PMCID: PMC7283986.
9. Sahu KK, Lal A, Mishra AK (2020). An update on CT chest findings in coronavirus disease-19 (COVID-19). Heart Lung :S0147-9563(20)30094-7. doi: 10.1016/j.hrtlng.2020.03.007. Epub ahead of print. PMID: 32204949; PMCID: PMC7102616.
10. Ye Z, Zhang Y, Wang Y, Huang Z, Song B (2020). Chest CT manifestations of new coronavirus disease 2019 (COVID-19): a pictorial review. Eur Radiol :1–9. doi: 10.1007/s00330-020-06801-0. Epub ahead of print. PMID: 32193638; PMCID: PMC7088323.
11. Salehi S, Abedi A, Balakrishnan S, Gholamrezanezhad A (2020). Coronavirus disease 2019 (COVID-19) imaging reporting and data system (COVID-RADS) and common lexicon: a proposal based on the imaging data of 37 studies. Eur Radiol 1–13. doi: 10.1007/s00330-020-06863-0. Epub ahead of print. PMID: 32346790; PMCID: PMC7186323.
12. Yu M, Xu D, Lan L, Tu M, Liao R, Cai S, Cao Y, Xu L, Liao M, Zhang X, Xiao SY, Li Y, Xu H. Thin-section Chest CT Imaging of Coronavirus Disease 2019 Pneumonia: Comparison Between Patients with Mild and Severe Disease. Radiol Cardiothorac Imaging. 2020 Apr 23;2(2):e200126. doi: 10.1148/ryct.2020200126. PMCID: PMC7233444.
13. Ding X, Xu J, Zhou J, Long Q (2020). Chest CT findings of COVID-19 pneumonia by duration of symptoms. Eur J Radiol. 127:109009. doi:10.1016/j.ejrad.2020.109009
14. Abrishami A, Samavat S, Behnam B, Arab-Ahmadi M, Nafar M, Sanei Taheri M (2020). Clinical Course, Imaging Features, and Outcomes of COVID-19 in Kidney Transplant Recipients. Eur Urol. S0302-2838(20)30332-8. doi: 10.1016/j.eururo.2020.04.064. Epub ahead of print. PMID: 32409114; PMCID: PMC7200360.
15. Zhou Z, Guo D, Li C. Fang Z, Chen L, Yang R, et al (2020). Coronavirus disease 2019: initial chest CT findings. Eur Radiol https://doi.org/10.1007/s00330-020-06816-7
16. Guan CS, Lv ZB, Yan S, Du YN, Chen H, Wei LG, et al (2020). Imaging Features of Coronavirus disease 2019 (COVID-19): Evaluation on Thin-Section CT. Acad Radiol 27(5):609-613. doi: 10.1016/j.acra.2020.03.002. Epub 2020 Mar 20. PMID: 32204990; PMCID: PMC7156158.
17. Li K, Wu J, Wu F, Guo D, Chen L, Fang Z, Li C (2020). The Clinical and Chest CT Features Associated With Severe and Critical COVID-19 Pneumonia. Invest Radiol. 55(6):327-331. doi: 10.1097/RLI.0000000000000672. PMID: 32118615; PMCID: PMC7147273.
18. Guan WJ, Liang WH, Zhao Y, Liang HR, Chen ZS, Li YM, et al (2020). China Medical Treatment Expert Group for COVID-19. Comorbidity and its impact on 1590 patients with COVID-19 in China: a nationwide analysis. Eur Respir J. 2020 May 14;55(5):2000547. doi: 10.1183/13993003.00547-2020. PMID: 32217650; PMCID: PMC7098485.
19. Guzik TJ, Mohiddin SA, Dimarco A, Patel V, Savvatis K, Marelli-Berg FM, at al (2020). COVID-19 and the cardiovascular system: implications for risk assessment, diagnosis, and treatment options. Cardiovasc Res. 2020 Apr 30:cvaa106. doi: 10.1093/cvr/cvaa106. Epub ahead of print. PMID: 32352535; PMCID: PMC7197627.

Anahtar kelimeler: COVİD-19, enfeksiyon, toraks BT, pnömoni, prognoz, mortalite.

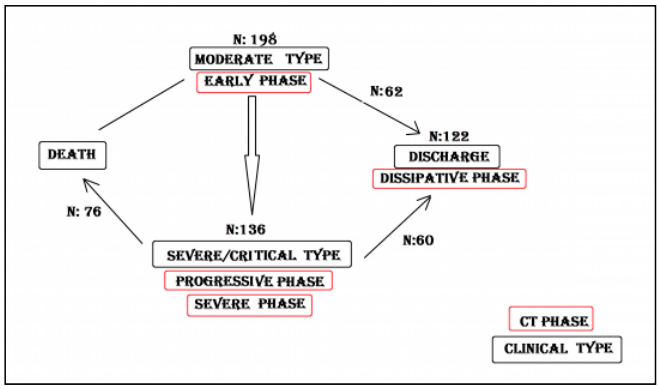

Resim-1. Hastalar klinik tipine ve hastaneye başvuru anında ve hastalık seyrinin sonunda yer alan BT evrelerine göre gruplara ayrıldı.

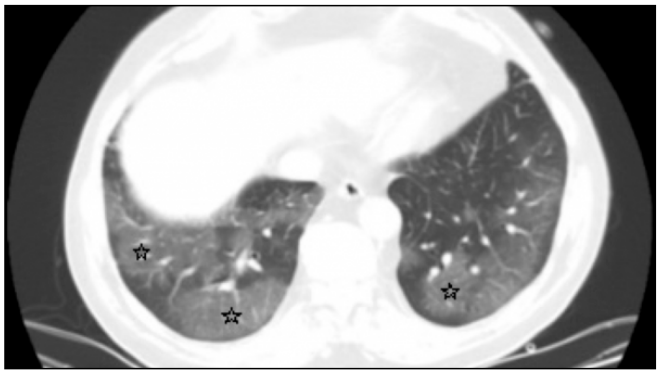

Resim-2. Başvuru sırasında çekilen toraks BT'lerde en sık bulgu, aynı zamanda en sık yerleşim yeri olan alt loblarda bilateral buzlu cam opasitesiteleri (☆). Aksiyel planda (akciğer penceresi), bilateral alt loblarda birbirleriyle birleşme eğiliminde olan periferik buzlu cam opasiteleri (grup 1 hasta). (☆: Buzlu cam opasiteleri)

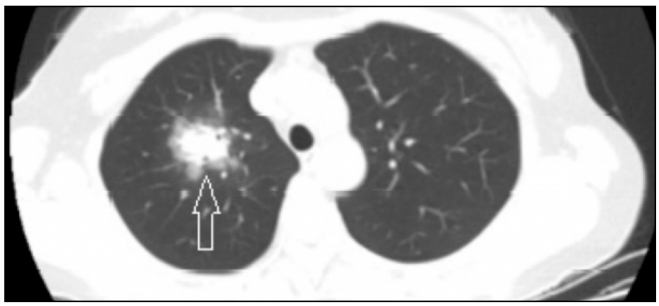

Resim 3. Aksiyel planda (akciğer penceresi) sağ akciğer üst lobda buzlu cam opasitesi ile çevrili nodülün (halo işareti) görünümü (grup 1 hasta). (Beyaz ok ucu: Halo işareti)

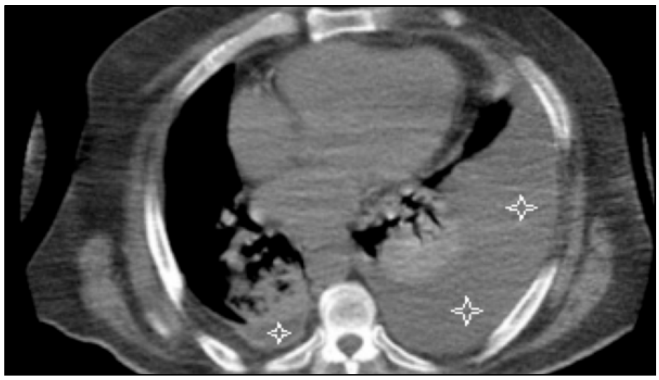

Resim 4. Aksiyel planda (mediasten penceresi) solda daha fazla olan bilateral plevral efüzyon ve komşu akciğer parankiminde pasif atelektazi alanları izleniyor (grup 2 hasta).

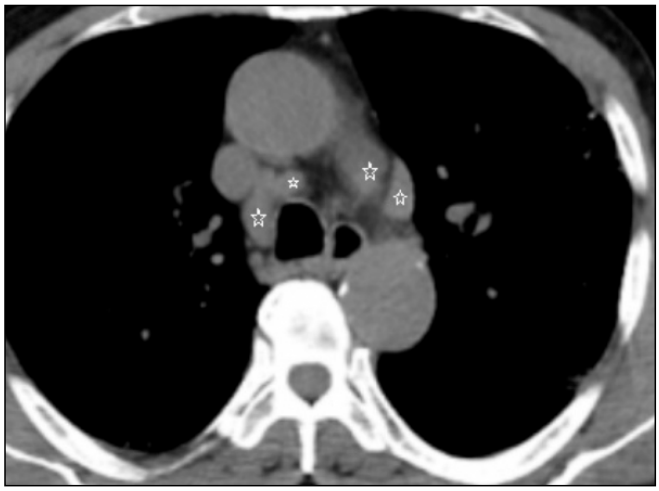

Resim 5. Aksiyel planda (kontrastsız ve mediasten penceresi), sağ alt paratrakeal ve aortopulmoner alanlarda mediastinal lenfadenopatiler (> 10 mm) görülüyor (grup 3 hasta). ☆: Lenfadenopatiler

Tablo 1. 198 hastanın demografik ve klinik verileri ile mevcut hastalıkları

Demografik ve klinik verileri ile mevcut hastalıkları	
Yaş (yıl)	63±16 (21-95)
Cinsiyet (E/K)	117/81
BT çekimi ile semptomların başlangıcı arasındaki süre (0-5 gün)	2.7 ± 1.3
Hastanede kalış süresi (gün)	14±11
Amfizem (n,%)	19 (9.5%)
Bronşiektazi (n,%)	23 (11.6%)
Diabet (n,%)	25 (12.6%)
Hipertansiyon (n,%)	68 (34.3%)
Kronik böbrek hastalığı (n,%)	11 (5.5%)
Koroner arter hastalığı (n,%)	29 (14.6%)

Tablo 2. Başvuru sırasında her üç grubun klinik semptomlarının karşılaştırılması.

Semptomlar (n, %)	(n:198)	Grup 1 (n:62)	Grup 2 (n:60)	Grup 3 (n:76)	P değeri
Ateş	148 (74.7 %)	42 (%67.7)	47 (%78.3)	59 (77.6%)	0.288
Halsizlik	131 (66.1%)	37 (59.6%)	40 (66.6%)	54 (71.0%)	0.714
Boğaz ağrısı	58 (29.2%)	13 (20.9%)	17 (28.3%)	28 (36.8%)	0.053
Kuru öksürük	125 (63.1 %)	34 (56.6 %)	37 (61.6 %)	54 (71.0%)	0.078
Dispne	117 (59%)	8 (12.9%)	47 (78.3%)	62 (81.5 %)	<0.001
Balgam	98 (49.4 %)	12 (19.3%)	31 (51.6 %)	55 (72.3 %)	0.002
Yorgunluk ve miyalji	115 (%58.0)	23 (37.0%)	40 (66.6%)	52 (68.4%)	0.040

Tablo 3. Hastaların ilk başvuru sırasında toraks BT bulguları.

Toraks BT bulguları	(n:198)	Toraks BT bulguları	(n:198)
Buzlu cam opasitesi (BCO)	148 (74.7%)	Vasküler belirginleşme	0 (0%)
Konsolidasyon	82 (41.4%)	Yapısal distorsiyon	0 (0%)
Miks (BCO+konsolidasyon)	80 (40.4%)	Tomurcuklanmış ağaç görünümü	2 (1.0 %)
BCO veya konsolidasyonu olmayan	26 (13.1%)	Bronşial duvar kalınlaşması	4 (2%)
Halo işareti	15 (7.5%)	Arnavut kaldırımı görünümü	6 (3.0%)
Ters halo/perilobüler patern	9 (4.5%)	Plevral efüzyon	23 (11.6%)
Sentrilobüler nodül	10 (5.1%)	Perikardiyal efüzyon	14 (7.0%)
Plevral kalınlaşma	14 (7.0%)	Mediastinal LAP	13 (6.5%)
Retikülasyon	15 (7.6%)	İnterlobüler septal kalınlaşma	24 (12.1%)
Hava bronkogramı	16 (8.0%)	İntralobüler septal kalınlaşma	27 (13.6%)
Subplevral band	17 (8.5%)	Bronşiektazi	23 (11.6%)
Kavitasyon	0 (0%)	Amfizem	19 (9.5%)
Transvers Dağılım	(n/%)	Unilateral tutulum	16 (8%)
Santral	8 (4%)	Bilateral tutulum	182 (92%)
Periferal	98 (48.4%)	Toplam lezyon sayısı	1564
Diffüz (santral+periferal)	92 (46.4%)	BT Skoru (lezyon sayısı/n)	7.89
Lobar lokalizasyon	Lezyon sayısı	BT çekimi ile semptomların başlangıcı arasındaki süre (0-5 gün)	2.7 ± 1.3
Sağ üst lob	268	1 lob tutulumu (n/%)	16 (8.0%)
Sağ orta lob	94	2 lob tutulumu (n/%)	42 (21.2%)
Sağ alt lob	356	3 lob tutulumu (n/%)	37 (18.6%)
Sol üst lob	365	4 lob tutulumu (n/%)	46 (23.2%)
Sol alt lob	481	5 lob tutulumu (n/%)	57 (28.7%)

Tablo 4. Her üç grubun toraks BT bulgularının karşılaştırılması

Toraks BT bulguları	Grup 1 (n:62)	Grup 2 (n:60)	Grup 3 (n:76)	P değeri
BCO	39 (65%)	52 (84%)	57 (75%)	0.560
Konsolidasyon	21 (35%)	28 (45.2%)	33 (43.4%)	0.472
Miks (BCO+konsolidasyon)	12 (19.3%)	28 (46.6%)	40 (52.6%)	0.010
BCO veya konsolidasyonu olmayan	12 (19.3 %)	8 (13.3%)	6 (7.9%)	0.499
Halo işareti	14 (22.5%)	1 (1.6%)	0 (0%)	0.001
Ters halo/perilobüler patern	6 (9.6%)	2 (3.2%)	1 (1.3%)	0.044
Sentrilobüler nodül	5 (8.3%)	0 (0%)	5 (6.6%)	0.081
Plevral kalınlaşma	2 (3.2%)	5 (8.3%)	7 (9.2%)	0.054
Retikülasyon	5 (8.3%)	7 (11.3%)	3 (3.9%)	0.259
Hava bronkogramı	6 (9.6%)	3 (5.0%)	7 (9.2%)	0.197
Subplevral band	4 (6.6%)	6 (10%)	4 (5.2%)	0.774
Kavitasyon	0 (0%)	0 (0%)	0 (0%)	-----
Vasküler belirginleşme	0 (0%)	0 (0%)	0 (0%)	-----
Yapısal distorsiyon	0 (0%)	0 (0%)	0 (0%)	-----
Tomurcuklanmış ağaç görünümü	0 (0%)	0 (0%)	2 (2.6%)	0.198
Bronşial duvar kalınlaşması	1 (1.6%)	0 (0%)	3 (3.9%)	0.212
Plevral efüzyon	2(3.2%)	8 (13.3%)	13 (17.1%)	<0.001
Perikardiyal efüzyon	2 (3.2%)	3 (5.0%)	9 (11.8%)	0.022
Mediastinal LAP	0 (0%)	3 (5.0%)	10 (13.1%)	0.013
Arnavut kaldırımı görünümü	2 (3.3%)	1 (1.6%)	3 (3.9%)	0.761
İnterlobüler septal kalınlaşma	6 (9.6%)	7 (11.6%)	11 (14.4%)	0.062
İntralobüler septal kalınlaşma	7 (11.2%)	9 (15%)	9 (11.8%)	0.863
Bronşiektazi	1 (1.6%)	7 (11.6%)	15 (19.7%)	0.023
Amfizem	2 (3.2%)	8 (% 13.3)	9 (13.1%)	0.039
Toplam lezyon sayısı	380	494	690	0.056
BT Skoru (lezyon sayısı/n)	6.12	8.23	9.07	0.177
BT çekimi ile semptomların başlangıcı arasındaki süre (0-5 gün)	1.7±0.9	2.6±1.8	3.7±1.4	0.071
Hastanede kalış süresi (gün)	7±3	15±6	23±11	0.024

Tablo 5. COVID-19 tanısı ile hastaneye yatırılan 198 hastada prognoz ve mortaliteyi tahmin etmek için çok değişkenli regresyon analizi.

Klinik özellikler	Odds Ratio	95% CI	P değeri
Yaş (yıl)	2.32	1.88-4.11	<0.001
Dispne	1.56	1.29-1.77	<0.001
Halo işareti	3.18	1.33-9.38	<0.01
Mediastinal LAP	1.27	1.03-1.62	0.032
Plevral efüzyon	4.51	1.21-13.98	<0.001
Perikardiyal efüzyon	1.05	1.02-1.09	0.007
Hipertansiyon	2.66	1.19-3.64	0.011

Toraks Radyolojisi

SS-051

AKCİĞER KANSERİNDE HİBRİT 18F-FDG PET/MRG GÖRÜNTÜLEMENİN TANISAL ETKİNLİĞİ

Bedriye Koyuncu Sökmen

Demiroğlu Bilim Üniversitesi Radyoloji

Giriş ve Amaç: Akciğer kanserinde primer ve bölgesel lenf nodu evrelemesinde ^{18}F-FDG PET/MRG' nin tanısal performansını değerlendirmeyi amaçladık.

Gereç ve Yöntem: Ocak 2019 - Mayıs 2021 tarihleri arasında PET-MRG çekilen histopatolojik olarak akciğer kanseri tanısı almış 15 hasta (9 erkek, 6 kadın ;yaş aralığı 45-78) retrospektif olarak incelendi. İki okuyucu, sırasıyla 18F-FDG PET/MRG için Amerikan Ortak Kanser Komitesi evreleme kılavuzunun yedinci baskısına göre ayrı oturumlarda T ve N evrelemesini bağımsız olarak değerlendirdi. Referans standart olarak histopatoloji, çalışmaya dahil edilen hastaların tümünde N evrelemesi T evrelemesi için mevcuttu. Uzak

metastazı olan nonoperabl hastalar ve patoloji sonucuna ulaşılamayan hastalar çalışma dışı bırakıldı. Primer tümörlerin maksimum standardize uptake değeri (SUV_{max}), Ki-67 değeri ve longitudinal çapları Pearson katsayısı kullanılarak korele edildi. SUV ölçümleri iş istasyonuna aktarılarak ölçüldü (Syngo Via; Siemens Healthcare, Erlangen, Germany). PET-MRG protokolü 3T cihazda (Biograph mMR, Siemens AG, Healthcare Sector, Erlangen, Germany) aksiyel plan T1 ağırlıklı Turbo Flash ve koronal -aksiyel T2 ağırlıklı HASTE sekansı, aksiyel kontrastlı 3D yağ baskılı VIBE ve tüm vücut aksiyel geç kontrastlı serilerden oluşmaktaydı.

Bulgular: ^{18}F-FDG PET/MRG'de 15 hastanın 12'sinde (%80) T evresi uyumlu olarak sınıflandırıldı. Ayrıca 18F-FDG PET/MRG 15 hastanın 13'ünde (%87) N evresini doğru tespit etti. Tümör boyutu, Ki-67 değeri ve SUV_{max} ölçümlerinde pozitif korelasyon saptandı.

Tartışma ve Sonuç: ^{18}F-FDG PET/MRG, akciğer kanseri hastalarında tüm vücut değerlendirilmesinde, T ve N evrelemesinde ve uzak metastazların saptanmasında tanısal yüksek performans göstermektedir.

Anahtar kelimeler: PET-MRG, akciğer kanseri, evreleme

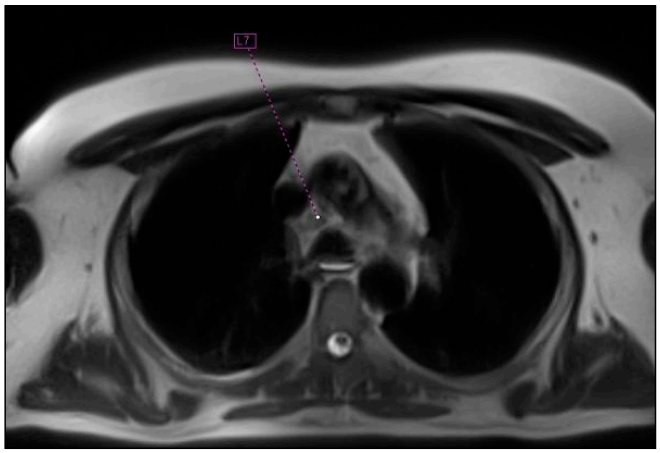

Resim 1. Mediastinal istasyon 4R LAP T2 aksiyel görüntü

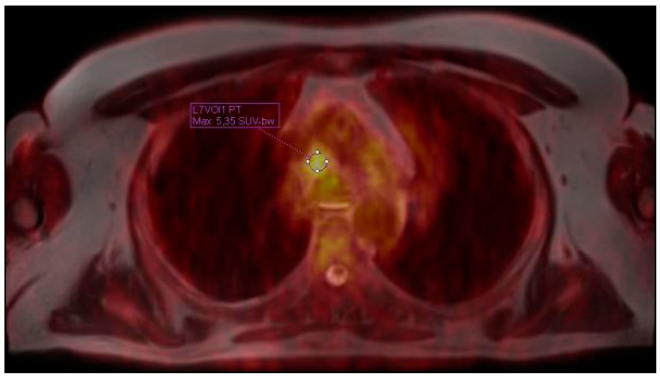

Resim 2. Mediastinal istasyon 4R LAP füzyon görüntü

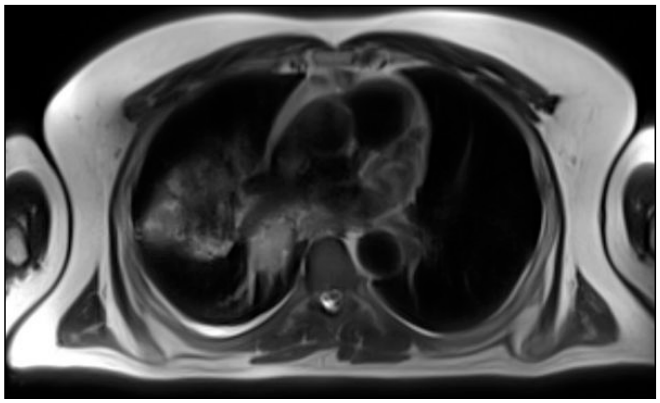

Resim 3. T2 aksiyel primer kitle

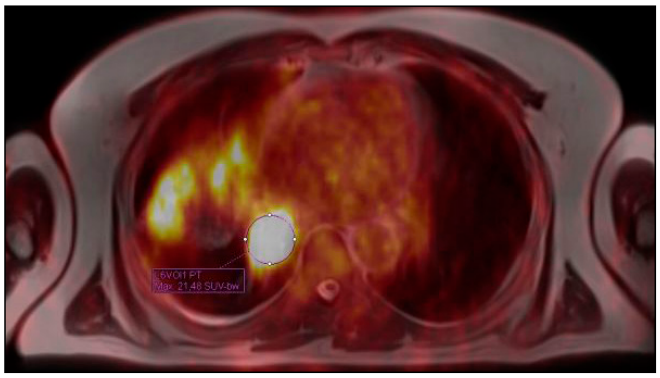

Resim 4. Sağ akciğerde santral yerleşimli üst lob bronş divizyonundan hemen sonra intermedier bronşu alt lob bronşunu tıkayan santral yerleşimli 5.5x4 cm boyularında malign kitle. Kitle distalinde postobstrüktif bulgular ve sağda minimal plevral efüzyon mevcut. (SUVmax 21.48) İstasyon 4R de SUVmax 5.35 olan 2.5 cm çaplı LAP. (T3N2) Sağ alt bilobektomi sonucu patolojik tanısı squamöz hücreli karsinom. Ki-67: %35, PD40 (+) PD63 (+) TTF1 (-) CD56 (-) Kromogranin (-)



Resim 5. Koronal füzyon görüntü

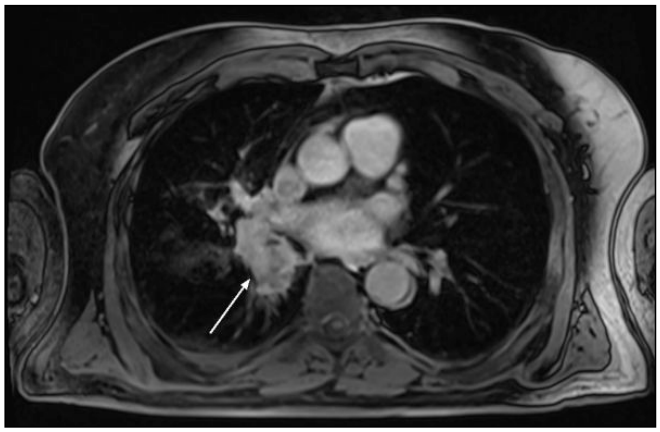

Resim 6. Aksiyel VIBE kontrastlı görüntü

Toraks Radyolojisi

SS-052

COVİD-19 PCR POZİTİF GENÇ VE GENÇ ERİŞKİN HASTALARDA TORAKS BT'NİN KULLANIMI

Suat Özkan, Fatma Sibel Bayramoğlu

S.b.ü. İstanbul Sultan 2. Abdülhamid S.u.a.m.

Giriş ve Amaç: Covid-19 hastalığı Aralık 2019'da Çin'in Wuhan şehrinde başlayıp Mart 2020'de DSÖ tarafından dünya genelinde Covid-19 pandemisi olarak ilan edildi. 7 Ocak 2020'de hastalık etkeni daha önce insanlarda tespit edilmemiş yeni bir Coronavirus (2019-nCoV) olarak tanımlanmış ve SARS-CoV-2 olarak isimlendirilmiştir. Yarasaların en olası doğal konak olabileceği düşünülmektedir. Covid-19 hastalığı için ülkemizin de aralarında bulunduğu çeşitli ülkelerde aşı çalışmaları yapılmakla ancak tam koruyuculuğa sahip bir aşı veya tedavisi bulunmamaktadır. Bu nedenle hastalık bulaşının erken saptanması ve önlenmesi büyük önem taşımaktadır. Covid-19 hastalığının tanısı için gold standart yöntem RT-PCR'dır ancak ön tanı için sıklıkla toraks BT tetkiklerine başvurulmaktadır. Ancak toraks BT tetkikinin özellikle genç hasta popülasyonunda bu kadar sıklıkla uygulanması yaşam beklentisi yüksek olan bu grupta olası radyasyon risklerini de beraberinde getirmektedir. Bu nedenle de toraks BT'nin tanı aşamasında özellikle gençlerde kullanımı ALARA kriterleri doğrultusunda sorgulanmaktadır. Biz bu çalışmada Covid-19 tanısı almış genç ve genç erişkin hastalarda toraks BT'nin kullanımının gerekliliğini araştırmayı amaçladık.

Gereç ve Yöntem: Bu çalışma S.B.Ü. Sultan 2. Abdülhamid Han SUAM Klinik Araştırmalar Etik Kurul'u onayı ile Mart-Haziran 2020 tarihleri arasında acil servise başvuran veya yatan hastalarda retrospektif olarak gerçekleştirilmiştir. RT-PCR test sonucu pozitif olan ve toraks BT tetkikleri elde edilen hastalar değerlendirmeye alınmıştır. Covid-19 RT-PCR pozitif hastaların klinik ve laboratuvar verilerinin toraks BT'de pnömoni tutulumu ile olan ilişkisi incelenmiştir.Verilerin analizi SPSS 25 paket programı kullanılarak gerçekleştirilmiştir. Nitel değişkenler için frekans ve yüzde değerleri, nicel değişkenler için aritmetik ortalama, standart sapma, medyan, minimum ve maksimum değerleri hesaplanmış, BT tutulum durumlarının nitel değişkenlerle karşılaştırılmasında ki-kare testi ve nicel değişkenler bakımdan karşılaştırmalarında ROC analizi kullanılmıştır.

Bulgular: Çalışmaya dahil edilme kriterlerini karşılayan 158 covid-19 tanısı almış 123(%77,8) erkek, 35(%22,2) kadın hastanın yaş ortalaması 31,16±10,08' idi. Toraks BT'de pnömoni görülen hasta sayısı 57(%36,1), toraks BT'de pnömoni görülmeyen hasta sayısı ise 101(%63,9)'idi. Toraks BT'nin normal olması ile klinik olarak asemptomatik olmak, laboratuvar olarak normal lenfosit, CRP ve sedimantasyon değerlerinin normal olması, genç yaşta olmak ve spO2 değerlerinin normal olması arasında istatiksel olarak anlamlı ilişki bulunmuştur. Klinik olarak öksürük, nefes darlığı, ateş olması ve laboratuvar olarak lenfopeni, yüksek serum CRP ve yüksek sedimantasyon değerlerinin olması ile toraks BT'de pnömoni görülmesi arasında istatiksel olarak anlamlı ilişki bulunmuştur.

Sonuç: Yaptığımız çalışmada acil servise covid-19 şüphesi ile başvuran hastalarda nefes darlığı, öksürük, ateş semptomları, artmış serum CRP ve sedimantasyon değerleri ve azalmış lenfosit sayıları ile toraks BT'de pnömoni görülmesi arasında anlamlı ilişki olduğunu saptadık. Bu nedenle genç hastalarda klinik ve laboratuvar verilerinden yararlanılması, gereksiz toraks BT incelemelerini azaltabilir. Genç hastalara tanı konulması ve takiplerinin yapılmasında düşük doz radyasyon içeren direk grafinin kullanımı ve gereklilik halinde toraks BT'nin tercih edilmesi uygun yöntem olabilir.

Anahtar kelimeler: Covid-19, Pnömoni, lenfopeni, RT-PCR, CRP, Genç Hasta

Kaynaklar

1. Lu H, Stratton CW, Tang YW. Outbreak of pneumonia of unknown etiology in Wuhan China: the mystery and the miracle. J Med Virol 2020.
2. Hui DS, E IA, Madani TA, Ntoumi F, Kock R, Dar O, et al. The continuing 2019-nCoV epidemic threat of novel coronaviruses to global health – the latest 2019 novel coronavirus outbreak in Wuhan, China. Int J Infect Dis 2020;91:264–6.
3. Gorbalenya AEA. Severe acute respiratory syndrome-related coronavirus: the species and its viruses – a statement of the Coronavirus Study Group. BioRxiv 2020,http://dx.doi.org/10.1101/2020.02.07.937862.
4. Burki TK. Coronavirus in China. Lancet Respir Med 2020.
5. Fung TS, Liu DX. 2019. Human coronavirus: host-pathogen interaction. Annu. Rev. Microbiol. 73: 529-557.
6 Li W, Shi Z, Yu M, Ren W, Smith C, Epstein JH, et al. 2005. Bats are natural reservoirs of SARS like coronaviruses. Science 310: 676-679.
7. Corman VM, Ithete NL, Richards LR, Schoeman MC, Preiser W, Drosten C, et al. 2014. Rooting the phylogenetic tree of middle East respiratory syndrome coronavirus by characterization of a conspecific virus from an African bat. J. Virol. 88: 11297-11303.
8. Zhou P, Yang XL, Wang XG, Hu B, Zhang L, Zhang W, et al. 2020. A pneumonia outbreak associated with a new coronavirus of probable bat origin. Nature 259: 270-273.
9. Ji W, Wang W, Zhao X, Zai J, Li X. 2020. Cross-species transmission of the newly identified coronavirus 2019- nCoV. J. Med. Virol. 92: 433-440.9
10. Did pangolins spread the China coronavirus to people? Available from https://www.nature.com/articles/d41586- 020-00364-2#ref-CR1. Accessed 28 Feb 2020.
11. Liu P, Chen W, Chen JP. 2019. Viral Metagenomics Revealed Sendai Virus and Coronavirus Infection of Malayan Pangolins (Manis javanica). Viruses 11. pii: E979.
12. Graham RL, Donalds on EF, Baric RS. 2013. A decade after SARS: strategies for controlling emerging coronaviruses. Nat. Rev. Microbiol. 11: 836-848.
13. Peiris JS, Lai ST, Poon LL, Guan Y, Yam LY, Lim W, et al. 2003. Coronavirus as a possible cause of severe acute respiratory syndrome. Lancet 361: 1319-1325.
14.WHO Report of the WHO-China Joint Mission on Coronavirus Disease 2019 (COVID-19). Available from https://www.who.int/docs/default-source/coronaviruse/who-china-joint-mission-on covid-19-final-report.pdf. Accessed 02 Mar. 2020.58
15. WHO Summary of probable SARS cases with onset of illness from 1 November 2002 to 31 July 2003. Available from https://www.who.int/csr/sars/country/table2004_04_21/ en/. Accessed 28 Feb. 2020
16. WHO Middle East respiratory syndrome coronavirus (MERS-CoV) monthly summary, November 2019. Available from https://www.who.int/emergencies/mers-cov/en/. Accessed 28 Feb. 2020.
17. Pan X, Chen D, Xia Y, Wu X, Li T, Ou X, et al. 2020. Asymptomatic cases in a family cluster with SARS-CoV-2 infection. Lancet Infect. Dis. pii: S1473-3099.
18. Chen Y, Chan KH, Kang Y, Chen H, Luk HK, Poon RW, et al. 2015. A sensitive and specific antigen detection assay for Middle East respiratory syndrome coronavirus. Emerg. Microbes Infect. 4: e26. 32.
19. Wang D, Hu B, Hu C, Zhu F, Liu X, Zhang J, et al. Clinical Characteristics of 138 Hospitalized Patients with 2019 Novel Coronavirus-Infected Pneumonia in Wuhan, China. JAMA - J Am Med Assoc. 2020;
20. Graham Carlos W, Dela Cruz CS, Cao B, Pasnick S, Jamil S. Novel Wuhan (2019-NCoV) coronavirus. American Journal of Respiratory and Critical Care Medicine. 2020
21. Zhou D, Dai SM, Tong Q. COVID-19: a recommendation to examine the effect of hydroxychloroquine in preventing infection and progression. J Antimicrob Chemother. 2020;
22. Gao J, Tian Z, Yang X. Breakthrough: Chloroquine phosphate has shown apparent efficacy in treatment of COVID-19 associated pneumonia in clinical studies. BioScience Trends. 2020.
23. Gautret P, Lagier J-C, Parola P, Hoang VT, Meddeb L, Mailhe M, et al. Hydroxychloroquine and azithromycin as a treatment of COVID-19: results of an open-label non-randomized clinical trial. Int J Antimicrob Agents. 2020;

24. Cao B, Wang Y, Wen D, Liu W, Wang J, Fan G, et al. A trial of lopinavir ritonavir in adults hospitalized with severe covid-19. N Engl J Med. 2020;
25. Wang M, Cao R, Zhang L, Yang X, Liu J, Xu M, et al. Remdesivir and chloroquine effectively inhibit the recently emerged novel coronavirus (2019-nCoV) in vitro. Cell Research. 2020.
26. Grein J, Ohmagari N, Shin D, Diaz G, Asperges E, Castagna A, et al. Compassionate Use of Remdesivir for Patients with Severe Covid-19. N Engl J Med. 2020;
27. Dong L, Hu S, Gao J. Discovering drugs to treat coronavirus disease 2019 (COVID-19). Drug Discov Ther. 2020;
28. Huang C, Wang Y, Li X, Ren L, Zhao J, Hu Y, et al. Clinical features of patients infected with 2019 novel coronavirus in Wuhan, China. Lancet. 2020;
29.Grasselli G, Pesenti A, Cecconi M. Critical Care Utilization for the COVID19 Outbreak in Lombardy, Italy. JAMA. 2020;59

Toraks Radyolojisi

SS-053

COVİD-19 PNÖMONİSİ NEDENİYLE ÖLEN 117 HASTANIN BAŞLANGIÇ BİLGİSAYARLI TOMOGRAFİ BULGULARININ DEĞERLENDİRİLMESİ: BİR RETROSPEKTİF ÇALIŞMA

Erbil Arık[1], Yasemin Gündüz[1], Mehmet Halil Öztürk[1], Oğuz Karabay[2], Ali Fuat Erdem[3]

[1]Radyoloji ABD, Tıp Fakültesi, Sakarya Üniversitesi, Sakarya, Türkiye
[2]Enfeksiyon Hastalıkları ve Klinik Mikrobiyoloji ABD, Tıp Fakültesi, Sakarya Üniversitesi, Sakarya, Türkiye
[3]Anestezi ve Reanimasyon ABD, Tıp Fakültesi, Sakarya Üniversitesi, Sakarya, Türkiye

Giriş-Amaç: Arka plan: Literatürde ölen olguların sadece yatışta elde edilen toraks BT bulgularının incelendiği ve bu bulgular ile mortalite arasındaki ilişkinin değerlendirildiği bir çalışmaya rastlanmamıştır.

Yöntem: Bu retrospektif çalışmaya, COVID-19 enfeksiyonu pozitif polimeraz zincir reaksiyonu ile doğrulanan ve toraks BT çekilen toplam 117 ölen hasta dahil edildi. Başlangıç toraks BT bulgularını ve her birinin yeri, prevalansı ve sıklığı ile mortalite arasındaki ilişkiyi değerlendirdik.

Sonuçlar: Hastaların ortalama yaşı 73 ±18 yıl olup, tüm hastaların 71'i erkek ve 46'sı kadındı. Baskın özellik saf GGO lezyonu (%82.0) idi ve vakaların %59.8'inde saf konsolidasyon vardı. Kavitasyon veya yapısal distorsiyon yoktu. Hastaların %9.4'ünde perikardiyal efüzyon, %15.3'ünde plevral efüzyon saptandı. Mediastinal lenfadenopati toplamda sadece %11.9 idi.

Sonuç: Ölen hastalarda, başlangıç BT'lerinde saf konsolidasyon, plevral ve perikardiyal efüzyon, mediastinal LAP sıradan vakalardan daha yaygındı. Göğüs BT'sinde görüldüklerinde endişe uyandırması gerekenler bu bulgulardı, bu nedenle bu radyolojik özellikler COVID-19 pnömonisi olan hastalarda prognostik görüntüleme belirteçlerini temsil etme potansiyeline sahiptir.

Anahtar Kelimeler: Toraks BT, COVID-19 enfeksiyonu, mortalite

Olgu: Çoğu hastada hafif semptomlar ve iyi prognoz olmasına ve bazen hastalığın ilerlemesi hızlı olmasına rağmen, COVID-19 pnömoni, pulmoner ödem, akut şiddetli solunum sıkıntısı sendromu, çoklu organ yetmezliği ve hatta ölüm gibi ciddi hastalıklara dönüşebilir [2,3] . Bu nedenle, hastalığın doğru ve erken tanınması, yalnızca tedavinin hızlı bir şekilde uygulanması için değil, aynı zamanda hasta izolasyonu ve etkili halk sağlığı sürveyansı, kontrol ve müdahale için de çok önemlidir [4]. Bilgisayarlı tomografi (BT), şüpheli vakalar arasında COVID-19 ile ilişkili pnömoniyi belirlemede başlıca tanısal radyolojik araçtır [5]. Kanaatimizce, hastalığın erken teşhisine ek olarak, ölüm riski yüksek olguların tomografi bulgularının daha erken saptanması, hastanın genel durumu bozulmadan hastanın prognozu hakkında doğru bilgi vererek etkili ve zamanında tedavi ile hasta iyileşme olasılığını arttırabilir. Bu da ancak ölen olguların radyolojik bulgularının değerlendirilmesi ve mortalite ile ilişkilendirilebilecek bulguların belirlenmesi ile sağlanabilir.

Ancak bildiğimiz kadarıyla literatürde sadece başlangıçta alınan, ölen olguların sadece toraks BT bulgularının incelendiği ve bu bulgular ile mortalite arasındaki ilişkinin değerlendirildiği bir çalışmaya rastlanmamıştır. Bu nedenle COVID-19 nedeniyle ölen 117 vakanın başlangıç toraks BT bulguları başvuru sırasında elde edildi ve mortalite ile ilişkisi incelendi.

Yöntem-Gereçler

Hastalar ve Gruplar: 15 Mart 2020'den 6 Eylül 2020'ye kadar, kurumumuzda "viral pnömoni" şüphesi olan 8.000'den fazla hastaya toraks BT taraması yapıldı. Bu retrospektif çalışmaya, Sakarya Üniversitesi Eğitim ve Araştırma Hastanesine yatırılan, COVID-19 enfeksiyonu tanısı konan ve dahil edilme kriterlerine uyan toplam 117 ölen hasta dahil edildi.

Endotrakeal aspirat, nazofaringeal sürüntü veya orofaringeal sürüntü numunelerinde SARS-CoV-2 için iki pozitif sonuç gerçek zamanlı ters transkriptaz polimeraz zincir reaksiyonu (RT-PCR) testi olan hastalar.

Hastaneye kabul edildikten sonra (ilk 12 saat içinde) kontrastsız ince kesitli göğüs BT taraması yapılan hastalar.

Yaş≥18.

Herhangi bir pnömoni bulgusu gösteren toraks BT taraması.

COVID-19 ile uyumlu semptomları olan ve başlangıcından itibaren 5 günü geçmeyen hastalar.

Her türlü tedaviye rağmen iyileşmeyen ve ölen hastalar.

Doğrulanmış her vakanın klinik özellikleri ve laboratuvar bulguları ve epidemiyolojik verileri ile toraks görüntüleme bulguları kaydedildi.

Tüm Hastalar klinik olarak "orta tip" ve hastaneye yatırıldıklarında toraks BT'de "erken evre" idi.

Akciğer malignitesi, akciğer cerrahisi, tüberküloz veya atelektazi öyküsü olan, klinik semptomu olmayan, ilk semptom tarihi bilinmeyen ve toraks BT taraması normal olan, BT görüntülerinde ciddi artefakt olan, 18 yaşından küçük ve yaygın bakteriyel ve viral patojenlerden kaynaklanan diğer pnömoni nedenlerinden herhangi biri olan hastalar hariç tutuldu.

Toraks BT Taraması

Toraks BT görüntülemesi Toshiba Aquilion CFX 64 dedektörlü BT tarayıcıda (Toshiba Medical Systems, Osaka, Japonya) yapıldı. BT görüntüleri, hasta sırt üstü pozisyondayken ve intravenöz kontrast madde uygulanmadan tam inspirasyonda alındı.

BT görüntülerinin incelenmesi

Fleischner Society'nin önceki çalışmalarda torasik görüntüleme terimleri sözlüğüne dayalı olarak tanımlanan 19 ana görüntüleme özelliğini değerlendirdik [6].

İki kıdemli radyolog (sırasıyla toraks BT görüntülemesini yorumlamada 15 yıllık deneyime sahip Y.G ve M.H.O), her hastanın toraks BT özelliklerini belirlemek için taranan görüntüleri ayrı ayrı değerlendirdi.

Lokasyon farklı lob ve segmentler anlamında kullanıldı. Lezyonların dağılımı şu şekilde sınıflandırıldı: 1. üst, orta veya alt bölgeler, 2. periferik veya merkezi 3. sol, sağ veya iki taraflı akciğerler. Bu çalışmada akciğer lob dağılım bilgileri sağ üst lobu (RUL), sağ orta lobu (RML), sağ alt lobu (RLL), sol üst lobu (LUL) ve sol alt lobu (LLL) içermiştir. Ek olarak, akciğer alanının dağılımı, periferik veya merkezi bölgeyi ve ayrıca periferik ve merkezi bölgelerin aynı anda etkilenip etkilenmediğini (diffüz) içermiştir. Periferik akciğer, akciğerin dış üçte biri ve merkezi akciğer, akciğerin iç üçte ikisi olarak tanımlandı. Hasta başına belirli bir opasite kategorisini içeren segmentlerin sayısı sayıldı.

Sırasıyla tüm akciğer, RUL, RML, RLL, LUL LLL için radyolog tarafından tanımlanan lezyon sayısı ve yüzdeleri kaydedildi. Tüm akciğerde, sağ akciğerde, sol akciğerde, üst loblarda, alt loblarda ve 5 lobun her birinde COVID-19'un şiddetini değerlendirmek için bilgisayarlı kantitatif bir yaklaşım kullanıldı.

Klinik parametreler arasında yaş, cinsiyet, hastalığın başlangıcından hastaneye başvuruya kadar geçen süre, komorbiditeler (sistemik hipertansiyon, diabetes mellitus, koroner kalp hastalığı, kronik böbrek hastalığı ve kronik obstrüktif akciğer hastalığı), semptomlar, klinik vital bulgular toplandı ve değerlendirildi.

Hastaların ilk başvuruda saptanan başlıca semptomları ateş, halsizlik, boğaz ağrısı, kuru öksürük, nefes darlığı, balgam, göğüs ağrısı,

yorgunluk ve miyalji, bulantı/kusma, baş ağrısı, solunum sayısı (nefes/dakika) nabız (atış/dakika) idi.

İstatistiksel Analiz

Tüm istatistiksel analizler SPSS yazılımı (versiyon 21.0, SPSS Inc., Chicago, IL, ABD) ile yapıldı ve $p<0.05$ değerleri istatistiksel olarak anlamlı kabul edildi. Sürekli değişkenler medyan olarak ifade edildi ve Student t testi veya Mann-Whitney U testi ile karşılaştırıldı; kategorik değişkenler sayı (%) olarak ifade edildi ve $\chi 2$ testi veya Fisher'in kesin testi ile karşılaştırıldı. Uygun olduğu şekilde Pearson korelasyonu kullanılarak klinik, laboratuvar bulguları ve BT özellikleri arasındaki korelasyon katsayıları hesaplandı. Mortalite ve başlangıç BT özellikleri arasındaki ilişkiyi belirlemek için çok değişkenli lojistik regresyon analizi yapıldı.

Mortalite üzerinde etkili olası faktörlerin (klinik özellikler ve başlangıç toraks BT bulguları arasında) belirlenmesi için eşiği, özgüllüğü, duyarlılığı ve doğruluğu hesaplamak için alıcı operatör karakteristik (ROC) eğrisi analizi yapıldı.

Bulgular

Klinik özellikler: Tam kohortta, hastaların yaşları 28 ile 95 yıl arasında değişmekte ve ortalama 73 ± 18 yıl olup, tüm hastaların 71'i erkek ve 46'sı kadındı.

117 hastanın başvuru anındaki demografik, klinik verileri ve altta yatan hastalığı, klinik semptom ve vital bulgu oranları Tablo 1'de gösterildi.

Toraks BT Bulguları

Baskın özellik saf GGO lezyonuydu (96/117, %82.0) ve vakaların %59.8'inde (70/117) saf konsolidasyon vardı. Ayrıca 46 hastada (%39,3) mikst (GGO ve konsolidasyon) lezyon (Şekil 1) bulunmakta olup 6 hastada (%5,8) GGO ya da konsolidasyon mevcut değildi.

Vaka kohortumuzda kavitasyon veya yapısal distorsiyon yoktu. Halo işareti (2/117, %1,7) ve ters halo işareti (3/117, %2,5), vasküler genişleme (3/117, %2,5), retikülasyonlar (4/117, %3,4), tomurcuklanmış ağaç görünümü (4/117, %3.4) de nadir bulgulardı. Ayrıca,kaldırım taşı paterni (5/117, %4,2), sentrilobüler nodüller (6/117, %5,1), bronşiyal duvar kalınlaşması (6/117, %5,1), subplevral bantlar (7/117, %5,9), hava bronkogramı (9/117, %7.7), plevral kalınlaşmalar (12/117, %10.2) saptanan diğer nadir bulgulardı.

Hastaların 11/117'sinde (%9,4) perikardiyal efüzyon (Şekil 2) ve hastaların 18/117'sinde (%15,3) plevral efüzyon saptandı (Şekil 3). Mediastinal lenfadenopatili hasta sayısı toplamda sadece 14'tü (%11,9) (Şekil 4).

Toraks BT taramalarında akciğer lezyonlarının sayısı her enfekte hasta için sayıldı ve toplam 1100 lezyondan oluşuyordu, BT skoru (hasta başına lezyon) 9.40 idi.

Tüm akciğerde, sağ akciğerde, sol akciğerde ve 5 lobun her birinde COVID-19 enfeksiyonunun toraks BT lezyonlarının prevalansını değerlendirmek için bilgisayarlı kantitatif bir yaklaşım kullanıldı. Tüm akciğere yayılmış toplam 1100 lezyonun 176'sı (%10,6) RUL'de, 59'u (%5,3) RML'de, 260'ı (%23,6) RLL'de, 237'si (%21,5) LUL'deydi., 368'i (%33,4) LLL'deydi. En az lezyon tutulumu olan lob RML iken, en fazla lezyon LLL'de saptandı.

Lezyonların yeri, yaygınlığı ve dağılımı dahil olmak üzere göğüs BT özellikleri Tablo 2'de özetlenmiştir.

Hastalar 65 yaş üstü (n:69) ve 65 yaş altı (n:48) olarak iki gruba ayrılarak yaşın lezyon dağılımına etkisi değerlendirildiğinde, sadece saf konsolidasyon (48 hasta, %55.0'e karşı 22 hasta, %45.8, p:0.004) ve plevral efüzyonlu hasta sayısı (14 hasta, %20.2'ye karşı 4 hasta, %8.3, p:0.011) istatistiksel olarak farklıydı ve bu iki tomografi bulgusu 65 yaş üstü hastalarda anlamlı olarak daha belirgindi. Diğer bulgularda anlamlı farklılık yoktu ($p> 0.05$).

65 yaş üstü hasta grubu ile 65 yaş altı hasta grubunun göğüs BT bulgularının karşılaştırılması Tablo 3'te gösterildi.

Kötü prognoz ve mortalitenin öngörülmesi için ROC analizinde, plevral efüzyonun ROC eğrisi altında kalan alanı (AUC) 0.92 (%95 CI:0.83-0.97; $P<0.001$) idi. Yaş sınırı 65 iken duyarlılık ve özgüllük sırasıyla %93,7 ve %85,9 idi. Ayrıca konsolidasyon için AUC 0.80 (%95 CI:0.71-090; p:0.022) bulundu ve duyarlılık ve özgüllük sırasıyla %77.7 ve %69.5 idi.

Tartışma

COVID-19 pnömonisinde semptomların başlangıcından itibaren ortaya çıkan tomografi lezyonlarının sayısı ve prevalansı, hastalığın olumlu veya olumsuz seyrine bağlı olarak günden güne ve her aşamada artmakta ve/veya değişmektedir [7]. Bu nedenle, farklı BT evreleri arasında bazı BT işaretlerinde grup farklılıkları vardır, ancak GGO'lar ve konsolidasyon, COVID-19 pnömonisi olan hastalarda grup farklılıkları olmaksızın her BT evresinde en sık görülmüştür [8]. Ancak çalışmamızda tüm olguların toraks tomografileri semptomlarının başladığı ilk 5 gün içinde (BT evresi olarak erken evrede, klinik evre olarak orta evrede) çekildi ve daha sonra tekrar çekilmedi ya da çekilse dahi değerlendirilmeye katılmadı.

Bizim vakalarımızda, gözlenen baskın anormal toraks BT paternleri bilateral, multilobar ve diffüz (merkezi artı periferik), alt loblara infiltre GGO'lardı; ancak konsolidasyonlar, perikardiyal ve plevral efüzyon, mediastinal lenfadenopati, olağan vakaların ortalamasından daha sık izlendi [9]. Literatürde vakaların çoğunda sıradan aşamadan şiddetli/kritik aşamaya; tutulan akciğer segmentleri ve loblarının sayısı, konsolidasyon sıklıkları, intralobüler septal kalınlaşma, kaldırım taşı paterni ve hava bronkogramı bulgularının tümü artmıştır [10]. Bununla birlikte, çalışmamızda, daha önce bahsedilen kritik vaka özelliklerinden farklı olarak, kaldırım taşı paterni ve hava bronkogramı çok daha az yaygındı; ekstrapulmoner bulgulardan plevral ve perikardiyal efüzyon ve lenfadenopati (viral pnömoni vakalarında kötü prognostik faktörler olduğu gösterilen) başlangıç tomografisinde daha sık görüldü [11].

Pan ve arkadaşları COVID-19'un BT bulgularını zamansal olarak erken, hızlı ilerleyici, pik (konsolidasyon) ve absorpsiyon (dağılma) evreleri şeklinde 4 evreye göre sınıflandırmıştır [7]. Bizim olgularımız semptomatikti ve semptomların başlamasından sonraki ilk 5 gün içinde toraks BT'leri çekildiği için erken evre veya hızlı ilerleyici evrenin erken dönemine ait radyolojik bulgular göstermesi bekleniyordu. Her BT aşamasının kendine özgü BT işaretleri ve anlamları vardır, bu da radyologların ve klinisyenlerin pnömoni aşamasını hızlı bir şekilde tahmin etmesini mümkün kılar [12]. Ancak önemli olan hastanın genel durumu bozulmadan ve kritik aşamaya gelmeden yüksek mortalite ile ilişkilendirilebilecek klinik ve radyolojik bulguların belirlenmesi, özellikle yüksek riskli vakalarda prognoz ve sonucun öngörülmesi için gerekli önleyici tedbirlerin alınması ve hastanın erken tedavisinin sağlanması, böylelikle mortalitenin önlenmesi veya azaltılmasıdır.

Nitekim erken evrede (semptomatik başvurunun 1-4. günleri), olağan vakalarda toraks BT bulguları ; tek veya çift taraflı olarak alt loblarda subplevral olarak dağılmış tek veya çoklu GGO'lar veya interlobüler septal kalınlaşma ya da yama şeklinde konsolidasyonlar ile kombine GGO'lar şeklindedir. Ayrıca interlobüler septal kalınlaşma, hava bronkogram belirtisi, intralezyonel ve/veya perilezyonel bronşektazi ve bronş duvar kalınlaşması ilerleyici evreye göre daha az görüldü. Retiküler dansite artımları, plevral kalınlaşma ve interlobar fissürün yer değiştirmesi yaygın değildi ve erken dönemde plevral efüzyon, perikardiyal efüzyon ve mediastinal lenfadenopati sıklığı nispeten azdı. Hızlı ilerleyen aşamada (semptomatik sunumun 5-7. günleri), enfeksiyon hızla şiddetlenir, GGO'lar iki taraflı çoklu lob dağılımı şeklinde ve diffüz olarak genişler; kaldırım taşı paterni, hava bronkogramları ve geniş, hafif derecede konsolidatif opasiteler oluşur [7,12 -14].

Sonuçlar

Ölen hastalarda, semptomların başlamasından sonraki ilk 5 gün içinde çekilen BT'lerde, yaygın, iki taraflı, multilobar, bazal, hem merkezi hem de periferik GGO ve konsolidatif opasiteler, kavitasyon ve yapısal distorsiyon meydana geldi; ayrıca nadiren hava bronkogramı, plevral ve bronşiyal duvar kalınlaşması, kaldırım taşı paterni, subplevral bantlar, sentrilobüler nodüller ve çok nadiren halo işareti, ters halo işareti, retikülasyon, vasküler genişleme izlendi. Plevral ve perikardiyal efüzyon, mediastinal LAP ve amfizem ise pür konsolidasyondan daha sık saptandı. Toraks BT'sinde görüldüğünde endişe uyandırması gerekenler bulgular bunlardı, bu nedenle bu radyolojik özellikler COVID-19 pnömonisi olan hastalarda prognostik görüntüleme belirteçlerini temsil etme potansiyeline sahiptir. Daha önce yapılan çalışmalarda ölen hastaların radyolojik bulguları hayatta

kalanlarla karşılaştırılmış ve elde edilen bulgulara göre yorum yapılmıştır [17,18]. Ancak çalışmamızda ölen olguların sadece başvuru anında alınan BT bulguları geriye dönük olarak değerlendirilmiş ve sadece bu BT bulguları kafa karışıklığına yol açmayacak şekilde yorumlanmıştır. Bu nedenle literatürde çok fazla benzer çalışma yoktur veya metodolojisi benzer olduğu düşünülen çalışmalardan oldukça farklıdır.

Kaynaklar

1. World Health Organization (2020). WHO Coronavirus Disease (COVID-19) Dashboard. (Available via https://covid19.who.int/, accessed 10 Sept 2020),
2. Yang X, Yu Y, Xu J, Shu H, Xia J, et al. Clinical course and outcomes of critically ill patients with SARS-CoV-2 pneumonia in Wuhan, China: a single-centered, retrospective, observational study. Lancet Respir Med. 2020 May;8(5):475-481. doi: 10.1016/S2213-2600(20)30079-5. Epub 2020 Feb 24. Erratum in: Lancet Respir Med. 2020 Apr;8(4):e26. PMID: 32105632; PMCID: PMC7102538.
3. Clinical management of patients with COVID-19: Second interim guidance. (https://www.canada.ca/en/public-health/services/diseases/2019-novel-coronavirus-infection/clinical-management-covid-19.html, accessed August 17, 2020),
4. World Health Organization. WHO Director-General's Opening Remarks at the Media Briefing on COVID-19 16 March 2020, https://www.who.int/dg/speeches/detail/ Who director generals opening remarks at the media briefing on covid 19, accessed 16 march 2020).
5. Akçay Ş, Özlü T, Yılmaz A. Radiological approaches to COVID-19 pneumonia. Turk J Med Sci. 2020 Apr 21;50(SI-1):604-610. doi: 10.3906/sag-2004-160. PMID: 32299200; PMCID: PMC7195987.
6. Rubin GD, Ryerson CJ, Haramati LB, Sverzellati N, Kanne JP et al. The Role of Chest Imaging in Patient Management During the COVID-19 Pandemic: A Multinational Consensus Statement From the Fleischner Society. Chest. 2020 Apr 7;158(1):106–16. doi: 10.1016/j.chest.2020.04.003. Epub ahead of print. PMID: 32275978; PMCID: PMC7138384.
7. Pan F, Ye T, Sun P, Gui S, Liang B, et al. Time Course of Lung Changes at Chest CT during Recovery from Coronavirus Disease 2019 (COVID-19). Radiology. 2020 Jun;295(3):715-721. doi: 10.1148/radiol.2020200370. Epub 2020 Feb 13. PMID: 32053470; PMCID: PMC7233367.
8. Liu M, Zeng W, Wen Y, Zheng Y, Lv F, Xiao K. COVID-19 pneumonia: CT findings of 122 patients and differentiation from influenza pneumonia. Eur Radiol. 2020 Oct;30(10):5463-5469. doi: 10.1007/s00330-020-06928-0. Epub 2020 May 12.PMID: 32399710.
9. El Homsi M, Chung M, Bernheim A, Jacobi A, King MJ, et al. Review of chest CT manifestations of COVID-19 infection. Eur J Radiol Open. 2020 Jun 7;7:100239. doi: 10.1016/j.ejro.2020.100239. PMID: 32550256; PMCID: PMC7276000.
10. Ufuk F, Savaş R. Chest CT features of the novel coronavirus disease (COVID-19). Turk J Med Sci. 2020;50(4):664-678. doi:10.3906/sag-2004-331
11. Li K, Wu J, Wu F. The clinical and chest CT features associated with severe and critical COVID-19 pneumonia. Invest. Radiol. 2020;55(6):327–331. doi: 10.1097/RLI.0000000000000672.
12. Dai H, Zhang X, Xia J, Zhang T, Shang Y, et al. High-resolution Chest CT Features and Clinical Characteristics of Patients Infected with COVID-19 in Jiangsu, China. Int J Infect Dis. 2020 Jun;95:106-112. doi: 10.1016/j.ijid.2020.04.003. Epub 2020 Apr 6. PMID: 32272262; PMCID: PMC7136866.
13. Parry AH, Wani AH, Shah NN, Yaseen M, Jehangir M. Chest CT features of coronavirus disease-19 (COVID-19) pneumonia: which findings on initial CT can predict an adverse short-term outcome?. BJR Open 2020; 2: 20200016.
14. Ye Z, Zhang Y, Wang Y, Huang Z, Song B. Chest CT manifestations of new coronavirus disease 2019 (COVID-19): a pictorial review. Eur Radiol. 2020;30(8):4381-4389. doi:10.1007/s00330-020-06801-0
15. Larici AR, Cicchetti G, Marano R, Merlino B, Elia L, et al. Multimodality imaging of COVID-19 pneumonia: from diagnosis to follow-up. Acomprehensive review. Eur J Radiol. 2020 Oct;131:109217. doi: 10.1016/j.ejrad.2020.109217. Epub 2020 Aug 17. PMCID: PMC7430292.
16. Sun Z, Zhang N, Li Y, Xu X. A systematic review of chest imaging findings in COVID-19. Quant Imaging Med Surg. 2020 May;10(5):1058-1079. doi: 10.21037/qims-20-564. PMID: 32489929; PMCID: PMC7242306.
17. Pan F, Zheng C, Ye T, Li L, Liu D, et al. Different computed tomography patterns of Coronavirus Disease 2019 (COVID-19) between survivors and non-survivors. Sci Rep. 2020 Jul 9;10(1):11336. doi: 10.1038/s41598-020-68057-4. PMID: 32647307; PMCID: PMC7347874.
18. Yu M, Xu D, Lan L, Tu M, Liao R, et al. Thin-section Chest CT Imaging of Coronavirus Disease 2019 Pneumonia: Comparison Between Patients with Mild and Severe Disease. Radiol Cardiothorac Imaging. 2020 Apr 23;2(2):e200126. doi: 10.1148/ryct.2020200126. PMCID: PMC7233444.
19. Fang C, Garzillo G, Batohi B, Teo JTH, Berovic M, et al. Extent of pulmonary thromboembolic disease in patients with COVID-19 on CT: relationship with pulmonary parenchymal disease. Clin Radiol. 2020 Oct;75(10):780-788. doi: 10.1016/j.crad.2020.07.002. Epub 2020 Jul 10. PMID: 32684301; PMCID: PMC7351373.
20. Hu Q, Guan H, Sun Z, Huang L, Chen C, et al. Early CT features and temporal lung changes in COVID-19 pneumonia in Wuhan, China. Eur J Radiol. 2020 Jul;128:109017. doi: 10.1016/j.ejrad.2020.109017. Epub 2020 Apr 19. PMID: 32387924; PMCID: PMC7166310.
21. De Wever W, Meersschaert J, Coolen J, Verbeken E, Verschakelen JA. The crazy-paving pattern: a radiological-pathological correlation. Insights Imaging 2, 117–132 (2011). https://doi.org/10.1007/s13244-010-0060-5
22. Carotti M, Salaffi F, Sarzi-Puttini P, Agostini A, Borgheresi A, et al. Chest CT features of coronavirus disease 2019 (COVID-19) pneumonia: key points for radiologists. Radiol med 125, 636–646 (2020). https://doi.org/10.1007/s11547-020-01237-4
23. Ding X, Xu J, Zhou J, Long Q. Chest CT findings of COVID-19 pneumonia by duration of symptoms. Eur J Radiol. 2020 Jun;127:109009. doi: 10.1016/j.ejrad.2020.109009. Epub 2020 Apr 18. PMID: 32325282; PMCID: PMC7165099.
24. Aujayeb A. Clarification on Pleural Effusions in COVID-19. Radiol Cardiothorac Imaging. 2020 Jun 11;2(3):e200330. doi: 10.1148/ryct.2020200330. PMCID: PMC7307642.
25. Wang J, Zhu X, Xu Z, Yang G, Mao G, et al. Clinical and CT findings of COVID-19: differences among three age groups. BMC Infect Dis. 2020 Jun 22;20(1):434. doi: 10.1186/s12879-020-05154-9. PMID: 32571228; PMCID: PMC7306933.
26. Pan F, Zheng C, Ye T, Li L, Liu D, et al. Different computed tomography patterns of Coronavirus Disease 2019 (COVID-19) between survivors and non-survivors. Sci Rep. 2020 Jul 9;10(1):11336. doi: 10.1038/s41598-020-68057-4. PMID: 32647307; PMCID: PMC7347874.
27. Du RH, Liang LR, Yang CQ, Wang W, Cao TZ, et al. Predictors of mortality for patients with COVID-19 pneumonia caused by SARS-CoV-2: a prospective cohort study. Eur Respir J. 2020 May 7;55(5):2000524. doi: 10.1183/13993003.00524-2020. PMID: 32269088; PMCID: PMC7144257.

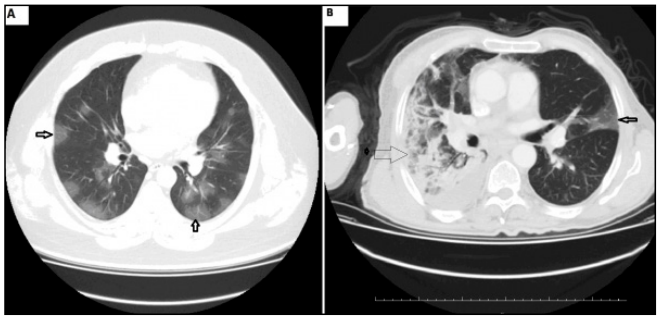

Figure 1. The presence of GGO (A) and GGO together with widespread consolidation (B) in the axial lung window section of admission chest CT of these patients (A: 64 years age, male, with hpertension and B: 43 years age, male) who lost their lives, draw attention. Thick little arrows: Ground glass opacity, Thin big arrow: Consolidation.

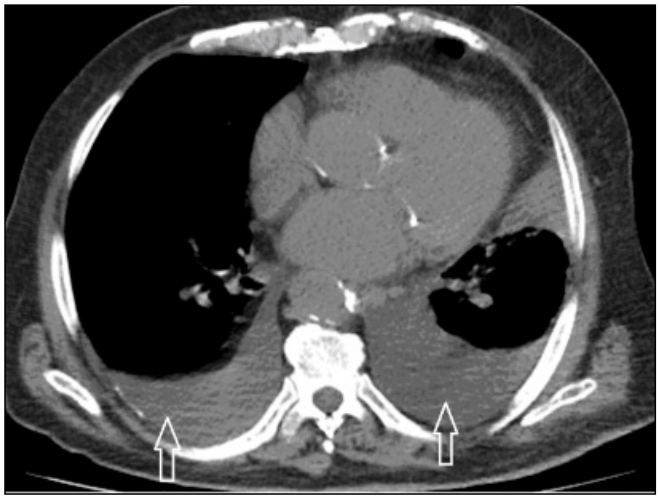

Figure 2. Significant pleural effusion was detected in the Chest CT of this patient (70 years age, male, with diabetes mellitus), and it was shown that the presence of pleural effusion was an important determinant of mortality in our patients over 65 years of age. White arrows: Pleural effusion.

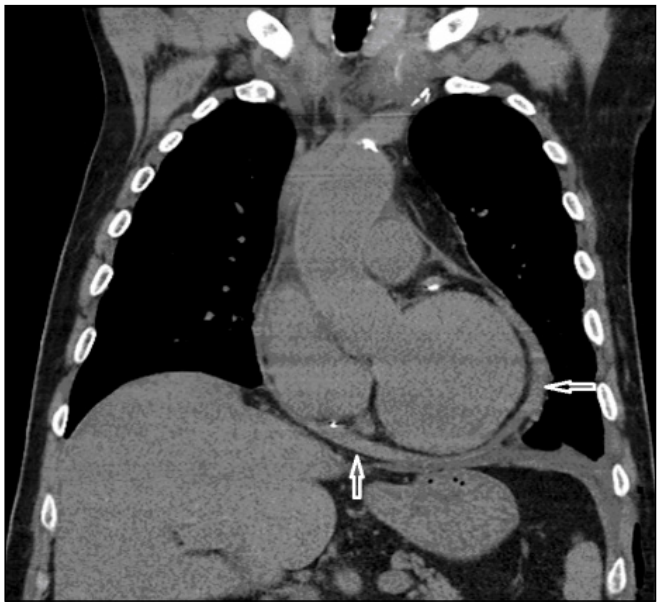

Figure 3. At the admission chest CTs of this case (58 years age, male, with hypertension and coronary artery disease), there was pericardial effusion in coronal section. This case also died despite all kinds of treatment. White arrows: pericardial effusion.

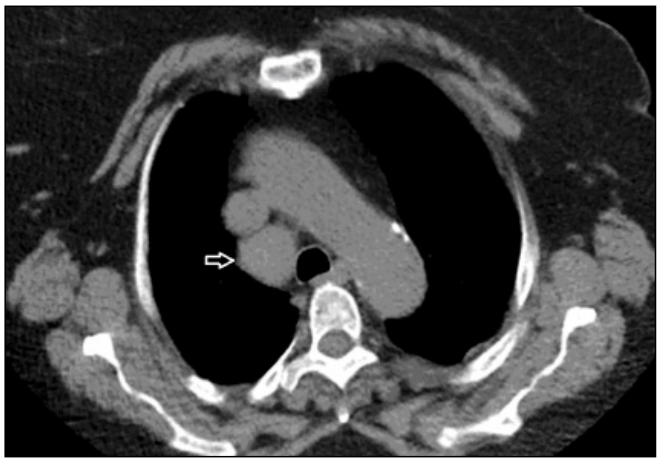

Figure 4. In the chest CT of the patient (64 years age, female, with diabetes mellitus and chronic renal disease), it was seen that there was marked right lower paratracheal (4R) lymphadenopathy in the non-contrast axial section. White arrow: Lymphadenopathy.

-Table 1. The demographic and clinical data and underlying disease of 117 patients.

Characteristics	All (n:117)
Age (years)	73±18 (28-95)
Gender (M/F)	71/46
Symptom onset before CT, (range, 0–5 days)	3.9 ± 1.6
The median length of hospital stay (day)	22±14
Co-existing comorbidities	(n,%)
COPD	39 (33.3%)
Diabetes	14 (11.9%)
Hypertension	44 (37.6%)
Chronic renal disease	8 (6.8%)
Coronary heart disease	19 (16.2%)
Malignancy	9 (7.6%)
Clinical symptoms/Vital signs	(n,%
Fever	93 (79.4%
Weakness	85 (72.6%)
Sore throat	44 (37.6%)
Dry cough	87 (74.3%
Dyspnea	97 (82.9%)
Sputum	88 (75.2%)
Chest pain	48 (41.0%)
Fatigue or myalgia	83 (71.0%)
Gastrointestinal symptoms	36 (30.7%
Headache	22 (18.8%)
Respiratory rate (breath/minute)	23 ± 10
Heart rate (beat/minute)	86 ± 16

Table 2. The chest CT findings of 117 patients at the time of admission.

Chest CT Findings	All (n:117)	Chest CT Findings	All (n:117)
Ground glass opacities (GGO)	96 (82.0%)	Vascular enlargement	3 (2.5%)
Consolidation	70 (59.8%)	Architectural distortion	0 (0%)
Mixed (GGO and consolidation)	46 (39.3%)	Tree-in-Bud nodularity	4 (3.4%)
Neither GGO nor consolidation	6 (5.8%)	Bronchial wall thickening	6 (5.1%)
Halo sign	2 (1.7%)	Crazy paving pattern	5 (4.2%)
Reverse halo/perilobular pattern	3 (2.5%)	Pleural effusion	18 (15.3%)
Centrilobular nodules	6 (5.1%)	Pericardial effusion	11 (9.4%)
Plevral thickening	12 (10.2%)	Mediastinal lymphadenopath	14 (11.9%)
Reticulation	4 (3.4%)	Septal thickening interlobuler	16 (13.6%)
Air bronchograms	9 (7.7%)	Septal thickening intralobuler	15 (12.8%
Subpleural bands	7 (5.9%)	Bronchiectasis	22 (18.8%)
Cavitation	0 (0%)	Emphysema	17 (14.5%)
Transverse distribution	(n/%	Unilateral involvement	7 (6.0%)
Central	6 (5.2%)	Bilateral involvement	110 (94.0%)
Peripheral	53 (45.3%)	Total number of lesions	1100
Diffuse (central + peripheral)	58 (49.5%)	CT score (lesion number/n)	9.40
Lobar location	Lesion number	Symptom onset before CT, (range, 0–5 days)	3.9 ± 1.6
Right Upper lobe (RUL	176	1 lobe involvement (n/%)	8 (6.8%)
Right Middle lobe (RML)	59	2 lobe involvement (n/%)	14 (12%
Right Lower lobe (RLL)	260	3 lobe involvement (n/%)	) 20 (17%)
Left Upper lobe (LUL	237	4 lobe involvement (n/%)	34 (29%)
Left Lower lobe (LLL)	368	5 lobe involvement (n/%)	41 (35%)

Table 3.

Chest CT Findings	Age ≤ 65 (28-65) (n:48)	Age > 65 (66-95) (n:69)	P values
Ground glass opacities (GGO)	39 (81.2%)	57 (82,6%)	0.781
Consolidation	22 (45.8%)	48 (69.5%)	0.004
Mixed (GGO and consolidation)	20 (41.6%)	26 (37.6%)	0.320
Neither GGO nor consolidation	2 (4.1%)	4 (5.7%)	0.632
Halo sign	0 (0%)	2 (2,8%)	0.199
Reverse halo/perilobular pattern	1 (2.0%)	2 (2.8%)	0.704
Centrilobular nodules	3 (6.2%)	3 (4.3%)	0.298
Plevral thickening	5 (10.4%)	7 (10.1%)	0.933
Reticulation	2 (4.1%)	2 (2.8%)	0.714
Air bronchograms	4 (8.3%)	5 (7.2%)	0.612
Subpleural bands	2 (4.1%)	5 (7.2%)	0.084
Cavitation	0 (0%)	0 (0%)	------
Vascular enlargement	1 (2.0%)	2 (2.9%)	0.771
Architectural distortion	0 (0%)	0 (0%)	------
Tree-in-Bud nodularity	2 (4.1%)	2 (2,8%)	0.489
Bronchial wall thickening	3 (6.2%)	3 (4.3%)	0.117
Pleural effusion	4 (8.3%)	14 (20.2%)	0.011
Pericardial effusion	4 (8.3%)	7 (10.1%)	0.232
Mediastinal lymphadenopathy	5 (10.4%)	9 (13.0%)	0.318
Crazy paving pattern	3 (6.2%)	2 (2.9%)	0.059
Septal thickening interlobuler	7 (14.5%)	9 (13.0%)	0.711
Septal thickening intralobuler	6 (12.5%)	9 (13.0%)	0.815
Bronchiectasis	8 (16.6%)	14 (20.2%)	0.664
Emphysema	7 (% 14.58)	10 (14.49%)	0.992
Total number of lesions	522	578	0.196
CT score (lesion number/n)	9.52	9.28	0.750
Symptom onset before CT, (range, 0–5 days)	3.8±1.4	4.0±1.7	0.213
The median length of hospital stay (day)	20±13	24±16	0.717

Table 4. Multivariable logistic regression analysis for predicting of the mortality in 117 patients hospitalized with COVID-19.

Characteristics	Odds Ratio	95% CI	P Value
Age (> 65 years)	3.53	1.17-6.11	0.01
Pleural effusion	4.94	1.01-10.82	<0.001
Consolidation	1.33	1.09-1.68	0.03

Toraks Radyolojisi

SS-054

ÇOCUK HASTALARDA MUTANT COVİD 19 ENFEKSİYONLARI TOMOGRAFİK BULGULARININ KARŞILAŞTIRILMALI DEĞERLENDİRİLMESİ

Özlem Demircioğlu, Nuri Çagatay Çimşit

Marmara Üniversitesi Pendik Eğitim ve Araştırma Hastanesi, Radyoloji Anabilim Dalı

Giriş ve Amaç: Aralık 2020'de İngiltere'de B.1.1.7 olarak adlandırılan SARS-CoV-2 virüsünün varyantı tespit edildi ve ilk kez Ocak 2021'de ülkemizde görüldü (1). Bu varyantda virüsün insan hücrelerine bağlanma afinitesini ve enfektivitesi arttığından çocuklar arasında da hızla yayıldı ve hastaneye başvuru-pnömoni oranları arttı (2-4).

Çalışmamızda çocuklarda Wuhan varyantına göre klinik seyir ve yayılım hızında farklılıkları bulunan B.1.1.7 mutantının Bilgisayarlı Tomografi (BT) görüntüleri karşılaştırıldı.

Gereç ve Yöntem: Çalışmaya Marmara Üniversitesi Eğitim ve Araştırma hastanesinde Mart 2020-Ağustos 2021'de Covid 19 pnömonisi nedeniyle düşük doz toraks BT çekilmiş 34 pediatrik hasta dahil edildi. Tüm hastaların PCR testi pozitifti. Hastalar Wuhan ve İngiliz varyantı olarak iki gruba ayrıldı.

Tüm hastalara onam formu alındıktan sonra 128 sıralı BT (Ingenuity Core 128, Philips Healthcare) ile kontrastsız toraks BT çekildi. Görüntüleme parametreleri; kV 80–100, mAs 50, kolimasyon 4mm ve rekonstrüksiyon aralığı 1,5mm olarak belirlendi ve deneyimli iki radyolog tarafından değerlendirildi. Mediasten penceresinde; plevral kalınlaşma-efüzyon, LAP varlığı ve parankim penceresinde; buzlu cam alanları, konsolidasyon, fibrozis varlığı, hastalığın dağılımı bağımsız örneklem t test ile karşılaştırıldı.

Bulgular: Hastaların 19'u Wuhan, 15'i İngiliz tipi ile enfekteydi. Yaş aralığı 1-18 olup, 16'sı kadın, 18'i erkekti. Wuhan tipinde 10 erkek, 9 kadın, İngiliz tipinde ise 8 erkek, 7 kadın hasta bulunmaktaydı. Yaş ortalaması birinci grupta 9.26 iken, ikinci grupta 9.62 idi. İki grupta da serum WBC, lenfosit, CRP seviyeleri artmış olup, anlamlı istatistiksel fark göstermedi.

İlk grupta 10 hastada BT'de akciğer tutulumu saptanırken, ikinci grupta anlamlı düzeyde daha fazla tutulum saptandı(11) (p=0.015).

İki grup arasında konsolidasyon (p=0.001), retiküler patern (p=0,048), ters halo işareti (p=0,002), plevral kalınlaşma (p=0,046), plevral efüzyon (p=0,001), tomurcuklanmış ağaç manzarası (p=0,029) açısından anlamlı fark elde edildi. Pulmoner zonal dağılım (p=0,967), vasküler dilatasyon (p=0,752), bronşektazi (p=0,563), bronş duvar kalınlığı (p=0,522) ve LAP varlığı (p=0,894) açısından anlamlı fark saptanamadı.

Tartışma ve Sonuç: Çalışmalarda, varyant virüsle enfekte çocukların sayısı ve hastane başvurusu Wuhan tipine göre fazladır. Fakat literatürde Covid 19 virüsü ile enfekte çocukların Toraks BT bulgularını karşılaştıran bir çalışma bulunmamaktadır. Bu çalışma B.1.1.7 varyantı ve Wuhan tipini BT bulgularını değerlendiren ilk çalışmadır.

Çalışmamızda B.1.1.7 varyantı ile enfekte grupta akciğer tutulumu daha sıktır. Radyolojik olarak en sık bulgu periferal ve alt loblarda izlenen buzlu cam opasiteleri olup iki grup arasında anlamlı fark oluşturmamıştır. Fakat hastalık şiddeti ile ilişkilendirilen yama tarzında konsolidasyonlar, plevral efüzyon, kalınlaşma, retiküler patern B.1.1.7 tipi ile enfekte grupta daha sık karşımıza çıkmıştır (5,6). Buzlu cam opasitesinin konsolide doku ile çevrili olduğu ters halo işareti de B.1.1.7 varyantı ile enfekte grupta daha sıktır. Erken dönem Covid 19 bulgusu olarak tariflenen bu patern (7), bizim çalışmamızda hastalığın şiddeti ile de ilişkili olabileceği sorusunu akla getirmiştir. Daha fazla hasta ile yapılacak yeni çalışmaların detaylı bilgi verebileceğini düşünmekteyiz.

Sonuç olarak, BT bulgularını değerlendirdiğimizde, açıklananın aksine B.1.1.7 varyantının çocuklarda daha şiddetli seyrettiği görüşündeyiz.

Anahtar kelimeler: Covid 19, İngiliz varyant, Toraks tomografi

Kaynaklar

1. Public Health England, "Investigation of novel SARS-COV-2 variant: Variant of Concern 202012/01" (2020); www.gov.uk/ government/publications/ investigation-of-novel-sars-cov-2- variant-variant-of-concern-20201201
2. Gu H., Chen Q., Yang G., et al., Adaptation of SARS-CoV-2 in BALB/c mice for testing vaccine efficacy. Science. 2020 Sep 25; 369(6511): 1603–1607.
3. Starr T.N., Greaney A.j., Hilton S.K., et al., Deep Mutational Scanning of SARS-CoV-2 Receptor Binding Domain Reveals Constraints on Folding and ACE2 Binding. Cell 182, 1295–1310.e20 (2020).
4. Davies NG., Barnard RC., Jarvis CI., et al. Estimated transmissibility and severity of novel SARS-CoV-2 Variant of Concern 202012/01 in England. medRxiv 2020;12.24.20248822.
5. Xiao-Shan Wei, Xu Wang, Lin-Lin Ye, et al. Pleural effusion as an indicator for the poor prognosis of COVID-19 patients. Int J Clin Pract. 2021 Mar 16 : e14123. doi: 10.1111/ijcp.14123.
6. Deependra Kumar Rai, * Priya Sharma, and Rahul Kumar. Post covid 19 pulmonary fibrosis. Is it real threat? Indian J Tuberc. 2021 Jul; 68(3): 330–333. Published online 2020 Nov 10. doi: 10.1016/j.ijtb.2020.11.003.
7. Xia W, Shao J, Guo Y, Peng X, Li Z, Hu D. Clinical and CT features in pediatric patients with COVID-19 infection: Different points from adults. Pediatr Pulmonol. 2020;55:1169–74.

Nöroradyoloji

SS-055

MENENJİOM OLGULARINDA KONVANSİYONEL MR VE FRAKTAL ANALİZ BULGULARININ HİSTOPATOLOJİK GRADE İLE İLİŞKİSİ

Savaş Hereklioğlu[1], Serdar Solak[1], Aykut Alkan[1], Nazmi Kurt[1], Nermin Tunçbilek[1], Selçuk Korkmaz[2], Ebru Taştekin[3]

[1]Trakya Üniversitesi Tıp Fakültesi Radyoloji Anabilim Dalı
[2]Trakya Üniversitesi Tıp Fakültesi Biyoistatistik ve Tıbbi Bilişim Anabilim Dalı
[3]Trakya Üniversitesi Tıp Fakültesi Patoloji Anabilim Dalı

Giriş-Amaç: Bu çalışmada menenjiom olgularında konvansiyonel manyetik rezonans görüntülemede (MRG) morfolojik özellikler ve fraktal analiz bulgularının histopatolojik grade ile ilişkisini ve preoperatif menenjiom grade tahmininde etkisini değerlendirmeyi amaçladık.

Çalışmamızda, yaşları 18-80 aralığında, histopatolojik olarak menenjiom tanısı almış, 90 olgu (62 K, 28 E) retrospektif olarak değerlendirildi. MR inceleme T1, T2 T2-FLAIR ve 3D kontrastlı görüntüler üzerinden yapılmıştır. Daha sonra 3D slicer programı ile tümör segmentasyonu yapılmış ve elde edilen görüntüler ImageJ programı ile 8 bit "binary" görüntülere dönüştürülmüş ve aynı programın eklentisi olan FracLAC eklentisi ile Fraktal analiz yapılarak fraktal boyut ve lakünarite değerleri hesaplanmıştır (Resim 1, 2 ve 3).

İstatistiksel değerlendirme sonucunda morfolojik özelliklerden tümör-beyin arayüzünde silinme, kontur, kontrastlanma, nekroz, hacmi ve peritümöral ödem parametreleri ile tipik-atipik menenjiom ayırımında anlamlı ilişki bulunmuştur ($p<0.05$). Diğer konvansiyonel bulgularda anlamlı özellik saptanmamıştır. T1 ve T2 serilerden hesaplanan "outline" fraktal değerleri ile aksiyel ve koronal kontrastlı T1 serilerden elde edilen lakünarite değerleri tipik-atipik menenjiom ayırımında istatistiksel olarak anlamlı farklılık bulunmuştur (Tablo 1). Çalışmamızda tipik-atipik menenjiom ayırımı amacıyla ROC eğrisi analizi ve Youden indeksi ile kesim değerleri belirlenmiştir. T1 sekanslardan elde edilen ortalama fraktal değeri (FD) için kesim değeri > 1.148 alındığında, %73.91 duyarlılık ve %77.61 özgüllük saptanmış (EAA: 0.804 %95 GA 0.707 – 0.880) iken T2 serilerden elde edilen FD parametresinde kesim değeri >1.242 alındığında, %73.91 duyarlılık ve %57.58 özgüllük (EAA:658 %95 GA 0.550 – 0.755) ile atipik tümörleri ayırt edebildiği görülmüştür (Resim 4 ve 5).

Lojistik regresyon analizi ile tanısal performans değerlendirmek amacıyla üç Model 1 (Konvansiyonel MRG Bulguları), Model 2 (Fraktal Analiz Bulguları) ve Model 3 (Konvansiyonel MRG ve Fraktal bulguları birlikte) olmak üzere üç model oluşturulmuş olup modeller arasında tanısal doğruluk oranı en yüksek (%88.8) Model 3 olarak saptanmıştır (Resim 6).

Menenjiomlar erişkinlerde en sık görülen primer intrakranial tümör olup tüm intrakranial tümörlerin %37,1' ini oluşturmaktadır (1). DSÖ grade II ve III (atipik-yüksek dereceli) menenjiomlar, grade I (tipik) menenjiomlara göre daha agresif seyir göstermekte, rekürrens ve mortalite riski daha yüksek olarak görülmektedir. Bu sebeple preoperatif menejiom grade ayrımı klinik yönetimde ve erken cerrahi ya da daha agresif tedavi kararı verilmesi açısından yardımcı olabilecek önemli bir parametredir (2, 3).

Fraktal analiz ile menenjiom grade ayrımı ile ilgili çalışmalar oldukça az olup son birkaç yılda ortaya çıkmaya başlamıştır. Literatürdeki çalışmalarda yalnızca postkontrast T1 ağırlıklı 3D sekanslar kullanılmıştır. Bizim çalışmamızda ise bu sekansın yanı sıra T2 ve T2-Flair sekansları da değerlendirilmiştir (4, 5).

Çalışmamız sonucunda fraktal analizin tipik-atipik menenjiom ayrımında konvansiyonel parametrelere ek katkı sağladığı görülmüştür. T2 ağırlıklı sekanslardan elde edilen fraktal analizlerin de tanısal aşamada katkı sağlamakta olup fraktal analizin yakın gelecekte menenjiom grade tahmininde önemli bir biyomarker olarak kullanılacağını düşünmekteyiz.

Kaynaklar

1. Jones C, Twoon M, Ho W, Portelli M, Robertson BF, Anderson W. Pilomatrix carcinoma: 12-year experience and review of the literature. J Cutan Pathol. 2018;45(1):33-38.
2. Papadakis M, de Bree E, Floros N, Giannikaki E, Xekalou A, Manios A. Pilomatrix carcinoma: More malignant biological behavior than was considered in the past. Mol Clin Oncol. 2017;6(3):415-418.
3. Eckhoff MD, Tadlock J, Kafchinski LA. Pilomatrix Carcinoma of the Antecubitum. Cureus. 2020;12(1):e6821.
4. Niwa T, Yoshida T, Doiuchi T, et al. Pilomatrix carcinoma of the axilla: CT and MRI features. Br J Radiol. 2005;78(927):257-260.
5. De Beuckeleer LH, De Schepper AM, Neetens I. Magnetic resonance imaging of pilomatricoma. Eur Radiol. 1996;6(1):72-75

Anahtar kelimeler: Atipik menenjiom, manyetik rezonans görüntüleme, fraktal analiz, preoperatif görüntüleme.

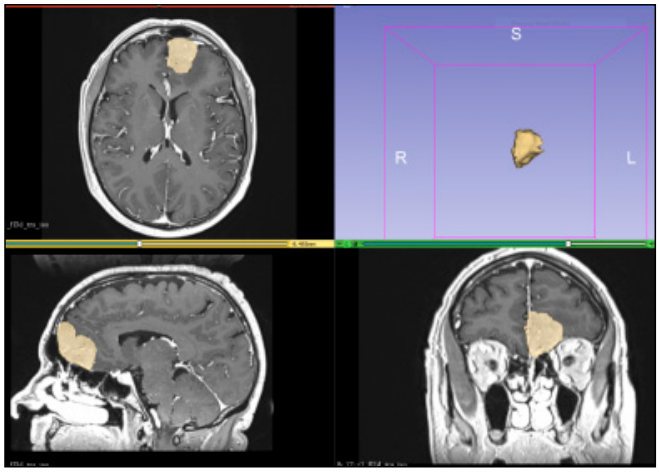

Resim 1. 3D volümetrik kontrastlı seride yapılan segmentasyon sonrası elde edilen görünüm.

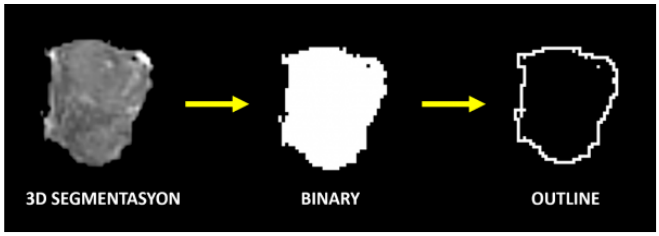

Resim 2. Segmentasyon sonrası ImageJ programı ile elde edilen "Binary" ve "Outline" görüntüler.

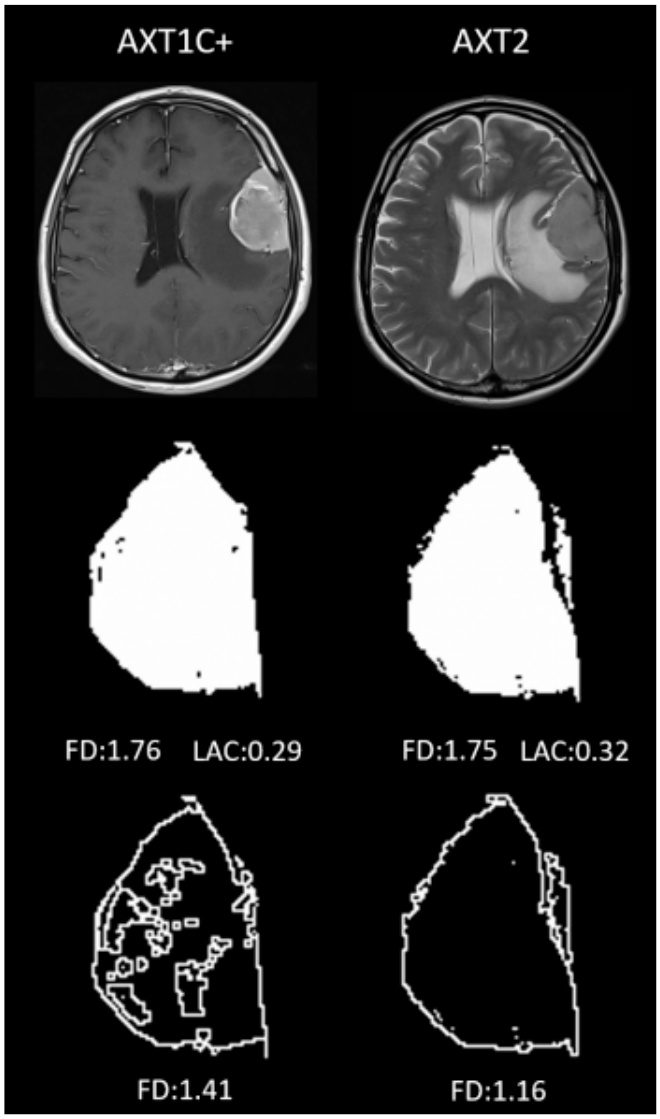

Resim 3. Atipik menenjiomlu olguda aksiyel T1 ve T2 görüntülerden oluşturulan "binary" ve "outline" imajlarda yapılan ölçümlerde ortalama FD ve LAC değerleri gösterilmiştir.

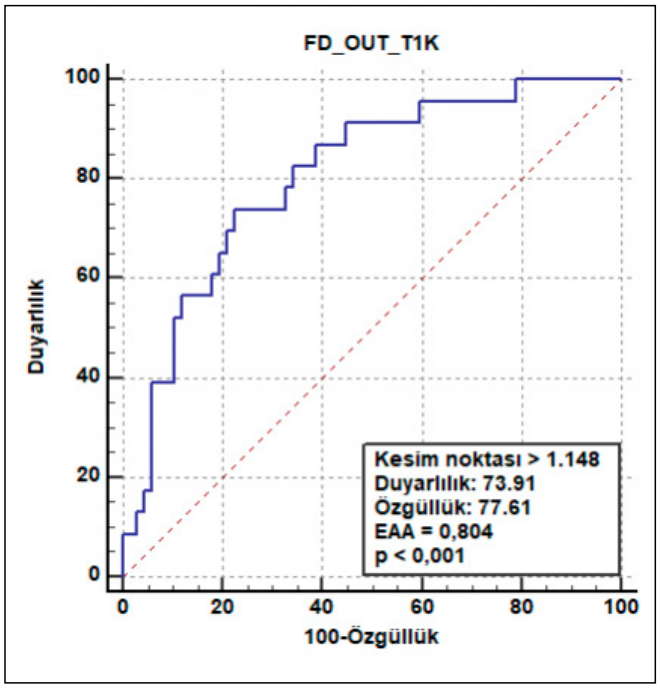

Resim 4. Atipik-tipik menenjiom ayırımında FD_OUT_T1K parametresinin ROC analizi grafiği.

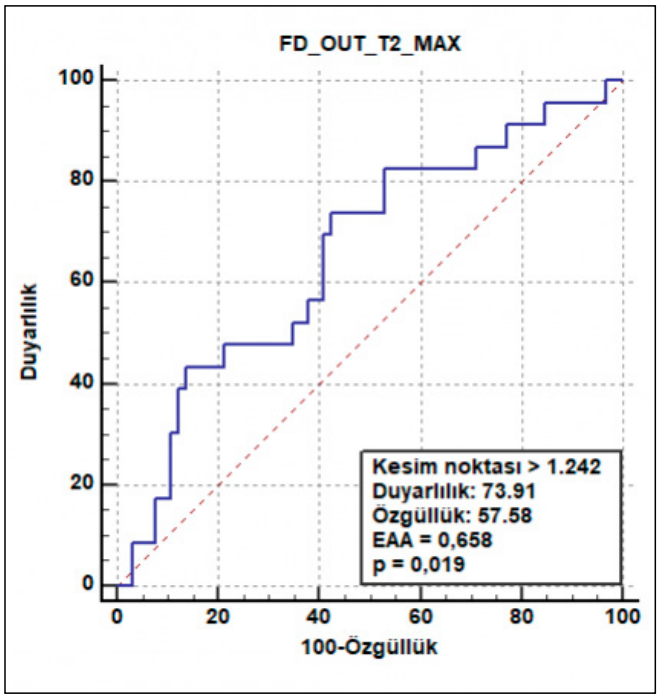

Resim 5. Atipik-tipik menenjiom ayırımında FD_OUT_T2 parametresinin ROC analizi grafiği.

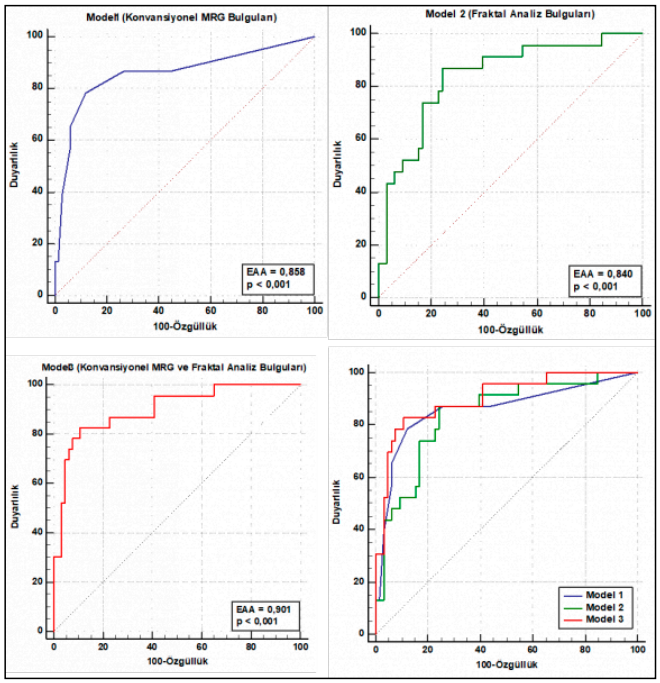

Resim 6. Model 1 (Konvansiyonel MRG Bulguları), Model 2 (Fraktal Analiz Bulguları) ve Model 3 (Konvansiyonel MRG ve Fraktal Analiz Bulguları) ROC eğrisi grafikleri.

Tablo 1. Ortalama Fraktal ve Lakünarite değerlerinin Tipik-Atipik Menenjiom olgularında istatistiksel incelemesi.

Değişken	Tipik	Atipik	*p* değeri
FD_AK_T1K	1.6844±0.0622	1.6703±0.103	0.853
LAK_AK_T1K	0.351±0.0634	0.3908±0.096	**0.019**
FD_AKT2	1.6486±0.1126	1.659±0.0919	0.859
LAK_AKT2	0.3869±0.0998	0.4169±0.1132	0.245
FD_AKT2F	1.6488±0.1008	1.6386±0.0993	0.465
LAK_AKT2F	0.3859±0.1048	0.4244±0.115	0.083
FD_KOR_T1K	1.6866±0.0624	1.6922±0.0508	0.969
LAK_KOR_T1K	0.3511±0.0713	0.3867±0.0795	**0.008**
FD_KOR_T2	1.6454±0.1061	1.654±0.0976	0.892
LAK_KOR_T2	0.3866±0.0807	0.44±0.1237	0.075
FD_3D	1.6865±0.044	1.6615±0.0663	0.455
LAK_3D	0.3337±0.0639	0.3643±0.0445	0.205
FD_OUT_T1K	1.1202±0.0762	1.2212±0.1039	**<0.001**
FD_OUT_T2	1.1975±0.1119	1.2618±0.1149	**0.019**

FD: Fraktal boyut değeri, **LAK:** Lakünarite değeri, **AK:** Aksiyel, **KOR:** Koronal, **T1K:** T1 kontrastlı, **AKT2:** Aksiyel T2, **AKT2F:** Aksiyel T2-Flair, **3D:** 3D volümetrik seriler, **FD_OUT:** Dış ve iç kontur fraktal değeri. Veriler ortalama ± standart sapma olarak belirtilmiştir. $p<0.05$ anlamlı olarak kabul edilmiştir.

Nöroradyoloji

SS-056

POLİKİSTİK BÖBREK HASTALARINDA İNTRAKRANİAL ANEVRİZMA YAKLAŞIMI; GÜNCEL RADYOLOJİK TARAMA ÖNERİLERİ UYGULANIYOR MU?

Umut Perçem Orhan Söylemez[1], Başak Atalay[2]

[1]İstanbul Prof.dr. Süleyman Yalçın Göztepe Şehir Hastanesi
[2]İstanbul Medeniyet Üniversitesi Tıp Fakültesi

Giriş ve Amaç: Kalıtsal böbrek hastalığı ve son dönem böbrek yetmezliğinin en sık sebeplerinden biri olan otozomal dominant polikistik böbrek hastalığının (ODPKBH) en mortal komplikasyonu intrakranial anevrizmaların rüptürüne bağlı subaraknoid kanamadır (SAK) (1). Önceki yıllarda bu hastalara anevrizma yönünden rutin tarama önerilmezken, endovasküler tedavinin yaygınlaşması, kontrastsız MR anjiografi tekniğindeki gelişmeler sonrasında son yıllarda yapılan çalışmalarda bu hastalara MR anjiografi ile 5 yıllık takip önerilmektedir (2,3). Ancak bunun günlük pratiğe yansımadığı izlenmektedir. Bu çalışmanın amacı ODPKBH'da intrakraniyal anevrizma açısından takip yapılıp yapılmadığını değerlendirmek, farkındalığı arttırarak mortal bir komplikasyonu mümkün olduğunca önleyebilmektir.

Gereç ve Yöntem: Hastanemizde 2016-2021 yılları arasında ODPKBH tanısı ile takip edilen hastaların tetkikleri retrospektif olarak tarandı. Beyin MR-BT, MR ve BT anjiografi, DSA çekimleri kaydedildi. Tüm hastalarda SAK ve tedavi öyküsü araştırıldı. Anevrizma tespit edilen olgularda anevrizmanın sayısı, boyutu ve lokasyonu kaydedildi. Anevrizma varlığı ve lokasyonu açısından gözlemciler arası değişkenliğe bakıldı. Nicel değişkenler; ortalama, ± standart sapma, niteliksel değişkenler oran olarak değerlendirildi. Değerlendiriciler arası güvenilirlik, nitel değişkenler için kappa katsayısı (κ) kullanılarak değerlendirildi.

Bulgular: 146 hasta (65 kadın, yaş aralığı: 21-92, ort: 57.0) çalışmaya dahil edildi. 11 hastanın beyin MR anjiografi, bir hastanın BT anjiografi, 40 hastanın beyin MR, 4 hastanın beyin BT ve 4 hastanın DSA incelemeleri mevcuttu (Tablo 1). İki hastada multipl olmak üzere toplam 7 hastada anevrizma tespit edildi. Anevrizması olan hastalardan ikisinde SAK gelişmişti ve biri endovasküler, diğeri cerrahi olarak tedavi edilmişti (Resim 1). İki adet anterior kominikan arter, 2 adet internal karotid arter, 4 adet orta serebral ve 1 adet anterior serebral arter anevrizması saptandı (Resim 2). Anevrizma boyutları 1.5 ile 8 mm arasında değişmekte idi. Gözlemciler arasında mükemmele yakın uyum mevcuttu (κ=0.892).

Tartışma ve Sonuç: Presemptomatik taramalarda ODPKBH'da anevrizma insidansının %9, rüptür olasılığının ise normal populasyona göre beş kat fazla olduğu bildirilmiştir (4). Bizim çalışmamızda 146 hastanın 7'sinde bulunan anevrizma ile oran %4.7 olup bu, anevrizması bulunan hastaların sadece yarısından haberdar olduğumuzu göstermekte idi. Üstelik bu hastaların bir kısmı (28.5%) subaraknoidal hemoraji gelişimi ile tanı alabilmişti. Mevcut klinik bilgiler ve radyolojik görüntüler tarandığında hastaların %8.2'si intrakranial anevrizma varlığı açısından değerlendirilmişti.

2017 yılında yayınlanan 15 çalışmayı kapsayan bir metaanalizde bu hastalara rutin tarama önerilmediği belirtilmiştir (2). Ancak güncel çalışmalarda beş yıllık MR anjiografi takibinin ve endovasküler anevrizma tedavisinin kost efektif olduğu gösterilmiş ve bu hastalara tarama önerilmiştir (3). Bizim çalışmamızdaki tarama azlığı bunun günlük pratiğe yansımadığını göstermektedir. ODPKBH'da böbrek fonksiyonları yakın takip edilmektedir ancak mortalitenin en sık nedeni olan komplikasyon göz ardı edilmektedir. Endovasküler tedaviyi yapan ve anjiografiyi değerlendiren radyologlara bu konuda daha fazla pay düşmektedir. En mortal komplikasyon olan SAK'ı önleyebilmek adına anevrizmayı tespit edebileceğimiz kontrast gerektirmeyen MR anjiografinin yapılmasına öncülük etmek gerekmektedir.

Anahtar kelimeler: Otozomal Dominant Polikistik Böbrek Hastalığı, Subaraknoidal Kanama, Anevrizma, Anjiyografi

Kaynaklar

1. Cornec-Le Gall E, Alam A, Perrone RD. Autosomal dominant polycystic kidney disease. Lancet. 2019 Mar 2;393(10174):919-935. doi: 10.1016/S0140-6736(18)32782-X. Epub 2019 Feb 25. PMID: 30819518.9.
2. 2. Zhou Z, Xu Y, Delcourt C, Shan J, Li Q, Xu J, Hackett ML. Is Regular Screening for Intracranial Aneurysm Necessary in Patients with Autosomal Dominant Polycystic Kidney Disease? A Systematic Review and Meta-analysis. Cerebrovasc Dis. 2017;44(1-2):75-82. doi: 10.1159/000476073. Epub 2017 May 13. PMID: 28502970.
3. Malhotra A, Wu X, Matouk CC, Forman HP, Gandhi D, Sanelli P. MR Angiography Screening and Surveillance for Intracranial Aneurysms in Autosomal Dominant Polycystic Kidney Disease: A Cost-effectiveness Analysis. Radiology. 2019 May;291(2):400-408. doi: 10.1148/radiol.2019181399. Epub 2019 Feb 19. PMID: 30777807.

4. Sanchis IM, Shukoor S, Irazabal MV, Madsen CD, Chebib FT, Hogan MC, El-Zoghby Z, Harris PC, Huston J, Brown RD, Torres VE. Presymptomatic Screening for Intracranial Aneurysms in Patients with Autosomal Dominant Polycystic Kidney Disease. Clin J Am Soc Nephrol. 2019 Aug 7;14(8):1151-1160. doi: 10.2215/CJN.14691218. Epub 2019 Jul 30. PMID: 31362991; PMCID: PMC6682820.

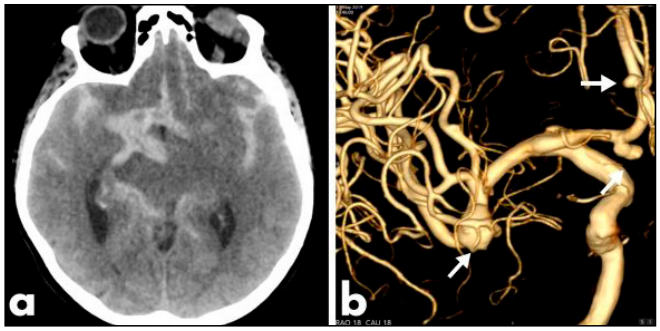

Resim 1. 40 yaşında otozomal dominant polikistik böbrek hastalığı tanılı, daha önce sağ MCA anevrizması nedeni ile cerrahi olarak tedavi olan erkek hasta; a. Yeni başvurusunda Kranial BT tetkikinde sisternalar ve sulkuslar içerisinde yaygın subaraknoidal hemorajiye ait hiperdens dansiteler; b. 3D DSA tetkikinde sol MCA bifurkasyonda inferiora oryante geniş boyunlu, sol ACA A1 segmentinde infero-mediale oryante ve anterior kominikan arterde laterale oryante dar boyunlu sakküler anevrizmalar (beyaz oklar) görülmektedir.

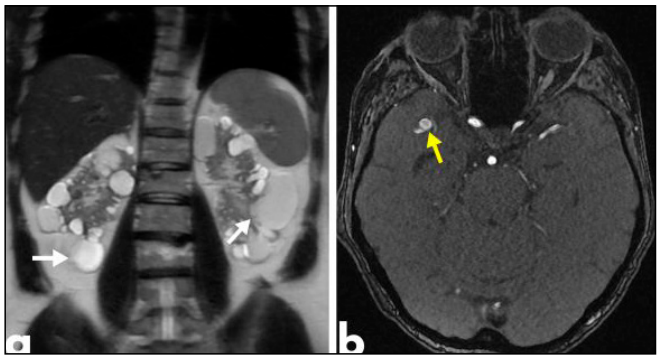

Resim 2. 72 yaşında otozomal dominant polikistik böbrek hastalığı tanılı erkek hasta; a. Koronal T2A görüntüde her iki böbrekte hiperintens değişik boyutlarda çok sayıda kist (beyaz oklar);b. Kranial TOF MR anjiyografi tetkikinde kaynak görüntülerde sağ MCA M2 segment proksimalinde sakküler anevrizma (sarı ok) görülmektedir.

Tablo 1. Hastalara yapılmış olan Kranial Görüntüleme Dağılımı

	Bilgisayarlı Tomografi	Manyetik Rezonans Görüntüleme	Bilgisayarlı Tomografi Anjiografi	Manyetik Rezonans Anjiografi	Dijital Substraksiyon Anjiografisi
Var (sayı)	40	37	1	11	4
Yok (sayı)	106	109	145	135	142

Nöroradyoloji

SS-057

GLİOBLASTOM LEZYONLARINI AYIRT ETMEDE T2 FLAİR GÖRÜNTÜLEMELERDE PERİTÜMORAL GİRAL ALANLARIN DEĞERLENDİRİLMESİ

Burak Günay[1], Osman Kula[1], Sedanur Karaman Gülsaran[2], Serdar Solak[1]

[1]Trakya Üniversitesi Tıp Fakültesi Radyoloji Bilim Dalı
[2]Trakya Üniversitesi Tıp Fakültesi İç Hastalıkları Hematoloji Bilim Dalı

Amaç: Glioblastom (GB), santral sinir sisteminin en yaygın primer malign neoplazmı olup tüm intrakranial tümörlerin yaklaşık %16' sını oluşturmaktadır (1). Aynı zamanda primer santral sinir sistemi lenfomaları ve soliter intrakranial metastaz gibi intrakranial tümörlerden ayırt edilmesi zor radyolojik özelliklere sahip olmakla birlikte tedavi modalitelerinin farklılığı sebebiyle ayrımını yapabilmek gerekmektedir (1,2). Bu çalışmanın amacı, glioblastom lezyonlarını santral sinir sistemi lenfoması ve soliter metastatik intrakraniyal lezyonlardan görüntüleme tekniği olan MRG (manyetik rezonans görüntüleme) lerde özellikle T2 flair sekansı ve kontrastlı T1 sekansını kullanarak kontrastlanmayan peritümoral giral paterni, kortikal sinyal değişikliklerini karşılaştırarak ayrımda kolay ve pratiklik sağlayabilmektir.

Gereç ve Yöntem: Histopatolojik olarak GB (36), santral sinir sistemi lenfoması (22) tanısı alan ve primer malignite tanısı bilinen, MRG'de radyolojik olarak intrakranial alanda soliter metastazı bulunan (35) ve preoperatif dönemde görüntülemesi bulunan ort yaş 60,57±12.1 olan 93 hasta çalışmaya dahil edildi. Olgu gruplarının pre-operatif MR bulguları analiz edilerek karşılaştırıldı. Olguların görüntüleme bulgularında, kontrast tutan lezyonların dışındaki peritümoral giral yapılarda T2 flair hiperintensitesi, difüzyon ağırlıklı görüntülemeleri kontralateral gri madde ile karşılaştırılarak değerlendirildi. Hastaların peritümoral flair sinyal değişiklikleri ve difüzyon ağırlıklı görünütülemelerinden elde olunan ADC değerleri ölçülerek hasta grupları ile ilişkisi karşılaştırıldı.

Bulgular: Tüm olguların demografik özellikleri ve patolojik bulguları Tablo 1'de özetlenmiştir. Flair görüntülemelerde kontrastlanmayan peritümoral giral sinyal intensiteleri, peritümoral non-kontrast giral hiperintensite (FnKPGH) bulgusu (resim 1-4) (Tablo - 2) ve ADC değerleri ölçüldü. Aynı zamanda peritümoral ödem alanından ve kontralateral gri maddeden ölçümler alınarak karşılaştırıldı (Tablo - 3). NepFlair (kontrastlanmayan peitümöral giral flair intensitesi) sinyal ortalama değeri GB vakalarında 566,22 iken GB olmayan vaka grubunda ise 503,31 olarak ölçülmüştür. GB ile GB olmayan lezyonlar arasında nepFlair ortalamaları açısından istatiksel olarak anlamlı farklılık bulunmaktadır ($p = 0,022$). GB olgularında ADC değerleri GB ile GB olmayan olgularda istatiksel olarak anlamlı farklılık saptanmıştır ($p < 0,001$) (Tablo -4).

Tartışma ve Sonuç: GB yüksek vaskülarize ve infiltratif bir tümör olması nedeniyle ödematöz mekanizmadan daha çok çevre yapılara infiltrasyonu ile dikkati çekmektedir. Lenfoma ve soliter intrakranial metastazlar ise yüksek sellülarite, düşük vasküler bir tümöral lezyon olması nedeniyle çevre yapılarda infiltrasyondan ziyade anjiosentrik büyüme paterni, kan-beyin bariyerini bozarak daha çok ödematöz bulgular ile karşımıza gelmekte ve giral yapılarda infiltrasyona neden olmamaktadır (1-4). Aynı zamanda GB vakalarında kontrastlanan lezyon dışında kontrast tutulumu izlenmeyen T2 flair hiperintens giral komponentleri değerlendirebilmek olası rekürrens değerlendirmesinde ya da preoperatif değerlendirmede bu bölgelerin infiltrasyonunu söyleyebilmek açısından büyük önem taşımaktadır (5,6). İntrakranial lezyonların kontrastlanmayan peritümoral flair sinyal intensitesi ile ADC değerlerini karşılaştırıp kantifiye ederek günlük pratikte ve ayrımda katkı sağlayabileceğini düşünmekteyiz.

Anahtar kelimeler: glioblastoma, magnetic resonance imaging, metastasis, gyral pattern

Kaynaklar

1. Kolakshyapati M, Adhikari RB, Karlowee V, Takayasu T, Nosaka R, Amatya VJ, Takeshima Y, Akiyama Y, Sugiyama K, Kurisu K, Yamasaki F. Nonenhancing peritumoral hyperintense lesion on diffusion-weighted imaging in glioblastoma: a novel diagnostic and specific prognostic indicator. J Neurosurg. 2018 Mar;128(3):667-678.
2. Tang YM, Ngai S, Stuckey S. The solitary enhancing cerebral lesion: can FLAIR aid the differentiation between glioma and metastasis? AJNR Am J Neuroradiol. 2006 Mar;27(3):609-11
3. Wang P, Shi YH, Li JY, Zhang CZ. Differentiating Glioblastoma from Primary Central Nervous System Lymphoma: The Value of Shaping and Nonenhancing Peritumoral Hyperintense Gyral Lesion on FLAIR Imaging. World Neurosurg. 2021 May;149:e696-e704.
4. Choi YS, Lee HJ, Ahn SS, Chang JH, Kang SG, Kim EH, Kim SH, Lee SK. Primary central nervous system lymphoma and atypical glioblastoma: differentiation using the initial area under the curve derived from dynamic contrast-enhanced MR and the apparent diffusion coefficient. Eur Radiol. 2017 Apr;27(4):1344-1351.
5. Suh CH, Kim HS, Jung SC, Park JE, Choi CG, Kim SJ. MRI as a diagnostic biomarker for differentiating primary central nervous system lymphoma from glioblastoma: A systematic review and meta-analysis. J Magn Reson Imaging. 2019 Aug;50(2):560-572.
6. Ko CC, Tai MH, Li CF, Chen TY, Chen JH, Shu G, Kuo YT, Lee YC. Differentiation between Glioblastoma Multiforme and Primary Cerebral Lymphoma: Additional Benefits of Quantitative Diffusion-Weighted MR Imaging. PLoS One. 2016 Sep 15;11(9):e0162565.

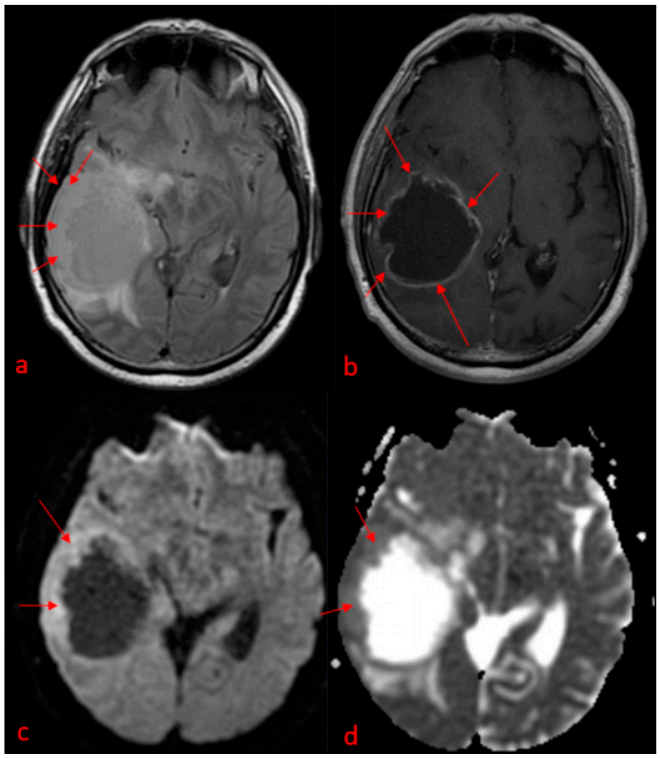

Resim 1. Manyetik rezonans görüntülemelerde T2 flair (a) ve postkonrast T1 (b) incelemesinde histopatolojik olarak glioblastom tanısı almış hastanın kontrastlanmayan T2 flair hiperintens bulgusu izlenmektedir. Olgunun difüzyon ağırlıklı – ADC görüntülemelerinde ise (c,d) kontrast tutulumu saptanmayan peritümoral alandaki difüzyon kısıtlanması gösteren alanlar izlenmektedir. Tariflenen lezyon T2 flair peritimoral non kontrast giral hiperintensite bulgusu göstermektedir.

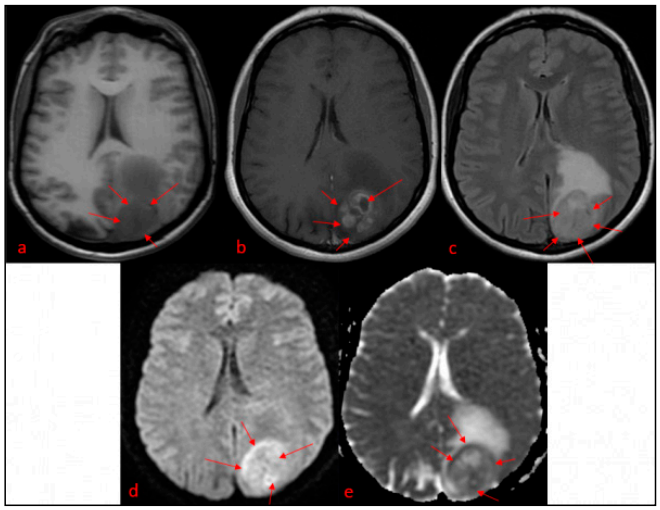

Resim 2. Manyetik rezonans görüntülemelerde prekontrast (a) ve postkonrast T1 (b) incelemesinde histopatolojik olarak glioblastom tanısı almış hastanın preoperatif görüntülemelerinde sol paryetal lobta heterojen natürde kontrast tutulumu bulunan nodüler lezyonu izlenmektedir. T2 flair görüntülemelerinde (c) kontrast tutulumu saptanmayan peritümoral giral hiperintens sinyal değişiklikleri izlenmektedir. Aynı zamanda difüzyon ağırlıklı – ADC görüntülemelerinde ise (d,e) kontrast tutulumu saptanmayan peritümoral alandaki difüzyon kısıtlanması gösteren alanlar izlenmektedir. Tariflenen lezyon T2 flair peritümoral non kontrast giral hiperintensite bulgusu göstermektedir.

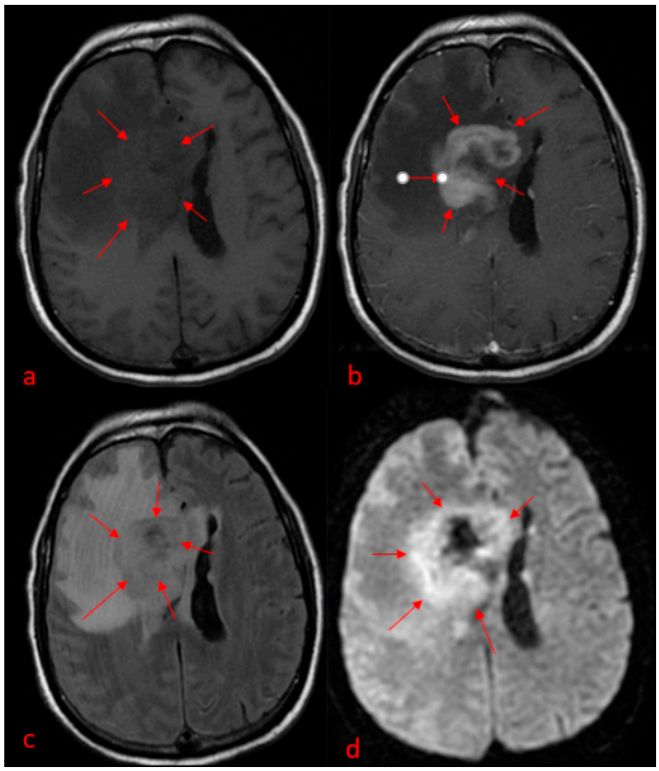

Resim 3. Histopatolojik olarak primer santral sinir sistemi lenfoması tanısı almış olgunun prekontrast T1 (a) ve postkontrast T1 (b) ağırlıklı görüntülemelerde sağ frontal lobta orta hatta doğru şift bulgusu gösteren heterojen kontrast tutulumu saptanan kitle lezyonu mevcuttur. T2 flair görüntülemelerde (c), kontrast tutulumu saptananan ve difüzyon ağırlıklı görüntülerde (d) ADC görüntüleri ile değerlendirildiğinde difüzyon kısıtlanması gösteren alanlarda giral hiperintens sinyal değişiklikleri izlenmektedir. Tariflenen lezyon peritümoral kontrastlanmayan giral hiperintens bulgusuna uymamaktadır.

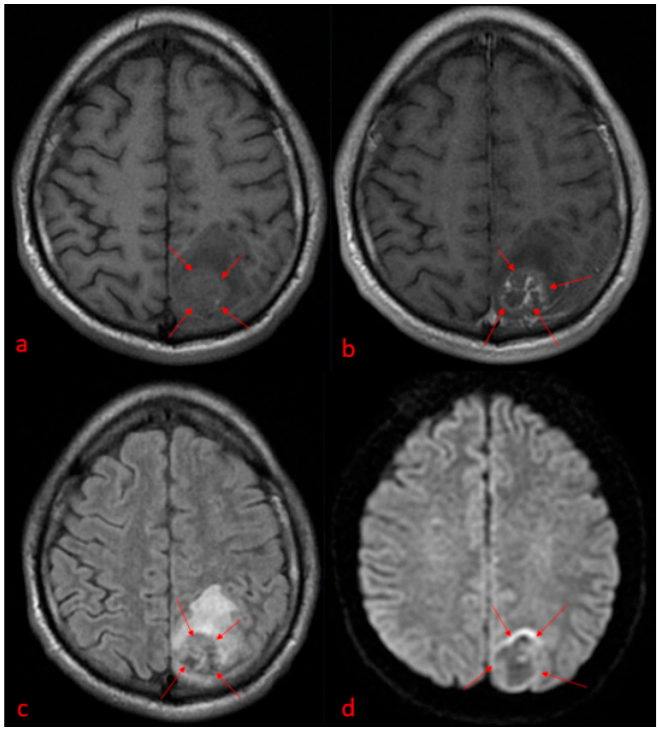

Resim 4. Manyetik rezonanslı görüntülemelerinde prekontrast T1 (a) ve postkontrast T1 (b) ağırlıklı görüntülemelerde sol paryetal lobta heterojen natürde metastatik nodüler lezyon izlenmektedir. T2 flair görüntülemelerde (c), kontrast tutulumu saptananan ve difüzyon ağırlıklı görüntülerde (d) ADC görüntüleri ile korele değerlendirildiğinde difüzyon kısıtlanması gösteren alanlarda giral hiperintens sinyal değişiklikleri izlenmektedir. Tariflenen lezyon peritümoral kontrastlanmayan giral hiperintens bulgusuna uymamaktadır.

Tablo 1.

Lezyon Tipi	GB	Santral sinir sistemi lenfoması	Soliter intrakranial metastaz
Cinsiyet			
Erkek	14 (%63)	23 (%64)	30 (%85)
Kadın	8 (%37)	13 (%36)	5 (%15)
Yaş			
Ortalama	59,05	61,28	61,37
Aralık	(27-78)	(24-87)	(27-77)
Toplam	22 (%24)	36 (%39)	35 (%37)

Tablo 2.

FnKPGH bulgusu	FnKPGH +	FnKPGH -	Toplam
Glioblastom	30	6	36
Santral sinir sistemi lenfoması	0	22	22
Soliter intrakraniyal metastaz	2	33	35
Toplam	32	61	93

Tablo 3.

Lezyon Tipi	ADCmin	ADCmean	ADCmax	Nep Flair Sinyal	Kontralateral Flair Sinyal	Peritümöral Flair Sinyal
Glioblastom	0,74(±0,12)	0,82(±0,12)	0,98 (±0,25)	556,38 (±129,05)	529,33 (±113,18)	820 (±130,84)
Santral sinir sistemi lenfoması	0,69(±0,09)	0,72(±0,09)	0,74(±0,01)	566,22(±137,64)	409,97(±102,76)	741,44(±173,51)
Soliter intrakraniyal metastaz	0,85(±0,01)	0,87(±0,20)	0,85(±0,21)	470,74(±109,21)	429,65(±109,21)	697,10(±156,38)

Tablo 4.

Lezyon Tipi	ADC min (p değeri)	ADC mean (p değeri)	ADC max (p değeri)	Nep Flair Sinyal (p değeri)
Glioblastom - Santral sinir sistemi lenfoması	0.412	0.039	<0.001	0.941
Soliter intrakraniyal metastaz - Santral sinir sistemi lenfoması	0.025	0.434	0.258	0.029
Soliter intrakraniyal metastaz - Glioblastom	<0.001	<0.001	0.004	0.006
Glioblastom - Glioblastom Dışı Lezyonlar	<0.001	<0.001	<0.001	0.022

Nöroradyoloji

SS-058

GLİAL TÜMÖR DERECELENDİRMESİNDE PERFÜZYON MRG İLE DENETİMSİZ DERİN ÖĞRENME METODUNUN TANIYA KATKISI

Hüseyin Kasap, Mehmet Öztürk, Halil Özer, Hakan Cebeci, Abdüssamet Batur, Yahya Paksoy

Selçuk Üniversitesi Tıp Fakültesi, Radyoloji Anabilim Dalı

Giriş-Amaç: MR perfüzyon (MRP), mikroskobik düzeyde kan akımını gösteren, anjiogenezin açıklanması sağlayan noninvaziv tanı yöntemidir (1, 2). Makine öğrenmesinde büyük miktarlardaki veriler denetimli ve denetimsiz yöntemlerle işlenerek sınıflandırma ve kümeleme yapılmaktadır (3). Bu çalışmada, glial tümörlerin vasküler heterojenitesi denetimsiz bir derin öğrenme yöntemi ve konvansiyonel ile perfüzyon MRG görüntüleri ile değerlendirilmiş olup, söz konusu yöntemlerin, tümör derecelendirilmesine katkısının araştırılması amaçlanmıştır.

Çalışma için kurumumuz etik kurulundan 2020/560 no ile karar alındı. İntrakranyal kitle ön tanısıyla henüz opere edilmeden ya da biyopsi alınmadan önce MRG ile perfüzyon MRG görüntülemesi yapılan, WHO 2016 kılavuzuna göre, histopatolojik kesin tanısı olan, 52 olgu çalışmaya dâhil edilmiştir. Tüm hastalara ait MRG görüntüleri çevrimiçi, ücretsiz tümör değerlendirilmesine olanak sağlayan, derin öğrenme ve evrişimsel sinir ağı yöntemiyle çalışan, Hemodynamic Tissue Signature (Hemodinamik Doku İşaretleme Servisi) olarak adlandırılan uygulamaya www.oncohabitats.upv.es (Biomedical Informatics Group, ITACA Institute, Universitat Politècnica de València) web adresinden yüklendi., Hemodinamik Doku İşaretleme (Hemodynamic Tissue Signature HTS). SSS tümörlerinin değerlendirilmesi için 4 vasküler alt bölme ele alındı. Bunlar Yüksek Anjiyojenik Tümör bölgesi (YAT), Düşük Anjiyojenik Tümör bölgesi (DAT), potansiyel Tümör infiltre Periferik Ödem (TPÖ) ve saf Vazojenik Periferal Ödem (VPÖ) (4) (Resim 1).

Çalışmaya düşük dereceli 19, yüksek dereceli ise 33 olgu alınmıştır. Tablo 1' de düşük ve yüksek dereceli glial tümörlere ait rCBV, rCBF, MTT, YAT, DAT), TPÖ ve VPÖ değerleri özetlenmiştir. Düşük ve yüksek dereceli glial tümörlerde YAT, DAT, TPÖ ve VPÖ sahalarında ölçülen rCBV değerleri için eşik değerler ise sırasıyla >3.33, >2.32, >1.11 ve >0.61 olarak alındığında, düşük- yüksek dereceli tümör ayrımında YAT rCBV değeri için yüksek spesifite ve sensitivite değerleri elde olunmuştur (Tablo 2). Resim 2'de Anaplastik Oligodendrogliom (WHO Derece 3) olgusuna ait Perfüzyon MRG MPR Hemodinamik Doku işaretleme verileri örnek olarak gösterilmiştir.

Tümörün derecesinin patolojik olarak en malign bölgeye göre yapılmaktadır. En doğru değerlendirme için en yüksek anjiojenik kısımdan elde edilen perfüzyon MRG verileri yardımcı olmaktadır (5). Çalışmada tümör tespitinden, doku segmentasyonuna ve vasküler heterojenitenin tanımlanmasına kadar tüm işlemler denetimsiz olarak yapılmıştır. Hem düşük hem de yüksek dereceli glial tümörlerin vasküler heterojenitesinin tümör derecesi ile ilişkisi doğru sınıflandırılması için derin öğrenme derin evrişimli ağlar yaklaşımının uygulanabilirliğini göstermekte, sinir ağlarının önceden özellik seçimi veya insan yönlendirmeli eğitim olmadan temel görüntüleme bileşenlerini öğrenebildiğini gösterilmiş ve alt gruplar arasında hem aynı hastada tümörün farklı alanlarında, hem de farklı dereceli glial tümörlerde perfüzyon parametrelerinin farklı olduğu bulunmuş, perfüzyon MRG çalışmalarında en önemli kısıtlılık ve tekrar edilebilirliğin düşük olduğu konu olan ROI ölçümü de yapay zekâ yardımıyla hassas bir şekilde gerçekleştirilmiştir.

Son teknolojik derin öğrenme modelleri gelecekte radyologların tanı koyma doğruluğunu ve verimliliğini artıracağını düşünüyoruz.

Kaynaklar

1. Law M, Yang S, Wang H, et al. Glioma grading: sensitivity, specificity, and predictive values of perfusion MR imaging and proton MR spectroscopic imaging compared with conventional MR imaging. American Journal of Neuroradiology 2003;24:1989-98.
2. Petrella JR, Provenzale JM. MR perfusion imaging of the brain: techniques and applications. American Journal of roentgenology 2000;175:207-19.
3. Zaharchuk G, Gong E, Wintermark M, Rubin D, Langlotz C. Deep learning in neuroradiology. American Journal of Neuroradiology 2018;39:1776-84.
4. Juan-Albarracín J, Fuster-Garcia E, Manjon JV, et al. Automated glioblastoma segmentation based on a multiparametric structured unsupervised classification. PloS one 2015;10:e0125143.
5. Calli C, Kitis O, Yunten N, Yurtseven T, Islekel S, Akalin T. Perfusion and diffusion MR imaging in enhancing malignant cerebral tumors. European journal of radiology 2006;58:394-403

Anahtar kelimeler: glial tümör, perfüzyon MRG, denetimsiz öğrenme

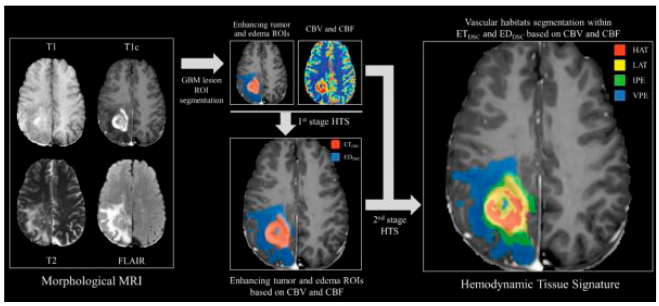

Resim 1. Hemodinamik Doku İşaretleme yöntemi

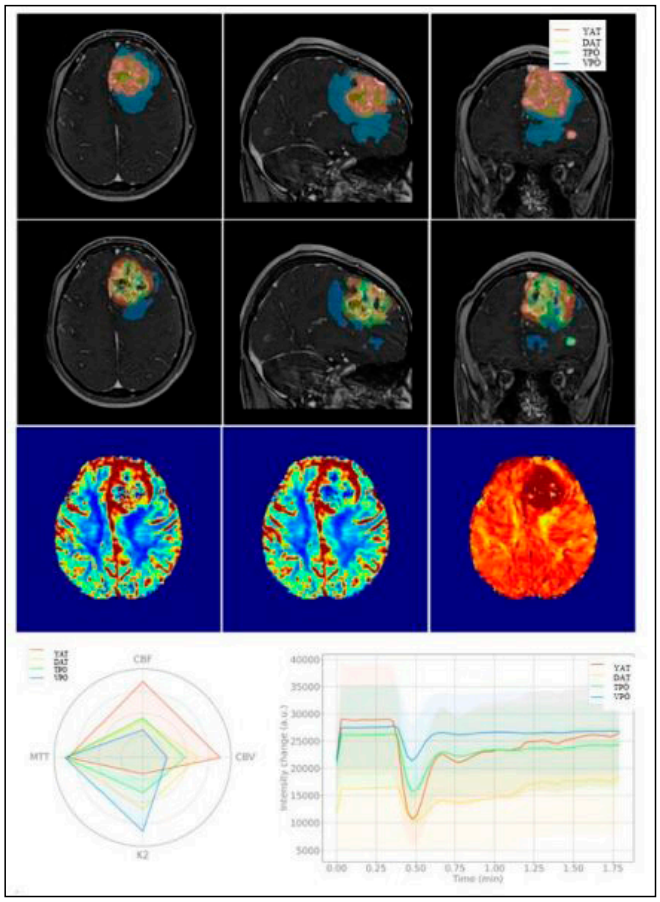

Resim 2. 15 yaşında erkek hastada supratentoryal orta hat yerleşimli kitle lezyon mevcuttu, perfüzyon ve konvansiyonel MRG sonrası, cerrahi rezeksiyon yapılmış olup patolojik tanısı Anaplastik Oligodendrogliomdu (WHO Derece 3). Olguya ait görüntüde üst satırda sırasıyla aksiyel, sagittal ve koronal T1A kontrastlı-Perfüzyon MRG MPR görüntüleri, orta satırda Hemodinamik Doku-Perfüzyon MRG haritası; YAT, DAT, TPÖ ve VPÖ sahalarını göstermekte ve alt satırda ise sırasıyla rCBV, rCBF ve MTT biomarker haritaları bulunmaktadır.

Tablo 1. Düşük ve yüksek dereceli glial tümörlere ait vasküler heterojenite değerleri

Değişkenler		Tümör Derecesi		
		DD	YD	
		Ort±SS	Ort±SS	p
Kontrastlanan Tümör	rCBV	2,12±0,72	3,16±0,89	**0,001***
	rCBF	1,78±0,34	2,46±0,87	**0,001**
	MTT	1,14±0,11	1,23±0,13	**0,019***
Peritümöral Ödem	rCBV	1,50±0,39	1,89±0,72	0,056
	rCBF	1,42±0,32	1,69±0,63	**0,047***
	MTT	1,03±0,07	1,07±0,08	0,056
YAT	rCBV	3,00±1,16	4,58±1,32	**0,001**
	rCBF	2,60±0,80	3,97±1,16	**0,001**
	MTT	1,12±0,05	1,14±0,05	0,185
DAT	rCBV	1,93±0,60	2,82±0,57	**0,001**
	rCBF	1,70±0,37	2,26±0,59	**0,001***
	MTT	1,10±0,07	1,24±0,19	**0,001**
TPÖ	rCBV	1,00±0,39	1,66±0,45	**0,001**
	rCBF	0,96±0,23	1,45±0,32	**0,001**
	MTT	0,98±0,17	1,12±0,10	**0,009**
VPÖ	rCBV	0,51±0,20	0,80±0,25	**0,001***
	rCBF	0,53±0,15	0,76±0,19	**0,001***
	MTT	0,93±0,17	1,01±0,12	0,056*

Tablodaki verilerin istatistiksel olarak değerlendirilmesinde "*" ile işaretli olanların normal dağılıma uyduğu saptandığından Student's t testi, diğer verilerde ise Mann-Whitney U testi kullanılmıştır.

Tablo 2. Düşük ve yüksek dereceli tümörlere ait istatistiksel anlamlı vasküler heterojenite değerlerinin tanısal olarak incelenmesi

Değişkenler		AUC (%95 GA)	Cut-off (Kesim Noktası)	Sensitivite % (Duyarlılık)	Spesifite % (Seçicilik)	p
Kontrastlanan Tümörde	rCBV	0,829 (0,712-0,947)	**>2,78**	72,70	78,90	**<0,001**
	rCBF	0,798 (0,674-0,973)	**>1,83**	84,80	63,20	**<0,001**
YAT	rCBV	0,786 (0,645-0,927)	**>3,33**	87,90	73,70	**0,001**
	rCBF	0,812 (0,684-0,939)	**>3,31**	87,90	78,90	**<0,001**
DAT	rCBV	0,845 (0,717-0,974)	**>2,32**	90,90	84,20	**<0,001**
	rCBF	0,809 (0,683-0,934)	**>2,00**	75,80	73,70	**<0,001**
TPÖ	rCBV	0,841 (0,720-0,961)	**>1,11**	90,90	78,90	**<0,001**
	rCBF	0,880 (0,781-0,980)	**>1,14**	84,80	84,20	**<0,001**
VPÖ	rCBV	0,834 (0,717-0,951)	**>0,61**	75,80	78,90	**<0,001**
	rCBF	0,645 (0,470-,820)	**>0,52**	93,90	68,40	**<0,001**

Nöroradyoloji

SS-060

BT ANJİOGRAFİDE PERSİSTAN TRİGEMİNAL ARTER

Muhammed Akif Deniz

Dicle Üniversitesi Tıp Fakültesi, Radyoloji Anabilim Dalı

Giriş ve Amaç: İntrauterin dönemde intrakraniyal vasküler gelişim sırasında karotis ve vertebral-baziler sistemler arasında dört ana geçici anastomoz ortaya çıkar (trigeminal, optik, hipoglossal ve proatlantal intersegmental). Bu anastomozlar yaklaşık 1 hafta devam eder ve daha sonra posterior yapıların ve vertebral arterlerin gelişmesiyle ortadan kalkarlar. Nadiren doğumdan ve yetişkinlikten sonra da devam edebilirler. Persistan trigeminal arter (PTA) persistan karotid-vertebrobaziler anastomozlardan en yaygın olanıdır ve sıklıkla tek taraflıdır.

Amacımız beyin BT anjiografide PTA insidansını saptamak ve literatürle karşılaştırmaktır.

Gereç ve Yöntem: Aralık 2013- Aralık 2020 tarihleri arasında Radyoloji kliniğimizde herhangi bir sebeple beyin BT anjiografi çekimi yapılar olgular retrospektif değerlendirildi. Hastalar yaş, cinsiyet, PTA varlığı açısından değerlendirildi. PTA saptanan olgularda PTA lokalizasyonu, vasküler bağlantı yolları, PTA tipi ve bu düzeydeki vasküler patoloji açısından değerlendirme yapıldı.Operasyon, girişimsel işlem, kitle, hemoraji, ödem..vb nedenlerle vasküler yapıların tüm segmentlerinin takip edilemediği olgular, kontrast maddenin optimal kullanımadığı olgular, artefaktlı çekimler çalışma dışı bırakılmıştır.

Verilerin incelenmesinde SPSS paket programı kullanıldı. Çalışmamızda kullanılan istatiksel yöntemler; yaş, cinsiyet, PTA varlığı, PTA tipi, vasküler bağlantı parametresi için ortalama ve standart sapmalar kullanıldı. Verilerin normal dağılıma uyup uymadığı kontrol edildi ve normal dağılıma uyanlar için ikili karşılaştırmalarda independent sample t test ve normal dağılıma uymayanlarda Mann Whitney U test kullanıldı.

Bulgular: Çalışmaya toplam 1150 hasta alınmış olup hastaların 632 (%55) si erkek, 518 i (%45) kadındı. Hastaların yaş aralığı 18-85 olup yaş ortalaması 46,3 idi. PTA 7 hastada saptandı. PTA saptanan hastaların 5'i kadın, 2'si erkek idi. PTA saptanan hastaların yaş aralığı 23-83 olup yaş ortalaması 55,8 idi.

PTA 3 hastada sağ, 4 hastada sol yerleşimli idi. Saltzman sınıflamasına göre PTA saptanan 3 olguda tip 1, 2 olguda tip 2 ve 2 olguda tip 3 görünüm mevcuttu. Sol yerleşimli PTA ların birinde bu düzeyde belirgin duvar kalsifikasyonu, birinde hafif fusiform anevrizmatik dilatasyon mevcuttu.

Tartışma-Sonuç: PTA en yaygın kalıcı embriyonik karotis-baziler anastomozdur. PTA, trigeminal nevralji, okülomotor veya abdusens felci nedeniyle oftalmopleji gibi vasküler sinir kompresyon sendromları dahil olmak üzere çeşitli patolojilerle bağlantılıdır. Ayrıca spontan veya travmatik intrakavernöz fistül ve beyin anevrizmaları nedeniyle hipopitüitarizm ile de bağlantılı olduğu düşünülmektedir. Serebral anjiyogramların %0.1-0.6'sında bulunur. Çalımamızda 1150 hastada %0,6 oranında saptanmış olup literatür ile uyumludur. Ayrıca çalışmamızda En sık saltzman tip 1 saptanmış olup, tip 2 ve 3 benzer oranlarda bulunmuştur.

Sonuç olarak PTA varyasyonlarının bilinmesi ve tanınması vasküler patolojiler açısından son derece önemli olup Beyin BT anjiografi PTA saptanmasında son derece hassas bir görüntüleme yöntemidir.

Giriş ve Amaç

İntrauterin dönemde intrakraniyal vasküler gelişim sırasında karotis ve vertebral-baziler sistemler arasında dört ana geçici anastomoz ortaya çıkar (trigeminal, optik, hipoglossal ve proatlantal intersegmental). Bu anastomozlar yaklaşık 1 hafta devam eder ve daha sonra posterior yapıların ve vertebral arterlerin gelişmesiyle ortadan kalkarlar. Nadiren doğumdan ve yetişkinlikten sonra da devam edebilirler (1-3). Persistan trigeminal arter (PTA) persistan karotid-vertebrobaziler anastomozlardan en yaygın olanıdır ve sıklıkla tek taraflıdır84,5).

İntrauterin dönemde, trigeminal arter, posterior iletişim ve vertebral arterlerin gelişmesinden önce baziler arteri besler. PTA, petroz ve kavernöz İKA arasındaki bileşkeden kaynaklanır ve trigeminal sinir boyunca posterolateral olarak (%41) uzanır veya dorsum sella üzerinden veya üzerinden geçer (%59). Vertebral, posterior iletişim ve kaudal baziler arterler sıklıkla hipoplastiktir81,4).

PTA da arter seyri, terminasyon ve eşlik eden ek vasküler patolojilerin referans alındığı Salas, Saltzman ve Weon..vb değişik sınıflandırmalar bulunmaktadır. Saltzman ilk kez 1959 yılında 2 tip PTA tanımlamıştır. Saltzman tip I de; PTA, distal vertebrobaziler arterleri besler. Posterior komünikan arter yoktur ve kaudal baziler yoktur veya hipoplastik, distal vertebral arterler hipoplastiktir. Saltzman tip II de; PTA, superior serebellar arterleri, posterior komünikan arter tarafından sağlanan posterior serebral arterlerle besler. Ancak zamanla bu iki tipin kobinasyonu olan vakalar tip 3 olarak değerlendirilmiştir(6,7).

Amacımız beyin BT anjiografide PTA insidansını saptamak ve literatürle karşılaştırmaktır.

Aralık 2013- Aralık 2020 tarihleri arasında Radyoloji kliniğimizde herhangi bir sebeple beyin BT anjiografi çekimi yapılar olgular retrospektif değerlendirildi. Hastalar yaş, cinsiyet, PTA varlığı açısından değerlendirildi. PTA saptanan olgularda PTA lokalizasyonu, vasküler bağlantı yolları, PTA tipi ve bu düzeydeki vasküler patoloji açısından değerlendirme yapıldı.

Operasyon, girişimsel işlem, kitle, hemoraji, ödem..vb nedenlerle vasküler yapıların tüm segmentlerinin takip edilemediği olgular, kontrast maddenin optimal kullanımadığı olgular, artefaktlı çekimler çalışma dışı bırakılmıştır.

Verilerin incelenmesinde SPSS paket programı kullanıldı. Çalışmamızda kullanılan istatiksel yöntemler; yaş, cinsiyet, PTA varlığı, PTA tipi, vasküler bağlantı parametresi için ortalama ve standart sapmalar kullanıldı. Verilerin normal dağılıma uyup uymadığı kontrol edildi ve normal dağılıma uyanlar için ikili karşılaştırmalarda independent sample t test ve normal dağılıma uymayanlarda Mann Whitney U test kullanıldı.

Çalışmaya toplam 1150 hasta alınmış olup hastaların 632 (%55) si erkek, 518 i (%45) kadındı. Hastaların yaş aralığı 18- 85 olup yaş ortalaması 46,3 idi. PTA 7 hastada saptandı. PTA saptanan hastaların 5'i kadın, 2'si erkek idi. PTA saptanan hastaların yaş aralığı 23-83 olup yaş ortalaması 55,8 idi.

PTA 3 hastada sağ, 4 hastada sol yerleşimli idi. Saltzman sınıflamasına göre PTA saptanan 3 olguda tip 1, 2 olguda tip 1 ve 2 olguda tip 3 görünümü mevcuttu. Sol yerleşimli PTA ların birinde bu düzeyde belirgin duvar kalsifikasyonu, birinde hafif fusiform anevrizmatik dilatasyon mevcuttu.

PTA en yaygın kalıcı embriyonik karotis-baziler anastomozdur. PTA, trigeminal nevralji, okülomotor veya abdusens felci nedeniyle oftalmopleji gibi vasküler sinir kompresyon sendromları dahil olmak üzere çeşitli patolojilerle bağlantılıdır. Ayrıca spontan veya travmatik intrakavernöz fistül ve beyin anevrizmaları nedeniyle hipopitüitarizm ile de bağlantılı olduğu düşünülmektedir. Serebral anjiyogramların %0.1-0.6'sında bulunur. Çalımamızda 1150 hastada %0,6 oranında saptanmış olup literatür ile uyumludur. Ayrıca çalışmamızda En sık saltzman tip 1 saptanmış olup, tip 2 ve 3 benzer oranlarda bulunmuştur.

Sonuç olarak PTA tanınması ve varyasyonlarının bilinmesi gerek nöroradyolologlar gerekse de nörovasküler girşimsel işlem veya operasyon yapan doktorlar açısından son vasküler patolojiler açısından son derece önemlidir. Beyin BT anjiografi PTA saptanmasında son derece hassas bir görüntüleme yöntemidir.

Kaynaklar

1. Eluvathingal Muttikkal TJ, Varghese SP, Chavan VN. Persistent trigeminal artery and associated vascular variations. Australas Radiol 2007; 51:31-33.
2. Ali S, Radaideh MM, Shaibani A, Russell EJ, Walker MT. Persistent trigeminal artery terminating in the posterior inferior cerebellar artery: case report. Neurosurgery. 2008;62:746-748.
3. Chidambaranathan N, Sayeed ZA, Sunder K, Meera K. Persistent trigeminal artery: a rare cause of trigeminal neuralgia - MR imaging. Neurol India 2006;54:226-227.
4. Uchino A, Kato A, Takase Y, Kudo S. Persistent trigeminal artery variants detected by MR angiography. Eur Radiol 2000;10:1801-1804.

5. de Bondt BJ, Stokroos R, Casselman J. Persistent trigeminal artery associated with trigeminal neuralgia: hypothesis of neurovascular compression. Neuroradiology. 2007;49:23-26.
6. SALTZMAN GF. Patent primitive trigeminal artery studied by cerebral angiography. Acta radiol. 1959;51(5):329-336.
7.Parkinson D, Shields CB. Persistent trigeminal artery: its relationship to the normal branches of the cavernous carotid. J Neurosurg. 1974;40(2):244-248. doi:10.3171/jns.1974.40.2.0244

Anahtar kelimeler: Persistan Trigeminal arter, Anjiografi, Beyin, Bilgisayarlı Tomografi

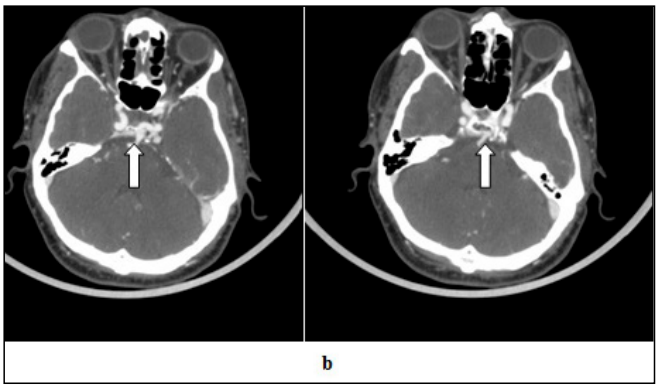

Resim 1.44 yaş erkek hasta, basiller arter ile sol ICA arasında uzanan persistan trigeminal arter

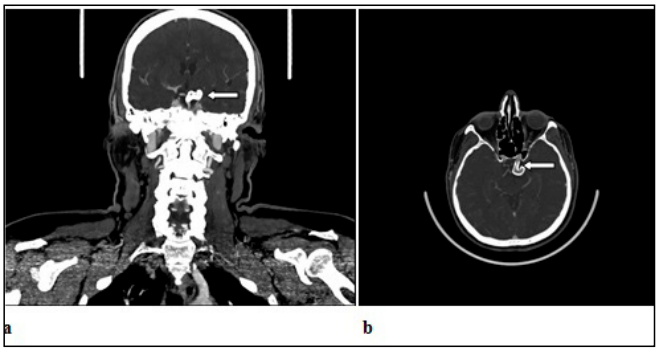

Resim 2. 70 yaş kadın hasta, solda baziller arter ile ICA arasında uzanan duvarı kalsifiye persistan trigeminal arter

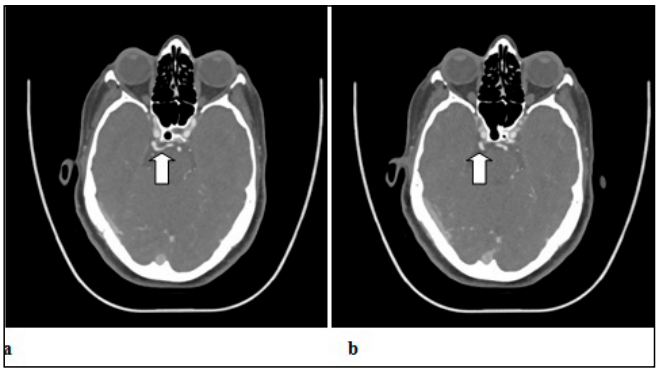

Resim 3.50 yaş kadın hasta, baziller arterden sağ ICA ya uzanım gösteren persistan trigeminal arter

Nöroradyoloji

SS-061

NÖROFİBROMATOZİS TİP-1 HASTALARINDA SUBKORTİKAL YAPILARDAKİ ŞEKİL VE HACİM DEĞİŞİKLİKLERİ

Kerim Aslan, Barış Genç, Meltem Ceyhan Bilgici

Ondokuz Mayıs Üniversitesi Tıp Fakültesi Radyoloji Anabilim Dalı

Giriş ve Amaç: Nörofibromatozis tip-1 (NF1) hastalarında nörogelişimsel bozukluğun patofizyolojisi belirsizdir. Önceki çalışmalar NF1 hastalarında kortikal ve subkortikal hacim değişikliklerini bildirmiştir (1,2,3). Şekil analizi, daha ince yapısal değişiklikleri ortaya çıkarmada hacimsel analizden daha hassastır (4). NF1 hastalarında subkortikal yapılardaki şekil deformasyonlarını değerlendiren sadece bir çalışma bulunmaktadır (5). Bu çalışmanın amacı, NF1 hastalarında subkortikal yapılarda şekil ve hacim değişikliği olup olmadığını araştırmaktır.

Gereç ve Yöntem: NF1'li 16 hasta (8 kadın, 8 erkek; ortalama yaş: 10.12±1.57 yıl) ve yaş ve cinsiyet eşleştirilmiş 14 sağlıklı kontrol grubu (8 kadın, 6 erkek; ortalama yaş: 11.3±2.1 yıl) çalışmaya dahil edildi. Tüm katılımcılara yüksek rezolusyonlu üç boyutlu T1 ağırlıklı görüntüleme yapıldı. İki grubun subkortikal yapıları FSL (http://fsl.fmrib.ox.ac.uk/fsl/fslwiki/ FIRST) ile segmentlere ayrıldı. Segmentasyonun kalitesi her katılımcı için ayrı ayrı kontrol edildi. Fslstats komutu ile subkortikal yapıların hacimleri hesaplandı. Grup karşılaştırılması için $p<0.05$ istatistiksel olarak anlamlı kabul edildi ve küme tabanlı yaklaşım kullanılarak çoklu karşılaştırmalar için düzeltildi.

Bulgular: Kontrol grubu ile karşılaştırıldığında, NF1'li hastalarda, sol globus pallidusun süperiomedialinde ($p=0.02$) (Resim 1), pons-ta ($p=0.04$) (Resim 2) ve bilateral talamuslarda (sağ için $p=0.006$, sol için $p=0.022$) (Resim 3) istatistiksel olarak anlamlı dışa deformasyon, sağ amigdalada ($p=0.032$) (Resim 4) ise içe deformasyon saptandı. Kontrol grubuna göre, NF1 hastalarında her iki talamus hacimleri istatistiksel olarak anlamlı artmıştır (sağ için $p=0.04$, sol için $p=0.027$) (Resim 5).

Tartışma ve Sonuç: NF1 hastalarında nöronal disfonksiyonun altında yatan patofizyolojiyi açıklamak için yapılan subkortikal hacim çalışmalarında, talamus, amigdala, putamen ve kaudat nukleusta myelin vakuolizasyon ile ilişkili olabilecek hacim artışları raporlandı (1,2,3). Çalışmamız NF1 hastalarında sadece bilateral talamuslardaki hacim artışını gösterdi (sağ için $p=0.006$, sol için $p=0.022$). Literatürde, sadece Baudou E. ve ark. yaptığı çalışmada (5), NF1 hastalarında subkortikal şekil değişiklikleri değerlendirildi. Fakat çalışmalarında hasta ile kontrol grubu arasında farklılık bulmadılar. Bizim çalışmamız ilk kez NF1 hastalarında subkortikal yapılarda şekil değişikliğini gösterdi. Ayrıca subkortikal yapılarda hacim değişikliğinden daha fazla bölgelerde şekil deformasyonlarının olduğunu raporladık. Subkortikal yapılardaki en fazla şekil bozukluğu gösteren bölge talamustu. Çalışmamızda sadece talamuslarda hacim artışı bulunması ve en fazla şekil değişikliği göstermesi yakın bir zamandaki çalışmayı (5) destekler şekilde talamusun NF1 patofizyolojisinde spesifik bir rol oynayabileceğini düşündürdü. Bu sonuçlar, NF1'li hastalarda subkortikal şekil anormallikleri beyin disfonksiyonun altında yatan patofizyoloji hakkında yeni bilgiler sağlayabilir.

Anahtar kelimeler: Nörofibromatozis Tip-1, subkortikal şekil, subkortikal hacim, talamus, amigdala, globus pallidus, pons

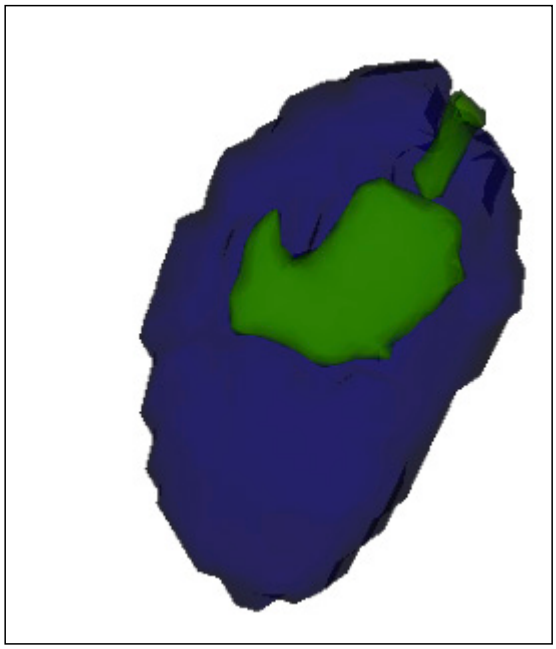

Resim 1. Sol globus pallidus şeklindeki grup farklılıkları (p<0.05). Sağlıklı kontrol grubuyla karşılaştırıldığında, NF1 hastalarında sol globus pallidus süperiomedialde dış deformasyon gösteren alanlar yeşil ile gösterildi.

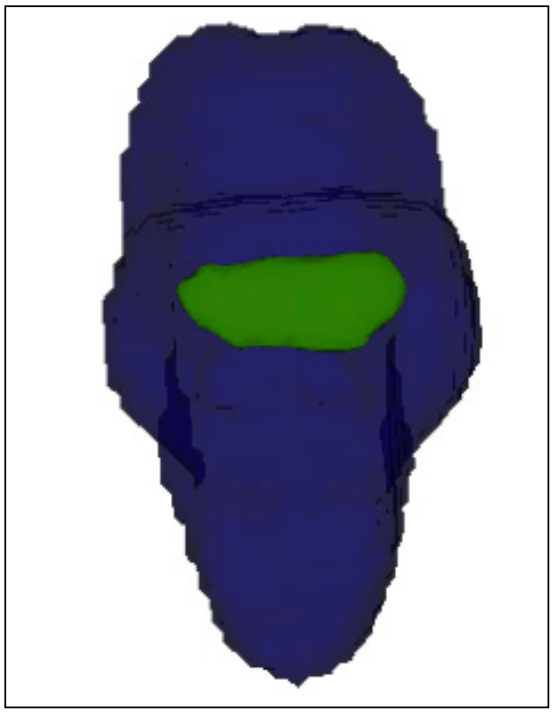

Resim 2. Pons şeklindeki grup farklılıkları (p<0.05). Sağlıklı kontrol grubuyla karşılaştırıldığında, NF1 hastalarında ponsta dış deformasyon gösteren alanlar yeşil ile gösterildi.

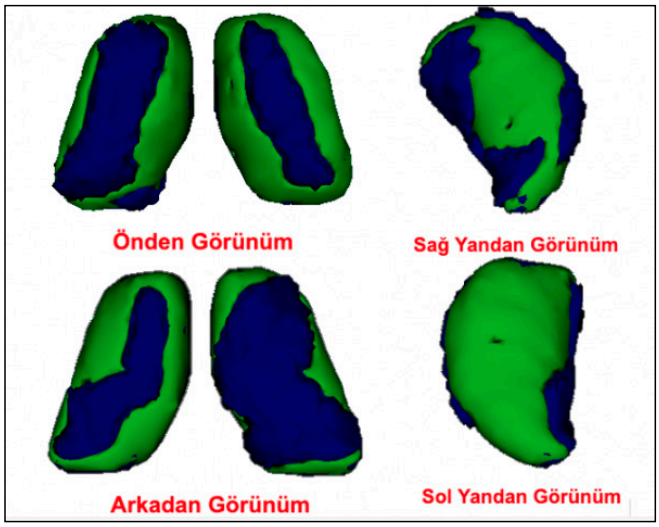

Resim 3. Her iki talamus şeklindeki grup farklılıkları (p<0.05). Sağlıklı kontrol grubuyla karşılaştırıldığında, NF1 hastalarında bilateral talamuslarda yaygın dış deformasyon gösteren alanlar yeşil ile gösterildi.

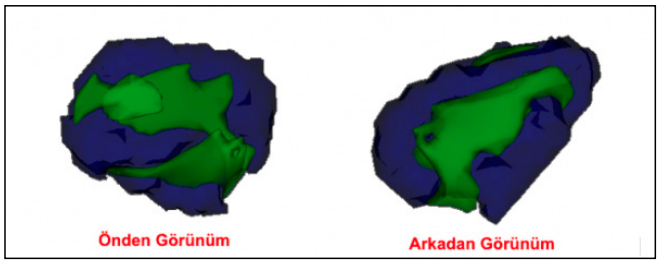

Resim 4. Sağ amigdala şeklindeki grup farklılıkları (p<0.05). Sağlıklı kontrol grubuyla karşılaştırıldığında, NF1 hastalarında sağ amigdalada iç deformasyon gösteren alanlar yeşil ile gösterildi.

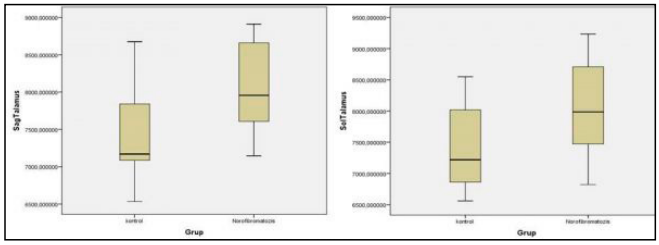

Resim 5. NF1 hastalarının ve kontrol grubunun her iki talamus hacimlerinin box plotta gösterilmesi.

Nöroradyoloji

SS-063

TEK TARAFLI VERTEBRAL ARTER HİPOPLAZİLİ KİŞİLERDE SEREBELLAR YAPILARIN MORFOMETRİK DEĞERLENDİRİLMESİ

Özkan Özen, Yavuz Yüksel, Ebru Torun, Tarkan Ergün

Alanya Alaaddin Keykubat Üniversitesi, Radyoloji Anabilim Dalı

Giriş: Vertebral arterler (VA) beynin posterior fossa yapılarını besleyen ana vasküler yapılardır (1). Vertebral arter hipoplazisi (VAH) nispeten sık görülen (%1.9-26.5) anatomik bir varyasyondur (2). Sıklıkla vertebrobaziller yetmezlik semptomları olmayan sağlıklı bireyler arasında tanımlanmış olmasına rağmen VAH' nin posterior serebral enfarktlı hastalarda daha sık olduğu gösterilmiştir.

Literatürde serebellumun segmental volümetrik analizi; şizofreni, bipolar bozukluk ve ileri yaş grubunda manyetik rezonans görüntüleme (MRG) ile incelenmiştir (3,4). Ancak bizim bilgilerimize göre

literatürde VAH' de serebellumun segmental volümetrisini inceleyen çalışma bulunmamaktadır.

Amaç: Tek taraflı VAH olgularında serebellumun segmental anatomik yapısını volümetrik olarak değerlendirmek.

Mateyal-Metod: Retrospektif vaka-kontrol çalışmamızda beyin MRG, beyin manyetik rezonans anjiografi (MRA), karotis ve vertebral MRA çekimi yapılan 224 hasta tarandı. Beyin MRG ve MRA'larında patoloji bulunmayan tek taraflı VA çapı 2 mm' den küçük 50 kişi (VAH grubu) ve VA çapları 2 mm' den büyük 50 kişiden (kontrol grubu) çalışma grubu oluşturuldu.

3D fast spoiled gradient recall acquisition in steady state (3D T1 FSPGR) sekans görüntüleri Volbrain CERES 1.0 uygulaması ile analiz edildi. Serebellumda sağ, sol ve toplam olmak üzere; lobül I-II, III, IV, V, VI, VIIB, VIIIA, VIIIB, IX, X ve lobül krus I-II hacimleri/kortikal kalınlıkları/gri madde hacimleri/intrakranial kavitedeki kapsadığı yüzdelik oranları hesaplandı. Her iki grup arası farklılıklar Mann Whitney U testi ile karşılaştırıldı.

Bulgular: Çalışmaya dahil edilen olguların 40'ı erkek 60'ı kadındı, Katılımcıların yaş ortalaması 41,40±15,58 yıl olup her iki grupta yaş açısından anlamlı farklılık yoktu (p>0,05). VAH 38 kişide sağda (%76), 12 kişide solda (%24) idi. Hipoplazik grupta VA çapı ortalama 1,42 mm, kontrol grubunda ise ortalama 2,54 mm idi (p<0,05).

Hipoplazik grupta toplam lobül X hacmi, lobül IV ortalama kortikal kalınlığı, lobül III, IV ve X gri madde hacmi kontrol grubuna göre düşüktü (p<0,05).

Hipoplazik grubun her iki tarafının karşılaştırmasında serebellar lobül IV, V kortikal kalınlık değerleri hipoplazik tarafta karşı tarafa göre daha düşük, lobül I-II gri maddenin intrakranial kavitedeki kapsadığı yüzdelik oranı hipoplazik tarafta karşı tarafa göre daha yüksekti (p<0,05).

Hipoplazi grubunda hipoplazik taraf ile kontrol grubundan rastgele aynı sayıda taraf seçilerek yapılan istatistiksel analizde; lobül III, IV, VIIIA, X hacimleri, lobül I-II, IV, VIIIA, X gri madde hacimleri ve lobül I-II gri maddenin intrakranial kavitedeki kapsadığı yüzdelik oranı hipoplazik tarafta kontrol grubuna göre düşüktü (p<0,05).

Hipoplazi grubunda hipoplazik olmayan taraf ile kontrol grubundan rastgele aynı sayıda taraf seçilerek yapılan istatistiksel analizde; hipoplazi grubunda lobül VIIB, lobül X hacimleri ve lobül IV korteks kalınlığı kontrol grubuna göre düşüktü (p<0,05).

Sonuç: VAH serebellumun beyaz ve gri cevher hacimlerinde belirgin değişikliklere yol açmaktadır. VAH olan tarafta serebellar lobül III, IV, VIIIA, X hacimleri, serebellar lobül I-II, III, IV, VIIIA, X gri madde hacimleri, lobül IV, V in kortikal kalınlığı daha düşük ve lobül I-II nin intrakranial kavitedeki kapsadığı yüzdelik oranı daha yüksektir. Serebellum ile ilgili yapılacak volümetrik çalışmalarda bu farklılıkların bilinmesi ve dikkate alınması son derece önemli olacaktır.

Anahtar kelimeler: Volbrain; Vertebral Arter Hipoplazisi; Serebellum

Kaynaklar

1. Tay K, U-King-Im JM, Trivedi R, Higgins N, Cross J, Davies J, et al. Imaging the vertebral artery. Eur Radiol 2005;15:1329-43
2. Thierfelder KM, Baumann AB, Sommer WH, Armbruster M, Opherk C, Janssen H, et al. Vertebral Artery Hypoplasia. Frequency and Effect on Cerebellar Blood Flow Characteristics. Stroke. 2014;45(5):1363–8.
3. Romero JE, Coupe P, Lanuza E, Catheline G, Manjón JV; Alzheimer's Disease Neuroimaging Initiative. Toward a unified analysis of cerebellum maturation and aging across the entire lifespan: A MRI analysis. Hum Brain Mapp. 2021 Apr 1;42(5):1287-1303. doi: 10.1002/hbm.25293. Epub 2021 Jan 1. PMID: 33385303; PMCID: PMC7927303.
4. Laidi C, Hajek T, Spaniel F, Kolenic M, d'Albis MA, Sarrazin S, Mangin JF, Duchesnay E, Brambilla P, Wessa M, Linke J, Polosan M, Favre P, Versace AL, Phillips ML, Manjon JV, Romero JE, Hozer F, Leboyer M, Coupe P, Houenou J. Cerebellar parcellation in schizophrenia and bipolar disorder. Acta Psychiatr Scand. 2019 Nov;140(5):468-476. doi: 10.1111/acps.13087. PMID: 31418816

Nöroradyoloji

SS-064

PEDİATRİK YAŞ GRUBUNDA TEKRARLAYAN MAKROSİKLİK GADOLİNYUM ENJEKSİYONU SONRASI MR GÖRÜNTÜLEME BEYİNDE GADOLİNYUM BİRİKİMİNE YOL AÇIYOR MU?

Elif Dilara Topcuoğlu

Ümraniye Eğitim ve Araştırma Hastanesi Radyoloji Kliniği.

Giriş ve Amaç: Pediatrik hasta grubunda makrosiklik gadolinyum içeren kontrast madde kullanılarak yapılan tekrarlayan MR görüntülemeleri sonrası dentat çekirdek (DN) ve globus pallidus (GP) düzeyindeki T1 ağırlıklı (T1W) sinyal intensite (SI) değişikliklerini değerlendirmek.

Yöntem ve Gereçler: Çalışma grubuna en az üç kontrastlı beyin MR görüntülemesi olan pediatrik yaş grubu hastalar dahil edildi. Tüm hastalara görüntüleme öncesi intravenöz gadoterat meglumin enjekte edildi. (0.1 mmol/kg). SI ölçümleri kontrastsız T1W görüntüler üzerinde dentat çekirdek (DN), globus pallidus (GP) ve talamusa (T) standart ROI çizimleri yapılarak elde olundu. Standardizasyon için DN ve GP ölçümlerinin T ölçümüne oranı kullanıldı. İstatistiksel olarak SI ve SI oranlarını karşılaştırmak için Student t-test kullanıldı. SI değerleri ve gadolinyum enjeksiyonu sayıları arasındaki ilişkiyi değerlendirmek için Pearson korelasyonu kullanıldı.

Bulgular: Toplam 31 çocuk (yaş aralığı: 6-17 yıl; ortalama 13.1±3.2 yıl) çalışmaya dahil edildi. Ortalama gadolinyum uygulaması sayısı 4.9±3.2. İlk ve son MR görüntülemelerinde ölçülen DN/T oranları arasında istatistiksel olarak anlamlı fark bulunurken (P=0.028), GP/T oranları arasında anlamlı fark bulunmadı (P=0.423). Makrosiklik gadolinyum enjeksiyonu sayısı ile DN/T ve GP/T T1W SI oranları arasında zayıf korelasyon bulundu (sırasıyla r=0.30 ve r=0.25).

Sonuç: Bu çalışma serisinde en az üç gadoterat meglumin enjeksiyonu sonrası DN T1W SI değerlerinde istatistiksel olarak anlamlı fark bulunurken, GP T1W SI değerlerinde anlamlı fark bulunmadı.

Anahtar Kelimeler: Beyin MR, gadolinyum, gadolinyum birikimi, makrosiklik

Makrosiklik ajan kullanımı sonrası tekrarlayan MR görüntülemeleri pediatrik yaş grubunda beyinde gadolinyum birikimine yola açıyor mu?

Giriş

• Manyetik rezonans görüntülemede kontrast ajanlar, anatomik görüntülemeyi iyileştirme, lezyon değerlendirmeyi sağlama ve doku kanlanmasını sağlama gibi pek çok faydasından ötürü son yıllarda vazgeçilmez hale gelmiştir.

• Gadolinyum bazlı ajanlar normal renal fonksiyonu olan hastalarda yüksek bir güvenlik profiline sahiptir.

• 2006 Nefrojenik Sistemik Fibrozis
• 2014 Gadolinyum Depozisyonu

Amaç

Pediatrik hastalarda tekrarlayan makrosiklik gadolinyum enjeksiyonu sonrası dentat çekirdek ve globus pallidustaki T1 sinyalinin değerlendirilmesi

Materyal ve Metod

Bu retrospektif çalışmaya en az üç kez makrosiklik gadolinyum ajanı ile elde olunmuşkontrastlı beyin MR incelemesi olan pediatrik yaş grubu hastalar dahil edildi.

Dışlanma kriterleri

• Ölçüm yapmayı kısıtlayabilecek;
o pontin gliom
o drop metastaz
o serebellar, talamik veya globus pallidus kitlesi

o pontoserebellar hipoplazi
• Renal disfonksiyon
• Lineer gadolinyum ajanlar kullanılarak elde olunmuş beyin MR'ler
• Artefaktlı ve yetersiz kalitede T1 ağırlıklı görüntülere sahip hastalar

MR tekniği

• Tüm hastalara tetkik öncesi iv. olarak 0.1 mmol/kg gadoterat meglumin enjekte edildi.
• 1.5Tesla(Optima MR450, GE Healthcare, Waukesha, USA),standartbaş koili

T1A imajlar

• slice thickness, 1 mm
• repetition time, 430-500 msn
• echo time, 10-15 msn
• number of averages, one
• image matrix 256x256 pixels
• flip angle, 15°

İstatistiksel analiz

• SI ve SI oranlarını karşılaştırmak için student-t test kullanıldı.
• SI ve gadolinyum enjeksiyonu sayılarıarasındaki ilişki Pearson korelasyonu ile hesaplandı.
• 31 çocuk hasta
o (yaş aralığı : 6-17 yıl; ortalama 13.1±3.2 yıl)
• Ortalamagadolinyum enjeksiyonu sayısı 4.9±3.2(3-15 adet enjeksiyon aralığında)
• İlk ve son MR incelemelerindeki ölçümlerkarşılaştırıldığında;
o DN/T oranında istatistiksel olarak anlamlı fark bulundu (P=0.027).
o GP/T oranında istatistiksel olarak anlamlı bir fark yoktu (P=0.458).
• Makrosiklik gadolinyum enjeksiyonları sonrası DN/T(r=0.30)ve GP/T (r=0.25)T1 sinyal intensiteleri oranı ile gadolinyum enjeksiyonu sayısı arasında zayıf korelasyon bulundu.
• İnsan beyni ve diğer dokularda gadolinyum birikiminin bulunması, gadolinyum bazlı ajanlara karşı soru işaretlerinin oluşmasına neden olmuştur.
• Bununla birlikte güncel hayvan araştırmalarında MR görüntülerde gadolinyum birikiminin izlendiği farelerde motor ya da davranışsal değişiklik saptanmadığı gözlenmiştir.
• Vücuda toksik olan Gd^{+3} iyonunun salınımını lineer ajanların makrosiklik ajanlara oranla daha fazla yaptığı bilinmektedir.
• Bu da makrosiklik ajanların lineer ajanlara kıyasla daha yüksek bir güvenlik profili çizmesini sağlamaktadır.
• Artan yaş ile birlikte globus pallidus ve kaudat çekirdekte T1 sinyalinde fizyolojik yükselme söz konusudur.
• İlk ve son MR'ler arasındaki zaman zarfında çocukta gelişen fizyolojik bir T1 sinyal artışı yanlışlıkla gadolinyum birikimi lehine yorumlanabilir.
• Literatürde, pediatrik yaş grubunda tekrarlayan makrosiklik ajan kullanımı sonrası dentat nukleus/pons ve globus pallidus/talamus oranlarında artış görüldüğü çalışmalar mevcuttur.
• Pediatrik yaş grubunun uzun yaşam beklentisi nedeniyle gadolinyum birikiminin olası komplikasyonlarına daha açık olduğu bilinmektedir.
• Gadolinyum birikiminin bilinen bir komplikasyonu olmaması nedeniyle hastaya fayda-zarar ilişkisi göz ününde bulundurarak kontrastlı görüntüleme yapılması faydalı olacaktır.

Limitasyonlar

• Kontrol grubu olmaması
• Retrospektif dizayn
• Buretrospektif çalışmada; en az üç kez gadoterat meglumin uygulaması sonrası DN T1 SI ilk ve son MR'ler arasında anlamlı farklılık göstermektedir.
• Ancak GP T1 SI anlamlı farklılıkgöstermemektedir.

Kaynaklar

• Safety issues related to intravenous contrast agent use in magnetic resonance imaging, Ponrartena et al., 2021 May;51(5):736-747.
• Effects of Gadolinium Deposition in the Brain on Motor or Behavioral Function:, A Mouse Model, Akai et al., Radiology 2021; 000:1–8
• Gadolinium retention in the dentate nucleus and globus pallidus is dependent on the class of contrast agent. Radbruch A, Weberling LD, Kieslich PJ, et al. Radiology 2015;275:783–791.
• Age, But Not Repeated Exposure to Gadoterate Meglumine, Is Associated With T1- and T2-Weighted Signal Intensity Changes in the Deep Brain Nuclei of Pediatric Patients, Pozeg et al., Invest Radiol. 2019 Sep;54(9):537-548
• Signal intensity at unenhanced T1-weighted magnetic resonance in the globus pallidus and dentate nucleus after serial administrations of a macrocyclic gadolinium-based ontrast agent in children. Rossi Espagnet MC, Bernardi B, Pasquini L, Figa-Talamanca L, Toma P, Napolitano A. Pediatr Radiol 2017;47:1345–1352.
• Increasing signal intensity within the dentate nucleus and globus pallidus on unenhanced T1W magnetic resonance images in patients with relapsing-remitting multiple sclerosis: Correlation with cumulative dose of a macrocyclic gadolinium-based contrast agent, gadobutrol. Stojanov DA, Aracki-Trenkic A, Vojinovic S, Benedeto-Stojanov D, Ljubisavljevic S. Eur Radiol 2016;26:807–815.

Anahtar kelimeler: Brain MRI, gadolinium, gadolinium accumulation, macrocyclic

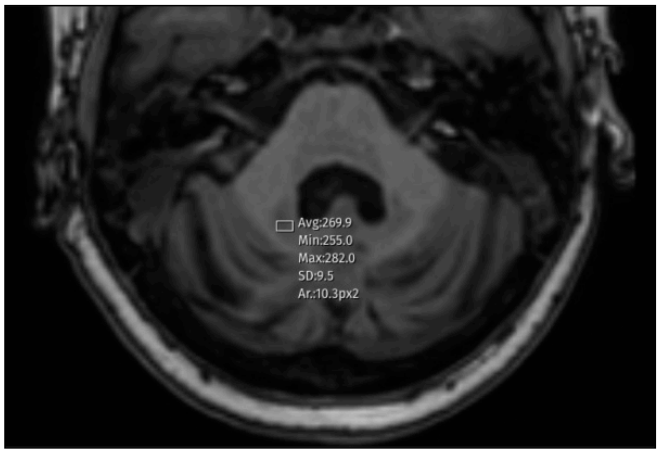

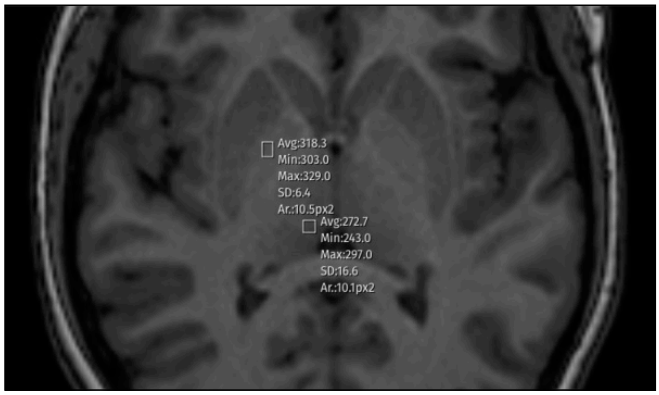

Lokasyon	Ortalama T1 sinyal intensitesi	
	İlk MR	Son MR
DN	483.2±114	533.03±165
GP	503±114	539.13±178
T	481.7±114	506.7±164
DN/T	0.99±0.04	1.03±0.06
GP/T	1.04±0.04	1.06±0.04

Nöroradyoloji

SS-065

İDİOPATİK BOŞ SELLA İLE PSÖDOTÜMÖR SEREBRİYE BAĞLI BOŞ SELLA AYRIMINDA SKALP YAĞ DOKU KALINLIĞI ÖLÇÜMÜNÜN TANISAL DEĞERİ

Hüseyin Akkaya[1], Ömer Kaya[2]

[1]Siverek Devlet Hastanesi, Radyoloji Bölümü, Şanlıurfa
[2]Çukurova Üniversitesi, Radyoloji Anabilim Dalı, Adana

Giriş-Amaç: Çalışmanın amacı psödotümör serebri olarak da bilinen idiyopatik intrakraniyal hipertansiyon (İİH)'a bağlı boş sella turcica (BST) ve idiyopatik BST ayrımında skalp yağ doku kalınlıklarını karşılaştırmaktır.

Gereç Ve Yöntem: Çalışmamızda 1 Ocak 2020-31 Aralık 2020 tarihleri arasında çekimi yapılmış 153 hastaya ait beyin manyetik rezonans görüntüleme (MRG) tetkikleri değerlendirildi. 153 hastadan 74'ünün İİH tanısı mevcuttu. Görüntülerin değerlendirmesi 2 radyolog tarafından konsensus halinde ve klinik tanılardan habersiz şekilde yapıldı. Ölçümler sagittal T2A sekansta koronal sütür, sagittal sutürun kesişim noktası ve sagittal sutür ile lambdoid sutür kesişim noktası referans alındı ve bu iki referans noktadan ortogonal olarak yapıldı

Bulgular: İİH hastalarının yaş ortalaması 40,8 (35-57) iken BST olgularının yaş ortalaması 55,2 (51-64) idi. İİH hastalarının VKİ ortalaması 25,2 (23,7-26,8) iken BST olgularının VKİ ortalaması 24,7 (22,5-26,9) ölçüldü. Her iki grup arasında VKİ'ler açısından istatistiksel olarak anlamlı fark yoktu. İİH hastalarında BST olgularına göre skalp yağ doku kalınlığı istatistiksel olarak anlamlı daha fazla saptandı.

Tartışma- Sonuç: Obez hastalarda İİH vakalarının daha sık görüldüğü bilinmektedir ve bu hastalarda skalp yağ doku kalınlıklarının artmış olabileceği öngörülebilir. Çalışmamızda VKİ'den bağımsız olarak İİH olgularında skalp yağ doku kalınlığında artış saptanmıştır.

İİH'de rayolojik tanı kriterleri hala yetersiz olup bu konuda yeni kriterlere ihtiyaç vardır. Skalp yağ doku kalınlığı ölçümü kolay ve BST ayrımında tanı değeri yüksek bir kriter olarak kabul edilebilir.

Anahtar kelimeler: idiyopatik intrakraniyal hipertansiyon, boş sella turcica, MRG, skalp yağ doku ölçümü

Genitoüriner Sistem Radyolojisi

SS-066

PROSTAT KANSERİ EVRELEMESİNDE MR TEXTURE ANALİZİ

Mesude Tosun

Kocaeli Üniversitesi Tıp Fakültesi Radyoloji Anabilim Dalı

Giriş-Amaç: Prostat kanseri, erişkin erkekler arasında yaygın bir malignitedir ve kansere bağlı ölümlerin ikinci nedenidir. Buna rağmen, prostat kanseri erken teşhis edildiğinde iyi prognoza sahiptir(1). Prostat kanserinin histopatolojik derecelendirmesi, doku yapısal anormalliklerine dayanmaktadır. Gleason derecelendirme sistemi, evrelemede altın standarttır ve prostat bezlerinin organizasyon özelliklerine dayanmaktadır (2-4). Görüntüleme tabanlı yöntemler, tanı koymak için deneyimli kişi tarafından değerlendirmeyi, birden fazla görüntüleme gerçekleştirildiğinde bile, teşhiste gözlemciler arası değişkenliğe yol açabilmektedir. Texture (doku) analizi; genellikle bir görüntüdeki gri düzey yoğunluklarının uzaysal dağılımını karakterize etmek, insan gözüyle ayırt edilemeyen görüntü modellerini yakalamak için kullanılan, tümörlerde heterojenitenin değerlendirilmesini sağlayan noninvaziv matematiksel bir yöntemdir (5). Bu çalışmanın amacı prostat kanserinin evresini belirlemede Manyetik Rezonans Görüntülemede (MRG) texture analizinin etkinliğini değerlendirmektir.

Çalışma için Kocaeli Üniversitesi girişimsel olmayan klinik araştırmalar komitesinden GOKAEK-2020/7.25. 2020/128 proje numaralı etik kurul onayı alınmıştır. Şubat 2018 -2021 tarihleri arasında, kurumumuzda 3Tesla MR da çekilmiş prostat MR tetkikleri retrospektif olarak tarandı. MRG sonrası yapılan TRUS biyopsi sonucu gleason skoru 6 ve üstü olanlar çalışmaya dahil edildi. Buna göre gruplar ISUP 1 ve ISUP ≥2 olmak üzere ikiye ayrıldı. Patolojik sonuçları tahmin etmek için T2, difüzyon ağırlıklı görüntüleme (DAG) ile b0-1000 den elde edilen ADC haritalarına dayanan doku analizi kullanan bir radyolojik model oluşturuldu.. Yüklenen görüntüler ± 3 sigma normalizasyonu ve N4ITK bias field correction filtresi kullanılarak standardize edildi. 3D Slicer yazılımı ile tüm tümör hacmi, 'Segment Editörü' araç kutusu kullanılarak manuel olarak tüm tümör bölgesini içerecek şekilde ROİ çizildi (Resim1). Tümörü temsil eden segmente alanların texture parametreleri ise yazılımın Radiomics uzantıları kullanılarak elde edildi. ISUP 1 ve ISUP ≥2 ye ait parametreleri karşılaştırmak için Mann Whitney U-testi kullanıldı ($p < 0.01$). Tanısal performansı değerlendirme için ROC analizi yapıldı, eğri altında kalan alan (AUC), spesifisite, sensitivite hesaplandı.

Dahil edilme kriterlerine uyan toplam ardışık 80 hasta bu çalışma için seçildi. Toplam 80 hastanın yaş ortalaması 68.33±8.03 (30–82) idi. TRUS bx ile elde edilen gleason skorlarına göre değerlendirdiğimizde 38 hasta ISUP 1, 42 hasta ise ISUP≥2 idi. Lezyonların %78.75 i (n=73) periferal zonda, %21.25 i (n=17) transizyonel zonda yerleşimli idi.T2 ağırlıklı incelemeye dayanarak istatistiksel olarak anlamlı 13 texture (2 1. düzey, 4 2. Düzey, 7 yüksek düzey) özellik vardı. ADC haritasına dayanarak yapılan incelemede 8 texture (1 1. düzey,6 ikinci düzey, 1 yüksek düzey) özellik istatistiksel olarak anlamlı saptandı (Tablo 2 ve Tablo 3). Difüzyon ağırlıklı incelemeye dayanarak istatistiksel olarak anlamlı parametre saptanmadı.

Bu çalışmamızda özellikle T2AG ve ADC haritalarından yapılan texture analizi, ISUP 1 ve ISUP≥ 2 prostat kanserini ayırt etme potansiyelini göstermektedir. Texture doku özelliklerinin lezyon selülaritesinden, sıvı içeriği, kollajen ve fibromüsküler stromanın varlığı ve miktarından etkilenmeketdir. Yüksek dereceli tümörler, indiferansiye ve kümeleşmiş epitel hücreleri ile ilişkilidir, düşük dereceli tümörler ise az miktarda da olsa hücreler arası alanı koruyan bazı glandüler yapılara sahiptir. Bu, homojenliğin (veya kontrastın) prostat GS ile doğrudan ilişkili olduğunu açıklayabilir.

Histopatolojik evre, prosta ca'lı hastalarda ana prognostik faktörlerden biri olduğundan, texture analizi kullanılarak preoperatif evresini belirlemek klinik fayda sağlayabilir.

Kaynaklar

1. Canadian Cancer Society's Steering Committee on Cancer Statistics, Canadian Cancer Statistics 2012, Toronto, ON, Canada, 2012.
2. Wang L, Mazaheri Y, Zhang J, Ishill NM, Kuroiwa K, Hricak H. Assessment of biologic aggressiveness of prostate cancer: correlation of MR signal intensity with Gleason grade after radical prostatectomy. Radiology. 2008; 246:168–176.
3. Hambrock T, Somford DM, Huisman HJ, et al. Relationship between apparent diffusion coefficients at 3.0-T MR imaging and Gleason grade in peripheral zone prostate cancer. Radiology. 2011; 259:453-461.
4. deSouza NM, Riches SF, Vanas NJ, et al. Diffusion-weighted magnetic resonance imaging: a potential non-invasive marker of tumour aggressiveness in localized prostate cancer. Clin Radiol. 2008; 63:774–782.
5. Mazzei MA, Di Giacomo L, Bagnacci G, et al. Delta-radiomics and response to neoadjuvant treatment in locally advanced gastric cancer-a multicenter study of GIRCG (Italian Research Group for Gastric Cancer). Quant Imaging Med Surg. 2021;11(6):2376-2387.

Anahtar kelimeler: Prostat ca, Gleason skor, ISUP, Manyetik Rezonans Görüntüleme, texture analizi

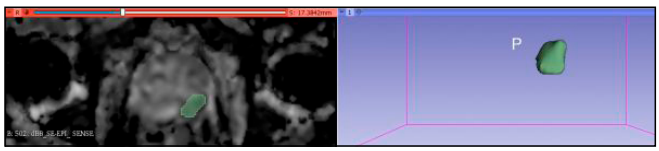

Resim 1.75 yaşında erkek Gleason skoru 4+4=8lezyon (ISUP≥ 2). Periferal zon lezyonunun doku analizi.

Tablo 1. ISUP 1 ve ISUP≥2 yi ayırtetmede T2AG den elde edilen texture parametrelerine ait ROC Analizi sonuçları

Parameter	Cut-off value	Sensitivity (%)	Specificity (%)	PPV (%)	NPV (%)	Diagnostic accuracy (95% CI)	AUC (95% CI)	p
Least axis length	>10.5	50	87	79	63	69	73 (55-90)	0.033
Surface area	>1102.2	75	67	69	73	71	71 (53-90)	0.044
Gray level non Uniformity	>101.13	81	73	75	80	77	72 (53-91)	0.018
Idmn	>0.987	75	73	74	75	74	72 (53-91)	0.036
Idn	>0.927	75	73	74	74	74	72 (53-90)	0.040
Kurtosis	>5.33	50	100	100	67	75	75 (58-92)	0,018
Gray level non uniformity	>91.06	81	73	75	80	77	75 (56-93)	0.020
Run length non uniformity	>1515.5	81	67	71	78	74	75 (56-93)	0.048
Zone variance	>14.92	81	73	75	80	77	71 (52-91)	0.044
Gray level non uniformity	>30.73	88	73	77	85	81	75 (56-93)	0.020
Large area emphasis	>21.13	81	73	75	80	77	71 (52-91)	0.044
Coarseness	<0.0053	88	67	72	84	77	71 (52-91)	0.044
Contrast	<0.1045	69	73	72	70	71	75 (58-93)	0.018

Tablo 2. ISUP 1 ve ISUP≥2 yi ayırtetmede ADC Haritalarından elde edilen texture parametrelerine ait ROC Analizi sonuçları

Parameter	Cut-off value	Sensitivity (%)	Specificity (%)	PPV (%)	NPV (%)	Diagnostic accuracy	(95% CI) AUC (95% CI)	p
Maximum2D Diameter Row	>21.7	93	56	68	89	75	75 (57-93)	0.019
Small Dependence Emphasis	<0.532	53	100	100	68	76	72 (53-91)	0.038
Dependence Non Uniformity Normalized	<0.32	53	94	90	67	73	72 (53-90)	0.042
Idmn	>0.964	80	59	72	77	75	77 (61-94)	0.010
Idn	>0.9	53	94	90	67	73	77 (60-94)	0.011
Imc1	>-0.37	67	75	73	69	71	72 (54-91)	0.034
Kurtosis	>4.526	53	94	90	67	73	72 (52-91)	0.042
Zone percentage	<0.61	53	100	100	68	76	71 (52-91)	0.046

Acil Radyoloji

SS-067

AYNI SEVİYEDEN DÜŞMEDE BİLGİSAYARLI TOMOGRAFİ BULGULARINA YAŞIN ETKİSİ: TÜM VÜCUT TARAMA MI, BÖLGESEL TARAMA MI?

İzzet Selçuk Parlak, Esra Çıvgın, Muhammed Said Beşler

Ankara Şehir Hastanesi Radyoloji Bölümü

Giriş ve Amaç: Düşük enerjili bir travma olan aynı seviyeden düşme (ASD) yaşlılarda daha sıktır. Gençlerde ciddi yaralanmalara neden olmazken, yaşlılarda kırıklar ve beyin yaralanmaları gibi çok sayıda yaralanmaya neden olabilir; visseral organ yaralanmaları ise daha nadirdir (1-5). Bazı enstitüler her travma hastası için tüm vücut BT taramasını tercih ederken, özellikle ASD gibi düşük enerjili travmalarda hasta muayenesine göre bölgesel BT'nin tanıda yeterli olacağı ve hastaların gereksiz radyasyon maruziyetinden de korunacağı belirtilmektedir (6-8). Çalışmadaki amacımız, yaşın basit düşmelerde yaralanma tip ve şiddetine etkisini, hastanın klinik durumuna göre tüm vücut yerine bölgesel BT taramasının tanısal güvenilirliğini araştırmaktır.

Gereç ve Yöntem: Ocak 2020-Eylül 2020 arasında acil servise ASD şikayeti ile başvuran 4712 hastadan BT çekilen 1214 hasta çalışmaya dahil edildi. 18 yaşından küçük hastalar, Glasgow Koma Skalası<15 olan hastalar hastaları çalışmaya dahil edilmedi. Hastaların BT'leri acil radyoloji konusunda deneyimli iki uzman radyolog tarafından retrospektif olarak değerlendirildi.

Bulgular: Ortalama yaş 57'ydi(19-99 yıl). Hastaların 670'i (% 55,2) kadın, 544'ü (%44,8) ise erkekti. 986 (%81,2) hasta ayaktan tedavi edilirken, 228 (% 18,8) hasta yatarak tedavi edildi. 6 (% 0,5) düşme olgusu ölümle sonuçlandı. 489 (%40,3) hastada BT'de yaralanma saptandı(Tablo 1). En fazla saptanan anormallik kırıklardı ve ekstremite kırıkları en sık saptanan gruptu (%21,4). İntertrokanterik kırık (%6) ve femur boyun kırıkları (%4,7) en sık karşılaşılan ekstremite kırıklarıydı, 32 (%2,6) hastada travmatik intrakranial kanama (İKK) saptandı ve bu gruptan sadece bir hasta kaybedildi (Tablo 2). Abdomen BT çekilen 116 hastanın hiçbirinde intraabdominal yaralanma bulgusuna rastlanmadı. 94 (%7,7) hastaya tüm vücut BT çekildi. BT'de yaralanma saptanan hastaların yaş ortalaması daha fazlaydı (p<0,001). 65 yaş üzerindeki hastalarda yaralanmalar istatistiksel olarak anlamlı şekilde fazlaydı (p<0,001). İntrakranial kanamalar, intertrokanterik kırık, femur boyun kırığı, lomber kompresyon kırıkları ve pelvis kırıkları >65 yaş grupta istatistiksel olarak anlamlı şekilde fazlaydı. Yatarak tedavi edilen hastalar da >65 yaş grupta daha fazlaydı. Tüm mortaliteler 65 yaş üzerindeydi (Tablo 3).

Tartışma ve Sonuç: Travma ünitesindeki kapsamlı bir fizik muayene, önemli torasik veya intraabdominal yaralanmayı değerlendirmede % 100 negatif tahmin değerine sahip olup düşük etkili yaralanmalarda tam gövde görüntülemesi fiziksel bulguların yokluğunda gereksizdir (8,9). Bizim çalışmamızda abdomen BT çekilen 116 hastanın hiçbirinde abdomen yaralanması saptanmadı. Bu literatürle benzer olmasına rağmen daha da dikkat çekici bir sonuçtu. Yaşlı hastalarda ASD daha mortal seyretmektedir. Yaşlı grupta uzun kemik ve pelvis kırıkları, intrakranial yaralanmalar daha fazladır. Bununla birlikte ASD hastaların neredeyse dörtte üçü ciddi şekilde yaralanmamaktadır (10). Bizim çalışmamızda da hepsi 65 yaşından büyük 6 hasta ex olmuş, ancak sadece 1'i travmatik İKK nedeniyle hayatını kaybetmiştir, diğer 5 hasta kalça operasyonu sonrasındaki süreçte kaybedilmiştir.

Sonuç olarak, çalışmamızda hiçbir hastada abdomen yaralanması olmamasından yola çıkarak, literatür bulguları eşliğinde, abdomen muayenesi normal aynı seviyeden düşen hastalarda tüm vücut tarama yerine bölgesel BT taramasının hem radyasyon maruziyetini hem de maliyeti azaltacağını düşünmekteyiz.

Anahtar kelimeler: Accidental Falls, Computed Tomography, Femoral Neck Fractures, Aged

Kaynaklar

1. Kaiser S, Yacob M, Abhilash KPP. Profile and outcome of patients with ground-level falls. J Family Med Prim Care. 2020 Feb 28;9(2):614-618. doi: 10.4103/jfmpc.jfmpc_1110_19. PMID: 32318391; PMCID: PMC7113992.
2. Baig A, Drabkin MJ, Khan F, Fogel J, Shah S. Patients with falls from standing height and head or neck injury may not require body CT in the absence of signs or symptoms of body injury. Emerg Radiol. 2021 Apr;28(2):239-243. doi: 10.1007/s10140-020-01843-9. Epub 2020 Aug 20. PMID: 32814988.
3. Santy-Tomlinson J, Speerin R, Hertz K, Tochon-Laruaz AC, van Oostwaard M (2018) Falls and secondary fracture prevention. In: Hertz K, Santy-Tomlinson J (eds) Fragility Fracture Nursing: Holistic Care and Management of the Orthogeriatric Patient. Springer, Cham
4. Salvi F, Morichi V, Grilli A, Giorgi R, De Tommaso G, Dessì-Fulgheri P. The elderly in the emergency department: a critical review of problems and solutions. Intern Emerg Med. 2007 Dec;2(4):292-301. doi: 10.1007/s11739-007-0081-3. Epub 2007 Nov 28. PMID: 18043874.
5. Ahmed N, Kuo YH. Evaluating the outcomes of blunt thoracic trauma in elderly patients following a fall from a ground level: higher level care institution vs. lower level care institution. Eur J Trauma Emerg Surg. 2019 Oct 3. doi: 10.1007/s00068-019-01230-1. Epub ahead of print. PMID: 31583421.
6. Gupta M, Schriger DL, Hiatt JR, Cryer HG, Tillou A, Hoffman JR et al (2011) Selective use of computed tomography compared with routine whole body imaging in patients with blunt trauma. Ann Emerg Med 58:407–416.e15. https://doi.org/10.1016/j.annemergmed.2011.06.003 - DOI - PubMed
7. Kelleher MS, Gao G, Rolen MF, Bokhari SAJ (2016) Completion CT of chest, abdomen, and pelvis after acute head and cervical spine trauma: incidence of acute traumatic findings in the setting of low-velocity trauma. Radiology 279:395–399. https://doi.org/10.1148/radiol.2015151509 - DOI - PubMed
8. Lavingia KS, Collins JN, Soult MC, Terzian WH, Weireter LJ, Britt LD. Torso Computed Tomography Can Be Bypassed after Thorough Trauma Bay Examination of Patients Who Fall from Standing. Am Surg. 2015 Aug;81(8):798-801. PMID: 26215242.
9. Bahl A, Schafer S (2018) Utility of abdominal computed tomography in geriatric patients on warfarin with a fall from standing. J Emerg Trauma Shock 11:88–91. https://doi.org/10.4103/JETS.JETS_52_17 - DOI - PubMed - PMC
10. Spaniolas K, Cheng JD, Gestring ML, Sangosanya A, Stassen NA, Bankey PE. Ground level falls are associated with significant mortality in elderly patients. J Trauma. 2010 Oct;69(4):821-5. doi: 10.1097/TA.0b013e3181efc6c6. PMID: 20938268.

Tablo 1. Aynı seviyeden düşen hastaların BT yaralanma oranları

	n(%)	n(%)
	Yaralanma var	Yaralanma yok
BT'de yaralanma	489 (%40,3)	725 (%59,7)
Beyin BT	46 (%6)	720 (%94)
Servikal BT	1 (%0,2)	523 (%99,8)
Maksillofasiyal BT	68 (%40,7)	99(%59,3)
Toraks BT	67 (%18,8)	290 (%81,2)
Abdomen BT	0	116(%100)
Torakal vertebra BT	19 (%5,5)	327 (%94,5)
Lomber vertebra BT	47 (%16)	247 (%84)
Pelvis BT	104 (%35,3)	191 (%64,7)
Ekstremite BT	184 (%64,8)	100 (%35,2)

Tablo 2. Anatomik bölgeye göre yaralanma detayları

	n(%)		n(%)
Beyin BT Bulguları		**Ekstremite BT Bulguları**	
İntrakranial kanama	32 (%2,6)	İntertrokanterik kırık	73 (%6)
Kafa kemiğinde kırık	10 (%0,8)	Femur boyun kırığı	57 (%4,7)
Nazal kemik kırığı	42 (%3,5)	Femur şaft/distal uç kırığı	11 (%0,9)
Maksillofasiyal kemik kırığı	17 (%1,4)	Patella kırığı	9 (%0,7)
TORAKS BT BULGULARI		Tibia kırığı	9 (%0,7)
Kosta kırığı	63 (%5,2)	Malleol kırığı	18 (%1,5)
Akciğer yaralanması	3 (%0,2)	Tarsal kemik kırığı	1 (%0,1)
Sternum kırığı	1 (%0,1)	Protez dislokasyonu	4 (%0,3)
Klavikula kırığı	1 (%0,1)	Humerus baş/boyun kırığı	31 (%2,6)
VERTEBRA-PELVİS BT		Omuz dislokasyonu	5 (%0,4)
Servikal vertebra kırığı	1 (%0,1)	Dirsek kırık/çıkığı	15 (%1,2)
Torakal kompresyon kırığı	22 (%1,8)	RDUK	31 (%2,6)
Lomber kompresyon kırığı	29 (%2,4)	Karpal kemik kırığı	6 (%0,5)
Pelvis kırığı	24 (%2)		
Posterior vertebral kolon kırığı	21 (%1,7)		

Tablo 3. 65 yaş altı ve üstü aynı seviyeden düşme hastalarının karşılaştırılması

		<65 yaş	≥65 yaş	p
		n (%)	n (%)	
BT'de yaralanma	var	210 (%30,7)	279 (%52,7)	<0,001
	yok	475 (%69,3)	250 (%47,3)	
Hospitalizasyon	var	66 (%9,6)	162 (%30,6)	<0,001
	yok	619 (%90,4)	367 (%69,4)	
Mortalite	var	0 (%0)	6 (%1,1)	0,005
	yok	685 (%100)	523 (%98,9)	
İntrakranial kanama	var	8 (%1,2)	24 (%4,5)	<0,001
	yok	677 (%98,8)	505 (%95,5)	
İntertrokanterik kırık	var	6 (%0,9)	67 (%12,7)	<0,001
	yok	679 (%99,1)	462 (%87,3)	
Femur boyun kırığı	var	9 (%1,3)	48 (%9,1)	<0,001
	yok	676 (%98,7)	481 (%90,9)	
Lomber kompresyon kırığı	var	9 (%1,3)	20 (%3,8)	0,005
	yok	676 (%98,7)	509 (%96,2)	
Pelvis kırığı	var	3 (%0,4)	21 (%4)	<0,001
	yok	682 (%99,6)	508 (%96)	

Abdominal Radyoloji

SS-068

KRONİK HEPATİT B'NİN NEKROİNFLAMASYON VE FİBROZİS SKORLAMASINDA ETKİLİ BİR BİOMARKER

Gülşah Berberoğlu, Korcan Aysun Gönen, Hadi Sasani

Tekirdağ Namık Kemal Üniversitesi Tıp Fakültesi Hastanesi, Radyoloji Anabilim Dalı

Giriş-Amaç: Hastanın tedavisini ve prognozunu etkileyebileceğinden Kronik hepatit B (KHB) hastalarında karaciğer fibrozunun yaygınlığını ve derecesini bilmek klinik öneme sahiptir [1].

Çalışmamızda, KHB hastalarında karaciğerde inflamasyon ve fibrozisi öngörmede Gadoksetik asit (GA) kontrastlı manyetik rezonans görüntüleme (MRG) tetkikinde rölatif kontrastlanma indeksi (RKİ) ve apperent diffusion co-efficient (ADC) ölçümlerinin histopatolojik sonuçlarla kıyaslanarak prediktivitesinin retrospektif olarak değerlendirilmesi amaçlanmıştır.

Ocak 2012 ve Ekim 2020 tarihleri arasında KHB tanısıyla tarafımızca perkütan karaciğer parankim biyopsisi yapılan ve biyopsi ile yakın zamanlı GA kontrastlı MRG'si bulunan 60 hasta çalışmaya dahil edildi. MRG için rutin dinamik kontrastlı çekim+20. dakika görüntüleri alındı. Her segmentten manuel ROI ile RKİ ve ADC ölçümleri yapılarak karaciğer için ortalama RKİ ve ADC değerleri elde edildi *(Resim1,2)*.

RKİ = [(hepatosit spesifik faz sinyal intensitesi (SI) - kontrastsız faz SI) / kontrastsız faz SI] formülü ile hesaplandı.

Radyolojik bulguların histopatolojik verilerle (ISHAK skorlama sistemine göre bakılan HAİ = histolojik aktivite indeksi ve F = fibrozis derecelendirme) korelasyonuna bakıldı.

EASL (Europeean Association For The Study Of The Liver) kriterlerine göre KHB'de tedavi başlama sınırı HAİ skoru için 6 ve üzeri ve/veya fibrozis skoru için 2 ve üzeridir. Bu doğrultuda çalışmamızda gruplar HAİ ve F skorlarına göre; HAİ <6 ve ≥6; F <2 ve F≥2 olmak üzere alt gruplara ayrıldı.

Hastaların yaş aralığı 19-73 olup, 31'i (%51,7) kadındı. HAİ ve F'e göre karşılaştırılan gruplar arasında yaş ve cinsiyet dağılımı bakımından anlamlı farklılık saptanmadı (p<0.05). HAİ 2-13 arasında değişmekteydi. HAİ 6'nın altında olan 34 (%56.6), 6 ve üzerinde olan 26 (%43.3) hasta izlendi. F evreleri 0-5 arasında değişmekte idi. F<2 olan 36 (%60), F≥2 olan 24 (%40) hasta bulunmaktaydı.

HAİ <6 olan hastaların RKİ'leri, HAİ değeri ≥6 olan hastalardan anlamlı olarak daha yüksekti (p=0.011). ROC analizine göre cut-off değeri 0.75 için duyarlılık %53.8, özgüllük %76.5, AUROC değeri 0.692 olarak saptandı. Fibrozisi <2 olan hastaların RKİ'leri, fibrozisi ≥2 olan hastalardan anlamlı olarak daha yüksekti (p=0.002). ROC analizinde cut-off değeri 0.80 için fibrozis gruplarını ayırt etmedeki duyarlılığı % 62.5 özgüllüğü % 72.2, AUROC değeri 0.736 olarak saptandı. RKİ, fibrozis evrelemesinde nekroinflamasyon derecelendirmesine göre daha duyarlıydı. ADC ölçümleri ise inflamasyon ve fibrozis gruplarını ayırt etmede anlamlı değildi *(Tablo 1-3)*.

İnvazifliği, örneklem hataları potansiyeli, gözlemciler arası değişkenliği vs. risklerine rağmen karaciğer biyopsisi, nekroinflamasyon/fibrozisin evrelemesinde referans standart yöntemdir. Rutin biyokimyasal ve hematolojik testler hastaların %50'sinde karaciğer fibrozisini kantitifiye edemez [1].

GA'lı MRG'nin karaciğer fibrozunun evrelemesindeki rolünü, kolayca elde edilebilir kantitatif ölçümler kullanarak açıklayan çokça çalışma vardır [2-5]. Yalnızca KHB'li hastaları incelediğimiz çalışmamızda, RKİ değerinin nekroinflamasyon derecesi / fibrozis evresi ile önemli ölçüde korele olduğunu tespit ettik. Ancak bulgularımızın aksine ADC'nin artan fibrotik evre ile negatif yönde korele olduğu bildirilmiştir [3, 6].

KHB'de, GA'lı MRG'den elde edilen RKİ'nin, nekroinflamasyon ve hepatik fibrozis skorlamasında etkili bir biomarker olarak kullanılması önerilir.

Kaynaklar
1. Poetter-Lang S, Bastati N, Messner A, Kristic A, Herold A, Hodge JC, et al. Quantification of liver function using gadoxetic acid-enhanced MRI. Abdominal Radiology. 2020:1-13.
2. Feier D, Balassy C, Bastati N, Fragner R, Wrba F, Ba-Ssalamah A. The diagnostic efficacy of quantitative liver MR imaging with diffusion-weighted, SWI, and hepato-specific contrast-enhanced sequences in staging liver fibrosis—a multiparametric approach. European radiology. 2016;26(2):539-46.
3. Watanabe H, Kanematsu M, Goshima S, Kondo H, Onozuka M, Moriyama N, et al. Staging hepatic fibrosis: comparison of gadoxetate disodium–enhanced and diffusion-weighted MR imaging—preliminary observations. Radiology. 2011;259(1):142-50.
4. Yang D, Li D, Li J, Yang Z, Wang Z. Systematic review: The diagnostic efficacy of gadoxetic acid-enhanced MRI for liver fibrosis staging. European journal of radiology. 2020;125:108857.
5. Hoffman DH, Ayoola A, Nickel D, Han F, Chandarana H, Shanbhogue KP. T1 mapping, T2 mapping and MR elastography of the liver for detection and staging of liver fibrosis. Abdominal Radiology. 2020;45(3):692-700.
6. Koinuma M, Ohashi I, Hanafusa K, Shibuya H. Apparent diffusion coefficient measurements with diffusion-weighted magnetic resonance imaging for evaluation of hepatic fibrosis. Journal of Magnetic Resonance Imaging: An Official Journal of the International Society for Magnetic Resonance in Medicine. 2005;22(1):80-5.

Anahtar kelimeler: Gadoksetik asit kontrastlı manyetik rezonans görüntüleme, Rölatif kontrastlanma indeksi, ADC, Karaciğer, İnflamasyon, Fibrozis.



Resim 1. HAİ:10, Fibrozis:4 olan 51 yaş erkek hasta. (a) T1 ağırlıklı kontrastsız aksiyal görüntülerde sinyal intensite ölçümü, (b) T1 ağırlıklı hepatosit spesifik faz 20.dakika görüntülerde sinyal intensite ölçümü, (c) ADC ölçümü

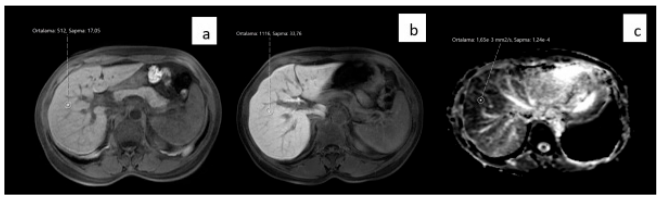

Resim 2. HAİ:3, Fibrozis:0 olan 42 yaş kadın hasta. (a) T1 ağırlıklı kontrastsız aksiyal görüntülerde sinyal intensite ölçümü, (b) T1 ağırlıklı hepatosit spesifik faz 20.dakika görüntülerde sinyal intensite ölçümü, (c) ADC ölçümü

Tablo 1. HAİ<6 ve ≥6 olan hastalarda RKİ ve ADC değerleri

	HAİ<6	HAİ<6	HAİ ≥6	HAİ ≥6	
	ortalama ±ss	medyan	ortalama ±ss	medyan	p değeri
RKİ	1,12 ± 0,47	1,05	0,85 ± 0,30	0,74	0,011
ADC	1,78 ± 0,43	1,74	1,81 ± 0,64	1,60	0,429

Tablo 2. Fibrozis<2 ve ≥2 olan hastalarda RKİ ve ADC değerleri

	Fibrozis<2	Fibrozis<2	Fibrozis ≥2	Fibrozis≥2	
	ortalama ±ss	medyan	ortalama ±ss	medyan	p değeri
RKİ	1,13 ± 0,46	1,05	0,82 ± 0,26	0,73	0,002
ADC	1,80 ± 0,40	1,74	1,78 ± 0,67	1,56	0,114

Tablo 3. HAİ ve F gruplarını ayırt etmede cut off, duyarlılık ve özgüllük, AUROC, p değeri

	cut off	duyarlılık	özgüllük	AUROC	p
HAİ AYRIMINDA RKİ	0.75	%53.8	%87.5	0.692	0.011
F AYRIMINDA RKİ	0.8	%62.5	%72.2	0.736	0.002

Toraks Radyolojisi

SS-069

COVİD-19 OLGULARINDA ENFEKTE AKCİĞER ALAN HACMİ İLE KLİNİK VE LABORATUAR VERİLERİN KARŞILAŞTIRILMASI

Erdem Özkan, Murathan Köksal
Ankara Şehir Hastanesi

Giriş ve Amaç: Covid-19 enfeksiyonunda akciğerler hastalığın primer tutulum yeri olup viral pnömoni bazen çok ağır seyredebilir (1,2). Dünya Sağlık Örgütü'nün yayınladığı tedavi rehberine göre hastalar hafif, orta ve ağır kategorilere ayrılmıştır (3-4). Bu çalışmadaki amacımız, Covid-19 PCR(+) olduğu bilinen hafif/orta ve ağır hastalarda enfekte akciğer alan volümlerini otomatik analiz programı (Thoracic Vcar, GE Healthcare) ile değerlendirmek, bulguları laboratuvar ve klinik verilerle karşılaştırmaktır.

Gereç ve Yöntem: Birinci aşamada haziran-kasım 2020 döneminde acile başvuran, aynı gün kontrastsız toraks BT'si ve PCR(+)'liği olan 100 hasta (59 erkek, 41 kadın), ikinci aşamada ise bu hastalardan takiplerinde (5-10 gün) toraks BT tetkiki olan 16 hasta (12 erkek, 4 kadın) değerlendirildi. Görüntüler 128 kesitli GE Revolution Evo BT cihazı ile elde olundu. (-1024) / (-725) Hounsfield Unit (HU) dansiteleri havalanan akciğer parankimini, (-725) / (0) HU ise konsolidasyon ve buzlu cam opasitelerini temsil etmiştir (Resim 1 ve 2). RT-PCR(-) olan, başvuru günü BT'si olmayan, BT'de hacim ölçümlerini bozacak şekilde yoğun artefakt bulunan ve <18 yaş olan hastalar çalışmaya dahil edilmedi.

Veriler SPSS 25 (IBM SPSS Statistics for Windows, Version 25.0. Armonk, NY: IBM Corp.) istatistik paket programıyla değerlendirildi. Sürekli iki değişken arasındaki ilişki Pearson korelasyon katsayısıyla, parametrik test ön şartlarını sağlamadığı durumda ise Spearman korelasyon katsayısı ile değerlendirilmiştir. p<0,05 düzeyi istatistiksel olarak anlamlı kabul edildi.

Bulgular: Demografik özellikler ve hastalık şiddeti ilişkisi tablo 1'de gösterilmiştir. İlk aşamada, volümetrik ölçümler (Tablo 2) ve hastalık şiddetleriyle ilişkisi (Tablo 3) gösterilmiş olup volümetrilerin hastalık gruplarına göre anlamlı farklılık göstermediği dikkati çekmiştir. Laboratuar bulguarıyla olan ilişki tablo 3'te özetlenmiştir.

İkinci aşamada, aynı ölçümler ikinci BT tetkiki olan 16 hastada uygulandı (Tablo 4). Bulguların hastalık grupları arasında zamana bağlı farklılıkları değerlendirildi. Buna göre sağ akciğer tutulum yüzdesi ve her iki akciğer toplam tutulum hacmi, ölçüm zamanlarına bağlı olarak gruplar arasında istatistiksel olarak farklılık göstermektedir. Ayrıca hafif hasta grubunda iki tomografi arasında toplam tutulum hacmi anlamlı fark göstermekteydi (Tablo 5). Çalışmanın 2.aşamasında BT bulgularının (buzlu cam, konsolidasyon vb.) hastalık gruplarına göre dağılımları ise tablo 6'de özetlenmiştir. Hafif/orta ve ağır hasta gruplarında laboratuar verileri ile akciğer volümetri ilişkisi tablo 7 ve 8'de özetlenmiştir.

Tartışma ve Sonuç: Literatürde covid pnömonisinde akciğerin kantitatif volümetrik değerlendirilmesi ile laboratuar verilerinin ilişkisini doğrudan inceleyen bir çalışmaya rastlamadık. Çalışmamızda volümetrik ölçümler ile laboratuar değerleri arasında korelasyon olduğunu gördük. Bu da bize enfekte akciğer hacmi arttıkça hastalığa verilen tepkinin arttığını göstermekte olup immün yanıtın bir belirteci olabileceğini düşündürmüştür. Cheng ve arkadaşları, pnömoni ağırlık skoru (PSI) ile total enfekte akciğer alanı arasında hafif pozitif korelasyon izlendiğini ancak anlamlı istatistiksel fark saptanmadığı belirtmiştir (5). Çalışmamızda volüm ölçümleri ile hasta kliniği arasında bir ilişki tespit edemedik. Ancak daha yüksek sayıda hasta içeren yapay zeka tasarımlı kapsamlı çalışmalarla araştırmalar derinleştirilebilir.

Anahtar kelimeler: COVID-19, Bilgisayarlı Tomografi, Volumetri, Laboratuar Bulguları

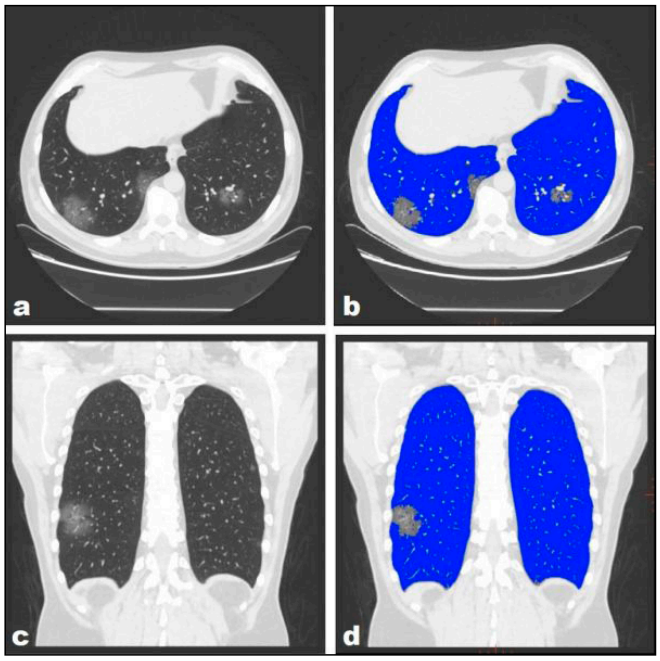

Resim 1. Covid-19 pnömonisi. Thoracic Vcar yazılım programında buzlu cam dansitesindeki enfekte alan ile sağlıklı akciğer parankiminin (mavi renk) ayırt edilmesi. Aksiyel (a, b) ve koronal kesitler (c, d).

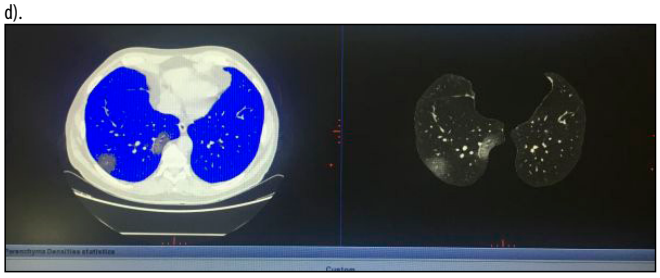

Resim 2. İnfiltrasyon alanlarının ve havalanan sağlıklı akciğer parankiminin volümletrik değerlerlerinin otomatik analiz progamıyla değerlendirilmesi

Tablo 1. Çalışma aşamalarına göre demografik bilgiler

		Aşama 1 (n=100), Ortalama± SS-n (%)	Aşama 2 (n=100), Ortalama± SS-n (%)
Yaş		58,80±14,74	56,56±13,75
Hastalığın Şiddeti	Ağır	52 (52%)	9 (56%)
	Hafif/Orta	48 (48%)	7 (44%)
Cinsiyet	Kadın	41 (41%)	4 (25%)
	Erkek	59 (59%)	12 (75%)

Tabl 2. 1. aşamadaki yüzdesel ve volumetrik değerler (n=100)

		Ortalama± SS-n (%)
Sağ akciğer	Tutulum yüzdesi	22,32±13,69
	Toplam akciğer volümü (L)	2,08±0,75
Sol akciğer	Tutulum yüzdesi	22,55±12,53
	Toplam akciğer volümü (L)	1,79±0,65
Her iki akciğer	Toplam tutulum yüzdesi	22,33±12,88
	Toplam akciğer volümü (L)	3,86±1,41
	Toplam tutulum volümü (L)	0,83±0,60

Tablo 3. 1. aşamadaki volümetrik değerlerin ve laboratuar verilerinin hastalık şiddetiyle ilişkisi (n=100)

		Ağır (n=52); Ort± SS-n (%); Median (min-maks)	**Hafif/Orta (n=48); Ort± SS-n (%); Median (min-maks)**	**Kritik değer (p)**
Sağ akciğer	Tutulum yüzdesi	23,59±14,73 ; 20,74 (0,00-58,70)	20,94±12,49 ; 18,35 (1,47-52,69)	-0,686 (0,492)[2]
	Toplam akciğer volümü (L)	2,08±0,83 ; 1,94 (1,00-3,97)	2,08±0,67 ; 2,05 (0,79-3,68)	-0,383 (0,702)[2]
Her iki akciğer	Toplam tutulum yüzdesi	23,67±13,84 ; 21,26 (1,50-56,90)	20,88±11,72 ; 18,77 (1,56-49,43)	-0,862 (0,388)[2]
	Toplam akciğer volümü (L)	3,86±1,60 ; 3,52 (0,77-7,73)	3,85±1,19 ; 3,72 (1,51-6,55)	0,011 (0,991)[1]
	Toplam tutulum volümü (L)	0,93±0,73 ; 0,79 (0,14-4,88)	0,72±0,39 ; 0,61 (0,08-1,99)	-1,653 (0,098)[2]
Sol akciğer	Tutulum yüzdesi	24,20±13,36 ; 21,45 (0,00-58,60)	20,75±11,43 ; 19,07 (1,66-45,80)	-1,180 (0,238)[2]
	Toplam akciğer volümü (L)	1,82±0,74 ; 1,68 (0,53-3,73)	1,77±0,54 ; 1,69 (0,67-3,12)	-0,097 (0,923)[2]
Laboratuar bulguları	IL-6 (pg/mL)	367,19±464,92 ; 137 (9,88-2241)	73,64±154,77 ; 30,05 (4,39-1000)	-5,501 (0,001)[2]**
	D-dimer (mg/L)	5,60±9,05 ; 1,52 (0,37-39,50)	2,51±5,29 ; 0,90 (0,21-33,54)	-3,546 (0,001)[2]**
	Ferritin (µg/L)	1611,85±2543,02 ; 1424,75 (74,60-18915)	542,33±747,42 ; 366,90 (28,60-4746,5)	-6,168 (0,001)[2]**
	Nötrofil lenfosit oranı (NLR)	15,46±10,27 ; 12,24 (2,29-42,26)	8,14±8,93 ; 5,02 (1,13-45,48)	-4,567 (0,001)[2]**
	Prokalsitonin (µg/L)	0,53±1,06 ; 0,18 (0,03-6,04)	2,03±6,86 ; 0,08 (0,03-31,08)	-3,395 (0,001)[2]**
	CRP (g/L)	0,20±0,22 ; 0,16 (0,02-1,47)	0,09±0,06 ; 0,08 (0,00-0,22)	-4,574 (0,001)[2]**
	*p<0,05 **p<0,01	[1]Student t test, [2]Mann Whitney U test,		

Tablo 4. 1. aşamadaki yüzdesel ve volumetrik değerler (n=16)

		Ortalama± SS-n (%)
Sağ akciğer	Tutulum yüzdesi (1)	12,31±7,14
	Toplam akciğer hacmi (1)	2,42±0,68
	Tutulum yüzdesi (2)	21,20±10,66
	Toplam akciğer hacmi (2)	2,09±0,54
Her iki akciğer	Toplam tutulum yüzdesi (1)	12,80±7,39
	Toplam akciğer volümü (1)	4,50±1,19
	Toplam tutulum volümü (1)	0,58±0,27
	Toplam tutulum yüzdesi (2)	20,61±10,03
	Toplam akciğer volümü (2)	3,95±1,11
	Toplam tutulum volümü (2)	0,79±0,37
Sol akciğer	Tutulum yüzdesi (1)	13,27±6,46
	Toplam akciğer hacmi (1)	2,11±0,53
	Tutulum yüzdesi (2)	19,50±10,57
	Toplam akciğer hacmi (2)	1,78±0,53
*(1)= İlk toraks BT **(2)= İkinci toraks BT		

Tablo 5. İkinci aşamada iki tetkik arasındaki hastalık şiddeti-volüm ilişkisi (n=16)

		Ağır (n=52); Ort± SS-n (%); Median (min-maks)	Hafif/Orta (n=48); Ort± SS-n (%); Median (min-maks)	Kritik değer (p)
Sağ akciğer	Tutulum yüzdesi (1)	13,04±8,04 ; 9,28 (3,03-26,30)	11,37±6,28 ; 10,87 (1,47-19,53)	0,205 (0,657)
	Tutulum yüzdesi (2)	16,77±9,10 ; 13,63 (6,27-28,20)	26,89±10,33 ; 27,50 (13,86-40,61)	4,331 (0,056)
	Kritik değer (p)	1,754 (0,222)	11,522 (0,015) *	5,297 (0,037) [1]*
	Toplam akciğer volümü (1)	2,49±0,82 ; 2,7 (1,47-3,69)	2,33±0,48 ; 2,39 (1,65-2,89)	0,199 (0,663)
	Toplam akciğer volümü (2)	2,16±0,63 ; 1,98 (1,38-3,18)	2,01±0,45 ; 1,86 (1,31-2,52)	0,257 (0,620)
	Kritik değer (p)	2,046 (0,190)	1,213 (0,313)	0,002 (0,969) [1]
Her iki akciğer	Toplam tutulum yüzdesi (1)	13,07±7,32 ; 10,7 (1,50-24,60)	12,45±8,05 ; 10,76 (1,56-26,63)	0,026 (0,875)
	Toplam tutulum yüzdesi (2)	17,29±9,82 ; 14,6 (3,60-32,40)	24,87±9,22 ; 26,35 (12,84-36,67)	2,473 (0,138)
	Kritik değer (p)	2,147 (0,181)	8,158 (0,029)	2,667 (0,125) [1]
	Toplam akciğer volümü (1)	4,61±1,45 ; 4,82 (2,58-6,60)	4,35±0,84 ; 4,35 (3,30-5,35)	0,180 (0,678)
	Toplam akciğer volümü (2)	4,01±1,26 ; 3,45 (2,57-6,04)	3,88±0,99 ; 3,52 (2,48-4,98)	0,047 (0,831)
	Kritik değer (p)	2,181 (0,178)	0,726 (0,427)	0,041 (0,843) [1]
	Toplam tutulum volümü (1)	0,64±0,23 ; 0,66 (0,24-0,99)	0,50±0,31 ; 0,55 (0,08-1,06)	1,187 (0,294)
	Toplam tutulum volümü (2)	0,67±0,32 ; 0,64 (0,17-1,09)	0,94±0,40 ; 0,70 (0,61-1,68)	2,236 (0,157)
	Kritik değer (p)	0,046 (0,836)	16,566 (0,007) **	7,435 (0,016) [1]*
Sol akciğer	Tutulum yüzdesi (1)	14,33±6,39 ; 15,67 (0-22,90)	11,90±6,79 ; 11,04 (1,66-21,87)	0,536 (0,476)
	Tutulum yüzdesi (2)	16,98±11,94 ; 17,3 (0-38)	22,75±8,21 ; 25,10 (11,35-32,25)	1,186 (0,295)
	Kritik değer (p)	0,598 (0,462)	7,189 (0,036)	2,402 (0,143) [1]*
	Toplam akciğer volümü (1)	2,17±0,64 ; 2,09 (1,11-2,96)	2,02±0,38 ; 1,97 (1,59-2,46)	0,306 (0,589)
	Toplam akciğer volümü (2)	1,71±0,53 ; 1,53 (1,19-2,91)	1,87±0,55 ; 1,66 (1,17-2,48)	0,365 (0,556)
	Kritik değer (p)	6,328 (0,036)	0,318 (0,593)	1,024 (0,329) [1]

*p<0,05 **p<0,01
[1] Mixed pattern ANOVA, [2] Student t test, [3] Mann Whitney U test,
(1)= İlk toraks BT (2)= İkinci toraks BT

Tablo 6. 2.aşamada her iki BT bulgularının hastalık şiddetine göre dağılımı (n=16)

			Ağır n (%)	Hafif/Orta n (%)	Kritik değer (p)	Cramer's V
Buzlu cam opasitesi	1.BT	Yok	2 (22,2%)	0 (0,0%)	1,778 (0,182)	0,333
		Var	7 (77,8%)	7 (100,0%)		
	2.BT	Yok	2 (22,2%)	0 (0,0%)	1,778 (0,182)	0,333
		Var	7 (77,8%)	7 (100,0%)		
Konsolidasyon	1.BT	Yok	5 (55,6%)	6 (85,7%)	1,667 (0,197)	0,323
		Var	4 (44,4%)	1 (14,3%)		
	2.BT	Yok	1 (11,1%)	4 (57,1%)	3,883 (0,049) *	0,493
		Var	8 (88,9%)	3 (42,9%)		
Arnavut kaldırımı	1.BT	Yok	4 (44,4%)	4 (57,1%)	0,254 (0,614)	0,126
		Var	5 (55,6%)	3 (42,9%)		
	2.BT	Yok	5 (55,6%)	0 (0,0%)	5,657 (0,017) *	0,595
		Var	4 (44,4%)	7 (100,0%)		
Plevral efüzyon	1.BT	Yok	8 (88,9%)	7 (100,0%)	0,830 (0,362)	0,228
		Var	1 (11,1%)	0 (0,0%)		
	2.BT	Yok	9 (100,0%)	7 (100,0%)	-	-
		Var	0 (0,0%)	0 (0,0%)		
Subplevral retikülasyon	1.BT	Yok	8 (88,9%)	7 (100,0%)	0,830 (0,362)	0,228
		Var	1 (11,1%)	0 (0,0%)		
	2.BT	Yok	2 (22,2%)	4 (57,1%)	2,049 (0,152)	0,358
		Var	7 (77,8%)	3 (42,9%)		
Hava bronkogramı	1.BT	Yok	6 (66,7%)	7 (100,0%)	2,872 (0,090)	0,424
		Var	3 (33,3%)	0 (0,0%)		
	2.BT	Yok	2 (22,2%)	7 (100,0%)	9,679 (0,002) **	0,778
		Var	7 (77,8%)	0 (0,0%)		

*p<0,05 **p<0,01

Tablo 7. Ağır hasta grubunda laboratuar bulguları ve volumetri ilişkisi

		Sağ akciğer tutulum yüzdesi	Sağ akciğer toplam volümü	Bilateral toplam tutulum yüzdesi	Bilateral toplam akciğer volümü	Bilateral toplam tutulum volümü	Sol akciğer tutulum yüzdesi	Sol akciğer toplam volümü
IL-6	r (p)	0,209 (0,137)	-0,263 (0,060)	0,173 (0,219)	-0,221 (0,115)	-0,049 (0,730)	0,145 (0,306)	-0,169 (0,232)
D-dimer	r (p)	0,335 (0,015)*	-0,307 (0,027) *	0,314 (0,023) *	-0,326 (0,018) *	0,093 (0,513)	0,309 (0,026) *	-0,301 (0,030) *
Ferritin	r (p)	0,125 (0,375)	0,027 (0,851)	0,103 (0,469)	0,022 (0,879)	0,082 (0,565)	0,115 (0,417)	0,056 (0,695)
NLR	r (p)	0,208 (0,140)	-0,306 (0,027) *	0,177 (0,209)	-0,303 (0,029) *	-0,090 (0,525)	0,190 (0,178)	-0,274 (0,049) *
Prokalsitonin	r (p)	0,315 (0,023)	-0,313 (0,024) *	0,322 (0,020) *	-0,295 (0,034) *	0,147 (0,299)	0,324 (0,019)	-0,314 (0,023) *
CRP	r (p)	0,217 (0,123)	-0,264 (0,059)	0,193 (0,171)	-0,258 (0,065)	0,044 (0,756)	0,180 (0,201)	-0,221 (0,116)

*p<0,05 **p<0,01
[1]Spearman correlation coefficient

Tablo 8. Hafif/Orta hasta grubunda laboratuar bulguları ve volumetri ilişkisi

		Sağ akciğer tutulum yüzdesi	Sağ akciğer toplam volümü	Bilateral toplam tutulum yüzdesi	Bilateral toplam akciğer volümü	Bilateral toplam tutulum volümü	Sol akciğer tutulum yüzdesi	Sol akciğer toplam volümü
IL-6	r (p)	0,371 (0,009) **	-0,069 (0,643)	0,413 (0,004) **	-0,091 (0,537)	0,446 (0,001) **	0,406 (0,004) **	-0,110 (0,458)
D-dimer	r (p)	0,182 (0,216)	-0,007 (0,961)	0,215 (0,143)	-0,045 (0,763)	0,161 (0,274)	0,211 (0,150)	-0,078 (0,597)
Ferritin	r (p)	0,074 (0,618)	0,192 (0,191)	0,151 (0,307)	0,146 (0,323)	0,352 (0,014) *	0,219 (0,135)	0,109 (0,462)
NLR	r (p)	0,315 (0,029) *	-0,115 (0,437)	0,364 (0,011) *	-0,178 (0,227)	0,365 (0,011) *	0,369 (0,010) **	-0,209 (0,154)
Prokalsitonin	r (p)	0,304 (0,035) *	-0,021 (0,887)	0,342 (0,018) *	-0,054 (0,717)	0,386 (0,007) **	0,356 (0,013) *	-0,081 (0,585)
CRP	r (p)	0,320 (0,027) *	-0,050 (0,736)	0,352 (0,014) *	-0,097 (0,510)	0,429 (0,002) **	0,356 (0,013) *	-0,117 (0,428)

*p<0,05 **p<0,01
[1]Spearman correlation coefficient

Görüntüleme Bilişimi

SS-070

PANDEMİ SÜRECİNİN RADYOLOJİ BÖLÜMÜNDE BİLGİSAYARLI TOMOGRAFİ TETKİKLERİ VE İSTEMLERİ ÜZERİNDEKİ ETKİSİ

Hadi Sasani, Gülcan Gücer Şahin, Korcan Aysun Gönen

Tekirdağ Namık Kemal Üniversitesi, Tıp Fakültesi, Radyoloji Anabilim Dalı, Tekirdağ, Türkiye

Giriş-Amaç: Dünyayı kısa sürede etkisi altına alan korona-virüs salgını ister sağlık ister ülkelerin işleyiş sistemlerini olumsuz yönde etkilemiştir. Bunlardan biri de hastane ve özellikle de radyoloji departmanlarındaki iş akışı, yapılan isteklerin ve klinik detayların etkilenmesi olmuştur.

Klinik bilgi (KB), hastanın klinik durumunu detaylandıran tüm bilgileri ifade edip, mevcut sorunu ve geçmiş tıbbi geçmişini, mevcut ilaçları, alerjileri, açlık durumunu, şüpheli tanıyı ve yanıtlanacak klinik soruyu içerebilir. Ayrıca sevk eden kişinin, muayenenin nedenini açıklayan yeterli KB sağlamalıdır [1]. KB tanı ve tedavinin gidişatının belirlenmesi açısından son derece önemlidir.

Kurumuna ve mevcut sahip olunan olanaklara göre değişkenlik gösterebilmekle beraber KB, radyoloji departmanlarına elektronik ortamada ya da konvansiyonel olarak istek kağıtları aracılığı ile sağlanabilmektedir. Ancak pandemi süreci içerisinde zaman zaman kullanılan kağıt yöntemi virüsün taşınmasına neden olabildiği için KB elektronik ortamlarda verilmeye çalışılmıştır.

Çalışmamızda, radyoloji departmanına diğer bölümlerden yapılan isteklerin ve bu doğrultuda verilen KB durumu araştırılmıştır.

Bu çalışmada 15 Mart 2020 ile 30 Nisan 2021 tarihleri arasında görüntü arşivi sisteminden (PACS) bilgisayarlı tomografi (BT) incelemesi yapılan 21,649 hastanın otomasyon verileri retrospektif olarak incelendi.

Hastaların demografik bilgileri (yaş, cinsiyet), incelemenin yapıldığı tarih ve saat, KB verilme durumu, hastayı sevk eden birim ve sevki yapan kişinin unvanı, BT incelemesi yapılan anatomik bölge verileri kategorize edilerek incelendi.

İstatistik analizde SPSS V.20 kullanılmış olup, tanımlayıcı analiz testleri ve kategorik verilerin değerlendirmesinde ki-kare testi kullanıldı.

Çalışma popülasyonunun %52,9'unu (n=11452) erkekler, %47,1'ini (n=10197) oluşturmakta olup, yaş ortalaması 52,83 yıl (3 ay-101 yaş) şeklinde idi.

Hasta sayısının %70,34'ü 2020 yılına ve %29,66'sı 2021 yılına aitti. Genel olarak her iki yılı içeren en çok isteği ve tetkiki yapılan yaş grubu 61-70 yaş olup, en çok sevk eden birim acil departmanı, en çok istenen tetkik toraks BT, isteyen unvan doktor öğretim üyesi ve en çok istenilen saat 09:00-12:00 arasında olmuştur.

Yıllara göre yapılan analizde KB verilme yüzdesi 2020 'de %5,83 (n=889/15228), 2021 yılında %5,40 (n=347/6421) idi (Resim1). KB vermeyen unvan 2020 yılında araştırma görevlisi (%23,8) iken, 2021 yılında Dr.Öğr.Üyesi (%9,2); KB veren unvan 2020 ylında en çok Dr.Öğr.Üyesi (%30,1), 2021'de ise Profesör Dr. (%8,7) unvanı olmuştur (Resim2).

Departmanlara göre analizde her iki yılda KB vermeyen bölüm en çok acil departmanı olup, KB veren bölüm 2020'de üroloji polikliniği, 2021'de ise genel cerrahi polikliniği olmuştur.

KB'nin verilmediği en çok saat aralığı 2020'de 09:00-12:00 (%16,7) ve en çok ağustos ayında (%9,2) iken, 2021'de en çok 15:00-18:00 (%7,6) saatlerinde ve mart ayında (%8,9) olmuştur (Resim3).

KB'nin verildiği en çok saat aralığı her iki yılda 09:00-12:00 (2020'de %33,7, 2021'de %12,7); 2020'de ve en çok haziran ayında (%14,3) ve 2021'de mart ayında (%7,5) şeklinde idi.

KB'nin verilmediği en çok tetkik her iki yılda toraks BT olup, KB'nin verildiği en çok tetkik her iki yılda alt batın BT olmuştur.

KB'nin verilmediği en çok yaş grubu her iki yılda 61-70 iken, KB'nin verildiği en çok yaş grubu 2020'de 51-60 yaş, 2021'de 61-70 yaş grubu idi.

Mevcut çalışmada pandemi döneminde radyoloji departmanına bildirilen KB yüzdesi her iki yılda %5,71 (2020'de %5,84, 2021'de %5,40) olup, en çok KB verilmemesi acil departmanında, araştırma görevlileri tarafından ve 09:00-12:00 saatlerinde gözlenmiştir.

KB'si verilmeyen hastalarda tanı ve tedavi gidişatı oldukça olumsuz yönde etkilenmesinin yanı sıra [2,3], BT'nin radyasyon içeren bir modalite olması nedeniyle tetkiki yapılan hastalarda gereksiz yere radyasyon maruziyeti olmaktadır.

Çalışmaların çoğu, KB'nin raporlama süreci üzerinde olumlu bir etkiye sahip olduğunu ve yorumlama doğruluğunu, klinik önem düzeyini ve raporlama güvenini geliştirdiğini göstermiştir [4-7]. KB'nin verilmesi raporlamanın duyarlılığını %84'e [6] ve özgüllüğünü %96'ya [5] kadar artırabilmektedir.

Eğitim araştırma ve üniversite hastanelerinde personel, tıp ve uzmanlık eğitimi alan kişilerin öncelikle radyasyonun zararlı etkileri hakkında bilgilendirilmeleri; klinik öykü ve fizik muayene bulguları göz önünde bulundurulması sureti ile, ön tanıda düşünülen patolojiye yönelik BT istemi yapılması uygun olacaktır. KB'nin radyoloji departmanlarına sağlanması hastalığın tanıyı ve tedavi prognozunu büyük ölçüde etkilemekte olup; hatta gereksiz girşimsel işlemlerin yapılmasını önleyebilmektedir. Bu nedenle KB'nin özellikle de radyoloji departmanları tarafından ne kadar önemli olduğu ilgili kişilere anlatılmalı; KB'yi sağlayan kişilerin bizzat kendisinin bilgi girişini yapması ya da bu konuda eğitimli ve nitelikli personelin olmasına dikkat edilmelidir.

Kaynaklar

1. The Royal Australian and New Zealand College of Radiologists. Radiodiagnosis Training Program Curriculum. Sydney: The Royal Australian and New Zealand College of Radiologists, 2014.
2. Castillo C, Steffens T, Sim L, Caffery L. The effect of clinical information on radiology reporting: A systematic review. J Med Radiat Sci. 2021;68(1):60-74. doi: 10.1002/jmrs.424.
3. Yapp KE, Brennan P, Ekpo E. The Effect of Clinical History on Diagnostic Imaging Interpretation - A Systematic Review. Acad Radiol. 2020:S1076-6332(20)30609-7. doi: 10.1016/j.acra.2020.10.021.
4. Sarwar A, Wu JS, Kung J, et al. Graphic representation of clinical symptoms: a tool for improving detection of subtle fractures on foot radiographs. AJR Am J Roentgenol 2014;203(4): W429–33.
5. Mullins ME, Lev MH, Schellingerhout D, Koroshetz WJ, Gonzalez RG. Influence of availability of clinical history on detection of early stroke using unenhanced CT and diffusion-weighted MR imaging. AJR Am J Roentgenol 2002; 179(1): 223–8.
6. Doubilet P, Herman PG. Interpretation of radiographs:effect of clinical history. AJR Am J Roentgenol 1981; 137(5): 1055–8.
7. Doshi AM, Huang C, Ginocchio L, Shanbhogue K, Rosenkrantz AB. Impact of patient questionnaires on completeness of clinical information and identification of causes of pain during outpatient abdominopelvic CT interpretation. Abdom Radiol (NY) 2017; 42(12): 2946–50.

Anahtar kelimeler: Klinik bilgi, PACS, Bilgisayarlı tomografi.

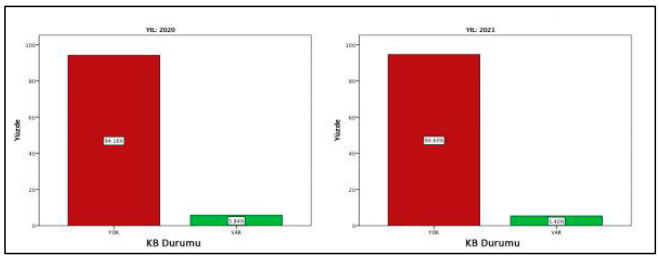

Resim 1. Yıllara göre klinik bilgi (KB) yüzdeleri

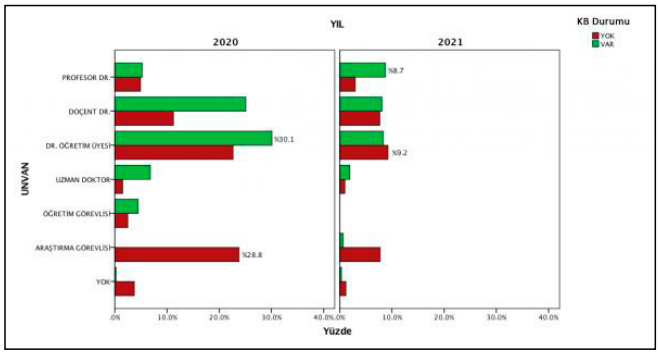

Resim 2. Yıllara göre unvan ile KB durumu

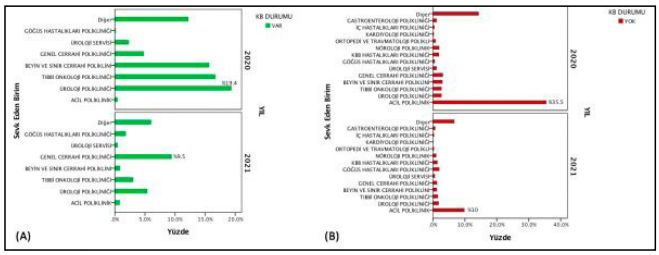

Resim 3. Yıllara göre departmanlar tarafından verilen KB durumuYıllara göre saat aralıkları ve KB durumu

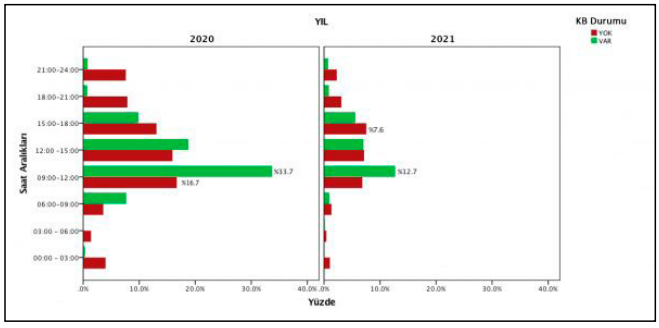

Resim 4. Yıllara göre saat aralıkları ve KB durumu

Toraks Radyolojisi

SS-071

COVID-19 NEDENİ İLE HASTANEDE YATAN HASTALARDA TORAKS BİLGİSAYARLI TOMOGRAFİSİNDE KORONER ARTER KALSİFİKASYONU

Mehtap Ilgar[1], Serkan Ünlü[1], Mehmet Akçiçek[2]

[1]Malatya Eğitim ve Araştırma Hastanesi
[2]Malatya Turgut Özal Üniversitesi Tıp Fakültesi

Giriş ve Amaç: Dünya Sağlık Örgütü verilerine göre kardiyovasküler hastalıklar (KVH) dünyada en sık ölüm nedenidir. Altta yatan KVH enfeksiyonu olan hastalarda ölüm riskini artırabilir. Çalışmalar, KVH nedeniyle hastaneye yatırılan COVID-19 hastaları arasında mortalite riskinin arttığını göstermiştir. Bu çalışmanın amacı COVID-19 nedeni ile hastanede yatan hastalarda kontrastsız toraks bilgisayarlı tomografisinde (BT) koroner arter kalsifikasyonunun (KAK) kötü prognoz öngörücüsü olabileceğini tartışmakdır. Ayrıca bu örnek üzerinden toraks BT'de insidental olarak görülen KAK'nın radyologlar tarafından raporlanmasının önemli olduğuna dikkat çekmektir.

Gereç ve Yöntem: Ekim 2020 tarihinde Malatya Eğitim ve Araştırma hastanesinde COVID-19 tanısı ile yatan PCR pozitif, kontrastsız toraks BT'si bulunan 103 hasta ve ülkemizde hastalığın görülmediği ocak ve şubat 2019 tarihinden yaş ve cinsiyet olarak birebir eşleştirilmiş ratgele yöntemle seçilen herhangi bir nedenle toraks BT çekilmiş olan 103 kontrol grubu hastası çalışmaya dahil edildi. Tomografi görüntüleri 2 radyoloji uzmanı tarafından klinik bilgilerine kör olarak değerlendirildi.

Bulgular: Hastaların 106'sı (%51,5) erkekdi. Hata yaşları 26-84 arasında olup ortalama yaş 61,2±12,2 bulundu. KAK olan COVID-19 hastalarında yoğun bakımda yatma ve vefat oranları olmayanlara göre daha yüksek olup istatistiksel olarak anlamlıydı (sırası ile p<0,001 ve p=0,001)

Tartışma ve Sonuç: Kardiyovasküler hastalıklar dünyada en sık ölüm nedenidir. Ayrıca altta yatan KVH enfeksiyonu olan hastalarda ölüm riskini artırabilir. Koroner arter kalsifikasyonu, aterosklerotik plağın ve dolayısı ile koroner arter hastalığı riskinin bir göstergesidir. Koroner hastalığın şiddeti ile kalsifikasyon arasında korelasyon mevcuttur. Ülkemizde COVID-19 hastalığı nedeni ile hastanede yatan hastaların büyük çoğunluğuna toraks BT çekilmektedir. Bu BT'ler değerlendirilirken koroner arterler de değerlendirilmeli ve kalsifikasyon varsa skorlanarak raporlanmalıdır.

Giriş ve Amaç

Dünya Sağlık Örgütü verilerine göre kardiyovasküler hastalıklar (KVH) dünyada en sık ölüm nedenidir. KVH ve enfeksiyonlar arasında karşılıklı bir ilişki vardır (1). Enfeksiyonlar iskemik hasarı, endotelyal disfonksiyonu, kandaki prokoagülan değişiklikleri, aterosklerotik plaktaki inflamatur değişiklikleri uyarabilir. Bu etkiler tek başına ya da kombinasyon halinde KVH riskini artırabilir. (2-3) Altta yatan KVH enfeksiyonlu hastalarda ölüm riskini artırabilir. İnflüenza pandemilerinde KVH ölüm oranları artmıştır. Önceki inflüenza ve corona virüs epidemilerinde viral enfeksiyonun akut koroner sendromu tetikleyebileceği yönünde bulgular mevcuttur (4,5). Ayrıca KVH nedeniyle hastaneye yatırılan COVID-19 hastaları arasında mortalite riskinin arttığını savunan çalışmalar vardır (4).

Koroner arter kalsifikasyonu (KAK), atherosklerotik plağın ve dolayısı ile koroner arter hastalığı riskinin bir göstergesidir. Koroner hastalığın şiddeti ile kalsifikasyon arasında korelasyon mevcuttur (6). Otopsi çalışmaları, kalsiyum varlığı ile koroner arter hastalığı arasında güçlü bir ilişki olduğunu göstermiştir (7-8). Kontrastız torak bilgisayarlı tomografide (BT) insidental olarak KAK görülebilir.

Bu çalışmanın amacı COVID-19 nedeni ile hastanede yatan hastalarda kontrastsız toraks BT'de KAK'nun kötü prognoz öngörücüsü olabileceğini tartışmakdır. Ayrıca bu örnek üzerinden toraks BT'de insidental olarak görülen KAK'nın radyologlar tarafından raporlanmasının önemli olduğuna dikkat çekmektir.

Gereç ve Yöntem

Ekim 2020 tarihinde Malatya Eğitim ve Araştırma Hastanesi'nde COVID-19 tanısı ile yatan PCR pozitif, kontrastsız toraks tomografisi bulunan 103 hasta ve ülkemizde hastalığın görülmediği ocak ve şubat 2019 tarihinden yaş ve cinsiyet olarak birebir eşleştirilmiş ratgele yöntemle seçilen herhangi bir nedenle toraks BT çekilmiş olan103 kontrol grubu hastası çalışmaya dahil edildi. Tomografi görüntüleri 2 radyoloji uzmanı tarafından hastaların klinik bilgilerine kör olarak değerlendirildi. Dört ana koroner arterdeki (RCA, LMCA, LAD, LCX) kalsifikasyon değerlendirildi. Her damar için 0 ile 3 arasında puan verildi. Kalsifikasyon yoksa sıfır, minimalse 1, orta derecedeyse 2, şiddetli ise 3 puan verildi. Buna göre puanlar toplanıp toplam KAKS'u 0-12 arasında hesaplandı (9). Şekil a, b ve c'de örnek BT görüntüleri sunulmuştur. Hastalarının klinik bilgilerine hastane bilgi işlem sisteminden erişildi.

İstatistiksel Analiz

İstatistiksel değerlendirmede SPSS 22.0 versiyon program kullanıldı. Karşılaştırmalarda ki-kare ve t testi yapıldı. İstatistiksel anlamlılık değeri p<0,05 olarak kabul edildi.

Etik izin

Retrospektif olarak yapılan bu çalışma için Malatya Turgut Özal Üniversitesi Klinik Araştırmalar Etik Kurulu'ndan etik onam alınmıştır. Karar no: 2021/63

Hastaların 106'sı (%51,5) erkekdi. Hata yaşları 26-84 arasında olup ortalama yaş 61,2±12,2 bulundu. COVID-19 hastalarının %57,3'ünün eşlik eden komorbid hastalığı vardı. %18,4'ü yoğun bakım ünitesinde tedavi görmüşdü, %21,4'ünde %50'nin üzerinde akciğer tutulumu vardı, %19,4'ü vefat etmişdi. COVID-19 hastaları kendi aralarında değerlendirildiğinde KAK olan hastalarda yoğun bakımda yatma ve vefat oranları olmayanlara göre daha yüksek olup istatistiksel olarak anlamlıydı (sırası ile p<0,001 ve p=0,001). COVID-19 hastaların KAKS ortalamaları açısından bakıldığında COVID-19 hastaları arasında yoğun bakımda yatma oranı ve vefat etme durumları açısından ortalamalar arasında anlamlı farklılık saptanmadı (sırası ile p=0,532 p=0,888). Koroner kalsifikasyon varlığı ve yokluğu açısından COVID-19 hastaları ile kontrol grubu hastaları arasında anlamlı farklılık saptanmadı (p=0,395). Ancak covid-19 hastalarının KAKS ortalamları 4,82, kontrol grubu hastaların KAKS ortalaması 2,14 olup COVID-19 nedeni ile hastanede yatan hastalarda kontrol grubuna göre anlamlı yüksekti (p<0,001).

Kardiyovasküler hastalıklar dünyada en sık ölüm nedenidir ve koroner arter hastalığı KVH'ın en sık görülen formudur. Erken tanı ile ölüm riskinin azaldığı görülmüştür. KAK'u KVH riski için bağımsız bir göstergedir (10).

Çalışmamızda yoğun bakım ünitesinde yatan hastalarda servisde yatan hastalara göre, vefat eden hastalarda taburcu olan hastalara göre KAK görülme oranı yüksek bulunmuştur. Gupta ve arkadaşlarının (11) çalışmasında herhangi bir derecede KAK olan COVID-19 hastalarının, KAK olmayanlara göre entübasyona ihtiyaç duyma olasılığının daha yüksek olduğu belirtilmiştir. Aynı çalışmada daha yüksek KAKS, artan mortalite ile ilişkilendirilmiştir. Başka çalışmalarda da da KAK varlığı ve yaygılığının hastanede yatan COVID-19 hastalarında kötü prognoz ile ilişkili olduğu bildirilmiştir (12-13). Bu durum şiddetli inflamatuar kaskadın sonucu olarak önceden var olan KVH'ın destabilizasyonu ve sonrasındaki şok nedeni ile ya da sitokin fırtınası gibi akut proinflamatuar durumlar nedeni ile olabilir (11).

Çalışmamızda kontrol grubu hastalarının yani COVID -19 geçirmeyen hastaların %43,7'sinde KAK görüldü. KAK koroner arter stenozunun şiddetini belirlemek için kullanılmaz ancak varlığı KVH açısından hastanın değerlendirilmesi gerektiğine işaret eder (14). Bu açıdan önemlidir ve toraks BT değerlendirilirken bu kalsifikasyonlar dikkate alınmalıdır.

Ülkemizde COVID-19 nedeni ile hastanede yatan hastaların büyük çoğunluğuna toraks BT çekilmektedir. Bu BT'ler değerlendirilirken koroner arterler de değerlendirilmeli ve kalsifikasyon varsa skorlanmalıdır. Sadece COVID-19 hastaları için değil herhangi bir nedenle çekilen tüm toraks BT'lerinde insidental olarak görülen koroner arter kalsifikasyonlarının radyoloji uzmanları tarafından skorlanarak raporlanması erken tanı ve tedavi açısından önemlidir.

Kaynaklar
1.Corrales-Medina VF, Alvarez KN, Weissfeld LA ve ark. Association Between Hospitalization for Pneumonia and Subsequent Risk of Cardiovascular Disease. JAMA. 2015; 313(3): 264-274
2.Corrales-Medina VF, Madjid M, Musher DM. Role of acute infection in triggering acute coronary syndromes. Lancet Infect Dis. 2010; 10(2):83–92
3.Corrales-Medina VF, Musher DM, Shachkina S, Chirinos JA. Acute pneumonia and the cardiovascular system. Lancet. 2013; 381(9865):496–505
4.Madjid M, Miller CC, Zarubaev V ve ark. Influenza epidemics and acute respiratory disease activity are associated with a surge in autopsy-confirmed coronary heart disease death: results from 8 years of autopsies in 34 892 subjects. Eur Heart J. 2007; 28(10): 1205–1210
5.Madjid M, Naeini PS, Solomon SD ve ark. Potential Effects of Coronaviruses on the Cardiovascular System A Review JAMA Cardiol. 2020; 5: 831–840
6.Blaha MJ, Mortensen MB, Kianoush S, Tota-Maharaj R, Cainzos-Achirica M. Coronary artery calcium scoring: is it time for a change in methodology? JACC. 2017; 10: 923–937
7.Eggen DA, Strong JP, McGill HC. Coronary calcification: relationship to clinically significant coronary lesions and race, sex, and topographic distribution. Circulation.1965; 32:948-955
8.Simons DB, Schwartz RS, Edwards WD, Sheedy PF, Breen PF, Rumberger JA. Noninvasive definition of anatomic coronary artery disease by ultrafast computed tomographic scanning: a quantitative pathologic comparison study. J Am Coll Cardiol.1992; 20:1118-1126
9.Hecht HS, Cronin P, Blaha MJ. 2016 SCCT/STR guidelines for coronary artery calcium scoring of noncontrast noncardiac chest CT scans: a report of the Society of Cardiovascular Computed Tomography and Society of thoracic radiology. JCCT. 2017; 11: 74–84
10.Pakdaman MN, Rozanski A, Berman DS.Incıdental Coronery Calcifications on Rhutine Chest CT: Clinical Implications. Trends in Cardiovascular Medicine. 2017; 7: 475-480
11.Gupta YS, Finkelstein M, Manna S ve ark. Coronary artery calcification in COVID-19 patients: an imaging biomarker for adverse clinical outcomes. Clinical Imaging. 2021; 77: 1-8
12.Dillinger JG, Benmessaoud FA, Pezel T. Coronary Artery Calcification and Complications in Patients With COVID-19. J Am Coll Cardiol Img. 2020; 13 (11): 2468–2470
13.Luo S, Qiu XM, Zeng XJ ve ark. Coronary artery calcification and risk of mortality and adverse outcomes in patients with COVID-19: a Chinese multicenter retrospective cohort study. Chinese Journal of Academic Radiology. 2021
14.Williams MC, Abbas A, Tirr E. Reporting incidental coronary, aortic valve and cardiac calcification on non- gated thoracic computed tomography, a consensus statement from the BSCI/ BSCCT and BSTI. Br J Radiol. 2020; 93; 2-9

Anahtar kelimeler: COVID-19, Toraks Bilgisayarlı Tomografi, Koroner Arter Kalsifikasyonu



Şekil a. LAD arterde hafif kalsifikasyon, skor-1

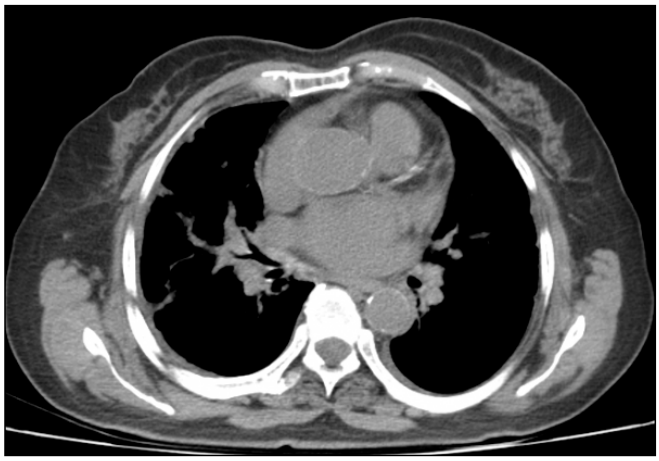

Şekil b. LAD arterde orta derecede kalsifikasyon, skor-2

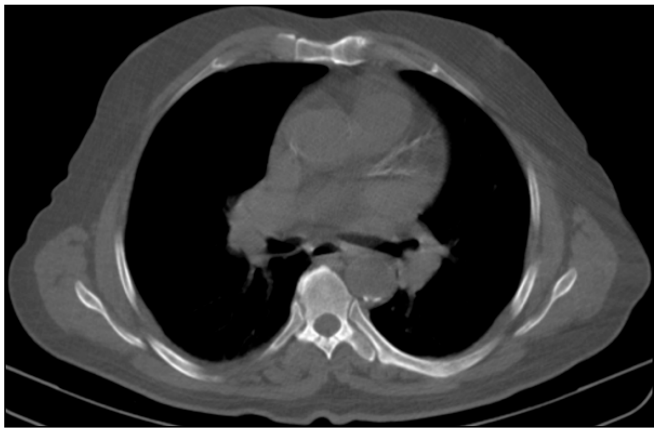

Şekil c. LAD arterde şiddetli kalsifikasyon, skor-3

Toraks Radyolojisi

SS-072

VARYANT COVİD-19 OLGULARINDA TORAKS BT BULGULARI RADYOLOJİK VE KLİNİK DEĞERLENDİRME

Fatma Dilek Gökharman[1], Günay Tuncer Ertem[2], Sonay Aydın[3], Ayşe Büyükdemirci[2], Esra Yüksekkaya[2], Oğuzhan Tokur[1], Pınar Nercis Koşar[1]

[1]Sbü Ankara Eğitim ve Araştırma Hastanesi Radyoloji Kliniği
[2]Sbü Ankara Eğitim ve Araştırma Hastanesi Enfeksiyon Hastalıkları Kliniği
[3]Erzincan Binali Yıldırım Üniversitesi Tıp Fakültesi Radyoloji Kliniği

Giriş ve Amaç: COVID-19 pandemisi süreç içerisinde çeşitli varyantlar oluşturarak devam etmektedir. Her varyantın bulaşıcılık ve prognoz üzerine farklı etkileri olduğundan erken ayrımının yapılabilmesi klinik ve tedavi yaklaşımı açısından önemlidir. COVID-19 enfeksiyonu şüphesinde, tanı sırasında nazal RT-PCR testinin yanında toraks BT görüntülemesine de sıkça başvurulmaktadır. Bu çalışmamızda varyant COVID-19 enfeksiyonlarının oluşturduğu toraks BT bulgularını varyant olmayan grup ile karşılaştırarak, bulguların ayrımda kullanılıp kullanılamayacağını araştırdık

Gereç ve Yöntem: Çalışmaya 1 Ocak- 1 Mayıs 2021 tarihleri arasında COVID-19 enfeksiyonu ön tanısı ile hastanemize başvuran, klinik bulguları olan, RT-PCR testi ve toraks BT tetkiki gerçekleştirilen hastalardan, varyant özellikleri önceden bilinmeden rastgele seçilen 43'ü erkek, 34'ü kadın olmak üzere toplam 77 hasta dahil edildi. Hasta grubunun medyan yaşı yaklaşık 60 yıldı (18-92 yıl). Hastaların toraks BT görüntülerine ek olarak laboratuvar bulguları ve demografik özellikleri retrospektif incelendi ve sonuçlar RT-PCR sonuçlarına göre gruplandırılarak, gruplar arası karşılaştırma yapıldı.

Bulgular: Çalışmanın, COVID-19 enfeksiyonu görülen 77 hastadan 42'si (%54,5) varyant olmayan, 30'u (%39) İngiliz varyantı, 5'i (%6,5) Afrika/Brezilya varyantı olmak üzere toplam 35'i (%45,5) varyant hastalardan oluştuğu görüldü. Ortalama yaş varyant olmayan COVID-19 vakalarında 63.52±14,87 yıl, İngiliz varyantı vakalarında 54.86±14,31 yıl, Brezilya varyantı vakalarında 59.4±17,79 yıl bulunmuş olup varyant vakalarda ortalama yaş, varyant olmayanlara kıyasla anlamlı şekilde yüksek bulundu (p=0.003). Çalışmada cinsiyet dağılımları gruplar arasında farklılık göstermedi (p=0.11).

Varyant olmayan vakaların medyan CRP ve D-dimer değerleri, varyant vakalara kıyasla anlamlı şekilde yüksek hesaplanmakla birlikte (p=0.002), lökosit ve lenfosit değerleri arasında anlamlı fark izlenmedi (p=0.23).

Toraks BT' de bilateral tutulum oranı (p=0.53), multilober tutulum (p=0.39), en sık tutulan lob (alt loblar), buzlu cam dansitesi ve/veya konsolidasyon varlığı ile BT tutulum indeksleri (p=0.43) varyant ve varyant olmayan gruplarda benzerdi. COVID-19 enfeksiyonun diğer bulguları da (vasküler genişleme, kaldırım taşı görünümü, halo bulgusu, hava kabarcığı) çalışma grupları arasında karşılaştırıldı ve istatistiksel olarak farklılık görülmedi.

Tartışma ve Sonuç: Günümüzde varyantların klinik ve prognozdaki farklılıklara bağlı COVID-19 enfeksiyona yaklaşım da değişmektedir. Tanıda, ilk basamakta önerilmemekle birlikte toraks BT tetkikine sık olarak başvurulmaktadır (1,2).

Varyant olmayan COVID-19 enfeksiyonun tipik toraks BT tutulumu; bilateral, ağırlıklı olarak bazal segmentlerde ve periferik alanlarda yamasal buzlu cam dansiteleri, konsolidasyon alanları ve kaldırım taşı paterni şeklindedir (3). Literatürde, varyant grup ile varyant olmayan grubun Toraks BT tutulumunu karşılaştıran bir çalışmaya rastlamadık.

Çalışmamızda ortalama yaş, varyant vakalarda, anlamlı şekilde daha yüksek bulundu. Laboratuvar bulgularında CRP ve D-dimer değerleri varyant olmayan grupta anlamlı olarak yüksek çıktı. toraks BT bulguları değerlendirildiğinde ise iki grup arasında akciğer tutulumunda anlamlı farklılık izlenmedi.

Sonuç olarak, çalışmamız,varyant ve varyant olmayan gruplar arasında toraks BT bulgularının, ayrımda kullanılamayacağını göstermektedir. Gelecekteki kapsamlı çalışmalar daha ayrıntılı bilgiler ortaya koyabilir.

Koronavirüs hastalığı-2019 (COVID-19) pandemisi çok sayıda varyasyonla devam etmektedir. Bunlardan bazıları ülkemizde de bulunan İngiltere varyantı, Afrika ve Brezilya varyantları oluşturmaktadır. Her varyasyonun morbidite ve mortalite üzerinde farklı etkisinin yanı sıra, aşının varyantlara karşı koruma yeteneğiyle ilgili endişeler oluşturmaktadır. Bu sebeple erken ayırt etmek çok önemlidir. Tanı sırasında Toraks bilgisayarlı tomografi (BT) görüntüleme genellikle nazal gerçek zamanlı polimeraz zincir reaksiyonu (RT-PCR) ile sıklıkla birlikte kullanılmaktadır. Çalışmamızda, Toraks BT bulgularını kullanarak varyant grup ile varyant olmayan grup arasında ayrım yapılıp yapılamayacağını araştırdık.Ek olarak hastaların yaş-cinsiyet bilgileri ve bazı laboratuvar sonuçları arasında karşılaştırma yaptık.

Çalışmaya, 1 Ocak-1 Mayıs 2021 tarihleri arasında hastanemize COVID-19 enfeksiyonu ön tanısı ile başvuran, klinik semptomları uyumlu, RT-PCR testi ve Toraks BT incelemesi tamamlanmış rastgele seçilen 43 erkek ve 34 kadın, toplam 77 hasta dahil edildi. Hastaların Toraks BT bulgularına ek olarak bazı laboratuvar bulguları ve demografik verileri retrospektif olarak incelendi. Sonuçlar RT-PCR sonuçlarına göre gruplara ayrıldı ve bu gruplar arasında karşılaştırma yapıldı.

Veriler, Windows 20 yazılımı için Statistical Package for Social Sciences (SPSS) (IBM SPSS Inc., Chicago, IL, ABD) kullanılarak analiz edildi. Verilerin normal dağılıma uygunluğu Kolmogorov-Smirnov testi ile değerlendirildi. Normal dağılım gösteren sayısal değişkenler ortalama± standart sapma (SD) değerleri, normal dağılım göstermeyen değişkenler median (minimum-maksimum) değerler, kategorik değişkenler ise sayı (n) ve yüzde (%) olarak gösterildi. Varyant ve varyant olmayan gruplar arasındaki farklar Student's t ve Mann Whitney U testi ile analiz edildi. Gruplar arasındaki yüzdeleri karşılaştırmak için ki-kare testi kullanıldı.

İki kuyruklu p< 0.05 değeri istatistiksel olarak anlamlı kabul edildi.

COVID-19 enfeksiyonu olan 77 kişiden 42'si (%54,5) varyant değildi, 30'u (%39) İngiliz varyantı ve 5'i (%6,5) Afrika/Brezilya varyantı olmak üzere toplam 35 vaka (%45,5) varyant grupta yer aldı. Hastaların ortalama yaşı 60 (18-92) civarındaydı. Varyant olmayan COVID-19 vakalarının ortalama yaşı 63.52±14.87 yıl, İngiliz varyant vakalarının ortalama yaşı 54.86 ±14.31 yıl ve Brezilya varyant vakalarının ortalama yaşı 59.4±17.79 yıl olduğu görüldü. Varyant olguların ortalama yaşı büyük oranda varyant olmayan gruptan daha düşük olarak tespit edildi (p=0,003).

Araştırmada cinsiyet dağılımları gruplar arasında farklılık göstermedi (p=0,11).

Varyant olmayan olguların median CRP ve D-dimer değerleri varyant olgulara göre oldukça yüksek olmasına rağmen (p=0,002), lökosit ve lenfosit değerleri arasında anlamlı fark yoktu (p=0,23).

Toplam grupta sadece beş kişide (yüzde 6,5) BT bulgusu görülmedi. Beş kişiden ikisi varyant varyant grupta (1 İngiliz varyantı, 1 Afrika varyasyonu), diğer üçü varyant olmayan gruptaydı.Hem varyant hem de varyant olmayan gruplarda bilateral tutulum (p=0.53), multilobar tutulum (p=0.39), en sık tutulan lob (alt loblar), buzlu cam dansiteleri ve/veya konsolidasyon varlığı ile BT ciddiyet indeksi açısından benzer değerler gözlendi(p=0,43). Akciğer tutulumunda COVID-19 enfeksiyonu ile ilişkili diğer belirtiler (vasküler genişleme, kaldırım taşı görünümü, halo bulgusu, hava kabarcığı) de çalışma grupları arasında incelendi, ancak anlamlı bir fark bulunmadı.

Aralık 2019'da tespit edilmesinden bu yana, COVID-19 enfeksiyonu dünyada hızla yayıldı ve bunun sonucunda, yeni varyantlar ortaya çıktı. İngiliz varyantı ve Güney Afrika varyantı ülkemizde de görülen en bilinenleridir. Varyant gelişiminde virüslerin hücrelere bağlanmasına izin veren spike proteinlerdeki değişimin temel etken olduğu varsayılmaktadır.

Aşı çalışmaları dünya çapında hızla büyürken, yeni gelişen varyantlar aşının etkinliği konusunda şüphe uyandırmaktadır. Yapılan araştırmalarda, yeni varyasyonlara karşı aşıların etkinliğinin önemli ölçüde azaldığına dair bir kanıt bulunamamıştır (1-2). Ancak gelecekte gelişen yeni varyantlar bu eğilimi tersine çevirebilir. Varyant gelişimini önlemek için en etkin yöntem, erken teşhis ve tedavi ile popülasyondaki virüs sirkülasyonunun azaltılmasıdır (3).

Ateş, kuru öksürük ve halsizlik/yorgunluk, COVID-19 enfeksiyonunun en tipik semptomlarıdır. Birçok çalışma, COVID enfeksiyonunun WBC ve lenfosit değerlerinde azalmaya, CRP ve D-dimer değerlerinde artışa neden olduğunu göstermektedir. (4,5-9). Yosuke Amano ve ark., daha düşük WBC değerinin, COVID-19'un bulgularından olmasına rağmen, lenfositopeni ve yüksek D-dimer seviyelerinin non-COVID-19 ve COVID-19 enfekte hastalar arasında ayrım yapmak için prediktif değeri olmadığı gözlemlenmiştir (10). Literatürde, varyant grup ile varyant olmayan grup arasında laboratuvar sonuçlarını karşılaştıran bir çalışma bulunmamaktadır.COVID-19 pnömonisi için tipik Toraks BT bulguları (11);Bilateral, alt lob bazal segmentlerde ve periferik alanlarda tutulum, yamasal buzlu cam dansiteleri ya da konsolidasyon alanları, kaldırım taşı paterni ve bunların kombinasyonu şeklindedir. Hatemi ve ark. tarafından yapılan bir meta-analiz çalışmasında Toraks BT'nin sensitivitesi ve spesifitesi sırasıyla yüzde 83 ve yüzde 47 olarak hesaplanmış ve RT-PCR'ye tanısal anlamda katkı sağlayabileceği ortaya konmuştur (12).

RT-PCR, şu anda varyantları tanımlamak için en çok kullanılan tanı aracıdır. Ancak bazı mutasyonlarda kesin sonuç vermeyebilir ve tanıda gecikmelere neden olabilmektedir. Toraks BT tanıda etkin bir role sahiptir ancak ilk adım olarak önerilmese de hızlı tanı ve prognoz için önemli bir yaklaşım haline gelmiştir (3,13). Literatürde varyant suşlar ile varyant olmayan suşların toraks BT bulgularını karşılaştıran başka bir çalışmaya rastlamadık.

Araştırmamızda varyant grupları arasındaki farklılıkları belirlemede görüntülemenin etkinliğini değerlendirdik. Ek olarak demografik ve laboratuvar özelliklerini karşılaştırdık. Çalışmamızda ortalama yaş, varyant vakalarda, anlamlı şekilde daha düşük bulundu. Laboratuvar bulgularında CRP ve D-dimer değerleri varyant olmayan grupta anlamlı olarak yüksek çıktı. Toraks BT bulguları değerlendirildiğinde

ise iki grup arasında akciğer tutulumunda anlamlı farklılık izlenmedi. Tanımlananlar dışında gruplar arasındaki diğer bulgular benzerdi.

Çalışmamızın bazı sınırlamaları bulunmaktadır. İlk olarak, bu çalışmanın retrospektif yönü bulgularını sınırlandırmaktadır. İkincisi, yalnızca COVID-19'u düşündüren semptomları olan ve Toraks BT taraması yapılan hastalar dahil edildiğinden giriş kriterlerinde bias olabilir. Bu nedenle, klinik olarak COVID-19 ile uyumlu olan ancak Toraks BT'si olmayan hastalar ve klinik ve Toraks BT bulguları COVID-19 enfeksiyonunu gösteren ancak yine de PCR testi negatif olanlar araştırmadan çıkarılmıştır. Bulgular, hasta sayısının az olması nedeniyle daha büyük örneklem kullanılarak teyit edilmelidir.

Çalışmamızda, varyant ve varyant olmayan grup arasındaki ayrımda Toraks BT bulgularının anlamlı farklılık göstermediği saptandı. Gruplar arasındaki ayrımda klinik ve laboratuvar özellikleri öncelikli olarak değerlendirilmelidir.

Kaynaklar

1-Hall, V. J., Foulkes, S., Saei, A., Andrews, N., Oguti, B., Charlett, A.,... & Hopkins, S. (2021). Effectiveness of BNT162b2 mRNA vaccine against infection and COVID-19 vaccine coverage in healthcare workers in England, multicentre prospective cohort study (the SIREN Study).

2- Abu-Raddad, L. J., Chemaitelly, H., & Butt, A. A. (2021). Effectiveness of the BNT162b2 Covid-19 Vaccine against the B. 1.1. 7 and B. 1.351 Variants. New England Journal of Medicine.

3- Matta S, Rajpal S, Chopra KK, Arora VK. Covid-19 vaccines and new mutant strains impacting the pandemic. Indian J Tuberc. 2021;68(2):171-173. doi:10.1016/j.ijtb.2021.03.010

4-Xiong, Y., Sun, D., Liu, Y., Fan, Y., Zhao, L., Li, X., & Zhu, W. (2020). Clinical and high-resolution CT features of the COVID-19 infection: comparison of the initial and follow-up changes. Investigative radiology.

5-Rostami, M., & Mansouritorghabeh, H. (2020). D-dimer level in COVID-19 infection: a systematic review. Expert review of hematology, 13(11), 1265-1275.

6-Yao, Y., Cao, J., Wang, Q., Shi, Q., Liu, K., Luo, Z.,... & Hu, B. (2020). D-dimer as a biomarker for disease severity and mortality in COVID-19 patients: a case control study. Journal of intensive care, 8(1), 1-11.

7-Li, Y., Zhao, K., Wei, H., Chen, W., Wang, W., Jia, L.,... & Yan, X. (2020). Dynamic relationship between D-dimer and COVID-19 severity. British journal of haematology.

8-Wu, J., Liu, J., Zhao, X., Liu, C., Wang, W., Wang, D.,... & Li, L. (2020). Clinical characteristics of imported cases of coronavirus disease 2019 (COVID-19) in Jiangsu Province: a multicenter descriptive study. Clinical Infectious Diseases, 71(15), 706-712.

9-Abbasi-Oshaghi, E., Mirzaei, F., Farahani, F., Khodadadi, I., & Tayebinia, H. (2020). Diagnosis and treatment of coronavirus disease 2019 (COVID-19): Laboratory, PCR, and chest CT imaging findings. International Journal of Surgery, 79, 143-153

10- Amano, Y., Kage, H., Tanaka, G., Gonoi, W., Nakai, Y., Kurokawa, R., Inui, S., Okamoto, K., Harada, S., Iwabu, M., Morizaki, Y., Abe, O., Moriya, K., & Nagase, T. (2021). Diagnostic prediction of COVID-19 based on clinical and radiological findings in a relatively low COVID-19 prevalence area. Respiratory investigation, 59(4), 446–453.

11-Li, L., Yang, L., Gui, S., Pan, F., Ye, T., Liang, B.,... & Zheng, C. (2020). Association of clinical and radiographic findings with the outcomes of 93 patients with COVID-19 in Wuhan, China. Theranostics, 10(14), 6113.

12-Khatami, F., Saatchi, M., Zadeh, S. S. T., Aghamir, Z. S., Shabestari, A. N., Reis, L. O., & Aghamir, S. M. K. (2020). A meta-analysis of accuracy and sensitivity of chest CT and RT-PCR in COVID-19 diagnosis. Scientific reports, 10(1), 1-12.

13-Gezer, N. S., Ergan, B., Barış, M. M., Appak, Ö., Sayıner, A. A., Balcı, P.,... & Kılınç, O. (2020). COVID-19 S: A new proposal for diagnosis and structured reporting of COVID-19 on computed tomography imaging. Diagnostic and Interventional Radiology, 26(4), 315.

Anahtar kelimeler: COVID-19, pandemi, varyant, toraks BT

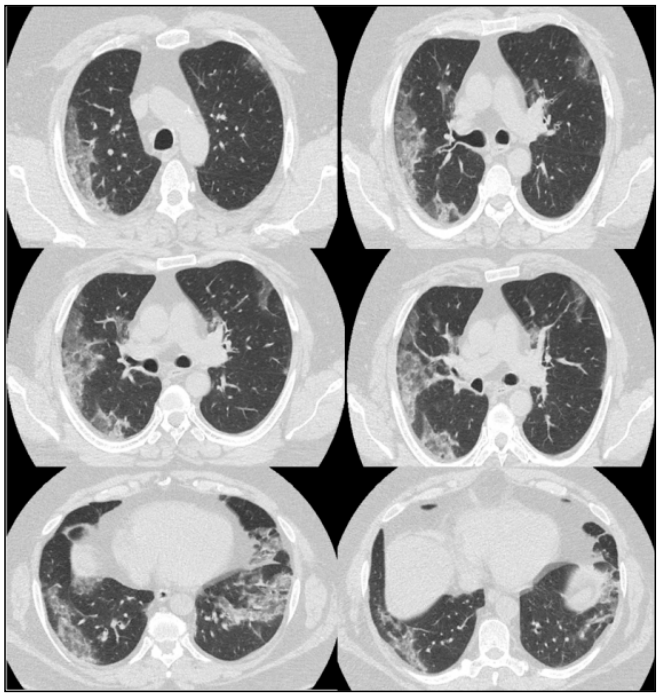

Resim1. 59 yaşında RT-PCR testi ile varyant olmayan grupta olan erkek hastanın toraks BT incelemesi. Her iki akciğerde periferik alanlarda ağırlıklı yer yer konsolide form kazanan yamasal buzlu cam dansiteleri izlenmektedir. BT tutulum indeksi 18 hesaplanmıştır.

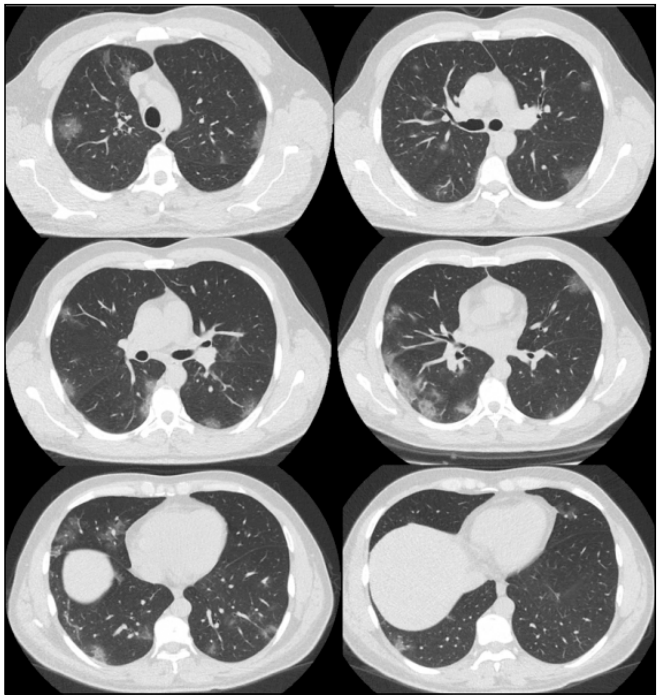

Resim 2. 38 yaşında RT-PCR testi ile varyant grupta (İngiliz varyantı) olan erkek hastanın toraks BT incelemesi. Varyant olmayan gruptakine benzer şekilde, bilateral periferik ağırlıklı yamasal buzlu cam dansiteleri görülmektedir. BT tutulum indeksi 11 hesaplanmıştır.

Toraks Radyolojisi

SS-073

BİLGİSAYARLI TOMOGRAFİDE KULLANILAN DERİN ÖĞRENME YÖNTEMİNİN COVID-19 PNÖMONİSİ TANISINDAKİ YERİ

Nevin Aydin

Eskişehir Osmangazi Üniversitesi Tıp Fakültesi Radyoloji Anabilim Dalı

Giriş-Amaç: Bilgisayarlı tomografi (BT) novel Coronavirüs hastalığının (COVID-19) tanısında yardımcı bir tetkik olup akciğer tutulumu varlığında yönlendirici olmaktadır. Biz çalışmamızda BT'de tipik Covid pnömonisi tanısı almış hastalarda derin öğrenmenin tanıya katkısını araştırmayı hedefledik.

Materyal-Metod: Hastanemizde kontrastsız yüksek rezolüsyonlu bigisayarlı tomografiye göre tipik Covid pnömonisi tanısı almış ve diğer gerekli testlerle tanısı doğrulanmış 35 hastadan elde edilen 690 lezyon retrospektif olarak değerlendirildi. Yüksek rezolüsyonlu BT'de görüntüler parankim penceresinde değerlendirildi. Elde edilen görüntülerde covid lezyonlarına yönelik saptama yapıldı. Bizim *Convolutional Neural Network* (CNN) algoritmamızda Python'un *Tensorflow Framework* tabanlı *Confusion* matriksi kullanıldı.

Bulgular: Hasta görüntülerinde 224 kesitten elde edilen 596 etiketlenmiş lezyon eğitim basamağında kullanıldı. 27 kesitten elde edilen 89 etiketlenmiş lezyon validasyonda, 25 görüntüden elde edilen 67 etiketlenmiş lezyon test aşamasında kullanıldı. Test aşamasında kullanılan lezyonların 67'sinin 56'sı doğru tespit edildi. 11'i bulunamadı. Yanlış bulunan olmadı. Test grubunda *Recall*, *Precision* ve *F1* skor değerleri sırasıyla 83.58, 1, 91.06 olarak saptandı.

Sonuç: Çalışmamızda yapay zeka uygulamalarıyla BT görüntüleri üzerinden yapılan programlarla Covid hastalığı lezyonlarını saptamada başarılı olduk. Derin öğrenmenin tıp alanında tanı aşamasına entegrasyonu bundan sonraki olabilecek salgınlarda akciğer tutulumu yapabilen hastalıkların tanısı için önemli bir adımdır.

Çalışmaya hastanemize Mart ve Mayıs 2020 tarihleri arasında başvuran ve yüksek çözünürlüklü BT (YRBT) değerlendirmesine göre tipik COVID-19 pnömonisi tanısı almış 35 hasta dahil edildi. Tüm hastalar, RT-PCR pozitifti. 35 hastanın 276 kesit görüntüsünden elde edilen 690 lezyon retrospektif olarak değerlendirildi. Çalışmaya başlamadan önce etik komite onayı ve gerekli izinler alındı (No. 25403353-050.99-E.46807, Tarih: 2020/05/08). CT taramaları 0.6 mm kesit kalınlığında 64 kesitli BT tarayıcısı (Siemens, SOMATOM 2015) kullanılarak gerçekleştirildi. YRBT görüntüleri parankimal penceresinde değerlendirildi. BT incelemeleri 100 kV,243 mA değerlerinde 1.400 pencere genişliği, -400 pencere yüksekliğinde gerçekleştirildi. Parankimal penceresinde 672 x 672 piksellik bir matriks boyutu kullanıldı, ve aksiyel düzlemde alınan görüntüler PNG biçimine dönüştürüldü. Makine öğreniminde, veri etiketleme ham verilerin (vb resimler, metin dosyaları, videolar,) belirlenmesi, bir veya daha fazla anlamlı etiketler oluşturma işlemidir. Veri etiketleme bilgisayarlı görme ve doğal dil işleme ve konuşma tanıma dahil çeşitli kullanım durumları için gereklidir (7).

Çalışmamızda kesitlerde yer alan lezyonlar etiketlendi. Veri setinin %80'i algoritma eğitimi, %10'u test ve %10'u doğrulama için ayrıldı. Algoritma, görüntülerdeki COVID-19 lezyonlarını tespit etmek için kullanıldı. Matematik ve bilgisayar bilimlerinde algoritma, bir işi yapmak için tanımlanmış bir başlangıç durumundan açıkça tanımlanmış bir son duruma kadar çalışan bir dizi işlemdir (8). Yapay zeka algoritmaları, eğitim veri setinden çeşitli istatistiksel yaklaşımlar kullanarak model oluşturma işlemini gerçekleştiren yöntemlerdir (9).

Ağırlıklı olarak alt lobda olmak üzere bilateral buzlu cam opasiteleri olan hastaların YRBT görüntüleri çalışmaya dahil edildi. Bazı hastalara birden fazla YRBT taraması yapıldı. Her hasta için tek bir tetkik kullanıldı. YRBT'ler 5 yıllık deneyime sahip bir uzman radyolog tarafından değerlendirildi. Modelin başarısını hesaplamak için confusion matriksi kullanıldı.

Test veri seti, Python'da bir Tensorflow çerçevesine dayanan CNN algoritması ile tanısal ve tahmine dayalı doğruluk, duyarlılık, özgüllük, negatif tahmin değeri, kesinlik ve confusion matriksini hesaplamak için kullanıldı. Kişisel bilgisayar donanımı olarak 16 GB RAM ve NVIDIA GeForce GTX 1060Ti ekran kartı kullanılmıştır. Veri toplama, tüm lezyonların etiketlenmesi ve sonuçların değerlendirilmesi yaklaşık 1 ay içinde gerçekleştirildi.

Hastaların yaş ortalaması 38.9 ± 12.04, YRBT taramalarındaki ortalama lezyon sayısı 17 (minimum 5, maksimum 27) olarak hesaplandı. Tüm hastaların beşten fazla lezyonu vardı ve lezyonlar çoğunlukla bilateral ve alt lob ağırlıklıydı. Lezyonların 581 buzlu cam yoğunluğunda şeklinde ve 15 lezyon ise crazy paving paterni olarak izlendi. Lezyonların 407'si alt lobda yer almaktaydı. Toplamda 224 kesitten elde edilen 596 etiketli lezyon mevcuttu training aşamasında, 27 kesitten elde edilen 89 etiketli lezyon validation aşamasında, 25 kesitten elde edilen 67 lezyon test aşamasında kullanıldı. Test aşamasındaki 67 lezyondan 56'sı doğru olarak tespit edildi, 11 lezyon saptanmadı (Şekil 1 ve Şekil 2). Yanlış negatif olmadı. Test grubunun Recall, Precision ve F1 skor değerleri sırasıyla 83.58, 1, 91.06 olarak bulunmuştur (Tablo 1). Receiver operating characteristic (ROC) eğrisi ve eğri altında kalan alan (AUC) şekil 3'de verilmiştir. Test grubunda 11 tespit edilemeyen lezyondan, beşi periferde ve altısı santralde izlendi. Test grubundaki tüm belirlenemeyen lezyonlar buzlu cam yoğunluğundaydı. Test grubundaki tespit edilemeyen 11 lezyonun 10'unda aksiyel planda en uzun çap 2 cm'nin altındaydı.

Yaklaşık üç aylık bir süre içinde hastanemize sunulan ve tipik YRBT bulgularına dayanarak COVID-19 pnömoni tanısı alan RT-PCR pozitif 35 hastanın kesitsel görüntüleri çalışmaya dahil edildi. Hastaların tanı aşamasında bilateral nodüler buzlu cam yoğunluğunda, alt lob ağırlıklı dağılım gösteren lezyonlar dikkate alındı. RT-PCR testi duyarlılığı 56 ile% 83 değişmektedir ((10),(11)). Çalışmamızda lezyon bazında değerlendirme yaptık ve bu değerlendirmeye toplam 690 lezyonu dahil ettik. Çalışmamızda Recall, Precision ve F1 Skor değerleri sırasıyla 83.58, 1 ve 91,06 olarak elde edilmiş olup derin öğrenme yöntemimiz COVID-19 lezyonlarını saptanmada başarılı olmuştur. Bizim çalışmamızda iki boyutlu görüntüler kullanıldı. Literatürde, Li ve ark. COVID-19 pnömoni tanısında üç boyutlu görüntüler kullanarak çalışmamıza benzer yüksek duyarlılık ve özgüllükte derin öğrenme yöntemi geliştirmiştir (12).

Birçok çalışmada, COVID-19 ile ilişkili akciğer hastalığı, ağırlıklı olarak alt lobda yer alan çoklu periferik buzlu cam opasiteleri olarak tanımlanmıştır (4). Ayrıca konsolidasyon, crazy paving paterni ve ters halo işareti gibi diğer bulgular da gözlemlenebilir ((13),(14)). Çalışmamızda lezyonların 581'i buzlu cam yoğunluğu, 15'i de crazy paving paterni görünümündeydi. Lezyon çeşitliliğinin az olması çalışmamızın bir limitasyonu olarak kabul edilebilir. Ancak, benzer özelliklere sahip olan lezyonlar da bizim derin öğrenme modelinin başarısına yol açan faktörlerden biri olabilir. Konsolidasyon, crazy paving, ters halo işareti gibi diğer paternlerdeki lezyonların da dahil olduğu çok sayıda vaka ile yapılacak çalışmalar bu konuya ışık tutacaktır.

Bizim çalışmamıza benzer şekilde Brunese ve ark. COVID-19 pnömonisini diğer akciğer hastalıklarından ayırt etmek için X-ray incelemelerinde derin öğrenme yöntemini kullandı. X-ışını görüntülerinin kullanılmasına rağmen, yazarlar yüksek doğruluk değerleri elde etmişlerdir (15). Akciğer radyografisi görüntülerinde COVID-19 tespitini araştıran başka bir derin öğrenme çalışmasında Vaid ve ark. %96,3 nın üzerinde doğruluk saptamışlardır (16). Ardakani ve ark. COVID ve COVID olmayan hastalıkları ayırt etmek için 10 farklı CNN kullandı ve derin öğrenme yöntemlerinin sonuçlarını karşılaştırdı (17). Zhang ve ark. BT görüntülerinde lezyon tespiti ve kantifikasyonunu gerçekleştirmiş ve kullandıkları yazılımın bu süreçte başarılı olduğunu bildirmişlerdir (18). Çalışmamızda sadece tespit için derin öğrenme algoritmasını kullandık.

Bu çalışmada derin öğrenme yöntemi ile tespit edilemeyen lezyonlar çoğunlukla santral yerleşimlidir. Bu lezyonların tespit edilememesi, lezyonların santralde bronkovasküler yapılara yakınlığı nedeniyle olabilir. Ayrıca model tarafından tespit edilmeyen 11 lezyondan 10'unun boyutu 2 cm'nin altındaydı. Bu bulgulardan derin öğrenme yönteminin tespit başarı oranının küçük lezyonlarda daha düşük olabileceği sonucuna varılabilir. Çalışmamıza buzlu cam lezyonlarıyla seyreden diğer viral pnömonileri dahil etmedik. Hastalarımız pande-

mi sürecinde hastanemize başvuran hastalardı. Bu hastaların YRBT bulguları ve kliniği COVID-19 pnömonisi ile uyumluydu. Aynı hastadan alınan lezyonlar eğitim, doğrulama ve test grubu setlerine dahil edildiğinden bu aynı zamanda bir sınırlamadır. Son olarak toraks BT bulguları normal olan sağlıklı hastalardan oluşan bir kontrol grubu kullanmadık.

Birçok çalışmada olduğu gibi çalışmamızda da yapay zeka ile geliştirilen programı kullanarak BT görüntülerinde COVID-19 lezyonlarını başarıyla tespit ettik. Radyolojik ve yapay zeka uygulamaları önümüzdeki yıllarda tamamlayıcı alanlar olmaya devam edecektir. Tüm dünyayı etkisi altına alan COVID-19 hastalığı gibi son derece bulaşıcı hastalıklarda sağlık personelini korumak için teşhis ve tedavide kullanılacak daha fazla yapay zeka uygulamasına ihtiyaç duyulmaktadır. Bu konuda yapılacak her çalışma, gelecekteki tanı algoritmalarına katkı sağlaması açısından değerli olacaktır.

Kaynaklar

1. Huang C, Wang Y, Li X, Ren L, Zhao J, Hu Y, et al. Clinical features of patients infected with 2019 novel coronavirus in Wuhan, China. Lancet 2020; 395(10223): 497-506.
2. Ai T, Yang Z, Hou H, Zhan C, Chen C, Lv W, et al. Correlation of Chest CT and RT-PCR Testing for Coronavirus Disease 2019 (COVID-19) in China: A Report of 1014 Cases. Radiology 2020; 296(2): E32-E40.
3. Fang Y, Zhang H, Xie J, Lin M, Ying L, Pang P, et al. Sensitivity of Chest CT for COVID-19: Comparison to RT-PCR. Radiology 2020; 296(2): E115-E117.
4. Wang Y, Dong C, Hu Y, Li C, Ren Q, Zhang X, et al. Temporal changes of CT findings in 90 patients with COVID-19 pneumonia: a longitudinal study. Radiology 2020; 296: E55–E64.
5. Krizhevsky A, Sutskever I, Hinton GE. ImageNet classification with deep convolutional neural networks. In: In Pereira F, Burges CJC, Bottou L, Weinberger KQ (eds). NIPS'12. Proceedings of the 25th International Conference on Neural Information Processing Systems; 2012 Dec 1. Red Hook, NY, USA. Curran Associates Inc.; 2012 p. 1097–1105.
6. Alshazly H, Linse C, Barth E, Martinetz T. Explainable COVID-19 Detection Using Chest CT Scans and Deep Learning. Sensors (Basel). 2021;21(2):455.
7. Chen HL, Chuang KT, Chen MS. On data labeling for clustering categorical data. IEEE Transactions on knowledge and Data Engineering, 2008; 20(11): 1458-1472.
8. Merriam-Webster. (n.d.). Algorithm. In Merriam-Webster.com dictionary. Retrieved August 16, 2021, from https://www.merriam-webster.com/dictionary/algorithm.
9. Çelik Ö, Aslan AF, Osmanoğlu, UÖ, Çetin N, Tokar B. Estimation of renal scarring in children with lower urinary tract dysfunction by utilizing resampling technique and machine learning algorithms. Journal of Surgery and Medicine 2020; 4(7): 573-577.
10. Yang Y, Yang M, Shen C, Wang F, Yuan J, Li J et al. Evaluating the accuracy of different respiratory specimens in the laboratory diagnosis and monitoring the viral shedding of 2019-n CoV infections. The Innovation 2020; 1(3): 100061.
11. Wang W, Xu Y, Gao R, Lu R, Han K, Wu G et al. Detection of SARS-CoV-2 in different types of clinical specimens. JAMA 2020; 323(18): 1843-1844.
12. Li L, Qin L, Xu Z, Yin Y, Wang X, Kong B, et al. Using Artificial Intelligence to Detect COVID-19 and Community-acquired Pneumonia Based on Pulmonary CT: Evaluation of the Diagnostic Accuracy. Radiology 2020; 296(2): E65-E71.
13. Bernheim A, Mei X, Huang M, Yang Y, Fayad ZA, Zhang N, et al. Chest CT Findings in Coronavirus Disease-19 (COVID-19): Relationship to Duration of Infection. Radiology 2020; 295(3): 200463.
14. Kanne JP. Chest CT Findings in 2019 Novel Coronavirus (2019-nCoV) Infections from Wuhan, China: Key Points for the Radiologist. Radiology 2020; 295(1): 16-17.
15. Brunese L, Mercaldo F, Reginelli A, Santone A. Explainable Deep Learning for Pulmonary Disease and Coronavirus COVID-19 Detection from X-rays. Comput Methods Programs Biomed 2020; 196: 105608.
16. Vaid S, Kalantar R, Bhandari M. Deep learning COVID-19 detection bias: accuracy through artificial intelligence. Int Orthop 2020; 44(8): 1539-1542.
17. Ardakani AA, Kanafi AR, Acharya UR, Khadem N, Mohammadi A. Application of deep learning technique to manage COVID-19 in routine clinical practice using CT images: Results of 10 convolutional neural networks. Comput Biol Med 2020; 121: 103795.
18. Zhang HT, Zhang JS, Zhang HH, Nan YD, Zhao Y, Fu EQ, et al. Automated detection and quantification of COVID-19 pneumonia: CT imaging analysis by a deep learning-based software. Eur J Nucl Med Mol Imaging 2020; 47(11): 2525-2532.

Anahtar kelimeler: COVID-19 Pnömonisi, BT, derin öğrenme, nöral network, bilgisayarlı tomografi

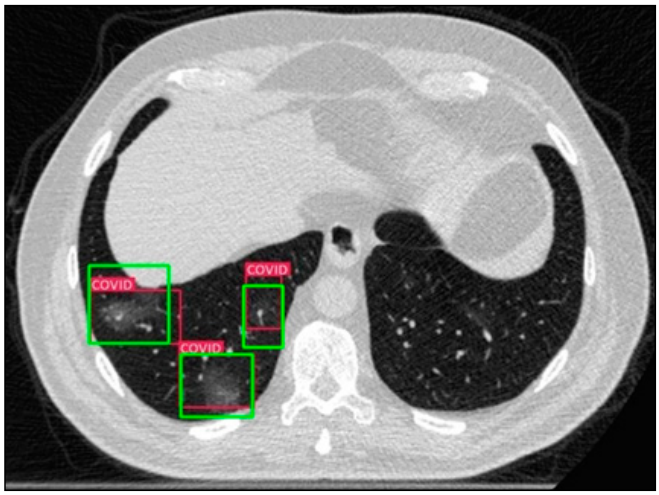

Resim 1.

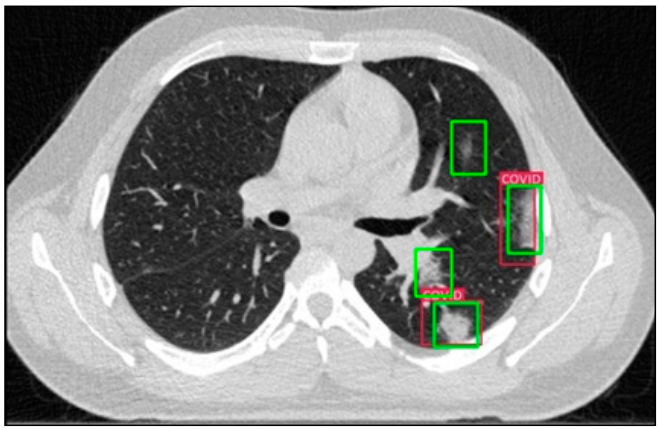

Resim 2.

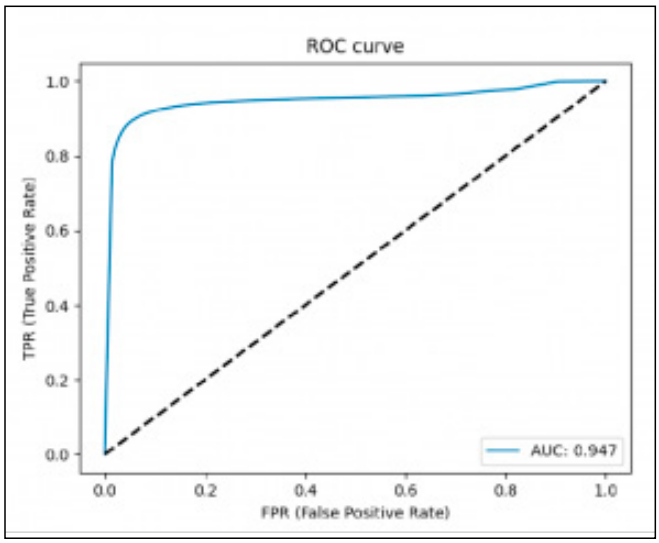

Resim 3.

Table 1. COVID-19 pnömonisi test grubunda Recall, Precision and F1 skor değerleri

	Recall	Precision	F1 Skor
Covid-19 Pnömonisi	83.58	1	91.06

Toraks Radyolojisi

SS-074

DİYAFRAGMA HERNİLERİNDE RADYOLOJİK GÖRÜNTÜLEME

Mehmet Tolga Kafadar[1], Ayşegül Karadayı Büyüköz soy[2], Mehmet Ali Gök[3]

[1]Dicle Üniversitesi Tıp Fakültesi, Genel Cerrahi Ana Bilimdalı, Diyarbakır
[2]Kartal Dr Lütfi Kırdar Şehir Hastanesi, Radyoloji Kliniği, İstanbul
[3]Kartal Dr Lütfi Kırdar Şehir Hastanesi, Genel Cerrahi Kliniği, İstanbul

Giriş ve Amaç: Diyafragmadaki bir defekt sonucu abdominal organlar toraks içine doğru yer değiştirebilir(1,2). Abdominal organların toraks içine yer değiştirmesiyle solunum fonksiyonunda ciddi hasar oluşabileceği gibi batın içi boş organ herniasyonuna bağlı ileus gelişebilir(3,4). Bu çalışmada diyafragma hernilerinin değerlendirilmesinde görüntüleme yöntemlerini araştırdık.

Gereç ve Yöntem: Hastanemizde Radyoloji Kliniğine Haziran 2020- Nisan 2021 tarihleri arasında diyafragma hernileri ön tanısıyla gönderilen hastalara yapılan radyolojik incelemeler retrospektif olarak irdelendi. İlk inceleme olarak hastaların tümünün akciğer (AC) grafileri elde edildi. Olgulara öncelikle lateral ve posteroanterior akciğer grafi incelemeleri yapıldı. AC grafilerinin tanıda yetersiz olduğu vakalarda Baryumlu özefagus mide deudonum grafileri (Ba lu ÖMD), Ultrasonografi (USG), Bilgisayarlı Tomografi (BT) ve Manyetik Rezonans(MR) görüntüleme inceleme yapıldı. İnceleme transabdominal ve transtorasik olarak longitüdinal ve transvers planlarda, ilave olarak ksifoid üzerinden transvers planda yapıldı.

Bulgular: Çalışmamıza yaş ortalaması 37(26-65) yıl arasında değişen 30 hasta alındı. Bunların 21'i erkek (%70), 9'u kadın (% 30) hastadan oluşmaktaydı. Otuz hastanın dokuzunda konjenital diyafragma hernisi, üçünde diyafragma elevasyonu, ondördünde hiatal herni ve diğer dört hastada diyafragma rüptürü saptandı (Tablo 1). Konjenital diyafragma hernisi tanısı alan hastalardan 7'si Morgagni, 2'si ise Bochdalek hernisiydi. Morgagni hernili 4 hastanın iki yönlü AC grafilerinde orta hatta ve sağda, anteriorda kolon gazı ile uyumlu gölgeler saptandı. Daha sonra bu 4 hastaya Ba'lu intestinal sistem incelemesi yapıldı ve toraks içerisinde Ba'la dolu kolon ansları izlendi. BT icelemede benzer bulgular saptandı.

Tartışma ve Sonuç: Konjenital diyafragma hernilerinin tanısı direkt AC grafisi ve Ba'lu grafilerle kolaylıkla konabilir(3,4,5). Koronal ve sagittal planlarda direkt görüntü elde edilmesi diyafragmanın bütünün görüntülenmesinde çok avantajlıdır. barsak anslarının strangüle olduğu düşünüldüğünde (Ba'lu grafilerin yapılamaması nedeniyle) acil BT inceleme yapılabilir.

Diyafragmanın USG ile değerlendirilmesi parasagittal ve transvers pozisyonlarda yeterli solunum sırasında yapılır. Hiatal hernilerin tanısı Ba'lu ÖMD grafileri ile konur(6,7,8). Sıklıkla hemidiyafragma elevasyonunu açıklamak için bir neden bulunamayabilir, klinik bu olgularda önemlidir. En zor olan ve akut dönemde tanı konamayan durumlarda mortalite ve morbiditesi yüksek olan grubu diyafragmanın travmatik rüptürü oluşturmaktadır(6-11).

Radyolojik incelemelerdeki tüm gelişmelere rağmen diyafragma hernisi düşünülen hastalara klinik ve radyolojik olarak multidisipliner yaklaşılmalıdır.

Anahtar kelimeler: Diyafragma, Radyolojik Görüntüleme, Diyafragma Hernileri

Tablo 1. Saptanan diyafragma hernileri

Tanı	Erkek	Kadın	Toplam
Konjenital diafragma hernisi (MorgagniBochdalek)	7	2	9
Diyafragma elevasyonu	2	1	3
Hiatal herni	9	5	14
Diyafragma rüptürü	3	1	4
Toplam	21	9	30

Baş-Boyun Radyolojisi

SS-075

BRUKSİZMLİ ADÖLESANLARDA MASSETER KASININ SHEAR WAVE ELASTOGRAFİ İLE DEĞERLENDİRİLMESİ

Emire Aybüke Erdur[1], Mehmet Öztürk[2], Nurullah Dağ[3], Ömer Erdur[4]

[1]Necmettin Erbakan Üniversitesi Diş Hekimliği Fakültesi, Ortodonti Anabilim Dalı
[2]Selçuk Üniversitesi Tıp Fakültesi, Çocuk Radyolojisi Bilim Dalı
[3]Malatya Eğitim ve Araştırma Hastanesi, Radyoloji Kliniği
[4]Selçuk Üniversitesi Tıp Fakültesi, Kulak Burun Boğaz ve Baş Boyun Cerrahisi Anabilim Dalı

Giriş-Amaç: Bruksizm, dişlerin aşırı sıkılması veya gıcırdatılması ile mandibulanın desteklenmesi veya itilmesi sonucu çiğneme kaslarının tekrarlayan aktivitesi olarak bilinmektedir (1). Çiğneme kaslarının anormal aşırı kasılması temporomandibular bozukluklara (TMB) veya kronik miyofasiyal ağrıya neden olabilmektedir (2) Elastikiyet, kasın kalitesini ve durumunu tanımlayarak kas fonksiyonu hakkında bilgi vermektedir (3). Shear wave Elastografisi (SWE) ise doku esnekliği hakkında nicel bilgi [(kilopaskal (kPa), metre/saniye (m/s)] sağlayan, gerçek zamanlı elastografi tekniğidir. Bu çalışmada bruksizmli adölesanlarda masseter kası kalınlığını US, sertliğini ise SWE ile ölçerek, kontrol grubu ile karşılaştırmayı, elastografi değerleri ile yaş ve bruksizm süresi arasındaki ilişkiyi incelemeyi amaçladık.

Bu prospektif çalışmada 33 sağlıklı ve 33 bruksizmli olmak üzere 66 adölesan olgunun, 66 masseter kası, etik kurul onayı (karar no:2021/07-72) alındıktan sonra değerlendirildi. SWE ölçümleri, AplioTM 500 Platinum US cihazında yüksek frekanslı lineer prob ile yapıldı. Masseter kası kalınlık ölçümü sonografik görüntüde gösterilmiştir (Resim 1). SWE incelemesinde; bölünmüş ekran modunda, solda iki boyutlu SWE haritası, sağda kalite modu bulunur. Ölçümler ağız kapalı ve açık iken kasın orta kesiminden üç farklı alandan ortalama bir cm çaplı dairesel ilgi alanı (ROI) çizilerek yapıldı. Elastisite için kPa, hız için m/s parametreleri kullanıldı (Resim 2 a, b).

Tanımlayıcı veriler Tablo 1.'de özetlendi. Masseter kasına yönelik yapılan SWE ölçümlerinde ağız açık ve kapalı pozisyonlarda elastisite ve hız değerleri bruksizmlilerde sağlıklılara göre daha yüksek bulundu (p değeri <0.001; hepsi için) (Tablo 1). Farklılık gösteren SWE değerlerine yönelik yapılan ROC analizinde sensivite ve spesifite oranları; ağız kapalı iken kPa ve m/s için sırasıyla 0.80, 0.60 ve 0.81, 0.76 ağız açık iken kPa ve m/s için sırasıyla 0.78, 0.76 ve 0.76, 0.76 bulundu (Tablo 2). ROC eğrileri ise Grafik 1.'de gösterilmiştir. Bruksizmlilerde masseter kası SWE değerleri ile yaş ve bruksizm süresi arasındaki ilişki saptanmadı (Tablo 3).

Bu çalışmada adölesan bruksizmlilerde masseter kası SWE ile değerlendirilmiş olup önemli sonuçlar ortaya çıkmıştır. Birincisi masseter kası sertliği ağız açık ve kapalı pozisyonlarda kalınlığında anlamlı değişiklik olmaksızın bruksizmlerde artmıştır. Literatürde miyofasyal TME ağrısı olan hastalarda yapılan elastografi çalışmalarında masseter kas sertliğinin sağlıklı kontrol grubuna yüksek elastisite modülü gösterdiği bildirilmiştir (4, 5). Bu durum istem dışı tekrarlayıcı kası kasılmalarının masseter kasında sertleşme ve sonuçta fonksiyonunda bozulmaya neden olabileceğini düşündürmektedir. İkincisi ise masseter kas sertliğinin yaş ve bruksizm süresinden bağımsız değişiklikler gösterdiğidir. Bu durum ise tekrarlayan kasılmaların şiddetiyle ilgili olabilir. Bruksizm ile ilgili biyomekanik yapay çalışmada çiğneme kaslarının hem akut şiddetli hemde sürekli tekrarlayıcı kasılmalar sonucunda etkilendiğinin bildirilmiştir (6). Sağlıklı çocuklarda ağız kapalı ve açık pozisyonlarda masseter kas elastikiyetini değerlendiren SWE çalışmaları mevcuttur (7).

Sonuç olarak bruksizmde masseter kasında meydana gelebilecek sertlik değişiklikleri SWE ile gösterilebilir. Bu yöntemin rutine girmesi gelecekte yapılacak çok merkezli geniş vaka serilerinin yeraldığı çalışmalarla mümkün olacaktır.

Kaynaklar

1. Lobbezoo F, Ahlberg J, Glaros AG, et al. Bruxism defined and graded: an international consensus J Oral Rehabil 2013;40: 2-4.
2. Kato T, Lavigne GJ. Sleep bruxism: a sleep-related movement disorder. Sleep Med Clin 2010; 5:9-35.
3. Radin EL, Martin RB, Burr DB, et al. Effects of mechanical loading on the tissues of the rabbit knee. J Orthop Res 1984;2: 221-34.

4. María SC, Javier MR, Juana M. A study of the temporomandibular joint during bruxism Int J Oral Sci 2014;6:116-23.
5. Öztürk M, Çalışkan E, Habibi HA. Shear wave elastography of temporomandibular joint disc and masseter muscle stiffness in healthy children and adolescents: a preliminary study. Oral Radiol. 2021 Jan 8. doi: 10.1007/s11282-020-00501-7.

Anahtar kelimeler: Bruksizm, ergen, masseter kası, shear wave elastografi

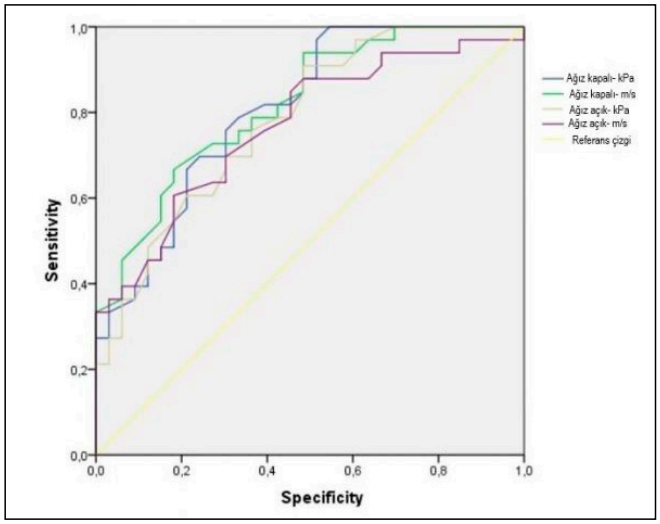

Grafik 1. Bruksizmli ve kontrol grubu arasında farklılık gösteren SWE değerlerinin ROC eğrileri

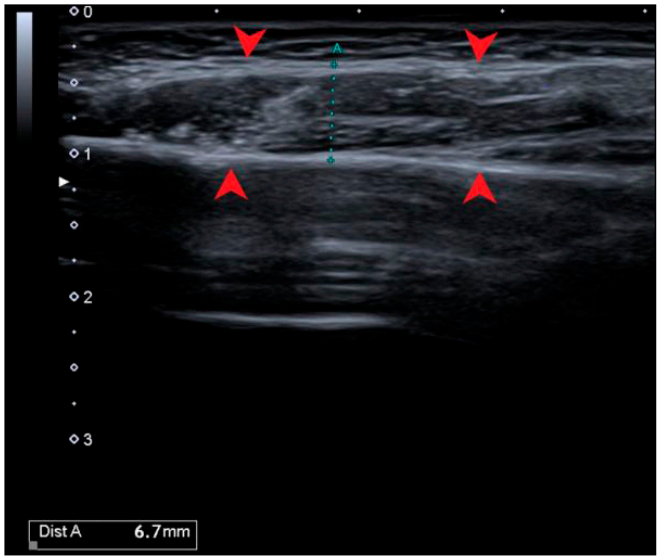

Resim 1. Gri skala US'de masseter kası (kırmızı ok başları) ve kalınlık ölçümü (+'lar arası)

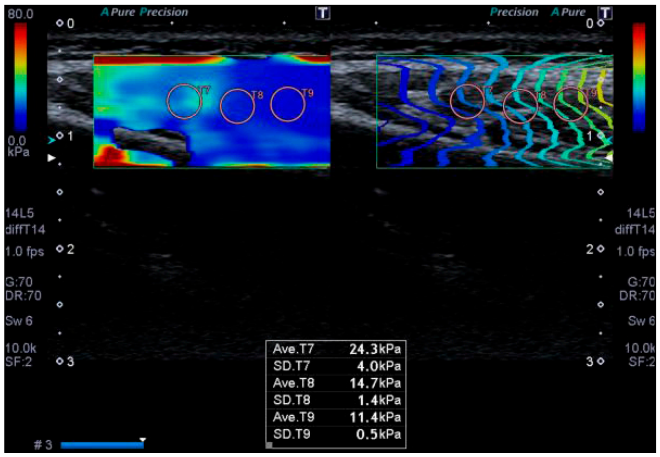

Resim 2. Masseter kasının shear wave elastografi (SWE) ölçümleri: Masseter kasının orta kısımlarına konumlandırılan 3 adet dairesel bir ilgi alanı (ROI) kullanılarak yapıldı. İki boyutlu SWE haritası (sağ taraf) ve kalite modu (sol taraf) gösterilmektedir. Elastisite değerleri kPa olarak verilmiştir.

Tablo 1. Bruksizmli ve sağlıklı grupta tanımlayıcı veriler ile masseter kasının sertlik değerleri

Değişkenler	Bruxism (n=33)	Sağlıklı (kontrol) (n=33)	*p*
Yaş (yıl)	14.2 ± 1.6 (11.0-15.0)	14.4 ± 1.4 (13.0-16.0)	0.921
Cinsiyet (Kız/ Erkek)	20 / 13	20 / 13	1.0
Bruksizm süresi (yıl)	3.3 ± 1.6 (1.0-6.0)	-	-
Masseter kas kalınlığı (mm)	8.8 ± 2.0 (5.3-13.4)	8.7 ± 1.9 (5.2-12.7)	0.904
Ağız kapalı masseter kası (kPa)	25.1 ± 2.9 (20.4-30.6)	21.5 ± 2.8 (17.1-26.7)	**< 0.001**
Ağız kapalı masseter kası (m/s)	2.4 ± 0.3 (1.9-3.2)	2.1 ± 0.2 (1.6-2.5)	**< 0.001**
Ağız açık masseter kası (kPa)	28.7 ± 2.9 (24.1-34.1)	25.4 ± 2.8 (21.2-31.2)	**< 0.001**
Ağız açık masseter kası (m/s)	2.7 ± 0.4 (1.7-3.8)	2.4 ± 0.2 (2.0-3.0)	**< 0.001**

Tablo 2. Bruksizmli ve kontrol grubu arasında farklılık gösteren SWE değerlerinin ROC analiz sonuçları

Değişkenler	Eğri altında kalan alan	*p*	Cut-off değeri	Sensitivite	Spesifite	%95 güven aralığı	
						Alt sınır	Üst sınır
Ağız kapalı masseter kası (kPa)	0.80	< 0.001	22.2	0.81	0.60	0.705	0.910
Ağız kapalı masseter kası (m/s)	0.81	< 0.001	2.2	0.76	0.67	0.720	0.917
Ağız açık masseter kası (kPa)	0.78	< 0.001	26.2	0.76	0.64	0.675	0.891
Ağız açık masseter kası (kPa)	0.76	< 0.001	2.5	0.76	0.61	0.654	0.882

Tablo 3. Bruksizmlilerde masseter kası SWE değerleri ile yaş ve bruksizm süresi arasındaki korelasyon verileri

Bruksizm (n=33)				
Değişkenler	Yaş		Bruksizm süresi	
	Korelasyon katsayısı	*p*	Korelasyon katsayısı	*p*
Ağız kapalı masseter kası (kPa)	- 0.058	0.749	- 0.289	0.103
Ağız kapalı masseter kası (kPa)	- 0.037	0.837	- 0.219	0.221
Ağız kapalı masseter kası (kPa)	- 0.010	0.957	- 0.291	0.100
Ağız kapalı masseter kası (kPa)	0.121	0.504	- 0.020	0.911

Baş-Boyun Radyolojisi

SS-077

MRG GÖRÜNTÜLEMEDE İNTRAPAROTİD LENF NODLARININ NORMATİF ÖLÇÜMLERİ VE ADC DEĞERLERİ

Hatice Kaplanoğlu[1], Tuba Akdağ[1], Veysel Kaplanoğlu[2], Aynur Turan[1]

[1]Sbu Dışkapı Yıldırım Beyazıt Eğitim ve Araştırma Hastanesi
[2]Keçiören Eğitim ve Araştırma Hastanesi

Giriş ve Amaç: İntraparotid lenf nodları(IPLN),baş-boyun kanserleri için potansiyel bir metastaz bölgesidir ve olumsuz prognostik faktördür(1,2).Literatürde ultrasonografi ve bilgisayarlı tomografide(BT) normal intraparotid lenf nodu morfolojisini karakterize eden çalışmalar mevcut iken(3,4);manyetik rezonans görüntüleme(MRG) ile yapılmış sınırlı çalışma bulunmamaktadır(5).Bu çalışmanın amacı, MRG incelemesinde normal IPLN morfolojik özelliklerini ve ADC değerlerini ortaya koymaktır.

Gereç ve Yöntem: Ocak 2018-Aralık 2021 tarihleri arasında boyun MRG incelemesi yapılan 500 hasta çalışmaya dahil edildi. 18 yaş altı,travma öyküsü,romatolojik hastalık,baş-boyun kanseri veya enfeksiyonu,benign boyun kitlesi olanlar ile intraparotid lenf nodu olmayan hastalar değerlendirmeye alınmadı. Çapı 5 mm'nin altında olan lenf nodlarında ADC ölçümleri boyut nedeniyle doğru sonuç vermeyeceği için yapılmadı. 268 hasta çalışmadan dışlandı. Temel demografik veriler tanımlandı. Uzun eksen çapı, aksiyel planda lenf nodunun en büyük çapı; kısa eksen çapı ise en uzun aksiyel çapa dik olarak ölçüldü(6). ADC haritası, standart bir software kullanılarak otomatik olarak oluşturuldu. Ölçümler lenf nodunun boyutuna uygun olabilecek en büyük ROI yerleştirilerek ölçüldü(Resim 1).

Bulgular: Çalışmaya dahil olan 232 hastanın yaş ortalaması 49.90±15.74 olup %49,1'i kadın,%50,9'u erkekti. Hastaların %69'unda her iki parotis bezinde lenf nodu mevcuttu. Toplamda 394 lenf nodu değerlendirildi. İntraparotid lenf nodlarının uzun eksen çap ortalamaları 5.78±1.93 mm, kısa eksen çap ortalamaları 3.62±1.49 mm idi. Lenf nodlarının %95,7'sinde uzun eksen çapı 9 mm veya daha az; %94,7'sinde kısa eksen çapı 6 mm veya daha azdı. 275 lenf nodunda ADC değerler ortalaması 0,77±0,15x10^{-3}mm^2/s olarak bulundu(Tablo 1). Lenf nodlarının %96,3'ünde ADC değeri 1,05x10^{-3}mm^2/s veya daha azdı. Kadın ve erkekler hastalarda uzun eksen çapları, kısa eksen çapları ve ADC değerleri arasında anlamlı fark bulunmadı(p>0.05).Hastaların sol parotisinde izlenen lenf nodlarının uzun eksen çapı(p=0.031) ve kısa eksen çapı(p=0.022) sağ parotis lenf nodlarından daha büyüktü.

Tartışma ve Sonuç: Son yıllarda MRG ve difüzyon ağırlıklı görüntüleme boyun lenf nodlarının malignite potansiyelinin araştırılmasında önemli bir yer edinmiştir. IPLN ile ilgili yapılmış çalışmalar ise sınırlıdır. Zhang ve ark. BT ile yapmış oldukları çalışmada ortalama bir benign parotid lenf nodu kısa aksını 5 mm olarak tanımlamışlardır(3).Bizim çalışmamızda bu sonuç 6 mm olarak bulundu. Çalışmamızda Zhang ve ark.dan farklı olarak sol parotis bezindeki benign lenf nodlarının sağ ile kıyaslandığında anlamlı olarak kısa ve uzun eksen çaplarında artış görüldü. Chen ve ark. benign ve malign intraparotid lenf nodlarının ayrımında 1.01x10^{-3} mm^2/s değerini optimal bir kesim değeri olarak tariflemişti(5). Ancak bizim çalışmamızda benign lenf nodlarının daha geniş bir ADC değer aralığına sahip olabileceği gösterildi. 1 x10^{-3} mm^2/s ve altındaki değerlerin IPLN için malignite kriteri olarak kabul görmesinin hastalarda yersiz malignite şüphesi oluşmasına ve gereksiz biyopsi işlemine sebebiyet vereceğini düşünmekteyiz. Çalışmamızda sert dışlama kriterleri koymamıza rağmen hiçbir hastanın patolojik tanısının olmaması en önemli limitasyondur. Çalışmamızın MRG ile intraparotidal lenf nodlarının hem morfolojik özelliklerini ayrıntılı şekilde değerlendirmesi hem de objektif sayısal verilere ulaşmış olması ile literatüre önemli katkı sağlayacağını düşünmekteyiz.

İntraparotid lenf nodları(IPLN),baş-boyun kanserleri için potansiyel bir metastaz bölgesidir ve olumsuz prognostik faktördür(1,2). Literatürde ultrasonografi ve bilgisayarlı tomografide(BT) normal intraparotid lenf nodu morfolojisini karakterize eden çalışmalar mevcut iken(3,4);manyetik rezonans görüntüleme(MRG) ile yapılmış sınırlı çalışma bulunmamaktadır(5).Bu çalışmanın amacı, MRG incelemesinde normal IPLN morfolojik özelliklerini ve ADC değerlerini ortaya koymaktır.

Hasta populasyuonu

Kontrastlı boyun MRG yapılmış olguların incelemeleri retrospektif ve randomize olarak değerlendirildi. Etik kurul onayı alınmıştır. Ocak 2018 - Aralık 2021 arasında herhangi bir nedenle boyun MRG incelemesi yapılan 500 hasta çalışmaya dahil edildi. 18 yaşından küçük hastalar, travma öyküsü, romatolojik hastalığı ve malignite tanısı bulunanlar çalışmadan dışlandı. Ayrıca baş-boyun bölgesi için; benign veya malign hastalık tanısı veya enfeksiyon odağı bulunanlar ile parotis içinde hiç lenf nodu olmayan hastalar değerlendirmeye alınmadı. Uzun eksen çapı 5 mm'nin altında olan lenf nodlarında ADC ölçümleri boyut nedeniyle doğru sonuç vermeyeceği için yapılmadı. Temel demografik veriler (yaş, cinsiyet) tanımlandı.

Görüntü Analizi

Her iki parotis bezi değerlendirmesi, deneyimi 10 yılın üzerinde olan tek radyolog tarafından yapıldı. Parotid lenf nodu boyut ölçümleri aksiyal yağ baskısız T1A incelemeler üzerinde en büyük intraparotid lenf nodundan yapıldı. Uzun aks çapı, aksiyal planda lenf nodunun en büyük çapı alınarak tanımlandı. Kısa aks çapı ise, en uzun aksiyal çapa dik olarak ölçüldü. ADC değerleri ADC haritası üzerinden lenf nodunun boyutuna uygun en büyük ROI yerleştirilerek ölçüldü (Figure 1).

İstatistiksel Analiz

Sürekli verilere ilişkin tanımlayıcı istatistiklerde Ortalama Standart Sapma, Ortanca, Minimum, Maksimum değerleri, kesikli verilerde ise sayı ve yüzde değerleri verildi. Verilerin normal dağılıma uygunluğunun incelenmesinde Shapiro-Wilk testinden yararlanıldı. Boyut ve ADC değerlerinin karşılaştırılmasında Independent samples t Test, sağ ve sol karşılaştırılmasında Paired samples t test kullanıldı. Değerlendirmelerde IBM SPSS Statistics 20 programı kullanıldı ve istatistiksel anlamlılık sınırı olarak p<0,05 kabul edildi.

500 boyun MRG görüntüsü değelendirildi ve çalışmadan 268 hasta dışlandı (%25'inde parotiste lenf nodu olmaması, % 4.8'ünde lenf nodu boyutunun 5 mm den küçük olması, % 10.4' ünde boyunda bening lezyon, %13.4'ünde boyunda malign lezyon saptanması nedeniyle). Çalışmaya 232 (%46.4) hasta alındı. Çalışmaya alınan hastaların yaş ortalaması 49.90±15.74 olup % 49.1'i kadın, % 50.9'u erkekti. Hastaların % 69'unda her iki parotiste lenf nodu vardı. 232 hastada 394 adet IPLN değerlendirildi.

Ölçülen tüm IPLN' ler arasında, uzun aks çap ortalamaları 5.78±1.93 mm, kısa aks çap ortalamaları 3.62±1.49 mm idi (Tablo 1). Uzun aks çapı aralığı 5.59-5.98 mm ve kısa aks çapı aralığı 3.48-3.77 mm idi. Uzun aks çapı lenf nodlarının %27,7 (109/394)'sinde 5 mm veya daha küçüktü. Uzun aks çapı 5 mm'nin altında olan lenf nodlarında güvenilirliğin düşük olması sebebiyle ADC ölçümü yapılmadı. Uzun eksen çapı ≥5 mm olan 275 hastanın ADC değerlerinin ortalaması 0,77 ± 0, 15x10^{-3} mm^2/s olarak bulundu. Lenf nodlarının %95,7'sinde uzun aks çapı 9 mm veya daha az; %94,7'sinde kısa aks çapı 6 mm veya daha azdı. Lenf nodlarının %96,3'ünde ADC değeri 1,05x10^{-3} mm^2/s veya daha azdı. Kadın ve erkek hastalarda uzun ve kısa aks çapları arasında, ADC değerleri arasında anlamlı fark bulunamadı (p>0.05). Hastaların sol parotisinde izlenen lenf nodlarının uzun aks çapı (p=0.031) ve kısa aks çapı (p=0.022) sağ parotis lenf nodlarından daha büyüktü. Sağda izlenen lenf nodlarının ADC değerlerinin ortalaması 0,76 ±0,16 x 10^{-3} mm^2/s; solda izlenen lenf nodlarının ADC değerlerinin ortalaması 0,78 ± 0,15 x 10^{-3} mm^2/s idi. Sağ parotis lenf nodu ve sol parotis lenf nodu ADC değerleri arasında anlamlı fark bulunmadı (p>0.05).

Son yıllarda MRG ve difüzyon ağırlıklı görüntüleme boyun lenf nodlarının malignite potansiyelinin araştırılmasında önemli bir yer edinmiştir. IPLN ile ilgili yapılmış çalışmalar sınırlıdır. Zhang ve ark. BT ile yapmış oldukları çalışmada ortalama bir benign parotid lenf nodu kısa aksını 5 mm olarak tanımlamışlardır(3).Bizim çalışmamızda bu sonuç 6 mm olarak bulundu. Çalışmamızda Zhang ve ark. dan farklı olarak sol parotis bezindeki benign lenf nodlarının sağ ile

kıyaslandığında anlamlı olarak kısa ve uzun eksen çaplarında artış görüldü. Chen ve ark. benign ve malign intraparotid lenf nodlarının ayrımında 1.01x10^{-3} mm^2/s değerini optimal bir kesim değeri olarak tariflemişti(5). Ancak bizim çalışmamızda benign lenf nodlarının daha geniş bir ADC değer aralığına sahip olabileceği gösterildi. 1 x10^{-3} mm^2/s ve altındaki değerlerin IPLN için malignite kriteri olarak kabul görmesinin hastalarda yersiz malignite şüphesi oluşmasına ve gereksiz biyopsi işlemine sebebiyet vereceğini düşünmekteyiz.

Çalışmamızda benign IPLN'lerin ayrıntılı morfolojik ve fonksiyonel değerlendirmesini yapmaya çalışmakla birlikte bazı limitasyonlarımız mevcuttu. En önemli ve ilk limitasyonumuz sert dışlama kriterleri koymamıza rağmen hiçbir lenf nodunda patolojik tanının olmaması idi. İkinci olarak lenf nodlarının ölçümlerinde interobserver ve intraobserver değişkenliğin çalışılmamış olması da başka bir limitasyon olarak karşımıza çıkmaktadır.

IPLN'lerde benignite kriteri olarak kısa aks çapının 6 mm; uzun aks çapının 9 mm olarak kullanılabileceğini ve benign IPLN'lerin ADC değerinin 1,05x10^{-3}mm^2/s veya daha az olabileceğini gösterdik. Sonuç olarak bening IPLN'nında düşük ADC değerlerine sahip olabileceğinin göz önünde bulundurulması malignite açısından yanlış pozitif sonuçların öngörülmesine ve gereksiz invaziv işlemlerin uygulanmasına engel olacaktır.

Kaynaklar

1-Harada H, Omura K (2009) Metastasis of oral cancer to the parotid node. Eur J Surg Oncol J Eur Soc Surg Oncol Br Assoc Surg Oncol 35:890–894. https ://doi.org/10.1016/j.ejso.2008.09.013

2- Niu X, Fang Q, Liu F (2019) Role of intraparotid node metastasis in mucoepidermoid carcinoma of the parotid gland. BMC Cancer 19:417. https ://doi.org/10.1186/s1288 5-019-5637-x

3-Zhang MH, Ginat DT. Normative measurements of parotid lymph nodes on CT imaging. Surg Radiol Anat. 2020 Sep;42(9):1109-1112. doi: 10.1007/s00276-020-02494-8. Epub 2020 May 14. PMID: 32410047.

4-Ying M, Ahuja A (2003) Sonography of neck lymph nodes. PartI: normal lymph nodes. Clin Radiol 58:351–358. https ://doi.org/10.1016/S0009 -9260(02)00584 -6

5- Chen C, Lin Z, Xiao Y, Bai P, Yue Q, Chen Y, Chen L. Role of diffusion-weighted imaging in the discrimination of benign and metastatic parotid area lymph nodes in patients with nasopharyngeal carcinoma. Sci Rep. 2018 Jan 10;8(1):281. doi: 10.1038/s41598-017-18617-y. PMID: 29321485; PMCID: PMC5762796.

Anahtar kelimeler: Parotid Gland, Diffusion Magnetic Resonance Imaging

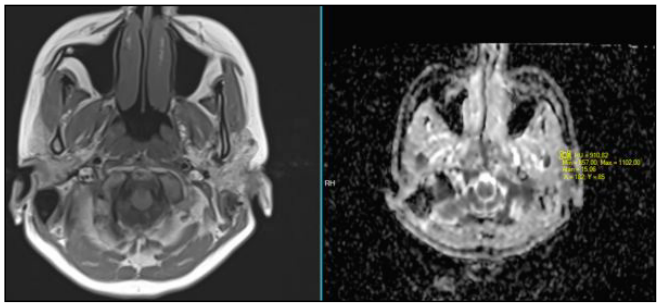

Resim 1. Sol parotis bezi yzeyel lobunda yerleşimli bir IPLN nin ADC değerinin ölçümü

Tablo 1. Hastaların lenf nodu ve ADC özellikleri

	Mean ± SD	95% CI	Ortanca (Min-Max)
Sağ lenf nodu uzun (n=193)	5.61±1.89	5.34-5.88	5.1 (2-15)
Sağ lenf nodu kısa (n=193)	3.51±1.41	3.30-3.70	3.2 (1-10)
Sağ ADC (n=156)	767.89±163.62	742.01-793.77	774.26 (100.92-1294.61)
Sol lenf nodu uzun (n=201)	5.95±1.96	5.68-6.22	6 (2-13)
Sol lenf nodu kısa (n=201)	3.74±1.56	3.52-3.95	3.5 (1-10)
Sol ADC (n=165)	780.45±152.13	757.07-803.84	766 (375-1200)

Baş-Boyun Radyolojisi

SS-079

STİLOİD PROÇES AÇILANMASI İLE TEK TARAFLI KRONİK OTİT ARASINDAKİ İLİŞKİ

Recep Aydın[1], Mehmet Şirik[2], Şükrü Mehmet Ertürk[3]

[1]Silopi Devlet Hastanesi
[2]Adıyaman Üniversitesi Tıp Fakültesi Radyoloji Anabilim Dalı
[3]İstanbul Üniversitesi İstanbul Tıp Fakültesi Radyoloji Anabilim Dalı

Giriş ve Amaç: SP(Stiloid proçes) ve ait olduğu kompleksin değerlendirme parametreleri içerisinde açı değeri son zamanlarda önemi anlaşılan yeni bir parameter olmuştur. Eagle sendromu olarak nitelendirilen uzamış SP veya stilohyoid ligamentin ossifikasyonuna bağlı olarak gelişen bu fenomenin sadece kompleksin ossifikasyonu veya SP'nin normalden uzun olmasına bağlı olarak gelişmediği anlaşılmıştır. Bu yapıların çeşitli düzlemlere göre açısı ve dolayısıyla komşu anatomik dokularda meydana getirebileceği etkilerin de bu sendroma sebep olabileceği kabul görmüştür (Başekim ve ark, 2005; Kaufman ve ark, 1970).

Biz bu hipotezden yola çıkarak SP'nin anterior ve mediale açılanması ile östaki çeveresindeki yumuşak dokulara etki ederek disfonksiyon sonucu hastada KOM'a sebep olabileceğini araştırmayı hedefledik.

Gereç ve Yöntem: Ocak 2015-Ekim 2019 tarihleri arasında T.C. Sağlık Bakanlığı İstanbul Şişli Hamidiye Etfal Eğitim ve Araştırma Hastanesinde klinik olarak tek taraflı KOM (Kronik süpüratfif otitis media, Kronik non-süpüratif otitis media, Kronik otitis media tanımlanmamış) tanısı almış olan ve Temporal kemik BT incelemesi yapılan 100 olgunun görüntüleri hastane arşivinden retrospektif olarak değerlendirilmiştir.

Tüm görüntüler, aynı protokole göre incelendi ve daha sonra bireysel sonuçlar kayıt altına alındı. SP'nin anteriora açılanması İnfinit programı çalışma istasyonunda 3D planlara ihtiyaç duyulmadan (İnfinit programında farklı imajlarda açı çubuğu kaybolma için) sagittal reformat görüntü üzerinden ölçüldü. Yavuz ve ark.[11] kullanmış olduğu teknik olan Frankfurt çizgisine vertikal çizilen dik çizgi ile SP arasındaki açı ölçüldü (Şekil 1).

Bulgular: 51 erkek olgunun 31'inde patoloji sağda, 20'sinde soldaydı. 49 kadın olgunun patolojileri; 23 olguda sağda, 26 olguda solda izlendi. Erkeklerde sağda daha fazla, kadınlarda ise solda daha fazla patoloji saptandı. Cinsiyet ile patoloji tespit edilen tarafın karşılaştırılmasında anlamlı ilişki saptanmadı (p=0,165). Patolojik tarafta medial ve anteriora açılanma ile normal taraf arasında istatistiksel olarak anlamlı fark saptanmadı (p=0,71, p=0,807).

Sonuç ve Tartışma: KOM ile SP anterior ve medial açılanması arasında istatistiksel olarak anlamlı ilişki saptanmamıştır.

Anahtar kelimeler: Stiloid proçes; Stiloid proçes açılanması; Kronik Otitis Media; Östaki tüpü.

Kaynaklar

1. Journal of oral surgery (American Dental Association: 1965). 1977;35(7):555-560. Gossman JJ, Tarsitano JJ. The styloid-stylohyoid syndrome.
2. Başekim CÇ, Mutlu H, Güngör A, et al. Evaluation of styloid process by three-dimensional computed tomography. European radiology. 2005;15(1):134-139.
3. Kaufman SM, Elzay RP, Irish EF. Styloid process variation: radiologic and clinical study. Archives of otolaryngology. 1970;91(5):460-463.
4. Ramadan SU, Gokharman D, Tunçbilek I, Kacar M, Koşar P, Kosar U. Assessment of the stylohoid chain by 3D-CT. Surgical and Radiologic Anatomy. 2007;29(7):583-588.
5. Thot B, Revel S, Mohandas R, Rao A, Kumar A. Eagle'syndrome. Anatomy of the styloid process. Indian journal of dental research: official publication of Indian Society for Dental Research. 2000;11(2):65-70.
6. Şener E, Gürhan C, Ceylan N, Güneri P. Elongation or Angulation of Styloid Process: Discussion with a Case Report and Review of the Literature. Cumhuriyet Dental Journal. 2018;21(4):396-403.
7. Mazzetto MO, Andrade KMd, Magri LV, Rodrigues CA, Watanabe PCA. Anterior and medial angulations of the styloid process in subjects with TMD: clinical and radiographic findings. Brazilian Dental Journal. 2013;24(1):80-84.
8. Yavuz H, Caylakli F, Yildirim T, Ozluoglu LN. Angulation of the styloid process in Eagle's syndrome. European archives of oto-rhino-laryngology. 2008;265(11):1393.

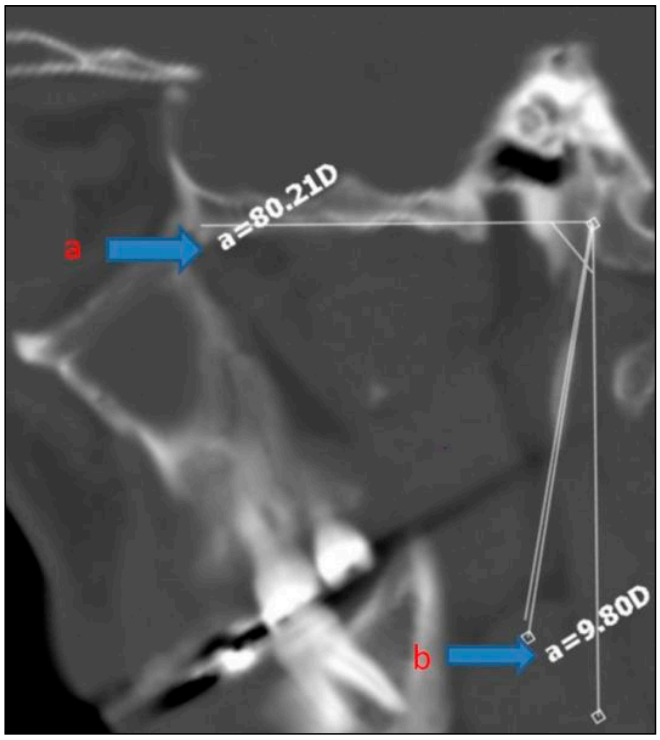

Şekil 1 a.) Frankfurt çizgisi ile stiloidproçes arasındaki açı b.) Frankfurt çizgisine vertikal çizilen dik çizgi ile stiloid proçes arasındaki açı

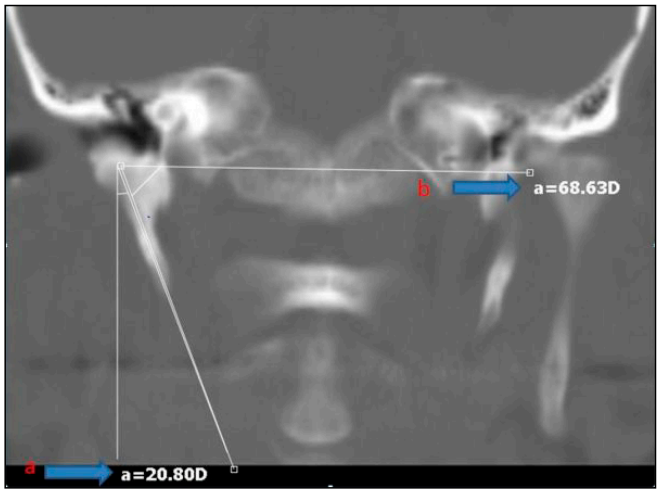

Şekil2 a.) SP'nin tabanlarını birbirine bağlayan yere paralel çizgi ile stiloipproçes arasındaki açı b.) SP'nin tabanlarını birbirine bağlayan yere paralel çizgi ile buna dik vertikal çizginin stiloidproçes arasındaki açı

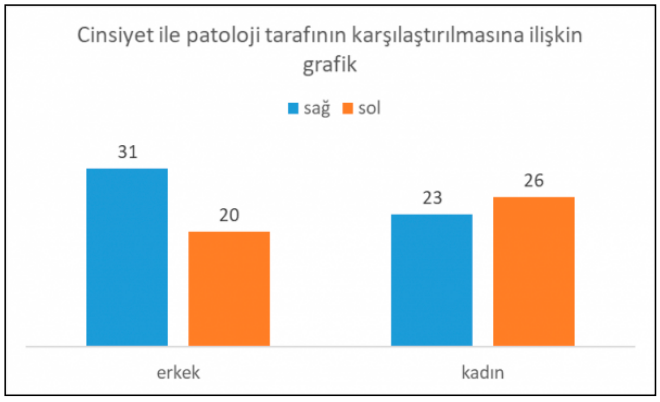

Şekil 3. Olguların cinsiyet ve patoloji tarafının karşılaştırılmasına ilişkin çubuk grafiği

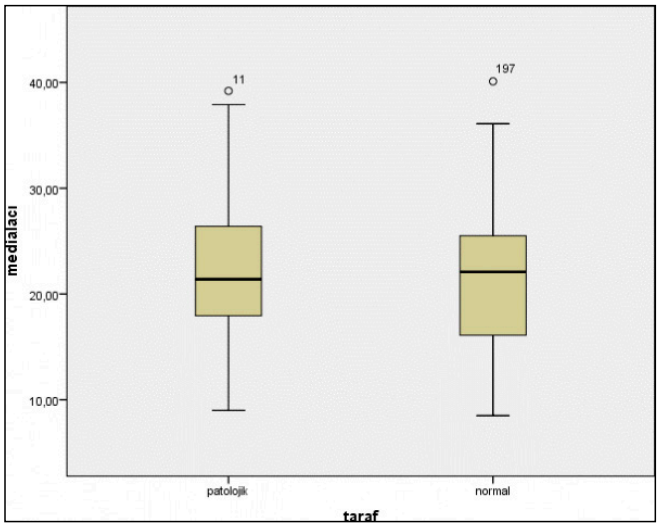

Şekil 4. Patoloji saptanan taraf ile normal taraf arasında medial açılanma değerlerinin karşılaştırılmasına ilişkin Boxplot grafiği

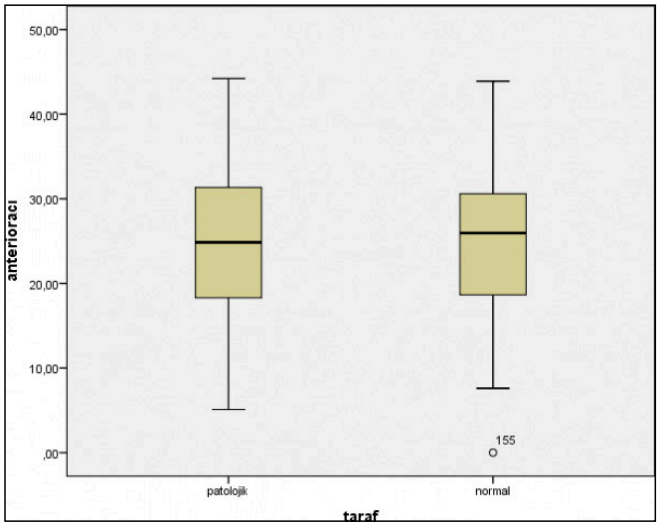

Şekil 5. Patoloji saptanan taraf ile normal taraf arasında anterioraçılanma değerlerinin karşılaştırılmasına ilişkin Boxplot grafiği

Baş-Boyun Radyolojisi

SS-080

SERVİKAL SPİNAL KORD PATOLOJİLERİNİN DİFÜZYON TENSÖR TRAKTOGRAFİ İLE DEĞERLENDİRİLMESİ

Zeynep Fırat, Osman Melih Topçuoğlu, Ayşegül Görmez

Yeditepe Üniversitesi Tıp Fakültesi Radyoloji Anabilim Dalı

Giriş ve Amaç: Servikal spinal kord yerleşimli intra ve ekstramedüller tümörler, vasküler malformasyonları veya eksternal kompresyonu olan hastalarda spinal kord difüzyon tensör traktografi (DTT) görüntüleri ile yolaklarda oluşan deformasyon, kesinti gibi bulgular gösterilebilmektedir(1, 2, 3). Bu çalışmada, çeşitli servikal spinal kord patolojileri olan hastalarda nörolojik muayene bulguları ile servikal spinal kord DTT bulguları arasındaki ilişkiyi sunmayı amaçladık.

Gereç ve Yöntem: Tüm hastalar, 3T MR cihazında, 16 kanallı koil kullanılarak, fokus difüzyon tensör görüntüleme sekansı (16 yön bilgisi ve b= 800) uygulandı. Spinal traktografi analizi ile yolaklar oluşturuldu. Lezyon nedeniyle yolaklarda oluşan yer değiştirme, itilme, deformasyon ve kesinti bulguları değerlendirildi. Lezyon üzerindeki solid komponentten, görünüşteki difüzyon katsayısı (ADC)

ve fraksiyonel anizotropi (FA) ölçümleri hesaplandı. Tüm bulgular nörolojik muayene bulguları ile korele edildi.

Bulgular: Ortalama yaşı 34.3±15.1 olan 29 hasta (9 erkek, 20 kadın) çalışmaya dahil edildi. İntradural intramedüller kitle lezyonları (malign tümörler ve kavernomlar) (n=21), transvers miyelit (n=2), intradural ekstramedüller tümörler (n=3), intradural perimedüller arteriyovenöz malformasyon (n=1), siringomyeli (n=1) ve spondiloliz (n=1) mevcut patolojilerdi. Ortalama ROI boyutu, ADC ve FA sırasıyla 30±13,3 mm2, 3,1±6,4 ve 0,26±0,09 idi. DTT görüntüleme bulguları; 11 hastada itilme, 6 hastada deformasyon, 11 hastada kesinti ve 1 hastada normal olarak izlendi. Nörolojik muayene bulguları; 6 hastada hemiparezi, 4 hastada hemihipoestezi, 1 hastada kuadriparezi, 1 hastada nistagmus ve 17 hastada normal olarak kaydedildi. Kesintili lifleri olan 4 hasta (4/11) motor semptomlar gösterdi ve kalan 7 hasta (7/11) normal nörolojik muayeneye sahipti. Hemiparezisi olan 2 hastada itilmiş ve deforme olmuş yolaklar izlendi. Nörolojik muayene bulguları normal olan 13 hastada anormal DTT bulguları vardı (Resim 1,2,3).

Tartışma ve Sonuç: Önemli traktların geçtiği spinal kordda cerrahi planlamaya, lezyon ve kord patolojileriin ayırıcı tanısını yapmakta cerrahi sırasında bu yolların korunması nda yardımcı olan konvansyionel sekanslara katkı sağlamaktadır (1, 2, 3). Bu çalışmada, yolaklarda itilme, deformasyon, veya kesinti gibi spinal kordun DTT bulguları ile klinik semptomlar arasında anlamlı ilişki saptanmadı.

Anahtar kelimeler: Servikal kord; Difüzyon tensör görüntüleme; Spinal kord

Kaynaklar

1.Vadapalli R, Mudumba V, Vadapalli AS (2017) Diffusion Tensor Imaging and Fibre Tracking Biomarkers of Intramedullary Tumours of Spinal Cord for Predictive Resectabality Scoring - An Observational Comparative Study of 48 Cases. Spine Res. Vol.5 No.1:1 doi: 10.21767/2471-8173.100046.

2.Egger K, Hohenhaus M, Velthoven V Van, Heil S, Urbach H. Spinal diffusion tensor tractography for differentiation of intramedullary tumor-suspected lesions. Dec;85(12):2275-2280. doi: 10.1016/j.ejrad.2016.10.018. Epub 2016 Oct 17.

3.Zaninovich OA, Avila MJ, Kay M, Becker JL, Hurlbert RJ, Martirosyan NL. The role of diffusion tensor imaging in the diagnosis, prognosis, and assessment of recovery and treatment of spinal cord injury: a systematic review. Neurosurg Focus. 2019 Mar 1;46(3):E7. doi: 10.3171/2019.1.FOCUS18591.

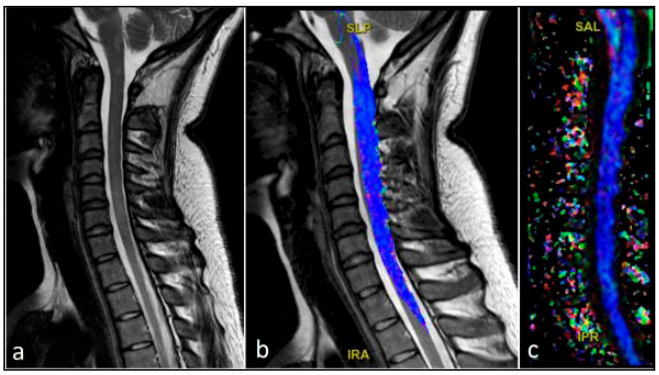

Resim 1. 28 yaşında kadın hasta. a.Servikal MRG T2A Sagital görüntüsü b. T2A görüntüye süperpoze edilmiş traktografi görüntüsü. c. Renkli kod haritası. Normal bulgular mevcut.

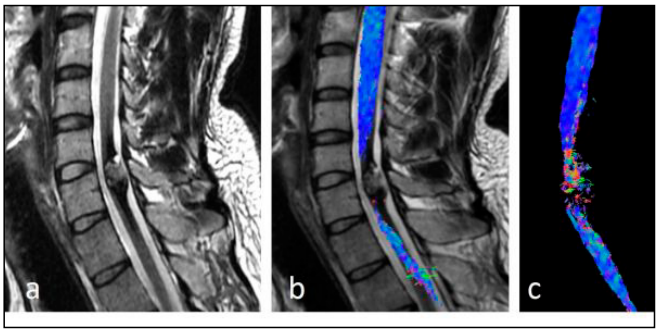

Resim 2. 28 yaşında erkek hasta. a.Servikal MRG T2A Sagital görüntüsü; C6-7 düzeyinde intramedüller yerleşimli ve kordda belirgin ekspansiyona neden olmuş kavernom ile uyumlu kitle. b. T2A görüntüye süperpoze edilmiş traktografi görüntüsü, c. Renkli kod haritası; Traktografi imajlarında lezyon düzeyinde özellikle posteriorda liflerde bütünlük ve devamlılık kaybı mevcut.

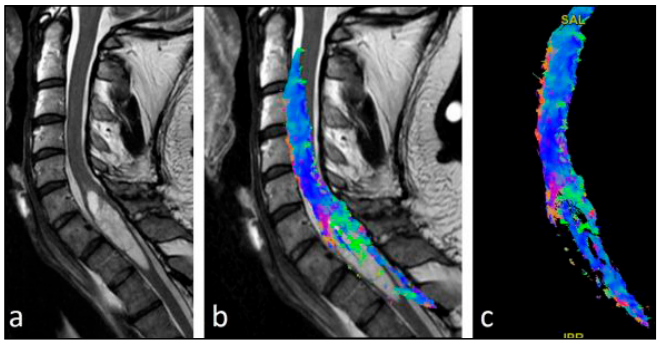

Resim 3. 37 yaşında kadın erkek hasta, ependimom edeniyle opere. a.Servikal MRG T2A Sagital görüntüsü b. T2A görüntüye süperpoze edilmiş traktografi görüntüsü. c. Renkli kod haritası. Santral spinal kanalda düzeyinde fokal segmental siringomiyelik genişleme izlenmektedir. Traktografi imajlarında bu düzeyde bütünlük ve devamlılık kaybı mevcut.

Genitoüriner Sistem Radyolojisi

SS-081

GLİDİNG TESTİSLİ ÇOCUK OLGULARDA SHEAR WAVE ELASTOGRAFİ BULGULARININ DEĞERLENDİRİLMESİ

İsmail Yurtsever

Bezmialem Vakıf Üniversitesi Radyoloji Anabilim Dalı

Giriş-Amaç: Ultrasonografik elastografi, dokuların elastisitesini değerlendiren yardımcı bir ultrasonografi (US) teknolojisidir. Shear Wave Elastografi (SWE), son nesil US cihazlarında bulunan, dokunun sertliği hakkında kantitatif bilgi sağlayabilen ve kullanıcı bağımlılığından daha az etkilenen yeni bir sonografik yöntemdir. SWE tekniği ile dokunun sertliği kantitatif olarak metre/saniye (m/s) veya kilopaskal değerleriyle ölçülebilmektedir. Son yıllarda testis elastografisi testis tümörlerinin değerlendirilmesine ek olarak testiküler mikrolitiazis, hidrosel, varikosel ve inmemiş testislerin (İT) değerlendirilmesinde kullanılmıştır (1). Gliding (kayan) testis (GT), gerçek inmemiş testisin en hafif derecesini temsil eden ayrı bir durumdur. GT, inguinal kanal dış halkanın altında bulunur; üst skrotuma manipüle edilebilir ancak orijinal konumuna yükselme eğilimindedir(2). Preskrotal testis ve yüksek skrotal testis olarak da adlandırılır(2,3). GT, İT için ayrı ve farklı bir kategori olarak kabul edilmektedir(3). Hadziselimovic tarafından GT, parankimal hasarın meydana geldiği, ancak nispeten daha geç olduğu ayrı bir kategori olarak tanımlanmıştır(2). Çalışmamızda GT 'deki sonografik ekojenite, volüm ve elastisite değerlerini sağlıklı normal kontrol grubuyla karşılaştırmayı amaçladık.

Çalışmamıza Ocak 2019 ile Ocak 2021 tarihleri arasında bölümümüze başvuran inmemiş testis ön tanısı olan olgular içerisindeki GT tanılı olgular dahil edilmiştir. Gliding testise sahip olanlar grup 1, sağlıklı testise sahip olanları kontrol grubu (grup 2) olarak kabul edildi. Kontrol grubuna GT olguların sağlıklı tarafı da dahil edilmiştir. Testisler SWE ölçümleri yapabilen, lineer transdüser (14 MHz) (Aplio 500; Toshiba / Canon, Japonya) kullanılarak incelendi. Tüm olgularda B mod gri skala ve SWE aynı seansta yapıldı. B mod US'de ekojenite değerlendirmesi ve volüm ölçümü yapıldı. Parankim ekosu normal veya anormal olarak değerlendirildi. Daha sonra SWE incelemesi yapıldı. Testis üzerinde dört farklı alanda ROİ tekniği ile elastisite değerleri m/s cinsinden ölçüldü ve maksimum ve ortalama değerler kaydedildi (Resim 1 ve 2). İki grup arasında volüm, ekojenite ve elastisite arasında kıyaslama yapıldı. Mann Whitney U ve independent sample t test kullanıldı. Ayrıca görüntü alanına giren aynı seviyedeki komşu yumuşak dokuda ölçüm yapılarak testisteki değerlerle oranlandı. İki grup arasında bu oranlarda da kıyaslama yapıldı.

Çalışmaya 8 GT (ortalama yaş 70 ay ve yaş aralığı 31-127 ay) ve 18 sağlıklı kontrol testis (ortalama yaş 51 ay ve yaş aralığı 10-135 ay) dahil edilmiştir. GT olgularının 3'ü sağ ve 5'i sol taraflı yerleşim-

liydi. Grup 1 testislerin mean volümü 553 mm^3 ve grup 2 testislerin mean volümü 744 mm^3 bulunmuş olup istatiksel olarak anlamlılık saptanmadı($p<0.161$). SWE elastisite parametrelerinin maksimum, ortalama ve oran değerleri istatiksel olarak farklıydı. Grup 1 olguların maksimum elastisite ($p<0.001$) ve ortalama elastisite değerleri artmış ($p<0.006$) ve oran artmış ($p<0.002$) bulundu (Tablo 1).

GT, inguinal kanaldan çıkmış ve skrotum üst ucunda yerleşimlidir. Ancak kordonu skrotumun distal kısmına ulaşmak için çok kısadır. Konjenital veya edinsel inmemiş testis spektrumunun bir parçası olduğu görüşü mevcuttur(2,3). Genellikle inmemiş testisin hafif bir formu olarak kabul edilir. GT tanısı sadece retraktil testisten FM de ancak ağrı olması ile anlaşılabilir. Bu nedenle US incelemesinde retraktil testis olarak tanımlanabilir. Hormonal tedaviden sonra GT, pubertede kendiliğinden olduğu gibi üst skrotuma iner. Ancak, 6-7 yaşından sonra tedavi edilmezse GT histolojik değişikliklere uğradığı gösterilmiştir (2,3).

Sonuçlarımız, literatürde İT ile yapılmış çalışmalar ile benzerlik göstermektedir(1, 4). İT'de artmış elastografi değerleri gösterilmiştir. İT'te germ cell hipoplazisi, tubuler dejenerasyon ve fibrotik değişiklikler geliştiği bilinmektedir (5,6). Önceki çalışmalarda İT'te artmış elastisite değerleri için fibrotik değişiklikler suçlanmıştır. Parankimal fibrozisin infertilite etyolojisinde önemli yeri olduğu bilinmektedir(5). Ama literatürde GT içine alan bir elastografi çalışması mevcut değildir. Bizim çalışmamız literatürdeki ilk örnektir.

GT'li olgularımızın elastografi bulguları literatürdeki İT ile benzerlik göstermekte olup parenkimal fibrozisin gelişebileceğini düşündürmektedir. Bu nedenle bu tür testislerin sonografik olarak hormonal tedavi sırasında ve postop dönemde gelişebilecek fibrozis açısından takip edilmesi gerekir.

Kaynaklar

1. Ucar AK, Alis D, Samanci C, et al. A preliminary study of shear wave elastography for the evaluation of unilateral palpable undescended testes. Eur J Radiol. 2017;86:248–51.
2. Lais A, Caterino S, Talamo M, Nahom A, Bagolan P, Ferro F. The gliding testis: minor degree of true undescended testis? Eur J Pediatr. 1993;152
3. Hack WW, Sijstermans K, van der Voort-Doedens LM, Meijer RW, Haasnoot K. The high scrotal ("gliding") testis revised. Eur J Pediatr. 2007 Jan;166(1):57-61.
4. Shin HJ, Lee YS, Yoon H, et al. Testicular volume and elasticity changes in young children with undescended testes. Med Ultrason. 2017;19:380–5.
5. Han SW, Lee T, Kim JH, et al. Pathological difference between retractile and cryptorchid testes. J Urol. 1999;162:878–80.
6. Nistal M, Paniagua R. Infertility in adult males with retractile testes. Fertil Steril. 1984;41:395–403.

Anahtar kelimeler: Gliding Testis, İnmemiş Testis, Elastografi

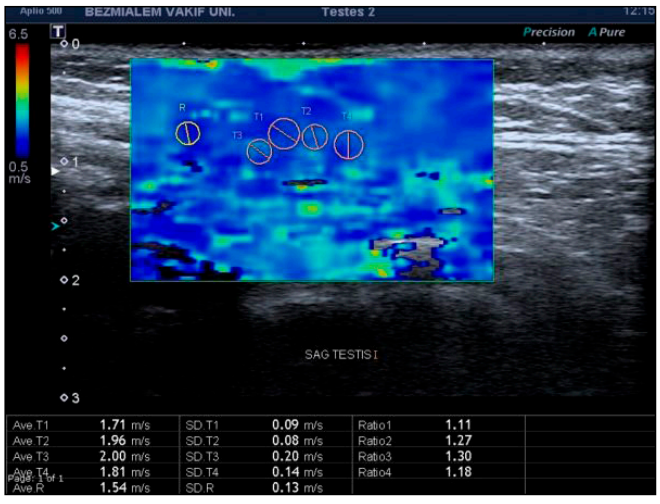

Resim 1. 31 aylık sağ normal testis kontrol olgusunda 4 farklı alandan elastiste ölçümü

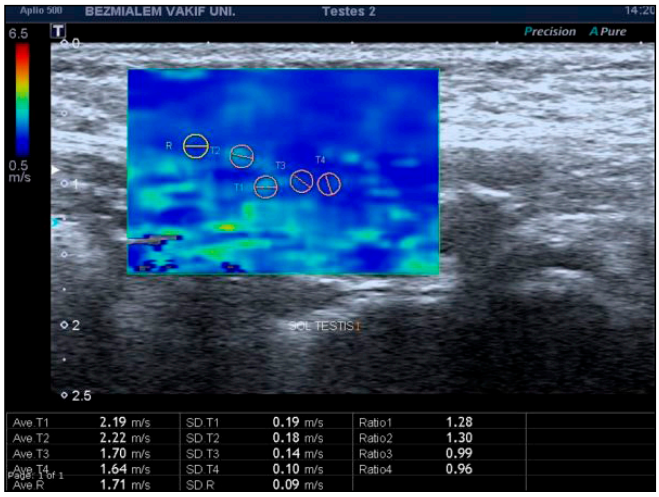

Resim 2. 31 aylık sol Gliding testis olgusunda 4 farklı alandan elastiste ölçümü

Tablo 1. Gliding Testis ile Sağlıklı kontrol grubun Elastografi Bulguların karşılaştırılması

Gliding testis (grup 1) n=8	Sağlıklı kontrol (grup 2)n=18	p değeri	Testis volümü (mm^3)
553±226	744±287	<0,161	Maksimum Elastisite Değeri
2,82±0,5	1,84±0,3	<0,001	Ortalama Elastisite Değeri
2,34±0,5	1,69±0,2	<0,006	Elastisite Oranı

Genitoüriner Sistem Radyolojisi

SS-082

TESTİS TORSİYON ÖYKÜSÜ OLAN HASTALARIN SHEAR WAVE ELASTOGRAFİ İLE DEĞERLENDİRİLMESİ

Muhammed Said Beşler, Muhammet Batuhan Gökhan, Esin Ölçücüoğlu, Fatma Ayça Özdemir

Ankara Şehir Hastanesi Radyoloji Kliniği

Giriş ve Amaç: Testis torsiyonu öyküsü olan hastalarda detorsiyone edilen testisin sonografik gri skala, power Doppler, renkli Doppler ve Shear Wave Elastografi(SWE) yöntemleri ile değerlendirilmesi ve benzer yaş grubundaki sağlıklı kontrol grubu ile karşılaştırılması amaçlandı.

Gereç ve Yöntem: Çalışmamız etik kurul tarafından onaylanmıştır (E2-21-414). 1 Mart 2019 ile 1 Mayıs 2021 tarihleri arasında hastanemiz Radyoloji Kliniği'nde testis torsiyon tanısı alan 15-40 yaş aralığındaki 50 hasta tespit edildi. Torsiyon sonrası orşiektomi yapılan 12 hasta, son 6 ayda torsiyon tanısı alan 9 hasta, varikoseli olan 3 hasta, hidroseli olan 1 hasta çalışmaya dahil edilmedi, 1 hastaya ise ulaşılamadı (Resim1). 24 hasta ve kontrol grubu GE S8 2-8 MHz prob (9L-D lineer prob) ile 3 ve 4 yıl sonografi tecrübesi olan 2 radyolog tarafından birlikte değerlendirildi.Öncelikle gri skala ve Doppler inceleme yapıldı. Testis volümleri 0,52 x uzunluk x genişlik x yükseklik formülüne göre hesaplandı.Testis üst-alt pol ve orta bölümden üçer ROI ile elastisite modu (kPa) ve hız modu (m/s) ölçümleri alındı (Resim 2). İstatistiksel yöntem olarak Shapiro-Wilk W testi, Student's t testi ve Spearman korelasyon testi kullanıldı.

Bulgular: Çalışmaya dahil edilen 24 hastanın yaş ortalaması 21,08±7,76 olarak hesaplandı. Hastaların 14'ünde(%58,3) sol, 10'unda (%41,7) sağ testiste torsiyon hikayesi mevcuttu.Detorsiyon öncesi ortalama testiküler ağrı süresi 8,79±10,57 saatti.Hastaların 19'unda (%79,2) komplet (>360°) ve 5'inde(%20,8) inkomplet(<360°) torsiyon saptanmıştı.5 hastada testis parankimi heterojen, 1 hastada parankimde heterojen kistik değişiklik ve 2 hastada parankim içerisinde fokal heterojen alan izlendi.Doppler incelemede 3 hastada minimal ve 1 hastada azalmış vaskülarizasyon tespit

edildi(Tablo 1).Testis volümü detorsiyone grupta ortalama 12,31 ±5,41 mL, kontrol grubunda 13,73±2,71 mL olarak hesaplanmakla birlikte istatistiksel olarak anlamlı fark bulunmadı (p>0,05). Ortalama testis SWE değerleri detorsiyone grupta 1,34±1,21 m/s ve 9,53±27,22 kPa ; kontrol grubunda 1,01±0,06 m/s ve 3,04±0,48 kPa olarak ölçülmekle birlikte istatistiksel olarak anlamlı fark bulunmadı(p>0,05) (Tablo 2).Fokal heterojenite içeren olan ve atrofik testislerde SWE değerleri ölçüldü.Fokal heterojenite alanlarında doku sertliğinde azalma saptandı.Testiküler ağrı süresi 15 saatin üzerinde olan 3 hastada atrofi ve doku sertliğinde belirgin artış izlendi (Resim 3,4,5) (Tablo 3,4). Testiküler ağrı süresi ve SWE değerleri arasında güçlü pozitif korelasyon saptandı(r=0,641) (Resim 6).

Tartışma ve Sonuç: Skrotal patolojilerin tanı ve takibinde ultrason ve renkli Doppler inceleme en önemli görüntüleme yöntemidir(1). Testis torsiyonu akut skrotum sebeplerinin %7–30'unu oluşturmaktadır(2).Literatürde SWE'nin akut testis torsiyonu ve farklı testiküler hastalıklarda uygulandığı çalışmalar bulunmaktadır(3,4). Deneysel bir hayvan çalışmasında testis torsiyonu takip SWE incelemelerinde doku sertlik derecesi ile histolojik değişiklikler arasında anlamlı ilişki saptanmıştır(5).Uzun dönem testis torsiyonu takibinde az sayıda ultrason ve Doppler çalışması yapılmış olmakla birlikte SWE çalışması bulunmamaktadır(6).Çalışmamızda testis torsiyonuna müdahale süresi ile doku sertliği arasında güçlü bir ilişki olduğu ortaya konmuştur.Detorsiyone testisin uzun dönem takibinde ultrason ve Doppler incelemenin yanında SWE önemli bir katkı sağlayabilir.

Anahtar kelimeler: testis, torsiyon, ultrasonografi, elastografi

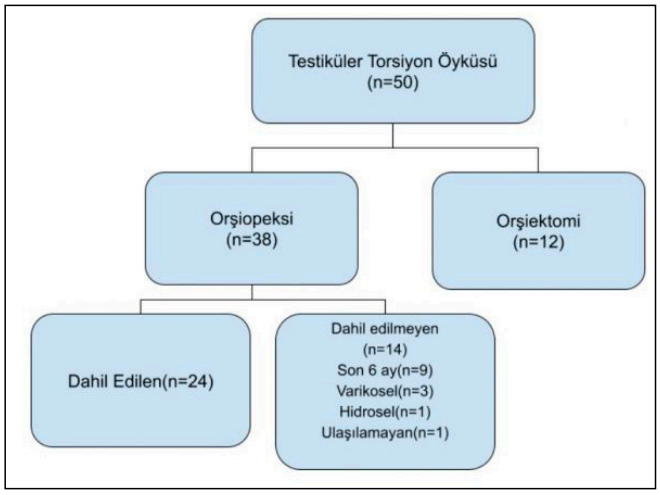

Resim 1. Çalışma diyagramı

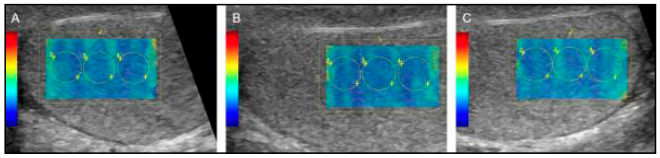

Resim 2. Testis üst-alt pol ve orta bölümden üçer adet 5 mm çapta ROI ile elastisite modu (kPa) ve hız modu (m/s) ölçümleri

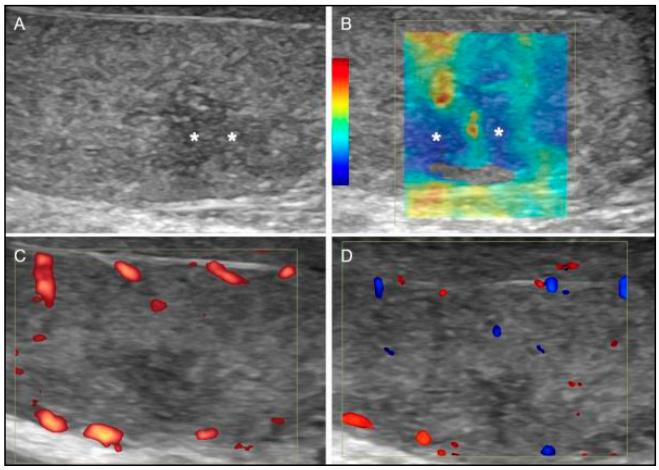

Resim 3. Fokal heterojenite alanlarında (asterisk) gri skala (A), elastografi (B), power Doppler (C) ve renkli Doppler (D) görüntüleri

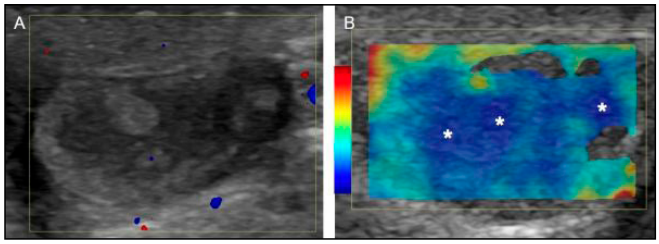

Resim 4. Kistik komponent (asterisk) içeren testisin renkli Doppler (A) ve elastografi (B) görüntüleri

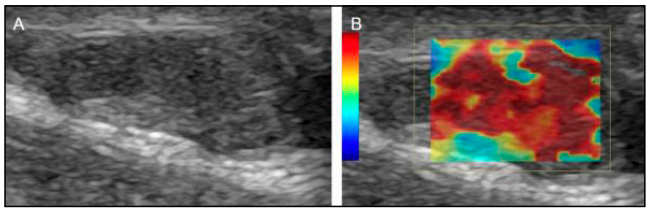

Resim 5. Atrofik testisin gri skala (A) ve elastografi (B) görüntüleri

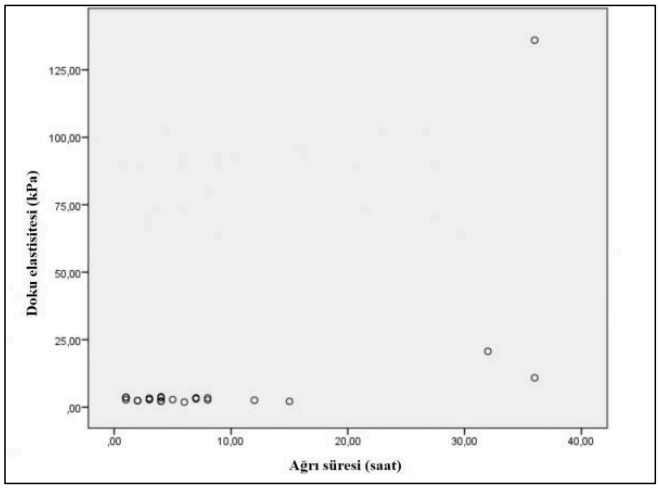

Resim 6. Testiküler ağrı süresi ile doku elastisitesi (kPa) korelasyonu

Tablo1. Demografik, Torsiyon ve Sonografik Özellikler

	Yaş	Torsiyone Taraf	Torsiyon Tipi	Torsiyon Süresi(Saat)	Gri Skala	Vaskülarizasyon
1	15	Sağ	Komplet	3	Normal	Normal
2	15	Sol	Komplet	1	Normal	Normal
3	15	Sağ	Komplet	3	Normal	Normal
4	15	Sağ	Komplet	32	Heterojen	Minimal
5	15	Sağ	Komplet	7	Fokal Heterojenite	Normal
6	16	Sol	Komplet	12	Normal	Normal
7	16	Sol	Komplet	3	Normal	Normal
8	16	Sol	Komplet	4	Normal	Normal
9	16	Sağ	Komplet	4	Heterojen	Normal
10	16	Sol	Komplet	36	Heterojen	Minimal
11	16	Sol	İnkomplet	7	Normal	Normal
12	17	Sağ	Komplet	36	Kistik Heterojen	Minimal
13	17	Sağ	Komplet	2	Heterojen	Normal
14	17	Sol	İnkomplet	6	Normal	Normal
15	20	Sol	İnkomplet	8	Heterojen	Azalmış
16	21	Sağ	Komplet	1	Normal	Normal
17	23	Sağ	İnkomplet	5	Normal	Normal
18	24	Sol	Komplet	1	Normal	Normal
19	24	Sağ	İnkomplet	8	Fokal Heterojenite	Normal
20	28	Sol	Komplet	2	Normal	Normal
21	32	Sağ	Komplet	4	Normal	Normal
22	35	Sol	İnkomplet	2	Normal	Normal
23	37	Sağ	Komplet	7	Normal	Normal
24	40	Sol	Komplet	15	Normal	Normal

Tablo 2. Testiküler SWE ve Volüm Bulguları

	Detororsiyon Grubu	Kontrol Grubu	P-value
SWE (kPa)	9,53±27,22	3,04±0,48 kPa	p>0,05
SWE (m/s)	1,34±1,21	1,01±0,06	p>0,05
Volume (mL)	12,31 ±5,41	13,73±2,71 mL	(p>0,05

Tablo 3. Fokal Heterojenite Alanları ve Kalan Parankimin SWE değerleri

	Yaş	Torsiyon Tipi	Torsiyon Süresi(Saat)	Fokal Alan SWE (kPa)	Kalan Parankim SWE (kPa)	Fokal Alan SWE (m/s)	Kalan Parankim SWE (m/s)
1	15	Komplet	7	1,9	3,24	0,77	1,04
3	24	İnkomplet	8	1,16	3,43	0,62	1,07

Tablo 4. Atrofik Testislerin SWE değerleri

	Yaş	Torsiyon Tipi	Torsiyon Süresi(saat)	Gri Skala	SWE (kPa)	SWE (m/s)
1	15	Komplet	32	Atrofik	20,7	2,51
2	16	Komplet	36	Atrofik	136	6,76
3	17	Komplet	36	Kistik komponent içeren atrofi	10,88	1,99

Nöroradyoloji

SS-083

İLERİ MR GÖRÜNTÜLEMENİN DEV TÜMEFAKTİF PERİVASKÜLER BOŞLUKLARIN TANISINA KATKISI

Veysel Atilla Ayyıldız[1], Ali Köksal[2], Onur Taydaş[3], Hayri Oğul[4]

[1]Süleyman Demirel Üniversitesi Tıp Fakültesi Hastanesi Radyoloji Anabilim Dalı
[2]Özel Bayındır Hastanesi Söğütözü Şubesi Radyoloji Bölümü
[3]Sakarya Üniversitesi Tıp Fakültesi Radyoloji Anabilim Dalı
[4]Düzce Üniversitesi Tıp Fakültesi Radyoloji Anabilim Dalı

Giriş ve Amaç: Dev tümefaktif perivasküler boşluklar (PVB'lar) nadir görülen iyi huylu kistik lezyonlardır. Kistik neoplazmları taklit edebilirler (1,2). Bu çalışmanın amacı, dev tümefaktif PVB'ların tanısında ileri nöro-MR görüntüleme tekniklerinin katkısını değerlendirmek ve bu olağandışı serebral lezyonları daha ileri karakterize etmektir.

Gereç ve Yöntemler: 20/05/2020 tarih ve 71522473/050.01.04/252 sayılı etik kurul onamı alındıktan sonra 2010-2019 yılları arasında tümefaktif PVB tanısı konulan hastaların MR'ları retrospektif olarak incelendi. Toplam 24 hastanın 10'u (%41,7) erkek, 14'ü (%58,3) kadındı. Hastaların ortalama yaşı 45.1 ± 17.4 yıldı. Tüm görüntüleme çalışmaları, konvansiyonel MR sekanslarının yanı sıra prekontrast 3-D T1 MPRAGE, postgadolinyum 3-D T1sekansları, sagittal düzlem 3-D T2 SPACE, difüzyon ağırlıklı görüntüleme ve TOF anjiyografisini içermiştir. Bazı hastalara perfüzyon MR, MR spektroskopisi, DTI ve kontrastlı TOF MR anjiyografi uygulanmıştı. Görüntüler, 15 ve 8 yıllık deneyime sahip iki radyolog tarafından geriye dönük lezyon yeri, lezyonun en kısa boyutu, septasyon, kontrast tutulumu ve perforan damarların olup olmadığı, sağlıklı karşı tarafa kıyasla lezyon ve komşuluğundaki sinyal değişiklikleri incelendi. İstatistiksel analiz için MedCalc (ver. 12, Ostend, Belçika) kullanıldı. p <0.05 değeri istatistiksel olarak anlamlı kabul edildi.

Bulgular: Tümefaktif PVB'ların en yaygın yerleri temporal lob ve anterior komissürdü. TOF görüntülemede 16 hastada (%66.7) perforan damar ve dört hastada kontrastlı TOF MR anjiyografide intrakistik vasküler kollateraller vardı (Şekil 1C-D ve Şekil 2 C-E). SWI'da 4 hastada septal saçılma (blooming) görüldü (Şekil 3A ve B). Perfüzyon MR'da 4 hastada santral hiperperfüzyon (Şekil 1E ve F), 1 hastada periferal hiperperfüzyon izlendi. MR spektroskopisinde 2 hastada kolin artışı (Şekil 5), 3 hastada laktat piki (Şekil 6), 1 hastada hem kolin artışı hem de laktat piki (Şekil 7) görüldü. 11 hastanın 5'inde (%45,5) kolin ve laktat artışı saptanmadı (Şekil 4E). DTI'de 5 hastada fiber (sinir lifi) distorsiyonu (Şekil 1G) ve 1 hastada fiber deformasyonu vardı (Tablo1).

Tartışma: Sadece bir büyük vaka serisi ve birçok olgu sunumunda dev PVB'larin MR görüntüleme özellikleri anlatılmıştır (3). Tüm MR sekanslarında tümefaktif PVB'larin BOS'la izointens (çalışmamızda da aynı) olduğunu ve hiçbirinde kontrastlanma veya difüzyon kısıtlaması olmadığı bildirilmiştir. Serimizde dev tümefaktif PVB'larin en sık yerleşim yeri temporal lobun beyaz cevheriydi (%37,5). Salzman ve ark. orta beyin ve mezensefalotalamik bölgeyi tariflemişler) (4). Salzman ve arkadaşlarının aksine, postkontrast 3-D T1 MPRAGE sekansında lezyonların %42'sinde septal ve periferik kontrastlanmayı gördük. Literatürdeki neredeyse tüm olgular dev PVB'larin kontrastlanmayan lezyonlar olduğunu ortaya koyduğundan, sonuçlarımız oldukça şaşırtıcı olabilir.

MR spektroskopi(5,6,7)ve DTI MR görüntüleme bulgularımız(8) literatürle uyumluydu. Çalışmanın retrospektif oluşu ve 2 hasta dışında PVB'ların histopatolojik tanısının elde olmaması çalışmanın kısıtlamaları arasındadır.

Sonuç: Sonuç olarak; İleri MR görüntüleme teknikleri ve 3D volümetrik yüksek çözünürlüklü MR sekansları tanıya değerli bir katkı sağlayabilir ve bu lezyonların tedavisinde başarıyla kullanılabilir.

Kaynaklar

1. Virchow R. Ueber die Erweiterung kleinerer Gefaesse. Arch Pathol Anat Physiol Klin Med 1851;3:427–462.
2. Robin C. Recherches sur quelques particularités de la structure des capillaires de l'encephale. J Physiol Homme Anim 1859;2:537–548.
3. Salzman KL, Osborn AG, House P, et al. Giant tumefactive perivascular spaces. AJNR Am J Neuroradio 2005;26:298–305.
4. Cerase A, Vallone IM, Muccio CF, et al. Regression of dilated perivascular spaces of the brain. Surg Radiol Anat 2010;32:555–561.
5. Branch BC, Tantiwongkosi B, Altmeyer W, et al. Posterior fossa giant tumefactive perivascular spaces: 8-year follow-up in an adolescent. Surg Neurol Int 2015;6:2.
6. Papayannis CE, Saidon P, Rugilo CA, et al. Expanding Virchow Robin spaces in the midbrain causing hydrocephalus. AJNR Am J Neuroradiol 2003;24:1399–1403.
7. Mascalchi M, Salvi F, Godano U, et al. Expanding lacunae causing triventricular hydrocephalus. Report of two cases. J Neurosurg 1999;91:669–674.
8. Brockmann K, Gröschel S, Dreha-Kulaczewski S, et al. Unilateral dilation of virchow-robin spaces in early childhood. Neuropediatrics 2009;40:234–238.

Anahtar kelimeler: Perivasküler boşluk, Tümefaktif, Perfüzyon MR, MR spektroskopi, İleri görüntüleme

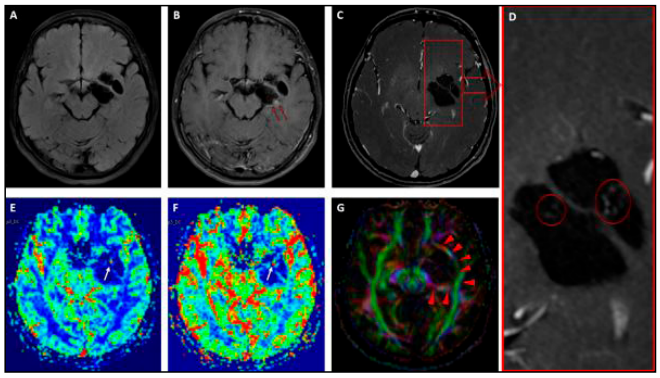

Resim 1. (A) Prekontrast aksiyal FLAIR sekansı, sol komissural multiloküle dev perivasküler boşluğu göstermektedir. (B) Postkontrast aksiyel FLAIR görüntüsü, periferal nodüler kontrastlanma paternini göstermektedir (kırmızı oklar). (C ve D) Postkontrast aksiyal TOF MR anjiyografide santral perforan damarlar ve çoklu santral kollateral vasküler yapılar (daireler) görülüyor. (E ve F) Dinamik duyarlılık kontrast (DSC) T2* perfüzyon MRI taramaları (rCBF ve rCBV) merkezi bir hiperperfüzyon paterni (beyaz oklar) göstermektedir. (G) Difüzyon tensör görüntüleme fraksiyonel anizotropi renk haritası, projeksiyon ve uzun birleşme liflerinin (ok başları) distorsiyonunu göstermektedir.

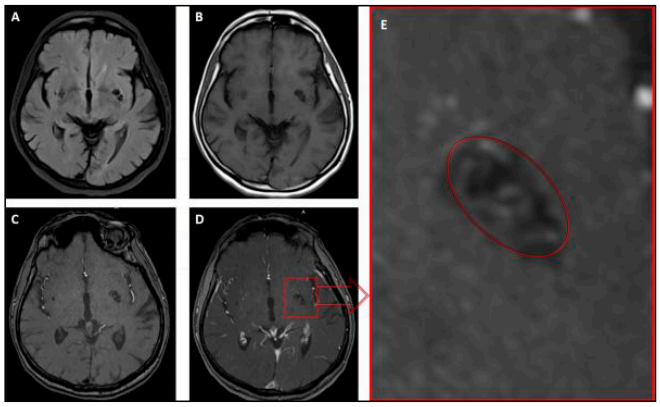

Resim 2. (A ve B) Aksiyel FLAIR ve aksiyal T1 ağırlıklı MRI sekansları, sol komissür seviyesinde septasyonlu dev bir tümefaktif perivasküler boşluk göstermektedir. (C) Prekontrast aksiyal TOF MR anjiyografide santral perforan damarlar görülüyor. (D ve E) Postkontrast aksiyal TOF MR anjiyografi ve büyütülmüş görüntü, dev perivasküler boşluk içinde çok sayıda merkezi kollateral vasküler yapıyı (daire) ortaya koyuyor.

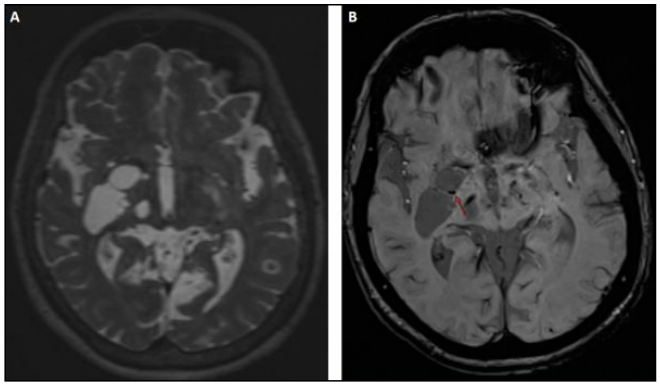

Resim 3. (A) Aksiyal T2 ağırlıklı SPACE MRI sekansı, sağ komissür seviyesinde septasyonlu dev bir tümefaktif perivasküler boşluk göstermektedir. (B) Aksiyel duyarlılık ağırlıklı görüntüleme (SWI) sekansı septal saçaklanma (blooming) artefaktı (kırmızı ok) ortaya koymaktadır.

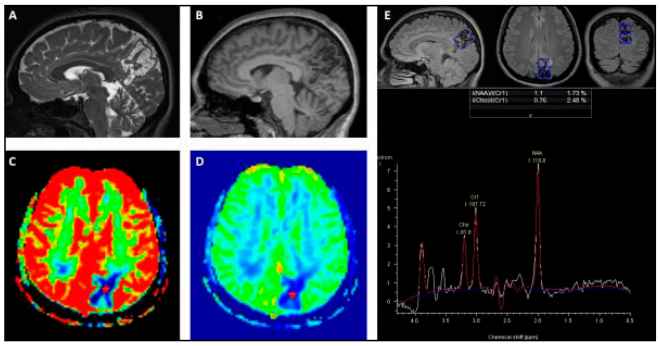

Resim 4. (A ve B) Sagital T2-ağırlıklı SPACE ve T1-ağırlıklı MPRAGE MRI taramaları, sol parietal lobda küme septasyonlu dev bir tümefaktif perivasküler boşluk göstermektedir. (C ve D) DSC T2* perfüzyon MRI taramaları (rCBV ve rCBF) tamamen hipoperfüzyon paterni (yıldızlar) gösterir. (E) Tek voksel MR spektroskopisi, kolin ve laktat piklerinde artış olmaksızın normal metabolit dağılımını gösterir.

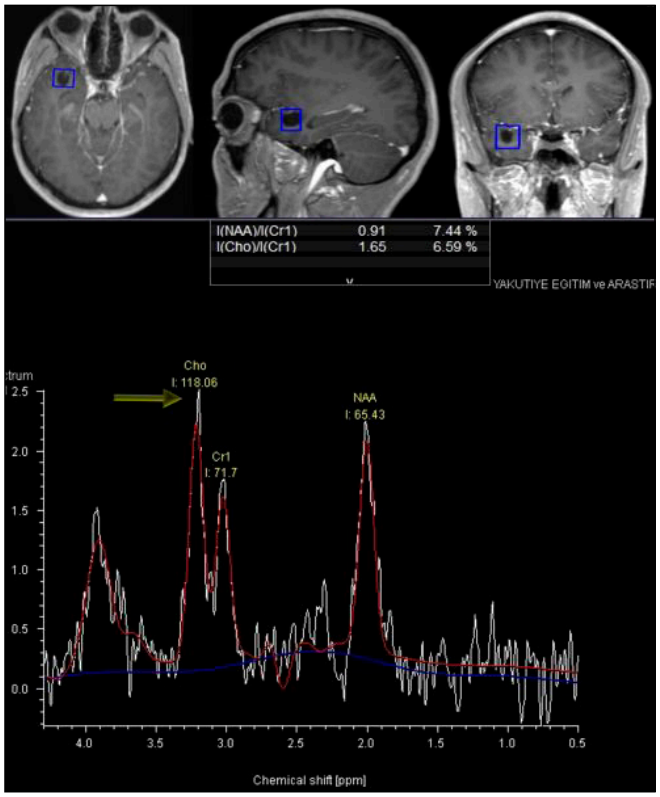

Resim 5. Sağ temporal dev perivasküler boşluğun MR spektroskopi bulguları. Tek voksel MR spektroskopisi, laktat piki olmaksızın minimum kolin yükselmesini (ok) göstermektedir.

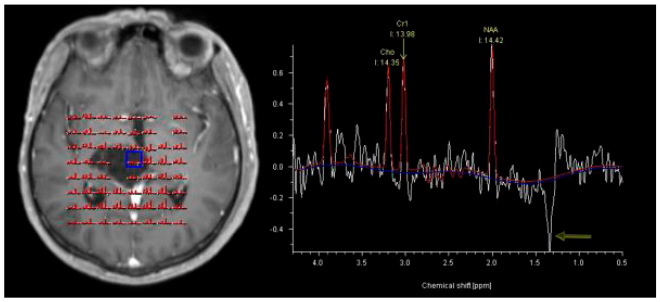

Resim 6. Sağ talamik dev perivasküler boşluğun MR spektroskopi bulguları. Multivoksel MR spektroskopisi, kolin yükselmesi olmayan ters laktat pikini (ok) göstermektedir.

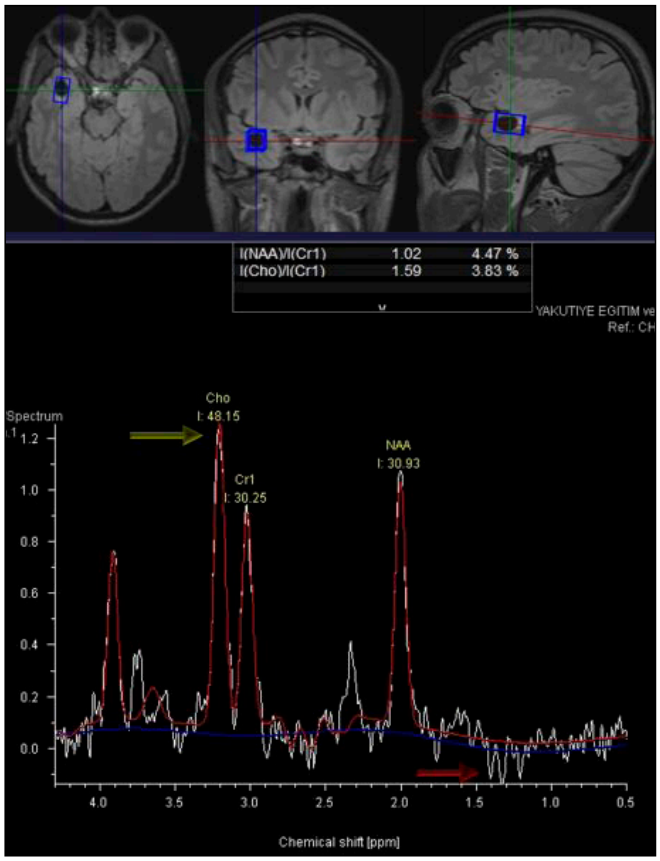

Resim 7. Sağ temporal dev perivasküler boşluğun MR spektroskopi bulguları. Tek voksel MR spektroskopisi, çift ters laktat piki (kırmızı ok) ile minimal kolin yükselmesini (sarı ok) göstermektedir.

Tablo 1. Hastaların pozitif duyarlılık ağırlıklı görüntüleme, perfüzyon ağırlıklı görüntüleme, manyetik rezonans spektroskopisi ve difüzyon tensör görüntüleme bulguları.

Duyarlılık Ağırlıklı Görütüleme	n	%
Septal saçılma (Blooming)	4	40
Perfüzyon Ağırlıklı Görüntüleme	n	%
Central Hiperperfüzyon	4	50
Periferal Hiperperfüzyon	1	12,5
Manyetik Rezonans Spektroskopi	n	%
Kolin Artışı	2	18,2
Laktat Piki	3	27,3
Hem Kolin artışı hem Laktat piki	1	9
Difüzyon Tensor Görüntüleme	n	%
Fiber Distorsiyonu	5	71,4
Fiber Deformasyonu	1	14,3

Nöroradyoloji

SS-084

NADİR BİR VASKÜLER HASTALIK: MOYA MOYA

Muhammed Akif Deniz

Dicle Üniversitesi Tıp Fakültesi, Radyoloji Anabilim Dalı

Giriş ve Amaç: Moya moya hastalığı inflamatuar ve aterosklerotik nedenlere bağlı olmayan ilerleyici vasküler tıkayıcı bir hastalıktır. En sık etkilenen damarlar; distal internal karotid arterler ve Willis poligonudur. Stenoz, oklüzyon ve bunlara bağlı gelişen kollateral vasküler yapılar tipik bulgudur. Olguların yaklaşık %70 i erken çocukluk dönemi (ort 4 yaş), %30 u orta yaş (30-40 yaş) grubudur. Klinik bulgular yaşa bağlı değişiklik göstermektedir. Çocuklarda daha çok iskemik bulgular mevcutken erişkinlerde kanama ön plandadır.

Amacımız nadir bir vasküler hastalık olan moya moyanın görüntüleme özelliklerini sunmak ve literatürle karşılaştırmaktır.

Gereç ve Yöntem: Çalışmamız retrospektif bir çalışma olup çalışmamıza Nisan 2012-Nisan 2020 tarihleri arasında radyoloji birimimize başvuran ve görüntülemelerinde moya moya hastalığı bulunan olgular dahil edilmiştir. Hastalar yaş, cinsiyet, etkilenen damarsal yapılar, eşlik eden ek bulgular ve vasküler kollateral yapı varlıkları açısından değerlendirilmiştir.

Moya moya hastalığı ön tanısı bulunan ancak görüntülemede belirgin bulgusu olmayan, Moya moya hastalığı bulunan ancak görüntülemesi merkezimizde yapılmayan hastalar çalışma dışı bırakılmıştır.

Bulgular: Sekiz erkek, 12 kadın olmak üzere toplam 20 hasta çalışmaya dahil edilmiştir. Hastaların yaş aralığı 1-48 olup ortalama yaş 23,6 idi. Hastaların 7 si çocuk, 13 ü erişkin idi. Tanıda BT Anjiografi 7 hastada, MR anjiografi 13 hastada kullanılmış olup 5 hastada ayrıca DSA yapılmıştır. En sık etkilenen vasküler yapılar 14 hastada Orta serebral arter (MCA), 12 hastada distal internal karotid arter (ICA) idi. En az etkilenen arteryel yapı 1 hastada posterior serebral arter idi. Bulgular 9 hastada unilateral iken (4 hasta sol, 5 hasta sağ), 11 hastada bilateral idi. Vasküler patolojilere eşlik eden en sık bulgu 8 hastada iskemi, 4 hastada hemoraji, 3 hastada araknoid kist, 2 hastada kavernom ve 1 hastada polimikrogiri idi. Kollateral yapılar 18 hastada hastada seçilmekteydi.

Tartışma ve Sonuç: Moyamoya hastalığı, bilateral distal ICA'yı ve Willis poligonunu etkiler. Moya moya hastalarının yaklaşık %20 sinde bulgular tek taraflıdır. Stenoz ve oklüzyonlara bağlı küçük vasküler kollateraller ağ benzeri görünüm verdiğinden sigara dumanına benzetilmiştir. Radyolojik görüntülemeler arteriyel stenozlar veya genişlemiş perforatörlere ek olarak, damar duvarının görüntülenmesiyle, moyamoya hastalığını aterosklerotik veya vaskülitik/inflamatuar nedenlerden ayırt etmede yardımcı olabilir.

Stenotik segment, proksimaldeki normal segmentten daha büyük dış duvar alanına sahip değildir. Bu özelliği ile ile ateosklerotik durumlardan ayırımı yapılır.Ayırıcı tanıda düşünülmesi gereken diğer hastalıklar; kraniyal radyoterapi, fakomatozlar, nörofibromatoz tip 1 (NF1) enfeksiyon, tüberküloz menenjit, bakteriyel leptomenenjit, sistemik lupus eritematozus (SLE), antifosfolipid sendromudur.

Sonuç olarak çalışmamızda %55 oranında bilateral tutulum izlenmiş olup en sık etkilenen arteryel yapılar sırasıyla MCA ve ICA idi. Kollateral vasküler yapılar hastalarımızın büyük kısmında (%90) izlenmiştir. Radyolojik görüntülemede ICA ve willis poligonu düzeyindeki vasküler yapıların devamlılığı oldukça dikkatli incelenmelidir. Stenoz veya oklüzyona eşlik eden kollateral vasküler yapılar varlığında moya moya hastalığı ön tanılar arasında düşünülmelidir.

Giriş ve Amaç: Moya moya hastalığı inflamatuar ve aterosklerotik nedenlere bağlı olmayan ilerleyici vasküler tıkayıcı bir hastalıktır(1). En sık etkilenen damarlar; distal internal karotid arterler ve Willis poligonudur. Stenoz, oklüzyon ve bunlara bağlı gelişen kollateral vasküler yapılar tipik bulgudur. Olguların yaklaşık %70 i erken çocukluk dönemi (ort 4 yaş), %30 u orta yaş (30-40 yaş) grubudur(2,3). Klinik bulgular yaşa bağlı değişiklik göstermektedir. Çocuklarda daha çok iskemik bulgular mevcut iken, erişkinlerde kanama ön plandadır (4).

Amacımız nadir bir vasküler hastalık olan Moya moya nın görüntüleme özelliklerini sunmak ve literatürle karşılaştırmaktır.

Çalışmamız retrospektif bir çalışma olup çalışmamıza Nisan 2012-Nisan 2020 tarihleri arasında radyoloji birimimize başvuran ve görüntülemelerinde moya moya hastalığı bulunan olgular dahil edilmiştir. Hastalar yaş, cinsiyet, etkilenen damarsal yapılar, eşlik eden ek bulgular ve vasküler kollateral yapı varlığı açısından değerlendirilmiştir.

Moya moya hastalığı ön tanısı bulunan ancak görüntülemede belirgin bulgusu olmayan, Moya moya hastalığı bulunan ancak görüntülemesi merkezimizde yapılmayan hastalar çalışma dışı bırakılmıştır.

Sekiz erkek, 12 kadın olmak üzere toplam 20 hasta çalışmaya dahil edilmiştir. Hastaların yaş aralığı 1-48 olup ortalama yaş 23,6 idi. Hastaların 7 si çocuk, 13 ü erişkin idi. Tanıda BT Anjiografi 7 hastada, MR anjiografi 13 hastada kullanılmış olup 5 hastada ayrıca DSA yapılmıştır. En sık etkilenen vasküler yapılar 14 hastada Orta

serebral arter (MCA), 12 hastada distal internal karotid arter (ICA) idi. En az etkilenen arteryel yapı 1 hastada posterior serebral arter (PCA) idi. Bulgular 9 hastada unilateral iken (4 hasta sol, 5 hasta sağ), 11 hastada bilateral idi. Vasküler patolojilere eşlik eden en sık bulgu 8 hastada iskemi, 4 hastada hemoraji, 3 hastada araknoid kist, 2 hastada kavernom ve 1 hastada polimikrogiri idi. Kollateral yapılar 18 hastada hastada seçilmekteydi.

Moya moya hastalığı, bilateral distal ICA'yı ve Willis poligonunu etkiler. Moya moya hastalarının yaklaşık %20 sinde bulgular tek taraflıdır(5). Stenoz ve oklüzyonlara bağlı küçük vasküler kollateraller ağ benzeri görünüm verdiğinden sigara dumanına benzetilmiştir. Radyolojik görüntülemeler arteryel stenozlar veya genişlemiş perforatörlere ek olarak, damar duvarının görüntülenmesiyle, moya moya hastalığını aterosklerotik veya vaskülitik/inflamatuar nedenlerden ayırt etmede yardımcı olabilir(6,7).

Moya moya da tutulan stenotik segment, proksimaldeki normal segmentten daha büyük dış duvar alanına sahip değildir. Bu özelliği ile ile ateosklerotik durumlardan ayırımı yapılır.Ayırıcı tanıda düşünülmesi gereken diğer hastalıklar; kraniyal radyoterapi, fakomatozlar, nörofibromatoz tip 1 (NF1) enfeksiyon, tüberküloz menenjit, bakteriyel leptomenenjit, sistemik lupus eritematozus (SLE), antifosfolipid sendromudur(1,8,9).

Sonuç olarak çalışmamızda %55 oranında bilateral tutulum izlenmiş olup en sık etkilenen arteryel yapılar sırasıyla MCA ve ICA idi. Kollateral vasküler yapılar hastalarımızın büyük kısmında (%90) izlenmiştir. Radyolojik görüntülemede ICA ve willis poligonu düzeyindeki vasküler yapıların devamlılığı oldukça dikkatli incelenmelidir. Stenoz veya oklüzyona eşlik eden kollateral vasküler yapılar varlığında moya moya hastalığı ön tanılar arasında düşünülmelidir.

Kaynaklar

1. Yoon HK, Shin HJ, Chang YW. "Ivy sign" in childhood moyamoya disease: depiction on FLAIR and contrast-enhanced T1-weighted MR images. Radiology. 2002;223 (2): 384-9.
2. Hsu SW, Chaloupka JC, Fattal D. Rapidly progressive fatal bihemispheric infarction secondary to Moyamoya syndrome in association with Graves thyrotoxicosis. AJNR Am J Neuroradiol. 2006;27 (3): 643-7.
3. Kornienko VN, Pronin IN. Diagnostic Neuroradiology. Springer Verlag. (2008) ISBN:3540756523.
4. Horie N, Morikawa M, Nozaki A et-al. "Brush Sign" on susceptibility-weighted MR imaging indicates the severity of moyamoya disease. AJNR Am J Neuroradiol. 2011;32 (9): 1697-702.
5. Smith ER, Scott RM. Progression of disease in unilateral moyamoya syndrome. Neurosurg Focus. 2008;24 (2): E17.
6. Kapu R, Symss NP, Cugati G, Pande A, Vasudevan CM, Ramamurthi R. Multiple burr hole surgery as a treatment modality for pediatric moyamoya disease. (2010) Journal of pediatric neurosciences. 5 (2): 115-20
7. Bang OY, Fujimura M, Kim SK. The Pathophysiology of Moyamoya Disease: An Update. (2016) Journal of stroke. 18 (1): 12-20.
8. Mossa-Basha M, de Havenon A, Becker KJ, Hallam DK, Levitt MR, Cohen WA, Hippe DS, Alexander MD, Tirschwell DL, Hatsukami T, Amlie-Lefond C, Yuan C. Added Value of Vessel Wall Magnetic Resonance Imaging in the Differentiation of Moyamoya Vasculopathies in a Non-Asian Cohort. (2016) Stroke. 47 (7): 1782-8.
9. Digiusto M, Bhalla T, Grondin R, Tobias JD. Perioperative care of the pediatric patient for pial synangiosis surgery. (2013) International journal of clinical and experimental medicine. 6 (3): 231-8.

Anahtar kelimeler: Moya moya, Bilgisayarlı Tomografi, Manyetik Rezonans Görüntüleme, Anjiografi

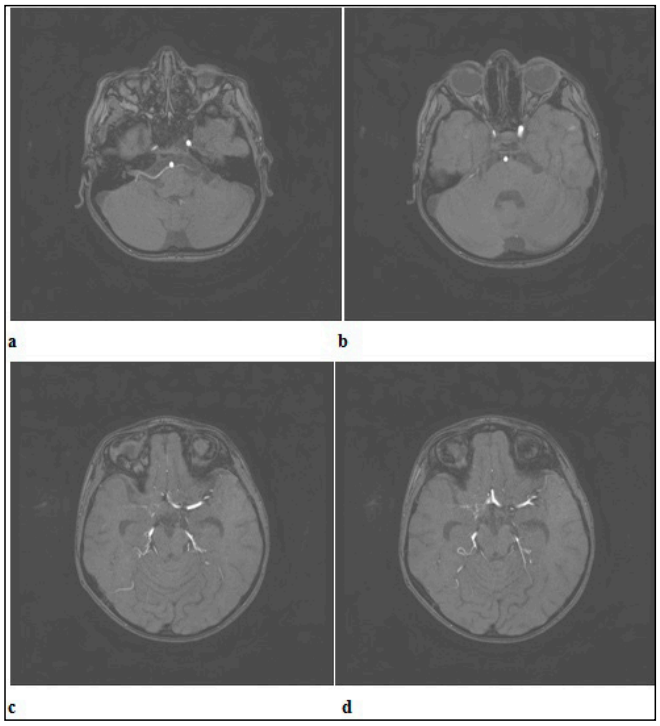

Resim 1. 4 yaş erkek hasta, MR Anjiografide; Sağ ICA da petrozal segmentten itibaren belirgin incelme (a ve b), ve sağ anterior serebral arter A1 segmenti ve MCA M1 segmenti ve M2 proksimalinde ağ benzeri görünüm izlenmekte(unilateral moya moya).

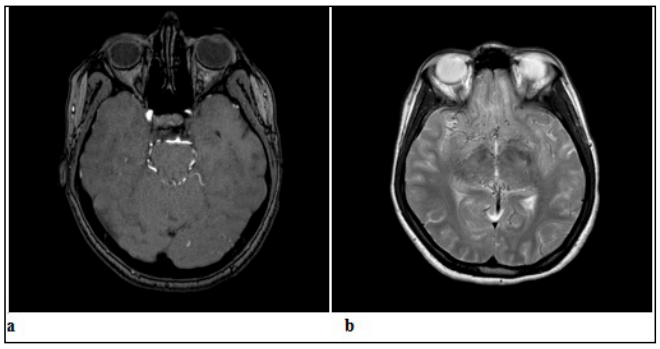

Resim 2. 24 yaş kadın hasta, MR Anjiografide (a) sol ICA distalinde incelme ve T2 A sekansta (b) bu düzeylerde milimetrik kollateral yapılar izlenmekte

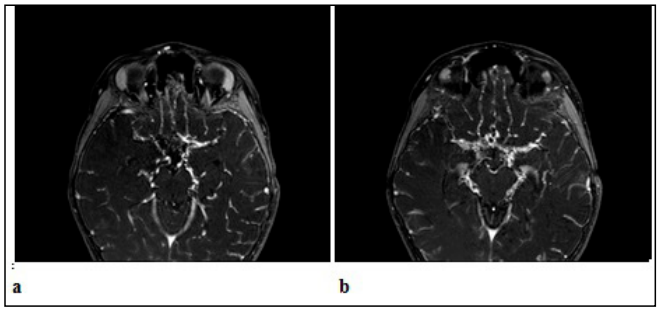

Resim 3. 5 yaş kız hasta, Kontrastlı MR görüntülerinde her iki MCA da okluzyon ve bu düzeylerde kollateral yapılara sekonder kontrastlanma artışı izlenmekte

Toraks Radyolojisi

SS-085

COVİD 19 ŞÜPHESİ OLAN HASTALARDA BT KATEGORİZASYONU: CO-RADS SINIFLAMASININ ETKİNLİĞİ VE GÖZLEMCİLER ARASI UYUM

Nur Hürsoy[1], Mustafa Başaran[1], Elif Arzu Özen[1], Kemal Panç[1], Ahmet Topak[1], Sümeyye Sekmen[1], Esat Kaba[1], Sudem Mahmutoğlu Çolak[2], Ayşe Ertürk[2]

[1]Recep Tayyip Erdoğan Üniversitesi Tıp Fakültesi, Radyoloji Anabilim Dalı
[2]Recep Tayyip Erdoğan Üniversitesi Tıp Fakültesi, Enfeksiyon ve Klinik Mikrobiyoloji Anabilim Dalı

Giriş ve Amaç: Covid-19 daha çok pulmoner tutulum ile seyreden ancak; asemptomatik seyir, hafif hastalık, ve aynı zamanda ARDS, septik şok, sepsis'in de eşlik edebileceği multiorgan tutulumu ile giden bir hastalıktır(1-3). Gelişen mutasyonlarla birlikte daha hızlı ve kolay yayılan variant suş'ların ortaya çıkması hastalığın yayılım hızının artırarak hasta sayısının fazlalaşmasına katkı sağlamaktadır(4). Bu sebeple erken tanı koyulması hastalığın yayılımının önlenmesi ve prognozunun iyileştirilmesi yönünden önem arz etmektedir(5,6). Bilgisayarlı tomografi (BT) Covid - 19 pandemi sürecinde yararlı bir yöntem olarak görülmekle birlikte, çekim endikasyonları ve bulguların nasıl değerlendirilmesi gerektiği kesinlik kazanmamıştır. Hollanda Radyoloji Derneği,COVID-19 Raporlama ve Bilgi Sistemi (CO-RADS) isimli bir sınıflama sistemi sunmuştur (7). Bu çalışmada, önerilen sınıflama sisteminin tanıdaki yeri ve radyoloji asistanları arasında değerlendirme uyumunun araştırılması amaçlanmıştır.

Gereç ve Yöntem: Covid - 19 enfeksiyonu şüphesi ile hastanemize başvuran ve Bilgisayarlı Tomografi görüntüleri elde edilen 300 hasta, rastgele yöntemle seçilmiştir. Demografik bilgiler, komorbiditeleri ve RT-PCR test sonuçları listelenmiştir. 300 hastanın BT görüntüleri, bir radyoloji uzmanı ve iki farklı kıdemde 4 radyoloji uzmanlık öğrencisi tarafından CO-RADS sınıflamasına göre değerlendirilmiştir. Gözlemcilerin ordinal skorları Friedman Test ile karşılaştırıldı. Alt grup analizleri Wilcoxon testi ile yapıldı. Gözlemcilerin skor değerlendirme sonuçları Cochrane's Q Test ile karşılaştırıldı. Sonuçların uyumları Kappa Uyum Testi ile analiz edildi. Skorların test pozitifliğini tespit etme gücü için ROC Curve Analizi ile eğri altındaki alanları (AUC) hesaplandı. Alfa anlamlılık seviyesi $p<0,05$ olarak kabul edildi.

Bulgular: Araştırmacıların CO-RADS değerlendirme skorları arasında istatistik olarak anlamlı farklılık saptanmıştır. ($p = 0.001$). Araştırmacılar arasında eğri altında kalan alan değeri 0.58 ile 0.62 arasında değişmiştir. RT-PCR test sonucu pozitif olan hastaların BT görüntü skorları tabloda yer almaktadır. Tüm araştırmacıların CO-RADS 1 olarak sınıflandırdığı (enfeksiyon ile uyumlu bulgu saptanmayan BT inceleme) 24 hastanın RT-PCR testi pozitif sonuçlanmıştır. Tüm araştırmacılar tarafından CO-RADS 5 olarak değerlendirilen (Covid 19 pnömonisi için yüksek riskli) 14 hastanın ise RT-PCR testi negatif sonuçlanmıştır. RT-PCR test sonucu negatif sonuçlanan 29 hastanın BT görüntülerinde ise Covid 19 pnömonisi için şüpheli bulgular saptanmıştır. BT görüntülerinin CO-RADS skorları ile RT-PCR test sonuçları arasındaki ilişki grafikte gösterilmektedir (Resim 4).

Tartışma ve Sonuç: Bilgisayarlı Tomografi çekim endikasyonlarının belirlenmesi ve görüntülerin doğru değerlendirilmesi pandemi sürecinde gereksiz çekimlerin önüne geçilmesini sağlayacaktır. Çalışmamızın sonuçları tomografinin tarama testi olarak kullanılmaması önerisini desteklemektedir. Sınıflama sistemleri, değerlendirme süresini kısaltmakta ve anlaşılabilirliği arttırmaktadır ancak radyolojik yöntemlerin tanı dışlama aracı olarak kullanılamayacağı, bulguların farklı klinik durumlarda benzer olabileceği göz önünde bulundurulmalıdır.

Anahtar kelimeler: Bilgisayarlı Tomografi, Covid 19 Pandemisi, Covid 19 için Seroloji Testi, CO-RADS

Kaynaklar

1. COVID-19 Clinical management: living guidance [Internet]. [cited 2021 May 13]. Available from: https://www.who.int/publications/i/item/WHO-2019-nCoV-clinical-2021-1
2. Fox SE, Lameira FS, Rinker EB, Vander Heide RS. Cardiac Endotheliitis and Multisystem Inflammatory Syndrome After COVID-19. Ann Intern Med [Internet]. 2020 Dec 15 [cited 2021 May 14];173(12):1025–7. Available from: https://pubmed.ncbi.nlm.nih.gov/32726150/
3. Hékimian G, Kerneis M, Zeitouni M, Cohen-Aubart F, Chommeloux J, Bréchot N, et al. Coronavirus Disease 2019 Acute Myocarditis and Multisystem Inflammatory Syndrome in Adult Intensive and Cardiac Care Units. Chest [Internet]. 2021 Feb 1 [cited 2021 May 14];159(2):657–62.
4. Ecdc. Risk related to spread of new SARS-CoV-2 variants of concern in the EU/EEA. 2020.
5. Jang JG, Hur J, Hong KS, Lee W, Ahn JH. Prognostic accuracy of the SIRS, qSOFA, and NEWS for early detection of clinical deterioration in SARS-CoV-2 infected patients. J Korean Med Sci [Internet]. 2020 Jun 1 [cited 2021 May 14];35(25).
6. Kassirian S, Taneja R, Mehta S. Diagnosis and Management of Acute Respiratory Distress Syndrome in a Time of COVID-19. Diagnostics [Internet]. 2020 Dec 6 [cited 2021 May 14];10(12):1053. D infection. Ann Thorac Med [Internet]. 2020 Jul 1 [cited 2021 May 16];15(3):151–4.
7. Prokop M, Everdingen W Van, Rees T Van, Ufford JQ Van, Geurts B, Krdzalic J, et al. CO-RADS – A categorical CT assessment scheme for patients with suspected COVID-19 : definition and evaluation Key results.

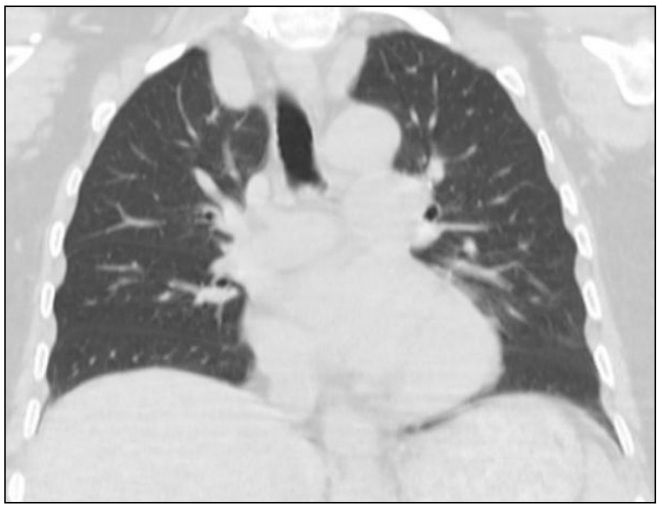

Resim 1. Koronal kesit bilgisayarlı tomografi görüntüsünde parankim bulgusu saptanmıyor ancak RT-PCR test sonucu pozitifti

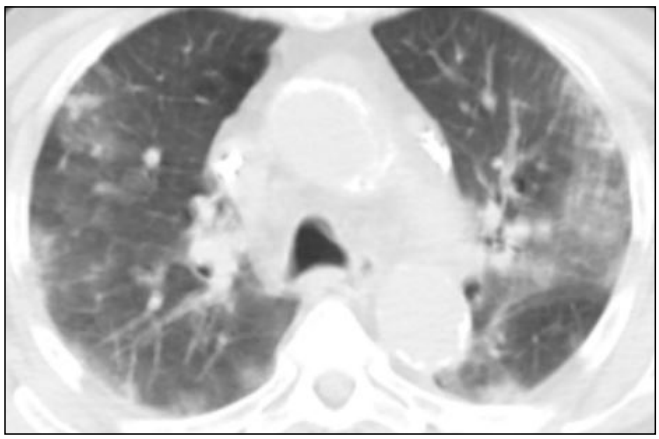

Resim 2. Aksiyel kesit bilgisayarlı tomografi görüntüsünde periferik buzlu cam alanları izlenmektedir (CO-RADS 5). Tekrarlanan RT-PCR test sonuçları negatiftir.

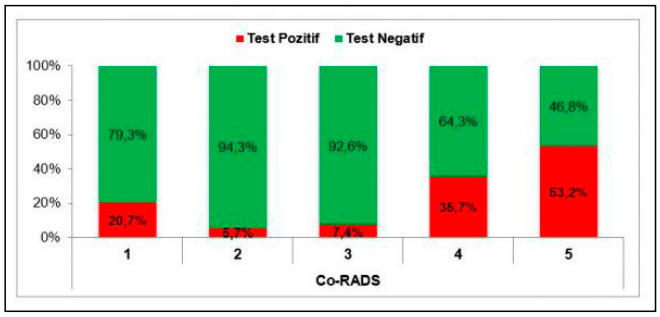

Resim 3. CO-RADS skorlarında test pozitiflik oranları

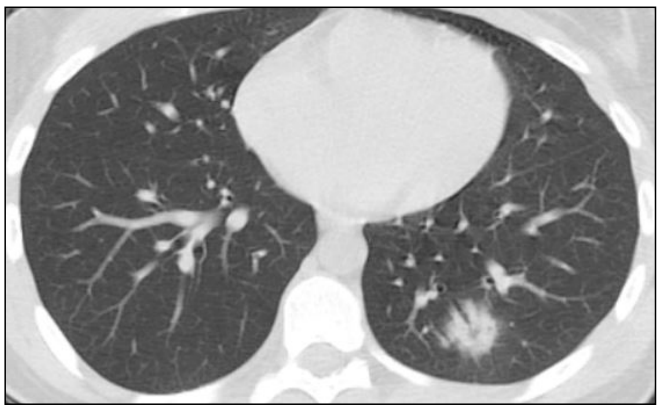

Resim 4. Aksiyel kesit BT görüntülerinde farklı enfeksiyöz etklenleri düşündüren konsolide alan izlenmektedir (CO-RADS 2). RT-PCR test sonucu ise pozitifti

Tablo 1. Araştırmacıların Değerlendirme Skorlarına göre RT-PCR Test Pozitiflik Oranları

		Uzman		Uzmanlık Öğrencisi 1		Uzmanlık Öğrencisi 2		Uzmanlık Öğrencisi 3		Uzmanlık Öğrencisi 4	
		n	%	n	%	n	%	n	%	n	%
CO-RADS	1	30	20,7	29	23,2	28	21,1	28	22,8	26	22,0
CO-RADS	2	3	5,7	4	8,0	5	10,2	8	11,8	4	10,8
CO-RADS	3	2	7,4	3	11,1	8	17,4	2	6,5	8	12,7
CO-RADS	4	10	35,7	6	19,4	3	18,8	9	26,5	7	22,6
CO-RADS	5	25	53,2	28	41,8	26	46,4	23	52,3	25	49

Toraks Radyolojisi

SS-086

COVİD-19 PNÖMONİSİNDE KANTİTATİF BT ANALİZİ VE BRİXİA SKORUNUN MORTALİTEYİ ÖNGÖRME AÇISINDAN KARŞILAŞTIRILMASI

Tunjay Mammadov, Seymur Samadli, Nemat İbrahimkhanlı, Mehmet Can Pençe, Aydan Avdan Arslan, Hüseyin Koray Kılıç, Gonca Erbaş

Gazi Üniversitesi Tıp Fakültesi Radyoloji Anabilim Dalı

Giriş-Amaç: Covid-19 pnömönisinin tanısında radyolojik yöntemler önemli rol oynamaktadır. BT ve akciğer grafisindeki tutulum oranları ile tutulum miktarında süreçde izlenen değişiklikler prognozu öngörebilir. Bu çalışmanın amacı, Covid-19 pnömonisinde kantitatif BT bulguları ve Brixia skorunun mortaliteyi öngörmedeki performansının değerlendirilmesidir.

Gereç ve Yöntem: 03/2020 ve 12/2020 tarihleri arasında, SARS-CoV-2 PCR testi pozitif olan ve ilk başvuruda çekilen Bilgisayarlı Tomografi (BT)'de akciğer tutulumu olan 140 hasta çalışmaya dahil edildi. Hastaların ilk başvuruda çekilen BT, ilk başvuru ve 14. günden sonra çekilen akciğer grafileri retrospektif olarak değerlendirildi. BT görüntülerinde akciğer tutulum oranı, yazılım tabanlı kantitatif BT analizi kullanılarak analiz edildi. Akciğer grafileri tutulum açısından Brixia skorlama yöntemi kullanılarak skorlandı. Hastalar ilk başvuru ve takip Brixia skor değişimine göre artan, azalan ve sabit olmak üzere üç gruba ayrıldı. Mortal ve mortal olmayan hastaların kantitatif BT değerleri, ilk başvuru ve 14-30. gün Brixia skorları karşılaştırıldı. Kantitatif BT ve Brixia skor değerlerinin mortaliteyi öngörmedeki performansları ROC analizi kullanılarak değerlendirildi.

Bulgular: Çalışmaya dahil olan hastalardan 90 hasta mortal grupta (ortalama yaş: 71±11), 50 hasta ise mortal olmayan grupta (ortalama yaş: 55±15) idi. Hastaların ve kontrol grubunun demografik verileri Tablo 1'de gösterilmiştir. Yapılan karşılaştırmada opasite volümü, yüksek opasite volümü, yüksek opasite yüzdesi, akciğer ortalama HU değeri, opasite ortalama HU değeri, hastaneye ilk başvuru anındaki PA grafide ve bundan 14-30. gün sonra çekilen PA grafide Brixia skoru arasında istatistiksel olarak anlamlı fark bulundu ($p<0.0001$)-(Tablo 2 ve 3). Ayrıca 3 farklı grupta değerlendirilen Brixia skor değişimleri değerlendirildiğinde mortalite grubunun %98.9'unda takipte Brixia skorunda artış saptandı(Tablo 4). Yapılan ROC analizinde (Resim 1) mortaliteyi öngörmede en iyi performansı 14-30.gün arası Brixia skoru ve Brixia skor farkı gösterdi. 14-30.gün arası Brixia skoru için eşik değer: 7.5 duyarlılık: %95.6, özgüllük: %96, Brixia skor farkı için eşik değer: +2,5, duyarlılık: %83,3, özgüllük: %98 olarak saptandı (Tablo 5)

Tartışma ve Sonuç: Covid-19 pnömonisinde kantitatif BT değerleri ve takipte Brixia skorundaki değişimler mortaliteyi öngörmede ve hastalığın seyri ile ilgili tahminde bulunmada fayda sağlayabilir. Özellikle yoğun bakımda yatan hastalarda sık BT takibi mümkün olmayıp takibin PA akciğer grafisi ile yapılması gerekmektedir. Bu grup hastada yalnızca Brixia skorlarının dikkatli değerlendirilmesi ile de hastanın klinik gidişatını yüksek doğrulukta tahmin etmek mümkün olabilir.

Anahtar kelimeler: 2019 Novel Coronavirus Disease, 2019 Novel Coronavirus Infection, 2019-nCoV Disease, 2019-nCoV Infection, COVID-19 Pandemic, COVID-19 Pandemics, COVID-19 Virus Disease, COVID-19 Virus Infection, COVID19, Coronavirus Disease 2019, Coronavirus Disease-19

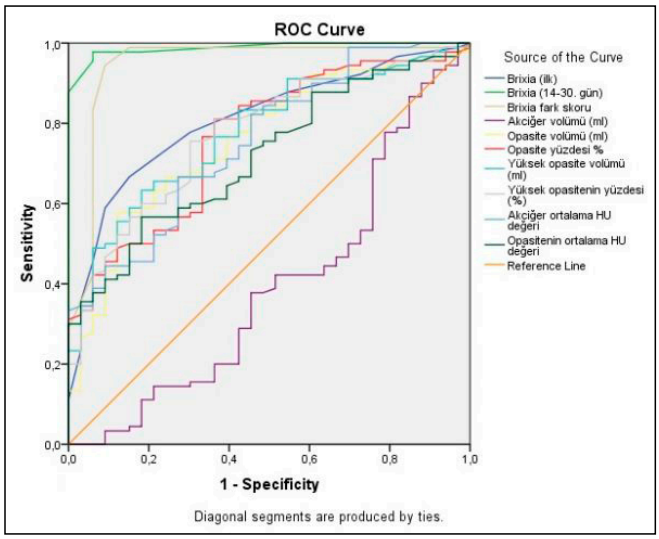

Resim 1. Yapılan ROC analizi

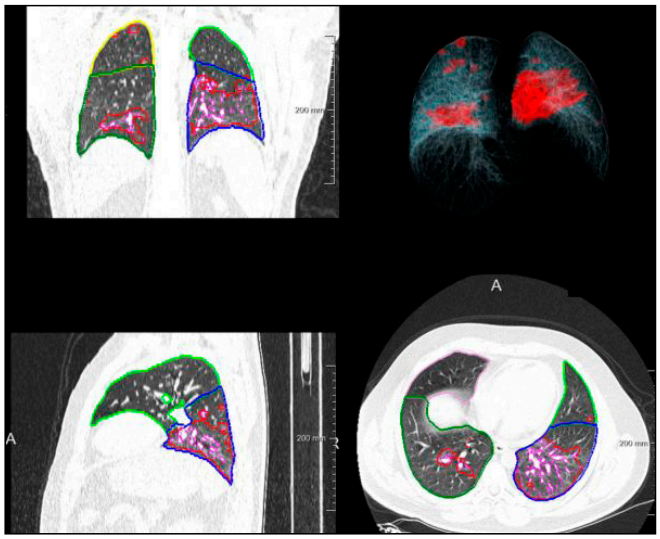

Resim 2. Nonmortal hastada kantitatif BT

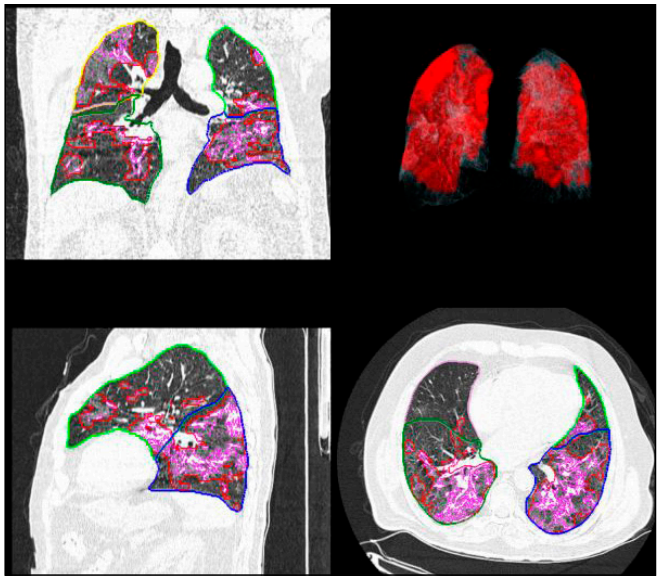

Resim 3. Mortal hastada kantitatif BT görüntüleri



Resim 4. Nonmortal hastada hastaneye başvuru anındaki (a) akciğer grafisi ile 14. gün takip grafisinin karşılaştırılması

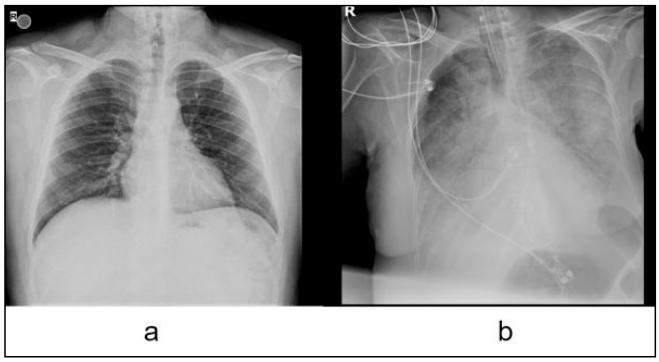

Resim 5. Mortal hastada hastaneye başvuru anındaki (a) akciğer grafisi ile 14. gün takip grafisinin karşılaştırılması

Tablo 1

Demografik veriler	Mortal	Kontrol
Hasta sayısı	n=90	n=50
Yaş ortalama(min-max)	71,67(34-93)	55,62(21-86)
Kadın/Erkek	n=50/40	n=24/26
Diyabet	n=49 (%54)	n=16 (%32)
Hipertansiyon	n=76 (%84)	n=19 (%38)
Akciğer hastalığı	n=12 (%13)	n=6 (%12)
Sistemik hastalığı olmayan	n=3 (%3,3)	n=19 (%38)

Tablo 2

Kantitatif ölçümler	Mortal Ortalama (min-max.)	Kontrol Ortalama (min-max.)	P değeri
Akciğer volümü(ml)	3114,97(1291-5418)	3621,20(1550-6181)	=0,011
Opasite volümü(ml)	3114,97(1291-5418)	477,56(2-1972)	<0,0001
Opasite yüzdesi(%)	41,005(0,2-86,2)	15,391(0-61)	<0,0001
Yüksek opasite volümü(ml)	331,42(0-1134)	88,75(0-461)	<0,0001
Yüksek opasite yüzdesi(%)	11,833(0-43,75)	3,0360(0-18)	<0,0001
Akciğer ortalama HU değeri	-592,39(-831 - -254)	-724,64(-866 - - 535)	<0,0001
Opasitenin ortalama HU değeri	-431,31(-680 - -165)	-525,48(754 - -367)	<0,0001

Tablo 3

	Mortal Ortalama (min/max.)	Kontrol Ortalama (min/max.)	P değeri
Brixia (ilk)	8,08 (1-15)	4,44 (1-11)	<0,0001
Brixia (14-30.gün)	12,48 (4-18)	3,20 (0-8)	<0,0001
Brixia fark skoru	4,40(-5 - +11)	-1,24 (- 6 - +3)	<0,0001

Tablo 4

Mortalite grubu	n	%
Brixia skoru artanlar	89	98,9
Brixia skoru azalanlar	1	1,1
----------	----------	----------
Kontrol grubu	n	%
Brixia skoru artanlar	6	12
Brixia skoru azalanlar	34	68
Brixia skoru değişmeyenler	10	20

Tablo 5

Parametre	Eşik değer	AUC	95% CI	Duyarlılık	Özgüllük	p değeri
Opasite volümü (ml)	1022.5	0,791	0,716-0,867	%57.8	%87.9	<0.0001
Opasite oranı (%)	%14.25	0,799	0,725-0,873	%81.1	%63.6	<0.0001
Yüksek opasite volümü (ml)	90	0,806	0,734-0,877	%76.7	%61.6	<0.0001
Yüksek opasite oranı (%)	3.68	0,807	0,735-0,880	%75.6	%69.7	<0.0001
Akciğer ortalama HU değeri	-661	0,782	0,706-0,858	%66.7	%72.7	<0.0001
Opasite ortalama HU değeri	-544	0,736	0,655-0,818	%87.8	%39.4	<0.0001
İlk Brixia skoru	5.5	0,829	0,760-0,897	%77,8	%74	<0.0001
14-30 gün Brixia skoru	7.5	0,990	0,978-1,000	%95.6	%96	<0.0001
Brixia fark skoru	+2,5	0,977	0,951-1,000	%83,3	%98	<0.0001

Kardiyovasküler Görüntüleme

SS-087

KARDİYAK BT İLE SAPTANAN KORONER ARTER ANOMALİLERİNDE PREVALANS VE ÖZELLİKLER: 5109 HASTADA TEK MERKEZ DENEYİMİ

Muhammed Said Beşler, Muhammet Batuhan Gökhan, Halil Arslan

Ankara Şehir Hastanesi Radyoloji Kliniği

Giriş ve Amaç: Koroner arter anomalileri aritmi, senkop, ani ölüm gibi yaşamı tehdit eden sonuçlarla karşımıza çıkabilmektedir. Kardiyak bilgisayarlı tomografi (BT), pratik ve noninvaziv erken tanı yöntemi olarak ön plana çıkmaktadır. Çalışmamızda koroner arter anomalilerinin sınıflama ve görülme sıklığı açısından değerlendirilmesi amaçlandı.

Gereç ve Yöntem: 1 Mart 2019 ve 1 Haziran 2021 tarihleri arasında Kalp Damar hastanemize başvuran ve 512 kesitli kardiyak BT'de (Revolution CT; GE Healthcare, Milwaukee, WI, USA) çekim yapılan 5109 hasta retrospektif olarak incelendi. Verilerin değerlendirilmesinde tanımlayıcı istatistikler kategorik değişkenler için sayı ve yüzde şeklinde kullanıldı. Koroner arter anomalilerinin prevalans ve tanı alma yaşları tespit edildi. Koroner arterler orijin, seyir ve sonlanım anomalileri açısından değerlendirildi.

Bulgular: Koroner arterlerde orijin, seyir veya sonlanım anomalisi olan 78 erişkin hastadan (%58,9'u erkek, %41,1'i kadın; yaş ortalaması 53,25±13,76) oluşan çalışma popülasyonunda tespit edilen 96 anomali için kardiyak BT bulguları değerlendirildi ve sınıflama yapıldı (Tablo 1). Orijin anomalisi olan 30 hastada tek trunkus, karşı veya non-koroner sinüsten köken alan, başka bir koroner arterden köken alan koroner arterler izlendi (Tablo 2) (Resim 1). Seyir anomalisi olan 44 hastada interarterial, retroaortik, prepulmonik, septal seyir, çift RCA ve dual LAD varyasyonları izlendi (Tablo 3). Ani ölüm riski yüksek olan interarterial seyir 22 hastada saptanmış olup 8'inde orijin anomalisi eşlik etmekteydi. 22 hastada ise LAD-PA, RCA-PA, konal arter-PA, LMCA-PA, RCA-RA, RCA-RV, LCX-LA ve LCX-anterolateral ven arasında fistül izlendi (Tablo 4) (Resim 2). 1 hastada konjenital LCX yokluğu ve 1 hastada LAD-RCA arkı karşımıza çıktı.

Tartışma ve Sonuç: Koroner arter hastalığı tanısı için Avrupa Kardiyoloji Cemiyeti'nin son kılavuzunda kardiyak BT ilk sırada önerilmeye başlanmıştır (1). Kardiyak BT çekim sayısında belirgin artış koroner anomali prevalansının daha iyi gösterilmesine zemin hazırlamıştır. Kardiyak BT'nin koroner anomali saptanmasında konvansiyonel anjiyografiden daha üstün olduğu bilinmektedir. Koroner arter anomalileri mortal seyir gösterebilmektedir ve önemli bir ani kardiyak ölüm nedeni olduğu için tanı alması önem arz etmektedir (2). Popülasyonda koroner arter orijin anomalileri %1-2 olarak bilinmekle birlikte çalışmamızda %0,59 olarak bulunmuştur (3). Semptomatik hastalarda girişimsel veya cerrahi kapatılma gerektiren fistüllerin saptanması ve sınıflandırılması BT ile yapılabilmektedir. 6341 hasta ile fistül saptanması üzerine yapılmış bir çalışmada fistül prevalansı %0,9 iken güncel çalışmada %0,43 olarak saptanmıştır (4). Çalışmamızda koroner arter anomalilerinin ülkemizdeki prevalansı hakkında güncel veriler ortaya konmuştur. Son dönemde kardiyak BT kullanımının yaygınlaşması ile koroner arter anomalileri konusunda farkındalığın artması gerekmektedir.

Anahtar kelimeler: bilgisayarlı tomografi, kardiyak, koroner arter anomalisi, interarterial, fistül

Kaynaklar

1-Knuuti J, Wijns W, Saraste A, et al. 2019 ESC Guidelines for the diagnosis and management of chronic coronary syndromes [published correction appears in Eur Heart J. 2020 Nov 21;41(44):4242]. Eur Heart J. 2020;41(3):407-477. doi:10.1093/eurheartj/ehz425

2-Kim SY, Seo JB, Do KH, et al. Coronary artery anomalies: classification and ECG-gated multi-detector row CT findings with angiographic correlation. Radiographics. 2006;26(2):317-334. doi:10.1148/rg.262055068

3- Hoffman JI, Kaplan S, Liberthson RR. Prevalence of congenital heart disease. Am Heart J. 2004;147(3):425-439. doi:10.1016/j.ahj.2003.05.003

4-Lim JJ, Jung JI, Lee BY, Lee HG. Prevalence and types of coronary artery fistulas detected with coronary CT angiography. AJR Am J Roentgenol. 2014;203(3):W237-W243. doi:10.2214/AJR.13.11613

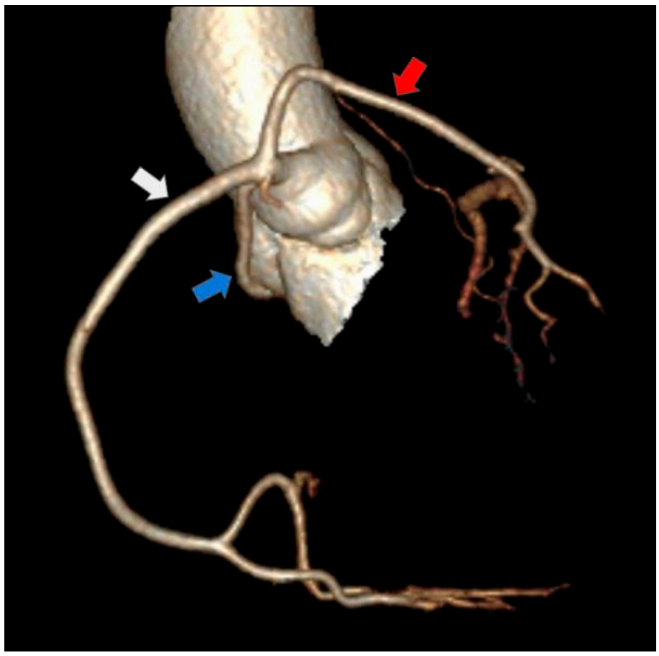

Resim 1. Sağ koroner sinüsten çıkan tek trunkustan köken alan LAD (kırmızı ok), RCA (beyaz ok) ve Cx (mavi ok) dalları

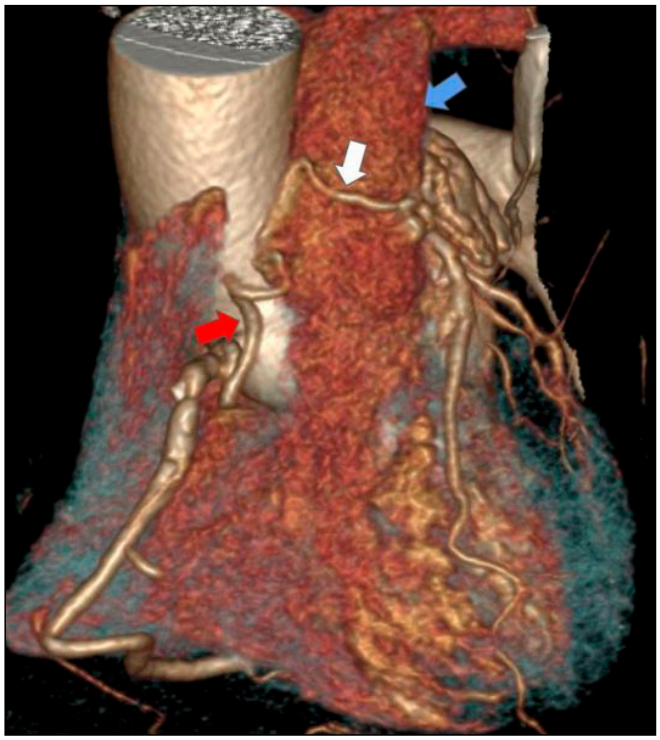

Resim 2. Aortadan köken alan konal arter (kırmızı ok) ile pulmoner arter (mavi ok) arasındaki fistül traktı (beyaz ok)

Tablo 1. Koroner arter anomali özellikleri

	Anomali sayısı	Prevalans (n=5109) (%)
Orijin	30	0,59
Seyir	44	0,86
Sonlanım	22	0,43
Toplam	96	1,88

Tablo 2. Koroner arter orijin anomalileri

	n	Prevalans (n=5109) (%)
Tek trunkus, sol sinüsten	4	0,078
Tek trunkus, sağ sinüsten	3	0,058
LMCA, non-koroner sinüsten	1	0,019
RCA, non-koroner sinüsten	1	0,019
RCA, sol sinüsten	6	0,117
LAD ve LCX ayrı kökten, sol sinüsten	4	0,078
LCX, sağ sinüsten	6	0,117
LCMCA, sağ sinüsten	1	0,019
LCX, RCA'dan	3	0,058
RCA, LAD'den	1	0,019

Tablo 3. Koroner arter seyir anomalileri

	n	Prevalans (n=5109) (%)
İnterarterial seyir	22	0,43
Retroaortik	8	0,15
Prepulmonik	3	0,058
Septal	2	0,039
Tip 1 dual LAD	7	0,13
Tip 4 dual LAD	2	0,039

Tablo 4. Koroner arter sonlanım anomalileri (fistül)

	n	Prevalans (n=5109) (%)
LAD-PA	11	0,215
LMCA-PA	2	0,039
RCA-PA	1	0,019
Konal arter-PA	2	0,039
RCA-RA	3	0,058
RCA-RV	1	0,019
LCX-LA	1	0,019
LCX-anterolateral ven	1	0,019

Kardiyovasküler Görüntüleme

SS-088

SAĞ KORONER ARTERİN ATRİYOVENTRİKÜLER OLUĞA DÖNÜŞ AÇISININ KALSİYUM SKORUNA ETKİSİ VAR MI?

Tuğba Eldeş

Recep Tayyip Erdoğan Üniversitesi Tıp Fakültesi Eğitim ve Araştırma Hastanesi Radyoloji Anabilim Dalı, Rize

Giriş: Bilgisayarlı tomografi koroner anjiyografi (BTKA) noninvaziv olmasının yanı sıra damar duvarının değerlendirilebilmesi ile konvansiyonel anjiyografiye üstünlük sağlamaktadır. BTKA sırasında damar duvarlarındaki plaklara yönelik yapılan kalsiyum (Ca) skoru değerlendirilmesiyle plakların Ca miktarı hesaplanabilmektedir. Hesaplan bu Ca skoru koroner damarların toplam plak yükünü temsil ettiği kabul edilmektedir[1]. Yapısal anatomik özelliklerin koroner plak yüküne etkisinin bilinmesi damar koruyucu tedavilere başlama zamanını belirlemede yön verici olabilir[2]. Bu çalışmada sağ koroner arterin sağ atriyoventriküler oluğa dönüş açısının, sağ koroner arter Ca skoru ve sağ koroner Ca skorunun toplam Ca skoru oranına etkisi olup olmadığı araştırıldı.

Yöntem ve Gereçler: Klinik gereklilik nedeniyle 2019-2020 tarihleri arasında BTKA çekimi yapılan, ön tanılarına bakılmaksızın 234 hasta çalışmaya dahil edilmiştir. Çekimler 128 dedektörlü (General Electric Discovery CT750 HD) BT cihazıyla elektrokardiografi tetikleme yöntemiyle yapıldı. Veri toplama aşamasında öncelikle sağ koroner arterin sağ koroner sinüsle olan, anterior atriyoventriküler oluğa dönüş açısı ölçüldü (Şekil 1). Daha sonra transverse planda koroner arterlerin osteal düzeyden itibaren, tüm traseleri üzerindeki Ca odakları bir yazılım yardımıyla hesaplandı. Sağ koroner arterin Ca skoru, toplam Ca skoru ve sağ koroner arterin Ca skorunun toplam skora oranı hesaplandı. Her hastanın koroner arter dominansileri belirlendi.

Bulgular: Çalışmaya 234 hasta dahil edildi. Hastaların %30.8 (72)'i kadın,%69.2 (162)'si erkek idi. Hastaların yaşları 22 ile 81 arasında olup yaş ortalaması 52.41±11.22 idi. Hastaların dominansileri incelendiğinde %80.3'ünün sağ dominant, %12.4'ünün sol dominant ve %7.3'ünün kodominant olduğu görüldü. Yapılan istatistiksel analizler sonucunda, tüm hastalar arasında sağ koroner arter çıkış açısı ile sağ Ca skoru ve sağ Ca skoru/toplam Ca skoruna oranı ile ilişki bulunamadı. Sadece kadınların sağ koroner açı değerleri ile sağ Ca skoru arasında negatif yönlü korelasyon bulundu (Tablo 1). Tüm hastalar arasında sağ dominansisi olanların sağ Ca miktarı ve sağ/toplam Ca miktarı oranı, sol ve kodominant olanlara göre anlamlı derece yüksek bulundu (Tablo 2).

Tartışma: Koroner kalsiyum skorlama, koroner arter hastalığı yönünden yüksek sensitivite ve negatif öngörü değerine sahiptir[3]. Literatürde sağ koroner arterin koroner sinüsten çıkış açısının, sağ koroner arterin Ca miktarına ve toplam Ca miktarına oranı daha önce değerlendirilmemiştir[4]. Ancak myokardiyumun dengesiz vasküler ağa bağlı nedenler sıralanırken sol dominant sistemlerde sircumfleks arterin akut açılanmasından bahsedilemektedir[5,6]. Bu çalışmada kadın hastaların sağ koroner çıkış açısı azaldıkça sağ koroner Ca skorunun arttığı görüldü. Aynı zamanda koroner arter sulama

alanına göre sağ dominansi olanların sağ/toplam Ca skor oranın, sol ve kodominant olanlara göre belirgin yüksek olduğu tespit edilmiştir. Çıkış açısının hemodinamiye bağlı olarak plak dağılımına etkisi olabileceğini düşündürmektedir. Bu düşünce, daha çok sayıda hasta ve çalışmayla onanmaya muhtaçtır.

Sonuç: Koroner arterlerin yapısal anatomik özelliklerinin bilinmesi damar koruyucu tedavilere başlama zamanını belirlemede ve yapılacak girişimsel işlemlerde yön verici olabilir.

Kaynaklar

1- Budoff MJ, Gul KM. Expertreview on coronarycalcium. Vasc Health Risk Manag 2000; 4: 315-24.
2- Carvalho M, Ferreira W, Ladeiras-Lopes R, Ferreira ND, Braga P, Bettencourt N, Pinto SIS. TheImpact of the Right CoronaryArteryGeometricParameters on Hemodynamic Performance. Cardiovasc Eng Technol. 2019 Jun;10(2):257-270.
3- Budoff MJ, Diamond GA, Raggi P, Arad Y, Guerci AD, Callister TQ, et al. Continuous probabilistic prediction of angiographic ally significant coronary artery disease using electron beam tomography. Circulation 2002; 105: 1791-6.
4- Wang L, Meng Q, Sun C, Guo Y, Yao J, Zong B, Jiao Q. Measurement of Coronary Artery Angle in DSA Image. Zhongguo Yi Liao Qi Xie Za Zhi. 2019 Nov 30;43(6):401-404.
5- Khan AR, KhanLuni F, Bavishi C, Khan S, Eltahawy EA. Left dominant circulation increases mortality in acutecoronarysyndrome: a systematic review and meta-analysis of observational studies involving 255,718 patients. Catheter Cardiovasc Interv. 2016;88(2):201-8.
6- Chen YL, Hang CL, Fang HY, Tsai TH, Sun CK, Chen CJ, Chen SM, Yang CH, Hsieh YK, Wu CJ, Fu M, Yip HK. Comparison of prognostic outcome between left circumflex artery related and right coronary artery related acute inferior Wall myocardial infarction undergoing primary percutaneous coronary intervention. ClinCardiol 2011;34:249–253.

Anahtar kelimeler: sağ koroner arter, koroner sinüsle açısı, Ca skoru

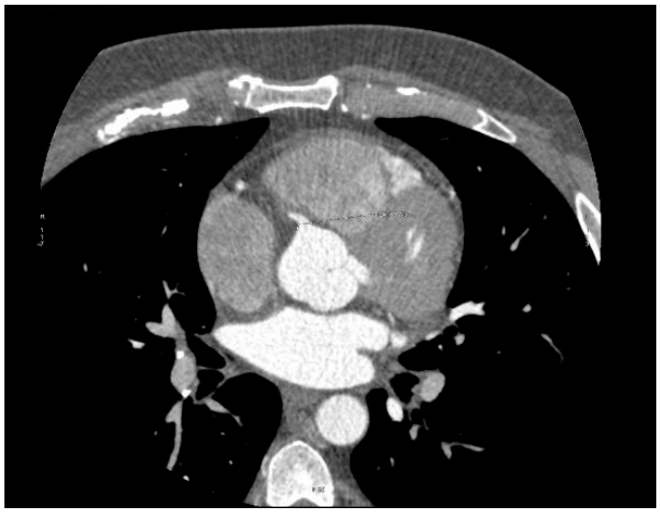

Şekil 1. Sağ koroner arterin sağ koroner sinüsle olan, anterioratriyoventriküler oluğa dönüş açısı

Tablo 1. Çalışmaya alınan hastalarda açı değerleri ile Ca skorları arasında ilişki

		AÇI	
		r	p
Tüm hastalar	Sağ Ca skoru	-0.052	0.433
	Toplam Ca skoru	-0.026	0.689
	Sağ Ca skoru/ toplam Ca skoru	-0.004	0.950
Erkek hastalar	Sağ Ca skoru	0.002	0.985
	Toplam Ca skoru	-0.016	0.836
	Sağ Ca skoru/ toplam Ca skoru	0.060	0.449
Kadın hastalar	Sağ Ca skoru	-0.244	0.039
	Toplam Ca skoru	-0.179	0.133
	Sağ Ca skoru/ toplam Ca skoru	-0.112	0.351

Tablo 2. Sağ, sol dominant ve kodominant olan hastaların kalsiyum skorlarının karşılaştırışı

	Sağ	Sol	Kodominant	
	Ort ± SS	Ort ± SS	Ort ± SS	
	Ortanca (Min-Max)	Ortanca (Min-Max)	Ortanca (Min-Max)	P
Sağ Ca skoru	42.21±115.22	12.41±42.71	32.76±106.10	0.000
	7(0-916)	0 (0-228)	2(0-437)	
Toplam Ca skoru	130.18±264.04	110.10±187.79	90.47±197.9	0.498
	23(1-1778)	13 (0-693)	8 (1-807)	
Sağ Ca skoru/ Toplam Ca skoru	0.42±0.35	1.78±8.89	0.17±0.21	0.000
	0.32 (0-1)	0(0-48)	0.03(0-0.54)	

Kas-İskelet Radyolojisi

SS-089

STATİN KULLANAN HASTALARDA AŞİL TENDON ELASTOGRAFİSİ

Alper Göncüoğlu, Neşe Asal, Vedat Şimşek

Kırıkkale Tıp Fakültesi

Giriş-Amaç: 3-hidroksi-3-metilglutaril-koenzim A redüktaz inhibitörleri (HMGRI'ler, statinler), aterosklerotik kardiyovasküler hastalıklarda tercih edilen değerli ilaçlardır(1). Yüksek statin kullanım oranlarının hem yüksek hem de düşük gelirli ülkelerde önemli ölçüde arttığı göz önüne alındığında, ilaç güvenliği önemli bir yer tutmaktadır(2). Statinler genellikle güvenli ilaçlar kabul edilmekle birlikte ilacın uzun süre kullanımı sonucu myopati görülme sıklığı artmaktadır(3). Öte yandan statin kullanımının tendinopati ve tendon ruptürü gibi yan etkileri olabileceği gösterilmiştir(4,5). Bu çalışmada statin kullanan hastalarda aşil tendonunun elastografi ile değerlendirilerek, tendinopatinin önceden tahmin edilebilmesi, yaşam kalitesinin arttırılması ve muhtemel komplikasyonların azaltılması amaçlanmaktadır.

Prospektif olarak planlanan çalışma kurumsal etik komitesi tarafından onayladı. Eylül 2020 – Mayıs 2021 tarihleri arasında, Kırıkkale Tıp Fakültesi Radyoloji departmanı ultrasonografi polikliniğinde yaşları 18-85 arası değişen, 21 statin kullanmayan ve 13 statin kullanan toplam 34 kişi çalışmaya dahil edildi. B-mod US incelemesi sırasında bilateral aşil tendon kalınlık ölçümü(Resim 1) ve shear wave(Resim 3) - strain(Resim 2) elastografi ile tendon elastisite değerlendirmesi yapıldı. Çalışmaya bilinen aşil tendon patolojisi olan hastalar dahil edilmedi. Strain elastrografi değerlendirmeleri aşil elastisitesine göre 2 gruba(sert-yumuşak) ayrıldı. Shear wave elastografide ise bilateral aşil tendon elastisitesi kPA olarak ölçüldü. Daha sonra statin kullanan ve kullanmayan gruptaki kişilerde aşil tendon kalınlığı ve elastisitesi karşılaştırıldı(Resim 4).

Çalışmada 34 hastada toplamda 68 aşil tendonu değerlendirildi. Hastaların 27'si erkek (%79), 7'si kadındı(%21). Aşil tendonlarının kalınlıkları kontrol grubunda sol bacakta 0,5 (0,4 – 0,8) mm, sağ bacakta 0,5 (0,4 – 0,7) mm; statin kullanan grupta sol bacakta 0,5 (0,4 – 0,6) mm, sağ bacakta 0,5 (0,4 – 0,6) mm ölçülmüş olup istatistiksel olarak anlamlı azalmış bulundu(her iki taraf aşil tendonu için de $p<0,05$). Aşil tendon elastisiteleri Shear wave ölçümlerde kontrol grubunda sol bacakta 62,7 (21,7 - 157,7) kPa, sağ bacakta 51,7 (30 - 91) kPa; statin kullanan grupta sol bacakta 43,3 (13,7 - 78,3) kPa, sağ bacakta 39,7 (21,3 - 89) kPa ölçülmüş olup istatistiksel olarak anlamlı azalmış bulundu(her iki taraf aşil tendonu için de $p<0,05$). Strain değerlendirmesinde ise kontrol grubu aşil tendonları sol bacakta %75, sağ bacakta %78 oranında Grup 1(sert)'de yer alırken, statin kullanan gruptaki aşil tendoları sol bacakta %50, sağ bacakta %50 oranında Grup 2(yumuşak)'de yer almaktadır. İstatistiksel olarak anlamlı bulunmasa da statin kullananlarda Grup 2'ye yönelim izlenmiştir(Resim 4).

Literatürde daha önce statin kullanan hastalarda aşil tendonunun US elastografi ile değerlendirildiği bir araştırma bulunmamaktadır. Çalışmamızda, statin kullanan hastalarda her iki ayakta da aşil tendon kalınlığının ve elastisitesinin azaldığı görülmüştür. Hasta sayısı-

nın az olması kısıtlayıcı bir faktör olsa da statin kullananlarda tendinopatiyi önlemek için US ile elastografi değerlendirmesinin önemli olduğu düşünülmektedir.

Kaynaklar

1. Stone NJ, Robinson JG, Lichtenstein AH, Bairey MCN, Blum CB, Eckel RH, Goldberg AC, Gordon D, Levy D, Lloyd-Jones DM, McBride P, Schwartz JS, Shero ST, Smith SCJ, Watson K, Wilson PW (2014) 2013 ACC/AHA guideline on the treatment of blood cholesterol to reduce atherosclerotic cardiovascular risk in adults: a report of the american college of cardiology/american heart association
2. Choudhry NKDS, Shrank WH, Polinski JM, Stark CE, Gupta R, Prabhakaran D, Brill G, Jha P (2014) Despite increased use and sales of statins in India, per capita prescription rates remain far below high-income countries. Health Aff (Millwood) 33:273–282
3. Fernandez G, Spatz ES, Jablecki C, Phillips PS (2011) Statin myopathy: a common dilemma not reflected in clinical trials. Cleve Clin J Med 78:393–403
4. Chazerain P, Hayem G, Hamza S, Best C, Ziza JM (2001) Four cases of tendinopathy in patients on statin therapy. Joint Bone Spine 68:430–433
5. Celik EC, Ozbaydar M, Ofluoglu D, Demircay E (2012) Simultaneous and spontaneous bilateral quadriceps tendons rupture. Am J Phys Med Rehabil 91:631–634

Anahtar kelimeler: aşil tendon, statin, ultrason, elastografi, strain, shear wave

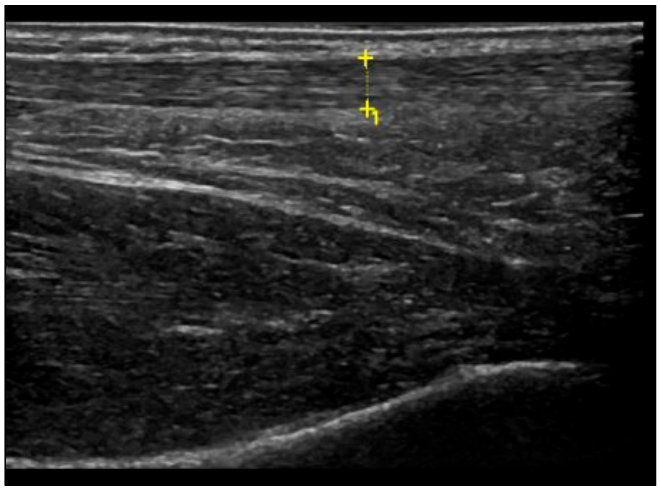

Resim 1. Aşil tendon kalınlık ölçümü

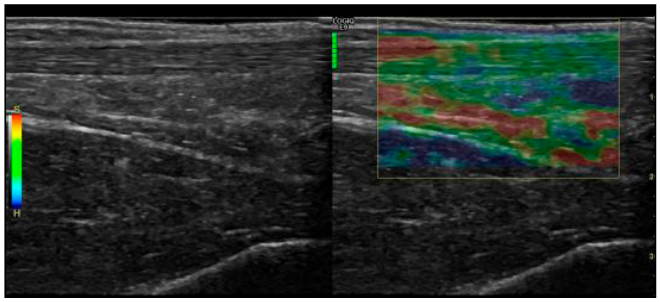

Resim 2. Aşil tendon strain elastografisi

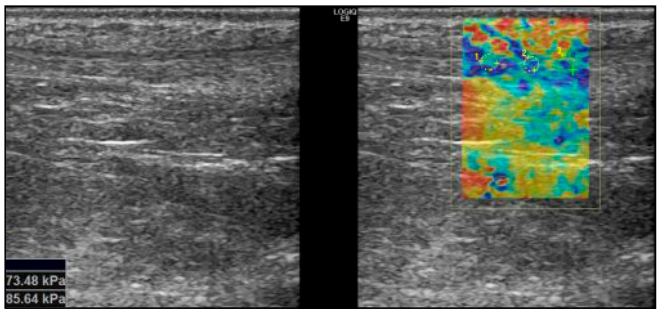

Resim 3. Aşil tendon shear wave elastografisi

İstatistiksel veri tablosu

		Çalışma Grubu (n=13)	Kontrol Grubu (n=21)	İstatistik Testi	p
Yaş, yıl, median (min-maks)		58 (47 - 87)	62 (42 - 75)	132[a]	0,873
Cinsiyet, erkek, n (%)		12 (92,3)	15 (71,4)	2,141[b]	0,21
Statin kullanım süresi, yıl, n (%)		3 (1-5)	N/A	N/A	N/A
Sol ayak	Aşil kalınlığı, mm, median (min-maks)	0,5 (0,4 - 0,6)	0,5 (0,4 - 0,8)	77,5[a]	**0,036**
	Sheer, median (min-maks)	43,3 (13,7 - 78,3)	62,7 (21,7 - 157,7)	67,5[a]	**0,014**
	Grup 1 Strain, n (%)	4 (25)	12 (75)	2,242[b]	0,134
	Grup 2 Strain, n (%)	9 (50)	9 (50)		
Sağ ayak	Aşil kalınlığı, mm, median (min-maks)	0,5 (0,4 - 0,6)	0,5 (0,4 - 0,7)	72,5[a]	**0,023**
	Sheer, median (min-maks)	39,7 (21,3 - 89)	51,7 (30 - 91)	76[a]	**0,032**
	Grup 1 Strain, n (%)	3 (21,4)	11 (78,6)	2,847[b]	0,092
	Grup 2 Strain, n (%)	10 (50)	10 (50)		

N/A: Not applicable
[a]: Mann Whitney-U testi kullanılmıştır.
[b] Pearson Chi-Square testi kullanılmıştır.

Kas-İskelet Radyolojisi

SS-090

İDİYOPATİK ADEZİV KAPSÜLİTİ OLAN HASTALARDA SHEAR-WAVE ELASTOGRAFİNİN KLİNİK ÖNEMİ VE TANIYA OLAN KATKISI

Aysu Başak Özbalcı[1], İlkay Çamlıdağ[1], Ahmet Pişkin[2]

[1]Ondokuz Mayıs Üniversitesi Tıp Fakültesi, Radyoloji Anabilim Dalı, Samsun
[2]Ondokuz Mayıs Üniversitesi Tıp Fakültesi, Ortopedi ve Travmatoloji Anabilim Dalı, Samsun

Giriş -Amaç: Adeziv kapsülit (AK), glenohumeral eklemin sinovyal inflamasyonu ve kapsülün ilerleyici fibrozisi ile karakterize, hareket kısıtlılığı ile seyreden, freezing-frozen evreleri bulunan ağrılı bir hastalıktır (1). AK varlığında korakohumeral ligaman (KHL) ve periartiküler tendonlarda inflamasyona bağlı değişiklikler oluştuğu bilinmektedir (2-4). AK tanısı genellikle klinik olarak konulsa da, manyetik rezonans görüntülemede (MRG) aksiller reseste kapsüler kalınlaşma, subkorakoid yağda ve rotator intervalde obliterasyon, superior subskapularis bursada distansiyon ve KHL'de kalınlaşma gözlenmektedir (5-7). Ancak MRG zaman alan ve pahalı bir yöntemdir. Shear-wave elastografi (SWE), yumuşak dokunun viskoelastik özelliklerinin gerçek zamanlı görüntülenmesi için kullanılan noninvaziv ve hızlı uygulanabilen bir yöntem olup son yıllarda kas-iskelet sistemi görüntülemesinde de kullanımı giderek artmaktadır. Bu çalışmanın amacı, AK tanısı olan hastalarda KHL kalınlığını ve KHL, Supraspinatus (SSp) ve İnfraspinatus (ISp) tendonları elastisitesini B-mod Ultrason (US) ve SWE yöntemi ile değerlendirerek, tanıya ve hastalığın evresini ayırmaya olan katkılarını ortaya koymaktır.

Gereç ve Yöntem: Etik kurul onayı (onay no:2019/873) alındıktan sonra, Ocak 2020-Mayıs 2021 arasında AK tanısı alan 41 olgu prospektif olarak çalışmaya dahil edildi. Omuz ağrısı şikayeti ile başvuran ancak klinik olarak AK düşünülmeyen benzer yaş aralığındaki 42 olgu da kontrol grubu olarak değerlendirildi. Tüm olgularda SSp ve ISp tendonları ile, KHL'nın sertlik dereceleri Acuson S2000 (Siemens Medical Solutions, Mountain View, Ca, USA) cihazının Virtual Touch Quantification fonksiyonu kullanılarak ölçüldü ve metre/saniye (m/s) cinsinden Shear Wave Velocity (SWV) olarak ifade edildi (Resim 1). SSp ve ISp tendonlarının ölçümleri Crass pozisyonunda uzun aksta insersiyo düzeylerinde santral kesimlerine ROI yerleştirilerek yapıldı. KHL ölçümleri ise eksternal rotasyon ile anteriordan değerlendirildi. Hastalar görsel analog skala (VAS) skoruna göre freezing ve frozen olmak üzere iki ayrı faza ayrıldı. VAS skoru 0 ile 10 arasında değişmekteydi, 0 ağrı yok ve 10 maksimum ağrıydı. Freezing evresi şiddetli ağrı (VAS >6) ile birlikte kontraktür, frozen evresi ise orta derecede ağrılı (VAS<5) kontraktür olarak tanımlandı. Tüm olguların MRG'leri de KHL kalınlıklarını ölçmek ve AK varlığını göstermek için değerlendirildi. İstatistiksel analizler araştırma verisi —SPSS for Windows 21.0 (SPSS Inc, Chicago, IL) aracılığıyla bilgisayar ortamına yüklenerek değerlendirildi. Tanımlayıcı istatistikler ortalama (±) standart sapma, ortanca (minimum- maksimum), frekans dağılımı ve yüzde olarak sunuldu. Değişkenlerin normal dağılıma uygunluğu görsel (histogram ve olasılık grafikleri) ve analitik

yöntemler (Kolmogorov-Smirnov/Shapiro-Wilk Testleri) kullanılarak incelendi. Gruplar arasında karşılaştırma ki-kare ve T testleri ile yapıldı. AK'yı öngörmede ortalama SWV'nin tanısal performansını değerlendirmek için Receiver Operating Characteristics (ROC) eğrisi oluşturuldu. ROC analizi için eğri altı kalan alan değerleri, 0.90-1.00:çok iyi, 0.80-0.89: iyi, 0.70-0.79: orta, 0.51-0.69: zayıf, 0-0.59: anlamsız test olarak kabul edildi. Kesim noktası Youden Indeksi'ne (J = Sensitivite+ Spesifite–1) göre hesaplandı. İstatistiksel anlamlılık düzeyi p<0.05 olarak kabul edildi.

Bulgular: Hasta ve kontrol grubundaki katılımcıların sosyodemografik özellikleri Tablo 1'de belirtilmiştir. B mod US'de ve MRG'de yapılan ölçümlerde KHL kalınlıkları ile KHL, SSp ve ISp tendonlarının SWV değerleri hasta grubunda istatiksel olarak anlamlı derecede daha yüksekti (p=0,01)(Tablo 2). AK'yı öngörmede SWE'nin tanısal performansını değerlendirmek için ROC eğrisi analizi yapıldı. KHL için SWV ortalamasının sınır değeri 4,67 m/sn kabul edildiğinde, SWE'nin duyarlılığı %90.2, özgüllüğü %85.7 bulundu (AUC:0.959 [95% GA: 0.923-0.995], p:0,01)(Tablo 3). B mod US'de, KHL kalınlığı 1,78 mm olarak seçildiğinde, AK'yı %90,2 duyarlılık ve %88.1 özgüllük ile tespit ettiği gözlendi (p:0,01, AUC:0,950, GA%95: 0,908-0,992) (Tablo 4). AK' nın freezing-frozen evresini ayırmak için yapılan ROC analizinde, KHL kalınlığının hastalığın evrelerinde istatiksel olarak anlamlı fark göstermediği (AUC: 0,322 p: 0,053, GA%95: 0,150-0,495) ancak KHL'nin SWV ortalama değerlerinin freezing grubunda istatistiksel anlamlı derecede yüksek olduğu gözlendi (T:2,267, p:0,029).

Tartışma: B mod ultrasonda ve MRG'de yapılan ölçümlerde KHL kalınlıkları ile KHL, SSp ve ISp tendonlarının SWE değerleri hasta grubunda anlamlı derecede daha yüksekti. Wu ve ark (3) SWE kullanarak KHL boyutlarının etkilenen tarafta AK'li etkilenmeyen tarafa göre daha kalın ve sert olduğunu bildirmiştir. Bu sonuçlar bizim bulgularımızla uyumludur. Son zamanlarda yapılan çalışmalarda, AK'te rotator kılıf tendonlarının elastik modülünde de değişiklikler meydana gelebileceği ileri sürülmüş ancak ölçülmemiştir (2,4). Çalışmamızdaki bulgular, AK'de rotator kılıf tendonlarının elastik özelliklerinde meydana gelebilecek karmaşık değişiklikleri tam olarak anlamamıza fayda sağlayacak niteliktedir. Çalışmamızda KHL, SSp ve ISp tendonlarının SWE değerlerinin freezing fazında arttığı, sonraki fazda ise azaldığı gözlenmiştir. Wada ve ark. (4) B mod US ile yaptığı ölçümlerde freezing fazındaki KHL'nin ortalama kalınlıklarını etkilenen tarafta 3.7±1.0 mm ve etkilenmeyen tarafta 3.4± 0.7 mm, frozen fazda ise etkilenen tarafta 4.4±1.4 mm ve etkilenmeyen tarafta 3.3± 1.1 mm olarak tespit etmişlerdir. Çalışmamız, AK nin freezing ve frozen fazlarındaki sertlik değişimlerini SWE ile gösteren ilk çalışmalardan biri olabilir. Hastalığın freezing-frozen evresini ayırmada B mod US ve MR ölçümlerinin ROC analizi yapıldığında KHL kalınlığı ortalama değerlerinin iki evreyi ayırmakta başarılı olmadığı, öte yandan KHL'nin SWE ortalama değerlerinin freezing grubunda anlamlı derecede yüksek bulunması evreleri ayırmak için SWE'nin başarılı bir ölçüm aracı olarak kullanılabileceğini düşündürmektedir.

Sonuç: Çalışmamızın sonuçlarına göre B mod US'de KHL kalınlığı, SWE incelemede ise KHL, SSp ve ISp tendonlarının SWV değerleri, AK tespiti için yararlı bir araç olarak kullanılabilir. Ayrıca AK'nın freezing evresinde KHL'nin sertlik derecesi daha yüksek olup hastalığın evresini belirlemede yardımcı bir bulgu olarak tanıya katkı sağlayabilir.

Kaynaklar

1. Lee JC, Guy S, Connell D, Saifuddin A, Lambert S. MRI of the rotator interval of the shoulder. Clin Radiol 2007; 62: 416-23.
2. Yun SJ, Jin W, Cho NS, Ryu KN, Yoon YC, Cha JG, Park JS, Park SY, Choi NY. Shear-Wave and Strain Ultrasound Elastography of the Supraspinatus and Infraspinatus Tendons in Patients with Idiopathic Adhesive Capsulitis of the Shoulder: A Prospective Case-Control Study. Korean J Radiol. 2019 Jul;20(7):1176-1185. doi: 10.3348/kjr.2018.0918. PMID: 31270981; PMCID: PMC6609436.
3. Wu CH, Chen WS, Wang TG. Elasticity of the Coracohumeral Ligament in Patients with Adhesive Capsulitis of the Shoulder. Radiology. 2016 Feb;278(2):458-64. doi: 10.1148/radiol.2015150888. Epub 2015 Aug 31
4. Wada T, Itoigawa Y, Yoshida K, Kawasaki T, Maruyama Y, Kaneko K. Increased Stiffness of Rotator Cuff Tendons in Frozen Shoulder on Shear Wave Elastography. J Ultrasound Med. 2020 Jan;39(1):89-97. doi: 10.1002/jum.15078. Epub 2019 Jun 19. PMID: 31218712.
5. Li JQ, Tang KL, Wang J, Li QY, Xu HT, Yang HF, et al. MRI findings for frozen shoulder evaluation: is the thickness of the coracohumeral ligament a valuable diagnostic tool? PLoS One. 2011;6(12):e28704.
6. Mengiardi B, Pfirrmann CW, Gerber C, Hodler J, Zanetti M. Frozen shoulder: MR arthrographic findings. Radiology. 2004;233(2):486-92.
7. Carbone S, Napoli A, Gumina S. MRI of adhesive capsulitis of the shoulder: distension of the bursa in the superior subscapularis recess is a suggestive sign of the pathology. Eur J Radiol. 2014;83(2):345-8.

Anahtar kelimeler: adesiv kapsülit, elastografi, omuz, ultrason

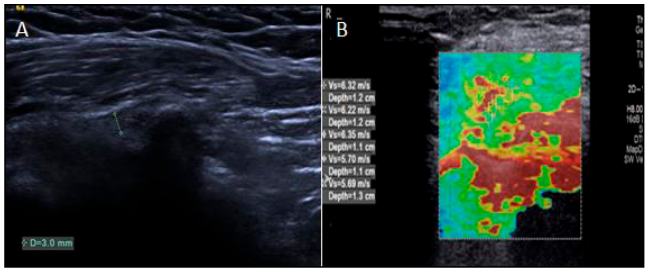

Resim 1. Freezing evresinde adeziv kapsülit tanısı olan 51 yaş kadın olguda KHL'nin B-mode US imajda (A) kalınlığını, SWE imajda (B) ise SWV değerlerinin yüksek olduğu görülüyor.

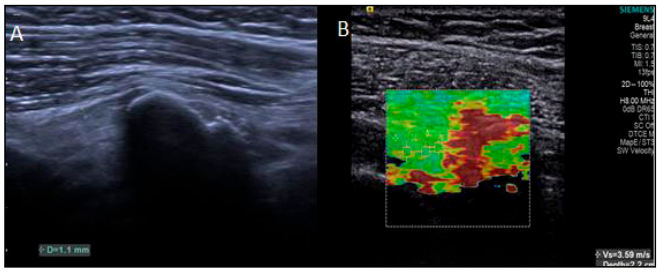

Resim 2. Kontrol grubunda 45 yaş kadın olguda KHL'nin B-mode US imajda (A) kalınlığının normal ve SWE imajda (B) ise SWV değerlerinin düşük olduğu dikkat çekiyor.

Tablo 1. Sosyodemografik Özellikler

		Hasta (n:41)	Kontrol (n:42)	İstatistik	p
Yaş		52.9±7.2	49.1±11.2	T:1.833	0.070
Cinsiyet	Erkek/Kadın	%39.0 (n:16)/ %61.0 (n:25)	%35.7 (n:15)/ %64.3 (n:27)	χ^2:0.099	0.922
Omuz	Sağ/Sol	%36.6 (n:15)/ %63.4 (n:26)	%50.0 (n:21)/ %50.0 (n:21)	χ^2:0.218	0.270
Semptom Tipi	Freezing/ Frozen	%41.5 (n:17)/ %58.5 (n:24)			
Semptom Süresi (ay)		Medyan 2 (1-7)			
Kronik Komorbid Hastalık		%63.4 (n:26)			

Tablo 2. Hasta-kontrol Grubu Arası Ölçümlerin Karşılaştırılması

	Hasta (n:41)	Kontrol (n:42)	İstatistik	p
MR KHL (mm)	2,68±1,05	1,81±0,43	T:4,877	0.01*
KHL (mm)	2,83±0,58	1,79±0,35	T:9,743	0.01*
KHL min (m/sn)	5,32±1,19	2,9±0,71	T:11,117	0.01*
KHL max (m/sn)	7,51±1,90	3,90±1,03	T:10,678	0.01*
KHL ort (m/sn)	6,61±1,6	3,46±0,91	T:10,628	0.01*
Supraspinatus min (m/sn)	4,95±1,12	3,26±0,54	T:8,636	0.01*
Supraspinatus max (m/sn)	6,61±1,40	4,24±0,67	T:9,745	0.01*
Supraspinatus ort (m/sn)	5,81±1,30	3,77±0,56	T:9,199	0.01*
İnfraspinatus min (m/sn)	4,44±0,82	2,94±0,59	T:9,459	0.01*
İnfraspinatus max (m/sn)	5,89±1,12	3,63±0,80	T:10,490	0.01*
İnfraspinatus ort (m/sn)	5,13±0,93	3,30±0,72	T:9,944	0.01*

Tablo 3. Hasta Kontrol Ayırımı İçin ROC Analizi

Çalışma Parametresi	Area	Std Error	p	Asymptotic 95% Confidence Interval/ Lower	Asymptotic 95% Confidence Interval/ Upper
MR KHL (mm)	0,869	0,047	0.01	0,777	0,961
KHL (mm)	0,950	0,021	0.01	0,908	0,992
KHL min (m/sn)	0,968	0,016	0.01	0,937	1,000
KHL max (m/sn)	0,958	0,018	0.01	0,923	0,994
KHL ort (m/sn)	0,959	0,018	0.01	0,923	0,995
Supraspinatus min (m/sn)	0,906	0,036	0.01	0,836	0,976
Supraspinatus max (m/sn)	0,927	0,031	0.01	0,837	0,988
Supraspinatus ort (m/sn)	0,914	0,036	0.01	0,844	0,983
İnfraspinatus min (m/sn)	0,935	0,025	0.01	0,886	0,983
İnfraspinatus max (m/sn)	0,946	0,022	0.01	0,903	0,988
İnfraspinatus ort (m/sn)	0,936	0,024	0.01	0,888	0,984

Tablo 4. Hasta Kontrol Ayırımı İçin MR ve Ultrason Ölçümlerini Youden İndex'ine Göre kesim, Sensitivite, Spesifite Değerleri

	Değer	Sensitivite	Spesifite
MR KHL (mm)	1,70	0,756	0,952
KHL (mm)	1,78	0,902	0,881
KHL min (m/sn)	3,89	0,951	0,929
KHL max (m/sn)	5,43	0,854	0,905
KHL ort (m/sn)	4,67	0,902	0,857
Supraspinatus min (m/sn)	3,77	0,854	0,833
Supraspinatus max (m/sn)	4,97	0,854	0,905
Supraspinatus ort (m/sn)	4,56	0,829	0,929
İnfraspinatus min (m/sn)	3,42	0,902	0,810
İnfraspinatus max (m/sn)	4,83	0,829	0,905

Abdominal Radyoloji

SS-091

PI-RADS 3 LEZYONLARDA HEDEFE YÖNELİK BİYOPSİ YAPILMALI MI?

Diğdem Kuru Öz, Nuray Haliloğlu, Ayşe Erden

Ankara Üniversitesi Tıp Fakültesi Radyoloji Anabilim Dalı

Giriş-Amaç: Multiparametrik prostat MR (mpMR) ve hedefe yönelik biyopsiler klinik olarak önemli prostat kanseri tanısını kolaylaştırmakta iken düşük grade'li tümör tanı sıklığını azaltması beklenmektedir. PI-RADSv2/2.1 ile mpMR'ın klinik olarak önemli prostat kanserinin saptanmasındaki başarısını arttırmak ve raporlamada standardizasyon sağlamak amaçlanmaktadır (1). Ancak bu sınıflandırmada "PI-RADS 3 lezyonlara biyopsi yapılmalı mı?" sorusuna net bir cevap verilememektedir. PI-RADS 3 lezyonlarda biyopsi ile prostat kanseri saptanma sıklığı oldukça değişik oranlarda bildirilmiş (%5-26) ve bu gruptaki lezyonların çoğunda klinik olarak önemli prostat kanseri beklenmediği ileri sürülmüştür (2,3). Biz de bu çalışma ile PI-RADS 3 lezyonlarda hedefe yönelik biyopsi gerekip gerekmediğini araştırmayı amaçladık.

Gereç-Yöntem: Ünitemizde Nisan 2019-Nisan 2021 tarihleri arasında Transrektal US (TRUS)-MR füzyon biyopsi yapılan 111 hasta retrospektif olarak araştırıldı. Biyopsi öncesinde bütün hastaların mpMR'ları aynı radyolog tarafından değerlendirildi ve lezyonlar PI-RADSv2/2.1'e göre sınıflandırıldı. TRUS-MR Füzyon biyopsi işlemlerinin hepsi aynı ekip tarafından, sistem bazlı navigasyon ile ve rijit füzyon yapılarak (GE Loqic S8) gerçekleştirildi. Bütün hastalarda hedefe yönelik biyopsi yapıldıktan sonra rutin 12 kadran biyopsi de yapılarak işlem sonlandırıldı. MpMRG'de PI-RADS 3 olarak sınıflandırılan lezyonların füzyon biyopsi sonrası patoloji sonuçları hastane bilgi sisteminden araştırıldı.

Bulgular: 111 hastanın 73 (%65)'ünde PI-RADS 3 lezyon mevcut olup bunların 55 (%75)'inde indeks lezyon PI-RADS 3 iken 18 (%25) hastada PI-RADS 4 ya da PI-RADS 5 indeks lezyon mevcuttu. 73 hastada toplam 108 adet PI-RADS 3 lezyon saptandı. Hastaların yaş ortalaması 63 idi. Lezyonların 78 (%72) tanesi periferik zonda, 28 (%25) tanesi transizyonel zonda yerleşmiş iken, 1 (%0,9) lezyon santral zonda ve 1 (%0,9) lezyon cerrahi kapsülde yerleşmişti. Lezyon çapları 5 mm ile 20 mm arasında değişmekteydi. 108 lezyonun 5 tanesinde (%5) patoloji sonucu prostat adenokanseri olarak geldi. Bunlardan 4 tanesi Gleason Grade 3,3, Gleason Skor 6, Prognostik Grade Grup 1 iken, 1 tanesinde (%1) Gleason Grade 4,3 Gleason Skor 7, Prognostik Grade Grup 3 idi (Resim 1). Bu hastaların hiçbirinde indeks lezyon PI-RADS 3 değildi ve indeks lezyonlarda da malignite bulguları mevcuttu (1 hastada PI-RADS 5, 4 hastada PI-RADS 4) (Resim 2). Gleason Skor'u 6 olan 4 hastanın 2'sinde indeks lezyonda skor 7 olarak raporlanmış iken, 2 hastada Gleason skoru, indeks lezyon ve PI-RADS 3 lezyonda aynı idi. Malign lezyonların 3'ü periferik zonda, 2'si transizyonel zonda yerleşmişti. Ayrıca 111 hastanın 12'sinde (%11) PI-RADS 3 lezyondan benign patolojik sonuç (atrofi, prostatit, normal prostat dokusu) gelmesine rağmen indeks lezyonda ya da mpMR'da kategorize edilmemiş rutin biyopsi bölgesinde prostat adenokanseri saptandı.

Tartışma-Sonuç: PI-RADS 3 lezyonlarda malignite olasılığı düşük olup bu oran bizim çalışmamızda %5 olarak saptanmıştır. Klinik olarak önemli prostat kanseri oranı ise daha da düşüktür (%1). Bizim önerimiz; mpMR'da indeks lezyonu PI-RADS 3 olan hastalarda hedefe yönelik biyopsi kararı dijital rektal muayene ve PSA sonuçlarını da içeren klinik ön görüye dayandırılmalıdır. Ancak indeks lezyonu PI-RADS 4 ve 5 olan hastalarda hedefe yönelik biyopsi planlanırken PI-RADS 3 lezyonları da hedef olarak belirlemek hastalık yaygınlığını değerlendirmek için uygun olacaktır.

Anahtar kelimeler: MR-TRUS füzyon biyopsi, PI-RADS, multiparametrik prostat MRG

Kaynaklar

1. Greer MD, Brown AM, Shih JH, et al. Accuracy and agreement of PIRADSv2 for prostate cancer mpMRI: A multireader study. J Magn Reson Imaging 2017;45:579-585.
2. Scialpi M, Martorana E, Aisa MC, et al. Score 3 prostate lesions: a gray zone for PI-RADS v2. Turk J Urol 2017; 43: 237-240.
3. Liddell H, Jyoti R, Haxhimolla A HZ. mp-MRI prostate characterised PIRADS 3 lesions are associated with a low risk of clinically significant prostate cancer – A retrospective review of 92 biopsied PIRADS 3 lesions. Curr Urol 2014;8:96–100.

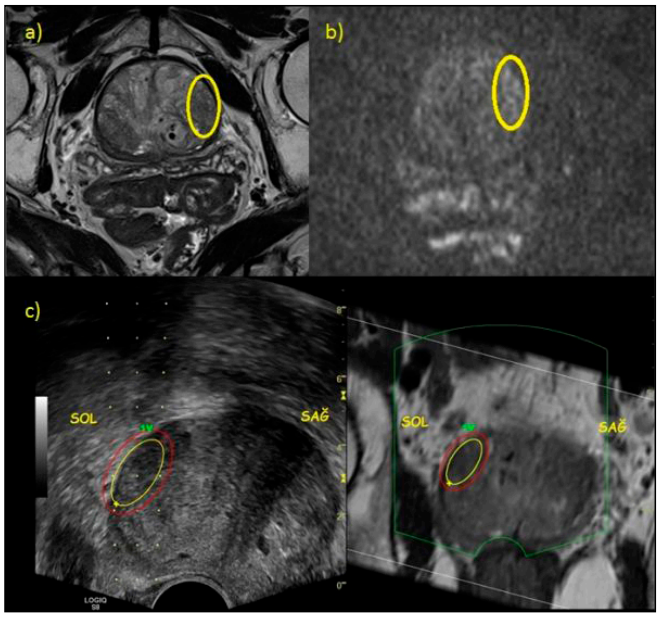

Resim 1. 77 yaşında, PSA değeri:9,07 ng/ml olan hastaya ait a) aksiyel T2 ağırlıklı görüntüde (T2 AG) taban kesiminde solda transizyon zon lateralinde hafif düzensiz konturlu hipointens alan ve b) b=2000 s/mm2 ile elde edilen difüzyon ağırlıklı görüntüde (DAG) hiperintens sinyal özelliğinde hafif düzeyde difüzyon kısıtlanması gösteren (ADC haritası gösterilmemiştir) PI-RADS 3 kategorisinde değerlendirilen lezyon izlenmektedir c) Lezyona yönelik yapılan MR- füzyon biyopsi görüntüsü. Bu lezyon histopatoloji sonucu, PI-RADS 4 kategorisinde değerlendirilen indeks lezyon ile benzer şekilde, adenokanser, Gleason 7 (4,3) skor:7, prognostik grade grup 3 olarak gelmiştir.

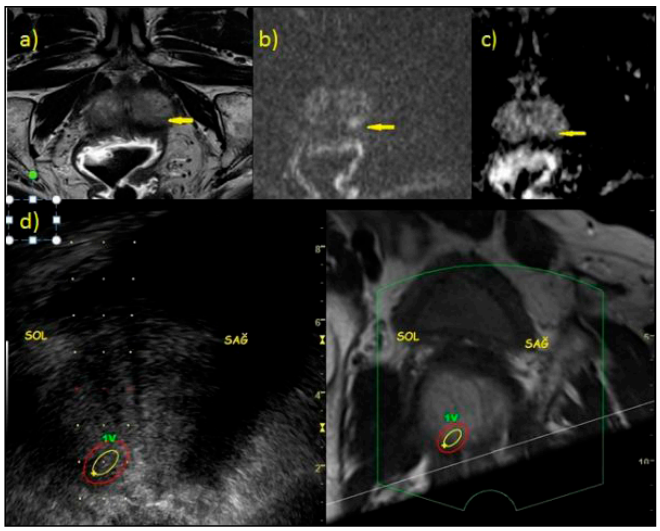

Resim 2. Aynı hastaya ait, apeks düzeyinde solda periferik zon posteromedialinde a) aksiyel T2 AG'de hipointens, b) b=2000 s/mm2 ile elde edilen DAG'de hiperintens c) ADC haritasında hipointens sinyal özelliğinde, difüzyon kısıtlanması gösteren, PI-RADS 4 kategorisinde değerlendirilen indeks lezyon izlenmektedir. Bu lezyon histopatoloji sonucu; adenokanser, Gleason 7 (4,3) skor:7, prognostik grade grup 3 olarak gelmiştir.

Abdominal Radyoloji

SS-092

MALİGNİTELİ HASTALARIN RADYOLOJİK TAKİBİNDE SAPTANAN İKİNCİ VE ÜÇÜNCÜ PRİMER MALİGNİTELER: KOLONA DİKKAT

Şerife Leblebisatan[1], Oğuzhan Kesen[2], Timuçin Çil[2]

[1]Sbü Adana Şehir Eğitim ve Araştırma Hastanesi, Radyoloji Kliniği
[2]Sbü Adana Şehir Eğitim ve Araştırma Hastanesi, Tıbbi Onkoloji Kliniği

Giriş ve Amaç: Kanser hastalarında yeni Primer Malignite (PM) riski genel popülasyona göre %20 yüksektir (1). Bazı kanserler ortak risk faktörlerine sahip olabileceği gibi kanser tedavisi de ikinci PM sebebi olabilir (2, 3). Kanser hastalarında beklenen yaşam süresinin artması da riski artırmaktadır (4). Çalışmamızda Hastanemiz Tıbbi Onkoloji Kliniği'nde, Ocak 2018-Temmuz 2020 tarihleri arasında tanısı konan ikinci ve üçüncü PM hastalarını değerlendirmeyi amaçladık.

Gereç ve Yöntem: Multipl primer malignite (MPM) saptanan 25 hastada tümör yerleşim yerleri, patolojik tanıları ve tanı tarihleri belirlendi. Tanı tarihleri arasındaki süreye bakılarak tümörlerde senkron (süre 6 aydan az) ve metakron (süre 6 aydan fazla) ayrımı yapıldı. En sık görülen birinci ve ikinci PMler belirlenip cinsiyete göre de ayrıca değerlendirildi.

Bulgular: 23 hastanın ikinci ve 2 hastanın üçüncü PM tanısı aldığı görüldü. İkinci PM saptanan 9 hastada tümörler senkron (Resim 1), 14 hastada metakron idi. Üçüncü PM tanısı alan hastalarda tümörler metakron (Resim 2) idi. Hastaların tanı yaşları ve tümörler arasındaki süreler Tablo 1'de, 25 hastaya ait veriler Tablo 2'de sunulmuştur. Kolorektal kanserler en sık ilk PM grubu (%32) olup onu meme (%24) ve akciğer (%12) takip etmekteydi. En sık ikinci PMler gene kolorektal kanserler (%20), meme (%12) ve akciğer (%12) idi. PMlerinden biri kolorektal kanser olan hasta sayısı 12 idi (Resim 3, 4, 5, 6). Sistem bazında bakıldığında en sık ilk (%44) ve ikinci PM (%32) gastrointestinal sistemden gelişmişti. En sık ilk PM erkeklerde kolorektal kanser (%50) iken kadınlarda meme kanseri (%46) idi.

Tartışma: Onkoloji hastalarının radyolojik takibinde metastaz beklenmeyen ikinci organ tutulumu olduğunda, kitle tekse, morfolojik özellikler (dansite, intensite, sınır, kontur, kontrastlanma paterni vb.) kitlenin saptandığı organın primer malignitesine uyuyorsa ikinci PM olasılığı düşünülmelidir. Ülkemizden 1990-2013 yılları arasını inceleyen üç çalışmada en sık ilk PM baş-boyun iken; iki çalışmada en sık ikinci PM akciğer, bir çalışmada gastrointestinal tümörler bulunmuştur. En sık ilk PM erkeklerde baş-boyun tümörleri, kadınlarda meme iken ikinci PM erkeklerde akciğer ve kadınlarda iki çalışmada meme bir çalışmada jinekolojik tümörler olarak bildirilmiştir (3, 5, 6). Akdeniz Bölgesinden tek merkezli çalışmamızda kolorektal kanserler gerek ilk gerek ikinci PM olarak öne çıkmaktadır. Literatürde MPM erkeklerde daha sık bildirilmiş olup erkek:kadın oranı 0.9-1 ile 3.5-1 arasında değişmektedir (6). Bizim çalışmamızda oran 0.9:1 olup cinsiyetler arasında ilk ve ikinci tümör saptanma yaşı ve tümörler arasındaki süre açısından da istatistiksel olarak anlamlı fark bulunmadı.

Sonuç: Onkoloji hastalarında görüntüleme yöntemleri ile saptanan diğer kitlenin metastaz, nüks veya komşu organ invazyonu dışında ikinci bir PM olma olasılığı klinisyen ve radyolog tarafından değerlendirilmelidir. Zamana ve yaşanılan coğrafyaya göre MPM komponentleri değişebilmekte olup kolon, malignansi hastalarının takibinde radyolog tarafından özen ve dikkatle gözden geçirilmeyi haketmektedir.

Etik Kurul Onayı Adana Şehir Eğitim ve Araştırma Hastanesi Klinik Araştırmalar Etik Kurulu 29.07.2020 tarihli 62 no.'lu toplantısında 1018 no.'lu kararıyla alınmıştır.

Anahtar kelimeler: Tümörler, çoklu primer, Senkronize tümörler, Farklı zamanlarda oluşan tümörler.

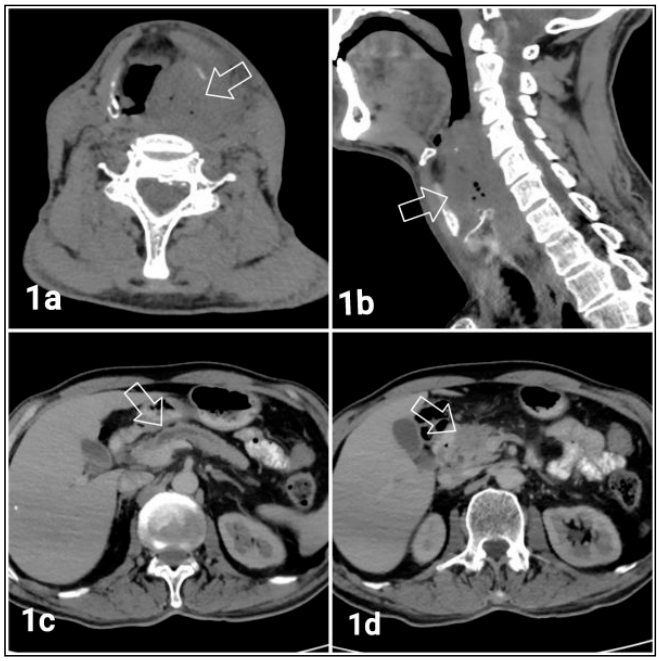

Resim 1. 53 yaşında erkek hastada senkron hipofarinks ve pankreas kanseri saptandı. Aksiyel Boyun BT (1a) ve Sagital Boyun BT (1b) tetkiklerinde oklarla hipofarinks kanseri gösterilmektedir. Aksiyel Batın BT kesitlerinde oklar pankreatik kanal dilatasyonu (1c) ve pankreas başı kanserini (1d) işaret etmektedir.

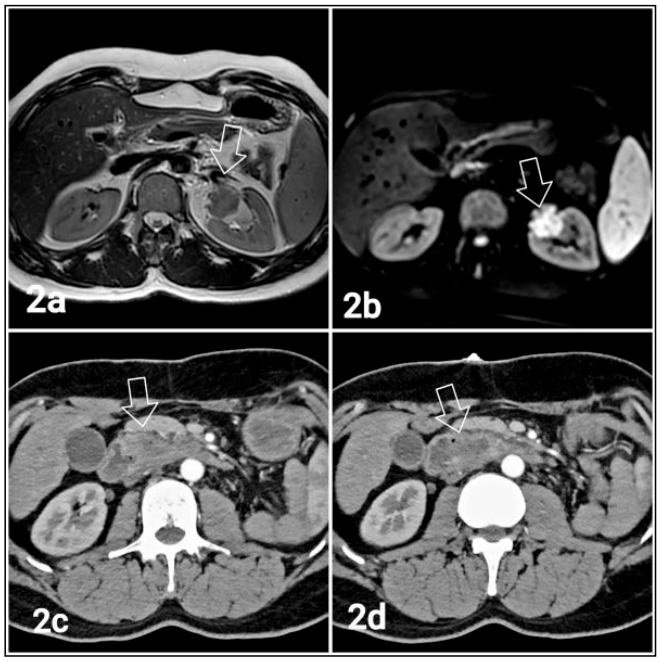

Resim 2. 37 yaşında erkek hastada ilk PM kolon adenokarsinomu idi. İkinci metakron PM aksiyel T2A MRG (2a) ve DAG (2b) tetkiklerinde sol böbrek hilusunda transizyonel hücreli karsinom olup oklarla gösterilmektedir. Bu hastada 3. PM duodenum adenokarsinomu (2c, 2d) olup oklarla gösterilmektedir.

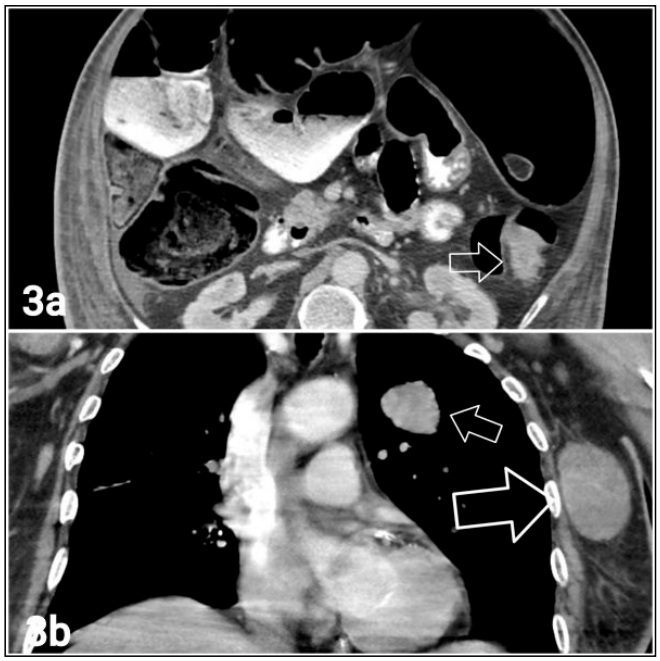

Resim 3. 74 yaşında erkek hastada inen kolonda ileusa neden olmuş tıkayıcı kitle (3a) okla gösterilmekte olup patolojik tanısı kolon adenokarsinomdur. Senkron sol akciğer üst lobda nöroendokrin karsinom küçük okla ve sol aksiller metastatik LAP büyük okla gösterilmektedir (3b).

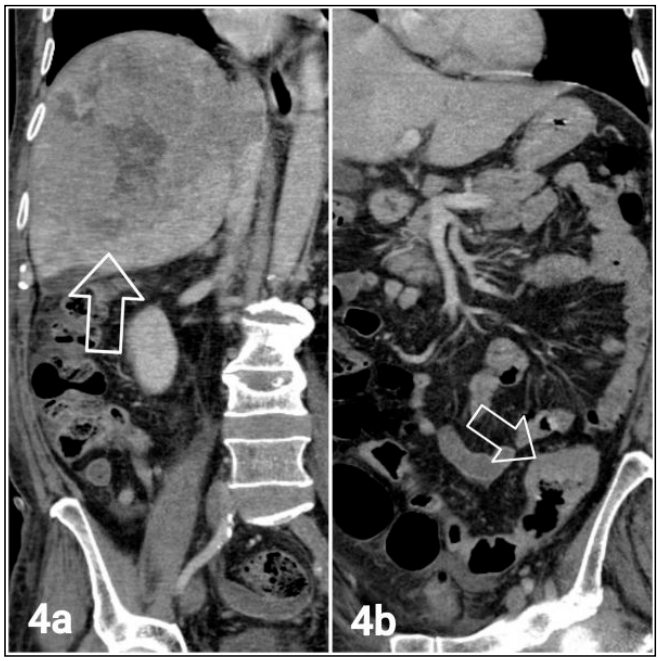

Resim 4. 66 yaşında erkek hastada inferior vena kavada tümör trombusuna neden olmuş hepatoselüler karsinom (4a) ve inen kolonda kitle (4b) koronal BT kesitlerinde oklarla gösterilmektedir.

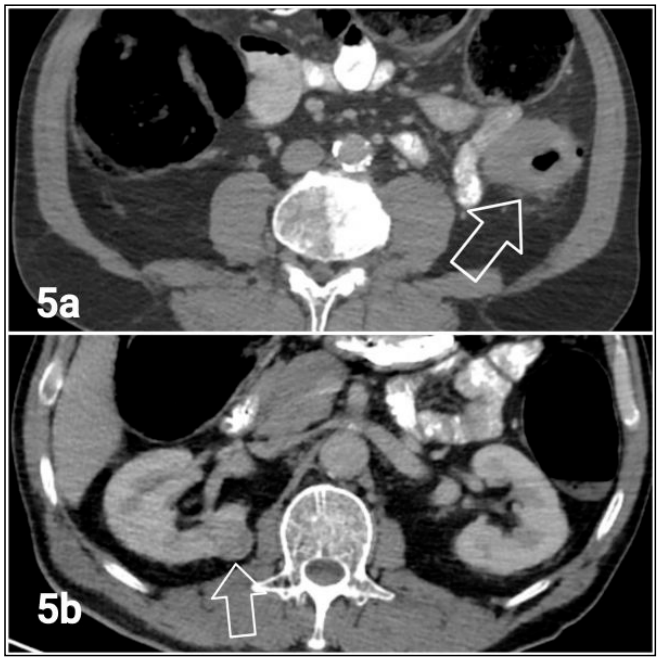

Resim 5. 59 yaşında erkek hastada aksiyel BT kesitlerinde inen kolonda adenokarsinom (5a) ve sağ böbrekte konturu bombeleştiren Renal hücreli karsinom (5b) oklarla işaret edilmektedir.

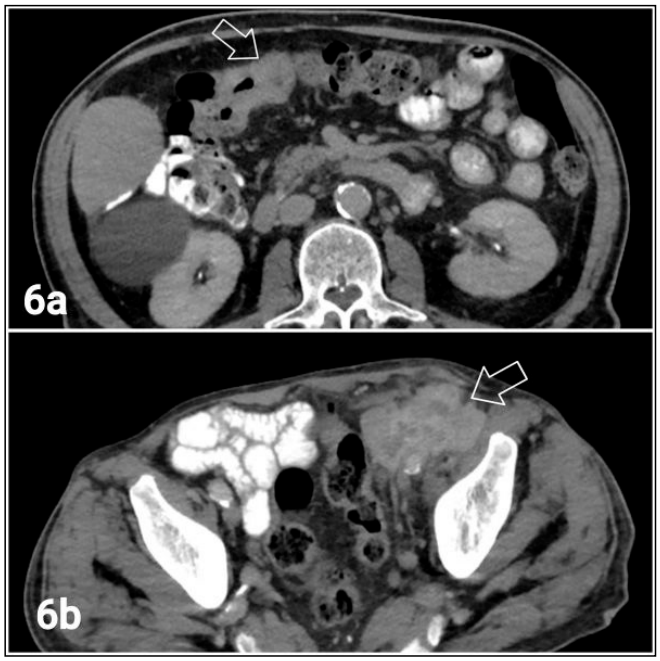

Resim 6. 70 yaşında erkek hastada transvers kolonda adenokarsinom (6a) ve inguinalde malign mezenkimal tumor (6b) aksiyel BT kesitlerinde oklarla gösterilmektedir.

Tablo 1. Hastaların yaşlarının, malignensi tanısı aldıkları yaşlarının ve malignensiler arasındaki sürelerin ortalama ve ortanca değerleri

	Ortalama±SD	Medyan (Min-Maks)
Yaş	62.7±12.0	64 (37-86)
İlk PM tanı yaşı	59±12.0	59 (28-78)
İkinci PM tümör tanı yaşı	61.52±12.0	61 (35-85)
Üçüncü PM tanı yaşı	52±22.6	52 (36-68)
İlk ve ikinci PM arasındaki süre (ay)	31.2±36.4	9 (0-101)
İkinci ve üçüncü PM arasındaki süre (ay)	39.5±26.1	39.5 (21-58)

Tablo 2. Hastaların yaşları, cinsiyetleri ve multipl primer malignitelerinin yerleşim yerleri

Hasta no	Yaş	Cinsiyet	1. PM	2.PM	3. PM
1	70	K	Kolon splenik fleksura	Sigmoid kolon	Meme
2	37	E	Çıkan kolon	Böbrek	Duodenum
3	67	E	İnen kolon	Mesane	
4	74	E	İnen kolon	Akciğer	
5	70	E	Transvers kolon	Yumuşak doku	
6	54	E	Çıkan kolon	Prostat	
7	59	E	İnen kolon	Böbrek	
8	44	k	Sigmoid kolon	Akciğer	
9	49	K	Meme	Meme	
10	84	K	Meme	Meme	
11	57	K	Meme	Meme	
12	65	K	Meme	Uterus	
13	50	K	Meme	Mide	
14	86	K	Meme	Transvers kolon	
15	56	E	Akciğer	Lenf nodu	
16	80	K	Akciğer	Rektum	
17	64	K	Akciğer	Oral mukoza	
18	60	E	Mesane	Transvers kolon	
19	66	E	Karaciğer	İnen kolon	
20	75	E	Larinks	Prostat	
21	56	K	Pankreas	Over	
22	69	K	Serviks	Duodenum	
23	53	E	Hipofarinks	Pankreas	
24	67	E	Duodenum	Akciğer	
25	55	K	Over	Mide	

Abdominal Radyoloji

SS-093

MİDE KANSERİNDE NEOADJUVAN KEMOTERAPİ CEVABININ DEĞERLENDİRİLMESİNDE BT TEXTURE ANALİZİ

Hande Uslu

Kocaeli Üniversitesi Tıp Fakültesi Hastanesi

Giriş ve Amaç: Mide kanseri dördüncü en yaygın malignite olup kansere bağlı ölümün üçüncü önde gelen nedenidir (1). Batı ülkelerinde hastalık genellikle ileri düzeyde olup tanı sırasında ve üçte ikiden fazla olguda unrezektabl- metastatiktir (2). Neoadjuvan kemoterapi (NAK) lokal ileri mide kanseri tedavisinde başarılı bir şekilde kullanılmakta (3) ve Avrupa'da standart bir tedavi olarak kabul edilmektedir. Tümör boyutu-evresinin azaltılmasında, R0 rezeksiyon oranının arttırılmasında, genel ve progresyonsuz sağkalımda faydalıdır (4). Ameliyattan önce mide kanserinin NAK yanıtını belirlemek hasta tedavisini özelleştirmek için çok önemli olacaktır. Texture (doku) analizi; genellikle bir görüntüdeki gri düzey yoğunluklarının uzaysal dağılımını karakterize etmek, insan gözüyle ayırt edilemeyen görüntü modellerini yakalamak için kullanılan, tümörlerde heterojenitenin değerlendirilmesini sağlayan noninvaziv matematiksel bir yöntemdir (5). Araştırmanın amacı lokal ileri mide kanserinde perioperatif NAK alan olgularda tedavi öncesi ve sonrası çekilen tomografilerinde BT Texture analizi yaparak kemoterapi yanıtını değerlendirmede BT Texture analizinin yerini değerlendirmektir.

Gereç ve Yöntem: Kurumsal etik kurul tarafından retrospektif çalışmamız için onay alınmıştır. 2019-2021 yılları arasında genel cerrahi ya da onkoloji birimlerince tarafımıza yönlendirilmiş, mide kanseri tanısı olan ve radyolojik olarak lokal ileri mide ca tanısı alıp neoadjuvan kemoterapi öncesi ve sonrası (tüm hastalar docetaxel, oxaliplatin, leucovorin, and 5-fluorouracil (FLOT) alıp 4 kür FLOT'tan 15 gün sonra kontrol BT'si çekilmiştir) benzer özellikteki tomografi cihazında görüntüleri ve benzer histopatolojisi (adenokarsinom) olan hastalar (n=22) retrospektif olarak incelenmiştir. 3D Slicer yazılımı ile NAK öncesi- sonrası aksiyal kesit kontrastlı BT incelemesinde, lezyonun tamamını içerecek şekilde üç boyutlu ilgi bölgesi (ROI) manuel olarak çizilip tümör segmentasyonu elde edilmiştir (resim 1-2). Tümörü temsil eden segmente alanların texture parametreleri ise yazılımın Radiomics uzantıları kullanılarak elde edilmiştir. Çalışma verilerinde NAK öncesi ve sonrasındaki değişiklikleri karşılaştırmak için Wilcoxon signed-rank test kullanılmıştır. İstatistiksel anlamlılık $p<0.05$ değeri ile tanımlanmıştır. ROC eğrisi, önemli özelliklerin ayırıcı tanısal verimliliğini değerlendirmek için elde edilmiş ve eğri değerleri altındaki alan (AUC) hesaplanmıştır.

Bulgular: Wilcoxon signed rank test sonucunda NAK öncesi-sonrası Gray Level Size Zone Matrix (GLSZM) özelliklerinden high gray level zone emphasis (HGLZE)'de istatistiksel olarak anlamlı farklılık mevcut olup NAK sonrasında bu özellik daha yüksek değerdedir ($p=0.01$). NAK sonrasında Maksimum 2D boyut daha küçüktür ($p=0.05$). ROC eğrisi, istatistiksel olarak anlamlı özelliklerin ayırıcı tanısal verimliliğini değerlendirmek için elde edilmiş olup veriler tablo 1'de gösterilmiştir.

Tartışma ve Sonuç: Benzer çalışmalarda da olduğu gibi bizim çalışmamızda texture analizi sonucunda NAK yanıtını değerlendirmede bazı texture özellikleri potansiyel bir öngörücü olup insan gözüyle ayırtedilemeyen tümör heterojenliğini yansıtmaktadır (5). Çok merkezli, daha büyük verili çalışmalar ile Texture analiz tekniği cerrahi öncesinde NAK yanıtını değerlendirmek için güvenilir bir araç olabilir.

Tam Metin

Giriş ve Amaç: Mide kanseri dördüncü en yaygın malignite olup kansere bağlı ölümün üçüncü önde gelen nedenidir (1). Batı ülkelerinde hastalık genellikle ileri düzeyde olup tanı sırasında ve üçte ikiden fazla olguda unrezektabl- metastatiktir (2). Neoadjuvan kemo-

terapi (NAK) lokal ileri mide kanseri tedavisinde başarılı bir şekilde kullanılmakta (3) ve Avrupa'da standart bir tedavi olarak kabul edilmektedir. Tümör boyutu-evresinin azaltılmasında, R0 rezeksiyon oranının arttırılmasında, genel ve progresyonsuz sağkalımda faydalıdır (4). Ameliyattan önce mide kanserinin NAK yanıtını belirlemek hasta tedavisini özelleştirmek için çok önemli olacaktır. Texture (doku) analizi; genellikle bir görüntüdeki gri düzey yoğunluklarının uzaysal dağılımını karakterize etmek, insan gözüyle ayırt edilemeyen görüntü modellerini yakalamak için kullanılan, tümörlerde heterojenitenin değerlendirilmesini sağlayan noninvaziv matematiksel bir yöntemdir (5). Araştırmanın amacı lokal ileri mide kanserinde perioperatif NAK alan olgularda tedavi öncesi ve sonrası çekilen tomografilerinde BT Texture analizi yaparak kemoterapi yanıtını değerlendirmede BT Texture analizinin yerini değerlendirmektir.

Gereç ve Yöntem: Kurumsal etik kurul tarafından retrospektif çalışmamız için onay alınmıştır. 2019-2021 yılları arasında genel cerrahi ya da onkoloji birimlerince tarafımıza yönlendirilmiş, mide kanseri tanısı olan ve radyolojik olarak lokal ileri mide ca tanısı alıp neoadjuvan kemoterapi öncesi ve sonrası (tüm hastalar docetaxel, oxaliplatin, leucovorin, and 5-fluorouracil (FLOT) alıp 4 kür FLOT'tan 15 gün sonra kontrol BT'si çekilmiştir) benzer özellikteki tomografi cihazında görüntüleri ve benzer histopatolojisi (adenokarsinom) olan hastalar (n=22) retrospektif olarak incelenmiştir. 3D Slicer yazılımı ile NAK öncesi- sonrası aksiyal kesit kontrastlı BT incelemesinde, lezyonun tamamını içerecek şekilde üç boyutlu ilgi bölgesi (ROI) manuel olarak çizilip tümör segmentasyonu elde edilmiştir (resim 1-2). Tümörü temsil eden segmente alanların texture parametreleri ise yazılımın Radiomics uzantıları kullanılarak elde edilmiştir. Çalışma verilerinde NAK öncesi ve sonrasındaki değişiklikleri karşılaştırmak için Wilcoxon signed-rank test kullanılmıştır. İstatistiksel anlamlılık $p<0.05$ değeri ile tanımlanmıştır. ROC eğrisi, önemli özelliklerin ayırıcı tanısal verimliliğini değerlendirmek için elde edilmiş ve eğri değerleri altındaki alan (AUC) hesaplanmıştır.

Bulgular: Wilcoxon signed rank test sonucunda NAK öncesi-sonrası Gray Level Size Zone Matrix (GLSZM) özelliklerinden high gray level zone emphasis (HGLZE)'de istatistiksel olarak anlamlı farklılık mevcut olup NAK sonrasında bu özellik daha yüksek değerdedir (p=0.01). NAK sonrasında Maksimum 2D boyut daha küçüktür (p=0.05). ROC eğrisi, istatistiksel olarak anlamlı özelliklerin ayırıcı tanısal verimliliğini değerlendirmek için elde edilmiş olup veriler tablo 1'de gösterilmiştir.

Tartışma: Benzer çalışmalarda da olduğu gibi bizim çalışmamızda texture analizi sonucunda NAK yanıtını değerlendirmede bazı texture özellikleri potansiyel bir öngörücü olup insan gözüyle ayırtedilemeyen tümör heterojenliğini yansıtmaktadır (5). Çok merkezli, daha büyük verili çalışmalar ile Texture analiz tekniği cerrahi öncesinde NAK yanıtını değerlendirmek için güvenilir bir araç olabilir.

Sonuçlar: Çalışmamızda NAK öncesi- sonrası Gray Level Size Zone Matrix (GLSZM) özelliklerinden high gray level zone emphasis (HGLZE)'de istatistiksel olarak anlamlı farklılık mevcut olup NAK sonrasında bu özellik daha yüksek değerdedir (p=0.01). Texture analizi sonucunda NAK yanıtını değerlendirmede bazı texture özellikleri potansiyel bir öngörücü olup insan gözüyle ayırtedilemeyen tümör heterojenliğini yansıtmaktadır. Çok merkezli, daha büyük verili çalışmalar ile Texture analiz tekniği cerrahi öncesinde NAK yanıtını değerlendirmek için güvenilir bir araç olabilir.

Kaynaklar

1. Sitarz R, Skierucha M, Mielko J, Offerhaus GJA, Maciejewski R, Polkowski WP. Gastric cancer: epidemiology, prevention, classification, and treatment. Cancer Manag Res 2018;10:239-48.
2. Marrelli D, Polom K, de Manzoni G, Morgagni P, Baiocchi GL, Roviello F. Multimodal treatment of gastric cancer in the west: Where are we going? World J Gastroenterol 2015;21:7954-69.
3. Xu AM, Huang L, Liu W, Gao S, Han WX, Wei ZJ. Neoadjuvant chemotherapy followed by surgery versus surgery alone for gastric carcinoma: systematic review and meta-analysis of randomized controlled trials. PLoS One 2014;9:e86941.
4. Xu W, Beeharry MK, Liu W, Yan M, Zhu Z. Preoperative Chemotherapy for Gastric Cancer: Personal Interventions and Precision Medicine. Biomed Res Int 2016;2016:3923585.
5. Mazzei, Maria Antonietta, et al. "Delta-radiomics and response to neoadjuvant treatment in locally advanced gastric cancer—a multicenter study of GIRCG (Italian Research Group for Gastric Cancer)." Quantitative Imaging in Medicine and Surgery 11.6 (2021): 2376.

Anahtar kelimeler: mide kanseri, neoadjuvan kemoterapi, BT Texture analizi.

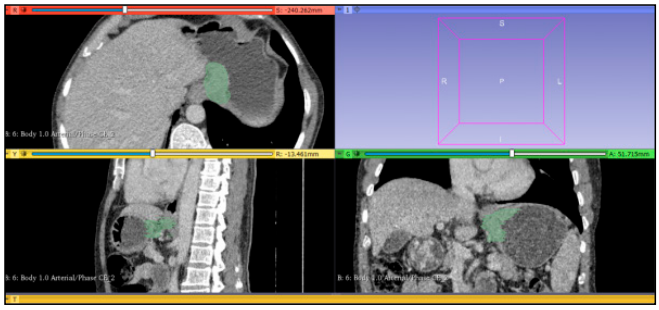

Resim 1. Mide ca tanısı olan 61 yaş erkek hasta, NAK öncesi aksiyal, sagital ve koronal planda kitle segmentasyonu

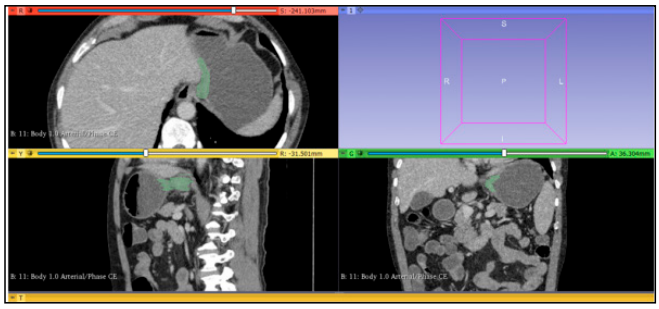

Resim 2. Mide ca tanısı olan 61 yaş erkek hasta, NAK sonrası aksiyal, sagital ve koronal planda kitle segmentasyonu

Tablo 1. NAK öncesi ve sonrasında BT görüntülerde Mide Tümörünün ROC Analiz Sonuçları

	Cut off değeri	Duyarlılık (%)	Özgüllük (%)	PPV (%)	NPV (%)	Tanısal Doğruluk (95% CI)	AUC (95% CI)	p değeri
High gray level zone emphasis	2.56E+11	67	83	91	71	79	81 (64-98)	0.009
Maximum 2D diameter column	4.4E+11	68	85	91	72	81	75 (54-96)	0.038

Abdominal Radyoloji

SS-094

RENAL HÜCRELİ KANSERİN ALT TİPLERİNİN AYRIMINDA MULTİPARAMETRİK MRG'NİN TANISAL ETKİNLİĞİ

Cemal Aydoğan[1], Ayşegül Cansu[1], Ali Ahmetoğlu[1], İlke Onur Kazaz[2], Sevdegül Aydın Mungan [3]

[1]Karadeniz Teknik Üniversitesi Radyoloji Anabilim Dalı
[2]Karadeniz Teknik Üniversitesi Üroloji Anabilim Dalı
[3]Karadeniz Teknik Üniversitesi Patoloji Anabilim Dalı

Giriş ve Amaç: Renal hücreli kanser (RHK) yetişkinlerde en sık görülen malign renal tümördür (1). Erkeklerde kadınlardan daha sık görülmekte ve genelde ortalama tanı 50-60'lı yaşlarda olmaktadır (2). RHK'nin sıklık sırasına göre şeffaf tip (%75), papiller tip (%10-15) ve kromofob tip (%5) olmak üzere üç ana alt tipi bulunmaktadır (1,3). Bu farklı alt grupların kendilerine özgü histopatolojik görünümleri, genetik özellikleri ve klinik davranışları bulunmaktadır (4–6). Papiller ve kromofob alt tipler şeffaf hücreli RHK'lerdan daha iyi prognoza sahiptir (7). Bu alt tiplerin farklı genetik özelliklere sahip olması tümörün davranışını, uygulanan tedaviye yanıtı ve hasta prognozunu doğrudan etkilemektedir (8–12). RHK in alt tiplerini belirlemek ve RHK'yi benign renal kortikal tümörlerden ayırmak için farklı parametrelerin kullanıldığı birçok çalışma bulunmaktadır.

Ancak bilgilerimize göre literatürde multiparametrik MRG'nin kullanıldığı çok az çalışma mevcuttur (41–44).Bu çalışmanın amacı konvansiyonel T2 ağırlıklı görüntüler, dinamik kontrastlı MRG ve ADC değerleri kullanılarak, multiparametrik MRG'nin renal hücreli kanserin (RHK) sık görülen alt tiplerinin ayrımındaki tanısal etkinliğinin değerlendirilmesidir.

Gereç ve yöntem: Çalışmamıza böbrekte kitle nedeniyle opere edilen ve operasyon öncesi kontrastlı dinamik üst abdomen MRG incelemesi bulunan 91 hastadaki (18'i kadın, 73'ü erkek; yaş aralığı, 18-85 yaş; ortalama yaş 61,8) 59 şeffaf hücreli tip, 29 papiller hücreli tip ve 10 kromofob tip 98 adet tümör dahil edildi. 3 Tesla MRG cihazı ile aksiyel planda DAG sekansları, T2 ağırlıklı sekanslar, kontrast öncesi ve sonrasında üç fazda (kortikomedüller faz, nefrografik faz, ekskretuar faz) T1 ağırlıklı sekanslar değerlendirildi. Normal renal parankimden ve tümörden ''region of interest'' (ROİ) ölçümleri kullanılarak sinyal intensite değişim yüzdesi, tümör-korteks kontrastlanma indeksi, kontrast yıkanma oranı, tümör apperent diffusion coefficient (ADC) değeri, tümör-korteks ADC oranı ve tümörün kalitatif olarak T2 skorlaması yapıldı. Şeffaf hücreli RHK'yi şeffaf dışı RHK'den ayırt etmek için, ROC (receiver operating characretistics) analizi kullanıldı. Nominal ve ordinal değişkenler arasındaki uyumun değerlendirilmesinde Cramer's V katsayısı hesaplandı. İstatistik anlamlılık sınır değeri olarak $p<0,05$ kabul edildi.

Bulgular: Şeffaf hücreli RHK'yi şeffaf dışı RHK'den ayırt etmek için; kortikomedüller fazda sinyal intensitesi değişim yüzdesinin duyarlılığı %78, özgüllüğü %88 (AUC 0,88, kesim noktası>%130,6), tümör-korteks kontrastlanma indeksinin duyarlılığı %86 ve özgüllüğü %82 (AUC 0,89, kesim noktası>0,52), tümör ADC değerinin duyarlılığı %81 ve özgüllüğü %90 (AUC 0,92, kesim noktası>1,14), ADC oranının duyarlılığı %80 ve özgüllüğü %87 (AUC 0,91, kesim noktası>0,61), kontrast yıkanma oranının duyarlılığı %76, özgüllüğü ise %70 (AUC 0,72, kesim noktası>%5,82) bulundu (Resim 8). T2 skoru ile şeffaf hücreli ve şeffaf dışı RHK'leri belirlemede istatistiksel olarak anlamlı, yüksek düzeyde bir uyumun olduğu gösterildi (Cramer's V=0,762, $p<0,001$). (Resim 7, 9)

Sonuç: Şeffaf, papiller ve kromofob hücreli RHK'ler dinamik kontrastlı MRG'de farklı kontrastlanma paterninin yanı sıra özgül difüzyon ve T2 sinyal özelliği göstermektedir. RHK'nin en sık görülen alt tiplerinin ayrımında T2 skorlama sistemi ve ADC oranının da dahil olduğu bileşenlerden oluşan multiparametrik MRG kullanımının tanısal doğruluğu arttırdığı düşünülmektedir.

3.1. Hasta Grubu

Çalışmamıza, Karadeniz Teknik Üniversitesi Tıp Fakültesi Hastanesinde Mayıs 2015 ve Kasım 2020 tarihleri arasında malign renal kitle nedeniyle parsiyel ya da radikal nefrektomi operasyonu geçiren 18 yaş üstü 920 hastanın hastanenin Radyoloji Anabilim dalında PACS (Picture Archiving Communicating Systems) sistemindeki görüntülemeleri retrospektif olarak tarandı. Bunlardan 59 tanesi şeffaf hücreli karsinom, 29 tanesi papiller hücreli karsinom ve 10 tanesi kromofob hücreli karsinom olarak rapor edilmişti. Bir hastada bilateral ve 5 hastada multifokal RHK mevcut olup toplam 98 RHK analiz edildi.

Bu retrospektif çalışmada Karadeniz Teknik Üniversitesi Etik Kurulundan onay alınmıştır (etik kurul no:2020/317).

Arşiv bölümünden ve radyolojik görüntüleme ve arşivleme sisteminden dosyaların ve hasta bilgilerinin alınabilmesi için Karadeniz Teknik Üniversitesi Tıp Fakültesi Farabi Hastanesi Başhekimliğinden izin alınmıştır.

3.2. MRG Protokolü

Tüm hastaların MRG incelemesi hastanemizdeki 3 Tesla MRG cihazı ile (Magnetom Skyra; Siemens, Erlangen, Almanya) phased-array yüzeyel koil kullanılarak yapılmıştır.

Tablo 6. MRG'de Kullanılan Sekanslar ve Parametreler

3.3. Histopatolojik Tanı

Olguların preperatlarının tamamı alanında 8 yıllık deneyime sahip olan üropatolog (S.A.M) tarafından MRG bulgularından bağımsız olarak değerlendirildi. Çalışmada incelenen 98 preperat incelenerek şeffaf, papiller ve kromofob olmak üzere alt tiplere ayrıldı. Derecelendirme sistemi olarak Fuhrman ve ISUP sistemi ortak kullanılarak derecelendirildi. İncelenen preperatlarda ayrıca diferansiyasyon türü, nekroz olup olmadığı, lokal yayılım, cerrahi sınır ve lenfovasküler invazyon da belirtilmiştir.

3.4. MRG Değerlendirme

Çalışmaya dahil olan 98 renal kitlenin MR görüntüleri retrospektif olarak abdomen MR deneyimi 2 yıl ve 10 yıl olan iki radyolog (C.A ve A.C) tarafından uzlaşı sonucunda histopatolojik sonuçlardan bağımsız olarak değerlendirildi. Dinamik kontrastlı MRG incelemesinde kortikomedüller fazda vasküler yapılardan, tümörün kistik komponentinden, retroperitoneal yağ dokudan uzak, nekroz içermeyen solid kontrastlanan bölümüne tek ROİ yerleştirildi. Aynı tarafta tümör dışı normal renal parankime ise aynı ROİ özellikleri kullanılarak ölçümler yapıldı. Tüm fazlarda alınan ROİ ölçümleri tümörlerin ve normal renal parankimin aynı bölgelerinden yapıldı. Renal kortikal ROİ ölçümü, 4 hastada tümörün tüm böbrek parankimini tutması sebebiyle karşı böbrekten yapıldı.

Tümörün kontrastlanma oranı ve renal korteksin kontrastlanma oranı kortikomedüller, nefrografik ve ekskretuar fazlarından yapıldı. Kontrastlanma oranı= [(Kontrast sonrası Sİ-kontrast öncesi Sİ) /kontrast öncesi Sİ]x100 şeklinde hem tümör için hem de normal renal korteks için ayrı ayrı hesaplandı.

Tümörün kortekse göre kontrastlanmasının değerlendirilmesinde tümör-korteks kontrastlanma indeksi (tümör kontrastlanma oranı/ korteks kontrastlanma oranı) her üç faz için ayrı ayrı incelendi.

Alından dinamik serilerden tümör için kontrast yıkanma oranı [(kitle Nefrografik faz-kitle ekskretuar faz) / (kitle Nefrografik faz-kitle kontrastsız)]x100 hesaplandı.

ADC ölçümleri hem tümörden hem de tümör dışı normal renal korteksten değerlendirildi. T2A ve kontrastlı görüntüler baz alınarak tümörün nekroz bulunmayan solid bölgelerinden 3 farklı noktadan ROİ ölçümü yapılarak bunların ortalaması kaydedildi. Bu işlem tümör dışı normal renal kortikal bölgeden de analiz edildi. Tümör ve normal renal korteksten yapılan ölçümlerde ADC oranı (Tümör ADC/normal renal korteks ADC) hesaplandı.

Yağ baskısız T2A sekans değerlendirilerek tümörlerin T2 sinyal intensite özelliklerine göre 1'den 5' e kadar skorlama yapıldı. Kalitatif olarak yapılan bu incelemede tümör tüm kesitlerde incelenerek, normal renal parankim T2 sinyal intensitesine göre kitlenin baskın T2 sinyal özelliği skorlandı.

T2 Sinyal Özelliğine Göre Skorlama

Skor T2 Sinyal Özelliği

1 Homojen belirgin hipointens
2 Heterojen belirgin hipointens
3 İzointens-hafif hipointens
4 Hiperintens
5 Kistik-nekrotik hiperintens

3.5. İstatistiksel Analiz

Verilerin analizinde SPSS versiyon 20.0 ve Medcalc versiyon 16 (MedCalc Software bvba, Ostend, Belgium) istatistik programları kullanılmıştır. Çalışmanın tanımlayıcı istatistiklerinin gösteriminde, sürekli sayısal değişkenler için ortalama±standart sapma ve ortanca, minimum (min), maksimum (maks) değerler, kategorik değişkenler için sayı (n) ve yüzde (%) kullanılmıştır. Şeffaf hücreli RHK'yi şeffaf dışı RHK'den ayırt etmek için, ROC (receiver operating characretistics) analizi kullanıldı. Nominal ve ordinal değişkenler arasındaki uyumun değerlendirilmesinde Cramer's V katsayısı hesaplandı. İstatistik anlamlılık sınır değeri olarak $p<0,05$ kabul edildi.

Şeffaf hücreli RHK'yi şeffaf dışı RHK'den ayırt etmek için; kortikomedüller fazda sinyal intensitesi değişim yüzdesinin duyarlılığı %78, özgüllüğü %88 (AUC 0,88, kesim noktası>%130,6), tümör-korteks kontrastlanma indeksinin duyarlılığı %86 ve özgüllüğü %82 (AUC 0,89, kesim noktası>0,52), tümör ADC değerinin duyarlılığı %81 ve özgüllüğü %90 (AUC 0,92, kesim noktası>1,14), ADC oranının duyarlılığı %80 ve özgüllüğü %87 (AUC 0,91, kesim noktası>0,61), kontrast yıkanma oranının duyarlılığı %76, özgüllüğü ise %70 (AUC 0,72, kesim noktası>%5,82) bulundu. T2 skoru ile şeffaf hücreli ve şeffaf dışı RHK'leri belirlemede istatistiksel olarak anlamlı, yüksek düzeyde bir uyumun olduğu gösterildi (Cramer's V=0,762, $p<0,001$).

Renal hücreli kanserlerin en sık görülen alt tiplerini belirlemek amacıyla multiparametrik MRG'de kontrastlanma karakterleri, kontrast yıkanma özellikleri, nekroz varlığı, ADC değerleri ve T2 skorlama sistemi kullanarak yaptığımız çalışmamızda karmaşık modellemelere ihtiyaç duymadan kullandığımız parametrelerin alt tiplerin ayrımında yüksek tanısal doğruluğa sahip olduğu bulundu. Kortikomedüller fazdaki tümör-korteks kontrastlanma indeksi ve tümör ADC değerinin, şeffaf hücreli RHK'yi şeffaf dışı RHK'den ayırmada en etkili parametreler olduğu saptandı.RHK'lerin her bir alt tipi farklı histolojik, morfolojik ve genetik özelliklere sahip olduğundan farklı T2 sinyal özelliklerine sahiptir. T2A görüntülerde şeffaf hücreli RHK'ler nekroz, kistik dejenerasyon ve/veya kanama nedeniyle hiperintens olma eğilimindedir. Papiller hücreli RHK'ler içerdikleri hemosiderin nedeniyle T2A görüntülerde genellikle hipointens olarak izlenirler. Kromofob hücreli RHK'ler ise T2 sinyalleri orta ve düşük sinyalli olma eğilimindedir (1). Prostat kanserinin skorlamasında T2A görüntüler temel sekanslardan biridir (2). Bilgilerimize göre literatürde renal tümörlerin T2 sinyal farklılıklarından yararlanan çalışmalar bulunuyorken RHK'nin sık görülen alt tiplerinde 3 Tesla MRG ile T2 skorlamasını kullanan çalışma mevcut değildi (3,4). Renal tümörler ile ilgili T2 sinyali intensitesi farklılıklarının da değerlendirildiği Kim ve arkadaşlarının yaptıkları çalışmada T2 hipointens renal tümörlerden yağdan fakir anjiomyolipom ve RHK ayrımı için T2 oranı kullanılmış olup bu parametrenin RHK ile yağdan fakir anjiomyolipom ayrımında istatistiksel anlamlı fark saptanmamıştır (p=0,31). Ayrıca T2 sinyal oranı kullanılan Cornelis ve arkadaşların yapmış oldukları çalışmada, T2 sinyal oranını en düşük renal tümörlerin papiller RHK ve AML'lerin olduğunu diğer taraftan kromofob RHK, şeffaf RHK ve onkositomalarda ise bu oranın daha yüksek olduğu saptanmıştır (2). Bizim çalışmamızda T2 skoru arttıkça şeffaf hücreli RHK olma ihtimali artmakta iken aksine T2 skoru azaldıkça şeffaf hücreli dışı RHK olasılığının arttığı bulundu. T2 skoru ile patolojik değerlendirmede şeffaf hücreli RHK tespit etme durumu arasında istatistiksel olarak anlamlı, yüksek düzeyde bir uyum mevcuttu (Cramer's V=0,762, p<0,001). Bu çalışma T2 sinyal özelliği kullanılarak yapılan skorlama sisteminin multiparametrik MRG'nin tanısal etkinliğini yükselterek RHK'nin ayrımında etkin rol oynamaktadır.

Multiparametrik MRG, yüksek zamansal çözünürlük gerektiren kinetik çalışmalar ile karşılaştırıldığında, uzaysal çözünürlüğü korumanın yanı sıra tümöre komşu yapıların durumu, tümörün vasküler özellikleri ve komşu vasküler yapıların tümör ile olan ilişkisi yüksek kontrast rezolusyonu ile değerlendirilebilmektedir (120–122). Çalışmamızda literatürle benzer şekilde hipervasküler özellik gösteren şeffaf tip RHK, kortikomedüller fazda şeffaf hücreli dışı RHK'lardan daha hızlı kontrastlanma gösterdi (5).

ADC değerleri cihazlara ve manyetik alan gücüne göre değişim göstermektedir. Literatürde bu konuda çeşitli klinik ve fantom çalışmaları yer almaktadır. (6). Bu bulgular bizim çalışmamızda ve diğer çalışmalarda gerek normal böbrek parankimi gerekse tümör ADC değerleri arasındaki farklılıkların kullanılan MRG cihazı ve manyetik alan gücünden kaynaklandığını desteklemektedir. Bu nedenle çalışmamızda ADC değerine ek olarak değerlendirdiğimiz ADC oranının (tümör ADC/ normal böbrek parankim ADC) bu farklılıkları ortadan kaldırabileceği düşünüldü. Bilgilerimize göre literatürde RHK'nin sık görülen alt tiplerinde ADC oranının tanısal etkinliğini değerlendiren çalışma bulunmuyordu. Ancak ADC oranı Ludwig ve arkadaşlarının yaptıkları T1 hiperintens renal kitlelerin malignite oranlarının ortaya konulmasında, Zhong ve arkadaşlarının yaptığı onkositoma ile kromofob tip RHK ayrımında kullanılmıştı (7).Çalışmamızın bazı kısıtlılıkları bulunmaktadır. Bunlardan birincisi çalışmanın retrospektif olmasıdır. İkincisi ROİ yerleşimleri ve değerlendirmeler iki radyolog ile uzlaşı şeklinde gerçekleştirilmiş olup gözlemciler arası değişkenlik hesaplanmamıştır. Birden fazla okuyucu ile yapılacak olan çalışmalar ile bu sonuçların doğrulanması sağlanacaktır. Üçüncüsü çalışmamızda kromofob tip RHK sayısının, bu alt tipin toplumda görülme insidansı ile orantılı olarak düşük olmasıydı. Dördüncüsü çalışmamıza, farklılaşmamış RHK alt tipleri ve daha nadir görülen diğer alt tipleri dahil edilmediğinden tüm RHK spektrumunu kapsamıyordu. Ancak seçtiğimiz bu üç alt tip klinik olarak karşılaşılan tüm RHK'lerin %90'ını oluşturduğundan çalışmamızın gücünü etkilemediğini düşünmekteyiz. Sonuncusu ise çalışmamızda örneklem sayısı ve alt tiplerin sayısal dağılımı güçlü bir T2 skorlama sistemi oluşturmak için yeterli değildi. Ancak bu öncü çalışmada T2 skorundan elde edilen ümit verici sonuçlar gelecekte yapılacak olan çalışmalara ışık tutmakla birlikte daha geniş ölçekli, çok merkezli yapılacak çalışmalara ihtiyaç vardır.

Sonuç olarak şeffaf, papiller ve kromofob hücreli RHK dinamik kontrastlı MRG'de farklı kontrastlanma paterninin yanı sıra özgül difüzyon ve T2 sinyal özelliği göstermektedir. RHK'nin en sık görülen alt tiplerinin ayrımında çalışmamızda kullanılan T2 skorlama sistemi ve ADC oranının da dahil olduğu bileşenlerden oluşan multiparametrik MRG kullanımının tanısal duyarlılığının ve özgüllüğünün yüksek olduğu düşünülmekte olup bu konuda yapılacak gelecek çalışmalara ihtiyaç duyulmaktadır.

Kaynaklar

1. Lopes Vendrami C, Parada Villavicencio C, Dejulio TJ, Chatterjee A, Casalino DD, Horowitz JM, et al. Differentiation of solid renal tumors with multiparametric MR imaging. Radiographics. 2017;37(7):2026–42.
2. Purysko AS, Baroni RH, Giganti F, Costa D, Renard-Penna R, Kim CK, et al. PI-RADS version 2.1: A critical review, from the AJR special series on radiology reporting and data systems. Am J Roentgenol. 2021;216(1):20–32.
3. Cornelis F, Tricaud E, Lasserre AS, Petitpierre F, Bernhard JC, Le Bras Y, et al. Routinely performed multiparametric magnetic resonance imaging helps to differentiate common subtypes of renal tumours. Eur Radiol. 2014;24(5):1068–80.
4. Park JJ, Kim CK. Small (< 4 cm) renal tumors with predominantly low signal intensity on t2-weighted images: Differentiation of minimal-fat angiomyolipoma from renal cell carcinoma. Am J Roentgenol. 2017;208(1):124–30.
5. Sun MRM, Nao L, Genega EM, Atkins MB, Finn ME, Rofsky NM, et al. Renal cell carcinoma: Dynamic contrast-enhanced MR imaging for differentiation of tumor subtypes-correlation with pathologic findings. Radiology. 2009;250(3):793–802.
6. Kivrak AS, Paksoy Y, Erol C, Koplay M, Özbek S, Kara F. Comparison of apparent diffusion coefficient values among different MRI platforms: A multicenter phantom study. Diagnostic Interv Radiol. 2013;19(6):433–7.
7. Zhong Y, Wang H, Shen Y, Guo A, Wang J, Kang S, et al. Diffusion-weighted imaging versus contrast-enhanced MR imaging for the differentiation of renal oncocytomas and chromophobe renal cell carcinomas. Eur Radiol. 2017;27(12):4913–22.

Anahtar kelimeler: Renal hücreli kanser, Multiparametrik MRG, Difüzyon ağırlıklı görüntüleme, ADC oranı, T2 skorlama, Kontrast yıkanma oranı.

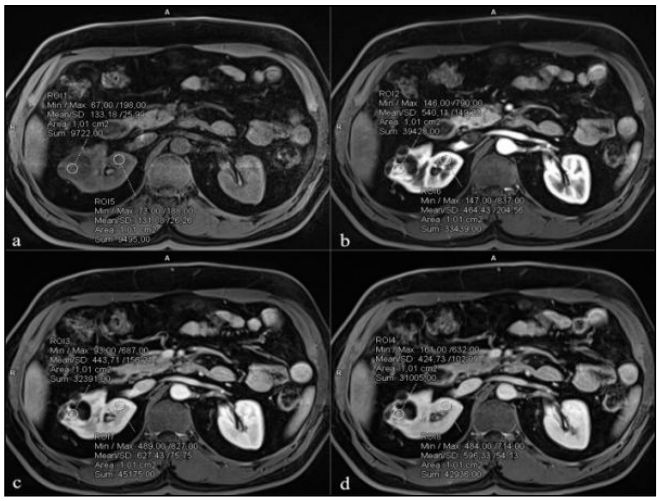

Resim 1. Şeffaf tip RHK nedeniyle radikal nefrektomi uygulanan 51 yaşında Erkek hastanın multifazik MRG incelemesi. (a) Kontrastsız T1A ve (b, c, d) yağ baskılı kontrastlı T1A görüntüler (b) kortikomedüller faz (c) nefrografik faz (d) eksretuar faz. Tümörün en çok kontrastlanan alanlarından yapılan ROİ ölçümleri (ROİ1- ROİ4) ve normal renal parankimden yapılan ROİ ölçümleri (ROİ5- ROİ8).

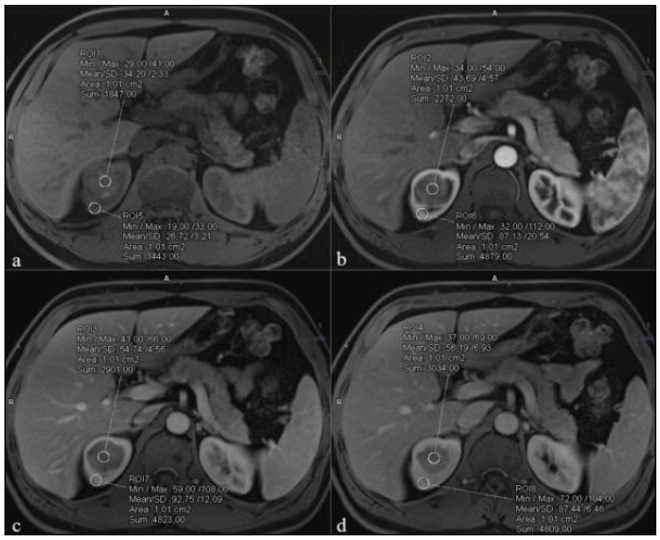

Resim 2. Papiller tip RHK nedeniyle radikal nefrektomi uygulanan 44 yaşında Erkek hastanın multifazik MRG incelemesi. (a) Kontrastsız T1A ve (b, c, d) yağ baskılı kontrastlı T1A görüntüler (b) kortikomedüller faz (c) nefrografik faz (d) eksretuar faz. Tümörün en çok kontrastlanan alanlarından yapılan ROİ ölçümleri (ROİ1- ROİ4) ve normal renal parankimden yapılan ROİ ölçümleri (ROİ5- ROİ8). Kortikomedüller, nefrografik ve ekskretuar fazlarda tümör Sİ değişim yüzdesi sırasıyla, %28, %60, %64 olarak hesaplanırken, renal korteks Sİ değişim yüzdesi ise sırasıyla %226, %247, %227 ölçüldü. Tümör-korteks kontrastlanma indeksi ise sırasıyla 0,12, 0,24 ve 0,28 bulundu.

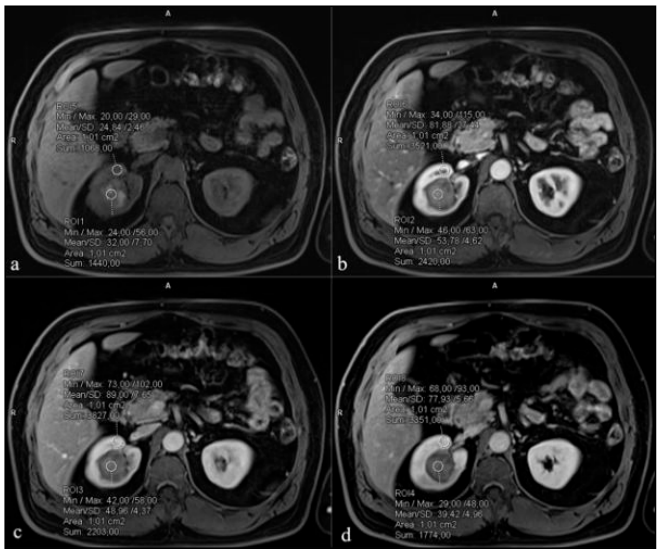

Resim 2. Kromofob tip RHK nedeniyle radikal nefrektomi uygulanan 54 yaşında Erkek hastanın multifazik MRG incelemesi. (a) Kontrastsız T1A ve (b, c, d) yağ baskılı kontrastlı T1A görüntüler (b) kortikomedüller faz (c) nefrografik faz (d) eksretuar faz. Tümörün en çok kontrastlanan alanlarından yapılan ROİ ölçümleri (ROİ1- ROİ4) ve normal renal parankimden yapılan ROİ ölçümleri (ROİ5- ROİ8).

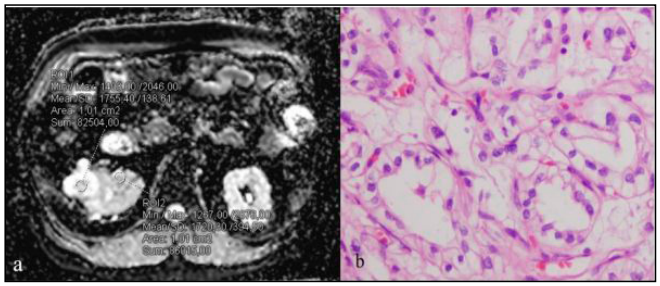

Resim 4. Şeffaf Tip RHK Tanısı Alan 51 Yaşında Hastada ADC ve Patolojik Preperat Görüntüsü. (a) Aksiyel ADC haritasında tümörden (ROİ1) ve normal renal parankimden (ROİ2) yapılan ölçümler. Tümör ADC değeri 1,755x10-3mm2/sn iken renal parankim ADC değeri 1,72x10-3mm2/sn bulundu. Tümör ADC oranı ise 1,02 hesaplandı. (b) Şeffaf hücreli RHK'yi oluşturan uniform çekirdekli, boşluk izlenimi veren geniş şeffaf sitoplazmalara sahip atipik tübül epitel hücreleri. (Hematoksilen – Eozin x 400 büyük büyütme alanı).

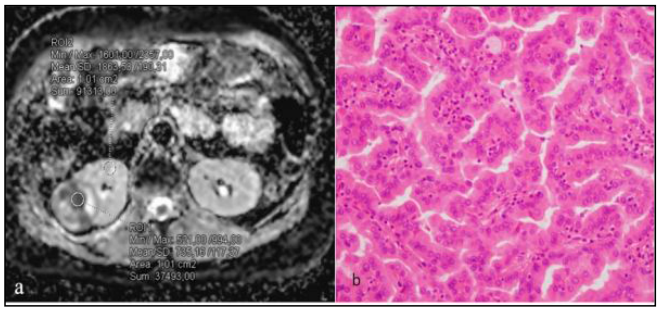

Resim 5. Papiller Tip RHK Tanısı Alan 70 Yaşında Hastada ADC ve Patolojik Preperat Görüntüsü. (a) Aksiyel ADC haritasında tümörden (ROİ1) ve normal renal parankimden (ROİ2) yapılan ölçümler. Tümör ADC değeri 0,735x10-3mm2/sn iken renal parankim ADC değeri 1,863x10-3mm2/sn bulundu. Tümör ADC oranı ise 0,39 hesaplandı. (b) Fibrovasküler korları seçilebilen, diffüz papiller konfigürasyona sahip papiller renal hücreli karsinom (Hematoksilen – Eozin x 200 büyük büyütme alanı).

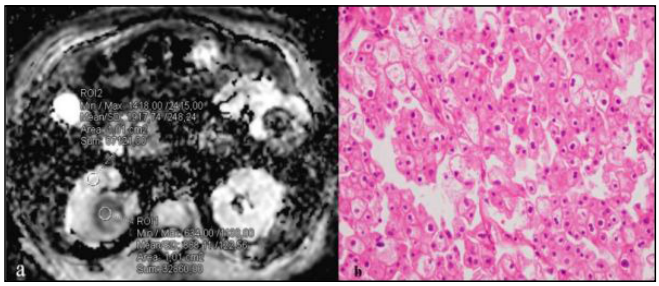

Resim 6. Kromofob Tip RHK Tanısı Alan 54 Yaşında Hastada ADC ve Patolojik Preperat Görüntüsü. (a) Aksiyel ADC haritasında tümörden (ROİ1) ve normal renal parankimden (ROİ2) yapılan ölçümler. Tümör ADC değeri 0,888x10-3mm2/sn iken renal parankim ADC değeri 1,917x10-3mm2/sn bulundu. Tümör ADC oranı ise 0,46 hesaplandı. (b) Geniş eozinofilik sitoplazma ve hiperkromatik, pleomorfik çekirdeklere sahip atipik tübül epitel hücrelerinden oluşan renal kromofob karsinom (Hematoksilen – Eozin x 400 büyük büyütme alanı).

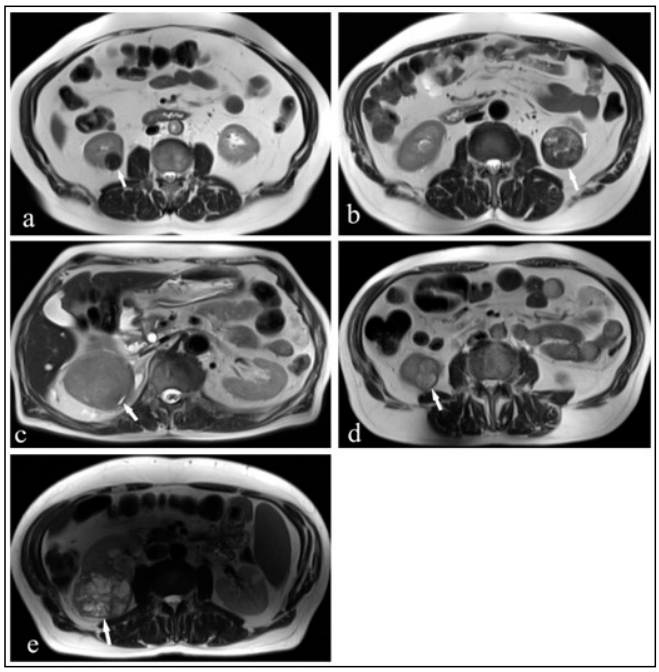

Resim 7. Aksiyel Yağ Baskısız T2A Görüntüler 5 Farklı Hastada T2 Skorlama Örnekleri. a) Sağ böbrek alt polde patolojik tanısı papiller tip RHK olan homojen belirgin hipointens (T2 skor 1) kitle izleniyor (beyaz ok). b) Sol böbrek alt polde patolojik tanısı papiller tip RHK olan heterojen belirgin hipointens (T2 skor 2) kitle izleniyor (beyaz ok). c) Sağ böbrek alt polde patolojik tanısı kromofob tip RHK olan izointens-hafif hipointens (T2 skor 3) kitle izleniyor (beyaz ok). d) Sağ böbrek alt polde patolojik tanısı şeffaf tip RHK olan hiperintens (T2 skor 4) kitle izleniyor (beyaz ok). e) Sağ böbrek alt polde patolojik tanısı şeffaf tip RHK olan kistik-nekrotik hiperintens (T2 skor 5) kitle izleniyor (beyaz ok).

Resim 8. Tabloda şeffaf hücreli RHK tahmini için çalışmada kullanılan radyolojik parametrelerin duyarlılık ve özgüllük değerleri sunulmuştur. Buna göre, en yüksek duyarlılığa sahip değişken ekskretuar faz sinyal intensite değişim yüzdesi iken, en yüksek özgüllüğe sahip iki değişken nefrografik faz tümör-korteks kontrastlanma oranı ve ekskretuar faz tümör-korteks kontrastlanma oranıdır

Tablo 30. Şeffaf Hücreli RHK Tahmini İçin Çalışmada Kullanılan Radyolojik Parametrelerin Duyarlılık ve Özgüllük Değerleri

		Duyarlılık (%)	Özgüllük (%)
Sinyal intensite değişim yüzdesi	Kortikomedüller faz	77,9	84,6
	Nefrografik faz	84,8	77
	Ekskretuar faz	**93,2**	61,5
Tümör-korteks kontrastlanma indeksi	Kortikomedüller faz	86,4	82,1
	Nefrografik faz	72,9	**94,9**
	Ekskretuar faz	70	**94,9**
Kontrast yıkanma oranı %		76,3	69,7
Tümör ADC değeri		81,4	89,7
Tümör-korteks ADC oranı		79,7	87,2

Resim 9. Tabloda T2 skoru ile patolojik olarak şeffaf hücreli RHK tanısı arasındaki uyum sunulmuştur. Buna göre T2 skoru arttıkça şeffaf hücreli olma olasılığı artmaktadır. Bir başka ifadeyle, MRG'de T2 sinyal intensite paternine göre elde edilen T2 skoru ile patolojik değerlendirmede şeffaf hücreli RHK tespit etme durumu arasında istatistiksel olarak anlamlı, yüksek düzeyde bir uyum söz konusudur (Cramer's V=0,762, p<0,001).

Tablo 29. T2 Skoru ile Patolojik Olarak Şeffaf Hücreli RHK Tanısı Arasındaki Uyum

		Şeffaf hücreli RHK		Şeffaf hücreli dışı RHK		Cramer' V	*p*
		n	%	n	%		
T2 skoru	1	0	0,0	11	100,0	0,762	<0,001
	2	5	20,8	19	79,2		
	3	17	65,4	9	34,6		
	4	6	100,0	0	0,0		
	5	31	100,0	0	0,0		

Abdominal Radyoloji

SS-095

REKTUM KANSERİNDEKİ EKSTRAMURAL VENÖZ İNVAZYONUN SAPTANMASINDA MR GÖRÜNTÜLEMENİN TANISAL DOĞRULUĞU

Levent Soydan, Kamil Canpolat, Murat Özoğul, Ceren Karabiber Deveci, Eşref Başaran, Hande Özen Atalay

İstanbul Haydarpaşa Numune Eğitim ve Araştırma Hastanesi

Giriş ve Amaç: Çalışmamızda MR'ın rektum kanserindeki ekstramural venöz invazyonu (EMVİ) saptamadaki tanısal doğruluğu, HE boyaması kullanılarak yapılan postoperatif histopatolojik analiz referans alınarak değerlendirilmiştir.

Gereç ve Yöntem: Preoperatif MR çekildikten sonra cerrahi rezeksiyon geçirmiş olan 59 rektum kanseri olgusu çalışmamıza dahil edilmiştir. 47 hasta preoperatif kemoradyoterapi (KRT) almıştır. MR kesitlerinde EMVİ varlığı, T2 ağırlıklı (T2A), kontrastlı T1 ağırlıklı (T1A) sekanslar ve Diffüzyon ağırlıklı görüntüler (DAG) kullanılarak histopatolojik sonuçları bilmeyen iki radyolog tarafından değerlendirilmiştir (Tablo 1). MR EMVİ bulgularında 04 üzerinden skorlama yapılmış ve bu skorlar postoperatif histopatolojik sonuçlar ile karşılaştırılmıştır (Resim a-g). MRG'deki EMVİ durumu başka tümöral ve prognostik faktörler ile de korrele edilmiştir. İstatistiki analizde Fisher exact ve McNemar testleri kullanılmıştır.

bulgular: Patoloji spesimenlerinin %25'inde EMVİ mevcuttu. MR EMVİ skoru 4 ile EMVİ tanısı için %59 sensitivite and 90% spesifisite bulundu. Skor 3-4 ile, sensitivite %72 ancak spesifite 78% bulunmuş ve pozitif öngörüm ise azalmıştır. Her iki okuyucunun EMVİ tanısı için T2A ve kontrastlı T1A ile hesaplanan MR hassasiyetleri DAG eklendiğinde artmış, ancak bu artış istatistiksel olarak anlamlı kazanmamıştır (p=0.718, p=0.748) (Tablo 2). EMVİ durumu, ekstramural invazyon derinliği ve mezorektal fasya uzaklığı ile ilişkili bulunmuştur (Tablo 3).

Tartışma ve Sonuç: Rektal kanser prognozunu tümörün muskularis propriayı geçmesi, nodal metastaz varlığı ve mezorektal fasya tutulumu belirlemektedir. EMVİ ise lokal ve uzak rekürrens ve metastaz riskini artıran bağımsız bir prognostik faktördür.

MR, EMVİ saptanmasında yüksek spesifite ve orta düzeyde sensitivite göstermektedir.

Anahtar kelimeler: EMVI Rektum kanseri MR



Resim 1. mEMVI skoru 4 olarak değerlendirilmiş bir olguda, yağ baskılı koronal ve aksial kontrastlı T1A (resim a,b), sagital ve aksial T2A (resim c,d) kesitlerde tutulan perikolik vende çap artışı ve diffüz mural kontrastlanma izleniyor (oklar).

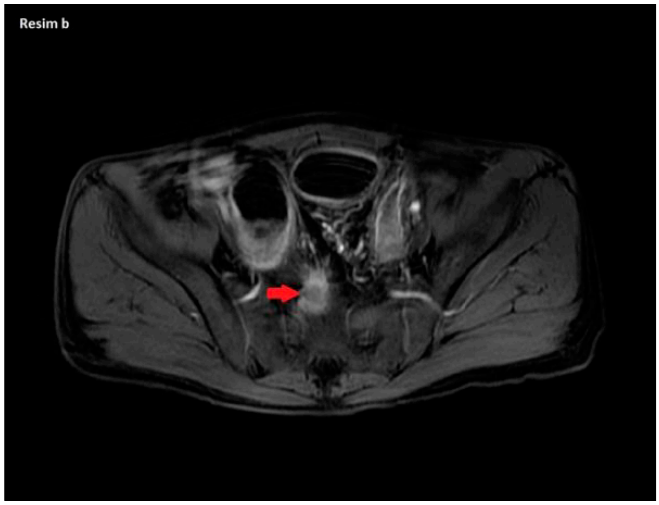

Resim 2. mEMVI skoru 4 olarak değerlendirilmiş bir olguda, yağ baskılı koronal ve aksial kontrastlı T1A (resim a,b), sagital ve aksial T2A (resim c,d) kesitlerde tutulan perikolik vende çap artışı ve diffüz mural kontrastlanma izleniyor (oklar).



Resim 3. mEMVI skoru 4 olarak değerlendirilmiş bir olguda, yağ baskılı koronal ve aksial kontrastlı T1A (resim a,b), sagital ve aksial T2A (resim c,d) kesitlerde tutulan perikolik vende çap artışı ve diffüz mural kontrastlanma izleniyor (oklar).

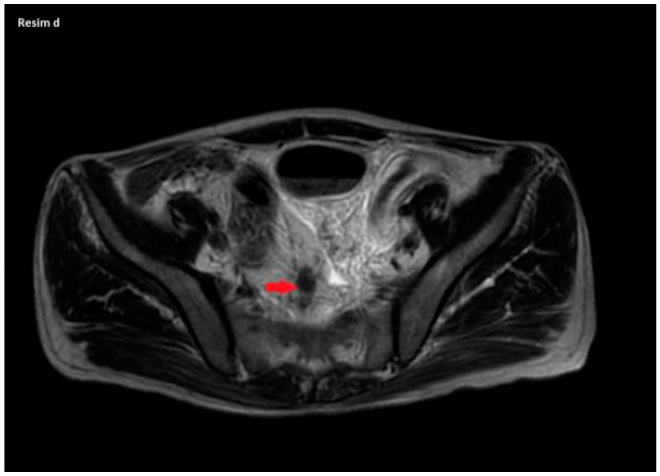

Resim 4. mEMVI skoru 4 olarak değerlendirilmiş bir olguda, yağ baskılı koronal ve aksial kontrastlı T1A (resim a,b), sagital ve aksial T2A (resim c,d) kesitlerde tutulan perikolik vende çap artışı ve diffüz mural kontrastlanma izleniyor (oklar).



Resim 5. mEMVI skoru 3 olarak değerlendirilmiş başka bir olguda, aksial T2A (resim e,f) ve post-kontrast yağ baskılı T1A aksial (resim g) kesitlerde sağ perikolik alanda izlenen vende hafif çap artışı ve minimal mural kontrastlanma izleniyor.

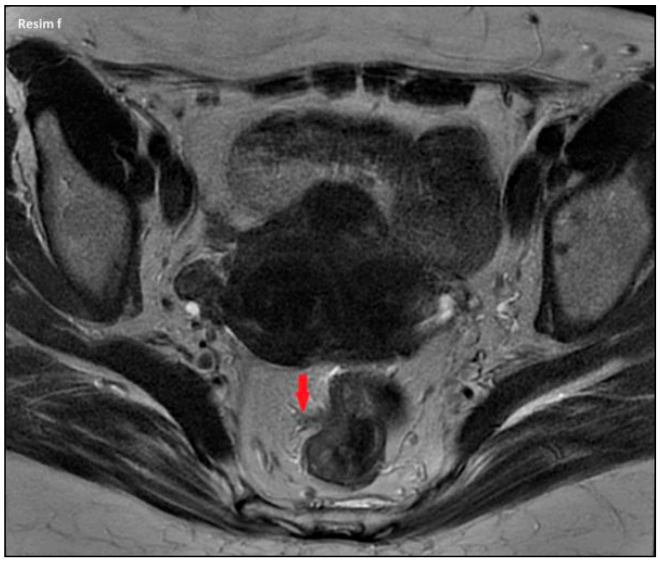

Resim 6. mEMVI skoru 3 olarak değerlendirilmiş başka bir olguda, aksial T2A (resim e,f) ve post-kontrast yağ baskılı T1A aksial (resim g) kesitlerde sağ perikolik alanda izlenen vende hafif çap artışı ve minimal mural kontrastlanma izleniyor.

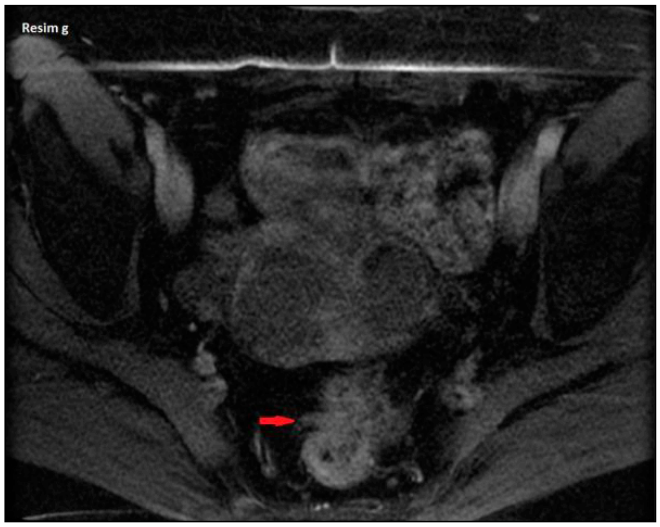

Resim 7. mEMVI skoru 3 olarak değerlendirilmiş başka bir olguda, aksial T2A (resim e,f) ve post-kontrast yağ baskılı T1A aksial (resim g) kesitlerde sağ perikolik alanda izlenen vende hafif çap artışı ve minimal mural kontrastlanma izleniyor.

Tablo 1

Parametre	Sagital T2-A TSE	Aksial T2-A TSE	Koronal T2-A TSE	Oblik T2-A TSE	DAG*	3D T1-A GRE[b]
TR/TE	3800/89	3800/89	3800/89	3300/80	7200/69	3.51/1.44
Bandwidth (Hz/pixel)	39	391	391	391	1628	520
FOV (mm)	220	220	220	200	340	240
Kesit kalınlığı (mm)	3	4	4	3	4	3
NEX	2	2	1	4	4	4
Matrix	330 × 265	330 × 265	330 × 265	330 × 265	250 × 250	240 × 240
Faz kodlama yönü	Anteroposterior	Transvers (sağdan sola)	Transvers (sağdan sola)	Transvers (sağdan sola)	Anteroposterior	Anteroposterior
Saturasyon bandı	Anterior	yok	yok	Superior ve inferior	yok	yok
Voxel ebadı (mm)	0.7 × 0.7 × 3.0	0.6 × 0.6 × 4.0	0.7 × 0.7 × 4.0	0.6 × 0.6 × 3.0	1.8 × 1.8 × 4.0	0.8 × 0.8 × 4.0

T1-A GRE : T1 ağırlıklı gradient eko

Tablo 2

Tanısal ölçüm parametresi	Okuyucu 1			Okuyucu 2			κ	
	T2-A	T2A + C+ DAG	p	T2-A	T2A + C+ DAG	p	T2-A	T2A + C+ DAG
MR								
Duyarlılık (%)	55	59	1.000	49	58	0.500	0.718	0.748
Özgüllük (%)	95	96	1.000	96	96	1.000		
Doğruluk (%)	78	80	1.000	77	81	0.500		

T2A: T2 ağırlıklı
C : Kontrastlı T1 ağırlıklı
DAG: Diffüzyon ağırlıklı görüntüleme
κ : Kappa katsayısı (okuyucular arası uyum)

Tablo 3

Görüntüleme Özelliği	1. Okuyucu			2. Okuyucu		
	MrEMVI Skoru 3-4	MrEMVI Skoru 4	p	MrEMVI Skoru 3-4	MrEMVI Skoru 4	p
Toplam	47	12		45	14	
Tümör lokasyonu						
Alt - Alt/Orta	37	6	0.261	37	6	0.261
Orta/Üst	13	3		13	3	
MR t tümör evresi						
T1-T2/T3	20	3	0.073	20	3	0.073
T3-T4	30	6		30	6	
T3 tümörlerde tümör-MRF uzaklığı						
> 5 mm	20	1		18	3	
≤ 5 mm	17	3	0.035	11	9	0.185
T3-T4 tümörlerde EMİ						
> 5 mm	30	6	0.034	27	9	
≤ 5 mm	6	5		7	4	0.162
Mezorektal nodal tutulum						
Yok	29	5		27	7	0.108
Var	19	6	0.332	20	5	

TABLO : MR Tümör özelliklerinin MR-EMVİ Skoru ile karşılaştırılması

Not – Verilen sayılar tümör sayılarıdır
*İlişkiler tek-taraflı Fisher eksakt testi kullanılarak değerlendirildi
-MRF: Mezorektal fasya EMİ: Ekstramural İnvazyon derinliği

Abdominal Radyoloji

SS-096

İNGUİNAL HERNİ TESPİTİNDE ULTRASONOGRAFİDE SEMİ-ERECT POZİSYONUNUN ROLÜ VE TANISAL DUYARLILIĞI

Şükriye Balcı[1], Furkan Aksoy[1], Emrah Karatay[2]

[1]Marmara Üniversitesi Tıp Fakültesi Radyoloji Anabilim Dalı
[2]Marmara Üniversitesi İstanbul Pendik Eğitim ve Araştırma Hastanesi Radyoloji Kliniği

Amaç: İnguinal herni cerrahi tedavi gerektiren ve %5-10 insidans ile görülen bir sorundur. Fizik muayene sonrası olguların tamamına yakını Radyoloji birimine görüntüleme amacıyla yönlendirilmektedir. Primer görüntüleme modalitesi ultrasonografi (USG) olup, indirekt-direkt herni ayrımı ve bu bölgenin değerlendirilmesinde faydalıdır (1). USG sırasında hasta supine pozisyonda değerlendirilmekte ve bazı durumlarda oturur (erect) pozisyonda da herni sorgulanabilmektedir. Fizik muayenede occult hernilerde operasyon kararının verilmesinde USG oldukça faydalıdır (2). Bu çalışmada inguinal herni ön tanısı ile refere edilen olgularda inguinal bölge, supine pozisyonuna ek olarak semi-erect (45°) de değerlendirilerek herni tespitinde etkinliği araştırıldı.

Gereç ve Yöntem: Mart 2021-Haziran 2021 tarihlerinde inguinal herni ön tanısı ile Radyoloji birimine yönlendirilen ≥18 yaş olgular değerlendirildi. Ultrason işlemleri sırasında 3-13 MHz lineer probe kullanıldı. Öncesinde inguinal herni operasyonu, varikosel ve bilateral inguinal herni bulunan olgular çalışma dışı bırakıldı. 112 hasta inguinal herni ön tanısı ile kliniğimize başvurmuş, 96 hastada ultrason ile tek taraflı inguinal herni saptanmış olup çalışmaya dahil edildi. Dahil edilen olgulara hem supine hem de semi-erect pozisyonda valsalva manevrasıyla ölçümler yapıldı. Herni saptanan olgular supin pozisyonuna göre grup A (≤1.5 cm), grup B (1.5-3 cm) ve grup C (≥3 cm) olmak üzere 3 gruba ayrıldı. İnguinal herni saptanan olgular; indirekt-direkt, cinsiyet ve yaşa göre değerlendirildi.

İstatistiksel analiz için SPSS 23.0 programı kullanıldı. Santral dağılımı belirlemeye yönelik deskriptif metodlar (ortalama, minimum, maksimum, vb.) elde edilen tüm verilere yönelik kullanıldı. Lateralite ve cinse göre kıyaslamada Mann-Whitney U testi kullanıldı. Defekt ölçümleri ve grupları kıyaslamak amacıyla Kruskal-Wallis testi kullanıldı. *P* değeri <0.05 olduğunda istatistiksel anlamlı kabul edildi.

Bulgular: 46 hasta kadın ve 50'si erkek olup, tamamında tek taraflı inguinal herni mevcuttu. Kadınlarda yaş ortalaması 43.21±13.67 ve erkeklerde ise yaş ortalaması 38.45±12.76 olup, en genç 24 yaş ve en yaşlı olgu 72 yaşında ve her ikisi de erkekti. 47 olguda sağ taraflı ve 49 olguda sol taraflı herni mevcut olup, 21 olguda direkt ve 75 olguda ise indirekt herni saptandı. Cinsiyet, yaş ve sağ-sol konumuna göre indirekt-direkt herni sıklığı karşılaştırıldığında istatistiki anlamlılık saptanmadı ($p>0.05$). A grubunda 32, B grubunda 39 ve C grubunda ise 25 hasta mevcuttu. A grubu için supine pozisyonda defekt ortalaması 1.12±0.26 mm, semi-erect pozisyonda 1.65±0.37 mm olup, ileri derece anlamlılık mevcuttu ($p<0.001$). B grubu için supine pozisyonda defekt ortalaması 2.21±0.28 mm ve semi-erect pozisyonda 2.58±0.34 mm olup, istatistiki anlamlılık mevcuttu ($p<0.05$). C grubu için supine pozisyonda defekt ortalaması 3.48±0.44 mm ve semi-erect pozisyonda 3.62±0.51 mm olup, anlamlı farklılık saptanmadı ($p>0.05$).

Sonuç: İnguinal herni tanısında USG oldukça kullanışlı olup, günlük pratikte sıkça kullanılmaktadır (3). Çalışmamızda supine pozisyona ek olarak semi-erect pozisyonda da değerlendirme yapıldı (4). Bizim çalışmamıza göre <3 cm ve özellikle ≤1.5 cm defekt olan olgularda semi-erect pozisyonun ultrasonografik değerlendirmede yararlı olabilmektedir. Bununla birlikte bu pozisyonun etkinliğinin değerlendirilmesinde daha geniş olgu sayılı çalışmalara ihtiyaç vardır.

Tam Metin

İnguinal Herni Tespitinde Ultrasonografide Semi-Erect Pozisyonunun Rolü Ve Tanısal Duyarlılığı

Amaç: İnguinal herni, cerrahi tedavi gerektiren ve yaklaşık %5-10 insidansında görülen bir klinik problemdir. Fizik muayene sonrası olguların büyük bölümü Radyoloji birimine görüntüleme amacıyla yönlendirilmektedir. Primer görüntüleme modalitesi ultrasonografi olup, indirekt-direkt herni ayrımı ve inguinal bölgenin değerlendirilmesinde faydalıdır (1). Yüzeyel doku ultrasonunda, hasta supine pozisyonda değerlendirilmekte ve bazı durumlarda oturur (erect) pozisyonda da herni sorgulanabilmektedir. Fizik muayenede occult hernilerde operasyon kararının verilmesinde ultrasonografi oldukça faydalıdır (2). Ayrıca ameliyat sonrası nüks şüphesinde tanı amacıyla görüntülemeye sıklıkla başvurulur. Bu çalışmada inguinal herni ön tanısı ile refere edilen olgularda inguinal bölge, supine pozisyonuna ek olarak semi-erect (45°) olarak da değerlendirilerek herni tespitinde etkinliği araştırıldı.

Gereç ve Yöntem: Mart 2021-Haziran 2021 tarihlerinde inguinal herni ön tanısı ile Radyoloji birimine yönlendirilen ≥18 yaş olgular değerlendirildi. Ultrason işlemleri sırasında 3-13 MHz lineer probe kullanıldı (MyLab Seven, Genoa, Italy). Öncesinde inguinal herni operasyonu, varikosel ve bilateral inguinal herni bulunan olgular çalışma dışı bırakıldı. Toplamda 112 hasta inguinal herni ön tanısı ile kliniğimize başvurmuş olup, 96 hastada ultrason ile tek taraflı inguinal herni saptanarak çalışmaya dahil edildi. Dahil edilen olgulara hem supine, hem de semi-erect pozisyonda valsalva manevrasıyla ölçümler yapıldı. Herni saptanan olgular supine pozisyonuna göre grup A (≤1.5 cm), grup B (1.5-3 cm) ve grup C (≥3 cm) olmak üzere 3 gruba ayrıldı. İnguinal herni saptanan olgular; indirekt-direkt, cinsiyet ve yaşa göre değerlendirildi.

İstatistiksel analiz için SPSS 23.0 programı kullanıldı. Santral dağılımı belirlemeye yönelik deskriptif metodlar (ortalama, minimum, maksimum, vb.) elde edilen tüm verilere yönelik kullanıldı. Lateralite ve cinse göre kıyaslamada Mann-Whitney U testi kullanıldı. Defekt ölçümleri ve grupları kıyaslamak amacıyla Kruskal-Wallis testi kullanıldı. %95 güven aralığında p değeri <0.05 olduğunda istatistiksel anlamlı kabul edildi.

Bulgular: Hastaların 46'sı kadın ve 50'si erkek olup, tamamında tek taraflı inguinal herni mevcuttu. Kadınlarda yaş ortalaması 43.21±13.67 ve erkeklerde ise yaş ortalaması 38.45±12.76 olup, en genç olgu 24 yaş ve en yaşlı olgu 72 yaşında ve her ikisi de erkekti. Kadınlarda en genç olgu 29 yaş ve en yaşlı olgu 66 yaşında idi. 47 olguda sağ taraflı ve 49 olguda sol taraflı herni mevcut olup, 21 olguda direkt ve 75 olguda ise indirekt herni saptandı. Cinsiyet, yaş ve sağ-sol konumuna göre indirekt-direkt herni sıklığı karşılaştırıldığında istatistiki anlamlılık saptanmadı ($p>0.05$). A grubunda (≤1.5 cm) 32, B grubunda (1.5-3 cm) 39 ve C grubunda (≥3 cm) ise 25 hasta mevcuttu.

A grubu için supine pozisyonda defekt ortalaması 1.12±0.26 mm, semi-erect pozisyonda 1.65±0.37 mm olup, ileri derece anlamlılık mevcuttu ($p<0.001$). B grubu için supine pozisyonda defekt ortalaması 2.21±0.28 mm ve semi-erect pozisyonda 2.58±0.34 mm olup, istatistiki anlamlılık mevcuttu ($p<0.05$). C grubu için supine pozisyonda defekt ortalaması 3.48±0.44 mm ve semi-erect pozisyonda 3.62±0.51 mm olup, anlamlı farklılık saptanmadı ($p>0.05$).

Tartışma: İnguinal herni tanısında ultrasonografi oldukça kullanışlı olup, günlük pratikte sıkça kullanılmaktadır (3). Ayrıca direkt-indirekt herni ayrımı ve nüks durumunda oldukça kullanışlıdır.

Sonuç: Çalışmamızda supine pozisyona ek olarak semi-erect pozisyonda da değerlendirme yapıldı (4). Bizim çalışmamıza göre <3 cm ve özellikle ≤1.5 cm defekt olan olgularda semi-erect pozisyonun ultrasonografik değerlendirmede yararlı olabileceği düşünülmektedir. Bununla birlikte bu pozisyonun etkinliğinin değerlendirilmesinde daha geniş olgu sayılı çalışmalara ihtiyaç vardır.

Kaynaklar

1. Piga E, Zetner D, Andresen K, Rosenberg J. Imaging modalities for inguinal hernia diagnosis: a systematic review. Hernia. 2020;24(5):917-926.
2. Duarte BHF, Iamarino APM, Gabor S, et al. Accuracy of the ultrasound examination in patients with inguinal hernia. Rev Col Bras Cir. 2019;46(2):e2108.
3. Jansen CJ, Yielder PC. Evaluation of hernia of the male inguinal canal: sonographic method. J Med Radiat Sci. 2018;65(2):163-168.
4. Maisenbacher T, Kratzer W, Formentini A, et al. Value of Ultrasonography in the Diagnosis of Inguinal Hernia. Ultraschall Med. 2018;39(6):690-696.

Anahtar kelimeler: inguinal herni, ultrasonografi, semi-erect pozisyon, indirekt, direkt, valsalva manevrası

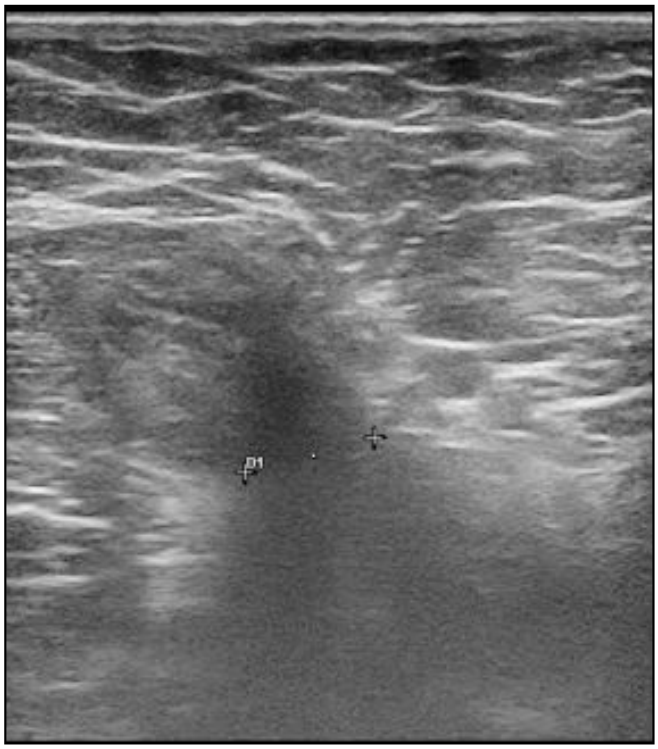

Resim 1. İnguinal herni ön tanısı ile refere edilen 46 yaşında erkek hastada valsalva manevrası ile supine pozisyonda sol indirekt inguinal herni izlenmektedir. Sol üst köşede defekt boyutu mm cinsinden belirtilmiştir.



Resim 2. Aynı hastada semi-erect pozisyonda defekt çapındaki artış ve belirginleşme dikkati çekmektedir. Sol üst köşede defekt boyutu milimetre cinsinden belirtilmiştir.

Tablo 1. İnguinal Herni Olgularında Pozisyonlara Göre Defekt Boyutları

Ultrasonografik değerlendirme	Grup A (≤1.5 cm)	Grup B (1.5-3 cm)	Grup C (≥3 cm)
Supine pozisyon (mm)	1.12±0.26 mm	2.21±0.28 mm	3.48±0.44 mm
Semi-erect pozisyon (mm)	1.65±0.37 mm	2.58±0.34 mm	3.62±0.51 mm

Abdominal Radyoloji

SS-097

KRONİK KARACİĞER HASTALARINDA SPONTAN SPLENORENAL ŞANT VARLIĞINA İŞARET EDEN BİR BULGU: SOL RENAL VENDE DİLATASYON

Afak Durur Karakaya[1], Mine Sorkun[1], Murat Akyıldız[2], Turan Kanmaz[3], Bengi Gürses[1]

[1]Koç Üniversitesi Tıp Fakültesi, Radyoloji Anabilim Dalı
[2]Koç Üniversitesi Tıp Fakültesi, İç Hastalıkları Anabilim Dalı
[3]Koç Üniversitesi Tıp Fakültesi, Çocuk Cerrahisi Anabilim Dalı

Giriş ve Amaç: Kronik karaciğer hastalığına (KKH) sahip olgularda, komplikasyonları azaltmak için bilgisayarlı tomografi (BT) ile portal dolaşımın ve portosistemik kollaterallerin değerlendirilmesi kritik öneme sahiptir (1,2).Spontan splenorenal şantların (SRŞ) varlığı portal ven çapında azalma, hepatik ensefalopati, yüksek MELD skoru ile ilişkilendirilmiştir (3,4,5). Amacımız, SRŞ'si bulunan ve bulunmayan KKH'ye sahip olgular ile kontrol grubunu kıyaslayarak şant varlığını tahmin edebilecek bulgular ve SRŞ ile sol renal ven çapı arasındaki ilişkiyi ortaya koymaktır.

Gereç ve Yöntem: Hastanemize başvuran 18 yaş üstü hastalar retrospektif olarak değerlendirilerek, her birine 50 hastanın dahil edildiği 3 grup oluşturuldu. Grup 1 verici adayı olarak başvuran, sağlıklı kontrol grubu olarak kaydedildi. KKH tanılı olgulardan spontan SRŞ'si bulunmayanlardan grup 2, spontan SRŞ'si bulunanlardan grup 3 oluşturuldu. BT tetkiklerinde SRŞ çapı (Resim 1, 2), sol renal ven çapı (Resim 3, 4), her iki renal ven arasındaki çap farkı, dalak boyutu, splenik ven çapı ve portal ven çapı değerlendirildi. İstatistiksel değerlendirme için Kruskal Vallis, Ki-Kare ve Mann-Whitney U testleri ile ROC analizi uygulandı.

Bulgular: Parametreler değerlendirildiğinde (Tablo 1) dalak boyutu, sol renal ven çapı ve her iki renal ven arasındaki çap farkı tüm gruplar arasında anlamlı olarak farklı bulundu ($p<0.05$). Portal ven çapı; grup 2'de grup 1'e kıyasla anlamlı olarak yüksek iken ($p>0.05$); grup 1 ile grup 3 arasında anlamlı bir fark yoktu ($p>0.05$).

Parametrelerin, SRŞ varlığını tahmin etmede tanısal performanslarını araştırmak amacıyla yapılan ROC analizleri (Resim 5,6) ile eğri altında kalan alan (EAA) değerleri hesaplandı (Tablo 2).

Renal venler arasındaki çap farkı, sol renal ven lehine 0,5 mm ve daha yüksek olduğunda; EAA 0.833 (güven aralığı 0,765-0,901) olarak hesaplandı.

Sol renal ven çapı 10.5 mm ve daha yüksek olduğunda; EAA 0.828 (güven aralığı 0,756-0,901) bulundu.

Ayrıca daha ince kalibreli portal vene sahip olguların daha geniş splenorenal şant çapı ile ilişkili olduğu saptandı (EAA: 0,632).

Tartışma ve Sonuç: KKH'de sol renal ven ve splenik ven arasındaki şantlar ile dalak drenajı sol renal vene yönlenir. Çalışmamızda sol renal ven çapı; SRŞ'li ve SRŞ'siz gruplar arasında anlamlı olarak farklı bulunmuştur. Bu durum KKH'yi değerlendirirken sol renal vende genişleme olması durumunda SRŞ varlığını açısından radyoloğu uyarıcı bir işaret olarak yorumlanabilir.

KKH'ya sahip olgularda, sol renal venin sağ renal ven çapını aşarak, her iki renal ven arasındaki çap farkının sol lehine 0.5 mm ve daha yüksek olmasının; SRŞ varlığını göstermede iyi bir tanısal performansa sahip olduğu gösterilmiştir (EAA: 0,833).

Ayrıca splenik ven çapı, sol renal ven çapı ve her iki renal ven arasındaki çap farkında sol renal ven lehine artışın, yüksek SRŞ çapı değerleri ile ilişkili olduğu görülmüştür.

Çalışmamızda portal ven çapları açısından; kontrol grubu ile SRŞ'siz grup arasında anlamlı bir fark mevcutken, kontrol grubu ile SRŞ'li hastalar arasında anlamlı bir fark bulunmamıştır. Bu sonuç bazı literatürler ile benzer şekilde, SRŞ varlığının portal ven çap artışında azalma ile ilişkili olduğunu ortaya koymuştur (4).

Sonuç olarak; çalışmamızda KKH bulunan olgularda sol renal vende genişlemenin SRŞ varlığına işaret edebileceği ve her iki renal ven arası çap farkında sol lehine artışın şant varlığını tahmin etmede iyi bir tanısal performansa sahip olduğu gösterilmiştir.

Anahtar kelimeler: abdominal radiology, liver cirrhosis, spontaneous splenorenal shunt, computed tomography

Kaynaklar

1. Bagheri M, Hajati A, Hosseini M, Ostad SP. Comparison of findings of spontaneous splenorenal shunt in color Doppler sonography with multislice CT scan (64 slices) in liver transplant candidates. Eur J Radiol. 2012;81(9):2027-2036. doi:10.1016/j.ejrad.2011.06.008
2. Qi X, Qi X, Zhang Y, et al. Prevalence and Clinical Characteristics of Spontaneous Splenorenal Shunt in Liver Cirrhosis: A Retrospective Observational Study Based on Contrast-Enhanced Computed Tomography (CT) and Magnetic Resonance Imaging (MRI) Scans. Med Sci Monit. 2017;23:2527-2534. Published 2017 May 25. doi:10.12659/msm.901656
3. Ohnishi K, Sato S, Saito M, et al. Clinical and portal hemodynamic features in cirrhotic patients having a large spontaneous splenorenal and/or gastrorenal shunt. Am J Gastroenterol. 1986;81(6):450-455.
4. Yi F, Guo X, Wang L, et al. Impact of spontaneous splenorenal shunt on liver volume and long-term survival of liver cirrhosis. J Gastroenterol Hepatol. 2021;36(6):1694-1702. doi:10.1111/jgh.15386
5. Achiwa S, Hirota S, Kako Y, Takaki H, Kobayashi K, Yamakado K. Radiological anatomy of spontaneous splenorenal shunts in patients with chronic liver disease. Jpn J Radiol. 2017;35(4):206-214. doi:10.1007/s11604-017-0623-1

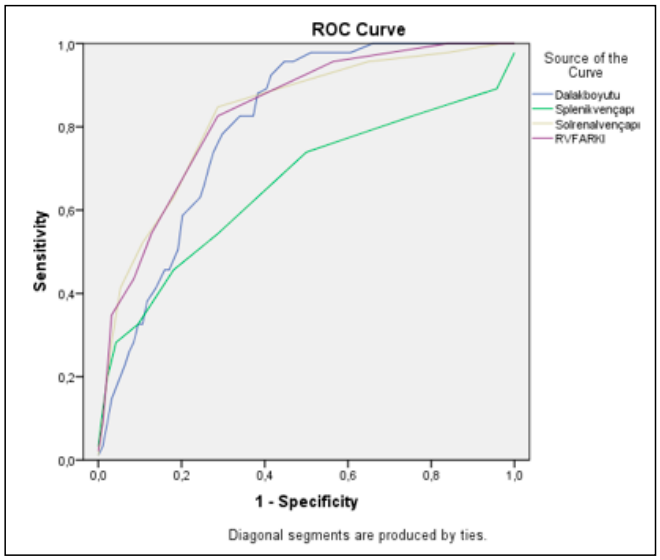

Resim 5. Splenorenal şant varlığı ile; dalak boyutu, splenik ven çapı, sol renal ven çapı ve renal venler arası çap farkı arasında yapılan ROC analiz grafikleri

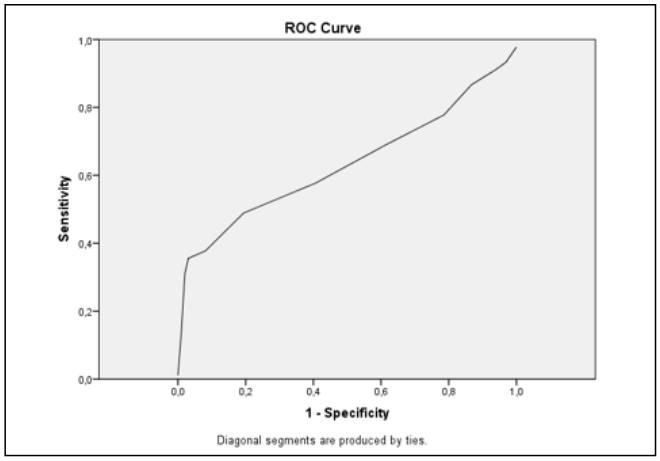

Resim 6. Splenorenal şant varlığı ile portal ven çapı arasında yapılan ROC analiz eğrisi

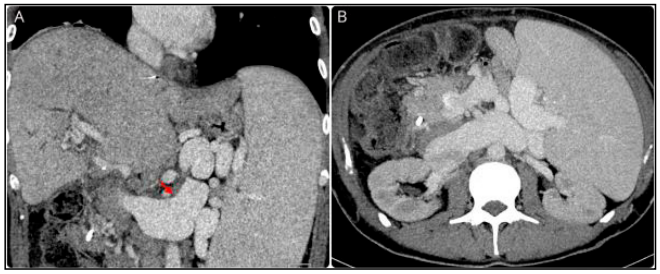

Resim 1. Splenorenal şantı bulunan olgunun BT tetkikinde, koronal kesitlerde (A) splenorenal şant (ok) sol renal vene süperiordan drene olmaktadır. Aksiyel (B) kesitte ise aynı olguda dilate sol renal ven seyri izlenmektedir.

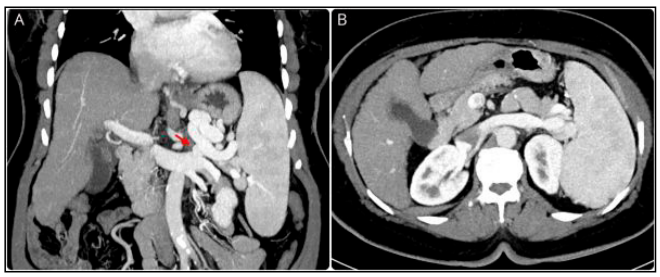

Resim 2. Kronik karaciğer hastalığı bulunan splenorenal şanta sahip olguda koronal (A) ve aksiyel (B) görüntülerde splenorenal şant (ok) ve dilate sol renal ven izlenmektedir.

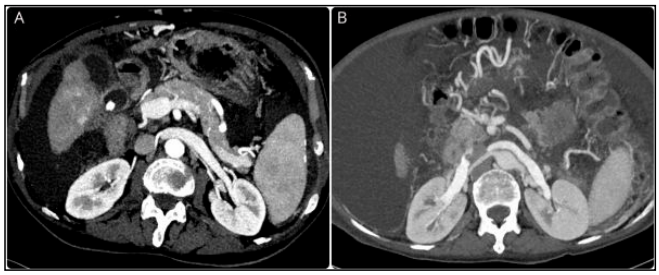

Resim 4. Kronik karaciğer hastalığı bulunan splenorenal şant gelişmemiş iki ayrı olgunun BT tetkikinde aksiyel görüntülerde dilate olmamış (A, B) ve sağ renal vene göre daha küçük çaplı (B) sol renal venler izlenmektedir.

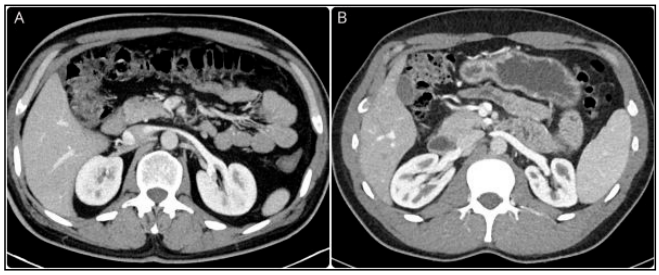

Resim 3. Kontrol grubunda bulunan iki ayrı sağlıklı olgunun aksiyel BT görüntülerinde, normal kalibreli sol renal venler görülmektedir.

Tablo 1. Dalak boyutu, splenik ven çapı, portal ven çapı, sol renal ven çapı, splenorenal şant çapı, renal venler arası çap farkı (sol-sağ) ve sağ renal ven çapının gruplardaki dağılımı

Gruplar		Dalak boyutu	Splenik ven çapı	Portal ven çapı	Sol renal ven çapı	Splenorenal şant çapı	Renal venler arası çap farkı	Sağ renal ven çapı
1. Kontrol grubu	Ortalama	108,160	8,96	12,56	9,47	0	-0,5319	10,080
	Olgu sayısı	50	50	50	47	50	47	50
	Standart sapma	11,1142	1,009	1,373	1,120	0	1,23096	1,2262
2. Splenorenal şantlı grup	Ortalama	161,660	10,71	13,58	10,82	0	0,2857	10,520
	Olgu sayısı	50	48	48	49	50	49	50
	Standart sapma	27,9348	2,221	2,656	2,489	0	2,48328	1,8762
3. Splenorenal şantsız grup	Ortalama	175,431	11,82	11,47	13,19	11,902	3,0213	10,157
	Olgu sayısı	51	49	45	47	51	47	51
	Standart sapma	29,8699	4,300	4,315	3,026	5,0961	3,18618	1,9532

Tablo 2. Dalak boyutu, splenik ven çapı, sol renal ven çapı, renal venler arası çap farkı ve portal ven çapının ROC analizleri sonucunda elde edilen eğri altında kalan alan değerleri

Değişkenler	Eğri altında kalan alan	Standart sapma	p değeri	Güven aralığı (%95)
Dalak boyutu	0,803	0,036	0,000	0,733 - 0,874
Splenik ven çapı	0,660	0,054	0,002	0,555 - 0,765
Sol renal ven çapı	0,828	0,037	0,000	0,756 - 0,901
Renal venler arası çap farkı	0,833	0,035	0,000	0,765 - 0,901
Portal ven çapı	0,632	0,057	0,011	0,520 - 0,744

Abdominal Radyoloji

SS-098

CHİLAİDİTİ BULGUSUNUN SİROTİK HASTALARDAKİ PREVALANSI

Cemil Oktay[1], **Güneş Aytaç**[2]

[1]*Adıyaman Üniversitesi Eğitim ve Araştırma Hastanesi, Radyoloji Anabilim Dalı.*
[2]*Tobb Ekonomi ve Teknoloji Üniversitesi Tıp Fakültesi, Anatomi Anabilim Dalı.*

Giriş-Amaç: Karaciğer biyopsisi ve tümör ablasyon tedavisi gibi perkütan girişimsel prosedürlere siroz hastalarında sıklıkla ihtiyaç duyulmaktadır. Chilaiditi bulgusu (CB), karaciğer ile diyafram arasına ince veya kalın bağırsak interpozisyonu durumudur (1) (Resim 1). Bu çalışmanın amacı, sirotik hastalardaki CB prevalansını değerlendirmek ve interpoze bağırsak segmentinin uzanım seviyesi ve türünü belirlemektir.

Merkezimizde Ocak 2020 - Mart 2021 tarihleri arasında siroz tanısıyla takipli hastalar retrospektif olarak tarandı. Son 6 ay içinde abdominal bilgisayarlı tomografi (BT) görüntülemesi olan ve torasik ya da abdominal cerrahi öyküsü bulunmayan hastalar belirlendi. Bu hastalarda BT'de diafragma ile karaciğer arasına uzanan interpoze bağırsak segmenti tarandı. Subdiafragmatik alana uzanan ans (ince barsak/kolon) ve bağırsak ansının karaciğerin üst (Couinaud segment 7-8-4a-2 seviyesi) / alt (Couinaud segment 5-6-4b-3 seviyesi) yarımına uzanımı değerlendirildi (Resim 2 ve 3). Ayrıca hastalardaki asit ve sağ lob atrofisi varlığı değerlendirildi. Çalışma için etik kurul onayı alınmıştır (No: 2021 / 05-11).

Hastanemizde takipli 186 sirotik hastanın 85'inin çeşitli nedenlerle çekilmiş abdomen BT'si mevcuttu. Operasyon öyküsü bulunan hastalar dışlandıktan sonra kalan 74 (kadın=18, erkek=56) sirotik hasta çalışmaya dahil edildi (Tablo 1). Hastaların %12'sinde (n=9) CB saptandı. CB saptananların %22'sinde (n=2) barsak ansı karaciğer üst yarımına uzanmaktaydı ve %89'unda (n=8) interpoze barsak ansı kolondu. CB'li hastaların %33'ünde (n=3) asit ve tamamında sağ lob atrofisi mevcuttu. CB saptanan hastalar, saptanmayanlarla karşılaştırıldığında asit saptanma oranlarında istatistiksel olarak anlamlı fark saptanmaz iken, CB saptanan hastalarda sağ lob atrofisi oranı istatistiksel olarak anlamlı yüksek bulundu (sırasıyla p=0,645 ve p=0,019).

CB, radyografik bir terim olup bağırsağın hepatodiyafragmatik interpozisyonu olarak 1910'da Chilaiditi (2) tarafından tanımlanmış bir bulgudur. Bizde benzer şeklide BT'de hepatodiyafragmatik bağırsak interpozisyonunu araştırdığımız için bu terimi kullandık. Bir psödo-pneumoperitoneum nedeni olan ve ilk olarak direkt grafi bulgusu olarak tariflenen CB'nin, BT'deki karşılığının karaciğer üst yarımına kadar uzanan bağırsak ansı olduğu kanısındayız. Bu nedenle çalışmamızda literatürden farklı olarak bağırsak ansının karaciğerin üst yarımına kadar uzanma sıklığı ayrıca değerlendirilmiştir. Çalışmamızda sirotik hastalarda CB görülme oranı % 12 (n=9) iken bağırsak ansının karaciğerin üst yarımına uzandığı ve perkütan girişimsel işlemlerde daha yüksek riske neden olan durumun görülme sıklığı %2,7 (n=2) olarak bulunmuştur. Ayrıca çalışmamızda, literatür ile uyumlu olarak interpoze bağırsak ansının çok yüksek oranda (%89) kolon olduğu gösterilmiştir. İatrojenik kolon perforasyonunda, kolondaki bakteri yüküne bağlı komplikasyon riskinin yüksek olması nedeniyle bu bilgi önemlidir.

Direkt grafi kullanılarak yapılan çalışmalarda CB'nin genel popülasyondaki sıklığı % 0,025 ile % 0,28 arasında değişmektedir (3). Ancak literatürde siroz, kronik obstrüktif akciğer hastalığı, obezite, son dönem gebelik ve primer akciğer kanseri gibi bir takım patolojilerde görülme sıklığının arttığına dair çalışmalar mevcuttur (3,4,5). Vessal ve ark'larının akciğer grafisi kullanarak 76 sirotik hastada yaptığı çalışmada, prevalans %22 (n=17) bulunmuştur (4). Bu oranın akciğer grafisi kullanılarak yapılmasına rağmen bu kadar yüksel olmasının sebebini hastaların %73'ünde orta-masif asit varlığı ile açıklamaktayız. Asit varlığı karaciğer ile diyafram arasında potansiyel bir boşluk oluşmasına ve dolayısıyla bağırsak interpozisyonunun kolaylaşmasına neden olmaktadır. Ancak bizim çalışmamızda asiti olanlarda CB görülme oranlarında anlamlı fark saptanmamıştır.

Nakagawa ve ark'larının, BT ve ultrason kullanarak asiti olmayan 100 sirotik hastada yaptığı çalışmada CB'nin prevalansı %5 (n=5) bulunmuştur (1). Asit varlığının kolaylaştırıcı etkisinin dışlandığı bu çalışmada, CB'nin normal popülasyona göre belirgin yüksek bulunması temelde sirozda izlenen sağ lob atrofisine bağlanmaktadır. Çalışmamızda da CB'si olan bütün hastalarda sağ lob atrofisi mevcuttu.

Sonuç olarak, CB'nin sirotik hastalarda prevalansı genel popülasyondan çok daha yüksektir. Sıklıkla perkütan transhepatik işlemler yaptığımız sirotik hatalarda, özellikle sağ lob atrofisinin eşlik etmesi durmunda, işlem öncesi planlamada hepatodiyafragmatik bağırsak interpozisyonu ve bağırsağın uzanım seviyesi dikkatlice değerlendirilmelidir.

Kaynaklar

1. Nakagawa H, Toda N, Taniguchi M, Ibukuro K, Tagawa K. Prevalence and sonographic detection of Chilaiditi's sign in cirrhotic patients without ascites. AJR Am J Roentgenol. 2006;187(6):W589-W593.
2. Chilaiditi D. Zur Frage der Hepatoptose und Ptose im allgemeinen im Anschluss an drei Falle von temporarer, partieller Leberverlagerung. Fortschr Geb Rontgenstr Nuklearmed Erganzungsband 1910; 16:173-208
3. Risaliti A, De Anna D, Terrosu G, Uzzau A, Carcoforo P, Bresadola F. Chilaiditi's syndrome as a surgical and nonsurgical problem. Surg Gynecol Obstet. 1993;176(1):55-58.
4. Vessal K, Borhanmanesh F. Hepatodiaphragmatic interposition of the intestine (Chilaiditi's syndrome). Clin Radiol. 1976;27(1):113-116. doi:10.1016/s0009-9260(76)80031-1
5. Murphy JM, Maibaum A, Alexander G, Dixon AK. Chilaiditi's syndrome and obesity. Clin Anat. 2000;13(3):181-184. doi:10.1002/(SICI)1098-2353(2000)13:3<181::AID-CA4>3.0.CO;2-7

Anahtar kelimeler: Chilaiditi Bulgusu, Siroz, Perkütan transhepatik işlemler

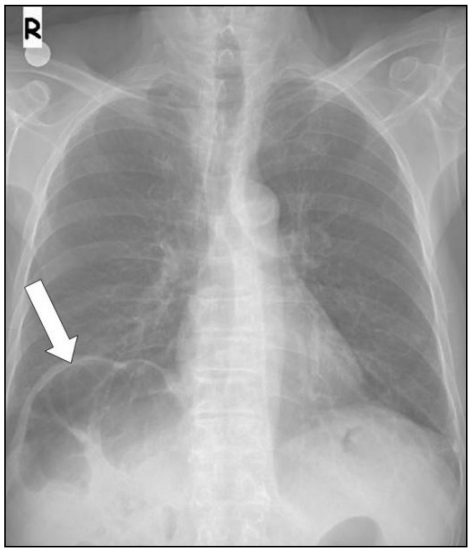

Resim 1. Chiladiti bulgusu: PA akciğer grafide sağ subdiafragmatik alanda kolon gazına bağlı lüsen alan izlenmekte (beyaz ok)

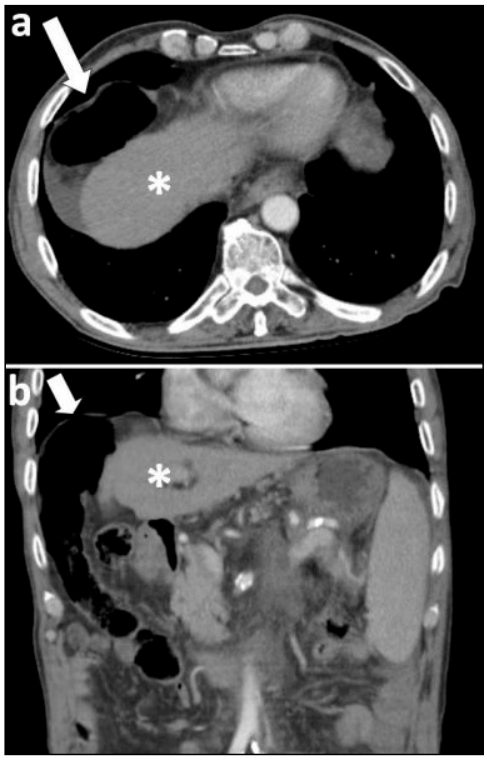

Resim 2. Aksiyel (a) ve koronal (b) plan abdomen tomografi görüntülerinde; karaciğer (*) üst yarımına (Couinaud segment 7-8-4a-2 seviyesi) subdiafragmatik alana kadar uzanan interpoze kolonik ans (beyaz ok) görülmektedir.

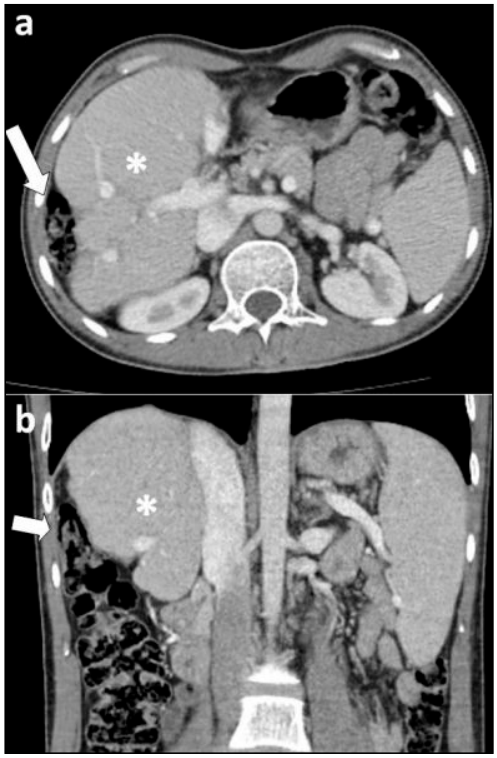

Resim 3. Aksiyel (a) ve koronal (b) plan abdomen tomografi görüntülerinde; karaciğer (*) alt yarımına (Couinaud segment 5-6-4b-3 seviyesi) kadar uzanan interpoze kolonik ans (beyaz ok) görülmektedir.

Tablo 1.

	Chiladiti bulgusu olan	Chiladiti bulgusu olmayan	P değeri	Toplam
Sayı, n (%)	9 (%12)	65 (%88)	-	74 (%100)
Yaş, yıl (ortalama ± standart sapma)	56,33 ± 22,45	58,26 ± 15,27	0,830	58,03 ± 16,13
Cinsiyet, n (%) • Erkek • Kadın	7 (%78) 2 (%22)	49 (%75) 16 (%25)	0,621	56 (%76) 18 (%24)
Asit, n (%) • Var • Yok	3 (%33) 6 (%67)	22 (%34) 43 (%66)	0,645	25 (%34) 49 (%66)
Sağ lob atrofisi, n(%) • Var • Yok	9 (%100) 0 (%0)	40 (%62) 25 (%38)	0,019	49 (%66) 25 (%34)
Bağırsak ansı uzanımı, n (%) • Karaciğer üst yarımı • Karaciğer alt yarımı	2 (%22) 7 (%78)	-	-	-
Bağırsak ansı cinsi, n (%) • İnce barsak • Kolon	1 (%11) 8 (%89)	-	-	-

Abdominal Radyoloji

SS-099

KOLON KANSERİNDE KRAS MUTASYONU VE BİLGİSAYARLI TOMOGRAFİ (BT) MORFOLOJİK PARAMETRE İLİŞKİSİ

Aykut Alkan[1], Savaş Hereklioğlu[1], Nermin Tunçbilek[1], Ebru Taştekin[2]

[1]Trakya Üniversitesi Tıp Fakültesi Radyoloji Anabilim Dalı
[2]Trakya Üniversitesi Tıp Fakültesi Tıbbi Patoloji Anabilim Dalı

Giriş-Amaç: Kolon kanserinin, kişiselleştirilmiş tedavi yönteminde ve prognozunun değerlendirilmesinde moleküler testler giderek artan öneme sahiptir. Dokuda KRAS mutasyonu varlığında, epidermal büyüme faktör reseptörünü (EGFR) hedefleyen antikor tedavilerine karşı direnç izlenmekte olup tedavi öncesi KRAS mutasyonunun saptanması tedaviye dirençli grubu belirlemektedir (1,2).

Bu çalışmamızda KRAS mutasyonu olan ve olmayan kolon kanserli olgularda, BT morfolojik parametrelerinin farklılığını ve benzerliklerini araştırdık.

Yaşları 34-85 arasında değişen, histopatolojik olarak kolon adenokarsinom tanısı almış, KRAS gen mutasyonu incelenen 79 olgu (55 E, 24 K) datası retrospektif olarak değerlendirildi. İncelemeler IV-Oral kontrastlı olup, inceleme 128 kesitli BT ile gerçekleştirildi (Siemens Somatom Definition AS). Olguların BT görüntülerinde tümör lokalizasyonu (sigmoid kolon/desendan kolon/splenik fleksura/transvers kolon/hepatik fleksura/asendan kolon/çekum), tümör morfolojisi (polipoid/annüler), perikolonik yağlı doku invazyonunun varlığı ve milimetre olarak invazyon derecesi ölçüldü. Ekstramural venöz invazyon varlığı, radyolojik olarak TNM evresi ile tanı anında komplikasyon varlığı incelendi. KRAS mutasyonu olan ve olmayan olgularda BT morfolojik bulgu benzerlik ve farklılıkları istatistiksel olarak analiz edildi. İstatistiksel analizde tanımlayıcı analizler, Student-t testi, çoklu karşılaştırma testleri kullanıldı. $p<0.05$ anlamlı olarak kabul edildi.

Çalışmaya dahil edilen 79 hastanın 40'ı (%50,63) KRAS (-), 39'u (%49.36) KRAS (+) idi.

KRAS (+) olguların ortalama yaşı 65.66 ±11.5; KRAS (-) olguların ortalama. yaşı 60±8.88 olup, yaş ile birlikte KRAS gen mutasyonunun arttığı görülmüştür ($p=0.035$).

KRAS (+) olguların 33'ünde (%84.61); KRAS(-) olguların 34'ünde (%85) perikolonik yağlı doku invazyonu izlenmiş olup ortalama invazyon miktarı sırasıyla 17.15 mm ve 13.39 mm ölçülmüştür. KRAS (+) olgularda invazyon miktarı ortalama olarak yüksek bulunsa da iki grup arasında istatistiksel anlamlı farklılık saptanmamıştır($p=0,219$) (Resim 1-2).

Ekstramural venöz invazyon KRAS (+) olguların 25'inde (%64.10), KRAS(-) olguların 11'inde (%27.5) görülmüş olup, KRAS gen mutasyonu varlığında tümörün venöz invazyon yapma olasılığı artmaktadır ($p=0,002$) (Resim 3-4).

Kolon tümörlerinde morfolojik özelliklerinde ve lokalizasyona göre KRAS pozitif ve negatif olgularda istatistiksel anlamlılık saptanmamıştır ($p>0.05$) (Tablo 1).

Radyolojik TNM evrelemesi ve tanı anındaki komplikasyon varlığı ile KRAS (+)'liği açısından anlamlı ilişki saptanmamış olup detaylı bulgular tabloda özetlenmiştir (Tablo 2a-b-c/3a-b).

Teknolojik gelişmelerle birlikte kolon kanserinde altta yatan patogenez ve prognostik faktörleri etkileyen moleküler değişiklikler daha iyi anlaşılmıştır (3). Bunun sonucunda kişiye özel tedavi yaklaşımı ön plana çıkmış ve moleküler incelemeler hastaların tedavi planlamalarında giderek artan kullanıma sahip olmuştur (4). Çalışmamızda, kolon adenokarsinom tanılı olgularda en sık karşılaşılan mutasyon olan KRAS pozitifliği durumunda olgularda ekstramural venöz invazyonun daha sık görüldüğü saptandı. Ayrıca KRAS (+) olgularda perikolonik yağ doku invazyon derecesinin daha fazla olduğu görüldü.

Kolon kanserli olgularda tedavi öncesi BT morfolojik parametreleri ile KRAS mutasyonun tahmin edilebilmesinin kişiselleştirilmiş tedavi yönetiminde ve prognoz tahmininde biyomarker olarak ümit vadettiğini düşünmekteyiz.

Kaynaklar

1. Jemal A, Siegel R, Ward E, Hao Y, Xu J, Murray T, Thun MJ. Cancer statistics, 2008. CA Cancer J Clin. 2008 Mar-Apr;58(2):71-96. doi: 10.3322/CA.2007.0010. Epub 2008 Feb 20. PMID: 18287387.
2. Dahabreh IJ, Terasawa T, Castaldi PJ, Trikalinos TA. Systematic review: Anti-epidermal growth factor receptor treatment effect modification by KRAS mutations in advanced colorectal cancer. Ann Intern Med 2011;154:37-49.
3. Henderson D, Ogilvie LA, Hoyle N, Keilholz U, Lange B, Lehrach H; OncoTrack Consortium. Personalized medicine approaches for colon cancer driven by genomics and systems biology: OncoTrack. Biotechnol J. 2014 Sep;9(9):1104-14. doi: 10.1002/biot.201400109. Epub 2014 Jul 29. PMID: 25074435; PMCID: PMC4314672.
4. Canbay E, Bugra D.Kolorektal kanser: Genetik ve moleküler biyoloji araştırmaları hasta tedavisine yeterince yansıyor mu?. Turk J Surg. 2011;27(4):198-205

Anahtar kelimeler: Kolon kanseri, KRAS mutasyonu, ekstramural venöz invazyon, TNM

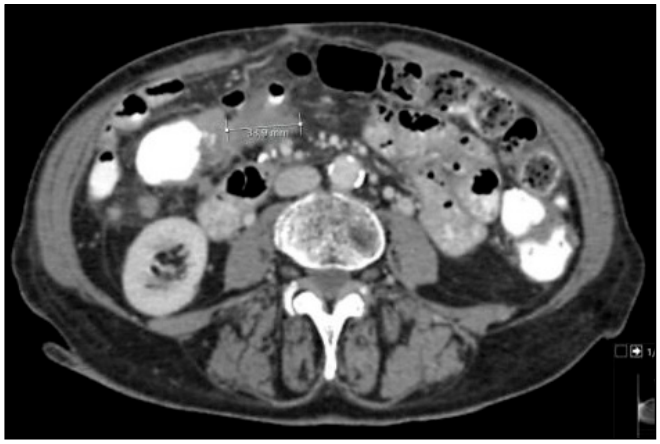

Resim 1. KRAS+ olguda transvers kolondaki tümör. Perikolonik yağlı plana 33.9 mm invazyon izlendi.



Resim 3. KRAS (+) olguda Hepatik fleksurada tümör. Ektramural venöz invazyon mevcut.

Tablo 1. Tümör lokalizasyonu ve KRAS mutasyon ilişkisi

		Tümör Lokalizasyonu							
		Çekum	Asendan Kolon	Hepatik Fleksura	Transvers Kolon	Splenik Fleksura	Desendan Kolon	Sigmoid Kolon	Toplam
KRAS	Negatif	0 (%0)	5 (%12,5)	1 (%2,5)	4 (%10)	1 (%2,5)	0 (%0)	29 (%72,5)	40 (%100)
	Pozitif	3 (%7,69)	3 (%7,69)	0 (%0)	4 (%10,25)	1 (%2,56)	1 (%2,56)	27 (%69,23)	39 (%100)
	Toplam	3	8	1	8	2	1	56	79

Tablo 2a. Tümörün T evresi ve KRAS mutasyon ilişkisi

		T Evresi				
		T1	T2	T3	T4	Toplam
KRAS	Negatif	0 (%0)	6 (%15)	33(%82,5)	1 (%2,5)	40 (%100)
	Pozitif	2 (%5,12)	4 (%10,25)	28 (%71,79)	5 (%12,82)	39 (%100)
	Toplam	2	10	61	6	79

Tablo 2b. Tümörün N evresi ve KRAS mutasyon ilişkisi

		N Evresi			
		N0	N1	N2	Toplam
KRAS	Negatif	10 (%25)	16 (%40)	14 (%35)	40 (%100)
	Pozitif	6 (%15,38)	17 (%43,58)	16 (%41,02)	39 (%100)
	Toplam	16	33	30	79

Tablo 2c. Tümörün M evresi ve KRAS mutasyon ilişkisi

		M Evresi		
		M0 (Uzak Metastaz Yok)	M1 (Uzak Metastaz Var)	Toplam
KRAS	Negatif	12 (%30)	28 (%70)	40 (%100)
	Pozitif	18 (%46,15)	21 (%62,02)	39 (%100)
	Toplam	30	49	79

Tablo 3a. Tanı anında komplikasyon varlığı ve KRAS mutasyon ilişkisi

		Tanı Anı Komplikasyon		
		Yok	Var	Toplam
KRAS	Negatif	30 (%76,92)	10 (%23,07)	40 (%100)
	Pozitif	28 (%71,79)	11 (%28,20)	39 (%100)
	Toplam	58	21	79

Tablo 3b. Tanı anındaki komplikasyon tipi ve KRAS mutasyon ilişkisi

		Tanı Anı Komplikasyon Tipi			
		İleus	Apandisit	Perforasyon	Toplam
KRAS	Negatif	8 (%88,88)	0 (%0)	1 (%11,11)	9 (%100)
	Pozitif	8 (%72,72)	2 (%18,18)	1 (%9,09)	11 (%100)
	Toplam	16	2	2	20



Resim 2. KRAS (-) olguda asendan kolondaki tümör, Perikolonik yağlı planlara 8.8 mm invazyon izlendi.



Resim 4. KRAS (-) olguda asendan kolonda tümör. Ektramural venöz invazyon izlenmiyor.

Abdominal Radyoloji

SS-100

MEDİAN ARKUAT LİGAMAN BASISINA BAĞLI ÇÖLYAK ARTER DARLIĞINDA KLİNİK VE GÖRÜNTÜLEME BULGULARI ARASINDAKİ İLİŞKİ

İlkay Çamlıdağ, Aysu Başak Özbalcı

Ondokuz Mayıs Üniversitesi, Tıp Fakültesi, Radyoloji Anabilim Dalı

Amaç: Median arkuat ligaman basısı (MALB) görüntülemelerde sıklıkla tesadüfen saptanan ve çölyak arter (ÇA) darlığı-tıkanıklığına yol açabilen, hemodinamik değişiklikler nedeniyle splanknik anevrizma oluşumu gibi ciddi komplikasyonları olabilen bir durumdur (1,2). Biz hastanemizde 6 yıllık bir sürede, tek bir merkezde MALB ile olan deneyimimizi sunmayı, klinik bulgular ve görüntüleme bulguları arasındaki ilişkiyi değerlendirmeyi amaçladık.

Bu çalışma için hastanemiz etik kurulundan onay alınmış olup (protokol numarası 2019/643) Ocak 2015 ve Nisan 2021 tarihleri arasında hastanemizde yapılan kontrastlı BT incelemeleri raporları retrospektif olarak tarandı ve içerisinde 'MALB'' ifadesi geçen 142 hasta radyolojik olarak değerlendirildi. Radyolojik tanı kriterleri ÇA orijini veya proksimal kesiminin kalınlaşmış median arkuat ligaman nedeniyle sagital görüntülerde süperiordan indentasyonu ve buna bağlı daralma göstermesiydi. %50'nin altında darlığı olan (n=69) ve görüntüleri artefakta bağlı optimal değerlendirilemeyen(n=2) toplam 71 hasta çalışma dışı bırakıldı. Hastalar hastane veritabanındaki bilgiler ışığında semptomatik ve asemptomatik olarak iki gruba ayrıldı. Başka hiçbir sebeple açıklanamayan postprandial karın ağrısı, bulantı-kusma, kilo kaybı gibi şikayetlerle başvuran hastalar semptomatik olarak kabul edildi. Radyolojik olarak darlık derecesi (100- (en dar çap/poststenotik çap)x100), kolateral ve splanknik anevrizma varlığı, kolateral yolakları ve anevrizma lokalizasyonları, kolateral ve anevrizma sayısı, en geniş kolateral ve anevrizma çapı değerlendirildi.Tüm istatistiksel analiz SPSS V20 ile yapıldı. Kategorik verilerin değerlendirilmesinde Fisher's exact test, gruplar arası karşılaştırma için student t testi yapıldı.

MALB'ye bağlı %50'nin üzerinde ÇA darlığı olan 29'u kadın, 42'si erkek toplam 71 hasta mevcuttu. 26 hastada ÇA proksimali tamamen tıkalıydı. Ortalama darlık derecesi %78'di. Ortalama yaş 56 idi (19-87 yıl). 5 hasta semptomatikti. 47 hastada kolateral gelişimi ve 7 hastada splanknik anevrizma mevcuttu. En sık kolateral gelişimi pankreatikoduodenal yolaktaydı (%72).

Semptomatik ve asemptomatik hastalar arasında kolateral oluşumu, anevrizma oluşumu ve çölyak arter oklüzyonu açısından anlamlı farklılık yoktu(p>0.05). Çölyak oklüzyonu olan hastalarda kolateral gelişimi anlamlı olarak daha fazlaydı (p<0.05) ancak anevrizma oluşumu açısından anlamlı farklılık yoktu (p=0.087). Semptomatik ve asemptomatik hastalarda darlık derecesi açısından anlamlı farklılık yoktu (%91-%77).Ancak kolaterali olan ve olmayan (%85-%66) ile anevrizması olan ve olmayan hastalar arasında (%97-%76) darlık derecesi açısından anlamlı farklılık mevcuttu (p<0.05).

Literatürde Heo ve arkadaşlarının 37 hasta ile yaptığı ve bizim çalışmamıza benzer olan tek çalışmada 5 hasta semptomatikti (1). Bu çalışmanın sonuçlarına göre bizim çalışmamızdan farklı olarak kolaterali olan olgularda splanknik anevrizmalar anlamlı olarak daha fazlaydı ve diğer bulgular bizim bulgularımıza benzerdi.Çalışmamızın bazı limitasyonları mevcut olup bunlar çalışmanın retrospektif ve örnek sayısının az olması, hasta sonuçlarına dair bilginin olmamasıdır.

MALB olan hastaların çoğu asemptomatik olmakla beraber bu hastalarda ciddi darlık-oklüzyon ve buna bağlı kolateral gelişimi olabilir. Semptomatik olan hastalarda ÇA tıkanıklığı ve kolateral gelişimi asemptomatik bireylere göre anlamlı farklılık göstermemektedir. Kolateral gelişimi ve splanknik anevrizması olan hastalarda ÇA darlık derecesi daha yüksektir.

Kaynaklar

1. Heo S, Kim HJ, Kim B, Lee JH, Kim J, Kim JK. Clinical impact of collateral circulation in patients with median arcuate ligament syndrome. Diagn Interv Radiol. 2018;24(4):181-6.
2. Nasr LA, Faraj WG, Al-Kutoubi A, et al. Median Arcuate Ligament Syndrome: A Single-Center Experience with 23 Patients. Cardiovasc Intervent Radiol. 2017;40(5):664-70.

Anahtar kelimeler: Median arkuat ligaman sendromu, çölyak arter darlığı, kolateral, anevrizma,görüntüleme

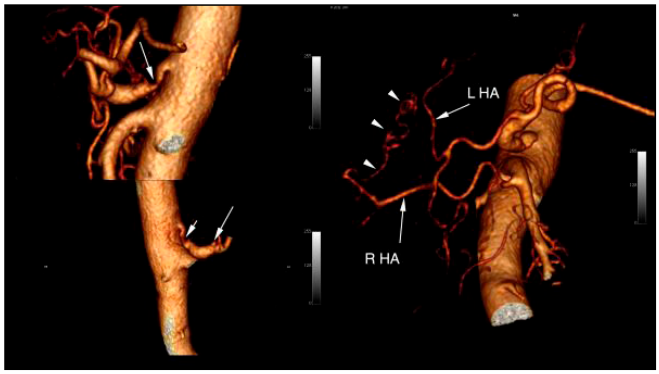

Resim 1. Karın ağrısı atakları şikayeti olan 71 yaşında kadın hastada volume rendered BT görüntülerinde çölyak arter proksimalinde median arkuat ligaman basısına bağlı belirgin daralma(sağ üst ve alt) ve trifurkasyon öncesinde küçük anevrizma görülüyor (sağ alt, uzun ok). Ayrıca çölyaktan köken alan sol hepatik arter ile süperior mezenterik arterden köken alan sağ hepatik arter arasında yumak oluşturmuş kolateraller dikkati çekiyor (ok başları).

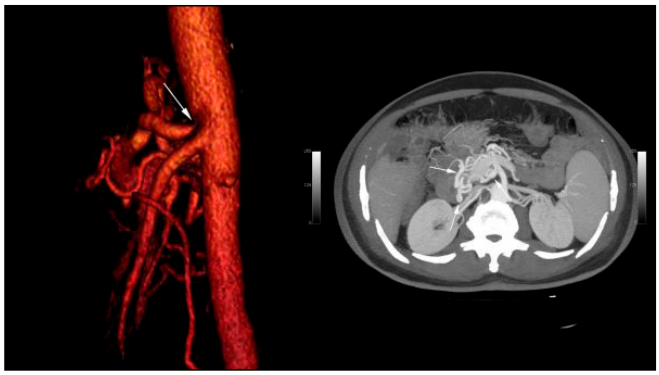

Resim 2. Lösemi nedeniyle takip edilen ve şiddetli postprandial karın ağrısı, bulantı-kusma şikayetleri olan 68 yaşındaki erkek hastada volume rendered BT görüntüsünde çölyak arter orijininde oklüzyon ve aksiyel maksimum intensite projeksiyonu görüntüde pankreatikoduodenal yolakta kolateraller görülüyor (oklar)

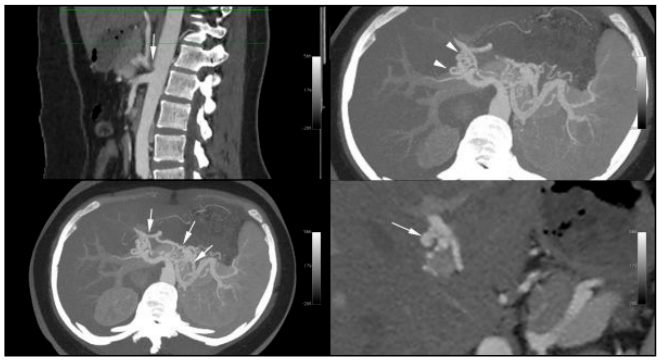

Resim 3. Şiddetli, tekrarlayan karın ağrıları olan ve bu nedenle acile başvuran 28 yaşındaki kadın hastanın sagital reformat BT görüntüsünde çölyak arter orijininde oklüzyon görülüyor (ok).Aksiyel maksimum intensite projeksiyonu görüntülerde çölyaktan köken alan sol hepatik ile süperior mezenterik arterden köken alan sağ hepatik arter arasında yumak oluşturmuş(ok başları) ve splenik arter ile süperior mezenterik arter arasında da izlenen (oklar)multiple kolateraller görülüyor.Aksiyel BT görüntüsünde intrahepatik kolateral ağda 6 mm çaplı anevrizma da dikkati çekiyor (ok).

Abdominal Radyoloji

SS-101

ENDOMETRİUM KANSERİNİN LOKAL EVRELEMESİNDE PREOPERATİF MRG VE HİSTOPATOLOJİK SONUÇLARIN KARŞILAŞTIRILMASI

Ömer Öztekin[1], Ali Ahmetoğlu[1], Şükrü Oğuz[1], Gülseren Dinç[2], Şafak Ersöz[3]

[1]Karadeniz Teknik Üniversitesi Tıp Fakültesi Farabi Hastanesi Radyoloji Anabilim Dalı
[2]Karadeniz Teknik Üniversitesi Tıp Fakültesi Farabi Hastanesi Kadın Hastalıkları ve Doğum Anabilim Dalı
[3]Karadeniz Teknik Üniversitesi Tıp Fakültesi Farabi Hastanesi Patoloji Anabilim Dalı

Giriş-Amaç: Endometrium kanseri, genellikle postmenapozal dönemdeki kadınlarda görülen, gelişmiş ülkelerdeki en yaygın jinekolojik malignitedir [1]. Çalışmamızın amacı, endometrium kanseri olan hastalarda preoperatif MRG' nin miyometrial invazyon varlığı ve derecesi, servikal invazyon varlığını değerlendirmedeki tanısal değerini araştırmaktır.

Gereç ve Yöntemler: Çalışmamıza, endometrial kanser tanısı alarak opere edilen ve operasyon öncesinde Alt Abdomen MRG tetkiki yapılan 67 hasta dahil edildi. Miyometrial invazyon varlığı ve derecesi ile servikal invazyon açısından sagital, aksiyel T2 ve sagital, aksiyel yağ baskılı T1 ağırlıklı görüntüler literatürde belirtilen kriterlere göre değerlendirildi [2]. MRG' nin miyometrial invazyon derinliği ve servikal invazyonu tespiti açısından sensitivite, spesifite, pozitif prediktif değer, negatif prediktif değerleri ve doğruluk hesaplandı. Kurumumuzdan 24237859-240 sayılı ve 2019/375 protokol no' lu etik kurul onayı alınmıştır.

Bulgular: Miyometrial invazyon olmayan grupta MRG' nin sensitivitesi %75, spesifitesi %98,41, PPD %75, NPD %98,41; %50' den az (yüzeyel) miyometrial invazyon olan grupta MRG' nin sensitivitesi %85, spesifitesi %92,59, PPD %94,44, NPD %80,65; %50' den fazla (derin) miyometrial invazyon olan grupta MRG' nin sensitivitesi %95,65, spesifitesi %88,64, PPD %81,48, NPD %97,50; miyometrial invazyon derinliğini belirlemede MRG' nin doğruluk oranı %88,10 olarak bulunmuştur. Servikal invazyonu olanların MRG ile tespit edilmesinde sensitivitesi %72,73, spesifite %100, PPD %100, NPD %94,92; servikal invazyon varlığını göstermede doğruluk oranı %95,52 olarak bulunmuştur.

Tartışma-Sonuç: Miyometrial invazyon ve servikal invazyon ekstrauterin yayılım için risk faktörü olup tedavi planını belirlemektedir [3]. 3T MRG ile yapılan çalışmalarda miyometrial invazyon olmayan hastaları belirlemede MRG' nin sensitivite ve spesifisitesi sırasıyla %71-100 ve %70-87 arasında bulunmuştur [4-6]. Bizim çalışmamızda miyometrial invazyon olmayan hastalarda MRG' nin sensitivite %75, spesifisite %98 olarak bulunmuştur. Sensitivite değerimiz literatürle benzerlik gösterirken, spesifite değerlerimiz literatür değerlerinden daha yüksektir. 3T MRG ile yapılan çalışmalarda derin miyometrial invazyonu olan hastaları belirlemede MRG' nin sensitivite ve spesifisitesi sırasıyla %70-93 ve %94-100 arasında bulunmuştur [4-6]. Bizim çalışmamızda derin miyometrial invazyonu olan hastaları belirlemede MRG' nin sensitivitesi %95, spesifisite %88 olarak bulunmuş olup bu değerler literatür verilerine yakın değerlerdir. Literatürde MRG' nin servikal invazyonu göstermedeki sensitivite, spesifisite ve doğruluk oranları sırasıyla %41-88, %87-100 %83-98 olduğu görülmektedir [7-10]. Bizim çalışmamızda da MRG' nin servikal invazyonu göstermedeki sensitivite, spesifisite ve doğruluk oranlarımız sırasıyla %72, %100 ve %95 olarak bulunmuş olup bu sonuçlar literatür ile benzerlik göstermektedir. Çalışmamızda endometrial kanserli hastalarda miyometrial invazyon derinliğini belirlemede MRG' nin doğruluk oranı %88, servikal invazyon varlığını göstermede doğruluk oranı %95 olarak bulunmuş olup MRG tetkiki endometrial kanserlerin lokal evrelemesinde yüksek doğruluk oranına sahip bir görüntüleme yöntemidir.

Anahtar kelimeler: Endometrium kanseri, Miyometrial invazyon, Servikal invazyon, Manyetik rezonans görüntüleme

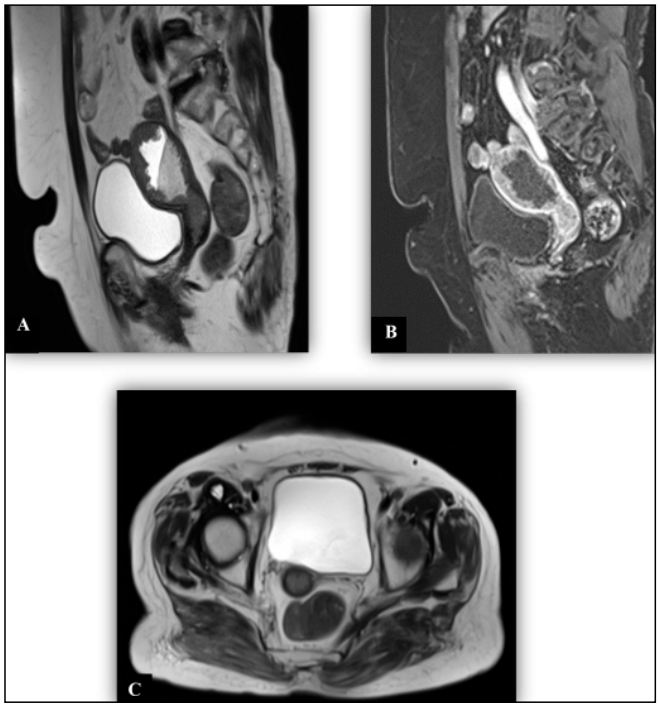

Resim 1. 72 yaşında endometrioid karsinom tanılı hastada A- sagital T2AG' de servikal yayılım izleniyor ve endometrial kavite içerisinde seviyelenme veren sıvı sinyalleri mevcut. B-Kontrastlı sagital yağ baskılı T1AG' de geçiş zonunda silinme-düzensizlikler ve miyometriumun %50' sinden fazlasının invaze olduğu izleniyor. C- Aksiyel T2AG' de servikal invazyon izleniyor. Miyometrial invazyon %50' den fazla, servikal invazyon var.

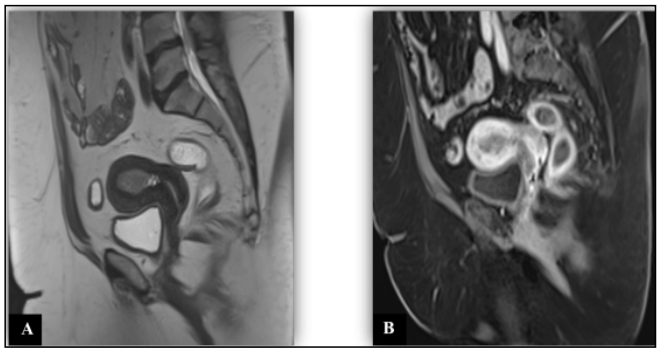

Resim 2. 64 yaşında endometrioid karsinom tanılı hastada A- sagital T2AG' de serviksin normal olduğu izleniyor, endometrial kavite içerisinde hipointens kitle mevcut ancak geçiş zonu düzgün görülüyor. B- Kontrastlı sagital yağ baskılı T1AG' de ise geçiş zonunda düzensizlikler izleniyor. Miyometrial invazyon %50' den az, servikal invazyon yok.

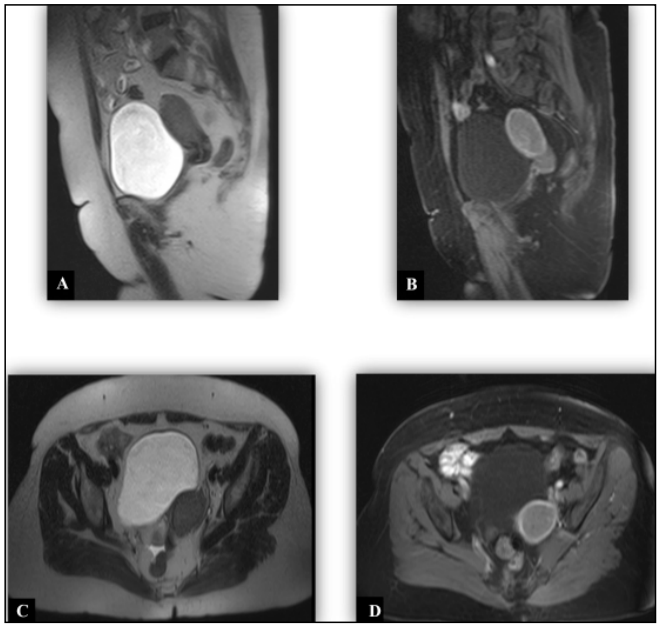

Resim 3. Atrofik uterusu olan 53 yaşında endometrioid karsinom tanılı hasta A- Sagital T2AG ve C- Aksiyel T2AG' de servikal invazyon olduğu ve geçiş zonunun seçilemediği, B-Kontrastlı sagital ve D- aksiyel yağ baskılı T1AG' de normal miyometriumun belirgin ince olduğu hastada %50' den daha fazla invazyon olduğu düşünüldü. Ancak histopatolojik incelemede servikal invazyon olmasına rağmen, miyometriumda %50' den az invazyon vardı. Miyometrial invazyon %50' den az, servikal invazyon var.

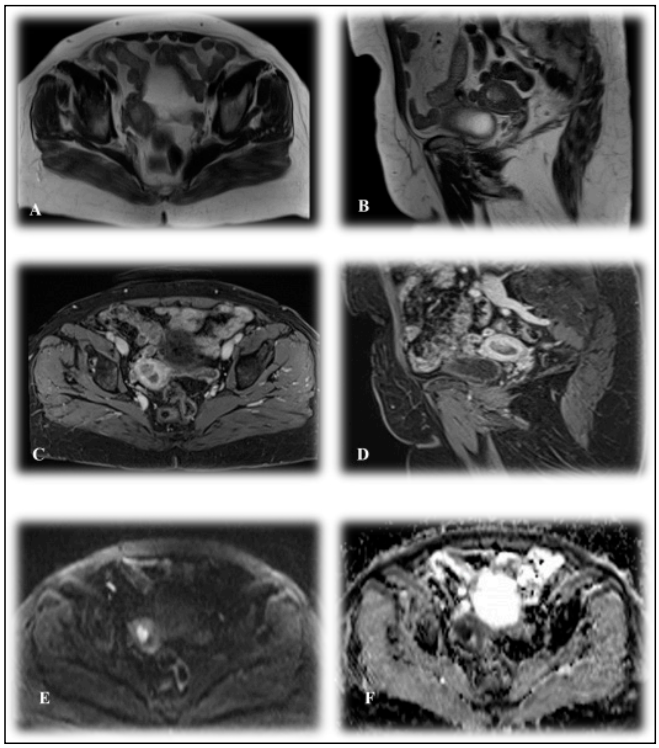

Resim 4. 65 yaşında indiferansiye uterin sarkom tanılı hastada A ve B görsellerinde T2AG' de uterus fundus kesiminde hipointens kitle izleniyor. C ve D görsellerinde kontrastlı yağ baskılı T1AG' de geçiş zonunda miyometriumda düzensizlikler izleniyor. Miyometriuma %50' den az invazyon olduğu düşünüldü. Servikal invazyon bulgusu yok. E ve F görsellerinde DAG' de patolojik diffüzyon kısıtlanması izleniyor. Ancak histopatolojik incelemede uterus fundus kesiminde polip olduğu ve tümörün polip içinde sınırlı olması nedeniyle miyometrial invazyon görülmedi. Miyometrial invazyon yok, servikal invazyon yok.

Abdominal Radyoloji

SS-102

PRİMER REKTAL ADENOKARSİNOMUN MR RADYOMİKLERİ: MODİFİYE RYAN'A GÖRE NKRT'YE YANITIN MAKİNE ÖĞRENME TABANLI TAHMİNİ

Aytül Hande Yardımcı[1], Burak Koçak[1], Hasan Bulut[2], İpek Sel[2], Ceyda Turan Bektaş[2], Veysi Hakan Yardımcı[3], Hasan Bektaş[1], Özlem Mermut[2], Merve Cin[2], Özgür Kılıçkesmez[1]

[1]Başakşehir Çam ve Sakura Şehir Hastanesi
[2]İstanbul Eğitim ve Araştırma Hastanesi
[3]İstanbul Gelişim Üniversitesi, Sağlık Bilimleri Yüksekokulu

Giriş ve Amaç: Hasta yönetimi üzerinde önemli bir etkisi olan lokal ileri rektum kanserli (LARC) bireylerde neoadjuvan kemoradyoterapiye (nCRT) değişken yanıtlar gözlenir. Bu çalışmada, LARC'li hastalarda nCRT'ye terapötik yanıtı tahmin etmede makine öğrenimi (ML) tabanlı MRI radyomiklerinin potansiyel değerini araştırmayı amaçladık.

Gereç ve Yöntem: Çalışmaya, hastanemiz PACS veri tabanından LARC'li toplam 76 (patolojik-klinik tam yanıtlı 23 ve yanıt vermeyen 53)hasta dahil edildi. Radyomik özellikler Tümörün en büyük kesitinin 2B manuel segmentasyonu ile, iki radyolog tarafından 3D Slicer Software (sürüm 4.8.2) kullanılarak sagital T2 görüntüleri üzerinde birbirinden bağımsız olarak yapldı.Orijinal, log filtreli (ince, orta ve kaba desenlerle) ve dalgacık dönüştürülmüş (wavelet transformed) görüntülerden 3B şekil ve doku özellikleri çıkarıldı. Lezyon başına çıkarılan toplam özellik sayısı 1.046 idi. Boyut küçültme, iki radyolog tarafından güvenilirlik analizi ile gerçekleştirilmiştir. Modeller, özellik seçimine gerek kalmadan makine öğrenme bazlı XGBoost algoritması kullanılarak oluşturulmuştur. Sınıflandırmalar için referans stan-

dart, nKRT sonrası modifiye Ryan şemasına dayalı tümör regresyon derecesi (TRG) idi. Terapötik çıkarımlar göz önüne alındığında, iki ikili sınıflandırma modeli oluşturuldu.TRG 0 - TRG 1-3 için Model-1 ve TRG 0-1 - TRG 2-3 için Model-2.

Bulgular : Boyut küçültme, 106 radyomik özellik verdi. XGBoost algoritmasını kullanarak, Model-1'in eğrisi altında kalan alan (AUC) eğitim setinde 0.805 ve görünmeyen test setinde 0.753 idi. Model-1'in test setinde TRG 0'ı belirleme doğruluğu, duyarlılığı ve özgüllüğü sırasıyla %81, %75 ve %83 idi. Model-2'nin AUC'si eğitim setinde 0.772 ve görünmeyen test setinde 0.716'dır. Model-2'nin test setinde TRG 0-1'i tanımlamadaki doğruluğu, duyarlılığı ve özgüllüğü sırasıyla %77, %62 ve %92 idi.

Tartışma ve Sonuç: Makine öğrenme tabanlı T2 ağırlıklı MRI radyomikleri, LARC'li hastalarda nCRT'ye yanıtı öngörme potansiyeline sahip olabilir. Gelecekte External validasyon ile büyük ölçekli çalışmalara ihtiyaç vardır.

Anahtar kelimeler: Makine öğrenmesi, Manyetik rezonans görüntüleme, Radyomikler, Rektal kanser, Tepki değerlendirmesi, Doku analizi,



Sagittal T2 A görüntüde rektum orta kesimde lümene protrude musinöz tümörun manuel segmentasyonu

Abdominal Radyoloji

SS-103

KOLOREKTAL KANSER KARACİĞER METASTAZLARINDA PET/MRG'NİN KATKISI: MRG İLE KARŞILAŞTIRMA

Diğdem Kuru Öz[1], Pınar Akkuş[2], Elgin Kanık Özkan[2], Ayşe Erden[1]

[1]Ankara Üniversitesi Tıp Fakültesi Radyoloji Anabilim Dalı
[2]Ankara Üniversitesi Tıp Fakültesi Nükleer Tıp Anabilim Dalı

Giriş-Amaç: Kolorektal kanserli hastalarda, karaciğere metastaz varlığı lokal evre ile birlikte prognozu belirleyen en önemli faktörlerdendir(1). Hastalık sürecinde herhangi bir zamanda hastaların %50'sinde karaciğer metastazı gelişme olasılığı göz önünde bulundurulduğunda, bu hastalarda metastaz varlığının erken dönemde doğru bir şekilde ortaya konması oldukça önemlidir (2). Karaciğer metastazlarını taramada Manyetik Rezonans Görüntülemenin (MRG) yüksek duyarlılık ve seçiciliğe sahip olduğu birçok çalışma ile ortaya konmuştur (4,5). Bu çalışmanın amacı, yeni hibrid görüntüleme teknolojisi olan PET/MRG'nin kolorektal kanserli hastalarda karaciğer metastazlarını değerlendirmede, kontrastlı MRG ile karşılaştırarak katkısını araştırmaktır.

Gereç-Yöntem: Prospektif bu çalışma için İ6-279-19 protokol numarası ile kurumsal etik kurul onayı alınmıştır. Ocak 2020-Şubat 2021 tarihleri arasında primer evreleme veya tedavi yanıtı değerlendirilmesi amacıyla tüm vücut PET/BT'ye ek olarak karaciğere yönelik eş zamanlı PET/MRG ve tanısal MRG incelemesi gerçekleştirilmiş kolorektal kanserli toplam 75 hasta incelemeye dahil edildi. Referans standart olarak histopatolojik sonuç veya en az 3 ay takip görüntüleme varlığı kabul edildi. MRG görüntüleri (prekontrast, difüzyon ağırlıklı görüntüler(DAG) ve dinamik postkontrast) radyoloji uzmanı tarafından değerlendirildi. Prekontrast görüntülerden lezyon sayıları, lokalizasyonları, en büyük ve en küçük lezyon boyutları not edildi. DAG'de ve postkontrast görüntülerde prekontrast görüntülere ek bir lezyon varlığı, lokalizasyonu, boyutu kaydedildi. Lezyonlar MRG görünümlerine göre (1:benign, 2:olası benign, 3:belirsiz, 4:olası malign, 5:malign), prekontrast, prekontrast+DAG ve pre-+postkontrast sekanslar şeklinde ayrı ayrı kategorize edildi. PET/MRG görüntüleri ise 4 hafta sonra radyoloji ve nükleer tıp uzmanı ile birlikte konsensus şeklinde aynı parametrelere göre tekrar değerlendirildi. Demografik özellikler, lezyon sayı-kategorizasyonu, SUVmax değerleri gibi tanımlayıcı istatistik bilgisi yanı sıra hasta ve lezyon bazlı analizler ile MRG ile PET/MRG tanısal performansı ve uyumluluğu araştırıldı.

Bulgular: 28 (%37.3) kadın, 47 (%62.7) erkek toplam 75 hastaya (ortalama yaş 59±11.5 yıl, aralık 21-83 yıl) ait 430 karaciğer lezyonu değerlendirildi. Prekontrast MRG ve PET/MRG'de saptanan lezyon sayıları ile DAG ve postkontrast görüntülerde saptanan ek lezyon sayıları Tablo 1.'de gösterilmiştir (Resim1. ve 2.).

Hasta bazlı analizde PET/MRG'nin duyarlılık, seçicilik ve doğruluğu %100 idi. Lezyon bazlı analizde ise PET/MRG'nin seçiciliği ve pozitif prediktif değeri %100 iken, MRG'nin duyarlılığı ve negatif prediktif değeri %100 idi (Tablo 3).

Lezyon kategorizasyonunda; MRG ile 55 (%12.7) lezyon belirsiz olarak değerlendirilirken, PET/MRG ile 22 (%5.1) lezyon belirsiz olarak değerlendirilmiştir. MRG ile toplam 52 (%12) lezyon benign, 187 (%43.4) lezyon malign kabul edilirken, PET/MRG ile 105 (%24.4) lezyon benign, 273 (%63.4) lezyon malign olarak değerlendirilmiştir.

Tartışma-Sonuç: Kolorektal kanserli hastalarda karaciğer metastazlarını saptamada hem MRG hem de PET/MRG birbirine yakın ve oldukça yüksek tanısal performans göstermektedir. PET/MRG belirsiz olarak değerlendirilen lezyon sayısını azaltarak lezyonların güvenilir bir şekilde sınıflandırılmasına katkı sağlamaktadır. Bu nedenle özellikle cerrahi planlanan oligometastatik hastalarda PET/MRG altın standart olmaya aday bir görüntüleme yöntemi olarak kabul edilebilir.

Anahtar kelimeler: Kolorektal Kanser, Karaciğer Metastaz, MRG, PET/MRG

Kaynaklar

1- Manfredi, S. et al. Epidemiology and management of liver metastases from colorectal cancer. Ann Surg 244(2), 254–259 (2006).
2- van der Geest, L. G. et al. Nationwide trends in incidence, treatment and survival of colorectal cancer patients with synchronous metastases. Clin Exp Metastasis 32(5), 457–465 (2015).
3- Rappeport, E. D. & Loft, A. Liver metastases from colorectal cancer: imaging with superparamagnetic iron oxide (SPIO)-enhanced MR imaging, computed tomography and positron emission tomography. Abdom Imaging 32(5), 624–634 (2007).
4- Choi, S. H. et al. Diagnostic performance of CT, gadoxetate disodium-enhanced MRI, and PET/CT for the diagnosis of colorectal liver metastasis: Systematic review and meta-analysis. J Magn Reson Imaging 47(5), 1237–1250 (2018).
5- Vreugdenburg, T. D. et al. Comparative diagnostic accuracy of hepatocyte-specific gadoxetic acid (Gd-EOB-DTPA) enhanced MR imaging and contrast enhanced CT for the detection of liver metastases: a systematic review and meta-analysis. Int J Colorectal Dis 31, 1739–1749 (2016).

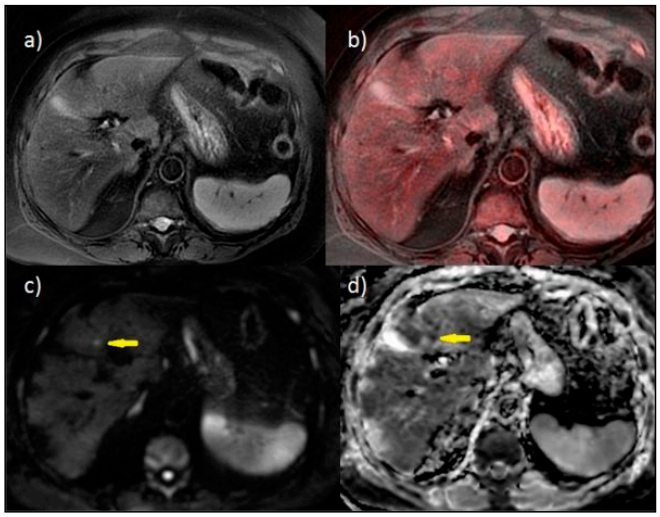

Resim 1. 69 yaşında kadın hastaya ait a) aksiyel yağ baskılı T2 ağırlıklı görüntü b)aksiyel PET/MRG füzyon görüntü c) b=800 s/mm2 elde edilmiş difüzyon ağırlıklı görüntü d) ADC haritası. Prekontrast görüntülerde lezyon saptanmayan hastada, DAG'de segment 4b'de difüzyon kısıtlanması gösteren milimetrik boyutlu lezyon MRG'de şüpheli olarak değerlendirildi. PET/MRG'de lezyon izlenmemekte.12 ay boyunca yapılan takiplerinde lezyon stabil olup benign olarak değerlendirilmiştir (MRG yanlış pozitif, PET/MRG gerçek negatif hastalardan birine ait örnek)

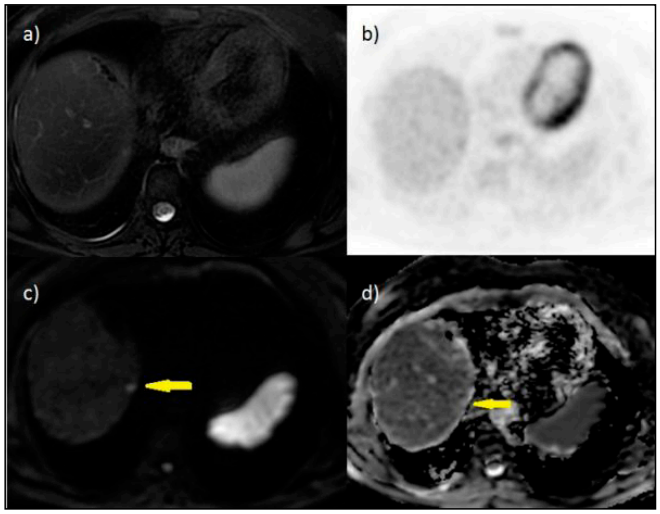

Resim 2. 55 yaşında kadın hastaya ait a) aksiyel yağ baskılı T2 ağırlıklı görüntü b)aksiyel statik PET görüntüsü c) b=800 s/mm2 elde edilmiş difüzyon ağırlıklı görüntü d) ADC haritası. Karaciğer segment 7'de subkapsüler yerleşimli T2 AG ve DAG'de hiperintens sinyal özelliğinde milimetrik boyutlu lezyon izlenmekte. Belirgin difüzyon kısıtlanması göstermemekte. MRG görüntüsü belirsiz olarak değerlendirilen bu lezyon cerrahi olarak çıkarıldı ve patoloji sonucu benigndi (MRG yanlış pozitif, PET/MRG gerçek negatif hastalardan birine ait örnek).

Tablo 1. MRG sekanslarında ve PET/MRG'de saptanan lezyon sayıları

Lezyon sayısı (n=430)	Prekontrast MRG	MRG	PET/MRG	DAG ek lezyon (n=41)	Postkontrast ek lezyon (n=25)
Gerçek Pozitif	276	281	255	14	0
Gerçek Negatif	142	140	149	25	25
Yalancı Pozitif	7	9	0	2	0
Yalancı Negatif	5	0	26	0	0

Tablo 2. Hasta ve Lezyon bazlı analizde prekontrast MRG ve MRG ile PET/MRG uyumluluğu

	Hasta Bazlı (n=75, %)		Lezyon Bazlı (n=430, %)	
PET/MRG	Prekontrast MRG	MRG	Prekontrast MRG	MRG
Uyumlu	74 (98.7)	73 (97.4)	421 (97.9)	419 (97.4)
Uyumlu Değil	1 (1.3)	2 (2.6)	9 (2.09)	11 (2.5)

Tablo 3. Hasta ve lezyon bazlı analizde Prekontrast MRG, MRG ve PET/MRG'nin tanısal performansı

%	Hasta Bazlı Analiz (n=75)			Lezyon Bazlı Analiz (n=430)		
	Prekontrast MRG	MRG	PET/MRG	Prekontrast MRG	MRG	PET/MRG
Duyarlılık	100	100	100	98.2	100	90.7
Seçicilik	97.2	94.5	100	95.3	93.9	100
Pozitif Prediktif Değer	97.4	95	100	97.5	96.8	100
Negatif Prediktif Değer	100	100	100	96.5	100	85.1
Doğruluk	98.6	97.3	100	97.2	97.9	93.9

Kas-İskelet Radyolojisi

SS-104

INTRAVOXEL İNCOHERENT MOTİON GÖRÜNTÜLEME İLE SAKROİLİAK EKLEMDE SİNOVİTİN SAPTANMASI: KONTRAST MADDEYE ALTERNATİF Mİ?

Barış Genç, Aysu Başak Özbalcı

Ondokuz Mayıs Üniversitesi Tıp Fakültesi Radyoloji Anabilim Dalı

Giriş-Amaç: Manyetik rezonans görüntülemede(MRG), sakroilyit varlığı ASAS'a(Assessment of SpondyloArthritis International Society) göre tanı kriteri olarak kabul edildiğinden beri sakroilyak (Sİ) eklem MRG'nin klinik değeri artmıştır (1). Ancak rutin MRG sekanslarına eklenen T1-ağırlıklı gadolinyum sonrası (T1/Gd) seriler hakkında hala bir görüş birliğine varılamamıştır. Yapılan çalışmalar, kemik iliği ödemi tespiti için yağ baskılı sekansların yeterli olduğunu ortaya koyarken, sinoviti değerlendirmek için halen T1/Gd'nin gerekli olduğunu vurgulamaktadır (2). Öte yandan, günümüzde olası yan etkileri nedeniyle gadolinyuma alternatif olabilecek görüntüleme yöntemleri arayışı giderek önem kazanmaktadır.

Intravoxel incoherent motion difüzyon ağırlıklı MR görüntüleme (IVIM), perfüzyona bağlı kanın damar içi hareketlerini hesaplayan ve normal difüzyon modeline göre dokudaki perfüzyonu daha iyi ortaya koyan bir görüntüleme yöntemidir (3). Daha sık kullanılan biekspsonial IVIM modeline karşılık monoexponial IVIM modeli, protokolünün daha kısa ve SNR belirsizliğinin daha az olması gibi avantajları nedeniyle son yıllarda pek çok dokuda (karaciğer, beyin vs.) malign-benign tümör ayrımında (4,5) kullanılmaya başlanmıştır. Ayrıca sadece üç adet "b" değeri kullanılarak doku perfüzyonu hakkında yorum yapılabilmesine de olanak verir. Sİ eklemde inflamatuar bulgular ve özellikle sinovit ile ilgili yapılmış monoeksponial IVIM çalışması henüz yoktur.

Bu çalışmada, spondiloartropati (SpA) tanısı olan olgularda Sİ MRG'de sinovit varlığını IVIM yöntemi ile ortaya koyabilmek ve T1/Gd'ye kıyasla etkinliğini karşılaştırmak amaçlanmıştır.

Gereç ve Yöntem: Etik kurul onayı (onay no: 2021/206) alındıktan sonra, Kasım 2020-Mayıs 2021 arasında SpA tanısı ile Sİ MRG yapılmış ve uygun difüzyon parametreleri (b0, b400, b800) olan 45 olgu (ort. yaş, 27.10 ±7,2; min-maks, 18-40) sakroilyit ve sinovit varlığı açısından, T1/Gd ve difüzyon sekansları kullanılarak retrospektif olarak değerlendirildi. Sinovit varlığına göre iki gruba ayrıldı.

Monoexponial IVIM için literatüre göre oluşturduğumuz bir yazılım kodu ile doku perfüzyon haritaları elde edildi (5).Sinovit tespit edilen olgularda (n=20) ve kontrol grubunda (n=25) T1/Gd ile perfüzyon görüntüler üst üste getirilerek ROI ile işaretlendi (Resim 1-2). Ortalama perfüzyon fraksiyonu (f) ve ADC değerleri hesaplanarak bağımsız gruplar t testi ile karşılaştırıldı. Sinovitin saptanmasında bu değerlerin özgüllük ve duyarlılığı ROC eğrisi kullanılarak hesaplandı. $p<0.05$ düzeyi anlamlı olarak kabul edildi.

Bulgular: Sinovit saptanan alanlarda, kontrol grubuna göre f ve ADC değerleri anlamlı derecede yüksekti ($p<0.0001$, $p=0,007$). Yapılan ROC eğrisi analizinde AUC değerleri f için 0,910, ADC için 0,736' idi. Perfüzyon fraksiyonu (f) 0,184 eşik değerinde %84 duyarlılık ve %88 özgüllük ile sinovitli hastaları belirleyebildi. Perfüzyon

fraksiyonunun pozitif prediktif değeri %80, negatif prediktif değeri ise %84'tü (Resim 3-5).

Tartışma-Sonuç: Bu çalışmada, SpA ön tanısı ile MRG elde olunan olgularda IVIM yöntemi ile yüksek özgüllük ve duyarlılık değerleriyle sinovitin saptanabildiği tespit edildi. Bilgilerimiz dahilinde, mevcut literatürde Sİ MRG'de gadolinyum kullanmadan IVIM ile sinovit saptanmasının araştırıldığı bir çalışma yoktur. Sonuç olarak, IVIM, sinovit varlığını yüksek özgüllük-duyarlılık değerleri ile ortaya koyabilen ve T1/Gd'nin yerini alabilecek güvenilir bir yöntem olarak yorumlanabilir.

Kaynaklar

1. Rudwaleit M, van der Heijde D, Landewé R et al: The development of Assessment of SpondyloArthritis International Society classification criteria for axial spondyloarthritis (partII)): validation and final selection. Ann Rheum Dis, 2009; 68: 777–83
2. Herregods N, Jaremko JL, Baraliakos X, Dehoorne J, Leus A, Verstraete K, Jans L. Limited role of gadolinium to detect active sacroiliitis on MRI in juvenile spondyloarthritis. Skeletal Radiol. 2015 Nov;44(11):1637-46. doi: 10.1007/s00256-015-2211-8. Epub 2015 Jul 24. PMID: 26201675.
3. Zhao YH, Li SL, Liu ZY, Chen X, Zhao XC, Hu SY, Liu ZH, M S YJ, Chan Q, Liang CH. Detection of Active Sacroiliitis with Ankylosing Spondylitis through Intravoxel Incoherent Motion Diffusion-Weighted MR Imaging. Eur Radiol. 2015 Sep;25(9):2754-63. doi: 10.1007/s00330-015-3634-2. Epub 2015 Feb 14. PMID: 25678080.4. Conklin J, Heyn C, Roux M, Cerny M, Wintermark M, Federau C (2016) A simplified model for intravoxel incoherent motion perfusion imaging of the brain. Am J Neuroradiol 37:2251–2257. doi:10.3174/ajnr.A4929
5. Mürtz P, Pieper CC, Reick M, Sprinkart AM, Schild HH, Willinek WA, Kukuk GM. Is liver lesion characterisation by simplified IVIM DWI also feasible at 3.0 T? Eur Radiol. 2019 Nov;29(11):5889-5900. doi: 10.1007/s00330-019-06192-x. Epub 2019 Apr 8. Erratum in: Eur Radiol. 2019 Aug;29(8):4524-4525. PMID: 30963269.

Anahtar kelimeler: Difüzyon ağırlıklı görüntüleme, İntravoxel İncoherant Motion, Sinovit, Sakroiliit

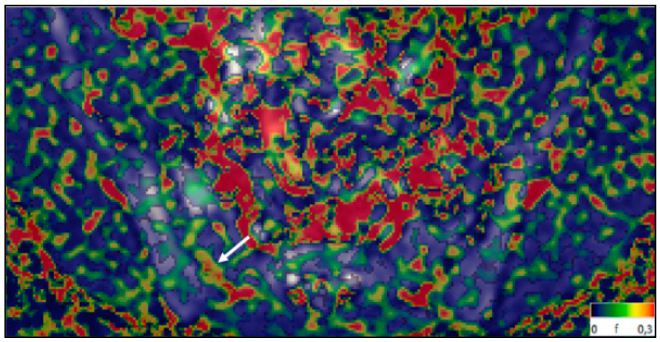

Resim 1. Yirmiyedi yaşında erkek olguda SpA nedeniyle çekilen MRG'de b800 görüntüler üzerine eklenmiş IVIM perfüzyon haritası. Sinovit ile uyumlu alan ok ile gösteriliyor.



Resim 2. Yirmi iki yaşında kadın olguda SpA nedeniyle çekilen MRG'de b800 görüntüler üzerine eklenmiş IVIM perfüzyon haritasında her iki sakroiliak eklemde sinovit ile uyumlu alanlar(ok) görülüyor.

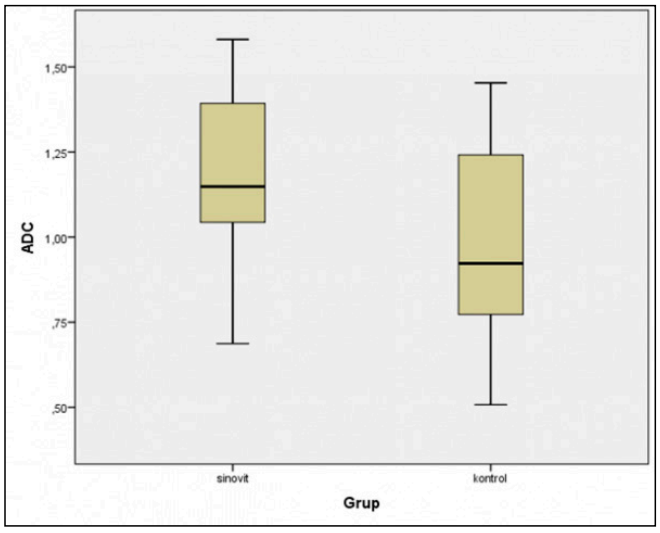

Resim 3. ADC değerlerinin hasta ve kontrol grubu için kutu grafiğinde gösterimi

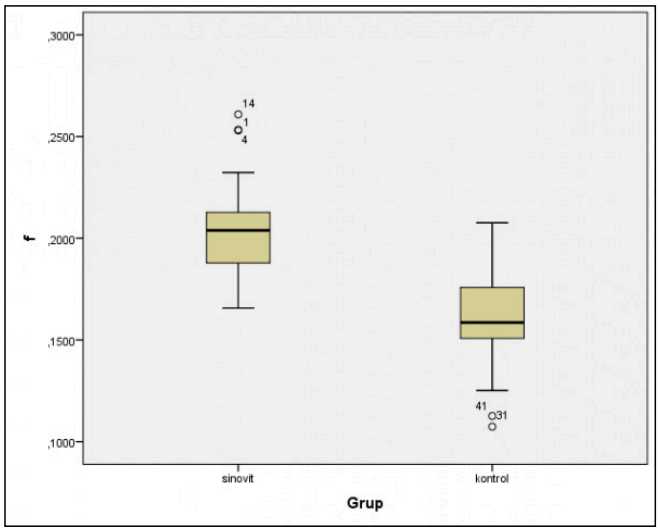

Resim 4. Perfüzyon fraksiyonu değerlerinin hasta ve kontrol grubu için kutu grafiğinde gösterimi

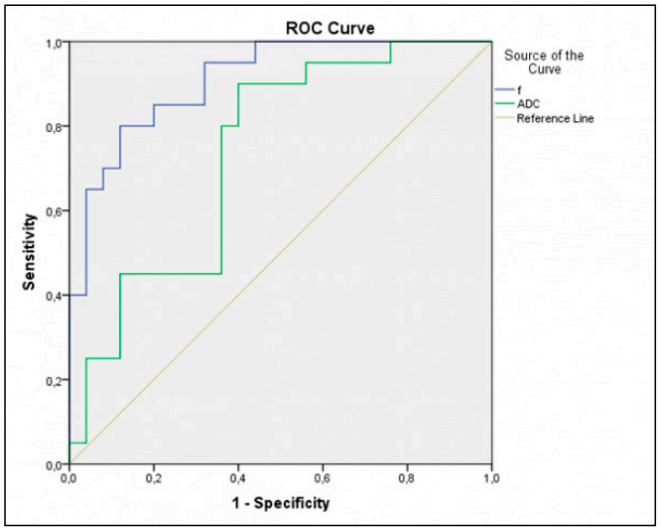

Resim 5. ADC ve perfüzyon fraksiyonu değerlerinin sinovit saptamadaki özgüllük ve duyarlılığı için çizilen ROC eğrisi

Meme Radyolojisi

SS-105

MRG TEKSTÜR ANALİZİ MEME LEZYONLARININ BI-RADS KATEGORİSİNİ DEĞİŞTİREBİLİR Mİ?

Emine Uysal, Ömer Faruk Topaloğlu, Ayşe Arı, Halil Özer, Mustafa Koplay

Selçuk Üniversitesi Tıp Fakültesi Radyoloji Anabilim Dalı.

Giriş ve Amaç: Meme kanseri (MK) kadınlarda en sık görülen malignitedir[1]. Meme manyetik rezonans görüntüleme (MRG) yüksek duyarlılığı nedeniyle son yıllarda MK tanısında büyük önem kazanmıştır[2]. Textür analizi (TA), invaziv bir prosedür veya ek görüntüleme olmaksızın rutin olarak elde edilen tanısal görüntüleri kullanarak bir lezyondaki gri seviyelerin dağılımını, düzenliliğini ve kabalığını değerlendirerek tümör heterojenliği hakkında bilgi sağlar[3]. Bu çalışma, solid meme lezyonlarının değerlendirilmesinde MRG TA'nin katkısını ortaya koymayı amaçlamıştır.

Gereç ve Yöntem: Çalışma için yerel etik kuruldan onay alındı (Belge Tarih ve Numarası: 10/03/2021-2021/145). Ocak 2017 ile Aralık 2020 tarihleri arasında radyoloji bölümünde elde olunan 475 meme MRG retrospektif olarak incelendi. Ultrasonografi ile BI-RADS 3 solid lezyon saptanan ve üç yıl boyunca USG ile izlenen ve BI-RADS 3, 4 ve 5 lezyona sahip patoloji sonucu bulunan hastaların meme MRG'leri çalışmaya dahil edildi. Negatif veya tipik benign bulgusu olan, BI-RADS 3 lezyonu olan ancak takip edilemeyen, MRG öncesi kemoterapi veya radyoterapi alan, hareket artefaktı olan, BI-RADS 4-5 lezyonu olup patoloji sonucu olmayanlar çalışma dışı bırakıldı (**Resim 1**).

Tüm meme MRG incelemeleri, 1.5 T sistem (MAGNETOM Aera, Siemens Healthcare, Erlangen, Almanya) üzerinde özel 16 kanallı meme koili ile yapıldı. Görüntüler TA için OLEA ticari yazılımına (OLEA Sphere 3.0, OLEA Medical, Fransa) aktarıldı. TA, hastaların klinik ve patolojik bulgularını bilmeyen bir radyolog tarafından yapıldı. İlgi alanı, yağ baskılı T2A ve kontrast sonrası ilk T1A görüntüler üzerinde tüm lezyonu içerecek şekilde manuel çizildi. TA için kullanılan parametreler Tablo 1'de belirtilmektedir. Meme kanserinin bağımsız öngörücülerini belirlemek için tekstür parametreleri kullanılarak çok değişkenli lojistik regresyon analizleri yapıldı. Çok değişkenli tekstür parametrelerinin tanısal performansını değerlendirmek için alıcı işlem karakteristiği (AİC) eğrisi analizi kullanıldı.

Bulgular: Çalışmaya yaş ortalaması 44,14 ± 13,08 (18–77) olan 217 kadına ait 217 lezyon dahil edildi. Tablo 2'de lezyonların BI-RADS kategorilerine göre dağılımı gösterilmektedir. Tablo 3 histopatolojik tanısı bulunan 133 lezyonun sonuçlarını özetlemektedir. Malign ve benign gruplarda tekstür parametrelerinin ortalama ve standart sapması Tablo 4'de özetlenmiştir. Tablo 5 tekstür parametreleri üzerinde çok değişkenli lojistik regresyon analizlerinin sonuçlarını göstermektedir. Tablo 6 meme kanserini saptamak için BI-RADS, TA regresyon modelleri ve TA+BI-RADS için AİC analiz sonuçlarını göstermektedir. SPSS programı tarafından TA regresyon modeline göre tahmini benign ve malign gruplar oluşturuldu. Yeni gruplarda 4A lezyonlardan 19 tanesi kategori 3'e indirgendi.

Tartışma ve Sonuç: Bu çalışmada meme lezyonlarını değerlendirirken konvansiyonel görüntüleme yöntemlerine MRG TA eklenince malignite saptama özgüllüğü ve doğruluk değerinin arttığı ortaya konmuştur. Ayrıca MRG TA sonuçlarına göre BI-RADS 4A lezyonların kategori 3'e indirgenebileceği gösterilmiştir. MRG TA BI-RADS 4A lezyonlardan malign olan ikisini doğrulukla tespit etmiş, 21 benign lezyondan 19 tanesini kategori 3'e indirgemiştir.

BI-RADS 4A lezyonları değerlendirirken konvansiyonel görüntüleme yöntemlerine ek olarak MRG TA'nin kullanılması biyopsi oranlarını düşürebilir. Bu konuda daha kapsamlı çalışmalara ihtiyaç vardır.

Anahtar kelimeler: BI-RADS, meme kanseri, manyetik rezonans görüntüleme, tekstür analizi,

Kaynaklar

1. DeSantis CE, Ma J, Gaudet MM, et al. Breast cancer statistics, 2019. CA Cancer J Clin. 2019;69(6):438-451.
2. Morris EA. Diagnostic breast MR imaging: current status and future directions. Magn Reson Imaging Clin N Am. 2010;18(1):57-74.
3. Kim JH, Ko ES, Lim Y, et al. Breast Cancer Heterogeneity: MR Imaging Texture Analysis and Survival Outcomes. Radiology. 2017;282(3):665-675.

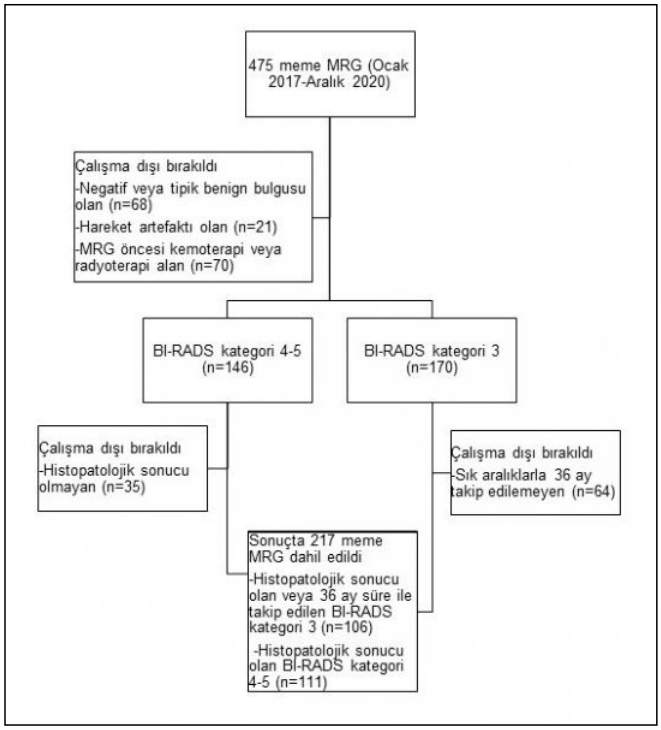

Resim 1. Akış şeması çalışma için dışlama kriterlerini göstermektedir.

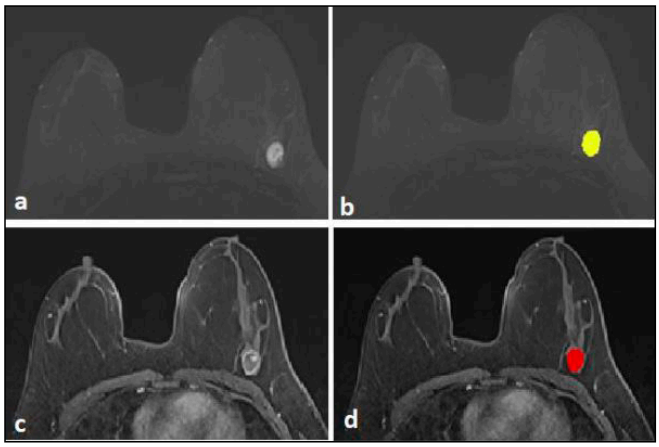

Resim 2. Yağ baskılı T2A görüntüde (a, b) ve ilk postkontrast T1A görüntüde (c, d) tekstür analizi için segmentasyon işlemi izlenmektedir.

Tablo 1. MRG Tekstür analizi için kullanılan parametreler

First-order	Second-order	Higher-order
Entropy	GLCM Contrast	NGLDM Coarseness
Minimum	GLCM Correlation	NGLDM Contrast
Maximum	GLCM Joint energy	NGLDM Busyness
Mean	GLCM Joint entropy	NGLDM Complexity
Median	GLCM IDM	NGLDM Strength
Skewness	GLCM Sum average	
Kurtosis	GLCM Sum entropy	
Variance	GLCM Sum of squares	
Uniformity		

Table 2. Lezyonların BI-RADS kategorisi ve benign-malign oranları (n=217)

	Benign lezyonlar (n=135)	Malign lezyonlar (n=82)
BI-RADS **		
BI-RADS 3	106 (78.5)	-
Histopatolojik tanı	22 (16.3)	
36 ay takip sonrası	84 (62.2)	
BI-RADS 4A	23 (17.0)	2 (2.4)
BI-RADS 4B	5 (3.7)	9 (11.0)
BI-RADS 4C	1 (0.7)	19 (23.2)
BI-RADS 5	-	52 (63.4)

Tablo 3. Meme kitlelerinin histopatolojik sonuçları (n=133)

Benign	51 (38,3)	Malign	82 (61,7)
Fibroadenom	24 (47)	İnvaziv karsinom	58 (70,7)
Fibrokistik değişiklik	7 (13,7)	İnvaziv lobuler karsinom	7 (8,5)
Adenozis	6 (11,8)	Duktal karsinoma in situ	7 (8,5)
Olağan duktal hiperplazi	5 (9,8)	Lobuler karsinoma in situ	3 (3,7)
İntraduktal papillom	4 (7,8)	İnvaziv kribriform karsinom	2 (2,4)
Kronik inflamasyon	3 (5,9)	İnvaziv musinöz karsinom	2 (2,4)
Tübüler adenom	1 (2)	İnvaziv papiller karsinom	2 (2,4)
Granülomatöz mastit	1 (2)	Miksofibrosarkom	1 (1,2)

Tablo 4. Benign ve malign lezyonlar için T1 ve T2 ağırlıklı görüntülerden elde edilen tekstür parametreleri

		T2- Ağırlıklı görüntüler			T1- Ağırlıklı görüntüler	
	Malign lezyonlar	Benign lezyonlar	p	Malign lezyonlar	Benign lezyonlar	p
First order						
Entropy	5.09 ± 0.37	4.91 ± 0.53	<0.014	5.11 ± 0.33	4.86 ± 0.55	0.001
Minimum	46.04 ± 36.84	54.13 ± 48.24	0.226	68.56 ± 66.62	57.83 ± 46.57	0.228
Maximum	217.28 ± 166.00	196.12 ± 106.90	0.327	298.10 ± 138.57	212.36 ± 85.91	<0.001
Mean	123.72 ± 79.87	130.20 ± 79.80	0,599	187.63 ± 82.97	144.22 ± 66.04	<0.001
Median	122.30 ± 77.95	132.43 ± 81.90	0.415	188.73 ± 86.10	147.24 ± 66.12	0.001
Skewness	0.227 ± 0.770	-0.172 ± 0.818	0.001	-0.127 ± 0.823	-0.381 ± 0.697	0.033
Kurtosis	3.93 ± 2.55	3.35 ± 2.91	0.175	3.70 ± 1.67	3.74 ± 2.21	0.908
Variance	1552.25 ± 3622.54	1537.12 ± 2272.51	0.975	2444.33 ± 2759.70	1295.19 ± 1335.98	0.001
Uniformity	0.036 ± 0.010	0.041 ± 0.017	0.022	0.043 ±0.046	0.040 ± 0.013	0.691
Second order						
GLCM Contrast	97.80 ± 84.01	152.24 ± 97.61	<0.001	114.37 ± 78.57	149.05 ± 94.38	0.011
GLCM Correlation	0.681 ± 0.157	0.607 ± 0.189	0.007	0.631 ± 0.172	0.551 ± 0.174	0.003
GLCM Joint energy	0.006 ± 0.004	0.012 ± 0.016	0.001	0.007 ± 0.006	0.012 ± 0.011	0.001
GLCM Joint entropy	7.78 ± 0.90	7.05 ± 1.23	<0.001	7.68 ± 1.03	7.09 ± 1.24	0.001
GLCM IDM	0.179 ± 0.095	0.137 ± 0.064	0.001	0.167 ± 0.108	0.135 ± 0.050	0.016
GLCM sum average	60.95 ±14.63	70.75 ± 14.79	<0.001	68.52 ± 16.69	73.53 ± 13.68	0.035
GLCM sum entropy	5.70 ± 0.50	5.30 ± 0.82	<0.001	5.61 ± 0.55	5.16 ± 0.86	<0.001
GLCM sum of squares	149.74 ± 71.63	195.35 ± 76.60	<0.001	154.51 ± 62.22	167.70 ± 73.72	0.214
Higher order						
NGLDM Coarseness	0.042 ± 0.022	0.057 ± 0.025	<0.001	0.043 ± 0.023	0.056 ± 0.026	0.001
NGLDM Contrast	1.01 ± 1.61	4.05 ± 8.36	0.001	1.27 ± 2.80	3.10 ± 4.87	0.004
NGLDM Busyness	0.027 ± 0.022	0.021 ± 0.019	0.139	0.042 ± 0.133	0.022 ± 0.021	0.175
NGLDM Complexity	4332.39 ± 1509.38	4789.40 ± 1372.27	0.042	4785.90 ± 1513.36	4833.65 ± 1542.68	0.840
NGLDM Strength	54.01 ± 29.44	77.35 ± 37.74	<0.001	51.27 ± 27.38	67.69 ± 37.29	0.001

Tablo 5. T2 ağırlıklı ve T1 ağırlıklı görüntülerden elde edilen textür parametreleri için Çok Değişkenli Lojistik Regresyon Analizleri

								%95 CI
	b	S.E.	Wald	df	p	Odds ratio	Lower	Upper
T2- Ağırlıklı								
Median	0.017	0.004	14.015	1	<0.001	1.017	1.008	1.026
GLCM Contrast	-0.024	0.010	5.710	1	0.017	0.976	0.957	0.996
GLCM Correlation	-11.434	4.457	6.582	1	0.010	0.000	0.000	0.067
GLCM Joint entropy	-3.022	1.035	8.524	1	0.004	0.049	0.006	0.370
GLCM Sum entropy	3.256	1.458	4.990	1	0.006	1.025	1.007	1.043
GLCM sum of squares	0.025	0.009	7.595	1	0.054	1.280	0.995	1.646
NGLDM contrast	0.247	0.128	3.704	1	0.001	0.972	0.956	0.988
T1- Ağırlıklı								
Maximum	-0.028	0.008	11.222	1	0.061	1.019	0.999	1.040
Median	0.019	0.010	3.520	1	0.008	0.987	0.977	0.996
Uniformity	-15.231	16.276	0.876	1	0.020	0.065	0.007	0.655
GLCM contrast	-0.014	0.005	7.042	1	0.101	1.032	0.994	1.072
GLCM joint entropy	1.968	0.944	4.346	1	0.081	0.007	0.000	1.831
GLCM sum entropy	-2.729	1.176	5.381	1	0.349	0.859	0.624	1.181
NGLDM coarseness	-49.644	28.415	3.052	1	0.037	1.218	1.012	1.465
NGLDM strength	0.032	0.019	2.692	1	0.025	1.385	1.041	1.843
Constant	15.191	6.735	5.087	1	0.024	3956129.638		

Tablo 6. AİC analiz sonuçları

	AUC	p	Duyarlılık (%)	Özgüllük (%)	PÖD (%)	NÖD (%)	Doğruluk (%)
BI-RADS	0.989	<0.001	100	65.9	73.9	100	82.6
TA Regression model	0.884	<0.001	84.1	78.8	79.3	83.8	81.4
BI-RADS+TA Regression model	0.992	<0.001	100	88.2	89.1	100	94.0

Nöroradyoloji

SS-106

MEZİAL TEMPORAL SKLEROZ OLGULARINDA KORPUS KALLOZUM MORFOLOJİSİNİN DEĞERLENDİRİLMESİ

Hamdullah Erk, Melisa Yalçın, Hakan Önder

Prof. Dr. Cemil Taşcıoğlu Şehir Hastanesi

Giriş-Amaç: Temporal lob epilepsisi (TLE), en sık semptomatik epilepsi tipi olup sıklıkla medial temporal sklerozis' e (MTS) bağlıdır. [1] Temporal lob epilepsisi nörodejeneratif olup özellikle serebral beyaz cevher hacmi dolayısıyla da korpus kallozum (KK) hacmi üzerinde olumsuz etkiye sahiptir. Bu çalışmanın amacı, MTS'nin KK üzerindeki volümetrik ve morfolojik etkilerini değerlendirmektir.

2016 ile 2021 yılları arasında hastanemizde takip edilen manyetik rezonans görüntüleme (MRG) ve elektroensefalografik (EEG) bulguları ile tanıları doğrulanan MTS hastaları (n= 51) ile birebir aynı yaş ve cinsiyet dağılımına sahip kontrol grubu (n=51) çalışmaya dahil edildi. Her grup için yaş, cinsiyet ve MTS'li hastalarda skleroz tarafı not edildi. KK 'nın en iyi görüldüğü mid-sagital T2 ağırlıklı kesitler incelendi. Her görüntü için KK'nın en uzun ön-arka (AP) uzunluğu, orta kalınlık (M) ve splenium kalınlığı (S) ölçüldü. (Resim a) Daha sonra, Witelson (1989) bölümleme yöntemi ile 7 parçadan oluşan KK yüzey alanı ayrı ayrı hesaplandı; rostrum, genu, anterior korpus, orta korpus, posterior korpus, isthmus, splenium. [2] (Resim b)

Elde edilen tüm sonuçlar için Kolmogorov-Smirnov normallik testi uygulandı. Hasta ile kontrol grubu arasında ve çalışma grubunda sağ ile sol tutulumlu MTS'li olguların CC ölçümleri arasındaki farklılığı analiz etmek için normal dağılımlı gösterenlerde bağımsız örneklem t testi, normal dağılım göstermeyenlerde ise Mann-Whitney U testi ile SPSS v28.0 programı kullanılarak istatistiksel analiz yapıldı.

Hasta grubu için yaş, cinsiyet ve MTS tarafı dağılımı Tablo 1' de gösterilmiştir. Hastaların ortalama değerleri kontrol grubu ile karşılaştırıldığında, rostrum yüzey alanı ile KK uzunluğu dışındaki tüm öl-

çümlerde anlamlı farklılık bulundu (Tablo 2). Buna göre bu iki değer dışındaki KK segmentlerinin ortalama alan ve kalınlık ölçümleri çalışma grubunda kontrol grubuna kıyasla anlamlı olarak düşük ölçüldü.

Çalışma grubunda sağ ve sol MTS'li olgular karşılaştırıldığında; rostrum, anterior korpus, splenium alanı ile KK uzunluğu ve splenium kalınlığı ölçümlerinde anlamlı farklılık saptanmazken diğer tüm ölçümler sol taraflı MTS olgularında anlamlı olarak daha düşüktü (Tablo 3). Sağ ile sol taraflı MTS'li olguların eşleşmiş kontrol grupları ile ayrı karşılaştırılmasında ise, posterior KK alanı hem sağ hem de sol taraflı olgularda kontrol gruplarına kıyasla düşüktü. Ancak anterior KK alanı sol taraflı olgularda anlamlı olarak düşükken, sağ taraflı MTS'lilerde anlamlı fark izlenmedi (Tablo 4,5).

KK morfolojisi, mid-sagittal uzunluğu ve kalınlığı miyelinasyondaki değişikliklerle bağlı değişir ve epilepsi gibi nörodejeneratif patolojilerden etkilenebilir. [3] Literatür ile benzer şekilde çalışmamızda da MTS'li hastalarda KK genu, gövde ve splenium boyutlarında kontrol grubu ile kıyasla azalma saptanırken rostrum boyutlarında iki grup arasında anlamlı fark saptanmadı. [4,5]

Bunun sebebi frontal komissüral yolakların rostrum aracılığıyla olmaması ve böylece nöbet kaynaklı hasardan korunması olabilir. [5] Ayrıca çalışmamızda sağ taraflı MTS'li olgularda posterior KK alanı etkilenirken sol taraflı hastalarda KK diffüz olarak boyutsal küçülme göstermiştir. MR traktografi incelemeleri ile sağ ile sol arasındaki bu fark farklı çalışmalar ile desteklenebilir.

Kaynaklar

1.Pascual MR. Temporal lobe epilepsy: clinical semiology and neurophysiological studies. Semin. Ultrasound CT MR. 2007;28 (6): 416-23.

2. Witelson SF (1989) Hand and sex differences in the isthmus and genu of the human corpus callosum. Brain 112:799–835

3. Pujol J, Vendrell P, Junque C, Marti-Vitalta JL, Capdevila A (1993) When does human brain development end? Evidence of corpus callosum growth up to adulthood. Ann Neurol 34:71–75.

4. Hermann B, Seidenberg M, Bell B, Rutecki P, Sheth RD, Ruggles K, Wendt G, O'Leary D, Magnotta V (2002) The neurodevel- opmental impact of childhood-onset temporal lobe epilepsy on brain structure and function. Epilepsia 43(9):1062–1071.

5. Firat, Aysegul & Tascioglu, A & Demiryurek, M & Saygi, Serap & Oguz, Kader & Tezer, F.Irsel & Hayran, Mutlu. (2013). Evaluation of corpus callosum morphometry in patients with mesial temporal lobe epilepsy with hippocampal sclerosis. Surgical and radiologic anatomy : SRA. 36. 10.1007/s00276-013-1144-y.

Anahtar kelimeler: mezial temporal skleroz, epilepsi, korpus kallozum

Resim a

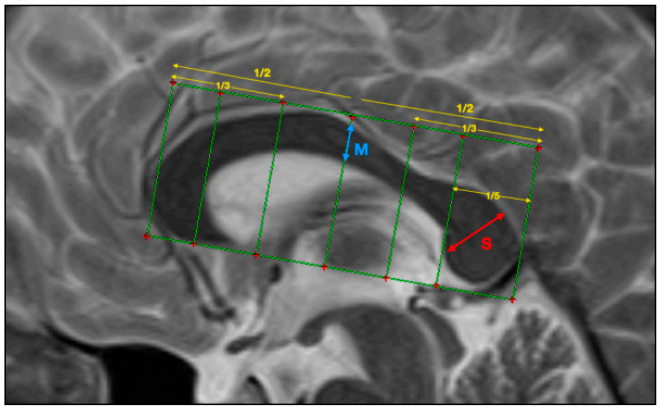

Resim b

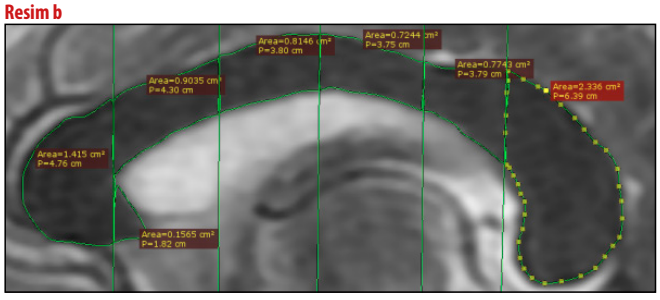

Tablo-1: Hasta grubunun demografik özellikleri ve MTS taraf dağılımı

	Erkek(*n=26*)	Kadın(*n=25*)	Total (*n=51*)
Yaş ortalaması	32,5 ± 17	22,44 ± 14,33	27,59± 16,405
MTS Taraf			
Sağ	13*(%50)*	13*(%52)*	26*(%51)*
Sol	12*(%46,1)*	9*(%36)*	21*(%41,2)*
Bilateral	1*(%3,8)*	3*(%12)*	4*(%7,8)*

Tablo-2: Hasta grubu ve kontrol grubunun ölçümlerinin istatistiksel değerlendirmesi

	Hasta Grubu(*n=51*)		Kontrol Grubu(*n=51*)		*p değeri*
	Ortalama	*SD*	*Ortalama*	*SD*	
Rostrum(mm^2) #	23,7	10,2	22,3	9,7	*0,43*
Genu(mm^2) #	104,6	32,9	130,2	31,5	*<0,002§*
Anterior Korpus(mm^2)	71,9	15,5	78,7	16,5	*0,037§*
Orta Korpus(mm^2)	55,3	11,6	64,6	13,9	*<0,001§*
Posterior Korpus(mm^2)	52,5	12,7	63,1	14,1	*<0,001§*
İsthmus(mm^2)	42,2	12,6	53	14,5	*<0,001§*
Splenium(mm^2)	171,4	37,8	171,4	40,1	*<0,001§*
Anterior KK(mm^2)*	255,6	59,9	295,8	63,3	*0,001§*
Posterior KK(mm^2)**	234,7	58,7	287,5	62,9	*<0,001§*
Toplam(mm^2)	490,4	113,5	583,3	121,6	*<0,001§*
Orta kalınlık(*mm*)	5,28	0,8	5,9	0,9	*0,001§*
Splenium kalınlığı(*mm*) #	8,9	1,9	11,2	5,7	*<0,001§*
KK uzunluğu(*mm*) #	64,1	13,1	68,1	6,42	*0,166*

**Rostrum, genu, anterior ve orta korpus alan ölçümlerinin toplamından elden edilmiştir.*
***Posterior korpus, isthmus ve splenium alan ölçümlerinin toplamından elde edilmiştir.*
 # Kolmogorov-Smirnov testine göre normal dağılım göstermeyen ölçümler(%95 güven aralığı).
§ İstatistiksel olarak anlamlı değerler.

Tablo-3: MTS tarafları ile KK ölçümlerinin istatistiksel değerlendirilmesi

	Sağ Taraflı MTS(n=26)		Sol Taraflı MTS(n=21)		p değeri
	Ortalama	SD	Ortalama	SD	
Rostrum(mm²)	24,7	11,5	23,2	9,5	0,631
Genu(mm²)	115,1	28,1	92,9	34,4	<0,019§
Anterior Korpus(mm²)	75,9	15,3	67,3	15,5	0,062
Orta Korpus(mm²) #	60,8	8,5	49,9	11,7	0,002§
Posterior Korpus(mm²)	57,6	9	47,4	14,4	0,005§
İsthmus(mm²)	47,3	12,1	37,1	11,1	0,005§
Splenium(mm²)	146,6	30,4	130,5	44,1	0,148
Anterior KK(mm²)*	276,6	59,9	233,3	59,3	0,012§
Posterior KK(mm²)**	251,6	45,8	215	67,6	<0,033§
Toplam(mm²)	528,2	90,1	448,3	125,4	<0,015§
Orta kalınlık(mm)	5,6	0,6	4,9	0,8	0,001§
Splenium kalınlığı(mm)	9,2	1,5	8,5	2,3	0,231
KK uzunluğu(mm) #	67	3,7	59,8	19,4	0,252

*Rostrum, genu, anterior ve orta korpus alan ölçümlerinin toplamından elden edilmiştir.
**Posterior korpus, isthmus ve splenium alan ölçümlerinin toplamından elde edilmiştir.
Kolmogorov-Smirnov testine göre normal dağılım göstermeyen ölçümler(%95 güven aralığı).
§ İstatistiksel olarak anlamlı değerler.

Tablo-4: Sağ taraflı MTS olguları ile eşleştirilmiş kontrol grubu ölçümlerinin istatistiksel değerlendirmesi

	Sağ Taraflı MTS(n=26)		Kontrol(n=26)		p değeri
	Ortalama	SD	Ortalama	SD	
Anterior KK(mm²)*	276,6	59,9	291,3	47,3	0,290
Posterior KK(mm²)**	251,6	45,8	287,9	41,3	<0,004§
Toplam(mm²)	528,2	90,1	579,5	82,9	<0,037§
Orta kalınlık(mm)	5,6	0,6	5,9	0,7	0,131
Splenium kalınlığı(mm)	9,2	1,5	11,9	7,8	0,088
KK uzunluğu(mm)	67	3,7	68,1	4,8	0,364

*Rostrum, genu, anterior ve orta korpus alan ölçümlerinin toplamından elden edilmiştir.
**Posterior korpus, isthmus ve splenium alan ölçümlerinin toplamından elde edilmiştir.
Kolmogorov-Smirnov testine göre normal dağılım göstermeyen ölçümler(%95 güven aralığı).
§ İstatistiksel olarak anlamlı değerler.

Tablo-5: Sol taraflı MTS olguları ile eşleştirilmiş kontrol grubu ölçümlerinin istatistiksel değerlendirmesi

	Sol Taraflı MTS(n=21)		Kontrol(n=21)		p değeri
	Ortalama	SD	Ortalama	SD	
Anterior KK(mm²)*	233,3	59,3	293,6	47,3	0,008§
Posterior KK(mm²)**	215,1	67,6	278,5	41,3	<0,009§
Toplam(mm²)	448,3	125,4	572,2	82,9	<0,004§
Orta kalınlık(mm)	4,9	0,8	5,7	1,1	0,015§
Splenium kalınlığı(mm)	8,5	2,3	10,2	1,8	0,009§
KK uzunluğu(mm) #	67	3,7	68,1	4,8	0,263

*Rostrum, genu, anterior ve orta korpus alan ölçümlerinin toplamından elden edilmiştir.
**Posterior korpus, isthmus ve splenium alan ölçümlerinin toplamından elde edilmiştir.
Kolmogorov-Smirnov testine göre normal dağılım göstermeyen ölçümler(%95 güven aralığı).
§ İstatistiksel olarak anlamlı değerler.

Abdominal Radyoloji

SS-107

REKTUM KANSERİ MRG-ADC HARİTALAMA TEKSTÜR ANALİZİNİN KEMORADYOTERAPİ YANITI AÇISINDAN PREDİKTİF VE PROGNOSTİK DEĞERİ

Şehnaz Evrimler[1], Zümrüt Arda Kaymak[2], Hanefi Diler[1], Emine Elif Özkan[2]

[1]Süleyman Demirel Üniversitesi Tıp Fakültesi Radyoloji Anabilim Dalı
[2]Süleyman Demirel Üniversitesi Tıp Fakültesi Radyasyon Onkolojisi Anabilim Dalı

Giriş ve Amaç: Lokal ileri evre rektal kanser (LİRK) tedavisinde neoadjuvan kemoradyoterapi (nKRT) sonrası total mezorektal eksizyon (TME) standart tedavi yaklaşımı olarak kabul edilmektedir (1). MR inceleme hem nKRT öncesi evrelemede hem de sonrasında yanıt değerlendirmede önemli role sahiptir (2-5). Bu ön çalışmamızda LİRK hastalarında nKRT yanıtının değerlendirilmesinde MRG-ADC haritalama (Manyetik Rezonans Görüntüleme-Apparent Diffusion Coefficent) tekstür özelliklerinin prediktif değeri ve prognostik değerini araştırmayı amaçladık.

Gereç ve Yöntem: nKRT sonrası 6-8 hafta içinde total mezorektal eksizyon uygulanan 24 LİRK'nin tedavi öncesi 1,5T MRG cihazında elde edilen ADC görüntüleri üzerinden iki radyolog 3D-Slicer programını kullanarak kitleleri manuel olarak segmente etti. Elde edilen VOI (volume of interest) üzerinden radiomiks analiz yapıldı. Radyomiks analiz ile 134 adet tekstür özelliği elde edildi (Resim 1). Tedaviye yanıt regresyon derecelendirmesine göre 1 ve 2 olanlar tedaviye yanıt veren (TY(+)), 3-5 olanlar yanıt vermeyen olarak (TY(-)) gruplandırıldı. Tekstür özellikleri ile tedavi yanıt (TY) ilişkisi Mann-Whitney U testi ile karşılaştırıldı. Anlamlı farklılık saptanan özellikler için ROC analizi yapıldı. Elde edilen kesme değerlerine göre lojistik ve cox regresyon analizleri yapıldı.

Bulgular: Ortanca yaşları 61,5 (47-83) olan 8 (%33,3) kadın ve 16 (%66,7) erkek olmak üzere; TY(+) 5 (%20,8), TY(-) 19 (%79,2) hasta bulunmaktaydı. TY ile anlamlı ilişki gösteren tekstür özellikleri GLDM (Gray-Level Difference Method) dependence nonuniformity (p=0,015), GLRLM (Gray-level run length matrix) short run emphasis (p=0,030), GLSZM (Gray-level size zone matrix) large area high gray level emphasis (p=0,015) idi (Resim 2). ROC analizine göre tedavi yanıtı tespitinde bu özelliklerden istatiksel anlamlılık gösteren GLRLM (AUC: 0,82, p=0,030, duyarlılık=%80, özgüllük=%84) ve GLSZM (AUC:0,85, p=0,017, duyarlılık=%79, özgüllük=%80) idi (Resim 3). Kesme değeri baz alınarak yapılan univaryat lojistik regresyona göre GLRLM için OR:21,33 (1,73-263,67) (p=0,017), GLSZM için OR:15 (1,05-312,22) (p=0.030) hesaplan-

dı. Multivaryat analizde sadece GLRLM ile anlamlı sonuç elde edildi (OR: 18,13, p=0,046). Genel sağkalım (GS) ile GLCM difference entropy arasında anlamlı ilişki saptandı (p=0,030). ROC analizinde AUC:0,82, p=0,030 (duyarlılık=%79, özgüllük=%80) hesaplandı. Kesme değeri baz alınarak yapılan cox regresyon analize göre HR:9,13 (1,01-82,67) (p=0,049) hesaplandı.

Tartışma ve Sonuç: GLRLM short run emphasis'in LİRK hastalarının nKRT yanıt değerlendirmesinde anlamlı yüksek prediktif değer, GLCM difference entropy'nin de GS analizinde anlamlı yüksek prognostik değer gösterdiğini saptadık. Daha önceki çalışmalarda T2 ağırlıklı görüntüleme ve diffüzyon ağırlıklı görüntüleme tekstür özelliklerinin nKRT yanıt tahmininde kullanılabileceği öne sürülmüştür (6-11). MRG-ADC bazlı tekstür analizinin nKRT yanıt ve prognoz tahmini belirteci olarak kullanılabileceğini düşünmekteyiz.

Anahtar kelimeler: Kemoradyoterapi, Rektum Kanseri, Diffüzyon Manyetik Rezonans Görüntüleme, Radiomiks

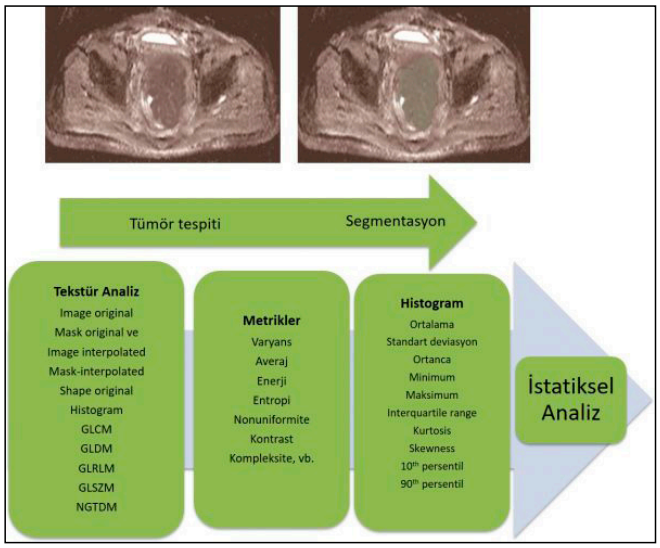

Resim 1. MRG-ADC tekstür analizi akış şeması

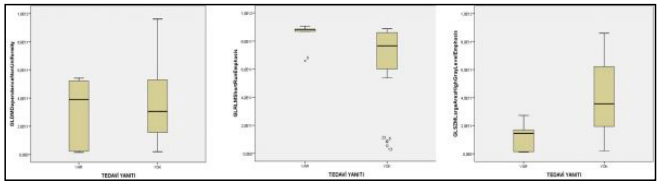

Resim 2. Neoadjuvan Kemoradyoterapi yanıtı ile anlamlı ilişki gösteren MRG-ADC tekstür özelliklerinin grafisi

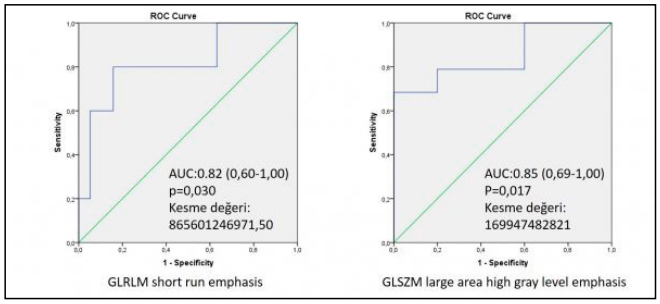

Resim 3. MRG-ADC tekstür özelliklerinin neoadjuvan Kemoradyoterapi yanıt değerlendirmesi açısından ROC analiz eğrileri

Toraks Radyolojisi

SS-108

SARKOPENİ, DİĞER DEMOGRAFİK RİSK FAKTÖRLERİNDEN BAĞIMSIZ OLARAK COVID-19 HASTALARINDA MORTALİTE İLE İLİŞKİLİDİR

Merve Erkan[1], Dilara Atasoy[2], Halil Erkan Sayan[3], Dursun Topal[4], Mutlu Güneş[5]

[1]Sbü Bursa Yüksek İhtisas Eğitim ve Araştırma Hastanesi Radyoloji Bölümü
[2]Sivas Numune Hastanesi
[3]Sbü Bursa Yüksek İhtisas Eğitim ve Araştırma Hastanesi Anestezi ve Reanimasyon Bölümü
[4]Bursa Şehir Hastanesi Kardiyoloji Bölümü
[5]Bursa Şehir Hastanesi Endokrinoloji Bölümü

Giriş ve Amaç: Koronavirus hastalığı (COVID-19), birçok ülkede ağır hasta yüküne yanıt vermede sağlık sistemlerinin sınırlarını zorlayan, yaşamı tehdit eden dünya çapında bir pandemiye neden oldu (1). Bu nedenle, bireysel tedavi planlarını verimli bir şekilde oluşturmak ve sağlık kaynaklarını yönetmek için güvenilir ve objektif prognostik göstergelere ihtiyaç vardır. İleri yaş, kardiyovasküler ve solunum yolu hastalığı öyküsü gibi bazı temel demografik özellikler, bu hastalar için zaten bir prognostik parametre olarak tanımlanmıştır (2,3). Sarkopeni, kas miktarı veya kalitesinin düşük olması ve kas gücünün düşük olmasıdır (4). COVID-19 için prognostik faktörler olan kalp ve solunum hastalıkları, ileri yaş, obezite ölümle ilişkilidir. Biz bu çalışmada COVID-19 hastalarında sarkopeninin hastane içi mortalite üzerine etkisini değerlendirmeyi amaçladık.

Gereç ve Yöntem: Çalışmaya toplam 302 COVID-19 hastası dahil edildi. Sarkopeni, toraks BT görüntülemesinde T12 vertebra seviyesinde (T12-SMI) indekslenmiş iskelet kası kütlesi ile değerlendirildi (Resim 1). Mortalite tahmini için T12-SMI'nin cut-off değerini saptamak için bir ROC eğrisi analizi yapıldı. Daha sonra bu değere göre sarkopeni tanısı konuldu. Mortalite için bağımsız demografik değişkenleri saptamak için çok değişkenli lojistik regresyon analizi kullanıldı.

Bulgular: Hastalar; mortalite grubunda olan 26 (%8,6) ve mortalite grubunda olmayan 276 hasta (%91,4) olarak ikiye ayırıldı. ROC analizinde T12-SMI için erkeklerde 34.06 cm^2/m^2 (duyarlılık %70, özgüllük %77) ve kadınlarda 29.36 cm^2/m^2 (duyarlılık %67, özgüllük %69) cut-off değerleri hesaplanmıştır (Resim 2,3). Çalışma popülasyonunda sarkopenili 110 (%36,4) hasta vardı. Sarkopeni, mortalite olan grupta mortalite olmayan gruba göre daha sıktı (%73,1'e karşı %33, p<0,001). Sarkopenili hastalarda daha şiddetli COVID-19 hastalığı vardı ve hastaneye yatış, yoğun bakım ünitesine yatış, entübasyon ve mortalite oranları daha yüksekti (Tablo 1). Çok değişkenli analizde, yaş, önceki kardiyovasküler ve solunum yolu hastalığı ve sarkopeni, COVID-19 hastalarında bağımsız olarak mortalite ile ilişkiliydi (Tablo 2).

tartışma ve sonuç: COVID-19 hastalarında sarkopeni teşhisi için T12-SMI için erkeklerde 34.06 cm^2/m^2 ve kadınlarda 29.36 cm^2/m^2 cut-off değeri olarak kullanılabilir. Sarkopeni COVID-19 hastalarında açıkça mortalite ile ilişkilidir. Sarkopenisi olan COVID-19 hastalarında hastaneye yatış, yoğun bakım ünitesine yatış ve entübasyon da daha sık görülmektedir.

Anahtar kelimeler: COVID-19, sarcopenia, mortality, computed tomography, skeletal muscle index



Resim 1. Toraks BT görüntüsünde T12 vertebra seviyesinde T12-SMA ölçümü. -29 ila +150 HU eşik değeri kullanılarak tanımlanan kesitsel iskelet kası alanını gösteren kırmızı bölge (T12-SMA 79.23 cm^2/m^2, T12-SMI 30.07 cm^2/m^2)

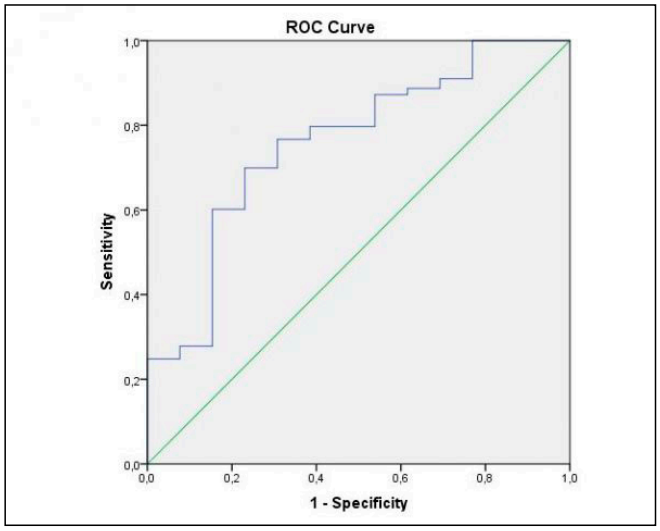

Resim 2. Erkek hastalarda T12-SMI eşik değeri için ROC analizi. EAA : 0.758, p=0.002. 34.06 cm^2/m^2 T12SMI için duyarlılık %70, özgüllük %77.

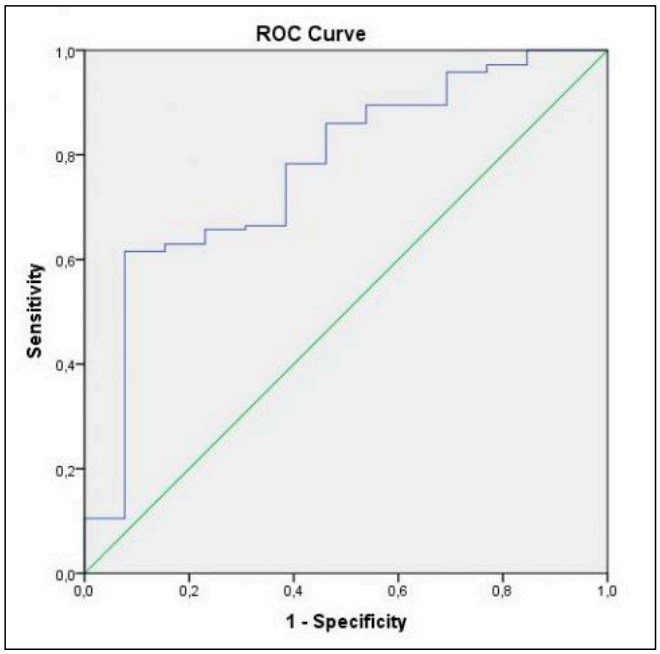

Resim 3. Kadın hastalarda T12-SMI eşik değeri için ROC analizi. EAA : 0.772, p=0.001. T12SMI'nin 29.36 cm^2/m^2'si için duyarlılık %67, özgüllük %69.

Tablo 2. Sarkopenisi olan ve olmayan hastaların temel demografik ve laboratuvar değişkenleri

	Sarkopenik olan hastalar (n=94)	Sarkopenik olmayan hastalar (n=208)	p
Yaş,yıl	56.7 ± 19.3	50.3 ± 14.5	0.003
Cinsiyet(kadın), n(%)	60 (54.5%)	96 (50%)	0.45
CRP, mg/L	50.5 ± 61.9	27.0 ± 38.4	0.025
WBC	7.14 ± 3.5	6.5 ± 3.1	0.145
Ferritin, ng/mL	416.7 ± 981.7	174.0 ± 172.9	0.007
D-dimer, µg/mL	1.4 ± 2.6	0.7 ± 0.9	0.06
Diabetes Mellitus, n (%)	22 (20%)	43 (22.4%)	0.63
Hipertansiyon, n (%)	34 (30.9%)	54 (28.1%)	0.61
KVH, n (%)	16 (14.5%)	12 (23%)	0.52
KOAH, n (%)	8 (7.3%)	17 (8.9%)	0.63
Hastalık ciddiyeti, n (%)			
Hafif	26 (23.6%)	59 (30.7%)	<0.001
Ilımlı	45 (40.9%)	106 (55.2%)	<0.001
Şiddetli	26 (23.6%)	22 (11.5%)	<0.001
Kritik	13 (11.8%)	5 (2.6%)	<0.001
Hastaneye yatış, n (%)	59 (53.6%)	61 (31.8%)	<0.001
BT'de pnömoni, n (%)	84 (76.4%)	133 (69.3%)	0.19
Mortalite, n (%)	19 (17.3%)	7 (3.6%)	<0.001
Entübasyon, n (%)	20 (18.2%)	10(5.2%)	<0.001
YBÜ yatışı, n (%)	23 (20.9%)	14 (7.3%)	0.001
Kombine son nokta, n	24 (21.8%)	14 (7.3%)	<0.001

Tablo 3. COVID-19 hastalarında mortalitenin demografik belirleyicileri

	Univariable analiz	Univariable analiz	Univariable analiz	Univariable analiz	Multivariable analysis	Multivariable analysis	Multivariable analysis	Multivariable analysis
	OR	95% CI	95% CI	p	OR	95% CI	95% CI	p
	OR	Upper	Lower	p	OR	Upper	Lower	p
Yaş	1.086	1.051	1.123	<0.001	1.051	1.010	1.093	0.014
Cinsiyet	1.075	0.481	2.403	0.86				
DM2	2.51	1.080	5.838	0.03	1.049	0.360	3.057	0.930
HT	4.53	1.968	10.443	<0.001	1.405	0.445	4.441	0.562
KOAH	5.28	1.963	14.206	0.001	5.731	1.683	19.522	0.005
KVH	9.615	4.035	22.914	<0.001	5.246	1.796	15.318	0.002
Sarkopeni	5.518	2.239	13.602	<0.001	6.091	1.945	19.078	0.002

Baş-Boyun Radyolojisi

SS-109

BAŞ BOYUN SKUAMÖZ HÜCRELİ KANSERLERİNDE EKSTRANODAL YAYILIMIN GÖRÜNTÜLEME ÖZELLİKLERİ İLE ÖNGÖRÜLMESİ

Tuğçe Hancıoğlu[1], Yeliz Pekçevik[1], Aslı Irmak Akdoğan[2], İbrahim Çukurova[3], İlker Burak Arslan[3], Ülkü Küçük[4], Sümeyye Ekmekci[4]

[1]İzmir Sağlık Bilimleri Üniversitesi Tepecik Eğitim ve Araştırma Hastanesi Radyoloji Bölümü
[2]İzmir Katip Çelebi Üniversitesi Atatürk Eğitim ve Araştırma Hastanesi Radyoloji Bölümü
[3]İzmir Sağlık Bilimleri Üniversitesi Tepecik Eğitim ve Araştırma Hastanesi Kulak Burun ve Boğaz Bölümü
[4]İzmir Sağlık Bilimleri Üniversitesi Tepecik Eğitim ve Araştırma Hastanesi Patoloji Bölümü

Giriş-Amaç: Ekstranodal yayılım (ENY), tümör hücrelerinin metastatik lenf nodu kapsülü dışına uzanımını tanımlar. Baş boyun skuamöz hücreli kanser (BBSHK) tanılı hastalarda ekstranodal yayılım varlığı, tümörün primer orijininden bağımsız olarak, 5 yıllık sağkalım, lokal nüks ve uzak metastaz ile ilişkili kötü prognostik bir faktördür. AJCC (American Joint Committee on Cancer)'nin 8. baskısı oral kavite, hipofarinks, larinks ve human papilloma virüs (HPV) negatif orofarinks kanserlerinde klinik (c) ve patolojik (p) evreleme için nodal yayılım (N) kategorisinde ENY kullanımını mümkün kılmaktadır. pENY adjuvan tedavi gerekliliğine işaret eden, boyun diseksiyonu

sonrası örneklerin histopatolojik değerlendirilmesi ile ortaya konan bir tanıdır. cENY ise ameliyat öncesi yapılan fizik muayene ile cilt invazyonu, kas ve komşu yumuşak doku infiltrasyonu, sinir disfonksiyonu gibi bulguların saptanması durumunda pozitif kabul edilir. cENY tanısı koymada destekleyici radyolojik bulguların varlığı da ayrı bir kriter olarak kılavuzda yer almaktadır. ENY varlığını görüntüleme yöntemleri ile öngörmek, cerrahi olacak hastalarda hastalığın prognostik seyrinin belirlenmesini, cerrahi olmayanlarda ise doğru evrelendirme ile hastanın daha etkin tedavi edilmesini sağlayabilir. Bu çalışmanın amacı BBSHK tanılı hastalarda metastatik lenf nodlarında ektranodal yayılımı tanımaya yardımcı görüntüleme özelliklerini belirlemek ve ekstranodal yayılımı öngörmede farklı deneyimde değerlendiriciler arasındaki uyumu araştırmaktır.

Hastalar: Çalışmamız hastanemiz etik kurulu tarafından onaylanmıştır. 2012 ile 2020 yılları arasında, BBSHK nedeniyle hastanemiz Kulak Burun Boğaz kliniğinde boyun diseksiyonu yapılan hastalar retrospektif olarak değerlendirilmiştir. Boyun diseksiyon spesmenlerinin histopatolojik incelemesinde metastatik lenf nodu saptanan, ameliyat öncesi kontrastlı BT ve/veya MR incelemesi bulunan 80 hasta incelemeye alınmıştır. Görüntüleme yapılma zamanı ile boyun diseksiyonu arasında 8 haftadan uzun süre olan, hareket artefaktları, teknik açıdan yetersiz çekim kalitesi ve trakeostomili hastalarda cilt altı amfizemin ve kanülün yarattığı artefaktlar nedeniyle optimal değerlendirmenin yapılamadığı hastalar çalışmaya dahil edilmemiştir. BBSHK tanısına ek olarak ikinci primer malignitesi nedeniyle metastazı bulunan ve tekrar değerlendirme yapmak için arşiv sisteminde patoloji spesmenlerine ulaşılamayan hastalar da çalışma dışı bırakılmıştır. Kısa aksı 0.5 cm'nin altında metastatik lenf nodları bulunan hastalar değerlendirmeye alınmamıştır. Çalışmaya 53 hasta dahil edilmiştir (Resim-1).

Görüntüleme analizi: Metastatik lenf nodlarının tespit edilmesinde, lenf nodlarının değerlendirilmesine katılmayan bir radyolog lenf nodlarının sayısını, seviyesini ve boyutunu histopatolojik bulgularla birlikte yeniden değerlendirerek BT ve/veya MR görüntüleri üzerinden topografik bir korelasyon oluşturmuştur. Baş boyun görüntülemede 10 yıllık, 2 yıllık ve 1 yıllık deneyimli üç radyolog 106 metastatik lenf nodunu nekroz, irregüler kontur, perinodal yağlı dokuda çizgilenme, gross invazyon açısından yeniden değerlendirmiştir. Bu özelliklere ek olarak ENY varlığına dair genel kanı radyolog öngörüsü parametresi ile var ya da yok olarak belirtilmiştir. Nekroz: BT görüntülerinde düşük dansiteli fokal kontrastlanmayan alana sahip, MR görüntülerinde ise T2A yüksek sinyalli ve kontrastlı yağ baskılı T1A görüntülerde kontrastlanmayan düşük sinyalli alan içeren lenf nodlarına bakılmıştır. Nekroz yok, %50'nin altında nekroz, %50'nin üzerinde nekroz ve tümüyle nekrotik/kistik olarak sınıflanmıştır (Resim-2). İrregüler kontur: Her 3 plandaki görüntüde sınırları belirsiz, lobüle görünümde olan metastatik lenf nodları irregüler konturlu olarak kabul edilmiştir. Perinodal yağlı dokuda çizgilenme: Lenf nodu çevresinde yağlı dokuda izlenen çizgilenme ya da heterojen görünüm olarak kabul edilmiştir. Gross invazyon: Lenf nodunun komşu anatomik yapıları invaze edip etmediğine bakılmıştır (Resim-3). Lenf nodu boyutu: Uzun aks ölçümü yapılarak, 2 cm üzeri ve altı olarak değerlendirilmiştir.

Patolojik analiz: Arşiv sisteminde bulunan spesmenler ENY açısından iki patolog tarafından tekrar incelendi. Yapılan incelemede, total lenf nodu sayısı, metastatik lenf nodu sayısı, metastatik lenf nodunun en uzun çapı, ENY saptanan lenf nodunun en uzun çapı ve seviyesi değerlendirildi.

İstatiksel analiz: SPSS 22.0 for Windows (SPSS, Inc.; Chicago, USA) paket programı kullanıldı. Üç değerlendirici arasındaki uyumun derecesi için Fleiss multirater kappa yöntemi kullanıldı. Histopatolojik verifikasyon altın standart kabul edildi. Görüntüleme analizinde kullanılan parametrelerin ENY'yi saptamadaki sensitivite, spesifite, pozitif ve negatif prediktif değerleri hesaplandı. Üç radyolog tarafından oluşturulan konsensusun görüntüleme analizinde kullandığı her bir parametrenin verileri ile logistik regresyon analizi yapıldı. Bu analize dayanarak oluşturulan odds oranı hesaplandı.

Çalışmaya histopatolojik olarak primer BBSHK (larinks 34, hipofarinks 7, oral kavite 9, orofarinks 2, kutanöz 1) tanısı alan, boyun diseksiyonu yapılan ve metastatik lenf nodu saptanan 53 hasta (yaş aralığı 45-83, ortalama yaş 62 ; 48 erkek, 5 kadın) dahil edildi. 53 hastada sigara tüketimi ile histopatolojik ENY varlığı ile ilişkisi istatistiksel olarak anlamlı bulundu (p=0.017). Metastatik lenf nodları tarandı, değerlendirmeye alınacak 106 lenf nodu tespit edildi ve incelendi. Çalışmada ENY varlığını saptamak için metastatik lenf nodlarına yönelik yapılan histopatolojik değerlendirme referans standart olarak alındı. Metastatik lenf nodu sayısı ve lenf nodunun en uzun boyutu (>2 cm) ile histopatolojik ENY arasında istatistiksel olarak anlamlı ilişki bulundu (sırasıyla p=0.010, 0.007). 106 metastatik lenf nodundan 31'i yapılan radyolojik değerlendirmede ENY açısından pozitif olarak öngörüldü. Patoloji spesmenleri ile birlikte incelendiğinde 106 lenf nodundan 22'sinde (%20,7) histopatolojik ENY'nin mevcut olduğu saptandı. Metastatik lenf nodunda ENY'yi öngörmede en sensitif görüntüleme özelliği irregüler kontür, en spesifik görüntüleme özelliği gross invazyon olarak bulundu. Belirlenen görüntüleme özellikleri ile metastatik lenf nodlarında ekstranodal yayılımı öngörmede radyolog izlenimi için sensitivite %39.3, spesifite %82 bulundu (Tablo -1). Değerlendiriciler arası uyum incelendiğinde gross invazyon parametresi için iyi derecede uyum saptandı (Tablo-2). Logistik regresyon analizinde metastatik lenf nodunun en uzun boyutu ve perinodal yağlı dokuda çizgilenme ile histopatolojik ENY varlığı arasında istatistiksel açıdan güçlü bir ilişki saptandı (Tablo-3).

Literatürde büyük boyutlu metastatik lenf nodlarında ENY saptanma olasılığının daha yüksek olduğunu gösteren yayınlar mevcuttur. 1982 yılında Snow ve ark. yaptıkları çalışmada lenf nodu boyutu ile ENY saptanma oranı arasında güçlü bir ilişki olduğunu göstermiştir. Lenf nodu boyutunu 4 alt kategoride incelemiş olup (0-1 cm, 1-2 cm, 2-3 cm ve >3 cm), ENY görülme insidansını 3cm üzerindeki lenf nodları için %75 olarak bulmuştur. Yaptığımız çalışmada lenf nodunun en büyük boyutu (> 2cm) ile ENY arasında güçlü bir ilişki bulunmuştur. Bu bulgularla uyumlu olarak çok değişkenli logistik regresyon analizinde lenf nodu boyutunun ENY varlığını öngörmede önemli ve bağımsız bir faktör olduğu gösterilmiştir.

Çalışmada en yüksek spesifiteye sahip olan parametre ise gross invazyon (%96) olarak bulunmuştur. Aiken ve ark. gross invazyonun histopatolojik ENY varlığını ortaya koymadaki spesifitesini %100 bulmuştur. Url ve ark. yaptıkları çalışmada ENY'nin preoperatif radyolojik bulgusu olarak yağ planları, yumuşak doku, SKM kası, internal juguler ven ya da karotid arter infiltrasyonunu kabul etmiştir. Bu bulgu temel alınarak yapılan analizde spesifite %91 bulunmuştur ve bu oranın radyolojik olarak ENY(+) kabul edilen lenf nodlarının klinik olarak da dikkate alınması için yeterli olduğu belirtilmiştir.

Çalışmamızda gross invazyon parametresi için değerlendiriciler arası iyi derecede uyum (kappa=0,731) bulunmuştur. Perinodal yağlı dokuda çizgilenme, irregüler kontur ve gross invazyon literatürdeki çoğu çalışmanın aksine ayrı parametreler olarak incelemeye alınmıştır. Her üç parametre içinde değerlendiriciler arası orta derecede uyum bulunmuştur. Aiken ve ark. yaptığı çalışmada gross invazyonu bir kriter olarak kabul etmiş ve buna ek olarak perinodal yağlı dokuda çizgilenme/irregüler lenf nodu kontürünü tek bir başlık altında değerlendirmeye almıştır. Bu çalışmada perinodal yağlı dokuda çizgilenme/irregüler lenf nodu kontürü için değerlendiriciler arası mükemmel derecede (kappa=0,835) uyum saptanmıştır. Aiken ve ark.'nın yaptığı çalışmada iki ayrı parametrenin tek bir kriter olarak ele alınması artmış değerlendiriciler arası uyum ve spesifitenin nedeni olabilir.

Literatürde histopatolojik ENY ile lenf nodunun görüntüleme özellikleri arasındaki ilişki tek değişkenli ya da çok değişkenli logistik regresyon analizi ile değerlendirildiğinde, Faraji ve ark. yaptığı çalışmada ENY varlığını öngörmede irregüler kontur ve perinodal yağlı doku infiltrasyonu, yağ planlarında silinme, parametrelerinin istatistiksel açıdan anlamlı olduğunu göstermiştir. Bizim çalışmamızda da benzer şekilde perinodal yağlı dokudaki çizgilenmenin histopatolojik ENY ile ilişkili en güçlü radyolojik özelliklerden biri olduğu bulunmuştur.

Retrospektif olarak yapılan çalışmada hasta popülasyonun belirleyicisi tedavi protokolü oldu ve sadece boyun diseksiyonu olan hastalar değerlendirmeye alındı. Çalışmanın tek merkezli yürütülmesi, az

hasta sayısıyla yapılması, hasta grubunun tümör primer orijini esas alındığında heterojen özellik göstermesi, hastaların değerlendirilmesinde tek bir görüntüleme modalitesinin kullanılmaması çalışmanın başlıca limitasyonlarını oluşturmaktadır. Çalışmada referans standart olarak histopatolojik ENY analizi esas alındı ve patolojik spesmenler ENY açısından tekrar değerlendirildi. Ancak her spesmenden mikroskopik ya da makroskopik ENY varlığı ile ilgili veri elde edilemedi, bu nedenle ENY var-yok şeklinde değerlendirme yapıldı.

Perinodal yağlı dokuda çizgilenme ve metastatik lenf nodu uzun aks boyutunun 2 cm'nin üzerinde olması histopatolojik ENY varlığını öngörmede en değerli radyolojik bulgulardır. Gross invazyon ENY ile ilişkili en spesifik görüntüleme özelliği olmasının yanısıra değerlendiriciler arası uyumun en iyi olduğu parametredir. Bu spesifik bulgunun görülmediği hastaların tedavi planlamasında ve prognoz tayininde histopatolojik tanıya ihtiyaç devam etmektedir.

Kaynaklar

1. Faraji F, Aygun N, Coquia SF, Gourin CG, Tan M, Rooper LM, Eisele DW, Fakhry C. Computed tomography performance in predicting extranodal extension in HPV-positive oropharynx cancer. Laryngoscope. 2020 Jun;130(6):1479-1486.
2. Lodder WL, Lange CA, van Velthuysen ML, Hauptmann M, Balm AJ, van den Brekel MW, Pameijer FA. Can extranodal spread in head and neck cancer be detected on MR imaging. Oral Oncol. 2013 Jun;49(6):626-33.
3. Aiken AH, Poliashenko S, Beitler JJ, Chen AY, Baugnon KL, Corey AS, Magliocca KR, Hudgins PA. Accuracy of Preoperative Imaging in Detecting Nodal Extracapsular Spread in Oral Cavity Squamous Cell Carcinoma. AJNR Am J Neuroradiol. 2015 Sep;36(9):1776-81.
4. Chai RL, Rath TJ, Johnson JT, Ferris RL, Kubicek GJ, Duvvuri U, Branstetter BF 4th. Accuracy of computed tomography in the prediction of extracapsular spread of lymph node metastases in squamous cell carcinoma of the head and neck. JAMA Otolaryngol Head Neck Surg. 2013 Nov;139(11):1187-94.
5. Carlton JA, Maxwell AW, Bauer LB, McElroy SM, Layfield LJ, Ahsan H, et al. Computed tomography detection of extracapsular spread of squamous cell carcinoma of the head and neck in metastatic cervical lymph nodes. Neuroradiol J. 2017 Jun 1;30(3):222–9.
6. Glastonbury CM. Critical Changes in the Staging of Head and Neck Cancer. Radiol Imaging Cancer. 2020 Jan 1;2(1):e190022.
7. Snow GB, Annyas AA, Slooten EAV, Bartelink H, Hart AAM. Prognostic factors of neck node metastasis. Clin Otolaryngol Allied Sci. 1982;7(3):185–92.
8. Url C, Schartinger VH, Riechelmann H, Glückert R, Maier H, Trumpp M, et al. Radiological detection of extracapsular spread in head and neck squamous cell carcinoma (HNSCC) cervical metastases. Eur J Radiol. 2013;82(10):1783–7.

Anahtar kelimeler: baş-boyun, skuamöz hücreli karsinom, neoplazm, ekstranodal yayılım, bilgisayarlı tomografi, manyetik rezonans görüntüleme

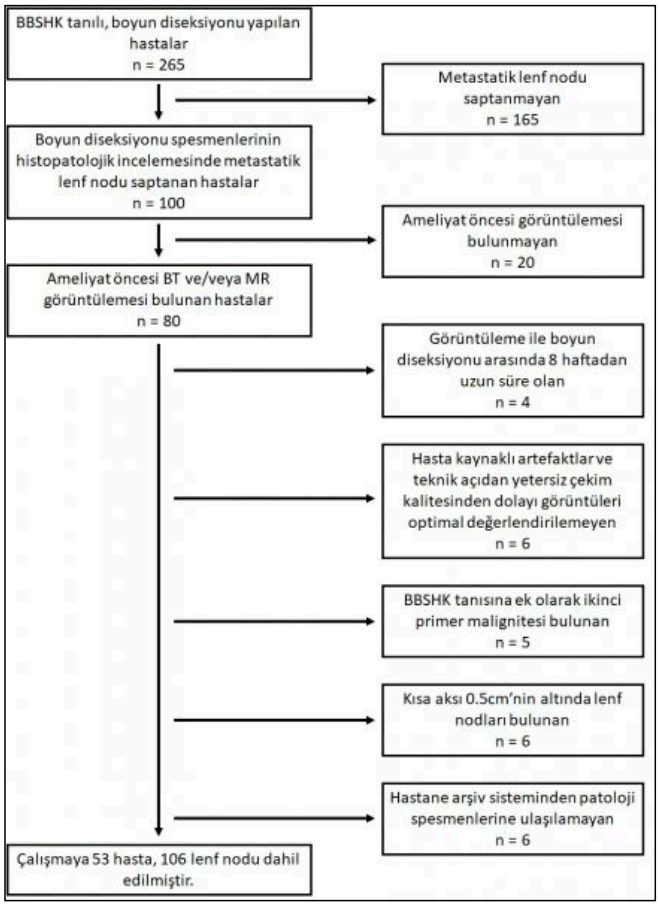

Resim- 1. Çalışmaya dahil edilen hastaların akış şeması

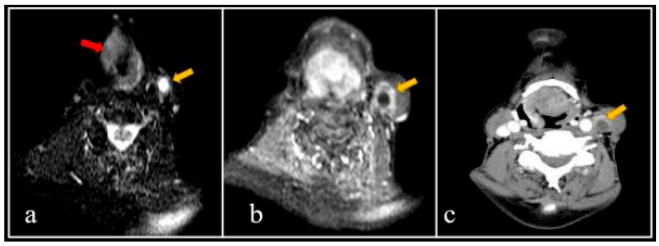

Resim- 2. 73 yaşında erkek hastada larinkste supraglottik-glottik yerleşimli kitlesel lezyon (kırmızı ok) izleniyor. Boyunda solda seviye 3'de (a) yağ baskılı T2A aksiyel görüntülerde yüksek sinyalli, (b) yağ baskılı kontrastlı T1A aksiyel ve (c) kontrastlı BT aksiyel görüntülerde ise periferal kontrastlanma gösteren kistik metastatik lenf nodu (sarı ok) görülüyor. Histopatolojik analizde lenf nodu pENY (+) olarak raporlandı.

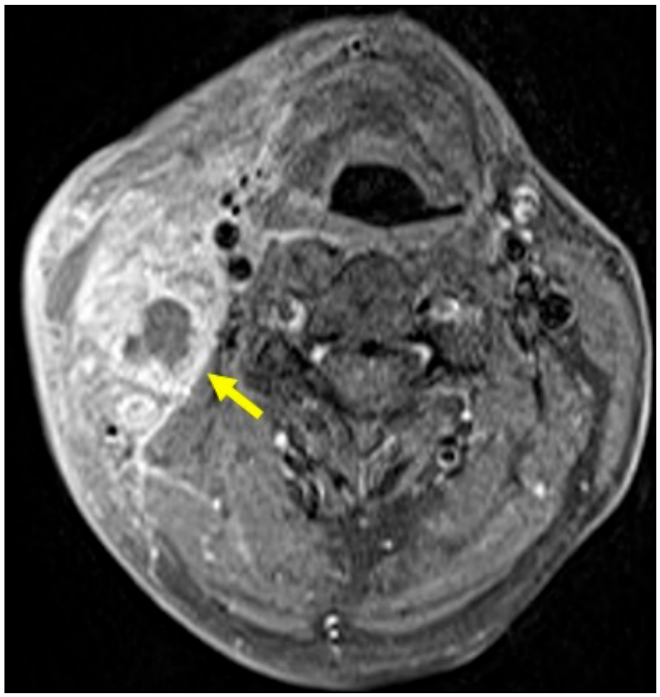

Resim 3. Larinkste skuamöz hücreli kanser tanılı kitlesi bulunan 67 yaşında erkek hasta. Yağ baskılı kontrastlı T1A aksiyel görüntüde boyun sağ yarısında %50'den fazla nekrotik komponent içeren, irregüler kontürlü, komşu yumuşak dokulara gross invazyon gösteren metastatik lenf nodu izleniyor (sarı ok). Histopatolojik analizde lenf nodu pENY (+) olarak raporlandı.

Tablo 1. Ekstranodal yayılımı (ENY) öngörmede radyolojik görüntüleme özelliklerinin sensitivite ve spesifitesi

Radyolojik kriterler	Sensitivite	Spesifite	PPD	NPD
İrregüler kontur	78.6	48.0	63.0	66.5
Perinodal yağlı dokuda çizgilenme	57.1	74.0	59.4	72.1
Gross invazyon	25.0	96.0	87.6	53.2
Nodal nekroz	41.07	68.0	59.1	50.5
Radyolog öngörüsü	39.3	82.0	71.0	54.7

Tablo2. Değerlendiriciler arası uyum.

Radyolojik kriterler	Kappa (κ) değeri	95%CI
İrregüler kontur	0.469	0.46-0.47
Perinodal yağlı dokuda çizgilenme	0.589	0.58-0.59
Gross invazyon	0.731	0.72-0.73
Nodal nekroz	0.378	0.37-0.38
•Nekroz yok	0.496	0.49-0.50
•Nekroz- %50'nin altında	0.260	0.25-0.26
•Nekroz- %50'nin üstünde	0.252	0.24-0.25
•Nekroz-tümüyle nekrotik/kistik	0.531	0.52-0.53
Radyolog öngörüsü-ENY varlığı	0.569	0.56-0.57

Tablo 3. Ekstranodal yayılım ile ilişkili bulunan radyolojik parametreler

Radyolojik kriterler	OR	95%(CI)	p değeri
Perinodal yağlı dokuda çizgilenme	3,8	0.116-0.601	0,002
Lenf nodunun en büyük boyutu (>2 cm)	4,7	0.061-0.758	0,017

Girişimsel Radyoloji

SS-110

TENTORİAL DURAL ARTERİOVENÖZ FİSTÜLLERDE ENDOVASKÜLER TEDAVİ

Cihat Pınarcı, Celal Çınar, İsmail Oran

Ege Üniversitesi Tıp Fakültesi Radyoloji Anabilim Dalı

Giriş ve Amaç: Tentorial dural arteriovenöz fistüller (TDAVF) nadir patolojiler olmakla birlikte kanama açısından oldukça yüksek risk taşımaktadırlar (1). Derin yerleşimleri ve önemli anatomik komşulukları nedeniyle günümüzde ilk basamak tedavisinde endovasküler yöntemler öncelik kazanmaktadır (2,3). Bu bildiri hastanemize 1999-2021 yılları arasında başvuran ve endovasküler yöntemler ile tedavi edilmiş 36 tentorial dural AVF olgusunun tedavi sonuçları ve takip özelliklerini aktarmayı amaçlamaktadır.

Gereç ve Yöntem: Çalışmaya Ege Üniversitesi Hastanesi'nde Kasım 1999-Haziran 2021 tarihleri arasında; endovasküler embolizasyon işlemi uygulanan ve hasta kayıtları, görüntüleme ve takip özellikleri retrospektif olarak taranan toplam 36 TDAVF hastası dahil edildi. Embolizasyon işleminde etil vinil alkol (Onyx®), polivinil alkol (PVA) partikülleri, glue ve detachable koil materyalleri kullanıldı. Hastaların tanıları ve takip görüntüleri, BT, MRG ve DSA görüntüler kullanılarak iki deneyimli girişimsel nöroradyolog tarafından yorumlandı. Hastalara ait klinik başvuru ve demografik özellikler, tedavi sonrası komplikasyon ve embolizasyon başarısı değerlendirildi.

Bulgular: Hastaların 8'i kadın, 28'i erkek ve ortalama yaşları 52 olarak saptandı. Başvuruda en sık şikayet olarak baş ağrısı (%64) gözlenirken, 2 hasta insidental olarak tanı aldı (Tablo 1). Hastaların %47,2 sinde başvuru anında intrakranial kanama ve %13,8'inde hidrosefali mevcuttu.

TDAVF tipleri (Şekil 1) arasında olguların 10'u tentorial sinüs, 8'i galenik, 6'sı süperior petrozal, 5'i torkuler herofili, 4'ü straight sinüs, 2'si falkotentorial ve 1'i insisural tip olarak saptandı (Şekil 2-5). Vakaların Cognard sınıflamaları %5,5 Tip 1, %5,5 Tip 2a+b, %28 Tip 3, %61 Tip 4 fistül olarak gözlendi (Tablo 2). 31 vakada sıvı embolizan ajan (Onyx), 4 vakada glue ve 3 vakada PVA partikülleri kullanıldı. Onyx kullanılan 6 olguda ve glue kullanılan 2 olguda ek olarak koil embolizasyon da uygulandı. 7 hastada double lümen balon kullanılmış olup %100 teknik başarılı embolizasyon sağlanmıştır. Hastaların %81,6'sında embolizasyon işlemi teknik başarıyla tamamlanırken; Onyx kullanılan olguların %16'sında, glue kullanılan olguların %25' inde total embolizasyon sağlanamadı. Başarılı embolizasyon sağlanamayan 2 olguda cerrahi tedavi uygulandı. Bir hastada işlem sonrası embolizan materyal ile dolu vasküler yapının aquaductus serebriye basısına sekonder akut hidrosefali gelişti. Bunun dışında işlem ilişkili komplikasyon olmadı. İşlem sonrası 1 hastada saçlı deride yumuşak doku enfeksiyonu gelişti. İntrakranial kanamayla başvuran olguların 3'ü (%17,6) takipte exitus oldu. Bu olguların 2'sinde total embolizasyon sağlanmasına ve işlem ilişkili komplikasyon gelişmemesine rağmen başvurudaki düşük Glaskow koma skoru ve progressif nörolojik hasarlanma nedeniyle exitus gelişti. Parsiyel embolize edilen ve ardından gama knife tedavisi uygulanan bir olgu işlemden 8 yıl sonra gelişen intraventriküler hemorajiye sekonder exitus oldu. 5 hastanın takip görüntüsüne erişim sağlanamadı. Teknik başarı sağlanan olguların hiçbirinde takip görüntülemelerinde nüks gelişmedi.

Tartışma ve Sonuç: Tentorial dural AVF, kanama riski ve mortalite olasılığı oldukça yüksek bir patolojidir. Komplikasyon ve nüks oranlarının oldukça düşük ve başarı oranının yüksek olması sebebiyle günümüzde tedavide endovasküler yöntemler öncelik kazanmaktadır. Endovasküler tedavide Onyx ile oldukça başarılı sonuçlar elde edilmektedir.

Anahtar kelimeler: tentorial, dural arteriovenöz fistül, endovasküler, embolizasyon

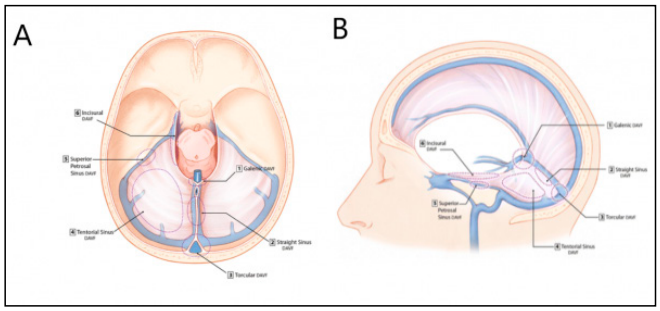

Şekil 1. Tentorial dural AVF tipleri illüstrasyon görüntüsü. (Lawton MT, Sanchez-Mejia RO, Pham D, Tan J, Halbach VV. Tentorial dural arteriovenous fistulae: operative strategies and microsurgical results for six types. Neurosurgery. 2008;62(3 Suppl 1):110-125.)

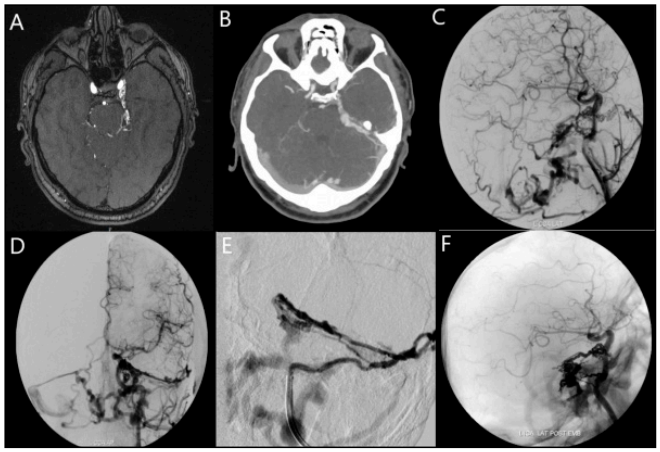

Şekil 2. Süperior petrosal tip tentorial dural AVF. Hastaya ait MR (A) ve BT (B) anjiyografi görüntülerinde solda süperior petrosal tip TDAF izlenmektedir. Sol İCA lateral (C) ve anteroposterior (D) tanısal anjiyografik görüntüleri gösterilmektedir. E, Fistüle ait dominant besleyici arter kataterizasyonu. AVF'nin işlem sonrası total embolize olduğu ve onyx castı gözlenmektedir (F).

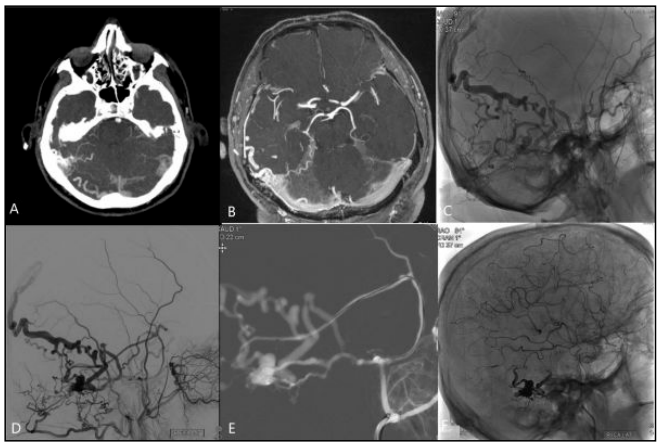

Şekil 3. Tentorial sinüs tipi tentorial dural AVF. Hastaya ait BT (A) ve MR (B) anjiyografi görüntülerinde sağda tentorial sinüs tip TDAF izlenmektedir. Sağ ECA lateral (C). (D) tanısal anjiyografik görüntüleri gösterilmektedir. E, Fistüle ait dominant besleyici arterin kataterizasyonuna ait görüntü. AVF'nin işlem sonrası total embolize olduğu ve onyx castı gözlenmektedir (F).

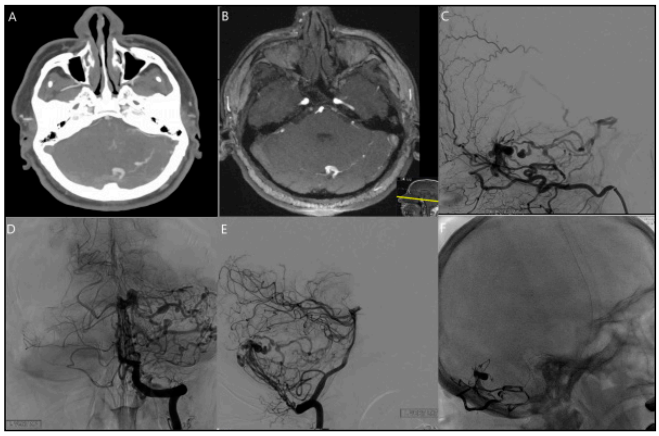

Şekil 4. Torkular tip tentorial dural AVF. Hastaya ait BT (A) ve MR (B) anjiyografi görüntülerinde torkula düzeyinde TDAF izlenmektedir. Sağ ECA lateral (C) ve vertebral anteroposterior (D) ve lateral (E) tanısal anjiyografik görüntüleri gösterilmektedir. AVF'nin işlem sonrası total embolize olduğu ve onyx castı gözlenmektedir (F).

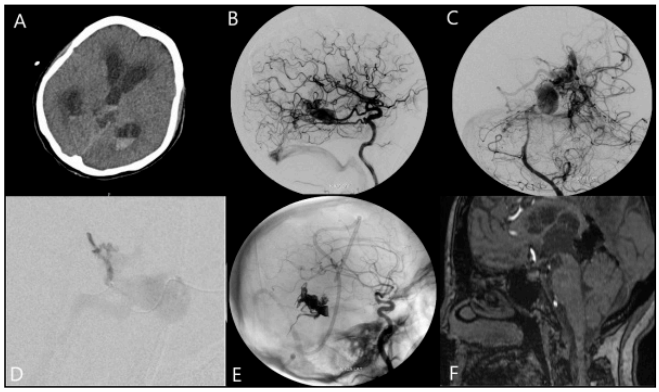

Şekil 5. Galenik tip tentorial dural AVF. Hastaya ait BT (A) görüntüsünde intraventriküler kanama ve hidrosefali izlenmektedir. Hastaya ait tanısal anjiyografi görüntülerde (B,C) galenik düzeyde fistül gözlenmektedir. Fistüle ait dominant besleyici arterin kataterizasyon görüntüsü (D). AVF'nin işlem sonrası total embolize olduğu ve onyx castı gözlenmektedir (E). Takip MRG incelemede embolize alana ait sinyal void izlenmekte olup nüks gözlenmemektedir (F).

Tablo 1. Hastaların Klinik ve Demografik Verileri

Toplam hasta sayısı	36
Kadın	8 (%22)
Erkek	28 (%78)
Ortalama Yaş (Yıl)	52 ± 4
Semptomatik hastalar	34
Baş ağrısı	22
Senkop	6
Kulakta çınlama	1
Görme bozukluğu	2
Bilinç değişikliği	6
Kusma	3
Baş dönmesi	6
Denge bozukluğu	2
Güç kaybı	2
Kardiyak arrest	1
İnsidental	2

Tablo 2. Tentorial Dural AVF tiplerine ve Cognard Sınıflarına Göre Dağılımı

TİP	N (Sayı)	Yüzde	Cognard Tiplerine Göre Dağılım Yüzdeleri
Tentorial Sinüs	10	%27,8	%40 Tip 3, %60 Tip 4
Galenik Tip	8	%22,2	%12 Tip 2a+b, %12 Tip 3, % 76 Tip 4
Süperior Petrozal	6	%16,7	%33 Tip 1, %67 Tip 4
Torkular Herofili	5	%13,9	%20 Tip 3, %80 Tip 4
Straight Sinüs	4	%11,1	%50 Tip 3, %50 Tip 4
Falkotentorial	2	%5,5	%50 Tip 2a+b, %50 Tip 3
İnsisural	1	%2,8	%100 Tip 3
Toplam	36	%100	%5,5 Tip 1, %5,5 Tip 2a+b, %28 Tip 3, %61 Tip 4

Tablo 3. Kullanılan embolizan materyale göre başarı oranı

İşlem Başarısı	Onyx	Glue	PVA	Double Lümen Balon	Total
Total Embolizasyon	%84	%75	%33	%100	%81,6
Parsiyel Embolizasyon	%16	%25	%67	-	%19,4

Toraks Radyolojisi

SS-111

COVID-19 ŞİDDETİNİN KANTİTATİF BİLGİSAYARLI TOMOGRAFİ ANALİZİ KULLANILARAK DEĞERLENDİRİLMESİ

Akın Çinkooğlu[1], Kaan Ballı[1], Habib Ahmad Esmat[1], Selen Bayraktaroğlu[1], Naim Ceylan[1], Recep Savaş[1], Mehmet Soylu[2]

[1]Ege Üniversitesi Tıp Fakültesi Radyoloji Anabilim Dalı Bornova, İzmir, Türkiye
[2]Ege Üniversitesi Tıp Fakültesi Tıbbi Mikrobiyoloji Anabilim Dalı Bornova, İzmir, Türkiye

Giriş ve Amaç: COVİD-19 tanısında altın standart yöntem olan RT-PCR, hastalığın erken evrelerinde yanlış negatif sonuç verebilir[1]. Bu olgularda, Bilgisayarlı Tomografi (BT) tetkiki tanıda tamamlayıcı bir rol oynamaktadır[2]. Radyolojik verilerin skorlama sistemleri kullanılarak nicelendirilmesi, sonucun standardizasyonu için önemlidir. Bu türden skorlama sistemleri görsel ya da yazılım destekli olabilmektedir[3,4]. Çalışmamızda, görsel değerlendirme ve yazılım destekli kantitatif analizi karşılaştırmayı ve kantitatif analizin COVİD-19 pnömonisi şiddetinin değerlendirilmesindeki değerini ortaya koymayı amaçladık.

Gereç ve Yöntem: Çalışmamız retrospektif olarak tasarlanmıştır. Hastanemize 4.3.2020 -19.04.2020 tarihleri arasında başvuran, RT-PCR testi pozitifliği ile COVID-19 tanısı alan, yüksek çözünürlüklü BT görüntülerinde pnömoni bulgularının izlendiği ve BT görüntüleri görsel ve yazılım destekli skorlamaların yapılabileceği kalitede olan 142 hasta (73E, 69K, ortalama yaş 53.50 ± 15.92) çalışmaya dahil edildi. Hastalar, takipte yoğun bakım ihtiyacı gelişen (yoğun bakım hastaları = YBH) ve servislerde stabil olarak izlenen (servis hastaları = SH) olarak iki grupta incelendi. Parankim lezyonlarının morfolojisi ve dağılım paterni incelendi. Görsel skor (GS) için Chung ve ark. larının tasarladığı skorlama metodu kullanıldı[3]. Yazılım destekli kantitatif skor (YDKS) iş istasyonunda Thoracic VCAR v.13 (GE Healthcare, ABD) yazılımı kullanılarak hesaplandı (Tablo 1, Resim 1). Elde olunan veriler istatistiksel analize dahil edildi.

Bulgular: Çalışma grubundaki hastaların (n=142) GS ve YDKS'leri arasında anlamlı pozitif korelasyon saptandı (rs=0.648, p<0.001) (Resim 2). YBH grubunda (n=19) YDKS, SH grubu (n=123) ile kıyaslandığında anlamlı yüksek bulundu (p<0.001). Yoğun bakım ihtiyacı gelişen hastaları ayırt etmede YDKS'nin kestrim değeri 13.51 olarak belirlendi. Bu kestrim değeri %85 duyarlılık ve %60 özgüllüğe sahipti (AUC=0.804, %95 CI=0.693-0.914) (Resim 3). Lezyonların morfolojik özellikleri ve dağılım paterni ele alındığında hava kabarcığı işareti, santral ve periferik tutulumun birlikteliği gibi bulgular yanı sıra altta yatan fibrozis, YBH hasta grubunda anlamlı yüksek oranlarda saptandı (p<0.001) (Tablo 2).

Tartışma ve Sonuç: COVID-19 pnömonisi ile uyumlu BT bulguları, hastalığın kesin tanısını pekiştirir ve lezyonların morfoloji ve dağılımındaki zamansal değişiklikler hastalığın seyri hakkında fikir verir[5]. Görsel olarak yapılan bu türden bir değerlendirmeye ek olarak, BT görüntülerinin yazılım destekli analizi ile yapılan kantitatif değerlendirmenin tanıda ve hastalığın seyrini öngörmede başarılı bir yöntem olduğunu ortaya koyan çalışmalar yayınlanmıştır[6-9]. Buna paralel olarak, hasta grubumuzda saptadığımız, GS ve YDKS'ler arasındaki anlamlı pozitif korelasyonu ve YDKS değerlerlerinin, takipte yoğun bakım ihtiyacı gelişen olgularda anlamlı yüksek olmasını, değerli bulgular olarak görmekteyiz. Sonuç olarak, yazılım destekli kantitatif değerlendirme, COVID-19 pnömonisi şiddetinin değerlendirmesinde radyologlara yardımcı bir yöntem olma potansiyeline sahiptir.

Anahtar kelimeler: COVİD-19, kantitatif, bilgisayarlı tomografi

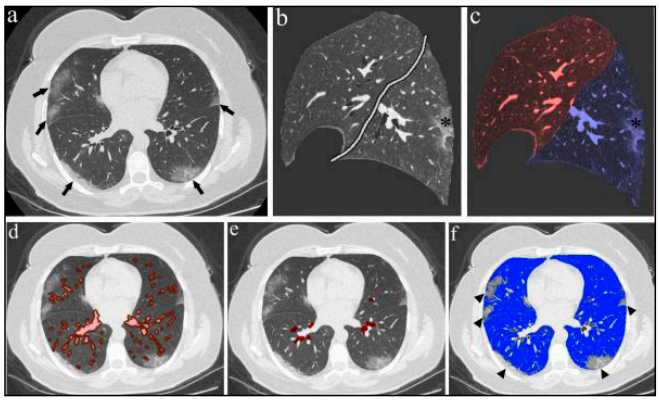

Resim 1. Bilgisayar destekli değerlendirme aşamaları (a-f). Aksiyel BT görüntüsü (a), COVID-19 pnömonisinin tipik BT bulgularıyla uyumlu iki taraflı, periferik yerleşimli buzlu cam opasitelerini (oklar) göstermektedir. Akciğer parankiminin tam otomatik segmentasyonundan sonra, lober segmentasyonu yapmak için ekstrakte edilen akciğer parankiminin sagital reformat görüntüleri üzerinde manuel fissür takibi uygulandı.(b). Renkli akciğer görüntüsünde (C) sol üst lob (kırmızı renk), sol alt lob (mavi renk) ve periferik buzlu cam opasitesi (yıldız) izlenmektedir. Pulmoner vasküler yapıların segmentasyonu (d) ve hava yollarının segmentasyonu (e) aksiyel görüntülerde gösterilmiştir. Normal olarak havalanmış akciğer parankimi (mavi renk) ve periferik parankimal buzlu cam opasiteleri (ok uçları) parankimal analiz adımını gösteren aksiyel görüntüde (f) gösterilmiştir.

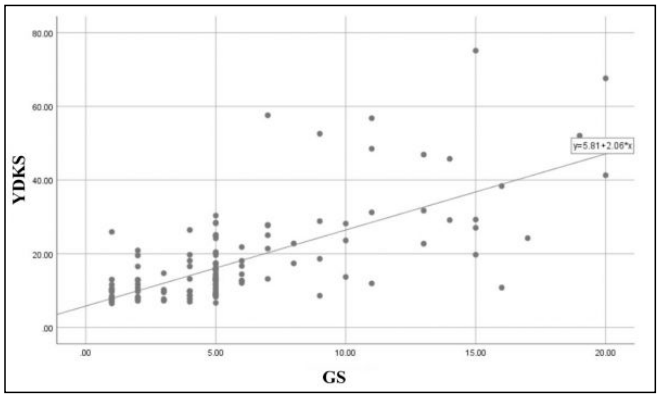

Resim 2. YDKS ile GS arasındaki korelasyonun dağılım grafiği. Grafik, YDKS ile GS arasındaki anlamlı pozitif korelasyonu göstermektedir (rs=0.648, p<0.001). YDKS, yazılım destekli kantitatif skor; GS, görsel skor

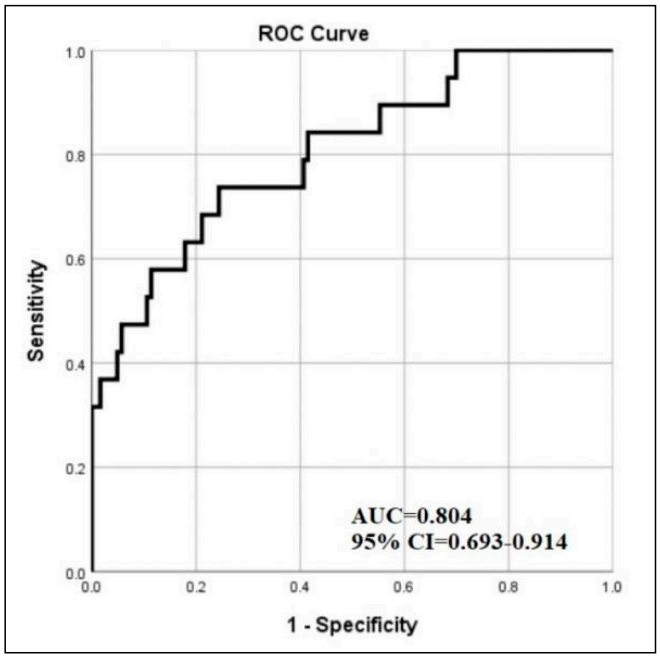

Resim 3. Yoğun bakım ihtiyacını tahmin etmek için toplam YDKS'nin ROC eğrisi. Takip döneminde YBÜ' ye transfer edilmesi gereken hastaları ayırt etmede YDKS'nin kestrim değeri 13.51 olup %85 duyarlılık ve %60 özgüllüğe sahipti (AUC=0.804, %95 CI=0.693-0.914). YDKS, yazılım destekli kantitatif skor; AUC, eğri altındaki alan; CI, güven aralığı; ROC, alıcı operatör özellikleri

Tablo 1. Görsel BT skorlaması

Tutulan parankim alanı	Puan
yok	0
%1-25	1
%26-50	2
%51-75	3
%76-100	4

Tablo 2. COVİD-19 pnömonisinin görsel BT görüntüleme bulgularının yoğun bakım ihtiyacına göre karşılaştırılması (n=142)

	YBH (n=19) %	SH (n=123) %	Toplam (n = 142) %	P değeri a
Lateralite				
Unilateral	5.3	13	12	0.470
Bilateral	94.7	87	88	
Fokalite				
Unifokal	0	11.3	9.8	0.301
Multifokal	100	88.7	90.2	
Transverse dağılım				
Santral	0	0.8	0.7	0,008*
Periferal	21.1	58.5	53.5	
Diffüz	78.9	40.7	45.8	
Kraniokaudal dağılım				
Üst lob baskın	5.3	8.9	8.5	0.104
Alt lob baskın	31.6	53.7	50.7	
Diffüz	63.2	37.4	40.8	
Anteroposterior dağılım				
Anterior	5.3	8.1	7.7	0.119
Posterior	26.3	48.8	45.8	
Diffüz	68.4	43.1	46.5	
Parankimal bulgular				
Pür BCO	78.9	81.3	81	0.760
BCO ve konsolidasyon	31.6	30.1	30.3	0.895
Kaldırım taşı manzarası	26.3	22.8	23.2	0.772
Pür konsolidasyon	31.6	13	15.5	0.080
Halo işareti	5.3	12.2	11.3	0.696
Ters halo işareti	15.8	15.4	15.5	1.000
Hava kabarcığı işareti	26.3	8.9	11.3	0.042*
Subplevral çizgi	15.8	30.9	28.9	0.176
Vasküler genişleme	36.8	35	35.2	0.873
Altta yatan fibrosis	21.1	3.3	5.6	0.012*

a P-değeri Chi-square test ile hesaplanmıştır, p<0.05 istatistiksel anlamlılığı gösterir (*). BT, Bilgisayarlı tomografi; BCO, buzlu cam opasitesi; YBH, yoğun bakım hastaları; SH, servis hastaları

Görüntüleme Bilişimi

SS-112

TİROİD NODÜLLERİNİN SINIFLANDIRILMASINDA RADİOMİCS TEMELLİ MAKİNE ÖĞRENMESİ MODELLERİNİN YERİ: İLK SONUÇLAR

Okan İnce, Gökhan Aytekin, Tanju Kisbet, Serkan Arıbal, Hakan Önder

Prof.Dr. Cemil Taşçıoğlu Şehir Hastanesi Radyoloji Kliniği

Giriş-Amaç: Tiroid nodülleri tüm popülasyonda %67 oranında görülmekte, popülasyonda sıklıkla izlenmektedir[1]. Amerikan Radyoloji Kolejinin TI-RADS ve Amerikan Tiroid Derneğinin (ATA) sınıflama sistemleri önerilmiştir[2,3]. Ancak malign ve benign nodüllerin özellikleri benzerlikler gösterebilmekte olup, kullanıcılar arası farklılık oluşabilmektedir.

Radiomics insan gözü ile saptanamayan, pikseller arası ilişkiyi sayısal verilere çevirir ve yapay zeka ile entegre edilebilir[4,5]. Amacımız, benign ve malign tiroid nodülleri ayırt edebilen çeşitli radiomics temelli makine öğrenmesi modellerinin diagnostik gücünü değerlendirmektir.

Ocak-Mart 2021 tarihleri arasında tiroid İİAB yapılan hastaların USG görüntülerinden segmentasyonlar LifeX programında semi-otomatik olarak yapıldı[6]. Görüntüler ± 3 sigma tekniği ile normalize edildip, piksel boyutları 1x1mm boyutlarına standardize edildi. LifeX ile orijinal ve Laplassian of Gaussian(LoG) filtreli (2mm, 4mm ve 6mm) görüntülerden öznitelikler çıkarıldı. Sınıflar arasında belirgin dengesizlik bulunduğundan "Synthetic Minority Oversampling Technique" (SMOTE) tekniği uygulandı[7]. Veriler eğitim(%70) ve test(%30) setleri olarak ikiye bölündü.

Öznitelik seçiminde ilk Pearson korelasyon analizi yapıldı. 0.70'ten fazla korelasyon gösteren öznitelik çiftlerinden diğerleri ile de korelasyon göstereni elendi[8]. İkinci aşamada "wrapper" tabanlı ileriye dönük, 10-katlı çapraz doğrulama tekniği kullanan ardışık öznitelik seçim algoritması kullanıldı.

3 farklı makine öğrenmesi modeli inşa edildi. Sırasıyla SVM, CatBoost ve Random Forest(RF) algoritmaları inşa edilerek hiperparametreleri "GridSearch" metodu ile ayarlandı. Performans ölçütleri olarak, doğruluk, duyarlılık, özgüllük, "receiver operating characteristics" eğrisi altında kalan alan (ROC-AUC) esas alındı. Modeller Friedman testi ile karşılaştırıldı.

Toplamda 151 hastada 178 nodül çalışmaya dahil edildi. 127 nodül benign, 51 nodül malign sınıfta yer almaktaydı. SMOTE sonrasında 113 benign, 102 malign nodül verisi elde edildi. Toplam 230 öznitelik çıkarıldı. Pearson korelasyon analizi sonrasında 24 öznitelik, wrapper tabanlı ardışık algoritma sonucunda toplamda 15 öznitelik belirlendi. Algoritmalarının doğruluk, duyarlılık, özgüllük ve ROC-AUC değerleri sırasıyla SVM için; %89, %77, %97.5 ve 0.87, CatBoost için; %86, %97, %77.5 ve 0.87, RF için; %82, %93.5, %72.5 ve 0.83'tür. Friedman testi sonucunda yalnızca SVM ile RF arasında anlamlı farklılık bulundu (p = 0.015).

Çalışmamızda üç farklı radiomics temelli model inşa edilmiş olup modellerin tümü tiroid nodüllerini sınıflandırmada yüksek başarı göstermiştir. Bununla birlikte, verilerin eğitim ve test olarak iki kümeye ayrılması ile "wrapper" temelli öznitelik seçim algoritmasında 10-katlı çapraz doğrulama yapılması olası overfitting riskini en aza indirmektedir.

Literatürde Çolakoğlu ve ark[9]. 235 nodüllük seride yalnızca RF modeli kullanarak ve farklı doğrulama tekniği ile bizim çalışmamızla benzer sonuçlar elde etmişlerdir. Zhao ve ark[10]. 10 farklı makine öğrenmesi modelini radiomics ve radiomics ile birlikte ultrason özellikleri kullanarak ayrı ayrı inşa etmiş SVM algoritmasını daha başarılı bulmuştur. Bizim çalışmamızda SVM ile CatBoost arasında anlamlı farklılık saptanmamakla birlikte tüm modellerin doğruluk oranları daha yüksek bulunmuştur.

Radiomics temelli makine öğrenmesi modelleri tiroid nodüllerinin sınıflandırılmasında büyük diagnostik potansiyel taşımaktadır.

Kaynaklar

1. Guth S, Theune U, Aberle J, Galach A, Bamberger CM. Very high prevalence of thyroid nodules detected by high frequency (13 MHz) ultrasound examination. Eur J Clin Invest. 2009 Aug;39(8):699–706.
2. Haugen BR, Alexander EK, Bible KC, Doherty GM, Mandel SJ, Nikiforov YE, et al. 2015 American Thyroid Association Management Guidelines for Adult Patients with Thyroid Nodules and Differentiated Thyroid Cancer: The American Thyroid Association Guidelines Task Force on Thyroid Nodules and Differentiated Thyroid Cancer. Thyroid. 2016 Jan;26(1):1–133.
3. Tessler FN, Middleton WD, Grant EG, Hoang JK, Berland LL, Teefey SA, et al. ACR Thyroid Imaging, Reporting and Data System (TI-RADS): White Paper of the ACR TI-RADS Committee. J Am Coll Radiol [Internet]. 2017 May 1;14(5):587–95. Available from: https://doi.org/10.1016/j.jacr.2017.01.046
4. Gillies RJ, Kinahan PE, Hricak H. Radiomics: Images are more than pictures, they are data. Radiology. 2016;278(2):563–77.
5. Lambin P, Leijenaar RTH, Deist TM, Peerlings J, de Jong EEC, van Timmeren J, et al. Radiomics: the bridge between medical imaging and personalized medicine. Nat Rev Clin Oncol [Internet]. 2017;14(12):749–62. Available from: https://doi.org/10.1038/nrclinonc.2017.141
6. Nioche C, Orlhac F, Boughdad S, Reuze S, Goya-Outi J, Robert C, et al. Lifex: A freeware for radiomic feature calculation in multimodality imaging to accelerate advances in the characterization of tumor heterogeneity. Cancer Res. 2018;
7. Chawla N V, Bowyer KW, Hall LO, Kegelmeyer WP. SMOTE: Synthetic Minority over-Sampling Technique. J Artif Int Res. 2002 Jun;16(1):321–357.
8. Dormann CF, Elith J, Bacher S, Buchmann C, Carl G, Carré G, et al. Collinearity: A review of methods to deal with it and a simulation study evaluating their performance. Ecography (Cop). 2013;
9. Colakoglu B, Alis D, Yergin M. Diagnostic Value of Machine Learning-Based Quantitative Texture Analysis in Differentiating Benign and Malignant Thyroid Nodules. J Oncol. 2019;2019:6328329.
10. Zhao C-K, Ren T-T, Yin Y-F, Shi H, Wang H-X, Zhou B-Y, et al. A Comparative Analysis of Two Machine Learning-Based Diagnostic Patterns with Thyroid Imaging Reporting and Data System for Thyroid Nodules: Diagnostic Performance and Unnecessary Biopsy Rate. Thyroid. 2021 Mar;31(3):470–81.

Anahtar kelimeler: thyroid nodule, thyroid neoplasms, machine learning, artificial intelligence

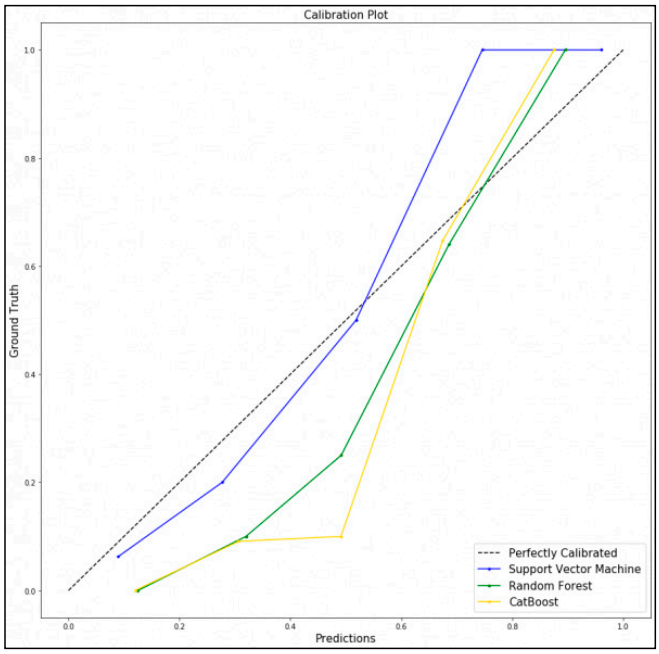

Modellerin kalibrasyon grafiği gösterilmiştir. Tüm modellerin mükemmel kalibrasyona yakın seyrettiği izlenmektedir.

Tablo 1. Modellerin performans değerlendirmeleri göstermiştir.

	Doğruluk	Duyarlılık	Özgüllük	ROC-AUC	Precision	Recall	F1	GP/YP	GN/YN
SVM	%89 (%95CI: 81-96)	%77	%97.5	0.87	0.90	0.89	0.89	24/7	39/1
CatBoost	%86 (%95CI: 78-94)	%97	%.77.5	0.87	0.88	0.86	0.86	30/1	31/9
RF	%82 (%95CI: 73-91)	%93.5	%72.5	0.83	0.84	0.82	0.82	29/2	29/11

GP: Gerçek pozitif, YP: Yalancı pozitif, GN: Gerçek negatif, YN: Yalancı negatif.

Radiomics iş akışı şekildeki gibi şematize edilmiştir.

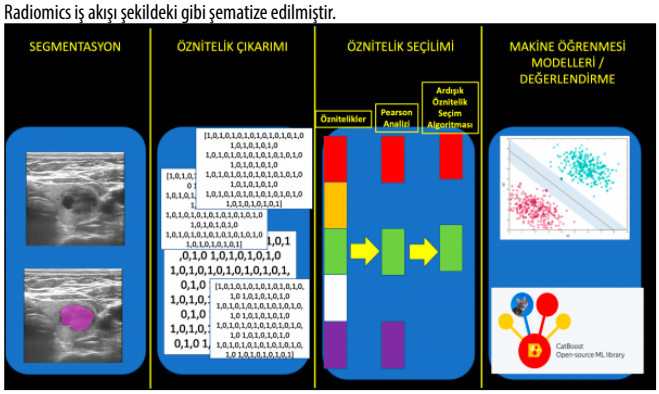

Sol tiroid lobundaki hipoekoik nodül (a) ve semi-otomatik segmentasyonu (b) gösterilmiştir.

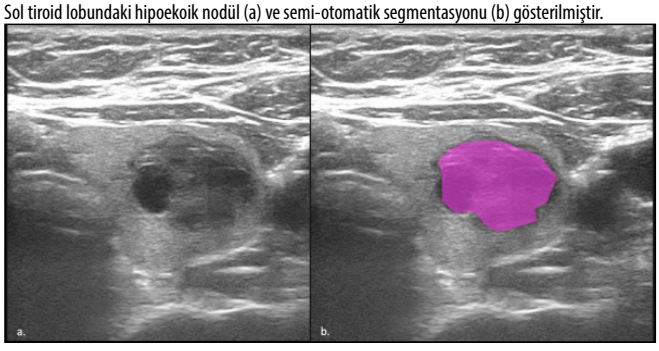

Pediatrik Radyoloji

SS-113

MR ÜROGRAFİ İLE ELDE EDİLEN DİFERANSİYE BÖBREK FONKSİYONLARININ MAG3 SİNTİGRAFİ SONUÇLARI İLE KARŞILAŞTIRILMASI

Zuhal Bayramoğlu[1], Seçkin Çobanoğlu[1], Elif Hazal Karlı[1], Emine Göknur Işık[2]

[1]İstanbul Üniversitesi İstanbul Tıp Fakültesi Radyoloji Ana Bilim Dalı
[2]İstanbul Üniversitesi İstanbul Tıp Fakültesi Nükleer Tıp Ana Bilim Dalı

Giriş ve Amaç: MR ürografi üriner sistem değerlendirmesinde T2 ağırlıklı kesitler sayesinde detaylı anatomik bilgi sağlamaktadır. Dinamik kontrastlı çekimler ile ürografi fazlarında kontrast maddenin parankimden atılımı uygun uygulamalar ile zaman kontrast eğrileri üzerinden hesaplanarak diferansiye fonksiyonlar ölçülebilmektedir. Bu çalışmada konjenital üriner sistem hastalıkları (UPJ darlığı, multikistik displastik böbrek, çift toplayıcı sistem vb) mevcut pediatrik yaş grubu hastalarda elde edilmiş dinamik kontrastlı MR ürografi tetkiklerinin retrospektif incelenerek yüksek anatomik detay içeren MR ürografi sekansları üzerinden ölçülen renal morfolojik parametrelerin birbirileri ile ilişkilerinin değerlendirilmesi ve dinamik kontrastlı MR ürografi tetkiki ve merkaptoasetil triglisin (MAG3) dinamik böbrek sintigrafisi ile elde edilen diferansiye renal fonksiyonların karşılaştırılması amaçlandı.

1.5 tesla MR cihazında dinamik kontrastlı MR ürografi tetkiki ile endikasyon dahilinde öncesinde çekilmiş merkaptoasetil triglisin (MAG3) dinamik böbrek sintigrafisi elde olunmuş 30 hastanın görüntülemeleri retrospektif olarak incelendi. MR ürografi tetkiklerinden böbrek boyut, parenkim kalınlık ve renal pelvis AP çapları ölçüldü(Fig 1). Toplayıcı sistem dilatasyonu veya varyasyonları not edilerek kontrast maddenin üretere ve pelvise ıtrah süreleri kaydedildi.MR ürografi fazlarından dinamik kontrastlanma eğrileri iş istasyonlarından elde edildi. Her böbrek için üst, orta ve alt polden 3 ölçüm elde edilerek hesaplamalarda median değerler kullanıldı. Diferansiye böbrek fonksiyonu, kontrastlanma eğrilerinden altta kalan alan yöntemi ile hesaplandı(1,2) (Fig 2). Tanımlayıcı istatistiksel analiz ve Spearman korelasyon analizi çalışılarak dinamik kontrastlı MR ürografi ve dinamik böbrek sintigrafi tetkiklerinden elde edilen diferansiye böbrek fonksiyonları karşılaştırıldı.Korelasyonların gösteriminde saçılım grafikleri çizildi.

Çalışmaya yaş ortalamaları sırası ile 104 (5-204) ay ve 81.5 (1-217) ay olan 13 kız ve 17 erkek hasta katıldı. Sağ ve sol böbrek için konvansiyonel ve dinamik kontrastlı MR ürografi kesitlerinden elde edilmiş morfolojik ve dinamik parametreler Tablo 1 de gösterilmiştir.MR ürografi ve sintigrafiden elde edilen sağ ve sol böbrek diferansiye fonksiyonları istatistiksel olarak ileri derecede anlamlı pozitif korelasyon göstermekte idi (r=0.94, p=0.001)(Fig 3). Anatomik değerlendirmede, parankim kalınlığı ile renal pelvis AP çapı arasında negatif korelasyon izlendi (p=0.009,r=-0.33)(Fig 4). Hastaların yaşı ile böbrek boyutu (p=0.001,r=0.76) ve parankim kalınlığı (p=0.003,r=0.38) arasında pozitif korelasyon izlendi(Fig 5).

Çalışmamızda kısıtlı sayıda korele edilebilecek MAG 3 sintigrafi datası elde edilebildiğinden obstruktif- nonobstruktif olarak gruplar arası değerlendirme yapılamadı.Çift toplayıcı sistem olan olgularda eğriler üst-orta ve alt pol ortancaları olarak elde edilmiş olup üst ve alt pol sistemi ayrı ayrı değerlendirilmemiştir.MR ürografi incelemesi detaylı anatomik bilgi sağlaması ve dinamik kontrastlı inceleme imkanı ile altın standart olarak MAG 3 böbrek sintigrafisi ile paralellik gösteren sonuçları sayesinde diferansiye fonksiyon değerlendirmede umut vaat etmektedir.Sintigrafi tetkikleri ile kıyaslandığında yüksek anatomik detay, radyasyon maruziyetinin bulunmaması pozitif yön olarak öne çıkarken, uzun çekim süresine bağlı hareket artefaktı ve ciddi obstrükiyona sekonder ince parenkim yapısı nedeniyle zaman-kontrast grafiklerin eldesinde zorluk ve özellikle 5 yaş altı hastalarda sedasyon-anestezi gerektirmesi kullanımını sınırlayan parametrelerdir

Kaynaklar

1. Rohrschneider WK, Haufe S, Wiesel M, Tonshoff B, Wunsch R, Darge K, et al. Functional and morphologic evaluation of congenital urinary tract dilatation by using combined static-dynamic MR urography: findings in kidneys with a single collecting system. Radiology. (2002) 224:683–94. doi: 10.1148/radiol.2243011207
2. Reither M, Tuerkay S. [Functional-anatomic evaluation of dilated uropathies in children using combined MR-nephrography and MR-urography compared to renal scintigraphy]. Rofo. (2004) 176:203–14. doi: 10.1055/s-2004-817628
3. Boss A, Martirosian P, Fuchs J, Obermayer F, Tsiflikas I, Schick F, et al. Dynamic MR urography in children with uropathic disease with a combined 2D and 3D acquisition protocol–comparison with MAG3 scintigraphy. Br J Radiol. (2014) 87:20140426. doi: 10.1259/bjr.20140426
4. Perez-Brayfield MR, Kirsch AJ, Jones RA, Grattan-Smith JD. A prospective study comparing ultrasound, nuclear scintigraphy and dynamic contrast enhanced magnetic resonance imaging in the evaluation of hydronephrosis. J Urol. (2003) 170(4 Pt 1):1330–4. doi: 10.1097/01.ju.0000086775.66329.00
5. Dillman JR, Trout AT, Smith EA. MR urography in children and adolescents: techniques and clinical applications. Abdom Radiol. (2016) 41:1007–19. doi: 10.1007/s00261-016-0669-z
6. Rodigas J, Kirsch H, John U, Seifert P, Winkens T, Stenzel M, et al. Static and functional MR urography to assess congenital anomalies of the kidney and urinary tract in infants and children: comparison with MAG3 renal scintigraphy and sonography. AJR Am J Roentgenol. (2018) 211:193–203. doi: 10.2214/AJR.17.17891

Anahtar kelimeler: MR Ürografi, MAG3 sintigrafi, diferansiye böbrek fonksiyonları

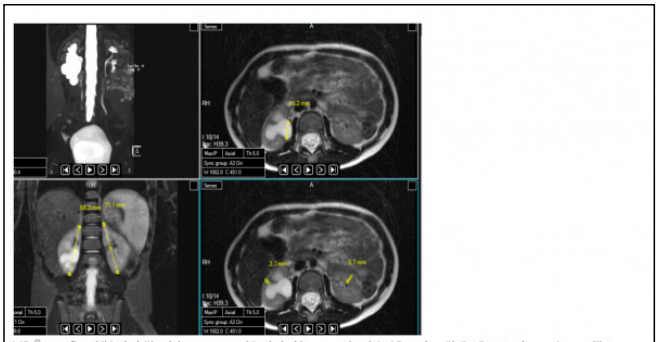

MR Ürografi tetkikinde böbrek boyut, parankim kalınlık ve renal pelvis AP çapları ölçümü ve toplayıcı sistem dilatasyonu veya varyasyonlarının MIP görüntüler üzerinden değerlendirilmesi

Resim 1

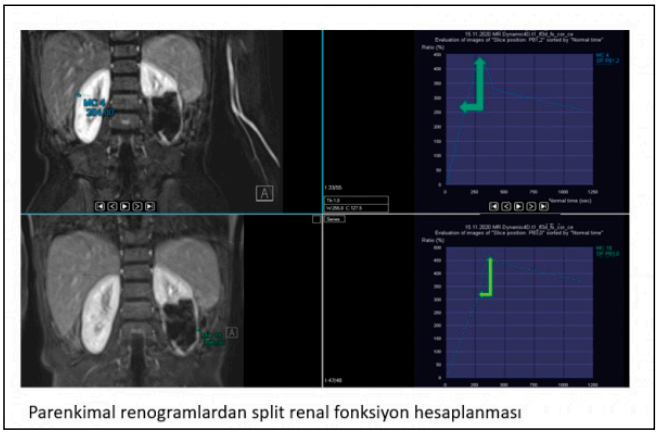

Parenkimal renogramlardan split renal fonksiyon hesaplanması

Resim 2

Tablo 1

	Sağ böbrek		Sol böbrek	
	Ortanca	En büyük-en küçük	Ortanca	En büyük-en küçük
Böbrek boyutu (mm)	93, 9	67 - 127	90, 6	51 - 122
Parenkim kalınlığı (mm)	11, 4	3-21	13, 05	4-17
Pelvis ap çapı (mm)	11,2	1-24	7,85	1-52
Üreter çapı (mm)	2,8	1-10	3,15	2-19
Pelvis transit zamanı (dk)	3,75	0-14	5,75	1-9
Üreter transit zamanı (dk)	6,25	0-19	6	0-20

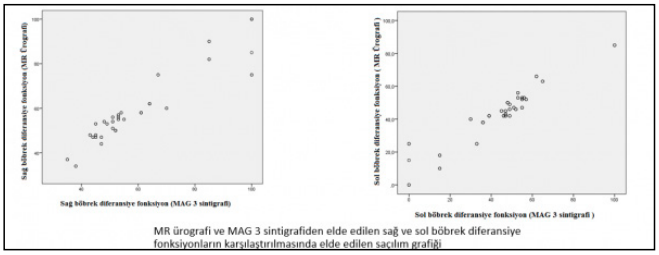

MR ürografi ve MAG 3 sintigrafiden elde edilen sağ ve sol böbrek diferansiye fonksiyonların karşılaştırılmasında elde edilen saçılım grafiği

Resim 3

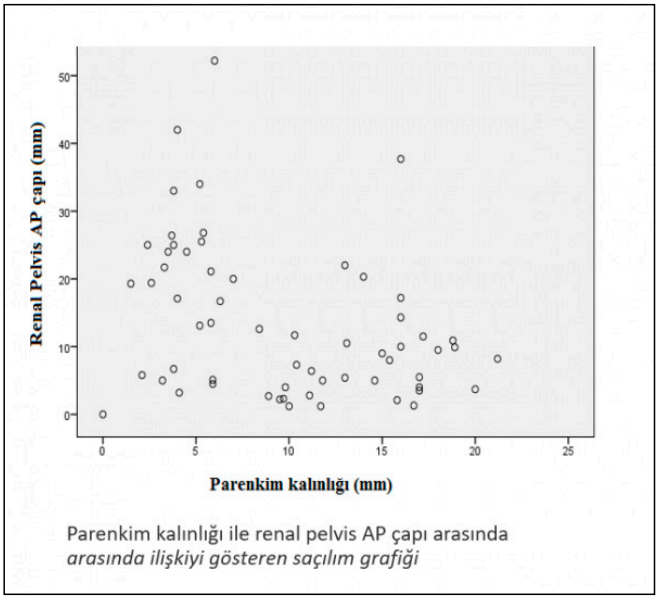

Parenkim kalınlığı ile renal pelvis AP çapı arasında *arasında ilişkiyi gösteren saçılım grafiği*

Resim 4

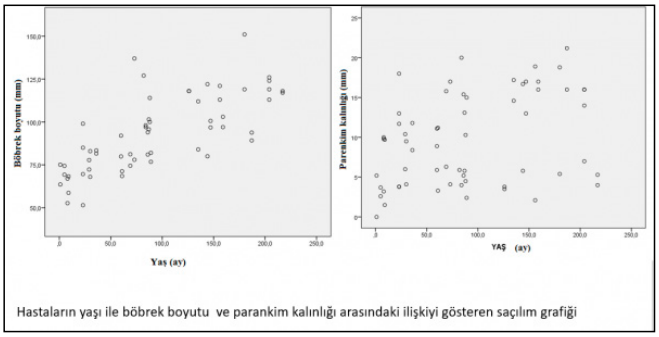

Hastaların yaşı ile böbrek boyutu ve parankim kalınlığı arasındaki ilişkiyi gösteren saçılım grafiği

Resim 5

Toraks Radyolojisi

SS-114

COVID-19 PNÖMONİLİ HASTALARDA KORONER ARTERLERDE KALSİFİK PLAK YA DA STENT VARLIĞININ MORTALİTE İLE İLİŞKİSİ

Burcu Akman

Amasya Üniversitesi Tıp Fakültesi, Şerafettin Sabuncuoğlu Eğitim ve Araştırma Hastanesi

Giriş ve Amaç: Coronavirus Hastalığı 2019 (COVID-19)' lu hastalarda mevcut kardiyovasküler (KV) risk faktörleri ve kardiyovasküler hastalık (KVH) öyküsü, COVID-19'a karşı savunmasızlığı artırır. Ayrıca COVID-19, altta yatan KVH' yı kötüleştirebilir ve yeni kardiyak komplikasyonları hızlandırabilir (1). KVH' sı olan hastalar, COVID-19 'da daha şiddetli hastalığa sahip olma eğilimindedir ve yoğun bakım ünitesine (YBÜ) yatış ihtiyacı artmaktadır (2,3,4,5). Çalışmamızda, RT-PCR testi pozitif COVID-19' lu hastaların toraks BT' leri, koroner arterlerde plak veya stent varlığı, sternotomi- sütür varlığı olup olmamasına göre değerlendirilip, hastalığın gidişatı ve mortalite oranları ile ilişkilerini değerlendirmeyi amaçladık.

Gereç ve Yöntem: Çalışmamızda retrospektif olarak Nisan 2020-Nisan 2021 tarihleri arasında Amasya Eğitim ve Araştırma Hastanesi Acil Servisi ve COVID-19 polikliniğine başvuran RT-PCR testi pozitif, 465 hastanın verilerini analiz ettik. Hastaların demografik özellikleri, laboratuar bulguları, hastanede ya da yoğun bakımda kalış süreleri ve ilk BT görüntüleme bulguları kaydedildi. Tüm hastaların kontrastsız toraks BT'leri CORADS sınıflaması ve BT şiddet skoru açısından değerlendirilmiştir. Hastaların birinci toraks BT' lerde koroner arterlerde plak veya stent varlığı, sternotomi- sütür varlığı bulguları ile, hastaların prognozu ve mortalite oranları arasındaki ilişki araştırılmıştır (Şekil 1).

İstatiksel Yöntem: Tek değişkenli analizlerde student t testi, ve lojistik regresyon analizi, çok değişkenli analizlerde Cox regresyon analizi uygulandı. Hastane ve YBÜ kalış sürelerini hesaplamak için Kaplan-Meier yöntemi kullanıldı (Şekil 2) ve grupların hayatta kalmaları log-rank testi kullanılarak karşılaştırıldı. $P<0.05$ istatistiksel olarak anlamlı kabul edildi.

Bulgular: 465 hastanın 271' i erkek, 194 tanesi ise kadındı. Hastaların 133'ü yoğun bakım tedavisi almıştır. Ex olan hasta sayımız 143 olup toplam hasta sayısının %30.8 idi (Tablo 1). Hastaların yaş ortalaması 64.38 ± 14.23 idi (24-94). Hastalarda koroner plak varlığı, mortaliteyi etkileyen önemli bir faktör olduğu ($p= 0.000$) izlenmiş olup mortalite oranlarına 1.19 kat artırmaktadır (Tablo 2). Ayrıca BT'de CORADS sınıflamasındaki artışın mortalite oranları 1.69 kat artırdığı izlenmiştir. Bunun yanında SVO, astım, kronik kalp hastalığı, kalp yetmezliği, hiperlipidemi ve hipertansyon gibi komorbiditelerin de istatiksel olarak mortalite oranlarını artırdığı gözlenmiştir. BT' lerinde koroner arter bulgusu olmayan hastalarda (grup 0) mortalite sayısı, diğer hastalara göre belirgin azdı (Tablo 3). En fazla mortalite oranı birden fazla BT bulgusu olan gruptaydı (%62.3). Grup 0 ile grup 5 arasında mortalite açısından anlamlı fark bulunmaktadır ($p<0.0001$). Ayrıca bu iki grup arasında 1.25 kat daha fazla mortalite riski vardır.

Tartışma ve Sonuç: Literatürde Marco Loffi ve arkadaşlarının yaptığı çalışmada COVID-19'lu hastalarda koroner arter hastalığı birlikteliğinin ölüm riskini büyük oranda arttığını bildirmişlerdir (6). Çalışmamızda BT'lerinde koroner arterlerde kalsifik plak-stent veya geçirilmiş kardiak cerrahi bulguları olan COVID- 19 pnömonili hastalarda mortalite artışı istatiksel olarak anlamlılıydı. Sonuç olarak rutin toraks BT'deki bu bulguların değerlendirmesinin, COVID-19 pnömonili hastalarda, hastaların sağkalımı ile ilgili yararlı prognostik bilgiler verebileceğini ve hastaların risk sınıflandırmasında faydalı olabileceğini düşündürmektedir.

Anahtar kelimeler: COVID-19, koroner arter, kardiovasküler hastalık, mortalite, CORADS, kalsifik plak

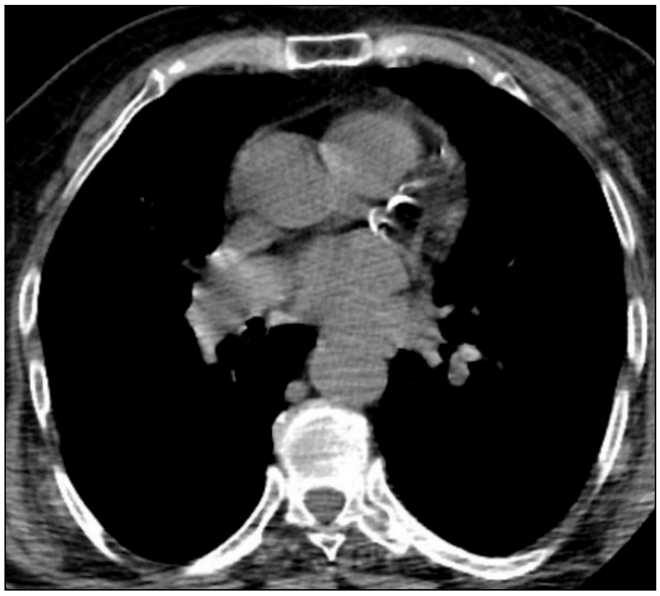

Şekil 1. a,b,c. 84yaşında kadın hasta RT-PCR testi pozitif.a) Hastanın ilk kontrastsız BT sine koroner arterlerde kalsifik plaklar mevcuttu.

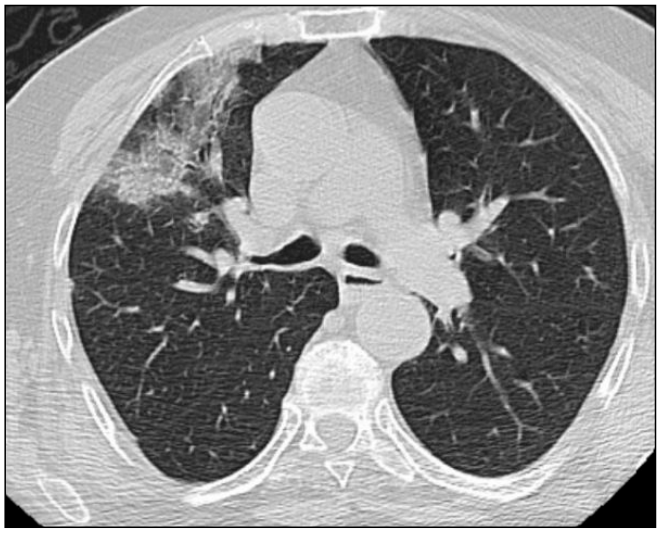

Şekil 1b. Parankimde fokal buzlu cam alanları mevcut olup BT skoru 4 idi.

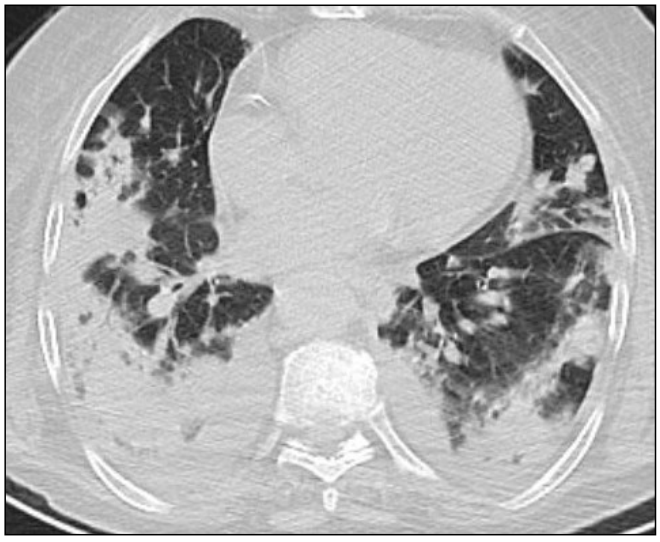

Şekil 1c. Hastanın 10 gün sonraki BT'sinde yaygın buzlu cam- konsolidasyon alanları ve eşlik eden plevral effüzyon mevcuttu ve BT skoru 21 olarak hesaplandı. Hasta 27 gün hastanemizde tedavi aldıktan sonra taburcu oldu.

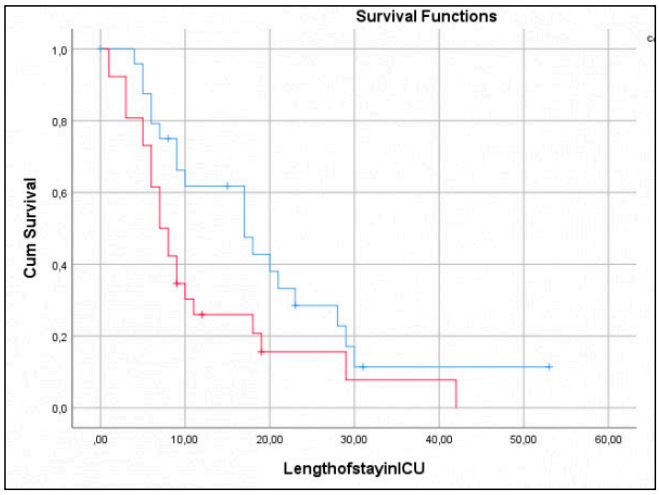

Şekil 2. 0 ve 5 numaralı gruplarda hastaların yoğun bakımda kalış süresinden elde edilen Kaplan-Meier sağkalım eğrisi

Tablo 1. Hastaların COVID-19 tedavi süreci

	Frekans	Yüzde (%)
Ayaktan tedavi	26	5.6
Serviste yatış	306	65.8
Yoğun bakımda yatış	133	28.6
Toplam	465	100

Tablo 2. COVID-19 Pnömonili Hastalarda Risk Faktörlerine Bağlı Mortalite Artış Oranları (Lojistik Regresyon Analizi)

		95,0% CI	95,0% CI	
	HR	Lower	Upper	p
Koroner Plak	1,190	1,107	1,279	,000
Mediastinal lenf nodu boyut artışı	1,781	1,262	2,512	,001
Perikardial effuzyon	1,476	,998	2,185	,041
Plevral Effüzyon	1,674	1,092	2,568	,018
İkinci BT CO-RADS sonuçları	1,691	,566	,843	,000
Serebrovasküler Hastalıklar	2,136	1,221	3,737	,008
Astım	1,617	,994	2,631	,033
Periferal arter hastalığı	3,134	,989	9,929	,042
Kronik kalp hastalığı (ritm bozukluğu AF)	2,565	1,508	4,364	,001
Kalp yetmezliği	2,272	1,151	4,483	,018
Hiperlipidemi	1,435	1,019	2,022	,039
Hipertansiyon	1,526	1,080	2,156	,017

Tablo 3. Hastaların koroner arterlerde kalsifik plak veya stent varlığı, kardiak cerrahi sonrası BT bulgularına göre elde edilen hasta grupları

Hasta Grupları	BT bulguları	Hasta sayısı (%)	Ex Yüzdesi
0	Koroner arterlerde kalsifik plak ve kardiak cerrahi bulguları yok (-/-)	191 hasta (%41.1)	%13.6
1	Koroner arterlerde kalsifik plak var,stent yok (+/-)	159 hasta (%12.7)	%39
2	Koroner arterlerde kalsifik plak ve stent var (+/+)	59 hasta (%34.2)	%35.6
3	Koroner arterlerde kalsifik plak yok, stent var (-/+)	2 hasta (%0.4)	%50
4	Sternotomi ve sütür var	1 hasta (%0.2)	% 0
5.	Birden fazla bulgu var	53 hasta (%11.4)	% 62.3
Total		465 (%100)	%30.8

Genitoüriner Sistem Radyolojisi

SS-115

MESANE KANSERİNDE BPMRG VE MPMRG'YE DAYALI VI-RADS SKORLAMASININ KARŞILAŞTIRILMASI; KONTRAST MADDE GEREKLİ Mİ?

Serdar Aslan[1], İsmet Mirac Cakir[1], Ural Oguz[2], Tümay Bekci[1], Erhan Demirelli[2]

[1]Giresun Üniversitesi Tıp Fakültesi, Radyoloji Anabilim Dalı
[2]Giresun Üniversitesi Tıp Fakültesi, Üroloji Anabilim Dalı

Giriş ve Amaç: Mesane kanserinde (MK) kas invazyonu ana prognostik faktörlerden biri olup, evrlenemede büyük önem taşımaktadır(1). multiparametrik MRG'nin (mpMRG) MK'nin lokal evrelemesinde ve kas invazyonunun saptanmasında oldukça başarılı olduğu gösterilmiştir. Bu bağlamda MRG görüntülemeyi ve raporlamayı standardize eden VI-RADS yayınlanmıştır(2). VI-RADS'ta kas invazyonunu tahmin etmek için baskın sekans olarak difüzyon ağırlıklı görüntüler (DAG) kabul edilmektedir(2). Bu durum kontrastsız, biparametrik MRG'nin (bpMRG) de kas invazyonunu tahmin etmede etkin olarak kullanılabileceğini düşündürmüştür. Biz bu çalışmada bpMRG'nin kas invazyonunu tahmin etmede mpMRG'ye alternatif olarak kullanılabilirliğini araştırmayı amaçladık. Ayrıca, bu iki farklı protokolün farklı deneyimdeki okuyuculardaki tanısal performansını karşılaştırdık.

Gereç ve Yöntem: Çalışmamız etik kurul onayı almıştır (KAEK 2019/8). Mart 2019 – Mayıs 2021 tarihleri arasında MK ön tanısı ile mpMRG yapılan 132 hasta prospektif olarak çalışmaya dahil edildi. Ciddi görüntü artefaktları olan (n = 10), izole divertikül tümörü olan (n = 4) ve histopatolojik incelemesi olmayan (n = 9) hastalar çalışma dışı bırakıldı. Nihai popülasyon 150 tümörü olan 109 hastadan oluşmaktaydı. mpMRG, 1.5-T MRG sistemi ile pelvik faz dizilimli koil kullanılarak yapıldı. bpMRG protokolü T2 ağırlıklı görüntüler (T2AG) ve DAG'yi (b=0, 500,1000), mpMRG protokolü ise ek olarak dinamik kontrastlı görüntüleri (DKG) içermekteydi. MRG görüntüleri farklı deneyime sahip iki radyolog tarafından tarafından birbirinden bağımsız ve histopatolojik sonuçlara kör olarak, VI-RADS'a uygun şekilde değerlendirildi. Hastaların T2AG (SC), DAG (DW), DKG (CE), bp-, mpMRG VI-RADS skoru her iki okuyucu için kaydedildi. Tüm tümörler histopatolojik olarak kas invazyonu yönünden değerlendirilmiştir. İstatistiksel analizler SPSS v25 ile yapıldı. VI-RADS > 3 tümörler, kas invaziv olarak kabul edildi. Histopatolojik sonuçlar referans alınarak tüm parametrelerde her iki okuyucu için duyarlılık, özgüllük, pozitif prediktif değer (PPD), negatif prediktif değer (NPD) ve tanısal doğruluk oranı hesaplandı ve karşılaştırıldı. Ayrıca her iki okuyucu için bp- mpMRG'nin ROC analizleri yapıldı, eğri altındaki alanlar (EAA) hesaplandı. Okuyucular arası uyumlu değerlendirmek için ağırlıklı kappa katsayısı kullanıldı. p<0.05 anlamlı olarak kabul edildi.

Bulgular: Çalışmaya dahil edilen hastaların (101 E, 8 K) ortanca yaşı 70 (67,9-72) idi. 103 hasta TUR-M ile 6 hasta sistektomi ile tanı aldı. 150 tümörün 119'u (%79.4) kas-invaziv olmayan mesane kanseri, 32'i kas invaziv mesane kanseriydi (KİMK) (Tablo 1, Resim 1- 5). SC, DW, CE kategorileri için ve bp-, mpMRG protokolleri için her iki okuyucuda da oldukça yüksek duyarlılık, özgüllük, PPD, NPD ve tanısal doğruluk oranı mevcuttu (Tablo 2). İki protokol için EAA sırasıyla 0.947-0,951(okuyucu 1), 0,919-0,91(okuyucu 2) idi, tanı performansta anlamlı bir farklılık yoktu (p = 0.178) (Resim 6). Yine her iki protokol için okuyucular arası uyum mükemmeldi (κ = 0,893 – 0,903).

Tartışma ve Sonuç: bpMRG protokolü, KİMK saptanması için mpMRG protokolüyle karşılaştırılabilir tanısal doğruluğa sahiptir. bpMRG protokolünün kullanımı ile nefrojenik sistemik fibroz, böbrek yetmezliği ve gadolinyum birikimi gibi kontrast madde kullanımının olası risklerinden kaçınılabilir, ayrıca tetkik süresi ve maliyet azaltılabilir. Okuyucunun deneyimi, VI-RADS'ın tanı performansını önemli ölçüde etkilememektedir.

Giriş ve Amaç: Mesane kanserinde (MK) kas invazyonu ana prognostik faktörlerden biri olup, tespiti tedavide ve prognozu ön görmede büyük önem taşımaktadır. Transüretral mesane rezeksiyonu (TUR-M), mesane kanseri evrelemesinde altın standarttır, ancak yüzeyel cerrahi rezeksiyon nedeniyle %25 olguda kas invazyonu atlanabilir (2). Morfolojik ve fonksiyonel sekansları içeren multiparametrik MRG'nin (mp-MRG) MK'nin lokal evrelemesinde ve kas invazyonunun saptanmasında oldukça başarılı olduğu gösterilmiştir. Bu bağlamda 2018 yılında MRG görüntülemeyi ve raporlamayı standardize eden VI-RADS yayınlanmıştır (3). VI-RADS'ta kas invazyonunu tahmin etmek için baskın sekans olarak difüzyon ağırlıklı görüntüler (DAG) kabul edilmektedir (3). Bu durum kontrastsız, biparametrik MRG'nin (bp-MRG) de kas invazyonunu tahmin etmede etkin olarak kullanılabileceğini düşündürmüştür. Biz bu çalışmada bpMRG'nin kas invazyonunu tahmin etmede mpMRG'ye alternatif olarak kullanılabilirliğini araştırmayı amaçladık. Ayrıca, bu iki farklı protokolün abdominal radyolojide farklı uzmanlıklara sahip okuyucudaki tanısal performansını karşılaştırdık.

Gereç ve Yöntem: Çalışmamız etik kurul onayı almıştır (KAEK 2019/8). Mart 2019 – Mayıs 2021 tarihleri arasında MK ön tanısı ile mpMRG yapılan 132 hasta çalışmaya dahil edildi. Ciddi görüntü artefaktları veya yetersiz mesane distansiyonu olan (n = 10), izole divertikül tümörü olan (n = 4) ve histopatolojik incelemesi olmayan (n = 9) hastalar çalışma dışı bırakıldı. Birden fazla tümörü olan hastalarda her bir tümör ayrı olarak değerlendirildi. Nihai popülasyon 150 tümörü olan 109 hastadan oluşmaktaydı. mpMRG, 1.5-T MRG sistemi ile pelvik faz dizilimli koil kullanılarak yapıldı. bpMRG protokolü T2 ağırlıklı görüntüler (T2AG) ve DAG'yi (b=0, 500, 1000), mpMRG protokolü ise ek olarak dinamik kontrastlı görüntüleri (DKG) içermekteydi. MRG görüntüleri abdominal radyoloji konusunda 9 yıllık deneyime sahip abdominal radyolog ve 8 yıllık deneyime sahip genel radyolog tarafından birbirinden bağımsız ve histopatolojik sonuçlara kör olarak, VI-RADS'a uygun şekilde değerlendirildi. Hastaların T2AG VI-RADS skoru (SC), DAG VI-RADS skoru (DW), DKG VI-RADS skoru (CE), bpMRG VI-RADS skoru ve mpMRG VI-RADS skoru ayrı ayrı her iki okuyucu için kaydedildi. Tüm tümörler histopatolojik olarak kas invazyonu yönünden değerlendirilmiştir. İstatistiksel analizler SPSS v25 ile yapıldı. VI-RADS > 3 tümörler, kas invaziv olarak kabul edildi. Histopatolojik sonuçlar referans alınarak SC, DW, CE kategorilerinde, bpMRG ve mpMRG VI-RADS skorlamalarının her iki okuyucu için duyarlılık, özgüllük, pozitif prediktif değer (PPD), negatif prediktif değer (NPD) ve tanısal doğruluk oranı hesaplandı ve karşılaştırıldı. Ayrıca her iki okuyucu için bpMRG ve mpMRG'nin ROC analizleri yapıldı, eğri altındaki alanlar (EAA) hesaplandı. Okuyucular arası uyumlu değerlendirmek için ağırlıklı kappa katsayısı kullanıldı. p < 0.05 anlamlı olarak kabul edildi.

Bulgular: Çalışmaya dahil edilen hastaların (101 E, 8 K) ortanca yaşı 70 (67,9-72) idi. 103 hasta TUR-M ile 6 hasta sistektomi ile tanı aldı. 150 tümörün 119'u (%79.4) kas-invaziv olmayan mesane kanseri (KİOMK), 32'i kas invaziv mesane kanseriydi (KİMK) (Tablo 1, Resim 1, 2). SC, DW, CE kategorileri için ve bpMRG ve mpMRG protokolleri için her iki okuyucuda da oldukça yüksek duyarlılık, özgüllük, PPD, NPD ve tanısal doğruluk oranı mevcuttu (Tablo 2). İki protokol için EAA sırasıyla 0.947-0,951 (okuyucu 1), 0,919-0,91 (okuyucu 2) idi, tanı performansında anlamlı bir farklılık yoktu (p = 0.178) (Resim 3). Yine her iki protokol için okuyucular arası uyum mükemmeldi (κ = 0,893 – 0,903).

Tartışma ve Sonuç: bpMRG protokolü, KİMK saptanması için standart mpMRG protokolüyle karşılaştırılabilir tanısal doğruluğa sahiptir. bpMRG protokolünün kullanımı ile nefrojenik sistemik fibroz, böbrek yetmezliği ve gadolinyum birikimi kontrast maddelerin intravenöz uygulamasıyla ilgili risklerden kaçınılabilir, ayrıca tetkik süresi ve maliyet azaltılabilir. Okuyucunun deneyimi, VI-RADS'ın tanı performansını önemli ölçüde etkilememektedir.

Kaynaklar

1. Bray F, Ferlay J, Soerjomataram I, et al. Global cancer statistics 2018: GLOBOCAN estimates of incidence and mortality worldwide for 36 cancers in 185 countries. CA Cancer J Clin 2018;68:394–424

2. van der Pol CB, Sahni VA, Eberhardt SC, et al. ACR appropriateness criteria(®) pretreatment staging of muscle-invasive bladder Cancer. J Am Coll Radiol 2018;15(5S):S150–9.
3. Panebianco V, Narumi Y, Altun E, et al. Multiparametric magnetic resonance imaging for bladder Cancer: development of VI-RADS (Vesical imaging-reporting and data system). Eur Urol 2018;74(3):294–306.

Anahtar kelimeler: Mesane kanseri, Kas invazyonu, Manyetik rezonans görüntüleme, Diffüzyon ağırlıklı görüntüleme, Kontrast madde

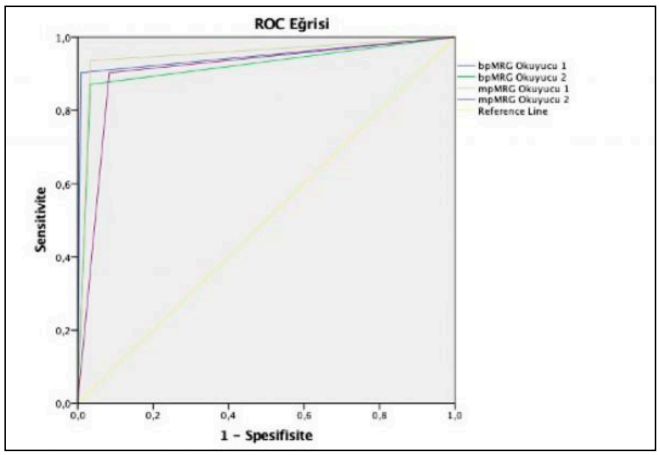

Resim1.

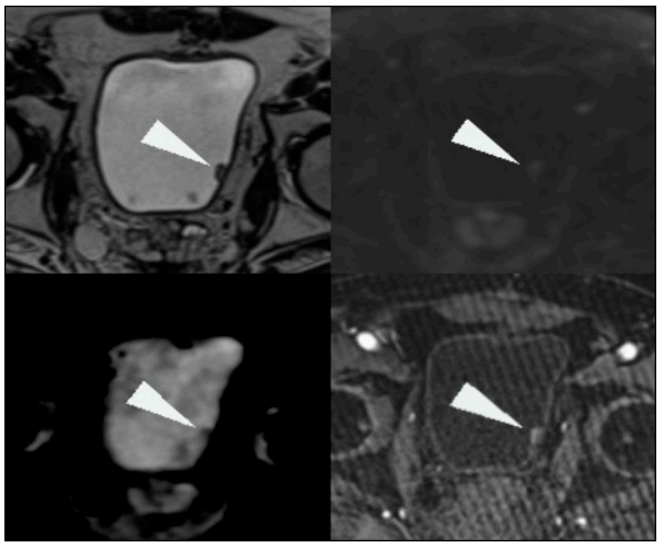

Resim 2.

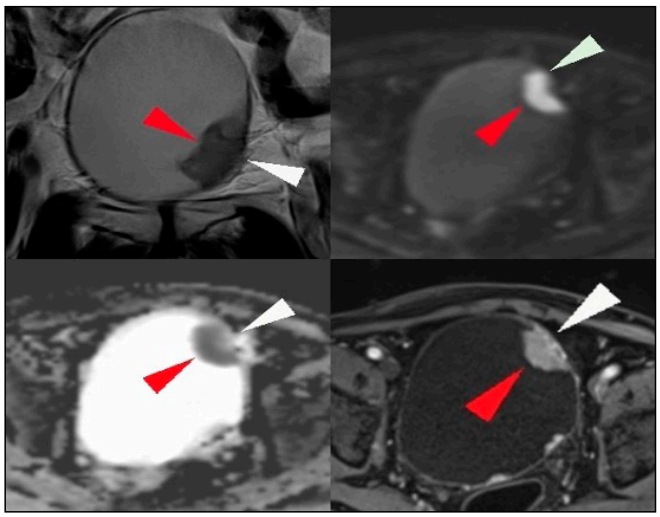

Resim 3. 64 yaşında erkek hasta. bpMRG VI-RADS skoru 3, mpMRG VI-RADS skoru 3. Patolojik tanı: pT1

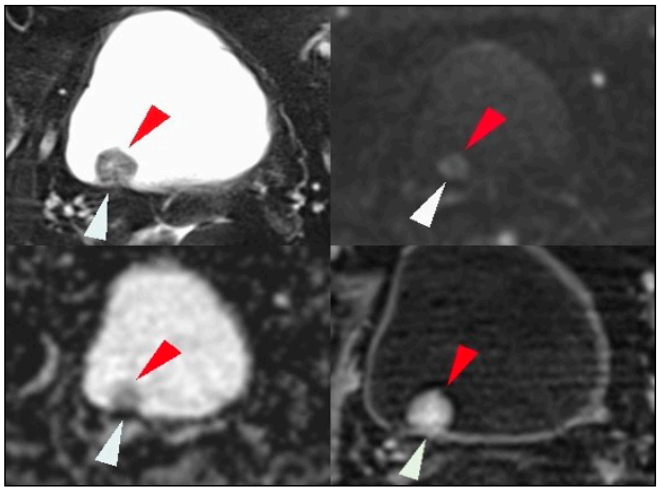

Resim 4. 68 yaşında kadın hasta. bpMRG VI-RADS skoru 4, mpMRG VI-RADS skoru 4. Patolojik tanı: pT2

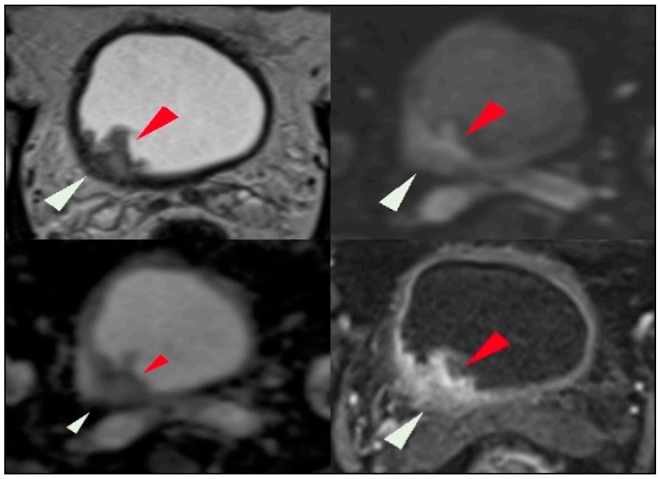

Resim 5.

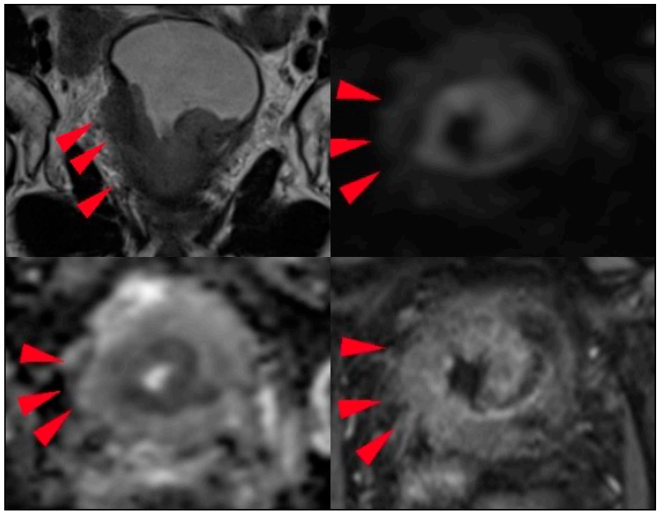

Resim 6.

Tablo 1. Mesane Kanserlerinin Patolojik Dağılımı

Kas İnvaziv Olmayan Mesane Kanserleri	119 (%79.4)
pTa	70 (%46,7)
pT1	49 (%32,7)
Kas İnvaziv Mesane Kanserleri	31 (%20.6)
pT2	24 (%16,0)
pT3	4 (%2,7)
pT4	3 (%2,0)

Tablo 2. Mesane kanserinde kas tabakası invazyonunun değerlendirilmesi için SC, DW, CE kategorilerinin ve bpMRG ve mpMRG protokollerinin her iki okuyucu için VI-RADS'a dayalı tanısal performansı

	Duyarlılık	Özgüllük	PPD	NPD	Doğruluk
SC kategori					
Okuyucu 1	90,32 (74,25 - 97,96)	90,76 (84,06 - 95,29)	71,79 (58,90 - 81,89)	97,3 (92,46 - 99,06)	90,67 (84,84 - 94,80)
Okuyucu 2	87,1 (70,17 - 96,37)	84,87 (77,15 - 90,78)	60 (48,97 - 70,10)	96,19 (90,98 - 98,44)	85,33 (78,64 - 90,57)
DW kategori					
Okuyucu 1	90,32 (74,25 - 97,96)	99,16 (95,41 - 99,98)	96,55 (79,85 - 99,50)	97,52 (93,06 - 99,14)	97,33 (93,31 - 99,27)
Okuyucu 2	87,1 (70,17 - 96,37)	95,8 (90,47 - 98,62)	84,38 (69,38 - 92,79)	96,61 (91,94 - 98,61)	94 (88,92 - 97,22)
CE kategori					
Okuyucu 1	90,32 (74,25 - 97,96)	97,48 (92,81 - 99,48)	90,32 (75,22 - 96,63)	97,48 (92,95 - 99,13)	96 (91,50 - 98,52)
Okuyucu 2	90,32 (74,25 - 97,96)	90,76 (84,06 - 95,29)	71,79 (58,90 - 81,89)	97,3 (92,46 - 99,06)	90,67 (84,84 - 94,80)
bpMRG					
Okuyucu 1	90,32 (74,25 - 97,96)	90,32 (74,25 - 97,96)	96,55 (79,85 - 99,50)	97,52 (93,06 - 99,14)	97,33 (93,31 - 99,27)
Okuyucu 2	87,1 (70,17 - 96,37)	96,64 (91,62 - 99,08)	87,1 (71,84 - 94,70)	96,64 (92,01 - 98,63)	94,67 (89,76 - 97,67)
mpMRG					
Okuyucu 1	93,55 (78,58 - 99,21	96,64 (91,62 - 99,08)	87,88 (73,36 - 95,02)	98,29 (93,77 - 99,55)	96 (91,50 - 98,52)
Okuyucu 2	90,32 (74,25 - 97,96)	91,6 (85,09 - 95,90)	73,68 (60,48 - 83,67)	97,32 (92,52 - 99,07)	91,33 (85,64 - 95,30)

Pediatrik Radyoloji

SS-116

MUKOPOLİSAKKARİDOZ TİPLERİNE GÖRE VERTEBRA, PELVİS BULGULARI VE VERTEBRA KORPUS YÜKSEKLİKLERİNİN DEXA İLE KORELASYONU

Ercan Ayaz

Diyarbakır Çocuk Hastalıkları Hastanesi

Giriş ve Amaç: Mukopolisakkaridoz (MPS), lizozomal enzim eksikliği sonucu glikozaminoglikanların çeşitli dokularda birikmesi ile giden kronik, ilerleyici hastalık grubudur. Farklı enzim eksikliklerine bağlı olarak 7 alt tipi vardır [1,2]. Doğumda normal olan hastalarda, endokondral ve membranöz kemikleşmedeki bozukluk, eklem kıkırdağında biriken glikozaminoglikanlar nedeniyle "dizostosis multipleks" adı verilen ilerleyici kemik deformiteleri gelişmektedir. Bu çalışmadaki amacımız kalça ve vertebra radyografi bulgularının MPS tiplerine göre sıklığını belirlemek, kemik dansitometri (DEXA) değerleri ile korelasyonunu ölçmek ve tedavi takibinde kullanılabilirliğini belirlemektir.

Gereç ve Yöntem: 1 Ocak 2017 – 1 Mart 2021 tarihleri arasında merkezimizde takip edilen, genetik analiz ve idrar analizi sonucu tanısı konan 63 MPS olgusu saptandı. Bu olgular içinden geçirilmiş vertebra veya kalça kırığı olan hastalar, uygun pozisyonda elde edilmemiş grafiler çalışma dışında bırakıldı. Uygun pelvis grafisi ve lateral vertebra grafileri bulunan 48 olgunun (20 Tip VI, 12 Tip IV, 6 Tip IIIA, 4 Tip IIIB, 3 Tip II, 2 Tip I, 1 Tip VII) farklı dönemlerde çekilen toplam 65 tetkiki çalışmaya dahil edildi. Olguların çekim sırasındaki yaşı, boyu, ek bulguları not edildi. Grafiler üzerinden dizostozis multipleks ile ilgili tanımlanan pelvis ve vertebra bulguları incelendi. Her iki kalça için asetabular indeks ve T12-L5 vertebraları için lateral grafiden korpus yükseklikleri ölçülerek hastanın boyuna oranlandı (vertebral indeks). Grafileri bulunan 38 olgunun (18 Tip VI, 12 Tip IV, 3 Tip IIIA, 3 TipII, 2 TipI) grafiler ile aynı hafta içinde çekilmiş DEXA verilerine ulaşıldı. DEXA verileri, L1-4 Z skoru, L2-4 Z skoru ve Kemik mineral dansitesi (KMD) kaydedildi.

Bulgular: Olguların demografik verileri Tablo 1 ve Resim 1'de sunulmaktadır. Vertebra ve kalça eklemi için dizostozis multipleks bulgularının görülme sıklığı Resim 2'de sunulmaktadır. T12-L5 vertebraları için vertebra yükseklikleri, vertebral indeksleri ile Z skoru ve KMD arasındaki korelasyon analizi yapıldığında Z skoru ile en yüksek korelasyon L1-3 vertebral indekslerinde elde edilmektedir (Tablo 2). Korelasyonu yüksek olan vertebral indeks değerlerinin MPS alt tiplerine göre ortalamaları Resim 3'te, Z skoru ve KMD değerlerinin MPS alt tiplerine göre ortalamaları Resim 4'te sunulmuştur. Tip I, IVa ve VI'nın Z skorları belirgin düşük iken Tip II ve IIIa normal sınırlardadır. Asetabular indeks değerlerinin sağ ve sol kalça için ortalama değerleri Resim 5'te ve Tablo 3'te sunulmuştur. Olgu örnekleri Resim 6 ve 7'de gösterilmiştir.

Tartışma ve Sonuç: Bu çalışma, olgu sayıları açısından ülkemizde en çok vaka ile yapılan çalışma olmakla birlikte Tip IVA ve Tip VI dışındaki MPS tipleri için vaka sayıları yeterli değildir [2,3,4,5]. Merkezimizde Tip VI vakaların oranı ulusal ve yurt dışındaki diğer merkezlerden yapılan çalışmalara oranla belirgin yüksektir (%47,9). Vertebra, kalça ve kostalarda dizostosis multipleks bulguları en belirgin Tip I, Tip IVA ve Tip VI'da izlenirken, epifiz displazisi en belirgin Tip IVA hastalarında, asetabular indeks ise en şiddetli olarak Tip I hastalarında izlenmektedir ve yalnızca Tip III MPS alt tiplerinde normaldir [6]. Osteoporoz gelişimi takibinde ve tedaviye yanıtın değerlendirilmesinde DEXA ile yüksek korelasyon gösteren T12-L3 düzeylerinden korpus yüksekliği/boy oranı kullanılabilir ancak validasyon ve standart belirleme açısından çok merkezli çalışmalara ihtiyaç vardır.

Anahtar kelimeler: Mukopolisakkaridoz, Osteoporoz, Kemik Dansitometrisi, DEXA, Dizostozis Multipleks

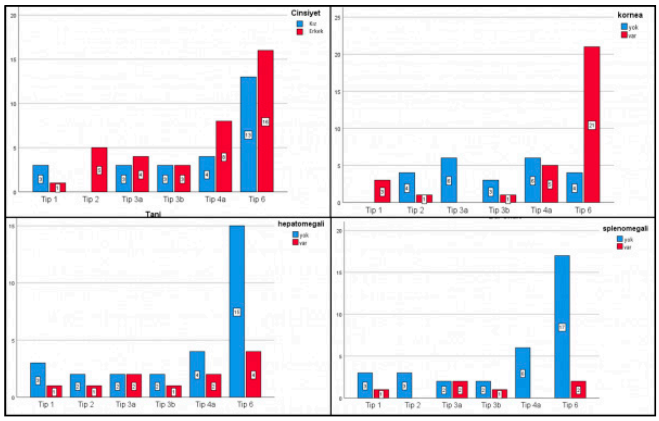

Resim 1. MPS Tiplerine Göre Cinsiyet Dağılımı ve Kemik Dışı Bulguları

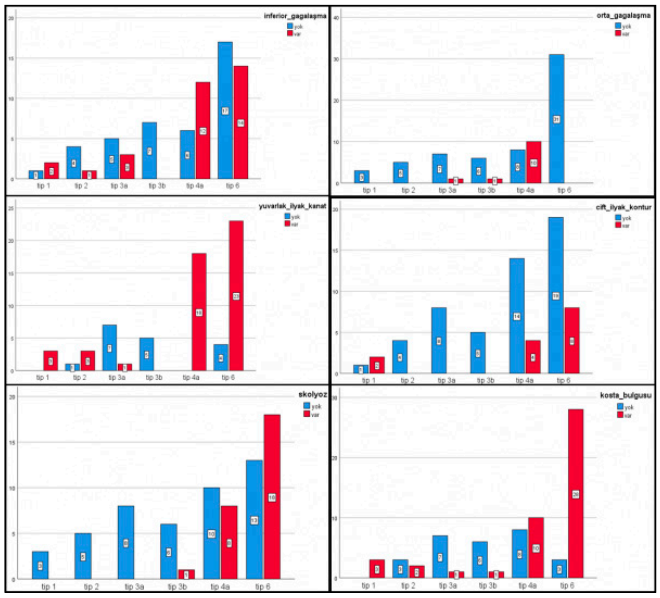

Resim 2. MPS Tiplerine Göre Vertebra ve Pelvis Kemik Bulgularının Sıklık Oranları

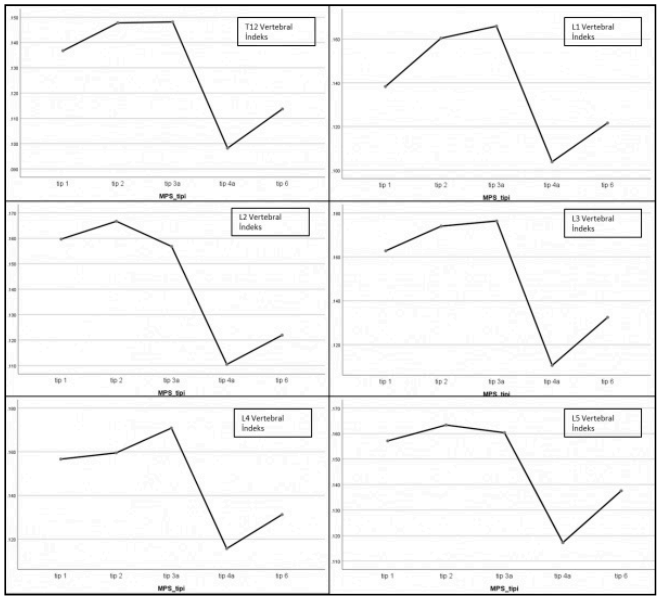

Resim 3. MPS Tiplerine Göre Vertebral İndeks Ortalama Değerleri

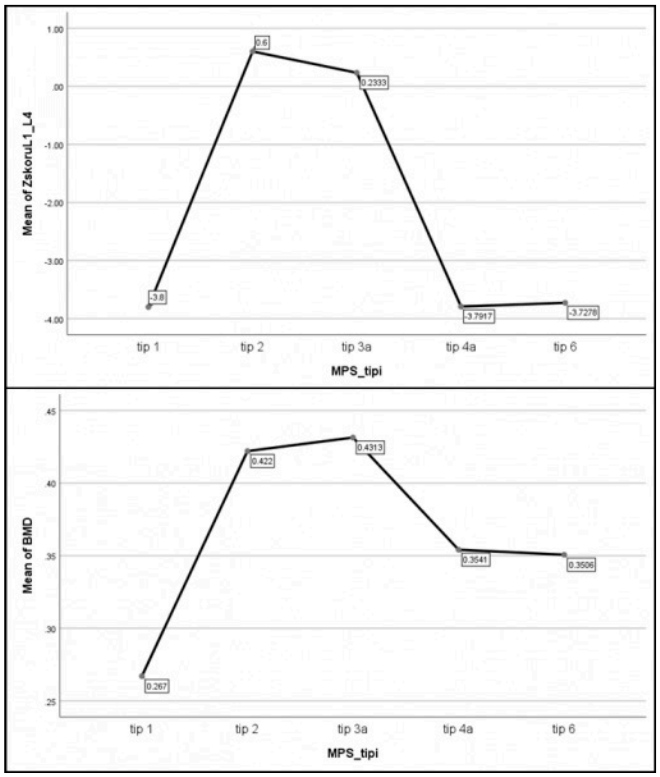

Resim 4. MPS Tiplerine Göre Z Skoru ve KMD Ortalama Değerleri

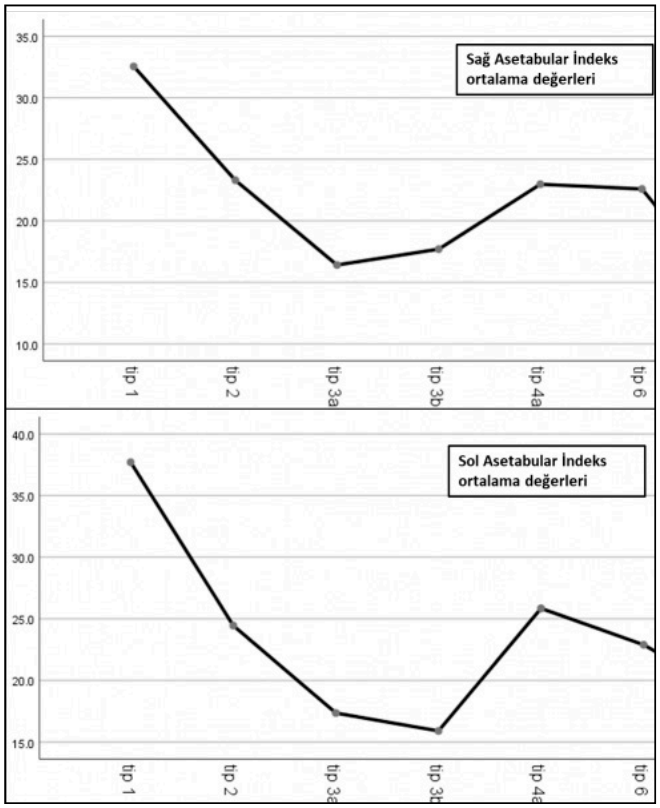

Resim 5. MPS Tiplerine Göre Sağ ve Sol Kalça Ortalama Asetabular İndeks Değerleri



Resim 6. Tip 6 MPS tanılı 4 yaşında kız hastanın lateral kranium grafisinde (a) J şekilli sella ve genişlemiş diploe mesafesi izlenmektedir. El grafisinde (b) proksimali işaret eden düzensiz konturlu, kısa ve kalın metakarplar vardır. Pelvis grafisinde (c) yuvarlak ve inferiora doğru daralan ilyak kanatlar sığ ve irregüler konturlu asetabulum, çift konturlu lateral ilyak duvar bulgusu izlenmektedir. Lateral vertebra grafisinde (d) anterior inferior gagalaşma ve korpus yükseklik kaybı görülmektedir.

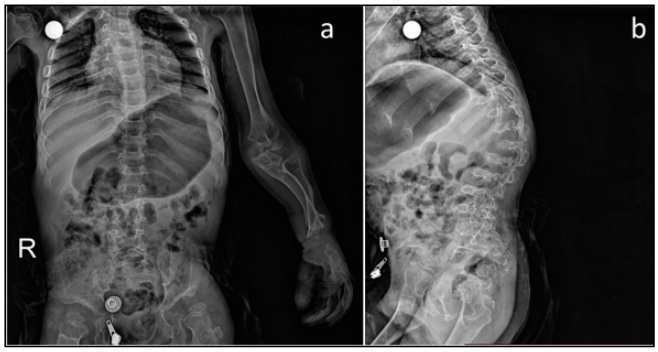

Resim 7. Tip 4A MPS tanılı 5 yaşında erkek hastanın ön arka (a) ve latera (b) grafilerinde kürek şeklinde anteriorda kalınlaşan kostalar, vertebra korpus yükseklik kaybı orta kesimde gagalaşma ve irregüler görünüm, toraklomber kifoz, yuvarlak ilyak kanatlar ve belirgin displazik kalça eklemleri, hipoplazik ulna ve radius, proksimali işaret eden düzensiz metakarpler izlenmektedir.

Tablo 1. MPS Hastalarının Tiplere Göre Demografik Verileri ve Kemik Dışı Bulguların Sıklığı

MPS Tipleri	Olgu sayısı	Ort. Yaş	Cinsiyet (K/E)	1. derece akrabalık	Hepatomegali	Splenomegali	Kornea Bulgusu
Tip I	4	6,75	3/1	%100	%25	%25	%100
Tip II	5	5,80	0/5	%75	%33,3	%0	%20
Tip IIIA	7	5,86	3/4	%100	%50	%50	%0
Tip IIIB	6	9,33	3/3	%100	%33,3	%33,3	%25
Tip IVA	12	8,33	4/8	%80	%33,3	%0	%45,5
Tip VI	29	8,83	13/16	%86,2	%33,3	%10,5	%84

Tablo 2. DEXA Ölçümleri ile Vertebra Korpus Yükseklikleri ve Vertebral İndeks Korelasyon Değerleri

Pearson Korelasyon Değerleri	L1-4 Z skoru (Korelasyon Değeri)	L1-4 Z skoru (p değeri)	L2-4 Z skoru(Korelasyon değeri)	L2-4 Z skoru (p değeri)	KMD (korelasyon değeri)	KMD (p değeri)
L5	0,490	0,001	0,476	0,001	0,365	0,012
L4	0,562	0,000	0,551	0,000	0,382	0,009
L3	0,631	0,000	0,618	0,000	0,381	0,009
L2	0,624	0,000	0,618	0,000	0,383	0,009
L1	0,664	0,000	0,656	0,000	0,394	0,007
T12	0,599	0,000	0,587	0,000	0,247	0,067
L5 indeks	0,512	0,000	0,513	0,000	0,327	0,023
L4 indeks	0,618	0,000	0,620	0,000	0,364	0,012
L3 indeks	0,666	0,000	0,667	0,000	0,355	0,014
L2 indeks	0,662	0,000	0,670	0,000	0,369	0,011
L1 indeks	0,740	0,000	0,744	0,000	0,398	0,007
T12 indeks	0,649	0,000	0,649	0,000	0,206	0,107

Tablo 3. Sağ ve Sol Kalça Asetabular İndeks Değerlerinin MPS Tipleri Arasında Anlamlı Fark Açısından Varyans Analizi Sonucu P değerleri

MPS Tipleri	Tip I Asağ	Tip I Asol	Tip II Asağ	Tip II Asol	Tip IIIA Asağ	Tip IIIA Asol	Tip IIIB Asağ	Tip IIIB Asol	Tip IV Asağ	Tip IV Asol	Tip VI Asağ	Tip VI Asol
Tip I	N/A	N/A	0,464	0,041	0,004	0,000	0,014	0,000	0,163	0,011	0,113	0,001
Tip II	0,464	0,041	N/A	N/A	0,545	0,332	0,773	0,191	1,00	0,998	1,00	0,996
Tip IIIA	0,004	0,000	0,545	0,332	N/A	N/A	0,998	0,992	0,104	0,003	0,092	0,065
Tip IIIB	0,014	0,000	0,773	0,191	0,998	0,992	N/A	N/A	0,402	0,002	0,414	0,029
Tip IVA	0,163	0,011	1,00	0,998	0,104	0,003	0,402	0,002	N/A	N/A	1,00	0,483
Tip VI	0,113	0,001	1,00	0,996	0,092	0,065	0,414	0,029	1,00	0,483	N/A	N/A

Kardiyovasküler Görüntüleme

SS-117

KARDİYAK AMİLOİDOZ-HİPERTROFİK KARDİYOMYOPATİ AYRIMINDA KARDİYAK MR GÖRÜNTÜLEMENİN ROLÜ

Sena Ünal

Ankara Üniversitesi Tıp Fakültesi Radyoloji Anabilim Dalı

Giriş ve Amaç: Kardiyak amiloidoz ve hipertrofik kardiyomyopati (HKMP) myokard kalınlaşmasına neden olan hastalıklar olup ayrımları her zaman mümkün olmamaktadır(1). Bu çalışmanın amacı MR ile bu iki hastalık ayrımına katkıda bulunabilecek parametreleri belirlemektir.

Gereç ve Yöntem: 2016-2021 yılları arasında kardiyak amiloidoz ve HKMP şüphesi ile MR yapılan 62 hasta retrospektif olarak değerlendirildi. Başka şikayetler nedeni ile kardiyak MR görüntülemesi yapılan ancak herhangi bir patoloji saptanmayan 20 hasta kontrol grubu olarak belirlendi. Amiloidozis-HKMP ayrımı yapılamayan, amiloidoz şüphesi olup ekosu HKMP ile uyumlu olan, HKMP kriterlerini karşılamayan 22 hasta çalışmadan dışlandı. Herhangi bir dokudan pozitif patoloji sonucu bulunan ve/veya klinik olarak sistemik amiloidoz düşünülen ve ekosu amiloidoz lehine değerlendirilen 20 hasta (yaş 59±14, 6 kadın,14 erkek) ve HKMP ile uyumlu bulguları olan 20 hasta (yaş 50±13, 5 kadın,15 erkek) çalışmaya dahil edildi. Rutin kardiyak MR görüntüleri ve T1, T2 haritalamaları değerlendirildi (Resim 1). T1 ve T2 haritalama ölçümleri sol ventrikül myokardından, kan havuzundan ve karaciğer parankiminden yapıldı. Cine kısa aks görüntülerden sol ventrikülün 16 segmentindeki end-diyastolik myokard kalınlığı not edildi (Resim 2). İki grup arasında ve iki grup ile kontrol grubu arasında T1, T2 değerleri, myokard kalınlıkları, ejeksiyon fraksiyon (EF) değerleri, end-diyastolik volüm indeksleri (EDVi) ve atrium büyüklükleri karşılaştırıldı. ROC analizi ile eğri altında kalan alanlar (AUC) hesaplandı.

Bulgular: Myokarda, kan havuzuna ve karaciğere ait T1 değerleri (Grafik 1,2,3) ile myokarda ait T2 değerleri (Grafik 4) amiloidoz düşünülen hastalarda HKMP hastalarına göre anlamlı olarak daha yüksekti (Grafik 5, Tablo 1). En yüksek doğruluk oranı kan havuzundan ölçülen T1 değerlerinden elde edildi (Kan havuzu:0,900, myokard:0,825, karaciğer:0,650). EF değerleri HKMP hastalarında amiloidoz hastalarına göre anlamlı olarak daha yüksekti (Grafik 6). Myokard kalınlıkları karşılaştırıldığında 9 ve 10. segmentlerde myokard kalınlığı HKMP hastalarında amiloidoz hastalarına göre anlamlı olarak daha yüksekti (Grafik 7). Diğer segmentler ve EDVi açısından anlamlı fark izlenmedi. Atrium büyüklükleri açısından iki grup arasında anlamlı fark saptanmadı. Myokarda ait T1 değerleri amiloidoz hastalarında kontrol grubuna göre anlamlı olarak daha yüksekti. Myokard kalınlıkları HKMP hastalarında kontrol grubuna göre anlamlı olarak daha yüksek bulundu.

Tartışma: Amiloidozda sistemik tutulum varlığı tedaviyi değiştirmekte, erken tanı ve uygun tedavi hastalığın prognozunda büyük önem taşımaktadır. Biyopsi girişimlerinin invaziv olması ve her zaman tanısal olmaması sebebiyle non-invaziv olarak sistemik amiloidoz tanısı koyduracak yöntemlere ihtiyaç duyulmaktadır (2). Amiloidozun kardiyak MR'da tipik bulguları mevcut olup, bunlar subendokardiyal kontrastlanma ve T1 değerlerinde artıştır (3). Amiloidoz düşünülen hasta grubunda genellikle böbrek fonksiyon bozukluğu eşlik etmesi sebebiyle kontrast madde verilememektedir. Amiloidoz için tipik kontrastlanma paternleri değerlendirilemeyeceğinden, diğer myokard hipertrofisi yapan sebeplerden ayrılması gerekmektedir. Bu nedenle kontrastsız görüntülerden elde edilecek veriler oldukça önem taşımaktadır. Karamitsos ve arkadaşları yaptıkları çalışmada, standart biyomarkırlara ve ekoya göre kardiyak amiloidoz düşünülen hastalarda, sol ventrikül hipertrofisi olan kontrol grubuna göre T1 değerlerinin anlamlı olarak daha yüksek olduğunu ve geç kontrastlanma paternine göre erken dönem hastalığı tespit etmede daha başarılı olduğunu belirtmişlerdir (4). Nam ve arkadaşlarının amiloidoz ve HKMP'yi karşılaştırdığı çalışmada, sol ventrikül septumundan ve kan havuzundan yapılan ölçümlerde T1 değerlerinin amiloidozda anlamlı olarak daha yüksek olduğunu bildirmişlerdir (5). Bu çalışmada da amiloidoz düşünülen hastalarda myokard ve kan havuzuna ait T1 değerleri HKMP hastalarına göre anlamlı olarak daha yüksekti.

Sonuç: Amiloidoz şüphesi olan, myokard kalınlaşması olan ve kontrast madde kullanılamayan hastalarda T1 haritalama tanıya katkıda bulunabilir.

Kaynaklar

1. Baccouche H, Maunz M, Beck T et al. Differentiating cardiac amyloidosis and hypertrophic cardiomyopathy by use of three-dimensional speckle tracking echocardiography. Echocardiography 2012; 29:668-677.
2. Yamamoto H, Yokochi T. Transthyretin cardiac amyloidosis: an update on diagnosis and treatment. ESC Heart Fail 2019; 6:1128-1139.
3. Martinez-Naharro A, Baksi AJ, Hawkins PN, Fontana M. Diagnostic imaging of cardiac amyloidosis. Nature Reviews Cardiology 2020; 17:413–426.
4. Karamitsos TD, Piechnik SK, Banypersad SM et al. Noncontrast T1 mapping for the diagnosis of cardiac amyloidosis. JACC: Cardiovascular Imaging 2013; 6:488-497.
5. Nam BD, Kim AM, Jung HN, Kim Y, Choe YH. Comparison of quantitative imaging parameters using cardiovascular magnetic resonance between cardiac amyloidosis and hypertrophic cardiomyopathy: inversion time scout versus T1 mapping. Int J Cardiovasc Imaging 2018; 34:1769-1777.

Anahtar kelimeler: Amyloidosis, Cardiomyopathy, Hypertrophic, Magnetic Resonance Imaging

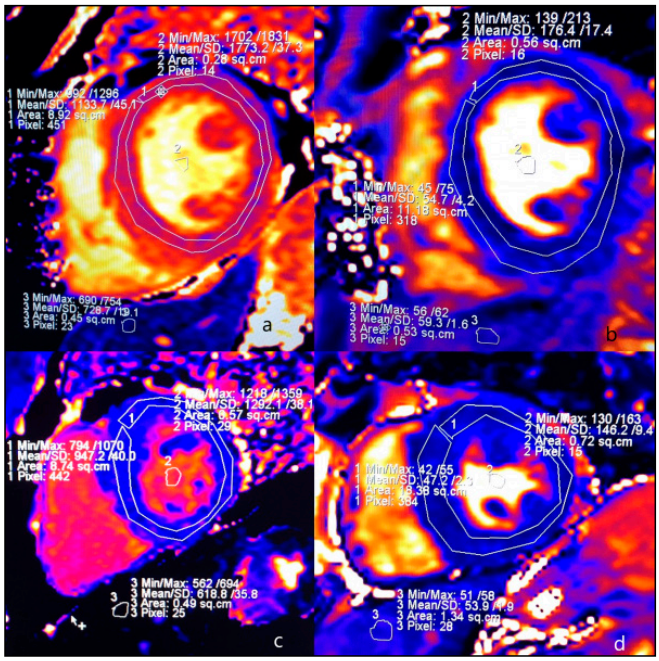

Resim 1. Amilodoz hastasında myokarddan, kan havuzundan ve karaciğerden T1 (a) ve T2 (b) harita ölçümleri ile HKMP hastasında myokarddan, kan havuzundan ve karaciğerden T1 (c) ve T2 (d) harita ölçümleri görülmektedir.

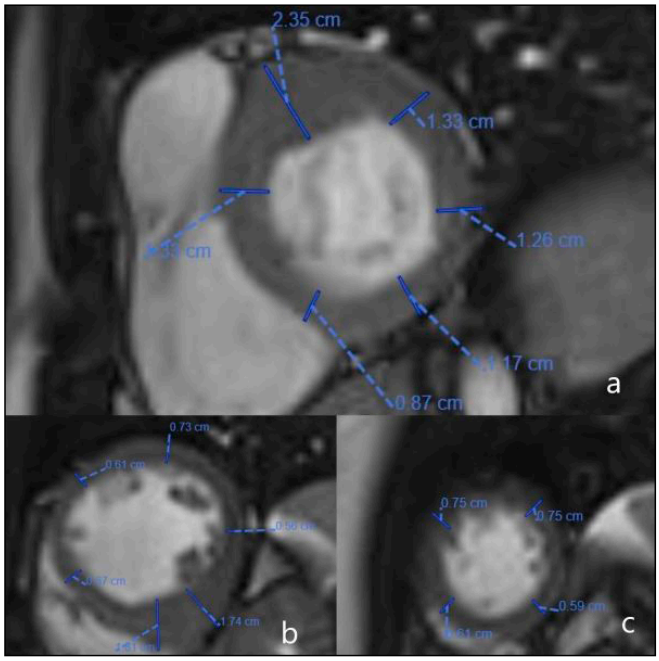

Resim 2. HKMP hastasında bazal (a), orta (b) ve apikal (c) kesimlerde 16 segmentten end-diyastolik duvar kalınlık ölçümleri görülmektedir.

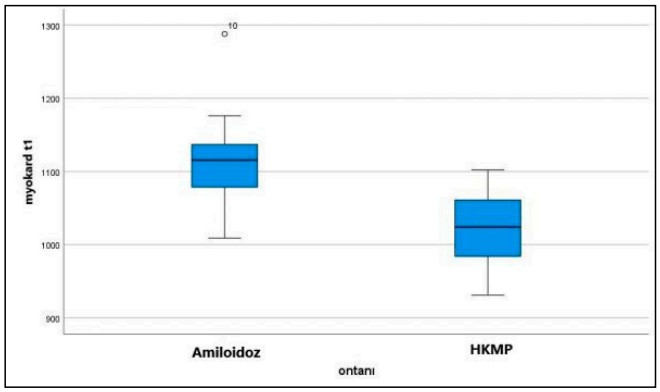

Grafik 1. Amiloidoz hastalarında myokarda ait T1 değerlerinin daha yüksek olduğu görülmektedir.

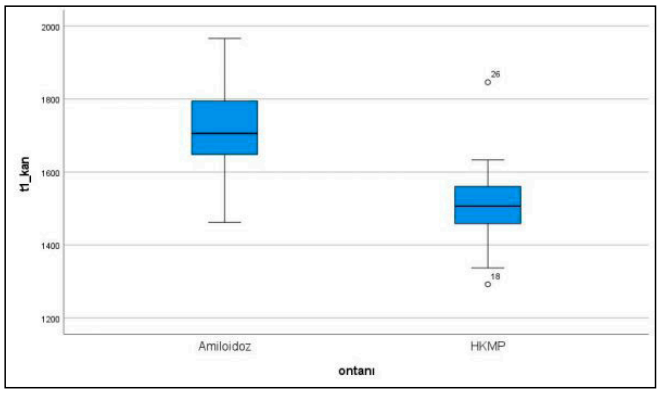

Grafik 2. Amiloidoz hastalarında kan havuzuna ait T1 değerlerinin daha yüksek olduğu görülmektedir.

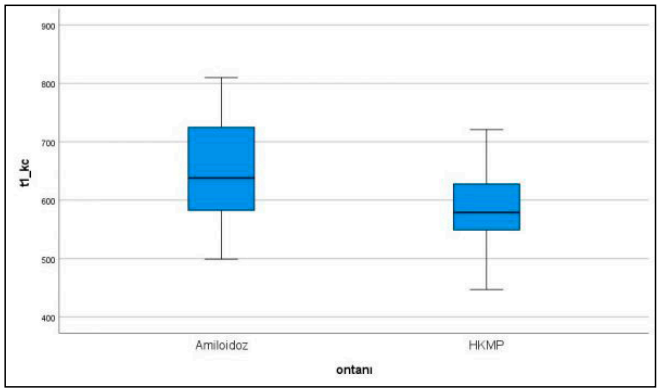

Grafik 3. Amiloidoz hastalarında karaciğere ait T1 değerlerinin daha yüksek olduğu görülmektedir.

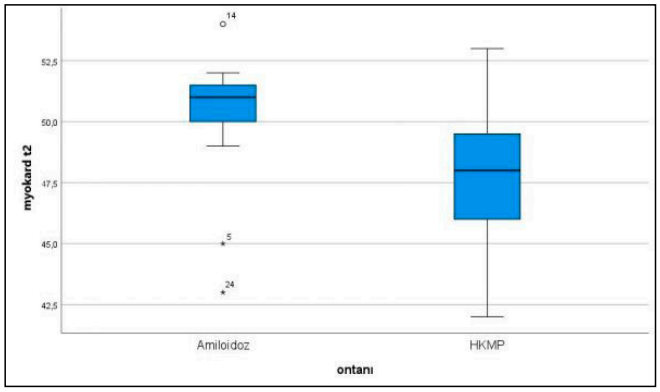

Grafik 4. Amiloidoz hastalarında myokarda ait T2 değerlerinin daha yüksek olduğu görülmektedir.

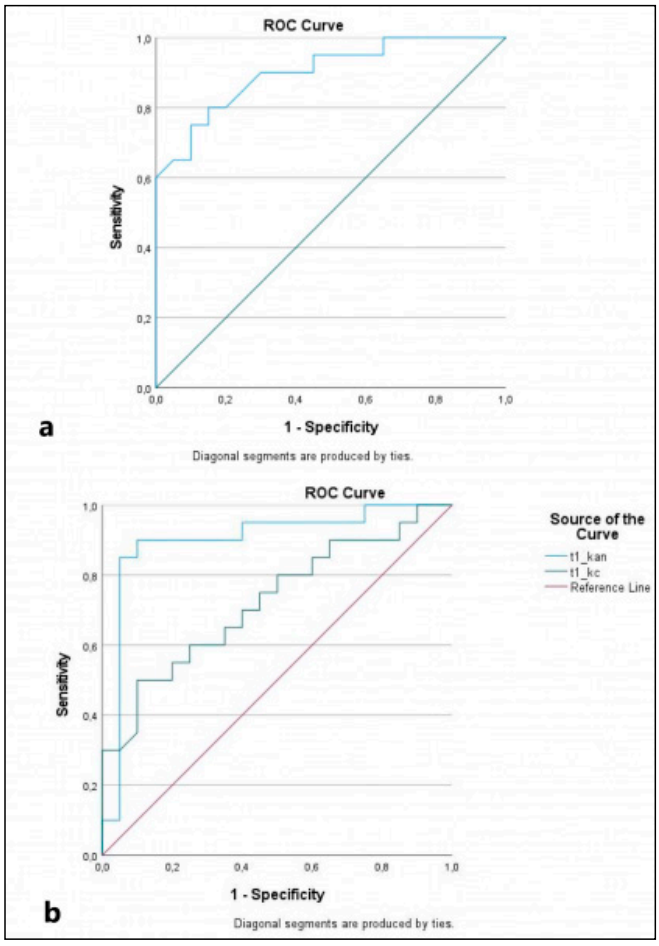

Grafik 5. Myokarddan (a), kan havuzu ve karaciğerden (b) elde edilen T1 değerlerine ait ROC eğrileri görülmektedir.

Tablo 1. Myokard, kan havuzu ve karaciğere ait T1 ölçümlerinin sensitivite, spesifisite ve AUC değerleri görülmektedir.

	Gerçek pozitif (no)	Gerçek negatif (no)	Yanlış pozitif (no)	Yanlış negatif (no)	Sensitivite			Spesifisite			AUC		
					%	no	%95 CI	%	no	%95 CI	Değer	P	%95 CI
Myokard T1	16	17	3	4	80	16/20	58.4-91.9	85	17/20	64-94.8	0.901	<0.001	0.808-0.904
Kan Havuzu T1	18	18	2	2	90	18/20	69.9-97.2	90	18/20	69.9-97.2	0.900	<0.001	0.788-1.000
Karaciğer T1	14	12	8	6	70	14/20	48.1-85.5	60	12/20	38.7-78.1	0.724	0.015	0.566-0.882

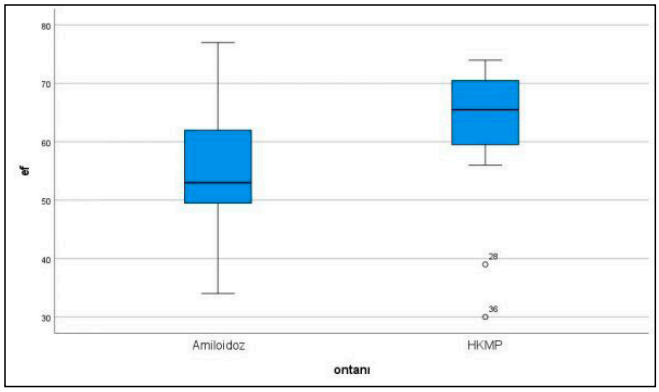

Grafik 6. HKMP'de sol ventrikül ejeksiyon fraksiyonu değerinin daha yüksek olduğu görülmektedir.

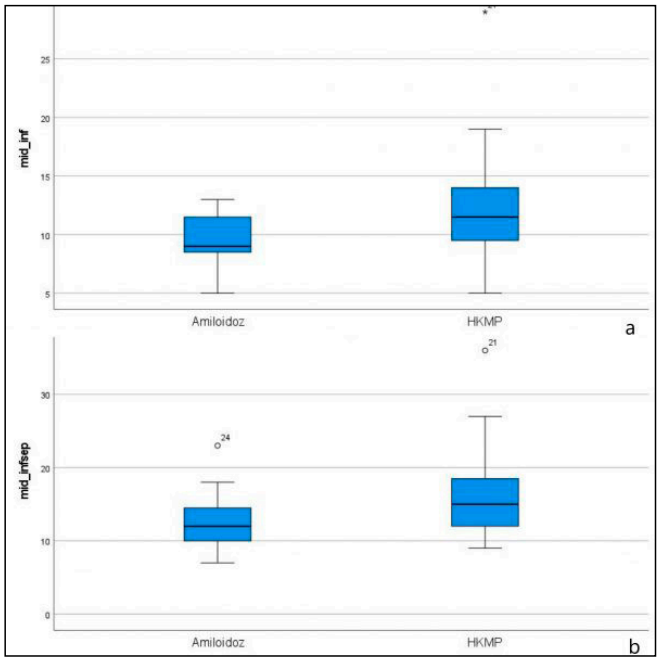

Grafik 7. HKMP'de sol ventrikül orta kesimde 9 (a) ve 10. (b) segmentlerde end-diyastolik duvar kalınlığının daha fazla olduğu görülmektedir.

Kardiyovasküler Görüntüleme

SS-118

HEMODİYALİZ HASTALARINDA SANTRAL VENO-OKLÜZİV HASTALIĞIN FAZ KONTRAST MR VENOGRAFİ İLE DEĞERLENDİRİLMESİ

Sinan Ülgen[1], Bülent Çekiç[2]

[1]Nizip Devlet Hastanesi
[2]Sağlık Bilimleri Üniversitesi Antalya Sağlık Uygulama ve Araştırma Merkezi

Giriş-Amaç: Bu çalışmada kronik hemodiyalize bağımlı son dönem böbrek yetmezliği hastalarında, santral venöz darlık tanısında altın standart olan Dijital Subtraksiyon Anjiografisi (DSA) ile kontrastsız faz kontrast MR venografi (PC-MRV) sekansında santral venöz stenozun kalitatif ve kantitatif bulgularının karşılaştırılması amaçlanmıştır.

Çalışmamıza yaşları 20 ile 77 arasında değişen, kronik hemodiyaliz tedavisi alan 22 tanesi erkek 8 tanesi kadın olmak üzere toplam 30 hasta katılmıştır.

Çalışmamıza katılan hastalarda santral venöz sistemin görüntülenmesi ilk önce kontrastsız faz kontrast MR venografi tekniği ile yapılmıştır. Daha sonra aynı bölge DSA ile değerlendirilerek elde edilen görüntüler deneyimli iki radyolog tarafından ayrı ayrı değerlendirilmiştir. Santral venöz sistemin tüm segmentlerinde venöz yapıların çapları, darlık varlığı ve varsa darlık düzeyindeki venöz yapıların çapları saptanmıştır.

Santral venöz sistemde PC-MRV ve DSA ile elde edilen veriler karşılaştırılarak duyarlılık, özgüllük ve doğruluk değerleri hesaplanmıştır. Santral venöz sistemdeki darlıkların tespiti ve sınıflandırılmasında her iki modalite ve radyologlar arasındaki uyum düzeyi Kappa katsayısı ile araştırılmıştır.

Yapılan değerlendirmede tüm santral venöz segmentler için modaliteler ve radyologlar arası uyum kappa katsayına göre çok iyi/mükemmel olarak tespit edilmiştir ($p<0,001$). PC-MRV ve DSA'da ölçülen çap değerleri arasında spearman korelasyon katsayısına göre istatistiksel olarak anlamlı korelasyon saptanmıştır ($p<0,001$). PC-MRV' nin çalışma popülasyonundaki hastalarda tedavi endikasyonunu saptama yönünden duyarlılık, özgüllük ve doğruluğu %100 olarak bulunmuştur.

PC-MRV, Santral venöz darlık tanısında DSA ile karşılaştırıldığında iyonizan radyasyon ve kontrast madde kullanılmaması gibi noktalarda DSA' ya göre avantajlı olup aynı zamanda yüksek oranda tanısal değeri mevcuttur. Sonuç olarak PC-MRV'nin santral venöz stenozdan şüphelenilen olgularda DSA' ya alternatif olarak güvenle kullanılabileceğini düşünüyoruz.

Anahtar kelimeler: Santral venookluziv hastalık, Faz kontrast MR venografi, Kontrastsız MR venografi

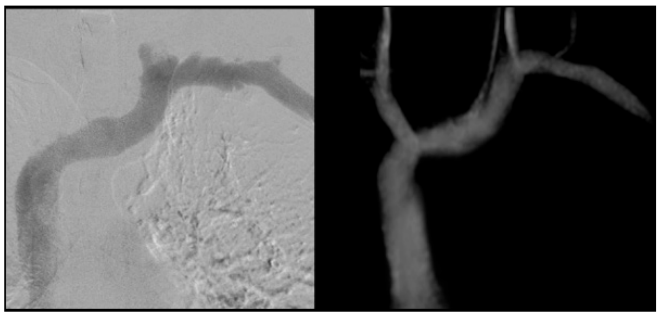

REsim 1. DSA ve PC-MRV görüntülerinde subklavian ven, brakiosefalik ven ve vena kava süperiorda darlık izlenmeyen olgu



Resim 2.:

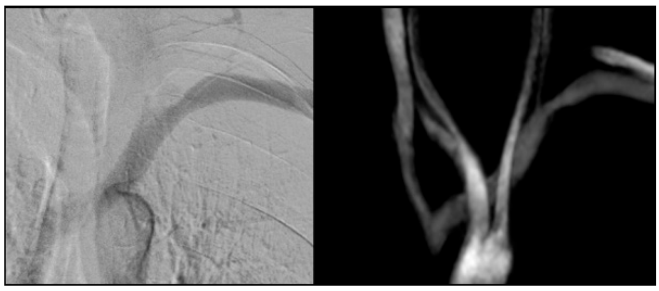

Resim3.

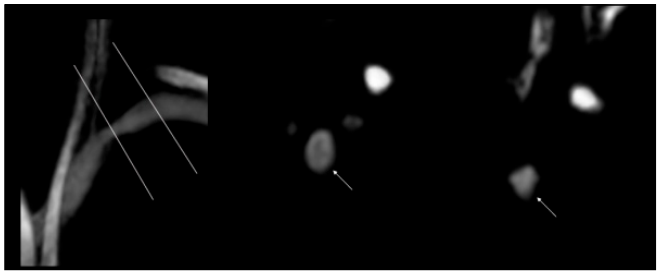

Resim 4. Koronal PC-MRV görüntüde işaretli planlarda sagital kesitlerde darlık izleniyor

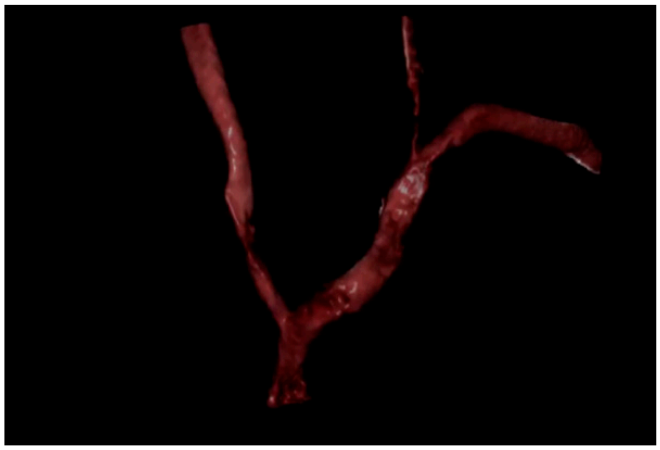

Resim 5. PC-MRV görüntülerinin 3D reformat görüntüsü

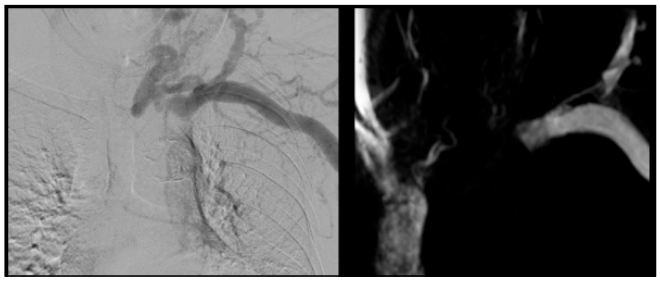

Resim 6. DSA ve PC-MRV görüntülerinde sol brakiosefalik vende oklüzyon izleniyor.

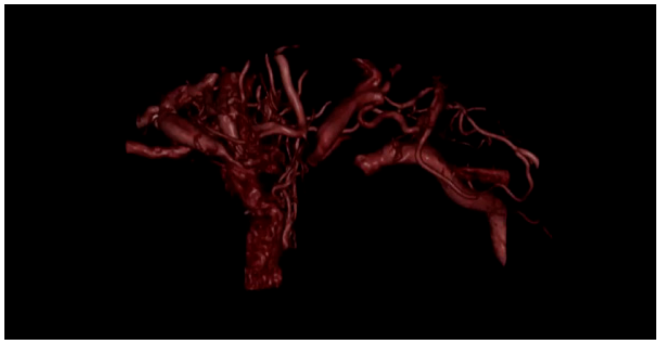

Resim 7. PC-MRV görüntülerinin 3D reformat görüntüsü

Kardiyovasküler Görüntüleme

SS-119

HEPATİK VENÖZ A-R İNDEKSLERİNİN PULMONER ARTER ÇAPI İLE KORELASYONUNUN ARAŞTIRILMASI

Taha Yasin Arslan, Erdoğan Bülbül, Bahar Yanık Keyik, Gülen Demirpolat, Emrah Akay

Balıkesir Üniversitesi Tıp Fakültesi Radyoloji Anabilim Dalı

Giriş ve Amaç: Çalışmamızın amacı, bilgisayarlı tomografi (BT) incelemelerinde ölçülen pulmoner arter (PA) çapları ile orta hepatik ven spektral Doppler ultrasonografi (USG) incelemeleriyle belirlenen hepatik venöz indeksler arasındaki korelasyonu araştırmaktır. Yaptığımız literatür taramasında PA çapının pulmoner arter basıncını (PAB) yansıttığını ve pulmoner hipertansiyonlu (PH) olgularda hepatik venöz indekslerin arttığını belirten çalışmalar olduğunu gördük (1–4). Ancak PA çapı ile venöz indeksler arasındaki ilişkiyi gösteren bir çalışmaya rastlamadık. Bu nedenle Doppler USG ile elde edilen hepatik venöz indekslerin PA çapı ve dolayısıyla pulmoner ard yük hakkında bilgi verebileceğini öngördük. Doppler USG'nin PH tanısı ile ilgili ucuz, ulaşılabilir, radyasyon içermeyen, kantitatif bir yöntem olarak kullanılabileceğini düşündük.

Gereç ve Yöntem: Çalışmamıza toraksa yönelik BT incelemesi yapılan olgulardan gönüllü olanlar dahil edildi. Kriterlere uyan gönüllülere hepatik venlerine yönelik Doppler USG incelemesi yapıldı. Çalışmamız üniversitemiz etik kurulun 73023407/050.99/3043 sayılı kararı ile onay almıştır.

Kullanıcı bağımlı açısal etkenleri minimalize etmek için spektral analizde hızların oranları (indeks) kullanılmaktadır (5). Çalışmamızda kullandığımız özgün indeks formülasyonu: "A" dalgası maksimum hızı / "A" dalgası maksimum hızı + "S" dalgası maksimum hızı + "D" dalgası maksimum hızı olarak uygulandı. Diğer çalışmalarda tanımlanan ve PH tanısında kullanılabileceği bildirilen "A/S" ve "A/(S+D)" oranları da ayrıca hesaplandı (3,4). Tüm sayısal ölçümler iki araştırmacı tarafından yapıldı. Araştırmacılar arasında sınıf içi korelasyon katsayıları uyumlu bulundu.

BT incelemelerinde pulmoner bifurkasyo komşuluğunda en geniş PA çapı ölçüldü (6,7). Ölçüm esnasında standart mediasten pencere ayarları kullanıldı (W=350, L=25).

Dışlama kriterlerinden karaciğer parankim hastalığı (siroz, hepatosteatoz) USG bakısı ile tespit edildi (8). Konjenital kalp hastalıkları, izole sağ ventrikül patolojileri ve konstriktif perikardit BT tetkiki ve hasta anamnezi ile birlikte değerlendirildi (9,10).

Bulgular: Çalışmamızda PA çapı ile A-R indeksler (A/A+S+D, A/S+D, A/S) arasında istatistiksel olarak anlamlı ve güçlü pozitif korelasyon bulundu (r=0,751-0,765-0,730, p<0,001). PA çapı 29 mm ve üzerinde olan olgular riskli gruba dahil edildiğinde (6,11–13) A-R indekslerin birbirlerine yakın tanısal değerleri olduğu saptandı (AUC: 0,969-0,969-0,981, p<0,001).

Tartışma ve Sonuç: PH'nin klinik tanısı semptom ve bulgularının spesifik olmaması nedeniyle zor olabilir (14). PH tanısında altın standart olarak kullanılan ortalama PA basınç ölçümü invaziv bir yöntem olup mortalite ve morbiditeye sebebiyet verebilmektedir (11,15). Tanıya yardımcı radyolojik tetkiklerin bir kısmı hastanın radyasyona maruz kalmasına sebep olmaktadır. Doppler USG ile hepatik venöz dalga formlarının incelenmesi PH'de tanıya yardımcı yöntem olarak kullanılabilir. Rutin hepatobiliyer sistem USG incelemelerinde karaciğer parankimi sonografik olarak normal olgularda Doppler USG ile hepatik venöz indekslerin değerlendirilmesi, PA çap artışının dolayısı ile de PAB artışının erken tanınmasına katkıda bulunabilir. Literatürde bu konuyla ilgili sınırlı sayıda yayına ulaşılmıştır. Konunun doğru ve etkili bir biçimde değerlendirilebilmesi için daha geniş popülasyonlu çalışmalar yapılması gereklidir.

Anahtar kelimeler: Pulmoner hipertansiyon, pulmoner arter, hepatik venöz dalga formları, spektral inceleme, renkli Doppler ultrasonografi, bilgisayarlı tomografi.



Resim 1. Ana pulmoner arter değerlendirme planı

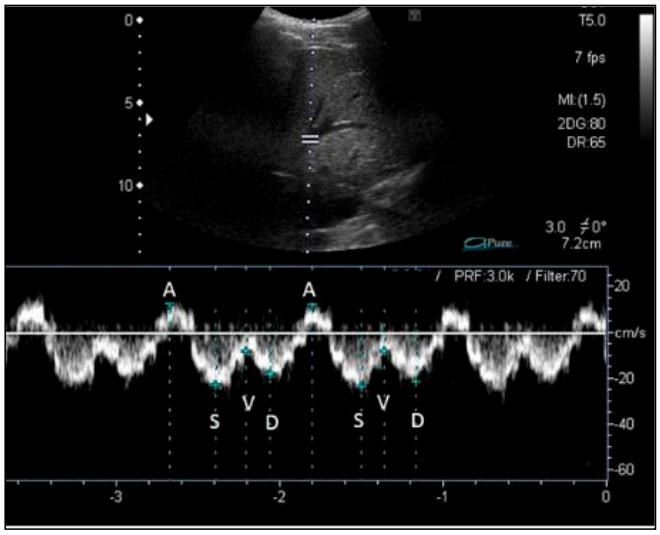

Resim 2.Dört bileşenli normal hepatik ven dalga formu

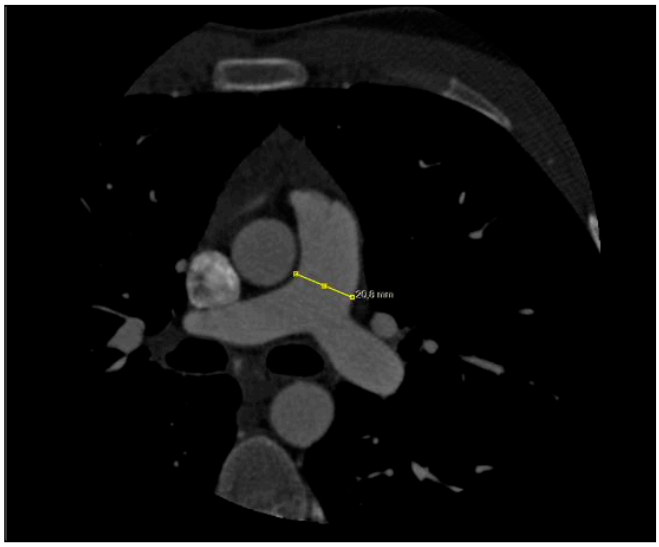

Resim 3.

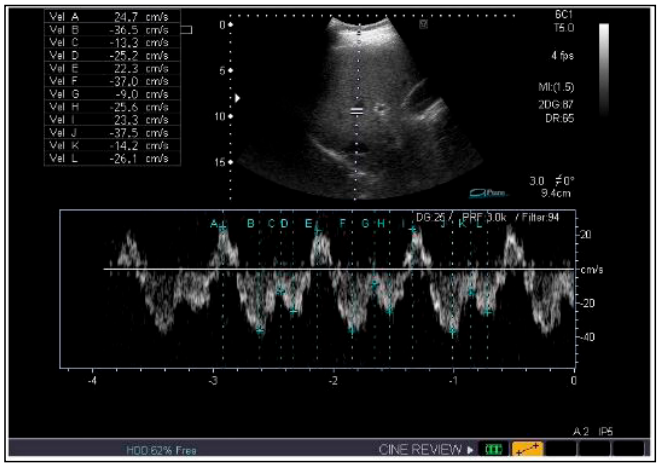

Resim 4.

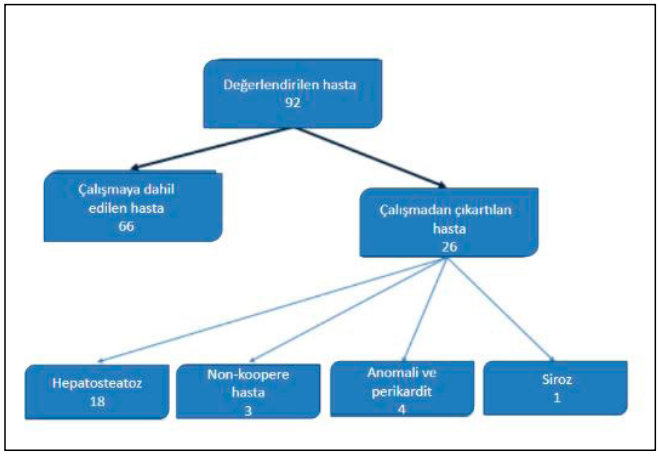

Resim 5.

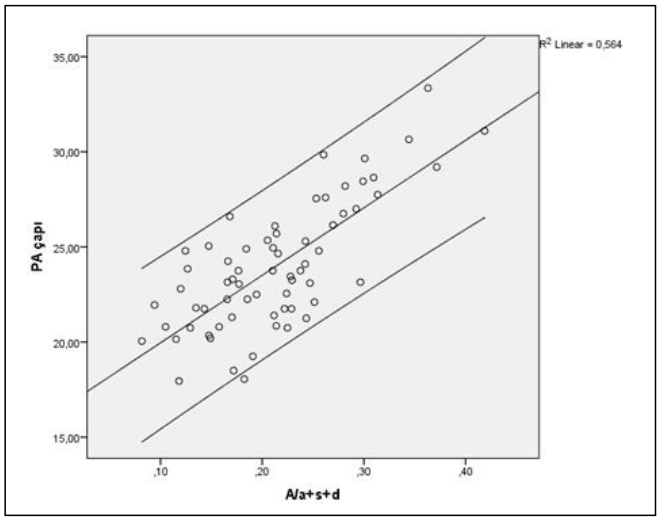

Resim 6. PA çap ve A-R indeks (A/A+S+D) nokta dağılım grafiği

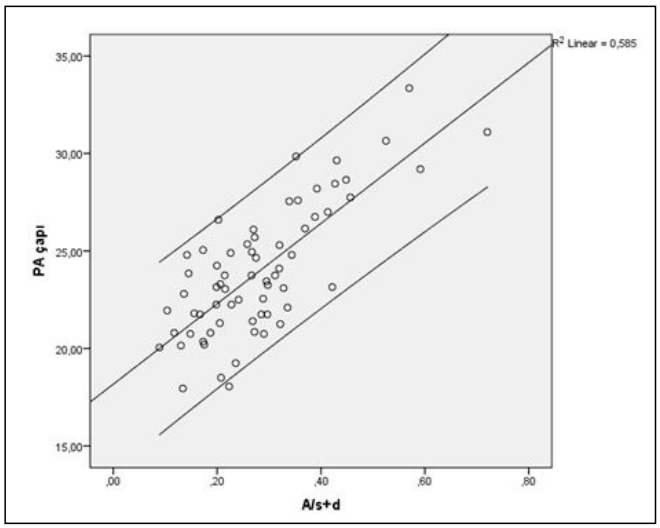

Resim 7. PA çap ve A-R indeks (A/S+D) nokta dağılım grafiği

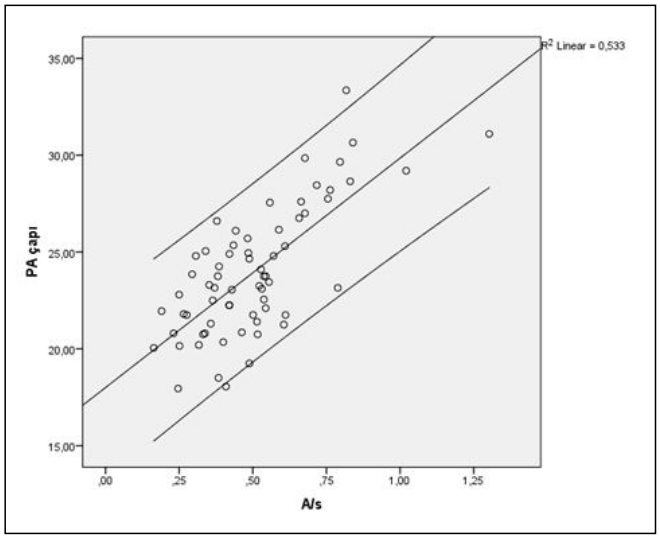

Resim 8. PA çap ve A-R indeks (A/S) nokta dağılım grafiği

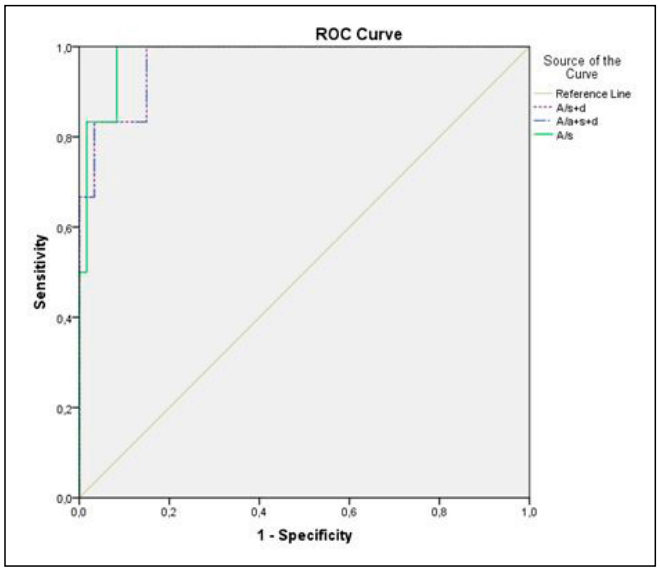

Resim 9. A-R indeksler ile PHT açısından risk grupları (PA çap>29 mm) arasındaki ROC eğrisi

Kardiyovasküler Görüntüleme

SS-120

KORONER BT ANJİYOGRAFİDE GENİŞ FOV'DA ELDE EDİLEN GÖRÜNTÜLERİN EKSTRAKARDİYAK BULGULAR AÇISINDAN ÖNEMİ

Zeynep Sezgi Erdal, Onur Gündoğdu, Gonca Erbaş, Koray Kılıç

Gazi Üniversitesi Tıp Fakültesi Radyoloji Anabilim Dalı

Giriş ve Amaç: Koroner BT anjiyografi(KBTA), düşük-orta riskli koroner arter hastalığının değerlendirilmesinde standart görüntüleme yöntemidir. Basit non-invaziv doğası ve yüksek negatif öngörü değeri nedeniyle tercih edilmektedir. KBTA, kateter anjiyografi ile mümkün olmayan plak karakterizasyonu ve pozitif yeniden şekillenme dahil olmak üzere koroner arter duvarını ve ötesini değerlendirme imkanı sağlar. Ayrıca sadece kardiyovasküler sistem hakkında değil aynı zamanda göğüs duvarı, akciğerler, mediasten, omurga ve üst abdomen hakkında da veri içerir.

Bu çalışmanın amacı, KBTA'da geniş FOV rekonstrüksiyonu kullanıldığında saptanan rastlantısal ekstrakardiyak bulguların sıklığını ve önemini belirlemektir.

Gereç ve Yöntem: 10/2018-05/2020 tarihleri arasında Gazi Üniversitesi Tıp Fakültesi Hastanesinde koroner BT anjiografi incelemesi yapılan 724 hasta çalışmaya dahil edildi. Geniş FOV'da ve standart kardiyak FOV da elde edilen görüntüler ekstrakardiyak rastlantısal bulgular açısından parankim, mediasten ve kemik pencerelerinde ayrı ayrı değerlendirildi. Bulgular; ileri tetkik gerektiren, takip gerektiren ve klinik önemi olmayan şeklinde 3 ana gruba ayrılarak kaydedildi.

Bulgular: 724 hasta (403 erkek,321 kadın) (yaş aralığı 19-85, yaş ortalaması 56) değerlendirildiğinde hastaların %37 sinde(n=269) ekstrakardiyak rastlantısal bulgu saptandı. Rastlantısal bulguların % 20,8'i (n=56) sadece geniş FOV da izlendi. Sadece geniş FOV da izlenen bulguların %13,7'si (n=37) ileri tetkik ve takip gerektiren bulgular sınıfından olup sadece standart FOV ile değerlendirildiğinde gözden kaçtığı saptandı. Bulgular Tablo 1'de özetlenmiştir.

Tartışma ve Sonuç: Koroner BT anjiografi, koroner arterlere yönelik olarak gerçekleştirilen sınırlı bir alanın tarandığı bir görüntüleme yöntemi olup, standart kardiyak FOV (field of view) ile gerçekleştirilmektedir. Bununla birlikte yapılan çekim, çoğu kez tüm toraks çapını içeren geniş FOV rekonstrüksiyonları mümkün kılan veriyi içermektedir. Koroner BTA koroner arter incelenmesinden ibaret olmayıp oluşturulan geniş FOV mediasten ve parankim pencere rekonstrüksiyon

görüntülerinin de ayrıntılı olarak incelenmesi, ekstrakardiyak bulgu saptama oranını belirgin şekilde artırmaktadır. Ekstrakardiyak bulguların azımsanmayacak bir oranı ileri tetkik ve takip gerektirmektedir. Sonuç olarak, koroner BT anjiyografide, inceleme dahili kesitlerin geniş FOV rekonstrüksiyon görüntülerinin de mutlaka ekstrakardiyak bulgular açısından değerlendirilmesi gereklidir.

Anahtar kelimeler: FOV, koroner BT Anjiyografi, ektrakardiyak rastlantısal bulgular



Resim 1. karaciğerde kontrastlanan nodüler lezyon(histopatolojik tanı;kolanjiosellüler karsinom)

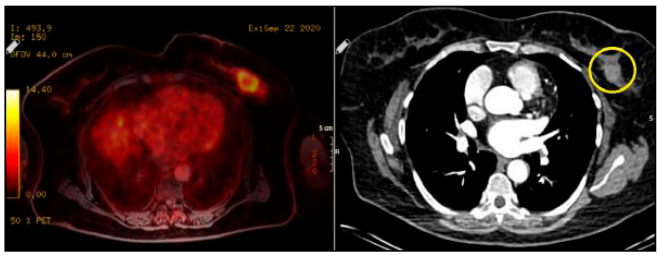

Resim 2. sol memede solid kitle lezyonu,ileri tetkik PET MR görüntüsü(histopatolojik tanı;invaziv duktal karsinom)



Resim 3. aksiyel geniş FOV parankim penceresinde sağ akciğerde >8 mm solid nodül, standart kardiyak FOV görüntüde alan dışı kaldığından izlenemiyor.

Tablo 1. Yalnızca rekonstrükte geniş FOV görüntülerde saptanan ileri tetkik ve takip gerektiren lezyonlar

İleri Tetkik/Takip Gerektiren Bulgular	Sayı	Yüzde (%)
Akciğer nodülü (solid, >6 mm)	10	27
Akciğer Nodülü (subsolid)	1	2,7
Plevral efüzyon/kalınlaşma	3	8,1
Akciğer parankiminde infiltrasyon	2	5.4
Memede nodüler lezyon	5	13,5
Karaciğerde nodüler lezyon	8	21,6
Böbrekte nodüler lezyon	2	5,4
Diğer	6	16,2
Toplam	37	100

Kardiyovasküler Görüntüleme

SS-121

VENÖZ YETMEZLİKTE PREVALANSIN DEĞERLENDİRİLMESİ VE VENÖZ YETMEZLİK TİPLERİNİN KARŞILAŞTIRILMASI

Abdullah Şükün

Kars Harakani Devlet Hastanesi

Giriş-Amaç: Kronik venöz yetmezlik (CVI) toplumda sık rastlanan bir problemdir. Klinik olarak CEAP sınıflaması kullanılır.C1 spider varisleri, C2 variköz venleri, C3 variköz venler+şişmeyi C4 cilt değişiklerini C5-6 ülseri temsil etmektedir. Derin ve yüzeysel damarlarda morfolojik değişiklikler duplex sonografi ile saptanmaktadır. Aile öyküsü, kadın cinsiyeti, yaş, kadınlar için doğum sayısı, menopoz kronik venöz yetmezlik açısından risk faktörleridir. Kadınların yaklaşık %25'i bu durumdan etkilenmektedir (1). Prevalansı yüksek olan bu hastalıkta bir çalışmada hastaların yaklaşık %47,67'sinin CEAP sınıf 3 hastalığına sahip olduğu bulunmuştur (2). Rusya popülasyonunda yapılan bir prevalans çalışmasında % 4.7'si C0S ve% 34.3'ü C1 idi. Kronik venöz yetmezlik (C3-C6) % 8.2 ve venöz ülser (C5-C6)% 1.1 olarak bulunmuştur. Hastalarda saptanan semptomlar sıklık sırasına göre %36.3 ağırlık, %32.8 yorgunluk, %29.1'inde şişlik, %14.8'inde venöz ağrı ve %7.0'sinde kaşıntı olarak saptanmıştır. (3) Bu çalışmada venöz yetmezliğin genel ve cinsiyete göre prevalansının saptanması ayrıca Sefanofemoral,safenopopliteal ve izole perforan yetmezlik prevalanslarının karşılaştırılması amaçlanmıştır.

Bu çalışma için etik kurul onayı 26.05.2021 tarihinde 06/22 nolu karar ile alınmıştır. 2021 Ocak-Mayıs arasında venöz yetmezlik ön tanısı ile venöz doppler incelemesi yapılan 516 hasta değerlendirildi. Geçirilmiş operasyon öyküsü (n:11), tromboflebit (n:6) ve valsalva manevrasını yapamayan (n:5) hastalar çıkarıldı. 494 hastaya ait 778 ekstremite incelendi. Hastaların VSM, VSP, perforan ven çapları, perforen ven tipi kaydedildi.Her hastada safenofemoral bileşke (SFJ), sapfenopopliteral bileşke (SPJ) ve perforan venlerdeki reflü varlığı araştırıldı. Hastalar reflü saptanmasına göre SFJ Yetmezliği, SPJ yetmezliği ve izole perforan yetmezlik olarak 3 gruba ayrıldı. VSM, VSP ve perforan ven çapları yetmezlik türüne göre karşılaştırıldı.

Çalışmaya yaşları 19-89 (Ort :48.82±15.58) arasında değişen 330 (%66.8) kadın, 164 (%33.2) erkek dahil edilmiştir. İncelenen 778 ekstremitenin %53.7 si (n:418) sağ, %46.3'ü (n:360) sol ekstremiteydi. Hastaların %39.9'unda, ekstremitelerin %33,9 sinde varis saptanmıştır. Ekstremitelerdeki yetmezlik türleri sıklık sırasına göre %22 SFJ yetmezliği (n:171), %9.4 izole perforan yetmezlik (n:73), %5,5 SPJ yetmezliği (n:43) olarak bulunmuştur. VSM, VSP ve perforan ven çapları varis saptanmayanlarda anlamlı olarak azalmıştır($p<0.001$). Varis saptanmayan ekstremitelerde varis saptanan ekstremitelere göre VSM çapında ortalama 2,89 mm, VSP çapında 0,86mm, perforan venlerde 0,75 mm azalma izlenmiştir. En sık saptanan perforen ven Cockett Distal perforan venidir. VSM,VSP ve perforan ven çapları tek yönlü varyans analizi ile değerlendirilmiş olup yetmezlik türüne göre anlamlı farklılık göstermektedir($p<0,001$). VSM, VSP ve perforan ölçülmleri ile ayrıntılı bilgi resim 3'de verilmiştir. Varis varlığı yetmezlik türüne göre anlamlı farklılık göstermektedir($p<0001$). SFJ ve SPJ yetmezliklerinde venlerde çap artışı ve varis eşlik ederken izole perforan yetmezlikte %32,9 unda henüz varis gelişimi saptanmamıştır.

ABD'de kronik venöz yetmezlik (CVI) esas olarak beyaz kadınlarda görülmektedir. Irklara göre hastalık şiddeti ve semptom sunumunun insidansı ve prevalansında farklılıklar vardır (4).Çalışmamızda venöz yetmezlik prevalansı %39.9 olarak saptanmıştır. CVI tedavi edilmezse, genellikle ilerleyicidir ve flebit sonrası sendrom ve venöz ülserlere yol açar. Tedavinin temel taşı kompresyon çoraplarının kullanılmasıdır, ancak uyum oranları zayıftır (5). Erkek ve kadınlarda prevalansların araştırıldığı bir çalışmada yüzeyel venöz reflü erkeklerde %56,6 kadınlarda %47,6, perforan ven reflüsü erkeklerde %12,7 kadınlarda %8,2 olarak saptanmıştır. Safen ven reflüsünün düşük prevalansı %3,8 bildirilmiştir.(6).Çalışmamızda izole perforan ven reflüsü %9,1

olarak saptanmıştır.Büyük gövde damarlarının varisli damarları ile karşılaştırıldığında, daha küçük yüzeyel damarlarda varisli hastalarda 2,85 kat (p <0.01) daha fazla ödem riski ve 5,71 kat (p <0.01) daha yüksek hiperpigmentasyon prevalansı saptanmıştır(7).

Çalışmamızda kadınlarda %8,3 erkeklerde %5 oranında izole perforan yetmezlik saptanmıştır. İzole perforan yetmezlik saptanan hastaların ise %32,9 unda henüz varis gelişimi saptanmamıştır. Bu da küçük damarların ve perforan venlerin saptanmasının önemine işaret etmektedir.

Kaynaklar

1. Carman TL, Al-Omari A. Evaluation and Management of Chronic Venous Disease Using the Foundation of CEAP. Curr Cardiol Rep. 2019 Aug 30;21(10):114.
2. DePopas E, Brown M. Varicose Veins and Lower Extremity Venous Insufficiency. Semin Intervent Radiol. 2018 Mar;35(1):56-61.
3. Zolotukhin IA, Seliverstov EI, Shevtsov YN, et al. Prevalence and Risk Factors for Chronic Venous Disease in the General Russian Population. Eur J Vasc Endovasc Surg. 2017 Dec;54(6):752-758.
4. Pappas PJ, Pappas SF, Nguyen KQ, Lakhanpal S. Racial disparities in the outcomes of superficial vein treatments for chronic venous insufficiency. J Vasc Surg Venous Lymphat Disord. 2020 Sep;8(5):789-798.e783.
5. Patel SK, Surowiec SM. Venous Insufficiency. 2020 Nov 20. In: StatPearls [Internet]. Treasure Island (FL): StatPearls Publishing; 2021 Jan–. PMID: 28613694.
6. Panpikoon T, Wedsart B, Treesit T, Chansanti O, Bua-Ngam C. Duplex ultrasound findings and clinical classification of lower extremity chronic venous insufficiency in a Thai population. J Vasc Surg Venous Lymphat Disord. 2019 May;7(3):349-355.
7. Radhakrishnan N, George D, Jayakrishnan R, Sumi S, Kartha CC. Vein Size and Disease Severity in Chronic Venous Diseases. Int J Angiol. 2018 Dec;27(4):185-189.

Anahtar kelimeler: Venöz yetmezlik, variköz ven,varis, perforan yetmezlik

Cinsiyet		Sıklık	Yüzde	Kümülatif Yüzde
Kadın	SFJ Yetmezliği	121	22,4	22,4
	SPJ Yetmezliği	31	5,7	28,1
	İzole Perforan Yetmezlik	45	8,3	36,5
	Yetmezlik Yok	343	63,5	100,0
	Total	540	100,0	
Erkek	SFJ Yetmezliği	50	21,0	21,0
	SPJ Yetmezliği	12	5,0	26,1
	İzole Perforan Yetmezlik	28	11,8	37,8
	Yetmezlik Yok	148	62,2	100,0
	Total	238	100,0	

Resim 1. Cinsiyete Göre Yetmezlik Prevalansı

ANOVA

		Sum of Squares	df	Mean Square	F	Sig.
VSM	Between Groups	2021,796	3	673,932	510,162	,000
	Within Groups	1022,466	774	1,321		
	Total	3044,262	777			
VSP	Between Groups	452,173	3	150,724	272,230	,000
	Within Groups	428,538	774	,554		
	Total	880,711	777			
Perforan	Between Groups	76,202	3	25,401	32,517	,000
	Within Groups	213,252	273	,781		
	Total	289,454	276			

Resim 2. Tek Yönlü Varyans Analizi

Descriptives

		N	Mean	Std. Deviation	Std. Error	95% Confidence Interval for Mean Lower Bound	Upper Bound	Minimum	Maximum
VSM	SFJ Yetmezliği	171	8,014	1,7022	,1302	7,757	8,271	5,0	13,0
	SPJ Yetmezliği	43	4,921	1,6047	,2447	4,427	5,415	2,9	11,0
	İzole Perforan Yetmezlik	73	4,693	1,1350	,1328	4,428	4,958	3,3	9,0
	Yetmezlik Yok	491	4,031	,8194	,0370	3,958	4,103	2,9	7,3
	Total	778	5,017	1,9794	,0710	4,878	5,157	2,9	13,0
VSP	SFJ Yetmezliği	171	2,957	,7445	,0569	2,845	3,070	1,6	5,0
	SPJ Yetmezliği	43	5,930	1,9379	,2955	5,334	6,527	2,7	12,0
	İzole Perforan Yetmezlik	73	3,003	,6407	,0750	2,853	3,152	1,9	4,5
	Yetmezlik Yok	491	2,561	,5478	,0247	2,512	2,609	1,5	4,5
	Total	778	2,876	1,0646	,0382	2,801	2,951	1,5	12,0
Perforan	SFJ Yetmezliği	113	3,908	1,0933	,1028	3,704	4,112	2,0	8,0
	SPJ Yetmezliği	23	3,543	,7971	,1662	3,199	3,888	2,0	5,0
	İzole Perforan Yetmezlik	73	3,999	,8342	,0976	3,804	4,193	3,0	7,0
	Yetmezlik Yok	68	2,710	,4779	,0580	2,595	2,826	1,5	4,0
	Total	277	3,608	1,0241	,0615	3,486	3,729	1,5	8,0

Resim 3. Venlerin Yetmezlik Türüne göre Çapları

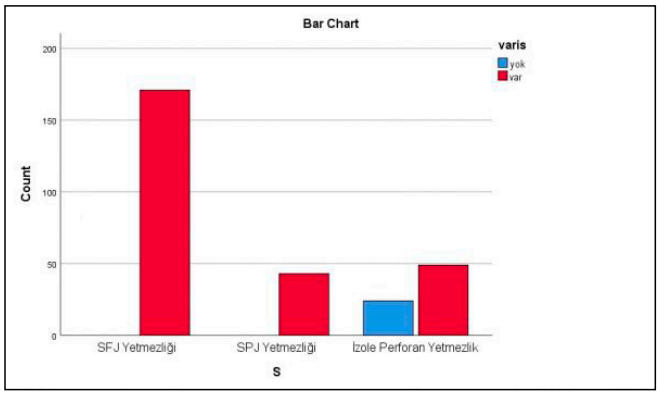

Resim 4. Yetmezlik Türüne göre Varis İlişkisi

Tablo 1. Hasta verileri

Hasta Sayısı	494
Ekstremite Sayısı	778
Yaş (ort)- (min-max)	48.82±15.58/19-89
Cinsiyet	
Kadın	330 (%66.8)
Erkek	164 (%33.2)
Hastalarda Varis	
Var	197 (%39.9)
Yok	297 (%60.1)
Ekstremitelerde Varis	
Var	264 (%33.9)
Yok	514 (%66.1)

Tablo 1. Ekstremitelerde Yetmezlik Prevalansları

SFJ Yetmezliği	%22 (n:171)
İzole Perforan Ven Yetmezliği	%9.4 (n:73)
SPJ Yetmezliği	%5,5 (n:43)

Tablo 1. VSM,VSP ve Perforan Ven Çaplarının Varisler ile İlişkisi

	Ortalamada Azalma mm	Standart Hata	%95 CI Lower/Upper	p
VSM	-2,8996	,1389	-3,1729 -2,6263	0,000
VSP	-,8667	,0955	-1,0547 -,6787	0,000
Perforan Venler	-,7567	,1227	-,9982 -,5153	0,000

Tablo 1. Saptanan Perforan Venler

Tip	Sıklık	Yüzde
Cockett(1) Distal	85	30,7
Cockett(2) Orta	71	25,6
Cockett(3) Proksimal	54	19,5
Gastrocnemius	37	13,4
Hunter	14	5,1
Boyd	16	5,8
Total	277	100

Kardiyovasküler Görüntüleme

SS-122

ÜÇLÜ DIŞLAMA BTA: ACİL SERVİSTE KOVİD-19 HASTALARINDA AKUT GÖĞÜS AĞRISININ DEĞERLENDİRİLMESİ

Suzan Bahadır[2], Sonay Aydın[1], Mecit Kantarcı[1], Edhem Ünver[1], Erdal Karavaş[1], Düzgün Can Şenbil[1]

[1]Erzincan Binali Yıldırım Üniversitesi Tıp Fakültesi
[2]Başkent Üniversitesi Alanya Uygulama ve Araştırma Merkezi

Giriş ve Amaç: Akut göğüs ağrısı, acil servise başvurularda en önemli şikayetlerdendir.(1,2). Tanı EKG, yüksek kardiyak laboratuar belirteçleri ve tipik semptomlar ile konulabildiği gibi atipik semptomlar da olabilir. Yeni koronavirüs hastalığı(Covid-19) sonrası, acil serviste akut göğüs ağrısının ayırıcı tanı listesi daha da karmaşıklaşmıştır. Bugüne kadarki birçok çalışma, covid-19'un hiperkoagülabiliteye neden olduğunu göstermiştir(3). Bu nedenle akut göğüs ağrısı ile acil servise başvuran covid-19 hastalarında hızlı ve doğru tanı çok önemlidir.

Üçlü dışlama(ÜD) Bilgisayarlı Tomografi Anjiyografi(BTA) tüm torasik vasküler yapıları değerlendirirve Koroner arter hastalığı (KAH), Pulmoner tromboemboli (PTE) veya akut aort sendromlarını saptamada avantajlara sahiptir(4).

Bu çalışmada amaç, akut göğüs ağrısı nedeniyle acil servise başvuran covid-19 hastalarında ÜD BTA'nın kapsamlı ve uygulanabilir bir tanı aracı olduğunu destekleyen klinik kanıtları tanımlamaktır.

Gereç ve Yöntem: Eylül 2020-Ocak 2021 tarihleri arasında acil servise akut göğüs ağrısı ile başvuran ve ÜD BTA ile değerlendirilen 18 yaşından büyük, 53 hastada ÜD BTA görüntüleri KAH, PTE veya akut aort sendromlarının varlığı açısından değerlendirilmiştir.

Değişkenler arasındaki anlamlı ilişkinin değerlendirilmesi için istatistiksel analizler kullanılmıştır. İki yanlı $p<0,05$ değeri istatistiksel olarak anlamlı kabul edilmiştir.

Bulgular: Çalışmaya 53 hasta dahil edilmiştir. 31 hastada (%65,9) herhangi bir patoloji saptanmazken, 11 hastada PTE tanısı konulmuştur. BTA'daki patoloji oranları ile hipertansiyon öyküsü arasında anlamlı bir ilişki saptanmamıştır. Akut koroner sendrom grubunda ise, özellikle PTE grubunda DM oranları çok daha yüksek saptanmıştır (8/31=%25,8'e karşı 6/16=%37,5, $p=0,001$). BTA'da patolojisi olanlarda dislipidemi oranı, pnömoni grubunun görüntüleme bulguları dışında patolojisi olmayanlara göre anlamlı olarak daha yüksek saptanmıştır. (%62.5'e karşı %38.7, $p<0.001$). Gruplarda sigara içme oranları benzer bulunmuştur. Ek patolojileri olan covid-19 olgularında PLT, D-dimer, fibrinojen, CRP ve ESR değerleri daha yüksek ölçülmüştür.

Tartışma ve Sonuç: Çalışmamız akut göğüs ağrısı ile acil servise başvuran covid-19 hastalarında ÜD BTA'nın etkili ve non-invaziv bir tanı yöntemi olduğunu ortaya koymuştur. Akut göğüs ağrısı, covid-19 vakalarında pnömoniye ve vasküler olaylara bağlı olabilir(5,6).

Daha önce covid-19'un pulmoner tromboembolik olay riskini arttırdığı vurgulanmış ve PTE'yi önlemek için tromboz profilaksisi önerilmiştir(7). Koroner vasküler patolojiler, alternatif bir tanı olmakla birlikte, covid-19 vakalarında mortaliteyi de arttırabilmektedir(8). Mevcut çalışmanın sonuçları, PTE ve koroner vasküler hastalıkların ÜD BTA ile kolayca teşhis edilebileceğini göstermiştir.

Bilindiği kadarıyla covid-19 vakalarında ÜD BTA bulgularını inceleyen bir araştırma bulunmamaktadır. Covid-19 vakalarında acil ortamında yapılan ÜD BTA bulguları incelenerek;tekniğin tanısal faydası ve etkinliği hakkındaki farkındalık artırabilir ve kullanımını yaygınlaştırabilir.

Çalışmamız ÜD BTA'nın akut göğüs ağrısı olan covid-19 hasta grubunda trombotik olaylara duyarlı olduğu kanıtlanmış tüm torasik vasküler sistemleri tek seferde değerlendiren ve doğru sonuçlar veren bir görüntüleme yöntemi olduğunu göstermiştir.

Akut göğüs ağrısı, acil servise başvurular arasında en önemli şikayetlerden biridir.(1,2). Bazı hastalarda tanı elektrokardiyografik (EKG) değişiklikler, yüksek kardiyak laboratuvar biyobelirteçleri ve tipik semptomlar ile konulabilir. Ancak normal bir EKG veya kardiyak biyobelirteçler akut kardiyovasküler hastalığı ekarte etmez ve semptomlar atipik olabilir(3). Ayrıca, yeni koronavirüs hastalığı (Covid-19) pandemisinden sonra, acil serviste akut göğüs ağrısının ayırıcı tanı listesini yapmak daha karmaşık hale gelmiştir. Bugüne kadarki birçok çalışma covid-19'un hiperkoagülabiliteye neden olduğunu göstermiştir.(4). Hiperkoagülabilitenin nedeni, endotel hücre işlev bozukluğuna, hipoksiye bağlı yolaklara ve artan kan viskozitesine bağlanmıştır(5). Bu nedenle akut göğüs ağrısı ile acil servise başvuran covid-19 hastalarında hızlı ve doğru tanı koymak büyük önem taşımaktadır.

Üçlü dışlama (ÜD) Bilgisayarlı Tomografi Anjiyografi (BTA) tüm torasik vasküler sistemleri değerlendirir ve Koroner arter hastalığı (KAH), Pulmoner tromboemboli (PTE) veya akut aort sendromlarının saptanmasında avantajlara sahiptir(6). ÜD BTA, özellikle halihazırda tromboz ve miyokard hasarı riski artmış olan covid-19 hastalarında olmak üzere üç vasküler sistemin tümünde patolojiyi ekarte etme yeteneğine sahiptir.

Bu çalışma Etik Kurulumuz tarafından onaylanmıştır ve retrospektif bir çalışma olduğu için yazılı bilgilendirilmiş olur alınmamıştır. Hiçbir yazarın bu çalışmada beyan edeceği herhangi bir çıkar çatışması yoktur. Eylül 2020-Ocak 2021 tarihleri arasında acil servise akut göğüs ağrısı ile başvuran ve ÜD BTA yapılan 18 yaşından büyük, covid-19 pnömonisi olan ve acil servise akut göğüs ağrısı ile başvuran hastalar için radyoloji arşivleme sistemimiz taranmış olup ileri değerlendirme için ÜD BTA ile değerlendirilen hastalar bu çalışmaya dahil edilmiştir. Ulaşılamayan klinik veya laboratuvar verileri, görüntüleme verilerinin eksik dokümantasyonu veya yetersiz görüntüleme kalitesi eleme kriterleri olarak kabul edilmiştir. Çalışma için seçilen elli üç hastadan altı hasta çalışma dışı bırakılmış ve kalan kırk yedi hasta çalışmaya dahil edilme kriterlerini karşılamıştır. Demografik bilgiler ile klinik ve laboratuvar bulgularının toplanması için tıbbi kayıtlar kullanılmıştır. ÜD BTA görüntüleri KAH, PTE veya akut aort sendromlarının varlığı açısından değerlendirilmiştir.

ÜD BTA Protokolü

Tüm ÜD BTA taramaları, üçüncü nesil çift enerjili bir BT (Somatom Force, Siemens Healthineers) kullanılarak elde edilmiştir. 60 ila 90 mL'lik bir intravenöz iyotlu kontrast maddenin 4 ila 6 mL/s'lik bir enjeksiyon hızında uygulanmasının ardından 50 mL'lik bir salin uygulanır. Nitrogliserin veya beta bloker kullanılmaz.

Veriler Statistical Package for Social Sciences (SPSS) forWindows 20 yazılımı (IBM SPSS Inc., Chicago, IL, ABD) kullanılarak analiz edilmiştir.

İki yanlı $p<0,05$ değeri istatistiksel olarak anlamlı kabul edilmiştir.

Bu çalışmada, Eylül 2020-Ocak 2021 tarihleri arasında ani göğüs ağrısı nedeniyle daha önce laboratuvar kanıtlı covid-19 pnömonisi tanısı alan ve ani göğüs ağrısı nedeniyle üçlü dışlama bilgisayarlı tomografi anjiyografisi yapılan 53 hasta retrospektif olarak taranmıştır. Bu hastalardan altısı, görüntü kalitesinin yetersiz olması veya gerekli laboratuvar ve/veya klinik verilere ulaşılamaması nedeniyle çalışma dışı bırakılmıştır.

31 hastada (%65.9) covid-19 pnömonisinin parankimal bulguları dışında patoloji saptanmamıştır. 11 hastada PTE (Resim 1), 4 hastada (Resim 2 ve 3) koroner arterlerde belirgin darlık, 1 hastada (Resim 4) inen aortada diseksiyon saptanmıştır. Tüm koroner arter darlıkları LAD ve dallarında izlenmiştir.

Çalışmamız akut göğüs ağrısı ile acil servise başvuran covid-19 hastalarında ÜD BTA'nın etkili ve non-invaziv bir tanı yöntemi olduğunu ortaya koymuştur. Akut göğüs ağrısı, covid-19 vakalarında pnömoninin kendisine veya artmış tromboz, endotel disfonksiyonu ve miyokard hasarı riskine bağlı vasküler olaylara bağlı olabilir(5,7).

ÜD BTA kesin tanıyı hızlandırır. Güvenli ve hızlı kararlar için aort, koroner arterler ve pulmoner arterlerin tek bir tetkik ile değerlendirilmesini sağlar(8). Ancak, daha fazla kontrast madde, daha yüksek radyasyon dozu gerektirir ve tüm merkezlerde ÜD BTA tetkikine kolayca ulaşılamayabilir(9). Yine de covid 19 hastalarında sadece akut torasik vasküler aciller için değil, aynı zamanda parankimal patolojiler için de ayrı tetkikler yerine ÜD BTA'yı seçmek mantıklıdır. Çünkü

PTE, akut koroner sendrom ve aort diseksiyonunun doğru teşhisi, erken tedaviyi etkiler ve bu nedenle hayat kurtarıcıdır(10).

Daha önce covid-19'un pulmoner tromboembolik olay riskini arttırdığı vurgulanmış, bu nedenle PTE'yi önlemek için tromboz profilaksisi önerilmiştir(11). Koroner vasküler patolojiler, alternatif bir tanı olmasının yanı sıra, covid-19 vakalarının mortalitesini de arttırabilmektedir (12). Mevcut çalışmanın sonuçları, PTE ve koroner vasküler hastalıklar gibi ÜD BTA yöntemi ile kolayca teşhis edilebilecek patolojilerin olduğunu göstermiştir. Bu patolojilere, covid-19 vakalarında da sıklıkla rastlanmıştır. Bu nedenle eşlik eden patolojilerin kolay, doğru ve hızlı teşhisi tedaviye yön vermekte ve mortalite / morbidite oranlarını azaltmaktadır. Ayrıca, acil serviste ÜD BTA'nın etkin kullanımı, klinisyenlerin hem komorbiditeleri saptamasını hem de covid-19 pnömonisi taklitçilerini ortadan kaldırmasını sağlayabilir.

Akut göğüs ağrısı olan her hastaya ÜD BTA yapmak zor olabilir ve maliyet etkin bir yöntem olmayacaktır. Sonuçlarımıza göre eşlik eden patolojiler en çok DM ve dislipidemisi olan covid-19 hastalarında görülmüştür. Bu veriler, klinisyenlerin ÜD BTA için daha uygun hastaları seçmesine yardımcı olabilir. Klinik özelliklere ek olarak, laboratuvar parametreleri de uygun hastaları tanımlamaya yardımcı olabilir. Pnömoni dışında ek patolojileri olan covid-19 olgularında PLT, D-dimer, fibrinojen, CRP ve Sedimentasyon değerlerinin daha yüksek olduğu görülmüştür. D-dimer ve fibrinojen düzeyleri ile tromboembolik olaylar arasındaki ilişki, CRP/sedimentasyon düzeyleri ile inflamasyonun şiddeti ve hastalığın seyri arasındaki ilişki daha önce covid-19 vakalarında çalışılmıştır(13). Bu nedenle şiddetli inflamasyonu olan ve tromboembolik olaylara yatkın olgularda ÜD BTA tetkikini tercih etmek doğru bir seçim olacaktır.

Bilindiği kadarıyla bugüne kadar covid-19 vakalarında ÜD BTA bulgularını inceleyen ve klinik özelliklerle ilişkilendiren bir araştırma bulunmamaktadır. Covid-19 vakalarında acil ortamında yapılan ÜD BTA bulguları incelenerek; mevcut çalışma, tekniğin tanısal faydası ve etkinliği hakkındaki farkındalığı artırabilir ve kullanımını yaygınlaştırabilir.

Bu çalışmanın sınırlılıkları; retrospektif, tek merkezli ve küçük örneklemli bir çalışma olmasıdır. Merkezimizin üçüncü basamak bir üniversite hastanesi olmasına ve çok çeşitli imkanlara sahip olmasına rağmen, gelecekte çok daha büyük popülasyonlarda yapılacak çalışmalarda akut göğüs ağrısı olan covid-19 hastalarında ÜD BTA kullanımını desteklemesi gerekmektedir. Daha sonraki zamanlarda, çok merkezli hastanelerde güçlü klinik araştırmalarda bulgularımız doğrulanmalıdır.

Çalışmamız ÜD BTA'nın akut göğüs ağrısı olan covid-19 hasta grubunda trombotik olaylara duyarlı olduğu kanıtlanmış tüm torasik vasküler sistemleri tek seferde değerlendiren ve doğru sonuçlar veren bir görüntüleme yöntemi olduğunu göstermiştir.

Kaynaklar

1. E Backus B, J Six A, H Kelder J, B Gibler W, L Moll F, A Doevendans P. Risk scores for patients with chest pain: evaluation in the emergency department. Current cardiology reviews. 2011;7(1):2-8.
2. Lee TH, Goldman L. Evaluation of the patient with acute chest pain. New England Journal of Medicine. 2000;342(16):1187-1195.
3. Pope JH, Aufderheide TP, Ruthazer R, et al. Missed diagnoses of acute cardiac ischemia in the emergency department. New England Journal of Medicine. 2000;342(16):1163-1170.
4. Tang N, Li D, Wang X, Sun Z. Abnormal coagulation parameters are associated with poor prognosis in patients with novel coronavirus pneumonia. Journal of thrombosis and haemostasis. 2020;18(4):844-847.
5. Gupta N, Zhao Y-Y, Evans CE. The stimulation of thrombosis by hypoxia. Thrombosis research. 2019;181:77-83.
6. Lee HY, Yoo SM, White CS. Coronary CT angiography in emergency department patients with acute chest pain: triple rule-out protocol versus dedicated coronary CT angiography. The international journal of cardiovascular imaging. 2009;25(3):319-326.
7. Zhou F, Yu T, Du R, et al. Clinical course and risk factors for mortality of adult inpatients with COVID-19 in Wuhan, China: a retrospective cohort study. The lancet. 2020;395(10229):1054-1062.
8. Chae MK, Kim EK, Jung K-Y, et al. Triple rule-out computed tomography for risk stratification of patients with acute chest pain. Journal of cardiovascular computed tomography. 2016;10(4):291-300.
9. Yoon YE, Wann S. Evaluation of acute chest pain in the emergency department: "triple rule-out" computed tomography angiography. Cardiology in review. 2011;19(3):115-121.
10. Takx RA, Wichmann JL, Otani K, et al. In-Hospital Cost Comparison of Triple-Rule-Out Computed Tomography Angiography Versus Standard of Care in Patients With Acute Chest Pain. Journal of thoracic imaging. 2020;35(3):198-203.
11. Sakr Y, Giovini M, Leone M, et al. Pulmonary embolism in patients with coronavirus disease-2019 (COVID-19) pneumonia: a narrative review. Annals of intensive care. 2020;10(1):1-13.
12. Dan S, Pant M, Upadhyay SK. The Case Fatality Rate in COVID-19 Patients With Cardiovascular Disease: Global Health Challenge and Paradigm in the Current Pandemic. Current Pharmacology Reports. 2020:1-10.
13. Eljilany I, Elzouki A-N. D-Dimer, Fibrinogen, and IL-6 in COVID-19 Patients with Suspected Venous Thromboembolism: A Narrative Review. Vascular health and risk management. 2020;16:455.

Anahtar kelimeler: COVID-19, Pulmoner tromboemboli, koroner arter hastalığı, Akut aortik sendrom, Üçlü Dışlama Bilgisayarlı Tomografi

77 yaşında erkek. Sağ akciğer alt lob arterinde (ok) emboliyi göstermektedir.



73 yaşında erkek. Aksiyel maksimum yoğunluk projeksiyonu (MIP) görüntüsünde (A) sol ana, sol ön inen (LAD) ve sol sirkumfleks arterlerde yaygın plak oluşumları görülüyor. Eğri çok düzlemli yeniden formatlanmış (MPR) görüntüde(B) LAD'nin proksimal segmentinde orta (%50 ila %69) derecede darlık mevcut (lineer) işaretleyici).

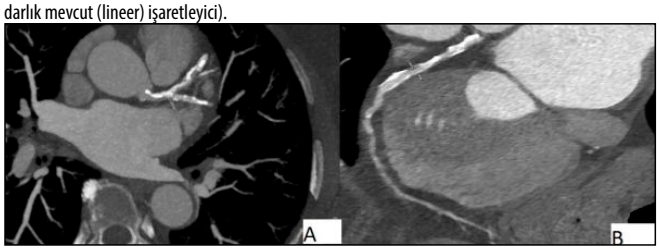

63 yaşında kadın. Koronal MIP görüntülerinde sağ koroner arterde orta (%50-69) derecede darlık (lineer işaretleyici, A) ve kalsifik plak oluşumları (B) görülüyor.

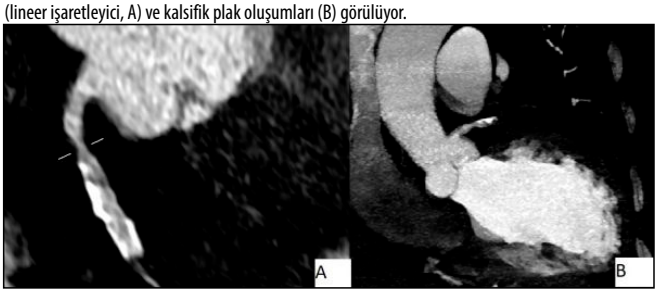

78 yaşında erkek. Sagital MIP görüntüsü, Stanford tip A diseksiyonunu gösterir.

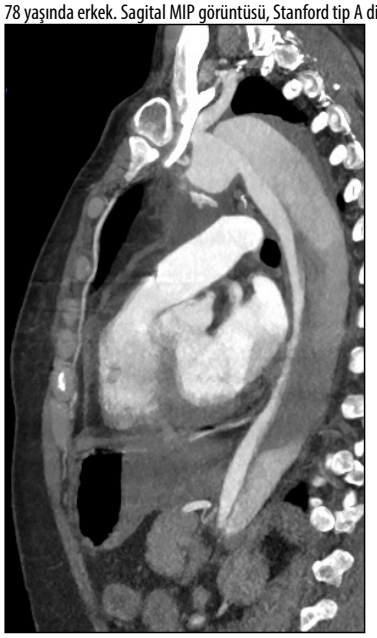

Kas-İskelet Radyolojisi

SS-123

PATELLAR KONDROMALAZİ VARLIĞI VE ŞİDDETİNDE TROKLEAR MORFOLOJİ PATELLAR MORFOLOJİDEN DAHA ETKİN OLABİLİR Mİ?

Osman Kındır, Fuldem Mutlu, Zeynep Yıldız

Sakarya Üniversitesi Eğitim ve Araştırma Hastanesi Radyoloji Anabilim Dalı.

Giriş-Amaç: Diz eklemi, tibiofemoral eklem ve patellofemoral eklemden oluşan, femoral kondiller, tibial platolar, patella, bağlar, meniskler ve eklem kapsülü gibi yapılar içeren, vücudun en büyük ve en karmaşık eklemidir. İnsan vücudundaki tüm eklemler arasında her yaşta çeşitli nedenlerle en erken ve en sık yıpranmaya maruz kalan eklemdir.

Patellofemoral eklem (PFE), tibiofemoral eklemle uyum içerisinde çalışan, patella ve femoral troklear oluk arasındaki eklemdir. Patella, insan vücudundaki en büyük sesamoid kemik olup en kalın kıkırdağa sahiptir. Patella pozisyonunda yada PFE diziliminde anormallikler gelişirse patellar kondromalazi, tekrarlayan subluksasyonlar ve dislokasyon gibi problemler gelişir.

Patellar kondromalazi, diz önü ağrısının eşlik ettiği patella arka yüzündeki kıkırdakta yumuşama, saçaklanma, ödem, kıkırdak defektler veya subkondral eroziv değişiklikler ile karakterize bir hastalıktır. Başlangıçta kıkırdakta yumuşama ve şişme varken, ileri evrelerde fissürleşme ve subkondral kemiğin açığa çıkmasına kadar gidebilir. Patoloji subkondral kemiğe ulaşmış ve subkondral skleroz, kist ve osteofitlerin oluşmasına neden olmuşsa patellofemoral osteoartrit adını alır. Patellar kondromalazi geri dönüşümlü olabileceği gibi osteoartrite kadar da ilerleyebilen bir hastalıktır.

Eklem kıkırdağının kendi kendini yenileme yeteneği sınırlı olmakla birlikte günümüzde yeni medikal ve cerrahi tedavilerle kıkırdak dejenerasyonunu geciktirmek olanaklı hale gelmiştir.

Kondromalaziye neden olabilecek bulguların erken dönemde saptanması alınacak önlem ve yapılacak tedavilerle kondromalazi gelişimini engellemekte, kondromalazi varlığında ise kondromalazinin ilerlemesini yavaşlatmakta, durdurmakta ve bazen de gerilemesini sağlamaktadır.

Diz ekleminin patolojilerinde anamnez ve klinik muayeneden sonra radyolojik inceleme yöntemleri tanıda en önemli basamaktır. Eklem yapılarının morfolojileri ve patolojileri, günümüzde yüksek yumuşak doku kontrast çözünürlüğü ve multiplanar görüntü sağlamasının yanında çeşitli sekanslarla spesifik incelemeyi olanaklı kılması, iyonizan radyasyon içermemesi ve noninvaziv olması gibi avantajları olan MRG ile etkili biçimde değerlendirilmektedir. MRG ile patellar kemiğin pozisyonu, kemik iliği ödemi veya subkondral değişikliklerin varlığı, patellanın troklear oluk ile ilişkisi, patellar ve troklear kıkırdak kalınlıkları, sinyal intensiteleri, kuadriseps ve patellar tendonun bütünlükleri ve intensiteleri gibi birçok parametre değerlendirilmektedir.

MRG ile kıkırdak hasarı derecesine göre kondromalazi evrelemesi de yapılabilmektedir.

Çalışmamızda MRG ile değerlendirilen PFE'de, patellar kondromalazi varlığı ve şiddetinin yaş, cinsiyet, PFE morfolojisi ve dizilimi ile olan ilişkisini değerlendirdik. Kondromalazi etyolojisinde PFE morfolojisi ve diziliminin önemine dikkat çekmeyi amaçladık.

Sakarya Üniversitesi Tıp Fakültesi Girişimsel Olmayan Araştırmalar Etik Kurulunun onayı ile Sakarya Eğitim ve Araştırma Hastanesi MRG ünitesinde 01.12.2019–20.05.2020 tarihleri arasında gerçekleştirilen 726 adet diz MRG tetkiki retrospektif olarak patellar kondromalazi açısından tarandı. Taranan hastalar arasında çalışmaya dahil edilme kriterlerini karşılayan, patellar kondromalazi saptanan 208 adet ve patellar eklem kıkırdağı normal olan 256 adet diz MRG tetkiki çalışmaya alındı.

18 yaş altı (n=62), travma öyküsü (n=21), cerrahi öyküsü (n=25), romatolojik hastalık ve sinovit varlığı (n=3), patellanın varyasyonel durumları (n=5), belirgin eklem içi efüzyonu (n=11), eklem içi yer kaplayıcı patolojisi (n=3), patellofemoral osteoartriti (n=14) olan bireylere ait tetkikler ile yetersiz görüntü kalitesinde olan tetkikler (n=118) çalışma dışı bırakıldı.

Diz MRG incelemeleri 1,5 Tesla (Signa Voyager, GE Healthcare) cihaz ile gerçekleştirildi. MR incelemeleri; sagital planda yağ baskılı PD ağırlıklı (TR:2000-3000msn, TE:30-40msn, FOV:16-18cm ve matriks:384x224mm); sagital planda T1 ağırlıklı (TR:350-400msn, TE:13-15msn, FOV:16-18cm ve matriks:384x224mm); aksiyel planda yağ baskılı PD ağırlıklı (TR:2000-2820msn, TE:36-44msn, FOV:15-16cm ve matriks:448x224mm); koronal planda yağ baskılı PD ağırlıklı (TR:2000-3000msn, TE:34-38msn, FOV:16cm ve matriks:320x224mm); koronal planda T1 ağırlıklı (TR:350-400msn, TE:13-15msn, FOV:16cm ve matriks:320x224mm) görüntülerden elde edildi.

Değerlendirme aşamasında patella kıkırdak yapısı değerlendirilerek modifiye Outerbridge evreleme sistemine (Resim-1) göre evre 0 olarak değerlendirilenlerden kontrol grubu ve evre 1-2-3-4 olarak değerlendirilenlerden hasta grubu oluşturuldu. Her tetkik için 7 doğrusal ve 8 açısal ölçüm yapıldı. Ayrıca bu ölçümler kullanılarak 5 indeks hesaplandı.

Patellar anatomiyi değerlendirmek için patellanın mediolateral (PMLU) ve apeksbazis (PABU) uzunlukları, patella faset uzunlukları oranı (PLFU/PMFU) ve patella faset açısı (PFA) (Resim-2A,B,C,D); troklear anatomiyi değerlendirme için troklea lateral faset uzunluğu (TLFU), troklea medial faset uzunluğu (TMFU), troklea faset uzunlukları oranı (TMFU/TLFU), lateral troklea eğimi (LTE), medial troklea eğimi (MTE), troklear oluk açısı (TOA), troklear oluk derinliği (TOD), troklear oluk açısının troklear oluk derinliğine oranı (TOA/TOD), troklear açı (TA), tuberositas tibia ile troklear oluk arası mesafe (TT-TO) (Resim-2E,F,G,H,J,K,L,T); patellanın diz eklemindeki konumunu değerlendirmek için bisect offset (BO), patellar tilt açısı

(PTA), Insall-Salvati indeksi (ISI), patellotroklear indeks (PTI), patella-patelllar tendon açısı (P-PTA), patella-kuadriseps tendon açısı (P-KTA) (Resim-2M,N,O,P,R,S) ölçümleri yapıldı.

Veriler, Statistical Package for Social Sciences (SPSS) programı kullanılarak istatistiksel olarak değerlendirildi. Nicel verilerin normal dağılıma uygunluğu Kolmogorov Smirnov testi ile sınandı. Normal dağılıma uygun dağılım gösteren nicel verilerin istatistiksel analizlerinde Pearson korelasyon analizi kullanıldı. Normal dağılıma uygun dağılım göstermeyen nicel verilerin istatistiksel analizlerinde Sperman korelasyon analizi kullanıldı. Kategorik değişkenlerde Ki-kare testi kullanıldı. Sayısal değişkenler ortalama ± standart sapma (SS) değerleriyle, kategorik değişkenler sıklık ve yüzde değerleri gösterildi. Analiz sonuçları %95'lik güven aralığında ve anlamlılık $p<0,05$ düzeyinde değerlendirildi.

Çalışmamıza 464 diz MRG tetkik dahil edilmiş olup bunların %47,6 (n=221)'sı erkek, %52,4 (n=243)'ü kadın bireye aitti. Bireylerin yaş ortalaması 44,75±11,68 (18-79) yıldı. Değerlendirilen tetkiklerin %44,83 (n=208)'ünde patellar kondromalazi saptandı (Tablo-1).

Hastaların kondromalazi evreleri incelendiğinde; %15,39 (32/208)'u evre 1, %25,96 (54/208)'sı evre 2, %18,75 (39/208)'i evre 3 ve %39,9 (83/208)'u da evre 4 kondromalazi olduğu saptandı.

Hasta grubunun %64,9 (n=135)'u kadın, %35,1 (n=73)'i erkekti. Hasta grubunda cinsiyet açısından çok yüksek düzeyde anlamlı fark vardı ($p<0,001$). Patellar kondromalazi grubunun yaş ortalaması 48,38±11,65'di. Kondromalazi olan olguların yaş ortalaması olmayanlara göre daha yüksekti, yaş açısından çok yüksek düzeyde anlamlı fark vardı ($p<0,001$). İleri yaş ve kadın cinsiyette daha fazla oranda kondromalazi saptandığı görüldü. Korelasyon analizi sonrası yaş ve cinsiyet ile kondromalazi evreleri arasında zayıf korelasyon ve doğrusal bir ilişki olduğu saptandı (Tablo-1). Yani artan yaş ve kadın cinsiyet olma ile kondromalazi evresinin de artış gösterdiği tespit edilmiştir.

PABU, TMFU, TMFU/TLFU, LTE, MTE, TOA, TOD, TOA/TOD, TT-TO mesafesi, BO, ISI ve P-KTA ölçümlerinin çalışma grupları arasında karşılıklı istatistiksel analiz sonrası çok yüksek düzeyde anlamlı fark saptandı ($p<0,001$). Korelasyon analizi sonrası TMFU, TMFU/TLFU, LTE, MTE ve TOD parametreleri ile kondromalazi evreleri arasında zayıf korelasyon ve ters ilişki saptandı. Yani bu parametreler azaldıkça kondromalazi evresi artmaktadır. Buna karşın TOA, TOA/TOD, TT-TO mesafesi, BO ve ISI parametreleri ile kondromalazi evreleri arasında zayıf korelasyon ve doğrusal ilişki saptandı. Bu parametreler de arttıkça kondromalazi evresi artmaktadır. PABU ve P-KTA ölçümlerinde yapılan korelasyon analizi sonrası ise bu parametreler ile kondromalazi evresi arasında anlamlı korelasyon olmadığı tespit edildi (Tablo-2,3,4).

Patella faset uzunlukları oranı, PMLU ve TA ölçümlerinde istatistiksel olarak anlamlı fark saptandı ($p<0,05$). Ancak korelasyon analizi sonrası bu parametreler ile kondromalazi evresi arasında anlamlı korelasyon olmadığı görüldü (Tablo-2,3).

PFA, TLFU, PTA, PTI ve P-PTA ölçümlerinin istatistiksel analizinde anlamlı fark olmadığı saptandı ($p>0,05$). Bu nedenle korelasyon analizi yapılmadı (Tablo-2,3,4).

Diz eklemini oluşturan tibiofemoral ve patellofemoral eklemler, eklemi oluşturan yapıların belli bir dizilime sahip olduğu ve uyum içinde çalıştığı yapılardır. Diz eklemini oluşturan eklemlerden birinde görülen dizilim bozukluğu diğerini de etkileyebilir.

Patellofemoral eklem (PFE) hastalıklarında klinikte diz önü ağrısı olarak karşımıza çıkan yakınma görülür. Bu ağrı uzun süreli oturma, çömelme, koşma, merdiven inip çıkma gibi özellikle dizin fleksiyonda yapılan hareketlerinde tetiklenir. Patellofemoral ağrı sendromu olarak da adlandırılan PFE hastalıkları patellar instabilite, patellar kondromalazi ya da patellofemoral dizilim bozukluğunun neden olduğu, sıklıkla orta yaşlı bireylerde görülen bir durumdur. PFE hastalıkları birbirleriyle neden sonuç ilişkisi içerisinde de gelişebilir.

Çalışmamızda diz eklemi ve patellofemoral eklemde yaptığımız 20 farklı ölçüm ve indeksin patellar kondromalazi ile olan ilişkisini değerlendirdik. Literatür taraması yaptığımızda birçok çalışmalarda bu ölçüm ve indekslerin bazıları kullanılarak, farklı çalışma grupları ile patellar kondromalazi arasındaki ilişkilerinin değerlendirildiği gördük.

Çalışmamızda elde ettiğimiz sonuçları literatür taramamız sonrası sonuçlar ile karşılaştırmalı değerlendirmesinde PFA, TLFU, TMFU, TOA, TOD, TOA/TOD ve PTA ölçümlerimiz literatürdeki çalışmaların sonuçları ile örtüşmekteydi (1-11). Bu parametrelerin patellar kondromalazi ile ilişkilerinin incelendiği ulaşabildiğimiz tüm literatür çalışmalarında fikir birliği olduğunu tespit ettik.

Bazı parametrelerde ise patellar kondromalazi ile ilişkilerinin araştırıldığı çalışmalarda farklı sonuçlar elde edildiğini gördük. Bu parametrelerden LTE, ISI, PTI ve TA ölçümlerinde çalışmamız mevcut literatürde bildirilen çalışmaların çoğunluğu ile benzer sonuçlar içermektedir (2,4,6,7,9-17).

PMLU, PABU, PLFU/PMFU, TMFU/TLFU, MTE, TT-TO arası mesafe ve P-PTA açısı parametreleri değerlendirirken literatürde farklı çalışmalarda farklı sonuçlar bildirilebildiğini deneyimledik, bizde mevcut literatürlere katkı olması bakımından benzer ve farklı bulduğumuz noktaları tezimizde belirttik (2,4-7,9,11,12,18,19).

Literatürde BO ölçümünün patellar kondromalazi ile ilişkisini değerlendiren herhangi bir çalışmanın olmadığını tespit ettik ve çalışmamız bu konuda bir ilk olma özelliğinde olup bu açıdan ayrıca önemlidir.

Literatürdeki çalışmaları incelediğimizde bizim çalışmamızın daha çok hasta popülasyonu ile yapıldığını; bazı çalışmalarda ölçüm seviyelerinin literatürden farklı olduğunu gördük. Ayrıca bazı çalışmalar yaş ile ilgili sınırlamalar ve gruplar yaparken, bazıları da patellar kondromalaziyi hafif (evre 1-2) şiddetli (evre 3-4) gibi gruplara ayırarak karşılaştırmalı değerlendirmeler yapmaktaydılar. Ayrıca bizim de çalışmamızda olduğu gibi çoğu çalışmada kondromalazi tanısının MRG ile daha az bir kısmında ise artroskopi ile konulmuş olması gibi yöntem farklılıklarının farklı sonuçlar tespit edilmesinde etkisi olabileceğini düşünmekteyiz.

Sonuç olarak anatomik değişiklikler bir aşamaya kadar normal kabul edilmekle birlikte belli düzeyden sonra çeşitli patolojiler ile de ilişkili olabilmektedir. Diz eklemi anatomik varyasyonları genellikle klinik bulgu vermemekte, geç dönemde özellikle ön diz bölgesi ve patellofemoral eklem düzeyinde çeşitli patolojilere yol açabilmektedir. Anatomik değişikliklerin normal kabul edilen sınırların ötesinde olması troklear displazi, patellar kondromalazi ve patellar instabilite ile ilişkili bulunmuştur. Bu nedenle çalışmamızda patellar kondromalazide etkili olabilecek patellanın ve trokleanın anatomisi ile patellofemoral eklem dizilimi değerlendirildi. Patellar kondromalazide, patellanın morfolojik yapısından ziyade troklear morfolojinin ve patellofemoral dizilime ait patolojilerin daha etkili olduğu görüldü.

Bulduğumuz bu sonuçların patellofemoral bölge yapısı ile ilgili radyologlara ve cerrahlara yada bölge ile ilgilenen diğer bilim dallarına güncel literatür bilgisi vererek fayda sağlayacağı, bu bölge ile ilgili fikir vereceği ve hastaların tedavilerinin planlanmasında yardımcı olacağı düşünüldü.

Ayrıca yapılan değerlendirme ve ölçümler kullanılarak makine öğrenmesi teknikleri ile hastalık derecelerinin otomatik olarak belirlenmesi sağlanabilir. Makine öğrenmesi teknikleri sayesinde uzmanlar için hastalık teşhisine yardımcı bir karar destek sistemi geliştirilebilir. Karar destek sistemlerinin geliştirilmesi şu an ülkemizde öncelikli alanlar kapsamına girmektedir. Dolayısıyla bu şekilde bir çalışma özgün ve yaygın etkisi yüksek bir çalışma niteliğinde olacaktır.

Kaynaklar

1. Outerbridge RE. (1964). Further studies on the etiology of chondromalacia patellae.J Bone Joint Surg,46:179-90.
2. Endo Y, Schweitzer ME, Bordalo-Rodrigues M, et al. (2007). MRI quantitative morphologic analysis of patellofemoral region:Lack of correlation with chondromalacia patellae at surgery.AJR,189:1165–8.
3. Tuna BK, Semiz-Oysu A, Pekar B, et al. The association of patellofemoral joint morphology with chondromalacia patella:A quantitative MRI analysis.Clin Imaging 38(4):495-498.
4. Mehl J, Feucht MJ, Bode G, et al. (2016). Association between patellar cartilage defects and patellofemoral geometry:A matched-pair MRI comparison of patients with and without isolated patellar cartilage defects.Knee Surg Sports Traumatol Arthrosc,24(3):838-46

5. Damgacı L, Özer H, Duran S. (2020). Patella-patellar tendon angle and lateral patella-tilt angle decrease patients with chondromalacia patella.Knee Surg Sports Traumatol Arthrosc.28(8):2715-2721.
6. Tabary M, Esfahani A, Nouraie M, et al. (2020). Relation of the chondromalatia patellae to proximal tibial anatomical parameters, assessed with MRI. Radiol Oncol.54(2):159-167.
7. Işıklar S. (2017). Patellofemoral Eklem Diziliminin Sağlıklı Ve Patolojik Dizlerde MRG İle İncelenmesi. T.C. Uludağ Üniversitesi Sağlık Bilimleri Enstitüsü Anatomi AD., Yüksek Lisans Tezi, Bursa.
8. Resorlu H, Zateri C, Nusran G, et al. (2017). The relation between chondromalacia patella and meniscal tear and the sulcus angle/trochlear depth ratio as a powerful predictor. J Back Musculoskelet Rehabil, 30(3):603-608
9. Duran S, Cavusoglu M, Kocadal O, et al. (2017). Association between trochlear morphology and chondromalacia patella:An MRI study.Clin Imaging.41:7-10.
10. Gürsoy M, Dirim Mete B, Oyar O, et al. (2018). The association of patellar maltracking with infrapatellar fat pad edema and chondromalacia patella:A quantitative morphological magnetic resonance imaging analysis.Turk J Phys Med Rehabil.19;64(3):246-252.
11. Ali SA, Helmer R, Terk MR. (2010). Analysis of the patellofemoral region on MRI:Association of abnormal trochlear morphology with severe cartilage defects. AJR Am J Roentgenol.194(3):721-727.
12. Demir M. (2019). Troklear Ve Patellar Morfoloji ile Patellar Kondromalazi Arasındaki İlişkinin MRG İle Değerlendirilmesi. K.Ü. Tıp Fakültesi Radyoloji AD.,Uzmanlık Tezi, Kırıkkale.
13. Insall JN, Falvo KA, Wise DW. (1976). Chondromalacia patellae:A prospective study. J Bone Joint Surg Am 58:1–8.
14. Aglietti P, Cerulli G. (1979). Chondromalacia and recurrent subluxation of the patella:A study of malalignment with some indications for radiography. Ital J Orthop Traumatol.5(2):187.
15. Marks KE, Bentley G. (1978) Patella alta and chondromalacia. J Bone Joint Surg Br, 60:71–73.
16. Dowd GS, Bentley G. (1986). Radiographic assessment in patellar instability and chondromalacia patellae. J Bone Joint Surg Br 68:297–300.
17. Özgül S. (2015). Patellofemoral Eklem Morfolojisi İle Patellar Kondromalazi Ve Menisküs Patolojileri Arasındaki İlişki. T.C. Çanakkale Onsekiz Mart Üniversitesi Tıp Fakültesi Radyoloji Anabilim Dalı, Uzmanlık Tezi, Çanakkale.
18. Fucentese SF, von Roll A, Koch PP, et al. (2006) The patella morphology in trochlear dysplasia:A comparative MRI study. Knee, 13(2):145-50.
19. Charles MD, Haloman S, Chen L, et al. (2013). Magnetic resonance imaging-based topographical differences between control and recurrent patellofemoral instability patients. Am J Sports Med. 41(2):374-84.

Anahtar kelimeler: Kondromalazi, Morfometrik ölçümler, MRG, Patella, Troklea

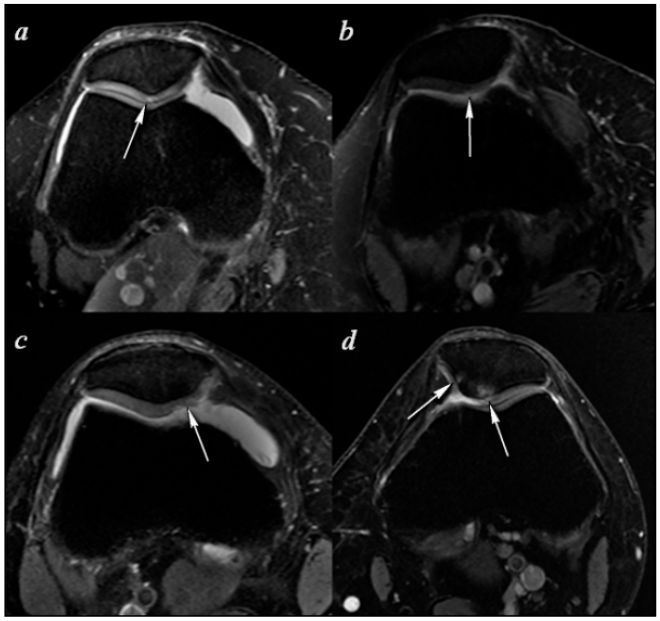

Resim 1. Modifiye Outerbridge Evrelemesi a) Evre 1, b) Evre 2, c) Evre 3, d) Evre 4

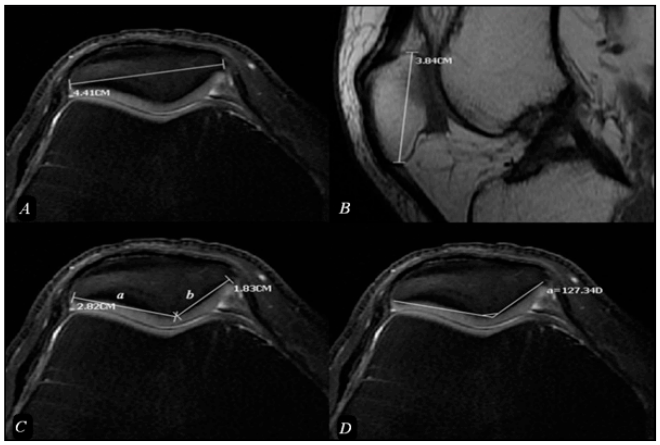

Resim 2. A) Patella medial-lateral uzunluğu (PMLU): Patella genişliğinin göstergesi olarak patellanın en mediali ile en lateralini birleştiren doğrunun uzunluğu. B) Patella apeks-bazis uzunluğu (PABU): Patella yüksekliğinin göstergesi olarak patellanın posterosüperior noktası ile anteroinferior noktasını birleştiren doğrunun uzunluğu. C) Patella faset uzunlukları oranı: Patella lateral faset uzunluğunun, patella medial faset uzunluğuna oranı. D) Patella faset açısı (PFA): Patella lateral ve medial eklem yüzleri arasındaki açı.

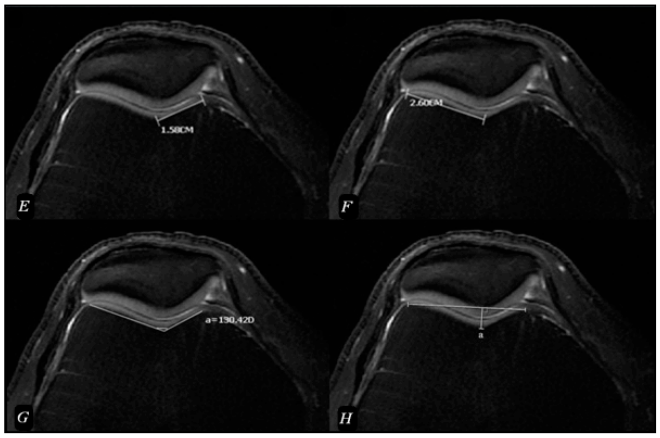

Resim 2 (Devam). E) Troklea medial faset uzunluğu (TMFU): Troklea eklem yüzünün en mediali ile troklear oluğun en derin noktası arasındaki mesafe. F) Troklea lateral faset uzunluğu (TLFU): Troklea eklem yüzünün en laterali ile troklear oluğun en derin noktası arasındaki mesafe. G) Troklear oluk açısı (TOA): TLFU ve TMFU'yu oluşturan doğrular arasındaki açı. H) Troklear oluk derinliği (TOD): Troklear oluğun en derin noktasının, femur medial ve lateral kondillerin anteriorundan geçen doğruya dik uzaklığı.

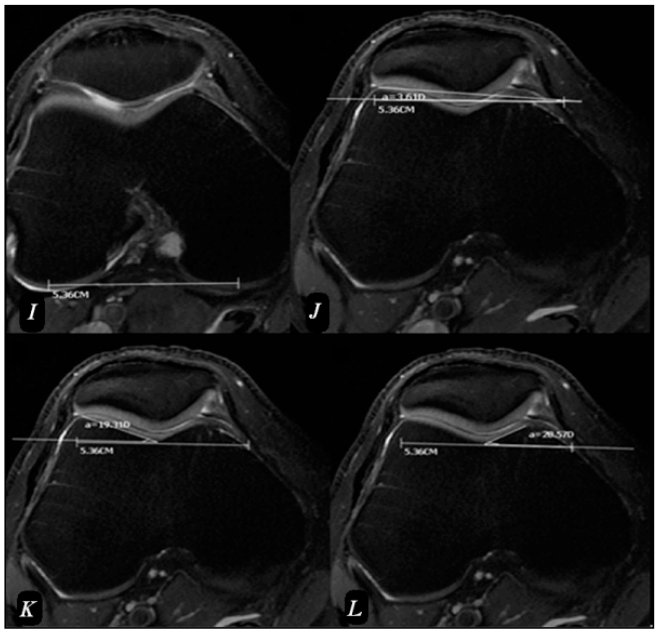

Resim 2 (Devam). I) Femur posterior kondiler eksen (FPKE): Femur medial ve lateral kondillerin en posteriorundan geçen doğru. J) Troklear açı (TA): FPKE ile femur medial ve lateral kondillerin anteriorundan geçen doğru arasındaki açı. K) Lateral troklea eğimi (LTE): FPKE ile TLFU'nu oluşturan doğru arasındaki açı. L) Medial troklea eğimi (MTE): FPKE ile TMFU'nu oluşturan doğru arasındaki açı.

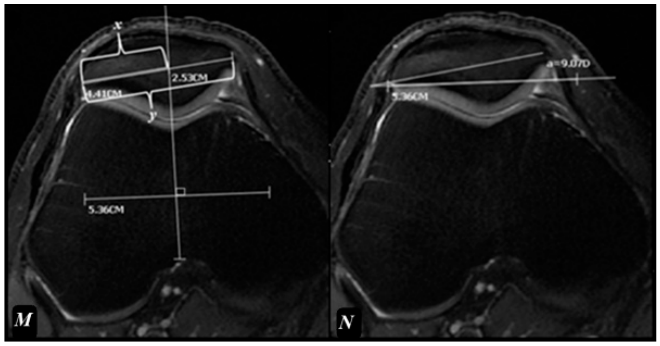

Resim 2 (Devam). M) Bisect offset (BO): FPKE'ye dik olan ve TO'nun en derin noktasından geçen doğrunun PMLU ile kesiştiği nokta belirlenir. Bu nokta ile patellanın en lateral noktası arasındaki mesafenin, PMLU'ya oranı (x/y). N) Patellar tilt açısı (PTA): PMLU'yu oluşturan doğru ile FPKE arasındaki açı.

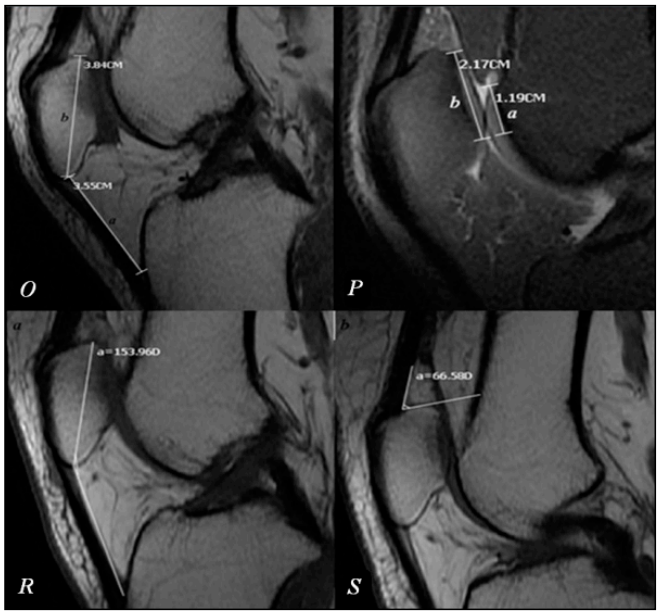

Resim 2 (Devam). O) Insall-Salvati indeksi (ISI): Patellar tendonun posteriorundan ölçülen uzunluğunun, PABU'ya oranı. P) Patellotroklear indeks (PTI): Patellar kıkırdak ile örtüşen troklear kıkırdak uzunluğunun, patellar kıkırdak uzunluğuna oranı. R) Patella-patelllar tendon açısı (P-PTA): PABU'yu oluşturan doğru ile patellar tendon arasındaki açı. S) Patella-kuadriseps tendon açısı (P-KTA): Patellanın üst pol korteksi ile kuadriseps tendon posterioru arasındaki açı.

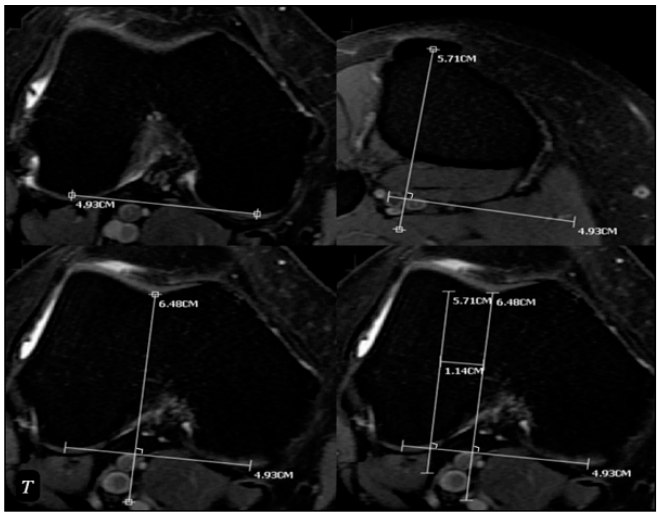

Resim 2 (Devam). T) Tuberositas tibia (TT) ile troklear oluk (TO) arası mesafe: TT'nin en anterior noktasından FPKE'ye dik olan doğru ile TO'nun en derin noktasından FPKE'ye dik olan doğru arasındaki mesafe.

Tablo 1. Çalışma gruplarına ait demografik özellikler

		Hasta grubu	Kontrol grubu	p değeri	r değeri
Yaş		48,38±11,65	41,79±10,86	<0,001	0.3035
Cinsiyet	Kadın	%64,9 (n=135)	%42,2 (n=108)	<0,001	0,2152
	Erkek	%35,1 (n=73)	%57,8 (n=148)		

Tablo 2. Çalışma gruplarında patellar morfometrik ölçümler

Ölçümler	Hasta grubu (Ort±SS)	Kontrol grubu (Ort±SS)	p değeri	r değeri
PMLU (mm)	40,5±3,8	41,4±4,3	0,02	0,11
PABU (mm)	40,9±4	42,3±4	0,0002	-0,17
PLFU/PMFU	1,47±0,25	1,45±0,24	0,049	0,09
PFA	126,46±7,79°	125,33±8,13°	0,72	-*

Tablo 3. Çalışma gruplarında troklear morfometrik ölçümler

Ölçümler	Hasta grubu (Ort±SS)	Kontrol grubu (Ort±SS)	p değeri	r değeri
TMFU (mm)	13,5±2,7	14,7±2,6	<0,001	-0,25
TLFU (mm)	23,1±2,7	23,1±2,4	0,98	-*
TMFU/TLFU	0,59±0,12	0,64±0,11	<0,001	-0,25
LTE	18,88±4,25°	20,49±4,14°	<0,001	-0,22
MTE	21,81±6,03°	24,59±4,73°	<0,001	-0,26
TOA	139,37±7,79°	134,96±6,4°	<0,001	0,32
TOD (mm)	5,58±1,46	6,33±1,36	<0,001	-0,32
TOA/TOD	27,14±9,16	22,59±6,49	<0,001	0,33
TA	3,84±3,38°	3,27±2,97°	0,049	0,09
TT-TO mesafesi (mm)	10,52±3,73	8,44±3,48	<0,001	0,29

Tablo 4. Çalışma gruplarında patellanın konumu ile ilgili morfometrik ölçümler

Ölçümler	Hasta grubu (Ort±SS)	Kontrol grubu (Ort±SS)	p değeri	r değeri
BO (%)	59±8	56±6	<0,001	0,25
PTA	10,7±4,66°	11,09±4,3°	0,87	-*
ISI	1,03±0,16	0,98±0,12	<0,001	0,22
PTI (%)	54±19	56±19	0,1	-*
P-PTA	146,23±6,05°	147,16±5,97°	0,06	-*
P-KTA	44,58±9,12°	41,96±9,07°	0,0006	0,16

Kas-İskelet Radyolojisi

SS-124

PATELLAR KONDROMALAZİ İLE HOFFA YAĞ YASTIKÇIĞI VE PATELLAR İNSTABİLİTE ÖLÇÜMLERİNİN İLİŞKİSİNİN MRG İLE ARAŞTIRILMASI

Murat Bayav

Eskişehir Şehir Hastanesi

Giriş ve Amaç: Hoffa, diğer adıyla infrapatellar yağ yastıkçığı, diz eklemi anteriounda intrakapsüler-ekstrasinovial yerleşimli cilt altı doku ile benzer yapıda bir yağ dokudur (1). Literatürde Hoffa yağ yastıkçığı kalınlığının sagittal MRG kesitleri ile güvenilir bir biçimde ölçülebildiği ortaya konmuştur (2). Ayrıca Hoffa yağ yastıkçığı hacminin diz eklemi kıkırdak dejenerasyonu ile ilişkili olduğu ancak obezite ile ilişki göstermediği ortaya konmuştur (3, 4). Bu çalışmada, patellar kondromalazi ile Hoffa yağ yastıkçığı boyutları ve patellar instabilite ölçümlerinin ilişkisinin araştırılması amaçlandı.

Gereç ve Yöntem: Çalışmada 1 Ocak 2021-31 Mart 2021 tarihleri arasında 3 T MRG cihazı ile 18-39 yaş aralığında herhangi bir endikasyon ile diz görüntülemesi yapılan 169 hastaya ait 216 diz görüntülemesi retrospektif olarak değerlendirildi. 3 diz anterior krusiat ligaman onarımı cerrahi materyallerinin manyetik duyarlılık artefaktları ve 1 diz ise hareket artefaktları nedeniyle çalışma dışı bırakılarak toplam 165 hastaya (91 (%55,2) E, 74 (%44,8) K) ait 212 diz çalışmaya dahil edildi. Aksiyel proton dansite (PD) görüntüler üzerinden patellar kartilaj kalınlıkları, trohlear derinlik, trohlear oluk açısı, patellar translasyon, lateral patellofemoral açı gibi patellar instabilite ölçümleri yapıldı (figür 1). Patellar kondromalazi varlığı aksiyel PD görüntüler üzerinden Outer-bridge sınıflamasına göre 0-4 arasında derecelendirildi (figür 2). Koronal PD görüntülerde Insall-Salvati oranı ve Hoffa yağ yastıkçığı derinlik ve uzunluğu ölçüldü (figür 3). Kategorik veriler n (%) ile devamlı veriler ortalama±SD (min-maks.) ile gösterildi. Normal dağılım gösteren verilerin ortalamalarının (patellar istabilite ölçümleri ve Hoffa yağ yastıkçığı boyutları) gruplar (kondromalazi varlığı, cinsiyet) arasında karşılaştırılması bağımsız gruplar t-testi ile devamlı verilerin korelasyonu ise Pearson korelasyon testi ile yapıldı. p<0,05 istatistiki olarak anlamlı kabul edildi.

Bulgular: Çalışmaya dahil toplam 165 hastanın yaş ortalaması 31,51±6,20 (18-39) yıldı. 103 (%48,6) sağ, 109 (%51,4) sol olmak üzere toplam 212 diz değerlendirildi. 102 (%48,1) dizde patellar kondromalazi izlenmedi. Dizlerin 75 (%35,4)'inde grade 1, 18 (%8,5)'inde grade 2, 8 (%3,8)'inde grade 3 ve 9 (%4,2)'unda grade 4 kondromalazi izlendi. Tüm dizlerinde ortalama; patellar kartilaj kalınlıkları 3,05±0,91 (0,88-5,74) mm, trohlear derinlikleri 5,03±1,50 (1,42-9,43), patellar translasyon miktarı 3,36±2,03 (0-10,52) mm, trohlear oluk açısı 141±8,6 (116-164) derece, lateral patellofemoral açı 8,74±4,07 (1,49-23,9) derece, Insall-Salvati oranı 1,17±0,19 (0,67-1,81), Hoffa yağ yastıkçığı derinliği 29,63±4,36 (18,76-43,5) mm ve uzunluğu 47,51±5,60 (33,93-62,51) mm olarak ölçüldü. Patellar kondromalaziye sahip olguların ortalama kıkırdak kalınlıkları ve trohlear oluk açısı olmayanlara göre anlamlı olarak daha düşüktü (p<0,001). Patellar kondromalaziye sahip olguların ortalama trohlear derinlik, patellar translasyon ve Insall-Salvati oranları ise istatistiki anlamlı olarak daha büyüktü (sırasıyla p<0,001, p<0,001 ve p=0,003). Lateral patellofemoral açı ve Hoffa yağ yastıkçığı boyutlarının ortalamaları ise gruplar arasında anlamlı farklılık göstermemekteydi (tablo 1). Hoffa yağ yastıkçığı uzunluk ve derinliği ile birlikte patellar kartilaj kalınlık ortalamaları erkeklerde kadınlara kıyasla daha yüksekti (sırasıyla p<0,001, p<0,001 ve p=0,001). Yaş ile kıyaslandığında ortalama kıkırdak kalınlıkları ve Hoffa yağ yastıkçığı uzunluğu zayıf negatif korelasyon göstermekteydi. (R=-0,17; p=0,012 ve R=-0,13; p=0,001)

Tartışma: Çalışmada Hoffa yağ yastıkçığı ile patellar kondromalazi arasında anlamlı bir ilişki saptanmadı. Patellar istablite ölçümleri ile patellar kondromalazi arasında ise lateral patellofemoral açı (LPA) haricinde anlamlı ilişki mevcuttu. Literatürde benzer şekilde LPA haricinde patellar instabilite ölçümleri patellar kondromalazi ile ilişkili bulunmuştur (5, 6). Hoffa yağ yastıkçığı boyutlarının patellar tendinopati ve femoral-tibial kondromalazi ile ilişkisi ortaya konmuştur (3, 4, 7). Ancak patella ile komşuluk gösteren bu dokunun boyutlarının patellar kondromalazi ile ilişkisi yeterince araştırılmamıştır.

Sonuç: Bu çalışmada Hoffa yağ yastıkçığı boyutlarının patellar kondromalazi ile istatiki anlamlı ilişkisi saptanmamış olup sadece erkek hastalarda kadınlara kıyasla boyutları daha büyük bulunmuştur.

Kaynaklar

1. Roemer FW, Jarraya M, Felson DT, Hayashi D, Crema MD, Loeuille D, et al. Magnetic resonance imaging of Hoffa's fat pad and relevance for osteoarthritis research: a narrative review. Osteoarthritis Cartilage. 2016;24(3):383-97.
2. Ricatti G, Veronese N, Gangai I, Paparella M, Testini V, Guglielmi G. Hoffa's fat pad thickness: a measurement method with sagittal MRI sequences. La radiologia medica. 2021.
3. Masaki T, Takahashi K, Hashimoto S, Ikuta F, Watanabe A, Kiuchi S, et al. Volume change in infrapatellar fat pad is associated not with obesity but with cartilage degeneration. Journal of Orthopaedic Research. 2019;37(3):593-600.
4. Cowan SM, Hart HF, Warden SJ, Crossley KM. Infrapatellar fat pad volume is greater in individuals with patellofemoral joint osteoarthritis and associated with pain. Rheumatol Int. 2015;35(8):1439-42.
5. Gürsoy M, Dirim Mete B, Oyar O, Erdoğan N, Uluç ME, Bulut T, et al. The association of patellar maltracking with infrapatellar fat pad edema and chondromalacia patella: A quantitative morphological magnetic resonance imaging analysis. Turk J Phys Med Rehabil. 2018;64(3):246-52.
6. Özel D. The relationship between early-onset chondromalacia and the position of the patella. Acta Radiologica. 2019;61(3):370-5.
7. Culvenor AG, Cook JL, Warden SJ, Crossley KM. Infrapatellar fat pad size, but not patellar alignment, is associated with patellar tendinopathy. Scand J Med Sci Sports. 2011;21(6):e405-11.

Anahtar kelimeler: Hoffa yağ yastıkçığı, Patellar kondromalazi, MRG, Patellar instabilite

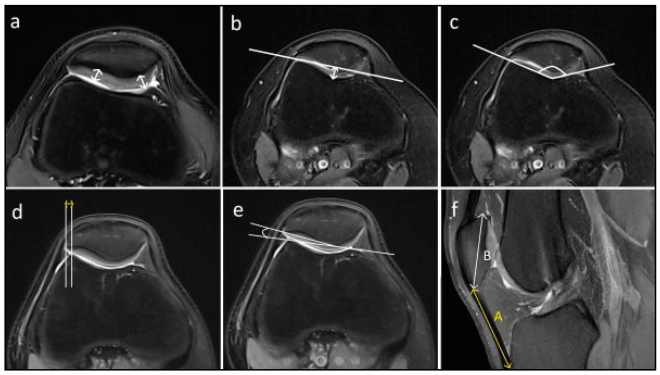

Figür 1. a: Medial ve lateral patellar kartilaj kalınlıkları, b: Trohlear derinlik, c: Trohlear sulkus açısı, d: Patellar translasyon miktarı, e: Lateral patellofemoral açı, f: Insall-Salvati oranı (A/B)

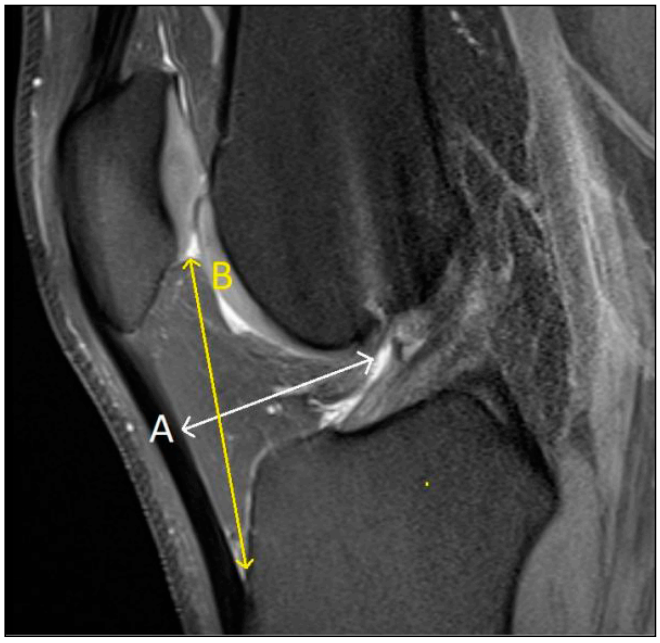

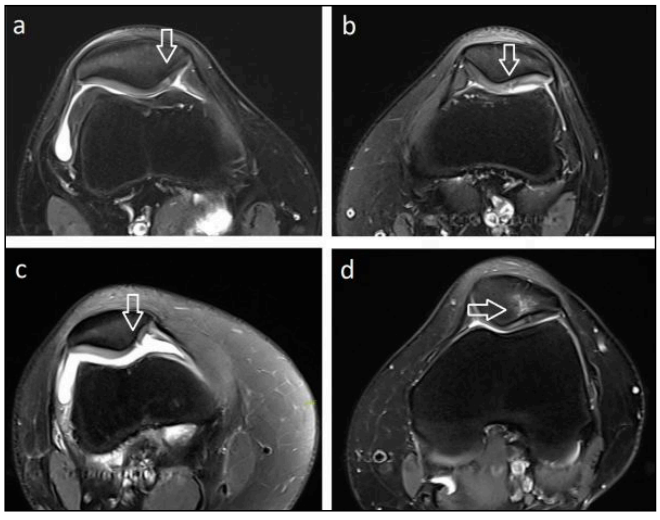

Figür 3. Outer-Bridge sınıflaması; a: grade 1 (eklem kıkırdağı içerisinde sinyal artışı), b: grade 2 (kıkırdakta %50'den az kayıp), c: grade 3 (kıkırdakta %50'den fazla kayıp), d: grade 4 (kıkırdak kaybı ve subkondral kemik iliği ödemi) patellar kondromalazi

Tablo 1. Patellar kondromalaziye göre çeşitli ölçümlerin kıyaslanması

	Patellar kondromalazi	
	Olan	Olmayan
Kıkırdak kalınlığı*	2,60±,0,80(0,88-4,86)	3,54±0,77(2,26-5,74)
Trohlear oluk açısı*	139,05±8,95(116-157)	144,75±7,20(126-146)
Insall-Salvati oranı*	1,21±0,20(0,73-1,81)	1,13±0,16(0,67-1,50)
Trohlear derinlik*	5,53±1,42(2,64-9,35)	4,50±1,40(1,42-9,43)
Patellar translasyon*	3,96±1,93(0-10,52)	2,72±1,94(0-8,1)
Hoffa yağ yastıkçığı derinliği	29,32±4,36(18,89-40,58)	29,96+4,36(18,76-43,5)
Hoffa yağ yastıkçığı uzunluğu	47,20±5,63(34,45-60)	47,84±5,59(33,93-62,51)
Lateral patellofemoral açı	9,16±4,18(1,49-22,19)	8,28±3,92(1,66-23,09)

Veriler ortalama±SD (min-maks) olarak gösterilmiştir. * Bağımsız gruplar t testine göre p<0,05

Kas-İskelet Radyolojisi

SS-125

BRUKSİZMLİ ADÖLESANLARDA TEMPOROMANDİBULAR EKLEM DİSKİNİN SHEAR WAVE ELASTOGRAFİ İLE KANTİTATİF DEĞERLENDİRİLMESİ

Mehmet Öztürk[1], Emire Aybüke Erdur[2], Nurullah Dağ[3], Ömer Erdur[4]

[1]Selçuk Üniversitesi Tıp Fakültesi, Çocuk Radyolojisi Bilim Dalı
[2]Necmettin Erbakan Üniversitesi Diş Hekimliği Fakültesi, Ortodonti Anabilim Dalı
[3]Malatya Eğitim ve Araştırma Hastanesi, Radyoloji Kliniği
[4]Selçuk Üniversitesi Tıp Fakültesi, Kulak Burun Boğaz ve Baş Boyun Cerrahisi Anabilim Dalı

Bruksizm, dişlerin aşırı sıkılması veya gıcırdatılması ve/veya mandibulanın desteklenmesi veya itilmesi sonucu çiğneme kaslarının tekrarlayan aktivitesi olarak tanımlanır (1). Çiğneme kaslarının anormal aşırı kasılması temporomandibular bozukluklara (TMB) veya kronik miyofasiyal ağrıya yolaçabilir (2). TMB'da temporomandibular eklem (TME) diskinde akut mekanik aşırı yüklenme ve tekrarlayan stres sonucu hasar ortaya çıkabilmektedir (3). Shear wave Elastografisi (SWE) ise doku esnekliği hakkında nicel bilgi (kPa ve m/s) sağlayan, gerçek zamanlı elastografi tekniğidir. Bu çalışmada bruksizmli adölesanlarda TME mesafesini US, disk sertliğini ise SWE ile ölçerek, kontrol grubu ile karşılaştırmayı, elastografi değerleri ile yaş ve bruksizm süresi arasındaki ilişkiyi incelemeyi amaçladık.

Bu prospektif çalışmada 30 sağlıklı ve 30 bruksizmli olmak üzere 60 adölesan olgunun, 60 TME diski, etik kurul onayı (karar no:2021/06-68) alındıktan sonra değerlendirildi. SWE ölçümleri, AplioTM 500 Platinum US cihazında yüksek frekanslı lineer prob ile yapıldı. TME'yi oluşturan yapılar ve eklem mesafesi ölçümü sonografik görüntüde gösterilmiştir (**Resim 1**). SWE incelemesinde; bölünmüş ekran modunda, solda iki boyutlu SWE haritası, sağda kalite modu bulunur. Ölçümler ağız kapalı iken diskin ön, orta ve arka kısımlarına denk gelecek şekilde 1 mm çaplı dairesel ilgi alanı (ROI) çizilerek yapıldı. Esneklik için kilopaskal (kPa) ve hız için metre/saniye (m/s) parametreleri kullanıldı **(Resim 2 a, b).**

Tanımlayıcı veriler Tablo 1.'de özetlendi. TME eklem diskine yönelik yapılan SWE ölçümlerinde ön ve orta kısmın elastisite ve hız değerleri bruksizmlilerde sağlıklılara göre daha yüksek bulundu (p değeri sırasıyla; 0.013, 0.008, 0001, 0.007) (Tablo 1). Arka kısım değerlerinde farklılık saptanmadı (p değeri; 0.865 ve 0.657). Farklılık gösteren SWE değerlerine yönelik yapılan ROC analizinde sensivite ve spesifite oranları; ön kısım kPa ve m/s için sırasıyla 0.80, 0.57 ve 0.83, 0.60 orta kısım kPa ve m/s için sırasıyla; 0.80, 0.64 ve 0.86, 0.57 bulundu (Tablo 2). ROC eğrileri ise Grafik 1.'de gösterilmiştir. Bruksizmlilerde SWE değerleri ile yaş ve bruksizm süresi arasındaki ilişki saptanmadı (Tablo 3).

Bu çalışmada adölesan bruksizmlilerde TME diski SWE ile değerlendirilmiş olup önemli sonuçlar ortaya çıkmıştır. Birincisi eklem

diskinin ön ve orta kısımlarında SWE değerleri eklem mesafesinde farklılık olmaksızın bruksizmlerde artmıştır. Bu durum tekrarlayan çiğneme kası kasılmalarının diskin daha çok ön ve orta kısmını eklem mesafesinde henüz değişiklik olmadan etkileyebileceğini düşündürmektedir. İkincisi ise etkilenen kısımların yaş ve bruksizm süresinden bağımsız değişiklikler gösterdiğidir. Bu sonuç ise tekrarlayan kasılmaların ne kadar süredir değilde, şiddetle olduğu ile ilgili olabilir. Bruksizm ile ilgili biyomekanik yapay çalışmada çiğneme kaslarında meydana hem akut şiddetli hemde sürekli tekrarlayıcı kasılmalarda TME diskinin orta kısmının daha çok etkilendiği bildirilmiştir. Bu durum her iki kasılma sırasında yükün diskin daha çok orta kısmına binmesi ile ilgili olabileceğiyle açıklanmış (4). Sağlıklı çocuklarda TME diskini değerlendiren SWE çalışmaları mevcuttur (5).

Sonuç olarak bruksizmde TME diskinde oluşabilecek sertlik değişiklikleri SWE ile gösterilebilir. Bu yöntemin rutine girmesi gelecekte yapılacak çok merkezli geniş vaka serilerinin yeraldığı çalışmalarla mümkün olacaktır.

Kaynaklar

1. Lobbezoo F, Ahlberg J, Glaros AG, et al. Bruxism defined and graded: an international consensus J Oral Rehabil 2013;40: 2-4.
2. Kato T, Lavigne GJ. Sleep bruxism: a sleep-related movement disorder. Sleep Med Clin 2010; 5:9-35.
3. Radin EL, Martin RB, Burr DB, et al. Effects of mechanical loading on the tissues of the rabbit knee. J Orthop Res 1984;2: 221-34.
4. María SC, Javier MR, Juana M. A study of the temporomandibular joint during bruxism Int J Oral Sci 2014;6:116-23.
5. Öztürk M, Çalışkan E, Habibi HA. Shear wave elastography of temporomandibular joint disc and masseter muscle stiffness in healthy children and adolescents: a preliminary study. Oral Radiol. 2021 Jan 8. doi: 10.1007/s11282-020-00501-7.

Anahtar kelimeler: Bruksizm, ergen, temporomandibular eklem, shear wave elastografi

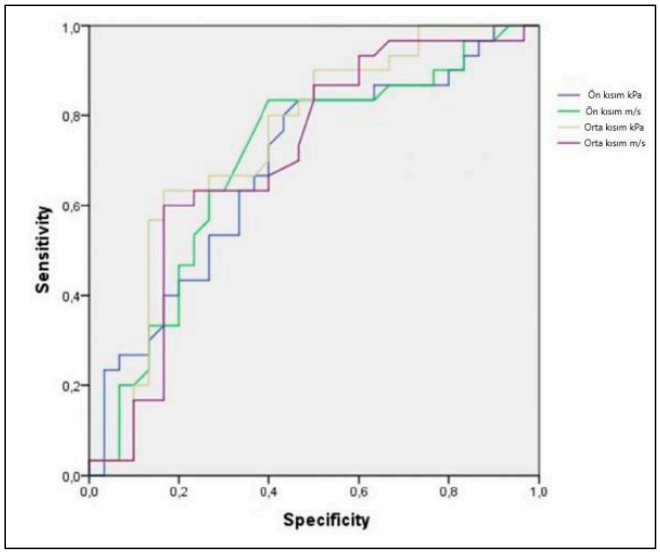

Grafik 1. Bruksizmli ve kontrol grubu arasında farklılık gösteren SWE değerlerinin ROC eğrileri

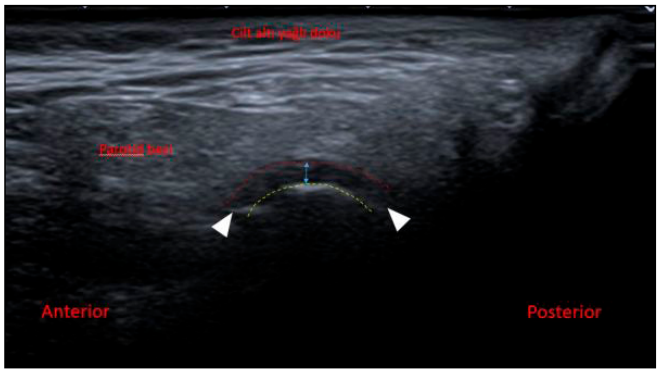

Resim 1. Temporomandibular eklem ve ilişkili yapıların US görüntüsü ve eklem mesafesi ölçümü: Glenoid fossa (kırmızı noktalı çizgi), kondiler proçes (sarı noktalı çizgi), temporomandibular eklem diski (beyaz ok başları arası), eklem mesafesi ölçümü (mavi çizgi).

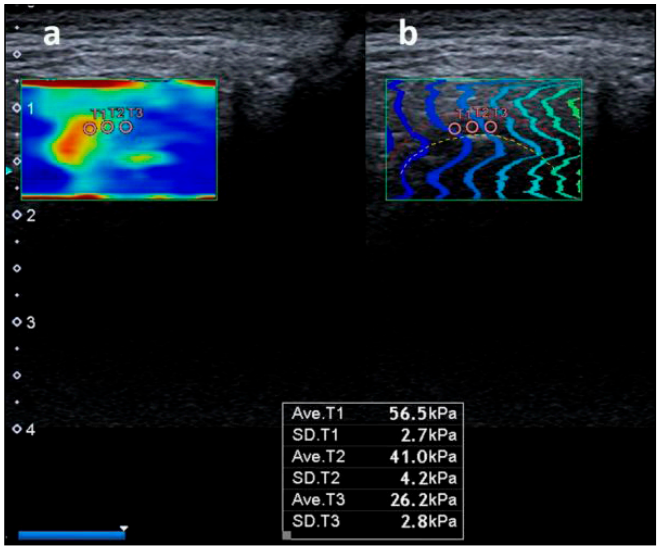

Resim 2 a, b. TME diskinin shear wave elastografi (SWE) ölçümleri: TME diskinin ön (T1), orta (T2) ve arka (T3) kısımlarına konumlandırılan dairesel bir ilgi alanı (ROI) kullanılarak yapıldı. İki boyutlu SWE haritası (sağ taraf) (a) ve kalite modu (sol taraf) (b) gösterilmektedir. Elastisite değerleri kPa olarak verilmiştir. Glenoid fossa kırmızı noktalı çizgi, kondiler proçes ise sarı noktalı çizgi ile belirtilmiştir.

Tablo 1. Bruksizmli ve sağlıklı grupta tanımlayıcı veriler ile TME diskinin sertlik değerleri

Değişkenler	Bruksizm (n=30)	Sağlıklı (kontrol) (n=30)	*p*
Yaş (yıl)	14.7 ± 1.5 (12 - 17)	14.4± 1.7(12 - 17)	0. 914
Cinsiyet Kız/ Erkek	18/ 12	18 / 12	1.0
Eklem mesafesi (mm)	1.4 ± 0.3 (0.9- 2.4)	1.5 ± 0.3 (0.8 - 2.3)	0.886
Bruksizm süresi (yıl)	4.0 ± 1.4 (2.0 - 6.0)	-	-
Ön kısım (kPa)	36.7 ± 6.6 (23.2 - 41.7)	32.8 ± 7.0 (19.6 - 39.7)	**0.013**
Ön kısım (m/s)	3.4 ± 0.4 (2.3 - 4.4)	3.2 ± 0.5 (2.1 - 4.2)	**0.008**
Orta kısım (kPa)	35.1 ± 7.7 (26.0 - 39.0)	31.1 ± 7.0 (21.2 - 37.9)	**0.001**
Orta kısım (m/s)	3.3 ± 0.4 (2.1 - 4.8)	3.0 ± 0.5 (2.1 - 4.2)	**0.007**
Arka kısım (kPa)	18.4 ± 2.8 (11.3 - 26.1)	18.7 ± 4.6 (8.1 - 26.8)	0.865
Arka kısım (m/s)	1.9 ± 0.4 (1.1 - 2.8)	1.8 ± 0.4 (0.8 - 3.5)	0.657

Tablo 2. Bruksizmli ve kontrol grubu arasında farklılık gösteren SWE değerlerinin ROC analiz sonuçları

	Eğri altında kalan alan	*p*-value	Cut-off değer	Sensitivite	Spesifite	%95 Güven aralığı	
						Alt sınır	Üst sınır
Ön kısım (kPa)	0.68	0.013	33.2	0.80	0.57	0.550	0.822
Ön kısım (m/s)	0.70	0.008	3.3	0.83	0.60	0.564	0.836
Orta kısım (kPa)	0.74	0.001	31.6	0.80	0.64	0.612	0.871
Orta kısım (m/s)	0.70	0.007	3.09	0.86	0.57	0.568	0.841

Tablo 3. Bruksizmlilerde SWE değerleri ile yaş ve bruksizm süresi arasındaki korelasyon verileri

Bruksizm (n=30)				
Değişkenler	Yaş		Bruksizm süresi	
	Korelasyon katsayısı	*p*	Korelasyon katsayısı	*p*
Ön kısım (kPa)	0.307	0.098	- 0.280	0.134
Ön kısım (m/s)	0.294	0.115	- 0.158	0.403
Orta kısım (kPa)	- 0.096	0.613	- 0.204	0.280
Orta kısım (m/s)	- 0.067	0.726	- 0.277	0.139
Arka kısım (kPa)	0.081	0.672	0.048	0.802
Arka kısım (m/s)	0.229	0.223	0.159	0.400

Kas-İskelet Radyolojisi

SS-126

KRONİK BEL AĞRISI OLAN OLGULARDA MULTİFİDUS KASININ SHEAR-WAVE ELASTOGRAFİ VE ZIT FAZ MRG TEKNİĞİ İLE DEĞERLENDİRİLMESİ

Fatih Kırçın, Bahar Yanık Keyik, Gülen Demirpolat, Erdoğan Bülbül

Balıkesir Üniversitesi Tıp Fakültesi Radyoloji Anabilim Dalı

Giriş ve Amaç: Kronik bel ağrılı olguların multifidus kasları sertliği ve yağlanma düzeyleri çeşitli yöntemlerle araştırılmıştır.(1,2) Kasın yağlanma ve sertliği tedaviyi yönlendirici unsurlardandır.(3-5) Yağlanmanın değerlendirilmesinde manyetik rezonans görüntülemede (MRG) zıt faz tekniği, spektroskopi gibi metotlar kullanılmaktadır.(6) Kas sertliğinin gösterilmesinde ise sonoelastografinin kullanıldığı çalışmalar vardır.(7-9) Literatürde yağlanmış kas dokusunun daha yumuşak olabileceğine dair çalışmalar vardır.(9-11) Ancak bildiğimiz kadarıyla multifidus kaslarının yağlanma ve sertlik derecesini değerlendiren ve bunlar arasındaki ilişkiyi ortaya koyan yeterli sayıda çalışma yoktur.

Bu çalışmamızda kronik bel ağrısı olan olguların multifidus kaslarının zıt faz MRG tekniği ile yağlanma derecesini ve shear-wave elastografi (SWE) tekniği ile sertlik derecesini ortaya koymak ve kronik bel ağrılı hastalar ve sağlıklı bireyler arasında iki farklı bölgeden yapılan ölçümlerde ilişki olup olmadığını araştırmak amaçlanmıştır. Böylece görece daha pratik bir metot olan SWE ile multifidus yağlanması hakkında fikir sahibi olunup olunamayacağı incelenmiştir.

Gereç ve Yöntem: Bu çalışma Balıkesir Üniversitesi Tıp Fakültesi Klinik Araştırmalar Etik Kurulu Başkanlığı'nın 73023407/604.01.01/37892 sayılı kararı ile etik kurul onayı almıştır.

Çalışmamızda 10.2020-04.2021 tarihleri arasında, radyoloji kliniğine lomber MRG tetkiki için başvuran 18-60 yaş arası bireyler prospektif olarak değerlendirildi. Kronik bel ağrılı ve sağlıklı olgulardan iki grup oluşturuldu. MRG tetkiklerinde kök basısı, ileri osteodejenerasyon, enfeksiyon veya malignite bulguları olan olgular ve öyküsünde geçirilmiş spinal cerrahi olan olgular çalışmaya dahil edilmedi.

Olguların lomber multifidus kaslarına yönelik zıt faz MRG tetkiki uygulandı. Ardından lomber multifidus kas sertliği SWE ile L2-3 ve L4-5 seviyelerinde değerlendirildi. ROI (region of interest; ilgi bölgesi) L2-3 ve L4-5 düzeylerinde multifidus kasına yerleştirildi. MRG'de bir zıt faz tekniği olan mDIXON sekansı ile sinyal intensite indeks (SII) ve sinyal intensite baskılama oranı (signal intensity supression ratio-SISR) hesaplandı (Şekil 1). Multifidus kasları L2-3 ve L4-5 düzeylerinde SII, SISR değerleri ve shear-wave hızları (SWV) arasındaki korelasyon ilişkileri Pearson testi ile analiz edildi. Ayrıca L2-3 ve L4-5 seviyelerinde SII ve SISR değerleri ve bu düzeylerde SWV değerleri, bel ağrısı olup olmaması durumlarına göre student t testi kullanılarak karşılaştırıldı.

Bulgular: Kronik bel ağrılı olgularda L2-3 düzeyinde; SWV ile SII anlamlı (p=0,026) orta derecede negatif korelasyon; SWV ile SISR arasında anlamlı (p=0,018) orta derecede pozitif korelasyon; SII ile SISR arasında anlamlı (p=0,001) orta derecede negatif korelasyon izlenmiştir (Tablo 1 ve Şekil 2-5). L4-5 düzeyinde ise SWV, SII ve SISR arasındaki korelasyon ilişkilerinin istatistiksel olarak anlamlı olmadığı (p>0,05) tespit edildi (Tablo 2). Ayrıca L2-3 ve L4-5 düzeylerinde, kronik bel ağrılı grupla sağlıklı grubun SWV, SII ve SISR ortalama değerleri arasında istatistiksel olarak anlamlı farklılık tespit edilmedi (p>0,05).

Sonuç: L2-3 seviyesinden yapılan ölçümlerde MRG'de tespit edilen multifidus yağlanması bulguları ile uyumlu olarak sonoelastografi incelemesi ile de kasların daha yumuşak olduğunu gösteren veriler elde edilmiştir. Yani bu düzeyde SWE, kastaki yağlanmaya işaret edebilecek bir metot olarak kullanılabilmesi açısından umut verici olabilir.

Anahtar kelimeler: Multifidus, kronik bel ağrısı, sonoelastografi, zıt faz MRG, yağlı infiltrasyon, kas sertliği

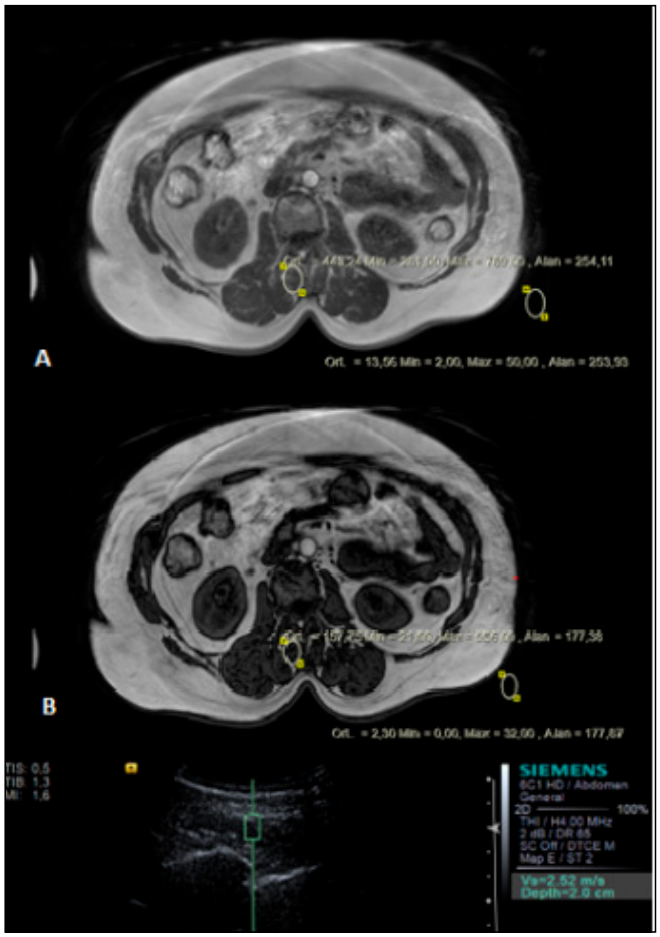

Şekil 1. 53 yaşında kronik bel ağrılı kadın olgu. A. İç faz ve B. karşıt faz görüntülerde L2-3 seviyesinde multifidus kası ve referans hava bölgesinden SI ölçümü. Olgunun SII değeri 64,55; SISR değeri 100,31 olarak hesaplanmıştır. C Aynı seviyeden multifidus kasında SWV ölçümü. SWV değeri 2,52 m/sn bulunmuştur.

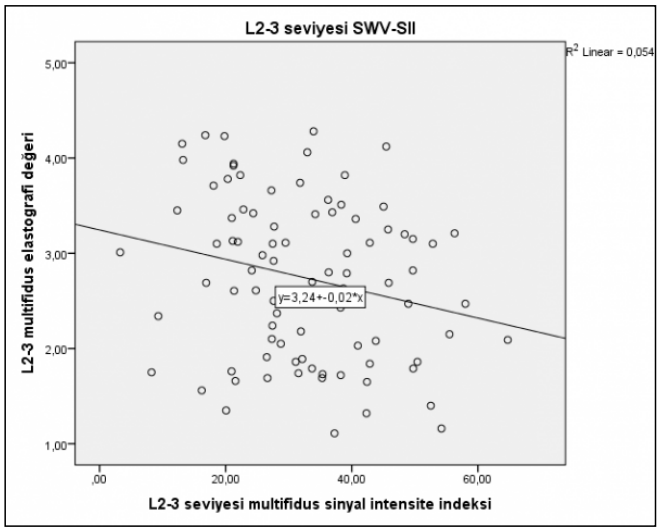

Şekil 2. L2-3 seviyesi SWV-SII ilişkisi diyagramı

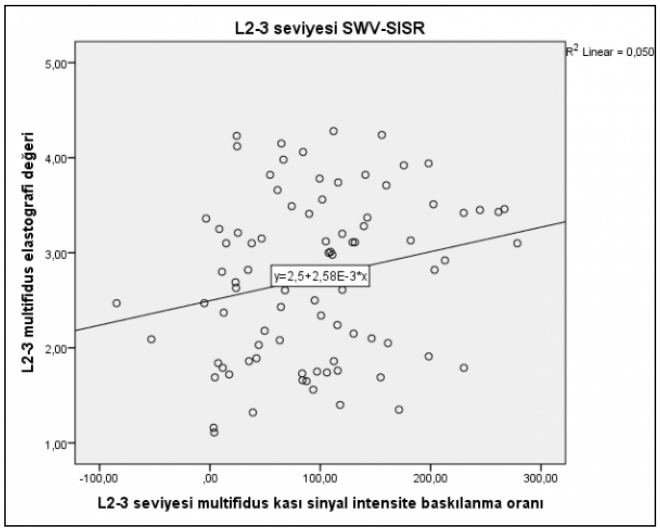

Şekil 3. L2-3 seviyesi SWV-SISR ilişkisi diyagramı

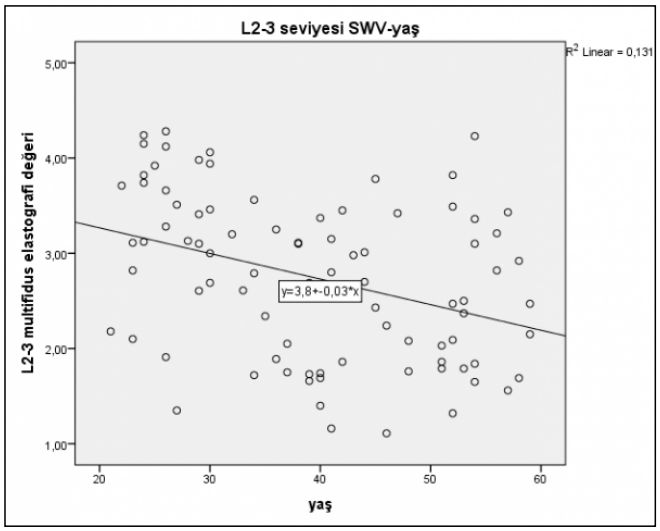

Şekil 4. L2-3 seviyesi SWV-yaş ilişkisi diyagramı

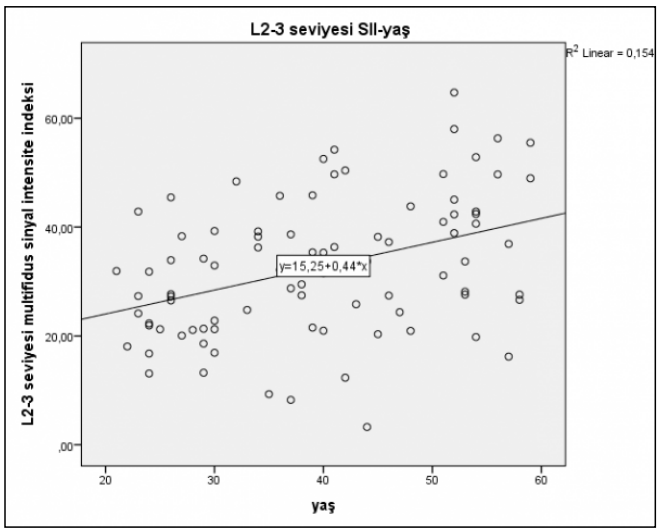

Şekil 5. L2-3 seviyesi SII-yaş ilişkisi diyagramı

Tablo 1. Kronik Bel Ağrılı Olgular L2-3 Düzeyi Korelasyonlar

		L2-3 multifidus SWV	L2-3 multifidus SII	L2-3 multifidus SISR	yaş
L2-3 multifidus SWV	Pearson Korelasyon	1	-0,319	0,336	-0,291
	p		0,026	0,018	0,043
	N	49	49	49	49
L2-3 multifidus SII	Pearson Korelasyon	-0,319	1	-0,452	0,448
	p	0,026		0,001	0,001
	N	49	49	49	49
L2-3 multifidus SISR	Pearson Korelasyon	0,336	-0,452	1	-0,240
	p	0,018	0,001		0,097
	N	49	49	49	49
Yaş	Pearson Korelasyon	-0,291	0,448	-0,240	1
	p	0,043	0,001	0,097	
	N	49	49	49	49

Tablo 2. Kronik Bel Ağrılı Olgular L4-5 Düzeyi Korelasyonlar

		L4-5 multifidus SWV	L4-5 multifidus SII	L4-5 multifidus SISR	yaş
L4-5 multifidus SWV	Pearson Korelasyon	1	0,163	-0,180	-0,250
	p		0,263	0,215	0,083
	N	49	49	49	49
L4-5 multifidus SII	Pearson Korelasyon	0,163	1	-0,388	0,285
	p	0,263		0,006	0,047
	N	49	49	49	49
L4-5 multifidus SISR	Pearson Korelasyon	-0,180	-0,388	1	-0,046
	p	0,215	0,006		0,752
	N	49	49	49	49
yaş	Pearson Korelasyon	-0,250	0,285	-0,046	1
	p	0,083	0,047	0,752	
	N	49	49	49	49

Kas-İskelet Radyolojisi

SS-127

KRONİK BÖBREK YETMEZLİĞİ OLAN HASTALARDA SARKOPENİNİN ERKEN TANISINDA SWE VE SMI'IN ROLÜ

Alaaddin Nayman[1], Nusret Seher[1], Mehmet Öztürk[1], Halil Özer[1], Gülperi Çelik[2]

[1]Selçuk Üniversitesi Tıp Fakültesi Radyoloji Anabilim Dalı
[2]Selçuk Üniversitesi Tıp Fakültesi İç Hastalıkları Anabilim Dalı, Nefroloji Bilim Dalı

Giriş ve Amaç: Sarkopeni, kas kütlesi ve fonksiyon kaybı ileilişkili, sakatlığa, kırılganlığa ve daha yüksek mortaliteye yol açan bir sendromdur (1,2). Bu çalışmada, kronik böbrek yetmezliği(KBY) olan hastalarda sarkopeninin erken tanısında, hızlı bir tarama testi olarak Shear Wave Elastografi(SWE)ve Superb Mikrovasküler Görüntüleme (SMI)' nin etkinliğini saptamak amaçlandı.

Gereç ve Yöntem:30' u kronik diyaliz hastasıve 30' u kontrol grubu olmak üzere toplam 60 hasta çalışmaya dahil edildi. Tüm hastaların dominant alt ekstremitesinden rektus femoris (RF)kesitsel kas alanları USG ile ölçüldü ve bu alan ölçümü yapılan düzeylerden SWE ve SMI değerleri elde edildi(Resim 1ve 2). Tüm USG incelemeleri hasta supin pozisyonda ve bacak pasif ekstansiyonda iken yapıldı. Ölçümler sırasında prob, uyluk uzun aksına dik olarak konumlandırıldı ve sonuçların etkilenmemesi açısından proba baskı uygulanmadı, sadece cilde temas edecek şekilde prob konumlandırıldı. RF'in kesitsel kas alanının en büyük olduğu ve uyluğun en yüksek noktası olan spina ilyaka anterior superior ile patellanın üst sınırı arasındaki mesafenin beşte üçü olarak saptanan kesit, ölçümler için standart nokta olarak belirlendi.

Bulgular:İki grup arasında alanlar açısından istatistiksel olarak anlamlı farklılık saptanmamış olup SWE ve SMI değerleri arasında her iki grup arasında anlamlı farklılık saptanmıştır. KBY grubundaki hastaların vasküler indeks (VI)değerleri ortalaması 0.92±0.18 olup kontrol grubunun VI değerleri ortalaması 0.51±0.20 olaraksaptanmıştır. Yine KBY grubundaki hastaların kPa değerleri ortalaması 7.84±1.49 olup kontrol grubunun kPa değerleri ortalaması 5.72±1.08 olarak saptanmıştır. Her iki değerin de KBY' li hasta grubunda kontrol grubuna göre anlamlı düzeyde yüksek olduğu tespit edilmiştir ($p<0.001$).

Tartışma ve Sonuç: Sarkopeni, yaş ile ilişkili kas kütle kaybı olarak tanımlanmaktadır (2). KBY'li hastalarda da, düşük iskelet kası kütlesi de dahil olmak üzere vücut kompozisyonunda anormal değişiklikler olmaktadır (3).Sarkopeni, The European Working Group on Sarcopenia in Older People (EWGSOP) tarafından üç gruba ayrılmaktadır. Bunlar pre-sarkopeni, sarkopeni ve ciddi sarkopeni olarak değerlendirilmektedir. Buradaki öneriler de esas olarak sarkopeni tanı aşaması ile ilgilidir. Daha önce rektus femoris kas kalınlığı ve kasalanı ile ilgili yapılmış olan çalışmalarda sarkopeni ile ilişkili olarak bu değerlerde anlamlı düzeylerde azalmalar olduğu tespit edilmiştir (4, 5).Ayrıca elastografi ile ilgili yapılan çalışmalarda kas doku sertliğinde ve quadriceps femoris tendonu ile yapılmış bir çalışmada tendon elastisitesinde azalma olduğu bildirilmiştir (6, 7). Bizim çalışmamızda ise VI' teki artışla beraber elastisite değerlerinde de artış saptanmıştır. Bu çalışmada, henüz rektus femoris kas alanında anlamlı düzeyde azalma olmadan, doku elastisitesinde literatürde sarkopenili hastalarda azalma bildirilmiş olmasına rağmen artma olması ve VI değerlerinde de artma tespit edilmiş olması pre-sarkopeni dönemine ait veriler ve sarkopeni gelişimine ait öngörüler elde edilebileceğini düşündürmektedir. Bu yönleriyle çalışmamız ingilizce literatürdeki ilk çalışma olma özelliğine sahiptir.

Anahtar kelimeler: KBY, Sarkopeni, Ultrason, Elastografi, Superb mikrovasküler görüntüleme

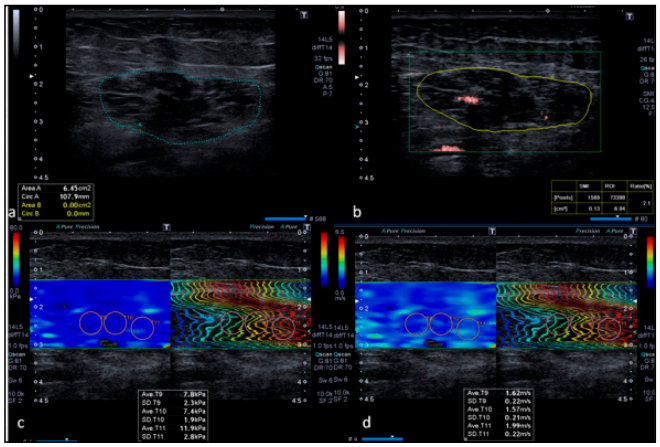

Resim 1. KBY hastasının ölçüm yapılan kas alanı(a), VI değeri(b), kPa değeri(c) ve m/s değeri(d).

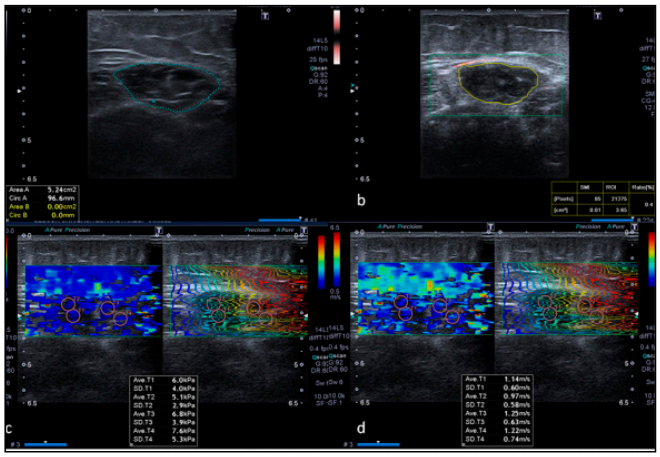

Resim 2. Sağlıklı kontrol grubunda, ölçüm yapılan kas alanı(a), VI değeri(b), kPa değeri(c) ve m/s değeri(d).

Tablo 1. Kronik böbrek yetmezliğini sağlıklı kontrol grubundan ayırt etmek için vasküler indeks ve elastografi parametrelerinin tanısal performansı.

	Vascular index	Elastography	
		kPa	m/sec
AUC(95% CI)	0.937 (0.872-1.000)	0.898 (0.818-0.978)	0.852 (0.751-0.953)
p-value	<0.001	<0.001	<0.001
Cut-off	>0.65	>6.65	>1.43
Sensitivity	96.6	86.2	86.2
Specificity	83.3	80.0	73.3
PPV	84.8	80.7	75.8
NPV	96.2	85.7	84.6
Accuracy	89.8	83.1	79.7

Kas-İskelet Radyolojisi

SS-128

PERİFERİK İSKELETTEKİ MULTİPL MİYELOM'U LİTİK KEMİK METASTAZINDAN BT-TABANLI DOKU ANALİZİ MODELİ İLE AYIRMAK MÜMKÜN MÜ?

Hakan Abdullah Özgül[1], Uygar Mutlu[2], Ali Balcı[1]

[1]Dokuz Eylül Üniversitesi Tıp Fakültesi Radyoloji Anabilim Dalı
[2]Yozgat Devlet Hastanesi

Giriş ve Amaç: Bir plazma hücre hastalığı olan Multipl Miyelom (MM), Hodgkin dışı lenfoma ve lösemiden sonra üçüncü en yaygın hematolojik malign hastalıktır (1). Hastaların yaklaşık yüzde 90'ında kemik lezyonları görülen MM, kemikleri etkileyen en yaygın kanserdir (2). Kemik lezyonları, hastalığın doğası gereği tamamen osteolitiktir (3). Kemikler karaciğer ve akciğerden sonra en sık üçüncü metastatik odaktır (4). Osteolitik, osteoblastik veya mikst tipte olabilen kemik metastazları erişkinlerde iskelet sisteminin en sık görülen malign tümörleridir. Osteolitik metastazlar, normal kemiğin yıkımı ile karakterize edilir ve esas olarak renal hücreli karsinom, melanom, küçük hücreli olmayan akciğer kanseri, Hodgkin dışı lenfoma ve tiroid kanserinde gözlenir (5).

MM ve litik kemik metastazlarının (LKM) kemik tutulumunun radyolojik olarak ayırt edilmesi günlük pratikteki zorluktur (6). Bu amaçla Bilgisayarlı Tomografi (BT) sıklıkla kullanılmaktadır (7). Literatürde LKM ile karışan ve başlangıçta yanlış tanı alan MM lezyonları ile ilgili birçok makale bulunmaktadır (8,9). Bu nedenle LBL tanısında biyopsi gibi invaziv yöntemler de dahil olmak üzere pahalı ek tetkikler sıklıkla gereklidir. Doku analizi (TA), piksel yoğunluk dağılımı çalışmasına dayalı olarak lezyonun heterojenliğini ölçen, gelişen bilgisayar teknolojileri sayesinde tanısal radyolojide son zamanlarda ön plana çıkan bir çekim sonrası analiz yöntemidir.

Bu çalışmada, BT tabanlı TA'nın periferik iskelette MM'u LKM'den ayırt etmedeki tanısal başarısının ortaya konulması amaçlanmıştır.

Gereç ve Yöntem: Retrospektif olarak, periferik iskelette MM (n = 21) ve LKM (n = 31) olan 52 hastayı çalışmamıza dahil ettik. Birinci ve daha yüksek dereceli TA için kontrastsız aksiyal BT görüntüleri kullanıldı. İki grup arasındaki doku özelliklerinin değerlerindeki farklılıklar Mann-Whitney U testi kullanılarak analiz edilmiş ve ROC eğrileri belirlenmiştir. TA parametrelerinin geçerliliğini değerlendirmek için lojistik regresyon analizi kullanıldı. İstatistiksel olarak anlamlıp değeri 0.05'in altı olarak kabul edildi.

Bulgular: Üç birinci derece ve 24 yüksek dereceli doku özelliği dahil olmak üzere 38 parametre arasından toplam 27 parametre, MM ve LKM grupları arasında istatistiksel olarak anlamlıydı. Gri seviyeli çalışma uzunluğu matrisi (GRLLM)-kısa koşu yüksek gri seviye vurgusunun (SRHGE) 0.954 (yüzde 95 CI, 0.896 – 1) eğrisi altındaki en büyük alana ve 4538.72 (duyarlılık %95.2, özgüllük %90.3) değeri ile optimum eşik değerine sahip olduğu bulundu. Lojistik regresyon analizi ile MM'u en iyi farklılaştıran dört adet üst düzey doku özelliğinden oluşan bir model tanımlandı (p<0,001). GLRLM- yüksek gri seviye vurgusu (HGRE), MM'u tahmin etmek için en iyi tek parametreydi.

Tartışma ve Sonuç: MM'leri ve LKM'leri olan hastaları BT tabanlı TA özelliklerini değerlendirdik. Bu çalışma, MM ve LKM'leri TA ile ayırt eden literatürdeki ilk çalışmadır. Sonuçlarımız, CT tabanlı TA'nın MM ve LKM arasında ayrım yapmayı mümkün kıldığını göstermiştir. BT tabanlı TA, periferik litik kemik lezyonları olan hastalar için umut verici bir potansiyel tanı yöntemidir.

Anahtar kelimeler: BT, Doku analizi, Kemik metastazı, Multiple myelom,

Kaynaklar

1. Collins CD. Multiple myeloma. Cancer Imaging 2004;4:S47–53.
2. Roodman GD. Pathogenesis of myeloma bone disease. Blood Cells, Mol Dis 2004;32:290–2.
3. Roodman GD. Pathogenesis of myeloma bone disease. J Cell Biochem 2010;109:283–91.
4. Vassiliou V, Andreopoulos D, Frangos S, et al. Bone Metastases: Assessment of Therapeutic Response through Radiological and Nuclear Medicine Imaging Modalities. Clin Oncol 2011;23:632–45.
5. Heindel W, Gübitz R, Vieth V, et al. The diagnostic imaging of bone metastases. Dtsch Arztebl Int 2014;111:741–7.
6. O'Sullivan GJ. Imaging of bone metastasis: An update. World J Radiol 2015;7:202.
7. Bäuerle T, Semmler W. Imaging response to systemic therapy for bone metastases. Eur Radiol 2009;19:2495–507.
8. Chandra H, Chandra S, Verma SK. Multiple myeloma or metastatic carcinoma breast: Diagnostic dilemma in a case presenting with lytic bony lesion. Breast Dis 2015;35:199–201.
9. Tomono H, Fujioka S, Kato K, et al. Multiple myeloma mimicking bone metastasis from breast cancer: Report of a case. Surg Today 1998;28:1304–6.

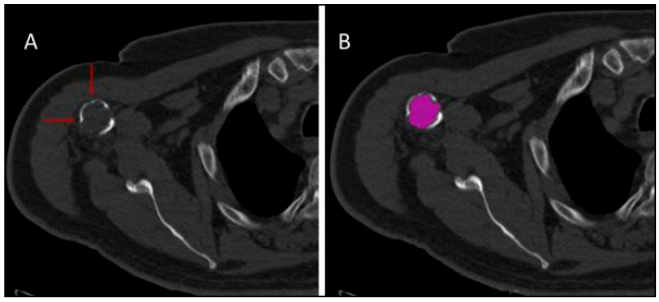

Resim 1. 68 yaşında erkek hasta. Sağdaki resimde (A), sağ humerus proksimal metafizinde medullayı dolduran, endosteal yüzden korteksi incelten ve yer yer tahrip eden litik kemik lezyonu bulunmaktadır (kırmızı oklar). Lezyona meme kanseri metastazı tanısı konuldu. Doku analiz programı ile segmentasyon sonrası lezyonun görüntüsü (B).

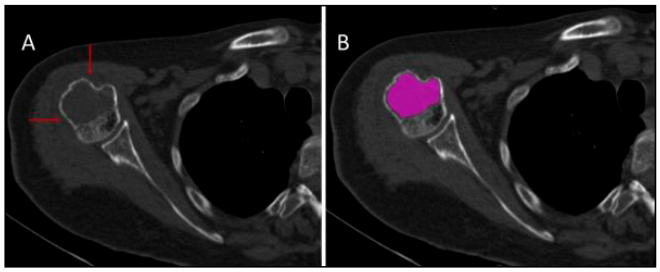

Resim 2. 64 yaşında kadın hasta. Sağ humerus metafiz ve diyafizinde yer alan, medullayı dolduran, korteksi yer yer incelterek tahrip eden litik kemik lezyonu (kırmızı oklar) (A). Lezyona multipl miyelom teşhisi konuldu. Doku analiz programı ile segmentasyon sonrası lezyonun görüntüsü (B).

Kas-İskelet Radyolojisi

SS-129

TARSAL KOALİSYONLAR VE EŞLİKÇİ MANYETİK REZONANS GÖRÜNTÜLEME BULGULARI

Atilla Hikmet Çilengir[1], Ezgi Suat Bayraktar[2], Suat Dursun[3], Mehmet Özdemir[4], Sedat Altay[2], Engin Uluç[2], Ferhan Elmalı[5], Özgür Tosun[2]

[1]Başakşehir Çam ve Sakura Şehir Hastanesi, Radyoloji Kliniği
[2]İzmir Katip Çelebi Üniversitesi Atatürk Eğitim ve Araştırma Hastanesi, Radyoloji Kliniği
[3]Yatağan Devlet Hastanesi, Radyoloji Kliniği
[4]İzmir Katip Çelebi Üniversitesi Atatürk Eğitim ve Araştırma Hastanesi, Ortopedi ve Travmatoloji Kliniği
[5]İzmir Katip Çelebi Üniversitesi Tıp Fakültesi Biyoistatistik Anabilim Dalı

Giriş-Amaç: Tarsal koalisyon (TK), iki veya daha fazla tarsal kemiğin konjenital olarak köprüleşmesini ifade eder (1). Osseöz, fibröz ve kartilajinöz alt tiplere ayrılır (2). Osseöz koalisyonları görüntüleme yöntemleri ile saptamak daha kolay iken kartilajenöz ve fibröz tip koalisyonların tanınması daha güçtür. Bu durumlarda eşlikçi kemik patolojileri tanıya yardımcı olabilir (1). Tarsal koalisyon sıklığı yaklaşık %1 olarak saptanmıştır, fakat vakaların çoğu asemptomatik seyrettiğinden birçoğunun tanı almadığı düşünülmektedir. En sık görülen tipleri talokalkaneal ve kalkaneonaviküler tiplerdir (3).

TK en sık çocukluk ve adölesan çağda karşımıza çıkar. Bunun nedeni kemikleşmenin 8-16 yaşları arasında olmasıdır (1). Semptomatik vakalar en sık kronik ağrı nedeni ile başvuru yapmaktadır. Eklem hareketinde kısıtlılık ve iyileşmeyen tekrarlayıcı ayak burkulmaları şeklinde fonksiyonel bozukluklara yol açabilir (3).

Tanıda direkt grafi, bilgisayarlı tomografi veya manyetik rezonans görüntüleme (MRG) kullanılabilir. MRG, koalisyon tipini belirlemede olduğu kadar eşlikçi yumuşak doku patolojileri ve kronik stres değişikliklerini değerlendirmede de faydalıdır (4). Bu değişiklikleri koalisyon tipi veya yeri açısından değerlendiren yeterli sayıda çalışma yoktur. Çalışmadaki amacımız; TK'ye eşlik edebilecek patolojilerin saptanması, bu patolojilerin koalisyonun yer ve tipi ile ilişkisinin değerlendirilmesi, kontrol grubuna kıyasla TK bulunan olgularda tanımlanan patolojilerin sıklığının karşılaştırılmasıdır.

Çalışma için etik kurul onayı alınmıştır (karar no: 332). Ocak 2017 – Haziran 2021 tarihleri arası çekilen ayak bileği MRG tetkikleri içerisinden TK saptanan 65 olgu çalışmaya dahil edildi (yaş ortalaması: 42; 33 Kadın, 32 Erkek). Aynı tarihler arasında TK bulunmayan 29 olgu (yaş ortalaması: 44; 22 Kadın, 7 Erkek) kontrol grubu olarak alındı. Her iki grupta klinik, kemik iliği ödemi, subkondral dejeneratif kistik değişiklikler (SDKD), aksesuar kemik, efüzyon, talar osteokondral lezyon, ganglion kisti, epin kalkanei, tarsal sinüs sendromu (TSS), posterior sıkışma ve tarsal tünel sendromu (TTS) parametrelerinin varlığı incelendi. Koalisyon grubunda ayrıca koalisyon yeri ve tipinin diğer parametreler ile ilişkisi araştırıldı.

Elde edilen MRG görüntülerde T1 ağırlıklı (A) ve proton dansite (PD) sagittal, PD koronal, T1A ve PD aksiyal kesitler mevcuttu. Koalisyonun varlığı ve yeri sagittal ve koronal planlar üzerinden belirlendi. Eşlikçi kemik iliği ödemi, SDKD, ganglion kistleri, effüzyon sagittal ve aksiyal PD kesitler üzerinden; aksesuar kemik, epin kalkanei, tarsal sinüs sendromu, tarsal tünel patolojileri ve posterior impingement sendromu T1A aksiyal ve sagittal kesitler üzerinden; osteokondral lezyon koronal PD kesitler üzerinden değerlendirildi.

TK izlenen eklem bölgeleri sırayla talokalkeneal (n:33), kalkaneonaviküler (n:20), kuboidonaviküler (n:7), multipl kemik (n:3), talonaviküler (n:1) ve tarsometotarsal (n:1) idi. En sık görülen koalisyon fibrökartilajinöz tip (n:57; %87,6) olarak bulundu. TK yeri ile tipi arasında anlamlı ilişki saptandı (p:0,001). Talokalkeneal, kalkaneonaviküler, kuboidonaviküler ve tarsometotarsal eklemlerde en sık fibrökartilajinöz tip mevcuttu. TK tipi veya yeri ile klinik, kemik iliği ödemi, SDKD, aksesuar kemik, efüzyon, osteokondral lezyon, ganglion kisti, epin kalkanei, TSS, posterior sıkışma ve TTS sıklığı arasında anlamlı ilişki saptanmadı. TK grubunda kontrol grubuna kıyasla; SDKD (p:0,023), efüzyon (p:0,006), TSS (p:0,028) ve TTS (p:0,010) sıklığında anlamlı fark mevcuttu. TK'nin; SDKD için 3,26 kat (%95 Güven Aralığı [GA]:1,26-8,43; p:0,014), TTS için 9,92 kat (%95GA:1,25-78,59; p:0,029), TSS için 3,66 kat (%95GA:1,14-11,78; p:0,029) risk artışına neden olduğu saptandı.

Koalisyondaki bozulmuş artikülasyonun mekanik strese ikincil komşu kemikte ödeme neden olduğunu öne sürülmüştür (2). Çalışmamızda tarsal koalisyonun komşu kemikte kistik değişikliklere neden olma sıklığında kontrol grubuna kıyasla anlamlı farklılık saptanırken, komşu kemiklerde ödem bulgusunda anlamlı farklılık saptanmamıştır. Bunun nedenleri öncelikle literatürdeki diğer çalışmalarda kemik değişikliklerininin ödem ve kistik değişiklikler olarak değil, bir bütün olarak incelenmesi olarak düşünülmüştür. Yaş ile birlikte ödematöz değişiklikler yerini dejeneratif kistik değişikliklere bırakmaktadır. İncelenen olgularda yaş ortalaması 42 olarak bulunmuş olup bu nedenle dejeneratif değişikliklerin görülme sıklığının artmış olabileceği düşünülmüştür.

TK tarsal sinüs sendromuna neden olabilir ve bunun en sık talokalkaneal non-osseöz koalisyonlarda görüldüğü belirtilmiştir (1). Çalışmamızda koalisyonun varlığı tarsal sinüs sendromu gelişimi için risk faktörü olarak bulunmuş olup, koalisyon varlığında yeri veya tipi ile arasında anlamlı ilişki saptanmamıştır.

Tarsal tünel sendromu için talokalkaneal kartilajinöz koalisyonlarda dikkatli olunması gerektiği savunulmaktadır (5). Çalışmamızda TK varlığının tarsal tünel sendromu gelişimi için risk faktörü olduğu saptanmakla birlikte koalisyon yeri veya tipi açısından tarsal tünel sendromu gelişiminde anlamlı fark bulunmamıştır.

Ganglion kistlerinin TK ve özellikle de talokalkaneal koalisyonlar ile ilişkili olabileceği öne sürülmüştür (7). Çalışmamızda ganglion kisti sıklığı kontrol grubuna kıyasla farklılık göstermemiştir. Koalisyon yeri veya türü ile ganglion kisti sıklığı arasında anlamlı ilişki saptanmamıştır.

Koalisyon yeri ve tipi ile tarsal sinüs sendromu ve tarsal tünel sendromu arasında literatürden farklı olarak anlamlı ilişki saptanmamasının nedeninin çalışmamıza dahil olan olgu sayısının azlığı olabileceği düşünülmüştür.

TK varlığı ayak bileği patolojilerinin oluşmasında rol oynamakta olup çalışmamızdaki popülasyonda TK varlığında TK yeri ve tipi patoloji gelişiminde anlamlı farklılık yaratmamıştır. Ancak kontrol grubuna kıyasla TK varlığında SDKD, TTS ve TSS gelişme riskleri anlamlı olarak artmaktadır. TK, çevre kemik ve yumuşak doku değişikliklerine neden olarak ayak ve bilek ağrısına neden olabilir. Eşlik edebilen patolojileri bilmek değerlendirmede kolaylık sağlayacaktır.

Kaynaklar

1. Lawrence DA, Rolen MF, Haims AH, Zayour Z, Moukaddam HA. Tarsal Coalitions: Radiographic, CT, and MR Imaging Findings. HSS J. 2014;10:153-166.
2. Newman JS, Newberg AH. Congenital tarsal coalition: multimodality evaluation with emphasis on CT and MR imaging. Radiographics. 2000;20:321-32; quiz 526-7, 532. doi: 10.1148/radiographics.20.2.g00mc03321.
3. Crim J. Imaging of tarsal coalition. Radiol Clin North Am. 2008;46:1017-26, vi.
4. Erickson SJ, Quinn SF, Kneeland JB, Smith JW, Johnson JE, Carrera GF, Shereff MJ, Hyde JS, Jesmanowicz A. MR imaging of the tarsal tunnel and related spaces: normal and abnormal findings with anatomic correlation. AJR Am J Roentgenol. 1990;155:323-8.
5. Mosier KM, Asher M. Tarsal coalitions and peroneal spastic flat foot. A review. The Journal of Bone and Joint Surgery American Volume. 1984;66:976–984.

6. Alaia EF, Rosenberg ZS, Bencardino JT, Ciavarra GA, Rossi I, Petchprapa CN. Tarsal tunnel disease and talocalcaneal coalition: MRI features. Skeletal Radiol. 2016;45:1507-14.
7. Rocchi V, Mubarak S. Ankle Ganglion Associated with Tarsal Coalition: A Case Report with a 5-Year Follow-up. JBJS Case Connect. 2020 Jul-Sep;10(3):e2000090.

Anahtar kelimeler: Tarsal koalisyon, Subkondral kist, Tarsal tünel sendromu, Tarsal sinüs sendromu,

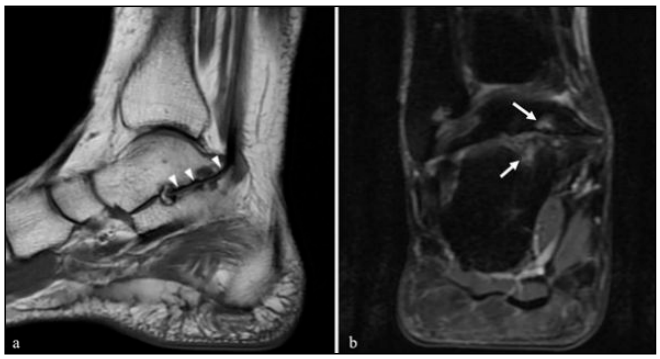

Resim 1. Sagittal plandaki T1 ağırlıklı görüntüde (a) talokalkaneal fibröz koalisyon (ok başları) izleniyor. Koronal plandaki yağ baskılamalı proton dansite görüntüde (b) koalisyona komşu alanlarda kemik iliği ödemi ve kistik değişiklikler mevcut.

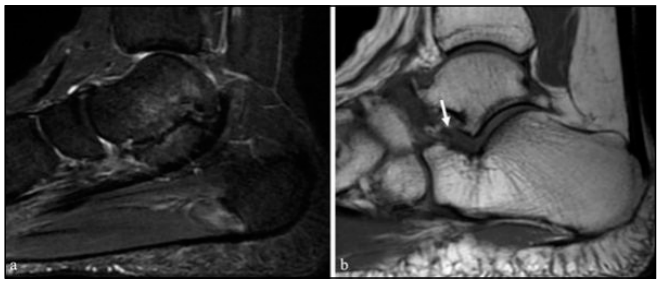

Resim 2. Yağ baskılı proton dansite sagittal görüntüde (a) talokalkaneal fibröz koalisyon ve komşu kemiklerde ödem benzeri değişiklikler izleniyor. Sagittal plandaki T1 ağırlıklı görüntüde (b) ise tarsal sinüs yağ planında patolojik sinyal kayıtları izlenmektedir (ok).

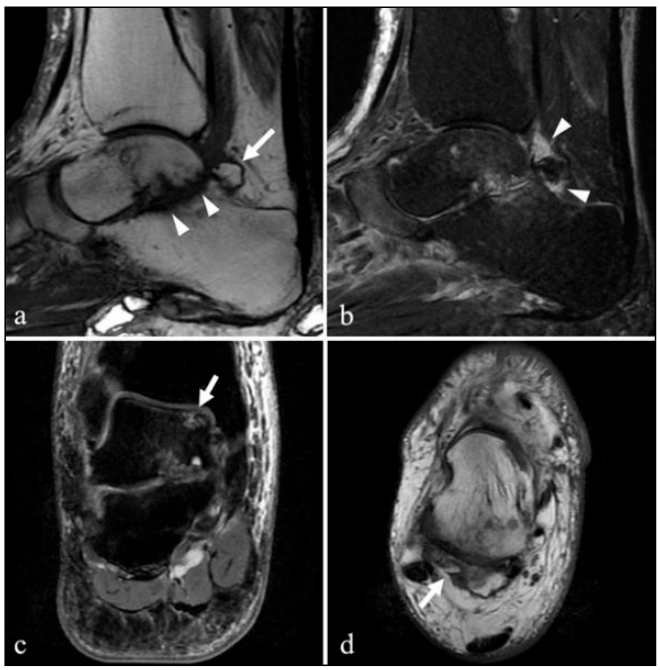

Resim 3. Talokalkaneal (ok başları) ve kalkaneonavikular fibrokartilajinöz koalisyonu bulunan olgunun sagittal plan T1 ağırlıklı görüntüsünde (a) os trigonum (ok) izleniyor. Sagittal plandaki yağ baskılı proton dansite görüntüde (b) os trigonum etrafında sinovyal sıvı artışı mevcut (ok başları). Koronal plandaki yağ baskılı proton dansite görüntüde (c) talus kubbesinde osteokondral lezyon (ok) eşlik ediyor. Aksiyal T1 ağırlıklı görüntüde (d) talus posterior ve lateral komşuluklarındaki yağ planlarında sıkışma sendromu lehine hipointens obliterasyon (ok) izlenmekte.

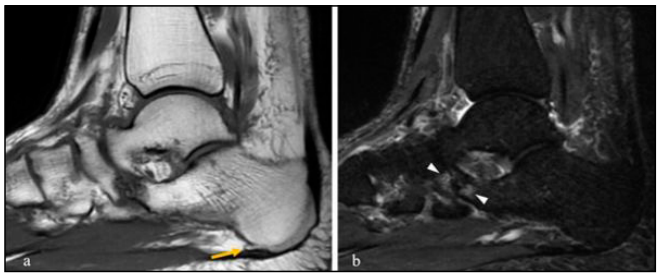

Resim 4. Kalkaneonaviküler fibröz koalisyona sahip olgunun sagittal plan T1 ağırlıklı görüntüsünde (a) epin kalkanei izleniyor (ok). Sagittal plan yağ baskılı proton dansite görüntüde (b) koalisyon komşulukların ödem benzeri kemik iliği değişiklikleri mevcut (ok başları).

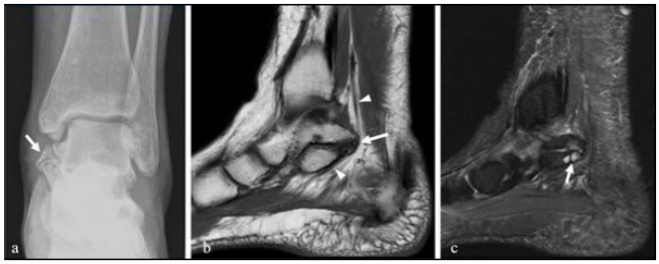

Resim 5. Ayak bileği anteroposterior direkt grafisinde (a) ekstraartiküler talokalkaneal fibrokartilajinöz koalisyon ve aksesuar os sustentakulum izleniyor (ok). Sagittal plan T1 ağırlıklı görüntüde (b) plantar sinir (ok başları) koalisyon düzeyinde basılanmış (ok). Sagittal plan STIR görüntüde (c) koalisyona komşu kemiklerde kistik ve ödem benzeri değişiklikler (ok) mevcut.

Radyoloji Tarihi

SS-130

RADYOLOJİ UZMANLIK TEZLERİNİN DEĞERLENDİRİLMESİ VE YAYINA DÖNÜŞMESİNE ETKİ EDEN PARAMETRELER

Nihat Kılıçaslan, Mehmet Tahtabaşı
Sbü Mehmet Akif İnan Eah

Giriş ve Amaç: Ülkemizde kısıtlı kaynakların olduğu göz önünde bulundurularak tez seçiminde az çalışılmış ve öncelik arz eden alanların belirlenmesi önemlidir. Bu çalışma Türkiye'de Radyoloji bilimi alanında 2015 yılından itibaren yapılmış olan tezlerin incelenmesi ve mevcut durumun ortaya konmasıdır. Böylece tez seçimi yapacak olan asistan ve ilgili öğretim üyelerine katkı sunmaktır.

Gereç ve Yöntem: Çalışmamızda 2015-2020 yılları arasında yüksek öğretim kurumu Tez merkezi verileri kullanılmıştır. Kurumun https://tez.yok.gov.tr/UlusalTezMerkezi/ internet sitesinden arama butonuna radyoloji, radiodiagnostik ifadeleri yazıldı. 742 tez tarandı. Değerlendirme kriterlerini karşılamayan tezleri değerlendirme dışı bırakıldı. Geriye kalan 712 tez çalışmaya alındı.Tezler çalışma araçı olarak hangi modalitenin kullanıldığı, hangi sistemin konu edenildiği, radyoloji dışında önem arz eden ek özellikler ve güncel tez konuları değerlendirildi.Tezlerin çalışma deseni belirlendi. Tezin yazıldığı il, hastane tipi belirlendi. Tezin yayına dönüşme durumu Google Scholar motorunda (https://scholar.google.com) tarandı. Tezin aldığı atıflar yayın yılı ve arada geçen süre hesaplandı. Derginin Türü https://mjl.clarivate.com/home adresinden, dergilerin o yıla ait Q(Quartile) faktörleri https://www.scimagojr.com/index.php'den bulundu. Tezlerin yazarları çevrimiçi ulaşıma izin verdiği için etik kurul onayı gerekmemektedir.

Bulgular: 712 tezin 129 (%18.1)'u yayına dönüştü ve 583 (%81.9) yayına dönüşmedi. Tez danışmanının tezin yayına dönüşmesine etkisi istatistiksel olarak anlamsız çıktı (p=0,443). Tezin yazıldığı hastane tipinin yayına dönüşümüne etki etmediği görüldü. Tez çalışma aracı olarak yalnızca US elastografi ile yapılan tezlerin yayına dönüşmesi istatistiksel olarak anlamlıdır. Tezin konusuna göre kardiyak alanda

yapılan çalışmaların diğer alanlara göre yayına dönüşme oranları düşük bulundu. Güncel özelliklerine bakıldığında tezlerin yayına dönüşmesi açısından aralarında istatistiksel fark saptanmadı. Ek özellik ile ilgili P değeri = 0.239. Radyoloji dışındaki özelliklerine göre tezlerin yayına dönüşmesi açısından aralarında istatistiksel fark saptanmadı. Radyoloji dışı özellik ile ilgili P değeri = 0.882. Çalışma deseninin yayına dönüşümüne etkisi istatistiksel olarak anlamsız çıktı.

SCI/SCIE olan yayınların atıf alma sayısı non-SCI'lara göre anlamlı olarak yüksekti (median değer, sırayla 1 ve 0, p <0.001). SCI/SCIE olanların yayınlanma süresi non-SCI'lara kıyasla daha kısaydı (median değer, sırayla 3 ve 2, p = 0.013). SCI/SCIE olanların Q1, Q2 ve Q3 olma oranları non-SCI'lara kıyasla anlamlı olarak daha fazlaydı (p < 0.001). SCI ve non-SCI yayınlar arasındaki dağılımda tez danışmanı oranı istatistiksel olarak benzerdi (p = 0.332).

Tartışma: En fazla çalışma deseni olarak 459 (%65,4) adet ile dosya taraması yapılmıştır. Çetin ve ark yaptığı çalışmada KBB alanında yayınlanmış tezlerinin % 37 si prospektüs çalışma ve % 38,7 si hayvan deneyidir. Ancak radyoloji tezlerinde bu durum söz konusu olmamıştır. Radyolojide diğer bölümlerden farklı olup hasta filmleri PACS sistemine kayıtlı olduğundan dosya taraması şeklinde tez hazırlamak pratik ve yaygındır ve yayına dönüşme oranı diğerleriyle benzer bulunmuştur. Ancak bu tür çalışmaların bilimsel geçerliliği düşüktür. USG elastografi dışında diğer modalitelerin yayına dönüşme durumları benzerdir. Ancak Elasto tezlerinin yayına dönmesi daha yüksek bulunmuştur(p:0,039). Bunun nedeni Elastografinin USG cihazlarına eklenen yeni bir özellik olması ve bu konuda daha çok yayına ihtiyacın olmasıdır.

Radyoloji dışındaki diğer özelliklere bakınca genetik ile ilgili 2 (%0,3) tez, medikal(ilaç) ile ilgili 2 (%0,3) tez yapay zeka/Radiomics ile ilgili 12 (%1,7) tez yazılmış olup özellikle yapay zeka/Radiomics konusunun günümüzde en üst düzeyde popüler olması ve yeni alanlar yaratmasına karşın sayı olarak oldukça düşük kalmıştır.

Ülkemizde 1980-2005 yılları arasında tüm tıpta uzmanlık tezlerini nceleyen Özgen ve ark.nın yaptığı çalışmasında tezlerin yayına dönüşme oranları %6.2 olarak hesaplanmıştır. Radyoloji tezleri her ne kadar bu oranı geçmişsede günümüzde bu oran artmıştır. Çocuk ve Ergen psikiyatrisi alanında Usta ve Şahinin yaptığı çalışmada bu oran 50,6 hesaplanmıştır. Psikiyatri için %37,7 (Erim ve Petekkaya 2020). Son yıllarda tezlerin yayına dönüşmesinde artış vardır. Radyoloji diğer bilim dallarıyla karşılaştırılınca maalesef tezlerin yayına dönüştürülmesi konusunda bir miktar geride kalmıştır.

Sonuç: Ülkemizde radiomics/yapay zeka, PET MR, PET CT ve deneysel tezler sayıca azdır. Bu konuda tezler yapılabilir. Bu sonuçların tez danışmanlığını yapacak öğretim görevlilerine ve asistanlara yardımcı olacağını, tez belirlemede rehberlik edeceğini düşünmekteyiz.

Çalışmamızda 2015-2021 yılları arasında yüksek öğretim kurumu Tez merkezi verileri kullanılmıştır. Kurumun https://tez.yok.gov.tr/UlusalTezMerkezi/ internet sitesinden arama butonuna radyoloji, radiodiagnostik ifadeleri yazıldı. 742 tez tarandı. Çıkan sonuçlar içinden radyoloji uzmanlık tezi olmayanlar (13), tezin yayınlanmasına izin vermeyenlerin (5), yandal tezleri ve 2021 yılı tezleri (12) yayınlanma aşamaları için gerekli zamanı olmadığından değerlendirilmedi. Geriye kalan 712 tez çalışmaya alındı.Tezler konu olan modaliteler belirlendi. Bunlar: MRG, İleri MRG Uygulamaları, BT, Skopi, Nonvasküler Girişimsel Radyoloji, Vasküler Girişimsel Radyoloji, PET CT, PET MR, Mamografi, USG Elastografi, USG Doppler/SMI, USG B Mod, USG çoklu ve birden fazla çalışma aracı olan tezler Multimodalite olarak değerlendirildi. Teze konu olan sistem tespit edildi. Bunlar: Toraks, Kas İskelet, SSS, Obstetrik, Genitoüriner, Girişimsel, Baş Boyun. Meme Radyolojisi, Abdomen, Pediatrik, Kardiyak, Vasküler, Hepatobiliyer, Radyasyon Güvenliği ve birden fazla sistemi çalışan tezler Multisistem olarak değerlendirildi. Tezler radyoloji dışındaki diğer çalışma özelliklerine göre sınıflandırıldı. Bunlar Genetik, medikal(ilaç), laboratuvar, Yapay zeka/Radiomiks, klinik, hayvan deneyi ve deneysel çalışma olarak gruplandırıldı. Özellkli bazı konularda; pediatrik, onkolojik, hematolojik, acil parametreleri açısından değerlendirildi. Tezlerin çalışma deseni araştırıldı. Tez deseni belirlenirken; Erim ve Petekkaya'nın çalışması uyarlanarak altı çalışma deseni tanımlandı(1). Çalışma desenleri belirlenirken; retrospektif olarak dosyalar tarandıysa "dosya taraması", hasta grubu prospektif olarak izlendiyse "prospektif-kohort", hasta grubu ve sağlıklı kontrol grubu karşılaştırıldıysa "olgu-kontrol", iki farklı hasta grubu birbiriyle karşılaştırıldıysa "karşılaştırmalı", hasta grubuna ait veriler kesitsel olarak incelendiyse "kesitsel", çalışmayı dizayeden müdahalede bulunuyorsa ve hayvan çalışmaları "deneysel" çalışma olarak tanımlandı. Birden fazla çalışma desenine sahip tezlerin ana konusunun deseni kaydedildi. Tezin yapıldığı il ve hastane tipi belirlendi. İngilizce dışındaki çok sayıda veri tabanını içeren ve güncelleştirmelerden sonra daha güvenilir performansa ulaşan Google Scholar (Harzing AW)'da motorunda (https://scholar.google.com) tezler tarandı. Tarama motoruna tez yazarı ve danışmanın adı, soyadı, tez başlığı ve konusu yazıldı. Bu işlemler sonucu tezin yayına dönüşüp dönüşmediği belirlendi. Tez yayınlandıysa; aldığı atıf sayıları https://scholar.google.com'dan bulundu, yayınlandığı yıl, tez yazımı ve yayın yılı arasında geçen süre hesaplandı. Tezin yayınlandığı derginin türü web of since grubuna ait https://mjl.clarivate.com/home adresinden taranmış olup dört gruba ayrıldı. Bunlar SCI/SCI Expanded, uluslararası yayın, ulusal yayın ve hiçbir indekse girmemiş yayın olarak belirlendi. Dergilerin o yıla ait Q(Quartile) faktörleri scimago kurum sıralaması https://www.scimagojr.com/index.php'den derginin açık ismi yazılarak bulundu. Q faktörü bulunamayan yayınlar hiçbir indekse girmemiş yayın olarak belirlendi. 2021 yılında basılan yayınların Q değerleri hesaplanmadığından 2020 yılı Q puanları baz alındı. Tezlerin yazarları çevrimiçi ulaşıma izin verdiği için etik kurul onayı gerekmemektedir.

Tez danışmanının tezin yayına dönüşmesine etkisi istatistiksel olarak anlamsız çıktı (p=0,443)(Tablo 1). Tezin yazıldığı hastane tipinin yayına dönüşümüne etki etmediği görüldü (Tablo 2)

En çok tez İstanbul başta olmak üzere büyük şehirlerde yazılmıştır (Tablo 3)

Tez çalışma aracı olarak yalnızca US elastografi ile yapılan tezlerin yayına dönüşmesi istatistiksel olarak anlamlıdır (Tablo 4). Tezin konusuna göre kardiyak alanda yapılan çalışmaların diğer alanlara göre yayına dönüşme oranları düşük bulundu(Tablo 5).

Radyoloji dışındaki özelliklerine göre tezlerin yayına dönüşmesi açısından aralarında istatistiksel fark saptanmadı (Tablo 6).

Özellikli olarak belirlediğimiz tezlerin yayına dönüşmesi açısından aralarında istatistiksel fark saptanmadı (Tablo 7). Çalışma deseninin yayına dönüşümüne etkisi istatistiksel olarak anlamsız çıktı (Tablo 8).

Tablo 9'da gösterildiği gibi tez yazarının %90,69'u yayında ilk isim olmuştur. Resim 1'de görüldüğü gibi 73 (%56,6) tez SCI/SCIE dergide yayınlanmıştır. Yalnızca 8 tez Q1 dergide yayınlanmıştır (Resim 2). Yayınlanan tezlerin ortalama yayınlanma süresi 2,57 yıl olarak hesaplandı (Resim 3).

Tablo 10 da gösterildiği gibi SCI/SCIE olan yayınların atıf alma sayısı non-SCI/SCIE'lara göre anlamlı olarak yüksekti (median değer, sırayla 1 ve 0, p <0.001). SCI/SCIE olanların Q1, Q2 ve Q3 olma oranları non-SCI/SCIE'lara kıyasla anlamlı olarak daha fazlaydı (p < 0.001). SCI/SCIE olanların yayınlanma süresi non-SCI/SCIE'lara kıyasla daha kısaydı (median değer, sırayla 3 ve 2, p = 0.013). Danışmanın akademik ünvanına göre istatistiksel fark yoktur.

En fazla çalışma deseni olarak 459 (%65,4) adet ile dosya taraması yapılmıştır. Çetin ve ark yaptığı çalışmada KBB alanında yayınlanmış tezlerinin % 37 si prospektüs çalışma ve % 38,7 si hayvan deneyidir(2). Ancak radyoloji tezlerinde bu durum söz konusu olmamıştır. Radyolojide diğer bölümlerden farklı olup hasta filmleri PACS sistemine kayıtlı olduğundan dosya taraması şeklinde tez hazırlamak pratik ve yaygındır ve yayına dönüşme oranı diğerleriyle benzer bulunmuştur. Ancak bu tür çalışmaların bilimsel geçerliliği düşüktür. Tez konusu olarak en fazla 104 (%14,6) tezle SSS (Nöro) çalışılmıştır. Günlük pratikte özellikle fizik muayenenin kısıtlı olduğu ve ancak radyolojik tetkiklerle tanı konulabilecek hastalıkları sebebiyle SSS en sık teze konu olan sistem olmuştur. Obstetrik ve radyasyon güvenliği alanında tez sayısı oldukça azdır. Bunun nedenleri Perinatoloji yan dalının kurulması bazı hastanelerde obstetrik tetkiklerin yapılmaması olabilir. Radyasyon güvenliği alanında ise az sayıda tez yazılmasının belli bir nedeni yoktur bu konuda daha çok tez yazılmalı. Tezin yazıldığı sistem değerlendirildiğinde Kardiyak tezler hariç diğerlerinin

yayına dönüşmeleri arasında fark yoktur. 20 adet Kardiyak konulu tez yazılmış olup hiçbiri yayına dönüşmemiştir (p=0,033). USG elastografi dışında diğer modalitelerin yayına dönüşme durumları benzerdir. Ancak Elasto tezlerinin yayına dönmesi daha yüksek bulunmuştur(p=0,039). Bunun nedeni Elastografinin USG cihazlarına eklenen yeni bir özellik olması ve bu konuda daha çok yayına ihtiyacın olmasıdır. Radyoloji dışındaki diğer özelliklere bakınca genetik ile ilgili 2 (%0,3) tez, medikal(ilaç) ile ilgili 2 (%0,3) tez radiomics/yapay zeka ile ilgili 12 (%1,7) tez yazılmış olup özellikle radiomics/yapay zeka konusunun günümüzde en üst düzeyde popüler olması ve yeni alanlar yaratmasına karşın sayı olarak oldukça düşük kalmıştır. 712 tezin 129 (%18.1)'u yayına dönüştü ve 583 (%81.9) yayına dönüşmedi. Ülkemizde 1980-2005 yılları arasında tüm tıpta uzmanlık tezlerini inceleyen Özgen ve ark.nın yaptığı çalışmasında tezlerin yayına dönüşme oranları %6.2 olarak hesaplanmıştır(3). Radyoloji tezleri her ne kadar bu oranı geçmişsede günümüzde bu oran artmıştır. Medikal Mikrobiyoloji, Klinik Mikrobiyoloji ve Enfeksiyon Hastalıkları alanlarında yayına dönüşen tezlerin oranı %11.2 (Sipahi ve ark). Nöroşirürji dalında yapılan çalışmada %18 (Öğrenci ve ark), Göz Hastalıkları dalında tezlerin %18.5'inin (Bayramlar), Aile Hekimliği dalında %9.4'ünün (Yaman'ın) yayınlandığı görülmüştür(4-7). Yurtdışı kaynaklı yayınlarda ise çeşitli branşlara yönelik bu orandan %17-30 dolayında söz edilmektedir(8-11). Çocuk ve Ergen psikiyatrisi alanında Usta ve Şahinin yaptığı çalışmada bu oran 50,6 hesaplanmıştır(12). Psikiyatri için %37,7 (Erim ve Petekkaya)(1). Son yıllarda tezlerin yayına dönüşmesinde artış vardır. Bu denli artışın sebebi doçentlik kriterleri arasında tezin yayın/Sözel bildiri olma zorunluğunun getirilmesi olabilir. Yayın olan tezlerin 73(%56,59)'ü SCI/SCI Expanded dergide yayınlanmıştır. SCI/SCIE olan yayınların atıf alma sayısı non-SCI/SCIE'lara göre anlamlı olarak yüksekti (median değer, sırayla 1 ve 0, p <0.001). SCI/SCIE olanların Q1, Q2 ve Q3 olma oranları non-SCI/SCIE'lara kıyasla anlamlı olarak daha fazlaydı (p < 0.001). SCI/SCIE olanların yayınlanma süresi non-SCI/SCIE'lara kıyasla daha kısaydı (median değer, sırayla 3 ve 2, p = 0.013). Yayınlanan tezlerin ortalama yayınlanma süresi 2,57 yıl olarak hesaplandı. Tez danışmanının tezin yayına dönüşmesine etkisi istatistiksel olarak anlamsız çıktı(p=0,443). SCI/SCIE ve non-SCI/SCIE yayınlar arasındaki dağılımda tez danışmanı oranı istatistiksel olarak benzerdi (p = 0.332). Usta ve Şahin'in yaptığı çalışmada tez danışmanlarının akademik unvanlarının tezin yayın olma üzerine etkili bir faktör olmadığı bulunmuştur(12). Bu çalışma bizi desteklemektedir. Çalışmamızın bazı kısıtlılıkları vardır. Tezler Google Akademik üzerinden taranmıştır. Ancak çok sayıda farklı tarama motoru vardır. Bu durum çalışmamızın gücünü kısıtlamaktadır. Bazı yazarlar tezlerinin belli bir süreliğine görünmesini engellemiştir. Bu nedenle bu tezler değerlendirilememiştir.

Sonuç olarak tez seçimi yaparken tezin yayın olabileceği düşünülerek uygun modalite ve çalışma deseni seçilmeli. Ülkemizde radiomics/yapay zeka, PET MR, PET CT ve deneysel tezler sayıca azdır. Bu konularda tezler yapılabilir. Bu sonuçların tez danışmanlığını yapacak öğretim görevlilerine ve asistanlara yardımcı olacağını, tez belirlemede rehberlik edeceğini düşünmekteyiz.

Kaynaklar

1. Erim BR ve Petekkaya S Retrospective Analysis of Psychiatry Specialization Theses Made Between 1981-2018 in Turkey Türk Psikiyatri Dergisi 2020;31(1):XX
2. Çetin AÇ, Boran C, Erdağ TK. Do the otorhinolaryngology specialization theses turn into publications? Kulak Burun Bogaz Ihtis Derg 2017;27(4):185-193.
3. Özgen Ü, Eğri M, Aktaş M, Sandıkkaya A, Öztürk Ö,Can S, et al. Publication pattern of Turkish medicaltheses: analysis of 22.625 medical theses completed inyears 1980-2005. Turkiye Klinikleri Journal of Medical Sciences 2011;31:1122-31.
4. Sipahi H, Durusoy R, Ergin I ve ark. (2012) Publication rates of public health theses in international and national peer-review journals in Turkey. Iran J Public Health 41: 31-5.
5. Öğrenci A, Ekşi MŞ, Özcan-Ekşi EE ve ark. (2016) From idea to publication:publication rates of theses in neurosurgery from Turkey. Neurol Neurochir Pol 50:45-47.
6. Bayramlar H, Karadağ R, Kanra Gürtürk AY ve ark. (2015) Publication patterns of ophtalmology residency dissertations in Turkey. Eur J Gen Med 12:213-6.
7. Yaman H. Türkiye'de Aile Hekimliği Alanında Yapılan Tezlerin Kalitatif Değerlendirmesi. Konuralp Tıp Dergisi 2011;2011:1-6.
8. Salmi LR, Gana S, Mouillet E. Publication pattern of medical theses, France, 1993-98. Med Educ 2001;35:18-21
9. Arriola-Quiroz I, Curioso WH, Cruz-Encarnacion M, Gayoso O. Characteristics and publication patterns of theses from a Peruvian medical school. Health Info Libr J 2010;27:148-54.
10. Dhaliwal U, Singh N, Bhatia A. Masters theses from a university medical college: publication in indexed scientific journals. Indian J Ophthalmol 2010;58:101-4.
11. Nieminen P, Sipila K, Takkinen HM, Renko M, Risteli L. Medical theses as part of the scientific training in basic medical and dental education: experiences from Finland. BMC Med Educ 2007;7:51.
12. Usta MB, Şahin İ. Child and Adolescent Psychiatry Thesis in Specialty Training: Analysis of the Last 20 Years in Turkey Turk J Child Adolesc Ment Health 2021;28(1):25-30.

Anahtar kelimeler: Radyoloji, Tez, Yayın

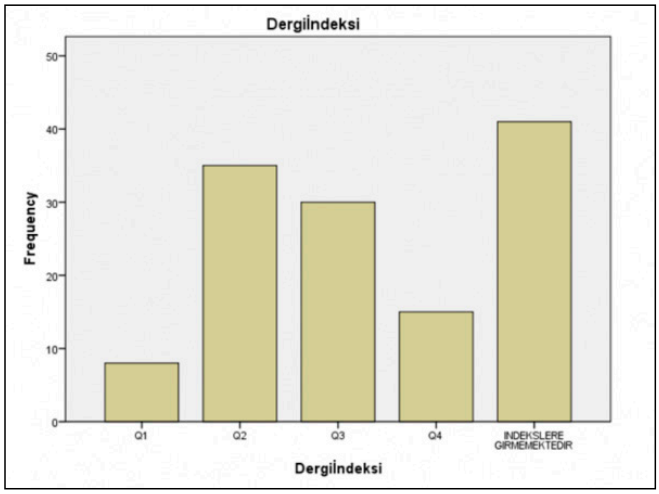

Resim 1. Dergilerin yer aldığı indeks



Resim 2. Dergilerin Q değerleri

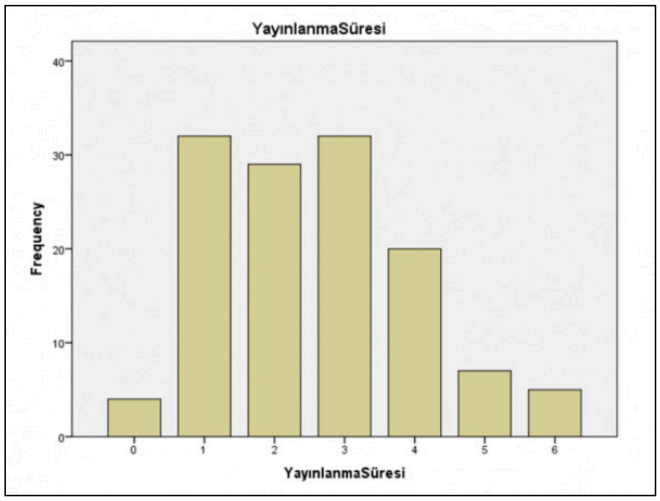

Resim 3. Tezlerin yayına dönüşme süreleri

Tablo 1. Tezlerin danışmanlarına göre yayına dönüşme durumları.

Akademik Ünvan	Yayına dönüşen (+) N =129	Yayına dönüşmeyen N = 583	Total N = 712	p
Professor	56 (43.4)	295 (50.6)	351	0.139
Doçent	41 (31.8)	157 (26.9)	198	0.266
Dr.Öğr.Üy.	27 (20.9)	104 (17.8)	131	0.412
Uzman	5 (3.9)	27 (4.6)	32	0.708

Tablo 2. Hastane tipine göre yayına dönüşme durumu.

Hastane Tipi	Yayına dönüşen (+) N=129	Yayına dönüşmeyen (-) N=583	Total N=712	p
Üniversite	101 (78,3)	433 (74,3)	534	0,631
Vakıf Ünv.	3 (2,3)	17 (2,9)	20	0,631
Eğitim Araştırma	25 (19,4)	133 (22,8)	158	0,631

Tablo 3. Tezlerin yapıldığı yıllara ve en fazla tez yazılan illere göre dağılımı

İller	2015	2016	2017	2018	2019	2020	Toplam
İstanbul	19	14	24	36	34	25	152 (21,34)
Ankara	22	16	17	26	32	16	129 (18,11)
İzmir	7	17	4	11	13	9	61 (8,57)
Antalya	7	3	2	5	3	3	23 (3,23)
Konya	6	4	2	5	1	5	20 (2,8)
Diyarbakır	4	3	1	4	4	4	20 (2,8)
Toplam	115 (16,15)	115 (16,15)	87 (12,22)	136 (19,1)	136 (19,1)	123 (17,28)	712 (100)

Tablo 4. Tez çalışma aracının yayına dönüşme durumuna etkisi.

	Yayına dönüşen (+) N =129	Yayına dönüşmeyen N = 583	Total N = 712	p
MRG	20 (15,5)	90 (15,4)	110 (15,4)	>0.05
İleri MR	29 (22,5)	168 (28,8)	197 (27,7)	>0.05
BT	28 (21,7)	96 (16,5)	124 (17,4)	>0.05
Skopi	1 (0,8)	0 (0)	1 (0,1)	>0.05
Nonvasküler Girişimsel	3 (2,3)	30 (5,1)	33 (4,6)	>0.05
Vasküler Girişimsel	7 (5,4)	53 (9,1)	60 (8,4)	>0.05
PET CT	1 (0,8)	0 (0)	1 (0,1)	>0.05
PET MR	0 (0)	1 (0,2)	1 (0,1)	>0.05
Mamografi	1 (0,8)	9 (1,5)	10 (1,4)	>0.05
USG Elastografi	17 (13.2)	44 (7.5)	61 (8,6)	0.039
USG Doppler/SMI	3 (2,3)	12 (2,1)	15 (2,1)	>0.05
USG B Mod	3 (2,3)	10 (1,7)	13 (1,8)	>0.05
USG Multipl	3 (2,3)	13 (2,2)	16 (2,2)	>0.05
Multimodalite	13 (10,1)	57 (9,8)	70 (9,8)	>0.05

Tablo 5. Tezin çalışıldığı sistemine göre yayına dönüşme durumu

	Yayına dönüşen (+) N =129	Yayına dönüşmeyen N = 583	Total N = 712	p
Toraks	7 (5,4)	31 (5,3)	38 (5,3)	>0.05
Kas İskelet	16 (12,4)	72 (12,3)	88 (12,4)	>0.05
SSS (Nöro)	22 (17,1)	82 (14,1)	104 (14,6)	>0.05
Obstetrik	1 (0,8)	3 (0,5)	4 (0,6)	>0.05
Genitoüriner	11 (8,5)	73 (12,5)	84 (11,8)	>0.05
Girişimsel	11 (8,5)	80 (13,7)	91 (12,8)	>0.05
Baş Boyun	12 (9,3)	44 (7,5)	56 (7,9)	>0.05
Meme	15 (11,6)	60 (10,3)	75 (10,5)	>0.05
Abdomen	14 (10,9)	42 (7,2)	56 (7,9)	>0.05
Kardiyak	0 (0)	20 (3.4)	20 (2.8)	0.033
Vasküler	5 (3,9)	26 (4,5)	31 (4,4)	>0.05
Hepatobiliyer	11 (8,5)	38 (6,5)	49 (6,9)	>0.05
Radyasyon Güvenliği	1 (0,8)	1 (0,8)	2 (0,3)	>0.05
Multisistem	3 (2,3)	11 (1,9)	14 (2)	>0.05

Tablo 6. Güncel konuların yayına dönüşme durumları

	Yayına dönüşen (+) N =129	Yayına dönüşmeyen N = 583	Total N = 712	P
Pediatrik	11 (8,5)	27 (4,6)	38 (5,3)	0.239
Acil	3 (2,3)	12 (2,1)	15 (2,1)	0.239
Onkoloji	45 (34,9)	205 (35,2)	250 (35,1)	0.239
Hematoloji	4 (3,1)	8 (1,4)	12 (1,7)	0.239
Özelliksiz Tez	66 (51,2)	331 (56,8)	397 (55,8)	0.239

Tablo 7. Radyoloji dışındaki özelliklere göre yayına dönüşme durumları

	Yayına dönüşen (+) N =129	Yayına dönüşmeyen N = 583	Total N = 712	P
Genetik	0 (0)	2 (0,3)	2 (0,3)	0.882
Medikal (İlaç)	0 (0)	2 (0,3)	2 (0,3)	0.882
Laboratuvar	4 (3,1)	15 (2,6)	19 (2,7)	0.882
YZ Radiomics	2 (1,6)	10 (1,7)	12 (1,7)	0.882
Klinik	0 (0)	1 (0,2)	1 (0,1)	0.882
Hayvan Deneyi	1 (0,8)	1 (0,2)	2 (0,3)	0.882
Deneysel	1 (0,8)	3 (0,5)	4 (0,6)	0.882
Özelliksiz (Tez)	121 (93,8)	549 (94,2)	670 (94,1)	0.882

Tablo 8. Çalışma deseninin yayına dönüşümüne etkisi

	Yayına dönüşen (+) N =129	Yayına dönüşmeyen N = 583	Total N = 712	P
Kesitsel	0 (0)	12 (2,1)	12 (1,7)	0.544
Dosya Taraması	80 (62)	379 (65)	459 65(,4)	0.544
Olgu Kontrol	6 (4,7)	24(4,1)	30 (4,2)	0.544
Karşılaştırmalı	3 (2,3)	8(1,4)	11 (1,5)	0.544
Prospektif/Kohort	36 (27,9)	146 (25)	182 (25,6)	0.544
Deneysel	4 (3,1)	14 (2,4)	18 (2,5)	0.544

Tablo 9. Tez yazarının yayınlanan makaledeki isim sırası

Yazarın İsim Sırası	Tez Sayısı
1	117 (90,69)
2	10 (7,75)
3	1 (0,08)
4	1 (0,08)
Toplam	129

Tablo 10. SCI/SCIE ve Non-SCI/SCIE olan dergilerin karşılaştırılması (atıf sayıları, yayınlanma süreleri Q değerleri ve tez danışmanının akademik ünvanı)

	SCI/SCIE (+) N = 73 (%56.6)	SCI/SCIE (-) N = 56 (43.4)	Total N =129	P
Atıf sayısı	1 (0-36)	0 (0-16)	0 (0-36)	<0.001
Yayınlanma süresi	2 (0-6)	3 (0-6)	2 (0-6)	0.013
Q1	8 (11.0)	0 (0)	8 (6.2)	<0.001
Q2	34 (46.6)	1 (1.8)	35 (27.1)	<0.001
Q3	24 (32.9)	6 (10.7)	30 (23.3)	<0.001
Q4	7 (9.6)	8 (14.3)	15 (11.6)	<0.001
Professor	33 (45.2)	23 (41.1)	56 (43.4)	0.332
Doçent	25 (34.2)	16 (28.6)	41 (31.8)	0.332
Dr. Öğretim üyesi	14 (19.2)	13 (23.2)	27 (20.9)	0.332
Uzman Dr.	1 (1.4)	4 (7.1)	5 (3.9)	0.332

Abdominal Radyoloji

SS-132

TEKİRDAĞ İLİNDE İNVAJİNASYON TANILI OLGULARIN RADYOLOJİK AÇIDAN RETROSPEKTİF OLARAK DEĞERLENDİRİLMESİ

Ali Kamil Gurbet, Hadi Sasani, Yusuf Dener, Korcan Aysun Gönen

Tekirdağ Namık Kemal Üniversitesi, Tıp Fakültesi, Radyoloji Anabilim Dalı, Tekirdağ, Türkiye.

İnvajinasyon barsak segmentinin bir bölümünün komşu barsak segmenti içine geçmesi olarak tanımlanır. İnvajinasyon, çocuklarda akut karın ağrısının ve küçük çocuklarda obstrüksiyonun en sık nedenidir [1].

Çocuklarda en sık ileokolik düzeyde, erişkinlerde en sık entero-enteral şeklinde görülür [2].

Ultrasonografi (US) invajinasyon tanısında birinci basamak modalite olup, bilgisayarlı tomografi (BT) yetişkinlerde tanıda ve komplikasyonları değerlendirmede kullanılır [3,4].

Bu çalışmada, radyolojik olarak invajinasyon tanısı alan olgularda morfometrik ve demografik verileri incelenmiştir.

Nisan 2017 – Mayıs 2020 tarihleri arasında 0-65 yaş arasındaki invajinasyon ön tanısı ile 182 olgunun USG ve BT tetkikleri görüntü arşiv sisteminden (PACS) taranarak incelendi. Radyolojik olarak invajinasyon tanısı konan 23 olgu retrospektif olarak çalışmaya dahil edildi.

Hastaların demografik özellikleri, invajinasyon lokalizasyonu, invajine barsak segmentinin anterio-posterior çapı ve uzunluğu (Resim1), eşlik eden lenfadenopati parametreleri incelendi.

Çalışmada toplam 23 invajinasyon olgusu (13 erkek; 10 kadın) mevcut olup, yaş ortanca 25 yıl (3 ay- 70 yıl) şeklinde idi. Hastaların 11'i (%47,8) 18 yaş altı, 12'si (%52,2) 18 yaşın üzerindeydi.

Genel popülasyonda invajinasyon anterio-posterior (AP) çapı ortanca 27 mm, uzunluğu 42 mm idi. On sekiz yaş altında AP çap 25 mm, uzunluk 35 mm iken, 18 yaş üstünde AP çap 30 mm ve uzunluk 42,5 idi. On sekiz yaş altı ve üstü grupları arası karşılaştırmada AP çapı anlamlı farklılık gösterse de ($p<0.05$), yaş ile AP çapı arasında anlamlı farklılık gözlenmedi ($p>0.05$). AP çap ile uzunluk pozitif güçlü korelasyon gösterdi ($p=0.01$)(Tablo1).

Sekiz (%34,8) olguda mezenterik LAP mevcut olup, en sık haziran ayında (%62.5) gözlendi (Resim 2).

En sık lokalizasyon ileo-ileal (%52,2, n=12) olup, sırasıyla ileoçekal (%34,8); jejuno-jejunal, ileo-jejunal, kolokolik (%4,3) şekli deydi. Yaş gruplarına göre 18 yaş altında en sık ileoçekal (%54,55) iken, 18 yaş üzerinde en sık lokalizasyon ileoileal invajinasyon (%66,67) şeklinde idi (Resim 3).

Tedavi yapılmayan 15 olgu (65,2) dışında manuel redüksiyon-operasyon 6 hastada (%26,1) ve bir olguda hidoredüksiyon (%4,3) yapıldı. Bir hastada spontan redüksiyon gözlendi (%4,3) Manuel redüksiyon en sık 18 yaş altı olgularda gözlendi (%45.5)(Resim 4).

İnvajinasyon genel olarak en sık haziran ayında (%30,4; n=7) ve 09:00-12:00 saat diliminde (%34,8) gözlendi. Onsekiz yaş altında en sık haziran ayı (%45, n=5), 18 yaş üstünde ise kasım ayında (%25, n=3) saptandı (Resim 5).

Çalışmamızda invajinasyon olguları erkek populasyonu ve çocukluk yaş grubu hastaları daha çok etkilemekte olup, literatür ile uyumluydu [2].

İnvajinasyon loklizasyonu pediatrik grupta daha çok ileokolik, yetişkin hasta grubunda ileoileal düzeyde saptanmış olup literatür ile uyumluydu [5].

Çalışmamızda 18 yaş üzeri hastalarda sıklıkla entroenteral tip görülmüş olup, büyük çoğunluğu tedavisiz izlendi. Erişkinlerde entero-enterik invajinasyonlar muhtemelen insidental ve geçicidir [6].

Erişkinlerde BT'de, çocuklarda daha çok US'de saptanmış olup, literatür ile uyumluydu [3,4].

Çalışmamızda invajinasyon en çok sonbahar ve yaz mevsimlerinde; en sık haziran ayında görülmüş olup, literatür ile uyumludur [7].

Çalışmamızda invajinasyonların %34.7'si tedavi edilmiş olup, çoğunluğu tedavisiz izlendi. BT'de invajinasyonlar insidental olarak saptansa da takip ve tedavi gerektirmediğini gözlendi.

Çalışmanın sonuçlarına göre radyolojik olarak tespit edilen invajinasyonların az bir kısmı müdahele gerektirmekte iken çoğunluğu takip edildi. Dolayısıyla klinik bilgi ve bulgular ile hastaların korelasyonu önemlidiri.

Kaynaklar

1. Waseem M, Rosenberg HK. Intussusception. Çocuk Acil Bakım. 2008;24(11):793-800. doi: 10.1097/PEC.0b013e31818c2a3e.
2. Ein SH, Stephens CA. İnvajinasyon: 10 yılda 354 vaka. J Pediatr Surg. 1971;6(1):16-27. doi: 10.1016/0022-3468(71)90663-4.
3. Hryhorczuk AL, Strouse PJ. Pediatrik ileokolik invajinasyonun değerlendirilmesinde birinci basamak tanı testi olarak US'nin validasyonu. Pediatr Radiol. 2009;39(10):1075-9. doi: 10.1007/s00247-009-1353-z.
4. Kim YH, Blake MA, Harisinghani MG, ve ark. Yetişkinlerde bağırsak invajinasyonu: BT görünümleri ve nedensel bir kurşun noktasının belirlenmesi. Radiographics. 2006;26(3):733-44. doi: 10.1148/rg.263055100.
5. Lindor RA, Bellolio MF, Sadosty AT, ve ark. Yetişkin intususepsiyon: 148 hastanın sunumu, yönetimi ve sonuçları. J Emerg Med. 2012;43(1):1-6. doi: 10.1016/j.jemermed.2011.05.098.
6. Waseem M, Rosenberg HK. İnvajinasyon. Pediatr Emerg Care. 2008;24(11):793-800. doi: 10.1097/PEC.0b013e31818c2a3e.
7. Ein SH, Stephens CA. İnvajinasyon: 10 yılda 354 vaka. J Pediatr Surg. 1971;6(1):16-27. doi: 10.1016/0022-3468(71)90663-4.

Anahtar kelimeler: İnvajinasyon, Ultrasonografi, Bilgisayarlı tomografi

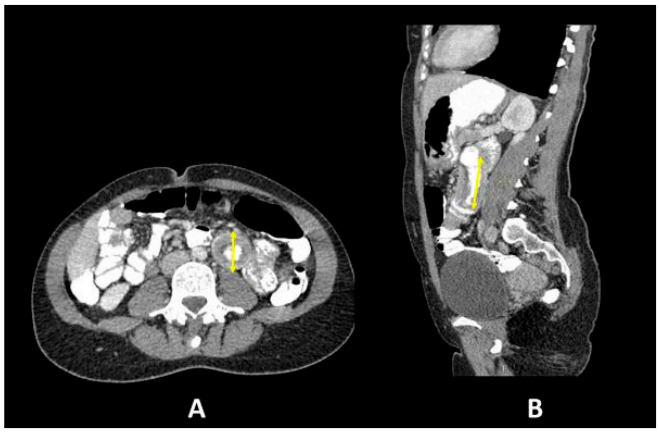

Resim 1. IV ve oral kontrastlı batın BT incelemesinde aksiyel planda invajine barsak segmentinin AP çapı (A) ve sagital planda uzunluk (B) ölçümleri (oklar).

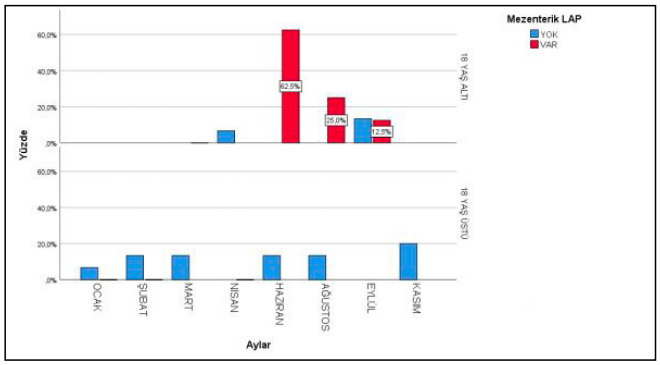

Resim 2. Aylara göre lenf nodu durumu.

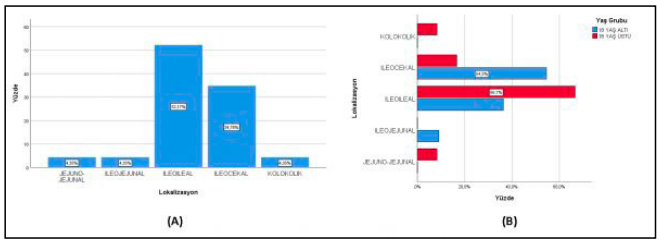

Resim 3. Genel popülasyonda, 18 yaş altı ve üstünde invajinasyon lokalizasyonları.

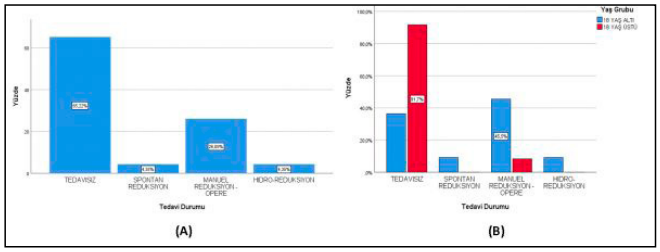

Resim 4. Genel popülasyonda, 18 yaş altı ve üstünde invajinasyonlarda tedavi durumu.

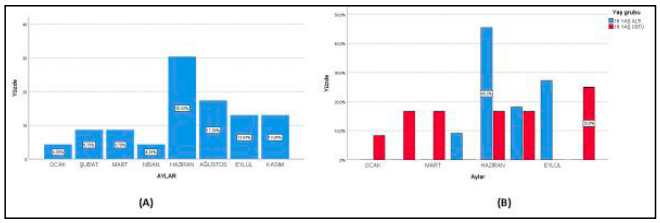

Resim 5. Genel popülasyonda, 18 yaş altı ve üstünde aylara göre invajinasyon dağılımı.

Tablo 1. Genel popülasyon ve yaş grupların morfometrik ve demografik dağılımı.

	İnvajinasyon AP çap (mm)	İnvajinasyon uzunluk (mm)	En sık lokazliasyon	Ay	Tedavi durumu
Genel polülasyon (n=23)	27 (range:10-44)	42 (range:8-84)	İleoileal [%52,17)	Haziran (%30,43)	Tedavisiz (%65.2)
18 yaş altı	25 (range:10-30)	35 (range:8-70)	ileoçekal (% 54,55)	Haziran (%45,5)	Manuel redüksiyon-opere (%45,5)

Abdominal Radyoloji

SS-133

MANYETİK REZONANS KOLANJİYOPANKREATOGRAFİ İLE SAPTANAN RASTLANTISAL İNTRADUKTAL PAPİLLER MÜSİNÖZ NEOPLAZİLER

Nesrin Gündüz

İstanbul Medeniyet Üniversitesi, Tıp Fakültesi, Göztepe Prof. Dr. Süleyman Yalçın Şehir Hastanesi

Giriş ve Amaç: Günlük pratikte çeşitli klinik endikasyonlarla yapılan abdominal görüntülemelerde, klinik tabloyla ilgisiz tesadüfi pankreas kistlerine rastlanmaktadır (1). Pankreas kistlerinin önemi, böbrek ve karaciğer kistlerinin aksine malignite potansiyeli taşımalarıdır. Bu nedenle kesitsel görüntüleme yöntemleri ile detaylı şekilde incelenmelidirler. İntraduktal papiller müsinöz neoplazi (İPMN) tanısında en güvenilir görüntüleme yöntemi manyetik rezonans kolanjiyopankreatografi (MRKP) olup, kist ile Wirsung arasında ilişki gösterilmesi tanısal kabul edilmektedir (2). Bu araştırmada, bilinen pankreatik kist tanılı hastalar hariç olmak üzere çeşitli klinik endikasyonlarla yapılan MRKP'lerde rastlantısal İPMN sıklığı ve bunların yaş, cinsiyet ve görüntüleme özellikleri ile ilişkisi incelenmiştir.

Gereç ve Yöntem: Kliniğimizde Aralık 2020 ve Mayıs 2021 arasında MRKP çekilen hastalar araştırmaya dahil edilmiştir. Veri tabanından MRKP görüntülemesi bulunan 300 hastadan, 18 yaş altında olan 7 hasta, bilinen pankreas kisti nedeni ile çekim yapılan 10 hasta ve kist ile pankreatik kanal ilişkisi net olarak ortaya konamayan 4 hasta araştırma dışı bırakıldı. MRKP endikasyonları 238 hastada koledokolityazis veya bilyer pankreatit ön tanısı, 36 tümör ön tanısı, 5 hastada bilyer yaralanma şüphesi idi. Tüm hastalara ait yaş, cinsiyet ve MRKP çekim endikasyon verileri alındı. MRKP'de İPMN lehine değerlendirilen kistlerin anadal/yandal oluşu, boyutları, yerleşim yerleri, soliter/multifokal durumu, kist içi septa/solid komponent varlığı incelendi. Kategorik değişkenler yüzdelik ifade, sürekli değişkenler ise normal dağılmadığından medyan ve çeyreklikler ile verildi. Kategorik değişkenler Pearson ki-kare, sürekli değişkenlerin ise Mann-Whitney-U testi ile karşılaştırıldı. Anlamlılık düzeyi tüm testlerde $p<0.05$ olarak kabul edildi.

Bulgular: Toplam 279 hasta [164 (%58,8) kadın, 115 (%41,2) erkek, ortanca yaş 58 (48-72) yıl] nihayi çalışma grubunu oluşturdu. 30 (%10,8) hastada İPMN rastlantısal İPMN saptandı. Çekim endikasyonuna göre rastlantısal İPMN sıklığı benzer idi ($p>0,05$). İPMN gözlenen olgular [69,5 (55-80) yıl], görülmeyen gruba [56 (46-70) yıl] göre daha yaşlı idi ($p=0.001$). İPMN sıklığı kadınlar (%13,4) ve erkekler (%7) arasında benzerdi ($p=0,087$).

Olguların 29 (%96,7)'u yan dal İPMN iken (Resim 1), 1 tanesi ise mikst tip (yan dal ve ana kanal birlikteliği) idi. İzole ana dal İPMN saptanmadı. Olguların kist çaplarının ortanca değeri 6 (3,75-10,25) mm idi ve 27 (%90) olguda kist boyutu 20 mm'den küçüktü. Olguların 17 (%56,7)'sinde tekli, 13 (%43,3)'ünde birden çok İPMN mevcuttu. İPMN'lerin pankreas içinde yerleşimi şu şeklide idi: 2 (%6,7) unsinat proçes, 3 (%10) pankreas başı, 8 (%26,7) korpus, 7 (23,3) kuyruk, 10 (%33,3) multifokal. Sadece 1 vakada ince septa içeren İPMN gözlendi ve geri kalanları ise saf kistik görünümde idi.

Tartışma ve Sonuç: Araştırmamızda önceden bilinen pankreas kisti olmayıp, çeşitli klinik endikasyonlarla MRKP çekilen seçilmemiş bir hasta grubunda rastlantısal olarak saptanan İPMN'lerin çoğunlukla küçük boyutlu (<2 cm) ve görüntüleme özellikleri bakımından malignite endişesi taşımayan uniloküler kistik görünümlü yapılar olduğu gözlenmiştir. İnsidental İPMN'lerin uzun vadede malignite şüphesi yaratacak değişime uğrama potansiyeli prospektif çalışamalarla araştırılmalıdır.

Anahtar kelimeler: Manyetik rezonans kolanjiyopankreatografi; İntraduktal papiller müsinöz neoplazi; Pankreas

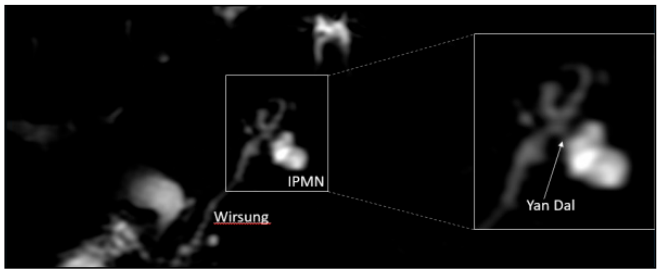

Resim 1. Manyetik rezonans kolanjiopankreatografide yan dal (ok) kökenli İPMN'nin Wirsung kanalı ile ilişkisi gösterilmektedir.

Abdominal Radyoloji

SS-134

GİS MR GÖRÜNTÜLEMESİNDE YENİ BİR FİTOKİMYASAL KONTRAST MADDE GELİŞTİRİLMESİ: İN VİTRO VE İN VİVO PİLOT ÇALIŞMA

Ozsunar Yelda[1], Tascı Volkan[1], Bılgen Mehmet[2], Aktas Serdar[3]

[1]Aydın Adnan Menderes Üniversitesi Tıp Fakültesi Radyoloji Anabilim Dalı
[2]Aydın Adnan Menderes Üniversitesi Tıp Fakültesi Biyofizik Anabilim Dalı
[3]Aydın Adnan Menderes Üniversitesi Tıp Fakültesi Farmakoloji Anabilim Dalı

Bu proje KOSGEB ADU Teknokent bünyesindeki biyoteknoloji firmamıza verilen Ar-Ge innovasyon programı ile desteklenmiştir.

Amaç: Gastrointestinal sistemin Manyetik Rezonans Görüntülemesi (MRG) hali hazırda Gd şelatlarının sulandırılması ile gerçekleştirilmektedir. Ancak bu ürünlerin uygun miktarda dilüe edilme sorununun yanı sıra yeterli etkinlikte olmaması, Gd şelatlarının doğada bozunarak ekolojik zararları olan toksik Gd elementine dönüşmesi, insanda bilinen nefrojenik sistemik fibrosis gibi yan etkilere neden olma potansiyeli vardır. Bu nedenle Gd şelatlarına alternatif, kimyasal ve zararlı etkileri olmayan, aynı zamanda MR kontrast etkisi ile görüntülemeyi kolaylaştırıcı yeni bir maddeye ihtiyaç vardır. Bu çalışmada ADU Teknokent bünyesindeki Biyoteknoloji firmamızda geliştirilen fitokimyasal bir gastrointestinal kontrast maddenin invitro ve invivo deneysel ön sonuçları sunulacaktır.

Yöntem ve gereçler: KOSGEB ADU Ar-Ge innovasyon programı ile desteklenen bu çalışma, fitokimyasal bir gastrointestinal kontrast madde elde etme amaçlı deneylerden oluşmaktadır. Söz konusu ürün patent başvuru sürecindedir. Ekolojik çevre ve insana zararsız olduğu öngörülen bu formülasyonun in vitro ve in vivo görüntülemesi 1,5 ve 3T Manyetik Rezonans cihazlarında elde edilmiştir. İn vitro ortamda T1 ve T2 relaksasyon eğrileri elde edilmiştir. Fitokimyasal kontrast madde, Gd şelatları, yağ ve su ile karşılaştırmalı olarak T1 ve T2 relaksasyon eğrileri elde edilmiştir. Deneysel olarak geliştirilen kontrast ajanın biyofiziksel analiz sonuçları değerlendirilmiş ve ardından rat deneyleri ile görüntüleme yapılmıştır. Toplam 10 adet ratta ince bağırsak görüntülemesi 5 ml fitokimyasal kontrast madde, su ve Gd oral yoldan verilerek 3T MRG cihazında gerçekleştirilmiş, görüntüleme performansları değerlendirilmiştir. Ardından aralıklı olarak alınan kan örnekleri ve GIS spesmenleri biyokimyasal ve histolojik olarak değerlendirilmiştir.

Bulgular ve sonuç: Ratlar herhangi bir madde verilmeden, su, fitokimyasal kontrast Madde (KM) ve 1/100 oranında Gd verilerek incelenmiş, görüntüleme bulguları karşılaştırılmıştır. Bu karşılaştırmaya göre fitokimyasal KM, diğer oral yolla verilen maddelere oranla iyi derecede ince bağırsak distansiyonu ve vizüalizasyonu, T1 ve T2 kontrastı sağlamıştır. Bu bulgularla 1/100 lük Gd ve su ile karşılaştırıldığında iyi derecede ince bağırsak lümen kontrastı göstermekte olup, ratlarda herhangi bir yan etkiye neden olmamıştır. Bu nedenle sözkonusu yeni geliştirilen ve pilot çalışması yapılan ajan, başta MR enteroklizis olmak üzere üst ve alt gastrointestinal sistem görüntülemesinde yararlı bulunmuştur.

Anahtar kelimeler: Fitokimyasal kontrast madde, Gastrointestinal kontrast madde, Deneysel çalışma.

Kaynaklar

1-Caravan P, Ellison JJ, McMurry TJ, Lauffer RB (1999) Gadolinium(III) chelates as MRI contrast agents: Structure, dynamics, and applications. Chem Rev 99(9):2293–2352.
2-Todd DJ, Kagan A, Chibnik LB, Kay J (2007) Cutaneous changes of nephrogenic systemic fibrosis: Predictor of early mortality and association with gadolinium exposure. Arthritis Rheum 56(10):3433–3441.
3-. Perez-Rodriguez J, Lai S, Ehst BD, Fine DM, Bluemke DA (2009) Nephrogenic systemic fibrosis: Incidence, associations, and effect of risk factor assessment—report of 33 cases. Radiology 250(2):371–377.

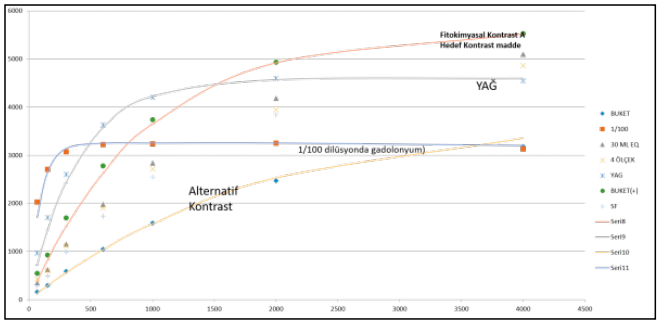

T1 Relaksasyon Eğrisi

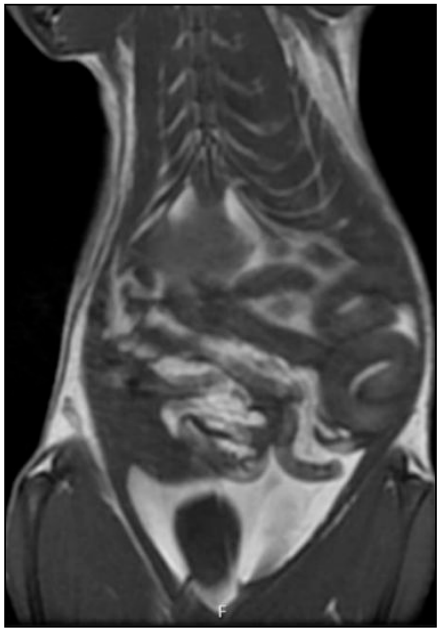

Dilue Fitokimyasal KM içirildikten sonra koronal T1

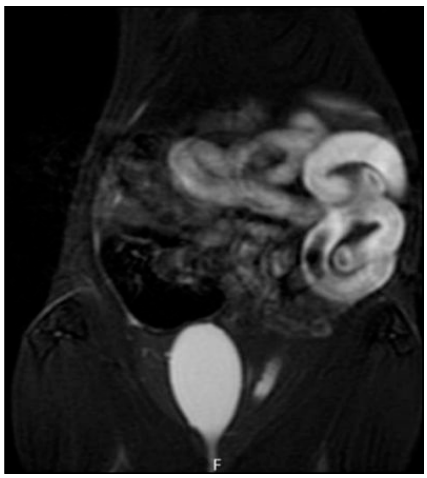

Dilue Fitokimyasal KM içirildikten sonra koronal yağ baskılı T2

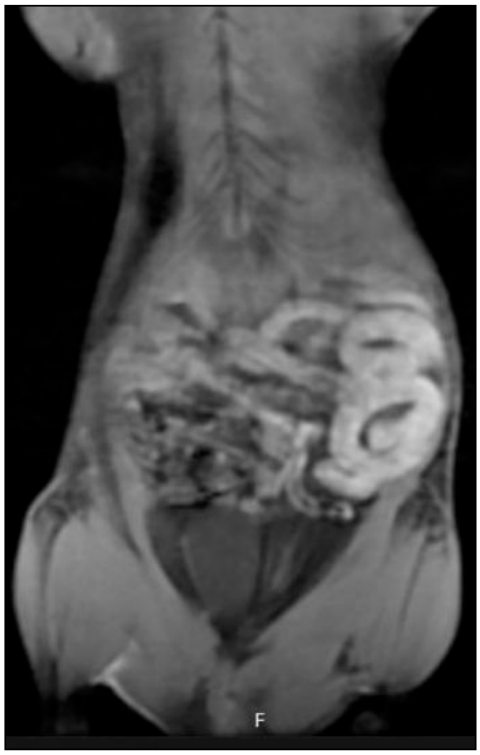

Dilue Fitokimyasal KM içirildikten sonra koronal GRE T1

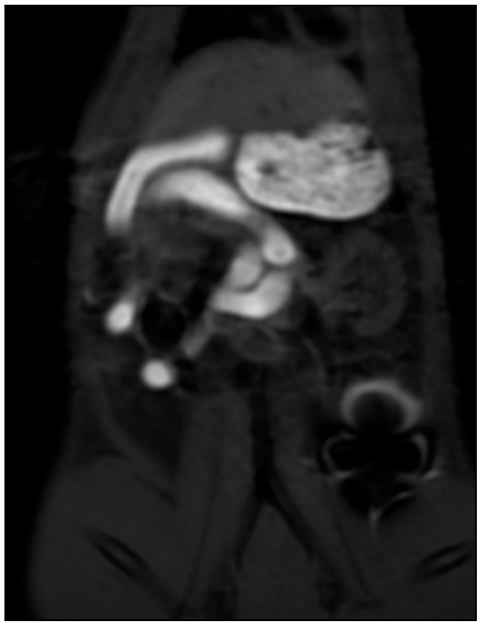

1/100 Gd içirildikten sonra su ve yağ baskılı koronal T1

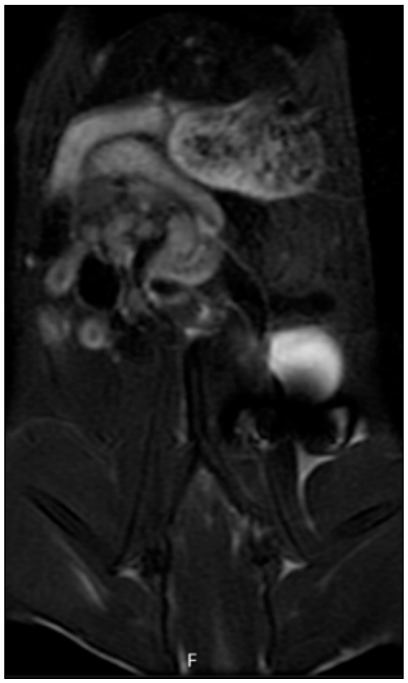

1/100 Gd içirildikten sonra yağ baskılı T2



Rektal yoldan konsantre Fitokimyasal KM sonrası koronal T1



Rektal yoldan konsantre Fitokimyasal KM sonrası koronal T1

Abdominal Radyoloji

SS-135

KARACİĞER BENİGN VE MALİGN KİTLELERİNDE ADC VE RÖLATİF ADC DEĞERLERİNİN KARŞILAŞTIRILMASI

Neşe Uçar[1], Yasemin Kayadibi[2]

[1]Sağlık Bilimleri Üniversitesi İstanbul Gaziosmanpaşa Eğitim ve Araştırma Hastanesi
[2]İstanbul Üniversitesi Cerrahpaşa Tıp Fakültesi

Giriş-Amaç: Difüzyon ağırlıklı görüntüleme (DAG), abdominal MRG protokolüne eklenerek rutin bir sekans haline gelmiş olup kitlenin teşhisi, prognozu, tedavi planlaması ve tedaviye yanıtı hakkında önemli bilgiler sağlayan ileri görüntüleme yöntemlerinden biridir (1). DAG dokulardaki su moleküllerinin rastgele hareketine dayanır ve ADC değerleri kullanılarak kantitatif olarak değerlendirilir. Önceki çalışmalarda farklı kanser dokusu için farklı ADC değerleri bildirilmiştir. ADC değerlerindeki bu farklılıklar yaş, vücut ısısı gibi hasta kaynaklı nedenlerden veya region of interest (ROI) ölçümündeki değişkenlik, ADC haritaları oluşturulurken farklı b değerlerinin kullanılması gibi teknik farklılıklardan kaynaklanabilir (2-6). Değişkenliği en aza indirmek ve ADC değerini optimize etmek için rölatif ADC'nin kullanılması önerilmektedir. Rölatif ADC $ADC_{kitle}/ADC_{referans\ organ}$ formülüyle hesaplanır. Dalak ve renal korteks abdominal MR görüntülemede referans organ olarak kullanılmıştır. DAG'de benign ve malign karaciğer kitlelerini ayırt etmek için referans organ renal korteks alınarak elde edilen rADC değeri ile ADC değerlerini karşılaştırıp rADC'nin tanıya olan katkısını değerlendirmeyi amaçladık.

Gereç ve Yöntem: 92 fokal karaciğer lezyonu olan 56 hasta çalışmaya dahil edildi. Difüzyon ağırlıklı görüntüleme (DAG) b değerleri: 0, 800 sn/mm² kullanılarak ADC haritaları üzerinden lezyonların ölçümü retrospektif olarak yapıldı. ADC ve rADC değerlerini ölçmek için dairesel yuvarlak ROI'ler yerleştirildi. 3 ölçüm yapıldı ve en düşük ortalama ADC değeri kabul edildi. Gruplara ait ADC ve rADC değerlerinin boxplot grafiği Figür 1'de gösterilmiştir. ROC eğrisi ile ADC ve rADC cut-off değerleri belirlendi (Figür 2). P<0,05 istatistiksel anlamlılık düzeyi olarak kabul edildi.

Bulgular: Çalışmamıza 56 hastada (27 kadın ve 29 erkek) 92 fokal karaciğer lezyonu dahil edildi. Hastaların yaş ortalaması 52.41 (dağılım: 14-86) idi. Malign hastalıklarda yaş ortalaması istatistiksel olarak daha yüksekti (p = 0.030). İki grubun renal korteksinin ADC'leri arasında fark yoktu (p=0,863). Lezyonların dağılımı, ADC ve rADC değerleri Tablo 1 de gösterildi. Benign ve malign lezyonların ortalama ADC değerleri sırasıyla 2.02±0.54 x10–³mm²/s ve 1.04±0.23 x10–³ mm²/s (p < 0.05) idi (figür 3,4). ADC'nin duyarlılığı ve özgüllüğü, 1,35 x10–³mm²/sn cut-off değerinde sırasıyla %87 ve %88 idi. Ortalama rADC, benign lezyonlar için 1.08±0.29 ve malign lezyonlar için 0.57±0.14 idi (p < 0.05). Duyarlılık ve özgüllük 0.75 cut-off değerinde %84 ve %86 idi. Rölatif ADC'nin ADC'ye göre belirgin bir üstünlüğü yoktu.

Tartışma ve Sonuç: Çeşitli çalışmalar rADC değerinin tanıya katkısını araştırmış ve anlamlı farklılık olduğu bildirilmiştir. Çalışmada malignite yönünden şüpheli düşük ADC değerleri gösteren 21 hemanjiomdan dördünün kontrastlanma özellikleri Nam ve arkadaşlarının belirttiği grup 3 e uymaktaydı (7). Bu lezyonlardan üçünün rADC değeri cut-off değerin üstünde olup benign gruptaydı. Bu açıdan rADC değeri ADC ye göre daha üstündü. Benign ve malign karaciğer lezyonlarının ayrımında hem ADC (p < 0.001) hem de rADC (p < 0.001) değerlerinin kullanılabileceğini belirledik. Her iki değerde yüksek sensitivite ve spesifite göstermesine rağmen farklı vakalardaki üstünlükleri nedeni ile malignite şüphesi olan olgularda konvansiyonel sekanslara ek olarak birlikte kullanılması önerilir.

Anahtar kelimeler: Hepatosellüler karsinoma, Hemanjiom, Manyetik Rezonans Görüntüleme, Metastaz.

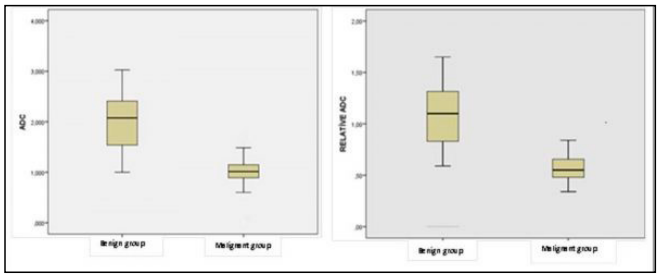

Resim 1. Benign ve malign gruplar arasında karşılaştırma için box plot grafikleri: ADC değerleri ve rADC değerleri

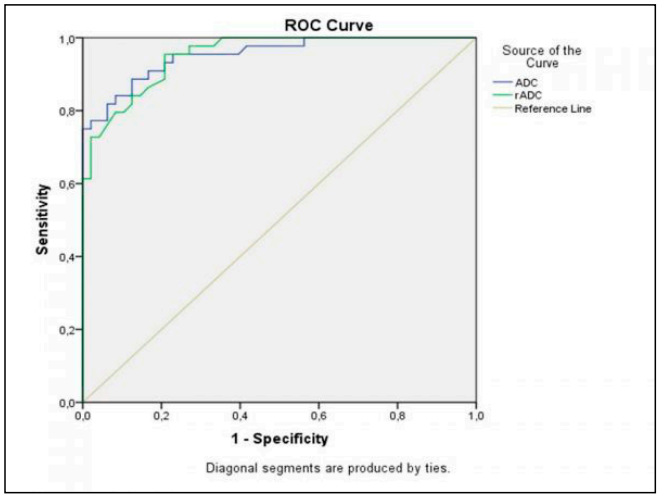

Resim 2. ADC değeri mavi, rADC değeri yeşil çizgilerle gösterilmiştir.

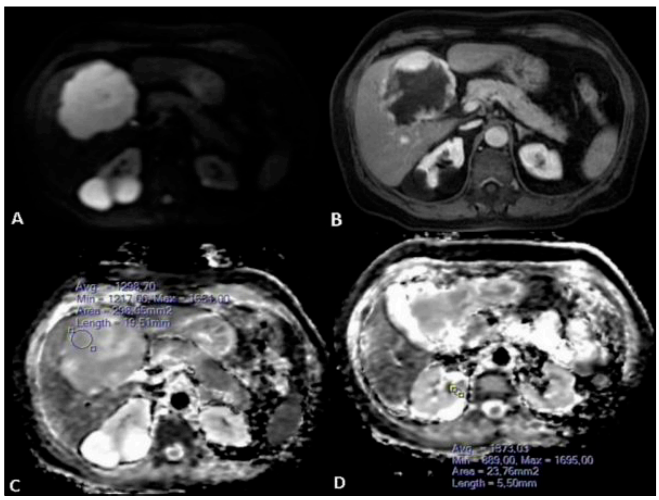

Resim 3. Hemanjiom nedeni ile takipli olgu; DAG'de diffüzyon kısıtlılığı izleniyor.(A). Aksiyal post gadolinyum T1A MR görüntüsünde kitlenin periferik nodüler kontrastlanması izleniyor (B).Kitlenin ADC değeri cut-off değerinin altında, rADC değeri cut-off değerinin üzerindeydi (C, D).

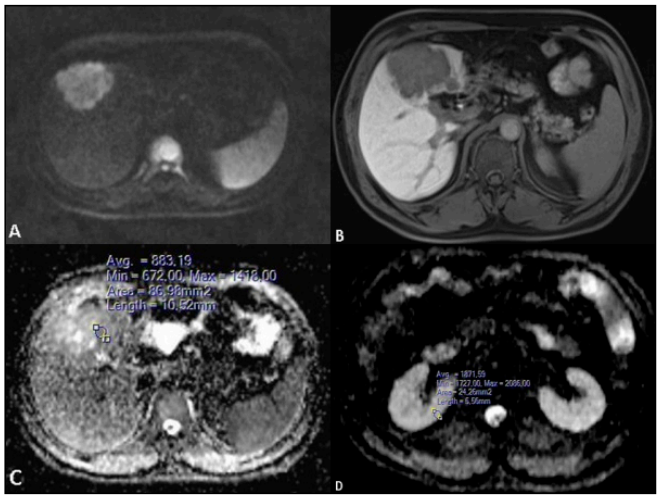

Resim 4. HCC tanılı olgu; DAG'de diffüzyon kısıtlılığı izleniyor (A). Aksiyal hepatobiliyer faz görüntüsünde kontrast tutulumu gözlenmedi. (B). ADC ve rADC değerleri cut-off değerinin altındaydı (C, D).

Tablo 1. Benign ve malign lezyonların demografik verileri, dağılımı ve ortalama ADC-rADC değerleri.

	Benign lezyonlar (n=44)	Malign lezyonlar (n=48)
Cinsiyet (K/E)	17/13	10/16
Yaş	48.27 ± 10.41	57.94 ± 15.31
Dağılımı		
Kist	20	
Hemanjiyom	21	
FNH	1	
Kist Hidatik	2	
Metastaz		30
HCC		14
Kolanjiokarsinom		3
FHCC		1
ADC ($x10^{-3}mm^2/sec$)	2.02±0.54 (1-3.02)	1.04±0.23 (0.6-1.58)
rADC	1.08±0.29 (0.59-1.65)	0.57±0.14 (0.34-0.96)

Abdominal Radyoloji

SS-136

AKUT PANKREATİT HASTALARINDA MR GÖRÜNTÜLEME BT'NİN YERİNİ ALABİLİR Mİ?

Gizem Dündar[1], Ömer Naci Tabakcı[2], Burçin Ağrıdağ Üçpınar[2], Şükrü Mehmet Ertürk[3]

[1]Avcılar Murat Kölük Devlet Hastanesi
[2]Şişli Hamidiye Etfal Eah
[3]İstanbul Üniversitesi İstanbul Tıp Fakültesi

Giriş ve Amaç: Akut pankreatit görüntülemede bilgisayarlı tomografi (BT) kullanılmaktadır (1). BT'nin dezavantajları arasında radyasyon, iyotlu kontrast kullanımı ve gebe hastalar gösterilebilir. Amacımız manyetik rezonans görüntülemenin (MRG), BT kadar prognostik değere sahip olup olmadığını incelemektir.

Gereç ve Yöntem: Etik kurul izniyle retrospektif olarak Ocak 2016-Mayıs 2019 arasında batın BT ve MR incelemeleri olan 75 hasta (39 kadın, 36 erkek;yaş:51,0±16,6) çalışmaya dahil edildi. Bir hasta ayakta, 74 hasta yatarak (9,6±4,9 gün) tedavi edildi. BT ilk 24 saatte, MRG 0-7. günler arasında yapıldı. Üç ayrı radyolog tüm hastaların BT ve MR şiddet indekslerini (Şİ) hesapladı (tablo1). Enflamasyon ve nekroz skorlarının BT ve MRG arasındaki uyumu Wilcoxon test ile, endekslerin gözlemciler içi ve arasındaki uyumu sınıf içi korelasyon ile (ICC), endekslerin hastane yatış süreleri ile ilişkisi ise Spearman's korelasyonu ile değerlendirildi.

Bulgular: Ekstrapankreatik komplikasyonları, MRG ile BT'ye göre radyolog A %15 ve radyolog C %17 oranında daha yüksek saptadı (tablo 2). Pankreatik inflamasyon BT ve MRG ölçümleri arasında; radyolog A'da anlamlı fark saptandı ($p<0,01$). Radyolog B ve C'de anlamlı farklılık saptanmadı ($p>0,05$). Pankreatik nekroz BT ve MRG ölçümleri arasında; Radyolog A ve B'de anlamlı farklılık saptanmadı ($p>0,08$, $p>0,05$). Radyolog C ise nekrozu MRG'de anlamlı olarak daha yüksek oranda saptadı ($p<0,01$). BTŞİ ile M-BTŞİ uyum düzeyleri; tüm radyologlarda iyi düzeyde, MRŞİ ile M-MRŞİ uyum düzeyleri; tüm radyologlarda mükemmel düzeydeydi (tablo 3). BTŞİ ile MRŞİ uyum düzeyleri; Radyolog A ve C'de düşük, Radyolog B'de iyi düzeydeydi. M-BTŞİ ile M-MRŞİ uyum düzeyleri; Radyolog A'da iyi, Radyolog B ve C'de düşük düzeydeydi. BTŞİ, M-BTŞİ, MRŞİ, M-MRŞİ için, üç radyolog arasındaki uyum iyi düzeydeydi (*$p<0,01$*) (tablo 4). Tüm radyologlarda hastaneye yatış süreleri ile BT ve MR-Şİ'leri arasında anlamlı ilişki vardı ve korelasyon katsayıları MRG'de daha yüksekti (tablo 5).

Tartışma ve Sonuç: BT ve MR-Şİ'lerinde radyologlar arası düşük uyumun nedeni, inflamasyon ve nekroz değerlendirmelerindeki farktı. Radyolog A MRG'de pankreatik inflamasyonu özellikle erken dönemde daha yüksek değerlendirdi. Bu bulgu Stimac ve ark.'nın erken dönem pankreatit tanısında MRG'nin BT'ye göre daha hassas olduğunu gösteren çalışması ile benzerdir (2). Radyolog C parankimal nekrozu MRG'de, BT'ye göre %15 daha yüksek saptamıştır. Arvanitakis ve ark.'nın MRG'nin nekroz ve hemorajiyi BT'ye göre daha hassas tespit ettiğini gösteren çalışması ile benzerdir (3). Tüm Şİ'leri ve hastaneye yatış süreleri arasında anlamlı ilişki saptanmış olup, korelasyon katsayısı MR ve M-MRŞİ hesaplamalarında daha yüksek izlenmiştir. Bu bulgu Lecesne ve ark.'nın AP şiddetinin öngörülmesinde, BT ve MRG kullanımının korele olduğunu gösteren çalışması ile benzerdir (4). Nedeni nekroz, hemoraji ve ekstrapankreatik komplikasyonları MRG'nin daha hassas tespit etmesiydi. Morgan ve ark., Grassedonio ve ark.'larının yaptığı çalışmalarda benzer sonuçlar izlenmektedir (5,6). Sınırlılıklar, BT ve MRG arasındaki süre farkı ve prognoz tahmini amacı ile sadece hastane yatış sürelerini kullanmasıdır. Sonuç olarak, MRG akut pankreatit tanı ve hastalık şiddet tayini bakımından BT ile benzer değere sahiptir. MRG, erken dönem inflamasyonu, hemoraji ve nekrozu daha hassas tespit edebilmesi sayesinde klinik pratikte BT alternatifi olarak güvenle kullanılabilir.

Anahtar kelimeler: Akut pankreatit, BTŞİ, M-BTŞİ, MRŞİ, M-MRŞİ

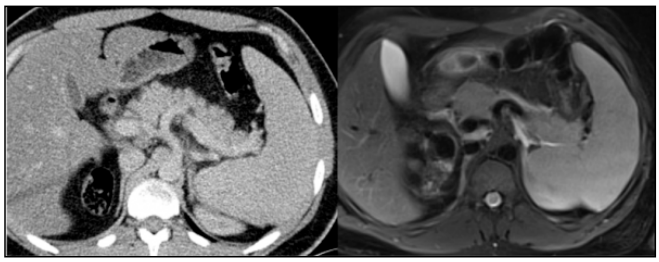

Şekil 1. 25y, E, yüksek amilaz, lipaz değerleri ve AP açısında anlamlı klinik bulgular, BT tetkikinde belirgin AP bulgusu yok. Aynı gün yapılan MRG tetkikinde pankreas parankiminde karaciğere yakın artmış intensite ve peripankreatik sıvı imajları, AP ile uyumlu

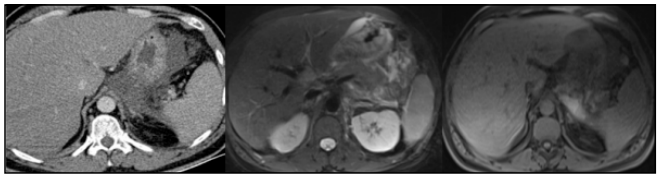

Şekil 2. 47y, E, yüksek amilaz, lipaz değerleri ve AP açısında anlamlı klinik bulgular, yapılan BT tetkikinde perigastrik, peripankreatik belirgin sıvı, 2 gün sonra yapılan MRG tetkikinde benzer şekilde sıvı alanları mevcut, kontrastsız T1A görüntülerde mevcut sıvı içeriğinin hemorajik karakterde olduğu izlenmekte.

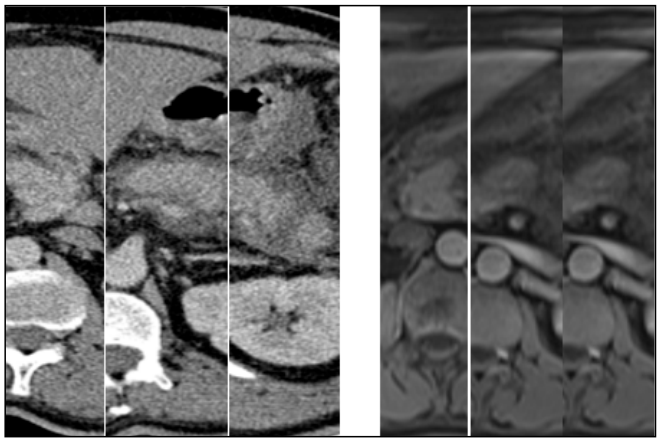

Şekil 3. Aynı hastanın kontrastlı BT ve MR görüntülerinde pankreas kuyruk kesiminde parankimal nekroz alanı izlenmekte.

Tablo 1. Şiddet endeksleri

BT şiddet indeksi (Balthazar) (MRG için de kullanıldı)		Modifiye BT şiddet indeksi (MRG için de kullanıldı)	
Normal pankreas	0	Normal pankreas	0
Pankreatik genişleme	1	Peripankreatik yağlı dokuda inflamatuar değişiklikler olmaksızın pankreatik anomaliler	2
Pankreas ve peripankreatik yağlı dokuda inflamatuar değişiklikler	2	Penkreatik / peripankreatik sıvı kolleksiyonu ya da peripankreatik yağ doku nekrozu	4
Tek peripankreatik sıvı kolleksiyonu	3		
2 ya da daha fazla peripankreatik sıvı kolleksiyonu	4		
Nekroz		Nekroz	
Yok	0	Yok	0
%30 ve altında	2	%30'dan az	2
%30-50 arası	4	%30'dan fazla	4
%50 üstünde	6		
		Ekstra pankreatik komplikasyonlar	
		Plevral effüzyon, asit, vasküler komplikasyon, parankimal komplikasyon ve veya GIS tutulumu	2

Tablo 2. BT'de ve MR'da Ekstapankreatik Komplikasyon dağılımı

	BT				MR			
Ekstrapankreatik komplikasyon	**Yok**		**Var**		**Yok**		**Var**	
	n	%	n	%	n	%	n	%
RAD. A	50	66,7	25	33,3	39	52,0	36	48,0
RAD. B	41	54,7	34	45,3	51	68,9	23	31,1
RAD. C	55	73,3	20	26,7	42	56,0	33	44,0

Tablo 3. Radyologlarda BT ile MR hastalık şiddeti ölçümleri uyum düzeyleri

		ICC	%95 CI	p
BTŞİ/M-BTŞİ	Radyolog A	0,678	0,534-0,784	0,001**
	Radyolog B	0,741	0,618-0,828	0,001**
	Radyolog C	0,733	0,608-0,823	0,001**
MRŞİ/M-MRŞİ	Radyolog A	0,822	0,732-0,884	0,001**
	Radyolog B	0,824	0,736-0,885	0,001**
	Radyolog C	0,872	0,805-0,917	0,001**
BTŞİ/ MRŞİ	Radyolog A	0,597	0,430-0,725	0,001**
	Radyolog B	0,625	0,465-0,746	0,001**
	Radyolog C	0,579	0,406-0,712	0,001**
M-BTŞİ/M-MRŞİ	Radyolog A	0,635	0,478-0,753	0,001**
	Radyolog B	0,546	0,365-0,687	0,001**
	Radyolog C	0,568	0,393-0,704	0,001**

Tablo 4. Hastalık şiddeti ölçümlerinin radyologlar arası uyum düzeyleri

	Radyolog A-B-C uyumu		
	ICC	%95 CI	p
BTŞİ	0,680	0,573-0,771	0,001**
BTŞİ M-BTŞİ	0,677	0,570-0,769	0,001**
MRŞİ	0,603	0,481-0,711	0,001**
M-MRŞİ	0,659	0,547-0,755	0,001**

Tablo 5. Hastanede yatış sürelerine göre hastalık şiddeti ilişkileri

		Hastanede Yatış süresi	
		r	p
Radyolog A	BTŞİ	0,322	0,005**
	M-BTŞİ	0,257	0,027*
	MRŞİ	0,327	0,005**
	M-MRŞİ	0,277	0,017*
Radyolog B	BTŞİ	0,375	0,001**
	M-BTŞİ	0,304	0,009**
	MRŞİ	0,416	0,000**
	M-MRŞİ	0,346	0,003**
Radyolog C	BTŞİ	0,298	0,010*
	M-BTŞİ	0,265	0,022*
	MRŞİ	0,345	0,003**
	M-MRŞİ	0,348	0,002**

Abdominal Radyoloji

SS-137

BUDD-CHİARİ SENDROMUNDA KARACİĞER PARANKİM DEĞİŞİKLİKLERİNİN KANTİTATİF MR YÖNTEMLERİ TEMELİNDE YORUMLANMASI

Ayşe Erden, Diğdem Kuru Öz, İlhan Erden

Ankara Üniversitesi Tıp Fakültesi Radyoloji Anabilim Dalı

Giriş-Amaç: Budd-Chiari sendromunda (BCS), parankimal lezyonların dağılımı-şiddeti, etkilenen hepatik venlere, tutulan segment uzunluğuna ve hastalığın süresine göre değişiklik göstermektedir.

Akut evrede, sinüzoidal dilatasyon, parankimal konjesyon ve hepatositlerde nekroz vardır. Kısa sürede, hepatik venöz kollaterallerle birlikte sentrilobüler fibrozis oluşur ve hastalık ilerledikçe, konjestif (venosentrik) siroz ortaya çıkar. Periportal hepatositler erken evrede korunur ancak kronik formlarda, tipik venoportal fibrozis paterni ortaya çıkabilir(3).

Fibrotik segmentler atrofiye olurken, etkilenmemiş alanlar (kaudat lob) kompansatuvar hipertrofiye gider(4). Konvansiyonel MRG yöntemi BCS'de görülebilen parankimal değişikliklere ve perfüzyon anormalliklerine çok duyarlıdır. ADC, T1-T2 haritalama ve MR elastografi gibi kantitatif tekniklerin parankimdeki konjestif, nekrotik ve fibrotik değişiklikleri göstermede yararlı olduğu bilinmektedir.

Bu çalışmada, BCSli olgularda hepatik global ve segmenter parankim sertlik, T1-T2 relaksasyon süreleri, ADC değerleri ölçülmüş, hepatospesifik kontrast madde(KM) öncesi ve sonrası dokuların fonksiyonu değerlendirilmiş; patolojik olarak değerlendirilen parankim alanlarının histopatolojik karşılığı ön görülmeye çalışılmıştır.

Gereç-Yöntem: Çalışmamız retrospektif olup kurumsal etik kurul onayı alınmıştır. Kasım 2017-Haziran 2021 tarihleri arasında ünitemizde 1.5T(Aera,Siemens Medical Systems) MR cihazı ile multiparametrik karaciğer MR incelemesi gerçekleştirilmiş toplam 10 Budd-Chiari hastası araştırmaya dahil edilmiştir.

Demografik özellikler, etyoloji-predispozan faktörler, laboratuvar değerleri yanı sıra, konvansiyonel görüntülerden; atrofik-hipertrofik karaciğer segmentleri, etkilenen hepatik venler, intra-ve ekstrahepatik kollateral varlığı, patolojik-normal parankim bulguları, benign rejeneratif nodül, HSK, assit ve TIPS varlığı değerlendirilmiştir(Tablo 1).

T1 haritalama için "modified Look-Locker inversion recovery [MOLLI 3(2)3(2)5]" şeması ile B1 düzeltilmiş değişken açılı volumetrik yöntem; T2 haritalama için FLASH sekansı uygulanmıştır. Tüm karaciğer parankiminin yanı sıra, T2AG'lerde hiperintens izlenen alanlar ve kaudat lobdan "region-of-interest (ROI)" ile elde edilen parankim sertliği(kPa), T1-T2 relaksasyon süreleri(msn) ve ADC(mm^2/s) değerleri karşılaştırılmış; pre- ve gadoksetik asit ile gerçekleştirilen 20.dk T1 haritalardan elde edilen kontrast değişimi(ΔT-1karaciğer), düzeltilmiş postkontrast T1 yüzdesi ve ekstrasellüler hacim ölçümü ile T2AG'lerde patolojik olarak değerlendirilen parankim alanlarının histopatolojik karşılığı ön görülmeye çalışılmıştır.

Bulgular: Tüm hastalarda, karaciğer parankim sertliğinde global artış(>2.9 kPa), T1 ve T2 değerlerinde uzama saptanmış olup kaudat lob parankim sertliği ve T1 değerleri parankimin diğer kesimleri ile karşılaştırıldığında anlamlı olarak daha düşüktü ($p<0.005$)(Tablo 2)(Resim 1). Fibrozis/konjesyon olarak değerlendirilen T2 AG'de hiperintens alanlardan yapılan ölçümlerde, normal olarak değerlendirilen alana göre parankim sertliği ve ADC değerleri istatistiksel olarak daha yüksek; T1 ve T2 süreleri uzundu(Resim 2). Bu alanlarda kontrast değişimi de anlamlı olarak daha azdı(Tablo 3)(Resim 3).

Sonuç: MR elastografi, T1 ve T2 haritalama, DAG ve hepatospesifik ajanla yapılan fonksiyonel uygulamalar, BCS'da, karaciğer doku bileşimindeki değişiklikleri non invazif olarak değerlendirmede ve kantifiye etmede kullanılabilecek objektif yöntemlerdir.

Anahtar kelimeler: Budd-Chiari Sendromu, MR Elastografi, T1 haritalama, T2 haritalama, Hepatospesifik kontrast madde

Kaynaklar

1-Janssen HL, Garcia-Pagan JC, Elias E, et al. Budd-Chiari syndrome: a review by an expert panel. J hepatol 2003;38:364-371.
2-Valla DC. The diagnosis and management of the BUdd-Chiari syndrome: consensu and controversies. Hepatology 2003; 38:364-371.
3- Tanaka M, Wanless IR. Pathology of the liver in Budd-Chiari syndrome: portal vein thrombosis and the histogenesis of veno-centric cirrhosis, veno-portal cirrhosis, and large regenerative nodules. Hepatology 1998;27:488-496.
4- Noone TC, Semelka RC, Siegelman ES, et al. Budd-Chiari syndrome: spectrum of appearances of acute, subacute, and chronic disease with magnetic resonance imaging. J Magn Reson Imaging 2000; 11:44–50.

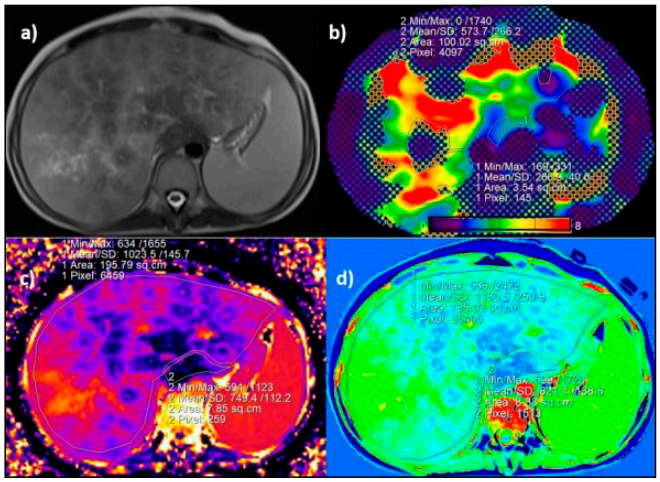

30 yaşında, orta ve sol hepatik veni tıkalı kadın hastaya ait aynı kesitten gerçekleştirilen a) T2 ağırlıklı görüntü b) MR Elastografi güvenilirlik haritası görüntüsü c) MOLLI 3(2)3(2)5 sekansı ile elde edilmiş T1 harita görüntüsü d) B1 düzeltilmiş değişken açılı volumetrik yöntem ile elde edilmiş T1 harita görüntüsü. Global karaciğer parankim sertliği (5.7 kPa), kaudat lob sertliğine (2.6 kPa) göre daha yüksekti. Global karaciğer parankim T1 süresi (MOLLI ve B1 düzeltilmiş;1023 msn, 1180 msn, sırasıyla), kaudat lob T1 süresine (MOLLI ve B1 düzeltilmiş; 749 msn, 821 msn, sırasıyla) göre daha uzundu.

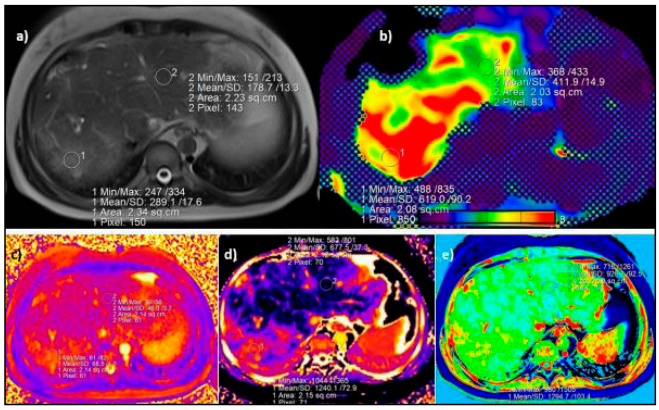

Sağ ve orta hepatik veni tıkalı, sol hepatik veni açık ve gelişkin olan 32 yaşında kadın hastaya ait aynı kesitten gerçekleştirilen a) aksiyel T2 ağırlıklı görüntü (T2 AG) b) MR Elastografi güvenilirlik haritası görüntüsü c) T2 harita görüntüsü d) MOLLI 3(2)3(2)5 sekansı ile elde edilmiş T1 harita görüntüsü e) B1 düzeltilmiş değişken açılı volumetrik yöntem ile elde edilmiş T1 harita görüntüsü. Sağ lob posteriorda fibrozis olarak değerlendirilen T2 AG'de hiperintens alan sertliği (6.1 kPa), sol lobda nispeten korunmuş parankim olarak değerlendirilen alan sertliğine (4.1 kPa) göre daha yüksekti. T2 hiperintens alanın T2 ve T1 süresi daha uzundu (fibrozis/görece korunmuş parankim; T2: 68/46 msn, T1: MOLLI 1240/677 msn, B1 düzeltilmiş 1294/926 msn).

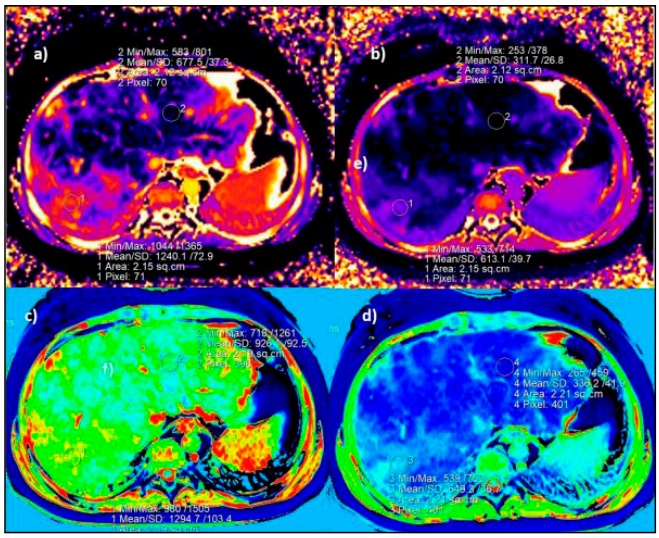

Resim 2. deki aynı hastaya ait a) ve b) MOLLI 3(2)3(2)5 sekansı ile elde edilmiş pre- ve gadoksetik asit ile gerçekleştirilmiş postkontrast 20. dk T1 harita görüntüleri, c) ve d) B1 düzeltilmiş değişken açılı volumetrik yöntem ile elde edilmiş pre- ve postkontrast 20. dk T1 harita görüntüleri. Fibrozis olarak değerlendirilen alanda kontrast değişimi (ΔT1), görece normal parankime göre daha azdı (fibrozis/görece korunmuş parankim; MOLLI %50/54, B1 düzeltilmiş %49/63).

Tablo 1. BCS olgularına ait predispozan faktörler ve görüntüleme bulguları

VAKA	etyoloji/Predispozan Faktör	Etkilenen hepatik venler	İntrahepatik kollateral	Ekstrahepatik kollateral	Mozaik desen	Fibrozis	Assit	TIPS	BRN	HSK
1	F5 Leiden mutasyonu (heterozigot), Protein C ve S eksikliği, OKS kullanımı, Obezite, Sigara	RHV, MHV	+	+	+	-	-	+	+	-
2	-	MHV, LHV	+	-	+	-	+	-	-	-
3	Esansiyel Trombositoz	RHV, LHV, PV	+	-	-	+	-	-	-	-
4	-	MHV, LHV	+	-	+	-	+	+	+	-
5	FMF, APS	RHV	+	-	-	+	-	-	-	-
6	Protein C rezistansı, OKS kullanımı	RHV, MHV	+	+	-	+	-	-	-	-
7	F5 Leiden mutasyonu (heterozigot)	RHV, MHV, LHV, RPV	+	+	+	-	-	-	-	-
8	-	RHV, MHV, LHV	+	-	+	+	-	+	-	+
9	F5 Leiden mutasyonu homozigot	RHV, MHV	+	-	+	-	+	-	+	-
10	APS	RHV, MHV, LHV	+	+	-	-	-	+	+	-

*OKS: Oral kontraseptif, FMF: Ailevi Akdeniz Ateşi, APS: Antifosfolipid sendromu, RHV: Sağ hepatik ven, MHV: Orta hepatik ven, LHV: Sol hepatik ven, PV: Portal ven, RPV: Sağ portal ven, TIPS: Transhepatik portosistemik şant, BRN: Benign rejeneratif nodül, HSK: Hepatosellüler karsinom

Tablo 2. Karaciğer (global) ve kaudat loba ait MR Elastografi ve T1 Haritalama değerlerinin karşılaştırılması.

ort±SD	Karaciğer (global)	Kaudat lob	p
MRE (kPa)	4.86	3.24	*
MOLLI 3(2)3(2)5 (msn)	806.5	733.8	*
B1 düzeltilmiş (msn)	1056	835.2	*
*: p<0.005			

Tablo 3. Patolojik parankim ile görece korunmuş parankime ait ADC, pre- ve postkontrast T1 değerleri, T2 değerleri, kontrast değişimi yüzdesi ve dalağa göre düzeltilmiş postkontrast T1 değerlerinin karşılaştırılması.

		Patolojik parankim	Normal parankim	p
ADC		1311.2	988.2	*
PrekontrastT1	MOLLI 3(2)3(2)5	1014.6	713.8	*
	B1 düzeltilmiş	1168.8	823.6	*
T2		58.1	46.8	*
Postkontrast T1	MOLLI 3(2)3(2)5	521	281	*
	B1 düzeltilmiş	531.2	301	*
ΔT1karaciğer	MOLLI 3(2)3(2)5	49.1	59.8	*
	B1 düzeltilmiş	53.6	64.6	*
Düzeltilmiş Postkont T1	MOLLI 3(2)3(2)5	32.4	64	*
	B1 düzeltilmiş	43.2	68	*
*: p<0.005				

Abdominal Radyoloji

SS-138

OVER TORSİYONUNDA ETKİLENEN VE ETKİLENMEYEN OVERLERİN MR TEXTURE ANALİZİ İLE AYRIMI

Tümay Bekci, Serdar Aslan

Giresun Üniversitesi Tıp Fakültesi Radyoloji Ana Bilim Dalı, Giresun

Giriş-Amaç: Ovaryan torsiyon [OT], over ve ovaryan vasküler pedikülün uzun ekseninde kısmen veya tamamen dönmesi olarak tanımlanır [1,2]. OT, venöz kan akışı obstrüksiyonu, ödem ve müteakip arteriyel kan akışı obstrüksiyonu nedeniyle over dokusunun nekrozu ile sonuçlanır [2]. Spesifik olmayan semptomları ve pelvik karın ağrısının geniş ayırıcı tanısı, multimodalite tarama araçlarının kullanımıyla deneyimli ellerde bile OT tanısını zorlaştırmaktadır. Ayrıca, OT tanısında ultrasonografi [US] ve manyetik rezonans görüntüleme [MRI] değerlendirmelerinin güvenilirliği radyologların deneyimlerinin çeşitliliği ile sınırlıdır [1,2]. Özellikle gebelerde, çocuklarda ve ovulasyon indüksiyon tedavisi gören kadınlarda OT insidansının artması bu konuya dikkat çekmektedir [1]. Öte yandan, OT'nin zamanında teşhisi ve yönetimi, yumurtalık rezervinin ve fertilitenin korunması için çok önemlidir [1]. Bu nedenle, ameliyat öncesi OT'yi tahmin etmek için kontrast madde veya radyasyon kullanmayan doğru, invaziv olmayan bir yöntem, özellikle çocuklarda ve hamile kadınlarda OT'nin genel yönetimi için esastır.

Olgu: Bu retrospektif çalışma, üniversite hastanemizin kurumsal etik inceleme kurulu tarafından onaylandı ve retrospektif olmsdı nedeniyle yazılı bilgilendirilmiş onamdan feragat edildi [OMU/KAEK-2016/49]. Ocak 2015-Nisan 2020 tarihleri arasında ameliyat öncesi MRG tetkikleri olan ve cerrahi olarak kanıtlanmış OT hastalarını belirlemek için üniversite hastanemizin veri tabanı gözden geçirildi. Dahil edilme kriterleri; cerrahi olarak kanıtlanmış OT, ameliyat öncesi MRG incelemesi ve aksiyel T2 ağırlıklı MRG'ye sahip olmaktı. Hariç tutma kriteri, hareket artefaktları olan MRI görüntüleriydi.

Yöntem-Gereçler: LIFEx yazılımı kullanılarak eksenel düzlemde overlerin iki boyutlu görüntülerinden segmentasyon yapıldı. Over segmentasyonundan sonra tüm MRG görüntüleri için uzamsal yeniden örnekleme, gri seviye ayrıklaştırma ve yoğunluk yeniden ölçeklendirme dahil ön işleme adımları gerçekleştirildi. Voksel değerleri için homojenlik oluşturmak için uzaysal yeniden örnekleme yapıldı ve ortalamaları ± standart sapmaları hesaplandıktan sonra X-Y-Z yönleri sırasıyla 0.87, 1.07 ve 5 olarak yeniden ölçeklendirildi. TA'nde tekdüzeliği sağlamak için yoğunluk ayrıklaştırması için 1 ile 128 bit/piksel arasında bir gri seviye aralığı kullanıldı. ±3 sigma tekniği, farklı MRI protokolü etkilerini en aza indirmek için yoğunluk yeniden ölçeklendirme için kullanıldı. Toplam 44 texture özelliği çıkarıldı.

Bulgular: Bir DISCRETIZED_HISTO_Entropy_log2 özelliği, beş GLCM özelliği, dört GLRLM özelliği, üç NGLDM özelliği ve dört GLZM özelliği dahil olmak üzere bir birinci dereceden ve 16 , ikinci dereceden özellik, OT'de T2 ağırlıklı eksenel MR görüntülerinde etkilenen ve etkilenmeyen overler arasında istatistiksel olarak anlamlı bir fark gösterdi. NGLDM parametreleri olan NGLDM_Coarseness ve NGLDM_Contrast, eğrinin altındaki en büyük alana sahipti: 0.923 [Şekil 3]. NGLDM_Contrast ve NGLDM_Coarseness için en iyi eşik değerleri sırasıyla 0.45 ve 0.01 idi. Bu eşik değerlerle duyarlılık, özgüllük ve doğruluk değerleri %86.36 [65.09%-97.09]; %84.21 [60.42-%96.62]; %85.37 ve %36.36 [17.2-%59.34]; %100 [82.35-100%]; ve sırasıyla %65. NGLDM_Contrast en iyi doğruluğa sahipti[85.37%].

Tartışma: İkinci dereceden bir özellik olan NGLDM_Contrast, torsiyone overleri en yüksek doğrulukla tahmin edebildi. Bir komşu gri ton farkı matrisi, bir gri değeri ile mesafe içindeki komşularının ortalama gri değeri arasındaki farkı nicelleştirdi [3,4]. Kontrast, uzaysal yoğunluk değişiminin bir ölçüsüdür, ancak aynı zamanda genel gri seviye dinamik aralığına da bağlıdır [15,17,19]. Hem dinamik aralık hem de uzamsal değişim oranı yüksek olduğunda, yani vokseller ve komşuları arasında büyük değişiklikler olan geniş bir gri seviyesi aralığına sahip bir görüntü olduğunda kontrast yüksektir. [15,19] Matematiksel bir bakış açısından NGLDM_Contrast, komşu bölgelerin gri seviyelerinin ne kadar farklı olduğunu yansıtır [15,19]. Bizim çalışmamızda torse overler daha düşük kontrast gösterdi. Bu nedenle, OT'nin daha homojen bir parankimal doku sunduğunu varsayabiliriz. Bu, torsiyone overdeki venöz tıkanıklığın neden olduğu ödem ile ilişkili olabilir. Torsiyone overlerin hemen hepsinde konjesyona bağlı ödem gelişir ve bu bulgu OT'nin patofizyolojik ve morfolojik özellikleri ile uyumludur.

Sonuçlar: Sonuç olarak, çalışma sonuçlarımız MRG tabanlı TA'nın OT'de etkilenen ve etkilenmeyen overleri ayırt etmek için kullanılabileceğini göstermektedir. Bir dizi parametre, özellikle NGLDM_Contrast, torse overleri yüksek doğrulukla tahmin edebilir. Fizibilitesini ve gelecekteki çalışmalarla doğrulandığı takdirde TA, günlük pratikte OT tanısının önemli bir parçası olabilir.

Kaynaklar
1. Bekci T, Polat AV, Aslan K, Tomak L, Bilgici MC, Danaci M. Diagnostic performance of diffusion-weighted MRI in the diagnosis of ovarian torsion: comparison of torsed and nonaffected ovaries. Clinical imaging 2016;40: 1029-1033. https://doi.org/10.1016/j.clinimag.2016.06.003
2. Bekci T, Unal E, Polat AV. "T2-hypointense dot sign": A novel and highly suggestive clue for the diagnosis of ovarian torsion. Clinical imaging 2019; 56: 69-72. https://doi.org/10.1016/j.clinimag.2019.03.012
3. Sarioglu O, Sarioglu FC, Akdogan AI, Kucuk U, Arslan IB, Cukurova I, Pekcevik Y. MRI-based texture analysis to differentiate the most common parotid tumours. Clinical Radiology 2020; 75: 877-e15. https://doi.org/10.1016/j.crad.2020.06.018
4. Sarioglu O, Sarioglu FC, Capar AE, Sokmez DFB, Topkaya P, Belet U. The role of CT texture analysis in predicting the clinical outcomes of acute ischemic stroke patients undergoing mechanical thrombectomy. European Radiology 2021; 1-11. https://doi.org/10.1007/s00330-021-07720-4
5. Sarioglu FC, Sarioglu O, Guleryuz H, Ozer E, Ince D, Olgun HN. MRI-based texture analysis for differentiating pediatric craniofacial rhabdomyosarcoma from infantile hemangioma. European radiology 2020;30: 5227-5236. doi: https://doi.org/10.1007/s00330-020-06908-4
6. Zhang S, Chiang GCY, Magge RS, Fine HA, Ramakrishna R, Chang EW, Kovanlikaya I. Texture analysis on conventional MRI images accurately predicts early malignant transformation of low-grade gliomas. European radiology 2019;29: 2751-2759. https://doi.org/10.1007/s00330-018-5921-1

Anahtar kelimeler: Texture Analysis, Ovarian torsion, Magnetic resonance imaging, T2-weighted MRI, Ovary

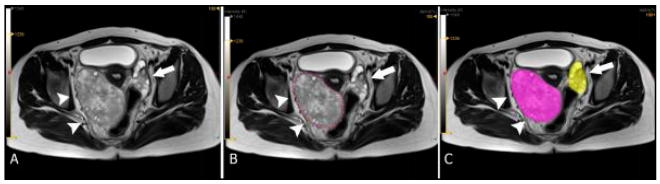

Abdominal Radyoloji

SS-139

KOMPLİKE IVK AGENEZİ: TANI VE TEDAVİ İKİLEMLERİ VE ÖĞRETİCİ NOKTALAR

Berrin Erok[1], Nu Nu Win[2], Elidor Agolli[2]

[1]Radyoloji bölümü, Sağlık Bilimleri Üniversitesi, Prof Dr Cemil Taşçıoğlu Şehir Hastanesi, İstanbul
[2]Radyoloji bölümü, Bahçelievler Medicana Hastanesi, İstanbul

Giriş ve Amaç: IVK agenezi (IVKA), IVK nın nadir malformasyonlarından biridir (1). Kusurlu gelişim ve IVK trombozu, hem IVK hipoplazisi hem de agenezi ile sonuçlanabilir. IVKA, 'suprarenal segmentin korunduğu infrarenal segmentin kesintiye uğraması (tip 1) veya infrahepatik segmentin azigot/hemiazigot devamlılığı ile kesintiye uğraması (tip 2) olarak karşımıza çıkabilir (2). Birçok hasta klinik olarak sessiz kalabilir, ancak ciddi komplikasyonlar ile de tanı konulabilmektedir.

Anahtar Kelimeler: IVK agenezi, retroperitoneal hematoma, CT venography

Gereç ve Yöntem: En az 7 yıllık radyoloji pratiğimizde karşılaştığımız ve arşivimize kaydetmiş olduğumuz IVKA vakaları arasında ciddi komplikeasyonlar ile presente olan IVKA hastalarını tanısal/terapötik ikilemleri ve öğretici noktalar ile sunmayı amaçladık.

Sonuçlar: Asemptomatik ve tesadüfen saptanmış olan vakalar hariç tutulduktan sonra, ortalama yaşı 30 olan toplam ve ciddi kompliksayonlar ile presente olan 3 IVKA olgusu saptanmıştır. Hastalardan birinde IVK oklüzyonunun altta yatan nedeni olarak AT eksikliği vardı, diğer ikisinde bilinen bir koagülopati veya kanama diyatezi yoktu, ancak kadın hastamız postpartum dönemdeydi. Bu hastamızda inatçı sağ iliofemoral tromboz farmakolojik kateter yönlendirmeli trombektomi ile çıkarıldı (şekil 1). Gece boyunca yapılan trombolizi takiben kontrol venografide minimal tromboz görüldü, ancak kateter aynı zorluk kontrlateralde de yaşanmak kaydı ile IVK'ya ilerleyemedi (şekil 2). BT venografide (BTV) tip 1 IVKA saptandı (şekil 3). Dilate azigos ven olarak devam eden patent renal venler ve çok sayıda dilate paravertebral kollateral venler mevcuttu (şekil 4). Ertesi gün yeniden sağ alt ektremitede şişme ile presente olan hastamızda trombozlar yeniden aspire edildi ve bu defa kompresyon çorabı uygulanmadı.

İkinci hastamız akut karın ağrısı ile acil servisimize başvurmuş olup batın BT incelemede masif (20 cm) retroperitoneal hematom (RPH) saptanan olgumuz idi. Arterial faz görüntüler arterial etioloji dışlandı (şekil 5).Tip 2 IVKA mevcuttu ve birçoğu tromboze olan paravertebral varikoz kollateraller aracılığı ile azigos/hemiazigos sisteme drene olan dilate asendan lumbar venler ile ilişkili idi (şekil 6). Bu kollaterallerden birinin rupturü RPH un nedeni idi (şekil 7).

Son hastamız AT eksikliğine bağlı posttramatik sendrom ve rekurren pulmoner emboli öyküsü bulunan ve son dönem böbrek yetmezliği nedeni ile böbrek nakli için başvurmuş olan hastamızdı. BTV de suprahepatik segmenti dışında düzensiz konturlü ve kalibrasyonu belirgin azalmış IVK izlenmekteydi. Renal venler trombozeydi (şekil 8). Karın duvarları, peritoneal, retroperitoneal ve pelvik boşluklarda yaygın geniş dilate venöz kollateraller vardı (şekil 8-9). Aksesuar bir sağ infrahepatik ven mevcuttu ve yeni bir teknikle böbrek nakli yapıldı (şekil 10)

Tartışma ve Sonuç: Proksimal DVT'si olan genç hastalarda agresif ilerleme öncesinde IVKA akılda tutulmalıdır. Kontrlateral popliteal ponksiyon ve BTV anatomiyi netleştirir ve tereddüt edilmemelidir. Akut DVT IVKA ne bağlı geliştiğinde kompresyon çorapları daha kötü bir etkiye sahip olabilir. Kolateral paraspinal damarlar venöz dönüşü sürdürmek için faydalı olsalarda RPH olgusunda olduğu gibi rupture olacak kadar da genişleyebilirler. Kalıtsal AT eksikliği olan hastalarda renal ven trombozu veya glomerüler hasar nedeniyle nadiren ESRD gelişir (3). Radyolojik görüntülemede venöz drenaj için uygun seçeneklerin dikkatli değerlendirilmesi transplantasyon ihtiyacında yardımcı olacaktır.

Kaynaklar
1. Sneed D., Hamdallah I., Sardi A. Absence of the retrohepatic inferior vena cava: what the surgeon should know. Am Surg. 2005;71(6):502–504.
2. Bass JE, Redwine MD, Kramer LA, Huynh PT, Harris JH Jr. Spectrum of congenital anomalies of the inferior vena cava: cross-sectional imaging findings. RadioGraphics 2000;20 (3):639–652..
3. Alexandre Hertig and Eric Rondeau. Role of the Coagulation/Fibrinolysis System in Fibrin-Associated Glomerular Injury. JASN April 2004, 15 (4) 844-853

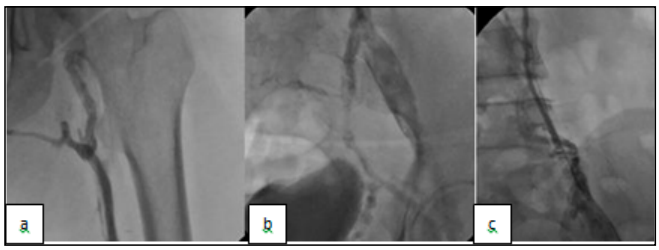

Şekil 1 a,b,c. Popliteal ven sheat den elde olunan sağ alt extremite diagnostic görüntüleri Femoral vende yoğun tromboz ve iliak venden sonra dolumun olmaması (a), eksternal ve internal iliak venlerinin ağır trombozu (b) Eksternal, internal iliak venlerin ağır trombozu ve iyi gelişmiş kollateral ile iliaklardan sonra venöz drenaj (c) görülmektedi



Şekil 2 a,b,c. Sağ ana iliak venin ya da IVK nın kronik okluzyonu düşüncesi ile diagnostik kateter sol iliak venden ulaşmak amacı ile sol popliteal vendende gönderilmesi ile IVKA nin konfirmasyonu. Sol iliak venografide IVK izlenmezken iliak ven drenajı için iyi gelişmiş kollateraller izlenmektedir (a). Normal sol iliofemoral venler (b) ve sol ilik venden sağ iliak vene iyi gelişmiş kollateral (c) izlenmektedir.

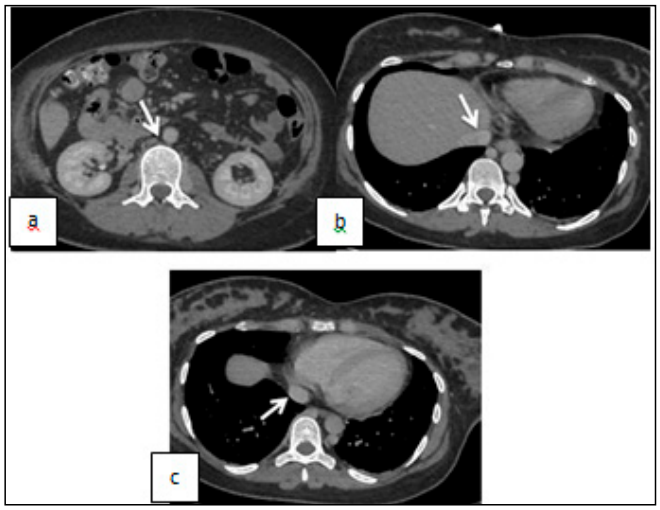

Şekil 3 a,b,c. Batın ve pelvise ait BTV de IVK infrarenal segmentinin olmadığı görülmektedir (a, ok). Normal suprarenal IVCK segments; hepatic IVK (b, ok) suprahepatik IVK (c, ok) görülmektedir.

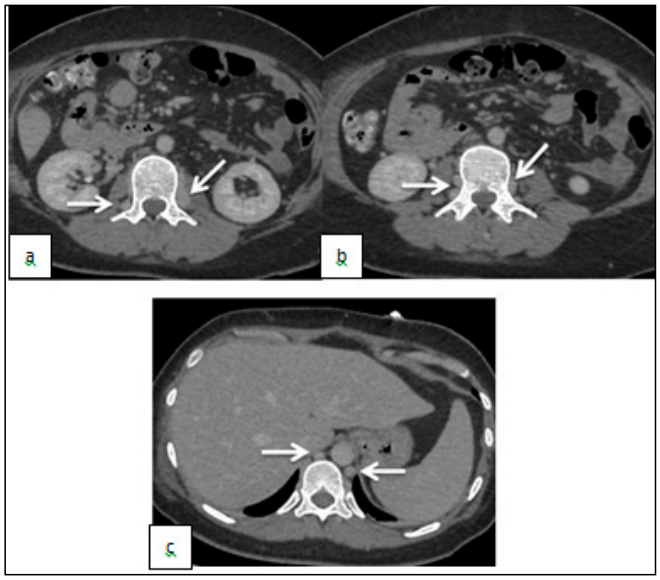

Şekil 4 a,b,c. Batın ve pelvise ait BTV de çok sayıda dilate paravertebral kollateral venler (a, b, oklar) ve dilate azygous/hemiazygous veinler drenajları (c, ok) görülmektedir.

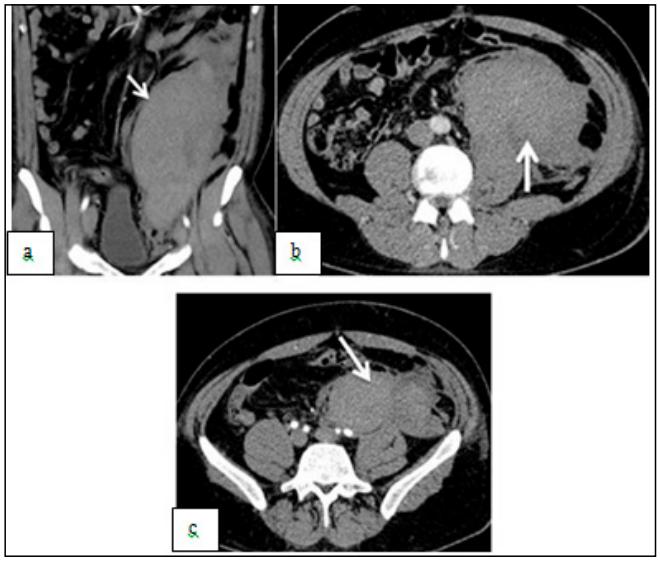

Şekil 5 a,b,c. Arterial faz IV kontrastlı batın BT de aorta sol tarafında masif RPH ve kitle etkisi izlenmektedir (oklar).

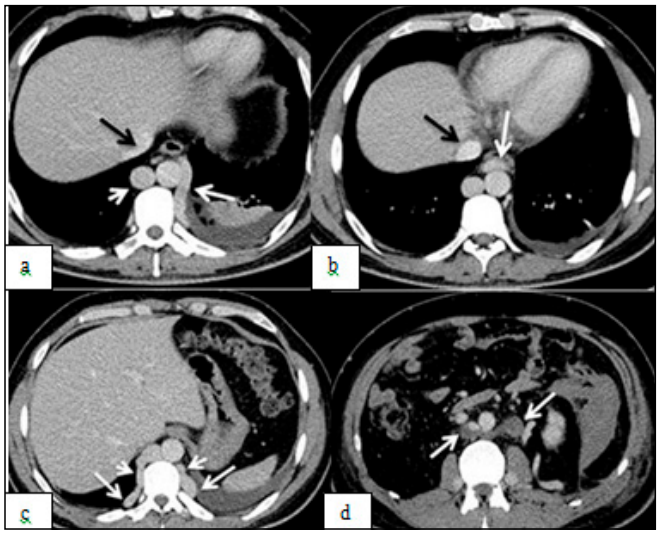

Şekil 6 a,b,c,d. Hipoplastik hepatik IVK (A, siyah ok) ve normal suprahepatik IVK (B, siyah ok) görülmektedir.Dilate azygos ven (A,B, kısa ok) ve lumbar veinle (C, beyaz oklar) ve paravertebral varikoz kollateral venler aracılığı ile azigoz ve hemiazigıs venlere drenajları (C, kısa beyaz oklar) izlenmektedir. Tromboze kollateral venler gösterilmektedir (D, arrows).

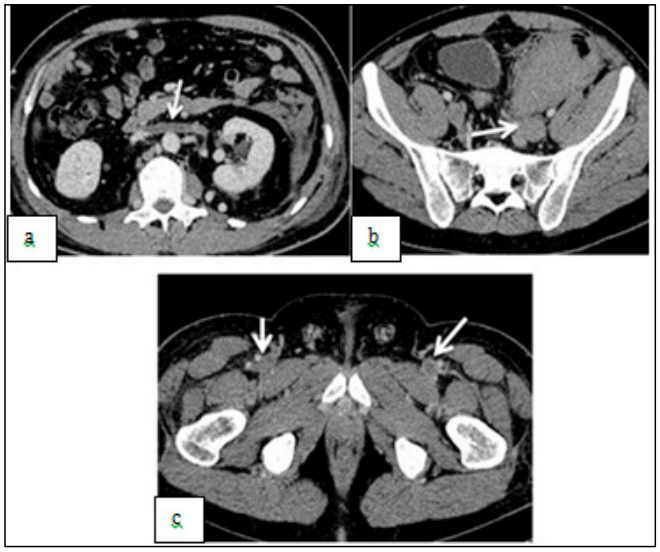

Şekil 7. Dilate azigos sisteme drene olan renal venler izlenmektedir. Renal venler düzeyinde izlenen dolum defekti artefakta aittir (A, ok). Dilate paravertebral kollateral venler arasında geniş tubular retroperitoneal yapı rupturü RPH ile sonuçlanan anevrizmal sol lumbar kollateral ven olarak değerlendirildi (B, ok). Bilateral external iliak venlerin tromboze olduğu izlenmektedir (C, oklar).



Şekil 8. IV kontrastlı portal venöz faz abdominopelvik BT görüntülerde konturü düzensiz belirgin ince kalibrasyonlu IVK görülmektedir; intrahepatic IVK (1a, kalın ok), renal IVK (1b, kalın ok) ve infrarenal IVK (1c, kalın ok). Dilateazigos ve hemiazigos venler (1a, ince oklar) ve belirgin atrofik sağ böbrek izlenmektedir (1b; ince ok). Batın duvarında mevcut dilate kollateral venler gösterilmektedir (1b, 1c, kısa oklar).



Şekil 9 a,b. IV kontrastlı portal venöz faz abdominopelvik BT görüntülerde pelvik kollateral venler izlenmektedir (2a, 2b, kalın oklar). Batın duvarında mevcut olan dilate venoz kollateraller izlenmektedir (2a, 2b, kısa oklar). c) Sağ femoral ven venografi IVK ve iliak venlerin oklude olduğunu ve dilate patent venoz kollateralleri göstermektedir (c, ince oklar).

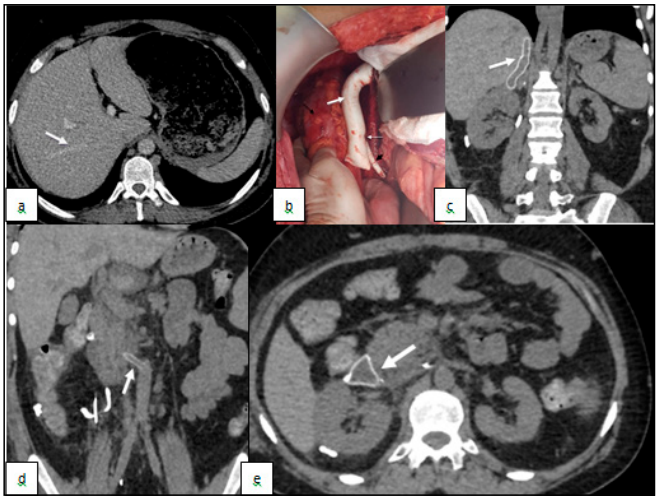

Şekil 10. a) IV kontrastlı portal venöz faz abdominopelvik BT görüntülerde incidental bulgu olarak saptanan aksesuar sağ infrahepatik ven görülmektedir (ok). b) Intraoperatif görüntüde donor böbrek (ince siyah ok), suprahepatik IVK ya anastomoze olan venoz graft (kalın beyaz ok) ve arterial graft (kısa siyah ok) izlenmektedir.Renal venin graft anastomozu izlenmektedir (ince beyaz ok). c,d,e) Postoperatif BT görüntülerde venous graft (c, ok) ve arterial graft (d, ok) izlenmektedir. Renal ven graftı ile transplante böbrek izlenmektedir (e, ok).

Abdominal Radyoloji

SS-140

ŞİDDETLİ AKUT PANKREATİT VE PANKREATİK NEKROZ İLE BAZI SERUM PARAMETRELERİNİN KORELASYONUNUN ARAŞTIRILMASI

Nazım Güreş[1], Server Sezgin Uludağ[2], Sabri Şirolu[3], Ahmet Aşkar[2], Ömer Küçük[1], Mehmet Faik Özçelik[2], Abdullah Kağan Zengin[2]

[1]Genel Cerrahi Anabilim Dalı, Balıkesir Atatürk Şehi Hastanesi, Balıkesir
[2]Genel Cerrahi Anabilim Dalı, İstanbul Üniversitesi-Cerrahpaşa, Cerrahpaşa Tıp Fakültesi, İstanbul
[3]Radyoloji Anabilim Dalı, İstanbul Üniversitesi-Cerrahpaşa, Cerrahpaşa Tıp Fakültesi, İstanbul

Giriş: Akut pankreatit (AP) önemli morbiditeye ve hatta mortaliteye yol açabilen bir hastalıktır. Etiyolojide safra taşları ve yoğun alkol tüketimi başta olmak üzere çeşitli faktörler yer almaktadır. Hastalık genellikle ılımlı seyretmekle beraber bazı olgularda tablo şiddetlidir ve pankreasta veya peripankreatik dokularda nekroz gelişebilir. Pankreatitin şiddeti ve nekroz varlığını göstermede radyolojik olarak "Balthazar CT severity index" (CTSI) kullanılmaktadır. Biz bu çalışmada Balthazar CTSI ile hastalardaki AP şiddetini sınıflandırdık ve bazı serum parametreleri ile AP şiddeti arasında bir korelasyon olup olmadığını ve hangi serum parametrelerinin AP şiddetini ve pankreatik nekroz (PN) gelişimini öngörmede güvenli bir belirteç olarak kullanılabileceğini araştırdık.

Materyal ve Metod: Genel Cerrahi Kliniğimize 2012-2018 yılları arasında akut pankreatit tanısıyla yatırılan 341 hasta çalışmaya dahil edildi. Hastaların hematolojik ve biyokimyasal parametreleri ölçüldü. Hastaların çekilen abdomen BT'leri Balthazar Skoruna göre (CTSI) değerlendirildi. Bu parametreler ve Balthazar CTSI ile belirlenen AP şiddeti arasında korelasyon varlığı araştırıldı.

Bulgular: Çalışmaya alınan 341 hastadan %19,4 'ünde pankreatik nekroz saptandı. BT'lerinde Balthazar CTSI ile pankreatik nekroz belirlenen hastalarda nötrofil sayısı, nötrofil/lenfosit oranı (NLR), platelet/lenfosit oranı (PLR), nötrofil/monosit oranı (NMR) nekrozu olmayan hastalara göre anlamlı olarak yüksek, albumin düzeyleri ise anlamlı olarak düşük bulunmuştur.

Sonuç: Nötrofil sayısı, albumin düzeyi, NLR, LR ve NMR, AP şiddetini belirlemede prediktif markerler olarak kullanılabilirler.

Giriş: Pankreasın inflamatuar bir hastalığı olan akut pankreatit (AP) dünya genelinde hastaneye yatış gerektiren gastrointestinal hastalık nedenleri arasında ön sırada yer almaktadır ve insidansı giderek artmaktadır (1-3). Şiddetli AP, AP'nin sistemik inflamatuar yanıt sendromu ve organ yetmezliği ile seyreden alt formudur. Yaklaşık %20 hastada şiddetli AP/pankreatik nekroz gelişmektedir ve bu durum ileri medikal–girişimsel müdahale gerektirmektedir (4,5).

AP şiddetini belirlemek için Ranson kriterleri, APACHE 2 klasifikasyon sistemi, Balthazar skoru gibi çeşitli skorlama sistemleri geliştirilmiştir ve bunların yanında obezite, ileri yaş, hemokonsantrasyon, CRP, prokalsitonin gibi birçok faktörün başvuru anında prognoza olan etkileri ayrı ayrı incelenmiştir. Bunların içinde Balthazar CT Severity Index (CTSI) akut pankreatitte yaygın olarak kullanılan ve CT bulgularına dayanan bir skorlama sistemidir (6,7).

Biz bu çalışmada Balthazar CTSI'ye göre şiddetli pankreatit/pankreatik nekrozu bulunan olguları saptadık. Hastalığın şiddetli geçtiği bu vakalarda serumdaki bazı hematolojik ve biyokimyasal markerler ile hastalık şiddeti arasındaki korelasyonu araştırdık.

Materyal ve Metot

Çalışmanın Dizaynı: Çalışma 2012-2018 tarihleri arasında İstanbul Üniversitesi-Cerrahpaşa, Cerrahpaşa Tıp Fakültesi Hastanesi'ne başvuran, %43,4'ü (n=148) kadın, %56,6'sı (n=193) erkek olmak üzere toplam 341 olgu ile yapılmıştır. Hastaların hematolojik ve biyokimyasal parametreleri ölçülmüş, IV kontrastlı batın BT incelemeleri yapılmıştır. Bütün BT görüntüleri 5 yıllık abdominal radyoloji deneyimi olan bir radyolog (S.Ş.) tarafından değerlendirilmiştir. Radyolog, hastaların BT görüntülerini PACS programı (ExtremePACS, Ankara, Türkiye) kullanarak ve hastaların laboratuvar bulgularına kör olarak değerlendirmiş ve bulguları Balthazar CT Severity Index'e göre (8) (Tablo.1) sınıflandırmıştır. Bu sınıflamaya göre pankreatik nekroz görülen ve şiddetli seyreden AP olan hastaların, ılımlı seyirli AP hastaları ile hematolojik ve biyokimyasal parametreleri karşılaştırılmış ve istatistiksel olarak anlamlı fark olup olmadığı araştırılmıştır.

Tablo 1. Balthazar Skoru (CT Severity Index (CTSI))

	Kontrastsız BT	
GRADE	**BULGULAR**	**SKOR**
A	Normal pankreas- normal boyut, keskin sınırlı, düz kontur, homojen kontrast tutulumu, retroperitoneal peripankreatik yağda kontrast tutulumu yok	0
B	Pankreasın fokal veya diffüz büyümesi, konturlar düzensiz olabilir, heterojen kontrast tulumu olabilir fakat peripankreatik inflamasyon üzerinde tutulum yok	1
C	Pankreas içi anormallikler ile peripankreatik inflamasyon	2
D	İntrapankreatik veya ekstrapankreatik tek lokasyonda sıvı koleksiyonu	3
E	İntrapankreatik veya ekstrapankreatik 2 veya daha fazla sıvı koleksiyonu ve/veya pankreasta ya da çevresinde gaz varlığı.	4
	Kontrastlı BT Nekroz Oranı (%)	
0		0
<30		2
30-50		4
≥50		6

CTSI = Kontrastsız BT skoru + Kontrastlı BT: maksimum = 10, ≥6 = ciddi hastalık. Balthazar, EJ, Robinson, DL, Megibow, AJ, Ranson, JH, Radiology 1990; 174:331

İstatistiksel İncelemeler

İstatistiksel analizler için NCSS (Number Cruncher Statistical System) (Kaysville, Utah, USA) programı kullanıldı. Çalışma verileri değerlendirilirken tanımlayıcı istatistiksel metodlar (ortalama, standart sapma, medyan, frekans, oran, minimum, maksimum) kullanıldı. Nicel verilerin normal dağılıma uygunlukları Kolmogorov-Smirnov, Shapiro-Wilk testi ve grafiksel değerlendirmeler ile sınanmıştır. Normal dağılım gösteren nicel verilerin iki grup karşılaştırmalarında Student t Test, normal dağılım göstermeyen verilerin iki grup karşılaştırmalarında ise Mann Whitney U testi kullanıldı. Nitel verilerin karşılaştırılmasında ise Pearson Ki-Kare testi kullanıldı. Parametreler için cut-off belirlemede tanı tarama testleri (duyarlılık, özgüllük, PKD, NKD) ve ROC Curve analizi kullanıldı. Anlamlılık en az p<0,05 düzeyinde değerlendirildi.

Sonuçlar

Çalışmaya alınan 341 olgunun yaşları 6 ile 94 arasında değişmekte olup, ortalama 58,29±18,54 yıldır. Hastaların demografik özelliklerinin dağılımı, Balthazar skoru, pankreatit düzeyleri ve pankreatik nekroz varlığı Tablo 2'de gösterilmektedir.

Tablo 2. Demografik Özelliklerin Dağılımı

		n	%
Yaş (yıl)	Min-Maks (Medyan)	6-94 (60)	
	Ort±Ss	58,29±18,54	
Cinsiyet	**Kadın**	148	43,4
	Erkek	193	56,6
Balthazar skoru	Min-Maks (Medyan)	0-10 (2)	
	Ort±Ss	2,03±1,72	
Pankreatit düzeyleri	**Hafif (0-3)**	275	80,6
	Orta (4-6)	63	18,5
	Ağır (7-10)	3	0,9
Pankreatit nekroz	**Yok (<4)**	275	80,6
	Var (≥4)	66	19,4

Pankreatik nekroz varlığına göre olguların yaşları arasında istatistiksel olarak anlamlı farklılık saptanmıştır (p=0,001; p<0,01); Pankreatik nekroz görülen olguların yaşları daha düşüktür. Pankreatik nekroz varlığına göre olguların cinsiyet dağılımları arasında ise istatistiksel olarak anlamlı farklılık saptanmamıştır (p>0,05) (Tablo.3).

Tablo 3. Pankreatit Nekroz Varlığına Göre Demografik Özelliklerin Değerlendirilmesi

		Pankreatik nekroz (-) (n=275)	Pankreatik nekroz (+) (n=66)	p
Yaş (yıl)	Min-Maks (Medyan)	6-94 (62)	19-86 (52)	[a]0,001**
	Ort±Ss	59,92±18,64	51,48±16,60	
Cinsiyet; n (%)	Kadın	122 (44,4)	26 (39,4)	[b]0,464
	Erkek	153 (55,6)	40 (60,6)	
[a]Student t Test	[b]Pearson Ki-kare Test		**p<0,01	

Pankreatik nekroz varlığına göre olguların laboratuvar parametreleri de istatistiksel olarak karşılaştırıldı. Nekroz olan ve olmayan olgular arasında amilaz, lenfosit, monosit, platelet, CRP, AST, LDH ölçümleri ve lenfosit/monosit, CRP/albümin, AST/platelet, nötrofil/albümin oranları arasında istatistiksel olarak anlamlı farklılık saptanmadı.

Pankreatik nekroz varlığına göre olguların nötrofil ölçümleri (p=0,010; p<0,05) ve albumin ölçümleri (p=0,042; p<0,05) arasında istatistiksel olarak anlamlı farklılık saptanmıştır. Pankreatik nekroz görülen olguların nötrofil ve albumin ölçümleri daha yüksektir. Pankreatik nekroz varlığına göre olguların nötrofil/lenfosit ölçümleri (p=0,007; p<0,01), platelet/lenfosit ölçümleri (p=0,045; p<0,05) ve nötrofil/monosit ölçümleri (p=0,014; p<0,05) arasında da istatistiksel olarak anlamlı farklılık saptanmıştır. Pankreatik nekroz görülen olguların nötrofil/lenfosit (NLR), platelet/lenfosit (PLR) ve nötrofil/monosit (NMR) ölçümleri daha yüksektir. Bulgular Tablo.4'te derlenmiştir.

Tablo 4. Pankreatit Nekroz Varlığına Göre Laboratuvar Bulgularının Değerlendirilmesi

		Pankreatik nekroz (-) (n=275)	Pankreatik nekroz (+) (n=66)	[c]p
Amilaz	Min-Maks (Medyan)	502-2364 (1005)	509-2039 (1083,5)	0,437
	Ort±Ss	1074,13±423,29	1120,09±438,26	
Nötrofil	Min-Maks (Medyan)	0,3-59,3 (8)	0,6-28,7 (10,2)	0,010*
	Ort±Ss	9,20±5,72	11,01±6,05	
Lenfosit	Min-Maks (Medyan)	0,1-9,1 (1,2)	0-7,3 (1,1)	0,284
	Ort±Ss	1,37±0,90	1,37±1,16	
Monosit	Min-Maks (Medyan)	0-3,6 (0,6)	0,1-1,8 (0,6)	0,998
	Ort±Ss	0,65±0,42	0,65±0,38	
Platelet	Min-Maks (Medyan)	24,4-756 (232)	31,7-906,4 (239)	0,252
	Ort±Ss	245,01±104,42	270,18±135,97	
CRP	Min-Maks (Medyan)	0-397 (20,2)	0-480 (27,3)	0,455
	Ort±Ss	62,04±82,18	78,31±112,13	
AST	Min-Maks (Medyan)	3-9620 (55)	3-1318 (52)	0,417
	Ort±Ss	198,75±746,55	122,76±199,32	
LDH	Min-Maks (Medyan)	109-11200 (268)	124-1374 (293)	0,259
	Ort±Ss	436,00±845,73	382,35±262,41	
Albümin	Min-Maks (Medyan)	1,7-5,3 (4)	2,8-5,7 (4,2)	0,042*
	Ort±Ss	3,98±0,60	4,16±0,59	
Nötrofil / Lenfosit	Min-Maks (Medyan)	0,6-138,5 (6,6)	0,6-60 (9,5)	0,007**
	Ort±Ss	10,15±12,35	14,03±13,04	
Lenfosit/ Monosit	Min-Maks (Medyan)	0,1-35 (2,2)	0,1-8,1 (2,2)	0,462
	Ort±Ss	2,77±2,93	2,47±1,83	
Platelet/ Lenfosit	Min-Maks (Medyan)	7,4-2429 (193,6)	38,5-3170 (226,9)	0,045*
	Ort±Ss	242,51±203,10	345,93±440,15	
CRP/ Albümin	Min-Maks (Medyan)	0-2488 (21)	0-26921 (28,9)	0,334
	Ort±Ss	84,72±203,55	490,52±3306,27	
Nötrofil/ Monosit	Min-Maks (Medyan)	2,8-194 (13,1)	2,4-90 (18,1)	0,014*
	Ort±Ss	19,43±23,28	21,16±16,66	
AST/ Platelet	Min-Maks (Medyan)	0-123,3 (0,2)	0-4,6 (0,2)	0,336
	Ort±Ss	1,52±8,62	0,55±0,82	
Nötrofil/ Albümin	Min-Maks (Medyan)	0,1-19 (2)	0,2-8,4 (2,4)	0,053
	Ort±Ss	2,42±1,83	2,75±1,69	
[c]Mann Whitney U Test		*p<0,05	**p<0,01	

Pankreatik nekroz görülen olgulardaki NLR, PLR ve NMR oranları için cut-off noktaları belirlendi. Pankreatik nekroz görülme durumu ile NLR ölçümünün 7,6 kesme değeri arasında istatistiksel olarak anlamlı ilişki saptanmıştır (p=0,027; p<0,05). NLR ölçümü 7,6 ve üzeri olan olgularda pankreatik nekroz görülme riski 1,838 kat fazladır. NLR ölçümü için ODDS oranı 1,838 (%95 CI: 1.066-3,172)'dir. Pankreatik nekroz görülme durumu ile PLR ölçümünün 276,1 kesme değeri arasında istatistiksel olarak anlamlı ilişki saptanmıştır (p=0,019; p<0,05). PLR ölçümü 276,1 ve üzeri olan olgularda pankreatik nekroz görülme riski 1,929 kat fazladır. PLR ölçümü için ODDS oranı 1,929 (%95 CI: 1.107-3,361)'dir. Pankreatik nekroz görülme durumu ile NMR ölçümünün 15,3 kesme değeri arasında istatistiksel olarak anlamlı ilişki saptanmıştır (p=0,013; p<0,05). NMR ölçümü 15,3 ve üzeri olan olgularda pankreatik nekroz görülme riski 1,980 kat fazladır. NMR ölçümü için ODDS oranı 1,980 (%95 CI: 1.147-3,418)'dir (Tablo.5). Pankreatik nekroz görülme durumuna göre nötrofil/lenfosit, platelet/lenfosit, nötrofil/monosit ölçümlerine ilişkin ROC eğrisi de Şekil 1'de gösterilmiştir.

Tablo 5. Pankreatik Nekroz Görülme Durumuna Göre Nötrofil/Lenfosit, Platelet/Lenfosit ve Nötrofil/Monosit Ölçümleri İçin Tanı tarama Testleri ve ROC Curve Sonuçları

	Diagnostic Scan					ROC Curve		
	Cut-off	Sensitivite	Spesifisite	Positive Predictive Value	Negative Predictive Value	Area	95% Confidence Interval	p
NLR	≥ 7,6	59,09	56,00	24,38	85,08	0,607	0,528-0,687	0,007**
PLR	≥ 276,1	42,42	72,36	26,92	83,97	0,579	0,44-0,659	0,045*
NMR	≥ 15,3	59,09	57,82	25,16	85,48	0,597	0,523-0,672	0,014*
**p<0,01	*p<0,05							

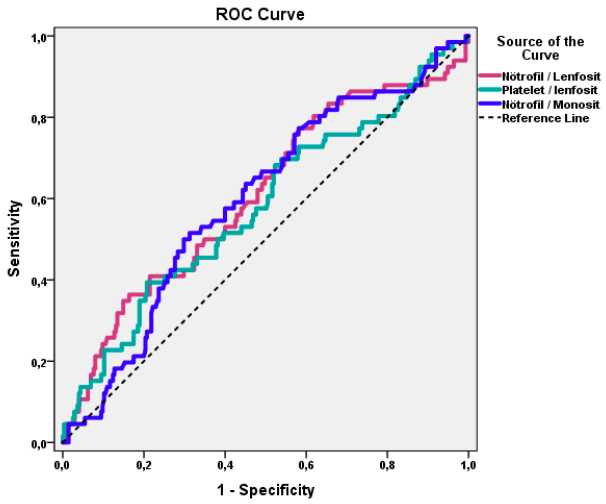

Şekil 1. Pankreatik nekroz görülme durumuna göre nötrofil/lenfosit, platelet/lenfosit, nötrofil/monosit ölçümlerine ilişkin ROC eğrisi

Tartışma

1992'de sunulan ve 2012'de revize edilen Atlanta Klasifikasyonu'na göre akut pankreatit (AP), hafif AP (organ yetmezliği olmayan veya nekroz, psödokist gibi komplikasyonları olmayan), orta derecede şiddetli AP (organ yetmezliği 48 saat içinde gerileyen ve lokal komplikasyonları olan) ve Şiddetli AP (48 saatten uzun süren organ yetmezliği bulunan) şeklinde üç gruba ayrılmıştır (9,10). AP, serimizdeki gibi çoğunlukla ılımlı seyretmekle beraber %1-2 vakada fatal olabilmektedir. Bu oran hastada geçici organ yetmezliği varsa %10'a, devam eden tek organ yetmezliği varsa %20-30'a, enfekte nekroz varsa %30'a, persistan multi-organ yetmezliği varsa %40-60'a çıkmaktadır (9,10).

Hastalığın klinik gidişini ve özellikle şiddetli AP tahmini için bugüne değin Ranson criteria, Glasgow criteria, Acute Physiology and Chronic Health Evaluation 2 (APACHE 2), computed tomography imaging scoring systems, Bedside Index of Severity in Acute Pancreatitis (BISAP) score, Panc 3, Harmless Acute Pancreatitis Score (HAPS) ve Japanese Severity Score gibi çeşitli skorlama sistemleri geliştirilmiştir (6,7,12). BT tabanlı bir skorlama sistemi olan Balthazar CT Severity Indeksi (CTSI) (8) bugüne değin etkinliğini çeşitli çalışmalar ile kanıtlamıştır (13,14). Yapılan bir retrospektif çalışmada CT indeksi>5 olanların <5 olanlardan ölüm riskinin 8 kat, hastanede kalma süresinin 17 kat, nekrozektomi geçirme riskinin 10 kat daha fazla olduğu gösterilmiştir (15). Klinik skorlama sistemleri arasında özellikle APACHE 2 skoru çalışmalarda öne çıkmaktadır; BİSAP da oldukça etkili bulunmuştur (16,17).

Çalışmamızdaki gibi biyokimyasal markerların AP'deki prediktif değerine ilişkin çalışmalar halen devam etmektedir. Bezmarević M ve ark. prokalsitoninin prediktif değerini CRP'ye göre daha yüksek bulmuşlardır. Bizim çalışmamızda da CRP şiddetli AP varlığını tahminde yetersiz kalmıştır. Hong W ve ark.'nın düşük albumin düzeyinin de şiddetli AP ve mortalitenin bir indikatörü olduğunu gösterdiği çalışmasıyla bizim serimize ait sonuç uyumludur (18). Nötrofil/lenfosit oranı (NLR) son senelerde şiddetli akut pankreatiti ve AP'ye bağlı organ yetmezliğini öngörmede etkin bir marker olarak ileri sürülmektedir. Biz, benzer şekilde hem nötrofil sayısını hem de NLR'yi şiddetli AP öngörüsünde etkin olarak bulduk (19,20,21). NLR için optimal cut-off değerleri belirlemek için yapılan çalışmalardan Aravind S ve ark çalışmasında (20) 0. gün: 10,6, 1.gün: 8,1 ve 2. gün: 4,8 bulunmuştur ve sonuçlar bizim 7,6 değerimizle uyumludur. Platelet/lenfosit oranı (PLR) da son zamanlarda NLR ile kombine edilebilecek iyi bir prognostik faktör olarak sunulmaktadır (22,23)

AP'de inflamatuar proses sirkülasyondaki monosit ve nötrofillerin pankreatik interstisyel alana migrasyonu ile başlamaktadır. Bu infiltre olan nötrofil ve monositler çeşitli sitokinler ve diğer inflamatuar mediatörlerin üretimine yol açmaktadırlar. Makrofaj aktivasyonu da böylelikle AP şiddetini belirleyen önemli bir faktör olabilir (24). Bu nedenle mevcut çalışmalar lenfosit/monosit oranının (LMR) prediktivitesi üzerine yoğunlaşmıştır. Düşük LMR de önemli bir prognostik faktör olarak görülmektedir (25). Biz çalışmamızda nötrofil/monosit oranını (NMR) da şiddetli AP için değerlendirdik ve prediktif bir faktör olarak kullanılabileceği sonucuna vardık.

Çalışmamızın çeşitli kısıtlılıkları vardır. Öncelikle çalışmamızın retrospektif doğası gereği BT çekimi ve laboratuvar ölçümleri, başvurudan sonra standart bir zaman aralığında yapılmış değildi. Ölçümler ile BT çekimleri genelde yakın zamanlı olmakla birlikte standart bir zaman aralığı veya eşzamanlılık gözetilemedi. İkinci olarak hastaların BT çekimleri genellikle başvuru sırasında yapıldığından nekroz gelişimi için yeterli zaman tanınmamış ve nekroz olguları underestimate edilmiş olabilir. Bilindiği gibi pankreatik nekroz başlangıcı 72 saate kadar gözlenmekte ve bu nedenle nekrozun gerçek uzanımının saptanması için 72 saatten sonra BT çekimi önerilmektedir (26). 3. kısıtlılığımız BT görüntülerinin tek kişi tarafından değerlendirilmesiydi. Balthazar CTSI skorlaması interobserver agreement'ı yüksek bir skorlama sistemi olmakla birlikte (27) 2 veya daha fazla radyoloğun değerlendirmesi, tanısal değeri artırabilirdi.

Sonuç

AP şiddetli seyrettiği zaman mortalite ile sonuçlanabilen ciddi bir hastalıktır. Bu nedenle başvuruda hastalığın seyrini tahmin edebilmek, gerekli tedavi stratejisi belirlemek açısından önem arz etmektedir. Nötrofil sayısı, albumin düzeyi, NLR, LMR ve MNR çalışmamızda prediktif olarak kullanılabilecek biyokimyasal parametreler olarak göze çarpmıştır. Bu durum literatürdeki benzer çalışmalar ile de uyumludur.

Kaynaklar

1. Lankisch PG, Apte M, Banks PA. Acute pancreatitis [published correction appears in Lancet. 2015 Nov 21;386(10008):2058]. *Lancet*. 2015;386(9988):85-96. doi:10.1016/S0140-6736(14)60649-8
2. van Dijk SM, Hallensleben NDL, van Santvoort HC, et al. Acute pancreatitis: recent advances through randomised trials. *Gut*. 2017;66(11):2024-2032. doi:10.1136/gutjnl-2016-313595
3. Greenberg JA, Hsu J, Bawazeer M, et al. Clinical practice guideline: management of acute pancreatitis. *Can J Surg*. 2016;59(2):128-140. doi:10.1503/cjs.015015
4. Portelli M, Jones CD. Severe acute pancreatitis: pathogenesis, diagnosis and surgical management. *Hepatobiliary Pancreat Dis Int*. 2017;16(2):155-159. doi:10.1016/s1499-3872(16)60163-7
5. Trikudanathan G, Wolbrink DRJ, van Santvoort HC, Mallery S, Freeman M, Besselink MG. Current Concepts in Severe Acute and Necrotizing Pancreatitis: An Evidence-Based Approach. *Gastroenterology*. 2019;156(7):1994-2007.e3. doi:10.1053/j.gastro.2019.01.269
6. Pavlidis TE, Pavlidis ET, Sakantamis AK. Advances in prognostic factors in acute pancreatitis: a mini-review. *Hepatobiliary Pancreat Dis Int*. 2010;9(5):482-486.
7. Alhajeri A, Erwin S. Acute pancreatitis: value and impact of CT severity index. *Abdom Imaging*. 2008;33(1):18-20. doi:10.1007/s00261-007-9315-0
8. Balthazar EJ, Robinson DL, Megibow AJ, Ranson JH. Acute pancreatitis: value of CT in establishing prognosis. *Radiology*. 1990;174(2):331-336. doi:10.1148/radiology.174.2.2296641
9. Bradley EL 3rd. A clinically based classification system for acute pancreatitis. Summary of the International Symposium on Acute Pancreatitis, Atlanta, Ga, September 11 through 13, 1992. *Arch Surg*. 1993;128(5):586-590. doi:10.1001/archsurg.1993.01420170122019
10. Bollen TL. Imaging of acute pancreatitis: update of the revised Atlanta classification. *Radiol Clin North Am*. 2012;50(3):429-445. doi:10.1016/j.rcl.2012.03.015
11. Machicado JD, Papachristou GI. Pharmacologic management and prevention of acute pancreatitis. *Curr Opin Gastroenterol*. 2019;35(5):460-467. doi:10.1097/MOG.0000000000000563
12. Kuo DC, Rider AC, Estrada P, Kim D, Pillow MT. Acute Pancreatitis: What's the Score?. *J Emerg Med*. 2015;48(6):762-770. doi:10.1016/j.jemermed.2015.02.018
13. Leung TK, Lee CM, Lin SY, et al. Balthazar computed tomography severity index is superior to Ranson criteria and APACHE II scoring system in predicting acute pancreatitis outcome. *World J Gastroenterol*. 2005;11(38):6049-6052. doi:10.3748/wjg.v11.i38.6049
14. Mikó A, Vigh É, Mátrai P, et al. Computed Tomography Severity Index vs. Other Indices in the Prediction of Severity and Mortality in Acute Pancreatitis: A Predictive Accuracy Meta-analysis. *Front Physiol*. 2019;10:1002. Published 2019 Aug 27. doi:10.3389/fphys.2019.01002
15. Simchuk EJ, Traverso LW, Nukui Y, Kozarek RA. Computed tomography severity index is a predictor of outcomes for severe pancreatitis. The American Journal of Surgery. 2000;179:352-355

16.Hagjer S, Kumar N. Evaluation of the BISAP scoring system in prognostication of acute pancreatitis - A prospective observational study. *Int J Surg*. 2018;54(Pt A):76-81. doi:10.1016/j.ijsu.2018.04.026
17.Bezmarević M, Kostić Z, Jovanović M, et al. Procalcitonin and BISAP score versus C-reactive protein and APACHE II score in early assessment of severity and outcome of acute pancreatitis. *Vojnosanit Pregl*. 2012;69(5):425-431.
18.Hong W, Lin S, Zippi M, et al. Serum Albumin Is Independently Associated with Persistent Organ Failure in Acute Pancreatitis. *Can J Gastroenterol Hepatol*. 2017;2017:5297143. doi:10.1155/2017/5297143
19.Jeon TJ, Park JY. Clinical significance of the neutrophil-lymphocyte ratio as an early predictive marker for adverse outcomes in patients with acute pancreatitis. *World J Gastroenterol*. 2017;23(21):3883-3889. doi:10.3748/wjg.v23.i21.3883
20.Suppiah A, Malde D, Arab T, et al. The prognostic value of the neutrophil-lymphocyte ratio (NLR) in acute pancreatitis: identification of an optimal NLR. *J Gastrointest Surg*. 2013;17(4):675-681. doi:10.1007/s11605-012-2121-1
21.Liang Y, Zhao X, Meng F. Procalcitonin, C-Reactive Protein, and Neutrophil Ratio Contribute to the Diagnosis and Prognosis of Severe Acute Pancreatitis. *Iran J Public Health*. 2019;48(12):2177-2186.
22.Kaplan M, Ates I, Oztas E, et al. A New Marker to Determine Prognosis of Acute Pancreatitis: PLR and NLR Combination. *J Med Biochem*. 2018;37(1):21-30. Published 2018 Jan 1. doi:10.1515/jomb-2017-0039
23.Cho SK, Jung S, Lee KJ, Kim JW. Neutrophil to lymphocyte ratio and platelet to lymphocyte ratio can predict the severity of gallstone pancreatitis. *BMC Gastroenterol*. 2018;18(1):18. Published 2018 Jan 25. doi:10.1186/s12876-018-0748-4
24.Shrivastava P, Bhatia M. Essential role of monocytes and macrophages in the progression of acute pancreatitis. *World J Gastroenterol*. 2010;16(32):3995-4002. doi:10.3748/wjg.v16.i32.3995
25.Li Y, Zhao Y, Feng L, Guo R. Comparison of the prognostic values of inflammation markers in patients with acute pancreatitis: a retrospective cohort study. *BMJ Open*. 2017;7(3):e013206. Published 2017 Mar 27. doi:10.1136/bmjopen-2016-013206

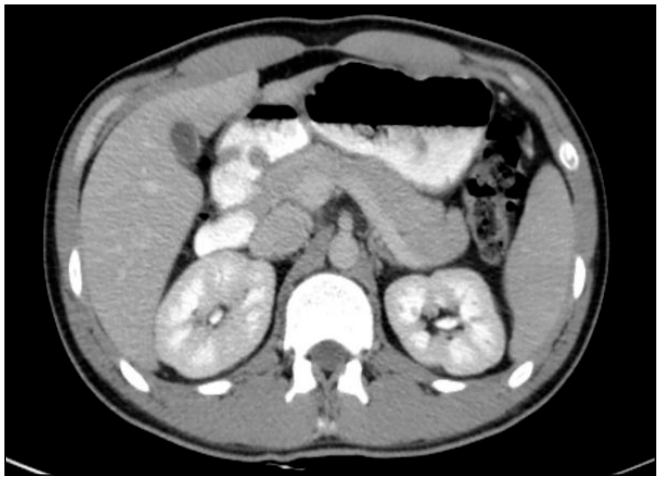

Resim 1. Abdominal BT taramasının koronal kesiti, homojen kontrastlanmaya sahip normal pankreas parankimini gösteriyor



Resim 2. Peripankreatik yağ dokusunun inflamasyonu, parankimal kontrast tutulumu hala homojendir.



Resim 3. Pankreas parankimi çevresinde sağ ve sol pararenal alanlara uzanan ödemli ve homojen olarak artmış efüzyonlar. Perikolesistik alanda efüzyon seçilmekte. Sol böbrekte insidental bir kist mevcut.

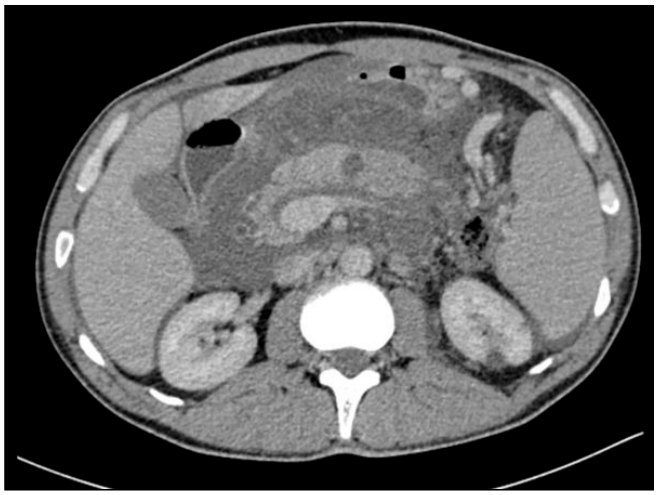

Resim 4. Kontraslanmayan nekroz alanı, belirgin retroperitoneal ve intraperitoneal (perihepatik ve perisplenik) efüzyonların olduğu pankreas gövdesinin ortasında seçilmekte.

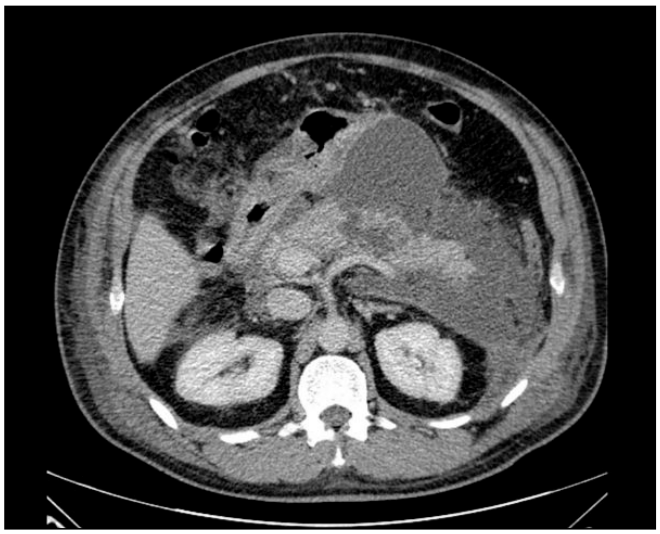

Resim 5. Pankreatik gövde ve kuyrukta kontrastlanmayan nekroz alanları not edilmiştir. Bilateral pararenal alanda ve lesser sac'ta sıvı koleksiyonları vardır.



Resim 6. Ödemli ve kontrast tutmayan pankreas parankimi ve eşlik eden bilateral pararenal efüzyonlar.

Kas-İskelet Radyolojisi

SS-142

SÜPRASPİNATUS TENDİNOPATİLERİNDE SHEAR WAVE ELASTOGRAFİ

Ertan Hazar[1], Gülgün Kavukçu[1], İpek Tamsel[1], Ece Çınar[2], Funda Atamaz Çalış[2]

[1]Ege Üniversitesi Hastanesi Radyoloji Anabilim Dalı
[2]Ege Üniversitesi Hastanesi Fizik Tedavi ve Rehabilitasyon Anabilim Dalı

Giriş ve Amaç: Rotator manşet tendinopatileri omuz ağrısı ve hareket kısıtlılığının en önemli sebeplerindendir(1). Kronik aşırı kullanma, yaşlanma veya sıkışma sendromları sonucunda tendonun fibriler yapısı ve biyomekanik özellikleri bozulur (Resim b). Tendinozis B mod usg ile güvenilir ve yüksek doğrulukla tanınabilmektedir(2). Elastografi dokunun biyomekanik özelliğini kalitatif ve kantitatif değerlendirmeye yarayan ultrasonografik yöntemdir(3). Bu çalışmada süpraspinatus tendinopatilerinde shear wave elastografi ile tendonda ölçülen shear wave velocity (SWV) değerinin, B mod usg bulguları ve constant murley klinik skorlama sistemi ile arasındaki ilişkiyi ortaya koymayı amaçladık.

Gereç ve Yöntem: Ocak 2019 ile mart 2021 arasında pacs sisteminde her iki omuz ultrasonografi görüntüleri olan hastalar retrospektif olarak değerlendirildi. Sisteme kayıtlı elastografi görüntüleri olan ve elastogramlar üzerinden, aynı derinlikten, kemik yüzeylerden uzak, akromion ile büyük tüberkül arasında uygun noktalara standart büyüklükte 4-6 ROİ yerleştirilerek SWV ölçümleri yapılmış olan 75 hastada 150 omuz çalışmaya dahil edildi(Resim d). Supraspinatus tendonu SWV ölçümleri iç rotasyon,ekstansiyon ve abdüksiyonda,el sırtı bel bölgesinde iken yapılmıştı. Hastaların constant murley skorları hasta dosyalarından çıkarıldı. Veriler SPSS programı ile analiz edildi.Non parametrik testler ve korelasyon testleri uygulandı.Çalışmamız için etik kurul onayı mevcuttur(onay no: 99166796-050.06.04).

Bulgular: 150 omuzdan 81 i semptomatik,69 u asemptomatikti. Semptomatik 81omuzdan 52 sinde, asemptomatik 69 omuzdan 22'sinde süpraspinatusta tendinozis veya yırtık izlendi.

B mod usg de süpraspinatusta tendinozis ve yırtık semptomatik grupta anlamlı daha yüksek bulundu($p<0.001$).

Semptomatik grupta SWV median, mean değerleri ile constant murley skor arasında anlamlı bir ilişki bulunmadı (mean için $p=0.242$,median için $p=0.156$).

Semptomatik 81 omuz ve sonrasında toplamda 150 omuz B mod US ye göre normal, tendinozis, tendinozis+yırtık şeklinde üç gruba ayrılarak B mod usg ile SWV arası ilişki test edildi. Üç grup arasında mean ve median değerleri anlamlı farklılık gösterdi (mean için $p=0.002$,median için $p=0.001$). Mean ve median değerleri, normal grupta anlamlı yüksek bulundu.Diğer iki grup arasında ise mean, median değerleri anlamlı farklılık göstermedi. Üç grup arasında constant murley skor anlamlı farklılık göstermedi ($p=0.639$).

Tek taraflı ağrısı olan 69 olguda semptomatik ve asemptomatik taraf SWV değerleri kıyaslandı. Mean değerleri anlamlı farklılık göstermedi($p=0.065$). Median değerleri ise asemptomatik grupta anlamlı yüksek bulundu ($p=0.01$).

Semptomatik ve asemptomatik gruplarda normal, tendinozis, tendinozis+yırtık grupları kendi içlerinde karşılıklı olarak SWV ölçüm farklılıkları bakımından karşılaştırıldı ve anlamlı farklılık bulunmadı.

Tartışma ve Sonuç: Süpraspinatus tendinopatilerinde SWE,constant murley klinik skorlama sistemi ile kıyaslandığında daha doğru bilgi vermektedir. Tendinozis ve yırtık ile SWV değerleri arası ilişki anlamlı bulunurken, constant murley skoru ile herhangi bir anlamlı ilişki bulunmadı. Buna göre tendon dejenere oldukça SWV hızları düşmekte, yani tendon yumuşamaktadır.

Semptomatik ve asemptomatik omuzlarda B mod usg bulguları normal olan tendonlar karşılıklı kıyaslandığında SWV anlamlı farklılık göstermedi. SWE, B mod usg ye yansımayan erken tendinopatik değişiklikleri tespit edemedi.

Anahtar kelimeler: Shear wave,Tendinozis,Elastografi,Constant murley,Süpraspinatus

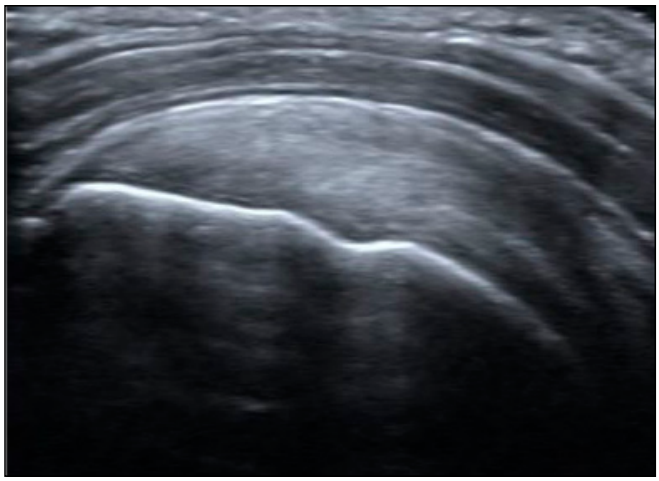

Resim a. Normal süpraspinatus tendonu

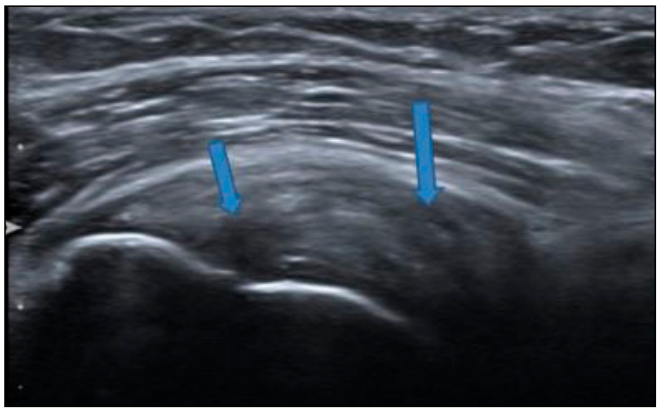

Resim b. Süpraspinatusta kalınlaşma,inhomojen eko paterni ve yamasal hipoekoik alanlar(mavi oklar),fibriler organizasyonda bozulma.

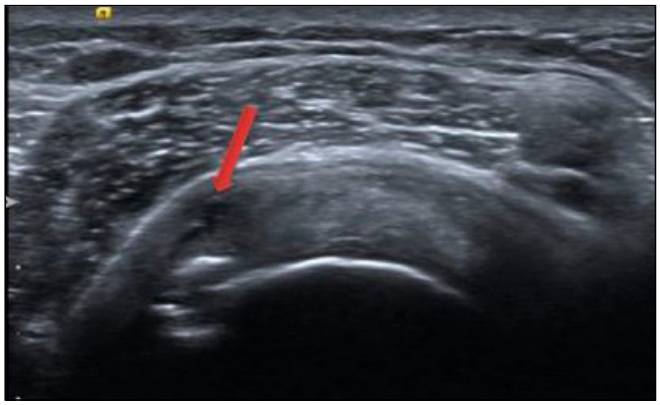

Resim c. Süpraspinatus tendonunda tendinozise ek olarak interstisyel kısmi yırtık(kırmızı ok).

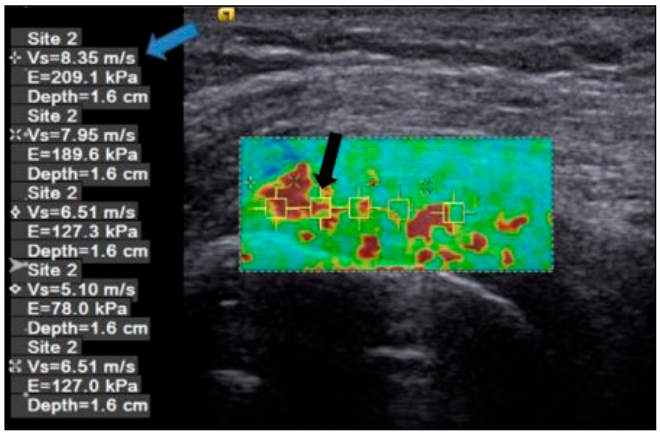

Resim d. Süpraspinatus tendonunda kemik yüzeyden uzak,aynı derinlikte 5 farklı noktadan ROI(siyah ok) ile m/sn(mavi ok) cinsinden SWV ölçümleri.

Kas-İskelet Radyolojisi

SS-143

ÇOCUKLARDA ARKA AYAK BİLEĞİ SIKIŞMA SENDROMU VE OS TRİGONUM İLİŞKİSİ

Zeynep Keskin

Sağlık Bilimleri Üniversitesi Konya Şehir Hastanesi, Radyoloji Kliniği

Giriş ve Amaç: Posterior ayak bileği sıkışma sendromu (PAIS), plantar fleksiyon sırasında arka ayak bileği ağrısı ile karakterize bir dizi klinik bozukluktur (1). Bu çalışmadaki amacımız ayak bileği posterior sıkışması şüphesi olan pediatrik hastalarda os trigonum insidansı, medüller görüntüleme özellikleri ve boyutunu belirlemektir.

Gereç ve Yöntem: Çalışma için veri toplamaya başlamadan önce yerel etik kurul onayı (NEÜ Tıp Fakültesi Yerel Etik Kurulu; 03.11.2020/006) alındı. Ocak 2015-Haziran 2020 tarihleri arasında 4-16 yaş arası çocuklara yapılan tek taraflı ayak bileği manyetik rezonans görüntüleme (MRG) incelemeleri yeniden değerlendirildi. Os trigonum, Ziewer ve arkadaşlarının sınıflandırmasına dayalı olarak X-ray'de üç farklı tipte gruplandırılmıştır (Şekil 1)(2).Tespit edilen os trigonumlar bu yönteme göre gruplandırılmıştır. Os trigonum ile PAIS varlığı arasındaki ilişki değerlendirildi. Kalkaneal epifiz evresi ile os trigonum boyutu arasındaki olası bağlantı, bu kemiğin MRI sinyal özellikleri araştırıldı.

İstatistiksel analiz:Çalışmamızda sürekli değişkenler için tanımlayıcı istatistikler; ortalama, standart sapma, minimum, maksimum; Tüm sürekli ölçümleri gruplara göre karşılaştırmak için Bağımsız T-testi ve Tek Yönlü Varyans Analizi (ANOVA) kullanıldı. Ölçümler arasındaki ilişkileri belirlemek için Pearson korelasyon katsayıları hesaplandı. Kategorik değişkenler arasındaki ilişkiyi belirlemek için ki-kare testi kullanıldı

Bulgular: Tek taraflı ayak bileği görüntüleri seçilen 55 katılımcının cinsiyet göz ardı edildiğinde, radyolojik PAIS tanısı alan 14 katılımcının 11'inde tip II (%78) ve 3'ünde tip I (%22) os trigonum vardı. Tüm katılımcılarda ön-arka yönde yapılan os trigonum ölçümlerine göre ortalama boy 7,3 ± 2,6 mm idi. Bu boyut 9 ± 3.4 mm idi ve PAIS'li katılımcılarda anlamlı olarak daha büyüktü.Os trigonumdaki medüller alan sinyali değerlendirilerek ödem ve skleroz sinyali arandı. Cinsiyet farkı göz ardı edildiğinde 28 katılımcının (%50,9) kemikçikinde medüller skleroz ve 12 katılımcının (%21,8) kemikçikinde medüller ödem tespit edildi. PAIS radyolojik ve klinik tanısı olan katılımcılarda saptanan os trigonumlardan 5'inde (%36) medüller skleroz ve 4'ünde (%28) parsiyel medüller ödem vardı. 5 kemikçikte (%36) medüller sinyalde değişiklik olmadı. Katılımcının yaşı, cinsiyeti, kalkaneus evresi ve MRG'de os trigonum ödemi ve skleroz varlığı arasında istatistiksel bir ilişki yoktu (sırasıyla p=0,281-0,829). Kalkaneal evre arttıkça daha yüksek füzyon hızı görüldü (p <0,001). Talar füzyon ile os trigonum boyutu arasında anlamlı bir ilişki bulundu (p <0,001).

Tartışma ve Sonuç: Çocuk ve ergenlerde arka ayak bileği ağrısı değerlendirilirken os trigonum araştırılmalıdır. MRG incelemesi, os trigonumun talus ile kaynaşmasını, kemikçik oluşumunun medüller sinyalini ve PAIS bulgularını saptamada üstündür. Os trigonum tipleri PAIS kliniği için önemli bir fark yaratmazken, kemikçik boyutu önemli bir faktördür. Boyutu arttıkça kemikçik ve talus füzyonu artar. Mevcut çalışmanın sonuçlarına göre yaş arttıkça füzyonun geliştiği görülmektedir. Os trigonuma bağlı gelişen PAIS'in daha büyük ve kaynaşmış kemikleri olan daha büyük çocuklarda daha sık geliştiği söylenebilir. MRG, os trigonumun medüller sinyalini ve PAIS bulgularını saptamada üstündür. PAIS gelişiminde en önemli faktör os trigonumun boyutudur.

Anahtar kelimeler: os trigonum, posterior ankle impingement, children, radiology

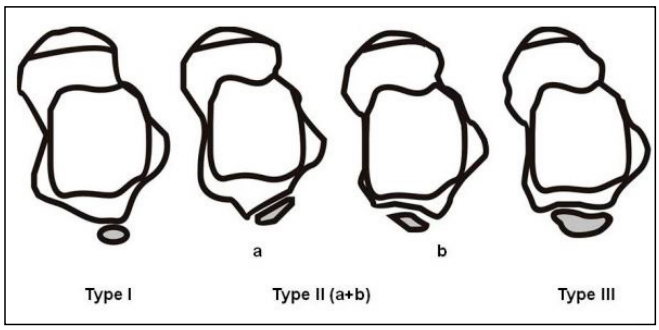

Resim 1. Çizim, os trigonum ve talus arasındaki ilişkiyi gösterir: Tip.I: Talar tüberkül normal görünümündeyken, ayrı bir kemikçik ile, Tip II: Kemikçik, talar tüberkülün medial veya lateralinde (a veya b) parça olarak yer alır. Tip III: Talar tüberkülün gelişimi olmadan bu bölgede gelişen kemikçik.

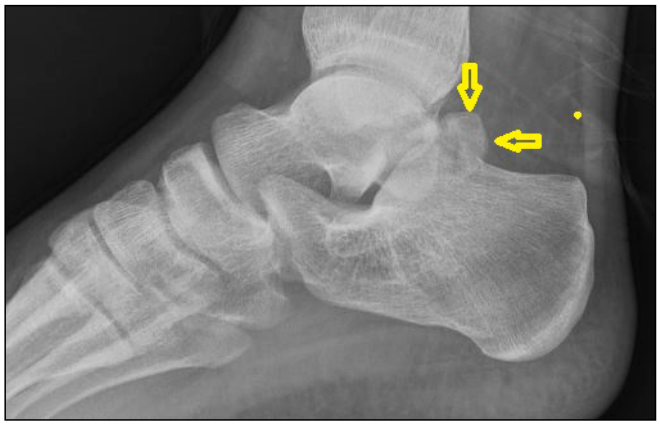

Resim 2a. Arka ayak bileği sıkışma sendromu olan on beş yaşında erkek çocuk. (a) Ayak radyografisinde lateralde talus arka komşuluğunda 1 cm'ye yakın sklerotik sinyalli os trigonum görülüyor (ok). (b,c) Yağ baskılı T2A sagital ve aksiyel plan görüntülerinde os trigonum ile talus arasında bağlantı yoktur. MRG'de medüller ödem sinyali olan kemikçik, ayrı bir kemik yapısı olarak görülür (oklar). MRG'de os trigonum ödemine ek olarak talus ve yumuşak ödem seçilebilir.



Resim 2b.

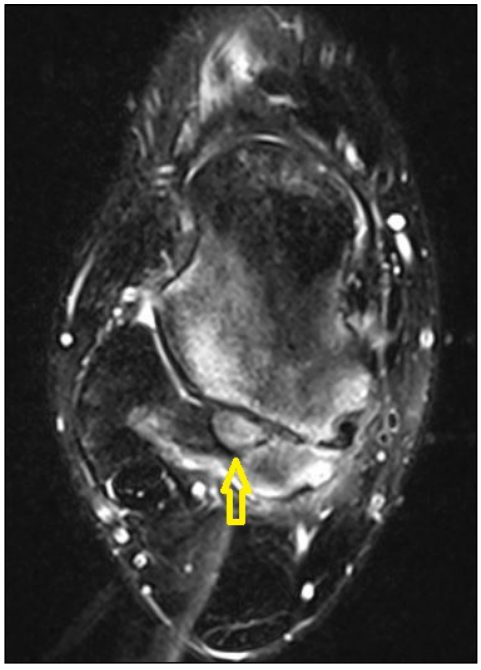

Resim 2c.



Resim 3a. Arka ayak bileği ağrısı olan dokuz yaşında erkek çocuk. (a) Ayak-ayak bileği radyogramının lateralinde os trigonumun talus ile kaynaşmış olduğu (ok) saptandı. (b,c) Sagital ve aksiyel yağa doymuş T2A görüntüleri net sınırlarla (oklar) os trigonum talustan ayrı olarak görülebilir. Aksiyel planda os trigonumun küçük bir kemik bağlantısı ile talus ile birleştiği görülmektedir (c'deki ok).

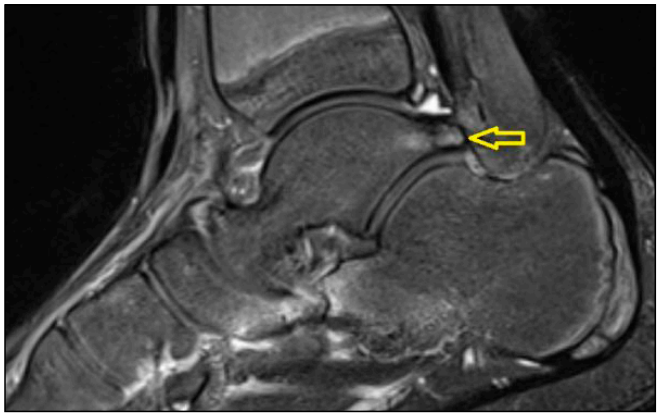

Resim 3b.

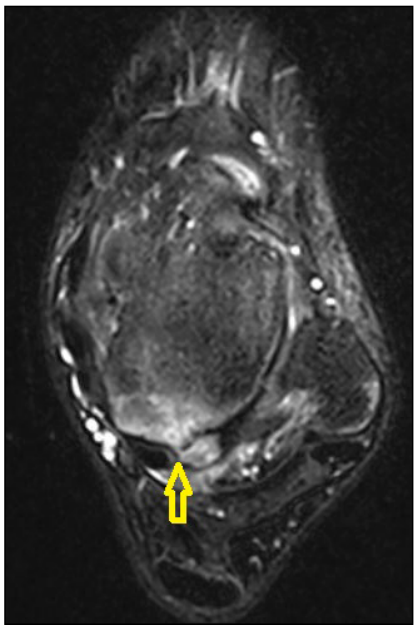

Resim 3c.

Kas-İskelet Radyolojisi

SS-144

SUPRASPİNATUS TENDİNOZİSİ İLE OMUZ EKLEMİ MORFOLOJİSİ ARASINDAKİ İLİŞKİ: MRG ÇALIŞMASI

Yavuz Yüksel, Ebru Torun, Tarkan Ergün

Alanya Alaaddin Keykubat Üniversitesi, Radyoloji Anabilim Dalı.

Giriş : Supraspinatus tendinozisi (SS) kas-iskelet sisteminin en yaygın patolojilerindendir. Popülasyonun %15-50'sini etkiler ve yaşla birlikte prevalansı artar (1,2). Yaşam kalitesinde azalmanın yanı sıra fonksiyonel sakatlığa da yol açabilir. SS tendinozisi için ana risk faktörleri olarak aşırı kilo, yaşlılık ve tekrarlayan travmalar tanımlanmıştır. Literatürde omuz morfolojisi ile supraspinatus yırtıkları arasında ilişkiyi inceleyen sınırlı sayıda çalışma bulunmaktadır (3-6). Bu çalışmaların sonuçları bazı parametreler için çelişkilidir.

Bizim bilgilerimize göre çalışmamız SS tendinozisi ile omuz morfolojisini 7 farklı parametre ile detaylı olarak inceleyen ilk çalışmadır.

Amaç: SS tendinozisi ile omuz morfolojisi arasındaki ilişkiyi manyetik rezonans görüntüleme (MRG) ile araştırmak.

Materyal ve metod: 2020-2021 yılları arası kliniğimizde omuz ağrısı ön tanısı ile MRG tetkiki gerçekleştirilen hastaların görüntüleri retrospektif olarak değerlendirildi. Omuz cerrahisi veya travma öyküsü olan hastalar, omuz ekleminde iltihap, iltihaplı artrit, yer kaplayan kitle lezyonları, supraspinatus tendonunda yırtık veya kalsifik tendinit olan hastalar çalışma dışı bırakıldı.

SS tendonunda MRG kriterlerine göre tendinozis saptanan 34 hastadan çalışma grubu oluşturuldu. Kontrol grubu ise rotator manşet tendonları MRG kriterlerine göre normal olan, çalışma grubu ile benzer yaş ve cinsiyette 31 hastadan oluşturuldu. Her iki grupta akromiohumeral ligaman kalınlığı, aksiyel ve koronal planda supraspinatus glenoid açısı, akromiohumeral mesafe, akromion açısı (delta açısı), akromioglenoid açı, korakoakromial ligaman-akromion açısı ölçüldü.

Bulgular: Tendinozis hastaları kontrol grubuna kıyasla daha kalın bir akromiohumeral ligamana (1±0.52 mm ve 0.69±0.32 mm) ve daha az akromiohumeral mesafeye (6.7±1.02 mm ve 7.3±1.05 mm) sahipti (p=0.016 ve p=0.02, sırasıyla). Aksiel plandaki supraspinatus glenoid açısı ile ölçülen glenoid versiyonu tendinozis grubunda daha düşük olarak saptandı (p=0.02). Ayrıca delta açısı tendinozis grubunda (7.64±4.19°) kontrol grubuna (3.79±3.4°) göre daha yüksek bulundu (p=0.001). Diğer parametreler için anlamlı istatistiksel farklılık saptanmadı.

Sonuç: Supraspinatus tendinozisi olan hastalarda akromiohumeral mesafenin daha düşük, korakoakromial ligaman kalınlığının daha yüksek olduğunu gösterdik. Ayrıca glenoidin supraspinatus fossa eksenine göre oryantasyonu tendinozis gelişiminde belirleyici bir parametredir. Akromion düzleminin muhtemelen supraspinatus tendonu üzerine yüklenen stres dağılımı üzerinde etkisi vardır.

Anahtar kelimeler: Supraspinatus Tendinozisi; Anatomi; Morfoloji; MRG

Kaynaklar

1. Rashid MS, Cooper C, Cook J, Cooper D, Dakin SG, Snelling S, Carr AJ. Increasing age and tear size reduce rotator cuff repair healing rate at 1 year. Acta Orthop. 2017;88(6):606-611.
2. Schmidt CC, Jarrett CD, Brown BT. Management of rotator cuff tears. J Hand Surg Am. 2015;40(2):399-408.
3- McGinley JC, Agrawal S, Biswal S. Rotator cuff tears: association with acromion angulation on MRI. Clin Imaging. 2012;36(6):791-796.
4- Kanatli U, Ayanoğlu T, Aktaş E, Ataoğlu MB, Özer M, Çetinkaya M. Grade of coracoacromial ligament degeneration as a predictive factor for impingement syndrome and type of partial rotator cuff tear. J Shoulder Elbow Surg. 2016;25(11):1824-1828.
5- Tétreault P, Krueger A, Zurakowski D, Gerber C. Glenoid version and rotator cuff tears. J Orthop Res. 2004;22(1):202-207.
6-Cay N, Tosun O, Işık C, Unal O, Kartal MG, Bozkurt M. Is coracoacromial arch angle a predisposing factor for rotator cuff tears? Diagn Interv Radiol. 2014;20(6):498-502.

Kas-İskelet Radyolojisi

SS-145

TORAKOLUMBAR TRANSİZYONEL VERTEBRA: TANIMI VE SINIFLANDIRILMASI

Elif Uzun Ata[1], Nurdan Çay[1, 2]

[1]Ankara Şehir Hastanesi
[2]Ankara Yıldırım Beyazıt Üniversitesi Tıp Fakültesi; Ankara Şehir Hastanesi

Giriş ve Amaç: Spinal görüntülemede, özellikle operasyon planlanan olgularda varsa transizyonel vertebranın belirlenmesi ve vertebra sayımının doğru yapılması gerekmektedir. Bu çalışmada amaç torakalumbar transizyonel vertebra (TLTV) olgularında kaudal kosta ve aksesuar ossifikasyon merkezi bakılarak transizyonel vertebranın tanımlanması, sınıflandırılması ve TLTV tiplerinin sıklığının belirlenmesidir.

Gereç ve Yöntem: Hastanemizde Ocak 2020 – Haziran 2021 tarihleri arasında tüm spinal bölge vertebra BT çekimi yapılan 414 olguya ait görüntüler retrospektif olarak tekrar değerlendirildi. T12 ve L1 vertebra düzeylerinde operasyon veya fraktür bulgusu olan 108 olgu çalışmaya dahil edilmedi. 306 olguda kaudal kosta ve aksesuar ossifikasyon merkezi bakılarak TLTV varlığı belirlendi. Park SK ve arkadaşlarının[1] tanımladığı sınıflandırmaya göre TLTV'ler 5 gruba ayrıldı. Tek/Çift taraflı kısa kosta Tip 1; 3.8 cm'den uzun kosta ile karşı tarafta aksesuar ossifikasyon merkezi veya transvers process Tip 2a; 3.8 cm'den kısa kosta ile karşı tarafta aksesuar ossifikasyon merkezi veya transvers process Tip 2b; Tek/Çift taraflı mikst kosta Tip 3 ve Tek/Çift taraflı aksesuar ossifikasyon merkezi Tip 4 olarak kabul edildi.

Bulgular: Olguların 35 tanesinde (%11,4) TLTV saptandı. On iki kosta sayarak TLTV torakal veya lumbar olarak ayrıldı. Olguların 29'unda L1 vertebra (%83), 6'sında ise T12 vertebra TLTV olarak tanımlandı. 8 olguda Tip 1 (%23), 1 olguda Tip 2a (%2), 5 olguda Tip 2b (%14), 3 olguda Tip 3 (%9) ve 18 olguda Tip 4 (%51) TLTV saptandı. Torakal 12 vertebrası TLTV olan 6 hastanın 2'sinde L1 vertebrada aksesuar ossifikasyon merkezi eşlik etmekteydi.

Sonuç: Torakolumbar transizyonel vertebranın tanınması spinal cerrahi öncesi vertebra sayımının doğru yapılabilmesi açısından gereklidir. Şüpheli vakalarda tüm spinal görüntüleme gerçek seviyenin belirlenmesi açısından önem taşımaktadır.

Anahtar kelimeler: Multidedektör Bilgisayarlı Tomografi, Spinal Kolon, Torakolumbar Transizyonel Vertebra

Tip 1 TLTV aksiyel BT görüntü

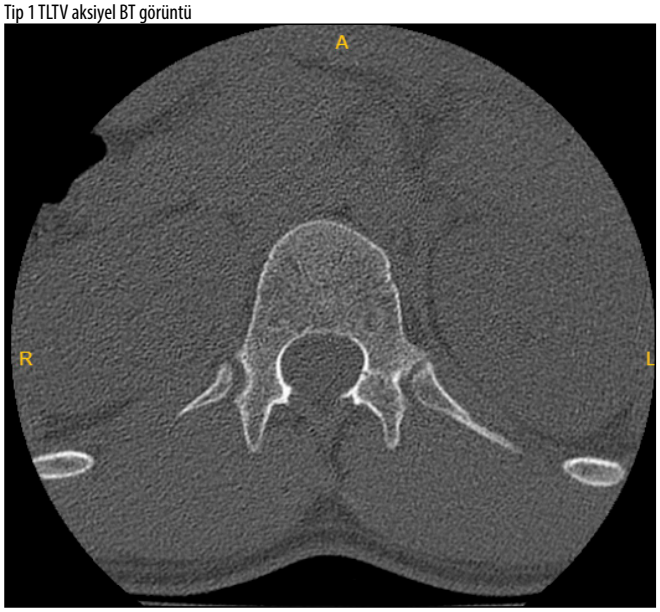

Tip 2a TLTV aksiyel BT görüntü

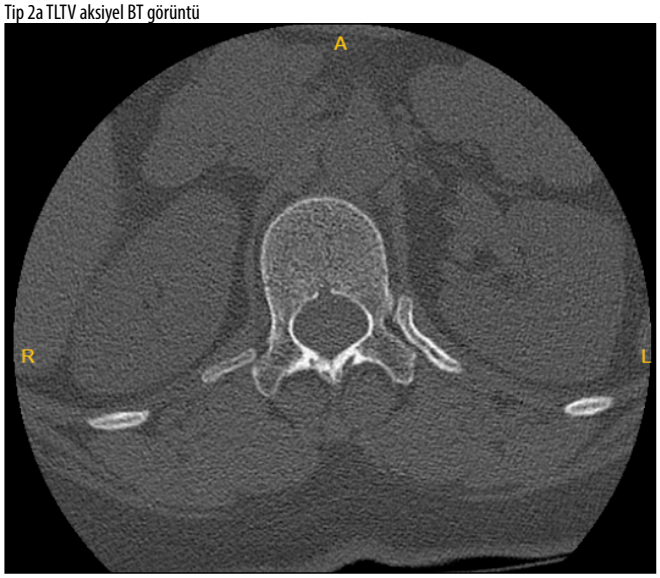

Tip 2b TLTV aksiyel BT görüntü

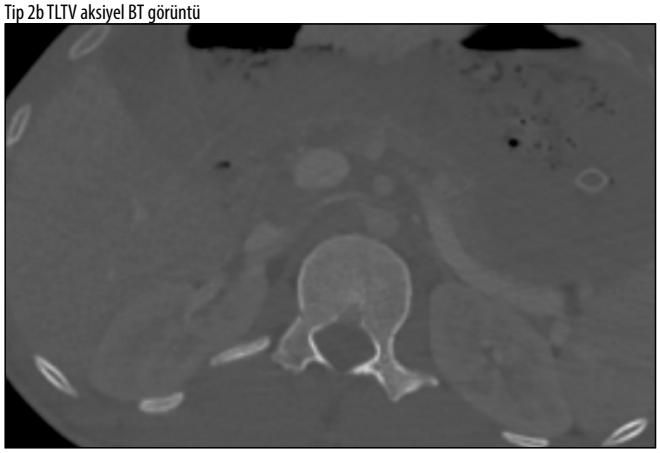

Tip 3 TLTV aksiyel BT görüntü

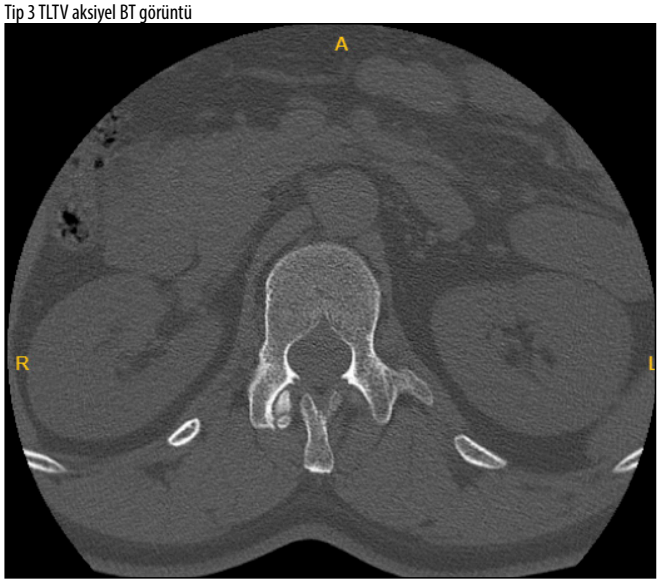

Tip 4 TLTV aksiyel BT görüntü

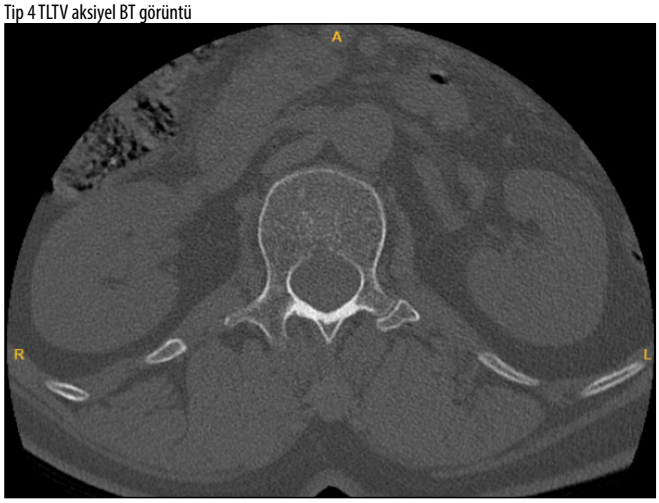

Kas-İskelet Radyolojisi

SS-147

YBÜ HASTALARINDA BİLGİSAYARLI TOMOGRAFİ İLE PSOAS KAS ALANI ÖLÇÜMLERİNİN SAĞKALIM İLE İLİŞKİSİNİN DEĞERLENDİRİLMESİ

Cansu Belge Berberoğlu[1], Yıldıray Savaş[1], Savaş Öztürk[2], Melike Doğruel Yılmaz[2]

[1]İstanbul Haseki Eğitim ve Araştırma Hastanesi Radyoloji Kliniği
[2]İstanbul Haseki Eğitim ve Araştırma Hastanesi Dahiliye Kliniği

Giriş-Amaç: Yoğun bakım ünitesindeki hastalarda kas dokusunun hacminin ve fonksiyonunun azalması vücuttaki fizyolojik rezervin azalmasına da işaret eder(1). Fizyolojik yaştan bağımsız olan kırılganlık kavramı biyolojik yaş ve fizyolojik rezervin bir göstergesi olup, morbidite ve mortalite ile doğrudan ilişkilidir(2-5). Prevelansı az olmayan ve önemli sonuçlara sebep olan iskelet kas kütlesi kaybının yoğun bakım hastalarında erken dönemde teşhis edilip gerekli düzenlemelerin yapılması oldukça önemlidir(6,7).

Çalışmaya 2012-2018 tarihleri arasında İstanbul Haseki Eğitim ve Araştırma Hastanesi'nin YBÜ'de tedavi gören ve yatışı döneminde psoas kas alanını içerecek şekilde BT görüntülemesi yapılan 370 erişkin hasta dahil edildi. Psoas kası ve vertebral korpus kesit alanı aksiyel imajlarda L3 vertebra düzeyinde 'Region of Interest' imleçleri ile ölçüldü. Ayrıca her iki psoas kası ve vertebra korpusun AP ve TR uzunlukları ölçüldü. Hastaların yatışındaki temel demografik, bazal biyokimyasal verileri ve hasta taburculuk bilgileri hastane kayıtlarından elde edildi. Taburcu olan hastaların sağkalım bilgileri, Mart 2020'de hasta iletişim bilgileri üzerinden öğrenilip kaydedildi.

245 erkek, 125 kadın toplam 370 erişkin hasta çalışmaya dahil edildi. Yaş ortalaması 61,1±18,1'idi. Ortalama YBÜ'de kalış süresi 9,7±19,6 gündü. Taburcu olan hastaların ort. sağ psoas kası alanı 8,38±3,12 cm2, sol psoas kası alanı 8,59±3,05 cm2, eks olan hastaların ise sırasıyla 7,32±2,89 cm2 ve 7,55±2,98 cm2 idi. Hastaların Mart 2020 tarihinde son durumları değerlendirildiğinde yaşayan hastaların ort. sağ psoas kası alanı 9,08±3,29 cm2, sol psoas kası alanı 9,15±3,28 cm2, eks olanların ise sırasıyla 7,73±2,60 cm2 ve 7,78±2,78 cm2 idi. Hastaların yaşı ile her iki psoas kas alanı ve uzunluk ölçümleri arasında anlamlı negatif korelasyon izlendi. ASA skoru ile her iki psoas kas alanı arasında negatif, GKS skoru ise anlamlı pozitif korelasyon izlendi. Kan glukoz ve albümin düzeyleri ile Hgb ve Hct değerlerinin psoas kası alanı ve uzunluk ölçümleriyle pozitif korelasyonu mevcuttur. Hastalarının yoğun bakım sonlanım durumları ve son durumlarının radyolojik ölçümleri kıyaslandığında yoğun bakımda eks olan hastaların her iki psoas kası alanı ve pso-

as kası TR uzunlukları taburcu edilmiş hastalara göre anlamlı olarak düşük izlenmiştir. Hastaların güncel durumları değerlendirildiğinde benzer şekilde her iki psoas kas alanı, psoas kası AP ve TR uzunlukları son durumda eks olan hastalarda yaşayan hastalara kıyasla istatistiksel olarak anlamlı düşük izlenmiştir. Hem yoğun bakımda hem de takiplerinde eks olan hastaların yatış süreleri anlamlı olarak daha uzun, ASA skorları yüksek, GKS düşüktü ayrıca Hb ve Hct değerleri daha düşük PT ve aPTT değerleri ise anlamlı olarak yüksekti. Üre, kreatinin ve CRP değerleri yoğun bakımda eks olan hastalarda daha yüksekti. Cox regresyon analizinde yaş, albümin, hemoglobin değeri, sağ psoas kası transvers uzunluğu mortalite ile bağımsız olarak ilişkili bulundu.

Yoğun bakıma öncesi fonksiyonel durum ile YBÜ sonuçları arasında ilişki olduğu gösterilmiştir. Azalmış fizyolojik rezerv stres faktörlerine vücudun yeterli yanıt oluşturamamasıyla ağır sonuçlara yol açabilir. YBÜ'de yatış esnasındaki BT çekilen hastalarda bu doğrultuda yapılan görüntülemeler standartlaştırılabilir, ölçümler otomatikleştirilir, eşik değerler belirlenir ve laboratuvar verileriyle değerlendirmeler yapılırsa hastaların mortalitesini tahmin etmede çok değerli veriler elde olunabilir.

Anahtar kelimeler: bilgisayarlı tomografi, fizyolojik rezerv, frajilite, psoas kası, yoğun bakım ünitesi

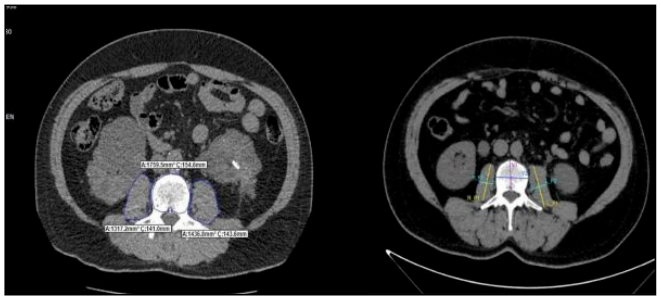

Resim 1. Her iki psoas kas alanı ve vertebra korpus alanı ROI imleçleri ile manuel olarak ölçülmesi ile sağ ve sol P1 (sarı çizgi): Psoas kası anteroposterior (AP) uzunluğu. Sağ ve sol P2 (mavi çizgi): Psoas kası transvers (TR) uzunluğu. V1 (mor çizgi): Vertebra korpus AP uzunluğu. V2 (lacivert çizgi): Vertebra korpus TR uzunluğu ölçümleri

Tablo 1. BT görüntülerinden elde edilen psoas kası ve vertebra korpusu ölçüm değerleri

	Ort.±SD	Min-Maks
Va (cm2)	13,44±2,08	8,6-19,62
R-Pa (cm2)	8,12±3,09	1,55-22,54
L-Pa (cm2)	8,33±3,06	1,23-22,94
R-Ap (cm)	3,95±0,58	1,7-5,58
L-Ap (cm)	4,08±0,58	1,6-5,81
R-Tr (cm)	1,95±0,71	0,31-4,98
L-Tr (cm)	2,01±0,69	0,28-4,56
Vap (cm)	3,46±0,34	2,77-5,79
Vtr (cm)	4,58±0,48	3-6,27

Tablo 2. Hastaların son durumlarının radyolojik ölçümler ile ilişkisi

	Yaşıyor		Eks		
	Ort.±SD	Min-Maks	Ort.±SD	Min-Maks	
Va (cm2)	13,3±2,1	8,6-18,9	13,8±2,7	8,67-19,54	0,182
R-Pa (cm2)	9,08±3,29	1,55-22,54	7,73±2,60	2,19-15,76	<0,001
L-Pa (cm2)	9,15±3,28	1,23-22,94	7,78±2,78	2,45-15,88	<0,001
R-Ap (cm)	4,07±0,59	1,7-5,58	3,92±0,93	2,50-4,75	0,001
L-Ap (cm)	4,17±0,63	1,6-5,81	4,00±0,58	1,16-5,41	0,016
R-Tr (cm)	2,20±0,75	0,31-4,98	1,83±0,70	0,54-4,83	<0,001
L-Tr (cm)	2,24±0,71	0,28-4,56	1,88±0,68	0,50-4,81	<0,001
Vap (cm)	3,44±0,37	2,77-5,79	2,80-4,52	3,47±0,31	0,274
Vtr (cm)	4,60±0,62	3-9,32	4,60±0,48	3,08-6,22	0,435

Tablo 3. Hastaların yoğun bakım sonlanımlarının radyolojik ölçümler ile ilişkisi

	Şifa-Kısmi şifa		Eks		
	Ort.±SD	Min-Maks	Ort.±SD	Min-Maks	
Va (cm2)	13,39±2,08	8,6-19,09	13,59±2,07	9,46-19,62	0,361
R-Pa (cm2)	8,38±3,12	1,55-22,54	7,32±2,89	3,23-15,48	0,002
L-Pa (cm2)	8,59±3,05	1,23-22,94	7,55±2,98	3,12-15,88	0,001
R-Ap (cm)	3,98±0,59	1,7-5,58	3,86±0,53	2,73-5,21	0,057
L-Ap (cm)	4,11±0,58	1,6-5,81	4,00±0,56	2,48-5,41	0,140
R-Tr (cm)	2,02±0,71	0,31-4,98	1,75±0,69	0,62-3,89	<0,001
L-Tr (cm)	2,07±0,68	0,28-4,56	1,82±0,68	0,68-3,35	0,002
Vap (cm)	3,47±0,36	2,77-5,79	3,45±0,28	2,95-4,22	0,983
Vtr (cm)	4,57±0,50	3-6,27	4,61±0,43	3,51-5,83	0,439

Kas-İskelet Radyolojisi

SS-148

SAGİTTAL PATELLAR TİLT İLE KONDROMALAZİ PATELLA ARASINDAKİ İLİŞKİ: DETAYLI KESİTSEL ANALİZ

Yavuz Yüksel, Ebru Torun, Tarkan Ergün

Alanya Alaaddin Keykubat Ünivesritesi, Radyoloji Anabilim Dalı

Giriş: Kondromalazi patella (KP), patellar kıkırdağın yumuşaması ve dejenerasyonu ile karakterize, kronik ön diz ağrısının nedenlerinden birisidir. Ortopedi kliniğine en sık başvuru nedenleri arasında yer alır. Patellar kıkırdak dejenerasyonu, patellofemoral ve tibiofemoral eklemdeki yapısal anormallikler, patellar malaligment, direkt travma veya tekrarlayan mikrotravmalar ve subkondral kemikte vasküler bozukluk nedeniyle meydana gelebilir.

Patellofemoral eklemin yapısal anormallikleri ve patellofemoral malaligment, patellofemoral eklem üzerindeki artmış stres sonucu patellar kıkırdak defektlerine neden olur.

Literatürde KP' yi patellofemoral eklem morfolojisi ile ilişkilendiren çalışmalar vardır (1-4). Ancak patellar dizilim ile KP arasındaki ilişkiyi araştıran sınırlı sayıda yayın mevcuttur (1-3). Sagittal patellar tilt yeni tanımlanmış bir terimdir. Bizim bilgilerimize göre literatürde, sagittal patellar tilt ile KP arasındaki ilişkiyi kıkırdak yapının bütününü ayrı ayrı değerlendirerek inceleyen çalışma yoktur.

Amaç: Lateral patellar dizilimin [patella-patellar tendon (P-PT) açısının] patellofemoral kondromalazi üzerine etkisini ayrıntılı bir şekilde araştırmaktır.

Materyal ve metod: 2019-2021 yılları arası kliniğimizde diz ağrısı ön tanısı ile MRG tetkiki gerçekleştirilen 40-50 yaş arası obez olmayan (BMI<30kg/m^2) kadın hastaların görüntüleri retrospektif olarak değerlendirildi. Diz cerrahisi veya travma öyküsü olan hastalar ile MRG' de diz ekleminde iltihap, iltihaplı artrit, yer kaplayan lezyon ile KP' ye eğilim yaratan anatomik faktörler (troklear displazi, patellar displazi, anormal patellar yükseklik, koronal plan malaligment) saptanan hastalar çalışma dışı bırakıldı. Çalışmaya toplam 224 hasta dahil edildi.

Tüm hastalarda P-PT açısı ve patellar kıkırdak kalınlığı ölçüldü. Patellar kıkırdak kalınlığı patellanın her iki faset yüzünün (medial ve lateral) üst, orta ve alt seviyelerinde, her bir seviye için 3 farklı lokalizasyonda (iç, orta, dış) olmak üzere toplam 18 ölçüm ile değerlendirildi.

Bulgular: P-PT açısı ile superior kartilaj arasında kuvvetli (medial faset için: p=0.001, r= 0,684; lateral faset için p=0.001, r= 0,644), inferior kartilaj arasında orta düzeyde (medial faset için: p=0.001, r= 0,425; lateral faset için p=0.001, r= 0,462) ve orta kartilaj medial kesimi ile zayıf düzeyde (p=0.021, r= 0,295) pozitif yönlü korelasyon saptandı. Orta kartilaj lateral kesimi ile P-PT açısı arasında ilişki bulunmadı (p= 0,117).

Sonuç: KP' nin değerlendirilmesinde ve yönetiminde sagittal patellar tilt mutlaka dikkate alınmalıdır. Patellar tilt ile özellikle üst kartilaj yapıdaki incelme arasında çok yakın kuvvetli ilişki mevcuttur.

Anahtar kelimeler: Sagittal Patellar Tilt, Kondromalazi Patella, MRG

Kaynaklar
1. Kalichman L, Zhang Y, Niu J, et al. The association between patellar alignment and patellofemoral joint osteoarthritis features—an MRI study. Rheumatology. 2007;46(8):1303-1308.
2. Tuna BK, Semiz-Oysu A, Pekar B, Bukte Y, Hayirlioglu A. The association of patellofemoral joint morphology with chondromalacia patella: a quantitative MRI analysis. Clin Imaging. 2014;38(4):495-498
3. Ali SA, Helmer R, Terk MR. Analysis of the patellofemoral region on MRI: association of abnormal trochlear morphology with severe cartilage defects. AJR Am J Roentgenol. 2010;194(3):721-727.
4. Houghton KM. Review for the generalist: evaluation of anterior knee pain. Pediatr Rheumatol Online J. 2007;5(8).

Nöroradyoloji

SS-150

AKUT İSKEMİK İNMEDE INTRAVOXEL INCOHERENT MOTİON (IVIM) GÖRÜNTÜLEME

Volkan Gürler, Ekim Gümeler

Hacettepe Üniversitesi Tıp Fakültesi Hastanesi Radyoloji Anabilim Dalı

Giriş Ve Amaç: Intravoxel incoherent motion (IVIM) manyetik rezonans (MR) görüntüleme, difüzyon ağırlıklı bir görüntüleme tekniği olup, çok sayıda b değeri ile görüntüleme yapılması ile elde olunur ve mikrovasküler perfüzyon hakkında bilgi sağlar. Bu çalışmada amacımız akut iskemik inme ile gelen hastalarda IVIM ölçümlerindeki değişiklikleri gösterebilmekti.

Gereç ve Yöntem: Hastanemiz etik kurulundan bu çalışma için onay alındı. Mart-Mayıs 2021 tarihleri arasında akut iskemik inme şüphesi nedeniyle hastaneye başvuran hastalar retrospektif olarak tarandı. Çalışmaya dahil edilme kriterleri: 1) IVIM MRG yapılması 2) Eş zamanlı yapılan difüzyon ağırlıklı görüntüleme (DAG)'de akut iskemi olması. Dışlanma kriterleri: 1) Akut iskemik alanın transvers çapının <1cm olması, 2) Akut iskemik saha ve kontralateralinde subakut-kronik enfarkt veya başka bir patoloji bulunması, 3) İskemik saha içerisinde hemorajik transfromasyon. IVIM MRG 1.5T cihazda (Aera, Siemens, Germany), 9 b değeri (0, 10, 20, 40, 75, 100,300, 500, 800 s/mm^2) ile axial echoplanar DAG sekansı kullanılarak elde olundu. Diğer parametreler şu şekildeydi: TR/TE, 4800/58 ms, FOV=250mm, kesit kalınlığı/kesit arası: 5/0.5 mm, çekim süresi: 4 dakika 30 saniye. IVIM görüntüleme OleaSphere v3.0 yazılımı (OleaMedical, La Ciotat, Fransa) kullanılarak yarı otomatik şekilde işlendi, f ve D* haritaları oluşturuldu. Bu haritalar üzerinde, DAG'da kısıtlanmış difüzyon gösteren akut iskemik alana ve kontralateral normal parankime, 2 gözlemci tarafından birbirinden bağımsız olarak ölçüm alanları (ROI) yerleştirildi. Gözlemciler arası uyumun hesaplanması için intraclass korelasyon katsayısı (IKK), normal ve iskemik parankimin karşılaştırılması için Mann Whitney-U testi kullanıldı ve p<0.05 anlamlı kabul edildi.

Bulgular: Dokuz hasta (K/E=3/6, ortanca yaş=73) çalışmaya dahil edildi. Birinci gözlemci için akut iskemik alandaki f, D* ve fD* değerleri sırasıyla 0.017 % (Q1-3=0.013-0.04), 21.7 (Q1-3=20.4-23.1) 10^{-3} mm^2/s, 0.37 (Q1-3=0.3-0.67) 10^{-3} mm^2/s idi. Kontralateral normal parankimdeki f, D* ve fD* değerleri ise sırasıyla 0.17 % (Q1-3=0.09-0.31), 5.56 (Q1-3=3.7-21.3) 10^{-3} mm^2/s,1.3 (Q1-3=0.6-2.6) 10^{-3} mm^2/s idi. İkinci gözlemci için akut iskemik alandaki f, D* ve fD* değerleri sırasıyla 0.012 % (Q1-3=0.01-0.05), 22.1 (Q1-3=20-22.8) 10^{-3} mm^2/s, 0.27 (Q1-3=0.23-0.98) 10^{-3} mm^2/s idi. Kontralateral normal parankimdeki f, D* ve fD* değerleri ise sırasıyla 0.17 % (Q1-3=0.11-0.3), 6.4 (Q1-3=3.7-21.3) 10^{-3} mm^2/s, 1.48 (Q1-3=0.92-2.9) 10^{-3} mm^2/s idi. Her iki gözlemci için akut iskemik alan ile normal parankimin f, D* ve fD* değerleri istatistiksel olarak anlamlı farklıydı (p<0.05). Her iki gözlemci arasındaki uyum f, D*, ve fD* için sırasıyla 0.979, 0.986 ve 0.962 olup istatistiksel olarak anlamlıydı (p<0.05)

Tartışma ve Sonuç: Akut iskemik alanda mikrovasküler perfüzyonu gösteren f ve fD* değerleri her iki gözlemci için normal parankime göre belirgin düşük olarak bulunmuştur. Bu bulgu, IVIM MRG'nin difüzyon kısıtlanması gösteren iskemik merkezi gösterdiğini kanıtlamaktadır. Her iki gözlemci arasındaki uyumun mükemmel oluşu bu incelemenin tekrarlanabilir olduğunu göstermektedir. Ancak daha büyük ölçekli çalışmalara ihtiyaç vardır.

Anahtar kelimeler: difüzyon ağırlıklı görüntüleme; intravoxel incoherent motion(IVIM); perfüzyon; inme

Tablo 1. Gözlemci 1'in IVIM görüntüleme ölçümleri

	Akut İskemik	Normal Parankim	p değeri
f(%)	0.017 (0.013-0.04)	0.17 (0.09-0.31)	<0.001
D* (10-3 mm2/s)	21.7 (20.4-23.1)	5.56 (3.7-21.2)	0.031
fD* (10-3 mm2/s)	0.37 (0.3-0.67)	1.3 (0.6-2.6)	0.014

Tablo 2. Gözlemci 2'nin IVIM görüntüleme ölçümleri

	Akut iskemik	Normal parankim	p değeri
f (%)	0.012 (0.01-0.05)	0.17 (0.11-0.3)	<0.001
D* (10-3 mm2/s)	22.1 (20-22.8)	6.4 (3.9-22.3)	0.05
fD* (10-3 mm2/s)	0.27 (0.23-0.98)	1.48 (0.92-2.9)	0.002

Kas-İskelet Radyolojisi

SS-151

BEHÇET HASTALIĞININ NODÜLER CİLT LEZYONLARININ SUPER-B MİKROVASKÜLER GÖRÜNTÜLEMEYLE DEĞERLENDİRİLMESİ, İLK SONUÇLAR

Yasemin Kayadibi[1], Yeşim Özgüler[2], Ayşe Kalyoncu Uçar [1], İbrahim Adaletli [1], Melike Melikoğlu [2]

[1]İstanbul Üniversitesi-cerrahpaşa, Cerrahpaşa Tıp Fakültesi, Radyoloji Ana Bilim Dalı
[2]İstanbul Üniversitesi-cerrahpaşa, Cerrahpaşa Tıp Fakültesi, Romotoloji Ana Bilim Dalı

Giriş ve Amaç: Behçet hastalığında (BH) cilt tutulumu %75 hastada görülür. Cilt tutulumuna bağlı nodüler lezyonların altında eritema nodozum (EN) ve yüzeyel tromboflebit yatmaktadır. Her iki lezyon da sıklıkla alt ekstremite de kırmızı, ağrılı nodül olarak prezente olur ve klinik olarak ayırımı her zaman mümkün olmamaktadır. Ayırıcı tanı için Doppler ultrasonda lümen içi trombüs varlığının incelenmesi önerilmektedir. Fakat tek başına flebitin olduğu durumlarda bu teknik de yetersiz kalabilmektedir. Yakın zamanda literatüre kazandırılan superb mikrovasküler görüntüleme (SMG), yüksek çerçeve hızı (saniyede >50 frame) ve yüksek spasyal rezolüsyonu ile dokudaki ince kan damarlarını, damarlanma paternini ve minimal düzeydeki kanlanma artışlarını gösterebilmektedir. Biz bu prospektif öncül çalışmada BH'larında izlenen nodüler cilt lezyonlarının değerlendirilmesinde SMG'nin etkinliğini araştırmayı amaçladık.

Gereç ve Yöntem: Prospektif olarak planladığımız çalışmamıza kurumsal etik kurul onayını takiben BH nedeniyle akut nodüler lezyon gelişen 13 hasta dâhil edildi. Hastaların öncellikle gri skala ultrasonografisi (USG), sonrasında sırayla color ve power Doppler, SMG incelmesi yapılarak bulgular iki deneyimli radyologun konsensüsü ile lezyon alanın ven içerip içermemesi, ven içeriyor ise lümen içi trombüs varlığı ve ven duvarındaki renk kodlamalarının varlığı açısından değerlendirildi.

Bulgular: Toplamda 13 lezyon incelendi. Hastaların 5'i kadın, 8'i erkekti. Yaş ortalaması 38,7 ± 8,9 yıl idi. 7 lezyon kruriste, 1 lezyon uylukta, 4 tanesi ayak bileğinde, 1 tanesi omuzda idi. Lezyonların ölçülen ortalama boyutu 44,6 mm idi. 13 lezyonun 4'ün vasküler yapı içermemesi ve her üç modalite ile de lezyon alanında kanlanma artışı saptanmaması sebebi ile EN olarak değerlendirildi. 11 lezyonun 3'ünde tromboflebit saptandı. Tromboflebitli hastaların color ve power Doppler ile sadece 1 tanesinde damar duvarında nokta şeklinde kodlanma saptanırken, SMG ile her 3 hastada vasküler duvarda artmış vaskülarizasyon mevcuttu. Damar içeren ama trombüs bulunmayan 4 lezyonun hiçbirinde damar duvarında Doppler tetkikleri ile kanlanma alınamaz iken, hepsinde SMG ile perivenüler kodlama izlenebildi. Bu hastalar vaskülitin eşlik ettiği EN olarak değerlendirildi.

Tartışma ve Sonuç: BH'da izlenen EN'ların sebebi çoğunlukla septal pannikülit nedeniyledir ancak yarıya yakınında nötrofilik vaskülit de eşlik etmektedir. Yüzeyel tromboflebit ise BH'de izlenebilen, EN benzeri görünüme yol açan bir diğer lezyondur ve klinik önemi derin ven trombüsüne ilerleyebilmesidir. Bu sebeple tromboflebit eşlik eden veya flebiti nedeniyle trombüse ilerleyebilecek lezyonların diğerlerinden ayırımının iyi yapılması tedavi ve prognoz belirlenmesinde önemlidir. Doppler USG lümen içi trombüsün gösterilmesinde yararlı olmakla birlikte, kullanılan artefakt önleyici filtreler yüzünden sinyal kaybının yaşanması nedeniyle henüz trombüs oluşmamış ama vasküliti nedeniyle trombüs oluşabilecek damarların değerlendirilmesinde yetersiz kalabilmektedir. Ön çalışma niteliğindeki araştırmamızın sonuçları BH hastalarında SMG'nin ince vasküler yapıları daha iyi görüntüleyebilmesi sayesinde, özellikle vaskülit eşlik eden EN'lerin belirlenmesinde kullanılabilecek üstün bir yöntem olduğunu ortaya koymaktadır. Halen devam eden çalışmamızda saptadığımız bu bulgularımızın daha fazla hasta ile destekleneceğini öngörmekteyiz.

Anahtar kelimeler: Behçet Hastalığı, Eritema nodosum, Super-b mikrovasküer görüntüleme, tromboflebit

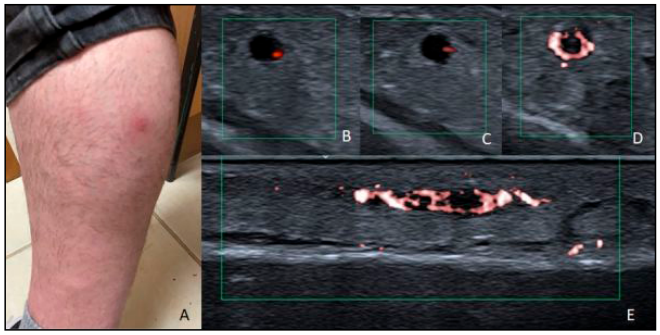

Resim 1. Behçet hastalığı nedeniyle takipli 33 yaşında erkek hasta, sol kruris posterior kısmında akut gelişen eritema nodosum lezyonu (A) değerlendirildiğinde, Color (B) ve power (C) Doppler incelemede ven içerisinde trombüs ile uyumlu dolum defekti izlenmekte olup damar duvarında noktasal renk kodlaması mevcuttur. SMG incelemede ise aksiyel damar kesitinde damar duvarında rim şeklinde kanlanma artışı vaskülitik tutulumu düşündürmektedir. Longitudinal kesitinde ise damar duvarının segmenter tutulumu izlenmektedir.

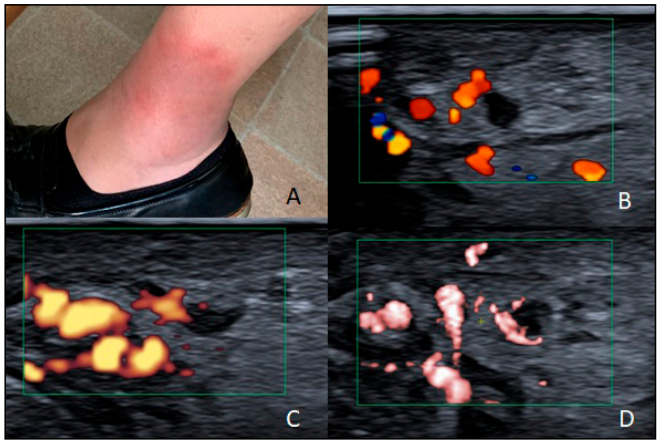

Resim 2. Behçet hastalığı nedeniyle takipli 37 yaşında kadın hasta, sol ayak bileği atero-lateral kesimde akut gelişen eritema nodosum lezyonu (A) değerlendirildiğinde, Color (B) ve power (C) Doppler incelemede bu alanda variköz venler komşuluğunda tromboze ven içerisinde dolum defekti izlenmektedir. SMG incelemede ise aksiyel damar kesitinde damar duvarında yarım ay şeklinde kanlanma artışı vaskülitik tutulumu düşündürmektedir

Genitoüriner Sistem Radyolojisi

SS-152

MESANE ÜROTELYAL KARSİNOM BİLGİSAYARLI TOMOGRAFİ TEMELLİ TEKSTÜR ANALİZİNİN VARYANT TİP VE EVRELEME İLE İLİŞKİSİ

Şehnaz Evrimler[1], Mehmet Ali Gedik[2], Onur Ertunç[3], Sefa Alperen Öztürk[4], Arap Sedat Soyupek[4]

[1]Süleyman Demirel Üniversitesi Tıp Fakültesi Radyoloji Anabilim Dalı
[2]Kütahya Evliya Çelebi Eğitim ve Araştırma Hastanesi Radyoloji Kliniği
[3]Süleyman Demirel Üniversitesi Tıp Fakültesi Tıbbi Patoloji Anabilim Dalı
[4]Süleyman Demirel Üniversitesi Tıp Fakültesi Üroloji Anabilim Dalı

Giriş ve Amaç: En sık görülen mesane kanseri histolojik tipi ürotelyal karsinomdur (ÜK). Mesane kanserinde aynı tümör içerisinde moleküler farklılıklar izlenebilmektedir. En sık görülenleri skuamöz, glandüler ve miks diferensiasyonlardır. Histolojik varyantların biyolojik olarak daha agresif olduğu ve kötü prognoza sahip olduğu bildirilmiştir bu nedenle varyant histolojinin bilinmesi risk sınıflaması ve tedavi planlamada önemlidir.

Çalışmamızın amacı mesane kanserinde Bilgisayarlı Tomografi temelli doku çözümlemesi (BTTA) ile varyant histoloji ve evreleme arasındaki ilişkiyi araştırmaktır.

Gereç ve Yöntem: Çalışmamıza 2011- 2020 tarihleri arasında preoperatif intravenöz kontrastlı abdomen BT tetkiki çekilen ve sistektomi olan mesane kanseri hastaları dahil edildi (n=37). Venöz faz abdomen BT görüntülerinde tümör 3D-Slicer software programında manuel olarak segmente edildi. Radyomiks analiz ile 134 adet tekstür özelliği elde edildi (Resim 1). Mesane kanserinin BT tekstür analiz verileri ile histopatolojik veriler arasındaki ilişki Mann-Whitney U testi ile karşılaştırıldı. İstatistiksel anlamlı farklılık saptanan (p<0,05) değişkenler için ROC analizi yapıldı.

Bulgular: Üç tekstür özelliği saf tip (n=21) ve varyant tip (skuamöz, glandüler, miks, sarkomatöz, mikropapiller, dev hücreli, nested) (n=16) ÜK arasında anlamlı farklılık gösterdi. Bunlar GLCM original autocorrelation (p=0,032), GLDM large dependence emphasis (p=0,044), GLRLM low grey level run emphasis (p=0,035) idi (Resim 2). Kas doku invazyonu, lenf nodu metastazı ve uzak metastaz ile anlamlı ilişki gösteren tekstür özellikleri Tablo 1'de verilmiştir.

ROC analizine göre (Resim 3); varyant tip ÜK saptamada GLCM original autocorrelation için AUC: 0,71 (0,53-0,88); p=0,032 ve GLDM large dependence emphasis için AUC: 0,70 (0,52-0,87); p=0,043 bulundu. Kas invaziv ÜK saptamada shape original maximum 2D diameter row için AUC: 0,72 (0,52-0,92); p=0,004, GLDM original gray level nonuniformity için AUC: 0,75 (0,58-0,91); p=0,022 hesaplandı. Lenf nodu metastazını saptamada GLDM original dependence entropy için AUC: 0,72 (0,54-0,89); p=0,035 GLDM original gray level nonuniformity için AUC: 0,74 (0,58-0,90); p=0,019, GLRLM original gray level variance için AUC: 0,73 (0,56-0,91); p=0,023 bulundu. Uzak metastazı saptamada image-original diagnostic mean için AUC:0,77 (0,62-0,93); p=0,008 ve GLCM original lmc1 için AUC:0,79 (0,65-0,94); p=0,004 hesaplandı.

Tartışma: GLCM, GLDM ve GLRLM tekstür metriklerinden bazılarının ÜK histopatolojik tip ile arasında anlamlı ilişki olduğu gözlendi. Varyant tip ve saf tip ayrımında bu tekstür özelliklerinin kullanılabileceğini düşünmekteyiz. Sistektomi kararı alınmasında rol oynayan kas invazyonu ayrımında da shape, GLDM, GLRLM ve GLSZM tekstür metriklerinden bazıları ile anlamlı ilişki saptandı. Prognostik bir faktör olan lenf nodu metastazı ile de GLCM, GLRLM, GLRLM tekstür metriklerinden bazıları arasında anlamlı ilişki izlendi. Uzak metastazı saptamada image-original diagnostic mean ve GLCM original lmc1 anlamlı bulundu.

Önceki çalışmalarda GLDM tekstür metriklerinden bazılarında ÜK ile mikropapiller karsinoma arasında anlamlı farklılık bulunmuş. Mesane kanserinde kas invazyonu tahmini ve tümör derecelendirmesinde BTTA'nın rolü olabileceğini öne sürülmüştür.

Sonuç: Radyolojik kalitatif değerlendirme yanında BTTA'nın kullanılmasının tedavi yöntemi ve prognozu etkileyebilecek fak-

törlerin değerlendirmesinde tanısal doğruluğu artırabileceğini düşünmekteyiz.

Anahtar kelimeler: Radyomiks, tekstür analizi, mesane kanseri, varyant, Bilgisayarlı Tomografi

Kaynaklar

1. Fan T-w, Malhi H, Varghese B et al. Computed tomography-based texture analysis of bladder cancer: differentiating urothelial carcinoma from micropapillary carcinoma. Abdominal Radiology 2019; 44: 201-208.
2. http://www.slicer.org/publications/pages/display/?collectionid=1
3. Gofrit ON, Yutkin V, Shapiro A, et al. (2016) The response of variant histology bladder cancer to intravesical immunotherapy compared to conventional cancer. Front Oncol 6:43. https://doi.org/10.3389/fonc.2016.00043
4. Fairey AS, Daneshmand S, Wang L, et al. (2014) Impact of micropapillary urothelial carcinoma variant histology on survival after radical cystectomy. Urol Oncol 32(2):110–116. https://doi.org/10.1016/j.urolonc.2012.04.020
5. Willis DL, Flaig TW, Hansel DE, et al. (2014) Micropapillary bladder cancer: current treatment patterns and review of the literature. Urol Oncol 32(6):826–832
6. Amin MB (2009) Histological variants of urothelial carcinoma: diagnostic, therapeutic and prognostic implications. Mod Pathol 22:S96–S118
7. Zhanx X, Xu X, et al. (2017) Radiomics assessment of bladder cancer grade using texture features from diffusion-weighted imaging. J Magn Reson Imaging. https://doi.org/10.1002/jmri.25669
8. Chen F, Gulati M, Hwang D, et al. (2017) Voxel-based wholelesion enhancement parameters: a study of its clinical value in differentiating clear cell renal cell carcinoma from renal oncocytoma. Abdom Radiol 42(2):552–560. https://doi.org/10.1007/s00261-016-0891-8
9. Pena E, Ojiaku M, et al. (2017) Can CT and MR shape and textural features differentiate benign versus malignant pleural lesions? Acad Radiol. https://doi.org/10.1016/j.acra.2017.03.006
10. Li Z, Wang Y, et al. (2017) Deep learning based radiomics (DLR) and its usage in noninvasive IDH1 prediction for low grade glioma. Sci Rep 7(1):5467. https://doi.org/10.1038/s41598-017-05848-2
11. Xu X, Liu Y, Zhang X, et al. (2017) Preoperative prediction of muscular invasiveness of bladder cancer with radiomic features on conventional MRI and its high-order derivative maps. Abdom Radiol (NY) 42(7):1896–1905
12. Zhang GM, Sun H, Shi B, Jin ZY, Xue HD (2017) Quantitative CT texture analysis for evaluating histologic grade of urothelial carci- noma. Abdom Radiol (NY) 42(2):561–568
13. Choi HK, Jarkrans T, Bengtsson E, et al. (1997) Image analysis based grading of bladder carcinoma. Comparison of object, texture and graph based methods and their reproducibility. Anal Cell Pa- thol 15(1):1–18

Bilgisayarlı Tomografi- temelli tekstür analizi (BTTA) akış şeması

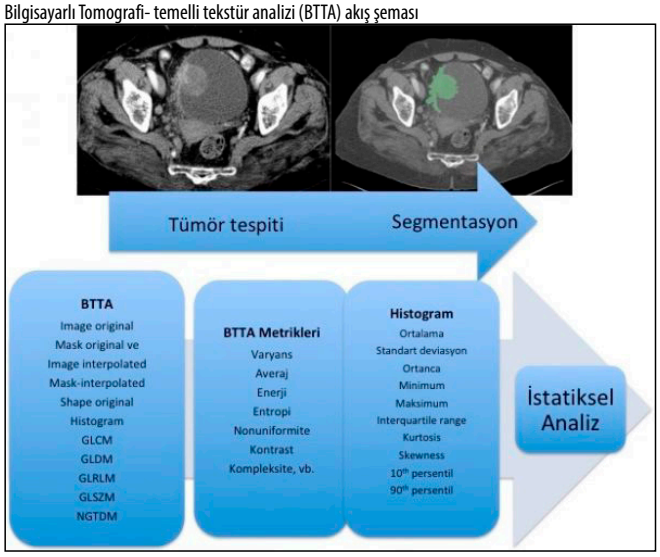

Mesane ürotelyal karsinom histopatolojik tip ile BTTA metrikleri ile ilişkisini gösteren grafik

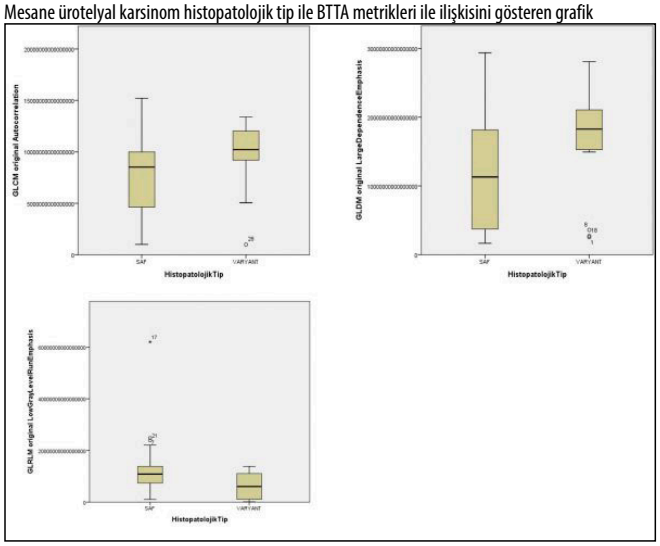

ROC Analiz Eğrileri

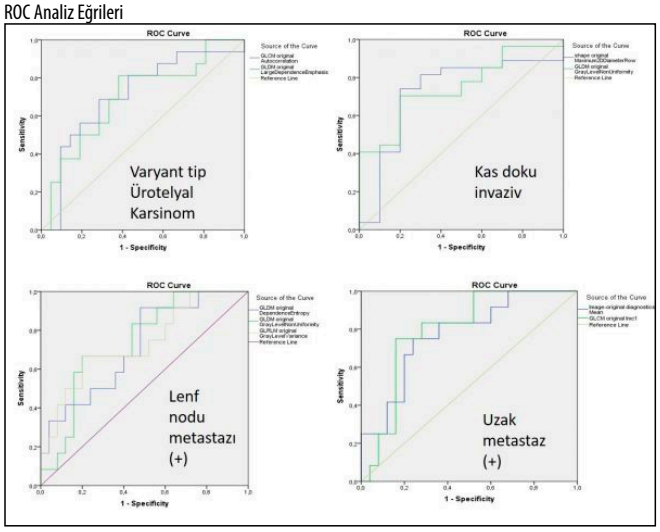

Tablo 1.

	Bilgisayarlı Tomografi Temelli Tekstür Analizi	p
Kas doku invazyonu	Shape original maximum 2D diameter row	0,040
	GLDM original gray level nonuniformity	0,021
	GLRLM high gray level run emphasis	0,028
	GLSZM original size zone nonuniformity	0,044
Lenf nodu metastazı	GLCM original MCC	0,030
	GLDM original dependence entropy	0,035
	GLDM original gray level nonuniformity	0,019
	GLRLM original gray level variance	0,023
Uzak metastaz	Image-original diagnostic mean	0,027
	Shape original maximum 2D diameter row	0,018
	First order original 10th percentile	0,024
	First order original median	0,033
	GLCM original Imc1	0,016
	GLRLM original gray level nonuniformity	0,012
	GLRLM original run percentage	0,015
	GLSZM original zone percentage	0,039

Genitoüriner Sistem Radyolojisi

SS-153

ÜRETER TAŞLARININ TANISINDA BÖBREK SHEAR WAVE ELASTOGRAFİNİN TANISAL DOĞRULUĞU

Utku Mahir Yıldırım[1], Erkan Şahin[1], Aynur Solak[1], Selim Serter[1], Bumin Örs[2]

[1]İzmir Ekonomi Üniversitesi Tıp Fakültesi, Radyoloji
[2]İzmir Ekonomi Üniversitesi Tıp Fakültesi, Üroloji

Giriş ve Amaç: Prospektif vaka control çalışmamızın amacı; üreter taşı olan hastalarda böbrek shear wave elastografi (SWE) görünütüleme yönteminin tanısal etkinliğini değerlendirmek ve böbrek shear wave hız değerlerini etkileyen faktörleri araştırmaktır. Üreter taşlarının tanısında USG güvenli bir yöntemdir ancak sensitivitesi düşüktür (%50); altın standart yöntem BT'dir ancak iyonizan radyasyon içerir (1). USG bulgularını destekleyecek hızlı, güvenli ve etkili bir görüntüleme yöntemi faydalı olabilir. SWE tekniği ile incelen dokunun elastisitesi ile hem nümerik bilgi ilgili alınabilir hem de gri skala imaj üzerinde gerçek zamanlı renkli kantitatif değerlendirme yapılabilir (Resim 1)(2,3).

Gereç ve Yöntem: Tek taraflı üreter taşı olan 30 hastanın her iki böbreği hem USG hem de elastografi tekniği ile incelendi. Üreter taşı boyutu ve hidronefroz derecesi USG ile saptandı. Karşı taraf normal böbrek kontrol grubu olarak değerlendirildi. Normal böbrekte taş hikayesi, reflü ya da hidronefroz varlığı ekarte edildi. Üreter taşı boyutu, hidronefrozun derecesi ve böbrek shear wave hızındaki değişiklikler not edildi ve aralarındaki ilişkiler istatiksel anlamlılık açısından incelendi.

Bulgular: Ortalama taş boyutu 6.2 mm +- 1.9 mm (3.2-11mm). Patolojik böbrekte ortalama SWE değeri 3.8+-1.2 (2.2-6.2) m/sn ve normal tarafta 2,06 (0,7-3,3) m/sn bulundu (Tablo-1). Üreter taşından etkilenen böbrek SWE değerlerinde normal böbrek ile karşılaştırıldığında anlamlı artış mevcuttur (3.87+-1.22 vs 2.06+-0.72 m/sec) (p=0.01).Cinsiyet ile üreter taşı boyutu arasında ve SWE değerleri arasında korelasyon yoktur. Hidronefroz derecesi ile ureter taşı boyutu arasında pozitif korelasyon saptandı (p=0.047, r=0,36). İkinci derece ve üstünde hidronefroz saptanan böbreklerde SWE değerleri grade 1 grubuna göre daha fazladır (Tablo-2). SWE değerleri ile hidronefrozun derecesi arasında anlamlı pozitif korelasyon %45.4 vardır.

Tartışma ve Sonuç: Çalışmamızda üreter taşı olan tarafta SVE değerleri normal böbreğe göre istatistiksel olarak anlamlı yüksek bulunmuştur (p=0.01). Çalışmamız hidronefroz ile böbrek elastisite ilişkisinin araştırıldığı literatürde bildiğimiz ilk çalışmadır. Literatürde domuzlar üzerinde yapılan invivo bir böbrek elastografi çalışmasında üreter basıncı retrograd yolla suni olarak arttırılarak suni hidronefroz taklit edilmiştir. Üreter basıncı artırıldıkça ile böbrek elastisitesi artışı arasında pozitif korelasyon izlenmiştir (4). Çalışmamızda hidronefroz ile etkilenen böbrek elastisitesinde istatistiksel olarak anlamlı artış saptandı. Grade 2 hidronefroz grubundaki elastisite değerleri Grade 1 grubuna göre istatistiksel olarak anlamlı yüksek bulundu. Nakil böbreklerde yapılan ultrason elastografi çalışmalarında tutarsız sonuçlar elde edilmesine kısa ureter ve mesane basıncının daha ciddi oranda iletilmesi olabilir**(5).** Benzer şekilde taş boyutu artışı ile korele elastisite değerlerinde artış bulundu.SWE değerlerinde çalışmamıza benzer artış bulunan diğer bir çalışmada ESWL sonrası akut fazda elastisite artışı bulunan çalışmadır**(6)**. Elastisite artışı bu çalışmada inflamasyona ve ödeme bağlanmıştır ancak bizim hipotezimiz üriner retansiyonun elastisite değerlerini ciddi etkilediği yönündedir. Üreter taşına bağlı hidronefrozu olan hastalarda böbrek parankim elastisitesindeki değişiklikleri değerlerndirmede SWE gelecek vadeden bir yöntemdir. Gelecek çalışmalar sonuçlarımızı netleştirecektir.

Anahtar kelimeler: Böbrek, üreter, taş, ultrasonografi, elastografi

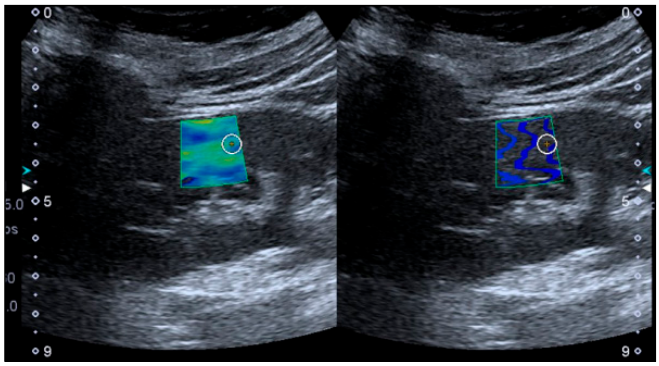

Resim1. Böbrek elastografi incelemesinde böbrek uzun aksında kortekse yerleştirilen kutucuk içerisinden hem nümerik ölçüm yapılabilir hem de gri skala üzerine bindirilen gerçek zamanlı renkli görüntü ile kantitatif değerlendirme yapılabilir.

Tablo 1. Bireylerin sürekli değişkenlerinin tanımlayıcı istatistikleri

	N	Minimum	Maksimum	Ortalama değer	Standart Deviasyon
Yaş	30	17	67	40,8667	10,95991
Taş boyutu	30	3,20	11	6,1867	1,98750
Üreter taşı olan böbrekte SWE değerleri	30	2,20	6,20	3,8780	1,22596
Normal böbrek SWE değeri	30	0.70	3.30	2,0655	0,72569

Tablo 2. Hidronefroz Derecesinin SWE ve taş boyutu değişkenleri ile karşılaştırılması

	Grade 1 (n=21)	Grade 2 (n=9)	test istatisitği	p < 0,05
Hidronefroz derecesi	3,51±1,18	4,71±0,90	-2,513	,012 (Mann Whitney-U test)
Taş boyutu	5,71±1,84	7,27±1,97	-2,078	,047 Two Independent Group T tests (Student's t test)

Genitoüriner Sistem Radyolojisi

SS-154

RADİKAL SİSTEKTOMİ UYGULANAN MESANE KANSERİ HASTALARINDA PREOPERATİF BT İLE KAS-YAĞ DAĞILIMININ PROGNOZ İLE İLİŞKİSİ

Burkay Çağatay Törer[1], Hilal Şahin[1], Erdem Kısa[2], Yeliz Pekçevik[1]

[1]Sağlık Bilimleri Üniversitesi İzmir Tepecik Eğitim Araştırma Hastanesi, Radyoloji Bölümü
[2]Sağlık Bilimleri Üniversitesi İzmir Tepecik Eğitim Araştırma Hastanesi, Üroloji Bölümü

Giriş ve Amaç: Ürogenital sistemde prostat kanserinden sonra mesane kanseri ikinci en sıklıkta görülen kanserdir. Mesane kanserinin tedavisinde sistektomi önemli bir yer tutmaktadır. Vücut kas-yağ dağılımı ölçümleri ile ilgili yapılan çalışmalarda 3. Lomber vertebra seviyesinden kesitsel ölçümlerle elde edilen kas miktarı ile tüm vücut toplam kas miktarının korele olduğu bulunmuştur. Farklı malignite hastalarında yapılmış çalışmalar batın kas-yağ dağılımının genel sağ kalımı ve postoperatif komplikasyonları öngörme açısından önemli bir belirteç olduğunu göstermektedir. Bu çalışmanın amacı radikal sistektomi uygulanan mesane kanseri hastalarında operasyon öncesi dönemde bilgisayarlı tomografi (BT) incelemesinden kantitatif olarak elde edilen vücut kas-yağ dağılım parametrelerinin postoperatif komplikasyonlar ve hastaların sağ kalımı ile arasındaki ilişkinin araştırılmasıdır.

Etik kurul onayı alınması sonrasında 01.05.13 - 01.07.18 tarih aralığında kas invaziv mesane kanseri tanısıyla radikal sistektomi olan ve operasyon öncesi evreleme amacıyla standart çekilen Abdomen BT tetkiki bulunan 96 adet hastanın görüntüleri retrospektif tarandı, BT tetkiklerinde L3 seviyesinden geçen aksiyel kesitlerde vücut kas-yağ dağılımı ile ilgili parametreler kantitatif olarak bir radyolog tarafından referans dansite değerleri göz önüne alınarak ayrı bir software (Aquarius, TeraRekon) kullanılarak ölçüldü. Ölçülen

parametreler farklı dansite aralıklarında kas alanı ölçümleri (MA100, MA150), ortalama kas dansitesi (MD100, MD150), viseral yağ alanı (VFA), subkütan yağ alanı (SFA), intramüsküler yağ alanı (IMFA) kapsamakta idi (Resim 1). Ölçülen değerlerin ve bu değerlerden elde edilen oranların postoperatif dönemde hastanede yatış süresi, postoperatif komplikasyonlar (Clavien-Dindo skorlaması ile) ve hastaların genel sağkalımı (12 ay ve 30 ay) ile ilişkisi araştırıldı. Normal dağılım göstermeyen değişkenlerin analizinde Mann-Whitney U testi, normal dağılım gösteren verilerin analizinde Student's T testi uygulandı. Tanısal güç değerlendirilmesinde ROC eğrisi, sağ kalım analizinde Kaplan-Mayer analizi kullanıldı.

12 aylık eşik değere göre grupların karşılaştırılması

12 ay ve üzeri sağ kalım grup 1, 12 ay altı sağ kalım grup 2 olarak belirlenmiştir. 12 aylık sağkalım analizinde iki grup arasında MA150 ve MD150 değerleri arasında anlamlı fark ($p<0,05$) olup 1. grupta beklendiği gibi daha yüksektir. VFA, IMFA, VFA/SFA, VFA/MA150 değerleri beklendiği gibi 2. grupta daha yüksektir ancak anlamlı fark bulunamamıştır. SFA ise 1. Grupta daha yüksektir (Tablo 1).

Anlamlı çıkan MA150 ve MD150 değerlerinin box-plot grafiği resim 2'de ve ROC eğri analizleri resim 3'te gösterilmiştir.

30 aylık eşik değere göre grupların karşılaştırılması

30 ay ve üzeri sağ kalım grup 1, 12 ay altı sağ kalım grup 2 olarak belirlenmiştir.

30 aylık sağkalım analizinde iki grup arasında MD150 değerleri arasında anlamlı fark ($p<0,05$) olup, MA150 değerlerinde anlamlı fark bulunamamıştır ($p>0,05$). MA150, MD150 beklendiği gibi 1. grupta daha yüksektir. VFA, VFA/SFA, VFA/MA150 beklendiği 2. grupta daha yüksektir ancak anlamlı fark bulunamamıştır. SFA ise 1. Grupta daha yüksektir (Tablo 2).

Anlamlı çıkan MD150 değerlerinin box-plot grafiği ve ROC eğri analizi Resim 4'te gösterilmiştir.

Clavien Dindo sınıflamasına göre grupların karşılaştırılması

Postoperatif cerrahi komplikasyonların klinik değerlendirilmesi için kullanılan Clavien-Dindo sınıflaması aşağıdaki resim 5'de gösterilmiştir.

Çalışmaya dahil edilen 96 hastanın clavien skorlaması dağılımı resim 6'da belirtilmiştir. Hastalar Clavien-Dindo 0,1,2 ve Clavien-Dindo 3,4,5 olarak sırasıyla grup 1 ve 2 olmak üzere iki farklı gruba ayrılmıştır. İki grup arasındaki en önemli fark, yüksek skorlu Clavien-Dindo grubundaki hasta grubunda invaziv girişim gerektirmesidir.

Analiz sonucunda düşük Clavien-Dindo skoru olan hasta grubunda, MA150, MD150 anlamlı düzeyde daha yüksek ve IMFA değerleri Clavien skoru düşük olan hasta grubunda anlamlı düzeyde düşük çıkmıştır ($p<0,05$). Düşük Clavien-Dindo skoru olan grupta SFA değerleri daha yüksek çıkmış olup anlamlı fark görülmemiştir ($p>0,05$)

VFA, VFA/SFA, VFA/MA150 değerleri Clavien-Dindo skoru düşük olan hasta grubunda düşük olup anlamlı fark bulunamamıştır ($p>0,05$) (Tablo 3). MA150 ve MD150 değerlerinin box-plot grafikleri resim 7, ROC eğri analizleri resim 8'de gösterilmiştir.

Hastanede kalış süresi ile ilişkisi

Hastanede kalış süresi eşik değer 10 gün belirlenmiş olup, 10 gün ve altı ile 10 gün üzeri yatışı olan hastalar gruplara ayrılarak karşılaştırılmıştır. 96 kişilik hasta grubundan ilk 10 gün içerisinde ex olan 8 hasta yalancı pozitif olarak iyi seyirli hasta grubuna dahil olmaması adına dışlanmıştır. 10 gün ve daha az hastane yatışı olan hastalar grup 1, 10 günden fazla yatışı olan hastalar grup 2 olarak belirlenmiştir.

VFA SFA VFA/SFA IMFA ve VFA/MA150 değerleri 2. grupta, MA150 ve MD150 değerleri 1. grupta daha yüksek çıkmış olup VFA/SFA ve IMFA dışında ($p = 0,03$) diğerlerinin karşılaştırılmasında aralarında anlamlı fark ($p<0,05$) bulunamamıştır

Bu çalışmada L3 seviyesi kas alanı, ortalama kas dansitesi, subkutan/viseral yağ alanı, ortalama subkutan/visseral yağ dansitesi gibi parametrelerini belirlediğimiz hasta gruplarında hastanede kalış süresi, sağ kalım ile ilişkisi ve postoperatif komplikasyon skorlaması olan Clavien skorlaması ile ilişkisi araştırılmıştır.

Anlamlı çıkan değerler özetle;

MD150 değerleri Clavien skorlaması, 12 aylık sağkalım, 30 aylık sağkalım ile

MA150, değerleri Clavien skorlaması ve 12 aylık sağkalım ile

IMFA değerleri Clavien skorlaması ve hastanede kalış süresi ile yapılan istatistiksel hesaplamada anlamlı düzeyde farklı bulunmuştur.

VFA, SFA, VFA/SFA, VFA/MA150 ölçümlerinde ise anlamlı fark bulunamamıştır.

Sarkopeninin belirlenmesinde vücut kitle indeksi ve kas alanı/dansitesi ölçümleri kullanılmakla beraber EWGSOP rehberinde sarkopeni için herhangi bir eşik değer belirtilmemiştir [1]. SMI (Skeletal muscle index) için eşik değer konusunda çalışmadan çalışmaya kısmen farklılık gösterse de birkaç değer belirlenmiştir. Ancak SMI'ye göre daha yeni bir ölçüm parametresi olan MD150 için belirlenen eşik değerler çalışma içi ROC analizi sonucu belirlenmiş olup henüz bu konuda fikir birliği sağlanamamıştır.

Örneğin Smith A.B. ve arkadaşları total psoas kas alanını -30 ve +110 HU aralığında ölçüm yapıp vücut kitle indeksine(BMI) bölmüştür ve ROC analizi sonucu eşik değer olarak erkeklerde 653 cm2/m2, kadınlarda 523 cm2/m2 kabul edilmiştir. [2]. Saitoh-Maeda Y. ve arkadaşları 78 örneklemli çalışmasında düşük psoas kas indeksi olan hasta grubunun hospitalizasyon süresinin anlamlı düzeyde fazla ve Clavien komplikasyon skorunun yüksek olduğunu tespit etmişlerdir [3]. In-Ho Kim ve arkadaşları pankreas kanseri olan hasta grubunda yaptıkları çalışmada MD150 değerlerini karşılaştırmış olup eşik değer olarak BMI<25 olan grupta 43, BMI>25 olan grupta 53 olarak belirlemişlerdir. Yaptıkları çalışmada düşük BMI'nin genel sağkalım ile ilişkisi bulunamamış olup düşük MD150 ile düşük genel sağkalım arasında anlamlı düzeyde ilişki bulmuşlardır [4]. Alan ölçümleri olan MA150, VFA, SFA ölçümleri kilo boy gibi etkenlerden etkilenmektedir. Vücut yüzey alanı yüksek olanlarda kas kalitesinden bağımsız olarak bu değerlerin yüksek çıkması muhtemeldir. Bu nedenle vücut kitle endeksine bölünmesi ile normalize değerlerin hesaplanması önemli olabilmektedir. VFA değerleri L3 seviyesinden geçen kesitlerde visseral organların konumundan kolay etkilenmektedir. Pitotik karaciğer yerleşimi, soliter böbrek durumu, kolon yerleşimi ve içeriği gibi etkenler viseral yağ dağılımını tek aksiyel kesitte değerlendirilmesi nedeniyle yalancı sonuçlar çıkarabilmektedir. Bu nedenle 3 boyutlu toplam viseral yağ ölçümü gerekebilir. MD150 değerleri ortalama kas dansitesini ölçtüğünden vücut yüzey alanı ölçümüne gerek duyulmamaktadır. Bu nedenle boy ve kilo gibi etkenlerden bağımsız bir parametre kabul edilebilir. Örneğin In-Ho Kim ve arkadaşları BMI ile MD150 arasında pozitif korelasyon tespit etmiş olup düşük BMI olan grupta yüksek MD150 değerleri tespit etmişlerdir [4]. Ancak BMI ölçümünün kas kaybı olan kaşektik hastalar ile kas oranı yüksek düşük ağırlıklı hastalar arasında farklı çıkmama olasılığı bulunmaktadır. MD150 ölçümü ise ortalama kas dansitesi ölçütüğünden düşük BMI değerlerine sahip hastalar arasında da ayrımı sağlayabilmektedir. Bu durumu teorik olarak destekleyen, MD150 ile SMI arasında korelasyon bulunmadığını gösteren çalışmalar da mevcuttur [5, 6].

Yapılan çalışmalarda tek başına kas alanı, VFA, SFA ölçümleri ile uzun dönem sağ kalım, postoperatif komplikasyon, hastanede kalış süresi araştırılmamıştır. Ayrıca ortalama kas dansitesi ölçümleri ile çok az çalışma mevcuttur. MD150 ile ilgili bugüne kadar akciğer kanseri ile ilgili çalışma olup [7] mesane kanseri ile ilgili çalışma bulunmamaktadır. Çalışmamızda da en değerli ölçüm yöntemi olarak ortalama kas dansitesi olduğu ortaya çıkmaktadır. Çalışmanın kısıtlılıklarında birisi retrospektif olması olup prospektif randomize çalışmalarla desteklenmeye ihtiyaç duymaktadır. Komplikasyonların bazı durumlarda operatör bağımlı olması kas-yağ dağılımından bağımsız etkenlerin

Clavien skorlamasını etkileyebilmesine yol açabilmektedir. Uzun dönem sağkalımla ilişkide kısıtlayıcı etkenler hastaların takip süresince değişkenlik gösterebilen sosyo ekonomik durumlarına bağlı beslenme alışkanlıkları, stres düzeyleri, tespit edilemeyen komorbid durumlar olup bunlar da prognozu etkileyen ve ölçülebilirliği zor olan diğer etkenlerdir. Çalışmamız retrospektif nitelikte olup hastane kaydı taramasına bağlı olduğu için tanımlanan bu değişkenlerin etkisi değerlendirilememiştir. Hastane yatış sürelerinin değişkenliği de

klinik yönetimine, klinisyenin servis yönetimine ve bazı durumlarda hastanın tercihine bağlı olabileceği de unutulmaması gerekir. Ayrıca çalışmamızda kilo ve boy verilerine hasta kayıtlarından sağlıklı ulaşılamaması nedeniyle SMI ölçümü yapılamamış dolayısı ile SMI ölçümü yapan diğer çalışmalarla karşılaştırılamamıştır.

Mesane kanseri tanısı alan ve cerrahiye uygun olan hastalara birçok klinikte rutin olarak evreleme ve cerrahi planlaması için operasyon öncesi BT çekimi yapılmaktadır. Operasyon sonrası hastaların karşılaşabileceği komplikasyonlar ve uzun dönem sağkalım beklentisinin öngörülmesi klinisyenlerin tedavi ve takip planlamasında çok önemli yer tutmaktadır. Noninvaziv ve uygulanabilirliği kolay olan kas-yağ dağılımı ölçümleri çalışmamızda da gösterildiği gibi kısa dönem postoperatif komplikasyon ve uzun dönem sağkalım öngörüsünde pratik olarak kullanılabilecek önemli parametrelerdir. Özellikle ortalama kas dansitesi ölçümlerinin değerli sonuçları bu ölçümlerin kolaylığı gelecekte daha fazla çalışmayla desteklendiği takdirde klinik pratikte kullanımı kolay ve hızlı bir yöntem olarak karşımıza çıkabilir

Kaynaklar

1. Ishii S, Tanaka T, Shibasaki K et al. Development of a simple screening test for sarcopenia in older adults. Geriatr Gerontol Int 2014; 14(Suppl 1): 93–101.
2. Smith AB, Deal AM, Yu H, Boyd B, Matthews J, Wallen EM, Pruthi RS, Woods ME, Muss H, Nielsen ME. Sarcopenia as a predictor of complications and survival following radical cystectomy. J Urol. 2014 Jun;191(6):1714-20. doi: 10.1016/j.juro.2013.12.047. Epub 2014 Jan 11. PMID: 24423437.
3. Saitoh-Maeda Y, Kawahara T, Miyoshi Y, Tsutsumi S, Takamoto D, Shimokihara K, Hayashi Y, Mochizuki T, Ohtaka M, Nakamura M, Hattori Y, Teranishi JI, Yumura Y, Osaka K, Ito H, Makiyama K, Nakaigawa N, Yao M, Uemura H. A low psoas muscle volume correlates with a longer hospitalization after radical cystectomy. BMC Urol. 2017 Sep 18;17(1):87. doi: 10.1186/s12894-017-0279-2. PMID: 28923108; PMCID: PMC5604176.
4. Lee C, Park IJ, Kim KW, et al. Influence of Postoperative Changes in Sarcopenia on Long-Term Survival in Non-Metastatic Colorectal Cancer Patients. Cancers (Basel). 2021;13(10):2410. Published 2021 May 17. doi:10.3390/cancers13102410
5. Weinberg MS, Shachar SS, Muss HB, Deal AM, Popuri K, Yu H, Nyrop KA, Alston SM, Williams GR. Beyond sarcopenia: Characterization and integration of skeletal muscle quantity and radiodensity in a curable breast cancer population. Breast J. 2018 May;24(3):278-284. doi: 10.1111/tbj.12952. Epub 2017 Nov 15. PMID: 29139618; PMCID: PMC6414810.
6. Miyata H, Sugimura K, Motoori M, Fujiwara Y, Omori T, Yanagimoto Y, Ohue M, Yasui M, Miyoshi N, Tomokuni A, Akita H, Kobayashi S, Takahashi H, Yano M. Clinical Assessment of Sarcopenia and Changes in Body Composition During Neoadjuvant Chemotherapy for Esophageal Cancer. Anticancer Res. 2017 Jun;37(6):3053-3059. doi: 10.21873/anticanres.11660. PMID: 28551644
7. Nattenmüller J, Wochner R, Muley T, Steins M, Hummler S, Teucher B, Wiskemann J, Kauczor HU, Wielpütz MO, Heussel CP. Prognostic Impact of CT-Quantified Muscle and Fat Distribution before and after First-Line-Chemotherapy in Lung Cancer Patients. PLoS One. 2017 Jan 20;12(1):e0169136. doi: 10.1371/journal.pone.0169136. PMID: 28107410; PMCID: PMC5249228.

Anahtar kelimeler: mesane kanseri, transizyonel hücreli karsinom, kas yağ dağılımı, prognoz, bilgisayarlı tomografi, kas alanı, kas dansitesi

1. 44 yaşında kadın. L3 vertebra transverse processleri seviyesinden geçen aksiyel plan BT görüntüsünde visseral ve subkutan yağ alanı ve bu alanların ortalama dansitesinin ölçümü. Mavi renkli alan subkutan yağ alanını, yeşil renkli alan viseral yağ alanını göstermektedir.

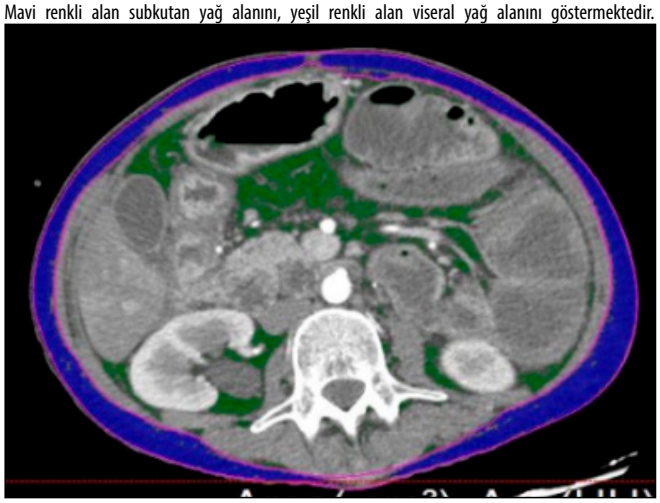

2. Box-plot grafiği: MA150 ve MD150 (HU). 12 ay eşik değere göre grupların karşılaştırılması

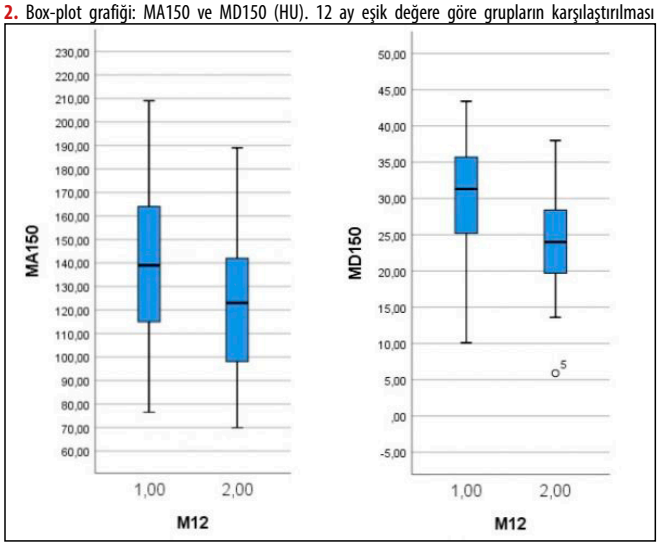

3. 12 ay eşik değere göre grupların karşılaştırılmasında MA150 (cm2) ve MD150 değerinin ROC eğri analizi. AUC MA150=0,661, AUC MD150=0,736

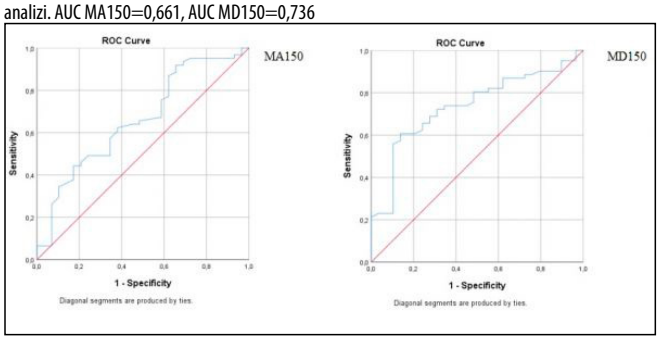

4. 30 ay eşik değere göre grupların karşılaştırılmasında MD150 (HU) değerlerinin box-plot grafiği ve ROC eğri analizi. AUC=0,698

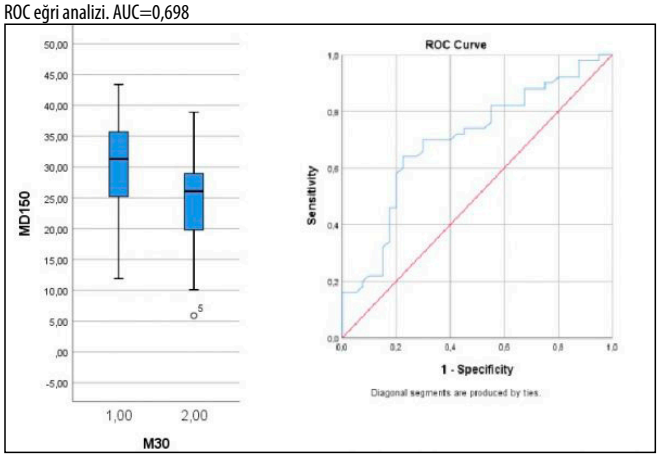

5. Clavien-Dindo komplikasyon skorlaması

Grade	Açıklama
Grade I	Normal postoperatif durumların haricinde antiemetik, antipiretik, analjezik, diüretik, elektrolit gibi ilaç tedavileri, cerrahi yatağında yara, fizyoterapi
Grade II	Kan transfüzyonu, total parenteral nütrisyon
Grade III - IIIa - IIIb	Cerrahi, endoskopik, radyolojik girişim gerektiren durumlar - Genel anestezi gerektirmeyen durumlar - Genel anestezi gerektiren durumlar
Grade IV - IVa - IVb	Hayatı tehdit eden komplikasyonlar - Tek organ yetmezliği - Çoklu organ yetmezliği
Grade V	Ölüm

6. Clavien-Dindo sınıflaması verileri ve grupların dağılımı

	Grup 1 (Düşük skor) N= 71			Grup 2 (Yüksek skor) N= 25			
Clavien-Dindo	0	1	2	3	4	5	Toplam
N	34	18	19	13	2	10	96

7. Box-plot grafiği: MA150 (cm2) ve MD150 değerlerinin Clavien-Dindo gruplarına göre karşılaştırılması

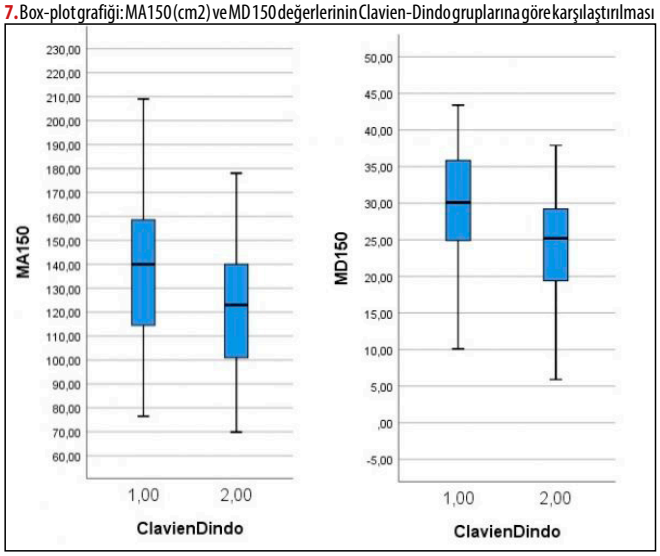

8. Clavien-Dindo hasta grubu karşılaştırılmasında MA150 ve MD150 (HU) değerinin ROC eğri analizi

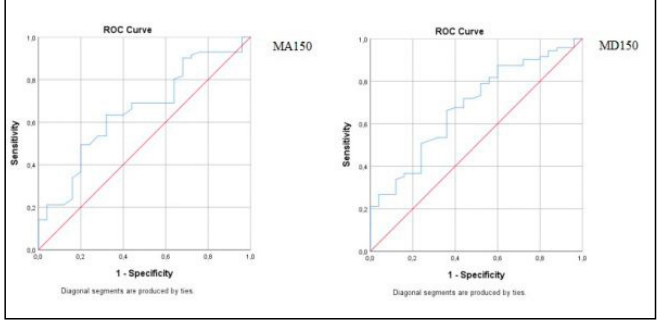

Tablo 1. 12 ay sağ kalım eşik değerine göre grupların karşılaştırılması

	Grup	N	Ortalama	Standart Sapma	p
MA150	1	61	142	32	0.014
	2	29	124	27	
MD150	1	61	30	7,9	0.000
	2	29	24	7,0	

Tablo 2. 30 ay sağ kalım eşik değerine göre grupların karşılaştırılması

	Grup	N	Ortalama	Standart Sapma	p
MD150	1	50	30,7	7,4	0.002
	2	40	25,3	8,0	

Tablo 3. Clavien-Dindo skoruna göre grupların karşılaştırılması

	Grup	N	Ortalama	Standart Sapma	p
MA150	1	71	141	31	0.027
	2	25	127	27	
IMFA	1	71	10,2	9,6	0.01
	2	25	13,6	8,8	
MD150	1	71	30	7,6	0.008
	2	25	25	8,0	

Genitoüriner Sistem Radyolojisi

SS-155

RENAL VASKÜLER VARYASYONLARIN ÇOK KESİTLİ BT ANJİYOGRAFİ İLE DEĞERLENDİRİLMESİ

Mahmut Ciner[1], Alper Karacan[2], Keziban Karacan[3]

[1]Düzce Atatürk Devlet Hastanesi Radyoloji Bölümü
[2]Sakarya Üniversitesi Tıp Fakültesi Radyoloji Anabilim Dalı
[3]Sakarya Üniversitesi Tıp Fakültesi Anatomi Anabilim Dalı

Giriş ve Amaç: Renal vasküler yapılardaki varyasyonların varlığının bilinmesi, renal donör nefrektomi ve girişimsel endovasküler işlemlerin komplikasyon oranlarını düşürmektedir. Ayrıca etyolojisi saptanamamış, renovasküler hipertansiyon, varikosel ve pelvik varis vakalarında altta yatan sebep olabilmektedir. Çalışmamızın amacı bu varyasyonların sıklığının ve birlikteliklerinin saptanmasıdır.

Gereç ve Yöntem: Hastanemiz radyoloji biriminde 01.01.2016 – 10.10.2019 tarihleri arasında gerçekleştirilmiş ve hastanemiz PACS sisteminde kayıtlı olan toplam 610 adet abdomen BT tetkiki retrospektif olarak renal arter ve renal ven varyasyonları açısından değerlendirilmiştir. Teknik faktörler veya hastaya bağlı (soliter böbrek, atnalı böbrek, tümör invazyonu, renal transplant gibi) renal vasküler yapıların incelenmesini güçleştiren veya tamamen engelleyen durumlara bağlı 60 hasta çalışma dışı bırakıldı. Çalışmaya 550 hasta (301 erkek, 249 kadın) dahil edildi. Abdomen BT incelemeleri, renal arter varyasyonları (hiler ve polar aksesuar renal arter, erken dallanan renal arter, prekaval sağ renal arter), sol renal ven varyasyonları (retroaortik sol renal ven, sirkumaortik sol renal ven, multipl sol renal ven, geç birleşme), sağ renal ven varyasyonları (multipl sağ renal ven, gonadal venin sağ renal vene katılımı, geç birleşme) açısından tarandı.

Bulgular: Renal vasküler varyasyon görülme sıklığı %44,2 olarak saptanmıştır. Renal arter varyasyonu %28,3 sıklıkta görülürken renal ven varyasyonları %26,5 sıklıkta görülmektedir. En sık görülen renal arter varyasyonu sağ hiler aksesuar arter (35/550, %6,3) iken en sık görülen renal ven varyasyonu sağ multipl renal vendir (39/550, %7,1). Renal arter ve ven varyasyonlarının birlikte görülme oranı %10,7 olarak saptanmıştır. En sık görülen renal arter ve ven varyasyonu birlikteliklerinin sağ hiler aksesuar renal arter-sağ multipl renal ven ve sağ hiler aksesuar renal arter-sol sirkumaortik renal ven (5/550, %0,09) olduğu saptanmıştır. Renal arter varyasyonu olma durumuna göre renal ven varyasyonu olma durumunda ve renal ven

varyasyonu olma durumuna göre renal arter varyasyonu olma durumu arasında istatistiksel olarak anlamlı ilişki saptanmıştır (p<0,001). Ayrıca erkeklerde sağ hiler aksesuar renal arter, sol polar aksesuar renal arter ve sol renal vende geç birleşme oranlarının kadınlara göre anlamlı derecede yüksek olduğu saptanmıştır (p: 0,003, p: 0,006, p:0,014).

Tartışma ve Sonuç: Renal vasküler varyasyonlar toplumda %44,2 oranında görülmektedir. Ayrıca arteriyel ve venöz varyasyonların %10,7 gibi azımsanmayacak bir oranda birliktelik gösterdiğinin ve endovasküler girişimsel işlemler ve cerrahi işlemler öncesinde; renovasküler hipertansiyon, pelvik varisler ve varikosel etyolojisinin araştırılması sırasında, varlığının ortaya konmasının son derece önemli olduğu bilinmelidir. ÇKBT bunun değerlendirilmesi için non-invazif ve en uygun yöntemdir

Bu çalışmada hastanemiz PACS sisteminde kayıtlı olan toplam 610 adet abdomen BT tetkiki retrospektif olarak renal arter ve ven varyasyonları açısından değerlendirilmiştir. Teknik faktörler veya hastaya bağlı (soliter böbrek, at nalı böbrek, tümör invazyonu, renal transplant gibi) renal vasküler yapıların incelenmesini güçleştiren veya tamamen engelleyen durumlara bağlı 60 hasta çalışma dışı bırakıldı.

Tüm incelemeler 64 kesitli multidedektör BT cihazı (Aquilion; Toshiba Medikal Sistemleri, Tokyo, Japonya) ile gerçekleştirilmiştir. İşlem sırasında 80-100 ml iyotlu kontrast madde, otomatik enjektör ile 4-5 ml/sn hızda verildi. Tarama arteriyel fazda aort lümeni dansitesi 180 HU olduğunda otomatik olarak başlatıldı. Hastaların aldığı radyosyon dozunu düşürmek için otomatik tüp akım modülasyonu ve adaptif iteratif doz düşürücü rekonstrüksiyon kullanıldı. ÇKBT tarama parametreleri şu şekilde ayarlandı; tüp voltajı: 120 kV, tüp akımı: 200-440 mAs, kolimasyon: 64x0.5 mm, gantry rotasyon süresi: 400 msn, kesit kalınlığı: 1 mm, kesit aralığı: 1 mm.

Elde edilen görüntüler ileri inceleme ve analiz için workstation'a aktarıldı (Aquarius; Tera Recon, Durham, İngiltere).

Her iki tarafta tek renal arter (RA) normal olarak kabul edildi. Birden fazla RA olması durumunda "aksesuar RA" veya "multipl RA" olarak isimlendirildi. Aorttan ayrı ostiumlar ile ayrılan birden fazla RA varlığında en geniş çaplı olan ana RA daha küçük çaplı olanlar aksesuar RA olarak değerlendirildi. Aksesuar arterler, "hiler" ve "polar" olarak katogorize edildi. Böbreğe hilustan giriş yapanlar hiler aksesuar arter, hilus dışı bölgelerden böbrek kapsülünü geçerek girenler polar aksesuar arter olarak değerlendirildi. Sol tarafta aorta duvarından ilk 2 cm içerisindeki mesafede dallananlar ve sağ tarafta retrokaval bölgede dallananlar "erken dallanan RA" olarak isimlendirildi.

Renal ven (RV) anatomisi sayısal ve anastomoz paterni açısından değerlendirildi. Her iki tarafta bir adet RV normal olarak değerlendirildi. Birden fazla RV olması durumu "aksesuar RV" veya "multipl RV" olarak isimlendirildi. Sol renal venin aortun önünden geçerek inferior vena kavaya girmesi normal seyri olarak değerlendirildi. Aortun arkasından geçerek inferior vena kavaya katılması "retroaortik sol RV" olarak isimlendirildi. Sol renal venin dorsal ve ventral 2 parçaya ayrılarak aortu önden ve arkadan sararak inferior vena kavaya dökülmesi "sirkumaortik sol RV" olarak isimlendirildi. Sol tarafta abdominal aort duvarına 2cm mesafe içerisinde, sağ tarafta vena kava inferiora 2 cm mesafe içerisinde birleşen RV dalları olması durumu "geç birleşen RV" olarak değerlendirildi.

İstatistiksel analiz SPSS (Statistical Package For Social Sciences for Windows v.25,0, SPSS Inc. Chicago, IL) aracılığıyla bilgisayar ortamına yüklenmiş ve değerlendirilmiştir. Tanımlayıcı istatistikler ortalama (±) standart sapma, ortanca (min-maks), frekans dağılımı ve yüzde olarak sunulmuştur. Tanımlayıcı istatistiklerin yanı sıra kategorik değişkenlerin karşılaştırılmasında ki-kare testi ve Fisher'in kesin testi uygulanmıştır. İstatistiksel anlamlılık düzeyi p<0,05 olarak kabul edilmiştir.

Araştırma kapsamında hastanemiz radyoloji biriminde abdominal bilgisayarlı tomografi çekilen toplam 550 hasta incelendi. Hastaların %54,7'si (n=301) erkek iken, %45,3'ü (n=249) kadındır. Katılımcıların yaş ortalaması 57,7±14,3, ortancası 59,0 (min19-maks86)'dır.

550 olgunun %28,3'ünde (n=156) unilateral veya bilateral renal arter varyasyonu bulunmaktadır. En sık görülen arter varyasyonları %22,4 ile sağ hiler aksesuar arter ve %21,2 ile sol hiler aksesuar arter olarak saptanmıştır

Olguların %11,2'sinde (n=62) sağ aksesuar hiler arter izlenmiş olup bunların 58'inde 1 adet, 3'ünde 2 adet ve 1 hastada da 4 adet saptanmıştır. Sağ aksesuar polar arter oranı %4,7'dir (n=26). Bunların 25'inde 1 adet izlenmişken 1 hastada 2 adet saptanmıştır. Olguların %3,8'inde (n=21) sağ renal arterde erken dallanma bulunmaktadır. Prekaval renal arter %0,6 (n=3) hastada izlenmiş olup 2 hastada 1 adet, 1 hastada 3 adet izlenmiştir. Olguların %9,6'sında (n=53) sol aksesuar hiler arter izlenmiş olup bunların 50'sinde 1 adet, 3'ünde 2 adet saptanmıştır. Sol aksesuar polar arter görülme sıklığı %3,7 (n=20)'dir. Bunların 19'unda 1 adet, 1 hastada da 2 adet sol aksesuar polar arter izlenmiştir. Sol renal arterde erken dallanma %4,4 (n=24), sağ renal arterde erken dallanma %3,8 (n=21) sıklıkta izlenmiştir

550 olguların %26,5'inde (n=146) unilateral veya bilateral renal ven varyasyonu bulunmaktadır. En sık görülen ven varyasyonları %26,7 ile sağ multipl renal ven ve %15,1 ile sağ gonadal venin sağ renal vene açılması olarak saptanmıştır

Cinsiyete göre sağ hiler aksesuar renal arter, sol polar aksesuar renal arter ve sol renal vende geç birleşme olma durumu arasında anlamlı fark saptanmıştır (p<0,05). Sağ hiler aksesuar renal arter erkeklerde %15,0 ve kadınlarda %6,8 sıklıkla görülmüştür ve erkeklerde anlamlı şekilde daha yüksektir (p=0,003). Sol polar aksesuar renal arter erkeklerde %5,6 ve kadınlarda %1,2 sıklıkla görülmüştür ve yine erkeklerde anlamlı şekilde daha yüksektir (p=0,006). Sol renal vende geç birleşme erkeklerde %6,3 ve kadınlarda %2,0 sıklıkla görülmüştür ve yine erkeklerde anlamlı şekilde daha yüksektir (p=0,014). Diğer karşılaştırmalarda anlamlı fark saptanmamıştır (p>0,05)

Arter varyasyonu olanların %37,8'inde an az bir tane ven varyasyonu varken, ven varyasyonu olanların %40,4'ünde en az bir arter varyasyonu vardır. Arter varyasyonu olma durumuna göre ven varyasyonu olma durumunda ve ven varyasyonu olma durumuna göre arter varyasyonu olma durumu arasında istatistiksel olarak anlamlı ilişki saptanmıştır (p<0,001)

Çalışmamızda değerlendirdiğimiz 550 hastadan 243'ünde (%44,2) en az bir arter veya ven varyasyonu bulunduğu tespit edilmiştir. Bunlardan 97'sinde sadece arter varyasyonu, 87'sinde sadece ven varyasyonu izlenmişken 59'unda da hem arter hem ven varyasyonu saptanmıştır.

Aksesuar renal arter sıklığı literatürde %9-76 arasında değişmekte, anatomik ve kadavra çalışmalarında sıklıkla %28-30 arasında olduğu bildirilmektedir [1-3]. Özkan ve ark. tarafından yapılan çalışmada bu oran %24, Çınar C. ve Türkvatan A. tarafından yapılan çalışmada %31,3 olarak saptanmış [2-4]. Bizim çalışmamızda aksesuar renal arter sıklığını %29,3 olarak saptadık. Saptadığımız prevelans literatürde bildirilen aralıklardadır. Bizim çalışmamızdaki aksesuar arterlerin tamamı abdominal aorttan orjin almaktadır. Aksesuar renal arter, sağ tarafta 88/550 (%16) sol tarafta 73/550 (%13,2) oranında saptanmıştır. Özkan U. ve ark., Holden ve ark., Uğurel ve ark. tarafından yapılan çalışmalarda olduğu gibi bizim çalışmamızda da aksesuar renal arter varyasyonun sağ tarafta daha fazla olduğu saptanmıştır [2, 5, 6]. Özkan U. ve ark. çalışmasında sağda %16, solda %13 oranında saptanmıştır [2].

Aksesuar renal arter saptanan 161 hastamızdan 115'inde (%71,4) hiler arter, 46'sında (%28,6) polar arter izlenmiştir. Çınar C. ve Türkvatan A. tarafından yapılan çalışmada hiler arter oranı %84,5, polar arter oranı %15,5 olarak saptanmıştır [4]. Hiler aksesuar arter saptanan 115 hastadan 108'inde 1 adet, 6'sında 2 adet ve 1 hastada da 4 adet saptanmıştır. Polar aksesuar arter izlenen 46 hastanın 44'ünde 1 adet 2'sinde 2 adet saptanmıştır. Çalışmamızda, hiler arter %12,2 (14/115) sıklıkta, polar arter %15,2 (7/46) sıklıkta bilateral izlenmektedir.

Renal transplantasyon operasyonlarında, hemoraji kontrolünün daha kolay yapılabilmesi ve alıcı için daha uygun anastomoz hattı oluşturabilmek amacıyla renal arteriyel diseksiyon aortun 1,5-2cm

distalinden yapılır. Bu işlem esnasında komplikasyon yaşanmaması için renal arterlerde erken dallanma varlığı bilinmelidir. Literatürde renal arterde erken dallanma sıklığı %4,3-13 arasında değişmektedir [5, 7]. Bizim çalışmamızda prevelans %8,2 olarak saptanmıştır. Raman ve ark. çalışmasında sağda %15, solda %21 oranında olduğu belirtilmişken bizim çalışmamızda sağda %3,8, solda %4,4 oranında saptanmıştır [8]. Çalışmamızdaki oranlar Holden ve ark., Raman ve ark. ve Özkan ve ark. tarafından yapılan çalışmalardakine göre düşüktür. Bunun nedeni bizim çalışmamızda erken dallanma, renal arter aorttan ayırıldıktan sonraki ilk 2 cm içerisinde dallanmaya başlaması olarak kabul edilmişken; bu çalışmalarda erken dallanmanın, renal arterin hilusa girmeden önce herhangi bir noktada dallanamaya başlaması olarak kabul edilmesi olabilir [2, 5, 8]. Bizim çalışmamızda olduğu gibi erken dallanmanın, renal arterin aort orjinindeki ilk 2 cm içerisinde dallanması olarak kabul edildiği Çınar C. ve Türkvatan A.'nın çalışmasında; renal arterde erken dallanma oranı %6,5 (sağda %2,6 solda %3,7) olarak saptanmıştır [4]. Bu değerler bizim çalışmamızdakilerle paralellik göstermektedir. Renal arterde erken dallanma bulunan 43 hastamızdan 41'inde (%95,3) unilateral, 2'sinde (%4,7) bilateral izlenmiştir. Bu oran Çınar C. ve Türkvatan A.'nın çalışmasında %97(32/33) unilateral, %3(1/33) bilateral olarak saptanmıştır [4].

Literatürdeki pek çok çalışmada olduğu gibi bizim çalışmamızda da en sık izlenen renal ven varyasyonu sağ multipl renal ven olarak saptanmıştır [5, 8, 12]. Yaptıkları çalışmalarda Koc ve ark. %14,3, Raman ve ark. %24, Çınar C. ve Türkvatan A. %21,6 oranında sağ multipl renal ven bildirmişlerdir [8, 12]. Bizim çalışmamızda bu oran literatüre göre belirgin düşük çıkmış olup %9,8'dir. Multipl sağ renal ven saptanan 54 hastadan 51'inde (%94,4) 2 renal ven, 3'ünde (%5,6) ise 3 renal ven izlenmiştir. Çınar C. ve Türkvatan A. tarafından yapılan çalışmada %88,8'inde 2, %10,2'sinde 3, %1'inde 4 renal ven izlenmiştir [4].

Bizim çalışmamızda retroaortik renal ven %4,6 (25/550), sirkumaortik renal ven %4,2 (23/550) oranında izlenmiştir. Koc ve ark. tarafından yapılan ve 1120 hastalık çalışmada retroaortik renal ven %4,6 oranında, sirkumaortik renal ven %5,5 oranında izlenmiştir [12]. Raman ve ark. tarafından yapılan ve 126 renal donörde yapılan çalışmada ise retroaortik renal ven %2 oranında, sirkumaortik renal ven %8 oranında izlenmiştir [8]. Çalışmamızdaki oranlar literatür ile paralellik göstermektedir. Sağda en sık multipl renal ven izlenirken solda en sık izlenen venöz varyasyon sirkumaortik renal vendir [5, 8, 12]. Bizim çalışmamızda çok küçük farkla da olsa solda en sık görülen renal venöz varyasyon retroaortik renal ven, ikinci sıklıkta ise sirkumaortik renal ven olarak tespit edilmiştir.

Literatürdeki çalışmalarda cinsiyete göre renal arter ve ven varyasyonu prevelansında anlamlı fark saptanmamıştır [2, 4, 12]. Genel olarak tüm renal vasküler varyasyonlara cinsiyete göre bakıldığında renal arter ve ven varyasyonu görülme sıklığında bizim çalışmamızda da anlamlı fark saptanmamıştır (arter; p=0,1, ven; p=0,237). Literatürde her bir renal vasküler varyasyonun özelinde cinsiyete göre karşılaştırılmasının yapılmadığı görülmüştür. Bizim çalışmamızda varyasyonları tek tek değerlendirdiğimizde erkeklerde sağ hiler aksesuar arter, sol polar aksesuar arter ve sol renal vende geç birleşme görülme sıklığının kadınlara göre istatistiksel olarak anlamlı derecede yüksek olduğunu tespit ettik (p değerleri sırası ile; p=0,003, p=0,006, p=0,014). Elde ettiğimiz veriler literatürde bu konuda bir ilk olma özelliğine sahiptir.

Renal arter ve venlerin gelişimi, böbrekler pelvisten nihai konumlarına çıkarken eş zamanlı olarak olmaktadır. Bundan dolayı herhangi bir tarafta arteriyel veya venöz varyasyon varlığının aynı veya karşı tarafta da arteriyel veya venöz varyasyon gelişmesine neden olabilmesi öngörülebilir bir durumdur. Ancak literatürde renal arteriyel ve venöz varyasyonların birlikteliğini gösteren çalışma mevcut değildir. Bizim çalışmamızda arter veya ven varyasyonu bulunan 243 hastanın 59'unda (%24,3) arter ve ven varyasyonlarının bir arada olduğu görülmüştür. Genel olarak bakıldığında ise arter ve ven varyasyonlarının birlikte görülme oranı %10,7 gibi azımsanmayacak bir oranda saptanmıştır. Bunlar içerisinde en sık görülenler ise beşer (%0,09) hasta ile sağ hiler aksesuar arter-sağ multipl renal ven birlikteliği ile sağ hiler aksesuar arter-sol sirkumaortik renal ven birlikteliğidir. Bunların renal arter ve ven varyasyonlarının birlikte görüldüğü olgular içerisindeki oranı ise %17'dir. Renal arter varyasyonu olma durumuna göre renal ven varyasyonu olma durumunda ve renal ven varyasyonu olma durumunda göre renal arter varyasyonu olma durumu arasında Mcnemar ki-kare testine göre istatistiksel olarak anlamlı ilişki saptanmıştır (p<0,001).

Kaynaklar

1. Khamanarong, K., et al., Anatomy of renal arterial supply. Clin Anat, 2004. 17(4): p. 334-6.
2. Ozkan, U., et al., Renal artery origins and variations: angiographic evaluation of 855 consecutive patients. Diagn Interv Radiol, 2006. 12(4): p. 183-6.
3. Satyapal, K.S., et al., Additional renal arteries: incidence and morphometry. Surg Radiol Anat, 2001. 23(1): p. 33-8.
4. Cinar, C. and A. Turkvatan, Prevalence of renal vascular variations: Evaluation with MDCT angiography. Diagn Interv Imaging, 2016. 97(9): p. 891-7.
5. Holden, A., et al., Assessment of 100 live potential renal donors for laparoscopic nephrectomy with multi-detector row helical CT. Radiology, 2005. 237(3): p. 973-80.
6. Ugurel, M.S., et al., Anatomical variations of hepatic arterial system, coeliac trunk and renal arteries: an analysis with multidetector CT angiography. Br J Radiol, 2010. 83(992): p. 661-7.
7. Kim, J.K., et al., Living donor kidneys: usefulness of multi-detector row CT for comprehensive evaluation. Radiology, 2003. 229(3): p. 869-76.
8. Raman, S.S., et al., Surgically relevant normal and variant renal parenchymal and vascular anatomy in preoperative 16-MDCT evaluation of potential laparoscopic renal donors. American Journal of Roentgenology, 2007. 188(1): p. 105-114.
9. Petit, P., et al., Precaval right renal artery: have you seen this? AJR Am J Roentgenol, 1997. 169(1): p. 317-8.
10. Yeh, B.M., et al., Precaval right renal arteries: prevalence and morphologic associations at spiral CT. Radiology, 2004. 230(2): p. 429-33.
11. Meng, M.V., et al., Precaval right renal artery: description and embryologic origin. Urology, 2002. 60(3): p. 402-405.
12. Koc, Z., S. Ulusan, and L. Oguzkurt, Association of left renal vein variations and pelvic varices in abdominal MDCT. Eur Radiol, 2007. 17(5): p. 1267-74.

Anahtar kelimeler: renal vasküler varyasyon, renal arter, renal ven, BT anjiyografi

Sağ hiler aksesuar prekaval renal arter, sağ polar aksesuar prekaval renal arter, sol hiler aksesuar renal arter ve sol iki adet retroaortik renal ven bulunan olgu. A: Sağ prekaval hiler aksesuar renal arter(sarı ok). B: Sağ aksesuar prekaval polar aksesuar arter (turuncu ok). C: Sol hiler aksesuar renal arter (mavi ok). D, E: Birinci retroaortik renal ven (kırmızı ok). F: İkinci retroaortik renal ven (siyah oklar).

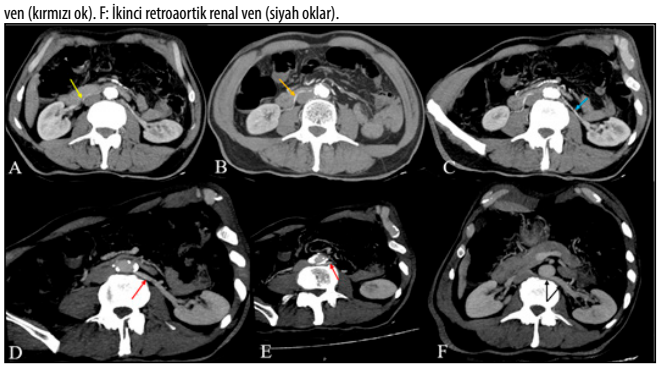

Bilateral aksesuar polar renal arter. Sağ aksesuar polar renal arter (yeşil ok). Sol aksesuar polar renal arter (beyaz ok).

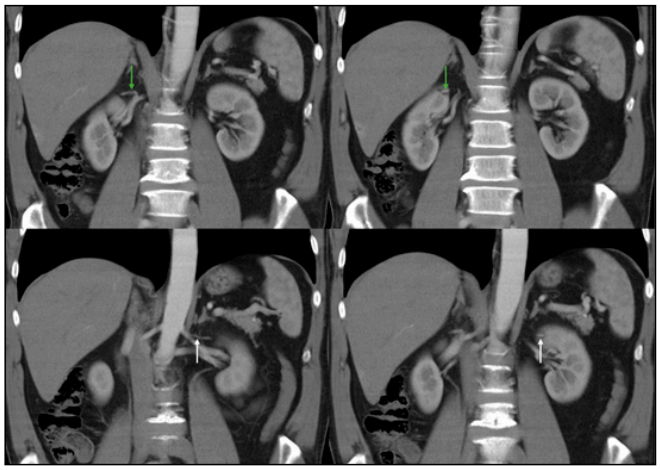

Sağ hiler aksesuar prekaval renal arter, sağ polar aksesuar prekaval renal arter, sol hiler aksesuar renal arter ve sol iki adet retroaortik renal ven bulunan olgu. A, B, C: Ana renal arter (beyaz ok), sağ aksesuar hiler prekaval arter (sarı ok), sağ aksesuar polar prekaval arter (turuncu ok). D: Bilateral ana renal arterler (siyah oklar).

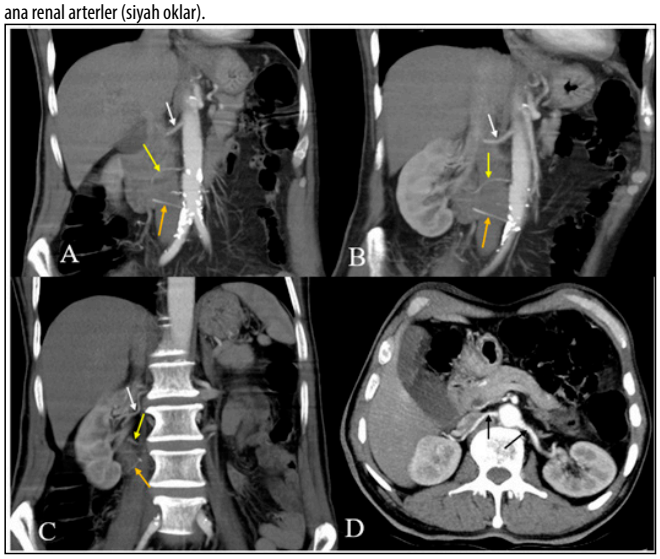

Sol iki hiler aksesuar renal arter ve sirkumaortik renal ven. A, B: Ana renal arter (beyaz ok), hiler aksesuar renal arterler (yeşil oklar). C, D: Sirkumaortik renal ven. Aortun anteriorundan geçen renal ven (kırmızı oklar), aortun posteriorundan geçen renal ven (siyah oklar).

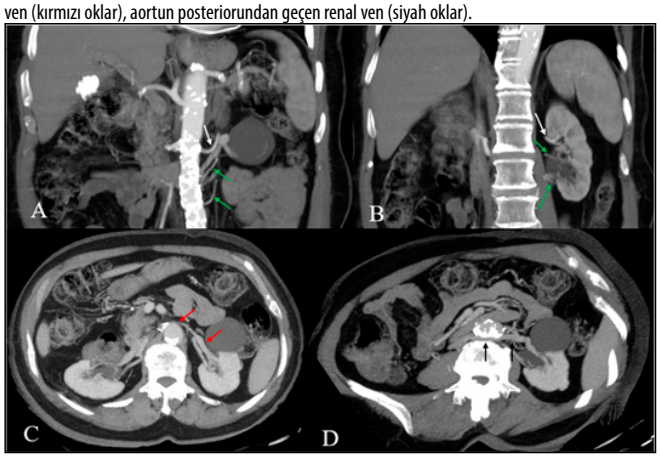

Multipl ve retroaortik sol renal ven. Birinci retroaortik sol renal ven (siyah ok). İkinci retroaortik sol renal ven (kırmızı ok).

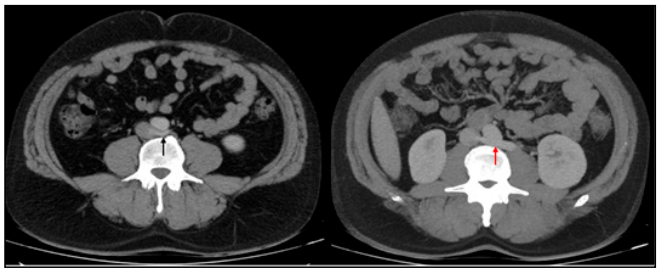

Sirkumaortik renal ven. Aortun anteriorundan geçen renal ven (beyaz oklar). Aortun posteriorundan geçen renal ven (kırmızı oklar).

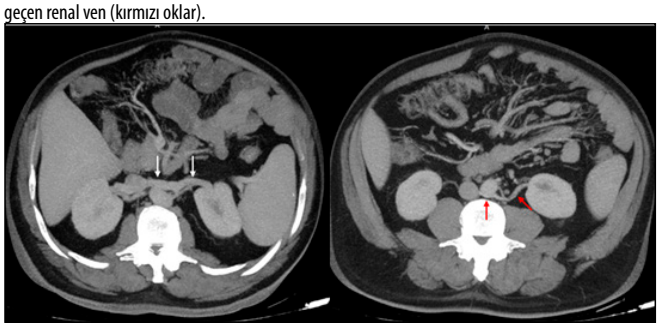

Üç adet sağ renal ven. Birinci sağ renal ven (kırmızı ok). İkinci ve üçüncü sağ renal venler (yeşil oklar).

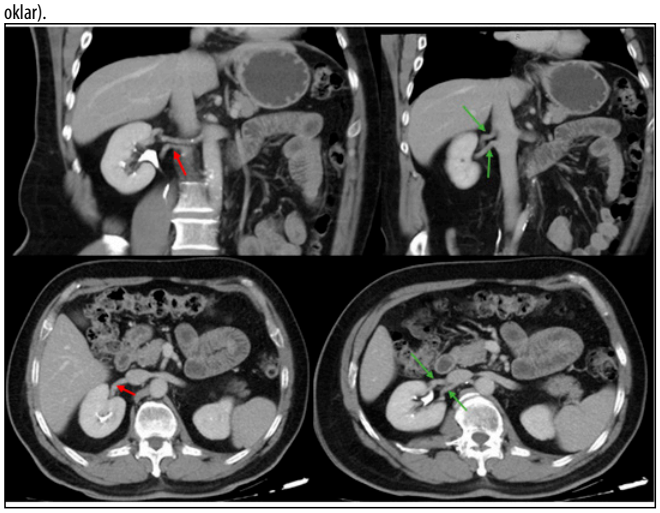

Üç prekaval renal arter, sol hiler aksesuar arter. A: Her iki ana renal arter (yeşil oklar). B, C, D: Prekaval renal arterler (sarı oklar). E: sol hiler aksesuar renal arter. F: Sağ ana renal arter (yeşil ok) ve prekaval renal arterler (sarı oklar).

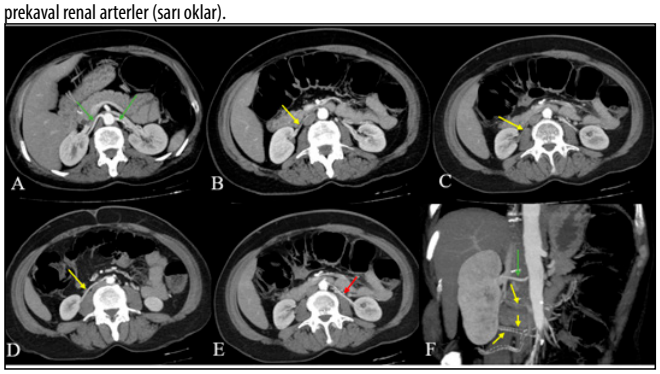

Bilateral erken dallanan renal arter. Sol renal arterde erken dallanma (yeşil ok). Sağ renal arterde erken dallanma (beyaz ok).

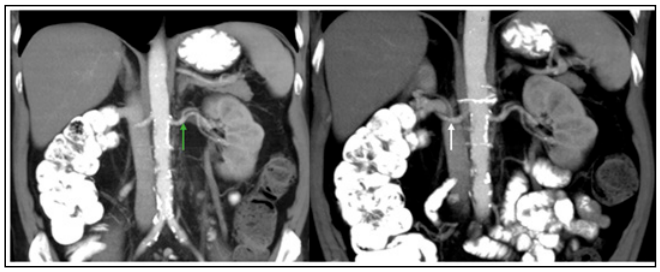

Sağ prekaval aksesuar hiler renal arter, sol hiler aksesuar renal arter. Bilateral ana renal arterler (siyah oklar). Sağ prekaval aksesuar hiler renal arter (yeşil oklar). Sol hiler aksesuar renal arter (mavi oklar).

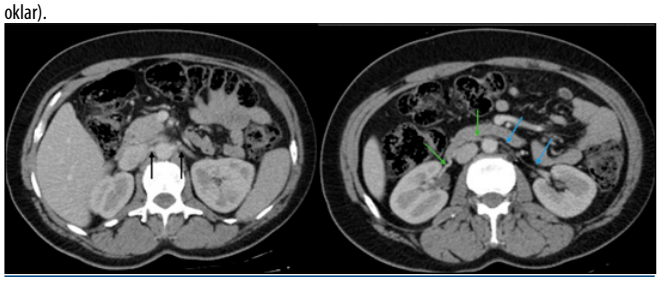

Tablo 1. Renal arter varyasyonlarının dağılımı

(n=550)	n	%
Sağ aksesuar hiler arter		
yok	488	88,7
1	58	10,5
2	3	0,5
4	1	0,2
Sağ aksesuar polar arter		
yok	524	95,3
1	25	4,5
2	1	0,2
Sağ renal arterde erken dallanma		
yok	529	96,2
1	21	3,8
Sağ prekaval arter		
yok	547	99,5
1	2	0,4
3	1	0,1
Sol aksesuar hiler arter		
yok	497	90,4
1	50	9,1
2	3	0,5
Sol aksesuar polar arter		
yok	530	96,4
1	19	3,5
2	1	0,2
Sol renal arterde erken dallanma		
yok	526	95,6
1	24	4,4

Tablo 2. Renal arter varyasyonlarının lateralite dağılımı

(n=186)	Unilateral	Unilateral	Bilateral	Bilateral
	n	%	n	%
Hiler arter	87	86,1	14	13,9
Polar arter	32	82	7	18
Erken dallanma	41	95,3	2	4,7
Prekaval	3	100	-	-

Tablo 3. Sağ renal ven varyasyonlarının dağılımı

(n=550)	n	%
Multipl sağ renal ven		
yok	496	90,2
1	51	9,3
2	3	0,5
Sağ gonadal venin sağ renal vene katılımı		
yok	523	95,1
1	27	4,9
Sağ renal venin geç birleşmesi		
yok	540	98,2
1	10	1,8

Tablo 4. Sol renal ven varyasyonlarının dağılımı

(n=550)	n	%
Multipl sol renal ven		
yok	546	99,3
1	4	0,7
Retroaortik sol renal ven		
yok	525	96,4
1	25	4,6
Sirkumaortik sol renal ven		
yok	527	95,8
1	23	4,2
Sol renal vende geç birleşme		
yok	526	95,6
1	24	4,4

Genitoüriner Sistem Radyolojisi

SS-156

DİFÜZYON AĞIRLIKLI MRG'NİN BENİGN-MALİGN OVERYAL TÜMÖRLERİ AYIRMADAKİ TANISAL PERFORMANSI

Nihat Kılıçaslan[1], Mehmet Tahtabaşı[1], Ekrem Karakaş[2], Ferit Doğan[1], Ömer Karakaş[2], Hakan Camuzcuoğlu[3], Aysun Camuzcuoğlu[3], Muhammet Emin Güldür[4], Ergin Karaman[1]

[1]Sbü Mehmet Akif İnan Eah Radyoloji Bölümü
[2]Harran Üniversitesi Tıp Fakültesi Radyoloji Anabilim Dalı
[3]Harran Üniversitesi Tıp Fakültesi Kadın ve Doğum Hastalıkları Anabilim Dalı
[4]Harran Üniversitesi Tıp Fakültesi Patoloji Anabilim Dalı

Amaç: Bu çalışma, benign ve malign over tümörlerini ayırt etmede görünen difüzyon katsayısı (ADC) değerlerinin tanısal performansını belirlemeyi amaçlamıştır.

Gereç Yöntemler: Over kitlesi nedeniyle ameliyat edilen toplam 142 hasta retrospektif olarak incelendi. Difüzyon ağırlıklı görüntüleme yapılan ve doğrulanmış histopatolojik tanısı olan 82 hasta çalışmaya dahil edildi. Over kitleleri benign-malign ve epitelyal-nonepitelyal olarak sınıflandırıldı. Kitlelerin ve beyin omurilik sıvısının (BOS) ADC değerleri ve kitle/BOS-ADC oranı ölçüldü ve gruplar karşılaştırıldı (Resim 1).

Bulgular: Çalışmaya dahil edilen 82 hastanın %14.6'sında (n=12/82) bilateral over tümörü vardı bu nedenle 94 lezyon değerlendirildi. Kitlelerin 73'ü (%77,7) benign, 21'inin (%22,3) malign olduğu doğrulandı. Malign ve benign over kitlelerinin ADC değerleri (1.62 ± 0.97 ve 1.72 ± 0.85; p = 0.894) ve kitle/BOS-ADC değerleri (0.51 ± 0.31'e karşı 0.55± 0.27; p = 0.826) arasında anlamlı bir fark yoktu. Ancak epitelyal ve nonepitelyal over tümörleri karşılaştırıldığında, epitelyal grup hem kitle ADC değeri (2.16 ± 0.45'e karşı 1.08 ± 0.28; P < 0.001) hem de kitle/BOS-ADC değerleri (0.68 ± 0.14 vs. 0.34 ± 0.09; P < 0.001) nonepitelyal gruba göre daha yüksek değerlere sahipti.

Tartışma: Bazı çalışmalar malign over tümörlerinin ADC değerini benign olanlara göre daha düşük bulmuştur. Ancak bazı çalışmalarda farkın olmadığı bildirilmiştir.

Çalışmamızda diğerlerinden farklı olarak over tümörlerinin ADC değerlerinin BOS-ADC değerlerine oranı alınarak farklı cihaz kullanımı veya hasta özelliklerine bağlı olarak ortaya çıkabilecek varyasyonları azaltma ve böylece daha objektif bir yöntem geliştirme amaçlandı.

Bu çalışmada tüm over tümörleri birlikte değerlendirildiğinde ADC, BOS-ADC ve lezyon-ADC/BOS-ADC değerleri açısından benign ve malign gruplar arasında fark bulunmadı (p=0.89, p=0.62, ve p = 0.83, sırasıyla). Bu sonuç, ADC'nin ayrım için yeterli olmadığını belirten yayınları desteklemektedir. Bu iki grup arasındaki örtüşmenin pek çok nedeni olabilir; Malign lezyonlarda olduğu gibi düşük ADC değerlerine sahip dermoid kistler ve endometriomalardan kaynaklanabilir. Ayrıca malign lezyonlarda kitle içi nekroz alanları, stromadaki dezmoplastik reaksiyonlar ve interstisyel ödem nedeniyle ADC değeri artabilir.

Li ve ark. epitelyal over tümörlerinin ADC değerinin nonepitelyal over tümörlerinden daha yüksek olduğunu bildirmiştir. Benzer şekilde bizim çalışmamızda da epitelyal tümörlerin ADC değeri ve lezyon-ADC/BOS-ADC değeri nonepitelyal tümörlere göre daha yüksekti (sırasıyla p < 0,001 ve p < 0,001). Çalışmamızda da ikili karşılaştırmalarda dermoid tümörlerin seröz, müsinöz, Krukenberg ve seröz kistadenokarsinom gruplarına göre daha düşük ADC değerine sahip olduğunu göstermiştir (sırasıyla p < 0,001, p = 0,006, p = 0,002 ve p = 0,004). Dermoid kistlerin ADC değerinin düşük olmasının temel nedeninin keratinoid içeriği olduğu düşünülmektedir. Çalışmamızda dermoid tümörler değerlendirme dışı bırakılmadığında benign ve malign tümörlerin ADC ve lezyon-ADC/CSF-ADC değerleri arasında fark yoktu.

Sonuç: Over kitlelerinin ADC değerleri, benign ve malign tümörleri ayırt etmek için yeterli olmasa da, epitelyal ve nonepitelyal tümörleri ayırt etmede değerli bilgiler sağlar. Ayrıca kitle/BOS-ADC oranları kullanılarak daha objektif bir değerlendirme yapılabileceğini düşünüyoruz.

Bu retrospektif tek merkezli çalışma için yerel etik kurul onayı alındı. 1 Haziran 2012 ile 30 Nisan 2013 tarihleri arasında over tümörü nedeniyle opere edilen ve histopatolojik tanısı doğrulanan 142 hastanın verileri elektronik medikal kayıtlardan elde edildi. Çalışmaya operasyon öncesi uygun protokolle çekilmiş DWI'si olan hastalar dahil edildi. Difüzyon ölçümünü bozacak yaygın artefaktı olan ve dış merkezde operasyonu gerçekleştirilip histopatolojik tanısı konfirme edilemeyen 60 hasta çalışma dışı bırakıldı. Kalan 82 hasta çalışmaya dahil edildi. 12 hastada tümör çift taraflı olduğu için 94 lezyon üzerinden değerlendirme yapıldı. Tüm çekimler 1,5 Tesla Magnetom Symphony A Tim System (Siemens, Erlagen, Germany) cihazı kullanılarak yapıldı. Hastaların çekimleri sedasyon gerekmeksizin, supin pozisyonda ve pelvik bölge üzerine 16 kanallı "body coil" yerleştirilerek gerçekleştirildi. DWI'den önce koronal lokalizer ve T2 ağırlıklı aksiyal (TR=3440, TE=87, NEX=1) MRG görüntüler alınıp sonrasında, üç seri; tek single-shoot, spin eko ve eko planar (SS-SE-EP) DWI elde edildi. TR/TE/NEX/eko-planar (6000/88/1/144) görüntüleme faktörü ile değişkenler x, y, z yönlerinde duyarlılaştırılarak 0, 500 ve 1000 sn/mm2 düzeyinde b değerleri ile zenginleştirildi. Kullanılan parametreler; matrix 512x512, FOV 380 mm, kesit kalınlığı 7 mm, kesit sayısı 30, interslice gap %30 ve nex 4 idi. Hastaların DWI'leri histopatolojik tanılarına kör olan ve abdomino-pelvik görüntülemede üç yıllık deneyime sahip bir radyolog tarafından değerlendirildi. Ovaryan lezyonun ADC değerinin kantitatif analizi için, sirküler ROI (Region Of Interest) abdominal duvar, yağ ve vasküler yapılardan kaynaklanabilecek artefaktlardan kaçınarak bu yapılardan uzak ve lezyon duvarına en az 1 cm uzaklıktaki alana yerleştirildi. ROI ölçüm alanı yaklaşık 1 cm^2 olarak ayarlandı. Lezyon heterojen yapıdaysa veya kistik solid komponent içeriyorsa ADC haritasındaki en hipointens alandan ölçümler alındı. Bu kriterlere bağlı kalarak lezyonun farklı bölgelerinden üç ayrı noktadan, b=1000 değerinde ölçümler yapıldı. Elde edilen toplam üç ADC ölçümünün ortalaması alınarak ovaryan lezyonun ortalama ADC değeri hesaplandı. BOS ölçümleri içinde benzer şekilde protokol uygulanmış olup ROI ölçüm alanı daha küçük tutularak 0,5 cm^2 alındı. Tüm istatistiksel analizler, SPSS for Windows version 20,0 kullanılarak yapıldı (SPSS, Chicago, IL, USA). Kategorik değişkenler sıklık ve yüzde olarak gösterildi ve veriler Pearson ki-kare veya Fisher's exact testi ile karşılaştırıldı. Devamlı değişkenler ortalama ve standart sapma olarak verildi. Kolmogorov-Smirnov testi veri dağılımının normalliğini test etmek için kullanıldı. P>0.05 olanlar normal dağılımlı olarak tanımlandı. Normal dağılım gösteren veriler Student's t-Testi ile normal dağılım göstermeyenler Mann Whitney-U testi ile karşılaştırıldı. P<0.05 olması istatistiksel olarak anlamlı kabul edildi.

Çalışma için analiz edilen ovaryan kitlelerin %77.7 (n=73)'si benign ve %22.3 (n=21)'ü malign idi. Tablo 1'de tüm over lezyonlarının histopatolojik subtiplerine göre ADC değerleri ve lezyon-ADC/BOS-ADC değerleri gösterildi. Tablo 2'de malign ve benign ovaryan kitlesi olan hastaların karşılaştırılması. Lezyon-ADC değerleri, BOS-ADC değerleri ve lezyon-ADC/BOS-ADC oranı her iki grupta da benzerdi (p = 0.894, p = 0.617 and p = 0.826; respectively) (Tablo 2). Tablo 3'te gösterildiği gibi epitelyal over tümörlerinin ADC değerleri ve lezyon-ADC/BOS-ADC oranı non-epitelyal tümörlere kıyasla anlamlı olarak daha yüksekti (2.16±0.45 vs. 1.08±0.28 ($10^{-3}mm^2/s$); p<0.001 and 0.68±0.14 vs. 0.34±0.09; p<0.001; respectively). 9 malign non-epitelyal 12 malign epitelyal lezyon vardı. Ayrıca 29 benign non-epitelyal 44 benign epitelyal lezyon vardı.

Kistik over tümörlerinin ikili karşılaştırmaları yapıldığında; seröz kistadenomların ADC değerleri ve lezyon-ADC/BOS-ADC değerleri dermoid kistlerden anlamlı olarak daha yüksek çıktı (2.52±0.22 vs. 0.77±0.34 p<0,001 and 0.8 vs. 0.23 p<0.001; respectively). Musinöz kistadenomların ADC değerleri ve lezyon-ADC/BOS-ADC değerleri dermoid kistlerden anlamlı olarak daha yüksekti (2.77±0.25 vs. 0.77±0.34 p = 0.006 and 0.86 vs. 0.23 p = 0.005; respectively). Krukenberg tümörlerin ADC değerleri ve lezyon-ADC/BOS-ADC değerleri dermoid kistlerden anlamlı olarak daha yüksekti (3.0±0.42 vs. 0.77±0.34 p = 0.002 and 0.67 vs. 0.23 p = 0,048; respectively). Seroz kistadenokanserlerin ADC değerleri ve lezyon-ADC/BOS-ADC değerleri dermoid kistlerden anlamlı olarak daha yüksekti (2.63±0.38 vs. 0.77±0.34 p = 0.004 and 0.82 vs. 0.23 p = 0.008; respectively). Endometriozislerin ADC değerleri ve lezyon-ADC/BOS-ADC değerleri dermoid kistlerden anlamlı olarak daha yüksekti (2.32±0.57 vs. 0.77±0.34 p = 0.002 and 0.73 vs. 0.23 p = 0.001; respectively).

Tablo 4'te gösterildiği gibi benign ve malign kistik tümörlerin ADC değerleri ve lezyon-ADC/BOS-ADC değerleri arasında anlamlı fark yoktu (p = 0.450 and p = 0.443, respectively).Tablo 5'te gösterildiği gibi dermoid kistler çıkartıldıktan sonra, benign ve malign non-dermoid kistik lezyonlu hastaların lezyon-ADC değeri, BOS-ADC değeri ve lezyon-ADC/BOS-ADC değerleri arasında anlamlı fark yoktu (p = 0.335, p = 0.447 and p = 0.364; respectively).

Tablo 6'te gösterildiği gibi epitelyal kistik ovaryan lezyonlu hastaların ADC değerleri ve lezyon-ADC/BOS-ADC oranı non-epitelyal kistik tümörlere kıyasla anlamlı olarak daha yüksekti (2.31 vs. 1.15; p<0.001 and 0.72 vs. 0.36; p<0.001; respectively). Tablo 7'te gösterildiği gibi Ayrıca non-dermoid epitelyal ve non-epitelyal kistik tümörlü hastaların lezyon-ADC değeri, BOS-ADC değeri ve lezyon-ADC/BOS-ADC değerleri arasında anlamlı fark yoktu yoktu (p = 702, p = 0.206 and p = 924; respectively)

Solid kitlelerin karşılaştırılması Tablo 8'de gösterildi. Benign solid over tümörlerinin ADC değeri ve lezyon-ADC/BOS-ADC değeriyle malign solid lezyonlar arasında istatistiksel olarak anlamlı fark yoktu (1.03±0.25 vs. 0.82±0.20 p = 0.45 and 0.32±0.08 vs. 0.26±0.06 p = 0.443; respectively).

Çalışmamızda benign-malign ve epitelyal non-epitelyal gruplar arasında BOS-ADC değerleri arasında fark yoktu. Bu da BOS-ADC değerinin stabil bir değer olduğunu düşündürmektedir. Çalışmamızda tüm over tümörleri birlikte değerlendirildiğinde; benign tümörler ile malign tümörlerin ADC değerleri, BOS-ADC değerleri ve lezyon-ADC/BOS-ADC oranı arasında fark yoktu (p = 0.89, p = 0.62 and p = 0.83; respectively). Bu sonuç ADC'nin yetersiz olduğunu söyleyen yayınları desteklemektedir [1,2,4,6-8]. Bu iki grup arasındaki örtüş-

menin birçok sebebi olabilir bunlar; Dermoit kistler ve endometriomalardaki düşük ADC değerlerinden olabilir. Bu lezyonlar düşük ADC değerlerine sahip olup ADC değerleri malign lezyonlarla örtüşür. Ayrıca malign lezyonlarda kitle içi nekroz sahaları-kistik alanlar, stromada desmoplaik reaksiyonlar ve intertisyel ödem nedeniyle ADC değeri artabilir[9][4]. Li ve ark. yaptıkları çalışmada epitelyal over tümörlerin ADC değeri non-epitelyal over tümörlerinden daha yüksekti [10]. Bizim çalışmamızda da benzer şekilde epitelyal tümörlerin ADC değerleri ve lezyon-ADC/BOS-ADC oranı non-epitelyal tümörlerden daha yüksek çıkmaktadır ($p < 0{,}001$ and $p < 0.001$; respectively).Tüm kistik over tümörleri dahil edildiğinde; kistik benign tümörlerin ADC değerleri, BOS-ADC değerleri ve lezyon-ADC/BOS-ADC oranları ile kistik malign tümörler arasında fark yoktu ($p = 0.63$, $p = 0.63$ and $p = 0.56$; respectively). Bu sonuç ADC'nin yetersiz olduğunu söyleyen yayınları desteklemektedir [9], [4], [11]. Ancak kistik epitelyal tümörlerin ADC değeri ve lezyon-ADC/BOS-ADC oranı nonepitelyal kistik tümörlere göre yüksek çıktı ($p < 0.001$ and $p < 0.001$; respectively). Tüm over lezyonları ve over kistleri değerlendirildiğinde; non-epitelyal tümör grubunda ADC değerlerinin düşük olmasının nedeni dermoid kistlerin olması olabilir. Nakayama ve arkadaşlarının yaptıkları çalışmada dermoid kistlerin ADC değerleri diğer tümör gruplarına göre daha düşüktü [3]. Bizim çalışmamızda da benzer şekilde ikili karşılaştırmalarda Dermoid tümörler; Seröz, Müsinöz, Krukenberg ve Seröz kisadenokanserlerden daha düşük ADC değerlerine sahipti ($p < 0.001$, $p = 0.006$, $p = 0.002$ and $p = 0.004$; respectively). Ayrıca dermoid tümörlerin lezyon-ADC/BOS-ADC oranlarıda Seröz, Müsinöz, Krukenberg ve Seröz kisadenokanserlerden daha düşüktü ($p < 0.001$, $p = 0.005$, $p = 0.048$ ve $p = 0.008$; respectively). Dermoid kistlerin ADC değerlerinin düşük çıkmasının temel nedeninin keratinoid içeriği olduğu düşünülmektedir [3]. Bizim çalışmamızda epitelyal ve non-epitelyal grup arasında ADC değerleri, lezyon-ADC/BOS-ADC oranları dermoid kistler çıkarılmadan önce anlamlı fark varken; çıkarıldıktan sonra istatistiksel fark yoktu ($p = 0.702$ and $p = 0.924$; respectively). Nakayama ve ark. yaptıkları çalışmada bize benzer sonuçlar bulmuşlardır [3]. Sonuçlarımız ADC ölçümünün kistik over tümörlerini ayırt edemeyeceğini gösteriyor. Solid over tümörleri değerlendirildiğinde bizim çalışmamızda benign-malign ayrımında ADC değerleri arasında fark yoktu. Bulgularımız Kim ve arkadaşlarının sonuçlarına benzer çıkmaktadır [9]. Çalışmamızda uyguladığımız lezyon-ADC/BOS-ADC oranını diğer kitle ADC ölçümlerinin sonuçlarından farklı olarak bize ek bir bilgi vermedi. Çalışmamızın bazı kısıtlılıkları vardı; büyük overyan kistlerde oluşabilecek çalkalanma etkisi, yüksek ADC değerlerinin bir sebebidir. Ayrıca çalışmanın tek merkezli olması, malign lezyon sayısı ve solid kitle sayılarının az olmasıdır.

Sonuç olarak başlarda difüzyon MRG'nin over tümörlerinde umut vaat etmesine rağmen çalışmamız; tek başına benign ve malign over tümörlerin ayrımını yapmada yeterli olmadığını göstermektedir. Çalışmamızda farklı olarak alınan lezyon-ADC/BOS-ADC oranlarının elde edilmesinin sonuçları daha objektif olmasına katkı sağlayacağına inanmaktayız. Dermoid kistler ADC değerleri düşük olmasıyla diğer lezyonlardan kolaylıkla ayırt edilebilir. Pelvik MRG'nin tek başına konvansiyonel yöntemlerle değerlendirilmesine ek olarak difüzyon tetkikinin rutin alınması benign-malign ayrımını yapmada yetersiz olmasına rağmen epitelyal-nonepitelyal ayrımının yapılmasına katkı sağlayabilir.

Kaynaklar

1. B. Bakir et al., "Diffusion-weighted imaging of solid or predominantly solid gynaecological adnexial masses: Is it useful in the differential diagnosis?," British Journal of Radiology, vol. 84, no. 1003, pp. 600–611, Jul. 2011.
2. M. Katayama et al., "Diffusion-weighted echo planar imaging of ovarian tumors: Is it useful to measure apparent diffusion coefficients?," Journal of Computer Assisted Tomography, vol. 26, no. 2, pp. 250–256, 2002.
3. T. Nakayama et al., "Diffusion-weighted echo-planar MR imaging and ADC mapping in the differential diagnosis of ovarian cystic masses: Usefulness of detecting keratinoid substances in mature cystic teratomas," Journal of Magnetic Resonance Imaging, vol. 22, no. 2, pp. 271–278, Aug. 2005.
4. A. S. Kierans et al., "Characterization of malignancy of adnexal lesions using ADC entropy: Comparison with mean ADC and qualitative DWI assessment," Journal of Magnetic Resonance Imaging, vol. 37, no. 1, pp. 164–171, Jan. 2013.
5. Şerifoğlu İ, Oz İİ, Damar M, Tokgöz Ö, Yazgan Ö, Erdem Z. Diagn Interv Radiol 2015; 21:208–214
6. S. Fujii et al., "Diagnostic accuracy of diffusion-weighted imaging in differentiating benign from malignant ovarian lesions," Journal of Magnetic Resonance Imaging, vol. 28, no. 5, pp. 1149–1156, Nov. 2008.
7. R. R. H. Yousef, A. M. W. Algebally, and H. I. Tantawy, "Can diffusion weighted imaging distinguish between benign and malignant solid or predominantly solid gynecological adnexal masses?," Egyptian Journal of Radiology and Nuclear Medicine, vol. 44, no. 1, pp. 113–119, Mar. 2013.
8. A. Levy et al., "Interest of diffusion-weighted echo-planar MR imaging and apparent diffusion coefficient mapping in gynecological malignancies: A review," Journal of Magnetic Resonance Imaging, vol. 33, no. 5, pp. 1020–1027, May 2011.
9. H. J. Kim, S. Y. Lee, Y. R. Shin, C. S. Park, and K. Kim, "The value of diffusion-weighted imaging in the differential diagnosis of ovarian lesions: A meta-analysis," PLoS ONE, vol. 11, no. 2, Feb. 2016.
10. W. Li, C. Chu, Y. Cui, P. Zhang, and M. Zhu, "Diffusion-Weighted MRI: A useful technique to discriminate benign versus malignant ovarian surface epithelial tumors with solid and cystic components," Abdominal Imaging, vol. 37, no. 5, pp. 897–903, Oct. 2012.
11. T. Moteki, H. Horikoshi, and K. Endo, "Relationship between apparent diffusion coefficient and signal intensity in endometrial and other pelvic cysts," Magnetic Resonance Imaging, vol. 20, no. 6, pp. 463–470, Jul. 2002.

Anahtar kelimeler: ADC, MRG, Over Tümörü

24 yaşında Dermoid kistli bir kadının ADC Haritası ve ölçümleri.



Tablo 1. Tüm benign ve malign over tümörlerinin karşılaştırılması

	All lesions (n = 94)	Benign lesions (n = 73)	Malignant lesions (n = 21)	P value
Age (years)	39.19 ± 16.15	36.91 ± 16.10	48.11 ± 16.34	0.002*
Lesion size (mm)	95.77 ± 41.86	91.39 ± 39.77	113.15 ± 49.95	0.023*
Lesion-ADC (10-3mm2/s)	1.64 ± 0.94	1.62 ± 0.97	1,72 ± 0,85	0.894
CSF-ADC (10-3mm2/s)	3.16 ± 0.14	3.18 ± 0.14	3.10 ± 0.15	0.617
Lesion-ADC/CSF-ADC	0.52 ± 0.30	0.51 ± 0.31	0.55 ± 0.27	0.826

Tablo 2. Epitelyal nonepitelyan over tümörlerinin karşılaştırlması

	Epithelial lesions (n = 56)	Non-epithelial lesions (n = 38)	P value
Lesion-ADC (10-3mm2/s)	2.16 ± 0.45	1.08 ± 0.28	<0.001*
CSF-ADC (10-3mm2/s)	3.15 ± 0.15	3.18 ± 0.14	0.510
Lesion-ADC/CSF-ADC	0.68 ± 0.14	0.34 ± 0.09	<0.001*

Tablo 3. Over tümörlerinin alt tiplerine göre ADC ve lezyon/BOS ADC değerleri

Lesion type	n (%)	Mean ADC value (10-3mm2/s)	Mean lesion-ADC/CSF-ADC
Serous cystadenoma	28 (29.79%)	2.52 ± 0.22	0.8 ± 0.1
Mucinous cystadenoma	7 (7.45%)	2.77 ± 0.25	0.86 ± 0.1
Krukenberg tumor	5 (5.32%)	2.03 ± 0.42	0.67 ± 0.2
Serous cystadenocarcinoma	6 (6.38%)	2.63 ± 0.38	0.82 ± 0.1
Endometriosis	9 (9.57%)	2.32 ± 0.57	0.73 ± 0.2
Dermoid cyst	26 (27.66%)	0.77 ± 0.34	0.23 ± 0.1
Other	13 (13.82%)	2.09 ± 0.38	0.36 ± 0.3
Total	94 (100%)	1.63 ± 0.14	0.52 ± 0.3

Tablo 4. Benign ve malign tüm kistik ovaryan lezyonların karşılaştırılması

	Tüm kistik over lezyonları (n=86)	Kistik benign over lezyonları (n=68)	Kistik malign over lezyonları (n=18)	P value
Lezyon ADC değeri*	1.83±1	1.74±1.03	2.16±0.79	0.450
BOS-ADC değeri*	3.17±0.15	3.18±0.14	3.11±0.18	0.117
Lezyon ADC/BOS ADC değeri*	0.58±0.32	0.55±0.33	0.69±0.25	0.443

Tablo 5. Dermoid kistler çıkartıldıktan sonra overin benign ve malign kistik tümörlü lezyonların karşılaştırılması

	Non-Dermoid kistik benign lezyonlar** (n = 42)	Non-dermoid kistik malign lezyonlar** (n = 18)	P value
Lezyon ADC değeri*	2.31 (0.49-2.99)	2.16 (0.47-2.86)	0.335
BOS-ADC değeri*	3.16 (2.86-3.47)	3.11 (2.67-3.48)	0.447
Lezyon ADC/BOS ADC değeri*	0.73 (0.16-0.97)	0.69 (0.03-0.89)	0.364

Tablo 6. Kistik epitelyal ve non-epitelyal ovaryan lezyonların karşılaştırılması

	Kistik epitelyal lezyonlar** (n = 52)	Kistik non-epitelyal lezyonlar ** (n = 34)	P value
Lezyon ADC değeri*	2.3 (0.49-2.99)	1.15 (0.08-2.91)	<0.001
BOS-ADC değeri*	3.15 (2.67-3.48)	3.19 (2.9-3.55)	0.234
Lezyon ADC/BOS ADC değeri*	0.72(0.16-0.97)	0.36(0.03-0.91)	<0.001

Tablo 7. Dermoid kistler çıkartıldıktan sonra overin epitelyal ve non-epitelyal kistik tümörlü lezyonların karşılaştırılması

	Non-dermoid kistik epitelyal lezyonlar (n=52)	Non-dermoid kistik non-epitelyal lezyonlar (n=52)	P value
Lezyon ADC değeri*	2.47 (0.49-2.99)	2.84 (0.59-2.68)	0.702
BOS-ADC değeri*	3.20 (2.67-3.48)	3.20 (2.9-3.27)	0.206
Lezyon ADC/BOS ADC değeri*	0.78 (0.16-0.97)	0.91 (0.19-0.89)	0.924

Tablo 8. Overin solid tümörlü lezyonlarının karşılaştırılması

	Solid benign lezyonlar (n=5)	Solid malign lezyonlar (n=3)	P value
Lezyon ADC değeri*	1.03±0.25	0.82±0.2	0.45
BOS-ADC değeri*	3.17±0.16	3.09±0.11	0.117
Lezyon ADC/BOS ADC değeri*	0.32±0.08	0.26±0.06	0.443

Genitoüriner Sistem Radyolojisi

SS-157

FETÜSÜN CİNSİYETİ HUMERUS UZUNLUĞUNU ETKİLER Mİ?

Sinem Aydın

Mehmet Akif Ersoy Göğüs Kalp ve Damar Cerrahisi Eğitim ve Araştırma Hastanesi

Giriş ve Amaç: Humerus uzunluğu (HL) hem gestasyon yaşının belirlenmesinde hem de trisomi 21 gibi fetal anomalilerin taranmasında kullanılan bir ölçümdür. Fetüsün cinsiyetinin intrauterin büyüme üzerinde etkisi olup olmadığı merak uyandıran bir sorudur. Literatürde fetal biyometrik indekslerin cinsiyete bağlı değişiklik gösterebildiğini belirten yayınların (1-4) yanısıra iki cinsiyet arasındaki istatistiki farkların gözardı edilmesini daha doğru bulan yayınlar da mevcuttur (5). Bu çalışmada amacımız normal gebeliklerde cinsiyetin fetal humerus uzunluğunu etkileyip etkilemediğini belirlemeye çalışmaktır.

Gereç ve Yöntem: Retrospektif planladığımız çalışmamıza hastanemize 2. düzey ultrason için başvuran 18-26 hafta arası sağlıklı gebeler dahil edildi. Çalışma grubu 149 erkek, 129 kız fetustan oluşmaktaydı. İstatistiki analizde, öncelikle, gestasyon yaşına bakılmaksızın erkek ve kız fetüsler arasında HL değerleri karşılaştırıldı. İkinci olarak gestasyon yaşı ve fetal cinsiyetin humerus uzunluğuna etkisi araştırıldı. İstatistiksel analizler SPSS versiyon 17.0 programı yardımıyla gerçekleştirildi. Değişkenlerin normal dağılıma uygunluğu histogram grafikleri ve Kolmogorov-Smirnov testi ile incelendi. Tanımlayıcı analizler sunulurken ortalama, standart sapma, ortanca değerler kullanıldı. Normal dağılım göstermeyen (nonparametrik) değişkenler iki grup arasında değerlendirilirken Mann Whitney U Testi kullanıldı. Ölçümsel verilerin birbirleri ile analizinde Spearman Korelasyon Testi'nden faydalanıldı. Gestasyonel hafta ve cinsiyetin HL üzerine etkisi lineer regresyon analizi ile incelendi. *P*-değerinin 0.05'in altında olduğu durumlar istatistiksel olarak anlamlı sonuçlar şeklinde değerlendirildi.

Bulgular: Cinsiyet değişkeni ile HL arasında anlamlı ilişki bulunmamıştır. Buna karşılık gestasyon yaşı ile HL arasında aynı yönlü kuvvetli korelasyon vardır. Gestasyon haftası ilerledikçe HL değeri de artmaktadır (P< 0.001).

Tartışma ve Sonuç: Galjaard ve ark. (6) yaptığı ve BPD, HC, AC ve FL ölçümlerini dikkate aldığı çalışmada birinci, ikinci ve üçüncü trimesterde BPD, HC, AC değerleri erkek fetüslerde kız fetüslere göre istatistiksel olarak anlamlı büyük bulunmuştur. FL değerinde ise istatistiksel anlamlı fark elde edilmemiştir. Trisomi 21 ve anöploidlerde sağlıklı fetüslerle karşılaştırıldığında humerusun da femur gibi gestasyon haftasına göre geride kaldığı bulunmuştur. Bizim düşüncemiz eğer sağlıklı fetüslerde HL değerlerinde cinsiyetler arasında fark var ise bu durumun kromozom anomalisi tahminlerimizi etkileyebileceği yönünde idi. Sonuçlarımızda bu yönde istatistiksel anlamlı fark bulmadık. Ancak humerus uzunluğunun gestasyon yaşı ile korele olarak arttığı sonucuna ulaştık.

Sonuç olarak, intrauterin gelişimin takibinde HL, FL ile birlikte güvenilir bir parametre olarak kullanılabilir. HL değerleri için cinsiyete dayalı kesme değerleri belirlemek gerekli olmayabilir.

Anahtar kelimeler: Prenatal ultrasonografi, cinsiyet özellikleri, fetal büyüme, fetal malformasyonlar

Kaynaklar

1. Goetzinger KR, Dicke JM, Gray DL, Stamilio DM, Macones GA, Odibo AO. The effect of fetal gender in predicting Down syndrome using long bone ultrasonographic measurements. Prenat Diagn. 2010 Oct;30(10):950-5. doi: 10.1002/pd.2592.
2. Roche AF, Guo SS, Wholihan K, Casey PH. Reference data for head circumference-for-length in preterm low-birth-weight infants. Arch Pediatr Adolesc Med. 1997 Jan;151(1):50-7. doi: 10.1001/archpedi.1997.02170380054009.
3. Catalano PM, Drago NM, Amini SB. Factors affecting fetal growth and body composition. Am J Obstet Gynecol. 1995 May;172(5):1459-63. doi: 10.1016/0002-9378(95)90478-6.
4. Schwärzler P, Bland JM, Holden D, Campbell S, Ville Y. Sex-specific antenatal reference growth charts for uncomplicated singleton pregnancies at 15-40 weeks of gestation. Ultrasound Obstet Gynecol. 2004 Jan;23(1):23-9. doi: 10.1002/uog.966.
5. Lockwood CJ, Lynch L, Ghidini A, Lapinski R, Berkowitz G, Thayer B, Miller WA. The effect of fetal gender on the prediction of Down syndrome by means of maternal serum alpha-fetoprotein and ultrasonographic parameters. Am J Obstet Gynecol. 1993 Nov;169(5):1190-7. doi: 10.1016/0002-9378(93)90280-v.
6. Galjaard S, Ameye L, Lees CC, Pexsters A, Bourne T, Timmerman D, Devlieger R. Sex differences in fetal growth and immediate birth outcomes in a low-risk Caucasian population. Biol Sex Differ. 2019 Sep 9;10(1):48. doi: 10.1186/s13293-019-0261-7.

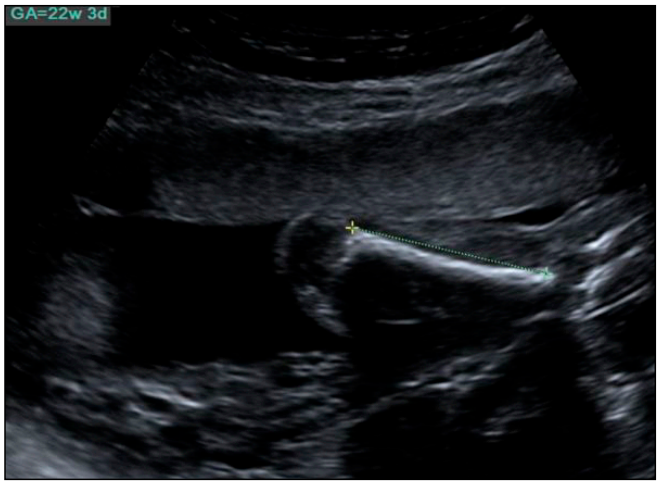

Resim 1. Humerus uzunluğu, kemik yapı ultrason dalgasına dik olacak ve epifiz kıkırdağı görülecek şekilde ölçülür. Ancak kıkırdak ölçüme katılmaz.

Tablo 1. Cinsiyet ile humerus uzunluğu arasındaki ilişki

		Ort±s.s.	Medyan
Gestasyon haftası		22,44±1,29	22,00
Humerus uzunluğu		35,89±2,88	35,50
Cinsiyet	Erkek	149	(53,60)
Cinsiyet	Kız	129	(46,40

Tablo 2. Mann Whitney U Testi

		Humerus uzunluğu	Humerus uzunluğu	
		Ort±s.s.	Medyan	P
Cinsiyet	Erkek	35,81±2,87	35,30	0,558
Cinsiyet	Kız	35,97±2,90	35,70	0,558

Genitoüriner Sistem Radyolojisi

SS-158

POLİKİSTİK BÖBREK HASTALIĞINDA GÖRÜNTÜLEMEDE HEMORAJİK RENAL KİST VARLIĞININ BÖBREK FONKSİYONU İLE İLİŞKİSİ

Nesrin Gündüz

İstanbul Medeniyet Üniversitesi, Tıp Fakültesi, Göztepe Prof. Dr. Süleyman Yalçın Şehir Hastanesi

Giriş ve Amaç: Otozomal dominant polikistik böbrek hastalığı (PKBH) karakteristik olarak erişkin yaşta başlayıp, her iki böbrekte ilerleyici ve çoklu kist gelişimi ve böbrek boyutlarının artışı ile seyreder (1). PKBH'de böbrek işlev kaybı çoğunlukla kaçınılmaz olup klinik olarak kreatinin ve glomerül filtrasyon hızı (GFH) ile takip edilmektedir. Görüntüleme ile saptanan total böbrek hacminin ilerleyici böbrek hasarını öngördürebileceği gösterilmiştir (1). Ancak görüntülemede hemorajik kist gözlenmesinin azalmış GFH ile ilişkisi bilinmemektedir. Bu araştırmada PKBH'li hastalarda böbrek volümü ile birlikte bilgisayarlı tomografi (BT) ile saptanan hemorajik renal kist varlığının GFH ile ilişkisi incelendi.

Gereç ve Yöntem: Kliniğimizde 2015 ve 2021 yılları arasında BT çekim tarihine göre 1 aydan kısa zaman içerisinde serum kreatinini çalışılmış olan PKBH'li hastalar dahil edilmiştir. Radyolojik olarak PKBH, her böbrekte 5 mm'den büyük boyutlarda olmak kaydıyla 10 veya daha fazla kist varlığı ve buna eşlik eden böbrek boyutlarının artışı şeklinde tanımlandı. Araştırma için kurumsal Etik Kurul onayı alındı (karar no: 2021/0197). Hastane veri tabanından tüm hastalara ait ırk, yaş, cinsiyet, kreatinin verileri alındı. CKD-EPI formülüne göre tahmini GFH hesaplandı. Kontrastsız BT çekimleri 128-kanallı BT (GE Healthcare Optima CT660, USA) cihazı ile yapıldı. BT'de her iki böbreğin volümleri [aksiyal ön-arka ve transvers çaplar ve koronal longitudinal uzunluk ölçülüp (Resim 1 ve 2) çevrimiçi olarak https://jscalc.io/calc/EbgTWdRdVXaqRoEk sitesinden otomatik hesaplandı] ve hemorajik kist varlığı kaydedildi. Hemorajik kist (Resim 3), kontrastsız BT'de atenüasyonu >50 Hounsfield Ünitesi olan ve <3 cm homojen, iyi sınırlı ve subkapsüler kist şeklinde tanımlandı (2). Kategorik değişkenler yüzdelik ifade, sürekli değişkenler ise normal dağılmadığından medyan ve çeyreklikler ile verildi. Kategorik değişkenler Pearson ki-kare, sürekli değişkenlerin ise Mann-Whitney-U testi ile karşılaştırıldı. Korelasyon analizinde Spearman testi kullanıldı. GFH'yi bağımsız öngördürecek BT özelliklerinin saptanması amacıyla çok değişkenli lineer regresyon analizi kullanıldı. Anlamlılık düzeyi tüm testlerde $p<0.05$ olarak kabul edildi.

Bulgular: Araştırmaya PKBH'li 114 hasta [60 (%52,6) erkek, ortanca yaş 59 (44-69)] alındı.. Ortanca kreatinin 1.25 (0.82-2.86) mg/dl, GFH 56.5 (17.5-90.75) ml/dk/1.73 m^2, sağ böbrek volümü 448 (243.5-779) ml, sol böbrek volümü 448.5 (226.5-847.25) ml idi. Hemorajik kist 76 (%66.7) hastada izlendi Total böbrek volumü ile GFH arasında istatistiksel olarak anlamlı ve orta düzeyde ters korelasyon gözlendi (Spearman's rho= -0,34, $p<0.001$). Hastalar hemorajik kistli (n=76) ve hemorajik kist olmayan (n=38) şeklinde iki gruba ayrıldı. Gruplar arasında yaş (p=0,54) benzerdi. Hemorajik kistli grupta sağ (p=0,046) ve sol böbrek (p=0,008) volümleri, total böbrek volümü (p=0,02) anlamlı düzeyde yüksek, GFH (p=0,009) ise anlamlı düzeyde düşüktü. Çok değişkenli lineer regresyon analizinde yaş ve total böbrek volümüne göre düzeltildiğinde hemorajik kist varlığı hala bağımsız GFH öngördürücüsü idi (Tablo 1).

Tartışma ve Sonuç: Araştırmamızda PKBH'lilerde BT ile hemorajik kist varlığı, böbrek volümü ve yaştan bağımsız olarak azalmış GFH ile ilişkili saptandı. PKBH'li hastalarda yaş ve böbrek volümü artışına ek olarak BT'de hemorajik renal kist görülmesi de böbrek hasarının öngördürücüsü kullanılabilir. Bu veri prospektif araştırmalarla desteklenmelidir.

Anahtar kelimeler: Çok kesitli bilgisayarlı tomografi, Erişkin polikistik böbrek hastalığı, Kronik böbrek hastalığı

Kaynaklar

1. Gaur P, Gedroyc W, Hill P. ADPKD-what the radiologist should know. Br J Radiol. 2019;92:20190078. doi: 10.1259/bjr.20190078.
2. Hélénon O, Crosnier A, Verkarre V, Merran S, Méjean A, Correas JM. Simple and complex renal cysts in adults: Classification system for renal cystic masses. Diagn Interv Imaging. 2018;99:189-218. doi: 10.1016/j.diii.2017.10.005.

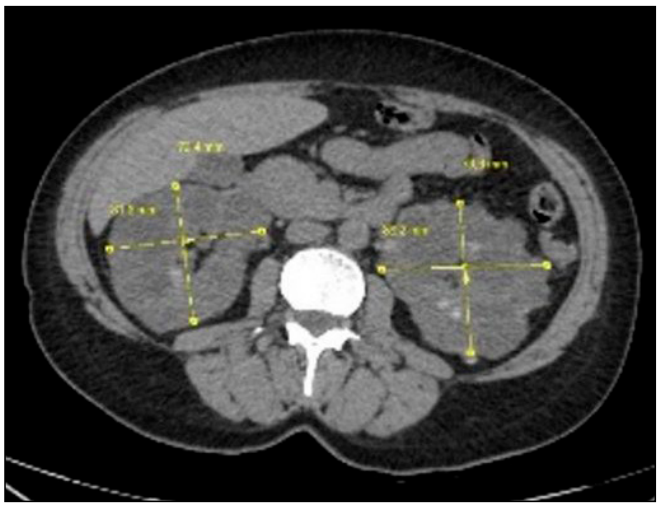

Resim 1. Polikistik böbreğin aksiyel kesitte transvers ve ön-arka çaplarının ölçümünün gösterimi

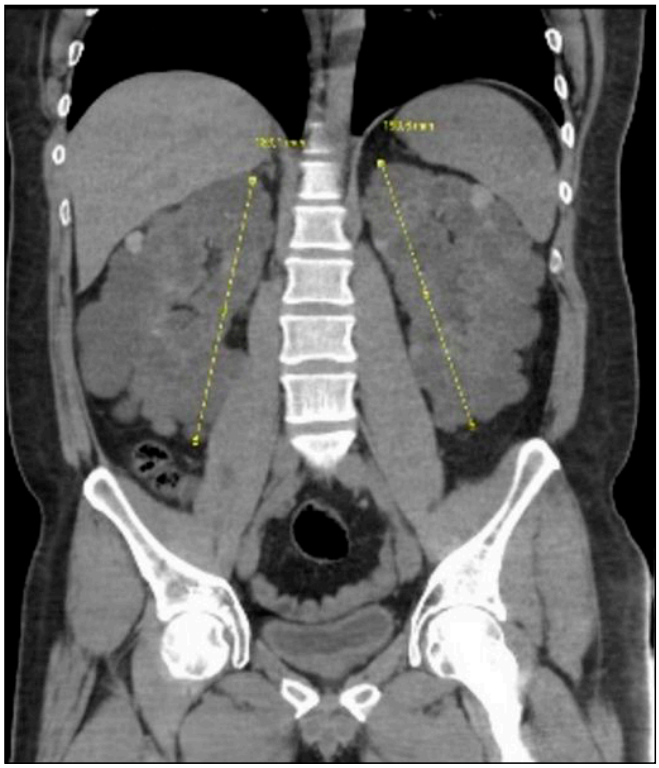

Resim 2. Polikistik böbreğin koronal kesitte longitüdinal uzunluğunun ölçümünün gösterimi

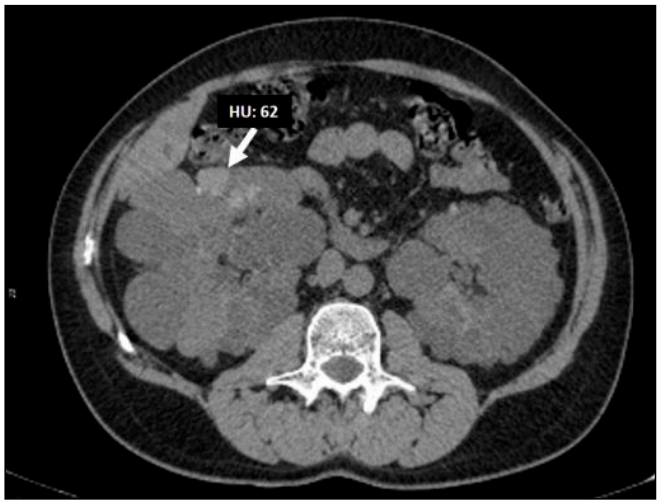

Resim 3. Polikistik böbrekli erişkin bir hastada kontrastsız bilgisayarlı tomografide yüksek dansiteli iyi sınırlı hemorajik kist (ok) izlenmektedir. HU: Hounsfield Ünitesi

Tablo 1. Glomerül filtrasyon hızı ile ilişkili parametrelerin çok değişkenli lineer regresyon modeli

Bağımsız değişkenleri Bağımlı değişken: GFH)	Bağımsız değişkenleri Bağımlı değişken: GFH)	2	6	Bağımsız değişkenleri Bağımlı değişken: GFH)	B değeri
Standart hata	Beta değeri	t değeri	P değeri	Sabit	147,878
11,094	Total volüm	13,330	<0,001	Total volüm	-0,005
0,002	-0,154	-2,017	0,046	Hemorajik kist	-19,478
6,032	-0,244	-3,229	0,002	Yaş	-1,243

Genitoüriner Sistem Radyolojisi

SS-159

PROSTAT BEZİ HASTALIKLARINDA TAMAMLAYICI BİR YÖNTEM OLARAK ADC DEĞERLERİNİN PATOLOJK VERİLERLE PROSPEKTİF OLARAK DEĞERLENDİRİLMESİ

Gülşen Yücel Oğuzdoğan[1], Zehra Hilal Adıbelli[2], Ertuğrul Şefik[2], Fatma Zeynep Arslan[1]

[1]Başakşehir Çam ve Sakura Şehir Hastanesi Radyoloji Anabilim Dalı
[2]Sağlık Bilimleri Üniversitesi İzmir Bozyaka Eğitim ve Araştırma Hastanesi Radyoloji Anabilim Dalı
[3]Sağlık Bilimleri Üniversitesi İzmir Bozyaka Eğitim ve Araştırma Hastanesi Üroloji Anabilim Dalı

Giriş ve Amaç: Prostat kanseri[Pka] erkeklerde en sık görülen kanserdir ve kansere bağlı ölümlerin ikinci en yaygın nedenidir(1). Düşük dereceli organa sınırlı tümörlerden metastaz yapabilen agresif tümörlere kadar geniş bir spektrumu vardır. Bu nedenle doğru tanı ve evreleme esastır(2). Pka'yı yönetmenin zorluğu radikal tedavi alması gereken klinik olarak anlamlı Pka ile düşük dereceli tümörlerin ayırt edilebilmesidir(3). Multiparametrik Prostat Manyetik rezonans görüntüleme[MpMRG], prostat bezinin değerlendirilmesi için temel invaziv olmayan muayene yöntemi haline gelmiştir(4–6). MpMRG verilerini daha doğru ve objektif olarak değerlendirmek için PI-RADSv2.1'de önerilen görsel sinyal değerlendirmesine ek olarak ADC değerlerinin belirlenmesi raporlama standardizasyonuna katkı sağlayabilir. ADC eşik değerleri, fokal lezyonların malignite riskini ve tümör agresifliğini gösteren bir tanı aracı olarak kullanılabilir(7,8). Bu prospektif çalışmada MpMRG incelemelerinde PI-RADSv2.1 rehberliğinde ADC değerlerinin ölçülerek benign ve malign lezyonlar için cut-off ADC değeri belirlenmesi amaçlanmıştır. Buna ek olarak ADC değerleri ile malign lezyonların ISUP skorları arasında mevcut olabilecek korelasyon araştırılmıştır.

Gereç ve Yöntem: Bu çalışmaya Pka tanısı ve taraması için kliniğimizde MpMRG yapılan ardışık 243 hasta dahil edildi. Çalışmamıza katılan tüm hastalardan sözlü ve yazılı onam alındı ve bilimsel araştırma etik kurulundan etik kurul onayı alındı. Dahil edilme kriterleri, PI-RADS v2.1 skoru≥3 lezyona sahip olmak ve MpMRG'den sonra MRG-TRUS kognitif füzyon biyopsisi(CF-Bx) ile tanı almaktır. PI-RADS<3 lezyonu olan 53 hasta, görüntü kalitesi uygun olmayan 15 hasta, doku tanısı bulunmayan 40 hasta çalışma dışı bırakıldı. MpMRG görüntüleri tablo.1'de tanımlanan protokole göre 1.5T MRG cihazı ile elde olundu. Son olarak PI-RADSv2.1 skoru≥3 olan toplam 135 hasta ve 152 lezyon çalışmamıza dahil edildi. MpMRG görüntüleri biyopsi önesinde bir radyolog tarafından PI-RADSv2.1 kılavuzuna göre SYNGOvia iş istasyonunda değerlendirildi. Lezyonlardan ve karşılaştırmak için homojen lezyonsuz prostat bezi parankiminden ROI ile ADC değerleri ölçüldü. Lezyonlara MRG-TRUS CF-Bx yapıldı. Histopatolojik tanılara göre benign prostat dokusu, prostatit ve prostat kanseri olarak üç grup oluşturuldu Gleason skoru(GS) ≥6 olan lezyonlar malign olarak kabul edildi. Malign lezyonlar ISUP gradelerine göre gruplandırıldı [ISUP1, GS3+3; ISUP2, GS3+4; ISUP3, GS4+3; ISUP4, GS4+4; ISUP5, GS≥9] (9).

Bulgular: Bu çalışmaya toplam 135 hasta ve 152 lezyon dahil edildi. Hastaların yaş ortalaması 63.7±7.12 idi. Bireylerin ortalama PSA, prostat hacmi ve PSAd değerleri sırasıyla 9,78±14, 65,83±35,07, 0,24±0,39'dur. PIRADS grupları 3, 4 ve 5'te sırasıyla 84, 39 ve 29 lezyon tanımlandı ve bunların Pka prevalansı sırasıyla %24.2, %60 ve %93.4 idi. 152 lezyonun 40'ı [%26,3] benign prostat dokusu, 55'i [36,2%] prostatit ve 57'si [%37,5] Pka tanısı aldı[Tablo.2]. 16 lezyon ISUP1 olarak tanımlandı.

Normal periferik zon(PZ) için ortalama ADC değeri 1174.22±178.19x10^{-3} [min-max: 739.0-1537.0x10^{-3}], normal transizyonel zon(TZ) için ortalama ADC değeri 920.27±158.27x10^{-3} [min-max: 312.4-1521.0x10^{-3}] idi. Kanser lezyonları ve kanserli olmayan lezyonlar karşılaştırıldığında, ADC'nin önemli ölçüde farklı olduğu bulundu[Tablo.3]. Malign lezyonların zonlara göre ortalama ADC'si değerlendirildiğinde, PZ için 629,97±151,77, TZ için 614,75±152,23'tür ve aralarındaki fark istatistiksel olarak anlamlı değildir[p= 0.830] [Tablo.4].

Pka lezyonlarının [598.82±145.35 x10^{-3}] ADC'si prostatit grubuna [790.51±148.15 x10^{-3}] [p=0.011] ve benign prostat doku grubuna [707.34±131.04 x10^{-3}] göre anlamlı derecede düşük bulundu [p ≤0.005]. A ncak, benign prostat dokusu ile prostatit grubu ADC değerleri arasında anlamlı bir fark bulunmadı [p= 0.076].

Malign lezyonlar için cut-off ADC değeri 780x10^{-3} seçildiğinde sensitivite 80% spesifite %45,5 olarak bulunmuştur. Cut-off ADC değeri 668x10^{-3} olarak seçildiğinde malignite için sensitivite 72% ve spesifite 62% olarak bulundu. Cut-off ADC değeri 647x10^{-3} olarak seçildiğinde sensitivite 83% ve spesifite 48.5% olarak bulundu. Ortalama ADC değerleri ISUP gradelerine göre karşılaştırıldığında istatistiksel olarak anlamlı farklılık saptandı [p= 0.003]. ISUP 1 grade lezyonların ortalama ADC değerleri diğer gruplara göre anlamlı olarak daha yüksek bulundu. ADC ortalama değerleri ISUP grade 2, 3, 4 ve 5 için istatistiksel olarak anlamlı fark göstermedi. [Tablo.5].

Tartışma ve Sonuç: ADC değerleri, dokuların malignite riskini göstermek ve biyolojik agresifliğini tahmin etmek için önemli bir değerlendirme aracıdır. Yüksek hücreli kanserlerin daha küçük interstisyel alana ve daha düşük ADC'ye sahip olduğu bilinen bir gerçektir (18).

Prostatın PZ'sinde gözlenen sağlıklı prostat dokusu, zengin tübüller içerir ve suyun difüzyonunu sağlar. ADC değeri bu alanda yüksektir. ADC haritalarında, Pka normal dokuyu tahrip ettiği ve bezin kanallarını işgal ettiği için daha düşük ADC değerleri saptanır(10). Daha önceki birkaç çalışma, ADC'nin GS ile ters orantılı olduğunu ve bu nedenle Pka saldırganlığının bir belirteci olarak kabul edilebileceğini göstermiştir(11,12). Ancak mutlak ADC değeri, seçilen b değerleri ve hasta demografisi gibi bireysel faktörlere bağlı olarak önemli ölçüde değişir(13). Pka'yı sağlıklı parankimden ayırmada cut-off ADC değeri üzerinde bir fikir birliği yoktur. Ayrıca, ISUP derecelerine karşılık gelen hiçbir kararlaştırılmış ADC değeri yoktur.

Currin ve arkadaşları agresif Pka içindeki malign hücrelerin kanal ve asini ürettiğini ve normal prostat parankiminin yerini aldığını ve belirgin nükleomegali gösterdiğini bildirdi, bu durum MRG'de ISUP 2 veya 3 tümörlerinin yüksek riskli Pka'ya benzemesine neden olabi-

lir(24). Wu ve ark. daha yüksek ADC [0.830×10^{-3} mm2/s]'nin düşük riskli prostat kanseri [GS 6 hastalığı] ile önemli ölçüde ilişkili olduğunu ortaya çıkardı(14). Alessandrino ve ark. ADC'den elde edilen nicel değerlerin [medyan ADC ve ADC oranı] ISUP puanı ile ters orantılı olduğunu buldu(15). Hambrock ve ark. ADC'nin düşük ve orta dereceli Pka'yı yüksek dereceli Pka'dan mükemmel bir şekilde ayırt edebildiğini bulmuştur(16). Başka bir çalışmada, ADC değerinin klinik olarak anlamlı PKa için MpMRG'nin [PI-RADS<3] yanlış negatif oranını azalttığı gösterilmiştir(17).

ADC'nin PKa'yı iyi huylu süreçlerden ayırt etmedeki etkinliği bilinen bir gerçektir. Pka ve kronik prostatit belirtiler ve klinik prezentasyonları ile karışabilen iki hastalıktır. Ne yazık ki, bunları birbirinden ayırt edecek spesifik tanısal laboratuvar testleri yoktur(18). T2 ağırlıklı görüntülerde düşük sinyal yoğunluğu ve dinamik MRG'de erken kontrastlanma hem Pka hem de prostatitte görülür. Esen et al. ADC'nin Pka'yı prostatitten ayırmada oldukça etkili olduğunu ancak normal prostat parankimi ile prostatit arasında anlamlı bir fark olmadığını bildirdiler(19). Benzer şekilde bizim çalışmamızda da benign prostat dokusu ile prostatit grubu ADC arasında anlamlı bir fark bulunmadı, ancak normal prostat dokusu ve iyi huylu prostat hastalığı ADC arasında ve ayrıca normal prostat dokusu ve Pka arasında önemli fark gözlendi.

Sonuç olarak, difüzyon ağrılıklı görüntülemede ADC ölçümü prostat parankimindeki doku yapısı hakkında faydalı bilgiler sağlayabilen güçlü ve noninvaziv bir görüntüleme yöntemidir. MpMRG değerlendirilmesinde rutinde kullanıma girmesinin tanısal doğruluğu artıracağını düşünmekteyiz.

Anahtar kelimeler: Prostat kanseri, MpMRG, ADC, ISUP, PI-RADSv2.1

Kaynaklar

1. Siegel RL, Miller KD, Fuchs HE, Jemal A. Cancer Statistics, 2021. CA Cancer J Clin. 2021;71(1):7–33.
2. Bell KJL, Del Mar C, Wright G, Dickinson J, Glasziou P. Prevalence of incidental prostate cancer: A systematic review of autopsy studies. Int J Cancer. 2015;
3. Lu-Yao GL, Albertsen PC, Moore DF, Lin Y, Dipaola RS, Yao SL. Fifteen-year outcomes following conservative management among men aged 65 years or older with localized prostate cancer. Eur Urol. 2015;
4. Gilbert SM, Cavallo CB, Kahane H, Lowe FC. Evidence suggesting PSA cutpoint of 2.5 ng/mL for prompting prostate biopsy: Review of 36,316 biopsies. Urology. 2005;65(3):549–53.
5. Yacoub JH, Oto A, Miller FH. MR Imaging of the prostate. Radiol Clin North Am [Internet]. 2014;52(4):811–37. Available from: http://dx.doi.org/10.1016/j.rcl.2014.02.010
6. Drost FJH, Rannikko A, Valdagni R, Pickles T, Kakehi Y, Remmers S, et al. Can active surveillance really reduce the harms of overdiagnosing prostate cancer? A reflection of real life clinical practice in the PRIAS study. Transl Androl Urol. 2018;7(1):98–105.
7. Dinh AH, Melodelima C, Souchon R, Lehaire J, Bratan F, Florence ML, et al. Quantitative analysis of prostate multiparametric MR images for detection of aggressive prostate cancer in the peripheral zone: A multiple imager study. Radiology. 2016;280(1):117–27.
8. Seitz M, Stanislaus P, Stief C. Detection of prostate cancer: Quantitative multiparamotric mr imaging models developed using registered correlative histopathology. MMW Fortschr Med. 2008;150(28–31):1–12.
9. Epstein JI, Egevad L, Amin MB, Delahunt B, Srigley JR, Humphrey PA. The 2014 international society of urological pathology (ISUP) consensus conference on gleason grading of prostatic carcinoma definition of grading patterns and proposal for a new grading system. Am J Surg Pathol. 2016;40(2):244–52.
10. Gibbs P, Tozer DJ, Liney GP, Turnbull LW. Comparison of quantitative T2 mapping and diffusion-weighted imaging in the normal and pathologic prostate. Magn Reson Med. 2001;
11. Verma S, Rajesh A, Morales H, Lemen L, Bills G, Delworth M, et al. Assessment of aggressiveness of prostate cancer: Correlation of apparent diffusion coefficient with histologic grade after radical prostatectomy. Am J Roentgenol. 2011;
12. Vargas HA, Akin O, Franiel T, Mazaheri Y, Zheng J, Moskowitz C, et al. Diffusion-weighted endorectal MR imaging at 3 T for prostate cancer: Tumor detection and assessment of aggressiveness. Radiology. 2011;
13. Tamada T, Prabhu V, Li J, Babb JS, Taneja SS, Rosenkrantz AB. Assessment of prostate cancer aggressiveness using apparent diffusion coefficient values: impact of patient race and age. Abdom Radiol. 2017;
14. Wu X, Reinikainen P, Vanhanen A, Kapanen M, Vierikko T, Ryymin P, et al. Correlation between apparent diffusion coefficient value on diffusion-weighted MR imaging and Gleason score in prostate cancer. Diagn Interv Imaging. 2017;
15. Alessandrino F, Taghipour M, Hassanzadeh E, Ziaei A, Vangel M, Fedorov A, et al. Predictive role of PI-RADSv2 and ADC parameters in differentiating Gleason pattern 3 + 4 and 4 + 3 prostate cancer. Abdom Radiol. 2019;
16. Hambrock T, Somford DM, Huisman HJ, Van Oort IM, Witjes JA, Hulsbergen-Van De Kaa CA, et al. Relationship between apparent diffusion coefficients at 3.0-T mr imaging and gleason grade in peripheral zone prostate cancer. Radiology. 2011;
17. Pepe P, D'urso D, Garufi A, Priolo G, Pennisi M, Russo G, et al. Multiparametric MRI Apparent Diffusion Coefficient (ADC) accuracy in diagnosing clinically significant prostate cancer. In Vivo (Brooklyn). 2017;
18. Sureka B, Elhence P, Khera PS, Choudhary GR, Pandey H, Garg PK, et al. Quantitative contrast-enhanced perfusion kinetics in multiparametric mri in diferentiating prostate cancer from chronic prostatitis: Results from a pilot study. Br J Radiol. 2019;92(1100).
19. Esen M, Onur MR, Akpolat N, Orhan I, Kocakoc E. Utility of ADC measurement on diffusion-weighted MRI in differentiation of prostate cancer, normal prostate and prostatitis. Quant Imaging Med Surg. 2013;
20. PI-RADS. PI-RADS v2.1 - ACR. 2019;

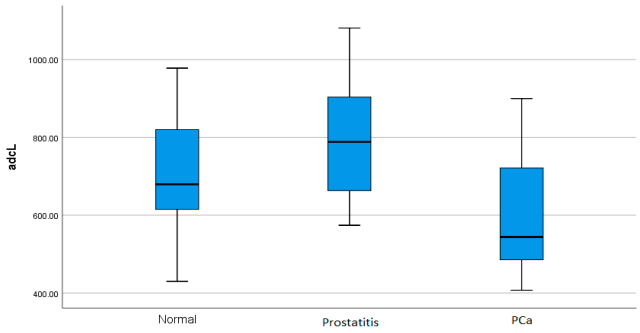

Grafik 1. ADC değerlerinin patolojik tanıya göre dağılımı

Tablo 1. MpMRG çekim protokolü

Prostate MRI Protocol (1.5T Siemens Magnetom Aera)										
	Sequence	**Slice Thickness (mm)**	**Number of Slice**	**Voxel Dimensions (mm3)**	**Imaging Area (mm)**	**TE (ms)**	**TR (ms)**	**Space (mm)**	**b value***	**Flip Angle**
T2W coronal	haste	5 mm	30	1,4x1,4x5	360x360	92	1400	1 mm		180
T2A axial	haste	6 mm	30	1,5x1,5x6	380x380	91	1400	1.2 mm		180
T2W sagittal	haste	5 mm	30	1,2x1,2x5	300x300	92	1400	0 mm		180
T2W coronal	TSE	3 mm	20	0,7x0,7x3	224x224	96	5490	0 mm		160
T2A axial	TSE	3 mm	24	0,6x0,6x3	200x200	101	6620	0 mm		160
DWI		3 mm	20	0,8x0,8x3	200x200	80	5000	0 mm	50 800 1200 1800 2000**	-
T1W axial Lymph node	TSE	4 mm	26	0,9x0,9x4	300x300	20	552	0.8 mm		167
T1 Map axial	Vibe tra	3,5 mm	20	1,4x1,4x3,5	260x260	1,9	4,11	0 mm		2 15
T1W DCE-MRI* **	vibe tra	3,5 mm	20	1,4x1,4x3,5	260x260	1,58	4,46	0 mm		12
Post-contrast T1W axial	TSE	4 mm	34	0,6x0,6x4	360x360	11	606	0.8 mm		180
HASTE: Half-fourier acquisition single shot turbo spin echo TSE: Turbo Spin Echo TE: Time of Echo TR: Time of Repetition VIBE TRA: Volumetric interpolated breath-hold examination T1W: T1-Weighted T2W: T2-Weighted DWI: Diffusion-Weighted Imaging **: Calculated B value										

Tablo 2. Kanser ve Kanser olmayan hasta grubunda tanımlayıcı istatistikler

Değişkenler	**Pka positive n:51**	**nonPka n:84**	**Prostatit n:59**	**p değeri**	**p* değeri**
	mean±SD	**mean±SD**	**mean±SD**		
Yaş	65.23±7.8	62.06±6.90	61.41±7.04	0.051	0.048
PSA	16.24±24.12	8.70±7.52	9.64±9.13	0.250	0.256
Prostat hacmi	45.71±29.21	76.54±39.51	76.49±42.68	<0.001	0.003
PSA dansitesi	0.42±0.55	0.128±0.121	0.13±0.12	<0.001	0.012
p değeri Pka ve nonPka grubunun karşılaştırılmasını refere eder. p* değeri Pka ve prostatit grubunun karşılaştırılmasını refere eder.					

Tablo 3. ADC değerinin kanser ve kanser olmayan lezyonlarda karşılaştırılması

Değerler	**Pka (n:57)**	**nonPka (n:95)**	**p dğeeri**
ADC	598.8233±145.3503 x10-3	758.9636±146.49521 x10-3	<0.001
n: lezyon sayısı			

Tablo 4. Patolojik tanılara göre ortalama ADC değerleri

Patolojik tanı					
Değerler		**Benign prostatik doku (n:40)**	**Prostatit(n:55)**	**Pka(n:57)**	**p değeri**
ADC	Mean±SD	707.34±131.04 x10-3	790.51±148.15 x10-3	598.82±145.35 x10-3	<0.001
	Median (25p-75p)	679.48 x10-3 (608.00-820.76)	788.39 x10-3 (663.05-905.25)	544.50 x10-3 (485.0-727.83)	
Pka: Prostat kanseri, n: lezyon sayısı, SD: standart deviation					

Tablo 5. ISUP gradelerine göre ortalama ADC değerleri

ADC	ISUP	mean±SD	p değeri
	1 (n:16)	726.71±143.08 x10-3	0.003
	2 (n:9)	558.03±132.98 x10-3	
	3 (n:10)	496.21±73.69 x10-3	
	4 (n:12)	508.67±27.94 x10-3	
	5 (n:10)	527.16±63.48 x10-3	
SD: standart deviation			

Meme Radyolojisi

SS-160

MAMOGRAFİK KİTLELERİN BENİGN/MALİGN AYRIMINDA RADYOMİKS ANALİZİNİN KATKISI

Oğuz Lafcı[1], Erkan Akkur[3], Pelin Seher Öztekin[1], Pınar Celepli[2], Osman Eroğul[3], Pınar Nercis Koşar[1]

[1]Sbü Ankara Suam, Radyoloji Kliniği
[2]Sbü Ankara Suam, Patoloji Kliniği
[3]Tobb Üniversitesi, Biyomedikal Mühendisliği

Giriş ve Amaç: Mamografi meme kanserinin erken tanısında hem tarama hem de tanı amaçlı olarak kullanılan en etkin görüntüleme yöntemidir (1). Günümüzde, daha düşük X-ışını dozu ve yüksek kontrast rezolüsyonu avantajları nedeniyle dijital mamografi tekniği kullanılmaktadır (2). Dijital radyolojik görüntülerden elde edilen radyomik özelliklerin tümör tanısındaki, tedavi izlemindeki ve prognoz tahminindeki yeri güncel olarak araştırılmaktadır (3, 4). Bu çalışmanın amacı dijital mamografide saptanan kitlelerin benign/malign ayrımında radyologların ve radyomiks analizinin tanısal performansını incelemektir.

Gereç ve Yöntem: Bu retrospektif çalışmaya hastanemizde mamografi tetkiki yapılmış 101 hasta (40 benign, 61 malign) dahil edildi. Biyopsi sonucuna göre benign ya da malign tanı alan veya en az 2 yıllık takip sonrası benign olduğuna karar verilen kitlelere, MLO ve/veya CC projeksiyondaki DICOM görüntüler üzerinde manuel olarak ROI'ler (n=195) çizildikten sonra "MATLAB2020a" programında eşik belirleme ve morfolojik operatör yöntemleriyle segmentasyon yapıldı (Şekil 1). 15 morfolojik, 15 histogram, 13 GLCM ve 11 GLRLM sınıfından olmak üzere her bir kitleden toplam 126 adet radyomik özellik elde edildi (Tablo 1). Elde edilen radyomik özellikler RELIEF yöntemiyle elendikten sonra 10-fold cross-validation uygulanarak beş farklı makine öğrenmesine girdi olarak verildi. Ek olarak farklı klinik deneyime sahip dört radyolog, kitleleri BIRADS kriterleri doğrultusunda benign/malign olarak sınıflandırdı. SVM, karar ağacı, lojistik regresyon, k-nn, naive bayes yöntemlerinin benign/malign ayrımındaki tanısal başarısı ile radyologların tanısal başarısı karşılaştırıldı.

Bulgular: RELIEF yöntemi uygulandıktan sonra 58 adet radyomik özellik seçildi (Şekil 2). Karar ağacı, benign/malign ayrımında makine öğrenmesi yöntemleri arasında en başarılı yöntem idi (Tablo 2). Karar ağacının tanısal doğruluk, sensitivite, spesifite, PPD ve NPD değerleri sırasıyla 0.954, 0.956, 0.962, 0.973 ve 0.938 idi. Makine öğrenmesi yöntemlerinin ortalama tanısal doğruluk, sensitivite, spesifite, PPD ve NPD değerleri sırasıyla 0.929, 0.944, 0.911, 0.940 ve 0.918 idi. En tecrübeli radyoloğun tanısal doğruluk, sensitivite, spesifite, PPD ve NPD değerleri sırasıyla 0.943, 0.938, 0.951, 0.963 ve 0.917 idi. Radyologların ortalama tanısal doğruluk, sensitivite, spesifite, PPD ve NPD değerleri sırasıyla 0.883, 0.877, 0.889, 0.919 ve 0.837 idi (Tablo 3). Makine öğrenmesi yöntemleri ile radyologların performans ortalamaları Şekil 3'te karşılaştırılmıştır.

Tartışma ve Sonuç: Çalışmamızda, makine öğrenmesi yöntemlerinin dijital mamografide saptanan kitlelerin benign/malign ayrımındaki ortalama tanısal performansı radyologların ortalama tanısal performansından üstün bulunmuştur. Dijital mamografi görüntülerinden elde edilen radyomik verilere makine öğrenmesi yöntemleri uygulandığında, kitlelerin benign/malign ayrımında başarılı sonuçlar elde edilebilir. Radyomiks analizi, klinik uygulamada özellikle meme görüntüleme konusunda deneyimi az olan radyologları destekleyici bir yöntem olarak kullanılabilir.

Anahtar kelimeler: Mamografi, Radyomiks, Makine Öğrenmesi

Kaynaklar

1. Temel Radyoloji Fiziği, Genişletilmiş II. Baskı, Balcı P., Pabuşçu Y., Türk Radyoloji Derneği İzmir Şubesi,2008
2. Schulz-Wendtland R, Fuchsjäger M, Wacker T, Hermann K-P. Digital mammography: an update. European journal of radiology. 2009;72(2):258-65.
3. Avanzo M, Stancanello J, El Naqa I. Beyond imaging: the promise of radiomics. Physica Medica. 2017;38:122-39.
4. Gillies RJ, Kinahan PE, Hricak H. Radiomics: images are more than pictures, they are data. Radiology. 2016;278(2):563-77.

Tablo 1. Radyomik özellikler. (GLCM ve GLRLM 0,45,90,135 derece olmak üzere dört farklı yönde hesaplanmıştır.)

Morphologic	Histogram	GLCM	GLRLM
Area	Mean	Contrast	Short Run Emphasis (SRE)
Perimeter	Standart Deviation	Correlation	Long Run Emphasis (LRE)
Major Axis Length/MinorAxis	Variance	Energy	Gray-Level Nonuniformity (GLNU)
Convex Area	Smoothness	Entropy	Run Length Nonuniformity (RLNU)
Eccentricity	Mean Absolute Deviation (MAD)	Homogeneity	Run Percentage (RP)
Solidity	Skewness	Sum of sqaures: Variance	Low Gray-Level Run Emphasis (LGRE)
Sphericity	Kurtosis	Sum average	High Gray-Level Run Emphasis (HGRE)
Equivalent Diameter	Minimum	Sum variance	Short Run Low Gray-Level Emphasis (SRLGE)
Entropy	Maksimum	Sum entropy	Short Run High Gray-Level Emphasis (SRHGE)
Circulation 1	10th percentile	Difference variance	Long Run Low Gray-Level Emphasis (LRLGE)
Circulation 2	90 th percentile	Difference entropy	Long Run High Gray-Level Emphasis (LRHGE)
Compactness	Interquartile Range	Information measure of correlation1	
Dispersion	Range	Information measure of correlation2	
Thinnes Ratio	Root Mean Squared (RMS)		
Shape Index	Median		

Tablo 2. Makine Öğrenmesi yöntemlerinin performansı.

Radyomiks-RELIEF-Makine Öğrenmesi					
Makine Öğrenmesi Yöntemi	**Doğruluk**	**Sensitivite**	**Spesifite**	**PPD**	**NPD**
Karar ağacı	0,954	0,956521739	0,962025	0,973451	0,938272
Lojistik Regreyon	0,944	0,939655172	0,949367	0,964602	0,914634
Naive Bayes	0,913	0,922413793	0,898734	0,930435	0,8875
Support Vector Machine	0,928	0,965517241	0,886076	0,92562	0,945946
K-NN	0,908	0,939655172	0,860759	0,908333	0,906667
Ortalama	0,9294	0,944752624	0,911392	0,940488	0,918604

Tablo 3. Radyologların klinik performansı.

KLİNİK DEĞERLENDİRME					
Radyolog	**Doğruluk**	**Sensitivite**	**Spesifite**	**PPD**	**NPD**
Radyolog 1	0,94359	0,938053	0,95122	0,963636	0,917647
Radyolog 2	0,871795	0,90991	0,821429	0,87069	0,873418
Radyolog 3	0,866667	0,851563	0,895522	0,939655	0,759494
Radyolog 4	0,851282	0,809524	0,888889	0,904255	0,8
Ortalama	0,883333	0,877262	0,889265	0,919559	0,83764

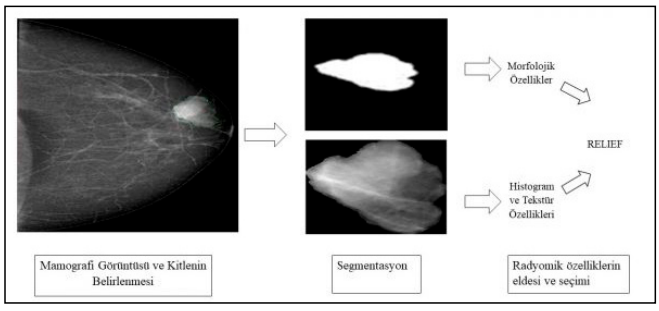

Şekil 1. Radyomiks iş akışı.

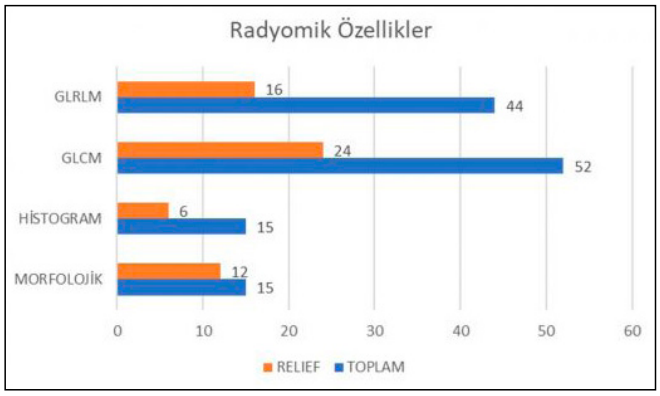

Şekil 2. RELIEF sonrası radyomik özellikler.

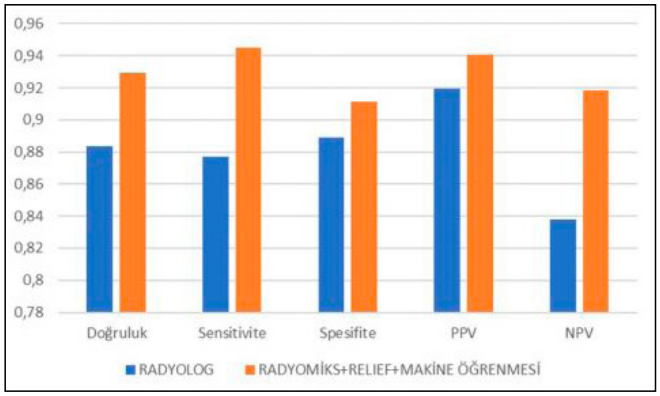

Şekil 3. Radyologların ve makine öğrenmesi yöntemlerinin performans ortalamalarının karşılaştırması.

Meme Radyolojisi

SS-161

İNTRADUKTAL PAPİLLER LEZYONLARIN DEĞERLENDİRİLMESİNDE SUPERB MİKROVASKÜLER GÖRÜNTÜLEME VE SHEARWAVE ELASTOGRAFİ'NİN YERİ

Yasemin Kayadibi[1], İclal Nur Bulut[1], Seda Aladağ Kurt[1], Mehmet Velidedeoğlu[2], Tülin Öztürk[3], Füsun Taşkın[4], Gül Esen İçten [4]

[1]İstanbul Üniversitesi-cerrahpaşa, Cerrahpaşa Tıp Fakültesi, Radyoloji Ana Bilim Dalı
[2]İstanbul Üniversitesi-cerrahpaşa, Cerrahpaşa Tıp Fakültesi Hastanesi, Genel Cerrahi Ana Bilim Dalı
[3]İstanbul Üniversitesi-cerrahpaşa, Cerrahpaşa Tıp Fakültesi Hastanesi, Patoloji Ana Bilim Dalı
[4]Acibadem Maa Üniversitesi, Senoloji Araştırma Enstitüsü

Giriş ve Amaç: İntraduktal papiller lezyonlar (IPL), duktus epitelinden kaynaklanan nadir tümörlerdir. Konvansiyonel ultrasonografi (USG), malign ve benign IPL'ları ayırmada yetersiz kalmaktadır. Superb Mikrovasküler Görüntüleme (SMG) tümör dokusundaki anjiogenezis hakkında kantitatif bilgi sağlayan yeni bir tekniktir. Shear Wave Elastografi (SWE) incelemesi ise dokuların elastisite değerlerini kantitatif olarak ölçen, bir modalitedir. Her iki yöntemin de meme kitlelerinin değerlendirilmesinde USG'ye ek katkı sağladığı gösterilmiştir. Çalışmamızda SMG ve SWE'nin kantitatif parametrelerinin İPL'larde malignite ayrımındaki etkinliğini araştırmayı hedefledik.

Gereç ve Yöntem: Kurumumuz etik kurul onayının alınmasının Eylül 2020–Mayıs 2021 tarihleri arasında meme başı akıntısı veya tarama nedeniyle başvuran, yapılan USG'de IPL ön tanısı ile BIRADS 4 lezyon olarak değerlendirilen 14-73 yaş aralığında (ortalama yaş 44) toplam 53 hasta çalışmaya dahil edildi. Lezyonların sırasıyla gri skala USG'si, SMG vasküler indeksi (SMG_{Vi}), mean-SWE ve SWE-ratio değerleri kaydedildi. Ardından USG eşliğinde tru-cut biyopsi uygulandı. Lezyonlar histopatolojik değerlendirme sonucuna göre benign ve malign olarak ikiye ayrıldı. İstatistiksel analizde kantitatif parametrelerle malignite durumu arasındaki ilişkiyi tanımlamak amacıyla, tanımlayıcı analizler, Mann Whitney U testi, Student t testi, Ki-kare testi ve ROC analizi yapıldı. $p<0,05$ anlamlı olarak kabul edildi.

Bulgular: Histopatolojik olarak 53 lezyonun 9'u malign, 8'i debri, 36'sı benign tanı aldı. Malign lezyonların 4'ü papillom zemininde DKIS, 2'si invaziv duktal karsinom, 2'si DKIS, 1'i papiller karsinomdu. Benign ve malign lezyonların ortalama±SD değerleri SMGvi için sırasıyla 7.8 ±9.04/ 17.11±12; mean-SWE değer için 27.7±24.3/ 82.2±57.4; SWE-ratio değeri için 3.16±2,5/ 8.4±6.10 olarak saptandı. Malign IPL'larin SMGvi ($p=0,016$), mean SWE ($p=0,002$) ve SWE-ratio ($p=0,002$) değerlerinin istatistiksel olarak anlamlı yükseklik gösterdiği tespit edildi. Elde edilen ortalama değerlerin malignite ayırımındaki geçerliliğinin incelenmesi için yapılan ROC eğrisi analiz sonucunda sensivite, spesivite, AUC, PPD, NPD sırasıyla SMGvi 13.5 cut off değer için %44, %72, 0.755, %55.6, %89; mean-SWE 33.5 kPa cut-off için %78, %77, 0.832, %77.8, %74.4; SWE-ratio 8.5 cut-off için %33, %93, 0,827, %33.3, %93 olarak saptandı. SMG ve SWE değerleri kombine kullanıldığında ise ROC analizinde AUC 0,840, %79 spesivite, %89 sensivite, PPD=%89, NPD=%79 olarak saptandı.

Tartışma ve Sonuç: IDL'ların değerlendirmesinde altın standart tanı yöntemi olan histopatoloji olsa da biyopsi sonuçları yanıltıcı olabilmektedir. Cerrahi sonrası bu lezyonlarda % 25' e varan kısmında upgrade oranı bildirilmektedir. Bizim çalışmamız IPL'ların malignite ayrımında SWE ve SMG'nin etkinliğini karşılaştıran ilk çalışma olarak öne çıkmaktadır. Çalışmamızda mean- SWE'nin, SMGvi'ye göre IDP'larda malignite ayrımında hem daha spesifik hem daha sensitif bir yöntem olduğu saptanmakla birlikte her iki modalitenin de konvansiyonel USG ye ek katkı sağladığını tespit ettik. Özellikle yüksek riskli lezyonları ayırt etmek ve yüksek malignite kuşkusu varsa eksizyona yönlendirmede SWE ve SMG 'nin yol gösterici olabileceği kanısındayız. Çalışmamızın en büyük limitasyonu malign hasta grubunun az sayıda olması ve tüm hastalarımıza cerrahi uygulanmamış olmasıdır. Bulgularımızın desteklenmesinde ileriye dönük çalışmalara ihtiyaç vardır.

Anahtar kelimeler: İntraduktal Papiller lezyonlar, superb mikrovasküler görüntüleme, shearwave elastorafi

Kaynaklar

1. Papillary Carcinoma of the Breast: An Overview, Sumanta Kumar Pal, M.D., Sean K. Lau, M.D., Laura Kruper, M.D., Uzoamaka Nwoye, M.D., Carlos Garberoglio, M.D., F.A.C.S., Ravi K. Gupta, B.Sc., Benjamin Paz, M.D., F.A.C.S., Lalit Vora, M.D., Eduardo Guzman, M.D., Avo Artinyan, M.D., M.Sc., and George Somlo, M.D., F.A.C.P. Breast Cancer Res Treat. 2010 August ; 122(3): 637–645. doi:10.1007/s10549-010-0961-5.
2. Ultrasound spectrum in intraductal papillary neoplasms of breast, The British Journal of Radiology, 79 (2006), 843–849
3. The Vascular Index of Superb Microvascular Imaging Can Improve the Diagnostic Accuracy for Breast Imaging Reporting and Data System Category 4 Breast Lesions, Cai SM, Wang HY, Zhang XY, Zhang L, Zhu QL, Li JC, Sun Q, Jiang YX, 11 March 2020 Volume 2020:12 Pages 1819—1826
4. Bakdik, S., Arslan, S., Oncu, F., Durmaz, M. S., Altunkeser, A., Eryilmaz, M. A., & Unlu, Y. (2018). Effectiveness of Superb Microvascular Imaging for the differentiation of intraductal breast lesions. Medical ultrasonography, 20(3), 306-312.
5. Shear-wave elastography of invasive breast cancer: correlation between quantitative mean elasticity value and immunohistochemical profile.Youk JH, Gweon HM, Son EJ, Kim JA, Jeong J. Breast Cancer Res Treat. 2013 Feb;138:119-26
6. Brookes MJ, Bourke AG. Radiological appearances of papillary breast lesions. Clin Radiol 2008;63:1265-1273.
7. Ma Y, Li G, Li J, Ren WD. The Diagnostic Value of Superb Microvascular Imaging (SMI) in Detecting Blood FlowSignals of Breast Lesions: A Preliminary Study ComparingSMI to Color Doppler Flow Imaging. Medicine (Baltimore) 2015;94:e1502.
8. Combination of Quantitative Parameters of Shear Wave Elastography and Superb Microvascular Imaging to Evaluate Breast Masses, Eun Ji Lee, MD, Yun-Woo Chang, MD, PhD, All authors: Department of Radiology, Soonchunhyang University Hospital Seoul, Seoul, Korea, Korean J Radiol 2020;21(9):1045-1054
9. Çelik, M. F., Yılmaz, R., Dural, A. C., Yabul, F. Ç., Baytekin, H. F., Kapan, S., & Halil, A. L. I. Ş. (2019). İntraduktal Papillom Olgularının Cerrahi Sonrası Değerlendirilmesi; Radyolojik Ve Patolojik Bulguların Korelasyonu. İstanbul Tıp Fakültesi Dergisi, 82(2), 69-74.

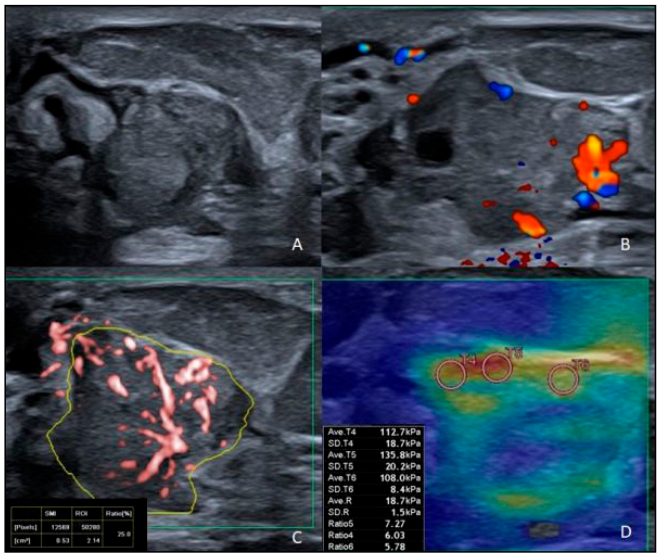

Resim 1. Kanlı meme başı akıntısı ile başvuran 39 yaşında kadın hasta, sol meme retroareolar alanda duktus içini doldurarark duktusta genişlemeye yol açan irregüler konturlu kitlesel lezyon izlenmektedir (A). Color Doppler incelmede lezyon periferinde vaskülarizasyon mevcuttur (B). SMG incelmede lezyonun hem santralinde hem de periferinde karmaşık vasküler bir ağ izlenmekee olup SMGvi = 25 olarak ölçülmüştür (C). SWE değerlendirmede ise yüksek mean-SWE ve SWE-ratio değerleri saptanmaktadır (D). Histopatolojik değerlendirme sonucu papiller karsinom olarak verifiye edilen olguda saptanan SWE ve SMG değerlerinin malign lezyonu saptamadaki etkinliği vurgulanmaktadır

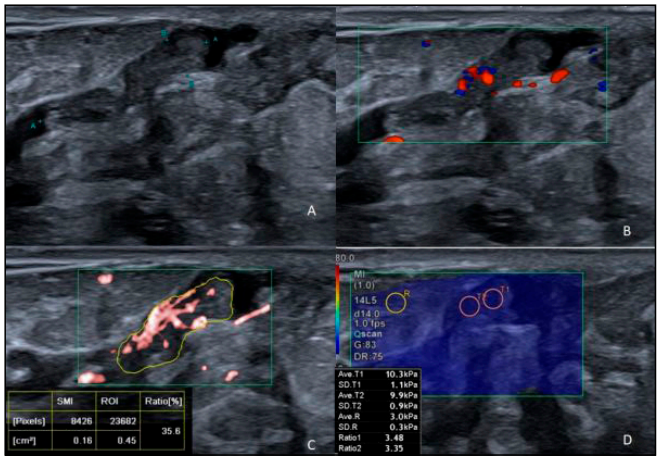

Resim 2. Kanlı meme başı akıntısı ile başvuran 14 yaşında kadın hastada retroareolar alanda duktus içini doldurarak duktusta genişlemeye yol açan irregüler konturlu intraduktal lezyon izlenmektedir (A). Color Doppler incelemede lezyonun duktus duvarından köken alan vasküler bir sap içerdiği dikkati çekmektedir (B). SMG incelmede lezyon periferinde vasküler sapın color Doppler incelemeye göre daha belirgin bir vaskülarizasyon gösterdiği dikkati çekmektedir. SMGvi =35.6 olarak ölçülmüştür (C). SWE görüntülemede ise lezyondan düşük kPa değerleri elde edilmektedir. Histopatolojik değerlendirme sonucu soliter intraduktal papillom olarak verifiye edilen olguda papillomlardaki artmış vaskülarite papiller lezyonları sekresyondan ayırmada yardımcı olsa da malign potasiyeli saptamada yetersiz kalabildiği vurgulanmaktadır.

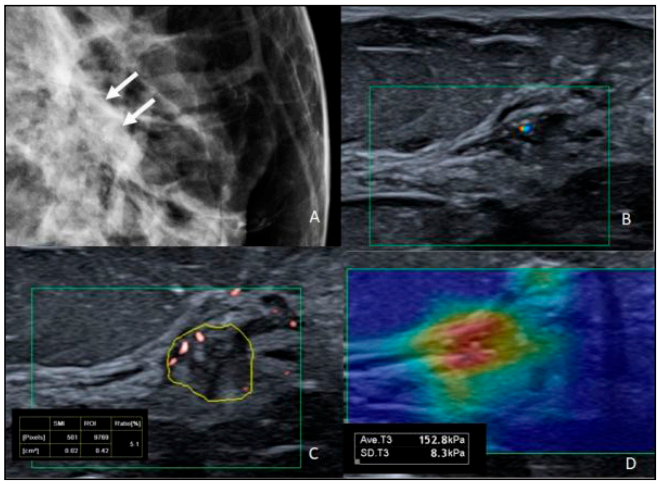

Resim 3. 47 yaşında kadın hasta tarama mamografisinde sol meme retroareolar alanda ince pleomorfik mikrokalsifikasyonlar izlenmektedir.(A). Color Doppler incelmede duktus içerisinde mikrokalsifikasyonların twinkling artefaktı verdiği yumuşak doku ekojenitesi izlenmekte olup duktus posterior duvarında da düzensizlik dikkati çekmektedir (B). SMG incelmede ise lezyon alanında SMGvi=5 olarak ölçülmüştür (C). SWE incelmede ise lezyon alanında yüksek SWE değerleri elde edilmiştir (D). Histopatolojik değerlendirme sonucu invaziv duktal karsinom olarak verifiye edilen olguda malign lezyon ayrımında SWE'nin daha duyalı olduğu vurgulanmaktadır.

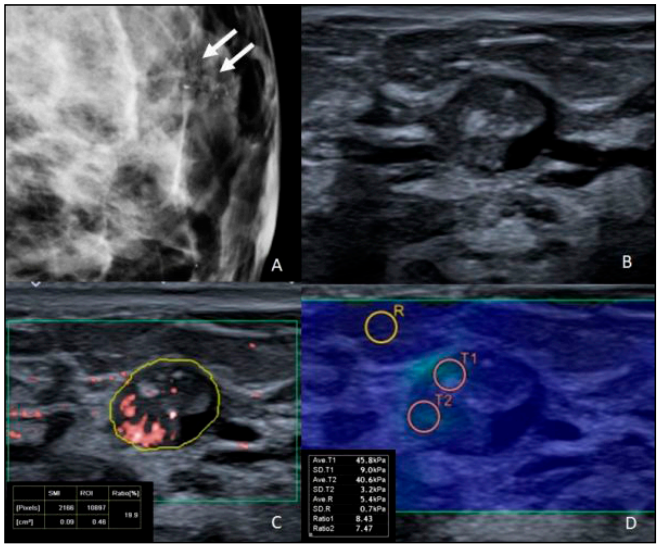

Resim 4. 40 yaşında kadın hasta tarama mamografisinde sol meme retroareolar alanda pleomorfik mikrokalsifikasyon kümesi izlenmektedir (A). USG ile değerlendirildiğinde duktus içerisinde mikrokalsifikasyonların eşlik ettiği heterojen ekojenitede yuvarlak şekilli lezyon izlenmektedir (B). SMG incelmede lezyonda periferik artmış bir vaskülarite izlenmekte olup SMGvi=19.9 olarak ölçüldü (C). SWE görüntülemede lezyonda mikrokalsifilasyon alanlarında yüksek elastisite değerleri elde edildi. Histopatolojik değerlendirmede lezyon sklerozan intraduktal papillom olarak verifiye edilen olguda mikrokalsifikasyon içeren sklerozan tipte papillomlarda SWE değerleri cut-off 33kPa'ya göre daha yüksek elde edilebildiği vurgulanmaktadır.

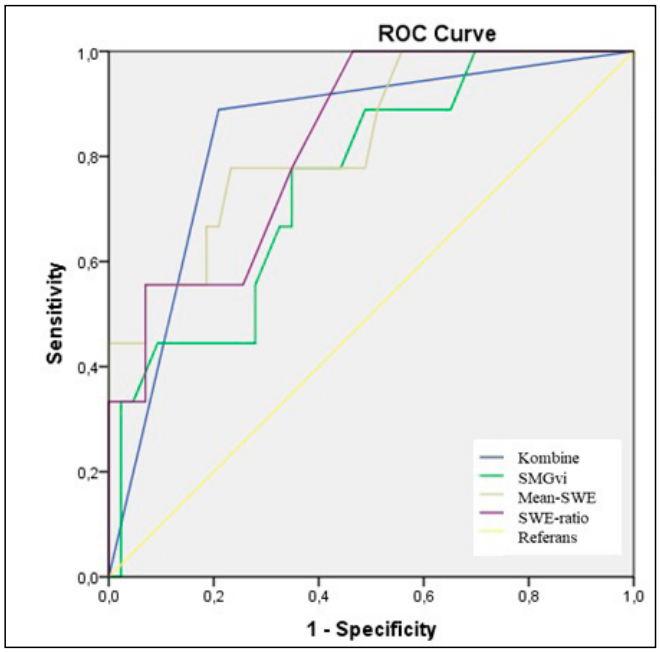

Resim 5. SMGvi, meanSWe, SWE-ratio değerleri ve bu üç parametrenin kombine edildiğinde malignite ayırımındaki geçerliliğinin incelenmesi için yapılan ROC eğrisi analizi

Meme Radyolojisi

SS-162

AKSİLLER LENF NODU SONOGRAFİSİNDE YENİ BİR ALGORİTMA: SUPERB MİKROVASKÜLER GÖRÜNTÜLEME

Seda Aladag Kurt[1], Ali Eryürekli[1], Yasemin Kayadibi[1], Cesur Samancı[1], Mehmet Velidedeoğlu[2], İrem Onur[3]

[1]İstanbul Üniversitesi-cerrahpaşa, Cerrahpaşa Tıp Fakültesi, Radyoloji Anabilim Dalı
[2]İstanbul Üniversitesi-cerrahpaşa, Cerrahpaşa Tıp Fakültesi, Genel Cerrahi Anabilim Dalı
[3]İstanbul Üniversitesi-cerrahpaşa, Cerrahpaşa Tıp Fakültesi, Patoloji Anabilim Dalı

Amaç: Aksiller lenf nodlarının sonografik değerlendirmesinde superb mikrovasküler görüntülemenin performansını araştırmak

Gereç&Yöntem: Kasım 2019 - Mayıs 2021 tarihleri arasında kliniğimize başvuran ve şüpheli aksiller lenf nodu saptanan, yaş aralığı 32-79 arasında değişen (ortalama 50,02 yaş) 52 kadın çalışmamıza dahil edildi. Gri skala ile sonografik incelemede lenf nodlarının şekil (oval/yuvarlak), longitudinal/transvers aks (L/T) oranı, kortikal kalınlık (normal/asimetrik/santral/diffüz), hilus (normal/yer değiştirmiş/kaybolmuş), kapsüler bütünlük (keskin sınırlı/belirsiz sınırlı) gibi morfolojik özelliklerinin yanısıra konvansiyonel doppler incelemede kanlanma paternleri değerlendirildi. Power doppler ultrasonografi ve superb mikrovasküler görüntülemede (SMG) en çok şüphelenilen lenf noduna ait kanlanma paternleri (hiler/hiler ve periferal/penetran/anarşik/avasküler) kaydedildi. Hiler kanlanma normal, diğer kanlanma paternleri şüpheli kabul edildi. Asimetrik kalınlaşan lenf nodlarında normal taraf ile kalınlaşan tarafa ait vasküler dallar SMG ile sayıldı. Her lenf nodu için SMG'de, ROI (region of interest) alanında kodlanan vasküler piksellerin kantitatif olarak yüzde oranını veren Vasküler indeks (VI) ölçümü 3 kez yapılarak ortalaması ve en yüksek VI değerleri kaydedildi. Kanser tanısı alan ve şüpheli lenf nodu saptanan hastalarda ince iğne aspirasyon biyopsisi ya da kalın iğne biyopsi ile histopatolojik örnekleme yapıldı. Lenf nodları benign ve malign olmak üzere iki gruba ayrılarak tüm sonografik parametreler karşılaştırıldı.

Bulgular: Primer patoloji 46 hastada invaziv duktal karsinom (%88,47), 3 hastada invaziv lobüler karsinom (%5,77), 1 hastada müsinöz karsinom (%1,92), 1 hastada lenfoma (%1,92) ve 1 hastada (%1,92) nazofarenks karsinomu idi. Lenf nodları histopatolojik değerlendirme sonrası 19 hastada benign (%36,5) ve 33 hastada metastatik (%63,5) olarak raporlandı. İki grup arasında yaş, lenf nodu şekli ve L/T oranı açısından anlamlı fark yoktu ($p>0.05$). Benign raporlanan lenf nodlarının %73,6'sı (14/19) asimetrik kortikal kalınlaşma gösterirken, malign lenf nodlarının %57,57 oranında (19/33) diffüz kalınlaşma gösterdiği dikkati çekti. Benign lenf nodlarında %26,3 oranında hilus yer değiştirmiş ya da silinmişken, malign grupta bu oran %72,72 (24/33) idi. Tüm benign lenf nodları keskin sınırlı olarak izlendi. 3 metastatik lenf nodunda (%5,77) belirsiz sınır özelliği gözlendi. Vasküler patern 35/52 (%67,3) hastada power doppler ve SMG ile benzerdi. 2 lenf nodunda (%3,84) power doppler yanlış pozitif olarak avaskülerdi. 15/52 (%28,8) lenf nodunda power dopplerde izlenen kanlanma paterni SMG ile upgrade olurken bunların 4 tanesi maligndi. Asimetrik kortikal kalınlaşma saptanan lenf nodlarında özellikle malign olanlarda kalın taraftaki vasküler dallanma sayısı anlamlı şekilde yüksek bulundu ($p<0.05$). Ortalama ve ölçülen en yüksek VI değerleri benign ve malign lenf nodları için sırasıyla 9,86 ve 15,56 ile 11,35 ve 17,97 olarak kaydedildi, iki grup arasında anlamlı fark saptandı ($p<0.05$).

Sonuç: Aksiller lenf nodu değerlendirmede sonografik morfolojik özellikler her zaman normal ve metastatik lenf nodu ayrımında yeterli olmayabilir. Özellikle tipik malignite bulguları taşımayan, asimetrik kortikal kalınlık artışı gösteren lenf nodlarında ve birden fazla şüpheli lenf nodu varlığında biyopsi yapılacak lenf nodu seçiminde SMG faydalı bir algoritma olarak kullanılabilir.

Aksiller lenf nodlarının sonografik değerlendirmesinde superb mikrovasküler görüntülemenin performansını araştırmak amacıyla kliniğimize başvuran ve şüpheli aksiller lenf nodu saptanan, yaş aralığı 32-79 arasında değişen (ortalama 50,02 yaş) 52 kadın çalışmamıza dahil edildi.

Olgular rutin aksiller ultrasonografiye ek olarak, konvansiyonel Doppler yöntemleri ve superb mikrovasküler görüntüleme algoritması ile incelendi. Her hastanın rutin aksiller sonografik incelemesinde lenf nodlarının şekil (oval/yuvarlak), longitudinal/transvers aks (L/T) oranı, kortikal kalınlık (normal/asimetrik/santral/diffüz), hilus (normal/yer değiştirmiş/kaybolmuş), kapsüler bütünlük (keskin sınırlı/belirsiz sınırlı) gibi morfolojik özelliklerinin yanısıra konvansiyonel doppler incelemede kanlanma paternleri değerlendirildi. Power doppler ultrasonografi ve superb mikrovasküler görüntülemede (SMG) en çok şüphelenilen lenf noduna ait kanlanma paternleri (hiler/hiler ve periferal/penetran/anarşik/avasküler) kaydedildi. Hiler kanlanma normal, diğer kanlanma paternleri şüpheli kabul edildi. Asimetrik kalınlaşan lenf nodlarında normal taraf ile kalınlaşan tarafa ait vasküler dallar SMG ile sayıldı. Her lenf nodu için SMG'de, ROI (region of interest) alanında kodlanan vasküler piksellerin kantitatif olarak yüzde oranını veren Vasküler indeks (VI) ölçümü 3 kez yapılarak ortalaması ve en yüksek VI değerleri kaydedildi. Kanser tanısı alan ve şüpheli lenf nodu saptanan hastalarda ince iğne aspirasyon biyopsisi ya da kalın iğne biyopsisi ile histopatolojik örnekleme yapıldı. Lenf nodları benign ve malign olmak üzere iki gruba ayrılarak tüm sonografik parametreler karşılaştırıldı.

Primer patoloji 46 hastada invaziv duktal karsinom (%88,47), 3 hastada invaziv lobüler karsinom (%5,77), 1 hastada müsinöz karsinom (%1,92), 1 hastada lenfoma (%1,92) ve 1 hastada (%1,92) nazofarenks karsinomu idi. Lenf nodları histopatolojik değerlendirme sonrası 19 hastada benign (%36,5) ve 33 hastada metastatik (%63,5) olarak raporlandı. İki grup arasında yaş, lenf nodunun şekli ve L/T oranı açısından anlamlı fark yoktu ($p>0.05$). Benign raporlanan lenf nodlarının %73,6'sı (14/19) asimetrik kortikal kalınlaşma gösterirken, malign lenf nodlarının %57,57 oranında (19/33) diffüz kalınlaşma gösterdiği dikkati çekti. Benign lenf nodlarında %26,3 oranında hilus yer değiştirmiş ya da silinmişken, malign grupta bu oran %72,72 (24/33) idi. Tüm benign lenf nodları keskin sınırlı olarak izlendi. 3 metastatik lenf nodunda (%5,77) belirsiz sınır özelliği gözlendi. Vasküler patern 35/52 (%67,3) hastada power doppler ve SMG ile benzerdi. 2 lenf nodunda (%3,84) power doppler yanlış pozitif olarak avaskülerdi. 15/52 (%28,8) lenf nodunda power dopplerde izlenen kanlanma paterni SMG ile upgrade olurken bunların

4 tanesi maligndi. Asimetrik kortikal kalınlaşma saptanan lenf nodlarında özellikle malign olanlarda kalın taraftaki vasküler dallanma sayısı anlamlı şekilde yüksek bulundu ($p<0.05$). Ortalama ve ölçülen en yüksek VI değerleri benign ve malign lenf nodları için sırasıyla 9,86 ve 15,56 ile 11,35 ve 17,97 olarak kaydedildi, iki grup arasında anlamlı fark saptandı ($p<0.05$).

Metastatik aksiller lenf nodu varlığı meme kanserinde tedavi algoritması ve prognozu etkileyen oldukça önemli bir parametredir (17). Tipik patolojik sonografik bulgulara sahip bir lenf nodunu tanımak kolayken konvansiyonel yöntemler bu bulgulara sahip olmayan metastatik lenf nodlarını saptamada yetersiz kalabilir. Bu amaçla olgu serimizde gri skala ve konvansiyonel Doppler bulgularına ek olarak küçük damarları ayrıntılı değerlendirmeye olanak sağlayan superb mikrovasküler görüntüleme (SMG) kullanılmıştır. Bu yöntem gürültü ve hareket artefaktlarını azaltmak amacıyla diğer Doppler yöntemlerinde kullanılan duvar filtrelemesi yerine adaptif bir algoritma kullanır. Bu sayede dokudaki düşük akım bilgisini kaybetmeden mikrosirkülasyon hakkında bilgi veren yüksek kalitede Doppler görüntüleri elde olunur (2-4).

Literatürde mikrovasküler görüntüleme kullanılarak servikal lenf nodları ve pediatrik grupta mezenterik lenf nodlarında yöntemin etkin olduğunu gösteren çalışmalar mevcuttur (5-7).

Serimizde benign ve malign aksiller lenf nodları arasında şekil, uzun/kısa aks oranı, asimetrik kortikal kalınlaşma gibi gri skala bulgularında anlamlı farklılık saptanmamıştır. Mikrovasküler görüntüleme ile ölçülen vasküler indeksin malign grupta anlamlı yüksek bulunması yanısıra, gri skala ile ayrım yapılamayan asimetrik lenf nodlarında metastatik olanlarda vasküler dal sayısı da anlamlı oranda yüksek kaydedilmiştir. Superb mikrovasküler görüntüleme parametreleri tanıda ve hangi lenf noduna biyopsi yapılacağının kararında etkin bir şekilde kullanılabilir. Aksiller lenf nodlarında etkinliğini araştırdığımız SMG ile konvansiyonel US'de gösterilemeyen özellikle periferal ya da penetran damarlanmaları saptamak erken aşamada metastatik lenf nodlarının radyolojik olarak tanınmasını sağlar.

Aksiller lenf nodu değerlendirmede sonografik morfolojik özellikler her zaman normal-metastatik lenf nodu ayrımında yeterli olmayabilir. Özellikle tipik malignite bulguları taşımayan, asimetrik kortikal kalınlık artışı gösteren lenf nodlarında ve birden fazla şüpheli lenf nodu varlığında biyopsi yapılacak lenf nodu seçiminde SMG faydalı bir algoritma olarak kullanılabilir.

Kaynaklar

1. Fisher B, Bauer M, Wickerham DL, Redmond CK, Fisher ER. Relation of number of positive axillary nodes to the prognosis of patients with primary breast cancer. Cancer 1983; 52: 1551–1557.
2. Demene C, Deffieux T, Pernot M, et al. Spatiotemporal clutter filtering of ultrafast ultrasound data highly increases Doppler and f- ultrasound sensitivity. IEEE Trans Med Imaging 2015; 34:2271–2285.
3. Lu R, Meng Y, Zhang Y, et al. Superb Microvascular Imaging (SMI) compared with conventional ultrasound for evaluating thy- roid nodules. BMC Med Imaging 2017; 17:65.
4. Park AY, Seo BK, Woo OH, et al. The utility of ultrasound Superb Microvascular Imaging for evaluation of breast tumour vascularity: comparison with colour and power Doppler imaging regarding diagnostic performance. Clin Radiol 2018; 73:304–311.
5. Sim JK, Lee JY, Hong HS. Differentiation Between Malignant and Benign Lymph Nodes: Role of Superb Microvascular Imaging in the Evaluation of Cervical Lymph Nodes. J Ultrasound Med 2019; 38: 3025-3036.
6. Bayramoglu Z, Caliskan E, Karakas Z, et al. Diagnostic performances of superb microvascular imaging, shear wave elastography and shape index in pediatric lymph nodes categorization: a comparative study. Br J Radiol 2018; 91: 20180129.
7. Zu DM, Feng LL, Zhang L, et al. Evaluation of mesenteric lymph nodes in a pediatric population with mesenteric lymphadenitis using superb microvascular imaging. Med Sci Monit 2019; 25: 5336-5342.

Anahtar kelimeler: Aksilla, lenf nodu, ultrasonografi, doppler, meme kanseri

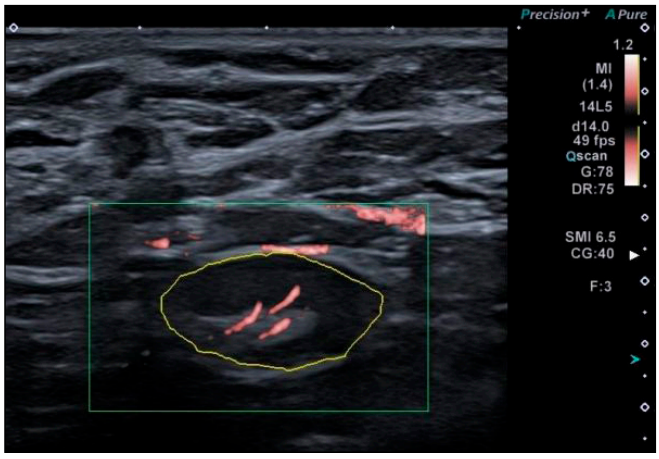

Resim 1a. Superb mikrovasküler görüntülemede kanlanma paternleri a) Hiler

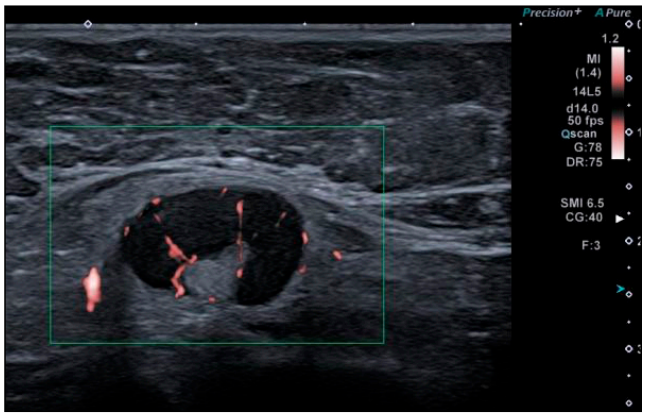

Resim 1b. Superb mikrovasküler görüntülemede kanlanma paternleri b) Periferal

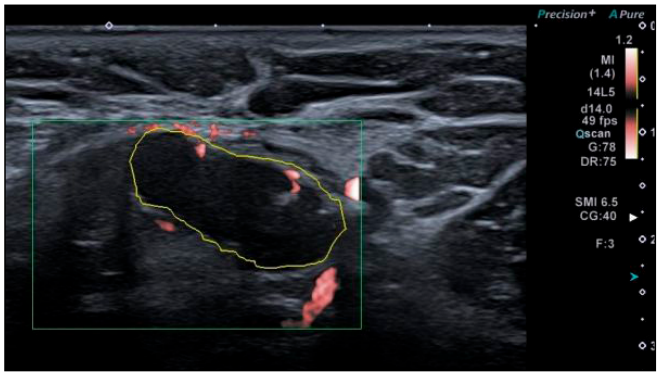

Resim 1c. Superb mikrovasküler görüntülemede kanlanma paternleri c) Penetran

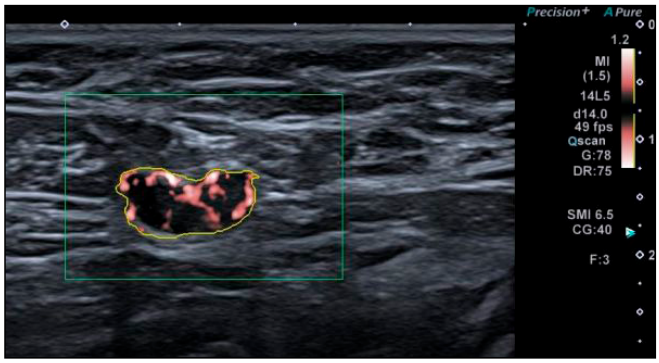

Resim 1d. Superb mikrovasküler görüntülemede kanlanma paternleri d) Anarşik

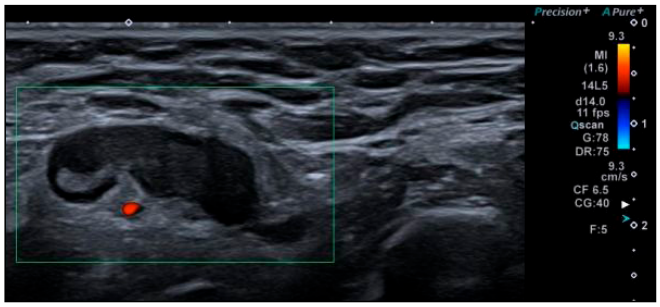

Resim 2a. Malign lenf nodunda farklı doppler tekniklerinde kanlanma paterninin değişimi a) Renkli doppler US

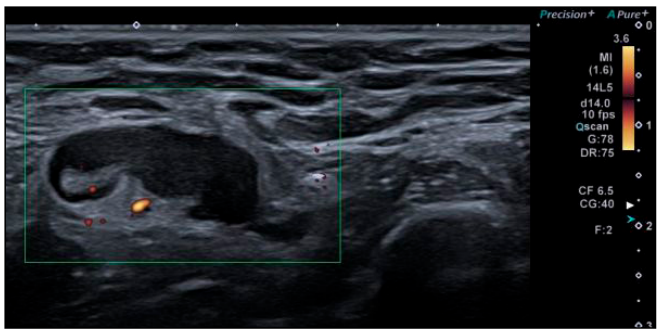

Resim 2b. Malign lenf nodunda farklı doppler tekniklerinde kanlanma paterninin değişimi b) Power doppler US

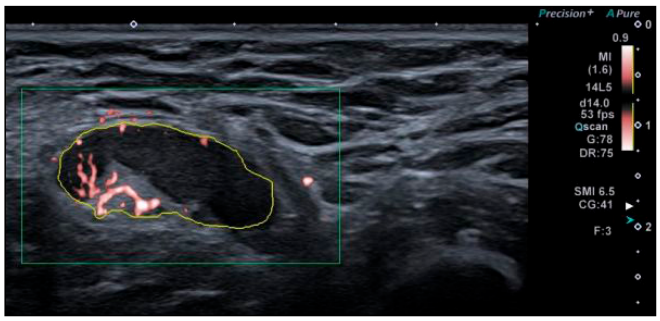

Resim 2c. Malign lenf nodunda farklı doppler tekniklerinde kanlanma paterninin değişimi c) SMG

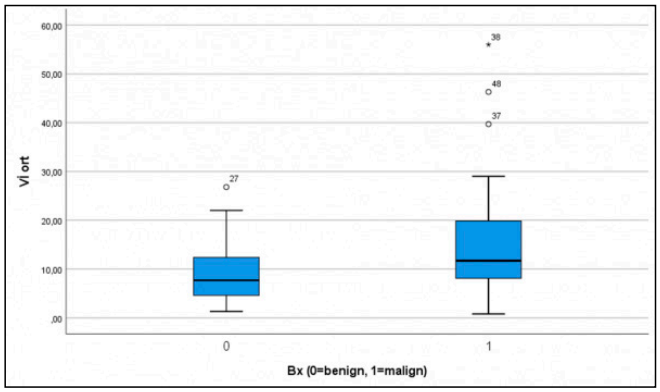

Resim 3. Vasküler indeks box plot grafiği

Tablo 1. Power Doppler US-Vasküler paternler

Paternler (%)	Benign (n=19)	Malign (n=33)
Hiler	17 (89,5)	7 (21,2)
Hiler ve Periferal	1 (5,25)	13 (39,4)
Penetran	-	9 (27,2)
Anarşik	-	3 (9,1)
Avasküler	1 (5,25)	1 (3)

Tablo 2. Superb Mikrovasküler Görüntüleme-Vasküler paternler

Paternler (%)	Benign (n=19)	Malign (n=33)
Hiler	18 (89,5)	3 (9,1)
Hiler ve Periferal	1 (5,25)	10 (30,3)
Penetran	-	11 (33,3)
Anarşik	-	9 (27,2)
Avasküler	-	-

Tablo 3. Superb Mikrovasküler Görüntüleme Bulguları

	Benign (n=19)	Malign (n=33)
Vasküler dal sayısı (mSMG)-en ince korteks	2,37 (0-11)	6,66 (0-36)
Vasküler dal sayısı (msSMG)-en kalın korteks	5,95 (1-15)	9,94 (0-36)
Ortalama VI ± SD (cSMG)	9,30 ± 6,79 (1,3-26,8)	15,56 ± 12,5 (0,8-56)
En yüksek VI ± SD (cSMG)	11,35 ± 7,24 (1,3-27,1)	17,97 ± 13,11 (0,8-61)

Meme Radyolojisi

SS-163

BENİGN VE MALİGN MEME LEZYONLARININ AYIRIMINDA SHEAR WAVE VE STRAİN ELASTOGRAFİNİN PERFORMANSLARININ KARŞILAŞTIRILMASI

Aydan Avdan Aslan, Serap Gültekin

Gazi Üniversitesi Tıp Fakültesi Radyoloji Anabilim Dalı

Elastografi, doku elastisitesi ve sertliği hakkında bilgi veren bir görüntüleme yöntemidir. Elastografi incelemesinde strain elastografi ve shear wave elastografi olmak üzere iki farklı teknoloji kullanılmaktadır. Strain elastografi ile strain oranı (S_{ratio}), shear wave elastografi ile ortalama (E_{mean}), maksimum (E_{max}) elastisitesi değerleri ve elastisite oranı (E_{mean}) gibi kantitatif veriler hesaplanabilmektedir.

Bu çalışmada amacımız benign ve malign meme lezyonlarının ayırımında shear wave ve strain elastografinin tanısal performanslarının kantitatif verilerle karşılaştırılmasıdır.

Merkezimizde 01 Ocak 2021 ve 01 Mayıs 2021 tarihleri arasında elde olunan shear wave ve strain elastografi görüntüleri retrospektif olarak değerlendirildi. Biyopsi ile benign veya 2 yıldan fazla süredir takip ile stabil kitlesi olan ve biyopsi yapılarak malign kitle tanısı almış 114 lezyon çalışmaya dahil edildi. Malign ve benign lezyonların kantitatif elastografi değerleri karşılaştırıldı. Kantitatif verilerin benign-malign lezyon ayırımındaki performansları ROC analizi kullanılarak değerlendirildi. Kantitatif veriler için optimum eşik değer ve bu eşik değer için duyarlılık ve özgüllük değerleri hesaplandı.

Çalışma dahil olan 75 olgu (%65.8) benign grupta, 39 olgu (%34.2) malign grupta yer almaktaydı. İki grup arasında $S_{ratio,}$ $E_{ratio,}$ E_{max} ve E_{mean} değerleri açısından istatistiksel olarak anlamlı fark olduğu gösterilmiştir ($p<0.001$) (Tablo-1). Yapılan ROC analizinde kantitatif ve semi-kantitatif değerler arasında tanısal performans açısından anlamlı farklılık saptanmamıştır. Çalışmamızda kantitatif değerler arasında duyarlılık açısından Eratio, özgüllük değerleri açısından Emax ve Emean en yüksek değerlere ulaşmıştır. E_{mean} için eşik değer 72.75 kilopaskal (kPa) olarak belirlendiğinde duyarlılık %89.7, özgüllük %92 olarak hesaplanmıştır (Tablo-2).

Çalışmamızda strain ve shear wave elastografi ile elde olunan kantitatif ve semi-kantitatif değerlerin benign-malign meme lezyonlarının ayırımındaki tanısal performanslarında anlamlı farklılık saptanmamış olup literatürdeki benzer çalışmaları desteklemektedir.

Elastografinin, B-mod ultrasonografi ile birlikte kullanıldığında tanısal duyarlılığının arttığı yapılan çalışmalarda gösterilmiştir. Ancak meme kalınlığı, lezyon boyutu ve lezyonun histopatolojik özellikleri tanısal performansını etkilemektedir. Bizim çalışmamızda da belirlenen eşik değerlerde S_{ratio} için 5 hastada E_{ratio} için 3 hastada E_{maks} için 5 hastada ve E_{mean} için 4 hastada yanlış negatif sonuçlar elde olunmuştur. Tüm ölçümler için yanlış negatif değer elde olunan bir hasta olup

bu sonucun hastanın kitle boyutunun küçük (<1cm) olmasından kaynaklandığı düşünülmüştür.

Çalışmamamızda benign-malign meme lezyonlarının ayırımında SE ve SWE'nin tanısal performansları benzer bulunmuştur. SE ve SWE'de elde olunan kantitatif veriler arasında duyarlılık açısından Eratio, özgüllük değerleri açısından Emax ve Emean en yüksek değerlere ulaşmıştır.

Kaynaklar
1. Chang JM ve ark. Breast mass evaluation: factors influencing the quality of US elastography. Radiology 2011; 259:59–64
2. Youk JH ve ark. Comparison of strain and shear wave elastography for the differentiation of benign from malignant breast lesions, combined with B-mode ultrasonography:qualitative and quantitative assessments. Ultrasound Med Biol 2014; 40:2336–2344.
3. Seo M ve ark. Comparison and Combination of Strain and Shear Wave Elastography of Breast Masses for Differentiation of Benign and Malignant Lesions by Quantitative Assessment: Preliminary Study. J Ultrasound Med. 2018 Jan;37(1):99-109.
4. Youk ve ark. Shear-wave elastography in breast ultrasonography: the state of the art. Ultrasonography. 2017 Oct;36(4):300-309.
5. Yoon JH ve ark. Shear-wave elastography in the diagnosis of solid breast masses: what leads to false-negative or false-positive results?. Eur Radiol. 2013 Sep;23(9):2432-40.
6. Vinnicombe ve ark. What are the characteristics of breast cancers misclassified as benign by quantitative ultrasound shear wave elastography?. Eur Radiol. 2014 Apr;24(4):921-6.

Anahtar kelimeler: Sonoelastografi, shear wave elastografi, strain elastografi

Tablo 1. Benign ve malign kitlelerin hastaların yaş, lezyon boyutu ve kantitatif elastografi verilerine göre karşılaştırılması

	Benign(n=75)	Malign(n=39)	p
Yaş	48(23-73)	48(26-73)	0.62
Lezyon boyutu(mm)	13(5-30)	20(6-50)	<0.001
Sratio	2.7(1.1-6.9)	6.0(1.8-15.6)	<0.001
Eratio	2.7(1.1-20.5)	15.3(1.9-53.9)	<0.001
Emean(kPa)	41.3(7.9-197.6)	159.6(37.5-299)	<0.001
Emax(kPa)	48.5(9.0-245.9)	182.6(40.7-300)	<0.001

Tablo 2. Kantitatif elastografi verilerinin benign-malign lezyon ayırımında eşik değer, duyarlılık ve özgüllük değerleri.

	EAA(%95 CI)	Eşik değer	Duyarlılık	Özgüllük	p
Sratio	0.922(0.869-0.975)	4.0	%87.2	%88.0	<0.001
Eratio	0.939(0.891-0.987)	6.05	%92.3	%89.3	<0.001
Emean(kPa)	0.947(0.905-0.989)	72.75	%89.7	%92.0	<0.001
Emax(kPa)	0.946(0.902-0.991)	91.5	%87.2	%92.0	<0.001

Meme Radyolojisi

SS-164

MEME KANSERİ TANISINDA KONTRASTLI BİLGİSAYARLI TOMOGRAFİYİ TAKİBEN UYGULANAN KONTRASTLI SPEKTRAL MAMOGRAFİNİN ETKİNLİĞİ

Ahmet Günkan[1], İksan Taşdelen[2], Yasemin Kayadibi[3], Fatma Nur Soylu Boy[1]

[1]Fatih Sultan Mehmet Eğitim ve Araştırma Hastanesi -radyoloji
[2]Fatih Sultan Mehmet Eğitim ve Araştırma Hastanesi -genel Cerrahi
[3]İstanbul Üniversitesi Cerrahpaşa Tıp Fakültesi

Giriş ve Amaç: Çalışmamızın amacı meme kanserinde evreleme amaçlı kontrastlı toraks ve batın tomografisi (KBT) sonrası ek kontrast madde verilmeden yapılan kontrastlı spektral mamografinin (KSM) tanısal etkinliğini rutin uygulanan KSM ile karşılaştırmalı olarak değerlendirmektir.

Gereç ve Yöntem: Çalışmaya histopatolojik olarak meme kanseri tanısı almış toplam 63 kadın hasta dahil edildi. Evreleme amaçlı KBT'den hemen sonra ek kontrast madde verilmeden KSM yapılan 1. grup hasta (n=29) ile, rutin KSM uygulanan 2. grup hastanın (n=34) KSM bulguları retrospektif olarak incelendi. Birinci grupta intravenöz yolla kontrast madde verildikten ve KBT çekimi tamamlandıktan hemen sonra KSM çekimlerine ortalama 4. dakikada başlandı. Rutin KSM grubunda ise çekime 2.dakikada başlandı. Elde edilen görüntüler anonimleştirilerek iki radyolog tarafından önceki raporlara kör bir şekilde konsensüs içerisinde değerlendirildi. İki grupta da primer lezyon kontrastlanma derecesi, parankim arka plan kontrastlanması ve primer lezyon görülebilirliği 0-3 arasında skorlandırılarak değerlendirildi (Resim 1,3). Ayrıca her iki grup lenf nodu tutulumu ve ek lezyon varlığı yönünden de incelendi (Resim 2).

Bulgular: Tüm olgularda primer lezyon KSM ile gösterilebilmiştir (duyarlılık %100). İki grup arasında primer lezyon kontrastlanma derecesi, parankim arka plan kontrastlanması ve primer lezyon görülebilirliği karşılaştırıldığında istatistiksel olarak anlamlı farklılık saptanmamıştır (p>0.05)(Tablo 1). Her iki grupta parankim kontrastlanması az olan olgularda primer lezyon görülebilirliğinin belirgin olma oranı, parankim kontrastlanması çok olan olgulardan yüksek bulunmuştur. Histopatolojik sonuçlara göre her iki grupta da lenf nodu tutulumunun ve ek lezyonların gösterilmesinde duyarlılık ve özgüllük oranı yüksek bulunmuştur.

Tartışma ve Sonuç: Bu çalışma KBT sonrası ek kontrast madde verilmeden yapılan KSM'nin meme kanserinde tanısal değerinin rutin zamanlı uygulanan KSM ile benzer olduğunu göstermiştir. Literatürde Okada ve ark. yapmış olduğu ve KBT sonrası ek kontrast madde verilmeden ortalama 5. ve 10.dakikalarda KSM çekimlerine başlanan iki grubun karşılaştırıldığı çalışmada KSM'nin primer lezyonu gösterme etkinliğinin her iki grupta benzer olduğu rapor edilmiştir (1). Bizim çalışmamızda farklı olarak karşılaştırma normal zamanlı başlayan KSM grubu ile yapılmıştır. Bununla birlikte ek lezyon ve aksiller lenf nodu gösterilmesinde de KBT sonrası uygulanan KSM, rutin KSM ile benzer tanısal etkinliktedir. Meme kanseri tanısında etkinliği gösterilmiş olan KSM'nin (2-3), iyotlu kontrastlı bir tetkikten hemen sonra ek kontrast madde verilmeksizin uygulanması hastaların kontrast madde yükünü azaltmaktadır. Bu nedenle meme kanseri tanılı olgularda KBT hemen sonrası KSM uygulaması hastaların ek kontrast madde almadan yüksek duyarlılıkla evrelemesinde kullanılabilir.

Anahtar kelimeler: Meme Kanseri, Kontrastlı Spektral Mamografi

Kaynaklar
1- Okada N, Tatsugami F, Sugai M, Okita I, Ito M, Ohtani S, Ichimura K, Urashima M, Awai K. The feasibility of contrast-enhanced spectral mammography immediately after contrast-enhanced CT. RadiolPhysTechnol. 2019 Sep;12(3):277-282. doi: 10.1007/s12194-019-00518-6. Epub 2019 Jun 5. PMID: 31165975.
2- Fallenberg EM, Dromain C, Diekmann F, et al. Contrast-enhanced spectral mammography versus MRI: Initial results in the detection of breast cancer and assessment of tumour size. Eur Radiol. 2014; 24:256-64.
3- Xing D, Lv Y, Sun B, et al. Diagnostic Value of Contrast-Enhanced Spectral Mammography in Comparison to Magnetic Resonance Imaging in Breast Lesions. J Comput Assist Tomogr. 2019;43(2):245–251. doi:10.1097/RCT.0000000000000832

Tablo 1. Gruplara göre primer lezyon kontrastlanma derecesi, parankim arka plan kontrastlanması ve primer lezyon görülebilirliğinin değerlendirilmesi

		1.grup	2.grup	
		n (%)	n (%)	p
Primer lezyon kontrastlanma derecesi	İyi değil (0-1)	0 (%0)	2 (%5,9)	[1]0,495
	Belirgin (2-3)	29 (%100)	32 (%94,1)	
Parankim arka plan kontrastlanması	Az (0-1)	18 (%62,1)	20 (%58,8)	[2]0,997
	Belirgin (2-3)	11 (%37,9)	14 (%41,2)	
Primer lezyon görülebilirliği	İyi değil (0-1)	4 (%13,8)	3 (%8,8)	[1]0,694
	Belirgin (2-3)	25 (%86,2)	31 (%91,2)	

[1]Fisher's Exact test *[2]Continuity (yates) düzeltmesi*

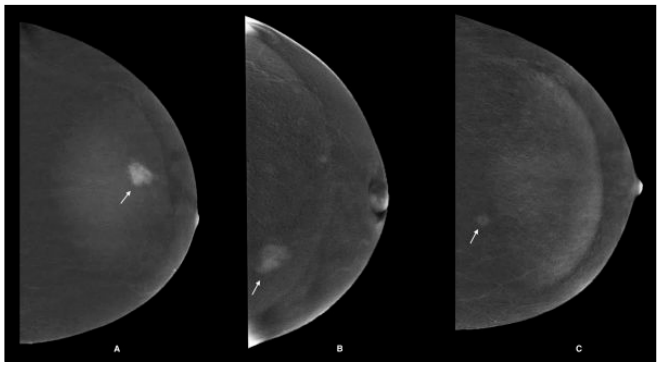

Resim 1. KBT sonrası elde edilen KSM sol cc çıkartım görüntülerde A, B ve C'de araştırıcılar tarafından lezyon kontrastlanma dereceleri sırasıyla 3, 2 ve 1 olarak skorlandırılan primer lezyonlar (oklar) gösterilmektedir.

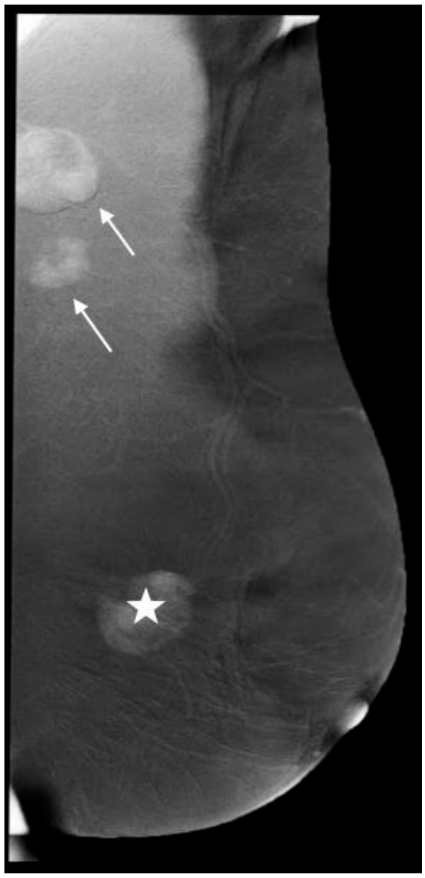

Resim 2. Rutin KSM sol MLO çıkartım görüntüde primer lezyon (yıldız) ve metastatik lenf nodları (oklar) gösterilmektedir.

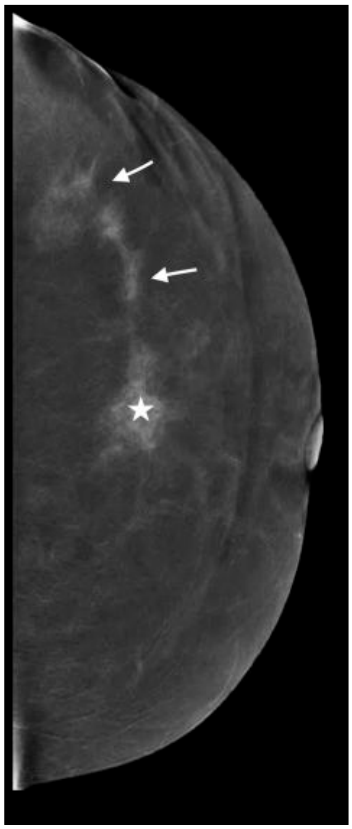

Resim 3. KBT sonrası elde edilen KSM sol cc çıkartım görüntüde; kontrastlanma ve görülebilirlik derecesi 3 olarak skorlanan primer lezyon (yıldız) ve eşlik eden ek odaklar gösterilmektedir (oklar).

Meme Radyolojisi

SS-165

SONOGRAFİK OLARAK BIRADS 4-5 OLAN, HİSTOPATOLOJİK OLARAK BENİGN ≤ 10 MM SOLİD MEME LEZYONLARI:SONOGRAFİK KARAKTERİZASYON

Cüneyt Yücesoy[1, 2], Nurdan Fidan[2]

[1]Dışkapı Yıldırım Beyazıt Eğitim ve Araştırma Hastanesi
[2]Hitit Üniversitesi Tıp Fakültesi

Giriş ve Amaç: Tarama programları ve görüntülemedeki teknolojik gelişmeler sayesinde yeni teşhis edilmiş meme kanseri olgularının giderek daha önemli bir kısmını 10 mm veya daha küçük tümörü olan kadınlar oluşturmaktadır(1,2). Küçük lezyonlar genellikle palpabl değildir ve görüntüleme yöntemleri ile büyük lezyonlara göre analizleri daha zordur(3). Bu nedenle iyi bir prognoza sahip erken meme kanserlerinin tespit oranlarını arttırmak yada benign lezyonların gereksiz biyopsilerini azaltmak için bu lezyonların doğru karakterizasyonu önemlidir. Ultrasonografide(US) meme lezyonunun karakterini değerlendirirken lezyon sınırları en önemli sonografik kriter olarak bilinir. Mikrolobüle, açılı yada spiküle kenar, mikrokalsifikasyon varlığı, posterior gölgelenme ve vertikal büyüme malignite lehine bulgular iken elipsoid şekil, makrolobülasyon, iyi sınır, belirgin hiperekojenite ise benign bulgular olarak düşünülür(4,5). Çalışmamızın amacı, meme ultrasonografisinde 10 mm ve daha küçük boyutlarda ölçülen ve malignite açısından kuşkulu değerlendirilen, kor biyopsi yada US eşliğinde tel ile işaretleme sonucu benign tanı alan solid lezyonların tiplerini ve sonografik kenar özelliklerini ortaya koymak; böylece biyopsi sonrası radyoloji-patoloji uyumunu değerlendirmeyi kolaylaştıracak özellikleri anımsamaktır.

Gereç ve Yöntem: Bu retrospektif çalışma için etik kurul onayı alındı (karar tarih ve no: 22/03/2021- 107/14). 2017-2020 tarihleri arasında, SBÜ Dışkapı Yıldırım Beyazıt Eğitim ve Araştırma

Hastanesi meme ünitesinde sonografik olarak BIRADS 4-5 olarak raporlanan ancak histopatolojik olarak benign tanı alan 82 kadın çalışmaya dahil edildi. Hastaların US raporlarından demografik verileri, kitle lokalizasyonları, kitle boyutları ve kenar özellikleri, posterior gölgelenme ve mikrokalsifikasyon varlığı, aksiller lenf nodu durumu kaydedildi. Lezyonlar kenar özelliklerine göre düzgün-makrolobüle, mikrolobüle, düzensiz-belirsiz, açılı ve spiküle olarak gruplandırıldı(-Resim 1-3).

Bulgular: Olguların yaşları ortalama 46,87±10,13 yıldır. Histopatolojik olarak en sık görülen benign lezyonlar fibroadenom(n=26,%31,7) ve fibrokistik değişiklikler(n=15,%18,3)dir (Tablo 1). Lezyonların ortalama sonografik boyutu 8,96±1,46 mm ve sonografik kenar özellikleri %30'unda düzgün-makrolobüle, %12,2'sinde mikrolobüle, %39'unda düzensiz-belirsiz, %15,9'unda açılı ve %2,4'ünde spiküle idi(Tablo 2). BIRADS kategorisine göre lezyonların 48'i (%58,5) 4a, 29'u (%35,4) 4b, 3'ü (%3,7) 4c ve 2'si (%2,4) 5 olarak sınıflandırılmıştır. İstatistiksel analizde ise BIRADS 4a grubunda fibroadenom olma oranı diğer patolojik tanı gruplarından anlamlı düzeyde yüksek bulunmuştur(p:0,007). Patolojik tanı grupları arasında hasta yaşı, lezyon boyutuve kenar özellikleri, mikrokalsifikasyon, posterior gölgelenme ve kuşkulu aksiller lenf nodu varlığı açısından istatistiksel olarak anlamlı farklılık saptanmadı (p>0,05) (Tablo 3).

Tartışma ve Sonuç: Bu çalışma ile 10 mm ve daha küçük, malignite açısından kuşkulu solid meme lezyonlarını değerlendiriken BIRADS 4a olarak tanımlanan lezyonların fibroadenom olasılığının yüksek olduğu ve bunların yarısının düzgün-makrolobüle kenarlı özelliği gösterdiğini, benign lezyonlarda da kaydadeğer oranda düzensiz-belirsiz, mikrolobüle ve açılı kenar özelliklerinin görülebileceği, lezyon boyutları küçüldükçe kenar özelliklerinin ayrımının zor olduğu ve daha dikkatli değerlendirilmesi gerektiği sonucuna ulaşılmıştır.

Anahtar kelimeler: Ultrasonografi, Benign meme lezyonları, Sonografik sınır, BIRADS

Kaynaklar

1. Derici H, Tansuğ T, Nazlı O, Bozdağ AD, Koc O, Varer M,Yiğit S. Stereotactic wire localization and surgical excision of non-palpabl breast lesions. The Journal of Breast Health 2007;3:10-13.
2. Shea B, Boyan WP Jr, Kamrani K, Lepis G, Dupree D, Chang S, Goldfarb M, Kohli M. Let us cut to the core: is core biopsy enough for subcentimeter breast cancer? J Surg Res. 2017 Aug;216:30-34.
3. Lee JH, Kim SH, Kang BJ, Choi JJ, Jeong SH, Yim HW, Song BJ. Role and clinical usefulness of elastography in small breast masses. Acad Radiol. 2011;18(1):74-80.
4. Del Frate C, Bestagno A, Cerniato R, Soldano F, Isola M, Puglisi F, Bazzocchi M. Sonographic criteria for differentiation of benign and malignant solid breast lesions: size is of value. Radiol Med. 2006;111(6):783-796.
5. Ohlinger R, Klein GM, Köhler G. Ultrasound of the breast - value of sonographic criteria for the differential diagnosis of solid lesions. Ultraschall Med. 2004;25(1):48-53.

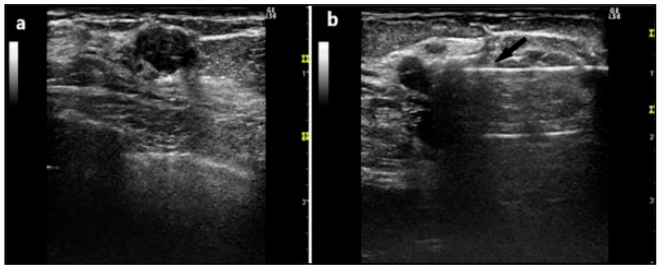

Resim 1. a) Aile öyküsü pozitif olan 36 yaşındaki kadın olgu. US görüntüde sol meme üst-dış kadranda 10 mm boyutta mikrolobüle kenarlı hipoekoik solid lezyon görülmektedir. Histopatolojik tanı: Fibroadenom b) US incelemede sağ meme üst-dış kadranda 9,5 mm boyutta mikrolobüle kenarlı hipoekoik solid lezyonu olan 33 yaşında kadın olgu. Kor iğne biyopsisine ait US görüntüsü (ok). Histopatolojik tanı: Fibrokistik değişiklikler

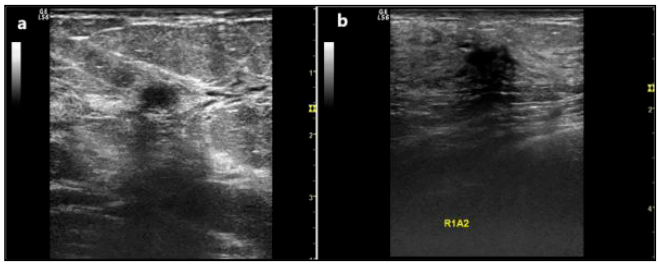

Resim 2. a) US incelemede sol meme üst-içkadranda 7,5 mm boyutta düzensiz-belirsiz kenarlı hipoekoik solid lezyonu olan 46 yaşında kadın olgu. Histopatolojik tanı: İntraduktal papillom b) Aile öyküsü pozitif olan 68 yaşındaki kadın olgu. US görüntüde sağ meme üst-iç kadranda 10 mm boyutta düzensiz-belirsiz kenarlı, posterior gölgelenme gösteren hipoekoik solid lezyon görülmektedir. Histopatolojik tanı: Fibrozis

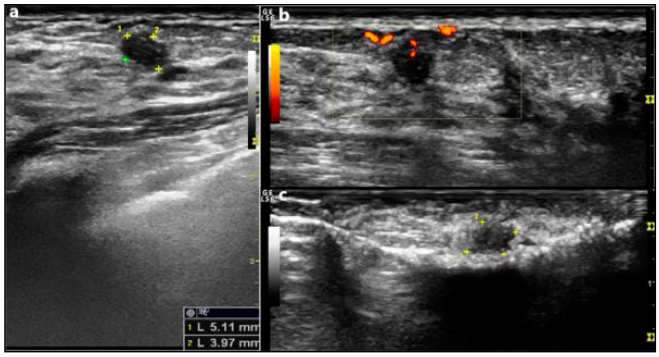

Resim 3. Aile öyküsü pozitif olan 42 yaşındaki kadın olgu a) US görüntüde sağ meme üst-dış kadranda 5 mm boyutta açılı kenarlı hipoekoik solid lezyon görülmektedir b) Renkli doppler US incelemede lezyonun vaskülaritesi görülmektedir c) US eşliğinde tel ile işaretleme sonrası spesmen US görüntüsü. Histopatolojik tanı: Fibrokistik değişiklikler

Tablo 1. Çalışma parametrelerinin dağılımı

	Min-Max	Ort±SS
Yaş (yıl)	27-69	46,87±10,13
		n (%)
Taraf	Sağ meme	45 (%54,9)
	Sol meme	37 (%45,1)
Lokalizasyon	Üst-dış kadran	44 (%53,7)
	Üst-iç kadran	24 (%29,3)
	Alt-dış kadran	11 (%13,4)
	Alt-iç kadran	3 (%3,7)
Aile öyküsü	Yok	61 (%74,4)
	Var	21 (%25,6)
Mamografi	Mamografi çekimi yok	12 (%14,6)
	Mamografi bulgusu yok	42 (%51,2)
	Mamografi bulgusu var	28 (%34,1)
MR	MR çekimi yok	70 (%85,4)
	MR bulgusu yok	1 (%1,2)
	MR bulgusu var	11 (%13,4)
Biyopsi yöntemi	Kor biyopsi	49 (%59,8)
	US tel	19 (%23,2)
	Kor+ US tel	14 (%17,1)
Patolojik tanı	Fibroadenom	26 (%31,7)
	Sklerozan adenozis	7 (%8,5)
	Fibrokistik değişiklikler	15 (%18,3)
	İnflamasyon-mastit	5 (%6,1)
	İntraduktal papillom	7 (%8,5)
	Fibrozis	4 (%4,9)
	Atipili duktal hiperplazi	2 (%2,4)
	Yağ nekrozu	6 (%7,3)
	Radyal skar	3 (%3,7)
	Non-spesifik	7 (%8,5)

Tablo 2. Ultrasonografi bulgularının dağılımı

	Min-Max	Ort±SS (medyan)
US boyut(mm)	5-10	8,96±1.46 (10)
		n (%)
US kenar	Düzgün-makrolobüle	25 (%30,5)
	Mikrolobüle	10 (%12,2)
	Düzensiz-belirsiz	32 (%39,0)
	Açılı	13 (%15,9)
	Spiküle	2 (%2,4)
Mikrokalsifikasyon	Yok	77 (%93,9)
	Var	5 (%6,1)
Posterior gölge	Yok	76 (%92,7)
	Var	6 (% 7,3)
Kuşkulu aksiller lenf nodu	Yok	76 (%92,7)
	Var	6 (% 7,3)
BIRADS	4a	48 (%58,5)
	4b	29(%35,4)
	4c	3 (%3,7)
	5	2 (%2,4)

Tablo 3. Patolojik tanı gruplarına göre lezyonların sonografik özellikleri

Histopatolojik tanı			US kenar			Mikrokalsifikasyon	Posterior gölge
	Düzgün-makrolobüle	Mikrolobüle	Düzensiz-belirsiz	Açılı	Spiküle		
Fibroadenom	13 (%50.0),	5 (%19.2)	6 (%23.1)	2 (%7.7)	0 (%0)	3 (%11.5)	0 (%0)
Sklerozan adenozis	2 (%28.6)	0 (%0)	3 (%42.9)	2 (%28.6)	0 (%0)	1 (%14.3)	1 (%14.3)
Fibrokistik değişiklikler	2 (%13.3)	1 (%6.7)	9 (%60.0)	3 (%20.0)	0 (%0)	1 (%6.7)	2 (%13.3)
İnflamasyon-mastit	2 (%40.0)	1 (%20.0)	2 (%40.0)	0 (%0)	0 (%0)	0 (%0)	0 (%0)
İntraduktal papillom	1(%14.3)	1 (%14.3)	3 (%42.9)	2 (%28.6)	0 (%0)	0 (%0)	1(%14.3)
Fibrozis	2(%50.0)	0 (%0)	2 (%50.0)	0 (%0)	0 (%0)	0 (%0)	2 (%50.0)
Atipili duktal hiperplazi	0 (%0)	0 (%0)	0 (%0)	2(%100.0)	0 (%0)	0 (%0)	0 (%0)
Yağ nekrozu	0 (%0)	1(%16.7)	4 (%66.7) 1(%16.7)	1(%16.7)	0 (%0)	0 (%0)	0 (%0)
Radyal skar	0 (%0)	0 (%0)	1(%33.3)	0 (%0)	2 (%66.7)	0 (%0)	0 (%0)
Non-spesifik	3(%42.9)	1(%14.3)	2(%28.6)	1(%14.3)	0 (%0)	0 (%0)	0 (%0)
P			0.088			1.000	0.063

Meme Radyolojisi

SS-166

SİLİKON MEME İMPLANTLARININ MEME SERTLİĞİ ÜZERİNE ETKİSİNİN ELASTOGRAFİK OLARAK DEĞERLENDİRİLMESİ

Deniz Esin Tekcan Sanli[1,3], Düzgün Yildirim[2,3]

[1]İstanbul Rumeli Üniversitesi
[2]Mehmet Ali Aydınlar Üniversitesi
[3]Acıbadem Kozyatağı Hastanesi

Amaç: Subpektoral jel silikon implant yerleştirilmiş olgularda implantın meme sertliğini etkileyip etkilemediğini araştırmak.

Metod: Yaş farketmeksizin yalnızca kozmetik amaçlı subpektoral ve gel implantlı olgular çalışmaya dahil edildi (Grup 1). Meme içi ve salin implantlı olgular, meme kanseri nedeniyle silikon implant takılmış olgular, göğüs bölgesine radyoterapi alanlar, bağ dokusu hastalığı bulunanlar çalışma dışı tutuldu. Çalışmaya dahil edilen hastalarda standart olarak sağ memenin üst dış kadranından shear wave elastografi tekniği ile 4 parametre ölçüldü (Vmean, Vmax, Vsd, Vmin) ve otomatik olarak m/sn cinsinden hız değerleri hesaplandı. Benzer yaş dağılımına sahip kontrol grubu ile (Grup 2) istatiksel olarak karşılaştırılarak silikonların elastografik parametrelere etkisi değerlendirildi.

Bulgular: Çalışmada Grup 1 için 24; Grup 2 için 30 olmak üzere toplam 54 olgu dahil edildi. Grup 1'in yaş ortalaması 41.625 (19-52); Grup 2'nin yaş ortalaması 41.56.41 (31-52) olup gruplar arasında yaşa göre anlamlı istatiksel fark saptanmadı ($p<0.05$). Grup 1'i için Vmax 1.97±0.42 m/sn, Vmean 1.530.33 m/sn, Vmin 1.21±0.27 m/sn, Vsd 0.20±0.07; Grup 2 için Vmax 1.81±0.41 m/sn, Vmean 1.32±0.25 m/sn, Vmin 0.97±0.22 m/sn, Vsd 0.17±0.06 ölçülmüş olup tüm parametrelerde gruplar arasında anlamlı farklılık saptanmadı ($p<0.05$).

Sonuç: Bu çalışmada subpektoral yerleştirilmiş silikon implantların memede sertliğe yol açıp açmadığı araştırılmış olup; implantların fibroglandüler meme dokusunun elastografik olarak ölçülebilen kantitatif sertliğini etkilemediği gösterilmiştir.

Kaynaklar

1. Chao AH, Garza R 3rd, Povoski SP. A review of the use of silicone implants in breast surgery. Expert Rev Med Devices. 2016;13(2):143-56. doi: 10.1586/17434440.2016.1134310. Epub 2016 Jan 13. PMID: 26690709.
2. Nava MB, Rancati A, Angrigiani C, Catanuto G, Rocco N. How to prevent complications in breast augmentation. Gland Surg. 2017 Apr;6(2):210-217. doi: 10.21037/gs.2017.04.02. PMID: 28497025; PMCID: PMC5409896.
3. Morrow M. The evaluation of common breast problems. Am Fam Physician. 2000 Apr 15;61(8):2371-8, 2385. PMID: 10794579.
4. Eren T, Aslan A, Ozemir IA, Baysal H, Sagiroglu J, Ekinci O, Alimoglu O. Factors Effecting Mastalgia. Breast Care (Basel). 2016 Jun;11(3):188-93. doi: 10.1159/000444359. Epub 2016 Mar 29. PMID: 27493619; PMCID: PMC4960349.
5. Bolat H, Aşçı Ö, Kocaöz S, Kocaöz S. Noncyclical and cyclical mastalgia in Turkish women: Prevalans, risk factors, health-care seeking and quality of life. Health Care Women Int. 2021 Mar 25:1-16. doi: 10.1080/07399332.2021.1887194. Epub ahead of print. PMID: 33764860.
6. Rosolowich V, Saettler E, Szuck B; BREAST DISEASE COMMITTEE. Mastalgia. J Obstet Gynaecol Can. 2006 Jan;28(1):49-57. English, French. doi: 10.1016/S1701-2163(16)32027-8. PMID: 16533457.
7. Han, Heon, Cha, Yoo Mi, Yang, Joo Hyun, Song, Ek Hyun, Hwang, Hee Yong, Chung, Hyo Sun, & Park, Sung Hye (1993). Fibrocystic disease of breast: variable mammographic and sonography appearance. Journal of the Korean Society of Medical Ultrasound, 12(2), 216-222.
8. Román M, Louro J, Posso M, Alcántara R, Peñalva L, Sala M, Del Riego J, Prieto M, Vidal C, Sánchez M, Bargalló X, Tusquets I, Castells X. Breast density, benign breast disease, and risk of breast cancer over time. Eur Radiol. 2021 Jan 6. doi: 10.1007/s00330-020-07490-5. Epub ahead of print. PMID: 33409776.

Anahtar kelimeler: Anahtar kelimeler: Silikon implant, subpektoral implant, elastografi, shear wave elastografi

Subpektoral silikon implantlı bir olguda sol meme üst dış kadrandan ve her bir memenin diğer tüm kadranlarından (üst dış, üst iç, alt dış, aşt iç) sabit ROI alanı ile elde edilen shear wave elastografi görüntüsü

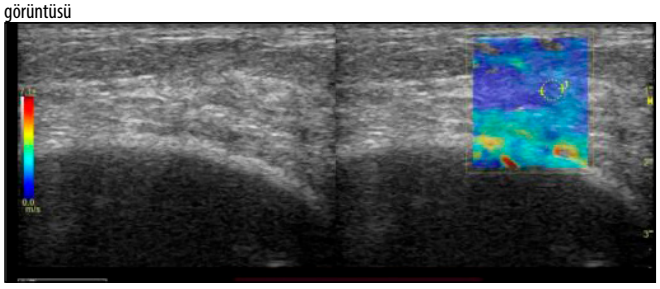

Subpektoral silikon implantlı bir olguda sol meme üst iç kadrandan sabit ROI alanı ile elde edilen shear wave elastografi görüntüsü

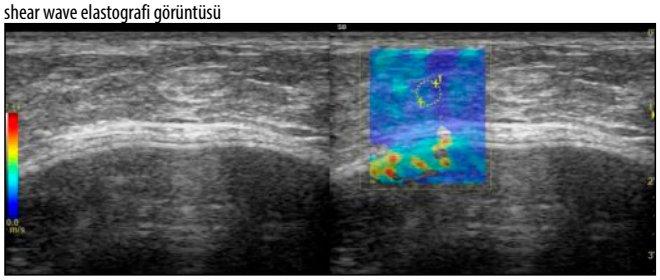

Meme Radyolojisi

SS-167

BİR MALİYET ETKİNLİK ÇALIŞMASI: MEME TÜMÖR İŞARETLEYİCİ OLARAK CERRAHİ STAPLER KULLANIMI

Mahmut Çoraplı

Adıyaman Eğitim ve Araştırma Hastanesi

Giriş: Meme kanseri kadınlarda en sık görülen ve kanserden ölüm sıralamasında önde gelen bir kanser türüdür. Yaşam şartlarındaki değişiklikler ve görüntülemedeki gelişmeler ile birlikte tarama programlarının yaygın kullanılmasıyla memede kitle tespit edilen kadın sayısı her geçen gün artmaktadır (1, 2). Meme kanseri tedavisinde medikal onkoloji, cerrahi onkoloji, radyasyon onkoloji ve radyoloji bölümlerinde oluşan multidisipliner yaklaşım başarıda çok önemlidir. Özellikle neo-adjuvan tedavi plananan ve sürekli görüntülemeler ile takip planlanan meme kanserli hastalarda kanser kitlesinin metalik bir marker ile işaretlenmesi sık kullanılan bir yöntemdir (1, 2, 3).

Meme kanseri tanısı konulmuş hastalarda metalik marker kullanımı; özellikle yeni tanı almış hastalarda kullanılan ve sonraki görüntülemelerde lezyon yerinin tespit edilmesi amacıyla sık başvurulan bir yöntemdir. Yerinin tespit edilmesinin yanı sıra önceki görüntüleme bulgularıyla kıyaslayabilmek amacıyla radyoloji uzmanına yol gösterici özelliği bulunmaktadır. Neoadjuvan kemoterapi sonrası meme koruyucu cerrahi planlanan hastalarda lezyon içerisine yerleştirilen metalik marker, operasyon öncesi tespit edilerek çevre dokuyla birlikte çıkartılması rutinde sık uygulanmaktadır. Bu çalışmada amaç otomatik tümör işaretleme marker ile cerrahi stapler kullanılmasını karşılaştırmaktır.

Materyal ve Metod: Bu çalışma Adıyaman Üniversitesi Klinik Araştırmalar Etik Kurulu tarafından onaylandı (Onay kodu: 2021/05-7). Adıyaman eğitim ve araştırma hastanesine mart 2018 ile mayıs 2021 tarihleri arasında başvuran ve radyoloji kliniğinde meme işaretlemesinde kullanılan otomatik tümör işaretleme markerlarının ve cerrahi stapler kullanılmasını karşılaştırdık. Her iki yöntem ekonomik açıdan, uygulanma pratiği ve takiplerdeki görüntülemelerde işlevleri bakımından karşılaştırıldı.

Bulgular: 20 lezyona distal ucuna altın ve/veya PEEK işaretleyecisi yüklenmiş otomatik steril iğne (Geotek Medikal ve Sağlık Hizmetleri Ankara) ile işaretleme yapıldı (Figure 1). 32 lezyona ise titanyumdan üretilen ve laparoskopik cerrahide kullanılan, manyetik rezonans (MR) cihazları ile uyumlu cerrahi stapler kullanılarak işaretleme yapıldı (Figure 2, 3). Otomatik işaretleyiciler steril paketlerinden çıkarıldıktan sonra işleme hazır halde olup kullanıldı. Cerrahi stapler ler ise, kullanılmadan önce hastanenin sterilizasyon ünitesinde sterilize edildikten sonra kulanıldı. İki yöntem arasında kullanılan malzemelerin fiyatları karşılaştırıldığında çok ciddi bir fark bulunmaktadır. Otomatik tümör işaretleyici fiyatları kur farkı da gözetilerek her bir kullanım için yaklaşık 500-600 Türk Lirası aralığında değişmekteyken, cerrahi stapler kullanımının her bir işaretleyicisi ortalama 1-2 Türk Lirası arasında değişmektedir (Figure 2). Ultrasonografi (US) eşliğinde yapılan her iki yöntemde de markerların görünürlüğü ve istenen lokalizasyonuna yerleşimi optimal düzeydeydi (Figure 4). Her iki yöntemde takip görüntülemeler ile lezyonların ve markerların tespitinde fark yoktu (Figure 5,6,7).

Tartışma ve Sonuç: Daha ucuz bir yöntem olması, uygulanmasının pratik olması ve takiplerde US, mamografi ve MR görüntülemelerinde; otomatik tümör işaretleyicisi ile arasında fark bulunmaması nedeniyle cerrahi stapler kullanılmasını özellikle ekonomik oluşu nedeniyle kullanılmasını tavsiye ediyoruz.

Kaynaklar

1. Thomassin-Naggara, I., Lalonde, L., David, J., Darai, E., Uzan, S., & Trop, I. (2012). A plea for the biopsy marker: how, why and why not clipping after breast biopsy?. Breast cancer research and treatment, 132(3), 881-893.
2. Dash, N., Chafin, S. H., Johnson, R. R., & Contractor, F. M. (1999). Usefulness of tissue marker clips in patients undergoing neoadjuvant chemotherapy for breast cancer. AJR. American journal of roentgenology, 173(4), 911-917.
3. Rosen, E. L., & Vo, T. T. (2001). Metallic clip deployment during stereotactic breast biopsy: retrospective analysis. Radiology, 218(2), 510-516.

Anahtar kelimeler: meme kanseri, tümör işaretleme, ultrasonografi, mamografi



Figure 1. A, B) Distal ucuna altın işaretleyecisi yüklenmiş otomatik steril iğne



Figure 2. 35 adet titanyum stapler teli içeren tek kullanımlık cerrahi stapler aleti

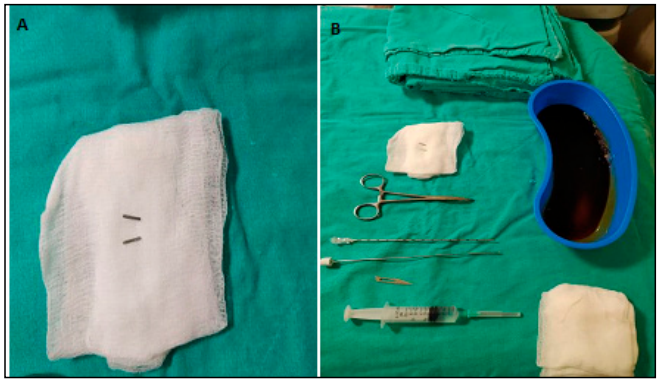

Figure 3. A) Sterilize edilmiş iki adet cerrahi stapler B) Cerrahi stapler uygulanırken kullanılan malzemeler



Figure 4. A) Staplerin daha önce kullanılmış ve sterilize edilmiş 16 G meme biyopsi klavuz iğnesi içerisine yerleştirilmesi B) Staplerin klavuz iğnesi içine yerleştirildikten sonra ko-aksiyel iğne ile lezyon içine ittirilmesi

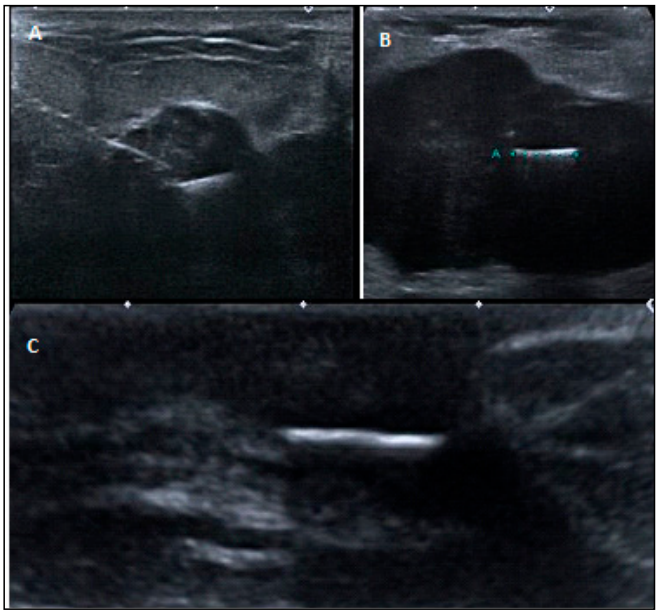

Figure 5. A) Staplerin lezyon içine düşürülmesi B, C) Farklı hastalarda lezyon içerisine yarleştirilen staplerlere ait US görüntüleri

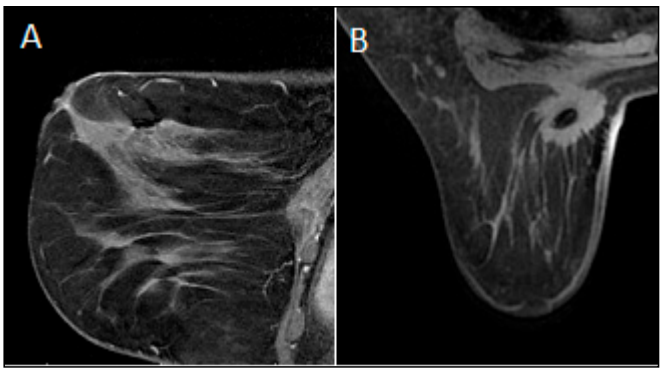

Figure 6. A) Kontrastlı sagittal meme MRG kesitinde stapler, B) Aksiyel kontrastlı meme MRG kesitinde stapler

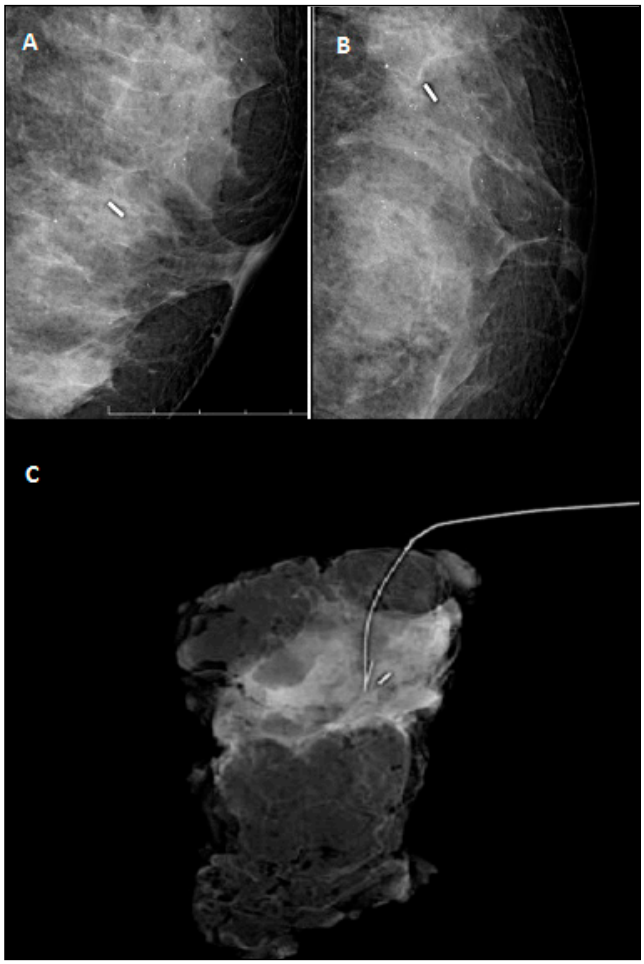

Figure 7. A, B) İki farklı hastaya uygulanmış cerrahi staplere ait mamografi görüntüleri C) Meme koruyucu cerrahi yapılan hastaya daha önceden uygulanmış cerrahi staplerin tel ile işaretlenerek çıkarılmasına ait spesimen mamografisi

Meme Radyolojisi

SS-168

Görüntüleme eşliğinde kalın iğne biyopsi ile yüksek riskli meme lezyon tanısı alan olgularımızdaki sonuçlarımız:

Ayşenur Oktay[1], Özge Aslan[1], Füsun Taşkın[2], Nermin Tunçbilek[3], Gül Esen İçten[4], Pınar Balcı[5], Mustafa Erkin Arıbal[6], Levent Çelik[7--32], İhsan Şebnem Örgüç[8], Figen Demirkazık[9], Serap Gültekin[10], Ayşe Murat Aydın[11], Emel Durmaz[12], Sibel Kul[13], Figen Binokay[14], Meltem Çetin[15], Ganime Dilek Emlik[16], Meltem Gülsün Akpınar[9], Şadiye Nuray Kadıoğlu Voyvoda[17], Ahmet Veysel Polat[18], Işıl Başara Akın[5], Şeyma Yıldız[19], Necdet Poyraz[16], Arzu Özsoy[20], Pelin Öztekin[21], Eda Elverici[20], İlkay Koray Bayrak[18], Türkan İkizçeli[22], Onur Buğdaycı[23], Funda Dinç Elibol[24], Gülten Sezgin[25], Gökçe Gülşen[22], Işıl Tunçbilek[26], Sabiha Rabia Yalçın[26], Gül Çolakoğlu[27], Serpil Ağlamış[11], Ravza Yılmaz[28], Günay Rona[17], Gamze Durhan[9], Davut Can Guner[7], Fatma Çelik Yabul[19], Leman Günbey Karabekmez[29], Burçin Tutar[4], Muhammet Göktaş[3], Aslı Suner[30], Necmettin Özdemir[31]

[1]Ege University Faculty Of Medicine, Department Of Radiology
[2]Acibadem M.a. Aydinlar University, Atakent Hospital, Department Of Radiology
[3]Trakya University Faculty Of Medicine, Department Of Radiology
[4]Acibadem M.a. Aydinlar University, Maslak Hospital, Department Of Radiology
[5]Dokuz Eylul University Faculty Of Medicine, Department Of Radiology
[6]Acibadem M.a. Aydinlar University, Altunizade Hospital, Department Of Radiology
[7]Maltepe University Faculty Of Medicine, Department Of Radiology
[8]Manisa Celal Bayar University Faculty Of Medicine, Department Of Radiology
[9]Hacettepe University Faculty Of Medicine, Department Of Radiology
[10]Gazi University Faculty Of Medicine, Department Of Radiology
[11]Fırat University Faculty Of Medicine, Department Of Radiology
[12]Akdeniz University Faculty Of Medicine, Department Of Radiology
[13]Karadeniz Teknik University Faculty Of Medicine, Department Of Radiology
[14]Çukurova University Faculty Of Medicine, Department Of Radiology
[15]Suleyman Demiral University Faculty Of Medicine, Department Of Radiology
[16]Necmettin Erbakan University Meram Faculty Of Medicine, Department Of Radiology
[17]Ministry Of Health Istanbul Provincial Health Directorate Istanbul Kartal Dr. Lutfi Kirdar City Hospital, Department Of Radiology
[18]Ondokuz Mayis University Faculty Of Medicine, Department Of Radiology
[19]Istanbul Bezmialem Vakif University Faculty Of Medicine, Department Of Radiology
[20]Ministry Of Health Ankara City Hospital, Department Of Radiology
[21]Ministry Of Health Ankara Provincial Health Directorate Ankara Training And Research Hospital, Department Of Radiology
[22]Ministry Of Health Haseki Education Research Hospital, Department Of Radiology
[23]Marmara University Faculty Of Medicine, Department Of Radiology
[24]Mugla Sitki Kocman University Faculty Of Medicine, Department Of Radiology
[25]Ministry Of Health Izmir Katip Çelebi University Ataturk Training And Research Hospital, Department Of Radiology
[a26]ozel Medsentez Poliklinigi A
[y27]ministry Of Health Izmir Tepecik Training And Research Hospital, Department Of Radi
[y28]istanbul University Faculty Of Medicine, Department Of Radi
[y29]ankara Yildirim Beyazit University Faculty Of Medicine, Department Of Radi
[s30]ege University Faculty Of Medicine, Department Of Biostatistics And Medical Inform
[y31]ege University Faculty Of Medicine, Department Of Medical Path
[y32]istanbul Oncology Hospital, Department Of Radi

Giriş ve Amaç: Mamografi ile meme kanseri taramasının artması, memede saptanan non-palpabl lezyon ve mikrokalsifikasyon oranını artırmaktadır. Görüntü rehberliğinde perkütan biyopsiler bu lezyonların tanısında giderek artan bir şekilde kullanılmaktadır. Hangi görüntüleme yöntemi ile lezyon en iyi şekilde gösterilebiliyorsa rehber yöntem olarak seçilmelidir (1). Seçilen biyopsi tipi, iğne kalınlığı, örnekleme sayısı ve histopatolojik değerlendirme iğne biyopsilerinin duyarlılığını belirler (2,3).

Memenin yüksek riskli lezyonları, benign ve malign lezyonlar arasındaki gri bölge lezyonları olarak kabul edilebilir. İğne biyopsilerinde yüksek riskli lezyon insidansı %4-9 aralığında bildirilmektedir (1,2). Bu lezyonlar gelecekteki meme kanseri için yüksek risk ile ilişkilidir (4).

Bu retrospektif çok merkezli çalışmada, görüntü rehberliğinde kalın iğne biyopsi ile tanı alan memenin yüksek riskli lezyonlarının eksizyonel biyopsi veya takip sonuçlarını belirlemek ve eşlik eden malignite riski için klinik, görüntüleme ve histolojik özellikleri saptamayı amaçladık.

Gereç ve Yöntem: 2008-2020 tarihleri arasında 30 ayrı merkezden, görüntü rehberliğinde biyopsi ile (tru-cut/vakum biyopsi) yüksek riskli lezyon tanısı alan, en az 1 yıllık klinik ve radyolojik takibi bulunan yada cerrahi eksizyon sonuçlarına ulaşılabilen toplam 1345 olgu çalışmaya dahil edildi. Radyolojik bulgular, lezyon çapı, iğne biyopsi tipi, iğne kalınlığı, örnekleme sayısı, biyopsideki histopatolojik alt tip ve cerrahi eksizyon patoloji sonuçlarını içeren veri tabanı oluşturuldu. İstatistiksel analiz için IBM SPSS Version 25.0 paket programı kullanıldı.

Bulgular: Tüm olgular arasında en sık görülen patolojik alt tipler IP (%45,5) ve ADH (%27,8) idi. Görüntüleme bulgularının değerlendirilmesinde, BI-RADS kategori 4C ve 5 en yaygın olarak ADH ve atipik intraduktal papillomda görüldü. Tüm olgulara bakıldığında malignite upgrade oranı %20,7 olarak saptandı. Malignite upgrade oranı en yüksek olan patolojik alt tipler sırasıyla pleomorfik LKİS (%100), ardından AİP (%44,7) ve ADH (%38,4) idi (Tablo 1). Tüm olgularda malignite upgrade oranı ile BI-RADS kategorisi, örnekleme sayısı ve lezyon çapı arasında istatistiksel olarak anlamlı ilişki saptandı ($p < 0.05$). Lezyon boyutu, malignite upgrade oranı için en belirleyici faktördü (Tablo 2).

Tartışma ve Sonuç: Memenin yüksek riskli lezyonlarında en önemli sorun maligniteye upgradedir (1,2,4). Bu çalışmada malignite upgrade oranı %20,7 olarak saptanmıştır. Malignite upgrade oranı, Pleomorfik LKİS (%100), ADH (%38) ve AİP (%44,7) en yüksek olarak izlenmiştir. Diğer patolojik alt tiplerde lezyon boyutu ve iğne kalınlıkları upgrade oranları için en belirleyici faktörler olarak görülmüştür. Daha kalın iğne ile tanı alan 15 mm'den küçük çaplı intraduktal papillom ve lobuler neoplazilerin hepsi benign grupta izlenmiştir. Farklı patolojik alt tiplere sahip hasta sayısının değişken olması bu çalışmanın en önemli sınırlılıkları arasındaydı.

Memenin yüksek riskli lezyonlarına eşlik edebilecek malignite riski nedeniyle iğne biyopsileri ile tanı sonrası yaklaşım için tek bir standart yöntem yoktur. Pleomorfik LKİS, ADH ve atipik intraduktal papillom, eşlik edebilecek malignite insidansının yüksek olması nedeniyle cerrahi olarak eksize edilmelidir. Radyoloji - patoloji uyumu varsa diğer alt tipler takip edilebilir veya lezyonun boyutu ve örnekleme tipi dikkate alınarak ikinci hat vakum eksizyon yapılabilir.

Kaynaklar

1. Oktay A, editör. Meme hastalıklarında görüntüleme. Tunacı Mehtap. Radyoloji-Patoloji Sonuçlarının Korelasyonu, Bölüm 7. 2nd ed. Ankara: Dünya Tıp Kitabevi; 2020. p.249-255.
2. Oktay A. Radyolojik-Patolojik Korelasyon: Yüksek Risk Lezyonlarda Ne Yapmalıyız? Türk radyoloji seminerleri 2014; 2:217-229
3. Krishnamurthy S, Bevers T, Kuerer H, Yang WT. Multidisciplinary considerations in the management of high-risk breast lesions. AJR Am J Roentgenol. 2012 Feb;198(2): W132-40. doi: 10.2214/AJR.11.7799. PMID: 22268202.
4. Falomo E, Adejumo C, Carson KA, Harvey S, Mullen L, Myers K. Variability in the Management Recommendations Given for High-risk Breast Lesions Detected on Image-guided Core Needle Biopsy at U.S. Academic Institutions. Curr Probl Diagn Radiol. 2019 Sep-Oct;48(5):462-466. doi: 10.1067/j.cpradiol.2018.06.004. Epub 2018 Jun 27. PMID: 30075881.
5. Georgian-Smith D, Lawton TJ. Controversies on the management of high-risk lesions at core biopsy from a radiology/pathology perspective. Radiol Clin North Am. 2010 Sep;48(5):999-1012. doi: 10.1016/j.rcl.2010.06.004. PMID: 20868897.
6. Jacobs TW, Connolly JL, Schnitt SJ. Nonmalignant lesions in breast core needle biopsies: to excise or not to excise? Am J Surg Pathol. 2002 Sep;26(9):1095-110. doi: 10.1097/00000478-200209000-00001. PMID: 12218567.
7. Berg WA. Image-guided breast biopsy and management of high-risk lesions. Radiol Clin North Am. 2004 Sep;42(5):935-46, vii. doi: 10.1016/j.rcl.2004.04.002. PMID: 15337426.
8. Javitt MC. Diagnosis and management of high-risk breast lesions: Aristotle's dilemma. AJR Am J Roentgenol. 2012 Feb;198(2):246-8. doi: 10.2214/AJR.11.7269. PMID: 22268164.

Anahtar kelimeler: Meme kanseri, yüksek riskli lezyon, ADH, AİP, lobuler neoplazi

Tablo 1. Patolojik alt tipler ve malignite upgrade oranları

Patolojik alt tipler	Benign grup	Malign grup (upgrade oranı)	Toplam	p değeri
İntraduktal papillom	553 (%90.5)	58 (%9.5)	611	<0.001
ADH	231 (%61.6)	144 (%38.4)	375	<0.001
Atipik intraduktal papillom	68 (%55.3)	55 (%44.7)	123	< 0.001
FEA	104 (%91.2)	10 (%8.8)	114	< 0.001
Radyal skar	62 (%95.4)	3 (4.6%)	65	<0.001
Lobüler neoplazi	48 (%87.3)	7 (%12.7)	55	< 0.001
Pleomorphic LKİS	-	2 (%100)	2	< 0.001
Toplam	1066 (%79.3)	279 (%20.7)	1345	<0.001

Tablo 2. Tüm olgularda istaistiksel analiz sonuçları

		Benign grup	Malign grup	Toplam	p değeri
BI-RADS kategorisi	BI-RADS 3-4A-4B	949 (89.0)	174 (62.4)	1123 (83.5)	<0.001*
	BI-RADS 4C-5	117 (11.0)	105 (37.6)	222 (16.5)	<0.001*
Örnekleme sayısı	< 4	309 (29.0)	103 (37.2)	412 (30.7)	0.008*
	≥ 4	757 (71.0)	176 (62.8)	933 (69.3)	0.008*
Lezyon çapı	≤ 15 mm	753 (70.6)	124 (44.4)	877 (65.2)	<0.001*
	> 15 mm	313 (29.4)	155 (55.6)	468 (34.8)	<0.001*
Total		1066 (79.3)	279 (20.7)	1345 (100.0)	

Meme Radyolojisi

SS-169

MEME KORUYUCU CERRAHİ GEÇİREN HASTALARDA NÜKS KANSER TESPİTİNDE YAPAY ZEKANIN TANISAL PERFORMANSI: RETROSPEKTİF ANALİZ

İnci Kizildag Yirgin

İstanbul Üniversitesi,Onkoloji Enstitüsü,Radyoloji Bölümü

Giriş ve Amaç: Yapay zeka (AI) teknolojilerindeki ilerlemeler, meme kanseri tespitinde ve meme görüntüleme uygulamalarında klinik verimliliği artırabilecek ve tarama - önleme stratejilerine ilişkin karar vermeye rehberlik edebilecek tekniklerin gelişmesine olanak sağlamıştır (1). Geçen yıl Kim ve arkadaşları büyük ölçekli veriler kullanarak bir AI algoritması geliştirmiş meme kanseri tespitinde radyologlardan daha iyi tanısal verimlilik elde edilebildiğini göstermiştir (2).

Amacımız, bu AI algoritmasının (2), ameliyat sonrası taramada saptanan nüksleri ve memedeki ameliyat sonrası değişiklikleri tespit etmedeki performansını değerlendirmektir.

Gereç ve Yöntem: Onkoloji enstitümüzün arşiv sistemindeki toplam 253 adet ameliyat sonrası mamografi görüntüsü retrospektif olarak değerlendirildi. Bunlardan iki yüz kırk ikisi, en az iki yıl boyunca takip edilmiş, tekrarlamadığı ameliyat sonrası stabil takip mamogramları ile bilinen hastalara ait iken, 11 tanesi ise biyopsi ile kanıtlanmış tekrarlayan meme kanseri teşhisi konulan hastalara ait mamogramlardı. Mamogramlar yedi yıllık deneyimli bir meme radyoloğu tarafından rapor edildi. Ücretsiz bir web sitesinde (https://insight.lunit.io/mmg/login) yakın zamanda geliştirilmiş bir teşhis destek yazılımı (Lunit INSIGHT MMG, Seul, Güney Kore) kullanıldı. Dört pozisyonlu bilateral mamogramların DICOM görüntülerini yükledikten sonra sistem, tespit edilen lezyonun malignite olasılığını yansıtan bir anormallik skoru (0-15:düşük, 16-50:orta, 51-100:yüksek) hesapladı. Düşük ve orta sonuçlar negatif, yüksek sonuçlar pozitif mamogram olarak kabul edildi. AI algoritmasının duyarlılık ve özgüllük değerleri hesaplandı.

Sonuçlar: AI algoritması, nüks hastalığa ait 11 mamogramdan 9'unu ve 242 normal ameliyat sonrası mamogramdan 202'sini doğru bir şekilde saptadı. Yanlış pozitif mamogram sayısı 40 ve yanlış negatif mamogram sayısı 2 idi. AI'nın nüksleri saptamadaki duyarlılık ve özgüllük değerleri sırasıyla %81 ve %83 idi. Yanlış pozitif sonuçların detaylı analizine göre;40 yanlış pozitif sonuçtan 2 tanesi, radyolog tarafından BIRADS-2 olarak rapor edilen, ameliyat edilmemiş karşı memedeki asimetrik parankim alanları olarak tespit edildi. Ameliyat edilen memede saptanan 38 yalancı pozitif sonuç ise 36 postoperatif skar dokusu, 1 fokal asimetri ve 1 basit kistten oluşuyordu. Yanlış negatif sonuçların detaylı analizine göre; her ikisi de ameliyat edilmemiş karşı memede kalsifiye olmayan yeni lezyonlardı.

Tartışma ve sonuç: Sonuç olarak, prospektif klinik araştırmalara ihtiyaç olmasına rağmen, AI, yanlış pozitif oranları artırdığı için ameliyat sonrası tarama kapasitesini potansiyel olarak artıramaz. AI sistemleri, yaygın bir şekilde benimsenmeden önce hastaların geçmişiyle birlikte klinik verilerin kapsamlı bir değerlendirilmesi yapılmalıdır.

Kaynaklar

1. Bahl M. Artificial Intelligence: A Primer for Breast Imaging Radiologists. J Breast Imaging. 2020 Aug;2(4):304-314. doi: 10.1093/jbi/wbaa033.
2. Kim HE, Kim HH, Han BK, et al. (2020) Changes in cancer detection and false-positive recall in mammography using artificial intelligence: a retrospective, multireader study. Lancet Digit Health. 2: e138-e148.

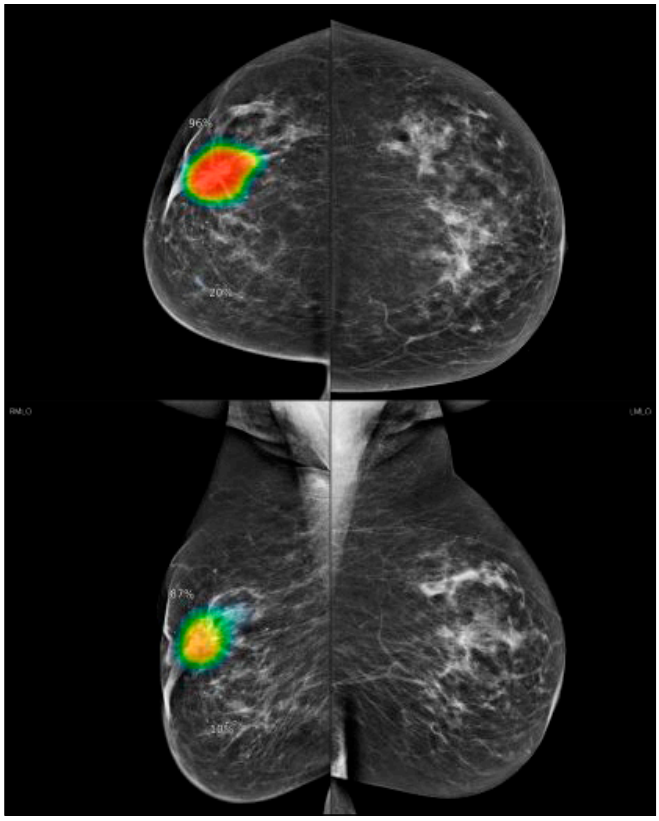

Şekil 1. CC ve MLO mamogramları, sağ memede, AI tarafından yanlış pozitif olarak değerlendirilen ve risk skoru %96 olan postoperatif distorsiyon alanını göstermektedir.

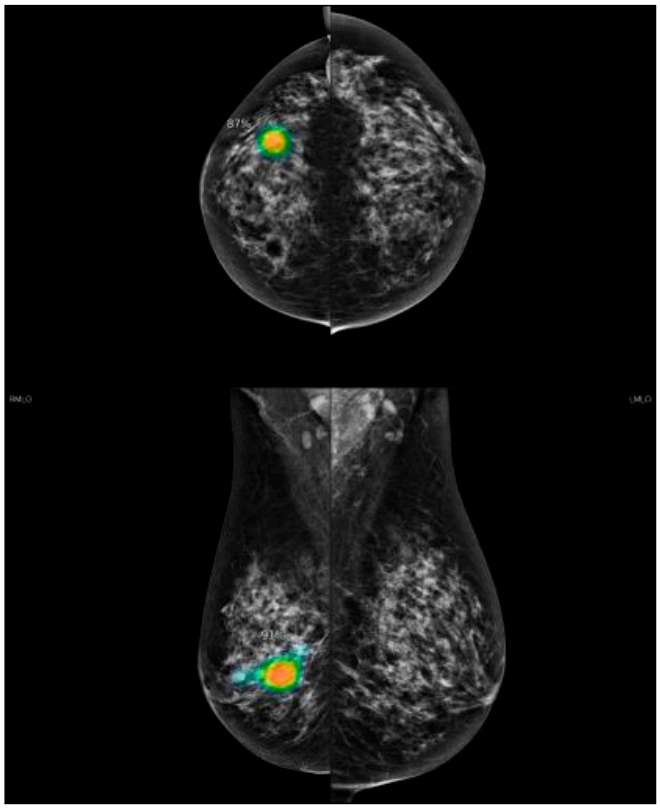

Şekil 2. CC ve MLO mamogramları, sağ memede AI tarafından gerçek pozitif olarak değerlendirilen ve risk skoru %91 olan nüks lezyonu göstermektedir.

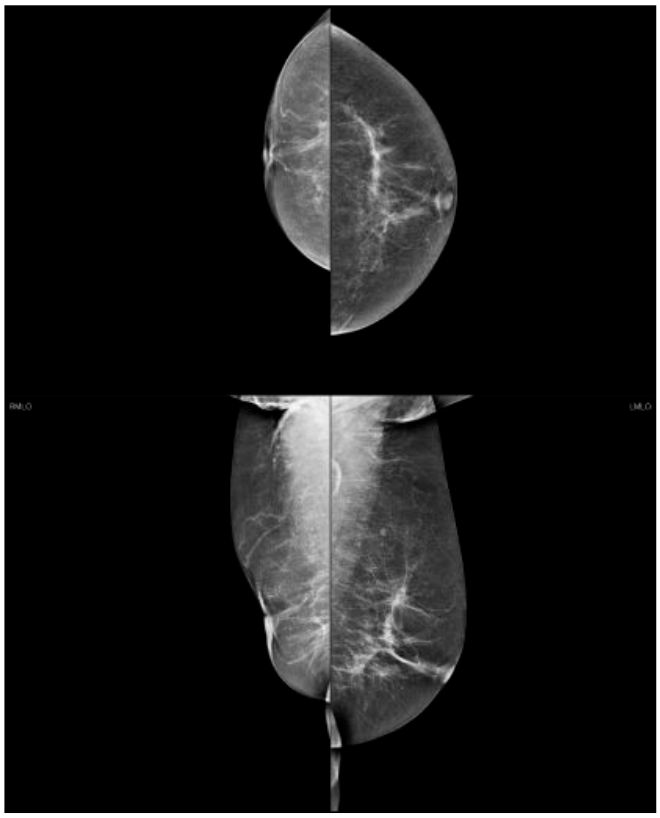

Şekil 3. CC ve MLO mamogramları, sağ memede, AI tarafından gerçek negatif olarak değerlendirilen ve risk skoru %9 olan postoperatif distorsiyonu göstermektedir.

Meme Radyolojisi

SS-170

MEME MRG' DEKİ BI-RADS 3 LEZYON TAKİP SONUÇLARIMIZ: RETROSPEKTİF ÇALIŞMA

Özge Aslan, Ayşenur Oktay, Muhammet Fatih Eroğlu

Ege Üniversitesi Tıp Fakültesi Radyoloji Anabilim Dalı

ACR (American College of Radiology) BI-RADS (The Breast Imaging and Reporting Data System) atlas 5. baskısına göre olası benign lezyonlar BI-RADS3 olarak tanımlanmaktadır (1). MR çekilen olgularda rastlantısal saptanan ve olası benign kategoride olan lezyonlar sıklıkla görülmektedir. Meme MR' da izlenen BI-RADS3 lezyonların spesifik görüntüleme bulguları ve malignite oranları açısından net bir karar yoktur (2). Bu çalışmada MRG' de saptanan BI-RADS3 lezyonların görüntüleme özelliklerinin ve takip sonuçlarının değerlendirilmesi, maligniteye upgrade oranlarının saptanması amaçlanmıştır.

Gereç ve Yöntem: Ege Üniversitesi Radyoloji Anabilim Dalında Ocak 2010–Ocak 2020 tarihleri arasında çekilmiş olan dinamik kontrastlı meme MR tetkikleri arasından BI-RADS3 olarak raporlanan 375 olgu retrospektif olarak tekrar değerlendirilmiştir. MR' da BI-RADS 3 lezyonu olan ve en az 1 yıllık takip sonuçları bulunan 244 olgu çalışmaya dahil edilmiştir. Olguların ilk çekilen ve takipteki meme MR görüntüleme özellikleri, US/MG bulguları değerlendirilmiştir. Eş zamanlı meme kanseri olan olgularda kanserin histopatolojik tanısı, neoadjuvan kemoterapi (NAKT) yanıtı ve BI-RADS3 lezyonun NAKT sonrası boyut ve kontrastlanma patterni değerlendirilmiştir (Resim a-d). Tüm BI-RADS3 lezyonlarda varsa biyopsi ve cerrahi eksizyon histopatoloji sonuçları ile takipteki özelliklerine göre benign ve malign olma durumları belirlenerek maligniteye upgrade oranı hesaplanmıştır. Verilerin analizinde SPSS v22 paket programı kullanılmıştır.

Bulgular: MR' da en fazla görülen parankim yapısı %67,2 ile tip C, zemin kontrastlanması ise %53 oranında minimal zemin kontrastlanmasıydı. BI-RADS3 lezyona eşlik eden malignite olguların %16,8' inde mevcuttu. Malign tanılı olguların %68,3' ü NAKT almıştı.

Tüm olguların takip sonuçlarına bakıldığında %11,5'i eksize edildi, %1,6'sı küçüldü, %1,2'si büyüdü, %20,5'i kayboldu ve %65,2'si stabildi. Takipte stabil olan, kaybolan, küçülen ve histopatolojik tanısı benign olanlar benign grupta, biyopsi ve eksizyon ile malign tanı alanlar malign grupta kabul edildi. Tüm olgularda malignite upgrade oranı %3,3 olarak saptandı (Tablo 1).

Tartışma ve Sonuç: ACR, yaşam boyu meme kanseri riski %20' nin üzerinde olan olgulara yıllık meme MRG kontrolü önerdiğinden rastlantısal saptanan BI-RADS 3 lezyon prevelansı artmıştır. Ayrıca yeni tanı almış meme kanseri olgularında evreleme amaçlı çekilen MR' da aynı meme ve karşı memede BI-RADS3 lezyonlar saptandığında, mevcut kanserin cerrahi tedavi planında ikilemler ortaya çıkmaktadır (3,4). Bizim olgularımızın %16,8'inde eşlik eden malignite mevcuttu ve NAKT sonrası kontrol MR' da BI-RADS3 lezyonların %53,5'i stabildi, %35,7'sinde lezyonun kontrastlanması kaybolmuştu ve %7,1'inde eksizyon ile malign tanı alınmıştı. Bu bilgiler doğrultusunda yeni tanılı meme kanseri olgularında saptanan BI-RADS3 lezyonlara doku tanısı yapılmasının tedavi sonrasındaki ikilemlerin önüne geçileceğini düşündürmektedir.

Yapılan çalışmalarda MRG' de bildirilen BI-RADS3 lezyonların malignite oranı %0,6-10 olarak geniş bir aralıkta bildirilmiştir (5). Bizim olgularımızda maligniteye upgrade oranı %3,3 olarak saptanmıştır. MRG ile saptanan BI-RADS3 lezyonlarda malignite oranı düşüktür ve mamografik /sonografik olarak kabul edilen kanser oranı dahilindedir. Takipte boyut, morfoloji ve kontrastlanma patternindeki değişiklikler malignite gelişimi açısından dikkate alınmalıdır. Olgu bazında değerlendirme yaparak kontrol takip süreleri belirlenmelidir.

Anahtar kelimeler: Olası benign lezyon, BI-RADS3, Meme MR, NAKT

Kaynaklar

1. American College of Radiology Breast Imaging Reporting and Data System (BI-RADS). 5th ed. Reston, VA: American College of Radiology; 2013.

2. Grimm LJ, Anderson AL, Baker JA, Johnson KS, Walsh R, Yoon SC, Ghate SV. Frequency of Malignancy and Imaging Characteristics of Probably Benign Lesions Seen at Breast MRI. AJR Am J Roentgenol. 2015 Aug;205(2):442-7. doi: 10.2214/AJR.14.13530. PMID: 26204298.
3. Yeh E, Slanetz P, Kopans DB, Rafferty E, Georgian-Smith D, Moy L, Halpern E, Moore R, Kuter I, Taghian A. Prospective comparison of mammography, sonography, and MRI in patients undergoing neoadjuvant chemotherapy for palpable breast cancer. AJR Am J Roentgenol. 2005 Mar;184(3):868-77.
4. Moll UM, Chumas J. Morphologic effects of neoadjuvant chemotherapy in locally advanced breast cancer. Pathol Res Pract. 1997;193(3):187-96. 5. Eby PR, DeMartini WB, Gutierrez RL, Saini MH, Peacock S, Lehman CD. Characteristics of probably benign breast MRI lesions. AJR Am J Roentgenol. 2009 Sep;193(3):861-7. doi: 10.2214/AJR.08.2096. PMID: 19696303.

35 yaşında kadın olgunun meme kanseri evrelemesi için yapılan dinamik kontrastlı meme MR subtrakte görüntüsünde; sol memedeki malign tanılı lezyona yakın yerleşimli, 1 cm çapında, iyi sınırlı, olası benign (BI-RADS3) bir lezyon izlenmektedir.



35 yaşında kadın olgunun meme kanseri evrelemesi için yapılan dinamik kontrastlı meme MR subtrakte görüntüsünde malign lezyona göre karşı memede dış kadranda BI-RADS3 lezyonlar gösterilmektedir.

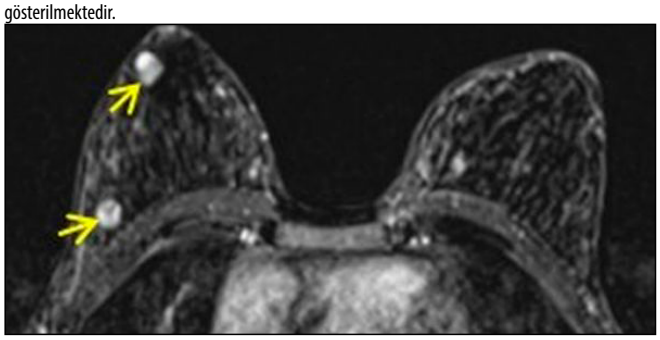

35 yaşında kadın olgunun meme kanseri evrelemesi için yapılan dinamik kontrastlı meme MR subtrakte görüntüsünde malign lezyona göre karşı memede alt iç kadranda BI-RADS3 lezyonlar gösterilmektedir.

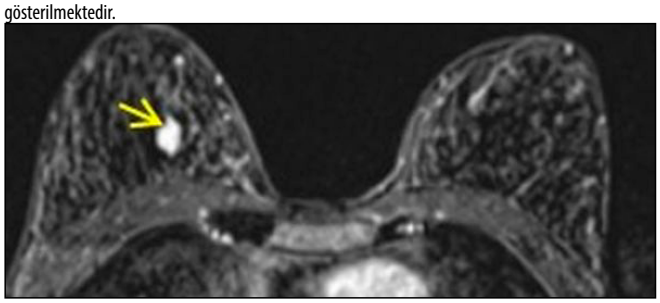

35 yaşında kadın olgunun neoadjuvant kemoterapi sonrası çekilen dinamik kontrastlı subtrakte meme MR görüntüsünde; sağ memedeki malign tanılı kitle ve her iki memedeki BI-RADS3 lezyonlardaki kontrastlanmalar kaybolmuştur.

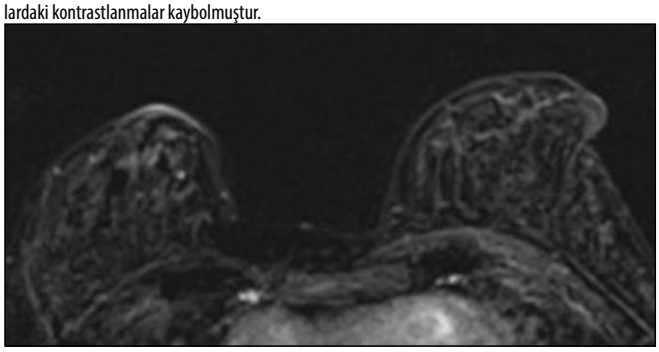

Tablo 1. BI-RADS 3 lezyon takip sonuçları

BI-RADS 3 lezyon takip sonucu	Takipte stabil	Takipte küçüldü	Takipte kayboldu	Takipte büyüdü	Cerrahi eksizyon yapıldı	Toplam
Benign	159	4	50	1	22	236 (%96.7)
Malign	-	-	-	2	6	8 (%3.3)
Toplam	159(%65.2)	4(%1.6)	50(%20.5)	3(%1.2)	28 (%11.5)	244 (%100)

Girişimsel Radyoloji

SS-171

KARACİĞERE YÖNELİK MİKRODALGA ABLASYON SONRASI PLEVRAL EFFUZYON GELİŞİMİ ÜZERİNE ETKİ EDEN FAKTÖRLER NELERDİR?

Hamdullah Erk, Eyüp Kaya, Tanju Kisbet, Serkan Arıbal, Hakan Önder
Prof. Dr. Cemil Taşcıoğlu Şehir Hastanesi, Radyoloji Kliniği

Giriş-Amaç: Mikrodalga Ablasyon (MWA) yöntemi primer ve sekonder malign karaciğer tümörlerinin tedavisinde önemli bir rol oynamaktadır[1]. MWA güvenilir, efektif ve minimal invaziv bir tedavi yöntemi olmasıyla günlük pratikte kullanılırlığı gün geçtikçe artmaktadır[2]. Bu çalışmada primer ve sekonder karaciğer maligniteleri nedeniyle MWA uygulanan olgularda işlem sonrası plevral efüzyon (PE) gelişiminde etkili olan faktörleri araştırmayı amaçaladık.

Mayıs 2016- Aralık 2020 tarihleri arasında toplam 83 hastada karaciğer kitlelerine MWA yöntemi uygulandı. İşlem öncesinde plevral metastazı ve PE olan hastalar çalışma dışı bırakıldı. Toplamda 77 hasta çalışmaya dahil edildi ve 99 seansta toplam 163 lezyona yönelik MWA uygulandı. Çalışmaya dahil edilen olguların yaş ve cinsiyetleri, primer maligniteleri, her bir seansta MWA uygulanan lezyon sayısı, toplam ablasyon süresi ile enerji(sürexenerji), lezyonun segment yerleşimi, interkostal giriş yapılması, hidrodiseksiyon uygulanması ve PE gelişimi değerlendirildi. Olguların ablasyon öncesi trifazik Bilgisayarlı Tomografide (BT) venöz faz görüntülerinde diyaframa en yakın olan lezyonun mesafesi (mm), aynı şekilde işlemden bir gün sonra çekilen trifazik BT'de diyaframa en yakın ablasyon zonunun diyaframa olan mesafeleri multiplanar rekonstrüksiyon görüntülerde ölçüldü. İşlem sonrası tedavi gerektiren ve persiste eden PE gelişen olgular kaydedildi.

Ablasyon uygulanan lezyonların segmenti, interkostal giriş varlığı ve hidrodiseksiyon uygulanması ile PE gelişimi arasındaki ilişkiyi araştırmak için ki-kare testi; hastaların yaşları, seansta ablasyon uygulanan lezyon sayısı, toplam ablasyon süresi, toplam enerji, işlem öncesi ve sonrası diyaframa olan mesafelerin PE gelişen ve gelişmeyen hastalar arasındaki farklılığı değerlendirmek için ise t-testi uygulandı. İstatiksel analizler SPSS 28.0 versiyonu üzerinden yapıldı.

Çalışmaya, yaşları 27 ile 85 arasında değişen (ort: 60,06 ±11,31), 34'ü (%44,1) kadın, 43'ü erkek (%55.9) olmak üzere toplam 77 hasta dahil edildi(Tablo-1). Lezyonların büyük çoğunluğu metastatik lezyonlar olmakla birlikte primer malignite olarak en sık kolorektal tümörler öne çıkmaktaydı(Tablo-1). Uygulanan seansların 31'inde

PE gelişmiş olup sadece bir hastaya tedavi amaçlı sağ torasentez uygulandı. PE gelişen ve gelişmeyen hastaların yaşları arasında anlamlı farklılık gözlenmedi(Tablo-1).

PE gelişen olgularda seans sırasında ablasyon uygulanan lezyon sayısının efüzyon gelişmeyen olgulara kıyasla anlamlı olarak daha fazla olduğu saptandı($p<0.001$). (Tablo-2). Benzer şekilde; toplam ablasyon süresi ve toplam enerjinin PE gelişen hastalarda anlamlı olarak daha yüksek olduğu görüldü. (sırasıyla $p=0,01$, $p=0,046$) (Tablo-2). Diyaframa en yakın yerleşimli lezyon ve ablasyon zonunun diyaframa mesafesinin efüzyon gelişen ve gelişmeyen grup arasında anlamlı farklılık göstermediği saptandı (sırasıyla $p= 0,73$, $p=0,629$) (Tablo-2).

Hidrodiseksiyon uygulanması ile PE gelişimi arasında anlamlı ilişki bulunmadı($p=0,241$) (Tablo-3). Seans sırasında ablasyon uygulanan lezyonlar arasında segment 7 ya da 8'de en az bir lezyon bulunmasının PE gelişimi üzerinde anlamlı etkisi olmadığı görüldü ($p=0,815$) (Tablo-3). Seans sırasında interkostal giriş yapılması ile PE gelişimi arasında anlamlı istatiksel ilişki gözlendi($p<0,001$) (Tablo-3).

Bulgular değerlendirildiğinde; interkostal yaklaşım ile birlikte işlem başına düşen lezyon sayısı, işlem süresi ve toplam enerjideki artış MWA sonrası PE gelişim olasılığını arttırmaktadır. Aksine, hidrodiseksiyon uygulanması veya diyaframa yakın yerleşimli lezyon varlığı ile PE gelişimi arasında anlamlı istatiksel ilişki bulunmadı. Literatürde bu konuda kısıtlı sayıda çalışma olup bu çalışma interkostal yaklaşım ile PE gelişimi arasındaki ilişkiyi gösteren ilk çalışmadır[3].

Kaynaklar

1. European Association for Study of Liver; European Organisation for Research and Treatment of Cancer. EASL-EORTC clinical practice guidelines: Management of hepatocellular carcinoma. Eur J Cancer 2012;48(5):599–641.
2. Knavel EM, Brace CL. Tumor ablation: Common modalities and general practices. Tech Vasc Interv Radiol 2013;16:192–200.
3.W. C. Chao et al.Pleural Effusion after Percutaneous Radiofrequency Ablation for Hepatic Malignancies J. Cancer Res. Pract. 2(1), 22-30, 2015 doi: 10.6323/JCRP.2015.2.1.03

Anahtar kelimeler: Mikrodalga ablasyon

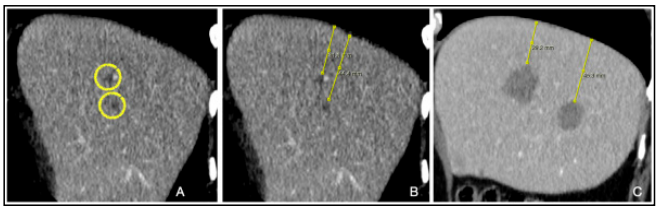

Resim 1. Karaciğerdeki metastatik lezyonların(A) MWA öncesi kitlelerin(B) ve MWA sonrası ablasyon zonlarının(C) diaframa uzaklığının ölçülmesi

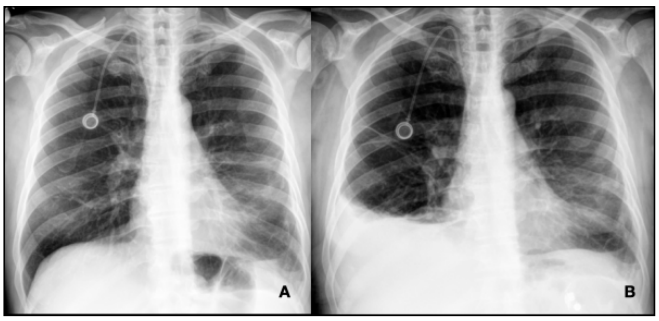

Resim 2. MWA öncesi(A) ve MWA sonrası(B) plevral effuzyon gelişen olgu.

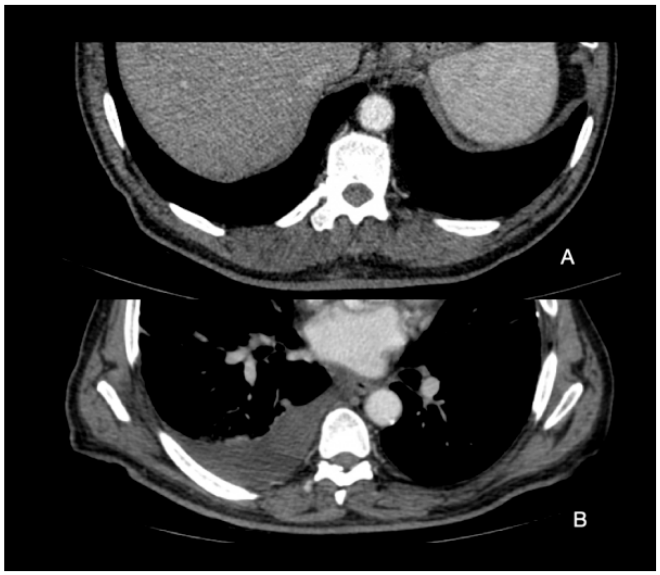

Resim 3. Resim 2'deki olgunun MWA öncesi(A) ve sonrası(B) aksiyel BT görüntüleri.

Tablo 1. Olguların demografik özellikleri ve karaciğerdeki kitlelerin primer etyolojileri

	Hasta (n=77)
Yaş(yıl)	60,06± 11,3(27-84)
Cinsiyet	
Erkek	43(%55,8)
Kadın	34(%44,2)
Karaciğerdeki Malignitenin Etyolojisi	
HCC	3(%3,9)
Kolanjioselüler kanser	1(%1,3)
Metastaz	
Kolorektal	49(63,6)
Mide	6(%7,8)
Meme	12(15,6)
Diğer	6(%7,8)

Not: Yaş ortalamasında verilen ± standart deviasyonu göstermektedir.

Tablo 2. İşlem tekniği ve lezyon segmentleri ile plevral effuzyon gelişimi arasındaki ilişki

	Plevral Efuzyon gelişmeyen (n=68)	Plevral Efuzyon gelişen(n=31)	*p* değeri
Hidrodiseksiyon			
Var/Yok	9/59	7/24	*p*=0,241
İnterkostal Giriş			
Var/Yok	15/53	19/12	*p*<0,001*
Segment 7/8**			
Var/Yok	29/39	14/17	*p*=0,815

*İstatistiksel olarak anlamlı değer
** Tedavi seansında en az bir ablate tümör Segment 7 veya 8'de bulunuyordu.

Tablo 3. Plevral effuzyon gelişen ve gelişmeyen grup arasında işlem süresi, toplam enerji ve mesafelerin farklılığının gösterilmesi

	Plevral Efuzyon Gelişmeyen(*n=68*)	Plevral Efuzyon Gelişen (*n=31*)	p değeri
Lezyon Sayısı*	1,44 ± 0,65	2.03 ± 0,94	<0,001§
İşlem Süresi(*dk*)	4,53 ± 2,95	6,64 ± 5	0,01§
Verilen Toplam Enerji(*Jxdk*)**	439,56 ± 294,95	582,9 ± 389,27	0,046§
İşlem Öncesi Diyaframa En Yakın Lezyonun Mesafesi(mm)	30,74 ± 24,27	28,84 ± 27,49	0,730
Diyaframa En Yakın Ablasyon Zonunun Mesafesi(mm)	24,6 ± 24,01	22,03 ± 25,44	0,629

*Her tedavi seansı sırasında ablate edilen toplam lezyon sayısı ortalaması
**Her tedavi seansında toplam ablasyon süresi(dk) ile lezyonlara verilen enerjinin Joule(J) cinsinden çarpılması ile elde edilen değer
§İstatistiksel olarak anlamlı sonuçlanan değerler.

Girişimsel Radyoloji

SS-172

HEPATOSELLÜLER KARSİNOMLU HASTALARDA TRANSARTERYEL RADYOEMBOLİZASYONUN UZUN DÖNEM TEDAVİ SONUÇLARI

Bişar Akbaş, Tuğsan Ballı, Ferhat Can Pişkin, Sinan Sözütok, Kairgeldy Aikimbaev

Çukurova Üniversitesi Tıp Fakültesi Radyoloji Anabilim Dalı

Amaç: Hepatosellüler Karsinoma (HSK) yönelik yttriyum-90(^{90}Y) mikrosferler ile yapılan transarteryel radyoembolizasyon (TARE) tedavisinin sağ kalım üzerine uzun dönem etkilerini araştırmaktı.

Materyal ve Metod: Merkezimizde Haziran 2015-Nisan 2018 tarihleri arasında, radyolojik veya doku biyopsi ile HSK tanısı alan ve tümör konseyinde TARE tedavisi kararı verilen, operasyon veya transplantasyon için uygun olmayan, 46 hasta (E=39,K=7), retrospektif olarak taranmış ve araştırmaya dahil edilmiştir. Ortalama yaş 65 olarak hesaplanmıştır. Hastaların takipleri 3 ay aralıklarla yapılan dinamik kontrastlı MR ve PET-CT tetkikleriyle gerçekleştirilmiştir. Ortalama takip süresi 12 ay olarak hesaplanmıştır. Genel sağ kalım (OS), progresyonsuz sağ kalım (PFS) ve tümör progresyonuna kadar geçen zaman (TTP) süreleri mRECIST kriterlerine göre, sağ kalım analizleri ise Kaplan-Meier yöntemi le yapılmıştır.

Bulgular: Hastaların medyan OS 22 ay (min:2 ay,max:89 ay), PFS medyan 6 ay, takip süreci boyunca progresyon görülen 32 hastanın %25'inin progresyona kadar geçen sağkalım süresi 12 ay olup %75'inin progresyona kadar geçen sağkalım süresi 3 aydır.Uzun dönemde 3 yıllık sağkalım yüzdesi %36 olarak bulunmuştur. Bu hastalardan dört tanesi takipleri sırasında nakil kriterleri içerisine girerek karaciğer nakli olmuştur.

Sonuç: Opere olamayan ve transplantasyona uygun olmayan, HSK tanısı almış hastalarda TARE tedavisi uzun dönem sağkalım oranı açısından güvenilir ve etkin bir tedavi yöntemidir.

Anahtar kelimeler: hepatosellüler karsinom, transarteryel radyoembolizasyon (TARE)

Survival Function

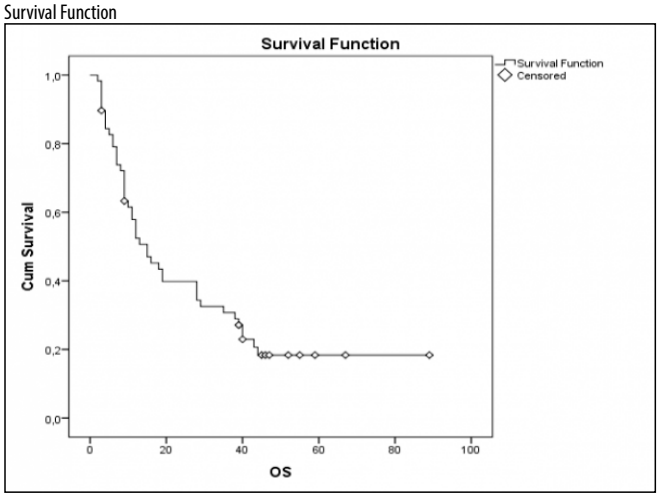

Çalışma veri listesi örnek

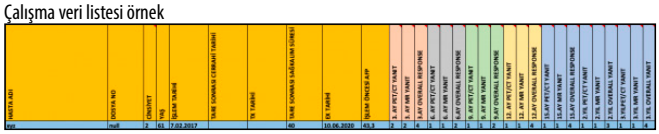

Girişimsel Radyoloji

SS-173

GELİŞMİŞ SONOGRAFİK TEKNİKLERİN BİR KOMBİNASYONU KULLANILARAK LENF NODLARININ DEĞERLENDİRİLMESİ: SMI VE SWE

Alaaddin Nayman[1], Nusret Seher[1], Halil Özer[1], Nevzat Serdar Uğraş[2]

[1]Selçuk Üniversitesi Tıp Fakültesi Radyoloji Anabilim Dalı
[2]Selçuk Üniversitesi Tıp Fakültesi Patoloji Anabilim Dalı

Giriş ve Amaç: Malign ve benign lenf nodlarını ayırt etmede gelişmiş sonografik tekniklerin yeni bir kombinasyonunun tanısal performansını değerlendirmek.

Gereç ve Yöntem: Etik kurul onayını takiben, 2020 yılı içerisinde girişimsel radyoloji birimimize lenf nodu biyopsisi nedeniyle yönlendirilen toplam 59 hasta çalışmaya dahil edildi. konvansiyonel ultrason (US), Suberb mikrovasküler görüntüleme (SMI) ve shear wave elastografi (SWE) ile değerlendirildi. Tüm US, SMI ve SWE değerlendirmeleri 7–15 MHz geniş bant lineer dizimli probla (Canon Aplio 500, Canon Medical Systems, Tokyo, Japonya) ve en az 5 yıllık deneyime sahip iki radyologun fikir birliği ile yapıldı. Regresyon modellerinin geliştirilmesinin ardından, tek değişkenli ve çok değişkenli parametrelerin tanısal faydası, alıcı işletim karakteristiği (ROC) analizi kullanılarak değerlendirildi.

Bulgular: 59 lenf nodunun 41'i iyi huyluydu. Malign lenf nodlarının yaşı, en kısa çapı, en uzun çapı, elastisitesi (kPa), shear dalga hızı (m/s) ve vaskülarite indeksi (VI) benign lenf nodlarından önemli ölçüde daha yüksekti. Tek değişkenli analizde, VI ve kPa için AUC değerleri sırasıyla 0,793 ve 0,818'di. Kısa eksen için en yüksek EAA değeri 0,910'du. kPa için tanısal doğruluk değeri en yüksek (0,88) idi. Yaş, SD-kPa ve VI değişkenlerine sahip regresyon modeli, çok değişkenli analizde en iyi tanısal performansa sahipti (AUC 0,967; 0,89 duyarlılık, 0,95 özgüllük, 0,89 PPV, 0,95 NPV ve 0,93 doğruluk).

Tartışma-Sonuç: Çalışmamızda hasta yaşı ile birlikte SMI ve SWE kombinasyonu, malign ve benign lenf nodlarını ayırt etmek için oldukça güvenilir bir tanı algoritması oluşturmaktadır. Daha geniş gruplu malign ve benign lenf nodlarını ve hasta popülasyonunu içeren validasyon çalışmaları daha kesin bilgiler verebilir.

Anahtar kelimeler: lenf nodu, ultrason, süperb mikrovasküler görüntüleme, vaskülarite indeksi, shear wave elastografi

(a) tek değişkenli parametreler ve (b) çok değişkenli lojistik regresyon modelleri için ROC eğrileri.

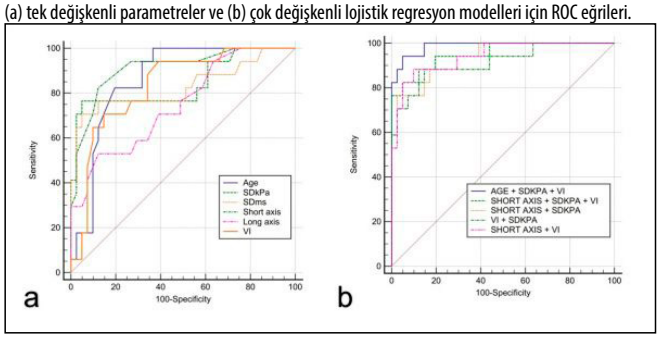

Diffüz büyük b hücreli lenfomalı 63 yaşındaki erkek hastadan alınan lenf nodu incelemesi ile SMI ile VI değerleri (a) ve SDkPa(b) değerleri.

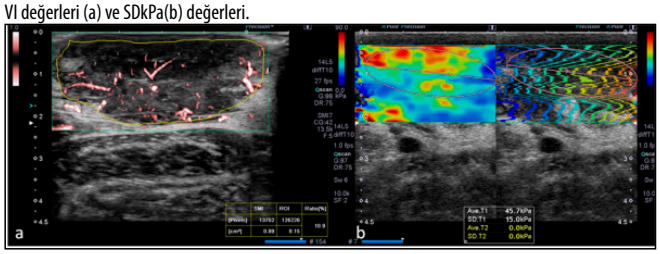

SMI ile VI değerleri (a) ve SWE incelemeleri ile SDkPa değerleri (b) elde olunan reaktif bir lenf noduna ait 57 yaşında kadın hasta.

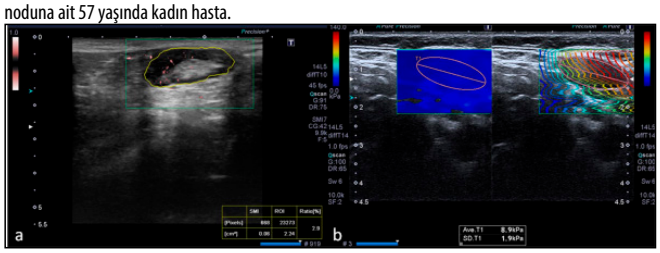

Malign ve benign lenf nodları arasında istatiksel olarak anlamlı farklılıklar mevcuttu.

Tablo 1: Malign ve benign gruplar arasında tüm parametrelerde istatistiksel olarak anlamlı farklılıklar mevcuttu.

	Benign Lymph Nodes (n=41)	Malign Lymph Nodes (n=18)	p*
	Mean ± SD	Mean ± SD	
Age (years)	38 ± 14.7	59 ± 9.5	0.000
Shortest diameter (mm)	9.5 ± 3.5	18 ± 5.7	0.000
Longest diameter (mm)	22.4 ± 8.7	33.3 ± 12.7	0.002
Elasticity (kPa)	13 ± 5.4	30 ± 16.8	0.000
Velocity (m sn–1)	2 ± 0.4	3.0 ± 1	0.000
VI (%)	4.4 ± 3.4	8.6 ± 4.1	0.002

*Mann Whitney U testi (p<0.05)

Lojistik regresyon analizi sonuçları

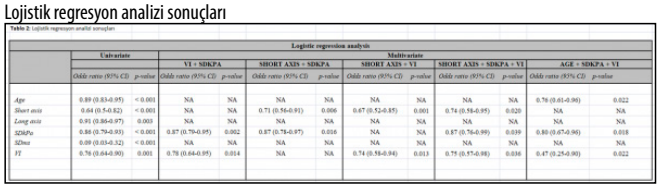

ROC analizi sonuçları

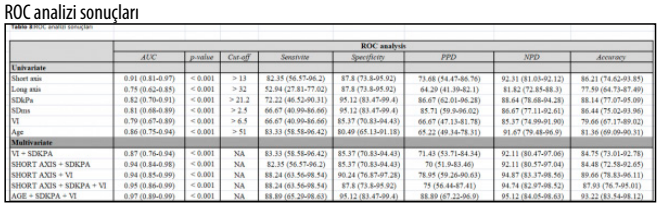

Girişimsel Radyoloji

SS-174

PERİFERİK ARTER HASTALIĞI OLANLARDA KAROTİS ARTERYEL SİSTEM DOPPLER ULTRASONOGRAFİ BULGULARININ DEĞERLENDİRİLMESİ

Mustafa Hulusi Kurt, Çetin İmamoğlu, Ahmet Bayrak

Sbü Dr. Abdurrahman Yurtaslan Onkoloji Suam

Giriş ve Amaç: Ateroskleroz; atardamar duvarlarının kalınlaşması, sertleşmesi ve daralması ile karakterize kronik inflamatuvar sistemik bir hastalık olup tüm vücut arterlerini etkilemektedir. Tıkayıcı periferik arter hastalığı olanlarda karotis arter darlığı prevelansının yüksek olması aterosklerozun sistemik bir hastalık olması nedeniyle beklenen bir durumdur. Bu hastaları inme riskinden korumak için karotis arteryel sistemi değerlendirmenin yararlı olacağı çalışmalarda bildirilmektedir. Bu çalışmada kliniğimize periferik arter hastalığı (PAH) tanısını kesinleştirmek amacıyla aortofemoropopliteal (AFP) arteriyografi için başvuran hastalar karotis RDUS tetkiki ile değerlendirilerek, periferik arter hastalığı ile karotis arter hastalığı arasındaki ilişkinin incelenmesi amaçlanmaktadır.

Gereç ve Yöntem: Mart 2019 ile Mart 2021 tarihleri arasında prospektif olarak planladığımız çalışmamızda kliniğimize AFP arteriyografi için başvuran 121 hastanın eş zamanlı olarak karotis arter renkli Doppler ultrasonografileri (RDUS) yapılmıştır. Karotis arter çap, intima media kalınlık (İMK) ölçümleri yapılmış ve plak tipleri fibrofatty, mikst ve kalsifik olarak kategorize edilmiştir. Hastaların eşlik eden komorbiditeleri sorgulanmış ve alt ekstremite arteryel hastalık tutulum bölgeleri iliofemoral, infrapopliteal ve çoklu bölge tutulumu olarak kategorize edilmiştir. Karotis arter darlık dereceleri hesaplanmış ve ≥ %70 anlamlı olarak kabul edilmiştir. Karotis arter RDUS bulguları ile alt ekstremite tutulum bölgesi ve aterosklerotik risk faktörleri arasında ilişki olup olmadığı araştırılmıştır. Tüm analizler SPSS 25 programı ile yapılmış ve istatistiksel anlamlılık için p değerinin 0,05'in altında olması (Tip-1 hatanın %5'in altında olması) kabul edilmiştir.

Bulgular: Ortalama yaşları 63±10 yıl olan 121 hastanın %81'i erkek (n=98), %19'unun kadındı (n=23). 15 (%12,5) hastada anlamlı (≥%70) karotis arter darlığı olduğu tespit edildi. Bu hastaların hepsi sigara içen erkek hastalardı. Komorbiditelerden hiperkolesterolemi ile karotis İMK ve yüksek darlık derecesi arasında istatistiksel olarak anlamlı ilişki saptandı. İliofemoral bölge tutulumu olanlarda fibrofatty ve kalsifik tip plakların ağılıkta olduğu, çoklu bölge tutulumu olanlarda ise mikst tip plakların ağırlıklı olduğu görüldü. Anlamlı karotis darlığı ise alt ekstremite çoklu bölge tutulumu olanlarda tespit edildi.

Sonuç: Periferik arter hastalığı olanlarda asemptomatik anlamlı karotis arter darlığı saptama oranı normal popülasyona göre yüksektir. Alt ekstremite çoklu bölge tutulumu ve eşlik eden hiperkolesterolemisi olan, sigara içen erkek hastalarda asemptomatik karotis arter darlığı ilişkisi istatistiksel olarak anlamlıdır. Bu hastalarda yapılacak karotis arter RDUS taramasının olası morbidite ve mortaliteleri engellemek amaçlı yararlı olacağını düşünmekteyiz.

Anahtar kelimeler: Periferik arter hastalığı, Doppler ultrasonografi, Karotis arter darlığı, subtraksiyon

Tablo 1. Hastaların Demografik Özellikleri

	Ort±SS	Min-Maks
Yaş (yıl)	63±10	36-85
	n	%
Cinsiyet		
Erkek	98	81
Kadın	23	19

Tablo 2. Eşlik Eden Komorbiditeler

	n	%
Diyabet		
(-)	49	40,5
(+)	72	59,5
Hipertansiyon		
(-)	66	54,5
(+)	55	45,5
Hiperkolesterolemi		
(-)	70	57,9
(+)	51	42,1
Sigara İçimi		
(-)	28	23,1
(+)	93	76,9

Tablo 3. Hastaların Karotis Arter Ölçümleri

	Sağ		Sol		p
	Ort±SS	Min-Maks	Ort±SS	Min-Maks	
AKA çapı (mm)	7,8±0,8	6,4-9,9	7,8±0,8	6,2-10,2	0,285
İKA çapı (mm)	6,4±0,7	4,6-7,9	6,1±0,7	4,5-7,8	0,044
İMK (mm)	1,1±0,4	0,6-2,1	1,2±0,5	0,6-3,6	0,007

Tablo 4. Hastaların Plak Tiplerinin Dağılımı

	Sağ		Sol		p
Plak Tipi	**n**	**%**	**n**	**%**	**0,609**
Plak yok	25	20,7	28	23,1	
Fibrofatty	10	8,3	8	6,6	
Kalsifik	63	52,1	61	50,4	
Mikst	23	19,0	24	16,8	

Tablo 5. Hastalardaki Karotis Arter Darlık Derecelerinin Dağılımı

	Sağ		Sol		p
Darlık derecesi (%)	n	%	n	%	0,721
%0-49	96	79,3	100	82,6	
%50-69	16	13,2	15	12,4	
≥%70	9	7,4	6	5,0	

Tablo 6. Alt Ekstremite Tutulum Bölgelerinin Dağılımı.

Tutulum Bölgesi	n	%
İliofemoral Tutulum	38	31,4
İnfrapopliteal Tutulum	43	35,5
Çoklu Bölge Tutulum	40	33,1

Tablo 7. Hiperkolesterolemi Varlığına Göre Karotis Arter İMK Gruplarının Karşılaştırılması

		Hiperkolesterolemi			
	(-)		(+)		
İMK Grup	**n**	**%**	**n**	**%**	**p**
Sağ					<0,001
≤0,9 mm	40	57,1	9	17,6	
>0,9 mm	30	42,9	42	82,4	
Sol					<0,001
≤0,9 mm	39	55,7	12	23,5	
>0,9 mm	31	44,3	39	76,5	

Tablo 8. Hiperkolesterolemi varlığına göre karotis arter darlık derecelerinin karşılaştırılması

		Hiperkolesterolemi			
	(-)		(+)		
Darlık derecesi (%)	**n**	**%**	**n**	**%**	**p**
Sağ					0,008
%0-49	61	87,1	35	68,6	
%50-69	8	11,4	8	15,7	
≥%70	1	1,4	8	15,7	
Sol					0,020
%0-49	63	90,0	37	72,5	
%50-69	4	5,7	11	21,6	
≥%70	3	4,3	3	5,9	

Tablo 9. Alt Ekstremite Tutulum Bölgeleri Arasında Karotis Arter Plak Tiplerinin Karşılaştırılması.

			Tutulum Yeri				
	İliofemoral Bölge		İnfrapopliteal Bölge		Çoklu Bölge		
Plak tipi	**n**	**%**	**n**	**%**	**n**	**%**	**p**
Sağ							0,270
Plak yok	9	23,7	10	23,3	6	15,0	
Fibrofatty	6	15,8	3	7,0	1	2,5	
Kalsifik	17	44,7	24	55,8	22	55,0	
Mikst	6	15,8	6	14,0	11	27,5	
Sol							0,007
Plak yok	8	21,1	15	34,9	5	12,5	
Fibrofatty	5	13,2	2	4,7	1	2,5	
Kalsifik	22	57,9	20	46,5	19	47,5	
Mikst	3	7,9	6	14,0	15	37,5	

Tablo 10. Alt Ekstremite Tutulum Bölgeleri Arasında Karotis Arter Darlık Derecelerinin Karşılaştırılması

			Tutulum Yeri				
	İliofemoral		İnfrapopliteal		Çoklu Bölgelu		
Darlık derecesi (%)	**n**	**%**	**n**	**%**	**n**	**%**	**p**
Sağ							0,016
%0-49	30	78,9	40	93,0	26	65,0	
%50-69	5	13,2	3	7,0	8	20,0	
≥%70	3	7,9	0	0	6	15,0	
Sol							0,014
%0-49	32	84,2	41	95,3	27	67,5	
%50-69	4	10,5	2	4,7	9	22,5	
≥%70	2	5,3	0	0	4	10,0	

Girişimsel Radyoloji

SS-175

LAPAROSKOPİK SLEEVE GASTREKTOMİ SONRASI KAÇAK TEDAVİSİNDE CONE-BEAM BT FLOROSKOPİ KILAVUZLUĞUNDA PERKUTAN DRENAJ

Çağlayan Çakır[1], İsa Çam[2]

[1]Sağlık Bilimleri Üniversitesi Bakırköy Dr. Sadi Konuk Eğitim ve Araştırma Hastanesi Radyoloji Anabilim Dalı.
[2]Kocaeli Üniversitesi Araştırma ve Uygulama Hastanesi Radyoloji Anabilim Dalı.

Giriş ve Amaç: Obezite nedeniyle laparoskopik sleeve gastrektomi sonrası en önemli komplikasyon olan anastomoz veya stapler hattı kacağının Cone-Beam Bilgisayarlı Tomografi (CBCT) floroskopi kılavuzluğunda drenaj işleminin teknik ve klinik sonuçlarını gözden geçirmeyi amaçladık.

Gereç ve Yöntemler: Şubat 2015 -Eylül 2020 tarihleri arasında hastanemiz girişimsel radyoloji ünitesine obezite nedeniyle sleeve gastrektomi sonrası gelişen anastomoz veya stapler hattı kacağı nedeniyle CBCT floroskopi kılavuzluğunda peruktan drenaj işlemi uy-

gulanan toplam 30 vakanın demografik bulguları, klinik manifestasyon, kaçak lokasyonları ile tıbbi verileri retrospektif olarak incelendi.

Bulgular:Çalışmamızda 19-71 yaş arası (ort 51,24) 8 kadın 22 erkek toplam 30 hastaya CBCT floroskopi kılavuzluğunda 48 adet drenaj kataterı takılması işlemi yapıldı.13 (%43,3) hastada tek seansta ve bir adet katater ile drenaj işlemi tamamlanmıştır. 17 (%56,7) hastada farklı kaçak lokasyonları ve sonrasında kataterin tıkanması ya da dislokasyonu nedeniyle birden fazla seansta, 2 ve üzerinde kataterizasyon ile prosedür tamamlanmıştır. Hastaların 29'unda (%94) 48-72 saat içerisinde anastamoz kaçağı ile ilişkili infilamatuar parametreler, semptomlar gerilemiş ve klinik olarak düzelmiştir. Perkütan drenaj uygulamasının başarı oranı %100 olup herhangi bir komplikasyon gelişmemiştir.

Sonuç: Dünya genelinde sıklığı giderek artan obezite kronik ve kompleks bir hastalıktır. Laparoskopik Sleeve gastrektomi donanımlı merkezlerde deneyimli ekipler tarafından yapılan önemli bir bariatrik cerrahi uygulamadır. Uygulamayı takiben görülebilecek ve hayatı tehdit eden en ciddi komplikasyonlardan biri anastomoz veya stapler hattı kacağı olup CBCT floroskopi kılavuzluğunda drenaj işlemi minimal invaziv, güvenli ve etkili bir tedavi seçeneğidir.

Anahtar kelimeler: gastrik, kaçal, laparoskopik sleeve gastrektomi, Cone-Beam Bilgisayarlı Tomografi, perkutan drenaj

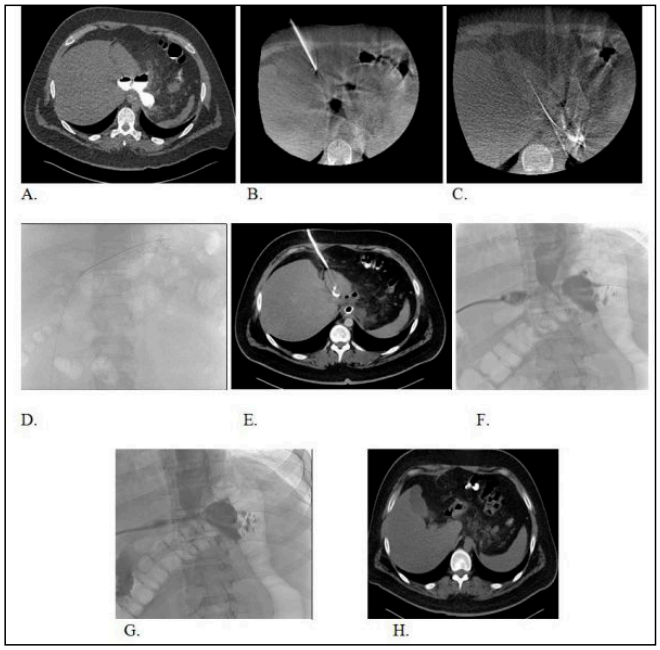

Şekil 1. A, BT, laparoskopik sleeve gastrektomi geçirmiş 34 yaşındaki obez hastada karaciğerin sol lobu ile vena kava inferior arasında koleksiyon B, C, CBCT. Mandrelli iğnenin yerleştirmesi ile verilen kontrast madde. D, floroskopik imaj; kılavuz tel koleksiyon lojunda izlenmekte. E, enfekte abdominal koleksiyonun CBCT kılavuzluğunda perkütan drenajında 10 gün sonraki görüntüde-katater dislokasyonu izlenmekte F, G, Üst karın floroskopik iamjda enfekte abdominal koleksiyonun transözofageal reflüsü mevcut. H, perkütan drenaj sonrası 25. Gün kontrol BT de taraması kolleksiyonda tama yakın regresyon ile kataterizasyon sonlandırılıyor.

Girişimsel Radyoloji

SS-176

DOKSORUBİSİN YÜKLÜ İLAÇ SALINIMLI PARTİKÜLLER İLE TRANSARTERİYEL KEMOEMBOLİZASYON TEDAVİSİNDE VASKÜLER GÖLLENME FENOMENİ

Mehmet Barburoğlu, Hakan Ayyıldız, Berke Ersoy, Bülent Acunaş

İstanbul Tıp Fakültesi

Giriş ve Amaç: Vasküler göllenme fenomeni (VGF) hepatosellüler karsinomlu (HCC) hastaların Doksorubisin yüklü İlaç salınımlı partiküller ile Transarteriyel Kemoembolizasyon (DEB-TAKE) tedavisi sırasında izlenen tümör içi rüptüre bağlı olarak gelişen kontrast ekstravazasyonu ve kontrast göllenmesi olarak tanımlanmaktadır. Çalışmamızda DEB-TAKE ile tedavi ettiğimiz HCC hastalarında, VGF insidansını, predispozan faktörleri, tümör yanıtı ve sağkalım ile olan ilişkisini ayrıca endovasküler yönetimini değerlendirmeyi amaçladık.

Materyal-Metod: Çalışmaya Ocak 2009-Haziran 2014 tarihleri arasında hepatoselüler cerrahi biriminde yatırılarak takip edilen ve Doksorubisin yüklenebilen mikrosferler (DC-Bead) ile toplam 128 seans kemoembolizasyon uygulanan 47'si (%75,8) erkek, 15'i (%24,2) kadın toplam 62 hasta dahil edildi. Hastaların verileri radyoloji kayıtları, görüntü arşivi (PACS) ve hastane arşivindeki dosyaları üzerinden alınan kayıtların retrospektif yöntemle taranması ile elde edildi. Hastaların yaş, cinsiyet özellikleri, hastalığın evresi, yayılımı, işlem öncesi ve işlem sonrası radyolojik görüntüleri, anjiografi görüntüleri değerlendirilerek bulgular not edildi. Tedaviye yanıt solid tümörlerde modifiye yanıt değerlendirmesi (mRCIST) ve EASL kriterlerine göre değerlendirildi.

Sonuç: 62 hastanın 9'unda (%14,5) embolizasyon sırasında VGF saptanmıştır. VGF saptanan 9 hastaya toplam 20 seans işlem yapılmış olup 12 seans sırasında VGF izlenmiştir. Toplam seans sayısına göre görülme sıklığı %9,4 (12/128) olarak hesaplanmıştır. VGF saptanan hastaların 5'inde kitle çapı 5 cm'den büyüktü. Bu hastalardan 10 cm üzerinde tümör çapı olan ve 6 seans işlem yapılan hastanın 4 seansında VGF ile karşılaşılmıştır. Tümör çapı 5 cm'den büyük olan hastalarda (%21,7) tümör çapı 5 cm'den küçük olan hastalara göre (%10,2) daha sık VGF geliştiği gözlendi. Sağkalım açısından VGF olan ve olmayan hastalar arasında istatistiksel olarak anlamlı fark saptanmadı. VGF saptadığında doksorubisin yüklenebilen mikrosferler (DC-Bead) ile embolizasyona devam edilerek kontrast ekstravazasyonu kontrol edilmeye çalışıldı. DEB enjeksiyonuna rağmen VGF kapanmayan hastalara daha büyük partiküllerle ekstravazasyon kapanana dek blind embolizasyon işlemi yapıldı.

Tartışma: VGF, HCC hastalarında DEB-TAKE tedavisi sırasında gözlenen nadir olmayan bir anjiyografik bulgu olup tümör içindeki nekroza sekonder geliştiği düşünülmektedir. Büyük çaplı nekrotik tümörlerde daha sık izlenmekte olup sağkalım ile anlamlı bir ilişkisi saptanmamıştır. İşlem sırasında saptandığında ilaç yüklü partiküller ile kapatılamaması durumunda daha büyük çaplı mikrosferler ile kapatılması mümkün olmaktadır.

Doksorubisin yüklü ilaç salınımlı partiküller ile transarteriyel kemoembolizasyon tedavisinde vasküler göllenme fenomeni

Giriş ve Amaç: Hepatosellüler karsinom (HCC), hepatositlerden köken alan ve karaciğerin en sık rastlanan primer malign tümörüdür. Hepatosellüler karsinomun en büyük risk faktörü sirozdur. Ülkemizde sirozun en sık nedenleri viral hepatitler (HBV, HCV) ve alkoldür. Bunların dışında HCC riskini arttıran diğer faktörler; erkek cinsiyet, nonalkolik karaciğer yağlanması, diyabetes mellitus, sigara kullanımı, hemokromatosiz, alfa-1-antitiripsin eksikliğidir. HCC tanısında görüntüleme yöntemleri(ultrasonografi, bilgisayarlı tomografi ve manyetik rezonans görüntüleme) ve biomarker (AFP) kullanılır. Tedavi seçenekleri cerrahi, perkütan girişimler, transarteryel girişimler, radyoterapi ve kemoterapidir. Transarteryel girişimler Transarteryel Kemoembolizasyon(TAKE) ve Transarteryel Radyoembolizasyon(TARE) olarak sınıflandırılabilir. TAKE Barcelona Clinic Liver Cancer(BCLC) sınıflamasına göre orta derecedeki HCC hastalarının tedavisinde standart yöntemdir. İlaç salınımlı partiküller ile TAKE tedavisi(DEB-TAKE), lokal olarak tümöre daha uzun süre etki gösterdiği ve sistemik dolaşıma daha az katıldığı için son yıllarda tercih edilen yöntemdir. Vasküler göllenme fenomeni (VGF) hepatosellüler karsinomlu (HCC) hastaların DEB-TAKE tedavisi sırasında izlenen tümör içi rüptüre bağlı olarak geliştiği düşünülen kontrast ekstravazasyonu ve kontrast göllenmesi olarak tanımlanmaktadır. Çalışmamızda DEB-TAKE ile tedavi ettiğimiz HCC hastalarında, VGF insidansını, predispozan faktörleri, tümör yanıtı ve sağkalım ile olan ilişkisini ayrıca endovasküler yönetimini değerlendirmeyi amaçladık.

Materyal-Metod: Çalışmaya Ocak 2009-Haziran 2014 tarihleri arasında hepatoselüler cerrahi biriminde yatırılarak takip edilen ve Doksorubisin yüklenebilen mikrosferler (DC-Bead) ile toplam 128 seans kemoembolizasyon uygulanan 47'si (%75,8) erkek, 15'i (%24,2) kadın toplam 62 hasta dahil edildi. Hastaların verileri radyoloji kayıtları, görüntü arşivi (PACS) ve hastane arşivindeki dosyaları üzerinden alınan kayıtların retrospektif yöntemle taranması ile elde edildi. Hastaların yaş, cinsiyet özellikleri, hastalığın evresi, yayılımı, işlem öncesi ve işlem sonrası radyolojik görüntüleri, anjiografi görüntüleri değerlendirilerek bulgular not edildi. Embolizasyon işleminde, doksorubisin yüklü mikrosferler (DC Bead) kullanılmıştır. Genelde 100-300 μ boyutlarındaki mikrosferler kullanılmış olup, bir mikrosfer flakonuna 50 mg doksorubisin yüklenmiştir. Doksorubisinin partiküllere yüklenebilmesi için önerilen süre 100-300 μ boyutlarındaki partiküller için minimum 20 dakikadır. Yarım saatte partiküllerin %90'ı doksorubisin ile yüklü hale gelirken bu oran bir saatte %98'e ulaşmaktır. İşlemlerimizde ilaç yüklemesi için minimum 1 saat beklenmiştir. VGF gelişen hastalarda 100-300 μ DC-Bead ile kapatılamaması durumunda, sırasıyla VGF kapanana kadar 300-500 μ, 500-700 μ, 700-900 μ veya 900-1200 μ mikrosferler ile blind embolizasyon işlemi yapılmıştır. Embolizasyon işleminden sonra, tedavinin etkinliği ve yanıt birinci, üçüncü, altıncı ayda ve birinci yılda dinamik MR veya BT tetkikleri ile mRECIST (modified Response Evaluation Criteria In Solid Tumors) ve EASL kriterlerine göre değerlendirildi. Tedaviye cevap, tam yanıt, parsiyel yanıt, stabil hastalık ve progressif hastalık şeklinde sınıflandırıldı. Verilerin analizi IBM SPSS 21 paket programında yapıldı. Tanımlayıcı istatistikler yüzde, sayı, ortalama, standart sapma, ortanca, minimum ve maksimum olarak sunuldu. Kategorik değişkenlerin genel sağ kalım üzerinde istatistiksel olarak anlamlı etkilerinin olup olmadığı Log Rank testi kullanılarak Kaplan Meier sağkalım analizi ile değerlendirildi.

Sonuç: 62 hastanın 9'unda (%14,5) embolizasyon sırasında VGF saptanmıştır. Hastaların 2 si kadın (%22,2), 7 tanesi erkekti (%77,7). VGF saptanan 9 hastaya toplam 20 seans işlem yapılmış olup 12 seans sırasında VGF izlenmiştir. Toplam seans sayısına göre görülme sıklığı %9,4 (12/128) olarak hesaplanmıştır. Barcelona Clinic Liver Cancer sınıflamasına göre VGF saptanan tüm hastalar orta derecede (Evre B) hastalığa sahipti. Hastaların AFP değerleri <400 ng/ml ve ≥400 ng/ml olacak şekilde iki grup oluşturuldu. Tüm hastaların AFP değeri 400 ng/ml'nin altında idi. AFP değeri ile VGF gelişimi arasında istatiksel anlamlılık saptanmadı. VGF saptanan 9 hastanın HCC etyolojisinde 2 tanesinde HCV, 5 tanesinde HBV saptanmış olup diğer 2 hastada etyolojik faktör saptanamamıştır. VGF saptanan hastaların 5'inde kitle çapı 5 cm'den büyüktü. Bu hastalardan 10 cm üzerinde tümör çapı olan ve 6 seans işlem yapılan hastanın 4 seansında VGF ile karşılaşılmıştır. Tümör çapı 5 cm'den büyük olan hastalarda (%21,7) tümör çapı 5 cm'den küçük olan hastalara göre (%10,2) daha sık VGF geliştiği gözlendi. Sağ kalım açısından VGF olan ve olmayan hastalar arasında istatistiksel olarak anlamlı fark saptanmadı. Ancak VGF saptanan hasta grubunda ortalama sağ kalım süresi 32,9 ay olarak hesaplanırken, diğer hasta grubunda 44 ay olarak hesaplanmıştır. VGF saptadığında doksorubisin yüklenebilen mikrosferler (DC-Bead) ile embolizasyona devam edilerek kontrast ekstravazasyonu kontrol edilmeye çalışıldı. Ancak DEB enjeksiyonuna rağmen VGF kapanmayan hastalara daha büyük partiküllerle ekstravazasyon kapanana dek blind embolizasyon işlemi yapıldı.

Tartışma: VGF, HCC hastalarında DEB-TAKE tedavisi sırasında gözlenen nadir olmayan bir anjiyografik bulgu olup tümör içindeki nekroza sekonder geliştiği düşünülmektedir. VGF oluşumunda primer mekanizmanın kitle vaskülarizasyonunda hızlı blokaj sonucu mikrovasküler alanda rüptür olduğu savunulmaktadır. VGF insidansı hakkında literatürde çok az çalışma bulunmaktadır. VGF insidansını Seki ve ark. %25.5, Crespi ve ark. %14.2, Cavalcante ve ark. %12 olarak bildirmişlerdir. Seki ve ark. daha geniş hasta popülasyonunda %26 olarak bulmuştur. Bizim çalışmamızda insidans %14,5 olarak bulundu. Seki ve ark. tümör boyutu 3 cm'den büyük olan, psödokapsül içeren ve alfa-feto protein(AFP) seviyesi yüksek hastalarda VGF sıklığının daha fazla olduğunu gösterdi. Biz de çalışmamızda kitlesi 5 cm'den büyük hastalarda insidansın arttığını gözlemledik. Ancak AFP değerleri ile belirgin bir ilişki saptamadık. R.N. Cavalcante ve arkadaşları VGF görülen hastalarda mRCIST kriterlerine göre tedaviye yanıtın daha iyi olduğunu bildirmişlerdir. Bizim çalışmamızda VGF saptanan hastalarda saptanmayan hastalara göre işlem sonrası mRCIST kriterlerine göre tam yanıtın daha sık olduğunu görüdük (VGF grubunda ilk seans sonrasında 3 hastada (%33,3) tam yanıt gözlenirken kalan 53 hastada 10 hastada (%18,8) izlenmiştir. Sağ kalım ile istatistiki olarak anlamlı ilişkisi saptanmamakla birlikte ortalama yaşam süreleri diğer hasta grubuna göre daha kısa saptanmıştır. VGF grubunda ortalama sağ kalım 32,9 ay iken diğer grupta 44 ay olarak saptanmıştır. Bu durum öncelikli olarak VGF grubunda tümör çapının büyük olması ve büyük çaplı tümörü olan hastalarda ortalama sağ kalım sürelerinin düşük olması ile ilişkili olarak değerlendirilmiştir. İşlem sırasında VGF meydana geldiğinde endovasküler olarak kapatılması hedeflenmelidir. Embolizasyona ilaç yüklü partiküller ile devam edilerek kapatılamadığı durumlarda, daha büyük çaplı sferik partiküller ile kapatılması mümkün olabilmektedir. Çalışmamızdaki en önemli kısıtlama hasta sayısının az olmasıdır.

Sonuç olarak VGF hastaların yaklaşık %14,5'inde görülmekte olup, daha büyük çaplı tümörlerde daha sık olarak izlenmektedir. Sağ kalım ile istatistiki olarak anlamlı ilişkisi saptanmamakla birlikte daha iyi lokal tümör yanıtı ile ilişkili olabilir. İşlem sırasında saptandığında daha büyük çaplı partiküller ile güvenle kapatılması mümkün olmaktadır.

Kaynaklar

1.Bosch FX, Ribes J, Cléries R, Díaz M. Epidemiology of hepatocellular carcinoma. Clin Liver Dis. 2005 May;9(2):191-211, v. doi: 10.1016/j.cld.2004.12.009. PMID: 15831268.

2. Bosch FX, Ribes J, Díaz M, Cléries R. Primary liver cancer: worldwide incidence and trends. Gastroenterology. 2004 Nov;127(5 Suppl 1):S5-S16. doi: 10.1053/j.gastro.2004.09.011. PMID: 15508102.

3. Raoul JL, Sangro B, Forner A, Mazzaferro V, Piscaglia F, Bolondi L, Lencioni R. Evolving strategies for the management of intermediate-stage hepatocellular carcinoma: available evidence and expert opinion on the use of transarterial chemoembolization. Cancer Treat Rev. 2011 May;37(3):212-20. doi: 10.1016/j.ctrv.2010.07.006. Epub 2010 Aug 17. PMID: 20724077.

4. Lencioni R. Loco-regional treatment of hepatocellular carcinoma. Hepatology. 2010 Aug;52(2):762-73. doi: 10.1002/hep.23725. PMID: 20564355.

5. Lencioni R, Chen XP, Dagher L, Venook AP. Treatment of intermediate/advanced hepatocellular carcinoma in the clinic: how can outcomes be improved? Oncologist. 2010;15 Suppl 4:42-52. doi: 10.1634/theoncologist.2010-S4-42. PMID: 21115580.

6. Cavalcante RN, Nasser F, Motta-Leal-Filho JM, Affonso BB, Galastri FL, De Fina B, Garcia RG, Wolosker N. Occurrence of Vascular Lake Phenomenon as a Predictor of Improved Tumor Response in HCC Patients That Underwent DEB-TACE. Cardiovasc Intervent Radiol. 2017 Jul;40(7):1044-1051. doi: 10.1007/s00270-017-1678-1. Epub 2017 May 12. PMID: 28500458.

7. Sacks JD, Heithaus E, Ghazi A, Cura M. Vascular lakes after doxorubicin drug-eluting bead chemoembolization with histologic analysis. Proc (Bayl Univ Med Cent). 2018 Oct 23;31(4):541-542. doi: 10.1080/08998280.2018.1499296. PMID: 30949008; PMCID: PMC6413981.

8. Seki, A, Hori, S & Shimono, C. Management of vascular lake phenomenon on angiography during chemoembolization with superabsorbent polymer microspheres. Jpn J Radiol 33, 741–748 (2015). https://doi.org/10.1007/s11604-015-0486-2

9. Seki A, Hori S, Kobayashi K, Narumiya S. Transcatheter arterial chemoembolization with epirubicin-loaded superabsorbent polymer microspheres for 135 hepatocellular carcinoma patients: single-center experience. Cardiovasc Intervent Radiol. 2011 Jun;34(3):557-65. doi: 10.1007/s00270-010-9975-y. Epub 2010 Sep 7. PMID: 20821211.

10. Yamanaka J, Yamanaka N, Nakasho K, Tanaka T, Ando T, Yasui C, Kuroda N, Takata M, Maeda S, Matsushita K, Uematsu K, Okamoto E. Clinicopathologic analysis of stage II-III hepatocellular carcinoma showing early massive recurrence after liver resection. J Gastroenterol Hepatol. 2000 Oct;15(10):1192-8. doi: 10.1046/j.1440-1746.2000.02323.x. PMID: 11106101.

11. Barburoğlu Mehmet. Transarterial Chemoembolization With Doxorubicin-Eluting Beads for İnoperable Hepatocellular Carcinoma (Tıpta Uzmanlık Tezi, İstanbul Üniversitesi, İstanbul Tıp Fakültesi, 2014), 40.

Anahtar kelimeler: Hepatosellüler karsinom, Kemoembolizasyon, Transarteryel Kemoembolizasyon, Doksorubisin

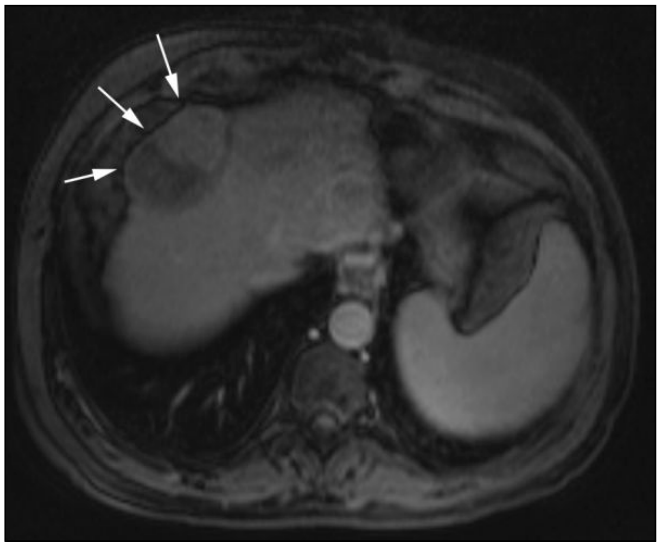

66 yaş erkek hasta, Manyetik Rezonans (MR) görüntülemede, T1A yağ baskılı post kontrast serilerde arteriyel fazda kontrastlanan 4. **segmente lokalize hepatosellüler karsinom ile uyumlu kitle (Oklar)**

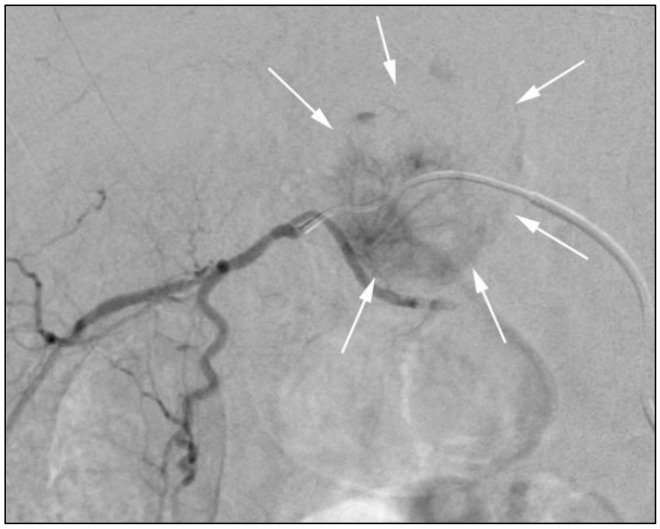

Aynı olgunun kemoembolizasyon işleminde alınan hepatik anjiografide hipervasküler kitle (Oklar)



Mikrokateterden DEB-TAKE sırasında alınan kontrol görüntüde kontrast ekstravazasyonları izlenmekte (Oklar).



Embolizasyona ilaç yüklü patiküllerden sonra daha büyük çaplı partiküller ile devam edildikten sonra alınan kontrol görüntüde ekstravazasyonun durduğu ve kitlenin total devaskülarize edildiği izlenmekte (Oklar).

Moleküler Görüntüleme Fiziği ve Radyasyondan Korunma

SS-178

ULTRA DÜŞÜK DOZ PARANAZAL SİNÜS BT: GÖREBİLDİKLERİMİZ NE KADAR?

Mustafa Hızal, Adil Aytaç

Bolu Abant İzzet Baysal Üniversitesi Tıp Fakültesi

Giriş ve Amaç: Bilgisayarlı tomografi (BT) sinüs hastalıklarını değerlendirmek için en iyi radyolojik modalitedir. BT'ye bağlı radyasyon maruziyeti her zaman endişe kaynağı olmuştur (1). Doz azaltma yöntemleri ve görüntü kalitesi üzerindeki etkileri üzerine çeşitli yayınlar vardır (2,3,4).

Bu çalışmanın amacı, paranazal sinüslerin (PNS) önemli anatomik bölgelerini ve mukozal patolojilerini tespit etmek için ultra düşük doz BT'nin görüntü kalitesini ve güvenilirliğini değerlendirmektir.

Gereç ve Yöntem: Çalışmaya sinüzit ön tanısı ile PNS BT çekilen 235 hasta dahil edildi. Standard dozda (SD) 100 kVp, 80 mAs ve 0.9 pitch ile çekimler yapıldı (n:45), ultra düşük doz (ULD) çekimler 80 kVp ve 1.5 pitch ile yapıldı ve mAs, 1. grupta (n:59) 40, 2. grupta (n:42) 30, 3. grupta (n:46) 20 ve 4. grupta (n:43) 10 olmak üzere 4 gruba ayrıldı. Maksillofasyal cerrahi ve travma geçirmiş, preoperatif değerlendirme amaçlı ve septal deviasyon ön tanısı olan hastalar dışlandı.

Tüm çekimler 64 dedektörlü BT cihazında (Revolution EVO, GE healthcare, Waukesha, WI, USA) ile yapıldı. ASIR-V yazılımının kullanıldığı İR, SD için %60, ULD için ise %80 olarak kullanıldı.

Subjektif imaj kalitesi değerlendirmesinde, 5 puanlı bir sistem (1:tanısal değil, 2:şüpheli tanı, 3: orta, 4: iyi, 5: çok iyi) üzerinden; SD puanları 5 olarak kabul edilmiş ve ULD'de kemik ve yumuşak dokudaki Tablo 1'de ve 2'de verilmiş olan toplam 16 anatomik bölge ve PNS mukozaları puanlanmıştır.

Objektif imaj kalitesi değerlendirmesi için; maksiller sinüsler düzeyin yüzün anteriyorundaki havanın standard deviasyonu gürültü(N) olarak alındıktan sonra, zigomatik kemik, retroorbital yağ ve vitreus ortalama atenüasyon (A) değerleri HU olarak ölçüldü. Sinyal/gürültü oranı (SNR), A/N olarak hesaplandı. Değerlendirmeler, 4 ve 7 yıllık deneyime sahip iki radyolog tarafından yapıldı.

Shapiro Wilk testi, sürekli değişkenler için dağılımın normalliğini gösterdiği için, 5 farklı doz grubu arasındaki değişkenleri karşılaştır-

mak için Games-Howell post hoc testleri ile tek yönlü ANOVA testi kullanıldı. Değerlendiriciler arası güvenilirlik, iki yönlü rastgele etkiler modeli kullanılarak sınıf içi katsayılar (ICC) ile birlikte %95 güven aralıkları ile değerlendirildi.

Bulgular: ULD PNS BT tetkiklerinde kemik yapıların, mukozaların ve yumuşak dokuların subjektif imaj kalite puanlarının ortalamaları Tablo 1, 2 ve 3'te verilmiştir. ULD grubunda, PNS kemik ve mukozal yapılarının puan ortalamaları > 4 iken, yumuşak doku ortalaması 4'ün altındadır. Nazal ve orbital yapıların puanları değişkenlik göstermektedir.

SD ve ULD PNS BT, objektif imaj kalitesi parametreleri ve SNR oranları Tablo 4'te gösterilmiştir. ULD'de, SNR oranları kemik ve retroorbital yağ için daha düşüktür.

CTDI ve DLP değerlerinin ortalaması Tablo 5'te verilmiş olup ULD'nin 4 grubunda da SD'ye göre anlamlı daha düşüktür.

Gözlemciler arası uyum tüm hastalarda iyiydi (ICCs > 0.60).

Tartışma ve Sonuç: Çalışmamızdaki SD'ye göre yaklaşık %90'dan fazla doz azalması sağlanan 1. grupta yumuşak doku dışında SD'ye benzer kalitede PNS BT görüntüleri elde edilebilmektedir. 2. ve 3. gruplarda PNS değerlendirmeleri mukozal ve duvar yapılarında, SD'ye eşit iken, 4. Grupta mukoza değerlendirmesi SD ile aynı olup duvar yapılarında ise anlamlı fark yoktur.

Sonuç olarak, ULD BT ile sinüslerin duvar ve mukoza değerlendirilmesinde yeterliyken, dozun azalması ile birlikte sinüslerin komşuluğundaki yapıların ve yumuşak dokuların görüntüleme kalitesi azalmaktadır.

Anahtar kelimeler: ultra düşük doz BT, paranasal sinüs, mukoza değerlendirme, radyasyon dozu

Kaynaklar

1. Wuest W, May M, Saake M et al. Low-Dose CT of the Paranasal Sinuses: Minimizing X-Ray Exposure with Spectral Shaping. Eur Radiol. 2016 Nov;26(11):4155-4161. doi: 10.1007/s00330-016-4263-0.
2. Güldner C, Diogo I, Leicht J et al. Reduction of Radiation Dosage in Visualization of Paranasal Sinuses in Daily Routine. Int J Otolaryngol. 2017;2017:3104736. doi: 10.1155/2017/3104736.
3. Aksoy EA, Özden SU, Karaarslan E et al. Reliability of High-Pitch Ultra-Low-Dose Paranasal Sinus Computed Tomography for Evaluating Paranasal Sinus Anatomy and Sinus Disease. J Craniofac Surg. 2014 Sep;25(5):1801-4. doi: 10.1097/SCS.0000000000000966.
4. Petritsch B, Kosmala A, Weng AM et al. Tin-filtered 100 kV ultra-low-dose CT of the paranasal sinus: Initial clinical results. PLoS One. 2019 May 6;14(5):e0216295. doi: 10.1371/journal.pone.0216295.

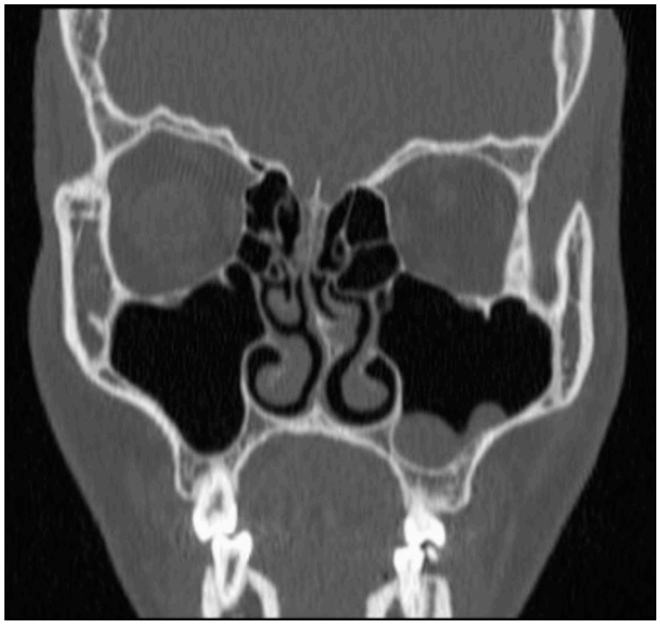

Resim 1. SD PNS BT (100 kVp, 80 mAs, 0.9 pitch)



Resim 2. ULD PNS BT (80 kVp, 40 mAs, 1.5 pitch)

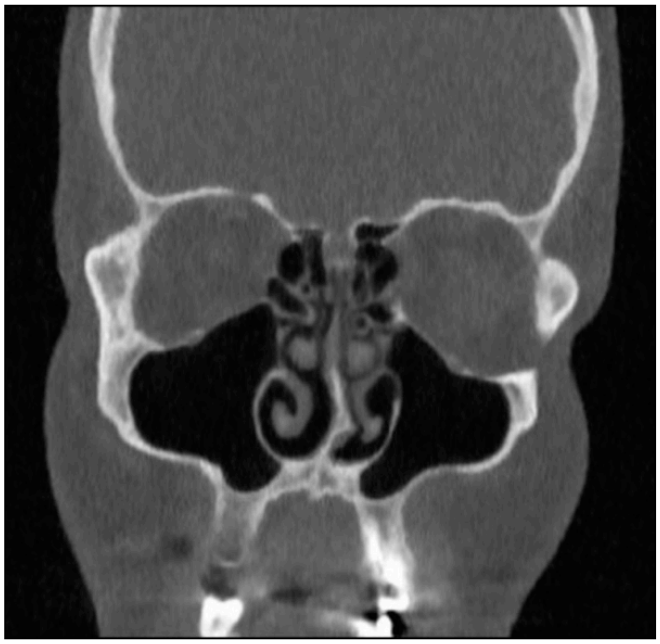

Resim 3. ULD PNS BT (80 kVp, 30 mAs, 1.5 pitch)

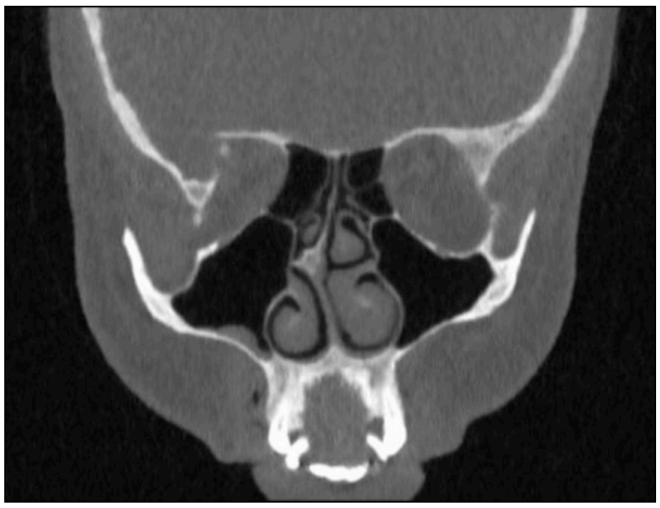

Resim 4. ULD PNS BT (80 kVp, 20 mAs, 1.5 pitch)



Resim 5. ULD PNS BT (80 kVp, 10 mAs, 1.5 pitch)

Tablo 1. ULD gruplarında PNS Kemik Yapıların Subjektif İmaj Kalitesi Puan Ortalamaları

	Maksiller Sinüs Medyal Duvarı	Frontal Sinüs Arka Duvarı	Sfenoid Sinüs Arka Duvarı	Orbita İnferiyor ve Medyal Duvarları	İnfundibulum	Unsinat Proses	Orta Konka Kemik Kısmı	Alt Konka Kemik Kısmı	İnfraorbital Kanal	Vidian Kanal	Anteriyor Etmoidal Arter Kanalı	Nazolakrimal Duktus	Etmoid Septa
1.Grup (80 kVp, 10 mAs)	4,51	4,30	4,30	3,88	3,39	3,21	3,25	3,32	3,32	2,34	2,79	3,88	3,88
2.Grup (80 kVp, 20 mAs)	4,95	4,80	4,68	4,48	4,02	4,09	3,46	3,65	4,00	3,44	3,80	4,12	4,31
3.Grup (80 kVp, 30 mAs)	4,88	4,81	4,66	4,52	4,21	4,14	4,00	4,02	4,33	3,90	4,02	4,28	4,12
4.Grup (80 kVp, 40 mAs)	4,96	5,00	4,91	4,86	4,66	4,62	4,08	4,08	4,67	4,50	4,42	4,66	4,49

Tablo 3. ULD gruplarında PNS Yumuşak Dokuların Subjektif İmaj Kalitesi Puan Ortalamaları

	Bulbus Oküli	Optik Sinir	Ekstraoküler Kas
1.Grup (80 kVp, 10 mAs)	2,95	2,27	2,27
2.Grup (80 kVp, 20 mAs)	3,48	3,09	2,97
3.Grup (80 kVp, 30 mAs)	3,54	3,21	3,16
4.Grup (80 kVp, 40 mAs)	3,81	3,72	3,62

Tablo 4. SD ve ULD Objektif İmaj Kalitesi Parametreleri

	Zigomatik Kemik Ortalama HU	Retroorbital Yağ Ortalam HU	Vitreus Ortalama HU	Gürültü Ortalama SD	Zigomatik Kemik SNR	Retroorbital Yağ SNR	Vitreus SNR
1.Grup (80 kVp, 10 mAs)	1602,34	-81,41	19,01	55,00	29,88	1,58	0,34
2.Grup (80 kVp, 20 mAs)	1579,91	-87,21	21,13	55,91	30,21	1,67	0,39
3.Grup (80 kVp, 30 mAs)	1614,97	-91,51	21,44	51,24	32,50	1,84	0,43
4.Grup (80 kVp, 40 mAs)	1592,45	-88,88	20,36	50,33	35,12	1,97	0,46
Kontrol (100 kVp, 80 mAs)	1452,09	-90,59	12,61	36,10	45,06	2,83	0,38

Tablo 5. SD ve ULD Radyasyon Dozları

	CTDI vol (mGy)	DLP (mGy*cm)
1.Grup (80 kVp, 10 mAs)	0,07	1,31
2.Grup (80 kVp, 20 mAs)	0,13	2,88
3.Grup (80 kVp, 30 mAs)	0,20	3,96
4.Grup (80 kVp, 40 mAs)	0,27	5,12
Kontrol (100 kVp, 80 mAs)	5,94	88,96

Tablo 2. ULD gruplarında PNS Mukozal Değerlendirme Subjektif İmaj Kalitesi Puan Ortalamaları

	Frontal Sinüs	Maksiller Sinüs	Etmoid Hücreler	Sfenoid Sinüs
1.Grup (80 kVp, 10 mAs)	4,67	4,65	4,39	4,48
2.Grup (80 kVp, 20 mAs)	4,87	4,83	4,68	4,73
3.Grup (80 kVp, 30 mAs)	4,92	4,95	4,66	4,88
4.Grup (80 kVp, 40 mAs)	4,96	4,95	4,89	4,93

Moleküler Görüntüleme Fiziği ve Radyasyondan Korunma

SS-179

İNTRAKRANYAL KANAMALARDA TAKİP İÇİN DÜŞÜK DOZ BİLGİSAYARLI TOMOGRAFİ KULLANIMI

Mustafa Hızal, Rüveyde Begüm Güneş

Bolu Abant İzzet Baysal Üniversitesi Eğitim ve Araştırma Hastanesi

Giriş ve Amaç: İntrakraniyal kanaması (İK) olan bilgisayarlar bilgisayarlı tomografi (BT) patolojinin seyrini takip etmek için rutin olarak kullanılır. Tekrarlayan BT tetkikleri ile maruz kalınan radyasyon dozu yüksek olabilir.

Düşük radyasyon dozu üzerinde yapılan BT çekimleri, görüntü kontrolü için yeterli düzeyde tutabilirken radyasyon maruziyetini azaltabilir (1,2). Radyasyon dozunu düşürmek için kVp sabit iken mAs değerlerini düşürmek, dual enerji BT'de düşük kVp ve yüksek mAs kullanımı ve iteratif rekonstrüksiyon (İR) gibi kullanım içindir (3,4).

Bu çalışmadaki amacımız, düşük kVp, düşük mAs ve İR ile beyin kanaması takiplerinde tanısal açıdan yeterli görüntülerin elde edilip edilemeyeceğini değerlendirmektir.

Gereç ve Yöntem: Standart dozda (SD) beyin BT ile İK tanısı alanı 28 hasta çalışmaya dahil edildi. SD çekimlerinde 120 kVp ve otomatik tüp akım modülasyonu kullandık. Düşük radyasyon dozu (LD) için, 80 kVp ve 160 mAs kullanıldı.

Çekimler 64 dedektörlü BT cihazında (Devrim EVO, GE sağlık, Waukesha, WI, ABD) ile yapıldı. BT cihazı ile SD için QC fantomu kullanılarak gerekli ayrıntıların görülebildiği belirlendi. ASIR-V profilini görüntülemek İR, SD için% 60, LD için ise% 80 olarak kullanıldı.

Subjektif imaj kalitesi için, 5 puanlı bir sistem (1: tanısal değil, 2: şüpheli tanı, 3: orta, 4: iyi, 5: çok iyi) üzerinden; LD-SD karşılaştırmaları yapılmış ve SD puanları 5 olarak kabul edilmiştir. Karşılaştırmalar, EUR 16262 kılavuzundaki beyin BT görüntü kalite kriterlerine göre yapılmıştır (5). Değerlendirmeler 7 yıllık deneyime sahip olan bir radyolog tarafından yapıldı.

Objektif imaj kalitesi için; ön lobdakiindeki havanın standart sapma gürültüsü (N) olarak alınmasını sonra gri ve beyaz cevher ve kanama ortalama atenüasyon (A) kullanın HU olarak ölçüldü. Sinyal / gürültü oranı (SNR), A / N olarak hesaplandı. Değerlendirmeler, 2 ve 7 yıllık deneyime sahip iki radyolog tarafından yapıldı.

CTDI ve DLP değerlerinin karşılaştırması için Mann-Whitney U testini kullanıldı. SNR ve subjektif değerlendirmeler için Fisher'ın kesin testi kullanıldı. $p < 0.05$ anlamlı olarak kabul edildi.

Bulgular: Çalışmadaki hastaların 9'u kadın, 19'u erkekti. Yaş ortalaması 58.78'di. 9 ekstra-aksiyel (EA), 19 intra-aksiyel (İA) İK vardı. Hastaların HU değerleri, SNR oranları Tablo 1'de verilmiştir. SNR, LD beyin BT'lerde daha yüksek olmakla birlikte anlamlı fark yoktur.

Subjektif değerlendirme puanları Tablo 2 ve 3'de görüntüler. LD beyin BT boyut takibi için, İA İK hastalarında EA'ya göre, anlamlı olarak daha iyidir ($p < 0.05$).

CTDI ve DLP değerlerinin ortalaması SD için 47,57 ve 1028,27, LD için 4,97 ve 105,98 olarak hesaplanmış olup LD'de anlamlı olarak daha düşüktür ve% 90'a yakın doz azalması sağlanmıştır.

Tartışma ve Sonuç: Çalışmadaki parametrelerle elde edilen LD ile kanama boyutu takibi altında SD 'ye benzer sonuçlar elde edilmiş, ancak diğer kategorilerde görüntü kalitesi azalmıştır. EA İK'larda kanama boyutu için görüntü kalitesi azalmıştır. Bunun sebebi, ışın sertleşmesi nedeniyle kalvaryum komşuluğundaki kanamayı değerlendirmenin güçleşmesidir.

LD beyin BT ile kanama boyutu takibinin SD'ye benzer özellik olması, özellikle klinik olarak ilerleme olmayan vakalardaki takip beyin BT çekimlerinde, faydalı olabilir.

Anahtar kelimeler: tekrarlayan BT, radyasyon dozu, düşük doz, intrakranyal kanama

Kaynaklar

1. Fletcher JG, DeLone DR, Kotsenas AL et al. Evaluation of Lower-Dose Spiral Head CT for Detection of Intracranial Findings Causing Neurologic Deficits. Am J Neuroradiol 2019 Nov;40(11):1855-1863. doi: 10.3174/ajnr.A6251.
2. Wu D, Wang G, Bian B et al. Benefits of Low-Dose CT Scan of Head for Patients With Intracranial Hemorrhage. Dose Response. 2020 Mar 6;19(1):1559325820909778. doi: 10.1177/1559325820909778.
3. Blasel S, Huck L, Konczalla J et al. Low Dose CT of the Brain in the Follow-up of Intracranial Hemorrhage. Int J Radiol Imaging Technol 2:015.
4. Scholtz JE, Wichmann JL, Bennett DW et al. Detecting Intracranial Hemorrhage Using Automatic Tube Current Modulation With Advanced Modeled Iterative Reconstruction in Unenhanced Head Single- And Dual-Energy Dual-Source CT. Am J Roentgenol. 2017 May;208(5):1089-1096. doi: 10.2214/AJR.16.17171.
5. Quality Criteria for Computed Tomography, (Office for Official Publications of the European Communities, Luxembourg), Report EUR 16262, 1996.

Subdural hematom

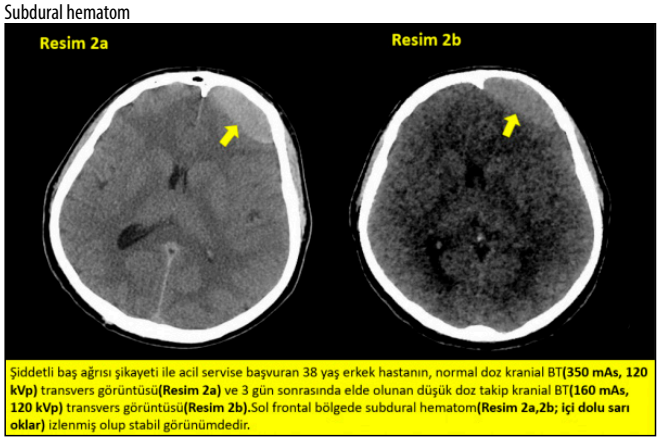

Şiddetli baş ağrısı şikayeti ile acil servise başvuran 38 yaş erkek hastanın, normal doz kranial BT**(350 mAs, 120 kVp)** transvers görüntüsü**(Resim 2a)** ve 3 gün sonrasında elde olunan düşük doz takip kranial BT**(160 mAs, 120 kVp)** transvers görüntüsü**(Resim 2b).**Sol frontal bölgede subdural hematom**(Resim 2a,2b; içi dolu sarı oklar)** izlenmiş olup stabil görünümdedir.

Ventriküler sisteme açılmış talamik hematom

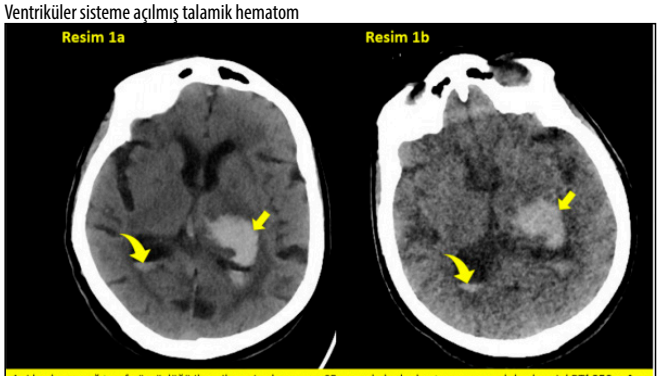

Ani başlayan sağ taraf güçsüzlüğü ile acil servise başvuran 65 yaşında kadın hastanın, normal doz kranial BT**(350 mAs, 120 kVp)** tranvers görüntüsü**(Resim 1a)** ve 2 gün sonrasında elde olunan düşük doz takip kranial BT**(160 mAs, 80 kVp)** transvers görüntüsü**(Resim 1b).**Sol talamusta ventriküler sisteme açılmış**(Resim 1a,1b; sarı kıvrık oklar)** hematom**(resim 1a,b; içi dolu sarı oklar)** izlenmiş olup takipte stabil görünümdedir.

Tablo 1. Objektif İmaj Kalitesi Atenüasyon, Gürültü ve SNR Değerleri

-	Gri Cevher Ortalama HU	Beyaz Cevher Ortalama HU	Kanama Merkezi Ortalama HU	Gürültü Ortalama	Gri Cevher SNR	Beyaz Cevher SNR	Kanama SNR
Normal Doz	34,5	25	64,3	3,45	10,9	7,9	20,02
Düşük Doz	28,8	41,21	70,5	4,2	10,6	7,4	17,9

Tablo 2. Düşük Doz Beyin BT Subjektif İmaj Kalitesi Puan Ortalamaları

-	Genel Görüntü Kalitesi	Kortikal Sulkuslarda BOS-Parankim Ayrımı	Gri-Beyaz Cevher Ayrımı	Kanama Boyutu	Ödem	Ventriküler Sistem	Bazal Sistern
İntraaksiyel	3,7	3,5	3,5	4,8	3,2	4	2,8
Ekstraaksiyel	3,4	3,4	3,7	4,1	3,8	4	3,1
Ortalama Puanlama Skoru	3,55	3,45	3,6	4,45	3,5	4	2,95

Tablo 3. Düşük Doz Beyin BT Subjektif İmaj Kalitesi Puanları Hasta Dağılımı Ekstraaksiyel

Ekstraaksiyel Kanama Skor	Genel Görüntü Kalitesi	Kortikal Sulkuslarda BOS-Parankim Ayrımı	Gri-Beyaz Cevher Ayrımı	Kanama Boyutu	Ödem	Ventriküler Sistem	Bazal Sistern
1	0	0	0	0	0	0	0
2	0	0	0	0	0	0	3
3	5	5	4	2	3	0	2
4	4	4	4	4	4	9	4
5	0	0	1	3	2	0	0

Tablo 4. Düşük Doz Beyin BT Subjektif İmaj Kalitesi Puanları Hasta Dağılımı İntraaksiyel

İntraaksiyel Kanama Skor	Genel Görüntü Kalitesi	Kortikal Sulkuslarda BOS-Parankim Ayrımı	Gri-Beyaz Cevher Ayrımı	Kanama Boyutu	Ödem	Ventriküler Sistem	Bazal Sistern
1	0	0	0	0	0	0	0
2	0	0	0	0	2	0	5
3	6	9	9	1	11	1	12
4	13	10	10	1	6	17	2
5	0	0	0	17	0	1	0

Tablo 5. Düşük Doz Beyin BT Subjektif İmaj Kalitesi Puanları Hasta Dağılımı Total

Total Skor	Genel Görüntü Kalitesi	Kortikal Sulkuslarda BOS-Parankim Ayrımı	Gri-Beyaz Cevher Ayrımı	Kanama Boyutu	Ödem	Ventriküler Sistem	Bazal Sistern
1	0	0	0	0	0	0	0
2	0	0	0	0	2	0	8
3	11	14	13	3	14	1	14
4	17	14	14	5	10	26	6
5	0	0	1	20	2	1	0

Görüntüleme Bilişimi

SS-180

RADİOMİCS TEMELLİ MAKİNE ÖĞRENMESİ MODELLERİ KARACİĞER METASTAZLARINDAN PRİMER KAYNAĞI BELİRLEYEBİLİR Mİ?

Okan İnce[1], Melis Koşar Tunç[1], Eyüp Kaya[1], Mehmet Şükrü Ertürk[2], Hakan Önder[1]

[1]Prof.Dr. Cemil Taşçıoğlu Şehir Hastanesi Radyoloji Kliniği
[2]İstanbul Universitesi İstanbul Tıp Fakültesi Radyoloji Anabilim Dalı

Giriş ve Amaç: Karaciğer metastazları tüm metastatik kanserlerin %25'ini oluşturur[1] ve insidental saptandıklarında, primeri saptamak çok güç olabilir. Bazı vakalarda ise primer saptanamaz [2,3].

Radiomics insan gözü ile saptanamayan pikseller arası ilişkiyi sayısal verilere çevirir ve yapay zeka ile entegre edilebilir. Amacımız, kolorektal ve meme kanserlerinin karaciğer metastazlarını bilgisayarlı tomografi (BT) ile birbirlerinden ayırt edebilen radiomics temelli makine öğrenmesi modellerinin diagnostik potansiyelini değerlendirmektir.

Ocak 2017 – Aralık 2020 tarihleri arasında karaciğer kitle biyopsisi yapılan meme ve kolorektal kanser hastalarının kontrastlı BT görüntülerinden metastaz segmentasyonları 3D Slicer yazılımı ile iki radyolog tarafından ayrı ayrı yapıldı.

Görüntüler ±3 sigma tekniği[4] ile ve piksel boyutları 1x1mm olarak standardize edildi. Pyradiomics[5] ile, sırasıyla 2, 4 ve 6 mm sigma değerli Laplassian of Gaussian filtreli ve 8 bant-wavelet türevli görüntülerden radiomics öznitelikleri elde edildi. Veriler eğitim (%70) ve test (%30) seti olarak bölündü.

İlk olarak, iki radyolog arası tekrarlanabilirlik Intraclass Correlation Coefficient(ICC) ile ölçüldü. %85 ve üzeri korelasyon gösteren öznitelikler ikinci aşamada Pearson korelasyonu ile test edildi. 0.70 üzeri korelasyon gösterenler çalışma dışı bırakıldı[6]. Üçüncü aşamada "wrapper" temelli geriye dönük 10-katlı çapraz doğrulama tekniği kullanan ardışık öznitelik seçim algoritması uygulandı.

SVM, XGBoost, Random Forest (RF) ve CatBoost modelleri inşa edilerek hiperparametreleri "GridSearch" yöntemi ile belirlendi. Doğruluk, duyarlılık, özgüllük ve eğri altında kalan alan (ROC-AUC) hesaplandı. Modeller Friedman testi ile karşılaştırıldı.

Çalışmaya 24 kolorektal, 32 meme kanser hastası alındı. Toplamda 1130 adet öznitelik elde edildi. ICC analizi sonrası 316 öznitelik tekrarlanabilir idi. Pearson korelasyonu sonrası 30 öznitelik üçüncü aşamaya kaldı. "Wrapper" tabanlı ardışık seçim algoritması ile 17 öznitelik makine öğrenmesi modelleri için seçildi. Doğruluk, duyarlılık, özgüllük ve ROC-AUC değerleri SVM için; %90, %98, %77 ve 0.88, XGBoost için; %89, %91, %86 ve 0.885, RF için; %85, %88, %80 ve 0.84, CatBoost için; %94, %95, %91 ve %93 idi. Friedman testinde yalnızca CatBoost ile RF modellerinin performansları arasında anlamlı farklılık bulundu (p=0.001).

Çalışmamızda inşa ettiğimiz 4 farklı radiomics-makine öğrenmesi modelinin hepsi kolorektal ve meme kanser karaciğer metastazlarını ayırt etmekte yüksek başarı göstermiştir. Ayrıca üç aşamalı öznitelik seçilim işlemi ve son aşamada "wrapper" temelli algoritmada kullanılan 10-katlı çapraz değerlendirme tekniği ile overfitting olasılığı en aza indirilmiştir.

Ben-Cohen ve ark[7]. BT-radiomics ile karaciğer metastazlarında dört ayrı primer kaynağı tahmin etmeye çalışmışlardır. Ancak yöntem farklılıkları nedeni ile daha düşük doğruluk oranları bildirmişlerdir. Qin ve ark[8]. USG-radiomics ile üç farklı primeri sınıflayabilen modeller oluşturmuşlardır. Ancak üç primer için çoklu sınıf değerlendirmesi uygulamamışlardır.

Çalışmamızda radiomics temelli makine öğrenmesi modellerinin karaciğer metastazlarını primer kaynaklarına göre sınıflandırmada büyük potansiyel taşıdığı görülmüştür. Daha büyük veri setleri ile oluşturulacak modeller bu potansiyeli daha net olarak ortaya koyabilir.

Kaynaklar

1. Paley MR, Ros PR. Hepatic metastases. Radiol Clin North Am. 1998 Mar;36(2):349–63.
2. Swaid F, Downs D, Rosemurgy AS. A practical approach to liver metastasis from unknown primary cancer: What surgeons need to know. Cancer Genet. 2016 Dec;209(12):559–66.
3. Braga L, Semelka RC, Danet I-M, Venkataraman S, Woosley JT. Liver metastases from unknown primary site: demonstration on MR images. Magn Reson Imaging. 2003 Oct;21(8):871–7.
4. Collewet G, Strzelecki M, Mariette F. Influence of MRI acquisition protocols and image intensity normalization methods on texture classification. Magn Reson Imaging [Internet]. 2004 Jan;22(1):81–91. Available from: https://linkinghub.elsevier.com/retrieve/pii/S0730725X03003096
5. Van Griethuysen JJM, Fedorov A, Parmar C, Hosny A, Aucoin N, Narayan V, et al. Computational radiomics system to decode the radiographic phenotype. Cancer Res. 2017;
6. Dormann CF, Elith J, Bacher S, Buchmann C, Carl G, Carré G, et al. Collinearity: A review of methods to deal with it and a simulation study evaluating their performance. Ecography (Cop). 2013;
7. Ben-Cohen A, Klang E, Diamant I, Rozendorn N, Raskin SP, Konen E, et al. CT Image-based Decision Support System for Categorization of Liver Metastases Into Primary Cancer Sites: Initial Results. Acad Radiol. 2017 Dec;24(12):1501–9.
8. Qin H, Wu Y-Q, Lin P, Gao R-Z, Li X, Wang X-R, et al. Ultrasound Image-Based Radiomics: An Innovative Method to Identify Primary Tumorous Sources of Liver Metastases. J ultrasound Med Off J Am Inst Ultrasound Med. 2021 Jun;40(6):1229–44.

Anahtar kelimeler: Neoplasm metastasis, liver, machine learning, artificial intelligence

Seçilen öznitelikler ve istatistiksel analizi kutu grafikte göstermiştir.

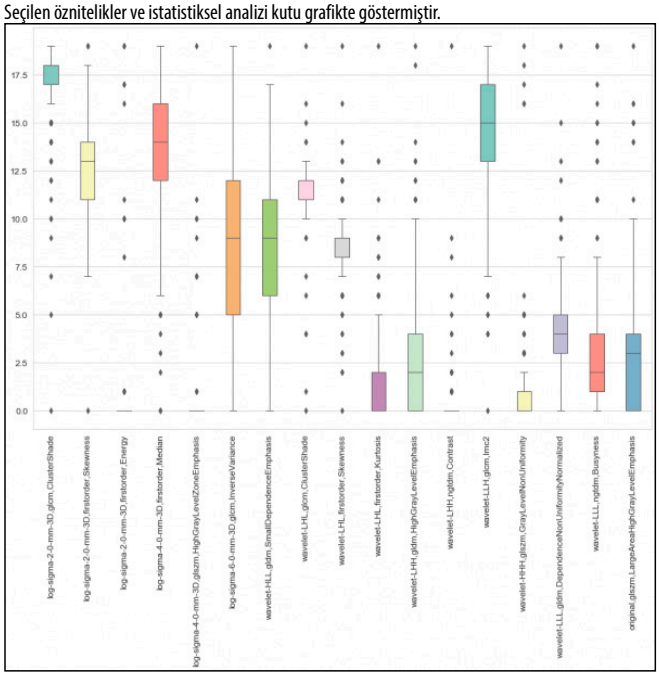

Modellerin kalibrasyon grafiği gösterilmiştir. Tüm modellerin mükemmel kalibrasyona yakın seyrettiği izlenmektedir.

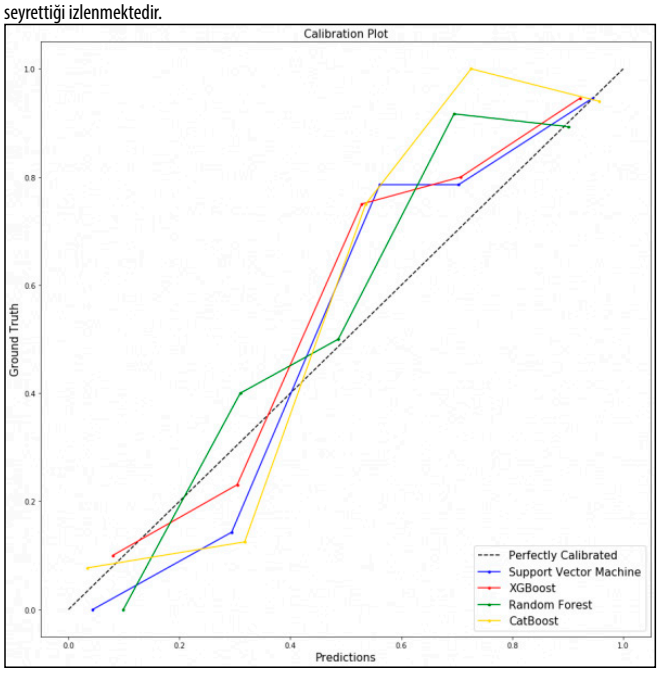

Modellerin performans ölçütleri göstermiştir.

	Doğruluk	Duyarlılık	Özgüllük	ROC-AUC	Precision	Recall	F1
SVM	%90 (%95CI: 84-96)	%98	%77	0.88	0.91	0.90	0.90
XGBoost	%89 (%95CI: 83-96)	%91	%86	0.885	0.89	0.89	0.89
RF	%85 (%95CI: 78-92)	%88	%80	0.84	0.85	0.85	0.85
CatBoost	%94 (%95CI: 89-99)	%95	%91	0.93	0.94	0.94	0.94

Aksiyel kontrastlı batın BT görüntüsünde, karaciğer sağ lobda heterojen karakterli metastatik lezyon (a) ve semi-otomatik olarak 2D segmentasyonu (b) gösterilmiştir.

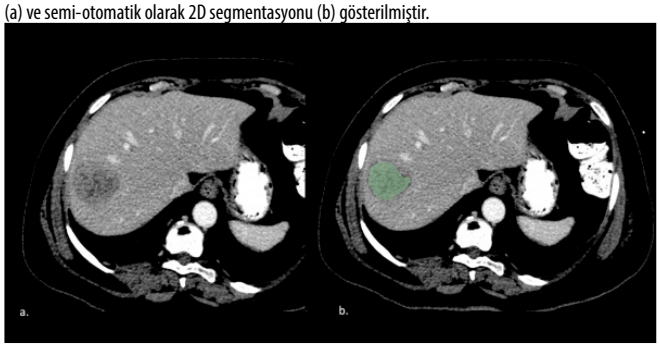

Modellerin doğruluk oranları ile birlikte hesaplama süreleri grafikte göstermiştir.

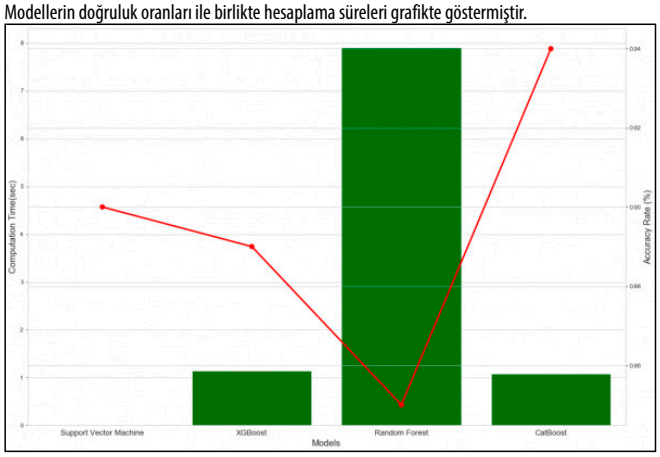

Kaynaklar

1. Paley MR, Ros PR. Hepatic metastases. Radiol Clin North Am. 1998 Mar;36(2):349–63.
2. Swaid F, Downs D, Rosemurgy AS. A practical approach to liver metastasis from unknown primary cancer: What surgeons need to know. Cancer Genet. 2016 Dec;209(12):559–66.
3. Braga L, Semelka RC, Danet I-M, Venkataraman S, Woosley JT. Liver metastases from unknown primary site: demonstration on MR images. Magn Reson Imaging. 2003 Oct;21(8):871–7.
4. Collewet G, Strzelecki M, Mariette F. Influence of MRI acquisition protocols and image intensity normalization methods on texture classification. Magn Reson Imaging [Internet]. 2004 Jan;22(1):81–91. Available from: https://linkinghub.elsevier.com/retrieve/pii/S0730725X03003096
5. Van Griethuysen JJM, Fedorov A, Parmar C, Hosny A, Aucoin N, Narayan V, et al. Computational radiomics system to decode the radiographic phenotype. Cancer Res. 2017;
6. Dormann CF, Elith J, Bacher S, Buchmann C, Carl G, Carré G, et al. Collinearity: A review of methods to deal with it and a simulation study evaluating their performance. Ecography (Cop). 2013;
7. Ben-Cohen A, Klang E, Diamant I, Rozendorn N, Raskin SP, Konen E, et al. CT Image-based Decision Support System for Categorization of Liver Metastases Into Primary Cancer Sites: Initial Results. Acad Radiol. 2017 Dec;24(12):1501–9.
8. Qin H, Wu Y-Q, Lin P, Gao R-Z, Li X, Wang X-R, et al. Ultrasound Image-Based Radiomics: An Innovative Method to Identify Primary Tumorous Sources of Liver Metastases. J ultrasound Med Off J Am Inst Ultrasound Med. 2021 Jun;40(6):1229–44.

Data artırımı için kitlenin en geniş görüldüğü kesitin ikişer kesit altı ve üstü de ayrıca segmente edilmiştir.

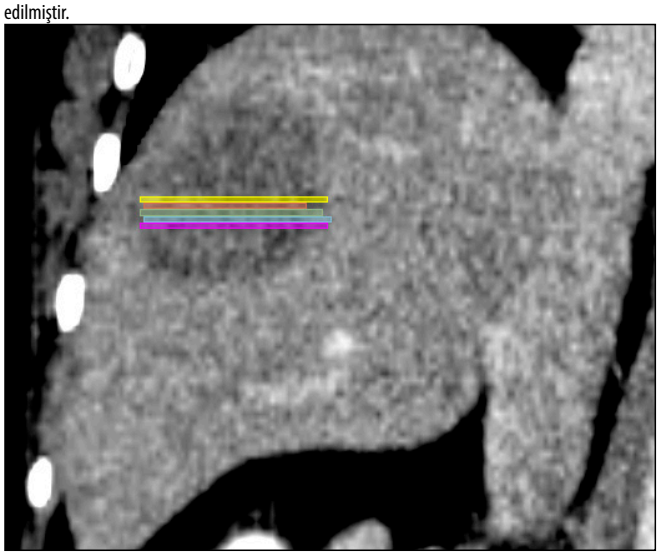

Görüntüleme Bilişimi

SS-181

SOLİD BÖBREK KİTLELERİNİN BÖLÜTLENMESİNDE DERİN ÖĞRENME İLE RADYOLOJİ HEKİMİNİN TANI PERFORMANSININ KARŞILAŞTIRILMASI

Ömer Bağcılar[1], Denizcan Aliş[2], Burak Argun[3], Yeşim Sağlıcan[4], Ercan Karaarslan[2], Ali Rıza Kural[3]

[1]Silivri Devlet Hastanesi, Radyoloji Departmanı
[2]Acıbadem Mehmet Ali Aydınlar Üniversitesi, Tıp Fakültesi, Radyoloji Departmanı
[3]Acıbadem Mehmet Ali Aydınlar Üniversitesi, Tıp Fakültesi, Üroloji Departmanı
[4]Acıbadem Mehmet Ali Aydınlar Üniversitesi, Tıp Fakültesi, Patoloji Departmanı

Giriş ve Amaç: Böbrek kitlelerinin geleneksel görüntüleme özellikleri, her vakada kesin ve doğru ayırıcı tanı imkanı vermemektedir.[1] Radiomics yapay doku analizleri ve makine öğrenmesi yöntemlerini birleştirerek araştırılan amaca yönelik tekrar edilebilir, yüksek doğruluğa sahip ve kantitatif bir imza çıkarır.[2] Buna yönelik ilk gerçekleştirilmesi gereken işlem hedef dokunun bölütlenmesidir. Bununla birlikte lezyonun tamamını kapsayan bölütlemeler zaman alıcıdır ve hataya açıktır.[3] Çalışmamızın hipotezi derin öğrenme modelleri kullanılarak böbrek tümörlerinin otomatik ve 3B olarak bölütlenmesinin yüksek doğruluk ile gerçekleştirilebileceğidir. Bu hipotezi doğrulamak adına çok merkezli ve uluslararası veri setinde böbrek tümörlerinin bölütlemesini gerçekleştirecek derin öğrenme mimarisi olan 3B U-net modelini eğittik ve tanısal performansını sunduk.

Yöntem: Bu çalışmada modelimizi eğitmek adına Minnesota ve Melbourne üniversiteleri tarafından yayınlanan 210 böbrek kitleli hastanın kontrastlı batın BT incelemelerinden oluşan açık veri seti kullanıldı.[4] Bu veri seti üzerinde geliştirilen modelin başarısı Acıbadem Mehmet Ali Aydınlar Üniversitesi Maslak Hastanesi'nde 2010-2020 yılları arasında gerçekleştirilen böbrek hücreli kanser tanılı hastaların BT görüntüleri üzerinden test edildi. Hem geliştirme hem test setinde her hastaya ait tek bir inceleme mevcuttu. Tüm incelemeler i.v. kontrastlı venöz faz (60.sn) çekimlerden oluşuyordu. Test veri setindeki bölütlemeler üç uzman radyolog tarafından bağımsız olarak oy çokluğu yöntemi ile oluşturuldu. Bu çalışmada kullandığımız model 3B U-net modeliydi. 210 hastadan oluşan açık geliştirme seti %80 eğitim ve %20 doğrulama seti olarak ayırıldı. Modelin başarısını arttırmak için artık bağlantı yolakları kullanıldı ve model öğrenme katsayısı 0.001 olarak ayarlandı. Geliştirilen son modelin performansı daha önce görmediği bağımsız test verisi üzerinde irdelendi. Model bölütleme performansını değerlendirmek için Dice benzerlik kat sayısı kullanıldı.[5] Geliştirilen modelin performansı

radyoloji asistanı hekiminin bölütlemeleri ile karşılaştırıldı. İki bölütleme arasındaki performans karşılaştırması Man-Whitney-U testi ile yapıldı.

Bulgular: Çalışma test setine 90 böbrek kitlesi olan hastaya ait venöz faz BT görüntüler dahil edildi. Hastaların yaşı 55.12 ± 12.28 olarak hesaplandı. Modelin test veri setindeki Dice benzerlik katsayısı 0.92 ± 0.02 olarak bulundu. Radyoloji asistan hekiminin test veri setindeki Dice benzerlik katsayısı 0.94 ± 0.03 olarak bulundu. Yapılan karşılaştırmada radyoloji asistanı ve modelin performansı arasında anlamlı farklılık bulunmadı (P=0.12). Resim 1 ve 2'de test veri setindeki bir hastaya ait bölütleme performansı gösterilmektedir.

Tartışma ve Sonuç: Uluslararası veri setinde eğitilmiş artık bağlantılara sahip 3B U-net modeli, daha önce görmediği ulusal veri setinde, asistan radyoloji hekimi ile benzer başarıyla solid böbrek kitlesi bölütleyebilmektedir. Bununla birlikte ışın keskinleşmesi benzeri artefaktlara sahip bazı hastalarda kitleyi çizmede tamamen başarısız olduğu vakalar mevcuttur. Çalışmamız bu yöntemlerin klinik kullanıma girme potansiyelini göstermekle birlikte, radyoloji hekimlerinin olası hata potansiyelinin farkında olması gerektiğini göstermektedir.

Anahtar kelimeler: deep learning, kidney neoplasm



Resim 1. Böbrek hücreli kanser tanılı hastanın i.v. kontrastlı batın BT görüntüsü işlenmemiş görüntüsü,

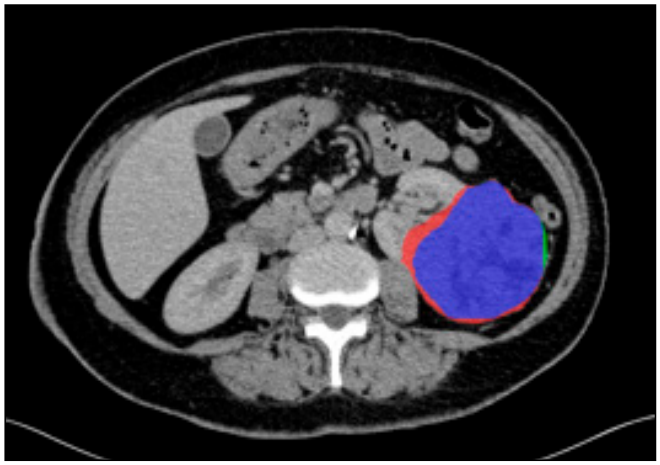

Resim 2. Bölütleme haritaları (yeşil hekim çizimi, kırmızı yazılım çizimi, mor kesişim kümesi). Derin öğrenme mimarisinin yüksek başarı ile kitleyi bölütlediği görülüyor (Dice:0.84)

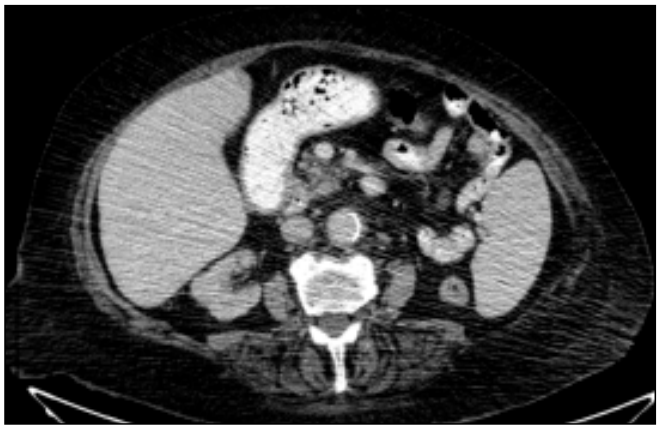

Resim 3. Böbrek hücreli kanser tanılı obez hastanın i.v. kontrastlı batın BT görüntüsü işlenmemiş görüntüsü

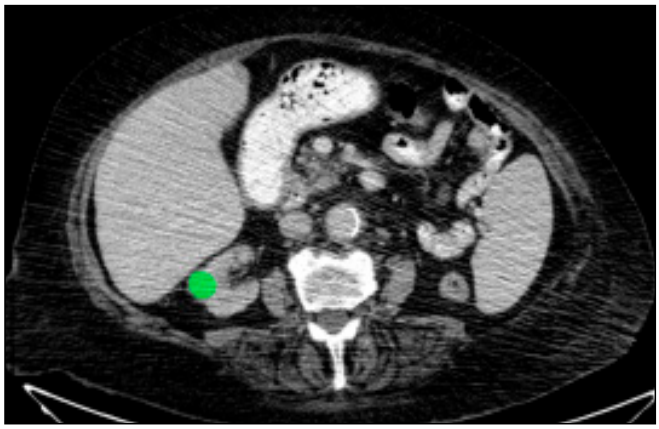

Resim 4. Bölütleme haritaları (yeşil hekim çizimi, kırmızı yazılım çizimi, mor kesişim kümesi). Derin öğrenme mimarisinin böbrek kitlesini bölütleyemediği görülüyor (Dice:0). Bu hastada BT görüntüsünün hastanın kilosu nedeniyle yüksek gürültüye sahip olduğunu saptadık. Modelin tahminlemesinin bu nedenle başarısız olduğunu düşünüyoruz.

Görüntüleme Bilişimi

SS-182

MAMOGRAFİ GÖRÜNTÜLERİNİ KULLANAN DEEP LEARNİNG YÖNTEMLERİNE DAYALI MEME KANSERİ TESPİTİ: ALEXNET-NCA-SVM

Ela Kaplan[1], Orhan Yaman[2], Türker Tuncer[2]

[1]Adıyaman Üniversitesi Eğitim ve Araştırma Hastanesi, Adıyaman, Türkiye
[2]Fırat Üniversitesi Adli Bilişim Mühendisliği Bölümü, Teknoloji Yüksekokulu, Elazığ/türkiye

Giriş ve Amaç: Mamografi, meme kanserine bağlı ölümleri azaltmak için bir tarama yöntemi olarak kullanılmaktadır (1,2). 40 yaş üstü kadın popülasyonunun varlığı ve mamogramların çift kör yöntemle gözlemlenmesi ve değerlendirilmesi radyologların zamanı verimli kullanmasını engellemektedir (3). Radyologlara bu alanda yardımcı olmak amacıyla bilgisayar destekli sistemler (CAD) kullanılarak yanlış tanı ve eksik tanı oranları dikkate alınmaya çalışılmıştır. Ancak çok az deneyimli radyoloğun okumaya karşı tek başına kullanabileceği belirtilmiştir (6,7). Ancak derin öğrenme (DL) yöntemleri, radyologların meme kanserlerini taramadaki performansına CAD sistemlerinden daha yakın sonuçlar elde etmiştir (11). Otomatik meme kanseri tespiti, biyomedikal mühendisliği ve radyoloji için sıcak konu araştırma alanlarından biridir. Bu nedenle, bu araştırmanın temel amacı, mamografi görüntülerini doğru bir şekilde kullanarak malign meme lezyonlarını tespit etmektir.

Gereç ve yöntem: Bu çalışmada malign meme kanserini saptamak için yeni bir mamografi görüntü veri seti topladık. Bu veri seti, iki kategoriye (meme kanseri ve kontrol grubu olarak sağlıklı meme) sahip 806 Mamografi görüntüsü içerir. Çalışmaya dahil edilen mamografideki meme tipleri Tip C ve Tip D idi. Bu Mamografi görüntü veri setinde derin öznitelik üreteci tabanlı bir öğrenme modeli geliştirildi. Derin öznitelikleri çıkarmak için transfer öğrenme modelinde AlexNet kullanılmıştır. AlexNet'in tam bağlantılı üç katmanı vardır ve tam bağlantılı üç katman kullanılarak bir mamografi görüntüsünden 9192 özellik oluşturulur. Komşuluk bileşen analizi (NCA) en bilgilendirici 1000 özelliği seçer seçilir. Seçilen 1000 özellik, 10 kat çapraz doğrulama (CV) ile destek vektör makinesi (SVM) sınıflandırıcısı kullanılarak sınıflandırılır.

Sonuçlar: AlexNet-NCA-SVM tabanlı mamografi sınıflandırma yöntemi, %80.52 sınıflandırma doğruluğu, %75.92 duyarlılık ve %84.67 özgüllük oranlarına ulaştı. Kullanılan mamografi veri seti, dens meme tipleri nedeniyle lezyonların tespitinin zor olduğu bir veri setidir. Bu görünümde modelimiz malign mamografi görüntülerini tespit etmede başarılıdır.

Tartışma ve Sonuç: Bu çalışmada, bir mamografi görüntü veri seti toplanmış ve transfer öğrenme kullanılarak otomatik bir malign meme tespit modeli sunulmuştur. Transfer öğrenme, derin öğrenmenin etkinliğini kullanmanın iyi bir yoludur. Bu nedenle, derin özellikleri çıkarmak için AlexNet'i transfer öğrenme modunda kullandık. Gelecekteki çalışmalarda, meme kanserinin daha fazla sınıfını tespit etmek için daha büyük mamografi veri setleri toplayabiliriz ve meme tipini doğru bir şekilde tespit etmek için yeni nesil derin öğrenme modelleri önerilebilir.

Anahtar kelimeler: Mammography ; Breast Cancer; AlexNet; transfer learning; artificial intelligence

Kaynaklar

1. Smith RA, Cokkinides V, Brooks D, Saslow D, Brawley OW. Cancer screening in the United States, 2010: a review of current American Cancer Society guidelines and issues in cancer screening. CA Cancer J Clin 2010;60(2):99–119.
2. Broeders M, Moss S, Nyström L, et al. The impact of mammographic screening on breast cancer mortality in Europe: a review of observational studies. J Med Screen 2012;19(Suppl 1):14–25.
3. Rimmer A. Radiologist shortage leaves patient care at risk, warns Royal College. BMJ 2017;359:j4683.
4. Weber RJ, van Bommel RM, Louwman MW, et al. Characteristics and prognosis of interval cancers after biennial screen-film or full-field digital screening mammography. Breast Cancer Res Treat 2016;158(3):471–483.
5. Broeders MJ, Onland-Moret NC, Rijken HJ, Hendriks JH, Verbeek AL, Holland R. Use of previous screening mammograms to identify features indicating cases that would have a possible gain in prognosis following earlier detection. Eur J Cancer 2003;39(12):1770–1775.
6. Gilbert FJ, Astley SM, Gillan MG, et al. Single reading with computer-aided detection for screening mammography. N Engl J Med 2008;359(16):1675–1684.
7. Bargalló X, Santamaría G, Del Amo M, et al. Single reading with computeraided detection performed by selected radiologists in a breast cancer screening program. Eur J Radiol 2014;83(11):2019–2023.
8. Fenton JJ, Taplin SH, Carney PA, et al. Influence of computer-aided detection on performance of screening mammography. N Engl J Med 2007;356(14):1399–1409.
9. Lehman CD, Wellman RD, Buist DS, et al. Diagnostic accuracy of digital screening mammography with and without computer-aided detection. JAMA Intern Med 2015;175(11):1828–1837.
10. Azavedo E, Zackrisson S, Mejàre I, Heibert Arnlind M. Is single reading with computer-aided detection (CAD) as good as double reading in mammography screening? A systematic review. BMC Med Imaging 2012;12(1):22.
11. Litjens G, Kooi T, Bejnordi BE, et al. A survey on deep learning in medical image analysis. Med Image Anal 2017;42:60–88.

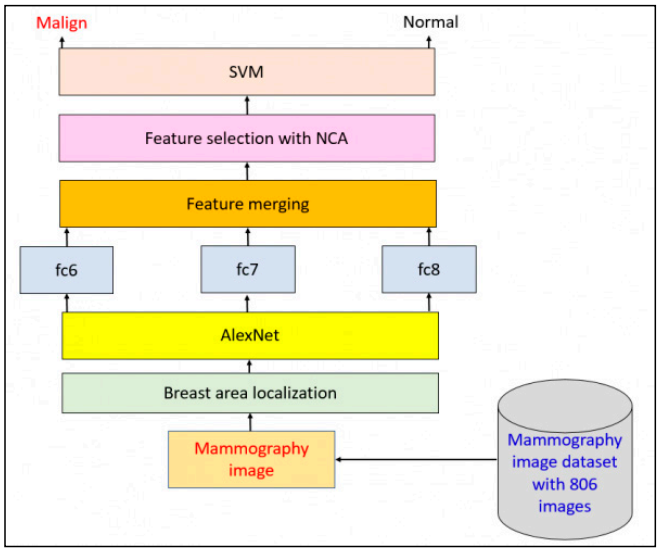

Resim 1. Önerilen AlexNet-NCA-SVM tabanlı meme kanseri tespit modeline genel bakış.

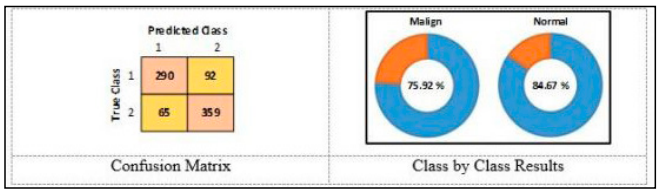

Resim 2. Cubic SVM sınıflandırıcı kullanılarak önerilen AlexNet-NCA-SVM tabanlı modelin karışıklık matrisi ve sınıf bazında sonuçları.

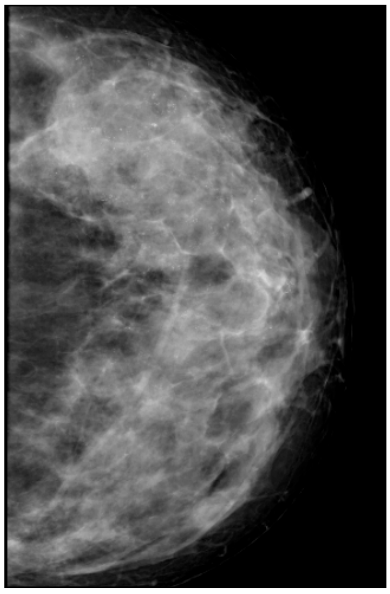

Resim 3. Sol meme üst dış kadranda yer alan düzensiz şekilli, yer yer spiküle konturlu, ince pleomorfik kalsifikasyonların eşlik ettiği BIRADS 5 lezyon CC mamogram

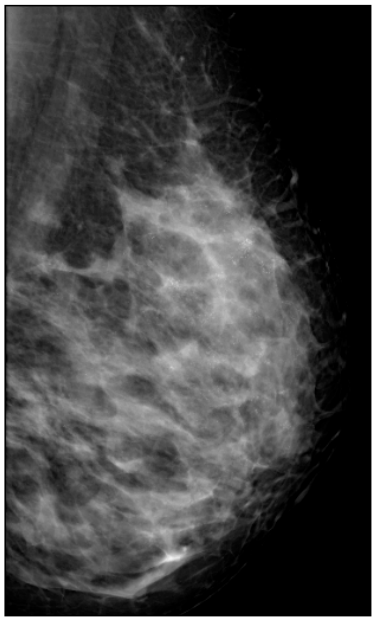

Resim 4. Sol meme üst dış kadranda yer alan düzensiz şekilli, yer yer spiküle konturlu, ince pleomorfik kalsifikasyonların eşlik ettiği BIRADS 5 lezyon MLO mamogram

Baş-Boyun Radyolojisi

SS-183

BOYUN LENFADENOPATİLERİNDE DUAL ENERJİ BİLGİSAYARLI TOMOGRAFİ BULGULARININ HİSTOPATOLOJİ SONUÇLARI İLE KORELASYONU

Mustafa Başaran[1], Fatma Beyazal Çeliker[1], Metin Çeliker[2], Recep Bedir[3], Mehmet Beyazal[1], Hasan Gündoğdu[1], Nur Hürsoy[1], Gülen Burakgazi[1]

[1]Recep Tayyip Erdoğan Üniversitesi Eğitim Araştırma Hastanesi Radyoloji Anabilim Dalı
[2]Recep Tayyip Erdoğan Üniversitesi Eğitim Araştırma Hastanesi Kulak Burun Boğaz Hastalıkları Anabilim Dalı
[3]Recep Tayyip Erdoğan Üniversitesi Eğitim Araştırma Hastanesi Patoloji Anabilim Dalı

Giriş-Amaç: Baş ve boyun bölgesi lenf nodlarından zengindir ve değişik nedenlere bağlı servikal lenfadenopati yaygın izlenmektedir. Servikal lenfadenopati varlığının doğrulanmasında, lenf nodlarının diğer boyun kitlelerinden ayrılmasında, lenf nodlarının benign veya malign ayrımının yapılmasında ve nedenin gösterilmesinde sıklıkla çeşitli görüntüleme yöntemleri istenmektedir. Ancak servikal lenf nodlarının görüntülenmesi zordur. Baş ve boyun karsinomu olan hastalarda lenf nodu metastaz varlığı en önemli prognostik faktörlerdendir ve bu nedenle doğru tanınması gerekmektedir. Servikal lenf nodu metastazlarının tanısında farklı görüntüleme yöntemlerinin sensitivitesi ve spesifitesi sınırlıdır. Dual enerji bilgisayarlı tomografi (DEBT) tarama iki farklı enerji seviyesinde görüntüleme sağlayan, tek enerjili bilgisayarlı tomografi ile mümkün olmayan ek görüntü rekonstrüksiyonlarına ve kantitatif analizlere olanak sağlayan bir yöntemdir. Bu çalışmanın amacı baş ve boyun karsinomu olan hastalarda servikal lenf nodlarının malign ve benign ayrımının yapılmasında DEBT yönteminin tanısal performansının değerlendirilmesi amaçlanmıştır.

Gereç ve yöntem: Baş ve boyun karsinomu tanısı olan ve kontrastlı boyun DEBT görüntülemesi olan 52 hasta retrospektif olarak değerlendirildi. Histopatolojik incelemede 52 metastatik lenf nodu, 28 reaktif lenf nodu izlenmişti. Metastatik ve reaktif lenf nodlarının sirküler "region of interest" ile iyot haritalamayla elde edilen iyot konsantrasyonu (mg/ml) ve normalize monoenerjitik atenüasyon (HU) değerleri hesaplandı. Malign ve reaktif lenf nodlarında iyot konsatrasyonları ve normalize HU değerleri karşılaştırıldı. Metastatik lenf nodlarının tanısında iyot konsantrasyonu ve normalize HU değerlerinin sensitivite ve spesifitesinin belirlenmesinde ROC eğrileri kullanıldı.

Bulgular: Hastaların ortalama yaşı 60,6 ± 11,8 yıldı (19-87 yaş aralığı). Kadın/erkek oranı 0,3/1 idi. Metastatik lenf nodlarının (27 skuamoz hücreli karsinom, 19 lenfoma, 6 papiler tiroid karsinomu) iyot konsantrasyonları reaktif lenf nodlarından anlamlı olarak daha düşük seviyedeydi (1,45 & 1,85 mg/ml, p=0,011). Ancak metastatik ve reaktif lenf nodları arasında normalize HU değerleri açısından bir miktar fark olsa da bu farklılık anlamlı değildi (117 & 11 HU, p=0,328). İyot konsantrasyonunun 1,62 mg/ml altında olması histolojik ayrım yapılmaksızın malign lenf nodları tanısında %71 sensitivite, %77 spesifite göstermekteydi (AUC=0,673, %95GA 0,54-0,80, p=0,011). Skuamoz hücreli karsinom metastazı olan lenf nodlarında iyot konsantrasyonu reaktif lenf nodlarından daha düşük (1,33 & 1,85, p<0,001), papiller tiroid karsinomu metastazı olan lenf nodlarının ise daha yüksekti (2,39 & 1,85 mg/ml, p=0,038).

Sonuç: DEBT ile elde edilen iyot verileri baş ve boyun karsinomu olan hastalarda servikal lenf nodu metastazında bilgisayarlı tomografinin tanısal doğruluğunu arttırabilir. Primer tümör tipine göre özellikle morfolojik değerlendirmede boyut açısından şüphede kalınan durumlarda, iyot konsantrasyonu ile birlikte değerlendirildiğinde daha doğru sonuçlar elde edilebilir.

Boyun lenfadenopatilerinde DUAL Enerji Bilgisayarlı Tomografi bulgularının histopatoloji sonuçları ile korelasyonu

Baş ve boyun bölgesi lenf nodlarından zengindir ve değişik nedenlere bağlı servikal lenfadenopati yaygın izlenmektedir. Servikal lenfadenopati varlığının doğrulanmasında, lenf nodlarının diğer boyun kitlelerinden ayrılmasında, lenf nodlarının benign veya malign ayrımının yapılmasında ve nedenin gösterilmesinde sıklıkla görüntüleme istenmektedir. Ancak servikal lenf nodlarının görüntülenmesi zordur. Baş ve boyun karsinomu olan hastalarda lenf nodu metastaz varlığı en önemli prognostik faktörlerdendir ve bu nedenle doğru tanınması gerekmektedir. Servikal lenf nodu metastazlarının tanısında farklı görüntüleme yöntemlerinin sensitivitesi ve spesifitesi sınırlıdır. Dual enerji BT (DEBT) tarama iki farklı enerji seviyesinde görüntüleme sağlayan, tek enerjili BT ile mümkün olmayan ek görüntü rekonstrüksiyonlarına ve kantitatif analizlere olanak sağlayan bir yöntemdir. Bu çalışmada baş ve boyun karsinomu olan hastalarda servikal lenf nodlarının malign ve benign ayrımının yapılmasında DEBT yönteminin tanısal performansının değerlendirilmesi amaçlanmıştır.

Etik kurul

Çalışma Recep Tayyip Erdoğan Üniversitesi Girişimsel Olmayan Klinik Araştırmalar Etik Kurulu tarafından 01.01.2021 tarihinde 1234 karar no ile onaylandı. Çalışmamız Helsinki Bildirisi'ne uyumlu şekilde gerçekleştirildi.

Hastaların toplanması

Retrospektif dizayn edilen bu çalışmaya 01.01.2016 – 01.01.2019 tarihleri arasında baş- boyun veya diğer sistem malignitesine bağlı servikal lenfadenopati nedeniyle boyun diseksiyonu veya lenf nodu eksizyonu yapılan hastalar dahil edildi. Belirtilen tarihler içerisinde maligniteye bağlı servikal lenf nodu için boyun eksizyonu ve boyun diseksiyonu yapılan 342 hastaya ulaşıldı. Çalışmanın dahil edilme ve dışlanma kriterleri sonrasında, DEBT görüntüleri olan 52 hastayla çalışma gerçekleştirildi.

Çalışmanın dahil edilme kriterleri

- Malignite nedeniyle servikal lenf nodu diseksiyonu veya lenf nodu eksizyonu yapılan 18-90 yaş arasındaki hastalar
- Servikal lenf nodunun histopatoloji sonucuna ulaşılabilen hastalar
- DEBT görüntüleri olan hastalar
- DEBT görüntülerinden lenf nodunun ortalama normalize HU ve ortalama iyot tutulumu miktarı elde edilebilen hastalar

Çalışmanın dışlama kriterleri

- Rekürren hastalığı olanlar
- Tekrarlayan boyun diseksiyonu uygulanmış hastalar
- Boyun diseksiyonu öncesi radyoterapi veya kemoterapi uygulanmış hastalar

• DEBT görüntülerinde artefaktları olan hastalar

Çalışmanın yöntemi

Baş-boyun ve diğer sistem malignitesi nedeniyle servikal lenfadenopati eksizyonu ve diseksiyonu yapılmış, patoloji sonucu Patoloji Anabilim Dalı tarafından net olarak tanımlanmış hastaların dosyaları retrospektif olarak incelendi. Hastaların cerrahi işlem öncesi boyun DEBT görüntülerine Radyoloji Anabilim Dalına ait hasta arşivleme ve iletişim sisteminden (PACS) ulaşıldı. Ham görüntüler bağımsız çalışma istasyonuna (Advantage Workstation 2.0; GE Healthcare) yüklenerek değerlendirmeler yapıldı.

Değerlendirme parametreleri

Ölçümlerde birden fazla malign lenf nodu olan hastalarda en büyük olanlar değerlendirilmiş olup reaktif lenf nodunun uzun aksta çapı >7mm ve malign lenf nodunun >8 mm olanlar değerlendirmeye alındı. ROI (Region Of Interest) ölçümleri Lenf nodlarının kalsifiye, nekrotik kısımlarından kaçınılarak ve artefakt içeren görüntülerden ölçüm yapılmadan alındı. ROI çapı tüm ölçümlerde 3 mm olarak belirlendi. Görüntüler iş istasyonunda GSI (gemstone spectral imaging) viewer programıyla Material decomposition (MD) analiz modu üzerinde lenf nodlarının iyot tutulum miktarı ve iyot tutulumunun normalize HU değeri spektral HU eğrisini oluşturmak için 40 ila 140 keV (5 er keV arayla) arasında değişen foton enerjisine sahip, iyot haritalama görüntüsü üzerinde her bir keV de grafikte karşılığını veren üç ölçüm yapıldı. İyot tutulumunun normalize HU değeri ölçülürken sternokleidomastoid kasının HU değeri grafiğe referans yüzde (%) değer olarak aktarıldı. Lenf nodlarından üç ayrı kesitte ölçüm yapılarak grafiklere sayısal veriler olarak değerler aktarıldı, medyan olan değer çalışmada baz alındı. İyot tutulum miktarı yine aynı iyot haritalama görüntüsünde aynı kriterlerle ölçüm yapılarak mg/ ml cinsinden sayısal veri olarak elde olundu ve grafikte medyan ölçüm değeri baz alındı.

Hastaların reaktif veya benign olarak raporlanmış lenf nodları kontrol grubu olarakseçildi. Malign özellikteki lenf nodlarının normalize HU ve mg/ml olarak iyot tutulum miktarları kontrol grubuyla karşılaştırıldı.

Dual enerji BT yöntemi

Tüm BT incelemeleri aynı tarayıcı ile gerçekleştirildi (Discovery CT750HD, GE Healthcare). Hastalara 3 cc/sn hızında otomatik enjektörle OMNİPAC (300 mg/100 ml) iyotlu kontrast ajandan toplam 80 cc verilip, kontrasın verilmesinden yaklaşık 80 sn sonra dual enerji spektral mod kullanılarak kontrastlı görüntüler elde edilmişti. Tarama parametreleri şu şekildeydi:

• 80 ve 140 kVp arasında dinamik değişen tüp voltajı
• Gantry dönüş hızı 0.7 sn
• 375 mAs(miliamper saniye) tüp akımı
• Helikal kalınlık 2.5 mm
• Kolimasyon kalınlığı 40 mm
• Görüntü kesit kalınlığı 0,625 mm
• Pitch=0,948

İyot haritalarının otomatik rekonstrüksiyonunda ve düşük keV monokromatik görüntülerin elde edilmesinde bağımsız bir iş istasyonu üzerinde (Advantage Workstation 2.0; GE Healthcare) "Gemstone Spectral Imaging Viewer" yazılımı kullanılmıştı.

Çalışmaya katılan hastaların yaş ortalaması 60,6 ± 11,8 yıldı (19-87 yıl aralığında). Hastaların %21,2'si (n=11) kadın, %78,8'i (n=41) erkekti. Lenf nodları Hastaların %67,3'ünde (n=35) boyun diseksiyonu ile, %32,7'sinde (n=17) eksizyonel biyopsi ile çıkarılmıştı. Lenf nodu lokalizasyonu hastaların %5,8'inde (n=3) seviye I, %42,3'ünde (n=22) seviyesi II, %19,2'sinde (n=10) seviye III, %13,5'inde (n=7) seviye IV, %19,2'sinde (n=10) seviye V idi. Lenf nodlarının %76,9'u (n=40) boynun sağ tarafında, %23,1'i (n=12) sol tarafında lokalizeydi.

Lenf nodlarının histopatolojik incelemesinde lenf nodlarının %51,9'unun (n=27) Skuamöz hücreli karsinom(SCC) metastazı, %11,5'inin (n=6) Papiller tiroid kanseri(PTC) metastazı, %36,5'inin (n=19) lenfoma olduğu görülmüştü.

Malign lenf nodlarında iyot tutulum miktarı median 1,45 mg/ml, reaktif lenf nodunda 1,85 mg/ml idi. Reaktif lenf nodlarında iyot tutulum miktarı malign lenf nodlarından anlamlı derecede daha yüksekti (p=0,011).

Malign lenf nodlarında normalize Hounsfield Unit(HU) değeri 117 HU, reaktif lenf nodlarında 111 HU idi. Normalize HU değerleri açısından gruplar arasında farklılık izlenmedi (p=0,328).

ROC analizinde iyot tutulum miktarının malign lenfadenopatilerde belirleyici olduğu izlendi (AUC=0,673, %95 GA =0,54-0,80, p=0.011). İyot tutulum miktarının 1,62 mg/ml altında olması malign lenf nodlarında %71 sensitivite, %77 spesifite ile belirleyiciydi.

ROC analizinde, ortalama HU değerlerinin malign lenf nodlarında tek başına belirleyici olmadığı izlendi (AUC=0,567, %95 GA 0,42-0,71, p=0,328). Malign lenf nodlarının benign lenf nodlarından ayrılmasında en iyi eşik değerin 112 HU olduğu izlendi. 112 HU üzerindeki değerler malign lenf nodları için %73 sensitivite, %57 spesifite göstermekteydi.

Malign lenf nodlarının histolojik özelliklerine göre ayrıldığında iyot tutulum miktarında anlamlı farklılık (p=0,001) izlenirken, normalize HU değerleri açısından farklılık görülmedi (p=0,178). İkili grup karşılaştırmalarında, histolojisi PTC olan lenf nodlarının iyot tutulum miktarının (2,39 mg/ml) histolojisi SCC'si olanlardan (1,33 mg/ml) ve lenfoma (1,54 mg/ml) olanlardan anlamlı derecede daha yüksek olduğu izlendi (p<0,001). Bununla birlikte, SCC metastazı olanlarla lenfoma olanlar arasında iyot tutulum miktarı açısından anlamlı farklılık görülmedi (2,39 & 1,54 mg/ml, p=0,092).

SCC metastazı olan lenf nodlarında iyot tutulum miktarı reaktif lenf nodlarından daha az izlenirken (p<0,001), PTC metastazı olan lenf nodlarının iyot tutulum miktarı reaktif lenf nodlarından fazla olduğu izlendi (p=0,038). Bununla birlikte lenfoma tutulum olan lenf nodlarında iyot tutulum miktarı reaktif lenf nodlarına benzer düzeydeydi (p=0,193). İyot haritalama normalize HU değerleri açısından SCC (p=0,668), PTC (p=0,060) ve lenfoma (p=0,522) tutulumu olan lenf nodlarının reaktif lenf nodlarından anlamlı farklılık göstermediği izlendi.

Servikal lenf nodlarının görüntülenmesinde malign-benign ayrımında radyolojik açıdan her zaman kolay olamamaktadır. Baş ve boyun kanseri olan hastalarda nodal metastaz varlığı prognoz açısından en önemli faktörlerden biridir, bu nedenle nodal metastazların doğru tanınması gerekmektedir. Lenf nodu metastazı tanısında kullanılan santral nekroz ve ekstrakapsüler yayılım izlenmediği takdirde, konvansiyonel BT ve MRG ile benign nodüllerin malign nodüllerden ayrımı zordur (1,2). Bu amaçla hem fonksiyonel hem de morfolojik değerlendirmeye olanak sağlayan MR difüzyon, MR spektroskopi, MR ve BT perfüzyon, kontrastlı USG gibi çok sayıda yeni teknik değerlendirilmiştir. PET/BT oldukça güvenilir bir fonksiyonel değerlendirmeye olanak sağlamasına rağmen pahalı bir yöntemdir ve BT ve MRG'ye göre daha az ulaşılabilirdir(3). Son zamanlarda servikal lenf nodlarının görüntülenmesinde DEBT görüntülemenin kullanımı gündeme gelmiştir. Giderek daha çok alanda kullanılmaya başlayan DEBT görüntüleme ile tek bir X ışını tüpünden farklı foton enerji seviyelerinde görüntüler oluşturulmakta, radyasyon dozunun azaltılmasının yanında çekim sonrası daha kaliteli görüntülerin oluşturulmasına olanak sağlamaktadır. Çalışmamızda bu nedenle baş ve boyun malignitelerinin servikal lenf nodu tutulumlarının DEBT yöntemiyle değerlendirilmesi, benign ve malign lenf nodüllerinin ayrılmasındaki tanısal performansının değerlendirilmesi amaçlanmıştır.

Çalışmamızda malign lenf nodlarında median iyot tutulum miktarı 1,45 mg/ml, reaktif lenf nodlarında ise 1,85 mg/ml bulundu. İyot tutulumu için en iyi eşik değerin 1,62 mg/ml olduğu, bu eşik değerin %71 sensitivite, %77 spesifiteye sahip olduğu izlendi. İyot konsantrasyonları için çalışmamıza benzer sensitivite ve spesifite bildiren çalışmalar olmasına rağmen (4,5), daha yüksek bildiren çalışmalar da bulunmaktaydı(3). Foust ve ark'ının (4) 2018 yılındaki çalışmasında metastatik ve metastatik olmayan servikal lenf nodlarını DEBT yöntemiyle değerlendirmiştir. Çalışmada metastatik nodüllerde iyot tutulum miktarının metastatik olmayan lenf nodlarından daha düşük olduğunu bildirmiştir. Bulgularımızla uyumlu olan bu çalışmada 13 metastatik lenf nodu ve 16 metastatik olmayan lenf nodu değerlendirilmiştir. Ayrıca bu çalışmadaki metastatik lenf nodlarının tamamını SCC metastazları oluşturmaktaydı. Bizim çalışmamızda ise lenf nodlarının %51,9'unda SCC, %36,5'inde lenfoma, %11,5'inde PTC metastazı mevcuttu. Tawfik ve ark'ının(4) 2014 yılında yaptı-

ğı çalışmada normal, inflamatuvar ve metastatik lenf nodları DEBT ile görüntülenmiştir. Sadece SCC metastazlarının değerlendirildiği retrospektif çalışmada, iyot tutulumunun metastatik lenf nodlarında inflamatuvar ve normal lenf nodlarına kıyasla daha az olduğu izlenmiştir. Çalışmada iyot haritalama ile atenüasyon ve iyot tutulum miktarları ROC analizinde değerlendirildiğinde iyot tutulum miktarının metastatik lenf nodlarının ayrımında daha iyi tanısal performansa sahip olduğu bildirilmiştir. Çalışmamızda da benzer şekilde SCC metastazı olanlarda iyot tutulum miktarı daha düşük bulunmuştur. Ek olarak iyot tutulum miktarının iyot haritalama atenüasyon değerlerinden daha anlamlı olduğu izlenmiştir.

Çalışmamızda farklı lenf nodu metastazlarında iyot tutulum miktarlarının farklılık gösterdiği izlendi. PTC metastazlarında iyot tutulum miktarlarının reaktif lenf nodu, SCC ve lenfoma metastazlarından daha yüksek olduğu izlendi. SCC metastazlarında ise iyot tutulum miktarının reaktif lenf nodlarından daha düşük olduğu izlendi. Bu durum primer tümörün lenf nodu metastaz davranışlarıyla yakın ilişkilidir. Servikal lenf nodlarını inceleyen diğer çalışmalarda da farklı lenf nodu metastazlarının farklı özellikler gösterdiği bildirilmiştir

Çalışmamızda atenüasyon değerleri iyot haritalama sırasında elde edilen HU değerlerinin normalize edilmesiyle elde edildi. Bu şekilde normalize HU değerlerinin hastalara daha spesifik olacağı düşünüldü. Ancak çalışmamızda malign lenf nodları iyot haritalama normalize HU değerlerinin reaktif lenf nodlarından bir miktar fark olsa da bu fark istatistiksel olarak anlamlı değildi. Daha önce Tawfik ve ark'ı(4) DEBT yönteminde iyot haritalama ile konvansiyonel atenüasyon değerlerini karşılaştırmış ve iyot haritalama atenüasyon değerlerinin metastatik lenf nodlarının ayrılmasında daha başarılı olduğunu bildirmiştir. Çalışmamızda diğer çalışmalardan farklı olarak normalize HU değerleri elde edilmiştir. Diğer çalışmalarda ise sıklıkla spektral HU eğri eğimleri temel alınmıştır (3,6).Bu yüzden çalışmaların sonuçları arasında direkt bir karşılaştırma yapılması zorlaşmaktadır.

Çalışmamıza dahil edilen hasta sayısı kısmen azdı. Daha fazla hastanın dahil edildiği çalışmalarla multivariant analizler yapılarak daha kapsamlı sonuçlar elde edilebilir. Hasta sayısının az olmasına rağmen, çalışmamızda primer tümör tiplerine göre tekrar analiz edilerek bu kısıtlılık aşılmaya çalışılmıştır.

Metastatik servikal lenf nodlarının tanımlanmasında DEBT kullanışlı bilgiler sağlamaktadır. İyot tutulum miktarı metastatik servikal lenf nodlarının reaktif veya benign karakterdeki nodüllerden ayrılmasında kullanılabilir. SCC'ye bağlı servikal lenf nodu metastazlarında iyot tutulum miktarı daha düşük izlenirken, PTC'ye bağlı metastazlarda daha yüksek izlenmektedir. Bu nedenle servikal lenf nodlarının görüntülenmesinde DEBT'in sağladığı bilgilerin yanında primer tümörün de bilinmesi daha doğru bir değerlendirme sağlayacaktır. Malign servikal lenf nodları tanısında iyot haritalama ile elde edilen iyot konsantrasyonu atenüasyon değerlerinden daha anlamlı sonuçlar vermiştir. İyot tutulum miktarında en iyi eşik değerin 1,62 mg/ml olduğu, bu değerlerin altında malign servikal lenf nodlarında %71 sensitivite, %77 spesifite ile belirleyici olduğu izlendi.

Metastatik servikal lenf nodlarının tanımlanmasında konvansiyonel BT'nin katkısı sınırlıdır. Konvansiyonel BT'ye DEBT yönteminin eklenmesiyle lenf nodu metastazlarının daha erken ve doğru karakterizasyonu yapılabilir, bu şekilde baş ve boyun tümörü olan hastaların prognozunda önem arz eden lenf nodu tutulumu belirlenerek hastaların sağ kalımı arttırılabilir.

Kaynaklar

1. Mack M, Rieger J, BaghiM, Bisdas S, Vogl T. Cervical lymph nodes. Eur J Radiol. 2008; 66:493–500.
2. Nakamura T, Sumi M. Nodal imaging in the neck: recent advances in US, CT and MR imaging of metastatic nodes. Eur Radiol. 2007; 17:1235–1241.
3. Tawfik AM, Razek AA, Kerl JM, Nour-Eldin NE, Bauer R, Vogl TJ. Comparison of dual-energy CT-derived iodine content and iodine overlay of normal, inflammatory and metastatic squamous cell carcinoma cervical lymph nodes. Eur Radiol. 2014;24(3):574-80.
4. Foust AM, Ali RM, Nguyen XV, et al. Dual-Energy CT-Derived Iodine Content and Spectral Attenuation Analysis of Metastatic Versus Nonmetastatic Lymph Nodes in Squamous Cell Carcinoma of the Oropharynx. Tomography. 2018;4(2):66-71.
5. Liu X, Ouyang D, Li H, Zhang R, Lv Y, Yang A, et al. Papillary thyroid cancer: dual-energy spectral CT quantitative parameters for preoperative diagnosis of metastasis to the cervical lymph nodes. Radiology. 2015;275(1):167–76.
6. Liang H, Li A, Li Y, Cheng H, Zhao Q, Li J, Wang Q. A retrospective study of dual-energy CT for clinical detecting of metastatic cervical lymph nodes in laryngeal and hypopharyngeal squamous cell carcinoma. Acta Otolaryngol. 2015;135(7):722-8.

Anahtar kelimeler: Baş ve boyun karsinomu, Servikal lenfadenopati, Dual enerji bilgisayarlı tomografi, İyot haritalama

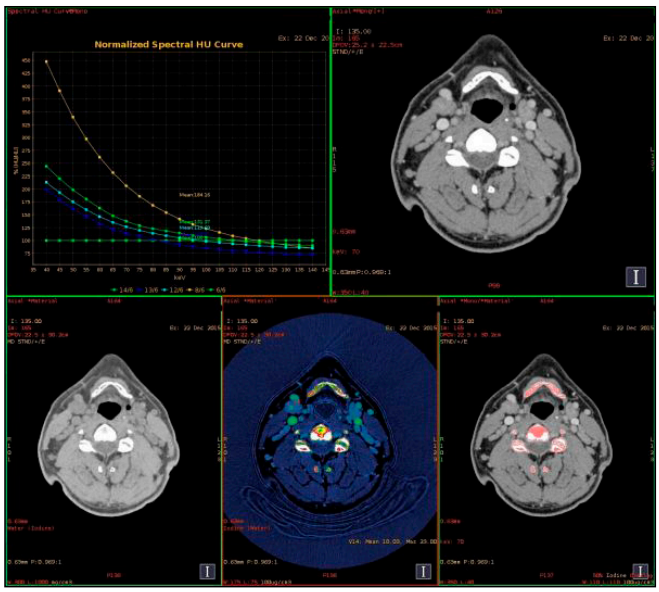

Resim 1. Aksiyal kesit intravenöz kontrastlı boyun bilgisayarlı tomografi tetkiki. Boyun sağda seviye 2 düzeyini içeren renkli iyot haritalama görüntüsünde eksizyon sonucu lenfoma tanılı lenf nodu ve bu lenf nodundan yapılan üç ayrı HU (Hounsfield Unit) ölçümünün spektral normalize HU eğrisinde görünümü.

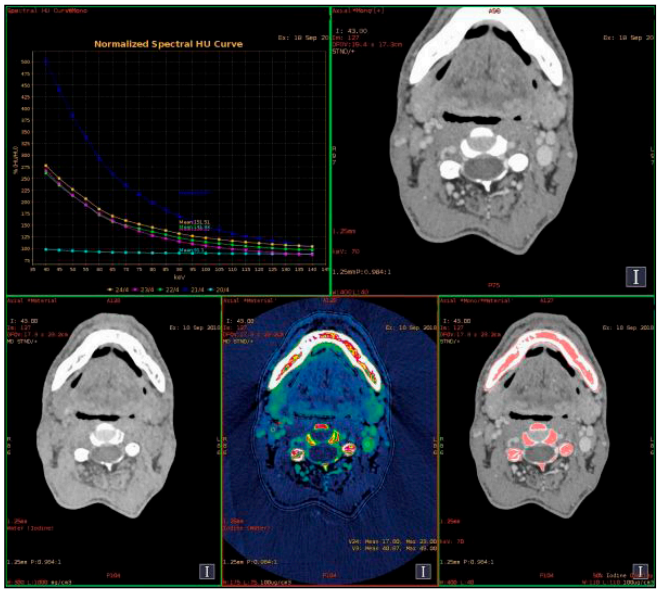

Resim 2. Aksiyal kesit intravenöz kontrastlı boyun bilgisayarlı tomografi tetkiki. Boyun sağda seviye 2 düzeyini içeren renkli iyot haritalama görüntüsünde diseksiyon sonucu benign olan reaktif lenf nodu izlenmekte ve bu reaktif lenf nodundan yapılan üç ayrı HU ölçümünün spektral normalize HU eğrisinde görünümü.

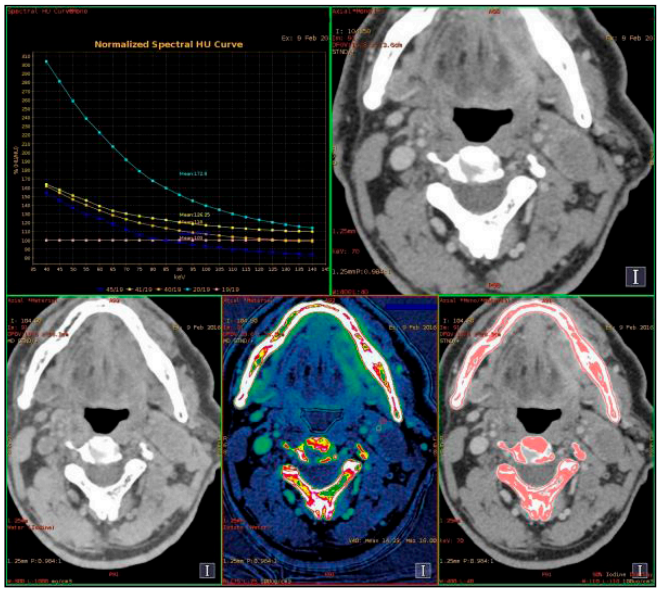

Resim 3. Aksiyal kesit intravenöz kontrastlı boyun bilgisayarlı tomografi tetkiki. Boyun solda seviye 2 düzeyini içeren renkli iyot haritalama görüntüsünde diseksiyon sonucu larenks skuamöz hücreli karsinom metastazı tanılı lenf nodu ve bu lenf nodunun solid kesimlerinden yapılan üç ayrı HU ölçümünün spektral normalize HU eğrisinde görünümü.

Pediatrik Radyoloji

SS-184

WİLMS TÜMÖRÜ İLE NÖROBLASTOM AYRIMINDA BİLGİSAYARLI TOMOGRAFİ DOKU ANALİZİNİN KULLANILABİLİRLİĞİ

Abdi Gürhan[1], İbrahim Altındaş[1], Buket Kara[2], Zuhal Bayramoğlu[3], Mehmet Öztürk[1], Yavuz Köksal[2]

[1]Selçuk Üniversitesi Tıp Fakültesi, Çocuk Radyolojisi Bilim Dalı
[2]Selçuk Üniversitesi Tıp Fakültesi, Çocuk Onkoloji Bilim Dalı
[3]İstanbul Üniversitesi, İstanbul Tıp Fakültesi, Çocuk Radyolojisi Bilim Dalı

Giriş-Amaç: Wilm's tümörü (WT) ve nöroblastom (NB) pediatrik yaş grubunda en sık görülen ekstrakranyal malignitelerdir. Radyolojik görüntüleme yöntemleri ile bu iki tümörün ayrımı çoğu zaman yapılabilmektedir (1). Bilgisayarlı tomografi doku analizi (BTDA) yöntemi, dokunun sırasıyla yapı, mikro mimari, simetri, homojenlik veya heterojenlik açısından karakterizasyonunu sağlayan, invazif olmayan, piksel yoğunluklarının uzamsal karşılıklı ilişkilerinin değerlendirildiği bir tür nicel, matematiksel, görüntü işleme türüdür (2). Bu çalışmada WT ile NB'un ayrıcı tanısında BTDA yönteminin kullanılabilirliğinin araştırılması amaçlanmıştır.

Bu retrospektif çalışma, kurumumuz 2021/174 no'lu etik kurul kararı ile onaylandı. Çalışmada histopatolojik tanısı olan 23 WT ve 20 NB hastasının 64 dedektörlü helikal BT'de elde olunan kontrastlı venöz faz batın BT görüntüleri değerlendirildi. BTDA, venöz faz görüntülerde tümörün nekroz, kalsifikasyon ya da vasküler yapı içermeyen bölgelerine 1- 1.5 cm yarı çaplı serbest el region of interest (ROI) yerleştirilerek ilgili yazılımda (Olea Medical, Canon Group Company) yapılmıştır (Resim 1). BTDA'de yedi tane birinci sıra istatistiksel parametre (entropy, mean, median, skewness, kurtosis, variance, uniformity) ve 9 tane ikinci sıra parametre (gray matter co-occurence matrix (GLCOM) içerisinde contrast, informal measure of correlation 2, inverse difference moment, maximum probability, sum average, sum entropy, gray level run length matrix (GLRM) içerisinde short run low gray level emphasis, long run high gray level emphasis) kullanıldı.

Tümör grupları için hastaların yaşı ve tümör hacminin tanımlayıcı istatistikleri Tablo 1'de verilmiştir. Birinci derece, GLCOM ve GLRM parametrelerinin medyan değerleri Tablo 2'de verilmiştir. Entropi ve sum entropi değerleri NB'da WT'ne göre anlamlı derecede daha yüksekti. Uniformity değerleri ise NB'a kıyasla WT'de daha yüksekti. Farklılık gösteren parametrelerin ROC analiz sonuçları Tablo 3'te, eğrisi ise Grafik 1'de verilmiştir. Diğer parametrelerde anlamlı farklılık saptanmadı.

Bu çalışmada, WT ile NB'un ayrımında BTDA'nın performansı araştırılmıştır. Doku analizi; tümörün heterojenliğini değerlendirerek, incelenen bölgenin parlaklığı ve arka plan sinyal yoğunluğundaki farklılıkları dikkate almaktadır (3, 4). Literatürde daha önce WT ile NB doku analiz parametreleri açısından karşılaştıran bir çalışma mevcut değildir. Shin ve ark. renal tümörlerin doku analizini ultrasonografi görüntüleri üzerinden yapmış olup sum average, maximum probability ve inverse difference moment parametrelerinde anlamlı sonuçlar bulmuşlardır (5). WT sıklıkla kistik, nekrotik ve hemorajik alanlar içerirken, NB'da daha çok kalsifikasyon görülür. Radyolojik ve patolojik görüntülerde her iki tümör de gross olarak heterojen görünümdedir (1). Bu çalışmada tümörlerin kistik, hemorajik ve kalsifik bölgelerini içermeyecek şekilde ölçüm yapılmasıyla mikroskopik boyutta heterojenite araştırılmış olup, uniformitenin WT'de, entropi ve sum entropinin NB'da yüksek bulunmuş olması bize NB'un mikroskopik boyutta daha heterojen olduğu yorumunu yaptırabilir.

Sonuç olarak BTDA, WT ile NB'un ayırıcı tanısında yararlı bir noninvaziv yöntem olarak kullanılabilir.

Kaynaklar

1. Brisse HJ, McCarville MB, Granata C, et al. Guidelines for imaging and staging of neuroblastic tumors: consensus report from the International Neuroblastoma Risk Group Project Radiology 2011; 261:243-57.
2. Lubner MG, Smith AD, Sandrasegaran K, et al. CT texture analysis: definitions, applications, biologic correlates, and challenges. Radiographics 2017;37:1483-503.
3. Soni N, Priya S, Bathla G. Texture Analysis in Cerebral Gliomas: A Review of the Literature. AJNR Am J Neuroradiol 2019;40:928-34.
4. Parekh V, Jacobs MA. Radiomics: a new application from established techniques. Expert Rev Precis Med Drug Dev 2016;1:207-26.
5. Shin HJ, Kwak JY, Lee E, et al. Texture Analysis to Differentiate Malignant Renal Tumors in Children Using Gray-Scale Ultrasonography Images. Ultrasound Med Biol 2019;45:2205-12.

Anahtar kelimeler: Wilms tümörü, nöroblastom, doku analizi

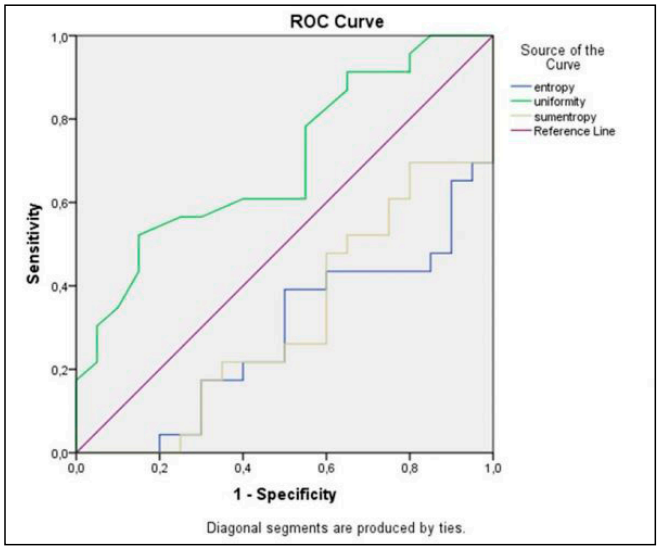

Grafik 1. Farklılık gösteren parametrelerin ROC analiz eğrileri

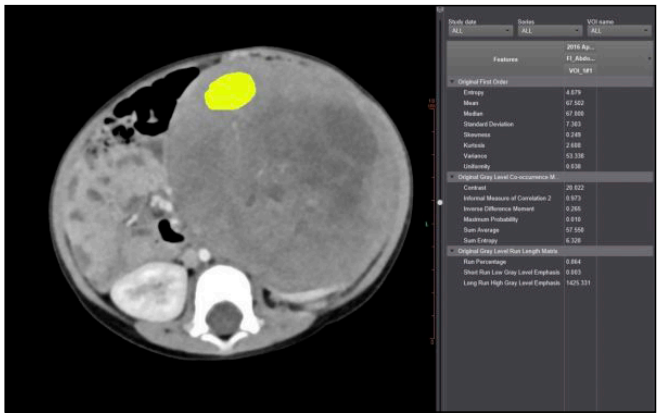

Resim 1. Aksiyal BT görüntüsü; doku analiz programı tarafından Wilms tümörünün solid komponenetinde çizilen ROI alanları (sarı alan) ve seçilen istatistiksel parametrelerin doku analizi sonuçları izlenmektedir.

Tablo 1. Hasta yaşı ve tanımlayıcı istatistikler

		Min	Max	Median (IQR)	Mean ±Std Dev.	p
Yaş	Wilms tümörü	0.1	6	3 (2-4)	3.17 ± 1.74	**0.023**
	Nöroblastom	0.1	6	1 (1-3)	2 ±1.91	
Tümör hacmi (ml)	Wilms tümörü	32	2320	301 (106-576)	429 ± 496	**0.013**
	Nöroblastom	9	1012	105 (23-278)	202 ± 255	

Tablo 2. WT ile NB arasında karşılaştırılan birinci derece, GLCOM ve GLRLM parametrelerinin değerleri

	Wilms tümörü Median (IQR)	Nöroblastoma Median (IQR)	p
Entropy	4.49 (4.27 - 4.85)	4.78 (4.58 - 5.14)	**0.015**
Mean	58.93 (50.73-71.83)	61.83 (55.26-82.99)	0.16
Median	59 (51-71)	62.5 (55.2-83)	0.18
Sd	5.99 (4.75-7.6)	6.49 (5.87-8.67)	0.1
Skewness	0.01 (-0.23 -0.5)	0.007 (-0.22-0.25)	0.89
Kurtosis	3.08 (2.76 - 3.78)	2.92 (2.61-3.21)	0.13
Variance	35.97 (22.57-57.85)	42.15 (34.51-75.59)	0.08
Uniformity	0.05 (0.042-0.059)	0.045 (0.036-0.049)	**0.027**
Contrast	30.91 (23.7-45.73)	26.72 (21.16 - 39.65)	0.28
Informal measures of correlation	0.94(0.92-0.95)	0.95 (0.93-0.97)	0.22
Inverse difference moment	0.22 (0.2-0.25)	0.24 (0.2-0.26)	0.18
Maximum probability	0.015 (0.01-0.016)	0.011 (0.009-0.016)	0.21
Sum average	67.25 (54.6-72.2)	64.4 (62.8-69.75)	0.77
Sum entropy	5.94 (5.63-6.05)	6.06 (5.81-6.25)	**0.038**
Run percentage	0.87 (0.85-0.89)	0.88(0.85-0.9)	0.3
Short run low gray level emphasis	0.003 (0.002-0.005)	0.003(0.002-0.003)	0.34
Long run low gray level emphasis	1972 (1327-2121)	1973 (1326-2120)	0.75

Tablo 3. WT ile NB ayrımında önemli parametrelerin ROC eğrisi analizi sonuçları

Tablo 3. WT ile NB ayrımında önemli parametrelerin ROC eğrisi analizi sonuçları

	AUC	Cut-off	Sensivite % (%95 CI)	Spesifite% (%95 CI)	PPV% (%95 CI)	NPV% (%95 CI)	Tanısal doğruluk % (%95 CI)
Uniformite	0.7	0.042	78 (56-92)	45 (23-68)	62 (51-71)	64 (41-81)	63 (46-77)
Entropi	0.72	4.55	56 (34-76)	85 (62-96)	81 (58-92)	63 (50-73)	70 (54-82)
Sum entropi	0.68	5.84	47 (26-69)	75 (50-91)	68 (48-84)	55(43-66)	60(44-75)

Kardiyovasküler Görüntüleme

SS-185

COVID-19 PANDEMİSİ SIRASINDA KARDİYAK MRI İLE TEŞHİS EDİLEN TAKOTSUBO SENDROMU İNSİDANSINDA ARTIŞ

Murat Serhat Aygün, Terman Gümüş

Covıd-19 Pandemisi Sırasında Kardiyak Mrı İle Teşhis Edilen Takotsubo Sendromu İnsidansında Artış

Amaç: COVID-19 salgınının Takotsubo hastalığında bir artışa neden olduğu bildirilmiştir. Bu çalışmada yazarlar, kardiyak MR tanısı alan, pandemi sırasında enfekte olan ve olmayan Takotsubo hastalarını hem kendi aralarında hem de pre-pandemi kontrol grubu ile karşılaştırmışlardır. Bu çalışmanın amacı pandemideki kısıtlamalar nedeniyle oluşan stresin etkisini araştırmaktı. İkincil amaçlar ise pandemi döneminin TS üzerindeki demografik farklılıklarını ortaya koymaktı.

Yöntem: Kurumumuza bağlı hastanelerde 2016 yılı başı ile 2020 sonu arasında kardiyak MRG tanısı konulan toplam 20 hasta (pandemi öncesi toplam 11 hasta ve 2020'de dokuz hasta) geriye dönük olarak incelendi.

Bulgular: 2016-2019 yılları arasında tanı konulan 11 hastanın sadece biri (% 9,9) erkek iken, 2020 yılında tanı konulan dokuz hastanın dördü (% 44,4) erkekti (p <0,05). 2020 yılında, enfekte olmayan grupta tüm hastalar kadındı (% 100, dört hastanın hepsi), enfekte TS hastalarında erkek egemenliği belirgindi (% 80, beş hastanın dördü). COVID-19 hastalığı olmayan tüm hastalarda apikal tutulum gözlenirken, enfekte grupta birer hastada apikal-orta ventriküler ve izole orta ventriküler tutulum görüldü. Pandemi döneminden önce tanı alan hastaların ortalama yaş ve cinsiyeti, 2020 yılında tanı alan COVID-19 negatif hastaların yaş ve cinsiyetinden istatistiksel olarak farklı değildi (p> 0.05). Bununla birlikte, düşük ortalama yaş ve erkek egemenliği ile COVID-19 pozitif hastalar diğer tüm gruplardan istatistiksel olarak farklı bulundu (p <0.05).

Sonuç: Pandemi esnasında sadece infekte olan hastalarda değil infekte olmayan grupta da sayısal artış olduğu görülmekte olup bu pandemi dönemi stresi ile açıklanabilir. Korona virüsü ile enfekte hastalarda TS'nin erkeklerde ve daha genç yaşlarda geliştiği sonucuna varmış olup bu bulgu bu grubun daha sık olarak enfekte olması ile açıklanabilir.

Anahtar kelimeler: COVID-19, Kardiak MRG, Takotsubo sendromu

Kaynaklar

1: Prasad A, Lerman A, Rihal CS. Apical ballooning syndrome (Takotsubo or stress cardiomyopathy): a mimic of acute myocardial infarction. Am Heart J. 2008 Mar;155(3):408-17. doi: 10.1016/j.ahj.2007.11.008. Epub 2008 Jan 31. PMID: 18294473.

2: Templin C, Ghadri JR, Diekmann J, Napp LC, Bataiosu DR, Jaguszewski M, Cammann VL, Sarcon A, Geyer V, Neumann CA, Seifert B, Hellermann J, Schwyzer M, Eisenhardt K, Jenewein J, Franke J, Katus HA, Burgdorf C, Schunkert H, Moeller C, Thiele H, Bauersachs J, Tschöpe C, Schultheiss HP, Laney CA, Rajan L, Michels G, Pfister R, Ukena C, Böhm M, Erbel R, Cuneo A, Kuck KH, Jacobshagen C, Hasenfuss G, Karakas M, Koenig W, Rottbauer W, Said SM, Braun-Dullaeus RC, Cuculi F, Banning A, Fischer TA, Vasankari T, Airaksinen KE, Fijalkowski M, Rynkiewicz A, Pawlak M, Opolski G, Dworakowski R, MacCarthy P, Kaiser C, Osswald S, Galiuto L, Crea F, Dichtl W, Franz WM, Empen K, Felix SB, Delmas C, Lairez O, Erne P, Bax JJ, Ford I, Ruschitzka F, Prasad A, Lüscher TF. Clinical Features and Outcomes of Takotsubo (Stress) Cardiomyopathy. N Engl J Med. 2015 Sep 3;373(10):929-38. doi: 10.1056/NEJMoa1406761. PMID: 26332547.
3: Fernández-Pérez GC, Aguilar-Arjona JA, de la Fuente GT, Samartín M, Ghioldi A, Arias JC, Sánchez-González J. Takotsubo cardiomyopathy: assessment with cardiac MRI. AJR Am J Roentgenol. 2010 Aug;195(2):W139-45. doi: 10.2214/AJR.09.3369. PMID: 20651173.
4: Jabri A, Kalra A, Kumar A, Alameh A, Adroja S, Bashir H, Nowacki AS, Shah R, Khubber S, Kanaa'N A, Hedrick DP, Sleik KM, Mehta N, Chung MK, Khot UN, Kapadia SR, Puri R, Reed GW. Incidence of Stress Cardiomyopathy During the Coronavirus Disease 2019 Pandemic. JAMA Netw Open. 2020 Jul 1;3(7):e2014780. doi: 10.1001/jamanetworkopen.2020.14780. PMID: 32644140; PMCID: PMC7348683.
5: Kariyanna PT, Sutarjono B, Grewal E, Singh KP, Aurora L, Smith L, Chandrakumar HP, Jayarangaiah A, Goldman SA, Salifu MO, McFarlane IM. A Systematic Review of COVID-19 and Myocarditis. Am J Med Case Rep. 2020;8(9):299-305. Epub 2020 Jun 5. PMID: 32747875; PMCID: PMC7397751.
6: Roca E, Lombardi C, Campana M, Vivaldi O, Bigni B, Bertozzi B, Passalacqua G. Takotsubo Syndrome Associated with COVID-19. Eur J Case Rep Intern Med. 2020 Apr 21;7(5):001665. doi: 10.12890/2020_001665. PMID: 32399453; PMCID: PMC7213829.
7: Dubey S, Biswas P, Ghosh R, Chatterjee S, Dubey MJ, Chatterjee S, Lahiri D, Lavie CJ. Psychosocial impact of COVID-19. Diabetes Metab Syndr. 2020 Sep-Oct;14(5):779-788. doi: 10.1016/j.dsx.2020.05.035. Epub 2020 May 27. PMID: 32526627; PMCID: PMC7255207.
8: Ghadri JR, Wittstein IS, Prasad A, Sharkey S, Dote K, Akashi YJ, Cammann VL, Crea F, Galiuto L, Desmet W, Yoshida T, Manfredini R, Eitel I, Kosuge M, Nef HM, Deshmukh A, Lerman A, Bossone E, Citro R, Ueyama T, Corrado D, Kurisu S, Ruschitzka F, Winchester D, Lyon AR, Omerovic E, Bax JJ, Meimoun P, Tarantini G, Rihal C, Y-Hassan S, Migliore F, Horowitz JD, Shimokawa H, Lüscher TF, Templin C. International Expert Consensus Document on Takotsubo Syndrome (Part I): Clinical Characteristics, Diagnostic Criteria, and Pathophysiology. Eur Heart J. 2018 Jun 7;39(22):2032-2046. doi: 10.1093/eurheartj/ehy076. PMID: 29850871; PMCID: PMC5991216.
9: Singh S, Desai R, Gandhi Z, Fong HK, Doreswamy S, Desai V, Chockalingam A, Mehta PK, Sachdeva R, Kumar G. Takotsubo Syndrome in Patients with COVID-19: a Systematic Review of Published Cases. SN Compr Clin Med. 2020 Oct 6:1-7. doi: 10.1007/s42399-020-00557-w. Epub ahead of print. PMID: 33043251; PMCID: PMC7538054.

Balon grafiği, 2016-2020 yılları arasında hasta sayılarının yıllara göre dağılımını vermektedir.



COVID-19 pozitif hastaların iki odacıklı sol ventriküler beyaz kan görüntüsü. **Ok, sol ventrikülün balonlaşma bölümünü gösterir.**

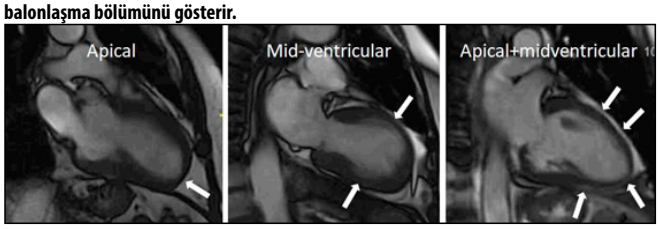

Tablo 1. Yıllara ve cinsiyete göre hasta sayısının dağılımını ve bu hastaların ortalama yaşları

YIL	KADIN	ERKEK	Ortalama (SD)
2016	3	0	68 (8.2)
2017	3	0	66.7 (3.4)
2018	2	0	65.5 (9.2)
2019	2	1	64 (4.4)
2020	5	4	48.1 (23)

Meme Radyolojisi

SS-186

MEME KANSERİNDE DİFÜZYON METRİKS İLE MOLEKÜLER SUBGRUP-LENF NODU METASTAZ İLİŞKİSİ

Gülşah Özdemir[1], Nazmi Kurt[3], Canan Büşra Akbaş[1], Fatma Elif Usturalı Keskin[2], Nermin Tunçbilek[1]

[1]Trakya Üniversitesi Tıp Fakültesi Radyoloji Anabilim Dalı
[2]Trakya Üniversitesi Tıp Fakültesi Patoloji Anabilim Dalı
[3]Tekirdağ Malkara Devlet Hastanesi Radyoloji

Meme kanserinde, tümör boyutu ve lenf nodu metastazı en güçlü prognostik faktör olarak kabul edilmektedir (1). Literatürde meme kanserinde Difüzyon MR ile prognostik faktörler arasındaki ilişki çeşitli çalışmalarda gösterilmiştir (2).

Literatürde meme kanserinde difüzyon metriksleri ile moleküler subtip ve lenf nodu metastazı arasındaki ilişkiyi değerlendiren kısıtlı sayıda çalışma bulunmaktadır (3,4,5,6).

Bu çalışmada meme kanserinde difüzyon metriksleri ile moleküler subtip, tümör boyutu ve lenf nodu metastazı arasındaki ilişkiyi kantitatif olarak değerlendirmenin etkinliğini araştırdık.

Bu çalışmada yaşları 27-71 (ortalama 49,27 ± 11,73) arasında değişen 56 olgunun datası retrospektif olarak incelendi.

Tüm olgular 1.5 T MR'da, DAG (b:0-800/mm2) ile ve rutin MR incelemede BIRADS sözlüğüne göre değerlendirildi(Resim 1 ve 2). Histopatolojik olarak moleküler subtip, tümör boyutu, lenf nodu durumu, lenfovasküler invazyon (LVI), nükleer ve histolojik grad değerlendirildi.

Olguların moleküler subtiplere göre difüzyon metriks farklılık ve ilişkisi istatistiksel olarak analiz edildi. İstatistiksel analizde tanımlayıcı analizler ve Student T ve kategorik değişkenlerde ki kare testi yapılmıştır.

Olgular histopatolojik olarak 46 invaziv duktal karsinom, 3 invaziv lobüler karsinom, 2 medüller karsinom, 1 metaplastik karsinom, 1 mikst invaziv karsinom, 2 invaziv papiller karsinom, 1 lenfoepitelyal benzeri karsinom bulunmaktaydı. İnvaziv duktal karsinom en sık görülen meme kanseri alt tipiydi (%82). 5 olgu Luminal A (%9), 33 olgu Luminal B (%59), 8 olgu Her2 tipi (%14), 10 olgu tripple negatif (%18) olarak tanımlandı.

DAG incelemede moleküler subtiplere göre ADC haritalama ve DTI'daki FA değerleri kantitatif veriler tablo 1'de özetlenmiş olup gruplar arasında istatiksel anlamlılık saptanmadı ($p<0.005$). Kantitatif değerlendirmede DTI ve ADC değerlerinde lenf nodu evresi arasında anlamlı istatiksel fark saptanmadı ($p<0.005$).

Tümör moleküler subtipi ile LAP boyutu arasında anlamlı fark saptanmadı. Ancak lenf nodu evresi moleküler alt tip arasında istatiksel olarak anlamlı fark saptandı. Luminal olmayan alt tiplerde daha yüksek lenf nodu evresi saptadık (Tablo 2).

Meme kanseri, kadınlarda en sık görülen kanser olup prognozu; lenf nodu durumu, tümör boyutu ve histolojik faktörler, hormon reseptörleri durumu, Ki-67 seviyesi ve CERB-B2 ekspresyonu gibi çeşitli faktörler belirlemektedir.

Birçok araştırmacı, luminal olmayan alt tiplerin, luminal alt tiplere göre daha düşük lenf nodu metastazı insidansına sahip olduğu bildirmiştir (7,8). Bazı araştırmalarda ise, luminal olmayan alt tiplerin daha yüksek lenf nodu metastazı insidansına sahip olduğu saptanmıştır (9,10). Biz de çalışmamızda luminal olmayan alt tiplerin daha yüksek lenf nodu metastazı insidansına sahip olduğunu saptadık.

Bazı çalışmalarda meme kanseri hastalarında malign kitlelerin DTI parametreleri ve ADC ölçümlerinde, tümör boyutu, lenf nodu durumu, histolojik derece, lenfovasküler invazyon, Ki-67, CERB B2, ER ve PR ile ilişki bildirilmiştir (11,12). Ancak biz çalışmamızda difüzyon metriks, moleküler subtip ve lenf nodu evresi arasında istatiksel anlamlılık saptamadık.

Sonuç olarak, meme kanserinde moleküler subtip ve diğer prognostik faktörleri belirlemede difüzyon metrikleri güncel verilerle henüz biyobelirteç olarak kullanılamamaktadır. Diffüzyon metriklerin biyobelirteç olabilmesi için gelecekte geniş serilerle yeni çalışmalara ihtiyaç vardır.

Kaynaklar

1.Rosenberg J, Chia YL, Plevritis S. The effect of age, race, tumor size, tumor grade, and disease stage on invasive ductal breast cancer survival in the U.S. SEER database. Breast Cancer Res Treat 2005;89:47-54.

2. Carter CL, Allen C, Henson DE. Relation of tumor size, lymph node status, and survival in 24,740 breast cancer cases. Cancer 1989;63:181-7.

3. Jones T, Neboori H, Wu H, Yang Q, Haffty BG, Evans S, et al. Are breast cancer subtypes prognostic for nodal involvement and associated with clinicopathologic features at presentation in early-stage breast cancer? Ann Surg Oncol 2013;20:2866-72.

4. Li CY, Zhang S, Zhang XB, Wang P, Hou GF, Zhang J. Clinicopathological and prognostic characteristics of triple-negative breast cancer (TNBC) in Chinese patients: a retrospective study. Asian Pac J Cancer Prev 2013;14:3779-84.

5. Howland NK, Driver TD, Sedrak MP, Wen X, Dong W, Hatch S, et al. Lymph node involvement in immunohistochemistry-based molecular classifications of breast cancer. J Surg Res 2013;185:697-703.

6. Foulkes WD, Smith IE, Reis-Filho JS. Triple-negative breast cancer. N Engl J Med 2010;363:1938-48.

7. Zhou W, He Z, Xue J, Wang M, Zha X, Ling L, et al. Molecular subtype classification is a determinant of non-sentinel lymph node metastasis in breast cancer patients with positive sentinel lymph nodes. PLoS One 2012;7:e35881.

8. Krag DN, Anderson SJ, Julian TB, Brown AM, Harlow SP, Costantino JP, et al. Sentinel-lymph-node resection compared with conventional axillary-lymph-node dissection in clinically node-negative patients with breast cancer: overall survival findings from the NSABP B-32 randomised phase 3 trial. Lancet Oncol 2010;11:927-33.

9. Zhou W, He Z, Xue J, Wang M, Zha X, Ling L, et al. Molecular subtype classification is a determinant of non-sentinel lymph node metastasis in breast cancer patients with positive sentinel lymph nodes. PLoS One 2012;7:e35881.

10.Reyal F, Rouzier R, Depont-Hazelzet B, Bollet MA, Pierga JY, Alran S, et al. The molecular subtype classification is a determinant of sentinel node positivity in early breast carcinoma. PLoS One 2011;6:e20297.

11. Mattes MD, Bhatia JK, Metzger D, Ashamalla H, Katsoulakis E. Breast cancer subtype as a predictor of lymph node metastasis according to the SEER registry. J Breast Cancer 2015;18:143-8.].

12. Crabb SJ, Cheang MC, Leung S, Immonen T, Nielsen TO, Huntsman DD, et al. Basal breast cancer molecular subtype predicts for lower incidence of axillary lymph node metastases in primary breast cancer. Clin Breast Cancer 2008;8:249-56.

Anahtar kelimeler: Breast cancer, Prognosis, Magnetic Resonance Imaging, Diffusion, Diffusion Tensor Imaging

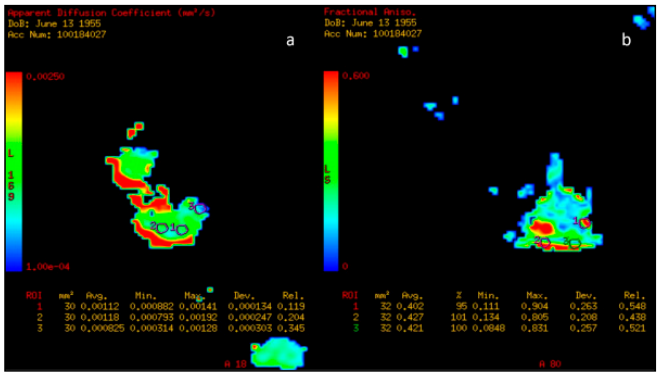

Resmi 1. 66 yaşında invaziv duktal karsinom tanısı alan Luminal B moleküler alt tipinde kadın hastanın ADC ve DTI ölçümleri

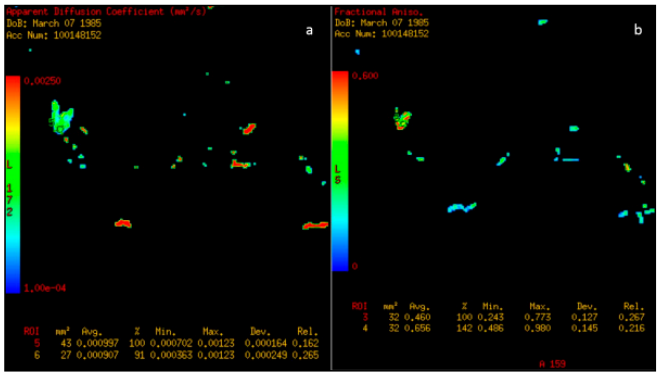

Resim 2. 34 yaşında invaziv duktal karsinom tanısı alan Luminal B moleküler alt tipinde kadın hastanın ADC ve DTI ölçümleri

Tablo 1. DAG ve DTI değerleri ile moleküler subtip ilişkisi

Moleküler subtip		N	Minimum	Maksimum	Mean	Std. Deviasyon
Luminal A	DAG (ADC)	5	0,00124	0,00215	0,001542	0,0003
	DTI (FA)	5	0,166	0,625	0,3468	0,1841
Luminal B	DAG (ADC)	33	0,000679	0,135	0,00157	0,002
	DTI (FA)	33	0,262	0,773	0,436	0,1336
Her 2 tipi	DAG (ADC)	8	0,0009	0,142	0,0188	0,0497
	DTI (FA)	8	0,193	0,582	0,328	0,1383
Tripple negatif	DAG (ADC)	10	0,0011	0,0017	0,0012	0,0001
	DTI (FA)	10	0,190	0,611	0,431	0,1438

Tablo 2. Moleküler subtip lenf nodu evre ilişkisi

Lenf nodu	EVRE	no	Yüzde	Kümülatif yüzde
Luminal A	N1	4	80	80
	N2	1	20	100
Luminal B	N1	21	63,6	63,6
	N2	7	21,2	84,8
	N3	5	15,2	100
Her 2 tipi	N1	4	50	50
	N2	2	25	75
	N3	2	25	100
Tripple negatif	N1	9	90	90
	N3	1	10	100

Meme Radyolojisi

SS-187

MEME LEZYONLARININ DEĞERLENDİRİLMESİNDE MANYETİK REZONANS GÖRÜNTÜLEME VE SHEAR WAVE ELASTOGRAFİ KARŞILAŞTIRMASI

Suat Kamil Süt[1, 2], **Serpil Ağlamış**[2], **Özlem Üçer**[3]

[1]*Adıyaman Eğitim ve Araştırma Hastanesi Radyoloji Anabilim Dalı.*
[2]*Fırat Üniversitesi Hastanesi Radyoloji Anabilim Dalı.*
[3]*Fırat Üniversitesi Hastanesi Patoloji Anabilim Dalı.*

Giriş ve Amaç: Memenin malign lezyonların saptanmasında meme MRG'nin duyarlılığı %90-95 ile yüksek olmasına rağmen, özgüllüğü %37-97 arasında değişmektedir (1, 2). SWE kantitatif veriler ile doku sertliği hakkında bilgi veren B-mod ultrasonografinin lezyon karakterizasyonuna katkı sağlayan elastografi yöntemidir (3, 4, 5). Bu çalışmamızda amaç hem MRG ile SWE verilerini karşılaştırmak hem de bu görüntüleme tekniklerinin ayrı ayrı ve birlikte kullanıldığında tanıya katkısını araştırmaktır.

Gereç ve Yöntem: Kliniğimizde yapılan meme MRG incelemesi sonrasında biyopsi endikasyonu bulunan olgulardan onamları alınanlar dahil edildi. Biyopsi öncesinde USG'de kitlesel görünümü bulunan olgulara SWE incelemesi yapıldı. MRG incelemesindeki lezyonların lokalizasyonu, boyutları, kontrastlanma eğrileri, kontrastlanma özellikleri, yağ baskılı T2A'da intensite özellikleri, SWE incelemesindeki kPa cinsinden E_{mean} değerleri ve histopatolojik sonuçları çalışmaya dahil edildi (Resim1, 2). Çalışmamızda MRG ve SWE bulguları, histopatolojik sonuçlar ile kendi içinde ve karşılıklı olarak değerlendirildi. SWE ile MRG'ye göre ayrı ayrı ve beraber olarak değerlendirme sonrasında malign-benign olarak tanımlanan lezyonların histopatolojik sonuçlarına göre tanı tutarlılıkları karşılaştırıldı.

Bulgular: Çalışmamıza dahil edilen 46 kadın olgunun, yaşları 19 ile 69 arasında (ortalama 45,6±1,9) değişmekteydi. Histopatolojik olarak lezyonların 32'si (%70) benign, 14'ü (%30) malign olarak değerlendirildi. Çalışmamızda meme lezyonlarının histopatolojik sonuçları ile MRG, SWE ayrı ayrı kullanıldığı ve MRG ile SWE'nin birlikte kullanıldığı (MRG-SWE) değerlendirme sonuçlarına göre yapılan ROC analizi eğrisi resim 3'te, analiz sonuçları tablo 1'de gösterilmiştir. Tip 3 kontrastlanma eğrisi gösterenlerde ve yağ baskılı T2A sekansında pektoralis major kasına göre izo-hipointens olanlarda elastografi E_{mean} değerlerinde diğer parametrelere göre karşılaştırıldığında istatistiksel olarak anlamlı artış olduğu saptandı (Tablo 2 ve Tablo 3).

Tartışma ve Sonuç: Çalışmamızda meme MRG ile SWE karşılaştırıldığında duyarlılık açısından MRG'nin daha üstün olduğu ancak özgüllük ve doğruluk açısından SWE'nin daha yüksek olduğu saptanmıştır. MRG ile SWE beraber kullanıldığında MRG'de tek başına değerlendirmeye göre özgüllük ve doğrulukta artış olduğu; tanısal tutarlılığını artırdığı saptanmıştır. MRG ve SWE'nin tek başına kullanımında duyarlılık ve özgüllük değerleri literatür ile uyumlu olarak bulunmuştur (1, 2, 6). Literaturde başka bir çalışmada meme kitlelerinde SWE ve MRG'nin tanıdaki etkisini karşılaştırmış ve SWE'nin memede benign ve malign lezyonların ayrımında tanı değerinin MRG'den daha üstün olduğu sonucuna varılmıştır (7). Bu çalışmanın çalışmamızı destekler nitelikte olduğu görülmüştür ve buna ek olarak bizim çalışmamızda MRG ile beraber SWE'nin kullanımının meme MRG değerlendirmesine katkıda bulunabileceği görülmüştür.

Sonuç olarak, meme MRG yanlış pozitif sonuçlar ve dolayısıyla fazla biyopsi gerekliliğine neden olmaktadır. MRG ile beraber SWE'nin kullanılması tanı tutarlılığını artırmakta olup, gereksiz biyopsi sayısını azaltabilir. MRG ile biyopsi kararı verilen şüpheli olgular SWE'de soft karakter göstermesi durumunda BIRADS 3 kategoride değerlendirilip biyopsi yerine kısa aralıklarla takip edilebilir. Ayrıca meme MRG'de tip 3 kontrastlanma gösterenlerin ve T2A sekansında izo-hipointens olanların SWE'de sert elastisite paterni göstereceği öngörülebilir.

Bu çalışmada kliniğimizde meme MRG incelemesi sonrasında klinik ve radyolojik olarak tanısal amaçlı biyopsi istenen hastalardan sonografik olarak değerlendirmeye uygun kitlesel görünümü bulunan 46 hastaya perkutan biyopsi öncesinde prospektif olarak tarafımızdan SWE incelemesi yapıldı.

Olgulara yapılan USG incelemesinde net görülemeyen ve derin yerleşimli (4 cm üstü) lezyonlar değerlendirme dışında bırakıldı. Ayrıca lezyon tanımlanan memesinde daha önce cerrahi ya da girişimsel bir işlem geçiren, bilinen başka sistemik hastalığı bulunan olgular ile meme MRG çekim görüntüleri yeterli kalitede olmayan olgular çalışmadan çıkarıldı.

Kliniğimizde yapılan meme MRG incelemesi sonrasında biyopsi endikasyonu bulunan olgulardan onamları alınanlar dahil edildi. Biyopsi öncesinde USG'de kitlesel görünümü bulunan olgulara SWE incelemesi yapıldı. MRG incelemesindeki lezyonların lokalizasyonu, boyutları, kontrastlanma eğrileri, kontrastlanma özellikleri, yağ baskılı T2A'da intensite özellikleri, SWE incelemesindeki kPa cinsinden E_{mean} değerleri ve histopatolojik sonuçları çalışmaya dahil edildi (Resim1, 2). Çalışmamızda MRG ve SWE bulguları, histopatolojik sonuçlar ile kendi içinde ve karşılıklı olarak değerlendirildi. SWE ile MRG'ye göre ayrı ayrı ve beraber olarak değerlendirme sonrasında malign-benign olarak tanımlanan lezyonların histopatolojik sonuçlarına göre tanı tutarlılıkları karşılaştırıldı.

Çalışmamıza dahil edilen 46 kadın olgunun, yaşları 19 ile 69 arasında (ortalama 45,6±1,9) değişmekteydi. Histopatolojik olarak lezyonların 32'si (%70) benign, 14'ü (%30) malign olarak değerlendirildi. Benign ve malign lezyonların tanılarının arasında 13 (%28) fibroadenom, 5 (%17) fibrokistik değişiklikler, 4 (%9) intraduktal papillom, 3 (%6) duktal hiperplazi, 3 (%7) mastit-granülomatöz mastit, 3 (%7) adenozis-sklerozan adenozis, 1 (%2) yağ nekrozu, 8 (%17) invaziv meme karsinomu, 6 (%13) duktal karsinoma insitu (DKIS) bulunmaktaydı.

Lezyonların MRG ile BIRADS sınıflamasına göre 11'i (%24) benign, 35'i (%76) malign olarak değerlendirildi. 46 olgunun 25'inde (%54) tip 1 (persistan), 14'ünde (%30) tip 2 (plato), 7'sinde (%15) tip 3 (wash-out) kinetik kontrastlanma eğrisi görüldü. Lezyonların 36'sı (%78) heterojen, 5'i (%11) homojen, 2'si (%4) halkasal kontrastlanma göstermekte olup, 3'ünde (%7) kontrastlanmayan internal septasyon bulunmaktaydı. Lezyonların T2A sekansında 28'i (%61) heterojen, 10'u (%22) izo-hipointens, 8'i (%17) hiperintens olarak görüldü.

Ultrason elastografi E_{mean} değerleri 12,43 kPa ile 169,60 kPa arasında değişim göstermekteydi. Bu değerlere göre benzer cihazda Bayat ve ark.'nın (15) yaptığı çalışmadan alınan veriler ışığında lezyonların 23'ü (%50) benign, 23'ü (%50) malign olarak değerlendirildi.

Manyetik Rezonans Görüntüleme ve ultrason SWE ile beraber yapılan değerlendirmede 22 (%48) lezyon benign, 24 (%52) lezyon malign olarak değerlendirildi.

Çalışmamızda meme lezyonlarının histopatolojik sonuçları ile MRG, SWE ayrı ayrı kullanıldığı ve MRG ile SWE'nin birlikte kullanıldığı (MRG-SWE) değerlendirme sonuçlarına göre yapılan ROC analizi eğrisi resim 3'te, analiz sonuçları tablo 1'de gösterilmiştir. Tip 3 kontrastlanma eğrisi gösterenlerde ve yağ baskılı T2A sekansında pektoralis major kasına göre izo-hipointens olanlarda elastografi E_{mean} değerlerinde diğer parametrelere göre karşılaştırıldığında istatistiksel olarak anlamlı artış olduğu saptandı (Tablo 2 ve Tablo 3).

Çalışmamızda meme MRG ile SWE karşılaştırıldığında duyarlılık açısından MRG'nin daha üstün olduğu ancak özgüllük ve doğruluk açısından SWE'nin daha yüksek olduğu saptanmıştır. MRG ile SWE beraber kullanıldığında MRG'de tek başına değerlendirmeye göre özgüllük ve doğrulukta artış olduğu; tanısal tutarlılığını artırdığı saptanmıştır. MRG ve SWE'nin tek başına kullanımında duyarlılık ve özgüllük değerleri literatür ile uyumlu olarak bulunmuştur (1, 2, 6). Literaturde başka bir çalışmada meme kitlelerinde SWE ve MRG'nin tanıdaki etkisini karşılaştırmış ve SWE'nin memede benign ve malign lezyonların ayrımında tanı değerinin MRG'den daha üstün olduğu sonucuna varılmıştır (7). Bu çalışmanın çalışmamızı destekler nitelikte olduğu görülmüştür ve buna ek olarak bizim çalışmamızda MRG ile beraber SWE'nin kullanımının meme MRG değerlendirmesine katkıda bulunabileceği görülmüştür.

Meme MRG'de BIRADS 4 olarak değerlendirilen malignite şüpheli, ancak histopatolojik olarak benign olarak değerlendirilen olguların

SWE ile tanı oranı daha yüksek olduğu görülmüştür. Başka bir çalışmada, Au ve ark'ı (8) MRG incelemesinde tespit edilen malignite şüpheli meme lezyonlarında ikincil bakı USG'ye SWE eklenmesinin kanser tanı oranında artışa neden olduğu görülmüştür. Aynı zamanda biyopsi öncesinde MRG ile birlikte SWE kullanıldığında benign (BIRADS 3 ve soft) olarak tanımlanan lezyonların biyopsi yerine kısa aralıklarla takibi yapılabileceği sonucuna varmışlardır. Bizim çalışmamızda da bunu desteklemektedir.

Çalışmamızın bir diğer bölümünde meme MRG'de kontrastlanma eğri tipleri ile SWE elastografi değerleri karşılaştırıldığında tip 3 kontrastlanma eğrisi gösterenlerin tip 1 kontrastlanma eğrisi gösterenlere göre ortalama elastografi E_{mean} değerinin istatistiksel olarak anlamlı yüksek olduğu tespit edilmiştir.

Matsubayashi ve ark.'nın (9) yaptığı memede fibrotik değişikliklerin ultrason elastografi ve MR görüntülemesi çalışmasında; T2A sekansında pektoralis majör kası ile karşılaştırıldığında fibröz değişiklikler bulunan lezyonlarda sinyal intensitesinde azalma olduğu ve aynı zamanda malign lezyonlarda benign lezyonlara göre fibröz değişikliklere bağlı olarak Strain Elastografi birimi olan elastisite skorunda artış olduğu görülmüştür. Bizim çalışmamızda da benzer olarak SWE'de E_{mean} değerinin yağ baskılı T2A sekansında izo-hipointens olanlarda hiperintens olanlara göre yüksek olduğu görülmüştür.

Sonuç olarak, SWE ve MRG meme lezyonlarının değerlendirilmesinde etkili iki görüntüleme yöntemidir. Ancak meme MRG yanlış pozitif sonuçlar ve dolayısıyla fazla biyopsi gerekliliğine neden olmaktadır. MRG ile beraber SWE'nin kullanılması tanı tutarlılığını artırmakta olup, gereksiz biyopsi sayısını azaltabilir. MRG ile biyopsi kararı verilen şüpheli olgularda SWE'de soft karakter göstermesi durumunda BIRADS 3 kategoride değerlendirilip biyopsi yerine kısa aralıklarla takip edilebilir. Çalışmamızın sonuçları klinik uygulamada SWE ve MRG'nin optimize edilmiş beraber kullanımı için yararlı olabilir. Ayrıca meme MRG'de tip 3 kontrastlanma gösterenlerin ve T2A sekansında izo-hipointens olanların SWE'de sert elastisite paterni göstereceği öngörülebilir. Ancak bu bulguların doğrulanması için daha fazla çalışma yapılması gerekmektedir.

Kaynaklar

1. Kacl GM, Liu P, Debatin JF, Garzoli E, Caduff RF, Krestin GP. Detection of breast cancer with conventional mammography and contrast-enhanced MR imaging. Eur Radiol 1998; 8: 194-200.
2. Heywang-Köbrunner SH, Viehweg P, Heinig A. Contrast-enhanced MRI of the breast: accuracy value, controversies, solutions. Eur J Radiol 1997; 24: 94–108.
3. Berg WA, Cosgrove DO, Dore CJ, Schafer FK, Svensson WE, Hooley RJ, et al. Shear- wave elastography improves the specificity of breast US: the BE1 multinational study of 939 masses. Radiology 2012; 262: 435-449.
4. Youk JH, Gweon HM, Son EJ, Han KH, Kim JA. Diagnostic value of commercially available shear-wave elastography for breast cancers: integration into BI-RADS classification with subcategories of category 4. Eur Radiol 2013; 23: 2695-2704.
5. Liu B, Zheng Y, Huang G, Lin M, Shan Q, Lu Y, et al. Breast lesions: quantitative diagnosis using ultrasound shear wave elastography: a systematic review and meta-analysis. Ultrasound Med Biol 2016; 42: 835-847.
6. Bayat M, Denis M, Gregory A. Diagnostic features of quantitative comb-push shear elastography for breast lesion differentiation. PLoS One 2017; 12(3): e0172801.
7. Maryam Farghadani, RozbehBarikbin, Mostafa Haji Rezaei, Ali Hekmatnia, MarziehAalinezhad, HoseinZare. Differentiating solid breast masses: comparison of the diagnostic efficacy of shear wave elastography and magnetic resonance imaging. Diagnosis (Berl). 2020;dx-2020-0056.
8. Frederick Wing-Fai Au, Sandeep Ghai, Fang-I Lu, Hua Lu. Clinical Value of Shear Wave Elastography Added to Targeted Ultrasound (Second-Look Ultrasound) in the Evaluation of Breast Lesions Suspicious of Malignancy Detected on Magnetic Resonance Imaging. J Ultrasound Med 2019 Sep; 38(9): 2395-2406.
9. Matsubayashi RN, Imanishi M, Nakagawa S. Breast ultrasound elastography and magnetic resonance imaging of fibrotic changes of breast disease: correlations between elastography findings and pathologic and short Tau inversion recovery imaging results, including the enhancement ratio and apparent diffusion coefficient. J Comput Assist Tomogr 2015; 39: 94-101.

Anahtar kelimeler: Meme lezyonları, Manyetik Rezonans Görüntüleme, Shear Wave Elastografi

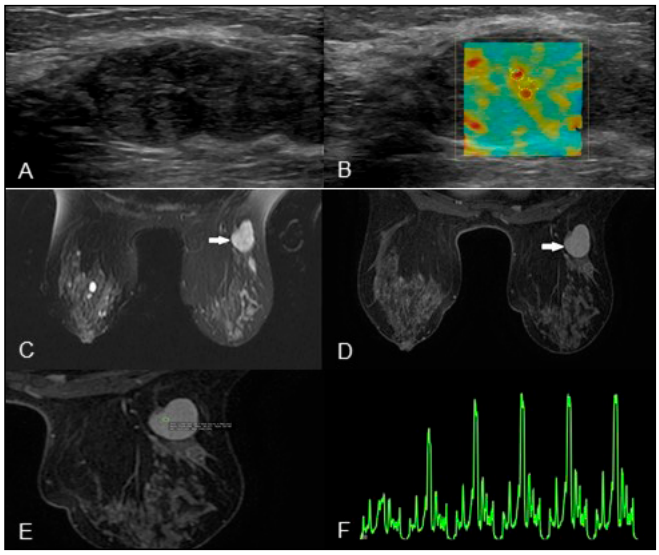

Resim 1. 41 yaşında kadın hasta. A. Ultrasonografi B-mod görüntüsü. B. SWE'de sert elastisite paterni (Emean: 78,53 kPa). C. Aksiyel yağ baskılı T2A sekansında pektoralis major kasına göre hiperintens lezyon. D. Aksiyel kontrastlı T1A sekansında homojen kontrastlanma. E-F. Aksiyel kontrastlı T1A sekansında ROI uygulaması ve zaman-sinyal intensite eğrisinde tip 2 kontrastlanma eğrisi. Olgunun histopatolojik tanısı Fibroadenom olarak sonuçlanmıştır.

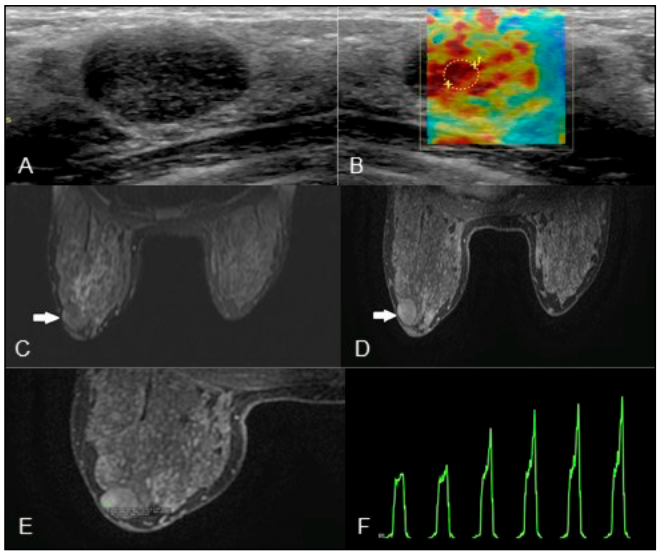

Resim 2. 20 yaşında kadın hasta. A. Ultrasonografi B-mod görüntüsü. B. SWE'de sert elastisite paterni (Emean: 89,17 kPa). C. Aksiyel yağ baskılı T2A sekansında pektoralis major kasına göre izo-hipointens lezyon. D. Aksiyel kontrastlı T1A sekansında heterojen kontrastlanma. E-F. Aksiyel kontrastlı T1A sekansında ROI uygulaması ve zaman-sinyal intensite eğrisinde tip 1 kontrastlanma eğrisi. Olgunun histopatolojik tanısı İntraduktal Papillom olarak sonuçlanmıştır.

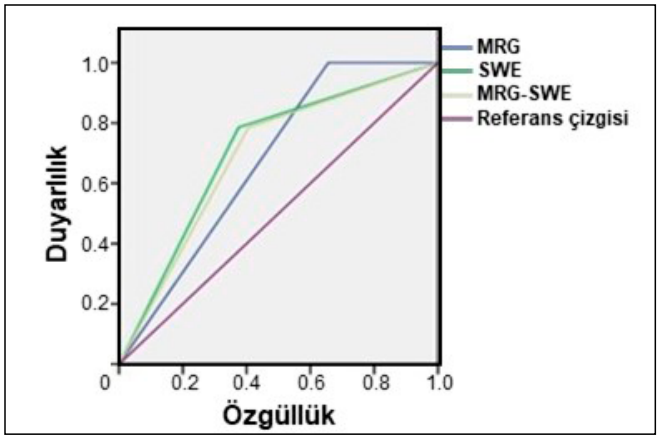

Resim 3. Histopatoloji sonuçları ile MRG, SWE ve MRG-SWE sonuçları arasındaki ROC eğrisi

Tablo 1. Histopatoloji sonuçları ile MRG, SWE ve MRG-SWE sonuçları arasındaki ROC analiz sonucu

		MR	SWE
MR-SWE	Duyarlılık	%100	%78
%78	Özgüllük	%34	%62
%59	Doğruluk	%54	%71
%65	AUC	0,672	0,705
0,690	AUC %95 güven aralığı	0,518-0,826	0,543-0,867
0,526-0,854	AUC p değeri	0,066	0,028
0,042	AUC: Eğri altında kalan alan		

Tablo 2. Kontrastlanma eğri tiplerinde ortalama elastografi Emean değerleri

	Kontrastlanma Eğri Tipleri	Sayı
Ortalama±SE	Tip 1	25
60,38±7,4	Tip 2	14
70,11±15,17	Tip 3	7
109,27±14,10*	*p<0,05.	

Tablo 3. Lezyonların MRG'de T2A sekansında intensitelerine göre ortalama elastografi Emean değerleri

	Lezyonların T2A'da intensiteleri	Sayı
Ortalama±SE	Hiperintens	8
42,09±11,74	İzo-hipointens	10
98,17±12,71*	Heterojen	28
69,20±8,92	*p<0,05.	

Meme Radyolojisi

SS-188

LUMİNAL TİP MEME KANSERİNDE YAĞ BASKILI VE YAĞ BASKISIZ T2A SEKANSLARDA SİNYAL İNTENSİTESİ İLE Kİ-67 ARASINDAKİ İLİŞKİ

Hakan Abdullah Özgül[1], Işıl Başara Akın[1], Canan Altay[1], Merih Güray Durak[2], Pınar Balcı[1]

[1]Dokuz Eylül Üniversitesi Tıp Fakültesi Radyoloji Anabilim Dalı
[2]Dokuz Eylül Üniversitesi Tıp Fakültesi Patoloji Anabilim Dalı

Giriş ve Amaç: Luminal tip meme kanserinde (Östrojen hormon reseptörü pozitif) yağ baskılı (YB) ve yağ baskısız (YBsız) T2A sekanslarda lezyon sinyal intensitesi ile Ki-67 proliferasyon indeksi arasındaki ilişkinin değerlendirilmesi.

Gereç ve Yöntem: Ocak 2018- Aralık 2019 tarihleri arasında hastanemizde tanı alan ve opere edilen 30 adet Luminal tip meme kanseri hastasına ait 1.5 Tesla manyetik rezonans görüntüleme (MRG) cihazında elde edilmiş meme MRG tetkiki geriye dönük olarak incelenmiştir. Yağ baskılı (YBlı) ve yağ baskısız (YBsız) T2A serilerde, lezyonun en geniş yerinde ve aynı kesitteki pektoralis major kası üzerinde yapılan ölçümlerde sinyal intesite (SI) değerleri kaydedilmiştir. Elde edilen SI değerleri ve lezyon/pektoralis majör kası sinyal intensite oranı (LPMSIO), cerrahi spesmene ait Ki-67 proliferasyon indeksine (PI) göre (Düşük: <%14 ve Yüksek: >%14) iki alt grubu ayrılan hastalarda SPSS programında uygun istatistiksel yöntemler kullanılarak karşılaştırılmıştır.

Bulgular: Otuz kadın hastanın ortalama yaşı 50.9 (en düşük: 29, en yüksek: 78) olarak hesaplanmıştır. Hastaların 21 tanesi invaziv duktal karsinom, 9 tanesi invaziv lobuler karsinom tanısı almıştır. Cerrahi spesmenler üzerinde yapılan değerlendirmede Ki-67 PI için sınır değer %14 olarak kabul edildiğinde 9 hasta düşük, 21 hasta yüksek PI'ne sahip olarak bulunmuştur (ortalama: 26, en düşük: 5, en yüksek: 80). Lezyon özellikleri bakımından meme MRG incelemede 11 hasta BIRADS 4, 19 hasta BIRADS 5 kategorisinde değerlendirilmiştir. YBlı T2A sekansta; lezyon ortalama SI değeri 722,8 (256-1996), pektoral kas ortalama SI değeri 172,2 (64-435) ve LPMSIO ortalama 4,72 (1,18-10,48) olarak hesaplanmıştır. Aynı ölçümler YBsız T2A serilerde; lezyon ortalama SI değeri 861,4 (358-2122), pektoral kas ortalama SI değeri 315,7 (168-620) ve LPMSIO 2,90 (1,06-5,83) olarak bulunmuştur. Hem YBsız hem de YBlı T2A serilerdeki bu değerler Ki-67 PI'ne göre ikiye ayrılan hastalar arasında anlamlı fark göstermemiştir. Ayrıca Ki-67 PI'nin değerlendirilmesinde YBsız ve YBlı T2A sekansların da birbirine üstün olmadığı görülmüştür. LPMSIO'na yönelik gerçekleştirilen ROC analizinde ise eşik değer; YBsız T2A sekansında 2,64 olarak alındığında %71 sensitivite ve %67 spesivite ile Ki-67 PI'ni pre-operatif dönemde doğru tahmin etmenin mümkün olduğu görülmüştür. Aynı oranın eşik değeri 3,45 olarak kabul edildiğinde YBlı T2A serilerde Ki-67 PI'ni %76 sensitivite ve %63 spesivite ile doğru tahmin edilebilmektedir.

Tartışma ve Sonuç: Meme MRG, meme lezyonlarının değerlendirilmesinde gün geçtikçe önemi artan, lezyonun farklı sekanslardaki sinyal karakteristiğinin yanı sıra lezyona ait kontrastlanma ve diffüzyon özelliklerini bize gösteren önemli bir tetkiktir. Ki-67 PI malign lezyonlardaki hücre çoğalma hızını gösteren, lezyonun agresifliğini anlamamızda yardımcı önemli bir belirteç olarak son dönemlerde ön plana çıkmaktadır. Son çalışmalarda lezyonun kontrastlı serileri ve ADC haritaları üzerinden yapılan değerlendirmelerde bu serilerden elde edilen kantitatif değerler ile Ki-67 PI'nin pre-operatif dönemde doğru tahmininin mümkün olduğu belirtilmiştir. Halen güncel literatürde T2A serilerdeki lezyon SI ile Ki-67 PI ilişkisi üzerine yapılmış bir çalışma bulunmamaktadır. Bu ön çalışmamızdan yola çıkarak, hasta sayısı ve verilerin arttırılması ile lezyona ait Ki-67 değerinin cerrahi öncesi dönemde doğru şekilde tahmin edilebileceğini öngörmekteyiz.

Anahtar kelimeler: Meme, MRG, Ki-67

Kaynaklar

1. Autier P, Boniol M, La Vecchia C, Vatten L, Gavin A, Héry C, et al. Disparities in breast cancer mortality trends between 30 European countries: retrospective trend analysis of WHO mortality database. BMJ. 2010; 341: c3620. doi: 10.1136/bmj.c3620 PMID: 20702548
2. Soerjomataram I, Lortet-Tieulent J, Parkin DM, Ferlay J, Mathers C, Forman D, et al. Global burden of cancer in 2008: a systematic analysis of disability-adjusted life-years in 12 world regions. Lancet. 2012; 380(9856): 1840–1850. doi: 10.1016/S0140-6736(12)60919-2 PMID: 23079588
3. Orel SG, Schnall MD, LiVolsi VA, Troupin RH. Suspicious breast lesions: MR imaging with radiologicpathologic correlation. Radiology. 1994; 190(2): 485–493. PMID: 8284404
4. Siegmann KC, Müller-Schimpfle M, Schick F, Remy CT, Fersis N, Ruck P, et al. MR imaging-detected breast lesions: histopathologic correlation of lesion characteristics and signal intensity data. AJR Am J Roentgenol. 2002; 178(6): 1403–1409. PMID: 12034606
5. Oshida K, Nagashima T, Ueda T, Yagata H, Tanabe N, Nakano S, et al. Pharmacokinetic analysis of ductal carcinoma in situ of the breast using dynamic MR mammography. Eur Radiol. 2005; 15(7): 1353–1360. PMID: 15789211

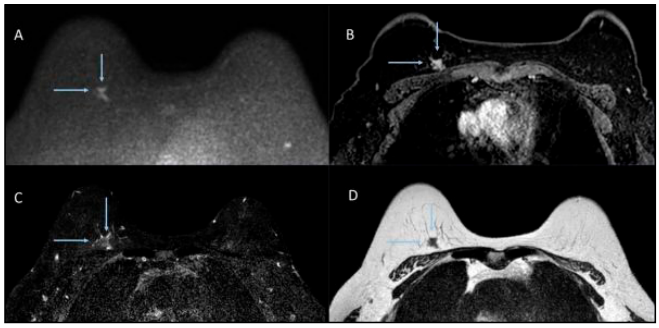

Resim 1. Sağ meme üst-alt kadran bileşkesinde, iç kadranda, göğüs duvarına yakın yerleşimli, diffüzyon ağırlıklı serilerde kısıtlanma gösteren (A), çıkarmalı kontrastlı serilerde erken boyanması bulunan (B), yağ baskılı T2A (C) ve yağ baskısız T2A sekanslarda mavi ok ile işaretlenmiş kitlesel lezyon mevcuttur.

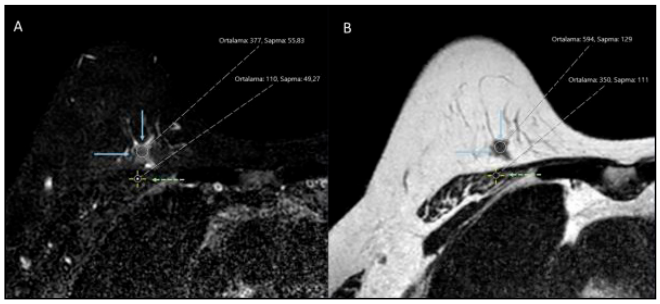

Resim 2. Yağ baskılı (A) ve yağ baskısız (B) T2A sekansta mavi ok ile işaretli, düşük Ki-67 proliferasyon indeksine sahip olduğu histopatolojik olarak kanıtlanmış kitleden ve aynı kesitte pektoralis major kasından yapılan sinyal intensite ölçümleri görülmektedir.

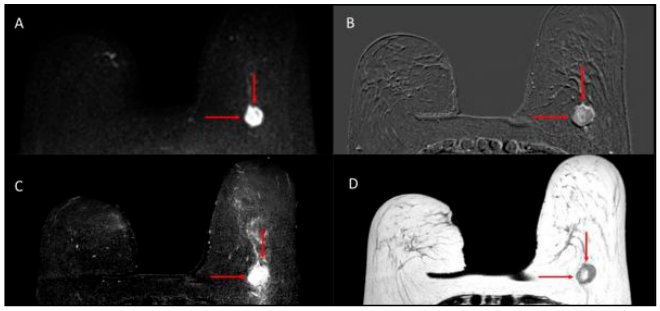

Resim 3. Sol meme üst dış kadranda, diffüzyon ağırlıklı serilerde kısıtlanma gösteren (A), çıkarmalı kontrastlı serilerde erken boyanması bulunan (B), yağ baskılı T2A (C) ve yağ baskısız T2A sekanslarda kırmızı ok ile işaretli lezyon görülmektedir.

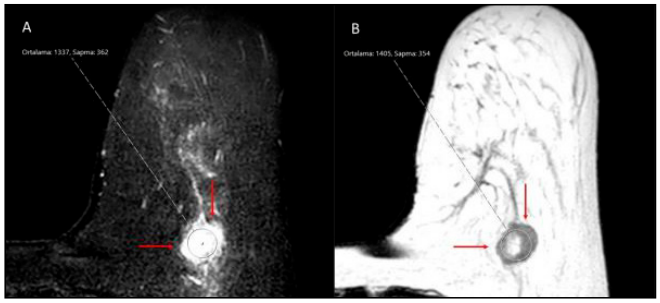

Resim 4. Yağ baskılı (A) ve yağ baskısız (B) T2A sekansta kırmızı ok ile işaretli kitleden yapılan sinyal intensite ölçümleri görülmektedir. Lezyonun Ki-67 proliferasyon indeksinin yüksek olduğu cerrahi spesmenden yapılan histopatolojik değerlendirme ile kanıtlanmıştır.

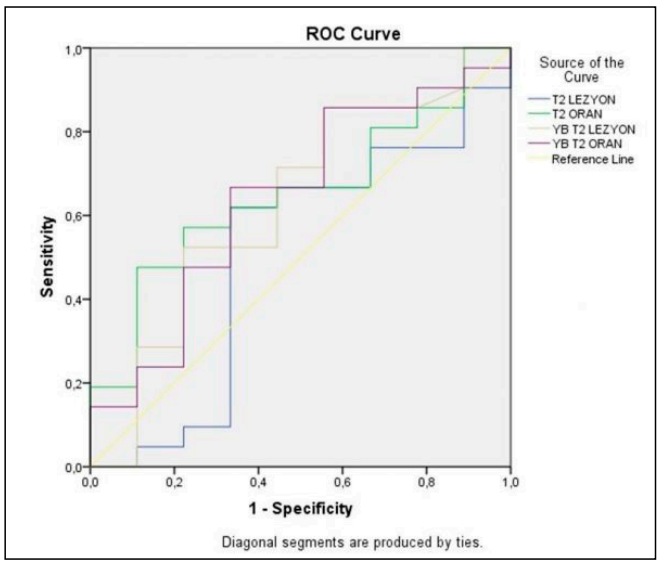

Resim 5. Yağ baskılı ve yağ baskısız T2A sekanslarda lezyonlardan yapılan sinyal intensite ölçümleri ve lezyon/pektoralis major kas sinyal intensite oranlarına ait yapılan ROC analizi grafiği resimde görülmektedir.

Meme Radyolojisi

SS-190

TARAF VE KADRANLARA GÖRE MEME PARANKİM SERTLİĞİNİN SHEAR WAVE ELASTOGRAFİ İLE DEĞERLENDİRİLMESİ

Deniz Esin Tekcan Sanli[1, 4], Mustafa Erkin Arıbal[2], Düzgün Yildirim[3, 5]

[1]İstanbul Rumeli Üniversitesi
[2]Acıbadem Altunizade Hastanesi
[3]Acıbadem Taksim Hastanesi
[4]Acıbadem Kozyatağı Hastanesi
[5]Mehmet Ali Aydınlar Üniversitesi

Amaç: Her iki memede taraf ve kadranlara göre parankim sertliğinin shear wave elastografik olarak değerlendirilmesi amaçlanmıştır.

Gereç ve yöntem: Çalışmaya rutin meme muayenesi nedeniyle kliniğimize başvurmuş hastalar dahil edildi. Herhangi bir nedenle meme operasyonu geçirmiş, göğüs bölgesine radyoterapi almış, meme implantı ve bağ dokusu hastalığı olan olgular ile memede yer kaplayan 2 cm'den büyük solid ya da kistik lezyonu olan olgular çalışma dışı tutuldu. Standart olarak her olguda her iki memede (sağ-sol) her kadrandan (üst dış (UD), üst iç (UI), alt dış (AD), alt iç (AI)) m/sn cinsinden hız değerleri Vmean olarak elde edildi. Tarafa ve kadranlara göre meme parankim sertliğinin değişkenliği istatiksel olarak değerlendirildi.

Bulgular: Çalışmaya 70 40 yaş altı (<40) ve 142 40 yaş ve üstü (≥40) olmak üzere toplamda 212 olgu dahil edildi. Sağ-sol tarafa göre elastografik meme parankim sertliği açısından anlamlı farklılık saptanmadı (p:0.356, p>0.05). Kadranlara göre yapılan değerlendirmede ikili kıyaslamalarda UD kadranı değerlerinin AD ve AI kadranı değerlerinden, UI kadranı değerlerinin de AD ve AI kadranı değerlerinden büyük olduğu saptandı (sırasıyla, p=0.007, p=0.048, p=0.002, p=0.029).

Sonuç: Meme parankim sertliği sağ ve sol tarafa göre anlamlı değişkenlik göstermemekle birlikte; üst kadranların özellikle üst dış kadranın sertliği diğer kadranlardan daha yüksektir. Bu durum fibroglanduler meme dokusunun en çok üst dış kadranlarda yoğunlaşması şeklinde açıklanabilir.

Kaynaklar

1. Georg J. Wengert & Thomas H. Helbich & Doris Leithner & Elizabeth A. Morris & Pascal A. T. Baltzer & Katja Pinker. Multimodality Imaging of Breast Parenchymal Density and Correlation with Risk Assessment Current Breast Cancer Reports https://doi.org/10.1007/s12609-019-0302-6
2. Chen JH, Lee YW, Chan SW, Yeh DC, Chang RF. Breast Density Analysis with Automated Whole-Breast Ultrasound: Comparison with 3-D Magnetic Resonance Imaging. Ultrasound Med Biol. 2016;42(5):1211–20. https://doi.org/10.1016/j.ultrasmedbio.2015. 12.015
3. King V, Brooks JD, Bernstein JL, Reiner AS, PikeMC, Morris EA. Background parenchymal enhancement at breast MR imaging and breast cancer risk. Radiology. 2011;260(1):50–60. https://doi.org/ 10.1148/radiol.11102156.
4. Woolcott CG, Koga K, Conroy SM, Byrne C, Nagata C, Ursin G, Vachon CM, Yaffe MJ, Pagano I, Maskarinec G. Mammographic density, parity and age at first birth, and risk of breast cancer: an analysis of four case-control studies. Breast Cancer Res Treat. 2012 Apr;132(3):1163-71. doi: 10.1007/s10549-011-1929-9. Epub 2012 Jan 6. PMID: 22222356; PMCID: PMC3336030.
5. Tulinius H, Sigvaldason H, Olafsdóttir G. Left and right sided breast cancer. Pathol Res Pract. 1990 Feb;186(1):92-4. doi: 10.1016/S0344-0338(11)81015-0. PMID: 2315217.
6. Fatima N, Zaman MU, Maqbool A, Khan SH, Riaz N. Lower incidence but more aggressive behavior of right sided breast cancer in Pakistani women: does right deserve more respect? Asian Pac J Cancer Prev. 2013;14(1):43-5. doi: 10.7314/apjcp.2013.14.1.43. PMID: 23534768.
7. Chan S, Chen JH, Li S, Chang R, Yeh DC, Chang RF, Yeh LR, Kwong J, Su MY. Evaluation of the association between quantitative mammographic density and breast cancer occurred in different quadrants. BMC Cancer. 2017 Apr 17;17(1):274. doi: 10.1186/s12885-017-3270-0. PMID: 28415974; PMCID: PMC5392962.
8. Lee AH. Why is carcinoma of the breast more frequent in the upper outer quadrant? A case series based on needle core biopsy diagnoses. Breast. 2005 Apr;14(2):151-2. doi: 10.1016/j.breast.2004.07.002. PsMID: 15767185.

Anahtar kelimeler: Anahtar kelimeler: meme parankim sertliği, shear wave elastografi, üst dış kadran, Vmean

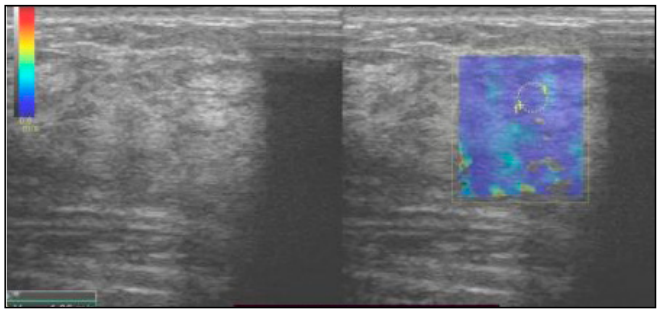

Resim 1. Sol meme alt dış kadrandan sabit ROI ile yapılan elastografik ölçüm yöntemi

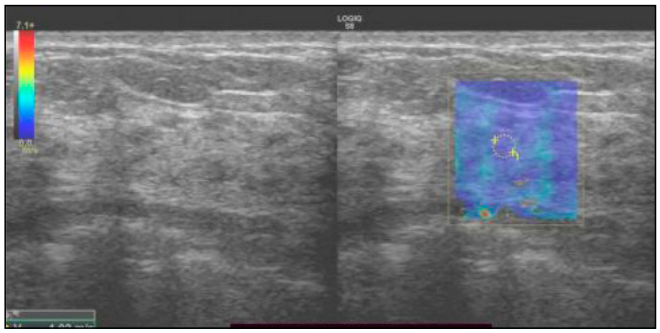

Resim 2. Sol meme alt iç kadrandan sabit ROI ile yapılan elastografik ölçüm yöntemi

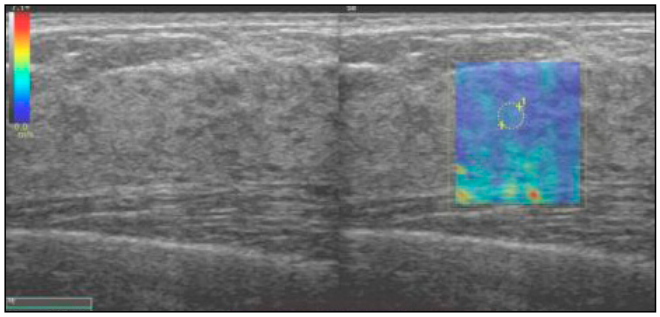

Resim 3. Sol meme üst iç kadrandan sabit ROI ile yapılan elastografik ölçüm yöntemi

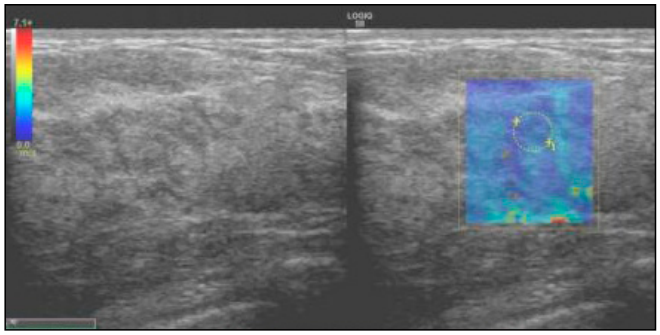

Resim 4. Sol meme üst dış kadrandan sabit ROI ile yapılan elastografik ölçüm yöntemi

Meme Radyolojisi

SS-191

KLİNİK PRATİKTE MEME MANYETİK REZONANS GÖRÜNTÜLEME ENDİKASYONLARININ ULUSLARARASI KILAVUZLAR İLE KARŞILAŞTIRILMASI

Seçil Gündoğdu

Ankara Bilkent Entegre Şehir Hastanesi

Giriş ve Amaç: Manyetik rezonans görüntüleme (MRG) meme hastalıklarının tanısında ve tedavilerinin planlanmasında yüksek duyarlılık ve özgüllük oranlarıyla günümüzde sıklıkla başvurulan bir yöntemdir (1,2). Çeşitli kılavuzlar tarafından (3,4) meme MRG endikasyonları ortaya konulmuşsa da günlük pratikte klinisyenler tarafından bu kılavuzların dışında kalan birçok farklı sebeple meme MR tetkiki istenmekte ve bu durum meme radyologları için ekstra iş yükü oluşturmaktadır. Günümüzde EUSOBI tarafından yayınlanan kılavuza göre meme MRG'nin endike olduğu durumlar tablo-1' de özetlenmiştir (3).

Bu çalışma yüksek volümlü bir meme radyolojisi kliniğinde meme MRG istemlerindeki mevcut uygulamanın uluslararası kılavuzlara uygunluğunu belirlemeyi amaçlamaktadır.

Gereç ve Yöntem: Ankara Bilkent Entegre Şehir Hastanesi Meme Radyolojisi bölümünde Ocak 2020-Şubat 2021 tarihleri arasında herhangi bir sebeple meme MRG yapılan hastaların meme MRG endikasyonları retrospektif olarak değerlendirilerek kategorize edildi. Elde edilen endikasyonlar EUSOBI tarafından 2015 yılında yayımlanan kılavuzdaki endikasyonlar ile karşılaştırılarak istatistiksel analiz yapıldı.

Bulgular: Ocak 2020 ile Şubat 2021 tarihleri arasında meme radyolojisi bölümünde 1638 hastaya çeşitli sebeplerle meme MRG tetkiki çekildiği görüldü. Çalışmada 6 erkek hasta ve istem sebebi tespit edilemeyen 95 hasta çalışma dışı bırakıldı. Çalışmaya dahil edilen 1547 hasta istem sebeplerine göre kategorize edildiğinde; 273'ünün (%17,64) aile öyküsü pozitif olması, 210'nun (%13,34) USG de kitlesel olmayan heterojen alan bulunması, 27 'sinin (%1,74) neoadjuvan kemoterapi sonrası tedaviye yanıtın değerlendirilmesi, 105 'ne (%6,78) yeni tanı meme kanseri değerlendirmesi, 160'ına (%10,34) geçirilmiş meme cerrahisi sonrası post operatif değişikliklerin ortaya konulması, 134'üne (%8,66) USG de BIRADS 3 - 4 ayırımı yapılmayan şüpheli kitleler nedeniyle, 114'üne (%7,36) mamografide tanımlanan şüpheli kalsifikasyonlar, 109'una (%7,04) mamografide asimetrik dansite alanları, 100'üne (%6,46) yapısal distorsiyon, 9'una (%0,58) okkült meme kanseri şüphesi, 100'üne (%6,46) USG'de BIRADS 4 lezyon-alan, 82'sine (%5,3) BIRADS 3 kategoride olup klinisyen tarafından istenmesi, 68'ine (%4,39) meme başı akıntısı, 36'sına (%2,32) meme implantlı hastaların değerlendirilmesi, 19'una (%1,22) granülomatöz mastit, 4'üne (%0,25) meme başı inversiyonu, 3'üne (%0,19) Poland sendromu nedeniyle meme MRG istemi yapıldığı görüldü (tablo-2).

Tartışma ve Sonuç: Çalışmamızda 15 aylık süreçte hastanemizde çekilen meme MRG tetkiklerinin %88,62'sinin EUSOBI ve ACR kılavuzları ile uyumluluk gösterdiği, kılavuzlar dışı meme MRG çekimlerinin ise tüm hastaların %11,37'sini oluşturduğu görüldü. Rahim ve ark. yaptığı çalışmada bu oranlar sırası ile %80'e %20 olarak bulunmuş olup çalışmamız ile benzerlik göstermektedir (5).

Çalışmamızda en büyük meme MRG endikasyon grubunu %49,57'lik oran ile mamografi/ultrasonda şüpheli bulguların varlığında problem çözmek amacıyla istem yapılan grup oluştururken bunu ikinci olarak %17,64'lük oranla aile öyküsü pozitif olan yüksek riskli grup takip etmekteydi. Bu durum Wernli ve ark. çalışması ile benzerlik göstermektedir (6). Çoğu meme MRG incelemesi, mamografi veya ultrason bulgularını netleştirmek için yapılmakla birlikte şüpheli lezyonların ve gruplaşmış şüpheli kalsifikasyonların varlığında biyopsiye alternatif bir yöntem olmaması gerektiği birçok çalışmada belirtilmiştir.

Anahtar kelimeler: Meme, Manyetik Rezonans Görüntüleme, Endikasyonlar

Kaynaklar

1- Spick C, Szolar D, Preidler K, Tillich M, Reittner P, Baltzer P. Breast MRI used as a problem-solving tool reliably excludes malignancy. Eur J Radiol. 2015;84(1): 61–64. https://doi.org/10.1016/j.ejrad.2014.10.005

2- Kuhl C. The current status of breast MR imaging part I. Choice of technique, image interpretation, diagnostic accuracy, and transfer to clinical practice. Radiology. 2007;244(2):356–378. https://doi.org/10.1148/radiol.2442051620

3- Mann RM, Balleyguier C, Baltzer PA, et al. Breast MRI: EUSOBI recommendations for women's information. Eur Radiol. 2015;25(12):3669-3678. doi:10.1007/s00330-015-3807-z

4- ACR practice parameter for the performance of contrast-enhanced magnetic resonance imaging (MRI) of the breast [homepage on the Internet]. c.2004 [updated 2018; cited 2018 Jun 28]. Available from: https://www.acr.org/-/media/ACR/Files/Practice-Parameters/mr-contrast-breast.pdf

5- Ayesha Rahim, Neil Donald, Demitrios Tzias, Ying, Chen, Jonathan Glover, Jane Hibbert. MRI breast indications: a review of current practice. BIR. 2018, Symposium Mamographicum Abstract book, p: 25
6- Wernli KJ, DeMartini WB, Ichikawa L, et al. Patterns of breast magnetic resonance imaging use in community practice. JAMA Intern Med. 2014;174:125–32.

Tablo 1. EUSOBI kılavuzuna göre meme MRG endikasyonları

Yüksek riskli kadınlarda tarama
Yeni tanı meme kanserinin preoperatif evrelenmesi
Neoadjuvan tedavinin değerlendirilmesi
Meme implantı olan kadınların değerlendirilmesi
Occult primer meme karsinomu araştırılması
Şüpheli lokal nüksün değerlendirilmesi
Mamografi/ultrasonda şüpheli bulguların varlığında problem çözmek

Tablo 2. Çalışmaya dahil edilen hastaların EUSOBI kılavuzuna göre MRG endikasyonlarının kategorizasyonu

Endikasyon tipi	**n (%)**
Yüksek riskli kadınların taranması	
Aile öyküsü pozitifliği	273 (%17,64)
Yeni tanı meme kanserinin preoperatif evrelenmesi	
Yeni tanı meme kanseri	105 (%6,78)
Neoadjuvan tedavinin değerlendirilmesi	
Neoadjuvan kt sonrası yanıt	27 (%1,74)
Meme implantı olan kadınların değerlendirilmesi	
Meme implantlı hastaların değerlendirilmesi	36 (%2,32)
Occult primer meme karsinomu araştırılması	
Aksiller patolojik görünümlü lenf nodu	9 (%0,58)
Şüpheli lokal nüksün değerlendirilmesi	
Meme cerrahisi sonrası post operatif değişikliklerin ortaya konulması	160 (%10,34)
Mamografi/ultrasonda şüpheli bulguların varlığında problem çözme	767 (%49,57)
USG de kitlesel olmayan heterojen alan bulunması	210 (%13,34)
BIRADS 3-4 ayırımı yapılmayan şüpheli kitleler	134 (%8,66)
Mamografide tanımlanan şüpheli kalsifikasyonlar	114 (%7,36)
Mamografide asimetrik dansite alanları	109 (%7,04)
Yapısal distorsiyon	100 (%6,46)
USG'de BIRADS 4 lezyon-alan	100 (%6,46)
Kategori dışı endikasyonlar	176 (%11,37)
Meme başı akıntısı	68 (%4,39)
Granülomatöz mastit	19 (%1,22)
BIRADS 3 kategoride olup klinisyen tarafından istenmesi	82 (%5,3)
Meme başı inversiyonu	4 (%0,25)
Poland sendromu nedeniyle	3 (%0,19)

Meme Radyolojisi

SS-192

COVID-19 PANDEMİSİNİN MEME TARAMASINA ETKİSİNİN DEĞERLENDİRİLMESİ

Cihat Aksoy[1], Koray Koç[1], Kamil Çıra[1], Emel Emir Yetim[1], Özgür Özbilek[1], Sinem Çil Gönülcü[2], Günhan Can[3]

[1]Antalya Atatürk Devlet Hastanesi Radyoloji Bölümü
[2]Antalya Atatürk Devlet Hastanesi Patoloji Bölümü
[3]Antalya Atatürk Devlet Hastanesi Genel Cerrahi Bölümü

Giriş ve Amaç: COVID-19 enfeksiyonu tüm dünyada olduğu gibi ülkemizde de sağlık uygulamalarında ciddi değişikliklere neden olmuştur. Rutin tarama programlarının aksaması birçok hastalığın geç tanı almasına neden olmuştur. 2019 ile 2020 yılları arasında yeni tanı alan onkoloji hasta sayıları karşılaştırılmış; pandemi ile beraber kanser tanılı hastaların sayısının azaldığı bildirilmiştir (1). ABD'de 20 sağlık merkezinin COVID-19 ve kanser tarama veri tabanı verileri değerlendirilmiş ve meme kanseri tanısında %47.7 oranında azalma olduğu farkedilmiştir (2). Bu çalışma ile, pandemi süresinde meme görüntüleme yapılan ve kanser tanısı alan hastaların sayısının pandemi öncesi dönem ile karşılaştırılması amaçlanmıştır.

Gereç ve Yöntem: Mart 2019-Ocak 2021 tarihleri arasında meme taraması için başvuran hastaların tıbbi kayıtları geriye dönük olarak tarandı. BI-RADS kategori 4 ve 5 olan hastalardan ultrasonografi eşliğinde perkütan meme kor biyopsi (PMKB) ve ultrasonografi eşliğinde tel ile işaretleme sonrası eksizyonel biopsi (TİSEB) yapılanlar çalışmaya dahil edildi. Çalışma dönemi pandemi öncesi Mart 2019-Ocak 2020 ve pandemi sonrası Mart 2020-Ocak 2021 olarak gruplandırılmıştır.

Bulgular: Pandemi öncesi dönemde 9378 hastaya 14200 meme görüntüleme tetkiki, pandemi sonrası ise 2375 hastaya 3778 meme görüntüleme tetkiki yapıldı. Çalışma grubundaki hastaların ortalama yaşı 48.98±14.11 yıldı. Pandemi öncesi dönemde 177 hastanınn 182 lezyonuna PMKB, 19 hastanın 19 lezyonuna TİSEB, pandemi sonrası dönemde ise 57 hastanın 60 lezyonuna PMKB, 1 hastanın 1 lezyonuna TİSEB yapılmıştır. Pandemi sonrasında pandemi öncesi döneme göre meme görüntüleme yapılan hasta sayısında, tetkik sayısında, biyopsi yapılan lezyon sayısında ve saptanan malign lezyon sayısında sırasıyla %74, %73, %69 ve %69 oranında azalma olduğu gözlendi (Tablo1). Biyopsi yapılan lezyonların patoloji sonuçları her iki dönem için karşılaştırıldı; lezyonlar benign ve malign olarak sınıflandırıldı (Tablo 2). Pandemi öncesi dönem ile pandemi sonrası dönemde benign lezyon saptanan hasta oranları benzer bulundu (%51.7'e karşılık %50.8; p=0.12). Pandemi öncesi dönemde malign lezyonların tüm biyopsi yapılan hastalara oranı %48.2 iken pandemide bu oran %49.1'e yükseldi, ancak aradaki fark anlamlı olarak saptanmadı (p=0.63). Tetkik sayılarında azalma en fazla Nisan ve Mayıs 2020 ayında saptandı; azalma oranları sırasıyla % 97 ve % 96'dır (Resim 1-2).

Tartışma ve Sonuç: Pandemi ile birlikte meme görüntüleme yapılan hasta sayısında, tetkik sayısında, biyopsi yapılan lezyon sayısında, saptanan meme kanseri sayısında yaklaşık %70 oranında azalma gözlendi. Çalışmamızda gözlenen bu azalmanın hastaların enfeksiyon ile ilgili endişeleri ve sağlık sisteminde uygulanan zorunlu kısıtlamalara bağlı olduğunu düşünmekteyiz. Malign lezyon saptanan hasta sayısı azalmasına rağmen biyopsi yapılan hastalar içerisinde malign lezyon saptanma oranında kısmi bir artış olduğu gözlendi. Pandemi nedeniyle saptanamayan meme kanseri vakalarının daha ileri evrede tanı alacağını, buna bağlı olarak hastaların morbidite ve mortalitesinin artacağını düşünmekteyiz. Maske ve mesafe kurallarına uyularak sağlık kontrollerinin zamanında yapılmasının gerekliliği vurgulamak isteriz.

Anahtar kelimeler: COVİD-19, pandemi, meme tarama, meme kanseri

Kaynaklar

1. Patt D, Gordan L, Diaz M, et all. Impact of COVID-19 on Cancer Care: How the Pandemic Is Delaying Cancer Diagnosis and Treatment for American Seniors. JCO Clin Cancer Inform. 2020 Nov;4:1059-1071.
2. London JW, Fazio-Eynullayeva E, Palchuk MB, Sankey P, McNair C. Effects of the COVID-19 Pandemic on Cancer-Related Patient Encounters. JCO Clin Cancer Inform. 2020 Jul;4:657-665.

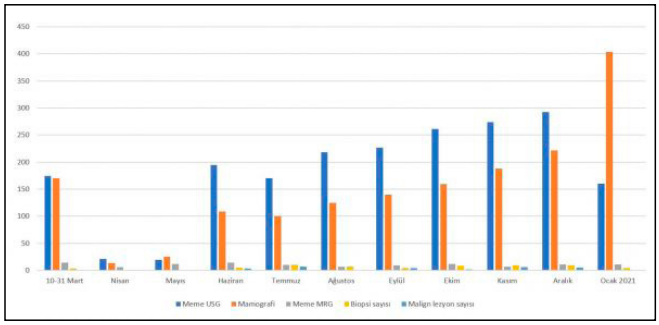

Resim 2. Pandemi sonrası dönemde aylara göre; meme görüntüleme tetkik sayıları, biopsi yapılan lezyon sayısı ve saptanan malign lezyon sayısı.

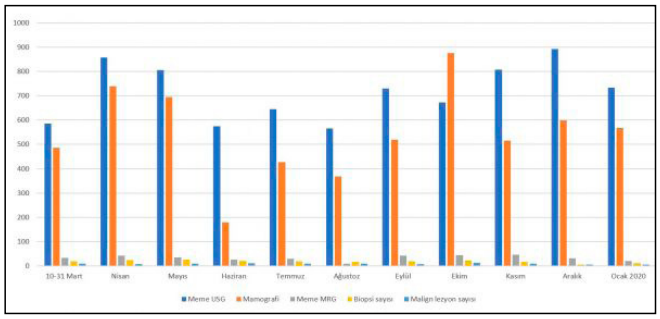

Resim 1. Pandemi öncesi dönemde aylara göre; meme görüntüleme tetkik sayıları, biopsi yapılan lezyon sayısı ve saptanan malign lezyon sayısı.

Tablo 1. Pandemi öncesi ve sonrası çalışma populasyonunda, meme görüntüleme yapılan hasta sayısı, meme görüntüleme tetkik sayısı, biopsi yapılan lezyon sayısı, saptanan malign lezyon sayısı.

	Pandemi öncesi	Pandemi sonrası	p	delta
Ortalama yaş (yıl)	48.81±14.00	49.52±14.54	0.736	-
Meme görüntüleme yapılan hasta sayısı	9378	2375	-	%74
Meme görüntüleme tetkik sayısı	14200	3778	-	%73
Biopsi yapılan lezyon sayısı	201	61	-	%69
Saptanan malign lezyon sayısı	97	30	-	%69

Tablo 2. Pandemi öncesi ve sonrası çalışma populasyonunda, lezyonların patoloji sonuçları.

	Pandemi öncesi	Pandemi sonrası	p	delta
Benign lezyon	%51.7 (n=104)	%50.8 (n=31)	p=0.12	%70
Malign lezyon	%48.2 (n=97)	%49.1 (n=30)	p=0.62	%69

Meme Radyolojisi

SS-193

PRİMER MEME KANSERLİ HASTALARDA AKSİLLER BÖLGENİN DEĞERLENDİRİLMESİNDE MEME RADYOLOĞUNUZA GÜVENİN: KLİNİK TECRÜBEMİZ

Yavuz Metin[1], Nurgül Orhan Metin[2], Filiz Taşçı[3], Maksude Esra Kadıoğlu[4], Melih Gaffar Gözükara[1]

[1]Ankara Üniversitesi Tıp Fakültesi Radyoloji Ana Bilim Dalı
[2]Beytepe Murat Erdi Eker Devlet Hastanesi Radyoloji Birimi
[3]Recep Tayyip Erdoğan Üniversi,tesi Eğitim ve Araştırma Hastanesi Radyoloji Ana Bilim Dalı
[4]Bingöl Kadın Doğum ve Çocuk Hastalıkları Hastanesi Radyoloji Birimi
[5]Amasya Toplum Sağlığı Merkezi

Amaç: Primer meme kanserli hastalarda aksiller bölgenin değerlendirilmesinde ve metastatik lenfadenopatiye (LAP) cerrahi yaklaşımın belirlenmesinde radyoloğun rolünü araştırmak.

Materyal ve Method: Eylül 2014 ile Aralık 2018 tarihleri arasında primer meme kanseri tanısıyla meme ve aksiller bölge ameliyatı geçiren 279 hasta çalışmaya dahil edildi. Ameliyat öncesi neoadjuvan kemoterapi tedavisi alan veya histopatolojik sonuçları bulunmayan hastalar çalışma dışı bırakıldı. İlk tanı anında yapılan aksiller ultrasonografi (US) bulguları, meme biyopsisi sırasında meme radyoloğu tarafından yapılan ikinci bakı aksiller US bulguları ve ince iğne aspirasyon biyopsi (İİAB) sonuçları; aksiller sentinel lenf nodu biyopsisi (SLNB) ve / veya aksiler diseksiyon (AD) sonuçları ile karşılaştırmalı olarak değerlendirildi. Buna göre ilk tanı anındaki aksiller US, ikinci bakı aksiller US, aksiller İİAB'si ve aksiller SLNB ve/veya AD'un doğruluk, duyarlılık, özgüllük, pozitif prediktif değer, negatif prediktif değerleri hesaplandı.Ayrıca İİAB sonuçları ve cerrahi sonuçları karşılaştırılarak gereksiz yapılan SLNB oranları belirlendi.

Bulgular: Çalışmaya dahil edilen hastaların ortalama yaşı 55.3 ± 12,8 yıldır (17-90 yaş). Ameliyat sonrası ortalama benign lenf nodu sayısı 8.8 ± 6.2 (1-31) ve ortalama malign LAP sayısı 3.7 ± 2.7 (3-13) idi. Malign LAP'lerin ortalama boyutu 16.8 ± 7.8 mm (3-45 mm) idi. İlk tanı anında yapılan aksiller US incelemesinin metastatik LAP saptanmadaki duyarlılığı %64.6, özgüllüğü %86.8 ve doğruluğu %74.2, PPD'i %86.5, NPD'i %65.2 olarak saptandı. Meme biyopsisi esnasında meme radyoloğu tarafından yapılan ikinci bakı ultrasonografi incelemesinin metastatik LAP saptanmasındaki duyarlığı %70.3, özgüllüğü %87.6, doğruluğu %77.8, PPD'i %88.1, NPD'i %69.3 olarak saptandı. Metastatik aksiller LAP'nin saptanması açısından, aksiller İİAB'nin duyarlılığı 89.2%, özgüllüğü %73.3, pozitif prediktif değeri %96.2, negatif prediktif değeri %47.9 ve doğruluk oranı %87.3 idi. Hastaların %27.6'sına SLNB, 48.4'üne AD ve %24'üne de hem SLNB hem de AD cerrahisi yapıldı. Meme radyoloğu tarafından aksiller lenf noduna yönelik İİAB sonucu pozitif olarak gelen hastaların %22.4'üne SLNB işlemi uygulandı ve bu hastaların da %91.1'inde metastaz saptandı. Hastalarımızın yaklaşık %20'sine gereksiz SLNB'si yapıldığı saptandı.

Sonuç: Meme radyoloğu tarafından meme biyopsisi esnasında aksiller bölgenin ikinci bakı US ile tekrar değerlendirilmesi ve bu esnada şüpheli lenf nodlarına yönelik İİAB işleminin gerçekleştirilmesi metastatik LAP saptamadaki tanısal doğruluğu arttırmakta, bu da gereksiz sentinel lenf nodu biyopsi oranlarının belirgin şekilde azalmasını sağlamaktadır.

Anahtar kelimeler: aksiller diseksiyon, ikinci bakı ultrasonografi, ince iğne aspirasyon biyopsisi, meme kanseri, sentinel lenf nodu biyopsisi

Meme Radyolojisi

SS-194

DİFFÜZYON AĞIRLIKLI MR GÖRÜNTÜLEMENİN MEME KARSİNOMUNUN HİSTOLOJİK PROGNOSTİK FAKÖRLERİNİ TAHMİN ETMEDEKİ YERİ

Günay Rona, Meral Arifoğlu

Kartal Doktor Lütfi Kırdar Şehir Hastanesi

Giriş ve Amaç: Meme kanseri önemli bir küresel sağlık sorunu ve ölümlerin başlıca nedenidir. Prognostik faktörler, sağ kalımı etkilemekle birlikte tedavi türüne yön vermede de giderek artan bir önem kazanmaktadır [1]. Meme Manyetik Rezonans Görüntüleme (MRG) meme incelemede vazgeçilmez bir yöntemdir. Başlıca endikasyonları, bilinen kanserin evrelendirilmesi, yüksek risk altındaki kadınlarda meme kanseri taraması ve neoadjuvan kemoterapiye yanıtın değerlendirilmesidir. Difüzyon ağırlıklı görüntüleme (DAG) dokulardaki su moleküllerinin rastgele hareketini ölçer. Hücre yoğunluğu, membran bütünlüğü, viskozite, organeller ve makromoleküller gibi dokuların mikroskobik yapısını analiz eder [2].

Çalışmamızın amacı meme karsinomunda DAG'lerin histopatolojik prognostik faktörleri tahmin etmedeki başarısını araştırmaktır.

Gereç ve Yöntem: Bu çalışma hastanemizin etik kurulu tarafından onaylanmıştır (onay no: 5141904). Bu retropektif çalışmaya histopatolojik olarak meme kanseri tanısı almış 92 kadın hasta (ortalama yaş 48.3 yıl, min: 26 - maks: 58 yıl) ve bu hastalara ait 92 lezyon dahil edildi. DAG, 1.5 T'de 0 ve 1000 mm^{-3} / sn'lik b-değerlerinde elde edildi. Apparent diffusion coefficient (ADC) ölçümleri, lezyonların en uzun aksının göründüğü kesitte lezyon sınırlarını aşmayacak şekilde region interest (ROI) çizilerek yapıldı (Resim 1,2,3). Aynı zamanda kontralateral normal meme parankiminden de ADC ölçümü yapıldı.

Bulgular: Tüm malign lezyonların ADC değerleri (1.06 ± 0.70 x 10^{-3} mm^2 / sn) normal parankimden (1.51 ± 0.57 x 10^{-3} mm^2 / sn) daha düşüktü (Tablo 1). Malign lezyonlarda histolojik grade (p=0.06) ve nükleer grade (p=0.189) ile ADC değerleri arasında ilişki yoktu. Yine ER, PR ve Cerb-B2 ile ADC değerleri arasında da ilişki saptanmadı (p=0.266).

Tartışma ve Sonuç: Meme lezyonları üzerine yapılan araştırmalarda, malign meme lezyonlarının ADC değerlerinin normal parankimden daha düşük olduğu bildirildi. Yapılan çalışmalarda, malign ve benign ayırımında bazıları ADC değerlerinin yararlı olduğunu bulurken, bazıları yararsız olduğunu buldu. Malign (0.66-1.50 x10^{-3}

mm²/sn) ve benign (0.87-2.00 x 10^{-3} mm²/sn) lezyonlar için ortalama ADC değerleri geniş bir aralıkta bildirildi [2].

Artmış hücre yoğunluğu, büyük çekirdekler ve makromoleküler proteinler ile azalmış hücre dışı boşluğun malign tümörlerdeki düşük ADC değerlerinin nedeni olduğu ileri sürüldü [2]. Malign meme lezyonları, malign hücreler, duktal bileşenler, nekroz alanları ve fibrozis içerdiklerinden sıklıkla patolojik ve radyolojik olarak heterojendir. Matsubayashi ve arkadaşları meme karsinomlarının DAG'lerin sadece hücre yoğunluğundan değil, aynı zamanda stromanın yapısal varyasyonlarından da etkilediğini bildirdi[3].

Çalışmamızın sonuçlarına göre ADC değerlerinin histopatolojik prognostik faktörleri tahmin etmede faydası yoktur. Kim ve arkadaşları da yaptıkları çalışmada bizimle aynı sonuçları elde ettiler [4]. Ancak daha önce yapılan bazı çalışmalarda ADC değerleri ile histolojik grade arasında ilişki bulundu [5,6].

Farklı sonuçlar elde edilmesinin sebebi kullanılan b değerlerinin ve ADC ölçüm yöntemlerinin farklı olması olabilir. Çalışmalarda kullanılan örneklemler arasındaki heterojenite de sonuçları etkilemiş olabilir.

Anahtar kelimeler: Meme Karsinomu, Difüzyon Manyetik Rezonans Görüntüleme, Histolojik Prognostik Faktörler

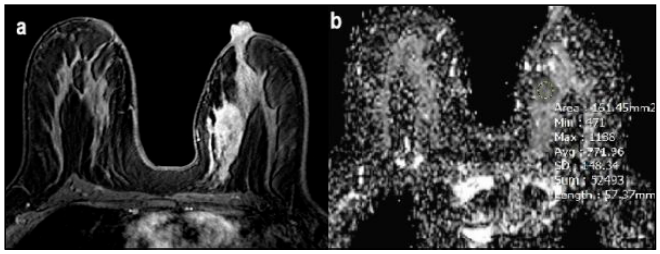

Resim 1. İnvaziv duktal karsinom tanılı 37 yaşında kadın hastada kontrastlı meme MR incelemede (a) sol meme orta iç kadranda kontrastlanan kitlenin ADC haritasında (b) düşük ADC değerlerine sahip olduğu görülmektedir.

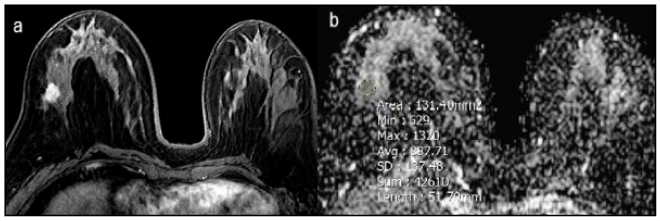

Resim 2. 48 yaşında invaziv lobüler kanser tanısı olan kadın hastada sağ meme üst dış kadranda kontrastlanan kitle (a), ADC haritasında (b) kısıtlanma göstermektedir.

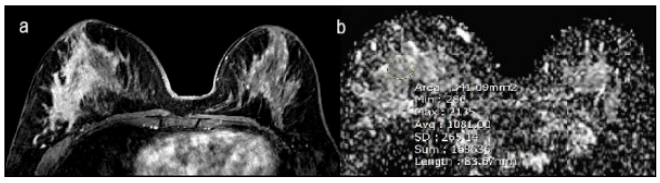

Resim 3. 37 yaşında kadın hastad DCIS tanısı olan sağ meme üst dış kadranda kontrastlanan kitlenin (a) ADC değerleri invaziv karsinomlardan yüksek ölçüldü (b).

Tablo 1. Tüm lezyonların, normal meme parankiminin, histolojik ve nükleer gradelerin ADC değerleri

Gruplar	Sayı	ADC (ortalama ±SD x 10-3 mm2/sn)
Tüm lezyonlar	92	1.06 ± 0.70
Normal doku	92	1.51 ± 0.57
Histolojik Grade		
Grade 1	21	0.95 ± 0.14
Grade 2	56	1.08 ± 0.95
Grade 3	15	1.17 ± 0.19
Nükleer Grade		
Grade 1	14	0.80 ± 0.13
Grade 2	54	1.13 ± 0.10
Grade 3	24	1.09 ± 0.13
Östrojen Reseptör (ER)		
(-)	23	0.88 ± 0.94
(+)	69	0.95 ± 0.15
Progesteron Reseptör (PR)		
(-)	36	0.87 ± 0.63
(+)	56	0.88 ± 0.19
C-erbB-2 Protein		
Negatif	47	1.11 ± 0.10
Şüpheli	22	1.13 ± 0.16
Pozitif	23	0.83 ± 0.79

Meme Radyolojisi

SS-195

TÜRKİYE'DE MEME ULTRASONOGRAFİ RAPORLAMA: EKSİKLİKLER VE ÖNERİLER

Deniz Esin Tekcan Sanli[1, 2]

[1]İstanbul Rumeli Üniversitesi
[2]Acıbadem Kozyatağı Hastanesi

Amaç: Türkiye'de çeşitli hastanelerde yapılmış meme ultrasonografi raporlarının içerik ve sonuç bakımından ACR-BIRADS (Amerikan Radyografi Koleji- Meme Görüntüleme Raporlama ve Veri Sistemi) kriterlerine göre uygunluğunu araştırmak.

Materyal-Metod: Son 5 yıl içerisinde Türkiye'de farklı şehir ve hastanelerde yapılmış ultrasonografi raporları retrospektif olarak incelendi. Merkezler temel olarak 4 grupta (üniversite hastanesi (üh), eğitim-araştırma hastanesi (eah), devlet hastanesi (dh), özel hastane (öh)) ele alındı. Raporlar, ACR-BIRADS 5.edisyon (2013) standartlarına göre teknik özellikler, sonografik bulgular, sonuç-yorum açısından değerlendirildi. Merkezler arası raporlama farklılıkları ve raporların standartlara uygunluğu istatiksel olarak değerlendirildi.

Bulgular: Çalışmada üniversite (n:6) hastanesine ait 57, eah (n:6) ait 55, devlet hastanesine (n:8) ait 58, özel hastaneye ait (n:12) 60 olmak üzere toplam 230 rapor değerlendirilmeye alındı. Raporların %98'inde lezyon boyutu, %99'unda lokalizasyonu bildirilirken; lezyonların sınır özelliği %72, eko yapısı %78, iç yapısı %66 oranında bildirildi. Şekil, oryantasyon, posterior akustik özellik, vaskülarite ve elastisite özelliklerinden bahsedilme oranları %50'nin altındaydı (%22, 15, 10, 20, 3, sırasıyla). Raporların %58'inde BIRADS klasifikasyonu belirtilirken %52'sinde yorum ve öneri bildirildi. Lezyon boyutu, lokalizasyonu, şekli, oryantasyonu, sınırı, ekosu, posterior akustik özelliği, iç yapısı belirtme açısından hastaneler arası farklılık görülmedi ($p>0.05$). BIRADS klasifikasyonu ile yorum ve öneri belirtme oranı dh grubunda anlamlı olarak daha düşüktü ($p<0.05$).

Sonuç: Meme ultrasonografi raporlaması kişiye ya da merkeze göre değişmemelidir. Değerlendirme ve raporlama sırasında standardizasyonu ve gerek hasta gerek klinisyenle doğru bir şekilde iletişim sağlamak adına uygulaması kolay ve tüm dünya çapında geçerli ACR-BIRADS kriterleri esas alınmalıdır.

Kaynaklar
1. Fatima K, Masroor I, Khanani S. Probably Benign Solid Breast Lesions on Ultrasound: Need for Biopsy Reassessed. Asian Pac J Cancer Prev. 2018;19(12):3467-3471. Published 2018 Dec 25. doi:10.31557/APJCP.2018.19.12.3467
2. Appleton DC, Hackney L, Narayanan S. Ultrasonography alone for diagnosis of breast cancer in women under 40. Ann R Coll Surg Engl. 2014 Apr;96(3):202-6. doi: 10.1308/003588414X13824511649896. PMID: 24780784; PMCID: PMC4474049.
3. Burnside ES, Sickles EA, Bassett LW, et al. The ACR BI-RADS experience: learning from history. J Am Coll Radiol. 2009;6(12):851-860. doi:10.1016/j.jacr.2009.07.023
4. Rao AA, Feneis J, Lalonde C, Ojeda-Fournier H. A Pictorial Review of Changes in the BI-RADS Fifth Edition. Radiographics. 2016 May-Jun;36(3):623-39. doi: 10.1148/rg.2016150178. Epub 2016 Apr 15. PMID: 27082663.

Anahtar kelimeler: Anahtar kelimeler: ACR BIRADS, meme ultrasonografi, stndardizasyon, raporlama, risk belirleme, eksik rapor, meme ultrason içeriği

Meme Radyolojisi

SS-196

MEME LEZYONLARININ BENİGN-MALİGN AYRIMINDA SENTETİK DİFÜZYON AĞIRLIKLI GÖRÜNTÜLEMENİN TANIYA KATKISI

Ebru Yılmaz[1], Nilgün Güldoğan[1], Mustafa Enes Mısır[2], Erkin Arıbal[2]

[1]Altunizade Acıbadem Hastanesi Meme Kliniği
[2]Acıbadem Mehmet Ali Aydınlar Üniversitesi

Giriş ve Amaç: Konvansiyonel Meme Manyetik Rezonans Görüntüleme (MRG) meme kanserinin tanısında,yayılımını belirlemede ve tedavi cevabının takibinde kullanılan en güçlü yöntemlerden biridir. Ancak yanlış pozitiflik oranı yüksek olduğu için gereksiz biyopsilere neden olmaktadır.Literatürde MRG incelemede biyopsi önerilen hastaların yanlızca 19-36 % sında kanser çıktığı bildirilmektedir (1,2).Gereksiz biyopsileri azaltmak ve MRG incelemenin tanı doğruluğunu arttırmak için yeni teknikler üzerinde çalışılmaktadır. Bunlardan biri difüzyon ağırlıklı görüntülemedir (DAG).Tümör selülaritesi arttıkça suyun difüzyonunun kısıtlanması prensibine dayanan bu yöntem, son yıllarda konvansiyonel sekanslara ek olarak kullanılmakta ve yanlış pozitifliği azaltmaktadır. Ancak DAG birçok sınırlılığa sahiptir ve geliştirmek için birçok çalışma yapılmaktadır (3).

DAG 'nin doğruluğunu arttırmak amacı ile geliştirilen yeni tekniklerden biri de sentetik difüzyon ağırlıklı görüntüleme sekansıdır. En az iki farklı düşük b değeri ile elde olunan DW MR imajlarından matematiksel hesaplamalarla yüksek b değerli sentetik difüzyon ağırlıklı görüntüler elde olunur.Böylece yüksek b değerli görüntülerde karşılaşılan düşük SNR, imaj distorsiyonu gibi etkilerden kaçılabilir (4). Çalışmamızda 1500 s/mm^2 b değerli sentetik görüntüler oluşturularak değerlendirilmiştir.

Sentetik difüzyon ağırlıklı sekans;daha az artefakt,yağ baskılamadaki inhomojenitenin ortadan kalkması ve yüksek sinyal-gürültü oranı ile DAG sekansına üstünlük sağlamaktadır. Bu çalışmanın temel amacı sentetik DAG' nin lezyon saptamadaki duyarlılığını belirlemektir.

Gereç ve Yöntem: Mart 2019 -Mart 2021 tarihleri arasında meme MRG'ı çekilen ve biyopsisi yapılan tüm olgular çalışmaya dahil edilmiştir. Histopatolojik tanısı olmayan veya tanısına ulaşılamayan olgular,MRG öncesi biyopsi yapılmış olgular,neoadjuvan KT sonrası çekilen MRG incelemeler (yanlış negatifliğe neden olmamak için) çalışmaya dahil edilmemiştir. 105 meme MR' ında toplam 112 lezyon çalışmaya dahil edilmiş,artefaktlar ve teknik yetersizlik (yetersiz yağ baskılama) nedeni ile 4 hasta çalışma dışı bırakılmıştır.

Bulgular: 108 lezyonun 65'inin patoloji sonucu malign,43'inin benign olarak bildirilmiştir..65 malign lezyonun 59'u sentetik DAG'lerde hiperintens olarak izlenirken 6 lezyon izo ve hipoekoik olarak izlenmiştir. 43 benign lezyonun 10'u sentetik DAG'lerde hiperintens olarak izlenirken 33 lezyon izointens olarak izlenmiştir. Malign olgularda sentetik DAG'nin duyarlılığı % 90.7, özgüllüğü %76, pozitif prediktif değeri %85.5, negatif prediktif değeri %84.6 bulundu. Benign olgularda sentetik DAG'nin duyarlılığı %76.7'dir.

Tartışma ve sonuç: Literatürde çalışmadan çalışmaya farklılıklar göstermekle birlikte DAG'nin lezyon saptamada duyarlılığı % 92,spesifitesi % 86'dır. Sentetik DAG'ler lezyon ayrımında ek katkı sağlamamıştır. Sentetik DAG artefaktların ve gürültünün azaltıldığı ek süre gerektirmeyen bir sekanstır. Özellikle artefakta bağlı olarak net değerlendirilemeyen DAG'lerde ek olarak kullanılabilir.

Anahtar kelimeler: meme kanseri, manyetik rezonans inceleme, difüzyon ağırlıklı inceleme, sentetik difüzyon

Kaynaklar
1. Lee JM, Ichikawa L, Valencia E, Miglioretti DL, Wernli K, Buist DSM, et al.Performance benchmarks for screening breast MR imaging in community practice. Radiology 2017;285:44–52.
2. Strigel RM, Rollenhagen J, Burnside ES, ElezabyM,Fowler AM, Kelcz F, et al. Screening breast MRI outcomes in routine clinical practice: comparison to BI-RADS benchmarks. Acad Radiol 2017;24:411–7.
3. Baltzer PA, Benndorf M, Dietzel M, Gajda M, Camara O, Kaiser WA.Sensitivity and specificity of unenhanced MR mammography (DWI combined with T2-weighted TSE imaging, ueMRM) for the differentiation of mass lesions. Eur Radiol 2010;20:1101–10.
4. Blackledge MD, Leach MO, Collins DJ, Koh BD. Computed Diffusion-weighted MR Imaging May Improve Tumor Detection. Radiology 2011; 261(2):573-581.
5. Yabuuchi H, Matsuo Y, Okafuji T, et al. Enhanced mass on contrast-enhanced breast MR imaging: lesion characterization using combination of dynamic contrast-enhanced and diffusion-weighted MR images. J Magn Reson Imaging 2008; 28:1157-1165.

Meme Radyolojisi

SS-197

MEME KANSERİ ÖYKÜSÜ OLAN OLGULARDA RADYOLOJİK TAKİP

İnci Kizildag Yirgin[1], Ravza Yılmaz[2]

[1]İstanbul Üniversitesi, Onkoloji Enstitüsü, Radyoloji Bölümü
[2]İstanbul Üniversitesi, İstanbul Tıp Fakültesi, Radyoloji Ana Bilim Dalı

Giriş ve Amaç: Konservatif tedaviden sonra, ilk 5 yılda, özellikle ilk 2 yılda, aynı tarafta gerçek loko-rejyonel nükslerde bir pik gözlenir; bundan sonra bu risk giderek azalmaktadır (1). Yeni bir primer karşı meme kanseri riski ve bunun kümülatif insidansı zamanla artar ve çoğu ilk 5 takip yılından sonra gözlenir (2-4). Bu risk profili tek taraflı mastektomi yapılan kadınlara da uygulanabilir. İpsilateral nüksler arasında da, yeni primer meme kanserinin (nükslerin yaklaşık %50'si) daha geç bir başlangıçlıdır (5). Bu nedenle, gerçek lokal-bölgesel nükslerin ve yeni birincil BC'lerin genel insidansı, yıllık % 1.0-1.5'lik sabit bir oran gösterir. 15-20 yıl boyunca (6), kümülatif insidansta sürekli bir artışa neden olur (3,7).

Amacımız, küratif amaçlı invaziv meme kanseri tedavisi gören hastalarda meme kanseri radyolojik takip uygulamasını değerlendirmek ve her bir radyolojik yöntemin tanısal doğruluğunu karşılaştırmaktır.

Gereç-Yöntem: Mart 2019-2021 tarihleri arasında lokorejyonel nüksü olan 33 hasta (yaş aralığı 35-86; ort 55.6) çalışmaya dahil edildi. Hastaların ultrasonografi (US), mamografi (MG) ve manyetik rezonans görüntüleme (MRG) görüntüleri retrospektif olarak değerlendirildi. Lokorejyonel nüks, aynı veya karşı memede, supraklaviküler, infraklaviküler, internal mammarian zincir veya aksiller lenf düğümlerinde nüks olarak tanımlandı. BI-RADS kategori 4 ve 5 pozitif olarak kabul edildi. Patolojik sonuçlar nüks tanısı için referans standart olarak kabul edildi.

Bulgular: Ondokuz hastada aynı tarafta meme, 7 hastada karşı taraf meme, 4 hastada aynı taraf aksiller ve 3 hastada karşı taraf aksiller nüks vardı. US 32 lezyon tespit etti, 33 lezyondan biri US tarafından tanımlanamadı ancak MR ve MG ile tespit edildi (şekil-1). MG 21 lezyon tespit etti, modifiye radikal mastektomi (MRM) operasyonu geçiren ve lokal nüksleri olan 8 hastada ameliyat olmayan memenin mamografik değerlendirmesi normal sınırlardaydı. Bir hastada heterojen yoğun meme yapısı nedeniyle MG ile lokal nüks tanısı

konulamadı, diğer 3 hastada ise aksiller nüks görüntüleme alanında olmadığından MG ile tanı konulamadı(şekil-2). MRI tüm loko-rejyonel nüksleri saptadı (şekil-3).

Tartışma ve sonuçlar: Meme kanseri sürveyansının amacı, erken lokal veya kontralateral nüksleri tespit etmektir. Uluslararası kılavuzlar, kişisel meme kanseri öyküsü olan kadınlarda yıllık mamografi önermektedir (şekil-4).

Metastatik olmayan meme kanserli kadınları takip etmek için en iyi sürveyans stratejisine ilişkin veriler, farklı sürveyans yaklaşımlarını karşılaştıran randomize kontrollü çalışmalar yapılmadığından sınırlıdır. Ancak, Evre 0-III meme kanseri. tanısından sonra sürveyans için rutin mamogram taramasının ve klinik meme muayenelerinin değerini gösteren sağlam veriler vardır. 2000'den sonra yayınlanan retrospektif kohort çalışmalarını içeren bir metaanaliz, 5312 kadından %5'inin (250) izole bölgesel nüksleri olduğunu ve bunların %55.6'sının (139/250) klinik meme muayeneleri ile (%17, 42/250) veya mamografi ile (%39, 97/250) saptandığını göstermiştir (8).

Radyolojik takip uygulaması dikkatle izlenmeli ve fizik muayene bulguları radyoloji bölümüne bildirilmelidir. Aksi takdirde rutin yıllık mamografi ile lokal ve aksiller nüksler gözden kaçabilir.

Kaynaklar

1. Elder EE, Kennedy CW, Gluch L et al (2006) Patterns of breast cancer relapse. Eur J Surg Oncol 32:922–927
2. Howell A, Cuzick J, Baum M et al (2005) Results of the ATAC (Arimidex, Tamoxifen, Alone or in Combination) trial after completion of 5 years' adjuvant treatment for breast cancer. Lancet 365(9453):60–62
3. Freedman GM, Anderson PR, Hanlon AL, Eisenberg DF, Nicolaou N (2005) Pattern of local recurrence after conservative surgery and whole-breast irradiation. Int J Radiat Oncol Biol Phys 61:1328–1336
4. Montgomery DA, Krupa K, Cooke TG (2009) Locoregional relapse after breast cancer: most relapses occur late and are not clinically detected. Breast J 15:163–167
5. Smith TE, Lee D, Turner BC, Carter D, Haffty BG (2000) True recurrence vs. new primary ipsilateral breast tumor relapse: an analysis of clinical and pathologic differences and their implica tions in natural history, prognoses, and therapeutic management. Int J Radiat Oncol Biol Phys 48:1281–1289
6. Kreike B, Hart AA, van de Velde T et al (2008) Continuing risk of ipsilateral breast relapse after breast-conserving therapy at long-term follow-up. Int J Radiat Oncol Biol Phys 71:1014–1021
7. Montgomery DA, Krupa K, Jack WJ et al (2007) Changing pattern of the detection of locoregional relapse in breast cancer: the Edinburgh experience. Br J Cancer 96:1802–1807
8. Montgomery DA, Krupa K, Cooke TG. Follow-up in breast cancer: does routine clinical examination improve outcome? A systematic review of the literature. Br J Cancer 2007;97:1632e41. http://dx.doi.org/10.1038/sj.bjc.6604065.

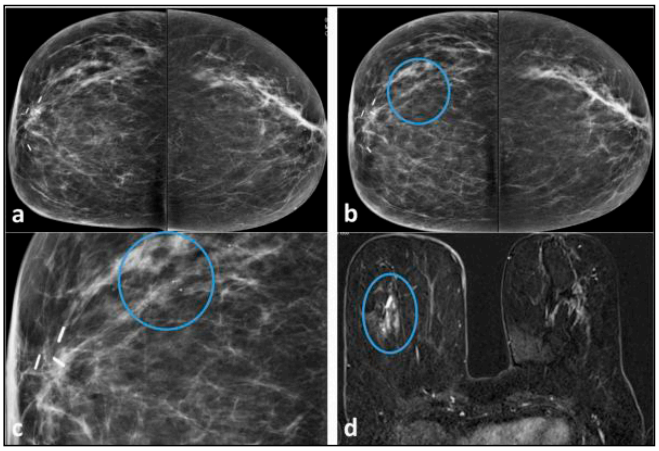

Şekil 1. Daha önce sağ meme koruyucu cerrahi geçirmiş 51 yaşında hasta.a) 2019 yılında yapılan bilateral CC mamografi incelemesinde patolojik bulgu saptanmadı. b),c) 2020 yılında rutin kontrolde yeni gelişen ameliyat skar dokusunun arkasında sağ memede segmental mikrokalsifikasyon alanı saptandı d) MRG incelemesinde nüks ile uyumlu segmental kontrast tutulumu görüldü.

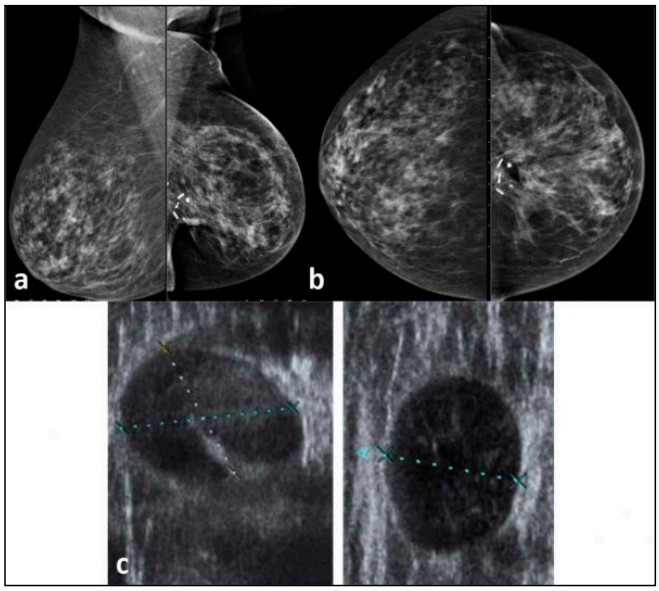

Resim 2. Daha önce sol meme koruyucu cerrahi geçiren 83 yaşında hasta.a),b) Rutin yıllık postoperatif MG kontrolünde nüks saptanmadı.c) Klinisyen aksilla muayenesinde patolojik LAP saptadığını belirttiği için ek olarak yapılan aksiller USG'de nüks ile uyumlu 2 patolojik LAP izlendi.

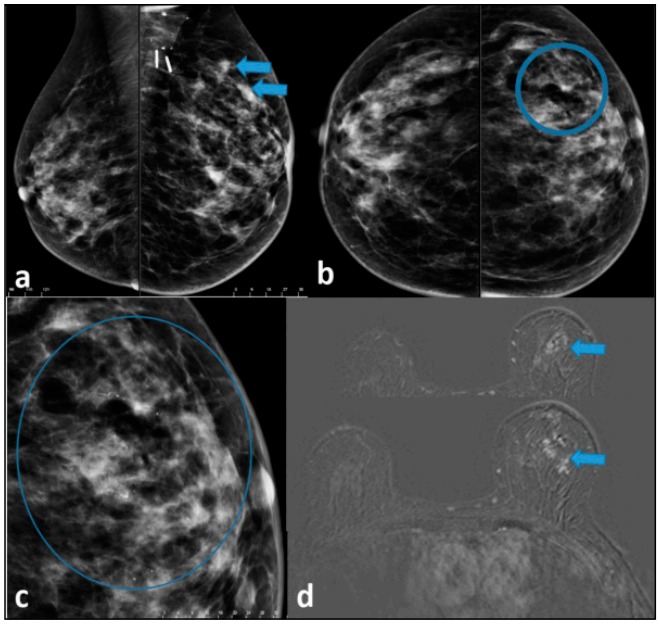

Resim 3. Daha önce sol meme koruyucu cerrahi geçiren 54 yaşındaki hasta. a),b) MLO ve CC mamogramları sol memenin üst dış kadranda iki yeni fokal asimetri ve bölgesel mikrokalsifikasyonlar gösteriyor (oklar).c) MRG incelemesi rekürrensle uyumlu segmental kontrast artışını gösteriyor.

Guideline recommendations on breast imaging surveillance in women with a personal history of breast cancer

Guideline	MMG	Ultrasound	MRI
American Cancer Society/American Society of Clinical Oncology (2016)	Annual	Not specified	Not recommended
National Comprehensive Cancer Network (NCCN)	Annual	Considered for women with lifetime risk ≥ 20% who qualify for but cannot undergo breast MRI	Recommends against routine MRI unless the patient meets high-risk criteria (>20% life time risk)
European Society for Medical Oncology (ESMO) (2019)	Annual	Can be considered in FU of ILC	May be indicated for young patients (especially, dense breast tissue and genetic or familial predispositions)
American College of Radiology (2018)	Annual	Considered for women with elevated risk who would qualify for but cannot undergo breast MRI	Annual MRI **recommended** for women with personal histories of breast cancer and dense breast tissue, or those diagnosed before age 50

Şekil 4. Uluslararası kılavuzlara göre radyolojik takip önerileri

Girişimsel Radyoloji

SS-198

PERİFERİK ARTER HASTALIĞININ TEDAVİSİNDE YENİ BİR TEKNİK: RETROGRAD KILAVUZ TEL DESTEKLİ YENİDEN ŞEKİLLENDİRME TEKNİĞİ

Gürkan Danışan

Sakarya Üniversitesi, Radyoloji Anabilim Dalı

Giriş ve Amaç: Endovasküler tedavi (EVT), periferik arter hastalıklarında (PAH) iskemik istirahat ağrısının giderilmesinde, yaraların iyileşmesinde ve uzuv kaybının önlenmesinde kabul görmüş bir tedavi seçeneğidir (1). Kompleks arteriyel oklüzyonları olan hastaların yaklaşık %20-40'ı geleneksel anterograd yaklaşım kullanılarak tedavi edilemez ve bu durum hastaların majör ampütasyon ve ölüm oranını arttırmaktadır (2). Çalışmamızın amacı, orijinden itibaren oklüde olan, anterograd kateterizasyonun yapılamadığı periferik arter hastalığı olgularında Retrograd Kılavuz Tel Destekli Yeniden Şekillendirme Tekniği'nin etkinliğini araştırmaktır.

Gereç ve Yöntem: Klinik Araştırmalar Etik Kurulu'ndan 30.03.2021 tarihli ve 21461-218 sayılı etik kurulu onayı alındıktan sonra çalışmaya başlandı. Mart 2020–Mart 2021 tarihleri arasında ünitemizde alt ekstremite EVT sırasında anterograd tekniklerin başarısız olması sonucu Retrograd Kılavuz Tel Destekli Yeniden Şekillendirme Tekniği ile tedavi edilen 10 hasta retrospektif olarak değerlendirildi. Bu yöntemde anterograd olarak oklüde damar kateterize edilemeyince, retrograd ponksiyonla bir kılavuz tel ve/veya destek kateteri, oklüde damarın orijin seviyesi geçilinceye kadar subintimal olarak ilerletildi. Böylece oklüde damar orijininde anatomik bir distorsiyon oluşturuldu (Resim 1). Bu distorsiyon yardımıyla, anterograd olarak kılavuz tel ve kateter oklude orijinden geçirildi (Resim 2). Retrograd olarak yerleştirilen kılavuz tel road-map gibi kullanılarak kılavuz tel ve kateter anterograd olarak ilerletilerek oklüde segment geçildi (Resim 3). Patensi süreleri Kaplan-Meier yöntemi kullanılarak değerlendirildi. İşlem başarısı % 30'dan az rezidü stenoz olarak tanımlandı.

Bulgular: Çalışmaya dahil edilen 10 olgunun (2 kadın, 8 erkek) yaş ortalaması 58.1 ± 7.3'idi. İşlemde %100 teknik ve klinik başarısı sağlandı (Resim 4). 12 ay sonunda primer patensi oranı %90'dı. SIR (Society of Interventional Radiology) komplikasyon sınıflamasına göre 1 hastada grade A komplikasyon görüldü. 1 Hastada ana femoral arter oklüzyonuna bağlı yüzeyel femoral arter kateterizasyonu için, 2 Hastada femoropopliteal by-pass grefti oklüzyonunda nativ yüzeyel femoral arter rekanalizasyonu için 3 hastada anterior tibial arter ve 4 hastada da posterior tibial arter oklüzyonu için uygulandı.

Tartışma ve Sonuç: PAH'da endovasküler tedavinin gelişen teknik ve yeni teknolojiler ile başarı oranları giderek artmaktadır. Bu da TASC (Trans Atlantic Inter Society Consensus) D lezyonlar gibi kompleks lezyonlarda dahi EVT uygulama sıklığını arttırmaktadır (3). EVT'de birbiri ile benzerlikler gösteren çok sayıda tanımlanmış teknik mevcuttur (4). Hastaya lezyon özellikleri dikkate alınarak uygun teknik ile yaklaşmak tedavi süresini, komplikasyon oranını, alınan radyasyon dozunu ve kullanılan kontrast madde miktarını azaltırken işlem başarısını da arttırmaktadır. Özellikle uzun segment ve yoğun kalsifik kronik total oklüzyonlarda (CTO), oklüde segmenti anterograd yol ile geçmek her zaman mümkün değildir. Bu durumda retrograd yol kullanılarak farklı tekniklerle zorlu lezyonlar geçilebilir ve rekanalizasyon işlemi başarı ile gerçekleştirilebilir (5). Bu çalışmada anterograd yol ile geçilemeyen CTO lezyonlarında Retrograd Kılavuz Tel Destekli Yeniden Şekillendirme tekniğinin yüksek başarı oranları ile kullanılabileceği gösterilmiştir.

Anahtar kelimeler: Periferik arter hastalığı, Endovasküler tedavi, Retrograt giriş

Kaynaklar

1. Lotfi U, Haggag M. Combined retrograde-antegrade arterial wiring: Peroneal artery can be a bridge to cross infrapopliteal Trans Atlantic Inter Society Consensus D lesions. Vascular 2016 Oct;24(5):538-44.
2. Montero-Baker M, Schmidt A, Braunlich S, et al. Retrograde approach for complex popliteal and tibioperoneal occlusions. J Endovasc Ther 2008; 15: 594–604.
3. Norgren L, Hiatt WR, Dormandy JA, et al. Inter-Society Consensus for the management of peripheral arterial disease (TASC II). Eur J Vasc Endovasc Surg 2007; 3(suppl 1): S1–S75.
4. Ferraresi R, Palena LM, Maurı G, Manzi M. Tips and tricks for a correct "endo approach". J Cardıovasc Surg 2013;54:685-711.
5. Htun WW, Kyaw H, Aung YL, Maw M, Kwan T. Primary Retrograde Tibio-Pedal Approach for Endovascular Intervention of Femoropopliteal Disease with Chronic Total Occlusion. Cardiovasc Revasc Med. 2020 Feb;21(2):171-175.

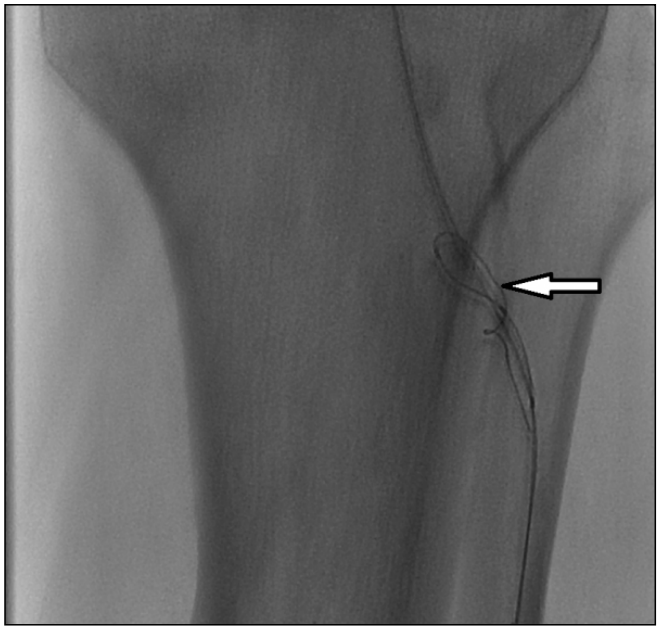

Resim 1. 57 yaşında anterior tibial arterde (ATA) orjinden itibaren oklüzyonu olan erkek hastada, ATA anterograd yolla kateterize edilemeyince dorsal pedal arterden retrograd yolla girilip kateter ve tel, popliteal arter düzeyine kadar ilerletildi ancak gerçek lümene girilememesi üzerine ATA orijin düzeyinde klavuz tel ile anotomik distorsiyon (beyaz ok) oluşturuldu.



Resim 2. ATA orijindeki oklüzyondan, klavuz tel ile oluşturulan distorsiyon yardımıyla, anterograd olarak geçildi (beyaz ok anterograd ilerletilen klavuz tel, kırmızı ok retrograd ilerletilen klavuz tel).

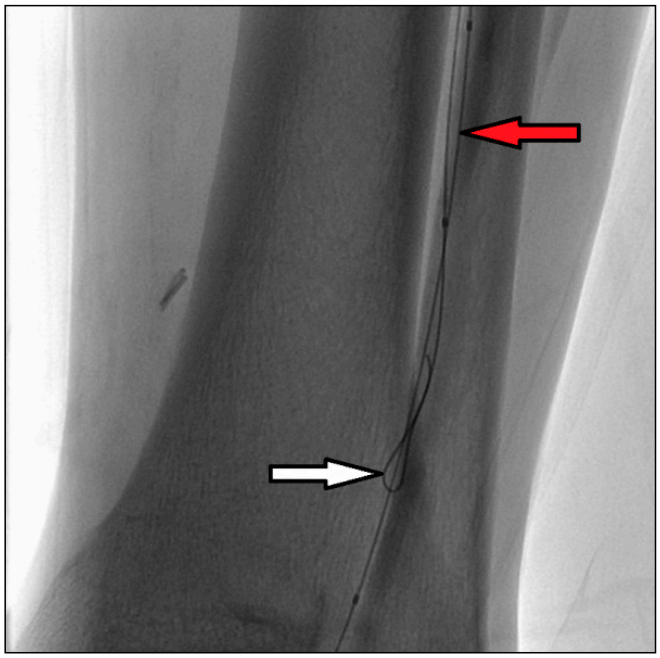

Resim 3. Retrograd olarak yerleştirilen kılavuz tel road-map gibi kullanılarak oklüde segmentin geçilmesi (beyaz ok anterograd ilerletilen klavuz tel, kırmızı ok retrograd olarak yerleştirilen ve road-map gibi kullanılan klavuz tel)

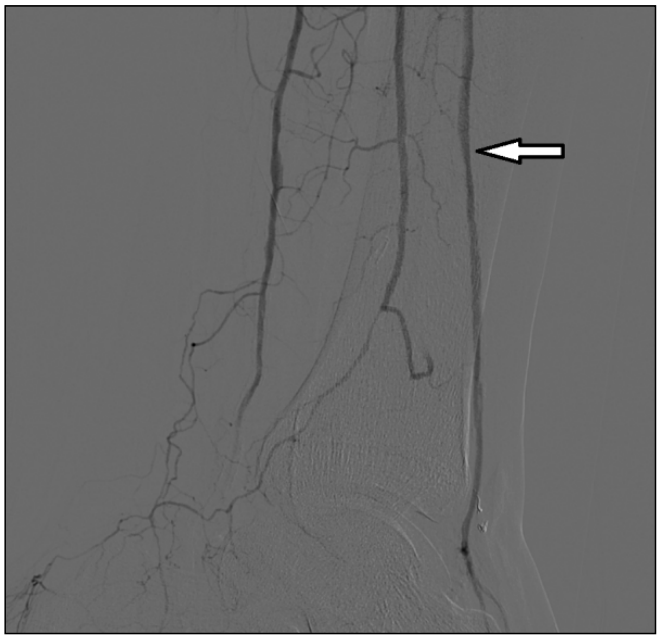

Resim 4. Endovasküler işlem sonrası ATA'da tam patensi izlenmektedir (beyaz ok ATA)

Girişimsel Radyoloji

SS-199

COVID-19 PANDEMİ DÖNEMİNDE RADYOLOJİDE GİRİŞİMSEL İŞLEMLER. YÜKSEK VOLÜMLÜ TEK MERKEZ DENEYİMİ

Ümmihan Topal[1], Süleyman Sönmez[1], Tahsin Cabbar Bezirgan[1], Sümeyra Doğan[1], Sibel Kanbay[1], Kübra Nur Garip Emek[1], Serhan Yılmaz[2], Aziz Şener[2]

[1]Sbü İstanbul Kanuni Sultan Süleyman Eah Radyoloji
[2]Sbü İstanbul Kanuni Sultan Süleyman Eah Genel Cerrahi

Giriş ve Amaç: Aralık 2019 yılında Çin'in Vuhan kentinde patlak veren coronavirus (Covid -19) hastalığı tüm dünyada hem halk sağlığı hem de sağlık profesyonelleri için büyük bir tehdit oluşturmayı sürdürmektedir. Bugüne kadar dünya çapında 100 milyon vaka görülmüş olup bu sayı artmaya devam etmektedir. Birçok ülkede, pandeminin seyri birden fazla enfeksiyon dalgasıyla uzadı. Pandemi sağlık merkezlerinde olağanüstü bir hasta yükü meydana getirmiştir. Girişimsel radyoloji (GR) hem tanısal görüntüleme hem de işlem gerektiren benzersiz bir uzmanlık alanıdır. Pandemi tanısal radyoloji tetkiklerinde genel bir azalmaya neden oldu. Tabiki GR'jik işlemlerde bundan etkilenmiştir. Covid-19 pandemisinin cerrahi ve girişimsel uygulamalar üzerindeki etkilerini yönetmek için çeşitli kılavuzlar yayınlanmıştır (1-3, 9-10, 12,16-17).

Bu çalışmanın amacı dalgalanma gösteren covid 19 pandemisi ile GR'jik işlemlerin yüksek volümlü tek merkez eğitim ve araştırma hastanesi özelinde yönetimine katkıda bulunmaktır.

Giriş ve Amaç: Aralık 2019 yılında Çin'in Vuhan kentinde patlak veren coronavirus (Covid -19) hastalığı tüm dünyada hem halk sağlığı hem de sağlık profesyonelleri için büyük bir tehdit oluşturmayı sürdürmektedir. Covid-19 pandemisinin cerrahi ve girişimsel uygulamalar üzerindeki etkilerini yönetmek için çeşitli kılavuzlar yayınlanmıştır (1-3,9-10,12,16-17). Bu çalışmanın amacı dalgalanma gösteren covid 19 pandemisi ile GR'jik işlemlerin yüksek volümlü tek merkez eğitim ve araştırma hastanesi özelinde yönetimine katkıda bulunmaktır.

Gereç ve Yöntem: Bütün GR işlem sayıları ve çeşitliliği hastane bilgi sistemi üzerinden retrospektif olarak covid-19 pandemisi sırasındaki (15 mart 2020-15 Mayıs 2021) 14 aylık dönem covid-19 grubu ile pandemi öncesi (15 Ocak 2019-15 Mart 2020) 14 aylık donem kontrol grubu oluşturularak kaydedildi. Her iki grup GR işlem sayısı ve çeşitliği açısından karşılaştırılmıştır(Tablo 1). GR işlemleri aciliyet durumuna göre triajlandı.GR ünitesi covid tedbirleri doğrultusunda doğrulanmış veya şüphelenilen hastalar için kontamine alan, enfekte olmayan hastalar için temiz alan ile ikisi arasında yer alan tampon fiziki bölge oluşturuldu. (Tablo 2).

Bulgular: Kontrol grubunda toplam yapılan girişimsel radyolojik tetkik sayısı yaklaşık 9982 bulunurken covid-19 grubunda 7226 tetkik yapılmıştır. Genel toplama bakıldığında covid-19 grubunda işlem sayısı %38.14 oranında azalmıştır (Tablo 1, resim 1, 2). Bunun klinik branşlara gelen hasta sayısındaki azalma yanısıra GR işlem durumunun aciliyetine göre hastaların triajlanmış olmasıdır (Tablo 3).En çok azalan tetkikler görüntüleme eşliğinde biyopsi, perkütan abse drenajı, perkütan kisthidatik tedavisi yer alırken sayısı en çok artan tetkikler ise geçici kateter yerleştirme, tünelli kateter yerleştirme, perkütan safra kesesi drenajı (PSKD), perkütan biliyer drenaj (PBD) ve tümör ablasyon tedavileri yer almaktadır (resim 1, 2).Pandemi döneminde sayısı en çok artan tetkikler ise geçici kateter yerleştirme, tünelli kateter yerleştirme, perkütan tümör ablasyon tedavisi, perkütan safra kesesi drenajı ile PBD-PTK yer almaktadır.

Tartışma ve Sonuç: Sağlık çalışanlarının Covid-19'a yakalanma riski normal populasyona göre %7 daha fazla olduğu bildirilmiştir. Bu nedenle hastanede enfeksiyon bulaşma riskini azaltmak için stratejiler geliştirilmiştir. Hiç bir GR personeli hastane kaynaklı covid-19 enfeksiyonuna yakalanmadı. Bunu GRÜ'si olarak covid-19 tedbirlerine fiziki olarak hazırlandığımıza ve kişisel koruyucu ekipman kullanımına azami dikkat etmemize ve GR işlemlerinde yaptığımız

triaja bağlamaktayız (4,5,10,13-15). Covid 19 pandemisi nedeniyle cerrahi merkezlerde yoğunbakım ünitelerinde yer olmadığından bazı vakaları geciktirme veya minimal invaziv yöntemlerle tedavi etme prosedürlerini desteklemektedirler.PSKD ucuz, hasta başında da uygulanabilen, sağlık çalışanları ve profesyonelleri için güvenli etkin bir tedavi yöntemdir (1,4,7-8,10, 18-19). COVID-19 ile enfekte olan ve olmayan hastaların GR prosedürlerine olan talep yüksek olduğundan hastaları uluslarası yayınlanmış kalvuzlara göre triajlayarak zamanında ve pandemi tedbirlerine uyarak GR hizmeti sunmaya devam etmekteyiz(6-8,10-11,13,16-17,20).COVID-19 pandemisi, özellikle elektif vakalarda hastanemiz GR hizmetleri üzerinde derin bir etki yaratmıştır. GR hizmetleri sağlanırken hasta ve personel güvenliğini sağlamak için yönergelere uyulmalıdır. Aşırı hasta yükünü optimal yönetmek için GR'ik işlemler triajlanmalıdır.

Gereç ve Yöntem: Bütün GR işlem sayıları ve çeşitliliği hastane bilgi sistemi üzerinden retrospektif olarak covid-19 pandemisi sırasındaki (15 mart 2020-15 Mayıs 2021) 14 aylık dönem covid-19 grubu ile pandemi öncesi (15 Ocak 2019-15 Mart 2020) 14 aylık donem kontrol grubu oluşturularak kaydedildi. Her iki grup GR işlem sayısı ve çeşitliği açısından karşılaştırılmıştır. Bölümümüzde nadir yapılan GR işlemler ile tanısal radyolojiye destek amaçlı yapılan ultrasonografiler ve BT ve MR tetkiki okuma diğer başlığı adı altında toplanmıştır (Tablo 1). GR işlemleri aciliyet durumuna göre triajlandı. Elektif vakalar mümkün olduğunca ertelendi.

GR ünitesi doğrulanmış veya şüphelenilen hastalar için kontamine alan, enfekte olmayan hastalar için temiz alan ile ikisi arasında yer alan tampon fiziki bölge oluşturuldu. Kontamine ya da şüpheli hastaya covid 19 pandemisi için hazırlanmış odada özellikle torasentez ve santral venöz kateter takılması gibi biyolojik sıvıya maruz kalma ve aerosol oluşturma riski yüksek işlemlerde doktor ve çağlık çalışanları kişisel koruyucu ekipmanlardan n95 maske ve siperlik kullandı. Sıvı geçirmez tulum ve eldiven giyilerek en az sayıda personelle işlem uygulandı. Hasta transferini en aza indirgemek için daha çok hasta yatağı başında kendi servislerinde ve gerek duyulduğunda girişimsel radyoloji ünitesinde (GRÜ) işlemler gerçekleştirildi. Daha az riskli aerosol oluşturmayan GR işlemlerinde cerrahi maske ve cerrahi önlük ile standart kişisel koruyucu ekipman giyilerek yapıldı. GR işlemi için kullanılacak zorunlu malzemeler işlemin yapılacağı odada temas süresini en aza indirgemek için hazır bulunduruldu. İşlem sırasında tıbbi personel hareketi minimum düzeyde sınırlandırıldı. İşlemde kullanılan ekipmanlar, özelleştirilmiş tek kullanımlık plastik malzeme ile kaplandı. İşlemin uygulanacağı sedye tek kullanımlık plastik örtü ile örtüldü. İşlemden sonra kullanılan tüm plastik malzemeler kapalı kaplı özel atık tıbbi çöp kutusuna konuldu (Tablo 2).

Her işlemlerden sonra odanın havalandırılması, cihazların dezenfeksiyonu gerçekleştirilerek diğer vakaya geçildi. Enfekte olmayan hastalara müdahale temiz alanda yapıldı. Tüm hastalardan işlem öncesi yazılı onam formu, hastanın kendisinden veya yasal temsilcisinden alındı. Hasta, özel olarak eğitilmiş tıbbi personel tarafından GRÜ'ne getirildi. İşlemden sonra aynı personel ile servisine transfer edildi.

Bulgular: Kontrol grubunda toplam yapılan girişimsel radyolojik tetkik sayısı yaklaşık 9982 bulunurken covid-19 grubunda 7226 tetkik yapılmıştır. Genel toplama bakıldığında covid-19 grubunda işlem sayısı %38.14 oranında azalmıştır (Tablo 1, resim 1, 2). Bunun klinik branşlara gelen hasta sayısındaki azalma yanısıra GR işlem durumunun aciliyetine göre hastaların triajlanmış olmasıdır (Tablo 3). Resim 1 de kontrol grubu (pandemi öncesi dönem) ve covid-19 grubunda yapılan girişimsel işlemlerin sayı ve dağılımı gösterilmiştir.

Pandemi döneminde en çok azalan tetkikler görüntüleme eşliğinde biyopsi, perkütan abse drenajı, perkütan kisthidatik tedavisi iken sayısı en çok artan tetkikler ise geçici kateter yerleştirme, tünelli kateter yerleştirme, perkütan tümör ablasyon tedavisi, perkütan safra kesesi drenajı ile PBD-PTK yer almaktadır (resim 1, 2).

Tartışma: Sağlık çalışanlarının Covid-19'a yakalanma riski normal populasyona göre %7 daha fazla olduğu bildirilmiştir. Şubat 2020'de Çin'de bildirilen enfeksiyonların % 4,4'ünü sağlık çalışanlarında tespit edildi. Bu nedenle hastanede enfeksiyon bulaşma riskini azaltmak için stratejiler geliştirilmiş ve sağlık çalışanlarını korumak için mümkün olduğunca gereksiz aerosol üreten prosedürlerden kaçınılmıştır. Hiç bir GR personeli hastane kaynaklı covid-19 enfeksiyonuna yakalanmadı. Bunu GRÜ'si olarak covid-19 tedbirlerine fiziki olarak hazırlandığımıza ve kişisel koruyucu ekipman kullanımına azami dikkat etmemize ve GR işlemlerinde yaptığımız triaja bağlamaktayız (4,5,10,13-15).

Covid 19 pandemisi nedeniyle tüm sağlık merkezlerinde olağüstü hasta yükü devam etmektedir. Özellikle cerrahi merkezlerde yoğunbakım ünitelerinde yer olmadığından bazı vakaları geciktirme veya minimal invaziv yöntemlerle tedavi etme prosedürlerini desteklemektedirler. Pandemi sürecinde planlamada enfekte ve covid -19 içermeyen acil hasta yükünde girişimsel radyoloji (GR) prosedürlerinin bir önceki yıl ile karşılaştırıldığında artma görülmüştür. Sadece PSKD vakaları değil hem diğer perkütan drenajlarda hem de aynı zamanda perkütan tümör ablasyon tedavilerinde artış görülmüştür. GRÜ'de PSKD tetkikinde pandemi döneminde % 5.74 oranında artma görülmüştür. Akut kolesistit (AK) safra kesesinin akut inflamatuar hastalığı olup acil tedavi gerektirir. En uygun tedavi laparoskopik kolesistektomi (LK) olsada LK ve diğer abdominal cerrahi sırasında kanyoluyla bulaşan virüslerin elektrokoter tarafından üretilen dumanda bulunduğu bilinmektedir. SARS-Cov-2 RNA periton boşluğunda saptanmış olduğundan cerrahi dumanda SARS-CoV-2'nin yokluğuna dair yeterli bir kanıt ta yoktur. Bu nedenle muhtemel virüs içeren batın gazı tahliyesi sırasında cerrahi ekibi enfekte etme riski bulunmaktadır. Dahası cerrahi ekibin korunması için gerekli önlemlerden olan virüs geçirgen olmayan kaliteli tahliye filtre sistemi de her merkezde olmayabilir. Cerrahların açık cerrahiye kıyasla laparoskopi sırasında çok daha konsantre aerosol partiküllere maruz kaldığı gösterilmiştir. Bu nedenlerden dolayı cavid 19 pandemisi sürecinde daha iyi kanıt bulunana kadar ihtiyatlı bir yaklaşım gerektirmiş olup özellikle komorbid hastalığa sahip hastalarda PSKD tercih edilmiştir. Laparoskopik kolesistektominin COVID-19 döneminde bile AK için tercih edilebileceğini gösteren sınırlı hasta sayısı olan çalışma olsa da yukarıda saydığımız nedenlerden dolayı bu yöntem her merkezde ve her hastada uygulanması mümkün değildir (10). Dahası PSKD ucuz, hasta başında da uygulanabilen, sağlık çalışanları ve profesyonelleri için güvenli etkin bir tedavi yöntemdir (1,4, 7-8,10, 18-19).

PTK, PBD tetkik sayımızda da artış görülmüştür. Perkütan tümör ablasyon tedavileri, perkütan kist hidatik tedavileri için ise hastalar covid-19 pandemisi nedeniyle hastane kontrollerini aksattıklarından dolayı daha komplike şekilde baş vurdular. Bu talepler daha çok cerrahi merkezlerden gelmektedir. COVID-19 ile enfekte olan ve olmayan hastaların GR prosedürlerine olan talep yüksek olduğundan hastaları uluslarası yayınlanmış kalvuzlara göre triajlayarak zamanında ve pandemi tedbirlerine uyarak GR hizmeti sunmaya devam etmekteyiz (6-8, 10-11,13, 16-17, 20).

COVID-19 pandemisi, özellikle elektif vakalarda hastanemiz GR hizmetleri üzerinde derin bir etki yaratmıştır. GR hizmetleri sağlanırken hasta ve personel güvenliğini sağlamak için yönergelere uyulmalıdır. Aşırı hasta yükünü optimal yönetmek için GR'ik işlemler triajlanmalıdır.

Kaynaklar

1. https://www.rcseng.ac.uk/coronavirus/joint-guidance-for-surgeons-v2
2. A. Al-Jabir, A.Kerwan, M. Nicola ve ark. Impact of the Coronavirus (COVID-19) pandemic on surgical practice. Int J Surg. 2020 Jul; 79: 168–179. doi: 10.1016/j.ijsu.2020.05.022
3. J Zhong, A Datta, T Gordon ve ark. Impact of COVID-19 on Interventional Radiology Services in the UK. Cardiovasc Intervent Radiol. 2021 Jan;44(1):134-140. doi: 10.1007/s00270-020-02692-2.
4. Li CI, Pai JY, Chen CH: Characterisation of smoke generated during the use of surgical knife in laparotomy surgeries. J Air Waste Manag Assoc. 2020, 70:324-32. 10.1080/10962247.2020.1717675
5. Zhan M, Qin Y, Xue X, et al.: Death from Covid-19 of 23 health care workers in China. N Engl J Med. 2020, 1:2. 10.1056/nejmc2005696
6. Alp E, Bijl D, Bleichrodt RP, et al. Surgical smoke and infection control. J Hosp Infect. 2006;62:1–5.
7. Kwak HD, Kim SH, Seo YS, et al. Detecting hepatitis B virus in surgical smoke emitted during laparoscopic surgery. Occup Environ Med. 2016;7312:857–63.
8. Coccolini F, Tartaglia D, Puglisi A, et al SARS-C oV-2 is present in peritoneal fluid in COVID-19 patients. Ann Surg. 2020.
9. https://siceitalia.com/guida-in-tema-di-chirurgia-durante-la-pandemia-covid-19

10.Guo Yuan How and Uei Pua et. Trends of interventional radiology procedures during the COVID-19 pandemic: the frst 27 weeks in the eye of the storm. How and Pua Insights Imaging (2020) 11:131
11.David M. Milne, Johnathan K. Jarvis et al. CASE REPORT. Operating During the COVID-19 Pandemic: An Emerging Indication for Minilaparotomy Cholecystectomy. Cureus. 2020; 12(11): e11500.
12.Qanadli SD, Zech CJ, Monnard E ve ark.Interventional radiology workflow during the COVID-19 pandemic: recommendations of the Swiss Society of Vascular and Interventional Radiology.Swiss Med Wkly. 2020:20; 150:w20261.
13.Tushar Garg, Ajinkya Desai, Kunal Gala ve ark.Interventional radiology preparedness during coronavirus disease (COVID-19) pandemic.Indian J Radiol Imaging. 2021: 31: 21–30.14-Zhan M, Qin Y, Xue X, et al.: Death from Covid-19 of 23 health care workers in China. N Engl J Med. 2020, 1:2. 10.1056/nejmc2005696
15.Rimmer A: Covid- 19: Two thirds of healthcare workers who have died were from ethnic minorities. BMJ. 2020, 369:10.1136/bmj.m1562
16.Neeral R. Patel, Ghassan Awad El-Karim, Amol Mujoomdar ve ark.Overall Impact of the COVID-19 Pandemic on Interventional Radiology Services: A Canadian Perspective. Can Assoc Radiol J. 2020: doi: 10.1177/0846537120951960
17.Mujoomdar A, Graham T, Baerlocher MO, Soulez G ve ark. The Canadian Association for Interventional Radiology and Canadian Association of Radiologists guidelines for interventional radiology procedures for patients with suspected or confirmed COVID-19. Can Assoc Radiol J. 2020;846537120924310.
18.Ying M, Bin Lu B, Pan Jet al. Covid-19 with acute cholecystitis: a case report. BMC Infectious Diseases 2020; 20:437. doi.org/10.1186/s12879-020-05164-7
19.Campanile FC, Podda M, Arezzo A et al. Acute cholecystitis during covid-19 pandemic: a multisocietary position statement. World Journal of Emergency Surgery 2020;15:38. doi.org/10.1186/s13017-020-00317-0
20. The updated case definitions and contact-categorisation. National Centre for Disease Control. 2020.
21. A.Denys,B. Guiu,P. Chevallier et al.Interventional oncology at the time of COVID-19 pandemic: Problems and solutions. Diagnostic and Interventional Imaging. 2020;347–353

Anahtar kelimeler: Covid-19 pandemisi, girişimsel radyoloji hizmetleri, pandemi dönemi, enfeksiyon kontrolü, girişimsel radyolojik işlemlerin triajı

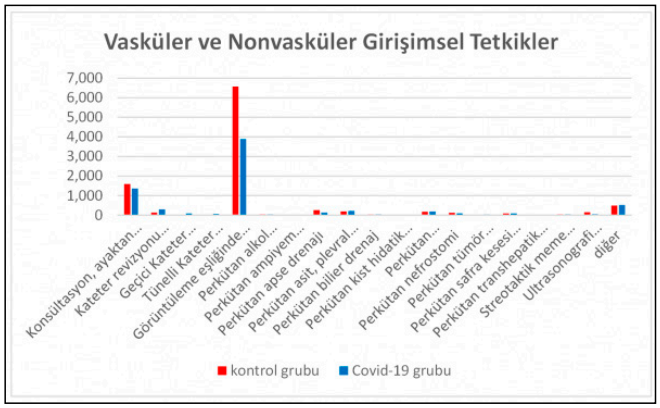

Resim 1. Pandemi öncesini temsil eden kontrol grubu ile covid-19 grubunda yapılan GR işlemlerinin dağılımı gösterilmiştir.

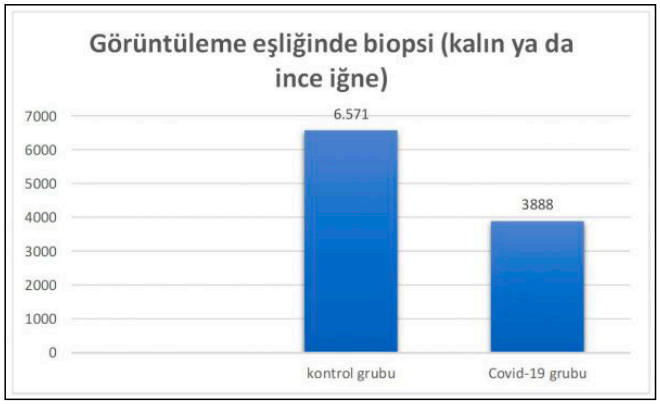

Resim 2. Görüntüleme eşliğinde biyopsi işleminin her iki grupta dağılımı izlenmektedir.

Tablo 3. COVID-19 pandemisi sırasında GR işlemlerinin aciliyetinin triyajı (13)

Hastalık	COVID-19 salgını sırasında Ertelenebilen RG işlemleri	GR işlemlerinin aciliyetinin Mümkünse erteleyin	triyajı Asla ertelenmeyin
Sıvı koleksiyonları	kateter revizyon ve değişimi	Antibiyotik denemesi başarısız olursa septik şok olmaksızın enfeksiyon için perkütan toplama drenajı	Septik şoklu bir hastada enfeksiyon için perkütan sıvı toplama drenajı
Biyopsiler	Anormal karaciğer fonksiyon testleri için karaciğer biyopsisi, tiroid biyopsisi	Olası kanser teşhisi için biyopsi	Transplant reddi katı organ biyopsisi
ürinersistem işlemleri	Üroloji	Arıza veya sızıntı için nefrostomi katater değişimi	Septik şok için perkütan nefrostomi
	RCC ablasyonu (kriyo/RF/mikrodalga) ile birlikte nefrolitotomi için perkütan erişim		
Hepatobiliyer işlemler	Asit için tıps	Hepatobiliyer kanser için bölgesel tedavi	Septik şok için perkütan kolesistostomi/biliyer drenaj
Periferik arter hastalığı	Periferik anjiyografi ve topallama için müdahaleler	Kronik ektremiteyi tehdit eden iskemi için periferik anjiyogram ve müdahale	Akut ektremite iskemisi için arteriyel lizis/trombektomi
			Ekstremite iskemisi için PAD: ilerleyici doku kaybı, akut ekstremite iskemisi Akut ekstremite iskemisine yol açan PAH'nin intravasküler yönetimi
arter anevrizmaları	6.5 cm'den küçük abdominal anevrizmalar için endovasküler anevrizma onarımı	6,5 cm'den büyük abdominal aort anevrizması ve 6,5 cm'den büyük torasik aort anevrizması için endovasküler anevrizma onarımı	Semptomatik veya rüptüre abdominal aort anevrizması veya torasik aort anevrizması için endovasküler anevrizma onarımı/torasik endovasküler aort onarımı
Venöz/Diyalize Erişim işlemleri	Asemptomatik veya hafif semptomatik May-Thurner sendromu	Hafif semptomlar için venöz torasik çıkış sendromu müdahalesi Balgamsız masif iliofemoral DVT	Tromboz için Fistül/Diyalize erişim müdahaleleri
	IVC filtresinin çıkarılması	Alt ekstremite ülserleri için venöz müdahale	
	Tedavinin tamamlanması için santral venöz kateter/port çıkarılması	Santral Venöz Kateter veya PICC hattı yerleştirme	
Kanama veya iskemi			Travma müdahaleleri
			İnme Müdahaleleri
			Akut kanama müdahaleleri
			Semptomatik akut mezenterik iskemi müdahalesi

Tablo 1. GRÜ tarafından sağlanan tüm hizmetlerin özeti ve yüzde olarak değişimi.

GR tetkik adı	Kontrol grubu (prepandemik)	Covid-19 grubu	% Değişim
Konsültasyon, ayaktan hasta	1,598	1369	16.7
Kateter revizyonu ve/veya değişimi	134	296	54.7
Geçici Kateter Yerleştirilmesi	7	95	92.6
Tünelli Kateter Yerleştirilmesi	9	64	85.9
Görüntüleme eşliğinde biopsi (kalın ya da ince iğne)	6,571	3888	-69
Perkütan alkol ablasyon tedavisi	46	46	0
Perkütan apse drenajı	260	131	-98.5
Perkütan asit, plevral effüzyon drenajı	200	223	10.3
Perkütan bilier drenaj	32	46	32.4
Perkütan kist hidatik tedavisi	23	13	-76.9
Perkütan koleksiyon/kist tedavisi	172	190	9.5
Perkütan nefrostomi	121	98	-23.4
Perkütan tümör ablasyon tedavisi	14	31	54.8
Perkütan safra kesesi drenajı	87	92	5.4
Perkütan transhepatik kolanjiografi	9	22	59.1
Streotaktik meme işaretleme	45	44	-2.3
Diğer	498	526	5.3
toplam	9,982	7226	-38.1

Tablo 2. COVID-19'lu hastalarda personel maruziyeti riski taşıyan işlemler (21).

Akciğer biyopsisi
Akciğer tümörü termal ablasyonu
Torasentez
Asit efüzyon drenaj
Pnömotoraks için göğüs tüpü yerleştirme
Bronşiyal arter embolizasyonu
Bronşiyal stentleme
Nazogastrik tüp veya orogastrik tüp yerleştirme
Gastrointestinal stent yerleştirme
Yüksek hızlı cihaz kullanarak kemik vidalama veya kemik biyopsisi

Girişimsel Radyoloji

SS-200

OSTEOİD OSTEOMA TEDAVİSİNDE PERKÜTAN RADYOFREKANS ABLASYONUN ETKİNLİĞİ

Cengiz Erol[1], Erol Akgül[1], İrem İşlek[1], Mehmet Akif Çaçan[2]

[1]Medipol Üniversitesi Tıp Fakültesi Radyoloji Anabilim Dalı
[2]Medipol Üniversitesi Tıp Fakültesi Ortopedi ve Travmatoloji Anabilim Dalı

Giriş: Osteoid osteoma tüm primer kemik tümörleri içinde %2-3 insidans oranına sahip benign kemik tümörüdür. Adölesan ve genç erişkinlerde daha sık görülür. Erkeklerde kadınlara oranla 4 kat daha fazladır. Cerrahi kesin tedavi olmasına rağmen, lezyon lokalizasyonundaki zorluk ve geniş diseksiyon ihtiyacı hastalar için problem oluşturabilir. Perkütan radyofrekans (RF) ablasyon tedavisi cerrahi tedaviye alternatif, yüksek başarı oranına sahip, hızlı ve güvenilir minimal invaziv bir tedavi yöntemidir.

Amaç: Merkezimizde osteoid osteomaya yönelik RF ablasyon işlemi yapılan hastalarda işlemin teknik ve klinik başarısını değerlendirmek.

Materyal-metod: Merkezimizde osteoid osteoma nedeniyle perkütan RF ablasyon işlemi yapılan 27 hastanın demografik bilgilerini, hastaneye başvuru semptomlarını, lezyon yerlerini, işlem sürelerini, hastane yatış sürelerini, işlem sırasında ve sonrasında gelişen komplikasyonlarını ve tedaviye yanıt oranlarını değerlendirdik.

Bulgular: Çalışmaya 27 hasta (17 erkek, 10 kadın) dahil edildi. Hastaların yaş ortalaması 19,6 idi. 8 hasta sol bacak ağrısı, 7 hasta sağ bacak ağrısı, 3 hasta sol diz ağrısı, 2 hasta sol ayak ağrısı, 2 hasta sol kalça ağrısı, 2 hasta sağ kalça ağrısı, 1 hasta sağ diz ağrısı, 1 hasta sol omuz ağrısı ve 1 hasta sağ ayak ağrısı şikayetiyle hastaneye başvurmuştu. Tüm hastaların bilinen bir ek hastalığı yoktu. 11 hastada tibia, 13 hastada femur, 1 hastada fibula, 1 hastada humerus ve 1 hastada ayak lateral cuneiform kemikte osteoid osteoma ile uyumlu lezyonlar tespit edildi ve bunlara yönelik perkütan RF ablasyon işlemi yapıldı. Tüm işlemler genel anestezi ya da derin sedasyon altında yapıldı. Her işlem öncesi 3.kuşak sefalosporin antibiyoprofilaksisi uygulandı. İşlem süresi ortalama 56 dk idi. 23 hasta günübirlik takip edilip taburcu edildi. 4 hasta bir günlük yatışlarının ardından taburcu edildi. 24 hastada işlem sırasında ve sonrasında komplikasyon olmadı. 2 hastada işlem sonrası giriş yerinde ciltte fokal yanık tespit edildi ve medikal olarak tedavi edildi. Bir hastada işlem bitiminde giriş traktında kortikal çatlak geliştiğinin tespit edilmesi sebebiyle işlem sonrası atel uygulaması yapıldı. Tüm hastaların 1 hafta sonraki kontrollerinde ağrı kesici ihtiyaçlarının ortadan kalktığı tespit edildi. İşlemin teknik başarı oranı %100 idi.

Tartışma ve sonuç: Osteoid osteoma daha sıklıkla gençlerde görülen primer benign kemik tümörleri arasında yer alır. Tedavi seçenekleri arasında konservatif yaklaşım, cerrahi veya perkütan RF ablasyon yer alır. Non-steroid antiinflamatuarlar konservatif tedavide kullanılır. Cerrahi tedavi klasik tedavi yaklaşımıdır. Ancak lezyon lokalizasyonundaki zorluk, geniş diseksiyon ihtiyacı komplikasyon riskini arttırır ve bu dezavantaj hastalar için cerrahiyi daha az tercih edilir hale getirir. Girişimsel radyoloji tedavide cerrahi kadar etkin bir role sahiptir. RF ablasyon işleminin minimal invaziv olması, hastane yatış süresini kısaltması ve komplikasyonlarının yönetilebilir olması sayesinde başarı oranı yüksek bir tedavi seçeneği haline gelmiştir.

Giriş: Osteoid osteoma tüm primer kemik tümörleri içinde %2-3 insidans oranına sahip benign kemik tümörüdür. Adölesan ve genç erişkinlerde daha sık görülür. Erkeklerde kadınlara oranla 4 kat daha fazladır. Cerrahi kesin tedavi olmasına rağmen, lezyon lokalizasyonundaki zorluk ve geniş diseksiyon ihtiyacı hastalar için problem oluşturabilir. Perkütan radyofrekans (RF) ablasyon tedavisi cerrahi tedaviye alternatif, yüksek başarı oranına sahip, hızlı ve güvenilir minimal invaziv bir tedavi yöntemidir.

Amaç: Merkezimizde osteoid osteomaya yönelik RF ablasyon işlemi yapılan hastalarda işlemin teknik ve klinik başarısını değerlendirmek.

Materyal-metod: Merkezimizde osteoid osteoma nedeniyle perkütan RF ablasyon işlemi yapılan 27 hastanın demografik bilgilerini, hastaneye başvuru semptomlarını, lezyon yerlerini, işlem sürelerini, hastane yatış sürelerini, işlem sırasında ve sonrasında gelişen komplikasyonlarını ve tedaviye yanıt oranlarını değerlendirdik.

Bulgular: Çalışmaya 27 hasta (17 erkek, 10 kadın) dahil edildi. Hastaların yaş ortalaması 19,6 idi. 8 hasta sol bacak ağrısı, 7 hasta sağ bacak ağrısı, 3 hasta sol diz ağrısı, 2 hasta sol ayak ağrısı, 2 hasta sol kalça ağrısı, 2 hasta sağ kalça ağrısı, 1 hasta sağ diz ağrısı, 1 hasta sol omuz ağrısı ve 1 hasta sağ ayak ağrısı şikayetiyle hastaneye başvurmuştu. Tüm hastaların bilinen bir ek hastalığı yoktu. 11 hastada tibia, 13 hastada femur, 1 hastada fibula, 1 hastada humerus ve 1 hastada ayak lateral cuneiform kemikte osteoid osteoma ile uyumlu lezyonlar tespit edildi ve bunlara yönelik perkütan RF ablasyon işlemi yapıldı. Tüm işlemler genel anestezi ya da derin sedasyon altında yapıldı. Her işlem öncesi 3.kuşak sefalosporin antibiyoprofilaksisi uygulandı. İşlem süresi ortalama 56 dk idi. 23 hasta günübirlik takip edilip taburcu edildi. 4 hasta bir günlük yatışlarının ardından taburcu edildi. 24 hastada işlem sırasında ve sonrasında komplikasyon olmadı. 2 hastada işlem sonrası giriş yerinde ciltte fokal yanık tespit edildi ve medikal olarak tedavi edildi. Bir hastada işlem bitiminde giriş traktında kortikal çatlak geliştiğinin tespit edilmesi sebebiyle işlem sonrası atel uygulaması yapıldı. Tüm hastaların 1 hafta sonraki kontrollerinde ağrı kesici ihtiyaçlarının ortadan kalktığı tespit edildi. İşlemin teknik başarı oranı %100 idi.

Tartışma ve sonuç: Osteoid osteoma daha sıklıkla gençlerde görülen primer benign kemik tümörleri arasında yer alır. Tedavi seçenekleri arasında konservatif yaklaşım, cerrahi veya perkütan RF ablasyon yer alır. Non-steroid antiinflamatuarlar konservatif tedavide kullanılır. Cerrahi tedavi klasik tedavi yaklaşımıdır. Ancak lezyon lokalizasyonundaki zorluk, geniş diseksiyon ihtiyacı komplikasyon riskini arttırır ve bu dezavantaj hastalar için cerrahiyi daha az tercih edilir hale getirir. Girişimsel radyoloji tedavide cerrahi kadar etkin bir role sahiptir. RF ablasyon işleminin minimal invaziv olması, hastane yatış süresini kısaltması ve komplikasyonlarının yönetilebilir olması sayesinde başarı oranı yüksek bir tedavi seçeneği haline gelmiştir.

Anahtar kelimeler: osteoid osteoma, radyofrekans ablasyon

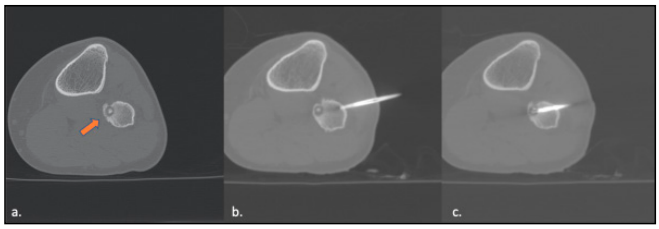

Resim 1. 20 yaşındaki erkek hasta sol diz ağrısı şikayetiyle hastaneye başvuruyor. Sol fibula proksimal kesimde osteoid osteoma ile uyumlu bilgisayarlı tomografi kesiti görülmektedir (a). Radyofrekans ablasyon(RF) giriş trasesi (b) ve lezyonun RF ablasyon öncesi alınmış kesiti görülmektedir (c).

Girişimsel Radyoloji

SS-201

ABDOMİNAL AORT ANEVRİZMASINDA EVAR YAPILAN HASTALARDA ORTA-UZUN DÖNEM TEDAVİ ETKİNLİĞİNİN RADYOLOJİK DEĞERLENDİRİLMESİ

Eren Özgür, Bülent Acunaş

İstanbul Üniversitesi İstanbul Tıp Fakültesi Radyoloji Anabilim Dalı.

Giriş-Amaç: Abdominal aort anevrizması(AAA) subdiyafragmatik aort çapının 3 cm'nin üzerinde olmasıdır. Anevrizma çapındaki artış aort duvarındaki zayıflama ile doğru orantılı olup rüptür riskinde artış meydana getirmektedir. Anevrizma tedavisinin temel amacı rüptürün önüne geçmek, uzun dönemde morbidite ve mortaliteyi azaltmaktır.

Gereç ve yöntem: İstanbul Tıp Fakültesi Girişimsel Radyoloji biriminde 2009-2020 seneleri arasında AAA ön tanısıyla 343 hastaya endovasküler tedavi uygulanmış olup bu hastalardan preoperatif BT anjiografi (BTA) ile değerlendirilen, peroperatif tansıal anjiografi (DSA) incelemesi olan ve postoperatif >12 ay, en az bir adet takip BTA tetkiki bulunan 75 hasta çalışmaya dahil edildi. Preoperatif takip BTA'ları olmayan hastalar ve 12 aydan az takipli hastalar çalışma dışı bırakıldı. Prosedür esnasındaki ek girişimler, gelişen komplikasyonlar, endoleak tipleri, demografik veriler ve anevrizma morfolojisindeki değişiklikler kaydedildi. Sonuçlar literatürdeki çok merkezli büyük randomize çalışmalar ile karşılaştırıldı.

Bulgular: Ortalama takip süresi 37 ay hesaplandı. AAA(abdominal aort anevrizması) çapında ortalama 4,5 mm azalma, eşlik eden ortak iliak arter (CİA) anevrizmalarında ortalama 4 mm çap azalması izlendi(p:0,016)(tablo 1). Hastaların %32'sinde komplikasyon izlendi. Komplikasyon görülmesi ile cinsiyet arasında anlamlı farklılık bulunmadı(p:0,066). En sık görülen komplikasyon Tip 2 endoleak olup hastaların %25'inde izlendi(şekil 2)(Tablo 2). Preoperatif ve postoperatif ortalama tromboz kalınlığında anlamlı farklılık izlenmedi (p:0,588)(şekil 1). AAA'ya eşlik eden bilateral CİA anevrizması olan hastalarda endoleak görülme oranında artış izlendi (p:0,044). Tromboz çapı artanlarda AAA çapının değişiminin belirgin etkisi yokken tromboz çapı azalanlarda aort çapının azaldığı görüldü (p:0.012). Reoperasyon geçiren hastalarda 2. operasyon sonrası endoleak görülme oranı reoperasyon geçirmeyenlere göre artmıştır(p:0,00)(Tablo 3).

Tartışma: AAA'lı hastaların %15-40'ında iliak arter anevrizması eşlik etmektedir. İliak arter anevrizmasının bulunması tedaviyi komplike hale getirir. Hobo ve ark. 5 yıllık takip sonucunda AAA'ya eşlik eden ortak iliak[rt1] arter anevrizması olan hastalarda endoleak ve ikinci operasyon oranında artış izlemişlerdir. Bu veriler çalışmamızla uyumludur. Tsuyuki ve ark. trombotik alan/patent lümen oranının yüksek olmasının anevrizma küçülmesine daha etkili olduğunu iddia etmektedir. Çalışmamızda trombotik alan patent lümen[rt2] oranı çalışılmamış olup ilk tromboz kalınlığı ile anevrizma çap küçülmesi arasında anlamlı ilişki izlememiştir[rt3] (p:0,122). Ayrıca AAA ilk çap genişliğinin görülen komplikasyon oranı ve komplikasyon sayısında anlamlı etkisi olmadığını[rt4] görülmüştür (p:0,523). Ancak Boult ve arkadaşlarının 2006 senesinde yayınladığı 961 hasta ile yaptıkları çalışmalarında anevrizma çapı 60 mm'den büyük olan hasta grubunda EVAR sonrası kese genişlemesinin ve 2. Operasyon sıklığının arttığını bildirmişlerdir.

Sonuç: AAA'nın endovasküler tedavisi ile ilgili 10 yıllık deneyimimiz, stent-greftlemeden sonra birçok komplikasyonun olabileceğini göstermektedir. Tedavi öncesi anevrizma çapının ve tromboz kalınlığının tedavi sonrası komplikasyon gelişme ihtimalini değiştirmediği izlenmiştir. AAA'ya eşlik eden iliak arter anevrizmasında komplikasyon riskinde artışa neden olmaktadır. En sık görülen komplikasyon olan Tip 2 Endoleakler açısından dikkatli olunmalıdır.

Anahtar kelimeler: Abdominal, Anevrima, Aort, EVAR, Stent, Greft, Endoleak, Migrasyon, Trombüs

Mural rombüs(beyaz oklar),trombüs kalınlık ölçümü(sarı ok)

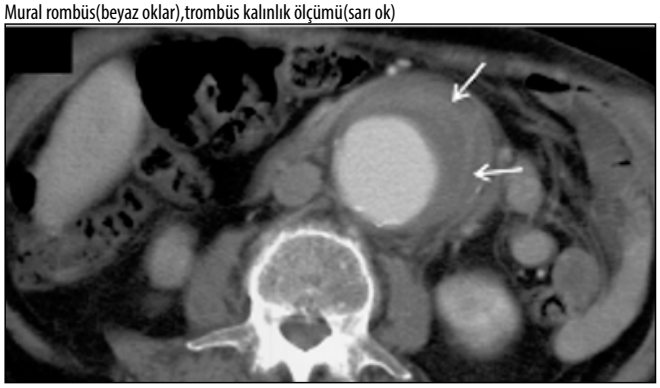

Tip 2 Endoleak (oklar)

Açıklaması otomatik kopyası

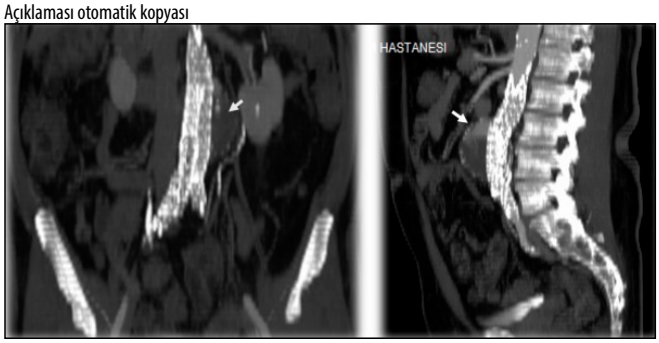

Operasyon öncesi ve sonrasında AAA ve CİA anevrizması ortalama çap değerleri

	2.Operayon (-)		2.Operayon (+)		p
	Ort.±s.s.	Medyan	Ort.±s.s.	Medyan	
AAA ilk çapı (MM)	61,7 ± 16,5	57,0	58,7 ± 9,6	56,0	0,903 m
AAA son çapı (MM)	55,5 ± 18,7	51,5	71,9 ± 17,1	65,0	***0,013*** m
CİA anevrizma ilk çap(mm)	35,6 ± 17,0	30,0	37,2 ± 12,2	32,5	0,292 m
CİA anev. Son çap(mm)	30,6 ± 16,4	24,0	37,3 ± 14,8	34,5	0,052 m
m Mann-whitney u test					

Komplikasyon (+) hastalarda endoleak görülme oranları

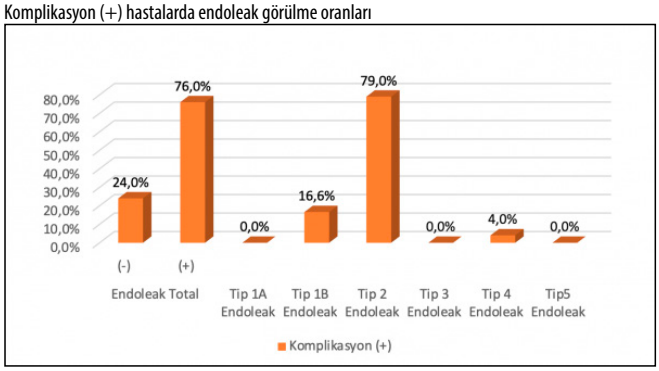

2. Operasyon sonrası endoleak görülme oranları

		Endoleak (-)			Endoleak (+)			p
		Ort.±s.s./n-%		Medyan	Ort.±s.s./n-%		Medyan	
2.Operasyon	(-)	51	96,2%		16	72,7%		***0,007*** x²
	(+)	2	3,8%		6	27,3,0%		
2.Operasyon Sonrası Endoleak	(-)	53	100%		19	86,4%		***0,023*** x²
	(+)	0	30%		3	13,6%		
m Mann-Whitney U test / x² Ki-kare test								

Girişimsel Radyoloji

SS-203

ANORMAL HEMOSTAZI OLAN HASTALARDA PERKÜTAN BİLİYER DRENAJDA KANAMA KOMPLİKASYONU RİSKİ

Hasan Gündoğdu

Recep Tayyip Erdoğan Üniversitesi Eğitim ve Araştırma Hastanesi Radyoloji Anabilim Dalı

Giriş ve Amaç: Perkütan biliyer drenaj (PBD), kolanjiyografi ile gösterilen birçok biliyer anormalliğin primer veya palyatif tedavisinde etkili bir yöntemdir. PBD, perkütan ponksiyondan sonra görüntüleme kılavuzluğunda tel ve kateter manipülasyonunu içeren terapötik bir prosedürdür. Eksternal yada internal drenaj için bir katater veya stent yerleştirilmesi ile işlem tamamlanır (1).

Kanama literatürde belirtilen çeşitli komplikasyonlardan biri olarak tanımlanmıştır. Asemptomatikten majör kanamaya kadar hastanın hayatını tehlikeye atabilecek kadar geniş bir şiddet aralığına sahiptir. Kanama komplikasyonlarının oranı %3-%26 arasında değişebilir. Kanama; hematomlar, hemobilia, hemoperitoneum, arteriovenöz fistüller, bilioportal fistüller ve hemotoraks şekillerde ortaya çıkabilir (2).

Biliyer obstrüksiyonu olan hastalarda genellikle pıhtılaşma bozuklukları vardır ve bu nedenle kanama riski artar. Bu hastalarda hemostaz parametrelerine uyulmalıdır (3).

Koagülopati, perkütan transhepatik kolanjiyografi ve biliyer drenaj için rölatif bir kontrendikasyondur. İşlemden önce koagülopatiyi düzeltmek veya iyileştirmek için her türlü çaba gösterilmelidir. Ancak kalıcı koagülopatisi olan hastalarda, alternatif tanı veya tedavi yöntemlerinden daha düşük bir beklenen morbidite oranı ile ilişkiliyse bu prosedürler yine de endike olabilir (1).

Çalışmamızın amacı PBD öncesi hemostazı medikal tedaviyle (taze donmuş plazma, K vitamini,trombosit süspansiyonu) düzeltilmiş ve düzeltilememiş erişkin hastaları kanama komplikasyonu açısından karşılaştırmaktır.

Gereç ve Yöntem: : Çalışmaya 18 yaş üstü ve herhangi bir olası endikasyon nedeniyle PBD uygulanan 32 hasta dahil edildi. Hastaların işlemden önce cerrahi risk, rutin testler (kan sayımı, kan şekeri, üremi, koagülogram) ve anestezi öncesi değerlendirmesi yapıldı. Hastaların tamamına uygun olmayan hempstaz nedeniyle trombosit süspansiyonu, taze donmuş plazma ve/veya K vitamini yapıldı. Hastalar bilgilendirilmiş onam imzaladıktan sonra işleme alındı. İşlem esnasında ve sonrasında kanama komplikasyonlarının varlığı laboratuvar bulguları, ultrasonografi veya bilgisayarlı tomografi ile değerlendirildi.

Bulgular: Hastaların yaş ortalaması 65±17 (48-90) olup 15'i erkek, 17'si kadındı.

32 hastanın 11 (%34)'inde hemostaz düzeltilemedi. Hemostaz düzeltilemeyen grupta INR ortalama 1,68±0,13 (1,54-1,98) idi.

Biliyer drenaj işlemi 10 hastada sağ, 22 hastaya ise sol taraftan uygulandı. Ortalama olarak karaciğere iğne giriş sayısı 2±1 idi. Hastaların 16 (%50)'sına eksternal drenaj işlemi uygulandı.

Hastaların toplam 7 (%21.8)'sinde kanama komplikasyonu, düzeltilememiş grupta 5 (%45) ve düzeltilmiş grupta 2 (%9) kanama komplikasyonu vardı. Düzeltilemeyen hastalarda kanama sıklığı istatistiksel olarak daha anlamlıydı (p< 0,005).

Kanama olan hastalarda ilave cerrahi tedaviye gerek olmadı. Hastaların hiçbirinde intraoperatif ve/ya perioperatif dönemde işleme bağlı mortalite gelişmedi.

Tartışma ve Sonuç: PBD için hemostazının düzeltilmesi gereken hastalarda; trombosit süspansiyonu, taze donmuş plazma ve K vitamini ile düzeltilemeyen hastalarda kanama komplikasyonları düzeltilenlere göre daha fazla görülmektedir.

Anahtar kelimeler: Perkütan biliyer drenaj, hemostaz, kanama

Girişimsel Radyoloji

SS-204

COVID-19 PANDEMİ SÜRECİNDE AKUT KOLESİSTİT TEDAVİSİNDE PERKÜTAN KOLESİSTOSTOMİNİN ÖNEMİ

Süleyman Sönmez[1], Ümmihan Topal[1], Sevinç Dağıstanlı[2], Erkan Somuncu[2], Zeynep Çalışkan[3]

[1]Kanuni Sultan Süleyman Eğitim ve Araştırma Hastanesi- Radyoloji Bölümü
[2]Kanuni Sultan Süleyman Eğitim ve Araştırma Hastanesi- Genel Cerrahi Kliniği
[3]Yeni Yüzyıl Üniversitesi- Tıp Fakültesi- Tıbbi Biyokimya

Giriş-Amaç: Akut kolesistit (AK) en sık görülen acil cerrahi durumlardandır. AK komorbiditesi olan hastalarda sepsis ve ölüme neden olma potansiyeline sahiptir (1). En yaygın sebebi safra taşları olup, bununla birlikte diyabet, immünosupresyon, kronik böbrek hastalığı, viral hastalık, hemoglobinopatiler veya vaskülit ile de ilişkili olabilir (2). AK için en uygun tedavi erken cerrahidir. Standart prosedür laparoskopik kolesistektomidir (LK). Çoğu hastada antibiyoterapi başlanır ve altta yatan hastalıklar kontrol altına alınır. Bazı hastalarda eşlik eden kritik durumlar ve yetersiz fizyolojik rezerv nedeniyle cerrahi mümkün olmayabilir. Bu grup hastalarda perkütan kolesistostomi (PK) gibi alternatif tedavi seçenekleri tercih edilebilir (3). Birleşik krallık Üniversitelerarası Genel Cerrahi Rehberi], COVID-19 salgınında nonoperatif yöntemlerin tercih edilmesini önermiştir (4). Yakın tarihli çok merkezli, uluslararası bir çalışma, ameliyat öncesi veya perioperatif COVID-19 enfeksiyonu olan hastalarda herhangi bir ameliyatın %25 mortalite ve %51 ciddi pulmoner komplikasyonlarla sonuçlandığını bildirmiştir. Birçok cerrahi endikasyon için mümkün olduğunca konservatif yaklaşımlar önerilmektedir. Akut kolesistitte laparoskopik kolesistektominin COVID-19 pandemisi sırasında cerrahi ekipler için yüksek riskli bir işlem olduğu da kaydedilmiştir (5). Bu çalışma ile akut kolesistitli hastalarda pandemi döneminde cerrrahi dışı yaklaşım ele alınacaktır.

Bu çalışmaya Sağlık Bilimleri Üniversitesi Kanuni Sultan Süleyman Eğitim ve Araştırma Hastanesi Genel Cerrahi polikliniğine 12 Mart 2020 -30 Nisan 2020 tarihleri arasında akut kolesistit tanısı ile başvuran 50 hasta dâhil edilmiştir. Bununla birlikte 2019 yılının aynı döneminde kolesistit tanısı alan 70 hasta aynı kriterlere göre analize dahil edilmiştir. Pankreatit, kolanjit veya eksik verileri olan 14 hasta çalışma dışı bırakılmış ve pandemi dönemi için çalışma kohortu 36 hastadan oluşmuştur. Hasta verilerine tanımlayıcı istatistiksel analiz yapılmış ve iki farklı zaman dilimindeki sonuçlar karşılaştırılmıştır. Hastalar üç alt gruba ayrılmıştır. Grup 1; PK uygulanan hastalardan (n=14), Grup 2; sadece antibiyoterapi ile konservatif tedavi alan hastalardan (n=14) ve Grup 3, LK yapılanlardan (n=8) oluşturulmuştur. Grup 1'deki 14 hastanın akut ve kronik komorbidite gibi nedenlerle yüksek cerrahi risk altında olması sebebiyle girişimsel radyoloji uzmanı tarafından lokal anestezi altında ultrason (US) kılavuzluğunda transhepatik PC uygulanmıştır. 36 hastanın tümünde, kontrastlı batın bilgisayarlı tomografi görüntülerinde (BT) veya başvuru sırasında yapılan ultrasonografi de safra kesesi duvarı kalınlığında artış ve hidrops gözlenmiştir. AK tanısı, her üç grupta da klinik muayene, biyokimyasal parametreler ve görüntüleme yöntemleri ile doğrulanmıştır. COVID-19 tanısı, PCR test sonuçları beklenmeden hastaneye yatmadan önce toraks BT ile doğrulanmıştır. PK İşlem sonrası hastalarda iyileşme gözlendiğinde ağızdan gıda alımına başlanmış ve kademeli olarak katı gıdalar verilmiştir. Kolesistostomi kateter boşaltılması eğitiminin ardından, hastalara oral antibiyotik reçetesi, diyet önerileri ve kontrol randevusu verilerek taburcu edilmiştir. Ortalama üç hafta sonra genel cerrah ve girişimsel radyoloji uzmanı tarafından değerlendirilmiştir. Kolesistektomi ise, PK prosedüründen dört ila altı hafta sonra gerçekleştirilmiştir. Çalışmaya alınan hastaların sonuçları retrospektif olarak incelenmiştir. Verilerin analizi IBM SPSS Statistics for Windows, Version 22.0 (IBM Corp., Armonk, NY, USA) ile yapılmıştır. Demografik ve klinik özellikler için tanımlayıcı istatistikler kullmış olup, sonuçlar sürekli değişkenler için yüzdelik, kategorik değişkenler için sayı/yüzde olarak verilmiştir.

Tüm Hastaların Demografik Özellikleri:

Pandemi grubundaki 36 hastanın medyan yaşı 53 idi (aralık: 26-78 yıl). Bunların 17'si erkek, 19'u kadındı. Kadın/erkek oranı 1.1 idi. 36 hastadan 4 kişi COVID-19 için pozitifti. COVID-19 pozitif hastalardan birine PK, bir hastaya LK ve iki hastaya konservatif olarak antibiyotik tedavisi uygulanmıştır. COVID-19 pozitif hastaların takibinde mortalite veya ek pulmoner komplikasyon görülmemiştir. 2019 yılının aynı döneminde, pandemi öncesi 70 hastaya AK tanısı konmuştu. Yirmi bir hastaya acil kolesistektomi (18 laparoskopik, 3 açık cerrahi), 41 hastaya konservatif olarak antibiyoterapi ve 8 hastaya PK uygulanmıştır. Daha önceki dönemde PK hastalarının ortanca yaşı 79 iken, pandemi döneminde hastaların ortanca yaşı 68 idi. Bu durum pandemi sırasında cerrahi ekibi ve hastaları COVID-19 enfeksiyonundan korumak için Akut Kolesistitli hastalarda PK tercihinin bir sonucudur.

Pandemi Döneminde Grupların Karşılaştırılması ve Sonuçların Değerlendirilmesi:

Hastanede kalış süresi yedi gündür (2-20 gün). Perkütan kolosistostomi grubundaki on hasta, Tablo 1'de gösterildiği gibi birkaç komorbiditeye sahipti. Tüm hastalarda, kolosistostosmiden sonra semptomlar ve biyokimyasal parametreler düzelmiştir. PK prosedüründen sonra ortalama hastanede kalış süresi yedi gündür (2-20 gün). Pandemi döneminde PK grubunda bir hastaya kateter çıkarıldıktan sonra, kalan sekiz hastaya ise ilk başvuru sırasında LK yapıldı. Pandemi grubundan 14 hasta antibiyoterapi ile takibe alındı.

Bu hastalarda klinik ve biyokimyasal iyileşmenin ardından hepsi taburcu edilmiştir. Bu grupta hastanede kalış süresi dört gündür (2-9 gün). LK için ortalama hastanede kalış süresi üç gündür (2-16 gün). Hastanede kalış süresi oral antibiyoterapi ve LK için daha kısa idi ancak istatiksel olarak anlamlı değildir. PK grubundaki bir hasta kateterin yer değiştirmesi nedeniyle hastaneye tekrar başvurmuş olup, bunun dışında PK grubunda başka bir komplikasyon görülmemiştir. LK grubunda ise, 4 hastada yüzeyel yara enfeksiyon izlenmiş, hiç bir hastada ek morbidite gelişmemiştir. PK grubunda kardiyak arrest nedeniyle bir hastada (%7.1) mortalite izlenmiştir.

Akut kolesistit için, kesin tedavi kolesistektomidir (6, 7). Ancak eşlik eden hastalıklar ve sepsis gibi nedenlerle, cerrahi her hasta için her zaman uygun veya güvenli olmayabilir. Potansiyel olarak hayat kurtarıcı ve daha az invaziv bir tedavi seçeneği olan PK bu kategorideki hastalarda tercih edilebilir. PK, hastaların şiddetli hastalıktan kurtulmasına ve kolesistektomi olana kadar stabilize olmasına izin veren bir köprü tedavisi olarak hizmet edebilir (2). LK, COVID-19 pandemi döneminde bile AK için birinci basamak tedavi olmaya devam etmektedir (8). Ancak çalışmalar birçok toksik bileşenin cerrahi ekibin sağlığını tehlikeye atabileceğini vurgulamıştır (9). Cerrahi dumanda COVID-19'a neden olan şiddetli akut solunum sendromu (SARSCoV-2) varlığına dair bir kanıt bulunmamakla birlikte, yakın zamanda periton boşluğunda SARSCoV-2 RNA'sı tespit edilmiştir (10). Birçok çalışma, laparoskopi sırasında çoğu viral partikülü çıkarmak için pnömoperitonumun filtrelenmesini önermektedir (11). Çalışmanın yapıldığı hastanede bu filtre temin edilememiştir. Cerrahi kılavuzlarda, ameliyat için uygun olmayan hastalarda antibiyoterapiye yanıt alınamayan durumlarda safra kesesinin perkütan drenajının alternatif bir tedavi olabileceği belirtilmiştir (7, 12). PK'nin optimal zamanlaması tartışmalıdır. Klinik zamanlama bu konuda önem arz etmektedir. Cerrahiye uygun olmayan sepsisli bir hastada acil drenaj düşünülmelidir. Ameliyat için uygun aday olmayan diğer hastalarda, sepsis olmadıkça antibiyotik tedavisine başlandıktan sonraki bir ile üç gün içinde iyileşme olmazsa kolesistostomi yapılması yaygın bir uygulamadır. Cerrahi olarak yüksek riskli AK'li hastalarda cerrahi müdahaleye ilk alternatif olarak US eşliğinde perkütan transhepatik safra kesesi drenajı kabul edilmektedir. PK, akut kolesistitli hastalarda hemen dekompresyonunu sağlamada etkili bir yöntem olup, genel durumu acil kolesistektomiye izin vermeyen hastalarda hem inflamasyon hem de safra kanalı yaralanması riskini azaltır. Literatürde PK %56 ile %100 arasında değişen yanıt oranı ile erken iyileşme sağlar ve hastanede kalış süresini kısaltır. Potansiyel erken komplikasyonlar kanama, vagal reaksiyonlar, sepsis, biliyer peritonit, pnömotoraks, intestinal perforasyon, sekonder enfeksiyon ve kateterin yer değiştirmesidir. Geç komplikasyonlar ise kateterin yer değiştirmesini ve tekrarlayan kolesistiti içerebilir (13). Çalışmamızda pandemi sırasında PK grubundan bir hastada kateter dislokasyonu izlendi ve bu hastaya tekrar kateter replasmanı yapılmıştır. PK'nın önemli bir dezavantajı safra kesesi ile karaciğer arasında fibrozise neden olabilir (14). Bu da laparoskopik kolesistektomiyi zorlaştırır. Birkaç çalışma, PK ile kısa vadede olumlu sonuçların alındığını göstermiştir (20). Ancak uzun vadeli etkiler tartışmalıdır çünkü literatürde prosedüre bağlı riskler hakkında çelişkili bilgiler bulunmaktadır. Dimou ve ark. (15), Tokyo yönergelerinin uygulanmasından bu yana AK tedavisinde PK'nin kolesistektomiye tercih edildiğini bildirmiştir. COVID-19 salgınında akut kolesistitli durumlarda öncelikle bir PK tercih ettik. PK'nin sadece hasta için kritik durumlarda değil, cerrahi ekip için de kritik durumlarda başarılı ve belki de tercih edilebilir olabileceğini görülmüştür.

COVID-19 pandemisinden önce, özellikle yüksek riskli ve kritik hastalarda, AK başlangıç tedavisinde, PK cerrahiye tercih edilmekteydi. Pandemi sırasında laparoskopik ve endoskopik işlemler önerilmediğinden; PK, pandemi döneminde AK tedavisi için etkili ve güvenli bir alternatif olabilir.

Kaynaklar

1.Borzellino G, Sauerland S, Minicozzi AM, Verlato G, Di Pietrantonj C, De Manzoni G, et al. Laparoscopic cholecystectomy for severe acute cholecystitis. A meta-analysis of results. Surgical endoscopy. 2008;22(1):8-15.

2.Aroori S, Mangan C, Reza L, Gafoor N. Percutaneous cholecystostomy for severe acute cholecystitis: a useful procedure in high-risk patients for surgery. Scandinavian Journal of Surgery. 2019;108(2):124-9.

3.Pang KW, Tan CHN, Loh S, Chang KYS, Iyer SG, Madhavan K, et al. Outcomes of percutaneous cholecystostomy for acute cholecystitis. World journal of surgery. 2016;40(11):2735-44.

4.England RCoSo. Recovery of surgical services during and after COVID-19 2020 [Available from: https://www.rcseng.ac.uk/coronavirus/recovery-of-surgical-services/.

5. Nepogodiev D, Bhangu A, Glasbey JC, Li E, Omar OM, Simoes JF, et al. Mortality and pulmonary complications in patients undergoing surgery with perioperative SARS-CoV-2 infection: an international cohort study. The Lancet. 2020;396(10243):27-38.

6. Agresta F, Campanile FC, Vettoretto N, Silecchia G, Bergamini C, Maida P, et al. Laparoscopic cholecystectomy: consensus conference-based guidelines. Langenbeck's archives of surgery. 2015;400(4):429-53.

7. Ansaloni L, Pisano M, Coccolini F, Peitzmann A, Fingerhut A, Catena F, et al. 2016 WSES guidelines on acute calculous cholecystitis. World journal of emergency surgery. 2016;11(1):1-23.

8. Alp E, Bijl D, Bleichrodt R, Hansson B, Voss A. Surgical smoke and infection control. Journal of Hospital infection. 2006;62(1):1-5.

9. Kwak HD, Kim S-H, Seo YS, Song K-J. Detecting hepatitis B virus in surgical smoke emitted during laparoscopic surgery. Occupational and environmental medicine. 2016;73(12):857-63.

10.Coccolini F, Tartaglia D, Puglisi A, Giordano C, Pistello M, Lodato M, et al. SARS-CoV-2 is present in peritoneal fluid in COVID-19 patients. Annals of Surgery. 2020;272(3):e240.

11.Mintz Y, Arezzo A, Boni L, Chand M, Brodie R, Fingerhut A. A low-cost, safe, and effective method for smoke evacuation in laparoscopic surgery for suspected coronavirus patients. Annals of surgery. 2020.

12. Gok AFK, Eryilmaz M, Ozmen MM, Alimoglu O, Ertekin C, Kurtoglu MH. Recommendations for trauma and emergency general surgery practice during COVID-19 pandemic. 2020.

13. Dvorak P, Hoffmann P, Renc O, Dusek T, Rejchrt S, Slezak O, et al. Percutaneous cholecystostomy in the management of acute cholecystitis–10 years of experience. Videosurgery and Other Miniinvasive Techniques. 2019;14(4):516.

14.Paran H, Zissin R, Rosenberg E, Griton I, Kots E, Gutman M. Prospective evaluation of patients with acute cholecystitis treated with percutaneous cholecystostomy and interval laparoscopic cholecystectomy. International Journal of Surgery. 2006;4(2):101-5.

15.Dimou FM, Adhikari D, Mehta HB, Riall TS. Outcomes in older patients with grade III cholecystitis and cholecystostomy tube placement: a propensity score analysis. Journal of the American College of Surgeons. 2017;224(4):502-11. e1.

Anahtar kelimeler: Akut kolesistit; COVID-19 pandemisi; perkütan kolesistostomi.

Kas-İskelet Radyolojisi

SS-205

ULNAR VARYANSIN PİSOTRİKETRAL EKLEM ÜZERİNE ETKİSİ

Atilla Hikmet Çilengir[1], Kazım Ayberk Sinci[2], Cihan Yıldız[2], Nezahat Karaca Erdoğan[2], Ferhan Elmalı[3], Özgür Tosun[2]

[1]Başakşehir Çam ve Sakura Şehir Hastanesi Radyoloji Kliniği
[2]İzmir Katip Çelebi Üniversitesi Atatürk Eğitim ve Araştırma Hastanesi Radyoloji Kliniği
[3]İzmir Katip Çelebi Üniversitesi Atatürk Eğitim ve Araştırma Hastanesi Biyoistatistik Bölümü

Giriş-Amaç: Pisotrikuetral eklem (PTE) bozuklukları, ulnar taraflı el bileği ağrısının önemli bir nedenidir ancak çoğu zaman yeterince tanınmamaktadır. Radius ve ulnanın distal uçlarının birbirlerine göre konumunu tanımlayan ulnar varyans (UV), birtakım el bileği patolojisi ile ilişkilendirilmiştir (1-6). Bu çalışmadaki amacımız travma hastalarında UV'nin PTE üzerindeki etkisini belirlemektir.

Çalışma ile ilgili etik kurul onayı alınmıştır (kabul numarası: 2020-GOKAE-0248). Çalışmaya Mart 2019 – Mart 2020 arasında travma sonrası el bileği bilgisayarlı tomografisi çekilen olgular dahil edildi. Kırık, artritik durumlar, avasküler nekroz, konjenital deformite, tümörler, uygun olmayan çekim pozisyonu veya görüntü kalitesine sahip olgular dışlandı. UV ve PTE subluksasyon miktarı koronal ve sagital bilgisayarlı tomografi görüntüleri kullanılarak değerlendirildi. PTE subluksasyonu beş dereceye ayrıldı.

Çalışma kriterlerini sağlayan toplam 143 hasta mevcuttu (77 erkek, 66 kadın; ortalama yaş 41.64±18.07). PTJ subluksasyon varlığı ile cinsiyet arasında istatistiksel olarak anlamlı fark bulundu (p=0.045). PTE subluksasyonu erkeklerde (%46.8) kadınlara (%30.3) göre daha sıktı. PTE subluksasyon varlığı ile yaş arasında anlamlı fark yoktu (p=0.758). Ayrıca subluksasyon derecesi ile yaş ve cinsiyet arasında anlamlı ilişki izlenmedi (sırasıyla p=0.80 ve p=0.074). UV ile PTE subluksasyon varlığı arasında istatistiksel olarak anlamlı bir ilişki bulundu (p=0.01). PTE subluksasyonu nötral (yok: %51.1, var: %48.9) ve negatif (yok: %77.8, var: %22.2) UV gruplarında daha azdı. Ancak, pozitif UV grubunda PTE subluksasyonu açısından anlamlı farklılık bulunmadı (p>0.05). UV grubu ile PTE subluksasyon derecesi arasında anlamlı ilişki bulunmadı (p>0.05).

PTE subluksasyonuna eklem üzerine binen yükün etkisi olabilir. Çalışmamızda erkeklerde PTE subluksasyonu daha sık bulundu. Bu durum erkek kas kütlesinin fazlalığı ve böylelikle eklem üzerinde artan kuvvet ile ilişkili olabilir. Literatürde PTE subluksasyonu ile cinsiyet arasındaki ilişkiyi inceleyen bir çalışmaya rastlamadık. Ancak Beckers ve arkadaşları PTE osteoartritini kadınlarda daha fazla bulmuşlardır (7).

Nötral varyansta yük dağılımı ilişkisi radius: ulna = 4:1'dir. Bu oran pozitif ve negatif UV'lerde değişir. Pozitif UV triquetrum üzerindeki yükü arttırır (8). Triquetrum üzerindeki yükün artmasının PTE instabilitesine katkı sağlayacağını ve PTE'yi subluksasyona yatkın hale getirebileceğini düşündük. Çalışmamızda, bu hipotezi destekleyecek şekilde, negatif ve nötr UV gruplarında daha az PTE subluksasyonu saptadık (p=0.01).

Çalışma popülasyonumuzda nötral ve negatif UV gruplarında PTE subluksasyonu daha azdır. PTE subluksasyonu erkek cinsiyette daha sık olup yaş ile anlamlı bir ilişkisi yoktur. UV ve cinsiyet, travma durumunda el bileği kuvvet vektörlerini etkileyerek PTE'de subluksasyona neden olabilir.

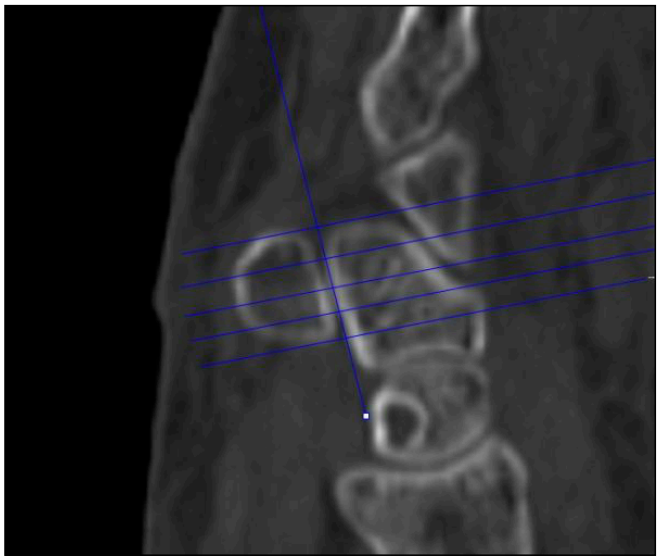

Grade 0 pisotriketral eklem

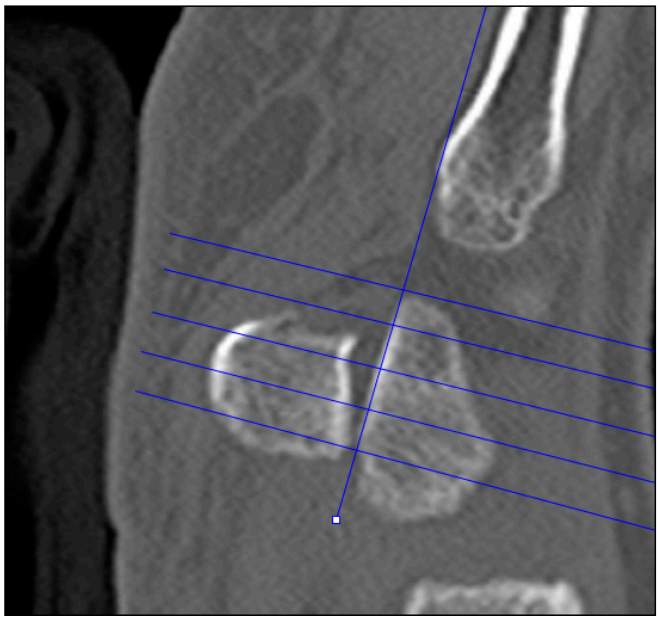

Grade 2 pisotriketral eklem subluksasyonu

Kaynaklar

1. Moraux A, Lefebvre G, Pansini V, Aucourt J, Vandenbussche L, Demondion X, Cotten A. Pisotriquetral joint disorders: an under-recognized cause of ulnar side wrist pain. Skeletal Radiol. 2014 Jun;43(6):761-73. doi: 10.1007/s00256-014-1848-z.
2. Tosun O, Çilengir AH, Dirim Mete B, Uluc ME, Oyar O, Tosun A. The effect of ulnar variance on scapholunate and capitolunate angles. Acta Radiol. 2017 Nov;58(11):1358-1363. doi: 10.1177/0284185117692175.
3. Cerezal L, del Piñal F, Abascal F, García-Valtuille R, Pereda T, Canga A. Imaging findings in ulnar-sided wrist impaction syndromes. Radiographics. 2002 Jan-Feb;22(1):105-21. doi: 10.1148/radiographics.22.1.g02ja01105.
4. Serfaty A, Costa HP, Foelker CE, Filho ENK, Souza FF, Bordalo-Rodrigues M. Evaluation of ulnar variance on wrist MR imaging: is it a reliable measure? Skeletal Radiol. 2020 May;49(5):723-730. doi: 10.1007/s00256-019-03339-1.
5. Kox LS, Jens S, Lauf K, Smithuis FF, van Rijn RR, Maas M. Well-founded practice or personal preference: a comparison of established techniques for measuring ulnar variance in healthy children and adolescents. Eur Radiol. 2020 Jan;30(1):151-162. doi: 10.1007/s00330-019-06354-x.
6. Bruno F, Arrigoni F, Palumbo P, Natella R, Maggialetti N, Reginelli A, Splendiani A, Di Cesare E, Bazzocchi A, Guglielmi G, Masciocchi C, Barile A. The Acutely Injured Wrist. Radiol Clin North Am. 2019 Sep;57(5):943-955. doi: 10.1016/j.rcl.2019.05.003.
7. Beckers A, Koebke J. Mechanical strain at the pisotriquetral joint. Clin Anat. 1998;11(5):320-6. doi: 10.1002/(SICI)1098-2353(1998)11:5<320::AID-CA5>3.0.CO;2-T.
8. Amaral L, Claessens AL, Ferreirinha J, Maia J, Santos P. Does ulnar variance change with age and what is the influence of training and biological characteristics in this change? A short-term longitudinal study in Portuguese artistic gymnasts. Clin J Sport Med. 2014 Sep;24(5):429-34. doi: 10.1097/JSM.0000000000000070.

Anahtar kelimeler: Wrist Joint, Computed Tomography, Trauma

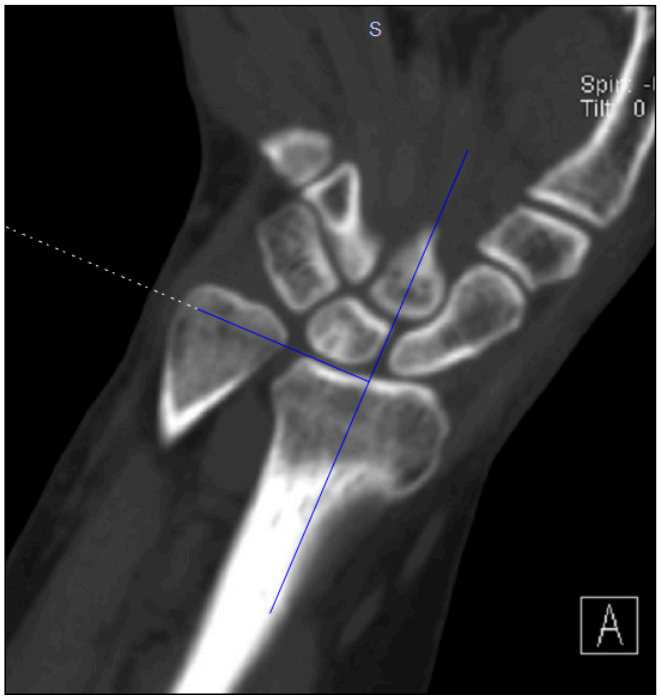

Pozitif UV

Kardiyovasküler Görüntüleme

SS-206

COVID-19 İLİŞKİLİ ÖLÜMLERDE EPİKARDİYAL YAĞ DOKU DEĞİŞİKLİKLERİNİN BİLGİSAYARLI TOMOGRAFİ İLE DEĞERLENDİRİLMESİ

Murat Vural, Betül Akdal Dölek, Erdem Özkan

Ankara Şehir Hastanesi

Giriş ve Amaç: Koronavirüs Hastalığı 2019 (COVID-19), 11 Mart 2020'de Dünya Sağlık Örgütü (WHO) tarafından küresel bir pandemi olarak sınıflandırılmıştır. COVID-19 2021 Haziran ayı itibarıyla 179 milyondan fazla kişiye bulaşmış ve yaklaşık 3,8 milyon ölüme yol açmıştır (1).

Son çalışmalar, COVID-19'da morbidite ve mortalite için çeşitli risk faktörleri tanımlamıştır. Başlıca risk faktörleri, yaş ve cinsiyetin yanı sıra diabetes mellitus ve hipertansiyon gibi önceden var olan durumlar olarak bildirilmiştir (2,3).

Epikardiyal yağ dokusu (EYD), myokard ve perikardın viseral tabakası arasında yer alan kalbin viseral yağ dokusudur. EYD kalınlığı kardiyovasküler hastalıklar açısından risk faktörü kabul edilmektedir.

Bu çalışmada, COVID-19 nedeniyle hayatını kaybeden hastalarda, kısa aralıklarla alınan iki kontrastsız toraks bilgisayarlı tomografi (BT) arası epikardiyal yağ doku kalınlık ve dansite değişikliğinin araştırılması amaçlanmaktadır.

Çalışmamıza retrospektif olarak, Mart-Ekim 2020 tarihleri arasında kısa aralıklarla iki kez toraks BT çekilmiş COVID-19 nedeniyle hayatını kaybeden erişkin hastalar dahil edildi. Toraks BT incelemesinde sağ ventrikül düzeyinden ve interventriküler düzeyden epikardiyal yağ doku kalınlığı ve dansitesi ölçüldü (Resim 1 ve 2). Epikardiyal yağ doku dansite ölçümü yaklaşık 1 cm2'lik alan seçilerek yapıldı. Demografik veriler, komorbiditeler ve laboratuvar verileri elektronik hasta tıbbi kayıtlarından çıkarıldı. İstatistiksel analiz R istatistiksel programlama dili (4.0.3 sürümü) kullanılarak gerçekleştirildi

Çalışmamıza 25 (14 erkek, 11 kadın) hasta dahil edildi. Ortalama yaş 68'dir. Komorbidite bulguları tablo 1'de bildirilmiştir. Hastalara kısa aralıklarla (ortalama 27.8 gün ±5.38) çekilen iki toraks BT arasında EYD'nin sağ ventrikül düzeyinde kalınlığı ortalama -0.54mm ± 0.24 ve interventriküler düzeyde ortalama -0.67mm ± 0.18 azalmıştır. EYD dansitesi sağ ventrikül düzeyinde ortalama 17.6 HU ± 4.9 ve interventriküler düzeyde ortalama 15.1HU ± 4.24 artmıştır (Resim 3).

SARS-CoV-2, hücreleri ACE-2 reseptörleri aracılığıyla enfekte etmektedir. ACE-2, yağ dokusu, kalp, böbrek, bağırsak ve kan damarları gibi akciğerler dışındaki çeşitli organlardan da eksprese edilir. EYD'de de yüksek oranda eksprese edilmektedir (4). SARS-CoV-2'nin ACE-2 reseptörüne bağlanması ACE-2 üretimini azaltarak EYD inflamasyonuna yol açabileceği düşünülmektedir (5).

Epikardiyal yağ dokunun hem biyokimyasal hem de kardiyak risk faktörleri ile ilişkili olduğu gösterilmiştir. EYD'den doku monositik kemotaktik protein, IL-6 ve TNF-A gibi inflamatuar mediyatörler salınmaktadır (6). IL-6, sitokin fırtınasından sorumlu tutulmuştur (7). COVID-19 hastalarında epikardiyal yağ doku dansite artışının hastalığın şiddeti ile ilişkili olduğu gösterilmiştir (8). Çalışmamızda da epikardiyal yağ doku dansite artışı COVID-19 hastalarına kısa aralıklarla çekilen iki toraks BT görüntüsünde yapılan ölçümlerle ortaya konulmuştur.

Epikardiyal yağ dokudaki inflamatuar sitokinler vasa vasorum ve parakrin yolla myo-perikardiyuma ulaşabilir (9). Epikardiyal yağ doku ve myokard aynı mikrosirkülasyona sahiptir. Epikardiyal yağ dokunun myokard ile doğrudan anatomik ve fonksiyonel yakınlığı nedeniyle COVID-19 myokardit fizyopatolojisinde yer alabilir. Bu nedenle, epikardiyal yağ doku kalınlık ve dansite değişiminin gösterilmesi bu fizyopatolojiyi aydınlatma açısından önemlidir.

Sonuç olarak, epikardiyal yağ doku kalınlık ve dansite değişiminin gösterilmesi, COVID-19 hastalarında mortalite ve olası komplikasyonların ön görülebilmesi açısından önemlidir.

Kaynaklar

1. World Health Organization. Coronavirus disease (COVID-19) dashboard. https://covid19.who.int/. Accessed April 23, 2021.
2. Chen T, Wu D, Chen H, et al. Clinical characteristics of 113 deceased patients with coronavirus disease 2019: retrospective study. BMJ 2020;368:m1091. doi:10.1136/bmj.m1091
3. Petrilli CM, Jones SA, Yang J, et al. Factors associated with hospital admission and critical illness among 5279 people with coronavirus disease 2019 in New York City: prospective cohort study. BMJ. 2020;369:m1966.
4. Couselo-Seijas M, Almenglo C, Agra-Bermejo R, Fernandez AL, Alvarez E, Gonzalez-Juanatey JR, et al. Higher ACE2 expression levels in epicardial than subcutaneous stromal cells from patients with cardiovascular disease: diabetes and obesity as possible enhancer. Eur J Clin Invest 2020:e13463.
5. Malavazos AE, Goldberger JJ, Iacobellis G. Does epicardial fat contribute to COVID-19 myocardial inflammation? Eur Heart J 2020;41:2333.
6. Mazurek T, Zhang L, Zalewski A, et al. Human epicardial adipose tissue is a source of inflammatory mediators. Circulation. 2003;108(20):2460-2466. doi:10.1161/01.CIR.0000099542.57313.C5.
7. Chen X, Zhao B, Qu Y, et al. Detectable serum severe acute respiratory syndrome coronavirus 2 viral load (RNAemia) is closely correlated with drastically elevated Interleukin 6 level in critically ill patients with coronavirus disease 2019. Clin Infect Dis 2020;71:1937- 1942
8. Iacobellis, G., Secchi, F., Capitanio, G., Basilico, S., Schiaffino, S., Boveri, S., Sardanelli, F., Corsi Romanelli, M.M. and Malavazos, A.E. (2020), Epicardial Fat Inflammation in Severe COVID-19. Obesity, 28: 2260-2262.
9. Iacobellis G. Epicardial Adipose Tissue: From Cell to Clinic. Cham, Switzerland: Springer Nature; 2020.

Anahtar kelimeler: COVID-19, bilgisayarlı tomografi, epikardiyal yağ doku dansite, epikardiyal yağ doku kalınlık

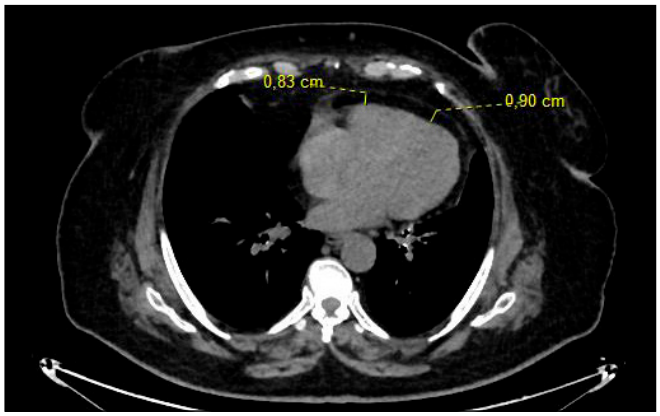

Resim 1. Epikardiyal yağ doku kalınlığının sağ ventrikül ve interventriküler düzeyde ölçümü

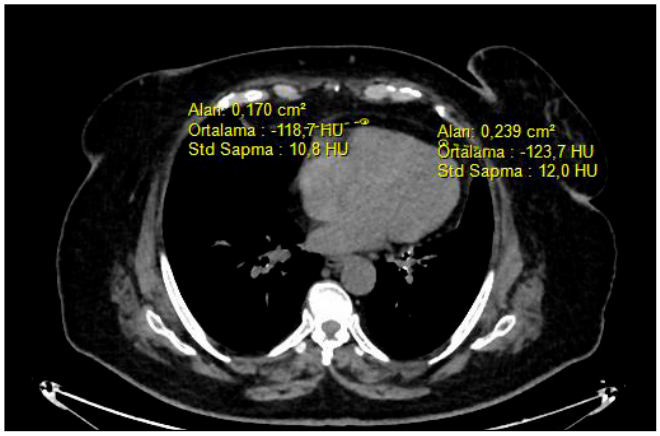

Resim 2. Epikardiyal yağ doku dansitesinin sağ ventrikül ve interventriküler düzeyde ölçümü

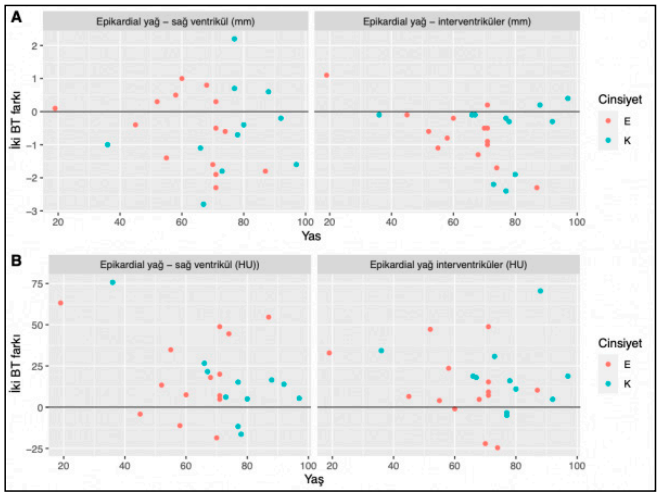

Resim 3. Hastalara kısa aralıklarla çekilen iki toraks BT arasında EYD'nin sağ ventrikül düzeyinde kalınlığı ortalama -0.54mm ± 0.24 (%95 CI -1.04, -0.05) ve interventriküler düzeyde ortalama -0.67mm ± 0.18 (%95 CI -1.04, -0.3) azalmıştır. EYD dansitesi sağ ventrikül düzeyinde ortalama 17.6 HU ± 4.9 (%95 CI - 7.51, 27.7) ve interventriküler düzeyde ortalama 15.1HU ± 4.24 (%95 CI 6.32, 23.8) artmıştır.

Tablo 1. Komorbidite bulguları

	Kadın	Erkek	Toplam
Hipertansiyon	9	9	18
Diabetes mellitus	6	4	10
Kronik akciğer hastalığı	5	5	10
Kronik böbrek yetmezliği	2	4	6
Kalp yetmezliği	0	2	2
Malignite	0	6	6
Gebelik	1	-	1

Nöroradyoloji

SS-207

KORPUS KALLOZUMDA GÖRÜLEN ÇENTİKLENMENİN (NOTCH) YAŞ İLE İLİŞKİSİ VE OLUŞUMUNU ETKİLEYEN FAKTÖRLER

Melisa Yalçın, Hamdullah Erk, Kemal Harmancı, Hakan Önder

Prof. Dr. Cemil Taşcıoğlu Şehir Hastanesi

Giriş-Amaç: Korpus kallosumdaki (KK) fokal konkaviteler veya çentiklenmeler (notch), çok sayıda farklı patolojik bozuklukla ilişkilendirilmiştir ancak son çalışmalarda çentiklenmenin dinamik ve normal bir anatomik özellik olduğu öne sürülmüştür. Bu çalışmadaki amacımız, yaşam süresi boyunca KK konturundaki morfolojik değişiklikleri ve komşu damarlarla olan anatomik ilişkisini karakterize etmektir.

Çalışmamızda, hastenemizde 1-31 Aralık 2020 tarihleri arasında Kranial MR tetkiki bulunan 801 hasta incelendi. Gelişimsel anomaliler, hidrosefali, intrakraniyal kanama, ensefalomalazi, demiyelinizan hastalık, travma, malignite, cerrahi müdahale, artefaktlı inceleme vb. bulunan hastalar çalışma dışında bırakıldı. Çalışmaya dahil edilen olgularda retrospektif olarak tanısal sagital T2 ağırlıklı görüntülerde(AG) KK morfolojisi değerlendirildi. Çentik(notch), KK'nın dorsal yüzeyindeki en az 1 mm derinliğinde bir konkavite olarak tanımlandı (Resim a,b) ve > 2 çentik varsa KK "ondülan" olarak kabul edildi (Resim c). Hastaların yaşı, cinsiyeti, çentik varlığı, yeri, derinliği, sayısı ve perikallozal arter varlığı ile KK uzunluğu değerlendirildi.

Hastalar 10 yıllık yaş gruplarına ayrıldı. Notch prevelansı ile yaş ilişkisi Poisson regresyon modeli, notch derinliği ile yaş ilişkisi ise Spearman korelasyon testi ile değerlendirildi. Hasta cinsiyetinin ve perikallosal arter varlığının, notch derinliğini etkileyip etkilemediğini ve notch varlığının KK uzunluğu üzerindeki etkisini belirlemek için Student t testi kullanıldı. Cinsiyet ile notch varlığı arasındaki ilişkiyi değerlendirmek için ise ki kare testi kullanıldı. İstatistiksel analizler SPSS v28.0 programı kullanarak yapıldı.

Çalışmaya dahil edilme kriterlerini karşılayan yaşları 0 ile 87 arasında değişen (ort: 40.48±19.19); 602 hastanın 362'si (%60.1) kadın, 240'ı (%39.9) erkekti. 256 (%42.5) hastada tanımlanan toplam 286 notch saptanmış olup; 55'i (%19.2) anterior, 231'i (%80.8) posterior yerleşimliydi. 6 (%1) hastada ondülan KK saptandı. Lokalizasyondan bağımsız olarak notch prevelansı erkek hastalarda anlamlı olarak daha fazlaydı (p=0.007) (Tablo 1). Anterior notch prevalansı ile yaş arasında pozitif bir korelasyon varken (p=0.004), posterior notch prevalansı ile yaş arasında korelasyon saptanmadı (P=0.115) (Resim d)

Tüm yaş gruplarında ortalama derinlik anterior notch için 1.44±0.51 mm, posterior notch için 1.53±0.57 mm olarak hesaplandı. Anterior notch derinliği artan yaşla birlikte artarken (p=0.004) hasta yaşının posterior notch derinliği üzerinde anlamlı etkisi yoktu (p=0.765) (Resim e). Hasta cinsiyeti anterior (p=0.490) ya da posterior (p=0.765) notch derinliğini etkilemiyordu. Ancak perikallosal arter eşlik eden notchlarda derinlik anlamlı şekilde artmıştı (p=0.003) (Tablo 2). KK uzunluğu notch saptanan hastalarda anlamlı olarak artış göstermekteydi(p=0.019).

KK morfolojisi miyelinasyona bağlı olarak yaş ile değişir. KK kalınlığı, gelişimin önemli bir göstergesi olduğu gibi, incelmesi altta yatan bir hastalığı düşündürebilir. [1] Kalınlıktaki fokal değişiklik veya çentiklenme dinamik yapısal gelişim sırasında normal olarak gelişebilir. [2] Literatürde KK'nın dorsal konturunun yaşa bağlı değişimini inceleyen az sayıda çalışmada olduğu gibi bu çalışmada da anterior notch varlığı ve derinliği yaş ile anlamlı artış göstermiştir. [1,2] Bu; notch varlığının edinilmiş, yaşa bağlı morfolojik bir değişiklik olabileceğini göstermektedir. Saptanan anterior notchların büyük çoğunluğuna (%83.6) perikallozal arter eşlik etmektedir (Tablo 2). Bunla birlikte perikallozal arter ile notch derinliği arasındaki pozitif korelasyon da düşünülürse ; yaşla artan arter tortiozitesinin anterior notch oluşumunda ve derinlik artışında etkili olduğu sonucuna varılabilir.

Kaynaklar
1. Simpson, Lauren & Schneble, Erika & Griffin, Elena & Obayashi, James & Setran, Phillip & Ross, Donald & Pettersson, David & Pollock, Jeffrey. (2020). Morphological changes of the dorsal contour of the corpus callosum during the first two years of life. Pediatric Radiology. 50. 10.1007/s00247-019-04585-0.
2. Krause KL, Howard D, Pettersson DR et al (2019) Defining the normal dorsal contour of the corpus callosum with time. AJNR Am J Neuroradiol 40:86–91

Anahtar kelimeler: korpus kallozum, perikallozal arter

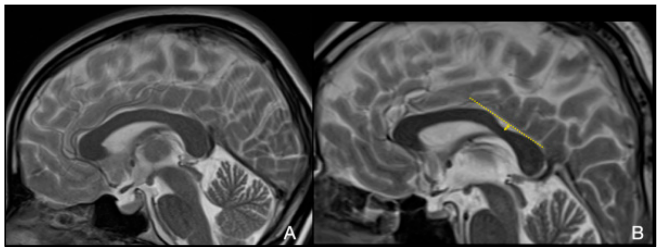

Resim 1a. Orta hat sagital T2 ağırlıklı görüntülerde normal bir KK örneği mevcut (A). Çentik(notch), KK'nın dorsal yüzeyindeki teğet çizgiden(sarı kesintili çizgi) en az 1 mm derinlikte bir konkavite olarak tanımlandı (B).

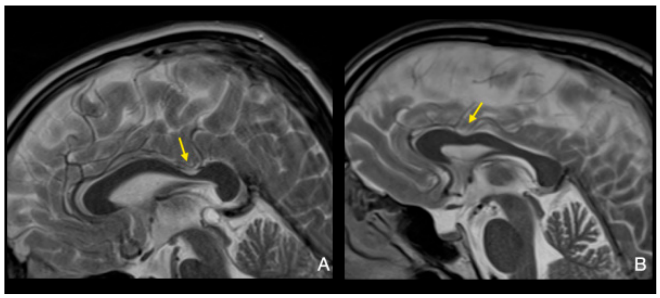

Resim 1b. Sagital T2 ağırlıklı görüntülerde posterior (A, ok) ve anterior (B, ok) KK'da saptanan notch izleniyor. Her iki örnekte de notch içerisine uzanan perikallosal arterlere ait görünüm mevcut.

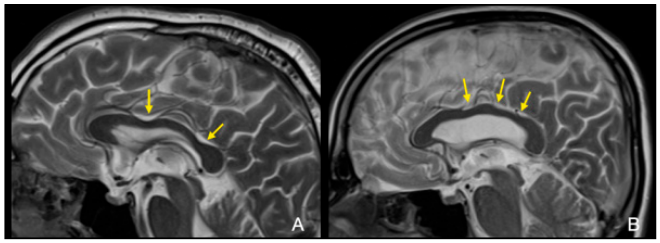

Resim 1c. Sagital T2 ağırlıklı görüntülerde aynı hastada hem anterior hem de posteriorda yerleşimli 2 notch (A) ile 2'den fazla sayıda notch saptanan ve "ondülan' konfigürasyonlu KK görülüyor (B).

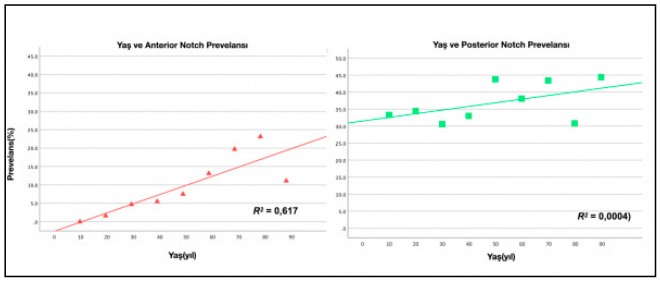

Resim 1d. Anterior ve posterior notch prevelansı ile 10 yıllık yaş grupları arasında dağılım grafiği. Anterior notch prevalansı yaş ile artarken (kırmızı çizgi) (R2 = 0,617), posterior notch prevalansı ile yaş arasında korelasyon (yeşil çizgi) saptanmadı (R2 = 0,0004).

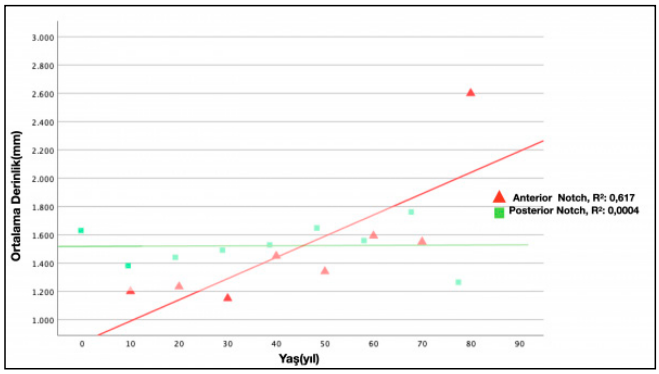

Resim 1e. Anterior notch derinliği artan yaşla birlikte artarken hasta yaşının posterior notch derinliği üzerinde anlamlı etkisi yoktur.

Tablo 1. Cinsiyetin notch varlığı ve derinlik ile ilişkisi

	Kadın(*n=362*)	Erkek(*n=240*)	*p* değeri
Notch			
Var	138*(%38,1)*	118*(%49,2)*	0,007*
Yok	224*(%61,9)*	122*(%50,8)*	
Notch Derinliği(mm)	1.456±0,41	1.580±0,69	0,070

**İstatiksel olarak anlamlı değer*

Tablo 2. Perikallosal arter indentasyonu ile notch yerleşimi ve derinliği ile ilişki

	PCA indentasyonu bulunan(n=132)	PCA indentasyonu bulunmayan(n=154)	*p* Değeri
Yerleşim			
Anterior	46*(%83,6)*	9*(%16,4)*	0,002*
Posterior	86*(%37,2)*	145*(%62,5)*	
Notch Derinliği*(mm)*	1,620±0,69	1,423±0,41	<0,001*

**İstatiksel olarak anlamlı değer*

Baş-Boyun Radyolojisi

SS-208

BEHÇET HASTALARINDA OPTİK SİNİRİN SHEARWAVE ELASTOGRAFİ İLE DEĞERLENDİRİLMESİ

Behice Kaniye Yılmaz[1], Sevim Özdemir[1], Aynur Dıraçoğlu[2], Tuba Selçuk Can[1], Rüştü Türkay[1]

[1]Haseki Eğitim ve Araştırma Hastanesi, Radyoloji Kliniği
[2]Haseki Eğitim ve Araştırma Hastanesi, Göz Kliniği

Giriş ve amaç: Behçet hastalığı nedeni bilinmeyen klinik olarak multisistem vakülit semptom ve bulguları ile ortaya çıkan kronik, otoimmün bir hastalıktır. Üveit, oklusiv retinal vaskülit ve optik sinir tutulumu Behçet hastalığının oküler komplikasyonlarını oluşturur. Shearwave elastografi (SWE) dokuların yumuşaklık ve sertliğini ölçen, kantitatif, non invaziv bir metoddur. Elastografi lenf nodu, karaciğer, tiroid, karaciğer, testis, meme gibi organlarda kullanılmış olmakla birlikte literatürde optik sinirle yapılmış sayılı ve Behçet hastalarında yapılmış sadece bir adet çalışma mevcuttur. Bu çalışmamızda Behcet hastalarında optik sinirin SWE ile elastitisite özelliklerini değerlendirmeyi ve sağlıklı kontrol grubu ile karşılaştırmayı amaçladık.

Gereç ve Yöntem: Bu prospektif çalışmada Ekim 2019 ve Aralık 2019 tarihleri arasında, Göz polikliğine başvuran Behçet tanısı bulunan 20 hastada ve 19 sağlıklı kontrol grubunda, her iki optik sinire SWE incelemesi gerçekleştirildi. İnceleme hasta supin pozisyonda, hareketsiz ve gözleri kapalı iken yapıldı. Her iki optik sinir kılıf çapı, optik sinirin 3 mm proksimalinden ölçüldü (Resim 1). Her iki optik sinirden 3'er kez SWE ile elastitisite değeri (kPa) hesaplanarak ortalaması alındı (Resim2).

Bulgular: Çalışmaya dahil edilen 20 Behçet hastasının (12 erkek, 8 kadın) yaş ortalaması 40,8±10,4 (min, maks; 21-62), sağlıklı kontrol grubunun yaş ortalaması ise (11 erkek 8 kadın) 33,4±8,8 (min, maks; 21- 52) idi. Optik sinir çapları; Behçet hastalarında sağda 2,79±0,84 mm, solda 2,64±0,63 mm ve sağlıklı kontrol grubunda sağda 2,73±0,58 mm ve solda 2,64±0,48 mm olarak ölçüldü. Çaplar açısından her iki grup arasında istatiksel fark yoktu (p=0,9, p=0,99). Elastografi değerleri; Behçet hastalarında sağda 3,44±1,59 kPa, solda 3,77±1,51 kPa ve sağlıklı kontrol grubunda 2,40±1,76 kPa ve solda 3,14±1,60 kPa olarak ölçüldü. Behçet hastalarında her iki tarafta elastografi değerleri yüksek olmakla birlikte, sağda bu yükseklik istatistiksel olarak anlamlıydı (p=0.005).

Behçet hastalarında görme keskinliği sağda 0,49±0,38, solda 0,67±0,32 olarak hesaplandı. Hastalık süresi sağda 12,35±7,35 yıl ve solda 11,30±7,69 yıldı. Atak sayısı sağ gözde 3,10±1,59, sol gözde 2,50±1,64 olarak değerlendirildi. Sağda hastalık süresi ile çap arasında negatif yönde istatistiksel korelasyon saptandı (r=-0,465, p=0.039). Vizyon, atak sayısı ve hastalık süresi ile SWE değerleri arasında istatistiksel olarak anlamlı fark kaydedilmedi. Vizyon, hastalık süresi atak sayısı ve çap ile yaş arasında; kontrol ve hasta grupta istatistiksel olarak anlamlı fark kaydedilmedi. Behçet hastalarının sağda toplam 16'ında panüveit ve 4'ünde posterior üveit ve solda 15'inde panüveit ve 5 tanesinde posterior üveit mevcuttu. Ancak üvet tiplerine göre değerlendirildiğinde elastografi değerlerinde istatiksel olarak anlamlı farklılık kaydedilmedi.

Tartışma ve sonuç: Literatürde optik sinirin shear wave elastografisi ile ilgili sınırlı çalışma mevcut olup literatürde Behcet ile ilgili bu anlamda sadece bir çalışma bulunmaktadır. Çalışmamızda Behçet hastalarında sağda anlamlı olmak üzere her iki optik sinirde SWE değerleri, bir önceki çalışma ile uyumlu olarak yüksektir. Bu nedenle Behçet hastalarında göz tutulumunun erken tanısında SWE umut vadetmektedir.

Kaynaklar

1- İnal M, Tan S, Yumusak EM, Şahan MH, Alpua M, Örnek K. Evaluation of the optic nerve using strain and shear wave elastography in patients with multiple sclerosis and healthy subjects. Med Ultrason 2017; 19: 39– 44.
2- Dikici AS, Mihmanli I, Kilic F, et al. In vivo evaluation of the biomechanical properties of optic nerve and peripapillary structures by ultrasonic shear wave elastography in glaucoma. Iran J Radiol 2016; 13: e36849.
3- Batur M, Batur A, Çilingir V, et al. Ultrasonic elastography evaluation in optic neuritis. Semin Ophthalmol 2018; 33: 237– 41.
4- İnal M, Tan S, Demirkan S, Burulday V, Gündüz Ö, Örnek K. Evaluation of optic nerve with strain and shear wave elastography in patients with Behcet's disease and healthy subjects. Ultrasound Med Biol 2017; 43: 1348– 54.
5- Vural M, Acar D, Toprak U, et al. The evaluation of the retrobulbar orbital fat tissue and optic nerve with strain ratio elastography. Med Ultrason 2015; 17: 45– 48.

Anahtar kelimeler: Behçet, Optik sinir, Shear-wave, Elastografi

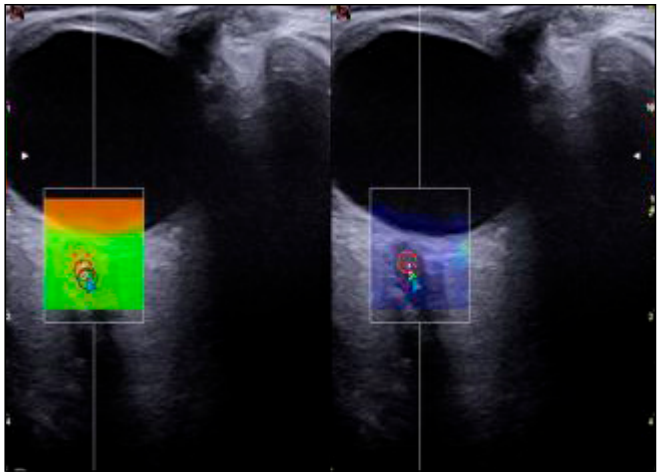

Optik sinir elastisitesi, sinire dairesel bir ROİ kutusu koyarak, en az 3 kez kilopascal (kPa) biriminde ölçülerek ortalaması alındı.

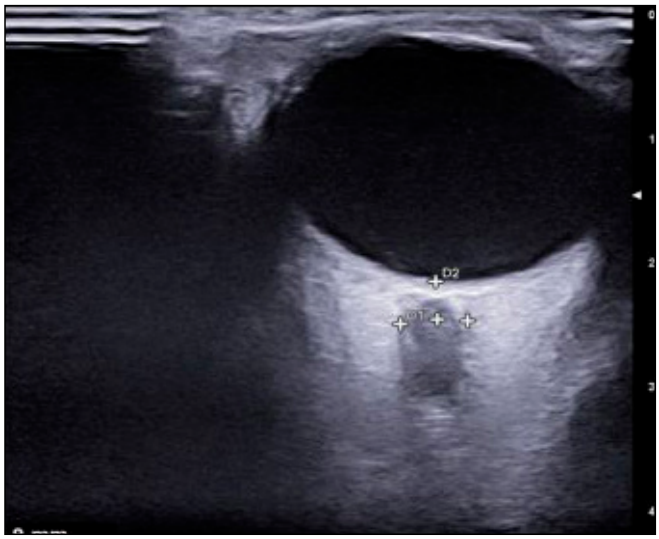

Optik sinir kılıf çapı globun 3 mm posteriorundan, optik sinir longiditunal aksına dik olarak ölçüldü.

Girişimsel Radyoloji

SS-209

AKUT KOLESİSTİTLİ GENÇ HASTALARDA PERKÜTAN KOLESİSTOSTOMİ

Fatih Kılınç

Bakırköy Dr. Sadi Konuk Eah

Giriş ve Amaç: Akut kolesistiti (AK) olan genç hastalarda, perkütan kolesistostominin (PK) etkinliğini, güvenilirliğini, rekürrens oranlarını ve yeniden girişim ihtiyacını araştırmaktır.

Gereç ve Yöntem: Nisan 2018 ile Mayıs 2019 tarihleri arasında AK tanısı alan ve kliniğimizde PK işlemi yapılan 65 yaş altı hastaların verileri hastane kayıt sistemi taranarak incelenmiştir.

Bulgular: 65 yaş altı toplam 55 AK hastasına PK işlemi yapılmıştır. Hastaların 52 (%94,5) tanesi 48-72 saat içerisinde klinik olarak rahatlamış ve enflamatuar değerleri normal sınırlara dönmüştür. PK işlemine bağlı mortalite izlenmemiştir. 2 (%3,6) hastada işlem sonrası yoğun bakım ihtiyacı gelişmiş, kateteri yerinden çıkan 4 (%7,2) hastaya tekrar PK işlemi yapılmıştır. Hastaların 29 (%52,7) tanesine elektif kolesistektomi yapılmış hiçbir hastada acil kolesistektomi ihtiyacı duyulmamıştır. Hastalar PK işlemi yapıldıktan ortalama 2,9 gün sonra taburcu edilmiştir. Her hastaya işlemden 4-5 hafta sonra T-Tüp kolanjiografi yapılmış, koledok ve duodenuma kontrast geçişi olağan izlenen hastalar kateter kapalı olarak 2-3 gün izlenmiş, bu süre içinde şikayeti olmayan hastalarda kateter çekilmiştir. Kolanjiografide kontrast geçişi izlenmeyen ve kapalı izlemde klinik şikayetleri tekrarlayan hastalar ameliyata kadar kateterle takip edilmiş, 3 ayda bir kateter değişimi yapılmıştır. Ortalama kateterle takip süresi 72,2 gün, ameliyata kadar geçen ortalama süre ise 112,1 gün bulunmuştur. 14 (%25,4) hastada perfore kolesistit izlenmiş olup bunların 8 (%14,5)'ine PK yanında perkütan apse drenajı işlemi yapılmıştır.

Tartışma ve Sonuç: AK'in tedavisinde laparoskopik kolesistektomi altın standart tedavi yöntemidir [1]. AK'in elektif cerrahisi ile acil cerrahisi arasında morbiditede ve mortalitede belirgin artış mevcuttur [2]. Yapılan prospektif bir çalışmada elektif ve acil kolesistektomi yapılan hastalar karşılaştırıldığında mortalite oranlarının AK'de %1'lerden %19'lara ve morbidite oranlarının %28'lerden %66'lara kadar çıktığı bildirilmiştir [3]. Bu da yaşlı hastalarda olduğu gibi komorbiditesi olan genç hastalarda da acil durumlarda PK'nın ameliyata kadar zaman kazandırabileceğini düşündürmektedir [4]. PK işlemi, lokal semptomları ve enflamatuvar yanıtı kontrol altına almaktadır [5]. Klinik başarı, çoğu çalışmada 72 saat içerisinde ateşin ve lökosit sayısının düşmesi, ağrının azalması olarak tariflenmektedir

[6]. PK'nin klinik başarısı yapılan çalışmalarda %57 ile %100 arasında değişmektedir [6-8]. Bizim çalışmamızda ise bu oran %94,5 olarak hesaplanmıştır.

PK işlemi sıklıkla yüksek riskli yaşlı hastalarda uygulanmakla birlikte, komorbiditesi bulunan AK'li genç hastalarda da efektif bir tedavi yöntemidir. Acil bir durumdan, elektif cerrahiye geçişte köprü görevi görebilir.

Anahtar kelimeler: Akut Kolesistit, Genç Hastalar, Yüksek Riskli Hastalar, Perkütan Kolesistostomi



Resim 1. 24 yaşında, kadın hasta, Pankreatitin eşlik ettiği Akut Kolesistit tablosu, Oral ve IV kontrastlı BT



Resim 2. Hastaya PK yapıldıktan sonra kontrol BT görüntüsü



Resim 3. 4. haftada çekilen T-Tüp Kolanjiografi tetkikinde kontrast maddenin koledok ve duodenuma geçişi normal olarak izleniyor

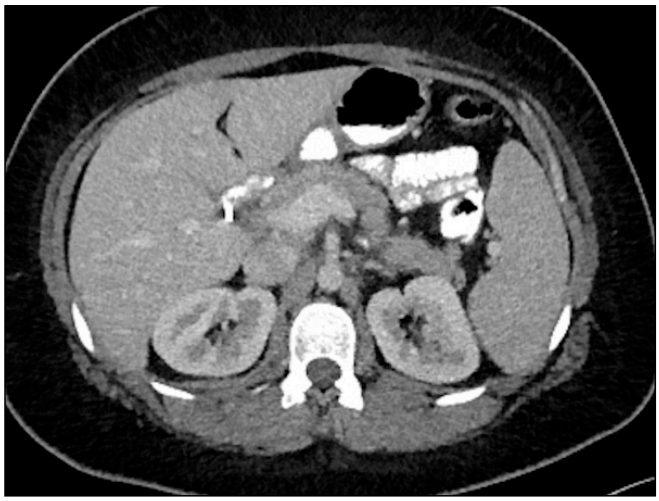

Resim 4. Pankreatit tablosu düzeldikten sonra hastaya elektif şartlarda Laparoskopik Kolesistektomi işlemi yapılıyor, BT de pakreatit tablosunun düzeldiği ve safra kesesi lojunda metalik sütür materyalleri izleniyor

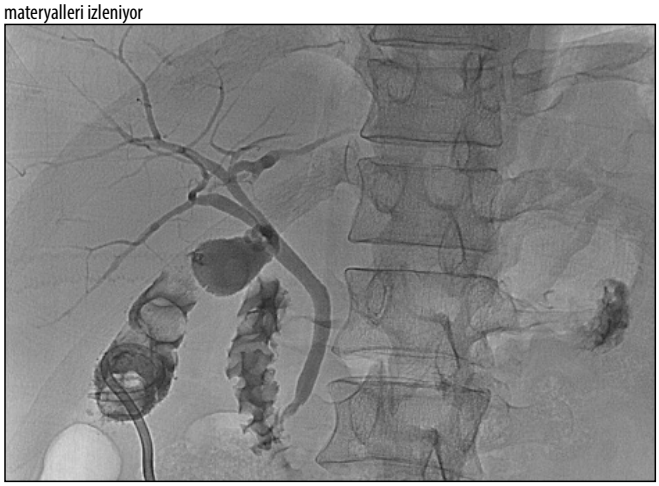

Resim 5. Koledok taşı nedeniyle ERCP ile koledoğa stent yerleştirildikten sonra AK gelişen hasta, Aksiyel BT kesitleri

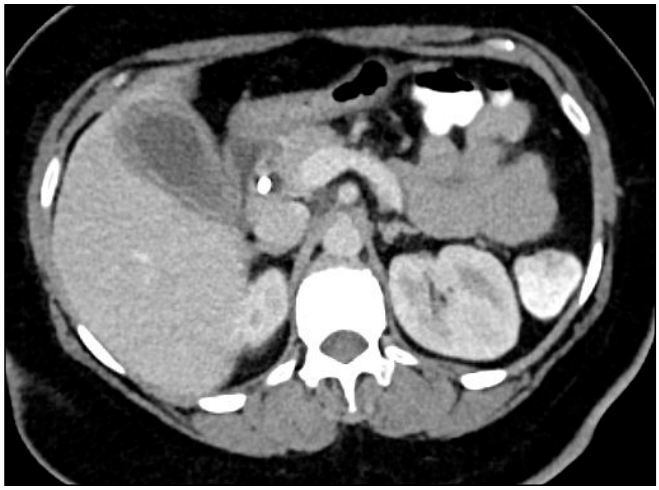

Resim 6. Koronal BT kesitleri



Resim 7. 43 yaş erkek hasta; Pankreatitin eşlik ettiği Akut Taşlı Kolesistit sonrası PK yapılmış, Kontrol T-Tüp Kolanjiografi de safra kesesinde taş ile uyumlu dolum efektleri izleniyor

Tablo 1. Hastaların Demografik Özellikleri

Toplam Hasta Sayısı	**n=55 %**
Yaş (Yıl; min-max)	53,2 (22-64)
ASA	n (%)
II	32 (%58)
III	17 (%31)
IV	6 (%11)
Komorbidite	n
HT	24
DM	19
KAH	16
SVO	6
KKY	2
KBY	4
Malignite	1
Pankreatit	4

Tablo 2. Sonuçlar

Hasta Sayısı	n=55
Klinik Düzelme	52 (%94,5)
Major Komplikasyon	1 (%1,8)
Yoğun Bakım İhtiyacı	2 (%3,6)
Rekolesistostomi	4 (%7,2)
Elektif Kolesistostomi	29 (%52,7)
Katetersiz Takip	19 (%34,6)
Kateterli Takip	7 (%12,7)

Tablo 3. Hasta Takibi

Hasta Takibi	**n Ortalama Gün (min-max)**
Hastanede kalış süresi	n=55 4,9 (1-17)
İşlem-Taburculuk süresi	n=55 2,9 (1-12)
Kateterle takip süresi	n=48 72,2 (28-179)
İşlem-Ameliyat süresi	n=29 112,1 (39-243)

Meme Radyolojisi

SS-210

YÜKSEK RİSKLİ MEME LEZYONLARINDA EŞLİK EDEN MALİGNİTE RİSKİNİN YAPAY ZEKA İLE BELİRLENMESİ: RETROSPEKTİF ÇALIŞMA

Özge Aslan[1], Ayşenur Oktay[1], Başak Katuk[2], Rıza Cenk Erdur[2], Oğuz Dikenelli[2], Levent Yeniay[3], Osman Zekioğlu[4], Süha Süreyya Özbek[1]

[1]Ege Üniversitesi Tıp Fakültesi Radyoloji Anabilim Dalı
[2]Ege Üniversitesi Bilgisayar Mühendisliği Anabilim Dalı
[3]Ege Üniversitesi Genel Cerrahi Anabilim Dalı
[4]Ege Üniversitesi Tıbbi Patoloji Anabilim Dalı

Giriş ve Amaç: Memenin yüksek riskli lezyonları gelecekteki meme kanseri riski ile ilişkilidir ve meme karsinogenezinin öncüleridir (1,2) (Tablo 1). Kalın iğne biyopsi ile yüksek riskli meme lezyonu saptama sıklığı tüm meme biyopsilerinde %5-9'dur (1,3,4). Literatürde yüksek riskli meme lezyonlarının malignite upgrade oranı çeşitlidir ve patolojik alt tip, klinik, radyolojik özellikler ve biyopsi yöntemi gibi çeşitli faktörlere bağlıdır (3).

Bu çalışmada görüntüleme eşliğinde tanı almış yüksek riskli lezyonlarda eşlik eden malignite riski düşük olan ve takip edilebilecek olguları, cerrahi eksizyon gereken olgulardan ayıracak makine öğrenme modelini geliştirmek amaçlanmıştır.

Gereç ve Yöntem: Hastanemiz meme radyolojisi kliniğinde; Ocak 2008- Mart 2020 tarihleri arasında görüntüleme eşliğinde kalın iğne biyopsi yapılarak yüksek riskli lezyon tanısı almış, klinik-radyolojik takipleri ve cerrahi eksizyon sonuçlarına ulaşılan, toplam 94 olgu çalışmaya dahil edilmiştir. Bu olguların klinik ve radyolojik özellikleri, biyopsi sonuçları ile yapılandırılmış veri tabanı oluşturulmuştur. Bu verilerle malign ve benign olmak üzere ikili sınıflandırma yapmak amacıyla bir makine öğrenmesi tahmin modeli oluşturulmuştur. Makine öğrenmesi algoritmaları olarak Random Forest, Decision Tree, K-Nearest Neighbours, Logistic Regression ve Support Vector Machine ve Multi Layer Perceptron algoritmaları kullanılmıştır. Veriler eğitim seti ve test veri seti olmak üzere ikiye bölünmüştür. Hiperparametre optimizasyonu ve cross -validation kullanılarak eğitilen tüm makine öğrenmesi algoritmalarında accuracy ve AUC skoruna bakılarak en başarılı sonucu Support Vector Machine (SVM) algoritması vermiştir. SVM modeli test veri seti için ayrılmış olan 19 adet örnek ile test edilmiştir (Resim1). Yapay zeka ile saptanan her olguya ait malignite tahmini ile klinik ve radyolojik olgu özellikleri birleştirilerek IBM SPSS 25.0 paket programı ile istatistiksel analizler yapılmıştır.

Bulgular: Kalın iğne biyopsi histopatoloji sonuçlarına göre olguların patolojik alt tipleri ADH, IP, AİP, radyal skar ve lobuler neoplaziydi. Tüm olgulara bakıldığında malignite upgrade oranı %24,5 olarak saptandı (tablo 3,4,5). Tüm olgularda lezyon boyutu (p=0,004), MG bulgusu varlığı (p: 0,022) ve BI-RADS kategorisi (p=0,001) ile maligniteye upgrade oranı arasında anlamlı ilişki izlendi. Yapay zeka tahmin modeli ile maligniteye upgrade oranı arasında istatistiksel olarak anlamlı ilişki bulundu (p<0,0001). SVM yapay zeka modeli ile, verilerin benign ve malign olarak sınıflandırılmasında %84 accuracy ve 0.786 AUC skoru elde edilmiştir (Resim 2).

Tartışma ve Sonuç: Yüksek riskli lezyonların yönetiminde en önemli sorun maligniteye upgradedir. Bizim olgularımızdaki maligniteye upgrade oranı %24,5 olup, literatürdeki oranlar ile benzerdir (5). Bahl ve arkadaşlarının yaptığı 1006 yüksek riskli lezyon içeren çalışmada yapay zeka modeli malign tanı alanlarda %97,4, benign tanı alan olgularda %69,4 doğru tahmin yapmıştır, bu sonuçlar doğrultusunda benign olgularda gereksiz cerrahilerin azaltılabileceğini bildirmişlerdir (6). Bizim çalışmamızda cerrahi eksizyon ile benign tanı alan ve uzun süreli takipte stabil olarak benign kabul ettiğimiz tüm olgularda (n:71) yapay zeka modeli doğru tahmin yapmıştır.

Çoğu benign olan bu lezyonlarda olgu bazında değerlendirme yapılarak, radyoloji patoloji uyumu doğrultusunda ve yapay zeka modeli kullanılarak gereksiz cerrahiler azaltılabilir veya 2. hat vakum eksizyonu yapılabilir.

Anahtar kelimeler: Yüksek riskli meme lezyonları, yapay zeka, makine öğrenmesi, ADH, mamografi, USG.

Kaynaklar

1. Gulla S, Lancaster R, De Los Santos J. High-Risk Breast Lesions and Current Management. Semin Roentgenol. 2018 Oct;53(4):252-260. doi: 10.1053/j.ro.2018.08.001. Epub 2018 Aug 31. PMID: 30449343.
2. Thomas PS. Diagnosis and Management of High-Risk Breast Lesions. J Natl Compr Canc Netw. 2018 Nov;16(11):1391-1396. doi: 10.6004/jnccn.2018.7099. PMID: 30442737.
3. Neal L, Sandhu NP, Hieken TJ, Glazebrook KN, Mac Bride MB, Dilaveri CA, Wahner-Roedler DL, Ghosh K, Visscher DW. Diagnosis and management of benign, atypical, and indeterminate breast lesions detected on core needle biopsy. Mayo Clin Proc. 2014 Apr;89(4):536-47. doi: 10.1016/j.mayocp.2014.02.004. PMID: 24684875.
4. Oktay A. Radyolojik-Patolojik Korelasyon: Yüksek Risk Lezyonlarda Ne Yapmalıyız? Türk radyoloji seminerleri 2014; 2:217-229
5. Boateng S, Tirada N, Khorjekar G, Richards S, Ioffe O. Excision or Observation: The Dilemma of Managing High-Risk Breast Lesions. Curr Probl Diagn Radiol. 2020 Mar-Apr;49(2):124-132. doi: 10.1067/j.cpradiol.2018.12.006. Epub 2018 Dec 18. PMID: 30616911.
6. Bahl M, Barzilay R, Yedidia AB, Locascio NJ, Yu L, Lehman CD. High-Risk Breast Lesions: A Machine Learning Model to Predict Pathologic Upgrade and Reduce Unnecessary Surgical Excision. Radiology. 2018 Mar;286(3):810-818. doi: 10.1148/radiol.2017170549. Epub 2017 Oct 17. PMID: 29039725.

Yapay zeka modeli test seti

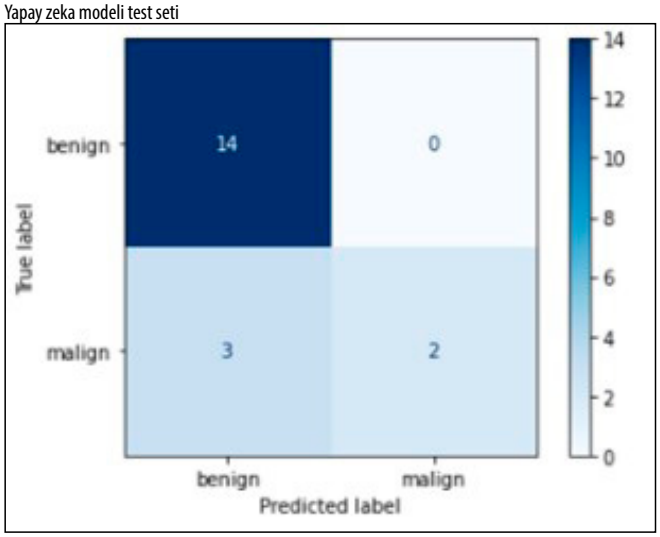

Support Vector Machine (SVM) algoritması yapay zeka modeli AUC skoru

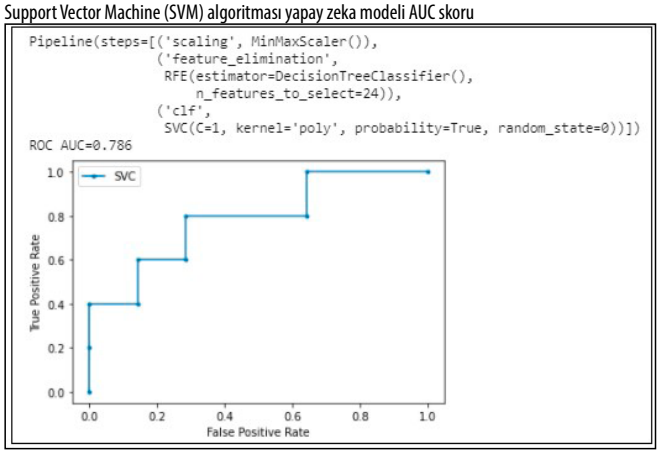

Tablo 1. Yüksek Riskli Meme Lezyonları

Duktal proliferatif lezyonlar	Atipik duktal hiperplazi (ADH)
Lobuler proliferatif lezyonlar (Lobuler neoplazi)	Atipik lobuler hiperplazi (ALH), Lobular karsinoma in situ (LCİS)
Radyal sklerozan lezyonlar	Radyal skar, kompleks sklerozan lezyon
Papiller lezyonlar	İntraduktal papillom
Sellüler fibroepitelyal tümör	Yassı epitel atipisi (FEA)

Tablo 2. Yaş, menarş yaşı ve lezyon çap dağılımları

	Min.- max. aralık	Mean	Median	Std. Sapma
Yaş (yıl)	17-73	47,2	47	10,67
Menarş yaşı (yıl)	10-18	13,26	13	1,37
Lezyon çapı (cm)	0,5-10	1,8	1,3	14,9
Takip süresi (ay)	9-132	37,10	24	30,1

Tablo 3. Benign ve malign lezyonların dağılım özellikleri

		Benign &takipte stabil	Malign	Toplam	Yapay zeka hatalı tahmin
Biyopsi tipi	Tru-cut	55	15	70	8
	Vakum	16	8	24	1
İğne kalınlığı	9 G	16	8	24	1
	14 G	55	15	70	8
Lezyon çapı	<15 mm	46	7	53	4
	>=15 mm	25	16	41	5
Mamografi bulgusu	Mikrokalsifikasyon	11	4	15	1
	Kitle	6	3	9	1
	Kitle dışı bulgu	6	3	9	2
US bulgusu	Kitle	40	10	50	4
	Kitle dışı bulgu	14	7	21	4
MR bulgusu	Kitlesel kontrastlanma	16	3	19	1
	Kitle dışı kontrastlanma	13	7	20	5
Mikrokalsifikasyon morfolojisi	Amorf ve kaba heterojen	11	4	15	1
	İnce lineer dallanan ve pleomorfik	8	6	14	-

Tablo 4. Patolojik alt tiplere göre dağılım ve malignite upgrade oranları

Patolojik alt tip	Benign & Takipte stabil	Malign (upgrade oranı)	Toplam
İntraduktal papillom	31	4 (%11,4)	35
ADH	29	13 (%31)	42
Atipik intraduktal papillom	7	3 (%30)	10
Radyal skar	3	2 (%40)	5
Lobuler neoplazi	1	1 (%50)	2
Toplam	71	23 (%24,5)	94

Tablo 5. Patolojik alt grupların dağılım özellikleri, malignite upgrade oranları ve yapay zeka seti doğruluk oranları

Patolojik alt tipler	Malignite oranları	Yapay zeka malign tahmini	Yapay zeka benign tahmin	Malign grup	Benign grup	Yapay zeka malignite upgrade oranı	Yapay zeka doğru tahmin oranı
ADH (n:42)	%31	10	32	13	29	%23,8	%92,8
Atipik intraduktal papillom (n:10)	%30	-	10	3	7	0	%70
Lobular neoplazi (n:2)	%50	1	1	1	1	%50	%100
Radyal skar(n:5)	%40	-	5	2	3	0	%60
İntraduktal papillom(n:35)	%11,4	3	32	4	31	%8,6	%97,1
Toplam	%24,5	14	80	23	71	%14,9	%90,4

Acil Radyoloji

SS-211

GEBE HASTALARDA AKUT APANDİSİTİN MR GÖRÜNTÜLEME İLE DEĞERLENDİRİLMESİ

İzzet Selçuk Parlak, Muhammed Said Beşler, Mustafa Burak Karadenizli, Turan Kaya

Ankara Şehir Hastanesi Radyoloji Kliniği

Giriş ve Amaç: Gebe hastalarda akut apandisit erken tanısında manyetik rezonans görüntüleme (MRG) yönteminin etkinliğinin ve ek faydalarının değerlendirilmesi amaçlanmıştır.

Gereç ve Yöntem: Çalışmada 1 Haziran 2019-31 Mayıs 2021 tarihleri arasında, sağ alt kadran ağrısı ile başvuran ve akut apandisit ön tanısı sonrası koronal SSFSE T2A, sagittal-aksial T2A, aksial DWI, aksial FSE T1A, FS T2A ve LAVA sekanslarını içeren protokolde MRG tetkiki ile değerlendirilen 34 gebe hasta retrospektif olarak değerlendirildi. Çekimler 1.5 T MRG cihazı (GE, Milwaukee, USA) ile gerçekleştirildi. MRG bulgularına göre hastalar apandisit açısından kesin, şüpheli ve normal bulgular olarak değerlendirildi. Periçekal yağ kirlenmesi nedeniyle şüpheli olarak yorumlanan 2 hasta yanlış pozitif kategorisinde değerlendirildi. Tanımlayıcı istatistikler, Kolmogorov-Smirnov testi, Student's t testi ile istatistiksel analiz yapıldı. İstatistiksel analizler için SPSS, v. 22, software (IBM, North Castle, NY) kullanıldı.

Bulgular: 34 gebe hasta 20-40 yaş aralığında ve ortalama 28,68±5,28 yaşta akut sağ alt kadran ağrısı ile hastaneye başvurmuşlardı. Gebelikleri 8-34 hafta aralığında ortalama 20,73±7,27 haftadaydı. MRG ile 19 hastada (%55,9) apendiks vizualize edilebildi. Apendiksin belirlenmesinde en uygun sekanslar vakaların %47,3'ünde aksial T2A, %42,1'inde koronal T2A, %5,3'ünde sagital T2A, %5,3'ünde aksial FS T2A olarak bulundu. Cerrahi veriler baz alındığında, MRG değerlendirmesinde 4 gerçek pozitif, 2 yanlış pozitif, 28 gerçek negatif, 0 yanlış negatif vaka tespit edildi. Sonrasında gebe hastalarda MRG, akut apandisiti saptamada %100 sensitivite, %93,3 spesifisite, %66,7 pozitif prediktif değer, %100 negatif prediktif değerde bulundu. Apendiks çapı akut apandisit hastalarında 11,65±1,40 mm iken diğer hastalarda 5,85±1,42 mm bulundu (p=0,022). Akut apandisit vakalarında başvuruda ortalama maternal yaş 27,5±5,97 iken diğer vakalarda 36,25±3,30 (p=0,333) olarak görüldü. Akut apandisit hastaları 17,25±6,80 gebelik haftasında, diğer hastalar ise 23±8,04 gebelik haftasında başvurmuştu (p=0,36) (Resim 1,2). Ek bulgu olarak 1 tanesi üreter taşına sekonder olmak üzere 8 hastada hidronefroz, 3 hastada uterin fibroid, 2 hastada over torsiyonu, 1 hastada ovaryan dermoid kist, 1 hastada ovaryan hiperstimülasyon sendromu ile uyumlu over görünümü, 1 hastada pankreatit izlendi.

Tartışma ve Sonuç: Akut apandisit gebelerde acil cerrahi müdahale gerektiren en önemli akut batın nedeni olarak bilinmektedir (1). Gebelik süresince tanıda kullanılan kontrastsız MRG tetkikinin maternal veya fetal yan etkisi olduğuna dair klinik ya da deneysel bir kanıt bulunmamaktadır (2). Literatüre benzer şekilde güncel çalışmada da başvuruda maternal yaş ve gebelik haftası açısından akut apandisit olguları ve diğer hastalar arasında anlamlı fark izlenmedi (3). Negatif prediktif değerin çalışmamızda %100 olması, gebe hastalarda akut apandisit tanısını dışlamada MRG'nin güvenle kullanılabileceğini göstermektedir. Literatürde akut apandisit tanısında MRG sensitivitesini %60, %100 bulan farklı çalışmalar karşımıza çıkmaktadır (1,4). Bu çalışmada da akut apandisit tanısı alan tüm hastalar MRG'de %100 sensitivite ile tespit edildi. Sağ alt kadran ağrısı nedeniyle gerçekleştirilen MRG tetkiklerinde akut apandisit dışında renal, ovaryan, uterin ve pankreatik patolojilerin de saptanabileceği göz önünde bulundurulmalıdır.

Anahtar kelimeler: manyetik rezonans görüntüleme, gebe, apandisit

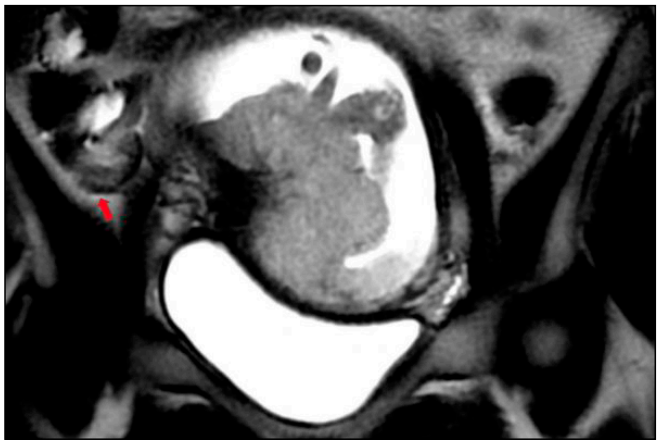

Akut apandisit hastasında (olgu 1) MRG koronal T2A sekansında minimal periçekal sıvı (kırmızı ok).

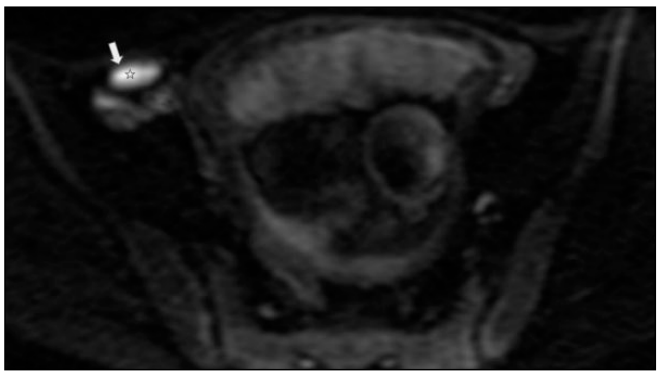

Akut apandisit hastasında (olgu 1) MRG aksial DWI sekansında minimal duvar ödemi (beyaz ok) ve lümen içi sıvı (yıldız)

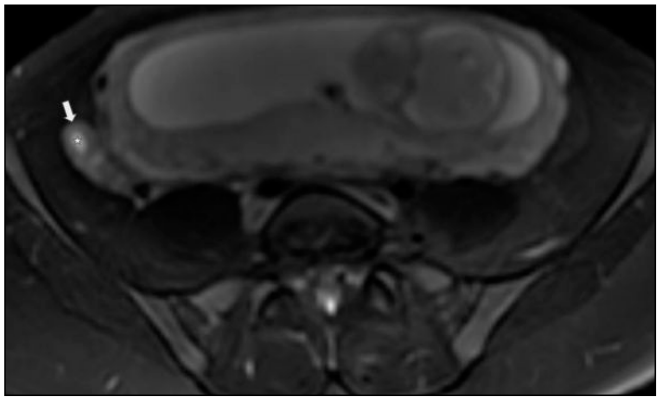

Akut apandisit hastasında (olgu 2) MRG aksial FS T2A sekansında duvar ödemi (beyaz ok) ve lümen içi sıvı (yıldız)

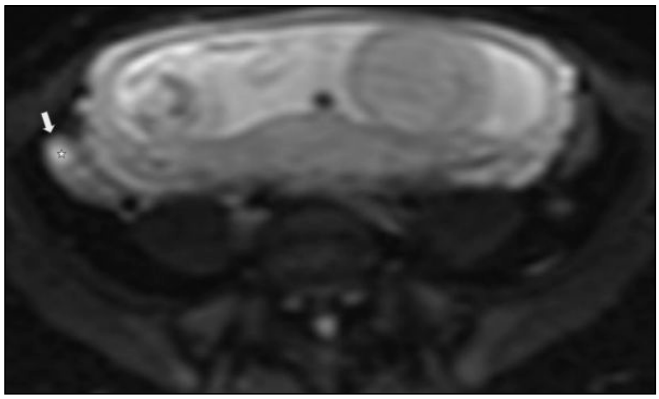

Akut apandisit hastasında (olgu 2) MRG aksial DWI sekansında duvar ödemi (beyaz ok) ve lümen içi sıvı (yıldız)

Poster Bildiriler

Kardiyovasküler Görüntüleme

PS-001

SOL ATRİYAL DİVERTİKÜLÜN VE AKSESUAR APPENDİKSİN KARDİYAK BT İLE DEĞERLENDİRİLMESİ VE PREVALANSI

Rukan Matsar, Yasemin Kansu, Cihan Akgül Özmen, Emrah Öz

Dicle Üniversitesi Tıp Fakültesi Hastanesi Radyoloji Anabilim Dalı

Giriş-Amaç: Sol atriyal divertikül ve sol atriyal aksesuar appendiksin anatomik yerleşimlerini, görüntüleme özelliklerini ve prevalansını değerlendirmektir.

Yöntem-Gereçler: Bu çalışmaya hastanemizde Kasım 2018–Kasım 2020 tarihleri arasında kardiyak BT tetkiki yapılan 1415 hasta dahil edildi. Olgular sol atrial divertikül ve aksesuar appendiks varlığı açısından değerlendirildi. Her bir divertikülün en uzun dikey ve en geniş enine uzunluğu ölçüldü. Her divertikülün lokalizasyonu, sayısı ve şekli incelendi. Ayrıca tespit edilen aksesuar appendikslerin de lokalizasyonları değerlendirildi. Her iki anatomik varyasyonun sıklığı yaş ve cinsiyete göre değerlendirildi.

Bulgular: İncelenen toplam 1415 hastanın 234'ünde (%16,53) 238 atrial divertikül, 93'ünde (%6,57) aksesuar appendiks, 8 (%0,56) hastada da atrial divertikül ve aksesuar appendiks birlikteliği tespit edilmiştir.

Atrial divertikül saptanan 234 hastanın yaşları 18-80 arasında (ort: 43±11) olup, 105'i (% 44,9) kadın, 129'u (% 55,1) erkekti.

Divertikülün ortalama vertikal çapı 6,25 mm (aralık 2–15 mm); ortalama enine transvers çap 3,85 mm(aralık 1-10 mm) olarak ölçülmüştür.

Atrial divertiküller en sık anterosüperior lokalizasyonda(Resim 1 ve 4) izlenmiş olup diğer yerleşimler ve sıklıkları Tablo 1'de gösterilmiştir.

Atrial divertikül izlenen 234 hastanın 123'ü (%52) kistik, 107'si (%45) tübüler(Resim 2 ve 3) karakterde tespit edilmiştir. İkişer divertikül saptanan 4 hastanın 3'ünde her iki divertikülde de kistik tübüler birlikteliği olup diğer hastada saptanan divertiküller tübüler karakterdedir.

Aksesuar appendiks tespit edilen 94 hastanın yaşları 19-80 arasında (ort: 45±12) olup, 40'ı (% 42) kadın, 54'ü (% 57) erkekti. Aksesuar appendiks en sık anterosüperior lokalizasyonunda izlenmiş olup, en az posteroinferior lokalizasyonunda izlenmiştir(Resim 5 ve 6). Posterosüperior lokalizasyonunda aksesuar appendiks izlenmemiştir. Aksesuar appendiksin lokalizasyona göre dağılımı tablo 2'de belirtilmiştir.

Tartışma: Kardiyak BT kullanım sıklığı artmasıyla birlikte kalp anatomisi daha detaylı değerlendirilmeye başlanmıştır ve bu sayede bizim çalışmamızda da tespit ettiğimiz gibi sol atrial divertikül sıklığı toplumda diğer aurikula varyasyonlarından daha sık izlenmektedir. Bu varyasyonların değerlendirilmesi özellikle atrial fibrilasyonlu hastalarda radyofrekans ablasyon tedavisi öncesi klinisyene yol gösterici olabilmektedir.

Çalışmamızda sol atrial divertikül sıklığı literatürün çoğunluğu ile uyumlu olarak %16, aksesuar appendiks sıklığı ise %6 olarak saptanmıştır.

• Sol atrial divertikül ve aksesuar appendiks erkeklerde kadınlara göre daha sık tespit edilmiştir.

• Tespit edilen sol atrial divertiküllerde kistik form daha sık görülmektedir.

• Sol atrial divertiküller ve aksesuar appendiksler en sık anterosüperior lokalizasyonunda bulunmuştur.

Sonuçlar

Bu çalışmada genel bir popülasyonda sol atrial divertikülün prevalansını, cinsiyetle ve yaşla ilişkisini, tiplerini, sık görüldüğü lokalizasyonları ve boyutlarını; aksesuar appendiksin ise prevalansını, cinsiyet ve yaşla ilişkisini ve sık görüldüğü lokalizasyonları değerlendirmeyi amaçladık. Çalışmamız literatürde en fazla hasta değerlendirilerek yapılan çalışmadır. Kardiyak BT raporlamalarında bu varyasyonların belirtilmesi ve klinik ile ilişkiyi değerlendiren geniş serili çalışmaların yapılması ile gelecekte bu varyasyonların boyutunun, lokalizasyonun veya tipinin klinik olarak önem taşıyıp taşımadığının daha net anlaşılacağını düşünmekteyiz.

Anahtar kelimeler: Sol atrial divertikül, sol atrial aksesuar appendiks, kardiak BT, prevalans

Kaynaklar

1. Wan Y, He Z, Zhang L, Li B, Sun D, Fu F et al. The anatomical study of left atrium diverticulum by multi-detector row CT, Surg. Radiol. Anat. 31 (2009) 191–198, http://dx.doi.org/10.1007/s00276-008-0427-1.
2. Naqvi T.Z, Zaky J. Electric dissociation within left atrial appendage diagnosed by Doppler echocardiography, J. Am. Soc. Echocardiogr. 17 (2004) 1077–1079, http://dx.doi.org/10.1016/j.echo.2004.05.008.
3. Genç B, Solak A, Kantarci M, Bayraktutan U, Ogul H, Yüceler Z, et al. Anatomical features and clinical importance of left atrial diverticula: MDCT findings. Clin Anat 2014;27:738–747.
4. Abbara S, Mundo-Sagardia JA, Hoffmann U, Cury RC. Cardiac CT assessment of left atrial accessory appendages and diverticula. AJR Am J Roentgenol 2009;193:807–812.
5. Lazoura O, Reddy T, Shriharan M, Lindsay A, Nicol E, Rubens M, et al. Prevalence of left atrial anatomical abnormalities in patients with recurrent atrial fibrillation compared with patients in sinus rhythm using multi-slice CT. J Cardiovasc Comput Tomogr 2012;6:268–273.
6. Killeen RP, Ryan R, MacErlane A, Martos R, Keane D, Dodd JD. Accessory left atrial diverticulae: contractile properties depicted with 64-slice cine-cardiac CT. Int J Cardiovasc Imaging 2010;26:241–248.
7. Lee W-J, Chen S-J, Lin J-L, Huang Y-H, Wang T-D. Images in cardiovascular medicine. Accessory left atrial appendage: a neglected anomaly and potential cause of embolic stroke. Circulation 2008;117:1351–1352.
8. Petit A, Eicher JC, Louis P. Congenital diverticulum of the right atrium situated on the floor of the coronary sinus. Br Heart J 1988;59:721–723.
9. Srinivasan V, Levinsky L, Idbeis B, Gingell RL, Pieroni DR, Subramanian S. Congenital diverticulum of the left atrium. Cardiovasc Dis 1980;7:405–410.
10. Troupis J, Crossett M, Scneider-Kolsky M, Nandurkar D. Presence of accessory left atrial appendage/diverticula in a population with atrial fibrillation compared with those in sinus rhythm: a retrospective review. Int J Cardiovasc Imaging Springer Netherlands; 2012;28:375–380.
11. Poh AC, Juraszek AL, Ersoy H, Whitmore AG, Davidson MJ, Mitsouras D, et al. Endocardial irregularities of the left atrial roof as seen on coronary CT angiography. Int J Cardiovasc Imaging 2008;24:729–734.
12. Sato Y, Satokawa H, Yamamoto A, Yokoyama H, Maehara K. Giant right atrial diverticulum with thrombus formation. Asian Cardiovasc Thorac Ann 2015;23:314–316.
13. Wu X, Zhu R, Jiang H, Liu W. Supraventricular tachycardia and atrial flutter associated with a coronary sinus diverticulum: A case report. Exp Ther Med 2013;5:1752–1754.
14. Morales JM, Patel SG, Jackson JH, Duff JA, Simpson JW. Left atrial aneurysm. Ann Thorac Surg 2001;71:719–722.
15. Tejero-Hernández MÁ, Espejo-Pérez S, Suárez-de-Lezo-Cruz-Conde J. Congenital aneurysm of the right atrial appendage in a newborn: a rare anomaly. Rev Esp Cardiol (Engl Ed) 2012;65:99–100.
16. Gold JP, Afifi HY, Ko W, Horner N, Hahn R. Congential giant aneurysms of the left atrial appendage: diagnosis and management. J Card Surg 11:147–150.
17. Lee W-J, Chen S-J, Wang T-D. Multiple accessory left atrial appendages along a semi-circular path. Eur Heart J 2008;29:2447.
18. Patel SN, French A, Mathias H, Lyen S, Hamilton MCK, Manghat NE. Presence of left atrial diverticula, accessory appendages, and normal variant pulmonary venous anatomy diagnosed using MDCT and adverse outcomes following radiofrequency catheter ablation therapy in patients with drugrefractory atrial fibrillation: an ex. Clin Radiol 2013;68:762–769.
19. Peng L-Q, Yu J-Q, Yang Z-G, Wu D, Xu J-J, Chu Z-G, et al. Left atrial diverticula in patients referred for radiofrequency ablation of atrial fibrillation: assessment of prevalence and morphologic characteristics by dual-source computed tomography. Circ Arrhythm Electrophysiol 2012;5:345–350.
20. Morrow AG, Behrendt DM. Congenital aneurysm (diverticulum) of the right atrium: clinical manifestations and results of operative treatment. Circulation 1968;38:124–128
21. Lawler LP, Pannu HK, Fishman EK. MDCT evaluation of the coronary arteries, 2004: how we do it data acquisition, postprocessing, display, and interpretation. AJR Am J Roentgenol. 2005 May;184(5):1402-1412.

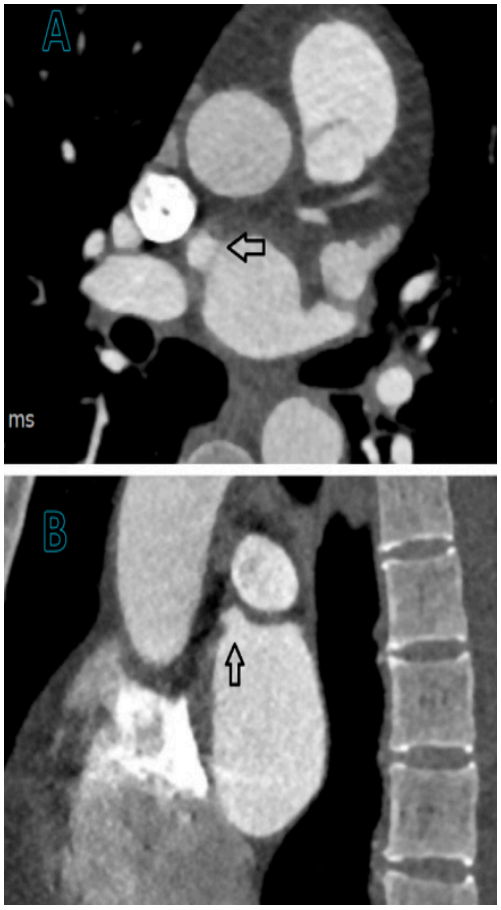

Resim 1 (A, B). Kardiyak BT Anjiografi: Sol atriumda anterosüperior lokalizasyonun kistik divertikül (A) aksial görüntü, (B) sagital görüntü izleniyor.

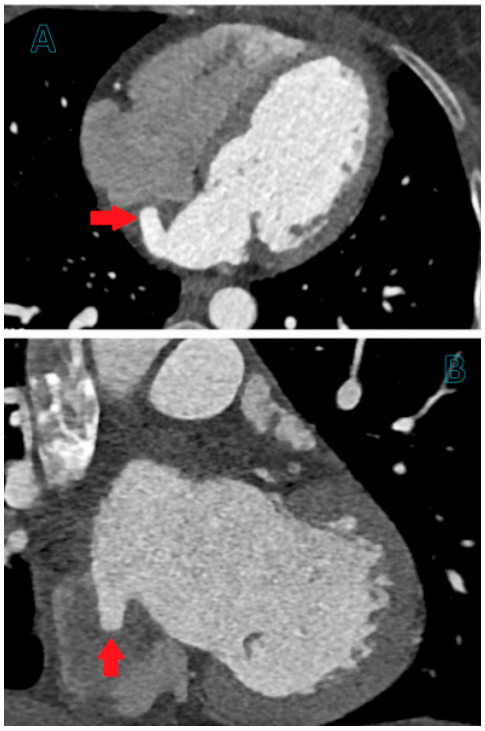

Resim 2 (A, B). Kardiyak BT Anjiografi: Sol atriumda sağ lateral pozisyonda tübüler divertikül (kırmızı ok) (A) Aksial görüntü, (B) Koronal görüntü

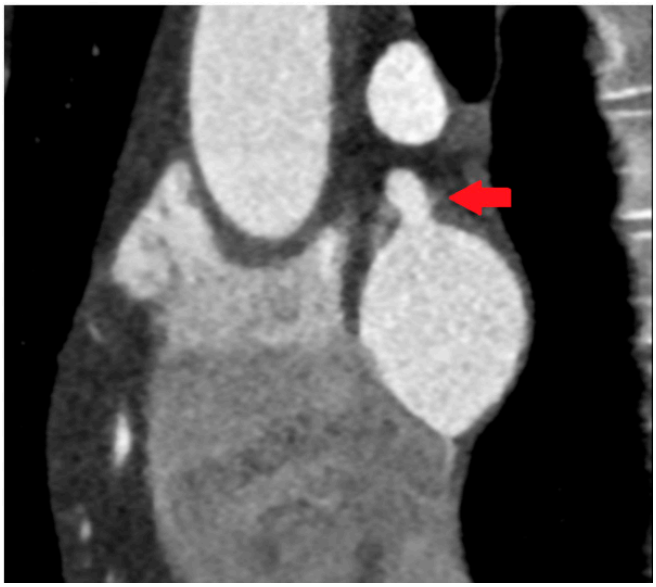

Resim 3. Kardiyak BT Anjiografi: Sol atriumda süperior pozisyonda tübüler divertikül (kırmızı ok) izleniyor

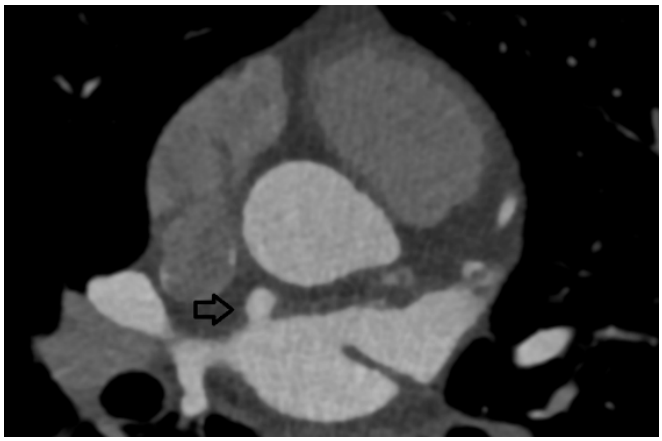

Resim 4. Kardiyak BT Anjiografi: Sol atriumda anterosüperior pozisyonda kistik divertikül izleniyor

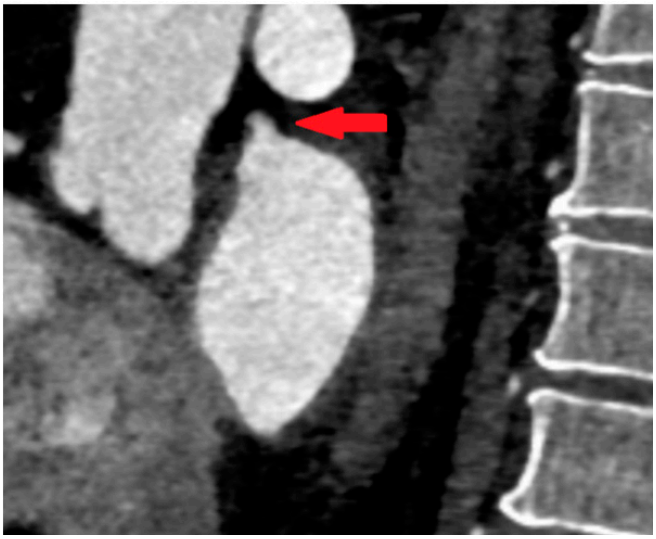

Resim 5. Kardiyak BT Anjiografi: Sol atriumda süperior pozisyonda aksesuar appendiks izleniyor

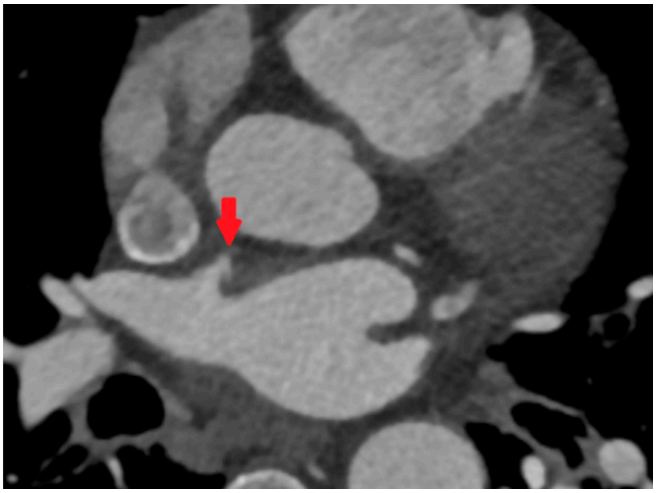

Resim 6. Kardiyak BT Anjiografi: Sol atriumda anterosüperior pozisyonda aksesuar appendiks izleniyor

Tablo 1. Sol atrial divertikül lokalizasyon dağılımı

	SIKLIK	YÜZDE(%)
Anterosüperior	157	49,2
Süperior	32	10
Sağ Lateral	3	0,9
Sol Lateral	6	1,9
Posterosüperior	3	0,9
Posteroinferior	5	1,6
Anteroinferior	24	7,5
Anterosüperior/Anterosüperior	2	0,6
Anteroinferior/Anteroinferior	1	0,3
Anterosüperior/Süperior	1	0,3
Toplam	234	

Tablo 2. Aksesuar appendiks lokalizasyon dağılımı

	SIKLIK	YÜZDE
Anterosüperior	65	20,4
Anteroinferior	11	3,4
Sağ Lateral	2	0,6
Sol Lateral	3	0,9
Süperior	11	3,4
Posteroinferior	1	0,3
Total	93	

Nöroradyoloji

PS-002

SAĞLIKLI ERGENLER İLE MİGRENİ OLAN ERGENLER ARASINDA KORPUS KALLOZUM MORFOLOJİSİNDEKİ FARKLILIKLAR

Mustafa Emre Akın[1], **Ayşegül Neşe Çıtak Kurt**[2]

[1]*Yıldırım Beyazıt Üniversitesi, Yenimahalle Eğitim ve Araştırma Hastanesi, Radyoloji Bölümü*

[2]*Yıldırım Beyazıt Üniversitesi, Yenimahalle Eğitim ve Araştırma Hastanesi, Çocuk Nörolojisi Bölümü*

Giriş ve Amaç: Migreni olan çocuk ve ergenlerde korpus kallozumun (KK) morfolojik farklılıkları hakkında yeterli veri bulunmamaktadır. Bu çalışma migreni olan ergenlerin KK ölçümlerini sağlıklı ergenlerle karşılaştırmayı amaçlamıştır.

Gereç ve Yöntem: Vaka-kontrol deseninde yapılan çalışma için, vaka grubu Aralık 2019-Mart 2020 tarihleri arasında Ankara Yıldırım Beyazıt Üniversitesi Yenimahalle Eğitim ve Araştırma Hastanesi Çocuk Nöroloji Bölümü'nde migren tanısı ile izlenen 12-18 yaş arası ergenlerden, kontrol grubu ise sağlıklı ergenlerden oluşmuştur. Çalışma, merkezdeki Etik Kurul tarafından onaylanmıştır. Araştırmaya onam veren ergenlerin KK boyutları sagital T1 ağırlıklı beyin MRG spin eko görüntülerinden değerlendirilmiş, KK'nin en ön ve en arka noktaları arasındaki iki boyutlu uzunluk, ön-arka (AP) uzunluk olarak tanımlanmış, Witelson'un yöntemiyle 3 parçaya bölünmüştür (Resim 1-4) (1). Olgu ve kontrol gruplarının AP uzunluk, gövde, genu ve splenium genişliklerini içeren KK boyutları ölçülmüş ve karşılaştırılmıştır. Auralı migren, aurasız migren ve kontrol grupları arasında KK ölçümlerini (AP uzunluğu, gövde genişliği, genu genişliği ve splenium genişliği) karşılaştırmak için tek yönlü ANOVA testi uygulanmıştır.

Bulgular: Örneklemdeki 109 kız (%58.0) ve 79 erkek (%42.0) olmak üzere 188 ergenin 87'si (%46.3) migren grubunda, 101'i (%53.7) kontrol grubundadır. Örneklemin özellikleri tablo-1'de, KK ölçümlerinin migren ve kontrol grubu arasında karşılaştırılması Tablo-2'de verilmiştir. Migren grubunun ortalama genu ve splenium genişliği kontrol grubuna göre anlamlı derecede düşük olarak bulunmuştur (sırasıyla p= 0.024 ve p= 0.01). KK splenium genişliği [F(2, 185) = 11.833, p = 0.001] açısından 3 grup arasında anlamlı fark bulunmuş olup AP uzunluğu, genu genişliği ve trunkus genişliği açısından 3 grup arasında anlamlı fark izlenmemiştir. [F(2). , 185) = 0.047, p = 0.954, F (2.185)= 2.619, p= 0.076 ve F(2.185)= 0.401, p= 0.670]. Bonferroni düzeltmeleriyle KK splenium için yapılan post-hoc karşılaştırmalarda aurasız migrenin KK splenium genişliği için ortalama skoru (M= 8.827, SD= 1.279), kontrol grubundan (M= 9.766, SD= 1.293) önemli ölçüde farklı bulunmuştur.

Tartışma ve Sonuç: Bu çalışma migrenli ergenlerin KK splenium ve genu genişliklerinin sağlıklı ergenlere göre daha küçük olduğunu gösteren ilk çalışmadır. Daha önceki olgu raporlarında migren atağı sırasında mikrovasküler ödeme bağlı olduğu düşünülen geçici KK spleium değişiklikleri bildirilmiştir (2,3). Bu araştırmadaki splenium ve genu genişliğindeki azalmanın, ergenlik döneminde migrenin çok erken dönemdeki morfolojik etkilerini gösterebileceği düşünülmüş olup mikroyapısal görüntüleme ile yapılan iki araştırma morfolojik bulgularımızı desteklemektedir. Coppola ve arkadaşlarının (4) çalışmasında migrenli hastalar, KK'nin genu ve spleniumunda değişmiş difüzyon tensör görüntüleme ölçütleri göstermiştir. Trigeminal nevraljili hastalarda yapılan başka bir çalışmada KK'nin genu ve gövdesinin fonksiyonel anizotropisinin kontrol grubuna göre anlamlı derecede azaldığı bulunmuştur (5). Çalışmanın sınırlılıkları, örneklemin düşük genellenebilirliği, çalışma içerisinde gözlemci içi ve gözlemciler arası güvenilirlik değerlendirmesi ve körleme olmaması, çalışmanın prospektif bir tasarımda olmadığı için sebep sonuç ilişkisi kurulamayacak olmasıdır. Sonuç olarak bulgularımız, KK'nin migren patofizyolojisindeki rolünü aydınlatmaya katkıda bulunabilir.

Anahtar kelimeler: korpus kallozum, migren, ergenlik, çocuk, manyetik rezonans görüntüleme

Kaynaklar

1. Witelson SF. Hand and sex differences in the isthmus and genu of the human corpus callosum. A postmortem morphological study. Brain 1989; 112 (3): 799-835. doi:10.1093/brain/112.3.799
2. Ünver O, Kutlubay B, Besci T, Ekinci G, Baltacıoğlu F, et al. Transient Splenial Lesion of the Corpus Callosum Related to Migraine with Aura in a Pediatric Patient. Acta Medica (Hradec Kralove) 2016; 59 (2): 64-66. doi: 10.14712/18059694.2016.91
3. 22. Lin FY, Yang CY. Reversible splenial lesion of the corpus callosum in migraine with aura. Neurologist 2011; 17 (3): 157-159. doi: 10.1097/NRL.0b013e31821733c2
4. Coppola G, Di Renzo A, Tinelli E, Petolicchio B, Di Lorenzo C, et al. Patients with chronic migraine without history of medication overuse are characterized by a peculiar white matter fiber bundle profile. Journal of Headache and Pain 2020; 21 (1): 92. doi: 10.1186/s10194-020-01159-6
5. Li R, Chang N, Liu Y, Zhang Y, Luo Y, et al. The Integrity of the Substructure of the Corpus Callosum in Patients with Right Classic Trigeminal Neuralgia-A Diffusion Tensor Imaging Study. Journal of Craniofacial Surgery 2020. doi: 10.1097/SCS.0000000000007082

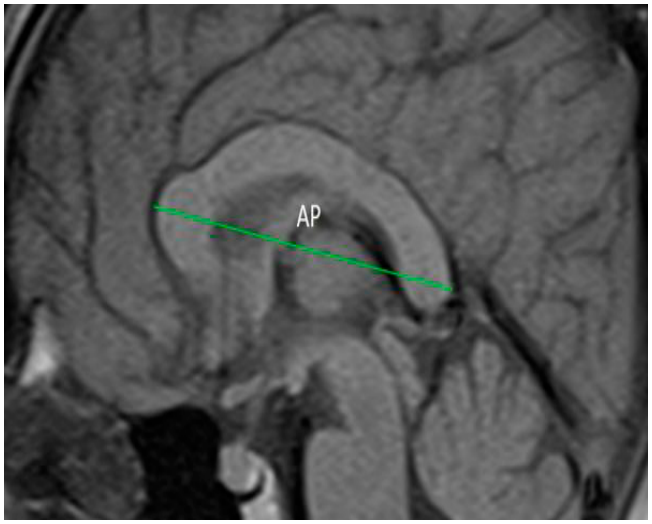

Resim 1. Sagittal T1A görüntüde anterior-posterior korpus kollozum uzunluk ölçümü

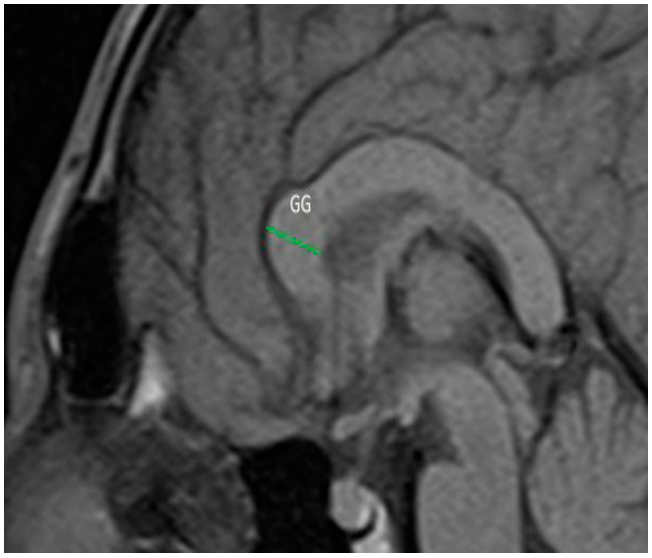

Resim 2. Sagittal T1A görüntüde korpus kollozum genu genişlik ölçümü

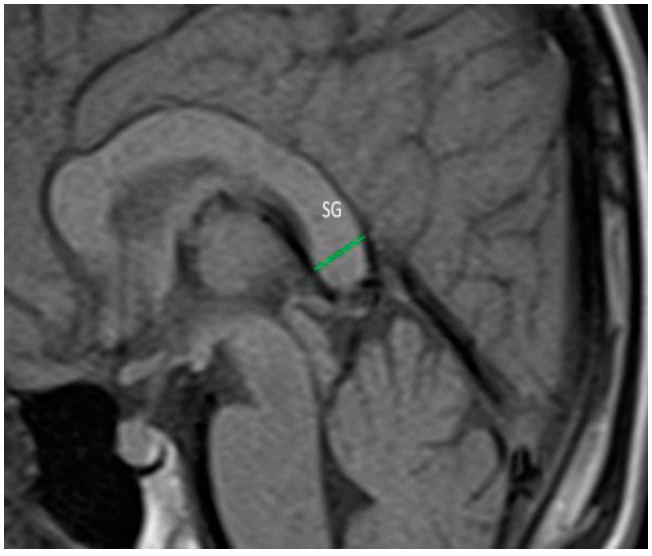

Resim 3. Sagittal T1A görüntüde korpus kollozum splenium genişlik ölçümü

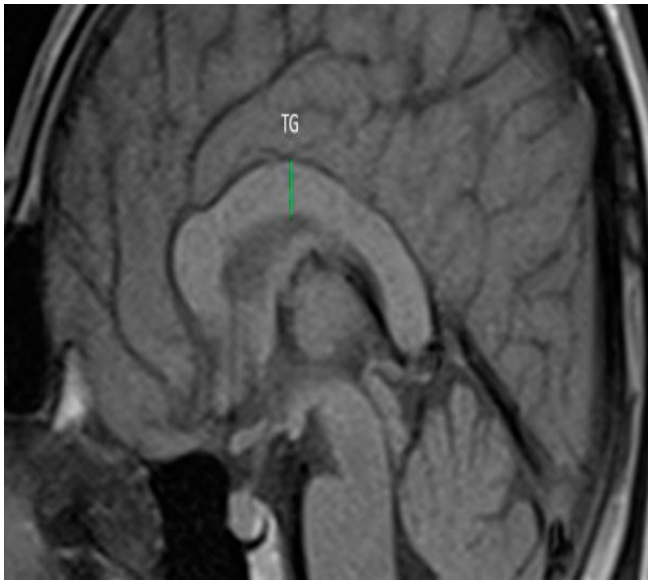

Resim 4. Sagittal T1A görüntüde korpus kollozum trunkus genişlik ölçümü

Tablo 1. Örneklemin klinik özellikleri

Özellikler	Aurasız migren Grubu (n= 75)	Auralı migren grubu (n= 12)	Kontrol grubu (n= 101)
Cinsiyet (n,%)			
Kız	41 (54.7)	7 (58.3)	61 (60.4)
Erkek	34 (45.3)	5 (41.7)	40 (39.6)
Yaş (ortalama± SD)	15.0 ± 1.8	16.1 ± 1.7	15.0 ± 1.8
Ay olarak migren süresi (median, min-max)	12 (2-84)	24 (1-60)	
Atak sıklığı			
Ayda ≤ 1 atak (n,%)	16 (21.3)	6 (50)	
Ayda 2-3 atak (n,%)	19 (25.3)	3 (25)	
Ayda ≥ 4 atak (n,%)	40 (53.3)	3 (25)	

Tablo 2. Migren ve kontrol grubunda korpus kallosum anteroposterior, genu kalınlığı, trunkus kalınlığı ve splenium kalınlığı ölçümleri

KK ölçülmleri (ortalama± SD)	Migren grubu (n= 87)	Kontrol Grubu (n= 101)	p değeri
AP uzunluk	6.68 ± 0.44	6.70 ± 4.67	0.785
Genu kalınlığı	7.52 ± 1.15	8.07 ± 2.05	0.024
Truncus kalınlığı	5.90 ± 0.84	5.80 ± 0.77	0.405
Splenium kalınlığı	8.86 ± 1.26	9.77 ± 1.29	0.001

Genitoüriner Sistem Radyolojisi

PS-003

RETROAORTİK SOL RENAL VEN RENAL KORTİKAL KİST OLUŞUMUNDA PREDİSPOZAN MI?

Hasan Erdoğan, Yasemin Okatan, Vasfiye Nihan Bürcek, Mahmut Burak Laçin, Kübra Nalbant, İsmail Furkan Şimşek, Şefika Bengi Cilasın, Turgut Tursem Tokmak, Oğuz Aslan

Sağlık Bilimleri Üniversitesi Kayseri Şehir Hastanesi, Radyoloji Kliniği

Amaç: Retroaortik sol renal ven (RSRV) abdominal aorta ile vertebra arasından geçerek vena cava inferiora drene olur. Bu durum, sol renal venin abdominal aorta ile vertebra arasında basıya uğramasına ve sol renal vende basınç artışına neden olur. Biz bu çalışmada, abdomen bilgisayarlı tomografi (BT)'de RSRV olan olgularda sol renal vendeki basınç artışının basit renal kistler ile ilişkili olup olmadığını değerlendirmeyi amaçladık.

Materyal ve Metot: Bu çalışma retrospektif olarak, 2015-2019 yılları arasındaki abdomen BT görüntüleri taranarak yapıldı. RSRV

saptanan toplam 198 hasta çalışmaya dâhil edildi. Bu hastalarda sağ ve sol böbrek arasında kist sayısı ve boyutu açısından anlamlı fark olup olmadığı istatistiksel olarak değerlendirildi.

Bulgular: Hastaların yaş ortalaması 52,6 ± 16,5 (19-90) olarak saptandı. Kist sayıları açısından her iki böbrek arasında anlamlı bir fark saptanmadı (P = 0,737). Kist boyutu açısından ise her iki böbrek arasında anlamlı bir fark mevcuttu (P = 0,012). RSRV'i olan sol böbrekteki kistlerin boyutları anlamlı düzeyde daha büyüktü.

Sonuç: Çalışmamızda her iki böbrek arasında kist sayıları açısından anlamlı bir fark bulamazken, RSRV'e sahip olan sol böbrekteki kistlerin boyutunun anlamlı olarak daha büyük olduğunu saptadık. Bu durum RSRV'in renal kist oluşumunda etkisinin olmayabileceğini, fakat oluşan kistlerin boyutuna etki edebileceğini düşündürmektedir.

Anahtar kelimeler: Retroaortik sol renal ven, kortikal kist, korelasyon

Kaynaklar

1. Karaman B, Koplay M, Ozturk E, Basekim CC, Ogul H, Mutlu H, et al. Retroaortic left renal vein: multidetector computed tomography angiography findings and its clinical importance. Acta Radiol 2007;48:355-60.
2. Nam JK, Park SW, Lee SD, Chung MK. The clinical significance of a retroaortic left renal vein. Korean J Urol. 2010 Apr;51(4):276-80.
3. Satyapal KS, Kalideen JM, Haffejee AA, Singh B, Robbs JV. Left renal vein variations. Surg Radiol Anat 1999; 21(1):77-81.
4. Arslan H, Etlik O, Ceylan K, Temizoz O, Harman M, Kavan M. Incidence of retro-aortic left renal vein and its relationship with varicocele. Eur Radiol. 2005 Aug;15(8):1717-20.
5. Aktaş F . Retroaortik sol renal venin klinik ve radyolojik önemi. Anadolu Klin. 2019; 24(1): 38-41.
6. El-Merhi FM, Bae KT. Cystic renal disease. Magn Reson Imaging Clin N Am. 2004 Aug;12(3):449-67.

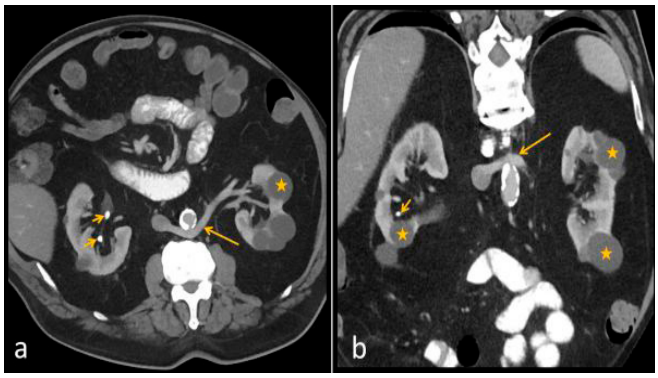

Resim 1. 56 yaşındaki erkek hastaya ait aksiyal (a) ve koronal reformat (b) abdomen BT görüntülerde retroaortik sol renal ven (uzun ok) ve her iki böbrekte çok sayıda basit kist (yıldızlar) görülüyor. Ayrıca sağ böbrekte majör kaliks ve pelvis yerleşimli taşlar (kısa oklar) mevcuttur.

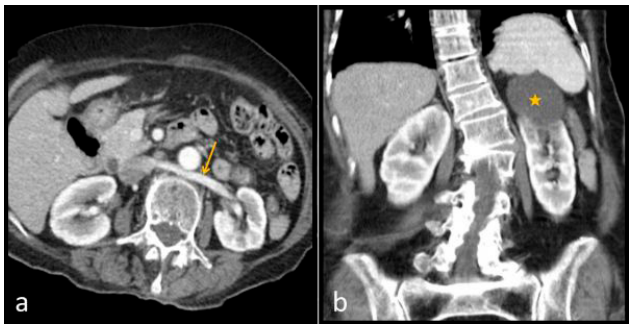

Resim 2. 80 yaşındaki kadın hastaya ait aksiyal (a) ve koronal reformat (b) abdomen BT görüntülerde retroaortik sol renal ven (ok) ve sol böbrek üst polde basit kist (yıldız) görülüyor.

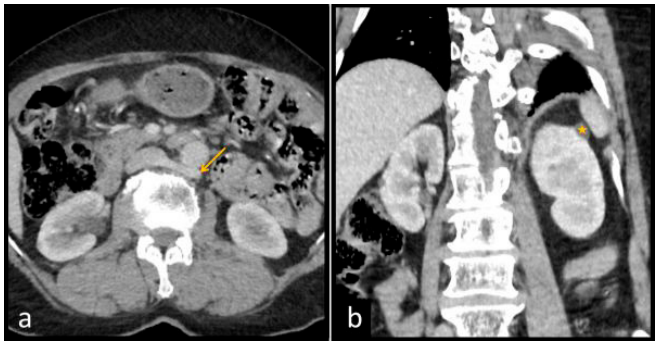

Resim 3. 62 yaşındaki kadın hastaya ait aksiyal (a) ve koronal reformat (b) abdomen BT görüntülerde retroaortik sol renal ven (ok) ve sol böbrek üst polde küçük boyutlu bir basit kist (yıldız) görülüyor.

Tablo 1. Hastaların sağ ve sol böbreklerine ait uzun aks boyutları, her iki böbrekteki kist sayıları ve çapları

	Taraf	Ortalama	Std. Sapma	Minumum	Maksimum
Böbrek uzun aks boyutu (mm)	Sağ	105,5	11,6	55	136
	Sol	107,0	11,8	63	145
Kist sayısı (adet)	Sağ	0,53	1,21	0	8
	Sol	0,56	1,24	0	11
En büyük kist çapı (mm)	Sağ	17,6	7,4	5	40
	Sol	19,2	14,7	3	63

Meme Radyolojisi

PS-004

MEMENİN MÜSİNÖZ KARSİNOMU: OLGULARLA GÖRÜNTÜLEME BULGULARI

Mehmet Adıgüzel, Zeynep Eskalen , Ebru Düşünceli Atman

Ankara Üniversitesi Tıp Fakültesi Radyoloji Anabilim Dalı

Giriş-Amaç: Nadir meme karsinomu alt tiplerinden biri olan müsinöz (kolloid) karsinom invaziv meme kanserlerinin yaklaşık %1-7'sini oluşturmaktadır(1). Müsinöz karsinom sıklıkla yaşlı hastalarda görülmektedir(2).

Bu yazıda memenin müsinöz karsinomunun görüntüleme bulgularını, kliniğimizde 2020-2021 yılları içerisinde tanı alan 6 hasta üzerinden göstermeyi amaçladık.

Olgular: Birinci olgu; 63 yaşında kadın hasta, sağ memede 6 aydır olan ele gelen sertlik şikayeti ile başvurdu. Mamografide sağ memede dış yarı orta hatta asimetrik kitle ve sağ aksiller bölgede patolojik lenf nodu izlendi. US incelemede kitleye karşılık gelen mikrolobüle konturlu lezyon saptandı(Res.1).

İkinci olgu; 90 yaşında ele gelen şişilik şikayeti ile başvuran hastada, sonografik incelemde mikrolobüle konturlu hipoekoik lezyon görüldü(Res.2).

Üçüncü olgu; 72 yaşında sol memede sertlik şikayeti ile başvuran kadın hastanın mamografi incelemesinde sol memede kitle saptandı. US korelasyonunda yağ dokusu ile izoekoik lezyon izlendi(Res.3).

Dördüncü olgu; 57 yaşında dermatomiyozit tanısı bulunan kadın hasta, malignite taraması için kliniğimize başvurdu. Mamografide ve US incelemede sol memede dış yarıda parankimal distorsiyon dikkati çekti(Res.4).

Beşinci olgu; 79 yaşında ele gelen kitle şikayeti ile başvuran kadın hastada yapılan mamografi incelemesinde sol memede asimetrik kitle görüldü. Sonografik korelasyonunda mikrolobüle konturlu hipoekoik lezyon izlendi(Res.5).

Altıncı olgu; 78 yaşında kadın, 10 yıl önce meme karsinomu nedeniyle sol mastektomi öyküsü bulunan hasta tarama amacı ile kliniğimize başvurdu. Yapılan mamografi incelemesinde sağ memede nodüler kitle saptandı(Res.6).

Hastaların tümüne, tanımlanan lezyonlara yönelik 'tru-cut' iğne biyopsi yapıldı ve patoloji sonuçları müsinöz karsinom olarak raporlandı.

Tartışma ve Sonuç: Memenin müsinöz karsinomu sıklıkla yaşlı hastalarda görülmektedir.

Ultrasonografide sıklıkla kistik ve solid komponentleri bulunan, posterior akustik güçlenme gösteren, mikrolobüle konturlu lezyonlar olarak görülür. Bu lezyonların bir kısmı yağ lobülleri ile izoekoik görünümdedir. Müsinöz karsinomların bu özelliği sonografik olarak tanısal zorluklara neden olmaktadır(4). Bizim olgularımızın da çoğunda, sonografik incelemde lezyonlar yağ lobülleri ile izoekoik ya da yağ lobüllerine göre minimal hipoekoik görünümde idi.

Olgularımız tümünde literatürde de bahsedildiği gibi lezyonlar mikrolobüle konturluydu. Hiçbir lezyonda posterior akustik gölgelenme izlenmezken lezyonların bir kısmında posterior akutik güçülenme izlendi (Resim 3).

Mamografi incelemelerinde müsin içeriğine bağlı genelde düşük dansiteli lezyonlar olarak görülür(5). Magnetik rezonans görüntülemede (MRG),lezyonlar müsin içeriğine bağlı T2- ağırlıklı görüntülerde çok yüksek sinyal intensitesine sahiptir(6).

Memenin müsinöz karsinomu genelde ileri yaştaki hastalarda görülür. Mamografide düşük yoğunlukta opasiteler şekilde görülmeleri, ultrasonografide ise yağ lobülü ile izoekoik görünümde olmaları tanısal güçlüklere neden olmaktadır. Ayrıca posterior akustik güçlenme gösteren lezyonlar, yoğun içerikli kist gibi benign lezyonlarla karıştırılabilmektedir. Bu nedenle semtomatik ve ileri yaş hastalarda saptanan, tanımlanan özelliklerdeki lezyonların şüpheli kabul edilmesi ve histopatolojik inceleme ile değerlendirilmesi önerilmektedir.

Anahtar kelimeler: Meme Karsinomu, Mamografi, Meme Utrasonografisi

Kaynaklar

1- Conant EF, Dillon RL, Palazzo J, Ehrlich SM, Feig SA. Imaging findings in mucin-containing carcinomas of the breast: correlation with pathologic features. AJR 1994; 163:821 –824
2- Cardenosa G, Doudna C, Eklund GW. Mucinous (colloid) breast cancer: clinical and mammographic findings in 10 patients. AJR 1994; 162:1077 –1079
3. Ishikawa T, Hamaguchi Y, Ichikawa Y, et al. Locally advanced mucinous carcinoma of the breast with sudden growth acceleration: a case report. Jpn J Clin Oncol 2002; 32:64 –67
4- Conant EF, Brennecke CM. Breast imaging, case review. Mosby Inc. (2006) ISBN:0323017460.
5- Lam WW, Chu WC, Tse GM et-al. Sonographic appearance of mucinous carcinoma of the breast. AJR Am J Roentgenol. 2004;182 (4): 1069-74.
6- Santamaría G, Velasco M, Bargalló X et-al. Radiologic and pathologic findings in breast tumors with high signal intensity on T2-weighted MR images. Radiographics. 2010;30 (2): 533-48.

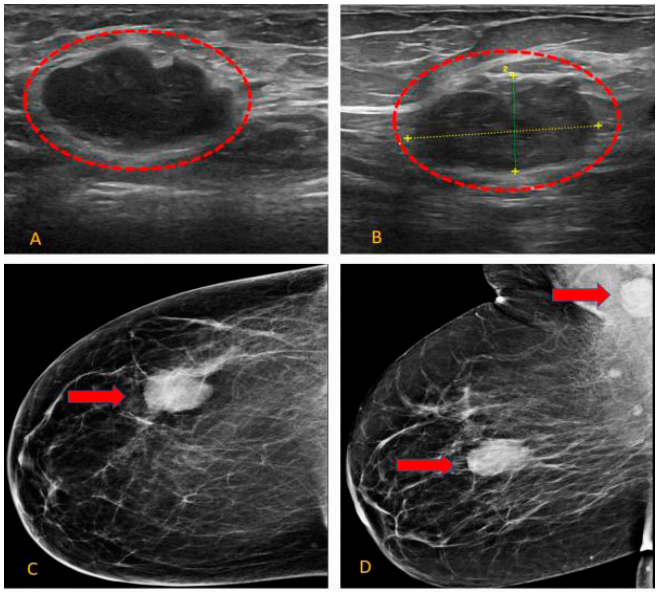

Resim 1. 63 yaşında kadın hasta; A. Sağ aksiller bölgede ekojen hilusu seçilemeyen nodüler vasıflı kalın koreteksli lenfadenopati görülmekte, B. Sağ memede mikrolobüle konturlu hipoekoik lezyon izlenmekte, C-D. Sağ meme orta hat dış kadranda konturları kısmen parankim ile süperpoze nodüler opasite dikkati çekmekte, D. Sağ aksiller lenfadenopati izlenmekte

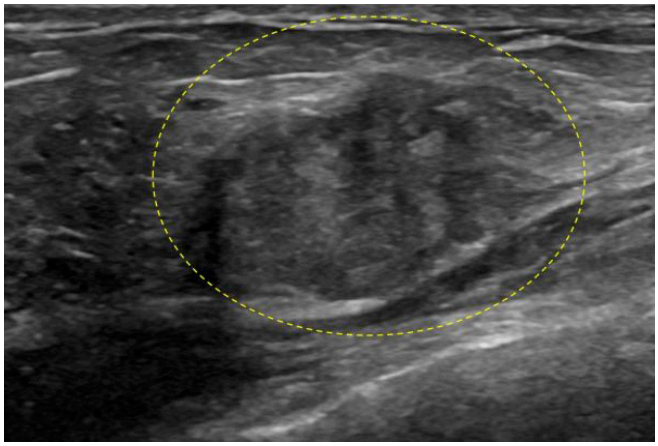

Resim 2. 90 yaşında kadın hasta; Mikrolobüle konturlu, heterojen iç yapıda silik hipoekoik lezyon izlenmekte

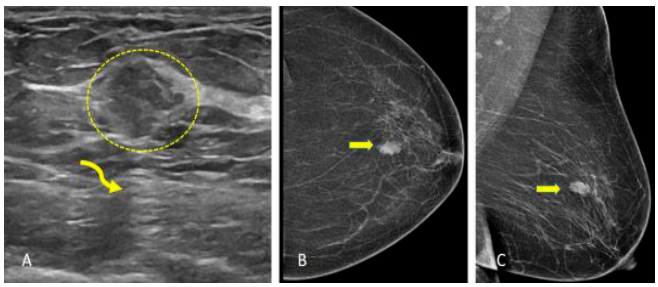

Resim 3. 72 yaşında kadın hasta; A. Mikrolobüle konturlu, posterior akustik güçlenme gösteren 13x10 mm boyutlarında, yağ lobülü ile izoekoik lezyon, B-C. Sol meme orta hatta mikrolobüle konturlu nodüler opasite izlenmekte

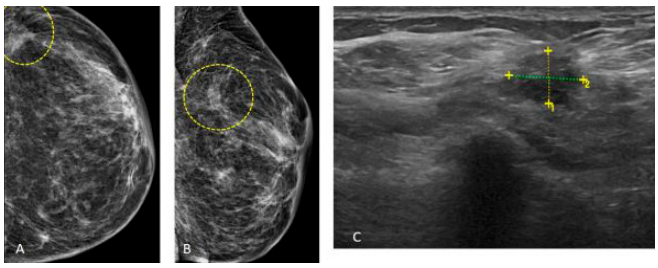

Resim 4. 57 yaşında kadın hasta; A-B. Mamografi incelemesinde sol meme üst dış kadranda parankimal distorsiyon izlenmekte, C. Bu alana yönelik yapılan sonografik incelede 11x8 mm boyutlarında mikrolobüle konturlu hipoekoik lezyon ve eşlik eden distorsiyon dikkati çekmekte

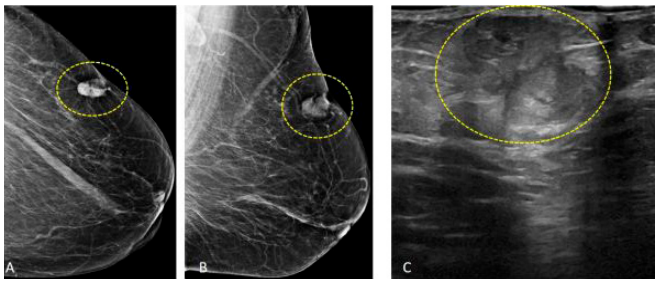

Resim 5. 79 yaşında kadın hasta; A-B. Mamografi incelemesinde sol meme üst dış kadranda lobüle konturlu nodüler opasite görülmekte, lezyon komşuluğunda cilt dokuda hafif kalınlaşma ve çekinti izlenmekte, C. Bu alana yönelik yapılan sonografik incelemede mikrolobüle konturlu hafif hipoekoik lezyon görülmekte

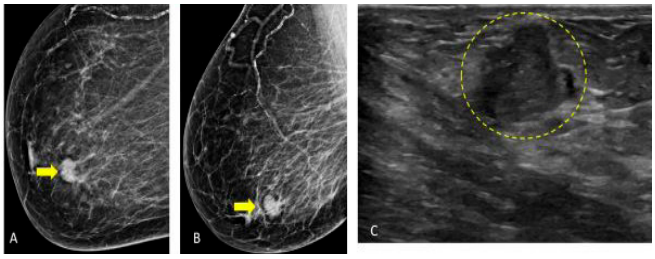

Resim 6. 78 yaşında kadın hasta; A-B. Mamografi incelemesinde sağ meme alt iç kadranda mikrolobüle konturlu nodüler opasite görülmekte, C. Sonografik korelasyonunda vertikal oryantasyonu, mikrolobüle konturlu, hipoekoik lezyon izlenmekte

Toraks Radyolojisi

PS-005

ATİPİK YERLEŞİMLİ TORASİK HİDATİK HASTALIKLARIN OLAĞANÜSTÜ GÖRÜNTÜLEME ÖZELLİKLERİ

Sadullah Şimşek[1], **Cihan Akgül Özmen**[2]

[1]*Nusaybin Devlet Hastanesi*
[2]*Dicle Üniversitesi Tıp Fakültesi*

Giriş: Hidatik kistler (HK), Echinococcus granulosus yumurtalarının neden olduğu enfeksiyonun vücudun herhangi bir yerinde kist oluşumuna neden olabilen zoonotik paraziter bir hastalıktır. Hastalığın prevalansı 0-79/100.000 arasında değişmektedir (1). Geniş insidans aralığı, ülke-bölgesel farklılıklardan kaynaklanmaktadır. Bu yazımızda, HK'nin nadir görülen torasik tutulumu ile ilgili bulguları radyolojik deneyimimiz eşliğinde tartışılmaşacağız.

Olgular

1.Pulmoner Arter: HK'nin pulmoner arter yerleşimi son derece nadirdir ve bu yerleşim yaşamı tehdit eden komplikasyonlara neden olabilir (2). Pulmoner arter tutulumu Resim 1'de sunulmuştur. Hasta yaklaşık bir aydır devam eden nefes darlığı ve hemoptizi şikayetleri ile başvurdu.

2.İnterkostal Alan: Göğüs duvarı kist hidatik nadir bir yerleşim yeridir. İki büyük sistematik derlemede (6500 ila 8000 vaka), göğüs duvarı tutulumunun insidansı %0.09 ila %3.4 idi (3, 4). Hastanın üç ay süren ve medikal tedaviye rağmen geçmeyen dirençli öksürüğü vardı (Resim 2).

3. Paravertebral ve Spinal Kategori

A. Paravertebral Bölge: HK'ler nadiren paravertebral bölgede görülür. Torasik bölgedeki ekstra parankimal HK olgularında yönetim zordur. Sunulan olguda HK tesadüfen sağ paravertebral yerleşimde saptanmış ve komşu vertebra T8'i tahrip etmiştir (Resim 3).

B. Spinal Bölge: Spinal hidatik hastalık nadirdir ve en sık torasik vertebra ile ilişkilidir (5). En önemli komplikasyon ve prezentasyon omurilik basısıdır (6). Hasta sırt ağrısı ve ayaklarda uyuşma şikayeti ile başvurdu (Resim 4).

4. Kalsifiye Akciğer Yerleşimli: Pulmoner HK %11-17 oranında tespit edilir. Ancak kalsifikasyon nadiren (%0.7) gözlenir (7). Sol akciğer üst lobda kalsifiye kist hidatik izlendi (Resim 5).

5. Kalp ve Perikardiyal Kategori: Literatürde kardiyak hidatik hastalığı tanısı klinik şüphe, serolojik testler ve kardiyak görüntülemenin kombinasyonuna dayanmaktadır. Ekokardiyografi kist hidatik tanısında oldukça duyarlı ve spesifiktir ve pozitif serolojik testler bu hastalığın teşhisine yardımcı olabilir.

A.Sağ Atrium Tutulumu: HK kalpte %0.5-3, sağ atriyumda %3-4, sol atriyumda %6-8 oranında görülür (8). Kardiyak HK'ler genellikle asemptomatiktir ve şikayetler vakaların sadece %10'unda ortaya çıkar (8). BT taraması sağ atriyumda kist hidatik ortaya çıkardı. Hastanın herhangi bir spesifik semptomu yoktu(Resim 6).

B.Sol Ventrikül Tutulumu: Kardiyak HK'ler nadirdir. Genellikle miyokardda, çoğunlukla sol ventrikülde (%50-70), daha sonra atriyal duvarlarda (%40-50), sağ ventrikülün serbest duvarında (%30) ve perikardda (15-) yerleşirler. %25) (9). En sık görülen semptomlar nefes darlığı, göğüs ağrısı ve aritmilerdir. BT taraması sol ventrikülde bir HK gösterdi (Şekil 7).

C.Sol Ventrikül-Perikardiyum: Kardiyak HK'ler nadirdir. HK'ler çoğunlukla sol ventrikülde (%50-70) görülür ve olguların %15-25'inde perikardiyal tutulum bulunur (9). Sunulan olguda nefes darlığı ve halsizlik mevcuttu. BT görüntülerinde perikardiyal alana doğru uzanan sol ventrikülde HK saptandı (Resim 8).

Sonuç: HK hastalığı insanlarda herhangi bir organı veya sistemi etkileyebilir. Nadir de olsa atipik lokalizasyon nedeniyle olağandışı komplikasyonlar öngörülemeyen bulgular veya semptomlarla ortaya çıkabilir.

Anahtar kelimeler: hidatik, kist, ekinokok, olağandışı

Kaynaklar

1) Kaplan M, Aygen E, Ozyurtkan MO, Bakal U. Cystic echinococcosis cases in Firat University Hospital between 2005-2007. Fırat University, Health Sciences Medical Journal 2010; 24:109-13.
2) Karantanas AH, Bitsios G, Karaiskou E. Echinococcus of the pulmonary artery: CT, MRI and MRA findings. Comput Med Imaging Graph. 2000;24(4):265–7.
3) Oguzkaya F, Akcali Y, Kahraman C, Emirogullari N, Bilgin M, Sahin A. Unusually located hydatid cysts: Intrathoracic but extrapulmonary. Ann Thorac Surg 1997;64:334-7.
4) Porta R, Bravo-Bravo L, Aroca Conzales MJ, Aliz-Treuba A, Serrano Munoz F. Tumor and pseudotumors of the chest wall. Scand J Cardiothorac Surg 1985;19:97-103.
5) Neumayr A, Tamarozzi F, Goblirsch S, Blum J, Brunetti E. Spinal cystic echinococcosis--a systematic analysis and review of the literature: part 1. Epidemiology and anatomy. PLoS Negl Trop Dis. 2013 Sep 19;7(9):e2450. doi: 10.1371/journal.pntd.0002450. PMID: 24086783; PMCID: PMC3783062.
6) Bhake A, Agrawal A. Hydatid disease of the spine. Journal of neurosciences in rural practice. 1 (2): 61-2
7) Pedrosa I, Saíz A, Arrazola J, et al. Hydatid disease: Radiologic and pathologic features and complications. Radiographics. 2000;20(3):795–817.
8) Gokhan I, Suat O, Deniz G, Ozan B , Elmas K, Ersoy E et all. Large cardiac hydatid cyst in the interventricular septum. Tex Heart Inst J 2011;38(6):719-22.
9) Urbanyi B, Rieckmann C, Hellberg K, et al. Myocardial echinococcosis with perforation into the pericardium. J Cardiovasc Surg (Torino) 1991; 32: 534–538.

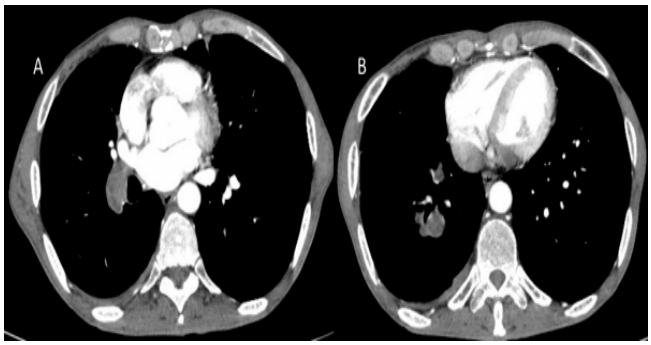

Resim 1. 57 yaşında erkek hastada pulmoner BT anjiyografide sağ ana pulmoner arter distalinden (A) başlayan ve segmental arterlere doğru uzanan (B) kist hidatik görüldü.

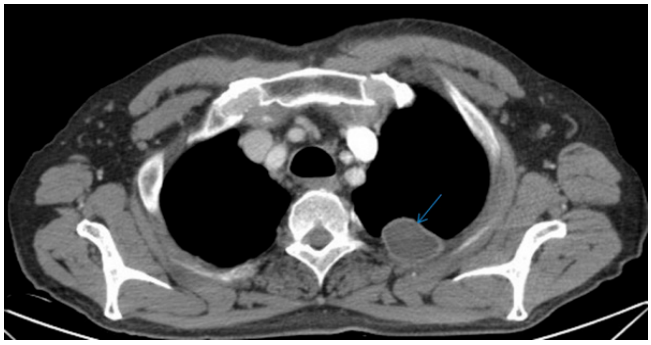

Resim 2. 65 yaşında erkek hasta. Kontrastlı toraks BT'sinde sol 2. ve 3. interkostal aralıkta göğüs duvarında yerleşimli kist hidatik saptandı (ok).

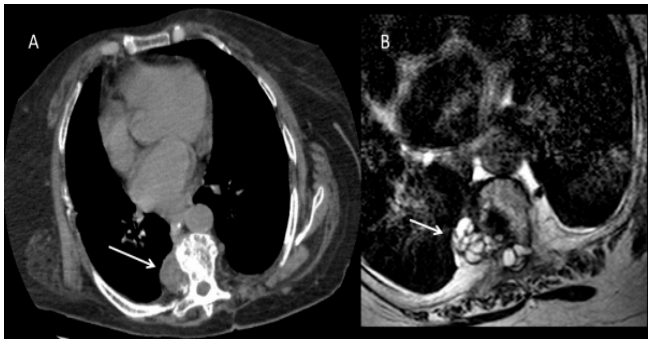

Resim 3. 45 yaşındaki bayan hastanın BT görüntüsü. Travma nedeniyle çekilen kontrastsız toraks BT'de tesadüfen sağ paravertebral bölgede yerleşmiş, komşu vertebra T8'i harap eden hipodens yumuşak doku lezyonu (A) saptanır. Tanısal amaçlı yapılan torasik spinal MRG'de HK'nin nöral foramenlere doğru uzanan multiloküler (B) paravertebral yerleşimi izlendi.

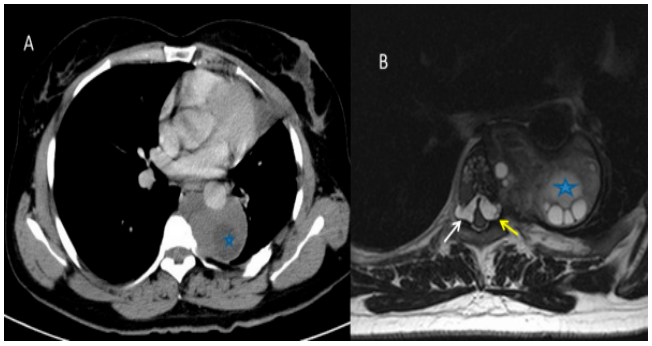

Resim 4. 38 yaşında bayan hasta. Toraks BT'de sol paravertebral alanda nöral foramenlere ve spinal kanala uzanan, inen aortu çevreleyen ve vertebral korpus T6'da yıkıcı değişikliklere neden olan kız vezikülleri (yıldız) olan bir kist hidatik görülmrktedir(A). Omuriliğin ayrıntılı bir incelemesi için MR çekildi. Aksiyal T2 ağırlıklı görüntülerde (B) spinal kanalda sol nöral foramenlerde (sarı ok) ve sağ nöral foramenlerde (beyaz ok) spinal kordun ön kısmına uzanan kistik lezyon vardır.



Resim 5. 71 yaşında kadın hastanın toraks BT'sinde sol akciğer üst lobda periferik kalsifiye hipodens kist hidatik (ok) var.

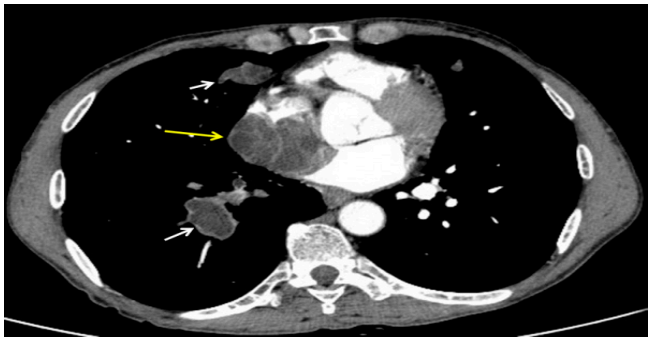

Resim 6. 61 yaşında erkek hastada toraks BT'de sağ atriyumu dolduran lobüle konturlu (sarı ok) kist hidatik ile uyumlu görünüm mevcuttur. Ayrıca akciğerde kist hidatik ile uyumlu başka lezyonlar (beyaz ok) tespit edildi.

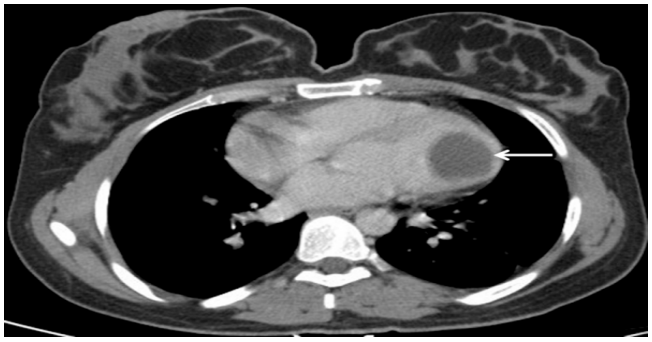

Resim 7. 32 yaşında bayan hasta. Kontrastlı toraks BT'de sol ventrikül apeksinde HK (ok) ile uyumlu bir lezyon tespit edildi.



Resim 8. 19 yaşında bayan hasta. Kontrastlı torasik BT'de sol ventrikül apeksinden perikardiyal boşluğa uzanan lobüle konturlu (beyaz ok) periferik kalsifiye kist hidatik saptandı. Ayrıca perikardiyal bölgede efüzyon (sarı ok) izlendi.

Pediatrik Radyoloji

PS-006

YENİDOĞAN VE ÇOCUKLARDA İNGUİNAL ŞİŞLİK VE HİDROSELİN SONOGRAFİK DEĞERLENDİRİLMESİ

Ercan Ayaz

Diyarbakır Çocuk Hastalıkları Hastanesi

Giriş ve Amaç: Çocuklarda inguinal kanal şişliği sık görülmekte olup ultrason (US) hastaların büyük çoğunluğunda tanı için gerekli ve yeterli olmaktadır. Erişkinden farklı olarak çocuklarda konjenital patolojiler şişlik etyolojisinde önemli yer tutmaktadır. Radyologların özellikle çocuklardaki inguinal şişlikleri değerlendirirken doğru tanı için inguinal kanal anatomisine hakim olmaları ve olası patolojileri bilmeleri gerekmektedir. Bu yazının amacı, çocuklarda görülen inguinal kanal lezyonlarının US bulgularını tanımlayarak doğru ve standart terminoloji kullanılmasını sağlamaktır.

Olgular

1. Hidrosel Tipleri (Resim 1): Normal fetal büyüm sırasında testis skrotuma indikten sonra prosesus vajinalis(PV) oblitere olur. Bu obliterasyonun gerçeklememesi durumunda sıvı birikimi ile karakterize hidrosel ortaya çıkar. Erkekte 4 tipi varken, kızlarda patent prosesus vajinalis durumunda Nuck kanalı kisti veya hernisi ortaya çıkar.

a. Konjenital (komünikan hidrosel) : Yenidoğanlarda daha sık görülen PV'nin boylu boyunca patent olması ile peritoneal kaviteden testis etrafına kadar sıvı dolmasıdır [1] (Resim 2).

*b. İnfantil (nonkomünikan hidrosel):*PV oblitere olduktan sonra tunika vajinalis yaprakları arasında kalan sıvının testis sarmasıyla oluşur. Genellikle cerrahi gerektirmez ve zamanla rezorbe olur [1] *(Resim 3)*.

c. Funiküler Hidrosel: PV'nin proksimal kesimde patent kalması sonucu spermatik kord etrafında sıvı birikmesidir. PV distal kesimde kapandığı için tunika vajinalis içine ve epididim ve testis etrafına hidrosel uzanmaz [2] (Resim 4).

*d. Ankiste hidrosel (spermatik kord kisti):*PV proksimal ve distalde oblitereyken, spermatik kord komşuluğunda loküle sıvı koleksiyonu izlenir [2] **(**Resim 5).

e. Nuck Kanal Hidrosel : Hidroselin kızlarda görülen versiyonu olup üç tipi vardır. En sık görülen tipi kum saati şeklinde olan formu olup dar kesimi derin inguinal halka oluşturur [3] (Resim 6).

2. Kriptorşidizm: Erkek infantlarda en sık görülen inguinal kanal şişliği sebeplerindendir (Resim 7). Prematürelerde %30, term bebeklerde %2-5 oranında görülmekte iken, 1 yaşını tamamlayan bebeklerde bu oran %1'lere kadar iner [1]. Sağ testis, sola göre 2-3 kat daha sık inguinal kanalda izlenmektedir. Biletarel inmemiş testis ise kriptorşidizmli infantların %20-30'unda görülmektedir [4]. İnmemiş testisin US incelemede özellikle 1 yaşından sonra ekojenitesi skrotumda yer alan testise göre hipoekoik izlenir. Burada önemli olan tek taraflı kriptorşidizmli olgularda her iki testis hacmini ölçmek ve raporlamaktır. Ayrıca Doppler inceleme ile her iki testis vaskülaritesini değerlendirerek karşılaştırmak, inmemiş testiste azalmış vaskülerite varsa belirtmek gerekir.

3. İnguinal Herni: Batın içi yapıların inguinal kanala uzanmasıyla oluşan indirekt inguinal hernilerdir. Erkeklerde kızlara göre 5 kat daha sık görülür ve 1000 canlı doğumda 5-50 olgu görülmektedir [5]. Sol testis skrotuma daha erken indiği için PV daha erken kapandığı için sağ inguinal herni daha sıktır [5]. İnguinal herniler en sık sıvı, bağırsak ve omentum **(**Resim 8) içerirken daha nadir olarak appendiks (Amyand herni) (Resim 9), mesane ve over (Resim 10) içerebilir.

Tartışma ve Sonuç: Çocuklarda inguinal şişlik incelemesinde anatomiye hakim olmak, inguinal kanal ve testisin pozisyonununu belirlemek, hidroselin uzanımı, loküle olup olmadığını belirtilmek önemlidir. İnguinal patolojileri doğru tanımlamak acil cerrahi gerektiren olguların belirlenmesinde ve gereksiz cerrahilerin önlenmesinde çok önemlidir.

Anahtar kelimeler: Hidrosel, Yenidoğan, İnguinal Herni, Ultrason, Kriptorşidizm, İnmemiş Testis

Kaynaklar

1. The challenging sonographic inguinal canal evaluation in neonates and children: an update of differential diagnoses. Pediatric radiology 2017, 47: 461–472.
2. Rathaus V, Konen O, Shapiro M et al (2001) Ultrasound features of spermatic cord hydrocele in children. Br J Radiol 74:818–820
3. Park SJ, Lee HK, Hong HS et al (2004) Hydrocele of the canal of Nuck in a girl: ultrasound and MR appearance. Br J Radiol 77:243–244
4. Wolf CK, Maizels M, Furness PD 3rd. The undescended testicle. Compr Ther. 2001 Spring;27(1):11-7.
5. Brandt ML (2008) Pediatric hernias. Surg Clin N Am 88:27–43

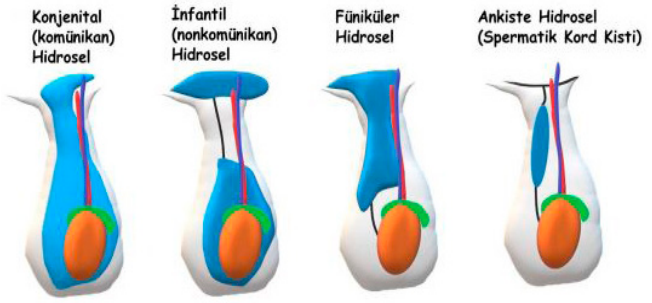

Resim 1. Erkek bebeklerde hidrosel tiplerinin illüstrasyonu

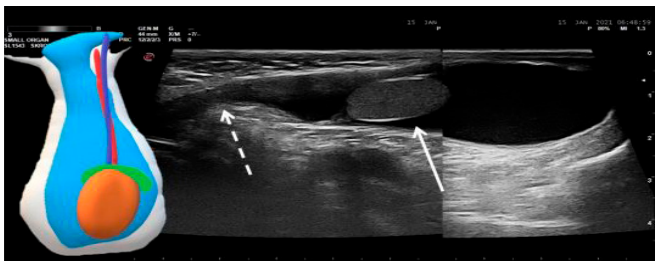

Resim 2. Dört haftalık erkek bebekte konjenital hidrosel. Testis (ok) etrafını saran sıvı internal inguinal ringten (kesikli ok) batın içine uzanmaktadır.

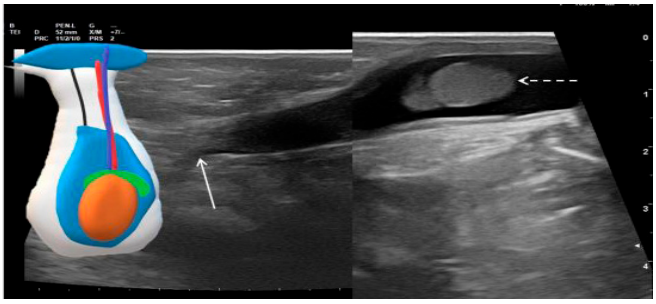

Resim 3. Altı aylık erkek bebekte testis (kesikli ok) etrafını sararak inguinal kanala uzanan ancak internal inguinal ringte (ok) prosesus vajinalis kapandığı için batına uzanmayan nonkomünikan hidrosel izlenmektedir.

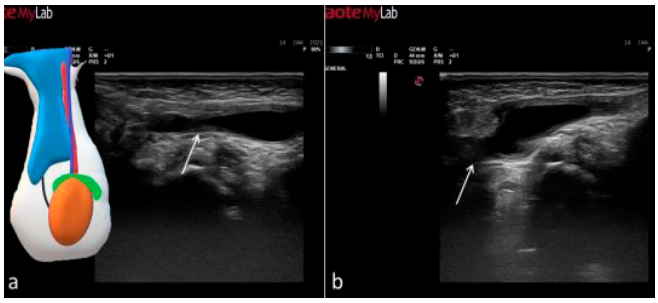

Resim 4. İki aylık (a) ve üç aylık (b) erkek bebekte batın içinden internal inguinal ringi (ok) geçerek inguinal kanal distalinde sonlanan füniküler hidrosel izlenmektedir.

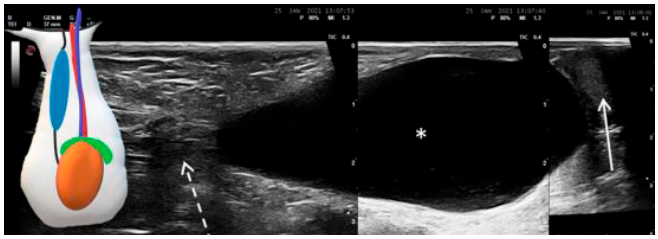

Resim 5. Beş aylık erkek bebekte internal inguinal ring (kesikli ok) hemen distalinden başlayarak skrotum superiorunda sonlanan testisi (ok) inferiora iten loküle sıvı (asterisk) spermatik kord kisti ile uyumludur.

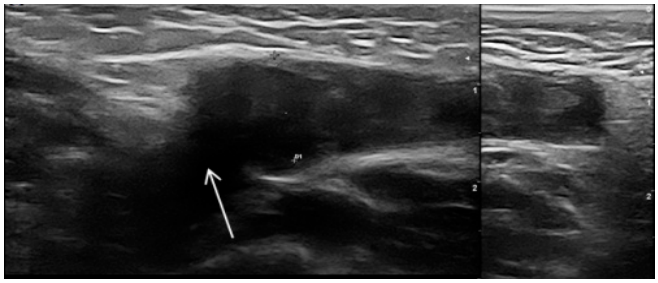

Resim 6. On bir aylık kız hastada batın içinden internal inguinal ring (ok) aracılığıyla inguinal kanal içine uzanan Nuck kanalı hidroseli

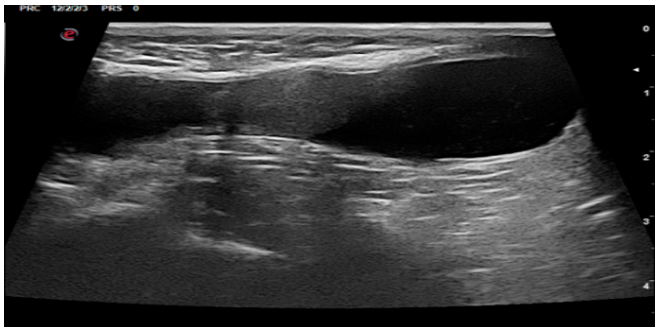

Resim 7. Altı haftalık erkek bebekte inguinal kanal proksimalinde yerleşimli testis ve eşlik eden komünikan hidrosel

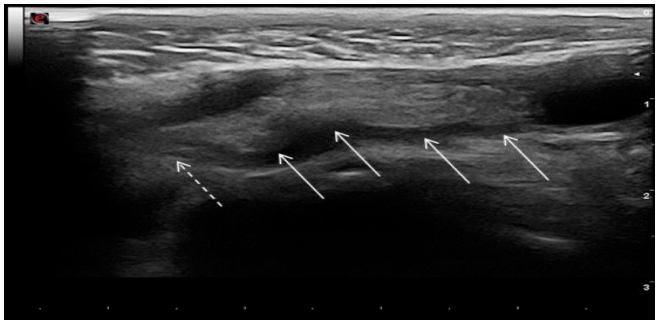

Resim 8. Üç yaşında erkek hastada internal inguinal ringden (kesikli ok) inguinal kanal içine uzanan yağlı doku ekojenitesindeki omentum (oklar) hernisi ve komşuluğunda az miktarda sıvı izlenmektedir.

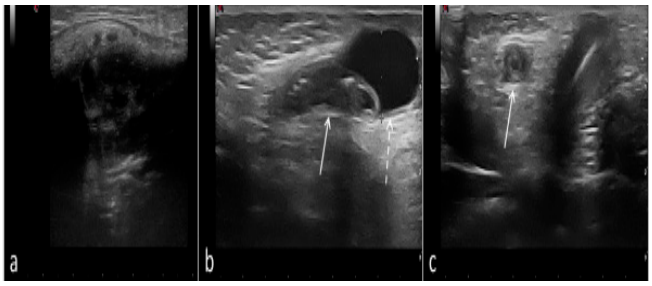

Resim 9. Dokuz haftalık erkek bebekte sağ inguinal kanal proksimalinde (a) herniye çekal ans, devamında inguinal kanal içinde longitudinal (b) ve transvers (c) eksende kalın duvarlı inflame appendiks (ok) ve komşuluğunda reaktif sıvı (kesikli ok) vardır.

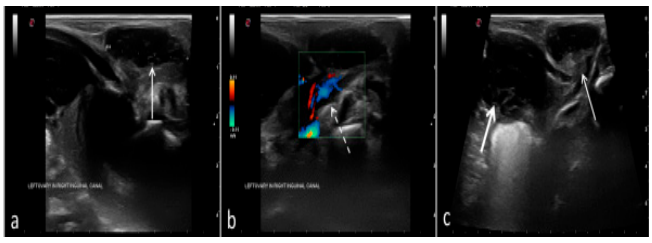

Resim 10. (a) Dört haftalık kız çocuğunda sağ inguinal kanal içine herniye sol over (ok) görülmektedir. (b) RDUS incelemede inguinal kanal proksimalinde sol ovaryan arter ve ven (kesikli ok) görülmektedir. (c) Bir diğer kesitte sol over içinde hiperekoik hemorajik seviyelenme (ince ok) ve normal sağ over (kalın ok) vardır.

Meme Radyolojisi

PS-007

3 BOYUTLU OTOMATİK MEME ULTRASONU : KORONAL REFORMAT GÖRÜNTÜNÜN TANIYA KATKILARININ OLGULARLA ANLATIMI

Ebru Yılmaz[1], Nilgün Güldoğan[1], Mustafa Enes Mısır[2], Erkin Arıbal[2]

[1]Acıbadem Altunizade Hastanesi
[2]Acıbadem Mehmet Ali Aydınlar Üniversitesi Tıp Fakültesi

Elle yapıla (manuel) meme ultrasonu (MUS) meme lezyonlarının tespit etmede ve değerlendirmede ana modalitelerden biridir. Dezavantajları kullanıcı bağımlı olması, tekrarlanamaması, zaman almasıdır. Son yıllardaki teknolojik gelişmelerle birlikte manuel ultrasona iyi bir alternatif olarak 3 Boyutlu Otomatik Meme Ultrasonu (ABUS) günlük pratiğimize girmiştir. ABUS ; kullanıcıdan bağımsız olması, değerlendirme süresinin kısa olması ,tekrarlanabilmesi gibi birçok avantaja sahiptir. Lezyon değerlendirmede ise en önemli üstünlüğü koronal reformat imajlar sayesinde olmaktadır. Olgularla koronal reformat görüntülerin avantajlarını gözden geçirmeyi amaçladık.

ABUS incelemede tıpkı elle yapılan meme ultrasonundaki gibi görüntüler transvers kesitler şeklinde elde olunur. Ancak ABUS incelemede farklı olarak iş istasyonunda transvers imajlar rekonstrükte edilerek koronal ve sagittal imajlar elde olunur.

Koronal reformat imajlar lezyonların değerlendirilmesinde birçok avantaj sağlar. Bu avantajlardan ilki meme anatomisini ve lezyonları kuşbakışı değerlendirebilmektir. Bu sayede distorsiyonları mamografide görülen distorsiyon alanları şeklinde gözlemlenebilir (1). Maligniteler, cerrahi skar, radyal skar gibi birçok neden memede distorsiyona neden olur. Distorsiyonlar milimetrik boyutlarda dahi olsa koronal reformat görüntüler sayesinde kolaylıkla tespit edilebilir (2,3,4)

ABUS incelemede koronal reformat imajların diğer bir avantajı lezyonun sınırlarınii anteriordan posterior doğru bütünüyle değerlendirme olanağı vermesidir. Sonografik olarak meme lezyonları değerlendirilirken, başlıca dikkat edilen noktalardan biri kitlelerin kenar özellikleridir. Düzgün kenarlı lezyonların pozitif öngörü değeri (PÖD) %2'nin altinda bildirilirken, spiküler lezyonlar için % 91.8 , açılı kenarlı lezyonlar için % 67.5, mikrolobülasyon için % 48.2 olup malinite açısından şüphe doğurmakta ve histopatolojik tanıya gidilmesi gerekmektedir.Yani lezyonları tanımlarken düzgün kenarlı olanları ve olmayanları ayırt etmek çok önemlidir (5).

ABUS incelemede koronal reformat imajların önemli bir diğer avantajı meme kanserinin etrafında oluşan desmoplastik reaksiyondan kaynaklanan retraksiyon fenomenini tespit etme olanağı vermesidir. Retraksiyon fenomeni cilde yakın ve yavaş büyüyen tümörlerde sıklıkla görülmektedir. Kalmantis ve ark. çalışmasında koronal reformat imajlarda retraksiyon fenomenini saptama avantajından dolayı ABUS'un tanısal doğruluğu elle yapılan ultrasona göre daha yüksek bildirilmiştir (7).

Son olarak koronal reformat imajların avantajı ; meme anatomisini çok iyi yansıtmasıdır.Tümör yayılımını gösterdiği için 'surgical view' olarak da isimlendirilmektedir. Bu plan cerrahın ameliyat yaptığı meme oryantasyonu ile benzer olduğu için cerrah için elle yapılan ultrasona göre daha anlaşılır olmaktadır (3).

Anahtar kelimeler: otomatik ultrason, manuel ultrason, korona reformat,

Kaynaklar

1. Karst I., Henley C., Gottsehalk N. et al. Three-dimensional Automated Breast US : Facts and Artifacts. RadioGraphics 2019; 39:913-93
2. Niu L., Bao L., MD, Zhu L.,et al. Diagnostic Performance of Automated Breast Ultrasound in Differentiating Benign and Malignant Breast Masses in Asymptomatic Women A Comparison Study With Handheld Ultrasound. J Ultrasound Med 2019; 00:1–10
3. Vourtsis A., Kachulis A. The performance of 3D ABUS versus HHUS in the visualisation and BI-RADS characterisation of breast lesions in a large cohort of 1,886 women. Eur Radiol 2018 Feb;28(2):592-601
4. Van Zelst J.C.M. ,Mann R.M.Automated Three-dimensional Breast US for Screening: Technique, Artifacts, and Lesion Characterization RadioGraphics 2018; 38:663–683
5. Gokhale S.Ultrasound characterization of breast masses. Indian J Radiol Imaging. 2009 Aug; 19(3): 242–247.
6. Hong AS, Rosen EL, Soo MS, Baker JA. BI-RADS for sonography: positive and negative predictive values of sonographic features. AJR Am J Roentgenol 2005;184(4):1260–1265.
7. Kalmantis K, Dimitrakakis C, Koumpis Ch, et al. The contribution of three-dimensional power doppler imaging in the preoperative assessment of breast tumors: a preliminary report. Obstet Gynecol Int 2009, doi:10.1155/2009/530579.

Olgu 1

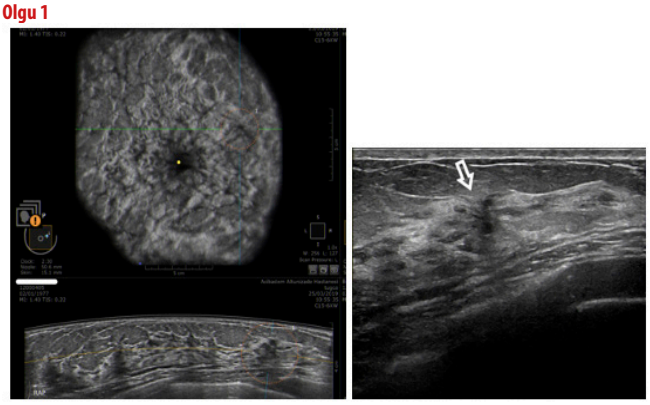

Olgu 1: 44 yaşında asemptomatik kadın hasta. Tarama amaçlı çekilen mamografide dens meme parankimi sebebi ile ek olarak ABUS inceleme ile değerlendirildi. a) ABUS koronal reformat and transverse imajlar: Sağ meme üst iç kadranda distorsiyon alanı. b) Manuel Ultrason görüntüsü : Bir noktaya doğru yönelen dilate duktuslar. Tru-cut biyopsi sonucu radyal skar olarak bildirildi.

Olgu 2

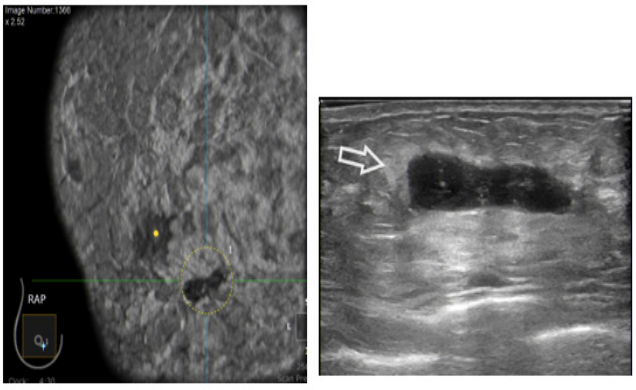

Olgu 2: Tarama amaçlı meme merkezimize başvuran 64 yaşında kadın hasta. Mamografide saptanan opasiteyi verifiye etmek için ABUS inceleme yapıldı. a) Lezyon manuel ultrasonda komplike kist olarak değerlendirildi .b) ABUS koronal reformat imajlarda lezyon çevresinde düzensizlik ve retraksiyon olduğu için kalın iğne biyopsisi yapıldı. Biyopsi sonucu lobüler karsinoma in-situ olarak geldi.

Olgu 3

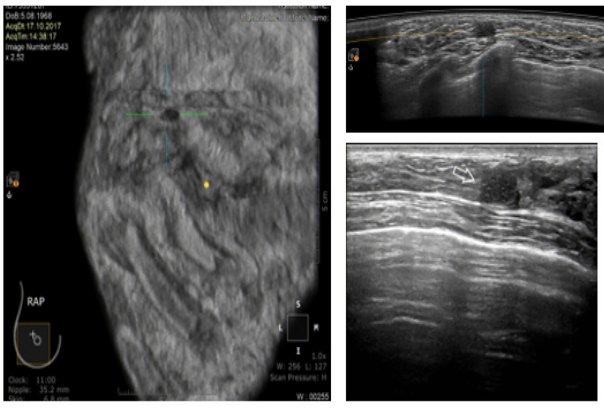

Olgu 3 : 52 yaşında asemptomatik kadın hasta a) ABUS transvers imaj: Sağ meme saat 11 hizasında sınırları belisiz hipoekoik nodüler lezyon saptandı. Komplike kist-solid ayrımı net olarak yapılamadı. b) Koronal reformat imajlarda lezyon keskin, düzgün sınırlı olarak izlendi.c) Manuel Ultrasonda komplike kist olarak verifiye edilidi (ok).

Olgu 4

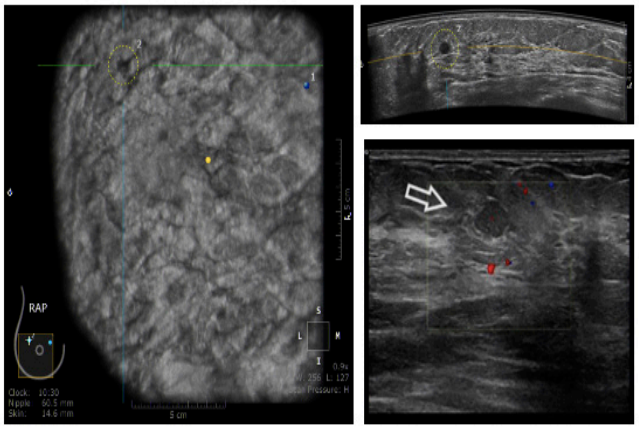

Olgu 4: : 52 yaşında kadın hasta . Dış merkezde yapılmış olan mamografisinde izlenen opasite manuel ultrasonda görülememiş ve manyetik rezonans görüntüleme (MRG) önerilmiştir. Merkezimize MRG için başvuran olgu ABUS ile değerlendirildi ve sağ meme saat 10 hizasında hipoekoik lezyon saptandı. a) ABUS AP bakış koronal reformat imaj b) ABUS transverse imaj c) Elle yapılan ultrasonda bu lokalizasyonda izoekoik kitle izlendi.

Olgu 6

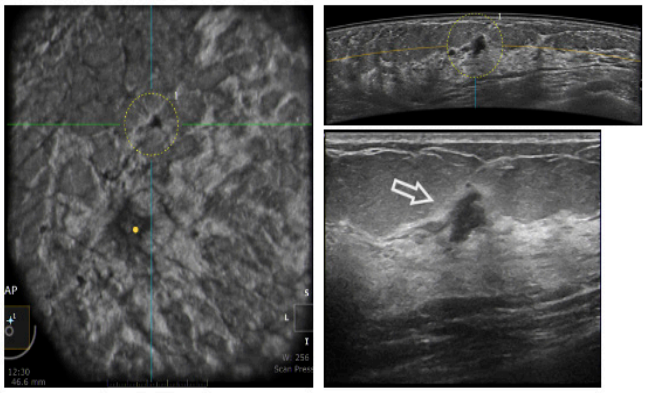

Olgu 5: 39 yaşında annede meme kanseri öyküsü olan ve tarama amacıyla başvuran kadın hasta. 40 yaş altında olması nedeniylen ilk olarak ABUS ile değerlendirildi. a) ABUS transvers imaj: Sol memede cilde dik yerleşimli hipoekoik kitle saptandı b) ABUS koronal reformat imaj: lezyonun sınırlarının düzensiz olduğu görüldü. c) Elle yapılan ultrasonda; cilde dik uzanımlı irregüler hipoekoik kitle olarak verifiye edildi. Kalın iğne biyopsisi sonucu invaziv duktal karsinom olarak bildirildi.

Olgu 5

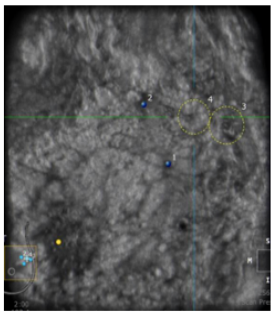

Olgu 6: 47 yaşında kadın; sol meme dış kadranda ele gelen sertlik şikayeti ile başvurmuş.Tanısal amaçlı yapılan mamografide dens meme parankimi mevcut olup kitle ayırtedilemedi. Kitleler ABUS ile tespit edildi .Kalın iğne biyopsi sonucu invaziv duktal karsinom olarak bildirildi. Lateral bakış koronal reformat imaj:1,2,ve 4 ile işaretlenen alanlarda retraksiyon fenomenine neden olan irregüler hipoekoik kitleler saptandı. Koronal reformat imajda tümör yayılımı net olarak görüldü.

Abdominal Radyoloji

PS-008

MESANE LEYOMİYOMU: OLGU SERİSİ

Rüveyde Begüm Güneş, Safiye Gürel, Bircan Alan

Bolu Abant İzzet Baysal Üniversitesi Eğitim ve Araştırma Hastanesi

Giriş: Leyomiyomlar, mesanenin en sık görülen benign mezenkimal tümörü olmasına rağmen tüm mesane tümörlerinin sadece %0.43' ünü oluşturur(1). Mesane leyomiyomları çoğunlukla asemptomatiktir ve insidental olarak saptanır. En sık görülen semptomları obstrüksiyon (%49), irritasyon (%38) ve hematüri (%11)'dir. Leyomiyomlar lokalizasyonlarına göre endovezikal, intramural ve ekstravezikal olarak ayrılırlar ve endovezikal yerleşim en sık olanıdır.(2). Tümörün yeri,boyutları ve semptomları, tedavi planlamasını, cerrahi yaklaşımı ve prognozu belirler.

Olgular

1. 23 yaşında erkek hasta bir yıl önce sol yan ağrısı şikayeti ile dış merkezde ürolitiyazis ön tanısı ile yapılan kontrastsız tüm abdomen BT'sinde sol üreterosel tanısı almıştır. Şikayetinin gerilememesi üroloji polikliniğimizde değerlendirilmiş ve kliniğimizde yapılan BT ürografi tetkikinde,mesane tabanı sol lateral duvar bileşkesinde mesane duvarı ile izodens ve kontrastlanması olmayan solid lezyon izlendi. Karakterizasyon amacıyla USG ve MR ürografi çekildi. Bulgular mesane leyomiyomu lehine değerlendirildi.

2. 50 yaşında erkek hasta primer miyelofibroz tanısı ile hematolojide takipli olup Aralık 2020'de metastaz taraması amacıyla çekilen oral+İV kontrastlı tüm abdomen BT'sinde, mesane tabanında sesil, hafif homojen kontrastlanan solid kitle saptandı. MRG incelemesinde mesane tabanında orta hattın solunda, solid, oval şekilli, difüzyonu kısıtlanmış ,düzgün konturlu lezyonda dinamik incelemede giderek artan, homojen kontrastlanması olduğu saptandı.

3. 39 yaşında kadın hasta, 2 aydır devam eden karın ağrısı ve idrar kaçırma şikayeti ile hastanemiz kadın hastalıkları ve doğum polikliniğine başvurdu. Yapılan TVUS'de patolojik bulgu saptanmaması üzerine hasta üroloji polikliniğine yönlendirilmiş olup yapılan üriner US'de, mesane tabanı sol lateral duvarda düzgün sınırlı, oval şekilli, hiperekojen mukoza ile çevrili hipoekoik solid lezyon saptanmıştır. Lezyon karakterizasyonu amacıyla BT ve MR ürografi tetkiki istenmiş olup mesane leyomiyomu ön tanısı ile cerrahi eksizyona yönlendirildi ve histopatolojik olarak doğrulandı.

Tartışma: Leyomiyomlar, en sık renal kapsül olmak üzere genitoüriner trakt boyunca görülebilirler. Mesane leyomiyomları, uterin leyomiyomları ile aynı histolojik özelliklere sahip olduğundan, görüntüleme özellikleri de benzerdir**(3)**.Karakterizasyonu, lokalizasyonu ve lokal yayılımını belirlemek amacıyla USG, BT ve MRG bulguları birlikte değerlendirilmelidir.

Leyomiyomlar USG'de tipik olarak ince ekojenik yüzeye sahip, mesane duvarına göre izo- ya da hipoekoik solid lezyon şeklinde görülür(4,5). USG ile leyomiyomun; endovezikal, intramural veya ekstravezikal yerleşimi saptanabilir.Doppler inceleme kanlanmayı gösterebilir(6). BT'de kas ile izodenstir ve hafif kontrastlanırlar.MRG leyomiyom tanısını koymak ve cerrahi öncesi planlamada en iyi görüntüleme yöntemidir. T1A ve T2A görüntülerde, düzgün yüzeyli hipointens, DAG' de difüzyon kısıtlayan solid nodüler lezyonlar olarak izlenir(7). İntravezikal leyomiyomun ayırıcı tanısında ürotelyal hücreli karsinom ayırıcı tanıda mutlaka belirtilmelidir. Kitlenin eksizyonu tercih edilen tedavi olmakla birlikte asemptomatiklerde takip tercih edilmektedir.

Anahtar kelimeler: leyomiyom, mezenkimal

Kaynaklar

1. Campbell, Edward W., and G. John Gislason. "Benign mesothelial tumors of the urinary bladder: review of literature and a report of a case of leiomyoma." The Journal of urology 70.5 (1953): 733-742.
2. Goluboff, Erik T., Kathleen O'Toole, and Ihor S. Sawczuk. "Leiomyoma of bladder: report of case and review of literature." Urology 43.2 (1994): 238-241.
3 Dewaele, T., L. D'Hooghe, and P. St Weyers. "IMAGES IN CLINICAL RADIOLOGY." JBR–BTR 97 (2014): 263.
4. Kabalin, John N., Fuad S. Freiha, and James D. Niebel. "Leiomyoma of bladder report of 2 cases and demonstration of ultrasonic appearance." Urology 35.3 (1990): 210-212.
5. Saunders, Susan E., et al. "Leiomyoma of the urinary bladder presenting as urinary retention in the female." The Canadian journal of urology 16.4 (2009): 4762-4764.
6. Sherer, David M., et al. "Color Doppler Imaging and 3-Dimensional Sonographic Findings of Urinary Bladder Leiomyoma." Journal of ultrasound in medicine 26.5 (2007): 667-670.
7. Maya, Menahem M., and Chrystia Slywotzky. "Urinary bladder leiomyoma: magnetic resonance imaging findings." Urologic radiology 14.1 (1992): 197-199.

1. olgu USG

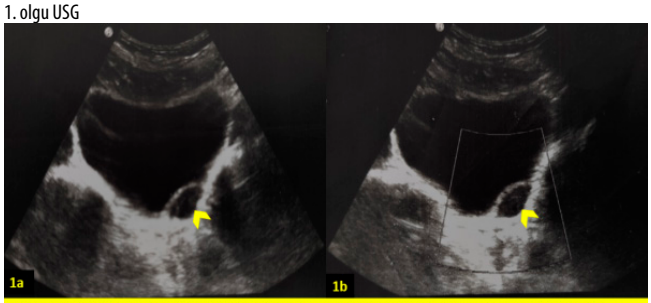

*Ultrason, aksiyel B mod**(Şekil 1a)** ve RDUS**(Şekil 1b)** incelemede; mesane posterolateral duvarında, süperomedialinde ekojen mesane mukozası ile çevrili, düzgün konturlu, oval şekilli hipoekoik solid lezyon**(Şekil 1a,b; içi dolu sarı ok başları)** izlenmiş olup kanlanma saptanmamıştır.*

1. olgu MR ürografi

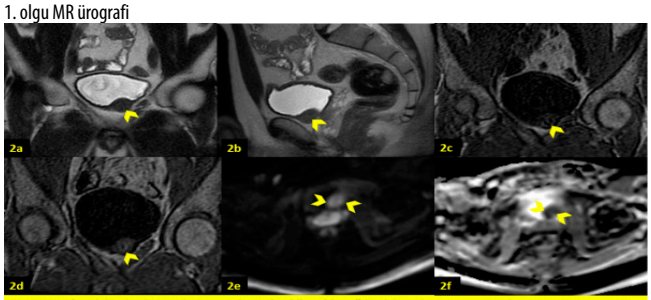

*MR ürografi tetkikinde , koronal ve sagital T2A **(Şekil 2a,b)**, yağ baskılı prekontrast ve postkontrast 3D T1A GRE **(Şekil 2c,d)**, DAG'lerde ve ADC haritalamasında**(Şekil 2e,f)**; mesane tabanı-sol lateral duvarı bileşkesinde, oval şekilli düzgün konturlu, T2A hipointens, hafif homojen kontrast tutulumu gösteren ve çizgili kasa göre ileri derecede difüzyon kısıtlayan solid lezyon**(Şekil 2a-f; içi dolu sarı çentikli ok başları)** izlenmektedir.*

2. olgu tüm abdomen BT

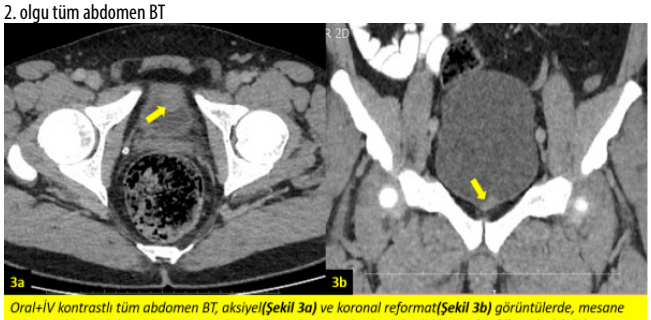

*Oral+İV kontrastlı tüm abdomen BT, aksiyel**(Şekil 3a)** ve koronal reformat**(Şekil 3b)** görüntülerde, mesane tabanı sol lateral duvarda, mesane duvarı ile izodens, sesil polipoid solid lezyon**(Şekil 3a, b; içi dolu sarı oklar)** izlenmektedir.*

2. olgu MR ürografi

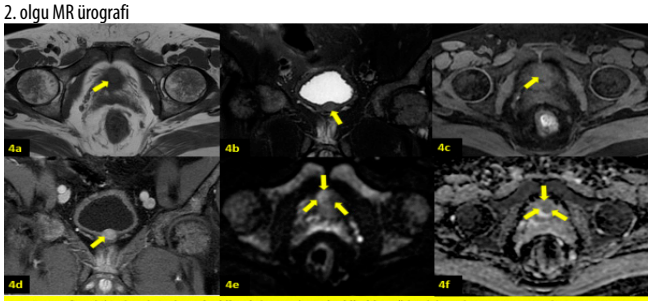

*MR ürografi tetkikinde, aksiyel T1A**(Şekil 4a)**, koronal T2A**(Şekil 4b)**, yağ baskılı prekontrast ve postkontrast 3D T1A GRE **(Şekil 4c,d)**, DAG'lerde ve ADC haritalamada**(Şekil 4e,f)**, mesane tabanında, üretra orifisi komşuluğunda, T2A hafif hiperintens, kontrastlı T1A görüntüde homojen kontrastlanan, çizgili kasa göre orta derecede difüzyon kısıtlayan, düzgün konturlu, oval şekilli solid lezyon **(Şekil 4a-f; içi dolu sarı oklar)** izlenmektedir.*

3. olgu USG ve BT ürografi

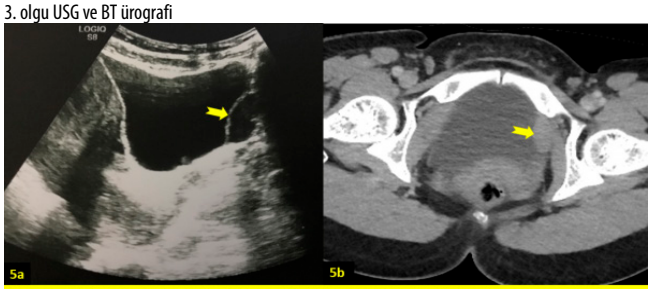

*Ultrason, aksiyel B-mod **(Şekil 5a)** ve BT ürografi tetkiki nefrogram fazında**(Şekil 5b)** , mesane sol lateral duvarda, oval şekilli, düzgün konturlu, US'de süperomedialinde ince ekojenik yüzeye sahip, BT ürografide, homojen hafif derecede kontrastlanan ve sol internal obturator kasından yer yer ayırt edilemeyen kas dokusu ile benzer özelliklerde solid lezyon**(Şekil 5a, b; içi dolu çentikli sarı oklar)** izlenmektedir.*

3. olgu MR ürografi

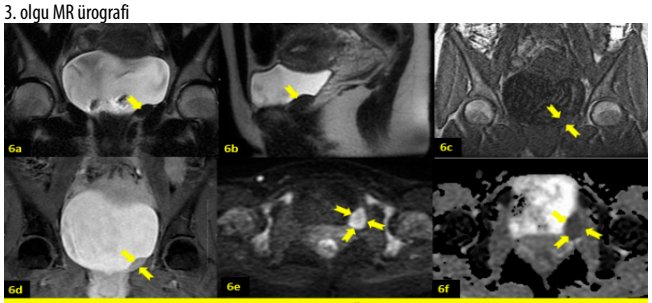

*MR ürografi tetkikinde, koronal ve sagital T2A **(Şekil 6a,b) , yağ baskılı prekontrast ve postkontrast T1A(Şekil 6c,d),** DAG'lerde ve ADC haritalamada(Şekil 6e,f, mesane sol lateral duvarında, oval şekilli, düzgün konturlu, T2A hipointens ve homojen kontrast tutulumu gösteren, çizgili kasa göre ileri derecede difüzyon kısıtlayan solid lezyon **(Şekil 6a-f; içi dolu çentikli sarı oklar)** izlenmektedir.*

Abdominal Radyoloji

PS-009

SOLİD RENAL KİTLELERİN AYIRICI TANISINDA KAFA KARIŞTIRICI LEZYON: 'ANJİOMYOLİPOM'

Ayşe Say, Şehnaz Evrimler

Süleyman Demirel Üniversitesi Tıp Fakültesi Radyoloji Anabilim Dalı

Giriş ve Amaç: Anjiomiyolipomlar (AML), tipik olarak makroskopik yağ varlığı ile karakterize edilen en yaygın solid benign renal lezyondur, ancak AML'lerin %5'ine yakınında görüntülemede görünür yağ yoktur[2,3]. Preoperatif olarak, bu AML'lerin radyolojik incelemelerle Renal hücreli karsinom'dan (RHK) ayırt edilmesi zordur ve sıklıkla postoperatif olarak teşhis edilirler[4,5,6]. Yağdan fakir ve yoksun AML ile malign renal kitlelerin görüntüleme bulgularındaki örtüşme nedeni ile görüntüleme özelliklerini tartışmayı amaçladık.

Olgular: İlk olgumuzda T2AG'de hipointens, difüzyon ağırlıklı görüntülerde (DAG) difüzyon kısıtlayan lezyon mevcut olup yağdan fakir/yoksun AML veya T2AG sinyali nedeni ile berrak hücre dışı RHK olabileceğini düşündük (Resim 1). Histopatolojik tanısı Anjiomyolipom olarak geldi.

ikinci olgumuzda T2AG'de hipointens, DAG'de difüzyon kısıtlaması gösteren lezyon mevcut olup yağdan fakir/yoksun AML veya T2AG sinyali nedeni ile berrak hücre dışı RHK olabileceğini düşündük (Resim 2). Histopatolojik tanısı Epiteloid Anjiomyolipom olarak geldi.

Resim 3'deki olgumuzda T2AG'de içerisinde hipointens alanlar barındıran izointens sinyal ile karakterize DAG'de difüzyon kısıtlaması saptanmayan, prekontrast yağ baskılı T1A serilerde içerisinde yağa ait sinyal baskılanması izlenen alanlar barındıran lezyonun ayırıcı tanısında Berrak hücreli RHK ve yağdan fakir AML düşünülmüş olup, T2A sinyalinin hiperintens olmaması nedeni ile öncelikle anjiomyolipoma düşünülmüştür. Histopatolojik tanısı yağdan fakir Anjiomyolipom olarak geldi.

Resim 4'deki olgumuzda BT'de içerisinde makroskopik yağ izlenmeyen lezyon renal parankime göre daha az olmakla birlikte kontrast tutmaktaydı. Ön tanıda yağdan fakir/yoksun AML veya berrak hücre dışı RHK olabileceği düşünüldü. Histopatolojik tanısı Epiteloid Anjiomyolipom olarak geldi.

Tartışma: Yağdan fakir AML, kontrastsız BT'de yüksek atenüasyon (-10 HU'dan fazla) gösteren, T2A serilerde düşük sinyalli, kimyasal şift MRG'de düşük sinyal intensite oranı ve yüksek sinyal intensite indeksinin izlendiği, DAG'de difüzyon kısıtlayan lezyonlardır.

Yağdan fakir AML ile Berrak hücreli RHK karışabilmektedir. Ayrımında; berrak hücreli RHK'da izlenebilen, Kontrastsız BT'de hipoatenüasyon, T2AG 'de yüksek sinyal intensitesi ve DAG'de düşük ve buna karşılık ADC'de yüksek sinyal özelliği kullanılabilir. Kontrastlı serilerin iki lezyonun ayrımında yeri yoktur (Tablo 1, 2).

Yağdan yoksun AML, Kontrastsız BT'de 10-45 HU arasında atenüasyon gösteren, T2A serilerde düşük sinyalli, Kimyasal şift MR görüntülemede yüksek sinyal intensite oranı ve düşük sinyal intensite indeksinin izlendiği, DAG'de difüzyon kısıtlar (Tablo 1, 2). Yağdan yoksun AML ile Berrak hücreli olmayan RHK karışabilmektedir. Bu iki lezyonun ayrımı görüntüleme özellikleri ile yapılamaz ve sıklıkla biyopsi veya cerrahi girişim gerektirir.

Sonuç: Yağdan fakir ve yağdan yoksun AML görüntüleme özellikleri itibariyle RHK ile örtüşmektedir. Kontrastsız BT'de hiper-hipoatenüe şekilde izlenmeleri, kimyasal şift MR'da sinyal azalım varlığı ve paterni, T2 ağırlıklı MRG sinyal karakteri, DAG gibi birçok parametre lezyonlar arasında ayrıma yardımcı olmaktadır. Ancak net karakterizasyonun yapılamadığı, özellikle yağdan yoksun AML ve Berrak hücreli olmayan RHK ayrımında hala biyopsiye başvurulmaktadır.

Anahtar kelimeler: Anjiomiyolipom, yağ, Renal hücreli karsinom, Manyetik rezonans görüntüleme, Bilgisayarlı Tomografi

Kaynaklar

2. Jinzaki M, Silverman SG, Akita H, Nagashima Y, Mikami S, Oya M. Renal angiomyolipoma: A radiological classification and update on recent developments in diagnosis and management. Abdom Imaging. 2014;39(3):588-604. doi:10.1007/s00261-014-0083-3
3. Fittschen A, Wendlik I, Oeztuerk S, et al. Prevalence of sporadic renal angiomyolipoma: a retrospective analysis of 61,389 in- and out-patients. Abdom Imaging. 2014;39(5):1009-1013. doi:10.1007/s00261-014-0129-6
4. Jeong CJ, Park BK, Park JJ, Kim CK. Unenhanced CT and MRI parameters that can be used to reliably predict fat-invisible angiomyolipoma. Am J Roentgenol. 2016;206(2):340-347. doi:10.2214/AJR.15.15086
5. Fujii Y, Komai Y, Saito K, et al. Incidence of Benign Pathologic Lesions at Partial Nephrectomy for Presumed RCC Renal Masses: Japanese Dual-Center Experience with 176 Consecutive Patients. Urology. 2008;72(3):598-602. doi:10.1016/j.urology.2008.04.054
6. Jeon HG, Lee SR, Kim KH, et al. Benign lesions after partial nephrectomy for presumed renal cell carcinoma in masses 4 cm or less: Prevalence and predictors in Korean patients. Urology. 2010;76(3):574-579. doi:10.1016/j.urology.2009.11.082

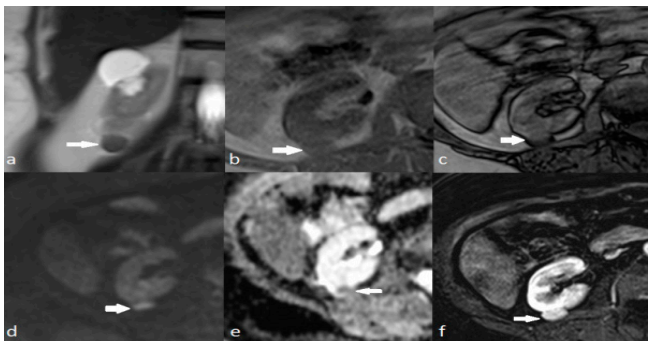

Resim 1. Yağdan yoksun Anjiomyolipom olgusu. Sağ böbrek alt polde koronal yağ baskısız T2AG'de (a) hipointens (ok), iç (b) ve dış (c) faz DIXON T1AG'de sinyal kaybı izlenmeyen, belirgin difüzyon kısıtlaması saptanan (d-e, ok), arterial faz substraction görüntülerde (f) belirgin hiperintens lezyon (ok).

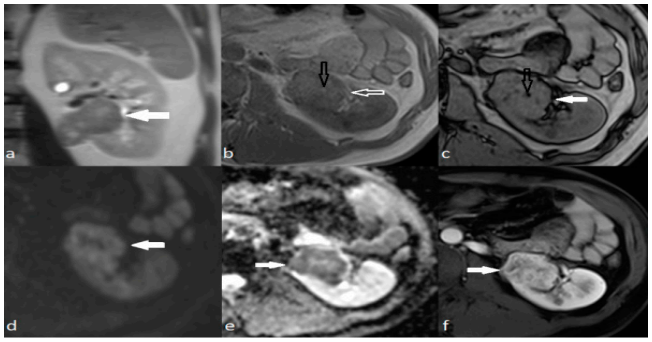

Resim 2. Yağdan fakir Epiteloid Anjiyomiyolipom olgusu. Sağ böbrek alt polde koronal yağ baskısız T2AG'de (a) hipointens (ok), iç (b) ve dış (c) faz DIXON T1AG'de milimetrik odakda yağ içeriği ile uyumlu sinyal baskılanması gösteren (siyah ok), DAG (d) ve ADC (e) serilerde belirgin difüzyon kısıtlaması saptanan (ok), post-kontrast yağ-baskılı T1AG arteryel faz görüntülerde (f) belirgin hiperatenüe lezyon (ok) izlenmektedir.

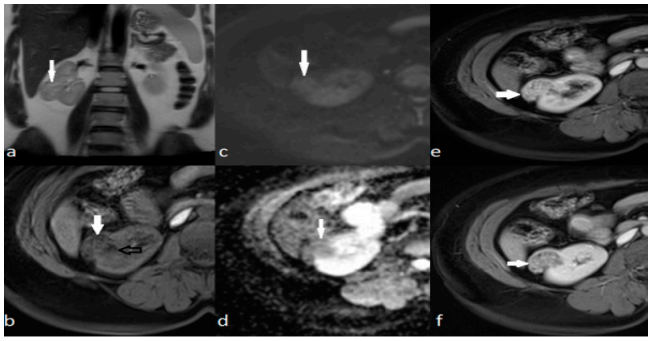

Resim 3. Yağdan fakir Anjiomyolipom olgusu. Sağ böbrek orta kesimde koronal T2AG yağ baskısız serilerde(a) içerisinde hipointens alanlar içeren izointens sinyal ile karakterize(ok), prekontrast T1A yağ baskılı serilerde(b) içerisinde milimetrik yağa bağlı hipointens baskılanmış alanların izlendiği(siyah ok), Difüzyon ağırlıklı görüntülerde(c-d) belirgin difüzyon kısıtlamayan(ok), postkontrast arterial faz görüntülerde(e) ve geç faz görüntülerde(f) erken belirgin kontrastlanan ve washout gösteren lezyon(ok).

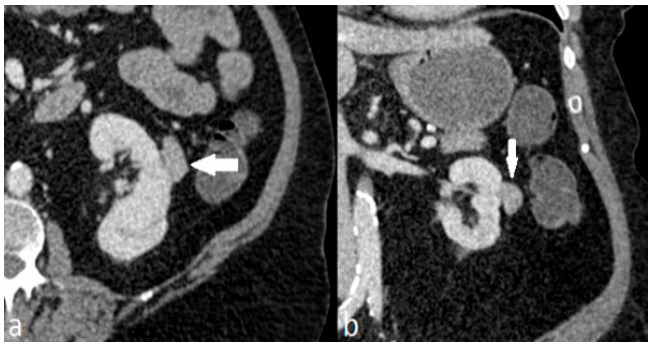

Resim 4. Epiteloid anjiomyolipom olgusu. Sol böbrek orta kesimde portal venöz faz aksiyel(a) ve koronal(b) görüntülerde parankime göre hafif hipodens egzofitik uzanım gösteren kitle lezyonu (ok).

Tablo 1. Song klasifikasyonu

	Tanı Kriterleri	Tanı Kriterleri		
SUBTİPLER	**Kontrastsız BT**	**Kimyasal şift MR**	**Ayırıcı tanı**	**Biyopsi gerekliliği**
Yağdan zengin	≤ -10 HU	Uygulanabilir değil	Yağ içeren RHK	Hayır (istisnai vakalar dışında)
Yağdan fakir	> -10 HU	Tümör-dalak Sİ oranı<0.71, Sİ indeksi > %16.5	Berrak hücreli RHK	Tartışmalı
Yağdan yoksun	> -10 HU	Tümör-dalak Sİ oranı ≥0.71, Sİ indeksi ≤ %16.5	Berrak hücreli olmayan RHK	Evet

Tablo 2. Yağdan fakir AML ve berrak hücreli RHK arasında kalitatif karşılaştırma

	Kalitatif görüntüleme özellikleri	Kalitatif görüntüleme özellikleri
BT ve MR tekniği	Yağdan Fakir AML	Berrak Hücreli RHK
Kontrastsız BT	Hiperatenüe	Hipoatenüe
Kontrastlı BT	Heterojen	Heterojen
Kimyasal şift MR	Fokal sinyal azalımı	Diffüz sinyal azalımı
T2 ağırlıklı MR	Hipointens	Hiperintens
Yağ baskılanmış T2A MR	Hipointens	Hiperintens
Difüzyon Ağırlıklı MR	Hiperintens	Hipointens
ADC	Hipointens	Hiperintens

Toraks Radyolojisi

PS-010

ANTERİOR MEDİASTEN/PREVASKÜLER KOMPARTMAN KİTLELERİ

Rukan Matsar, Cihan Akgül Özmen, Emrah Öz

Dicle Üniversitesi Tıp Fakültesi Hastanesi Radyoloji Anabilim Dalı

Giriş ve Amaç: Mediastinal kitlelerin kompartmanlara lokalizasyonu ayırıcı tanı oluşturulmasına ve tedaviyi yönlendirmeye yardımcı olur(1). Uluslararası Timik Malignite Grubu, mediasteni prevasküler, visseral ve paravertebral bölümlere ayırmaktadır(2). Mediastinal kitlelerin yarısından fazlası prevasküler mediasten(PM) kaynaklıdır(3).

Sunumumuzda hastanemize başvuran prevasküler mediastinal lezyonları bulunan olgularımızı sunmayı ve ayırıcı tanılara dikkat çekmeyi amaçladık.

Olgular: Timik Hiperplazi; bilobe, uniform timik genişlemede düşünülür. Rebound hiperplazi, hacimde %50'den fazla artıştır ve kemoterapi, radyasyon, uzun süreli kortikosteroid tedavisi veya fizyolojik stres ile ortaya çıkar(Resim(R)-1).

Timoma; yavaş büyüyen kapsüllü tümörlerdir. Uzak metastaz nadirdir(4,5). Nekroza bağlı heterojenite, düzensiz kontur ve kalsifikasyon invaziv timomayı düşündürür ve vasküler/plevral/perikardiyal invazyon gösterebilir(6,7)(R-2). Lokal invazyon, lenfadenopati, plevral sıvı veya metastazların varlığı, timik karsinom veya karsinoid gibi agresif tümörleri düşündürmelidir(R-3). Ancak görüntüleme ile timoma/timik karsinom ayrımı yapılamayabilir.

Lenfoma; daha genç ve kitle ve ilişkili lenfadenopatisi olan hastalarda lenfoma tanısı timomaya tercih edilmelidir. PM'de büyük, lobüle, yumuşak doku kitleleri ve büyümüş lenf nodları saptandığında, özellikle diğer mediastinal kompartman ve lenf nodu istasyonları tutulumunda lenfoma düşünülür(8)(R-4).

Germ Hücre Tümörleri; diğer PM kitlelerini taklit edebilir ve klinik-seroloji sıklıkla tanıya yardımcıdır. Yumuşak doku ve kalsifikasyon içerebilen, kistik-solid komponentlerden oluşan, heterojen yapıda, iyi sınırlı lezyonlardır(R-5). Kitlede sıvı, yumuşak doku, kalsiyum veya yağ kombinasyonu matür teratom için tipiktir(R-6).

Timik kistler; sıvı dansitesinde uniloküler lezyonlardır. Septa, duvar kalınlaşması, kanama/protein ve mural nodul varlığında, kompleks kist ile kistik tümör ayrımı için MRG yapılmalıdır(9-11). Perikardiyal kistler; iyi sınırlı, değişken büyüklükte, sıvı dansitesinde ince duvarlı kistlerdir(R-7).

Lipomlar; tipik olarak, az miktarda yumuşak doku bileşenleri ve vaskülarite ile ağırlıklı olarak yağdan oluşan, iyi sınırlı kapsüllü lezyonlardır(12).

Liposarkomlar; nadirdir ve daha fazla miktarda yumuşak doku, lokal invazyon, lenfadenopati ve uzak metastaz gibi agresif özellikler ile lipomlardan ayırdedilirler. Düşük dereceli liposarkomlar daha az heterojen görünümdedirler ve lipomlardan ayrımı zor olabilir(13-14(R-8).

Mediastinal Guatr; Klinik pratikte en sık karşılaşılan mediastinal kitlelerdendir ve guatrların yaklaşık %20'si mediastene uzanır. Primer intratorasik veya ektopik tiroid guatrları nadirdir(9). Kapsüllü, lobüle, kalsifikasyon içerebilen heterojen kitlelerdir(15)(R-9).

Mediastinal Paratiroid Adenomu; Ektopik adenomların %10'u PM'de, genellikle timusun yakınında veya içindedir(16). Kapsüllü ve 3 cm'den küçüktürler. Kontrastsız BT'de lenf nodlarından ayırt edilemezler(9). Tanı-lokalizasyon için ultrason ve PET-BT tercih edilir(R-10).

Tartışma ve Sonuç: Prevasküler mediastinal kitleler çeşitli benign ve malign lezyonları içerir. Bazılarının görünümü BT'de karakteristik ve tanısal olabilse de, demografik bilgiler, klinik öykü, laboratuvar bulguları ve MR, PET/BT ve sintigrafi gibi ek testler ile ayırıcı/spesifik tanı koymak mümkün olmaktadır. Böylece hastaların takip, medikal/cerrahi tedavi kararı verilmesine katkıda bulunularak uygun hasta yönetimi sağlanabilir.

Anahtar kelimeler: Prevasküler mediasten, Timik hiperplazi, Timik kist, Timik epitelyal neoplazm, Timoma, Germ hücreli tümör, Perikardiyal kist

Kaynaklar

1. Felson B. Chest roentgenology. Philadelphia: WB Saunders; 1973.
2. Garrana, S. H., & Rosado-de-Christenson, M. L. (2021). Imaging of the Anterior/Prevascular Mediastinum. Radiologic Clinics, 59(2), 155-168.
3. Takeda S-I, Miyoshi S, Akashi A, et al. Clinical spectrum of primary mediastinal tumors: a comparison of adult and pediatric populations at a single Japanese institution. J Surg Oncol 2003;83(1):24–30.
4. Carter BW, Tomiyama N, Bhora FY, et al. A modern definition of mediastinal compartments. J Thorac Oncol 2014;9(9 Suppl 2):S97–101.
5 Duwe BV, Sterman DH. Musani AI Tumors of the mediastinum. Chest 2005;128(4):2893–909.
6 Tomiyama N, Honda O, Tsubamoto M, et al. Anterior mediastinal tumors: diagnostic accuracy of CT and MRI. Eur J Radiol 2009;69(2):280–8.
7 Tomiyama N, Mu¨ller NL, Ellis SJ, et al. Invasive and noninvasive thymoma: distinctive CT features. J Comput Assist Tomogr 2001;25(3):388–93.
8 Priola AM, Priola SM, Di Franco M, et al. Computed tomography and thymoma: distinctive findings in invasive and noninvasive thymoma and predictive features of recurrence. Radiol Med 2010;115(1): 1–21.
9 Pin˜a-Oviedo S, Moran CA. Primary mediastinal classical hodgkin lymphoma. Adv AnatPathol 2016;23(5):285–309.
10 Strollo DC, Rosado-de-Christenson ML, Jett JR. Primary mediastinal tumors. Part 1: tumors of the anterior mediastinum. Chest 1997;112(2):511–22.
11 Takeda S-I, Miyoshi S, Minami M, et al. Clinical spectrum of mediastinal cysts. Chest 2003;124(1):
12 Choi YW, McAdams HP, Jeon SC, et al. Idiopathic multilocular thymic cyst: CT features with clinical and histopathologic correlation. AJR Am J Roentgenol 2001;177(4):881–5.
13 aerte SC, Meyer CA, Winer-Muram HT, et al. Fatcontaining lesions of the chest. Radiographics2002;22:S61–78. Spec No(suppl_1).
14 Munden RF, Nesbitt JC, Kemp BL, et al. Primary liposarcoma of the mediastinum. AJR Am J Roentgenol 2000;175(5):1340.
15 Hahn HP, Fletcher CDM Primary mediastinal liposarcoma: clinicopathologic analysis of 24 cases. Am J Surg Pathol 2007;31(12):1868–74.
16 Carter BW, Benveniste MF, Madan R, et al. ITMIG classification of mediastinal compartments and multidisciplinary approach to mediastinal masses. Radiographics 2017;37(2):413–36.

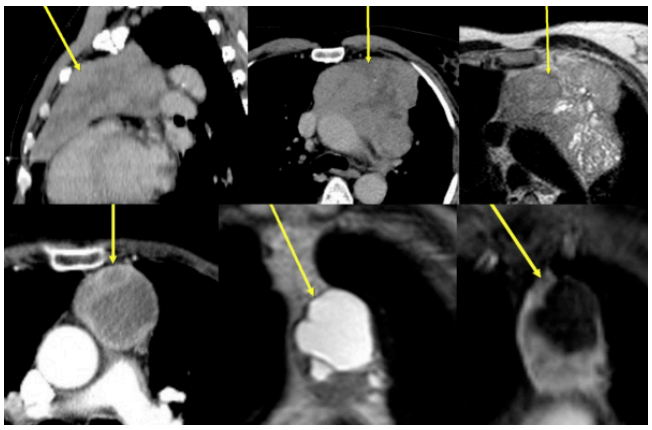

Resim 2. Üstteki sırayla kontrastsız sagittal, aksiyel toraks BT ve T2A MR kesitlerinde daha heterojen iç yapı ve düzensiz kontürü ile ileri evre timoma olgusu ve alttaki sırayla kontrastlı toraks BT, T2A ve T1A MR kesitlerinde daha düzgün kontürlü, enkapsüle, kistik komponenti dominant timoma

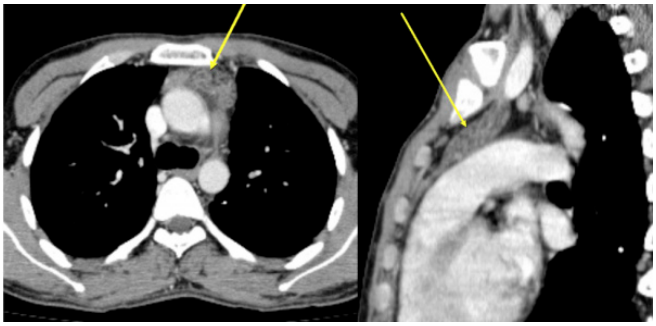

Resim 1 (Kontrastlı aksiyel ve sagittal toraks BT). Testis kanseri nedeniyle kemoterapi tedavisi alan hastada rebound timik hiperplazi

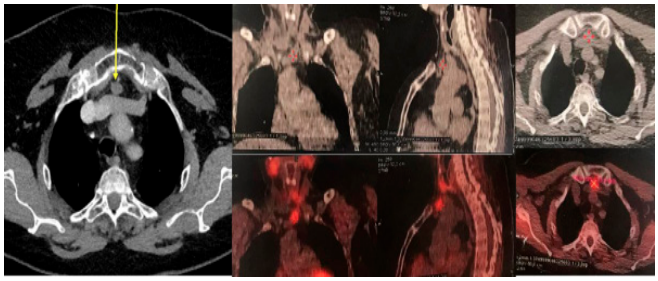

Resim 10. Kontrastlı aksiyel toraks BT'de prevasküler mediasten yerleşimli, düzgün kontürlü, noduler paratiroid adenomu ve PET-BT'de bu düzeyde yoğun MIBI tutulumu

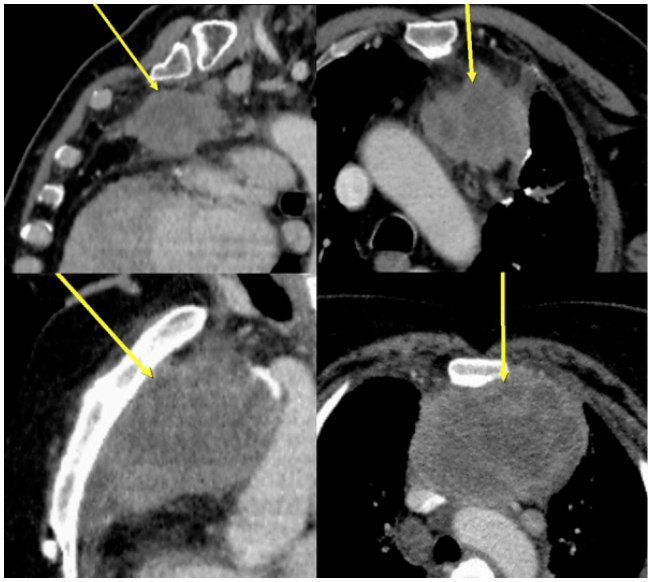

Resim 3. (Kontrastsız sagittal ve aksiyel BT kesitleri). nekrotik alanlar içeren, düzensiz kontürlü, inceleme alanına girmeyen kesitlerde lenfadenopatinin eşlik ettiği invaziv karakterde timik karsinom tanısı alan iki olgu

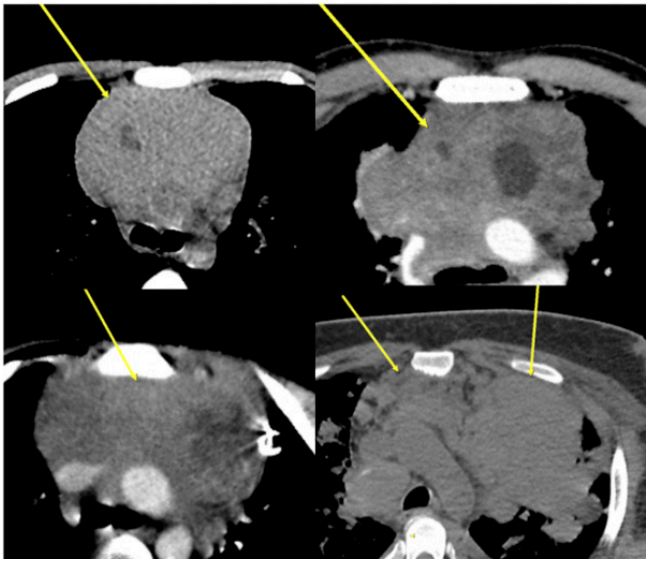

Resim 4. (kontrastsız ve kontrastlı aksiyel toraks BT). lobüle kontürlü yer yer düşük dansiteli nekrotik komponentleri bulunan lenfoma kitleleri ve alttaki olguda kitle dışı lenfadenopatiler



Resim 5. (sagittal ve aksiyel kontrastlı toraks BT). Solid-kistik komponentlerden oluşan, kalsifikasyon içeren heterojen iç yapıda germ hücre tümörlerine ait olgular

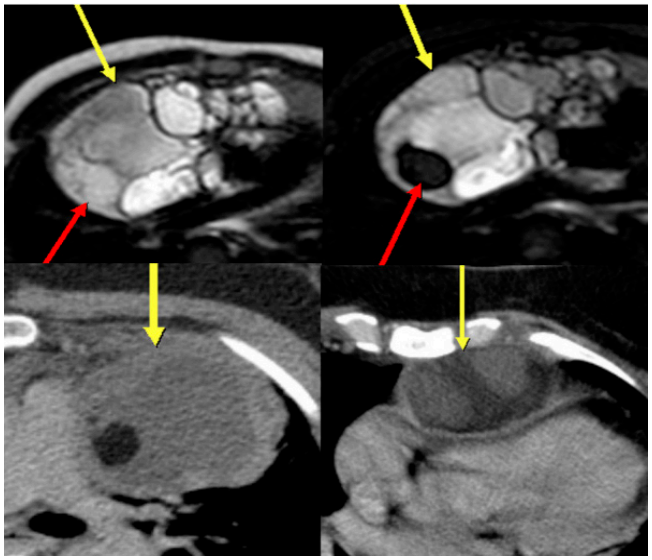

Resim 6. Üstteki kesitlerde solid-kistik yapıda, yağ doku içeren matür teratoma ait yağ baskısız ve yağ baskılı aksiyel MR kesitleri ve alttaki kesitlerde solid komponenti baskın yağ komponenti bulunan teratom olgularına ait kontrastlı aksiyel BT kesitleri

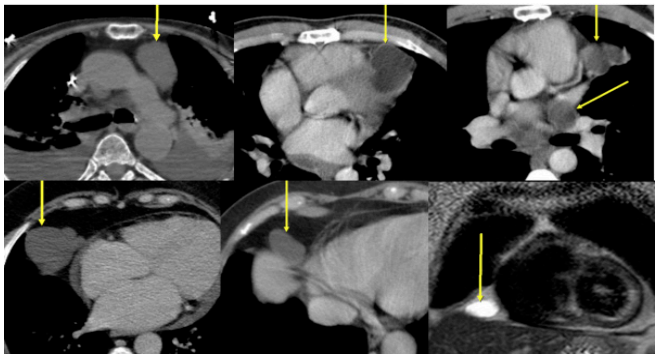

Resim 7. Üst sırada ilk resimde kontrastlı aksiyel toraks BT kesitinde düzgün kontürlü ince cidarlı sıvı dansitesinde uniloküler timik kist; Üst sıra 2 ve 3. resimlerde kontrastlı aksiyel toraks kesitlerinde kist hidatik olgusuna ait kistik lezyonlar, alt sırada perikardiyal kistlere ait aksiyel kontrastlı toraks BT ve koronal T2A MR örnekleri

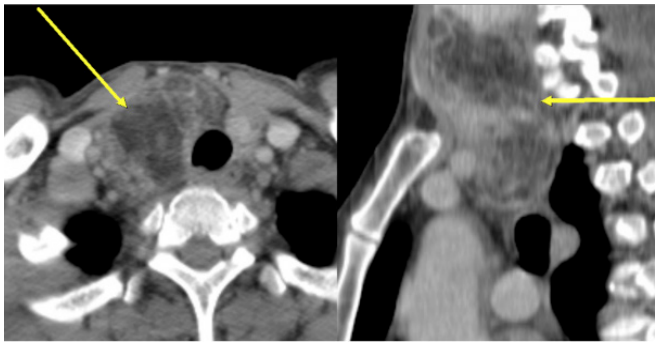

Resim 8. Kontrastlı aksiyel ve sagittal toraks BT kesitlerinde mediastenden alt boyna uzanan yumuşak doku bileşenleri-septasyonları bulunan heterojen yapıda liposarkoma ait kitle



Resim 9. Kontrastlı aksiyel ve sagittal toraks BT kesitlerinde kistik ve yer yer kalsifik komponentleri bulunan ektopik guatr olguları

Abdominal Radyoloji

PS-011

DİSSİNERJİK DEFEKASYONDA MANYETİK REZONANS DEFEKOGRAFİ BULGULARI

Nuray Haliloğlu, Diğdem Kuru Öz, Ayşe Erden

Ankara Üniversitesi Tıp Fakültesi Radyoloji Anabilim Dalı

Amaç: Dissinerjik defekasyonda (DD) pelvik taban kaslarında yetersiz gevşeme ya da paradoksal kontraksiyon söz konusudur. Hastalar tuvalette uzun süre kaldıklarından, yeterli defekasyon yapamadıklarından, parmakla perianal bölgeye baskı yapmak zorundan kaldıklarından ve tuvaletten çıktıktan sonra yeterince rahatlamadıklarından şikayet ederler (1,2). Tanıda anal manometri ve balon atma testinin yanı sıra defekografi de kullanılmaktadır (3). Bu bildiride amaç DD'un MR Defekografi bulgularını tanımlamaktır.

Hasta Hazırlığı: En önemli basamak inceleme öncesinde radyolog ya da deneyimli bir MR teknisyeninin hastaya incelemeyi anlatmasıdır. MR Defekografi çekimi hasta için utandırıcı bir tecrübe olabilir. Çekim odasında işi olmayan kimse bulunmamalı, masaya yatak koruyucu örtü serilmeli, hasta mahremiyetine saygı gösterilmelidir. Hastanın çekim öncesinde son 1 saat içinde idrar yapmaması istenir. Böylece yarı dolu bir mesane ile görüntüleme yapılarak eşlik edebilecek sistosel değerlendirilebilir. Barsak temizliği, premedikasyon, oral/intravenöz kontrast madde kullanımı gerekli değildir. Hasta supin pozisyonda yatarken dizler hafif fleksiyona getirilecek şekilde bacaklarının altına yastık vb bir destek konur.

Çekim Tekniği: Öncelikle faz dizilimli vücut koili kullanılarak aksiyel, koronal ve sagittal düzlemde T2 ağırlıklı fast spin eko görüntüler elde edilmelidir. Sonrasında hasta lateral dekübit pozisyona getirilir, rektal yoldan 150 mL kadar ultrasonografi jeli verilir ve erişkin hasta bezi bağlanır. "Cine" görüntülemede sagittal düzlemde, simfizis pubis, üretra, vajen, anorektal bileşke ve koksisksi içine alan orta hat görüntüleri alınır. Bu amaçla single-shot fast spin echo (SSFSE; GE Medical Systems) ya da half-acquisition single-shot turbo spin echo (HASTE; Siemens) gibi half-Fourier T2 A görüntüler kullanılır. İlk olarak istirahat konumunda görüntüler alındıktan sonra hastaya defekasyon komutu verilerek hareketli görüntüler elde edilir. Defekasyon aşamasında en az 3 kez görüntüleme yapmak gereklidir (4).

Bulgular

- Sağlıklı bir bireyde defekasyonun 30 sn'den uzun sürmemesi ve rektumdaki kontrast maddenin %80'den fazlasının atılması gerekmektedir. Hasta defekasyonu başlatmakta ve sürdürmekte zorlanıyorsa ve inceleme sonunda kontrast maddenin %50'si rektum lümeninde kalmışsa DD akla gelmelidir.

- Anorektal açı (ARA) distal rektum arka duvarına paralel çizilen çizgi ile anal kanal ortasından geçen çizgi arasındaki açı olarak tanımlanır. Sağlıklı bireylerde defekasyon sırasında puborektalis kasının gevşemesi nedeniyle 20° ve üzerinde bir genişleme gösterir. DD'da ise yetersiz gevşeme ya da paradoksal kontraksiyon nedeniyle ARA beklenenden az genişler ya da beklenenin tersine daralır.

- Puborektal kas istirahat sırasında rektum arka duvarında hafif bir indentasyon gösterirken defekasyon sırasında gevşeyerek bu basının silinmesi beklenir. DD'da puborektal kasın yaptığı bu bası belirginleşir (Resim 1A, 1B, 2).

- DD'na rektosel, sistosel, enterosel gibi farklı pelvik taban patolojileri de eşlik edebilir. Genellikle medikal ya da lokal tedaviler uygulanan DD'un tersine diğer patolojilerde cerrahi müdahele gerekli olabilir (5).

Sonuç:MR Defekografi, DD tanısının konmasında ya da tanının dışlanmasında faydalı bilgiler sağlamaktadır. Aynı zamanda eşlik edebilecek ya da benzer şikayetlere neden olabilecek diğer pelvik taban patolojilerinin de görüntülenmesine olanak sağlayarak tedavi yaklaşımında belirleyici rol oynamaktadır.

Anahtar kelimeler: Dissinerjik Defekasyon, Konstipasyon, MR Defekografi

Kaynaklar

1. Pisano U, Irvine L, Szczachor J, et al. Anismus, physiology, radiology: is it time for some pragmatism? A comparative study of radiological and anorectal physiology findings in patients with anismus. Ann Coloproctol 2016;32:170–174.
2. Black CJ, Ford AC. Chronic idiopathic constipation in adults: epidemiology, pathophysiology, diagnosis and clinical management. Med J Aust 2018 16;209:86–91.
3. Kanmaniraja D, Arif-Tiwari H, Palmer SL, et al. MR defecography review. Abdom Radiol 2019. https://doi.org/10.1007/s00261-019-02228-4.
4. Lalwani N, El Sayed RF, Kamath A, Lewis S, Arif H, Chernyak V. Imaging and clinical assessment of functional defecatory disorders with emphasis on defecography. Abdom Radiol 2019. https://doi.org/10.1007/s00261-019-02142–9.
5. Salvador JC, Coutinho MP, Venâncio JM, Viamonte B. Dynamic magnetic resonance imaging of the female pelvic floor—a pictorial review. Insights Imaging 2019:10:4.

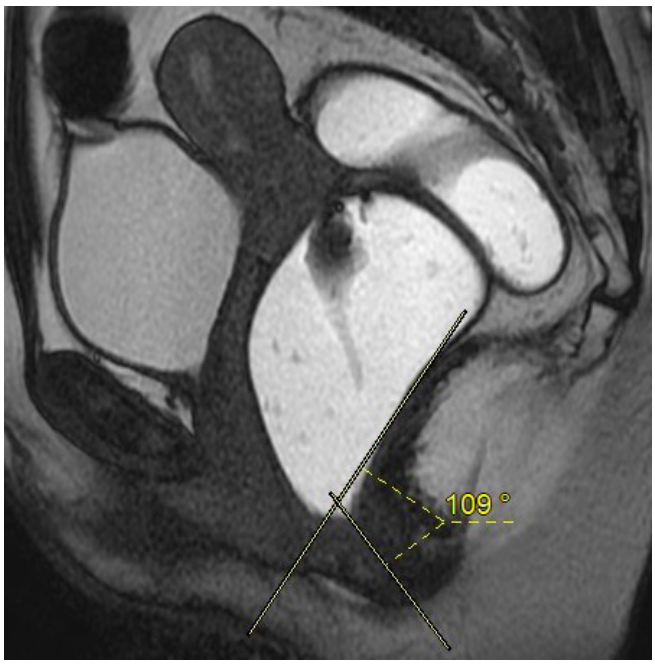

Resim 1A. İstirahat sırasında alınan SSFSE görüntüde dolu rektum ve ARA ölçümü görülüyor.

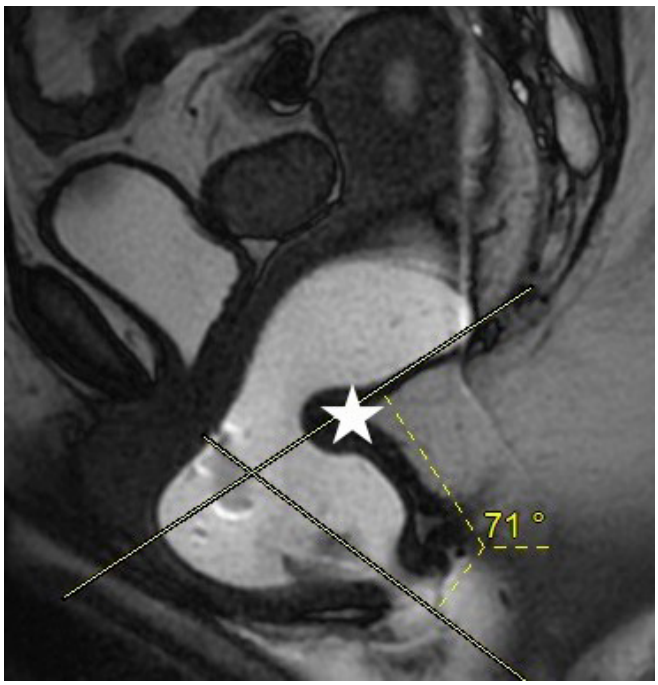

Resim 1B. Defekasyon sırasında alınan SSFSE görüntüde ARA'nın daraldığı ve puborektal kasın rektum arka duvarında yaptığı basının arttığı izleniyor (asterisk)

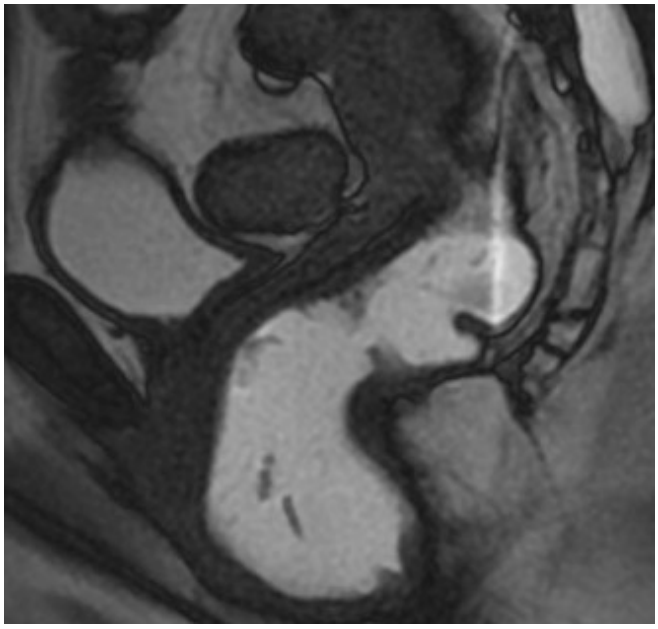

Resim 2. Tekrarlanan denemeler sonunda alınan SSFSE görüntüde rektum lümeninde fazla miktarda kontrast madde kaldığı izleniyor

Abdominal Radyoloji

PS-012

MEDİAN ARKUAT LİGAMAN SENDROMU

Tunç Burak Benkaya, İsmet Duman, Alpaslan Yavuz, İclal Erdem Toslak

Antalya Eah

Giriş: Çölyak arter kompresyon sendromu, Dunbar sendromu veya Harjola-Marable sendromu olarak da bilinen Median arkuat ligaman (MAL) sendromu (MALS), diaframın median arkuat ligamanının çölyak trunkusun proksimaline basısına sekonder oluşan GİS te iskemiyle karekterize bir sendromdur. Çölyak gövdesinin diyafragmatik kruris tarafından sıkışması durumunda üst karın ağrısı ile karakterizedir.Genellikle olgular asemptomatiktir ve anjiyografik olarak saptanırlar. Özellikle ekspirasyon ile artan epigastrik ağrı, kilo kaybı, abdominal rahatsızlık hissi bulunan orta-genç yaş, astenik yapılı olgularda akla gelmelidir.

Olgu Sunumu: 19 yaşında kadın hasta yemek sonrasında olan kronik karın ağrısı ve kilo kaybı şikayeti ile başvurdu. Ağrı epigastrik bölgeye lokalizeydi ve yemeklerden sonra ortaya çıkmaktaydı. Fizik muayene normaldi. GİS patolojileri açısından yapılan, üst GİS endoskopisi, rektosigmoidoskopi ve kan-laboratuvar tetkikleri normaldi. Abdominal B-Mod ve Doppler Ultrasonografi'de çölyak arter trunkus seviyesinde asimetrik olarak daralmış ve distalde çölyak arter 7,5 mm olarak geniş (post-stenotik dilatasyon) izlendi. Bilgisayarlı tomografi (BT) anjiografide çölyak trunkus ostium düzeyinde 2.5 mm olarak ölçüldü ve bu seviyenin distalinde 8.7 mm'ye ulaşan poststenotik dilatasyon tesbit edildi. Anjiografide çölyak trunkus çıkışında yaklaşık %40'lık darlık ve distalinde poststenotik dilatasyon izlendi. Çölyak arter ile diğer arterler arasında gelişen herhangi bir kollateral yapı izlenmedi.

Radyografik özellikler Diyaframdaki çölyak gövdesinin daralmasının spesifik olmadığını ve en sık asemptomatik hastalarda görüldüğünü bilmek önemlidir. Çölyak arter kompresyonunun tanınan görüntüleme özellikleri şunları içerir:* proksimal çölyak gövdesinin üst kısmının çengel veya "J" görünümü oluşturan odak daralması**Post stenotik dilatasyon veya kollateral oluşumu***İlişkili ateroskleroz yokluğu Solunum evresi genellikle çölyak daralmasının derecesi üzerinde önemli bir etkiye sahiptir. En yaygın olarak çölyak arter daralması,ekspirasyon sonunda belirginleşir ve inspirasyonsonunda azalır. Bu nedenle, klinik olarak anlamlı olmayan daralmayı (yanlış pozitif) saptama şansını azaltmak için inspirasyon sonu sırasında görüntüleme yapılması tavsiye edilmiştir.

Tartışma ve Sonuç: İzole çölyak arter kompresyon sendromunun ateroskleroz ve MAL basısı olmak üzere iki önemli sebebi vardır. MALS postprandial ağrı, bulantı ve kilo kaybı triadı ile ortaya çıkan nadir bir klinik durumdur. Yemek sonrası ağrı özellikle ekspiryum sırasında ortaya çıkar. MAL aortun önünde T12-L1 düzeyinde bulunur ve diyafram kuruslarını birleştirir. Semptomlar MAL'ın aort çıkışında çölyak artere basısına bağlı kan akımındaki azalmaya bağlıdır. Özellikle ekspiryum esnasında diyaframın kraniale doğru yer değiştirmesi ile MAL' ın gerilmesine bağlı çölyak basının daha da artması semptomların belirgin hale gelmesine neden olmaktadır. Ancak SMA dan çölyak arter veya dallarına gelişen kollateraller sayesinde hasta semptom görülmez MALS' da semptomları nedenleri ilki mezenter iskemi gelişmesidir. İkinci ise çölyak ganglion veya çölyak pleksus basısına bağlı gelişen nörojenik stimülasyon ile sempatik ağrı liflerinin irritasyonuna bağlı olarak gelişir. Teşhiste çölyak renkli Doppler USG, konvansiyonel anjiyografi ve çok kesitli BT ile elde edilen anjiyografi kullanılabilir

Anahtar kelimeler: MALS

Kaynaklar

1. Effects of pressure support ventilation and continuous positive airway pressure on diaphragm performance Janalee Isaacson et al., Journal of Advanced Nursing, 2000
2. Contraction of the human diaphragm during rapid postural adjustments P. W. Hodges et al., Journal of Physiology, 1997
3. Activation of the human diaphragm during a repetitive postural task Paul W. Hodges et al., Journal of Physiology, 2000
1. Skeletal muscle pump versus respiratory muscle pump: modulation of venous return from the locomotor limb in humans Jordan D. Miller et al., Journal of Physiology, 2005
2. Silence Says No Buyout Deal Forthcoming GenomeWeb, 2011 3. Siewert type I and II esophageal adenocarcinoma (EAC): CT, PET, EUS sensitivity / specificity for the preoperative assessment of lymph node metastases (LNM) in single thoracic and abdominal lymph nodal stations.
Egesta Lopci et al., J Nucl Med, 2018

Gri skalada Çölyak arterin Aortan daralak çıkışı



RDUS ta çlöyak arter daralarak çıkıyor.



Çölyak arter allasing artefaktı veriyor.



Çölyak arter allasing artefaktı veriyor.

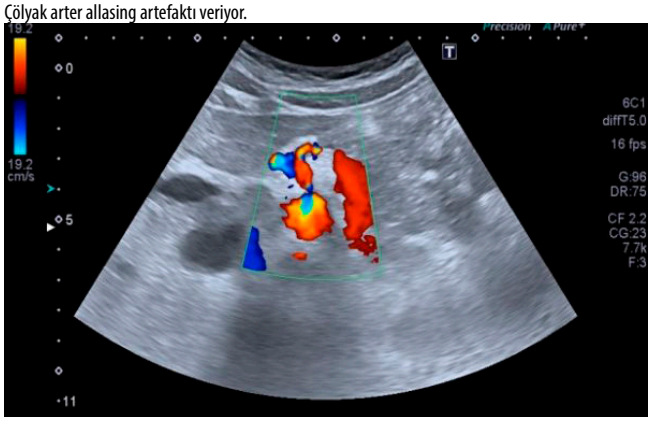

Spektral hız artışı

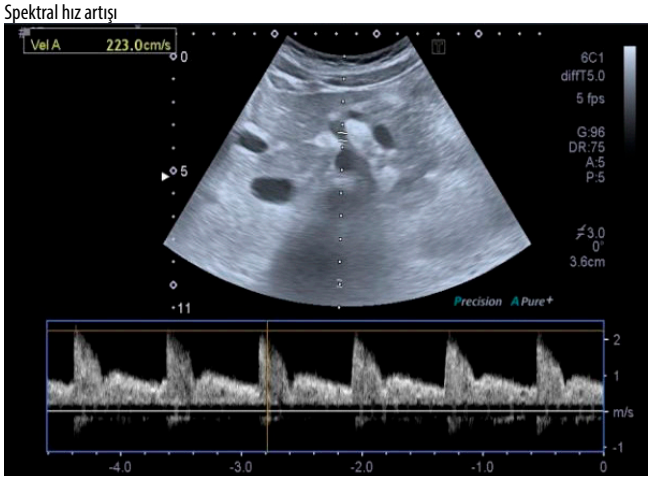

Spektral hız artışı

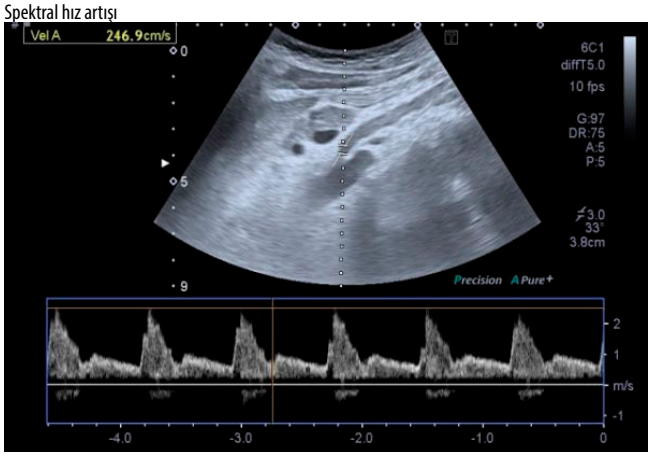

Spektral hız artışı

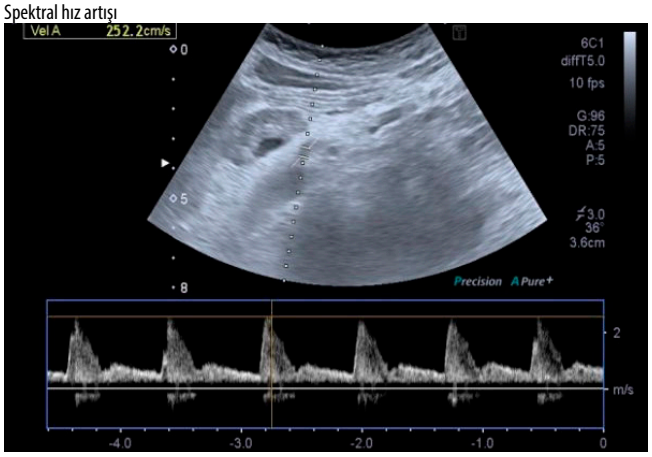

Spektral hız artışı

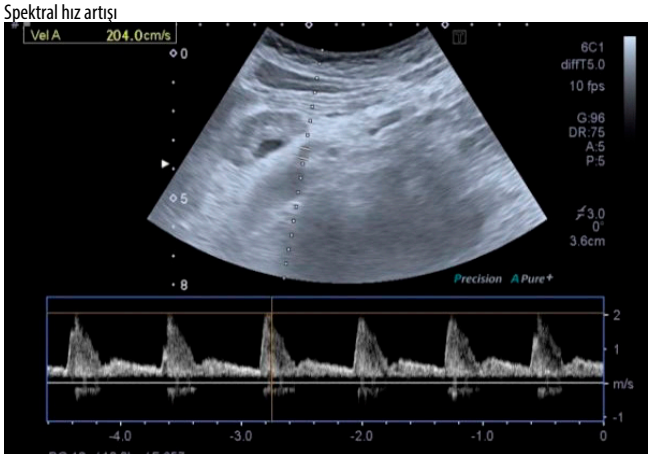

Çölyak arterin aortadan çıkış seviyesinde alınan sagital ve aksiyel arteryel faz görüntülerde çölyak arter kalibrasyonunda azalma ve yer yer kesintili seyir ile uyumlu görünüm izlendi.

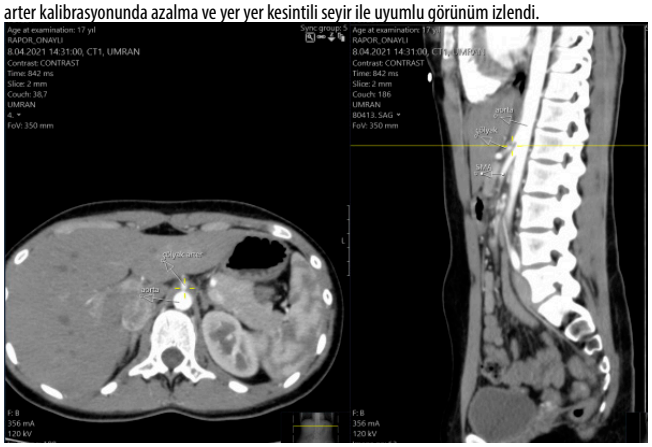

Acil Radyoloji

PS-013

AKUT KARIN AĞRISININ CERRAHİ GEREKTİRMEYEN NEDENLERİ: İNTRAABDOMİNAL İNFLAMATUAR YAĞ LEZYONLARI

Şahap Törenek, Çisel Yazgan

Sbü Dr Abdurrahman Yurtaslan Ankara Onkoloji Eah

Giriş-Amaç: İntraabdominal yağ dokusu içeren lezyonların inflamasyonu akut karın ağrısının nadir nedenleridir(1). Genellikle konservatif tedaviyle kendini sınırlayan benign inflamatuar süreçlerdir.

Klinik özellikleri sıklıkla akut apandisit, divertikülit gibi akut karının cerrahi nedenlerini taklit eder(1). Nonspesifik klinik özellikleri tanıda görüntüleme yöntemlerinin önemini arttırmaktadır. BT hem bu lezyonların saptanmasında hem de akut karının cerrahi nedenlerinin dışlanmasında önemli bir rol oynar(1). Nitekim görüntüleme yöntemleriyle bu lezyonlara tanı konulabilmekte ve gereksiz cerrahi işlemler önlenebilmektedir. Bu bildiride akut karın ağrısı ile başvuran cerrahi akut karını taklit eden inflamatuar yağ lezyonlarının görüntüleme bulgularını kliniğimizden olgularla sunmayı amaçladık

Epiploik Apandajit

Epiploik apendiksler kolonun antimezenterik yüzeyinde 0.5-5cm uzunluğunda vasküler sapla serozaya bağlı yağ dokusu içeren peritoneal uzantılardır(1,2). Epiploik apendikslerin pedinküllü yapıları nedeniyle torsiyon ve tromboza eğilimlidirler. İskemi ve inflamasyon bu yapıların torsiyonu ya da santral venin trombozu sonucu gelişir(1-3). Genellikle kendi kendini sınırlayan benign inflamatuar bir süreçtir. Ağrı genellikle sağ ya da sol alt kadrandadır. Sağ kolonda gelişirse genellikle akut apandisiti, sol kolonda gelişirse divertiküliti taklit eder. Kontrastlı abdomen BT incelemesinde perikolonik yerleşimli, periferinde ince hiperdens rim bulunan oval şekilli yağ içeren lezyonlar şeklinde izlenirler. Lezyonun santralinde tromboze vene ya da hemorajiye sekonder hiperdens dot işareti görülebilir (resim1a-b)(3). Kolon duvarında inflamatuar değişikliklerin izlenmemesi divertikülitten ayrımında en önemli bulgudur.

Omental Enfarkt

Primer omental infarkt akut karın ağrısının nadir nedenlerinden biridir. Hastalar genellikle sağ alt kadran ağrısıyla başvururlar ve akut apandisitle karışır. Epiploik apandajitin aksine 2.dekatta daha sık görülür(4). Etiyoloji venöz tomboza bağlı gelişen infarkt ve inflamasyondur. Kontrastlı abdomen BT incelemesinde sıklıkla sağ alt kadranda karın duvarı ve transvers veya çıkan kolon arasında heterojen yağ içeren kitle olarak izlenmektedir (resim 2 a-b)(4-6). Komşu kolon duvarında kalınlaşma görülebilir. Divertikülit ve epiploik apandajitle karışabilir. Epiploik apandajitten farklı olarak BT görüntülerinde inflame yağ lezyonunun çevresinde hiperdens rim görülmez(1).

Mezenterik Panniküllit

Mezenterik panniküllit mezenterik yağ dokunun kronik nonspesifik inflamasyonu ve fibrozisle seyreden bir hastalıktır(5,6). Sklerozan mezenterit olarak da adlandırılan klinik antitenin etiyolojisi kesin olarak bilinmemektedir. İnce barsak mezenterinin tutulumu kolon mezenterine göre daha sıktır. Mezenterik panniküllit asemptomatik olabileceği gibi nadir olarak akut karın ağrısına neden olabilir.Çoğunlukla kendi kendini sınırlayan inflamasyon genellikle BT incelemede insidental olarak saptanır. BT görüntülemede karakteristik özellikleri mezenter kökünde yağ dokusunda psödokapsül içeren heterojen kitle görünümü, perivasküler dansite artışları,mezenterik lenf nodları şeklindedir (resim3a-b)(5,6). Mezenterik panniküllit lenfoma,gastrointestinal adenokarsinomlar gibi malignitelerle birlikte görülebilir.

Sonuç

İntraabdominal inflamatuar yağ lezyonları nadir olmakla birlikte akut karın ağrısıyla başvuran hastalarda ayırıcı tanıda düşünülmelidir. Gereksiz cerrahi prosedürlerin önlenmesi için görüntüleme bulgularının bilinmesi radyologlar için önemlidir.

Anahtar kelimeler: Omental Panniculitis, Omental Appendices, Fat Necrosis

Kaynaklar

1- Singh AK, Gervais DA, Hahn PF, Sagar P, Mueller PR, Novelline RA.: Acute epiploic appendagitis and its mimics. Radiographics. 2005 Nov-Dec;25(6):1521-34.
2- Giannis D, Matenoglou E, Sidiropoulou MS, et al. Epiploic appendagitis: pathogenesis, clinical findings and imaging clues of a misdiagnosed mimicker. Ann Transl Med. 2019;7(24):814. doi:10.21037/atm.2019.12.74
3- Giambelluca D, Cannella R, Caruana G, et al. CT imaging findings of epiploic appendagitis: an unusual cause of abdominal pain. Insights Imaging. 2019;10(1):26. Published 2019 Feb 22. doi:10.1186/s13244-019-0715-9
4- Aya Kamaya, MD • Michael P. Federle, MD • Terry S. Desser, MD . Imaging Manifestations of Abdominal Fat Necrosis and Its Mimics. RadioGraphics 2011; 31:2021–2034 • Published online 10.1148/rg.317115046
5- Giuseppe Buragina, Alberto Magenta Biasina, Gianpaolo Carrafiello. Clinical and radiological features of mesenteric panniculitis: a critical overview. Acta Biomed. 2019; 90(4): 411–422. Published online 2019 Dec 23. doi: 10.23750/abm.v90i4.7696
6- Hannes Devos , Lode Goethals, et al. Fat misbehaving in the abdominal cavity: a pictorial essay Pol J Radiol 2020; 85: e32-e38 DOI: https://doi.org/10.5114/pjr.2020.93070

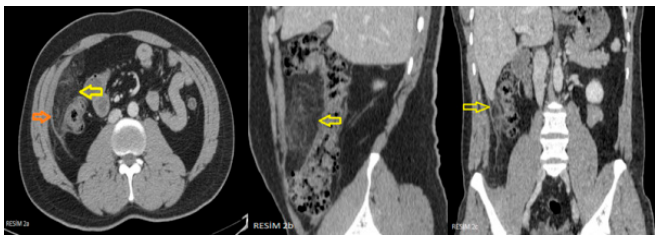

29 yaşında 4 gündür devam eden karın ağrısı ile başvuran erkek hastanın kontrastlı abdomen BT incelemesinde sağ üst kadranda çıkan kolon komşuluğunda omental yağ dokuda dansite artışlar(sarı ok), komşu kolon duvarında ve peritoneal yüzeylerde kalınlaşma(turuncu ok) izlendi.

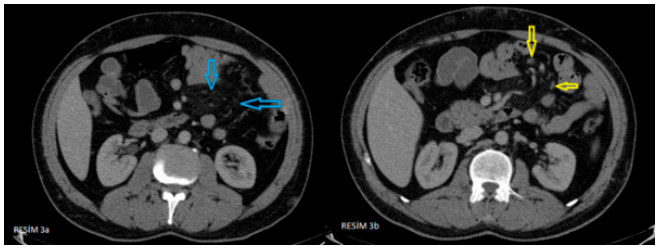

48 yaşında aralıklı epigastrik karın ağrısı şikayeti olan erkek hastanın kontrastlı abdomen BT incelemesinde mezenterde perivasküler alanda yer yer dansite artışları (RESİM 3a mavi ok), büyünün boyutu 15x 11 mm ölçülen lenf nodları izlendi(RESİM 3b sarı ok).

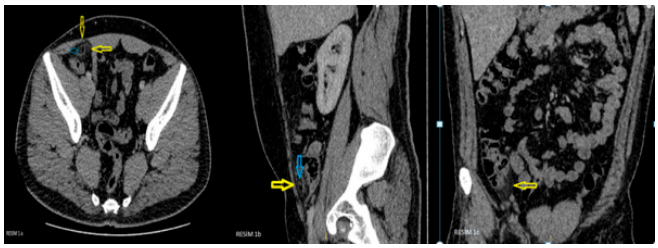

Sağ alt kadran ağrısıyla başvuran 23 yaşındaki erkek hastanın aksiyal ve koronal kontrastlı abdomen BT görüntüleri. Sağ alt kadranda periçekal alanda periferik hiperdens rimi bulunan, yağ dansitesinde lezyon izlendi(sarı ok). Lezyon santralinde tromboze vene ait hiperdansite (mavi ok).

Meme Radyolojisi

PS-014

TRİPLE NEGATİF KANSERLERDE SIK GÖRÜLEN VE NADİR OLAN GÖRÜNTÜLEME BULGULARI VE HİSTOPATOLOJİK KORELASYON

Ebru Özan Sanhal[1], Gizem Ünal[1], Arsenal Sezgin Alikanoğlu[2]

[1]Sbü Antalya Eğitim ve Araştırma Hastanesi Radyoloji Kliniği
[2]Sbü Antalya Eğitim ve Araştırma Hastanesi Patoloji Kliniği

Giriş ve Amaç: Östrojen reseptörü (ER), progesteron reseptörü (PR) ve insan epidermal büyüme faktörü reseptörü 2 (HER2) ekspresyonunun yokluğu ile tanımlanan Triple Negatif Meme Kanseri (TNBC) tüm meme kanserlerinin %15-20'sini oluşturur, diğer türlere kıyasla daha agresif histoloji ve daha kısa sağkalım süresi ile ilişkilidir (1-4).

Farklı agresiflik derecelerine karşılık gelen çeşitli görüntüleme ve histopatoloji bulgularına sahip heterojen bir grubu temsil eden TNBC, iyi huylu lezyonları taklit eden görüntüleme bulguları ile ortaya çıkabilir.

Çalışmamızda TNBC'de sık görülen ve nadir olan görüntüleme bulgularını histopatolojik bulgular eşliğinde sunmayı amaçladık.

Olgular: Kliniğimizde son 2 yılda görüntüleme eşliğinde meme biyopsisi yaptığımız olgular geriye dönük taranarak TNBC tanısı alan 16 olgunun mamografi bulguları ACR BIRADS'a göre tanımlanmıştır.

Klinik Bulgular

TNBC tanısı alan 16 olgudan 9'u ele gelen kitle ile başvururken, 2 olguda inflamatuvar meme kanseri klinik bulguları, 1 olguda meme başı akıntısı mevcuttu, 4 olgu rutin tarama için başvurmuştu. Yaş ortalaması 54,2 (33-72) idi. 4 olguda ailede meme kanseri öyküsü mevcuttu, 1 olguda karşı memede invaziv lobüler karsinom nedeniyle mastektomi öyküsü bulunmaktaydı.

Mamografi Bulguları

Olgu serimizdeki en sık mamografi bulgusu kitle iken (11/16) (Resim 1, 2), fokal asimetri (3/16) (Resim 3), asimetri (1/16) (Resim 4) ve mikrokalsifikasyon (1/16) (Resim 5) nadir mamografi bulgularındandı. Kitle bulgusu olan olgularda; en sık oval şekil (6/11) (Resim 1, 2, 7), ikinci sıklıkta irregüler şekil (4/11) ve en nadir olarak yuvarlak şekil (1/11) (Resim 6) görüldü. Kitle bulgusu olan olgularda en sık görülen sınır özellikleri; keskin (3/11) (Resim 1, 2) ve belirsiz (3/11) iken, örtülü (Resim 6) ve mikrolobüle (Resim 7) sınır daha az sayıda olguda mevcuttu, olguların sadece 1'inde spiküle sınır (Resim 8) tespit edildi. Kitlelerin büyük çoğunluğu yüksek dansiteli (7/11) (Resim 1, 2) iken, düşük dansite veya yağ içeren dansite özelliklerine rastlanmadı. Eşlik eden bulgular arasında en sık aksiller lenfadenopati görülürken (6/16) (Resim 2, 3), meme başında retraksiyon (2/16) (Resim 1), ciltte kalınlaşma (3/16) (Resim 1, 3) ve trabeküler kalınlaşma (3/16) daha nadir bulgulardandı (Tablo 1).

Histopatolojik Bulgular:

Olguların büyük çoğunluğu invaziv karsinom, NST (11/16) (Resim 3, 5, 6, 7) iken, metaplastik karsinom (1/16) (Resim 1), medüller invaziv karsinom (1/16) (Resim 2), apokrin diferansiyasyon gösteren invaziv karsinom (1/16), invaziv lobüler karsinom (1/16) (Resim 4) ve papillller karsinom (1/16) olmak üzere nadir alt tipler de mevcuttu (Tablo 2).

İnflamatuvar meme kanseri kliniği ile başvuran 2 olgunun (Resim 3) her ikisinde de lenfovasküler invazyon ve aksiller lenf nodu metastazı bulunmakta idi.

Tartışma ve Sonuç

TNBC diğer türlere kıyasla daha kötü prognozlu olup, genellikle daha genç yaşta ortaya çıkar ve tanı anında boyutları daha büyüktür. Yüksek histolojik grade, yüksek erken metastaz ve lokorejyonel rekürrens oranlarına sahiptir (2, 5, 6).

TNBC'ler agresif histolojik paternlerine rağmen sıklıkla görüntüleme bulguları ile benign lezyonları taklit eder ve irregüler şekil, spikül sınır, şüpheli mikrokalsifikasyonlar gibi tipik malign görüntüleme bulguları göstermezler. Ancak spesifik görüntüleme bulgusu yoktur ve çeşitli görüntüleme bulguları ile karşımıza çıkabilirler. Nadir histopatolojik alt tipler ve agresif inflamatuvar meme kanseri de TNBC ile ilişkilendirilmiştir.

Anahtar kelimeler: triple negatif meme kanseri, ultrasonografi, mamografi, meme manyetik rezonans görüntüleme

Kaynaklar

1) Dogan BE, Gonzalez-Angulo AM, Gilcrease M, Dryden MJ, Yang WT. Multimodality imaging of triple receptor-negative tumors with mammography, ultrasound, and MRI. AJR Am J Roentgenol. 2010 Apr;194(4):1160-6.
2) Gao B, Zhang H, Zhang SD, Cheng XY, Zheng SM, Sun YH, Zhang DW, Jiang Y, Tian JW. Mammographic and clinicopathological features of triple-negative breast cancer. Br J Radiol. 2014 Jul;87(1039):20130496.
3) Mema E, Schnabel F, Chun J, Kaplowitz E, Price A, Goodgal J, Moy L. The relationship of breast density in mammography and magnetic resonance imaging in women with triple negative breast cancer. Eur J Radiol. 2020 Mar;124:108813.
4) Müller M, Güth U, Varga Z, Reeve K, Bjelic-Radisic V, Fleisch M, Tausch CJ, Elfgen C. Clinical Imaging of the Heterogeneous Group of Triple-negative Breast Cancer. Anticancer Res. 2020 Apr;40(4):2125-2131.
5) Yang WT, Dryden M, Broglio K, Gilcrease M, Dawood S, Dempsey PJ, Valero V, Hortobagyi G, Atchley D, Arun B. Mammographic features of triple receptor-negative primary breast cancers in young premenopausal women. Breast Cancer Res Treat. 2008;111:405–10.
6) Geyer FC, Pareja F, Weigelt B, Rakha E, Ellis IO, Schnitt SJ, Reis-Filho JS. The Spectrum of Triple-Negative Breast Disease: High- and Low-Grade Lesions. Am J Pathol. 2017 Oct;187(10):2139-2151.yer

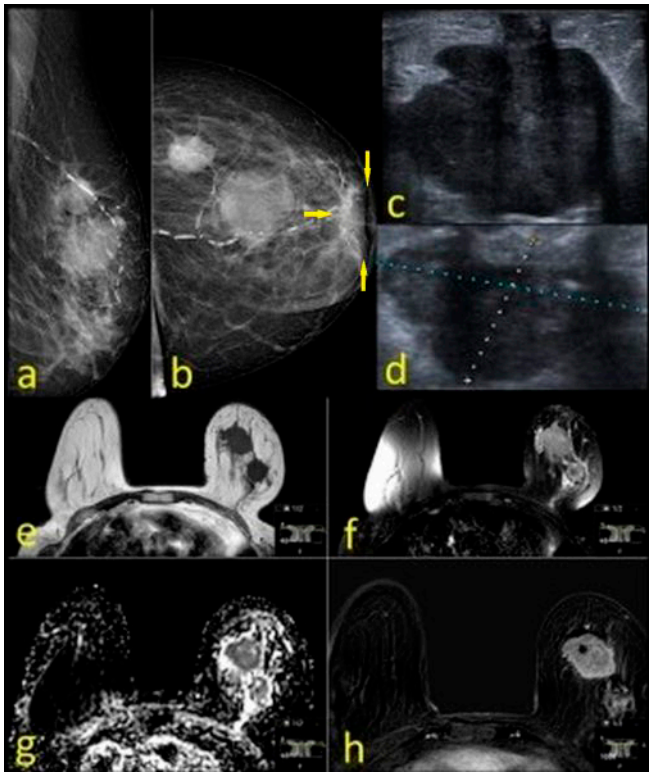

Resim 1. Memede ele gelen şişlik şikayetiyle başvuran 67 yaşında kadın hasta. Sol MLO ve CC grafilerde (a, b), ÜDK'da yaklaşık 45x35x30 mm ve 20x18x22 mm boyutta, oval şekilli, keskin sınırlı, hafif lobüle konturlu, yüksek dansiteli radyoopasiteler izlenmektedir. Sol meme başında retraksiyon ve ciltte kalınlaşma eşlik etmektedir (oklar). US'de (c, d), irregüler şekilli, lobüle ve açılı kontur özellikleri sergileyen, hipoekoik solid lezyonlar görülmektedir. Olgu US eşliğinde tru-cut biyopsi sonucunda Grade 3 metaplastik karsinom tanısı almıştır. Evreleme amaçlı yapılan MR'de T1A görüntüde izo- hafif hipointens (e), T2A MR görüntüde izointens (f), difüzyon kısıtlanması gösteren (g) ve postkontrast çıkartma görüntüde yoğun, hafif heterojen kontrastlanan (h), oval-irregüler şekilli ve irregüler sınırlı lezyonlar görülmektedir.

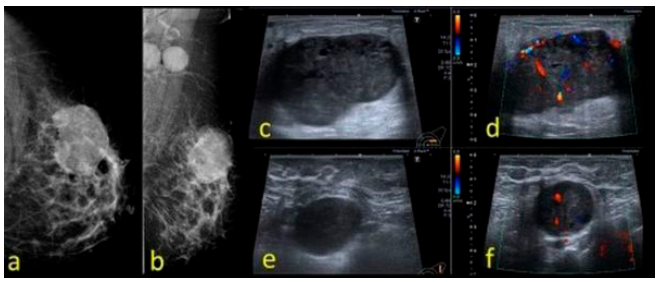

Resim 2. Memede ele gelen şişlik şikayetiyle başvuran 45 yaşında kadın hasta. Sol CC ve MLO grafilerde (a, b) ÜDK'da oval şekilli, nispeten keskin sınırlı, hafif lobüle ve yer yer örtülü konturlu, yüksek dansiteli radyoopasite ve sol aksillada yağlı hilusu seçilmeyen, kalın korteksli, yuvarlaklaşmış LAP'lar izlenmektedir. B-mod US'de (c) oval şekilli, keskin sınırlı, makrolobüle konturlu, milimetrik kistik komponentleri bulunan, posterior güçlenmesi olan, RDUS'de (d) internal ve pariferik vasküler sinyaller alınan hipoekoik solid kitle görülmektedir. US'de sol aksilladaki kalın korteksli, hilusu seçilemeyen ve yuvarlak şekilli LAP'lar izlenmektedir (e, f). Olgu US eşliğinde tru-cut biyopsi sonucunda aksilla (+), Grade 3 medüller patern gösteren invaziv karsinom tanısı almıştır.

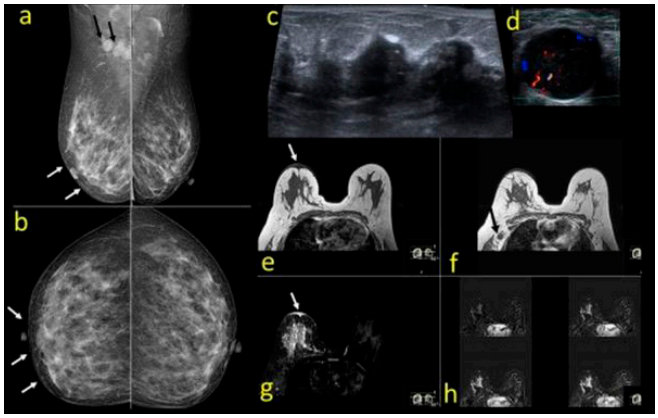

Resim 3. Sağ meme cildinde kızarıklık, memede sertleşme ve şişme şikayetleriyle başvuran, annesinde meme kanseri öyküsü bulunan, 36 yaşında hasta. Mamografide sağ meme ÜDK'da fokal asimetri izlenmektedir (a, b). Sağda meme cildinde kalınlaşma (a, b, beyaz oklar) ve sağ aksillada yağlı hilusu seçilmeyen, kalın korteksli, yuvarlaklaşmış LAP'lar izlenmektedir (a, siyah oklar). US görüntülerde sağ meme ÜDK'da hipoekoik heterojen parankim ve sağ aksillada kalın korteksli, hilusu seçilemeyen ve yuvarlak şekilli LAP izlenmektedir (c, d). Olgu US eşliğinde tru-cut biyopsi sonucunda aksilla (+) Grade 2 invaziv karsinom, NST tanısı almıştır. Lezyonun yaygınlığının değerlendirilmesi amacıyla preop dönemde elde olunan MR'de T1A ve T2A görüntülerde sağda meme cildinde kalınlaşma (e, g, beyaz oklar) ve T1A görüntüde sağ aksillada kalın korteksli LAP (f, siyah ok) izlenmektedir. Kontrastlı dinamik subtrakte MR görüntülerde sağ üst-orta dış kadranda kitlesel olmayan kontrastlanma izlenmektedir (h).

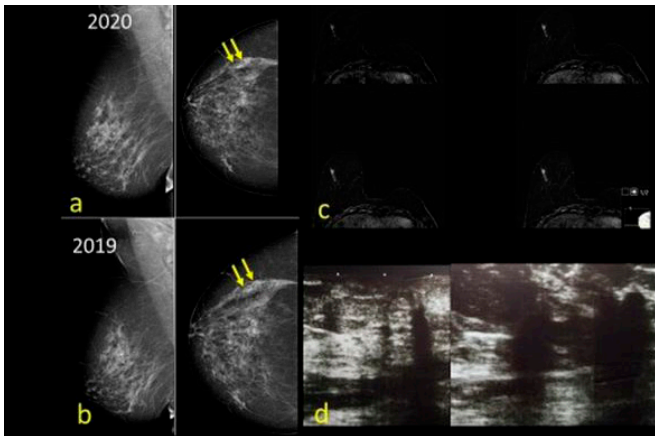

Resim 4. 5 sene önce sol invaziv lobüler karsinom tanısıyla opere olan 53 yaşında hasta. Takipte tarama amaçlı elde olunan mamografide CC grafide, 1 yıl önceki ile karşılaştırmada anlamlı farklılık göstermeyen asimetri izlenmektedir (a, b). Meme US'de bulgu saptanmayan hastaya yapılan MRG'de dinamik kontrastlı çıkartma görüntülerde sağ orta-alt dış kadranda heterojen lineer kitlesel olmayan kontrastlanma gösteren lezyon izlenmektedir (c). Olgu, ikinci bakı US'de (d) karşılık gelen lokalizasyondaki posterior gölgelenmeye neden olan hipoekoik distorsiyon alanlarından yapılan tru-cut biyopsi sonucunda grade 1 invaziv lobüler karsinom, klasik tip + LCIS tanısı almıştır.

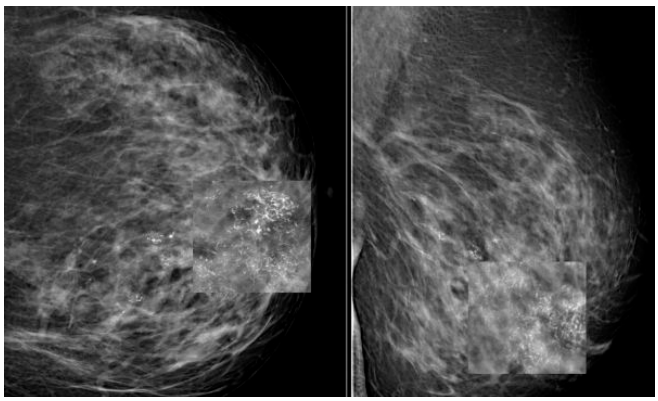

Resim 5. Sol memede ele gelen kitle şikayetiyle başvuran 56 yaşında hasta. Mamografide sol CC ve MLO grafilerde, üst-orta iç kadranda meme başından perifere uzanan, segmental-bölgesel dağılımda, ince lineer/ince lineer dallanan pleomorfik mikrokalsifikasyonlar izlenmektedir. US'de karşılık gelen mikrokalsifikasyonlar içeren heterojen hipoekoik alanlardan yapılan tru-cut biyopsi sonucunda grade 2 invaziv karsinom, NST tanısı almıştır.

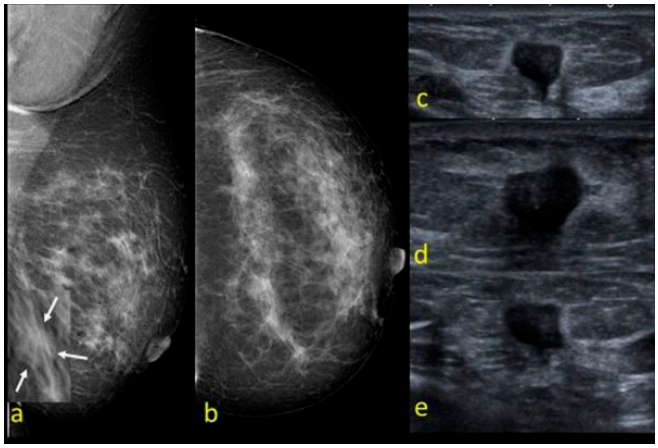

Resim 6. Tarama amaçlı yönlendirilen 48 yaşında hasta. Mamografide sol MLO grafide (a) izlenen, CC grafide net seçilemeyen (b), sol meme orta-alt iç kadranda periferik yerleşimli yaklaşık 10 mm çaplı, yuvarlak şekilli, örtülü sınırlı, eş dansitede radyoopasite izlenmektedir. US görüntülerde (c, d, e); 12x10 mm boyutlu, oval-yuvarlak şekilli, açılı-lobüle konturlu, periferinde ekojen halosu bulunan hipoekoik solid lezyon izlenmektedir. Olgu US eşliğinde tru-cut biyopsi ile grade 2 invaziv karsinom, NST tanısı almıştır.

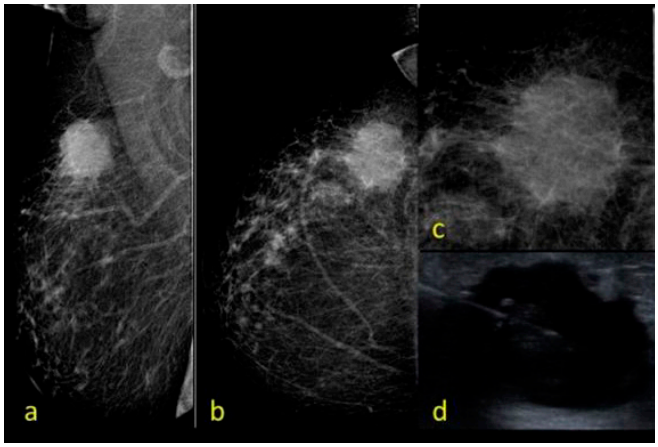

Resim 7. Sağ memede ele gelen kitle şikayetiyle başvuran 72 yaşında hasta. Mamografide (a, b, c) sağ meme ÜDK'da oval şekilli, mikrolobüle sınırlı, yüksek dansiteli opasite izlenmektedir. US'de oval şekilli, mikrolobüle sınırlı, hipoekoik, posterior güçlenmesi olan solid lezyon izlenmektedir (d). Olgu US eşliğinde tru-cut biyopsi ile grade 2 invaziv karsinom, NST tanısı almıştır.

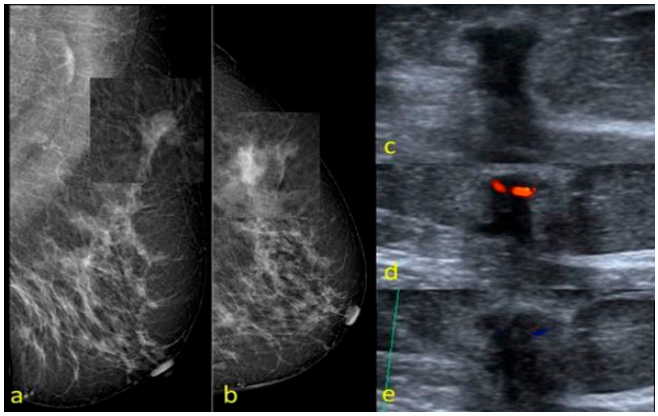

Resim 8. Sol memede ele gelen kitle şikayetiyle başvuran 55 yaşında hasta. Mamografide (a, b) sol meme ÜDK'da irregüler şekilli, spiküle sınırlı, eş dansiteli opasite izlenmektedir. B-mod US'de (c) sol meme saat12-1 lokalizasyonunda, periferik meme üst konturuna yakın yerleşimli, 10x7x8 mm boyutlu, irregüler şekilli, spiküle-açılı sınırlı, uzun aksı cilde dik, hipoekoik, posterior gölgelenmesi olan, RDUS'de (d, e) vasküler sinyaller alınan, besleyici arteri seçilen solid lezyon izlenmektedir. Olgu US eşliğinde tru-cut biyopsi ile grade 2 invaziv karsinom, NST tanısı almıştır.

Tablo 1. Mamografi Bulguları

Meme Yapısı	a. Yağlı	2/16
	b. Dağınık fibroglandüler	5/16
	c. Heterojen dens	9/16
Kitle		11/16
Şekil	Yuvarlak	1/16
	Oval	6/16
	İrregüler	4/16
Sınır	Keskin	3/16
	Örtülü	2/16
	Mikrolobüle	2/16
	Belirsiz	3/16
	Spiküle	1/16
Dansite	Yüksek	7/16
	Eş	4/16
Kalsifikasyon	İnce lineer / ince-lineer dallanan	1/16
Asimetri	Asimetri	1/16
	Fokal asimetri	3/16
Eşlik eden bulgular	Meme başı retraksiyonu	2/16
	Ciltte kalınlaşma	3/16
	Trabeküler kalınlaşma	3/16
	Aksiller adenopati	6/16

Tablo 2. Histopatolojik Bulgular

Histolojik tip	İnvaziv meme karsinomu, NST	11/16
	İnvaziv lobüler karsinom	1/16
	Papiller karsinom	1/16
	Medüller patern gösteren invaziv karsinom	1/16
	Metaplastik karsinom	1/16
	Apokrin diferansiasyon gösteren invaziv karsinom	1/16
Tümör boyutu	Ort. 3,36 cm (1,2-8 cm)	
Grade	1	1/16
	2	8/16
	3	7/16
Lenfovasküler invazyon		9/16
Perinöral invazyon		2/16
Nekroz		5/16
Multifokalite/Multisentrisite		2/16
Aksiller lenf nodu metastazı		5/16

Meme Radyolojisi

PS-015

FİLLOİD TÜMÖRLERDE RADYOLOJİK BULGULAR

Hakan Abdullah Özgül, Işıl Başara Akın, Pınar Balcı

Dokuz Eylül Üniversitesi Tıp Fakültesi Radyoloji Anabilim Dalı

Giriş ve Amaç: Nadir fibroepitelyal tümörlerden olan filloid tümörler (FT) tüm meme lezyonlarının %1'ini ve tüm fibroepitelyal lezyonların %2-3'ünü oluşturmaktadır (1). Herhangi bir yaşta görülebilen FT en sık 35-55 yaş aralığında saptanmaktadır (2). FT, palpabl, ağrısız ve hızlı büyüyen solid kitleler olarak bulgu vermektedir. FT, Dünya Sağlık Örgütü (DSÖ) tarafından histopatolojik özellikler, stromal atipi ve selülerite, mitoz sayısı, hızlı ve aşırı boyut artışı, hücresel pleomorfizm ve cerrahi sınır özelliklerine göre benign, borderline ve malign FT olarak üç gruba ayrılmıştır (3,4). FT'lere ait görüntüleme bulguları oldukça zengin ve yol göstericidir. Fizik muayene sonrasında ilk başvurulan tetkikler olan radyolojik görüntülemeler hastalığın tanısı ve tedavisinin planlanmasında oldukça önemli bir yere sahiptir. Bu yazıda günlük pratiğimizde sıkça kullandığımız mammografi (MG), ultrasonografi (USG) ve manyetik rezonans görüntüleme (MRG) incelemelerinde saptanan FT vakalarına ait görüntüleme bulgularının modaliteler üzerinden sunulması amaçlanmıştır.

Olgular

Olgu-1: Altmış iki yaşında kadın hasta rutin tarama nedeniyle değerlendirildiğinde, MG'de sol meme retroareolar alanda, 28x16mm boyutta kitle lezyonu tespit edildi (Resim 1). Bu vaka ile benzer olarak, FT MG'de genellikle hiperdens, yuvarlak-oval, düzgün-lobule konturlu kitlesel lezyonlar olarak görülmektedir. Kontur düzensizlikleri lokal agresiflik açısından uyarıcı olmalıdır. Üç cm'den daha büyük lezyonlar da genellikle maligniteyi predikte etmektedir.

Olgu-2: Yirmi bir yaşında kadın hasta ele gelen ağrısız kitle nedeniyle USG ile değerlendirildi. Sağ meme üst-dış kadranda 44x16mm boyutta lezyon saptandı (Resim 2). FT'ler USG'de solid, hipoekoik, heterojen internal ekopaterne sahip, genellikle düzgün konturlu, posterior akustik güçlenmesi bulunan, intra-lezyonel milimetrik kistler ve psödokapsül bulunduran lezyonlar olarak görülmektedir. Bu hastada da tanı benign FT olarak gelmiştir. Doppler USG bulguları FT'de kesin ayırt edici bulgular vermemektedir.

Olgu-3: Kırk yedi yaşında kadın hasta, USG'de saptanan kitle nedeniyle MRG'ye yönlendirilmiş. MRG'de sağ meme alt dış kadranda, keskin sınırlı, 13x18 mm boyutlarında, yuvarlak, içerisinde fibröz bantlar izlenen lezyon saptanmıştır (Resim 3). FT'ler MRG'de genellikle bu şekilde izlenmektedir. Yapılan çalışmalarda dinamik kontrastlanmada benign ve malign FT grupları arasında anlamlı fark izlenmemiştir. MRG- Spektroskopide ise artmış membranöz turn over ile uyumlu olacak şekilde 3.2 ppm'de artmış kolin piki saptanmaktadır.

Tartışma ve Sonuç: FT oldukça farklı görüntüleme özelliklerinin bir arada görülebildiği kompleks bir hastalık grubudur. Kendi içerisinde bulunan benign, borderline ve malign FT alt grupları değişken görüntüleme bulgularına neden olabilmektedir. Genellikle histopatolojik verifikasyon ile konulan kesin tanı sonrasında, tümörün alt tipine göre farklı cerrahi tedavi seçenekleri uygulanabilmektedir. FT tüm radyologların BIRADS-4 lezyonların ayırıcı tanısında aklına getirmesi gereken önemli hastalıklardan biridir.

Anahtar kelimeler: Filloid tümör, mammografi, meme, MRG, ultrasonografi

Kaynaklar

1- Cui WJ, Wang C, Jia L et al. Front Oncol 2019.
2- Chu B, Crystal P. Can Assoc Radiol J 2012.
3-Zhang Y, Kleer CG. Arch Pathol Lab Med 2016.
4- Lim RS, Corderio E, Lau Jaqueline at al. Can Assoc Radiol J 2020.

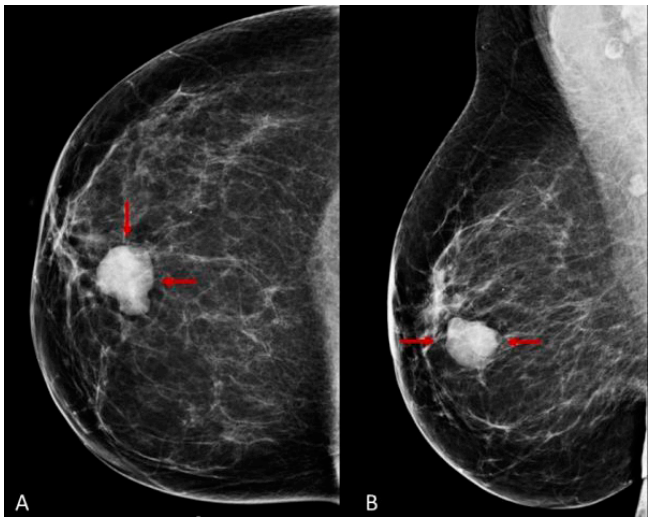

Kraniyokaudal (A) ve Mediolateral oblik (B) MG görüntülerde sol meme retroareolar alanda, 28x16mm boyutta kitle lezyonu izlenmektedir (kırmızı oklar).

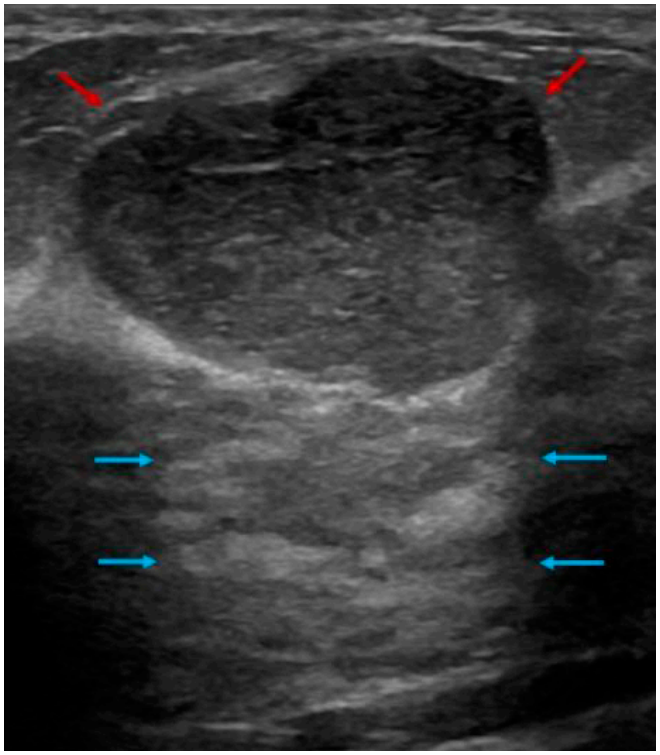

USG'de sağ meme üst-dış kadranda 44x16mm boyutta solid, hipoekoik, hafif heterojen internal ekopaterne sahip, düzgün konturlu, posterior akustik güçlenmesi bulunan (mavi oklar) lezyon olarak görülmektedir (kırmızı oklar).

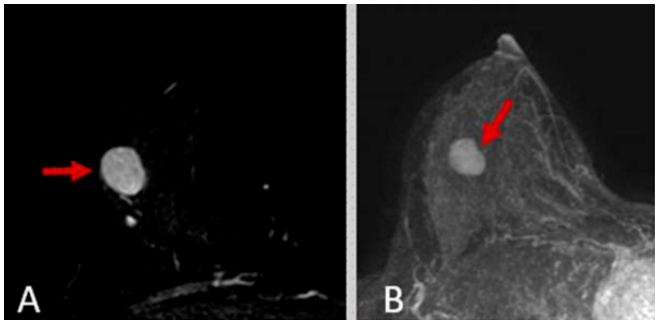

MRG'de sağ meme alt dış kadranda, keskin sınırlı, 13x18 mm boyutlarında, yuvarlak, içerisinde fibröz bantlar izlenen, yağ baskılı T2A serilerde hiperintens (A) ve çıkarmalı dinamik serilerden oluşturulmuş maksimum intensite projeksiyon görüntülerde (B) daha belirgin görülen lezyon saptanmıştır (kırmızı oklar).

Meme Radyolojisi

PS-016

AKSİLLER TRAVMATİK NÖROMA

Seda Aladag Kurt, Yasemin Kayadibi

İstanbul Üniversitesi-cerrahpaşa, Cerrahpaşa Tıp Fakültesi, Radyoloji Anabilim Dalı

Aksiller görüntüleme amacıyla kliniğimize başvuran olgulardan ikisi mastektomi ve aksiller diseksiyon sonrası rutin kontrol, bir olgu ise aksiller kesici-delici alet yaralanmasından yıllar sonra ağrı şikayeti nedeniyle çekilen omuz MR incelemede lezyon saptanması üzerine kabul edildi. Olguların sonografik değerlendirmesinde; aksiller fossada oval şekilli, düzgün sınırlı renkli Doppler incelemede vaskülarizasyon göstermeyen hipoekoik lezyonlar saptandı. İlk planda patolojik lenf nodu lehine değerlendirilen lezyonların US eşliğinde ince iğne aspirasyon biyopsisi ile histopatolojik korelasyonu amaçlandı. Olguların ikisinde örnekleme esnasında oluşan ani ve yoğun ağrı hissi dikkat çekiciydi. Aspirasyon sonucunda meme dokusu ya da lenfoid hücre saptanmayan olgulara kalın iğne biyopsisi yapıldı. Periferik sinirlerde hiperplastik değişiklikler saptanması üzerine bulgular ampütasyon nöromu lehine değerlendirildi. Olgular travmatik nöroma ön tanısıyla cerrahiye yönlendirildi.

Travmatik nöromalar, oldukça nadir görülen, periferal sinir hasarlanmasıyla meydana gelen, vücudun her yerinde oluşabilen benign lezyonlardır (1). Gerçek bir neoplazi olmayıp hasarlanan alanda nöronal hiperlazi ve sinir kılıfında fibröz doku oluşumuyla karakterizedir (2). Travmatik nöromalar en sık ampütasyon cerrahisi sonrasında, daha az sıklıkla posttravmatik olarak ortaya çıkar (1,2). En sık klinik yakınma %50 oranında ağrıdır (3).

Literatürde daha çok omuz cerrahisi sonrası ya da anterior dislokasyona sekonder aksiller sinirin travmatik hasarı tanımlanmıştır. Meme ve göğüs duvarında ise olgu örnekleri ile sınırlı, az sayıda nöroma raporlanmıştır (4). Literatürde, olgularımızda olduğu gibi aksiller fossada lenfadenopati ile karışan, mastektomi ve aksiller diseksiyon cerrahisinden sonra ortaya çıkan sadece bir nöroma olgusuna rastladık (5). Ayırıcı tanıda neoplastik, enfeksiyöz ve enflamatuar süreçler akılda bulundurulmakla birlikte, bu kitlelerin Doppler incelemede kanlanmaması ve damar-sinir paketine yakın komşuluk göstermeleri dikkat çekicidir. Az sayıda olgudaki deneyimimize göre bir diğer ipucu da US eşliğinde ince iğne biyopsisi esnasında hastanın ani ve çok şiddetli ağrı tanımlamasıdır. Bu lezyonlar periferal bir sinirin devamlılığında olabilir, ancak bu küçük sinir dallarını görüntülemek ve tanımak oldukça zordur. Ultrasonografide genellikle oval şekilli, iyi sınırlı, Doppler inceleme ile internal vaskülarizasyon göstermeyen hipoekoik lezyonlar şeklinde gözlenir (4). Manyetik rezonans görüntüleme (MRG) ve PET gibi kontrastlı görüntülemelerde bulgular değişken ve nonspesifiktir (6). Genellikle MRG'de, T1 ağırlıklı serilerde kas doku ile izointens, T2 ağırlıklı serilerde hiperintens gözlenirken kontrastlanma paterni oldukça değişkendir. Klinik ve radyolojik şüphe halinde kesin tanı ince iğne aspirasyonu yerine kalın iğne biyopsisi ile mümkündür.

Bazı olgularda konservatif tedaviye rağmen semptomların gerilemediği bildirilmiştir (7). Çeşitli sistemik tedaviler (antidepresanlar, opioidler gibi), steroid ya da sklerozan ajanların direkt enjeksiyonu, ablasyon gibi alternatif yöntemler fayda sağlayabilir (8,9). Cevap vermeyen olgular çeşitli nöral girişimler ya da nöromanın direkt cerrahi eksizyonu ile tedavi edilir (10).

Anahtar kelimeler: Nöroma, travma, aksilla

Kaynaklar

1. Donnal JF, Blinder RA, Coblentz CL, Moylan JA, Fitzpatrick KP. MR imaging of stump neuroma. J Comput Assist Tomogr. 1990;14:656-7.
2. Yabuuchi H, Kuroiwa T, Fukuya T, Tomita K, Hachitanda Y. Traumatic neuroma and recurrent lymphadenopathy after neck dissection: comparison of radiologic features Radiology. 2004;233:523-529.
3. Ducic I, Mesbahi AN, Attinger CE, Graw K. The role of peripheral nerve surgery in the treatment of chronic pain associated with amputation stumps. Plast Reconstr Surg. 2008;121(3):908-14.
4. Sung HS, Kim YS. Ultrasonography features of traumatic neuroma in breast cancer patients after mastectomy Ultrasonography 2017;36:33-38.
5. Messinger JD, Crawford S. Traumatic neuroma in axillary dissection scar bed following mastectomy. Applied Radiology 2017.
6. Henrot P, Stines J, Walter F, Martinet N, Paysant J, Blum A. Imaging of the painful lower limb stump. Radiographics. 2000;20:219-35.
7. Hsu E, Cohen SP. Postamputation pain: epidemiology, mechanisms, and treatment. J Pain Res. 2013;6:121-36.
8. Gruber H, Kovacs P, Peer S, Frischhut B, Bodner G. Sonographically guided phenol injection in painful stump neuroma. Am J Roentgenol. 2004 Apr;182(4):952-4.
9. Restrepo-Garces CE, Marinov A, McHardy P, Faclier G, Avila A. Pulsed radiofrequency under ultrasound guidance for persistent stump-neuroma pain. Pain Pract. 2011;11(1):98-102.
10. Pet MA, Ko JH, Friedly JL, Smith DG. Traction Neurectomy for Treatment of Painful Residual Limb Neuroma in Lower Extremity Amputees. J Orthop Trauma. 2015;29(9):321-5.

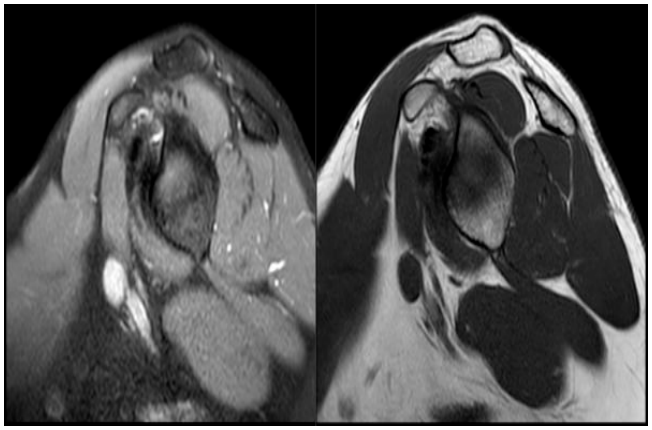

Resim 1. Bir önceki hastada MRG ile damar-sinir paketine komşu izlenen, T1 ağırlıklı seride kas doku ile izointens, T2 ağırlıklı seride hiperintens düzgün sınırlı lezyon

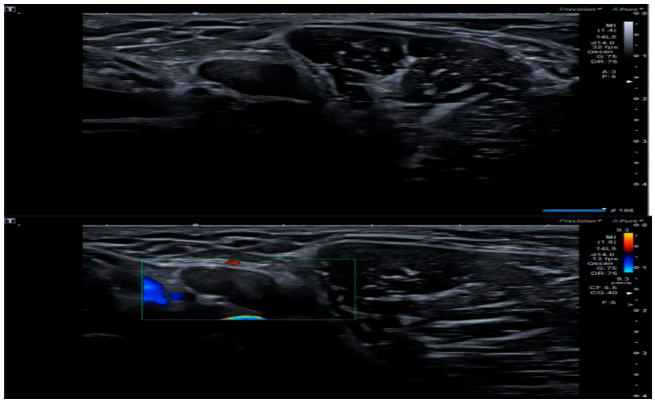

Resim 1. Kesici-delici alet yaralanması öykülü 33 yaşında erkek hastada aksillada vasküler kodlanma göstermeyen düzgün sınırlı hipoekoik lezyon

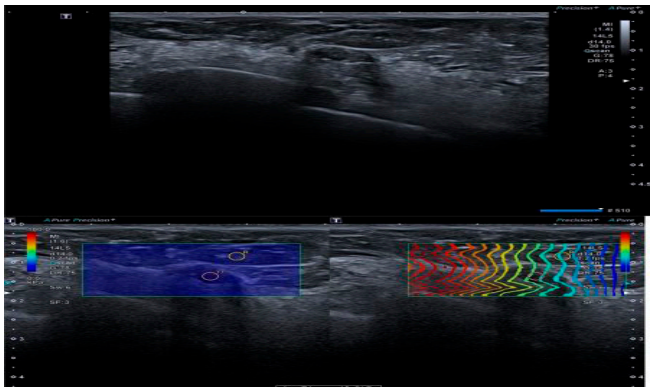

Resim 3. İnvaziv lobüler karsinom nedeniyle mastektomi ve aksiller diseksiyon yapılan 74 yaşında kadın hastada aksiller kuyruk düzeyinde düşük elastisite değerleri ölçülen heterojen hipoekoik lezyon

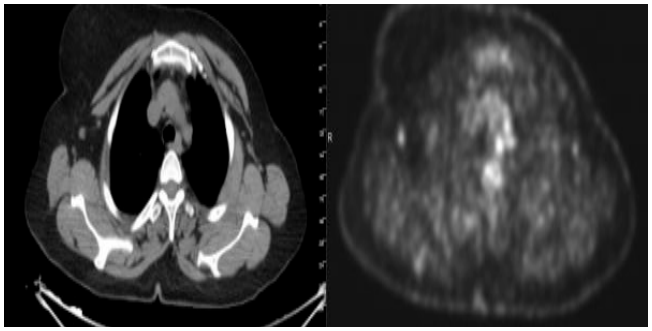

Resim 4. İnvaziv duktal karsinom nedeniyle mastektomi ve aksiller diseksiyon uygulanan 46 yaşında kadın hastada PET-BT görüntülemede FDG tutulumu gösteren milimetrik boyutlu düzgün sınırlı lezyon

Abdominal Radyoloji

PS-017

GÖRSELLERLE BİR KONU: BUDD CHİARİ SENDROMU

Raif Can Yarol , Abdullah Taylan, Canan Altay, Işıl Başara Akın, Mustafa Seçil

Dokuz Eylül Üniversitesi Radyoloji Anabilim Dalı

Giriş ve Amaç: Budd Chiari sendromu; hepatik venlerde, vena cava inferior'da (VCI) veya sağ atriumda obstrüksiyon sonucu gelişen karaciğer venöz dönüş bozukluğu spektrumuna verilen genel bir isimdir. Etiyolojisinde myeloproferatif hastalıklar, hiperkoagulabilite nedeni olan hastalıklar, tümörler, Behçet hastalığı ve diğer bazı hastalıklar rol oynar. Hafif semptomlardan fulminan karaciğer yetmezliğine, kronik karaciğer hastalığına dek geniş bir spektrum içerisinde seyreder. Ana hepatik venler veya VCI'nın akut trombozuna bağlı olarak akut Budd Chiari veya intrahepatik venlerdeki fibrozise bağlı olarak kronik Budd Chiari olmak üzere ikiye ayrılır. (2)Bu sunumda kliniğimize başvuran farklı Budd Chiari olgularından görseller paylaşılacaktır.

Yöntem: Hastanemize ait dijital görüntüleme arşivinde bulunan; farklı Budd Chiari olgularına ait görüntüler birlikte değerlendirilmiştir.

Olgular : Budd Chiari sendromunda ultrasonografi ve bilgisayarlı tomografi klinik bulgulara yardımcıdır. Ultrasonografide akut Budd Chiari sendromunda hepatomegali, splenomegali ve heterojen karaciğer parankimi esas bulgulardır. Kronik Budd Chiari sendromunda ise bunlara ek olarak kaudat lob hipertrofisi, rejeneratif nodüller, safra kesesi duvar kalınlığında artış ve asit eşlik eder.

Bilgisayarlı tomografide venöz yapılardaki oklüzyon, karaciğer parankimindeki heterojenite, kaudat lob hipertrofisi, intrahepatik kollateral yapılar ve hipervasküler nodüller tanıya yardımcı olur. (3)

Manyetik rezonans görüntülemede ise T2 ağırlıklı sekanslarda karaciğerin periferal kesimlerinde heterojen, artmış sinyal intensitesi izlenebilir. Buna ek olarak postkontrast T1 ağırlıklı görüntülemelerde hepatik venlerdeki veya vena cava inferiordaki trombüs gösterilebilir. Rejenaratif nodüller de MR ile rahatlıkla ortaya konabilir.

Multifazik kontrastlı 3D MR anjiografi de hepatik venler ve VCI'nın görüntülenmesinde efektif bir yöntem olarak tanımlanmıştır.

Anjiografi ile yaygın kollateral vasküler yapılar, VCI'daki obstrüksiyon ortaya konabilir.

Tartışma ve Sonuç: Budd Chiari sendromunun etiyolojisinde çok sayıda hastalık mevcut olup klinik yelpazesi de oldukça geniştir. Bu nedenle radyolojik görüntülemeler hastalığın tanısında ve etiyolojisini açığa çıkarmada kritik öneme sahiptir. Ultrasonografik görüntülemede kaudat lob hipertrofisi, asit, splenomegali ve trombüse bağlı hepatik venlerde daralma görülebilir. Bilgisayarlı tomografide ise staza bağlı olarak asit, hepatomegali, karaciğer parankiminde nodüler ve heterojen görünüm izlenir. MR, MR anjiografi veya anjiografi de tanıya yardımcı olarak kullanılabilir.

Anahtar kelimeler: budd Chiari Sendromu

Kaynaklar

1- A Comprehensive Approach to Hepatic Vascular Disease Khaled M. Elsayes , Akram M. Shaaban, Sarah M. Rothan, Sanaz Javadi, Beatrice L. Madrazo, Rosa P. Castillo, Victor J. Casillas, Christine O. Menias
2- Budd-Chiari syndrome: imaging review Varun Bansal, , Pankaj Gupta, , Saroj Sinha, , Narender Dhaka , Naveen Kalra, ,Rajesh Vijayvergiya,Usha Dutta, and Rakesh Kochhar https://www.ncbi.nlm.nih.gov/pmc/articles/PMC6319835/
3- Budd Chiari Syndrome; Spectrum of İmaging Findings Giuseppe Brancatelli, Valerie Vilgrain, Michael P. Federle, Antonie Hakime, Roberto Lagalla, Riccardo Iannaccone and Dominique Valla



Resim 1. 41 yaşında kadın hasta; hepatomegali, asit (siyah ok) ve oldukça heterojen karaciğer parankimi dikkat çekiyor.



Resim 2. 43 yaşında erkek hasta. Arteriel faz BT seride perihepatik sıvı ve kaudat lob hipertrofisine ek olarak sağ lob segment 6 düzeyinde perfüzyon bozukluğuna (siyah ok) sekonder hipodens görünüm mevcut.



Resim 3. 31 yaşında erkek hasta. Hepatomegali, splenomegali, karaciğer parankiminde yaygın perfüzyon bozukluğuna bağlı heterojen ve nodüler görünüm. Hepatik venler izlenemiyor.

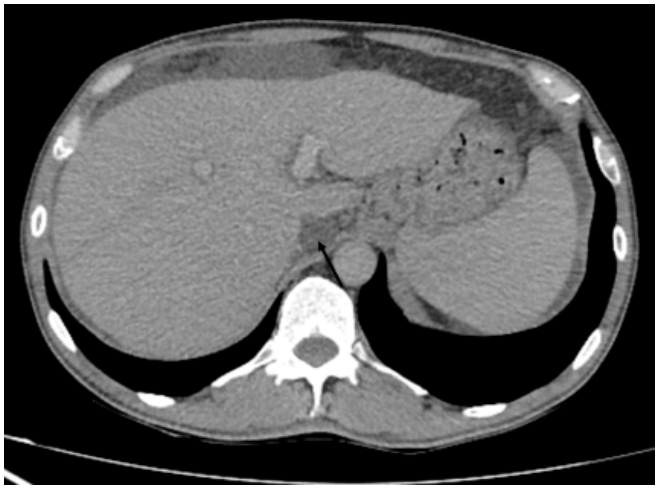

Resim 4. 52 yaşında erkek hasta. Hepatomegali ve perihepatik sıvıya ek olarak vena cava inferior içerisindeki trombüs(siyah ok) dikkat çekiyor.

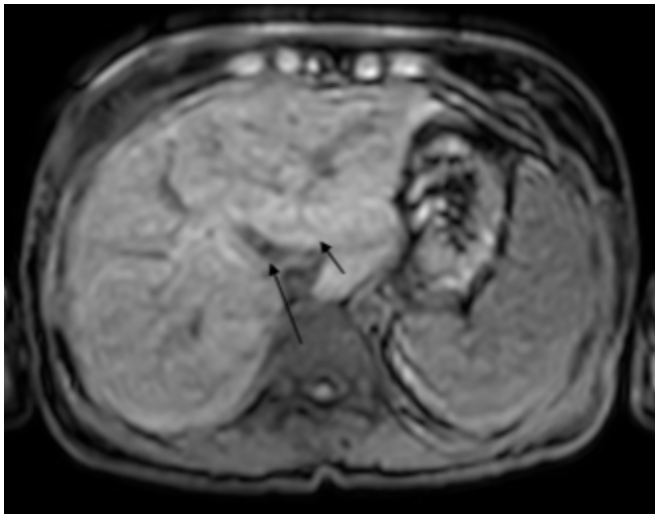

Resim 5. 32 yaşında kadın hasta. MR görüntülemede T1 ağırlıklı serilerde orta hepatik vende dominant görünüm (uzun ok) ve sol hepatik venin ince kalibrasyonu izleniyor. Sağ hepatik ven izlenmiyor.

Pediatrik Radyoloji

PS-018

TİP 1 NÖROFİBROMATOZİS- ÇOCUKLARDA SANTRAL SİNİR SİSTEMİ GÖRÜNTÜLEME BULGULARI

Derya Bako[1], Engin Beydoğan[1]

[1]Sbü Van Bölge Eğitim ve Araştırma Hastanesi, Çocuk Radyolojisi
[2]Sbü Van Bölge Eğitim ve Araştırma Hastanesi, Radyoloji

Giriş ve Amaç: Tip1 Nörofibromatozis, tümör süpresör bir gen olan nörofibromin genindeki mutasyonlar sonucunda ortaya çıkan genetik bir bozukluktur. 1:2500 ila 1:3000 sıklığında görülmekte olup en sık rastlanan nörokutan hastalıktır (1). Olguların %50 sinde otozomal dominant kalıtım gözlenirken, geri kalanında sporadik mutasyonlar saptanır. Ciltte izlenen hiperpigmente maküller (cafe-a-u-lait lekeleri) ve nörofibromlar (benign periferik sinir kılıfı tümörleri) hastalığın en önemli işaretleridir. Tüm sistemleri etkileyebilir, olguların klinik bulguları ve radyolojik yansımaları çok geniş bir yelpazede dağılım gösterir. Bu bildirinin amacı tip 1 nörofibromatozisin santral sinir sistemi tutulum örneklerinin sunulmasıdır.

Tutulum örnekleri:

1. FASI -Fokal Sinyal Artışı Gösteren Alanlar: Nörofibromatozisli olguların %90 ında görülen, sıklıkla bazal gang-

lionlar, beyin sapı ve serebellumda yerleşim gösteren, T2 Ağırlıklı Görüntülerde (AG) hiperintens alanlardır (Resim 1 ve 2). Daha nadir olarak hipokampüs ve serebral hemisferlerde de saptanabilir. Boyutları birkaç milimetreden 1-2 cm ye kadar değişkenlik gösterebilir, kitle etkisi nadirdir. Erken çocukluk döneminde sık izlenen FASI'ler sıklıkla yaş ile birlikte küçülmektedir. FASI lerin, miyelin vakuolizasonu ile ilişkili alanlar olduğu düşünülmektedir(2).

2. Hacim artışı: Nörofibromatoziste ağırlıklı olarak beyaz cevherde hacminde artış yanı sıra obstrüktif ya da non obstrüktif hidrosefali ile ilişkili makrosefali izlenebilir. Özellikle orta hat yapıları ve korpus kallosum hacim artışından en sık etkilenenen yapılardır. Hacim artışının vakuolizasyon ile ilişkili, genel ve lokal beyaz cevher yıkımı kaynaklı olduğu düşünülmektedir (Resim 3).

3. Sfenoid kanat displazisi: Sfenoid kemiğin sıklıkla büyük kanadının, asimetrik hipoplazisi ya da aplazisidir. Nadiren süreç temporal ve oksiptial kemikleri de ilgilendirebilir. Belirtilen değişikliklere ikincil olarak orta kranial fossa genişler, orbita arka duvarı düzleşir, intraorbital basınç artışına ikincil buftalmus ve pulsatil ekzoftalmus ortaya çıkabilir (Resim 4).

4. Optik gliom: Tek taraflı ya da iki taraflı olup, bilateral optik gliom nörofibromatozisin karakteristik bulgusudur. Nörofibromatozisli olguların %20 sinde saptanır, büyük çoğunluğu pilositik astrositomdur. Optik sinirde kalınlaşma, bükümlü görünüm izlenir, düşük evreli bir neoplazi olsa da kiazma ve optik radiatio ya da uzanabilir, kontrast tutulum deseni değişkenlik göstermektedir (Resim 5).

5. Pleksiform Nörofibrom: Periferik sinir kılıflarından köken alan tümörlerdir. Baş bölgesinde sıklıkla trigeminal sinirin orbital dalını tutar, T2 AG'de tipik hedef tahtası görünümü tanısal olup yoğun kontrast tutulumu gösterirler (Resim 6).

6. Optik gliom dışı glial neoplaziler: Düşük evreli serebellar gliomlar, beyin sapı, tektum ve bazal ganglia gliomları nörofibromatozisli hastalarda sıktır. Büyük çoğunluğu pilositik astrositom (Resim 7) olup yüksek evreli glial neoplaziler (Resim 8) de daha nadir olmakla birlikte görülmektedir. Pilositik astrositomlar sıklıkla kontrast tutan mural nodülü olan kistik kitleler şeklinde izlenirken, duvarındaki kontrast tutulumu, kistik bileşenin duvarını döşeyen tümör hücrelerine tekabül etmektedir (4).

Tartışma ve Sonuç: Tip 1 nörofibromatozise özgü tutulum desenleri, lezyonların muhtemel davranışı (gerileme ya da progresyon) ve olası komplikasyonlarına hakimiyet, olguların tanısı yanı sıra ve tedavi yönetimi açısından da çok önemlidir.

Anahtar kelimeler: Tip 1 nörofibromatozis, FASI, optik gliom, sfenoid kanat displazisi

Kaynaklar

1. Hirbe, A.C.; Gutmann, D.H. Neurofibromatosis type 1: A multidisciplinary approach to care. Lancet Neurol. 2014, 13, 834–843.
2. Di Paolo, D.P.; Zimmerman, R.A.; Rorke, L.B.; Zackai, E.H.; Bilaniuk, L.T.; Yachnis, A.T. Neurofibromatosis type 1: Pathologic substrate of high-signal-intensity foci in the brain. Radiology 1995, 195, 721–724.
3. Russo C, Russo C, Cascone D, Mazio F, Santoro C, Covelli EM, Cinalli G. Non-Oncological Neuroradiological Manifestations in NF1 and Their Clinical Implications. Cancers (Basel). 2021 Apr 12;13(8):1831. doi: 10.3390/cancers13081831. PMID: 33921292; PMCID: PMC8070534.
4. O'Brien WT. Imaging of primary posterior fossa brain tumors in children. J Am Osteopath Coll Radiol 2013; 2(3):2-12.

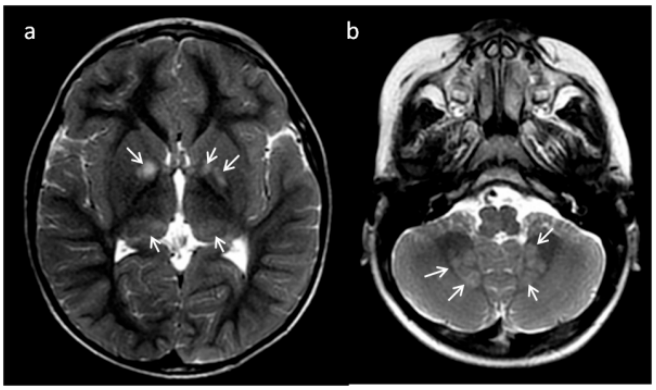

Resim 1. 9 yaş erkek olgu, aksiyal T2 AG'de her iki globus pallidus, talamus (a); her iki dentat nükleus ve peridentat alanda (b) oklar ile gösterilmiş, kitle etkisi olmayan fokal sinyal artışı gösteren alanlar (FASI).

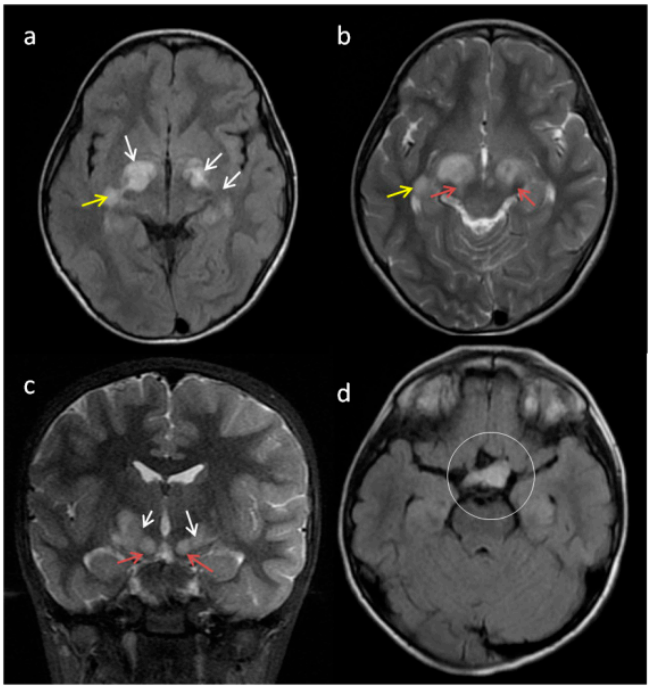

Resim 2. 5 yaş kız olgu; aksiyal FLAIR (a), aksiyal (b) ve koronal (c) T2 AG de her iki globus pallidus (beyaz ok) , sağda hipokampüs (sarı ok), her iki serebral pedinkülde (kırmızı ok) hafif kitle etkisi gösteren, 3 yıldır stabil fokal sinyal artışı gösteren alanlar (FASI). Aksiyal FLAIR (d) de, sol optik sinir prekiazmatik segment, optik kiazma, ve solda postkiazmatik segmenti ilgilendiren optik gliom

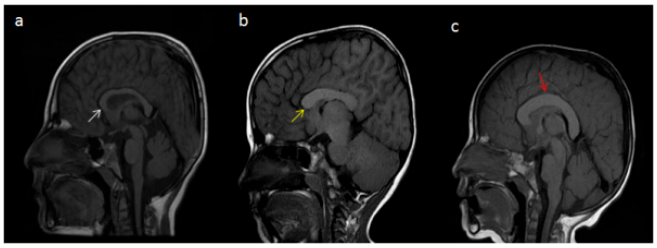

Resim 3. T1 A sagittal görüntüler; a, 8 yaş erkek olgu normal korpus kallosum, rostrum kesimi beyaz ok ile gösterilmiştir. b, nörofibromatozis tanılı 7 yaş olgu, korpus kallosum rostral kesiminde agenezi (sarı ok). c, tip1 nörofibromatozis tanılı 3 yaş olgu mega korpus kallosum (kırmızı ok).

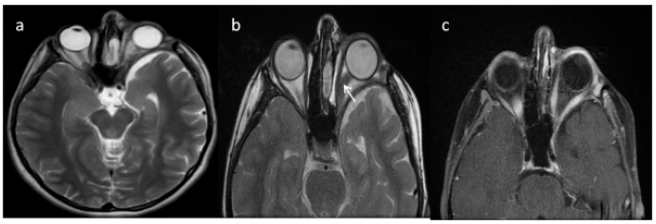

Resim 4. 13 yaş kız olgu, Aksiyal T2 AG'de a, solda sfenoid kanat displazisine ikincil sol orta kranial fossada genişleme, orbita hacminde diplaziye ikincil azalma, arka duvarında düzleşme ile ilişkili ekzoftalmus; b) aynı olguya ait bir alt düzlemden elde olunan aksiyal T2 AG'de sol bulbus okulinin sağa göre büyük olduğu (minimal buftalmi), sol optik sinirin optik gliom düşündürür vasıfta kalın ve büküntülü olduğu (ok) izlenmektedir. Kontrastlı yağ basklı T1 AG'de optik gliomun beklenenin aksine kontrast tutmadığı görülmektedir.

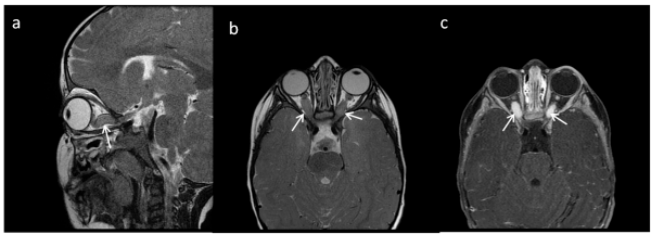

Resim 5. 6 yaş olguda bilateral optik gliom (oklar). Sagittal (a) ve aksiyal (b) T2 AG'de her iki optik sinir intraorbital segmentlerinde optik gliom ile uyumlu kalınlaşma ve büküntülü görünüm; c) kontrastlı , yağ baskılı T1 AG'de kalınlaşmış optik sinirlerde yoğun kontrast tutulumu izlenmektedir.

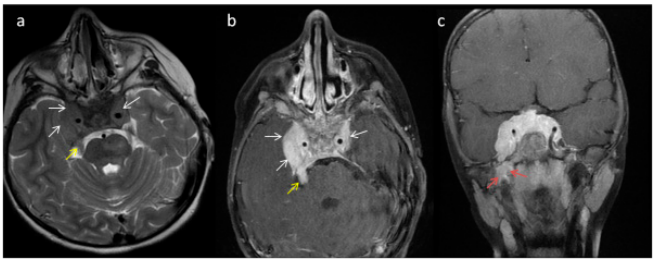

Resim 6. 7 yaş nörofibromatozis tanılı olgu; a, aksiyal T2 AG'de oklar ile gösterilmiş, her iki ICA kavrenozal segmentlerini çepeçevre saran, sağda orta kranial fossaya uzanmış, sağ trigeminal sinir ile ilişkisi net olarak seçilen (sarı ok) bilateral pleksiform nörofibromlar izlenmektedir. İ.v. Kontrast madde enjeksiyonu sonrası elde olunan aksiyal (b) ve koronal (c) görüntülerde yoğun kontrast tutan kitlelerin sağda trigeminal sinir sisternal segmenti (sarı ok) yanı sıra mandibuler segmenti (kırmızı ok) boyunca da uzandığı görülmektedir.

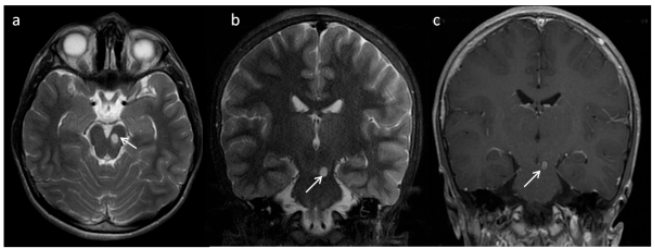

Resim 7. Tip 1 nörofibromatozis tanılı 13 yaş olguda, mezensefalon sol pedinkülünde aksiyal (a) ve koronal (b) T2 AG'de hiperintens sinyal özelliğinde lezyon (ok) izlenmiş olup, kontrastlı yağ basklı koronal T1 AG'de (c) yoğun kontrast tutan bileşeni (ok) izlenmektedir, pilositik astrositom olarak değerlendirilmiştir.

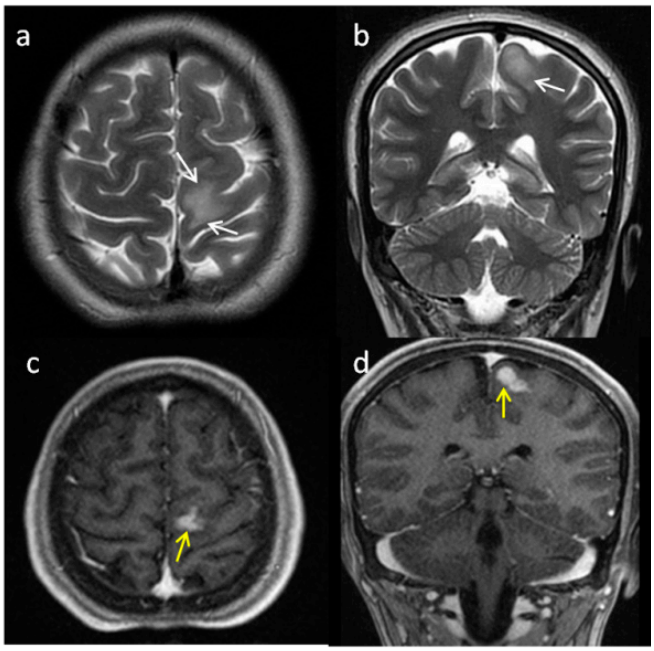

Resim 8. 17 yaş nörofibromatozis tanılı olgu, aksiyal (a) ve koronal (b) düzlemde elde oluanan T2 AG'de, sol frontalde presantral girusta korteks ve subkortikal alanı ilgilendiren sinyal artışı ve ekspansiyon izlenmektedir. Kontrastlı ve yağ baskılı aksiyal (c) ve koronal (d) T1 AG'de lezyonun santral kesiminde yoğun kontrast tutan nodüler bileşen izlenmiş olup yüksek evreli glial neoplazi tanısı almıştır.

Acil Radyoloji

PS-019

RESİMLERLE BİR KONU: AKUT KARIN AĞRISINDA RADYOLOJİK GÖRÜNTÜLEME BULGULARI

Ekrem Anıl Sarı, Serap Sarı, Abdullah Taylan, Işıl Başara Akın, Canan Altay, Funda Obuz

Dokuz Eylül Üniversitesi Hastanesi

Giriş-Amaç: 'Akut karın', klinisyenin acil bir tedavi kararı vermesini gerektiren şiddetli karın ağrısı ile karakterize klinik bir durumdur. Yaşamı tehdit eden hastalıklardan iyi huylu kendi kendini sınırlayan durumlara kadar geniş bir hastalık yelpazesini içerir. Görüntüleme yöntemleri açısından US'nin iyonlaştırıcı radyasyon içermemesi ve ucuz olması avantajıdır (1,2). Amerikan Radyoloji Koleji (ACR) uygunluk kriterlerlerine göre (2018), lokalize edilemeyen karın ağrısı olan ve ateşi olan hastalar için kontrastlı BT ilk seçilmesi gereken görüntüleme yöntemidir (3). Abdominal grafi ise üriner taş ve pnömoperitonyumun tanısında yararlı olmakla birlikte grafinin normal olması ileusu veya diğer patolojileri ekarte etmez (4). Bu sunumda akut karın ağrısına sebep olabilecek olgulardan bazılarını ele alıp radyolojik görüntüleme bulguları sunulmuştur.

Olgular

Akut apandisit: Radyolojik incelemenin amacı negatif laparatomi oranını düşürmek ve akut apandisiti perforasyon gelişmeden önce teşhis etmektir. US ve BT'nin önemli rolleri vardır, ancak BT'nin doğruluğu daha iyidir. Radyolojik görüntüleme bulguları; dıştan dışa ölçülen çapın 6 mm'den fazla olması, inflame periapendiküler yağ dokusu, apendikolit, Power Doppler'de hipervaskülarite şeklinde tariflenebilir (4) (Figür 1).

Divertikülit: Radyolojik görüntüleme bulguları; divertikülosis ile birlikte segmental duvar kalınlık artışı, yağlı dokuda enflamatuar değişiklikler şeklindedir. Apse oluşumu veya perforasyon gibi divertikülit komplikasyonları en iyi BT ile dışlanabilir. Bu konuda önemli bir tuzak; kolon kanseri özellikle invaziv büyüme gösterdiğinde, desmoplastik reaksiyon veya inflamasyon nedeniyle benzer görüntüleme özelliklerinin ortaya çıkabilmesidir (Figür 2).

Akut Kolesistit:.US, %88 duyarlılık, %80 özgüllük ile primer görüntülemedir. Radyolojik görüntüleme bulguları intraluminal taş, kalınlaşmış kese duvarı (>3 mm), perikolesistik sıvı koleksiyonu, subserozal ödem, kese distansiyonu (>4 cm), kesede çamurdur. (6) (Figür 3).

İnce Barsak Obstrüksiyonu:BT, %94 duyarlılık ve %96 özgüllük ile en iyi görüntüleme yöntemidir. Radyolojik görüntüleme bulguları; barsakta çap değişikliği olması (>2.5 cm), feçes bulgusu (obstrüksiyon noktasının belirlenmesinde önemli) olarak özetlenebilir (Figür 4).

Barsak İskemisi: Arteriyel ve venöz fazlarda bifazik kontrastlı BT tanıda en iyisidir. BT bulguları nonspesifik olabilmekle birlikte; barsak duvar kalınlık artışı (>3 mm), anormal bağırsak duvarı kontrastlanması, barsak duvarında aşırı incelme (yaklaşmakta olan perforasyon), pnömotosis intestinalis, portal ven periferinde hava gibi bulgular görülebilir (8) (Figür 5).

Rüptüre Anevrizma:BT tanıda en duyarlı ve özgül yöntemdir. Radyolojik görüntüleme bulguları; periaortik yağlı dokudada kirlenme, retroperitoneal hematom, IV kontrast ekstravazasyonu şeklinde özetlenebilir (9) (Figür 6).

Tartışma ve Sonuç: Akut kolesistit şüphesi haricinde, BT tetkiki akut karın ağrısıyla gelen hastalarda primer görüntüleme yöntemidir. Akut kolesistit tanısında US tercih edilmekle birlikte, BT de kabul edilebilir bir alternatiftir. Radyasyon maruziyeti, BT'nin bir dezavantajıdır. Bu yüzden US ilk tanı tetkiki olarak kullanılabilir ve tanısal olmayan sonuçlarda BT tetkiki düşünülebilir. MR görüntüleme de tanı konusunda BT'ye alternatif olma potansiyeline sahip olmakla birlikte bu konuda destekleyici verilier hala yetersizdir.

Anahtar kelimeler: Abdomen, Acute, Radiology

Kaynaklar

1 Fryback DG, Thornbury JR. The efficacy of diagnostic imaging. Med Decis Making 1991;11:88–94.
2. Mackenzie R, Dixon AK. Measuring the effects of imaging: an evaluative framework. Clin Radiol 1995;50:513–518.
3. ACR appropriateness criteria, 2006. American College of Radiology Accessed October 15, 2008.
4. Kellow ZS, MacInnes M, Kurzencwyg D, etal. The role of abdominal radiography in the evaluation of the nontrauma emergency patient. Radiology 2008;248:887–893.
5. Ralls PW, Balfe DM, Bree RL, et al. Evaluation of acute right lower quadrant pain: American College of Radiology—ACR appropriateness criteria. Radiology 2000; 215(suppl):159 –166
6. Hirota M, Takada T, Kawarada Y, et al. Diagnostic criteria and severity assessment of acute cholecystitis: Tokyo guidelines. J Hepatobiliary Pancreat Surg 2007; 14:78–82.
7. Lazarus DE, Slywotsky C, Bennett GL, Megibow AJ, Macari M. Frequency and relevance of the "small-bowel feces" sign on CT in patients with small-bowel obstruction. AJR Am J Roentgenol 2004; 183:1361–1366.
8. Herbert GS, Steele SR. Acute and chronic mesenteric ischemia. Surg Clin North Am2007;87:1115–1134.
9. Abdominal Aortic Aneurysm; by Walter Tan, MD, MS; Chief Editor: Eugene C Lin, MD

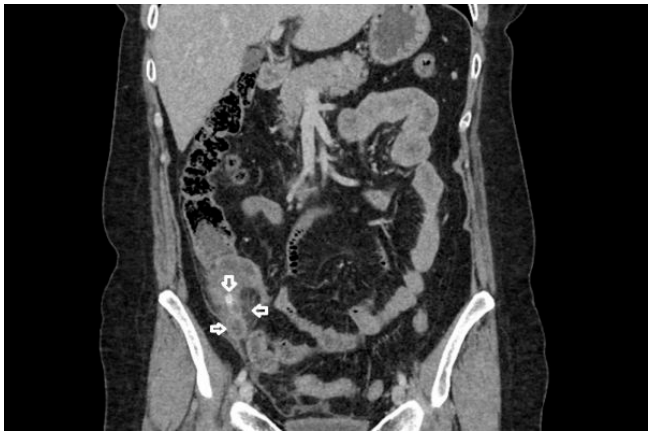

Resim 1. Akut apandisit olgusu: Okla gösterilen yerlerde apandiks çapının arttığı, apandiksin çekumdan çıktığı noktada apendikolit ve periapendiküler yağlı dokuda heterojenite artışı izlenmektedir.

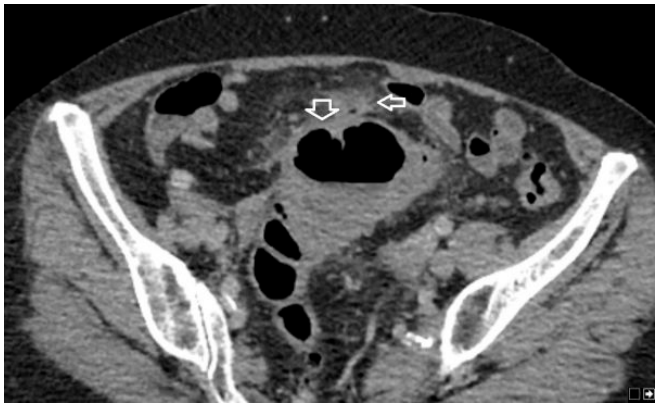

Resim 2. Apse ile komplike olmuş akut divertikülit olgusu: Oklarla gösterildiği üzere divertikülite sekonder gelişen apse görünümü ve perikolonik yağlı dokuda heterojenite artışı ayrıca segmental barsak duvarında kalınlık artışı izlenmektedir.



Resim 3. Akut kolesistit vakası: Oklarla gösterildiği üzere safra kesesi duvarında kalınlaşma, kesede distansiyon, kese lümeninde hiperdens taşlar izlenmektedir.



Resim 4. Adezyona bağlı ince barsak obstrüksiyonu vakası: Altta görülen ok, feçes işaretini göstermektedir. Bu düzey obstrüksiyonun başladığı geçiş bölgesidir. İnce barsak anslarında ileusla uyumlu dilatasyon izlenmektedir (diğer ok).

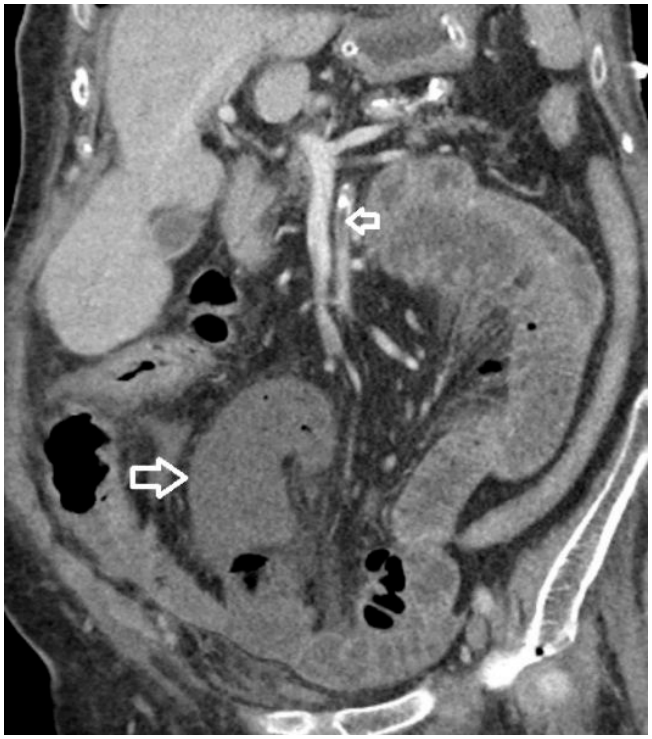

Resim 5. Barsak iskemisi vakası: Hastada superior mezenterik arter içerisindeki trombüs materyali görülmektedir (üstteki ok). İleal anslardaki barsak duvar kontrastlanmasındaki azalma ve barsak duvarındaki incelme de dikkati çekmektedir (alttaki ok).

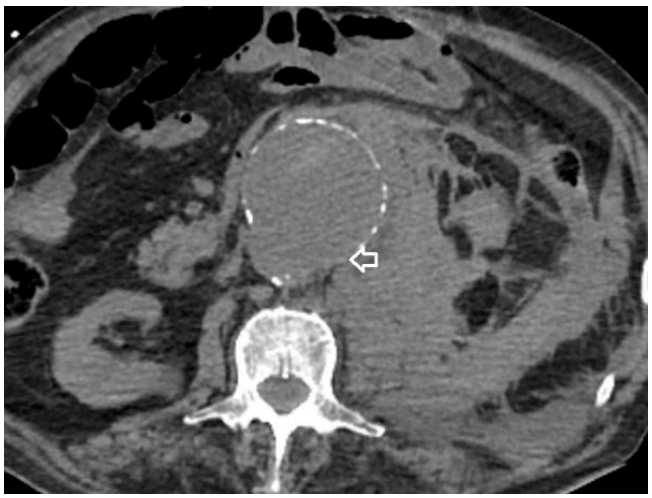

Resim 6. Rüptüre aort anevrizması: Aort posterolateral duvarında okla gösterilen alanda duvar bütünlüğünde bozulma, solda retroperiteneal alana masif kanama izlenmektedir.

Meme Radyolojisi

PS-020

KOMPLEKS PROLİFERATİF MEME LEZYONLARI: OLGULARLA GÖRÜNTÜLEME BULGULARI VE RADYOLOJİK-PATOLOJİK KORELASYON

Zeynep Eskalen[1], Ebru Düşünceli Atman[1], Koray Ceyhan[2], Mehmet Adıgüzel[1]

[1]Ankara Üniversitesi Tıp Fakültesi Radyoloji Anabilim Dalı
[2]Ankara Üniversitesi Tıp Fakültesi Patoloji Anabilim Dalı

Giriş ve Amaç: Benign meme lezyonlarının birçoğu meme kanserini taklit edebilen radyolojik görüntüleme bulgularına sahiptir (1). Tanıyı doğrulamak için çoğunlukla biyopsi gerekmekte olup radyolojik-patolojik korelasyonun sağlanması hastalığın klinik yönetimi için oldukça önemlidir (1).

Meme kanseri taklitçilerinin önemli bir bölümünü proliferatif meme lezyonları oluşturmaktadır (1,2). Proliferatif meme lezyonları atipi içerenler ve içermeyenler olarak ikiye ayrılabilir (3). Atipi içermeyen proliferatif meme lezyonlarına örnek olarak sklerozan adenozis, intraduktal papillom ve kompleks fibroadenom verilebilir (2,3).

Bu bildiride, merkezimizde Ocak 2020 - Haziran 2021 tarihleri arasında malignite şüphesi ile biyopsi yapılan ve sitopatolojik tanısı kompleks proliferatif meme lezyonu olarak raporlanan 19 olgunun görüntüleme bulgularını sunmayı amaçladık.

Olgular: 2020 Ocak-2021 Haziran ayları arasında malign meme lezyonu şüphesi ile ultrasonografi (US) eşliğinde ince iğne aspirasyon biyopsisi (İİAB) yapılan ve sitopatolojik tanısı kompleks proliferatif meme lezyonu olarak gelen 19 olguyu inceledik.

Sitopatolojik incelemelerde 19 olgunun 14'ünde sklerozan adenozis (Resim a,b,c), 10'unda duktal epitel hiperplazisi (Resim a,c), 9'unda apokrin değişiklik (metaplazi veya hiperplazi), 8'inde papillomatöz proliferasyon (Resim a,b), 3'ünde kolumnar hücre değişikliği, 1'inde fibroadenomatoid değişiklik (Resim c) ve 1'inde radial skar ile karakterize farklı proliferatif lezyonların birlikteliği tanımlandı.

Tartışma ve Sonuç: Kompleks proliferatif meme lezyonları görüntüleme özellikleri ile radyolojik incelemelerde maligniteyi taklit edebilen, bu nedenle de biyopsi ile spesifikasyonu yapılması gereken lezyonlardır (1). Biyopsi sonucuna göre atipi içeren lezyonların ve radyoloji-patoloji uyumsuzluğu olan lezyonların eşlik edebilecek malign süreçler açısından eksizyonu önerilmektedir (4).

Anahtar kelimeler: proliferatif meme lezyonları, radyolojik-patolojik korelasyon, mamografi, ultrason

Kaynaklar

1) Mario, Julia & Venkataraman, S. & Dialani, Vandana & Slanetz, Priscilla. (2015). Benign breast lesions that mimic cancer: Determining radiologic-pathologic concordance. Applied Radiology. 44. 24-32.
2) Tan, Hongna & Zhang, Huiyu & Lei, Zhidan & Fu, Fangfang & Wang, Meiyun. (2019). Radiological and clinical findings in sclerosing adenosis of the breast. Medicine. 98. e17061.
3) Toktas, Osman & Elasan, Sadi & İliklerden, Ümit & Erten, Remzi & Karayil, Ali & Özdemir, Abdulselam & Aslan, Fırat & Binici, Serhat & Özalp, İbrahim & Şentürk, Enes. (2021). Relationship Between Proliferative Breast Lesions and Breast Cancer Risk Factors. European Journal of Breast Health. 17. 15-20.
4) Rageth CJ, O'Flynn EAM, Pinker K, Kubik-Huch RA, Mundinger A, Decker T, Tausch C, Dammann F, Baltzer PA, Fallenberg EM, Foschini MP, Dellas S, Knauer M, Malhaire C, Sonnenschein M, Boos A, Morris E, Varga Z. Second International Consensus Conference on lesions of uncertain malignant potential in the breast (B3 lesions). Breast Cancer Res Treat. 2019 Apr;174(2):279-296.

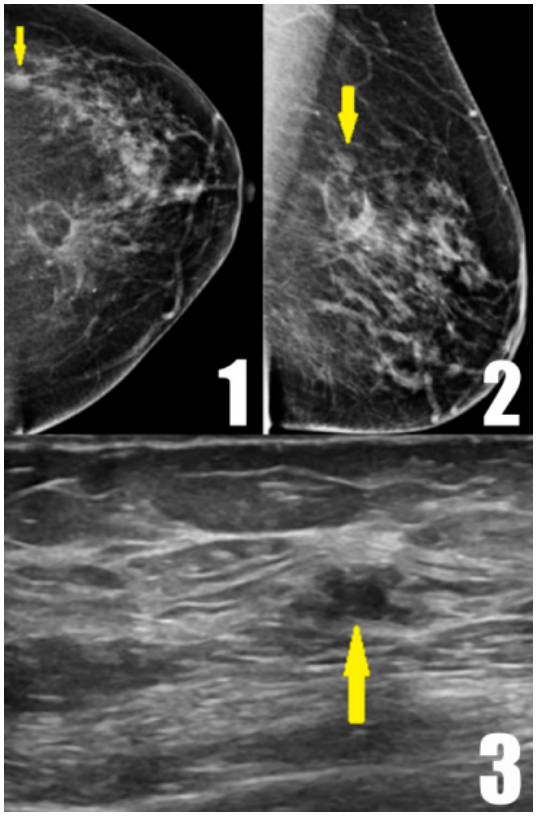

a) Mamografide sol meme üst dış kadran periferinde konturları düzensiz oval opasite izleniyor (1,2-sarı ok). US incelemede mamografide tanımlanan opasiteye karşılık geldiği düşünülen 7.5x5 mm boyutlarında hipoekoik solid lezyon saptanıyor (3-sarı ok).

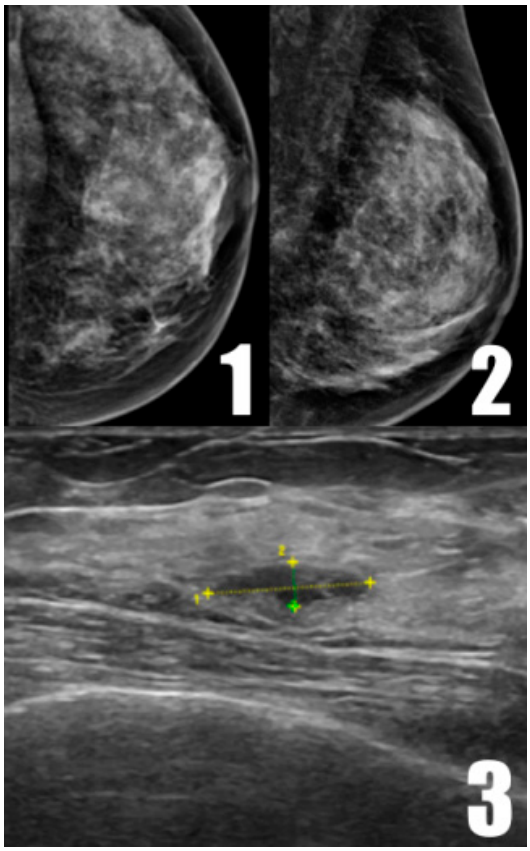

b) Dens meme yapısına sahip hastanın mamografisinde belirgin bir özellik saptanmıyor (1,2). US incelemede sol meme üst iç kadranda 12x3.5 mm boyutlarında, multiloküle, kalsifikasyon odakları içeren, yoğun içerikli komplike kistik lezyon izleniyor (3).

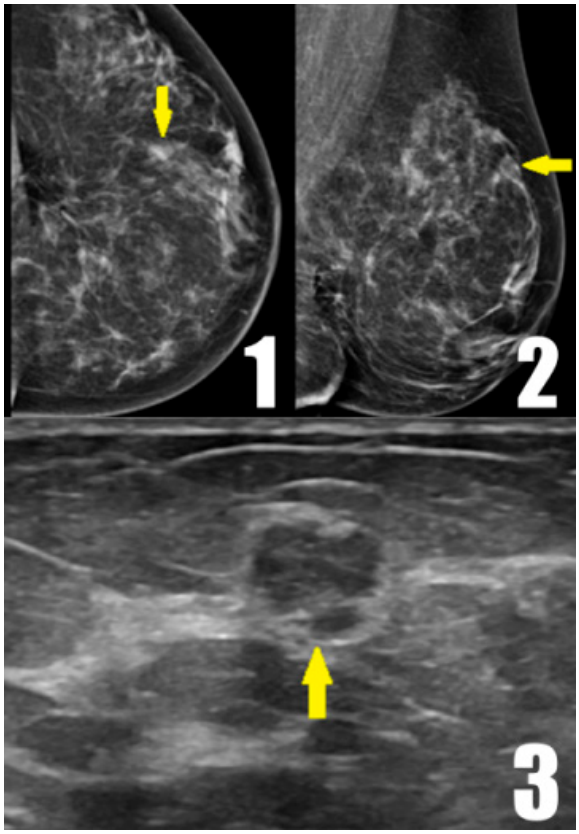

c) Mamografide sol meme üst dış kadranda lobüle konturlu nodüler opasite dikkati çekiyor (1,2-sarı ok). US incelemede mamografide tanımlanan opasiteye karşılık geldiği düşünülen 10x5 mm boyutlarında, fokal ektazik bir duktus segmenti ile ilişkilenen, mikrolobüle konturlu, heterojen hipoekoik lezyon izleniyor (3-sarı ok).

Genitoüriner Sistem Radyolojisi

PS-021

ANDROJEN İNSENSİTİVİTE SENDROMU TANISININ DESTEKLENMESİNDE ULTRASONOGRAFİ

Merve Balcı, Elif Bulut

Başakşehir Çam ve Sakura Şehir Hastanesi

Giriş/Amaç: Androjen İnsensitivite Sendromu, XY (kromozomal olarak erkek) doğumlarda yaklaşık prevalansı 1:20.000-64.000 olan ve hücrenin androjenlere kısmen yanıt vermesi veya tamamen yanıt verememesiyle sonuçlanan bir durumdur. (1) Hücrenin androjenik hormonlara yanıt vermemesi, gelişmekte olan fetüste erkek dış genital organ gelişimini önleyebilir, ayrıca ergenlik döneminde erkek sekonder seks karakterlerinin gelişimini bozabilir veya önleyebilir, ancak kadın dış genital organ gelişimini önemli ölçüde bozmaz. (2) Bu nedenle, androjenlere karşı duyarsızlık, yalnızca genetik erkeklerde (bir Y-kromozomu veya daha spesifik olarak bir SRY geni olan bireylerde) meydana geldiğinde klinik olarak anlamlıdır. Bu bireylerdeki klinik, hafif spermatojenik defekte sahip tipik bir erkek fenotipten, bir Y kromozomunun varlığına rağmen tamamen dişi fenotipe kadar değişim gösteren geniş bir spektrumu içerir. (3)

Olgu Sunumu: Büyüme gelişmesi motor mental gelişimi yaşına uygun olarak ilerlemiş dört yaşında kız çocuğu bilateral kasık bölgesinde ele gelen şişlik sebebiyle pediyatrik USG polikliniğimize başvurdu. Fizik muayenesinde kasıklarda ele gelen şişlik mevcuttu. Yapılan USG incelemesinde testislerle uyumlu olabilecek 5x8 mm ve yaklaşık 6x9 mm boyutlarında hipoekojenik lezyonlar izlendi. Mesane dolumu yeterli iken uygulanan pelvik ultrasonografisinde ise uterus ve bilateral overler izlenemedi.

Yöntem-Gereç: Tanının desteklenmesinde pelvik ve yüzeyel USG tetkikleri yardımcı olmaktadır.

Bulgular: Olgu fenotipik olarak 46 XX görünümündedir.

Pelvik USG'sinde yeterli mesane dolumuna rağmen bilateral overler ile uterus izlenmedi. Bilateral ele şişlik gelen bölgelerde ise testislerle uyumlu olabilecek 5x8 mm ve yaklaşık 6x9 mm boyutlarında hipoekojenik lezyonlar izlendi.

Tartışma: Testiküler Feminizasyon Sendromu, X'e bağlı resesif aktarılan, 46 XY karyotipli bireylerin androjen ve MIF üreten testislere sahip olduğu bir antitedir. Androjenlere son organ yanıtının olmaması, dihidrotestosteronu hücre zarına bağlayan ve onu nükleer kromatine taşıyan spesifik bir sitoplazmik reseptör proteinindeki bir defektten kaynaklanır. Müllerian sistem gelişimi engellenir ve hastalarda uterus, fallop tüpleri veya vajina üst üçte ikisi gelişmez. Dolaşımdaki östrojenler yoluyla sekonder kadın seks karakterleri gelişir. Anormalliğin tam formuna sahip hastalar, inmemiş testislerden kaynaklanan inguinal veya labial kitlelere sahip olmalarına rağmen fenotipik olarak normal dişiler gibi görünürler. Normal meme gelişimine sahiptirler ve üretral açıklığın arkasında kısa, kör uçlu bir vajinaya sahip olabilirler. Sıklıkla primer amenore ile başvururlar ve östrojen tedavisine yanıt verirler. Testiküler feminizasyonun tam olmayan formunda (eksik androjen reseptör defekti), hastalar tam forma sahip olanlara göre daha erken tanı alırlar ve ambiguous genitalia mevcuttur. Etkilenen hastalarda ağırlıklı olarak kadın fenotipi veya ağırlıklı olarak erkek fenotipi (Reifenstein sendromu) olabilir. İnmemiş testislerden kaynaklanan inguinal veya labial kitleler olabilir. (4,5)

Sonuç: Androjen İnsensitivite Sendromuna sahip bireyler genellikle ergenlikte primer amenore ile tanı almalarına karşın daha erken de saptanabilirler. Aile öyküsü, taşıyıcı birey varlığı gibi durumlarda şüphelenilmeli ve tüm aile fertleri taranmalıdır. Klinik pratiğimizde bu sendromun tanısının desteklenmesinde USG ve diğer radyolojik görüntüleme yöntemleri yardımcı olmaktadır.

Anahtar kelimeler: androjen,insensitivite, sendrom,ultrason, ultrasonografi, testiküler,feminizasyon,tanı

Kaynaklar

1. Quigley, C. A., De Bellis, A., Marschke, K. B., El-Awady, M. K., Wilson, E. M., & French, F. S. (1995). Androgen receptor defects: historical, clinical, and molecular perspectives. Endocrine re-views, 16(3), 271-321.
2. Giwercman, Y. L., Nordenskjöld, A., Ritzén, E. M., Nilsson, K. O., Ivarsson, S. A., Grandell, U., & Wedell, A. (2002). An androgen receptor gene mutation (E653K) in a family with congenital adrenal hyperplasia due to steroid 21-hydroxylase deficiency as well as in partial androgen insensiti-vity. The Journal of Clinical Endocrinology & Metabolism, 87(6), 2623-2628.
3. Lund, A., Juvonen, V., Lähdetie, J., Aittomäki, K., Tapanainen, J. S., & Savontaus, M. L. (2003). A novel sequence variation in the transactivation regulating domain of the androgen receptor in two infertile Finnish men. Fertility and sterility, 79, 1647-1648.
4. Cohen, HL. Anomalies of sex differentiation. In: Slovis T, ed. Caffey's pediatric diagnostic imaging. 11th ed. Philadelphia, PA: Mosby (Elsvier); 2008:2394–2405.
5. Currarino, G, Wood, B, Majd, M. Abnormalities of the genital tract. In: Silverman F, Kuhn J, eds. Caffey's pediatric x-ray diagnosis. 9th ed. St. Louis: Mosby–Year Book; 1993:1375–1401.



Resim 1a.

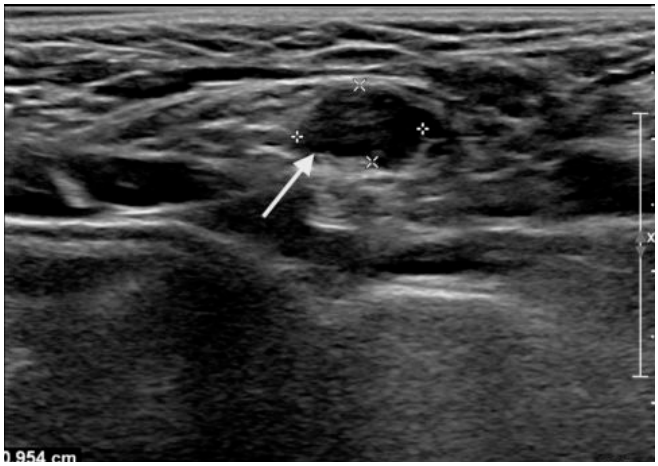

Resim 1b. Şekil 1.a ve 1.b Hastanın ultrasonografide sağ ve sol inguinal bölgelerinde kist içermeyen hipoekojenik bir yapı saptandı ve ön planda testis olarak değerlendirildi.



Resim 2a.

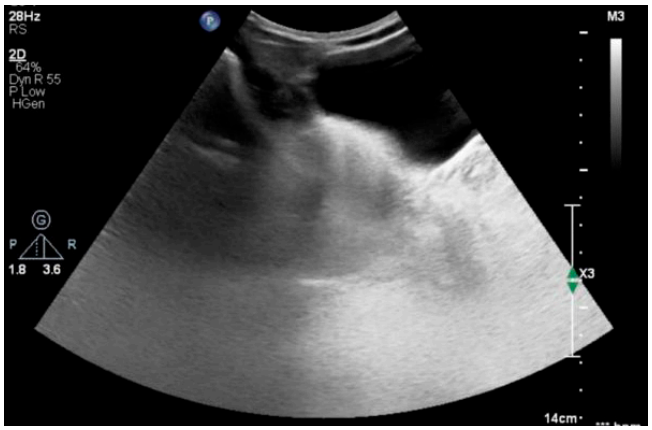

Resim 2b. Şekil 2.a ve 2.b Kasıklarda ele gelen şişlik ile başvuran fenotipik olarak normal 4 yaşında bir kız çocuğu. Orta hat sonografik bakısında mesanenin arkasında uterus görülmedi. Bilateral overler görülmedi.

Kas-İskelet Radyolojisi

PS-022

BİLATERAL BİRİNCİ METAKARPAL KEMİKLERDE SOLİTER PLAZMOSİTOM

Alptekin Tosun, Tümay Bekci, İsmet Miraç Çakır, Serdar Aslan, Erdem Yüzüak, Ömer Görgel, Uluhan Eryürük, Emrah Sülün, Ramazan Orkun Önder

Giresun Üniversitesi Tıp Fakültesi Radyoloji Ana Bilim Dalı

Giriş-Amaç: Plazma hücre neoplazileri; Multiple Myelom (MM), kemiğin soliter plazmositomu ve ekstramedüller plazmositom (EMP) olarak 3 ayrı gruba ayrılmaktadırlar. Bu hastalıklar içinde en sık görüleni MM olup EMP'nin büyük bir kısmı da MM ile birliktelik göstermektedir (1). MM tüm hematolojik malignitelerin %10'undan sorumludur (2). Soliter kemik ve ekstrameduller plazmositomlar plazma hücrelerinin nadir görülen proliferatif hastalıklarıdır (3). Soliter plazmositom, multipl miyelomadan farklılaşma sonrası kemikte, özellikle de hasarlı kemikte lokalize olur (4). Hastalar patolojik kırık nedeni ile bir sağlık merkezine başvuruda bulunabilirler. Bu bildiride Multiple Myelom (MM) tanılı hastanın seyrek görülen bilateral 1. Metakarpal kemiklerinde simetrik, senkron gelişen plazmositomların MRG bulgularını sunmayı amaçladık.

Olgu: Multiple myelom tanısı ile takip edilen 67 yaşında erkek hasta, bilateral el baş parmaklarında şişlik ve ağrı şikayetleri ile hastanemize başvurdu. Direkt grafide bilateral 1. Metakarpal kemiklerde ekspansif lezyonlar ve sol 1. Metakarpal kemikte kırık (Resim-A) tespit edildi ve hastaya MRG planlandı.

MRG incelemede; sağ 1.metakarpal kemikte 32x12 mm boyutunda medüller yerleşimli, kortekste incelmeye ve yer yer destrüksiyona neden olan T1AG de hipointens (Resim-B), yağ baskılı T2AG de hiperintens (Resim-C), postkontrast seride kontrast tutulumu gösteren lezyon izlendi. Tanımlanan lezyon komşuluğunda tenar kas grubunda kontrast tutulumu izlendi. Sol el 1.metakarpal kemikte 26x16 mm boyutunda medüller yerleşimli, kortekste incelmeye ve yer yer destrüksiyona neden olan T1AG de hipointens (Resim-D), yağ baskılı T2AG de hiperintens (Resim-E), postkontrast seride kontrast tutulumu gösteren lezyon izlendi. Tanımlanan lezyon komşuluğunda tenar kas gruplarında proton dansite imajlarda sinyal intensitesinde artış ve postkontrast serilerde kas dokularda kontrastlanma izlendi.

Multipl myelom tanılı hastada tanımlanan lezyonlar plazmositom olarak değerlendirildi ve tanı histopatolojik olarak konfirme edildi.

Tartışma: Plazmositomlar, yumuşak doku veya kemik içinde habis plazma hücrelerinin lokal artışı ile karakterize tümörlerdir. Kemiğin soliter plazmositomu plazma hücre hastalıklarının %3-5'ini oluşturur. Ortanca görülme yaşı miyelomdan daha genç olup erkeklerde daha sıktır. Klinik olarak kemik ağrısı, ilgili alanın lokalize şişmesiyle çevre dokulara bası ve olası kemik kırıkları gibi bulgularla prezente olurlar. Bazen de şiddetli bel ağrısı veya spinal kord basısı başvuru nedeni olabilir. Tutulum daha çok aksiyel iskelette olup, torasik vertabralar daha sık tutulur. Distal iskelette tutulum seyrektir (5-6-7). Olgumuz bilateral 1. metakarpal kemiklerde ağrı, şişlik ve sol 1. Metakarpal kemikte kırık ile gelmişti. Tanıda oldukça yararlı olan MRG de lezyonlar tipik olarak T1AG de hipointens, yağ baskılı T2AG de ise hiperintens görünürler. Olgumuzda oldukça nadir olan distal iskelette, bilateral 1. metakarpal kemiklerin simetrik tutulumları görülmektedir. Plazmositomlarda tedavinin esasını radyoterapi oluşturur. Hastaların yaklaşık %50'si 10. yılda hayattadır (6-7).

Sonuç: MM tanısı olan hastalarda ekstremitelerde ve metakarpal kemiklerde ağrı ve şişlik gelişmesinin plazmasitom gelişimi açısından şüphe uyandırıcı olabileceği ve bu tutulumun nadir de olsa distal iskelette bilateral senkron bir şekilde ortaya çıkabileceği akılda tutulmalıdır. MRG inceleme tanıda oldukça yararlıdır.

Anahtar kelimeler: Plazmositom, Manyetik Rezonans Görüntüleme, Direkt Grafi

Kaynaklar

1. Hatlaş H, Küllü S, Ramadan S.S, Öztürk A, Gürsan N. Memede Plazmositom (Olgu Sunumu) The Eurasian Journal of Medicine EAJM Aralık 2007; 39;224–226
2. Kocaeli H, Köseoğlu B.G, Bilgiç B. Mandibulada Multiple Myeloma (İki Olgu Sunumu) A.Ü. Diş Hek. Fak. Derg 2005; 32:135–145.
3. Obuekwe ON, Nwizu NN, Ojo MA, Ugbodaga PI. Extramedullary presentation of multiple myeloma in the parotid gland as first evidence of the disease -- a review with case report. Niger Postgrad Med J 2005 Mar;12(1):45-8.
4. Di Micco P, Di Micco B. Up-date on solitary plasmacytoma and its main differences with multiple myeloma. Exp Oncol 2005 Mar; 27(1):7-12.
5. Nihal AVCU-Ağız, Diş ve Çene Radyolojisi AD, Hacettepe Üniversitesi Diş Hekimliği Fakültesi, Ankara Turkiye Klinikleri J Oral Maxillofac Radiol-Special Topics. 2015;1(2):71-4
6. International Myeloma Working Group. Criteria for the classifi cation of monoclonal gammopathies, multiple myeloma and related disorders: a report of the International Myeloma Working Group. Br J Haematol 2003;121:749-757.
7. Kilciksiz S, Karakoyun-Celik O, Agaoglu FY, Haydaroglu A. A review for solitary plasmacytoma of bone and extramedullary plasmacytoma. Scientifi cWorldJournal 2012;2012:895765.

Direkt grafide ekspansif lezyonlar ve kırık hattı izlenmektedir.



1. metakarpal kemikte 32x12 mm boyutunda medüller yerleşimli, kortekste incelmeye ve yer yer destrüksiyona neden olan T1AG de hipointens lezyon



1. metakarpal kemikte 32x12 mm boyutunda medüller yerleşimli, kortekste incelmeye ve yer yer destrüksiyona neden olan T1AG de hipointens lezyon



1. metakarpal kemikte 32x12 mm boyutunda medüller yerleşimli, kortekste incelmeye ve yer yer destrüksiyona neden olan yağ baskılı T2AG de hiperintens lezyon

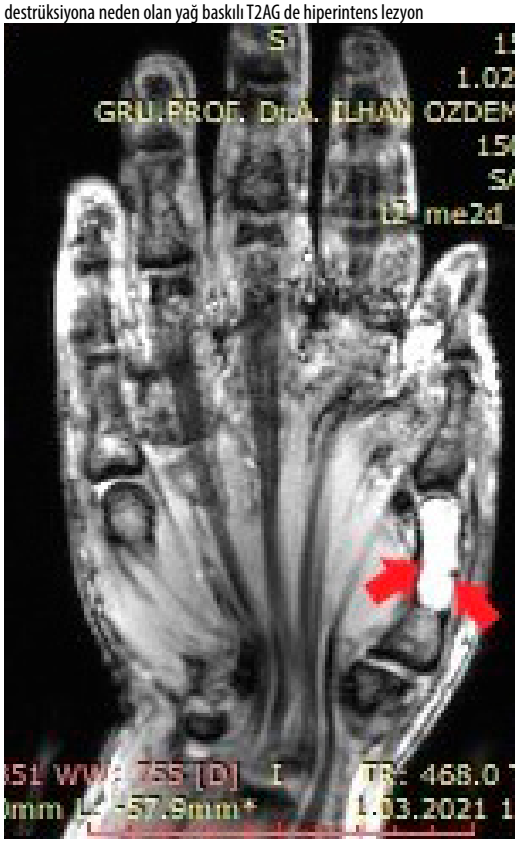

1. metakarpal kemikte 26x16 mm boyutunda medüller yerleşimli, kortekste incelmeye ve yer yer destrüksiyona neden olan T1AG de hipointens lezyon

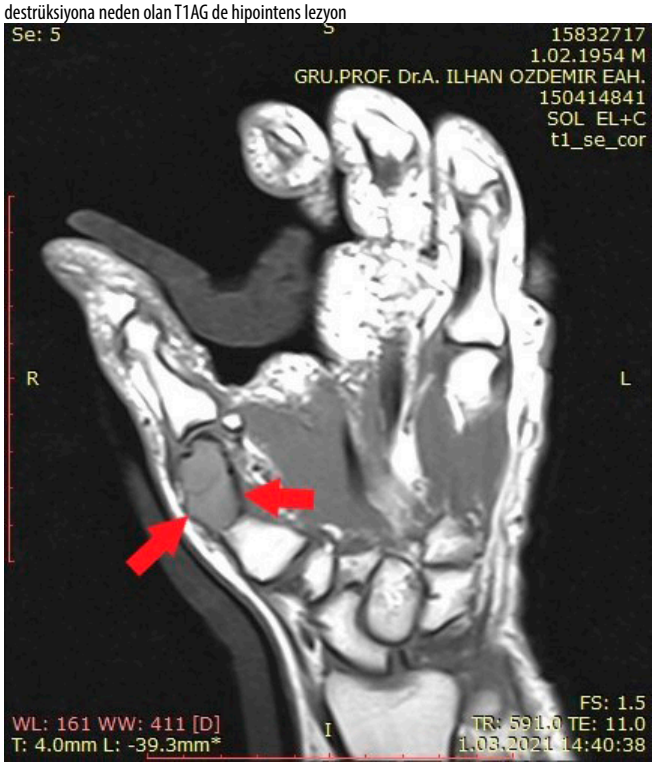

1. metakarpal kemikte 26x16 mm boyutunda medüller yerleşimli, kortekste incelmeye ve yer yer destrüksiyona neden olan T1AG de hipointens lezyon



1.metakarpal kemikte 26x16 mm boyutunda medüller yerleşimli, kortekste incelmeye ve yer yer destrüksiyona neden olan yağ baskılı T2AG de hiperintens lezyon

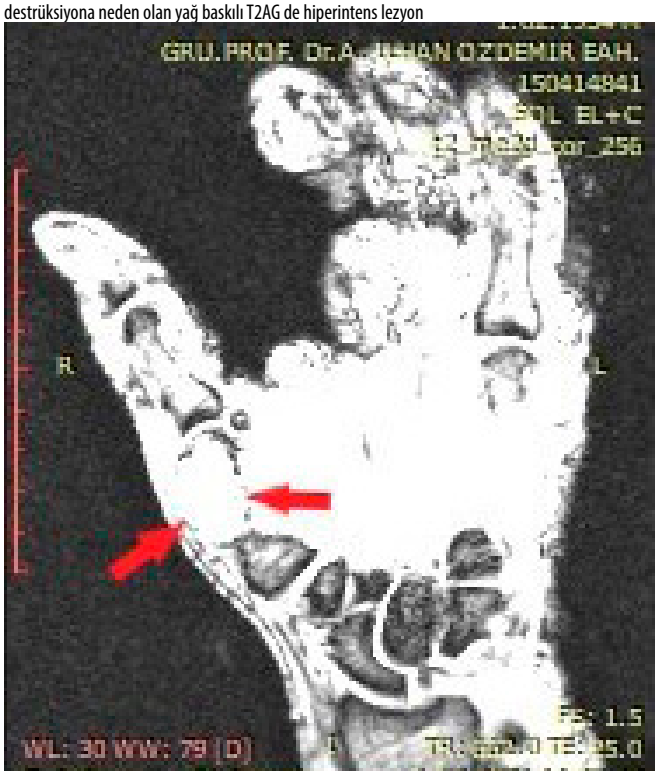

Nöroradyoloji

PS-023

ZHU-TOKITA-TAKENOUCHI-KIM (ZTTK) SENDROMU TANILI HASTADA SEGMENTAL KORPUS KALLOZUM AGENEZİSİ

Ali Danyal Cömert, Anıl Özgür, Barış Ten, Altan Yıldız
Mersin Üniversitesi Tıp Fakültesi Radyoloji Anabilim Dalı

Giriş: Zhu-Tokita-Takenouchi-Kim (ZTTK) sendromu nadir görülen, otozomal dominant kalıtılan ve multisistemik bulgularla giden bir hastalıktır [1-3]. Bu olguda ZTTK sendromunda görülebilecek klinik ve radyolojik bulguları açıklamaya çalıştık.

Olgu: Spinal müsküler atrofi tip 2 tanısı ile takip edilen 21 yaş kadın hasta motor gücünde gerileme ile hastanemize başvurdu.

Özgeçmişinde hipotoni, büyüme-gelişme geriliği, ara ara dengesini kaybetme şikayetleri olan hastada fizik muayenede alt ekstremitede kontraktürler, ellerde deformiteler ve belirgin kifoskolyoz saptandı. Yapılan SMN1 gen analizinde kromozom 5 ekzon 7 ve ekzon 8'de delesyon/duplikasyon saptanmayan hastada sendromik hastalıklar açısından tüm ekzom dizi analizi istendi. Bunun sonucunda SON geninde c.3719 T>C homozigot bulunan hastaya ZTTK sendromu tanısı konuldu. Hastanın serebral manyetik rezonans görüntüleme tetkikinde korpus kallozumda segmental agenezis izlendi (Resim 1,2,3).

Tartışma: ZTTK sendromu ilk kez 2015 yılında Zhu ve arkadaşları tarafından tanımlanan, otozomal dominant kalıtılan ve multisistemik gelişim bozuklukları ile giden bir hastalıktır [1-3]. Bu sendrom kromozom 21q22.11'de bulunan ve RNA uçbirleştirmede görev alan SON geninde görülen mutasyonlar sonucu ortaya çıkmaktadır [1-5]. Etkilenen tüm bireylerde yüz asimetrisi, orta yüz retraksiyonu, düşük kulaklar, aşağı eğimli palpebral fissürler, derin yerleşimli gözler, yatay kaşlar, geniş ve/veya basık burun köprüsü ve kısa filtrum dahil olmak üzere yüz dismorfizmleri vardır. Ayrıca etkilenen tüm bireylerde gelişme geriliği ve zeka geriliği görülür. Diğer belirtiler değişken olarak mevcuttur. Kas-iskelet sistemi tutulumu bireylerin dörtte üçünden fazlasında gözlenir ve eklem gevşekliği, skolyoz, kifoz, hemivertebra, kubitus valgus, kontraktürler, küçük eller ve ayaklar ve/veya anormal kaburgaları içerebilir. Hastaların yaklaşık %70'inde göz ve/veya görme anormallikleri gözlenir; şaşılık yaygın olarak gözlenirken, diğer özellikler hipermetropi, kortikal görme bozukluğu ve optik atrofiyi içerebilir. Bireylerin yarısında boy kısalığı görülür. Konjenital malformasyonlar daha az sıklıkla bulunur: kardiyak malformasyonları (ventriküler/atriyal septal defekt ve patent duktus arteriyozus), ürogenital malformasyonları (tek böbrek, at nalı böbrek ve böbrek displazisi), intestinal atreziyi, yüksek yerleşimli/yarık damağı veya kraniyosinostozları içerebilir. Birkaç hastada immünoglobulin eksikliği ve anormal koagülasyon bildirilmiştir. Nörolojik bulgular arasında hipotoni ve nöbetler olabilir [1-4]. Nöroradyolojik olarak anormal girasyon, ventrikülomegali, beyaz cevher anormallikleri, korpus kallozum ve serebellar hemisfer hipoplazisi gibi bulguların görülebileceği tanımlanmıştır [1,5].

Sonuç: ZTTK sendromu son yıllarda tanımlanan ve SON geninde mutasyonlar sonucu oluşan otozomal dominant geçişli nadir bir multisistemik hastalıktır [4-5]. Görüntüleme bulguları arasında korpus kallozumda hipoplazi ve disgenezis tanımlanmış, fakat literatürdeki çalışmalarda segmental korpus kallozum agenezisi bildirilmemiştir [1,5]. ZTTK sendromu olan bireylerde segmental korpus kallozum agenezisini de içeren korpus kallozum anormallikleri görülebileceği akılda tutulmalıdır.

Anahtar kelimeler: Korpus kallozum, korpus kallozum agenezisi, mental retardasyon

Kaynaklar

1. Tan Y, Duan L, Yang K, et al. A novel frameshift variant in SON causes Zhu-Tokita-Takenouchi-Kim Syndrome. J Clin Lab Anal. 2020;34:e23326. https://doi.org/10.1002/jcla.23326
2. Yang L, Yang F. A de novo heterozygous variant in the SON gene is associated with Zhu-Tokita-Takenouchi-Kim syndrome. Molecular Genetics & Genomic Medicine. 2020;8:e1496. https://doi.org/10.1002/mgg3.1496
3. Yang Y, Xu L, Yu Z, Huang H, Yang L. Clinical and genetic analysis of ZTTK syndrome caused by SON heterozygous mutation c.394C>T. Mol Genet Genomic Med. 2019;7:e953. https://doi.org/10.1002/mgg3.953
4. Tokita MJ, Braxton AA, Shao Y, Lewis AM, Vincent M, Küry S, Besnard T, Isidor B, Latypova X, Bézieau S, Liu P, Motter CS, Melver CW, Robin NH, Infante EM, McGuire M, El-Gharbawy A, Littlejohn RO, McLean SD, Bi W, Bacino CA, Lalani SR, Scott DA, Eng CM, Yang Y, Schaaf CP, Walkiewicz MA. De Novo Truncating Variants in SON Cause Intellectual Disability, Congenital Malformations, and Failure to Thrive. Am J Hum Genet. 2016 Sep 1;99(3):720-727. doi: 10.1016/j.ajhg.2016.06.035. Epub 2016 Aug 18. PMID: 27545676; PMCID: PMC5011061.
5. Takenouchi T, Miura K, Uehara T, Mizuno S, Kosaki K. Establishing SON in 21q22.11 as a cause a new syndromic form of intellectual disability: Possible contribution to Braddock-Carey syndrome phenotype. Am J Med Genet A. 2016 Oct;170(10):2587-90. doi: 10.1002/ajmg.a.37761. Epub 2016 Jun 3. PMID: 27256762.

Sagittal kesit T1 ağırlıklı MR görüntüsünde korpus kallozumda segmental agenezis izlenmektedir.

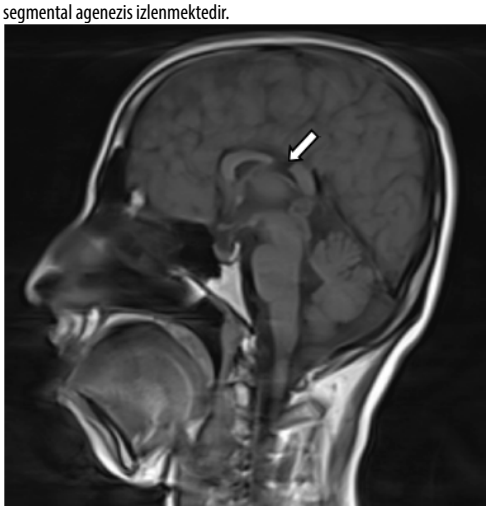

Koronal kesit T2 ağırlıklı MR görüntüsünde korpus kallozumda segmental agenezis izlenmektedir.

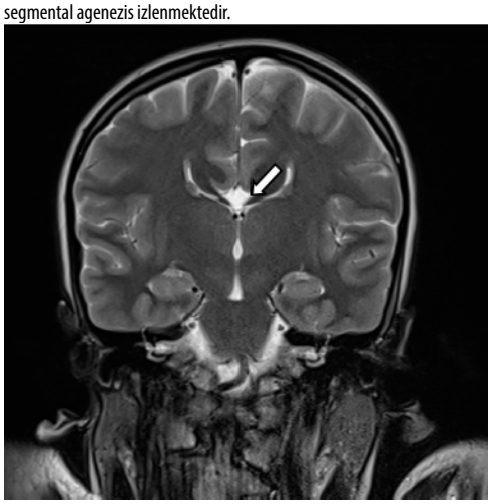

Transvers kesit T2 ağırlıklı MR görüntüsünde korpus kallozumda segmental agenezis izlenmektedir.

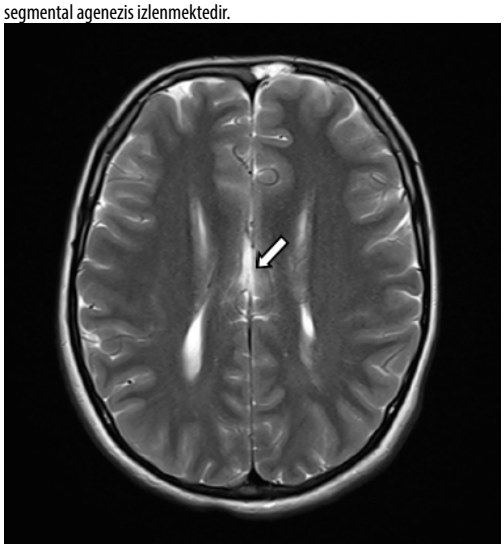

Nöroradyoloji

PS-024

BİLATERAL PETRÖZ İNTERNAL KAROTİD ARTER ANEVRİZMASI OLAN NADİR BİR OLGU

Zeynep Eskalen, Elif Peker, Sena Ünal, Başak Gülpınar, Meral Şahin, Abdürrezzak Duran

Ankara Üniversitesi Tıp Fakültesi Radyoloji Anabilim Dalı

Giriş ve Amaç: İnternal karotid arterin (ICA) petröz segmentini ilgilendiren anevrizmalar petröz ICA'nın karotid kanal sayesinde iyi korunuyor olması ve bu segmentte ICA'nın dal vermemesi sebebiyle çok nadirdir ve literatürde sadece birkaç vaka bildirilmiştir (1,2,5). Bildirimizde bilateral petröz ICA anevrizması olan bir olgunun BT ve MR görüntüleri sunulmaktadır (1,2,3,4,5).

Olgu Sunumu: İki yıldır baş ağrısı, baş dönmesi ve kulak çınlaması, son birkaç aydır sağ kulaktan kan gelmesi şikayeti olan, 3 yaşında geçirdiği diz operasyonu sonrası yürüyemeyen, 18 yaşında kadın hastanın yapılan odyolojik muayenesinde sağ kulakta ileri, sol kulakta orta derecede sensörinöral tip işitme kaybı, otoskopik muayenesinde sağ timpanik membranda bombeleşme ve nabızla korele pulsasyon tespit edildi. EKO'da 3.-4. derece mitral yetmezlik akımı saptandı. Bilateral glomus jugulare ön tanısı ile kontrastlı beyin MR ve beyin-boyun BT anjiyografi incelemesi yapılan hastanın kontrastlı beyin MR'ında her iki ICA petröz segmentinde, T2 ağırlıklı görüntülerde sinyal void gösteren ve postkontrast serilerde arteriyel yapılar ile eş intensitede kontrastlanan vasküler lezyonlar izlendi (Resim a,b,c). BT anjiyografide her iki ICA'nın petröz segmentinde, kemik yapıda destrüksiyona neden olan, sağda orta kulak boşluğuna ve internal akustik kanala uzanımı seçilen, anevrizma ile uyumlu vasküler lezyonlar mevcuttu (Resim d,e,f). MR ve BT bulgularıyla hastaya bilateral petröz ICA anevrizması tanısı konuldu.

Tartışma ve Sonuç: Petröz ICA anevrizmalarının çoğu nörofibromatozis, Marfan sendromu ve Ehlers-Danlos gibi konjenital bağ dokusu hastalıklarının bir parçasıdır (1,2,3,5). Diğer etyolojiler arasında ateroskleroz, travma, enfeksiyon ve cerrahi gibi iyatrojenik nedenler bulunur (1,2,3,4,5). Konjenital anevrizmaların, gerileyen embriyonik arterlerin orijin bölgelerindeki damar duvarının gelişimsel zayıflığından kaynaklandığı düşünülmektedir (2,3).

Petröz ICA anevrizmaları genellikle asemptomatiktir, ancak anevrizmanın boyutuna, büyüme yönüne ve karotid kanal içindeki yerine bağlı olarak çok çeşitli semptomlarla karşımıza çıkabilir (2). Hastalar tipik olarak yaşamlarının üçüncü dekatında semptomatik olurlar (2). En sık baş ağrısı, burun tıkanıklığı ve yüz ağrısı gibi anevrizmanın yol açtığı kitle etkisine bağlı semptomlar görülür (1,2,5). İşitme kaybı, kulak çınlaması ve otoraji gibi otolojik semptomlar daha nadirdir (1). Vakaların yaklaşık %25'inde rüptür gelişir ve buna bağlı olarak otoraji, epistaksis, nörolojik defisit görülebilir (1,5).

Tanı BT ve MRG ile konur (1,3,4,5). Arada kalınan vakalarda konvansiyonel anjiyografi yapılabilir (1,3,4). BT'de petröz kemikte destrüksiyon olması sebebiyle ayırıcı tanılar arasında kolesteatom, kondrosarkom ve granülasyon dokusu düşünülebilir (5). MRG'de anevrizma, içindeki türbülan akım nedeniyle kompleks sinyal intensitesinde olup vasküler lezyonla uyumlu sinyal void ve yoğun kontrastlanma gösterir, bu sebeple ayırıcı tanılar arasında glomus jugulare ve yüksek juguler bulbus da düşünülebilir (1,5).

Tedavide balon oklüzyon ve stent yerleştirme gibi endovasküler prosedürler uygulanır (1,2,3,4,5).

Anahtar kelimeler: internal karotid arter, petröz ICA, anevrizma

Kaynaklar

1) Moonis, Gul & Hwang, Catherine & Ahmed, Tabassum & Weigele, John & Hurst, Robert. (2005). Otologic manifestations of petrous carotid aneurysms. AJNR. American journal of neuroradiology. 26. 1324-7.
2) Liu, James & Gottfried, Oren & Amini, Amin & Couldwell, William. (2004). Aneurysms of the petrous internal carotid artery: Anatomy, origins, and treatment. Neurosurgical focus. 17. E13. 10.3171/foc.2004.17.5.13.
3) Reece PH, Higgins N, Hardy DG and Moffat DA (1999). An Aneurysm of the Petrous Internal Carotid Artery. Journal of Laryngology and Otology 113 55-57.
4) Forshaw, M & Higgins, Nicholas & Hardy, D & Moffat, David. (2000). Rupture of an internal carotid artery aneurysm in the petrous temporal bone. British journal of neurosurgery. 14. 479-82.
5) Singla, Subhash & Wadhera, Ankur & Nittala, Pramod & Chakravarti, Rajesh. (2013). Bilateral Petrous ICA aneurysms presenting with Diplopia: a case report. International Journal of Basic and Applied Medical sciences.

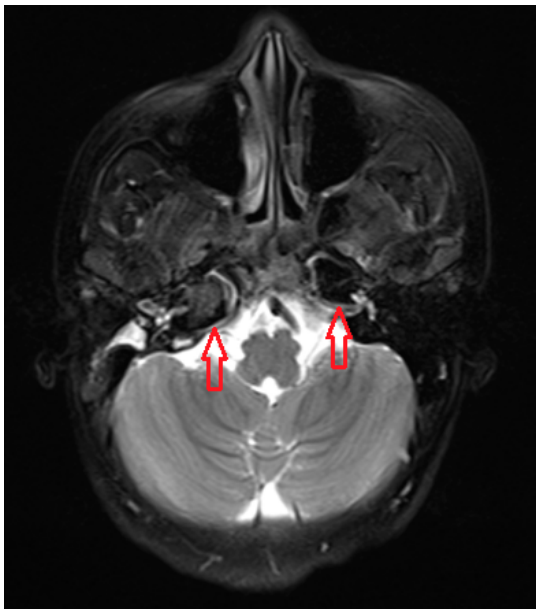

a. Aksiyel T2 ağırlıklı görüntüde her iki petröz kemik içerisinde sinyal void gösteren lezyonlar izleniyor (kalın kırmızı oklar).

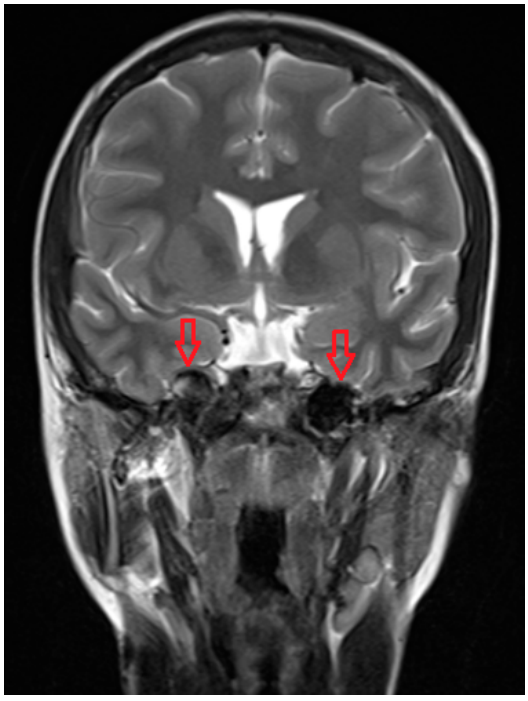

b. Koronal T2 ağırlıklı görüntüde her iki internal karotid arterin petröz segmenti düzeyinde sinyal void gösteren lezyonlar saptanıyor (kalın kırmızı oklar).

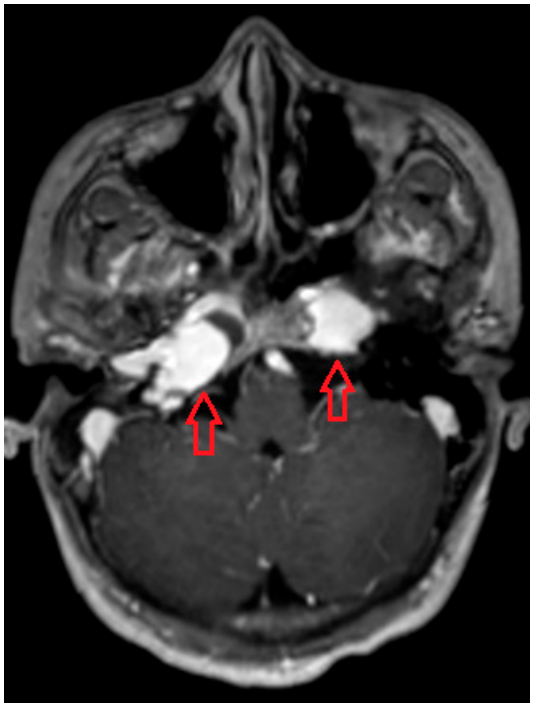

c. Aksiyel postkontrast T1 ağırlıklı görüntüde her iki internal karotid arterin petröz segmentinde diğer arteriyel yapılar ile eş intensitede kontrastlanan vasküler lezyonlar izleniyor (kalın kırmızı oklar).

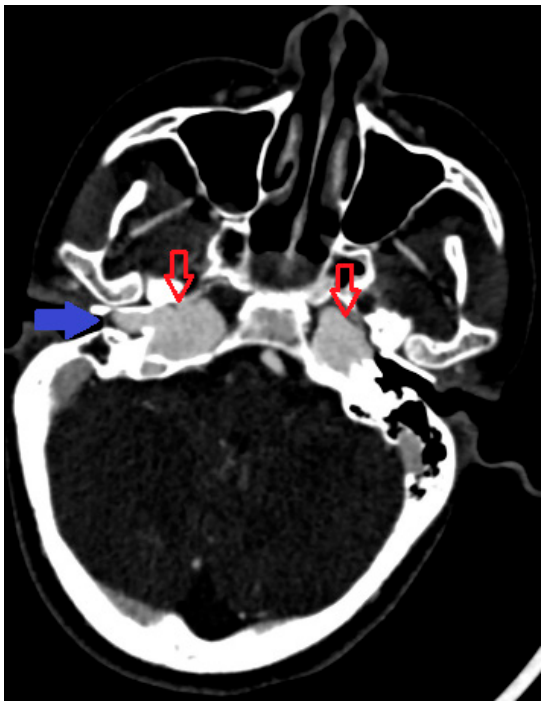

d. Beyin-boyun BT anjiyografide aksiyel kesitte her iki internal karotid arterin petröz segmentinde anevrizma ile uyumlu vasküler lezyonlar kaydediliyor (kalın kırmızı oklar). Sağda anevrizmanın orta kulak boşluğuna uzandığı dikkati çekiyor (kalın mavi ok).

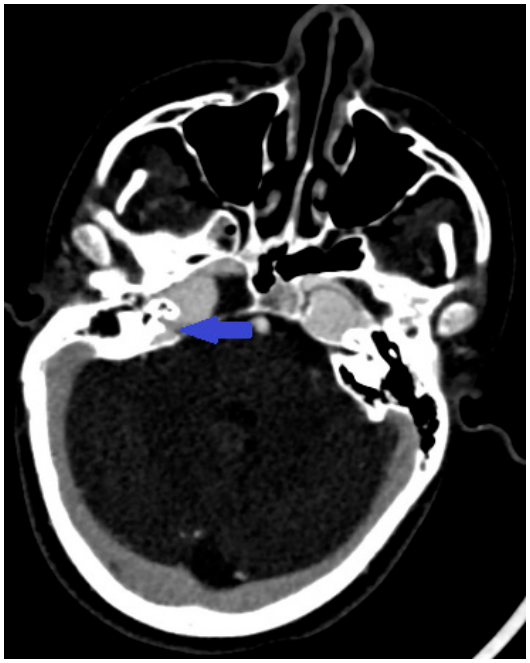

e. Beyin-boyun BT anjiyografide aksiyel kesitte sağdaki petröz ICA anevrizmasının internal akustik kanala da uzandığı izleniyor (kalın mavi ok).

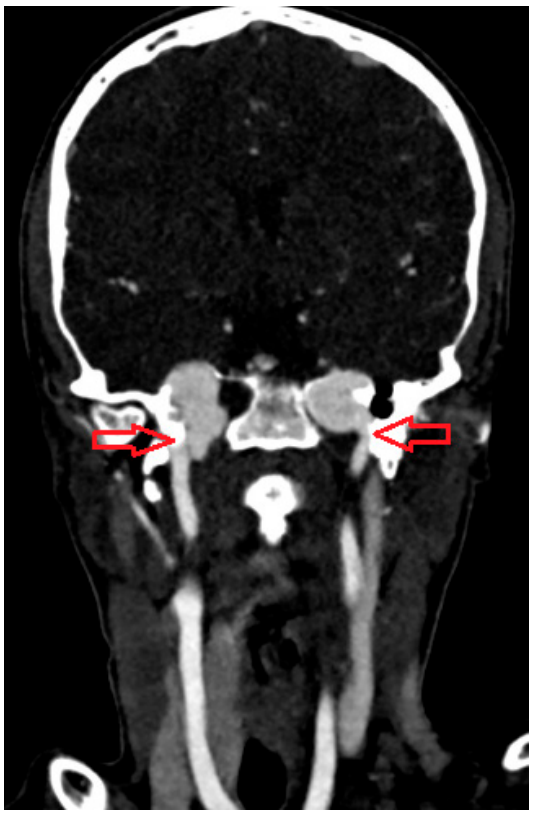

f. Beyin-boyun BT anjiyografide koronal reformat görüntüde her iki vasküler lezyonun ICA ile devamlılığı seçiliyor (kalın kırmızı oklar).

Meme Radyolojisi

PS-025

NÜKS MALİGNİTE İLE KARIŞABİLEN İNTERNAL MAMARİAN SİLİKONOMA: OLGU SUNUMU

Muhammet Göktaş, Aykut Alkan, Gülşah Özdemir, Merve Tuna, Nermin Tunçbilek

Trakya Üniversitesi Tıp Fakültesi Hastanesi Radyoloji Anabilim Dalı

Giriş ve Amaç: Meme rekonstriksiyon silikon torbaları memede estetik amaçlı büyütme ya da malignite cerrahisi sonrası rekontrüksiyon amaçlı kullanmasından beri silikon jel implantlar 50 yıl boyunca yaygın olarak kullanılmaktadır . Kullanımının yaygınlaşmasıyla beraber rüptür oranının düşünüldüğünden daha fazla olduğu anlaşılmıştır . İmplant rüptürü hakkında yapılan çeşitli çalışmalarda rüptür insidansı %3.1 - 5.7 olarak değişmektedir . Silikon protezin değerlendirilmesi amacıyla memede MR ve US kullanılmaktadır [1]. Çalışmamızda meme kanseri nedenli total mastektomi ve aksillar diseksiyon uygulanan olguda geçirilmiş silikon rüptürüne sekonder ortaya çıkan internal mamarian silikonoma olgusunu aktarmayı hedefledik.

Olgu Sunumu: Ellisekiz yaşında bilinen aktif şikayeti olmayan meme kanseri tanılı kadın hasta rutin kontrolleri nedeniyle kliniğimize başvurdu. Hastanın öyküsünde 10 yıl önce dış merkezde solda lokal ileri meme kanseri nedeniyle neoadjuvan kemoterapi, sonrasında total mastektomi ve sol aksillar diseksiyonu olduğu bundan bir yıl sonra da yine dış merkezde sol memeye silikon implant takıldığı öğrenildi. Olgunun yapılan dış merkezde kontrol amacıyla bilgisayarlı tomografik tetkikinde internal mamarian zincirde lenfadenopatiler (Şekil 1) saptanması üzerine tarafımıza doku biyopsisi istemiyle yönlendirildi. MR kontrolünde her iki internal mamarian zincirde büyüğü sağda 15 mm uzun aksa ulaşan LAPlar izlenmekteydi (Şekil 2). Yapılan US kontrolünde tariflenen düzeylerde posteriorunda silikonoma açısından tipik olan"kar yağdı manzarası" oluşturan nodüler lezyonlar (Şekil 3) silikon rüptürüne sekonder silikonoma ile uyumlu olarak değerlendirildi ve biyopsi işleminden vazgeçildi. Ancak silikon materyali intakt görünümdeydi. Öykü daha derinleştirildiğinde olgunun dış merkezde daha önce 5 yıl önce silikon rüptürü nedenli opere olduğu ve yeni silikon implantı kullanıldığı öğrenildi ve olguda biyopsi işleminden vazgeçildi.

Tartışma: Meme implantlarının yerleştirildiklerinden sonra, özellikle 5. yıldan sonra, implant dayanıklılığının yarıdan fazla azaldığı ve rüptür oranlarının arttığı birçok yayında gösterilmiştir . Gelişen teknoloji ile beraber uzun dönem spontan rüptür oranı gözle görülür derecede azalsa da hala varlığını korumaktadır. Amerika Birleşik Devletleri'nde 2 milyon kadın protezli olup, çalışmalar bu olguların %51'inde 15 yıllık süreçte rüptür görüldüğünü göstermektedir. Bu alanda MG'nin duyarlılığı %11-69 ve US duyarlılığı %47-70 olarak bildirilirken, MRG'nin duyarlılığı %46-90 ve özgüllüğü %55-92 olarak verilmektedir [2]. İntrakapsüler rüptürde silikon implant dışına çıkmazken, ekstrakapsüler rüptürde silikon materyal memeye dağılarak çoğunlukla aksillar bölgede lenf nodları içerisine geçiş göstermektedir. Malignite cerrahisi gibi aksillar diseksiyon yapılan durumlardan sonra internal mamarian lenf zincirine uzanım seyrek de olsa karşılaşılabilir. Sonografik görüntülemede silikonomalarda tipik "kar yağdı manzarası" görünümünü oluşturmaktadır. Bu tipik görünüm yanlış nüks tanısını engelleyecek ve gereksiz biyopsinin önüne geçebilir [3].

Anahtar kelimeler: Silikon rüptürü, Ultrasonografi, Manyetik Rezonans Görüntüleme

Kaynaklar

1. Gabriel SE, Woods JE, O'Fallon WM, Beard CM, Kurland LT, Melton LJ. Complications leading to surgery after breast implantation. N Engl J Med 1997:336:677–682.
2. DeMartini W, Lehman C. A review of current evidence-based clinical applications for breast magnetic resonance imaging. Top Magn Reson Imaging 2008; 19: 143-50.
3. Steinke, Karen, Phillipa Brook, and Olivier Ramuz. "Radiological pitfall: Siliconoma in internal mammary lymph node mimics breast cancer recurrence." Radiology case reports 6.4 (2011): 601.



Şekil 1. Sağ memede protez silikon materyali izlenen olguda sağ internal mamarian zincirde lenfadenopati (ok).

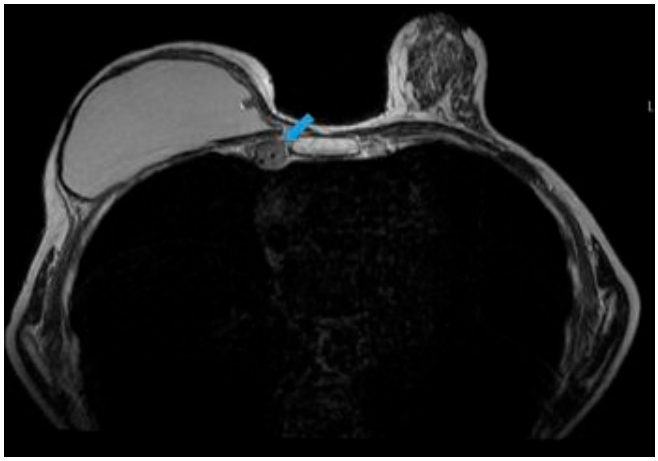

Şekil 2. Aynı hastanın kontrol MR tetkikinde tariflenen lenfadenopati (ok).

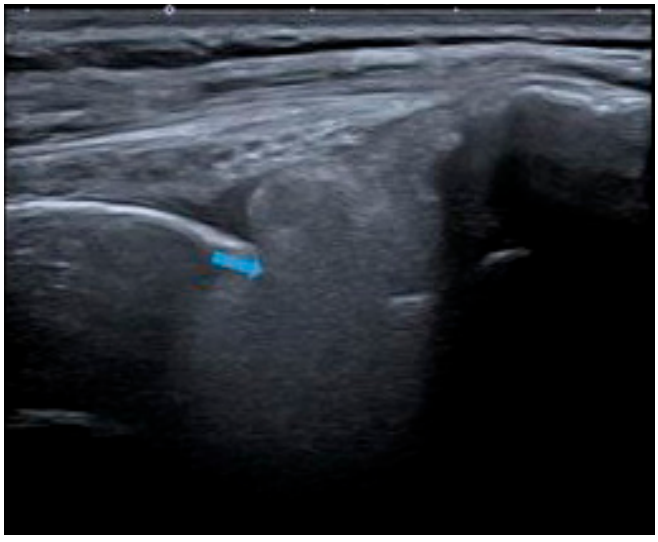

Şekil 3. Aynı hastaya ait sonografik incelemede internal mamarian zincirde posteriorunda tipik «kar yağdı manzarası» (ok) oluşturan silikonoma izleniyor.

Girişimsel Radyoloji

PS-026

RENAL ARTERDE GEÇ DÖNEMDE SAPTANAN TRAVMATİK HIGH FLOW ARTERİOVENÖZ FİSTÜLÜN ENDOVASKÜLER TEDAVİSİ

Cenk Hepdurgun, Ahmet Kasım Karabulut, Cihat Pınarcı, Celal Çınar, Mustafa Parıldar, İsmail Oran

Ege Üniversitesi Tıp Fakültesi Radyoloji Anabilim Dalı.

Giriş ve Amaç: Renal arteriyovenöz anomaliler (Arteriyovenöz Malformasyon, Arteriyovenöz Fistül) , arter ile ven arasında normalde olmaması gereken bir bağlantının varlığı ile tanımlanmakta olup konjenital ve kazanılmış olmak üzere 2 başlık altında değerlendirilirler. Kazanılmış en sık arteriyovenöz anomali ise travma sonrası veya iyatrojenik nedenlerle karşımıza çıkan arteriyovenöz fistüllerdir. (1) Kanama, yüksek debili kalp yetmezliği, renal yetmezlik gibi hayatı tehdit eden komplikasyon riskleri barındırmakta olup tedavi edilmelidirler. Besleyici arterin selektif embolizasyonu, komplikasyon riskinin daha az olması ve böbrek parankimini korumya olanak sağlaması nedeniyle tedavide kontraendikasyon yoksa endovasküler tedavi başvurulan ilk yöntemdir. (3) Bu bildiride amacımız penetran travma öyküsü olan hastada geç dönemde tanısı konan yüksek debili renal arteriyovenöz fistül (AVF) ve buna bağlı renal arter ve vende gelişen gross anevrizmatik genişlemenin endovasküler tedavisine ait bir olguyu sunmaktır.

Olgu Sunumu: 40 yaşında erkek hasta şiddetli baş ağrısı, karın ağrısı ve karında şişkinlik nedeniyle dış merkeze başvurmuş olup kontrastsız bilgisayarlı tomografi (BT) çekilmiş. Sol böbrek lojunda dev kitlesel lezyon şeklinde yorumlanarak Ege Üniversitesi Üroloji Bölümü'ne yönlendirilmiş. Hastanemizde çekilen kontrastlı BT'sinde sol böbrek üst pol segmenter arter düzeyinde lobüle konturlu 7.5 cm'lik anevrizmatik genişleme ve fistül hattı; bununla birlikte yüksek debili AVF'ye sekonder sol böbrek orta-alt pol önünde yerleşmiş, lümeninde yoğun kontrast madde barındıran, retroperitonu doldurmuş 18cm boyutunda venöz anevrizmatik genişleme izlendi.(Resim 1) Bulgular üzerine anamnezi derinleştirilen hastanın 11 yıl önce sol retroperitoneal bölgeden kesici aletle yaralanma öyküsü olduğu öğrenildi ve fistülün bu süreçte postravmatik geliştiği düşünüldü. AVF'nin endovasküler embolizasyonu için hasta girişimsel radyoloji ünitesine alındı.

Bilateral femoral arterden giriş sağlanarak sol renal arterde böbrek üst polünde high flow AVF ve renal arterde en büyüğü 7.5cm çapa ulaşan anevrizma görüntülendi.(Resim2)Renal arter çapının geniş olması nedeniyle 16mm ebatındaki vasküler pluglar yan yana açıldı. Renal arter içerisinde geçici bariyer oluşturulduktan sonra migrasyon gelişme riski nedeniyle pluglar bırakılmadan önce arası koiller ile doldurularak riskin önüne geçildi. (Resim 3) Sonrasında renal arter distal segmenti itilebilir 0.035 koiller ile tamamen oklüde edilerek embolizasyon sağlandı.(Resim 4)

İşlem sırasındaki anjiografi görüntülerinde renal arterin proksimalindeki segmental bir arterden de 2. bir yüksek debili fistül izlenmiştir.5F katater ile segmenter artere ulaşılıp 6mm ebatındaki vasküler plug ile embolizasyon sağlandı. (Resim 5) Son olarak kontrol anjiografilerde (Resim 6) renal arterdeki yükske debili AVF'nin total oklüzyonunun sağlandığı görüldü ver iki femoral arterdeki giriş yerleri vasküler kapatma cihazı ile kapatıldı. Takipte 1.yıl kontrol BTA tetkikinde AVF okluzyonun stabil olduğu ve belirgin renal kortikal kaybın olmadığı görüldü (Resim 7).

Sonuç- Tartışma: Kazanılmış arteriovenöz anomalilerde travma veya iyatrojenik sebepler yer almakta olup en sık arteriovenöz fistüller şeklinde karşımıza çıkmaktadır. Günümüzde renal arteriyovenöz anomalilerin tedavisinde endovasküler yaklaşım, komplikasyon oranlarının ve morbiditesinin düşük, başarı şansının yüksek olması nedeniyle ilk tercih edilen yöntemdir.

Anahtar kelimeler: arteriovenous fistula

Kaynaklar

1) Hoang VT, Pham NTT, Nguyen HQ, et al. A Case of Arteriovenous Fistula After Kidney Trauma Mimicking Tumor. J Investig Med High Impact Case Rep. 2020;8:2324709620967877. doi:10.1177/2324709620967877
2) Abdel-Aal AK, Elsabbagh A, Soliman H, Hamed M, Underwood E, Saddekni S. Percutaneous embolization of a postnephrectomy arteriovenous fistula with intervening pseudoaneurysm using the Amplatzer vascular plug 2. Vasc Endovascular Surg. 2014 Oct-Nov;48(7-8):516-21. doi: 10.1177/1538574414561230. Epub 2014 Dec 8. PMID: 25487250.
3) Kuklik E, Sojka M, Karska K, Szajner M. Endovascular Treatment of Renal Arteriovenous Fistula with N-Butyl Cyanoacrylate (NBCA). Pol J Radiol. 2017;82:304-306. Published 2017 Jun 7. doi:10.12659/PJR.900106

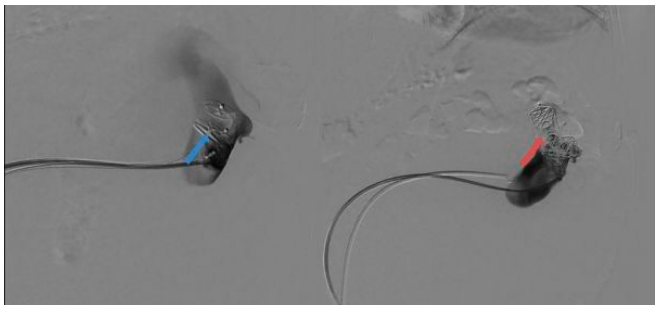

Resim 3. Renal arterin belirgin geniş olması nedeniyle yan yana yerleştirilen 16mm vasküler pluglar (mavi ok) , Migrasyonu önlemek amacıyla pluglar arasına yerleştirilen koiller. (Kırmızı ok)

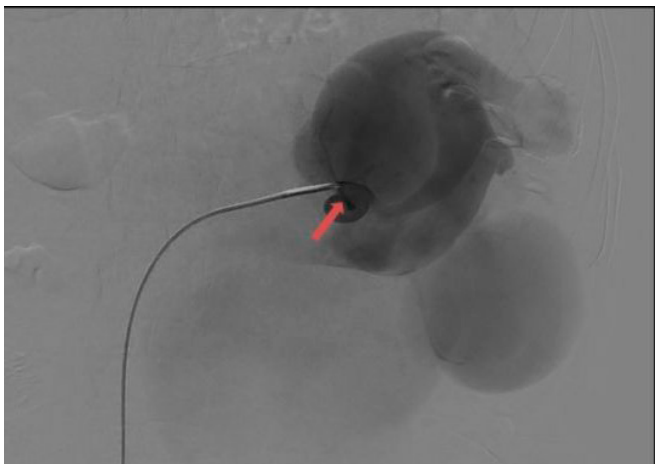

Resim 2. Sol renal arter distalinden elde olunan görüntü. A-V fistül hattı (Kırmızı ok)



Resim 7. BTA tetkikinde AVF okluzyonun stabil olduğu ve belirgin renal kortikal kaybın olmadığı görülmekte

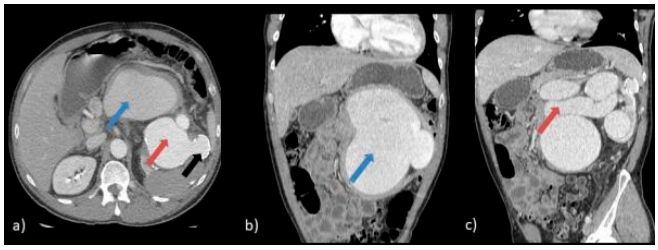

Resim 1. Üst pol segmentinde A-V fistül hattı(Siyah ok) , Renal arterde anevrizmatik genişleme. (Kırmızı oklar) , Fistül drenaj veninde ve sol renal vende fusiform dev anevrizmatik dilatasyon (Mavi oklar)

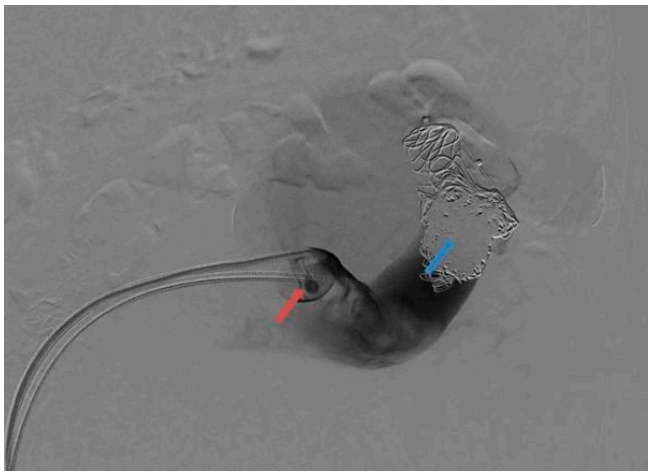

Resim 4. Post embolizasyon kontrol görüntülerinde koil ile embolizasyonun sağlandığı görülmekte (Mavi ok) Proksimalde ise yüksek debili diğer A-V fistül . (Kırmızı ok)

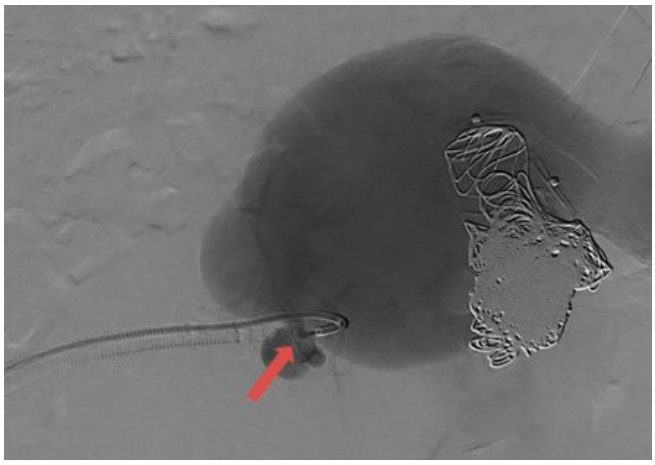

Resim 5. Proksimaldeki 2.fistül hattı.

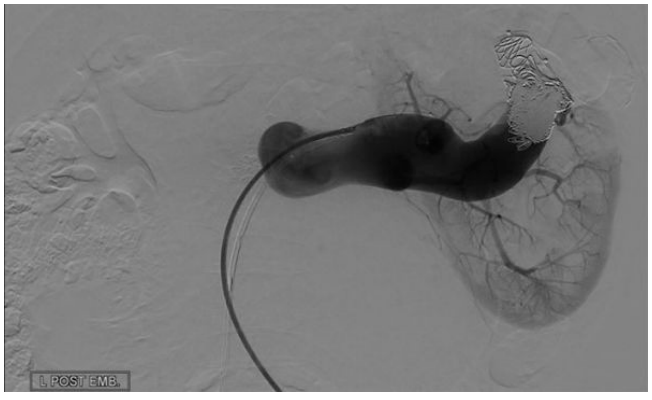

Resim 6. Post embolizasyon kontrol anjiografi görüntüsü.

Pediatrik Radyoloji

PS-027

POSTERİOR MEDİASTENDE DEV NÖROENTERİK KİST

Nimet Ersöz Polat, Mehmet Öztürk

Selçuk Üniversitesi Tıp Fakültesi, Çocuk Radyolojisi Bilim Dalı

Giriş ve Amaç: Nöroenterik kistler, bilinen gelişimsel ön bağırsak anomalilerinin en az görülenidir. Endodermal dokunun segmental olarak bölünmüş bir notokord arasında sıkışmasından kaynaklanan heterotopik intraspinal kistlerdir (1). Bu embriyonik defekt, medulla spinalis ile sınırlı nörenterik kistlerden, mediastinal veya abdominal kistler gibi spinal ve ekstraspinal defektlerin karmaşık birlikteliklerine kadar değişen bir dizi malformasyona yol açar (2). Bu bildiride posterior mediasten yerleşimli dev nöroenterik kistin radyolojik bulgularını sunmayı amaçladık.

Olgu sunumu: Üç yaşında hasta solunum sıkıntısı, öksürük ve hırıltılı solunum nedeniyle merkezimize başvurdu. Tanıya yönelik elde olunan Posterior-anterior göğüs grafisinde sağ hemitoraksı tama yakın dolduran, süperior kesimde sol hemitoraksa uzanan homojen iyi sınırlı ve lobule konturlu radyoopasite tespit edildi (Resim 1). Ayrıntılı değerlendirme amacıyla yapılan kontrastlı toraks bilgisayarlı tomografisi (BT) incelemesinde posterior medistende toraks girim düzeyinden başlayarak sağ hemidiyafragma düzeyine kadar uzanan sağ hemitoraksı dolduran kısmende sol hemitoraks süperior kısmınada yayaılan 2.5x6.5x6.5 cm boyutlarında lobule konturlu, septalı, kalın duvarlı kistik dansitede yer kaplayıcı kitle lezyonu saptandı (Resim 2) (Resim 3 a, b). İntraspinal uzanım izlenmedi. Ayırıcı tanıda öncelikle nörenterik kist veya bronkojenik kist düşünüldü. Hasta opere edildi, operasyon sonrası patolojik tanısı nörenterik kist olarak rapor edildi.

Tartışma ve Sonuç: Nöroenterik kistler, embriyogenezin üçüncü ile dördüncü haftalarında notokordun ön bağırsaktan tam olarak ayrılmaması sonucu oluşan posterior enterik kalıntılar olan çok nadir lezyonlardır (2). Eksik ayrılmanın varsayılan nedeni, nöral tüp kapanmadan önce omuriliğin ektodermi ile ön bağırsağın endodermi arasında kalıcı bir iletişim veya yapışmadır. Sıklıkla hemivertebra olmak üzere vertebral anomalilere neden olur (3). Bir nörenterik kist en yaygın spinal kanalda görülür. Nadir olarak ise toraks, posterior fossa ve batında görülebilir. İntratorasik nörenterik kistler mediastende bulunur, %90 posteriorda, %66'sı karinanın üstünde ve %66'sı sağdadır (4). Çok nadiren mezenterik kist, enterik duplikasyon veya enterik divertikül ile birlikte nörenterik kist oluşabilir (5). Direk radyografi, ön-arka ve yan görüntüler, doğum sonrası tanı için ilk modalitedir. İlave olarak posterior mediastinal kitleyi ve eşlik eden vertebral anomalileri ortaya koymaktadır. BT ise, kitlenin kistik yapısını ve boyutunu ve eşlik eden vertebral anomalileri doğrular (3). Bebeklik döneminde toraksta kistik kitlenin ayırıcı tanısı bronkojenik kist, özofagus duplikasyon kisti, konjenital makrokistik adenomatoid malformasyon ve konjenital diyafragma hernisini içerir. Bununla birlikte, ilişkili vertebral anomalilerin varlığı, güçlü bir şekilde bir nörenterik kisti düşündürür. Sonuç olarak; nörenterik kistler konjenital olmasına rağmen bası semptomları verene kadar tanınmayabilir. Klinik şüphe ve görüntüleme bulguları erken tanı için önemlidir. Akciğer grafisinde vertebral anomalilerle ilişkili bir mediastinal kitle ile karşılaşıldığında nörenterik kist tanısı düşünülmeli ve eşlik eden olası bir intraspinal lezyon titizlikle araştırılmalıdır.

Anahtar kelimeler: Nörenterik kist, mediasten, pediatrik

Kaynaklar

1. Agnoli AL, Albrecht L, Schonmayr R. Enterogenous intraspinal cysts. J Neurosurg 1984;61:834-40.
2. Strollo DC, Rosadode CML, Jett JR. Primary mediastinal tumors: part II. Tumors of the middle and posterior mediastina. Chest 1997;112:1344-52.
3. Haddon MJ, Bowen AD. Bronchopulmonary and neurenteric forms of foregut anomalies: imaging for diagnosis and management Radiol Clin North Am 1991;29:241–52.
4. Jeung MY, Gasser B, Gangi A, et al. Imaging of cystic masses of the mediastinum. Radiographics 2002;22:79-93.
5. Setty H, Hegde KKS, Narvekar VN. Neurenteric cyst of the posterior mediastinum. Australas Radiol 2005;49:151-3.

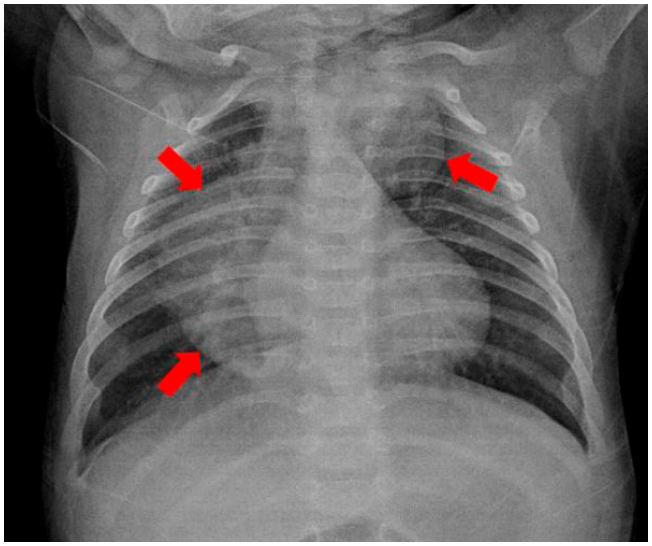

Resim 1. Posterior-anterior göğüs grafisi: Sağ hemitoraksı tama yakın dolduran, süperior kesimde sol hemitoraksa uzanan homojen iyi sınırlı ve lobule konturlu radyoopasite izlenmektedir (kırmızı oklar).

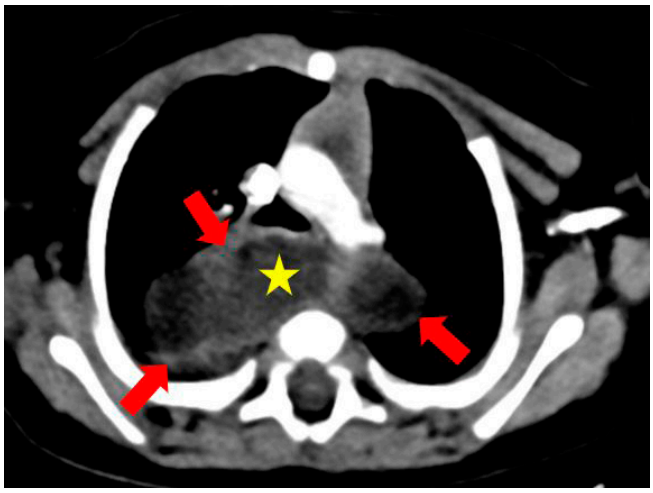

Resim 2. Kontrastlı toraks bilgisayarlı tomografisi (BT) aksiyal görüntüler: Posterior mediastende toraks girim düzeyinden başlayarak sağ hemidiyafragma düzeyine kadar uzanan sağ hemitoraksı dolduran kısmende sol hemitoraks süperior kısmında yayaılan 2.5x6.5x6.5 cm boyutlarında lobule konturlu, septalı, kalın duvarlı kistik dansitede yer kaplayıcı kitle lezyonu izlenmektedir (kırmızı oklar)(sarı yıldız: Kistik komponent).

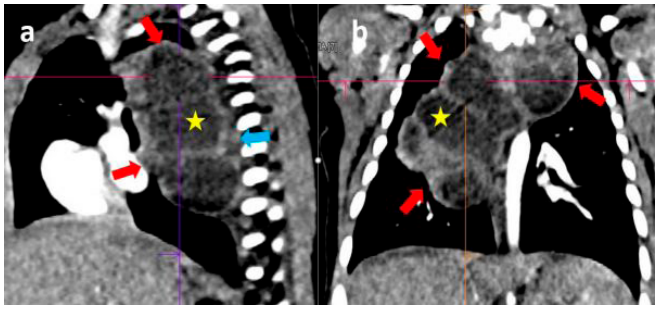

Resim 3 a, b. Kontrastlı toraks bilgisayarlı tomografisi (BT) sagittal ve koronal görüntüler: Sagittal planda intraspinal uzanımın olmadı daha net izlenmektedir (mavi ok).

Abdominal Radyoloji

PS-028

İMMÜNSUPRESİF TEDAVİ SONRASI GELİŞEN BENİGN PNEUMATOSİS İNTESTİNALİS OLGUSU

Dilşah Oral, Mustafa Faraşat, Gökhan Pekindil

Manisa Celal Bayar Üniversitesi Hafsa Sultan Hastanesi

Giriş-Amaç: Pnömatozis intestinalis(PI) barsakta intramural gaz görülmesi olup bir çok durum sebebiyle bu bulgu izlenebilmektedir.. Benign sebeplerden bazıları; sistemik tutulum yapan bazı hastalıklar, intestinal enflamasyon, iatrojenik sebeplerdir. Hayati tehlike yaratan durumlardan bazıları ise intestinal iskemi, enterit, toksik megakolon gibi durumlardır.(1)(2) Tedavi yöntemlerinin farklılık göstermesi sebebiyle bu ayrımı yapmak önemlidir. Bu olgu sunumunda immunsupresyona bağlı PI geliştiğini düşündüğümüz olgumuzu ve bizi bu tanıya yönelten bulguları paylaşmayı amaçladık.

Olgu Sunumu: 25 yaşında psöriyatik artrit ve sistemik lupus eritematozus(SLE) tanılı kadın hastanın medikal tedavi altında aplastik anemisi gelişmesi sonucu hastanemize yatışı olmuştur. Takibinde öksürük şikayetiyle çekilen toraks BT'de insidental olarak batın içi serbest hava görülmüştür. Abdominal BT ile değerlendirildiğinde çekum, çıkan kolon ve transvers kolon düzeyinde barsak duvarında PI ile uyumlu hava dansiteleri izlenmekte olduğu ayrıca batın içi serbest hava olduğu saptanmıştır Portal venöz sistemde hava olmadığı, batın içi enflamasyon bulguları ve masif serbest sıvının eşlik etmediği görülmektedir.(Resim 1,2,3,4,5). Takip muayenelerinde primer hekimince batında hassasiyet, defans, rebound ayırt edilmemiş, hastanın genel durumunda bozulma izlenmemiştir. Hasta bir ay boyunca gözlem altında kalmış, genel durumunda bozulma ve akut batın bulgusu olmadan kendi isteğiyle hastaneden ayrılmıştır.

Tartışma ve Sonuç: Benign ve hayati tehlike yaratan PI sebeplerini tedavinin acil operatif müdahale ve konservatif tedavi arasında değişiklik göstermesi sebebiyle ayırt etmek önemlidir. Hastada akut abdomen bulgularının, portal venöz havanın ve metabolik asidozun eşlik etmemesi , laktat seviyesinin >2.0 mmol/L olmaması hayati tehlike yaratan sebeplerden uzaklaştırmaktadır.(3) Medikasyon sonucu gelişen PI'in sık nedenlerinden biri olan steroid kullanımının intestinal tractustaki lenfoid agregatların atrofisine sebep olup lümen içi havanın duvara geçişine izin verdiği düşünülmektedir. İntra ve retroperitoneal serbest hava benign veya hayati tehlike yaratan sebeplerin ikisine de eşlik edebilmektedir. Bunun serozal ve subserozal kistlerin rüptürüne sekonder olduğu öne sürülmektedir.(4) PI bizim olgumuzda da izlenen SLE gibi otoimmün sistemik hastalıklara da eşlik edebilmektedir.(5) Ancak hastanın bulgulardan 1 ay önceki batın BT'sini normal olması, PI saptanan ikinci BT'ye kadarki aralıkta steroid ve anti-TNF tedavi alması, eşlik eden laboratuvar bulgularında diğer sebeplere yöneltecek değerler izlenmemesi PI'in bu hastada immünsupresif tedaviye bağlı olma ihtimalini güçlendirmektedir. PI sebebini ayırt etmek gereksiz cerrahiyi önlemek ve sonrası özellikle immunsupresif bir hastada gelişebilecek komplikasyonların daha şiddetli ve ölümcül olabilecek olması nedeniyle önemlidir. Klinik, laboratuvar ve radyolojik bulgular birlikte değerlendirilerek hastaların tedavi şeması şekillendirilmelidir.(6)

Anahtar kelimeler: Pnömatozis İntestinalis, İmmünsüpresyon, Sistemik Lupus Eritamatozus, Psöriyatik Artrit, Bilgisayarlı Tomografi, Steroid

Kaynaklar

1. CT predictors for differentiating benign and clinically worrisome pneumatosis intestinalis in children beyond the neonatal period Doug E Olson 1, Yong-Woo Kim, Jun Ying, Lane F DonnellyOlson DE, Kim YW, Ying J, Donnelly LF.
2. Pneumatosis intestinalis following cytotoxic or immunosuppressive treatment O Galm 1, U Fabry, G Adam, R Osieka
3. Pneumatosis intestinalis: not always a surgical indication Haijing Zhang 1, Stephanie L Jun, Todd V Brennan
4. Pneumatosis intestinalis in the adult: benign to life-threatening causes Lisa M Ho 1, Erik K Paulson, William M ThompsonJune
5. Recurrent pneumatosis intestinalis in a patient with dermatomyositis Yousef Zarbalian 1, Erik C von Rosenvinge, William Twadell, Jamal Mikdashi
6. Pneumatosis intestinalis Eric Goldberg, , J Thomas Lamont, Lawrence S Friedman, Shilpa Grover,

Resim 1,2,3,4,5. Bilgisayarlı tomografide kolonik PI ve batın içi serbest hava

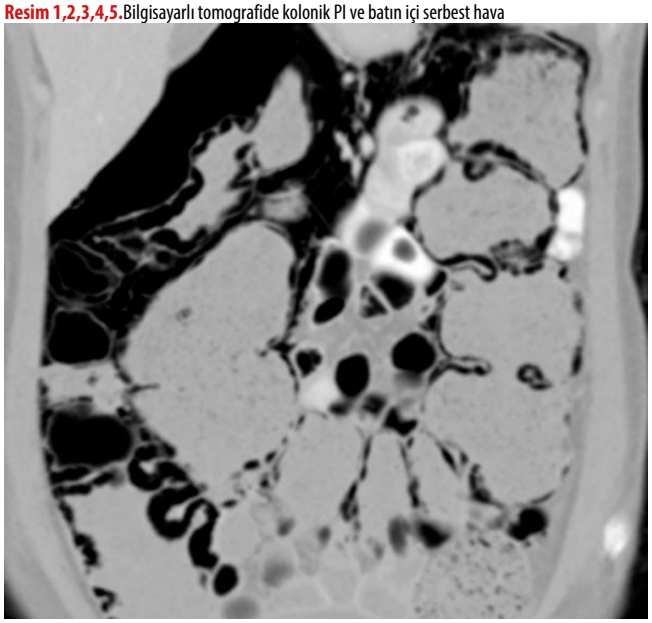

Resim 1.

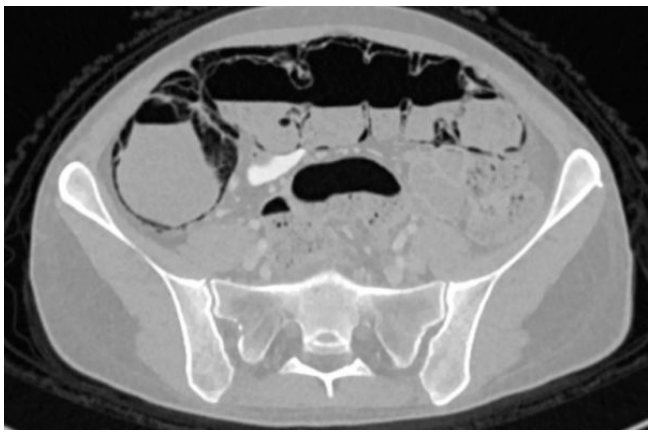

Resim2.

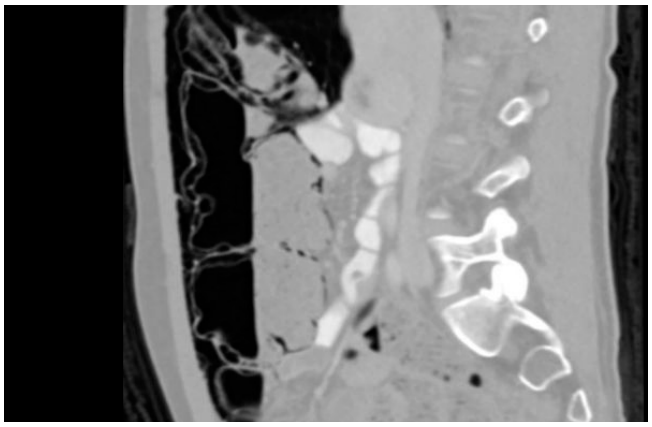

Resim3.

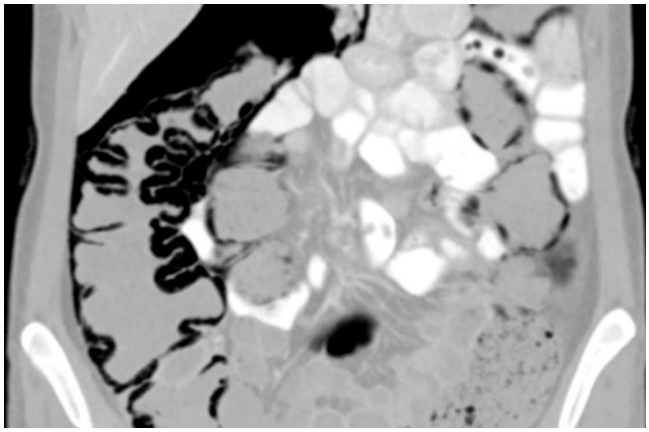

Resim4.

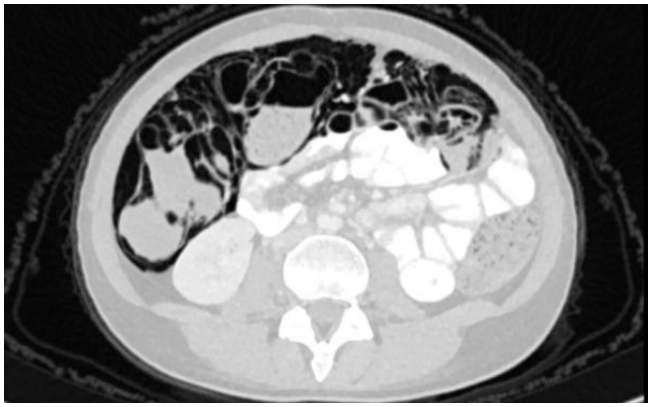

Resim5.

Pediatrik Radyoloji

PS-029

PİLOSİTİK ASTROSİTOMUN NADİR BİR FORMU: POSTERİOR FOSSADA KONTRASTLANAN PÜR SOLİD LEZYON OLGUSU

Mine Sorkun, Evrim Özmen, Murat Serhat Aygün, Yusuf Öner

Koç Üniversitesi Tıp Fakültesi, Radyoloji Anabilim Dalı

Giriş ve Amaç: Pilositik astrositomlar, çocukluk çağının en sık görülen primer beyin tümörü olup manyetik rezonans görüntülemede (MRG) sıklıkla yavaş büyüyen, iyi sınırlı, kontrastlanan mural nodüle sahip kistik kitleler olarak izlenirler (1). Pür kontrastlanan solid, non-nekrotik tümörler oldukça nadir olup vakaların yaklaşık %10'unu oluşturur. Biz de bu olgumuzda nadir görülen, pür solid kontrastlanma gösteren bir pilositik astrositom vakası sunmayı amaçladık.

Olgu Sunumu: İki yaş kız hasta, 2 aydır kusma ve ön fontanelde kapanmama şikayetleri ile hastanemize başvuran hastanın beyin MRG'de posterior fossada, 4. ventrikülü tamamen oblitere eden, düzgün konturlu, homojen, FLAIR ve T2 ağırlıklı serilerde hiperintens, T1 ağırlıklı serilerde hipointens, kontrast madde enjeksiyonu sonrasında yoğun kontrastlanma gösteren, difüzyon kısıtlaması izlenmeyen kitlesel lezyon saptandı. Lezyondan yapılan eksizyonel biyopsinin histopatolojik incelemesi sonucunda WHO grade 1 pilositik astrositom tanısı konuldu.

Tartışma: Pilositik astrositomlar, WHO grade I olarak sınıflandırılan çocukluk çağının en sık görülen primer beyin tümörleridir. Pediatrik yaş grubunda lezyonların üçte ikisi serebellumda; erişkinlerde ise yarısı supratentoryal bölgede görülür (2,3). MRG'de kontrastlanan mural nodülü bulunan, kontrastlanmayan kistik kitle;

kontrastlanan mural nodülü bulunan, duvarı kontrastlanan kistik kitle; santralinde kontrastlanmayan alanı bulunan, minimal kistik komponent içeren veya içermeyen nekrotik kitle; minimal kistik komponent içeren veya içermeyen solid kitle olmak üzere 4 farklı biçimde izlenebilir (1). Non-nekrotik, pür kontrastlanan solid lezyon şeklinde izlenen pilositik astrositomlar oldukça nadir olup bu olgularda ayırıcı tanıda ependimom ve medulloblastom yer alır (4). Olgumuzda difüzyon kısıtlaması izlenmemesi sebebiyle medülloblastom daha düşük olasılıklı olarak değerlendirilmiştir.

Sonuç: Pilositik astrositomlar sıklıkla posterior fossada kontrastlanan mural nodüle sahip kistik kitleler olarak karşımıza çıkar. Daha nadiren radyolojik olarak pür solid kontrastlanan lezyonlar şeklinde de izlenebilirler.

Anahtar kelimeler: pediatric radiology, pilocytic astrocytoma, neuroradiology, Magnetic Resonance Imaging

Kaynaklar

1. Chourmouzi D, Papadopoulou E, Konstantinidis M, et al. Manifestations of pilocytic astrocytoma: a pictorial review. Insights Imaging. 2014;5(3):387-402. doi:10.1007/s13244-014-0328-2
2. Gaudino S, Martucci M, Russo R, et al. MR imaging of brain pilocytic astrocytoma: beyond the stereotype of benign astrocytoma. Childs Nerv Syst. 2017;33(1):35-54. doi:10.1007/s00381-016-3262-4
3. Towner JE, Azriel A, Rogers T, Box G, Adamides AA, Drummond K. Solid non-enhancing cerebellar pilocytic astrocytoma case report. J Clin Neurosci. 2019;60:155-157. doi:10.1016/j.jocn.2018.10.062
4. Kumar AJ, Leeds NE, Kumar VA, et al. Magnetic resonance imaging features of pilocytic astrocytoma of the brain mimicking high-grade gliomas. J Comput Assist Tomogr. 2010;34(4):601-611. doi:10.1097/RCT.0b013e3181d77d52

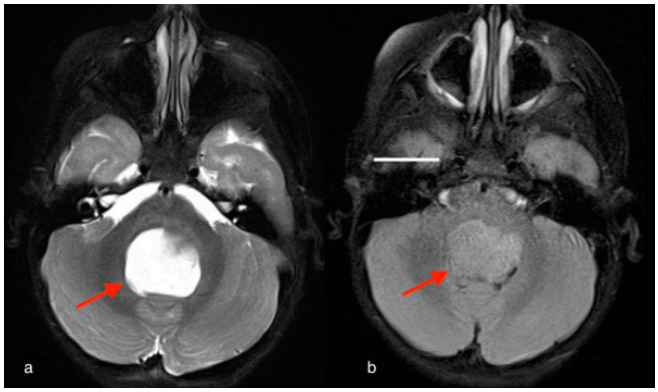

Resim 1. Beyin MR tetkikinde aksiyel planda posterior fossada düzgün konturlu, homojen T2 ağırlıklı serilerde (a) ve FLAIR sekansta (b) hiperintens lezyon izlenmektedir.

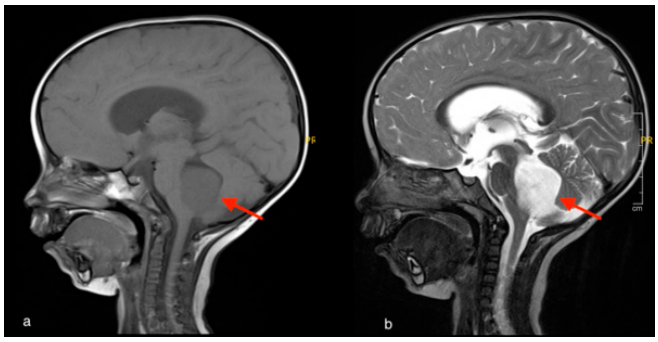

Resim 2. Beyin MR tetkikinde sagital T1 ağırlıklı serilerde (a) parankime göre hafif hipointens, sagital T2 ağırlıklı serilerde ise hiperintens lezyon (b) görülmektedir.

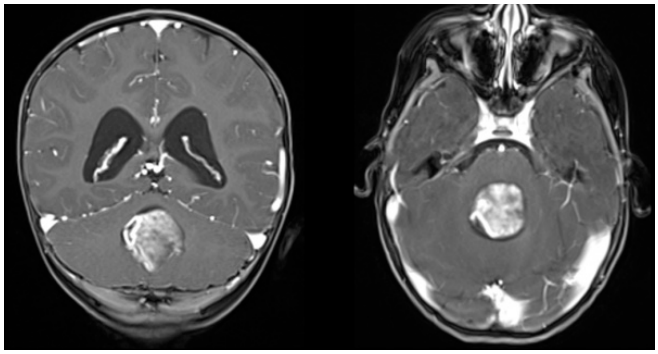

Resim 3. Postkontrast koronal ve aksiyel görüntülemelerde lezyonda belirgin kontrastlanma izlenmektedir.

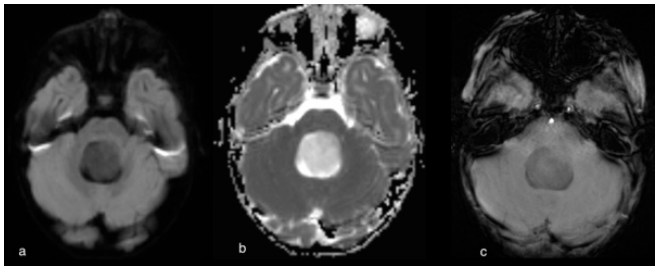

Resim 4. Difüzyon ağırlıklı görüntülerde (a) ve ADC serilerde (b), lezyonun difüzyon kısıtlamadığı görülmektedir. SWI sekansta (c) lezyon içerisinde kan yıkım ürünleri ya da kalsifikasyon ile uyumlu görünüm mevcut değildir.

Pediatrik Radyoloji

PS-030

YENİDOĞANIN SUBPİAL HEMORAJİSİ

Celal Yazıcı, Çiğdem Öztunalı

Eskişehir Osmangazi Üniversitesi Tıp Fakültesi Radyoloji Anabilim Dalı

Giriş ve Amaç: Subpial hemorajiler intrakraniyal ekstraaksiyel hemorajilerin nadir bir formudur. Tipik olarak yenidoğanlarda temporal lobda izlenen bu hemorajilere komşu serebral parankimde sitotoksik ödem ve hemoraji bulguları eşlik etmektedir. Subpial hemorajilerin medullar ven konjesyonu ve venöz enfarkt ile ilişkili oldukları bilinmektedir(1).

Bu olgu sunumunda yenidoğanın kraniyal BT ve MR incelemelerinde izlenen subpial hemorajinin görüntüleme bulgularını tarifleyerek bu hemorajilerin tanınmasına ve diğer ekstraaksiyel hemorajilerden ayırt edilebilmesine yardımcı olabilecek görüntüleme özelliklerini özetlemeyi amaçladık.

Olgu Sunumu: Miadında, 10-10 Apgar skoru ile doğan kız bebek, morarma ve nöbet geçirmesi üzerine yönlendirildi. Kraniyal BT tetkikinde sağ medial temporooksipital lob komşuluğunda ekstraaksiyel alanda yerleşim gösteren hematom alanı ve komşu parankimde ödem mevcuttu(Resim 1).

Kraniyal MR incelemede hematom alanı T2AG'de hipointens, T1AG'de hiperintens, SWAN görüntülerde hipointens olarak izlenmekteydi. Komşu parankimi deplase etmekteydi. Komşuluğundaki kortikal sulkuslar arasına doğru uzanım göstermekte ve girusların konturlarını belirginleştirmekteydi(Resim2-6). Hematoma komşu serebral korteks ve subkortikal beyaz cevherde DW görüntülerde diffüzyon kısıtlaması ve SWAN görüntülerde sinyal kaybı mevcuttu (Resim7-9). SWAN görüntülerde parankim komşuluğundaki medullar venlerde belirginleşme izlenmekteydi(Resim 10).

Tartışma ve Sonuç: Subpial hemoraji, daha çok yenidoğanlarda ve infantlarda izlenen nadir bir ekstraaksiyel hemoraji formudur. Pia mater ile glia limitans birbirileri ile çok yakın temas halindedir ancak patolojik süreçler varlığında subpial alan genişleyerek potansiyel bir boşluk oluşturabilir(1,2).

BT ve MR incelemelerinde ilk kez "term yenidoğanların spontan yüzeyel parankimal ve leptomeningeal hemorajisi" olarak tariflenmiştir. Bu hemorajiler term bebeklerde çoğunlukla temporal lobda meydana gelen ve subaraknoid alandan ziyade serebral parankim yüzeyini ilgilendiren hemorajilerdir(2,3). Subpial hemorajilerin %82 oranında temporal lobda yerleştiği, arteriyel sulama alanlarına uymadıkları ve tüm olgularda hemorajiye komşu parankimde sitotoksik ödem bulunduğu bildirilmiştir. Olguların %76'sında parankim komşuluğundaki medullar venlerde konjesyon saptanmıştır. Bu bulgular ile subpial hemorajilerin patogenezinde venöz iskeminin bulunabileceğini savunulmuştur(4). MRG'de hemorajilerin büyük çoğunluğunun temporal lobda yerleşim gösterdiği, komşu parankime bası etkilerinin bulunduğu, kortikal sulkuslara uzanım gösterdikleri ve sulkusları genişlettikleri, hemorajiye komşu parankimde sitotoksik ödem ile birlikte korteks ve subkortikal beyaz cevherde hemorajik değişikliklerin izlendiği bildirilmiştir(1).

Kesitsel görüntülemelerde subpial hemorajiler en sık subaraknoid hemorajiler ile karıştırılmaktadır. Subpial hemorajiler BOS alanları boyunca devamlılık göstermezler ve bir bölgede sınırlı olarak izlenirler. Subpial hemorajilerin kitle etkisi bulunurken subaraknoid hemorajiler kitle etkisi göstermezler. Komşu parankimde sitotoksik ödem bulgusu subpial hemorajilerde mevcut iken subaraknoid hemorajilerde bu bulgu beklenmez(1,2).

Sonuç olarak, sıklıkla yenidoğan döneminde izlenen ve serebral parankimin venöz enfarktı ile birlikte giden nadir bir ekstraaksiyel hemoraji formu olan subpial hemoraji, kesitsel görüntülemelerde tipik özellikleri ile diğer ekstraaksiyel hemorajilerden ayırt edilebilirler.

Anahtar kelimeler: hemoraji,subpial,yenidoğan

Kaynaklar

(1) Assis Z., Kirton A., Pauranik A., Sherriff M., Wei X.C. Idiopathic neonatal subpial hemorrhage with underlying cerebral infarct: Imaging features and clinical outcome. AJNR Am J Neuroradiol. 2021: 42(1); 185-193.
(2) Barreto A.R.F., Carrasco M., Dabrowski A.K., Sun L.R., Tekes A. Subpial hemorrhage in neonates: What radiologists need to know. AJR Am J Roentgenol. 2021:216(4);1056-1065.
(3) Huang A.H., Robertson R.L. Spontaneous superficial parenchymal and leptomeningeal hemorrhage in term neonates. AJNR Am J Neuroradiol. 2004:25(3);469-75.
(4) Cain D.W., Dingman A.L., Armstrong J., Stence N.V., Alexansria M.J., Mirsky D.M. Subpial hemorrhage of the neonate. Stroke. 2020:51;315-318.



Resim1. Aksiyel BT kesitinde sağ posterior temporal lob medial komşuluğunda yerleşimli subpial hematom alanı (oklar) ve hematoma komşu korteks ve subkortikal beyaz cevherde ödeme bağlı dansite azalımı ve volüm artışı (ok başları) görülüyor.



Resim 2. Aksiyel T2A görüntüde, komşuluğundaki kortikal sulkusları genişleten ve lateralde girusların şeklini alan, hipointens subpial hematom alanı (oklar) ile hematoma komşu korteks ve subkortikal beyaz cevherde ödeme bağlı sinyal ve volüm artımı izleniyor.

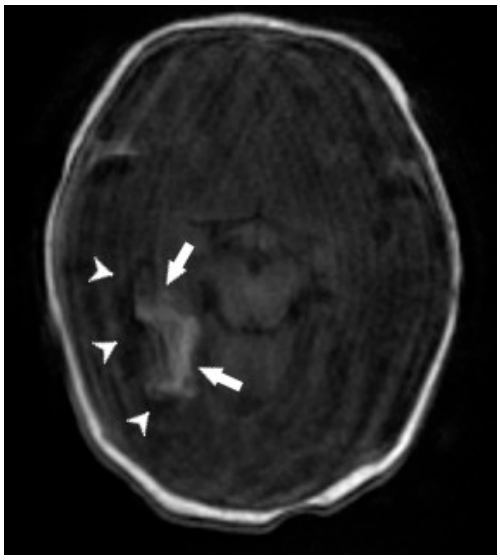

Resim 3. Aksiyel T1A görüntüde, komşuluğundaki kortikal sulkusları genişleten ve lateralde girusların şeklini alan, hiperintens subpial hematom alanı (oklar) ile hematoma komşu korteks ve subkortikal beyaz cevherde ödeme bağlı sinyal kaybı ve volüm artımı izleniyor.

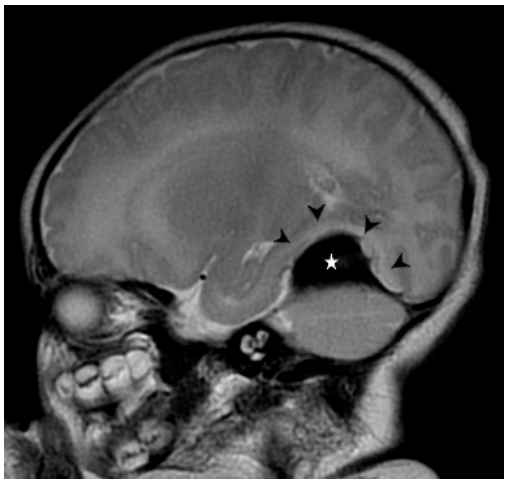

Resim 4. Sagittal T2A görüntüde serebral parankimi süperiora doğru deplase eden hipointens subpial hematom alanı (yıldız) ve hematoma komşu korteks ve subkortikal beyaz cevherde ödeme bağlı sinyal ve volüm artımı (ok başları) izleniyor.

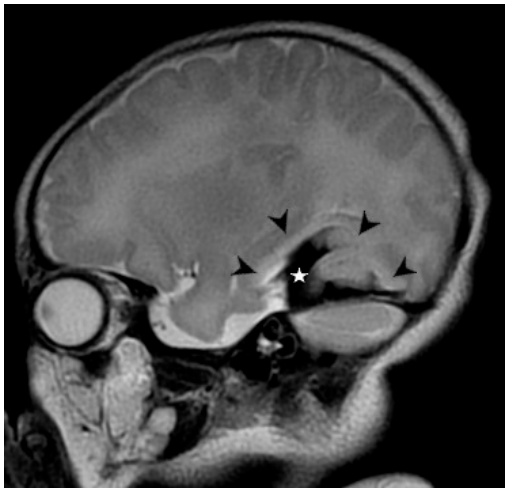

Resim 5. Sagittal T2A görüntüde kortikal sulkuslara doğru uzanım göstererek sulkusları genişleten hipointens subpial hematom alanı (yıldız) ve komşuluğundaki kortekste ödeme bağlı volüm ve sinyal artımı (ok başları) görülüyor.



Resim 6. Koronal FLAIR görüntüde komşuluğundaki parankimi laterale doğru deplase eden ve lateralde sulkuslara uzanım gösteren subpial hematom alanı (yıldız) ve komşu parankimde ödeme bağlı sinyal azalımı ve volüm artışı (ok başları) izleniyor.

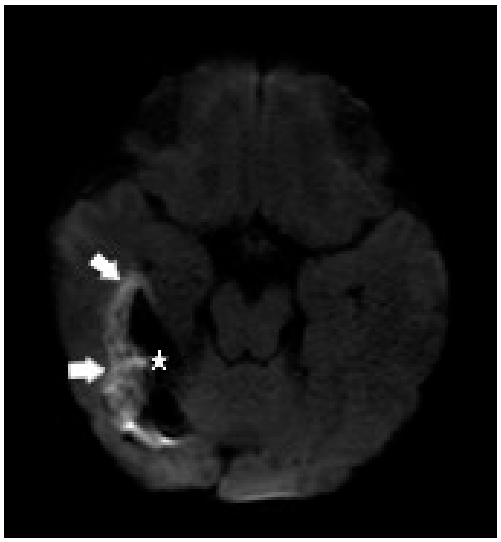

Resim 7. DW görüntüde hipointens subpial hematom alanı (yıldız) ve komşuluğundaki parankimde sitotoksik ödem ve diffüzyon kısıtlamasına bağlı sinyal artımı (oklar) izleniyor.

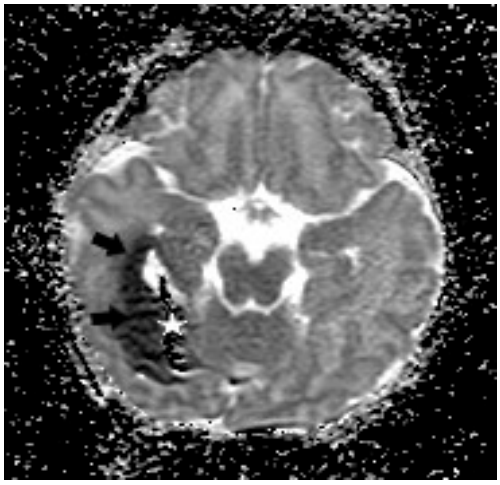

Resim 8. ADC haritasında hipointens subpial hematom alanı (yıldız) ve komşuluğundaki parankimde sitotoksik ödem ve diffüzyon kısıtlamasına bağlı sinyal azalımı (oklar) izleniyor.



Resim 9. Aksiyel SWAN görüntüde subpial hematom alanı (yıldız) ve komşu serebral parankimde (ok başları) hemorajiye bağlı sinyal kaybı görülüyor.

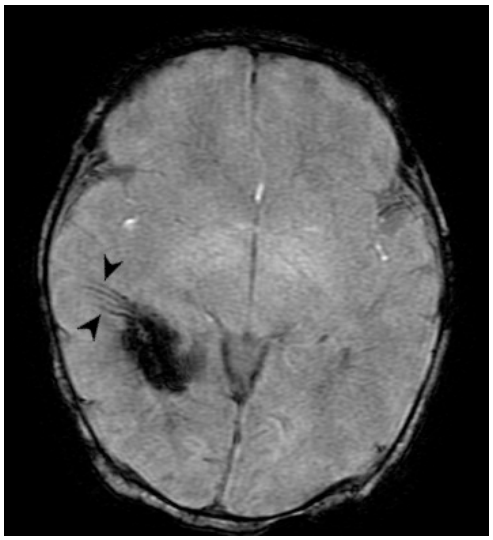

Resim 10. Aksiyel SWAN görüntüde hemorajik değişiklikler gösteren parankimden laterale fan şeklinde uzanım gösteren belirginlemiş medullar venler (ok başları) görülüyor

Pediatrik Radyoloji

PS-031

PRİMER PAROTİS BEZİNİN NADİR TÜMÖRÜ: RABDOMYOSARKOM

Muhammed Samed Cansız, Mehmet Öztürk

Selçuk Üniversitesi Tıp Fakültesi, Çocuk Radyolojisi Bilim Dalı

Giriş ve Amaç: Rabdomiyosarkom (RMS), çocukluk çağındaki tüm malignitelerin %3-5'ini oluşturan en sık görülen yumuşak doku sarkomudur (1). Tümörün lokalizasyonu prognozun belirlenmesinde ve tedavi oldukça yönetiminde önemlidir. RMS çocukluk çağında çoğunlukla baş boyun bölgesinde yer alır ve nadiren primer parotis bezinden köken alabilir (2). Bu bildiride primer parotis bezindan kaynaklanan RMS'un radyolojik bulgularını sunmayı amaçladık.

Olgu Sunumu: 8 yaşında kız çocuğu 3 aydır sol kulak önünde şişlik ve hassasiyet şikayeti ile hastanemize başvurdu. Yapılan boyun ultrasonografisinde (US) sol parotis bezinden kaynaklanan, hipervaskülarize 14x16x35 mm boyutlarında heterojen solid kitle lezyonu saptandı. Kontrastlı boyun MRG'sinde boynun sol tarafında yerleşmiş, parotis bezinden ayırt edilemeyen, iyi sınırlı 15x18x42 mm boyutlarında, T2A hiperintens (Resim 1a, b), T1A hipointens, İVKM sonrası yoğun homojen kontrastlanma gösteren (Resim 2 a, b) ve difüzyon kısıtlanması bulunan kitle lezyonu izlendi (Resim 3 a, b). Bu bulgularla parotis bezinden kaynaklanan malign yumuşak doku tümörü düşünüldü. İnce iğne aspirasyon biyopsisinde malignite şüphesi bildirildi. Eksizyonel biyopsi embriyonal RMS olarak rapor edildi.

Tartışma ve sonuç: RMS tüm çocuk çağı malignitelerinin %4-8'ini oluşturmakta olup çoğunlukla 15 yaş altında görülmektedir. Yetişkinde az olan RMS çocukta birincil olarak baş boyun yerleşimlidir. Çocuklarda parotis tümörleri arasında RMS nadirdir (3). Embriyonal RSM, parotis bezinden kaynaklanan en yaygın alt tiptir. Alveolar tip ise sıklıkla ekstremitelerde ve gövdede ortaya çıkar ve en kötü prognoza sahiptir. Parotis kaynaklı kitlelerin tanısında ilk kullanılacak yöntem US olmalıdır. US özellikle kitlenin uzanımı, kanlanması ve olası lenf nodu tutulumu açısından önemli bilgiler sağlamaktadır. BT ise yumuşak doku uzanımı ile birlikte kemik yıkımı ve yeniden şekillenmeyi göstermektedir (4). MRG özellikleri ise iyi sınırlı, heterojen veya homojen, nekroze veya hemorajik, olmasına göre farklılık göstermektedir. Difüzyon MRG'de kısıtlanma göstermesi maligniteyi göstermesi açısından önemli ipucudur (5). Sonuç olarak çocuklarda parotis kökenli malign karakterde görüntüleme bulguları gösteren solid kitlelerin ayırıcı tanısında RMS akılda tutulmalıdır.

Anahtar kelimeler: Rabdomyosarkom, Parotis bezi, Çocuklar

Kaynaklar

1. Shapiro NL, Bhattacharyya N. Clinical characteristics and survival for majör Salivary gland malignancies in children. Otolaryngol Head Neck Surg (2006) 134:631–4.
2. Goel A, Gupta SC, Gupta SC, Awasthi DN. Rhabdomyosarcoma of parotid gland. Indian Journal of Otolaryngology and Head & Neck Surgery, 1997; 49(4): 360-363.
3. Callender TA, Weber RS, Janjan N, Benjamin R, Zaher M, Wolf P et al. Rhabdomyosarcoma of the nose and paranasal sinuses in adults and children. Otolaryngol Head Neck Surg 1995; 112: 252-7.
4. Radzikowska J, Kukwa W, Kukwa A, Czarnecka A, Krzeski A. Rhabdomyosarcoma of the head and neck in children. Contemp Oncol (Pozn) 2015; 19: 98-107.
5. Robson Caroline D. (Neck) Neoplasia. In: Editor in mchief Colay Brian D. Associate editors: Bates D Gregory, Faerber Eric N, Schulman Marta-Hernanz, Kan J Herman, Lee Edward Y, Panigrahy Ashok, Rigsby Cynthia K. Caffey's Pediatric Diagnostic Imaging. Phiedelphia. Elsevier Saunders; 2013. V(1), Section 2, Part 4, chapter 16. p.143-9.

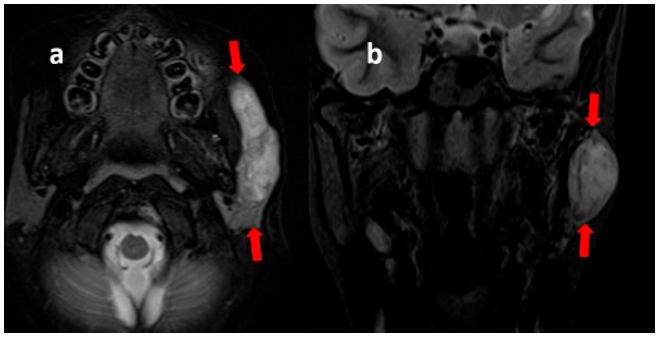

Resim 1 a, b. Aksiyal (a) ve koronal (b) T2A görüntüler: Boyun sol lateralde sol parotis bezi ile ara planları seçilemeyen T2A hiperintens kitle lezyonu izlenmektedir (kırmızı oklar).

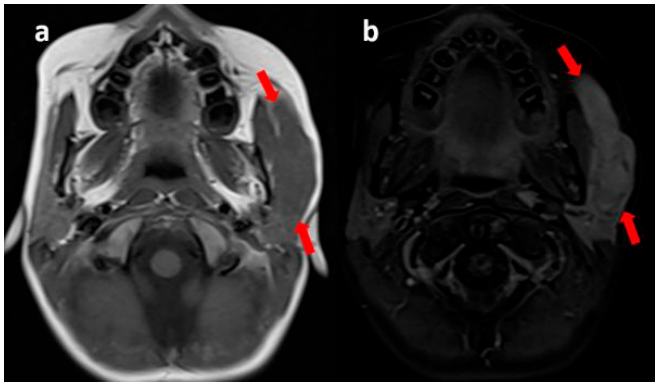

Resim 2 a, b. Aksiyal kontrastsız (a) ve kontrastlı (b) T1A görüntüler: T1A hipointens, İVKM sonrası yoğun homojen kontrastlanma gösteren kitle lezyonu izlenmektedir (kırmızı oklar).

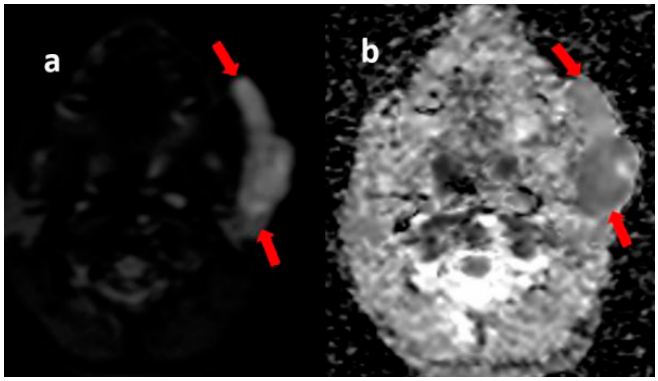

Resim 3 a, b. Difüzyon ağırlıklı görüntüler (a) ve ADC haritası (b) görüntüler: difüzyon kısıtlılığı gösteren kitle lezyonu izlenmektedir (kırmızı oklar).

Toraks Radyolojisi

PS-032

NADİR GÖRÜLEN BİR HASTALIK; BIRT-HOGG- DUBÉ SENDROMU: OLGU SERİSİ

Ömer Faruk Topaloğlu, Ozan Berk Gül, Abidin Kılınçer, Halil Özer

Selçuk Üniversitesi Tıp Fakültesi Radyoloji Anabilim Dalı

Giriş: Birt-Hogg- Dubé sendromu(BHDS) kalıtımsal, sistemik multiorgan tutulumu ile seyreden ve nadir görülen bir hastalıktır. Folikülin isimli proteini kodlayan FLCN geninin mutasyonu sonucu ortaya çıkar ve otozomal dominant kalıtım gösterir(1). Sık görülen bulguları arasında fibrofolikülom, akciğer kistleri ve renal neoplaziler yer alır(2). Pulmoner kist sayısı akciğer tutulumunun seviyesini gösterir ve hastalar genellikle spontan pnömotoraks(Ptx) ile prezente olur(3).

Olgu 1: 49 yaşında kadın hasta nefes darlığı şikayeti ile göğüs hastalıkları polikliniğine başvurdu. Toraks bilgisayarlı tomografisi(-BT) önerilen hastada bilateral alt lob ağırlıklı peribronkovasküler-subplevral yerleşimli lentiform hava kistleri izlenmesi üzerine BHDS ile uyumlu olduğu düşünüldü(Resim 1). Genetik test ile tanı doğrulandı.

Olgu 2: 70 yaşında kadın hasta, nefes darlığı şikayeti ile göğüs hastalıkları polikliniğine başvurdu. Hastanın 7 sene önce büllektomi operasyonu öyküsü olduğu öğrenildi. BT'de her iki akciğerde peribronkovasküler uzanım gösteren, bazıları oval bazıları lentiform şekilli çok sayıda akciğer kisti mevcuttu(Resim 2). Genetik inceleme ile tanı konuldu.

Olgu 3: 28 yaşında erkek hasta, acil servise ani başlayan şiddetli göğüs ağrısı ve nefes darlığı ile başvurdu. Hastanın daha önceden 3 kez Ptx geçirdiği ve bülloektomi operasyon öyküsü olduğu öğrenildi. Akciğer grafisinde sağ tarafta Ptx ile uyumlu görüntüsü olan hastaya göğüs tüpü takılarak tedavi edildi(Resim 3.1). Hastanın daha sonraki kontrol toraks BT görüntülerinde her iki akciğerde alt loblarda peribronkovasküler ağırlıklı yerleşimli lentiform şekilli farklı boyutlu kistler görüldü(Resim 3.2). BHDS ön tanısı genetik inceleme ile doğrulandı.

Olgu 4: 36 yaşında kadın hasta, ani başlangıçlı nefes darlığı ve sırt ağrısı ile başvurdu. 2 kez Ptx öyküsü olan olguda toraks BT tetkikinde bilateral Ptx ve eşlik eden multipl akciğer kisti görüldü(Resim 4.a-b). Tedavi sonrası kontrol BT görüntülerinde sol akciğer alt lobda daha belirgin izlenen peribronkovasküler lentiform-oval şekilli kistler görülebilmekteydi(Resim 4.c). Genetik inceleme ile tanı konuldu.

Olgu 5: 70 yaşında kadın hasta, nefes darlığı şikayeti ile göğüs hastalıkları polikliniğine başvurdu. Toraks BT tetkiki çekilen olguda, her iki akciğerde alt loblarda daha belirgin peribronkovasküler multipl kist izlendi(Resim 5). Genetik inceleme ile tanı konuldu.

Olgu 6: 55 yaşında erkek hasta, nefes darlığı şikayeti ile başvurdu. Rutin incelemelerde patolojisi olmayan hastada toraks BT tetkikinde alt lob ağırlıklı yerleşim gösteren, büyük boyutlarda çok sayıda kist izlendi(Resim 6). Büllektomi öyküsü olan hastanın tanısı genetik olarak doğrulandı.

Tartışma ve Sonuç: BHDS nadir görülen, kalıtımsal bir hastalıktır. 20-40 yaş arasında spontan Ptx hastalığın sık prezentasyon şeklidir. Eşlik eden cilt lezyonları, böbrek lezyonları BHDS olasılığını güçlendirmektedir. Erken tanı rutin abdominal görüntüleme ile olası renal neoplazileri erken saptamada ve Ptx gelişim riskini yönetmek için oldukça önemlidir(2,4). BHDS akciğer kistlerinin alt lob ağırlıklı tutulumu önemli özelliğidir. Büyük boyutlu paramediastinal kistlerin varlığı ve mevcut kistlerin oval-lentiform şekilli olması önemli ayırıcı özellikleridir. Hastalığın kesin tanısı genetik olarak konulur(5,6). Sonuç olarak; BHDS nadir görülen, tanısı atlanılabilen bir hastalık olup, özellikle tekrarlayan Ptx öyküsü ve akciğer kistleri olan olgularda ayırıcı tanıda düşünülmelidir.

Anahtar kelimeler: Birt-Hogg- Dubé sendromu, akciğer kisti, pnömotoraks, bilgisayarlı tomografi

Kaynaklar

1.Jensen, Dea Kejlberg, et al. "Birt–Hogg–Dubé syndrome: a case report and a review of the literature." European clinical respiratory journal 4.1 (2017): 1292378.
2. Lee, Kyu-Chong, et al. "A stepwise diagnostic approach to cystic lung diseases for radiologists." Korean journal of radiology 20.9 (2019): 1368.
3. Tobino, Kazunori, et al. "Characteristics of pulmonary cysts in Birt–Hogg–Dube syndrome: thin-section CT findings of the chest in 12 patients." European journal of radiology 77.3 (2011): 403-409.
4. Kilincer A, Ariyurek OM, Karabulut N. Cystic lung disease in birt-hogg-dubé syndrome: a case series of three patients. Eurasian J Med. 2014 Jun;46(2):138-41. doi: 10.5152/eajm.2014.31. PMID: 25610314; PMCID: PMC4261454.
5. Agarwal, Prachi P., et al. "Thoracic CT findings in birt-hogg-dube syndrome." American Journal of Roentgenology 196.2 (2011): 349-352.
6. Escalon, Joanna G., et al. "Isolated cystic lung disease: an algorithmic approach to distinguishing Birt-Hogg-Dubé syndrome, Lymphangioleiomyomatosis, and lymphocytic interstitial pneumonia." American Journal of Roentgenology212.6 (2019): 1260-1264.

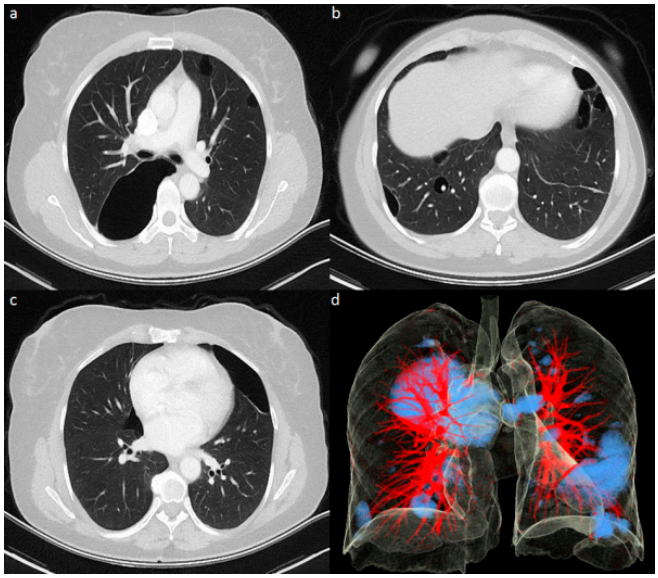

Resim 1. Aksial(a-b-c) BT görüntülerinde, her iki akciğerde multipl kist-büller izleniyor. Akciğere yönelik yapılan volümetrik incelemede, farklı boyutlardaki kistler mavi renk ile görülüyor.

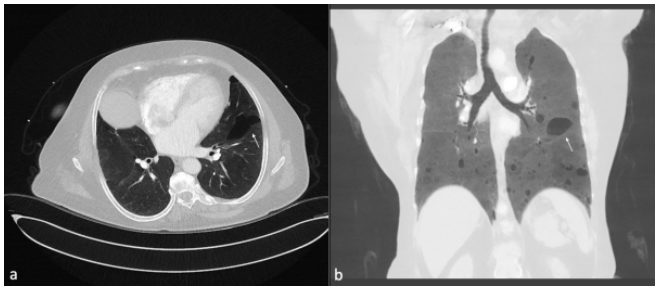

Resim 2. Aksial(a) ve Koronal MinIP rekonstrüksiyon(b) BT görüntülerinde; her iki akciğerde alt lob ağırlıklı yerleşim gösteren, büyüğü solda fissür komşuluğunda lentiform şekilli(ok) kistler görülüyor.

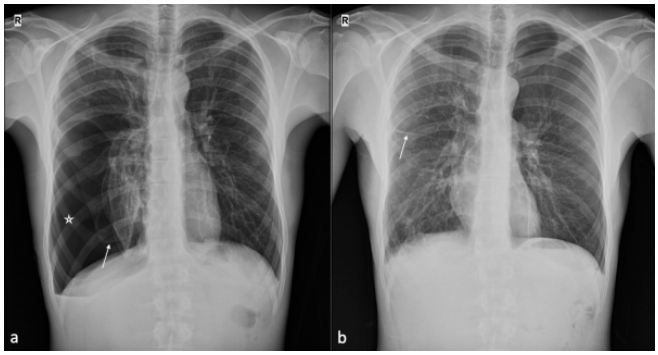

Resim 3.1: PA akciğer grafilerinde; a) PX ile uyumlu plevral boşluktaki hava(yıldız) ve kollabe akciğer(ok) izleniyor, b) tedavi sonrası PX bulgularının düzeldiği ve çizgisel atelektazi(ok) görülüyor.

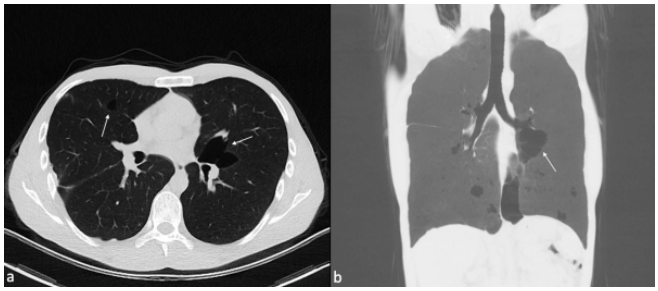

Resim 3. 2: Aksial(a) ve Koronal MinIP rekonstrüksiyon(b) BT görüntülerinde; her iki akciğerde alt lob ağırlıklı yerleşim gösteren, büyüğü solda santral yerleşimli, lentiform şekilli kistler(ok) görülüyor.

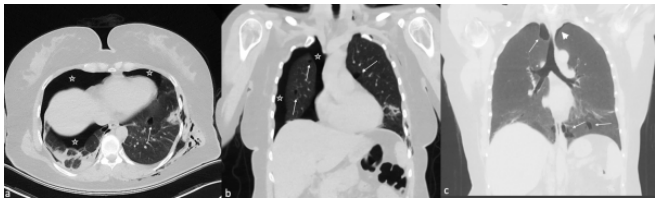

Resim 4. Aksial(a)ve koronal(b) BT görüntülerinde; PX ile uyumlu plevral boşluktaki hava(yıldız) ve eşlik eden kistler(oklar) görülüyor. Tedavi sonrası koronal MinIP rekonstrüksiyon(c) BT görüntüsünde; her iki akciğerde kistler(ok) ve sağda apeks düzeyindeki rezidü hava değerleri(ok başı) görülüyor.

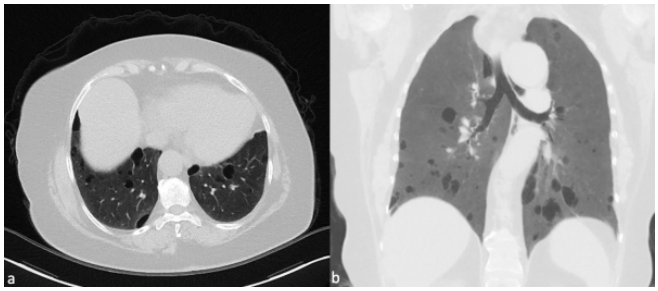

Resim 5. Aksial(a) ve Koronal MinIP rekonstrüksiyon(b) BT görüntülerinde; her iki akciğerde alt lob ağırlıklı yerleşim gösteren oval-lentiform şekilli kistler görülüyor.

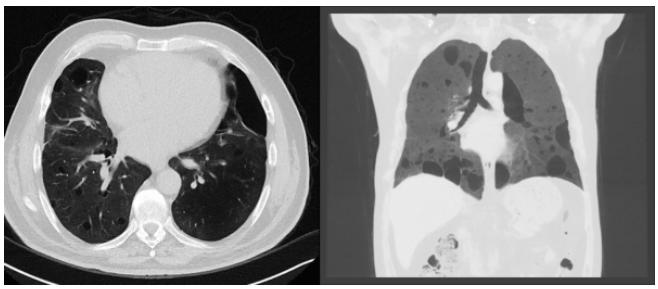

Resim 6. Aksial(a) ve Koronal MinIP rekonstrüksiyon(b) BT görüntülerinde; her iki akciğerde alt lob ağırlıklı yerleşim gösteren lentiform şekilli kistler görülüyor.

Pediatrik Radyoloji

PS-033

ADÖLESANDA PANDEMİNİN İLGİNÇ KOMPLİKASYONU: GASTRİK TRİKOBEZOAR

Niyazi Ahmedlı, Mehmet Öztürk

Selçuk Üniversitesi Tıp Fakültesi, Çocuk Radyolojisi Bilim Dalı

Giriş ve Amaç: Bezoarlar gastrointestinal sistemde sindirilemeyip akümüle olan yabancı materyallerdir. En sık görülenlerden biri saç kaynaklı trikobezoardır. Trikobezoarlar genellikle trikotillomani ve trikofaji ile birlikte görülürler. Çoğu zaman dispepsi, karın ağrısı, mide bulantısı, kusma, erken doyma, kilo kaybı ve intestinal obstrüksiyon benzeri semptomlarla başvururlar (1). Adölesan kız çocuklarında daha sık rastlanır. Bu bildiride adölesan olguda pandemi sırasında ortaya çıkan gastrik trikobezoarın radyolojik bulgularını sunmayı amaçladık.

Olgu sunumu: 12 yaşındaki kız olgu 5 gündür olan karın ağrısı şikayetiyle hastanemize başvurdu. Fizik muayenesinde epigastrik bölgede sertlik olması nedeniyle elde olunan direkt batın grafisinde mide boyunca uzanan aralıklı lineer gaz dansiteleri ve dilatasyon izlendi (Resim 1). US sırasında olgunun daha öncesinde hiçbir psikiyatrik sorununun olmadığı ancak pandemi nedeniyle son 4 aydır devamlı evde olması yüzünden özellikle ekran karşısında olduğu zamanlarda saçını yemeye başladığı öğrenildi. US'de mide lokalizasyonunda yoğun akustik gölgelenme veren ark benzeri geniş bant şeklinde yapı izlendi (Resim 2). Kontrastlı abdomen BT'de mide lümenini doldurarak duodenumun birinci ve ikinci segmentine kadar uzanan hava dansiteleri içeren heterojen yapı izlendi (Resim 3). Olgu gastrik trikobezoar ön tanısıyla operasyona alınarak midenin şeklini almış büyük boyutta saç kitlesi çıkarıldı.

Tartışma ve sonuç: Bezoar sindirilemediğinden dolayı birikip intraluminal kitle formasyonu oluşturan yabancı materyallerdir. Saçtan (trikobezoar), sebzeden (fitobezoar), sütten (laktobezoar) ya da ilaçlardan (farmakobezoar) müteşekkil olabilir. Trikobezoarlar tüm bezoarların %55'ni oluşturur (2). Trikobezoarlar genellikle midede görülür ancak bazen saç telleri duodenum ve ince bağırsağa da uzanabilir (Rapunzel sendromu). Daha çok çocuklarda veya mental ve psikolojik problemleri olan erişkin kadınlarda görülür. Trikobezoar karın ağrısı, kusma, bağırsak tıkanıklığı ve pankreatit ile kendini gösterebilir. Bazen trikobezoarlar erken dönemde tespit edilemeyebilir. Yavaş büyüyen trikobezoar, tedavi edilmediği takdirde bağırsağın ilgili bölümünde tıkanma, ülserasyon, perforasyon veya kanamaya neden olabilir (3). Düz karın radyografisinde büyük ölçüde büyümüş bir mide, mide çıkışı tıkanıklığı ve mide trasesi boyunca uzanan hava dansiteleri görülebilir. Tanı genellikle US ve BT ile konur. US'de distandü mide lümeninde hiperekojen materyal şeklinde izlenir. BT'de mide lümeninde kontrastlanmayan, heterojen, hipodens, içerisinde gaz dansiteleri barındıran, çizgili/halkasal kitle olarak görülür (2). Trikobezoarlar küçük olursa endoskopik olarak çıkarılabilir ancak tanı esnasında çoğu trikobezoarın büyüklüğünden dolayı tek tedavi yöntemi ameliyat olmaktadır (4). Sonuç olarak trikobezoar düşünülen olgularda klinik hikaye oldukça kıymetlidir. Radyolojik bulgularının bilinmesi tanıyı ve tedavi sürecini hızlandıracaktır.

Anahtar kelimeler: trikobezoar, ergen, radyoloji

Kaynaklar

1. Aishath AA, Rajan G, Zeena MF, et al. Gastric trichobezoar in an end-stage renal failure and mental health disorder presented with chronic epigastric pain: A casereport. Annals of Medicine and Surgery 2020;58:76-79.
2. Tomas R, Javier GA, Maria JM, et al. Gastrointestinal Bezoars Sonographic and CT Characteristics. American Journal of Roentgenology 2001;177:65-69.
3. Mehta P, Bhutani R. The Rapunzel syndrome: Is it an Asian problem? (case report and review of literature) Eur J Gastroenterol Hepatol 2009; 21: 937-940.
4. Anand G, Jaswinder K, Nishant W. Rapunzel syndrome in a seven year old female. Turk J Pediatr 2017;59:598-600

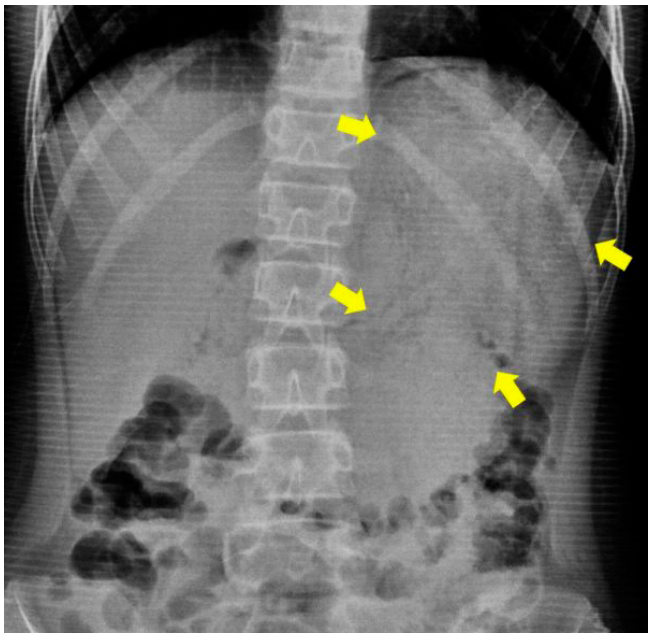

Resim 1. Ayakta direkt batın grafisinde midede dilatasyon ile birlikte lineer gaz alanlarını çevreleyen opak yapı izlenmektedir (sarı oklar).

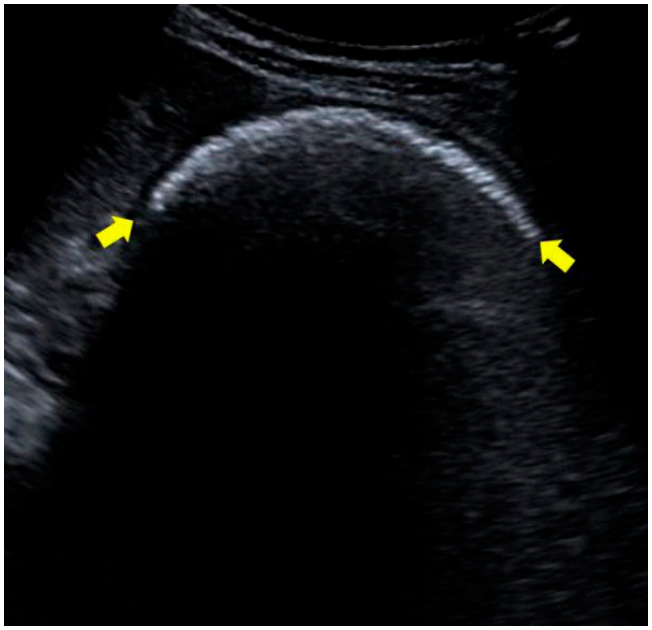

Resim 2. Batın US'de epigastrik bölgede mide duvarı boyunca uzanan yoğun akustik gölgesi bulunan hiperekoik yapı izlenmektedir (sarı oklar).



Resim 3. Kontrastlı abdomen BT, koronal görüntüler: midede dilatasyonla birlikte lümeni dolduran, kontrastlanmayan, içerisinde gaz dansiteleri bulunan, düzgün sınırlı lezyon izlenmektedir (sarı oklar).

Toraks Radyolojisi

PS-034

NADİR PERİKARDİYAL KİTLE NEDENİ: PERİKARDİYAL SİNOVYAL SARKOM

Rukan Matsar, Azize Yavuz Ateşsönmez, Cihan Akgül Özmen, Emrah Öz

Dicle Üniversitesi Tıp Fakültesi Hastanesi Radyoloji Anabilim Dalı

Giriş-Amaç: Perikardiyal sarkomlar oldukça nadir görülen ve agresif tümörlerdir. Genellikle spesifik omayan semptomlarla gelmekte olup tanı insidental olarak konulmaktadır(1).

Biz bu olgumuzda perikardiyal kitlesi bulunan ve sinovyal sarkom tanısı alan hastanın bilgisayarlı tomografi(BT) bulgularını sunmayı amaçladık.

Olgu: On dokuz yaşında erkek hasta hastanemiz acil servisine bir aydır var olan nefes darlığı, öksürük ve kanlı balgam şikayetleriyle başvurdu. Çekilen kontrastlı toraks BT tetkikinde masif perikardiyal sıvı ile ön mediasteni dolduran, orta mediastene ve perikard boyunca kalp inferioruna uzanım gösteren heterojen nekrotik karakterde kitle lezyonu izlendi(Resim 1-6). Yapılan transtorasik iğne biyopsisi sonucu kitle monofazik tip sinovyal sarkom tanısı almıştır.

Tartışma: Perikardiyal tümörler primer ve metastatik olmak üzere iki gruba ayrılır.

Perikardın primer malign tümörleri otopsi serilerinde dahi oldukça nadir olup yaklaşık insidans %0.001 olarak raporlanmıştır(2,3). Primer perikardiyal sarkomlar ise bütün primer kardiyak sarkomların %13'ünü oluşturmaktadır. Bunların içerisinde en sık görülen tip sinovyal sarkom olup onu anjiosarkom, leiyomyosarkom ve undiferansiye sarkom takip etmektedir (4,5).

Genellikle nonspesifik semptomlarla gelmekle birlikte malign perikardiyal sıvıya bağlı dispne, öksürük ve göğüs ağrısı şikayetleri bulunabilir(6). Ayrıca nonspesifik sistemik semptomlar olan kilo kaybı, ateş, halsizlik de eşlik edebilir (7). Bizim olgumuzda hastanın nefes darlığı, öksürük ve kanlı balgam şikayetleri mevcuttu.

Tanı klinik semptomlar, perikardiyal sıvı analizi, görüntüleme yöntemleri, eksizyon biyopsileri ve patolojik analizlere dayanır(8). Görüntüleme modaliteleri(Ekokardiyografi, BT, MR) genellikle tanı ve evrelemede köşetaşını oluşturur(8,9). BT perikardiyal lezyon ve tümörlerde önemli yere sahiptir. Lezyonların intrakardiyak ve ekstrakardiyak uzanımlarını değerlendirmede ve kontrast madde rezolüsyonunun daha yüksek olması nedeniyle de MR tercih edilebilmektedir (10).

Sonuç: Perikardiyal kitlesi bulunan hastalarda çok nadir görülmekle birlikte akla gelmesi gereken tanılardan biri de sinovyal sarkom olup BT ve MR görüntüleme tanı ve evrelemede önemli yere sahiptir.

Anahtar kelimeler: mediastinal kitleler, perikard hastalıkları, perikardiyal sinovyal sarkom, perikardiyal kitle

Kaynaklar

1. Abdelnaby, M., Almaghraby, A., Saleh, Y., & Abayazeed, R. (2018). Pericardial sarcoma. Case Reports, 2018, bcr-2018.
2. Lam, K. Y., Dickens, P., & Chan, A. C. (1993). Tumors of the heart. A 20-year experience with a review of 12,485 consecutive autopsies. Archives of pathology & laboratory medicine, 117(10), 1027-1031.
3. Reynen, K. (1996). Frequency of primary tumors of the heart. The American journal of cardiology, 77(1), 107.
4. Duran-Moreno, J., Kampoli, K., Kapetanakis, E. I., Mademli, M., Koufopoulos, N., Foukas, P. G., ... & Koumarianou, A. (2019). Pericardial Synovial Sarcoma: Case Report, Literature Review and Pooled Analysis. in vivo, 33(5), 1531-1538.
5. Burke, A., & Tavora, F. (2016). The 2015 WHO classification of tumors of the heart and pericardium. Journal of Thoracic Oncology, 11(4), 441-452.
6. Pakala, A., Gupta, R., & Lazzara, R. (2011). Primary pericardial sarcoma: a case report and a brief review. Cardiology research and practice, 2011.
7. Bezerra, S. G., Brandão, A. A., Albuquerque, D. C., Militão, R. C., Hadlich, M. S., & Azevedo, C. F. (2013). Sarcoma pericárdico de células sinoviais: relato de caso e revisão da literatura. Arquivos Brasileiros de Cardiologia, 101(6), e103-e106.
8. Ekmektzoglou, K. A., Samelis, G. F., & Xanthos, T. (2008). Heart and tumors: location, metastasis, clinical manifestations, diagnostic approaches and therapeutic considerations. Journal of Cardiovascular Medicine, 9(8), 769-777.
9. Auger, D., Pressacco, J., Marcotte, F., Tremblay, A., Dore, A., & Ducharme, A. (2011). Cardiac masses: an integrative approach using echocardiography and other imaging modalities. Heart, 97(13), 1101-1109.
10. Luna, A., Ribes, R., Caro, P., Vida, J., & Erasmus, J. J. (2005). Evaluation of cardiac tumors with magnetic resonance imaging. European radiology, 15(7), 1446-1455.

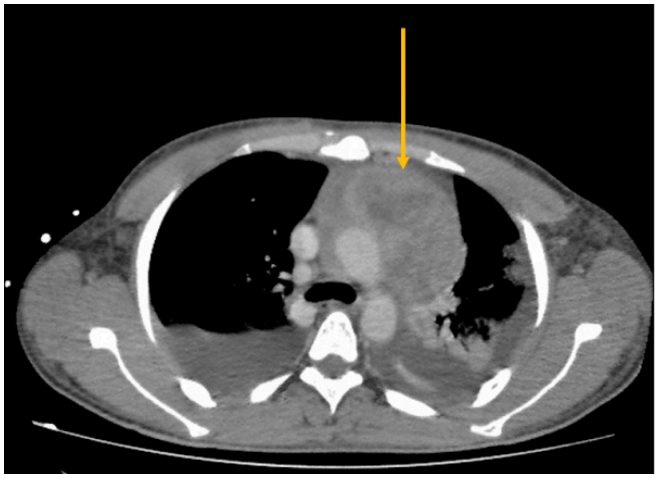

Resim 1. Kontrastlı Toraks BT aksiyel kesit : Anterior mediasteni dolduran heterojen nekrotik kompanentli kitle

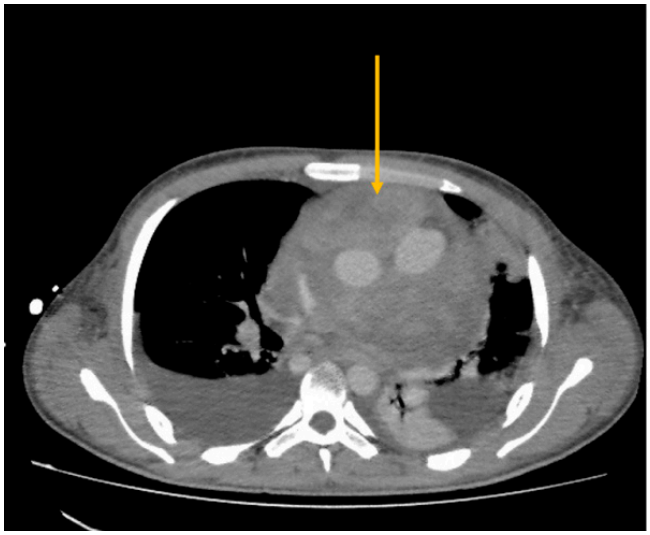

Resim 2. Kontrastlı Toraks BT aksiyel kesit : Kitlenin orta mediastinal uzanımı ve çıkan aorta ile ana pulmoner arter invazyonu

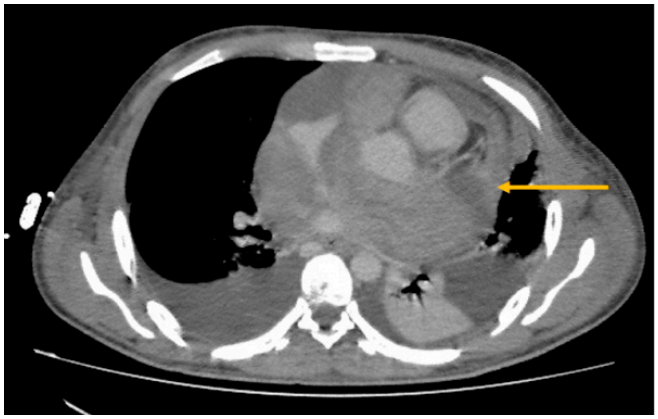

Resim 3. Kontrastlı Toraks BT aksiyel kesit : Kitlenin mediastinal vasküler yapı invazyonu ve perikard boyunca yayılımı

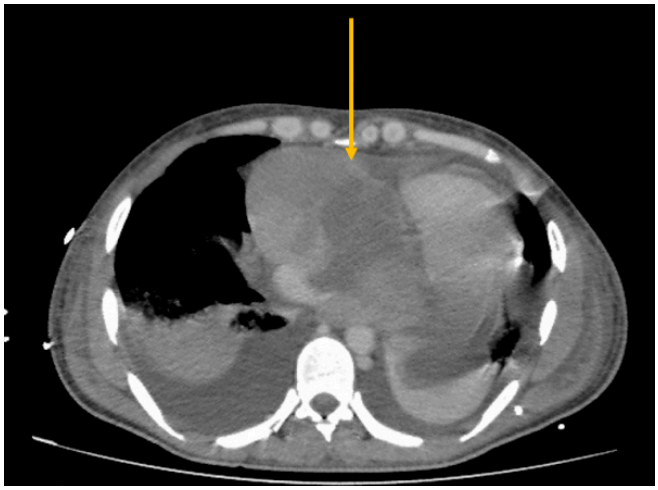

Resim 4. Kontrastlı Toraks BT aksiyel kesit : Kitlenin perikard boyunca ilerleyerek kalp inferioruna uzanımı

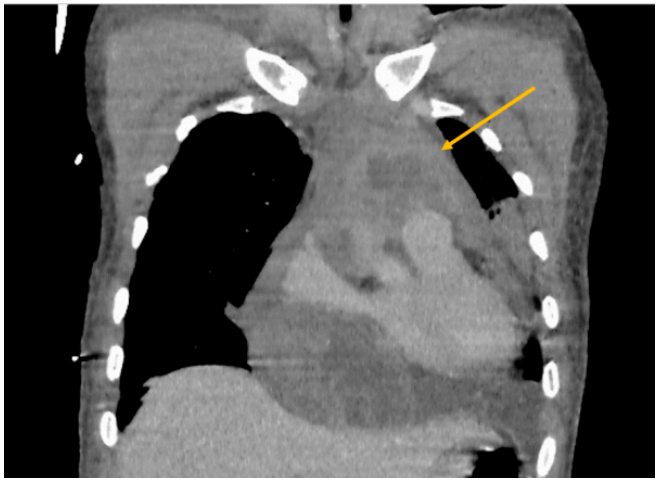

Resim 5. Kontrastlı Toraks BT koronal kesit: Anterior mediasteni dolduran ve orta mediastinal kompartmanlara uzanan perikard boyunca kalp inferioruna doğru uzanım gösteren heterojen nekrotik kompanentli kitle

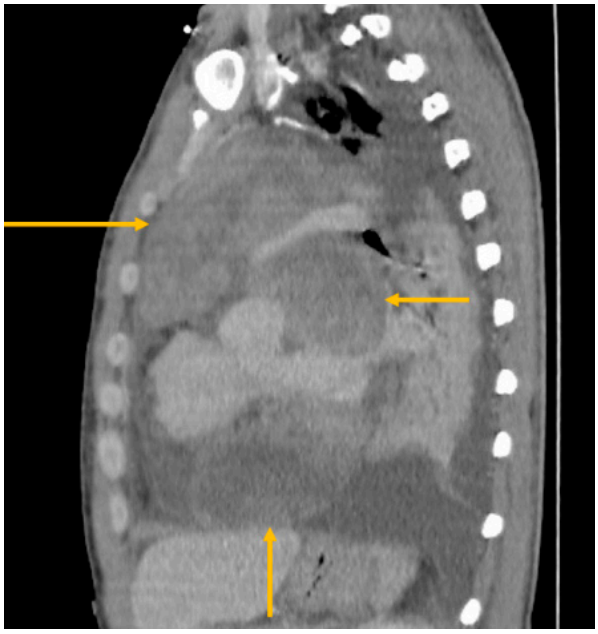

Resim 6. Kontrastlı Toraks BT sagittal kesit Anterior mediasteni dolduran, orta mediastinal kompartmanlara uzanan, mediastinal vasküler yapıları invaze eden ve perikard boyunca kalp inferioruna doğru uzanım gösteren heterojen nekrotik kompanentli kitle

Pediatrik Radyoloji

PS-035

POSTERİOR FOSSANIN TRANSPONTİN SEYİRLİ GELİŞİMSEL VENÖZ ANOMALİSİ

Büşra Yavuz Sarsam, Çiğdem Öztunalı

Eskişehir Osmangazi Üniversitesi Tıp Fakültesi Radyoloji Anabilim Dalı

Giriş ve Amaç: Gelişimsel venöz anomaliler (GVA), nörokranyumun görüntülemesinde sık saptanmaktadır. GVA'ların, fetal yaşamdaki venöz sistemin gelişiminde duraklamalar sonucu fetal beynin persistan varyant venöz drenajını temsil ettiği düşünülmektedir. GVA'lar genellikle asemptomatik olgularda insidental izlenmekte olup tanıda manyetik rezonans görüntüleme (MRG) ön plana çıkmaktadır. Drenaj veni beyin sapı ile ilişkili olan posterior fossa GVA'ları nadir olarak saptanmaktadır(1,2).

Bu olgu sunumunda, serebral MRG'de insidental olarak saptanan, non-komplike, transpontin drenajlı bir GVA'nın görüntüleme bulgularını gözden geçirmeyi amaçladık.

Olgu Sunumu: Unutkanlık ve öğrenme güçlüğü yakınmaları ile başvuran 9 yaşındaki erkek hastanın kontrastlı serebral MRG tetkiki değerlendirildi.

Aksiyel (Resim 1) ve sagittal (Resim 2) T2A görüntülerde pons dorsalinden anteriorda orta hattın sağında prepontine sisterne ve sağ pontoserebellar sisterne uzanım gösteren geniş boyutlu anormal bir transpontin vasküler yapı mevcuttu. Manyetik duyarlılık ağırlıklı görüntülerde (SWAN) her iki serebellar hemisfer medial kesiminde geniş medullar venler izlenmekteydi. Medullar venler orta hatta 4. ventriküle doğru uzanım gösteren birer adet geniş toplayıcı ven ile devamlılık göstermekteydi(Resim 3,4 ve 5). Post-kontrast T1AG'lerde dentat nükleus ve brakium pontis düzeyindeki geniş medullar venlerin 4. ventrikül lateral duvarında seyreden birer adet toplayıcı ven ile birleştiği, bu iki toplayıcı venin ise 4. ventrikül anterior duvarında birleşerek transpontine seyir gösteren ana toplayıcı vene katıldığı izlendi. Transpontin ven, süperior petrosal sinüse drene olmaktaydı (Resim 6-8).

Tartışma: Serebral vasküler malformasyonlar başlıca arteriyovenöz malformasyon (AVM), arteriyovenöz fistül (AVF) gibi yüksek akımlı; GVA, kavernöz malformasyon, kapiller telenjiektazi gibi düşük akımlı olmak üzere iki ana grupta sınıflandırılmaktadır(4). Literatürde,GVA'ların yaklaşık üçte birinin posterior fossada bulunduğu, bunların %14-36'sının serebellumda ve ancak %1,5'inin ponsta olduğu bildirilmektedir(2,3).

Normalde serebral hemisferlerin ve serebellumun venöz drenajı yüzeyel ve derin venöz sistem ile her iki sistem arasında bağlantı kuran anastomotik venler aracılığıyla gerçekleşmektedir. GVA'lar tipik olarak, beyin parankimini geçerek yüzeyel veya derin venöz sisteme drene olan genişlemiş bir veya daha fazla parankimal veya meduller ven ile eşlikçi tipik medusa başı görünümünü oluşturan venül kümesi ile karakterizedir(1,4). Posterior fossa GVA'ları sıklıkla Galen venine ya da süperior petrosal sinüse drenaj gösterir(5,6).

GVA'lar sıklıkla izole ve asemptomatik olarak izlenseler de kavernoz anjiom ve kapiller telanjiektaziler ile birliktelik gösterebilirler. Hemoraji, tromboz ve enfarkt ile komplike olabilirler. Kavernoz anjiom eşliğinde kanama riski artar(5,7,8). Asemptomatik olguların saptanmasının yanı sıra, eşlik edebilecek kavernoz değişikliklerin saptanmasında, komplike olgularda venöz trombus, drenaj bozukluğu, enfarkt ve hemorajik değişikliklerin ortaya konmasında IV kontrastlı, manyetik duyarlılık ve diffüzyon ağırlıklı MR görüntüler faydalıdır. Asemptomatik olgularda cerrahi rezeksiyon önerilmemektedir(5,7,8).

Sonuç: Transpontin seyirle drenaj gösteren posterior fossa GVA'ları nadir izlenmektedir. Kontrastlı MR görüntüleri ve SWAN görüntüler bu GVA'ların drenaj patterni ve komplikasyon risklerini saptamada yararlıdır.

Anahtar kelimeler: gelişimsel venöz anomali, manyetik rezonans görüntüleme, pons

Kaynaklar

1. Lee C., Pennington M.A., Kenney C.M. MR evaluation of developmental venous anomalies: Medullary venous anatomy of venous angiomas. AJNR Am J Neuroradiol. 1996:17(1);61-70.
2. Yamgoue Tchameni Y.T., Messerer M., Zerlauth J.B., Levivier M., Daniel R.T. Isolated developmental venous anomaly of the pons with transpontine drainage: Case report. Clin Neuroradiol. 2014:24(1);77-81.
3. Truwit C.L. Venous angioma of the brain: History, significance, and imaging findings. AJR Am J Roentgenol. 1992:159(6);1299-1307.
4. Entezami P., Boulos A., Yamamoto J., Adamo M. Paediatric presentation of intracranial haemorrhage due to thrombosis of a developmental venous anomaly. BMJ Case Rep. 2019;12(1): bcr-2018-227362.
5. Konan A.V., Raymond J., Bourgouin P., Lesage J., Milot G., Roy D. Cerebellar Infarct Caused by Spontaneous Thrombosis of a Developmental Venous Anomaly of the Posterior Fossa. AJNR Am J Neuroradiol. 1999:20;256-258.
6. Küker W., Mull M., Thron A. Developmental venous anomalies of the posterior fossa with transpontine drainage: report of 3 cases. Eur Radiol. 1997:7;913-917.
7. Damiano T.R., Truwit C.L., Dowd C.F., Symonds D.L. Posterior Fossa Venous Angiomas with Drainage through the Brain Stem. AJNR Am J Neuroradiol. 1994:15;643-652.



Resim 1. Aksiyel T2A görüntüde orta hatta pons dorsalinden anteriorda sağda prepontin sisterne doğru transpontin seyir gösteren geniş anormal vasküler yapı (uzun oklar) izleniyor. Bu vasküler yapı incelerek sağ pontoserebellar sisterne yönelim gösteriyor (kısa oklar).



Resim 2. Sagittal T2A görüntüde pons inferior kesimini anterior-posterior doğrultuda kateden geniş vasküler yapı (oklar) görülüyor.

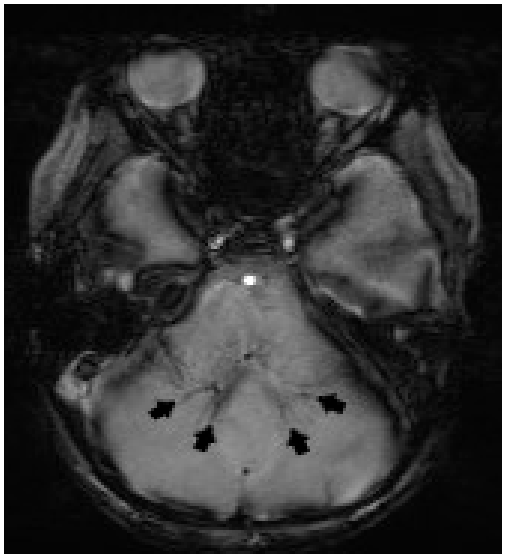

Resim 3. Aksiyel SWAN görüntüde serebellar hemisfelerin anteromedial kesiminde radial dizilimli lineer, belirginleşmiş medullar venler (oklar) izleniyor.

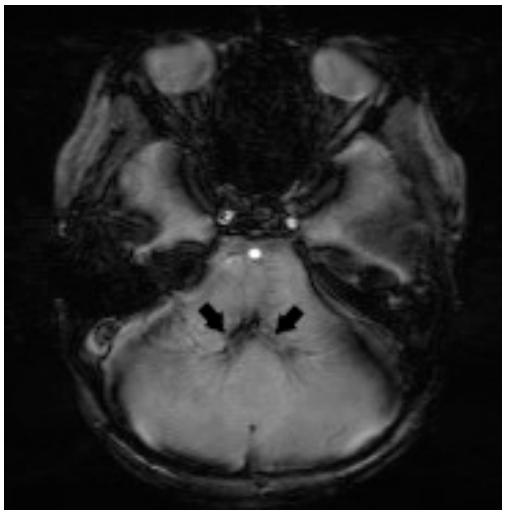

Resim 4. Aksiyel SWAN görüntüde 4. ventrikül düzeyinde, serebellar medullar venleri drene eden iki ayrı geniş drenaj veni (oklar) izleniyor.

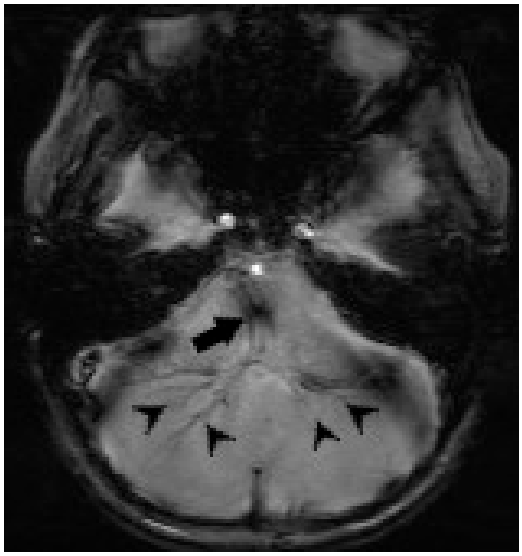

Resim 5. Aksiyel SWAN görüntüde serebellar hemisferlerin geniş medullar venleri (ok başları) ve bunların ilişkili oldukları transpontine seyirli drenaj veni (ok) görülüyor.

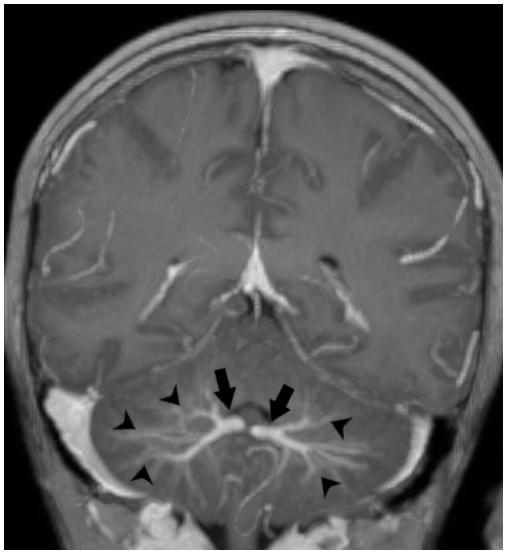

Resim 6. Postkontrast koronal T1A MIP görüntüde her iki serebellar hemisferde kaput medusa görünümü veren geniş medullar venler (ok başları) ve medialde bu medullar venleri drene eden birer adet geniş drenaj veni (oklar) izleniyor.



Resim 7. Postkontrast aksiyel T1A MIP görüntüde serebellar hemisferlerin medullar venleri ile ilişkili drenaj venlerinin (kısa oklar) 4. ventrikül anteriorunda birleşerek geniş bir ana drenaj venini oluşturdukları görülüyor. Ana drenaj veninin (uzun ok), transpontin seyir göstererek sağ serebellopontin sisterne uzanım gösterdiği ve distalde incelerek sağ süperior petrosal sinüse katıldığı izleniyor (ok başları).



Resim 8. Postkontrast T1A MIP görüntüde sağ parasagittal serebellumdaki medullar venler (ok başları) ve bunlarla ilişkili olarak anterior posterior doğrultuda pons içerisinde seyreden transpontin drenaj veni (ok) görülüyor.

Abdominal Radyoloji

PS-036

PNÖMATOZİS SİSTOİDES İNTESTİNALİS: OLGU SUNUMU

İzzet Selçuk Parlak

Ankara Şehir Hastanesi Radyoloji Kliniği

Giriş ve Amaç: Pnömatozis sistoides intestinalis (PSI), barsak duvarında hava ile dolu kistlerle karakterize nadir bir durumdur. Hava kistleri submukoza ve/veya subserozal tabakada ortaya çıkarlar. Sıklıkla ince barsak duvarı etkilenmekle birlikte kolonda da rastlanmaktadır. Önemli patognomonik özelliklerinden biri periton irritasyonuna neden olmayan, kist rüptürüne bağlı gelişen pnömoperitondur (**1,2**). Bu bildiride insidental olarak kolonda PSI saptanan bir olgu literatür eşliğinde sunulmuştur.

Olgu sunumu: Karın ağrısı, bulantı ve kusma şikayetleri ile acil servise başvuran 45 yaşındaki kadın hastanın muayenesinde epigastrik bölge ve sağ üst kadranda hassasiyeti vardı. Laboratuvar bulgularında beyaz küre sayısı, total bilirubin, direkt bilirubin, AST, ALT, GGT VE ALP değerleri yüksekti. Yapılan abdomen ultrasonografide akut kolesistit ve kolestaz bulguları saptandı. Kontrastlı abdomen BT'de akut kolesistiti düşündüren kese hidropsu ve duvar kalınlaşması vardı. İntrahepatik safra yolları ve koledok dilateydi. İnsidental olarak sol üst kadranda kolon duvarından kaynaklanan büyükleri 2,5 cm çapa ulaşan multipl hava kisti göze çarptı (Resim 1). Bu görünüm pnömotozis sistoides intestinalis ile uyumluydu. Kistlerin çevresinde, solda parakolik alanda ve karaciğer sol lob komşuluğunda intraperitoneal serbest hava dansiteleri eşlik etmekteydi. Hastaya 2 gün sonra manyetik rezonans kolanjiopankreatografi incelemesi yapıldı. Sol subdiyafragmatik alanda içerisinde hava sinyalleri bulunan septalı multiloküle kistik yapılar gözlemlendi (Resim 2). Endoskopik retrograd kolanjiopankreatografide duodenal papillada kanca şeklinde açılım anomalisi ve darlık saptandı. Papilla dilate edilerek stent yerleştirildi. PSI açısından herhangi bir tedavi planlanmadı.

Tartışma ve Sonuç: PSI insidansı genel populasyonda %0,03 olarak bildirilmiştir, gastrointestinal sistemin herhangi bir bölümünde gelişebilir. Mezenter, omentum ve hepatogastrik ligamanda da PSI olguları bildirilmiştir (1-3). Primer (iatrojenik) ve sekonder olarak kategorize edilir. Kronik akciğer hastalıkları, bağ doku hastalıkları ve inflamatuar barsak hastalıkları ile ilişkili olabileceği varsayılmaktadır (**1,2**). Pnömatozis mukozal bozulmaya sekonder gelişir; barsak gazı, mukozal bir defekt yoluyla lenfatik kanallara itilir ve daha sonra muhtemelen peristaltizm yoluyla distale dağılır. Nadiren, hava dolu kistlerin yırtılması, vakaların %3'ünden azında pnömoperitonuma neden olur (1). BT, PSI'i ayırt etmede düz radyografiden daha duyarlıdır ve tanı için altın standart yöntemdir. BT'de barsak duvarında küçük ya da büyük boyutlu hava kistleri şeklinde görülürler, bal peteği görünümü ortaya çıkabilir (1). Hastalar çoğu zaman asemptomatiktir, tanı insidental olarak konulur. PSI, intestinal ya da ekstraintestinal komplikasyonlara neden olabilir. Kistler barsak obstruksiyonuna neden olabilir. Sterkoral ülserasyondan kaynaklanan perforasyonlar gelişebilir. Büyük hava kistlerinin oluşturduğu kitlesel oluşum adezyonlar ve komşu anatomik yapılarda bası oluşturabilir (**1**). PSI tedavisi için bir standart yoktur, genellikle konservatif tedavi yöntemleri kullanılırken, periton irritasyonu veya barsak obstrüksiyonu meydana gelirse laparotomi düşünülür.(**1-3**). Sonuç olarak PSI, klinik pratikte nadiren karşılaşılan ve iyi bilinmeyen bir durumdur. Genellikle asemptomatik seyreden ve nadiren sınırlı pnömoperitona neden olan hastalık, daha ciddi komplikasyonlar açısından yakın ve dikkatli izlenmelidir.

Anahtar kelimeler: Pneumatosis Cystoides Intestinalis, Pneumoperitoneum, Computed Tomography

Kaynaklar

1. Di Pietropaolo M, Trinci M, Giangregorio C, Galluzzo M, Miele V. Pneumatosis cystoides intestinalis: case report and review of literature. Clin J Gastroenterol. 2020 Feb;13(1):31-36. doi: 10.1007/s12328-019-00999-3. Epub 2019 Jun 3. PMID: 31161540.
2. Ling F, Guo D, Zhu L. Pneumatosis cystoides intestinalis: a case report and literature review. BMC Gastroenterol. 2019 Nov 6;19(1):176. doi: 10.1186/s12876-019-1087-9. PMID: 31694581; PMCID: PMC6836417.
3. Arikanoglu Z, Aygen E, Camci C, Akbulut S, Basbug M, Dogru O, Cetinkaya Z, Kirkil C. Pneumatosis cystoides intestinalis: a single center experience. World J Gastroenterol. 2012 Feb 7;18(5):453-7. doi: 10.3748/wjg.v18.i5.453. PMID: 22346251; PMCID: PMC3270504.

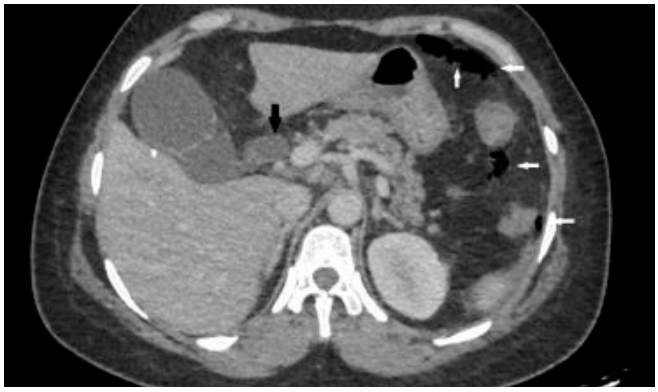

Resim 1a. Iv kontrastlı abdomen BT görünütüsü. Safra kesesinde hidropik görünüm, eşlik eden koledokta dilatasyon (siyah ok). Batın sol yarıda, bazıları intraperitoneal izlenimi veren hava dansiteleri (beyaz oklar).



Resim 1b. Iv kontrastlı abdomen BT görüntüsü. Sol üst kadranda trasnvers kolon ve splenik fleksura düzeyinde, kolon duvarında (siyah ok) yerleşim gösteren hava ile dolu çok sayıda kist (beyaz oklar) izlenmektedir. Kistlerin anterior komşuluğunda pnömoperitoneumla uyumlu serbest hava dansiteleri (asteriks) eşlik etmektedir. İntrahepatik safra yollarında dilatasyon göze çarpıyor.

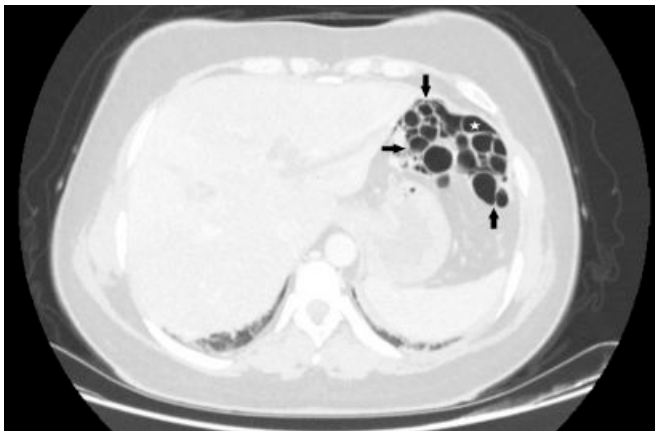

Resim 1c. Iv kontrastlı abdomen BT görüntüsü (akciğer penceresi). Sol üst kadrandaki hava kistleri (siyah oklar) sınırları daha net seçilmekte olup bal peteği görünümünü andırmaktadır. Sınırlı pnömoperitoneum (asteriks).

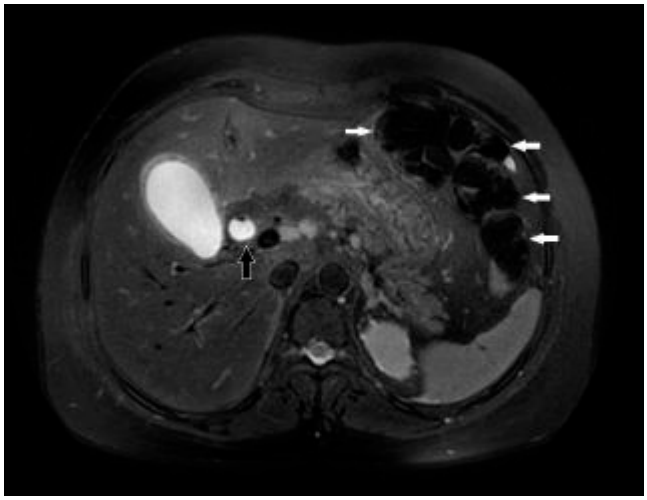

Resim 2a. Aksiyel T2 ağırlıklı MRKP görüntüsü. Solda subdiyafragmatik alanda, havaya ait düşük sinyaller içeren kistik görünümler izlenmektedir (beyaz oklar). Safra kesesinde hidropik görünüme duvar kalınlık artışı ve koledokda dilatasyon da eşlik etmektedir (siyah ok).



Resim 2b. Koronal SSFSE MR görüntüsü. Koronal görüntüde de hava kistleri düşük sinyalli olarak izlenmektedir (beyaz oklar).

Pediatrik Radyoloji

PS-037

ADÖLESANDA MORFEANIN TANI VE TAKİBİNDE ULTRASONOGRAFİ VE SHEAR WAVE ELASTOGRAFİNİN KULLANILABİLİRLİĞİ

Nurullah Dağ[1], Mehmet Öztürk[2]

[1]Malatya Eğitim ve Araştırma Hastanesi, Radyoloji Kliniği
[2]Selçuk Üniversitesi Tıp Fakültesi, Çocuk Radyolojisi Bilim Dalı

Giriş ve Amaç: Morfea (lokalize skleroderma), öncelikle cildi etkileyen, fonksiyon, kozmetik ve yaşam kalitesi üzerinde olumsuz etkilere yol açan inflamatuar bir patolojidir (1). Pediatrik yaş grubunda sistemik sklerozdan en az 10 kat daha sık görülmektedir (2). Cilt tutulumu, ödemden skleroza ve nihayetinde kollajen aşırı üretimi ve artmış hücre dışı matris birikimi nedeniyle atrofiye kadar uzanabilir (3). Otoimmün bir hastalık olmasına rağmen, morfea tanısında kanıtlanmış bir laboratuvar belirteci saptanmamıştır. Morfea tanısında ve tedavi sonrası değerlendirmede çeşitli yöntemler halen araştırılmaktadır (1). Bu bildiride bir morfea olgusunun ultrasonografi (US) ve shear wave elastografi (SWE) bulguları sunulmaktadır.

Olgu Sunumu: 16 yaşında kız hasta sol uyluk proksimalinde ciltte sertlik şikâyetiyle merkezimize başvurdu. Lezyon yaklaşık 8 ay önce şişlik ve gerginlik şeklinde başlamış, yavaşça büyümüş ve sertleşmişti. Öz ve soygeçmişinde belirgin özellik yoktu. Fizik muayenede lezyon dışında patoloji saptanmadı. Gri skala US'de cilt kalınlığı normal olan sağ uylukta 1.7 mm, sol uylukta morfea alanında 2.8 mm ölçüldü (Resim 1 a, b). Tedavi öncesi yapılan SWE incelemesinde normal cildin sertlik değerleri ortalama 2.98 m/s ve 26.7 kPa (kilopaskal) (Resim 2 a, b), morfea alanının ise 3.56 m/s ve 38 kPa (Resim 2 c, d) ölçüldü. Morfea tanısı alan ve medikal tedavisine başlanan hasta 6 ay sonra yapılan kontrol gri skala US'de cilt kalınlığı 1.6 mm (Resim 3 a), SWE sertlik değerleri ortalama 28.6 kPa ve 3.0 m/s ölçülerek, her iki değerdede azalma olduğu saptandı (Resim 3 b, c).

Tartışma ve Sonuç: Morfea pediatrik dermatoloji kliniklerine başvuran hastaların yaklaşık %0.2'sini oluşturan yaygın olmayan bir durumdur (3). Kız çocuklarında daha sık görülmektedir (4, 5). Morfea olgularının yaklaşık %1.5'unda ekstrakutanöz tutulum görülebilir (3). Genel olarak çocuklarda morfea tanısı klinik olarak konulabilir. Biyopsi tanıda altın standart olsa da genellikle gereksizdir (2, 3, 5). US- SWE, cilt kalınlığını ve elastikiyetini göstermede kullanılabilecek non-invaziv, kantitatif bir görüntüleme yöntemidir (6). Morfea'da cilt değişikliklerini takip etmek veya tedavi etkilerini değerlendirmek için yenilikçi bir yöntem olarak kullanılabilir (1). Bizim olgumuzda morfea alalnında tanı anında ciltte kalınlaşma ve sertliğinde artış, tedavi sonrası ise azalma kantitatif olarak gösterilmiştir. Sonuç olarak US-SWE özellikle çocuklarda morfeanın tanı ve takibinde kantititaf değerlendirme sağlayan bir görüntüleme yöntemi olarak kullanılabilir.

Anahtar kelimeler: Lokalize skleroderma, ultrasonografi, shear wave elastografi

Kaynaklar

1. Wang L, Yan F, Yang Y, Xiang X, Qiu L. Quantitative assessment of skin stiffness in localized scleroderma using ultrasound shear-wave elastography. Ultrasound in medicine & biology 2017;43:1339-47.
2. İzol B, Sarıcaoğlu H, Bülbül Başkan E, Ovalı Toka S, Balaban Adım S, Aydoğan K, et al. Pediyatrik morfea (lokalize skleroderma) 14 olguya ait epidemiyolojik klinik ve laboratuvar bulguları. TÜRKDERM-Deri Hastalıkları ve Frengi Arşivi 2011;45:132-6.
3. Christen-Zaech S, Hakim MD, Afsar FS, et al . Pediatric morphea (localized scleroderma): review of 136 patients. Journal of the American Academy of Dermatology 2008;59:385-96.
4. Ökten A, Karagüzel G, Kaya G, et al. Lokalize Skleroderma: Olgu Bildirimi. Journal of Experimental and Clinical Medicine 2010;15:49-56.
5. Li S, Liebling M, Haines K. Ultrasonography is a sensitive tool for monitoring localized scleroderma. Rheumatology 2007;46:1316-9.
6. Şendur HN, Gültekin S, Salimli L, et al. Determination of normal breast and areolar skin elasticity using shear wave elastography. Journal of Ultrasound in Medicine 2019;38:1815-22.

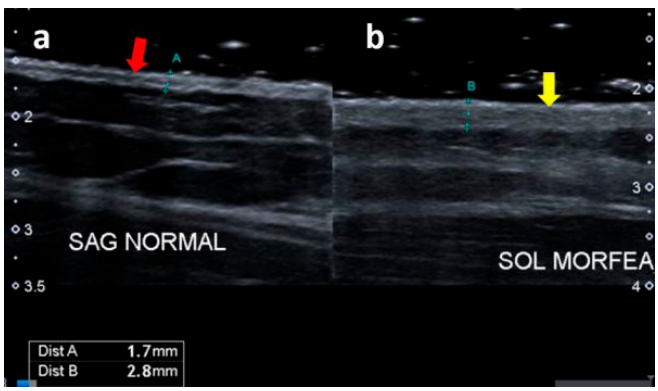

Resim 1 a, b. Gri skala US'de cilt kalınlığı normal olan sağ uylukta 1.7 mm, sol uylukta morfea alanında 2.8 mm ölçülmüştür (kırmızı ok: normal cilt, sarı ok: morfealı cilt).

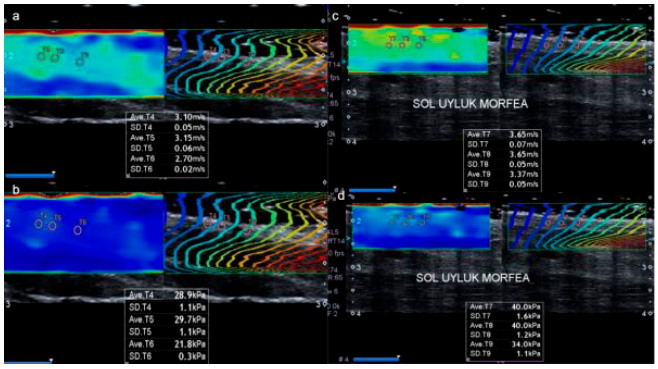

Resim 2 a, b c, d. Tedavi öncesi yapılan SWE incelemesinde normal cildin sertlik değerleri ortalama 2.98 m/s ve 26.7 kPa (a, b), morfea alanının ise 3.56 m/s ve 38 kPa (c, d) ölçülmüştür.

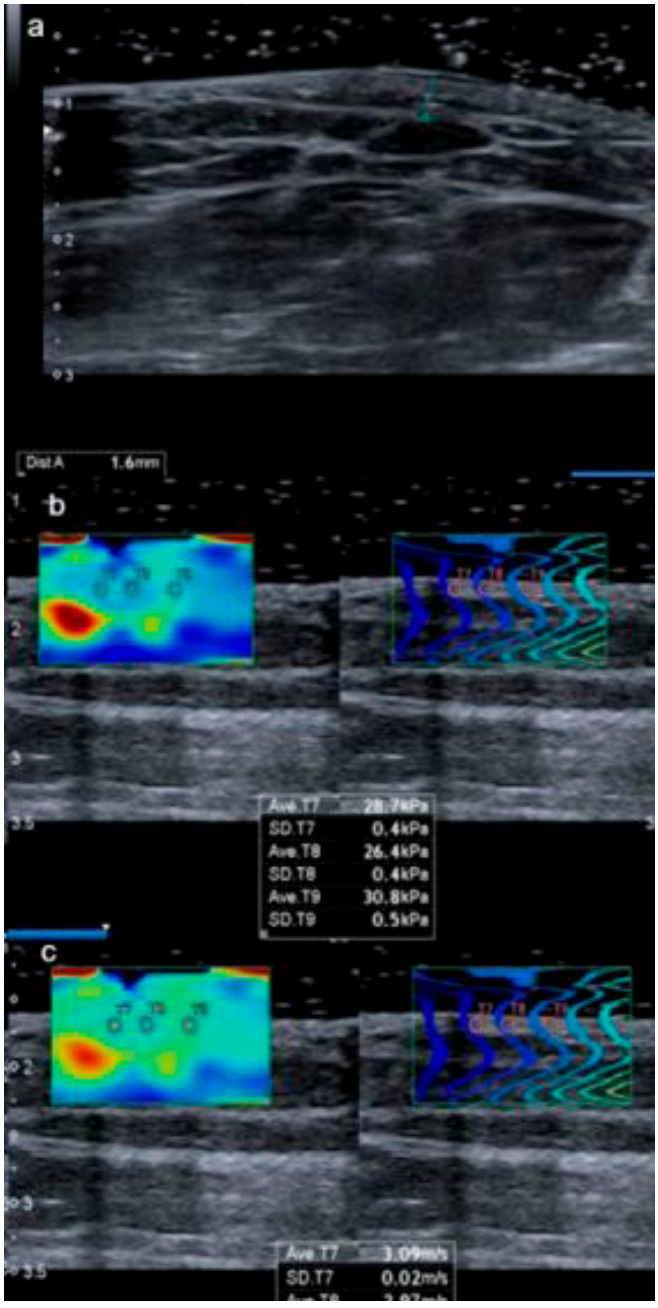

Resim 3 a, b, c. Kontrol gri skala US'de cilt kalınlığı 1.6 mm (a), SWE ile sertlik değerleri ortalama 28.6 kPa ve 3.0 m/s (b, c) ölçülmüştür.

Girişimsel Radyoloji

PS-038

NADİR BİR OLGU; BİLATERAL CCA OKLÜZYONU BTA BULGULARI

Nusret Seher, Alaaddin Nayman, Hakan Cebeci

Selçuk Üniversitesi Tıp Fakültesi Radyoloji Anabilim Dalı

Giriş-Amaç: Karotis arteryal sistemlerdeki darlık/tıkanıklıklar inme olarak karşımıza çıkabilmektedir. İnme hastalarında tek taraflı ana karotis arter (CCA) tıkanıklığı insidansının %1 civarında değiştiği tahmin edilmektedir [1]. Klinik uygulamada, CCA oklüzyonu nadirdir ve tüm inme olgularının %1'inden azını temsil etmektedir. Yapılan bir çalışmada 5400 karotis arter hastalığı olan hastada; %2.5'inde internal karotis arter (ICA) tıkanıklığı, %0.24'ünde tek taraflı CCA tıkanıklığı ve hiçbirinde iki taraflı CCA tıkanıklığı olmadığını buldu. 812 hastada yapılan bir çalışmada hastaların sadece bir tanesinde bilateral CCA tıkanıklığı mevcuttu. Bu bildiride bilateral CCA oklüzyonu ve bilgisayarlı tomografi anjiografi(BTA) bulguları sunulmuştur.

Olgu: 58 yaşında kadın hasta baş dönmesi, geçici iskemik atak(-TİA) gibi şikayetlerle başvurdu. Çekilen karotis-baziler BTA'sında; Bilateral ana karotis arterler orjinden itibaren total oklüde görünümde olup bilateral karotis bifürkasyo düzeyinden sonra vasküler yapılarda rekonstrüksiyonlar izlendi. Hastaya BTA görüntüleri ile bilateral CCA oklüzyonu tanısı konuldu.

Tartışma-Sonuç: Karotis arteryal sistem beynin vasküler yapısında oldukça öneme sahip olup genellikle inmeler karotis arteryal sistem tıkanıklıklarında meydana gelmektedir. Bilateral CCA oklüzyonunda kollateral dolaşım esas olarak vertebrobaziler (VB) sistemiyle olan anastomozlardır [16 –19]. Tek taraflı CCA oklüzyonu karşı taraf karotis sisteminden, subklavian arterin tiroservikal veya kotoservikal gövdesinden, VB sisteminden veya ipsilateral dış veya iç karotid arterden gelebilir [1,3,11,13-15]. Tek taraflı İCA ve CCA tıkanıklıkları VB sistem veya karşı taraf karotisten gelen kollateral dolaşımlar tarafından sağlanabilse de bilateral tıkanıklıklar da mortalite oranları artmaktadır. Posterior dolaşımda geçici iskemik atak(TIA) bilateral CCA oklüzyonunda (%43) tek taraflı CCA oklüzyonuna (%18) ve bilateral ICA oklüzyonuna (%20) göre daha sık görülmekte olup VB sisteminin tek kollateral sağlayıcı olması ve karotis sistemindeki hemodinamik kararsızlık, VB sisteminden çalma fenomenine neden olmaktadır. Tek taraflı tıkanıklıklarda medikal tedavi işe yarasa da çift taraflı tıkanıklar da inme ataklarını azaltmak için cerrahi tedavi önerilmektedir. Sonuç olarak bilateral CCA tıkanıklığının tanısı hem inme açısından hem de artan mortalite oranları sebebiyle oldukça önem arz etmektedir. BTA tıkanıklıkların tanısında, duvar yapısının değerlendirilmesinde, tıkalı segmentin beyinde olası vermiş olduğu hasarı göstermede etkin olup tedaviye yol göstermektedir. 3 boyutlu görüntüler sunması ve multiplanar rekonstrüksiyon gibi özelliklere sahip olması nedeniyle tanı-tedavi-takip aşamalarında oldukça kıymetli bir görüntüleme modalitesidir.

Anahtar kelimeler: ana karotis arter, bilateral, oklüzyon, BTA

Kaynaklar

1-) Levine SR, Welch KM. Common carotid artery occlusion. Neurology 1989;39:178 – 86
2-) Chang YJ, Lin SK, Ryu SJ, Wai YY. Common carotid artery occlusion: evaluation with Duplex Sonography. Am J Neuroradiol 1995;116:1099 – 105.
3-) Lai SL, Chen YC, Weng HH, Chen ST, Hsu SP, Lee TH. Bilateral common carotid artery occlusion--a case report and literature review. J Neurol Sci. 2005 Nov 15;238(1-2):101-4.
4-) AbuRahma AF, Copeland SE. Bilateral internal carotid artery occlusion; natural history and surgical alternatives. Cardiovasc Surg 1998;6:579 – 83.
5-) Belkin M, Mackey WC, Pessin MS, Caplan LR, O'Donnell TF. Common carotid artery occlusion with patent internal and external carotid arteries: diagnosis and surgical management. J Vasc Surg 1993;17:1019 – 27.

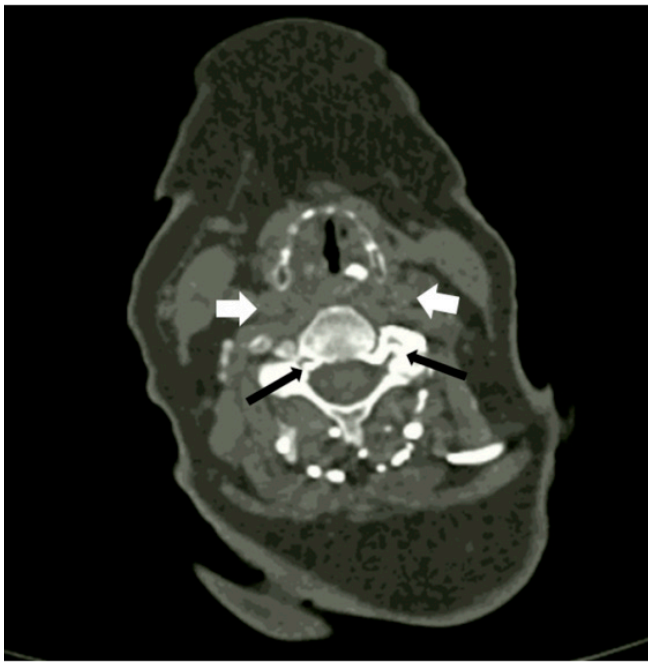

Aksiyel BTA görüntüde bilateral CCA'larda kontrast madde izlenmezken(beyaz oklar), vertebral arterlerde kontrast madde izleniyor(siyah oklar).



3 boyutlu VRT görüntüde CCA'lar proksimalde izlenmezken distalde ICA'da dolum izleniyor

Pediatrik Radyoloji

PS-039

AKCİĞER TUTULUMU İLE SEYREDEN TRANSPLANT İLİŞKİLİ KAPOSİ SARKOM: NADİR BİR OLGU SUNUMU

Mine Sorkun, Evrim Özmen, Kayhan Çetin Atasoy

Koç Üniversitesi Tıp Fakültesi, Radyoloji Anabilim Dalı

Giriş ve Amaç: Kaposi sarkom (KS), vasküler yapıların ve lenfatik damarların tutulumu ile karakterize, multiorgan tutulumu ile dissemine hastalığa neden olan düşük dereceli mezenkimal bir tümördür (1). Farklı klinik bulgular ile prezente olabilen klasik (sporadik), endemik (Afrika tipi), iyatrojenik (transplant ilişkili) ve edinilmiş immün yetmezlik sendromu ile ilişkili (epidemik) KS olmak üzere 4 farklı varyant tanımlanmıştır (1,2). Biz bu olgumuz ile organ nakli ilişkili bir KS'nin toraks görüntüleme bulgularını tartışmayı amaçladık.

Olgu Sunumu: Kolestatik karaciğer hastalığı sebebiyle karaciğer trasplantasyonu yapılan 5 yaşında erkek hasta, transplant sonrası 9. ayda nefes darlığı, öksürük, genel durum bozukluğu ile hastanemize başvurdu. Toraks BT tetkikinde, her iki akciğerde interlobüler septal kalınlaşmalar, yer yer birleşme eğilimi gösteren perilenfatik ve peribronkovasküler nodüller, bronş duvarlarında düzensizlik ve kalınlık artışları izlendi (Figür 1). Her iki aksiller bölgede ve mediastende lenfadenopatiler ile bilateral plevral efüzyon saptandı (Figür 2-3). Sağ aksiller bölgede yerleşimli lenf nodlarından yapılan tru-cut biyopsi sonucunda histopatolojik olarak Kaposi sarkom tanısı konuldu.

Tartışma ve Sonuç: İyatrojenik (transplant ilişkili) KS kronik ilaç kullanımına ikincil immünosupresyona bağlı bir komplikasyondur. Nakil sonrası ortalama 29-31 ay sonra gelişir. İyatrojenik tip agresif seyirli olup, hastaların yaklaşık yarısında viseral organ tutulumu ile seyreder (3). Akciğer tutulumunda en sık BT bulgusu interstisyel kalınlaşma olup, genellikle perihiler bölgelerden başlayarak periferе doğru yayılım gösterir. Lezyonlar genellikle alt ve orta lob baskın olup yer yer birleşme eğilimi göstererek konsolidasyonlar şeklinde prezente olabilir (3,4). İnterlobüler septal kalınlaşmalar ile perinodüler buzlu cam dansitelerinin izlendiği halo bulgusunun eşlik ettiği büyük parankimal nodüller izlenir. Mediastinal lenfadenopatiler ve plevral efüzyon eşlikçidir. Ayırıcı tanıda lenfoma, Pneumocystis jiroveci pnömonisi ve mantar enfeksiyonları düşünülmelidir.

Anahtar kelimeler: organ transplant-related, Kaposi Sarcoma, thorax CT, pediatric radiology

Kaynaklar

1. Restrepo CS, Martínez S, Lemos JA, et al. Imaging manifestations of Kaposi sarcoma. Radiographics. 2006;26(4):1169-1185. doi:10.1148/rg.264055129
2. Godoy MC, Rouse H, Brown JA, Phillips P, Forrest DM, Müller NL. Imaging features of pulmonary Kaposi sarcoma-associated immune reconstitution syndrome. AJR Am J Roentgenol. 2007;189(4):956-965. doi:10.2214/AJR.07.2458
3. Antman K, Chang Y. Kaposi's sarcoma. N Engl J Med. 2000;342(14):1027-1038. doi:10.1056/NEJM200004063421407
4. Gasparetto TD, Marchiori E, Lourenço S, et al. Pulmonary involvement in Kaposi sarcoma: correlation between imaging and pathology. Orphanet J Rare Dis. 2009;4:18. Published 2009 Jul 14. doi:10.1186/1750-1172-4-18

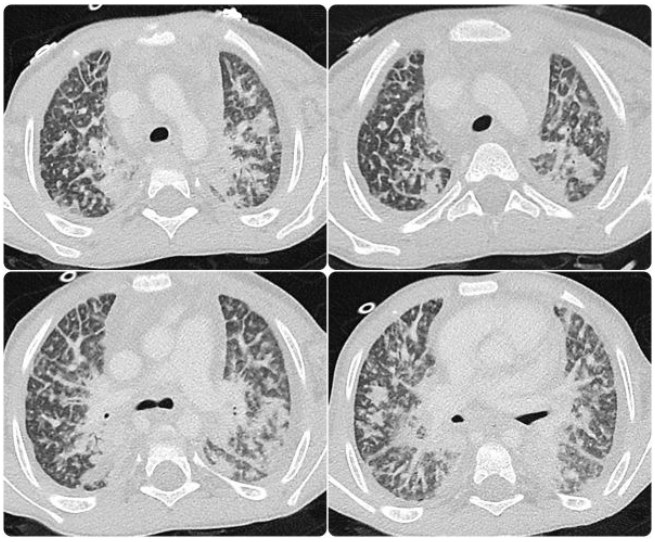

Resim 1. Toraks BT tetkiki, parankim penceresinde her iki akciğerde yaygın interlobüler septal kalınlaşmalar, perilenfatik ve peribronkovasküler yerleşimli nodüller izlenmektedir.

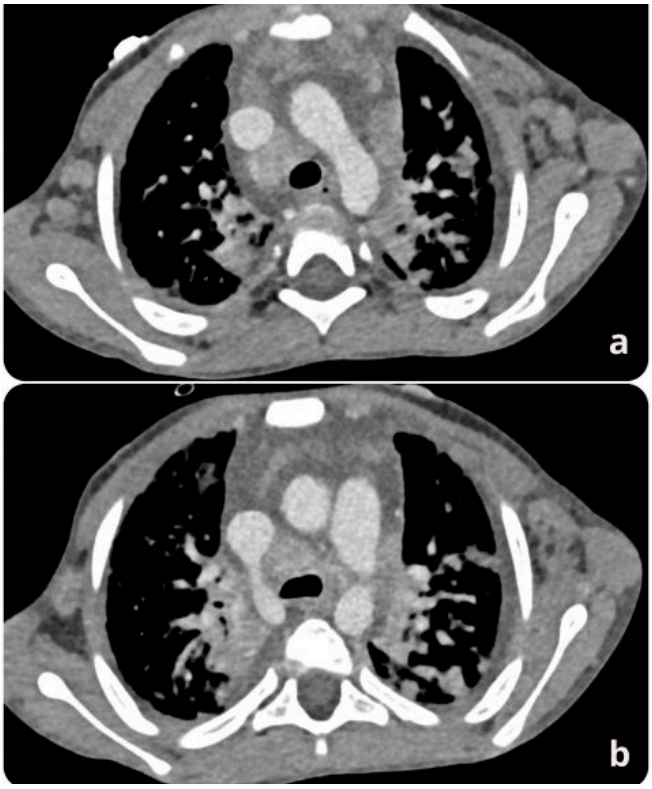

Resim 2. Toraks BT tetkiki, mediasten penceresinde paratrakeal, prekarinal alanlarda, aortikopulmoner pencerede ve bilateral aksiller bölgelerde multipl lenfadenopatiler görülmektedir.



Resim 3. Toraks BT tetkiki, mediasten penceresinde koronal reformat görüntülerde (a) ve aksiyel planda (b) sağda daha belirgin bilateral plevral efüzyon izlenmektedir.

Pediatrik Radyoloji

PS-040

TRAVMA SONRASI PANKREAS PSÖDOKİSTİ VE HEMATOMU OLAN ÇOCUK HASTA VAKA SUNUMU

Ahmet Turan Kaya

T.c. Sağlık Bakanlığı Amasya İl Sağlık Müdürlüğü Amasya Üniversitesi Sabuncuoğlu Şerefeddin Eğitim ve Araştırma Hastanesi

Giriş: Penetran travmalar en sık pankreas yaralanması nedeni olup künt travmaların %2'sinde pankreas yaralanması görülür. Pankreas travması yüksek morbidite ve mortaliteye sahiptir. Çocuklarda künt travmalarda bisiklet gidonu çarpması önemli yer tutmaktadır. Travma sonrası erken dönemde alınan kesitsel modalitelerde normal olarak raporlanabilir. Bu nedenle travma öyküsü olan amilaz ve lipazda progresif artış gösteren hastalarda 24- 48. saatlerde özellikle kontrastlı bilgisayarlı tomografi (BT) çekimi önemlidir (1,2). Bu olgu sunumu bisikletten düşme sonrası pankreas psödokist ve hematomu ile başvuran çocuk hastanın klinik özellikleri, laboratuvar sonuçları, ultrason görüntüleme (USG) ve manyetik rezonans görüntüleme (MRG) bulgularını sunmayı amaçladık.

Olgu Sunumu: 10 yaşında erkek hasta, 1 hafta önce bisikletten düşme sonrası geçmeyen, artarak devam eden karın ağrısı ve yürümekte zorlanma şikâyetiyle hastanemize başvurmuş. Muayene sonrası tam kan sayımı, biyokimya testleri ve USG istenmiş. Takip amilaz ve lipaz değerlerinde artış olup AST, ALT ve GGT testlerinde yükseklik saptanmamış. USG'de pankreas sınırları net olmayıp, batın içerisinde en derin yerinde 5 cm'ye ulaşan yoğun mayi vardı. Ayrıca pankreas anterior komşuluğunda yaklaşık 9x5 cm ve 4x3 cm boyutlarında bilobüle kalın duvarlı içerisinde seviyelenme bulunan koleksiyon vardı. Psödokist veya hematom açısından kontrastlı MRG istendi. Pankreas parankimi içerisinde yaklaşık 6x4 cm boyutlarında seviye veren santrali heterojen T1A hipointens, T2A hiperintens, periferinde subakut kanama ile uyumlu T1A hiperintens, T2A hipointens hemorajik psödokist izlendi. Yapılan cerrahide intrapankreatik koleksiyonlar mideye drene edilmiş.

Tartışma: Pankreas yaralanmasından şüphelenilen hastada klasik triad ateş, lökosit ve amilaz artışıdır. Yaralanmalarda erken dönemde görüntüleme normal olabilir. Bu nedenle 24-48. saatlerde ileri görüntüleme yapılabilir. USG ile pankreas ve safra yolları yaralanmasından şüphelenilen hastaya BT görüntülemesi yapılarak parankimal hasar, apse, fistül, pankreatit, psödokist, hematom gibi komplikasyonlar gösterebilir. Künt karın travması sonrası pankreas yaralanması şüphesinde kontrastlı BT ve MRG portovenöz faz önemlidir. BT ve MRG'de direkt bulgular olarak pankreasta genişleme, heterojen parankim, bütünlük kaybı, psödokist, apse ve hematom gibi koleksiyonlar görülebilir. Sekonder olarak çevre yağlı dokuda kirlenme, pararenal fasyada kalınlaşma ve sıvı artışı olabilir. Manyetik rezonans kolanjiopankreatografi (MRCP), pankreas kanalının hasarını gösterebilir. Pankreas kanalının bütünlüğü, prognozu belirleyen ana faktör olduğundan MRCP ve endoskopik retrograd kolanjiopankreatografi (ERCP) tedaviyi yönlendirmek için çok önemlidir. Ölümlerin çoğu akut dönemde kanamaya, geç dönemde sepsis ve multiorgan yetmezliğe bağlıdır (1,2).

Sonuç: Künt travmaya sonrası biliyer sistem ve pankreas yaralanmasını saptanmak zordur. Tanı gecikmesi yüksek morbidite ve mortaliteye neden olur. Ana pankreatik kanalın yaralanmasının erken tespiti çok önemli olup gecikmiş komplikasyonların önlenmesini sağlar. Ayrıca abdomeni tamamen değerlendirmek, diğer organ, vasküler ve kemik yapıların lezyonları açısından son derece önemlidir.

Anahtar kelimeler: Pankreas Yaralanması, Psödokist, Travma

Kaynaklar

1. Gupta A, Stuhlfaut JW, Fleming KW, Lucey BC, Soto JA. Blunt trauma of the pancreas and biliary tract: A multimodality imaging approach to diagnosis. Radiographics. 2004;24(5):1381–95.
2. Linsenmaier U, Wirth S, Reiser M, Körner M. Diagnosis and classification of pancreatic and duodenal injuries in emergency radiology. Radiographics. 2008;28(6):1591–601.

USG görüntülerinde intrapankreatik yerleşimli seviyelenme gösteren hematom ve ekstrapankreatik yerleşimli psödokist izlenmektedir.

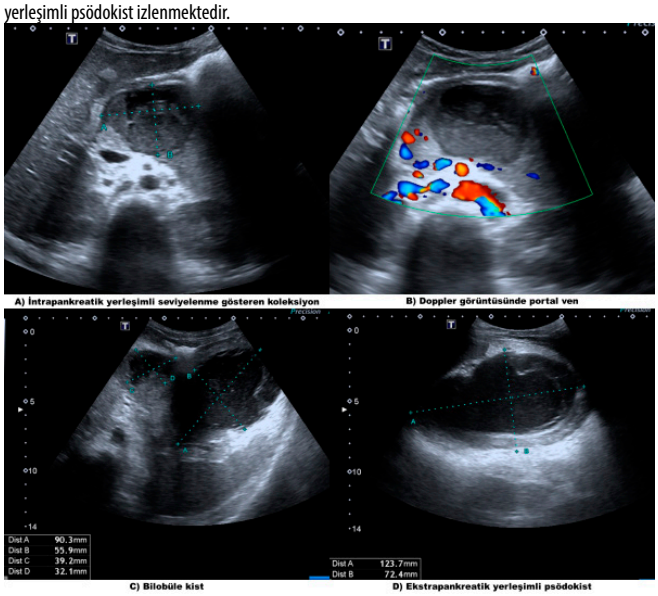

DAG ve ADC görüntülerde kısıtlama göstermeyen, T1A hipointens T2A hiperintens kontrast tutmayan bilobüle koleksinyon izlenmektedir.

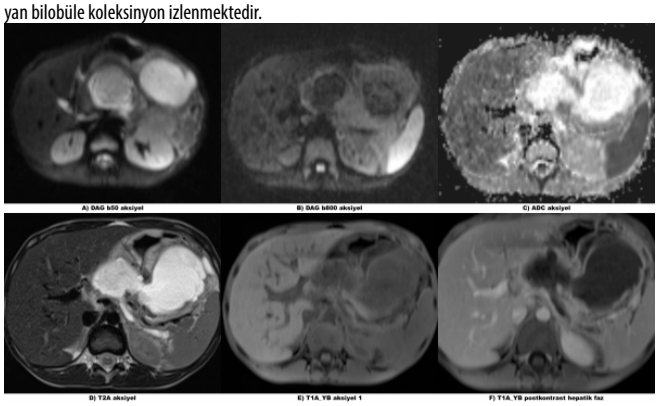

Kırmızıyla çizilmiş pankreas sınırı görülmektedir. Kırmızı ve yeşil oklar subakut hemorajiyi göstermektedir. Resim D,E ve F ise dinamik kontrastlı seride kontrast tutulumunun olmadığını göstermektedir.

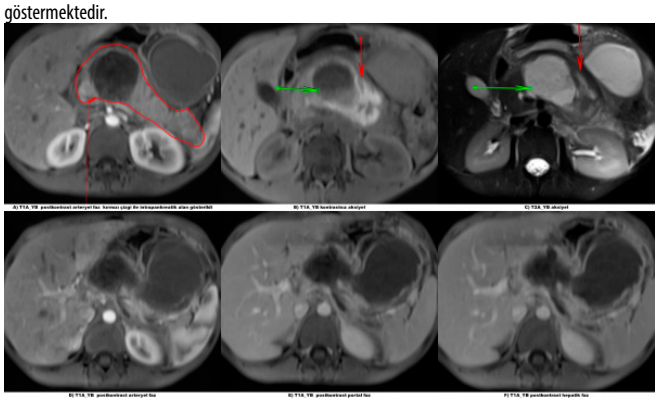

Koronal ve aksiyel MRG görüntüleri ile USG görüntülerinin korelasyonu görülmektedir.

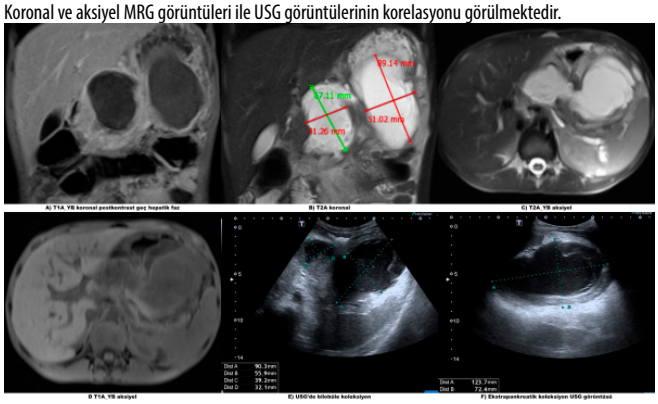

Meme Radyolojisi

PS-041

NADİR BİR OLGU: MEMEDE HAMARTOM TAKLİTÇİSİ GRANÜLOSİTİK SARKOM

Aziz Anıl Tan, Gamze Durhan, Meltem Gülsün Akpınar, Figen Başaran Demirkazık

Hacettepe Üniversitesi Tıp Fakültesi Radyoloji Ana Bilim Dalı

Giriş ve Amaç: Granülositik sarkom myeloblast, promyelosit ve myelositlerden meydana gelen ekstramedüller yerleşim gösteren başta akut myeloid lösemi (AML) olmak üzere hematolojik malignitelerde görülen nadir bir solid tümördür (1,2). Literatürde memede granülositik sarkom nadir olarak bildirilmiş olup özellikle tanı anında kemik iliği tutulumu olmadan izole meme granülositik sarkomu çok nadirdir (3,4). Ayrıca granülositik sarkomun ultrasonografik görüntülemede bizim olgumuzda olduğu gibi hamartom taklitçisi olabileceği çok nadir gösterilmiştir (5). Bu yazıda tanı anında kemik iliği tutulumu olmadan memede granülositik sarkom ile AML tanısına giden bir olgudan bahsedilecektir.

Olgu Sunumu: 18 yaşında kadın hasta sol memenin sağa göre asimetrik büyük olması ve ara dönemde bu asitmerinin belirginleşmesi şikayeti ile başvuruyor. Fizik muayene ile hastada dev fibroadenom düşünülüyor. Ultrasonografiye yönlendirilen hastaya yapılan ultrasonografide sol memede yaklaşık 10 cm uzunluğunda içerisinde yağı taklit eden ekojeniteler bulunan keskin sınırlı nodüler opasite izlendi (Şekil 1). Lezyon içerisinde yağlı alanlar ile uyumlu olabilecek ekojeniteler izlenmesi ve boyutu nedeniyle tanıda hamartom düşünüldü. Hamartomun gerek kapsülünü gerek de içerisindeki yağı daha iyi göstereceği için tek yön sol meme MLO mamografi elde olundu (Şekil 2). Ancak tipik hamartom görünümü olmaması ve ara dönemde lezyonun büyümesi nedeniyle biyopsi önerildi . Tru-cut biyopsi sonucu granülositik sarkom olarak geldi. Tanı anında kemik iliği tutulumu izlenmemekteydi. Tanı sonrası diğer alanlarda ek odak aramak için yapılan toraks ve abdomene yönelik bilgisayarlı tomografide ise sol memedeki granülositik sarkom dansitesi normal dokuya göre düşük lezyon olarak izlendi (Şekil 3). Ek lezyon izlenmedi.

Tartışma ve Sonuç: Tanı anında kemik iliği tutulumu olmaksızın memede granülositik sarkom görülmesi çok nadir bir durumdur (3,4). Lezyonun ultrasonografik bulguları benign natürde olmasına rağmen hastalarda ara dönemde tariflenen lezyonda büyüme memede asimetri bulguları bu nadir antite için şüphe uyandırıcı olmalıdır.

Anahtar kelimeler: Akut Myeloid Lösemi, Granilositik Sarkom, Meme Radyolojisi

Kaynaklar

1. Guermazi A, Feger C, Rousselot P, et al. Granulocytic sarcoma (chloroma): Imaging findings in adults and children. AJR Am J Roentgenol 2002; 178:319–325.
2. Meyer HJ, Beimler M, Borte G, Pönisch W, Surov A. Radiological and clinical patterns of myeloid sarcoma. Radiol Oncol. 2019;53(2):213–218.

3. Ozsoy A, Akdal Dolek B, Barca N, et al. Ultrasound findings in a case of myeloid sarcoma of the breast. J Belg Soc Radiol. 2016;100:15
4. Valbuena JR, Admirand JH, Gualco G, et al. Myeloid sarcoma involving the breast. Arch Pathol Lab Med. 2005;129(1):32–38.
5. Lim HS, Park MH, Heo SH, et al. Myeloid sarcoma of the breast mimicking hamartoma on sonography. J Ultrasound Med. 2008;27(12):1777–80.

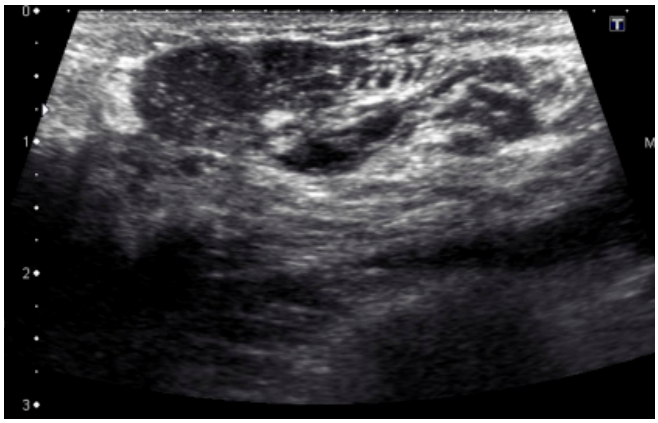

Şekil 1. Ultrasonografide içerisinde yağı taklit eden ekojeniteler de izlenen kesin sınırlı nodüler lezyon.

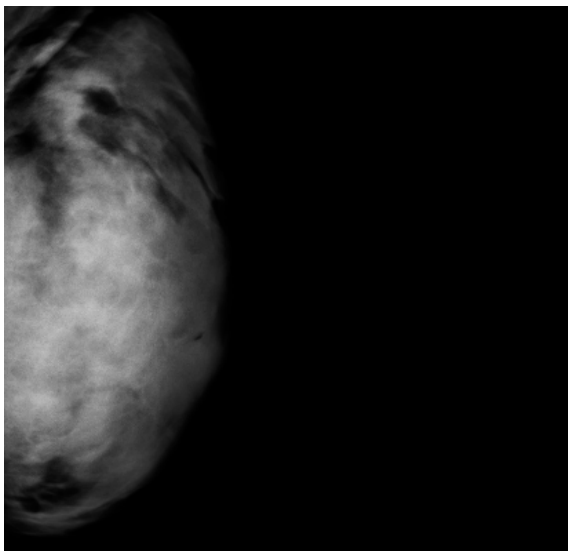

Şekil 2. Elde olunan sol MLO mamografide ayırt edilebilen hamartom ya da kitle görünümü izlenmedi.



Şekil 3. Hastanın sol memesinde bulunan lezyon normal glandüler dokuya göre daha hipodens görünümdeydi.

Meme Radyolojisi

PS-043

MULTİPL MİYELOM'UN MEME TUTULUMU: BİR OLGU SUNUMU

Gökçen Yıldız, Orkun Cıvan, Emine Meltem Önal, Seda Aladağ Kurt, Yasemin Kayadibi

İstanbul Üniversitesi-cerrahpaşa, Cerrahpaşa Tıp Fakültesi, Radyoloji Anabilim Dalı

Giriş ve Amaç: Multipl miyelom (MM) monoklonal immunglobulin üreten plazma hücrelerinin proliferasyonu ile karakterize hematolojik bir malignitedir. Ekstramedüller hastalık (EMH) hematojen yayılıma sekonder gelişen, kemik iliğinden uzak bir anatomik alanda görülen plazma hücre infiltrasyonu veya yumuşak doku tümörleri olarak tanımlanır. EMH'nin üst solunum yolları, gastrointestinal sistem, plevra, testis, cilt, periton, karaciğer, beyin, endokrin bezler, böbrek ve lenf nodlarında görüldüğü bildirilmiştir. Yeni tanı konmuş MM hastalarında EMH insidansı yaklaşık %3–5'tir, ancak nüks eden MM'de %20'ye kadar hastada bildirilmiştir. Memede MM vakası ilk olarak 1925'te bildirilmiş olup o tarihten beri meme tutulumu çok nadir olarak görülmüştür [1]. Bu olgu sunumumuzda bu nadir antiteyi görüntüleme bulgularına odaklanarak sunmayı amaçladık.

Olgu ve Sunum: 60 yaşında kadın hasta bölümümüze her iki memede ağrı, şişlik, ele gelen kitle şikayetiyle başvurdu. Hastanın anamnezinde bilinen bir hastalık öyküsü bulunmuyordu. Mamografik incelemede her iki memede multipl yuvarlak şekilli, sınırları yer yer meme parankimi ile örtülü, düzgün konturlu lezyonlar izlendi (Resim1). Ultrasonografide (US) her iki memede hipoekoik, heterojen ekojenitede yer yer santral kistik komponent içeren, internal vaskülarizasyon gösteren, düzgün sınırlı lezyonlar izlendi (Resim 2). Dinamik kontrastlı manyetik rezonans görüntülemede (MRG) bu lezyonların kontrastlı serilerde periferik çepersel kontrast tutulumu gösteren yoğun içerikli multipl kompleks kistik lezyonlar olduğu görüldü (Resim 3), T2 ağırlıklı görüntülerde perilezyonal alanlarda ödemle uyumlu görünüm (Resim 4), difüzyon ağırlıklı görüntülerde lezyonların kısıtlama gösterdiği izlendi (Resim 5). Sternumda kostosternal bileşkeden başlayarak tutulum gösteren, sternumun kortikal bütünlüğünü bozan ve kontrast tutan kitlesel lezyon mevcuttu. Benzer natürde lezyonların her iki hemitoraksta kostokondral düzeylerde de olduğu görüldü. USG eşliğinde en büyük boyutlu lezyona yapılan tru-cut biyopsi sonucunda; meme dokusunun IgG Kappa monotipik plazma hücreleri ile infiltre olduğu gösterilerek hasta EMH olarak tanı aldı.

Sonuç ve Tartışma: Literatürde bildirilen birkaç EMH vakası da bizim olgumuzdaki gibi palpe edilebilen uni- veya bilateral, tek veya multipl kitle ile presente olmuştur [2-5]. Memede EMH'nin spesifik radyolojik bulguları yoktur, mamografide hiperdens, yuvarlak veya oval, bazısı düzgün bazısı düzensiz sınırlı kitle veya kitleler görülebileceği gibi difüz infiltrasyon, mikrokalsifikasyon da görülebilir [4]. USG'de ise solid veya kistik görünüm izlenebilir. MRG'de T1AG'de hipointens, T2AG'de hiperintens, kontrastlı serilerde periferik kontrastlanma gösteren lezyonlar meme metastazlarında olduğu gibi medüller kanser ve benign fibroadenomlarda da benzer şekilde izlenebilir. Bu sebeple ayırıcı tanıda fibroadenom, eşlik eden enflamasyon bulgularında enflamatuar meme karsinomu, plazma hücreli mastit, non-Hogkin lenfoma ,metastaz, abse odakları akla gelmektedir. Kesin tanıda histopatolojik değerlendirme esastır. Literatürde yanlışlıkla kanser olarak değerlendirilerek mastektomi yapılmış oldgular bildirilmiştir [6,7]. Memede bilateral ve multpl benzer görünümde kitleler varlığında akla gelmesi gereken bir antite olup tedavi algoritmasının farklı olmasından dolayı meme kanseri olarak değerlendirilip eksizyona yönlendirilmeden önce mutlaka biyopsi ile histopatolojik ayrımı yapılması gerekmektedir.

Anahtar kelimeler: Multiple Myelom, Meme Kanseri, Plazmasitoma

Kaynaklar

1. Bhutani, M., Foureau, D.M., Atrash, S. et al. Extramedullary multiple myeloma. Leukemia 34, 1–20 (2020).

2. Kocaoglu, Murat, et al. "Multiple myeloma of the breast: mammographic, ultrasonographic and magnetic resonance imaging features." European Journal of Radiology Extra 47.3 (2003): 112-116.
3. Ali, Heba OE, Zafar Nasir, and Ahmed MSM Marzouk. "Multiple myeloma breast involvement: a case report." Case reports in radiology 2019 (2019).
4. Pasquini, E., et al. "Breast involvement in immunolymphoproliferative disorders: report of two cases of multiple myeloma of the breast." Annals of oncology 11.10 (2000): 1353-1360.
5. Bouzguenda, Racem, et al. "Multiple myeloma presenting as bilateral breast lumps in pregnant woman." International journal of hematology 98.4 (2013): 487-490.
6. van Nieuwkoop C, Giard RW, Veen HF, Dees A. Extramedullary plasmacytoma of the breast simulating breast cancer. Neth J Med. 2001 Apr;58(4):174-6. doi: 10.1016/s0300-2977(01)00091-2. PMID: 11325494.
7. Merino MJ. Plasmacytoma of the breast. Arch Pathol Lab Med 1984;108: 676–678.

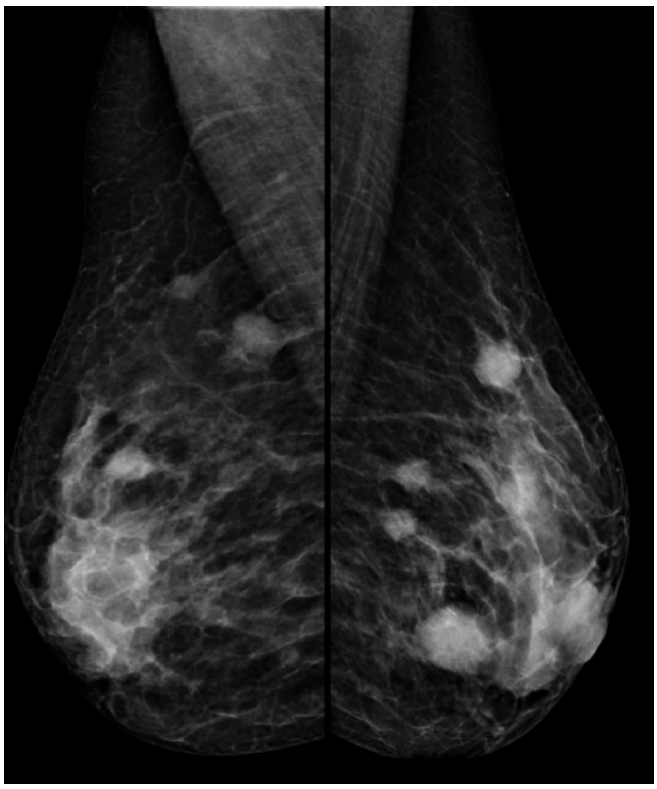

Resim 1. MM'nin meme tutulumunda mamografi bulguları

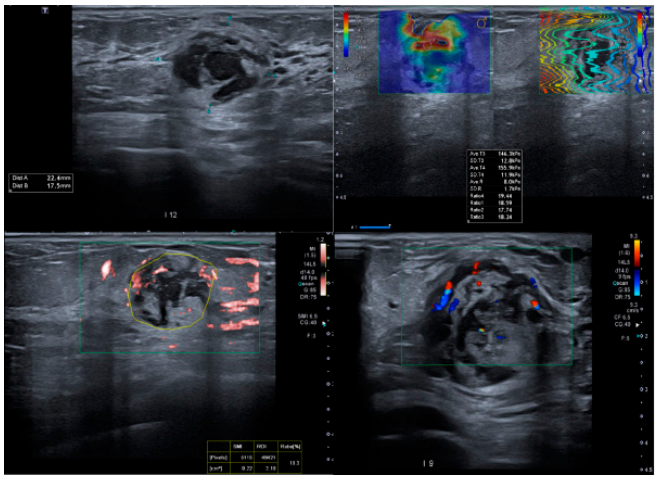

Resim 2. Olgunun gri skala US, Doppler, SMI ve Elastografi görüntüleri

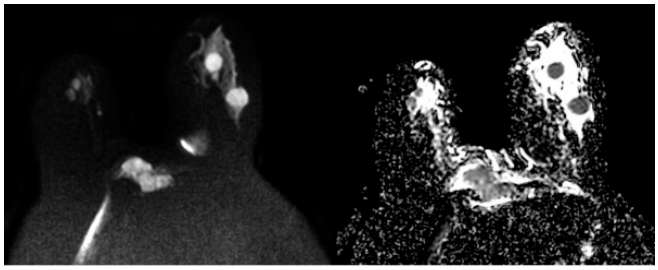

Resim 5. Difüzyon ağırlıklı ve ADC görüntülerde lezyonların difüzyon kısıtladığı görüldü.

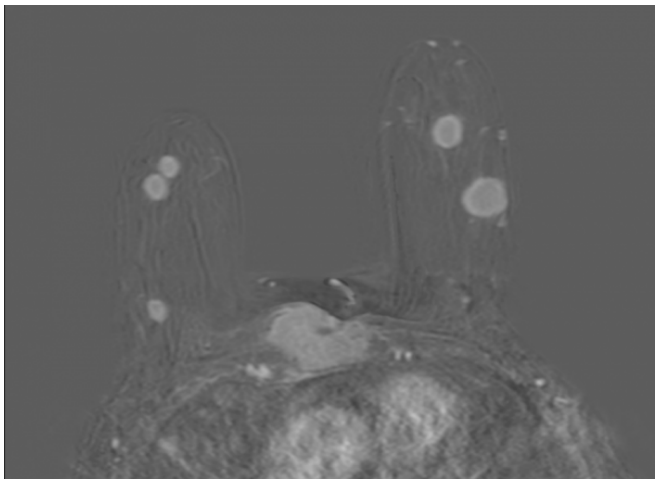

Resim 3. Dinamik kontrastlı MRG'de periferik çepersel kontrast tutulumu gösteren lezyonlar.

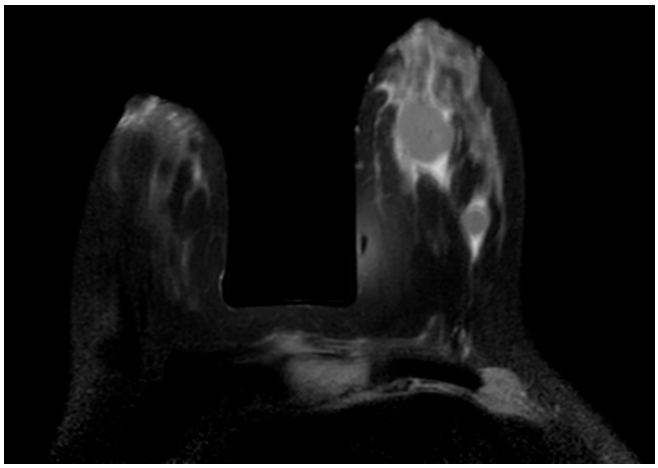

Resim 4. T2AG'de lezyonların çevresinde ödem izlenmiştir.

Pediatrik Radyoloji

PS-044

FETAL OROFARİNGEAL TERATOM; İNTRAUTERİN USG VE MRG BULGULARI

Nimet Ersöz, Ömer Faruk Topaloğlu, Alper Bozkurt, Fatih Ateş, Ayşe Arı, İbrahim Altındaş, Mehmet Sedat Durmaz, Mustafa Koplay

Selçuk Üniversitesi Tıp Fakültesi Hastanesi Radyoloji Anabilim Dalı

Giriş: Baş boyun teratomları oldukça nadir olup servikal ve orofaringeal teratomlardır. Orofaringeal teratomların insidansı 35.000'de bir ila 200.000 doğumda birdir [1]. Hava yolu obstrüksiyonu ve buna bağlı yüksek mortalite ile ilişkildir. Bozulmuş fetal yutmaya bağlı polihidramniyos, fetal hidropsa bağlı intrauterin ölüm ve preeklampsi akut prezentasyonlardır [2].Bu nedenle antenatal tanısı

oldukça önemlidir. Fetal ultrasonografi(USG) kullanımının artması nedeniyle erken tanısı kolaylaşmıştır. Bununla birlikte, manyetik rezonans görüntüleme (MRG), lezyonun ayrıntılı karakterizasyonunda, merkezi sinir sistemi (MSS) tutulumu ve hava yolu güvenliği için trakeal anatominin belirlenmesinde yardımcıdır [3].Bu vaka raporunda orofaringeal teratomu olan fetusun sonografi ve MRG görüntüleme özelliklerini sunduk.

Olgu: 35 yaşında gravida 3, parite 2 gebe rutin tarama için dış merkeze başvurdu. Rutin taramalarda oligohidroamnios ve fetal anomali saptandı. Fetal anomali açısından fetal USG ve fetal MRG için merkezimize sevk edildi. Fetal USG'de 37x19 mm boyutlu mikst solid-kistik görünümde amniyon sıvısı içinde yer alan polipoid kitle izlendi. Kitle içerisinde kalsifikasyonlar ve minimal kanlanma gösterdi. (şekil1). İleri değerlendirme ve ek anomaliler açısından fetal MRG yapıldı.Fetal MRG'de , sol maksilofasiyal bölgeden egzofitik uzanım gösteren hafif heterojen yapıda, içerisinde kalsifikasyon ile uyumlu hipointensiteler barındıran lobule konturlu kitle tespit edildi (şekil 2). Kitle öncelikle teratom olarak düşünüldü. Kitlenin treka ile ilişkisi izlenmedi. Eşlik eden santral sinir sistemi patolojisi yada ek anomali saptanmadı.2 ay sonraki kontrol USG ve MRG tetkikinde kitlede boyut artışı olduğu saptandı (şekil 3).

Tartışma: Teratomlar; ektoderm, mezoderm ve endodermin 3 elementini de içeren germ hücreli tümörlerdir. En sık sakrokoksigeal bölgede yerleşirler. Tüm teratomların yaklaşık % 6-10'u baş ve boyun teratomlarıdır ve en yaygın olarak servikal bölgede bulunur, orofarenks yaygın olmayan bölgedir (<% 1) [4]. Orofaringeal teratom (OFT), 35.000-200.000 canlı doğumun 1'inde ortaya çıkar oldukça nadirdir[5,6]. Epignathus olarak da bilinir. OFT klasik olarak orofaringeal kitle, artmış AFP seviyeleri ve polihidroamnios ile prezente olur. [7]. Prenatal ultrasonda, polihidramnios ile ilişkili yumuşak doku ekojenitesi, kistik bileşenler ve kalsifikasyon içeren mikst ekojenitede doku gösteren fetal ağza bağlı bir kitlenin varlığı, epignathusun en olası teşhisini düşündürür [8]. Ancak bizim olgumuzda polihidroamnios yoktu. Polihidramnios, dolaylı olarak hava yolu obstrüksiyonunun derecesini ve tümör invazyonunun derecesini gösterdiğinden prognoz için de önemli bir faktördür. Hidrops ve preeklampsiye bağlı intrauterin ölüm, diğer akut prezentasyon formlarıdır [10, 11]. Epignathus, izole bir anormallik olarak veya yarık damak (en yaygın), bifid dil ve burun ve Pierre Robin sendromu (yarık damak, glossoptoz ve mikroretrognati) gibi diğer konjenital anormalliklerle bağlantılı olarak ortaya çıkabilir [10]. Meningoensefalosel ile ilişki de tanımlanmıştır [13]. Bizim vakamızda ek anomali saptanmadı.

Sonuç: Orofaringeal teratomlar nadir görülen fetal tümörlerdir. Fetal sonografi ile kolayca tanınabilirler. Ek anomali varlığı ve santral sinir sistemi uzanımı açısından ileri görüntüleme olarak fetal MRG yapılabilir. Prognozu oldukça kötüdür. Ölümler sıklıkla hava yolu obstrüksiyonuna bağlı solunum sıkıntısı nedeniyle gerçekleşir.

Anahtar kelimeler: teratoma, orofaringeal, epignathus, fetal

Kaynaklar

1. Holt GR, Holt JE, Weaver RG. Dermoids and teratomas of the head and neck. Ear Nose Throat J 1979;58(12):520-31.
2. Clement K, Chamberlain P, Boyd P, Molyneux A: Prenatal diagnosis of an epignathus: a case report and review of the literature. Ultrasound Obstet Gynecol. 2001, 18:178-181. 10.1046/j.1469-0705.2001.00456.x
3. Morof D, Levine D, Grable I, et al.: Oropharyngeal teratoma: prenatal diagnosis and assessment using sonography, MRI, and CT with management by ex utero intrapartum treatment procedure. Am J Roentgenol. 2004, 183:493-496. 10.2214/ajr.183.2.1830493
4. Sarioglu N, Wegner RD, Gasiorek-Wiens A, et al.: Epignathus: always a simple teratoma? Report of an exceptional case with two additional fetiforme bodies. Ultrasound Obstet Gynecol. 2003, 21:397-403. 2020 Narayan et al. Cureus 12
5. Tapper D, Lack EE: Teratomas in infancy and childhood. A 54-year experience at the Children's Hospital Medical Center. Ann Surg. 1983, 198:398-410. 10.1097/00000658-198309000-00016
6. Gull I, Wolman I, Har-Toov J, et al.: Antenatal sonographic diagnosis of epignathus at 15 weeks of pregnancy. Ultrasound Obstet Gynecol. 1999, 13:271-273. 10.1046/j.1469-0705.1999.13040271.x
7. Daskalakis G, Efthimiou T, Pilalis A, et al.: Prenatal diagnosis and management of fetal pharyngeal teratoma: a case report and review of the literature. J Clin Ultrasound. 2007, 35:159-163. 10.1002/jcu.20300
8. Tsitouridis I, Sidiropoulos D, Michaelides M. Sonographicevaluation of epignatus. Hippokratia 2009; 13:55-7.
10. Kumar SY, Shrikrishna U, Shetty J, Sitaram A. Epignathus withfetiform features. J Lab Physicians 2011; 3:56-8.
11. Ekici E, Soysal M, Kara S, Dogan M, Gokmen O. Prenatal diagnosis of epignathus causing acute polyhydramnios. Acta Obstet Gynecol Scand 1996;75(5):498-501.
12. Clement K, Chamberlain P, Boyd P, Molyneux A. Prenatal diagnosis of an epignathus: a case report and review of the literature. Ultrasound Obstet Gynecol 2001;18(2):178-81.
13. Sanchez AV, Moreno HC, Salgado AS, Serena JLB, Irra EJ,Sanchez PG, et al. Epignathus. Cleft Palate. Craniofac J 2000;37:83-91.
14. Teal LN, Angtuaco TL, Jimenez JF, Quirk JG Jr: Fetal teratomas: antenatal diagnosis and clinical management. J Clin Ultrasound. 1988, 16:329-336. 10.1002/jcu.1870160507

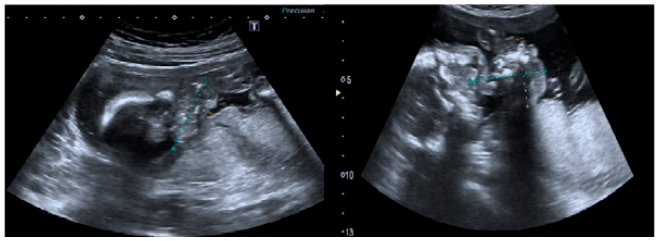

Şekil 1. Fetal USG'de amniotik sıvı içerisinde yüzen solid-kistik bileşenlere sahip heterojen kitle

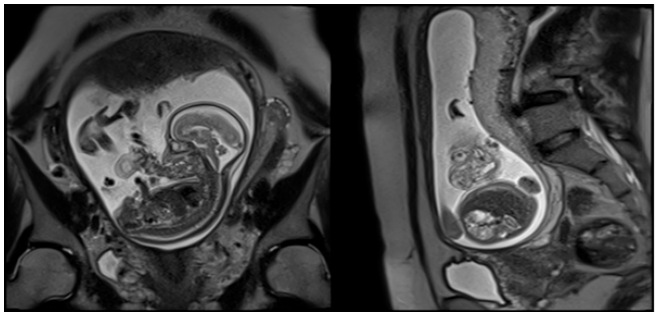

Şekil 2. T2 HASTE fetal sagittal ve koronal incelemede fetal oral kavite ile ilişkili kistik ve solid bileşenli içerisinde kalsifikasyon ile uyumlu hipointensiteler barındıran heterojen kitle

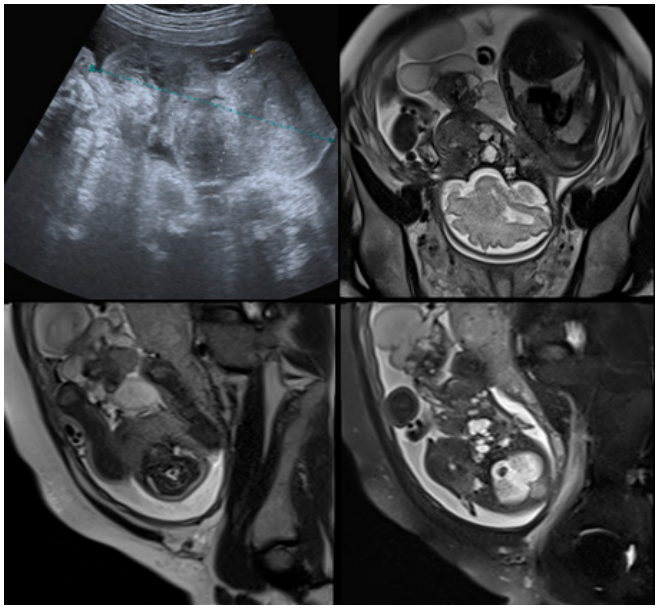

Şekil 3. Kontrol takip USG ve MRG'de boyutlarının artış gösterdiği izlenmiştir.

Kas-İskelet Radyolojisi

PS-045

NADİR BİR AKSİLLER KİTLE NEDENİ: DEV FORM HİDRADENOM-MRG BULGULARI

Ramazan Orkun Önder, İsmet Miraç Çakır, Erdem Yüzüak, Serdar Aslan, Alptekin Tosun, Tümay Bekci, Uluhan Eryürük, Ömer Görgel, Emrah Sülün

Giresun Üniversitesi Tıp Fakültesi Radyoloji Ana Bilim Dalı

Giriş-Amaç: Nodüler olarak da bilinen hidradenomlar; iyi huylu, nispeten yaygın kutanöz ekrin tümörlerdir. Literatürde dev form hidradenomlar nadiren rapor edilmiştir (1-2). Bu bildiride 86 yaşında erkek hastada sol axiller bölgede görülen, nadir dev form hidradenomun Manyetik Rezonans Görüntüleme (MRG) bulgularını sunmayı amaçladık.

Olgu: 86 yaşında erkek hasta sol koltuk altında şişlik, kitle şikayetiyle hastahanemize başvurması üzerine kitleye yönelik ultrasonografi (USG) planlandı. Aksiller bölgeye yönelik yapılan USG incelemede; Sol aksiller bölgede cilt altında 80x60x120 mm çapında pektoral kas içerisine uzanım gösteren kistik açıklıklar barındıran, santral vasküler solid komponenti bulunan kitle lezyon izlendi. Hastaya ileri inceleme olarak MRG planlandı. MRG'de aksiller fossada 94x81x122 mm boyutlarında T1 ağırlıklı görüntülemede (T1AG) ara sinyal intensitesinde (Resim-A,B), T2 ağırlıklı görüntülemede (T2AG) izo-hiperintens (Resim-C,D) yer yer kistik nekrotik alanların ve mural komponentler içeren kitle lezyonu izlendi. Tanımlanan kitle lezyonu IVKM enjeksiyonu sonrasında periferal ve internal mural komponentlerinde kontrastlanma özelliği gösterdi. Diffüzyon ağırlıklı görüntülemede ise mural komponentlerin diffüzyon kısıtladığı görüldü (Resim-E,F). Histopatolojik inceleme sonrası lezyon, hidradenom olarak tanı aldı.

Tartışma: Hidradenom, tam olarak ter bezleri sahasında gelişen derinin adneksiyal tümörü grubuna ait, ekrin, iyi huylu ve nadir bir dermohipodermal tümördür. Kadınlarda sıklıkla vulvar, erkeklerde perianal bölgeyi kaplar ve daha düşük sıklıkta saçlı deri, boyun, yüz, alt göz kapağı, dış kulak yolu, diz ve ayakta bulunur. Hernandez-Perez ve arkadaşları tarafından 57 kadın ve 32 erkekten oluşan 89 nodüler hidradenom vakası üzerinde 10 yıl boyunca toplanan bir çalışmanın sonuçları, bu tümörün dağılımını şu şekilde göstermiştir: Olguların %30'unda saçlı deride ve yüzde, %25'inde üst ekstremitelerde, %20'sinde göğüste ve %12'sinde alt ekstremitelerde (3). Hidradenomun tüm lokalizasyonları için kolayca gerçekleştirilebilen USG (4) olgumuzda kistik açıklıklar barındıran, santral vasküler solid komponenti bulunan kitle lezyon gösterdi, ancak bu tüm hidradenomlar için geçerli değildir. MRG'de nodüler hidradenom sıklıkla katı bir parçayı başka bir sıvı ile ilişkilendiren karışık bir kitle olarak görünür. Bazı durumlarda, yalnızca bir katı parça vardır. Tümör sinyali genellikle T1AG lerde hipointens ve T2AG lerde hiperintens görülür. Hidradenomdaki kolesterol seviyesinden, ter bezlerinin salgılama ürününün bileşiminden ve tümör içi kanamanın olası varlığından etkilenen bir dağılıma sahip olabilir; böylece kanama T1'deki sinyali hipodan hipere geçirebilir (4). Kesin tanı sadece histolojiktir. Bu tümörün biyopsisi genellikle cerrahi olarak yapılır, ancak ince iğne örneklemesi mümkündür ve çalışma genellikle sitolojik inceleme ile sınırlı olacaktır (5).

Sonuç: Dev hidradenom, derinin nadir bir tümörü olarak görülmesine karşın koltuk altında kitle ile başvuran hastalarda ayırıcı tanıda akılda tutulması gereken lezyonlardan biri olup, USG ve MRG ayırıcı tanıda oldukça yararlıdır.

Anahtar kelimeler: Hidradenom, Manyetik Rezonans Görüntüleme, Ultrasonografi

Kaynaklar

1. Tony B, Stephen B, Neil C, et al. Rook's Textbook of Dermatology. 8th ed. Wiley-Blackwell; 2010. p. 3721-2.
2. El Demellawy D, Daya D, Alowami S. Clear cell hidradenoma: an unusual vulvar tumor. Int J Gynecol Pathol 2008;27:457-60.
3. Moon JW, Na CH, Kim HR, Shnin BS (2009) Kafa derisinde dev ektopik hidradenomapapilliferum. J Dermatol 36: 545-547.
4. Mullaney PJ, Becker E, Graham B, Ghazarian D, Riddell RH, et al. (2007) Benign hidradenom: iki olgunun manyetik rezonans ve ultrason özellikleri. İskelet Radyol 36: 1185-1190.
5. Garcia-Bonafe MM, Campins MM, Redecilla PH (2009) Kafa derisinde malign nodüler hidradenom: ince iğne aspirasyon sitolojisi özellikleri ve histolojik korelasyonu olan bir olgu sunumu. AçtaCytol 53: 576-580.

Aksiller fossada 94x81x122 mm boyutlarında T1AG de ara sinyal intensitesinde, yer yer kistik nekrotik alanların ve mural komponentler içeren kitle lezyonu izlendi.



Aksiller fossada 94x81x122 mm boyutlarında T1AG de ara sinyal intensitesinde, yer yer kistik nekrotik alanların ve mural komponentler içeren kitle lezyonu izlendi.

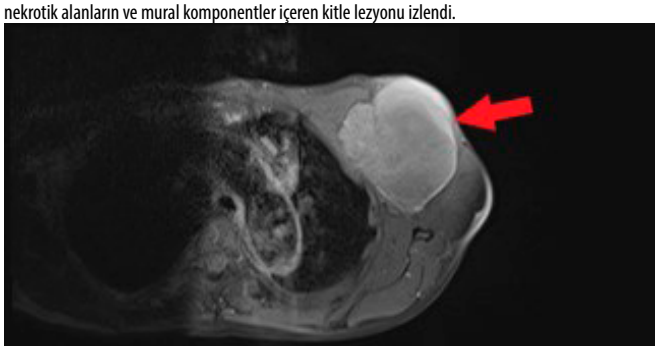

Aksiller fossada 94x81x122 mm boyutlarında T2AG de izo-hiperintens, yer yer kistik nekrotik alanların ve mural komponentler içeren kitle lezyonu izlendi.

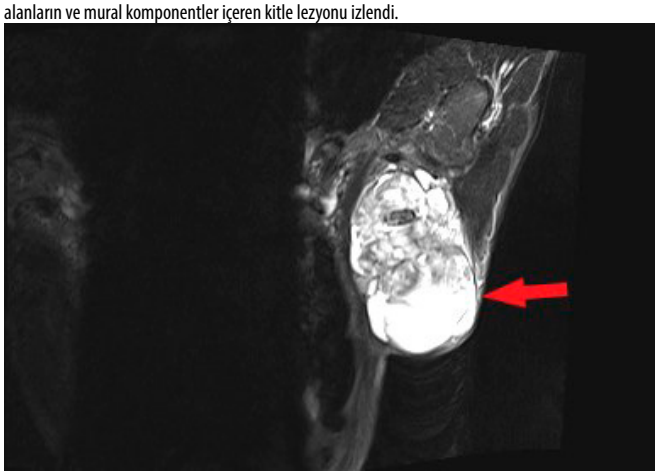

Aksiller fossada 94x81x122 mm boyutlarında T2AG de izo-hiperintens, yer yer kistik nekrotik alanların ve mural komponentler içeren kitle lezyonu izlendi.



Diffüzyon ağırlıklı görüntülemede mural komponentlerin diffüzyon kısıtladığı görüldü.

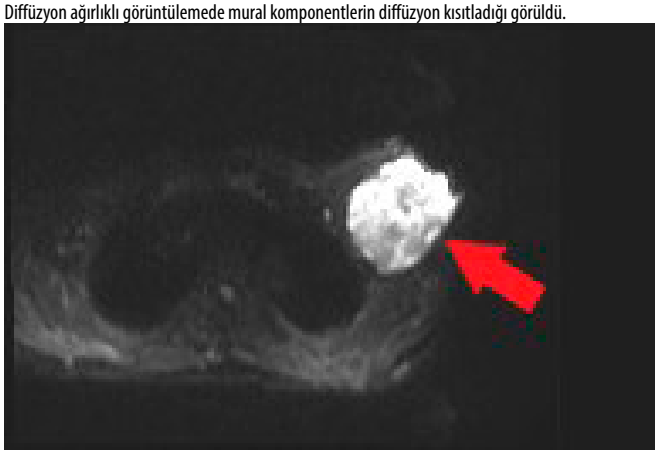

Diffüzyon ağırlıklı görüntülemede mural komponentlerin diffüzyon kısıtladığı görüldü.

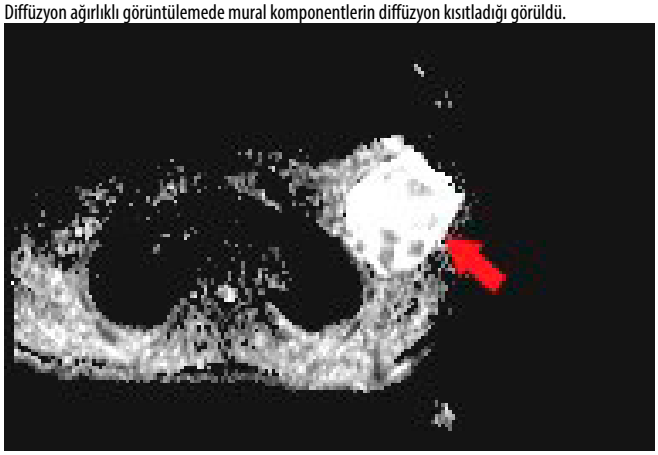

Meme Radyolojisi

PS-046

ZUSKA HASTALIĞI: OLGU SUNUMU

Gökçen Yıldız[1], Yasemin Kayadibi[1], Seda Aladağ Kurt[1], Alev Dolu[3], Pınar Çiğdem Kocael[2]

[1]Cerrahpaşa Tıp Fakültesi Radyoloji Anabilim Dalı
[2]Cerrahpaşa Tıp Fakültesi Genel Cerrahi Anabilim Dalı
[3]Sultan 2. Abdülhamid Han Eah

Giriş ve Amaç: Zuska hastalığı memede laktiferöz fistüllerle ilişkili tekrarlayan areolar, periareolar nonpuerperal abselerle seyreden bir hastalıktır. Meme ile ilgili patolojilerin yüzde birini oluşturan bu hastalık benign bir patoloji olsa da hastalığın bilinirliğinin düşük olması, semptomların geniş bir spektrumda gözükmesi ve başta enflamatuar meme kanseri olmak üzere memenin diğer hastalıklarını taklit edebilmesi nedeniyle tanı ve tedavi gecikebilmekte ve morbidite artmaktadır[1]. Tipik olarak sigara içen kadınlarda görülür ve hastalar genellikle 4.dekatta başvurur. Olguların yüzde 25'inde bilateral izlenir, üçte birinde kutanöz fistül oluşumu görülür [2]. Fizyopatolojisinde subareolar alanla ilişkili bir duktusta skuamöz metaplazi gelişimini takiben oluşan keratin tıkaçların duktus lümenini tıkaması ve biriken keratin materyalinin yabancı cisim reaksiyonuna benzer şekilde nipple-areola kompleksinde enflamasyona yol açmasından söz edilir. Ağrı, kızarıklık ve ısı artışı yaygın semptomlarıdır. Eritemli cildin altında kitle palpe edilebilir, meme başı retraksiyonu da tabloya eşlik ederek çoğu vakada malignitenin ayırıcı tanıda dışlanmasını gerektirir. Granulomatöz mastit, enfekte sebase kist, enfekte Montgomery glandı ayırıcı tanıda yer alır [3-4]. Bu olgu sunumunda nadir bir antite olan Zuska hastalığına ait ultrason, mamografi ve MRG inceleme ile değerlendirdiğimiz bir vakayı sunmayı amaçladık.

Olgu Sunumu: 45 yaşında kadın hasta bilateral meme ağrısı, her iki areola çevresinde kızarıklık ve şişlik, nipple-areola kompleksinde akıntı şikayetiyle başvurdu (Resim 1). 20 paket yıl sigara hikayesi olan hastanın, ailede bilinen malignite hikayesi mevcut değildi. Fizik muayenede kitle palpe edilmedi. Diagnostik mamografi periareolar ciltte kalınlaşma izlenmesi hariç Zuska hastalığı için nonspesifikti. (Resim 2) Anamnezinde 1 yıl ve 10 yıl önce yine memede kızarıklık ve akıntı şikayetiyle başvurduğu ve sol areola komşuluğunda koleksiyon alanının tespit edildiği öğrenildi. Diagnostik meme US'de sağ meme başında cilt ve ciltaltında kalınlık artışının eşlik ettiği irreguler sınırlı, internal vaskularizasyon göstermezken, periferinde hipervaskuler alanlar bulunan koleksiyon izledik (Resim 3).Dinamik kontrastlı meme MRG'de, iki meme başında periareolar alanda noduler kontrastlanmalar ve sağ meme periareolar alanda üst iç bölümde cilde fistulize lineer kontrastlanan fistül traktı izlenmektedir (Resim 4).

Tartışma ve Sonuç: Zuska hastalığında abse bulguları ve palpe edilen kitle varlığında, US ilk basamak görüntüleme yöntemi olarak kabul görmüştür. US bulguları arasında komplike kistik lezyonlar, meme başı çevresinde heterojen hipoekoik kitleler yer alır[3,4]. Mamografik bulgular sınırları düzensiz kitleler, fokal asimetri ve hatta normal bulguları içerir. Ana ayırıcı tanı enflamatuar meme kanseridir ve her ikisi de kitle lezyonu veya kitle olmayan kontrastlanma alanı gibi benzer radyolojik özellikler gösterebilse de MR görüntüleme enflamatuar meme kanserini, meme absesinden ayırt etmede faydalı olabilir. İnflamatuar kanserdeki kitleler, erken dönemde yoğun kontrast tutulumu ve hızlı kontrast kaybı gösterirken mastitteki lezyonlar daha kalıcı veya platolu bir kontrastlanma paterni gösterme eğilimindedir [3,4]. Antibiyotik tedavisine yanıt vermeyen hastalardan biyopsi alınmalıdır. Retroareolar nonpuerperal apseler uzun tedavileri gerektiren kronik ve tekrarlayan klinik seyirleriyle çoklu drenaj veya cerrahi prosedürler gerektirebilir [5].

Anahtar kelimeler: Zuska hastalığı, subareolar mastit

Kaynaklar

1. Serrano, L. F., Rojas-Rojas, M. M., & Machado, F. A. (2020). Zuska's breast disease: Breast imaging findings and histopathologic overview. The Indian Journal of Radiology & Imaging, 30(3), 327
2. Kasales, C. J., B. Han, J. S. Smith, Jr., A. L. Chetlen, H. J. Kaneda and S. Shereef (2014). "Nonpuerperal mastitis and subareolar abscess of the breast." AJR Am J Roentgenol 202(2): W133-139.
3. Leong, P. W., N. C. Chotai and S. Kulkarni (2018). "Imaging Features of Inflammatory Breast Disorders: A Pictorial Essay." Korean J Radiol 19(1): 5-14.
4. Lepori, D. (2015). "Inflammatory breast disease: The radiologist's role." Diagn In-terv Imaging 96(10): 1045-1064.
5. Trop, I., A. Dugas, J. David, M. El Khoury, J. F. Boileau, N. Larouche and Lalonde (2011). "Breast abscesses: evidence-based algorithms for diagnosis, manage-ment, and follow-up." Radiographics 31(6): 1683-1699.



Resim 1. Klinik görünümde meme cildinde eritem, ciltte kalınlaşma, periareolar akıntı izlenmektedir.

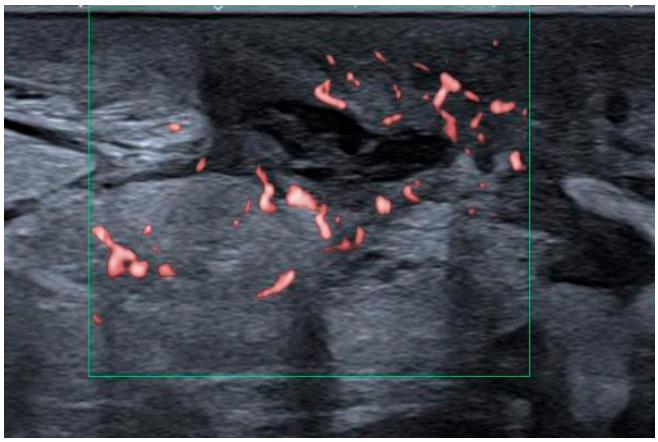

Resim 1. Klinik görünümde meme cildinde eritem, ciltte kalınlaşma, periareolar akıntı izlenmektedir.

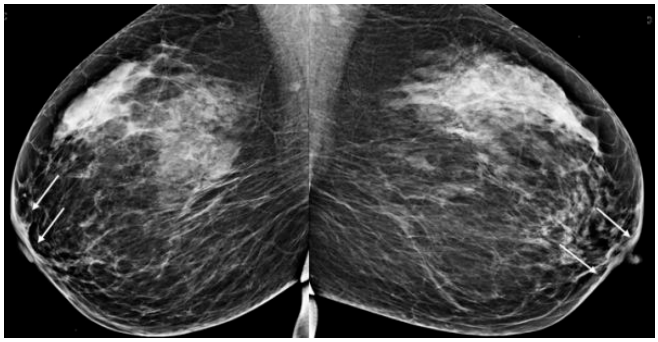

Resim 2. Vakanın diagnostik mamografi görüntüleri

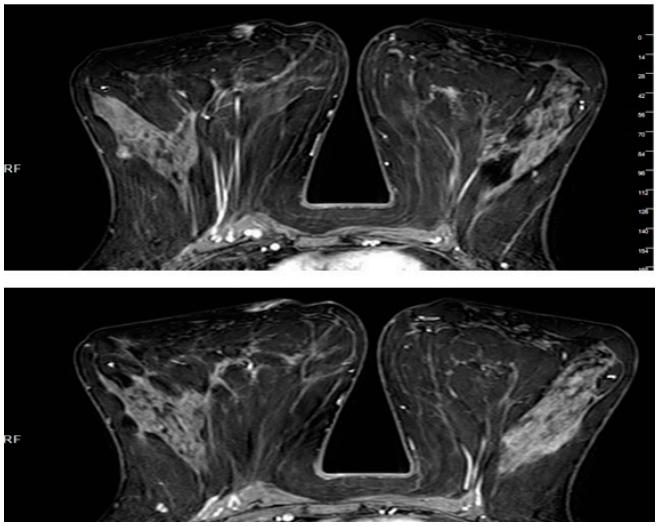

Resim 4. Memenin subareolar mastiti (Zuska hastalığı). Meme MRG'sinde intravenöz kontrast uygulamasından sonra sağ retroareolar bölgenin laktiferöz duk-tuslarında kontrastlanma gözüküyor; periareolar bölgedeki genişlemiş duktusu ve fistül traktının periareolar bölgedeki cilde direne olması dikkati çekiyor.

Kas-İskelet Radyolojisi

PS-047

NADİR BİR AİLESEL HASTALIK OLGUSU: TÜMORAL KALSİNOZİS

Gül Gizem Pamuk, Simge Ural, Muhammed Edip İşleyen, Samet Öztürk, Candan Varlık, Deniz Ekinci

Sbü Bağcılar Radyoloji

Giriş ve Amaç: Tümöral kalsinozis; ağrısız, periartiküler kitlelerle karakterize nadir bir ailesel hastalıktır. Kadın ve erkeklerde görülme oranı eşittir fakat genç siyahilerde görülme sıklığı daha fazladır. Hastaların çoğu eklemlere bitişik ele gelen şişlik ile hastaneye başvurur . Genellikle ağrısızdır ancak bazı hastalar ağrı ve hassasiyeti tarif edebilir. Tanısı klinik ve görüntüleme ile konabildiği için hastaları invaziv işleme maruz bırakmadan tanı koyabilmek radyolog olarak büyük önem taşır.

Olgu: 17 yaşında erkek hasta sol uylukta şişlik nedeni ile hastanemize başvurdu. Fizik muayenesinde şişlik ile birlikte hassasiyet ve hareket kısıtlılığı da mevcuttu. Labratuvar tetkiklerinde özellik mevcut değildi. Pelvis grafisinde sol kalça eklemi ve femur proksimal 1/3'ü komşuluğu lateralde yaygın yumuşak doku kalsifikasyonu görülüp sol pelvis ve uyluğa yönelik MR inceleme ile tetkik edildi. MR incelemesinde sol koksofemoral eklem düzeyinden başlayıp sol femur orta kesime dek devam eden , gluteus medius-mnimus, vastus lateralis-medialis ve rektus femoris kasları içerisinde sıvı-sıvı seviyelenmeleri gösteren, IVKM sonrası kontrast tutmayan, yer yer kistik lezyon görüldü. Patolojik olarak içerisinde kalsifikasyon ve kistik alanlar barındıran kas lezyonu olarak tanımlanıp tümoral kalsinozis tanısı konuldu.

Tartışma: Tümoral kalsinozis; periartiküler kalsinozis ile ilişkili kalıtsal metabolik fosfat regülasyon bozukluğu olup genel olarak yumuşak doku kalsifikasyonunu ifade etmek için kullanılmamalıdır. Eklemleri çevreleyen büyük amorf kalsifik dansitelerle karakterizedir. Bunlar lifli septa ile lobüllere ayrılır ve sıvı / kalsiyum seviyeleri gösterebilir (süspansiyonda kalsiyum / hidroksiapatit kristallerinin sütü). Hastalarda serum kalsiyum seviyeleri genellikle normaldir.

En yaygın olarak kalça ,dirsek, omuz, ayak ve bilek eklemleri çevresinde gözükür. Genellikle büyük eklemleri tutmansına rağmen diz eklemi nadiren tutulur ve eklem komşuluğundaki kemik yapılar normaldir. Radyografide periartiküler bölgede lobüle kontrulu , amorf kalsifikasyonlar şeklinde görülür. BT ile kalsifik lezyon daha iyi ta-

nımlanır ve lezyon komşuluğu kemik yapılarda erozyon veya kemik destrüksiyonu olmadığı ortaya konur. Bu özellik diğer yumuşak doku lezyonlarından ayırıcı tanısında önemli bir rol oynar . BT'de çoklu sıvı-kalsiyum seviyeleri ile kistik görünüm gösterebilir (sedimantasyon işareti).

MR incelemede T2 ağırlıklı görüntülemede önemli miktarda kalsifikasyon içermesine rağmen heterojen hiperintens, T1 ağırlıklı görüntülerde heterojen hipointens lezyonlar olarak görülür.

Sonuç: Eklem komşuluğunda ele gelen ağrısız kitle şikayeti olan ve radyografide lobüle konturlu amorf kalsifikasyon ile BT'de sıvı-kalsiyum seviyelenmesi görülen hastalarda ilk gelecek tanı tümoral kalsinozis olmalıdır. Ayırıcı tanısına Kalsiyum pirofosfat deposit hastalığı (CPPD), myozitis ossifikans , kalsifik tendinit, sinoviyal osteokondromatozis gibi diğer kalsifikasyon içerebilen ekleme komşu olabilecek birçok hastalık dahil edilebilir.

Anahtar kelimeler: Tümoral Kalsinozis, amorf kalsifikasyon, periartiküler lezyon, kalsiyum-sıvı seviyelenmesi, CT, radyografi

Kaynaklar

1.Olsen KM, Chew FS. Tumoral calcinosis: pearls, polemics, and alternative possibilities. Radiographics. 2006;26 (3): 871-85.
2.Farrow EG, Imel EA, White KE. Miscellaneous non-inflammatory musculoskeletal conditions. Hyperphosphatemic familial tumoral calcinosis (FGF23, GALNT3 and αKlotho). Best Pract Res Clin Rheumatol. 2011;25 (5): 735-47.
3.Boskey AL, Vigorita VJ, Sencer O, Stuchin SA, Lane JM.Chemical, microscopic, and ultrastructural characterization of the mineral deposits in tumoral calcinosis. Clin Orthop Relat Res 1983;(178):258-69.

Soldaki görüntü kontrastsız T1 aksiyel, sağdaki görüntü kontrastsız aksiyel T2 ağırlıklı görüntüler. Uzun oklar kistik alan içerisindeki 'sedimentasyon işaretini' (kalsiyum-sıvı seviyelenmesi) göstermektedir.

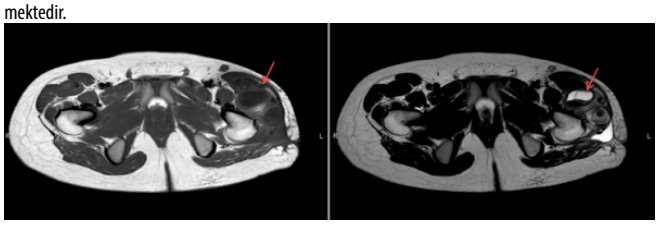

Radyografide sol uyluk lateralde , kalça eklemi komşuluğunda, kemik yapılarla ilişkisiz yaygın amorf kalsifikasyonlar görülmekte

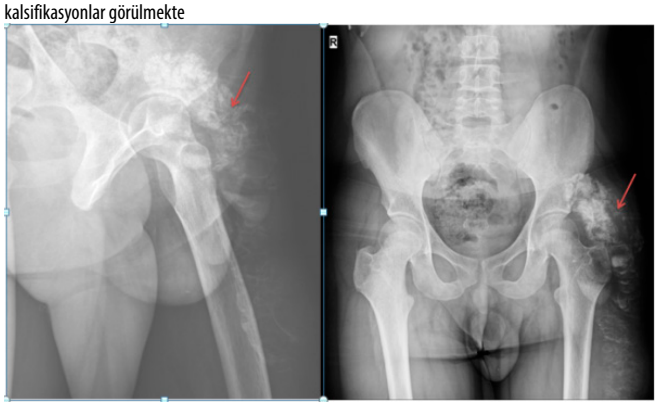

T1 A kontrastlı yağ baskılı coronal görüntüde, kistik alanların periferik minimal kontrast tuttuğu görülüp lezyonda kontrastlanma izlenmemektedir.



Soldaki görüntü kontrastsız T1 ağırlıklı koronal inceleme, sağdaki görüntü STIR coronal inceleme. MR'da sol uyluk ve kalça eklemi komşuluğunda kistik alanlar ve kalsifikasyon içeren, kemikte destrüksiyona yol açmayan kalsiyum-sıvı seviyelenmesi gösteren lezyon alanı izlenmektedir.



Pediatrik Radyoloji

PS-048

NADİR BİR UMBLİKAL VEN KATETERİZASYON KOMPLİKASYONU: TPNOMA, US VE MR BULGULARI

Zeynep Oran, Lütfullah Sarı, Mehmet Ali Gültekin, Rasul Sharifov, Hüseyin Toprak

Bezmialem Vakıf Üniversitesi Radyoloji Anabilim Dalı

Giriş ve Amaç: Umblikal ven kateterizasyonu (UVK), yenidoğanlarda erken venöz girişim yollarından olup total parenteral nütrisyon (TPN) tedavisi amacıyla sık kullanılmaktadır.Vasküler, hepatik parankimal ve enfeksiyöz komplikasyonları nadir olarak görülebilmektedir. Parankimal TPN ekstravazasyonu ve portal ven trombozu (PVT) bulunan olgumuzun direkt grafi, USG ve MRG bulgularını sunacağız.

Olgu Sunumu: Erken membran rüptürü nedeniyle sezaryen yoluyla 30 haftalık ve 1340 g doğan olgu, doğum sonrası genel durum bozukluğu, yenidoğanın geçici takipnesi tanısı ve prematürite nedeniyle yenidoğan yoğun bakım servisine yatırıldı. Yatışının ilk gününde UVK uygulanan olguya %20 lipit içeren yoğun içerikli TPN başlandı(Resim 1). 10 gün sonra UVK çıkartıltıldı. 12. günde genel durumu bozulan olguya batın içi enfeksiyon ve PVT şüphesiyle yapılan tüm batın usg ve portal venöz doppler incelemesinde karaciğer sol lob segment 2 de 17x17x18mm boyutlarında lobule konturlu, hiperekoik-heterojen iç yapıda, santral veya periferik kanlanmanın gözlenmediği lezyon ve sol portal ven (PV) proksimal kesi-

minde trombüs ile uyumlu dolum defekti izlendi(Resim 2).Lezyonun karakterizasyonu açısından uygulanan Batın MRG tetkikinde T1 ve T2AG'lerde heterojen hiperintens, yağ baskılı incelemede baskılanma gösteren ve kontrastlanmayan lezyon saptandı(Resim 3). USG ve MRG incelemelerde tromboze umblikal venin(UV) lezyonun süperiorunda sonlandığı izlendi. Ayırıcı tanıda lipom-teratom gibi yağ içerikli lezyonlar ya da UVK yoluyla TPN tedavisi öyküsü olan olguda ekstravazasyona sekonder fokal yağ içerikli koleksiyon ile uyumlu olabileceği düşünüldü.Hastanın aralıklı yapılan kontrol USG'lerinde lezyon boyutunun küçüldüğü ve PVT'nin gerilediği izlenmesi üzerine TPNoma tanısı teyit edildi.

Tartışma: UV sıklıkla sol PV'de sonlanmakta olup duktus venozus aracılığıyla İnferior Vena Kava'ya (IVC) dökülmektedir.UVK ucu optimal olarak IVC ve sağ atriyum bileşkesinde, diyafram üzerinde yaklaşık olarak T8-T9 arasında lokalize olmalıdır (1).

TPN ekstravazasyonu ile ilişkili karaciğer yaralanması, malpoze UVK'nın bilinen komplikasyonlarından olup nadir görülmektedir. TPN solüsyonları vasküler erozyonlara neden olabilmekte ve malpoze UVK durumunda karaciğer parankim nekrozu, ekstravazasyon ve koleksiyon birikimi izlenebilmektedir (TPNoma) (2).Aşağı yerleşimli UVK, karaciğer parankimi ile süperpozisyon ve ekstrem düşük doğum ağırlığı (<1000g) bilinen risk faktörlerindendir (3). Ortalama UVK kullanım süresi 4.4 gün olup uzun süreli UVK kullanımı da risk faktörleri arasında bildirilmiştir(4). Olgumuzda UVK 10 gün süre ile kullanılmış olup kateter ucu da intraparankimal sonlanmaktadır.

TPNoma'lar USG'de komplet hiperekoik, hipoekoik santral ve hiperekoik rim, hiperekoik santral ve hipoekoik rim şeklinde görülebilmektedir(5). Bizim olgumuzda lezyon periferi daha hiperekoik olmakla birlikte komplet hiperekoik görünümdedir. Olgumuzda MRG incelemede %20'lik TPN solüsyonunun ekstravazasyonuna sekonder yağ içeren ve yağ baskılı sekanslarda baskılanma gösteren lezyon izlenmiştir. Literatürde TPNoma'ların USG ve BT özelliklerine dair yayınlar mevcut olup bildiğimiz kadarıyla MRG bulgularına dair ilk vaka bizim vakamızdır.

Sonuç: Yenidoğanda karaciğer yerleşimli yağ içeren lezyonların ayırıcı tanısında UVK ilişkili karaciğer yaralanması ayırıcı tanıda muhakkak düşünülmeli ve kateter uç kesiminin lokalizasyonu kontrol edilmelidir. Kateter revizyonu veya çıkarılması ile ciddi komplikasyonlar önlenmelidir.

Anahtar kelimeler: Umblikal ven kateterizasyonu, total parenteral nütrisyon, USG, MRG

Kaynaklar

1. Oestreich AE. Umbilical vein catheterization—appropriate and inappropriate placement. Pediatric radiology. 2010 Dec;40(12):1941-9.
2. Hartley M, Mohanram GR, Ahmed I. TPNoma: an unusual complication of umbilical venous catheter malposition. Archives of Disease in Childhood-Fetal and Neonatal Edition. 2019 May 1;104(3):F326-.
3. Mahajan V, Rahman A, Tarawneh A, Sant'Anna GM. Liver fluid collection in neonates and its association with the use of a specific umbilical vein catheter: Report of five cases. Paediatrics & child health. 2011 Jan 1;16(1):13-5.
4. Seguin J, Fletcher MA, Landers S, Brown D, Macpherson T. Umbilical venous catheterizations: audit by the Study Group for Complications of Perinatal Care. American journal of perinatology. 1994 Jan;11(01):67-70.
5. Ramaswamy VV, Rao GV, Suryanarayana N, Gummadapu S. Parenteral nutrition extravasation associated liver injury–A case series with varying clinical-radiological presentations. Journal of Pediatric and Neonatal Individualized Medicine (JPNIM). 2020;9(1):e090102-.

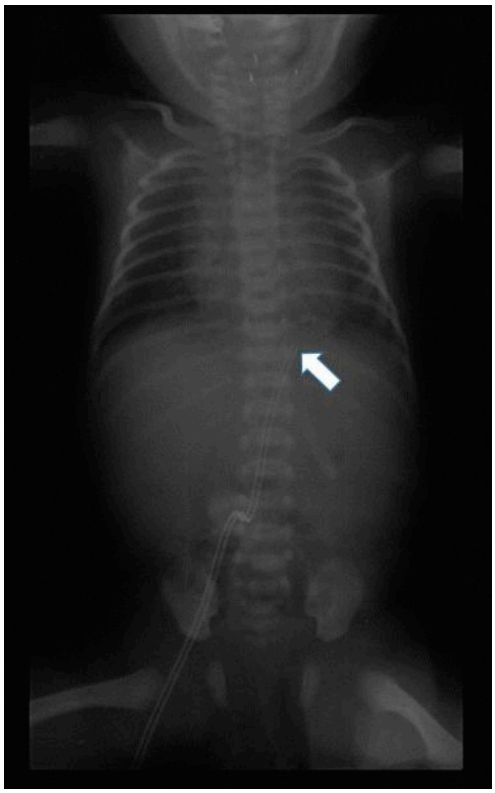

Resim 1. Doğum sonrası ilk gün elde olunan direkt grafi incelemesinde, olguda umblikal ven kateter ucunun orta hattın solunda intraparankimal sonlandığı (ok) izlenmektedir.

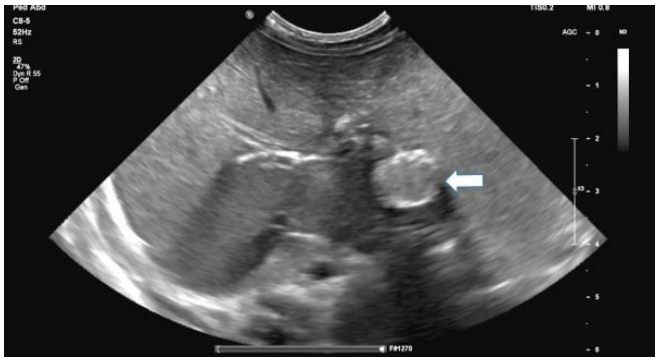

Resim 2. Yapılan tüm batın USG incelemesinde karaciğer sol lob segment 2 de 17x17x18mm boyutlarında lobule konturlu, hiperekoik-heterojen iç yapıda lezyon (ok) izlenmektedir.

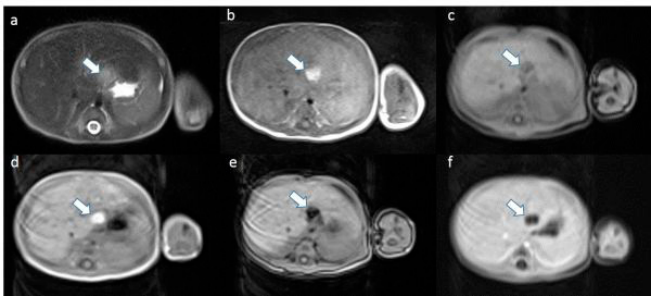

Resim 3. Batın MRG incelemesinde T2 (a) ve T1AG'lerde (b) heterojen hiperintens, yağ baskılı incelemede baskılanma gösteren (c), iç fazda hiperintens (d), dış fazda (e) sinyal baskılanmasının izlendiği ve kontrastlanma göstermeyen lezyon (f) (ok) izlenmektedir.

Abdominal Radyoloji

PS-049

NADİR BİR OLGU: MATUR KİSTİK TERATOM RÜPTÜRÜNÜN BİLGİSAYARLI TOMOGRAFİ BULGULARI

Kemal Durmuş, Selman Özkan, Aida Taghiyeva, Ezgi Güler

Ege Üniversitesi Tıp Fakültesi Radyoloji Anabilim Dalı

Giriş ve Amaç: Matür kistik teratomlar, overin en sık görülen germ hücreli tümörleridir [1]. Matür kistik teratomlar, her üç germ hücre tabakasının iyi farklılaşmış komponentlerinden oluşurlar. Herhangi bir yaşta görülebilmelerine rağmen genç yaşlardaki kadınlarda daha sık görülürler, ortalama görülme yaşının 30 olduğu bildirilmiştir [2]. Hastaların çoğu rutin pelvik muayenede saptanan asemptomatik adneksiyal kitle veya diğer endikasyonlar için yapılan görüntülemelerde görülen pelviste kalsifikasyonlar ile insidental olarak tanı alırlar. Matür kistik teratomların komplikasyonları arasında torsiyon (%16), malign dejenerasyon (%2), rüptür (%1–2) ve enfeksiyon (%1) yer almaktadır [3].

Biz bu olgu sunumu ile matür kistik teratom rüptürüne bağlı peritonit ve subdiafragmatik matür kistik teratom depozitlerinin bulgularını sunmayı amaçladık.

Olgu Sunumu: 55 yaşında kadın hasta pelvik bölgede daha belirgin olmak üzere yaygın karın ağrısı ile hastanemize başvurdu. Fizik muayenesinde batında defans ve rebound pozitifti. Akut batın olarak değerlendirilmesi üzerine kontrastlı tüm batın bilgisayarlı tomografi tetkiki elde olundu. Görüntülerinde bilateral adneksiyal yerleşimli sağda 5 x 4 cm, solda ise 9 x 6.5 cm boyutlarında içerisinde yağ dansiteleri, kalsifikasyonlar ve kistik kompanentler içeren matür kistik teratom lehine değerlendirilen lezyonlar saptandı(Resim 1-2-3). Sağ subdiyafragmatik alanda karaciğer kapsülü boyunca uzanım gösteren en büyüğü 3 cm boyutunda yağ dansitesinde nodüller ve peritonda kalınlık artışı ile omental yağ planlarında kirlilik izlendi(Resim 4-5-6). Bulgular birlikte değerlendirildiğinde matür kistik teratom perforasyonuna sekonder peritonit ile uyumlu bulundu. Hasta bunun üzerine ameliyata alındı; vajinal histerektomi, bilateral salpingooferektomi, adezyolizis ve sağ over kist aspirasyonu uygulandı. Gerçekleştirilen operasyonda sağ overde 5 cm boyutunda kistik yapı görüldü, sol adneksiyal kistten ise öncelikle yağ içerikli sıvı aspirasyonu gerçekleştirildi; daha sonrasında her iki adneks, uterus çıkarıldı ve histopatolojik tanı için patoloji laboratuvarına gönderildi. Patoloji sonucu bilateral overlerde matür kistik teratom ile uyumlu bulundu.

Tartışma ve Sonuç: Matür kistik teratomun komplikasyonlarına ait spesifik patolojik bileşenlerinin geniş bir görünüm yelpazesi vardır. Doğru tanı koymak için, matür kistik teratomun ve komplikasyonlarına ait nadir bulguların, farklı görüntüleme modalitelerindeki ortak belirtilerinin anlaşılması hastaların doğru tedaviye ulaşmaları için oldukça önemlidir [4]. Matür kistik teratomlu olgularda yağ dansitesinde peritoneal depozitlerin saptanması perforasyon için uyarıcı bir bulgudur. Nadir olarak karşılaşılan matür kistik teratom rüptürünün tanınmasında preoperatif multiplanar bilgisayarlı tomografinin kullanıldığı bu olgu ile bunu bir kere daha vurgulamak istedik

Anahtar kelimeler: Matur teratom, Peritonit

Kaynaklar

1- Clarke BL, Khosla S. Female reproductive system and bone. Arch Biochem Biophys. 2010 Nov 1;503(1):118-28. doi: 10.1016/j.abb.2010.07.006. Epub 2010 Jul 14. PMID: 20637179; PMCID: PMC2942975.

2- Comerci JT Jr, Licciardi F, Bergh PA, Gregori C, Breen JL. Mature cystic teratoma: a clinicopathologic evaluation of 517 cases and review of the literature. Obstet Gynecol. 1994 Jul;84(1):22-8. PMID: 8008317.

3- Lipson SA, Hricak H. MR imaging of the female pelvis. Radiol Clin North Am. 1996 Nov;34(6):1157-82. PMID: 8898789.

4- Minato T, Toyoshima M, Imai N, Kasai A, Yaegashi N. Mature ovarian cystic teratoma with disseminated nodular lesions in the pleural and peritoneal cavities: A case report. Radiol Case Rep. 2018 Apr 12;13(3):671-675. doi: 10.1016/j.radcr.2018.03.009. PMID: 30042811; PMCID: PMC6055011.

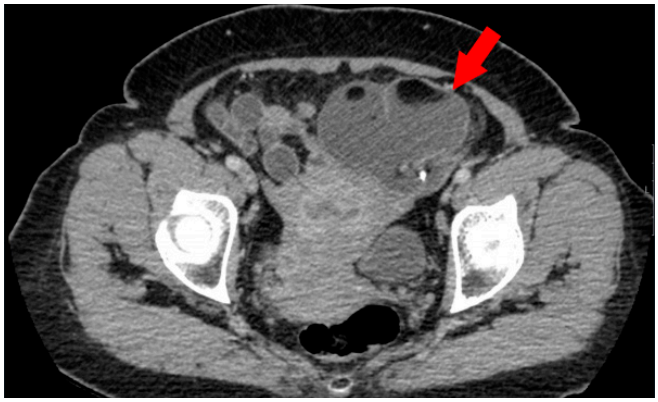

Resim 1. Aksiyal kesitte sol adneksiyal lojda içerisinde yağ dansiteleri, kalsifikasyonlar ve kistik kompanentler içeren matür kistik teratom ile uyumlu kitlesel lezyon.(Kırmızı ok).

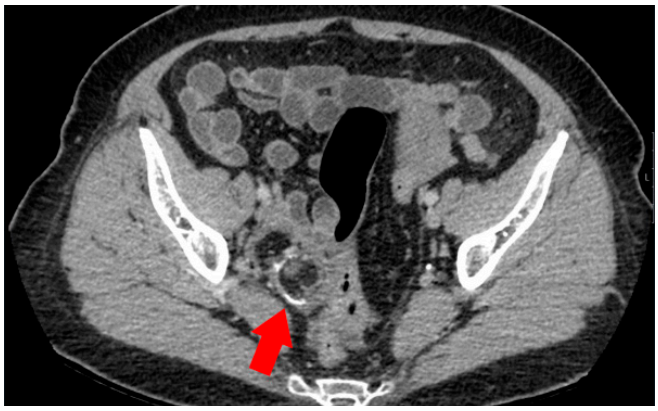

Resim 2. Aksiyal kesitte sağ adneksiyal lojda içerisinde yağ dansiteleri, kalsifikasyonlar ve kistik kompanentler içeren matür kistik teratom ile uyumlu kitlesel lezyon.(Kırmızı ok).



Resim 3. Aksiyal kesitte bilateral adneksiyal lojda içerisinde yağ dansiteleri, kalsifikasyonlar ve kistik kompanentler içeren matür kistik teratom ile uyumlu kitlesel lezyon(Kırmızı oklar).

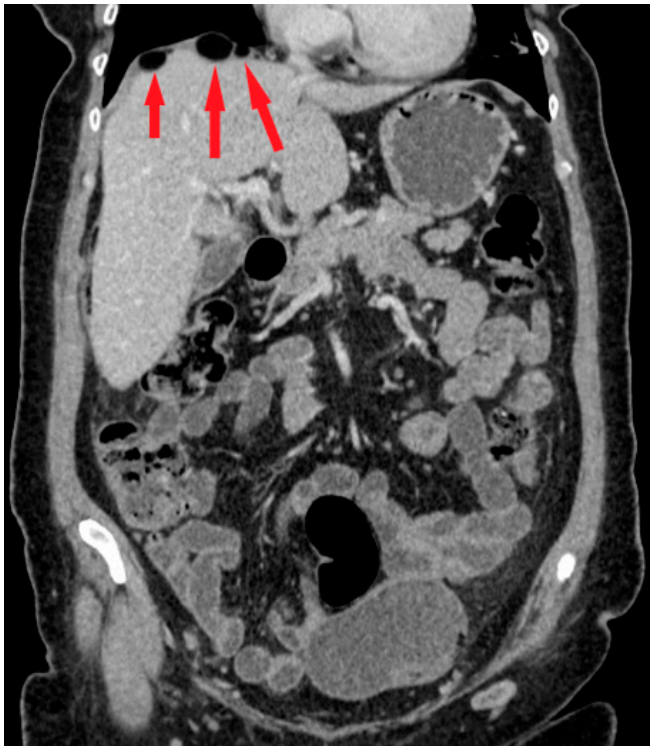

Resim 4. Koronal kesitte sağ subdiyafragmatik alanda karaciğer kapsülü boyunca uzanım gösteren yağ dansitesinde nodüller(Kırmızı oklar).



Resim 5. Aksiyal kesitte sağ parakolik alanda yağlı planlarda kirlilik ve periton yaprağında kalınlaşma(kırmızı ok).



Resim 6. Aksiyal kesitte perikolesistik alanda yağ dansitesinde nodül(Kırmızı ok) ve periton yüzeyinde kalınlaşma, çevre yağlı planlarda kirlilik(Mavi ok).

Kardiyovasküler Görüntüleme

PS-050

PERSİSTAN SOL SÜPERİOR VENA KAVAYA EŞLİK EDEN PULMONER VENÖZ DÖNÜŞ ANOMOLİSİ VE ASD, BT VE MR ANJİYOGRAFİ BULGULARI

Ömer Faruk Topaloğlu, Fatih Ateş, Halil İbrahim Duran, Mustafa Koplay

Selçuk Üniversitesi Tıp Fakültesi Radyoloji Anabilim Dalı

Giriş: Persistan sol süperior vena kava (PSSVK), toraksın en sık görülen konjenital venöz anomalisidir. %10 oranında izole görülebileceği gibi çoğunlukla eşlik eden sağ süperior vena kava (SVK) ile birlikte duplikasyon olarak görülür (1). PSSVK en sık atrial septal defekt(ASD) olmak üzere, %5 oranında ek kardiyak anomaliler ile birlikte görülür. Pulmoner venöz dönüş anomalisi (PVDA) diğer eşlik edebilen kardiyak anomalidir. Vakaların çoğu asemptomatik olmakla birlikte anomalilerin tipine göre semptomatik olabilmektedir (2). Biz bu yazıda, PSSVK'ya eşlik eden PVDA ve ASD anomalilerinin, bilgisayarlı tomografi (BT) ve manyetik rezonans (MR) anjiyografi bulgularını sunmayı amaçladık.

Olgu: 6 yaşında erkek çocuk, acil servise solunum yolu enfeksiyon şikayetleri ile başvurdu. Yapılan ekokardiyografi incelemesinde insidental olarak PSSVK ve yüksek yerleşimli ASD saptanan olguya ileri görüntüleme amaçlı önce kardiyak BT anjiyografi ardından kardiyak MR anjiyografi çekimleri yapıldı. Kardiyak BT anjiyografi tetkikinde, koroner sinüs aracılığı ile sağ atriyuma direne olan PSSVK ve buna bağlı genişlemiş koroner sinüs izlendi (Resim 1-2). Ayrıca sağ üst lob pulmoner veninin sağ SVK'ya direne olduğu, diğer pulmoner venlerin ise sol atriyuma direne olduğu görüldü (Resim 3). Ayrıca atriyal septum tepe kesiminde, sinüs venosus tip ASD ile uyumlu defekt saptandı (Resim 4). Kardiyak MR anjiyografi tetkikinde PSSVK ve sağ SVK'ya direne olan sağ üst lob pulmoner veni izlendi (Resim 5).

Tartışma ve Sonuç: PSSVK en sık görülen konjenital torasik ven anomalisidir. Prevalansı genel popülasyonun %0,5'inden azdır. Sağ süperior vena kava vakaların büyük bölümünde mevcuttur. ASD, ventriküler septal defekt (VSD), fallot tetralojisi, aort koarktasyonu ve PVDA birliktelik gösterebilen kardiyak anomalilerdir. PSSVK'nın nedeni, sol ön kardinal ven, sol ortak kardinal ven ve sinüs venosusun sol boynuzunun kalıcılığıdır. Drenaj genellikle koroner sinüs aracılığıyla sağ atriyuma olur ve genişlemiş koroner sinüs hastalığın tanısı için önemli bir ipucudur (3). PVDA; total ve parsiyel olmak üzere iki gruba ayrılan, pulmoner venlerin sol atriyum yerine sistemik dolaşıma dönüş yaptığı anomalidir. Parsiyel PVDA suprakardiyak, kardiyak, infrakardiyak ve mikst tip olmak üzere dört gruba ayrılır. Suprakardiyak parsiyel PVDA içinde en sık olarak sağ süperior vena kavaya drenaj görülür. Sağ taraflı ve özellikle de sağ üst lob pulmoner veninde dönüş anomalisi olan grupta sinüs venosus tip ASD insidansı oldukça yüksektir (4). Sinüs venosus tip ASD, en nadir görülen ASD tipi olup, 'çatısız koroner sinüs' olarak da isimlendirilir. Sinüs venosus tip ASD'nin sefalik yerleşimi nedeniyle ekokardiyografide saptanması zordur. BT anjiyografi veya MR anjiyografi, anormal pulmoner damarların sayısını ve seyrini göstermede, eşlik eden kardiyak anomalileri tanımlamada yaralıdır ve ameliyat öncesi planlama için önemli bilgiler sağlar. Girişimsel işlem yapılacak olgularda vasküler morfolojideki bu anomalilerin önceden bilinmesi işlem başarısı için önemlidir. Vakaların geneli asemptomatik olmakla birlikte semptomatik hastalarda, anormal venler sol atriyuma anastomoz edilerek ve ASD onarılarak cerrahi düzeltme yapılabilmektedir (3,5). Sonuç olarak PSSVK; PVDA ve ASD gibi ek anomaliler ile birlikte görülebilen nadir olmayan venöz anomalidir. Görüntüleme bulgularının ve eşlik edebilecek anomalilerin bilinmesi; tanı koymak için değerlidir.

Anahtar kelimeler: Persistan süperior vena kava, pulmoner venöz dönüş, atrial septal defekt, anjiyografi

Kaynaklar

1. Pretorius PM, Gleeson FV. Case 74: right-sided superior vena cava draining into left atrium in a patient with persistent left-sided superior vena cava. Radiology. 2004;232 (3): 730-4.

2. Smyth YM, Barrett CD, Fahy GJ. Images in cardiology. Biventricular pacemaker implant in a patient with persistent left sided superior vena cava. Heart. 2005;91 (11): 1427.
3. Sonavane, Sushilkumar K., et al. "Comprehensive imaging review of the superior vena cava." Radiographics 35.7 (2015): 1873-1892.
4. Ho ML, Bhalla S, Bierhals A et-al. MDCT of partial anomalous pulmonary venous return (PAPVR) in adults. J Thorac Imaging. 2009;24 (2): 89-95.
5. Dinsmore RE, Wismer GL, Guyer D et-al. Magnetic resonance imaging of the interatrial septum and atrial septal defects. AJR Am J Roentgenol. 1985;145 (4): 697-703.

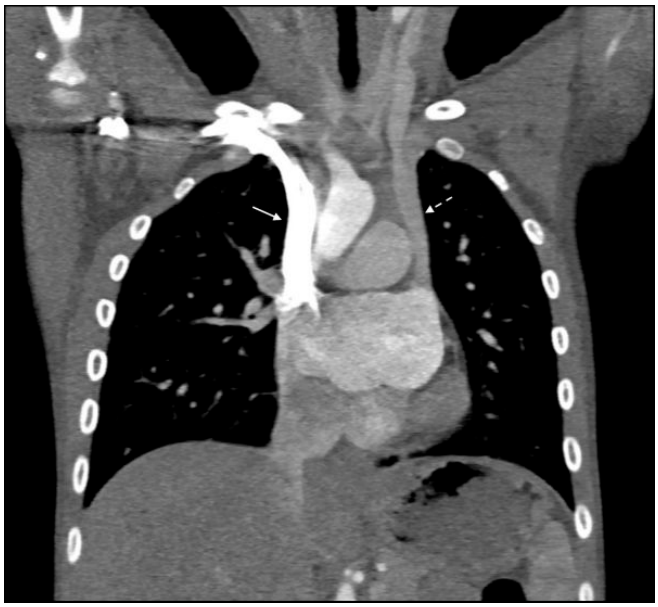

Resim 1. Koronal BT anjiyografi görüntüsünde; sağ koldan verilen kontrast maddenin sağ SVK (ok) ile kardiyak dönüşü ve PSSVK (çizgili ok) izleniyor.

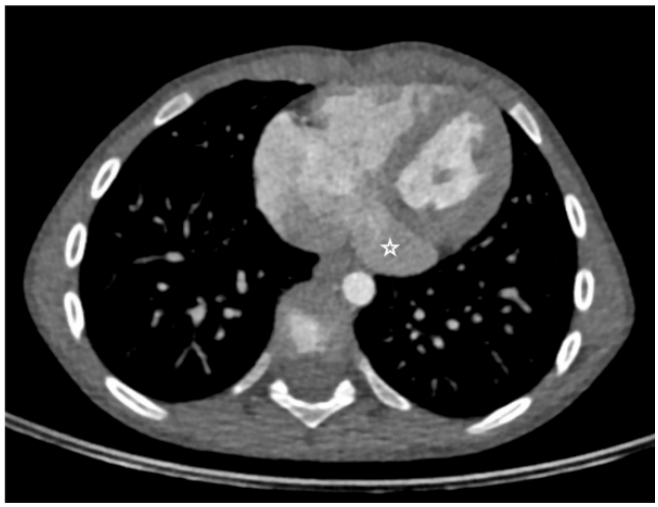

Resim 2. Aksiyal BT anjiyografi görüntüsünde; PSSVK'nın drenajına bağlı olarak genişlemiş koroner sinüs (yıldız) izleniyor.

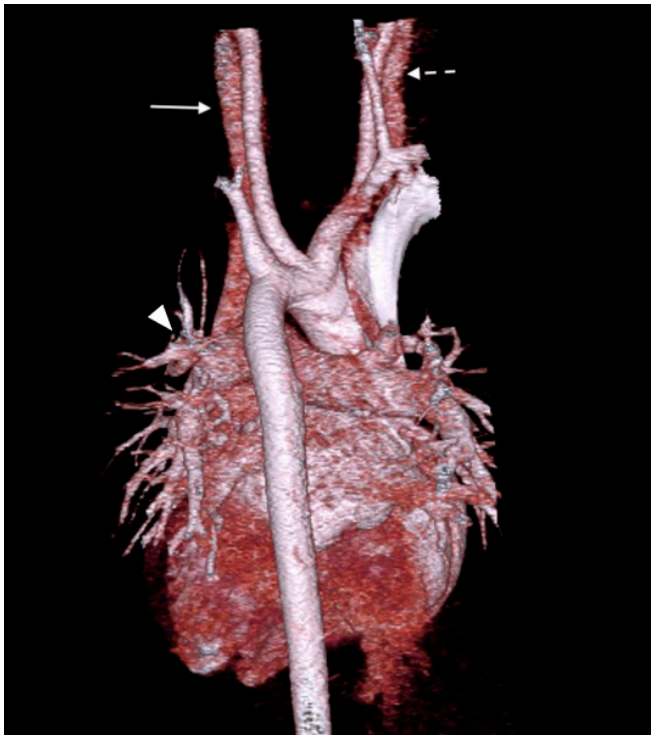

Resim 3. Koronal 3D rekonstrüksiyon BT anjiyografi görüntüsünde; sağ SVK (ok) ve PSSVK (çizgili ok) izleniyor. Ayrıca sağ üst lob pulmoner veninin sağ SVK'ya drenajı izleniyor (ok başı).

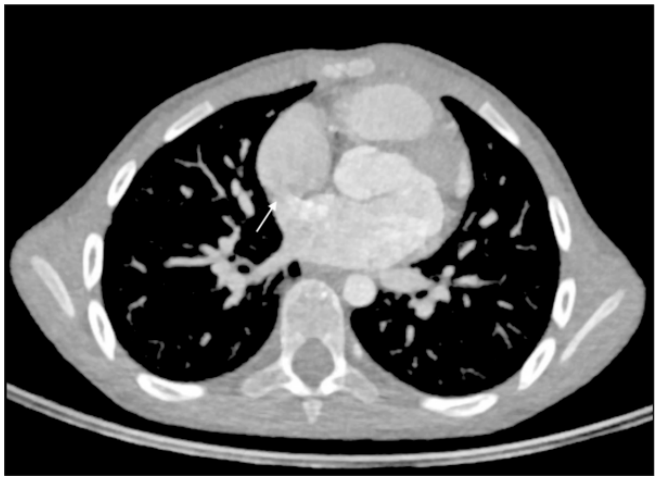

Resim 4. Aksiyal BT anjiyografi görüntüsünde; sinüs venosus tipi ASD izleniyor (ok).

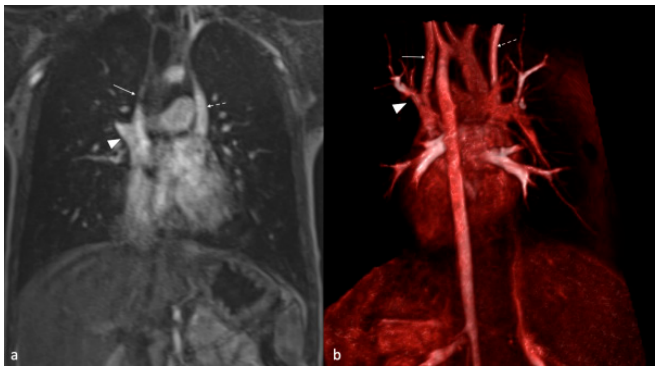

Resim 5. Venöz faz koronal MR anjiyografi (a) ve 3D koronal MR anjiyografi (b) görüntülerinde; sağ SVK (ok) ve PSSVK (çizgili ok) izleniyor. Ayrıca sağ üst lob pulmoner veninin sağ SVK'ya drenajı izleniyor (ok başı).

Meme Radyolojisi

PS-051

SİLİKON İMPLANT RÜPTÜRÜ VE SİLİKON İLİŞKİLİ İNTRMAMMARİAN LENFADENİT

Mertcan Erdoğan, Orkhan Aghamirzaev, Ayşenur Oktay

Ege Üniversitesi

Giriş ve Amaç : Silikon implantlar dünya çapında estetik ve rekonstrüktif amaçlı yaygın olarak kullanılmaktadır. Silikon ilişkili lenfadenopati implant sonrası iyi bilinen nadir bir komplikasyondur. İmplant sonrası komplikasyonlardan olan silikon rüptürüne bağlı oluşabilecek yabancı cisim reaksiyonu, lenf nodlarında granülomatöz inflamasyona ve boyut artışına neden olarak metastaz veya malign lenfadenopati (LAP) olarak yanlış değerlendirilebilir (1). Özellikle malignite nedeniyle operasyon öyküsü olan olgularda gelişen lenfadenopati varlığı nüks süreçler açısından kafa karışıklığına yol açmaktadır. Bu vaka sunumunda malignite nedeniyle mastektomi ve aksiller diseksiyonlu olguda implant rüptürüne bağlı gelişen intramammarian lenfadenitini görüntüleme bulgularıyla sunmayı amaçladık .

Olgu Sunumu : Malignite nedeniyle 7 yıl önce bilateral total mastektomi ve sağ aksiller disseksiyon sonrası bilateral silikon implant yerleştirilmesi öyküsü bilinen olguda sol meme üst dış kadranda ele gelen şişlik ve ağrı şikayetiyle başvurdu.Yapılan ilk bakı US incelemede palpasyon bulgusu olan alan ön planda yağ nekrozu lehine değerlendirildi. (Resim 1,2) Sağ memeye yapılan incelemede ise insidental olarak implant rüptürünü düşündüren görünüm izlenmiş olup olgunun MR incelemesi yapıldı. Meme MRG' de sağda protezin üst ve dış kesmi düzeyinde silikon bütünlüğünde bozulma ve kapsül dışında silikona ait sinyal intensiteleri izlendi. (Resim 3,4) Sağ intrammarian düzeyinde asimetrik olarak büyümüş lenf bezinde silikon ile benzer sinyal intensitesi izlenmiş olup eş zamanlı yapılan US bakıda lenf bezi hilusunda yüksek ekojeniteli tipik ''kar fırtınası görünümü '' izlenmiş olup silikon ilişkili lenfadenit lehine değerlendirildi (Resim 5,6,7)

Tartışma : Meme implant rüptürü sonrasında açığa çıkan silikon materyalinin çevre dokularda ve lenf bezlerinde fibrozise ve granülomatöz reaksiyona sekonder kontraktüre neden olabilmektedir. İmplant silikon parçacıkları kapsül dışına çıktıktan sonra makrofajlar tarafından bölgesel lenf nodlarına taşınır ve en sık olarak ipsilateral aksiller lenf nodlarının tutulduğu lenfadenopati olarak ortaya çıkabilen granülomatöz bir reaksiyon oluşturur (2). Aksiller lenf nodu diseksiyonuna sekonder gelişen skar nedeniyle normal lenfatik yolları bozulmuş veya tıkanmış olan hastalarda meme kanserinin bölgesel yayılımının alternatif lenfatik yollar vasıtasıyla retrograd yönde meydana gelebileceği varsayılmıştır (3).

Sonuç : Olgumuzda sunulduğu gibi malignite nedeniyle yapılan implant cerrahisi sonrası komplikasyona bağlı lenfadenit gelişebilmekte olup nüks süreçler ile ayırıcı tanıya girmektedir. Yanısıra aksiller disseksiyon nedeniyle lenfatik drenajın bozulmasına bağlı silikon materyalleri intramammarian lenf bezinde lenfadenite yol açabilmektedir. Olgumuzda olduğu gibi inrammamarian alanda gelişen lenfadenit varlığında biyopsi açısından teknik zorluk ve yüksek komplikasyon riski nedeniyle görüntüleme bulguları silikon ilişkili lenfadeniti düşündürüyorsa yakın dönem USG takibi yapılabilir. Gereklilik halinde İİAB ve ya eksizyonel biyopsi ile tanısı doğrulanabilmektedir.

Anahtar kelimeler: silikon implant, rüptür, lenfadenit

Kaynaklar

1. Lee, Y., et al., Extensive silicone lymphadenopathy after breast implant insertion mimicking malignant lymphadenopathy. Annals of Surgical Treatment and Research, 2017. 93(6): p. 331-335.
2.Adams ST, Cox J, Rao GS. Axillary silicone lymphadenopathy presenting with a lump and altered sensation in the breast: a case report. J Med Case Rep. 2009 Mar 10;3:6442. doi: 10.1186/1752-1947-3-6442
3, Eubank WB, Mankoff DA, Vesselle HJ, Eary JF, Schubert EK, Dunnwald LK, Lindsley SK, Gralow JR, Austin-Seymour MM, Ellis GK, Livingston RB. Detection of locoregional and distant recurrences in breast cancer patients by using FDG PET. Radiographics. 2002 Jan-Feb;22(1):5–17. Review PubMed.

Dinamik kontrastlı subtrakte aksiyel MR görüntüde kontrastlanan yağ nekrozu alanı(ok) izlenmektedir.

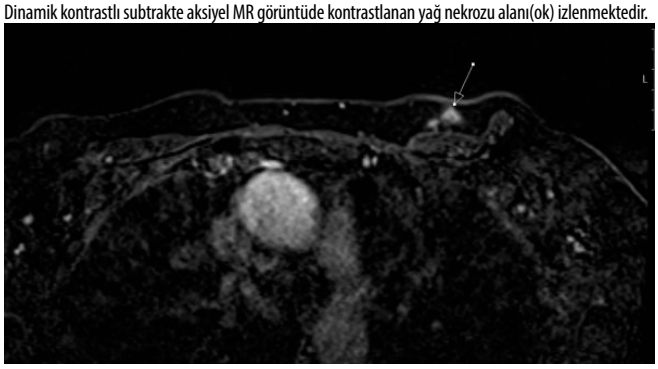

Ultrasonografi; Sol memede üst iç kadranda yağ nekrozuna ait ekojenite artışı (elips içerisinde)

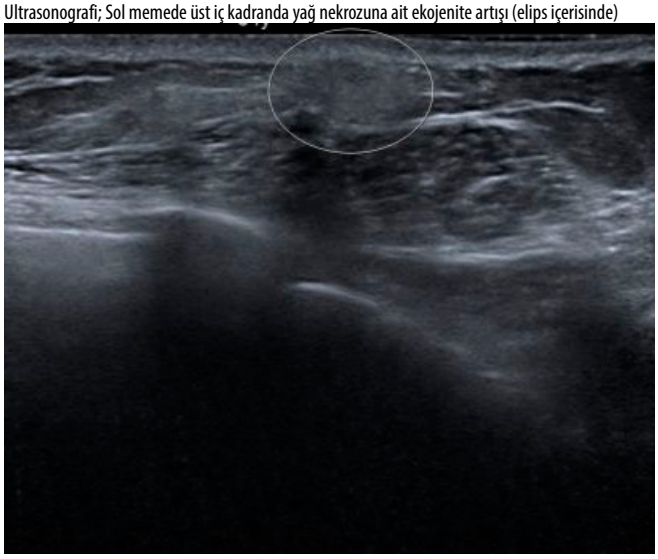

Yağ baskılı post kontrast aksiyel T1A MR görüntüde; kontrastlanan lenf bezi (okla işaretli)



Yağ baskılı aksiyel T2A MR görüntüde; implant rüptür ile uyumlu konturlar düzensiz olup kapsül dışında silikona ait sinyal intensitesi (işaretli alan)

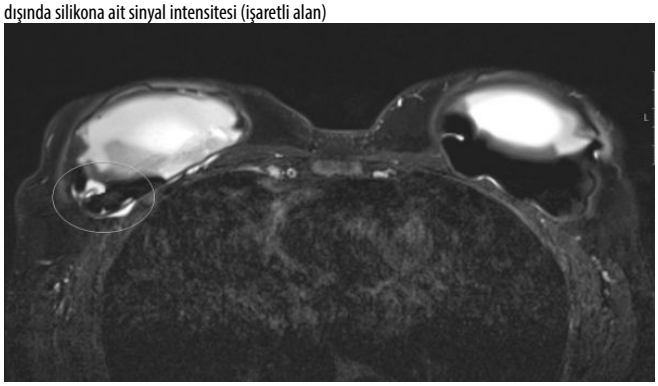

Ultrasonografi ; Sağ intramammarian lenf bezi ve hilusunda tipik "kar fırtınası manzarası" (oklar ile işaretli)

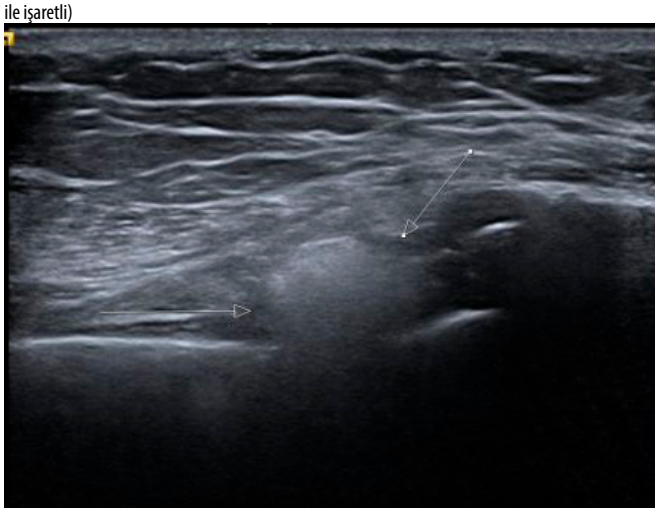

Ultrasonografi: Sağ meme üst dış kadranda implant bütünlüğünde kayıp ve tipik "kar fırtınası görünümü" (işaretlenmiş alan)

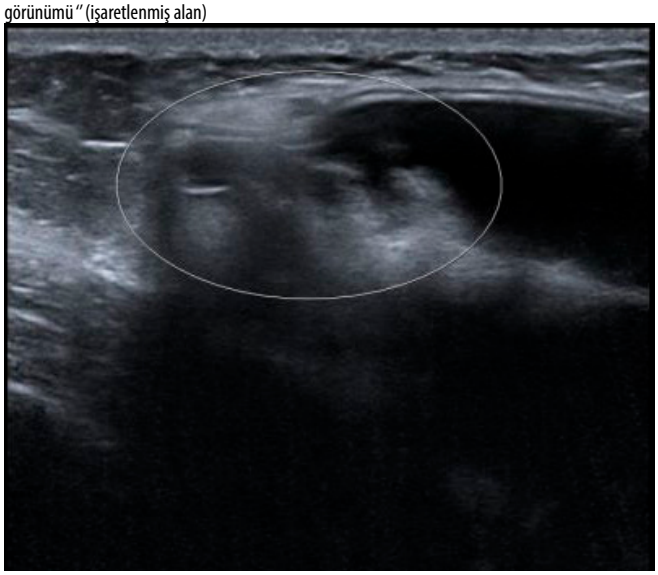

Yağ baskısız prekontrast T1A aksiyel görüntüleme; sağ intramammarian lenf bezi (okla işaretli)



Girişimsel Radyoloji

PS-052

EHLER DANLOS SENDROMLU PEDİATRİK OLGUDA SPONTAN ABDOMİNAL AORT VE VERTEBRAL ARTER RÜPTÜRÜNÜN ENDOVASKÜLER TEDAVİSİ

Cenk Hepdurgun, Ahmet Karabulut, Cihat Pınarcı, Celal Çınar, Mustafa Parıldar, İsmail Oran

Ege Üniversitesi Tıp Fakültesi Radyoloji Anabilim Dalı.

Girişi ve Amaç: Ehler Danlos sendromu klinik olarak cilt hiperelastisitesi, eklem hipermobilitesi, vasküler frajilite ile seyreden kalıtsal bağ dokusu hastalığıdır. (1) Vasküler rüptür, sendromun en korkulan komplikasyonlarından biri olup, en sık torakal ve abdominal bölgede gerçekleşmektedir (1). Pediatrik yaş grubunda Ehler Danlos zemininde spontan non-travmatik rüptür (SNR) literatürde olgu şeklinde oldukça az sayıda tanımlanmıştır (2). Zeminde bağ dokusu hasarı mevcut olan hastalarda cerrahi tedaviye göre endovasküler tedavinin daha az komplikasyon oranları bildirilmektedir (3). Bildirideki amacımız; mortalitesi yüksek olan bu antitenin endovasküler tedavisini sunmaktır.

Olgu Sunumu: 7 yaşında serebral palsi tanısıyla takipli hasta yeni gelişen tekrarlayan kusma ve şiddetli karın ağrısı şikayetleri ile acil servise başvurdu. Batına herhangi bir travma öyküsü yoktu. Kontrol hemogramında hemoglobin düşüşü ve aktif kanlı kusması olması üzerine endoskopik ve ardından ultrasonografik (USG) bakı yapıldı. USG'de infrarenal abdominal aortadan köken alan psödoanevrizma ile uyumlu dolum fazlalığı izlenmesi üzerine kontrastlı bilgisayarlı tomografi (BT) görüntüleri elde olundu.

BT' de infrarenal abdominal aortada psödoanevrizma ve reotroperitoneal kompartmanda iliopsoas kas lojuna uzanan yaygın hemorajik dansiteler izlendi. (Resim 1) Bunun üzerine olgu endovasküler tedavi amacı ile girişimsel radyoloji ünitesine alındı.

Sağ ana femoral arterden girilerek infrarenal abdominal aortadaki psödoanevrizma görüntülendikten sonra (Resim 2A) 10x59mm 'lik balon expandable greft stent(Atrium Atvanta) implantasyonu yapıldı. (Resim 2B) Stent yerleştirildikten sonra kontrol görüntülemede psedoanevrizmanın oklude olduğu görüldü.(Resim 2C) İşlem sonrasında ek bir sorunu gelişmeyen olgu kontrol BTA yapıldıktan sonra postembolizasyon 5. günde taburcu edildi. Hastaya yapılan genetik analizler sonunda Ehler Danlos tanısı kondu.

Olgu ilk embolizasyondan 2 ay sonra acil servise akut başlangıçlı boyun sağ yarımında ani gelişen şişlik ve solunum sıkıntısı olması sebebiyle tekrar başvurdu. BT' de sağ vertebral arter V2 segment proksimalinde 20 mm çapında psödoanevrizma ve V2 segment C5-C6 düzeyinde travmatik A-V fistüle sekonder vertebral vende dilatasyon ve opak madde geçişi görüldü. (Resim 3) Olgu tedavi amacıyla girişimsel radyoloji ünitesine alındı. Sağ subklavyen artere selektif olarak girildikten sonra anjiografi ile psödoanevrizma görüntülendi. (Resim 4) Anevrizma lümeni kontrollü bırakılabilen koiller ile doldurularak embolize edildi. (Resim 5) Aynı seansta, kontralateral vertebral arterden C5-C6 düzeyindeki travmatik vertebro-vertebral fistül hattına ulaşılarak patent arter koil ile embolize edildi. (Resim 6) . Kontrol anjiografilerde AVF total embolize olduğu görüldü. İşleme sekonder ek bir komplikasyon gelişmedi.

Sonuç ve Tartışma: Pediatrik yaş grubunda anevrizmatik zeminde olmayan spontan majör arter rüptürü oldukça nadir gelişen bir tablodur. Ehler Danlos sendromlu olgularda vasküler rüptür en korkulan komplikasyonlardan biri olup, endovasküler girişim hem tanı hem tedavi aşamasında önemli rol oynamaktadır. Zeminde bağ dokusu hasarı mevcut olan hastalarda cerrahi tedaviye göre daha az komplikasyon oranları bildirilmektedir.

Anahtar kelimeler: Aneurysm , Pseudoaneurysm

Kaynaklar

1) Miklovic T, Sieg VC. Ehlers Danlos Syndrome. [Updated 2020 Jul 10]. In: StatPearls [Internet]. Treasure Island (FL): StatPearls Publishing; 2021

2) R.A. Pol, H.A.J.M. Kurvers, J.B.G.M. Verheij, G. Pals, A.M. van der Wal, J. Boers, P.J.G. Jörning,Spontaneous Non-traumatic Rupture of a Non-aneurysmatic Infrarenal Abdominal Aorta in a 10-Year Old Girl without Histological Evidence of Connective Tissue or Autoimmune Disease: A Case Report,
3) Cury M, Zeidan F, Lobato AC. Aortic disease in the young: genetic aneurysm syndromes, connective tissue disorders, and familial aortic aneurysms and dissections. Int J Vasc Med.

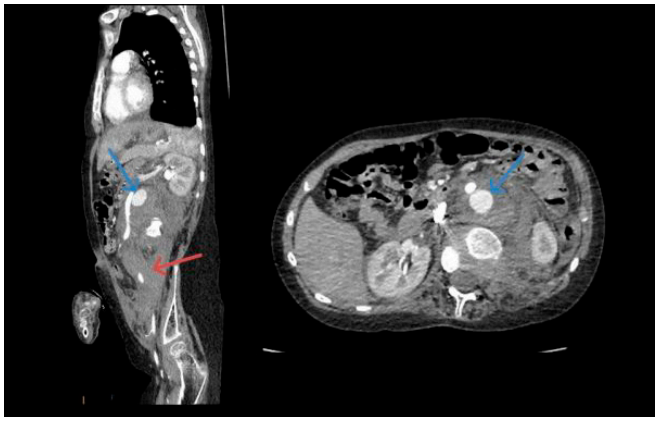

Resim 1 A-B. İnfrarenal abdominal aorta sol posterolateralinden köken alan 2.2cm boyutunda psödoanevrizma (Mavi ok) ve Retroperitoneal hemorajik dansiteler.(Kırmızı ok)

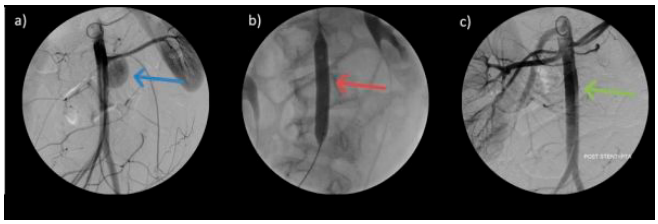

Resim 2 A-B-C. Anjiografi Görüntüleri. A)İnfrarenal aortada psödoanevrizma (Mavi ok) , B) Balon anjioplasti ve greft stent implantasyonu .(Kırmızı ok) C) Stent sonrası kontrol görüntü

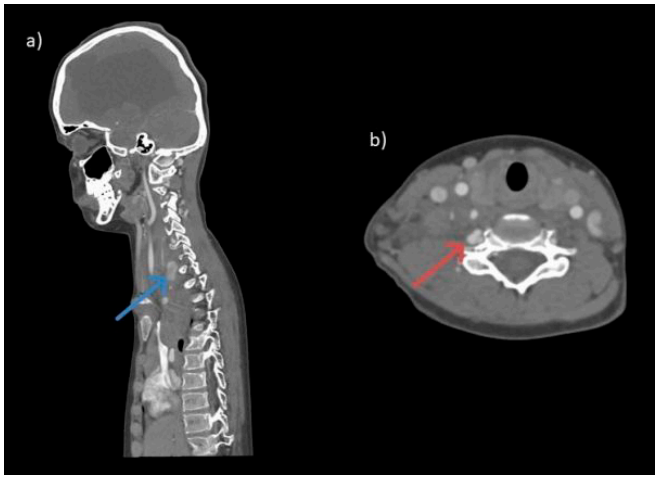

Resim 3 A-B. A) Sağ vertebral arter V2 segment proksimalinde psödoanevrizma (Mavi ok). B) C5-C6 seviyesinde vertebro-vertebral A-V fistül seviyesi (Kırmızı ok)

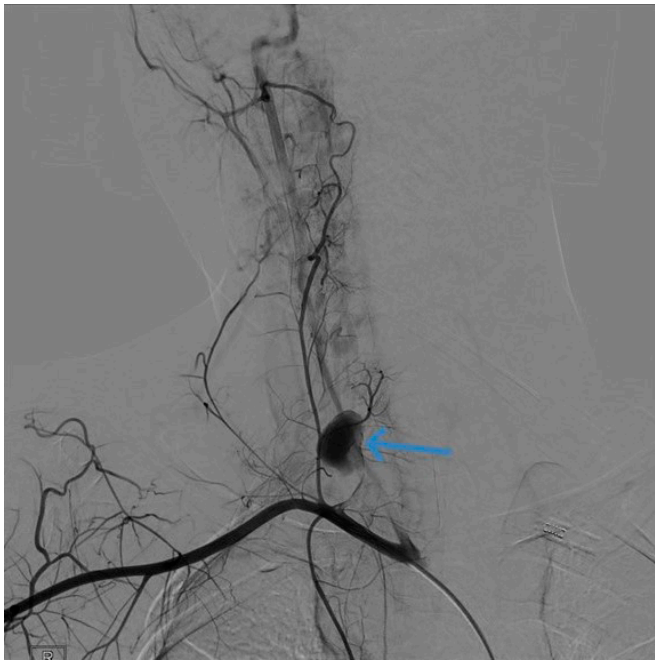

Resim 4. Sağ vertebral arterde anjiografi tetkikinde izlenen psödoanevrizma (Mavi ok)

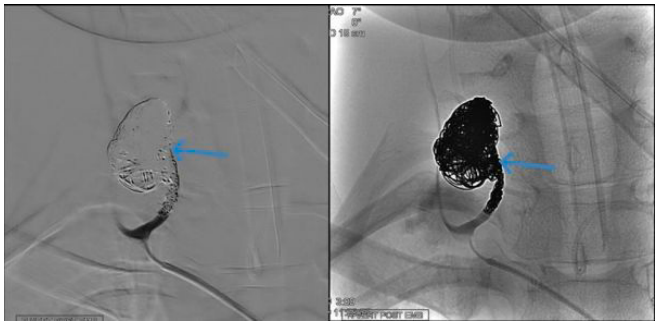

Resim 5. Koil embolizasyon sonrası psödoanevrizmanın oklüde olduğu görülmekte..(Mavi ok)



Resim 6. C5-C6 seviyesindeki vertebro-vertebral arter fistül hattına kontralateral taraftan katater ile ulaşılarak koil embolizasyon .

Abdominal Radyoloji

PS-053

KUADRAT LOBDA "HOT SPOT SİGN" BULGUSU

Furkan Çalışkan, Said Atış, Mesude Tosun, Hande Uslu

Kocaeli Üniversitesi Tıp Fakültesi Radyoloji Anabilim Dalı

Giriş ve amaç: Süperior vena kava (SVK) sendromlu hastalarda Bilgisayarlı Tomografi (BT) tetkikinde arteryal fazda karaciğerde kuadrat lobda yoğun kontrastlanma görülebilir (1). SVK obstrüksiyonuna sekonder internal mammarian ven ile portal ven sol dalı arasında venöz kollateraller ve rekanalize umblikal-paraumblikal venler aracılığıyla gelişen portosistemik şant sonucu gelişir (2). Bu görüntüleme bulgusunu SVK sendromuna neden olan mediastinal akciğer karsinomu olgusunda sunmak istedik.

Olgu sunumu: 45 yaş erkek hasta bilinen herediter anjiyödem tanılı hasta sol kolda, yüzde ve boyunda şişlik nedeni ile acil servise başvurdu. SVK sendromu ön tanısı ile çekilen PA akciğer grafide sağda paramediastinal yerleşimli kitle tespit edilmesi nedeniyle (Resim 1) çekilen Kontrastlı Toraks BT mediastende istasyon 2R ve 4R'yi dolduran, 10R düzeyine uzanım gösteren, 12 x 9 x 9,5 cm çaplı kitlesel lezyon izlendi (Resim 2). Primer akciğer karsinomu ile uyumlu değerlendirildi. Tariflenen kitlesel lezyon superior vena kavayı oblitere etmektedir (Resim 2). Toraks ve batın ön duvarda yaygın kollateral venöz yapılar izlendi. Vena azigos-hemiazigos dilate izlendi (Resim 3, 4). SVK sendromu ile değerlendirildi. Karaciğer segment 4A' da hot spot sign ile uyumlu kontrastlanma izlendi (Resim 4).

Tartışma ve sonuç: SVK sendromuna %78-97 maligniteler neden olmaktadır (3). Akciğer karsinomu ve lenfoma bu durumla ilgili en yaygın neoplazilerdir. Mediastinal fibrozis, retrosternal guatr, santral venöz kateter ve transvenöz pacemaker takılmasına sekonder iyatrojenik trombozlar bu duruma yol açan benign sebepler arasında yer almaktadır.

Fokal hepatik hot spot sign, hipervasküler karaciğer lezyonları ile karışabilir. Kollateral vasküler yapıların varlığı, segment 4'te tipik lokalizasyonu, arteryal fazda kama şekilli kontrastlanma hot spot sign lehine değerlendirilip toraksta santral venöz obstrüksiyonu akla getirmelidir (1).

Anahtar kelimeler: süperior vena kava sendromu, hot spot sign, BT

Kaynaklar

1. Virmani V, Lal A, Ahuja CK, Khandelwal N. The CT Quadrate lobe hot spot sign. Ann Hepatol. 2010 Jul-Sep;9(3):296-8.
2. Aloufi FF, Alabdulkarim FM, Alshahrani MA. The focal hepatic hot spot ("hot quadrate") sign. Abdom Radiol (NY). 2017 Apr;42(4):1289-1290.
3. Wilson LD, Detterbeck FC, Yahalom J. Clinical practice: superior vena cava syndrome with malignant causes. N Engl J Med 2007;356(18):1862–1869.

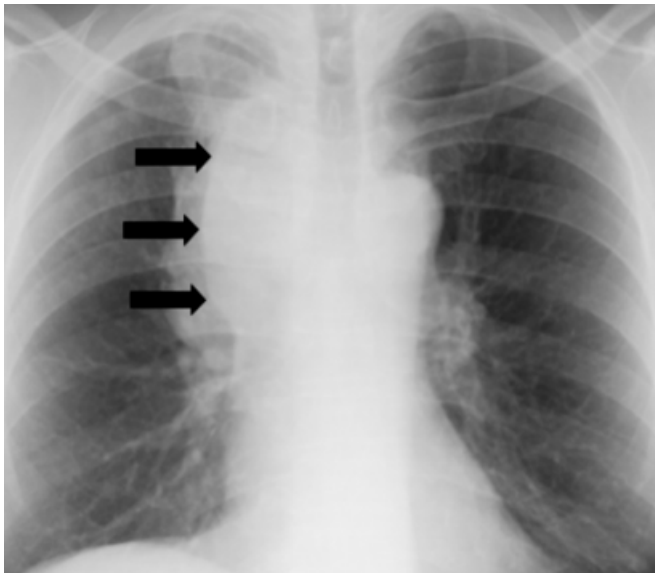

Resim 1. PA akciğer grafide sağ paramediastinal kitle (siyah oklar).

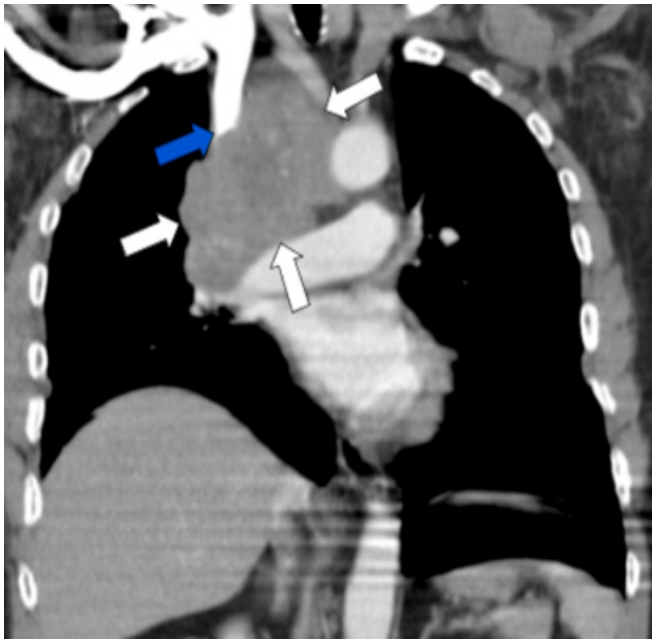

Resim 2. Koronal kontrastlı Toraks BT incelemede sağ paramediastinal kitle lezyon (beyaz oklar) ve SVK lümeninde obstrüksiyon (mavi ok).

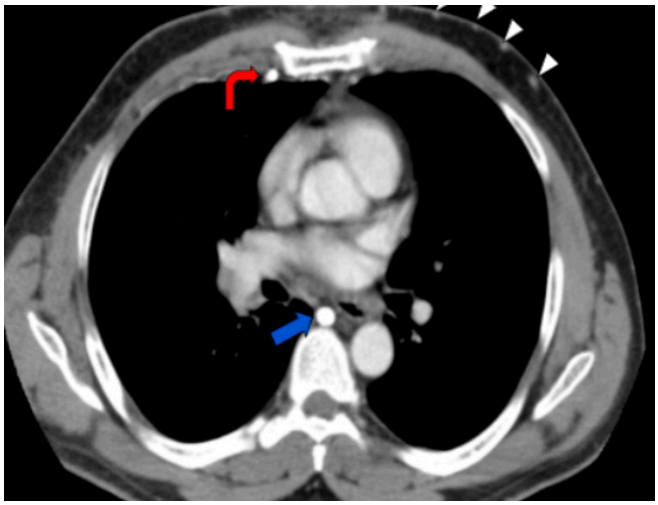

Resim 3. Aksiyal kesitlerde göğüs ön duvarda yaygın kollateral venöz yapılar (okbaşları), dilate internal mammarian ven (kırmızı kıvrık ok), dilate azigos veni (mavi ok).

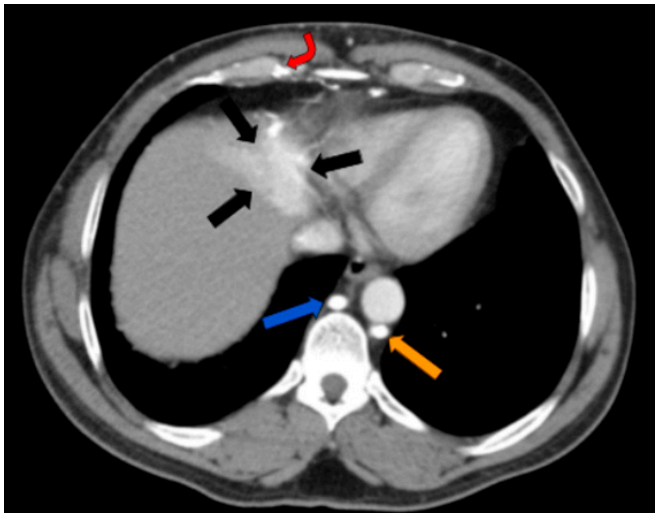

Resim 4. Aksiyal kesitlerde karaciğer segment 4'te hot spot sign bulgusu (siyah oklar), dilate azigos (mavi ok), hemiazigos (turuncu ok) ve internal mammarian (kırmızı kıvrık ok) venler.

Abdominal Radyoloji

PS-054

NADİR GÖRÜLEN ATİPİK MECKEL DİVERTİKÜLÜ VE EŞLİK EDEN İNVAJİNASYON OLGUSU

Ali Kamil Gurbet[1], Hadi Sasani[1], Korcan Aysun Gönen[1], Ebru Yeşildağ[2]

[1]Tekirdağ Namık Kemal Üniversitesi, Tıp Fakültesi, Radyoloji Anabilim Dalı, Tekirdağ, Türkiye
[2]Tekirdağ Namık Kemal Üniversitesi, Tıp Fakültesi, Çocuk Cerrahisi Anabilim Dalı, Tekirdağ, Türkiye

Giriş ve Amaç: Meckel divertikülü (MD) sıklıkla barsağın antimezenterik kısmından köken alır. Mezenterik yerleşimli MD ise oldukça nadir bir patolojidir [1]. İnvajinasyon sıklıkla 18 aydan küçük çocuklarda, MD de iki yaşı altında görülüp, ileoçekal bileşkenin 30 cm proksimalinde antimezenterik sınırda yerleşir. Erkeklerde iki kat daha sık görülür [1]. MD'ye sekonder invajinasyon vakalarının büyük bir kısmı üç yaş üzeri olgulardır. Hastaların yalnızca %1'i semptomatik olup, komplike olduğunda mortalite ve morbiditesi yüksek bir patolojidir [2]. Bu çalışmada nadir bir durum olan mezenterik yerleşimli MD ve eşlik eden invajinasyon olgusu sunulacaktır.

Olgu Sunumu: Sağ alt kadran ağrısı ile acil servise başvuran 9 yaşında erkek hastanın beyaz küresi 6300/uL, CRP'si 14 mg/L idi. Yapılan batın ultrasonografi (US) tetkikinde sağ alt kadranda ileoileal invaginasyonu düşündüren 2 cm çapında, RDUS'de duvarında yoğun kanlanma gösteren tekerlek tarzında lezyon ve komşuluğunda 2 cmlik septalı bir kistik yapı görüldü (Resim 1). Klinik uyumsuzluk nedeni ile yapılan kontrastlı bilgisayarlı tomografi (BT) ile, invajinasyon (Resim 2) ve periferal kontrastlanma gösteren kistik oluşum (Resim 3) konfirme edildi. Opere edilen hastada mezenterik yerleşimli MD ve eşlik eden invaginasyon bulgusu cerrahi olarak doğrulandı (Resim 4). Histopatolojik bulgular gastrik heterotopi içeren MD ile uyumluydu.

Tartışma ve Sonuç: Literatürde MD'nin mezenterik yerleşimini bildiren çok az vaka mevcuttur [1,3] MD'ye sekonder komplikasyonlar genellikle 2 yaşın altında görülür. En sık olarak barsak tıkanıklığı, invajinasyon, divertikülit ve kanamadır ve çoğu tıkanıklık invajinasyona sekonderdir [4]. MD, tüm pediatrik vakalarda %2.8 oranında invajinasyon için tetikleyici bir faktördür [5]. Mezenterik MD komplike olma olasılığı daha yüksektir ve en sık divertikülit şeklinde prezente olur; perforasyon, gastrointestinal kanama ve ince barsak obstrüksyonu diğer komplikasyonlarıdır [6]. Çoğu invajinasyon olgusu idiyopatik olduğundan ve MD genellikle asemptomatik seyrettiğinden, MD'ye sekonder invajinasyon tanısı tüm popülasyonlarda çok nadirdir [7]. Bu sunudaki hasta eşlik eden invajinasyon nedeniyle karın ağrısı semptomuyla acile başvurmuştu. Ektopik mide mukozası nedeniyle Teknesyum 99'la yapılan sintigrafik inceleme tanıda yaygın olarak kullanılır. Ancak, MD'nin intestinal obstrüksiyonun nadir bir sebebi olmasından dolayı, hastamızda olduğu gibi obstruktif semptomları olan vakalarda spesifiteleri düşük de olsa Radyolojik modaliteler öncelikle tercih edilir [8].

Nadir bir durum olan MD, invajinasyon vb. bir sebeple komplike olduğunda ciddi bir patolojiye dönüşür. Bu sebeple MD ve eşlik eden komplikasyonların radyolojik olarak tanınması hastaların yönetiminde ve survisinde oldukça önemlidir.

Anahtar kelimeler: Meckel divertikülü, İnvajinasyon, Ultrasonografi, Bilgisayarlı tomografi.

Kaynaklar

1. Sarioglu-Buke A, Corduk N, Koltuksuz U, et al. An uncommon variant of Meckel's diverticulum. Can J Surg 2008;51:E46-7.
2. Blevrakis E, Partalis N, Seremeti C. Meckel's diverticulum in paediatric practice on Crete (Greece): A 10-year review. Afr J Paediatr Surg. 2011;8(3):279-82.
3. Segal SD, Albrecht DS, Belland KM, et al. Rare mesenteric location of Meckel's diverticulum, a forgotten entity: a case study aboard USS Kitty Hawk. Am Surg 2004; 70: 985-8.
4. D. St-Vil, M. L. Brandt, et al. Meckel's diverticulum in children: a 20-year review. Journal of Pediatric Surgery 2020;26(11): 1289–92.
5. Kong FT, Liu WY, Tang YM, et al. Intussusception in infants younger than 3 months: a single center's experience. World J Pediatr 2010;6(1):5-59.
6. Maieron R, Stimac D, Avellini C, et al. Acute gastrointestinal bleeding due to Meckel's diverticulum heterotopic gastric mucosa. Ital J Gastroenterol. 1996;28(4):225-8.
7. Morrison J, Jeanmonod R. Intussusception Secondary to a Meckel's Diverticulum in an Adolescent. Case Rep Emerg Med. 2011;2011:623863.
8. Huang C, Lai M, Hwang F, et al. diverse presentations in pediatric Meckel's diverticulum: a review of 100 cases. Pediatr Neonatol. 2014;55(5):369-75.

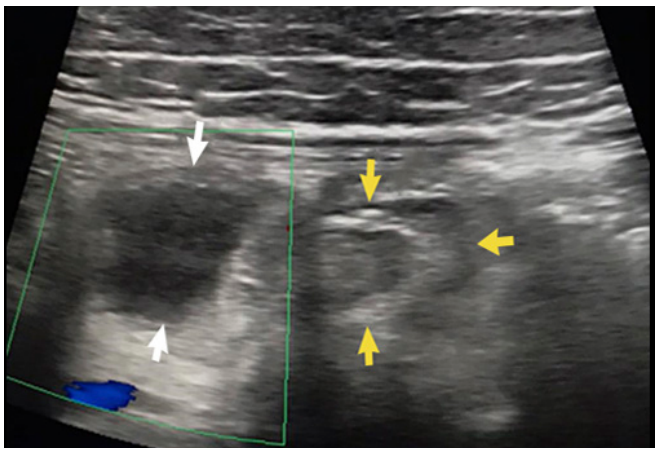

Resim 1. US incelemede kistik tübüler yapı (beyaz oklar) ve komşuluğunda invagine barsak ansları (sarı oklar).



Resim 2. Aksiyel kesit kontrastlı BT inceleme. Sağ alt kadranda iç içe geçmiş görünümlü 2 cm'lik invajine barsak ansı (oklar).

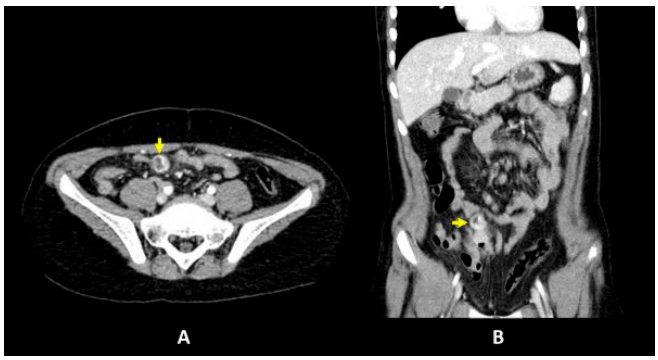

Resim 3. (A) Aksiyel (B) koronal kesit kontrastlı BT inceleme. Sağ alt kadranda, mesenterik yerleşimli kör uçla sonlanımı izlenen perferik kontrastlanan tubuler yapı (oklar).

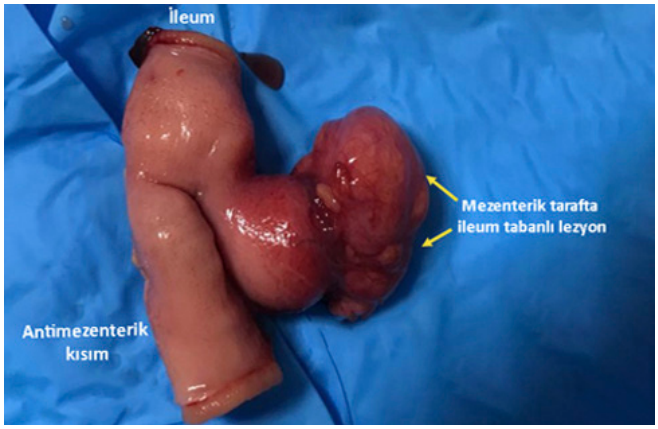

Resim 4. Mezenterik uzanımlı Meckel divertikülü ve invajinasyonu bulunan aynı hastanın cerrahi spesmeni.

Acil Radyoloji

PS-055

BT HİPOPERFÜZYON KOMPLEKSİ: RADYOLOJİK GÖRÜNTÜLEME ÖZELLİKLERİNİ TANIYOR MUYUZ?

Taha Yasin Arslan, Bahar Yanık Keyik, Şerife Gamze Gemicioğlu, Emrah Akay

Balıkesir Üniversitesi Tıp Fakültesi Radyoloji Anabilim Dalı

Giriş ve Amaç: Bilgisayarlı tomografi (BT) hipoperfüzyon kompleksi tablosu vücutta farklı organ ve vasküler yapıların hipovolemi ve şoka verdiği cevap sonucu görülmektedir. Görüntüleme bulguları çok çeşitli komponentlerden oluştuğu için birçok başka patoloji ile karışabilir(1). Bu posterde bir olgumuz vesilesi ile BT hipoperfüzyon kompleksi tablosunun görüntü özelliklerini gözden geçirmek, bu antite ile ilgili farkındalığı arttırarak hızlı tanı ve tedaviye katkı sağlamak amaçlanmıştır.

Olgu Sunumu: Seksen üç yaşında kadın hasta, karın ağrısı, bulantı, kusma ve halsizlik şikayetiyle acil servise başvurdu. Hikayesinde uzun süre önce kolesistektomi geçirmiş olması dışında özellik yoktu. Takipte tansiyonda düşüklük (<80/50 mmHg), bradikardi, oligüri, lökopeni, CRP yüksekliği(>200) saptandı. Batın grafisinde hava sıvı seviyeleri görüldü. İleus ve mezenterik iskemi ön tanılarıyla abdominal BT anjiografi istendi. BT incelemesinde karaciğer parankim kontrastlanmasında genel olarak azalma ve heterojenite izlendi (Resim 1a). Dalak boyutlarında küçüklük ve kontrastlanmasında azalma gözlendi (Resim 1b,c). Pankreasta karaciğer ve dalağa göre daha fazla kontrastlanma görüldü (Resim 2a). Her iki tarafta yoğun, diffüz adrenal gland kontrastlanması izlendi (Resim 2b). Her iki böbrekte yer yer artmış ve heterojen kontrastlanma vardı (Resim 2c). Hastanın ince barsak çaplarında artış, hava sıvı seviyelenmeleri ve özellikle duodenal ve jejenal segmentlerde duvar belirginleşmesi ve kontrastlanmasında hafif artış saptandı (Resim 3). Vena cava inferior çapının azaldığı görüldü. Perihepatik, supra ve infrarenal seviyelerde sırasıyla 4,9 mm, 4,3 mm ve 4,2 mm ölçüldü (Resim 4a). Abdominal aort çapı supra ve infrarenal seviyelerde 13 mm'nin altındaydı (Resim 4b). Bu bulgular ışığında BT hipoperfüzyon kompleksi düşünüldü. Genel durumu bozulan hastamız yoğun bakıma alınarak medikal tedavisine devam edildi ancak yanıt alınamayarak kaybedildi.

Tartışma: İlk olarak 1987 yılında, multiple travmalı, hipovolemik şoklu, pediatrik hastalarda Taylor ve ark. tarafından tanımlanmış olan bu antitenin eski ismi şok bağırsağıdır (2). Büyük çoğunluğu travmaya bağlı olmakla birlikte travma dışı olarak diyabetik ketoasidoz, septik şok, kardiyak arrest, bakteriyel endokardit gibi durumlarda da izlenebilir (3). Hipovolemiye sekonder artan sempatik sistem aktivasyonu takiben aort ve vena cava inferiorda vazospazm ve buna bağlı olarak vasküler yapılarda daralma izlenir. Sempatik sistemin aktivasyonuna nedeniyle adrenal bez kontrastlanmasında artış meydana gelirken, daha az hayati organlar olan karaciğer ve dalakta kontrastlanma azalır (4).

BT hipoperfüzyon kompleksinde vasküler, viseral ve parankimal komponentlerden oluşan bulgular farklı insidanslarda görülebilmektedir (5-8) (Tablo 1). Tanı için bu bulgulardan en az 2 tanesinin olması gerektiği bildirilmiştir (5-7). Bizim olgumuzda bu bulgulardan intraabdominal yaygın serbest asit dışındaki abdominal bulgular görülmüştür.

Sonuç olarak, şok tablosu ile gelen olgularda, ileus, safra kesesi perforasyonu, mezenterik iskemi gibi patolojilerden BT hipoperfüzyon kompleksinin radyolojik bulgularının tanınarak ayrımlanması önemlidir. Yüksek mortalite oranına sahip olan bu tablonun tanısının ve altta yatan sebebinin radyolojik olarak hızlı ve doğru olarak ortaya konması tedavi sürecinin doğru yönetilmesine katkı sunabilir (6).

Anahtar kelimeler: Bilgisayarlı tomografi, hipoperfüzyon kompleksi, hipovolemi

Kaynaklar

1. Yüce İ. CT hypoperfusion complex: emergency CT results during one year. Eurasian J Emerg Med 2016; 15: 136-8
2. Taylor GA, Fallat ME, Eichelberger MR. Hypovolemic shock in children: abdominal CT manifestations. Radiology 1987;164:479-81.
3. Ames JT, Federle MP. CT hypotension complex (shock bowel) is not always due to traumatic hypovolemic shock. AJR Am J Roentgenol. 2009;192: W230-5
4. O'Hara SM, Donnelly LF. Intense contrast enhancement of the adrenal glands: another abdominal CT finding associated with hypoperfusion complex in children. AJR Am J Roentgenol 1999;173:995-7
5. Prasad KR, Kumar A, Gamanagatti S, Chandrashekhara SH. CT in post-traumatic hypoperfusion complex--a pictorial review. Emerg Radiol 2011;18:139–143.
6. Wang JJ, Liang T, Louis L, Nicolaou S, McLaughlin PD Hypovolemic shock complex in the trauma setting: a pictorial review. Can Assoc Radiol J 2013; 64:156–163,
7. Di Serafno M, Viscardi D, Iacobellis F, Giugliano, Barbuto L. Computed tomography imaging of septic shock. Beyond the cause: the "CT hypoperfusion complex". A pictorial essay. Insights Imaging 2021; 12:70
8. Tarrant AM, Ryan MF, Hamilton PA, Benjaminov O. A pictorial review of hypovolaemic shock in adults. Br J Radiol 2008; 81:252–25

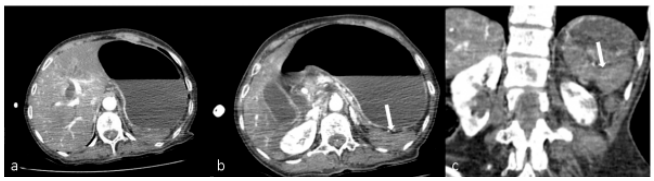

Resim 1. Arteriyel fazda kontrastlı BT görüntüleri. a- karaciğer parankim kontrastlanmasında azalma ve heterojenite, b,c- dalak boyutlarında küçüklük ve kontrastlanmasında azalma (beyaz oklar).

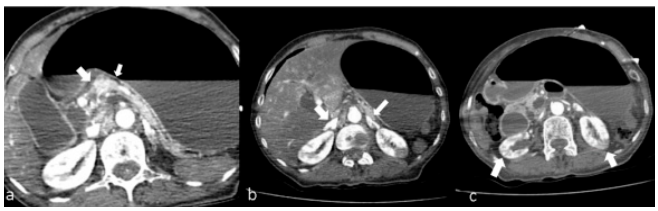

Resim 2. arteriyel fazda kontrastlı BT görüntüleri, a- pankreasta karaciğer ve dalağa göre kontrastlanma artışı (beyaz oklar), b- her iki tarafta artmış diffüz adrenal gland kontrastlanması (beyaz oklar), c- her iki böbrekte yer yer artmış ve heterojen kontrastlanma (beyaz oklar).

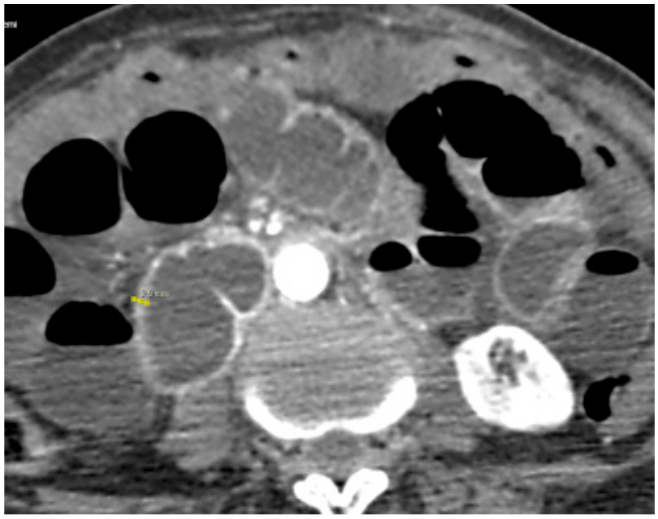

Resim 3. Arteriyel fazda kontrastlı BT görüntüleri. İnce barsak duvarında artmış kontrastlanma (beyaz ok), ince barsak anslarında dilatasyon.

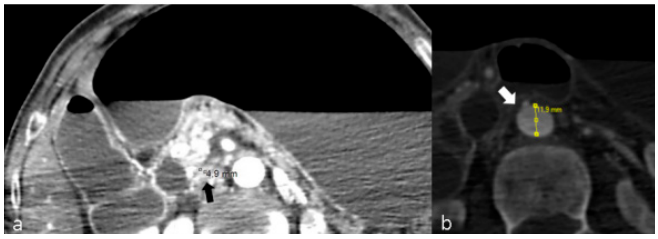

Resim 4. Arteriyel fazda kontrastlı BT görüntüleri. a- vena cava inferior çapında azalma (siyah ok), b- abdominal aort çapında azalma (beyaz ok).

Tablo 1. BT hipoperfüzyon kompleksi abdomen bulguları

Tip	Bulgu	Tanımı
Vasküler bulgular	VKİ'da çap azalması	Ön-arka çap <9 mm (perihepatik ve 2 cm renal ven üstü-altı seviyelerde)
	Abdominal aortada çap azalması	Ön-arka çap <13 mm (2 cm renal arter üstü ve altı seviyelerde)
	Halo işareti	VKİ çevresinde 20 HU den az, düşük dansiteli sıvı varlığı
Viseral bulgular	Barsak bulguları (şok bağırsağı bulguları)	İnce barsaklarda dilatasyon ve submukozadaki ödeme bağlı kalınlaşma(<3mm), psoas kasına göre artmış mukozal kontrastlanma
	Safra kesesinde mukozal kontrastlanma	Kese duvarında kalınlaşma olmaksızın mukozal kontrastlanma
Parankimal bulgular	Peripankreatik ödem ve anormal pankreatik kontrastlanma	Peripankreatik 20 HU dansiteden az sıvı ve postkontrast görüntülerde karaciğer ve dalağa göre artmış dansite (20 HU'den fazla)
	Splenik hipoperfüzyon	Erken BT fazlarında belirgin azalmış dansite
	Karaciğer kontrastlanmasında anormallikler	Hepatik kontrastlanmada azalma
	Böbrek kontrastlanmasında anormallikler	Artmış ve uzamış parankimal kontrastlanma veya venöz fazda renal medullada kontrastlanmada azalma
	Adrenal kontrastlanmasında anormallikler	Bilateral adrenal glandlarda aşırı kontrastlanma
Diğer bulgu	Asit	Peritoneal boşlukta serbest sıvı
		VKİ: Vena kava inferior, HU: Hounsfield Unit

Nöroradyoloji

PS-056

İDİYOPATİK İNTRAKRANİYAL HİPERTANSİYON: İKİ OLGU SUNUMU

Cemal Kozak, Nisa Başpınar

Cumhuriyet Üniversitesi Tıp Fakültesi Hastanesi

Giriş ve Amaç: İdiyopatik intrakraniyal hipertansiyon (İİH), artmış intrakraniyal basınç semptom ve bulgularının olduğu ancak herhangi bir intrakraniyal yer kaplayıcı lezyon, meningeal enflamasyon ve venöz tıkanıklık gibi yapısal bir lezyonun yokluğunda ortaya çıkması ile karakterize bir sendromdur. Bu hastalarda altıncı kraniyal sinir paralizisi dışında diğer nörolojik muayene normaldir (1). Sıklıkla genç obez kadınlarda görülür (2)

Bu çalışmada iki ayrı İİH olgusu tartışılacaktır.

Olgu Sunumu: Olgu 1: Yirmidokuz yaşındaki kadın hasta kulak çınlaması şikayeti ile tarafımıza başvurdu. Tinnitus etiyolojisini araştırmak için kontrastsız temporal kemik yüksek çözünürlüklü bilgisayarlı tomografi (YÇBT) görüntülemesi yapıldı. Her iki genikulat ganglion fossasında ve Meckel kavitesinde genişleme mevcuttu (Resim 1a ve 1b). Her iki optik sinirde tortiyozite, optik sinirler etrafındaki subaraknoid mesafelerde artış, optik sinir başlarında vitröz içine protrüzyon izlendi (Resim 1c). Ayrıca empty sella görünümü de eşlik etmekteydi. (Resim 1d). Hastanın şikayetleri tekrar sorgulandığında hastada 2 aydır kulakta çınlamasına eşlik eden baş ağrısı ve görme bozukluğu olduğu da öğrenildi. İntrakranyal basınç artışı düşünülen hastaya manyetik rözanans görüntüleme (MRG) yapıldı. MRG' de yer kaplayıcı lezyon saptanmadı. BT' daki bulgulara benzer her iki optik sinirde tortiyozite, optik sinirler etrafındaki subaraknoid mesafelerde artış, optik sinir başlarında vitröz içine protrüzyon ve empty sella görünümü ile genikulat ganglion fossalarında ve Meckel kavitelerinde genişleme izlendi (Resim 2a ve 2b). Tanı amaçlı yapılan lomber ponksiyonda (LP) BOS açılılış basıncı 30 cm H_2O ölçüldü ve hastaya İİH tanısı konuldu.

Olgu 2: Otuzdört yaşındaki kadın hasta hastanemize baş ağrısı ve görmede bulanıklık şikayetleri ile başvurdu. Yapılan kontrastsız beyin BT görüntülemede her iki optik sinirde tortiyozite, optik sinirler etrafındaki subaraknoid mesafede artış ve her iki optik sinir başlarının vitröz içine hafif protrüzyonu izlendi (Resim 3a). Ayrıca hastada parsiyel empty sella mevcuttu (Resim 3b). Bu bulgular üzerine İİH ön tanısı ile manyetik rözanans görüntüleme (MRG) yapıldı. MRG de BT' deki bulgulara benzer her iki optik sinirde tortiyozite, optik sinirlerin etrafındaki subaraknoid mesafede artış, optik sinir başlarının vitröz içine protrüzyonu ve empty sella izlendi (Resim 3c ve 3d). Herhangi bir yer kaplayıcı lezyon izlenmedi. Ayrıca MR venografi de normaldi. Yapılan tanı amaçlı LP' da BOS açılılış basıncı 42 cm H_2O ölçüldü ve hastaya İİH tanısı konuldu.

Tartışma ve Sonuç: İİH gelişiminde parankimal ödem, artmış serebral kan hacmi, artmış beyin omurilik sıvısı (BOS) üretimi ve BOS emiliminde bozulma, venöz akımda obstrüksiyon gibi çeşitli mekanizmalar öne sürülmektedir. Ancak kadın cinsiyet ve obezite en önemli risk faktörüdür (3). İİH'da klinik olarak baş ağrısı, görme kaybı, pulsatil tinnitus ve diplopi görülür. Papil ödem en önemli bulgudur. Ancak literatürde baş ağrısı olmayan, papil ödemsiz olgular da tanımlanmıştır (4). Bizim iki hastamızda da papil ödem mevcuttu.

İİH'de etiyolojik sebepler net aydınlatılamamıştır. Hastalığın belirti ve bulguları çok çeşitlidir ve birçok tıbbi dalı ilgilendirir. Olgular mutlaka multidisipliner şekilde izlenmelidir. Her olguda farklı seyreden hastalık için kişiye özgü bir tedavi planlanmalıdır.

Anahtar kelimeler: İdiyopatik intrakraniyal hipertansiyon ,BT, MRG

Kaynaklar

1. Büyükkoyuncu N, Balcı K, Asil T. İdyopatik İntrakranyal Hipertansiyon: Klinik, Laboratuvar Özellikleri ve Prognoz. 2006, Cilt 23, Sayı 2, Sayfa(lar) 084-087
2. McCluskey G, Mulholland DA, McCarron P, McCarron MO. Idiopathic Intracranial Hypertension in the Northwest of Northern Ireland: Epidemiology and Clinical Management. Neuroepidemiology 2015;45:34-39.
3. McGeeney BE, Friedman DI. Pseudotumor cerebri pathophysiology. Headache. 2014;54:445-458.

4. Julayanont P, Karukote A, Ruthirago D, et al. Idiopathic intracranial hypertension: ongoing clinical challenges and future prospects. J Pain Res. 2016;9:87-99.

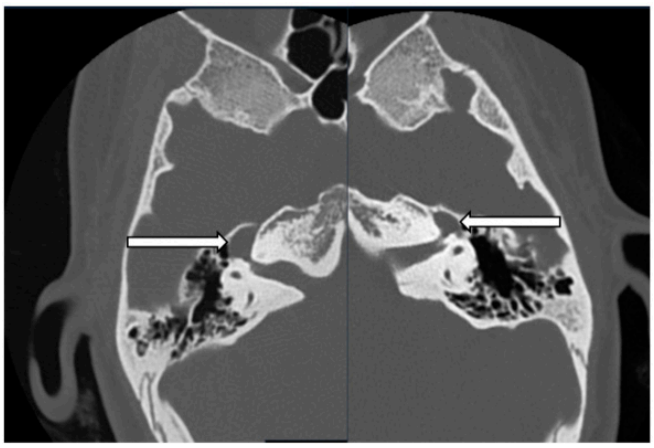

Resim 1a. Kontrastsız aksiyel temporal kemik YÇBT' de genikulat ganlion fossalarında genişleme

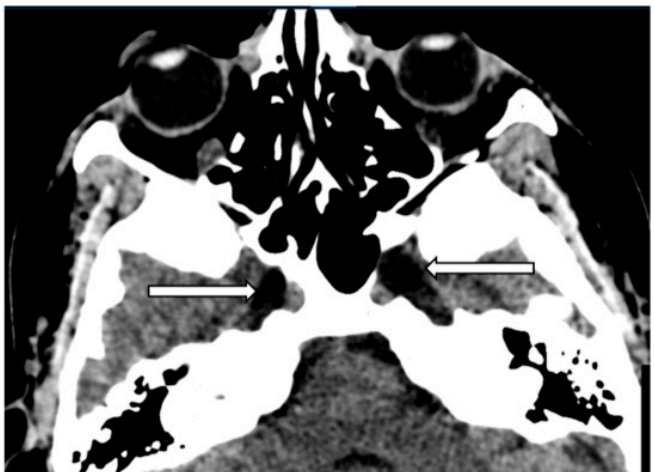

Resim 1b. Kontrastsız aksiyel temporal kemik YÇBT' de Meckel kavitelerinde genişleme



Resim 1c. Kontrastsız aksiyel temporal kemik YÇBT' de her iki optik sinirde tortiyozite, optik sinirler etrafındaki subaraknoid mesafede artış ve optik sinir başlarında vitröz içine protrüzyonu

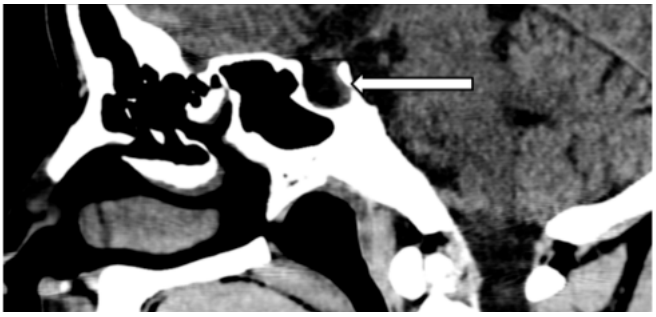

Resim 1d. Kontrastsız sagittal temporal kemik YÇBT' de empty sella

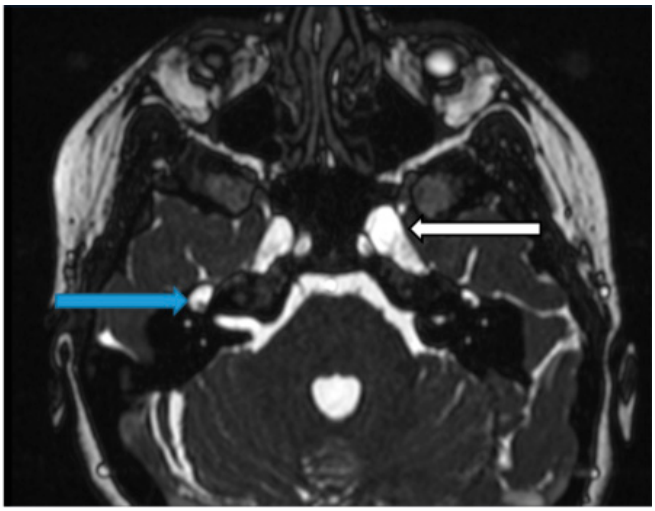

Resim 2a. Aksiyel CISS sekans görüntülerde Meckel kavitelerinde (beyaz ok) ve sağ genikulat ganglion fossasında (mavi ok) genişleme

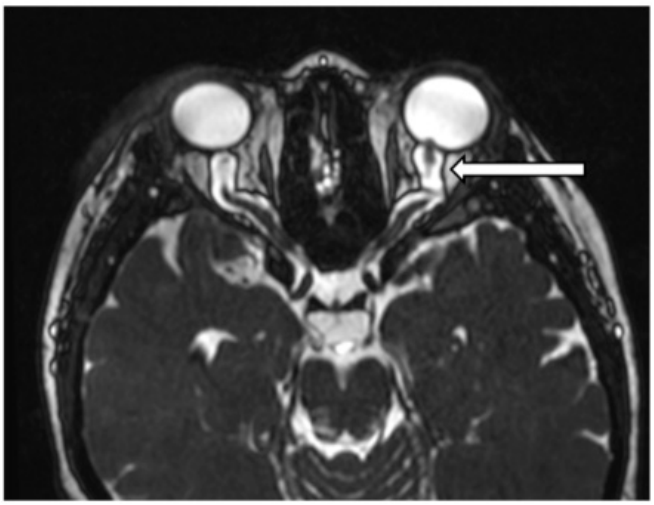

Resim 2b. Aksiyel CISS sekans görüntülerde her iki optik sinirde tortiyozite, optik sinirler etrafındaki subaraknoid mesafede artış ve optik sinir başlarında vitröz içine uzanımı



Resim 3a. Kontrastsız aksiyel beyin BT' de her iki optik sinirde tortiyozite, optik sinirler etrafındaki subaraknoid mesafede artış ve optik sinir başlarında vitröz içine hafif uzanımı

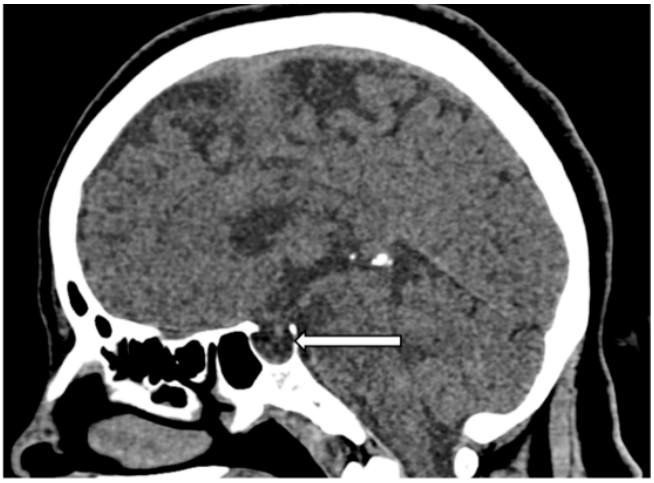

Resim 3b. Kontrastsız sagittal beyin BT' de empty sella

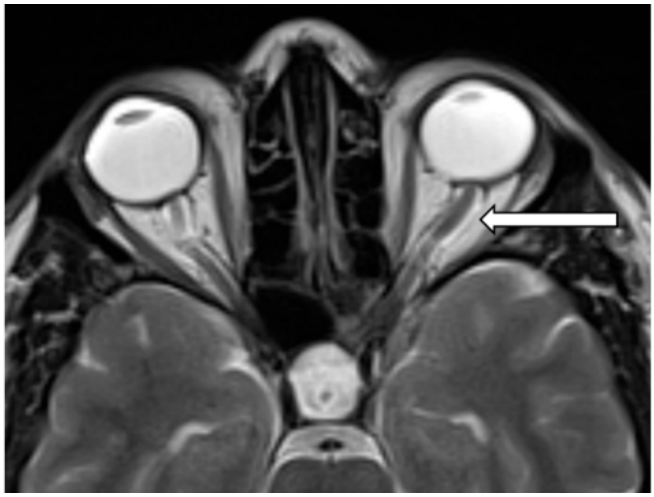

Resim 3c. Aksiyel T2 ağırlıklı görüntüde her iki optik sinirde tortiyozite, optik sinirler etrafındaki subaraknoid mesafede artış ve optik sinir başlarında vitröz içine uzanımı

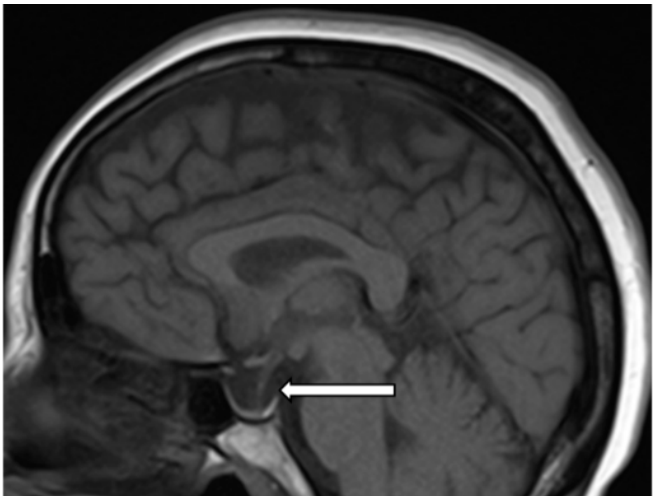

Resim 3d. Sagittal kontrastsız T1 ağırlıklı görüntülerde empty sella

Abdominal Radyoloji

PS-057

RENAL VENE UZANIM GÖSTEREN ANJİYOMYOLİPOM OLGUSU

Cihat Pınarcı, Celal Çınar, İsmail Oran

Ege Üniversitesi Tıp Fakültesi Radyoloji Anabilim Dalı

Giriş ve Amaç: Renal anjiyomyolipomlar, böbreğin en yaygın benign, mezenkimal kitlesel lezyonlarıdır [1]. Nadiren agresif davranış göstererek renal vene ya da vena kava inferiora invazyon veya bölgesel lenf nodu tutulumu yapabilir [1]. Bazı olgularda hayatı tehdit eden pulmoner yağ embolisi gelişebildiği belirtilmektedir [2]. Bu bildiride renal vene invaze anjiyomyolipom olgusu sunmaktayız. Amacımız sık görülen benign anjiyomyolipomun nadiren invaziv olabileceği farkındalığı yaratmaktır.

Olgu: Hematüri ve hipertansiyon nedeniyle dış merkeze başvuran 45 yaşında kadın hastada USG'de hiperekojen özellikte, solid renal parankimal lezyon ve renal hilus düzeyinde kitle saptandı. Dış merkezde, inferior vena kavada pedinküle kitle eksizyonu sonrasında tarafımıza başvuran olguda, çekilen kontrol bilgisayarlı tomografi anjiyografi görüntülerde sol renal parankimde 1,7 cm (Şekil-1) ve renal ven içerisinde, makroskopik yağ dansitesinde, anjiyomyolipom ile uyumlu lezyonlar izlendi (Şekil-2, Şekil-3). Cerrahi eksizyon sonrası patolojik olarak anjiyomyolipom tanısı doğrulandı.

Tartışma ve Sonuç: Renal anjiyomyolipomlar, içerisinde yağ, kas ve vasküler komponent içeren benign mezenkimal lezyonlardır [3]. Tüberosklerozla olan ilişkileri iyi bilinmektedir. Anjiyomyolipomlar oldukça nadir olarak agresif davranış göstererek renal vene ya da vena kava inferiora invazyon veya bölgesel lenf nodu tutulumu yapabilir [1]. Bu durum genellikle büyük boyutlu lezyonlarda saptanır [4]. Ayrıca bu lezyonlar benign olmalarına rağmen hayatı tehdit eden pulmoner yağ embolisine yol açabilmektedirler [2,4]. Tanısında ultrasonografide, renal kortekste hiperekojen homojen lezyon olarak izlenirler [5]. BT'de yağ dansitesinde lezyonlar (-20 HU 'den daha düşük) gözlenir [1]. Tedavisinde, vena kava inferior filtreleri, embolizasyon ve cerrahi rezeksiyon kullanılabilir [2,4].

Sonuç olarak anjiyomyolipom olgularında nadir de olsa renal vene ve vena kava inferiora invazyon ve hayatı tehdit eden komplikasyonların görülebileceği bilinmelidir.

Anahtar kelimeler: Renal ven, anjiyomyolipom

Kaynaklar

1.Melo Abreu E, Cunha TM. Renal angiomyolipoma with renal vein thrombosis: an incidental finding. BJR Case Rep. 2016;2(2):20150218.

2.Majdoub AE, Khallouk A, Farih MH. Angiomyolipome rénal agressif avec extension à la veine rénale: à propos d'un cas et une revue de la littérature [Aggressive renal angiomyolipoma extending to the renal vein: about a case and literature review]. Pan Afr Med J. 2017;28:190.
3.Harris K, Hatem E, Maroun R, Seminara D, Maniatis T. A renal angiomyolipoma with extension to the renal vein and asymptomatic fat pulmonary embolus. Therapeutic Advances in Respiratory Disease. August 2014:133-135.
4.Fujiwara M, Kawamura N, Okuno T. Preoperative inferior vena cava filter implantation to prevent pulmonary fat embolism in a patient showing renal angiomyolipoma extension into the renal vein: A case report and literature review. J Rural Med. 2018;13(2):181-184.
5. Di Cristofano, F., Petrucci, F., Zeccolini, G., Leo, G., Cicero, C., Del Biondo, D. and Celia, A. 2013. Renal angiomyolipoma with renal vein invasion. Archivio Italiano di Urologia e Andrologia. 85, 2 (Jun. 2013), 107-108.

Koronal reformat kontrastlı BT incelemesinde sol böbrekte yağ doku ile benzer dansiteli lezyon mevcut (beyaz ok)

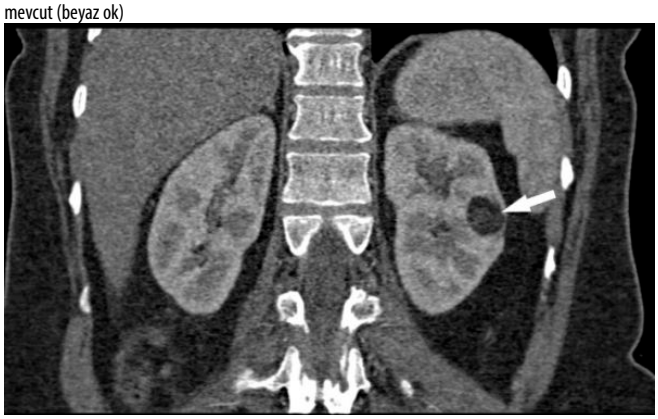

Aksiyel kontrastlı BT görüntüde sol renal ven içerisinde düşük dansiteli (-24 HU) ölçülen yağ dansitesinde lezyon izlenmektedir (beyaz ok). Karaciğer inferior komşuluğunda yumuşak doku dansitesinde ekstra bir lezyon daha mevcut (siyak ok).



Renal kortikal lezyon (beyaz ok) ile renal sinüse ve renal vene uzanan komponenti (ok başları) izlenmektedir.



Kardiyovasküler Görüntüleme

PS-058

KONJENİTAL UNİLATERAL İLİOFEMORAL ARTER APLAZİSİ

Nurullah Dağ[1], Mehmet Öztürk[2]

[1]Malatya Eğitim ve Araştırma Hastanesi, Radyoloji Kliniği
[2]Selçuk Üniversitesi Tıp Fakültesi, Çocuk Radyolojisi Bilim Dalı

Giriş ve Amaç: İliak ve femoral arterlerin vasküler malformasyonları oldukça nadir görülmektedir (1). Sıklıkla tesadüfen veya alt ekstremite iskemisi etyolojisi açısından yapılan tetkikler sırasında saptanmaktadır (2). İliofemoral anomalilerin kesin prevalansı bilinmemektedir. Litaretürde sadece birkaç tane iliofemoral arter hipoplazi veya aplazisi bildirilmektedir (1-5). Ek olarak, bazen bu anomalilere kompleks genitoüriner malformasyonları da eşlik edebilir (3). Bu bildiride unilateral konjenital iliak ve femoral arter aplazi olgusunu sunmayı amaçladık.

Olgu Sunumu: 6 yaşında kız çocuğu acil servise karın ağrısı şikâyeti ile başvurdu. Akut apandisit ön tanısı ile yapılan ultrasonografide insidental olarak sağ iliak ve femoral arter izlenmedi. Hastanın ek bir hastalığı, travma ve cerrahi öyküsü yoktu. Aktivite sonrası sağ alt ekstremitede ağrı ve/veya hareket kısıtlılığı bildirilmedi. Fizik muayenede sol alt ekstremite sağa nazaran hipertrofikti. Bilateral distal nabızlar palpabl olarak saptandı. Vasküler yapıların ayrıntılı değerlendirilmesi için bilgisayarlı tomografi anjiografi (BTA) çekildi. Sağ ana iliak arterden anterior tibial arter-tibioperoneal trunk düzeyine kadar arteryel yapılar (ana-eksternal-internal iliak arter, ana-yüzeysel-derin femoral arter, popliteal arter) izlenmedi (Resim 1 a, b, c). Tariflenen düzeyde kollateral vasküler yapılar dikkati çekti. Bunun dışında eşlik eden başka bir patoloji saptanmadı.

Tartışma ve Sonuç: İliofemoral arterin konjenital aplazisi son derece nadir görülmektedir. 8000 hasta ile yapılan bir çalışmada yalnızca 6 hastada iliofemoral arter anomalisi tespit edilmiştir (6). Kollateral vasküler yapılara bağlı olarak alt ekstremite gelişimi genelde normaldir (4). Hastalar sıklıkla asemptomatiktir ve rastlantısal olarak veya otopside saptamaktadır (1). Nadir ve özellikle ileri yaş vakalarda, alt ekstremitede iskemik semptomlar ile karşılaşılmaktadır (3, 5). Bizim olgumuzda iliofemoral arter anomalisi hastanın şikayetinden bağımsız, rastlantısal olarak tespit edildi ve eşlik eden ek herhangi bir anomali saptanmadı. Sonuç olarak pediatrik hasta popülasyonunda konjenital anomaliler akılda tutularak görüntüleme modaliteleri yapılmalı ve insidental patolojiler açısından dikkatli olunmalıdır.

Anahtar kelimeler: İliak arter, femoral arter, aplazi, konjenital, bilgisayarlı tomografi

Kaynaklar

1. Tekgündüz KŞ, Ceviz N, Kantarcı M, et al. Rare cause of absence of femoral arterial pulse: bilateral common iliac artery hypoplasia. Pediatrics International. 2014;56:909-10.
2. Dabydeen DA, Shabashov A, Shaffer K. Congenital absence of the right common iliac artery. Radiology Case Reports 2008;3:47.
3. Green CS, Helmy MA. Novel, congenital iliac arterial anatomy: Absent common iliac arteries and left internal iliac artery. Radiology case reports 2014;9:978.
4. Harikrishnan S, Krishnamoorthy K, Tharakan J. Congenital bilateral aplasia of external iliac arteries. International journal of cardiology 2001;80:85-6.
5. Koyama T, Kawada T, Kitanaka Y, et al. Congenital anomaly of the external iliac artery: a case report. Journal

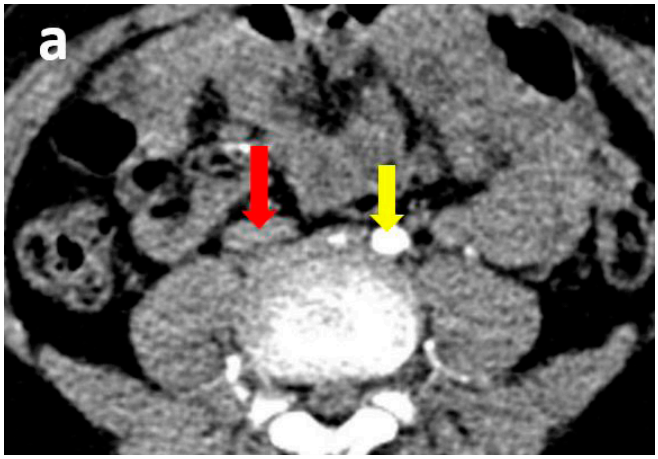

Resim 1 a. Aksiyel BTA kesitleri: Sol ana iliak arter (sarı ok) izlenirken, sağ ana iliak arter (kırmızı ok) izlenmiyor.

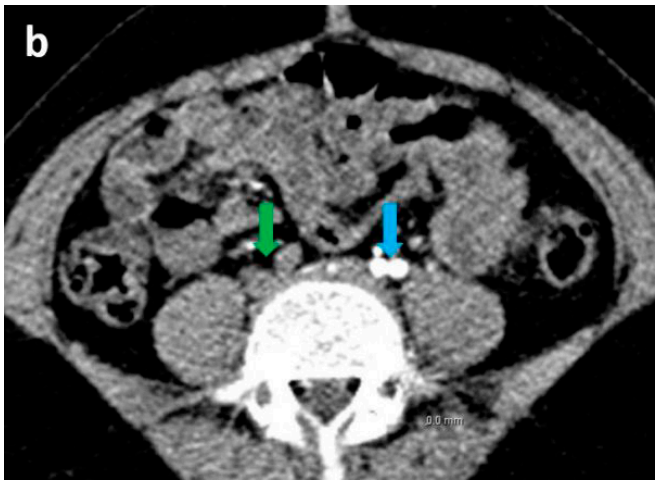

Resim 1 b. Aksiyel BTA kesitleri: Sol eksternal- internal iliak arterler (mavi ok) izlenirken, sağ eksternal- internal iliak arterler (yeşil ok) izlenmiyor.

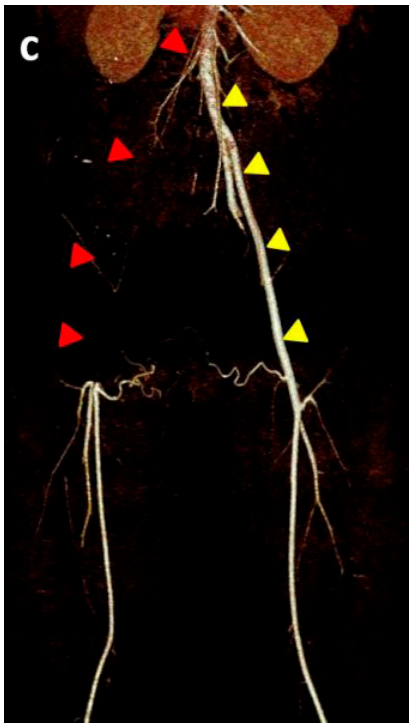

Resim 1 c. 3D BTA görüntülerinde (c) solda ana iliak arterden anterior tibial arter-tibioperoneal trunk (sarı ok başları) düzeyine kadar arteriyel yapılar izlenirken, sağda izlenmiyor (kırmızı ok başları).

Toraks Radyolojisi

PS-059

COVİD-19 PANDEMİSİNDE POSTOPERATİF KAFA KARIŞTIRICI DURUM: NEGATİF-BASINÇ PULMONER HEMORAJİ OLGUSU

Şehnaz Evrimler[1], İrfan Okumuşer[2]

[1]Süleyman Demirel Üniversitesi Tıp Fakültesi Radyoloji Anabilim Dalı
[2]Özel Park Hayat Hastanesi, Radyoloji Bölümü

Giriş ve Amaç: Negatif basınç pulmoner ödem üst hava yolu obstrüksiyonuna karşı gelişen güçlü inspiratuar efor sonrasında gelişen akut respiratuar yetmezliğin sebebidir (1).

Sadece pulmoner ödem şeklinde de görülebilir, diffüz alveoler hemorajiye de ilerleyebilir. Negatif basınç pulmoner hemoraji (NBPH) nadir görülmekle birlikte genel anestezi sonrası gelişebilen mortal bir komplikasyondur (2).

Bu olgu sunumu ile Covid-19 pandemi döneminde postoperatif solunum yetmezliği kliniği ile prezente olan hastalarda Covid-pnömonisi ile de karışabilecek NBPH bulgularını tartışmayı amaçladık.

Olgu Sunumu: Sol aşil tendon rüptürü nedeni ile genel anestezi altında opere olan 49 yaş erkek hastanın özgeçmişinde 9 yıldır tip 2 Diabetes Mellitus tanısı bulunmaktaydı. Anestezi için propfol 200 mg, recuronyum 50 mg kullanıldı. Preoperatif oksijen satürasyonu % 99 ölçüldü. Tam kan, biyokimya, C-reaktif protein (CRP), sedimentasyon değerleri normaldi. Covid antigen testi negatifdi. Poster-anterior akciğer grafisinde patolojik bulgu izlenmedi (Resim 1A). Postoperatif ekstübasyondan sonra solunum sıkıntısı izlenen hastanın oksijen satürasyonu %90 ölçüldü. Kan testlerinde kreatin kinaz ve CRP artışı izlendi. Kardiyak panel normal izlendi. Postoperatif 1. gün PAAG (Resim 1B) ve toraks Bilgisayarlı Tomografi (BT) (Resim 2) tetkikinde bilateral yarasa kanadı şeklinde perihiler bölgeden perifere uzanan alveolar konsolidasyon ile uyumlu dansite artışı izlendi. Geniş spektrumlu antibiyotik (amoksisilin klavülonat), intravenöz metilprednizolon (1mg/kg), inhaler steroid ve B2 agonist tedavisi başlandı. On gün içerisinde semptomları tamamen gerileyen hastanın CRP değerleri normal sınırlara geriledi. Toraks BT tetkikinde de tüm konsolidasyonların gerilediği gözlendi (Resim 3).

Tartışma ve Sonuç: NBPÖ ve NBPH genel anestezi sonrası görülen nadir ama mortal bir komplikasyon olup hava yolu obstruksiyonun nedeni genelde larinks ödemi, laringospazm veya yabancı cisim aspirasyonudur (3-5). Bizim vakamızda da mekanik obstruksiyon nedeni bulunmamaktaydı ve obstruksiyonun sebebi olarak laringospazm düşünüldü. NBPÖ laringospazm olan olguların %4'de görülebilmektedir (2, 4). NBPÖ genelde bizim vakamızda da olduğu gibi ekstübasyondan sonra hemen görülür; ancak bazı geç başlangıç gösteren vakalar da bildirilmiştir (6, 7). Bu olgularda tanı klinik bulgular, bronkoskopi, bronkoalveoler lavaj ve görüntüleme bulguları ile konulmaktadır (1, 2, 7, 8). NBPÖ/NBPH hastalarına destek tedavi uygulanmaktadır. Yeterli oksijen tedavisi, non-invaziv veya invaziv pozitif basınç ventilasyon ile iyi yanıt alınmaktadır (1, 2, 7, 8).

Radyolojik olarak bilateral simetrik yarasa kanadı şeklinde opasite artışı izlenen olgularda ayrıcı tanıda pulmoner ödem ve hemorajinin yanısıra pnömoni de yer almaktadır (9, 10). Covid-19 pandemi döneminde de ilk akla gelen Covid pnömomisi olmaktadır. Tipik olarak periferal, bilateral/ multifokal buzlu cam dansite artışı, konsolidasyon, kaldırım taşı görünümü şeklinde izlenmekle birlikte indetermine veya atipik prezentasyonlar da gösterebilmektedir (11).

Sonuç olarak, postoperatif dönemde solunum sıkıntısı ile prezente olan hastalarda özellikle de Covid pandemi döneminde kafa karıştıcı bir durum olabilcek NBPÖ ve NBPH tanılarını radyologlar akılda bulundurmalıdır.

Anahtar kelimeler: negatif-basınç, pulmoner ödem, hemoraji, Covid-19, pnömoni

Kaynaklar
1. Bhattacharya M, Kallet RH, Ware LB, Matthay MA. Negative-pressure pulmonary edema. Chest. 2016;150(4):927-33.
2. Contou D, Voiriot G, Djibré M, Labbé V, Fartoukh M, Parrot A. Clinical features of patients with diffuse alveolar hemorrhage due to negative-pressure pulmonary edema. Lung. 2017;195(4):477-87.
3. Boyd M, Chatterjee A, Chiles C, Chin R. Tracheobronchial foreign body aspiration in adults. Southern medical journal. 2009;102(2):171.
4. Visvanathan T, Kluger M, Webb R, Westhorpe R. Crisis management during anesthesia: laryngospasm. BMJ Quality & Safety. 2005;14(3):e3-e.
5. Wittekamp BH, van Mook WN, Tjan DH, Zwaveling JH, Bergmans DC. Clinical review: post-extubation laryngeal edema and extubation failure in critically ill adult patients. Critical care. 2009;13(6):1-9.
6. Glasser SA, Siler JN. Delayed onset of laryngospasm-induced pulmonary edema in an adult outpatient. The Journal of the American Society of Anesthesiologists. 1985;62(3):370-.
7. Koide M, Kitada T, Kogure M, Fukui K, Sogabe K, Kato Y, et al. Extraordinary Delayed-Onset Negative Pressure Pulmonary Hemorrhage Resulting in Cardiac Arrest after General Anesthesia for Vocal Cord Polypectomy. Case Reports in Critical Care. 2020;2020.
8. Rosero-Britton B, Uribe A, Stoicea N, Periel L, Bergese SD. Negative pressure pulmonary edema postextubation following medial nerve repair with sural graft surgery in a young patient: A case report. Medicine. 2018;97(52).
9. Gluecker T, Capasso P, Schnyder P, Gudinchet F, Schaller M-D, Revelly J-P, et al. Clinical and radiologic features of pulmonary edema. Radiographics. 1999;19(6):1507-31.
10. Swensen SJ, Aughenbaugh GL, Douglas WW, Myers JL. High-resolution CT of the lungs: findings in various pulmonary diseases. AJR American journal of roentgenology. 1992;158(5):971-9.
11. Simpson S, Kay FU, Abbara S, Bhalla S, Chung JH, Chung M, et al. Radiological society of north America expert consensus document on reporting chest CT findings related to COVID-19: endorsed by the society of thoracic Radiology, the American college of Radiology, and RSNA. Radiology: Cardiothoracic Imaging. 2020;2(2):e200152.

Preoperatif postero-anterior akciğer grafisi (PAAG) normal olarak izlenirken (A), postoperatif 1. Gün PAAG'de bilateral santralden perifere uzanan simetrik opasite artışı mevcuttur (B).

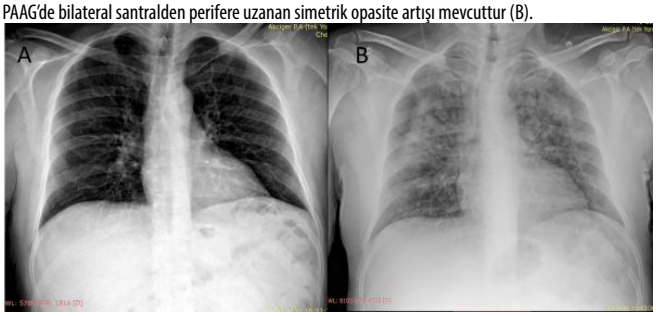

Postoperatif 1. gün toraks BT tetkikinde tüm zonlarda bilateral yarasa kanadı şeklinde alveoler konsolidasyon ile uyumlu dansite artşı izlenmektedir.



Postoperatif 10. gün toraks BT tetkikinde önceki incelemede izlenen konsolidasyon bulgusu tamamen gerilemiş olarak izlenmektedir.



Girişimsel Radyoloji

PS-060

KARACİĞER ALVEOLAR EKİNOKOK VAKASINDA PORTAL VEN EMBOLİZASYONU

Suat Eren, Şeymanur Altınok, Gürkan Öztürk
Atatürk Üniversitesi, Tıp Fakültesi

Giriş-Amaç: Karaciğer Alveolar Ekinokok hastalığı paraziter bir hastalık olmasına rağmen lokal invazyon veya metastaz yaparak malign kitle lezyonlar gibi davranış gösterir. Bu hastalarda medikal tedavi ile birlikte geniş kitle eksizyonu veya karaciğer transplantasyonu en etkili tedavidir.

Olgu Sunumu: Alveolar kist için serolojisi pozitif olan 36 yaşında kadın hastada BT de karaciğer sağ lobda multiple alveolar ekinokok lezyonları izlendi (Resim 1). Karaciğer dışı lezyonları olmayan hastaya öncelikli olarak sağ portal ven embolizasyonu yapılıp sol lobda yeterli büyüme sağlandıktan sonra sağ hepatektomi yapılması planlandı. Bu amaçla sol portal vene girilerek sağ hepatik ven kateterize edildi ve 8. Segment dalından başlanarak lipiodol-histoacryl karışımı ile sağ portal ven embolizasyonu yapıldı (Resim 2). Yeterli embolizasyon yapıldığı görüldükten sonra trakt ablasyonu yapılarak işlem sonlandırıldı. Hasta 3. Gün sorunsuz taburcu edildikten sonra 2 ay sonra alınan kontrol tomografide sol lobda yeterli hipertrofi görüldü (Resim 3). Hasta operasyona alınarak sağ hepatektomi yapıldı (Resim 4). Cerrahi sonrası komplikasyon izlenmeyen hasta ayaktan takip altındadır.

Tartışma: Rezidü karaciğer volümünü artırmak ve karaciğer transplantasyon tedavisi gereksinimini azaltmak için lob veya segmente sınırlı lezyonlarda lezyon olan tarafa operasyon öncesi portal ven embolizasyonu tedavisi kullanılmaktadır(1,2). Özellikle rezidü sağlam karaciğer volümü yetersiz olan hastalarda portal ven embolizasyonunun etkin bir tedavi olduğu gösterilmiştir (3).

Sonuç: Portal ven embolizasyonu diğer karaciğer lezyonlarında olduğu gibi alveolar ekinokok hastalığı olan uygun vakalarda rezidü karaciğer volümünü artırmak için kullanılabilir.

Anahtar kelimeler: Alveolar echinococcus, liver, portal vein embolisation

Kaynaklar
1-Azoulay D, Castaing D, Smail A, et al. Resection of nonresectable liver metastases from colorectal cancer after percutaneous portal vein embolization. Ann Surg. 2000;231:480–486.
2-van Lienden KP, van den Esschert JW, de Graaf W, et al. Portal vein embolization before liver resection: a systematic review. Cardiovasc Intervent Radiol. 2013;36:25–34.
3-Christophe Laurent, Benjamin Fernandez, Arthur Marichez, Jean-Philippe Adam, Panteleimon Papadopoulos, Bruno Lapuyade and Laurence Chiche. Radiological Simultaneous Portohepatic Vein Embolization (RASPE) Before Major Hepatectomy A BetterWay to Optimize Liver Hypertrophy Compared to Portal Vein Embolization. Ann Surg 2020;272:199–205

BT de sağ lobda birden çok lezyon

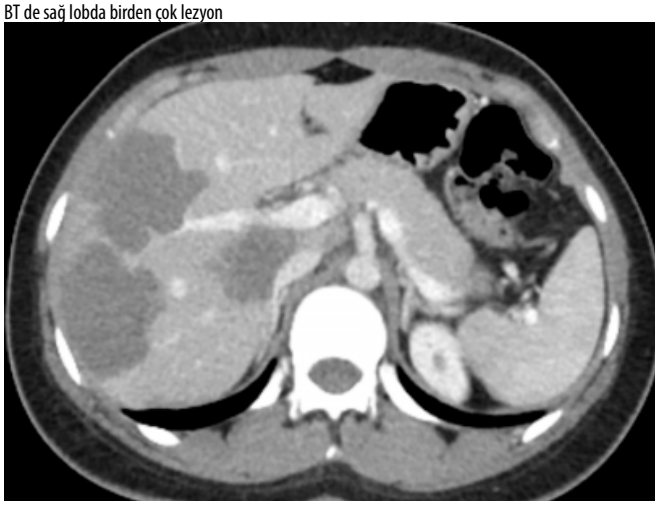

Sağ PV embolizasyonu



Embolizasyon sonrası kontrol BT de sol lobda hipertrofi



Sağ hepatektomi sonrası BT kontrolü



Abdominal Radyoloji

PS-061

NADİR BİR DUODENAL OBSTRÜKSİYON NEDENİ: WİLKİE SENDROMU (WILKIE'S SYNDROME: A RARE CAUSE OF DUODENAL OBSTRUCTION)

Tunjay Mammadov, Gonca Erbaş

Gazi Üniversitesi Tıp Fakültesi, Radyoloji Anabilim Dalı

Giriş ve Amaç: 'Wilkie sendromu' diğer adı ile 'SMA sendromu' yetişkin veya çocuklarda duodenal obstrüksiyonun nadir bir nedenidir. Bu sunuda acile safralı kusma bulguları ile başvuran 35 yaşında erkek hastada nadir görülen Wilkie ve Nutcracker sendromu birlikteliği tanı-tedavi öncesi ve sonrası radyolojik bulguları ile sunulmaktadır.

Olgu Sunumu: 35 yaşındaki erkek hasta, acil servisimize sağ üst karın ağrısı ve kusma şikayetleri ile başvurdu. Hastanın 3 ay önce başlayan kusma ve kabızlık şikayetleri olduğu, 13 kg kaybettiği (63>>50 kg), kusmaların yemek yedikten 1-2 saat sonra, yediklerini içerir şekilde, sindirilmemiş gıda halinde olduğu öğrenildi. Hastanın yapılan ayakta batın grafisi ve hepatobilier USG tetkiklerinde belirgin patolojik bulgu saptanmadı. Semptomatik tedaviye rağmen şikayetleri devam eden hastaya kontrastlı abdomen bilgisayarlı tomografisi (BT) çekildi. BT görüntülemede mide ileri derece distandü ve pitotik görünümde izlendi (resim 1). Aorta-mezenterik açı 13 derece olup normalin altında, abdominal aorta ve SMA arasında uzaklık 2,3 mm ölçülmüş olup azalmıştı. (SMA sendromu) (resim 2,3). Ayrıca sol renal ven aort ile SMA arasında daralmış olup bu düzeyde 1,7 mm, proksimalde 8,6 mm idi (Nutcracker fenomeni) (resim 4). Hastanın oral kontrast madde ile elde edilen floroskopik görüntülemesinde duodenum 3. segmentindeki bası/darlık gerçek zamanlı olarak ortaya konuldu (resim 5). Hastanın yapılan laboratuvar testlerinde Nutcracker sendromunun bulgusu olan proteinüriye rastlandı. Hastaya konservatif tedavi uygulanmasına rağmen şikayetlerinin gerilememesi üzerine cerrahi operasyon planlandı. Treitz ligamentinin amputasyonu ve aortiko mezenterik adipoz doku restorasyonu yapılarak SMA aortadan uzaklaştırıldı. Ameliyat sonrası BT görüntülemede aorta- mezenterik açının 29 derece olduğu ve duodenal basılanmanın belirgin gerilediği izlendi (resim 6).

Tartışma: Nutcracker sendromu ve Wilkie sendromu superior mezenterik arterin abdominal aortadan dar bir açı (<22°) ile çıkması ve bunun sonucunda sol renal venin (nutcracker S) ve duodenum 3. segmentinin (Wilkie S) abdominal aorta ve superior mezenterik arter arasında sıkışması sonucu oluşan nadir bir vasküler hastalıktır (1). Normalde aorta mezenterik açı ve mesafe sırasıyla 28-65 derece ve 10-34 mm arasındadır. SMA sendromunda ve Nutcracker sendromunda her iki parametre azalır ve açı 6-22 derece arasında ve mesafe 2-8 mm arasında değişir(2,3). Hastalığın nedeni tam olarak bilinmemekle beraber hızlı bir şekilde gerçekleşen kilo kaybının mezenterik yağ dokuda azalma yaparak duodenumun sıkışmasına sebep olduğu düşünülmektedir(3). Duodenum sıkışması sonucunda hastalarda bulantı, kusma, karında distansiyon, kilo kaybı ve yemeklerden sonra oluşan epigastrik ağrı bulgularına rastlanır. Kilo kaybı diğer semptomlardan genellikle daha önce başlar. Ayrıca sol renal venin basılanması sonuçu hematüri, ortostatik proteinüri, sol yan ağrısı, dismenore, varikosel gibi semptom ve bulgular meydana gelmektedir(4). Şikayetleri uzun süre devam eden ve konservatif tedavilere yanıt vermeyen hastalarda cerrahi tedaviler uygulanmaktadır(5).

Sonuç: SMA sendromu, özellikle ağır kilo kaybı olan hastalarda, mide distansiyon semptomları ve kusma şikayetleri varsa ayırıcı tanıda düşünülmelidir. Nadir olgularda Nutcracker sendromu ile birlikteliği olabileceği akılda tutulmalıdır. Multidisipliner yaklaşım, doğru bir tanı ve tedavi sağlar.

Anahtar kelimeler: Duodenal Compression Syndrome, Mesenteric Duodenal Compression Syndrome, Wilkie Syndrome, Renal Nutcracker Phenomenon, Renal Vein Entrapment Syndrome

Kaynaklar

1) Vulliamy P, Hariharan V, Gutmann J, Mukherjee D. Superior mesenteric artery syndrome and the 'nutcracker phenomenon'. BMJ Case Rep. 2013;2013:bcr2013008734. Published 2013 Mar 21. doi:10.1136/bcr-2013-008734
2) Hangge PT, Gupta N, Khurana A, et al. Degree of Left Renal Vein Compression Predicts Nutcracker Syndrome. J Clin Med. 2018;7(5):107. Published 2018 May 8. doi:10.3390/jcm7050107
3) Lamba R, Tanner DT, Sekhon S, McGahan JP, Corwin MT, Lall CG. Multidetector CT of vascular compression syndromes in the abdomen and pelvis. Radiographics. 2014 Jan-Feb;34(1):93-115. doi: 10.1148/rg.341125010. Erratum in: Radiographics. 2015 May-Jun;35(3):973. PMID: 24428284.
4) Lippl F, Hannig C, Weiss W, Allescher HD, Classen M, Kurjak M. Superior mesenteric artery syndrome: diagnosis and treatment from the gastroenterologist's view. J Gastroenterol. 2002;37(8):640-3. doi: 10.1007/s005350200101. PMID: 12203080.
5) Shiyanagi S, Kaneyama K, Okazaki T, Lane GJ, Yamataka A. Anterior transposition of the third part of the duodenum for the treatment of superior mesenteric artery syndrome. J Pediatr Surg. 2008 Feb;43(2):e1-3. doi: 10.1016/j.jpedsurg.2007.09.070. PMID: 18280262.

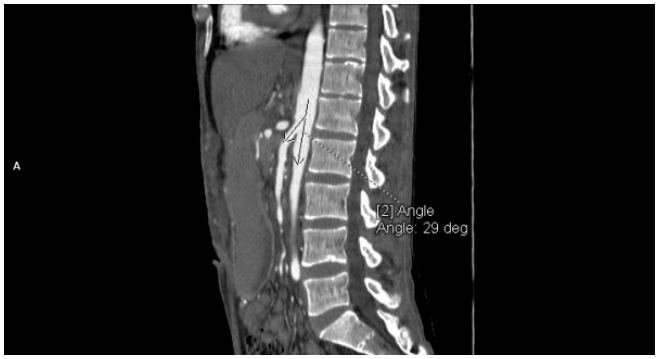

Resim 6. Ameliyat sonrası BT görüntülemede aorta mezenterik açının 29 derece olarak ölçülmüştür.



Resim 2. Sagital reformat BT görüntüsünde Aorta mezenterik açı 13 derece olup normalin altındadır



Resim 1. Koronal reformat BT görüntülerinde mide ileri derece distandü artmış boyutta, pitotiktir

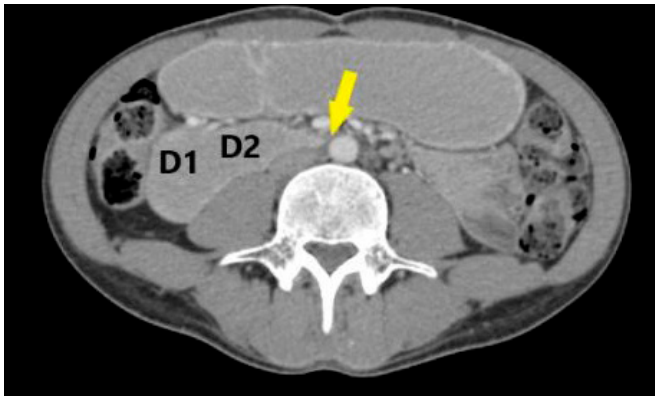

Resim 3. Duodenum 3. segmenti (sarı ok) Aorta ile SMA arasında basılanmaktatır. Duodenum 1 ve 2. segmentinin (D1,D2) distandü olduğu dikkati çekmiştir.



Resim 4. Sol renal ven Aorta ve SMA arasında basılanmaktadır (sarı ok)



Resim 5. Distal mideye NG sondadan verilen oral kontrast duodenum 3. segmentindeki bası (kırmızı ok) sonucunda duodenum 2. segmentinde göllenmesi

Pediatrik Radyoloji

PS-062

PELİZAEUS-MERZBACHER BENZERİ HASTALIK: GJC2 GEN MUTASYONLU PEDİATRİK BİR OLGUDA MANYETİK REZONANS GÖRÜNTÜLEME BULGULARI

Özge Yapıcı [1], Eda Almus[1], Bülent Arslan[1], Hamza Polat[2], Gülten Öztürk[3], Nuri Çagatay Çimşit[1]

[1]Marmara Üniversitesi Pendik Eğitim ve Araştırma Hastanesi, Radyoloji Anabilim Dalı
[2]Marmara Üniversitesi Pendik Eğitim ve Araştırma Hastanesi, Tıbbi Genetik Anabilim Dalı
[3]Marmara Üniversitesi Pendik Eğitim ve Araştırma Hastanesi, Çocuk Nörolojisi Bilim Dalı

Giriş-Amaç: Pelizaeus-Merzbacher benzeri hastalık (PMBH), bir gap-junction proteini olan connexin'i (Cx47) kodlayan GJC2 genindeki mutasyonların neden olduğu otozomal resesif bir hastalıktır (1). PMLD, X'e bağlı Pelizaeus-Merzbacher hastalığı (PMH) ile aynı klinik ve radyolojik özellikleri paylaşır, ancak PMH'da beklendiği gibi PLP1 geninde bir mutasyon yoktur. Manyetik Rezonans Görüntüleme (MRG)'de hipomiyelinasyon ile, klinik açıdan ise erken başlangıçlı nistagmus, gecikmiş motor kilometre taşları, progresif spastisite ve ataksi ile karakterizedir (1,2). Burada, GJC 2 gen mutasyonuna sahip 22 aylık bir erkek çocuğunun MRG bulgularını sunuyoruz. Olgu Sunumu: 22 aylık erkek bebek, konuşma ve motor disfonksiyonu şikayetleri ile kranial MRG için radyoloji bölümüne sevk edildi. Fizik muayenesinde bilateral nistagmus ve görme kaybı mevcuttu. Geçmiş klinik öyküsünde 38. gebelik haftasında 2. derece akraba evliliğinden sezaryen ile doğduğu öğrenildi. 6. ayda başını tutma, 9. ayda desteksiz oturma, 12. ayda emekleme yeteneğine sahipken desteksiz yürüyebilme yeteneği hiç gelişmemişti. Kraniyal MRG'de, subkortikal ve periventriküler beyaz cevherde, internal ve eksternal kapsüllerde, beyin sapı ve korpus kallozumda T2 ağırlıklı görüntülerde (T2AG) simetrik hiperintensite izlendi (Şekil 1). T1 ağırlıklı görüntülerde (T1AG) serebrum ve serebellum'da gri ve beyaz cevher arasındaki ayrımın kaybolması, hipomyelinasyon ile uyumlu olarak değerlendirildi(Şekil 2). Sentrum semiovale, korpus kallozum ve mezensefalonun bazı kısımlarında T1AG'de hafif hiperintensite görülmesi bu düzeylerde az da olsa miyelinasyonun gerçekleştiğini düşündürmekte idi (Şekil 2). MRG'yi takiben genetik test için sevk edilen olgunun, homozigot GJC2 mutasyonuna sahip olduğu bulundu. Tartışma-Sonuç: PMBH, PMH'dakine benzer şekilde, beyinde miyelin birikiminin kalıcı kaybına bağlı klinik olarak nistagmus, serebellar ataksi ve spastisite ile karakterizedir (3). PMH'nın aksine PMBH'de semptomlar daha yavaş ilerler, kognitif fonksiyonlar daha çok korunur ve MRG'de kortikospinal traktların parsiyel miyelinasyonu görülür (3). PMBH olgularında, PMH ile benzer şekilde, kranial MRG'de serebral beyaz cevherde homojen T2 hiperintensite şeklinde prezente olan yaygın hipomiyelinasyon paterni görülür (2). Kortikospinal yolların değişken miyelinasyonu ile birlikte, pons'un T2 hiperintensitesi tipiktir. Olgumuzda gözlemlediğimiz gibi iç kapsülün arka bacağında kısmi miyelinasyon da bildirilmiştir (1,3). Olgumuzda olduğu gibi, serebellar beyaz cevher, korunmuş hacmi ile daha az etkilenebilir. Bazal ganglionlar ve talamus genellikle normaldir (1). Olgumuzun tanısı, daha ileri radyolojik inceleme gerektirmeden genetik çalışmalarla konmuştur. PMBH için spesifik bir tedavi yoktur ve tıbbi bakım çoğunlukla destekleyici tedavi ile sınırlıdır (2).

Anahtar kelimeler: Pelizaeus–Merzbacher-benzeri hastalık, manyetik rezonans görüntüleme, genetik

Kaynaklar

1. Biancheri R, Rosana C, Denegi L, et al. Expanded spectrum of Pelizaeus–Merzbacher-like disease: literature revision and description of a novel GJC2 mutation in an unusually severe form. European Journal of Human Genetics 2013; 21: 34–39.
2. Hobson GM, Garbern JY. Pelizaeus-Merzbacher Disease, Pelizaeus-Merzbacher-Like Disease 1, and Related Hypomyelinating Disorders. Semin Neurol 2012;32:62–67.
3. Bugiani M, Al Shahwan S, Lamantea E, et al. GJA12 mutations in children with recessive hypomyelinating leukoencephalopathy. Neurology 2006;67(2):273–279.

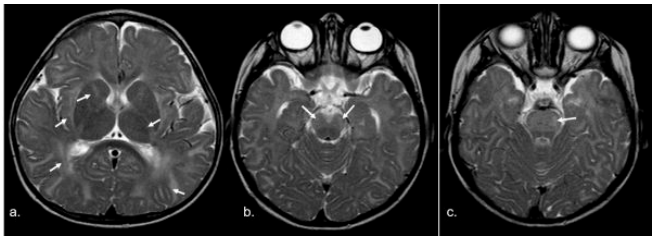

Şekil 1. T2A aksiyel görüntülerde, her iki serebral hemisferde subkortikal ve periventriküler beyaz cevherde, internal ve eksternal kapsüllerde, korpus kallozumda (a), ponsta belirgin beyin sapı oluşumlarında (b,c) simetrik hiperintens sinyal değişiklikleri izleniyor.

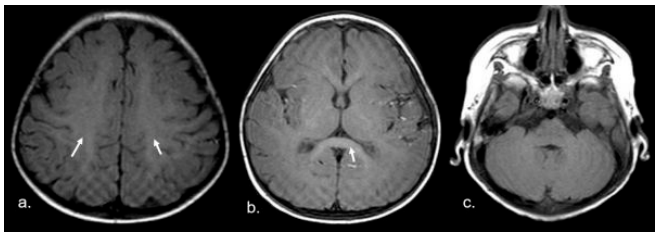

Şekil 2. T1A aksiyel görüntülerde, sentrum semiovale (a) ve korpus kallozum (b) düzeylerinde az da olsa gerçekleşen miyelinasyona bağlı silik hiperintensite görülebilmektedir. Hipomyelinasyona ikincil serebral (a,b) ve serebellar hemisferlerde (c) gri-beyaz cevher ayrımı kaybolmuştur.

Pediatrik Radyoloji

PS-063

COVİD-19 İLİŞKİLİ AKUT HEMORAJİK NEKROTİZAN ENSEFALOPATİ

Mehmet Doğmuş[1], Yonca Anık[1], Ece Devrim[1], Bülent Kara[2], Mesut Güngör[2], Selim Öncel[3]

[1]Kocaeli Üniversitesi Tıp Fakültesi Radyoloji
[2]Kocaeli Üniversitesi Tıp Fakültesi Çocuk Hastalıkları, Çocuk Nöroloji
[3]Kocaeli Üniversitesi Tıp Fakültesi Çocuk Hastalıkları, Çocuk Enfeksiyon Hastalıkları

Giriş ve Amaç: 2019 yılında ortaya çıkan koronavirüs (COVID-19) pandemisi, 200`ü aşkın ülkede bildirilen milyonlarca vaka ile dünyaya yayıldı. Hastalar tipik olarak ateş, nefes darlığı ve öksürük ile başvururken, daha az oranda da olsa nörolojik belirtiler bildirilmiştir (1). Merkezi sinir sistemi belirtileri, COVID-19 vakaların yaklaşık %25'inde bildirilmektedir (2). Bu yazıda 5 yaşında kız hastada nadir bir ensefalopati olan COVID-19 ile ilişkili akut hemorajik nekrotizan ensefalopatinin (AHNE) radyolojik bulgularını sunulacaktır.

Olgu: 5 yaşında kız hasta acil servise bulantı-kusma ile başvurdu. Öyküsünde yaklaşık 1 aydır süren halsizlik, karın ağrısı ve kilo alamama şikayetlerinin olduğu öğrenildi. Laboratuar testlerinde lökopeni (1.720/mm3), nötropeni (670/mm3), lenfopeni (990/mm3) ve artmış C-reaktif protein 5.71 mg/dL bulundu. Ayakta direkt batın grafisinde patoloji izlenmedi. KİBAS, intrakranial kitle ve intraparankimal ödem şüphesi ile aynı gün BT çekildi. BT de bilateral talamuslarda volümlü görünüm ve dansite kaybı izlendi. Kitle veya intraparankimal ödem izlenmedi. Aynı gün içerisinde çekilen MR incelemede bilateral talamuslarda volümlü görünüm, T2/FLAIR sinyal artışı ve difüzyon kısıtlılığı izlendi (Resim 2-3). Patolojik kontrastlanma, hemoraji veya trombüs izlenmedi (Resim 4). Ensefalit açısından klinik-laboratuvar değerlendirme önerildi. Lomber ponksiyonda alınan kültürde ensefalit ve menenjit paneli negatif olarak sonuçlandı. Hastanın öyküsünün derinleştirildiğinde 2 ay öncesinde aile olarak COVID-19 enfeksiyonu geçirdikleri öğrenildi. Yapılan BOS analizinde COVID-19 IgG pozitif olarak sonuçlandı. 3 gün sonrasında çekilen kontrol MR incelemede T2/FLAIR sekansında bilateral talamuslarda heterojen görünüm izlendi, volümlü görünüm devam etmekteydi (Resim 5). FFE sekansta hemoraji ve nekroz alanları, kontrastlı serilerde ise lezyonun çevresel kontrastlanma gösterdiği izlendi (Resim 6). Laboratuvar

değerleri ve MR korele değerlendirildiğinde görünüm COVİD-19 a bağlı AHNE ile uyumlu olarak değerlendirildi. Hastaya uygun destek tedavisi başlandı. Sonrasında çekilen kontrol MR da ise talamusta izlenen volümlü görünüm ve hemoraji alanlarının azaldığı izlendi.

Tartışma ve Sonuç: AHNE, COVID-19'un morbiditesi yüksek nörolojik bir komplikasyonudur (3). Paraenfeksiyöz demiyelinizasyon veya doğrudan viral invazyon olmaksızın kan-beyin bariyeri yıkımıyla sonuçlanan intrakraniyal sitokin fırtınası ile ilişkilidir. Ağırlıklı olarak pediatrik popülasyonda tanımlanmış olmasına rağmen, yetişkinlerde de ortaya çıkabilir. Genellikle influenza A ve B, parainfluenza, suçiçeği ve enterovirüs gibi viral enfeksiyonlara sekonder gelişir. En karakteristik görüntüleme özelliği, simetrik talamik tutulumlu, multifokal lezyonları içerir. Diğer yaygın olarak tutulan yerler arasında beyin sapı, serebral beyaz cevher ve serebellum bulunur. BT görüntülerinde lezyonlar hipodens görünür. MR görüntülemede anormal sinyaller T1'de hipointens ve T2'de hiperintenstir. Tutulan bölgelerde difüzyon kısıtlılığı görülebilir. Kontrast sonrası lezyonlar çevresel kontrastlanma gösterebilir (1). Bizim olguda bu bulguların tamamına yakınını karşılamaktaydı. Şiddetli COVID-19 enfeksiyonu olan, kalıcı ensefalopatisi veya koması olan hastalarda AHNE tanısı düşünülmelidir. AHNE insidansını, kronik nörolojik durumlarla ve immün supresyon, terapötiklerle ilişkisini daha iyi anlamak için uzun vadeli fonksiyonel sonuçlara ve daha büyük kohortlara ihtiyaç vardır (3).

Anahtar kelimeler: Covid-19, Manyetik Rezonans Görüntüleme, bilgisayarlı tomografi, akut hemorajik nekrotizan ensefalopati

Kaynaklar

1. Poyiadji, N., Shahin, G., Noujaim, D., Stone, M., Patel, S., & Griffith, B. (2020). COVID-19–associated acute hemorrhagic necrotizing encephalopathy: imaging features. Radiology, 296(2), E119-E120.
2. Desai, I., Manchanda, R., Kumar, N., Tiwari, A., & Kumar, M. (2021). Neurological manifestations of coronavirus disease 2019: exploring past to understand present. Neurological Sciences, 1-13.
3. Mullaguri, N., Sivakumar, S., Battineni, A., Anand, S., & Vanderwerf, J. (2021). COVID-19 Related Acute Hemorrhagic Necrotizing Encephalitis: A Report of Two Cases and Literature Review. Cureus, 13(4).

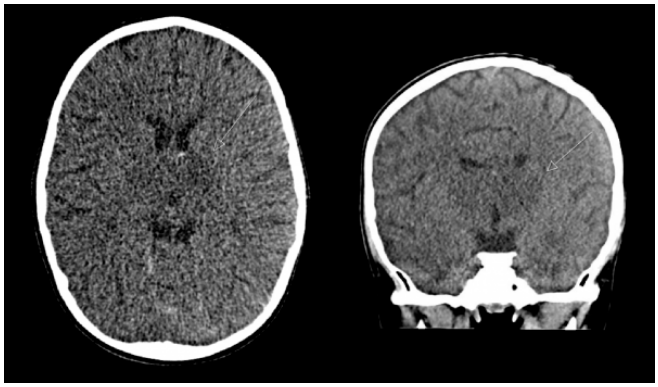

Resim 1. BT görüntülerinde bilateral talamusta volümlü görünüm ve dansite kaybı izleniyor.

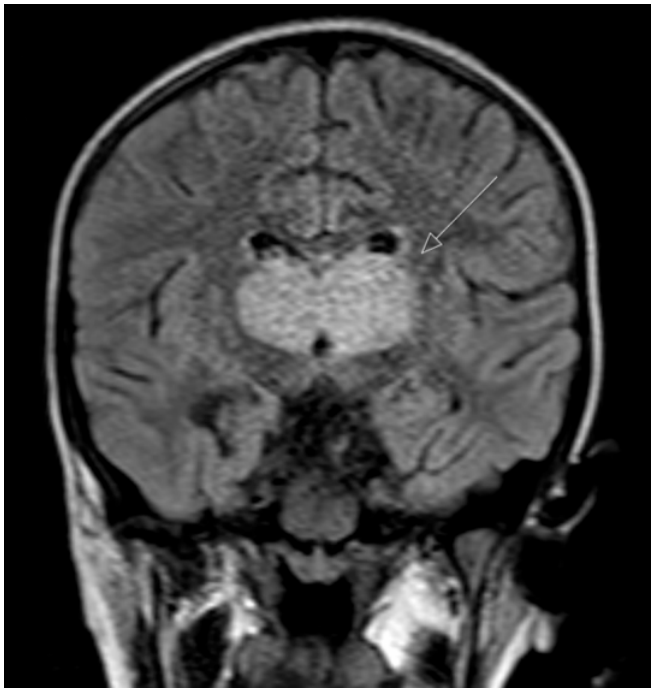

Resim 2. Hastanın ilk MR ında T2/FLAIR sekansında bilateral talamuslarda sinyal artışı ve volümlü görünüm izleniyor.

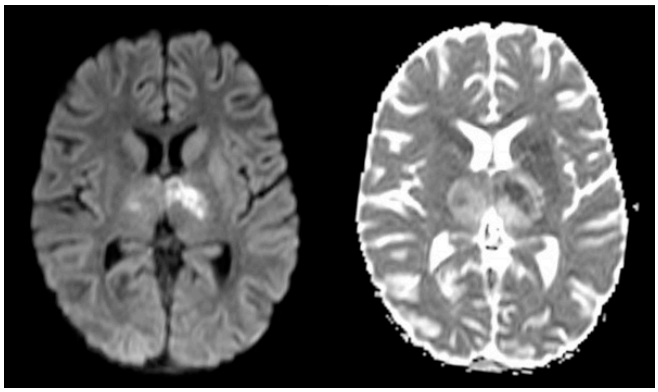

Resim 3. Hastanın ilk MR ında lezyonların difüzyon kısıtlaması gösterdiği izleniyor.

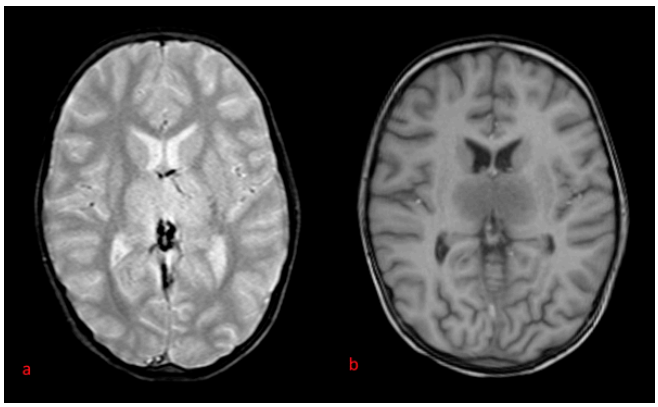

Resim 4. Hastanın ilk MR ı a. FFE sekansında lezyonlarda hemorajinin izlenmediği fakat talamuslardaki volüm artışına bağlı çevre venöz yapılarda dilatasyon dikkat çekiyor. b. Kontrastlı serilerde lezyonlarda herhangi bir tutulum görülmemektedir.

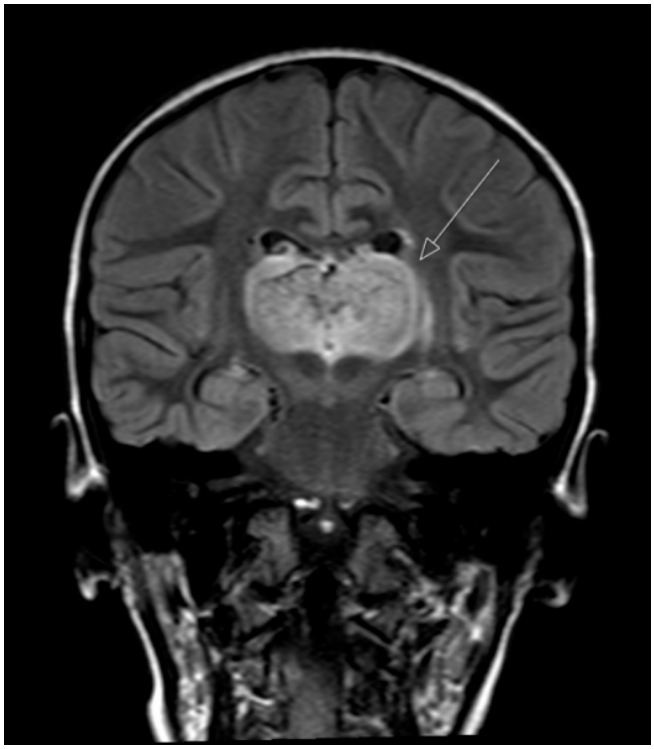

Resim 5. Hastanın 3 gün sonrasında çekilen kontrol MR ında T2/FLAIR sekansında heterojen görünüm ve sinyal artışı izleniyor.

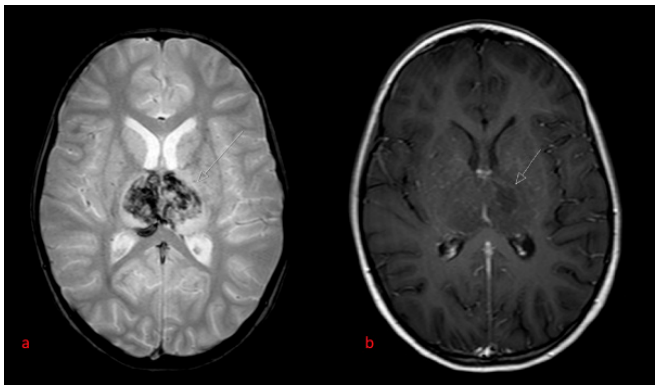

Resim 6. Hastanın 3 gün sonrasında çekilen kontrol MR ında a. Lezyonlarda yeni gelişen hemorajik odaklar izlendi. b. Lezyonlar çevresel kontraslanma gösteriyor.

Pediatrik Radyoloji

PS-064

AİLEVİ AKDENİZ ATEŞİ ÖN TANILI OLGUDA NUTCRACKER VE WİLKİE SENDROMU BİRLİKTELİĞİ

Vildan Güngörer[1], Mehmet Öztürk[2], Şükrü Arslan[1]

[1]Selçuk Üniversitesi Tıp Fakültesi, Çocuk Romatoloji Bilim Dalı
[2]Selçuk Üniversitesi Tıp Fakültesi, Çocuk Radyolojisi Bilim Dalı

Giriş ve Amaç: Nutcracker sendromu (NS) sol renal ven (SRV)'in superior mezenterik arter (SMA)ile abdominal aorta arasında sıkışması ile ortaya çıkan klinik tablodur (1). Duedonumun üçüncü segmentinin abdominal aorta ve SMA arasında sıkışarak nonspesifik klinik bulgular vermesi ise SMA sendromu (Wilkie sendromu (WS)) olarak adlandırılır (2). Bu bildiride Ailevi Akdeniz Ateşi (AAA) ön tanısı araştırılan adölesan olguda ortaya çıkan Nutcraker ve Wilkie sendromlarının birlikteliğinin klinik ve radyolojik bulgularını sunmayı amaçladık.

Olgu Sunumu: 17 yaşındaki erkek hasta iki yıldır özellikle yemeklerden sonra ortaya çıkan kıvrandırıcı tarzda karın ağrısı ve bulantı atakları ile başvurduğu çocuk hekimi tarafından idrarında protein 3+ saptanması üzerine AAA ön tanısıyla çocuk romatoloji polikliniğine yönlendirildi. Hastanın geçmiş kan tablosu da bilgisayar sisteminden tarandı ve AAA düşündürecek inflamatuar parametrelerin hiçbir zaman yükselmediği görüldü. Proteinüri ve karın ağrısı nedenini araştırmak amacıyla yapılan batın ultrasonografi (US)'de abdominal aorta ile superior mezenterik arter arasındaki açı 8 derece mesafe ise 5 mm ölçüldü (Resim 1 a, b). Bu seviyede SRV'in bası altında ve proksimalinin dilate ve distalde duodenum üçüncü kısmınında benzer şekilde bası altında olduğu görüldü (Resim 2 a, b). Tanıyı netleştirmek amacıyla yapılan kontrastlı batın BT'de US ile benzer bulgular izlendi (Resim 3 a, b) (Resim 4 a, b). Nutcraker ve Wilkie sendromları birlikteliği tanısı alan olgu tedavi ve cerrahi prosedürler için ilgili bölümlere konsülte edildi.

Tartışma ve Sonuç: WS'de duodenumun uç kısmında dıştan bası mevcuttur (3). Sağlıklı bireylerde paraaortik alandaki ve SMA çevresindeki mezenterik yağ dokusu ve lenfatik dokular duodenumu basıdan korur. Olgumuzda karın içi yağ dokusunda azalmaya neden olan bası ile tetiklenen hızlı kilo kaybı mevcuttu. NS'de SRV'nin mezoaortik açıda sıkışması sonucu intraluminal basınç artışı meydana gelir. Etyolojide renal pitozis, anormal derecede yüksek SRV çıkışı, SMA'nın anormal dar açılı aort çıkışı, pankreas kitleleri, lenfadenomegali, retroperitoneal yağ dokusu azlığı gibi nedenler yer alır (4). Her iki kompresyon sendromunun tanısında ilk noninvaziv radyolojik yöntem US'dir. BT ve manyetik rezonans anjiyografi, WS'de duodenumun eksternal kompresyonunu ve kompresyon proksimalinde dilatasyonu, NS'de ise SRV'nin aortomezenterik açıda ve kollateral venlerde kompresyonunu gösterebilen diğer noninvaziv radyolojik yöntemlerdir. Sağlıklı çocuklarda BT çalışmalarında normal SMA açısı 45.6±19.6 derece, SRV ve duodenal aralık mesafeleri 8.6±3.9 ve 11.3±4.8 mm olarak bildirilmiştir (5). Olgumuzda US ve kontrastlı abdominal BT'deki açı ve mesafe ölçümlerindeki azalmalar WS ve NS açısından anlamlıydı. Sonuç olarak, genellikle yeme sonrası ataklar halinde karın ağrısı, hızlı kilo kaybı ve proteinürisi olan, ön tanıda AAA düşünülen adölesan olgularda bu ataklara inflamasyon parametreleri yüksekliği eşlik etmiyorsa WS ve NS birlikteliği mutlaka ayırıcı tanı listesinde yer almalıdır. Tanıda US ve kontrastlı abdominal BT bulgularının bilinmesi ile birlikte iyi bir klinik değerlendirme çok önemlidir.

Anahtar kelimeler: SÜperior mesenteriK arter, nutcracker sendromu, wilkie sendromu

Kaynaklar

1. Kurç E. Nutcracker syndrome. Turkish Journal of Thoracic and Cardiovascular Surgery 2013; 21:1.
2. Shi Y, Shi G, Li Z, et al. Superior mesenteric artery syndrome coexists with Nutcracker syndrome in a female: a case report. BMC gastroenterology 2019;19:1-5.
3. Kalayci TO, Demir RO, Karasu S, et al. Coexistence of Nutcracker and Wilkie syndrome: a rare case. Turkısh Journal Of Thoracıc And Cardıovascular Surgery 2014;22:653-55.
4. Ahmed K, Sampath R, Khan MS. Current trends in the diagnosis and management of renal nutcracker syndrome: a review. Eur J Vasc Endovasc Surg 2006;31:410-6.
5. Arthurs OJ, Mehta U, Set PA. Nutcracker and SMA syndromes: What is the normal SMA angle in children? Eur J Radiol 2012;81:854-61

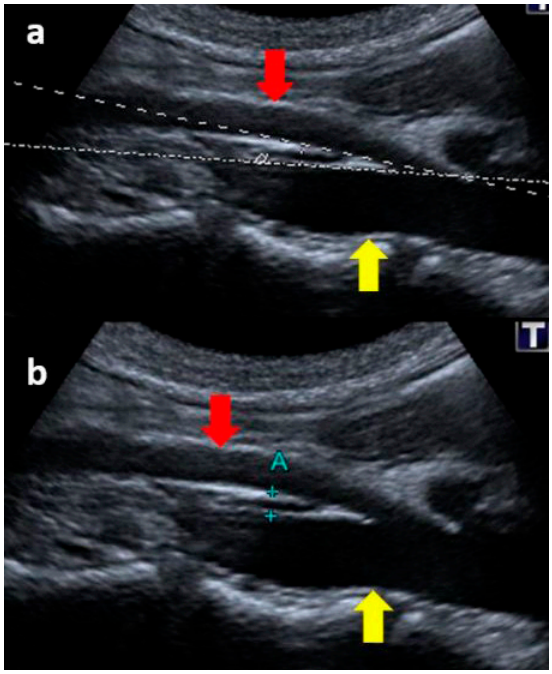

Resim 1 a, b. Gri skala ultrasonografi (US)'de abdominal aorta ile superior mezenterik arter (SMA) arasındaki açı 8 derece (a), mesafe ise 5 mm (b) ölçüldü (Sarı ok: SMA, kırmızı ok: abdominal aorta).

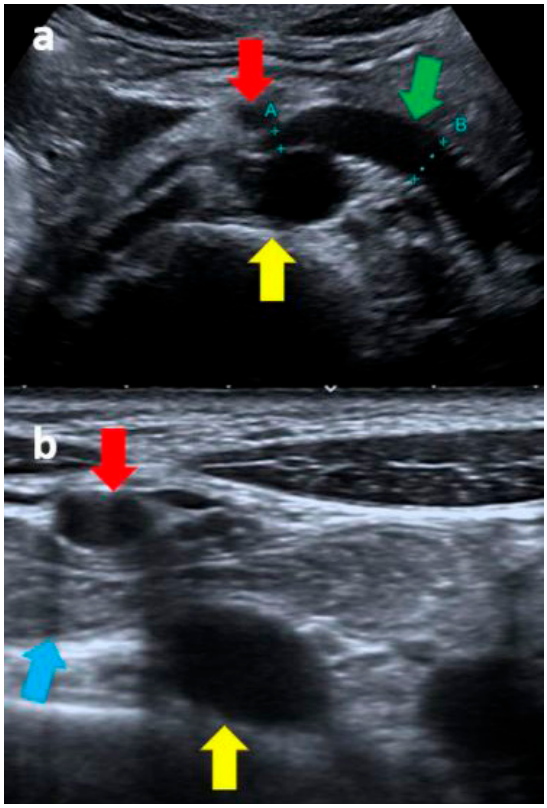

Resim 2 a, b. Gri skala ultrasonografi (US)'de sol renal venin bası altında ve proksimalinin dilate (a) ve distalde duodenum üçüncü kısmınında benzer şekilde da bası altında olduğu görüldü (b) (Sarı ok: SMA, kırmızı ok: abdominal aorta, sol renal ven: yeşil ok, duodenum: mavi ok).

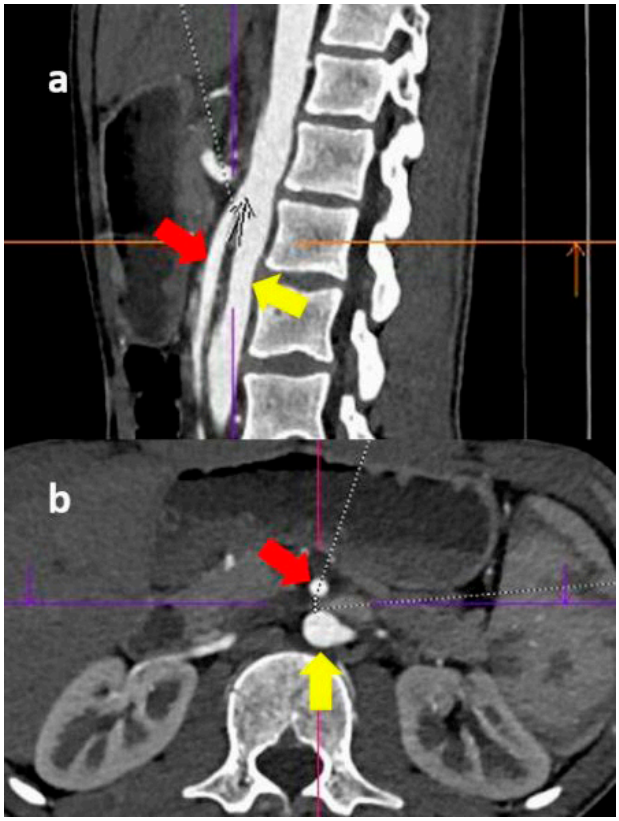

Resim 3 a, b. Kontrastlı batın BT'de abdominal aorta ile superior mezenterik arter (SMA) arasındaki açı (a) ve mesafe (b) ölçümleri. (Sarı ok: SMA, kırmızı ok: abdominal aorta).

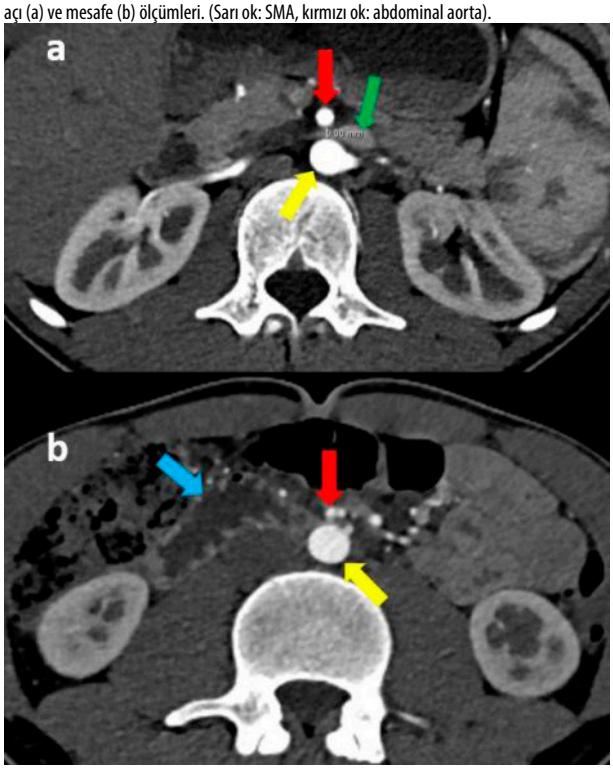

Resim 4 a, b. Kontrastlı batın BT'de sol renal venin bası altında ve proksimalinin dilate (a) ve distalde ise duodenum üçüncü kısmınında benzer şekilde bası altında olduğu izlenmektedir (sarı ok: SMA, kırmızı ok: abdominal aorta, sol renal ven: yeşil ok, duodenum: mavi ok).

Baş-Boyun Radyolojisi

PS-065

İNFANTTA MAKSİLLANIN NADİR TÜMÖRÜ: MELANOTİK NÖROEKTODERMAL TÜMÖR

Merve Turan[1], **Mehmet Öztürk**[2]

[1]*Selçuk Üniversitesi Diş Hekimliği Fakültesi, Ağız Diş ve Çene Radyolojisi Anabilim Dalı*
[2]*Selçuk Üniversitesi Tıp Fakültesi, Çocuk Radyolojisi Bilim Dalı*

Giriş ve Amaç: Melanotik nöroektodermal tümör (MNT), erken infantil dönemde ortaya çıkan çok nadir görülen, sıklıkla baş ve boyun bölgesinde yerleşen, hızlı büyüyen, melanin içeren benign bir neoplazmdır (1). Baş boyun bölgesinde ise çoğunlukla maksillada (%68-80), kafatasında (%11) veya mandibulada (%6) görülürler (2). Melanin pigmentinden dolayı ciltte mavi- siyah renk değişikliği görülebilir. Bu bildiride infantta maksillada yerleşim gösteren MNT'ün bilgisayarlı tomografi (BT) bulgularını sunmayı amaçladık.

Olgu Sunumu: Yedi aylık erkek infant, maksillada hızla büyüyen kitle sebebi ile hastanemize başvurdu. Fizik muayende cillte belirgin renkdeğişikliği saptanmadı. Olası kitle ön tanısıyla elde olunan maksillofasiyal BT'de maksillanın sağ yarısı anterior duvardan kaynaklanarak kemik medullayı dolduran, yer yer kortikal bütünlük kaybına yol açan, lobüle, konturlu, litik ve ekspansil 33x43x50 mm boyutlarında kitle lezyonu izlendi (Resim 1 a, b). İVKM sonrası yoğun homojen kontrastlanma gösteren lezyonun, süperiorda sağ maksiller sinüse uzandığı, mediolateral kesimde ise oral kaviteyi doldurduğu izlendi (Resim 2). Üç boyutlu BT görüntüde ise sağ süt santral keser dişin lezyonun periferine doğru yer değiştirdiği izlendi (Resim 3). Eksizyonel biyopsi melanotik nöroektodermal tümör olarak rapor edildi.

Tartışma ve sonuç: MNT, komşu kemik yapıların ve sinüslerin invazyonu dahil olmak üzere lokal agresif davranış sergileyebilmelerine rağmen, iyi huylu tümörler olarak kabul edilir (3). Literatürde MNT, konjenital melanokarsinom, retinal anlage tümörü, pigmente konjenital epulis veya melanotik progonoma olarak isimlendirilmiştir (4). Bu lezyonlar %10 ile %60 arasında değişen yüksek nüks oranı ile birlikte malign transformasyon riski %6.6'dır (3). Hastalara genellikle erüpsiyon kisti ile karıştırılan ağrısız, ülseratif olmayan mavimsi siyah dişeti kitlesi şikayeti ile başvururlar. Ayırıcı tanısında nöroblastom, lenfanjiyom, hemanjiyom ve konjenital granüler hücreli tümör düşünülmelidir (5). Direk grafi ve BT'de erozyon, ekspansiyon, hiperostoz ve yeni kemik oluşumu şeklinde kemik değişiklikleri görülebilir. BT'de çoğunlukla hiperdens izlenen lezyonun, hipodens varyantları da bildirilmiştir (4). BT ve MRG ile lezyonun sınırları ve boyutu doğru bir şekilde tanımlanabilir ve böylece preoperatif dönemde cerrahi yaklaşım için önemli bilgiler sağlanabilir (4). Sonuç olarak hızlı özellikle infantil dönemde ortaya çıkan hızlı büyüme potansiyeli ve lokal agresif davranışı nedeniyle MNT'ün preoperatif uzanımını değerlendirmede kesitsel görüntüleme oldukça önemlidir.

Anahtar kelimeler: İnfant, Maksilla, Melanotik nöroektodermal tümör

Kaynaklar

1. Mirich DR, Blaser SI, Harwood-Nash DC, et al. Melanotic neuroectodermal tumor of infancy: clinical, radiologic, and pathologic findings in five cases. AJNR Am J Neuroradiol. 1991;12:689-97.
2. Andrade NN, Mathai PC, Sahu V, et al. Melanotic neuroectodermal tumour of infancy–A rare entity. Journal of oral biology and craniofacial research 2016;6:237-40.
3. de Souza DFM, Sendyk DI, Seo J, et al. Melanotic neuroectodermal tumor of infancy in the maxilla. Case reports in dentistry 2013;2013:726815.
4. Agarwal P, Saxena S, Kumar S, et al. Melanotic neuroectodermal tumor of infancy: Presentation of a case affecting the maxilla. Journal of oral and maxillofacial pathology: JOMFP 2010;14:29.
5. Chrcanovic BR, Gomez RS. Melanotic neuroectodermal tumour of infancy of the jaws: an analysis of diagnostic features and treatment. Int J Oral Maxillofac Surg. 2019;48:1-8.

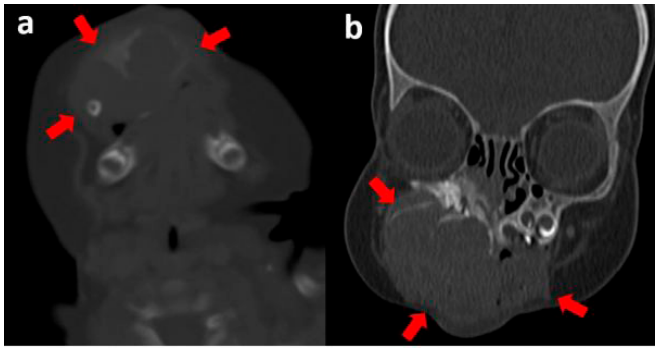

Resim 1 a, b. Aksiyal (a) ve koronal (b) BT kemik penceresi görüntüleri: Maksilla sağ anterior kemik medullasını dolduran, yer yer kortikal bütünlük kaybına yol açan, lobüle, konturlu, litik ve ekspansil kitle lezyon izlenmektedir (kırmızı oklar).

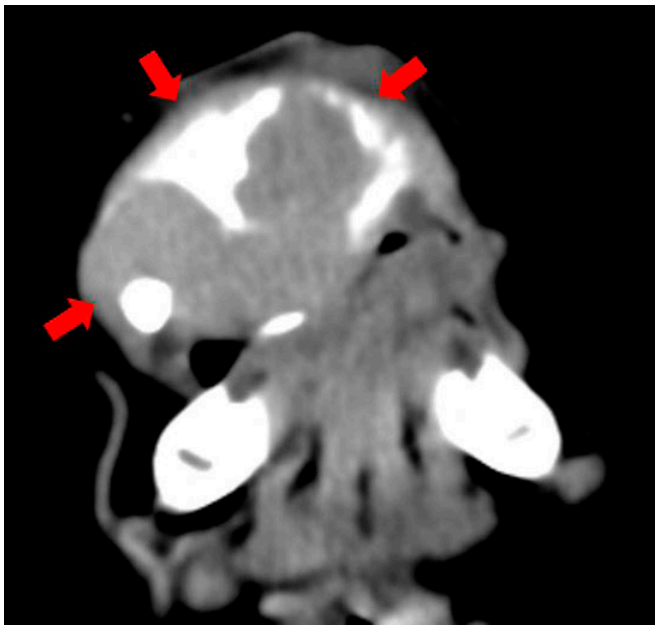

Resim 2. Aksiyal kontrastlı BT yumuşak doku penceresi görüntüsü: İVKM sonrası yoğun homojen kontrastlanma gösteren kitle lezyonu (kırmızı oklar) izlenmektedir.

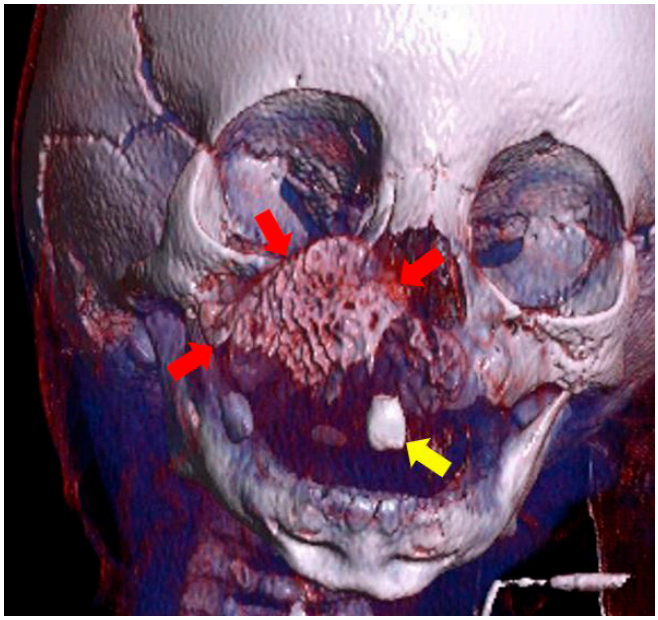

Resim 3. Üç boyutlu BT görüntüsü: Kitle lezyonunun (kırmız oklar), sağ süt santral keser dişi (sarı ok) lezyonun periferine doğru deplase ettiği izlenmektedir.

Pediatrik Radyoloji

PS-066

PULMONER ARTER SLING (ABERAN SOL PULMONER ARTER): OLGU SUNUMU

İrem İşlek[1], Mehmet Sait Doğan[1], Mehmet Şeker[1], Murat Uğurlucan[2]

[1]Medipol Üniversitesi Hastanesi Radyoloji Anabilimdalı
[2]Medipol Üniversitesi Hastanesi Kalp ve Damar Cerrahisi Anabilim Dalı

Giriş: Aberan sol pulmoner arter olarak da bilinen pulmoner arter sling, sağ pulmoner arterden çıkan ve sağ ana bronşun üzerinden trakea ve özofagus arasından geçerek sol akciğere ulaşan sol pulmoner arter ile karakterize anatomik bir varyanttır. Trakea basısına veya fokal stenoza neden olabilir.

Olgu: Miadında sezeryan ile doğan kız bebek, doğumdan 7 gün sonra rutin kontrolünde üfürüm duyulması üzerine elektrokardiyografik(EKO) inceleme ile değerlendirildi. EKO'da pulmoner arter anomalisi bulunması nedeniyle ileri tetkik amacıyla torakal bilgisayarlı tomografi anjiyografi (BTA) istendi. Hastanın fizik muayenesinde üfürüm dışında başka bir özellik yoktu. BTA'da, sol pulmoner arter sağ pulmoner arterden orjin aldığı lokalizasyonunda karina sağ laterali-posteriorundan dolaşarak orta hattın soluna uzanmaktaydı. Bu düzeyde sağ ana bronş orjinine sağ lateralden ve posteriordan bası oluşturarak lümende yaklaşık %50 darlığa neden olmaktaydı. Bulgular pulmoner arter sling ile uyumluydu. Bu bulgu dışında tetkikte başkaca özellik saptanmadı. Hasta Kalp ve Damar Cerrahisi bölümüne konsülte edildi ve operasyon planlandı. Hastaya "PDA divizyonu+sol pulmoner arterin ana pulmoner artere reimplantasyonu" ameliyatı yapıldı. Hastaya post-operatif 8. gününde kontrol torakal BTA çekildi. Post-operatif görüntülemesinde, pulmoner trunkus ve bilateral pulmoner arterler patent izlendi. Ana pulmoner arter-sol pulmoner arter anastomoz düzeyinde darlık saptanmadı. Sağ ana bronş orjinindeki basının ortadan kalktığı izlendi.

Tartışma ve Sonuç: Pulmoner arter sling sol pulmoner arterin sağ pulmoner arterden orjin aldığı konjenital vasküler bir anomalidir. Konjenital kardiyak anomaliler ile veya diğer organ anomalileriyle birlikte görülebilir. Tanı ve tedavide multidisipliner yaklaşım önemlidir. BT ve manyetik rezonans görüntüleme(MR) tanısaldır ancak hem sling hem de hava yolunu etkilenme derecesini BTA ve üç boyutlu rekonstrüksiyonları daha doğru teşhis eder. Radyolojik görüntülemelerde sol pulmoner arterin sadece sağ pulmoner arterdeki aberan çıkışını değil, trakeayı posteriordan sararak askıya alan anormal seyrini de göstermek doğru tanı için önem arz etmektedir. Tedavi olmaması durumunda trakeomalaziye ve respiratuar distrese neden olabildiği için, cerrahi olarak düzeltilmesi gerekmektedir. Moreno ve ark. sol pulmoner arterin aberan çıkışını ilk keşfedenlerden olmuştur ancak hava yolu kompresyonu ve askı oluşumu olmaksızın trakea ve özefagusun anteriorunda seyrettiğini tespit etmiştir. Bu durum psödosling olarak adlandırılmıştır. Asemptomatik hastalar cerrahi olmaksızın izlenebilir. Tedavi modalitesinin belirlenebilmesi için pulmoner arter sling ile ayrımı yapılmalıdır ve bu iki antite karıştırılmamalıdır.

Anahtar kelimeler: pulmoner arter sling, bronşiyal stenoz

Kaynaklar

1. Berdon WE: Rings, slings, and other things: Vascular compression of the infant trachea updated from the midcentury to the millennium— the legacy of Robert E. Gross, MD, and Edward B. D. Neuhauser, MD. Radiology 216:624-632, 2000
2. Sade RM, Rosenthal A, Fellows K, et al: Pulmonary artery sling. J Thorac Cardiovasc Surg 69:333-346, 1975
3. Fiore AC, Brown JW, Weber TR, et al: Surgical treatment of pulmonary artery sling and tracheal stenosis. Ann Thorac Surg 79:38-46, 2005
4. Pu WT, Chung T, Hoffer FA, et al: Diagnosis and management of agenesis of the right lung and left pulmonary artery sling. Am J Cardiol 78:723-727, 1996
5. Moreno F, Garcia-Guereta L, Benito F, Gamallo C, Campo F, Herranz F, et al. Aberrant left pulmonary artery with tracheal stenosis without vascular sling. Pediatr Cardiol. 1991;12:44–5.
6. Şahin H, Pekçevik Y. Pulmonary artery sling anomaly presenting with unilateral lung hyperinflation: A case report. Turk J Pediatr 2018; 60: 194-197.

BTA'dan alınmış aksiyal kesitte, sol pulmoner arterin sağ pulmoner arterden orjin aldığı lokalizasyonunda karina sağ laterali-posteriorundan dolaşarak orta hattın soluna uzandığı izlenmektedir. Bu düzeyde sağ ana bronş orjinine sağ lateralden ve posteriordan bası oluşturarak lümende yaklaşık %50 darlığa neden olmaktadır (Resim a, sarı ok)

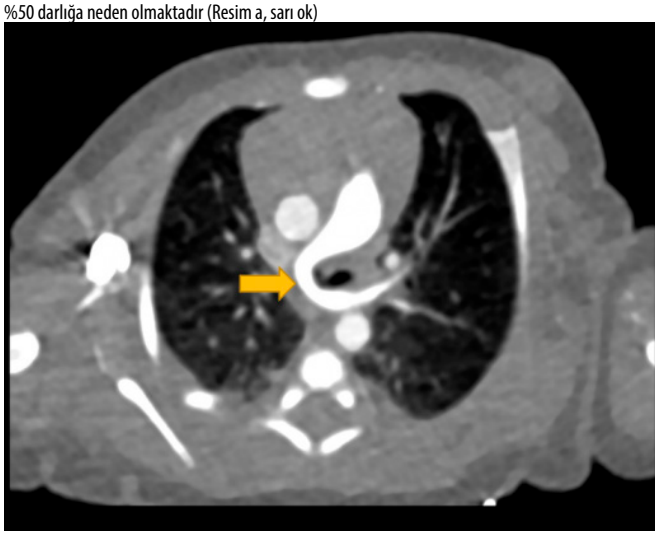

Hastanın post-operatif görüntülemesinden alınmış aksiyal kesitlerde ana pulmoner arter-sol pulmoner arter anastomoz düzeyinde darlığın saptanmadığı görülmektedir(Resim b, mavi ok). Sol pulmoner arterin normal trasesinde devamlılığı gösterilmiştir (Resim c, yeşil ok)



Meme Radyolojisi

PS-067

NADİR BİR OLGU: MEMENİN HİDATİK KİSTİ

Hasan Sermet[1], Nuray Voyvoda[1], Hasan Ediz Sıkar[2]

[1]Kartal Dr. Lütfi Kırdar Şehir Hastanesi Radyoloji Kliniği
[2]Kartal Dr. Lütfi Kırdar Şehir Hastanesi Genel Cerrahi Kliniği

Giriş: Kist hidatik hayvancılığın yaygın olduğu ülkemizde sık karşılaşılan zoonotik karakterli bir hastalıktır. Etken parazit Echinococcus Granulosus olup sıklıkla karaciğer, akciğer ve dalak gibi diğer organlara veya yumuşak dokulara yerleşip hastalık tablosu oluşturur (1). Meme dokusu hidatik kist için oldukça nadir bir yerleşim yeri olup tüm vakaların sadece %0.27'sinde bildirilmiştir (2). Hidatik kist izole memede olabileceği gibi sistemik tutulumun bir parçası olarak da görülebilir. Meme görüntüleme özellikleri ise nonspesifik olarak tanımlanmıştır. Bu olgudaki amacımız memede hidatik kistin radyolojik özelliklerini sunulmasıdır.

Olgu Sunumu: Tarama amacı ile yapılan mamografi (MG) incelemesinde kitle saptanması nedeni ile US için bölümümüze yönlendirilen 52 yaşında kadın hastada, fizik muayenede sol meme üst kadranda ele gelen ağrısız kitle mevcuttu.

MG de sol memede mediolateral oblik grafide aksilla ile süperpoze düzgün sınırlı, oval şekilli, lateral sınırında körvilineer kalsifikasyonlar barındıran parankime kıyasla dens görünümlü 59x32 mm boyutunda izlenen kitle (Resim 1 ve 2) US' de saat 12 hizasında periferde oval şekilli, düzgün sınırlı multipl septasyonlar içeren heterojen iç yapıda kompleks kistik kitle şeklinde izlendi (Resim 3). Hastadan alınan anamnezde 2012 yılında dış merkezde karaciğerinden kist hidatik nedeni ile opere olduğu öğrenildi. Görünüm hidatik kistin meme tutulumu olarak değerlendirildi ve hasta cerrahiye yönlendirildi.

Tartışma ve Sonuç: Hidatik kist hastalığında en sık etkilenen organlar karaciğer ve akciğer ise de sistemik yayılım sonucu meme tutulumu da çok nadir olmakla birlikte bildirilmiştir (1) . Meme kist hidatiği progresif olarak büyüme gösteren, hassasiyete sebep olmayan palpabl kitle şeklinde karşımıza gelir. Memede kist hidatiğin görüntüleme bulgularının nonspesifik olması ve nadir görülmesi memede kitle ayrıcı tanısında ilk akla gelen patolojilerden değildir. Daha sıklıkla komplike kist, fibroadenom, filloid tümörü, kronik abse ve kistik natürde karsinomlar gibi patolojiler düşünülebilir (3).

MG' de iyi sınırlandırmış oval kapsül içerinde yüzük şeklinde kız veziküllere ait görünümler ve olgumuzda olduğu gibi körvilineer kalsifikasyonlar görülebilir. US' de ise iyi sınırlı, lobüle, multipl septalı mikst ekoda kistik lezyon olarak görülür (4). Tanısı lezyondan preoperatif olarak kist içeriğinin aspire edilmesi veya tru-cut biyopsi yapılarak konulabilir. Bunun yanında ELISA, indirekt hemaglütinin ve immün elektroforez ile de tanı konulabilir. Tedavisinde lezyonun cerrahi eksizyonu, medikal tedavi veya perkütan girişimsel yöntemler kullanılabilir. Rekürrensinin önlenmesinde albendazol etkili bir ajandır (5).

Sonuç olarak; Türkiye gibi kist hidatiğin endemik görüldüğü ülkelerde meme parankiminde görülen kompleks kistik kitlelerin ayırıcı tanısında kist hidatik akılda tutulmalıdır.

Anahtar kelimeler: Meme; Kist; Hidatik

Kaynaklar

1. Çallı İ, Zihni İ, Taş S, Koç S Isolated Primary Hydatid Cyst a Case of the Breast Van Med J. 2018; 25(4): 544-546 | DOI: 10.5505/vtd.2018.57441.
2. Vega A, Ortega E, Cavada A and Garijo F. Hydatid cyst of the breast: mammographic findings. AJR 1994;162:825-826
3. Acar T., Gömcel Y., Güzel K., Yazgan A., Aydın R. Isolated hydatid cyst of the breast. SMJ. 2003;48(2):52–53.
4. Önder A. , Kapan M. , Girgin S, Akgül Ö. L. , Önder H. , Akyüz Y. Isolated primary hydatid cyst of the breast: Case report. Eur J Breast Health 2012; 8: 152-154
5. Kumar A, Kumar A, Gaurav K, Chandra G, Tiwary AK, Bhagat S, Sarawgi M. A rare case of isolated hydatid cyst of breast. Int J Surg Case Rep. 2015;7C:115-8. doi: 10.1016/j.ijscr.2014.10.093. Epub 2014 Dec 11.

Sol MG'de izlenen kitleye magnifiye edilerek bakıldığında körvilineer kalsifikasyon seçilmektedir.



US incelemesinde kompleks kistik kitle şeklinde izlenmektedir.

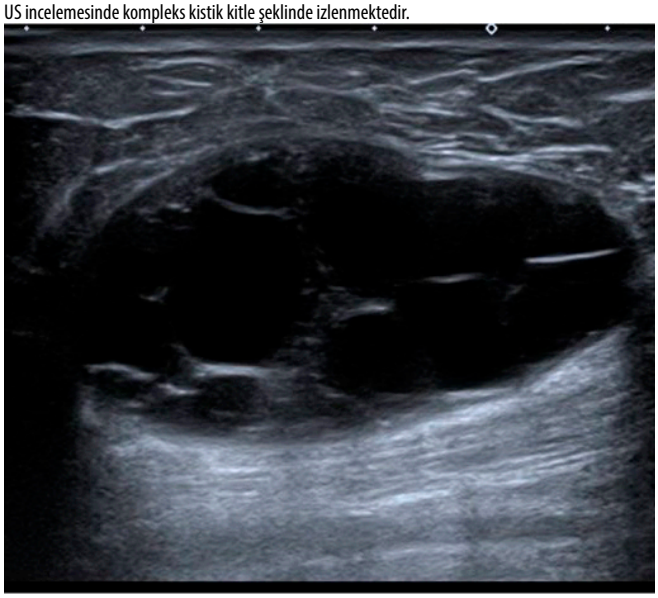

Sol MLO grafide kitle izlenmektedir



Abdominal Radyoloji

PS-068

AKUT PANKREATİT İLE KARIŞABİLEN PEDİATRİK YAŞ PANKREATİK BURKİTT LENFOMA: OLGU SUNUMU

Muhammet Göktaş[1], Tuba Eren[2], Fulya Öz Puyan[3], Derya Karabulut[1]

[1]Trakya Üniversitesi Tıp Fakültesi Hastanesi Radyoloji Anabilim Dalı
[2]Trakya Üniversitesi Tıp Fakültesi Hastanesi Pediatri Anabilim Dalı
[3]Trakya Üniversitesi Tıp Fakültesi Hastanesi Patoloji Anabilim Dalı

Giriş ve Amaç: Pankreatik Burkitt lenfoması (PBL), Non-Hodgkin lenfomanın (NHL) ekstranodal bir formudur. Gastrointestinal sistem NHL'de ekstranodal tutulumun en yaygın yeri olmasına rağmen, PBL son derece nadirdir ve ekstranodal lenfomaların sadece %1'ini oluşturur .

Ancak PBL, akut pankreatit ve otoimmün pankreatit ile karıştırılabilir ve bu ayrım için ileri immünohistokimyasal analizler kullanılarak kesin patolojik tanı yapılması gerekmektedir (1). Çalışmamızda PBL'ye bağlı akut pankreatit ve hafif tıkanma sarılığı ile başvuran 9 yaşında bir erkek çocuğu anlatmayı hedefledik.

Olgu Sunumu: 4 hafta önce nonspesifik karın ağrısı, kusma, hafif sarılık öyküsü olan dış merkezde yapılan BT tetkikinde ekspansil heterojen pankreas nedeniyle (Şekil 1) akut pankreatit düşünülerek tedavi başlanmış ve 2 haftalık tedaviye rağmen şikayetleri gerilemeyen 9 yaşında erkek hasta merkezimize yönlendirildi. Fizik muayenede karında şişkinlik ve hassasiyet mevcuttu. Organomegali tespit edilmedi. Ayrıca mandibula sol yarımında ele gelen kitle izlenmekteydi. Sonografide intrahepatik safra yollarında dilatasyon izlenen olguda pankreas ve biliyer obstrüksiyon görüntüleme amacıyla batına yönelik ve mandibuladaki kitlesel lezyon için ise boyuna yönelik hastaya manyetik rezonanans görüntüleme (MRG) tetkiki ilave edildi. Batın MRG'de intrahepatik santral biliyer duktal dilatasyon saptandı. Koledok 10 mm'e kadar dilate idi. Pankreasta yaygın ekspansil heterojen görünüm mevcuttu (Şekil 2). Mandibula sol yarımında kemikte destrüksiyon oluşturan patolojik kontrastlanmanı eşlik ettiği kitle izlenmekteydi (Şekil 3). 4 hafta önceki dış merkez tetkikine göre pankreasta ekpansiyonda gerileme izlenmeyen olguda sol mandibular kitlenin de eşlik etmesi nedeniyle her iki kitlenin de lenfomaya ait olabileceği düşünüldü. Hem mandibula, hem de pankreastan yapılan kalın iğne biyopsi sonucu Burkitt lenfoma olan olguda evreleme amaçlı PET CT tetiki sonrası pankreasta da diffüz yoğun PET tutulumu izlendi (Şekil 4) ve pediatrik onkoloji birimine sevk edildi. Merkezimizde 2. hafta tedavisinde genel durumu kötüleşen hasta yoğun bakım ünitesine sevk edildi ve yoğun bakım takibinin 5. Gününde hasta hayatını kaybetti.

Tartışma: Ekstranodal non-Hodgkin lenfomaların (NHL), sık görüldüğü bölgelerden bir tanesi gastrointestinal sistemdir. En sık olarak mide, daha sonra ince ve kalın bağırsaklar tutulum bölgeleridir. Pankreastan köken alan malign tümörler büyük oranda adenokanser yapısındadır. Pankreasın primer lenfoması nadir görülen bir patoloji olup tüm pankreas tümörlerinin %0.5'ini oluşturmaktadır. Literatürde tanımlanmış birkaç pankreatik Burkitt lenfoma vakası vardır (2). Pankreas tutulumu soliter, çoklu lezyonlar veya bezin diffüz infiltrasyonu olarak düşünülebilir . Primer pankreatik lenfomalar yüksek greydli olabileceği gibi düşük greydli de olabilir. Pankreatik lenfomalarda tomografide 7 cm'den büyük, homojen, çevre dokulara enfiltre kitle ile birlikte retroperitoneal ve mezenterik lenfadenopatilerin olması NHL olasılığını akla getirmelidir . Literatürde pankreatit atağı ile ortaya çıkan pankreatik lenfoma vakalarıda bildirilmiş olup, bu hasta grubunda var olabilecek karın ağrısı, primer hastalığın dışında pankreatit olasılığını da düşündürmelidir[4].

Pankreatik lenfomaların asıl tedavisi kemoterapi olmakla birlikte özellikle düşük greydli gastrointestinal lenfomlarda, cerrahi tartışılan tedavi alternatiflerindendir [4].

Anahtar kelimeler: Burkitt lenfoma, Manyetik Rezonans Görüntüleme, Bilgisayarlı Tomografi

Kaynaklar

1. Dhruvika Mukhija, Sajan Jiv Singh Nagpal, Davendra P.S. Sohal, Epidemiology, Tumor Characteristics, and Survival in Patients With Primary Pancreatic Lymphoma A Large Population-based Study Using the SEER Database, Am J Clin Oncol 2019;42:454–458.
2. John Amodio, Jennie E. Brodsky, Pediatric Burkitt lymphoma presenting as acute pancreatitis: MRI characteristics, Pediatr Radiol (2010) 40:770–772.
3. Prayer L, Schurawitzki H, Mallek R, Mostbeck G. CT in pancreatic involvement of non-Hodgkin lymphoma. Acta Radiol 33:123-127, 1992.
4. Ji Y, Kuang TT, Tan YS, et al. Pancreatic primary lymphoma: a case report and review of the literature. Hepatobiliary Pancreat Dis Int 4:622- 626, 2005.

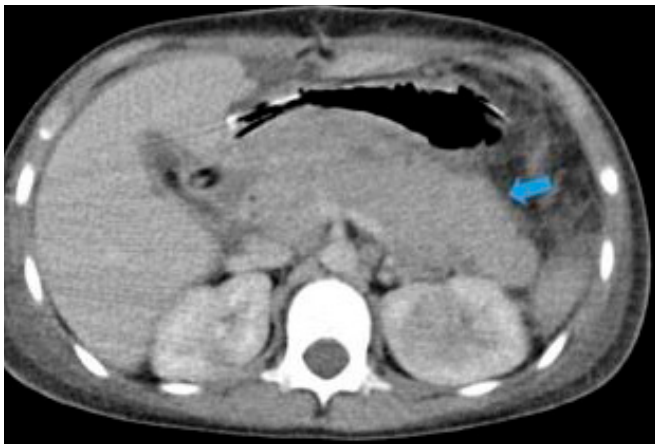

Şekil 1. Dış merkez aksial BT kesitinde pankreasta ekspansil görünüm (ok).

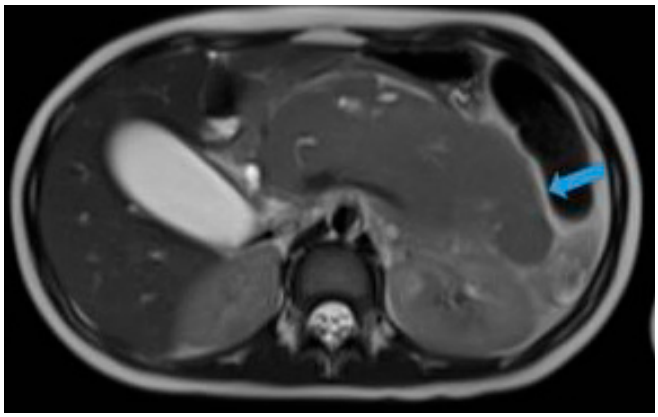

Şekil 2. Pankreas düzeyinden geçen aksial T2 ağırlıklı MR kesitinde pankreas parankiminde yaygın ekspansil görünüm sebat ediyor (mavi ok).

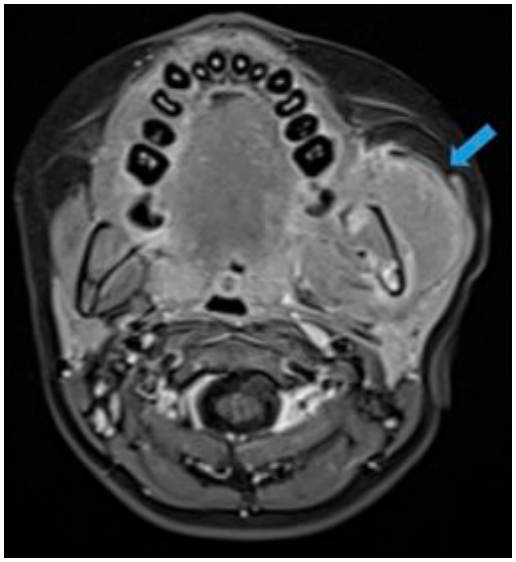

Şekil 3. Boyundan geçen postkontrast yağ baskılı T1 ağırlıklı kesitlerde sol mandibular ekspansil, osseoz destrüksiyon oluşturan kitle lezyon izleniyor.

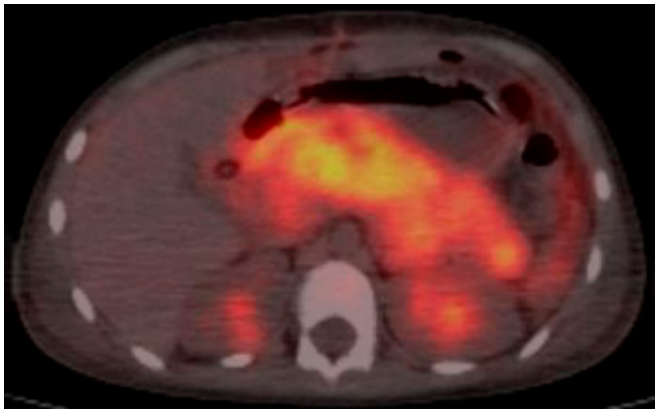

Şekil 4. Evreleme amacıyla çekilen PET BT tetkikinde pankreas parankiminde yaygın PET tutulumu (SUVmax:8.7) izleniyor (pankreatik Burkitt lenfoma).

Nöroradyoloji

PS-069

NADİR GÖRÜLEN NONADENOMATÖZ PİTÜİTER TÜMÖR: İĞSİ HÜCRELİ ONKOSİTOM (SPİNDLE CELL ONCOCYTOMA).

Nemat Ibrahimkhanli, Emetullah Cindil

Gazi Üniversitesi Hastanesi, Radyoloji Ana Bilim Dalı

Giriş ve Amaç: İğsi hücreli onkositom (İHO) adenohipofizin folikülöstellat hücrelerinden köken alan, nonfonksiyone ve nonadenomatöz hipofiz tümörüdür (1). İHO ilk defa 2002 senesinde Roncaroli et. al. tarafından 5 hastada gösterildikten sonra (2), 2007 senesinde Dünya Sağlık Örgütünün (DSÖ) santral sinir sistemi tümörleri klasifikasyonuna yeni başlık olarak kabul edilmiştir (1, 2). Çok nadir olarak görülen bu tümör, literatürde 2002-2018 seneleri arasında yaklaşık 40 vakada bildirilmiştir (3). Biz bu bildiride görme bozukluğu şikayeti ile başvuran ve histopatolojik olarak tanısı Pitüiter İHO tanısı alan olgunun hipofiz MRG bulgularını ve bu tümörlerde tanıda yardımcı olan diğer özelliklerini sunmayı amaçladık.

Olgu sunumu: 39 yaşında erkek hasta uzun süredir devam eden görme bozukluğu şikayeti ile hastanemize başvurdu. Özgeçmişinde hipotiroidizm hastalığı bulunan olgunun yapılan göz muayenesinde bitemporal hemianopsi saptandı ve optik kiazmaya bası yapan kitle araştırılması için MRG istendi. Çekilen kontrastlı kranial MRG-de, suprasellar bölge ve hipotalamik loj yerleşimli, 3. ventrikül tabanına uzanım gösteren, T1A sekansta gri cevherle izointens (Resim 1), T2A sekansta heterojen hiperintens sinyal özelliğinde (Resim 2), sınırları inferiorda hipofiz bezinden ve infundibulumdan ayırt edilemeyen (Resim 3), içerisinde milimetrik kistik komponentleri bulunan, 3x3,5x3 cm boyutunda, yoğun homojen kontrast tutan (Resim 1) ve optik kiazmanı basılayan kitle izlendi. Kitlenin ayırıcı tanısında ön planda makroadenom düşünüldü. Sonrasında yapılan endokrinolojik incelemelerde kitlenin nonfonksiyone olduğu görüldü. Cerrahi olarak kitle subtotal eksize edildi. Patoloji sonucu TTF-1 (thyroid transcription factor-1) pozitiv İHO olarak geldi. Mikroskopik çalışmalarda mitoz, nekroz, atipi izlenmemiş, immünhistokimyasal çalışmalarda ise TTF1-1, Anneksin, Galektin 3, CD34, D2-40, CD31, EMA (epitelyal membran antigeni) pozitif olarak sonuçlanmışdı. Postoperatif takip görüntülemede 2. sene sonunda cerrahi kavite periferinde, superior ve lateral yerleşimli rezidü tümör dokusunun boyut ve konfigürasyonu stabildi (Resim 4).

Tartışma ve Sonuç: İHO, hipofizin nadir görülen, sellar-suprasellar yerleşimli, radyolojik olarak önemli ayırıcı tanı zorluklarına neden olan ve biyolojik davranışına yönelik verilerin sınırlı olması nedeniyle hasta yönetiminde zorluklar içeren nonfonksiyone tümörüdür (4). Bu tümörlerin görüntüleme bulguları ve hastaların kliniği nonspesifik olup özellikle pitüiter makroadenomdan ayırt edilmesi olası değildir (5). Bunun dışında ayırıcı tanıda ön planda pitüisitoma, lenfositik hipofizit ve nörohipofizden köken alan granüler hücreli tümör yer almaktadır (5). Yapılan son çalışmalarda histopatolojik tanısı İHO olarak gelen lezyonların çoğunlukla hipervasküler kitleler oldukları, T1 ve T2A sekansta içerisinde milimetrik hipointens odaklar izlendiği ve bu odakların bazılarının kontrast tutulumu gösterdikleri, ayrıca içerisinde sinyal kaybı gösteren lineer alanların izlendiği gösterilmiştir (6). Kesin tanı ışık mikroskobu, elektron mikroskop ve immünfenotipik bulguları ile konabilir (5). İHO güncel DSÖ sınıflamasında 'Derece 1' olarak tanımlansa da, özellikle atipi-pleomorfizm ve mitotik aktivite sergileyen olgularda önemli oranda erken nüks görülebileceği göz önünde bulundurulmalıdır (4).

Anahtar kelimeler: Pituitary Tumors Adenohypophyseal Diseases Hypophyseal Disorders Oncocytoma Pituitary Neoplasms Hypophyseal Infundibulum

Kaynaklar

1. Mostafa Osman ve Andrew Wild , Spindle Cell Oncocytoma of the Anterior Pituitary Presenting with an Acute Clinical Course Due To Intraventricular Hemorrhage. A Case Report and Review of Literature. DOİ: 10.12659/AJCR.903702
2. 2.Federico Roncaroli (1), Bernd W Scheithauer, Giovanna Cenacchi, Eva Horvath, Kalman Kovacs, Ricardo V Lloyd, Patrice Abell-Aleff, Mariarita Santi, Allan J Yates. 'Spindle cell oncocytoma' of the adenohypophysis: a tumor of folliculostellate cells? doi: 10.1097/00000478-200208000-00010.
3. Alexandra M. Giantini Larsen BS(1), David J. Cote BS(1), Hasan A. Zaidi MD(1), Wenya Linda Bi MD, PhD(1), Paul J. Schmitt MD(2), J. Bryan Iorgulescu MD(3), Michael B. Miller MD, PhD(3), Timothy R. Smith MD, PhD, MPH(1), M. Beatriz Lopes MD, PhD(4), John A. Jane Jr. MD(2), and Edward R. Laws Jr. MD(1). Spindle cell oncocytoma of the pituitary gland. DOI link: https://doi.org/10.3171/2018.4.JNS18211
4. Nilüfer Onak Kandemir (1), Banu Doğan Gün (2), Burak Bahadır (2), Şanser Gül (3), İlker Öz (4), Nagehan, Özdemir Barışık (5). Spindle Cell Oncocytoma of the Adenohypophysis: A Case with Atypical HistomorphologicalFeatures and Early Recurrence. doi: 10.14744/scie.2018.29392
5. Manuel Thomas Borges (1), Kevin O Lillehei, B K Kleinschmidt-DeMasters, Spindle cell oncocytoma with late recurrence and unique neuroimaging characteristics due to recurrent subclinical intratumoral bleeding, DOI: 10.1007/s11060-010-0229-2
6. Hasiloglu ZI, Ure E, Comunoglu N, Tanriover N, Oz B, Gazioglu N, Mihmanli I. New radiological clues in the diagnosis of spindle cell oncocytoma of the adenohypophysis. Clin Radiol. 2016 Sep;71(9):937.e5-937.e11. doi: 10.1016/j.crad.2016.04.022. Epub 2016 May 24. PMID: 27234433.

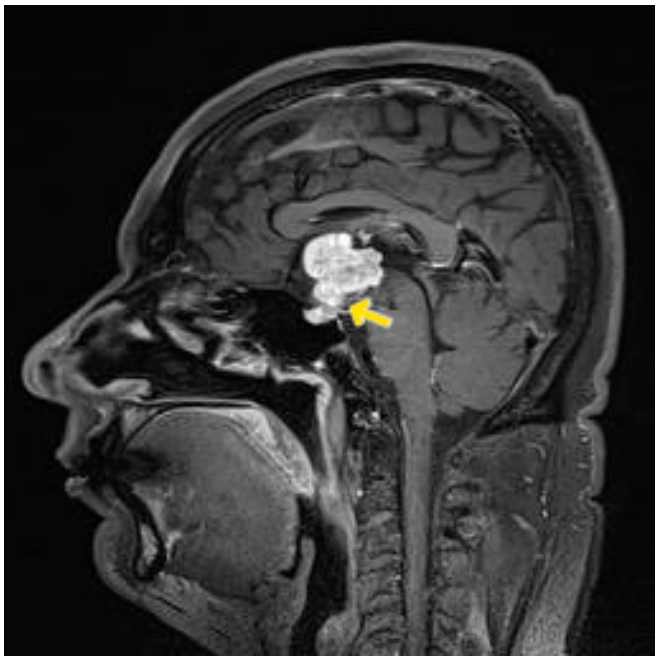

Resim 3. MRG sagital kontrast sonrası yağ baskılı T1A space sekansta, suprasellar yerleşimli kitlenin sınırlarının inferiorda hipofiz bezinden ve infundibulumdan ayırt edilemediği (sarı ok) izlenmiştir.

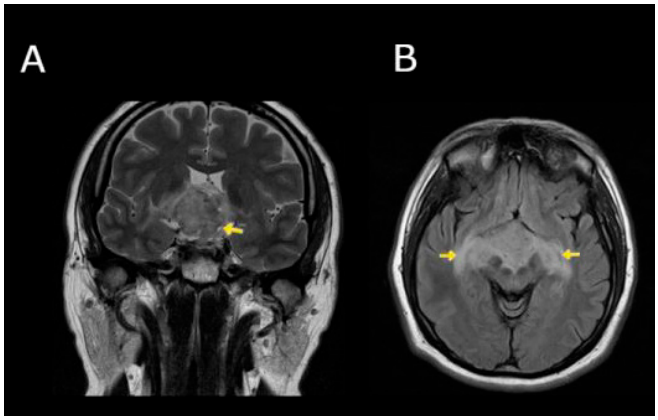

Resim 2a, b. MRG koronal T2A sekansta, kitlenin beyin parankimine göre heterojen hiperintens sinyalde olduğu (2a, sarı ok), aksiyel FLAİR sekansta ise çevresinde vazojenik ödem alanı (2b, sarı ok) oluşturduğu izlenmiştir.

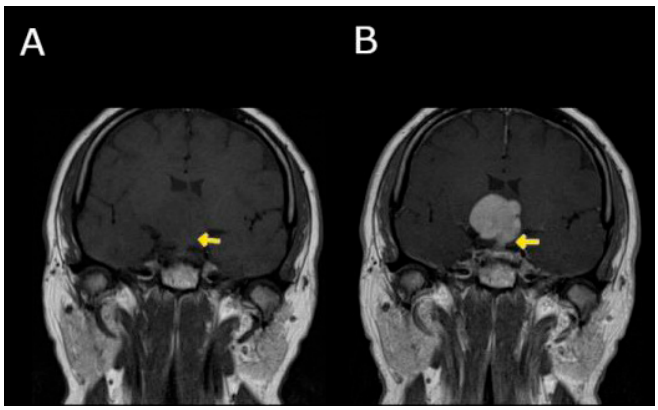

Resim 1a, b. MRG koronal T1A sekansta, gri cevherle izointens (1a, sarı ok), kontrast enjeksiyonu sonrası yoğun homojen kontrast tutan (1b, sarı ok) suprasellar yerleşimli kitle izlenmektedir.

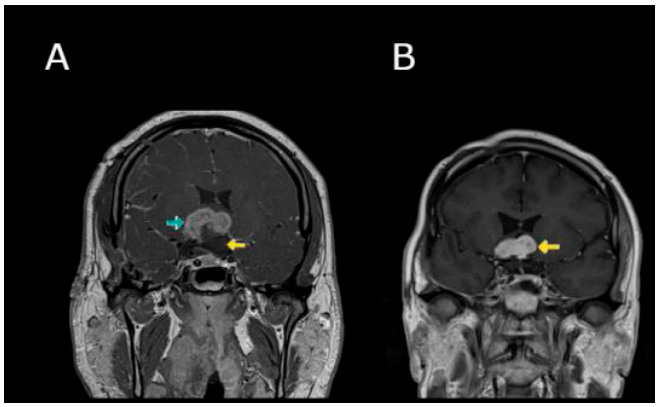

Resim 4a, b. Ameliyat sonrası çekilen MRG-de, koronal kontrast sonrası T1A sekansta kitlenin inferior kesimlerinin subtotal eksize edildiği (4a, sarı ok), superior kesimlerine ameliyatda ulaşılamadığı için rezidü olarak bırakıldığı izlendi (4a, yeşil ok). Ameliyatdan 2 sene sonra elde olunan takip MRG-de, rezidü kitlenin (4b, sarı ok) interval süreçte stabil seyir gösterdiği izlenmiştir.

Abdominal Radyoloji

PS-070

SAFRA YOLLARINA YAYILIM GÖSTEREN BİR KİST HİDATİK OLGUSU

Ramazan Orkun Önder, Tümay Bekçi, Alptekin Tosun, Serdar Aslan, İsmet Miraç Çakır, Erdem Yüzüak, Ömer Görgel, Uluhan Eryürük, Emrah Sülün

Giresun Üniversitesi Tıp Fakültesi Radyoloji Ana Bilim Dalı

Giriş-Amaç: Kist hidatik, Hipokrat zamanından beri bilinen ve Hipokrat tarafından 'içi su dolu karaciğer' olarak tarif edilen, dünyada birçok bölgede görülebilen bir hastalıktır. Ekinokokoz olarak da adlandırılan Kist hidatik hastalığı, karaciğer veya diğer organların yassı bir helmint olan ekinokokun paraziter bir enfeksiyonudur (1). Bu bildiride safra yollarına yayılım gösteren kist hidatik hastalığının Bilgisayarlı Tomografi (BT) ve Manyetik Rezonans Görüntüleme (MRG) bulgularını sunmayı amaçladık.

Olgu: 37 yaşında öz geçmişinde karaciğer kist hidatik hastalığı olan kadın hasta, ateş ve karın ağrısı şikayetleriyle hastanemize başvurdu. Hastaya planlanan ultrasonografi (USG) sonucunda sol lob medial segmentte geniş defekt, sağ lobda intrahepatik safra yollarında dilatasyon ve lümen içinde hava değerleri izlenmesi üzerine abdominal BT ve MRG planlandı. BT'de; Karaciğer sağ lob anterior segmentinde düzensiz konturlu, heterojen dansitede hipodens lezyon alanı görüldü. Bu bölgede intrahepatik safra yolları dilate görünümde izlendi (Resim-A). MRG'de; Karaciğer kubbesinde heterojen hiperintens lezyon izlendi. Sağ ve sol lob düzeyinde intrahepatik safra yollarında dilatasyon ve lümenlerinde yer yer hipointens içerikler izlendi. Ana safra kanalı düzeyinde hipointens alanlar izlendi (Resim-B, C, D). Tarif edilen bulgular primer karaciğer kist hidatik hastalığının intrahepatik safra yollarına yayılımı ve kolanjitik komplikasyonu lehine değerlendirildi. Hasta medikal olarak tedavi edildi.

Tartışma: Avustralya'da 1802 kist ile yapılan bir çalışmada; kistin olguların %63'ünde karaciğerde, %25'inde akciğerde, %5'inde kasta, %3'ünde kemikte, %2'sinde böbrekte, %1'inde beyinde, %1'inde dalakta ve %1'den az olguda kalp, prostat ve pankreasta yerleştiği gösterilmiştir (2). Tedavi edilmeyen ekinokokkal kistler ekspanse olarak, çevre karaciğer dokusu üzerinde kitle etkisi oluştururlar. Müdahale edilmezse, hastaların %5-30 kadarında, kist içi basınç safra yollarındaki basıncı aşarak, kistin safra kanallarına rüptüre ya da fistülize olmasına, kistin spontan dekompresyonuna ve kolanjite neden olabilir (3). Safra yollarına rüptür sonucunda sarılık dışında, kolesistit, kolanjit, karaciğer absesi, pankreatit ve hatta septisemi gelişmektedir (4,5,6). Sağ üst kadran ağrısı en sık görülen semptom olup, sarılık, ateş, iştahsızlık, bulantı-kusma, sırt ağrısı, kaşıntı, batında şişlik, taşikardi, üşüme ve titreme diğer semptomlardandır (4). Biliyer ekinokokkozda görüntüleme bulguları, periferal kanallara dek uzanabilen safra kanalı dilatasyonu, kistobiliyer fistüller ve safra kanallarında kız kistlere veya yaprak benzeri membranlara bağlı dolum defektleri olarak karşımıza çıkabilir (3,7). Derin yerleşimli lezyonların görüntülenmesi, yayılımlarının ve vasküler yapılarla ilişkilerinin gösterilmesi için USG, BT ve MRG gerekli olmaktadır. USG; kolay uygulanması, kist boyutlarını, yerleşimi, sayısı, canlılığını değerlendirmek üzere en yaygın görüntüleme yöntemidir (8). BT, USG ile karşılaştırıldığında kistin yerleşimi, büyüklüğü, derinliği ve yapısı hakkında daha iyi bilgi verir (9). Sensitivitesi %100'dür. MRG'nin BT'ye üstünlüğü yoktur. Sadece karaciğer içi veya dışı venöz sistemi değerlendirmede daha iyi bilgi verir (10).

Sonuç: Bilinen kist hidatik hastalığı öyküsü olan hastalarda sağ üst kadranda ağrı ve ateş şikayetlerinin oluşması, kist hidatiğin safra yollarına yayılımının göstergesi olabileceği akılda tutulmalıdır. Tanıda BT ve MRG etkili yöntemlerdir.

Anahtar kelimeler: Kist, Hidatik, Safra, Yolları, Yayılım, Bilgisayarlı, Tomografi, Manyetik, Rezonans, Görüntüleme

Kaynaklar

1. Merdivenci A, Aydınoğlu K. Hidatidoz. İÜ Cerrahpaşa Tıp Fakültesi Yayınları, Hilal Matb. Koll. Şti. İstanbul 1982.

2. Grove DI, Warren KS, Mahmoud AAF. Algorithms in the diagnosis and management of exotic diseases: Echinococcosis. J Infect Dis1976; 133; 354.
3. Catalano OA, Sahani DV, Forcione DG, et al. Biliary Infections: Spectrum of Imaging Findings and Management. Radiographics 2009; 29: 2059-80.
4. Giordano G, Iolango P, Amoruso M, et al. Obstructive jaundice caused by hydatid cyst rupture in main bile duct. Ann Ital Chir, 1999; 70: 763-766.
5. Kattan YB: Intrabiliary rupture of hydatid cyst of the liver. Br J Surg, 1975; 62: 885-890.
6. Aksoy F, Belviranlı M, Paksoy Y et al. Safra yollarına açılan hidatik kist olgularında tanı ve tedavi. Türkiye Klinikleri Gastroenterohepatoloji, 2002; 13: 72-77.
7. Czermak BV, Akhan O, Hiemetzberger R, et al. Echinococcosis of the liver. Abdom Imaging 2008; 33: 133-43.
8. Jenkins EJ, Peregrine AS, Hill JE, et al. Detection of European Strain of Echinococcus multilocularis in North America. Emerg Infect Dis 2012; 18 (6): 1010-12.
9. Pedroza I, Saiz A, Arrazola J, et al. Hydatid disease: radiologic and pathologic features and complications. Radiographics 2000; 20: 795-817.
10. Aydın Şeref KÖKSAL, Mehmet ARHAN, Dilek OĞUZ Yüksek İhtisas Hastanesi Gastroenteroloji Bölümü, Sıhhiye, Ankara

Karaciğer sağ lob anterior segmentinde düzensiz konturlu, heterojen dansitede hipodens lezyon alanı görüldü. Bu bölgede intrahepatik safra yolları dilate görünümde izlendi.

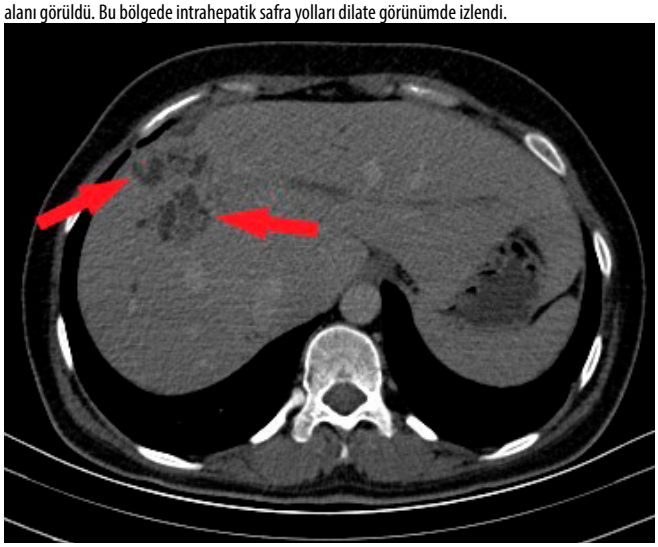

Karaciğer sağ ve sol lob düzeyinde intrahepatik safra yollarında dilatasyon ve lümenlerinde yer yer hipointens içerikler izlendi. Ana safra kanalı düzeyinde hipointens alanlar izlendi. Tarif edilen bulgular primer karaciğer kist hidatik hastalığının intrahepatik safra yollarına yayılımı ve kolanjitik komplikasyonu lehine değerlendirildi.

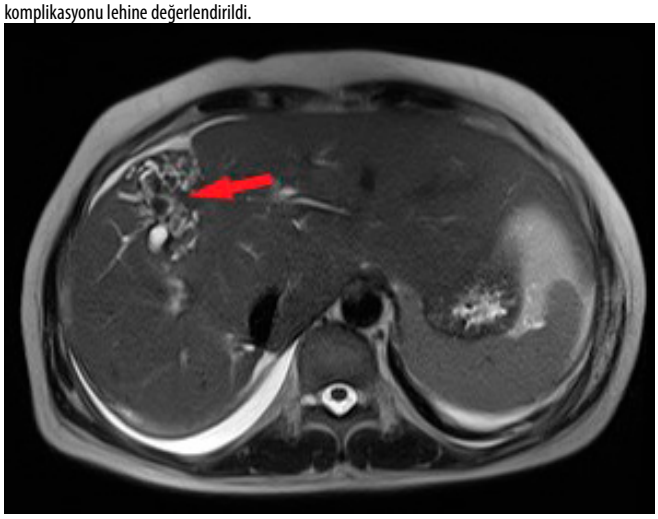

Karaciğer sağ ve sol lob düzeyinde intrahepatik safra yollarında dilatasyon ve lümenlerinde yer yer hipointens içerikler izlendi. Ana safra kanalı düzeyinde hipointens alanlar izlendi. Tarif edilen bulgular primer karaciğer kist hidatik hastalığının intrahepatik safra yollarına yayılımı ve kolanjitik komplikasyonu lehine değerlendirildi.

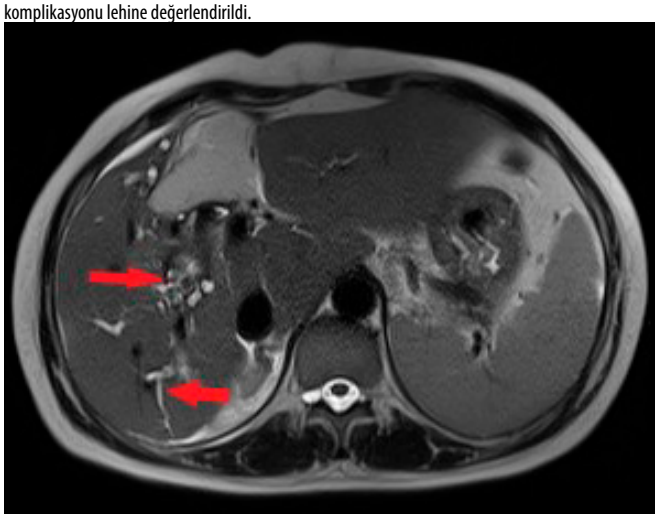

Karaciğer sağ ve sol lob düzeyinde intrahepatik safra yollarında dilatasyon ve lümenlerinde yer yer hipointens içerikler izlendi. Ana safra kanalı düzeyinde hipointens alanlar izlendi. Tarif edilen bulgular primer karaciğer kist hidatik hastalığının intrahepatik safra yollarına yayılımı ve kolanjitik komplikasyonu lehine değerlendirildi.



Meme Radyolojisi

PS-071

LOKAL İLERİ MEME KANSERİ OLGUSUNDA CİLT TUTULUMU

Gizem Ünal, Ebru Özan Sanhal

Sbü Antalya Eğitim ve Araştırma Hastanesi Radyoloji Kliniği

Giriş ve Amaç: Meme kanseri cilt metastazlarının en sık nedenidir (1). Meme kanserinde cilt metastazı tanı anında saptanabileceği gibi, meme kanseri nedeniyle tedavi edilen hastalarda takip esnasında da ortaya çıkabilir. Nadir olarak, genellikle ileri evre olgularda ilk prezentasyon bulgusu olarak karşımıza çıkabilir. Bu olgu sunumun-

da, ileri evre meme kanserli olgumuzda tanı anında mevcut olan cilt lezyonunun görüntüleme bulgularını sunmayı amaçladık.

Olgu Sunumu: 68 yaşında kadın hasta, 2-3 hafta önce farkettiği sağ meme cildinde kabalaşma, memede şekil bozukluğu ve ciltte sivilce benzeri lezyon ile başvurdu. Mamografide sağ meme ÜDK'da meme başına ~4 cm uzaklıkta , 30x17x28 mm boyutlu, spiküle konturlu, yüksek dansiteli opasite ve sağda ciltte kalınlaşma izlendi (Resim 1). Meme US'de 30x19x28 mm boyutlu, irregüler şekilli, spiküle konturlu, posterior gölgelenmesi bulunan, hipokeoik solid lezyon mevcuttu (Resim 2a). Sağ meme saat 12'de periferik yerleşimli nodüler cilt lezyonu bulunan lokalizasyonda, ciltte yüzeyel yerleşimli 7 mm çaplı, yuvarlak şekilli, düzgün sınırlı, RDUSde vasküler hipoekoik solid lezyon izlendi (Resim 2b, c). US'de ayrıca ek odak lehine daha küçük boyutlu hipoekoik solid lezyonlar ve sağ aksillada metastaz kuşkulu kalın korteksli LAP'lar tespit edildi. US eşliğinde kitle ve sağ aksiller LAP'tan yapılan tru-cut biyopsi sonucunda invaziv meme karsinomu ve sağ aksiller metastaz tanısı alan olguda evreleme amaçlı Meme MRG tetkiki yapıldı. MRG'de sağ meme ÜDK'da kitle, ek odaklar, sağ aksiller LAP görüntülendi. Meme US'de görüntülenmiş olan cilt lezyonu MRG'de yüzeyel yerleşimli erken dönemden itibaren hızlı kontrast tutan milimetrik nodüler lezyon olarak izlendi (Resim 3). PET-CT'de lezyon nodüler cilt metastazı lehine değerlendirildi. Olguda lokal ileri meme kanseri tanısıyla neoadjuvan kemoterapiye başlandı.

Tartışma ve Sonuç: Meme kanserlerinin deri metastazları değişik klinik formlar ile karşımıza çıkabilir, literatürde prevalansı %24'e varan oranlarda bildirilmiştir (2, 3). Metastaz direkt invazyon, lenfojen veya hematojen yolla olabilir. Derinin uzak metastazları daha çok hematojen yolla olurken, daha sık görülen direkt yayılım, lenfatik invazyon veya iatrojenik implantasyonla meydana gelmektedir (4). Meme kanserinde tanı öncesine, tanı sırasında veya tedavi alan olgularda takipte cilt lezyonları görülebilir. Lokal ileri olgularda, kitleye ek olarak, cilt-cilt altı dokuda kalınlaşma ve nodüler-nodülopapüler cilt lezyonu olan olgularda cilt tutulumu-metastazı akılda bulundurulmalıdır.

Anahtar kelimeler: meme karsinomu, ultrasonografi, manyetik rezonans görüntüleme, cilt metastazı

Kaynaklar

1. Hu SCS, Chen GS, Lu YW, Wu CS, Lan CC. Cutaneous metastases from different internal malignancies: A clinical and prognostic appraisal. J Eur Acad Dermatol Venereol. 2008;22:735-40.
2. D P Bastard, M L Bollea-Garlatti, A Belatti, M C Puga, M N Hernández, L D Mazzuoccolo. Cutaneous Metastases From Breast Cancer: An 8-Year Review of Cases at a Tertiary Care Hospital. Actas Dermosifiliogr (Engl Ed) 2019 Apr;110(3):206-211.
3. Elsa Araújo, Manuel Barbosa, Raquel Costa, Bárbara Sousa, Vítor Costa. A First Sign Not to be Missed: Cutaneous Metastasis from Breast Cancer. Eur J Case Rep Intern Med. 2020 Jan 8;7(1):001356.
4. Alex Soares Dos Santos, Rafael Fantelli Stelini, Caroline Romanelli, T Zelenika. Cutaneous metastasis as the first manifestation of occult malignant breast neoplasia. An Bras Dermatol. 2016;91(5 suppl 1):105-107.

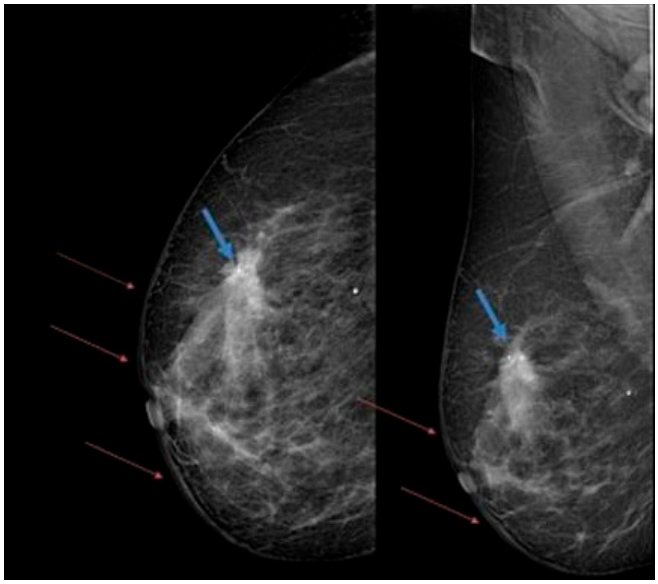

Resim 1. Mamografide sağ CC ve MLO grafilerde, ÜDK'da meme başına ~4 cm uzaklıkta, ~30x28x17 mm boyutlu, irregüler şekilli, spiküle konturlu, içerisinde birkaç adet punktat mikrokalsifikasyon izlenen, yüksek dansiteli opasite (mavi oklar) izlenmektedir. Sağda ciltte kalınlaşma mevcuttur (kırmızı oklar).

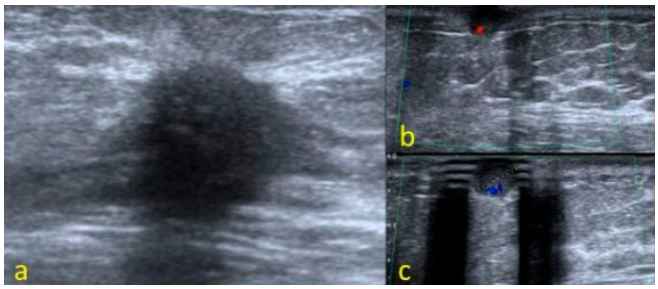

Resim 2. US görüntülerde, irregüler şekilli, spiküle konturlu, posterior akustik gölgelenmeye neden olan, hipokeoik solid lezyon izlenmektedir (a). Sağ meme saat 12'de periferik yerleşimli nodüler cilt lezyonu bulunan lokalizasyonda, ciltte yüzeyel yerleşimli 7 mm çaplı, yuvarlak şekilli, düzgün sınırlı, RDUS'de vasküler hipoekoik solid lezyon izlenmektedir (b, c).

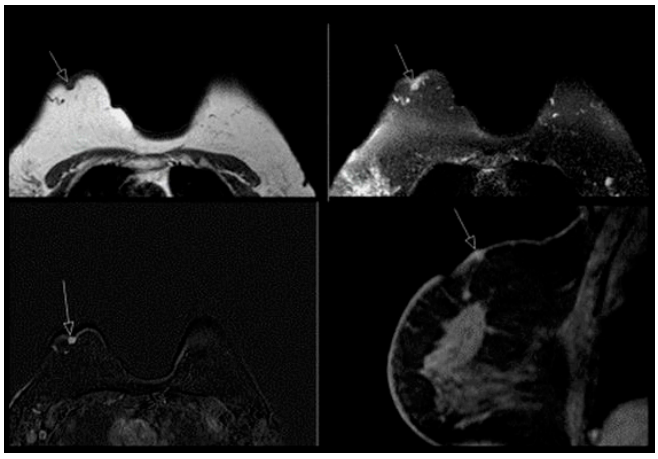

Resim 3. MRG'de T1A'da izo-hipointens, T2A'da izo-hiperintens, erken arteriyel dönemden itibaren hızlı, perferik ağırlıklı yoğun kontrastlanma gösteren cilt lezyonu izlenmektedir.

Kas-İskelet Radyolojisi

PS-072

MYOSİTİS OSSİFİKANSA BENZEYEN GEÇ TANI ALAN PSÖDOANEVRİZMA OLGUSU

Ezgi Suat Bayraktar[1], Salih Zeki Sertöz[2], Ömer Faruk Kutsi Köseoğlu[1], Özgür Tosun[1]

[1]İzmir Katip Çelebi Üniversitesi Atatürk Eğitim ve Araştırma Hastanesi, Radyoloji Anabilim Dalı
[2]İzmir Katip Çelebi Üniversitesi Atatürk Eğitim ve Araştırma Hastanesi , Ortopedi ve Travmatoloji Anabilim Dalı

Giriş: Psödoanevrizma (PA) arter duvarındaki hasarlanma nedeni ile ortaya çıkan pulsatil bir hematomdur. Etiyolojide IV madde kullanımı, iatrojenik (vasküler girişimsel işlemler ve cerrahi), travma ve enfeksiyonlar yer almaktadır. Tanıda doppler USG, BT anjiografi, MR anjiografi kullanılabilir.

Travma veya iatrojenik PA genellikle 6 hafta içerisinde ortaya çıkar. Bıçaklanmadan 20 yıl sonra tanı konulan PA hastasının bulgularını tartışmayı amaçladık.

Olgu sunumu: Sol bacakta kitle şikayeti ile Ortopedi Kliniği'ne başvuran 40 yaşında erkek hastanın, direkt grafisinde proksimal tibia ile fibula komşuluğunda, çevresel kalsifikasyonu bulunan lezyon izlendi. BT'de; tibia ve fibulanın arasında yerleşimli, kalsifiye duvarlı, çevre kemiklerin periosteal kesiminde oyuklanmaya yol açan lezyonun öncelikle myositis ossifikans ya da kalsifiye hematoma ait olabileceği düşünüldü. Kontrastlı MRG'de; lezyon içerisinde kanama ürünlerine bağlı seviyelenme görülmüş olup vasküler yapılardaki kontrast maddenin lezyonun içerisine dolduğu izlendi. Doppler US'de; lezyon içerisinde ileri ve geri akım izlenmiş olup PA tanısı konuldu. BT anjiografide ise anterior tibial arterden kaynaklandığı görülen PA ve lümeninin bir kısmında trombüs saptandı. Anamnez derinleştirildiğinde, 20 yıl önce bu bölgeden bıçaklanma öyküsü bulunan olgu tedavi amaçlı Girişimsel Radyoloji Kliniği'ne yönlendirildi.

Tartışma: PA'nın genellikle travma sonrası 6 hafta içerisinde görülmesi beklenir. Benzer lokalizasyonda duvarında kalsifikasyon içeren lezyonların ayırıcı tanısında myozitis ossifikans, kalsifiye hematom veya parosteal osteosarkom düşünülebilir. Ayırım BT veya MR anjiografi, doppler US ve klinik öykü ile yapılabilir.

Sonuç: Travma öyküsü olan olgularda çevresel kalsifikasyon gösteren kitle lezyonlarında ayırıcı tanıda PA da akılda tutulmalıdır.

Anahtar kelimeler: Pseudoanevrysm, Myositis Ossificans

Kaynaklar

1) Pseudoaneurysm of peripheral arteries: Our experience in a community-based hospital; Lokesh Shekher Jaiswal, Narendra Pandit, Jagat Narayan Prasad, Shailesh Adhikary
2) Peripheral Arterial Pseudoaneurysms—a 10-Year Clinical Study; Anil Luther, Amit Kumar, and Kamal Nabh Rai Negi

İki yönlü tibia grafisinde proksimalde tibia- fibula arasında çevresi kalsifiye görünümde lezyon (ok) izlenmektedir.



a) Kontrastsız BT tetkikinde aksiyel planda aynı lokalizasyonda çeperi kalsifiye solid- yoğun içerikli görünümde lezyon. b) BT anjiografi tetkikinde aksiyel planda, anterior tibial arterden kaynaklandığı görülen lümeninin bir kısmı tromboze PA.

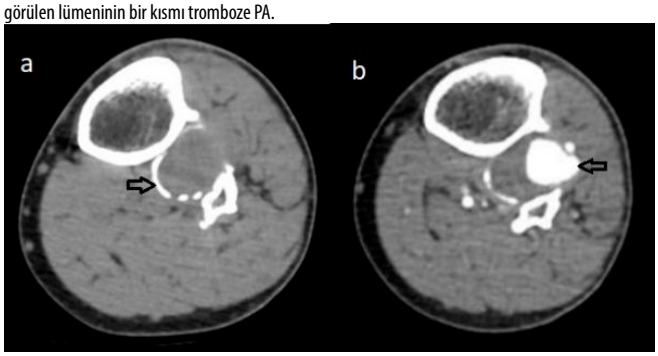

Kontrastlı MRG incelemede koronal planda lezyon içerisinde arter ile eş zamanlı dolum ve anevrizmatik dilatasyon.



Girişimsel Radyoloji

PS-073

KAROTİS BLOWOUT SENDROMU ENDOVASKÜLER TEDAVİSİ SONRASI NADİR BİR KOMPLİKASYON; VASKÜLER TIKAÇ EKSTRAVAZASYONU

Erdi Tangobay[1], Erdem Birgi[1], Onur Ergun[1], Ömer Bayır[2], Azad Hekimoğlu[1], Berna Keskin[1], Baki Hekimoğlu[1]

[1]Sağlık Bilimleri Üniversitesi Dışkapı Yıldırım Beyazıt Eğitim ve Araştırma Hastanesi, Radyoloji Kliniği, Ankara
[2]Sağlık Bilimleri Üniversitesi Dışkapı Yıldırım Beyazıt Eğitim ve Araştırma Hastanesi, Kulak Burun Boğaz Hastalıkları Kliniği, Ankara

Giriş ve Amaç: Karotis blowout sendromu (KBS) baş boyun malignitelerinde nadir görülmekle birlikte hayatı tehdit eden bir komplikasyondur. KBS enfeksiyonlar, yara dehissansı, flep nekrozu ve faringokutanöz fistüller gibi postoperatif komplikasyonlar nedeniyle de ortaya çıkabilir (1).

Bu olgu sunumunda KBS'de, profilaktik ve terapötik tedavi yaklaşımımızı tartışmayı amaçladık.

Olgu Sunumu: 53 yaşında kadın hasta, skuamöz hücreli dil kanseri nedeniyle 2 yıl önce opere edildikten sonra postoperatif radyoterapi ile tedavi edildi. 6 ay önce nüks saptanan hasta, anrezektabl baş boyun tümörü düşünülerek KBS riski nedeniyle profilaktik endovasküler tedavi amacıyla tarafımıza yönlendirildi. Nüks kitle sol internal karotid arter(İKA) ve sol eksternal karotid arteri (EKA) çevrelediğinden hastayı KBS'den korumak amacıyla, sol İKA'ya stent-greft yerleştirmeye ve sol EKA'nın vasküler tıkaç ile oklüzyonuna karar verildi.

Ana femoral arter aksesi kullanılarak sol İKA servikal segmente 6x50 mm boyutlu stent-greft konumlandırıldı. Ardından sol EKA orijin kesimine 5x10,5 mm boyutlarında Amplatzer vasküler tıkaç (AVP-4, AGA Medical Corporation, Plymouth, Minnesota, USA) yerleştirildi (Resim 1-2).

Profilaktik stentleme ve embolizasyon yapıldıktan 3 ay sonra oronazal spontan masif kanama ile gelen hastanın anjiyografi görüntülerinde daha önce vasküler tıkaç yerleştirilen EKA orijin düzeyinden aktif ekstravazasyon saptandı. Bunun üzerine ana karotid arterden (AKA) İKA'ya uzanan ve kanama lokalizasyonunu kapsayacak şekilde stent-greft yerleştirildi. Ardından 9x40 mm balon kateter ile stentin AKA duvarına apozisyonu sonrası kanama kontrolü sağlandı (Resim 3). İşlem sonrası muayenede, daha önce EKA orijinine yerleştirilen vasküler tıkacın ekstravaze olarak oral kaviteye düştüğü görüldü. İki gün sonra hasta bilinci açık olarak ekstübe oldu ve eksterne edildi. Hasta işlemden yaklaşık 1 ay sonra akut SVO ile acile getirildi. Tanısal anjiyografi amacıyla DSA masasına alınma esnasında spontan masif oronazal kanama sonucu ex oldu

Tartışma ve Sonuç: Akut KBS'de cerrahi ligasyon ve endovasküler tedavi kullanılabilmekle birlikte, koil embolizasyon ve stent-greft tedavisi son yıllarda cerrahi ligasyona güçlü bir alternatiftir (2). Kaplı stent en sık kullanılan tedavi yöntemlerinden biridir(3). Ayrıca vasküler tıkaçların karotid arter oklüzyonunu sağlamada hızlı ve etkili olduğu bildirilmektedir(4).

Major baş boyun onkolojik cerrahi hastalarında KBS insidansı %3-4,5 olup radyoterapi alan hastalarda bu oran %4,5-21,1'e çıkmaktadır(5). Bildirilen mortalite (%60) ve nörolojik morbidite (%40) oranları oldukça yüksektir (6). Bunun yanında tedavi edilen hastalarda yeniden kanama oranı da (%27) oldukça yüksektir (2).

Yüksek mortalite ve morbidite oranları nedeniyle KBS'nin tedavisi yanı sıra önlenmesi de kritik önem arz etmektedir. Olgumuzda proflaktik olarak stent-greft ile İKA koruma ve vasküler tıkaç ile EKA oklüzyonu sağlandı. İlk tedavi sonrası süreçte sürpriz bir şekilde EKA orjinine yerleştirilen vasküler tıkaç ekstravaze olarak oral kaviteye düşmüştür. Olgumuza benzer olarak embolizan koillerin ekstravaze olarak solunum semtomlarına yol açtığı olgu bildirisi mevcuttur (7).

Sonuç olarak, günümüzde uygulanan tedavilere rağmen KBS'nin mortalite ve morbidite oranları oldukça yüksektir. KBS riski yüksek hastalarda proflaktik endovasküler tedaviler, akut kanama komplikasyonlarının sıklığını azaltacağı gibi bu tedavilere rağmen nüks kanamalar ile karşılaşılabileceği akılda tutulmalıdır.

Anahtar kelimeler: • Baş ve Boyun Bölgesi Kanseri, Endovasküler Prosedürler, Tedavi amaçlı embolizasyon

Kaynaklar

1) Dequanter D, Shahla M, Paulus P, Aubert C, Lothaire P. Transarterial endovascular treatment in the management of life-threatening carotid blowout syndrome in head and neck cancer patients: review of the literature. J Mal Vasc. 2013 Dec;38(6):341-4.
2) Bond KM, Brinjikji W, Murad MH, Cloft HJ, Lanzino G. Endovascular treatment of carotid blowout syndrome. J Vasc Surg. 2017 Mar;65(3):883-888.
3) Wu CJ, Lin WC, Hsu JS, Han IT, Hsieh TJ, Liu GC, Chiang IC. Follow-up for covered stent treatment of carotid blow-out syndrome in patients with head and neck cancer. Br J Radiol. 2016;89(1058):20150136.
4) Banfield JC, Shankar JJ. Amplatzer vascular plug for rapid vessel occlusion in interventional neuroradiology. Interv Neuroradiol. 2016 Feb;22(1):116-21.
5) Suárez C, Fernández-Alvarez V, Hamoir M, et al. Carotid blowout syndrome: modern trends in management. Cancer Manag Res. 2018;10:5617-5628. Published 2018 Nov 13.
6) McDonald MW, Moore MG, Johnstone PA. Risk of carotid blowout after reirradiation of the head and neck: a systematic review. Int J Radiat Oncol Biol Phys. 2012 Mar 1;82(3):1083-9.
7) Wilseck Z, Savastano L, Chaudhary N, Pandey AS, Griauzde J, Sankaran S, Wilkinson D, Gemmete JJ. Delayed extrusion of embolic coils into the airway after embolization of an external carotid artery pseudoaneurysm. J Neurointerv Surg. 2018 Jul;10(7):e18.

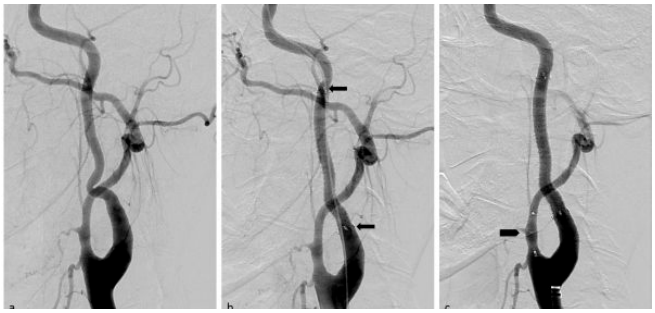

Resim 1. a. Lateral projeksiyonda alınan tanısal görüntü b. IKA servikal segmente kaplı stent yerleştirildi(ok işaretleri). c. Ardından EKA orijin kesiminde süperior tiroidal arterin distaline vasküler tıkaç konumlandırıldı (ok başı)

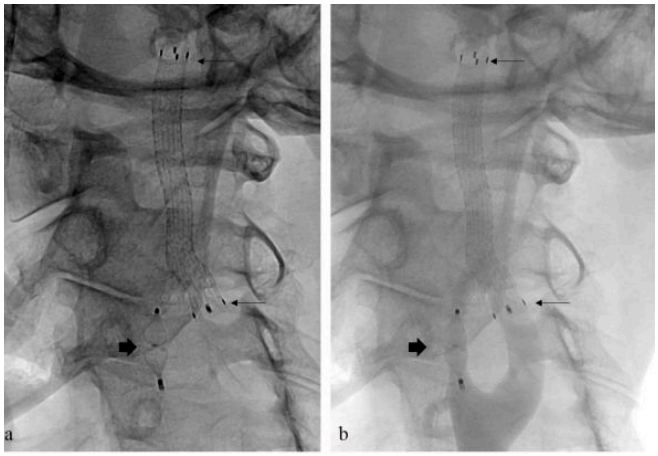

Resim 2. a. Kaplı stent (ince oklar) ve vasküler tıkaç (kalın ok) skopik görüntüde görünümü. b.Skopik kontrastlı görüntüde kaplı stent (ince oklar) ve vasküler tıkaç (kalın ok) görünümü

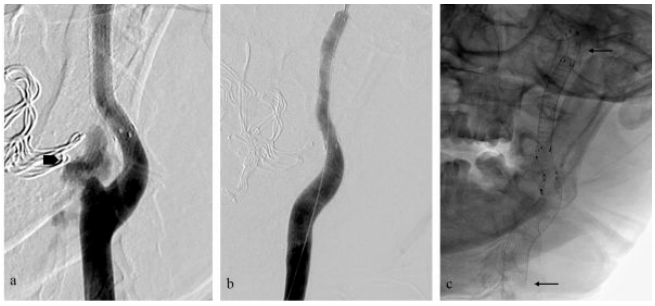

Resim 3. a. AKA enjeksiyonunda EKA orijin kesiminden kontrast ekstravazasyonu (kalın ok) görüldü b.Kaplı stent yerleştirilmesi sonrası ekstravazasyonun tamamen ortadan kaybolduğu teyit edildi. c.Skopik görüntüde iç içe yerleştirilen kaplı stentlerin görünümü (ince oklar)

Pediatrik Radyoloji

PS-074

PEDİATRİK GASTRİK PERFORASYON

Nurullah Dağ[1], **Mehmet Öztürk**[1]

[1]*Malatya Eğitim ve Araştırma Hastanesi, Radyoloji Kliniği*
[2]*Selçuk Üniversitesi Tıp Fakültesi, Çocuk Radyolojisi Bilim Dalı*

Giriş ve Amaç: Çocuklarda spontan gastrik perforasyon oldukça nadir görülen ve etyolojisi belirsizliğini koruyan bir patolojidir (1). Yenidoğan ve yetişkin yaşlarda nispeten daha sık görülmektedir (2). Ancak 1 yaş üzerinde çocuklarda bildirilen sadece birkaç olgu sunumu mevcuttur (1-4). Klinik semptomların nonspesifik olması ve bu yaş grubunda ilk planda akla gelmemesi, tanıda gecikmeye yol açabilmektedir (3). Bu bildiride pediatrik spontan gastrik perforasyonun ultrasonografi (US) ve bilgisayarlı tomografi (BT) bulgularını sunmayı amaçladık.

Olgu Sunumu: 5 yaşında erkek çocuğu şiddetli karın ağrısı, bulantı ve kusma şikayetleriyle merkezimize başvurdu. Fizik muayenede ateş, yaygın defans ve ribound mevcuttu. Laboratuvar değerlerinde enfeksiyöz/enflamatuar değerleri yüksekti. US'de mide antropilorik bölgede 7 mm'ye ulaşan duvar kalınlaşması ve komşuluğunda 15 x15 mm boyutlarında yoğun içerikli loküle koleksiyon izlendi (Resim 1). Oral/intravenöz kontrastlı batın BT'de mide antropilorik bölge ve duodenum 1. kısımda duvarda ödem ve kalınlaşma izlendi. Bu düzey komşuluğunda mezenter yağ planlarında heterojen çizgisel dansite artımları ve milimetrik lenf nodları izlendi. Ayrıca antropilorik bölge komşuluğunda kalın ve kontrast tutulumu gösteren duvar yapısına sahip apse lehine değerlendirilen loküle koleksiyon alanı izledi (Resim 2 a, b). Batın alt kadranlarda minimal serbest mayi mevcuttu. Ancak serbest hava ve/veya kontrast madde saptanmadı. Akut batın kliniği ile yapılan cerrahide mide antrum düzeyi posteriorda perforasyon saptandı.

Tartışma ve Sonuç: Spontan gastrik perforasyon çocukluk çağında oldukça nadir görülmektedir (1). Çin ve Japon toplumlarında birkaç vaka sunumu bildirilmiştir (3). Etyolojisi belirsiz olmakla birlikte altta yatan hastalık ve sekonder travmanın neden olabileceği veya beslenme alışkanlıklarına bağlı gelişebileceği belirtilmektedir (1, 3, 5). Kliniği hızlı ilerler ve mortalite-morbiditesi yüksektir (4). Bizim olgumuzda altta yatan bir hastalık, cerrahi ve travma öyküsü bulunmuyordu. Ayrıca görüntüleme bulgularında batında serbest hava ve kontrast madde saptanmadı. Özellikle serbest hava saptanmayan olgularda US'de mide duvarı bütünlüğünde bozulma, mezenterik yağlı dokuda eko artışı ve loküle sıvı kolleksiyonu bulguları perforasyon açısından uyarıcı olmalıdır. Sonuç olarak çocukluk döneminde spontan gastrik perforasyon nadiren de olsa görülebilir ve kapalı perforasyon açısından da dikkatli olunmalıdır.

Anahtar kelimeler: Gastrik perforasyon, ultrasound, pediatrik

Kaynaklar

1. Catania VD, Bonomo R, Gulia C, et al. Spontaneous gastric rupture in a 22-month-old boy: Case report and review of the literature: The diagnostic work up and management of a rare pediatric emergency. Journal of Pediatric Surgery Case Reports 2014;2:82-4.
2. Akalonu A, Yasrebi M, Rios ZM. Spontaneous gastric perforation in two adolescents. The American journal of case reports 2016;17:694.
3. Weng NK. Non-Neonatal Spontaneous Gastric Rupture: A Case Report and Literature Review. KPJ Medical 2016;6:52.
4. Selvarajan A. Spontaneous gastric rupture in a pre-school child preceded by generalized fits and presenting with tension hydropneumoperitoneum. Int J Intg Med Sci 2014;1:45-7.
5. Misanovic V, Begic E. Spontaneous rupture of the stomac

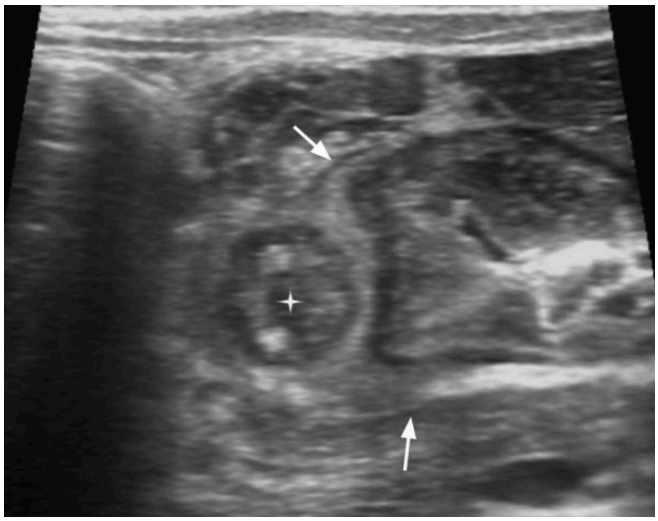

Resim 1. Batın US'de mide antropilorik bölgede duvar kalınlaşması (oklar) ve komşuluğunda yoğun içerikli loküle koleksiyon (yıldız) izlenmektedir.

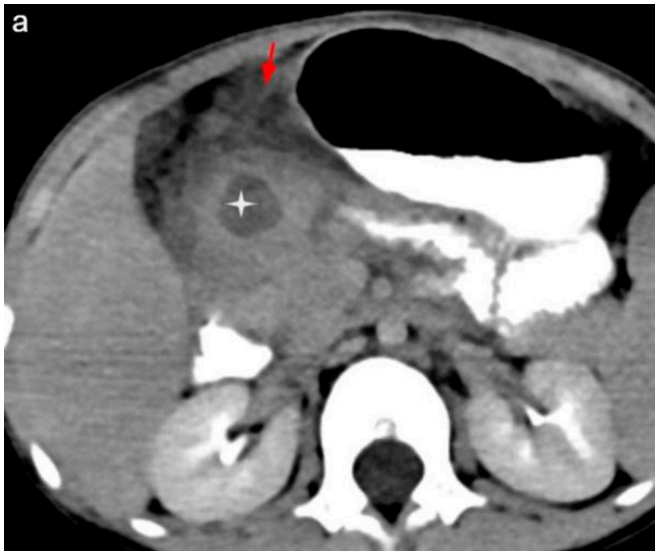

Resim 2 a, b. BT'de aksiyel (a) ve koronal (b) kesitlerde mide antropilorik bölgede duvar kalınlaşması (beyaz ok) ve komşuluğunda kalın ve kontrast tutulumu gösteren duvar yapısına sahip apse (yıldız) izlendi. Ayrıca mezenter yağ planlarında heterojen çizgisel dansite artımları (kırmızı ok) mevcuttu.

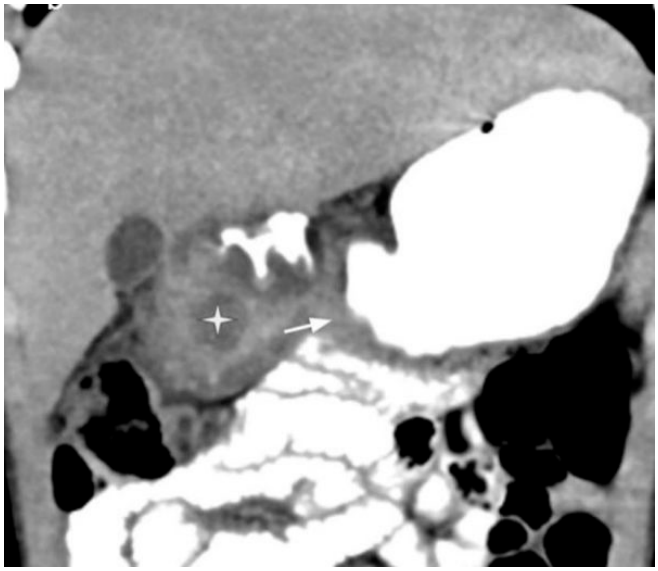

Resim 2 b.

Abdominal Radyoloji

PS-075

DALAĞIN NADİR KİTLESİ: İNFLAMATUAR MİYOFİBROBLASTİK TÜMÖR

Nurullah Dağ[1], Mehmet Öztürk[2]

[1]Malatya Eğitim ve Araştırma Hastanesi, Radyoloji Kliniği
[2]Selçuk Üniversitesi Tıp Fakültesi, Çocuk Radyolojisi Bilim Dalı

Giriş ve Amaç: İnflamatuar miyofibroblastik tümör (İMT), etyolojisi bilinmeyen nadir bir mezenkimal neoplazidir. Bağ dokuda enflamatuar iğsi hücrelerle karekterizedir (1). Benign karakterde olduğu kabul edilir ancak literatürde nüks ve metastaz bildirilmiştir. Ayrıca %8-18 oranında malign transformasyon gösterebilirler (2, 3). Miyofibroblastik tümörler ağırlıklı olarak akciğeri etkiliyor gibi görünmektedir, ancak herhangi bir organda ortaya çıkabilirler (3). %0.04-%0.7 arasında değişen düşük bir prevalans ile esas olarak daha genç bireyleri etkilerler (4). Dalak İMT'leri son derece nadirdir ve dalağın malign neoplazmlarını taklit edebilir (5). Bu bildiride dalak İMT olgusunun radyolojik görüntüleme bulgularını sunulmaktadır.

Olgu Sunumu: 13 yaşında erkek hastaya karın ağrısı ve kusma şikâyetleri nedeniyle yapılan ultrasonografide dalakta hipoekoik solid kitle saptandı. Kontrastlı batın BT'de, dalak orta kesimde 49x47 mm boyutlarında, heterojen kontrast tutan, lobüle konturlü nonkalsifiye kitle izlendi (Resim 1 a, b). Dinamik kontrastlı batın MRG'de T1A hipointens, T2A hafif hiperintens (Resim 2 a, b) ve santral kesimlerinde daha yüksek sinyal odakları bulunan, dinamik serilerde progresif kontrast tutulumu gösteren (Resim 3 a, b), difüzyonda kısıtlanma izlenmeyen lezyon mevcuttu (Resim 4 a, b). Multidisipliner yaklaşımla splenektomi yapılan hastada lezyon histopatolojik olarak İMT tanısı aldı.

Tartışma ve Sonuç: Dalak İMT'leri, atipik ve agresif vakalar bildirilmiş olmasına rağmen, genellikle iyi huylu olan, kökeni bilinmeyen nadir bir psödotümör/tümördür (2). Klinik olarak sıklıkla nedeni bilinmeyen ateş, splenomegali, kilo kaybı, ateş ve karın ağrısı gibi B semptomları ile ortaya çıkabilir, ancak insidental olarak da tespit edilebilir (2, 5). Gerçek patogenez bilinmemektedir, ancak olası faktörler arasında bakteriyel enfeksiyon, neoplastik süreçler, EBV enfeksiyonu, cerrahi öykü ve steroid kullanımı yer almaktadır (1). Görüntüleme yöntemlerinde lezyon için karakteristik bir bulgu bildirilmemiştir. Bu nedenle radyolojik olarak tanısı zordur ve yanlış tanı yaygındır (5, 6). Cerrahi sonrası histopatolojik değerlendirme tanıda altın standart yöntemdir (3). Sonuç olarak, dalak kitleleri değerlendirilirken İMT'ler akılda tutulmalı ve ayırıcı tanılar arasında bulundurulmalıdır.

Anahtar kelimeler: Dalak, kitle, inflamatuar miyofibroblastik tümör

Kaynaklar

1. Raza VF, Arshad D, Ahmad S, et al. Case report of an unexpected inflammatory myofibroblastic tumor. Annals of Medicine and Surgery 2021;65:102316.
2. Jovanovic R, Eftimov A, Antovic S, et al. Inflammatory Pseudotumor/Inflammatory Myofibroblastic Tumor of Spleen–A Case Report. Open Access Macedonian Journal of Medical Sciences 2020;8:66-70.
3. Cantera JE, Alfaro MP, Rafart DC, et al. Inflammatory myofibroblastic tumours: a pictorial review. Insights into imaging 2015;6:85-96.
4. Thirunavukkarasu B, Roy PS, Gupta K, et al. Bansal D. Infantile Inflammatory Myofibroblastic Tumor of Spleen. Fetal and Pediatric Pathology 2020:1-5.
5. Wang B, Xu X, Li Y-C. Inflammatory myofibroblastic tumor of the spleen: a case report and review of the literature. International journal of clinical and experimental pathology 2019;12:1795.
6. Georgia M, Rady K, Prince HM. Inflammatory pseudotumor of the spleen. Hematology reports 2015;7(2).

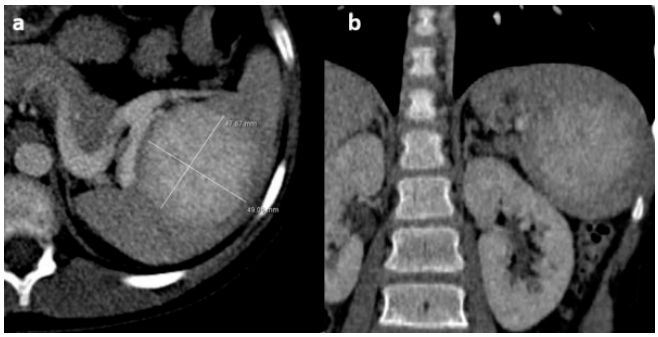

Resim 1 a, b. Kontrastlı batın BT: Aksiyal (a) ve koronal (b) kesitlerde dalakta kontrast tutulumu gösteren solid kitle izlenmektedir.

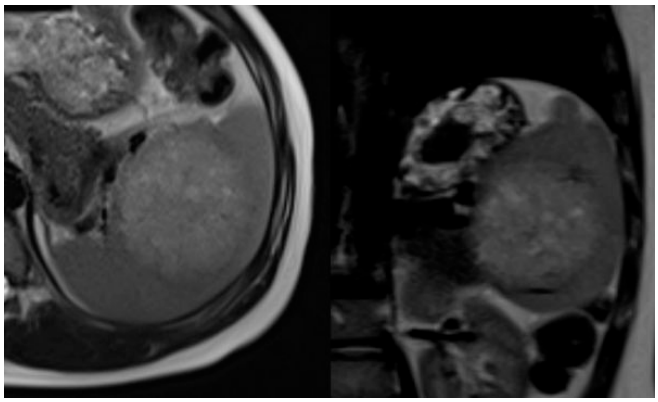

Resim 2 a, b. Kontrastlı dinamik batın MRG: T2A aksiyal (a) ve koronal (b) kesitlerde dalakta heterojen hafif hiperintens kitle lezyonu izlenmektedir.

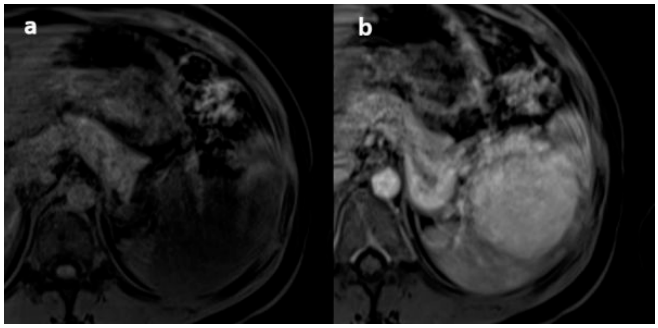

Resim 3 a, b. Kontrastlı dinamik batın MRG: Kontrastsız (a) ve kontrastlı venöz faz (b) T1A kesitlerde lezyonda yoğun kontrast tutulumu izlenmektedir.

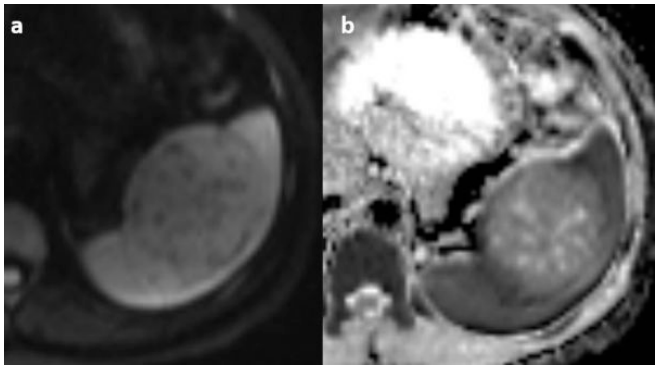

Resim 4 a, b. Difüzyon ağırlıklı kesitlerde lezyonda difüzyonda kısıtlanma saptanmadı.

Abdominal Radyoloji

PS-076

NADİR GÖRÜLEN BİR HEPATOBİLİYER VARYANT: KUADRİFURKASYON

Onur Başdemirci, Merve Gökçeoğlu, Bircan Alan, Safiye Gürel

Bolu Abant İzzet Baysal Üniversitesi, Tıp Fakültesi, Radyoloji Anabilim Dalı

Giriş: Hepatik arter, portal ven, hepatik venler ve safra ağacında anatomik varyantlar sık görülmekte olup radyolojik girişimsel işlemlerin ve karaciğer transplantasyon cerrahilerinin artmasıyla klinik önemi de artmıştır. İntra ve ekstrahepatik safra yolu varyasyonları oldukça sık görülmekte olup normal biliyer anatomi toplumun yalnızca %58'inde izlenmektedir [1]. Hepatobiliyer sistemin en sık görülen konfigürasyonu: sağ anterior ve posterior sektörel dalların birleşmesiyle oluşan sağ hepatik kanalın sol hepatik kanal ile birleşerek ana hepatik kanalı oluşturduğu normal anatomi olarak adlandırılan konfigürasyondur. En nadir görülen hepatobiliyer anatomik varyantlardan bir tanesi ise toplumun yaklaşık %2'sinde bulunan kuadrifurkasyon olup olgu sunumumuz ile farkındalığı artırmayı amaçladık [2].

Olgu: 85 yaşında, erkek hasta, karın ağrısı şikâyeti ile gastroenteroloji polikliniği'ne başvuruyor. Tetkiklerindeki ALT, AST, bilirubin, amilaz ve lipaz yüksekliği nedeniyle interne edilen hastaya pankreatit ve koledokolitiyazis ön tanıları ile manyetik rezonans kolanjiyopankreatografi (MRKP) tetkiki yapılmıştır. Hastanın elde olunan görüntülerinde safra kesesinde çok sayıda milimetrik taş (resim 1), adenomyomatozis açısından anlamlı duvar kalınlaşması ve intramural kist-divertiküller (resim 2) izlenmiştir. Safra ağacında sol hepatik kanal medial ve lateral segmenter dalların, sağ lob anterior ve posterior sektörel dalların varyasyonel olarak ayrı ayrı ortak hepatik kanala döküldüğü izlenmiştir (resim 3, 4). Proksimal kesimde ortak hepatik kanal çapı 11 mm ölçülmüş olup bu görünümün varyasyona ikincil olabileceği düşünülmüştür.

Tartışma: Biliyer anatominin bilinmesi transplantasyon cerrahisi, girişimsel radyolojik işlemler, laparoskopik kolesistektomiler ve karaciğer rezeksiyonları öncesinde işlemin planlanmasında ve komplikasyonların önlenmesinde oldukça önemlidir [3]. Biliyer komplikasyonların önlenmesinde özellikle primer konfluensin sağ ve sol sekonder konfluense uzaklığı, segment 4'e ait olan kanalın primer konfluense uzaklığı ve segment 2-3 kanallarının anatomisi önem arz etmektedir [4,5]. Ayrıca aberan ve aksesuar kanalların, krosover, trifurkasyon ve kuadrifurkasyonun tanınması önemli olup bu kanalların ligasyonu biliyer siroza, yetersiz anastomoz ise biliyer kaçaklara yol açabilmektedir. Girişimsel radyolojik işlemlerde detaylı biliyer anatomi bilgisi obstrükte duktusun yetersiz veya uygunsuz drenajından kaçınmak için en uygun yolun seçilmesine olanak sağlamaktadır.

Biliyer sistemin detaylı anatomisinin, sık ve nadir görülen varyasyonlarının bilinmesi MRKP raporlaması yapan biz radyologlar için son derece önemlidir. Yalnızca 2D ve 3D MRKP görüntülerini değerlendirmekle kalmayıp multiplanar rekonstrüksiyonlar ile çok planlı değerlendirmelerin yapılması biliyer varyasyonların tanınması ve raporlanmasında yararlı olacaktır.

Anahtar kelimeler: Hepatobiliyer varyasyonlar, Kuadrifurkasyon, Hepatobiliyer anatomi, Safra ağacı

Kaynaklar

1. Sureka B, Bansal K, Patidar Y, Arora A. Magnetic resonance cholangiographic evaluation of intrahepatic and extrahepatic bile duct variations. Indian Journal of Radiology and Imaging / February 2016 / Vol 26 / Issue 1
2. Obiekwe S, Amharar N, Laurent C, Saric J. Variation of Right Hepatic Duct Revisited, Annual Congress of İnternational Liver Transplantation Surgery 2018, DOI: 10.3252/pso.eu.ILTS2018.2018
3. Chung YE, Kim MJ, Park YN, Lee YH, Choi JY. Staging of extrahepatic cholangiocarcinoma. Eur Radiol 2008;18:2182-95.
4. Friedewald SM, Molmenti EP, DeJong MR, Hamper UM. Vascular and nonvascular complications of liver transplants: Sonographic evaluation and correlation with other imaging modalities and findings at surgery and pathology. Ultrasound Q 2003;19:71-85.
5. Singh AK, Nachiappan AC, Verma HA, Uppot RN, Blake MA, Saini S, et al. Postoperative imaging in liver transplantation: What radiologists should know. Radiographics 2010;30:339-51.

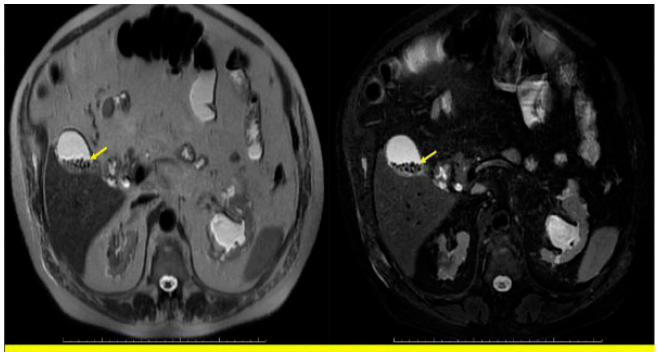

Resim 1: Aksiyel T2A ve FS T2A MRKP görüntülerinde, safra kesesi lümeninde seviye veren çok sayıda milimetrik taş (ok) izlenmektedir.

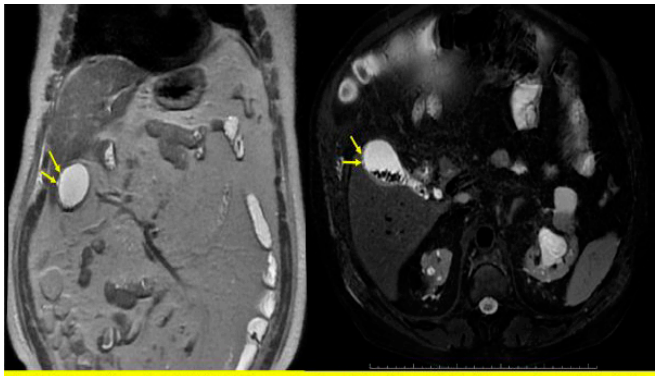

Resim 2: Koronal T2A ve aksiyel FS T2A MRKP görüntülerinde, safra kesesi duvarında kalınlık artışı ve intramural divertiküller (oklar) izlenmektedir.

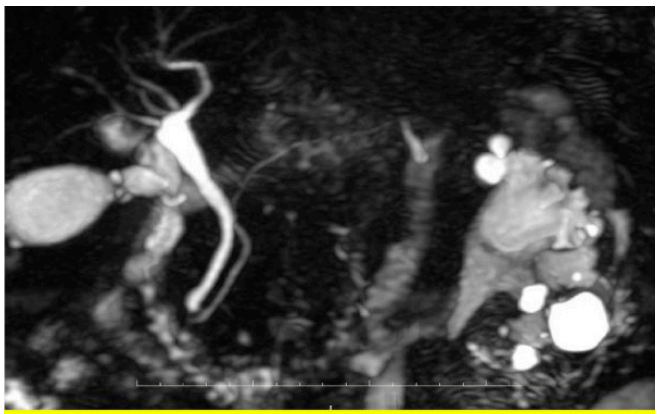

Resim 3: MRKP koronal MİP görüntüde, sol lob hepatik kanal medial ve lateral segmenter dalların, sağ lob anterior ve posterior sektörel dalların varyasyonel olarak ayrı ayrı ortak hepatik kanala döküldüğü izlenmektedir.



Resim 4: MRKP volüm rendered görüntülerde, sol lob hepatik kanal medial ve lateral segmenter dalların, sağ lob anterior ve posterior sektörel dalların varyasyonel olarak ayrı ayrı ortak hepatik kanala döküldüğü izlenmektedir.

Pediatrik Radyoloji

PS-077

ÇOCUKLARDA TAKAYASU ARTERİTİ TANI VE TAKİBİNDE ULTRASONUN ROLÜ

Ercan Ayaz, Deniz Gezgin Yıldırım

Diyarbakır Çocuk Hastalıkları Hastanesi

Giriş ve Amaç: Takayasu arteriti, etyolojisi net olarak bilinmeyen aorta ve ana dallarını tutan kronik büyük damar hastalığıdır. En sık 3. ve 4. dekadda görülmekle birlikte adölesan kız çocuklarında da görülebilmektedir [1]. Geniş semptom yelpazesi ve nonspesifik laboratuvar bulguları nedeniyle hastaların tanı alması ortalama 1 yılı bulmakta ve 5 yıla kadar uzayabilmektedir [2]. Birçok hastada aktif hastalığı düşündüren semptom ve bulgular varken bile akut faz reaktanları normal sınırlarda olabilmektedir [3]. Bu nedenle görüntüleme tanıda önemli yer tutmaktadır. Bu olgu sunumundaki amacımız, özellikle adölesan kız çocuklarında Takayasu arteriti tanısında ve takibinde Doppler ile birlikte US bulgularının önemini vurgulamaktır.

Olgu Sunumu: 17 yaş kız hasta boyun ve baş ağrısı, halsizlik şikayeti ile polikliniğe başvurdu. Fizik muayenede sol karotis trasesinde thrill, sağ karotis arterde zayıf nabız alınmaktaydı, bilateral brakial ve radial arterlerde nabızlar alınmıyordu. Laboratuvar tetkiklerinde akut faz belirteçlerinde artış ve anemi mevcuttu. Dış merkezde çekilen BT anjiyografi tetkikinde bilateral karotis, subklavyen, aortada duvar kalınlaşması mevcuttu (Resim 1). Aksiller ve brakiyal arter bulguları net değerlendirilemedi. Çekilen US'de bilateral CCA, bilateral aksiller ve brakiyal arter proksimalinde diffüz konsantrik duvar kalınlaşması, spektral incelemede düşük dirençli bifazik ve üst ekstremite distalinde monofazik akım paternleri izlenmekteydi (Resim 2). RI değeri karotis düzeyinde 0,3-0,4 iken aksiller ve brakiyal arter düzeyinde 0,1'lere kadar düşmekteydi. Hastaya Takayasu arteriti tanısı konuldu. 3 gün 30 mg/kg pulse metilprednizolon, ardından 1 mg/kg/gün idame oral prednisolon tedavileri verildi. Pulse siklofosfamid ve tosilizumab, aspirin, beloc tedavileri başlandı. Steroid tedavisi zaman içinde azaltıldı. 6 ay sonra kontrol US de karotis arterlerde ve sağ aksiller arterde minimal düzelme, Rezistif Indeks (RI) değerlerinde bir miktar artış izlendi (Resim 3). Hasta şu anda kliniği stabil olarak takip edilmektedir.

Tartışma ve Sonuç: Takayasu arteriti tanısında günümüzde klinisyenlerin en çok tercih ettiği, tanı ve takipte kullandığı görüntüleme yöntemleri sırasıyla MR ve BT anjiyografidir. Çocukluk çağındaki hastalarda radyasyon içermemesi nedeniyle MRG daha çok tercih edilmektedir. MRG'de damar duvarındaki kalınlaşmaya eşlik eden kontrast tutulumu ve difüzyon kısıtlaması aktif inflamasyon lehine değerlendirilmektedir [3]. Ancak bazı çalışmalarda damar duvarındaki kontrastlanmanın aktif ve inaktif hastalarda anlamlı fark göstermediği, inflamasyon ile fibrozisi ayırt edemediği belirtilmektedir [4,5]. Ayrıca uzun çekim süresi ve hareket artifaktları, çocuklarda kaliteli inceleme yapılmasını zorlaştırmaktadır.

Günümüzde US teknolojisi ile birlikte yüksek rezolüsyonlu problar, gelişmiş görüntüleme algoritmaları ve mikrovasküler görüntüleme yöntemleri, damar görüntülemesinde US'nin önemini arttırmıştır [4]. Çocuklarda cilt altı yağlı dokunun ince olması, aort ve ana dallarının görüntülenmesinde yüksek frekanslı probların kullanımına olanak sağlamaktadır. Tipik US bulguları, "Makaroni bulgusu" olarak tanımlanan diffüz, simetrik intima-media kalınlaşması, buna bağlı lümende daralma ve oklüzyondur [6]. Spektral incelemede stenoz distalinde akım direncinde azalma, trifazik arteryel akım paterninin kaybolması, düşük dirençli parvus tardus tipi akım paternleri gözlenebilir [6]. Hastalık takibinde de RI değerleri kullanılabilir [7].

Anahtar kelimeler: Takayasu Arteriti, Vaskülit, Ultrason, Doppler US, Rezistif İndeks

Kaynaklar

1. Numano F, Okawara M, Inomoto H, Kobayashi Y. Takayasu's arteritis. Lancet 2000;356:1023-5. 3.
2. Cakar N, Yalcinkaya F, Duzova A et al. Takayasu arteritis in children. The Journal of Rheumatology May 2008, 35 (5) 913-919;
3. Sun Y, Huang Q, Jiang L. Radiology and biomarkers in assessing disease activity in Takayasu arteritis. International Journal of Rheumatic Diseases 2019; 22: 53–59
4. Eshet Y, Pauzner R, Goitein O et al. (2011) The limited role of MRI in long-term follow-up of patients with Takayasu's arteritis. Autoimmun Rev 11 (2), 132–6
5. Kato Y, Terashima M, Ohigashi H et al. (2015) Vessel wall inflammation of Takayasu Arteritis detected by contrast enhanced magnetic resonance imaging: association with disease distribution and activity. PLoS ONE 10 (12), e0145855.
6. Chaubal N, Dighe M, Shah M. Sonographic and Color Doppler Findings in Aortoarteritis (Takayasu Arteritis). J Ultrasound Med 2004; 23:937–944
7. Schmidt WA, Seipelt E, Krause A, Wernicke D (2007) Carotidynia in Takayasu arteritis. J Rheumatol 34 (1), 231

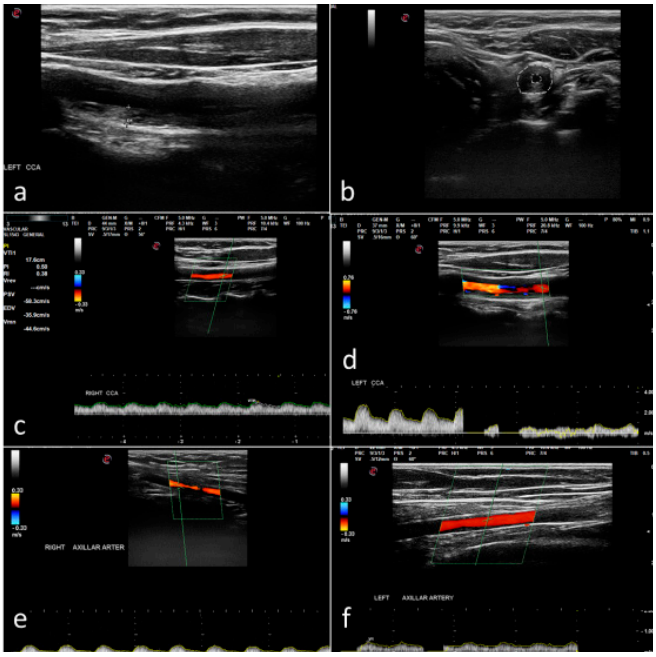

Resim 2. Hastanın US tetkikinde sol ana karotid arter longitudinal(a) ve transvers (b) kesitlerinde lümdende anlamlı darlık oluşturan difüz duvar kalınlaşaması izlenmektedir (kesikli çizgiler). Sağ ana karotid arter (c) ve sol ana karotid arterde (d) akım direncinde azalma izlenirken solda darlık düzeyinde ve distalinde alınan akım spektrumundaki farklılık da gösterilmektedir. Her iki aksiller arterde (e,f) de akım direnci solda daha belirgin olmak üzere azalmışır.

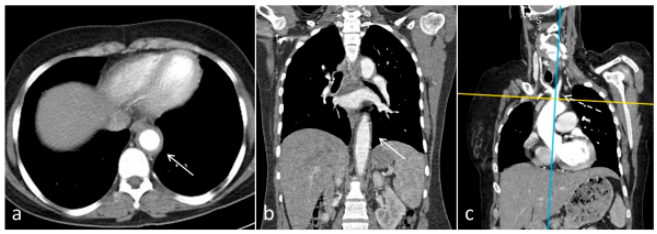

Resim 1. 17 yaşında kız hastanın aksiyel (a) ve koronal reformat (b,c) BT anjiyografi görüntülerinde inen aortada diffüz simetrik duvar kalınlaşması (ok) dikkati çekmektedir. Ayrıca arkus aortada ve ana dallarında da duvar kalınlaşması mevcut olup bovin ark (kesikli ok) varyasyonu görülmektedir.

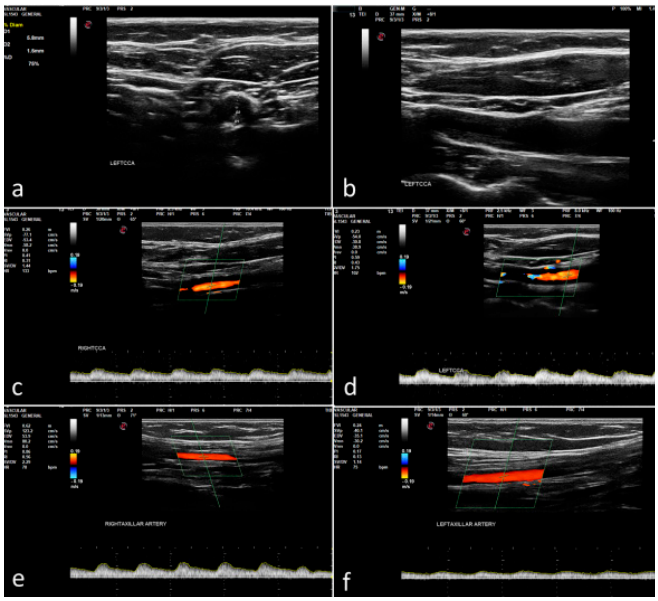

Resim 3. Altı ay sonra yapılan kontrol US incelemede gri skala incelemede transvers (a) ve longitudinal (b) aksta sol ana karotid arterde diffüz duvar kalınlaşması önceki tetkik ile benzer olarak izlenmektedir. Sağ ana karotid (c), sol ana karotid (d), sağ aksiller (e) ve sol aksiller(f) arterlerin spektral değerlendirmesinde akım direnci belirgin düşük izlenmekle birlikte, sağ ana karotis ve sağ aksiller arterde rezistif indeks değerlerinde bir miktar düzelme vardır.

Nöroradyoloji

PS-078

HİPERDENS PCA İŞARETİNİN ÖNEMİNİN FARKINDA MIYIZ ?

Selçuk Başer, Neşe Asal, Alper Göncüoğlu

Kırıkkale Üniversitesi Tıp Fakültesi

Giriş ve Amaç: Difüzyon ve perfüzyon ağırlıklı MRG inceleme akut serebral iskeminin tanısında ön planda olmakla birlikte kontrastsız BT görüntüleme acil kullanıma imkan vermesi ve MR'a kıyasla daha kolay ulaşılabilir olması nedeniyle akut iskemi tanısının konmasında önemli yer tutmaktadır.

Özellikle dens MCA işareti, iskeminin en erken belirteçlerinden biri olması, nörolojik semptomların başlangıcından sonraki 90 dk içinde izlenebildiği kanıtlanmış önemli bir işarettir. [1]

Bu sebeple dens MCA işareti hakkında bir çok çalışma mevcut olup radiodiyagnostik açıdan kullanımda ve ciddi nörolojik defisit, kötü prognoz tayini açısından önemi bilinmektedir. [2]

Ancak, posterior serebral arter tıkanıklığına bağlı gelişen iskemik enfarklar tüm serebral enfarkların yaklaşık yüzde 5-10'unu oluşturması [3] ve konuyla ilgili az sayıda çalışma bulunması sebebiyle dens PCA işaretinin önemi yeterince bilinmemektedir.

Dens PCA işareti üzerine yapılan Krings ve ark. çalışmasında bahsedildiği gibi akut iskeminin gösterilmesinde, nörolojik defisit ve kötü prognoz tayininde dens MCA işaretinde olduğu gibi benzer doğruluk oranlarına sahip olduğu gösterilmiştir. [4]

Bu olgu sunumunun amacı, hiperdens PCA işaretinin önemine dikkat çekmek ve farkındalık oluşturmaktır.

Olgu Sunumu: 70 y erkek hasta acil servise bayılma şikayetiyle getirilmiştir. Hastanın bilinen kronik hastalık ve düzenli kullandığı ilaç öyküsü yoktur. Hastanın acil serviste yapılan nörolojik değerlendirmesinde uykuya meyilli oryantasyon ve kooperasyonun bulunmadığı tespit edilmiştir. Hasta, SVO ön tanısıyla çekilen beyin BT'sinde sol PCA'da dens PCA işaretiyle uyumlu dansite artışı ve sol occipital lobda gri-beyaz cevher ayrımında hafif silikleşme dikkati çekmektedir (Resim A).

Bunun üzerine çekilen difüzyon MR'da sol occipito-temporal lobda ve sol talamusta difüzyon kısıtlaması gözlenmiştir (Resim B).

Ayrıca hastanın kontrol beyin BT'lerinde talamus ve sol occipito-temporal lobda iskemik değişimlerde belirginleşme izlenmiştir (Resim C).

Tartışma ve Sonuç: Bu olgu sunumunda, literatürdeki bahsedilen dens PCA işaretinin acil serviste akut iskeminin tespitinde önemli rol oynadığı görülmüştür. Ayrıca, PCA seyri nedeniyle inceleme aksına paralel bulunan P2 segmentinde dens PCA işaretinin daha kolay tespit edilmesi ve bu proksimal segment tutumu sebebiyle daha geniş serebral alan tutulumu, ön görülen talamogeniculat arter tutulumu sebebiyle beklenilen lateral talamus tutulumu bizim olgu sunumumuzda da takip görüntülerde benzer şekilde izlenmiştir. Hastanın kötü prognoz ve ağır nörolojik defisit bulgularının tahmininde önemli rol oynamaktadır.

Anahtar kelimeler: Hiperdens PCA işareti , Akut İskemi , Nöroradyoloji

Kaynaklar

1. Koo CK, Teasdale E, Muir KW. What constitutes a true hyperdense middle cerebral artery sign? Cerebrovasc Dis. 2000; 10: 419–423.
2. Leys D, Pruvo JP, Godefroy O, Rondepierre P, Leclerc X. Prevalence and significance of hyperdense middle cerebral artery in acute stroke. Stroke. 1992; 23: 317–324.
3. Brandt T, Steinke W, Thie A, Pessin MS, Caplan L. Posterior cerebral artery territory infarcts: clinical features, infarct topography, causes and outcome. Cerebrovasc Dis. 2000; 10: 170–182.
4. Krings T, Noelchen D, Mull M, et al. The hyperdense posterior cerebral artery sign: a computed tomography marker of acute ischemia in the posterior cerebral artery territory. Stroke. 2006;37(2):399-403. doi:10.1161/01.STR.0000199062.09010.77



Resim A. (dens PCA işareti ve sol occipital lobta gri-beyaz cevher ayrımında silikleşme

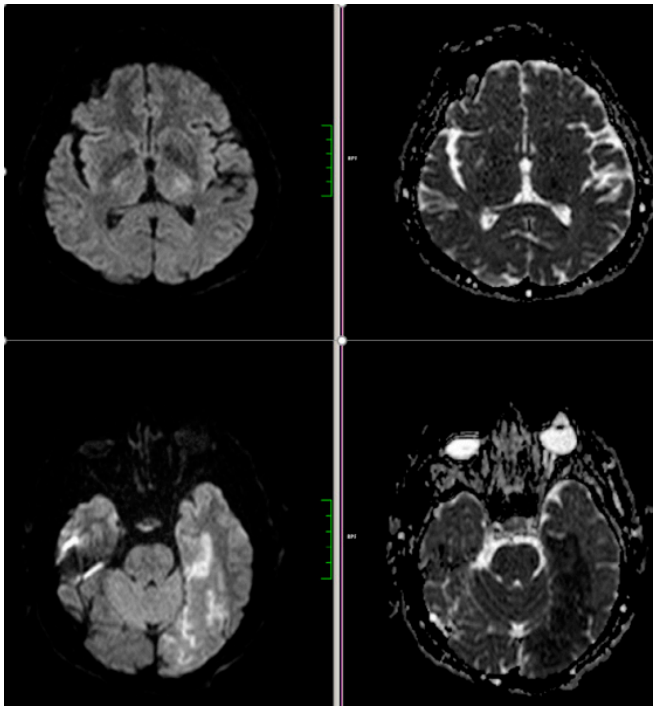

Resim B. (Sol occipitotemporal lobta ve sol talamusda akut iskemiyle uyumlu diffüzyon kısıtlaması)

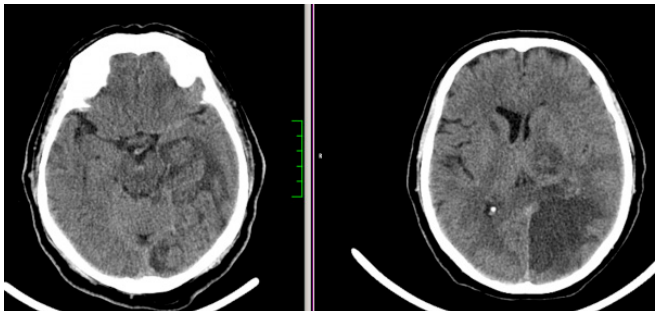

Resim C. (kontrol beyin BT'lerinde talamus ve sol occipito-temporal lobda iskemik değişimlerde belirginleşme)

Toraks Radyolojisi

PS-080

NADİR BİR LENFOMA OLGUSU: PRİMER PLEVRAL LENFOMA

Sezer Nil Yılmazer, Zeynep Eskalen, Çağlar Uzun

Ankara Üniversitesi Tıp Fakültesi

Giriş ve Amaç: Nodal lenfomalar çoğunlukla tipik radyolojik bulgulara sahipken, ekstranodal lenfomaların görüntüleme özellikleri benign ve malign patolojiler ile örtüşmektedir(1).Özellikle ekstranodal lenfomanın primer tutulumu söz konusu olduğunda tanısal gecikmeler ortaya çıkabilmektedir(1).Otoimmün hastalığı veya immünsupresyonu olan kişiler lenfoma için daha büyük risk altındadır(1).Radyologlar, bu hastalarda açıklanamayan anormal görüntüleme bulgularını değerlendirirken ayırıcı tanılar arasında lenfomayı akılda bulundurmalıdır(1).Ekstranodal bir bölgeyle sınırlı lenfoma olgularında ya da ekstranodal hastalığın baskın olduğu durumlarda öncelikle primer ekstranodal lenfoma tanısı düşünülmektedir(1).BT, torasik lenfoma şüphesi olan olgularda ilk tercih edilen kesitsel görüntüleme yöntemidir(1).Bu bildiride primer plevral lenfomayı düşündüren BT bulguları olan ve lenfoma tanısı histopatolojik olarak doğrulanmış bir olguyu sunmaktayız.

Olgu Sunumu: Remisyonda ülseratif kolit tanısı ile takipli ve bu sebeple aminosalisilik asit kullanan 45 yaşında erkek hasta göğüs ağrısı şikayetiyle başvurmuştur.Hastanın HIV serolojisi dahil laboratuvar bulgularında anormallik saptanmamıştır.Mezotelyoma ön tanısı ile çekilen toraks BT'de kemiklerde destrüksiyona yol açmayan, inen aortayı anteriora deplase eden, ekstraplevral alana ve paravertebral bölgeye uzanan, içerisinden interkostal arterler geçen plevral-ekstraplevral kitle mevcuttu(Resim a,b,c).Ayrıca her iki hemitoraksta nodüler plevral yumuşak dokular izlendi(Resim d).PET-BT'de sağdaki plevral kitlede ve bilateral nodüler plevral yumuşak dokularda patolojik FDG tutulumu saptanmıştı(Resim e,f,g).Görüntüleme bulguları ile ayırıcı tanıda ön planda primer plevral lenfoma düşünülen hastanın sağ hemitorakstaki kitlesine BT eşliğinde transtorasik biyopsi yapıldı.Patoloji sonucu non-Hodgkin lenfoma olarak görüntüleme bulguları ile uyumlu geldi.

Tartışma ve Sonuç: Sistemik lenfomanın sekonder olarak plevrayı tutması rölatif olarak yaygın olmasına karşın primer plevral lenfoma nadirdir(2).Primer plevral lenfomaların çoğu HIV enfeksiyonu veya tüberküloza bağlı kronik pyotoraks ile ilişkilidir(1,2).Tüberküloz pyotoraksı veya HIV enfeksiyonu olmayan immünkompetan hastalarda da primer plevral lenfoma olguları bildirilmiştir(2).Plevral sandviç işareti plevral-ekstraplevral kitle içerisinde interkostal arterlerin net seçilebilmesini ifade etmektedir(3).Bu işaret primer plevral lenfoma için karakteristik BT bulgusu olarak tanımlanmaktadır(3).Bu olguda da plevral sandviç işareti izlenmiş olup diğer plevral tümörlerden ayrımda yardımcı bir BT bulgusu olarak değerlendirilmiştir(Resim a,b).Kemik kortekste destrüksiyona neden olmadan vertebrayı saran paravertebral yumuşak doku görünümüne "wrap-around" işareti denmekte ve bu bulgu lenfomayı düşündürmektedir(1).Bu olguda da kitleye komşu kemiklerde harabiyet saptanmamıştır(Resim b,c).Paravertebral yumuşak doku aortayı daraltmadan veya invaze etmeden vertebradan anteriora uzaklaştırarak "floating aorta" işareti adı verilen ve lenfoma için tipik olan bir görünüme neden olur(1,5). Bu olguda da yumuşak dokuların inen aortayı daraltmadan çevrelemesi ve anteriora deplase etmesi lenfomayı düşündürmüştür(Resim a,b).Sonuç olarak interkostal arterlerin net seçilebildiği, komşu kemiklerde belirgin destrüksiyona neden olmayan ve inen aortayı daraltmadan vertebradan anteriora uzaklaştıran plevral-ekstraplevral kitlelerin ayırıcı tanısında primer plevral lenfoma akla gelmelidir.

Anahtar kelimeler: lenfoma, plevra

Kaynaklar

1) Bligh MP, Borgaonkar JN, Burrell SC, MacDonald DA, Manos D. Spectrum of CT Findings in Thoracic Extranodal Non-Hodgkin Lymphoma. Radiographics. 2017 Mar-Apr;37(2):439-461
2) Barahona ML, Dueñas VP, Sánchez MT, Plaza BV. Case report. Primary mucosa-associated lymphoid tissue lymphoma as a pleural mass. Br J Radiol. 2011;84: e229–e231
3) Kim, Yookyung et al. "The pleural sandwich sign in two cases of primary pleural lymphoma." Korean journal of radiology vol. 16,1 (2015): 213-6.
4) Ahmad H, Pawade J, Falk S, Morgan JA, Balacumaraswami L. Primary pleural lymphomas. Thorax. 2003;58(10):908-909.
5) Acar T, Harman M, Guneyli S et al. Cross-sectional imaging features of primary retroperitoneal tumors and their subsequent treatment. J Clin Imaging Sci 2015; 5:24



a. Kontrastlı toraks BT aksiyel kesitte, sağ hemitoraksta posterior kesimde, inen torakal aortayı anteriora deplase eden ("floating aorta" işareti, kalın beyaz ok), içerisinde interkostal arterlerin net seçilebildiği (plevral sandviç işareti, ince beyaz ok) ve plevral efüzyonun (siyah ok) eşlik ettiği plevral-ektraplevral kitle izlenmektedir.

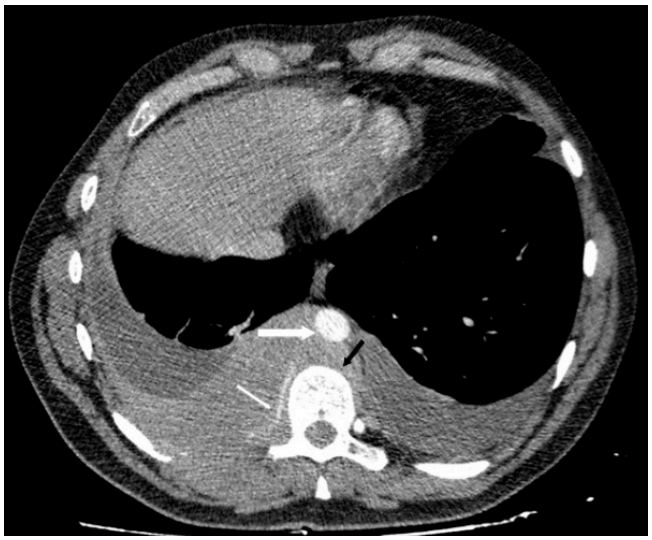

b. Kontrastlı toraks BT aksiyel kesitte, sağ hemitoraks posteriorda izlenen plevral-ekstraplevral kitlenin inen torakal aortayı vertebradan anteriora uzaklaştırdığı (kalın beyaz ok), komşu vertebra korteksini destrükte etmeden orta hattın soluna geçtiği (siyah ok) ve içerisinden geçen interkostal arter (ince beyaz ok) görülmektedir.

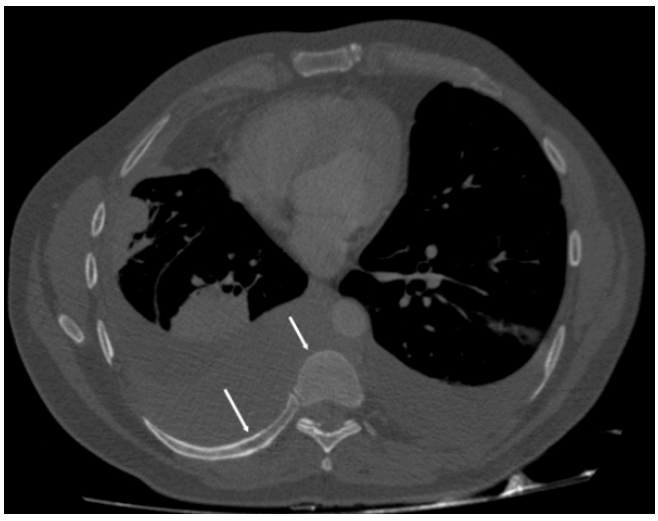

c. Kitleye komşu kosta ve vertebralarda kortikal harabiyet saptanmamıştır (beyaz oklar).

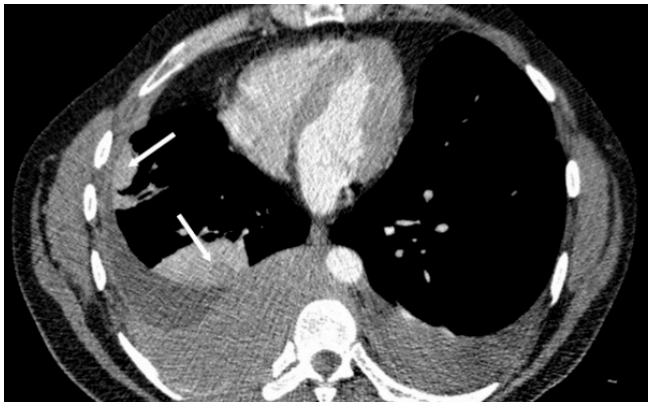

d. Kontrastlı toraks BT aksiyel kesitte, sağ hemitoraksta düzensiz yüzeyli nodüler plevral yumuşak dokular izlenmektedir (beyaz oklar).

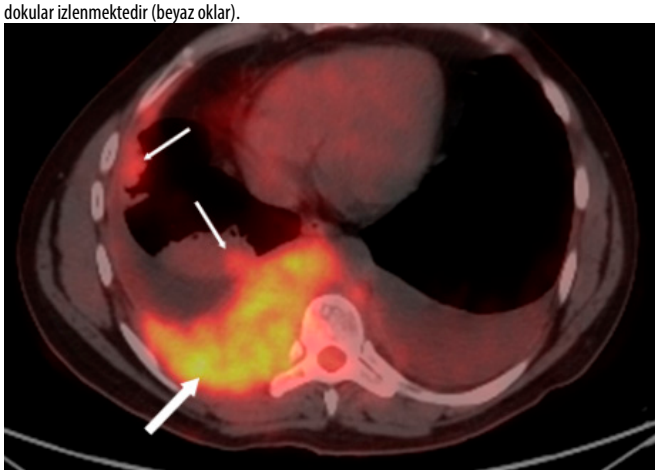

e. PET-BT incelemesinde sağ hemitoraksta posteriorda izlenen plevral-ekstraplevral kitlede (kalın beyaz ok), diğer alanlarda izlenen ve benzer natürde olduğu düşünülen plevral yumuşak dokularda (ince beyaz ok) patolojik FDG tutulumu saptanmıştır.

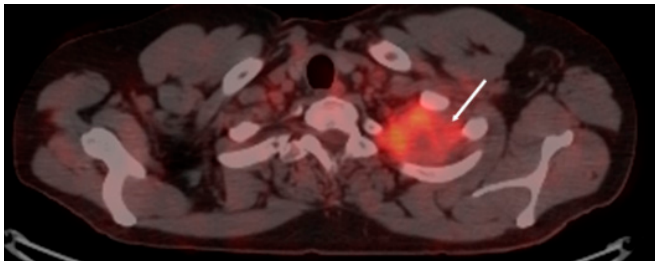

f. Sol hemitoraks üst kesimde de benzer natürde olduğu düşünülen plevral yumuşak dokularda patolojik FDG tutulumu izlenmektedir (beyaz ok).

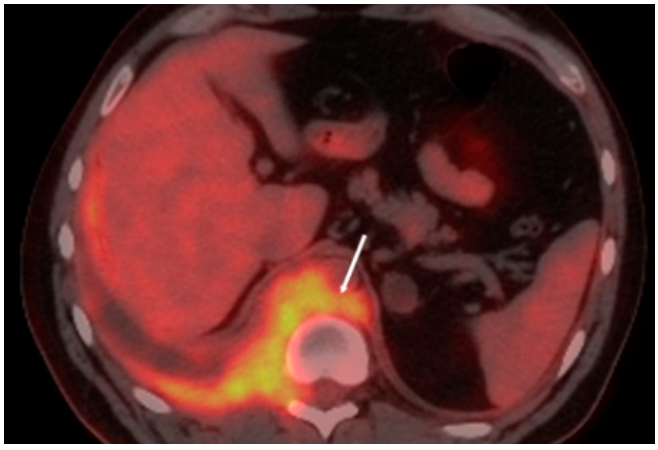

g. PET-BT incelemesinde de patolojik FDG tutulumu olan kitlenin orta hattın soluna geçtiği görülmektedir (beyaz ok).

Nöroradyoloji

PS-081

DYKE DAVIDOFF MASSON SENDROMUNDA NADİR BİR ETYOLOJİ: MOYAMOYA HASTALIĞI

Sadullah Şimşek[1], Ali Oğuz[2], Cihan Akgül Özmen[2]

[1]Nusaybin Devlet Hastanesi Radyoloji Bölümü
[2]Dicle Üniversitesi Tıp Fakültesi, Radyoloji Anabilim Dalı

Giriş: Serebral hemiatrofi olarak da bilinen Dyke-Davidoff-Masson Sendromu (DDMS), konvülsiyonlar, kontralateral hemiparezi/hemipleji ve mental retardasyon ile karakterize nadir bir durumdur. Serebral hacim kaybına bağlı olarak aynı tarafta kalvarial ve diploe de kalınlaşma, paranazal sinüslerde ve mastoidlerde hiperaerasyon oluşur(1, 2). Tutulumun derecesine göre epilepsi, konuşma ve dil bozuklukları, hemipleji/hemiparezi, öğrenme güçlüğü, zeka geriliği gibi klinik belirtiler ortaya çıkabilir(3). Bu yazıda moyamoya hastalığına bağlı DDMS gelişen bir hastanın klinik ve görüntüleme bulgularını tartışacağız.

Olgu: 27 yaşında erkek hasta, son günlerde sinsi başlayan ve günlük aktivitelerinde kısıtlılığa neden olan sol üst ve alt ekstremitelerde genel halsizlik şikayeti ile hastaneye başvurdu. Son zamanlarda iki kez meydana gelen ani düşmeler mevcuttur. Nörolojik muayenede sol üst ve alt ekstremitede kuvvet (2/5) ve tonus azalmış, yüzeyel refleksler yok, derin tendon refleksleri abartılı idi. Sağ nörolojik muayenesi normaldi ve duyusal veya serebellar disfonksiyon bulgusu yoktu. Manyetik rezonans görüntülemede (MRG) sağ serebral hemisferde parankimal hacim kaybı ve kompansatuar olarak lateral ventrikülde dilatasyon var (Resim 1). Periventriküler ve oksipital bölgelerde hiperintens gliotik sinyal değişiklikleri gözlendi. Sağ talamusta hacim kaybı ve kronik enfarktüs alanları var(Resim 2). Sağ MCA seçilmedi ve bu alanda vasküler kollateral yapılar (sigara dumanı) vardı(Resim 3). Sağ ön temporal fossada araknoid kist var(Resim 4). Sağ distal ICA BT anjiyografide seçilmedi(Resim 5). BT görüntülemede sağ kalvarial kemiklerde kalınlaşma ve sağ paranazal sinüslerde hiperaerasyon(Resim 6) görülmektedir(Resim 7). Görüntüleme bulguları moyamoya hastalığı temelinde ortaya çıkan DDMS lehine değerlendirildi.

Tartışma: Dyke-Davidoff-Masson sendromu ilk kez 1933 yılında Amerikalı nöroradyolog Cornelius G. Dyke, Leo Max Davidoff ve CB Masson tarafından tanımlanan klinik bir antitedir. DDMS'nin tanı ve takibinde BT ve MRG'nin önemli yeri vardır(4) . Bir tanesi Moyamoya hastalığı olan DDMS'nin birçok nedeni vardır.

Moya Moya hastalığı, olağandışı bir iletim sistemi ile serebral dolaşımın çoklu tıkanmaları ile karakterize nadir bir hastalıktır. Moyamoya hastalığı ilk kez Japonya'da rapor edilmiş olmasına rağmen(5). Moyamoya hastalığı radyolojik görüntüleme ile teşhis edilir. Moyamoya hastalığında damar duvarı görüntülemesi tipik olarak şunları gösterir; eş zmanlı vasküler daralması, kontrast tutulumunun azlığı veya yokluğu, homojen T2 sinyali, dışa doğru yeniden şekillenme(6). MRG sadece enfarktüs alanlarını ortaya çıkarmakla kalmaz, aynı zamanda bu kollateral damarların beyin ve bazal ganglionların tabanında çok sayıda küçük akış boşluğu olarak doğrudan görüntülenmesine de izin verir. MR anjiyografi, moyamoya hastalığının tanısını doğrulamak ve damarların anatomisini görmek için kullanılır. Bu hastalık tipik olarak proksimal serebral damarların daralmasını ve tıkanmasını ve delici damarlardan geniş kollateral akışı ortaya çıkararak klasik bir duman görünümü verir.

Sonuç olarak, Moyamoya hastalığı nadirdir ve etkilenen kısımda kompansatuar değişiklikler sonucunda DDMS gelişebilir.

Anahtar kelimeler: Moyamoya disease, Dyke-Davidoff-Masson Syndrome, brain

Kaynaklar

1) Gökçe E, Beyhan M, Sade R, Radiological imaging findings of Dyke–Davidoff–Masson syndrome. Acta Neurol Belg. 2017 Dec;117(4):885-893.
2) Roy U, Panwar A, Mukherjee A, Biswas D. Adult presentation of Dyke-Davidoff-Masson syndrome: a case report. Case Rep Neurol. 2016;8:20–26.
3) Behera MR, Patnaik S, Mohanty AK. Dyke-Davidoff-Masson syndrome. J Neurosci Rural Pract. 2012;3(3):411-413. doi:10.4103/0976-3147.102646
4) Adler G, Burg G, Kunze J et. al. Leiber die klinischen Syndrome. 8. Auflage, München: Urban Schwarzenberg, 1996: CD Rom.
5) Takeuchi K, Shimizu K. Hypogenesis of bilateral internal carotid arteries. No To Shinkei 1957;9:37-43.
6) Mossa-Basha M, de Havenon A, Becker KJ, Hallam DK, Levitt MR, Cohen WA, Hippe DS, Alexander MD, Tirschwell DL, Hatsukami T, Amlie-Lefond C, Yuan C. Added Value of Vessel Wall Magnetic Resonance Imaging in the Differentiation of Moyamoya Vasculopathies in a Non-Asian Cohort. (2016) Stroke. 47 (7): 1782-8.



Resim 1. Sağ serebral hemiatrofi ve sağ lateral ventrikülde dilatasyon mevcuttur.

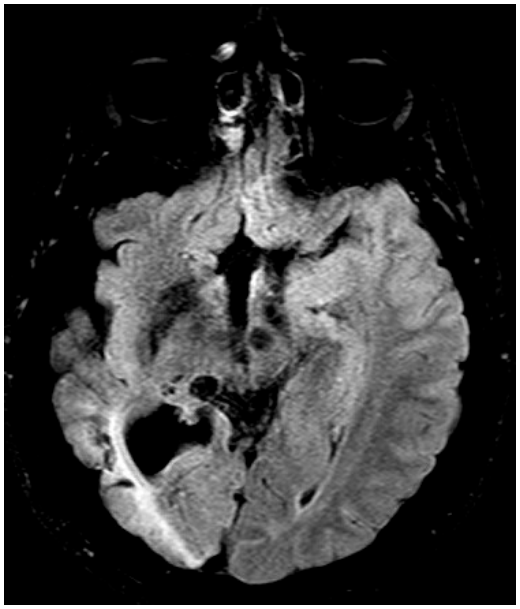

Resim 2. Sağ talamusta, periventriküler ve oksipital bölgelerde kronik enfarktüs alanlarında hiperintens gliotik sinyal değişiklikleri vardır.



Resim 3. Sağ MCA seçilmedi ve bu alanda vasküler kollateral yapılar vardı.



Resim 4. Sağ ön temporal fossada araknoid kist var.



Resim 5. Sağ ICA distalinden itibaren BT anjiyografide izlenmedi.

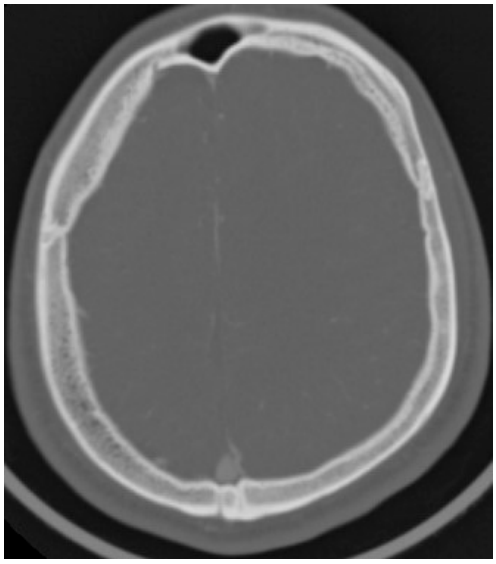

Resim 6. BT görüntülemeda sağ kalvarial kemiklerin kalınlaşması izlenmektedir.

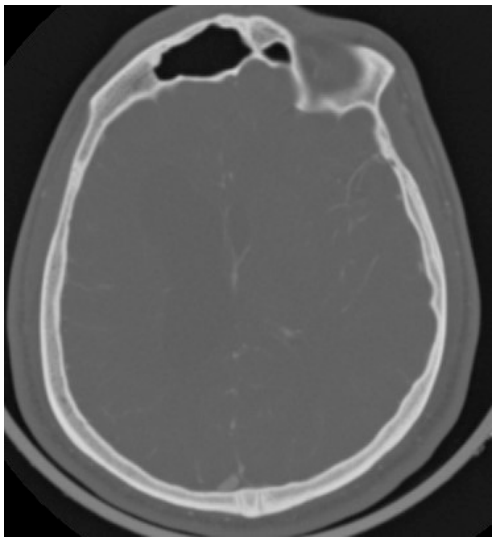

Resim 7. BT görüntüleme sağ paranazal sinüslerde hiperaerasyon izlenmektedir.

Pediatrik Radyoloji

PS-082

TROMBOFLEBİTLE ORTAYA ÇIKAN PEDİATRİK AKUT OSTEOMYELİT

Mustafa Alper Bozkurt[1], Mehmet Öztürk[1], Ahmet Yeşildağ[1, 2]

[1]Selçuk Üniversitesi Tıp Fakültesi, Radyoloji Anabilim Dalı
[2]Karamanoğlu Mehmet Bey Üniversitesi Tıp Fakültesi, Radyoloji Anabilim Dalı

Giriş ve Amaç: Derin ven trombozu (DVT), çocuklarda nadir görülen bir durumdur (1). Osteomiyelit ile birlikte DVT ise oldukça nadirdir. Akut osteomiyelitli bir hastada görülen ağrı, şişlik, kızarıklık gibi semptomlar, DVT varlığında da yaygın olarak görülebileceğinden eşlik eden DVT gözden kaçabilir. Bu bildiride akut osteomiyelite eşlik eden tromboflebit olgusunu sunmayı amaçladık.

Olgu sunumu: 13 yaşında kız hasta 5 gündür olan ateş ve sağ kalça ve bacak ağrısı şikayeti ile merkezimize başvurdu. Fizik muayenede sağ kalça ekleminde hareketle ağrı ve hassasiyet mevcut idi. Yapılan Doppler Ultrasonografide (USG) sağ ana femoral ven proksimalinde lümende rekanalize özellikte trombüs saptandı (Resim 1). Çekilen MRG tetkikinde sağ femur proksimal metafizer kesimde kemik iliği ödemi ve kontrastlanma izlendi (Resim 2 a, b). Bu düzeye

komşu vastus intermedius ve vastus medialis kas yapılarında ödem, heterojen kontrastlanma ve fasiyal kalınlaşma izlendi (Resim 3 a, b). Ayrıca femoral ven dallarında genişleme ve duvar kontrastlanması ile birlikte ana femoral ven düzeyinde dolum defekti izlendi (Resim 4). Mevcut bulgular akut osteomiyelit ve eşlik eden tromboflebit lehine değerlendirildi. Hastaya pulmoner emboli gelişme riski nedeniyle yakın takip altında tedavi başlandı.

Tartışma ve Sonuç: Derin ven trombozu çocuklarda nadirdir ve çoğunlukla intravenöz kateter kullanımı, travma, postoperatif komplikasyonlar ve kalıtsal trombotik risk faktörleri ile ilişkilidir (2). DVT ve septik pulmoner emboli ayrıca osteomiyelit ve septik artrit gibi derin kas iskelet sistemi enfeksiyonları ile de ilişkilendirilmiştir (3). Osteomiyelit ve DVT benzer klinik bulgular gösterdiği için bir komplikasyon olarak karşımıza çıkabileceği akılda tutulmalıdır. Akut osteomiyelit tanısında erken dönemde MRG yüksek duyarlılığı ve anatomik yapıyı detaylı göstermesi nedeniyle tercih edilen görüntüleme yöntemidir (4). Akut osteomiyelit, DVT ve septik pulmoner emboli triadı acil tanı ve tedavi gerektiren, yaşamı tehdit eden bir durumdur. Erken antibiyoterapi uygulaması, antikoagülasyon ve gerektiğinde cerrahi debridman ile agresif müdahale hayat kurtarıcı olabilir (5). Görüntüleme yöntemleri önemli bir yere sahip olup komplikasyonlar açısından Doppler USG kolay ulaşılabilir etkin bir yöntemdir. Akut solunum sıkıntısı geliştiğinde pulmoner tromboemboli ve pulmoner septik emboliyi erken dönemde tanımak ve tedaviye başlamak açısından BT anjiografi önemli bir yere sahiptir.

Anahtar kelimeler: Çocuk, osteomyelit, tromboflebit

Kaynaklar

1. Walsh S, Phillips F. Deep vein thrombosis associated with pediatric musculoskeletal sepsis. J Pediatr Orthop 2002; 22: 329-332.
2. Stein PD, Kayali F, Olson RE. Incidence of venous thromboembolism in infants and children: data from the National Hospital Discharge Survey. J Pediatr 2004;145:563-5.
3. Gonzalez BE, Teruya J, Mahoney DH, et al. Venous thrombosis associated with staphylococcal osteomyelitis in children. Pediatrics 2006;117:1673-9.
4. Manaster BJ. Musculoskeletal Imaging: The Requisites, 3rd ed. Philadelphia, PA: Mosby Elsevier, 2007:545-64.
5. Amy AL, Erik PH, Raquel MS. Septic thrombophlebitis with acute osteomyelitis in adolescent children: a report of two cases and review of the literature, Int J Emerg Med 2008;1:155-9.

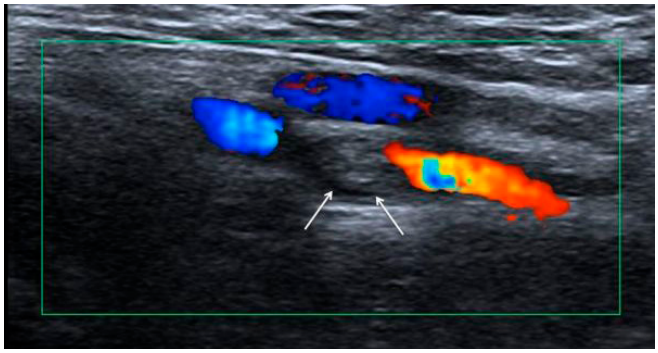

Resim 1. Doppler USG görüntsünde sağ femoral vende rekanalize akıma izin veren trombüs izleniyor (oklar).

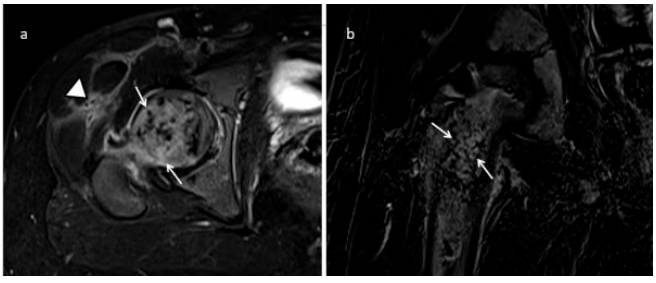

Resim 2 a, b. Substraction aksiyel (a) ve koronal (b) görüntülerde kas yapılarında (ok başı) ve kemik iliği ödem alanlarında (oklar) kontrastlanma izleniyor.

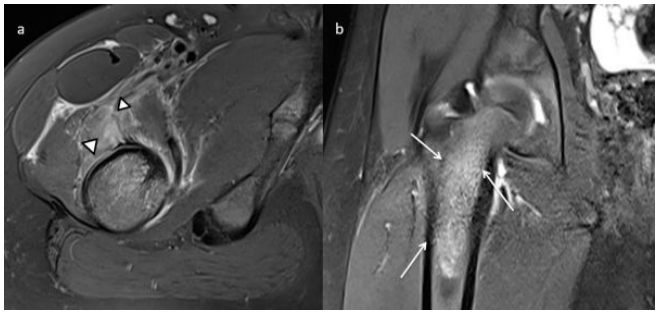

Resim 3 a, b. PD yağ baskılı aksiyel (a) ve koronal (b) görüntülerde; osteomiyelit ve miyozit ile uyumlu femur proksimal metafizodiafizer kesimde kemik iliği ödemi (oklar) ve komşu kas yapılarında ödem (ok başları) izleniyor.

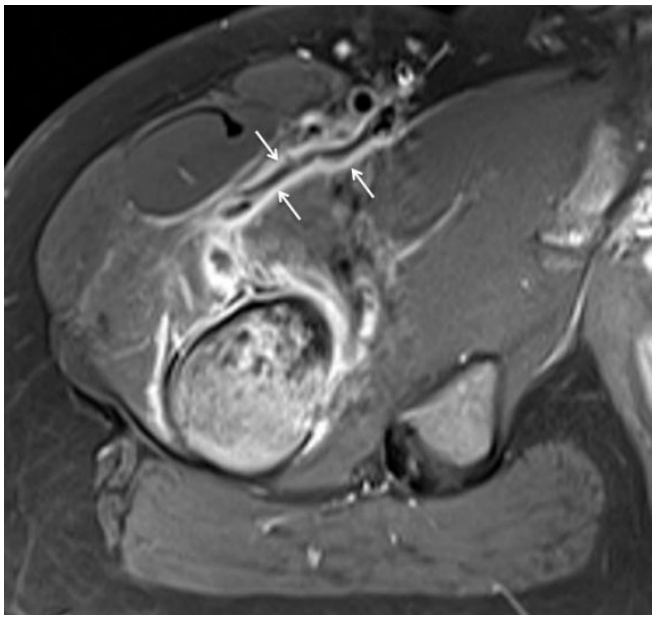

Resim 4. Postkontrast yağ baskılı T1A görüntüde sağ femoral ven dalında genişleme ile birlikte duvarında kontrastlanma izleniyor (oklar).

Pediatrik Radyoloji

PS-083

PRİMER KEMİK LENFOMASI: OLGU SUNUMU

Rahmi Eren Özkan, Melisa Yalçın, Hamdullah Erk, Hakan Önder

Prof. Dr. Cemil Taşcıoğlu Şehir Hastanesi

Giriş ve Amaç: Kemiğin primer lenfoması (KPL) , medüller kaviteden kaynaklanan ve tüm primer malign kemik tümörlerinin %3-7'sini, ekstranodal lenfomaların yaklaşık % 5'ini ve tüm non-Hodgkin lenfoma (NHL) vakalarının %1'den azını oluşturan nadir bir malignitedir ve en sık diffüz büyük B hücreli (DBBL) tip görülür (1). Bu bildiride KPL'nin görüntüleme bulgularını olgumuz eşliğinde sunmayı amaçladık.

Olgu Sunumu: 16 yaşında erkek hasta 6 aydır sol bacak ağrısı şikayetiyle hastanemize başvurdu. Fizik muayenede özellik saptanmadı. Labarotuvar tetkiklerinde lökositoz (15600/mm3) dışında anormallik yoktu. Direkt grafisinde sol medial malleolar bölgede epifizden metafize uzanan, litik görünümlü, silik sınırlı, geçiş zonu geniş lezyon ve komşuluğunda kesintili lamellar tipte periost reaksiyonu izlendi (resim 1). Manyetik Rezonans Görüntülemesinde (MRG) sol tibia distal metafizden epifize uzanım gösteren, epifizi tümüyle tutan, ön kesiminde paraosseöz alana taşan yumuşak doku komponenti bulunan 40x45x30 mm boyutlarında kitlesel lezyon izlendi (resim 2,

3). Bulgular malign kemik tümörü ile uyumlu olarak değerlendirildi. Kemik biyopsi sonucu DBBL olarak sonuçlandı.

Tartışma ve Sonuç: KPL ilk olarak 1928'de Oberling tarafından tanımlanmıştır (2). Etyolojisi iyi bilinmemektedir ancak viral enfeksiyonlar, immün yetmezlik, kemiğin Paget hastalığı, organ nakli ve kalıtsal faktörler olası nedenlerdir (3). Tanıda median yaş 45 ile 60 arasında değişmektedir. Çocuklarda oldukça nadirdir, erkeklerde daha sıktır (1). KPL çoğunlukla femur ya da pelviste (%50), üst ekstremite uzun kemiklerinde (%20) görülmekle birlikte diğer kemiklerde de tutulum görülebilir. Tibial tutulum insidansı %4.8-%10 arasında olup vakaların %60'ına kadar tek kemik tutulumu görülür (1). Klinik belirtiler spesifik olmamakla birlikte en sık semptom lokal ağrıdır. KPL hastalarında ateş, kilo kaybı ve gece terlemesi gibi "B" semptomları nadirendir ve sistemik yayılımı gösterir (1).

Uzun kemiklerde en sık diafizer tutulum görülürken, metafiz ve epifiz tutulumu sıklıkla hastalığın progresyonunu düşündürür (4).

Radyografik bulgular spesifik değildir. Radyografide lezyonlar çoğunlukla litiktir. Hastaların yarısında osteoblastik lezyonlar vardır ve aynı kemikte iki patern de görülebilir (5). Periostta sıklıkla reaktif değişiklikler izlenir ancak osteosarkomda olduğu gibi soğan zarı tarzında periost reaksiyonları da bildirilmiştir (4).

Kontrastlı bilgisayarlı tomografi (BT) evreleme ve takip için primer modalitedir. BT tümörün kemik dışı yayılımını ve ekstraosseöz komponentini göstermekte kullanılır (5).

MRG trabeküler kemik ve kemik iliğinin tutulumunu, intratümöral fibrozisi, kortikal destrüksiyonu değerlendirerek hastalığın lokal yayılımını daha ayrıntılı incelememizi sağlar (6). Kemik iliğindeki tutulum yüksek selülariteyle uyumlu olarak T1 ağırlıklı görüntülerde (AG) hipointens, T2AG'de hiperintens izlenir (5). Kontrastlı incelemelerde tümör içerisinde heterojen kontrastlanan alanlar izlenebilir (7). Difüzyon kısıtlanması görülebilirve bu özellik tedavi takibinde tümör nekrozunu değerlendirmede de kullanılabilir (5).

KPL çocuklarda nadir görülen bir malignitedir. Radyolojik özellikleri genellikle spesifik değildir. KPL olgularında düz grafilerde normale yakın görünüm izlenebilir. Bu nedenle ikinci bir görüntüleme yöntemi olarak iyonize radyasyon içermemesi ve lokal tutulumu ayrıntılı değerlendirebilmesi açısından MRG kullanılabilir.

Anahtar kelimeler: kemik, lenfoma

Kaynaklar

1) Suo, H., Fu, L., Wang, Z., Liang, H., Xu, Z., & Feng, W. (2020). Primary lymphoma of the tibia in children. Medicine, 99(4), e18807.
2) Oberling C. The reticulosarcomas and the reticulotheliomas of Ewing's osterosarcoma. Bull Assoc Fr Etude Cancer (Paris) 1928;17:259–296.
3) Song YG, Hahn JS, Choi YH, Yeom JS, Yang WI, Seo CO, Kim JM. A case of primary bone lymphoma associated with acquired immunodeficiency syndrome
4) Messina C, Christie D, Zucca E, et al. Primary and secondary bone lymphomas. Cancer Treat Rev 2015;41:235–46.
5) Shoji H, Miller TR. Primary reticulum cell sarcoma of bone – significance of clinical features upon the prognosis. Cancer 1971;28(5):1234–44.
6) Hicks, D. G., O'Keefe, R. J., Rosier, R. N., Sickel, J. Z., Judkins, A. R., Gokan, T., … Rubens, D. J. (1995). Primary lymphoma of bone. Correlation of magnetic resonance imaging features with cytokine production by tumor cells. Cancer, 75(4), 973–980.
7) Krishnan, A., Shirkhoda, A., Tehranzadeh, J., Armin, A. R., Irwin, R., & Les, K. (2003). Primary Bone Lymphoma: Radiographic–MR Imaging Correlation. RadioGraphics, 23(6), 1371–1383.

Sol ayak bileği AP grafisinde medial malleolar bölgede epifizden metafize uzanan, litik görünümlü, silik, geçiş zonu geniş lezyon (yıldız) ve komşuluğunda kesintili lamellar tipte periost reaksiyonu (ok) izlenmektedir.

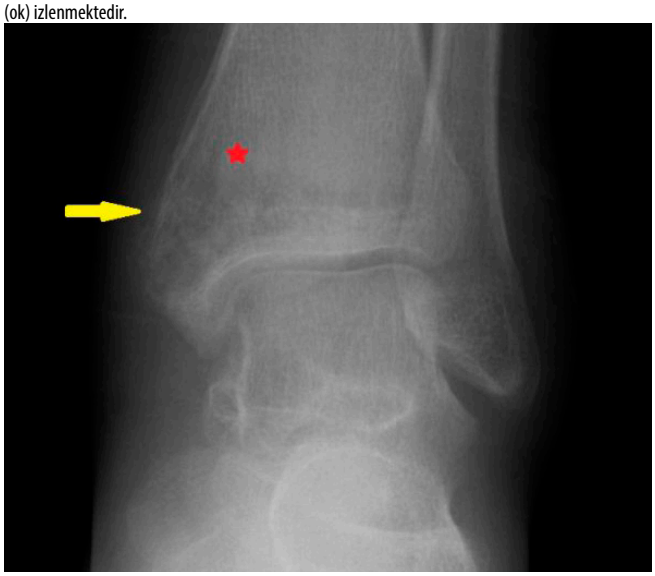

MRG'de yağ baskısız sagittal (A) ve aksiyel T1AG (B). Sol tibia distal metafizden epifize uzanım gösteren, anteriorda paraosseöz alana taşan yumuşak doku komponenti (sarı oklar) bulunan hipointens kitlesel lezyon izleniyor.



MRG'de koronal yağ baskılı Proton Density (A) ve sagittal STIR (B) görüntülerde sol tibia distal metafizden epifize uzanım gösteren heterojen hiperintens kitlesel lezyon (yıldız), kitle çevresi medüller kemikte ve yumuşak dokuda ödem (sarı oklar) izleniyor.

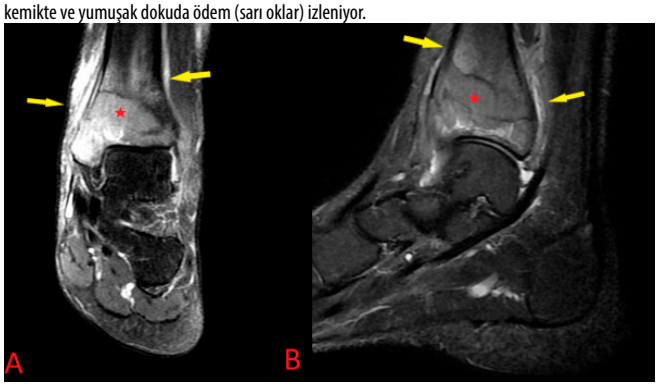

Abdominal Radyoloji

PS-084

İNCE BAĞIRSAK NÖROENDOKRİN TÜMÖRÜNE BAĞLI AKUT İNTESTİNAL OBSTRÜKSİYON: OLGU SUNUMU

Ezgi Güvel Verdi, Hilal Şahin, Yeliz Pekçevik, Özge Coşkun, Birsen Gizem Özamrak

İzmir S.b.ü. Tepecik Eğitim ve Araştırma Hastanesi

Giriş ve Amaç: Nöroendokrin tümörler, enterokromaffin hücrelerinden kaynaklanan ve vücuttaki hemen hemen her organ sistemini etkileyebilen bir tümör grubudur. Primer ince bağırsak nöroendokrin tümörleri ise nadirdir. Bu çalışmada histopatolojik olarak verifiye edilen ince bağırsak nöroendokrin tümörü tanılı bir olgunun bilgisayarlı tomografi (BT) ve Pozitron Emisyon Tomografi-Bilgisayarlı Tomografi (PET- BT) görüntüleme bulgularını sunmayı amaçladık.

Olgu sunumu: Bilinen hipertansiyon, periferik arter hastalığı tanıları ve rekürren pankreatit ve kolesistektomi öyküsü bulunan 79 yaşında kadın hasta karın ağrısı, bulantı ve kusma yakınması ile acil servise başvurmuştur.

İleus ön tanısıyla kontrastsız batın BT'si çekilen hastada; ileus bulguları ve ince bağırsak mezenterinde yumuşak doku lezyonu saptanmıştır. Bu nedenle dinamik abdomen BT ve PET- BT ile ileri incelemesi gerçekleştirilmiştir. Tümör belirteçlerinde anlamlı bulgu saptanmamıştır. İnce bağırsağa invaze mezenterik kitle ön tanısıyla ve ileus nedeniyle operasyon kararı alınmıştır. Operasyonda ileocekal valve yaklaşık 10cm mesafede kitlesel lezyon ve bu kitlenin komşuluğunda gato şeklini almış bağırsak ansı saptanmıştır. Kitle eksizyonu ve gato halindeki bağırsak anslarının rezeksiyonu yapılmıştır. Lezyonun patoloji sonucu ise ince bağırsak duvarını tam kat tutan, mezenterik dokuya da invazyon oluşturan iyi diferansiye nöroendokrin tümör (derece 2 (WHO/DSÖ 2019)) olarak sonuçlanmıştır. Ayrıca çevre dokudan rezeke edilen 17 lenf nodunun 3'ünde metastaz saptanmıştır.

Bulgular: Kontrastsız ve dinamik kontrastlı abdomen BT'de ileus bulguları ve batın sağ orta - alt kadran düzeyi ince bağırsakta, ince bağırsakları bir araya çeken, spiküle konturlu, çevresinde çizgisel striasyonları bulunan, non- kalsifiye, 20x22mm boyutunda yumuşak doku lezyonu saptanmıştır. (Resim 1)

Dinamik abdomen BT'de yumuşak doku lezyonu arteriyel fazda belirgin kontrastlanma ve geç fazda washout göstermektedir. (Resim 2) F-18 Florodeoksiglukoz (FDG) PET/BT'de ise lezyonda belirgin FDG tutulumu saptanmamıştır. Dinamik BT bulguları ile hastada ince bağırsak- mezenterik yerleşimli nöroendokrin tümörü düşünülmüş olup cerrahi planlanmıştır.

Tartışma ve Sonuç: Nöroendokrin tümörler son yıllarda daha çok görülmektedir. Görülme sıklığındaki bu artış kısmen radyolojik görüntüleme ve endoskopide artan tespitten kaynaklanmaktadır. Nöroendokrin tümörlerin çeşitli klinik, patolojik ve radyolojik spektrumunun bilgisi tanı ve hasta yönetimi için önemlidir.

İnce bağırsakta bir kitlesel lezyonun arteriyel fazda belirgin kontrastlanma ve portal- geç fazda washout göstermesi, kalsifikasyon içermesi, desmoplastik reaksiyona bağlı çevre dokuda lineer striasyonların ve ileusa neden olabilen bağırsak adezyonlarının varlığında nöroendokrin tümörler düşünülmelidir. Nöroendokrin tümörlerin tipik özelliği olan yavaş tümör büyümesi ve düşük mitotik aktivite nedeniyle nöroendokrin tümörler F-18 FDG PET/BT'de etkili bir şekilde gösterilemez. F-3,4-dihidroksifenilanin (DOPA) ve C-5-hidroksitriptofan ile PET görüntülemenin daha etkili olduğu gösterilmiştir.

Bizim vakamızda radyolojik olarak saptanmamış olmakla birlikte, nodal- uzak metastaz ve mezenterik vasküler invazyon açısından dikkatli olunması gerekmektedir.

Anahtar kelimeler: Nöroendokrin Tümörler, Karsinoid Tümör, İntestinal Obstrüksiyon, Mezenter, Multidetektör Bilgisayarlı Tomografi, Pozitron Emisyon Tomografisi/ Bilgisayarlı Tomografi

Kaynaklar

1. Baxi AJ, Chintapalli K, Katkar A, Restrepo CS, Betancourt SL, Sunnapwar A. Multimodality Imaging Findings in Carcinoid Tumors: A Head-to-Toe Spectrum. Radiographics. 2017 Mar-Apr;37(2):516-536. doi: 10.1148/rg.2017160113. PMID: 28287937.
2. Levy AD, Sobin LH. From the archives of the AFIP: Gastrointestinal carcinoids: imaging features with clinicopathologic comparison. Radiographics. 2007 Jan-Feb;27(1):237-57. doi: 10.1148/rg.271065169. PMID: 17235010.
3. Ganeshan D, Bhosale P, Yang T, Kundra V. Imaging features of carcinoid tumors of the gastrointestinal tract. AJR Am J Roentgenol. 2013 Oct;201(4):773-86. doi: 10.2214/AJR.12.9758. PMID: 24059366.

1 ve 2. Mukozal ülserasyona yol açmış, ince barsak duvarına infiltre, hücre tabakaları ve adalar/ trabeküller biçiminde iyi diferansiye nöroendokrin tümör alanları 3. Tümörün ince barsak çevresi yağ dokuya invazyon alanları 4. İyi diferansiye nöroendokrin tümör metastazı izlenen lenf nodu

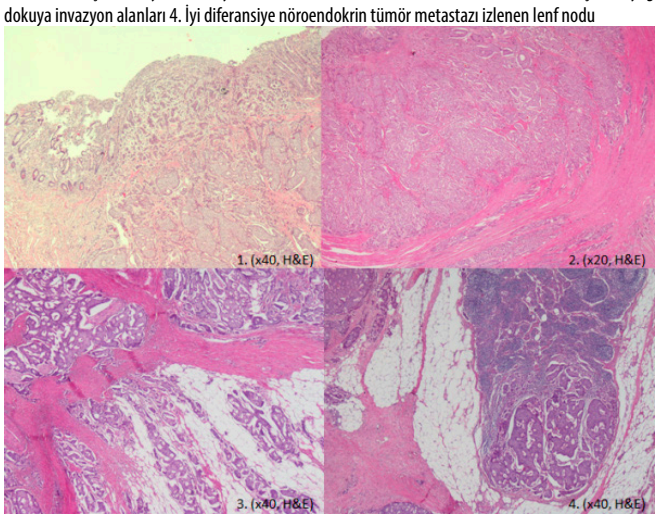

1, 2 ve 3. Sırasıyla kromogranin, sinaptofizin ve pansitokeratin immünohistokimyasal boyalar ile (+) tümör alanları 4. Ki-67 proliferasyon indeksi

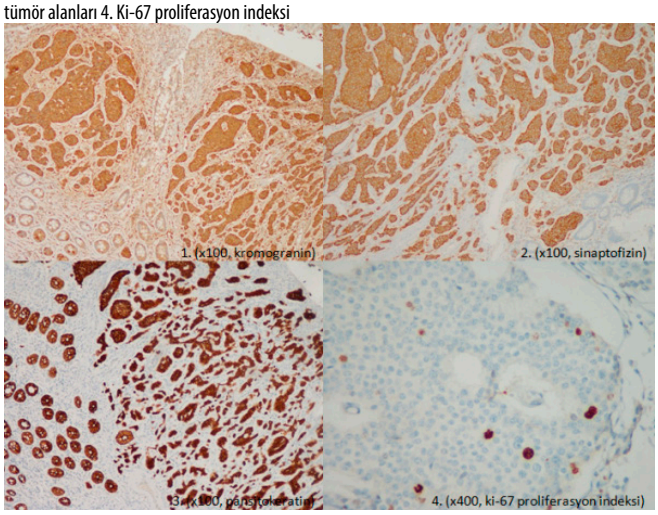



Resim 1. İleus bulguları ve batın sağ orta - alt kadran düzeyi ince bağırsak mezenterinde, ince bağırsakları bir araya çeken, spiküle konturlu, çevresinde çizgisel striasyonları bulunan, non-kalsifiye, 20x22mm boyutunda yumuşak doku lezyonu

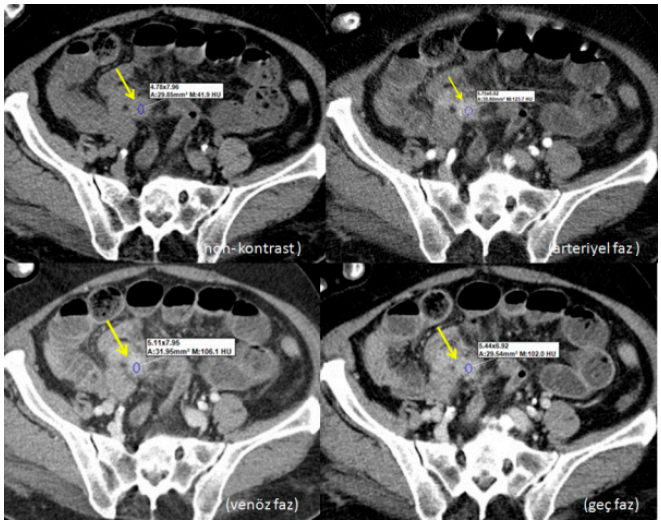

Resim 2. Arteriyel fazda belirgin kontrastlanma ve geç fazda washout gösteren mezenterik kitle

Nöroradyoloji

PS-085

GEBELİKTE İNTRAVENTRİKÜLER DERMOİD KİST RÜPTÜRÜ OLGU SUNUMU

Samet Öztürk, Candan Varlık, Muhammed Edip İşleyen, Simge Ural, İsmail Şerifoğlu

Bağcılar Eğitim ve Araştırma Hastanesi

Giriş ve Amaç: İntrakraniyal dermoid kistler benign, matür skuamöz epitel, glandüler yapılar, kıl ve diş gibi ekzoderm yapılarından oluşan lezyonlardır (1). İntrakraniyal tümörlerin yüzde birinden azını oluşturur. Kadınlarda daha sıktır. Genelde ilk üç dekadda prezente olur. En sık orta hatta suprasellar bölgeye yerleşir. Dermoid kistlerin boyutunun artması glandüler salgıları ve epitelyal deskuamasyona bağlı olabilir. Genellikle asemptomatik olmakla birlikte, başağrısı ve yerleşim yerine göre değişken semptomlar gösterebilir. Dermoid kistlerin rüptüre olması kimyasal menejit, hidrosefali, vazospazm, infarkta ve hatta hastanın kaybına neden olabilir (1, 2, 3, 4).

Olgu Sunumu: 21 yaşında , 25 haftalık gebe, kadın hasta bulantı ve kusma yakınmasıyla hastanemize başvurdu. Yakınmalarının kafa içi basınç artışı ve hidrosefaliye bağlı olabileceği düşünülerek kraniyal manyetik rezonans görüntüleme (MRG) yapıldı. MRG'de üçüncü ve lateral ventriküller dilate görünümdeydi. Üçüncü ventrikül tabanından süperiora ve sol lateral ventrikül korpusuna uzanan intraventriküler kitlesel lezyon izlendi. Tanımlanan lezyonun sol lateral ventrikül korpusu düzeyindeki solid komponenti 18x17 mm boyutunda T1A ve T2A sekanslarda hiperintens, FLAIR hipointens yağ içeriği barındıran görünümdeydi. Solid komponent anteriorunda sol lateral ventrikül frontal hornuna uzanan 25x27 mm ve inferior kesiminde üçüncü ventrikül tabanında 10x11 mm boyutunda, kalın cidarlı, FLAIR imajlarda BOS'a oranla hafif hiperintens içerik barındıran kistik komponentler mevcuttu. Her iki lateral ventrikülün frontal hornunda T1A ve T2A hiperintens yağ sinyalinde BOS ile seviyelenme veren görünüm izlendi. Bulgular rüptüre dermoid kist lehine değerlendirildi. Hasta gebelik sonrasında opere edildi. Yapılan eksizyonel biyopside patolojik olarak dermoid kist ve rüptürü tanısı verifiye edildi.

Tartışma: İntrakraniyal dermoid kistler, sıklıkla orta hatta yerleşen, en sık suprasellar seviye ve posterior fossa yerleşimli lezyonlardır. Tanılarında bilgisayarlı tomografi (BT) ve manyetik rezonans görüntüleme (MRG) faydalıdır. BT'de yağ içeriğinden dolayı iyi sınırlı yağ dansitesinde hipodens lezyonlar olarak görülürler. Yağ içermeyen bölümleri heterojen yumuşak doku dansitesinde izlenir. Kalsifikasyon görülebilir. MRG'de dermoid kistler T1A ve T2A sekanslar ile FLAIR imajlarda yüksek sinyalli izlenir. Kimyasal menenjitli hastalarda leptomeningeal sinyal değişiklikleri ve kontrast tutulumu görülebilir. Yağ-su arayüzleri kimyasal şift artefaktı gösterebilir. Rüptüre dermoid kistlerin yağ damlacıkları subaraknoid veya intraventriküler alanda BT'de yağ dansitesinde hipodens, T1A ve T2A sekanslarda hiperintens, yağ baskılı özellikli FLAIR'de baskılanmış görünür (2, 3, 4). T2* ve SWI sekanslarda yağ damlacıkları hipointens olup subaraknoid kanamayla karışabilir. DAG sinyali hiperintens görülse de ADC haritalamada epidermoid kistler gibi sinyal düşüşü izlenmez (4).

Sonuç: İntrakraniyal dermoid kistlerin rüptürü çok nadir görülürler. Ancak baş ağrısı, nöbet, hidrosefali, kimyasal menenjit, serebral infarkta neden olabilirler. Bu nedenle radyolojik olarak tanınması elzemdir.

Anahtar kelimeler: gebe, rüptür, dermoid, intraventriküler

Kaynaklar

1. Smirniotopoulos JG, Chiechi MV. Teratomas, dermoids, and epidermoids of the head and neck. Radiographics. 1995 Nov;15(6):1437-55. doi: 10.1148/radiographics.15.6.8577967. PMID: 8577967.
2. Ray MJ, Barnett DW, Snipes GJ, Layton KF, Opatowsky MJ. Ruptured intracranial dermoid cyst. Proc (Bayl Univ Med Cent). 2012 Jan;25(1):23-5. doi: 10.1080/08998280.2012.11928775. PMID: 22275778; PMCID: PMC3246848.
3. Brown JY, Morokoff AP, Mitchell PJ, Gonzales MF. Unusual imaging appearance of an intracranial dermoid cyst. AJNR Am J Neuroradiol. 2001 Nov-Dec;22(10):1970-2. PMID: 11733334; PMCID: PMC7973852.
4. Jacków J, Tse G, Martin A, Sąsiadek M, Romanowski C. Ruptured intracranial dermoid cysts: a pictorial review. Pol J Radiol. 2018 Oct 19;83:e465-e470. doi: 10.5114/pjr.2018.80206. PMID: 30655926; PMCID: PMC6334092.

A. Sagital T2A, B: Sagital C+ T1A, C: Koronal C+ T1A görüntüler. Lezyonun kistik komponentinin üçüncü ventrikül tabanında foramen monroya oluşturduğu bası izlenmektedir.

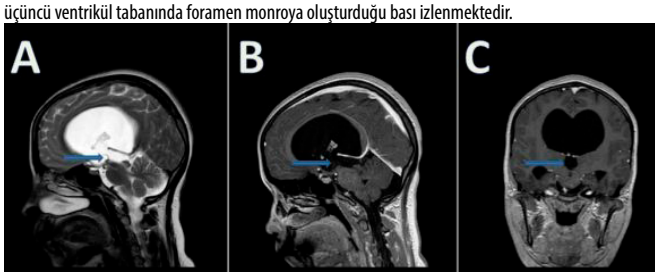

A. Aksiyel parankim pencere BT, B: Aksiyel kemik pencere BT görüntüler. Lateral ventrikül frontal hornlarındaki hipodens yağ içeriği okla işaretlenmiştir. Sol lateral ventrikülde kaba kalsifikasyon barındıran yağ dansitesindeki lezyon izlenmektedir.

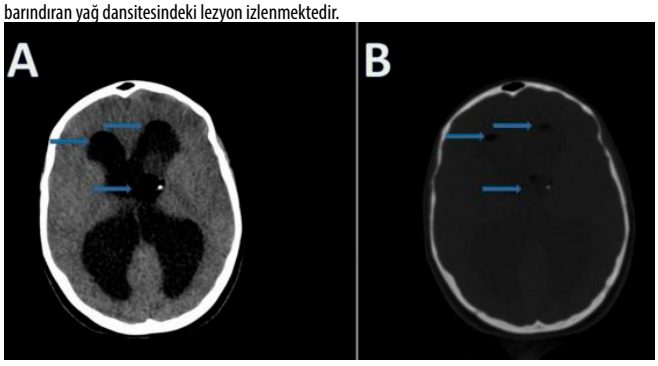

A: DAG, B: ADC görüntüler. A ve B'de lezyonun solid komponentindeki DAG hiperintens ADC haritalamada izo-hipointens alan okla işaretlenmiştir.

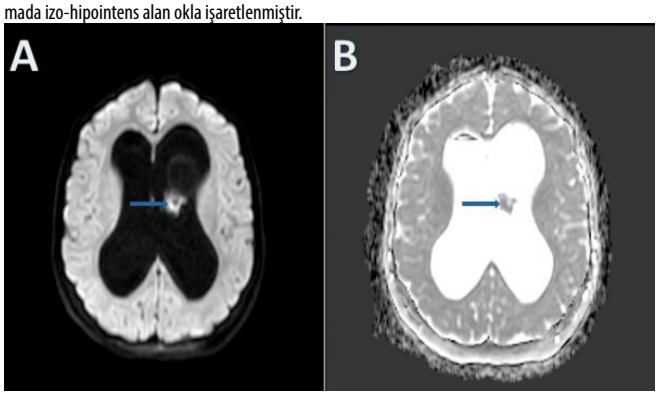

A: T2A, B: T1A, C: FLAIR, D: C+T1A görüntüler. Lateral ventriküller dilatedir. Lateral ventriküllerin frontal hornunda yağ sinyali mevcuttur. Sol lateral ventrikül korpusu düzeyinde solid komponentinde T1A ve T2A sekanslarda hiperintens yağ içeriği barındıran lezyon görülmektedir.

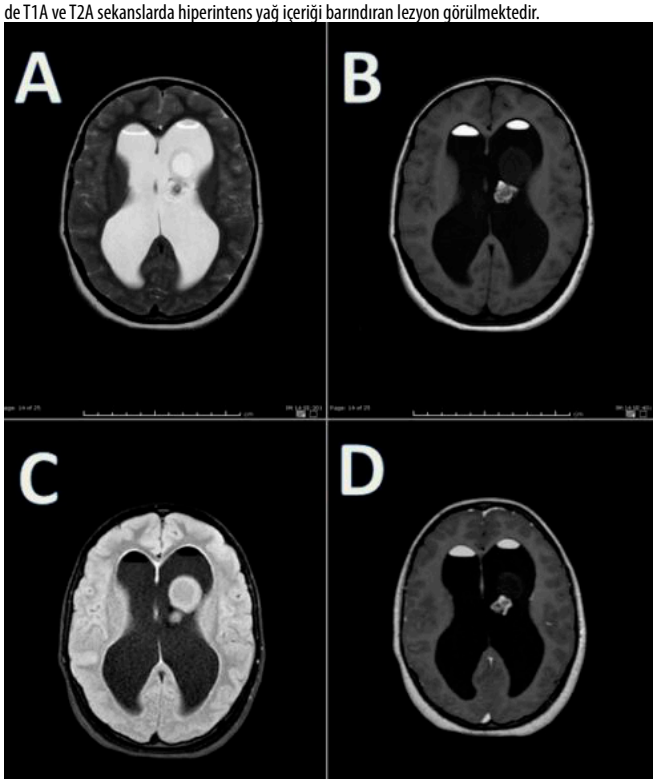

Pediatrik Radyoloji

PS-086

ÇOCUKLUK ÇAĞINDA NADİR SPİNAL KİTLE: AGRESİF VERTEBRAL HEMANJİYOM

Anıl Çağlar Erten[1], Fatma Ceren Sarıoğlu[1], İnci Türkan Yılmaz[1], Deniz Kızmazoğlu[2]

[1]Sağlık Bilimleri Üniversitesi, Tepecik Eğitim ve Araştırma Hastanesi, Radyoloji Kliniği, İzmir

[2]Sağlık Bilimleri Üniversitesi, Tepecik Eğitim ve Araştırma Hastanesi, Çocuk Sağlığı ve Hastalıkları Kliniği, İzmir

Giriş ve Amaç: Hemanjiyomlar kapillerden kavernöze değişen vasküler yapılardan oluşan benign tümörlerdir. Tipik, atipik ve agresif olarak sınıflanabilirler. Agresif hemaniyom terimi; vertebral korpus dışına uzanım, korteks yıkımı ve epidural ve paravertebral alanların invazyonu gibi radyolojik bulguların varlığını ortaya koyar. Spinal kord ve/veya sinir köküne bası yaparak, myelopati veya radikülopati sonucu nörolojik semptomlara neden olurlar. Çocukluk çağında ekstradural yerleşimli tümörler ile karışabilir. Amacımız çocukluk çağında spinal korda bası semptomları oluşturan agresif vertebral hemanjiyomun radyolojik özelliklerini tariflemek ve ayırıcı tanıda düşünülmesi gerektiğini vurgulamaktır.

Olgu Sunumu: 8 yaşında erkek olgu acil servise 10 gündür yürüme güçlüğü, sık sık düşme ve son iki gündür yürümede bozukluk şikayetleri ile başvurdu. Fizik muayenesinde ataksik yürüyüş mevcut olup Romberg testi pozitif, ağrı puanı 0 ve kas gücü 5/5 idi. Tanısal amaçla spinal BT ve MRG incelemleri gerçekleştirildi, BT incelemesinde T7 vertebra korpusunda ekspansil trabeküler kalınlaşma, spinal kanal ile paravertebral yumuşak dokuya uzanan yumuşak doku komponenti içeren kitlesel lezyon izlendi (Resim 1). MRG incelemesinde T7 vertebra korpusunda T1A sekanslarda kas planlarına göre izo-hipointens, T2A sekanslarda hiperintens kitlesel lezyon izlendi (Resim 2). Lezyonun posteriorda ekstraosseoz spinal komponenti spinal korda bası yapmaktaydı. Hasta uyumsuzluğu nedeniyle kontrast madde kullanılamadı. Radyolojik özellikler ilk planda hemanjiyomu düşündürdü. Hasta spinal dekompresyon amacıyla opere edildi. Patoloji sonucu hemanjiyom tanısını doğruladı.

Tartışma ve Sonuç: Erişkinlerde agresif vertebral hemanjiyomun tanımlandığı birkaç adet olgu sunumu mevcuttur. Ancak çocukluk çağında agresif vertebral hemanjiom literatürde henüz gösterilmemiştir. Spinal korda bası yapan vertebral korpus hemanjiyomları her yaşta görülebilir ve torakal vertebralarda daha sıktır. Hemanjiyomlar kemiğin yoğunluğunun azalmasına ve abartılı vertikal çizgilenmelere (trabekül) neden olur. Vaskülarite, interstisyel ödem ve intralezyonel yağ hemanjiomların sinyal intensitesini belirler. Agresif hemanjiyomlar daha az yağ ve daha fazla vasküler stroma içerdikleri için T2A görüntülerde yüksek sinyalli izlenir. BT'de vertebral hemanjiyom tanısı için trabeküler kalınlaşmayı temsil eden aksiyel plan görüntülerde "polka dot" bulgusu, koronal-sagittal plan görüntülerde "kadife kumaş (corduroy)" bulgusu yol göstericidir. Tipik görüntüleme bulgularının varlığında genellikle ayırıcı tanı yapılmasına gerek olmaz. Ancak MRG bulguları çocukluk çağında rabdomyosarkom, Ewing sarkomu ve lenfoma gibi kemik iliği infiltrasyonu yapan tümörler ile karışabilmektedir. Vertebral korpus yüksekliğinin korunmuş olması, normal kemik iliği ile keskin sınır, intakt korteks ve BT görüntülerinde ''polka dot'' ve "kadife kumaş" bulgusu ile ayrılır.

Agresif vertebral korpus hemanjiyomlarının MRG'de malign süreçler ile benzer görünüm özellikleri olmakla birlikte tipik görüntüleme bulguları tanıyı koymakta yardımcıdır. Bu tümörlerin iyi tanınması agresif tedaviler ve gereksiz biyopsilerden kaçınmak için önemlidir.

Anahtar kelimeler: Magnetic Resonance Imaging, Vascular Malformation, Primary Intraosseous, Spinal Cord Compression

Kaynaklar

1. January 11, 2016 - Case of the Week | American Journal of Neuroradiology, http://www.ajnr.org/content/cow/01112016, Accessed: 2021-06-24
2. Rai RR, Shah S, Deogaonkar K, Dalvie S. Aggressive Vertebral Hemangioma Causing Spinal Cord Compression: Presenting a Study of Two Cases and Review of Literature. J Orthop Case Rep. 2018 Mar-Apr;8(2):33-37

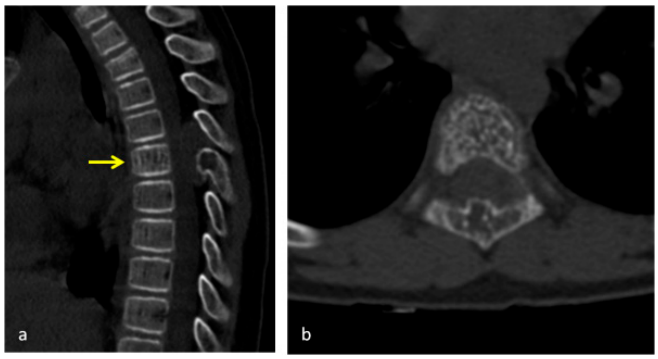

Resim 1. Vertebral kolon BT incelemesinde sagittal (a) ve aksiyel (b) plan görüntülerde sırasıyla "Kadife kumaş" ve "Polka dot" bulguları izlenmektedir.



Resim 2. Vertebral kolon MRG incelemesinde T7 vertebra korpusunda T1A görüntülerde (a) hipointens ve T2A görüntülerde (b) hiperintens spinal ekstradural komponenti bulunan kitlesel lezyon mevcuttur.

Pediatrik Radyoloji

PS-087

PEDİATRİK PELVİK FİBROLİPOMATOZİS

Ozan Berk Gül, Mehmet Öztürk

Selçuk Üniversitesi Tıp Fakültesi, Çocuk Radyolojisi Bilim Dalı

Giriş ve Amaç: Pelvik fibrolipomatozis, olgun yağ dokusunun intrapelvik aşırı büyümesiyle pelvik organların sıkışması sonucu farklı semptomların ortaya çıktığı nadir görülen iyi huylu bir hastalıktır (1). Etyolojisi tam bilinmemekle birlikte yağ proliferasyonunun kronik üriner sistem enfeksiyonuna bağlı kronik pelvik inflamasyon ile ilişkili olabileceği tahmin edilmektedir (2). Ayrıca mesane, rektum ve kan damarlarının sıkışmasına bağlı inflamatuar reaksiyonlar görülebilmektedir (3). Bu bildiride pediatrik pelvik fibrolipomatozisin radyolojik bulgularını sunmayı amaçladık.

Olgu Sunumu: 6 yaşında kız çocuğu gluteal bölgede şişlik şikayetiyle merkezimize başvurdu. Olası kitle ön tanısıyla elde olunan BT'de pelvik bölgede presakral- pararektal alanı dolduran rektumu sola doğru yaylandıran posteriorda özellikle sağda gluteal kas gruplarına, cilt altı yağlı dokuya inferiorda ise pelvik taban kaslarına doğru uzanan 76x70x88 mm boyutlarında lobüle konturlu hiperdens septalı yağ dansitesinde yer kaplayıcı kitle lezyonu izlendi (Resim 1 a, b). Kontrastlı alt batın MRG'de ise BT'de tanımlanan kitle lezyonunun tüm sekanslarda yağ doku ile benzer intensitede olduğu, yağ baskılı sekanslarda ise baskılandığı izlendi (Resim 2 a, b). Kontrast sonrası alınan görüntülerde ise fibröz septalarda konstrastlanma görüldü (Resim 3 a, b). Cerrahi olarak total çıkartılan lezyonun histopatolojik tanıs tanısı fibrolipomatozis olarak rapor edildi.

Tartışma ve Sonuç: Pelvik fibrolipomatozisde klinik belirtiler, üriner sistem, alt bağırsak sistemi ve damar sistemini oluşturan yapıların dıştan basısından kaynaklanır. Böylece tekrarlayan üriner enfeksiyonların yanı sıra dizüri, pollaküri, noktüri, hematüri, idrar kaçırma ve retansiyon oluşumu görülebilir (4). Teşhis, muhtemelen ilgili morfolojik deformitelerle sonuçlanan, bitişik yapıların sıkışmasına neden olan yağlı dokuların birikimini gösteren görüntüleme yöntemleri aracılığıyla konur (5). BT'de pelvik bölgedeki simetrik yağ yoğunluğu alanları görülmesi tanısaldır. Armut şeklinde mesane görülebilir. Sigmoid gerilebilir ve aşırı pelvik yağ ile çevrelenebilir. MRG'de ise BT'ye benzer şekilde yağı gösteren T1A ve T2A hiperintensite ve baskılanma tipiktir. Tedavi genellikle konservatiftir. Malign transformasyon riski varsa total eksizyon düşünülmelidir (6). Sonuç olarak çocuklarda pelvisde yağ kompenenti baskın yumuşak doku kitlelerinin ayrıcı tanı listesinde pelvik fibrolipomatozisde yeralmalıdır.

Anahtar kelimeler: Pelvik fibrolipomatozis, pelvik kitle, çocuk

Kaynaklar

1. Zaman W, Singh V, Kumar B, et al. Pelvic lipomatosis in a child. Urol Int 2002;69:23840.
2. Buitrago SS, Tallada BM, Vicente PFJ, et al. Pelvic lipomatosis. Diagnostic and therapeutic considerations apropos of 3 cases. Arch Esp Urol 2002;55:9006.
3. Masumori N, Tsukamoto T. Pelvic lipomatosis associated with proliferative cystitis: case report and review of the Japanese literature. Int J Urol 1999;6:44-9.
4. Tong RS, Larner T, Finlay M, et al. Pelvic lipomatosis associated with proliferative cystitis occurring in two brothers. Urology 2002;59:602.
5. Hudolin T, Kastelan Z, Goluza E, et al. Pelvic and retroperitoneal lipomatosis: case report. Acta Clin Croat 2010;49:4658.
6. Halachmi S, Moskovitz B, Calderon N, et al. The use of an ultrasonic assisted lipectomy device for the treatment of obstructive pelvic lipomatosis. Urology 1996;48:12830.

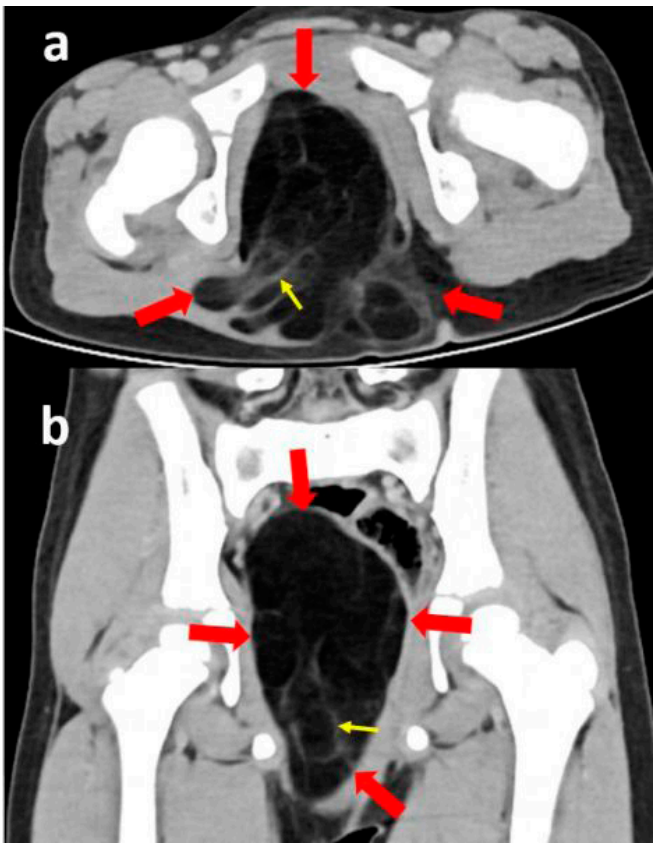

Resim 1 a, b. Aksiyal (a) ve koronal (b) BT görüntüler: Pelvik bölgede presakral- pararektal alanı dolduran rektumu sola doğru yaylandıran posteriorda sağda gluteal kas gruplarına, cilt altı yağlı dokuya inferiorda ise pelvik taban kaslarına doğru uzanan lobüle konturlu, hiperdens septalı (sarı ok) yağ dansitesinde yer kaplayıcı kitle lezyonu izlenmektedir (kırmızı oklar).

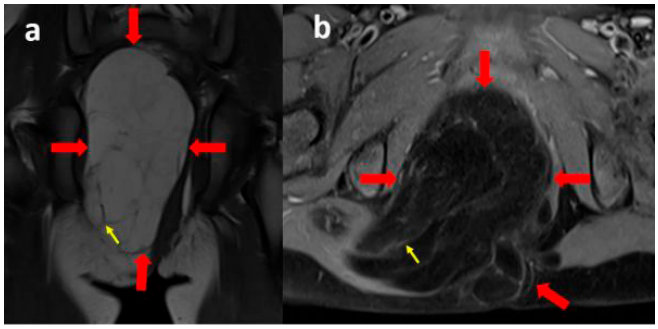

Resim 2 a, b. Koronal yağ baskısız (a) ve aksiyal yağ baskılı (b) T2A görüntüler: Tanımlanın lezyonun (kırmızı oklar) yağ baskılı sekansda baskılandığı ve hipointens fibröz septaları (sarı ok) izlenmektedir.

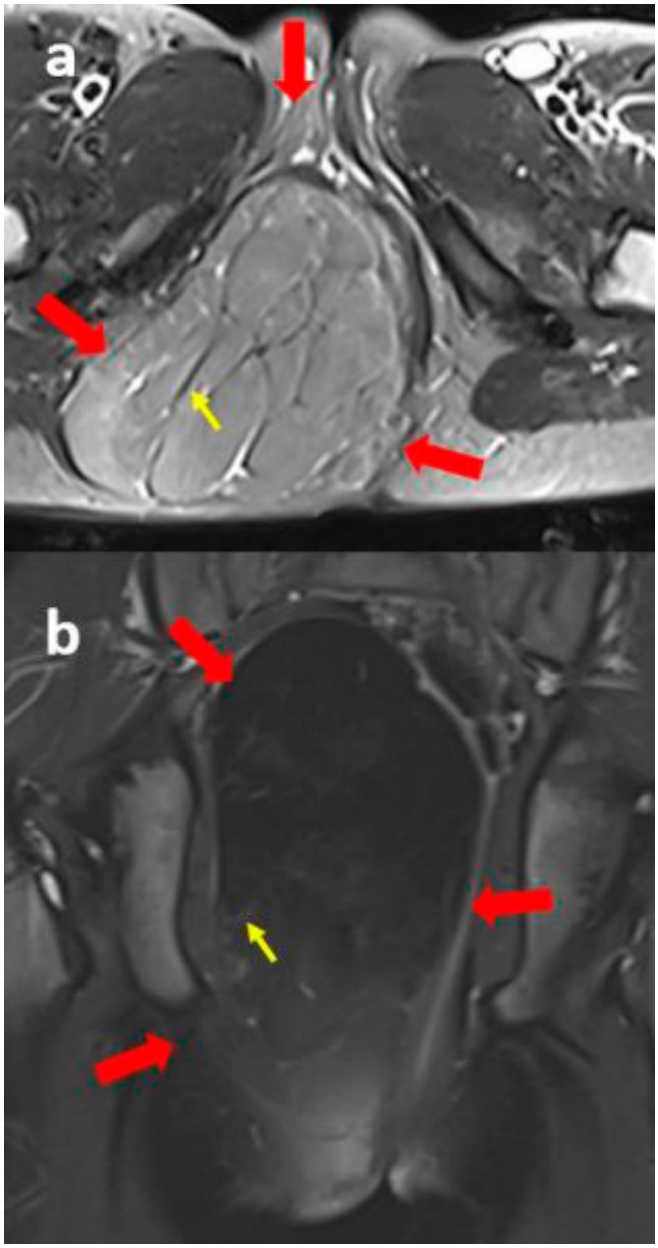

Resim 3 a, b. Aksiyal kontrastsız yağ baskısız (a) ve koronal yağ baskılı kontrastlı (b) T1A görüntüler: Tanımlanın lezyonun (kırmızı oklar) yağ baskılı sekansda baskılandığı ve fibröz septaların kontrastlandığı (sarı oklar) izlenmektedir.

Abdominal Radyoloji

PS-088

ERİŞKİNDE NADİR BİR KARIN AĞRISI SEBEBİ: KÜRDAN İLİŞKİLİ DUODENAL PERFORASYON VE PSOAS APSESİ

Mustafa Taşar, Oğuz Han Karadenizli, Uğur Bozlar

Sağlık Bilimleri Üniversitesi, Gülhane Tıp Fakültesi, Radyoloji Bölümü, Ankara

Giriş ve Amaç: Erişkinde karın ağrısı çok geniş bir ayırıcı tanıya sahiptir ve bazen tanı koymak oldukça zor olabilmektedir. Yabancı cisim yutulması genç erişkinlerde nadir olsa da pek önemsenmeyecek bir karın ağrısından ölüme kadar gidebilecek komplikasyonlara sebep olabilmektedir. Tekrarlayan karın ağrısı ile başvuran bir hastada görüntüleme sonrası saptanan yabancı cismi ve halihazırda gelişmiş komplikasyonları görüntüleri ile paylaşmak ve sebebi bulunmayan karın ağrılarında okurların aklına yabancı cisimlerin de gelmesini kolaylaştırmak amacı ile bu vakayı sunuyoruz.

Vaka Sunumu: 35 yaşında mükerrer non-spesifik karın ağrısı ile başvuran erkek hastada enfeksiyon belirteçleri yüksek bulundak sonra yapılan ultrasonografide mide etrafında kolleksiyon rapor ediliyor. Sonrasında uygulanan opaklı abdominal tomografide duodenum ikinci ve üçüncü kıtası birleşim düzeyinde posterior duvarı perfore ederek psoas kası içerisine neredeyse tümüyle penetra olmuş 58 mm boyutlarında ince uzun hiperdens yabancı cisim ve çevresinde apse ile uyumlu alanlar saptanmıştır (Resim A ve B). Ek olarak mide antrum düzeyinde hafif duvar kalınlaşması ve çevresinde yoğun kolleksiyon alanı da saptanıyor (Resim C). Anamnezde hasta yabancı cisim yuttuğunu hatırlamıyor. Yapılan cerrahi sonrası hastanın sağ psoas kasından kürdan çıkarılıyor ve hasta post-op takiplerinden sonra taburcu ediliyor.

Tartışma: Erişkinde yabancı cisim yutulması nadir olsa da uzun süreler boyunca sebebi bulunmayan karın ağrılarına yol açabilmektedir. Bu vakada hasta tarafından yutulan kürdan olasılıkla mide duvarındaki mikroperforasyon sonrasında enflamatuar cevabı tetiklemiş ve bu lokasyonda sabit kalmayarak duodenuma ilerlemiş. Kürdan duodenumdan psoas kasına tümüyle penetre olmuş ve psoas kasında apseye sebep olmuş.

Sonuç: Nadir de olsa erişkinlerde de yabancı cisim yutulmaları görülmektedir ve hızlı tanı konmadığı takdirde bu vakada da olduğu gibi barsak perforasyonu gibi ciddi durumlara sebep olabilmektedir.

Anahtar kelimeler: Yabancı Cisimler, İntestinal Perforasyon, Apse

Kaynaklar

1) Lai CMS, Lui TH Small bowel perforation by toothpick Case Reports 2018;2018:bcr-2018-225258.
2) Liao E, Simons M, Tse LW, et al Toothpick-induced aortoenteric fistula presenting as sepsis Case Reports 2017;2017:bcr-2016-218338.
3) Han, J. et al. "Endoscopic Removal of a Toothpick Impacted in the Stomach Wall by Mucosal Incision." The Korean Journal of Helicobacter and Upper Gastrointestinal Research 12 (2012): 276-279.
4) Parra V, Viviana; Paipilla, Johana; Huertas Q, Margarita and Aponte M, Diego. Duodenal Wall Abscess Secondary to a Toothpick in the Duodenum is an Unusual Cause of Chronic Abdominal Pain. Rev Col Gastroenterol 2017, vol.32, n.2, pp.174-178. ISSN 0120-9957.



B. Sagittal kontrastlı abdomen tomografisinde siyah ok ile duodenumdan psoasa penetre olmuş ve apse oluşturmuş yabancı isim izlenmekte

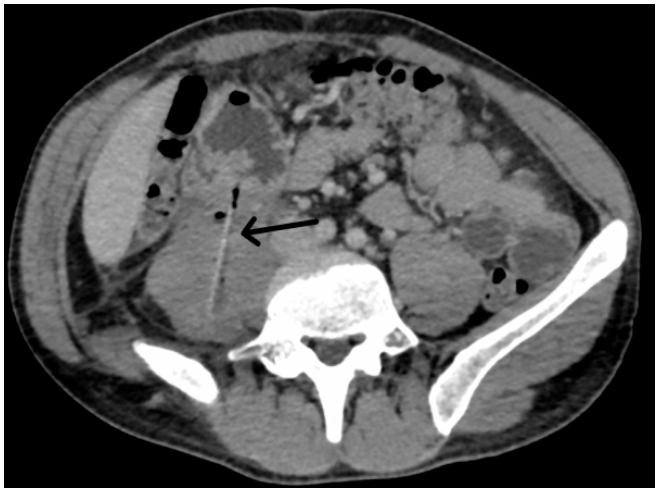

A: B. Aksiyal kontrastlı abdomen tomografisinde siyah ok ile duodenumdan psoasa penetre olmuş ve apse oluşturmuş yabancı isim izlenmekte

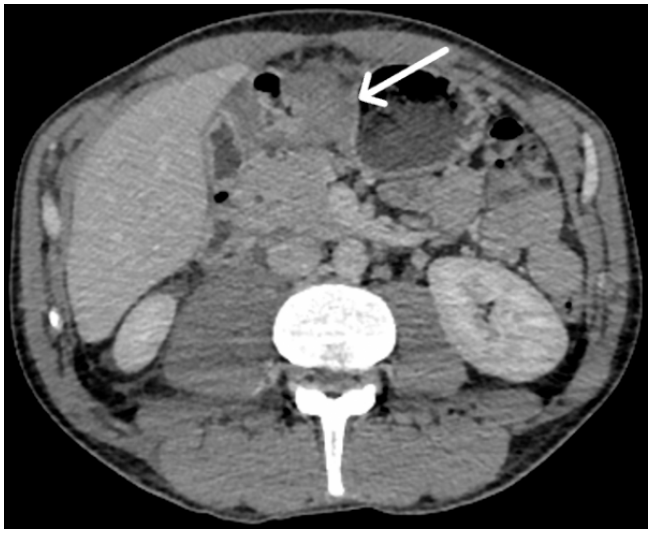

C. Aksiyal kontrastlı abdomen tomografisinde yutulan yabancı cismin olasılıkla mikroperforasyon sonrası mide duvarında kalınlaşmaya ve çevresinde inflamatuar cevaba sebep olmuş

Kardiyovasküler Görüntüleme

PS-089

İGG4 İLİŞKİLİ HASTALIKLI HASTALIKTA KORONER ARTER TUTULUMU; KARDİYAK BT BULGULARI

Nusret Seher, Abidin Kılınçer, Mustafa Koplay

Selçuk Üniversitesi Tıp Fakültesi Radyoloji Anabilim Dalı

Giriş ve Amaç: IgG4 ilişkili hastalık; tükrük bezleri, retroperiton, pankreas, orbita, ve kardiyovasküler sistemi tutabilen, serum IgG4 düzeyinde artışı ve dokularda IgG4 plazma hücresi infiltrasyonu ile karakterize olmasıyla tanımlanan nadir görülen inflamatuar bir hastalıktır (1). Kardiyovasküler tutulumda periaorit, perikardit ve koroner arter tutulumuna neden olmaktadır (2). Bu bildiride IgG4 ilişkili koroner periarterit ve kardiyak bilgisayarlı tomografi(BT) bulguları sunulmuştur.

Olgu: Igg4 hastalığı olan 51 yaşındaki erkek hastada koroner tutulum açısından kardiyak BT tetkiği yapıldı. Sol ana koroner arter(LMCA) çapı orjin düzeyinde 5.6 mm ölçüldü. LMCA çapı distalde 10 mm ölçülmüş olup anevrizmatik dilate görünümdeydi. LMCA distalinden sol ön inen arter(LAD) proksimal segmentine kadar uzanan yaklaşık 6 cm'lik segmentte belirgin duvar kalınlık artışı izlenmekte olup duvar kalınlığı en geniş yerde 6 mm'ye kadar artmıştı(periarterit). LAD proksimal segmentinde uzun segment dilatasyon mevcut olup en geniş yerde çap 7.4 mm'ye ulaşmaktaydı. Çap ortalama 5-6 mm olarak seyretmekte olup orta segmentte 4 mm iken distal segmentte 2 mm olarak ölçülmüştür. Anlamlı darlık saptanmamıştır. Bulgular IgG4 hastalığının koroner tutulumunu desteklemektedir.

Tartışma ve Sonuç: IgG4 ilişkili hastalıkta kardiyovasküler tutulum olan periaortit/periarterit, literatürde %30'lara kadar bildirilmiştir (3). İngilizce literatürde IgG4 ilişkili koroner hastalıkla ilgili sınırlı vaka bulunmaktadır. Yapılan çalışmalarda IgG4 ilişkili koroner periarterit tutulum tipleri 3 başlık altında toplanmakta olup sırasıyla; koroner damar duvarının kalınlaşması, bunu takiben stenoz daha sonra anevrizma olarak sınıflanmıştır(4). Koroner arterlerde diffüz tutulum, ilerleyici konsantrik duvar kalınlaşması ve periateryal bölgede kontrast tutulumu ve eşlik edebilecek anevrizmaların varlığında ayırıcı tanıda IgG4 ilişkili koroner periarterit de nadir de olsa göz önünde bulundurulmalıdır. Hastalar değerlendirilirken eşlik edebilecek organların (akciğerler, pankreas vb.) değerlendirilmesi de ayırıcı tanıda katkı sağlamaktadır. Gold standart yöntem histopatolojik tanıda ıgG4 tutulumunun gösterilmesidir. Ancak kardiyovasküler tutulumda doku tanısına başvurulması olası komplikasyonlardan dolayı tercih edilen bir yöntem değildir. Kardiyovasküler sistem bulgularının değerlendirilmesinde, tanısında ve tedavi takibinde BT vasküler yapıların değerlendirilmesinde oldukça etkin bir yöntem olup ıgG4 ilişkili hastalık olmak üzere tüm perivasküler tutulum yapan hastalıkların tanısında, tedavisinde ve takibinde çok önemli bir görüntüleme modalitesidir.

Anahtar kelimeler: kardiyak, bt, koroner arter, IgG4

Kaynaklar

1. Kamisawa T, Zen Y, Pillai S, Stone JH. IgG4-related disease. Lancet 2015;385:1460–1471.
2. Mavrogeni S, Markousis-Mavrogenis G, Kolovou G. IgG4-related cardiovascular disease. The emerging role of cardiovascular imaging. Eur J Radiol 2017;86:169–175.
3. Mizushima I, Kasashima S, Fujinaga Y, Kawano M, Ishizaka N. IgG4-related periaortitis/periarteritis: An under-recognized condition that is potentially lifethreatening. Mod Rheumatol 2019;29:240–250.
4. Akiyama M, Kaneko Y, Takeuchi T. Characteristics and prognosis of IgG4-related periaortitis/periarteritis: A systematic literature review. Autoimmun Rev 2019;18(9):102354. 6.

3 boyutlu VRT görüntüde LMCA anevrizması(siyah ok) ve LAD'de konsantrik duvar kalınlık artışı izleniyor(beyaz ok).

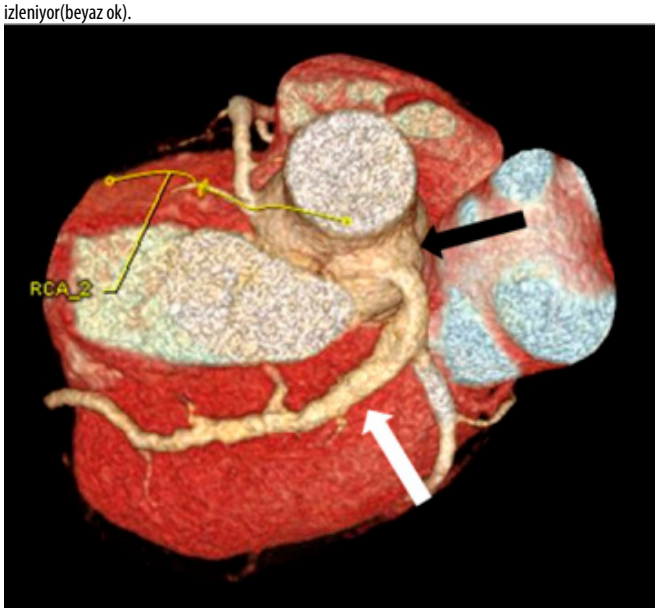

Aksiyel kardiyak BT görüntüsünde LMCA anevrizması ve distal LMCA'dan itibaren izlenen periarterit bulguları(ok)



Aksiyel kardiyak BT görüntüsünde LAD proksimalinden itibaren distale kadar izlenen periarterit bulguları(oklar)

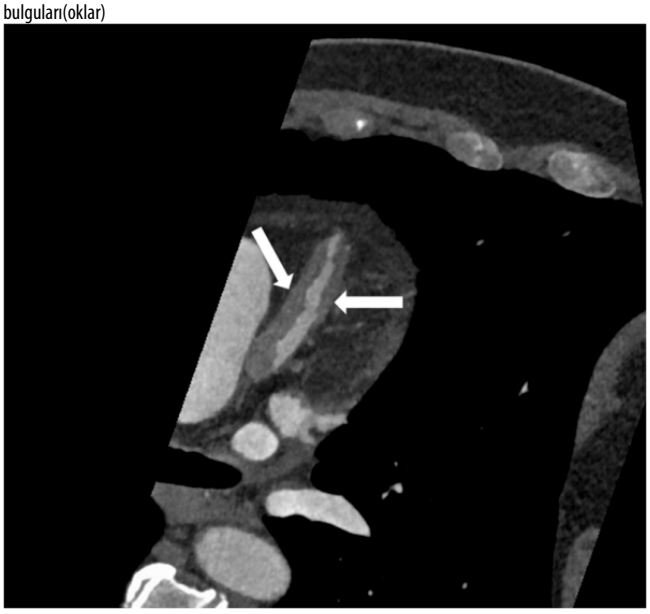

Toraks Radyolojisi

PS-090

DUAL ENERJİ BT İLE SWYER JAMES MACLEOD SENDROMU TANISI

Seymur Samadli, Nezih Yaylı, Hüseyin Koray Kılıç, Gonca Erbaş

Gazi Üniversitesi

Giriş ve Amaç: Swyer James Macleod sendromu nadir görülen akciğer hiperlüsensi nedenidir. İlk kez 1950'lerde tanımlanmıştır(1). Görülme sıklığı % 0.01'dir(2) . Tanısı akciğer grafisi ve bilgisayarlı tomografide (BT) unilateral hiperlüsen akciğerin görülmesi ve V/P sintigrafisinde azalmış ventilasyon/perfüzyonun gösterilmesi ile konur(1). Dual enerji BT (DEBT) pek çok farklı alanda perfüzyonun gösterilmesinde kullanılan bir yöntem olup, toraksta da tromboembolik hastalık başta olmak üzere kullanılan ve tanıya katkı veren bir tekniktir. Bu çalışmada DEBT bulgularının Swyer James Macleod sendromlu olguda tanıya katkısının gösterilmesi amaçlanmıştır.

Olgu sunumu: 47 yaşlı kadın hasta 4 yıldır eforla artan nefes darlığı ve öksürük şikayetlerinin giderek artması üzerine astım tanısı alarak bronkodilatör kullanmaktaydı. Başlangıçta tedaviye kısmi yanıt varken, klinik bulguların giderek kötüleşmesi üzerine KOAH düşünülerek tedavi revize edilmişti. PA akciğer grafisinde sol akciğerde hiperlüsensi izlenmiş ve bu bulgu Amfizem-KOAH lehine yorumlanmış. Kontrollerinde şikayetleri devam eden hastada Toraks BT'de sol akciğerde alt zonlarda daha belirgin olmak üzere yaygın hiperlüsensi saptandı. Sol akciğerde silindirik-variköz bronşiektazi ve bronş lümenlerinde mukus impaksiyonu mevcuttu (Resim 1). Sol ana pulmoner arter ve lober dallarının kalibrasyonunda belirgin incelme, vasküler dallanmada azalma izlendi. Hastaya perfüzyon değerlendirmeye yönelik DEBT pulmoner anjiografi incelemesi uygulandı. Pulmoner arterler patent olmakla birlikte solda ince kalibrasyonlu idi (Resim 2). İyot haritalama ile sol akciğerde sağa kıyasla perfüzyonda belirgin azalma izlendi (Resim 3.1, 3.2). Hastada tek taraflı hiperlüsensi, alt zonlarda daha belirgin olmak üzere hipoperfüzyon, pulmoner arterlerde patensiyle birlikte çaplarında azalma, bronşektazi varlığı ile Swyer James Macleod sendromu tanısı konuldu.

Tartışma ve Sonuç: Swyer James Macleod sendromu çocukluk çağında geçirilmiş bronşiolit veya pnömoniye sekonder (Adenovirus, Mycoplasma) ortaya çıktığı düşünülen gelişimsel hastalıktır. (1) (3). Enfeksiyon hayatın erken döneminde geçirilirse o taraf akciğerin gelişimini engeller, daha geç dönemde olursa akciğer normal büyüklükte olabilir(4). Genellikle çocukluk çağında tanı alsa da olgumuzda olduğu gibi tanı ileri yaşlarda konulabilmektedir. Çoğu hasta asemptomatik olmakla birlikte, öksürük, hemoptizi, dispne, rekürren solunum yolu enfeksiyonları görülebilir (1). Literatürde akciğer herniasyonu(5), pnömotoraks(6) gibi klinik prezentasyonlar da belirtilmiştir.

Tanı kriterleri(1); (1) PA akciğer grafisinde ve BT'de unilateral hiperlüsensinin eşlik ettiği hacim kaybı, (2) BT-de vaskülaritenin azaldığının gösterilmesi ve (3) V/P sintigrafisinde perfüzyon kaybı'dır.

Klinik olarak benzer tabloyla seyreden hastalıklarla karışabileceğinden yanlış tanılarla gereksiz tedaviler söz konusu olabilmektedir(7). Erken ve doğru tanı, hastanın gereksiz tedavi almasını önler. Akciğer grafileri ile ayırıcı tanı yapılabilse de kesin tanı için BT incelemesi ve V/P sintigrafisi gibi bir seri inceleme gerekebilir. Bu durum zaman ve iyonizan radyasyon maruziyeti açısından hasta aleyhine bir tablo ortaya çıkarabilir. DEBT tekniği, eş zamanlı olarak pulmoner arterlerin görüntülenmesi, parankimin değerlendirilmesi ve perfüzyonun gösterilmesini sağlayan bir yöntem olup, klinik ve direkt grafi bulgularıyla şüphelenilen uygun olgularda tanı konması için ideal bir yöntemdir.

Anahtar kelimeler: MacLeod Syndrome, Swyer-James Syndrome, Thorax, Hyperlucent, Unilateral Hyperlucent Lung

Kaynaklar

1. Behrendt A, Lee Y. Swyer-James-MacLeod Syndrome. [Updated 2020 May 21]. In: StatPearls [Internet]. Treasure Island (FL): StatPearls Publishing; 2021 Jan-. Available from: https://www.ncbi.nlm.nih.gov/books/NBK554442
2. Tortajada M, Gracia M, García E, Hernández R. Diagnostic considerations in unilateral hyperlucency of the lung (Swyer-James-MacLeod Syndrome). Allergol Immunopathol (Madr) 2004;32:265-70
3. Stokes D, Sigler A, Khouri NF, Talamo RC. Unilateral hyperlucent lung (Swyer-James syndrome) after severe Mycoplasma pneumoniae infection. Am Rev Respir Dis. 1978 Jan;117(1):145-52. doi: 10.1164/arrd.1978.117.1.145. PMID: 619715
4. Evrim Eylem Akpınar, Emel Öztürk, Esra Büyük, Meral Gülhan. Delay in diagnosis of a case with Swyer-James-Macleod syndrome. Göğüs Hastanesi Dergisi. 2010; 24(3): 191-195
5. Garg R, Aga P, Saheer S, Jabeed P, Singh A, Hassan G, Prasad R. Swyer-James-MacLeod syndrome with ipsilateral herniation of hyperinflated hyperlucent lung. BMJ Case Rep. 2011 Aug 31;2011:bcr0520114191. doi: 10.1136/bcr.05.2011.4191. PMID: 22679043; PMCID: PMC3176363.
6. A persistent pneumothorax? 5-year follow-up after diagnosis of Swyer–James–MacLeod syndrome. Amanda Tufman, Hauke Winter, Kathrin Kahnert, Simone Reu, Ullrich Müller-Lisse, Rudolf Maria Huber Breathe Jun 2016, 12 (2) e55-E58; DOI: 10.1183/20734735.000316
7. Sulaiman A, Cavaille A, Vaunois B, Tiffet O. Swyer-James-MacLeod syndrome; repeated chest drainages in a patient misdiagnosed with pneumothorax. Interact Cardiovasc Thorac Surg. 2009 Apr;8(4):482-4. doi: 10.1510/icvts.2008.197566. Epub 2009 Jan 22. PMID: 19164309.

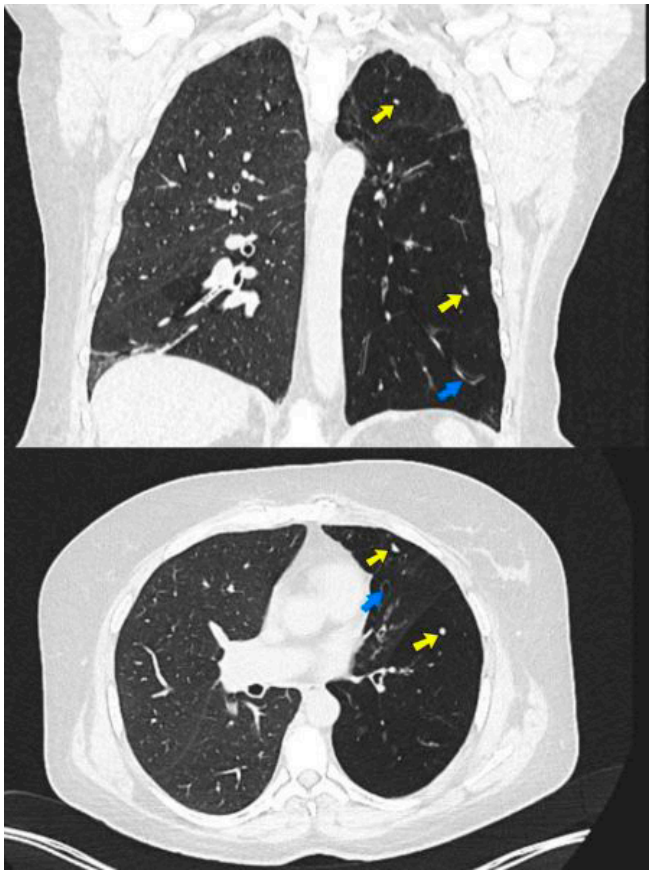

Resim 1. Sol akciğerde oligemi ile uyumlu radyolüsen görünüm, bronşiektazi(mavi ok) ve mukus impaksiyonları(sarı ok)

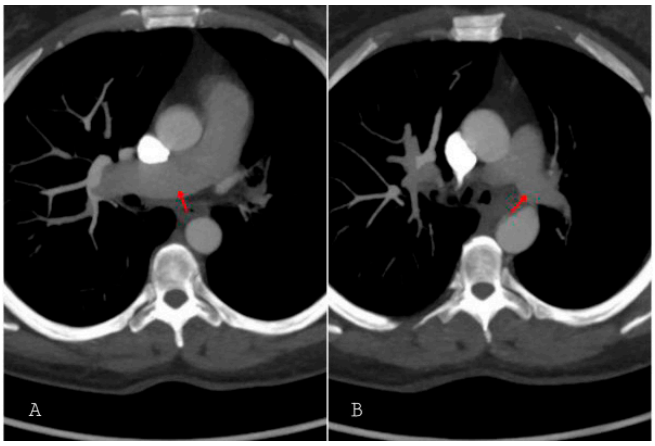

Resim 2. Sol ana pulmoner arter kalibrasyonu sağa kıyasla belirgin azalmış(oklar)

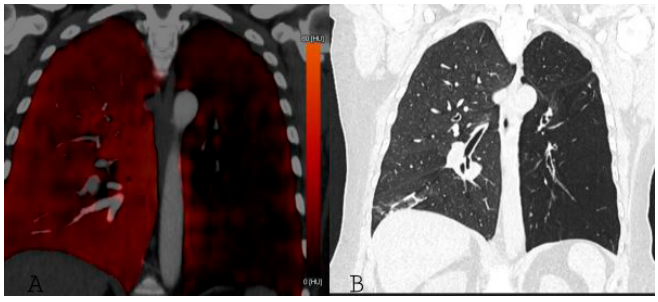

Resim 3.1. DEBT(a) ve parankim(b) kesitlerinde akciğerde oligemiye bağlı değişiklikler

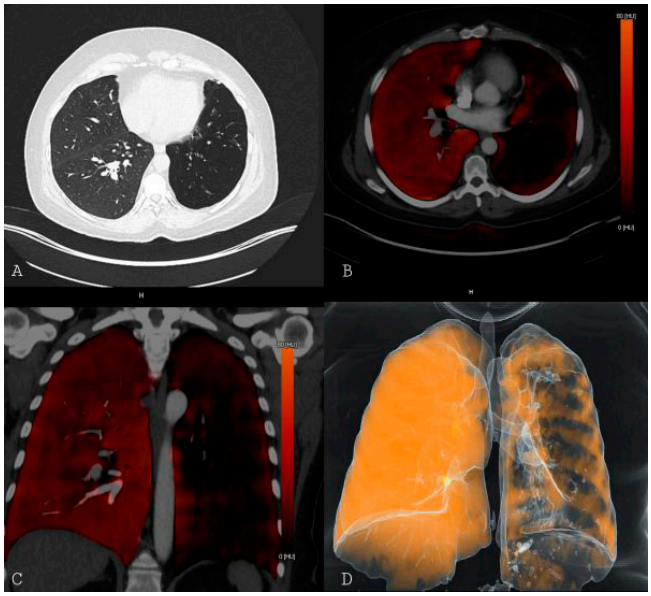

Resim 3.2. Sol akciğerde parankim(a), DEBT(b,c) ve üç boyutlu reformat(d) görüntülerde oligemik değişiklikler

Kas-İskelet Radyolojisi

PS-091

AGRESİF VERTEBRAL HEMANJİYOM; BT VE MRG BULGULARI

Ömer Faruk Topaloğlu, Fatih Ateş, Mehmet Sedat Durmaz, Halil Özer
Selçuk Üniversitesi Tıp Fakültesi Radyoloji Anabilim Dalı

Giriş: Vertebral hemanjiyomlar, %10-12'lik insidans ile vertebranın en yaygın benign anjiyomatöz lezyonlarıdır. Agresif hemanjiyom terimi, ekstraosseöz yayılım, kemik ekspansiyonu veya patolojik fraktürü yapabilen, kitle etkisi oluşturan hemanjiomları ifade eder ve tüm spinal hemanjiomların sadece %1'i agresif özellik gösterir. Her yaşta görülebilmekle birlikte, genç erişkin dönemde pik yapar(1). Tutulan seviyeye göre nöral defisit ve akut başlangıçlı ağrı semptomları ile prezente olabilirler. Acil tanı ve tedavi morbiditenin azaltılması için oldukça önemlidir(2). Biz bu yazıda, akut bel ve bacak ağrısı ile başvuran ve agresif vertebral hemanjiom tanısı alan olgunun bilgisayarlı tomografi(BT) ve manyetik rezonans görüntüleme(MRG) bulgularını sunmayı amaçladık.

Olgu: 24 yaşında erkek hasta, akut başlayan bel ağrısı ve bacaklarda ağrı-güçsüzlük yakınması ile başvurdu. Nörolojik muayene sonrası vertebral BT tetkiki çekilen olguda, L4 vertebra korpusunda yumuşak dokuya uzanımı bulunan, kemikte yükseklik kaybına neden olmuş ve kemikte trabeküler yapıda görünüm oluşturan lezyon izlendi(Resim 1). Ardından yapılan MRG tetkikinde, L4 vertebra korpusunu dolduran, paravertebral yumuşak dokuya ve spinal kanala uzanımı bulunan, spinal kanalda,nöral foramenlarde daralma ve sinir basısına yol açan, T1A görüntülerde hipointens, T2 ve kontrast sonrası T1A görüntülerde diffüz hiperintens izlenen lezyon mevcuttu(Resim 2-3). Sinir basısına bağlı semptomatik olan olgu opere edildi, spinal kanal dekomprese edilip kitlenin bir kısmı çıkarıldı. Patolojik tanı kapiller hemanjiom olarak konuldu.

Tartışma: Vertebral hemanjiyomlar, en yaygın benign vertebral neoplazmalardır. İki ana histopatolojik tipi vardır; kavernöz ve kapiller hemanjiomlar. Histolojik olarak, bu lezyonlar, yavaş akan, genişlemiş venöz kanalları olan, yağla çevrili, medüller boşluğa infiltre olan kan damarlarından oluşur. Çoğunluklu asemptomatik olmakla birlikte nadiren patolojik kırık, kemik ekspansiyonu ve ekstraosseöz genişleme nedeniyle semptomatik hale gelebilirler. Kitle etkisi nedeniyle radikülopati veya miyelopatiye bağlı akut semptomlar ile orta-

ya çıkabilir ve acil değerlendirmeyi gerektirir(3). BT görüntülemede tipik hemanjiyomlar, karakteristik kalınlaşmış trabeküler yapı ve yağ depozisyonu nedeniyle aksiyal kesitlerde 'bal peteği', sagital ve koronal kesitlerde 'çizgisel-trabeküler' görünüm oluşturur. MRG'de ise yağ içeriğine bağlı T1 ve T2A görüntülerde hiperintens görülmesi beklense de, atipik özellik gösterenler T1A görüntülerde hipointens gözükebilir. Agresif hemanjiomlar, tipik hemanjiomların aksine kemik fraktürü, ekspansiyonu ve yumuşak doku uzanımı yapabilir. MRG'de ise lezyon ve yumuşak doku uzanımı T1A sekanslarda kemik iliğine göre hipointens olabilirken, T2A ve kontrast sonrası T1A görüntülerde diffüz hiperintens gözükmesi beklenir. Agresif hemanjiomlarda da 'çizgisel-trabeküler' görünümün saptanabilmesi ayırıcı tanıda yardımcıdır.Ayrıcı tanıda plazmasitom, metastaz, lenfoma gibi malign lezyonlar ve enfektif süreçler düşünülebilir. Semptomatik hastalarda radyoterapi, transarteriyel embolizasyon ve cerrahi uygulanabilen tedavi prosedürleridir(4,5).

Sonuç: Agresif vertebral hemanjiomlar, nörolojik defisite neden olabilen kitle etkisi oluşturan lezyonlardır. Görüntüleme bulgularının bilinmesi ayırıcı tanıda oldukça yol göstericidir.

Anahtar kelimeler: vertebra, hemanjiyom, manyetik rezonans görüntüleme

Kaynaklar

1. Cloran FJ, Pukenas BA, Loevner LA, Aquino C, Schuster J, Mohan S. Aggressive spinal haemangiomas: imaging correlates to clinical presentation with analysis of treatment algorithm and clinical outcomes. (2015) The British journal of radiology. 88 (1055): 20140771. doi:10.1259/bjr.20140771
2. Alexander J, Meir A, Vrodos N, Yau YH. Vertebral hemangioma: an important differential in the evaluation of locally aggressive spinal lesions. (2010) Spine. 35 (18): E917-20.
3. Fox MW, Onofrio BM. The natural history and management of symptomatic and asymptomatic vertebral hemangiomas. J Neurosurg 1993; 78: 36–45. doi: 10.3171/jns.1993.78.1.0036
4. Murphey MD, Fairbairn KJ, Parman LM, Baxter KG, Parsa MB, Smith WS. Musculoskeletal angiomatous lesions: radiologic-pathologic correlation. Radiographics 1995; 15: 893–917.
5. Acosta FL, Jr, Sanai N, Chi JH, Dowd CF, Chin C, Tihan T, et al. . Comprehensive management of symptomatic and aggressive vertebral hemangiomas. Neurosurg Clin N Am 2008; 19: 17–29. doi: 10.1016/j.nec.2007.09.010

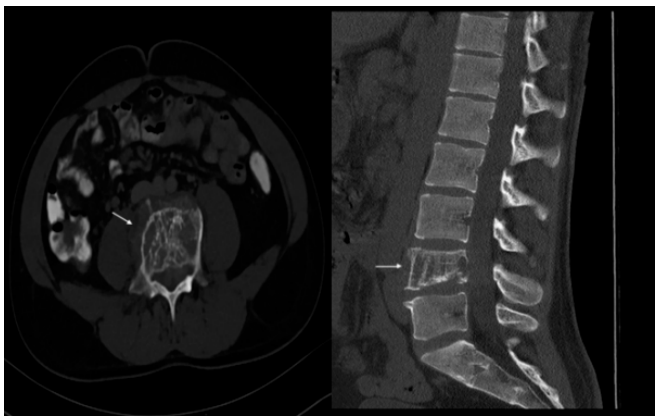

Resim 1. a) Aksiyal BT görüntüsünde; vertebra korpusunda yumuşak dokuya uzanımı bulunan, vertebra korpusunda trabeküler görünüme yol açan lezyon izleniyor(ok), b) Sagital BT görüntüsünde; vertebra korpusunda trabeküler-çizgisel görünüm ve yükseklik kaybı izleniyor(ok).

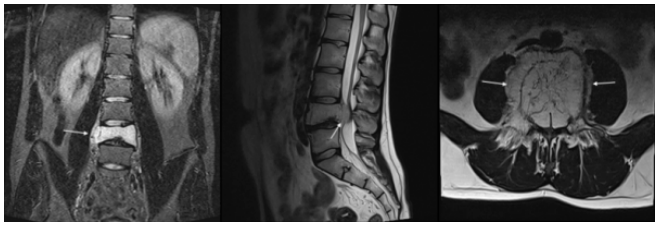

Resim 2. a) Koronal yağ baskılı T2A görüntüsünde L4 vertebra korpusunda yükseklik kaybı ve yumuşak doku komponenti olan belirgin hiperintens lezyon izleniyor(ok), b) Sagital T2A görüntüsünde kemik iliğine göre hiperintens, spinal kanala uzanımı bulunan lezyon izleniyor(ok), c) Aksiyal T2A görüntüsünde yumuşak doku komponenti izlenen hiperintens lezyonun(oklar) içerisinde, trabeküllere ait hipointens çizgilenmeler izleniyor.

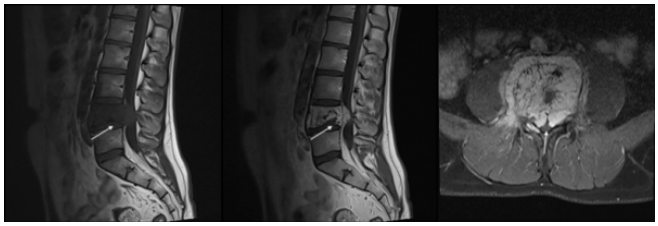

Resim 3. Kontrastsız sagital T1A görüntüde hipointens izlenen lezyonun(a), kontrastlı sagital(b) ve aksiyal(c) T1A görüntülerde diffüz kontrastlandığı izleniyor(oklar).

Nöroradyoloji

PS-092

SPİNAL EPİDURAL HEMANJİOM

Nevzat Meylani, Barış Ten, Süleyman Ekiz, Yüksel Balcı

Mersin Üniversitesi Tıp Fakültesi Hastanesi

Amaç: Spinal epidural hemanjiom, primer olarak spinal epidural alandan köken alan, oldukça nadir görülen bir vasküler malformasyondur. En sık görülen alt tipi kavernöz tiptir. Biz bu olgumuzda MRG bulgularıyla nadir görülen bir spinal epidural hemanjiom örneği sunmayı amaçladık.

Olgu: 58 yaşında erkek hasta, beyin cerrahi polikliniğine 1 yıldır var olan bacakta uyuşma, güçsüzlük ve yürümede zorlanma şikayetleri ile başvurdu. Hasta torakal MRG istemi ile radyoloji kliniğimize yönlendirildi. Hastanın MRG'sinde T9-T10 vertebralar düzeyinde, posterior epidural alan içerisinde, sagittal planda kraniokaudal 46 mm, anteroposterior çapı 10 mm'ye ulaşan, solda nöral foramenlere uzanan (Resim1), spinal kordda kompresyon ve myelomalaziye neden olan (Resim 2), T9 ve T10 vertebralarda erozyona neden olan (Resim 3), T1A'da düsük (Resim 4) , T2A'da yüksek sinyal özelliğinde, İVKM sonrası belirgin kontrastlanan lezyon izlendi (Resim 3). Lezyon tanısı histopatoloji ile hemanjiom olarak doğrulandı.

Sonuç: Spinal epidural hemanjiom, epidural mesafede nadir görülen bir vasküler malformasyondur. İleri yaş erkek hastalarda ve torakal düzeyde daha sıktır. Nöral foramenlere uzanabilir, spinal kordda myelopatik değişiklikler yaratabilir ve vertebra korpuslarında erozyona neden olabilir. Bacak ağrısı, bel ağrısı, bacaklarda uyuşma ve yürüme güçlüğü gibi semptomlara neden olabilir. Ayırıcı tanısında şıvannom, lenfoma, menenjiom, anjiolipom, disk hernisi, sinovial kist, granülomatoz enfeksiyon, epidural hematom ve ekstramedüller hematopoez yer alır. Anahtar kelimeler:Epidural, Hemanjiom, Spinal

Anahtar kelimeler: Epidural, Hemanjiom, Spinal

Kaynaklar

1. J.W. Leea, E.Y. Choc, S.H. Honge, H.W. Chungd, J.H. Kima, K.-H. Change, J.-Y. Choie, J.-S. Yeomb and H.S. Kanga.Spinal epidural hemangiomas: Various types of MR imaging features with histopathologic correlation
2. Shin JH, Lee HK, Rhim SC, et al. Spinal epidural cavernous hemangioma: MR findings.
3. Talacchi A, Spinnato S, Alessandrini F, et al. Radiologic and surgical aspects of pure spinal epidural cavernous angiomas.
4. Feider HK, Yuille DL. An epidural cavernous hemangioma of the spine

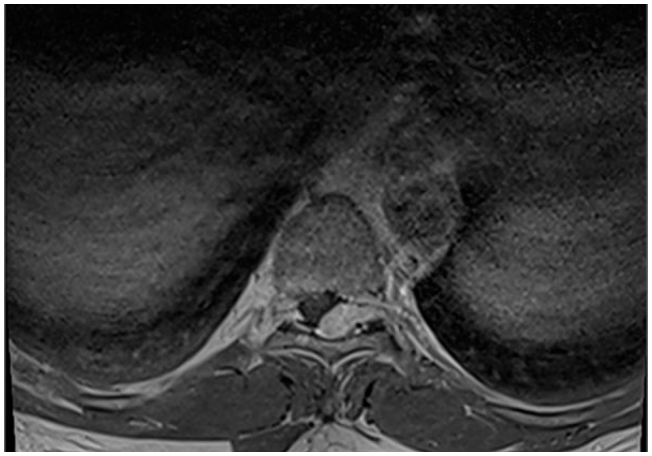

Resim 1. Aksiyal kontrastlı T1a MR incelemede lezyonun sol nöral foramene uzanımı izleniyor



Resim 2. Sagittal STIR sekans mr tetkiğinde lezyonun spinal kordu komprese ettiği ve sinyal artışına neden olduğu görülüyor

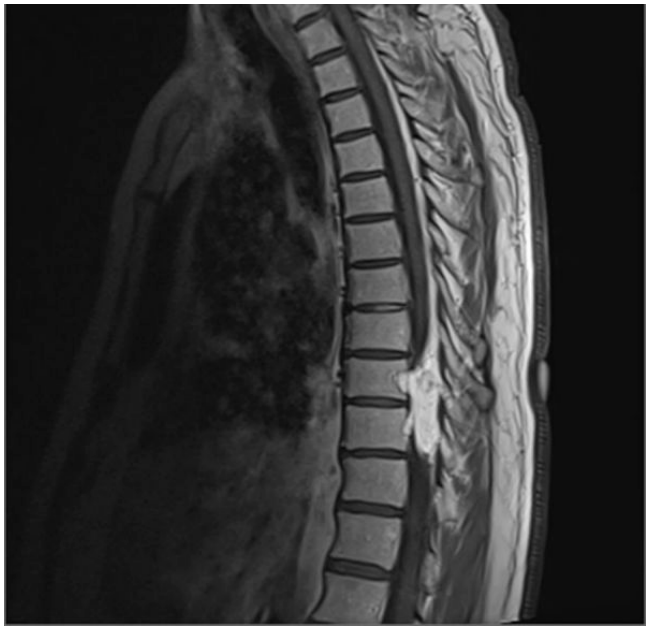

Resim 3. Sagittal kontrastlı T1a MR tetkiğinde lezyonun vertebra korpuslarında neden olduğu erozyon izleniyor

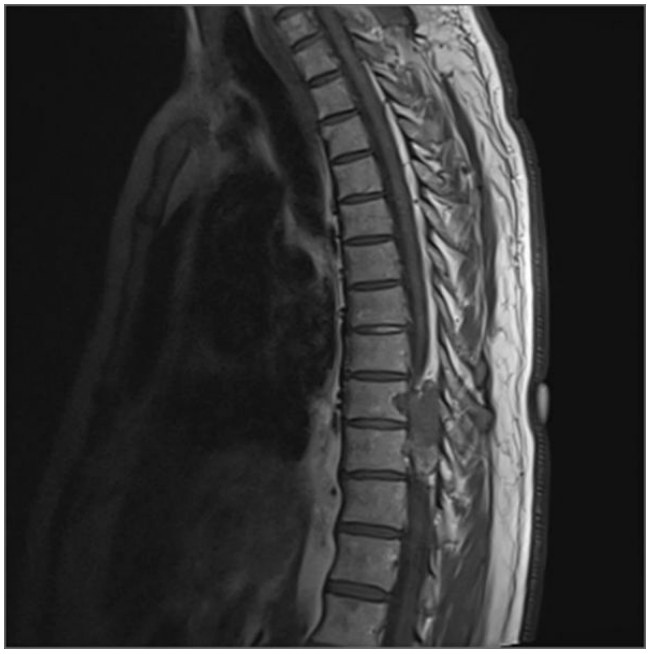

Resim 4. Sagittal kontrastsız T1a görüntülemede lezyon düşük sinyalli izleniyor

Pediatrik Radyoloji

PS-093

AKUT TORTİKOLLİSİN NADİR SEBEBİ: POSTERİOR FOSSA KAYNAKLI BERRAK HÜCRELİ MENENJİYOM

Mustafa Yasir Özlü, Mehmet Öztürk

Selçuk Üniversitesi Tıp Fakültesi, Çocuk Radyolojisi Bilim Dalı

Giriş ve Amaç: Tortikollis, başın ve boynun anormal pozisyonuna denilmekte olup doğuştan ya da sonradan ortaya çıkabilir. Çocuklarda edinilmiş tortikolis sebebleri arasında servikal kemik anormallikleri, nazofaringeal enfeksiyon, travma ve oküler bozukluklar gibi çok çeşitli patolojiler bulunmaktadır. Daha nadir nedenler arasında ise servikal omurilik veya posterior fossa tümörleri yer almaktadır (1). Berrak hücreli menenjiyom (BHM), daha genç hastaları etkileyen, sıklıkla spinal veya serebello pontin köşe lokalizasyonunda görülen ve konvansiyonel menenjiyomlara göre daha yüksek nüks oranı sahip nadir görülen bir menenjiyom alt tipidir. Daha yüksek nüks oranı yüzünden WHO'nun MSS tümörleri sınıflandırmasında derece II neoplazm olarak yer almaktadır (2). Bu bildiride akut tortikollisle prezente olan posterior fossa kaynaklı BHM'un radyolojik bulgularını sunmayı amaçladık.

Olgu Sunumu: 21 aylık bebek aniden ortaya çıkan boyun ve başta ani gelişen sola eğilme şikayeti ile hastanemize başvurdu. Sonradan ortaya çıkan ve ani gelişen tortikollis etyolojisine yönelik elde olunan kontrastlı beyin MRG'de ise posterior fossada sağ serebellopontin köşe seviyesinde, beyin sapından başlayıp sağ serebellar parankime foramen magnuma ve dördüncü ventriküle doğru uzanan, T2A hipointens, FLAIR izointens (Resim 1 a, b), İVKM sonrası belirgin kontrastlanan (Resim 2 a, b) iyi sınırlı, hafif çeverel ödemin eşlik ettiği 32x43 mm boyutlarında, difüzyon kısıtlılığı gösteren (Resim 3 a, b) intraaksiyal solid kitle lezyonu saptandı. Hasta posterior fossa kitlesi ön tanısıyla ameliyat edildi ve histopatolojik tanısı BHM olarak rapor edildi. Takiplerinde dördüncü ayda elde kontrastlı beyin MRG'de posterior fossada sağ ve sol serebellopontin köşede ve servikal spinal kordda nüks ile uyumlu kontrastlanan lezyonlar izlendi (Resim 4 a, b).

Tartışma ve Sonuç: Posterior fossa tümörlü hastalarda tortikolis gelişimi için farklı mekanizmalar öne sürülmüştür. Bunlara arasında diplopi kompanzasyonu, kafa içi yapıların gerilmesi, serebellar ton-

sillerin herniasyonu, spinal aksesuar sinirlerin hasarı ve tümörün hızlı büyümesi yeralmaktadır (3). Berrak hücreli ve papiller meningiomlar, özellikle daha genç yaş başlangıçlı olup çoğunlukla çocuklukta ve hatta bebeklik döneminde ortaya çıkar. BHM sıklıkla spinal veya serebello pontin lokasyonlarında ortaya çıkar ve görünümü yüksek hücre içi glikojen birikimine bağlıdır. Tipik meningiomlardan daha agresif davranır ve BOS yoluyla daha yüksek nüks ve yayılma oranına sahiptir (4). Radyolojik çalışmalarda, BHM'ların belirgin heterojen kontrastlanma, belirgin peritümöral ödem, intratümöral kistik bileşenler ve komşu kemiği tutma eğilimine sahip olduğu bildirilmiştir (5). Ayrıca tanıda çocuklarda posterior fossa yerleşimli ependimomlar, serebellar astrositomlar, diffüz orta hat gliomları ve medulloblastomalar yeralmaktadır. İlk cerrahi rezeksiyonun kapsamı en önemli prognostik faktördür. Sonuç olarak akut tortikollisle başvuran çocuklarda ayrıcı tanı listesinde posterior fossa kaynaklı tümörler arasında yeralan berrak hücreli menenjiyomlarda yeralmalıdır.

Anahtar kelimeler: Berrak hücreli menenjiyom, Tortikollis, Çocukluk

Kaynaklar

1. Tomczak KK, Rosman NP. Torticollis. J Child Neurol. 2013; 28:365-78.
2. Louis DN, Ohgaki H, Wiestler OD, Cavenee WK, Burger PC, Jouvet A, Scheithauer BW, Kleihues P. The 2007 WHO classification of tumours of the central nervous system. Acta Neuropathol 2007;114:97–109.
3. Kumandas¸ S, Per H, Gümüs¸ H, et al. Torticollis secondary to posterior fossa and cervical spinal cord tumors: report of five cases and literature review. Neurosurg Rev 2006;29:333-8.
4. Bruneau M, George B. Foramen magnum meningiomas: detailed surgical approaches and technical aspects at Lariboisière Hospital and review of the literature. Neurosurg Rev 2008;31:19–32
5. Xiao-Qiang W, Ming-Zhu H, Hua Z, Feng-Bing S, Bang-Bao T, Bao-Hui F, Chen-Long L, Ryan Kochanski, Xu-Ming H, Shi-Ting L. Clear cell meningioma: clinical features, CT, and MR imaging findings in 23 patients. J Comput Assist Tomogr. Mar-Apr 2014;38(2):200-8.

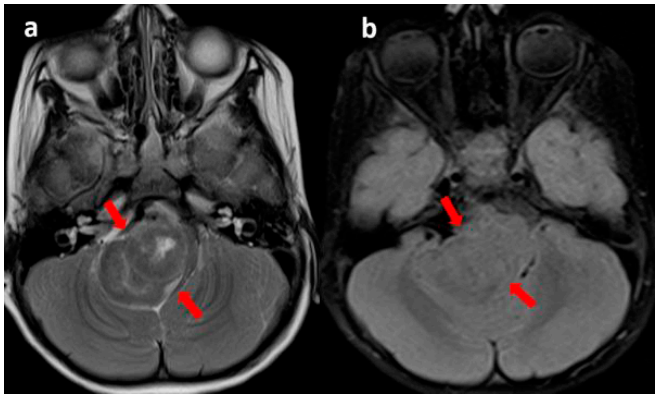

Resim 1 a, b. Beyin MRG'de posterior fossada sağ serebellopontin köşe seviyesinde, beyin sapından başlayıp sağ serebellar parankime foramen magnuma ve dördüncü ventriküle doğru uzanan, T2A hipointens (b), FLAIR izointens (b) kitle lezyonu izlenmektedir (kırmızı oklar).

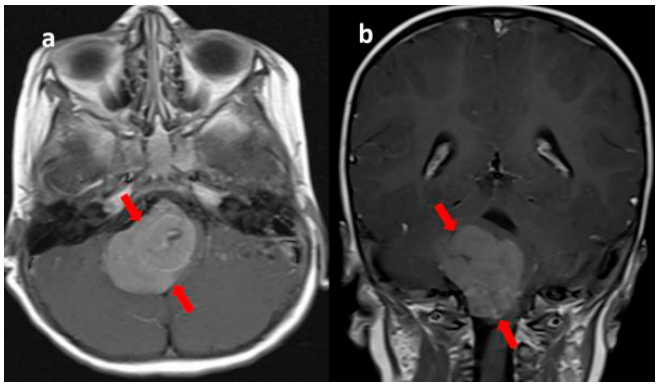

Resim 2. Kontrastlı aksiyal (a) ve koronal (b) T1A görüntüler: İVKM sonrası yoğun homojen kontrastlanma gösteren kitle lezyonu izlenmektedir (kırmızı oklar).

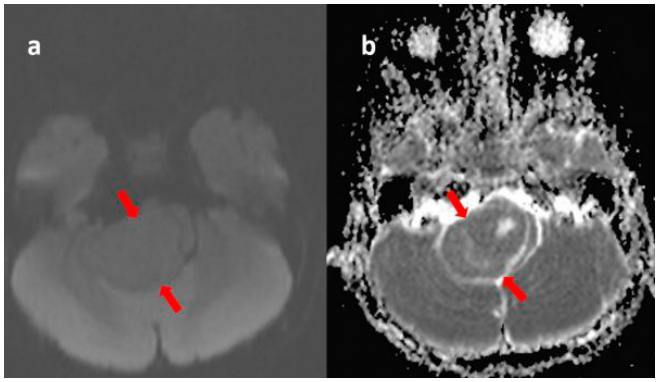

Resim 3 a, b. Difüzyon ağırlıklı görüntüler (a) ve ADC haritası (b) görüntüler: difüzyon kısıtlılığı gösteren kitle lezyonu izlenmektedir (kırmızı oklar).

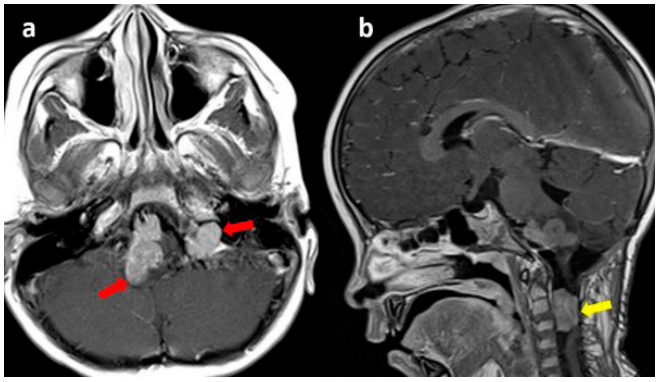

Resim 4 a, b. Kontrastlı beyin MRG'de posterior fossada sağ ve sol serebellopontin köşede (kırmızı oklar) ve servikal spinal kordda (sarı oklar) nüks ile uyumlu kontrastlanan lezyonlar izlenmektedir.

Girişimsel Radyoloji

PS-094

FEMORAL VEN KATETERİZASYONUNA BAĞLI GELİŞEN FEMORAL ARTER YARALANMASININ ENDOVASKÜLER TEDAVİSİ

Nevzat Herdem, Güven Kahriman, Muhammet İnce, Mehmet Alpşahin
Erciyes Üniversitesi Tıp Fakültesi Radyoloji Anabilim Dalı

Giriş ve Amaç: Santral venöz kateterizasyon hemodiyaliz, aferez, yoğun içerikli sıvı infüzyonu, santral venöz basınç ölçümü gibi endikasyonlar ile uygulanan invaziv bir işlemdir (1). İşleme bağlı.mekanik komplikasyonlar (%5-19), enfeksiyöz komplikasyonlar (%5-26), tromboembolik komplikasyonlar (%2-26) görülebilmektedir (2). Arter ponksiyonu, damar yaralanmaları, kateter malpozisyonu, pnomotoraks, hemotoraks, hava embolisi, cilt altı hematom mekanik komplikasyonlar arasında bulunmaktadır (3). Bu yazıda femoral ven kateterizasyonu esnasında arter yaralanması gelişen olgunun endovasküler tedavisini sunmayı ve bu komplikasyondan korunmak için yapılması gerekenleri vurgulamayı amaçladık.

Olgu Sunumu: 82 yaşında akut serebral enfarkt nedeniyle yoğun bakım ünitesinde takip edilen hastada diyaliz ihtiyacı olması üzerine diyaliz kateteri takılması planlanmış. Yoğun bakım şartlarında sağ femoral vene girilmeye çalışılmış ancak başarılı olunamamış. Sol femoral vene girilerek geçici diyaliz kateteri yerleştirilmiş. İşlem sonrası takibinde sağ inguinal bölgede uyluk proksimaline kadar uzanan hematom ve hemoglobin değerinde 20 gün takip süresi içerisinde 12'den 6,9'a kadar düşüş olduğu gözlenmiş. Zaman zaman eritrosit süspansiyonu ile destek tedavisi uygulanmış. Takibinde taşikardi ve hipotansiyon gelişen hastaya çekilen BT anjioda sağ inguinal bölgede hematom ve aktif kanama ile uyumlu kontrast ekstravazasyonu olduğu görülmüş (Resim 1). Bu bulgularla tarafımıza konsülte edilen

hastaya tarafımızca yapılan anjiografi işleminde sağ yüzeyel femoral arter dalından doluş gösteren psödoanevrizma tespit edildi (Resim 2). Selektif olarak psödoanevrizmanın besleyici dalı mikrokateter ile kateterize edilditen sonra N-butil siyanoakrilat ile embolizasyon işlemi yapıldı (Resim 3). İşlem sonrası kontrol anjiografide psödoanevrima ve besleyici dalın tamamen avasküler hale geldiği görüldü (Resim 4). İşlem sonrası takiplerinde hastanın hemodinamik değerleri ve hemoglobin değeri stabil seyretti.

Tartışma ve sonuç: Santral venöz kateterizasyon esnasında gelişen mekanik komplikasyonlar önemli morbidite ve mortaliteye sebep olabilmektedir. Yapılan çalışmalar ultrason rehberliğinde yapılan girişlerde arter yaralanma riskinin daha düşük olduğunu göstermiştir (4). İşleme bağlı arter yaralanmalarında uygun vakalarda endovasküler tedavi uygulamak mümkündür. Bu komplikasyonu azaltmak için işlemin ultrason rehberliğinde uygulanması uygun olacaktır.

Anahtar kelimeler: kateter, komplikasyon, embolizasyon

Kaynaklar

1. Ruesch S, Walder B, Tramer MR. Complications of central venous catheters: internal juguler versus subclavian access – A systematic review. Crit Care Med 2002;30:454-60.
2. Eisen LA, Narasimhan M, Berger JS, et al. Mechanical complications of central venous catheters. J Intensive Care Med 2006;21:40-6.
3. Alemohammad M. Central venous catheter insertion problem solving using intravenous catheter: technical communication. Tehran Univ Med J 2013;70:724-8.
4. Randolph AG, Cook DJ, Gonzales CA et al. Ultrasound guidance for placement of central venous catheter: a meta-analysis of the literature. Crit Care Med 1996:24:2053-8.

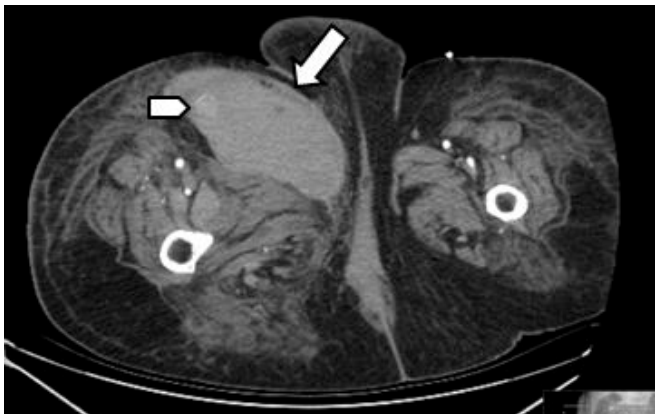

Resim1. Aksiyel BT anjiografi görüntüsünde sağ inguinal bölgede hematom (ok) ve aktif kanama ile uyumlu kontrast ekstravazasyonu (ok başı) görülmektedir.

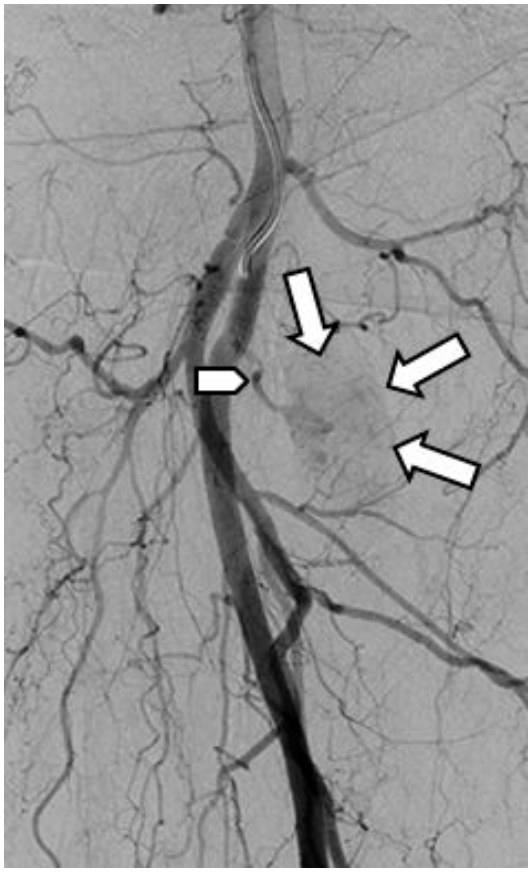

Resim 2. Anjiografi görüntüsünde sağ yüzeyel femoral arter dalından (ok başı) beslenen psödoanevrizma (oklar) görülmektedir.

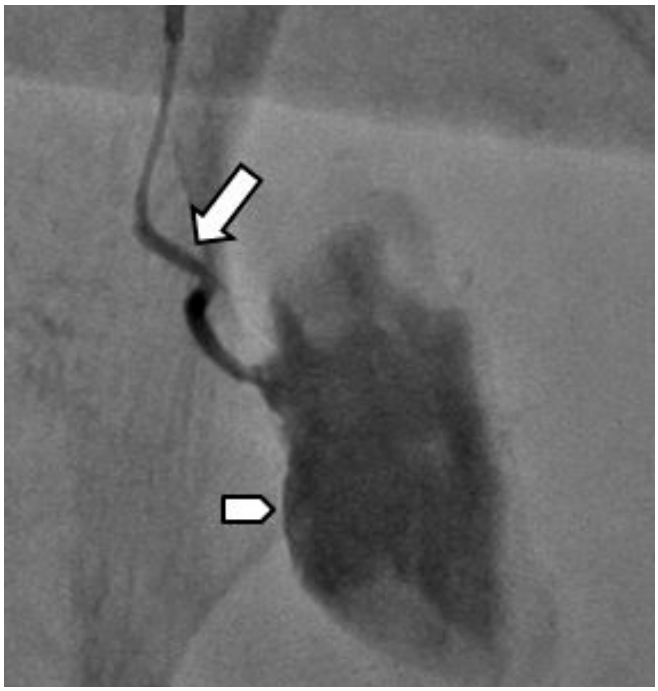

Resim 3. Psödoanevrizmanın besleyici dalı milrokateter (ok) ile selektif kateterize edildikten sonra psödoanevrizma (ok başı) görülmektedir.

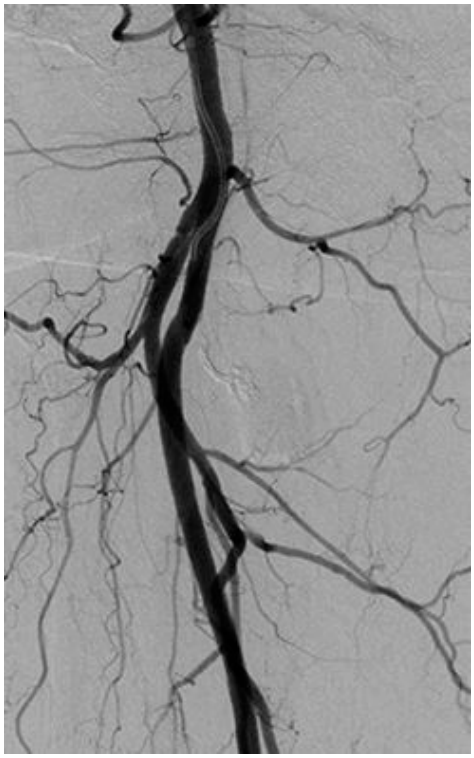

Resim 4. Embolizasyon yapıldıktan sonra psödoanevrizma ve besleyici dalının avasküler hale geldiği görülmektedir.

Girişimsel Radyoloji

PS-095

ANGULER VENDE İNTRAVASKÜLER TÜMÖR: PYOJENİK GRANÜLOM

Cihat Pınarcı, Celal Çınar, İsmail Oran

Ege Üniversitesi Tıp Fakültesi Radyoloji Anabilim Dalı

Giriş ve Amaç: İntravenöz pyojenik granülomlar, güncel adıyla intravenöz lobuler kapiller hemanjiyomlar (ILKH) , pyojenik granülomun alt bir grubunu oluşturmakla birlikte oldukça nadir gözlenmektedir [1]. Literatürde süperior ve inferior vena kava, renal ven, portal ven gibi çeşitli venöz yapılarda tanımlanan vakalar mevcuttur. Anguler vende pyojenik granülom, literatürde net tanımlanan bir case report düzeyinde belirtilmiştir [2,3]. Sunduğumuz bu vakada cerrahi eksize edilmiş ve patolojik tanı almış, anguler ven içerisinde pyojenik granüloma ait görüntüleme bulgularımız mevcuttur. Ayırıcı tanısında malign süreçler ile nadiren karışabilmesi ve cerrahi eksizyonunun total kür sağladığı bu vakalarda amacımız, bu lezyonların tanınarak gereksiz tedavi ve hasta endişesini önlemeye yardımcı olmaktır.

Olgu: Bilinen alerjik astım tanılı 56 yaşında erkek hasta, sol göz medialinde giderek artan şişlik ile hastaneye başvurdu. Yapılan fizik muayenede sol orbita medialinde ağrısız, hareketli şişlik saptandı. Laboratuar testlerinde patolojik özellik saptanmadı. USG'de, anguler ven içerisinde, veni genişletmiş, RDUS ile vasküler kodlaması mevcut orta ekojenitede lezyon gözlendi (Şekil-1). Bilgisayarlı tomografi anjiyografi tetkikinde, arteryal faz görüntüde medial kantal düzeyde sol anguler ven içerisinde silindik uzanan, hafif heterojen ve yoğun kontrastlanma gösteren lezyon izlenmiştir (Şekil-2, Şekil-3). Lezyon proksimalinde lüminal obstuksiyona bağlı dilatasyon izlenmiştir. Orbital MRG incelemesinde, solda anguler ven içerisinde uzanan ve T1A görüntülerde kas yapıları ile izointens, T2A görüntülerde hiperintens, kontrastlı incelemelerde yoğun kontrastlanan tübülonodüler lezyon saptanmıştır (Şekil-4). Tanımlanan bulgular ışığında ön planda anguler ven düzeyinde pyojenik granülom tanısı düşünülerek cerrahiye yönlendirildi. Cerrahi olarak 4 cm'lik anguler ven kısmı eksize edildi ve patolojik spesimende pyojenik granülom ile uyumlu olarak sonuçlandı.

Tartışma: İntravenöz pyojenik granülomlar, güncel adıyla intravenöz lobuler kapiller hemanjiyomlar (ILKH) , LKH'ın nadir görülen bir alt grubudur. Genellikle üst ekstremiteler, baş-boyun ve özellikle yüzde yerleşmektedirler [1]. Literatürde vena kava inferior ve süperior, renal ven, portal ven, bazilik ve sefalik ven gibi çeşitli venler içerisinde tanımlanan örnekler mevcuttur. Anguler vende pyojenik granülom, literatürde bir case reportta net olarak tanımlanmıştır [2,3]

USG'de , venöz trombozdan farklı olarak orta ekojenitede, içinde küçük hipoekoik alanlar barındıran hipervasküler lezyon olarak gözlenir [4,5]. BT'de hafif heterojen, kontrastlanma gösteren ve anguler venin şeklini koruyarak dilatasyona yol açan görünüme sahiptir. Çevresinde kapiller bulaş olmaması arterivenöz malformasyon ekartasyonunda önemlidir [2]. MRG'de, T1A görüntülerde kas ile izointens, T2A görüntülerde ven içeriği ile izointens ve kontrastlı tetkikte kontrastlanma gösteren lezyonlar şeklinde gözlenir [5].

Bu lezyonların ayırıcı tanısında, vasküler tümörler, yumuşak doku tümörleri, bazal hücreli karsinom ve Masson tümör (intravasküler papiller epitelyal hiperplazi) gibi lezyonlar yer alabilmektedir [1].

Sonuç: İntravenöz pyojenik granülomlar, nadir ve benign vasküler tümörlerdir. Nadiren sergileyebildiği atipik özellikler nedeniyle malign sanılılabilir. Lokal eksizyon ile nüksün olmaması ve prognozunun mükemmel olması nedeniyle bu lezyonların tanınması, gereksiz tedavinin önlenmesi ve hastanın bilgilendirilmesi önemlidir.

Anahtar kelimeler: pyojenik granülom, lobuler kapiller hemanjiyom, intravenöz, anguler ven

Kaynaklar

1. Dermawan JK, Ko JS, Billings SD. Intravascular Lobular Capillary Hemangioma (Intravascular Pyogenic Granuloma): A Clinicopathologic Study of 40 Cases. Am J Surg Pathol. 2020 Nov;44(11):1515-1521. doi: 10.1097/PAS.0000000000001509. PMID: 32496432.
2. Winn BJ, Herreid PA, Sires BS. Intravenous pyogenic granuloma of the angular vein. Ophthalmic Plast Reconstr Surg. 2009 Jul-Aug;25(4):341-3. doi: 10.1097/IOP.0b013e3181ab7479. PMID: 19617809.
3. Blaya E, Vento V, Kuntz S, et al. Intravenous Lobular Capillary Haemangioma (Pyogenic Granuloma) of the Superior Vena Cava: Case Report and Literature Review. EJVES Vasc Forum. 2020;50:32-36. Published 2020 Dec 24. doi:10.1016/j.ejvsvf.2020.12.021
4. Maddison A, Tew K, Orell S. Intravenous lobular capillary haemangioma: ultrasound and histology findings. Australas Radiol. 2006 Apr;50(2):186-8. doi: 10.1111/j.1440-1673.2006.01552.x. PMID: 16635041.
5. Ghekiere O, Galant C, Vande Berg B. Intravenous pyogenic granuloma or intravenous lobular capillary hemangioma. Skeletal Radiol 2005;34:343–6

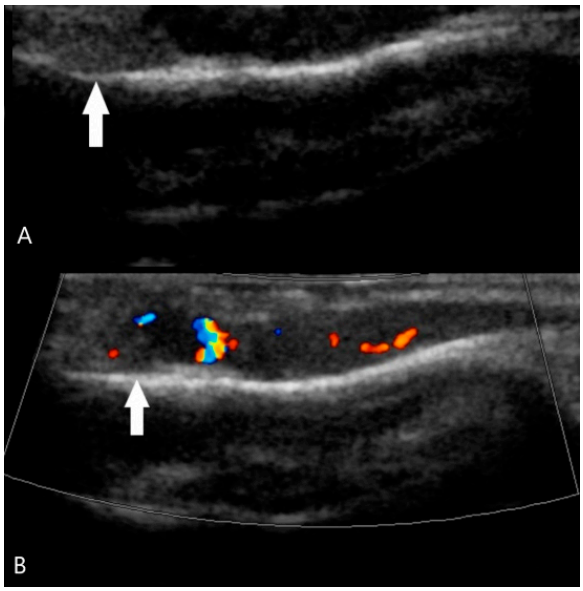

Şekil 1. Gri skala (A) ve renkli doppler USG (B) tetkikinde anguler ven içerisinde proksimali dilate eden orta derecede ekojen ve vasküler kodlama içeren lezyon.

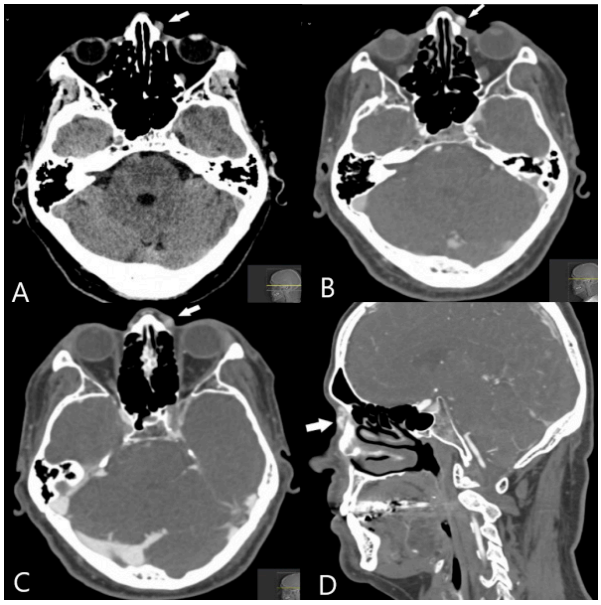

Şekil 2. A, Aksiyal prekontrast BT incelemede yumuşak doku dansitesinde lezyon (beyaz ok). B-C, Arteryal ve venöz faz kontrastlı incelemelerde lezyonun yoğun kontrastlandığı izlenmektedir. D, Arteryal faz kontrastlı BT sagittal reformat görüntüde yoğun kontrastlanan lezyon (beyaz oklar). Anguler venin duvarının korunduğuna dikkat ediniz.

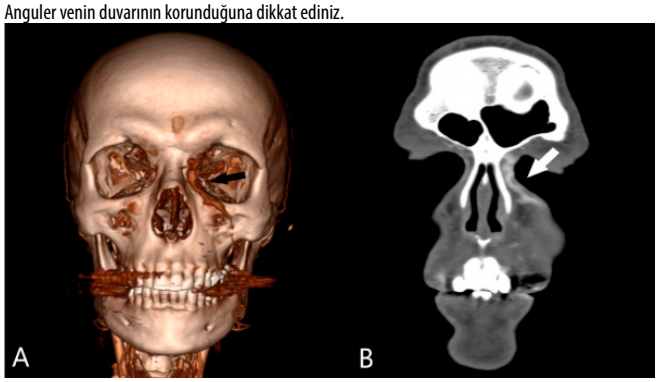

Şekil 3. A, 3D reformat BT görüntüde sol anguler vende dilatasyona yol açan lezyon (siyah ok). B, Lezyonun koronal kesit BT incelemesinde anguler ven duvarlarının korunduğu gözlenmekte (beyaz ok).

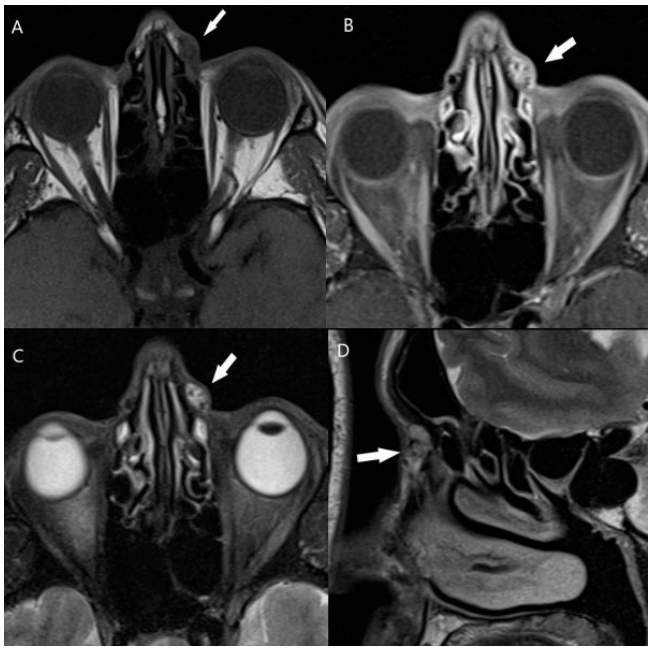

Şekil 4. T1A görüntüde hipointens (A), kontrastlı T1A görüntüde yoğun kontraslanan (B), T2A görüntüde hiperintens lezyonun (C) aynı seviyeden geçen kesit görüntüleri. D, T2 sagittal görüntüde hiperintens olarak izlenen lezyon (beyaz oklar).

Genitoüriner Sistem Radyolojisi

PS-096

MAYER ROKİTANSKY KÜSTER HAUSER SENDROMU: PRİMER AMENORELİ OLGUDA MRG BULGULARI

Fatih Kırçın, Sergen Mısırlı, Erdoğan Bülbül, Gülen Demirpolat

Balıkesir Üniversitesi Tıp Fakültesi

Giriş: Mayer-Rokitansky-Küster-Hauser (MRKH) sendromu, gonadal disgenezinin ardından en sık görülen primer amenore sebebi olan nadir bir durum olup poligenik ve multifaktöryel olduğu düşünülmektedir (1-3). 46 XX karyotipe sahip bu hastalarda vajinal atrezi, tubaların ve uterusun yokluğu veya hipoplazisi görülebilmekte olup overler normal boyut ve işlevsel özelliktedir (4).

MRKH sendromunun tipik ve atipik olmak üzere iki alt formu mevcuttur. Tipik formda yalnızca Müllerian kanalın kaudal parçası etkilenir. Atipik formda ise renal, iskelet, kalp anomalileri; işitme defektleri veya ovaryan kanser görülebilmekte olup tipik forma göre daha sık görülmektedir (3).

Olgu Sunumu: Primer amenore ve kronik pelvik ağrısı olan ve sekonder seks karakterleri olağan olan 16 yaşındaki olgu Balıkesir Üniversitesi Tıp Fakültesi jinekoloji bölümüne başvurdu. Vajen, olgunun virgo olması nedeniyle değerlendirilemedi. Yapılan transabdominal ultrasonografi (US) incelemesinde uterusun ayrımlanmadığı ve her iki overin, folikülleri ile birlikte izlendiği bildirildi. Ogu radyoloji birimine pelvik MRG tetkiki için yönlendirildi.

MRG tetkikinde; transvers planda sağ over inferior komşuluğunda, 25x17 mm, sol over inferior komşuluğunda, yaklaşık 33x24 mm boyutlu uterin tomurcuk ile uyumlu, oval şekilli, endometrial ve myometrial tabakaların izlendiği sinyal intensiteleri saptandı (Resim 1-2). Tariflenen uterin tomurcukların birleşmediği ve daha distal yerleşimli kör sonlanan vajinal poş ile devamlılık arz etmediği görüldü. Her iki overin olağan boyut ve görünümde olduğu ve milimetrik boyutlu folliküllere sahip olduğu tespit edildi (Resim 3).

Tartışma: MRKH sendromu klinik tanısı kolaylıkla konabilmekle birlikte; tanının doğrulanması ve eşlik eden olası anomalilerin değerlendirilebilmesi için görüntüleme tetkikleri, laparoskopi ve karyotip analizi gerekebilmektedir (3).

MRKH sendromu paramezonefrik kanalın gebeliğin 4. ve 12. haftaları arasında matürasyonundaki duraksama nedeniyle uterus ve üst (2/3) vajenin hipoplazik veya aplazik kalması sonucu oluşan konjenital bir hastalıktır. Ürogenital sinüsten farklılaşan kısa bir vajen vardır. Karyotipleri 46,XX olan bu olguların over fonksiyonları normaldir. Hastaların bir kısmında endometriyal doku ve uterusun çeşitli derecelerde gelişmiş olması, bizim olgumuzda da görüldüğü gibi, hematometraya ve siklik karın ağrısına neden olabilmektedir (5).

US tanıda ilk tercih edilen görüntüleme metodudur. Bu yöntemle uterusun rektum ve mesane arasında bulunmadığı gösterilebilir (5). Ancak US'nin kullanıcı bağımlı bir görüntüleme metodu olması, bu yöntemle çelişkili sonuçlar elde edilebilmesi ve cerrahi tedavide önemli olan Müllerian tomurcukların net olarak gösterilememesi nedeniyle US; MRKH sendromunda görüntüleme açısından yeterli olmayabilir (6).

MRG, çeşitli anatomik değişikliklerin ortaya konabilmesi nedeniyle MRKH sendromu tanısında en sensitif ve spesifik görüntüleme metodudur (7). Tanısal laparoskopi hem invaziv hem de pahalı bir diyagnostik yöntemdir (3). Bu nedenle laparoskopi; US ve MRG'nin tanıda yetersiz kaldığı durumlarda ve terapötik yaklaşımın ortaya konması amacıyla gerçekleştirilmektedir (8).

Bu yazıda, sekonder seks karakter gelişimi olağan olup hiç adet görmemiş olan ve MRKHS tanısı konulan olgunun, sendromun literatürde bildirilen MRG görünüm özellikleri vurgulanarak sunulması amaçlanmıştır.

Anahtar kelimeler: Mayer Rokitansky Küster Hauser sendromu, amenore, manyetik rezonans görüntüleme

Kaynaklar

1. Morcel K, Camborieux L. Mayer-Rokitansky-Kuster-Hauser (MRKH) syndrome. Orphanet J Rare Dis. 2007;2:13.

2. Sultan C, Biason-Lauber A, Philibert P. Mayer-Rokitansky-Kuster-Hausersyndrome: recent clinicalandgeneticfindings. GynecolEndocrinol. 2009;25:8–11.
3. Kara T, Acu B, Beyhan M, Gökçe E. MRI in the diagnosis of Mayer-Rokitansky-Kuster-Hauser syndrome. DiagnIntervRadiol. 2013;19(3):227-232. doi:10.4261/1305-3825.DIR.6341-12.1
4. Sem KK, Kapoor A. Mayer-Rokitansky-Kuster-Hauser syndrome. Ind J RadiolImag. 2006;16: 805–7.
5. Junqueira BLP, Allen LM, Spitzer RF, et al. Müllerian duct anomalies and mimics in children and adolescents: correlative intraoperative assessment with clinical imaging. Radiographics. 2009;29:1085–103.
6. Fedele L, Dorta M. Magnetic resonance imaging in Mayer-Rokitansky-Küster-Hauser syndrome. ObstetGynecol 1990; 76:593–596
7. Strübbe EH, Willemsen WNP, Lemmens JAM, et al. Mayer-Rokitansky-Kuster-Hauser syndrome: distinction between two forms based on excretory urographic, sonographic, and laparoscopic findings. AJR Am J Roentgenol. 1993;160:331–4.
8. Manfroi RG, Chagas LA, Leal R, Cunha AL, Djahjah MCR. Mayer-Rokitansky-Kuster-Hauser syndrome: a case report and literature review. RadiolBras. 2011 Mai/Jun;44(3):192–194.

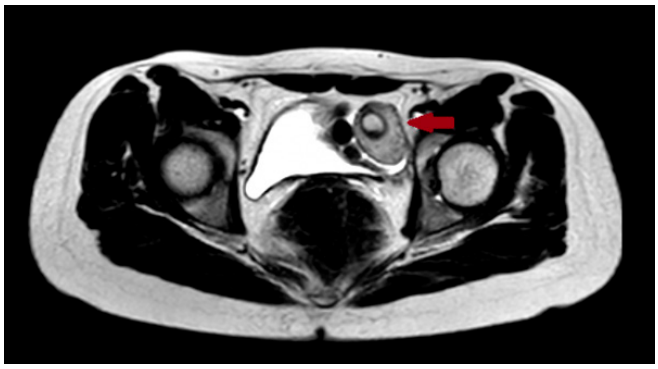

Resim 1. T2 ağırlıklı pelvik MRG görüntüsü. Solda içerisinde tabakalanma ve seviyelenme gösteren hemorajik komponent (hematometra) izlenen uterin tomurcuk.

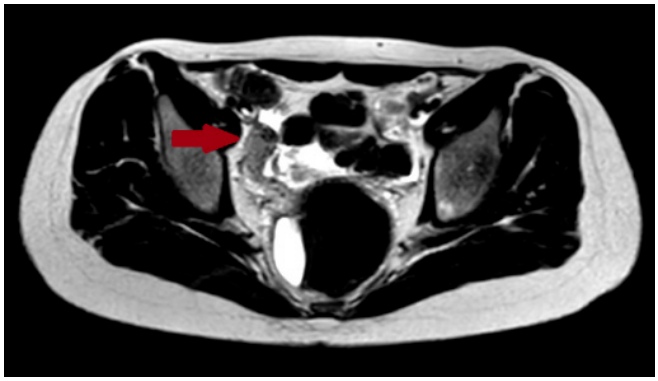

Resim 2. T2 ağırlıklı pelvik MRG görüntüsü. Sağda uterin tomurcuk.

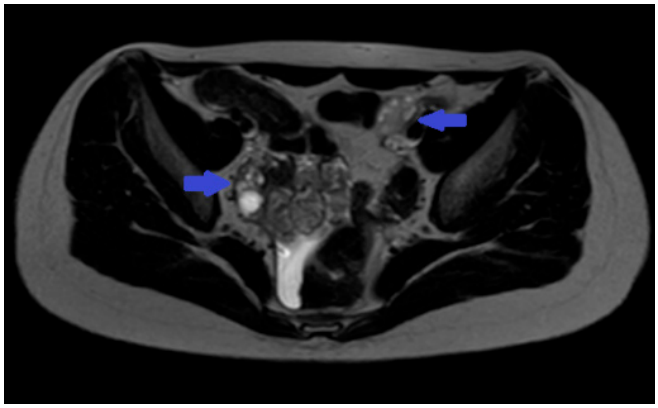

Resim 3. T2 ağırlıklı pelvik MRG görüntüsü. Bilateral normal boyut ve görünümde, milimetrik folliküller içeren overler.

Nöroradyoloji

PS-097

İZOLE KORTİKAL VEN TROMBOZU GÖRÜNTÜLEME BULGULARI

Melisa Yalçın, Hamdullah Erk, Rahmi Eren Özkan, Kemal Harmancı, Hakan Önder

Prof. Dr. Cemil Taşcıoğlu Şehir Hastanesi

Giriş ve Amaç: Serebral ven trombozu (SVT) durumlarında tek bir dural sinus tromboze olabileceği gibi, aynı anda birden fazla sinüs etkilenebilir.Kortikal ven trombozlarına genellikle sinus ven trombozları eşlik etse de izole kortikal ven trombozu (KVT) nadiren görülebilir. Biz bu posterde izole sol Trolard ven trombozu olgusunu Bilgisayarlı Tomografi (BT) ve Manyetik Rezonans Görüntüleme(MRG) bulguları eşliğinde sunmayı amaçladık.

Olgu Sunumu: 48 yaşında bilinen hipertansiyon tanılı hasta yeni başlayan sağ elde uyuşma, kasılma ve peltek konuşma şikayetleri ile Acil Servise başvurdu. Kontrastsız Beyin BT incelemesinde solda konveksite düzeyinde süperior sagital sinüs ile iştiraklı, bu düzeyden sulkal yapılar boyunca inferolateral temporal alana dek uzanan tortiyoz seyirli tübüler hiperdens yapı izlendi (Resim a). Yüzeyel kortikal ven trombozu şüphesiyle çekilen Kranial MR incelemede FLAIR sekansta konveksite düzeyinde fokal ödem alanı ile Duyarlılık Ağırlıklı Görüntülerde ven boyunca devam eden duyarlılık artefaktı mevcuttu (Resim b). Bu bulgular ile hastaya izole sol Trolard ven trombozu tanısı ile antikoagülan tedavi başlandı. 3 gün içinde nörolojik bulguları gerileyen hasta taburcu edildi. 5 ay sonraki kontrol MR incelemesinde kortikal vende T2AG hipointens görünüm mevcut olup çapında azalma ve komşu sulkal yapılar içinde kollateral venöz yapılar izlendi (Resim c).

Tartışma ve Sonuç: Kortikal venler; serebral korteks ile subkortikal beyaz cevherdeki venöz kanı dural sinüslere doğru drene eder. Sayısal ve drenaj bölgesi açısından değişkenlik gösterip birbirleriyle zengin anastomozlar oluştururlar. [1]

SVT etiolojisi ve predispozan faktörleri çok çeşitlidir; lokal nedenler (travma,tümör), sistemik nedenler (hematolojik hastalıklar,enfeksiyonlar ve dehidratasyon) ile en sık olarak hiperkoagülabilite durumları (gebelik, postpartum, kanser veya oral kontraseptif kullanımı) sayılabilir. [1] Olgumuzda tanımlanabilen herhangi bir predispozan faktör mevcut değildi.

Klinik prezantasyon, eşik eden sinüs tutulumu ile hemoraji ya da ödem gibi parankimal lezyonlara bağlı olarak değişkenlik gösterir. Açıklanamayan baş ağrısı, kusma ve nöbet durumlarında KVT her zaman göz önünde bulundurulmalıdır. [2]

SVT şüphesinde en sık kullanılan tanı yöntemleri bilgisayarlı tomografi (BT) ile MRG ve MR venografidir.

Kontrastsız BT incelemede, tromboze vene karışılık gelen serebral sulkus içerisinde hiperdens lineer yapı "kord bulgusu" olarak adlandırılır ve subaraknoid kanama veya subdural hematom ile karışabilir.

Konvansiyonel T1 ve T2 ağırlıklı MRG'de, tromboze venin sinyal intensitesi trombüs yaşına bağlı olarak değişir; hiperintens ise "hiperintens damar bulgusu " olarak adlandırılır. [1] Gradient eko (GRE) ve duyarlılık ağırlıklı MR sekansları, venöz trombüsü saptamada MR venografi ve BT venografiden daha hassastır çünkü hemosiderin depozitlerine bağlı duyarlılık artefaktı aylarca saptanabilir. [3,4]

Kortikal venlerin ince kalibrasyonları, periferik yerleşimleri, varyatif sayıları ve yerleşimleri sebebi ile KVT teşhisi zor olabilir. Bu durumlarda; ödem, fokal kortikal hemoraji, belirgin kollateral damarlar veya komşu venöz konjesyon gibi ikincil bulgular şüphe uyandırabilir. [5,6]Bu nedenle, özellikle arteriyel sulama alanlarına uymayan ödem ile fokal hemoraji tespit edildiğinde mutlaka komşu kortikal venleri dikkatlice değerlendirmek gerekir.KVT'nin standart tedavisi antikoagülasyon tedavisidir. Erken tanı ve tedavi prognozda oldukça önemlidir.

Anahtar kelimeler: Kortikal, ven, tromboz

Kaynaklar
1. Vilanova, Joan C. (2019). Radiologic Clues to Cerebral Venous Thrombosis. RadioGraphics. 39. 10.1148/rg.2019190015.
2. Bousser MG, Ferro JM. Cerebral venous thrombosis: an update. Lancet Neurol 2007;6(2):162–170.
3. Idbaih A, Boukobza M, Crassard I, Porcher R, Bousser MG, Chabriat H. MRI of clot in cerebral venous thrombosis: high diagnostic value of susceptibility-weighted images. Stroke 2006;37(4):991–995.
4. Meckel S, Reisinger C, Bremerich J, et al. Cerebral venous thrombosis: diagnostic accuracy of combined, dynamic and static, contrast-enhanced 4D MR venography. AJNR Am J Neuroradiol 2010;31(3):527–535.
5. Boukobza M, Crassard I, Bousser MG, Chabriat H. MR imaging features of isolated cortical vein thrombo- sis: diagnosis and follow-up. AJNR Am J Neuroradiol 2009;30(2):344–348.
6. Sagduyu A, Sirin H, Mulayim S, et al. Cerebral cortical and deep venous thrombosis without sinus thrombosis: clinical MRI correlates. Acta Neurol Scand 2006;114(4):254–260.

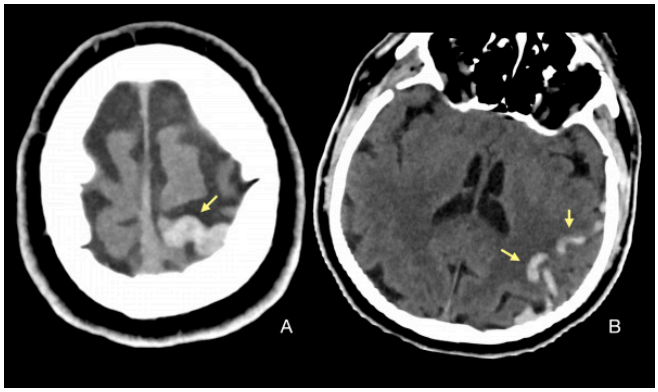

Resim a. Aksiyel kontrastsız BT görüntülerde solda konveksite düzeyinden sulkal yapılar boyunca inferolateral temporal alana dek uzanan tortiyoz seyirli tübüler hiperdens yapı (kord işareti) (oklar, A-B) izleniyor.

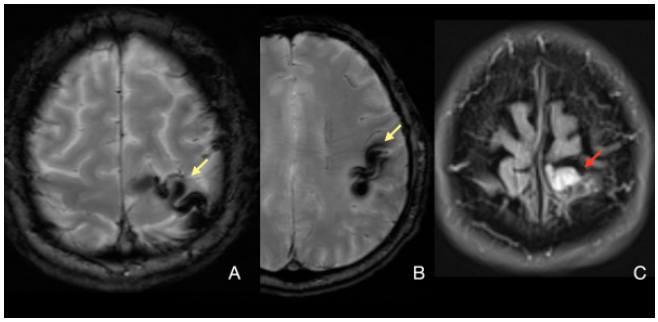

Resim b. Duyarlılık ağırlıklı MR görüntülerde (A,B) tromboze kortikal ven boyunca devam eden sinyal kaybı izleniyor (sarı oklar). Aksiyel FLAIR MR görüntüde (C) fokal subkortikal ödem alanı görülüyor (kırmızı ok).

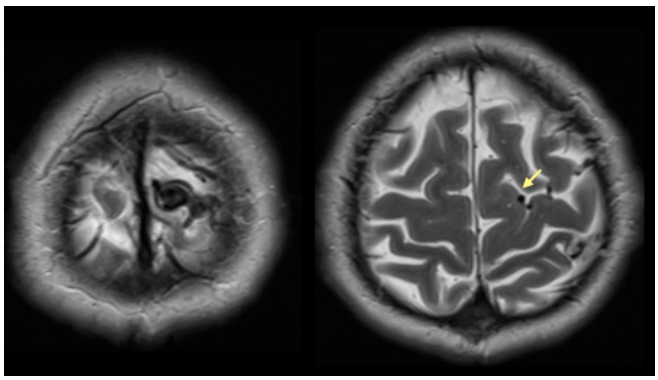

Resim c. 5 ay sonraki kontrol Kranial MR incelemesinde kortikal vende T2AG hipointens görünüm (A) mevcut olup çapında azalma ve belirginleşmiş kollateral venöz yapılar (B,sarı ok) izlendi.

Toraks Radyolojisi

PS-098

BENTALL OPERASYONU SONRASI KOMPLİKASYON YÖNETİMİNDE TORAKS BT ANJİYOGRAFİ'NİN KRİTİK ROLÜ

Zeynep Nur Akyol Sarı, Eda Cingöz, Araz Qafarlı, Şükrü Mehmet Ertürk
İstanbul Üniversitesi İstanbul Tıp Fakültesi

Giriş ve Amaç: Sekiz yıl önce asendan aorta anevrizması nedeniyle bentall operasyonu (aort kapak ve anevrizmatik segmentin rezeke edilip kompozit greft yerleştirilmesi(1)) geçiren 58 yaşında erkek hasta,düşmeyen yüksek ateş yüksekliği nedeniyle tarafımıza başvurdu. Aort kök absesi ve Endokardit tanısı konan hastanın tanısında Toraks BT anjiyografinin(BTA) önemini inceleyeceğiz

Olgu Sunumu: Operasyon öyküsü nedeniyle endokardit düşünülen hastanın kan kültürlerinde salmonella üremiş olup yapılan toraks BTA ve transözofageal eko(TEE) da aort kök abseleri ve aort kökünde duvarda kalınlık artışı izlenmiştir(resim 1a,b). Hasta antibiyoterapiye ilave olarak aort kök abse operasyonu için dış merkeze yönlendirilmiş. Operasyondan bir ay sonra ateş ve solunum güçlüğü nedeniyle tekrar tarafımıza başvuran hastada çekilen kontrastlı toraks BTA çekiminde sol akciğerde plevral aralıkta hemotoraksa sekonder atelektazi nedeniyle total kapalı görünüm ve aortta homogreftte psödoanevrizmaya eşlik eden pelvral aralığa kaçan ektravazasyon izlendi (resim 2a,b).Hastanın homogreftteki psödoanevrizması kardiyovasküler cerrahi (KVC) tarafından opere edildi. Hastada post op üçüncü haftada öksürük , akut faz reaktanlarında artış ve hemotokrit düşüşü nedeniyle çekilen kontrastlı toraks BTA tetkikinde bentall homogreft çevresinden anterior mediastene ekstravazasyon ile uyumlu kontrast kaçağı izlendi (resim 3a,b). KVC tarafından kardiyak eksplorasyonda homogreft anastomozunda aktif ekstravazasyon izlenip tamir edildi. Operasyonlar sonrası antibiyoterapi tedavisi ile hastanın kliniği ve laboratuvar değerleri normale dönmüş olup taburcu edilmiştir.

Tartışma ve Sonuç: Bentall operasyonunda psödoanevrizma ve grefte bağlı endokardit ve aort kök abseleri nispeten yaygın görülen komplikasyonlar olup(1,2) radyologların tanıması erken teşhis ve tedavi için önemlidir. Toraks BTA tetkikinin abse, psödoanevrizma ve ekstravazasyon için spesifitesi ve sensitivitesi %100 e ulaşmaktadır ve TEE ya göre sensitivite ve spesifite oranları daha yüksektir (3) .

Anahtar kelimeler: Bentall operasyonu, psödoanevrizma, aort kök absesi, Toraks BT anjiyografi

Kaynaklar
1). Prescott-Focht JA, Martinez-Jimenez S, Hurwitz LM, et al. Ascending thoracic aorta: postoperative imaging evaluation. Radiographics. 2013;33(1):73-85. doi:10.1148/rg.331125090
2). Dun Y, Shi Y, Guo H, et al. Outcome of reoperative aortic root or ascending aorta replacement after prior aortic valve replacement. J Thorac Dis. 2021;13(3):1531-1542. doi:10.21037/jtd-20-3081
3). Hassan AY, Kassem HH, Kandil HI, Meshaal MS, Salem MA, Mohamed AS. Impact of Cardiac Computed Tomographic Angiography on Diagnostic and Therapeutic Decisions in Patients with Suspected Prosthetic Heart Valve Dysfunction. J Saudi Heart Assoc. 2021;33(1):85-94. Published 2021 Apr 19. doi:10.37616/2212-5043.1231

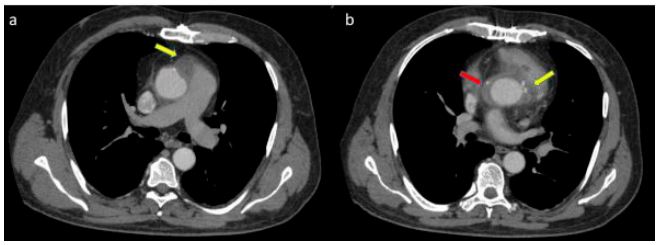

Resim 1a, b. Toraks BTA 'da superior(a) ve inferiordan (b) geçen aksiyel kesitlerde aort kök abseleri(sarı ok) ve aort kökünde duvarda kalınlık artışı(kırmızı ok) izlenmiştir.

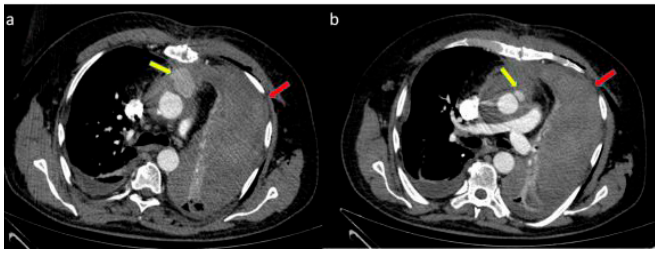

Resim 2a,b. Toraks BTA 'da superior(a) ve inferiordan (b) geçen aksiyel kesitlerde sol akciğerde plevral aralıkta hemotoraksa(kırmızı ok) sekonder atelektazi nedeniyle total kapalı görünüm ve aortta homogreftte psödoanevrizmaya (sarı ok) eşlik eden pelvral aralığa kaçan ektravazasyon izlendi

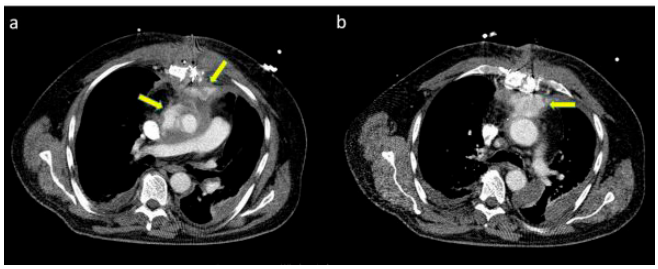

Resim 3a,b. Toraks BTA 'da superior(a) ve inferiordan (b) geçen aksiyel kesitlerde bentall homogreft çevresinden anterior mediastene ekstravazasyon (sarı ok) ile uyumlu kontrast kaçağı izlendi.

Baş-Boyun Radyolojisi

PS-099

İKİ FARKLI HİSTOLOJİK TİPTE SİNONASAL LENFOMA OLGUSU

İsmail Turgut, Nisa Başpınar, Mehmet Haydar Atalar

Cumhuriyet Üniversitesi Tıp Fakültesi Hastanesi

Giriş ve Amaç: Non-Hodgkin lenfoma (NHL), skuamöz hücreli karsinomundan (SCC) sonra sinonazal bölgede en sık görülen ikinci primer malignitedir. Sinonazal bölge ile ilişkili en yaygın iki NHL alt tipi, ekstranodal NK/T hücreli lenfoma (ENKTL) ve diffüz büyük B hücreli lenfomadır (DBBHL) (1). Ayrıca, agresif seyri nedeniyle ENKTL'nin prognozu DBBHL 'den daha kötüdür. Manyetik rezonans (MR) görüntülemenin sinonazal tümörlerin ayırıcı tanısında, özellikle lenfoma ve SCC ayırımında önemli rol oynadığı kanıtlanmıştır(1). Birkaç çalışma, DWI'den elde edilen görünür difüzyon katsayısının (ADC) baş ve boyun lezyonlarının karakterizasyonunda ve özellikle SCC'nin malign lenfomadan ayırt edilmesinde yardımcı olduğunu göstermiştir(2).

Olgu Sunumu: Olgu 1: 38 yaşında son 2 aydır nefes alamama ve burunda tıkanıklık şikayetleri olan hastaya kontrastlı yüz ve beyin MR görüntülemesi yapılmış. Hastada sağ nazal pasajda posteriorda nazofarinkse, superiorda ethmoid hücrelere ve frontal sinüse doğru uzanımı bulunan, periferal ve septal kontrastlanan kitle lezyonu izlendi (Resim 1, Resim 2). Ayrıca hastada frontal sinüs sağ yarısında yoğun kontrastlanan nodüler lezyon izlendi (Resim 3). Her iki lezyonda da DWI görüntülerde belirgin difüzyon kısıtlanması (ADC: 0,49-0,69) izlendi (Resim 4). MR görüntü özellikleri ve ADC değerlerinin düşük olması nedeniyle tarafımızca da lenfoma düşünülen hastanın patoloji sonucu DBBHL olarak raporlandı.

Olgu 2: 64 yaşında 1 aydır sağda burun tıkanıklığı olan hastaya maksillofasiyal BT ve kontrastlı yüz MR görüntülemesi yapılmış. BT'de sağ nazal pasajı, sağ maksiller sinüsü, frontal sinüsü, ethmoid hücreleri dolduran ve osteameatal kompleksi oblitere eden ve nazal septumu erode eden yumuşak doku lezyonu mevcuttu(Resim 5). MR' de sağ nazal pasajı dolduran, yoğun homojen kontrastlanan kitle lezyonu izlendi(Resim 6, Resim 7). Frontal ve sağ maksiller sinüste efüzyon vardı. Mevcut lezyonda DWI görüntülerde belirgin difüzyon kısıtlanması(ADC: 0,62) izlendi(Resim 8). BT ve MR görüntü özellikleri ile ADC değerlerinin düşük olması nedeniyle tarafımızca da lenfoma düşünülen hastanın patoloji sonucu ENKTL olarak raporlandı. Biyopsi sonrasında çekilen ^{18}F-FDG (fluorodeoksiglukoz) PET-BT görüntülerinde rezidü lezyonda ^{18}F-FDG tutulumu (SUVmax: 14.4) saptandı(Resim 9).

Tartışma ve Sonuç: Sinonazal ENKTL genellikle oldukça agresif bir tümördür ve ENKTL'nin prognozu çok kötüdür. Öte yandan, DBBHL cinsiyet, evre ve yaştan bağımsız olarak daha iyi bir prognoza sahiptir(1). Sinonazal ENKTL ve DBBHL'nin ayırıcı tanısında en yararlı üç özellik, tümör yerleşim yeri, nekroz ve septal kontrastlanma paternidir(1). Sinonazal ENKTL'ler daha sık nazal kavitede yer alırken DBBHL ler paranasal sinüslerde daha çok yerleşim gösterir. Nekroz ENKTL de daha sık görülürken, septal kontrastlanma DBBHL de daha sık görülür. Çalışmalar, malign lenfomanın ortalama ADC değeri ($0.66 \pm 0.17 \times 10^{-3}$ mm^2 /s) karsinomlarınkinden ($1.13 \pm 0.43 \times 10^{-3}$ mm^2 /s) oldukça küçük olduğundan DAG'nin baş ve boyun lezyonlarını karakterize etmek için yararlı olduğunu göstermiştir(2). Bizim olgularımızda da ADC değerleri belirgin düşüktü. 1. Olgu nazal kavite ve frontal sinüs yerleşimli iken 2. Olgu sadece nazal kavite yerleşimliydi. 1. Olguda septal kontrastlanma izlenirken 2. Olguda yoğun homojen kontrastlanma vardı.Sonuç olarak MRG, sinonazal bölgedeki lenfomayı diğer malign tümörlerden ve ENKTL'yi DBBHL 'den ayırmada oldukça etkili bir yöntemdir.

Anahtar kelimeler: sinonazal lenfoma, nazal kavite, MR, difüzyon, ADC,

Kaynaklar

1. Chen, Y., Wang, X., Li, L. et al. Differential diagnosis of sinonasal extranodal NK/T cell lymphoma and diffuse large B cell lymphoma on MRI. Neuroradiology 62, 1149–1155 (2020).
2. Nagafuji H, Yokoi H, Ohara A, Fujiwara M, Takayama N, Saito K. Primary diffuse large B-cell lymphoma of the frontal sinus: A case report and literature review. Radiol Case Rep. 2018 Apr 4;13(3):635-639.
3. Sandner A, Surov A, Bach AG, Kösling S. Primary extranodal Non-Hodgkin lymphoma of the orbital and paranasal region-a retrospective study. Eur J Radiol. 2013 Feb;82(2):302-8.
4. He M, Tang Z, Qiang J, Xiao Z, Zhang Z. Differentiation between sinonasal natural killer/T-cell lymphomas and diffuse large B-cell lymphomas by RESOLVE DWI combined with conventional MRI. Magn Reson Imaging. 2019 Oct;62:10-17.

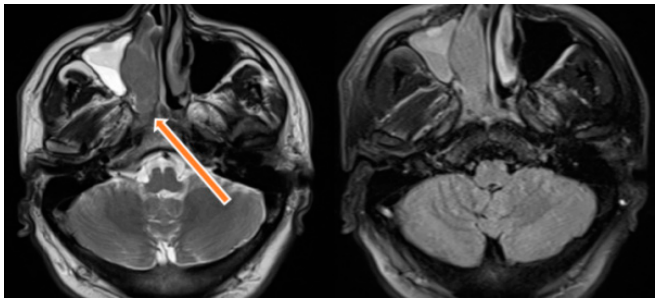

Resim 1. Birinci olguda sağ nazal pasajda T2A ve FLAİR görüntülerde hiperintens düzgün sınırlı lezyon (turuncu ok) ve sağ maksiller sinüste efüzyon.

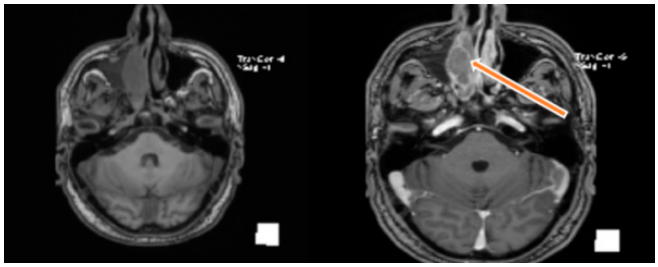

Resim 2. Birinci olguda sağ nazal pasajda prekontrast ve postkontrast T1A görüntülerde periferal ve septal kontrastlanma (turuncu ok).

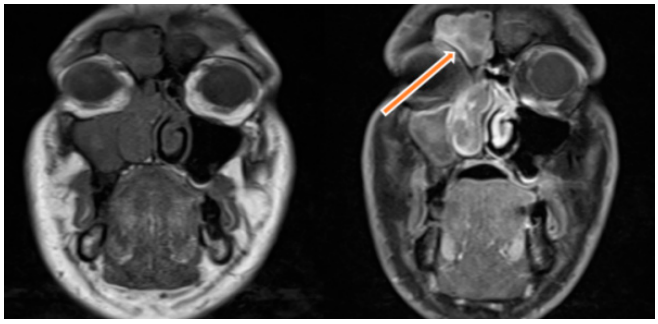

Resim 3. Birinci olguda yağ baskısız prekontrast T1A ve yağ baskılı postkontrast T1A görüntülerde sağ nazal pasajda ve frontal sinüste periferal ve septal kontrastlanan lezyon (turuncu ok)

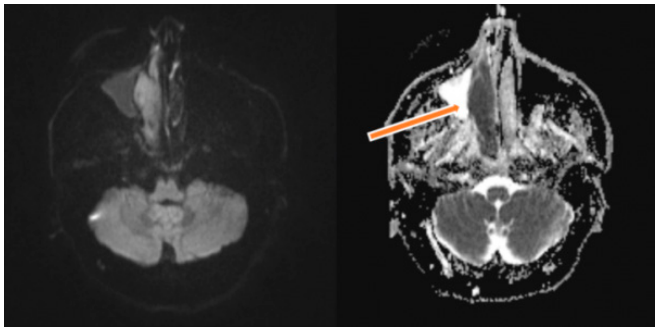

Resim 4. Birinci olguda DAG'de sağ nazal pasajda bulunan lezyonda (turuncu ok) belirgin difüzyon kısıtlanması (ADC: 0,49)

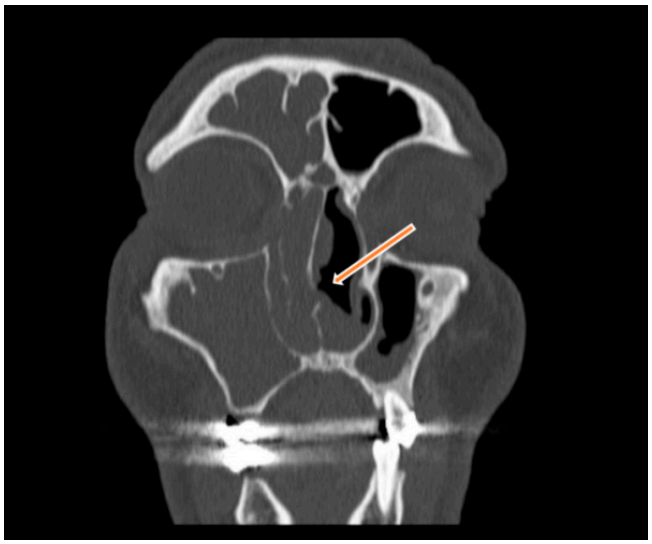

Resim 5. İkinci olguda maksillofasiyal BT'de sağ nazal pasajı, sağ maksiller sinüsü, frontal sinüsü, ethmoid hücreleri dolduran, osteameatal kompleksi oblitere eden ve nazal septumu erode eden (turuncu ok) yumuşak doku lezyonu.

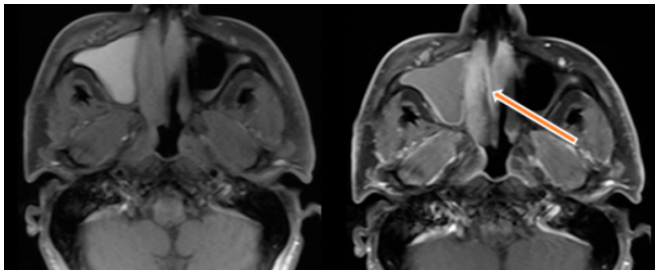

Resim 6. İkinci olguda pre – postkontrast yağ baskılı T1A görüntülerde sağ nazal pasajda yoğun homojen kontrastlanan lezyon (turuncu ok) ve sağ maksiller sinüste efüzyon.

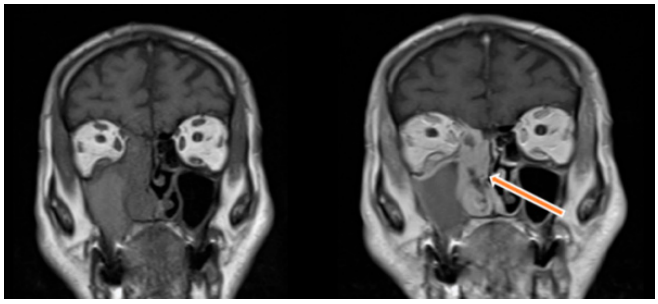

Resim 7. İkinci olguda pre - postkontrast yağ baskısız koronal T1A görüntülerde sağ nazal pasajdan sola uzanan yoğun homojen kontrastlanan lezyon (turuncu ok) ve sağ maksiller sinüste efüzyon.

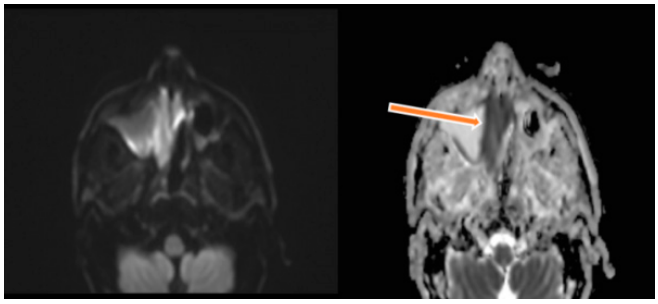

Resim 8. İkinci olguda sağ nazal pasajda bulunan lezyonda (turuncu ok) belirgin difüzyon kısıtlanması (ADC: 0,62)

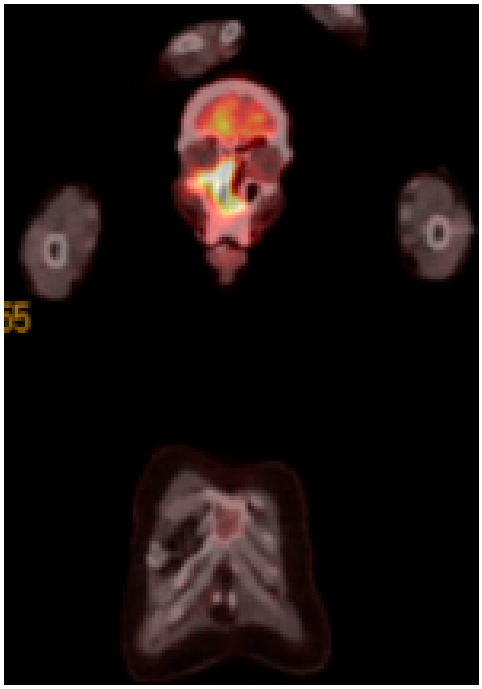

Resim 9. İkinci olguda PET – BT incelemede kitle lokalizasyonunda (mavi ok) artmış 18F-FDG tutulumu (SUVmax: 14.4).

Baş-Boyun Radyolojisi

PS-100

MAKSİLLER KEMİKTE SIRA DIŞI AMELOBLASTİK FİBROMA OLGU SUNUMU

Samet Öztürk, Candan Varlık, Gül Gizem Pamuk, Muhammed Edip İşleyen, İsmail Şerifoğlu

Bağcılar Eğitim ve Araştırma Hastanesi

Giriş ve Amaç: Ameloblastik fibrom nadir görülen destrüktif mikst odontojenik tümördür. Epitelyal ve mezenkimal dokudan meydana gelir. Nüks ve malign transformasyon gösterebilen lokal agresif benign çene lezyonları ile ortaya çıkar. Çocuk ve ergen yaş gruplarında, erkeklerde daha sık görülür. Genelde mandibulada impakte molar dişler düzeyinde görülür. Diş impaksiyonunun temelinde ise dental gelişim bozukluğu yatabilir.

Olgu Sunumu: 27 yaşında kadın hasta yüzde şişlik nedeniyle hastanemize başvurdu. Tümöral lezyon düşünülerek bilgisayarlı tomografi (BT) çekildi. Çekilen BT'de maksiller kemik sağ anterior bölümünde, 51x66x48 mm boyutunda, sağ maksiller sinüs ve sağ nazal kaviteyi dolduran, inferior kısımında maksiller sinüs tabanı ve sert damak sağ yarımını destrükte edip oral kaviteye uzanan, nazal septumda destrüksiyona neden olup sol nazal kaviteye uzanan, sol maksiller sinüs medial duvarından sinüs içerisine doğru deplasyon oluşturan, yumuşak doku dansitesinde, hiperdens septalar barındıran lezyon görüldü. Yapılan manyetik rezonans görüntülemede lezyonun büyük bölümü T1A hipointens, T2A hiperintens, içerisinde yer yer kontrast tutmayan kistik alanlar barındıran, septa ve kistik kompentleri dışında solid kısımında yoğun kontrast tutulumu bulunan lezyon izlendi. Otolaringorinoloji kliniğinde yapılan insizyonel biyopsi patoloji sonucu ameloblastik fibrom ile uyumlu bulundu.

Tartışma: Odontojenik tümörlerin yaklaşık yüzde ikisini oluşturan ameloblastik fibromlar neoplastik mezenkimal ve epitelyal proliferasyondan oluşur, sert enamel dokusu bulunmaz (1). Tümör genellikle molar diş seviyesinde mandibulayı tutar. Genellikle ilk ve ikinci on yıl yaş grubu erkek cinsiyet etkilenir (2). Radyografide genelde iyi sınırlı uniloküler ve multiloküler, ortalama 4 cm boyutlarında lüsent lezyonlar olarak görülürler (3). Ayırıcı tanılarında ameloblastoma, odontojenik miksoma, kerotokistik odontojenik tümör ve dev hücreli tümör düşünülebilir. BT'de kaba internal septalı ameloblastoma ile benzer özellikte görülürler. Özellikle ayırıcı tanısının daha agresif seyir gösteren odontojenik miksomadan yapılması lazımdır. Odontojenik miksomada daha geniş cerrahi rezeksiyon tercih edilirken, ameloblastik fibromada enükleasyon ve takip tercih edilebilir. Bizim olgumuz, hastanın yaşı, lezyonun yerleşim yeri ve görüntüleme özellikleri açısından ameloblastik fibromanın sıra dışı bir örneğini göstermektedir.

Sonuç: Odontojenik tümörlerde doğru tanı, her tümörün farklı takip ve tedavisi olduğundan kritik öneme sahiptir. Çok farklı patolojik özellikleri olabilmesine rağmen radyolojik olarak benzer görünürler. Patogeneze hakim olmak ve lokasyon bilgisi ayırıcı tanıda bize avantaj sağlar (4). Ameloblastik fibromalar yavaş büyüyen, ekspansil lezyonlar olup düşük rekürrens oranı barındırırlar. Ayırıcı tanısı klinik, radyolojik ve patolojik olarak multidisipliner yaklaşım gerekir. Görüntüleme spesifik bir tanıyı çoğunlukla sağlamasa bile ayırıcı tanıyı daraltma, anatomik olarak lezyonun sınırlarını belirlemede ve tedaviyi yönlendirmede oldukça faydalıdır.

Anahtar kelimeler: Ameloblastik fibrom, ayırıcı tanı, radyoloji, odontojenik tümör

Kaynaklar

1. Cohen DM, Bhattacharyya I. Ameloblastic fibroma, ameloblastic fibro- odontoma, and odontoma. Oral Maxillofac Surg Clin North Am. 2004;16:375–84.
2. Slootweg PJ. An analysis of the interrelationship of the mixed odontogenic tumors: ameloblastic fibroma, ameloblastic fibro-odontoma, and the odontomas. Oral Surg Oral Med Oral Pathol. 1981;51:266–76.
3. Chen Y, Wang J M, Li T J. Ameloblastic fibroma: A review of published studies with special reference to its nature and biological behavior. Oral Oncol. 2007;43:960–9.
4. Dunfee BL, Sakai O, Pistey R, Gohel A. Radiologic and pathologic characteristics of benign and malignant lesions of the mandible. Radiographics. 2006 Nov-Dec;26(6):1751-68. doi: 10.1148/rg.266055189. PMID: 17102048.

A: C+T1A SPIR, B: T1A, C: T2A SPIR, D: T2A görüntülerde T1A hafif hipointens, T2A hiperintens, vivid kontrast tutan lobüle konturlu solid lezyon görülmektedir

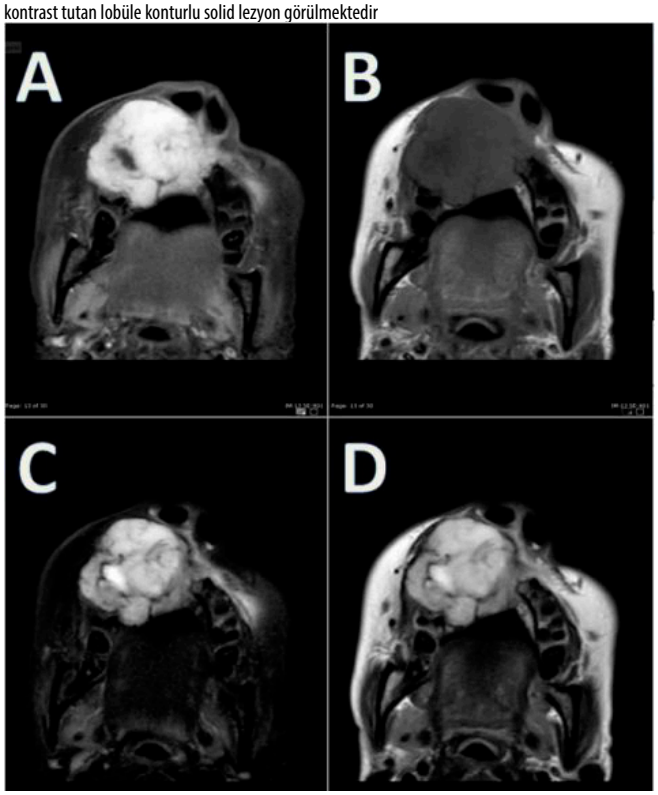

Aksiyel(A) ve koronal(B) BT'sinde lezyonun uzanımı, kemik destrüksiyonu ve kalsifik septaları görünmektedir.

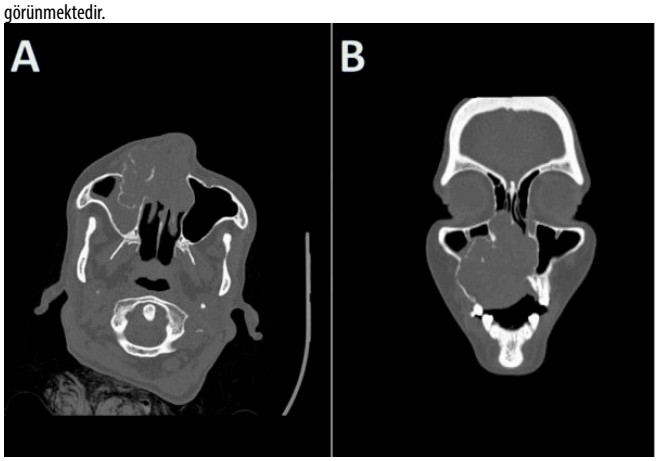

A: Uzun TE STIR, B: T1A, C: C+ T1A SPIR Koronal görüntüler.

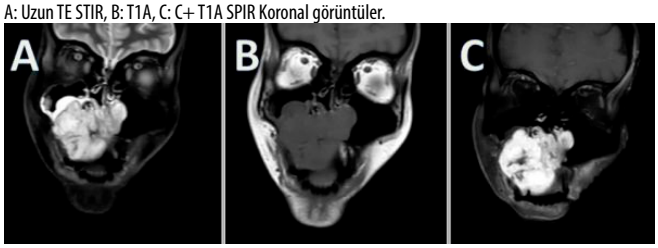

A: C+T1A SPIR, B: T1A, C: T2A SPIR, D: T2A görüntüler. İnce oklar T1A hipointens, T2A hipointens, kontrast tutmayan kalsifik septaları göstermektedir. Kalın ok: Lezyonda yer yer izlenen T1A hipointens T2A hiperintens kontrast tutmayan kistik açıklıkları göstermektedir.

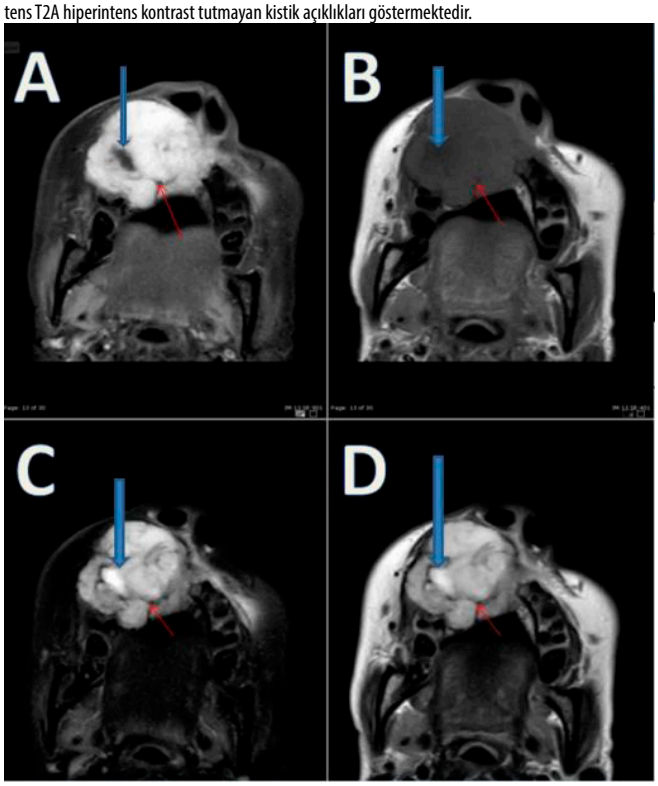

Lezyonun kafa grafisinde görünümü oklarla işaretlenmiştir.

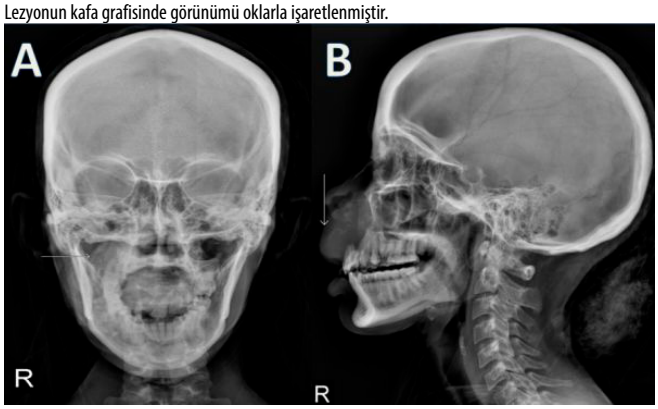

Meme Radyolojisi

PS-101

MEMENİN NADİR GÖRÜLEN MALİGNİTESİ- PAGET HASTALIĞI- OLGU SUNUMU

Asiye Sözeri, Arzu Özsoy, Eda Elverici

Ankara Bilkent Şehir Hastanesi

Giriş ve Amaç: Memenin Paget hastalığı tüm meme kanseri olgularının yaklaşık olarak %1-3'ünü oluşturmaktadır(2). Postmenapozal kadınlarda daha sık ortaya çıkmakta, altıncı ve yedinci dekatlarda en yüksek insidansa ulaşmaktadır(2). Biz bu olgumuzda memenin Paget hastalığını radyolojik bulgularıyla sizlere sunmayı amaçlıyoruz.

Olgu Sunumu: 49 yaşındaki kadın hasta meme başında kızarıklık, kaşıntı, ekimotik döküntü şikayetleriyle dış merkeze başvurmuş ve yapılan biyopsi sonucuna göre paget hastalığı tanısıyla tedavi-i-leri inceleme amaçlı merkezimize başvurdu. Hastanın mamografik incelemesinde; Sağ meme dış kadran santral kesimde belirginlik kazanan, MLO grafide anteriorda meme başından posteriorda pektoral kasa doğru segmenter bir dağılım gösteren punktat, pleomorfik-lineer dallanan patolojik mikrokalsifikasyon- mikrokalsifikasyon kümeleri mevcuttu(a), Sol memede dağınık punktat birkaç adet benign kalsifikasyon dışında bulgu saptanmamıştı(b). Ultrasonografik incelemede; Sağ meme başı ve areolar alanda kalınlaşma, meme başında retraksiyon ile saat 9 hizasından başlayıp üst dış kadrana doğru uzanım gösteren yaklaşık 45x20 mm boyutlarında yoğun mikrokalsifikasyonlar barındıran, dilate duktal kanallar içeren ve vaskülarite artışı gösteren heterojen doku alanı saptandı. Kontrastlı mamografik incelemede; sağ meme üst dış kadrandan pektoral kasa uzanan yaygın segmenter pleomorfik- dallanan kalsifikasyonlar ile posteriorda yaklaşık 35x14 mm'lik alanda kontrast tutulumu mevcuttu(e). Hastaya US eşliğinde tru-cut biyopsi yapıldı patoloji tanısı: mikroinvaziv karsinom, duktal karsinoma in situ histolojik derece 3 komedonekrozlu kribriform ve solid tip, mikrokalsifikasyonlar olarak geldi. Hastaya sağ meme radikal mastektomi operasyonu yapıldı.

Tartışma ve Sonuç: Memenin Paget hastalığı %92-100 oranında altta yatan in situ veya invaziv duktal karsinoma ile birliktelik göstermektedir (3,4). İntraduktal meme karsinomunun histopatolojik alt tipleri içerisinde en sıklıkla solid/komedokarsinom alt tipi ile ilişkilidir(2). Olgumuzda da benzer olarak mikroinvaziv karsinom,-duktal karsinoma in situ komedonekrozlu kribriform ve solid tip, mikrokalsifikasyonlar eşlik etmekteydi. Memenin Paget hastalığında mamografi bulguları; deri, meme başı ve areolar kalınlaşma, meme başında retraksiyon, subareolar veya daha fazla yaygın mikrokalsifikasyonlar, ayrı bir kitle veya kitleler ve yapısal distorsiyon şeklindedir(5,6). Bizim vakamızda meme başı ve çevresinde egzematoid deri değişiklikleri mevcuttu ancak memede ele gelen olgunun farkettiği kitlesel patoloji mevcut değildi. Mamografisinde ise yaygın patolojik görünümde mikrokalsifikasyonlar tespit edildi. Literatürde USG bulguları bizim olgumuzla benzer olarak parankimal heterojenite, hipoekoik alanlar, kitle tespiti, cilt kalınlaşması ve dilate duktuslar şeklinde ortaya çıkabilir. Meme MRG özellikle mamografi veya US bulguları normal veya hastalık boyutu belirsiz olan hastalarda meme kanseri tespiti için hassastır (6). Bu olguda tanı konulduktan sonra hastaya modifiye radikal mastektomi operasyonu yapılmış olup MRG tetkiki yapılamamıştır. Sonuç olarak memenin Paget tanısı almış olgularda altta yatan DCIS ve invaziv karsinom varlığının her zaman mümkün olabileceğini bilerek hareket edilip Mamografi-US ve meme MRG tetkiki ile tanı konulmaya çalışılmalıdır.

Anahtar kelimeler: Paget Disease of Breast, Digital Mammography, Ultrasound Imaging

Kaynaklar

1.) Caliskan M, Gatti G, Sosnovskikh I, Rotmensz N, Botteri E, Musmeci S, Rosali dos Santos G, Viale G, Luini A. Paget's disease of the breast: the experience of the European Institute of Oncology and review of the literature. Breast Cancer Res Treat 2008; 112: 513-521.
2.) Sakorafas GH, Blanchard K, Sarr MG, Farley DR. Paget's disease of the breast. Cancer Treat Rev 2001;27:9-18.
3.) Kollmorgen DR, Varanasi JS, Edge SB, Carson WE 3rd. Paget's disease of the breast: a 33-year experience. J Am Coll Surg 1998; 187: 171-177.
4.) Kothari AS, Beechey-Newman N, Hamed H, Fentiman IS, D'Arrigo C, Hanby AM, Ryder K. Paget disease of the nipple: a multifocal manifestation of higher-risk disease. Cancer 2002; 95: 1-7.
5.) Ikeda DM, Helvie MA, Frank TS, Chapel KL, Andersson IT. Paget disease of the nipple: radiologic-pathologic correlation. Radiology 1993; 189: 89-94.
6.) Gunhan-Bilgen I, Oktay A. Paget's disease of the breast: clinical, mammographic, sonographic and pathologic findings in 52 cases. Eur J Radiol 2006; 60: 256-263.

a) R MLO grafideki posteriorda pektoral kasa doğru, anteriorda meme başına doğru segmenter bir dağılım gösteren geniş bir alanda punktat amorf-lineer dallanan tarzda patolojik mikrokalsifikasyon- mikrokalsifikasyon kümeleri



b) L MLO grafide patoloji saptanmamıştır.



c) R CC grafide de tariflenen punktat amorf-lineer dallanan tarzda patolojik mikrokalsifikasyon-mikrokalsifikasyon kümeleri görülmektedir.

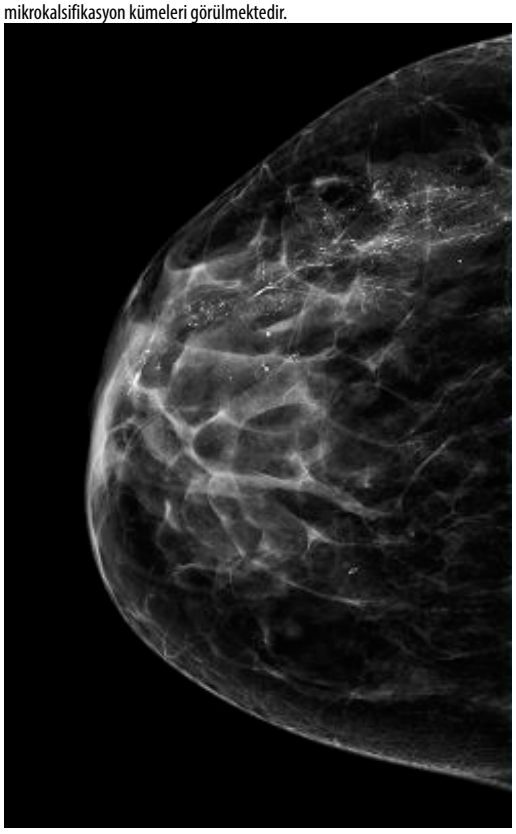

d) L CC grafide patoloji saptanmamıştır.



e) R MLO KONTRASTLI MAMOGRAFİK İNCELEME üst dış kadranda posteriorda pektoral kasa kadar uzanan yaygın segmenter kalsifikasyonlar olan alanda, lateralde posteriorda bölgesel yaklaşık 35x14 mm'lik bir alanda kontrast tutulumu



f) Sol meme kontrastlı mamografik görüntüsünde patolojik kontrastlanan alan saptanmadı.

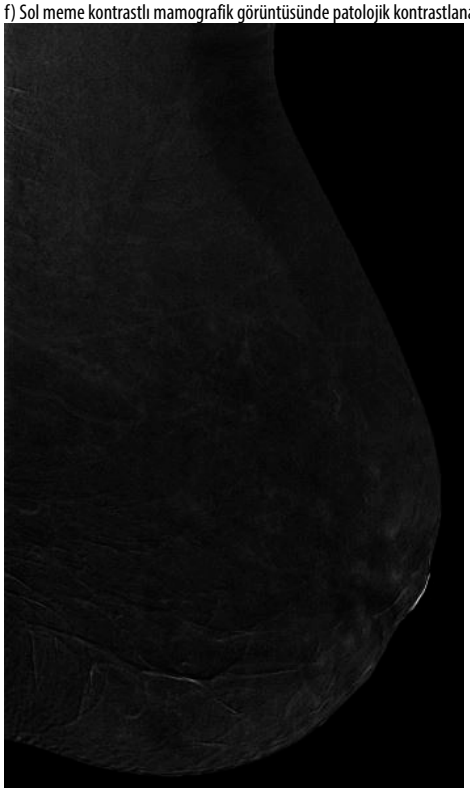

g) R CC kontrastlı mamografik görüntüde de sağ dış kadranda patolojik kalsifikasyonlar olan alanda kontrast tutulumu

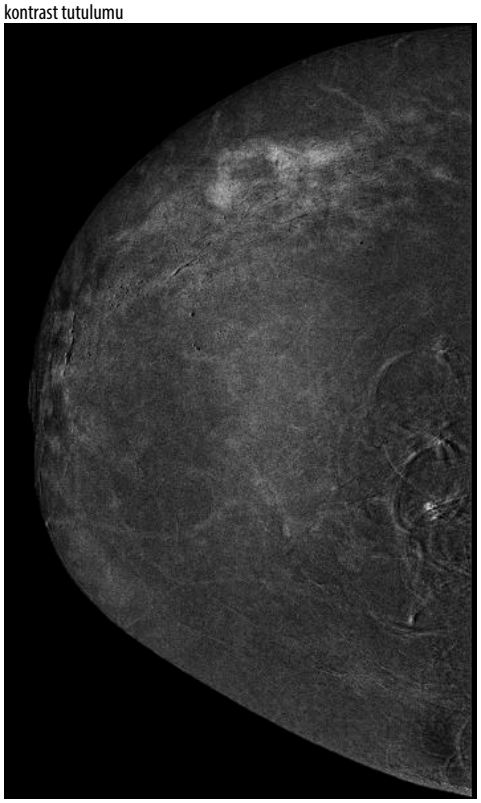

h) L CC kontrastlı mamografik görüntüsünde patolojik kontrastlanan alan saptanmadı.

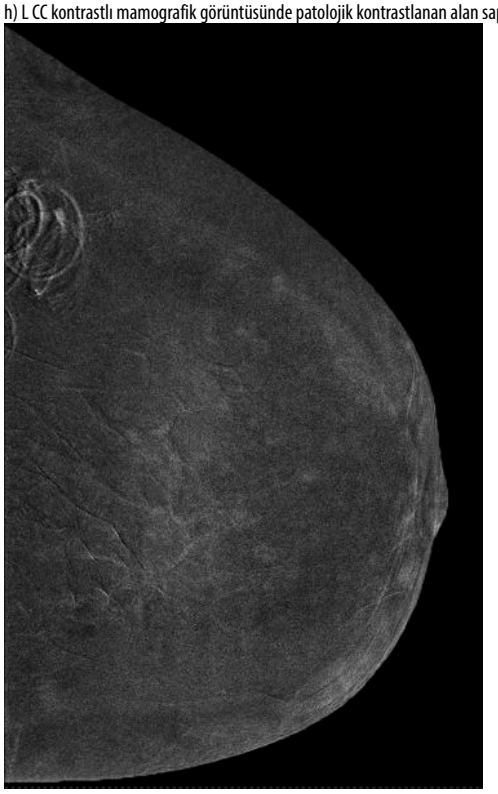

j) hastanın ilk geliş görüntüsü, sağ memedeki meme başındaki egzematoid görünüm ve kızarıklık belirgin ayrıcı meme başı retraksiyonu da dikkati çekmektedir.

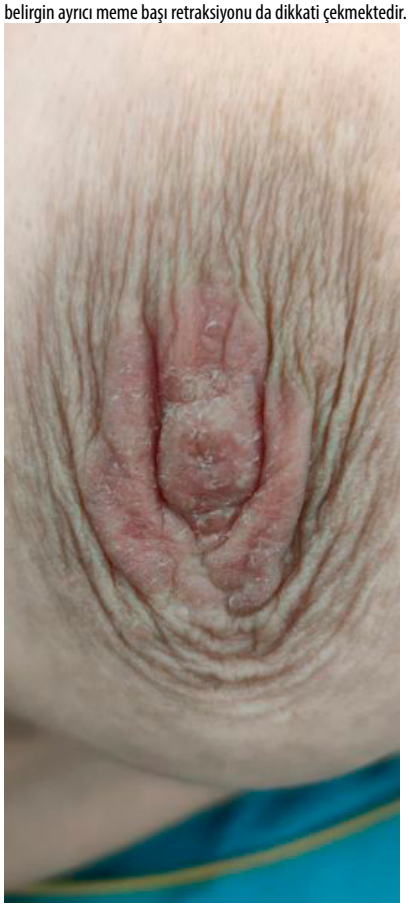

k) hastanın sağ meme başındaki kızarıklık ve minimal cilt döküntüsü



Baş-Boyun Radyolojisi

PS-102

NADİR BİR OLGU: TİROİD BEZİNİN TİMUS BENZERİ ÖZELLİKLER GÖSTEREN KARSİNOMU, CASTLE TÜMÖRÜ

İrfan Durmuş, Baki Hekimoğlu

Sağlık Bilimleri Üniversitesi Dışkapı Yıldırım Beyazıt Eğitim ve Araştırma Hastanesi Radyoloji Kliniği

Giriş-Amaç: Timus benzeri diferansiasyon gösteren tiroid karsinomu (CASTLE) tiroid bezinin nadir görülen bir tümörü olup,yapısal olarak timik dokuya benzemektedir.Tanısı genellikle zordur ve histopatolojik olarak iyi tanınmalıdır. Tedavisinde cerrahi eksizyon,radyoterapi ve kemoterapötikler kullanılmaktadır.

CASTLE tümörü genellikle radyolojik olarak baş boyun bölgesinde,tiroid ve paratiroid bezi düzeyinde lokal agresif tümörler olarak izlenir.Chan ve Rosai intratiroidal epitelyal timomayı dört sınıfa ayırmışlardır.Ektopik hamartomatöz timoma,ektopik servikal timoma,timus benzeri farklılaşma gösteren iğsi epitelyal tümör (SETTLE) ve timus benzeri farklılaşma gösteren karsinom (CASTLE).

Biz bu yazıda tiroidin CASTLE tümörü saptanan bir hastayı sunmaya çalıştık.

Olgu: 47 yaşında erkek hasta yutma güçlüğü ve yediklerinde takılma şikayetleri ile hastanemize başvurdu.

Bulgular: Hastanın dış merkezde yapılan US incelemesinde tiroid bezi sağ lob komşuluğunda 34x25 mm boyutta hipoekoik solid lezyon izlenmiş olup merkezimizde kontrastsız toraks ve kontrastlı boyun BT incelemeleri yapılmıştır. Hastanın BT incelemelerinde tiroid bezi sağ lob inferiorundan köken alan 41x30 mm boyutlarında,ekstratiroidal uzanım gösteren, trakeaya sağ taraftan bası etkisi yapan hipodens solid lezyon izlenmektedir.Lezyon medial kenarda trakea sağ lateral duvarı ile yakın komşulukta olup ara yağ planları seçilememektedir.Lezyon kontrastsız seride 35 HU dansitede,kontrastlı seride ise 54 HU dansitede olup tüm serilerde tiroid bezine göre hipodens izlenmiştir. Merkezimizde yapılan İİAB'si papiller tiroid karsinonumunu düşündüren bulgular olarak raporlanmıştır.İİAB sonucu malign sitoloji olarak bildirilince hastanemiz KBB ekibi tarafından total tiroidektomi ve bilateral santral boyun diseksiyonu yapılmıştır. Peroperatif incelemede kitlenin trakeaya invaze olduğu izlenmiş olup trakea posterolateral kesimi spesimene dahil edilmiştir.Spesimenin postoperatif patolojik incelemesi timik özellikler gösteren karsinom (poorly diferansiye karsinom,skuamöz diferansiasyonlu) infiltrasyonu içeren tiroid dokusu olarak raporlanmıştır.Olgunun toraks BT taramasında olağan veya ektopik timus bezi izlenmemesi üzerine olgu primer tiroidin timus benzeri özellikler gösteren karsinomu (CASTLE) olarak değerlendirilmiştir.

Tartışma: Tiroid bezi kanserleri içerisinde en sık görülen tip papiller karsinom olup tüm malign tümörlerin %80-85'ini,foliküler karsinomlar %5-10'unu,anaplastik karsinomlar %1-2'sini,medüller tiroid karsinomları %1-5'ini,tiroid lenfoması olguların %5'ini oluşturur. Tiroidin timus benzeri özellikler gösteren karsinomu CASTLE nadir bir tümör olup literatürde yaklaşık olarak 50 hasta tanımlanmıştır.

CASTLE tümörü literatürde ve genel radyoloji pratiğinde nadir görülen bir hastalık olduğundan lezyonun radyolojik özellikleri ayırıcı tanı yapma açısından sınırlıdır.Lezyona yönelik yapılan İİAB'lerde genellikle tanı tiroidin diğer karsinomları olarak yorumlanmaktadır. Bu nedenle tiroidektomi sonrası kesin tanı verilebilmektedir.Bizim hastamızda da süreç bu şekilde ilerlemiştir.Lezyonun radyolojik olarak patognomonik bir özelliği tanımlanmamakla birlikte komşu yapılara lokal invazyon ve ekstratiroidal uzanım göstermesi nedeniyle anaplastik tiroid kanseri ile ayırıcı tanıya girmektedir.

Sonuç: CASTLE nadir bir tümör olup tedavi ve prognozu,tiroid bezinin diğer karsinomlarından farklı olduğu için lezyonu patolojik olarak tanımak ve diğer kanserlerden ayırt etmek son derece önemlidir.

Anahtar kelimeler: Tiroid bezi, Timus bezi, İntratiroidal Epitelyal Timoma, Timoma , CASTLE tümörü

Kaynaklar
1.Tsutsui H, Hoshi M, Kubota M, Suzuki A, Nakamura N, Usuda J, et al. Management of thyroid carcinoma showing thymus-like differentiation (CASTLE) invading the trachea. Surg Today (2013) 43:1261–8.10.1007/s00595-013-0560-2
2.Timus Benzeri Diferansiasyon Gösteren Tiroit Karsinomu: Olgu Sunumu Mustafa Yeni, Erdem Karadeniz, Müfide Nuran Akçay, Ufuk Memiş, Ramazan Yavuz, Bilal Aydın Atatürk Üniversitesi, Genel Cerrahi Ana Bilim Dalı, Erzurum
3.CASTLE Thyroid Tumor: A Case Report and Literature Review Chris Lominska, Christopher Fleighton Estes,Prakash C. Neupane, Y. Shnayder,Mindi J. TenNapel, and Maura F. O'Neil



Resim 1. Kontrastsız Toraks BT'de trakea sağ tarafında hipodens solid lezyon izleniyor.

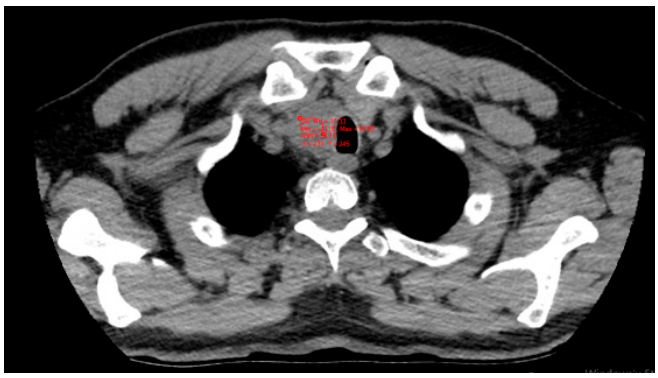

Resim 2. Kontrastsız toraks BT'de aksiyel kesitlerde lezyonun yumuşak doku dansitesinde olduğu ve tiroide göre hipodens olduğu izleniyor.



Resim 3. Kontrastlı boyun BT'de aksiyel kesitlerde lezyonun hafif kontrast tuttuğu ancak tiroide göre hipodens olduğu izleniyor.

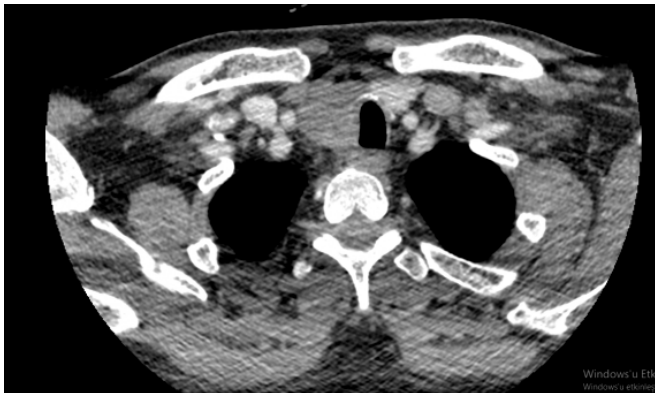

Resim 4. Kontrastlı boyun BT'de aksiyel kesitlerde trakea sağ lateral komşulukta tiroid bezine göre hipodens hafif kontrastlanan lezyon izleniyor.

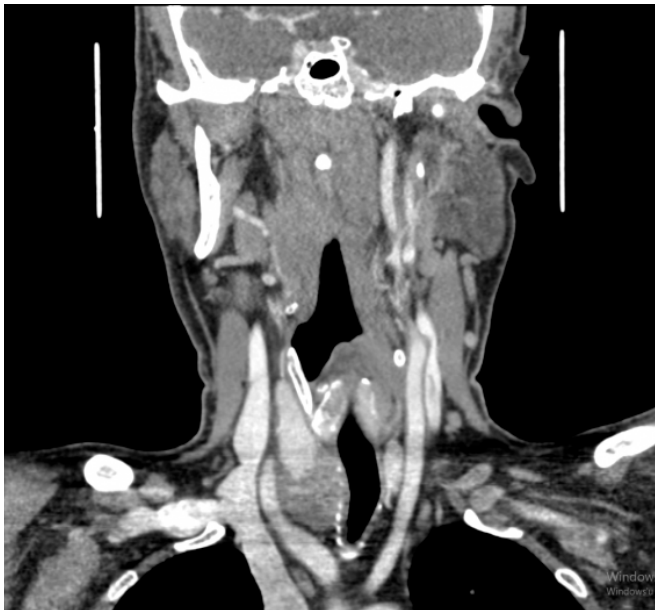

Resim 5. Kontrastlı boyun BT'de koronal kesitlerde tiroid bezi alt kutbundan köken alan ve trakeaya bası etkisi oluşturan hipodens solid lezyon izleniyor.



Resim 6. Kontrastlı boyun BT'de sagital kesitlerde lezyonun kraniokaudal uzanımı gösteriliyor.

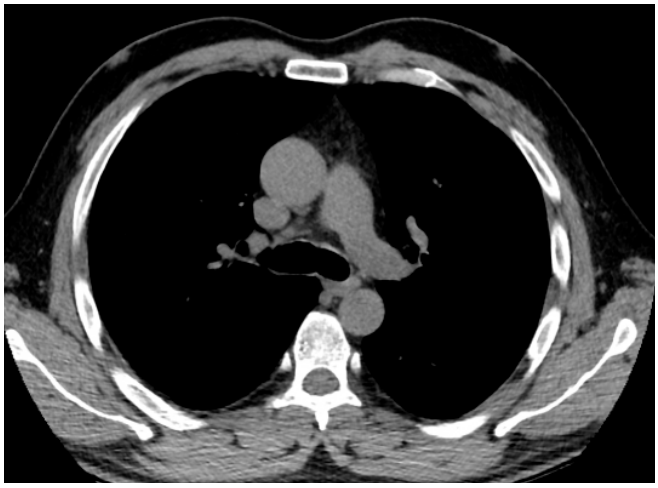

Resim 7. Kontrastsız Toraks BT'de anterior mediastende timus dokusu izlenmiyor.

Pediatrik Radyoloji

PS-103

NADİR PEDİATRİK MEDİASTİNAL MALİGN KİTLE: EMBRİYONAL RABDOMYOSARKOM

Nimet Ersöz Polat, Mehmet Öztürk

Selçuk Üniversitesi Tıp Fakültesi, Çocuk Radyolojisi Bilim Dalı

Giriş ve Amaç: Pediatrik popülasyonda rabdomiyosarkom (RMS)'lar genellikle baş, boyun veya ürogenital organlardan kaynaklanır. Mediastinal RMS ise oldukça nadir görülür. Mediastinal RMS'lar çoğunlukla germ hücreli tümör, teratom veya timik karsinom bileşeni ile birlikte ortaya çıkar (1, 2). Bu bildiride, çocuk olguda mediastinal embriyonel RMS'un radyolojik bulgularını sunmayı amaçladık.

Olgu Sunumu: 15 yaşında erkek çocuk hasta öksürük ve solunum sıkıntısı şikayeti ile başvurdu. Çekilen ön-arka göğüs direkt grafisinde sağ hilusu dolduran sağ hemitoraksa uzanan iyi sınırlı kitlesel radyoopasite saptandı (Resim 1). Kitle lezyonunun karekterisazyonu amacıyla elde olunan kontrastlı toraks bilgisayar tomografisi (BT)'sinde mediasten girim düzeyinden başlayan, inferiorda sağ atrium düzeyine kadar uzanan, vasküler yapıları saran 8x7.5x5.5 cm boyutlarında kötü sınırlı yumuşak doku dansitesinde yer kaplayıcı kitle lezyonu izlendi (Resim 2 a, b). Kontrastlı toraks MRG'sinde mediasten girim düzeyinden başlayarak inferiorda sağ atrium düzeyine kadar uzanan, posterior mediasteni dolduran, trakea distalini sağ ana bronşu, sağ ana pulmoner arteri ve sağ pulmoner venleri saran 8x7.5x6 cm boyutlarında diffüz infiltratif kitle lezyonu saptandı (Resim 3 a, b). Tanımlanan kitle lezyonu kontrast madde enjeksiyonu sonrası heterojen kontrastlanma göstermekteydi (Resim 4 a, b). Kitle lezyonu homojen özellikte olup kalsifikasyon kistik ve nekrotik alanlar içermemekteydi. Difüzyon ağırlıklı görüntülerde difüzyon kısıtlılığı saptandı (Resim 5 a, b). Kitle lezyonunun posterior mediasten yerleşimli ve diffüz infiltratif olması nedeniyle radyolojik olarak ayırıcı tanıda yumuşak doku sarkomları ve daha az olasılıkla da nöroblastom düşünüldü. Yapılan histopatolojik örnekleme sonrası embriyonel rabdomyosarkom tanısı aldı.

Tartışma ve Sonuç: RMS, çocuklarda en sık görülen, farklılaşmış çizgili kas özellikleri gösteren malign bir yumuşak doku tümörüdür. Mediasten tutulumu oldukça nadir olup en sık olarak bir teratomun veya timik karsinosarkomun bir komplikasyonu olarak ortaya çıkar (3, 4). Germ hücreleri, teratomatöz veya malign epitelyal bileşenlerle ilişkili olmayan primer mediastinal rabdomiyosarkomlar son derece nadirdir, büyük boyuta sahip olma eğilimindedir, tanı anında önemli lokal invazyon ve agresif davranış gösterir (5). Embriyonal, alveolar, pleomorfik ve mixed tip olmak üzere dört histolojik alt tipi mevcuttur. Ayırıcı tanısında lenfoblastik lenfoma, lenfositten zengin timoma ve küçük hücreli timik karsinomu düşünülmelidir. BT ve MRG bulgularında kalsifikasyon ve kistik nekrotik alanlar barındırmaması daha homojen bir yapıda olması ayırıcı tanısında yardımcı olabilir. Kesitsel radyolojik yöntemler kitlenin komşuluğu ve uzanımı hakkında bilgiler verdiğinden tedavi yönetiminde oldukça etkilidir. Sonuç olarak, mediastinal RMS oldukça nadir olup vasküler yapılarla yakın komşuluk göstermesi, agresif seyirli olması nedeniyle malign mediastinal kitlelerin ayırıcı tanısında mutlaka düşünülmelidir.

Anahtar kelimeler: rabdomyosarkom, mediasten, çocuk

Kaynaklar

1. Ferrari A, Dileo P, Casanova M, et al. Rhabdomyosarcoma in adults. A retrospective analysis of 171 patients treated at a single institution. Cancer 2003;98:571-80.
2. Ogilvie CM, Crawford EA, Slotcavage RL, et al. Treatment of Adult Rhabdomyosarcoma. Am J Clin Oncol 2010;33:128-31.
3. Moran CA, Suster S. Primary germ cell tumors of the mediastinum: I. Analysis of 322 cases with special emphasis on teratomatous lesions and a proposal for histopathologic classification and clinical staging. Cancer 1997;80:681-90.
4. Fletcher DM, editor. Diagnostic histopathology of tumors. Volume 2. 3rd ed. Philadelphia: Churchill Livingstone; 2007: 1350.
5. Suster S, Moran CA, Koss MN. Rhabdomyosarcoma of anterior mediastinum: Report of four cases unassociated with germ cell, teratomatous, or thymic carcinomatous components. Hum Pathol 1994;25:349-56.

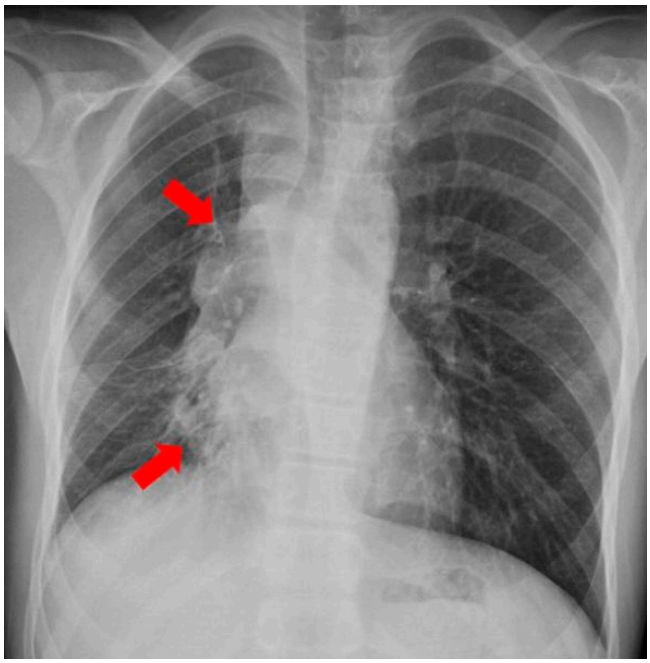

Resim 1. Ön-arka göğüs direkt grafisi: Sağ hilusu dolduran sağ hemitoraksa uzanan iyi sınırlı kitlesel radyoopasite izlenmektedir (kırmızı oklar).

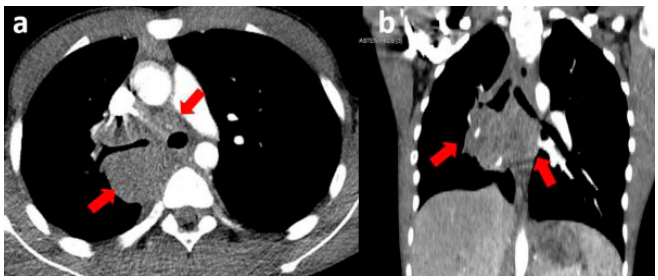

Resim 2 a, b. Kontrastlı toraks BT; aksiyal (a) ve koronal (b) görüntüler: Mediasten girim düzeyinden başlayan, inferiorda sağ atrium düzeyine kadar uzanan, vasküler yapıları saran 8x7.5x5.5 cm boyutlarında kötü sınırlı yumuşak doku dansitesinde yer kaplayıcı kitle lezyonu izlenmektedir (kırmızı oklar).

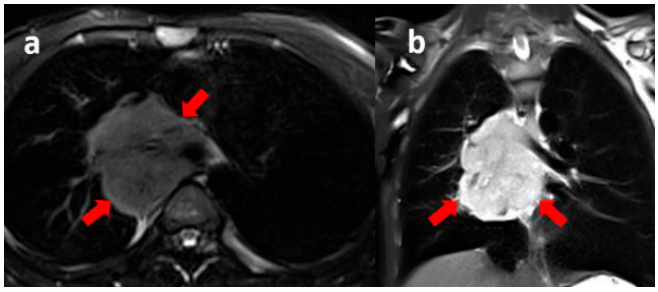

Resim 3 a, b. Kontrastlı toraks MRG; T2A aksiyal (a) ve koronal (b) görüntüler: Mediasten girim düzeyinden başlayarak inferiorda sağ atrium düzeyine kadar uzanan, posterior mediasteni dolduran, trakea distalini sağ ana bronşu, sağ ana pulmoner arteri ve sağ pulmoner venleri saran 8x7.5x6 cm boyutlarında diffüz infiltratif hiperintens kitle lezyonu izlenmektedir (kırmızı oklar).

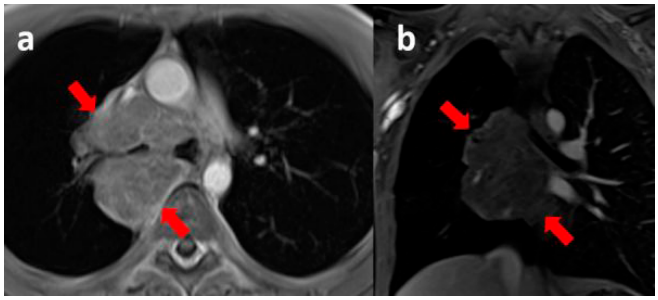

Resim 4 a, b. Kontrastlı toraks MRG; T1A aksiyal (a) ve koronal (b) görüntüler: Tanımlanan kitle lezyonu kontrast madde enjeksiyonu sonrası heterojen kontrastlanma göstermektedir (kırmızı oklar).

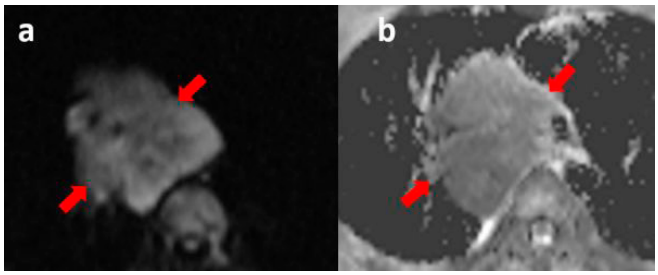

Resim 5 a, b. Difüzyon ağırlıklı (a) ve ADC haritası (b) görüntüler: Difüzyon kısıtlılığı gösteren kitle lezyonu izlenmektedir (kırmızı oklar).

Abdominal Radyoloji

PS-104

KOLON KARSİNOM ŞÜPHESİ OLAN HASTADA POSTTRAVMATİK ABDOMİNAL VE TORASİK SPLENOZİS: BT BULGULARI

Ayşe Arı, Abidin Kılınçer, Fatih Ateş, Ahmet Baytok

Selçuk Üniversitesi Tıp Fakültesi Radyoloji Anabilim Dalı

Giriş-Amaç: Splenozis, dalak yaralanması veya splenektomi sonrası dalak dokusunun heterotopik ototransplantasyonu ve implantasyonu için kullanılır.Genelde insidental olarak saptanır, nadiren semptomatik olur(1). Farklı boyut ve şekillerde olmak üzere mezenter, periton ve omentum en sık görüldüğü bölgelerdir(2).Torasik splenozis, eş zamanlı dalak ve diyafram yaralanması sonucu görülen nadir bir durumdur(3).Biz bu sunumda inen kolonda splenik fleksura düzeyinde şüpheli kitlesi olan hastada torasik ve abdominal splenozis olgusunda bilgisayarlı tomografi (BT) bulgularını sunmayı amaçladık

Olgu Sunumu: 63 yaşında erkek hasta dış merkezden kolon karsinomu ön tanısıyla hastanemize başvurdu.Kolonoskopi yapılan ve biyopsi alınan hastaya metastaz taraması amacıyla kontrastlı toraks ve abdomen BT çekildi. Portal venöz faz abdomen BT 'sinde inen kolonda asimetrik duvar kalınlaşması ve komşuluğunda dalak lojunda multipl homojen noduler lezyonlar izlendi(Resim 1).Sol hemidiyaframda orta kesim posteriorda defektif görünüm , omental yağlı dokuların ve vasküler yapıların toraks boşluğuna herniasyonu mevcuttu(Resim 2).Toraks BT 'sinde paraoartik ve paraözefegeal alanda plevral tabanlı noduler lezyonlar izlendi(Resim 3). Hastada travmaya sekonder sol 6.kostada lateral kesimde eski deplase fraktüre ait kallus formasyonu gözlendi(Resim 4).Özgeçmişinde travma nedeniyle splenektomi öyküsü olduğu öğrenilen hastada mevcut klinik öykü ve radyolojik bulgular eşliğinde (dalağın normal lokalizasyonunda izlenememesi ,lojunda noduler implantlar, sol hemidiyafragmaki defekt , ve sol hemitoraksta plevral tabanlı implantların varlığı ile) olguda abdominal ve torasik splenozis tanısı düşünüldü.Hastada kolonik ansta izlenen duvar kalınlışmasının kolon segmentinin diyafram defekti ile yakın komşuluk göstermesi nedeniyle geçmişte bu defekte herniye olmasına sekonder öncelikle reaktif olarak değerlendirildi.Hastada patoloji sonucu aktif kronik inflamasyon olarak sonuçlandı.

Tartışma ve Sonuç: Dalak travması veya splenektomi sonrası dalak dokusunun heterotopik implantasyonu(splenozis), dalak rüptürü olan hastaların %67'sine varan bir oranda ortaya çıkan yaygın ancak teşhis edilemeyen bir durumdur(4). Splenozis odakları tek veya multipl olabilir ve dalak laserasyonu diyafram yırtığı ile ilişkiliyse periton boşluğu veya göğüs boyunca oluşabilir(5). İntrabdominal splenozis, genellikle cerrahi sırasında veya intrabdominal ekim ile travma sırasında meydana gelen ototransplantasyondan kaynaklanır(6). Torasik splenozis genellikle eş zamanlı diyafram rüptürü ve dalak rüptürünün bir sonucu olarak ortaya çıkan nispeten nadir bir durumdur ve dalak dokusunun genelde sol hemitoraksa visseral ya da paryetal plevraya transportu sonrası meydana gelir(1).

Splenik nodüllerin yerleşim yerlerine göre farklı ayırıcı tanılar düşünülebilir.Splenozisin ayırıcı tanıları arasında endometriozis, peritoneal mezotelyoma, renal neoplazmalar, abdominal lenfomalar,hepatik adenomlar ve peritoneal metastatik implantlar yer alır(4).Bizim olgumuzda da kolonda asimetrik duvar kalınlaşması olan hastada metastatik implant şüphesi mevcuttu.

Sonuç: Dalak rüptürü veya splenektomi öyküsü bilinen asemptomatik olgularda, batın veya toraks içerisinde tek veya multipl nodüler lezyon saptandığında, ayırıcı tanıda splenozis düşünülmesi gereksiz cerrahi müdahaleyi önleyeceğinden oldukça önemlidir.

Anahtar kelimeler: splenozis, splenik rüptür, splenektomi

Kaynaklar

1. Lake ST, Johnson PT, Kawamoto S, Hruban RH, Fishman EK. CT of splenosis: patterns and pitfalls. AJR Am J Roentgenol. 2012 Dec;199(6):W686-93. doi: 10.2214/AJR.11.7896. PMID: 23169741.
2. Huang AH, Shaffer K. (2006) Case 93: thoracic splenosis. Radiology Apr;239(1):293-6. (PMID: 16567490)
3. Normand JP, Rioux M, Dumont M, Bouchard G, Letourneau L. Thoracic splenosis after blunt trauma: frequency and imaging findings. AJR Am J Roentgenol. 1993 Oct;161(4):739-41. doi: 10.2214/ajr.161.4.8372748. PMID: 8372748.
4. Imbriaco M, Camera L, Manciuria A, Salvatore M. A case of multiple intra-abdominal splenosis with computed tomography and magnetic resonance imaging correlative findings. World J Gastroenterol. 2008 Mar 7;14(9):1453-5. doi: 10.3748/wjg.14.1453. PMID: 18322965; PMCID: PMC2693699.
5. Berman AJ, Zahalsky MP, Okon SA, Wagner JR. Distinguishing splenosis from renal masses using ferumoxide-enhanced magnetic resonance imaging. Urology. 2003 Oct;62(4):748. doi: 10.1016/s0090-4295(03)00509-0. PMID: 14550459.
6. Leong CW, Menon T, Rao S. Post-traumatic intrahepatic splenosis mimicking a neuroendocrine tumour. BMJ Case Rep. 2013;2013:bcr2012007885. Published 2013 Mar 6. doi:10.1136/bcr-2012-007885

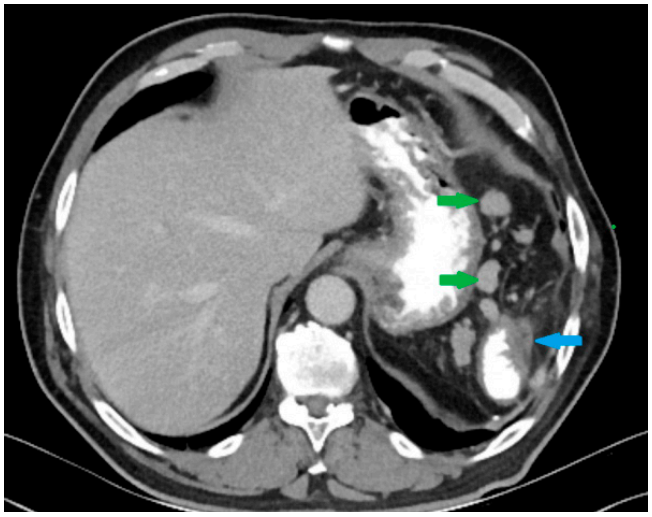

Resim 1. Kontrastlı abdomen BT,aksiyel kesit- portal venöz fazda splenik fleksurada asimetrik duvar kalınlaşması (mavi ok), splenozis lehine homojen kontrastlanan noduler lezyonlar(yeşil oklar).



Resim 2. Kontrastlı abdomen BT, koronal kesit- portal venöz fazda sol hemidiyafram orta kesimde defekt ve omental yağlı dokuların ve vaskuler yapıların toraks boşluğuna herniasyonu(mavi ok), milimetrik boyutta splenozis odakları(yeşil oklar).Ayrıca sol böbrekte parapelvik kistler ve alt pol kaliksinde milimetrik boyutta taş izlenmekte.

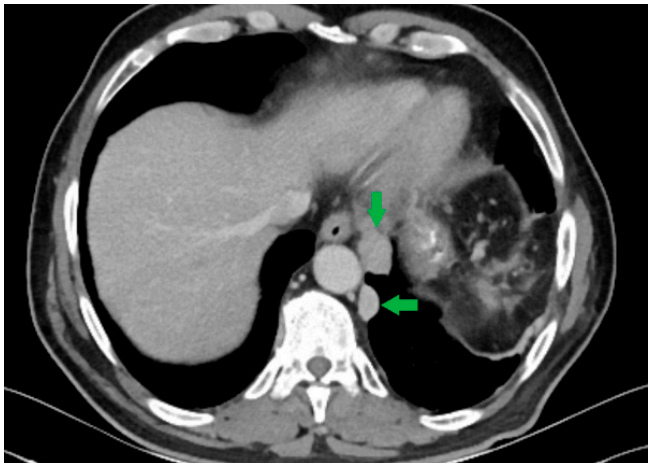

Resim 3. Kontrastlı toraks BT ,aksiyel kesit mediasten penceresinde paraortik ve paraözefageal alanda plevral tabanlı homojen kontrastlanan splenozis odakları(yeşil oklar).

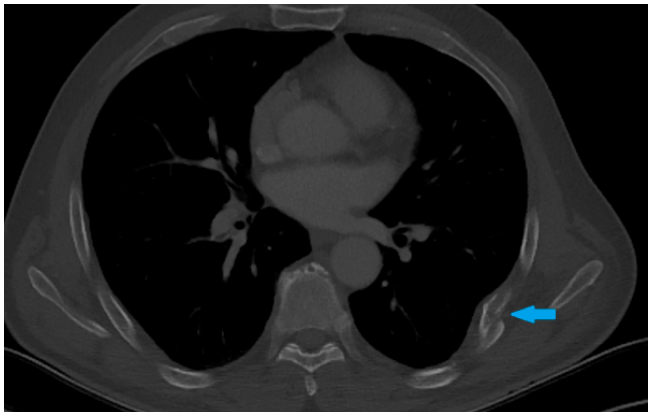

Resim 4 . Kontrastlı toraks BT ,aksiyel kesit kemik penceresinde sol 6. Kostada eski deplase fraktüre ait kallus formasyonu(mavi ok).

Meme Radyolojisi

PS-105

KONTRALATERAL GÖĞÜS DUVARINDA MÜSİNÖZ KARSİNOM İLE REKÜRRENS OLAN İNVAZİV DUKTAL KARSİNOM OLGU SUNUMU

Emine Meltem Kömürcü, Seda Aladağ Kurt, Yasemin Kayadibi, Gökçen Yıldız

İstanbul Üniversitesi Cerrahpaşa-cerrahpaşa Tıp Fakültesi Radyoloji Anabilim Dalı

Giriş ve Amaç: Meme kanseri kadınlarda en sık saptanan malignite olup tedavi sonrası takipte ikinci primer kanser gelişme riski %2-13 arasındadır (1,2). İkinci primer odak en sık kontralateral memede tanımlanmıştır (3). Olgu sunumumuzda bilgimiz dahilinde daha önce literatürde belirtilmemiş olan kontralateral göğüs duvarında ortaya çıkan ikinci primer müsinöz meme kanserini sunmayı amaçladık.

Olgu Sunumu: 36 yaşında kadın hasta sağ memede şişlik ve ağrı şikayeti ile başvurdu. 10 yıl önce multisentrik invaziv duktal karsinom tanılı hastada modifiye radikal mastektomiyi takiben kemoradyoterapi ile tam kür sağlandığı öğrenildi. Hastanın sağ göğsünde şişlik tanımlaması üzerine memede yer kaplayıcı lezyon ekartasyonu amacıyla gerçekleştirilen mammografi ve US tetkiklerinde spesifik bulguya rastlanmadı. Hastanın göğüs ağrısı tariflemesi üzerine elde olunan PA akciğer grafisinde sağ akciğer orta zonu ile süperpoze düzgün sınırlı dansite artışı saptandı. PET-BT'de sağ hemitoraks anterior duvarında 4. kosta anterior yayını destrükte ederek 3.-4. interkostal aralığı tamamen dolduran, 6,5x4 cm boyutlarında, hafif FDG tutulumu gösteren kitle lezyonu izlendi. Dinamik meme MRG'de solda

göğüs ön duvarı, operasyon loju ve sağ memede patoloji saptanmazken sağda 4. kot anterior yayı ile pektoralis minör kasını içine alan, Rotter boşluğunu doldurarak intratorasik mesafeye uzanan T1 ağırlıklı görüntülerde heterojen, T2 ağırlıklı görüntülerde belirgin hiperintens kitlesel lezyon izlendi. Kalın iğne biyopsi sonucu müsinöz meme karsinomu olarak raporlanan kitlenin FDG tutulumunun belirgin olmaması ve yüksek T2 sinyal özelliği tanıyı destekler nitelikteydi. Olgu 11 kür kemoterapi sonrasında sağ torakotomi ile parsiyel göğüs duvarı rezeksiyonu yapılarak tedavi edildi.

Tartışma ve Sonuç: Meme kanseri lokorejyonel ya da ikinci primer kanser olarak rekürrens gösterebilir. İkinci primer kanser, ilk kanser tanısından en az 3 ay sonra farklı morfoloji ve lokalizasyonda gelişen tümör olarak tanımlanmaktadır. İkinci primer odak %95 sıklıkta kontralateral memede ortaya çıkmaktadır (3). Çoğunlukla primer meme kanseri ile aynı histopatolojik türde gelişen ikinci primer odağın farklı bir subtipte de ortaya çıkabileceği literatürde bildirilmiştir (6).

İkinci primer kanser için genç yaş, aile öyküsü, obezite, sigara içiciliği, hipertansiyon, BRCA mutasyonu, primer tümörün hormon reseptörlerinin negatif olması, HER2 pozitifliği, sistemik hormonoterapi almamış olmak risk faktörleri arasındadır (1,7-10). Olgumuzda yaş dışında bilinen risk faktörü bulunmamaktaydı. Sol modifiye radikal mastektomi sonrası 10 yıllık takipte stabil izlenen olgumuzda ikinci primer odağın nadir histopatolojik subtiplerden biri olan müsinöz meme kanseri kontralateral göğüs duvarında ortaya çıkması oldukça sıradışı kabul edilebilir. Literatürde kontralateral memede primer tümörden farklı histopatolojik subtipte ikinci primer meme kanseri bildirilmekle birlikte (6,11) kontralateral göğüs duvarında müsinöz meme kanseri subtipinde bir olguya rastlamadık. Nadiren meme kanseri meme dışı lokalizasyonlarda gelişebilir ancak literatürde örnekleri ektopik meme dokusu ile sınırlıdır (12-14).

Olgumuzda kontralateral göğüs duvarında müsinöz kanser ile ortaya çıkan ikinci primer meme kanserini vurgulamaktayız. Memede patolojik bulgu saptanmasa bile kişisel kanser öykülü hastalarda olgumuzda olduğu gibi şişlik dahil her bulgu önemsenmeli ve dikkatle incelenmelidir.

Anahtar kelimeler: Meme kanseri, İkinci primer, Rekürrens,

Kaynaklar

1. Raymond JS, Hogue CJ. Multiple primary tumours in women following breast cancer, 1973-2000. British journal of cancer 2006;94:1745-50.
2. Soerjomataram I, Louwman WJ, de Vries E, Lemmens VE, Klokman WJ, Coebergh JW. Primary malignancy after primary female breast cancer in the South of the Netherlands, 1972-2001. Breast cancer research and treatment 2005;93:91-5.
3. Liu Y, Dong C, Chen L. The clinicopathological features of second primary cancer in patients with prior breast cancer. Medicine 2017;96:e6675.
4. Panet-Raymond V, Truong PT, McDonald RE et al. True recurrence versus new primary: an analysis of ipsilateral breast tumor recurrences after breast-conserving therapy. International journal of radiation oncology, biology, physics 2011;81:409-17.
5. Vichapat V, Garmo H, Holmberg L et al. Prognosis of metachronous contralateral breast cancer: importance of stage, age and interval time between the two diagnoses. Breast cancer research and treatment 2011;130:609-18.
6. Kim H, Lee H, Choi DH et al. Distribution of tumor subtypes in bilateral breast cancer: Comparison between synchronous and metachronous cancer. Asia-Pacific journal of clinical oncology 2020.
7. Trentham-Dietz A, Newcomb PA, Nichols HB, Hampton JM. Breast cancer risk factors and second primary malignancies among women with breast cancer. Breast cancer research and treatment 2007;105:195-207.
8. Sánchez L, Lana A, Hidalgo A et al. Risk factors for second primary tumours in breast cancer survivors. European journal of cancer prevention : the official journal of the European Cancer Prevention Organisation (ECP) 2008;17:406-13.
9. Molina-Montes E, Pérez-Nevot B, Pollán M, Sánchez-Cantalejo E, Espín J, Sánchez MJ. Cumulative risk of second primary contralateral breast cancer in BRCA1/BRCA2 mutation carriers with a first breast cancer: A systematic review and meta-analysis. Breast (Edinburgh, Scotland) 2014;23:721-42.
10. Marcheselli R, Marcheselli L, Cortesi L et al. Risk of Second Primary Malignancy in Breast Cancer Survivors: A Nested Population-Based Case-Control Study. Journal of breast cancer 2015;18:378-85.
11. Singla A, Kaur N, Walia DS, Singla D. Bilateral Metachronous Breast Carcinoma: A Rare Case Report. International journal of applied & basic medical research 2018;8:126-128.
12. Fachinetti A, Chiappa C, Arlant V et al. Metachronous bilateral ectopic breast carcinoma: a case report. Gland surgery 2018;7:234-238.
13. Chung-Park M, Zheng Liu C, Giampoli EJ, Emery JD, Shalodi A. Mucinous adenocarcinoma of ectopic breast tissue of the vulva. Archives of pathology & laboratory medicine 2002;126:1216-8.
14. Intra M, Maggioni A, Sonzogni A et al. A rare association of synchronous intraductal carcinoma of the breast and invasive carcinoma of ectopic breast tissue of the vulva: case report and literature review. International journal of gynecological cancer : official journal of the International Gynecological Cancer Society 2006;16 Suppl 1:428-33.

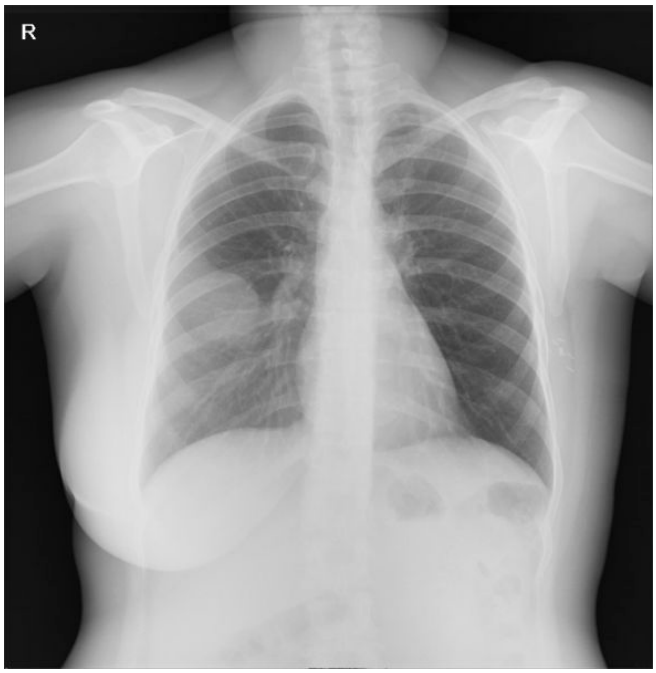

Resim 1. PA Akciğer Grafisi. Sağ akciğer orta zonda medialde düzgün sınırlı, diğer kesimlerde sınır özellikleri net seçilemeyen dansite artışı

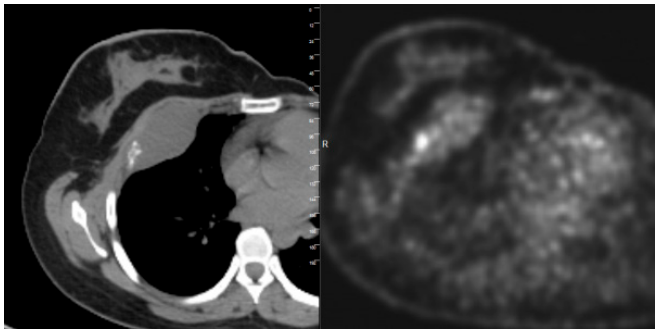

Resim 2. PET BT. Sağ hemitoraks anterior duvarında 4. kosta anterior yayını destrükte ederek 3.-4. interkostal aralığı tamamen dolduran 6,5x4 cm boyutlarında suv max 3,3 ölçülen hafif FDG tutulumu gösteren kitle lezyonu

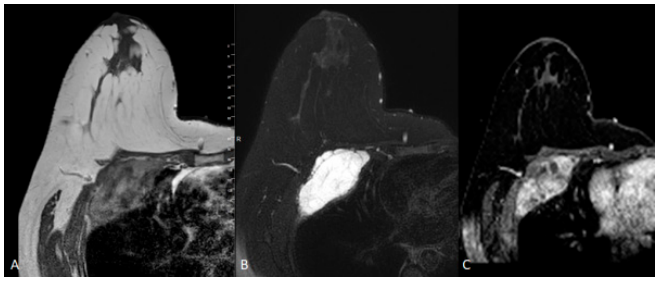

Resim 3. Kontrastlı Dinamik Meme MR. Sağ hemitoraks anterior duvarında 4 kosta anterior yayını destrükte eden, posteriorda intratorasik mesafeye uzanan ve anteriorda pektoralis minör kas planlarını içine alarak Rotter boşluğunu dolduran T1 ağırlıklı serilerde (A) heterojen intensitede, T2 ağırlıklı serilerde (B) belirgin hiperintens kitlesel lezyon. Kontrastlı serilerde (C) ise tariflenen lezyonda yoğun heterojen kontrastlanma dikkat çekmektedir.

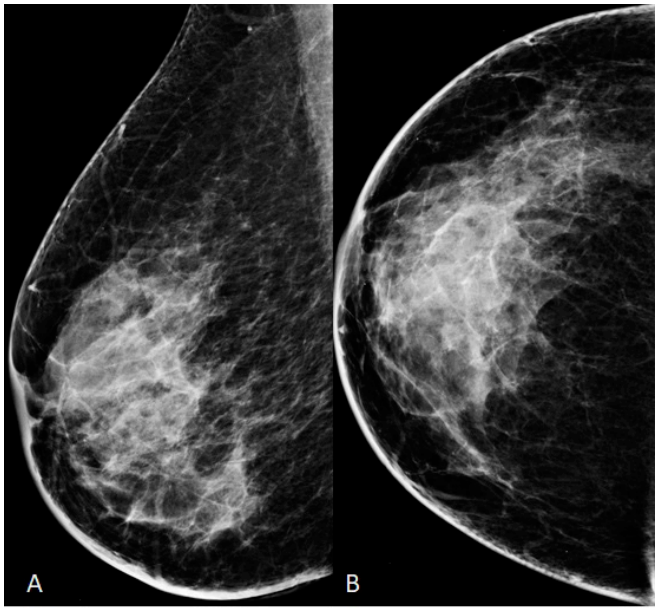

Resim 4. Mamografi, MLO grafi (A) ve CC grafi (B). Tip C parankim paterni gösteren normal sınırlarda mamografi

Girişimsel Radyoloji

PS-107

KAROTİS STENTLEME SONRASI TAKİPTE GELİŞEN STENT İÇİ DARLIK VE ENDOVASKÜLER TEDAVİSİ: 2 OLGU

Anıl Çolaklar, Emre Can Çelebioğlu, Mehmet Sadık Bilgiç

Ankara Üniversitesi Tıp Fakültesi Radyoloji Anabilim Dalı

Giriş ve Amaç: Orta-ciddi derecede karotis stenozları tüm iskemik inmelerin yaklaşık %10'undan sorumludur [1]. Karotis stenozu saptanan semptomatik olgularda, karotis endarterektomi (KEA) optimal tedavi yöntemi olarak uygulanmaktadır [2]. Diğer yandan KEA açısından yüksek riskli hastalarda karotis arter stentleme (KAS) güvenli ve etkili bir tedavi yöntemidir [2]. KEA sonrası gelişen darlıkların tedavisinde KAS etkinliği bilinmektedir; ancak KAS sonrası gelişen darlıklarda optimal tedavi yaklaşımı belirlenmemiştir [3-5]. Amacımız, son 1 yılda karşılaştığımız 2 olgu üzerinden karotis darlıklarının endovasküler tedavisini takiben uzun ve kısa dönemde görülebilen restenozlarının tedavisinde endovasküler yöntemler ile başarılı sonuçlar alınabileceğine örnekler vermektir.

Olgu 1: 73 yaşında aterosklerotik koroner ve periferik arter hastalığı tanıları bulunan kadın hastada KAS tedavisi sonrası 8. yılda yapılan kontrol anjiyografide var olan stent içerisinde >%50 darlık saptandı. Hastanın var olan stenti içinde gelişen darlık yeniden KAS ile tedavi edildi.

Olgu 2: 61 yaşında aterosklerotik koroner arter hastalığı ve tip 2 diyabet tanıları bulunan erkek hastada KAS tedavisini takiben 6. ayda yapılan kontrol Doppler US incelemede intimal hiperplazi saptandı. 1. yılda yapılan kontrol Doppler US incelemede ise stent içerisinde anlamlı darlığa işaret eden hız artışı saptandı. Yapılan kontrol anjiyografide % 63 oranında darlık doğrulandı ve takiben stent içi darlık balon anjioplasti (PTA) ile tedavi edildi.

Tartışma: Primer karotid arter stenozu, KEA ya da KAS ile başarılı bir şekilde tedavi edilebilmektedir [6]. Ancak her iki tedaviyi takiben restenozla karşılaşılabilmekte, bu durum da tekrarlayan girişimler gerektirebilmektedir [7]. KAS sonrası karotid arter restenozu insidansı literatürde %3.5-4.9 olarak bildirilmiştir [8]. KAS sonrası izlenen karotid arter restenozlarının tedavisine yönelik genel kabul görmüş bir tedavi yaklaşımı bulunmaması, hekimleri bireysel kararlar almaya itmektedir [3, 7-9]. Bu konuda nesnel kılavuzların oluşturulabilmesi için geniş olgu serilerine dayalı randomize kontrollü çalışmalara ihtiyaç duyulmaktadır.

Sonuç: KAS sonrası gelişen stent içi darlıkların tedavisinde uygulanacak ideal yöntem literatürdeki metadolojik heterojenite nedeniyle net olarak belirlenememiştir. Buna rağmen KAS sonrasında gelişen restenozlar, deneyimli merkezlerde endovasküler yöntemler ile başarılı bir şekilde tedavi edilebilir.

Anahtar kelimeler: carotid arteries, stenosis, angioplasty, stents

Kaynaklar

1. Abbott AL, Paraskevas KI, Kakkos SK, Golledge J, Eckstein HH, Diaz-Sandoval LJ, et al. Systematic Review of Guidelines for the Management of Asymptomatic and Symptomatic Carotid Stenosis. Stroke. 2015;46(11):3288-3301.
2. Chakhtoura EY, Hobson RW, 2nd, Goldstein J, Simonian GT, Lal BK, Haser PB, et al. In-stent restenosis after carotid angioplasty-stenting: incidence and management. J Vasc Surg. 2001;33(2):220-225; discussion 225-226.
3. Pourier VE, de Borst GJ. Technical options for treatment of in-stent restenosis after carotid artery stenting. J Vasc Surg. 2016;64(5):1486-1496.
4. Reimers B, Tübler T, de Donato G, Della Barbera M, Cernetti C, Schlüter M, et al. Endovascular treatment of in-stent restenosis after carotid artery stenting: immediate and midterm results. J Endovasc Ther. 2006;13(4):429-435.
5. Stilo F, Montelione N, Calandrelli R, Distefano M, Spinelli F, Di Lazzaro V, et al. The management of carotid restenosis: a comprehensive review. Ann Transl Med. 2020;8(19):1272.
6. Wangqin R, Krafft PR, Piper K, Kumar J, Xu K, Mokin M, et al. Management of De Novo Carotid Stenosis and Postintervention Restenosis-Carotid Endarterectomy Versus Carotid Artery Stenting-a Review of Literature. Transl Stroke Res. 2019;10(5):460-474.
7. Guo Z, Liu C, Huang K, Yu N, Peng M, Starnes BW, et al. Meta-analysis of redo stenting versus endarterectomy for in-stent stenosis after carotid artery stenting. J Vasc Surg. 2021;73(4):1282-1289.
8. Setacci C, de Donato G, Setacci F, Pieraccini M, Cappelli A, Trovato RA, et al. In-stent restenosis after carotid angioplasty and stenting: a challenge for the vascular surgeon. Eur J Vasc Endovasc Surg. 2005;29(6):601-607.
9. Wholey MH, Wholey M, Mathias K, Roubin GS, Diethrich EB, Henry M, et al. Global experience in cervical carotid artery stent placement. Catheter Cardiovasc Interv. 2000;50(2):160-167.

İKA'da stent içi darlık görülmektedir.

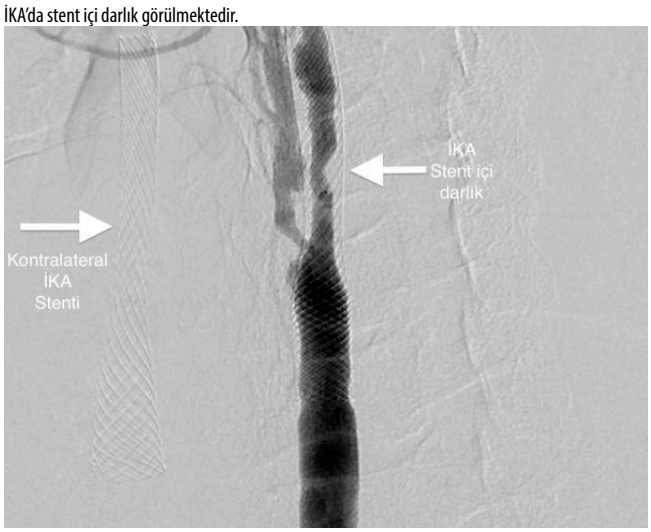

Stent içi restenoz tedavisi amacıyla rekürren stentleme (B) ve balon anjiyoplasti (C) uygulanmıştır.

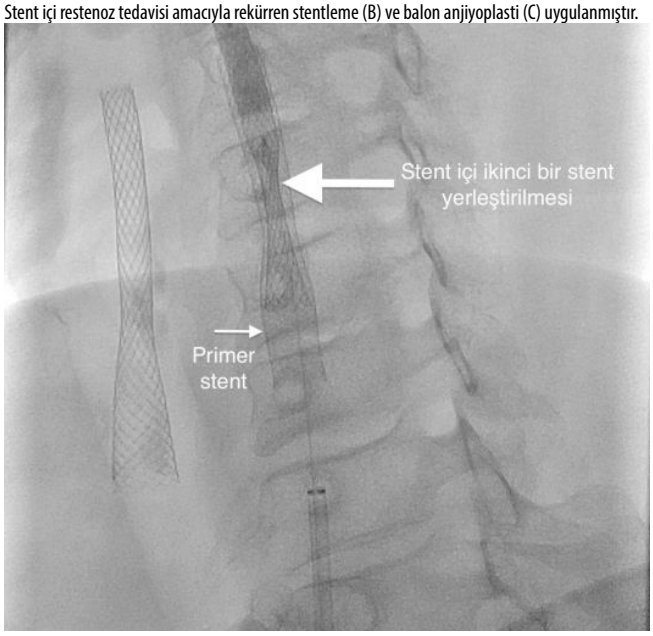

Stent içi restenoz tedavisi amacıyla rekürren stentleme (B) ve balon anjiyoplasti (C) uygulanmıştır.

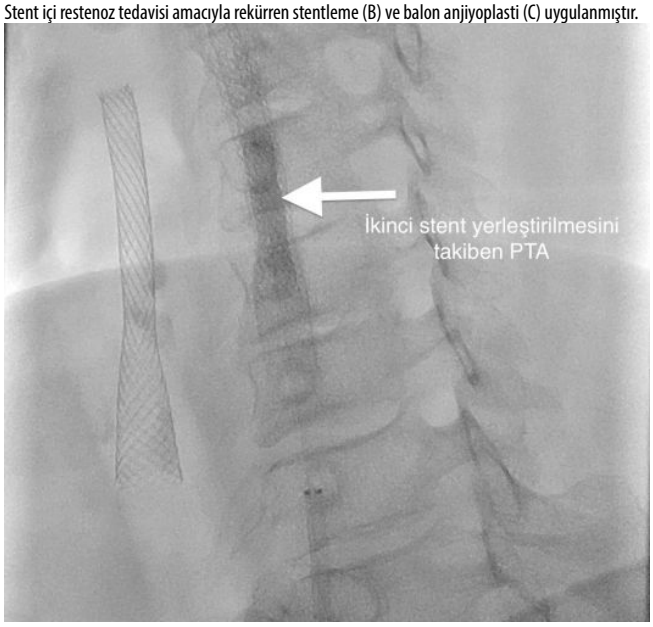

Yapılan kontrol anjiyografide darlığın büyük oranda giderildiği görülmektedir.

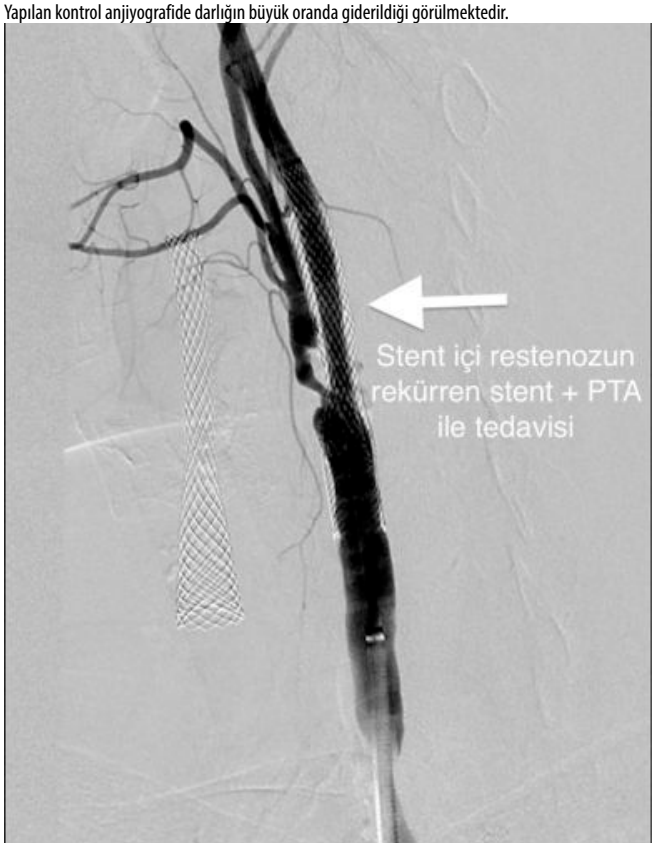

İKA'da %63 oranında stent içi darlık görülmektedir.



İKA'da %63 oranında stent içi darlık görülmektedir.



Stent içi restenoz tedavisi amacıyla rekürren balon anjiyoplasti uygulanmıştır.

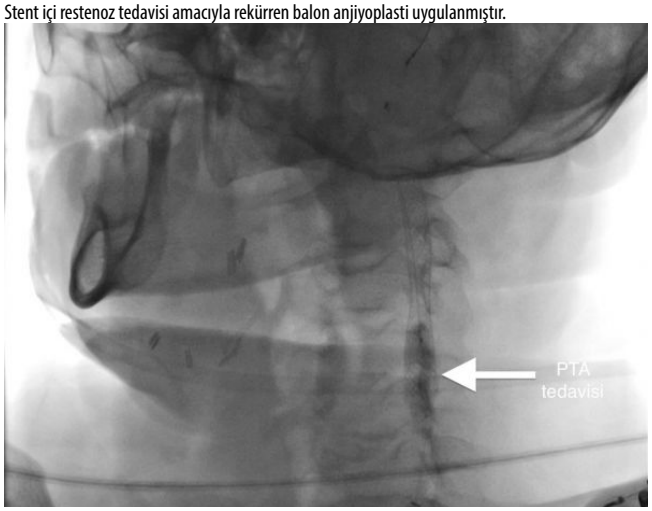

Yapılan kontrol anjiyografide darlığın büyük oranda giderildiği (<%30) görülmektedir.

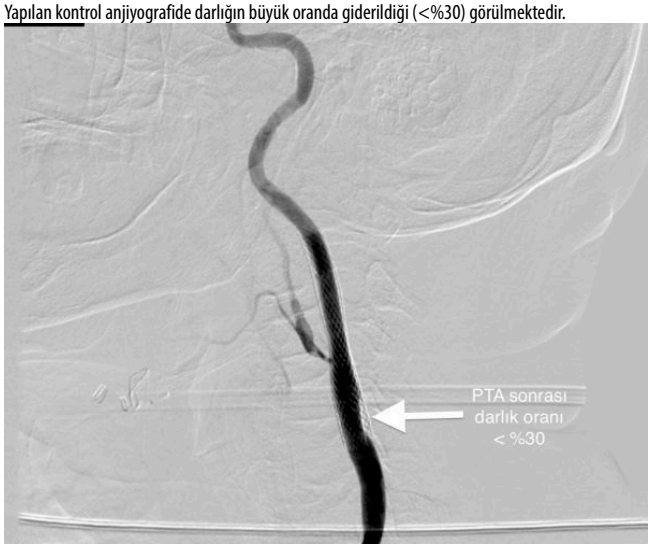

Toraks Radyolojisi

PS-108

İNSİDENTAL PLEVRAL LİPOM OLGUSU; BİLGİSAYARLI TOMOGRAFİ BULGULARI

Ramazan Orkun Önder, Tümay Bekçi, Serdar Aslan, Alptekin Tosun, İsmet Miraç Çakır, Erdem Yüzüak, Hüseyin Balcı, Ömer Görgel, Uluhan Eryürük, Emrah Sülün

Giresun Üniversitesi Tıp Fakültesi Radyoloji Ana Bilim Dalı

Giriş-Amaç: Lipomlar, matür yağ dokusu ve bazen de fibröz stroma içeren benign mezenkimal tümörlerdir. Sıklıkla cilt altı yağ dokusunda yerleşirler. Toraksta lipomlar nadir görülür ve mediastinal, parankimal veya endobronşial yerleşimli olabilirler. Plevral lipomlar ise oldukça nadirdir (1). Bu bildiride insidental olarak tespit edilen nadir bir plevral lipom olgusunun Bilgisayarlı Tomografi (BT) bulgularını sunmayı amaçladık.

Olgu: 58 yaşındaki erkek hasta göğüste yanma, hırıltılı solunum ve balgam şikayetleriyle hastanemize başvurması üzerine posteroanterior (PA) akciğer grafisi ve Toraks BT planlandı. PA akciğer grafisinde; sağ akciğer orta lateral bölgede radyoopak bir lezyon izlendi (Resim-A). Toraks BT'de; Sağ akciğer üst lob lateralde subplevral alandan akciğer parankimine doğru uzanım gösteren iç yapısının dansitesi ortalama -111 Hounsfield unit (HU) ölçülen hipodens yağ dansitesinde yer kaplayıcı lezyon izlendi (Resim-B, C, D).

Tartışma: Plevral lipomlar, parietal plevranın submezotelyal tabakasından köken alan ve subplevral, plevral ve ekstraplevral aralığa uzanan benign yumuşak doku tümörleridir. Yavaş büyüme gösterirler. Plevral lipomlar, olgumuzda da olduğu gibi, sıklıkla soliterdir. Her iki hemitoraksı eşit sıklıkta tutar. Cinsiyet farklılığı gözetmez. Genellikle 40-60 yaşları arasında tanı alır. Plevral lipomu olan hastaların büyük kısmı asemptomatik olup lezyonlar sıklıkla radyografide insidental olarak saptanır. Oluşabilecek semptomlar arasında sırt ağrısı, göğüste dolgunluk hissi, prodüktif olmayan öksürük ve efor dispnesi yer alır (2,3). Plevral lipomlar direkt radyografide yumuşak doku dansitesinde lezyonlar olarak görülür ve büyük boyutlara ulaşabilirler. BT'de homojen yağ dansitesinde lezyonlar olarak görülür ve dansitesi -50 ile -150 HU arasında değişir. BT incelemeler, dansite ölçümleri ile lezyonların tanınmasında olanak sağlamaktadır (4).

Sonuç: Lipomlar nadir de olsa plevral kaynaklı olabilirler. Tanıda akciğerdeki malign lezyonlardan ayrımında BT bulguları oldukça faydalıdır.

Anahtar kelimeler: İnsidental, Plevral, Lipom, Bilgisayarlı, Tomografi

Kaynaklar

1. Politis J, Funahashi A, Gehlsen JA, DeCock D, Stengel BF, Choi H. Intrathoracic lipomas. Report of three cases and review of the literature with emphasis on endobronchial lipoma. J Thorac Cardiovasc Surg 1979; 77:550–6.
2. Gaerte SC, Meyer CA, Winer-Muram HT, Tarver RD, Conces DJ Jr. Fat-containing lesions of the chest. Radiographics 2002; 22:61–78.
3. Tateishi U, Gladish GW, Kusumoto M, Hasegawa T, Yokoyama R, Tsuchiya R, et al. Chest wall tumours: radiologic findings and pathologic correlation Part 1. Benign tumours. Radiographics 2003; 23:1477–90.
4. Zidane A, Atoini F, Arsalane A, Traibi A, Hammoumi M, Ouariachi F, et al. Parietal pleura lipoma: a rare intrathoracic tumor. Gen Thorac Cardiovasc Surg 2011; 59:363–6.

Sağ akciğer orta lateral bölgede radyoopak bir lezyon izlendi.

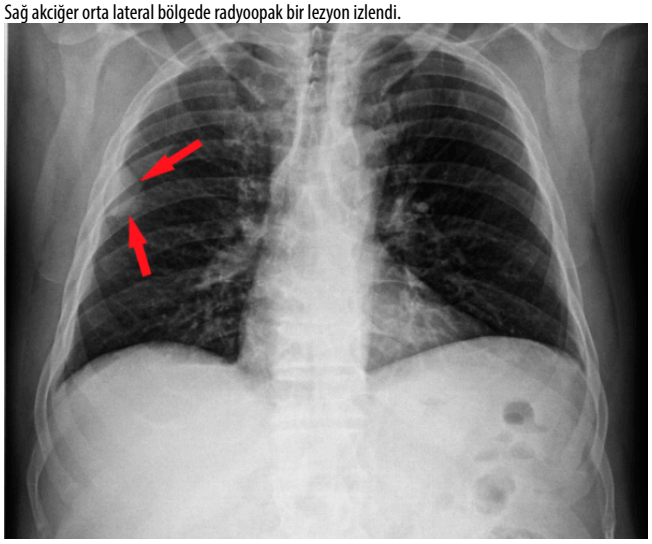

Sağ akciğer üst lob lateralde subplevral alandan akciğer parankimine doğru uzanım gösteren iç yapısının dansitesi ortalama -111 Hounsfield unit (HU) ölçülen hipodens yağ dansitesinde yer kaplayıcı lezyon izlendi.

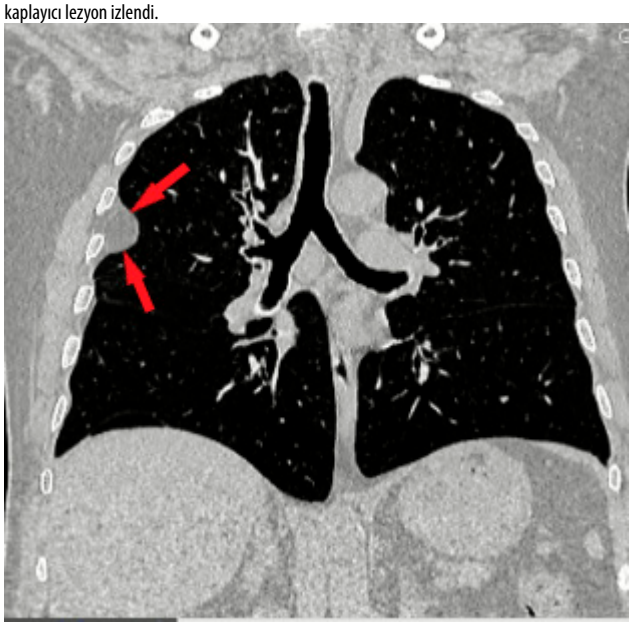

Sağ akciğer üst lob lateralde subplevral alandan akciğer parankimine doğru uzanım gösteren iç yapısının dansitesi ortalama -111 Hounsfield unit (HU) ölçülen hipodens yağ dansitesinde yer kaplayıcı lezyon izlendi.

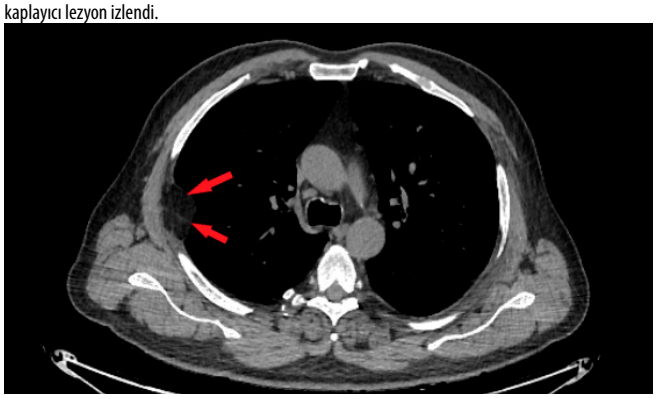

Sağ akciğer üst lob lateralde subplevral alandan akciğer parankimine doğru uzanım gösteren iç yapısının dansitesi ortalama -111 Hounsfield unit (HU) ölçülen hipodens yağ dansitesinde yer kaplayıcı lezyon izlendi.

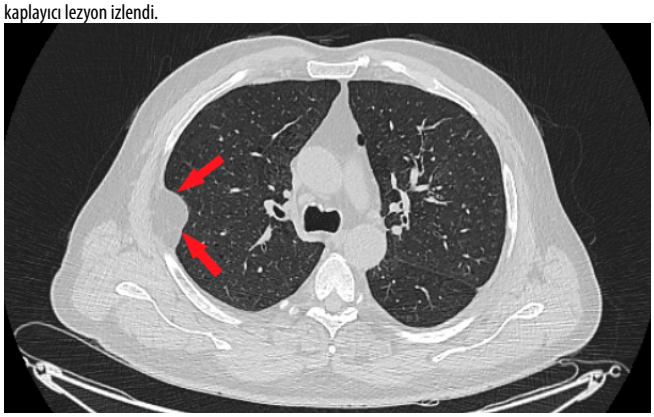

Abdominal Radyoloji

PS-109

İNKONTİNANS, KONSTİPASYON VE SAKRAL AĞRI İLE PREZENTE OLAN REKTAL GİST

Mehmet İcin, Bircan Alan, Safiye Gürel

Bolu Abant İzzet Baysal Üniversitesi İzzet Baysal Eğitim ve Araştırma Hastanesi

Amaç-Giriş: Cajal'ın interstisyel hücrelerinden kaynaklanan gastrointestinal stromal tümörler (GIST'ler), gastrointestinal sistemin en yaygın mezenkimal neoplazmlarıdır. Bir tirozin kinaz büyüme faktörü reseptörü olan ve onları diğer mezenkimal neoplazmlardan ayıran ve CD117 inhibitör tedavisinin uygunluğunu belirleyen CD117 (KIT) ekspresyonları ile tanımlanırlar. Gastrointestinal sistem boyunca, GIST'ler en sık midede (%60-70), ardından ince bağırsakta (%20 -25) ortaya çıkar, ancak rektumdaki GIST'ler oldukça nadirdir (%5) (1).

GIST'lerin tüm malign rektal tümörlerin %0,6'sını oluşturduğu bildirilmiştir. Endofitik ve ekzofitik komponenti olabilen GİST'lerde hastaların semptomları genellikle tümör lokalizasyonuna ve boyutuna bağlı olarak değişmektedir. Küçük lezyonlar sessiz seyredebilir, daha büyük lezyonlar rektal kanama ve kabızlık ile kendini gösterebilir (2).

Bu olguda sakrum bölgesinde ağrı, inkontinans ve konspitasyon şikayeti ile başvuran rektal GİST vakasını sunmayı amaçladık.

Olgu: 55 yaş erkek hasta, sakral bölgede ağrı şikayeti nedeniyle genel cerrahi polikliniğe başvurusunda, 6-7 ay önce aynı seviyeden kalça üstüne düşme sonrasında ağrılarının başladığını ifade etmiştir. Ağrıları ile eş zamanlı olarak idrar kaçırma ve konstipasyon şikayetlerinin olduğunu belirtmiştir.

Hastanın fizik muyenesinde inguinal bölgede yanık skarı, geçirilmiş sol inguinal herniye bağlı operasyon skarı, rektal tuşede diz dirsek pozisyonunda anal saate göre 10-11 hizasında anal girimden yaklaşık 4 cm mesafede yaklaşık 3 cm çapında bombe, düzgün yüzeyli şişlik tespit edilmiş. Hastadan rektum kanseri evreleme protokollü MRG tetkiki istenmiştir.

Hastanın elde olunan MRG tetkikinde distal rektumda, posterior ve lateral duvardan kaynaklanan, belirgin olarak egzofitik uzanım gösteren , retrorektal alana ve sol iskiorektal fossaya uzanan, T2A'da heterojen hiperintens kistik-nekrotik alanlar barındıran, DAG'de heterojen tarzda difüzyon kısıtlılığı olan, kontrast sonrası serilerde heterojen kontrastlanan kitle izlenmiştir (Resim1-6).

Hastaya very low anterior rezeksiyon, koloanal anastomoz operasyonu yapılmış ve kitlenin histopatolojik sonucu GIST olarak raporlanmıştır.

Tartışma: Perirektal adenopatisi olmayan, geniş, iyi sınırlı baskın olarak egzofitik uzanımlı anorektal kitlesi olan bir hastada ön tanı olarak gastrointestinal stromal tümör düşünülmelidir.

Rektal GIST'lerin ayırıcı tanısında epitelyal neoplazmalar, lenfoma veya karsinoidler olup görüntüleme özelliklerinde benzerlik olabilir. Rektal GİST'ler bu tümörlerden iyi sınırlı, belirgin ekstraluminal yerleşim ve çevreleyen lenfadenopatinin olmaması ile ayırt edilebilir. Rektal GIST'in büyük boyutuna rağmen bağırsak lümeninde daralmanın olmaması, lümen tıkanıklığı eğilimi olan çoğu adenokarsinom vakasından ayırt ettirebilir. Düzgün sınırlı olması bu tümörlerin malign epitelyal neoplazmlardan ayırt edilmesini sağlayan bir özelliktir. Kistik değişiklik, kanama ve kalsifikasyon gibi tümör içi dejenerasyon belirtileri, lenfomadan ayırıcı tanısını sağlamaktadır (1).

MRG, tümör orijini belirlemede, komşu yapılarla uzaysal ilişkiyi ve invazyonu tanımlamada ve pelvik taban cerrahi anatomisinin ana hatlarını belirlemede önemlidir.

Rektal GIST'ler nadir olarak görülürler ve radyolojik olarak tanı konulması tedavi yönetimini belirlemede yol göstericidir.

Anahtar kelimeler: Rektal GİST, MRG, İnkontinans, Sakral ağrı

Kaynaklar

1) Jiang ZX, Zhang SJ, Peng WJ, Yu BH. Rectal gastrointestinal stromal tumors: imaging features with clinical and pathological correlation. World J Gastroenterol. 2013;19(20):3108–3116. doi:10.3748/wjg.v19.i20.3108
2) Koch MR, Jagannathan JP, Shinagare AB, et al Imaging features of primary anorectal gastrointestinal stromal tumors with clinical and pathologic correlation. Cancer Imaging 2012;12:557–65.doi:10.1102/1470-7330.2012.0048

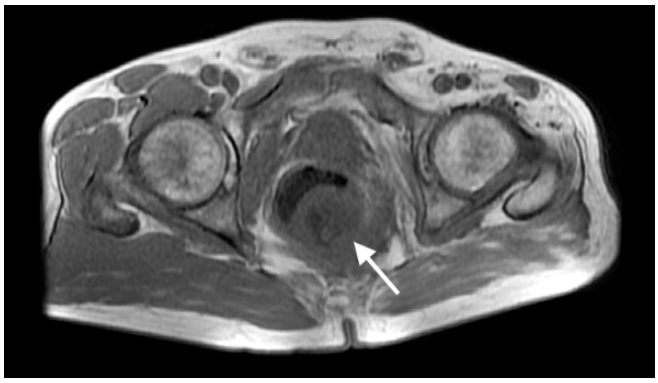

Resim 1. Aksiyel T1A görüntüde, kitle heterojen yapıda ve kas planları ile eş izointensitede

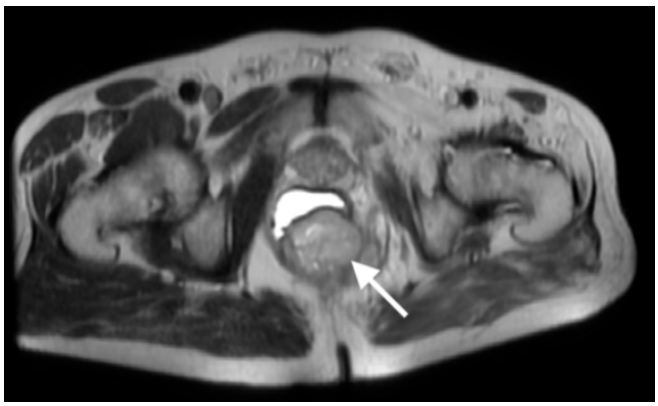

Resim 2. Aksiyel T2A görüntüde rektum distalindeki heterojen, hiperintens izlenen kitle



Resim 3. Sagittal T2A görüntüde rektumu anteriora doğru yaylandıran heterojen, hiperintens izlenen kitle

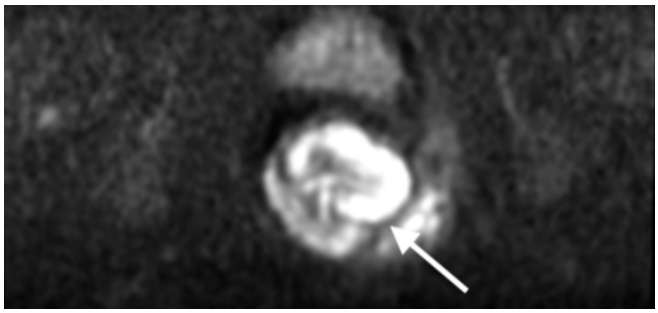

Resim 4. DWI'da kitledeki hiperintensite

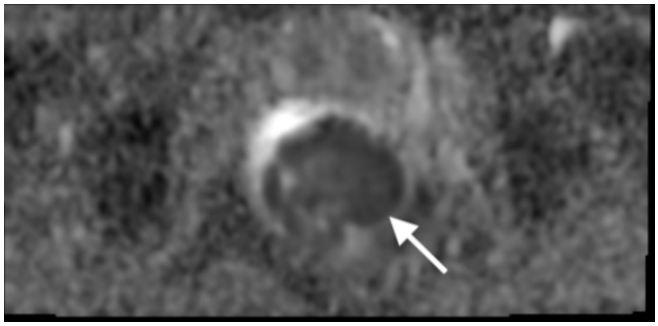

Resim 5. ADC'de rektal GIST'deki Difüzyon Kısıtlılığı

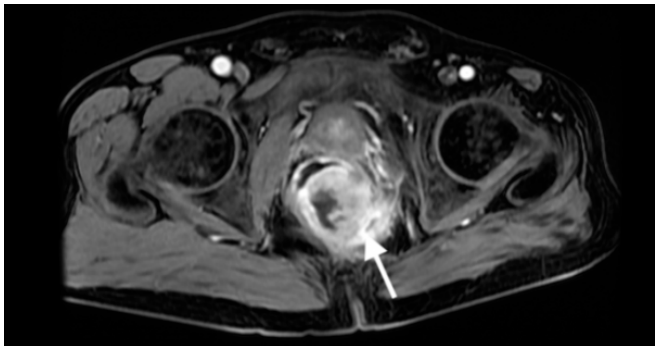

Resim 6. IVKMES sonrasında Rekal GİST'de heterojen kontrast tutulumu

Toraks Radyolojisi

PS-111

COVID-19 ÇOK NADİR KOMPLİKASYONU; PULMONER VEN TROMBOZU

Mustafa Koç

Fırat Üniversitesi Tıp Fakültesi Radyoloji Anabilim Dalı

Giriş ve Amaç: Koronavirüs hakkında yapılan çalışmalar arttıkça ortaya yeni bulgular çıkmaktadır. Bunlardan birisi de Covid-19 tanısı olan hastalarda, akciğerde pıhtı oluşumuna eğilimin diğer enfeksiyonlara göre daha sık görülmesidir (1). Özellikle hastalığı ağır geçiren ve solunum sıkıntısı olanlarda, yoğun bakımda yatan hastalarda emboli oluşma riski daha fazladır (2). Pulmoner ven trombozu (PVT), en sık akciğer kanserli hastalarda ve akciğer cerrahisi sonrasında görülür. Bu yazıda Covid-19 tanısı alan ve 4 ay sonra PVT saptanan olgunun Bilgisayarlı Tomografi (BT) bulguları sunuldu.

Olgu Sunumu: 44 yaşında erkek hasta göğüs ağrısı, nefes darlığı, öksürük şikâyetleri ile kliniğe başvurdu. Özgeçmişinde 4 ay önce Covid-19 tanısı aldığı ve tedavi olduğu öğrenildi. Hastanın kontrol amaçlı çekilen kontrastlı toraks BT tetkikinde; sağ pulmoner vende 10x8 mm boyutta, hipodens trombüs izlendi (Resim 1a-c). Klinik ve laboratuvar bulgularında, geçirilmiş Covid-19 hastalığı haricinde venöz trombozu açıklayacak bulgu olmadığından, mevcut PVT Covid-19 a sekonder düşünüldü. Hastaya trombolitik tedavi başlanarak takip ve kontrol programına alındı.

Tartışma ve Sonuç: Covid-19 basit bir soğuk algınlığından ciddi solunum yetmezliği gibi hayatı tehdit eden ciddi hastalıklara kadar, pek çok hastalığa yol açabilir. Bazı çalışmalarda hastaların % 20' sinde pulmoner emboli olduğu tespit edilmiştir (1). Akciğerde oluşan emboli ilk hastalıkla beraber ortaya çıkabileceği gibi, hastanede yatarken, bazen de taburcu olduktan sonra ortaya çıkmaktadır (2). Pulmoner emboli akciğer arterlerinin ani tıkanması sonucu ortaya çıkan ve hayatı tehdit edebilen önemli bir hastalıktır. Bu tıkanma genellikle bacaktaki bir toplardamardan gelen bir trombüs nedeniyle gelişir. PVT ise, dispne, öksürük, göğüs ağrısı, hemoptizi ve solunum yetmezliği ile ortaya çıkabilen nadir bir durumdur. Sistemik arter embolisine neden olabilir. Felç, böbrekte infark ve ekstremite iskemisi gibi komplikasyonlara neden olabilir (3). Covid- 19 kaynaklı PVT oldukça nadir bildirilmiştir (4).

Anahtar kelimeler: Covid- 19, Akciğer, Pulmoner ven, Bilgisayarlı Tomografi

Kaynaklar

1. Bompard F, Monnier H, Saab I, Tordjman M, et al. Pulmonary embolism in patients with COVID-19 pneumonia. Eur Respir J 2020; 56(1):2001365.
2. Middeldorp S, Coppens M, van Haaps TF, et al. Incidence of venous thromboembolism in hospitalized patients with COVID-19. J Thromb Haemost 2020; 18(8):1995-2002.
3. Chaaya G, Vishnubhotla P. Pulmonary vein thrombosis: a recent systematic review. Cureus 2017;9:1-13.
4. van Kruijsdijk RCM, et al. Pulmonary vein thrombosis in COVID-19. BMJ Case Rep 2020;13:e239986.

Kontrastlı aksiyel toraks BT kesitinde; sağ pulmoner vende, hipodens trombüs izlenmekte (ok).

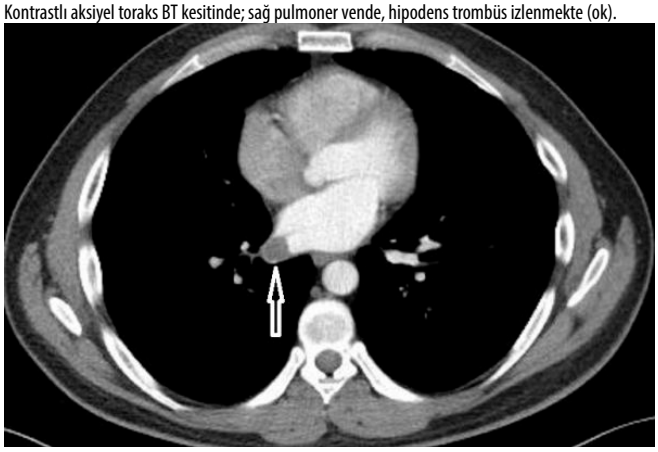

Koronal kesitte; sağ pulmoner vende, hipodens trombüs görünümü (ok).

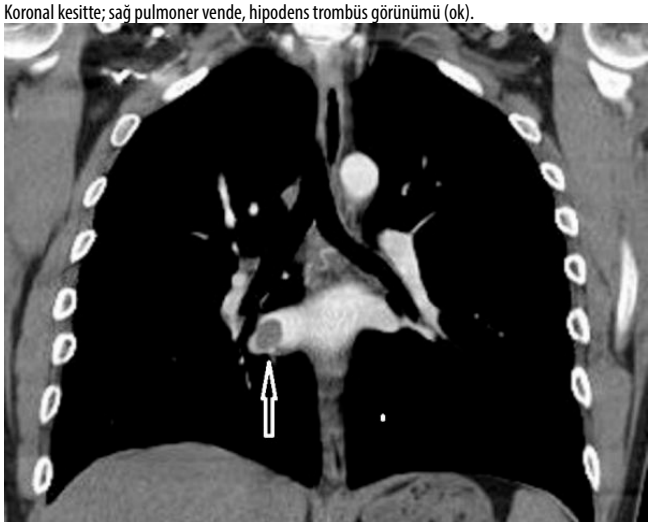

Sagital kesitte; pulmoner vende trombüs görünümü (ok).

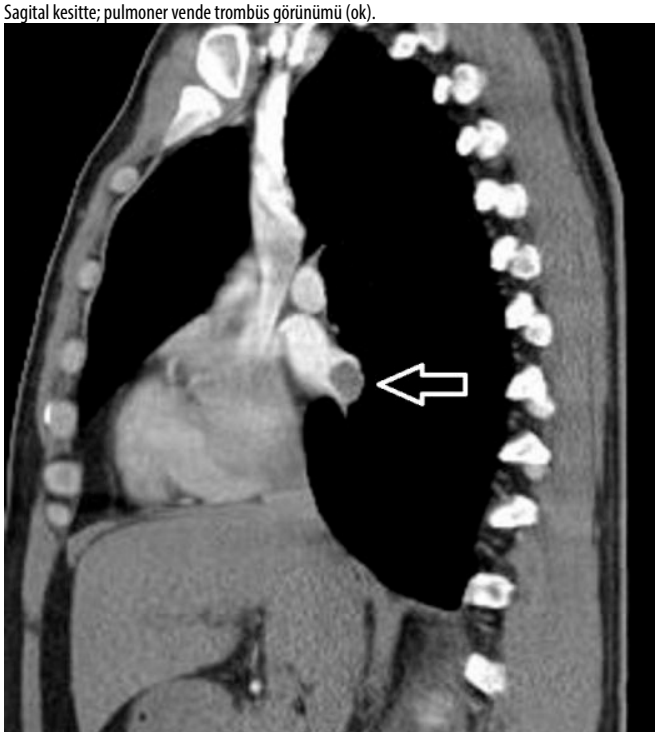

Pediatrik Radyoloji

PS-112

UNİLATERAL OKÜLOMOTOR SİNİR TUTULUMU GÖRÜLEN NÖROBRUSELLOZ OLGUSU

Yeşim Eroğlu, Ahmet Kürşad Poyraz

Fırat Üniversitesi Tıp Fakültesi Radyoloji Anabilim Dalı, Elazığ

Giriş ve Amaç: Bruselloz, multisistemik tutulum ile karakterize zoonotik bir hastalıktır. Nörobruselloz, sistemik brusellozun nadir bir komplikasyonudur. Menenjit, ensefalit, beyin absesi, miyelit, radikülonöropati, kraniyal sinir felçleri ve hidrosefali gibi bulgular görülebilir. Sıklıkla ateş, baş ağrısı, bulantı, kusma, terleme ve halsizlik gibi semptomlar görülür. Bu posterde unilateral okülomotor sinir tutulumu ile prezente olan brusella tanılı bir çocuk hastanın beyin manyetik rezonans görüntüleme (MRG) bulguları sunuldu.

Olgu Sunumu: Brusella tanısı olan 15 yaşında erkek hastanın, 7 gündür sol gözünde kızarıklık ve göz kapağı düşüklüğü gelişmiş. Hastanın yapılan fizik muayenesinde sol gözde pitozis ve içe bakış kısıtlılığı olması nedeni ile orbita MRG çekildi. Sol okülomotor sinirinde simetriğine göre diffüz kalınlaşma ve kontrastlanma görüldü (Resim 1-3). Mevcut klinik ve görüntüleme bulguları ile hastada nörobruselloz nedenli okülomotor sinir tutulumu düşünüldü. Medikal tedavi sonrası 6. ay kontrol görüntülemesinde sol okülomotor sinir normal olarak izlendi (Resim 4).

Tartışma ve Sonuç: Bruzelloz, ülkemizde yaygın olarak görülen, endemik, zoonotik enfeksiyöz bir hastalıktır. Yeterince kaynatılmamış veya çiğ tüketilen süt ve süt ürünlerinden ve enfekte hayvanlar ile direk temas nedeni ile bulaşır (1,2). Nonspesifik belirti ve bulguları ile birçok hastalıkla karıştırılabilir. Pediatrik popülasyonda brusellozun merkezi sinir sistemi tutulumu nadir olup sıklıkla menenjit ile prezente olur (3). Beyin MRG'de meningeal ve perivasküler kontrastlanma, demiyelinizasyon ile karakterize yaygın beyaz cevher intensiteleri, granülomlar, beyin absesi ve kraniyal sinir tutulumu görülebilir. Başlıca ikinci, altıncı, yedinci, sekizinci kraniyal sinir tutulumları görülmektedir. Okülomotor sinir tutulumu çok nadir bir komplikasyondur (3). Çocuklarda okülomotor sinir felcinin başlıca nedenleri konjenital, enfeksiyöz, travmatik, vasküler nedenler, kavernöz sinus trombozu, multiple skleroz, migren ve karotikokavernöz fistüldür (4). Nörobrusellozun tanısı BOS kültüründe mikroorganizmanın üretilmesi veya brusellaya karşı üretilen antikorların gösterilmesi ile konulmaktadır (3). Okülomotor sinir paralizisinde sinirin değerlendirilmesi ve eşlik edebilecek diğer serebral patolojilerin belirlenmesi için özellikle pediatrik hastalarda noninvaziv ve noniyonizan olması nedeni ile MRG son derece önemlidir.

Anahtar kelimeler: Nörobruselloz, Okülomotor sinir, MRG

Kaynaklar

1. Tanyel E. Nörobruselloz. Ortadoğu Tıp Dergisi. 2017; 9:39-41.
2. Turel O, Abdillah FK, Yozgat CY. A Rare Presentation of Neurobrucellosis in a 6-Year-Old Pediatric Patient with Sagittal Sinus Thrombosis. Neuropediatrics. 2021; 52:48-51.
3. Işıkay S , Yılmaz K, Ölmez A. Neurobrucellosis developing unilateral oculomotor nerve paralysis. Am J Emerg Med. 2012;30:2085.e5-7.
4. Huang P, Tai CT. Tuberculous meningitis with initial manifestation of isolated oculomotor nerve palsy. Acta Neurol Taiwan. 2005;14:21-3.

Aksiyal B-FFE sekansında, simetriğine göre sol okülomotor sinir kalın izlenmektedir (oklar)



Aksiyal kontrastlı T1 ağırlıklı görüntüde sol okülomotor sinir kalın olup diffüz kontrastlanmaktadır (oklar)

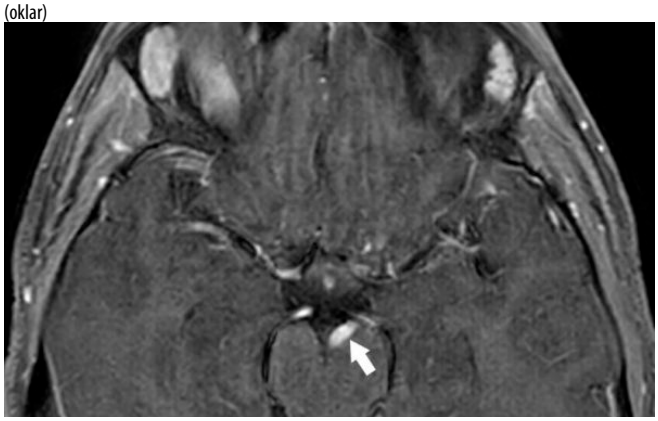

Aksiyal kontrastlı T1 ağırlıklı görüntüde sol okülomotor sinir kalın olup diffüz kontrastlanmaktadır (oklar)

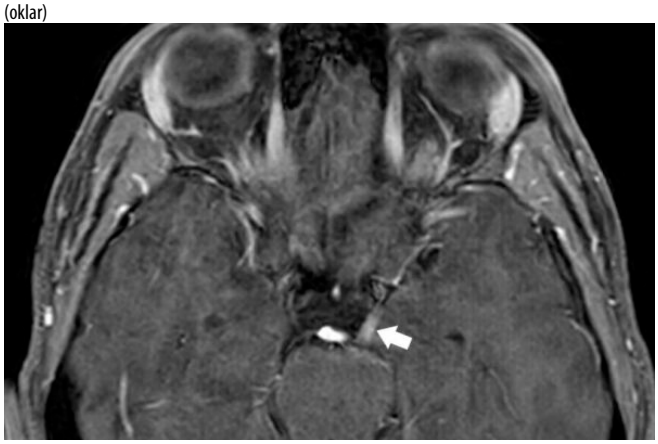

Tedavi sonrası 6. ay kontrolde, aksiyal kontrastlı T1 ağırlıklı görüntüde sol okülomotor sinir trasesi normal görünümdedir.



Nöroradyoloji

PS-113

REVERSİBL BEYİN ATROFİSİ ÖRNEĞİ, THE EXAMPLE OF REVERSIBLE CEREBRAL ATROPHY

Eda Zülbiye Tezel, Ahmet Faruk Gürbüz, Enis Bilek, Kamil Karaali

Akdeniz Üniversitesi Tıp Fakültesi Radyoloji Anabilim Dalı

Giriş ve Amaç: ALL, çocukluk çağında en sık görülen kanser olup 20 yaş altı kanserden ölümlerin en sık nedenini oluşturmaktadır (1). Çoğu hasta, okklült santral sinir sistemi lenfomasını eradike etmek için santral sinir sistemine yönelik profilaktik tedavi alırlar. Kranial radyoterapinin yaygın yan etkilerinden dolayı intratekal ve sistemik kemoterapi protokolleri yaygın olarak uygulanmaktadır (2). Bu çalışmamızda, intratekal kemoterapi/sistemik steroid tedavisinin yan etkisi olarak izlenebilen ve takibinde tamamen regrese olan serebral atrofi bulgularını görüntüleme yöntemleriyle sunmayı amaçladık.

Olgu Sunumu: Ekim 2018 tarihinde, 12 aylıkken ALL tanısı alan hastaya, intratekal metotreksat ve sistemik prednizon tedavisi başlandı. Kasım 2018 tarihli manyetik rezonans görüntülemede (hasta 13 aylıkken), serebral sulkuslarda derinleşme mevcuttur (resim 1). Takibinde, hastaya intratekal metotreksat+dekort tedavi rejimine geçildi. Mart 2019 tarihli kontrol MRG tetkikinde (hasta 17 aylıkken), serebral sulkuslarda belirgin derinleşme, lateral ventriküllerde dilatasyon ve subaraknoid mesafede artış izlendi (resim 2). Hastanın bu dönemde motor becerilerinde zayıflama ve kognitif gerileme semptomları saptandı. Mayıs 2019 tarihinde idame tedavisine geçilmiş olup hasta son intratekal kemoterapisini Eylül 2019 tarihinde aldı. Hastanın Şubat 2021 tarihli kontrol MRG'sinde (hasta 40 aylıkken), serebral atrofisinde tamamen gerileme mevcuttur (resim 3). Hastanın bu dönemde nörolojik ve konginif muayene bulguları yaşı ile uyumlu olarak izlendi.

Tartışma ve Sonuç: Profilaktik intratekal kemoterapi tedavisi alan ALL'li çocuklarda, santral sinir sistemindeki yapısal değişiklikleri gösteren pek çok çalışma mevcuttur. Bunlar arasında en sık beyaz cevher değişiklikleri gösterilmiştir (3,4). Ayrıca serebral atrofi bulguları da sıklıkla eşlik etmektedir (5,6). Tedavi sırasında uygulanan steroid tedavisinin geçici bir şekilde subaraknoid mesafede genişlemeye yol açabildiği ve serebral atrofinin bir miktar regrese olabileceği gösterilmiştir (6). Ayrıca endojen Cushing sendromuna sahip hastalarda cerrahi tedavi sonrasında, serebral atrofinin kısmen yada tamamen gerilediğini gösteren çalışmalar mevcuttur (7,8). Ekzojen steroid kullanımına sekonder ortaya çıkabilen, tedavi ya da doz azaltılması ile gerileyen serebral atrofi örnekleri bulunmaktadır (9). Serebral atrofinin çocuk hastalarda komplet remisyonda, %65'e varan oranda görüldüğünü gösterilmiştir (6). Bununla birlikte, intratekal kemoterapinin ve beraberinde uygulanan steroid tedavisinin yan etkisi olarak gelişebilen serebral atrofinin uzun süreli izlemi ve prognozuna ait çalışmalara ihtiyaç mevcuttur.

Anahtar kelimeler: akut lenfoblastik lösemi, kemoterapi ilişkili konginitif disfonksiyon, beyin atrofisi, atrofi, manyetik rezonans görüntüleme

Kaynaklar

1. Stephen P Hunger, Charles G Mullighan, Acute Lymphoblastic Leukemia in Children. N Engl J Med. 2015 Oct 15;373(16):1541-52.
2. Deborah P Waber, Nancy J Tarbell, Toxicity of CNS prophylaxis for childhood leukemia. Oncology (Williston Park) 1997 Feb;11(2):259-64.
3. Wilburn E Reddick, Fred H Laningham, John O Glass, Quantitative morphologic evaluation of magnetic resonance imaging during and after treatment of childhood leukemia. Neuroradiology 2007 Nov;49(11):889-904.
4. Elida Vázquez, Javier Lucaya, Amparo Castellote, Neuroimaging in Pediatric Leukemia and Lymphoma: Differential Diagnosis. RadioGraphics 2002; 22:1411–1428.
5. M E Carey, M W Haut, S L Reminger, Reduced frontal white matter volume in long-term childhood leukemia survivors: a voxel-based morphometry study. AJNR Am J Neuroradiol. 2008 Apr;29(4):792-7.
6. P Prassopoulos, D Cavouras, S Golfinopoulos, Quantitative assessment of cerebral atrophy during and after treatment in children with acute lymphoblastic leukemia. Invest Radiol. 1996 Dec;31(12):749-54.
7. Zivko Gnjidić, Tomislav Sajko, Reversible "brain atrophy" in patients with Cushing's disease. Coll Antropol. 2008 Dec;32(4):1165-70.
8. Ohara N, Suzuki H, Suzuki A, Kaneko M, Reversible brain atrophy and cognitive impairment in an adolescent Japanese patient with primary adrenal Cushing's syndrom. Neuropsychiatric Disease and Treatment 2014:10 1763–1767
9. John Bentson, Michael Reza, James Winter, Gabriel Wilson, Steroids and Apparent Cerebral Atrophy on Computed Tomography Scans. J Comput Assist Tomogr. 1978 Jan;2(1):16-23.

13 aylık hastaya ait transvers ve koronal T2A görüntülerde, serebral sulkuslarda derinleşme izlenmektedir.

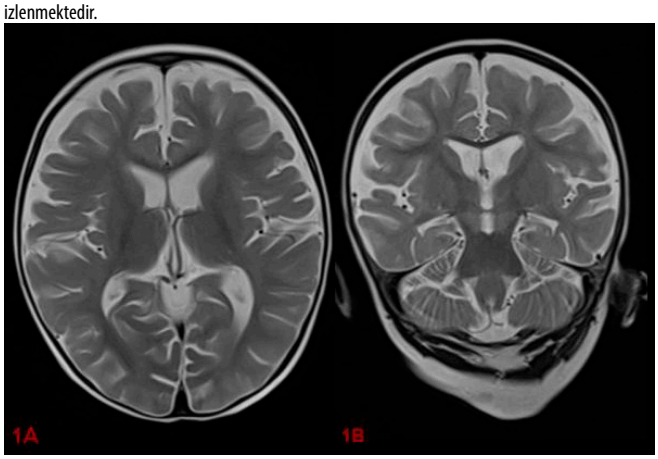

4 ay sonra elde olunmuş transvers T2A ve FLAİR görüntülerde, serebral atrofi bulguları izlenmektedir (2A, 2B). Hasta 13 aylıkken elde olunan görüntüleri karşılaştırmalı olarak izlenmektedir (2C, 2D).

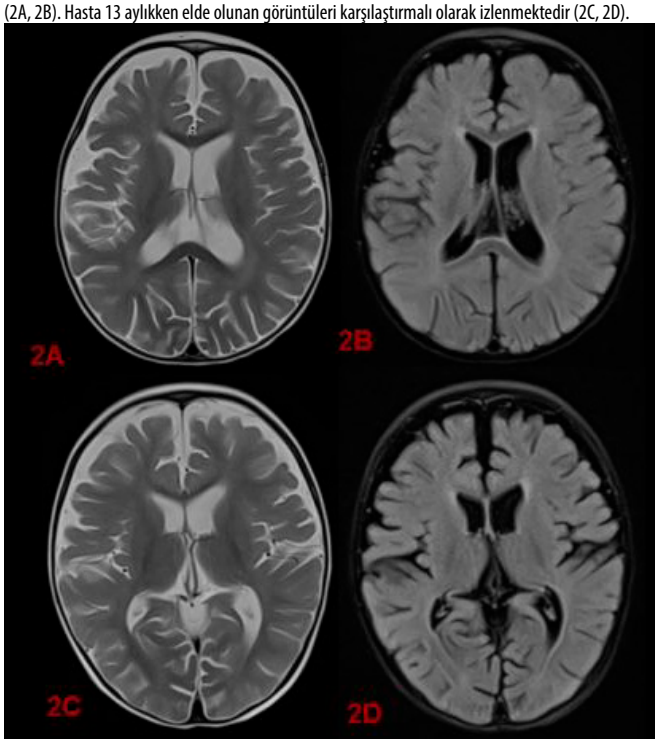

Aynı hastaya ait kontrol MRG incelemede, serebral atrofi bulgularının tamamen regrese olduğu izlenmektedir (3A, 3B). Hasta 17 aylıkken elde olunan görüntüleri karşılaştırmalı olarak izlenmektedir (3C, 3D).

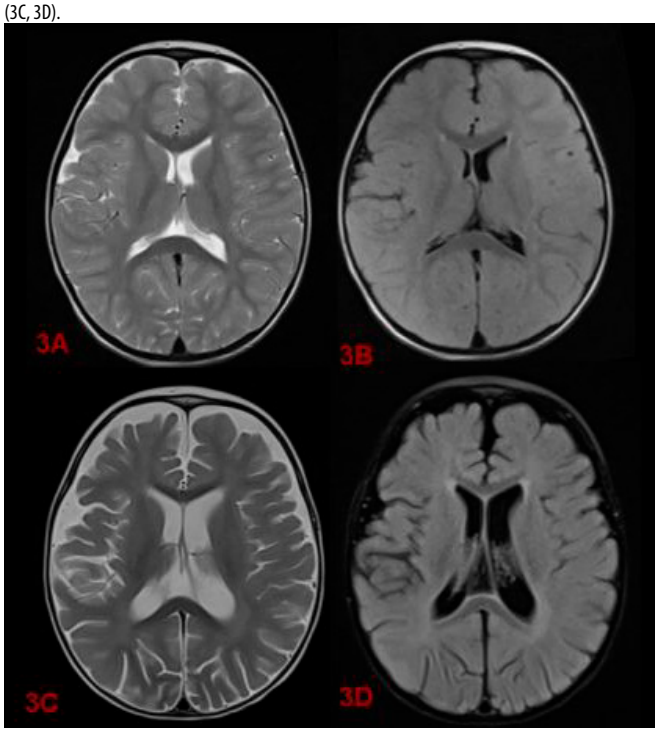

Kas-İskelet Radyolojisi

PS-114

MEDİAN SİNİRİN FİBROLİPOMATÖZ HAMARTOMU; MRG BULGULARI

Ömer Faruk Topaloğlu, Fatih Ateş, Mehmet Sedat Durmaz, Halil Özer

Selçuk Üniversitesi Tıp Fakültesi Radyoloji Anabilim Dalı

Giriş: Sinir kılıfının fibrolipomatöz hamartomu (nöral fibrolipom veya sinirin lipomatozu olarak da bilinir), sinir kılıfının fibroadipoz dokusunun anormal büyümesinden kaynaklanan bening bir neoplazidir. Median sinir en sık tutulan sinir olup, radial ve ulnar sinirler de daha nadir olarak etkilenebilir. Manyetik rezonans görüntüleme(MRG) bulguları karakteristiktir(1,2). Biz bu yazıda, patolojik olarak median sinirin fibrolipomatöz hamartomu tanısı almış bir olgunun MRG bulgularını sunmayı amaçladık.

Olgu: 35 yaşında erkek hasta, sağ el bileğin volar yüzünde uzun yıllardır olan ve zamanla büyüyen şişlik şikayeti ile başvurdu. Klinik muayene ve direkt grafi bulgularında anlamlı özellik olmayan hastaya ileri görüntüleme yöntemi olarak MRG yapıldı. MRG'de median sinirde diffüz olarak genişleme izlendi. T1 ve T2 ağırlıklı görüntülerde hipointens olan sinir demetlerinin çevresinde, yağ sinyalinde alanlar görüldü. Bu özellikler aksiyel kesitlerde kablo benzeri ve koronal kesitlerde spagetti benzeri görüntü oluşturuyordu(Resim 1-2-3). MRG bulguları sonucunda median sinirin fibrolipomatöz hamartomu ön tanısı raporlandı ve hastanın ön tanısı histopatolojik değerlendirme ile doğrulandı.

Tartışma: Fibrolipomatöz hamartomlar genellikle çocukları ve genç erişkinleri etkileyen iyi huylu tümörlerdir. Median sinir tutulumu vakaların %80'ini oluşturur. En sık görülen prezentasyon yumuşak, yavaş büyüyen ve sıklıkla asemptomatik olan bilek düzeyinde volar yüzde ele gelen lezyondur. Bazen ağrı, parestezi veya karpal tünel sendromu semptomlarına yol açabilir. Histolojik olarak, epinöryumdaki matür yağ ve fibroblastların hipertrofisi görülür(3). Büyümüş sinir demetleri, tüm görüntüleme modalitelerinde tübüler yapılar oluşturur. MRG hastalığın tanısında en değerli görüntüleme yöntemidir ve bulgular genellikle patognomoniktir. MRG'de tipik olarak genişlemiş sinir demetleri ve çevre doku, aksiyal görüntülerde kablo ve koronal görüntülerde spagetti benzeri bir yapı oluşturur. T1 ve T2 ağırlıklı görüntülerde hipointens izlenen genişlemiş sinir demetlerini ve fibröz dokuyu çevreleyen, yağ sinyalinde alanlar görülür. Hastalık benign olarak kabul edilmekte olup önerilen tedavi yaklaşımı konservatiftir(4,5).

Sonuç: Median sinirin fibrolipomatöz hamartomu, MRG bulguları patognomonik olan benign sinir neoplazisidir. Görüntüleme bulgularının bilinmesi hastalığın tanısı için oldukça yararlıdır.

Anahtar kelimeler: Fibrolipomatöz hamartom, median sinir, manyetik rezonans görüntüleme

Kaynaklar

1. Jain, T. P., et al. "Fibrolipomatous hamartoma of median nerve." Australasian radiology 51 (2007): B98-B100.
2. Toms, Andoni P., et al. "Lipofibromatous hamartoma of the upper extremity: a review of the radiologic findings for 15 patients." American Journal of Roentgenology 186.3 (2006): 805-811.
3. Cavallaro, M. C., et al. "Imaging findings in a patient with fibrolipomatous hamartoma of the median nerve." AJR. American journal of roentgenology 161.4 (1993): 837-838.
4. De Maeseneer, M., et al. "Fibrolipomatous hamartoma: MR imaging findings." Skeletal radiology 26.3 (1997): 155-160.
5. Marom, Edith M., and Clyde A. Helms. "Fibrolipomatous hamartoma: pathognomonic on MR imaging." Skeletal radiology 28.5 (1999): 260-2

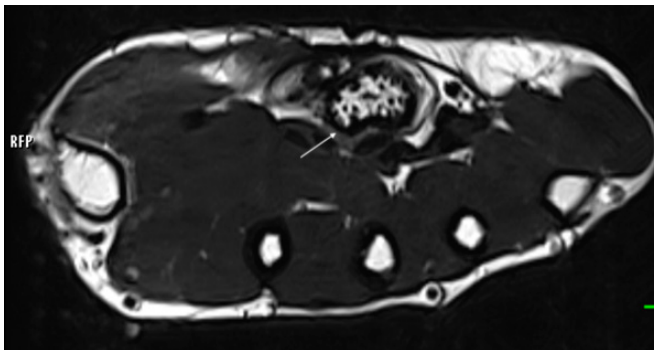

Resim 1. T2A yağ baskısız aksiyal görüntüde; median sinirde belirgin kalınlık artışı ve kablo benzeri görünüm mevcut(ok). Nöral demetler hipointens gözükürken, çevre planlar hiperintens izleniyor.

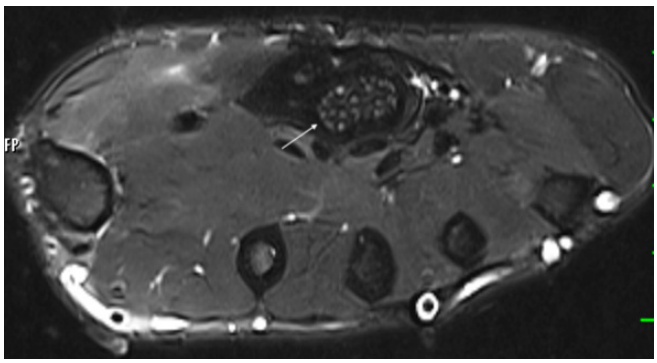

Resim 2. T2A yağ baskılı aksiyal görüntüde; median sinirde kalınlaşma ve kablo benzeri görünüm mevcut(ok). Yağ baskısız sekansta hiperintens izlenen alanlar yağ ile uyumlu olarak baskılanmış görünüyor. Nöral demetler çevre planlara kıyasla hafif hiperintens izlenmekte.

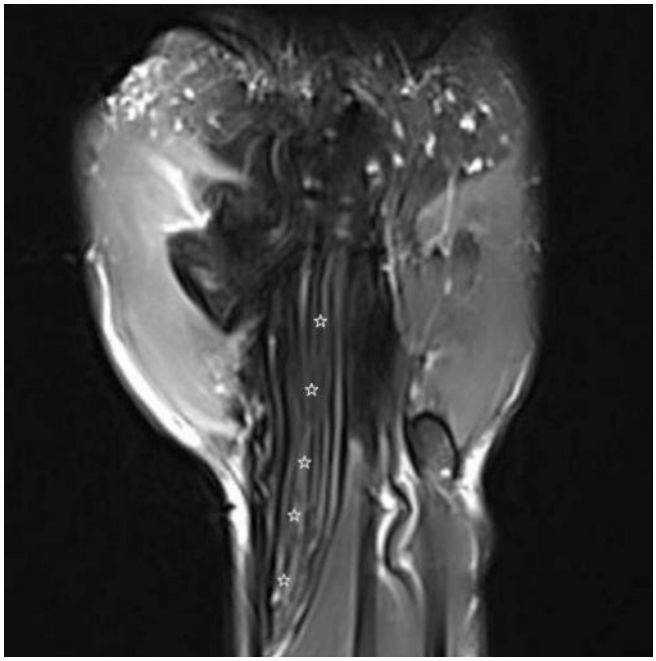

Resim 3. T2A yağ baskılı koronal görüntüde; kalınlaşmış median sinir ve nöral demetlerin uzanımı 'spagetti' benzeri görünüm oluşturmuş(yıldızlar).

Pediatrik Radyoloji

PS-115

YENİDOĞANDA MULTİPL BEYİN APSESİ

Abdi Gürhan, Mehmet Öztürk

Selçuk Üniversitesi Tıp Fakültesi, Çocuk Radyolojisi Bilim Dalı

Giriş: Beyin apsesi serebrit olarak başlayan serebral parankim infeksiyonunun zamanla santralinde inflamatuar hücreler, mikroorganizmalar ve hücresel debrisi içeren püyün bulunduğu enkapsüle lezyona evrilmiş halidir (1). Beyin apselerinin genel populasyondaki insidansı 0.3-1.8/100.000 arasında değişmekte olup yenidoğanda ise daha da nadir görülmektedir (2). Hastanın kliniği lezyon boyutu ve konumuyla değişmekle birlikte en sık izlenen bulgular ateş, baş ağrısı ve nöbetdir (3). Bu bildiride yenidoğanda multipl beyin apsesinin beyin MRG bulgularını sunmayı amaçladık.

Olgu Sunumu: Preeklempsi nedeniyle 26 hafta 4 günlük doğan kız hasta, doğumdan sonra respiratuar distress sendromuyla takip edilmekteyken gelişen nekrotizan enterokolit nedeniyle 2 haftalıkken opere edilmiştir. Bu dönemde germinal matriks kanaması takibi ve nöbet etiyolojisi tespiti için yapılan transfontanel ultrasonografide serebral parankimde içerisinde debris bulunan 2 adet kistik lezyon saptanmıştır. Hastanın bu dönemdeki BOS ve kan kültürlerinde klabsiella üremesi olmuştur. Hastaya lezyon karakterizasyon ve yayılımı için yapılan MRG'de büyüğü sağ temporaparital lobda 23x33 mm boyutlarında olmak üzere çok sayıda çevresel ödemi bulunun T2A hiperintens, FLAIR izointens yer kaplayıcı lezyonlar izlendi (Resim 1 a, b). İVKM sonrası tanımlanan lezyonlarda çevresel kontrastlanma izlenmekte olup sağ oksipital lobda bir apse odağı sağ lateral ventriküle, sol parietooksipital lobda ise bir başka odak sol lateral ventriküle açılmaktaydı (Resim 2 a, b). Difüzyon ağırlıklı görüntülerde belirgin difüzyon kısıtlılığı saptandı (Resim 3 a, b). Hastaya yapılan sterotaksik aspirasyon sonrası püy aspire edildi ve apse kültürlerinde klebsiella üremesi saptandı.

Tartışma ve Sonuç: Beyin apseleri sıklıkla bakteriler, daha az sıklıkla mikobakteriler, parazitler ve mantarlar nedeniyle oluşan oldukça nadir lezyonlardır. Bilinen risk faktörleri: kulak, sinüs ve dental enfeksiyonlar, kafa travması, nöroşirurjik girişimler, bronşekteziler, endokardit ve bakteriyemiler yer almaktadır (4). Sağdan sola şanta neden olan konjenital kalp defektlerinde ise osteomyelit, septik artrit, selülit gibi enfeksiyonlar da pulmoner filtrasyona uğramadan direk beyine septik mikroemboli olarak ulaşabilmektedir (5). Apselerin lokasyonu primer kaynağın yerine göre değişmekle birlikte en sık frontal ve parietal loblar tutulmaktadır. Bunun yanında hematojen kaynaklı enfeksiyonlarda orta serebral arterin dağılım trasesinde multipl abseler izlenebilmektedir (6). Tanıda radyolojinin yeri anahtar konumunda olup, MRG ayırıcı tanı ve komplikasyonların ortaya konulmasında altın standarttır. Apseler MRG'de santraldeki nekrotik koleksiyonu T2 ağırlıklı sekanslarda hipointens olan, kapsülünde belirgin kontrastlanması olan, santrali kontrastlanmayan, belirgin difüzyon kısıtlanması gösteren, yuvarlak şekilli, çevresinde ödeme ait sinyal artışları bulunan lezyonlar şeklinde izlenir (7). Abselerin ayırıcı tanısında metastazlar, yüksek gradeli glial tümörler, subakut fazda kanama ve enfarkt ve demyelinizan plaklar öne çıkmaktadır. Tedavide temel prensip abse içeriğinin boşaltılması ve intravenöz antibiyotiklerdir. Sonuç olarak yenidoğan döneminde nöbet ve ateş etyolojisinde beyin apselerininde olabileceği ve MRG ile tanı konularak tedavi sürecinin hızlandırılabileceği bilinmelidir.

Anahtar kelimeler: yenidoğan, beyin apsesi, manyetik rezonans görüntüleme

Kaynaklar

1. Weinberg GA. Brain Abscess. Pediatr Rev 2018;39:270-272.
2. Felsenstein S, Williams B, Shingadia D, et al. Clinical and microbiologic features guiding treatment recommendations for brain abscesses in children. Pediatr Infect Dis J 2013;32:129-135
3. Cole TS, Clark ME, Jenkins AJ, et al. Pediatric focal intracranial suppuration: a UK single-center experience. Childs Nerv Syst 2012;28:2109-2114
4. Brouwer MC, Coutinho JM, van de Beek D. Clinical characteristics and outcome of brain abscess: systematic review and meta-analysis. Neurology 2014;82: 806-13
5. Udayakumaran S, Onyia CU, Kumar RK. Forgotten? Not yet. Cardiogenic brain abscess in children: a case series based review. World Neurosurg 2017;107:124-129
6. Özsürekci Y, Kara A, Cengiz AB, et al. Brain abscess in childhood: a 28-year experience. Turk J Pediatr 2012;54:144-149.
7. Rossi A, Martinetti C, Morana G, et al. Neuroimaging of infectious and inflammatory diseases of the pediatric cerebellum and brainstem. Neuroimaging Clin N Am 2016;26:471-487

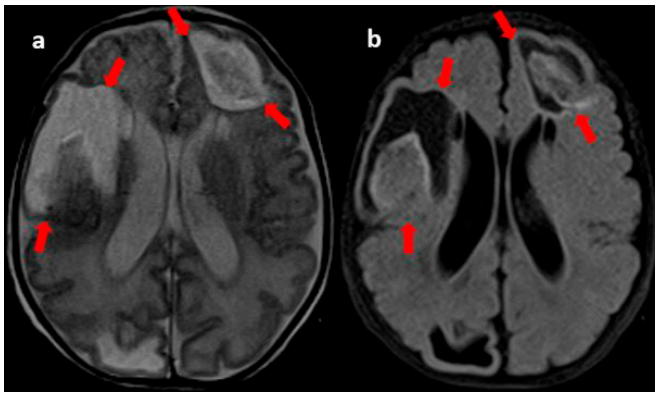

Resim 1 a, b. Beyin MRG, aksiyal T2A (a) ve FLAIR (b) görüntüler: büyüğü sağ temporaparital lobda 23x33 mm boyutlarında olmak üzere çok sayıda çevresel ödemi bulunun T2A hiperintens, FLAIR izointens yer kaplayıcı lezyonlar izlenmektedir (kırmızı oklar).

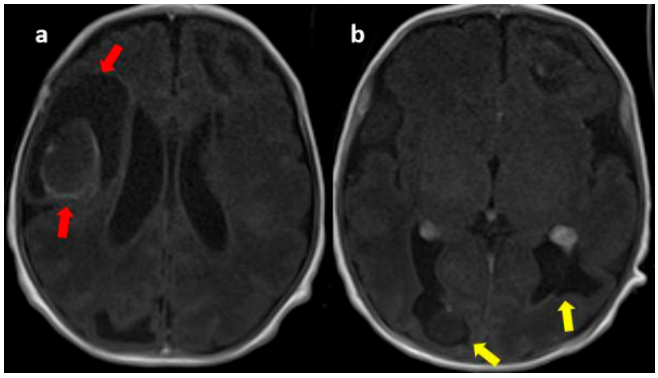

Resim 2 a, b. Kontrastlı Beyin MRG, aksiyal (a, b) görüntüler: İVKM sonrası tanımlanan lezyonlarda çevresel kontrastlanma (kırmızı oklar) ve sağ oksipital lobda bir apse odağı sağ lateral ventriküle, sol parietooksipital lobda ise bir başka odak sol lateral ventriküle açılmaktadır (sarı oklar).

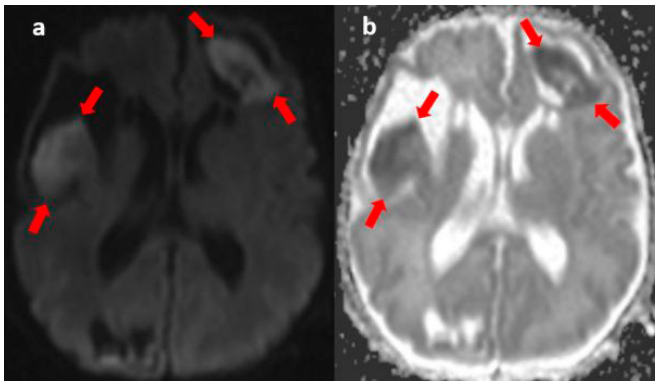

Resim 3 a, b. Difüzyon ağırlıklı (a) ve ADC haritası (b) görüntüler: tanımlanan lezyonlarda difüzyon kısıtlılığı izlenmektedir (kırmızı oklar).

Baş-Boyun Radyolojisi

PS-116

PERSİSTAN PRİMİTİF TRİGEMİNAL ARTERLİ İKİ OLGU

Cemal Kozak, Nisa Başpınar, Mehmet Haydar Atalar

Cumhuriyet Üniversitesi Tıp Fakültesi Hastanesi

Giriş ve Amaç: Fetal hayatta karotid-vertebrobaziler dolaşım arasında; pirimitif trigeminal, otik, hipoglossal ve proatlantal arter olmak üzere dört fetal anastomoz vardır. Bu fetal anastomozlar, posterior dolaşım ve vertebral arterler gelişirken gerilerler. Bazen bu damarlar doğumdan sonra da devam eder. Persistan fetal anastomozların en sık görüleni trigeminal arterdir (1).

Bu yazıda iki ayrı persistan primitif trigeminal arter (PPTA) olgusu tartışılacaktır.

Olgu Sunumu: Olgu 1: Vertigo şikayeti ve vertebrobaziller yetmezlik ön tanısı ile dış merkezden hastanemize yönlendirilen yirmi beş yaşındaki erkek hastada vertebrobaziller dolaşımı görüntülemek için bilgisayarlı tomografi anjiografi (BTA) yapıldı. BTA' da sağ internal karotid arter (İKA) kavernöz segment ve baziller arter arasında PPTA görüldü (Resim 1a, 1b ve 1c). Anastomoz proksimalinde baziller arter ve her iki vertebral arter hipoplazikti (Resim 2).

Olgu 2: On altı yaşındaki, baş ağrısı şikayeti ile başvuran kız çocuk hastaya yapılan manyetik rezonans anjiografi (MRA) incelemesinde sağ İKA kavernöz segment ve baziller arter arasında PPTA görüldü (Resim 3a ve 3b). Anastomoz proksimalinde baziller arter ve her iki vertebral arter hipoplazikti (Resim 4).

Tartışma ve Sonuç: Karotid ve vertebrobaziller dolaşım arasındaki tüm embriyonik anastomozların yaklaşık %85 PPTA' dir(2). İKA' nın kavernöz segmentinden kaynaklanır ve baziler arterle birleşir (1). İki ana tipi vardır. Saltzman tip 1' de birleşme yerinin proksimalindeki baziler arter genellikle hipoplaziktir ve posterior komünikan arter yoktur veya hipoplaziktir. PPTA, hem distal baziler arteri, hem de posterior serebral arteri ve superior serebellar arterleri besler. Tip 2' de PPTA, superior serebellar arterin orijininin altında baziler artere katılır. Posterior komünikan arter mevcuttur ve posterior serebral arteri besler (3). Bizim iki olgumuzda da PPTA Saltzman tip 1 idi.

PTTA en sık görülen persistan anostomozdur. PPTA' lı hastaların hastaneye başvuru nedeni genellikle baş ağrısıdır. Ayrıca akut subaraknoid kanama, bilinç değişiklikleri, 6. kranial sinir felci, baş dönmesi, görme problemleri ile de başvurabilirler. BTA ve MRA PPTA 'yı göstermede oldukça başarılı non-invaziv tetkiklerdir.

Anahtar kelimeler: Persistan trigeminal arter, BT anjiografi, MR anjiografi

Kaynaklar

1. Luh G.Y., Dean B.L., Tomsick T.A., et al.The persistent fetal carotid-vertebrobasilar anastomoses. AJR Am J Roentgenol. 1999; 172: 1427-1432
2. Yılmaz E., Erhan I., Dogan T. Primitive persistent carotid-basilar and carotid-vertebral anstomoses: a report of seven cases and a review of the literature. Clin Anat. 1995; 8: 36-43
3. McKenzie J.D., Dean B.L., Flom R.A. Trigeminal-cavernous fistula: Saltzman anatomy revisited. AJNR Am J Neuroradiol. 1996; 17: 280-282

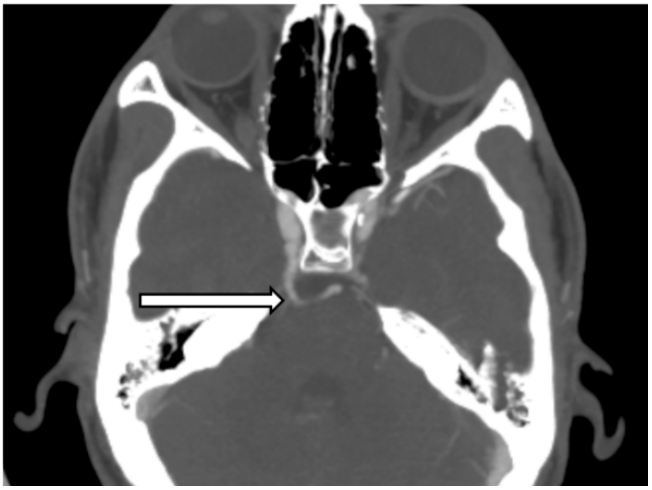

Resim 1a. Aksiyel BTA' da sağ İKA kavernöz segment ve baziller arter arasında PPTA

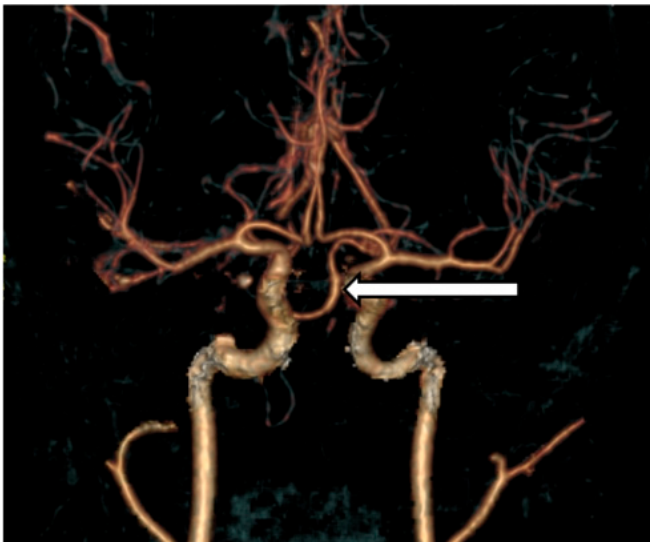

Resim 1b. 3 boyutlu volüm rendering görüntüde sağ İKA kavernöz segment ve baziller arter arasında PPTA görülüyor.



Resim 1c. Subtraction BTA' da sağ İKA kavernöz segment ve baziller arter arasında PPTA

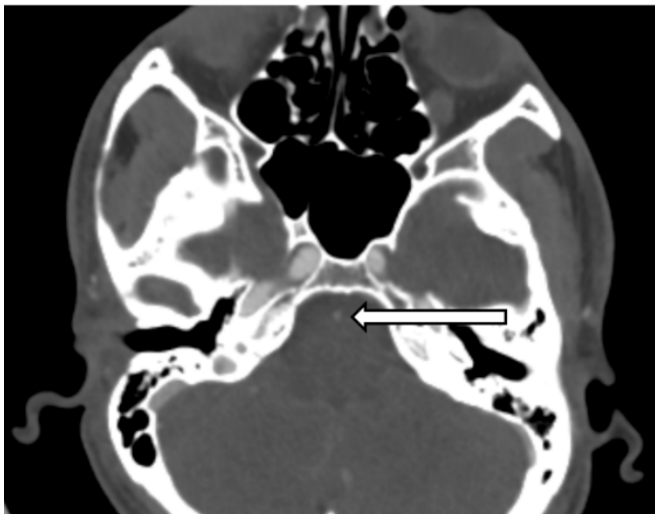

Resim 2. Aksiyel BTA' da anostomoz proksimalideki hipoplazik baziller arter

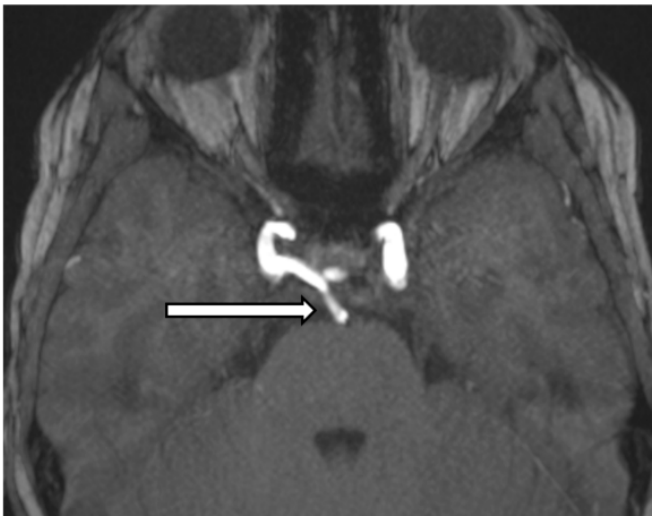

Resim 3a. Aksiyel MRA' da sağ İKA kavernöz segment ve baziller arter arasında PPTA



Resim 3b. Subtraction MRA' da sağ İKA kavernöz segment ve baziller arter arasında PPTA

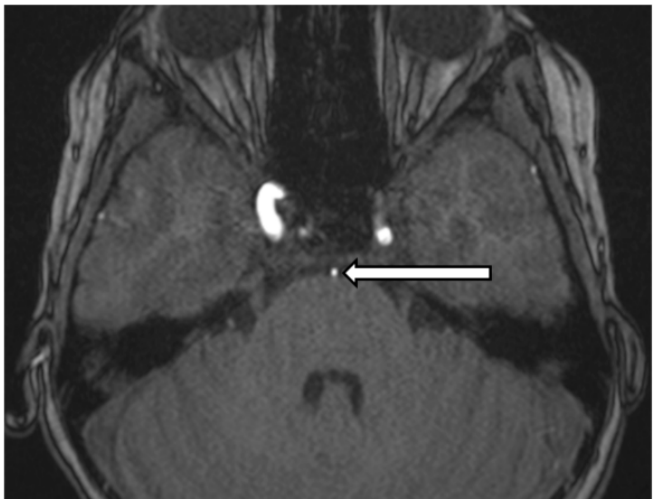

Resim 4. Aksiyel MRA' da anostomoz proksimalideki hipoplazik baziller arter

Nöroradyoloji

PS-117

İNTRADİPLOİK ENSEFALOSEL

Ahmet Kasım Karabulut[1], Celal Çınar[1], Cenk Hepdurgun[1], Cenk Eraslan[1], İsmail Oran[1], Tayfun Dalbastı[2]

[1]Ege Üniversitesi Tıp Fakültesi Radyoloji Anabilim Dalı
[2]Serbest Hekim

Giriş ve Amaç: İntrakranial içeriğin kalvarium veya kafa tabanındaki bir defektten herniasyonuna ensefalosel denmektedir[1]. Konjenital olabileceği gibi travma, cerrahi işlemler, enfeksiyon ve neoplazilere bağlı da gelişebilir[2]. Konjenital formu daha sıktır, genellikle orta hattadır ve ek anomaliler eşlik eder.[3,4]

Çok nadir olarak intrakranial içeriğin kalvariumun tüm katları yerine iç tabula ve dura defektinden diploik mesafeye herniasyonu izlenebilmektedir, beyin omurilik sıvısı (BOS) yanı sıra bu alana beyin parankimi de dahilse bu durum intradiploik ensefalosel (IE) olarak adlandırılmaktadır[5,6].

Literatürde az sayıda vaka bildirilmiştir. Ayırıcı tanıda litik kemik lezyonuna yol açan durumlar yer almaktadır[4,7]. Görüntüleme yöntemleriyle herniasyonun gösterilmesi tanıda esastır.

Bu yazıda parietal ve oksipital bölgede IE tanısı almış iki olgu görüntüleri ile birlikte sunulmuştur.

Olgu Sunumu: Olgu 1: 67 yaşında geçirilmiş inme öyküsü olan erkek hastada takip sırasında kranial BT'de sol parietal kemikte iç tabulada erozyon, diploik mesafede genişleme ve bu alanda giral patern gösteren yumuşak doku ile çevresinde sıvı dansiteleri izlendi. (Resim 1). Dış tabulada da fokal defektif alanlar saptandı. MR'de ise sol santral sulkus çevre parankiminin diploik mesafeye etrafında BOS ile herniasyonu izlendi. Herniye parankimde gliotik sinyal değişikliği izlenmedi. (Resim 2). Takip periyodunda sağ üst ve alt ekstremitede güçsüzlük gelişen olguda yeni MR'de herniye dokuda gliotik değişiklikler izlendi.(Resim 3).

Olgu 2: 34 yaşında bilinen hastalığı olmayan kadın hastada baş ağrısı nedeniyle yapılan kranial BT'de sol oksipital kemikte içte daha belirgin olmak üzere iç ve dış tabulada litik alanlar ve diploik mesafede genişleme ile bu alanda yumuşak doku dansiteleri (Resim 4) saptanması üzerine yapılan MR görüntülerinde sol oksipital lob parankiminin oksipital kemik iç tabulasından genişlemiş diploik aralığa BOS ile herniasyonu ve komşu parankimde gliotik değişiklikler izlendi. (Resim 5).

İki olgu da geçirilmiş travma veya cerrahi öyküsü mevcut değildi.

Tartışma ve Sonuç: IE patofizyolojisi "büyüyen kafatası kırığı" ile benzerdir[8]. Kalvariumdaki lineer fraktüre eşlik eden dura defektinden araknoid dokuların BOS pulsasyonu ile iç ve dış tabuladan herniasyonu görülür[9-11]. Dış tabulanın veya periostun sağlam ise[12] herniasyon diploik mesafeye olmaktadır[3,5]. BOS pulsasyonları yanı sıra kafa içi basıncı artıran durumların ve fonksiyonel parankim alanının herniasyonunun semptom gelişiminde etkili olabileceği belirtilmiştir[13,17,18].

Literatürde 20'den az sayıda IE olgusu bildirilmiştir. Vakaların büyük çoğunluğu parietal bölgedeyken üç vaka oksipitaldedir[7]. Vakaların bir kısmında uzak veya yakın travma öyküsü, bir olguda cerrahi işlem öyküsü mevcuttur[3,4,15]. Bu sunumdaki olgularda da bilinen travma veya cerrahi öyküsü yoktu. Literatürde bildirilen vakaların 10'unda semptom sonrası 9'unda insidental olarak tanı konmuştur[4,7,16]. Bu sunumdaki olgulardan biri semptomatik iken diğeri insidental tanı almıştır.

Kalvarial litik lezyonların ayırıcı tanısında eozinofilik granülom, plazmositom, metastaz, hemanjiyom, epidermoid-dermoid kist, osteosarkom yer almaktadır[4,16]. MR ile herniasyonun gösterilmesi tanı için önemlidir.

Sonuç olarak IE çok nadir olup doğru tanı hastalara tedavi için doğru yaklaşım açısından önemlidir. Bu iki vaka ise nadir görülen bu durum için literatüre önemli bir katkı sağlamaktadır.

Anahtar kelimeler: ensefalosel, intradiploik, bilgisayarlı tomografi, manyetik rezonans

Kaynaklar

1. Kim HS, Huh CW, Kim DS, Mok JH, Kim IS,Yang GS. Intradiploic encephalocele of the left parietal bone: a case report. J Korean Soc Radiol.2015;72:423-426.
2. Mealey J Jr, Dzenitis AJ, Hockey AA. The prognosis of encephaloceles. J Neurosurg. 1970;32:209-218.
3. Martínez-Lage JF, Poza M, Sola J, et al. The child with a cephalocele: etiology, neuroimaging, and outcome. Childs Nerv Syst. 1996;12(09):540–550.
4. Arevalo-Perez J, Millán-Juncos JM. Parietal intradiploic encephalocele: Report of a case and review of the literature. Neuroradiol J. 2015 Jun;28(3):264-7.
5. Mahaney KB, Menezes AH. Intradiploic occipital pseudomeningocele in a patient with remote history of surgical treatment of Chiari malformation. J Neurosurg Spine. 2014;21:769-772.
6. Edward JK, John NM, Lowell RQ. Parietal intradiploic encephalocele. J Neurosurg. 1976;44:617-619
7. Kandemirli SG, Candan S, Bilgin C. Post-Traumatic Occipital Intradiploic Encephalocele. World Neurosurg. 2019 Sep;129:9-12.
8. Chen X, Dai H. Intradiploic encephalocele following linear skull fracture: a rare evolution of growing skull fracture [published online ahead of print, 2021 Mar 14]. Childs Nerv Syst. 2021;10.1007/s00381-021-05122-x.
9. Roy S, Sarkar C, Tandon PN, Banerji AK. Craniocerebral erosion (growing fracture of the skull inchildren). Part I. Pathology. Acta Neurochir (Wien). 1987;87:112-118.
10. Tandon PN, Banerji AK, Bhatia R, Goulatia RK.Craniocerebral erosion (growing fracture of theskull in children). Part II. Clinical and radiological observations. Acta Neurochir (Wien). 1987;88:1-9.
11. Winston K, Beatty RM, Fischer EG. Consequences of dural defects acquired in infancy. J Neurosurg.1983;59:839-846.
12. Le Fournier L, Henaux PL, Haegelen C, Proisy M, Riffaud L. Intradiploic growing skull fracture: review of mechanisms and literature. Childs Nerv Syst. 2015;31:2199–2205.
13. Loumiotis I, Jones L, Diehn F, Lanzino G. Symptomatic left intradiploic encephalocele. Neurology 2010;75(11):1027.
14. Moreira-Gonzalez A, Papay FE, Zins JE. Calvarial thickness and its relation to cranial bone harvest. Plast Reconstr Surg 2006;117:1964-71.
15. McPheeters MJ, Kainth DS, Lam CH. Spontaneous frontal intradiploic meningoencephalocele. SurgNeurol Int. 2015;6:651-654.
16. Shi C, Flores B, Fisher S, Barnett SL. Symptomatic Parietal Intradiploic Encephalocele. A Case Report and Literature Review. J Neurol Surg Rep. 2017 Jan;78(1):e43-e48.
17. Mazzucchi E, Bianchi F, Vigo V, Anile C,Frassanito P. Parietal intradiploic encephalocele in an adult: a delayed complication of pediatric head injury? Childs Nerv Syst. 2017;33:217-219.
18 Peters J, Raab P, Marquardt G, et al. Intradiploic meningoencephalocele. Eur Radiol 2002;12(Suppl 3): S25–S27.

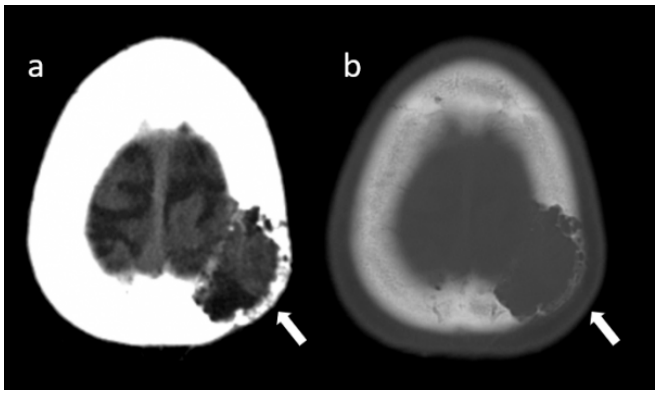

Resim 1. Aksiyel parankim (a) ve kemik (b) penceresinde elde olunmuş kontrastsız kranial bilgisayarlı tomografi görüntülerinde sol parietal kemikte iç ve dış tabulada erozyon, bu seviyede diploik mesafede genişleme ve giral patern gösteren yumuşak doku ile çevresinde sıvı dansitesi izlenmektedir (oklar).

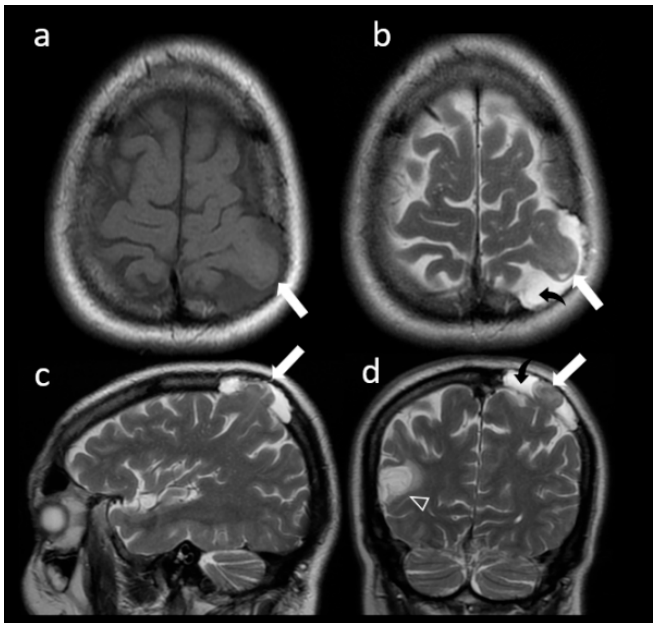

Resim 2. Aksiyel T1 ağırlıklı (a), aksiyel (b), sagittal (c), koronal (d) T2 ağırlıklı kontrastsız kranial MR görüntülerinde sol parietal kemik iç tabulasındaki defektten presantral ve postsantral girusun diploik mesafeye etrafında beyin omurilik sıvısı (kıvrık oklar) ile beraber herniasyonu (oklar) izlenmektedir. Herniasyon gösteren beyin parankiminde belirgin sinyal değişikliği izlenmemektedir. Ek olarak koronal (d) T2 ağırlıklı görüntüde sağ temporal lobda geçirilmiş iskemiye bağlı kistik ensefalomalazi alanı görülmektedir (ok başı).

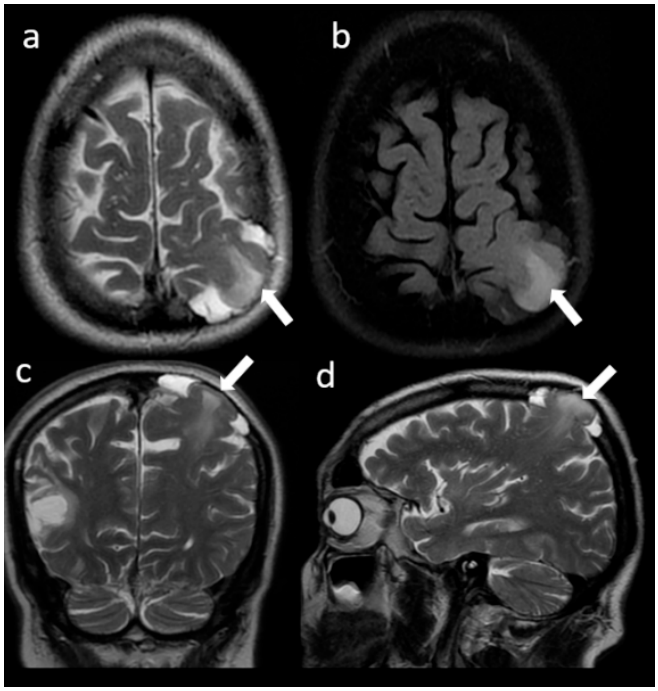

Resim 3. Semptomların gelişiminden 6 ay sonra elde olunmuş aksiyel T2 ağırlıklı (a), T2A-FLAIR (b), koronal (c) ve sagittal (d) T2 ağırlıklı görüntülerde intradiploik herniasyon gösteren ve bu alana komşu beyin parankiminde T2A-FLAIR yüksek sinyalli gliozis alanları (oklar) geliştiği dikkat çekmektedir.

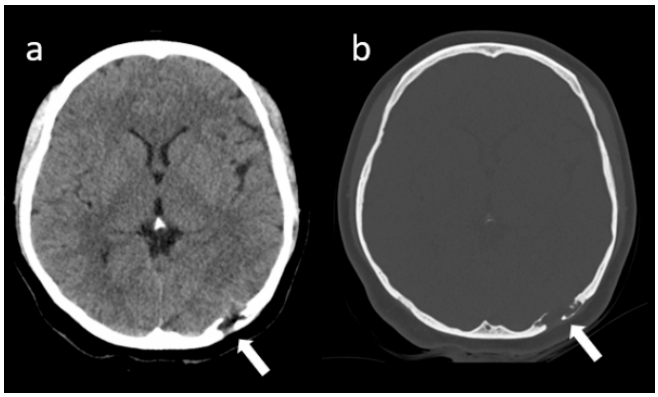

Resim 4. Aksiyel parankim (a) ve kemik (b) penceresinde elde olunmuş kranial bilgisayarlı tomografi görüntülerinde sol oksipital kemikte içte daha belirgin olmak üzere iç ve dış tabulada erozyona uğramış litik görünümde alanlar ve diploik mesafede genişleme ile bu alanda net olarak tanımlanamayan yumuşak doku dansiteleri izlenmektedir.

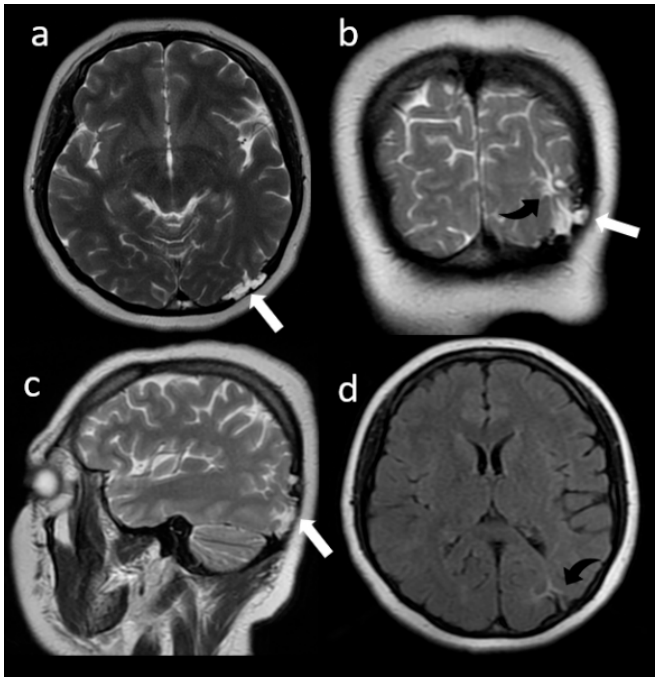

Resim 5. Aksiyel (a), koronal (b), sagittal (c) T2 ağırlıklı ve aksiyel T2A-FLAIR görüntülerde sol oksipital lob parankiminde erozyona uğramış oksipital kemik iç tabulasından genişlemiş diploik aralığa beyin omurilik sıvısı ile oksipital lob parankiminin herniasyonu (oklar), bu alana komşu parankimde T2A-FLAIR görüntülerde gliotik sinyal artışları (kıvrık oklar) izlenmektedir.

Kas-İskelet Radyolojisi

PS-118

PEDİATRİK AKUT OSTEOMİYELİT VE EŞLİK EDEN SEPTİK EMBOLİ

Mustafa Alper Bozkurt[1], Mehmet Öztürk[1], Ahmet Yeşildağ[1,2]

[1]Selçuk Üniversitesi Tıp Fakültesi, Çocuk Radyolojisi Bilim Dalı
[2]Karamanoğlu Mehmet Bey Üniversitesi Tıp Fakültesi, Radyoloji Anabilim Dalı

Giriş ve amaç: Osteoartiküler enfeksiyonlar, özellikle pediatrik hastalarda, hızlı ve doğru bir şekilde tedavi edilmediği takdirde uzuv bozukluğuna veya yaşamı tehdit eden durumlara neden olabilmektedir (1). Osteomiyelit (OM), genellikle bakteri veya diğer mikroorganizmalara bağlı oluşan kemik yıkımı ile ilişkili bir kemik enfeksiyonudur. Sıklıkla uzun kemiklerde (femur ve tibia) ve metafizde yerleşim gösterir (2). Ciddi komplikasyonlara neden olabileceği için hızlı tanı ve tedavi önem arz etmektedir. Bu bildiride akut osteomiyelite bağlı nadir ama önemli bir komplikasyonu sunmayı amaçladık.

Olgu sunumu: 11 yaşında kız hasta 1 hafta önce sağ ayakta burkulma ve 3 gün önce başlayan sağ ayak bileği çevresinde kızarıklık ve şişlik şikayeti ile merkezimize başvurdu. Yapılan tetkiklerinde WBC ve CRP değerlerinde artış saptandı. Direkt grafisinde sağ tibia orta distal kesimde yumuşak doku şişliği ve kalınlaşması izlendi (Resim 1 a, b). Detaylı ve ileri inceleme için hastaya kontrastlı ayak bilek MRG tetkiki yapıldı. MRG de tibia distal diafizometafizer kesimde fizis hattına ulaşan ancak epifize uzanmayan permeatif paternde kemik iliği ödemi (Resim 2 a, b) ve bu alanda kontrastlanma (Resim 3 a, b) saptandı. Ayrıca tibiada proksimal metafizer kesime kadar uzanan subperiosteal apse izlendi (Resim 4 a, b). Hastaya akut osteomiyelit ön tanısıyla IV antibiyotik tedavisi başlandı. Tedavi altında iken hastada solunum semptomları ve ateş gelişmesi üzerine toraks BT tetkiki yapıldı. Her iki akciğerde yaygın, perivasküler özellikte, periferik subplevral kalın duvarlı kaviter lezyonlar izlendi (Resim 5 a, b, c, d). Bu bulgularla hastada akut osteomiyelite bağlı septik emboli düşünüldü. 2 hafta sonraki kontrol görüntülemesinde kaviter lezyonların gerilediği görüldü (Resim 6 a, b, c, d).

Tartışma ve sonuç: Çocuklarda akut osteomiyelite yönelik görüntüleme, sadece enfeksiyonun primer odağının saptanmasına değil, aynı zamanda subperiostal apse, yumuşak dokulara ve eklemlere yayılımın değerlendirilmesine olanak sağlamalıdır (3). Manyetik Rezonans Görüntüleme (MRG) anatomik detayı daha iyi göstermesi, erken enfeksiyonu saptamaya yönelik yüksek duyarlılığı ve iyonize radyasyon içermemesi nedeniyle osteomiyelit tanısında öncelikli tercih edilen bir görüntüleme yöntemi olarak ortaya çıkmaktadır (4). Septik pulmoner emboli (PE), sinsi başlangıçlı nadir görülen bir hastalıktır ve teşhis edilmesi zordu r(5). Akut osteomiyelit, derin ven tromboflebit ve septik pulmoner emboli triadı, çocuklarda nadir görülen, ancak hemen tanınması ve tedavi edilmesi gereken yaşamı tehdit eden bir sendromdur (6). Septik PE, bakteriyel endokardit, enfekte venöz kateterler, odontojenik enfeksiyonlar ve yumuşak doku enfeksiyonlarına sekonder gelişebilir. Kaviter pulmoner nodüller şeklinde görülebileceği için kavitasyon yapan diğer nedenler ile ayırıcı tanısı yapılmalıdır. Akut osteomiyelit yaşamı tehdit eden komplikasyonlarla ilerleyebileceği için hem kendisinin hem de olası komplikasyonlarının tanısında radyolojik görüntülemeler önemli bir yere sahiptir.

Anahtar kelimeler: Çocuk, osteomiyelit, septik emboli

Kaynaklar

1. Dodwell ER. Osteomyelitis and septic arthritis in children. Curr Opin Pediatr 2013;25: 58-63.
2. Dartnell J, Ramachandran M, Katchburian M. Haematogenous acute and subacute paediatric osteomyelitis: a systematic review of the literature. J Bone Joint Surg Br 2012; 94: 584-595
3. A Gigante, V Coppa, M Marinelli, et al. Acute osteomyelitis and septic arthritis in children: a systematic review of systematic reviews, Eur Rev Med Pharmacol Sci 2019;23:145-158.
4. Manaster BJ. Musculoskeletal Imaging: The Requisites, 3rd ed. Philadelphia, PA: Mosby Elsevier, 2007:545-64.
5. Cook RJ, Ashton RW, Aughenbaugh GL, et al. Septic pulmonary embolism: presenting features and clinical course of 14 patients. Chest 2005;128:162-166.
6. Amy AL, Erik PH, Raquel M. Septic thrombophlebitis with acute osteomyelitis in adolescent children: a report of two cases and review of the literature, Int J Emerg Med 2008;1:155–159.



Resim 1 a, b. AP ve yan grafi: Sağ tibia orta distal kesimde yumuşak doku şişliği ve kalınlaşması izleniyor (oklar). Belirgin periost reaksiyonu izlenmiyor.

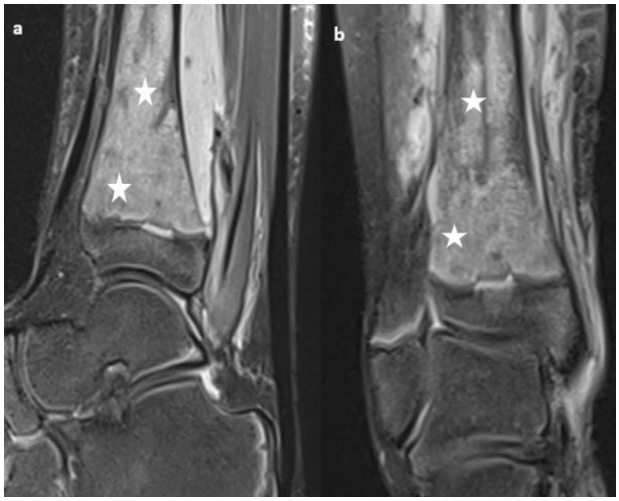

Resim 2 a, b. T2A yağ baskılı sagittal (a) ve koronal (b) görüntülerde; Tibia distal diafizer metafizer kesimde fizis hattına ulaşan ancak epifize uzanmayan permeatif paternde kemik iliği ödemi (yıldız) izleniyor. Belirgin kortikal destrüksiyon yok.

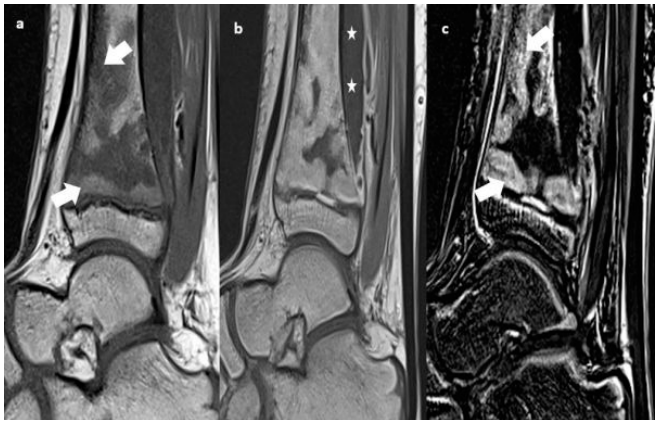

Resim 3 a, b, c. Prekontrast (a), kontrastlı (b) T1 sagittal ve substraction (c) görüntülerde; tibia distal metafizodiafizer kesimdeki kemik iliği ödemi alanlarında osteomiyeliti destekleyen kontrast tutulumları mevcut (oklar). Subperiostal alandaki çevresel kontrast tutulumu gösteren koleksiyon alanı izleniyor (yıldız).

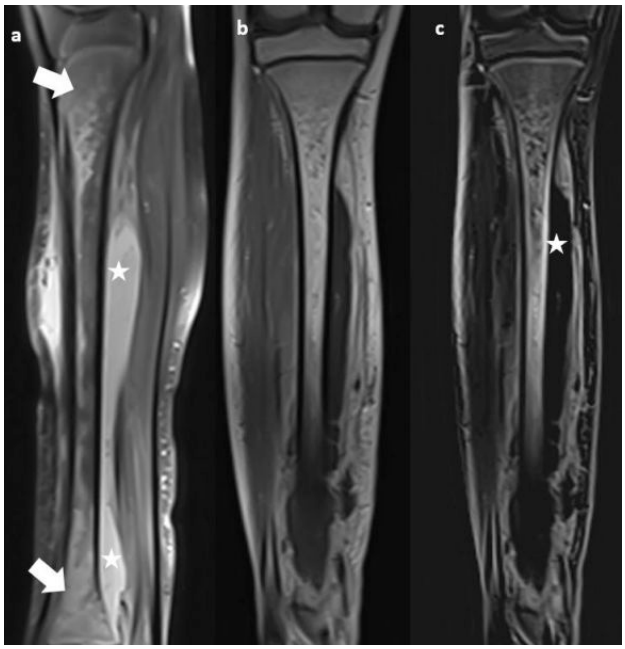

Resim 4 a, b. PD koronal (a), T1A kontrastlı (b) ve substraction (c) koronal görüntülerde; kemik iliği ödeminin (ok) tibia proksimal metafize dek uzandığı, subperiostal sıvının (yıldız) da tibia proksimaline kadar uzandığı görülüyor. Eşlik eden kontrastlanan bir solid komponent yok.

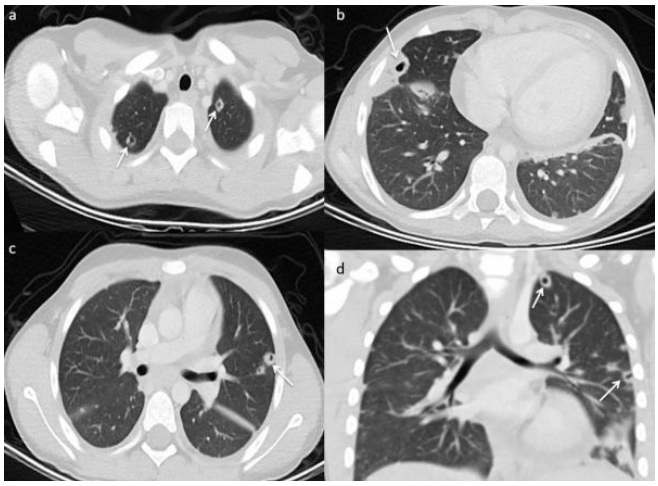

Resim 5 a, b, c, d. Kontrastlı toraks BT aksiyel (a, b, c) ve koronal (d) görüntülerde perivasküler yerleşimli, periferik subplevral, kalın duvarlı kaviter lezyonlar izleniyor (oklar).

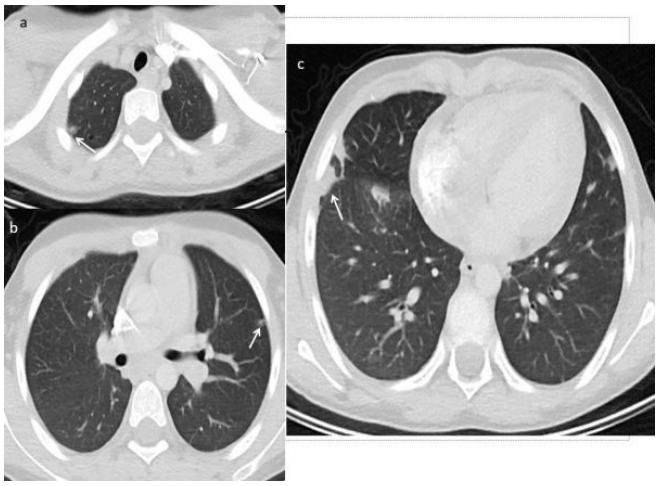

Resim 6 a, b, c. 2 hafta sonraki kontrol kontrastlı aksiyel toraks BT görüntülerinde (a, b, c) her iki akciğerde izlenen kaviter lezyonların gerilediği (oklar), tedaviye yanıt verdiği görülüyor.

Genitoüriner Sistem Radyolojisi

PS-119

NADİR GÖRÜLEN BİR OLGU: TESTİKÜLER KARSİNOİD TÜMÖR

Emre Ruhat Avcı[1], Canan Altay[1], Ozan Bozkurt[3], Emine Burçin Tuna[2], İlhan Çelebi[3], Mustafa Seçil[1]

[1]Dokuz Eylül Üniversitesi Tıp Fakültesi Radyoloji Anabilim Dalı
[2]Dokuz Eylül Üniversitesi Tıp Fakültesi Patoloji Anabilim Dalı
[3]Dokuz Eylül Üniversitesi Tıp Fakültesi Üroloji Anabilim Dalı

Giriş ve Amaç: Testiküler karsinoid tümörler oldukça nadir neoplazmlar olup tüm testis tümörlerinin %1'inden daha azını oluştururlar. Bu tümörler primer testiküler karsinoid, matür teratomun karsinoid diferansiyasyonu ve ekstratestiküler bir kaynaktan metastaz olmak üzere üç gruba ayrılabilir(1). Testiküler karsinoid tümörlerin daha sık görüldüğü bir yaş grubu yoktur. Testiküler karsinoid genelde testiste ele gelen kitle şikayeti ile kendisini gösterse de daha nadir olarak testiste ağrı veya karsinoid sendromla da tanı alabilir(2).

Bu sunumda testis ele gelen kitle şikayeti ile üroloji polikliniğine başvuran, patolojik olarak tanısı doğrulanmış testiküler karsinoid tümör olgusunun görüntüleme bulguları paylaşılacaktır.

Olgu Sunumu: 27 yaşında erkek hasta üroloji polikliniğine sağ testiste ele gelen kitle şikayeti ile başvurmuştur. Hastanın özgeçmişinde sol kriptoorşidizm ve bu nedenle 18 yaşında geçirilen orşiopeksi ameliyatı bulunmaktadır. Hastanın başvurusunda yapılan laboratuvar testlerinde AFP, ß-HCG, LDH gibi testiküler tümör markerları negatiftir. Yapılan ultrasonografide (USG) sol testisin normalden küçük boyutta olduğu saptanmıştır. Sağ testiste ise alt polde 15x16x19 mm boyutlarında non-mediastinal periferal alanda iyi sınırlı, mikrolobule konturlu, iç yapısı hafif heterojen ve parankime kıyasla hipoekoik, periferinde kaba kalsifikasyon odakları içeren solid kitlesel lezyon izlenmiştir(figür 1 A). Renkli Doppler ultrasonografide ise tanımlanan kitlenen yoğun olarak kanlandığı izlenmiştir(figür 1 B). Daha sonra yapılan skrotal manyetik rezonans görüntülemede (MRG) ise USG'de tanımlanan bu kitlenin T2 ağırlıklı görüntülerde parankime kıyas ile hipointens olduğu, yoğun olarak kontrastlandığı ve diffüzyon kısıtlılığı göstermekte olduğu saptanmıştır (figür 2). Bunun üzerine sağ parsiyel orşektomi uygulanan hastadan alınan kitlesel lezyona yönelik histopatolojik analizde lezyonun teratom ve bunun bir komponenti olarak karsinoid tümör olduğu saptanmıştır. Olası bir ekstratestiküler kaynak veya metastazın saptanması amacıyla gerçekleştirilen toraks ve abdomen bilgisayarlı tomografi incelemelerinde anlamlı bir patoloji ile karşılaşılmamıştır.

Tartışma ve Sonuç: Testiküler karsinoid tümörler genelde ancak cerrahi sonrası histopatolojik olarak tanı alabilen oldukça nadir bir antitedir. Karsinoid tümörler nöroendokrin hücrelerden köken alan ve %85 sıklıkta gastrointestinal sistemden köken alan tümörlerdir; daha nadir olarak akciğer, pankreas, biliyer sistem, timüs ve overlerden ve daha da nadir olarak testisten köken alabilirler(2).

Testiste bir kitle saptandığında ilk tercih edilmesi gereken görüntüleme yöntemi ultrasonografidir. Testiküler karsinoid tümörler ultrasonografide solid, düzgün sınırlı, kaba kalsifikasyonlar içeren hipoekoik kitle şeklinde gözükürler. Doppler ultrasonografide ise kitlenin vaskülaritesinin artmış olduğu izlenir(6). Ayrıca testis dışı bir karsinoid tümör varlığını dışlamak için bilgisayarlı tomografi kullanılabilir(2).

Testiküler karsinoid için tercih edilen tedavi yöntem cerrahidir. Alternatif olarak kemoterapi ve radtoterapi de seçenekler arasında mevcuttur ancak ne yazık ki bu alternatif tedavilere yanıt oldukça yetersizdir(1).

Anahtar kelimeler: testis tümörü, karsinoid tümörler, MRG, USG

Kaynaklar

1. Reyes A, Moran CA, Suster S, Michal M, Dominquez H. Neuroendocrine carcinomas (carcinoid tumour) of the testis- A clinicopathologic and immunohistochemical study of ten cases. Am J Clin Pathol. 2003;120(2):182–7
2. Stroosma OB, Delaere KPJ. Carcinoid tumours of the testis. Br J Urol. 2008;101(9):1101–5
3. Robertson RG, Geiger WJ, Davis NB. Carcinoid tumours. Am Fam Physician. 2006;74(3): 429-34.
4. Hayashi T, Iida S, Taguchi J, et al. Primary carcinoid of the testis associated with carcinoid syndrome. Int J Urol. 2001;8:522-524
5. Petrossian AA, Habibi J, Rapp DE, Ramnani D. Primary carcinoid tumor of the testis. Case Rep Urol. 2015;2015:687482
6. Park SB, Kim JK, Cho KS. Imaging findings of a primary bilateral testicular carcinoid tumor associated with carcinoid syndrome. J Ultrasound Med.

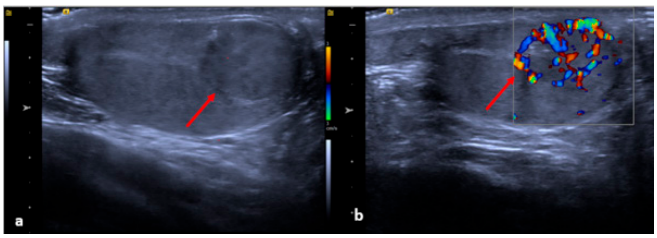

Şekil 1 A ve B. Şekil 1 A'da testiküler karsinoid olgusunun USG görüntülerinde iyi sınırlı, mikrolobule konturlu, iç yapısı hafif heterojen ve parankime kıyasla hipoekoik, periferinde kaba kalsifikasyon odakları içeren solid kitlesel lezyon izlenmektedir (ok). Şekil 1 B'de ise aynı lezyona yönelik renkli Doppler USG bakıda lezyonun yoğun olarak kanlandığı izlenmektedir (ok).

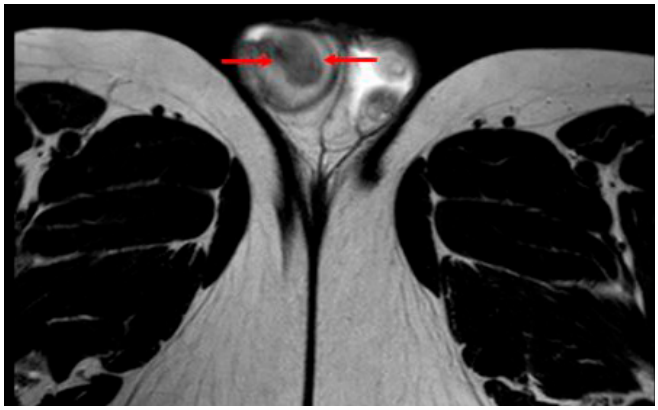

Şekil 2A. - (A) TSE T2 aksiyal (B) TSE T1 aksiyal görüntülerde sağ testis parankiminde parankime kıyasla hafif hipointens iyi sınırlı fokal lezyon izlenmektedir. (C) Yağ baskılı T1 ağırlıklı kontrastsız görüntülerde lezyon testis parankimine kıyasla hafişf hiperintens olarak izlenmektedir. (D) Dinamik kontrastlı T1 ağırlıklı yağ baskılı ve çıkartmalı görüntülerde lezyon yoğun olarak kontrastlanmaktadır.

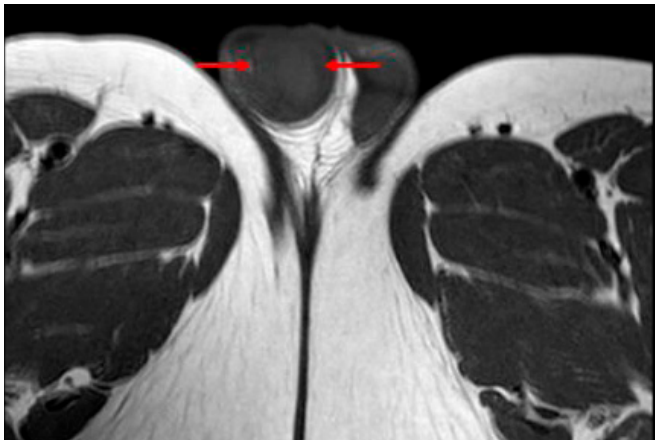

Şekil 2B. - TSE T1 aksiyal görüntülerde sağ testis parankiminde parankime kıyasla hafif hipointens iyi sınırlı fokal lezyon izlenmektedir.

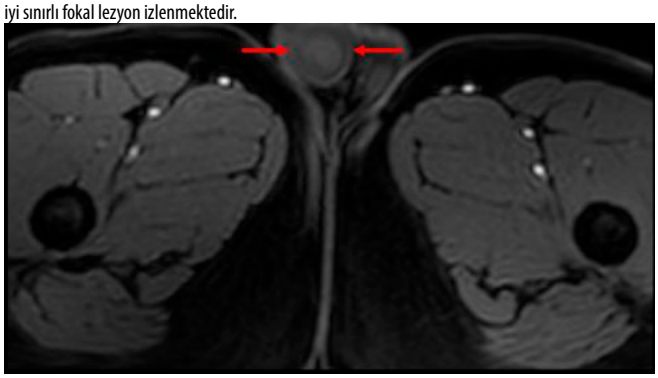

Şekil 2C. Yağ baskılı T1 ağırlıklı kontrastsız görüntülerde lezyon testis parankimine kıyasla hafişf hiperintens olarak izlenmektedir.

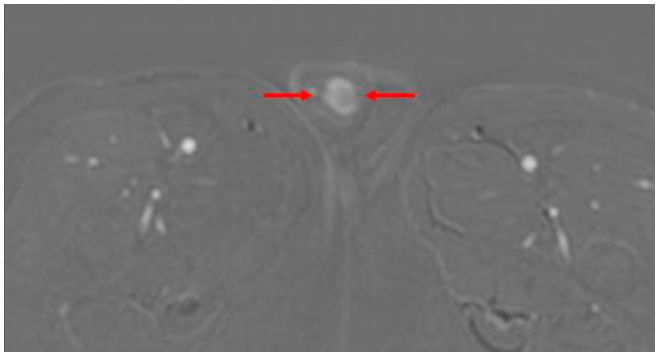

Şekil 2D. Dinamik kontrastlı T1 ağırlıklı yağ baskılı ve çıkartmalı görüntülerde lezyon yoğun olarak kontrastlanmaktadır.

Kardiyovasküler Görüntüleme

PS-120

NADİR İKİ OLGU: SAĞ BRAKİYOSEFALİK VEN VE SOL SUBKLAVİYAN VENDE İNTRAVASKÜLER LİPOM

Çağlar Uzun, Ruhi Erdem Ergüden, Sezer Nil Yılmazer, Sena Bozer

Ankara Üniversitesi Tıp Fakültesi

Giriş-Amaç: Lipomlar, popülasyonun %1 inde görülen, yavaş büyüyen, lobüle konturlu, mezenkimal orijinli, benign seyir gösteren en yaygın yumuşak doku tümörleridir. Primer venöz tümörler yaygın olmayıp sıklıkla malign seyir gösterirler (1). Literatürde çok az sayıda intravasküler lipom tanımlanmış olup sıklıkla insidental olarak saptanırlar (2). En sık olarak inferior vena kavada yerleşimlidirler, daha az sıklıkla süperior vena kava, iliak ve femoral venler, brakiyosefalik ven, subklaviyan vende görülebilirler (1). Venöz yapılarda obstrüksiyona neden olmadıkları sürece tedavi gerektirmezler. Olgularımızda sağ brakiyosafelalik ven ve sol subklaviyan ven komşuluğundan lümen içine invajine olan yağ dansitesinde iki ayrı lezyonu sunmayı amaçladık.

Olgu Sunumları

Olgu 1: 61 yaş erkek hasta, 2002'de vokal kord nodülü nedeniyle opere olmuş. Takiplerinde tiroid nodülü saptanan hastada çekilen boyun BT anjiyografi tetkikinde, prekontrast görüntülerde; sağ brakiyosefalik ven komşuluğundan lümen içine invajine olan ve büyük bölümü damar içinde izlenen, 34x14 mm boyutunda yağ dansitesinde lezyon saptanmıştır (Resim a) . Postkontrast görüntülerde kontrastlanma izlenmemiştir (Resim b). Ultrasonografik incelemede ise lümen içerisinde renkli doppler ultrasonografi ile renk kodlanması saptanmayan lobüle kontrulu hiperekojen lezyon kaydedilmiştir (Resim c,d).

Olgu 2: 51 yaş erkek hasta, 2017 yılında saptanan evre 3 küçük hücreli dışı akciğer kanseri (skuamöz hücreli kanser) tanısı nedeniyle kemoradyoterapi tedavisi alan hastada, takip için çekilen intravenöz kontrastlı toraks BT görüntüsünde; sol subklavian ven lümeni içerisinde 14x8 mm boyutunda yağ dansitesinde lezyon saptanmıştır (Resim e).

Tartışma-Sonuç: Lipomlar en yaygın görülen yumuşak doku tümörleri olmakla birlikte, intravaskuler lipomlar oldukça nadir karşımıza çıkmaktadır. Sıklıkla inferior vena kavada yerleşimli olmakla birlikte nadiren subklaviyan ven komşuluğunda da saptanabilirler. Patoloji literatüründe tümörün perivasküler yağ doku veya damar duvarı kökenli olabileceğine dair iki ayrı hipotez ortaya konmuştur (1). İlk teoride tümör perivasküler yağ dokudan kaynaklanarak damar duvarını infiltre eder ve lümen içine uzanım gösterir. İkinci teoride ise tümör damar duvarından köken olarak lümen içine ve dışına uzanır (1). İntravasküler lipomların, benign natürü, yavaş büyümesi ve basılanabilir olması nedeniyle obstrüktif semptoma neden olması genellikle beklenmemektedir. Bu nedenle sıklıkla insidental olarak saptanırlar ve tedavi gerektirmezler (2,3). Ancak ağrı ya da komşu yapılara bası gibi semptom veya bulguları olan olgular için cerrahi tedavi seçeneği göz önünde bulundurulabilir (3,4).

Anahtar kelimeler: "lipoma, vascular neoplasm"

Kaynaklar

1- A. Lomeo, G. D'Arrigo, A. Scolaro, M. Mudano` , M.C. Monea, G. Mauceri, F. Di Stefano, G. Cacciaguerra and C. Ramondetta: A Case of Intra and Extravascular Lipoma of the Subclavian Vein, EJVES Extra 13, 37e39 (2007) doi:10.1016/j.ejvsextra.2006.08.003

2- S V THOROGOOD, MRCP, FRCR and G F MASKELL, MRCP, FRCR: Case report: Intravascular lipoma of the superior vena cava—CT and MRI appearances, 1996, The British Journal of Radiology, 69, 963-964

3- Ömer Tanyeli1, Yüksel Dereli1, Niyazi Görmüş1, Kemal Ödev2: Primary Intravascular Lipoma of the Superior Vena Cava, Balkan Med J 2015;32:333-4

4- Maria Cristina Bravi, Serena Salvadei, Pietro Scarponi, Antonio Loforte, Francesco Musumeci, Laura Gasbarrone: Intravascular lipoma of the superior vena cava, Intern Emerg Med (2012) 7:79–81 DOI 10.1007/s11739-011-0584-9



Resim b. Kontrastlı boyun BT'de geç fazda elde edilen koronal reformat görüntüde, sağ brakiyosefalik ven komşuluğundan lümen içine invajine olan intravasküler lipom ile uyumlu olduğu düşünülen lezyon izlenmektedir. Tiroid bezi sağ lobunda hipodens nodül kaydedilmiştir.



Resim a. Prekontrast boyun BT aksiyel görüntüde sağ brakiyosefalik vende intravaskuler lipom ile uyumlu olduğu düşünülen lezyon izlenmektedir.

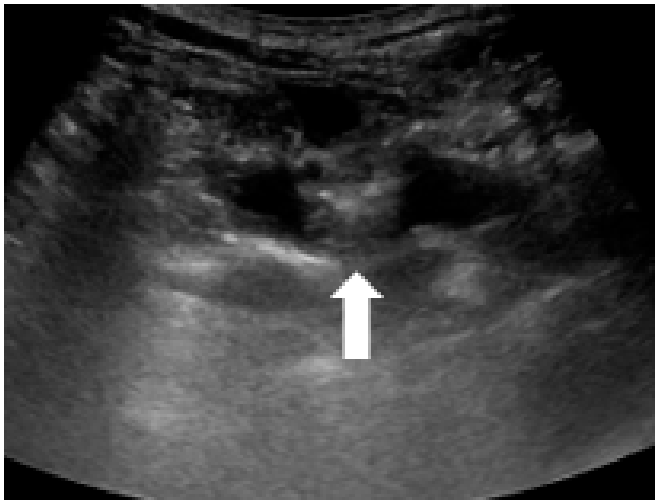

Resim c. Gri skala ultrasonografi ile elde edilen görüntüde, sağ brakiyosefalik ven lümeni içerisinde lobüle konturlu hiperekojen lezyon görülmektedir.

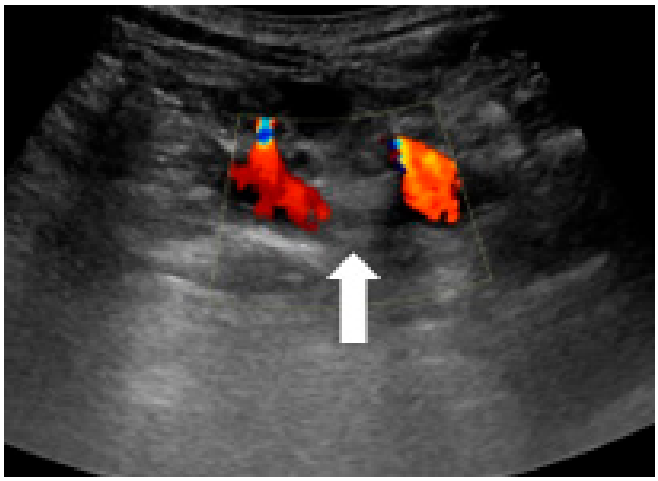

Resim d. Renkli doppler ultrasonografi ile elde edilen görüntüde; sağ brakiyosefalik ven lümeni içerisinde, renk kodlanması saptanmayan hiperekojen lezyon kaydedilmiştir.

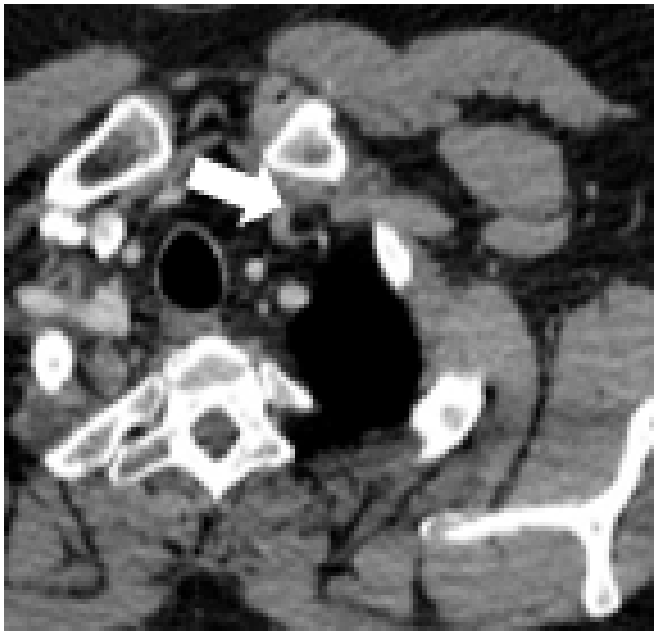

Resim e. İntravenöz kontrastlı toraks BT aksiyel görüntüde; sol subklavian ven lümeni içerisinde intravasküler lipom ile uyumlu yağ dansitesinde lezyon izlenmektedir.

Pediatrik Radyoloji

PS-121

NADİR GÖRÜLEN PELVİK RETROPERİTONEAL KİTLE: GANGLİONÖROBLASTOM

Ozan Berk Gül, Mehmet Öztürk

Selçuk Üniversitesi Tıp Fakültesi, Çocuk Radyolojisi Bilim Dalı

Giriş ve Amaç: Nöroblastik tümörler, pediatrik tüm tümörlerin %8-10'unu ve 5 yaşın altındaki çocuklarda ise %80'ini oluşturur. Tümörler sempatik sinir dokusunun bulunduğu her yerde ortaya çıkabilir (1). En yaygın yerleşim yerleri arasında adrenal bezler (%35), paraspinal retroperitoneal ganglionlar (%30-35), posterior mediasten (%20), baş ve boyun (%1-5) ve pelvis (%2-3) yer almakta olup nadirende timusta, akciğerde, böbrekte, ön mediastende veya kaudada ortaya çıkabilir (2). Bu bildiride pelviste retroperitoneal yerleşimli ganglionöroblastom olgusunun radyolojik bulgularını sunmayı amaçladık.

Olgu Sunumu: 4 yaşında kız çocuğu bir hafta önce ailenin batında şişlik farketmesi üzerine hastanemize başvurdu. Yapılan kan tetkiklerinde anlamlı bulgu saptanmadı. Fizik muayenede batında ele gelen kitle farkedilmesi üzerine yapılan ultrasonografi (US)'de pelvis yerleşimli, lobüle konturlu hipoekoik ekotekstürde, vaskülerize, iyi sınırlı kitle lezyon izlendi (Resim 1 a, b). Kontrastlı MRG'de pelvik bölgede batın orta hatta, mesane hemen süperiorda en geniş ön-arka çapı 50 mm, en geniş mediolateral çapı 74 mm ve en geniş kraniokaudal uzunluğu 87 mm olan solid nekrotik alanlar içeren IVKM sonrası solid alanlarda yoğun kontrastlanması (Resim 2 a, b) bulunan düzgün sınırlı çevre yapılara belirgin invazyon bulgusu göstermeyen, belirgin difüzyon kısıtlılığı göstermeyen (Resim 3 a, b) yer kaplayıcı kitle lezyonu izlendi. Cerrahi ile total çıkartılan kitlenin histopatolojik tanısı ganglionöroblastom olarak raporlandı.

Tartışma ve sonuç: Nöroblastik tümörler, nöral krestin farklılaşmamış embriyonal hücrelerinden ortaya çıkar (3). Ganglionöromlar, ganglionöroblastomlar ve nöroblastomlar, nöroblast olgunlaşma evresi açısından birbirinden farklıdır. Olgun ganglion hücrelerinden oluşan ganglionöromlar iyi huylu tümörler olarak kabul edilir. Ganglionöroblastomlar ise daha az olgun formlardır (4). Ganglionöroblastomlu hastalar için prognoz nispeten iyidir: bu tümörler kendiliğinden gerileyebilir veya ganglionöromalara dönüşebilir.

US, homojen olmayan eko yapısı, kalsifikasyon ve nekroz alanları olan bir kitle olarak ortaya çıkan tümörü tanımlamada ilk tercih edilen yöntemdir. BT ve MRG, ganglionöromlar ve ganglionöroblastomların teşhisi için tercih edilen görüntüleme çalışmalarıdır (5). Sonuç olarak çocuklarda retoperitoneal yumuşak doku kitlelerinin ayrıcı tanısında nörojenik tümörlerde akılda tutulmalıdır.

Anahtar kelimeler: Gangionöroblastom, Pelvik Kitle, Retroperitoneal Kitle

Kaynaklar

1. Park JR, Eggert A, Caron H. Neuroblastoma: biology, prognosis, and treatment. Pediatr Clin North Am 2008;55:97-120.
2. Kim S, Chung DH. Pediatric solid malignancies: neuroblastoma and Wilms' tumor. Surg Clin North Am 2006;86:469-87.
3. Aydn GB, Kutluk MT, Yalçn B, et al. Neuroblastoma in Turkish children: experience of a single center. J Pediatr Hematol Oncol 2009;31:471-80.
4. Shimada H, Ambros IM, Dehner LP, et al. The International Neuroblastoma Pathology Classification (the Shimada system) Cancer 1999;86:364-72.
5. Brodeur GM, Pritchard J, Berthold F, et al. Revisions of the international criteria for neuroblastoma diagnosis, staging, and response to treatment. J Clin Oncol 1993;11:1466- 77.

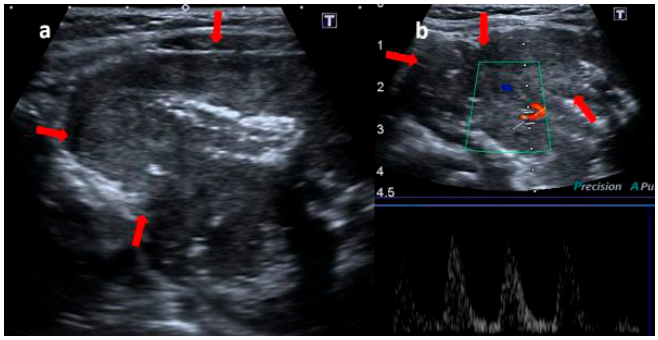

Resim 1 a, b. Gri mod (a) ve doppler (b) US görüntüleri: Pelviste mesane superiorunda lobüle konturlu hipoekoik, vaskülerize yer kaplayıcı lezyonu izlenmektedir (kırmızı oklar).

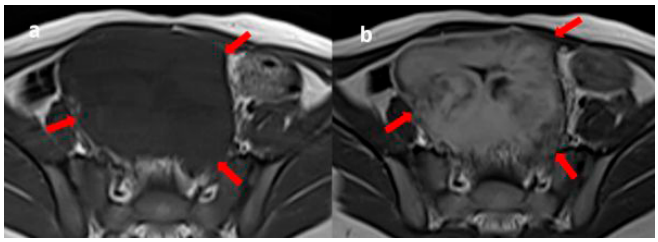

Resim 2 a, b. Aksiyal kontrastsız (a) ve kontrastlı (b) T1A görüntüler: T1A hipointens, İVKM sonrası yoğun kontrastlanma gösteren kitle lezyonu izlenmektedir (kırmızı oklar).

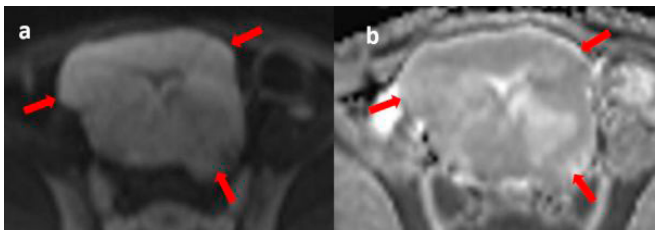

Resim 3 a, b. Difüzyon ağırlıklı görüntüler (a) ve ADC haritası (b) görüntüler: belirgin difüzyon kısıtlılığı göstermeyen kitle lezyonu izlenmektedir (kırmızı oklar).

Abdominal Radyoloji

PS-122

SAĞ ALT KADRAN AĞRISININ NADİR BİR AYIRICI TANISI: SAĞ ANA İLİAK ARTER ANEVRİZMA RÜPTÜRÜ

Serhat Akış, Canan Altay, Işıl Başara Akın

Dokuz Eylül Üniversitesi

Giriş ve Amaç: Ana iliak arterler, abdominal aortanın terminal dalları olup L4 seviyesinde oluşur. Ana iliak arterler, pelvik girimde eksternal ve internal iliak arterlere ayrılır. İliak anevrizmaların %70'i ana iliak arterlerde olurken kalan %20 ve %10'u sırasıyla internal ve eksternal iliak arterlerde meydana gelir (1). Ortalama olarak iliak arter anevrizmalarının (IAA) 2/3'ünde iliak arteryel ağacın birden fazla segmenti tutulurken, 1/3'ünde bilateraldir (2). Herhangi bir damarda olduğu gibi gerçek IAA tanımı, damar çapının normal arter ile karşılaştırıldığında %50'den fazla fokal dilatasyona uğramasıdır (3). Erkeklerde ana iliak arter çapı ortalama 1.2±0.2 cm, kadınlarda ise ortalama 1.0±0.2 cmdir (4). Bu değerlere göre, ana iliak arter için anevrizma tanımı genelde erkeklerde >1.85 cm, kadınlarda >1.5 cm'dir (5). Ana iliak arter çapında ise 0.8 cm'den fazla genişleme anevrizma lehinedir.

Hastaların yaklaşık yarısının asemptomatik olduğu ve başka nedenler ile yapılan görüntülemelerde insidental olarak saptanan IAA'ların kliniğini belirleyen şey konumu ve çapıdır (6,7). Altı cm'den büyük anevrizmaların semptom oluşturma veya rüptüre olma olasılıkları daha fazladır (2,8,9).

Amacımız sağ alt kadranda ağrı ile başvuran hastada, ayırıcı tanıda iliak arter anevrizma rüptür şüphesine dikkat çekmektir.

Olgu Sunumu: 71 yaşında acil servise sağ alt kadranda ağrı ile başvuran erkek hastada özgeçmişinde operasyon öyküsü bulunmamaktaydı. Fizik muayenesinde sağ alt kadranda hassasiyet ve defans mevcuttu. Vital bulguları normaldi. Labaratuvarda lökosit sayısı 17500 uL ile yüksekti ve nötrofil hakimiyeti (%89.4) mevcuttu. Hasta akut apandisit ön tanısı ile kontrastlı abdomen bilgisayarlı tomografi (BT) incelemesi için radyoloji departmanına yönlendirildi. BT incelemede, her iki ana iliak arterde anevrizma ve sağ ana iliak arter anevrizması çevresinde retroperitoneal hematom ile uyumlu yüksek dansiteli sıvı alanı saptandı ve görünüm anevrizma rüptürüne bağlı aktif estravazasyon ile uyumlu olarak değerlendirildi (Resim 1, 2, 3).

Sonuç: Sağ alt kadran ağrısı , acil radyolojide sık karşılaştığımız ve ayırıcı tanısında radyolojinin önemli rol oynadığı bir şikayettir. En sık nedenler akut apandisit başta olmak üzere inflamatuar nedenlerdir.

IAA ve buna bağlı gelişen komplikasyonlar da sağ alt kadran acil patolojilerinin taklitçilerinden olabilir. IAA'ların çoğunluğu asemptomatik olmakla birlikte, klinik bulgu vermesi konumu ve çapına bağlıdır.

Çevre yapıların kompresyonu (10-14):

Üreter kompresyonu sonucu; üriner retansiyon, üreterik kolik, pyelonefrit ve böbrek yetmezliği

Kolon kompresyonu sonucu; ağrılı defekasyon, tenezm, konstipasyon

Lumbal pleksus kompresyonu sonucu; parestezi, parezi, siyatik nöralji, lumbosakral ağrı

Rüptür (2,8,15):

Rüptüre izole IAA damar çapı ortalama 5-7 cm'dir. IAA rüptürü akut abdominal, uyluk ve kasık ağrısına neden olur. Hemodinamik instabilite eşlik eder. Retroperitoneal rüptür sınırlanabilir ancak intraperitoneal rüptür şiddetli kan kaybına neden olur.

Anevrizma trombozu veya tromboembolizm:

Rüptür ve çevre yapıların kompresyonuna kıyasla daha nadirdir.

Sağ alt kadran patolojilerinde, klinik bulgularla birlikte hastanın kesitsel görüntüleme bulguları ile değerlendirilmesi ve olası patoloji lokalizasyonu yanı sıra vasküler yapıların da değerlendirilmesi tanıda olumlu katkılar sağlayacaktır.

Anahtar kelimeler: Iliac Aneurysm , Appendicitis , Aneurysm, Ruptured

Kaynaklar

1. Krupski WC, Selzman CH, Floridia R, et al. Contemporary management of isolated iliac aneurysms. J Vasc Surg 1998; 28:1.
2. Richardson JW, Greenfield LJ. Natural history and management of iliac aneurysms. J Vasc Surg 1988; 8:165.
3. Johnston KW, Rutherford RB, Tilson MD, et al. Suggested standards for reporting on arterial aneurysms. Subcommittee on Reporting Standards for Arterial Aneurysms, Ad Hoc Committee on Reporting Standards, Society for Vascular Surgery and North American Chapter, International Society for Cardiovascular Surgery. J Vasc Surg 1991; 13:452.
4. Horejs D, Gilbert PM, Burstein S, Vogelzang RL. Normal aortoiliac diameters by CT. J Comput Assist Tomogr 1988; 12:602.
5. Bacharach JM, Slovut DP. State of the art: management of iliac artery aneurysmal disease. Catheter Cardiovasc Interv 2008; 71:708.
6. Wilhelm BJ, Sakharpe A, Ibrahim G, et al. The 100-year evolution of the isolated internal iliac artery aneurysm. Ann Vasc Surg 2014; 28:1070.
7. Bacharach JM, Slovut DP. State of the art: management of iliac artery aneurysmal disease. Catheter Cardiovasc Interv 2008; 71:708.
8. McCready RA, Pairolero PC, Gilmore JC, et al. Isolated iliac artery aneurysms. Surgery 1983; 93:688.
9. Lowry SF, Kraft RO. Isolated aneurysms of the iliac artery. Arch Surg 1978; 113:1289.
10. Levi N, Schroeder TV. Isolated iliac artery aneurysms. Eur J Vasc Endovasc Surg 1998; 16:342.
11. Kasulke RJ, Clifford A, Nichols WK, Silver D. Isolated atherosclerotic aneurysms of the internal iliac arteries: report of two cases and review of literature. Arch Surg 1982; 117:73.
12. Nelson RP. Isolated internal iliac artery aneurysms and their urological manifestations. J Urol 1980; 124:300.
13. Srirangam SJ, Manikandan R, Ross D, Collins GN. Ureteric obstruction caused by aneurysm of the hypogastric artery. Scand J Urol Nephrol 2003; 37:364.
14. Nachbur BH, Inderbitzi RG, Bär W. Isolated iliac aneurysms. Eur J Vasc Surg 1991; 5:375.
15. Huang Y, Gloviczki P, Duncan AA, et al. Common iliac artery aneurysm: expansion rate and results of open surgical and endovascular repair. J Vasc Surg 2008; 47:1203.

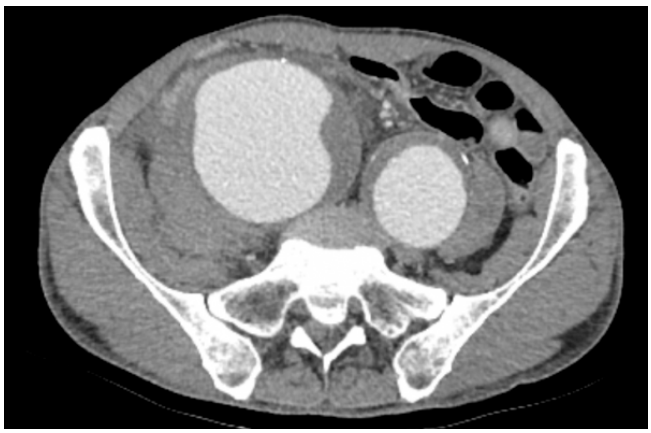

Figür 1. Aksiyel kesitte kontrastlı BT. Sağ ana iliak arterde 8.5 cm, sol ana iliak arterde 6.5 cm çapına ulaşan anevrizmatik genişleme ve belirgin intimal kalınlık artışı ile uyumlu bulgular.



Figür 2. Aksiyel kesitte kontrastlı BT. Sağ ana iliak arter anevrizmasını çevreleyen retroperitoneal hematom ve aktif ekstravazasyon ile uyumlu görünüm.



Figür 3. Koronal kesitte kontrastlı BT.

Nöroradyoloji

PS-123

GOODPASTURE SENDROMUNA BAĞLI SANTRAL SİNİR SİSTEMİ TUTULUMU

Mervenur Örgü, Cemal Kozak, Bülent Yıldız, Nisa Başpınar

Sivas Cumhuriyet Üniversitesi Tıp Fakültesi

Giriş-Amaç: Goodpasture Sendromu (GPS) hızlı ilerleyen glomerülonefrit, diffüz pulmoner hemoraji ve dolaşımdaki antiglomerüler bazal membran antikorları ile karakterize nadir görülen bir hastalık olup eşlik eden santral sinir sistemi tutulumu oldukça nadirdir. [1,2,3]

Bu yazıda GPS tanılı bir hastada eşlik eden santral sinir sistemi tutulumunun görüntüleme bulgularını tartışmayı amaçladık.

Olgu Sunumu: Bilinen GPS tanılı ilaçsız takipte yirmi sekiz yaşında erkek hasta sağ alt ekstremitede parestezi ve güçsüzlük şikayetleri ile hastanemize başvurdu. Fizik muayenede sağ diz altında yüzeyel duyu kaybı, sağa deviye yürüyüş ve romberg pozitifliği saptanması üzerine kranial MR istemi ile radyoloji bölümüne yönlendirildi. Her iki serebral hemisferlerde derin ve yüzeyel border zonlarda, sol temporal lobda kortekste ve subkortikal alanlarda, insular bölgede ve sol serebellar hemisferde FLAIR hiperintens, Difüzyon-ADC sekanslarında çok sayıda akut-subakut infarkt alanları saptandı. MR anjiografi ve DSA görüntüleri normal sınırlarda izlendi. Sınır sulama infarktına neden olabilecek diğer nedenler mevcut olmadığından infarktlar GPS nin santral sinir sistemi tutulumuna bağlandı.

Tartışma: GPS tanılı olguların %10-30'unda eşlik eden ekstrarenal vaskülit mevcuttur. [1,3] GPS ile ilişkili santral sinir sistemi vasküliti oldukça nadir bir durum olup literatürde tariflenen olgu sayılıdır.[1,2]

GPS da dahil olmak üzere santral sinir sistemi vaskülitlerinin tanısında altın standart biyopsi olmasına rağmen önceki çalışmalardaki olgularda klinik bulgulara, anjiografi ve MR gibi görüntüleme yöntemlerine dayanan varsayımsal tanılar da tutarlı bir şekilde santral sinir sistemi vaskülitini destekler niteliktedir.[1]

Sonuç: GPS ile ilişkili santral sinir sistemi vasküliti oldukça nadir bir durum olup klinik bulguları kadar görüntüleme bulgularının da farkında olmak doğru tanıyı koymak ve sonraki dönemlerde bu nadir durumun yönetimi için oldukça önemlidir.

Anahtar kelimeler: Goodpasture Sendromu, Santral Sinir Sistemi, MR

Kaynaklar

1. Jee Young Kim, Kook Jin Ahn, Jung Im Jung et al. Imaging Findings of Central Nervous System Vasculitis Associated with Goodpasture's Syndrome: a Case Report Korean J Radiol 2007; 8: 545-547
2. Christoph Preul, Jens Gerthi Sebastian Lang et al. Cerebral Involvement in a Patient with Goodpasture's Disease due to Shortened Induction Therapy: a Case Report Journal of Medical Case Reports 2009, 3: 120 10.1186/1752-1947-3-120
3. G. Perez-Suarez, D. Marrero, R. Rodriguez et al. Goodpasture's Syndrome with Neurologic Involvement and Negative ANCA Nefrologia 2010; 30(5): 584-7

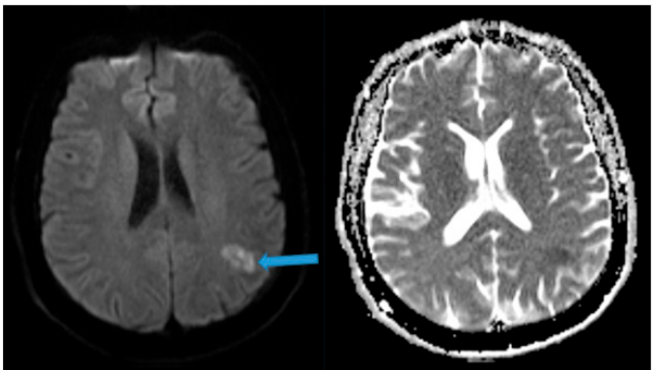

Resim 1. Sol MCA-PCA sınır sulama alanına uyan bölgede diffüzyon kısıtlaması

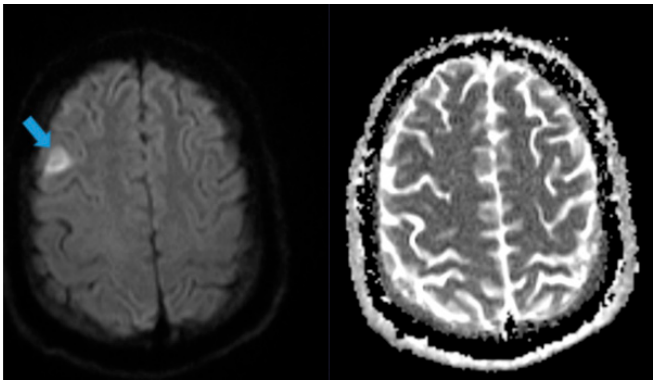

Resim 2. Sol ACA-MCA sınır sulama alanına uyan bölgede diffüzyon kısıtlaması

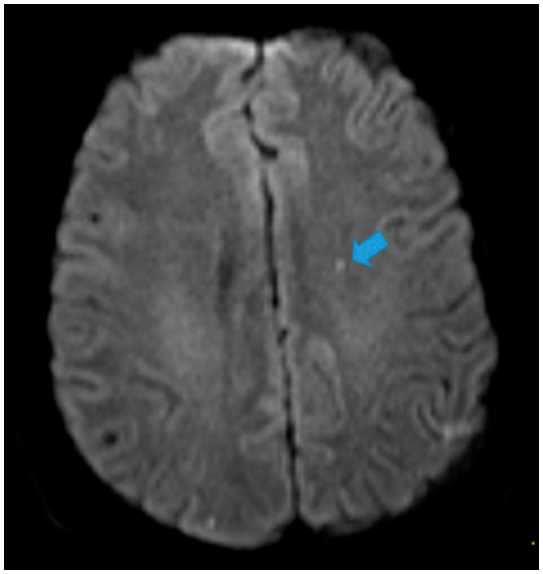

Resim 3. Solda derin sınır sulama alanına uyan bölgede diffüzyon kısıtlaması

Pediatrik Radyoloji

PS-124

PELVİK MALİGNİTEYİ TAKLİT EDEN TUBO-OVARYAN ABSE: OLGU SUNUMU

Muhammed Sonkaya[1], İlyas Dündar[1], Kamuran Karaman[2], Mehmet Ertaş[2], Cemil Göya[1], Mesut Özgökçe[1]

[1]Van Yüzüncü Yıl Üniversitesi Tıp Fakültesi, Radyoloji Anabilim Dalı
[2]Van Yüzüncü Yıl Üniversitesi Tıp Fakültesi, Çocuk Sağlığı ve Hastalıkları Anabilim Dalı

Giriş: Tubo-ovarian abse (TOA); tuba uterinaların, overlerin ve adneksial çevre dokuların iltihabi bir enfeksiyon hastalığıdır. TOA çok nadir durumlarda pelvik malignite ile karışabilir. Bu olgumuzda pelvik kitleyi taklit eden TOA'nın bilgisayarlı tomografi (BT) görüntüleme bulgularını sunmayı amaçladık.

Materyal ve Metod: 13 yaşında down sendromu tanılı kadın hasta yaklaşık 1.5 aydır aralıklarla tekrarlayan karın ağrısı, karında şişlik, ishal ve kusma şikayetleri acil servise başvurdu. Ateş, gece terlemesi ve belirgin kilo kaybı şikayeti olmayan hastanın laboratuvar değerlerinde b-HCG:1.2, AFP:1.05, CRP:150, WBC:26960 idi. Yapılan abdominal ultrasonografi (USG)'de pelvik bölgede kistik kitlesel lezyon tespit edilmesi üzerine hastaya kontrastlı abdominal BT çekilip tarafımızca değerlendirildi.

Bulgular: Olgunun çekilen kontrastlı abdominal BT tetkikinde; pelvik bölgeden batın orta kadranına uzanım gösteren yaklaşık 10x10x7 cm ebatlı kistik-solid komponentler içeren, solid alanlarında kontrast tutulumu olan, lobüle konturlu kitlesel lezyon görüldü

(Resim 1 A, ok). Ayrıca paraaortik alanda ve mezenterik yağlı dokuda büyüğü 2,5 cm ebatlı multipl LAP formasyonları izlendi (Resim 1 C, halkalar). Mezenterde ve omentumda nodüler kalınlaşmalar, yaygın heterojeniteler (Resim 1 C, oklar) ve batın içerisinde yaygın serbest sıvı (Resim 1 C, yıldız) değerleri mevcuttu. Bulgular öncelikle ovaryan maligniteyi düşündürmekteydi. Parasentez ile elde edilen sıvı örneğinde malign hücre tespit edilmemesi üzerine kitle lezyondan USG eşliğinde tru-cut biyopsi yapıldıktan sonra patolojik tanı alana kadar hastaya ampirik antibiyoterapi başlandı. 2 hafta sonra çekilen kontrastlı abdominal BT tetkikinde; pelvik bölgede tariflenen kitle lezyon boyutlarında (6,5x5,5x4 cm) gerileme (Resim 1 B, ok), paraaotik-mezenterik planlarındaki LAP sayı ve boyutlarında ve omentumdaki nodüler lezyonlarda belirgin regresyon, batın içi serbest sıvı miktarında azalma tespit edildi (Resim 1 D). Patoloji sonucunun malignite bulgusu olmayan aktif iltihabi reaksiyon ile uyumlu olması ve antibiyoterapi sonrası klinik ve radyolojik bulgulardaki anlamlı regresyon TOA lehine değerlendirildi.

Sonuç: TOA, pelvik inflamatuar hastalığın en ciddi komplikasyonlarından biridir ve önemli morbidite ve nadiren mortaliteye yol açabilir PIH, endometrit, salpenjit ve pelvik peritonit dahil olmak üzere üst genital sistemin iltihabı ile karakterize polimikrobiyal bir enfeksiyondur (1). TOA görüntüleme olarak pelvik malignite ile nadiren karışabilir (2,3). Hastaların gereksiz kemoterapi ve cerrahi işlemlere maruz kalmasını önlemek amacıyla BT incelemelerde maligniteyi düşündüren adneksiyel kistik lezyonlarda TOA akılda tutulmalıdır.

Anahtar kelimeler: bilgisayarlı tomografi, tubo-ovaryan abse, adneksiyel kitle, ovaryan malignite

Kaynaklar

1. Lareau SM, Beigi RH. Pelvic inflammatory disease and tubo-ovarian abscess. Infect Dis Clin North Am. 2008;22:693–708. doi: 10.1016/j.idc.2008.05.008.
2. Kim Y, Kim S, Lee JW, Lee SM, Kim TS. Ovarian mass mimicking malignancy: a case report. Nucl Med Mol Imaging. 2010;44:290–3. doi: 10.1007/s13139-010-0045-9
3. Wang T, Li W, Wu X, Yin B, Chu C, Ding M, et al. (2016) Tubo-Ovarian Abscess (with/without Pseudotumor Area) Mimicking Ovarian Malignancy: Role of Diffusion-Weighted MR Imaging with Apparent Diffusion Coefficient Values. PLoS ONE 11(2): e0149318. https://doi.org/10.1371/journal.pone.0149318

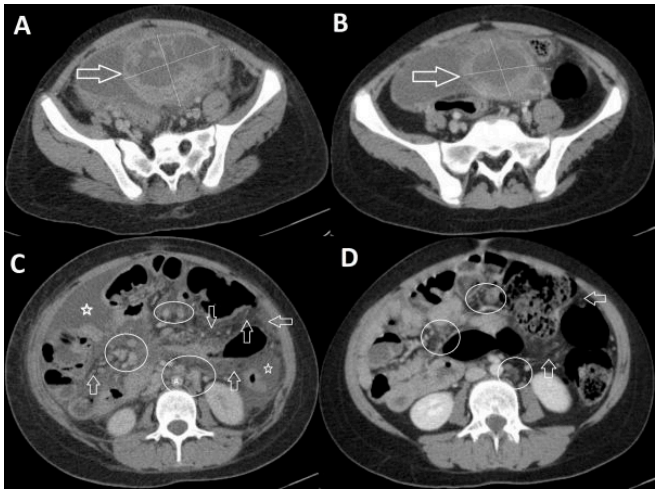

Resim 1. Pelvik bölgede kistik-solid komponentler içeren, solid alanlarında kontrast tutulumu olan, lobüle konturlu kitlesel lezyon (A, ok) ve paraaortik alanda ve mezenterik yağlı dokuda multipl LAP formasyonları (C, halkalar), mezenterde ve omentumda nodüler kalınlaşmalar, yaygın heterojeniteler (C, oklar) ve batın içerisinde yaygın serbest sıvı (C, yıldız) değerleri izlenmektedir. Kontrol BT'lerde (B, D) bulgularda regresyon görüldü.

Girişimsel Radyoloji

PS-125

OBSTRÜKTİF HİPERBİLİRUBİNEMİLİ DEV HCC OLGUSUNDA BİLİER DRENAJ VE TARE İLE DOWNSTAGİNG VE TRANSPLANTASYON

Mehmet Demirbaş, Sinan Karatoprak, Ramazan Kutlu

İnönü Üniversitesi Tıp Fakültesi, Radyoloji Anabilim Dalı

Giriş ve Amaç: Hepatosellüler karsinomun (HCC) safra yolu invazyonu %1-12 oranında görülür ve hastalar ilk şikayet olarak tıkanma sarılığı gösterir. Bu hastaların çoğu inoperabldır ve bilier tutulum; tümör invazyonu, tümör trombüsü, hemorajik trombüs, kompresyon ve portal hilustaki metastatik lenfadenopatilerden kaynaklanır. TACE, TARE gibi lökorejyonel tedavileri uygulayabilmek için uygulanan ERCP ve PTK gibi bilier drenaj yöntemleri, obstrüktif sarılığı ortadan kaldırabileceği gibi sağkalım ve prognoza da olumlu katkıda bulunur.

Bulgular(Olgu Sunumu): 27 yaşında erkek hasta sarılık şikayetiyle merkezimize başvurdu. Total bilirubin seviyesi yaklaşık yirmi sekiz olan hastanın labaratuvar bulguları kolestaz ile uyumlu olup çekilen dinamik karaciğer tomografisinde portal hiler bölgeye bası yapan geniş boyutlarda HCC ile uyumlu lezyon saptandı. PTK ile önce sağ sonra sol lob safra yollarına girilerek biliyer drenaj yapılan hastanın takiplerinde safra yolu dilatasyonları kayboldu ve bilirubin düzeyleri belirgin geriledi. Tekrarlayan seanslarda transarteriel radyoembolizasyon tedavisi yapılan ve takiplerinde downstaging görülen hastaya merkezimizde canlı vericili karaciğer nakli yapıldı.

Tartışma ve Sonuç: Günümüzde biliyer drenaj, malign biliyer obstrüksiyonu olan hastalarda operatif dekompresyona bir alternatif olarak yaygın olarak kabul edilmektedir. Biliyer obstrüksiyonda karaciğere yönelik intraarteriyel tedavilerden sonra artan apse oluşum riski ve biliyer bakteriyel kolonizasyon söz konusudur. Biliyer obstrüksiyonu olan hastalarda hepatik arter embolizasyonundan önce eksternal biliyer drenaj yapılması nekroz ve apse oluşum riskini artırabilir. Buna rağmen, agresif periprosedürel antibiyotik rejimi ve selektif embolizasyon ile radyoembolizasyon güvenli bir şekilde gerçekleştirildiğinden, hepatik intraarteriyel tedaviler için hiperbilirubinemi yalnızca göreceli bir kontrendikasyon teşkil eder. Bilier tutulumu olan HCC hastalarının ideal tedavisi, karaciğer rezeksiyonu ile tümörün tamamen çıkarılmasıdır. Ancak lokalize tümörler için, başlangıçta biliyer dekompresyon ve hepatik fonksiyonun normale dönmesini takiben küratif bir cerrahi rezeksiyon prosedürü mümkündür. Bilier drenaj sağlandıktan sonra uygulanan intraarteriel embolizan tedaviler downstaging ve transplantasyona köprü işlevi görebilir.

Anahtar kelimeler: Interventional radiology, liver neoplasms, bile ducts, percutaneous drainage, radioembolization, liver transplantation

Kaynaklar

1. Yu, Chung-Hoon, et al. (2014). A Case of Successful Treatment for Obstructive Jaundice in Hepatocellular Carcinoma with A Biliary Invasion by Transcatheter Arterial Chemoembolization after Biliary Drainage. Korean Journal of Pancreas and Biliary Tract. 19. 31-36.
2. Suh, Y. G., et al. (2014). "Effective biliary drainage and proper treatment improve outcomes of hepatocellular carcinoma with obstructive jaundice." Gut Liver 8(5): 526-535.
3. Devulapalli, K. K., et al. (2018). "(90)Y Radioembolization for Hepatic Malignancy in Patients with Previous Biliary Intervention: Multicenter Analysis of Hepatobiliary Infections." Radiology 288(3): 774-781.
4. Gaba, R. C., et al. (2010). "Safety of yttrium-90 microsphere radioembolization in patients with biliary obstruction." J Vasc Interv Radiol 21(8): 1213-1218.
5. Lee, J. W., et al. (2002). "Obstructive jaundice in hepatocellular carcinoma: response after percutaneous transhepatic biliary drainage and prognostic factors." Cardiovasc Intervent Radiol 25(3): 176-179.

Bilier tutulum gösteren dev HCC'li olgunun bilier drenaj ve TARE sonrası downstagingi gösteren BT görüntüleri

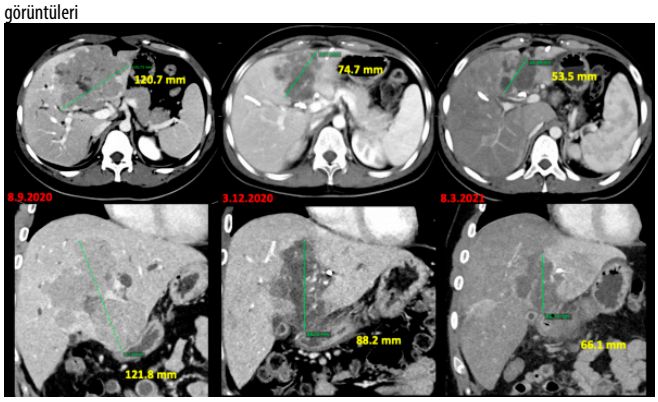

Karaciğer her iki lobdan intrahepatik safra yollarına perkütan girilerek bilier drenaj yapılan hastanın anjiyografik safra yolu görüntüleri



PTK ve TARE işlemleriyle downstaging yapılan olgunun labaratuvar parametrelerindeki değişimi gösteren grafikler



Canlı vericili karaciğer nakli yapılan olgunun BT ve 3D görüntüleri

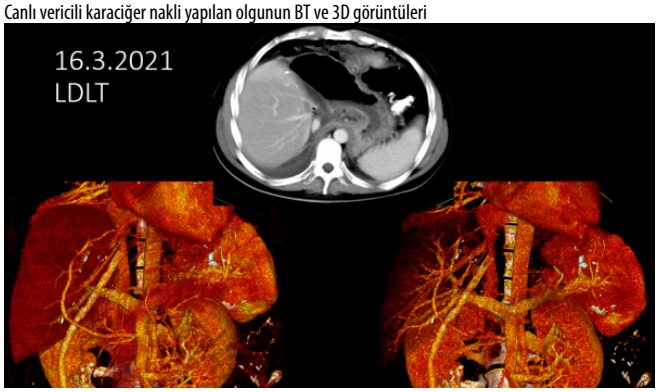

Toraks Radyolojisi

PS-126

ANAPLASTİK LENFOMA KİNAZ İNHİBİTÖRÜ İLİŞKİLİ PNÖMONİ

Mustafa Alper Bozkurt, Halil Özer, Abidin Kılınçer

Selçuk Üniversitesi Tıp Fakültesi

Giriş ve Amaç: Genomik anomalilere dayalı hedefe yönelik tedaviler son yıllarda ileri dönem küçük hücreli dışı akciğer kanseri (KHDAK) hastalarının tedavisinde önemli bir yere sahip olmuştur. Alektinib, anaplastik lenfoma kinaz (ALK) rearanjmanı gösteren metastatik KHDAK hastalarında sağkalımı önemli ölçüde iyileştiren ikinci nesil bir tirozin kinaz inhibitörüdür (1). Diğer ALK inhibitörleri gibi ilaca bağlı interstisyel akciğer hastalığı veya pnömoni gibi ciddi yan etkilerin görülme olasılığı nadirdir. İleri dönem KHDAK hastalarında ALK inhibitör ilişkili pnömoninin genel insidansı %2,14 tür (2). Bu bildiride alektinibe bağlı gelişen pnömoni olgusunu sunmayı amaçladık.

Olgu Sunumu: Metastatik KHDAK nedeniyle 3 aydır alektinib tedavisi alan 64 yaşında kadın hasta 1 haftadır devam eden nefes darlığı şikayeti ile merkezimize başvurdu. Fizik muayenesinde her iki akciğerde solunum seslerinde azalma ve spO2: 79 olduğu görüldü. Yapılan toraks BT tetkikinde her iki akciğerde yaygın olarak dağılım gösteren buzlu cam ve konsolidasyon alanları, septal kalınlaşmalar izlendi. Olası pnömoni etkenleri için tetkik edilen hastada enfeksiyöz neden saptanmadı. Alektinib tedavisi kesilip 80 mg/gün steroid tedavisi başlanan hastanın takiplerinde semptomlarında gerileme izlendi. 3 ay sonraki toraks BT tetkikinde buzlu cam ve konsolidasyon alanlarının gerilediği görüldü. Bulgular alektinib ilişkili pnömoni lehine değerlendirildi.

Tartışma ve Sonuç: Hedefe yönelik tedavilerin son yıllarda kullanımının artmasıyla birlikte çeşitli yan etkileri de gündeme gelmektedir. ALK inhibitör ilişkili pnömoni nadir görülen bir durum olsa da ölümcül seyredebilir ve bu nedenle zamanında teşhis edilmesi tedaviye erken dönemde başlamak için önemlidir. İlaç ilişkili interstisyel akciğer hastalıkları (İAH); diffüz alveolar hasar, organize pnömoni, eozinofilik pnömoni gibi farklı histolojik paternler içerir (3). ALK inhibitör ilişkili pnömonilerde; kriptojenik organize pnömoni, hipersensitivite pnömonisi, akut interstisyel pnömoni gibi çeşitli BT paternleri gözlenebilir (4). İlaç ilişkili pnömoniler, hedefe yönelik tedavi alan hastalarda solunum sıkıntısı geliştiğinde akılda tutulmalı, enfeksiyöz veya radyasyon pnömonisinin yanında ayırıcı tanıda kendine yer bulmalıdır. Gelecekte yapılacak çalışmalar hedefe yönelik tedavilerde kullanılan ilaçların baskın BT paternlerini göstermede yardımcı olabilir.

Anahtar kelimeler: pnömoni, ilaca bağlı pnömoni, alektinib, ALK inhibitör

Kaynaklar

1. Camidge DR, Dziadziuszko R, Peters S, Mok T, Noe J, Nowicka M, Gadgeel SM, Cheema P, Pavlakis N, de Marinis F, Cho BC, Zhang L, Moro-Sibilot D, Liu T, Bordogna W, Balas B, Müller B, Shaw AT. Updated Efficacy and Safety Data and Impact of the EML4-ALK Fusion Variant on the Efficacy of Alectinib in Untreated ALK-Positive Advanced Non-Small Cell Lung Cancer in the Global Phase III ALEX Study. J Thorac Oncol. 2019 Jul;14(7):1233-1243.
2. Suh CH, Kim KW, Pyo J, Hatabu H, Nishino M. The incidence of ALK inhibitor-related pneumonitis in advanced non-small-cell lung cancer patients: A systematic review and meta-analysis. Lung Cancer. 2019 Jun;132:79-86.
3. Camus P, Fanton A, Bonniaud P, Camus C, Foucher P. Interstitial lung disease induced by drugs and radiation. Respiration. 2004 Jul-Aug;71(4):301-26.
4. Hwang HJ, Kim MY, Choi CM, Lee JC. Anaplastic lymphoma kinase inhibitor related pneumonitis in patients with non-small cell lung cancer: Clinical and radiologic characteristics and risk factors. Medicine (Baltimore). 2019 Nov;98(48):e18131.

Kontrastsız toraks BT aksiyel görüntülerde (a – b); her iki akciğerde yaygın buzlu cam alanları izleniyor. Sağ akciğer alt lobda konsolidasyon dikkati çekiyor (b – kalın ok).

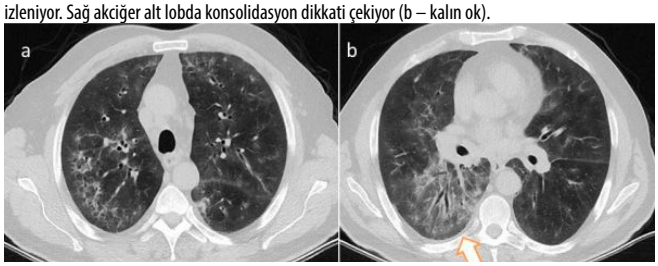

Kontrastsız toraks BT koronal görüntülerde (a – b); her iki akciğerde yaygın buzlu cam alanları izleniyor.

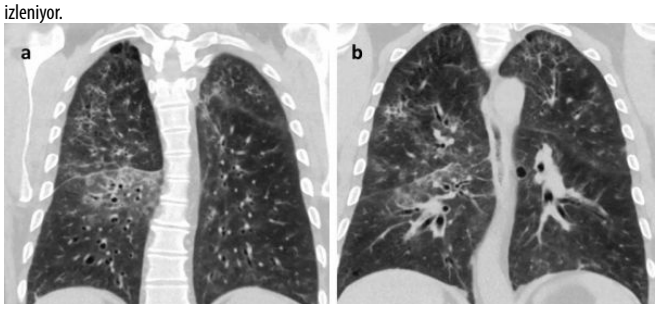

Tedavi sonrası 3. ayda çekilen kontrastsız toraks bt aksiyel (a-b) ve koronal (c-d) görüntülerde; buzlu cam alanlarının ve konsolidasyonların gerilediği izleniyor.

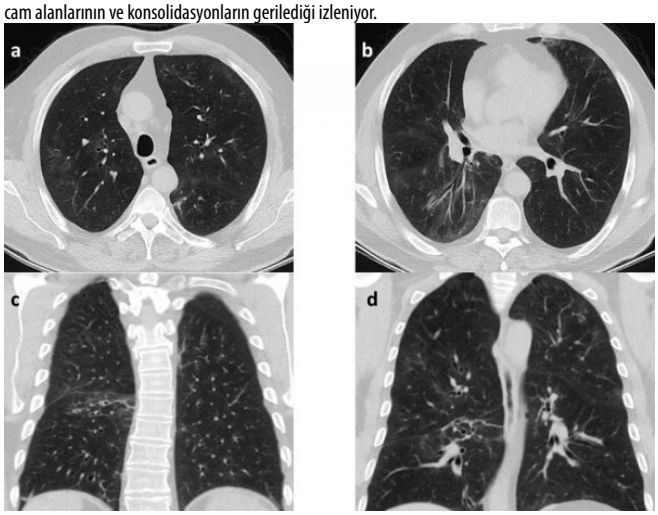

Pediatrik Radyoloji

PS-127

BİLATERAL ÜST EKSTREMİTE FALANKSLARINDA MULTİPLE GLOMUS TÜMÖRÜ

Mahmut Burak Laçın, Hasan Erdoğan, Turgut Tursem Tokmak, Sefika Bengi Cilasın, Yasemin Okatan, Turgut Seber

Sağlık Bilimleri Üniversitesi Kayseri Şehir Hastanesi, Radyoloji Kliniği

Giriş ve Amaç: Glomus tümörleri nadir benign vasküler tümörlerdir. Vücudun hemen hemen her bölgesinde ortaya çıkabilmekle birlikte, sıklıkla distal falankslarda subungual bölgelerde ortaya çıkmaktadır(1). Büyük çoğunluğu soliter olan bu lezyonlar, nadiren multiple olarak da izlenebilmektedir(2). Paylaşacağımız bu olguda, bilateral distal falankslarda multiple glomus tümörü mevcuttur.

Olgu Sunumu: 17 yaş kadın hasta parmak uçlarında ağrı ve hassasiyet olan sertlikler oluşması şikayetiyle başvurdu. Sağ el 1., 2., 3., 4. falankslarda ve sol el 1., 2., 3., 4. ve 5. falankslarda ağrı olması üzerine yapılan manyetik rezonans görüntülemede (MRG), bu düzeylerde belirgin kontrastlanan multiple lezyonlar izlendi (Şekil 1). Yapılan MR perfüzyon incelemede lezyonların kontrastlanma paterni tip 1 olarak değerlendirildi. Lezyonlara yapılan eksizyonel biyopsi sonrası tanı glomus tümörü olarak doğrulandı.

Tartışma: Glomus tümörlerin geliştiği glomus cisimciği; afferent arteriol, anastomotik damar, primer toplayıcı ven, intraglomeruler retikulum ve kapsül kısımlarından oluşmaktadır. Glomus tümörü, bu kısımlardan herhangi birinde gelişecek bir hiperplazi durumuna sekonder olarak gelişebilmektedir(3). Soliter lezyonlara kıyasla daha nadir görülen multiple lezyonlar, nörofibromatozis tip 1 ile simültane olarak gözlenebilmektedir. Tanıda yumuşak doku rezolüsyonu nedeniyle MRG oldukça yararlıdır(4). Rekürrens riskini düşürebilmek amacıyla öncelikli tercih edilen tedavi cerrahi eksizyondur(3). Paylaşılan olguda da bilateral üst ekstremite distal falankslarda multiple glomus tümörü izlenmektedir.

Sonuç: Tek lezyonlara nazaran daha nadir görülen multiple glomus tümörlerinin tanısında sunulan vakada gösterildiği şekilde MRG başta olmak üzere radyolojik görüntülemelerin önemi oldukça fazladır. Multiple ağrılı el falanks lezyonlarının ayırıcı tanısında glomus tümörü düşünülmelidir.

Anahtar kelimeler: glomus tümörü, üst ekstremite, subungual

Kaynaklar

1. Dalrymple NC, Hayes J, Bessinger et al. MRI of multiple glomus tumors of the finger. Skeletal radiology. 1997;26(11):664-6.
2. Lee J-K, Kim T-s, Kim D-w, et al. Multiple glomus tumours in multidigit nail bed. Handchirurgie• Mikrochirurgie• Plastische Chirurgie. 2017;49(05):321-5.
3. Morey VM, Garg B, Kotwal PP. Glomus tumours of the hand: review of literature. Journal of clinical orthopaedics and trauma. 2016;7(4):286-91.
4. Lee S, Le H, Munk et al. Glomus tumour in the forearm: a case report and review of MRI findings. Journal Belge de Radiologie. 2010;93(6):292.

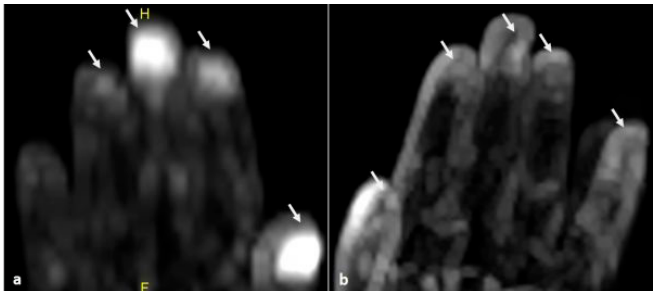

Şekil 1. Sağ (a) ve sol (b) el, T1 ağırlıklı postkontrast subtraksiyon sekansa ait maksimum intensite projeksiyonu (MIP) koronal reformat görüntülerde glomus tümörü ile uyumlu kontrastlanan alanlar (beyaz oklar) izlenmektedir.

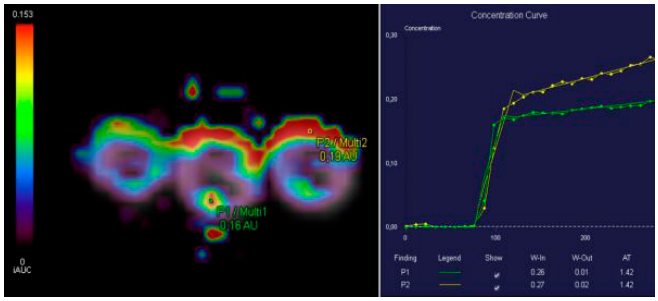

Şekil 2. Dinamik Kontrastlı MR perfüzyon görüntülemede transvers kesitte normal arteriyel yapı (P1) ve glomus tümörü içerisindeki alanların (P2) perfüzyon eğrileri gösterilmektedir. Bulgular Tip 1 kontrastlanma paterni ile uyumlu bulunmuştur.

Pediatrik Radyoloji

PS-128

YENİDOĞANIN NADİR BÖBREK TÜMÖRÜ: KONJENİTAL MEZOBLASTİK NEFROMA

Ozan Berk Gül, Mehmet Öztürk

Selçuk Üniversitesi Tıp Fakültesi, Çocuk Radyolojisi Bilim Dalı

Giriş ve Amaç: Konjenital mezoblastik nefroma (KMN), yaşamın ilk yılında en sık görülen böbrek tümörü olup pediatrik böbrek tümörlerinin %10'unu oluşturur (1). İntrauterin dönemde polihidroamniyoza ve erken doğuma yolaçabilir, bu dönemde ultrasonografi (US) ile saptanabilir. KMN, epitele farklılaşma potansiyeli olmayan farklılaşmış mezodermal hücrelerden köken almakta olup histolojik olarak klasik, hücresel ve karışık olmak üzere üç alt tipe ayrılır. Klasik alt tip genellikle rezeksiyonla tedavi edilir ve iyi bir prognoza sahiptir. Bu nedenle ameliyat öncesi tanı çok önemlidir (2, 3). Bu bildiride yenidoğanda ortaya çıkan KMN'nın radyolojik bulgularını sunmayı amaçladık

Olgu Sunumu: İntrauterin dönemde böbrek kitlesi saptanan 5 günlük erkek yenidoğan operasyon için merkezimize başvurdu. Ameliyet öncesi elde olunan kontrastlı batın MRG incelemesinde batın sağ kadranı tama yakın dolduran, sağ böbrek orta kesim ve alt polden kaynaklanan en geniş ön arka çapı 44 mm, en geniş mediolateral çapı 42 mm, en geniş kraniokaudal uzunluğu 52 mm olan düzgün sınırlı, T2A heterojen sinyalde (Resim 1 a, b), T1A renal parankime göre hipointens, IVKM sonrası çevresel kontrastlanma gösteren kalın duvarlı (Resim 2 a, b), vena kava ile sınırları net olarak seçilemeyen kistik yapıda, difüzyon ağırlıklı görüntülerde normal renal parankimle benzerlik gösteren (Resim 3 a, b) yer kaplayıcı kitle lezyonu izlendi. Cerrahi olarak böbrek ile birlikte total çıkartılan kitle lezyonun histopatolojik tanısı KMN olarak raporlandı.

Tartışma ve sonuç: KMN'da klinik belirtiler nonspesifik olup çoğunlukla abdominal kitle, hipertansiyon ve hematüri şeklindedir (4). Görüntüüleme bulguları KMN'nin histopatolojik alt tipine göre değişebilmektedir. Chan HS ve ark. tarafından tanımlanan halka paterni; tümörü çevreleyen periferik kontrastlanan bir halka ve daha düşük yoğunluklu ikinci bir tabakadan oluşmakta olup "çift katmanlı işaret" olarak adlandırılmıştır. Halka paterninin sadece klasik varyantta gözlendiğini ve dilate kan damarları ve sıkıştırılmış böbrek dokusundan kaynaklandığını belirtmişlerdir (5). KMN'nın prognozu büyük ölçüde klasik alt tipin oranı ile ilgilidir. Bildirildiğine göre, klasik KMN'nin hayatta kalma oranı, hücresel KMN, Wilms tümörü ve diğer malign böbrek tümörlerinden daha iyi olup %82- 98 arasında değişmektedir (6). KMN için ana tedavi radikal nefrektomidir, ancak adjuvan kemoterapi tartışmalıdır. Sonuç olarak yenidoğan döneminde böbreğik kistik kitlelerinin ayrıcı tanı listesinde KMN mutlaka yeralmalıdır. Tipik radyolojik görüntüleme bulgularının bilinmesi tanı koymayı oldukça kolaylaştıracaktır.

Anahtar kelimeler: Konjenital mezoblastik nefroma, böbrek kitlesi, yenidoğan

Kaynaklar

1. Gulraiz C, Antonio RPA, Bo Yee N, et al. Imaging of congenital mesoblastic nephroma with pathological correlation. Pediatr Radiol 2009;39:1080-6.
2. Moch H, Cubilla AL, Humphrey PA et al. The 2016 WHO classification of tumours of the
urinary system and male genital organs—part A: renal, penile, and testicular tumours. European urology 2016; 70:93-105
3. Li Y, Liu X, Duan CF, et al. Imaging manifestations of congenital mesoblastic nephroma. Clin Imaging 2021;72:91-96.
4. Kamaraj S, Arbuckle S, Warner D et al. Congenital mesoblastic nephroma presenting with hematuria in a neonate: a case report. Urology 2016; 88:189-191.
5. Chan HS, Cheng M-Y, Mancer K et al. Congenital mesoblastic nephroma: a clinicoradiologic study of 17 cases representing the pathologic spectrum of the disease. The Journal of pediatrics 1987;111:64-70.
6 Malkan AD, Loh A, Bahrami A et al. An approach to renal masses in pediatrics. Pediatrics 2015; 135:142-158.

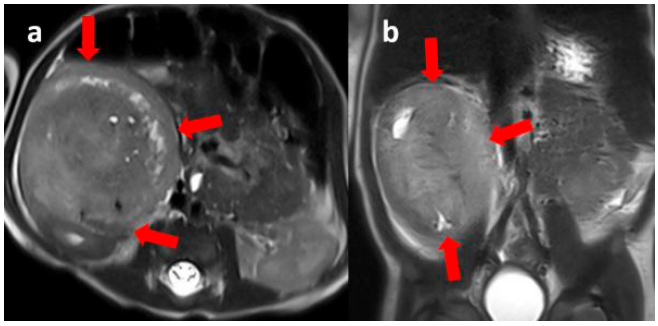

Resim 1 a, b. Kontrastlı batın MRG incelemesi, aksiyal (a) ve koronal (b) T2A görüntüler: Batın sağ kadranı tama yakın dolduran, sağ böbrek orta kesim ve alt polden kaynaklanan 44x42x52 mm boyutlarında düzgün sınırlı, T2A heterojen sinyalde kitle lezyonu (kırmızı oklar) izlenmektedir.

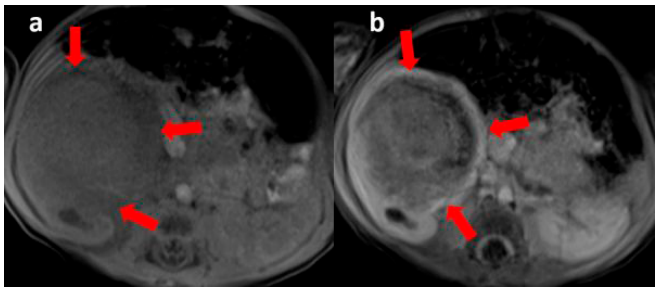

Resim 2 a, b. Kontrastlı batın MRG incelemesi, kontrastsız (a) ve kontratslı (b) T1A görüntüler: T1A renal parankime göre hipointens, IVKM sonrası çevresel kontrastlanma gösteren kalın duvarlı vena kava ile sınırları net olarak seçilemeyen kistik yapıda kitle lezyonu (kırmızı oklar) izlenmektedir.

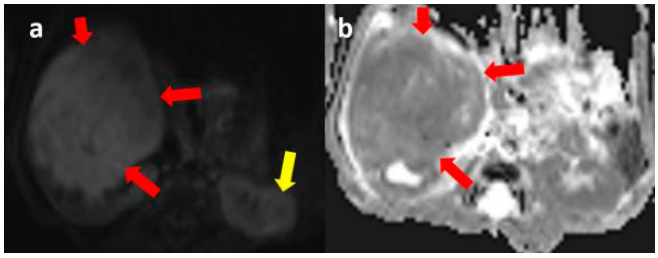

Resim 3 a, b. Kontrastlı batın MRG incelemesi, difüzyon kısıtlılığı görüntülerde normal renal parankimle (sarı ok) benzer sinyalde kitle lezyonu (kırmızı oklar) izlenmektedir.

Abdominal Radyoloji

PS-129

NADİR BİR KOLANJİT NEDENİ; İYATROJENİK KOLEDOKODUODENOSTOMİ

Kemal Panç, Hasan Gündoğdu, Mustafa Başaran

Recep Tayyip Erdoğan Üniversitesi Tıp Fakültesi Radyoloji Anabilim Dalı.

Giriş: Kolanjit; biliyer ağacın akut bakteriyel enfeksiyonudur. Sıklıkla safra taşlarına bağlı biliyer sistemde oluşan obstrüksiyona sekonder gelişmektedir.

EUS eşliğinde yapılan koledokoduodenostomi biliyer dekompresyon için alternatif bir drenaj yöntemi olarak geliştirilmiştir. %100 e varan klinik başarı oranları bildirilmekle birlikte enfeksiyonlardan perforasyona kadar bir takım komplikasyonlar görülmektedir. Günümüzde ERCP ile biliyer stent uygulaması ve perkütan biliyer drenaj işlemleri ile hastalarda etkin dekompresyon sağlanabilmesi tekniğin popüleritesini azaltmıştır. Ancak yaşlı ve cerrahi öyküsü bulunan hastalarda tekniğin tanınması ve komplikasyonları akılda bulundurulmalıdır.

Olgu: 76 yaşında kadın hasta karın ağrısı, ateş, üşüme, titreme şikayetleri ile acil servise başvuruyor. Özgeçmişinde hipertansiyon, diabetes mellitus, kolesistektomi ve endoskopik koledokoduodenostomi operasyonu mevcut. Hastanın muayenesinde murphy bulgusu

pozitif olarak değerlendiriliyor. Laboratuarında total bilirubin 2,53, direkt bilirubin 0,57, AST 78, ALT 48, GGT 170, CRP 72 olarak saptanıyor. Yapılan üst abdomen kontrastlı bt incelemede intrahepatik safra yollarında hava değerleri ve periportal alanlarda kontrastlanma artışı izleniyor (Resim 1). Hasta mevcut bulgular eşliğinde koledokoduodenal fistüle sekonder kolanjit olarak değerlendirildi(Resim2,3). Gastroenteroloji servisine interne edilerek antibiyoterapi ile tedavi edildi.

Tartışma: EUS ince iğne aspirasyon biyopsi gibi tanısal yaklaşımın yanı sıra endoskopik biliyer drenaj ile tedavi amaçlı olarak da kullanılmaktadır. Transgastrik yaklaşım ile sıklıkla segment 3 teki intrahepatik safra yollarından mideye stent yerleştirilerek biliyer drenaj uygulanabilir (1). EUS-Koledokoduodenostomi(EUS-CDS) işleminde transduodenal yaklaşımda koledok ile duodenum arasına stent yerleştirilerek iatrojenik bir fistül oluşturulur veya koledok kanalı duodenuma ağızlaştırılır (2). EUS-CDS rölatif olarak daha az komplikasyonlara ve yan etkilere yol açmaktadır. İşlem için ortalama teknik başarı %93, klinik başarı %98 olarak bildirilmiştir.

EUS-CDS için endikasyonları pankreatiko-biliyer sistem karsinomlarına bağlı ampulla vateriye ulaşılamaması, başarısız endoskopik biliyer stent işlemi, perkütan transhepatik biliyer drenajın kontrendike olması, orta ve alt biliyer kanalın obstruksiyonu oluşturmaktadır. EUS-CDS için kontrendikasyonları roux-en-Y anastomoz operasyonu gibi anatominin değiştiği hastalar ve duodenal obstrüksiyonu olan hasta grubu oluşturmaktadır (3).

Hastaların yaklaşık %16 sında klinik yan etki gelişimi bildirilmektedir. Bunlar; enfeksiyon (kolanjit, peritonit, kolesistit), pnömoperitoneum, biloma, kanama, karın ağrısı ve stent migrasyonudur.

Sonuç: EUS-CDS sınırlı endikasyonda biliyer drenaj amaçlı kullanılabilmektedir. Kullanılan tekniği ve komplikasyonları bilmek hastaları doğru değerlendirmek ve raporlamak açısından önemlidir.

Anahtar kelimeler: Abdomen, koledok, kolanjit, koledokoduodenostomi, EUS

Kaynaklar

1- Giovannini M, Dotti M, Bories E, Moutardier V, Pesenti C, Danisi C, Delpero JR. Hepaticogastrostomy by echo-endoscopy as a palliative treatment in a patient with metastatic biliary obstruction. Endoscopy 2003; 35: 1076-1078 [PMID: 14648424 DOI: 10.1055/s-2003-44596]

2- Itoi T, Itokawa F, Kurihara T. Endoscopic ultrasonography- guided gallbladder drainage: actual technical presentations and review of the literature (with videos). J Hepatobiliary Pancreat Sci 2011; 18: 282-286 [PMID: 20652716 DOI: 10.1007/ s00534-010-0310-4]

3- Ogura T, Higuchi K. Technical tips of endoscopic ultrasound- guided choledochoduodenostomy. World J Gastroenterol 2015; 21(3): 820-828



Reim 1. Aksial kesit BT incelemede intrahepatik safra yollarında hava değerleri izleniyor.

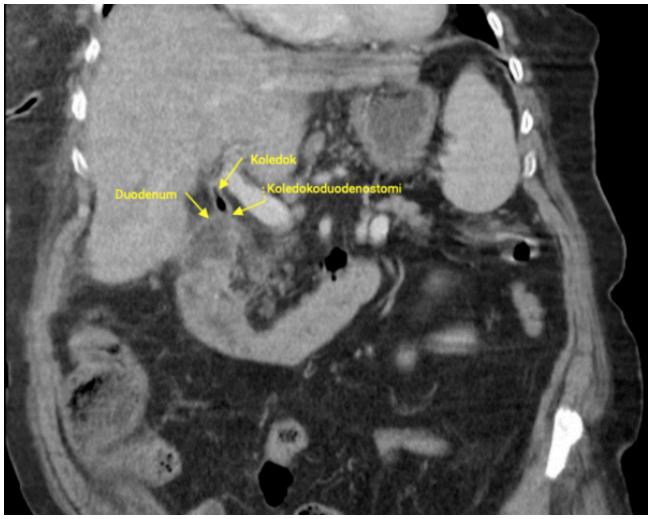

Resim 2. Koronal kesit BT incelemede koledokoduodenostomi izleniyor.

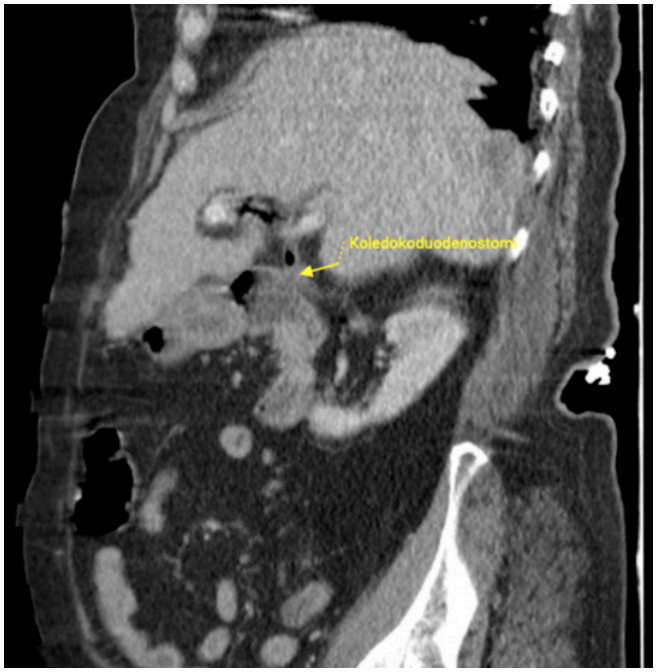

Resim 3. Sagittal kesit BT incelemede koledokoduodenostomi izleniyor.

Girişimsel Radyoloji

PS-130

NADİR BİR OLGU; EMBOLİZASYON İLE TEDAVİ EDİLEN SPONTAN MEME KANAMASI

Kemal Panç, Hasan Gündoğdu, Eda Beykoz Çetin

Recep Tayyip Erdoğan Üniversitesi Tıp Fakültesi Radyoloji Anabilim Dalı.

Giriş: Meme hematomları travmatik veya non-travmatik olabilir. Travmatik sebepler sıklıkla spor veya emniyet kemerine bağlı yaralanmalardır. Nadiren koagülopati, antikoagülan kullanımı, hematolojik bozukluklar veya altta yatan tümöre bağlı spontan kanamalar gelişebilir.

Olgu: 82 yaşında kadın hasta 2-3 gündür olan sol memede şişlik nedeniyle acil servise başvurdu. Bilinen hipertansiyonu olan hasta candexil, eutrox ve ürorec kullanıyor. Antikoagülan ilaç kullanım öyküsü bulunmuyor. Fizik muayenede sol memede boyut artışı olan hastada hemoglobin düşüklüğünün eşlik etmesi nedeniyle acil ser-

viste BT anjiyografi çekimi yapıldı. İncelemede sol göğüs duvarında aksilla komşuluğundan meme içersine uzanan 147x93 mm ebatlı hematom alanı ve torakoakromial arterin pektoral dallarından ve lateral torasik arterden şüpheli kontrast ekstravazasyonu saptandı (Şekil 1-2). Girişimsel radyolojiye konsülte edilen hastaya üst ekstremite arteriografi işlemi planlandı. Sol lateral torasik ve torakoakromial arterler selektif kataterize edildi (Resim 3). Kanama ile uyumlu olabilecek alanlar ortaya kondu.Bu arterlere yönelik 700 mikron mikroküreler ile distal embolizasyon yapıldı. Alınan kontrol anjiografilerde stagnasyon izlenerek işlem sonlandırıldı (Resim 4). Takibinde hemoglobin değerleri stabil seyreden hastaya memedeki hematoma yönelik perkütan drenaj işlemi yapıldı. Hematom drenajı sonrası altta yatan olası patolojiye yönelik meme MR ve PET/CT görüntülemeleri yapılan hastada memede kanamaya neden olabilecek benign veya malign lezyon saptanmadı.

Tartışma: Meme hematomları,kanamanın miktarı ile ilişkili olarak asemptomatik olabilir veya memede ağrı, şişlik veya renk değişikliğine yol açabilir. Büyük hematomlar meme dokusunda inflamasyon ve fibrozise yol açabilir. Yağ nekrozu ve kan ürünlerinin likefaksiyonuna bağlı seroma gelişebilir. Ultrasonografi, mamografi, BT ve MR meme hematomlarının tanısında kullanılabilir.

Spontan meme kanaması sıklıkla antikoagülan kullanımı ve trombolitik tedaviye bağlı gelişir. Tromboemboliyi önlemek ve tedavi etmek için kullanılan heparin sonrası gelişen farklı organlardaki kanamalar sık görülen bir yan etkisidir (1). göğüs travması sonrasında memede kanama nadir görülmekte olup literatürde künt göğüs travmalarının sadece %2 sinde meme yaralanması görüldüğü bildirilmiştir (2).

Meme kanamalarında vaskuler anatominin bilinmesi girişimsel işlemler için oldukça önemlidir. Memenin medial kesimi internal mammarian arterin perforator dallarından beslenirken lateral kesimi aksiller arterin lateral torasik dalından beslenir (3).

Meme kanaması ile gelen hastaların yönetimi; destek tedavisi. antikoagülan ilaçların kesilmesi, koagülopatinin düzeltilmesi ve nadiren embolizasyon ve drenaj gereksinimini kapsar.

Sonuç: Spontan meme kanaması oldukça nadirdir. Kanamanın kontrol altına alınması ve oluşan hematomların tedavisinde girişimsel radyolojinin yeri önemlidir. Ayrıca altta yatabilecek malign neoplaziler daima akılda bulundurulmalı ve tedavi sonrası araştırılmalıdır.

Anahtar kelimeler: Embolizasyon, meme, hematom, kanama, spontan, drenaj

Kaynaklar

1. Gani I, Kapoor R, Saeed M. Spontaneous Breast Haematoma after Heparin Anticoagulation. Eur J Case Rep Intern Med. 2020;7(9):001735. Published 2020 Jun 11. doi:10.12890/2020_001735
2. Sanders C, Cipolla J, Stehly C, Hoey B. Blunt breast trauma: is there a standard of care? Am Surg. 2011;77:1066–9.
3. Madden, B., Phadtare, M., Ayoub, Z. et al. Hemorrhagic shock from breast blunt trauma. Int J Emerg Med 8, 33 (2015). https://doi.org/10.1186/s12245-015-0083-2

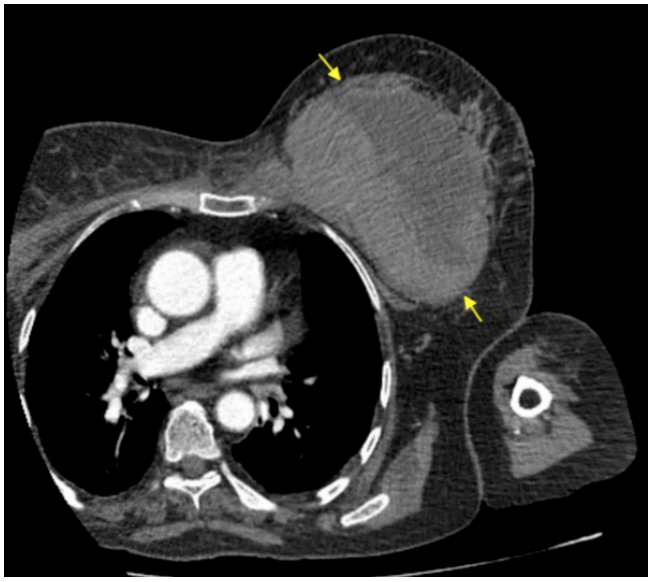

Resim 1. Aksial kesit BT incelemede sol memede geniş hematom alanı izleniyor.

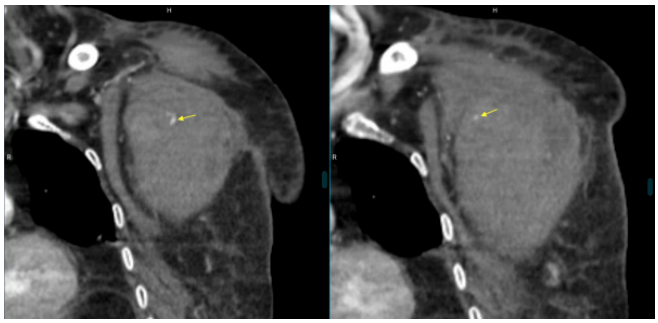

Resim 2. Hematom içerisinde lateral torasik ve torakoakromial arterden kaynaklandığı düşünülen kontrast ekstravazasyon alanları

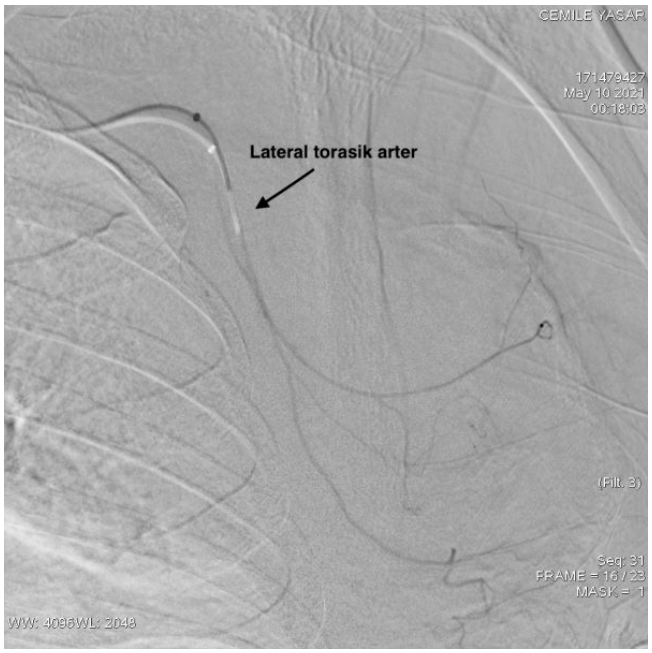

Resim 3. Lateral torasik arterin selektif kateterizasyonu



Resim 4. Embolizasyon sonrası lateral torasik arterde dolum izlenmiyor.

Kas-İskelet Radyolojisi

PS-131

NADİR GÖRÜLEN BİR ANATOMİK VARYASYON : UNİLATERAL PİRİFORMİS KASI AGENEZİSİ

Muhammet İkbal Işık, Uğur Bozlar

Gülhane Eğitim ve Araştırma Hastanesi

Gluteal bölgedeki kas dokularının anatomik varyasyonları sıklıkla karşımıza çıkmaktadır. Kas dokularının anatomik varyasyonlarını bilmek, oluşabilecek klinik durumlar açısından öngörü sağlamaktadır. Piriformis kasının siyatik sinir başta olmak üzere sinir yapılarıyla olan komşuluğu, varyasyonel yapılarına hâkim olmayı daha önemli getirmektedir. Olguda insidental olarak saptanan tek taraflı piriformis kası agenezisini sunmayı amaçladık.

Giriş: Piriformis kası, nöromuskuler yapıların komşuluğunda, gluteal bölgede bulunur. Kalça nötral pozisyonda iken eksternal rotasyon, kalça fleksiyonda iken abduksiyon yaptırır, ayaktayken ve yürürken de postural stabiliteyi sağlar. S1 ve S2 sinirleri tarafından innerve edilirken nadiren L5 sinir köklerinden inervasyon almaktadır (1). Piriformis kasının anatomik varyasyonları sık görülmektedir. Smoll, 2017'de yayınlanan bir meta-analizde, piriformis ve siyatik sinir anomalisi prevalansını kadavralarda% 16.9 ve cerrahi vakalarda% 16.2 bulmuştur (2).

Olgu Sunumu: Daha önce bilinen bir hastalığı olmamakla birlikte birkaç kez psikiatri polikliniğine başvurusu olduğu öğrenilen hasta, acil servise yüksek enerjili travma nedeniyle 112 tarafından getirilmektedir. Hastanın yapılan ilk değerlendirilmesinde pelviste ve sol üst ekstremitesinde belirgin hassasiyet olduğu görüldü. Hastadan edinilen bilgiye göre yüksekten atlama suretiyle sol tarafına düştüğü öğrenildi. Hastanın acil serviste tetkikleri istendi. Çekilen tetkiklerinde, BT incelemede sol radius distal uçta non-deplase, sol iliak kanatta ise deplase fraktür hattı izlendi. Sol iliak kanatta tarif edilen fraktür komşuluğunda retroperitoneal alanda hematom dikkati çekti. Ayrıntılı değerlendirilmesinde hastada insidental olarak sol piriformis kasının agenezik olduğu görüldü.

Tartışma: Piriformis kasının farklı anatomik varyasonları vardır. En yaygın anatomik varyasyonları siyatik sinir ile ilişkisinden doğan varyasyonlardır (4). Siyatik sinirin, siyatik çentikte sıkışması nedeniyle Piriformis Sendromu olarak karşımıza çıkabilen aksesuar bir piriformis kası da bulunabilir (4). Diğer anatomik varyasyonlar bifid piriformis, obturatuar ve gemellus kasları ile füzyonu içermektedir. Bu durumların kliniği ise henüz literatürde ortaya konulmamıştır. Literatüre baktığımızda piriformis kasının yokluğu ya da agenezisi hakkında çok az sayıda sunumun olduğunu görmekteyiz (3, 5, 6). Canlı insan örneklerinde ise literatürde yalnızca iki vaka karşımıza çıkmaktadır (3, 5).

Sonuç: Piriformis kasının agenezisi oldukça nadir olarak karşısımıza çıkmaktadır. Girişimsel işlemlerde ve görüntüleme eşliğinde yapılan uygulamalarda anatomik varyasyonlardan haberdar olmak, hastaya müdahele edilirken nörovaskuler yapıların korunması adına önem arzetmektedir. Sunulan sınırlı sayıda vaka nedeniyle, karşılaşılacak klinik durumlar ise hala belirsizliğini korumaktadır.

Anahtar kelimeler: Musculoskeletal System, Muscles, Skletal Muscles

Kaynaklar

1- Gonzalez P, Pepper M, William S: Confirmation of needle placement with in the piriformis muscle of a cadaveric specimen using anatomic landmark sand fluoroscopic guidance. PainPhysician11:327-331, 2008
2- Variations of the piriformis and sciatic nerve with clinical consequences. Smoll NR. Clinical Anat. 2017;23:8–17
3- Caetano AP, Seeger LL. A rare anatomical variant of unilateral piriformis muscle agenesis: A case report. Cureus. 2019;11(6):e4887 10.7759/cureus.4887
4- Petchprapa CN, Rosenberg ZS, Sconfienza LM, Cavalcanti CF, Vieira RL, Zember JS. MR imaging of entrapment neuropathies of the lower extremity. Part 1. The pelvis and hip. Radiographics. 2010;30(4):983–1000. 10.1148/rg.304095135
5- Ikidag MA. Ectopic appendix vermiformis located in the right deep gluteal region due to unilateral piriformis agenesis. Surg Radiol Anat. 2019;41(1):141–142. 10.1007/s00276-018-2125-y
6- Brenner E, Tripoli M, Scavo E, Cordova A. Case report: Absence of the right piriformis muscle in a woman. Surg Radiol Anat. 2019;41(7):845–848. 10.1007/s00276-018-02176-6

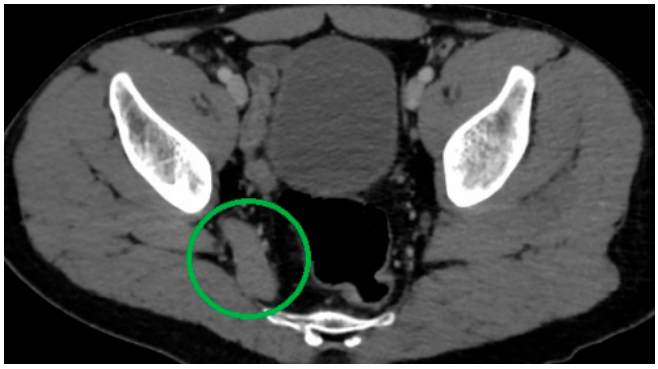

BT görüntüsünde sağ tarafta Piriformis kası izlenmekte olup sol tarafta izlenmemektedir.

Meme Radyolojisi

PS-132

MEMEYİ BÜYÜTEN KİTLE İLE BAŞVURAN PSÖDOANJİYOMATOZ STROMAL HİPERPLAZİ OLGUSUNUN RADYOLOJİK GÖRÜNTÜLEME ÖZELLİKLERİ

Rana Günöz Cömert, Eda Cingöz, Zeynep Nur Akyol Sarı, Ravza Yılmaz, Memduh Dursun

İstanbul Tıp Fakültesi, Radyoloji Anabilim Dalı

Giriş ve Amaç: Psödoanjiyomatöz stromal hiperplazi (PASH) meme stromasının benign proliferatif hastalığıdır. PASH'e meme biyopsilerinde odaklar halinde sıklıkla rastlanmakla birlikte, klinik olarak tespit edilebilen kitle oluşturması nadir bir durumdur.[1,2]

Olgu Sunumu: 36 yaşında kadın, sol memede yavaş büyüyen ağrısız kitle şikayeti ile başvurdu. Ultrasonografi (US) incelemesinde sol meme iç kadranı dolduran (Resim 1.) 10x7 cm boyutunda içinde anekoik kistik ve yarık benzeri ektatik tübüler uzantılar izlenen, hipo-izoekoik görünümde, çevre parankimden keskin sınırla ayrılabilen kitle lezyon saptandı. Bilateral memeye yönelik kranio-kaudal (CC) (Resim 2.) ve medio-lateral-oblik (MLO) pozisyonda (Resim 3.) mamografi (MG) imajları elde edildi. Sol meme iç kadranda pre-pektoral bölgeden meme başı arkasına kadar uzanan, meme parankimine benzer/düşük dansitede konturları kısmen keskin, kısmen parankim ile örtülü kitle lezyon saptandı.(Resim 2. ve 3.). Ardından dinamik kontrastlı meme manyetik rezonans görüntüleme (MRG) yapıldı. Sol meme üst iç kadrandan alt iç kadrana kadar uza-

nan iyi sınırlı görünümde, STIR incelemede içinde multipl sayıda, T1A incelemede bazıları hafif hiperintens olması nedeniyle yoğun/proteinöz içerikli olarak değerlendirilen kistik komponent ve short tau inversiyon recovery (STIR) sekansta yüksek sinyalli yarık benzeri boşluklar (Resim 4.), dinamik incelemelerde heterojen ve giderek artan kontrastlanan (tip 1 kinetik patern) (Resim 5.,6. ve 7.) kitle lezyon tanımlanmıştır. Lezyonun tüm görüntüleme bulguları birlikte değerlendirildiğinde yağ baskısız T1A ve yağ baskılı T2A imajlar karılaştırıldığında makroskopik yağ komponenti izlenmemekle birlikte hamartom?, filloides tümör?, fibroadenom?, PASH?, düşük dereceli anjiyosarkom?, miyofibroblastom? ayırıcı tanıda düşünülerek kalın iğne biyopsi uygulandı. Biyopsi sonucu stromal fibrohyalinizasyon olarak sonuçlandı. Bunun üzerinde kitleye eksizyon uygulanmış ve post-operatif patolojik inceleme PASH olarak tanı almıştır.

Tartışma ve Sonuç: PASH tipik olarak premenapozal kadınlarda görülmekte olup, erkeklerde nadir olarak vaka bildirimi mevcuttur.[3] Histolojik olarak artmış kollojenöz stroma içinde miyofibroblastlar ile döşeli birbiri ile bağlantılı küçük damar benzeri boşlukların izlendiği benign proliferatif meme lezyonudur.[1] Nodüler formda PASH keskin sınır özellikleri, heterojen internal eko, kontrastlanmayan septa, yüksek T2A sinyali, nonspesifik dinamik özellikler ile ilk olarak filloides tümör, fibroadenom ile ayırıcı tanıya girmektedir.[4] PASH'te klinikte filloides tümörü akla getirebilecek şekilde genellikle fibroadenoma göre daha hızlı bir farkedilebilen büyüme söz konusudur. Ayırıcı tanıda önemli olan anjiyosarkomdan ayırt edilebilmesidir, anjiyosarkomda gerçek neovaskülarizasyon vardır, PASH 'de ise yarık benzeri görünüm oluşturan hiyalinize stromal elementler mevcuttur.[2,5] Radyolojik özellikleri içinde US'de içinde kistik komponentin bulunması filloides tümör ile benzerlik göstermekte, düzgün sınır özellikleri de fibroadenom ve filloides ile benzer özellikler göstermektedir, MRG'de dinamik inceleme özellikleri nonspesifiktir, radyolojik olarak kesin tanı mümkün değildir; histopatolojik tanı gerekmektedir. Anjiyosarkom ve filloides tümörden ayrımında ise artmış hücresellik, atipi, mitoz ve immünohistokimyasal özellikler ile ayrım sağlanmaktadır.

Anahtar kelimeler: meme radyolojisi, PASH, psödoanjiyomatöz stromal hiperplazi, fibroadenom, filloides tümör, ultrasonografi, mamografi, manyetik rezonans görüntüleme, meme, radyoloji

Kaynaklar

1. Aker S. Memenin Psödoanjiomatöz Stromal Hiperplazisi : Olgu Sunumu. 2004;30(3):233-235.
2. Eliyatkin N, Karasu B, Selek E, Keçeci Y, Postaci H. Rapidly-growing nodular pseudoangiomatous stromal hyperplasia of the breast: Case report. Turk Patoloji Dergisi/Turkish J Pathol. 2011;27(3):249-253. doi:10.5146/tjpath.2011.01083
3. Maciolek LM, Harmon TS, He J, Sadruddin S, Nguyen QD. Pseudoangiomatous Stromal Hyperplasia of the Breast: A Rare Finding in a Male Patient. Cureus. 2019;11(6). doi:10.7759/cureus.4923
4. Wurdinger S, Herzog AB, Fischer DR, et al. Differentiation of phyllodes breast tumors from fibroadenomas on MRI. Am J Roentgenol. 2005;185(5):1317-1321. doi:10.2214/AJR.04.1620
5. Raj SD, Sahani VG, Adrada BE, et al. Pseudoangiomatous Stromal Hyperplasia of the Breast: Multimodality Review With Pathologic Correlation. Curr Probl Diagn Radiol. 2017;46(2):130-135. doi:10.1067/j.cpradiol.2016.01.005

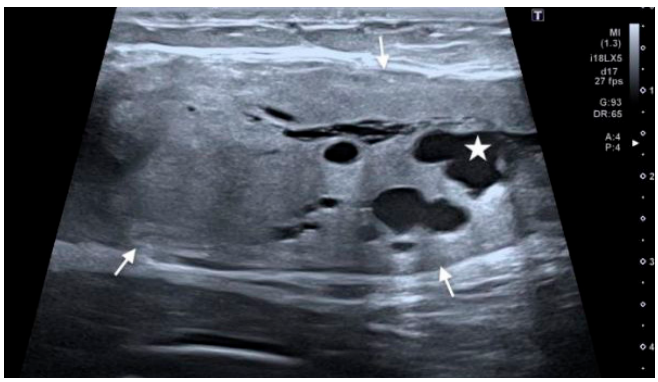

Resim 1. Gri skala ultrasonografi görüntüsünde içinde anekoik kistik (yıldız) ve doppler incelemede akım kodlanması göstermeyen yarık benzeri ektatik tübüler uzantılar izlenen, hipo-izoekoik görünümde, çevre parankimden keskin konturlarla ayrılabilen (beyaz oklar) kitle lezyon izlenmektedir.

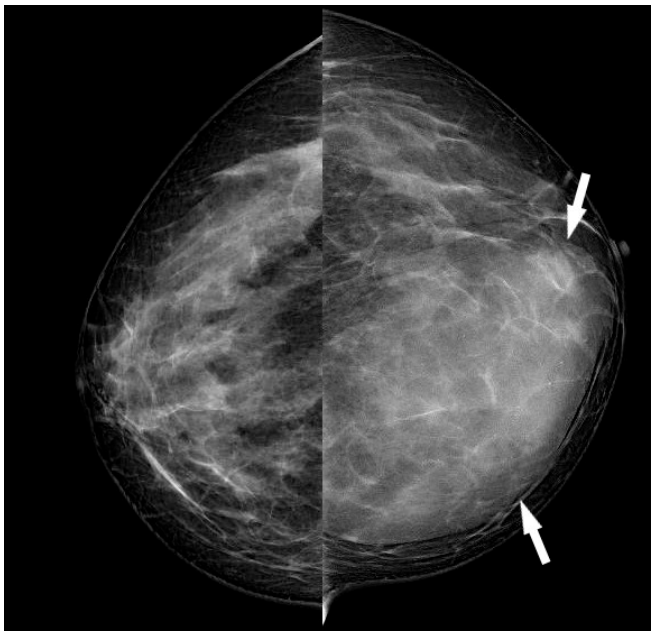

Resim 2. Bilateral CC pozisyonda MG imajları. Sol meme iç kadranı olduran pre-pektoral bölgeden meme başı arkasına kadar uzanan, meme parankimine benzer/düşük dansitede, anteriorda ve medialde konturu keskin olarak seçilebilen (beyaz oklar) diğer bölgelerde sınırları kısmen parankim ile örtülü kitle lezyon saptandı. Kitle lezyona süperpoze seyrek dağılımlı birkaç adet punktat mikrokalsifikasyon izlenmektedir.

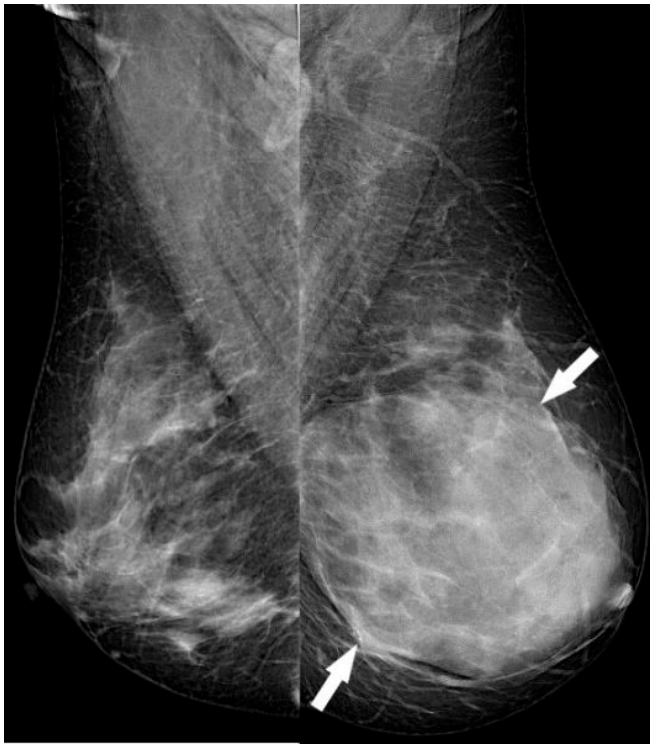

Resim 3. Bilateral MLO pozisyonda MG imajları. Sol memede üst kadrandan alt kadrana ve pre-pektoral bölgeden meme başı arkasına kadar uzanan, sol memeyi asimetrik olarak büyüten, meme parankimine benzer/düşük dansitede, superiorda ve inferiorda konturu keskin olarak seçilebilen (beyaz oklar) kitle lezyon izlenmektedir.

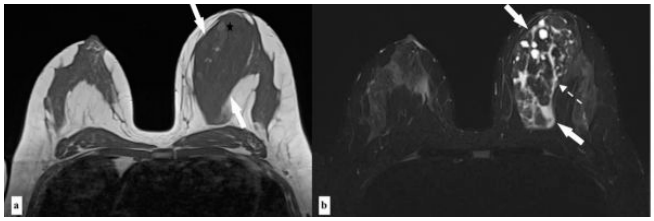

Resim 4. Meme MRG tetkiki, aksiyal plan (a) T1A , (b) STIR inceleme. Sol meme üst iç kadranda iyi sınırlı (beyaz oklar), STIR incelemede içinde multipl sayıda/ T1A incelemede bazıları hafif hiperintens olması nedeniyle yoğun/proteinöz içerikli olarak değerlendirilen kistik komponent (siyah yıldız mediali) ve STIR sekansta yüksek sinyalli yarık benzeri boşluklar (kesintili beyaz ok) izlenmektedir.

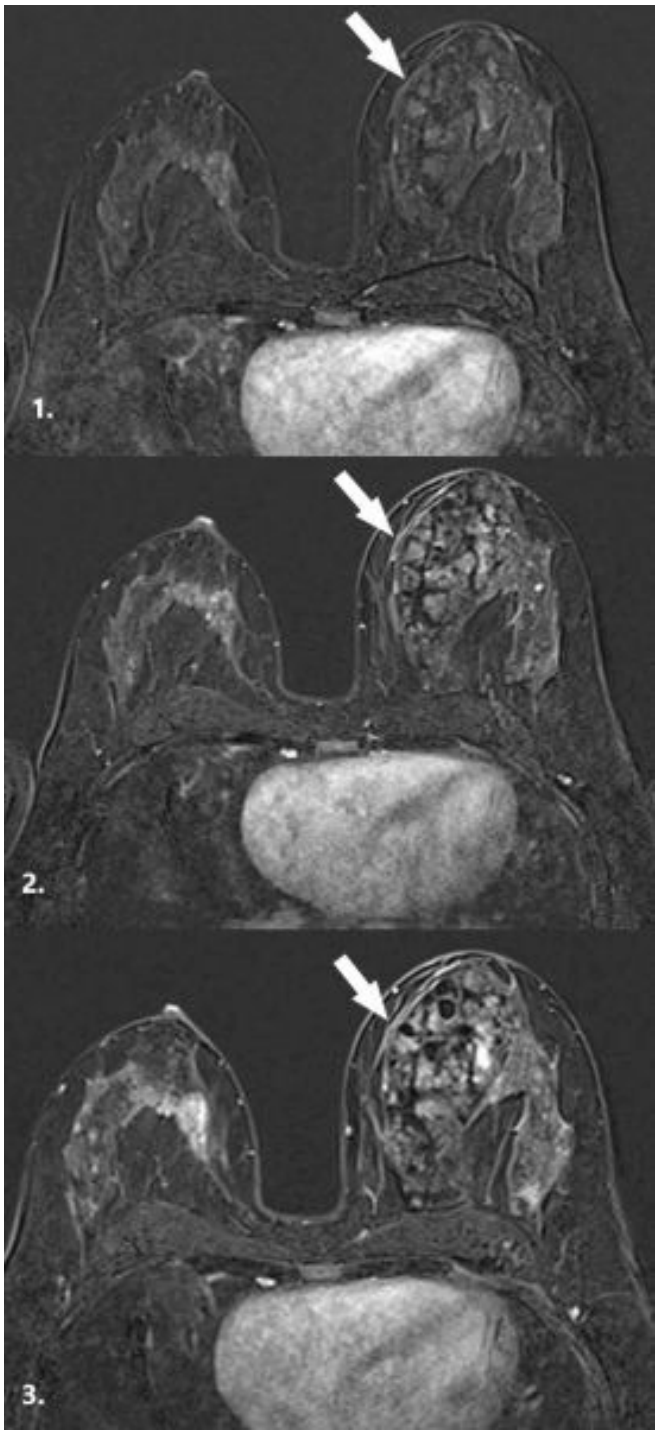

Resim 5. Dinamik kontrastlı MRG' de substraksiyon görüntülerde 1.dakikada hafif arka plan kontrastlanması ve lezyonda minimal kontrastlanma, 2. ve 3. dakikada T2A da hiperintens görünen yarıklar ve kistlerin dışında lezyonun giderek artan bir kontrastlanma gösterdiği dikkati çekmektedir.

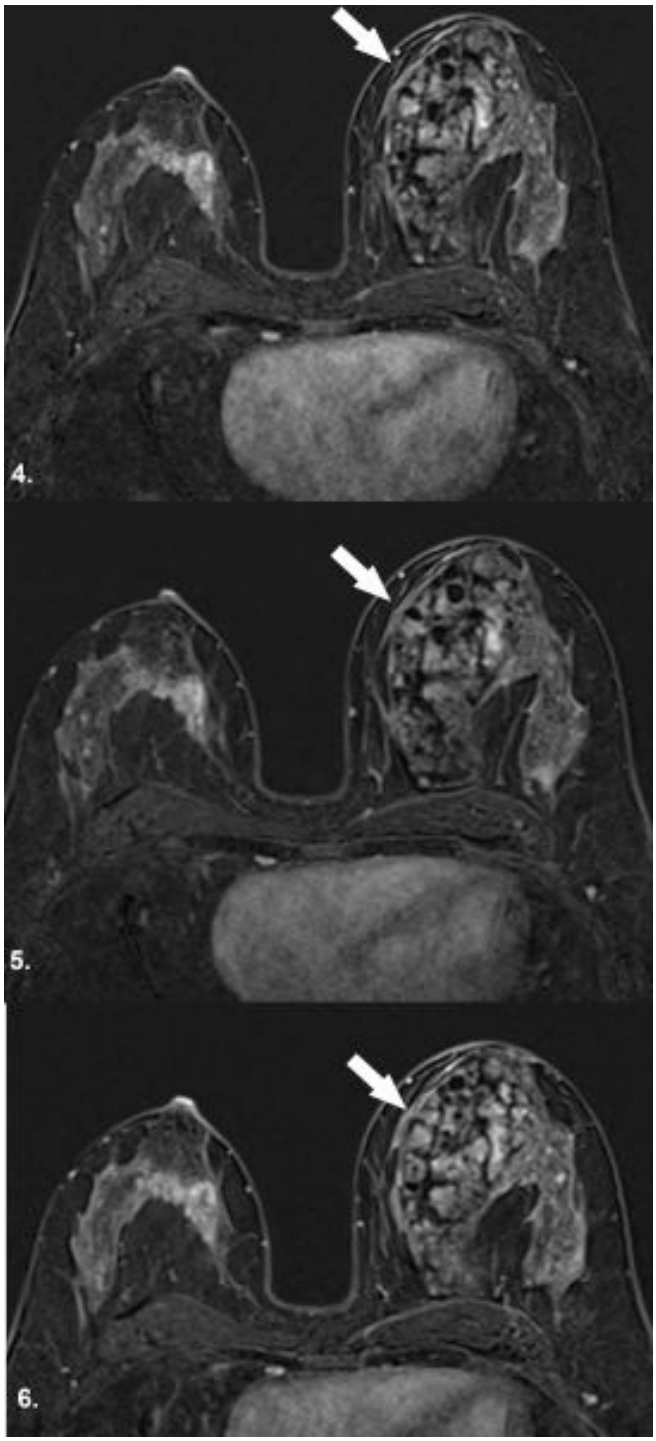

Resim 6. Dinamik kontrastlı MRG' de substraksiyon görüntülerde 4., 5. ve 6. dakika incelemelerde kontrastlanmanın giderek artarak tip 1 kinetik paterne uyduğunu görmekteyiz. Tip 1 paternde kontrastlanma sıklıkla benign lezyonların kontrastlanma paterninde izlenmekle birlikte sadece kinetik özelliğine göre malign-benign ayrımı yaptırmamaktadır. Ancak lezyonun US, MG ve MRG' de çevre meme dokusu ile ilişkisi ve görüntüleme özellikleri ön planda benign lezyon lehine değerlendirilmekle birlikte, radyolojik olarak kesin tanı konulamaması ve klinikteki palpabl büyüyen kitle anamnezi de bulunması nedeniyle histopatolojik verifikasyon önerilmiştir.

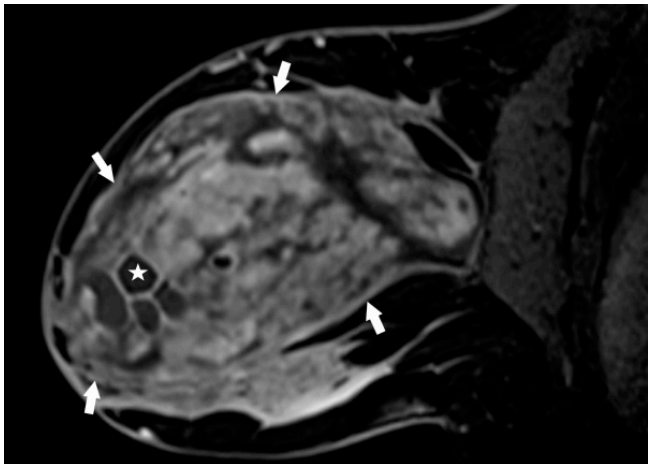

Resim 7. Dinamik kontrastlı MRG, postkontrast sol meme sagital incelemede , geç dinamik fazda lezyonun kistik komponentleri (beyaz yıldız) dışında lezyonun büyük oranda kontrast tutulumu gösterdiği ve lezyonun sınırları- uzanımı (beyaz oklar) izlenmektedir.

Abdominal Radyoloji

PS-133

KARACİĞER ANJİOMYOLİPOMU: OLGU SUNUMU

Mustafa Koç

Fırat Üniversitesi Tıp Fakültesi Radyoloji Anabilim Dalı

Giriş ve Amaç: Karaciğerde makroskopik yağ içeren lezyonlar arasında, lipom, anjiomyolipom (AML), liposarkom, kist hidatik, lipopeliosis, teratom ve metastaz sayılabilir (1). Karaciğerde anjiomyolipom nadir görülen benign mezenkimal tümördür (2). Bu yazıda Tüberoskleroz (TS) tanısı ve bilateral böbreklerinde multipl AML bulunan olguda, ek olarak karaciğerde izlenen AML kitlesinin Bilgisayarlı Tomografi (BT) bulguları sunuldu.

Olgu Sunumu: 30 yaşında tüberoskleroz tanısı olan erkek hastanın, batın kontrol Ultrasonografi tetkikinde; her iki böbrekte multipl ve karaciğerde soliter hiperekojen kitle rapor edildi. Olgunun kontrastlı üst batın BT tetkikinde; karaciğer segment 5 te, 50x41 mm boyutunda, içerisinde makroskopik yağ değerleri bulunduran, IVKM sonrası heterojen zayıf kontrastlanan, düzgün-lobüle konturlu hipodens solid kitlesel görünüm izlendi (Resim 1,2). Ayrıca hastanın heriki böbreğinde, büyüğü sağ böbrek alt polde egzofitik uzanımlı, 8x5 cm boyutta olmak üzere, görüntüleme bulguları AML ile uyumlu, multipl solid kitleler mevcuttu (Resim 3). Hastanın primer TS tanısı, karaciğer lezyonunun böbrek lezyonları ile eş tipik radyolojik bulgularının olması ve şüpheli bir klinik bulgu olmaması nedeni ile görünüm hepatik AML lehine değerlendirildi. Biyopsiye gerek görülmedi ve takip programına alındı.

Tartışma ve Sonuç: AML, en sık böbrekte görülen benign mezenkimal neoplazmdır. Doku bileşenleri; farklı kalınlıktaki duvarlara sahip kan damarlarını (anjio), düz kası (miyo) ve yağ dokusunu (lipom) içerir. Multipl ve bilateral olanlar, TS ile ilişkili olabildiği gibi nadiren sporadik olarak ta görülebilirler (3). AML' ler genellikle asemptomatiktir, ancak büyük boyutlara ulaşınca kanama, hipotansiyon, şok, palpe edilebilir kitle ve karın ağrısı gibi belirtilere neden olabilirler (4). Günümüzde AML tedavisi hakkında ve bu hastaların, hangi görüntüleme yöntemiyle ve ne sıklıkla takip edilmesi gerektiği konusunda bir fikir birliği yoktur. Sonuç olarak hepatik AML nadir olup,sporadik görülebilir veya TS' li olgulara eşlik edebilir.

Anahtar kelimeler: Karaciğer, Anjiomiyolipom, Bilgisayarlı Tomografi

Kaynaklar

1. Basaran C, Karcaaltıncaba M, Akata D, Karabulut N, Akıncı D, Ozmen M, Akhan O. Fat-containing lesions of the liver: Cross-sectional imaging findings with emphasis on MRI. AJR Am J Roentgenol 2005;184(4):1103-10
2. Ji JS, Lu CY, Wang ZF, Xu M, Song JJ. Epithelioid angiomyolipoma of the liver: CT and MRI features. Abdom. Imaging 2013; 38: 309-14.
3. Ortiz S, Tortosa F. Epithelioid angiomyolipoma of the liver: clinicopathological correlation in a series of 4 cases. Rev. Esp. Enferm. Dig 2016; 108: 27-30.
4. Occhionorelli S, Dellachiesa L, Stano R et al. Spontaneous rupture of a hepatic epithelioid angiomyolipoma: damage control surgery. A case report. G. Chir 2013; 34: 320-2.

Kontrastlı aksiyel üst batın BT tetkikinde; Karaciğer segment 5 te AML ile uyumlu görünüm (Oklar).

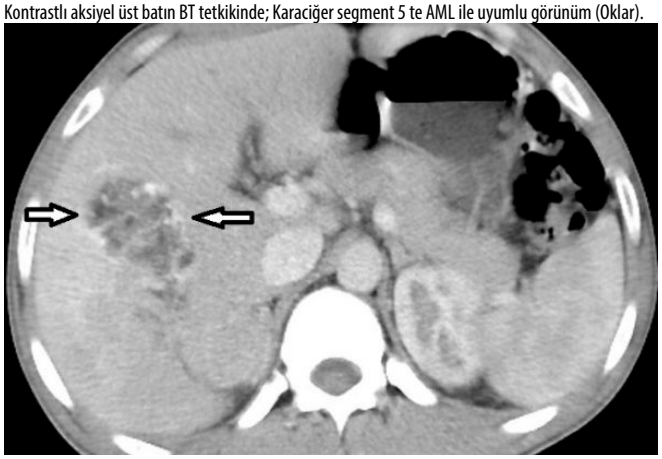

Kontrastlı aksiyel üst batın BT tetkikinde; Lezyon içerisinde makroskopik yağ değerleri ölçülmekte (HU: -36).



Koronal BT imajda; Bilateral böbreklerde multipl AML ile uyumlu kitleler izlenmekte (Oklar)..

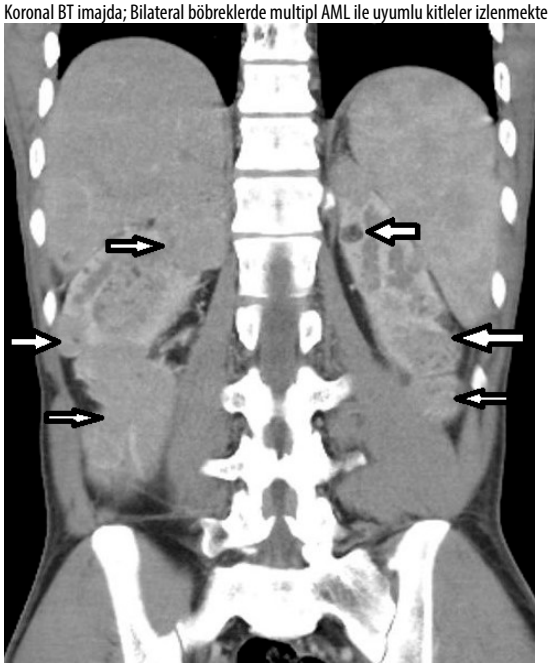

Pediatrik Radyoloji

PS-135

NADİR BİR PEDİATRİK AKUT BATIN NEDENİ: OMENTAL ENFARKT

Ayça Seyfettin[1], Harun Çam[1], İnan Korkmaz[2], Mehmet Emin Çelikkaya [3]

[1]Osmaniye Devlet Hastanesi Radyoloji Kliniği
[2]Hatay Mustafa Kemal Üniversitesi Tayfur Ata Sökmen Tıp Fakültesi Radyoloji Anabilim Dalı
[3]Hatay Mustafa Kemal Üniversitesi Tayfur Ata Sökmen Tıp Fakültesi Çocuk Cerrahisi Anabilim Dalı

Giriş ve Amaç: Karın ağrısı, çocuklarda acil servis başvurularının yaygın bir nedenidir ve akut batını tanıyabilmek karın ağrısıyla gelen çocuğa yaklaşımda en önemli basamaktır (1). Omental enfarkt, çocukta nadir olarak görülen bir akut batın nedeni olduğundan ayırıcı tanıda sıklıkla göz önünde bulundurulmaz ve akut apandisitten ayrımını klinik olarak yapmak oldukça zordur (2, 3). Bu bildiride, akut apandisit ön tanısı ile yönlendirilen omental enfarkt olgusunu sunmayı amaçladık.

Olgu Sunumu: 7 yaşında kız hasta, 24 saat önce ani olarak başlayan sağ alt kadran ağrısıyla başvurdu. Fizik muayesinde batın sağ alt kadranda hassasiyet ve defans bulunmaktaydı. Bulantı, kusma, diyare, konstipasyon gibi gastrointestinal semptomlar mevcut değildi. Laboratuar bulgularında herhangibir özellik bulunmamaktaydı. Yapılan ultrasonografi (USG) tetkikinde, batın sağ alt kadranda batın ön duvar posterioru komşuluğunda hipoekoik rim ile çevrili hiperkoik kitlesel görünüm izlendi, apendiks ise vizualize edilemedi. BT'de aynı lokalizasyonda omentum içerisinde oval şekilli bir kitle imajı veren heterojen dansite artışı alanı izlenmekteydi (Resim-1), pelvik bölgede hafif düzeyde serbest mayi mevcuttu (Resim-2), apendiks ise normal görünümdeydi (Resim-3).

Tartışma: Omental enfarkt olgularında hastalar genellikle sağ alt kadran ağrısıyla gelirler, ağrı akut başlangıçlıdır (1). Laboratuar bulgularından lökosit sayısı ve CRP değeri genellikle normaldir veya ılımlı olarak yükselmiştir (4). Klinik prezentasyon, akut apandisit ile oldukça benzerdir ve görüntüleme olmadan klinik olarak ayrım yapmak oldukça güçtür, USG ve BT'nin karın ağrısıyla gelen çocuklarda kullanımın yaygınlaşması bu hastaların preoperatif tanı almalarını sağlamaktadır (5). Sonografik görünüm rectus abdominis kası posteriorunda omentum içerisinde hipoekoik rim ile çevrili hipereokoik kompresyona yanıt vermeyen yumuşak doku kitlesidir ancak tanı daha yaygın olarak BT ile konulur (6, 7). Omental enfarkt tipik olarak batın alt kadranda batin ön duvarla transvers veya çıkan kolon arasında omentum majorda yerleşim gösterir (2). BT'de genellikle bu düzeyde ometumda inflamatuar değişiklikler içeren üçgen veya oval şekilli heterojen lezyonlar olarak görülürler (6).

Sonuç: Pediatrik hastalarda omental enfarkt nadir bir akut batın nedenidir, klinik olarak akut apandisit ile ayrımını yapmak oldukça zor olsa da, USG ve BT ile doğru tanıya gidilebilmektedir.

Anahtar kelimeler: pediatrik, akut batın, omental enfarkt

Kaynaklar

1. Rimon A, Daneman A, Gerstle JT, Ratnapalan S. Omental infarction in children. J Pediatr. 2009;155(3):427-31.e1.
2. Grattan-Smith JD, Blews DE, Brand T. Omental Infarction in Pediatric Patients: Sonographic and CT Findings. American Journal of Roentgenology. 2002;178(6):1537-9.
3. Helmrath MA, Dorfman SR, Minifee PK, Bloss RS, Brandt ML, DeBakey ME. Right lower quadrant pain in children caused by omental infarction. Am J Surg. 2001;182(6):729-32.
4. Tsunoda T, Sogo T, Komatsu H, Inui A, Fujisawa T. A Case Report of Idiopathic Omental Infarction in an Obese Child. Case Reports in Pediatrics. 2012;2012:513634.
5. Nubi A, McBride W, Stringel G. Primary omental infarct: conservative vs operative management in the era of ultrasound, computerized tomography, and laparoscopy. Journal of Pediatric Surgery. 2009;44(5):953-6.
6. Singh AK, Gervais DA, Lee P, Westra S, Hahn PF, Novelline RA, et al. Omental infarct: CT imaging features. Abdom Imaging. 2006;31(5):549-54.
7. Bachar GN, Shafir G, Postnikov V, Belenky A, Benjaminov O. Sonographic diagnosis of right segmental omental infarction. Journal of clinical ultrasound : JCU. 2005;33(2):76-9.

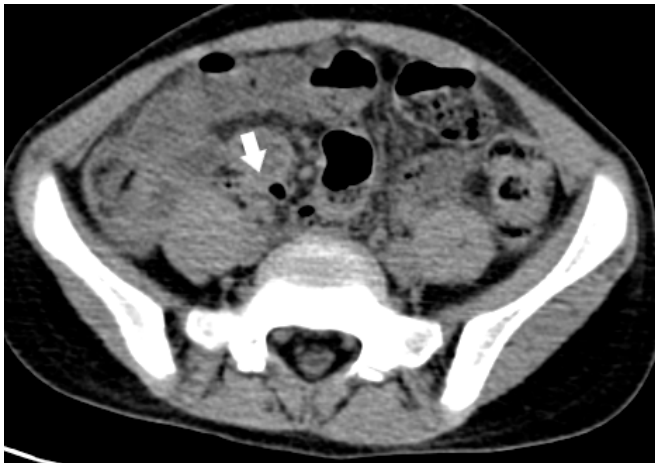

Resim 3. Batın sağ alt kadranda normal apendiks görünümü (ok)



Resim 1. Sağ alt kadranda omentum içerisinde ovoid şekilli heterojen dansite artışı alanı (ok)



Resim 2. Pelvik bölgede hafif düzeyli serbest mayi (ok)

Kardiyovasküler Görüntüleme

PS-136

MEME ULTRASONU SIRASINDA İNSİDENTAL SAPTANAN MCCLEERY SENDROMU

Aydan Arslan[1], Özlem Oğuz [1], Bahadır Balkanlı[2], Sanem Dereli Bulut[1], Zakir Sakcı[1], Yaşar Bükte[1]

[1]Sbü Ümraniye Eğitim Araştırma Hastanesi
[2]Zonguldak Atatürk Devlet Hastanesi

Giriş ve Amaç: McCleery sendromu, subklavyen venin tromboz olmaksızın sıkışmasından kaynaklanan bir sendrom olup; venöz torasik çıkış sendromunun bir alt tipidir. Bulguları arasında üst ekstremitede intermittan ağrı, uyuşma, konjesyon ve şişlik mevcuttur.

Patolojisinde; subklaviyen venin birinci kosta, subklavius tendonu ve klavikula arasında sıkışması yer almaktadır.

Olgu Sunumu: 60 yaş kadın hasta kliniğimize rutin meme kanser taramaları sebebiyle başvurdu. Yapılan mammografi incelemesinde; her iki memede yoğun meme parankimi dışında malignite düşündüren bulgu, spiküle kontürlü kitle, şüpheli mikrokalsifikasyon kümesi saptanmadı.

Yapılan US incelemesinde her iki meme cilt kalınlığı tabii, cilt altı yağlı planlar açıktır. Ön planda malignite düşündüren bulgu saptanmadı. Ancak insidental olarak sol aksiller bölgenin kontrolü sırasında sol aksiller ven, subklavian ven ve brakial vende abduksiyon sırasında ilk saniyelerde yavaş akım izlenmiş olup; birinci dakikadan sonra, venöz trasede lümen ekojen ve tromboze görünüm izlenmiş ve bu aşamada RDUS'de akım saptanmamıştır.

Sol kol absükdiyondan nötral pozisyona getirildiğinde ise vasküler akım tabii izlendi. Olgunun sorgulandığında , sol kolda uyuşma , karıncalanma, konjesyon ve aralıklı tekrarlayan ağrı şikayeti olduğu öğrenildi. Sol kolda bilinen kas-iskelet patolojisi olmadığı öğrenildi . Ön planda McCleery sendromu ile uyumlu olduğu düşünüldü ve ilgili birime yönlendirildi.

Tartışma ve Sonuç: Venöz torasik çıkış sendromu TOS'un ikinci en sık sebebidir. Çoğu olguda aksilla subklavian vende spontan tromboz ile prezente olur(Paget-Schroetter sendromu olarak da bilinir.).Ancak bazı olgularda tromboz olmaksızın aralıklı venöz kompresyona sekonder de bulgular prezente olabilir (McCleery Sendromu). 30 yaş üstü olgularda etyolojide birinci kosta fraktürü izlenebilmekle birlikte, kas yapılarında hipertrofi ve diğer sebepler etyopatogenezde rol oynamaktadır. Ayrıca çoğunlukla kemik yapılarda belirgin anomali saptanmamıştır.

Venöz torasik çıkış sendromunda ilk görüntüleme modalitesi çoğunlukla venöz -arterial trombozu ekarte etmek için Doppler USG'dir. Doppler USG bulgularında vasküler akım alınamaması, gri skala USG incelemesinde ise lümende ekojente artışı ve nonkompresibilite dikkati çekmektedir.

Olgumuzda abduksiyonda bulgular izlenip, nötral pozisyonda bulgular tamamen gerilemiş olup; psödotromboza bağlı olduğu düşünülmüştür. McCleery sendromunda tedavi semptomların şiddetine göre cerrahi dekompresyona kadar gitmektedir.

Anahtar kelimeler: McCleery sendromu, TOS, ; venöz torasik çıkış sendromu

Kaynaklar

1- Raptis, C. A., Sridhar, S., Thompson, R. W., Fowler, K. J., & Bhalla, S. (2016). Imaging of the patient with thoracic outlet syndrome. Radiographics, 36(4), 984-1000.
2- Likes, K., Rochlin, D. H., Call, D., & Freischlag, J. A. (2014). McCleery syndrome: etiology and outcome. Vascular and endovascular surgery, 48(2), 106-110.
3- McCleery, R. S., Kesterson, J. E., Kirtley, J. A., & Love, R. B. (1951). Subclavius and anterior scalene muscle compression as a cause of intermittent obstruction of the subclavian vein. Annals of surgery, 133(5), 588.)

15. saniyede abduksiyon pozisyonunda aksiller ven

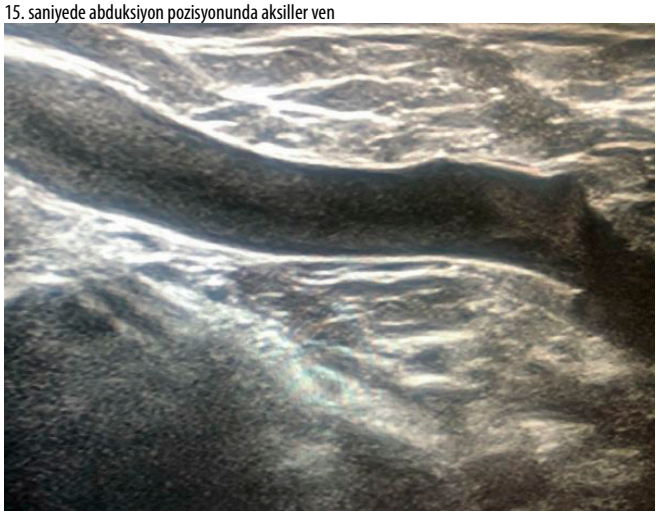

20. saniye abduksiyon pozisyonunda aksiller ven

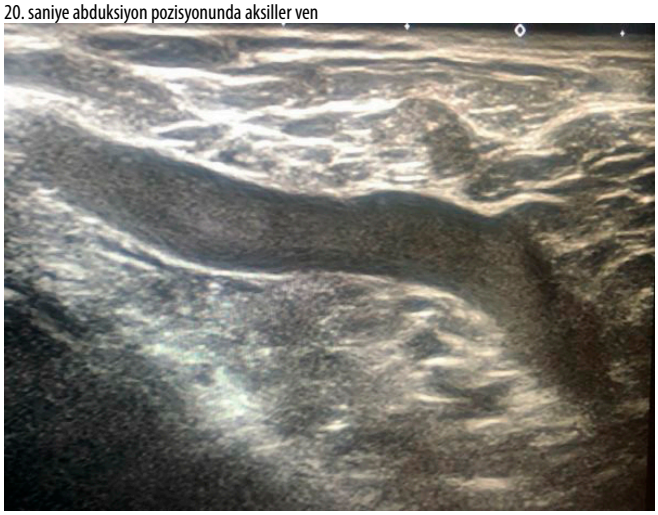

50. saniye abduksiyon pozisyonunda aksiller ven

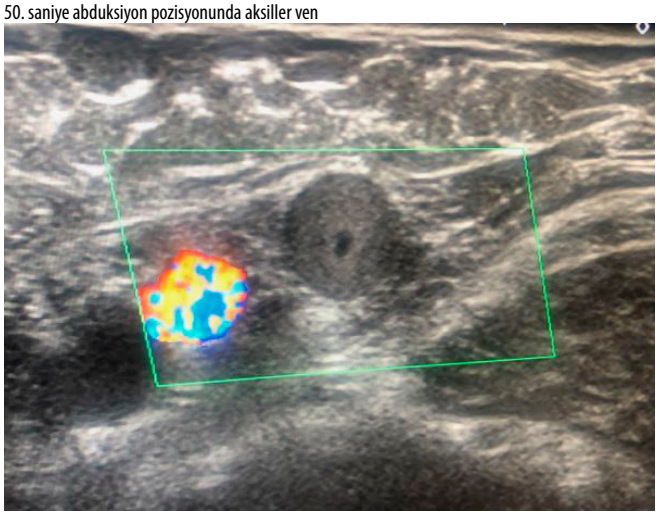

55. saniye abduksiyon pozisyonunda aksiller ven

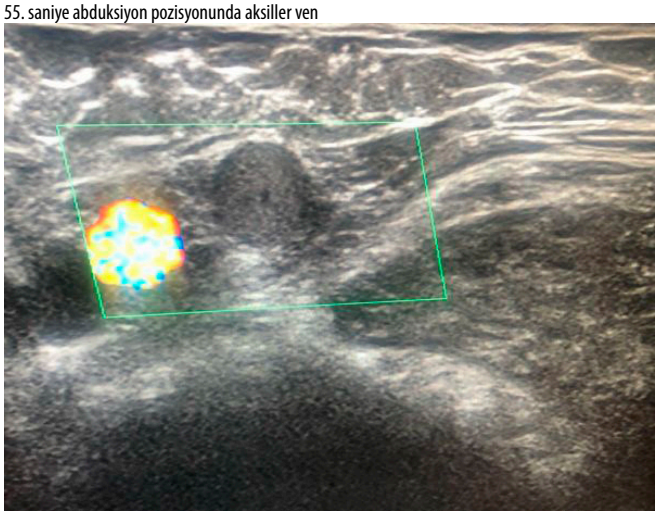

Abduksiyon pozisyonunda subklavian ven

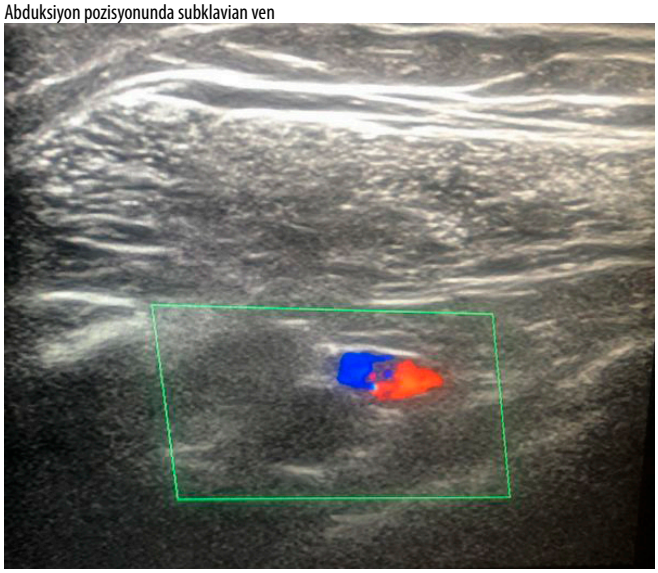

Nötral pozisyona getirildiğinde 30.saniyede brakial ven de görünüm



Nöroradyoloji

PS-137

KAVERNÖZ SİNÜS HEMANJİYOMU OLGU SUNUMU

Furkan Çalışkan, Mehmetcan Kara, Ece Devrim, Burcu Alparslan

Kocaeli Üniversitesi Tıp Fakültesi Radyoloji Anabilim Dalı

Giriş ve Amaç: Kavernöz sinüs hemanjiyomu tüm parasellar kitlelerin %1'inden azını oluşturur (1). Amacımız, kavernöz sinüsü tutan lezyonların ayırıcı tanısını yaparken homojen artmış T2 sinyali ve dinamik kontrastlı serilerde görülen progresif sentripedal kontrastlanma görüldüğünde kavernöz sinüs hemanjiyomunu akla getirmek ve cerrahinin yaratacağı komplikasyonları önlemektir.

Olgu Sunumu: Dış merkezde baş dönmesi nedeniyle değerlendirilen 52 yaşında kadın hasta yapılan beyin BT incelemesinde sellar kitle tespit edilince ileri değerlendirme için hastanemize başvurdu. Departmanımızda yapılan dinamik kontrastlı hipofiz MR görüntülemede sellar-suprasellar yerleşimli sağ kavernöz sinüsü invaze ederek sağ temporal lob medialine uzanan, 6x4x4,5 cm boyutlu solid yapıda kitle tespit ettik. Kitle, T1 ağırlıklı serilerde heterojen sinyal özellikleri gösterirken; T2 ağırlıklı serilerde belirgin hiperintens (Resim 1) olarak izlendi. Dinamik kontrastlı serilerde ise kitlenin giderek artan kontrastlanmaya sahip olduğunu ancak kitlenin patoloji sonucunu gördükten sonra fark ettik (Resim 2).

Orta hattın dışında yerleşmiş, kavernöz sinüsü tutan, heterojen sinyal özelliklerine sahip kitle görünümü bizlere ayırıcı tanıda öncelikle kemik kaynaklı maligniteleri düşündürdü. Operasyona alınan olguda; cerrahi ekibi operasyon sırasında yoğun kanamalı tümör dokusu ile karşılaştığını belirtti. Subtotal eksize edilen kitlenin (Resim 3) patoloji sonucu kavernöz sinüs hemanjiyomu olarak raporlandı.

Tartışma ve sonuç: Kavernöz sinüs hemanjiyomu benign ekstraaksiyal yerleşimli endotelyal orjinli vasküler kitledir (2). Sıklıkla orta yaş kadınlarda gözlenir. Hastalar komşu yapılarda kitle etkisine bağlı diplopi, görme kaybı, fasyal sinir felci, başağrısı gibi semptomlarla başvurabilir.

Kavernöz sinüsü tutan kitlelerin ayırıcı tanısında meningiom, schwannom, kemik kaynaklı malign kitleler yer almaktadır. MR görüntülerde T2 ağırlıklı serilerde homojen hiperintensite, postkontrast serilerde progresif sentripedal kontrastlanma paterni akla hemanjiyomu getirmeli ve olası cerrahi komplikasyonlar önlenmelidir (3).

Anahtar kelimeler: cavernous sinus, hemangioma, magnetic resonance imaging

Kaynaklar

1. Montoya F, Vidal A, Sepulveda F, Marileo R, Caro J, Castillo M. Cavernous Sinus Hemangioma: Imaging Diagnosis and Surgical Considerations. World Neurosurg. 2021 Feb;146:e30-e37.
2. Munawar K, Nayak G, Fatterpekar GM, Sen C, Zagzag D, Zan E, Hagiwara M. Cavernous sinus lesions. Clin Imaging. 2020 Dec;68:71-89.
3. Yadav RR, Boruah DK, Yadav G, Pandey R, Phadke RV. Imaging characteristics of cavernous sinus cavernous hemangiomas. Neuroradiol J. 2012 Nov;25(5):515-24.



Resim 1. Koronal T2A görüntüde kitlenin BOS ile benzer homojen hiperintensitesi (beyaz oklar).

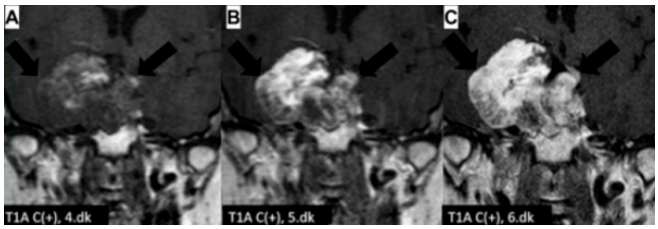

Resim 2. Koronal postkontrast dinamik T1A görüntülerde kitlenin giderek artan sentripedal kontrastlanması izleniyor (siyah oklar).

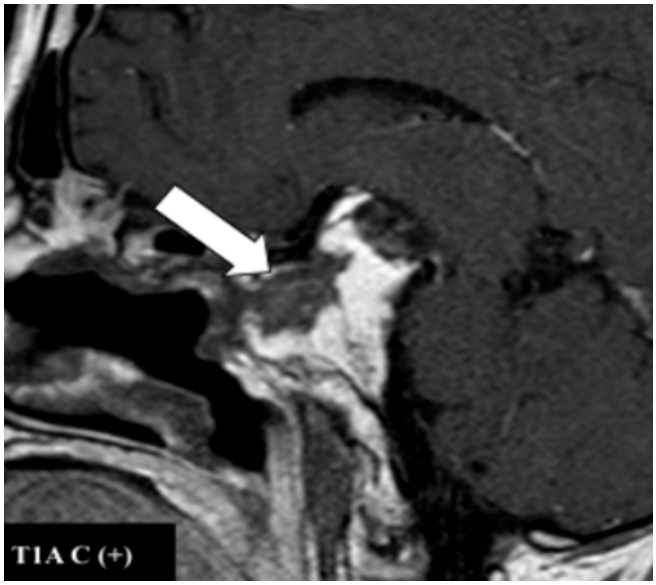

Resim 3. Sagittal postkontrast T1A görüntü cerrahi sonrası kitlenin subtotal eksizyonu (beyaz ok).

Pediatrik Radyoloji

PS-138

KİSTİK FİBROZİSLİ HASTADA NADİR PANKREATİK TUTULUM; PANKREATİK SİSTOZİS

Eda Almus[1], Özge Yapıcı[1], Ferdağ Almus[2], Bülent Aslan[2], Bilge Şahin Akkelle[3], Nuri Cagatay Cimşit[2]

[1]Marmara Üniversitesi Pendik Eğitim Araştırma Hastanesi, Pediatrik Radyoloji
[2]Marmara Üniversitesi Pendik Eğitim Araştırma Hastanesi, Radyoloji
[3]Marmara Üniversitesi Pendik Eğitim Araştırma Hastanesi, Çocuk Gastroenterolojisi

Giriş ve Amaç: Multisistemik bir hastalık olan kistik fibroziste, en sık tutulan abdominal organ pankreastır. Bu yazıda pankreasta nadir bir tutulum formu olan pankreatik sistozisin radyolojik görüntüleme bulguları sunulmuştur.

Olgu Sunumu: 7 yaşında kistik fibrozis tanısı ile takipli hasta, rutin kontrol amaçlı yapılan abdomen US incelemesinde, pankreas lojunda, bir kısmı hipoekoik bir kısmı anekoik çok sayıda, multiloküle lezyon izlenmesi üzerine, yapılan MR incelemesinde karaciğer hilusu ile dalak hilusu arasında yerleşim gösteren büyüğü 4 cm çapında T2 AG hiperintens (Resim 1 ve 2), T1 AG hipointens ve kontrastlanan solid komponent barındırmayan (Resim 1 ve 2) , çok sayıda, multiloküle kist görüldü (Resim 3). Primer hastalığı nedeni ile pankreatik sistozis olarak tanımlandı.

Tartışma ve Sonuç: Multisistemik bir hastalık olan kistik fibrozis, sıklıkla morbidite ve mortalite nedeni akciğer tutulumu olmakla birlikte, artan yaşam süreleri gastointenstinal sistem (GIS) gibi diğer sistemik organ tutulumlarının görülme sıklığını da artırmıştır. GIS tutulumunun sık görüldüğü organlardan olan pankreas tutulumu; lipomatöz psodohipertrofiye neden olan komplet yağlı replasman, parsiyel yağlı replasman, yağlı replasman olmaksızın komplet atrofi, difüz panreatik fibrozis ve kistik transformasyon şeklinde izlenebilir. Bazı olgularda kalsifikasyon da gözlenebilir.

Kistik fibzozis ilişkili kistler sıklıkla mikrokist şeklinde prezante olurken makrokist (1cm'den büyük kistler) oldukça nadir olup pankreatik sistozis olarak tanımlanırlar

Sonografik değerlendirmede çok sayıda, ince duvarlı, multiloküle kistik kitleler şeklinde porta hepatisten dalak hilusuna dek uzanan kitleler şeklinde gözlenirler. Kistler arasında hiperekojen pankreatik doku izlenebilir.

BT inceleme kalsifikasyonları göstermede faydalıdır. Pankreatik makrokistler varlığında normal pankreatik doku BT inceleme sınırlarında yapılamayabilir. Kistlerin hiç biri solid komponent içermezler. BT inceleme US incelemeye ek bilgi genellikle sağlamaz. Bu nedenle enfeksiyon veya hemoraji tarzı bir komplikasyondan şüphelenilmiyorsa, iyonizan radyasyon içermesi nedeni ile BT inceleme tercih edilmez.

MR incelemede T1 hipo, T2 hiperintens solid komponent içermeyen kistler şeklinde izlenirler. MR incelemenin dezavantajı kalsifikasyonları göstermede yetersiz olmasından kaynaklanır. BT ve US incelemede izlenmeyen küçük kistleri göstermesi ise MR incelemenin avantajlarındandır.

Kistik fibrozis tanısı bulunan hastada pankreasta makrokistlerin varlığı durumunda pankreatik sistozis tanısı konulmalıdır. Takipler US inceleme ile yapılırken, ilk tanı anında kistlerin ayrıntılı değerlendirilebilmesi açısından MR inceleme önerilir.

Anahtar kelimeler: kistik fibrozis, pankreas, kist

Kaynaklar

1. van Rijn, R.R., et al., Case 113: pancreatic cystosis. Radiology, 2007. 243(2): p. 598-602.
2. Berrocal, T., M.P. Pajares, and A.F. Zubillaga, Pancreatic cystosis in children and young adults with cystic fibrosis: sonographic, CT, and MRI findings. American Journal of Roentgenology, 2005. 184(4): p. 1305-1309.
3. Hatziagorou, E., et al., Pancreatic cystosis in two adolescents with cystic fibrosis. Case reports in pediatrics, 2016. 2016.

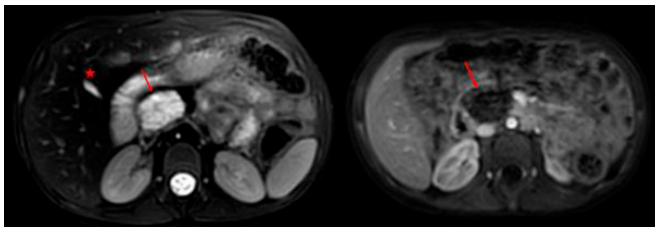

Resim 1. Aksiyel yağ baskılı T2 A ve aksiyel yağ baskılı kontrastlı T1 A incelemede pankreas baş kesiminde kistik lezyon (ok) izleniyor. Ayrıca mikro safra kesesi (yıldız) görülüyor

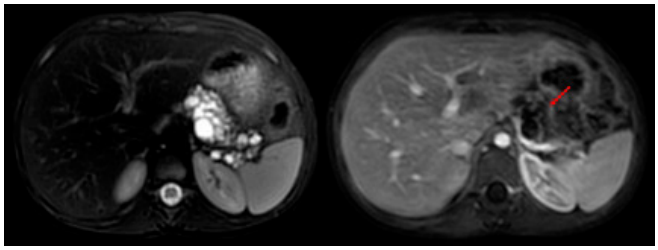

Resim 2. Aksiyel yağ baskılı T2 A ve aksiyel yağ baskılı kontrastlı T1 A incelemede pankreas kuyruk kesiminde multiloküle kistik lezyon (ok) izleniyor.

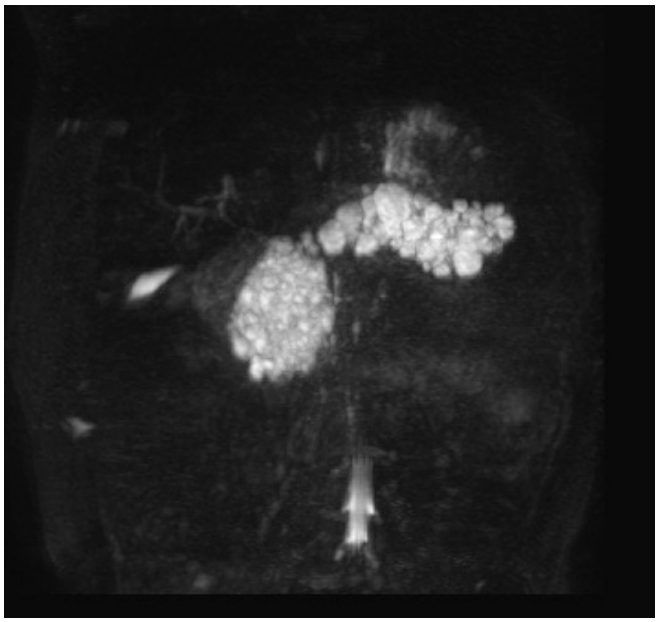

Resim 3. 3D MRCP incelemede pankreastaki kistler izleniyor.

Abdominal Radyoloji

PS-139

İZOLE RENAL HİDATİK KİST OLGUSU

Burcu Kübra Ertürk, Hadi Sasani, Korcan Aysun Gönen

Tekirdağ Namık Kemal Üniversitesi, Tıp Fakültesi, Radyoloji Anabilim Dalı, Tekirdağ, Türkiye.

Giriş-Amaç: Hidatik kist (HK) hastalığında en sık tutulan organlar karaciğer ve akciğerdir. Renal tutulum genellikle sistemik tutulum ile birlikte olup, izole renal HK hastalığı çok nadir görülen bir durumdur. Bununla birlikte, böbrek genitoüriner sistem içinde en çok tutulan organdır [1].

Bu bildiride, genç yaşta renal HK enfeksiyonuna ait bilgisayarlı tomografi (BT) bulguları sunulmuştur.

Olgu Sunumu: Kronik hastalığı olmayan 21 yaş kadın hasta sağ yan ağrısı şikayeti ile Üroloji polikliniğine başvurdu. Yapılan laboratuvar tetkiklerinde eozinofili (3.95 10^3/U), sedimentasyon hızında artış (60 mm/saat), CRP yüksekliği (89.56 mg/L) ve pozitif indirekt hemaglutinasyon serolojisi (1/1280) saptandı. Renal kitle ön tanısı ile yapılan dinamik kontrastlı tüm batın BT incelemesinde artmış sağ böbrek boyutu (kraniokaudal çap: 170 mm), sağ böbrek orta kesimde kortikal yüzeyden başlayarak parapelvik alana uzanan aksiyel kesitlerde 114x60 mm boyutlarında, içerisinde germinal membranların izlendiği Gharbi tip II HK ile uyumlu ankiste lezyon saptandı (Resim 1). Toraks BT incelemesinde normaldi. Hastaya albendazol tedavisi başlandı.

Tartışma-Sonuç: HK'de, böbrek tutulumu vakaların %3'ünde görülür [2]. Böbrek HK olgularında kistlerin %85'i tek taraflıyken, %15'i bilateraldir [3]. Kadınlarda daha sık görülür [4].

Genellikle uzun yıllar asemptomatik kalabilmekle birlikte, en sık görülen semptomlar yan ağrısı, kitle ve dizüri şeklindedir. Kistler sıklıkla soliter olup, kortekse lokalizedir ve herhangi bir klinik semptom oluşturmadan 10 cm çapa kadar ulaşabilirler [2]. Semptomatik olgumuzda kistin en geniş çapı 11,5 cm'di.

Ekskretuar ürografide, komplike olmayan kistler böbreğin ana hatlarında bir çıkıntı oluşturabilir ve kalikslere uzanan yuvarlak bir kitle şeklinde görülebilir. Olguların %18'inde kist toplayıcı sisteme açılıp, akut renal kolik ve hidatidüriye neden olabilir Ekskretuar sistemde kız kistlerine bağlı yuvarlak dolum defektleri görülebilir. Kist duvarının halka şeklinde kalsifikasyonu, HK tanısını düşündüren bir bulgudur [5]. Gharbi tip II olgumuzda halkasal cidar kalsifikasyonu dışında literatürle benzer bulgular mevcuttu.

Renal ekinokok kistlerinin ultrasonografi (US) ve BT özellikleri diğer lokasyonlardaki kistlerle benzer özelliktedir. US, özellikle kistik membranların, septa ve hidatik kumun saptanmasında yaralı bilgiler sağlar. BT en iyi kist duvarı kalsifikasyonunu ve kist enfeksiyonunu gösterir. Hem BT, hem de manyetik rezonans görüntüleme (MRG) ile kist duvarı defektini ve eşlikli toplayıcı sisteme geçen germinatif membranları kolayca tespit etmek mümkündür [6].

HK en sık karaciğer ve akciğerde görülmesine rağmen, endemik bölgelerde böbrek kisti saptanan bir hastada izole renal HK, ayırıcı tanıda her zaman akılda tutulmalıdır.

Anahtar kelimeler: Hidatik kist, Böbrek, Bilgisayarlı tomografi.

Kaynaklar

1. Zmerli S, Ayed M, Horchani A, et al. Böbreğin hidatik kisti: tanı ve tedavi. World J Surg. 2001;25(1):68-74. doi: 10.1007/s002680020009.
2. Odev K, Kilinc M, Arslan A, et al. Böbrek kist hidatikleri ve radyolojik görüntülerinin değerlendirilmesi. Eur Urol. 1996;30(1):40-9. doi: 10.1159/000474143.
3. Efesoy O, Tek M, Erdem E, et al. İzole böbrek hidatik kistlerinin kistektomi ve omentoplasti ile tedavisi. Turkish Journal of Urology. 2010;36:176-81.
4. Fazeli F, Narouie B, Firoozabadi MD, et al. Böbreğin izole kist hidatik. Urology. 2009;73(5):999-1001. doi: 10.1016/j.urology.2008.10.049.
5. Pedrosa I, Saíz A, Arrazola J, et al. Hidatik hastalık: radyolojik ve patolojik özellikler ve komplikasyonlar. Radiographics. 2000;20(3):795-817. doi: 10.1148/radiographics.20.3.g00ma06795.3.
6. Moguillanski SJ, Gimenez CR, Villavicencio RL. Abdominal hidatidozunun radyolojisi. In: Stoopen ME, Kimura K, Ros PR, eds. Radyoloji ve tanı ve tedavi amaçlı görüntüleme: karın. Vol 2. Philadelphia, Pa: Lippincott Williams & Wilkins, 1999; 47-72.

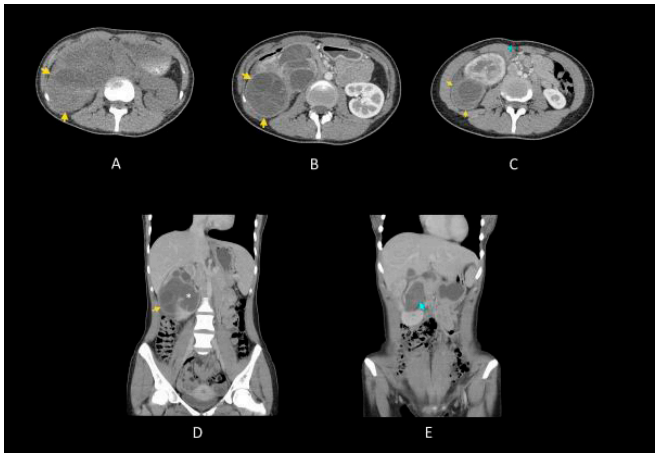

Resim 1. (A) kontrastsız BT görüntüde kalsifikasyonu olmayan HK (sarı oklar), (B-D) IV kontrastlı BT incelemesinde kontrast tutulumu bulunan germinatif membranlar içeren HK (sarı oklar), dilate renal pelvis (asteriks), (C,E) pelvis ve üretere geçiş yapan germinatif membranlar (mavi ok).

Kas-İskelet Radyolojisi

PS-140

BİLATERAL TİP 2 PROKSİMAL RADYOULNAR SİNOSİTOZİS: OLGU SUNUMU

Sadullah Şimşek[1], Ali Oğuz[2], Cihan Akgül Özmen[2]

[1]Nusaybin Devlet Hastanesi Radyoloji
[2]Dicle Üniversitesi Tıp Fakültesi Radyoloji Anabilim Dalı

Proksimal radyoulnar sinostozis, radius ve ulna'nın proksimal yönünde kemik füzyonu ile karakterize bir üst ekstremite iskelet malformasyonudur. Genellikle konjenital olup nadiren travma sonrası da ortaya çıkabilir. Konjenital radyoulnar sinostozis ilk olarak 1793'te Sandifort tarafından tanımlanmıştır(1,2). Literatürde yaklaşık olarak 350 konjenital radyoulnar sinostoz olgusu bildirilmiştir(1).

Ön kolda sınırlı rotasyona ve günlük yaşamda bazı aktivitelerde zorluklara yol açabilen konjenital malformasyon olup olguların% 60-80'inde bilateral olarak görülür(1). Konjenital radyoulnar sinostozis, kromozomal anormallikleri bulunan çocuklarda sendromlarının bileşenlerinden biridir(3,4). Bu malformasyonun X kromozomu anomalileri ile ilişkili olup Y kromozomu anomalilerinde de görülen olgular mevcuttur(5,6).

Bu sunumda ortopedi polikliniğine kollarda hareket kısıtlılığı nedeniyle başvuran hastanın görüntüleme bulgularını tartışacağız.

Olgu Sunumu: 13 yaşında kadın hasta erken çocukluk dönemlerinden itibaren tespit edilen kollarda hareket kısıtlılığı şikayeti nedeniyle ortopedi polikliniğine başvurdu. Yapılan direkt grafi görüntülemesinde radius ve ulna kemikleri proksimal kesimde füzyone izlenmekteydi(Resim 1). Olası ayırıcı tanı açısından yapılan bilgisayarlı tomografi görüntülemede direkt grafi ile benzer olarak radius ve ulna kemikleri proksimal kesimde füzyone izlendi(Resim 2-3-4). Travma hikayesi bulunmayan hastada bulgular proksimal radyoulnar sinozitozis lehine değerlendirildi. Hastamızda başka malformasyon saptanmadı. Aile öyküsü mevcut değildi.

Tartışma: Konjenital radyoulnar sinostozis, erken fetal yaşamda gelişen bir malformasyondur. Çoğunlukla 2-5 yaş arası küçük çocuklarda görülür(1).

Konjenital radyoulnar sinostozis malformasyonunun değerlendirilmesi Cleary ve Omer tarafından yapılan 4 tipe ayrılan sınıflandırmaya dayanır(5,7). Tip I'de, radyal kemiğin boyutu azalır, füzyon kemik içermez. Tip II'de bir radyoulnar sinostozis vardır ve kalan kemik yapıları başka bir değişiklik göstermez. Tip III'te, bir radyoulnar sinostozis, radyal kemiğin hipoplastik başı ve radyal başın arka subluksasyonu vardır. Tip IV'te kısa bir radyoulnar sinostozis, radyal kemiğin başının mantar şeklindeki malformasyonu ve radyal başın

ön subluksasyonu vardır. Hastamızın bulguları tip 2 radyoulnar sinositozise uymaktadır.

Tedavide malformasyonun derecesine göre konservatif veya cerrahidir. Cerrahi çoçukluk döneminde yapılmalıdır. Derotasyonel osteotomi olası cerrahi tedavi yöntemlerinden biridir.

Sonuç olarak tedavi yöntemine karar verirken, hastanın yaşına, ek malformasyonlara, teşhis görüntüleme prosedürlerinin sonuçlarına ve özellikle 3D-düzlemsel rekonstrüksiyonlu bilgisayarlı tomografi sonuçlarını kullanarak karar vermek son derece yararlıdır.

Anahtar kelimeler: Radyoulnar sinoztozis, Radius, Ulna

Kaynaklar

1) Lescault E, Mulligan J, Williams G: Congenital radioulnar synostosis in an active duty soldier: case report and literature review. Mil Med, 2000; 165(5): 425–28
2) Fakoor M: Radioulnar synostosis in a father and his 5 year old daughter. Pak J Med Sci, 2006; 22(2): 191–93
3) Cho YG, Kim DS, Lee HS et al: A case of 49,XXXXX in which the extra X chromosomes were maternal in origin. J Clin Pathol, 2004; 57(9): 1004–6
4) Peet J, Weaver DD, Vance GH: 49,XXXXY: a distinct phenotype. Three new cases and review. J Med Genet, 1998; 35(5): 420–24
5) Elliott AM, Kibria L, Reed MH: The developmental spectrum of proximal radioulnar synostosis. Skeletal Radiol, 2010; 39: 49–54
6) Syed AA, Quinton R: Congenital radioulnar synostosis, azoospermia and pseudodicentric Y chromosome. Fertil Steril, 2008; 90(2): 425–26
7) Cleary JE, Omer GE: Congenital proximal radio-ulnar synostosis. J Bone Joint Surg Am, 1985; 67: 539–45

Direkt grafi görüntülemesinde radius ve ulna kemikleri proksimal kesimde füzyonu izlenmektedir.



Aksiyel kesit BT görüntülerde radius ve ulna kemikleri proksimal kesimde füzyone izlenmektedir.

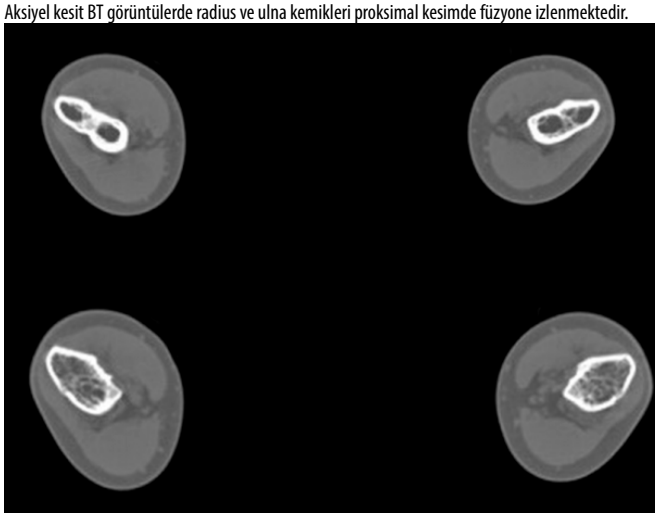

Koronal kesit BT görüntülerde radius ve ulna kemikleri proksimal kesimde füzyone izlenmektedir



Volum Rendering BT görüntülerde radius ve ulna kemikleri proksimal kesimde füzyone izlenmekte görüntülenmektedir.



Nöroradyoloji

PS-141

BİR OLGU EŞLİĞİNDE WERNİCKE ENSEFALOPATİSİ

Sadullah Şimşek[1], Ali Oğuz[2], Cihan Akgül Özmen[2]

[1]Nusaybin Devlet Hastanesi Radyoloji
[2]Dicle Üniversitesi Tıp Fakültesi Radyoloji Anabilim Dalı

Giriş ve Amaç: Wernicke ensefalopatisi tiamin eksikliğine bağlı gelişen akut nörolojik tablodur. Klinik triadı; ataksi, mental durum değişiklikleri ve oküler disfonksiyondur. Tiamin, hücre enerji metabolizmasında yer alan önemli bir koenzimdir(1). Tiamin eksikliği enerji metabolizmasını bozarak metabolik aktivitesi yüksek olan beyin bölgelerinde hasara yol açabilir(2). Otopsi çalışmaları, WE tanısının özellikle atipik klinik bulgularla gelen hastalarda çoğunlukla postmortem konduğunu göstermektedir. Hastalık tipik olarak alkol bağımlılarında görülürken sık diyaliz, hiperemezis, gastrik by-pass, uzamış açlık, uzun sureli intravenöz beslenme tiamin absorbsiyonunda bozulmaya yol açabilecek durumlar arasında sayılabilir.

Akut dönemde tiamin tedavisine cevap vermektedir. Manyetik rezonans görüntülemede (MRG) karakteristik olarak T2 ve Fluid Attenuated Inversion Recovery (FLAIR) ağırlıklı sekanslarda sıklıkla talamus medial kesimde, mamiller cisim, periakuaduktal alanda simetrik sinyal artışları izlenir. Bu sunumda mental durum değişikliği bulunup MRG ile Wernicke ensefalopatisi tanısı konulan hastayı tartışacağız.

Olgu: 25 yaşında kadın hasta mental durum değişikliği nedeniyle acil servise başvurdu. Klinik öyküsünde anlamlı bulgu saptanmayan hastada ensefalit ön tanısıyla MRG yapıldı. MRG de her iki serebral hemisferde kortekste, medial talamusta, mamiller cisimde, periaquaduktal alanda, korpus kallosumda, orta serebellar pedinkülde T2 ve FLAIR görüntülerde hiperintens sinyal artışı saptandı(Resim 1, 2, 3). Yoğun bakımda yatan hastada bulgular Wernicke ensefalopatisi lehine değerlendirildi. Hastaya intravenöz olarak tiamin verildikten klinik durumu düzelen hastanın laboratuvar bulguları düzelince taburcu edildi.

Tartışma: Wernicke ensefalopatisi olguları, klinik bulguların spesifik olmaması ve ayırıcı tanıda düşünülmemesi nedeni ile geç tanı alabilmektedir. Klasik üç bulgu olan ataksi, konfüzyon ve oftalmoplejinin bir arada bulunuşu ancak olguların %17'sinde görülebilir. Konfüzyon ve diğer bilinç değişiklikleri %82 ile en sık görülen belirti iken, ataksi %23, okülomotor bozukluklar %29, polinöropati %11 oranında görülür.

Klinik olarak şüphelenilen olgularda tanıya yardımcı olacak testler arasında serum tiamin seviyesi ve eritrosit transketolaz aktivitesi ölçümü gösterilmektedir. Fakat bunların teknik olarak uygulanmaları zor ve pek çok yerde mümkün olmadığından klinik olarak pek kullanılamamaktadır.

Kraniyal MRG bulguları tanıya yardımcı olmak açısından çok önemlidir. Karakteristik olarak T2 ve FLAIR sekanslarında mamiller cisim, talamus medial kesim ve periakuaduktal gri maddede hiperintensiteler görülür. İleri olgularda ise kortikal yapıların ve kaudat çekirdeklerin tutulumu görülebilir(3). Bu alanlarda enerji metabolizmasındaki bozulma sonucu nekroz meydana gelmekte olup beyin hasarı gelişmektedir. Ancak MRG'de sinyal değişikliklerinin tespit edilmemesi, Wernicke ensefalopatisi tanısını dışlamamaktadır. Ayırıcı tanıda hepatik ensefalopati, stroke, deliryum tremens, kronik hipoksi düşünülebilir.

Sonuç olarak, Wernicke ensefalopatisi alkolizm dışında da bircok nedene bağlı olarak meydana gelebilmektedir. Tedavi sonrası hızlı düzelme meydana gelebilmesi nedeniyle erken tanı konulup tedavi başlanması olası mortalite ve morbiditeyi engelleme açısından önem taşımaktadır.

Anahtar kelimeler: wernicke, ensefalopati,tiamin

Kaynaklar

1) Galvin R, Brathen G, Ivashynka A, Hillbom M, Tanasescu R, Leone MA; EFNS. EFNS guidelines for diagnosis, therapy and prevention of Wernicke encephalopathy. Eur J Neurol 2010;17(12):1408-18.
2) Donnino MW, Vega J, Miller J, Walsh M. Myths and misconceptions of Wernicke's encephalopathy: what every emergency physician should know. Ann Emerg Med 2007;50(6):715-21.
3) Zhong C, Jin L, Fei G. MR Imaging of nonalcoholic Wernicke's encephalopathy: a follow-up study. AJNR Am J Neuroradol 2005; 26(9):2301-5.

MRG de aksiyal FLAIR sekansta bilateral frontoparyetal kortekste sinyal artışları mevcuttur.

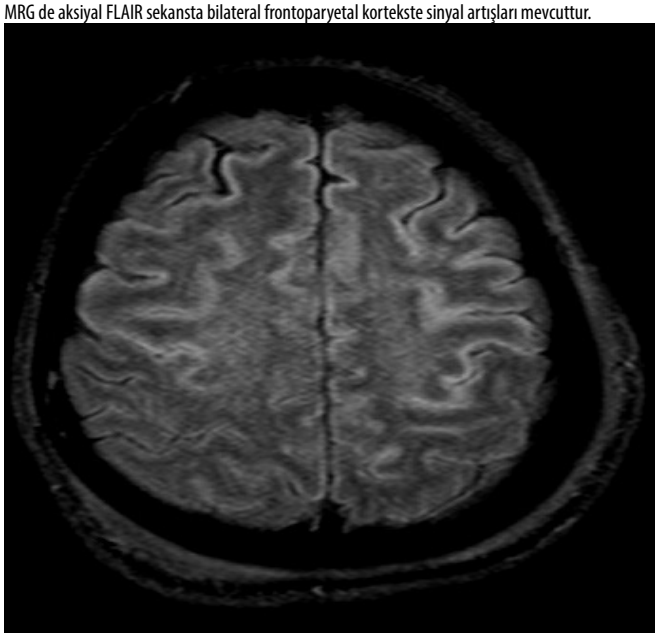

MRG de aksiyal FLAIR sekansta mamiller cisim ve periaquaduktal alanda sinyal artışları mevcuttur.

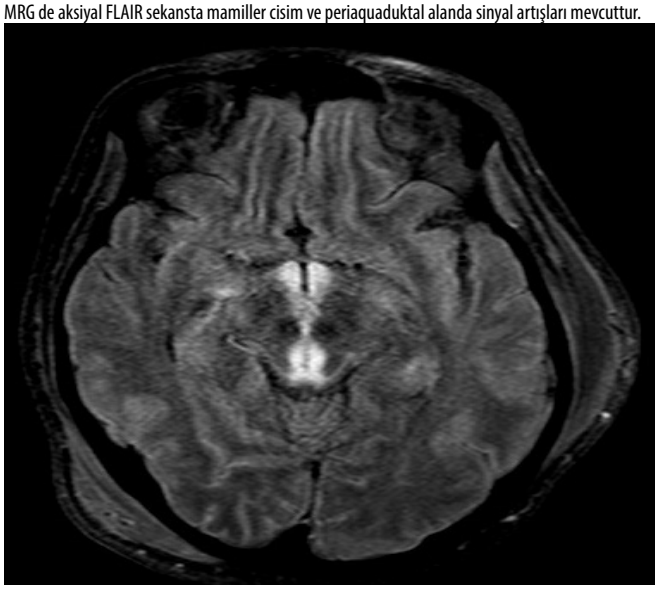

MRG de aksiyal FLAIR sekansta bilateral orta serebellar pedinkülde sinyal artışları mevcuttur

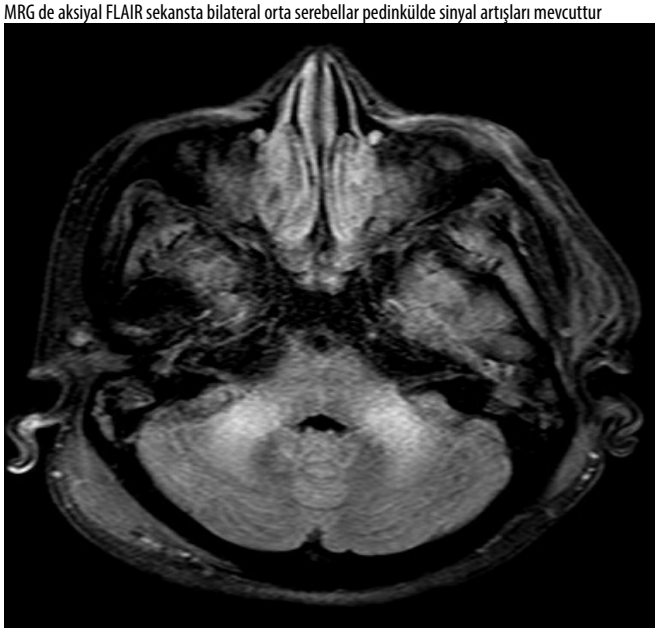

Kas-İskelet Radyolojisi

PS-142

SOLİTER EOZİNOFİLİK GRANÜLOMUN NADİR BİR YERLEŞİMİ: AKROMİON

Aysu Başak Özbalcı

Ondokuz Mayıs Üniversitesi Tıp Fakültesi Radyoloji Anabilim Dalı

Giriş-Amaç: Langerhans Hücreli Histiositoz (LHH), langerhans hücrelerinin klonal proliferasyonu ile karakterize nadir bir hastalıktır. Eozinofilik granülom(EG), LHH'nin üç klinik varyantının benign formudur. EG monostotik veya poliostotik iskelet lezyonları ile karakterizedir ve yaygın olarak çocukları, adölosanları ve genç erişkinleri etkiler. Sıklıkla kalvarium ve uzun kemiklerde yerleşim gösterir(1,2). Bu bildiride omuz ağrısı ile başvuran 39 yaşındaki kadın hastada direk grafi, BT ve MRG bulguları ile birlikte akromion tutulumu gösteren nadir bir eozinofilik granülom olgusunu takip görüntülemesi ile birlikte sunacağız.

Olgu Sunumu: Otuzdokuz yaşında kadın hasta üç aydır devam eden sağ omuzda ağrı şikayeti ile Ortopedi Kliniğine başvuruyor. Anamnez ve fizik muayenede dikkati çeken bir özellik bulunmuyor. İki yönlü sağ omuz grafisinde akromion distal kesimde kortikal düzensizlik ve erozyon görülüyor(Resim 1). BT incelemede akromionda distal intrameduller alandan, kortikal destrüksiyona yol açarak komşu yumuşak dokuya uzanan lobüle konturlu hipodens kitle lezyon saptanıyor(Resim 2). Diğer kemik yapılarda belirgin bir patoloji dikkati çekmiyor. MRG de ise T1A hipointens, T2A hiperintens lobule konturlu kitle lezyon ve IVKM sonrası yoğun homojen kontrastlanma izleniyor(Resim 3). Bu bulgularla öncelikle malign özellikte bir kitle olduğu düşünülerek US eşliğinde biyopsi işlemi yapılıyor ve LHH olarak tanı alıyor. Konservatif tedavi yaklaşımları uygulanarak hasta takip ediliyor. Tanıdan 6 ay sonra elde olunan kontrol BT incelemede akromionda tanımlanan lezyonun büyük oranda spontan remisyon gösterdiği(Resim 4) ve hastanın ağrı şikayetinin de tama yakın kaybolduğu tespit ediliyor.

Tartışma ve Sonuç: Eozinofilik granülom, LHH hastalığının kemik dokuya lokalize formudur. Bildirilmeyen olguların olması, kemik lezyonlarının birçoğunun belirti vermemesi ve spontan iyileşen lezyonlar nedeniyle sıklığı konusunda kesin bir veri yoktur. Hastalığın monostatik tipi olguların %65'ini oluşturur. Kraniyal kemikler en sık tutulan bölgedir. Pediyatrik yaş grubunda ikinci sıklıkta tutulan kemik vertebra olurken, erişkinlerde kostadır. Appendiküler iskelette her iki yaş grubunda en sık tutulan kemik femurdur (1-3). Bizim olgumuzda mevcut olan akromion tutulumu oldukça nadir olup literatürde bugüne kadar bildirilmiş ikinci vakadır.

Radyolojik bulgular, hastalığın lokalizasyonuna ve evresine göre değişiklik gösterir. Lezyon erken evrede agresif ve litik görünümde olup sınırları belirgin değildir. Uzun tübüler kemiklerde, başlangıçta medüller destrüksiyon vardır. Geç evrede sklerotik bir marjinle sınırlandırılır ya da endosteal lizis, kortikal erozyon, periosteal reaksiyon ve yumuşak doku kitlesi oluşturur. En sık vertebral tutulum torasik bölgedir ve korpus kollapsına neden olarak "vertebra plana" deformitesini oluşturur. Tedavisi tartışmalıdır. Önemli bir kısmında bizim hastamızda da olduğu gibi spontan remisyon görülmektedir. Ancak bazı lezyonlar bütün tedavilere direnç gösterebilmektedir(3-5). Sonuç olarak, EG litik kemik lezyonlarının ayırıcı tanısında özellikle pediatrik yaş grubu ve genç erişkinlerde mutlaka akılda tutulması gereken, çok çeşitli lokalizasyonlarda karşımıza çıkabilecek agresif görünümlü ancak benign bir hastalıktır.

Anahtar kelimeler: Eozinofilik granülom, Langerhans hücreli histiositoz , akromion

Kaynaklar

1. Chu T, D'Angio GJ, Favara BE, Ladisch S, Nesbit M, Pritchard J. Histiocytosis syndromes in children. Lancet 1987;2(8549):41–2.
2. Howarth DM, Gilchrist GS, Mullan BP, Wiseman GA, Edmonson JH, Schomberg PJ. Langerhans cell histiocytosis: diagnosis, natural history, management, and outcome. Cancer 1999;85(10):2278–90.
3. Derbekyan V, Azouz EM, Young LW. Radiological case of the month: Solitary costal eosinophilic granuloma. Am J Dis Child 1984;138(9):885–6.
4. Jabra AA, Fishman EK. Eosinophilic granuloma simulating an aggressive rib neoplasm: CT evaluation. Pediatr Radiol 1992;22(6):447–8.
5. Lau MS, Stuurman K, Weitzman S. Skletal Langerhans cell histiocytosis in children: permanent concequences and helthrelated quality of life in long-term survivors. Pediatr Blood Cancer 2008;50(3):607–12

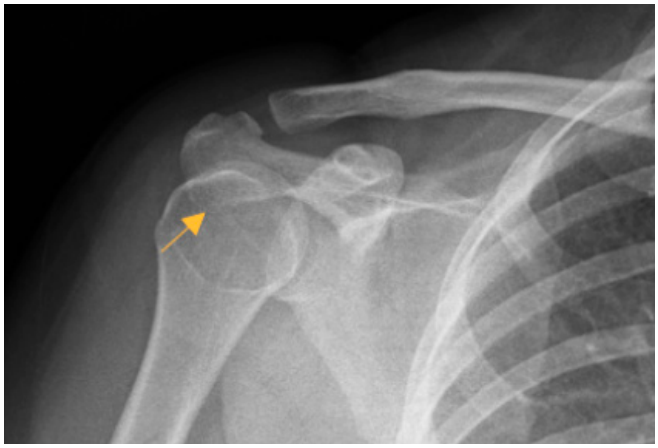

Resim 1. Anteroposterior omuz grafisinde akromion posterior korteksinde düzensizlik dikkati çekiyor(ok)

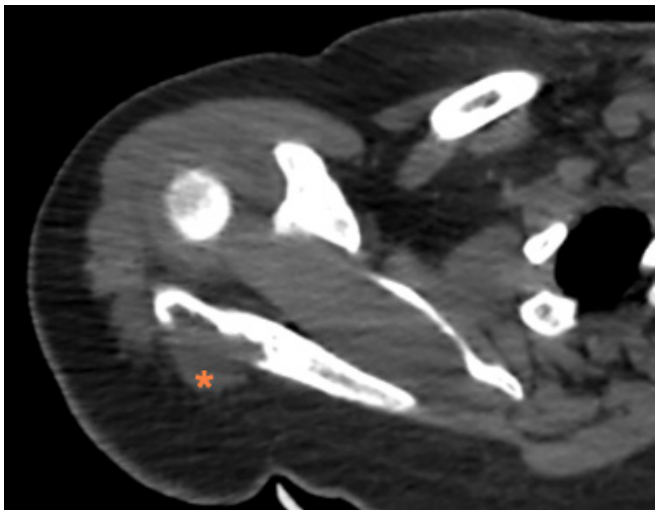

Resim 2. Aksiyel plan BT incelemede akromiyonda medulladan korteksi erode ederek yumuşak dokuya uzanan hipodens kitle lezyon(asterisk) izleniyor.

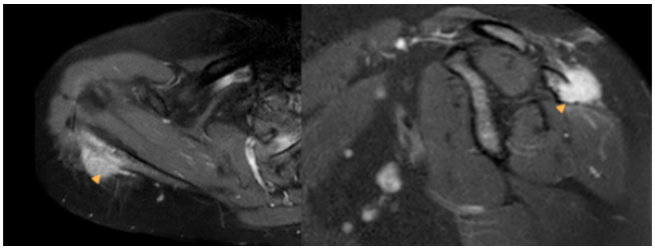

Resim 3. T1-Ağırlıklı postkontrast aksiyel(A) ve sagital(B) plan MR görüntülerde homojen tarzda kontrastlanan,yumuşak dokuya uzanan kitle lezyon görülüyor(ok başları).

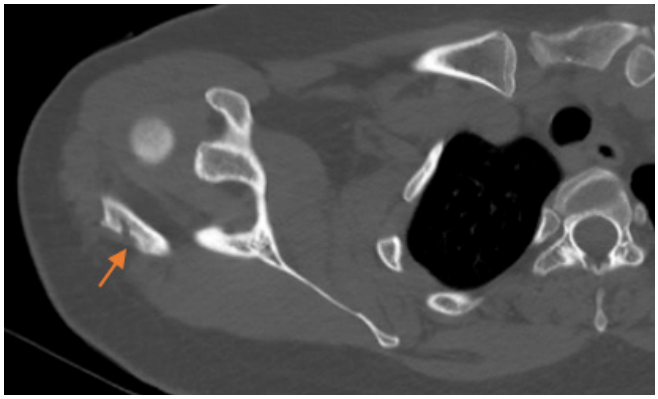

Resim 4. Altı ay sonra elde olunan kontrol BT incelemede lezyonun tama yakın spontan remisyon gösterdiği izleniyor(ok).

Abdominal Radyoloji

PS-143

EKSTRAOSSEÖZ MULTİPL MYELOMA TUTULUM OLGUSU: MRG GÖRÜNTÜLEME BULGULARI

Serap Sarı[1], Ekrem Anıl Sarı[1], Işıl Başara Akın[1], Canan Altay[1], İnci Alacacıoğlu[2], Mustafa Seçil[1]

[1]Dokuz Eylül Üniversitesi Hastanesi Radyoloji Anabilim Dalı.
[2]Dokuz Eylül Üniversitesi Hastanesi Klinik Onkoloji Anabilim Dalı Hematoloji Bilim Dalı

Giriş ve Amaç: Multipl myelom (MM) erkeklerde kadınlardan daha sık görülen 40-80 yaş arası popülasyonu etkileyen ve en sık görülen kemik malignitesidir (1). Karakteristik MM'daki bulgular arasında böbrek yetmezliği, anemi, hiperkalsemi, immün yetmezlik ve en yaygın olarak litik kemik lezyonları sayılabilir (5).MM'un tanı, evreleme ve tedavisinde önemli ilerlemeler kaydedilmiş, bu hastaların genel sağ kalımını tanının ilk zamanından itibaren 10 yıldan fazla bir süreye çıkarmıştır (2). Bu uzun ömür ile birlikte, MM'nin olağandışı bulgularında, özellikle ekstramedüller myelom olarak adlandırılan ekstramedüller bölgelerdeki relapslarda eş zamanlı bir artış olmuştur (3).Ekstramedüller myelom, yeni teşhis edilen myelom vakalarının %7-18'inde ve hastalık seyri sırasında vakaların %6-20'sinde görülür (4). Gelişimi açıklamak için iki mekanizma tanımlanmıştır (5). Çok daha yaygın olan ilk mekanizma, myelomatöz kitlelerin komşu iskelet dışına uzanımı şeklindedir. Daha az yaygın olan ikinci mekanizma, hücre yüzeyi yapışma reseptörlerinin ekspresyonunu azaltan ve kemik iliği kaçışına izin veren myelom hücrelerinin bir alt klonunun hematojen yayılımını içerir. Hematojen yayılımın en yaygın bölgeleri cilt, abdominal organlar, lenf nodları, üst solunum yolu ve santral sinir sistemidir. Biyolojik olarak, ekstramedüller myelom yüksek dereceli lenfoma gibi davranma eğilimindedir.Bu olgu sunumunda ekstraosseoz tutulumu olan multipl myelom tanılı hastanın MRG bulguları sunulmuştur.

Olgu Sunumu: Bel ağrısı yakınmasıyla hastanemize başvuran 57 yaşında erkek hastaya yapılan lomber MRG incelemesinde lomber vertebralarda çoklu çökme fraktürleri izlenmiştir. Laboratuvar incelemesinde IgG-kappa monoklonal gamapati, yapılan kemik iliği biopsisinde %10'nun üzerinde CD138 ve CD38 pozitif neoplastik plazma hücre infiltrasyonu izlenmesi ile hasta multipl myelom tanısı almıştır. Çekilen BT kemik surveyde myelom tutulumuna ait multipl litik kemik lezyonları izlenmiştir. Hastanın takiplerinde karaciğer fonksiyon testlerinde yükseklik olması nedeniyle yapılan batın USG'de karaciğerde çok sayıda hipoekoik lezyon izlenmesi üzerine batın MRG incelemesi gerçekleştirilmiştir. Batın MRG sinde karaciğerde bilober dağılım gösteren, en büyüğü sağ lobda segment 7'de 4 cm çapa ulaşan, T2A görüntülerde izo - hiperintens, T1A görüntülerde hipointens, post kontrast incelemede konturlarında kontrastlanma gösteren, difüzyon kısıtlayan nodüler lezyonlar, dalak parankiminde difüzyon kısıtlayan silik nodüler kontrastlanma gösteren lezyon, pankreas unsinat proses komşuluğunda 21x22mm boyutlarında karaciğer parankiminde tanımlanan lezyonlarla benzer özellikte nodüler yapı, sol böbrekte milimetrik boyutlarda diffüzyon ağırlıklı görüntülemede belirgin diffüzyon kısıtlılığı izlenebilen nodüler lezyonlar saptanmıştır (Figür 1-4).

Tartışma ve Sonuç: Ekstramedüller myelom, MRG'de spesifik olmayan görüntüleme özelliklerine sahip, nadir görülen bir antitedir. Bununla birlikte, görüntüleme özelliklerinin bilgisi, radyologların uygun klinik senaryoda şüphelenmesine yardımcı olabilir. Ekstramedüller myelom, T1 ağırlıklı görüntülerde iskelet kası ile karşılaştırıldığında genellikle homojen ve hipointens ve T2 ağırlıklı görüntülerde hiperintenstir ve hafif ile yoğun kontrastlanma sergiler. Bazı vakalarda homojen ve düşük T2 sinyal yoğunluğu nedeniyle lenfomayı taklit edebilir. MRG, ekstramedüller miyelomda bir problem çözme aracıdır ve tedavi planlamasına yardımcı olur.

Anahtar kelimeler: Multiple Myeloma,MRI,Radiology

Kaynaklar

1-Hanrahan CJ, Christensen CR, Crim JR. Current concepts in the evaluation of multiple myeloma with MR imaging and FDG PET/CT. RadioGraphics 2010; 30:127–142
2- Kumar SK, Rajkumar SV, Dispenzieri A, et al. Improved survival in multiple myeloma and the impact of novel therapies. Blood 2008; 111:2516–2520
3- Usmani SZ, Heuck C, Mitchell A, et al. Extramedullary disease portends poor prognosis in multiple myeloma and is over-represented in high-risk disease even in the era of novel agents. Haematologica 2012; 97:1761–1767
4- Varettoni M, Corso A, Pica G, Mangiacavalli S, Pascutto C, Lazzarino M. Incidence, presenting features and outcome of extramedullary disease in multiple myeloma: a longitudinal study on 1003 consecutive patients. Ann Oncol 2010; 21:325–330
5- Kyle RA, Gertz MA, Witzig TE, et al. Review of 1027 patients with newly diagnosed multiple myeloma. Mayo Clin Proc 2003; 78:21-33

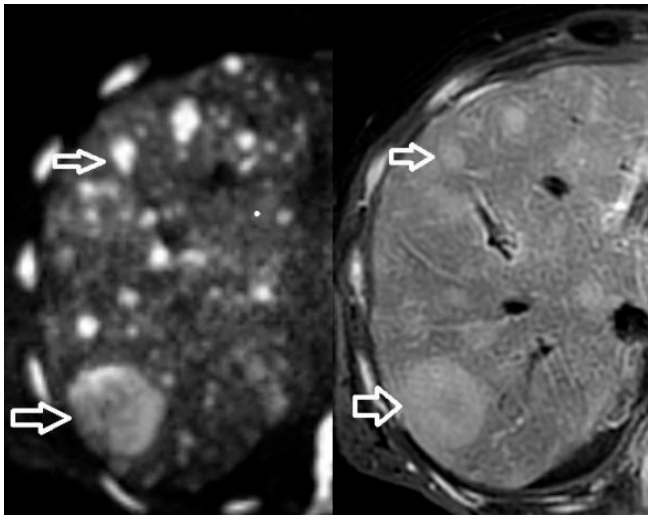

Figür 1. Sağda diffüzyon ağırlıklı görüntüde ve solda T2 ağırlıklı görüntüde oklarla gösterilen multipl myelom karaciğer tutulumuna sekonder karaciğerde çok sayıda metastatik lezyon izlenmektedir.

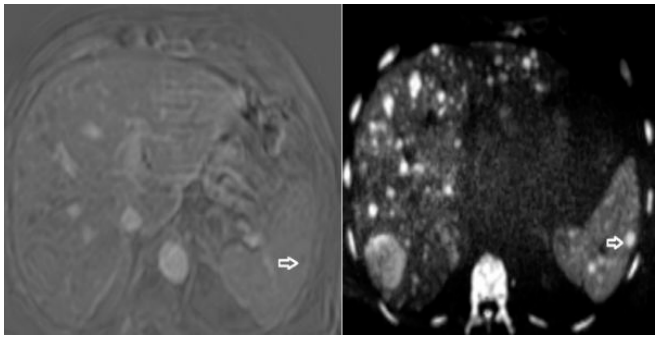

Figür 2. Sağda diffüzyon ağırlıklı görüntüde ve solda post kontrast çıkartmalı görüntüde multiple myelom dalak tutulumuna sekonder görünüm izlenmektedir.

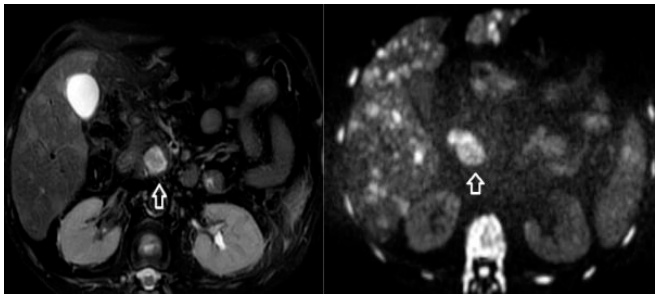

Figür 3. Sağda diffüzyon ağırlıklı görüntüde ve solda T2 ağırlıklı görüntüde pankreas unsinat proses komşuluğundaki lezyon izlenmektedir.

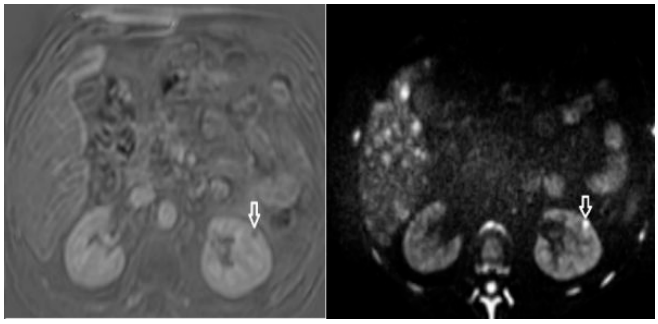

Figür 4. Sağda diffüzyon ağırlıklı görüntüde ve solda çıkartmalı post kontrast görüntüde sol böbrekte böbrek tutulumuna sekonder görünüm izlenmektedir.

Toraks Radyolojisi

PS-144

ANATOMİK BİR VARYASYON: STERNALİS KASI

Serap Sarı, Ekrem Anıl Sarı, Sinem Gezer, Handan Güleryüz Uçar

Dokuz Eylül Üniversitesi Hastanesi Radyoloji Anabilim Dalı.

Giriş ve Amaç: Sternalis kası, göğüs ön duvarının bir varyasyonu olup 400 yıldan fazla bir süre önce tanımlanmıştır (1). Keşfinden bu yana 20'den fazla kelime ile adlandırılmış olup bu da onu en değişken olarak adlandırılan anatomik varyantlardan biri yapar (2). Kadavra çalışmaları prevalansın toplumda %7,8 gibi bir oranda olduğunu göstermekle birlikte, farklı etnik gruplar arasında değişkendir.

Pektoralis majör kasını dikey olarak kaplayan, tek taraflı veya bilateral, iyi sınırlı boyutu değişken olabilen kas liflerinden oluşur. Üst sternum, infraklaviküler bölge ve ön göğüs fasyasından başlayıp; anterior pektoral fasya, alt kostalar, rektus kasının kılıfı, eksternal oblik kas aponörozunda sonlanabilir (3).

İşlevi, embriyolojisi ve innervasyonu hala tartışmalıdır. En çok destekçisi olan hipotez, pektoralis majör kasından kaynaklandığı şeklindedir (4). Bir literatür taraması, sternalis varyasyonunun pektoralis majör kasına homolog olduğunu, innervasyonunun ise vakaların %55'inde internal veya eksternal torasik sinirler ve vakaların %43'ünde interkostal sinirlerinden olduğunu bildirmektedir (5).

Sternalis kası anatomisyenler tarafından iyi bilinen anatomik bir varyasyon olmasına rağmen klinisyenler ve cerrahlar tarafından nispeten daha az bilinmektedir. Klinik olarak, sternalis kası hiçbir zaman herhangi bir semptomla ilişkilendirilmemiştir. Ancak, pektoral bölgede yüzeyel yerleşimi nedeniyle, meme cerrahisinde, mamografi, bilgisayarlı tomografi (BT) ve manyetik rezonans görüntülemede tümörü taklit ettiği için tanısal yanılgılara neden olabilir.

Bu bildiride sternalis kası varyasyonuna sahip olgunun BT bulgularını sunmayı amaçladık.

Olgu Sunumu: 27 yaşındaki erkek hasta araç dışı trafik kazası nedeniyle hastanemize başvurdu. Göğüs travması nedeniyle çekilen toraks BT'sinde rastlantısal bir bulgu olarak sağ tarafta sternalis kası görüldü.

Tartışma ve Sonuç: Radyologlar ve cerrahlar için sternalis kas varyasyonunun tanı ve cerrahi tedavi sırasında herhangi bir karışıklığı önlemek açısından tanınması önemlidir. BT veya MR görüntüleme ile sternalis kası varlığı doğrulayabilir. Kesitsel incelemelerde diğer kas yapıları ile izodens ve izoekoik olup iç yapısı homojendir. Patolojik kontrastlanma göstermez. Tanı amacıyla ince iğne aspirasyonu veya kor biyopsi gibi gereksiz girişimsel tanı yöntemlerinden ve hastanın üzerinde oluşturacağı olumsuz psikolojik etkiden kaçınmak gereklidir. Ayrıca, toraks travması bulunan bizim olgumuz gibi hastalarda, varyasyonun tanınması ve yumuşak doku hematomu ile karıştırılmaması adli açıdan da önem taşımaktadır.

Anahtar kelimeler: Radiology, sternalis muscle, variation, thorax

Kaynaklar

1) Turner W. On the musculus sternalis. J Anat Physiol. 1867;1:246 –378.25
2) Georgiev GP, Jelev L, Ovtscharoff VA. On the clinical significance of the sternalis muscle. Folia Med (Plovdiv). 2009;51:53–56.
3) Natsis K, Vlasis K, Totlis T, et al. An unusual bilateral sternalis muscle. Chirurgia (Bucur). 2008;103:231–232.
4) Ura R. A personal interpretation of the origin and nature of the sternalismuscle. Acta Anat Jpn. 1938;7:64 – 65
5) O'Neill MN, Folan-Curran J. Case report: bilateral sternalis muscles with a bilateral pectoralis major anomaly. J Anat. 1998;193:289 –292

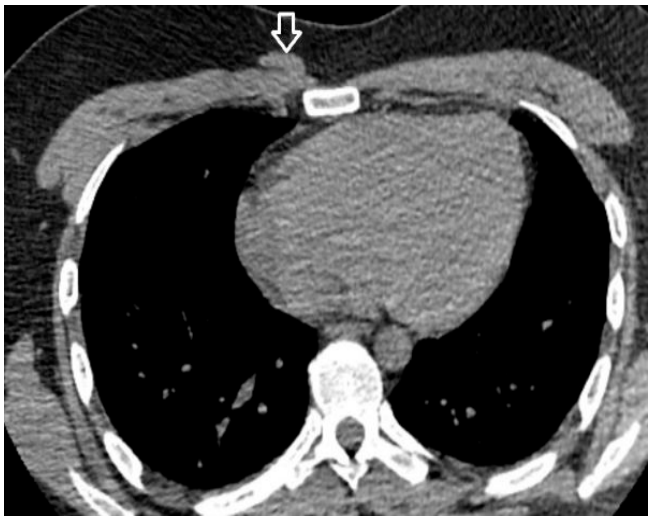

Resim 1. 27 yaşındaki erkek hastanın toraks travması nedeniyle çekilen BT tetkikinin aksiyel kesitinde, sternum sağ lateralinde yer alan kas ile izodens sternalis kası izlenmekte.

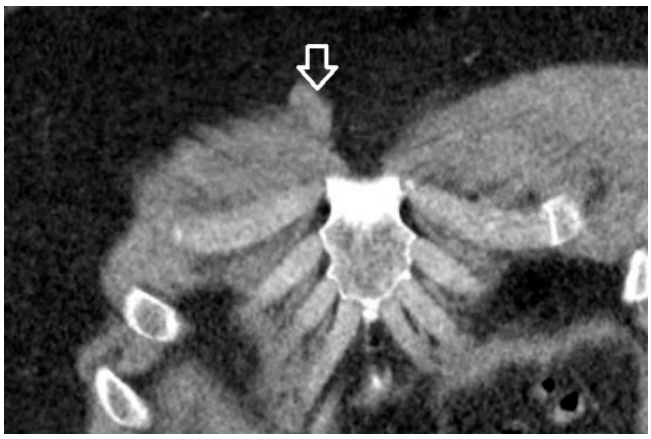

Resim 2. 27 yaşındaki erkek hastanın toraks travması nedeniyle çekilen BT tetkikinin koronal kesitinde, sternum sağ lateralinde yer alan kas ile izodens sternalis kası izlenmekte.



Resim 3. 27 yaşındaki erkek hastanın toraks travması nedeniyle çekilen BT tetkikinin sagittal kesitinde, sternum sağ lateralinde yer alan ve kraniokaudal olarak uzanan kas ile izodens homojen sternalis kası izlenmekte.

Pediatrik Radyoloji

PS-145

PEDİATRİK MULTİSİSTEMİK TÜBERKÜLOZ

Mustafa Alper Bozkurt[1], Mehmet Öztürk[1], Ahmet Yeşildağ[1,2]

[1]Selçuk Üniversitesi Tıp Fakültesi, Çocuk Radyolojisi Bilim Dalı
[2]Karamanoğlu Mehmet Bey Üniversitesi Tıp Fakültesi, Radyoloji Anabilim Dalı

Giriş ve amaç: Tüberküloz (TB), Mycobacterium tuberculosis basilinin neden olduğu bulaşıcı bir hastalıktır. Dünya Sağlık Örgütü'ne göre TB, dünya çapında ölümlerin ilk 10 nedeninden biridir (1). TB tipik olarak pulmoner enfeksiyon ile kendini göstermekle birlikte multisistemik tutulum yapabilen bir hastalıktır. Pulmoner TB; primer TB (lenfadenopati, parankimal hastalık, plevral efüzyon, hava yolu hastalığı), miliyer TB ve postprimer TB şeklinde görülür (2). Ekstrapulmoner TB ise lenf nodları, gastrointestinal sistem, santral sinir sistemi, kas iskelet sistemi, genitoüriner sistem, kutanöz ve endokrin glandlar gibi çok farklı yapılarda görülebilmektedir (3). Bu bildiride multisistemik TB tutulumu olan bir pediatrik olguyu sunmayı amaçladık.

Olgu sunumu: On altı yaşında erkek hasta 4 aydır ara ara olan ishal ve kusma şikayeti ile merkezimize başvurdu. 4 ayda 8 kg kaybı da eşlik etmekte idi. Kan ve gaita tetkiklerinde CRP artışı dışında anormal bulgu saptanmadı. Yapılan abdominal USG' de terminal ileumda 8 mm' ye ulaşan diffüz duvar kalınlaşması, az miktarda serbest sıvı ve mezenterik lenfadenopatiler saptandı (Resim 1 , b, c, d). Kontrastlı abdomen BT ve MRG enterografi tetkiklerinde de ileoçekal bölgede duvar kalınlaşması izlendi (Resim 2 a, b, c) (Resim 3 a, b, c, d). Bunun üzerine olgu, inflamatuar barsak hastalıkları ve intestinal TB açısından tetkik edildi. Yapılan Quantiferon testinin (+) gelmesi üzerine toraks BT tetkiki yapıldı. Sağ akciğer alt lob süperiorda kalın duvarlı kaviter lezyon, septal ve peribronşiyal kalınlaşmalar ve tomurcuklanmış ağaç görünümleri izlendi (Resim 4 a, b, c). Mevcut bulgularla TB olarak değerlendirilip tedavisi başlanan olgunun, terminal ileumdan alınan biyopsi sonucu da granülomatöz inflamasyon ile uyumlu rapor edildi. Yanısıra biyopsi materyalinden yapılan doku kültüründe de Mikobakteri spp. üremesi izlendi. Olguda tedavi altında iken dirençli kusmalar ve ateş olması üzerine yapılan Lomber Ponksiyon BOS örneklemesinde menenjit lehine bulgu saptanmadı. Ancak beyin MRG tetkikinde sol serebellar hemisferde, sol paryetal lobda ve sol orta serebellar pedinkülde T2A görüntülerde hiperintens izlenen ve bazılarında kontrast tutulumu olan milimetrik lezyonlar izlendi (Resim 5 a, b) (Resim 6 a, b). Görünümler tüberkülom lehine değerlendirildi. Olgu multisistemik TB olarak tedavi ve takibe alındı.

Tartışma ve sonuç: Pediatrik hastalarda TB tutulumu erişkinden daha farklıdır. Çocuklarda aktif TB nin en sık görülen formu primer hastalıktır (4). Ancak aktif TB gelişme olasılığı yaş ile birlikte azalır ve ergenlik döneminde postprimer TB, primer TB' den daha sıktır (5). Çocuklarda abdominal TB; siroz, diyabet, KBY'ye bağlı sürekli periton diyalizi gibi durumlar dışında nadir bir formdur (6). Çocuklarda abdominal TB' nin en yaygın formları peritonit ve nodal hastalıktır (7). TB leptomenenjit, santral sinir sistemini etkileyen en yaygın TB formudur. Beyin tüberkülozunun en yaygın parankimal tutulumu ise tüberkülomlardır (8). Çocuklarda abdominal TB, özellikle gecikmiş tanı ile ölümcül olabilir. Tedavi etkili olduğu için erken teşhis çok önemlidir (9). Barsak duvar kalınlaşması izlenen çocuklarda lenfoma ve inflamatuar barsak hastalıkları ile birlikte TB de ayırıcı tanıda akılda tutulmalıdır. TB, multisistemik bir hastalık olduğu için gelişen semptomlara göre diğer sistem tutulumlarının erken tanısı açısından radyolojik değerlendirme oldukça önemli bir yere sahiptir.

Anahtar kelimeler: Çocuk, tüberkülosiz, akciğer

Kaynaklar

1. World HealthOrganization. Global tuberculosis report 2018. https://www.who.int/tb/publications/global_report/ en/. Updated February 28, 2019.
2. Nachiappan AC, Rahbar K, Shi X, et al. Pulmonary Tuberculosis: Role of Radiology in Diagnosis and Management. Radiographics 2017;37:52-72.
3. Inayat F, Jafar MS, Ali NS, et al. Enigma of extrapulmonary tuberculosis: where do we stand? Cureus 2017;9:e1554.
4. Stop TB. Partnership Childhood TB Subgroup. Guidance for National Tuberculosis Programmes on the management of tuberculosis in children: chapter 1—introduction and diagnosis of tuberculosis in children. Int J Tuberc Lung Dis 2006;10:1091–1097.
5. Cruz AT, Hwang KM, Birnbaum GD, et al. Adolescents with tuberculosis: a review of 145 cases. Pediatr InfectDis J 2013;32:937–941.
6. Lazarus AA, Thilagar B. Abdominal tuberculosis. DisMon 2007; 53:32–8.
7. Tinsa F, Essaddam L, Fitouri Z, et al. Abdominal tuberculosis in children. J Pediatr Gastroenterol Nutr 2010;50:634-8.
8. Rodriguez-Takeuchi SY, Renjifo ME, Medina FJ. Extrapulmonary Tuberculosis: Pathophysiology and Imaging Findings. Radiographics 2019;39:2023-2037.
9. Sartoris G, Seddon JA, Rabie H, et al. Abdominal Tuberculosis in Children: Challenges, Uncertainty, and Confusion. J Pediatric Infect Dis Soc 202030;9:218-227.

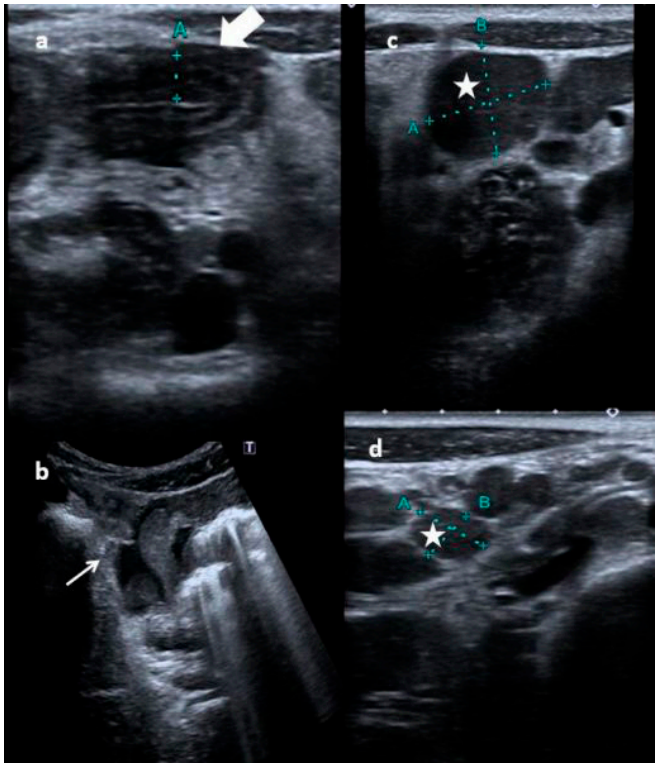

Resim 1 a, b, c, d. Batın USG görüntülerinde; terminal ileumda 8 mm ye ulaşan diffüz duvar kalınlaşması (kalın ok) (a), barsak ansları arasında ve pelvik bölgede az miktarda serbest sıvı (ince ok)(b) ve mezenterik lenfadenopatiler mevcut (c, d. (yıldız).

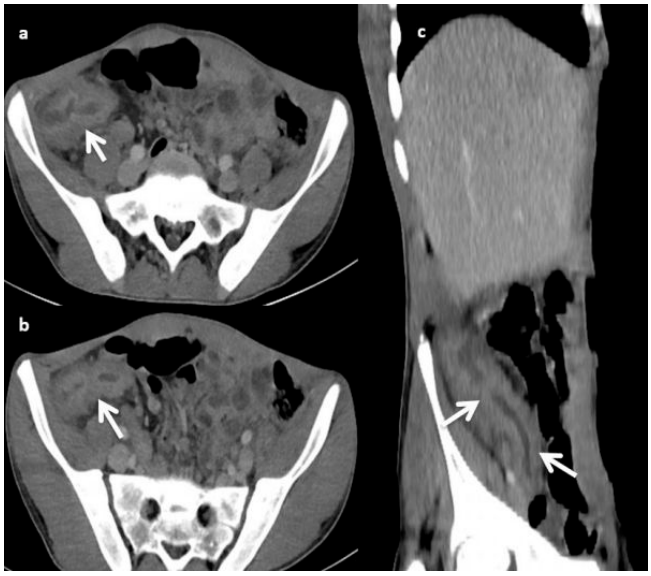

Resim 2 a, b, c. Kontrastlı abdomen BT aksiyal (a, b) ve oblik MPR (c) görüntülerde ileoçekal bölgede diffüz duvar kalınlaşması izleniyor (oklar).

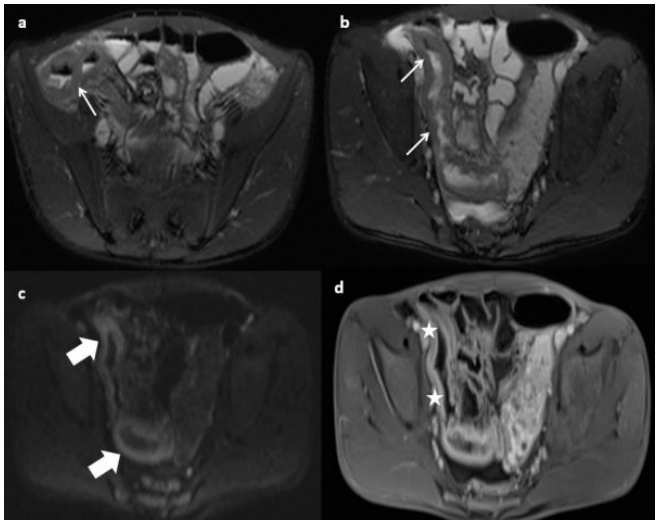

Resim 3 a, b, c, d. MRG enterografi görüntülerinde, trufis sekanslarda (a, b) sağ alt kadranda ileoçekal bölgede uzun segment diffüz duvar kalınlaşması izlendi (ince oklar). b800 diffüzyon ağırlıklı görüntülerde (c), bu alanda diffüzyon kısıtlanması dikkati çekmektedir (kalın oklar). Postkontrast T1A aksiyel (d) görüntülerde tariflenen alanda kontrast tutulumları izlendi (yıldızlar).

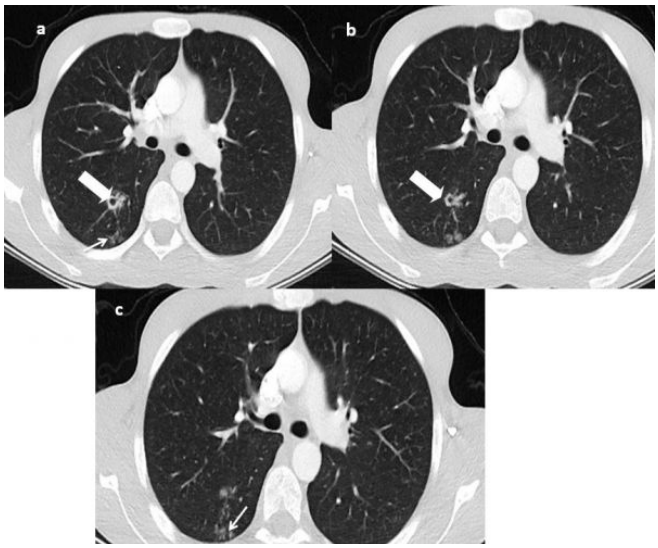

Resim 4 a, b, c. Kontrastlı toraks BT aksiyel görüntülerde (a, b, c); pulmoner tüberküloz tutulumu ile uyumlu sağ akciğer alt lob süperiorda kalın duvarlı kaviter lezyon (oklar), septal ve peribronşiyal kalınlaşamalar ve tomurcuklanmış ağaç görünümleri (ince ok) izleniyor.

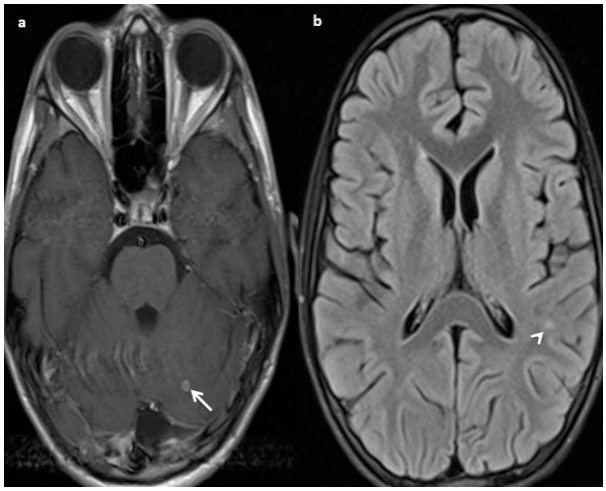

Resim 5 a, b. Postkontrast T1A görüntüde (a) sol serebellar hemisferde çevresel kontrastlanma gösteren milimetrik lezyon izleniyor(ince ok). FLAIR aksiyel görüntüde (b) sol paryetooksipitalde milimetrik kontrast tutmayan hiperintens odak (ok başı) izleniyor.

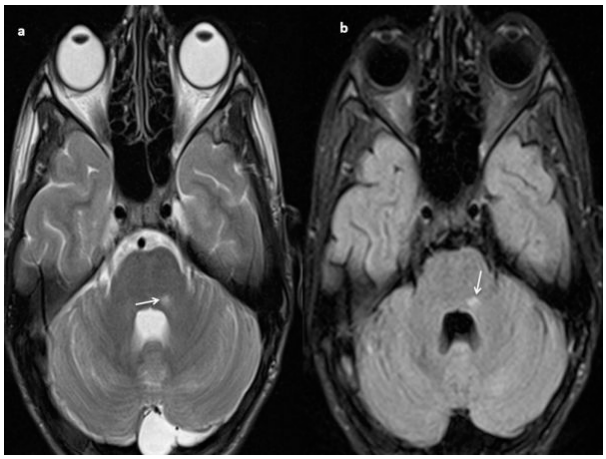

Resim 6 a, b. T2A aksiyel (a) ve FLAIR aksiyel (b) görüntülerde sol orta serebellar pedinkülde hiperintens milimetrik lezyon izleniyor (oklar).

Genitoüriner Sistem Radyolojisi

PS-146

COWPER BEZİ SİRİNGOSELİ: OLGU SUNUMU

Kazım Ayberk Sinci, Atakan Bayır, Tuğçe Ekici, Cesur Gümüş

İzmir Katip Çelebi Üniversitesi Atatürk Eğitim ve Araştırma Hastanesi Radyoloji Departmanı

Giriş ve Amaç: Cowper bezleri, ürogenital diyaframın fasyal katmanları arasındaki derin perineal poş içinde yer alan iki ekzokrin yapıdan oluşur. Salgılar, ejekülasyon sırasında üretranın kayganlaşmasına ve spermatozoanın taşınmasına yardımcı olur. Beze ait kanallar konjenital veya edinsel sebeplere bağlı olarak tıkanabilmektedir. Cowper bezi siringoseli, bez kanalların kistik genişlemesini ifade etmektedir (1,2). Bu olgu sunumunda, rutin pratikte pelvik ve prostat MRG incelemelerinde karşımıza çıkabilecek ve ayırıcı tanıda aklımızda bulunması gereken Cowper siringoselinin görüntüleme özelliklerini tartışmayı planladık.

Olgu: Üroloji polikliniğe idrara sık çıkma yakınması ile başvuran 58 yaşında erkek hastanın PSA değeri 3.55 ng/ml olarak tespit edildi. Babasında prostat Ca öyküsü bulunan olguya multiparametrik prostat MRG (mp-MRG) planlandı. Olgunun mp-MRG'sinde membranöz üretra sol anterolateralinde yaklaşık 25x20 mm boyutlarında, komşuluğunda 10x7 mm boyutta ve bülböz üretrada yaklaşık 15x10 mm boyutlarında T2 hiperintens, kontrastlı serilerde yalnızca çepersel tutulumu gösteren kistik lezyonlar izlendi.

Tartışma ve Sonuç: Cowper bezi siringoseli sıklıkla çocukluk çağında tanı almaktadır, ancak yetişkin popülasyonda nadir de olsa karşımıza çıkabilmektedir (3). Bu kistlerin çoğu asemptomatiktir, daha büyük kistler hematüri, üriner obstrüksiyona neden olabilmekte ve infertilite potansiyeli taşımaktadır. Klinik şüphe varlığında non-invaziv görüntüleme yöntemleri tercih edilebilir. Perineal ultrasonografide iç yapısında düşük yoğunlukta ekojeniteler barındıran uniloküler kistik lezyon şeklinde izlenebilmektedirler. MRG'de ise membranöz veya bülböz üretra ile ilişkili, homojen, T2 sinyali yüksek, T1 sinyali yalnızca çepersel kontrastlanma gösteren kistik lezyonlar şeklinde karşımıza çıkmaktadırlar (1-4).

Cowper bezi siringoseli, obstrüktif üriner semptomu olan olgularda, pelvik ve mp-MRG'de karşımıza çıkan genitoüriner traktın kistik lezyonlarında akılda tutulmalı ve ayırıcı tanı listemizde yer almalıdır.

Anahtar kelimeler: Bulbourethral Glands, Cysts, Magnetic Resonance Imaging,

Kaynaklar

1. Melquist J, Sharma V, Sciullo D, McCaffrey H, Khan SA. Current diagnosis and management of syringocele: a review. Int Braz J Urol. 2010 Jan-Feb;36(1):3-9. doi: 10.1590/s1677-55382010000100002. PMID: 20202229.

2. Shebel HM, Farg HM, Kolokythas O, El-Diasty T. Cysts of the lower male genitourinary tract: embryologic and anatomic considerations and differential diagnosis. Radiographics. 2013 Jul-Aug;33(4):1125-43. doi: 10.1148/rg.334125129. PMID: 23842975.
3. Taskovska M, Hawlina S. Cowper's Syringocele in Adolescent Male: Case Report. J Endourol Case Rep. 2017 Sep 1;3(1):130-133. doi: 10.1089/cren.2017.0086. PMID: 29098194; PMCID: PMC5655840.
4. Surana S, Elshazly M, Allam A, Jayappa S, AlRefai D. A Case of Giant Cowper's Gland Syringocele in an Adult Male Patient. Case Rep Urol. 2015;2015:682042. doi: 10.1155/2015/682042. Epub 2015 Aug 30. PMID: 26413368; PMCID: PMC4568031.

Aksiyel T2A serilerde membranöz üretranın sol anterolateralinde yüksek sinyalli lezyon

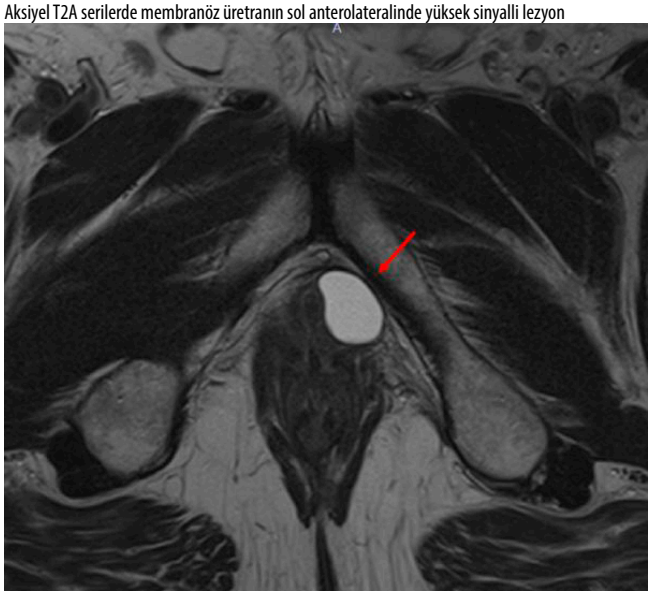

T1A görüntülerde düşük intensiteli, kontrastlı serilerde yalnızca çepersel kontrast tutulumu gösteren lezyon (oklar)

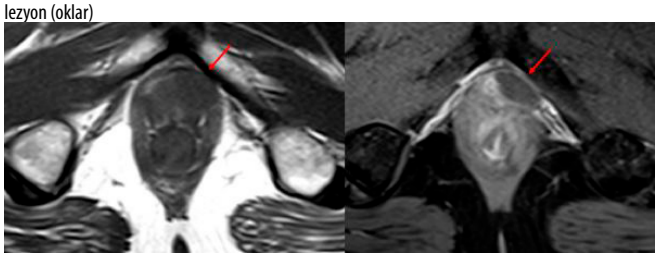

Membranöz (kırmızı oklar) ve bülböz (beyaz ok) üretra ile ilişkili T2A hiperintens lezyonlar

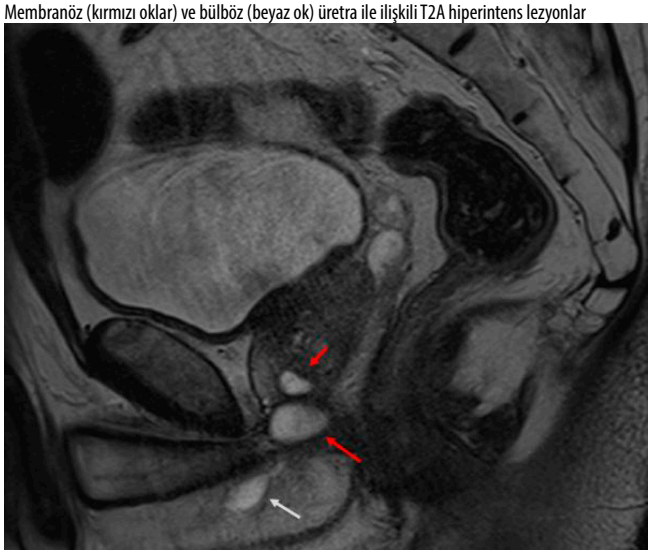

Abdominal Radyoloji

PS-147

ÖZEFAGUSUN VASKÜLER KOMPRESYONLARI

Gökhan Mert Özyurt, Kaan Esen, Yüksel Balcı, Taylan Kara

Mersin Üniversitesi Tıp Fakültesi Hastanesi

Giriş ve Amaç: Disfaji, yutma süresinin uzadığı ve yutmak için normalden daha fazla güç harcandığı klinik bozukluktur. Her yaşta görülmekte olup ileri yaş hastalarda daha sıktır. Yutma güçlüğünün sebat ettiği ve kilo kaybına yol açtığı durumlarda klinik ve radyolojik olarak araştırılması gerekir. Disfaji tarifleyen hastalarda floroskopik inceleme radyolojik araştırmanın temel noktasını oluşturur.

Bu olgu sunumunda amacımız disfaji tarifleyen 3 hastanın floroskopi ve kesitsel görüntülerini inceleyerek disfajinin nadir bir sebebi olan özefagusun eksternal vasküler kompresyon bulgularını tartışmaktır.

Olgu sunumu

Olgu 1: Mide malignitesi sebebiyle opere edilen 80 yaşında kadın hastanın takibinde yutkunurken takılma hissi gelişmesi üzerine endoskopi ve özefagus pasaj grafisi planlandı. Endoskopisi normal olduğu belirtilen hastanın özefagus pasaj grafisinde özefagusun distal kesimde daraldığı ve kontrast geçişinin yavaşladığı izlendi (Resim 1). Eksternal basıdan şüphelenilen hastada yapılan kontrastlı toraks bt(Bilgisayarlı Tomografi) tetkikinde özefagusun alt torakal düzeyde sol atriyum ile inen aorta arasında fokal olarak daraldığı ve proksimalinde kalan segmentinde genişlemenin olduğu izlendi (Resim 2).

Olgu 2: Yutma güçlüğü tarifleyen 72 yaşında kadın hastaya yapılan özefagus pasaj grafisinde özefagusun distal kesimde daraldığı ve sola deviye olduğu izlendi (Resim 3). Toraks bt tetkikinde özefagusun torasik aort ve sol atriyum arasında komprese olduğu görüldü (Resim 4).

Olgu 3: Yutma güçlüğü ve kilo kaybı tarifleyen 68 yaş kadın hastanın yapılan ÖMD grafisinde özefagusun 1/3 distal kesimde daraldığı izlendi (Resim 5). Eksternal basıdan şüphelenilen hastaya yapılan toraks bt incelemede özefagusun distal kesimde aort ile sol atriyum arasında komprese görünümde olduğu izlendi (Resim 6).

Tartışma ve Sonuç: Disfaji, özefagusun yapısal ve fonksiyonel bozukluklarından dolayı görülebilir. Özefagusun primer bozuklukları fonksiyonel bozukluk iken özefagusa intrinsik veya ekstrinsik olarak mekanik kompresyon yapan patolojiler yapısal bozukluk olarak kabul edilir.

Literatürde aort veya sol atriyumun genişlemesine bağlı gelişen özefagus kompresyon sendromları tanımlanmıştır [1]. Dilate ve tortuyoze görünümde aortanın özefagusa kompresyonu disfaji aortika, genişlemiş atriyumun özefagusa kompresyonu disfaji megalatriensis olarak isimlendirilmiştir [1]. Sunduğumuz 3 olguda da aortada belirgin dilatasyon olmaksızın hafif tortuyozite mevcuttur. Literatürde tanımlanmış disfaji aortikadan farklı olarak 3 olguda da özefagusun sadece aortanın basısına değil aorta ile sol atrium-pulmoner venin arasında sıkışmasına bağlı daraldığı tespit edilmiştir. 3 olgunun da tespit edilmiş herhangi bir kardiyovasküler şikayeti bulunmamıştır.

Disfaji sebebiyle floroskopik inceleme yapılan hastalarda vasküler kompresyon sendromlarının farkında olmak ve gereklilik halinde bt anjiografi ile korele etmek tanıyı doğru koyabilme konusunda radyologlara fayda sağlayacaktır.

Anahtar kelimeler: Özefagus, Vasküler kompresyon, Disfaji, Sol atriyum, Aorta

Kaynaklar

1. Mittal RK, Siskind BN, Hongo M, Flye MW, McCallum RW. Dysphagia aortica. Clinical, radiological, and manometric findings. Dig Dis Sci 1986; 31:379-384.
2. Song SW, Chung J, Kim SH. A case of dysphagia aortica in an elderly patient. Int J Gerontol 2012; 6:46-48.
3. Stagias JG, Ciarolla D, Campo S, Burrell MI, Traube M. Vascular compression of the esophagus: a manometric and radiologic study. Dig Dis Sci. 1994;3 :782-786.

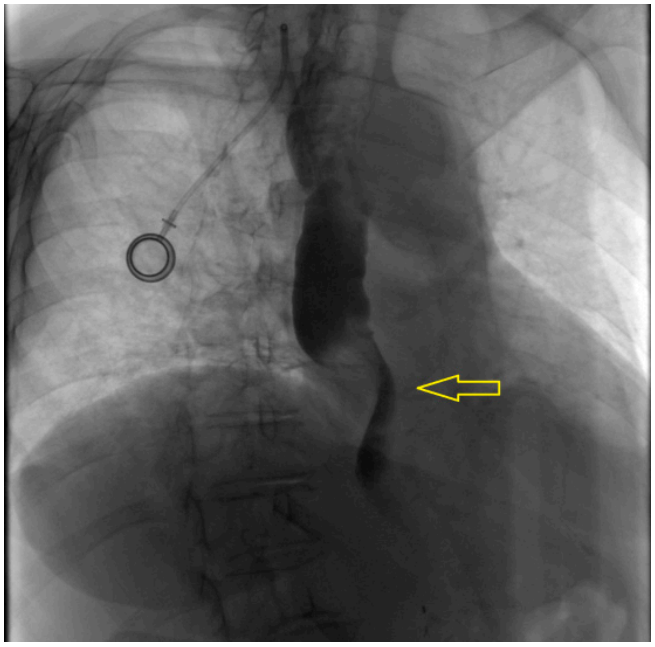

Resim 1. Özefagusun 1/3 distal kesiminde düzgün bir şekilde daraldığı izlenmektedir (ok). Tetkik sırasında oral olarak verilen kontrast maddenin geçişinin darlık seviyesinde yavaşladığı saptanmış olup darlık proksimalinde özefagusun genişlediği gözlenmiştir.

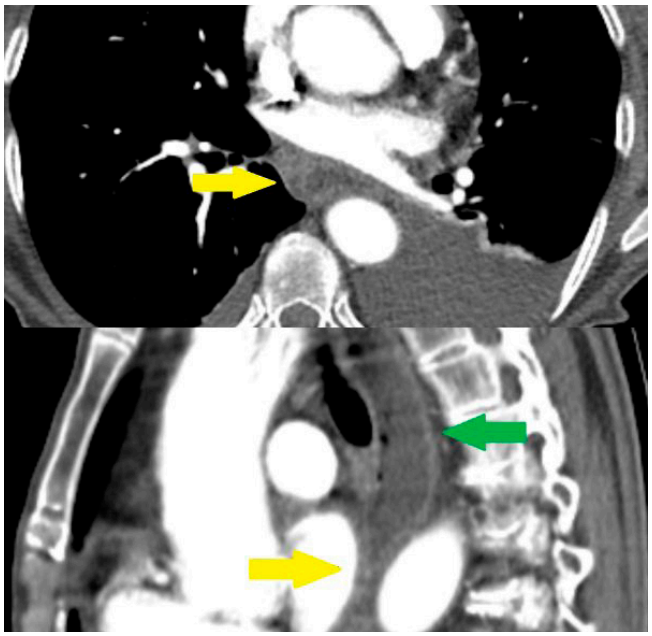

Resim 2,. Toraks BT incelemede aksiyel ve sagital planda özefagusun distal segmentinin aorta ve sol atriyum arasında komprese olduğuna dikkat ediniz (sarı ok). Daralan segment proksimalinde dilatasyon izlenmektedir (yeşil ok).

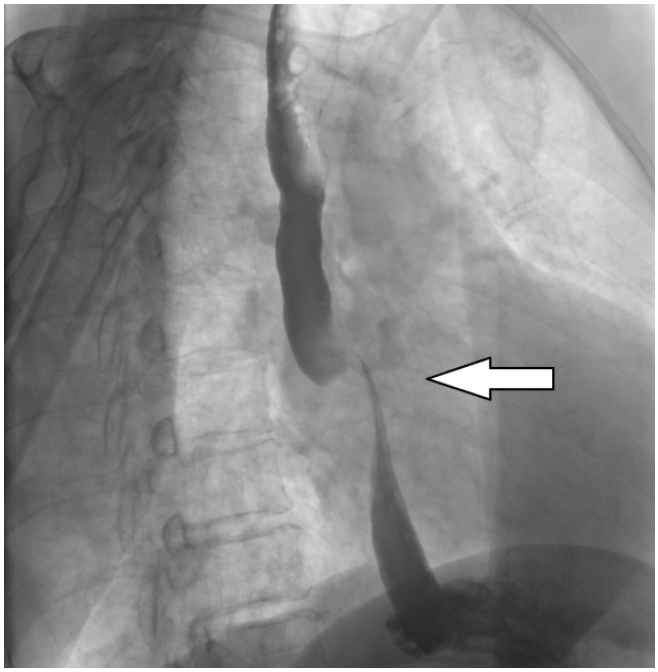

Resim 3. Özefagusun distal kesiminde fokal darlık ve sola deviasyon izlenmektedir (ok)

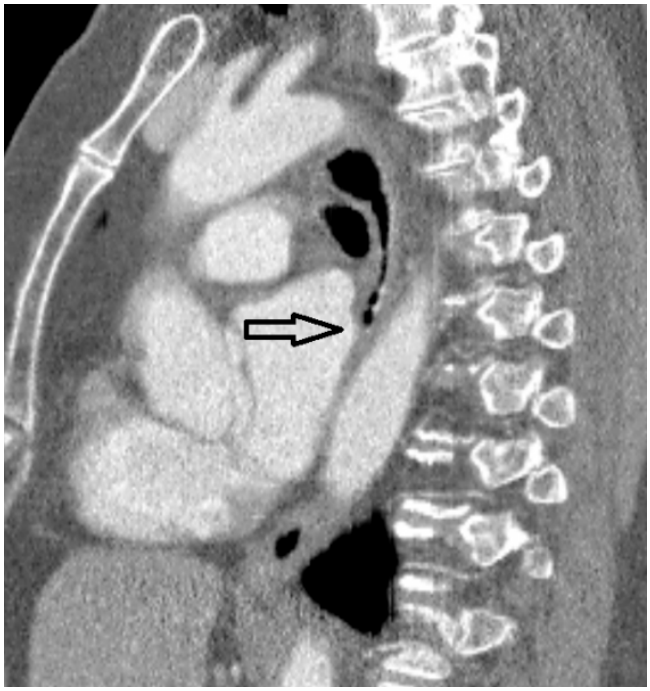

Resim 4. Sagital BT tetkikinde özefagusun sol atriyum ile aorta arasında komprese olduğuna dikkat ediniz (ok).

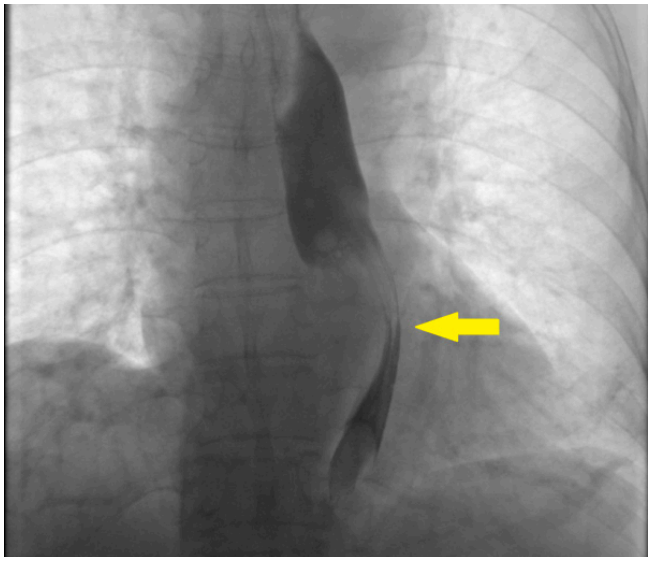

Resim 5. Floroskopik incelemede özefagusun distal kesiminde fokal darlık ve sola deviasyon izlenmektedir (ok) .

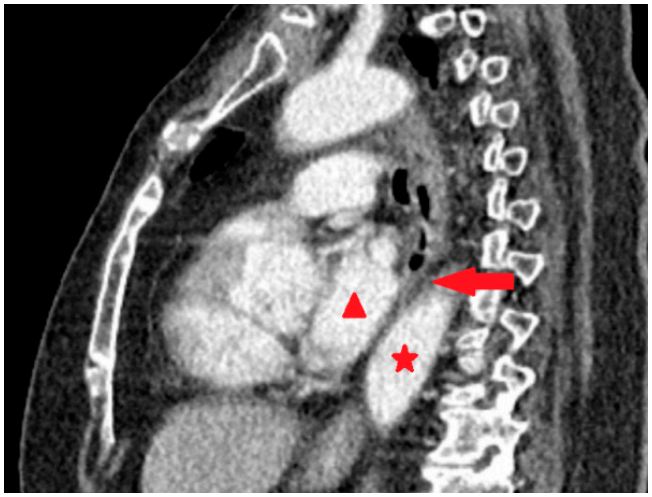

Resim 6. Sagital BT tetkikinde sol atriyum ile aorta arasında sıkışmış özefagus izlenmektedir (ok). Yıldız işareti aortun, üçgen ise sol atriumun üzerindedir.

Baş-Boyun Radyolojisi

PS-148

İNTERNAL AKUSTİK KANALA UZANAN JUGULER BULB DİVERTİKÜLİ

Cemal Kozak[1], Nisa Başpınar[1], Süleyman Başpınar[2]

[1]Cumhuriyet Üniversitesi Tıp Fakültesi Hastanesi
[2]Sivas Numune Hastanesi

Giriş ve Amaç: Juguler bulb divertikülü (JBD), juguler bulbun petroz kemiğin üst yüzeyine, orta kulak boşluğuna, endolenfatik kanala veya vestibüler aquadukta uzanımıdır(1). Juguler bulb divertikülü (JBD), nadiren bildirilen bir vasküler anomali olup özellikle de internal akustik kanala (İAK) uzanan JBD çok daha nadirdir (2). Bu yazıda işitme kaybı şikayeti ile başvuran bir hastada İAK içerisine uzanan JBD tartışılacaktır.

Olgu Sunumu: Otuzbeş yaşındaki erkek hasta sol kulakta işitme kaybı şikayeti ile hastanemize başvurdu. Hastaya ilk olarak çekilen kontrastsız temporal kemik yüksek çözünürlüklü bilgisayarlı tomografide (YÇBT) solda yüksek yerleşimli juguler bulb ve JBD ile uyumlu sol İAK posterior duvardaki defekten İAK ' a uzanan juguler bulb görüldü. Ayrıca aynı tarafta sol mastoid hücrelerde, mastoid antrumda ve timpanik kavite içersinde kronik otitis media ile uyumlu yumuşak doku yapılanmaları ve kemik yapıda skleroz izlendi (Resim 1a, 1b). Daha sonra çekilen kontrastlı kulak manyetik rezonans görüntülemede (MRG) JBD' nün İAK 'da vestibülokoklear sinire basısı izlendi (Resim 2a, 2b).

Tartışma ve Sonuç: JBD, nispeten yaygın venöz varyasyon olan yüksek yerleşimli juguler bulb ile karşılaştırıldığında, nadir görülen bir venöz anomali olarak kabul edilir. Yapılan retrospektif çalışmalar, yüksek yerleşimli juguler bulb ve JBD' nin görülme oranının sırasıyla %6-20 ve %1-7,9 arasında değiştiğini bildirmiştir (3). JBD, YÇBT' den önce nadiren rapor edilmiştir ve genellikle cerrahi sırasında veya temporal kemik BT incelemesinde tesadüfi olarak farkedilmiştir. Ayrıca, bu hastaların önemli bir kısmının asemptomatik olması muhtemeldir ve JBD'nün eksik bildirildiği düşünülmektedir (4). JBD' lü hastalar yerleşim yerine ve boyutuna bağlı olarak değişik semptomlar gösterebilirler. JBD, orta kulağa uzanarak iletim tipi işitme kaybına, pulsatil tinnitusa ve ayrıca sensörinöral işitme kaybına, iç kulağa veya İAK' a girerek vertigoya neden olabilir (1).

İAK içersine uzanan JBD oldukça nadir olup hastalar asemptomatik olabileceği gibi tinnitus, işitme kaybı veya vertigo ile başvurabilirler. Temporal kemik YÇBT ler değerlendirilirken JBD gibi vasküler varyasyonlarda akılda bulundurulmalıdır. Bizim hastamız da işitme kaybı ile başvurup tanı konulmuş bir olgu idi.

Anahtar kelimeler: İnternal akustik kanal, juguler bulb divertiküli, MRG

Kaynaklar

1. Friedmann DR, Le BT, Pramanik BK, Lalwani AK. Clinical spectrum of patients with erosion of the inner ear by jugular bulb abnormalities. Laryngoscope. 2010;120:365–372.
2. Park Jae H., Son Seung B., Hong Hyun P., Lee Hyun S. A Case of Jugular Bulb Diverticulum Invading the Internal Auditory Canal. Korean J Audiol. 2012 Apr; 16(1): 39–42.
3. Atilla S, Akpek S, Uslu S, Ilgit ET, Işik S. Computed tomographic evaluation of surgically significant vascular variations related with the temporal bone. Eur J Radiol. 1995;20:52–56.
4. El-Kashlan HK, Arts HA, Gebarski S. Jugular diverticulum: clinical significance. Otolaryngol Head Neck Surg. 2000;122:575–576.



Resim 1a. Kontrastsız aksiyel temporal kemik YÇBT' de solda yüksek yerleşimli juguler bulb, İAK posterior duvarda defekt



Resim 1b. Kontrastsız aksiyel temporal kemik YÇBT' de solda yüksek yerleşimli juguler bulb İAK' a uzanan JBD, sağ normal

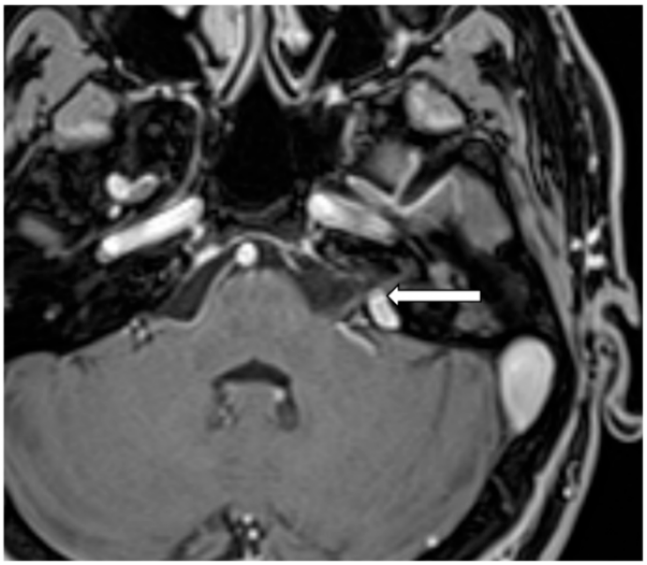

Resim 2a. Kontrastlı T1 ağırlıklı aksiyel kulak MRG' de vestibülokoklear sinire temas eden JBD

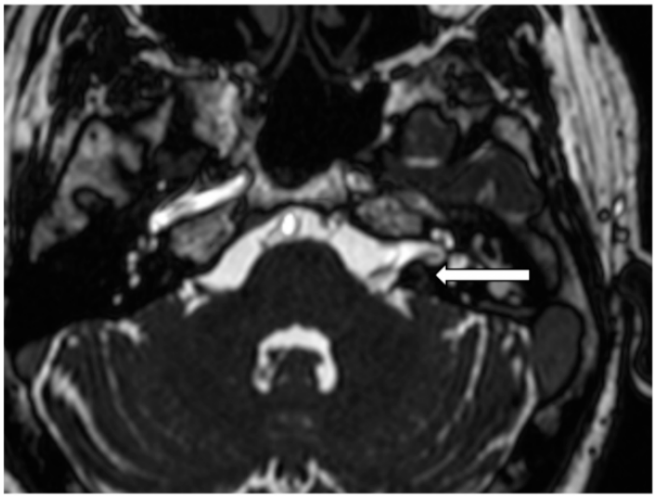

Resim 2b. Aksiyel CISS sekans görüntülerde kulak MRG' de vestibülokoklear sinire temas eden JBD

Baş-Boyun Radyolojisi

PS-149

KLİVUS TUTULUMU OLAN NADİR BİR PARAKORDOMA VAKASI

Günay Rona, Meral Arifoğlu, Özge Adıgüzel Karaoysal, Hediye Pınar Günbey, Dilek Yavuzer

Kartal Doktor Lütfi Kırdar Şehir Hastanesi

Giriş ve Amaç: Parakordomalar, glial diferansiyason gösteren, histolojik olarak kordomalara benzeyen ancak aksiyel iskelette oluşmayan nadir nöroepitelyal tümörlerdir. İyi sınırlıdırlar. Gerçek insidansı bilinmemekle birlikte genç erişkinlerde daha çok görülmektedir. En sık ekstremitelerde saptanmaktadır . Yavaş büyüyen, geç nüks eden ve nadiren metastaz yapan yumuşak doku tümörleridir [1].

Olgu Sunumu: 62 yaşında erkek hasta sağ kulakta işitme kaybı ve vertigo ile başvurdu. Çekilen kontrastsız kranial Bilgisayarlı Tomografi (BT) sağ mastoid kemikte, petröz apekste kemik yapıyı desrükte eden hipodens yumuşak doku saptandı. Lezyon içerisinde kalsifikasyon yoktu (Resim 1). Beyin Manyetik Rezonans (MR) incelemede sağ mastoid kemikte, petröz apekste T1 ağırlıklı (T1A) görüntülerde hafif hipointens, T2 ağırlıklı (T2A) görüntülerde hiperintens, kontrastlı serilerde hafif heterojen kontrastlanan, difüzyon ağırlıklı (DW) sekanslarda hafif kısıtlanma gösteren yumuşak doku lezyonu saptandı (Resim 2). Lezyon sağ serebellopontin köşeye ve internal akustik kanal girişine, inferiorda juguler foramene, sağ yandan klivusa ve kavernöz sinüse uzanıyordu. 7., 8., 9., 10. ve 11. kranial sinirler lezyondan ayırt edilemedi. Lezyonun yerleşimi nedeniyle ayırıcı tanıda kordoma, kondrosarkoma ve glomus jugulare düşünüldü. BT'de kalsifikasyon içermemesi ve MR incelemede tuz-biber görünümünün olmaması öncelikle kordoma tanısına yönlendirdi. Alınan biyopsi sonucu parakordoma olarak raporlandı. Daha sonra lezyon eksize edildi.

Tartışma ve Sonuç: Parakordomaların radyolojik bulguları spesifik değildir. BT'de iyi sınırlı, homojen veya hafif heterojen, kalsifikasyon veya yağ içermeyen kitlelerdir [2]. MR incelemede tümör T1A'da izo-hipointens, T2A'da heterojen hiperintenstir. Kontrastlı sekanslarda yoğun heterojen kontrastlanırlar [3,4].

Histolojik incelemede miksoid stroma ile çevrili epiteloid, glomoid ve iğsi hücre kümeleri şeklinde görülürler. Mitoz nadirdir ve genellikle nekroz veya vasküler invazyon yoktur [5].

Nüks edebilmelerine ve ölüme neden olan metastaz yapabilmelerine rağmen benign tümörler olarak kabul edilmiştirler [1]. Bu nedenle rezeksiyonda negatif cerrahi sınırlar elde etmek önemlidir. Bu hastalar geç nüks riski nedeniyle klinik ve radyolojik olarak uzun süre takip edilmelidir. [3,6] .

Anahtar kelimeler: Parakordoma, Kordoma, Klivus, Beyin Manyetik Rezonans Görüntüleme

Kaynaklar

1. Fletcher CM ,Christopher DM ,Krishnan Unni K ,Mertens Fredrik . WHO classification of tumors of soft tissue and bone. Lyon: IARC Press; 2002 .
2. Huang ,Chun-Chao ,Cheng She-Meng . Clinical and radiological presentations of pelvic parachordoma. Rare Tumors 2012;4(1):13–15 .
3. Belzarena AC, Makanji RJ, Joyce DM. Recurrent parachordoma of the lower back: A case report. Radiol Case Rep. 2018;14(1):94-96. Published 2018 Oct 25. doi:10.1016/j.radcr.2018.09.027
4. Ali, S., Leng, B., R. Reinus, W. et al. Parachordoma/myoepithelioma. Skeletal Radiol 42, 457–458 (2013). https://doi.org/10.1007/s00256-012-1414-5
5. Fisher C . Parachordoma exists—but what is it? Adv Anat Pathol 2000;7:141–8 .
6. Abe S ,Imamura T ,Harasawa A ,et al.Parachordoma with multiple metastases. J Comput Assist Tomogr 2003;27:634–8 .

Kontrastsız kranial BT'de sağda mastoid kemik ve petröz apekste serebellopontin köşeye ve klivusa uzanan (a), kemik yapıları destrükte eden (b) hipodens yumuşak doku kitlesi görülüyor.

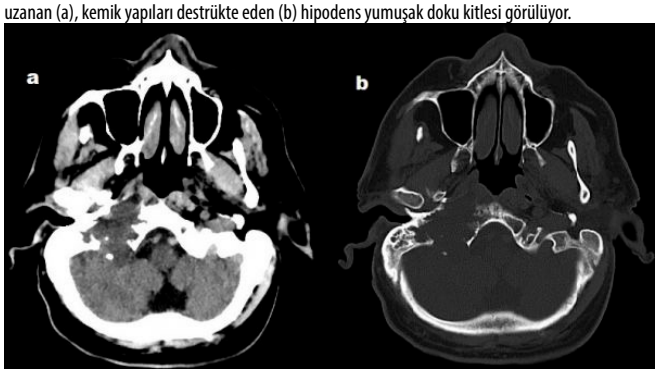

Kontrastlı beyin MR incelemede sağda mastoid kemikte ve petröz apekste sağ serebellopontin köşeye, internal akustik kanal girişine ve klivusa, inferiorda juguler foramene uzanan T1A'da hipointens (a), T2A'da hiperintens, kontrastlı incelemede hafif heterojen yoğun kontrastlanan(c,d), DW görüntülerde hafif kısıtlanan (e,f) kitle lezyonu saptandı.)

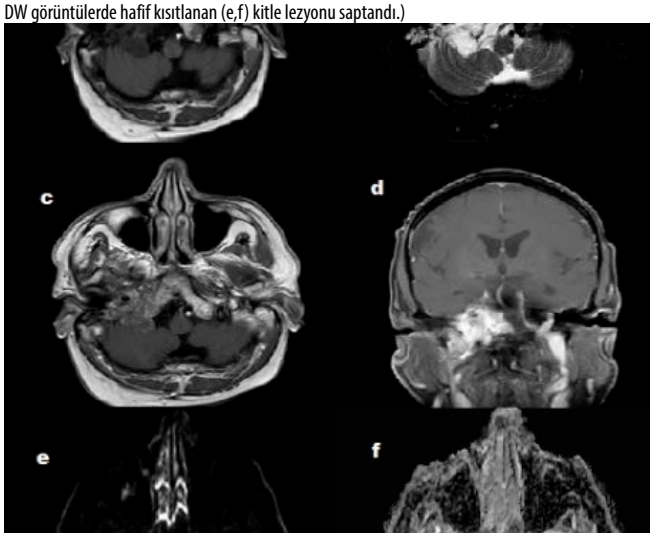

Baş-Boyun Radyolojisi

PS-150

TRAVMATİK TRAKEAL POLİPOİD GRANÜLASYON DOKUSU

İsmet Duman, Alpaslan Yavuz, İclal Erdem Toslak, Nazmi Kaştan, Mustafa Sağan, Mehtap Barç Ergen

Antalya Eğitim ve Araştırma Hastahanesi

Giriş: Erişkin trakeası yaklaşık 10-13 cm uzunluğunda, krikoid kıkırdaktan karinaya kadar uzanan tüp şeklinde bir organdır.Önemli vasküler yapılara komşu olması ve travmalarında ölümcül komplikasyonlara sebep olması nedeniyle trakea travmalarının tanınması önemlidir.

Trakeabronşiyal ağacın yaralanmasında ;sadece künt travmalar dikkate alınırsa,motorlu araç kazası ilk sırayı almaktadır.1950'lerden sonra motorlu araç kazası oranları artış göstermeye devam etmektedir. Penetran yaralanmalarda ise -hem kesici delici alet hem de ateşli silah- tüm dünyada çok ciddi artışlar yaşanmaktadır. Hastaneye canlı başvurular dikkate alındığında künt yaralanmaların daha ziyade mediastinal trakeayı etkilediği, servikal trakeada ise penetran yaralanmaların daha fazla görüldüğü anlaşılmaktadır. Bunun muhtemel nedeni mediastinal trakeanın oldukça derinde yerleşmiş olmasıdır. Ateşli silah veya kesici-delici alet teması gibi penetran bir yaralanma mediastinal trakeayı etkilediğinde aynı anda büyük vasküler oluşumları da etkilemiş olmakta ve bu tip yaralanmalar büyük çoğunlukla olay yerinde ölümle sonuçlanmaktadır. Servikal trakea oldukça yüzeysel bir organ olduğundan penetran etkiler sonucu izole yaralanmaları daha sıklıkla gözlenmektedir. Tüm trakea dikkate alındığında penetran yaralanmaların %75-80'inin servikal trakeada lokalize olduğu saptanmaktadır

Olgu Sunumu: 26 yaşında bayan hasta;sağ SCM seviyesinde,-boyna penetran alet yaralanması ile şikayeti dış merkezden hastanemize sevk edildi.Acil serviste yapılan değerlendirmede ;FM de belirgin cilt-cilt altı krepitasyon ,sağ SCM seviyesinde 5 cm'lik kesi alanı izlenmiş olup,hastanın vital bulguları stabil olarak değerlendirilmiştir. Hastaya çekilen Kontrastlı Boyun ve Toraks CT tetkiki değerlendirilmiş olup; trakea etrafında tiroid bezi etrafında boyunda subkutan yumuşak dokularda ve kas yapıları arasında ayrıca mediastende ve kalp etrafında ve boyunda bilateral SCM kası posteriorunda prevertebral alanda ve masseter kasları etrafında yaygın hava dansiteleri ile uyumlu görünüm izlendi. Ayrıca , trakea proksimal kesimde tiroid kartilaj inferiorunda orta hatta şüpheli fissürel traktüs alanı izlenmekte olup trakeal rüptür lehine değerlendirildi. Hastanın oral alımı kesilerek yoğun bakım vital takiplerine başlandı.Belirgin değişim izlenmemesi üzerine taburcu edilen hasta;2 ay sonra inhaler tedavisine cevap vermeyen nefes darlığı şikayeti ile acil servise başvurdu. FM;minimal stridor ve taşipne saptanan hastanın;KBB tarafından yapılan bronkoskopisinde trakea proksimalinde subglottik granülasyon dokusu ile uyumlu görünüm izlendi.Çekilen Toraks CT'sinde subglottik alanda 7*6 mm ölçülen lümene uzanan polipoid granülasyon dokusu izlendi.Hastanın mevcut şikayetleri nedeniyle hastaya operasyon planlandı.

Tartışma: Trakea yüzeyel bir organ olması sebebiyle travmatik etkiye açık bir organdır.Penetran trakea travmaları genellikle izole izlenmektedir.Trakeanın parsiyel yaralanmalarında 2-6 hafta sonra oluşan granülasyon dokusu sebebiyle trakea lümeninde daralma ve stenoz sıklıkla izlenen bulgulardadır.Bu hastalar,hastaneye nefes darlığı ve stridor vb bulgularla acil servise başvurabilirler.Bu nedenle parsiyel yaralanmaların takibi ve klinik değerlendirme esnasında akılda bulundurulması önemlidir.

Anahtar kelimeler: trakea,papilom,travma

Kaynaklar

1. Grillo HC. Tracheal and bronchial trauma. In Grillo HC ed.Surgery of the trachea and bronchi. London B.C. Hamilton Inc, 2004: 271-90
2. Hood RM: . Injury to the trachea and major bronchi. In Hood, Boyd and Culliford eds. Thoracic Trauma. Philadelphia, W.B. Saunders Company; 1989: 245-66
3. Bertelsen S, Howitz P. Injuries of the trachea and bronchi. Thorax,1972; 27: 188.
4. Roxburgh J C. Rupture of the tracheobronchial tree. Thorax 1987; 42: 681-8.
5. Rossbach MM, Johnson SB, Gomez MA et al. Management of Major Tracheobronchial Injuries: A 28-Year Experience. Ann Thorac Surg 1998; 65: 182-6
6. Hahn B. Tracheobronchıal Rupture. The Journal of Emergency Medicine, 2007, 33, 193-4
7. Kiser AC, O'Brien SM, Detterbeck FC. Blunt Tracheobronchial Injuries: Treatment and Outcomes. Ann Thorac Surg 2001; 71: 2059-65
8. Reuter M. Trauma of the chest. Eur. Radiol. 1996; 6: 707-16



Resim 1. Boyun kas planları arasında hava dansiteleri

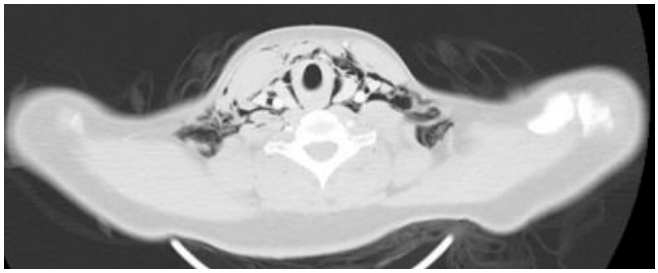

Resim 2. peritrakeal ve peritrioidal hava dansiteleri



Resim 3. Pnömomediastineum

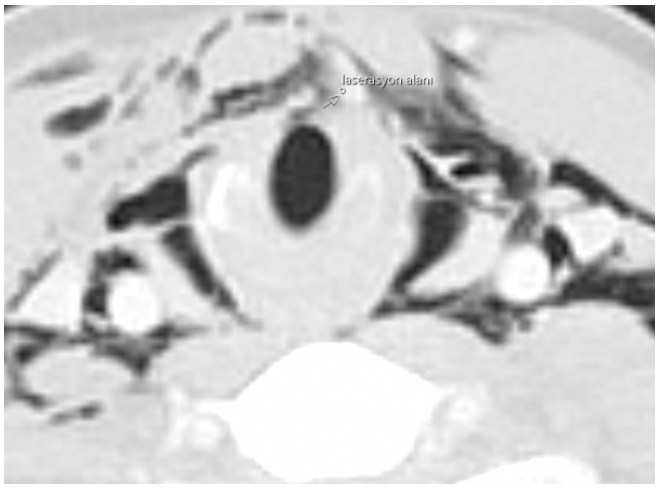

Resim 4. Trakea anteriorunda laserasyon açısından şüpheli alan



Resim 5. Sagital kesitte trakeada,laserasyon alanında gelişen granülasyon dokusu

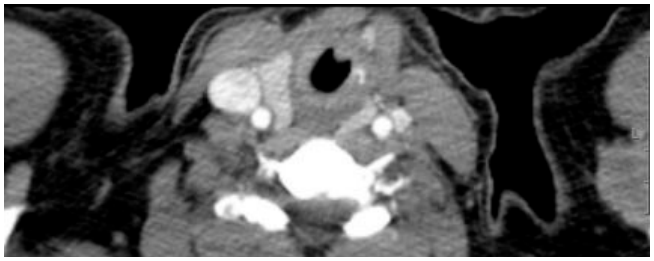

Resim 6. Aksiyal kesitte benzer görünüm



Resim 7. Sanal Bronkoskopik görüntüde trakea anteriorunda lezyonun görünümü

Pediatrik Radyoloji

PS-151

İKİZ EMBOLİZASYON SENDROMU

Ümmü Gülsüm Özgül Gümüş, Zehra Filiz Karaman

Erciyes Üniverstesi Çocuk Radyoloji Bilim Dalı

İkiz embolizasyon sendromu, monozigotik monokoryonik ikizlerde, fetüslerden birinin intrauterin ölümünü takiben görülen nadir bir komplikasyondur. Monokoryonik plasentadaki vasküler bağlantılarla ilgilidir. Ölen ikizin dolaşımından hayatta kalan fetüsün dolaşımına tromboplastik materyallerin, trombüsün ve toksinlerin geçişi, merkezi sinir sistem de dahil olmak üzere çeşitli sistemik organlarda iskemik bozukluklara neden olur. Hayatta kalan fetüsde oluşacak hasar gebelik yaşı ile ilişkilidir. Gebeliğin erken dönemindeki ikiz eşi ölümü, yaşayan fetüsde atrezi ve doku kaybına neden olurken daha geç dönemde doku enfarktı ile sonuçlanır (1).

Olgu Sunumu: 26 yaşında 29 hafta gestasyonel yaşta spontan monokaryonik monoamniotik ikiz gebeliği olan annenin kadın doğum rutin kontrollerinde, fetüslerden birinin exitus olduğunun fark edilmesi üzerine bölümümüzde fetal Manyetik rezonans görüntüleme (MRG) gerçekleştirilmiştir.

Siemens Magnetom Aera 1.5 T MR cihazında, üç planda fetal tüm vücuda yönelik T2A HASTE, T2A TRUFI ve T1A görüntüler, beyne yönelik difüzyon ağırlıklı görüntüler (DAG), SWI sekanslar ve plasentaya yönelik difüzyon ağırlıklı görüntüler elde olundu.

Fetal MRG'de, monokaryonik monoamniatik ikiz gebelik izlendi (Resim a). Ex fetüs anterosüperiyor yerleşimli olup makat gelişliydi. Canlı fetüs posteroinferiyor yerleşimli olup verteks gelişliydi. Canlı fetüsün biyometrik ölçümleri BPD:72.4mm (29.4 hafta ile uyumlu), OFD:81.5, HC:246mm (26.6 hafta ile uyumlu) olarak bulundu. Canlı fetüste, T2A görüntülerde beyin parankim alanlarında yaygın sinyal artışları (Resim b) ve DAG'de serebral hemiferlerde difüzyon kısıtlılığı izlenirken serebellar hemisferlerde patolojik sinyal değişikliği veya difüzyon kısıtlılığı izlenmedi (Resim c). SWI sekanslarda kanama bulgusu saptanmadı. Bulgular her iki serebral hemisferde diffüz iskemik hasar lehine değerlendirildi. Her iki böbrek boyutu normal olmakla birlikte T2A görüntülerde renal kortikal diffüz sinyal artışı izlendi (Resim d). Bu görünüm renal kortikal nekroz lehine değerlendirildi. Barasak anslarında ya da her iki akciğerde patolojik sinyal değişikliği saptanmadı. Görüntülemedeki bulgular göz önününde bulundurularak kadın hastalıkları ve doğum bölümünce aile, gebeliğin terminasyonu konusunda bilgilendirildi.

Tartışma: İkiz embolizasyon sendromunda, ikiz eşi ex fetüsün dolaşımından hayatta kalan fetüsün dolaşımına tromboplastik materyallerin geçişi sonucu beyinde, gastrointestinal sistemde, böbreklerde ve akciğerlerde iskemik değişiklikler meydana gelir. Santral sisteminde buna bağlı fetal ventrikülomegali, porensefali, kistik ensefelomalazi, mikrosefali ve kortikal atrofi görülürken, gastraintestinal sistemde gastroşizis veya intestinal atreziler gelişebilir. Böbreklerde ise perfüzton bozulmasına bağlı olarak renal kortikal defekt görülür. Pulmoner lenfatik damarların tıkanmasına bağlı olarak hidrotoraks gelişebilir(2) .

Bizim olgumuzda serebral hemisferlerde yaygın iskemik hasar ve bilateral böbreklerde renal kortikal nekroz bulguları mevcuttu. Belirgin intestinal sistem ve akciğer bulgusu saptanmadı.

Sonuç: Monokaryonik ikizlerde, ex fetüs varlığında yaşayan fetüs için, ikiz embolizasyon sendromu akılda bulundurulmalıdır. Hayatta kalan ikizde, olası organ hasarlanmasının erken tanısının hayati önemi bulunmakta olup fetal MRG bu açıdan klinisyene yol gösterici, değerli bir tetkiktir.

Anahtar kelimeler: ikiz embolizasyon sendromu, fetal manyetik rezonans görüntüleme, ex fetüs, fetal renal kortikal nekroz

Kaynaklar

1. Elchalal U, Tanos V, Bar-Oz B, Nadjari M. Early second trimester twin embolization syndrome. J Ultrasound Med. 1997 Jul;16(7):509-12
2. Aikaterini N, Antigoni P, Angeliki P, Spyridonos N, Karachrysafi S, Soultana M, Papamitsou T. Twin embolisation syndrome-consequenses in the living fetus: A short review Front Womens Heal. 2018 Volume 3(3): 3-7

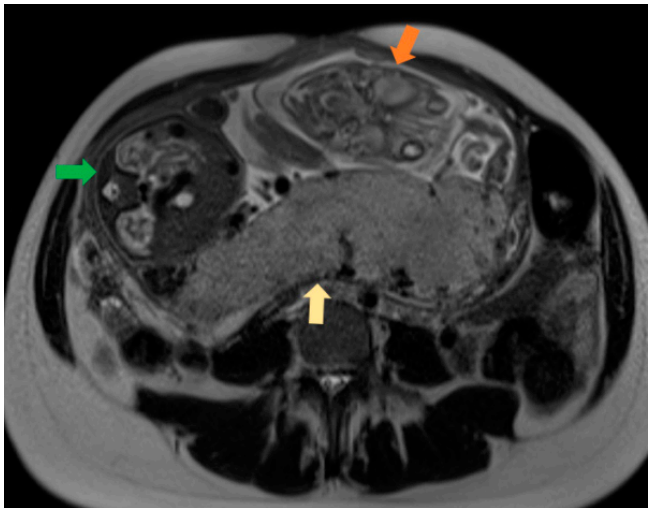

Resim a. T2A HASTE görüntülerde monokaryonik ikizlerin sahip olduğu tek plezenta (sarı ok), ex fetüs (turuncu ok), canlı fetüs (yeşil ok) izlenmekte.



Resim b. T2A HASTE sekansda serebral hemisferde yaygın sinyal artışı.

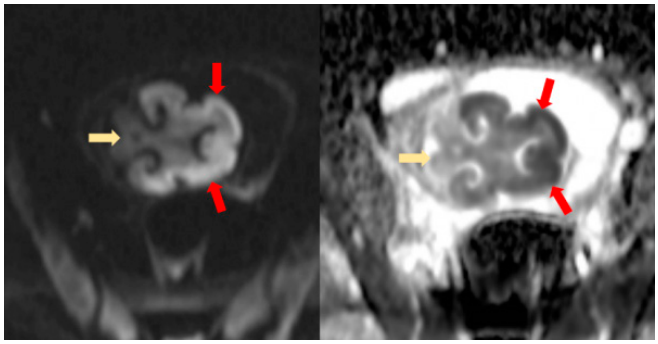

Resim c. DAG'de, bilateral serebral hemisferlerde yaygın difüzyon kısıtlılığı (kırmızı ok) izlenirken, serebellar hemisfer normal sinyalde (sarı ok) izlenmekte.

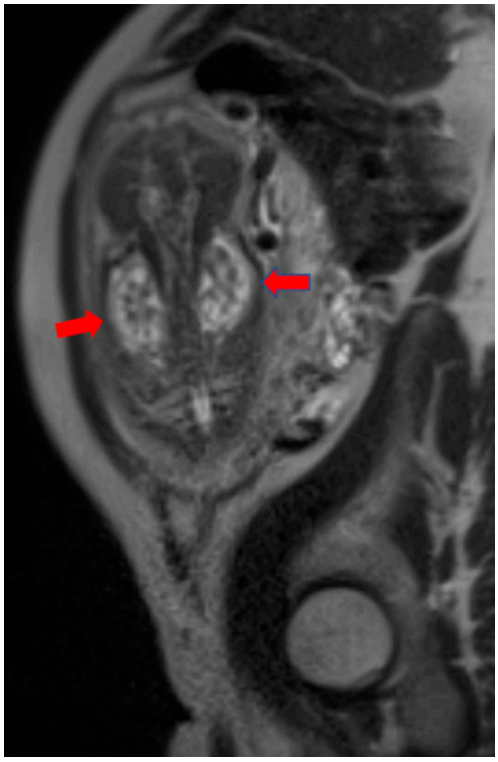

Resim d. T2A HASTE sekansta bilateral böbreklerde yaygın kortikal sinyal artışları izlenmekte (kırmızı oklar).

Acil Radyoloji

PS-152

SAFRA YOLLARINDA DİLATASYONA VE PERİKOLANJİTİK ABSEYE NEDEN OLAN PANKREASA METASTATİK OSTEOSARKOM OLGUSU

Berke Ersoy, Hakan Ayyıldız, Mustafa Durmaz, Seçkin Çobanoğlu, Bülent Acunaş

İstanbul Üniversitesi İstanbul Tıp Fakültesi Radyoloji Anabilim Dalı

Giriş ve Amaç: Primer pankreas kanseri, gelişmiş ülkelerde kansere bağlı ölümlerin 4. en sık nedenidir[1]. Pankreasa metastaz sık olmayıp metastaz yapan başta melanom, akciğer, gastrointestinal sistem, meme, renal karsinomlar ve lenfoma olmak üzere farklı kanserler vardır[2]. Osteosarkom, sıklıkla çocukları ve ergenleri etkileyen en yaygın malign kemik primer tümörüdür, yüksek metastaz riskine sahiptir. En yaygın metastatik bölgeler akciğer, plevra ve diğer kemiklerdir, ancak pankreas metastazı son derece nadirdir. Bu olgumuzda metastatik osteosarkomun görüntüleme özelliklerinden bahsedeceğiz.

Olgu Sunumu: Karın ağrısı ve sol kalçasında şişlik şikayetiyle başvuran 56 yaşında kadın hasta, tetkiklerinde direkt bilirubin baskınlığı olan total bilirubin yüksekliği, alkalen fosfataz ve gamma glutamil transferaz ve C-reaktif protein değerinde artış saptandı. Kontrastlı abdomen bilgisayarlı tomografi(BT) tetkikinde pankreas başında, koledok distaline bası yapmış ve safra yollarında dilatasyona neden olan 5,5x5cm boyutlu içerisi pür kalsifik lobule konturlu kitle saptandı(Resim1). Ayrıca karaciğerde multiple hipodens lezyonların görülmesi üzerine kontrastlı üst batın manyetik rezonans(MR) tetkiki yapıldı. MR'ında bu bahsedilen lezyonlar T2 heterojen hiperintens, T1 hipointens, periferal kontrastlanma özelliği olması ve BT'sinde kalsifik odak içermemesi nedeniyle ön planda perikolanjitik abse lehine değerlendirildi(Resim3). Sol femur proksimali, sol femur başı ve sol asetabulum çevresinde en geniş yerinde 10x8cm olan, içerisinde multipl kalsifik odak barındıran yumuşak doku dansitesinde lobüle konturlu lezyon saptandı(Resim4). Bilateral pelvik yan duvarlarda büyükleri sağda 3cm, solda 3.5cm çaplarında tama yakın bölümü kalsifik olan yumuşak doku dansitesinde lezyonlar da izlendi(Resim5). Toraks BT'sinde de akciğer parankiminde ve mediastende, batındaki lezyonlar ile benzer morfolojide çok sayıda kalsifik lezyon saptandı (Resim6). Sol femur çevresindeki lezyon biyopsisi osteoblastik tip osteosarkom olarak raporlandı. Diğer tanımlanan lezyonlar metastaz lehine değerlendirildi.

Tartışma ve Sonuç: Osteosarkom, tümör hücreleri tarafından osteoid doku oluşumu ile karakterize malign bir tümördür. Osteosarkomların çoğu, 10-25 yaşlarında, çocuklarda ve genç erişkinlerde görülür, erkek-kadın oranı yaklaşık 1.5:1[3-5]. Uzun tübüler kemiklerin metafizi en sık (özellikle diz çevresi), özellikle distal femur (vakaların %40-45'i) etkilenir. BT, metastatik hastalık vakalarının %80'inde yer alan akciğerdeki metastazların erken tespiti için en iyi yöntemdir[6]. Ancak BT, primer tümörün ve tümör yayılımının değerlendirilmesinde sınırlıdır. Osteosarkomlu hastalar genellikle olgumuzda olduğu gibi nonspesifik ağrı ve yumuşak doku şişliği ile başvururlar. Osteosarkom için radyolojik ayırıcı tanı, osteomiyelit, Langerhans hücreli histiyositoz, kortikal desmoid ve kondrosarkomlardır. Lokalize hastalığı olanlarda 5 yıllık sağkalım oranı %70 kadardır, ancak metastaz ile başvuranların prognozu kötü olup 5 yıllık sağkalım oranı yaklaşık %30'dur[7]. Pankreatik metastazı olan hastalarda genellikle vakamızda olduğu gibi akciğer, kemik ve lenf nodlarına çoklu metastaz gelişecektir. Primer pankreas karsinomunda lokal yayılım sık olduğundan kapsamlı rezeksiyon gerektirir. Pankreas metastazı ile primer pankreas karsinomunun ayırıcı tanısı bu nedenle tedavi için çok önemlidir. Hastada sarkom öyküsü ve birden fazla pankreas lezyonu varsa pankreas metastazı tanısı önerilebilir.

Anahtar kelimeler: Osteosarkom, Metastaz, Perikolanjitik abse, Safra yolu dilatasyonu, Bilgisayarlı Tomografi, Manyetik Rezonans, Pankreas neoplazileri

Kaynaklar

1. Raimondi S, Maisonneuve P, Lowenfels AB. Epidemiology of pancreatic cancer: an overview. Nat Rev Gastroenterol Hepatol 2009;6(12):699-708. (In eng). DOI: 10.1038/nrgastro.2009.177.
2. Adsay NV, Andea A, Basturk O, Kilinc N, Nassar H, Cheng JD. Secondary tumors of the pancreas: an analysis of a surgical and autopsy database and review of the literature. Virchows Arch 2004;444(6):527-35. (In eng). DOI: 10.1007/s00428-004-0987-3.
3. Stiller CA, Bielack SS, Jundt G, Steliarova-Foucher E. Bone tumours in European children and adolescents, 1978-1997. Report from the Automated Childhood Cancer Information System project. Eur J Cancer 2006;42(13):2124-35. (In eng). DOI: 10.1016/j.ejca.2006.05.015.
4. Dahlin DC, Coventry MB. Osteogenic sarcoma. A study of six hundred cases. J Bone Joint Surg Am 1967;49(1):101-10. (In eng).
5. Bielack SS, Kempf-Bielack B, Delling G, et al. Prognostic factors in high-grade osteosarcoma of the extremities or trunk: an analysis of 1,702 patients treated on neoadjuvant cooperative osteosarcoma study group protocols. J Clin Oncol 2002;20(3):776-90. (In eng). DOI: 10.1200/jco.2002.20.3.776.
6. Zwaga T, Bovée JV, Kroon HM. Osteosarcoma of the femur with skip, lymph node, and lung metastases. Radiographics 2008;28(1):277-83. (In eng). DOI: 10.1148/rg.281075015.
7. Longhi A, Errani C, De Paolis M, Mercuri M, Bacci G. Primary bone osteosarcoma in the pediatric age: state of the art. Cancer Treat Rev 2006;32(6):423-36. (In eng). DOI: 10.1016/j.ctrv.2006.05.005.

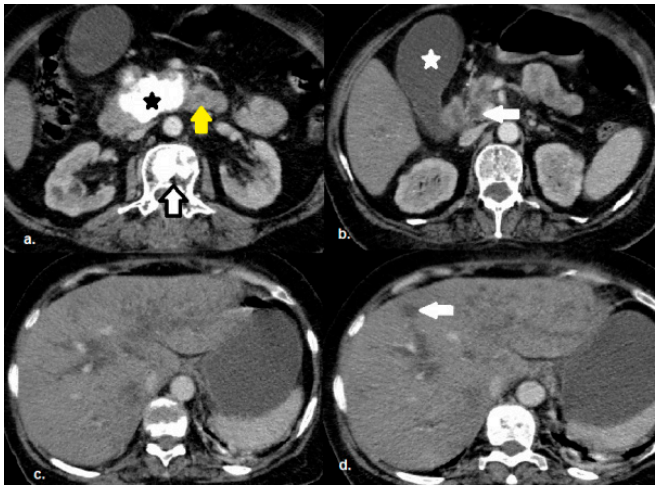

Resim 1. (a.) Pankreas baş-boyun bölümünde kalsifik, lobule konturlu lezyon (siyah yıldız) ve wirsungda dilatasyon (sarı ok). Ayrıca aynı seviyede L2 korpus vertebrada sklerotik lezyon (beyaz ok). (b.) Pankreastaki lezyona bağlı koledokta dilatasyon (beyaz ok) mevcut ve safra kesesi hidropik görünümdedir. (c.) Aynı zamanda intrahepatik safra yolları dilate ve ödemli görünümde. (d.) Karaciğerde çok sayıda hipodens lezyon (beyaz ok) dikkati çekmekte.

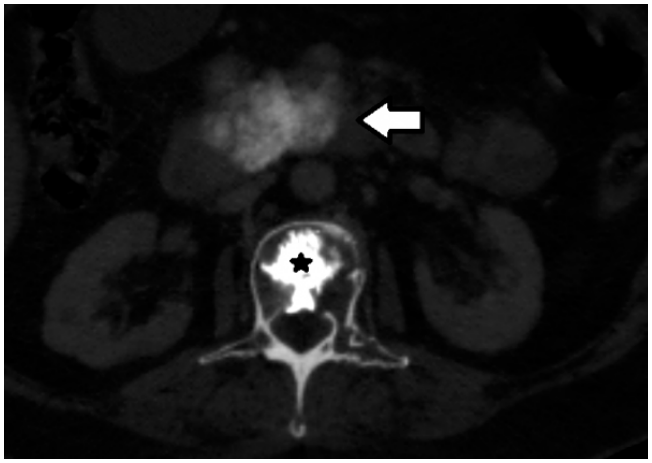

Resim 2. Pankreastaki kalsifik lezyon (ok) ve aynı kesitte L2 korpus vertebradaki sklerotik lezyon (yıldız)

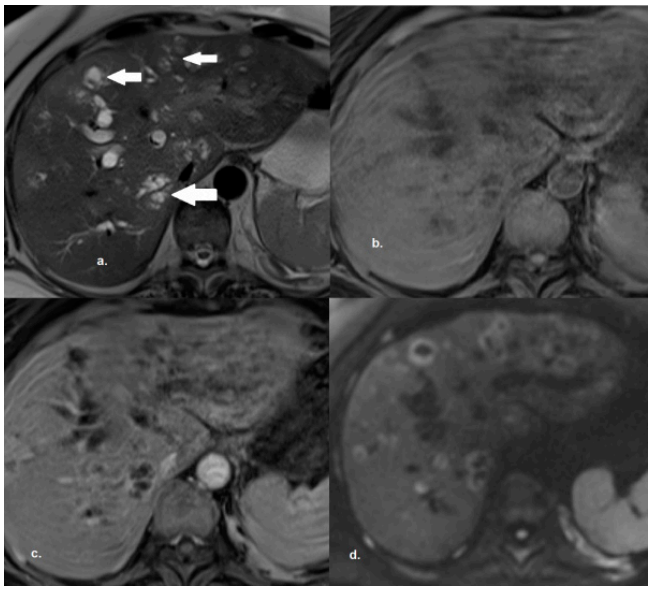

Resim 3. Üst batın kontrastlı MR tetkikinde (a) T2 ağırlıklı görüntülemelerde hiperintens (oklar), (b.) pre-kontrast T1 görüntülemede hipointens, (c.) post-kontrast görüntülemelerde periferal kontrastlanma artışı ve (d.) periferal diffüzyon kısıtlanması olan multiple lezyon perikolanjitik abse lehine değerlendirildi.

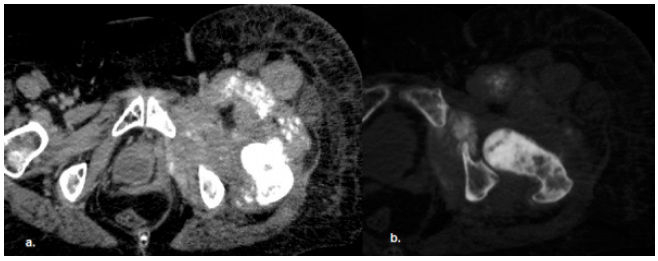

Resim 4. Sol femur proksimali, sol femur başı ve sol asetabulum çevresinde en geniş yerinde 10x8cm olarak ölçülen içerisinde multipl sayıda kalsifik odak barındıran yumuşak doku dansitesinde lobüle konturlu lezyon saptandı.



Resim 5. Bilateral pelvik yan duvarlarda büyükleri sağda 28x27mm, solda 36x16mm boyutunda tama yakın bölümünü kalsifik odakların oluşturduğu yumuşak doku dansitesinde lezyonlar da izlendi.

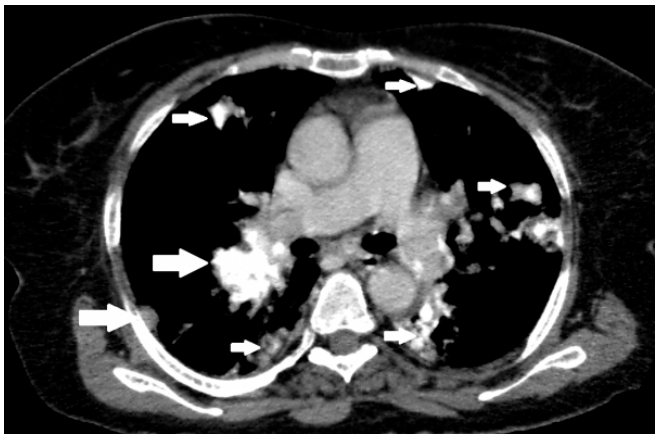

Resim 6. Bilateral akciğer parankiminde ve mediastinel lenf nodu istasyonlarında, batındaki lezyonlar ile benzer morfolojideki çok sayıda kalsifik noduler lezyon

Pediatrik Radyoloji

PS-153

ULTRASONOGRAFİ İLE TESPİT EDİLEN JÜVENİL KOLON POLİBİ

Nurullah Dağ[1], **Mehmet Öztürk**[2]

[1]*Malatya Eğitim ve Araştırma Hastanesi, Radyoloji Kliniği*
[2]*Selçuk Üniversitesi Tıp Fakültesi, Çocuk Radyolojisi Bilim Dalı*

Giriş ve Amaç: Juvenil polipler (JP), çocuklarda en sık görülen bağırsak polipleridir (1). JP'ler erkeklerde ve rektosigmoid kolonda daha sık görülür (2). "Jüvenil" terimi, başlangıç yaşını değil, polipin histolojik özelliklerini ifade eder (3). Tüm kolonik poliplerin yaklaşık %1'ini oluştururlar. JP'lerin en yaygın semptomları karın ağrısı ve rektal kanamadır (1, 2). Tanıda altın standart yöntem kolonoskopi ve histopatolojik değerlendirmedir (4). Radyolojik görüntüleme yöntemleri, tanı ve girişimsel işlem öncesi yol gösterici olarak önemli bilgiler sağlamaktadır (3, 4). Bu bildiride soliter juvenil polip, ultrasonografi (US) ve manyetik rezonans görüntüleme (MRG) bulguları sunulmaktadır.

Olgu Sunumu: 12 yaşında kız çocuğu aralıklı karın ağrısı şikayeti ile merkezimize başvurdu. Fizik muyenede defans ve rebound yoktu. Laboratuvar değerleri ve gayta incelemesi normal sınırlardaydı. US'de batın sol alt kadranda, 3x2 cm boyutlarında, barsak peristaltizmi ile hareket ettiği gözlenen, içerisinde mikrokistler bulunan, hipervasküler, düzgün sınırlı, heterojen ekojenitede solid kitle izlendi (Resim 1). Kontrastlı MRG'de sol alt kadranda sigmoid kolon proksimalinde, barsak duvarından lümen içerisine doğru uzanım gösteren, T1A izointens, T2A hiperintens (Resim 2 a, b) kontrast tutulumu gösteren lezyon izlendi (Resim 3 a, b). Lezyona, polip ön tanısıyda kolonoskopi ve polipektomi yapıldı. Histopatolojik olarak juvenil polip tanısı aldı.

Tartışma ve Sonuç: JP'ler çocuklarda poliplerin yaklaşık %80'ini oluşturur, ancak erişkin yaşta kolonoskopi daha yaygın bir tanı yöntemi olduğu için erişkinlerde teşhis edilme olasılıkları daha yüksektir (1). Hamartomatöz bir lezyon olarak kabul edilir (2). Poliplerin boyutları 1 cm ile 3 cm arasındadır ve %90'ı saplıdır (2). Soliter JP'in malignite riski yoktur. Ancak beşten fazla sayıda polip kanser riski taşımaktadır (3, 4). Çocuklarda ayırıcı tanısında genellikle inflamatuar barsak hastalıkları ve akut gastroenterit bulunur. Bu nedenle kan ve gayta incelemeleri ile birlikte US ilk tanısal incelemelerdir (3-5). Daha ayrıntılı bir değerlendirme için kesitsel görüntüleme yöntemlerinden de faydalanılabilinir (4, 5). Lezyon düzgün sınırlı, hipervasküler, saplı, mikrokistik alanlar içeren solid karekterdedir (5). Soliter JP tedavisi için polipektomili kolonoskopi ve histolojik inceleme yeterlidir (1, 3). Sonuç olarak non-spesifik karın ağrısı olan çocuklarda sıklıkla sol alt kadranda yerleşim gösteren JP akılda tutulmalıdır.

Anahtar kelimeler: Juvenil polip, pediatrik, ultrasonografi, manyetik rezonans görüntüleme

Kaynaklar

1. Durno CA. Colonic polyps in children and adolescents. Canadian Journal of Gastroenterology 2007;21:233-9.
2. Lee BG, Shin SH, Lee YA, et al. Juvenile polyp and colonoscopic polypectomy in childhood. Pediatric gastroenterology, hepatology & nutrition 2012;15:250.
3. Ersoy B, Ersoy Ö, Akman H, et al. Juvenile polyp from symptom to diagnosis and the role of ultrasonography: a case report. Turkish Medical Student Journal 2020;7:145-8.
4. Qu NN, Liu RH, Shi L, et al. Sonographic diagnosis of colorectal polyps in children: Diagnostic accuracy and multi-factor combination evaluation. Medicine 2018;97:e12562.
5. Wei C, Dayong W, Liqun J, et al. Colorectal polyps in children: a retrospective study of clinical features and the value of ultrasonography in their diagnosis. Journal of pediatric surgery 2012;47:1853-8.

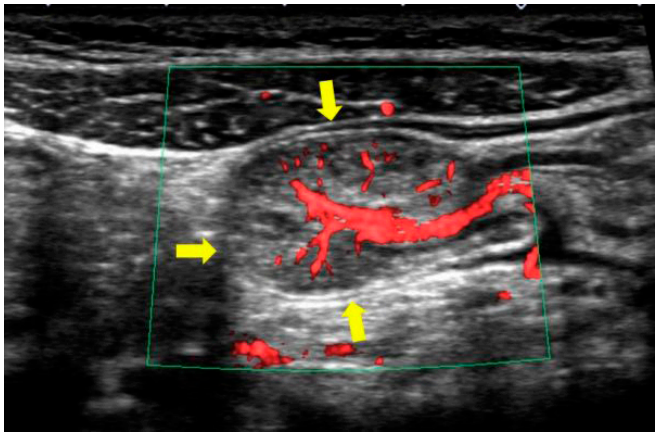

Resim 1. US'de hipervasküler, düzgün sınırlı, heterojen ekojenitede solid kitle izlendi (sarı oklar).

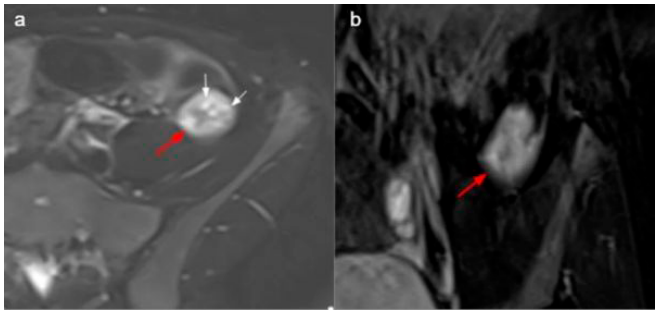

Resim 2 a, b. Kontrastlı MRG'de sigmoid kolon proksimalinde duvar orjinli olup lümene uzanan, T2A hiperintens içerisinde milimetrik kistik yapılara ait sinyal odakları (beyaz oklar) bulunan kitle lezyonu izlendi (kırmızı ok).

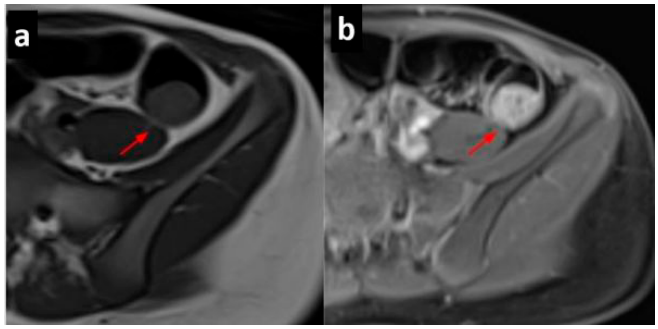

Resim 3 a, b. Kontrastlı MRG'de sigmoid kolon proksimalinde duvar orjinli olup lümene uzanan, içerisinde milimetrik kistik yapılara ait sinyal odakları bulunan kontrast tutan kitle izlendi (kırmızı ok).

Meme Radyolojisi

PS-154

BİLATERAL SİLİKON İMPLANT İLE REKONSTRÜKSİYON SONRASI GELİŞEN MEME GOSSİPİBOMASI

Melik Gazi Buzluk, Çağın Hüryol, Ayşegül Akdoğan Gemici, Elif Hocaoğlu, Ercan İnci

Bakırköy Dr. Sadi Konuk Eğitim ve Araştırma Hastanesi Radyoloji Kliniği

Giriş: Gossipiboma ameliyat sonrası vücutta kalan cerrahi süngerlere bağlı gelişen yabancı cisim enfeksiyonudur. Bu durum meme cerrahisi sonrası nadir görülmekle birlikte en sık torasik ya da abdominal cerrahi sonrası gözükmektedir[1]. Gossipibomaların belirtilerinin ve komplikasyonlarının değişken olması tanılarını zorlaştırmaktadır.

Olgu Sunumu: 31 yaşında kadın hasta 4 ay önce geçirilmiş bilateral silikon implant ile rekonstrüksiyon ameliyatı sonrası sağ meme üst iç kadranda ağrı ve şişlik nedeni ile plastik ve rekonstriktif cerra-

hi polikliniğine başvurdu. İleri tetkik amaçlı Posterior-anterior (PA) akciğer grafi ve Dinamik kontrastlı meme magnetik rezonans (MR) inceleme ile değerlendirildi. MR inceleme, 3T MR cihazı ve memeye özel coiller ile gerçekleştirildi. Görüntüleme protokolü olarak aksiyal planda TİRM sekans ile T1 ağırlıklı görüntüler elde edildi. Vücut kütlesinin her 1 kg'ına 0.1mmol alacak şekilde gadobutrol enjeksiyonu sonrası 4 fazda post- kontrast görüntüler elde edildi. Ayrıca yalnızca silikon impantın görüntülendiği sekans incelemeye eklendi. PA akciğer grafide sağ akciğer orta zon düzeyinde sarmal şeklinde radyoopasite izlendi (şekil.1). MR görüntülemede T1A ve TİRM sekanslarda hipointens, iyi sınırlı, etrafında ince kapsül bulunan kitle görümü izlendi (şekil.2). Kontrast sonrası görüntülerde ise silikon eksternal kapsülü ile devamlılık gösteren periferik belirgin cidarsal kontrastlanan kitlesel alan izlendi (şekil.3). Cerrahi eksizyon sonrası bu kitlenin cerrahi sünger olduğu görüldü.

Tartışma: Gossipibomaların belirtileri ve komplikasyonlarının değişken olması tanılarını zorlaştırmaktadır. Klinik belirtiler gossipibomanın lokasyonuna ve operasyon sonrası geçen zamana bağlıdır. Gossipibomalar vücutta eksüdatif ya da aseptik fibroz form olmak üzere iki şekilde cevap oluşturur. Eksüdatif form genel olarak erken post-op aşamada gelişip, sekonder bakteriyel enfeksiyonlarla birlikte olabilirler. Aseptik fibroz form ise adezyonlara ve kapsül gelişmesine yol açar ve nihai olarak granülom formasyonu oluşturur [2].

Gosipibomalarda klinik semptomların non-spesifik olması ve görüntüleme yöntemlerinin kesin sonuç vermemesi tanıyı zorlaştırabilir. Düz röntgenegramlarda gossipibomanın olduğu lokalizasyonlarda sarmal şekilde radyoopak görünümler olabilir. Ultrasonografik (US) incelemelerde yoğun akustik gölgeler içeren hiperekoik alanlar şeklinde görülür. Daha az sıklıkla iyi sınırlı anekoik kistik lezyonlar olarak da görülebilir [3]. Bilgisayarlı tomografi bulguları hava adacıkları içeren spongioform görünüm, düşük dansiteli, ince kontrastlanan kapsülü bulunan görünüm ya da süngerin sınırları boyunca kalsifikasyonlar gösteren kitlesel lezyon şeklinde görülebilir. MR görüntülemelerde ise T1A sekanslarda düşük sinyal intensitesinde ,T2A sekanslarda heterojen hiperintens, kontrast verilmesi sonrasında ise ince kontrastlanan kapsülü bulunan kitle formasyonunda görülebilir [4,5].

Sonuç: Gossipibomalar gibi vücut içerisindeki bütün yabancı cisimler, tümör, hematom ya da abseleri taklit edebilir bu yüzden meme operasyonu öyküsü olan hastalarda gossipobomalar meme kitlelerinin ayırıcı tanısında düşünülmelidir. İmplantlı hastalarda meme MR görüntüleme tanısal incelemelere eklenmelidir.

Anahtar kelimeler: Gossipiboma, meme, implant, magnetik rezonans görüntüleme

Kaynaklar

1. Cima RR, Kollengode A, Garnatz J, et al. Incidence and characteristics of potential and actual retained foreign object events in surgical patients. J Am Coll Surg 2008; 207: 80–87
2. Zantvoord Y, van der Weiden RM van Hooff MH, et al. Transmural migration of retained surgical sponges: a system-atic review. Obstet Gynecol Surv 2008; 63: 465–471.
3. Yamato M, Ido K, Izutsu M, et al. CT and ultrasound findings of surgically retained sponges and towels. J Comput Assist Tomogr 1987; 11: 1003–1006.
4. Liessi G, Semisa M, Sandini F, et al. Retained surgical gauzes: acute and chronic CT and US findings. Eur J Radiol 1989; 9: 182–186.
5. Kul S, Güneş G, et al. Gossypiboma of the Breast: Imaging Findings. Turkey Radiology Case. 2010; 10: 21-25

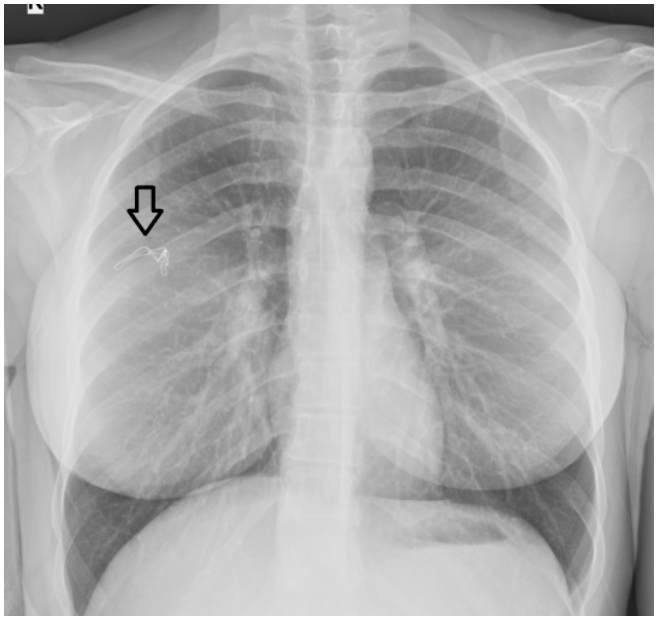

Şekil 1. PA akciğer grafide sağ akciğer orta zon düzeyinde sarmal şeklinde radyoopasite izlenmektedir

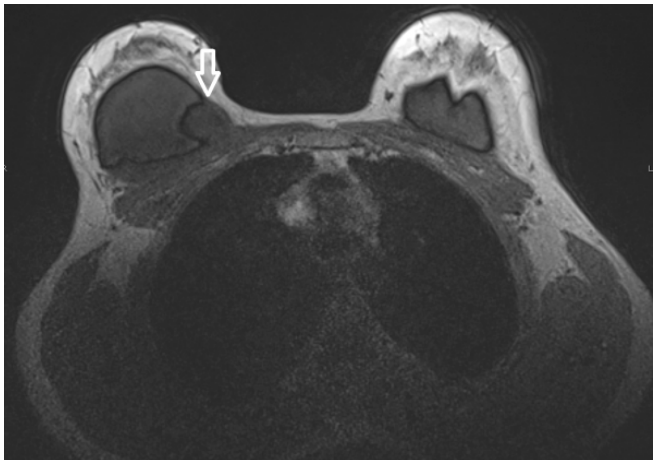

Şekil 2. MR görüntülemede T1A sekanslarda hipointens, iyi sınırlı, etrafında ince kapsül bulunan kitle görümü izlenmektedir

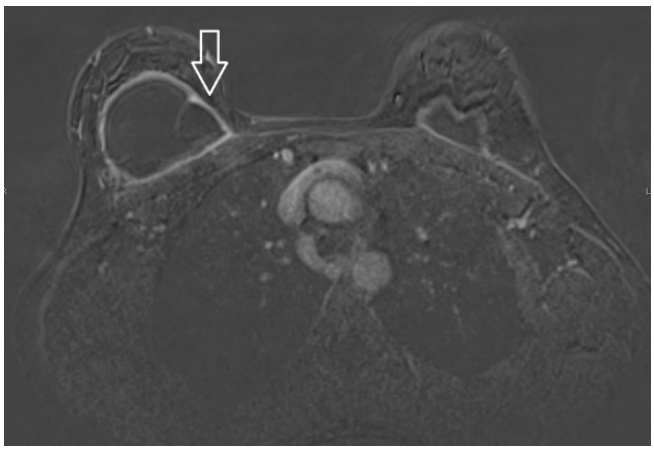

Şekil 3. Kontrast sonrası görüntülerde ise silikon eksternal kapsülü ile devamlılık gösteren periferik düzgün cidarsal kontrastlanan kitlesel alan izlenmektedir.

Abdominal Radyoloji

PS-155

DEV DESMOİD TÜMÖRLÜ OLGUDA GÖRÜNTÜLEME BULGULARI

Sefika Bengi Cilasın, Turgut Tursem Tokmak, Kübra Nalbant, Hasan Erdoğan, Yasemin Okatan

Sağlık Bilimleri Üniversitesi Kayseri Şehir Hastanesi, Radyoloji Kliniği

Giriş ve amaç: Desmoid tümör, yavaş büyüme eğiliminde olan mezenşimal tümörlerdir. Yüksek nüks oranı ve bulunduğu dokuya zarar verdiğinden borderline, uzak metastaz yapmayan lokal tümörler olarak kabul edilirler [1]. Bu posterde batın içi dev desmoid tümörlü bir olgunun görüntüleme bulguları sunulmuştur.

Olgu: 64 yaşındaki erkek hasta, karın ağrısı şikayeti ile hastaneye başvurdu. Kontrastlı batın bilgisayarlı tomografi (BT) sonucunda batın sol kadranını nerdeyse tamamen dolduran, 22 x13x19 cm boyutlu orta hattı geçen , trietz bağı ile ilişkili olduğu düsünülen, heterojen kontrast tutulumu gösteren, lobüle konturlu santrali kistik nekrotik alanlar içeren retroperitoneal yerleşimli yer kaplayıcı lezyon izlendi. Desmoid tümör düşünüldü.

Tartışma: Desmoid tümörlerin insidansı yumuşak doku sarkomlarının <%3'ü ve tüm malignitelerin yaklaşık %0.03'üdür. Desmoidler, 15 ila 60 yaşları arasında, ancak özellikle erken ergenlik döneminde ve 30'lu yaşlarda ortaya çıkar. Etiyolojisinde gebelik, ekzojen östrojen alımı, Familyal Adenomatöz Polipozis, travma ve geçirilen abdominal cerrahiler olduğu düşünülmektedir [2]. En sık karın ön duvarında görülse de ekstremiteler, boyun, gövde, barsak duvar ve mezenteri gibi vücudun herhangi bir yerinde görülebilirler. Tedavide asemptomatik hastalarda bekleme artık makul bir seçenek olarak kabul edilmektedir. Çoğu olguda tedavinin esasını cerrahi eksizyon oluştursa da radyoterapi, kemoterapi, hormonal ve antiinflamatuar tedavi de kombine edilebilir [3].

Sonuç: Desmoid tümörler, sıklıkla yavaş büyüdüklerinden dolayı çoğu hastada uzun süre asemptomatik seyreder. Karında palbabl kitle ve ağrı yakınması ile gelen hastalarda ayırıcı tanıda akılda bulundurulmalıdır.

Anahtar kelimeler: desmoid tümör, BT, barsak, mezenter

Kaynaklar

1) Desmoid Tumor Working Group. The management of desmoid tumours: A joint global consensus-based guideline approach for adult and paediatric patients. Eur J Cancer. 2020 Mar;127:96-107.
2) Kasper B, Ströbel P, Hohenberger P. Desmoid tumors: clinical features and treatment options for advanced disease. Oncologist. 2011;16(5):682-93.
3)Shinagare AB, Ramaiya NH, Jagannathan JP, Krajewski KM, Giardino AA, Butrynski JE, Raut CP. A to Z of desmoid tumors. AJR Am J Roentgenol. 2011 Dec;197(6):W1008-14.

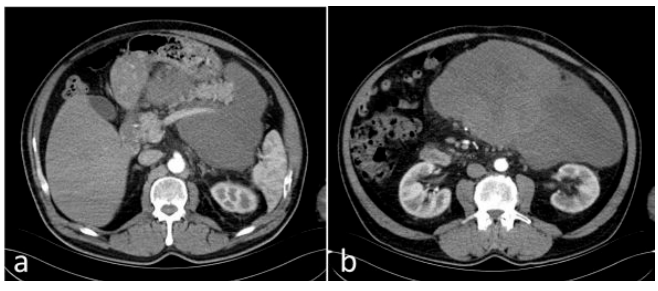

Resim 1. Aksiyal üst abdomen BT'de batın sol üst kadranını nerdeyse tamamen dolduran, 22 x13x19 cm boyutlu, orta hattı geçen , trietz bağı ile ilişkili olduğu düsünülen, heterojen kontrast tutulumu gösteren, lobüle konturlu santrali kistik nekrotik alanlar içeren retroperitoneal yerleşimli solid lezyon izleniyor.

Pediatrik Radyoloji

PS-157

KONJENİTAL HAVA YOLU MALFORMASYONLARINDAN NADİR GÖRÜLEN HİBRİD LEZYON: OLGU SUNUMU

İrem İşlek[1], Mehmet Sait Doğan[1], Mehmet Şeker[1], Sedat Öktem[2]

[1]Medipol Üniversitesi Hastanesi Radyoloji Anabilim Dalı
[2]Medipol Üniversitesi Hastanesi Çocuk Sağlığı ve Hastalıkları Anabilim Dalı

Giriş: Hibrid lezyon, konjenital pulmoner havayolu malformasyonu (KPHM) ve pulmoner sekestrasyonun birlikte görüldüğü nadir bir durumdur. KPHM kistik-nonkistik akciğer lezyonlarının bir arada olduğu, erken havayolu gelişim anomalisi sonucu oluşan bir malformasyondur. KPHM, pulmoner arterler ile beslenip, pulmoner venler aracılığıyla drene olur. Ancak sekestrasyon sistemik dolaşımdan beslenir.

Olgu: Prenatal sonografik takiplerinde KPHM? tespit edilen 9 ay 19 günlük kız bebek term sezeryan doğum sonrası solunum sıkıntısı gelişmesi üzerine yenidoğan yoğun bakım ünitesine yatırıldı. 5 günlük yatışında hastanın akciğer grafisinde, tüm batın ve kraniyal ultrasonografisinde özellik saptanmadı. Yenidoğanın geçici takipnesi olarak değerlendirilen hasta tedavisi tamamlandıktan sonra konjenital pulmoner havayolu malformasyonu tanısı için 9.-10.aylarda toraks bilgisayarlı tomografi (BT) ile ileri tetkik edilmesi önerildi ve taburcu edildi. Hasta rutin kontrollerinde asemptomatik izlendi ve 9.ayına girdiğinde tanı amaçlı kontrastlı toraks BT çekildi. BT'de sol akciğer alt lob posterobazal ve anteromediobazal yerleşimli yaklaşık 36x48x41 mm boyutlarında, multiple milimetrik kistlerden oluşan multiseptalı Tip 2 KPHM ile uyumlu lezyon izlendi. Lezyonun medialinde arteriyal besleyicisini abdominal aortadan alan, venöz drenajı pulmoner venler aracılığıyla sol atriyuma olan yaklaşık 18x24x30 mm boyutlarında yoğun kontrastlanan solid lezyon pulmoner sekestrasyon ile uyumlu olarak değerlendirildi ve bu iki lezyonun bir arada olduğu nadir bir durum olan hibrid lezyon tanısı kondu. Tanımlanan bulgular dışında tetkikte başka bir özellik saptanmadı.

Tartışma ve sonuç: Konjenital pulmoner hava yolu malformasyonları (KPHM), anormal bronş proliferasyonuna sahip segmental akciğer dokusunun multikistik lezyonları ile karakterize bir hastalıktır. KPHM'nin 5 alt tipi tanımlanmıştır. En sık tip 1 görülmektedir. Tip 2 KPHM nadir görülmekle birlikte, pulmoner sekestrasyonun en sık olarak eşlik ettiği alt tipidir. Pulmoner sekestrasyon, akciğer parankiminin trakeobronşiyal ağaçtan ayrılan ve beslemesini pulmoner arterden ziyade sistemik bir arterden alan bir segmenti olarak tanımlanır. Hibrid lezyon bu iki durumun bir arada görüldüğü, antenatal ultrasonografi veya fetal manyetik rezonans görüntüleme ile tanı alabilen nadir konjenital hava yolu malformasyonudur. Tedavide, semptomatik hastalarda genellikle lobektomi veya segmental rezeksiyon düşünülebilir ancak asepmtomatik hastalarda cerrahi müdahale tartışmalıdır.

Anahtar kelimeler: Konjenital hava yolu malformasyonu, pulmoner sekestrasyon, hibrid lezyon

Kaynaklar

1. Goldstein RB. A practical approach to fetal chest masses. Ultrasound Q 2006;22(3):177–194.
2. Zylak CJ, Eyler WR, Spizarny DL, Stone CH. De- velopmental lung anomalies in the adult: radiologic- pathologic correlation. RadioGraphics 2002;22(spec no):S25–S43.
3. Newman B. Congenital bronchopulmonary foregut malformations: concepts and controversies. Pediatr Radiol 2006;36(8):773–791.

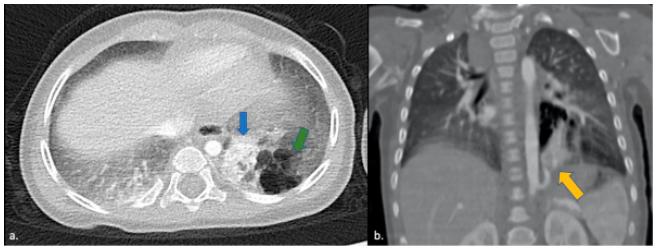

Bilgisayarlı tomografinden alınan aksiyal kesitte sol akciğer alt lob posterobazal ve anteromediobazal yerleşimli, multiple milimetrik kistlerden oluşan multiseptalı Tip 2 KPHM ile uyumlu lezyon izlendi (yeşil ok). Lezyonun medialinde, yoğun kontrastlanan solid lezyon pulmoner sekestrasyon ile uyumlu olarak değerlendirildi (mavi ok). Koronal reformat görüntüde besleyicisini abdominal aortadan alan pulmoner sekestrasyon görülmektedir.(sarı ok)

Toraks Radyolojisi

PS-158

ALVEOLAR EKİNOKOKKOZ: PULMONER TUTULUM

Savaş Hereklioğlu, Namzi Kurt, Nermin Tunçbilek

Trakya Üniversitesi Tıp Fakültesi Radyoloji Anabilim Dalı

Giriş ve Amaç: Alveolar ekikokkozis, Echinococcus *multilocularis* isimli parazitten kaynaklanan nadir bir zoonotik hastalık olup ülkemiz de dahil olmak üzere batı ve orta Avrupa, İran, Irak ve eski Sovyetler birliği ülkeleri ile Çin ve Kuzey Japonya'da görülmektedir. Alveolar ekinokokkozis, kötü prognozlu seyri ve tedavi edilmemesi durumunda mortal olması sebebiyle erken tanısı önem arz etmektedir (1).

Olgu Sunumu: 70 yaşında kadın hasta karın ağrısı, nefes darlığı ve öksürük şikayetiyle tarafımıza refere edildi. Fizik muayenesinde sağ üst kadranda hassasiyet dışında önemli bulgu saptanmayan olguda laboratuvar testleri normal sınırlarda izlendi. Çekilen PA akciğer grafisinde bilateral kitlesel nodüler opasiteler izlendi (Resim 1). Sonrasında yapılan kontrastlı torakoabdominal BT incelemede; metastaz benzeri bilateral pulmoner nodüller, karaciğerde kalsifikasyon da içeren kistik-nekrotik karakterde kitlesel lezyon ve bilateral sürrenal kitlesel lezyonlar görüldü (Resim 2). Tümör markerları normal olan olguda lezyon karakterizasyonu amacıyla yapılan MR görüntülemede; karaciğer, sürrenal glandlar ve her iki akciğerde multikistik karakterde lezyonlar görülmüş olup alveolar ekinokokkoz açısından şüphe uyandırmıştır (Resim 3). Yapılan serolojik testlerinde (IHA) antikor yüksekliği saptanan olguda wedge biyopsisi sonucunda alveolar ekinokokkoz tanısı doğrulanmıştır.

Tartışma ve Sonuç: Alveolar ekinokokkoz nadir görülen ancak tedavi edilmediği takdirde morbiditesi ve mortalitesi yüksek olan paraziter bir hastalıktır. Echinococcus *multilocularis* metasestodları karaciğerde tümör benzeri büyüme göstermekte ve komşu organlara direkt invazyon yada metastaz yapması sebebiyle hayatı tehdit edebilmektedir. Pulmoner tutulum olguların %7-20'sinde görülmekte olup olguların çoğunluğu uzun süre asemptomatik seyretmekte ve insidental olarak ortaya çıkmaktadır. Semptomlar arasında hemoptizi, göğüs ağrısı, öksürük, balgam ve dispne yer almaktadır. Pulmoner lezyonlar soliter veya multiple olabildiği gibi her iki akciğerde tutulum gösterebilmekte ve boyutları değişebilmektedir. Lezyonlar PA akciğer grafisinde görülebilmekte olup toraks BT'de düzensiz lobüle konturlar ve lezyon içi kalsifikasyonlar seçilebilir. Şüphe durumunda MR görüntüleme ile özellikle T2 sekanslarda lezyonun tipik multiveziküler yapısı ayırt edilebilir. Pulmoner tutulum tanısı; primer hepatik lezyon, uygun klinik öykü, endemik bölgede yaşama ve serolojik laboratuvar testleri ile konulabilir. Bilateral pulmoner nodüller ile prezente olan olgularda bu lezyonların metastazlardan ayırt edilmesi güç olabilir. Ayrıca, ayırıcı tanıda Wegener hastalığı ve diğer granülomatöz hastalıklar da göz önünde bulundurulmalıdır (1-3).

Alveolar ekinokokkoz, tedavi edilmemesi durumunda kötü prognoz gösteren ölümcül bir hastalık olup tedavisi oldukça maliyetli ve geniş rezeksiyon ile uzun dönem antiparazitik tedavi kullanımı gerektirebilmektedir (4).

Sonuç olarak, alveolar ekinokokkoz, sunduğumuz olguda görüldüğü gibi kistik-nekrotik karaciğer kitlesi ve bilateral pulmoner metastaz taklit edebilmektedir. Bu sebeple benzer olgularda alveolar ekinokokkoz ayırıcı tanıda akılda bulundurulmalı ve klinisyenler serolojik/histopatolojik test yapılması konusunda yönlendirilmelidir.

Anahtar kelimeler: Alveolar ekinokokkoz, pulmoner tutulum, direkt grafi, BT, MRG.

Kaynaklar

1. Kantarci M, Bayraktutan U, Karabulut N, et al. Alveolar echinococcosis: spectrum of findings at cross-sectional imaging. Radiographics. 2012;32(7):2053-2070.
2. Aydin Y, Ogul H, Topdagi O, et al. Relevance of Pulmonary Alveolar Echinococcosis. Arch Bronconeumol (Engl Ed). 2020;56(12):779-783.
3. Guo H, Liu W, Wang J, Xing Y. Extrahepatic alveolar echinococcus on multislice computed tomography and magnetic resonance imaging. Sci Rep. 2021;11(1):9409.
4. Salm LA, Lachenmayer A, Perrodin SF, Candinas D, Beldi G. Surgical treatment strategies for hepatic alveolar echinococcosis. Food Waterborne Parasitol. 2019;15:e00050. Published 2019 Apr 5.

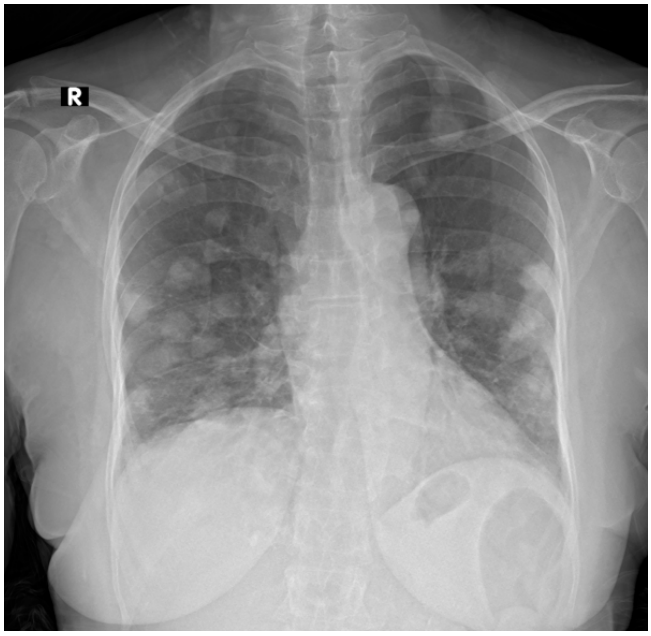

Resim 1. PA akciğer grafisinde bilateral dağınık yerleşimli nodüler opasiteler dikkat çekmektedir.

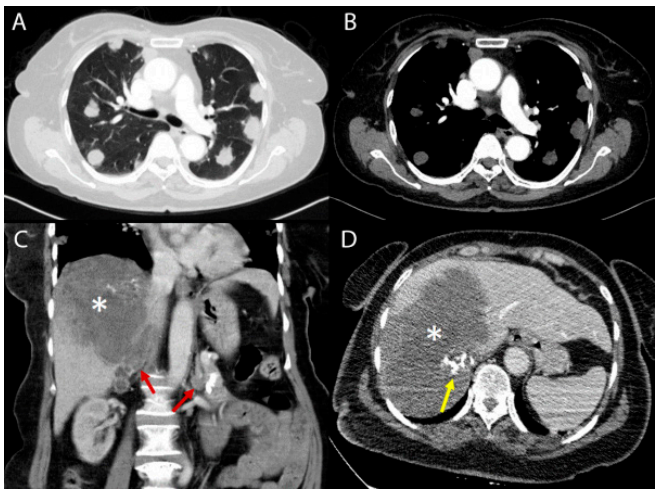

Resim 2. Kontrastlı torakoabdominal BT incelemede; bilateral pulmoner metastaz ile uyumlu nodüler lezyonlar, karaciğerde büyük kistik-nekrotik kitle lezyon (yıldız) ile medialinde kalsifikasyon alanları (sarı ok) ve bilateral sürrenal glandlarda metastatik lezyonlar (kırmızı oklar) izlenmektedir.

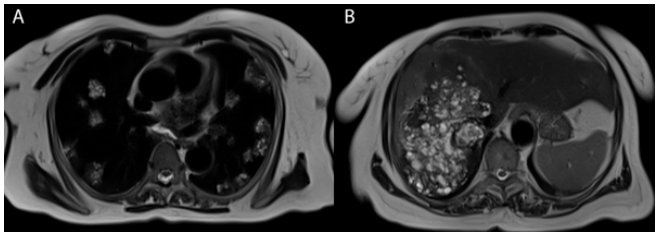

Resim 3. MR incelemede T2 ağırlıklı görüntülerde bilateral pulmoner nodüller ve karaciğerde izlenen kistik lezyonda tipik multiveziküler görünüm mevcuttur.

Kas-İskelet Radyolojisi

PS-159

MAKRODİSTROFİ LİPOMATOZA: İKİ OLGU SUNUMU

Vasfiye Nihan Bürcek, Elif Aktaş, Turgut Seber, Tuğba Uylar Seber, Hasan Erdoğan, Yasemin Okatan

Sağlık Bilimleri Üniversitesi Kayseri Şehir Hastanesi, Radyoloji Kliniği

Giriş ve Amaç: Fibrolipomatöz hamartom (FLH); epinöral ve perinöral benign adipoz-fibröz doku infiltrasyonu ile karakterize nadir bir tümördür. En sık olarak median ve ulnar siniri etkiler. Median sinir tutulumu periferik sinir tutulumlarının %60-80'oluşturur(1). Vakaların yaklaşık üçte biri makrodaktili ve müsküler lipo-makrodistrofi ile birliktelik gösterip makrodistrofi lipomatoza (MDL) olarak adlandırılır(2). Amacımız MDL tanısı konulan 2 olgunun manyetik rezonans görüntüleme (MRG) bulgularını sunmaktır.

Olgu 1: 8 yaşında erkek hasta sağ el 3. parmakta makrodaktili, tenar bölgede ve el bileği volar yüzde kitle, elde uyuşukluk ve ağrı şikayetiyle başvurdu. Çekilen 2 yönlü grafide 3. parmakta osseos hipertrofi ve çevre yumuşak doku kalınlığında artış görüldü. MRG'de el - el bileği volar yüzde median sinir FLH'si, cilt altı yağlı doku hipertrofisi ve 3. Parmakta osseos hipertrofi izlendi.(Resim 1)

Olgu 2: 21 yaşında erkek hasta sağ el 5. parmakta makrodaktili, hipotenar bölge - el bileği volar yüz – ön kol medialinde kitle, elde uyuşukluk şikayetiyle başvurdu. Yapılan el -dirsek MRG'de ulnar sinirde tüm trasesi boyunca FLH, el-el bileği ulnar tarafta cilt altı yağlı doku hipertrofisi ve 5. Parmakta osseos hipertrofi izlendi.(Resim 2)

Tartışma: FLH, epinöryum ve perinöryumun fibroadipoz dokusunun anormal büyümesinden kaynaklanan nadir görülen benign bir neoplazmdır. Başta üst ekstremiteler olmak üzere periferik sinirleri ve özellikle median siniri etkiler; ancak brakiyal pleksus, kraniyal, ulnar, radyal, siyatik, peroneal, plantar ve dijital sinirlerinde etkilendiği bildirilmiştir(3). FLH en sık genç popülasyonda, özellikle yaşamın ilk 30 yılında ortaya çıkar(4). Ancak hastaların bir kısmında semptomlar yaşamın üçüncü dekatında ortaya çıkabilir Erkeklerde hafif bir baskınlık bildirilmiştir(5). Makrodaktili ile ilişkili FLH, kadınlarda ve üst ekstremitelerde daha sık görülmektedir (6). Etyolojisi hala bilinmemektedir. Konjenital ve çevresel etkenlerin etyolojide birlikte rol aldığı düşünülmektedir. Farklı seriler, vakalarının 1/3 ile 1/4'ü arasında etkilenen ekstremitede kemik, müsküler ve kutanöz dokularda hipertrofiyi içeren lipomatöz makrodistrofi ile ilişkili olabileceğini göstermektedir(7). Asemptomatik yumuşak doku büyümesi olarak ortaya çıkabileceği gibi bir sinir trasesinde duyusal ve/veya motor defisitleri içeren ağrılı sinir kompresif nöropatisinin semptomlarıyla da kendini gösterebilir. Başlangıçta uyuşukluk, his kaybı, ağrı ve son olarak motor defisit gelişir(3,4). Ultrasonda, hipoekoik bantlar içeren hiperekoik bir kitle olarak görülür. Hipoekoik bantlar nöral demetler, hiperekoik bölgeler ise hipertrofik yağ dokusudur (8). MRG patognomoniktir ve preoperatif değerlendirme için gereklidir. MRG'de kalınlaşmış bir siniri çevreleyen iyi sınırlı yumuşak doku kitlesi olarak görülür. T1-2 sekanslarda yağ dokusu hiperintens, sinir lifleri tübüler hipointens yapılar olarak görülür(9). Ayırıcı tanıda; intranöral hemanjiom, travmatik nörom, pleksiform nörofibromlar ve intranöral lipom düşünülebilir. FLH; T2 hipointensitesi ile intranöral hemanjiom, travmatik nörom ve pleksiform nörofibromdan; hipertrofik yağlı dokunun sinir lifleri arasına infiltre olması ile intranöral lipomdan ayırt edilebilir. Vakalarının çoğunda tedavi basit cerrahi dekompresyonla sınırlıdır.

Sonuç: Makrodaktili hastalarında görüntülemede saptanan nöronal ve mezenkimal hipertrofi bulguları (yağ dokusu, kemik, kas vs) öncelikle MDL tanısını akla getirmelidir.

Anahtar kelimeler: Fibrolipomatöz Hamartom, Makrodistrofi Lipomatoza, Makrodaktili

Kaynaklar

1. Bansal, A., Verma, A., & Mourya, C. (2015). Fibrolipomatous hamartoma of median nerve: A rare cause of carpal tunnel syndrome and macrodactyly. Journal of Orthopaedics and Allied Sciences, 3, 63–64.
2. Venkatesh K, Saini M, Rangaswamy R, Murthy S: Neural fibrolipoma without macrodactyly: a subcutaneous rare benign tumor. J Cutan Pathol. 2009, 36:594–596. 10.1111/j.1600- 0560.2008.01088.x
3. Hankins CL. Carpal tunnel syndrome caused by a fibrolipomatous hamartoma of the median nerve treated by endoscopic release of the carpal tunnel. J Plast Hand Surg. 2012;46:124–7.
4. Kim YJ, Kim SY, Kang SJ, Kim GM. Neural fibrolipoma. J Am Acad Dermatol. 2005;53:528–9.
5. Sondergaard G, Mikkelsen S. Fibrolipomatous hamartoma of the median nerve. J Hand Surg Br. 1987;12:224–5.
6. Jain TP, Srivastava DN, Mittal R, Gamanagatti S. Fibrolipomatous hamartoma of the median nerve. Australas Radiol. 2007;51:B98–100.
7. Ulrich D, Ulrich F, Schroeder M, et al. Lipofibromatous hamartoma of the median nerve in patients with macrodactyly: diagnosis and treatment of a rare disease causing carpal tunnel syndrome. Arch Orthop Trauma Surg. 2009;129:1219Y1224.
8. Fletcher C, Unni K, Mertens F. WHO Classification Pathology and Genetics Tumours of Soft Tissue and Bone. Lyon, France: IARCP Press; 2002:24Y25.
9. Sagtas E, Orguc S, Elcin F, et al. Quiz case of the month. Eur Radiol. 2000;10:547Y548.

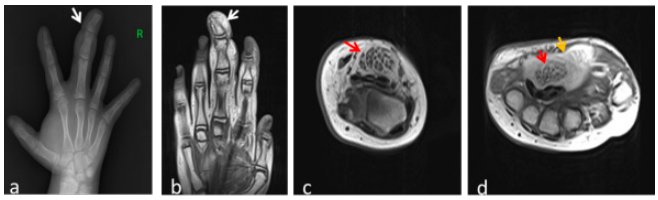

Resim 1. a. Sağ el AP grafide 3. parmakta osseos ve yumuşak dokularda hipertrofi izleniyor. b. Koronal T1A el MRG kesitinde 3. parmakta osseos ve cilt altı yağ doku hipertrofisi izleniyor. c. Aksiyel T1A el MRG'de el bileği düzeyinde median sinir FLH'si izleniyor. d.Aksiyel T1A MRG'de metakarpal düzeyde yağ doku hipertrofisi(turuncu ok) ve median sinir FLH'si(kırmızı ok) izleniyor.

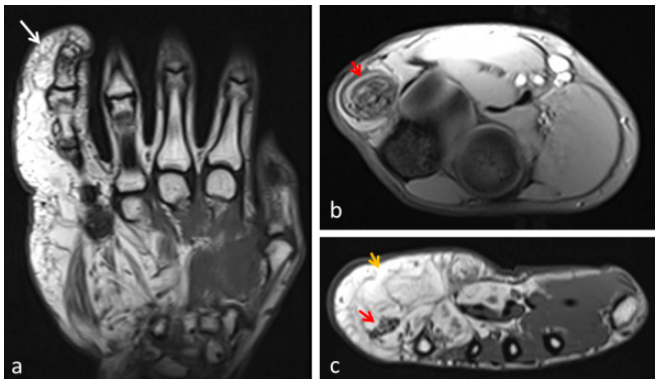

Resim 2. a. Koronal T1A el MRG kesitinde 5. parmakta osseos ve cilt altı yağ doku hipertrofisi izleniyor. b. Aksiyel T2A dirsek MRG'de kübital tünel düzeyinden geçen kesitte ulnar sinir FLH'si izleniyor. c. Aksiyel T1A el MRG'de yağ doku hipertrofisi (turuncu ok) ve ulnar sinir FLH'si(kırmızı ok) izleniyor.

Nöroradyoloji

PS-160

RETROKLİVAL ECCHORDOSİS PHYSALİPHORA OLGUSU

Oğuz Aslan, Turgut Tursem Tokmak, Hasan Erdoğan, İsmail Furkan Şimşek, Kübra Nalbant, Ali Koç

Sağlık Bilimleri Üniversitesi Kayseri Şehir Hastanesi, Radyoloji Kliniği

Giriş: Ecchordosis physaliphora (EP), genellikle clivus arka duvarındaki notokord kalıntılarından köken alan benign bir lezyondur. Dorsum selladan sakrokoksigeal bölgeye dek tüm vertebral kolon boyunca bulunabilir (1). İntrakraniyal EP tipik olarak, prepontin sisternde küçük bir pedikül ile klivus arka duvarına yapışık olarak bulunur. Bu bölgede yerleşen EP genellikle asemptomatik olup, otopsi serilerinde insidental olarak %0.4-2 oranında bulunmuştur. (2, 3). EP benign hamartamatöz bir lezyon olarak tanımlanmasına rağmen intradural kordomadan farkları hakkında bazı kafa karışıklıkları mevcuttur (4-6).

Vaka: 32 yaşında erkek hasta baş dönmesi şikayeti ile hastanemize başvurdu. Fizik muayenede nörolojik bulgu saptanmadı. Yapılan manyetik rezonans görüntülemede (MRG), klivus posteriorundan prepontin sisterne uzanan T2A görüntülerde heterojen hiperintens, T1A görüntülerde hiperintens lezyon izlendi. Gadolinum enjeksiyonu sonrası lezyon santralinde kontrastlanma izlenmedi. Lezyon periferinde lineer ince dural kontrastlanma mevcuttu. DWI ve ADC görüntülerde diffüzyon kısıtlanması izlenmedi. 6 ay sonra yapılan kontrol MRG'de lezyon boyutlarında değişiklik saptanmadı.

Tartışma ve Sonuçlar: İlk olarak Luschka tarafından 1856 yılında klivus arkasında ektopik notokordal kalıntı olarak tanımlanmıştır (5,6). 1894 yılında Rippert tarafından notokord kökenli olduğu kanıtlandı ve ecchordosis terimini ortaya attı. Ektopik notokord hücreleri klivus ve aksiyel iskelet boyunca nükleus pulposuslarda bulunabilmesi nedeniyle tüm bu lokalizasyonlarda EP görülebilmektedir. EP benign hamartamatöz bir lezyon olarak tanımlanmasına rağmen intradural kordomadan farkları hakkında tartışmalar mevcuttur (4-6).

Kordomadan ayrımı için temel olarak nöroradyolojik bulgular ve klinik prezentasyon önemlidir. EP genelde asemptomatik iken, kordomalar beyin sapına bası etkisi, kemik erozyonu veya kraniyal sinir basısı ile semptom verebilir. Bizim vakamızda baş dönmesi şikayeti mevcuttu. Ancak lezyon boyutları küçük olması nedeniyle beyin sapı veya kranial sinir basısı yoktu.

Bilgisayarlı tomografi (BT) bulguları ayırıcı tanıda yardımcı olabilir. İntratümöral kalsifikasyon ve lokal kemik invazyonu kordomalarda sık görülen bulgulardandır. EP tanısında lezyonların küçük boyutlu olması nedeniyle BT incelemenin yeri tanıda kısıtlıdır. Ancak EP'de komşu kemik dokuya yapışan pedikül benzeri yapı tanıda yardımcı olabilir. Bizim vakamızda bu bulgu yoktu.

Manyetik Rezonans Görünütlemede,; EP T1A görüntülerde homojen hipointens, T2A görüntülerde hiperintes olup gadolinum enjeksiyonu sonrası kontrast tutulumu göstermemektedir (6-8). Kontrast tutulumunun olmaması, kordomalardan ve diğer malign tümörlerden ayırımında kullanışlıdır. Bizim vakamız, literatürde tanımlanan diğer vakalarla aynı sinyal özellikleri göstermekteydi.

Sonuç olarak, retroklival kitlelerin değerlendirilmesinde kontrast tutulumu olmayan, pedikül benzeri bir yapı ile klivusa bağlanan lezyonlarda ayırıcı tanıda EP düşünülmelidir.

Anahtar kelimeler: kordoma, beyin tümörleri, kafa tabanı tümörleri

Kaynaklar

1. Sassin JF. Intracranial chordoma. In: Vinkin PJ, Bruyn GW, eds. Handbook of Clinical Neurology. Vol. 18. Tumours of the Brain and Skull, Part III. New York: Elsevier;1975;151–164
2. Cha ST, Jarrahy R, Yong WH, et al. A rare symptomatic presentation of ecchordosis physaliphora and unique endoscope-assisted surgical management. Minim Invasive Neurosurg 2002;45:36–40.
3. Mehnert F, Beschorner R, Ku¨ker W, et al. Retroclival ecchordosis physaliphora: MR imaging and review of the literature. Am J Neuroradiol 2004;25:1851–5.
4. Wolfe JT III, Scheithauer BW. "Intradural chordoma" or "giant ecchordosis physaliphora"? Report of two cases. Clin Neuropath 1987;6:98–103
5. Ho KL. Ecchordosis physaliphora and chordoma: a comparative ultrastructural study. Clin Neuropathol 1985;4:77–86
6. Rodriguez L, Colina J, Lopez J, Molina O, Cardozo J. Intradural prepontine growth: giant ecchordosis physaliphora or extraosseous chordoma? Neuropathology 1999;19:336–340
7. Macdonald R, Cusimano M, Deck J, et al. Cerebrospinal fluid fistula secondary to ecchordosis physaliphora. Neurosurgery 1990;26:515–19.
8. Watanabe A, Yanagita M, Ishii R, et al. Magnetic resonance imaging of ecchordosis physaliphora: case report. Neurol Med Chir (Tokyo) 1994;34:448–50

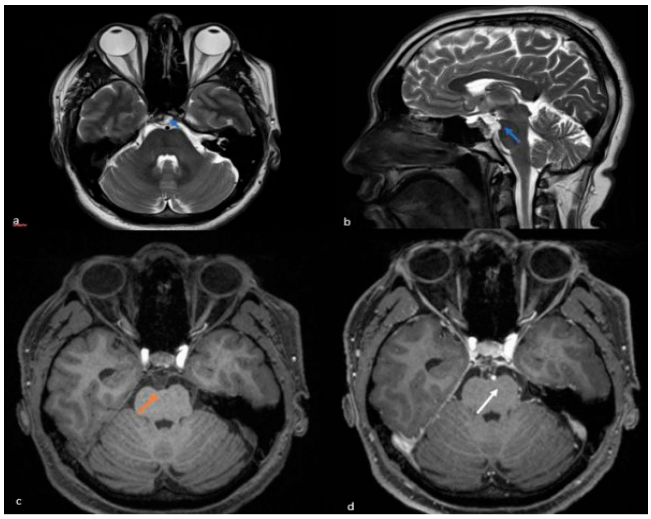

(a, b) T2 ağırlıklı sagittal ve aksiyal görüntülerde prepontin sisterne uzanan hiperintens lezyon(mavi oklar) izleniyor. (c) T1 ağırlıklı aksiyel görüntülerde hipointens(turuncu ok), (d) gadolinum enjeksiyonu sonrası santralde kontrast tutulumu göstermeyen, periferinde lineer dural kontrastlanma gösteren(beyaz ok) lezyon izleniyor.

Abdominal Radyoloji

PS-161

MEME KANSERİNİN İZOLE SÜRRENAL BEZ METASTAZI: NADİR OLGU SUNUMU

Mustafa Koç

Fırat Üniversitesi Tıp Fakültesi Radyoloji Anabilim Dalı

Giriş ve Amaç: Memenin invaziv duktal karsinomu (İDK) genellikle akciğerlere, karaciğere, kemiklere ve beyne metastaz yapar (1). Soliter adrenal metastaz oldukça nadirdir (2). Bu bildiride meme İDK, izole sağ sürrenal bez metastazı tanısı alan olgunun, Bilgisayarlı Tomografi (BT), Manyetik Rezonans Görüntüleme (MRG) ve PET-BT bulguları sunuldu.

Olgu Sunumu: 58 yaşında kadın hasta, meme kanseri için sağ modifiye radikal mastektomi yapıldıktan dört yıl sonra, kontrol radyolojik tetkiklerinde sağ adrenal kitle bulundu. Olgunun kontrastlı üst batın BT tetkikinde; sağ sürrenal bezde, 59x45 mm boyutunda, kaudat lobu ve vena kava inferioru komprese eden, içerisinde kistik-nekrotik alanlar bulunduran ve IVKM sonrası heterojen kontrastlanan, düzgün-lobüle konturlu hipodens solid görünüm izlendi (Resim 1a,b). Dinamik üst batın MRG tetkinde, lezyon T2A da heterojen hiperintens sinyal özelliğinde izlenmekte olup, Difüzyon MRG de belirgin difüzyon kısıtlaması göstermekte idi (Resim 2a-d). PET BT incelemede, lezyonda belirgin FDG tutulumu izlendi. Vücudun diğer kısımlarında patolojik tutulum saptanmadı (Resim 3a,b). Hastaya daha sonra sağ adrenalektomi yapıldı. Postoperatif histopatoloji bulguları, memenin invaziv duktal karsinomu metastazı ile uyumlu raporlandı.

Tartışma ve Sonuç: Adrenal bezlere metastaz otopside sık görülen bir bulgudur ve en sık akciğer, gastrointestinal karsinom ve renal malign patolojili hastalarda görülür (3,4). Memenin invazif duktal karsinomunun sporadik, izole, metakronöz adrenal metastazı oldukça nadirdir (2,5). Adrenal metastazlar sıklıkla asemptomatik olup, adrenal bezin çoğu invaze edilirse hastalar adrenal yetmezlik göste-

rebilir. Ek olarak, adrenal kanama vakaları da bildirilmiştir. Tedavide bezin ve lezyonun total çıkarılması gerekir. Meme kanserinin takibinde, nadir de olsa izole sürrenal metastaz gelişebileceği akılda tutulmalı ve bu açıdan da dikkatli değerlendirme yapılmalıdır.

Anahtar kelimeler: adrenal gland, metastaz, meme, bilgisayarlı tomografi

Kaynaklar

1. Liting Jin, Bingchen Han, Emily Siegel, Yukun Cui, Armando Giuliano, Xiaojiang Cui. Breast cancer lung metastasis: Molecular biology and therapeutic implications.Cancer Biol Ther 2018; 19(10): 858-68.
2. Xiao-Jiao Liu, Peng Shen, Xin-Feng Wang, Ke Sun, Fei-Fei Sun. Solitary adrenal metastasis from invasive ductal breast cancer: an uncommon finding. World J Surg Oncol 2010, 8:7819-8.
3. Charisios Karanikiotis, Apostolos Anto Tentes, Sotirios Markakidis, Konstantinos Vafiadis.

Large bilateral adrenal metastases in non-small cell lung cancer. World J Surg Oncol 2004.

4. Ozturk H. Bilateral synchronous adrenal metastases of renal cell carcinoma: A case report and review of the literatüre. Oncol Lett 2015; 9(4): 1897-1901.
5. Weiwei Tan, Lili Tao, Zhuping Zhou, Weihua Yin, Yaoli Chen. Tumor-to-tumor metastasis: a rare case of breast carcinoma metastasizing to a pheochromocytoma, and a literature review.Diagn Pathol 2019;14: 46.

Aksiyel kontrastlı batın BT de; Sağ sürrenal bezde hipodens kitlesel lezyon görülüyor (Oklar).

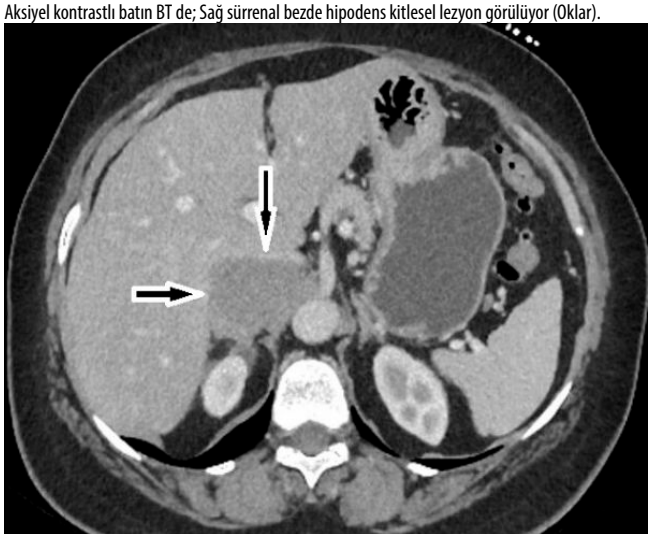

Koronal kontrastlı batın BT de; Sağ sürrenal bezde kitlenin görünümü (Oklar).



Aksiyel T2A üst batın MRG de kitle heterojen hiperintens görünümde



Difüzyon MRG de, sağ sürrenalde belirgin hiperintens lezyon



ADC haritasında belirgin difüzyon kısıtlaması izlenmekte



Kontrastlı MRG incelemede; lezyonda heterojen kontrastlanma izleniyor.



Aksiyel PET-BT imajda, lezyonda belirgin FDG tutulumu

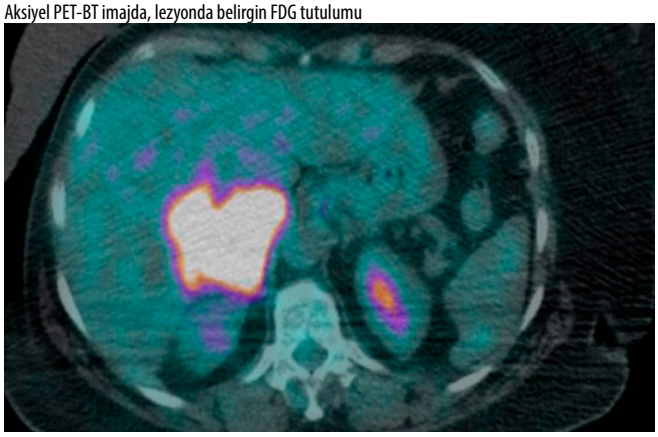

Koronal PET-BT imajda, sağ sürrenal kitlesel lezyonda FDG tutulumu izlenmekte.

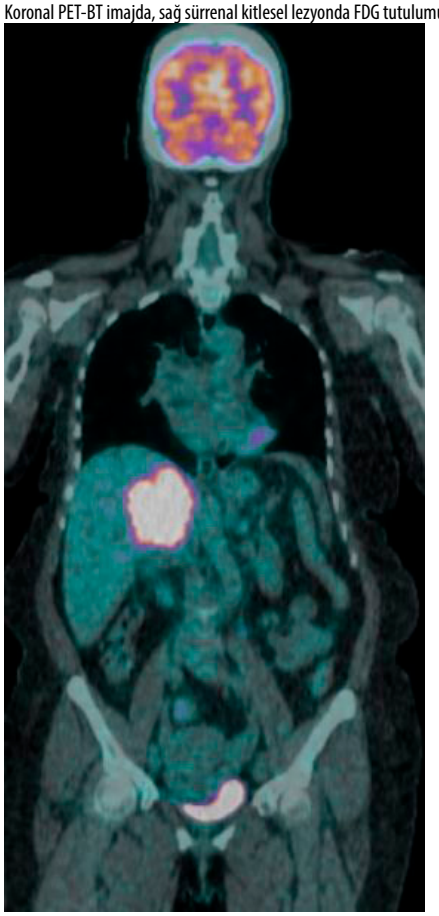

Nöroradyoloji

PS-162

ZEKA GERİLİĞİNİN UNUTULAN NEDENİ: SEREBRAL KREATİN EKSİKLİĞİ

Okan Dilek[1], Hüseyin Akkaya[2], Cenk Parlatan[1], Cengiz Yılmaz[1], Bozkurt Gülek[1]

[1]Sağlık Bilimleri Üniversitesi, Adana Şehir Eğitim ve Araştırma Hastanesi , Radyoloji Kliniği
[2]Siverek Devlet Hastanesi, Radyoloji Kliniği

Giriş ve Amaç: Serebral kreatin eksikliği (SKE) oldukça nadir görülmekte olup mental retardasyon vakalarında dahi 6-10/1000 oranında görülebilmektedir.[1] Hastalık kreatin (Cr) sentezindeki ilk 2 adım olan glisin amidinotransferaz (AGAT-d) ve guanidinoasetat metiltransferaz (GAMT-d) enzimatik kusurlarını içerir. AGAT-d'de ki defekt kaynaklı SKE çok daha sık görülüp konvansiyonel beyin MR sıklıkla tamamen normaldir. [1,2] Nadir görülmesinin yanında çoğunlukla beyin MR'da bulgu vermemesi SKE'nin unutulmasına sebep olmuştur. Bu vakamızda SKE olgumuzu güncel literatür bilgileri eşliğinde sunmayı amaçladık.

Olgu Sunumu: 9 yaşında taşrada yaşayan erkek hasta zeka geriliği şikayetiyle ailesi tarafından çocuk hastalıkları polikliniğine başvuruyor. Klinik muayenesinde belirgin mental retardasyonu, ve konuşma geriliği olan hasta beyin MR tetkiki ile tarafımıza konsulte edildi. Beyin MR incelemsinde patolojik bulgusu saptanmayan hastaya olası metabolik hastalık ön tanısıyla her iki bazal ganglion düzeylerinden MR spektroskopi tetkiki çalışıldı.

MR spektroskopi incelemesinde her iki Cr pikinde belirgin kayıp olan hastaya SKE ön tanısı konuldu. Genotip ve biyokimyasal çalışmlarla AGAT-d'de defekt saptanan hastanın tanısı kesinleştirildi. Hasta kreatin destekli diyet tedavisine alındı.

Tartışma: SKE'nin ortak klinik yönü gelişimsel gecikme, mental retardasyon ve bilişsel ve etkileyici konuşmanın belirgin bir bozukluğudur. GAMT-d'deki klinik tablo AGAT-d'den daha ciddidir, çünkü sadece zihinsel geriliği ve konuşma bozukluğunu (AGAT-d'de olduğu gibi) değil, aynı zamanda epilepsi ve ekstrapiramidal bozuklukları da içerir. AGAT-d ve GAMT-d'nin kalıtımı otozomal resesiftir, CT1-d ise X'e bağlıdır.[2,3]

GAMT-d'de beynin MR görüntülemesi çoğunlukla normaldir ancak nadir olgularda; T2 ağırlıklı görüntülerde pallidum hiperintensitesi, miyelinizasyon gecikmesi veya posterior periventriküler beyaz maddede T2 ağırlıklı hiperintensite, beyin atrofisi tanımlanmıştır. AGAT-d'li çocuklarda ise MR görüntüleme tamamen normaldir.[3,4]

Sonuç: SKE'nin nadir görülmesi ve MR bulgularının çoğunlukla normal olması nedeniyle tanısı kolaylıkla atlanılabilir.Zeka, konuşma geriliği olan ancak sebebi anlaşılmayan hastalarda MR spektroskopi çalışılması aklılda tutulmaıdır. Bu hastalara erken dönemde başlanılan Cr diyeti hastanın zeka gelişimini normale yakın düzeltebildiğinden SKE'nin bilinmesinin hem hastaların hem de ailelerinin yaşam kalitesine etkisi büyük olacaktır.

Anahtar kelimeler: Serebral kreatin eksikliği, mental retardasyon, glisin amidinotransferaz, MR spektroskopi, guanidinoasetat metiltransferaz ,

Kaynaklar

1. Rostami P, Hosseinpour S, Ashrafi MR, Alizadeh H, Garshasbi M, Tavasoli AR. Primary creatine deficiency syndrome as a potential missed diagnosis in children with psychomotor delay and seizure: case presentation with two novel variants and literature review. Acta Neurol Belg. 2020 Jun;120(3):511-516
2. Item CB, Stöckler-Ipsiroglu S, Stromberger C, et al. Arginine:glycine amidinotransferase deficiency: the third inborn error of creatine metabolism in man. Am J Hum Genet 2001;69:1127–33
3. Clark JF, Cecil KM. Diagnostic methods and recommendations for the cerebral creatine deficiency syndromes. Pediatr Res. 2015 Mar;77(3):398-405.
4. Stockler-Ipsiroglu S, van Karnebeek CD. Cerebral creatine deficiencies: a group of treatable intellectual developmental disorders. Semin Neurol. 2014 Jul;34(3):350-6. doi: 10.1055/s-0034-1386772.

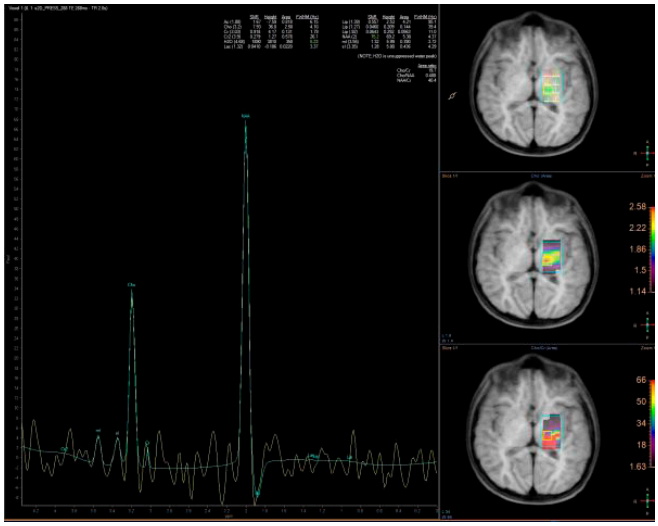

Resim 1. MR spekstroskopide Cr piklerinin kaybolduğu, Cho ve NAA piklerinin normal görülüyor

Pediatrik Radyoloji

PS-163

ÇOCUKTA GERİ DÖNÜŞÜMLÜ SPLENİAL LEZYONUN EŞLİK ETTİĞİ ENSEFALOPATİ

Sevgi Demiröz Taşolar, Ahmet Sığırcı, Aslınur Cengiz, Güleç Mert Doğan

İnönü Üniversitesi Radyoloji Anabilim Dalı, Çocuk Radyolojisi

Giriş ve amaç: Geri dönüşümlü splenial lezyonun eşlik ettiği ensefalopati (MERS), korpus kallozumun spleniumundaki geçici lezyonları içeren geçici ensefalopati ve manyetik rezonans görüntüleme (MR) bulguları ile karakterizedir. MERS-1'de geri dönüşümlü lezyonlar CCS ile sınırlı iken MERS-2'de lezyonlar tüm korpus kallozum ve diğer serebral beyaz cevheri içerir. Klinik iyileşme genellikle günler içinde tamamlanır, radyolojik iyileşme haftalar sürebilir. Enfeksiyonlar çocukluk çağında en sık görülen etiyolojidir.

Olgu sunumu: Daha önce sağlıklı olan 9 yaşında bir kız çocuğu ateş, bulantı, kusma ve şiddetli baş ağrısı ile başvurdu. Beyin omurilik sıvısı kültürü normaldi viral PCR testleri negatif geldi. Başvuru gününde acil kraniyal bilgisayarlı tomografi incelemesinde özellik yoktu. Beyin MRG'sinde korpus kallozumda ve sentrum semiovale düzeyinde beyaz cevherde difüzyon kısıtlaması gösteren hafif T2A sinyal artışı ie izlendi. Yatışının 10. gününde kontrol beyin MRG incelemesi tamamen normaldi.

Tartışma ve sonuçlar: MERS ile başvuran hastalarda, hastada 12 saatten fazla akut başlangıçlı bilinç bozukluğu varsa ve beyin omurilik sıvısında inflamasyon kanıtı yoksa MERS tanısı konur. Kesin patofizyolojisi bilinmemektedir. En yaygın ilişkili etiyoloji viral enfeksiyonlardır. Bildirilen MERS ile ilgili virüsler influenza, rotavirüs, kızamık, HHV-6, EBV, VZV, CMV, kabakulak ,adenovirüstür. MERS genellikle CCS ile sınırlıdır. Eşlik eden beyaz cevher yerleşimli difüzyon kısıtlamasının interstisyel ödem ve geçici inflamatuar infiltratın sonucu olduğu düşünülmektedir

Sonuç olarak geri dönüşümlü splenial lezyonlara parankimal tututlumun da eşlik edebileceği akılda tutulmalıdır..

Anahtar kelimeler: MERS, Geçici splenial lezyon

Kaynaklar

1. Maeda M, Tsukahara H, Terada H, Nakaji S, Nakamura H, Oba H, et al. Reversible splenial lesion with restricted diffusion in a wide spectrum of diseases and conditions. J Neuroradiol. 2006;33:229- 36.
2.Takanashi J, Barkovich AJ, Shiihara T et-al. Widening spectrum of a reversible splenial lesion with transiently reduced diffusion. AJNR Am J Neuroradiol. 2006;27 (4): 836-8.
3. Singh P, Gogoi D, Vyas S et-al. Transient splenial lesion: Further experience with two cases. Indian J Radiol Imaging. 2010;20 (4): 254-7.
4. Malhotra HS, Garg RK, Vidhate MR et-al. Boomerang sign: Clinical significance of transient lesion in splenium of corpus callosum. Ann Indian Acad Neurol. 2012;15 (2): 151-7.
5.Cho JS, Ha SW, Han YS et-al. Mild encephalopathy with reversible lesion in the splenium of the corpus callosum and bilateral frontal white matter. J Clin Neurol. 2007;3 (1): 53-6.

ADC kontrol incelemede difüzyon kısıtlaması izlenmiyor

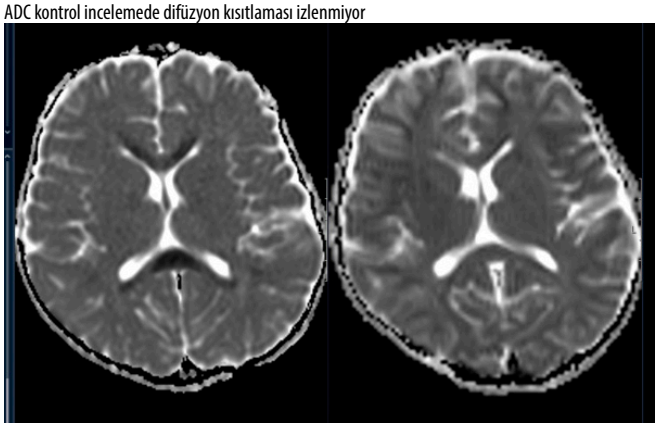

DAG ve ADC görüntülerde: Korpus callosumda ve paryetal beyaz cevherde difüzyon kısıtlaması

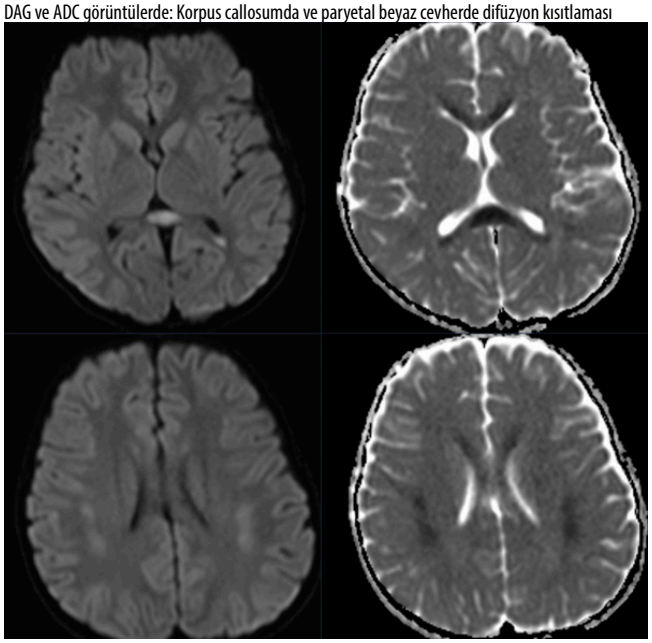

Abdominal Radyoloji

PS-164

PROSTATİK ÜRETRAYA AÇILIM GÖSTEREN EKTOPİK ÜRETER; OLGU SUNUMU

Enes Nusret Çelik, Hacı İbrahim Ekinci, Pelin Zeynep Bekin Sarıkaya, Alper Göncüoğlu

Kırıkkale Üniversitesi Tıp Fakültesi

Giriş: Ektopik üreter, üreterin anormal yerleşmesi olarak tanımlanmaktadır(1). Ektopik üreter insidansı 1/2000 oranında olup kadınlarda, erkeklere göre 6 kat daha sık görülmektedir(2,3).

Erkeklerde ekstravezikal ektopik orifis her zaman suprasfinkteriktir. Ektopik orifis bölgeleri mesane boynu, seminal vezikül, vas defens, prostat veya epididimde olabilir(4).

Bu vakamızda prostatik üretraya açılım gösteren ektopik üreter olgusunu sunmayı amaçladık.

Olgu: 43 yaş erkek hasta yan ağrısı şikayeti ile polikliniğe başvurdu. Hasta tarafımıza abdomen ultrasonografi (USG) yapılması

amacıyla yönlendirilmiştir. Yapılan USG'de; sol böbrek üst kesimde pelvikaliksiyel sistem grade 4 dilate görünümde olup parankimi incelmiştir. Sol böbrek alt kesimde pelvikaliksiyel yapılarda dilatasyon izlenmemiştir.Bulgular çift toplayıcı sistemi düşündürmüş olup üst toplayıcı sisteme ait üreter belirgin dilate görünümde ve prostatik üretra düzeyine açılım göstermektedir. Ayrıca üreter orifisinde 3 mm boyutunda hareketle yer değiştirmeyen taşla uyumlu ekojenite izlenmiştir. Hastaya sonrasında intravenöz kontrastlı bilgisayarlı tomografi (BT) çekilmiştir. Kontrastlı BT görüntülerinde, sol böbrek boyutu artmış olup sol böbrekte çift toplayıcı kanal izlenmiştir. Sol böbrek üst kaliksiyel yapılarda grade 4 dilatasyon izlenmiş olup korteksi belirgin incelmiştir. Üst toplayıcı kanala ait üreter belirgin dilate görünümde ve prostatik üretraya açılım göstermektedir. Prostatik üretraya açılım düzeyinde 2.5x1.5 mm boyutunda taş izlenmiştir. Ayrıca dilate kaliksler içerisinde büyüğü 4 mm çaplı iki adet taş izlenmiştir.

Anahtar kelimeler: ektopik üreter, prostatik üretra, duplikasyon, USG, BT

Kaynaklar

1. U. Senel, H.I. Tanriverdi, Z. Ozmen and S. Sozubir, Ectopic ureter accompanied by duplicated ureter: Three cases, J Clin Diagn Res 9 (2015),PD10-PD12
2. T. Dudek-Warchoł, A. Szmigielska, G. Krzemien and S. Warchoł, Ectopic ureter, renal dysplasia, and recurrent epididymitis in an infant: Case report and review of the literature, Clin Case Rep 2 (2014), 7–9.
3. A. McNab and C. Williams, Perioperative anuria resulting in the diagnosis of infrasphincteric ectopic ureter in an adult female, Urol Case Rep 2 (2014), 121–122
4. M.A. El-Ghar and T. El-Diasty, Ectopic insertion of the ureter into the seminal vesicle, World J Radiol 5 (2013), 349–351.

Koronal BT görüntüsünde ektopik üretranın prostatik üretraya açılımı izlenmektedir.



Koronal BT görüntüsünde sol böbrek alt kutuptan çıkan üreterin mesaneye açılımı izlenmektedir.



Koronal BT görüntüsünde sol böbrekte üst kutuptan çıkan dilate üreter ve alt kutuptan çıkan üreter (beyaz ok) izlenmektedir.

USG görüntüsünde ektopik üreterein prostatik üretraya açılım bölgesinde taş ile uyumlu ekojen görünüm izlenmektedir.
USG görüntüsünde sol böbrekten uzanım gösteren dilate ektopik üreter izlenmektedir.

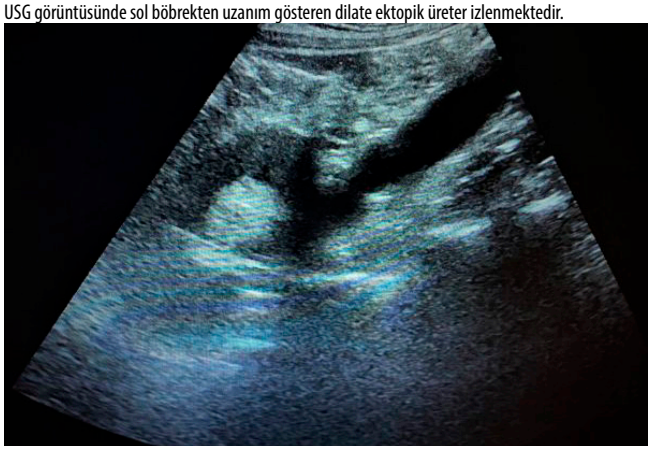

USG görüntüsünde solda yer alan ektopik üreterin prostaik üretraya açılımı izlenmektedir.



Abdominal Radyoloji

PS-165

RETROCAVAL ÜRETER :OLGU SUNUMU

Baran Baytar, Ceyda Civan Kuş, Fatma Sibel Bayramoğlu
Sultan Abdülhamid Han Eah

Giriş ve Amaç: Retrocaval üreter veya circumcaval üreter, üreterin nadir görülen anomalilerindendir.Genelde asemptomatik seyretmekle birlikte ileri yaşlarda , Şiddetli obstrüksiyona sekonder yan ağrısı, yaygın hidronefros , üriner enfeksiyon ve bazen hematüri klinik prezentasyonları arasındadır.(3)

Bu yazıda üreteral obstrüksiyona, hidronefrosa ve üriner sistem enfeksiyonuna yol açan retrocaval üreter olgusunu tartışmayı amaçladık .

Olgu Sunumu: Daha önce dış merkezde sağ üriner obstrüksiyon nedeniyle Double j kateteri uygulanan 48 yaşında erkek hasta hastanemize uzun süredir devam eden ancak geçmeyen kolik tarzda şiddetli sağ yan ağrısı ile başvurdu. Olguya kontrol amaçlı önce ADBG daha sonra ise 3D BT ürografi tetkikleri istendi. Retrocaval üreter ile uyumlu olabilecek görünüm saptandı.

Tartışma: Retrocaval üreter Embriyonik dönemde sağ supra-kardinal venin gelişimsel bozukluğu ve sağ posterior kardinal venin persiste etmesiyle görülen üreterin konjenital anomalilerindendir.(1) Görülme sıklığı 1:1000 dir.(2)

3. ve 4. Dekada kadar asemptomatik seyredebilir.Üretere inferior vena cavanın bası oluşturması nedeniyle proksimal toplayıcı sistemin dilatasyonu ve S shaped proksimal üreter görünümü oluşur. Obstrüksiyona sekonder yan ağrısı, üriner enfeksiyon ve bazen de hematüri görülebilir.(3)

Görüntülemede BT veya MR ürografi fayda sağlar.

Sonuç: Retrokaval üreter nadir görülen ve üriner obstrüksiyona yol açabilen bir konjenital anomalidir.BT veya MR ürografi tanıda faydalıdır.

Anahtar kelimeler: retrokaval ,üreter,konjenital ,anomali ,3D, bt ,mr, ürografi, ADBG

Kaynaklar

1. J. Edward Bass, MD • Michael D. Redwine, MD • Larry A. Kramer, MD Phan T. Huynh, MD • John H. Harris, Jr, MD, DSc
2. M C UTHAPPA, MBBS, FRCS, FRCR, D ANTHONY, DCR and C ALLEN, MBBS, MRCP, FRCR Department of Radiology, Central Middlesex Hospital, Acton Lane, Park Royal, London NW10 7NS, UK
3. Murat TUNCER, Gökhan FAYDACI, Alper KAFKASLI, Özgür YAZICI, Erkin SAĞLAM, Aydın ÖZGÜL, Kemal SARICA Department of Urology, Kartal Dr. Lütfi Kırdar Training and Research Hospital, İstanbul, Turkey

3D BT de sağda DJ kateteri ve S Şekilli üreter trasesi izleniyor

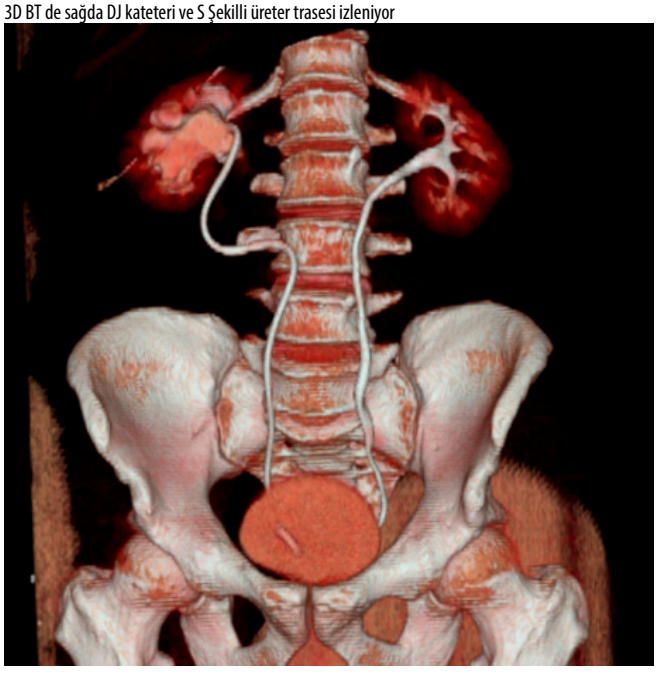

BT Ürografide S şekilli sağ üreter trasesi ve DJ kateter

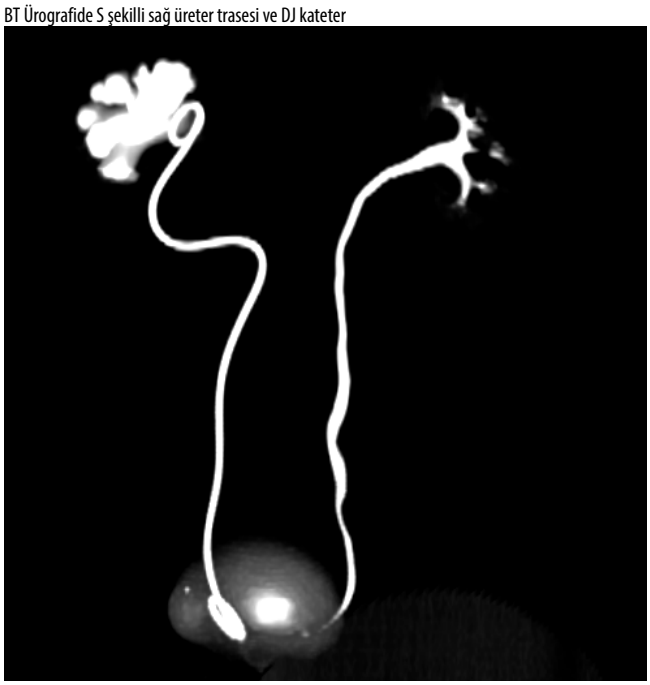

ADBG'de sağda S şekilli loop yapmış üreter trasesi ve DJ kateteri izlenmekte

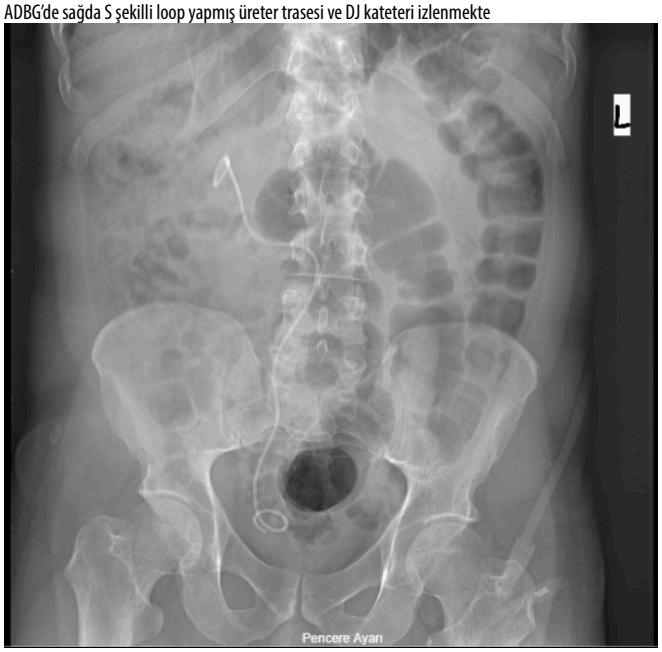

vena cava inferior posteriorundan dolanan üreter trasesi ve DJ kateteri seçilmekte

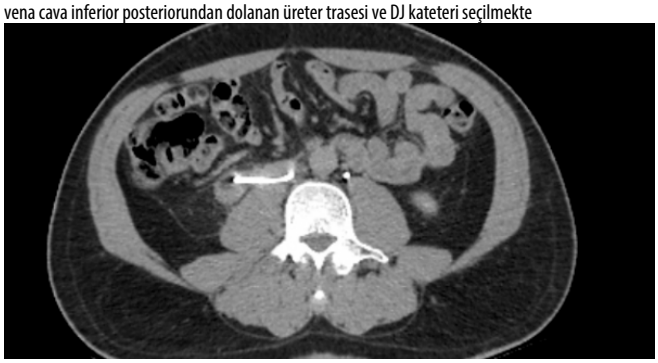

3D BT de sağda DJ kateteri ve S Şekilli üreter trasesi izleniyor



Nöroradyoloji

PS-166

KREATİN EKSİKLİK SENDROMLU HASTADA TANISAL RADYOLOJİK YAKLAŞIM: OLGU SUNUMU

Sadullah Şimşek[1], Ali Oğuz[2], Cihan Akgül Özmen[2]

[1]Nusaybin Devlet Hastanesi Radyoloji
[2]Dicle Üniversitesi Tıp Fakültesi Radyoloji Anabilim Dalı

Giriş: Kreatin eksikliği sendromları son 20 yıl içinde keşfedilen kreatin biyosentezi ve kreatin transportunun doğuştan gelen bozukluklarıdır. MRS yardımcı bir tanı aracı olarak kullanılmaktadır. MR spektrumlarındaki kreatin pikinin belirgin azalması veya görünmez hale gelmesi, hastalığın radyolojik tanısında anlamlıdır (1,2). Beyin MRS incelemesi kreatin eksiklik sendromu için yararlı bir tanı ve izlem aracıdır. MRS, kreatin eksiklik sendromu tanısı için MR görüntüleme ile açıklanamayan zihinsel geriliği olan çocuklarda farklı bir bakış açısı sağlamaktadır. Olgumuzda, klinik belirtileri mevcut, genetik tanı ile SLC6A8 eksikliği tespit edilmiş 6 yaşındaki erkek hastanın bulguları tartışılmıştır.

Olgu sunumu: 6 yaşında erkek hasta pediatri kliniğine gelişme geriliği, öğrenme güçlüğü, konuşmada gecikme nedeniyle başvurmuştur. Olası intrakraniyal patolojiler açısından kontrastsız beyin MR tetkiki yapıldı (Resim 1) ve anormal bir bulgu saptanmayınca bu klinik bulgulara neden olabilecek metabolik hastalıkların değerlenmesi için MRS tetkiki (Resim 2) yapıldı. MRS tetkikinde kreatin metabolizması veya taşınması bozukluğu anlamına gelen kreatin pikinde azalma saptandı. İdrar tetkikinde ise artmış kreatin düzeyi belirlendi. Bu bulgularla hastada kreatin eksikliği sendromu düşünüldü. Oral kreatin tedavisi başlanan hastanın tedavi sonrası 6 ve 12. ayında çekilen kontrol MRS'sinde (Resim 3-4) kreatin piklerinde belirgin artış saptanmadı. Bu bulgulara sahip olguda genetik test ile de 'Kreatin Taşıyıcı Eksikliği' eksikliği ile uyumlu SLC6A8 gen mutasyonu tespit edildi. Olgunun aile öyküsünde benzer vaka yoktu.

Tartışma: Bu hastalık 'Kreatin' metabolik yolunun üç aşamasında meydana gelen konjenital bozukluklarla açıklanabilir. İlk iki bozukluk, kreatin biyosentezinde arginin-glisin amidinotransferaz (AGAT) ve guanidinoasetat metiltransferaz (GAMT) enzim eksikliğinde otozomal resesif olarak ortaya çıkar. Üçüncü bozukluk ise, SLC6A8 gen bir mutasyonu sonucunda kreatin taşıyıcı protein eksikliği şeklinde ortaya çıkar. Oral kreatin GAMT ve AGAT eksikliğinde klinik semptomların iyileşmesine yol açar. AGAT ve GAMT eksikliği bulunan hastalar MRS ile tanı almakla beraber tedaviye yanıtın değerlendirilmesinde MRS etkin bir şekilde kullanılmaktadır ancak SLC6A8 eksikliğinde oral kreatin tedavisi sonrası kreatin pikinde artışı saptanmamaktadır. Her üç kreatin metobolizma bozukluğu da zihinsel gerilik, konuşma gecikmesi, epilepsi, kas hipotonisi ve hareket bozukluğu ile ortaya çıkan kreatin eksikliği sendromuna neden olmaktadır. Kas zayıflığı ve yorgunluk az sayıda rapora dahil edilmiştir(3).

Sonuç olarak beyin MRS ile kreatin sinyalinin çok az olması ve kreatin takviyesinden önce ve sonra yapılan MRS ile kreatin pikinin önemli ölçüde değişmemesi kreatin taşıyıcı eksikliği sendromu tanısını güçlü bir şekilde desteklemiştir. Kesin tanı için SLC6A8 geninde mutasyonun gösterilmesi gerekmektedir.

Anahtar kelimeler: MR spektroskopi, beyin, kreatin eksikliği, SLC6A8

Kaynaklar

1) Cecil KM, DeGrauw TJ, Salomons GS, Jakobs C, Egelhoff JC, Clark JF (2003) Magnetic resonance spectroscopy in a 9-day-old heterozygous female child with creatine transporter deficiency. J Comp Assist Tomogr 27(1):44–47
2) Anselm IM, Alkuraya FS, Salomons GS, Jakobs C, Fulton AB, Mazumdar M, Rivkin M, Frye R, Poussaint TY, Marsden D (2006) X-linked creatine transporter defect: a report on two unrelated boys with a severe clinical phenotype. J Inherit Metab Dis 29(1):214–219
3) Edvardson S, Korman SH, Livne A, et al. L-Arginine: glycine amidinotransferase (AGAT) deficiency: clinical presentation and response to treatment in two patients with a novel mutation. Mol Genet Metab 2010; 101:228-32.

Axial T1(a), axial T2(b), koronal T2(c), sagittal T2 (d) görüntülerde anormal bulguya rastlanılmadı.

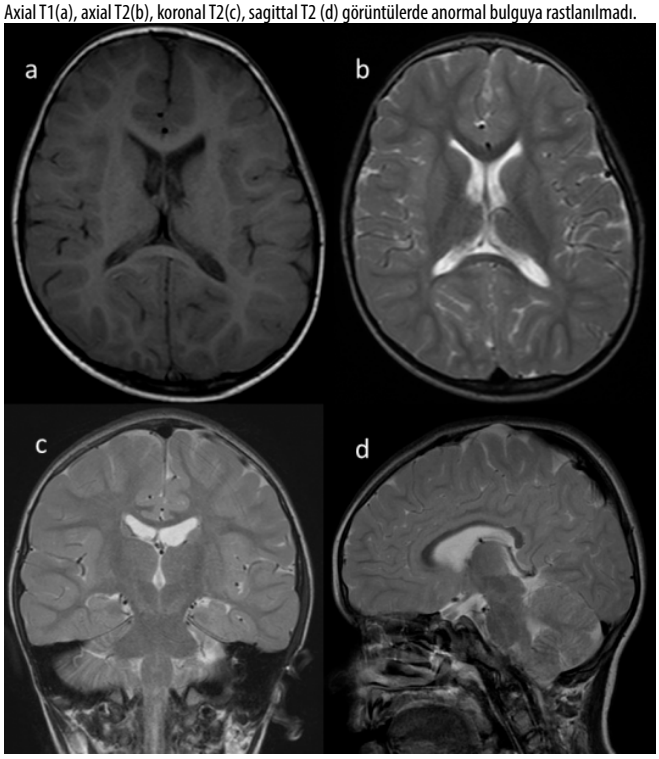

Hastanın ilk MR spektroskopi incelemesinde kreatin (cr) pikinin belirgin azaldığı görülmektedir.

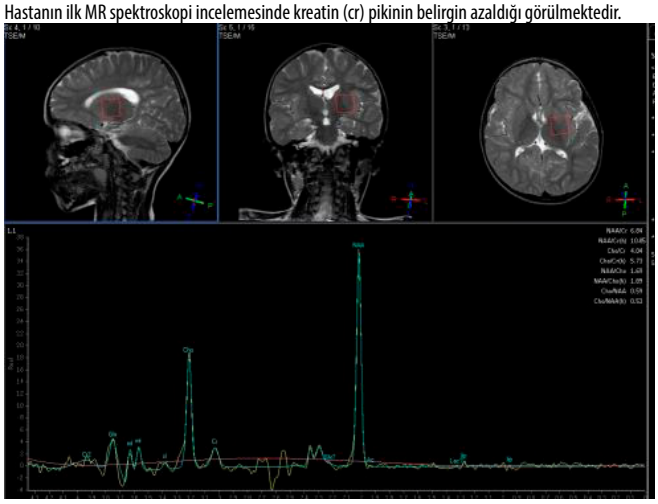

Hastanın oral kreatin tedavisinden 6 ay sonra yapılan MR spektroskopi incelemesinde kreatin (cr) pikinde artış saptanmıyor.

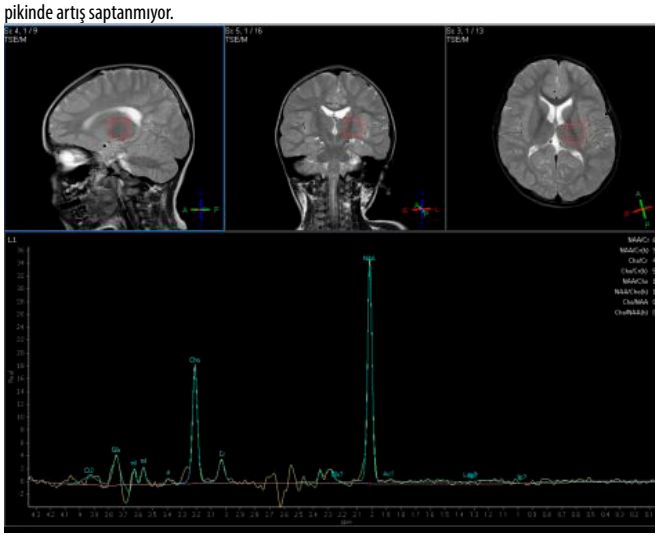

Hastanın oral kreatin tedavisinden 12 ay sonra yapılan MR spektroskopi incelemesinde kreatin (cr) pikinde artış saptanmıyor.

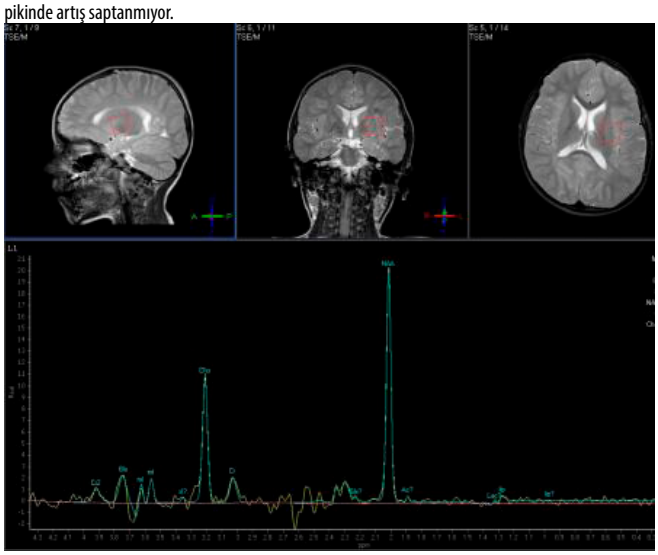

Pediatrik Radyoloji

PS-167

ÇOCUK HASTADA REKTUS FEMORİS KASINDA DESMOİD TİP FİBROMATOZİS

Ömer Görgel, Hüseyin Balcı, Erdem Yüyüak, İsmet Miraç Çakır, Serdar Aslan, Tümay Bekci, Alptekin Tosun

Giresun Üniversitesi Tıp Fakültesi Radyoloji Anabilim Dalı

Giriş ve Amaç: Desmoid-tipi fibromatoz (DF), aynı zamanda desmoid tümör olarak da bilinir. DF, kas, tendon ve bağlarda fibroblastların proliferasyonu ile karakterize agresif fibroblastik nadir bir neoplazmdır. İnfiltratif büyüme ve lokal olarak nüksetme eğilimi ile karakterizedir, ancak uzak metastaz potansiyeli yoktur (1).

DF, yumuşak doku sarkomlarının %3'ünü oluşturur. DF tipik olarak 15 ila 60 yaşları arasında ortaya çıkar ve en yüksek başlangıç yaşı 30'dur. Biyolojik davranışlarına göre iki farklı hasta grubu vardır. Sporadik vakalar ağırlıklı olarak omuz, göğüs, karın duvarı, baş, boyun ve uylukta yerleşim gösterirler. Diğer tipi daha nadirdir; çoğunlukla batında ortaya çıkar ve ailesel adenomatöz polipozis (FAP) veya Gardner sendromu ile ilişkilidir. Etyolojide genetik faktörlerle birlikte travma ve cerrahi girişimler rol oynamaktadır. Bu lezyonlar genellikle takip edilmektedir (2).

Tanıda asıl yöntem Manyetik Rezonans (MR) incelemedir. Ayrıca; lokal evreleme ve takip değerlendirmeler de MR ile yapılmaktadır. Biz çocukta desmoid tip fibromatoz vakasını sunmayı amaçladık.

Olgu Sunumu: 14 yaşında erkek hasta sağ uyluk anterior kesimindeki ele gelen şişlik sebebiyle hastanemize başvurdu. Muayene sonucunda semptomatik olan bölgede sert, yer kaplayan bir lezyon ile uyumlu olabilecek oluşum saptandı. Etyolojiye yönelik uygulanan MR incelemede rektus femoris kası içerisinde, orta kısmında T1A serilerde kasa göre hafif derecede hipointens, T2A serilerde kas ile izointens ve hiperintens alanlar içeren heterojen sinyalli lezyon izlendi. Lezyon çevresinde T1A sekansta hipointens, T2A sekansta hiperintens kistik bir kompent mevcuttu. Lezyon, kontrastlı serilerde heterojen orta düzey kontrast tutulumu göstermekteydi. Lezyonu çevreleyen kistik komponent duvarında kontrast tutulumu izlendi. Hastaya cerrahi operasyon planlandı ve lezyon eksize edildi. Lezyonun patoloji sonucu desmoid tip fibromatozis olarak bulundu.

Tartışma ve Sonuç: Desmoid tip fibromatozis nadir görülen bir yumuşak doku tümörüdür. Daha çok erişkinlerde ortaya çıkmakta iken bizim vakamızın yaşı 14'tür. Bu lezyonlar lokal agresif seyretmekte, uzak yayılım yapmamaktadır. Uzun yaşam beklentisine rağmen, sık nüksler ve tedavi sekelleri yaşam kalitesini önemli ölçüde bozabilmektedir. Tanı, takip ve evrelemede MR inceleme kullanılmaktadır (3). Lezyon fibrotik bir tümör olduğundan T1A ve T2A serilerde hipointens olması beklenir, ancak hücresel özelliklerine göre farklı görünüm de oluşturabilmektedir (4). Tipik görüntüleme özelliği gösteren lezyonlar takip edilmekte iken görünüm tipik değilse karakterizasyon açısından operasyon planlanabilir. Hastanın 2 yaşında ağır bir travma öyküsü de bulunmaktaydı, bu durum tanıda DF'yi akla getirse de MR görüntüleri tipik değildi, bu sebeple lezyon eksize edildi ve patoloji sonucu desmid tip fibromatozis olarak bıulundu. Travma veya cerrahi operasyon öyküsü olan hastalarda ortaya çıkan yumuşak doku lezyonlarında DF akla gelmelidir. MR'da sinyal özellikleri tipik olmasa bile DF gibi fibrotik lezyonların ayrıcı tanıda bulunması hastaya yapılacak olası bir yanlış uygulamanın önüne geçecektir.

Anahtar kelimeler: Desmoid tip fibromatozis, pediatrik yumuşak doku tümörleri, desmoid tümör.

Kaynaklar

1. Otero S, Moskovic EC, Strauss DC, et al. Desmoid-type fibromatosis. Clin Radiol. 2015;70(9):1038-1045. doi:10.1016/j.crad.2015.04.015
2. Martínez Trufero J, Pajares Bernad I, Torres Ramón I, Hernando Cubero J, Pazo Cid R. Desmoid-Type Fibromatosis: Who, When, and How to Treat. Curr Treat Options Oncol. 2017;18(5):29. doi:10.1007/s11864-017-0474-0
3. Nishio J, Aoki M, Nabeshima K, Iwasaki H, Naito M. Imaging features of desmoid-type fibromatosis in the teres major muscle. In Vivo. 2013;27(4):555-559.

4. Ganeshan D, Amini B, Nikolaidis P, Assing M, Vikram R. Current Update on Desmoid Fibromatosis. J Comput Assist Tomogr. 2019;43(1):29-38. doi:10.1097/RCT.0000000000000790



Resim 1. Aksiyel T1A görüntüde rektus femoris kası içinde, kasa göre hafif hipointens oval yumuşak doku lezyonu

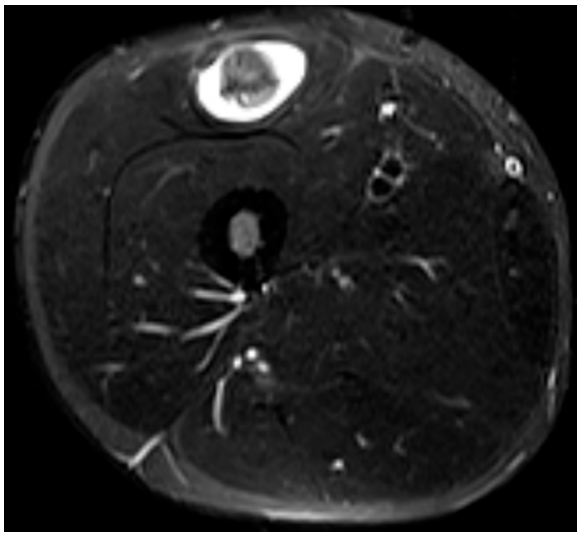

Resim 2. Aksiyel Yağ baskılı T2A görüntüde rektus femoris kası içinde, kasa ile benzer sinyalde oval yumuşak doku lezyonu

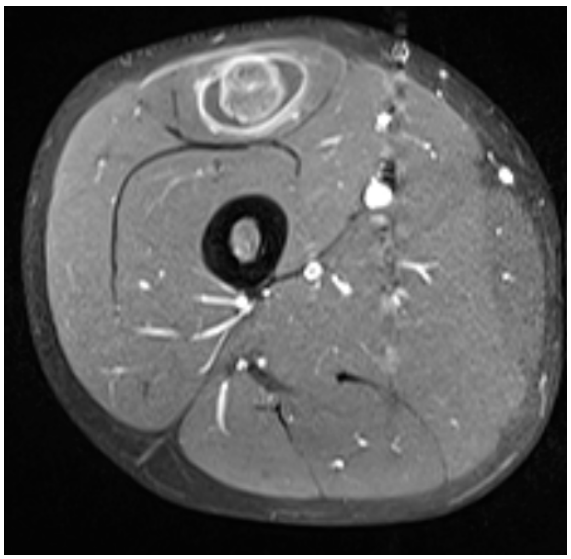

Resim 3. Aksiyel Postkantrast T1A görüntüde rektus femoris kası içinde, yoğun heterojen kontrat tutulumu gösteren oval yumuşak doku lezyonu

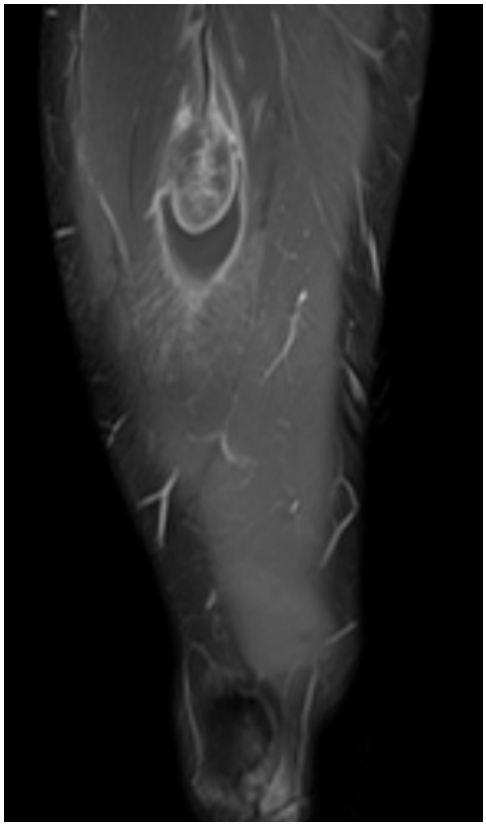

Resim 4. Koronal Postkantrast T1A görüntüde rektus femoris kası içinde, yoğun heterojen kontrat tutulumu gösteren oval yumuşak doku lezyonu

Girişimsel Radyoloji

PS-168

DELİCİ KESİCİ ALET YARALANMASI SONRASI OLUŞAN KRURAL PSÖDOANEVRİZMA VE ARTERİYOVENÖZ FİSTÜLÜN ENDOVASKÜLER TEDAVİSİ

Berat Demiral, Erdem Birgi, Azad Hekimoğlu, Onur Ergun, Baki Hekimoğlu

Sağlık Bilimleri Üniversitesi Dışkapı Yıldırım Beyazıt Eğitim ve Araştırma Hastanesi, Radyoloji Kliniği

Giriş ve Amaç: Travma tüm popülasyonda önemli bir morbidite ve mortalite nedeni olup yaklaşık %3 oranında vasküler yaralanma ile sonuçlanır (1). Hematom, psödoanevrizma (PA) ve arteriyovenöz fistül (AVF) vasküler yaralanma sonrası sık görülen patolojilerdir (2). Krural arterlerden kaynaklanan posttravmatik PA veya AVF literatürde nadiren bildirilmiştir.

Bu yazıda, delici kesici alet yaralanması sonrası anterior tibial arter (ATA) kaynaklı PA ve eşlik eden AVF gelişen hastanın görüntüleme bulguları ile endovasküler tedavisinin (EVT) sunulması amaçlandı.

Olgu Sunumu: Penetran travma sonrası 1,5 aydır sağ bacakta şişlik ve ağrı nedeniyle hastanemize başvuran 37 yaşında erkek hastanın RDUS incelemesinde sağ kruris proksimal kesim anterolateralde yaklaşık 5x4 cm boyutlarında PA saptandı (Resim a). PA'nın kranialinde AVF açısından kuşku uyandıran renk saçılması artefaktı dikkati çekti ancak AVF net vizualize edilemedi. Hasta kesin tanı ve endovasküler tedavi amacıyla DSA'ya alındı. Anjiyografide ATA proksimal kesimde 55x45 mm boyutlarında PA ve eşlik eden AVF görünümü izlendi (Resim b). Arter lümenine tanımlanan lezyonları kapsayacak şekilde iki adet stent-greft yerleştirildi. Kontrol görüntülerde PA lümenindeki doluşun ve AVF görünümünün tamamen kaybolduğu, ATA'nın tüm trasesi boyunca normal doluş gösterdiği

izlendi (Resim c). Hastanın 6 aylık takibinde herhangi bir komplikasyon ile karşılaşılmadı.

Tartışma: PA arter duvarındaki kısmi bozulma nedeniyle oluşan, damar lümeni ile ilişkili olan, içinde kan dolaşımının olduğu bir kesedir (3). AVF'de ise; arter ile birlikte komşuluğundaki ven de yaralanır ve arterden ven içerisine kan geçişi meydana gelir (4,5). PA ve AVF birlikteliği nadirdir ve yüksek morbidite ve mortalite riski nedeniyle mutlaka tedavi edilmelidir (2,4).

PA ve AVF tedavisinde endovasküler tedaviler açık cerrahi ameliyatlara iyi bir alternatif oluşturmaktadır (6). EVT'nin avantajları, daha düşük morbidite ve mortalite, daha kısa süre hastanede kalış, daha hızlı iyileşme süresi ve gelecekteki olası vasküler bypass cerrahisi için safen venin korunmasıdır (7). Açık cerrahi ameliyatların bilinen komplikasyonları enfeksiyon ve greft trombozu iken EVT'de stent içi stenoz, stent trombozu, stent kırılması ve işlemin yetersiz teknik başarı nedeniyle açık cerrahi ameliyata dönmesi karşımıza çıkmaktadır (8).

EVT'nin başarılı olması için doğru hasta seçimi esastır. Açık cerrahi için anatomik olarak zorlayıcı kabul edilen bölgelerde oluşmuş düşük dereceli penetran yaralanması olan hastalar EVT için ideal hasta grubunu oluşturmaktadır (9).

Literatürde aksiller ve subklavyan arterin travmatik yaralanmalarına sekonder PA ve AVF varlığında endovasküler tedavinin uygulandığı 160 hastalık bir çalışmada normal kan akımının sağlanması ve lezyonun tamamen dolaşım dışı bırakılması olarak tanımlanan başarılı stent yerleştirme oranı %97, takip boyunca stent açıklık oranı %84, açık cerrahiye dönüşüm oranı %14 olarak bildirilmiştir (10).

Sonuç: Son yıllarda travmatik arter yaralanmalarında EVT özellikle intraoperatif proksimal veya distal arter kontrolünün zor olabileceği vakalarda sıklıkla kullanılmaktadır. Açık cerrahi onarım önemini korumakla birlikte endovasküler stent-greft uygulamalarının orta-uzun dönem izlem sonuçları umut vadetmektedir. Seçilmiş hasta gruplarında endovasküler girişimler ilk tedavi seçeneği olabilir. Endovasküler tedavilerin kullanımının yaygınlaşması için uzun dönem sonuçları içeren daha kapsamlı çalışmalara ihtiyaç duyulmaktadır.

Anahtar kelimeler: Vascular Injuries, Pseudoaneurysm, Arteriovenous Fistula, Endovascular Procedures, Self Expandable Metallic Stent, Stents

Kaynaklar

1. Compton C, Rhee R. Peripheral vascular trauma. Perspect Vasc Surg Endovasc Ther. 2005 Dec;17(4):297-307. doi: 10.1177/153100350501700404. PMID: 16389424.
2. Rich NM, Hobson RW 2nd, Collins GJ Jr. Traumatic arteriovenous fistulas and false aneurysms: a review of 558 lesions. Surgery. 1975 Dec;78(6):817-28. PMID: 1188624.
3. Rapoport S, Sniderman KW, Morse SS, Proto MH, Ross GR. Pseudoaneurysm: a complication of faulty technique in femoral arterial puncture. Radiology. 1985 Feb;154(2):529-30. doi: 10.1148/radiology.154.2.3966139. PMID: 3966139.
4. Erkut B, Karapolat S, Kaygin MA, Unlü Y. Surgical treatment of post-traumatic pseudoaneurysm and arteriovenous fistula due to gunshot injury. Ulus Travma Acil Cerrahi Derg. 2007 Jul;13(3):248-50. PMID: 17978904.
5. Robbs JV, Carrim AA, Kadwa AM, Mars M. Traumatic arteriovenous fistula: experience with 202 patients. Br J Surg. 1994 Sep;81(9):1296-9. doi: 10.1002/bjs.1800810912. PMID: 7953391.
6. de Troia A, Biasi L, Iazzolino L, Azzarone M, Tecchio T, Rossi C, Salcuni P. Endovascular stent grafting of a posterior tibial artery pseudoaneurysm secondary to penetrating trauma: case report and review of the literature. Ann Vasc Surg. 2014 Oct;28(7):1789.e13-7. doi: 10.1016/j.avsg.2014.02.013. Epub 2014 Feb 12. PMID: 24530718.
7. du Toit DF, Lambrechts AV, Stark H, Warren BL. Long-term results of stent graft treatment of subclavian artery injuries: management of choice for stable patients? J Vasc Surg. 2008 Apr;47(4):739-43. doi: 10.1016/j.jvs.2007.11.009. Epub 2008 Feb 1. PMID: 18242938.
8. Ozisik K, Dural K, Okcu O, et al. Pseudoaneurysms of the popliteal and tibioperoneal arteries after gunshot injuries. The Journal of Trauma. 2003 Sep;55(3):485-488. DOI: 10.1097/01.ta.0000042017.85222.18.
9. Desai SS, DuBose JJ, Parham CS, Charlton-Ouw KM, Valdes J, Estrera AL, Safi HJ, Azizzadeh A. Outcomes after endovascular repair of arterial trauma. J Vasc Surg. 2014 Nov;60(5):1309-1314. doi: 10.1016/j.jvs.2014.05.016. Epub 2014 Jul 3. PMID: 24997806.
10. DuBose JJ, Rajani R, Gilani R, Arthurs ZA, Morrison JJ, Clouse WD, Rasmussen TE; Endovascular Skills for Trauma and Resuscitative Surgery Working Group. Endovascular management of axillo-subclavian arterial injury: a review of published experience. Injury. 2012 Nov;43(11):1785-92. doi: 10.1016/j.injury.2012.08.028. Epub 2012 Aug 22. PMID: 22921384.

Psödoanevrizma lümeninde ying-yang işareti(ok)

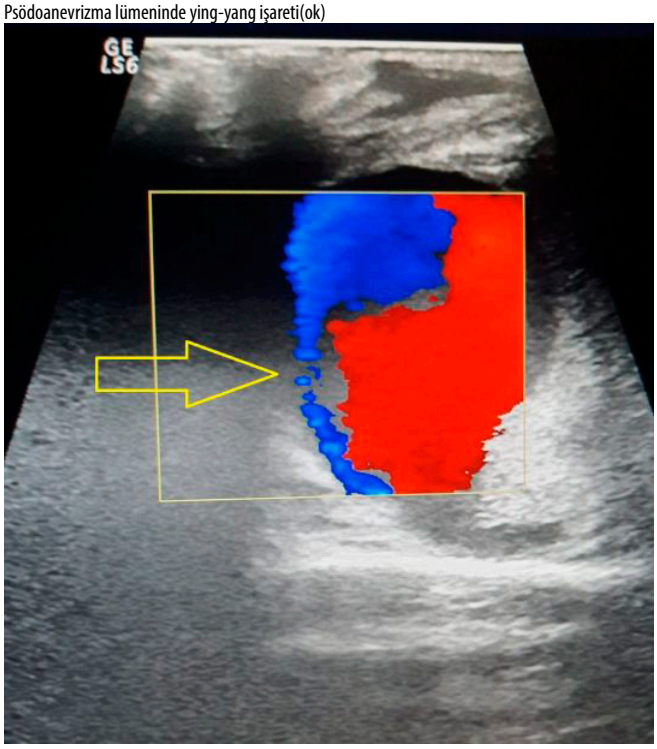

Anterior tibial arter orijinli trilobüle psödoanevrima(düz mavi ok) Popliteal vende AVF ile uyumlu erken venöz dönüş(kıvrık mavi ok) Distalde çok zayıf doluş gösteren anterior tibial arter(kırmızı ok)

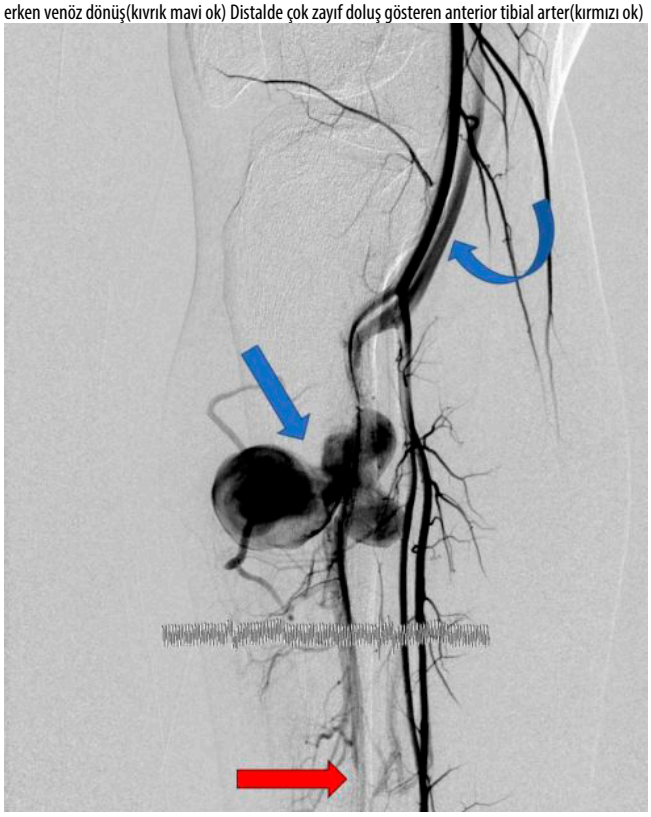

Stentleme sonrası anterior tibial arterde normal doluş(mavi ok) distalde patent görünüm(kırmızı ok)

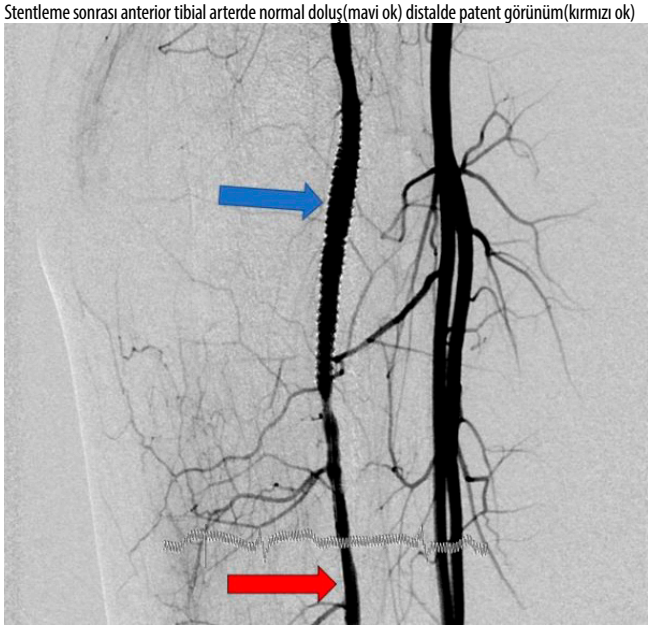

Nöroradyoloji

PS-169

TEK TARAFLI ÜST EKSTREMİTE GÜÇSÜZLÜĞÜNÜN NADİR BİR NEDENİ: HİRAYAMA HASTALIĞI

Serhat Başaran, Anıl Özgür, Mustafa Kömür, Barış Ten

Mersin Üniversitesi Tıp Fakültesi Hastanesi Radyoloji Anabilim Dalı

Giriş-Amaç: Hirayama hastalığı üst ekstremite distalinde musküler atrofi ve güçsüzlük ile karakterize, alt servikal spinal kordu etkileyen, kendi kendini sınırlayan nörolojik bir hastalıktır. Bu olguda oldukça nadir görülen Hirayama hastalığının klinik ve radyolojik bulgularını tanımlamayı amaçladık.

Olgu: Epilepsi tanılı 18 yaşında erkek hasta kliniğimize tekrarlayan nöbet ve sağ elde güçsüzlük şikayetleri ile dış merkezden yönlendirildi. Aile öyküsünde anlamlı özellik bulunmayan hastanın, fizik muayenesinde sağ elde atrofi, 3.parmakta ekstansiyon kısıtlılığı ve 5.parmakta kontraktür izlendi. Servikal manyetik rezonans görüntüleme (MRG) tetkiki incelendiğinde alt servikal seviyede spinal kordda incelme saptandı (Resim 1) ve hastaya fleksiyon pozisyonda servikal MRG planlandı. Fleksiyon pozisyonda gerçekleştirilen servikal MRG'de; C4-C7 düzeyinde dural kese posterior kenarının anteriora doğru yer değiştirdiği ve bu seviyede spinal kanalda daralma (Resim 2), posterior epidural mesafede genişleme ve kontrastlanma, sinyal void alanlar gözlendi (Resim 3).Klinik ve radyolojik bulgular birlikte değerlendirildiğinde hastaya Hirayama tanısı kondu.

Tartışma: Hastalık ilk defa 1959 yılında Japonya'da Keizo Hirayama tarafından tanımlanmıştır. Ailesel olmayan Hirayama hastalığı, sinsi başlangıçlı olup çoğunlukla genç erkekleri etkilemektedir. Bizim hastamızda olduğu gibi çoğunlukla tek taraflı olmak üzere ön kol ve el kaslarında, duyusal veya piramidal bulgular olmaksızın atrofi ve zayıflık ile karakterizedir. Nedeni tam olarak bilinmemekle birlikte genel kabul gören hipotez fleksiyonun indüklediği servikal myelopatidir. Vertebral kolon ile dura mater büyümesindeki orantısızlık sonucu dura mater esnekliğinde azalma altta yatan mekanizma olarak düşünülmektedir. Normalde gevşek dura mater servikal fleksiyonda meydana gelen uzunluk artışını kompanse edebilir. Hirayamalı olgularda ise spinal kanalın uzunluğu fleksiyonla artarken duramater gerilir, vertebral kanal duvarından ayrılır, anteriora yer değiştirir ve servikal spinal kord dural kese posterioru ile komşu vertebralar arasında kompresyona uğrar. Bu kompresyon anterior spinal arteri etkiler ve mikrodolaşım bozukluklarına yol açar, sonuç olarak iskemiye hassas ön boynuz hücreleri dejenere olmaya başlar ve alt servikal kord atrofisi meydana gelir. Hastalığın radyolojik tanısında MRG tetkiki ön plandadır. Nötral görüntülemede servikal kordda fokal T2 sinyal artışı, aynı seviyede kord atrofisi izlenir. Tanıda anahtar yöntem, fleksiyon pozisyonda elde edilen servikal MRG tetkikidir. Fleksiyon pozisyonda elde edilen görüntülerde; dural kese posterior duvarının anteriora yer değiştirmesi, posterior epidural mesafede genişleme ve bu alan içerisinde kontrast tutan epidural komponent ile dilate epidural venöz pleksusa ait sinyal void alanlar gözlenir. Hirayama hastalığı kendini sınırlayan bir hastalık olmasına karşın erken dönemde tanı oldukça önemlidir ve boyun fleksiyonunun kısıtlanması progresyonu durduracaktır.

Sonuç: Hirayama hastalığı, el ve ön kol kaslarında asimetrik ya da tek taraflı güçsüzlük bulunan genç hastalarda ayırıcı tanıda yer almaktadır. Nötr pozisyondaki MRG'de alt servikal düzeyde spinal kordda incelme izlenebilir. Bu hastalarda fleksiyon pozisyonda MRG yapılması doğru tanı için gereklidir.

Anahtar kelimeler: hirayama, spinal kord atrofi, monomelik amyotrofi

Kaynaklar

1. S. Anuradha, Vanlalmalsawmdawngliana Fanai, "Hirayama Disease: A Rare Disease with Unusual Features", Case Reports in Neurological Medicine, vol. 2016, Article ID 5839761, 4 pages, 2016.
2. Tayade AT, Kale SK, Pandey A, Kalantri S. Hirayama disease. J Neurosci Rural Pract. 2010 Jan;1(1):46-8.
3. D.K. Boruah, A. Prakash, B.B. Gogoi, R.R. Yadav, D.D. Dhingani, B. Sarma American Journal of Neuroradiology Mar 2018.
4. Yuksel M, Kalemci O, Yuksel KZ, Erguden C, Yucesoy K. Hirayama hastalığı ve tanıda Manyetik Rezonans görüntülemenin önemi. Sinir Sistemi Cerrahisi Derg. 2009;2(4):191-5.

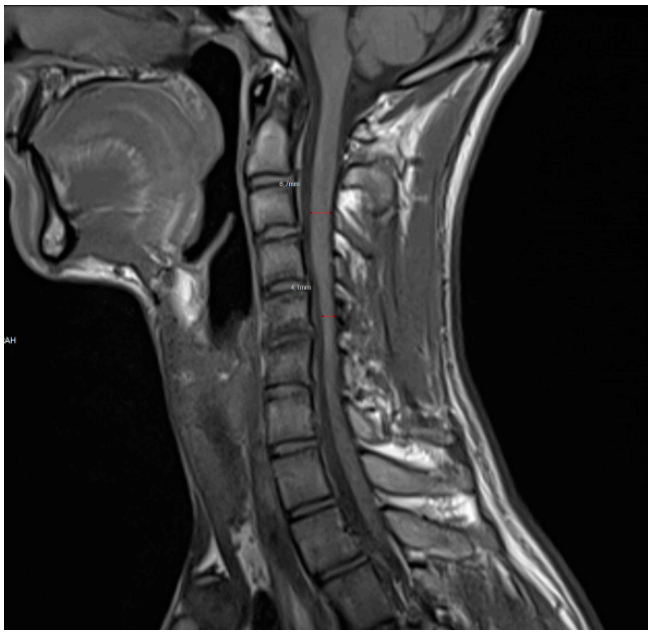

Resim 1. Nötral pozisyonda T1A Sagittal kontrastsız görüntüde C4-C7 düzeyinde servikal spinal kordda incelme

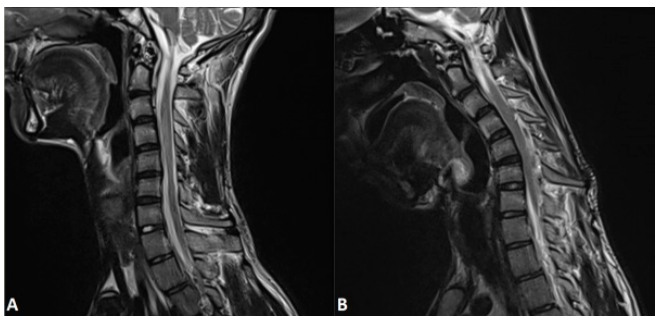

Resim 2. Nötral (A) ve Fleksiyon (B) pozisyonda T2A sagittal görüntülerde fleksiyon sonrası dural kese posterior kenarında anteriora yer değiştirme ve spinal kanalda daralma

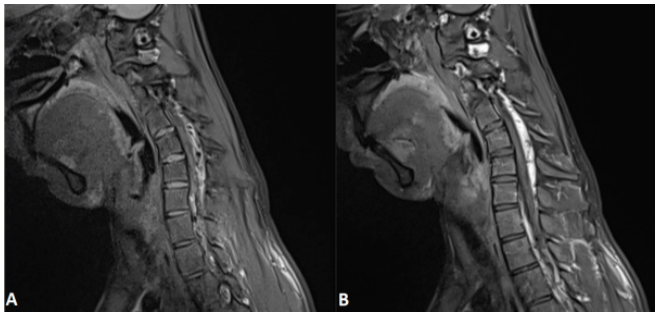

Resim 3. Fleksiyon pozisyonda T1A yağ baskılı kontrastsız (A) ve kontrastlı (B) görüntülerde kontrastlanan epidural komponent ve dilate venöz pleksusa ait sinyal void alanlar

Genitoüriner Sistem Radyolojisi

PS-170

PYOMYOMA; LEİOMYOMUN NADİR ANCAK OLDUKÇA MORTAL BİR KOMPLİKASYONU

Selahattin Durmaz[1], Bülent Acunaş[1], Savcı Bekir Telek[2], Şükrü Mehmet Ertürk[1]

[1]İstanbul Üniversitesi İstanbul Tıp Fakültesi Radyoloji Anabilim Dalı
[2]İstanbul Üniversitesi İstanbul Tıp Fakültesi Kadın Hastalıkları ve Doğum Anabilim Dalı

Giriş ve Amaç: Enfekte ya da süpüratif leiomyom olarak da adlandırılan pyomyoma, enfarkte leiomyomda bakteriyel kolonizasyon sonucu gelişen oldukça nadir bir komplikasyondur[1]. Bu olgu sunumunda amaç, nadir ancak oldukça fatal bir komplikasyon olan pyomyomanın bilinirliğini arttırmak ve tanısal önemini vurgulamaktır.

Olgu Sunumu: Otuz dört yaşında G1P0A1 kadın hasta, halsizlik, karın şişkinliği ve kötü kokulu akıntı şikayetleriyle acil servise başvurdu. Ateş (39°C) dışında vital bulguları normal sınırlardaydı. Anamnezde, 2.5 ay önce geçirilmiş abortus ve küretaj ile uterin leiomyom öyküsü mevcuttu. Fizik muayenede yaygın batın hassasiyeti, distansiyon ve kötü kokulu vajinal akıntı saptandı. Laboratuvarda lökositoz(16 $10^3/\mu L$), CRP(330 mg/L) yüksekliği mevcuttu. Ultrasonografide(USG), uterusta belirgin boyut artışı, lümeninde yoğun içerikli heterojen koleksiyon tespit edildi. İntravenöz(İV) kontrastlı tüm batın bilgisayarlı tomografide(BT)(Resim A, B ve C) ise uterusta belirgin ekspansiyon, boyut artışı(20x18x14 cm) ve lümeninde hava imajları içeren yoğun içerikli koleksiyon tespit edildi. Ayrıca pelviste az miktarda serbest sıvı izlendi. Ayırıcı tanıda, pyometra, apseleşmiş plasental rezidü ve pyomyoma düşünüldü. Hastaya geniş spektrumlu İV antibiyotik tedavisi başlandı ve cerrahi girişim kararı verildi. Yapılan laparotomide, uterus 30 hafta cesametinde izlendi. Korpus arka duvarında 20 cm boyutlu submüköz-intramural yerleşimli apseleşmiş myom nüvesi saptandı(Resim D,E ve F) ve koter ile eksize edildi.

Operasyon sonrası 14 günlük takibin ardından klinik ve laboratuvar bulguların normale dönmesiyle hasta taburcu edildi.

Tartışma: Pyomyoma ilk defa 1871 yılında tanımlanmıştır ve günümüze kadar bildirilen olgu sayısı 100'ün altındadır[1,2]. Hamile, postpartum ya da postabortus kadınlar ve endo-uterin enstrümantasyon(küretaj gibi) anamnezli kadınlar ana risk grubunu oluştururlar. Bildirilen vakaların çoğu, abortus sonrası endo-uterin enstrumentasyon zemininde gelişmiştir[1]. Literatürde uterin arter embolizasyonuna bağlı gelişmiş pyomyoma olguları da mevcuttur[3,4]. Greenspoon ve ark[5], leiomyom öyküsü bulunan septik bir hastada, başka bir enfeksiyon odağı yoksa pyomyoma düşünülmesi gerektiğini bildirmişlerdir.

Prognozunda erken tanı ve tedavi oldukça önemlidir. Tanının gecikmesi durumunda uterin rüptür ve peritonit, pankreatit ve endokardit gibi komplikasyonlar gelişebilir. Tedavisiz olgularda mortalite oranı %20'dir[1,2].

Pyomyoma USG'de, içerisinde solid ve kistik alanlar izlenen, heterojen görünümde pelvik kitle şeklinde tanımlanmıştır[6]. Bilgisayarlı tomografide ise uterusta belirgin distansiyon, lümende solid ve kistik alanlar barındıran heterojen dansitede lokülasyon ve eşlik eden yoğun serbest hava imajları pyomyomayı akla getirmelidir[1]. Rüptür varlığında BT'de leiomyom duvarında bütünlük kaybı, batın içi serbest hava, sıvı imajları görülür[7,8]. Pyomyoma ayırıcı tanısında, pyometra, tubo-ovarian abse, aseptik nekrobiyozis(kırmızı dejenerasyon) ve jinekolojik malignitelerin bağırsak invazyonu bulunur[1,5,8]. Ana tedavi metodu geniş spektrumlu yoğun antibiyotik tedavisi ile birlikte histerektomi ya da myomektomidir.[8,9]

Sonuç: Ultrasonografi ve BT'de uterus lümeninde yoğun gaz saptanması pyomyoma açısından oldukça anlamlı olsa da tüm olgularda görülmez. Hastalar anamnez, klinik, laboratuvar ve görüntüleme bulguları ile birlikte değerlendirilmelidir. Tanıda en önemli aşama pyomyoma olasılığının akla gelmesidir.

Anahtar kelimeler: Leiomyoma, Pyomyoma, Süpüratif leiomyoma

Kaynaklar

1. Pinton A, Aubry G, Thoma V, Nisand I, Akladios CY. Pyomyoma after abortion: Uterus conserving surgery is possible to maintain fertility. Case report. Int J Surg Case Rep. 2016;24:179-81. doi: 10.1016/j.ijscr.2016.05.020. Epub 2016 May 19. PMID: 27266830; PMCID: PMC4908459.
2. Ezzedine D, Ndubizu C, Kayani S, David A. Pyomyoma after uterine artery embolization: A case report. Case Rep Womens Health. 2020 Mar 3;26:e00186.
3. Obele CC, Dunham S, Bennett G, Pagan J, Sung LY, Charles HW. A Case of Pyomyoma following Uterine Fibroid Embolization and a Review of the Literature. Case Rep Obstet Gynecol. 2016;2016:9835412.
4. DeMaio A, Doyle M. Pyomyoma as a Rare Source of Postpartum Sepsis. Case Rep Obstet Gynecol. 2015;2015:263518.
5. Greenspoon JS, Ault M, James BA, Kaplan L. Pyomyoma associated with polymicrobial bacteremia and fatal septic shock: case report and review of the literature. Obstet Gynecol Surv. 1990 Sep;45(9):563-9.
6. Ono H, Kanematsu M, Kato H, Toyoki H, Hayasaki Y, Furui T, Morishige K, Hatano Y. MR imaging findings of uterine pyomyoma: radiologic-pathologic correlation. Abdom Imaging. 2014 Aug;39(4):797-801.
7. Karcaaltincaba M, Sudakoff GS. CT of a ruptured pyomyoma. AJR Am J Roentgenol. 2003 Nov;181(5):1375-7.
8. Bagga R, Rai R, Kalra J, Saha PK, Singh T. An Unusual Cause of Postabortal Fever Requiring Prompt Surgical Intervention: A Pyomyoma and its Imaging Features. Oman Med J. 2017 Jan;32(1):73-76.
9. Iwahashi N, Mabuchi Y, Shiro M, Yagi S, Minami S, Ino K. Large uterine pyomyoma in a perimenopausal female: A case report and review of 50 reported cases in the literature. Mol Clin Oncol. 2016 Nov;5(5):527-531.

İntravenöz kontrastlı tüm batın BT incelemede aksiyal(A), sagittal(B) ve koronal(C) kesitler. Uterusta belirgin ekspansiyon ve boyut artışı, lümende yoğun içerikli koleksiyon ve yaygın serbest hava(yıldız) imajları

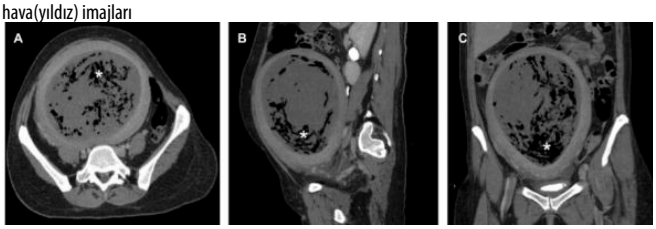

Pyomyoma tanılı hastada, operason esnasında alınan görüntüler.



Meme Radyolojisi

PS-171

JÜVENİL PAPİLLOMATOZİS: US VE MRG BULGULARI

Sena Ünal, Ebru Düşünceli Atman

Ankara Üniversitesi Tıp Fakültesi Radyoloji Anabilim Dalı

Giriş ve Amaç: Jüvenil papillomatozis genç kadınlarda görülen lokalize proliferatif meme kitlesidir (1). Bu bildiride iki jüvenil papillo-

matozis olgusunun ultrasonografi (US) ve MR görüntüleme bulguları sunulmuştur.

Olgular: 14 yaşında kadın hasta sol memede ele gelen kitle şikayeti ile başvurmuştur. Yapılan US incelemesinde multipl kist içeren lezyon saptanması üzerine MRG ile tetkik edilen hastada sol meme üst dış kadranda çok sayıda kistik alan ve kontrastlanan alanlar içeren kitle izlenmiştir.

19 yaşında kadın hasta sağ memede ele gelen kitle şikayeti ile başvurmuştur. US incelemesinde sağ meme üst yarı orta hatta çok sayıda milimetrik boyutlu kist içeren, sınırları belirsiz heterojen ekoda lezyon izlenmiştir. Kistlerin lümeninde, duvarında ve aralarındaki heterojen dokuda kalsifikasyon odakları saptanmıştır. Yapılan MR incelemesinde multipl kist içeren, belirgin kontrastlanma göstermeyen kitle izlenmiştir.

Her iki hastada görüntüleme bulguları jüvenil papillomatozis ile uyumlu olarak değerlendirilmiştir.

Tartışma ve Sonuç: Jüvenil papillomatozis genç kadınlarda görülen nadir bir meme lezyonudur (2). Genellikle sert ve iyi sınırlı kitlelerdir (1). Muayenede fibroadenoma benzer bulgular verebilmekle birlikte fibroadenomdan daha sert ve büyük olmaya eğilimlidirler (2). Dens stroma ve çok sayıda ufak kistler içermeleri sebebiyle patoloji spesmenlerinde 'İsviçre peyniri görünümü' oluştururlar. US görüntülemesinde multipl kist içeren genellikle meme periferinde izlenen kitle şeklinde görülürler. Mikrokalsifikasyon içerebilirler. MRG'de T2 ağırlıklı görüntülerde küçük kistler görülen ve postkontrast görüntülerde benign kontrastlanma paterni sergileyen lobule konturlu kitle olarak izlenirler. Benign olarak kabul edilseler de hastaların %5-15'inde eşlik eden meme kanseri görülebilmektedir. Tedavisi genellikle cerrahi olup ailesinde meme kanseri öyküsü olan hastaların yakın takip edilmesi gerekmektedir (1).

Anahtar kelimeler: breast, papillomatosis, ultrasound, magnetic resonance imaging

Kaynaklar

1. Chung EM, Cube R, Hall GJ, Gonzalez C, Stocker JT, Glassman LM. Breast masses in children and adolescents: radiologic-pathologic correlation. RadioGraphics. 2009; 29:907-931.
2. Guillet C, Rechsteiner M, Bellini E, et al. Juvenile papillomatosis of the breast (Swiss cheese disease) has frequent associations with PIK3CA and/or AKT1 mutations. Humpath. 2020; 98:64-73.

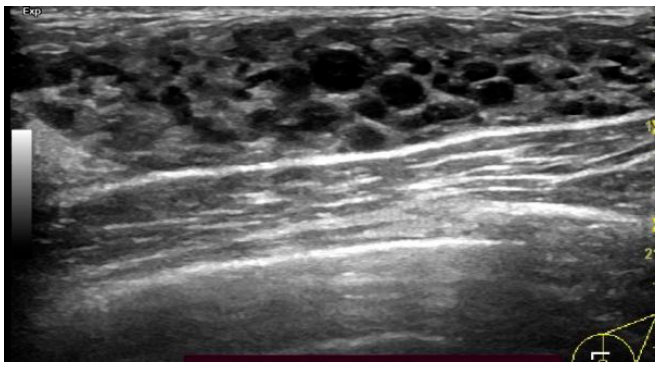

Resim 1. 14 yaşında kadın hastada US incelemesinde sol memede multipl kist izlenmektedir.

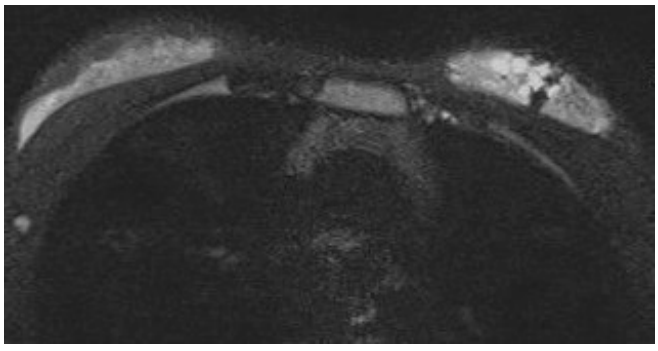

Resim 2a. Aynı hastanın MR incelemesinde sol memede STIR sekansta multipl kist içeren lezyon görülmektedir.

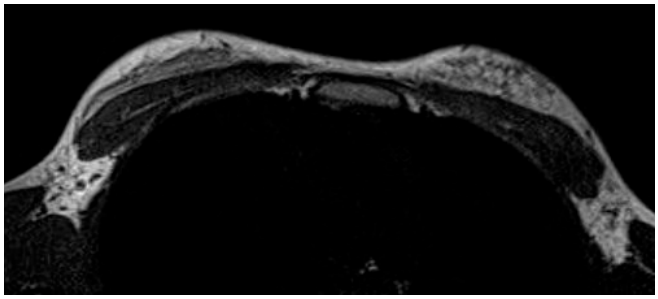

Resim 2b. MR incelemesinde sol memede T2 ağırlıklı görüntüde multipl kist içeren lezyon görülmektedir.

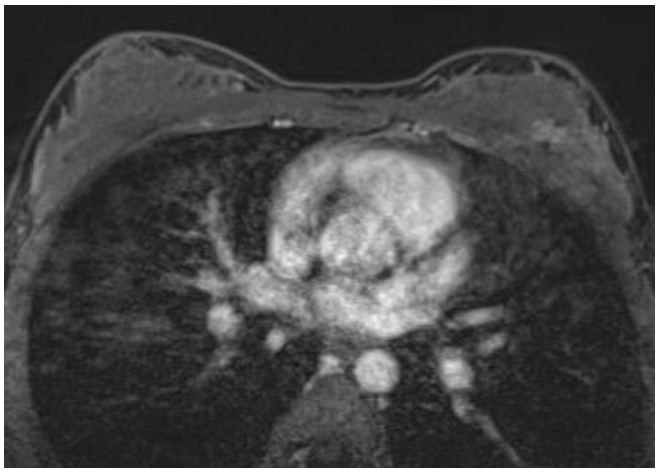

Resim 2c. MR incelemesinde lezyonda postkontrast görüntüde kontrastlanan alan görülmektedir.

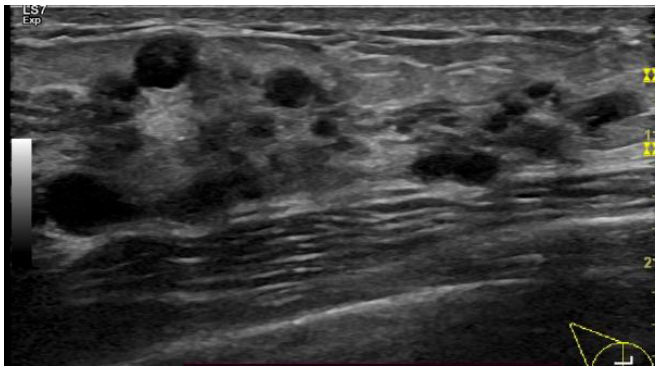

Resim 3. 19 yaşında kadın hastada US incelemesinde sağ memede çok sayıda kist içeren lezyon izlenmektedir.

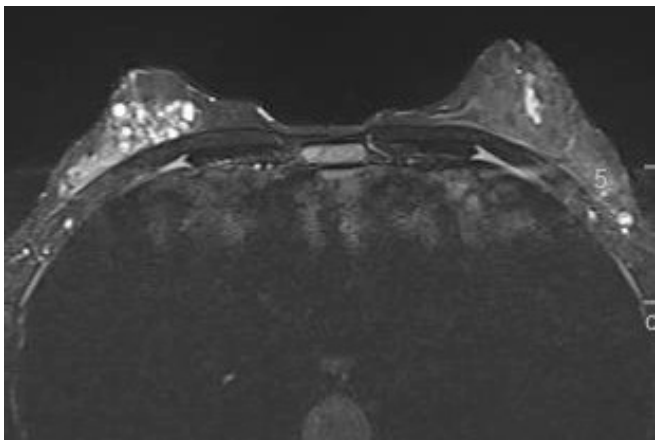

Resim 4a. Aynı hastanın MR incelemesinde sağ memede STIR sekansta multipl kist içeren kitle görülmektedir.

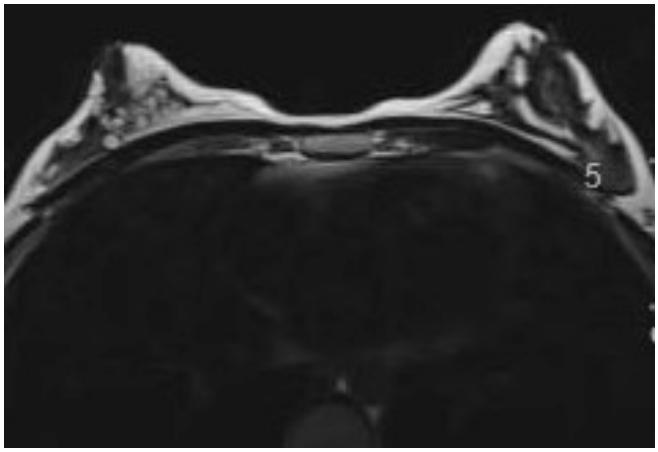

Resim 4b. MR incelemesinde sağ memede T2 ağırlıklı görüntüde multipl kist içeren kitle görülmektedir.

Kardiyovasküler Görüntüleme

PS-172

SIRADIŞI BİR KORONER ARTER ANOMALİSİ: İNTRAKAVİTER SEYİRLİ SAĞ KORONER ARTER

Abdi Gürhan, Abidin Kılınçer, Mustafa Koplay

Selçuk Üniversitesi Tıp Fakültesi Hastanesi, Radyoloji Anabilim Dalı

Giriş ve Amaç: Koroner arterler ile ilgili neyin normal,neyin varyasyon neyin anomali olduğu konusu yıllardır süregelen tartışmalara sebebiyet vermiştir.Genel kanı 'sağlıklı' toplumun %1'inden fazla görülen ya da hastada herhangi bir patolojik bulguya neden olmayan değişikliklerin varyant olarak tanımlanması yönündedir (1).

Koroner arterler normalde myokardın üzerinde, epikard ile örtülü bir şekilde seyreden vasküler yapılardır.Ancak seyir esnasındaki bu lokalizasyon toplumun bir kısmında varyasyon gösterebilir. Toplumun %1'inde koroner arter miyokard içerisinde seyredebilir, daha nadir durumlarda ise miyokardı geçip kalbin boşluklarında, genellikle de atriyum içerisinde serbest seyir gösterebilir(2). Bu durum intrakaviter,intrakameral ya da intraatriyel koroner arter olarak adlandırılmaktadır.İntrakaviter koroner arter(İKKA) sağ koroner arter (RCA) için toplumun %0.09'unda görülen, sol koroner arter için (LMCA) toplumun %0.2'sinde görülen bir nadir bir varyasyondur(3).

Bu bildiride BTA ile sağ atrium içerisinde seyreden RCA tanısı alan bir vaka sunulacaktır.

Olgu Sunumu: Yaklaşık 1 senedir süren çarpıntı şikayetiyle hastanemize başvuran, bilinen medikal özgeçmişi olmayan 52 yaşındaki erkek hastada holter EKG çalışması sonucu paroksismal atriyal fibrilasyon tespit edildi.Hastaya kriyoablasyon ile pulmoner ven izolasyon tedavisi planlandı. Girişim öncesi olası planlama için koroner BT anjiografi ve pulmoner ven haritalama tetkiki yapıldı.Pulmoner venöz sistemde anomali saptanmadı, koroner arterlerde anlamlı darlık izlenmedi ancak sinotübüler bileşkeden çıkan RCA'nın orta kesimden itibaren 5 cm'lik segmentte sağ atriyum lümeni içerisinde seyrettiği anlaşıldı (resim 1).Kateterizasyon ve ablasyon planlanan hastada kardiyoloji hekimine olası yaralanma açısından bilgi verildi. Komplikasyonsuz işlem sonrası hasta sağlıkla taburcu oldu.

Tartışma ve Sonuç: Epikardiyel bir koroner arterin İKKA olarak seyretmekte olması nadir bir durum olmakla birlikte klinisyenler tarafından benign olduğu düşünülmektedir.Genellikle hemen her zaman asemptomatik olan bu varyant sağ kalp kateterizasyonu,pacemaker yerleştirilmesi,koroner arter bypass graft cerrahisi,koroner anjiografi gibi invazif prosedürler esnasında yanlışlıkla yaralanabilmekte ve bunun sonucunda soldan sağa fistül gibi durumlara ya da distal myokardiyal iskemiye neden olabilir(4). Bunun yanında Opolski ve arkadaşlarının myokardiyel köprüleşmede olduğu gibi, İKKA'nın normal populasyona göre ateroskleroz açısından daha az riskli gösterdiği bir çalışma da mevcuttur(5).

BTA'nın yaygın kullanımından önce İKKA'lar genellikle cerrahi sırasında tanımlanmaktaydı.Konvansiyonel anjiografi düşük basınçlı atriyum içerisinde olan İKKA'nın tanınmasına çoğu zaman imkan vermemektedir (6).

Sonuç olarak oldukça masum bir antite olan İKKA, girişimsel işlemler öncesinde BTA ile tanınırsa katastrofik komplikasyonların önüne geçilebilir

Anahtar kelimeler: Bilgisayarlı tomografi anjiografi,Kardiyak görüntüleme teknikleri ,Koroner damar anomalileri

Kaynaklar

1) Angelini P. Coronary artery anomalies: an entity in search of an identity. Circulation. 2007 Mar 13;115(10):1296-305
2) Ochsner JL, Mills NL. Surgical management of diseased intracavitary coronary arteries. Ann Thorac Surg. 1984;38:356–362.
3) Andrade JG, Heilbron BG, Leipsic JA. Intracavitary right coronary artery. Can J Cardiol. 2010;26(6):211-212.
4) Rosamond T, Wetzel LH, Lakkireddy D, Ferrell R, Tadros P. IntraCameral right coronary artery: detection by 64 slice coronary computed tomographic angiography and implications for radiofrequency ablation of atrial dysrhythmias. Pacing Clin Electrophysiol. 2007 Dec;30(12):1571-4
5) Opolski MP, Pregowski J, Kruk M, Staruch AD, Witkowski A, Demkow M, Hryniewiecki T, Michalek P, Ruzyllo W, Kepka C. The prevalence and characteristics of intra-atrial right coronary artery anomaly in 9,284 patients referred for coronary computed tomography angiography. Eur J Radiol. 2014 Jul;83(7):1129-1134
6) Hossain R, Chelala L, Amin SB, Bergquist PJ, Vairavamurthy J, Jeudy J, White CS. Intracavitary Coronary Artery: An Unusual Coronary Anomaly. J Thorac Imaging. 2019 Sep;34(5):W121-W124.

Oblik MIP (a) ve curved MPR (b) görüntülerinde orta kesimi sağ atriyum lümeni içinde seyreden RCA izleniyor. VRT (c) görüntüde RCA'nın sağ atriyuma girdiği yer mavi ok ile işaretlenmiştir.

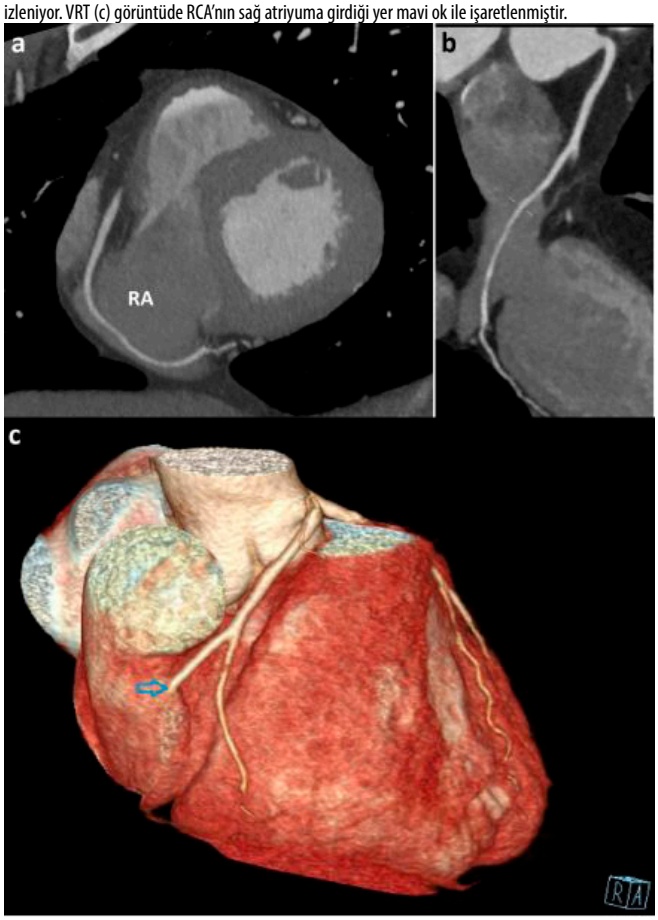

Nöroradyoloji

PS-173

NÖROBEHÇET'İN MULTİPARAMETRİK MRG İLE DEĞERLENDİRİLMESİ

Ceyhun Hajı, Ferhat Cüce, Uğur Bozlar, Mustafa Taşar, Tural Bedirli
Gülhane Eğitim ve Araştırma Hastanesi Radyoloji Bölümü

Giriş: Behçet hastalığı, tekrarlayan oral ve genital ülserler, üveit ve çoklu organ sistemlerinde belirtilerle karakterize, etyolojisi bilinmeyen, kronik, tekrarlayıcı, sistemik bir hastalıktır. Hastalığın %5 ila %30'u seyri sırasında nörolojik belirtiler görülür(1).

Olgu: 3 yıl önce Behçet hastalığı tanısı alan 32 yaşında erkek hasta, vücudun sol yarımında güçsüzlük ve yutma güçlüğü ile nöroloji polikliniğine müracat ediyor. Kontrastlı MRG incelemede, ponstan her iki orta serebral pedinkül ve krus serebrilere uzanan, ekspansil olmayan T2 hiperintens lezyon izlenmekteydi(resim a,b). İçerisinde nodüler ve rim kontrastlanmalar olan lezyonun olası difüz infiltratif glial tümör ekartasyonu amaçlı multiparametrik MR inceleme yapıldı (resim c-e).

Tartışma: MRG, nörobehçet hastalığının tanısını koymada ve fizyopatolojisini anlamada özellikle histopatolojik incelemelerin elde edilmesindeki zorluklar nedeniyle önemli bir role sahiptir(2). Nörobehçet' in beyin parankimal formunda, lezyonlar genellikle T2 ağırlıklı sekanslarda yüksek yoğun çoklu küçük odaklar şeklinde izlenir.

Anahtar kelimeler: Behçet, Nörobehçet, DTI, MRP,MRS

Kaynaklar

1. Eun Jin Chae, Kyung-Hyun Do, Joon Beom Seo, Seong Hoon Park, Joon-Won Kang, Yu Mi Jang, Jin Seong Lee, Jae-Woo Song, Koun-Sik Song, Jeong Hyun Lee, Ah Young Kim, Tae-Hwan Lim. Radiologic and Clinical Findings of Behçet Disease: Comprehensive Review of Multisystemic Involvement1. (2008) RadioGraphics. doi:10.1148/rg.e31
2. O'Duffy JD, Goldstein NP. Neurologic involvement in seven patients with Behcet's disease. Am J Med. 1976 Aug; 61 (2):170-8

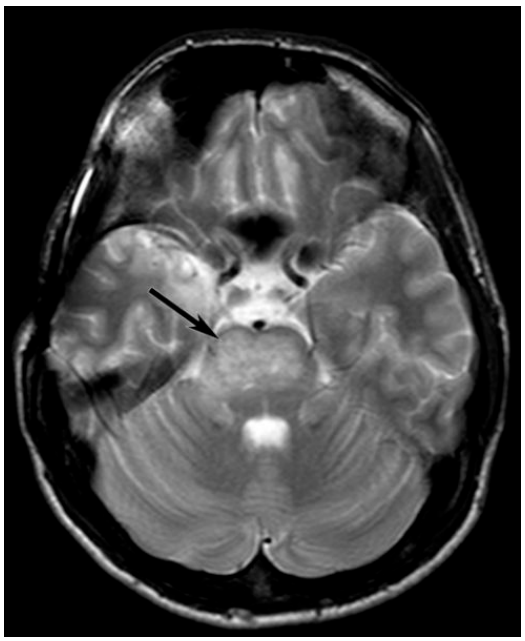

Resim a. Aksiyel T2' de pons ön kesimini genişçe etkileyen belirgin hacim etkisi olmayan hiperintens lezyon izlenmekteydi.

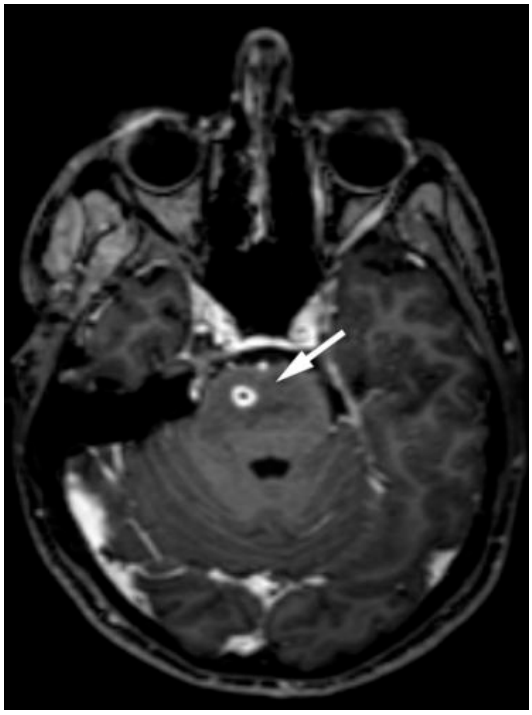

Resim b. Aksiyel postkontrast T1' de, ponsdaki lezyon içerisinde düzgün halkasal kontrast tutulumu izlenmektedir.

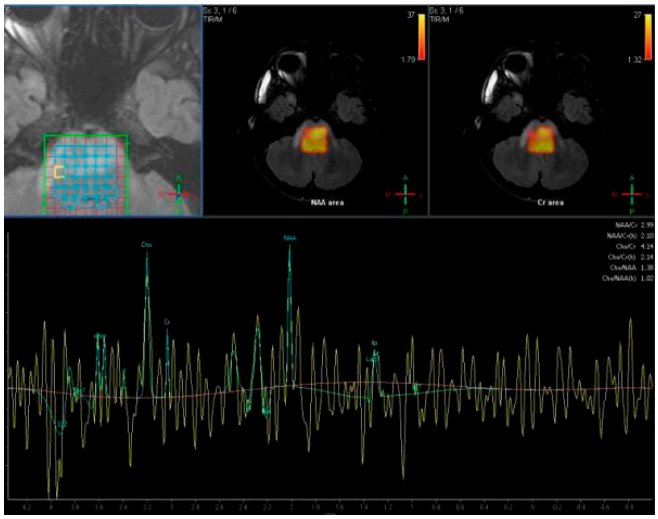

Resim c. Multivoksel orta TE değerli spektroskopide, lezyon içerisinde Cho/NAA değerleri 1 civarında, Cho/Cr ise hiperselülerite ile uyumlu 2 civarındaydı.

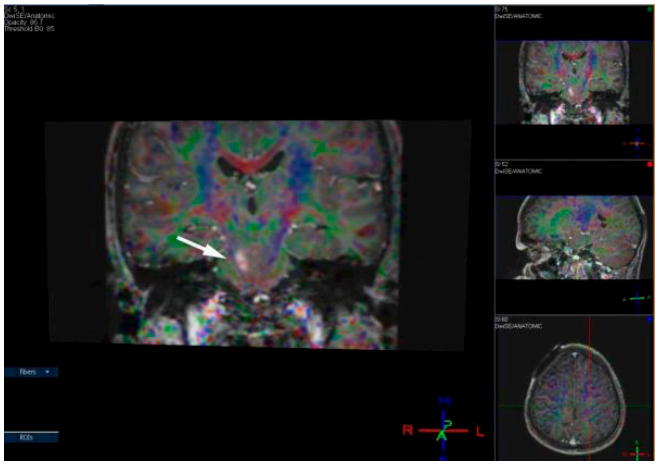

Resim d. Koronal planda DTI de, sağda kontrastlanma kortikospinal yol içerisinde olup distorsiyon,deplasman oluşturmamaktaydı.

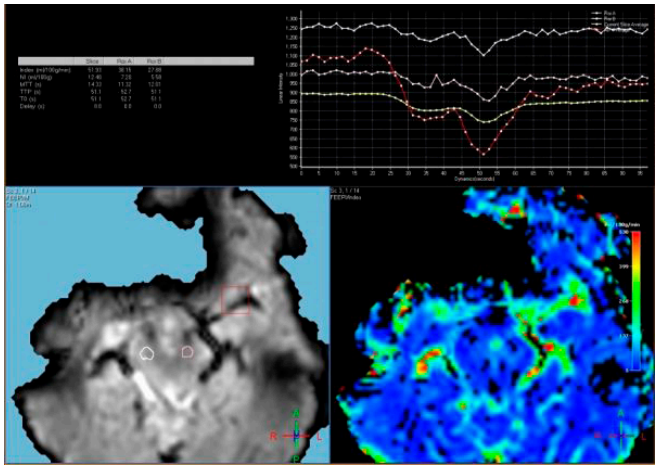

Resim e. T2* perfüzyonda, her iki krus serebri düzeyindeki hiperintensite çevre parankim ile normoperfüze idi.

Toraks Radyolojisi

PS-174

SOL AKCİĞER ÜST LOBEKTOMİ SONRASI SOL SUPERİOR PULMONER VEN GÜDÜĞÜNDE TROMBÜS

Aybüke Uçgun, Zeycan Kübra Cevval, Serra Özbal Güneş, Baki Hekimoğlu

Sağlık Bilimleri Üniversitesi Dışkapı Yıldırım Beyazıt Eğitim ve Araştırma Hastanesi

Giriş-Amaç: Lobektomi sonrası pulmoner ven(PV) güdüğünde oluşan trombüs, sistemik embolilere neden olabilen nadir ancak önemli bir komplikasyondur. Bu komplikasyonun sonucu olarak daha önceki çalışmalarda beyin,böbrek ve bağırsak gibi vital organlarda emboli vakaları bildirilmiştir. Bu nedenle lobektomi sonrası bu komplikasyonun erken tanısı, daha sonra gelişebilecek sistemik embolilerin önlenmesi açısından önemlidir. Biz bu olgumuzda sol akciğer üst lobektomi operasyonu sonrası pulmoner ven güdüğünde trombüs görülen vakayı sunacağız.

Olgu Sunumu: 56 yaşındaki erkek hasta, 3 ay önce aralıklı bilateral yan ağrısı ve idrar çıkışında azalma nedeniyle acil servisimize başvurdu. Hastanın çekilen bilgisayarlı tomografi(BT) tetkikinde bilateral hidronefroz ve üreter taşı saptanması üzerine üroloji tarafından operasyon planlandı. Hastaya preoperatif çekilen posteroanterior akciğer(PA) grafisinde sol akciğer üst zonda opasite saptandı (Resim 1). Çekilen kontrastsız toraks BT'de sol akciğer apikoposterior segmentte 3.5 cm çapında düzensiz ve spiküle konturlu kitle lezyonu izlendi (Resim 2). Hastaya yapılan kitle biyopsisi sonucu adenokarsinom olarak raporlandı ve sol akciğer üst lobektomi operasyonu yapıldı. Operasyondan 3 hafta sonra sırt ağrısı ile tekrar acil servisimize başvuran hastaya emboli protokolünde BT anjiografi çekildi. BT incelemede sol superior pulmoner ven güdüğünde 13x10 mm boyutta trombüs ile uyumlu dolum defekti izlendi. Uygun antikoagülan tedavi ilgili bölüm tarafından düzenlendi.

Tartışma-Sonuç: Lobektomi sonrası PV güdüğünde trombüs nadir görülen bir komplikasyondur. Bu alanlarda görülen trombüs, sistemik emboliler ve sonrasında oluşabilecek vital organların enfarktı için kaynak oluşturmaktadır. Trombüsün veya embolinin saptanması cerrahi sonrası günler veya aylar sonrasında olabilmektedir. PV güdüğünde trombüs izlenen vakalar,literatürde olgu sunumları ile karşımıza çıkmaktadır. Bu olgularda PV güdüğünde oluşan trombüslerin hepsi sol üst pulmoner ven kaynaklıdır(1). Bizim vakamızda da sol üst PV güdüğünde trombüs izlenmiştir. PV güdüğünde trombüs oluşma mekanizması cerrahi sonrası pulmoner vende oluşan endotelial hasar, staz ve hiperkoagulabiliteyi içeren Virchow tiradı ile açıklanabilir(2). Ayrıca sol üst PV güdüğünün uzun olması ve uzun güdükte oluşan türbülan akım ve staz da tromboz oluşumuna neden olmaktadır. Sağ akciğer üst veya orta lobektomi sonrasında üst ve orta lob dalları kaldığı için, sağ üst PV güdüğünde kan akımı bu dallardan devam etmekte ve bu sayede türbülan akım veya staz daha az olmaktadır(3). Bazı kılavuzlarda lobektomi sonrası takiplerde kontrastsız BT önerilse de, özellikle sol üst lobektomili hastalarda 6 ay içinde PV güdüğünün değerlendirilebilmesi için kontrastlı BT tetkikinin yapılması bu olguların tanısını arttıracağı düşünülmektedir(4) .PV güdüğünde tromboz saptanması durumunda antikoagülan tedaviye hemen başlanmalıdır(3). Ancak bildirilen vakaların azlığı nedeniyle optimal tedavi net olarak bilinememektedir.

Anahtar kelimeler: pulmoner ven, lobektomi, trombüs, sol üst pulmoner ven, venöz emboli, postoperatif komplikasyon

Kaynaklar

1. Asai, K., Mochizuki, T., Iizuka, S., Momiki, S., & Suzuki, K. (2014). Pulmonary vein stump thrombus: an early complication following upper division segmentectomy of the left lung. General thoracic and cardiovascular surgery, 62(4), 244-247.
2. Lowe, G. D. (2003). Virchow's triad revisited: abnormal flow. Pathophysiology of haemostasis and thrombosis, 33(5-6), 455-457.
3. Ohtaka, K., Hida, Y., Kaga, K., Takahashi, Y., Kawase, H., Hayama, S., ... & Matsui, Y. (2014). Left upper lobectomy can be a risk factor for thrombosis in the pulmonary vein stump. Journal of cardiothoracic surgery, 9(1), 1-5.
4. Miyoshi, R., Nishikawa, S., Tamari, S., Noguchi, M., Hijiya, K., & Chihara, K. (2018). Pulmonary vein thrombosis after lobectomy with vein stump closure by ligation. Asian Cardiovascular and Thoracic Annals, 26(7), 546-551.

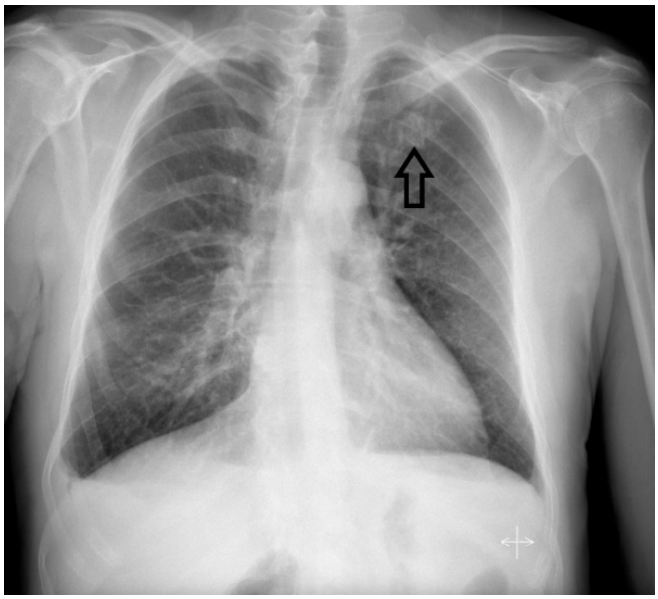

Resim 1. PA akciğer grafide sol akciğer üst lob düzeyinde opasite (siyah ok).

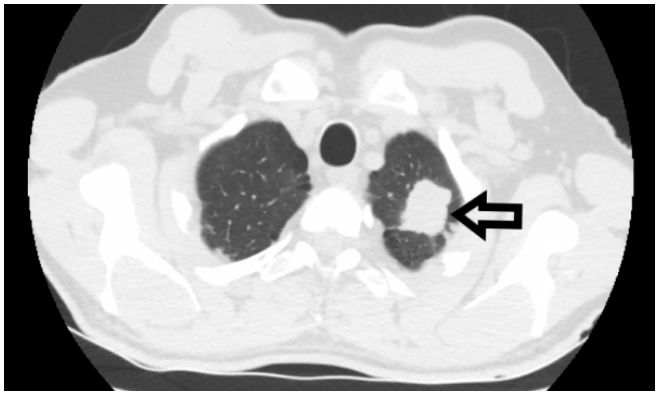

Resim 2. Kontrastsız toraks BT'de sol akciğer üst lob apikoposterior segmentte spiküle konturlu kitle lezyonu (siyah ok).

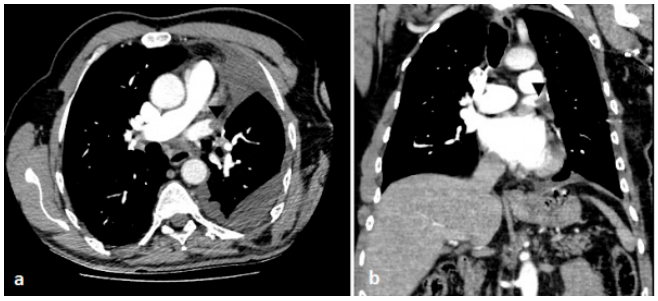

Resim 3. Post-operatif dönemde çekilen toraks BT anjiografi tetkiki aksiyal(a) ve koronal(b) görüntülerde sol üst pulmoner ven güdüğünde dolum defektine neden olan trombüs materyali (ok başları).

Abdominal Radyoloji

PS-175

NADİR BİR KOMPLİKASYON: FALSİFORM LİGAMENTİN FOKAL YAĞ İNFAKTI

Muhammet Batuhan Gökhan, Eren Çamur

Ankara Şehir Hastanesi Radyoloji Kliniği

Giriş: Falsiform ligament(FL) peritonun visseral ve parietal yapraklarından oluşan karaciğerin anterosüperior kesiminden diyaframın alt yüzüne uzanan içerisinde umblikal venlerin seyrettiği bir periton katlantısıdır. FL'e ait parsiyel defekt, FL kistleri, hipovaskülarizasyon gibi birçok konjenital varyasyon olmakla birlikte FL'in neden olduğu patolojiler halen net olarak ortaya konulamamıştır (1,2). FL'e ait akut patolojiler sağ üst kadran ağrısı ile karşımıza çıkmaktadır. Bu posterde sağ üst kadran ağrısı ile gelen umblikal ven trombozu ve falsiform ligamentin fokal yağ infarktı(FLFYİ) olgusunu bilgisayarlı tomografi (BT) bulguları ile sunmayı amaçladık.

65 yaşındaki kadın hasta Kasım 2020'de acil servise sırta vuran karın ağrısı sebebiyle başvurdu. Hastanın iki hafta önce akut pankreatit, ERCP ve pankreatik kanala stent yerleştirme öyküsü mevcuttu. Prokalsitonin:0,04 μg/L ve CRP:16 g/L olup diğer sonuçları normaldi. Hepatobiliyer ultrasonografide (US) umblikal ven geniş ve trombozе ve bu düzeyde yaklaşık 2 cm çapında parankim ile sınırları net seçilemeyen hipo-hiperekoik alan izlendi. Çekilen kontrastlı abdomen BT sinde Ligamentum teres hepatis düzeyinde tromboze umblikal ven ve FLFYİ'na sekonder hipodens alan izlendi(Resim 1,2).

Tartışma: İntraabdominal yağ nekrozu (İAYN) batın içerisinde çeşitli lokalizasyonlardaki fokal lipomatöz dokuların nekrozunu tarif etmek için kullanılmaktadır. İAYN'nun görüldüğü lokalizasyondan bağımsız akut başlangıçlı ciddi ağrıya neden olması radyolojik bulguları farklı lokalizasyonlarda olsa da benzerdir. İAYN batın içerisinde gastrosplenik ligament, küçük omentum gibi farklı lokalizasyonda karşımıza çıkmakla birlikte FL'de olması oldukça nadirdir (3). FL beslenmesini inferior frenik arter ile sol hepatik arterin medial segmenter dalından ve umblikal venden almaktadır.Umblikal ven doğum sonrası fibrozise uğrayıp falsiform ligamenti oluşturan kalıntıdır(4). Bu vasküler yapılardan birinin trombozu veya FL düzeyinde kolon duvarında da olduğu gibi "lipomatö appendage"ın torsiyonu FLFYİ'na neden olmaktadır. FLFYİ, konstitüsyonel semptomların eşlik edebileceği ciddi epigastrik veya sağ üst kadran ağrısı ile karşımıza çıkmakta, sıklıkla gastroduodenal ve pankreatikobiliyer hastalıkları taklit etmektedir. Erişkinlerde umblikal ven portal ven trombozu gibi portal basıncı artıran sebeplerle rekanalize olmaktadır (5). Sirotik olmayan erişkinlerde pankreatit komplikasyonu ile gelişen splenik ven trombozu sıklıkla spontan regrese olmakla birlikte akut bir portal hipertansiyona yol açabilmektedir (6,7). Pankreatite sekonder gelişen inflamatuar etkenler umblikal vende de tromboz gelişmesine sebep olabilmektedir (8,9). US sıklıkla akut kolesistit tanısını dışlamada fayda sağlamakta umblikal vende trombüs ve FL düzeyinde ekojenite artışı izlenmesi FLFYİ'ı desteklemektedir. BT ise tanı için altın standart olup FL düzeyinde hiperdens periferal rimi bulunan santralinde tromboze ven/arteri temsil eden santral nokta bulgusunun izlendiği hipodens alan şeklinde karşımıza çıkmaktadır (10). Sonuç olarak Falsiform ligamentin fokal yağ infarktı sağ üst kadran ağrısının oldukça nadir bir nedeni olup sağ üst kadran ağrısı ile gelen hastada ayırıcı tanıda FLFYİ'nın da yer aldığı mutlaka akılda tutulmalı ve görüntülemeler sırasında bu yönde de değerlendirmemizi yapmalıyız.

Anahtar kelimeler: pankreatit, tromboz, koledokolitiazis, nekroz, falciform ligament, fokal yağ infarktı

Kaynaklar

1. Özdeniz İ, Devay Ali Ö, Özgan Ediz T, Fatty necrosis of falciform ligament due to torsion mimics falciform ligament cyst on MRI, The European Research Journal 2018;4(4):448-451
2. Ozkececı ZT, Ozsoy M, Celep B, Bal A, Polat C. A rare cause of acute abdomen: an isolated falciform ligament necrosis, Case Rep. Emerg Med, 2014; 2014: 570751
3. Caroline M, Eaton S, Chubb D, Franzi S, Torsion of fatty appendage of falciform ligament:acute abdomen in a child, Hindawi Publishing Corporation, Case Reports in Radiology, Volume 2015, Article ID 293491
4. Webber CE Jr, Glanges E, Crenshaw CA. Falciform ligament. A possible twist?. Arch Surg. 1977;112(10):1264. doi:10.1001/archsurg.1977.01370100118027
5. Aagaard J, Jensen LI, Sørensen TI, Christensen U, Burcharth F. Recanalized umbilical vein in portal hypertension. AJR Am J Roentgenol. 1982;139(6):1107-1110. doi:10.2214/ajr.139.6.1107
6. Heider TR, Azeem S, Galanko JA, Behrns KE. The natural history of pancreatitis-induced splenic vein thrombosis. Ann Surg. 2004;239(6):876-882. doi:10.1097/01.sla.0000128685.74686.1e
7. Xu W, Qi X, Chen J, Su C, Guo X. Prevalence of Splanchnic Vein Thrombosis in Pancreatitis: A Systematic Review and Meta-Analysis of Observational Studies. Gastroenterol Res Pract. 2015;2015:245460. doi:10.1155/2015/245460
8. Banks PA, Bollen TL, Dervenis C, et al. Classification of acute pancreatitis--2012: revision of atlanta classification and definitions by international consensus. Gut. 2013;62(1):102-111. doi:10.1136/gutjnl-2012-302779
9. Lim HQC, Lee XWJ, Mathias N. A Rare Finding of Falciform Ligament Thrombosis as a Sequel of Acute Pancreatitis. Case Rep Radiol. 2017;2017:2879568. doi:10.1155/2017/2879568
10. Indiran, V, Dixit, R and Maduraimuthu, P. Unusual cause of epigastric pain: Intra-abdominal focal fat infarction involving appendage of falciform ligament, Case report and review of literature. GE Port J Gastroenterol. 2018; 25: 179–183.

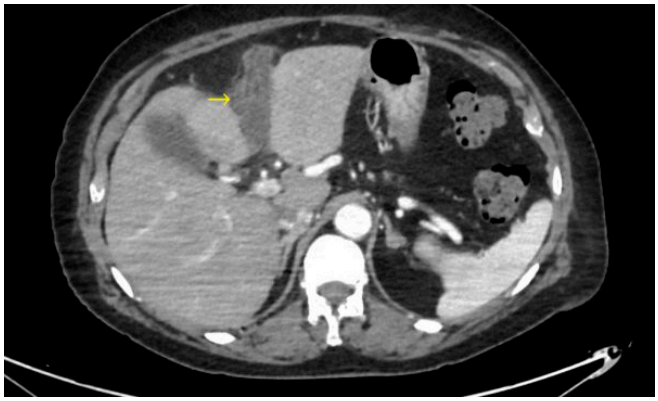

Resim 1. Aksiyel kesitte falsiform ligamentin fokal yağ infarktı (ok)



Resim 2. Sagital kesitte falsiform ligamentin fokal yağ infarktı (ok)

Acil Radyoloji

PS-176

YILDIRIM ÇARPMASINA SEKONDER MULTİSİSTEMATİK PATOLOJİLER

Mahmut Burak Laçın, Oğuz Aslan, Hasan Erdoğan, Yasemin Okatan, Turgut Tursem Tokmak, Sefika Bengi Cilasın

Sağlık Bilimleri Üniversitesi Kayseri Şehir Hastanesi, Radyoloji Kliniği

Giriş ve Amaç: Yıldırım çarpması, birçok yıkıcı etkileri olan ve çevresel sebepler içerisinde ölüme sebebiyet veren bir doğa olayıdır. Gerilim büyüklüğü oldukça büyük boyutlara ulaşabildiğinden dolayı, mortalite ve morbidite etkileri daha ciddi olabilmektedir(1). Paylaştığımız bu vakanın, yıldırım çarpmasının yol açtığı geniş spektrumdaki patolojilerden birkaçına sahip olmasından ötürü, faydalı olacağını düşünüyoruz.

Olgu Sunumu: Yıldırım çarpması nedeniyle acil servise başvuran 20 yaşında erkek hastanın bilateral işitme kaybı, dispne şikayetleri ve ön göğüs duvarında sternal yüzeyde cilt yanığı bulgusu mevcuttu. Bilinci açık, oryante ve koopereydi. Hastanın ölçülen vital değerlerinde patolojik değer mevcut değildi. Kan oksijen saturasyon değeri (SaO2) %92 olarak ölçüldü. İşitme kaybından dolayı yapılan otoskop ile dış kulak yolu muayenesinde timpanik membran bütünlüğünün korunduğu gözlendi. Toraks ve beyin bilgisayarlı tomografi (BT) tetkikleri yapıldı. Hastanın toraks BT görüntülerinde, pulmoner kontüzyon lehine değerlendirilen diffüz buzlu cam opasiteleri izlendi (Şekil 1). Beyin BT görüntülerinde ise sağ putamen düzeyinde fokal hemorajiye ait hiperdens alan ve sol oksipital lob posterior kesimlerde ve sap temporal lobda yerleşimli, subaraknoid kanama (SAK) lehine değerlendirilen hiperdens alanlar izlendi (Şekil 2).

Tartışma: Elektrik akımına bağlı ortaya çıkan hasarın, elektrik akımının büyüklüğü ve maruziyet süresi ile doğru orantılı olduğu belirtilmektedir. Yıldırım çarpması olayında elektrik gerilimi 1.000.000 volt(V)'a kadar ulaşabilmektedir(2). Ayrıca yıldırım çarpması olayında meydana gelen hasarda, elektrik akımı dışında çeşitli mekanizmalar da rol oynamaktadır. Örneğin yıldırım çarpmalarında meydana gelen yüksek miktarda sıcaklık artışı da patlamalara benzer bir mekanizma ile yanıklar ve künt travma etkilerine sebep olabilmektedir(3). Elektrik akımının sebep olduğu hasarlar vücutta akımın geçtiği iki nokta arasında meydana geleceğinden, vücudun hemen hemen her bölgesinde oluşabilmektedir. Kardiyak ve pulmoner patolojiler, nörolojik sistem patolojileri gibi oldukça geniş bir spektrumda patolojiler izlenebilmektedir(4). Paylaşılan vakada da, nörolojik ve pulmoner patolojiler ile birlikte sternum ön yüzünde cilt yanığı izlenmekteydi.

Anahtar kelimeler: yıldırım çarpması, putaminal hemoraji, akciğer hasarı, işitme kaybı

Kaynaklar

1. Epperly TD, Stewart JR. The physical effects of lightning injury. Journal of Family Practice. 1989;29(3):267-73.
2. Strasser EJ, Davis RM, Menchey MJ. Lightning injuries. The Journal of trauma. 1977;17(4):315-9.
3. Cooper MA. A fifth mechanism of lightning injury. Academic Emergency Medicine. 2002;9(2):172-4.
4. Mellor S. The pathogenesis of blast injury and its management. British journal of hospital medicine. 1988;39(6):536-9.

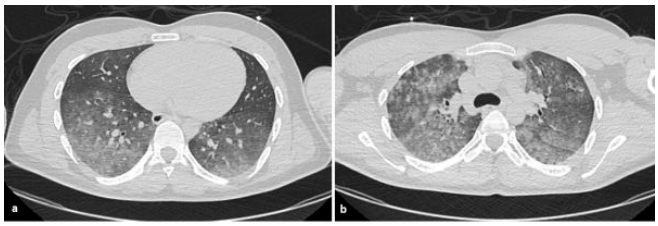

Şekil 1. T8 (a) ve T5 (b) vertebra gövdeleri düzeyinden geçen toraks BT kesitlerinde yaygın buzlu cam dansitesinde kontüzyon ile uyumlu alanlar izlenmektedir.

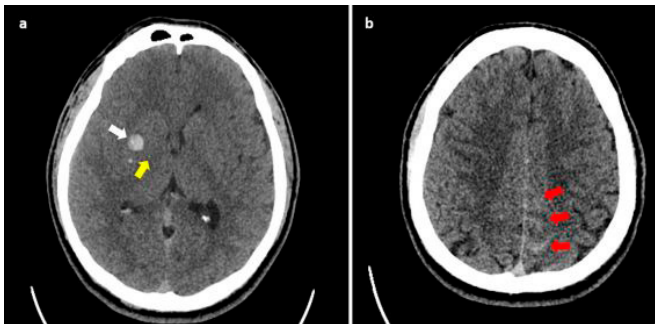

Şekil 2. Sağ putamende (a, beyaz ok) ve globus pallidus (a, sarı ok) düzeylerinde hemoraji ile uyumlu hiperdens odaklar izlenmektedir. Ayrıca sol parietal subaraknoid hemoraji lehine sulkuslarda dansite artımları (b, kırmızı oklar) mevcuttur.

Nöroradyoloji

PS-177

SPONTAN ARAKNOİD KİST KANAMASI VE SUBDURAL HEMATOM

Ceren Aydın Kızılkum, Deniz Sözmen Cılız

Ankara Şehir Hastanesi

Araknoid kistler intrakraniyal kitlelerin yaklaşık %1'ini oluşturur [1]. Çoğunlukla doğumsal lezyonlardır ve insidental saptanırlar. Az sıklıkla semptomatikleşirler ki bu genellikle büyük boyutta olanların BOS'a bası etkisi sonucu gerçekleşir [2]. Nadir ama bilinen komplikasyonları arasında intrakistik, subaraknoid ve subdural kanamadır [3]. Bu yazıdaki olgumuz, baş ağrısı nedeniyle tetkik edilirken insidental olarak orta kraniyal fossada 7x5.5 cm boyutunda araknoid kist saptanan 21 yaşında erkek hasta (Resim 1). Hastanemizdeki ilk nonkomplike araknoid kiste ait manyetik rezonans (MR) görüntülemesinin ardından birkaç ay geçtikten sonra ani çift görme nedeniyle gerçekleştirilen beyin bilgisayarlı tomografisinde (BT) intrakistik ve subdural kanama saptandı (Resim 2).

İnsidental rastlanan araknoid kistler BT ve MR'da düzgün sınırlı, kontrastlanmayan, ekstra-aksiyel lezyonlar olup beyin omurilik sıvısı ile eş dansite/sinyalde görünür. Araknoid kist içi ve etrafındaki bes-

leyici ince damarların travmatik veya spontan rüptürü sonucu oluşan intrakistik ve/veya subdural kanama oldukça ender ama akılda tutulması gereken bir komplikasyondur [4]. Tedavisi subdural hematomun boşaltılmasıdır. Postoperatif kontrol beyin BT'de kalınlığı azalmış kronik subdural hematom ile kanamadan önceki MR ile karşılaştırıldığında boyutları azalmış bir kist izlendi (Resim 3).

Önceden bilinen araknoid kisti olan hastalarda travma sonrası veya spontan nörolojik belirtiler oluştuğunda kanama akla gelmesi gereken bir komplikasyondur.

Anahtar kelimeler: araknoid kist, subdural hematom

Kaynaklar

1. Tuncel, Ercan. Klinik Radyoloji. Nobel & Güneş Tıp Kitabevleri, 2008: p.935.
2. Sancak, İbrahim Tezer. Temel Radyoloji. Güneş Tıp Kitabevleri, 2015, p.388.
3. Osborn, Anne G., et al. Osborn's Brain: Imaging, Pathology, and Anatomy. Elsevier, 2018, p.873.
4. Patel, Amar P et al. "Spontaneous Subdural Hematoma and Intracystic Hemorrhage in an Arachnoid Cyst." Radiology case reports vol. 4,3 298. 7 Dec. 2015, doi:10.2484/rcr.v4i3.298

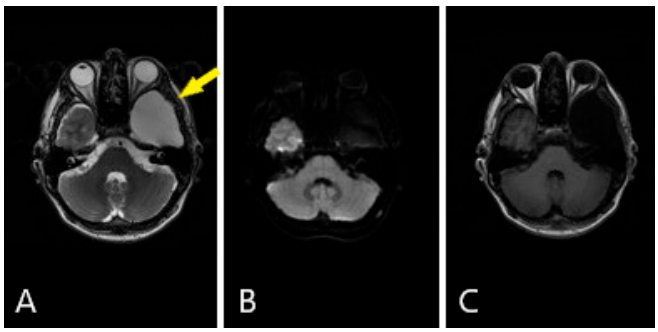

Resim 1. Komplikasyon öncesi kontrastsız MR ile insidental saptanan araknoid kist (sarı ok). A: T2AG'de orta kraniyal fossada BOS ile eş intensitede araknoid kist. B: DAG'de hipointens. C: T1AG'de hipointens.

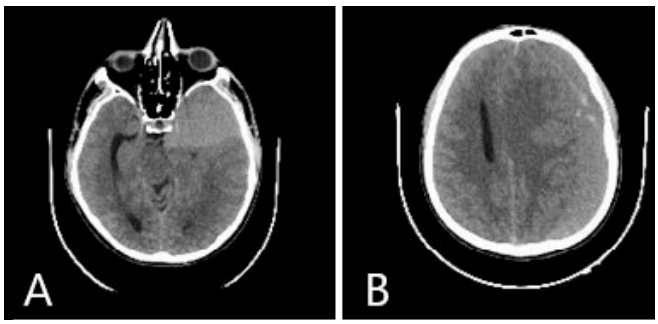

Resim 2. Hastanın semptomları sonrasında çekilen kontrastsız beyin BT tetkiki. A: intrakistik, B: subdural kanama

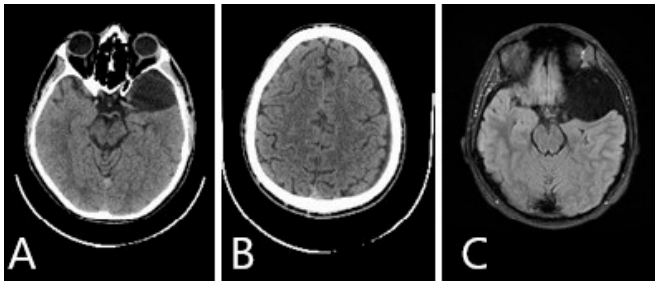

Resim 3. A ve B'de postoperatif 6. ay kontrolünde araknoid kist ile hipodens kronik subdural hematom izleniyor. C'de ise hastanın eski nonkomplike MR'ında aynı kesitte araknoid kistin daha büyük olduğu ve yeni (A) incelemede küçüldüğü görülüyor.

Kas-İskelet Radyolojisi

PS-178

SKAPULA YERLEŞİMLİ LANGERHANS HÜCRELİ HİSTİYOSİTOZİS: - OLGU SUNUMU

Burak Uslu, Gülşah Özdemir, Burak Günay, Ecem Ege, Fethi Emre Ustabaşıoğlu

Trakya Üniversitesi Tıp Fakültesi Radyoloji Anabilim Dalı

Giriş-Amaç: Langerhans hücreli histiyositoz (LCH), çeşitli dokularda idiyopatik infiltrasyon gelişimi ve anormal histiyositlerin birikmesi ile karakterize, lokal ya da sistemik etkileri bulunan nadir görülen bir hastalık spektrumunu temsil eder (1). LCH çocuklarda daha sıktır ve yıllık insidansının 14 yaşın altındaki çocuklarda milyonda 4,6 olduğu tahmin edilmektedir (2). Biz nadir bir yerleşim yeri olan skapulada langerhans hücreli histiyositozis olgusunu görüntüleme özellikleriyle sunmayı amaçladık.

Olgu: Yaklaşık 2 aydır sol omuz ağrısı bulunan olguhastanemiz Ortopedi ve Travmatoloji polkliniğine omuz eklem hareketlerinde ağrı şikayetiyle başvurdu. Direkt grafilerinde anlamlı patolojik bulgu görülmeyen olguda BT ve MR görüntülemeleri ile tarafımıza başvurdu. BT incelemede spina skapula ile korpus bileşke düzeyinde hipodens, lobule konturlu, kortikal destrüksiyon oluşturan kitle lezyon görüldü(Resim 1). MR görüntülerinde ise lezyon T1 ağırlıklı sekanslarda izohipointens (Resim 2), yağ baskılı T2 ve PD sekanslarda hiperintens (Resim 3) karakterde izlendi. İntravenöz kontrast madde uygulaması sonrasında kontrast fiksasyonu mevcuttu (Resim 4). Lezyonun radyolojik görüntüleme özellikleri osteoblastom ile uyumlu olarak değerlendirilip perkütan biyopsi kararı alındı ve Girişimsel Radyoloji ekibince biyopsisi yapıldı (Resim 5). Perkütan biyopsi sonucunda tanısı konulamayan olguda eksizyonel biyopsi yapıldı ve patoloji sonucu Langerhans Hücreli Histiyositoz ile uyumlu olarak değerlendirildi.

Tartışma: LCH genellikle 2 yaşın altındaki bebeklerde görülür. Eskiden "histiyositoz X" olarak bilinen ve şimdi aynı hastalığın klinik varyantları olarak kabul edilen üç ana sendromdan oluşmaktadır: eozinofilik granülom (tek kemik lezyonlu tek odaklı LCH), Hand-Schüller-Christian hastalığı (klasik kafatası lezyonları, ekzoftalmus ve diabetes inspidus üçlüsü ile birlikte multifokal LCH) ve Letterer-Siwe hastalığı (çoklu organ tutulumu ile fulminan LCH). LCH'nin etiyolojisi bilinmemektedir ve LCH'nin lezyonlardaki monoklonalite ile öne sürülen neoplastik bir bozukluk mu yoksa bağışıklık sisteminin düzensizliğinden kaynaklanan reaktif bir bozukluk mu olduğu hala belirsizdir.

LCH'nin klinik sunumları, asemptomatik bir soliter kemik lezyonundan, çok sistemli yaşamı tehdit eden bir rahatsızlığa kadar geniş ölçüde değişir (3). İnsan vücudunun herhangi bir organı veya sistemi tutulabilir, ancak iskelet, deri ve merkezi sinir sistemi daha sık etkilenir (3). Teşhisi doğrulamak için en kolay erişilebilen lezyondan (genellikle bir deri veya yumuşak doku biyopsisi) alınan biyopsi gereklidir.

İskelet sistemi genellikle monoostotik (eozinofilik granülom) veya multifokal tutulumlu tek sistem hastalığında etkilenir. Her iki durumda da kafatası, proksimal femur ve vertebra osseöz LCH'nin en yaygın bölgeleridir. Skapula ise poliostotik LCH'li tüm hastaların sadece %6'sında etkilenir(4).

Sonuç: Skapula, osseöz LCH'de nadiren etkilenen bir kemiktir ve büyük bir yumuşak doku kitlesine sahip monostatik osseöz LCH, oldukça nadir bir bulgudur. Bildiğimiz kadarıyla, son 30 yılda sadece altı monostatik skapula lezyonu vakası rapor edilmiştir. Sonuç olarak, yumuşak doku kitlesi, genç yaş ve monostatik hastalık kombinasyonu LCH için özellikle nadirdir ancak özellikle osteomiyelit antibiyotikler altında gerilemiyorsa her zaman ayırıcı tanı olarak düşünülmelidir.

Anahtar kelimeler: Langerhans hücreli histiyositozis, skapula, MRG, BT

Kaynaklar

1- Windebank K, Nanduri V. Langerhans cell histiocytosis. Arch Dis Child. 2009;94:904–908. doi: 10.1136/adc.2007.125872
2- Guyot-Goubin A, Donadieu J, Barkaoui M, Bellec S, Thomas C, Clavel J. Descriptive epidemiology of childhood Langerhans cell histiocytosis in France, 2000–2004. Pediatr Blood Cancer. 2008;51:71–75. doi: 10.1002/pbc.21498

3- Hindman BW, Thomas RD, Young LW, Yu L. Langerhans cell histiocytosis: Unusual skeletal manifestations observed in thirty-four cases. Skeletal Radiol. 1998; 27: 177– 81.
4- Consolo C, Giordano F. Eosinophil granuloma of the scapula. Ital. J. Orthop. Traumatol. 1979; 5: 97– 9.
5- Cohen M, Zornoza J, Cangir A, Murray JA, Wallace S. Direct injection of methylprednisolone sodium succinate in the treatment of solitary eosinophilic granuloma of bone: A report of 9 cases. Radiology 1980; 136: 289– 93.

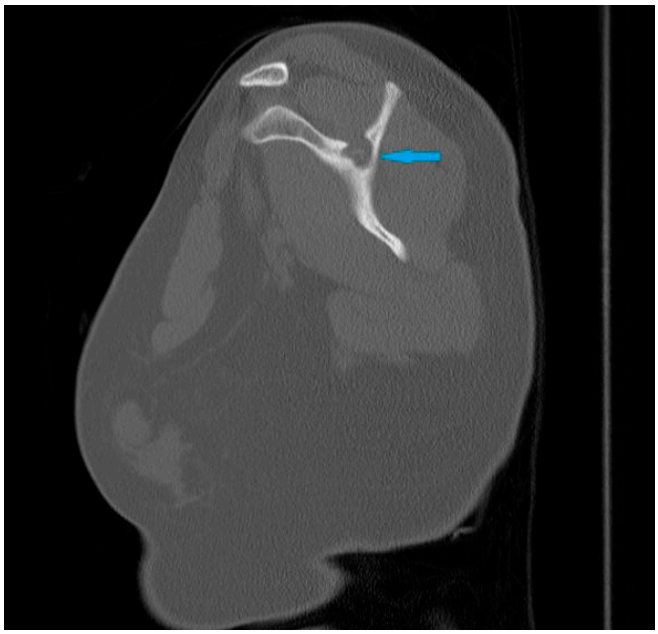

Resim 1. Sagittal- oblik BT görüntüsünde sol skapulada, kortikal destrüksiyon oluşturan hipodens lezyon izleniyor(mavi ok).

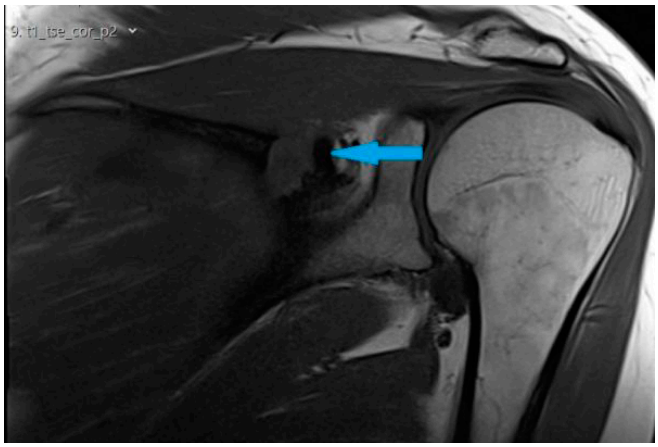

Resim 2. Koronal T1A MR görüntüsünde izohipointens lezyon izleniyor(mavi ok)

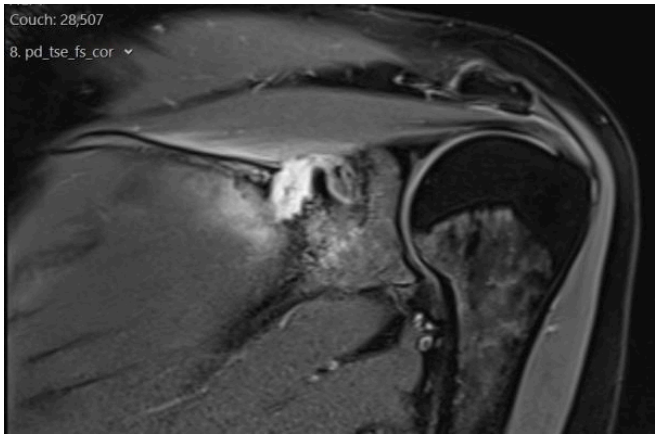

Resim 3. PD sekansta lezyonun hiperintens karakterde olduğu izleniyor

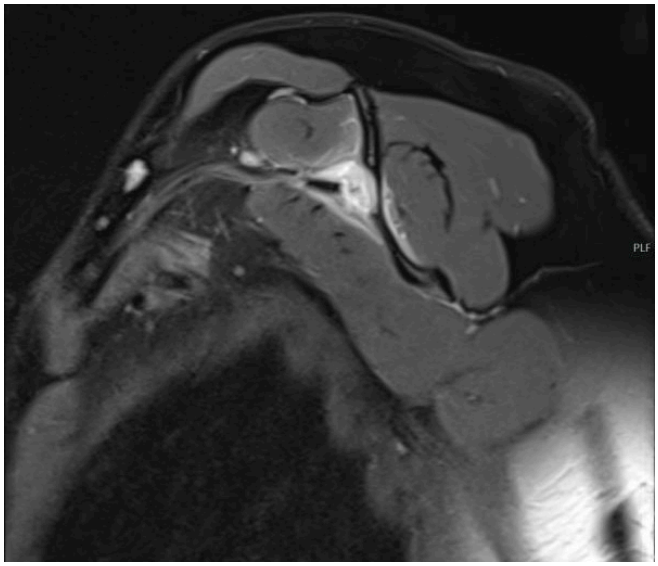

Resim 4. İV kontrast madde uygulaması sonrasında lezyonda diffüz kontrast fiksasyonu izlenmekte

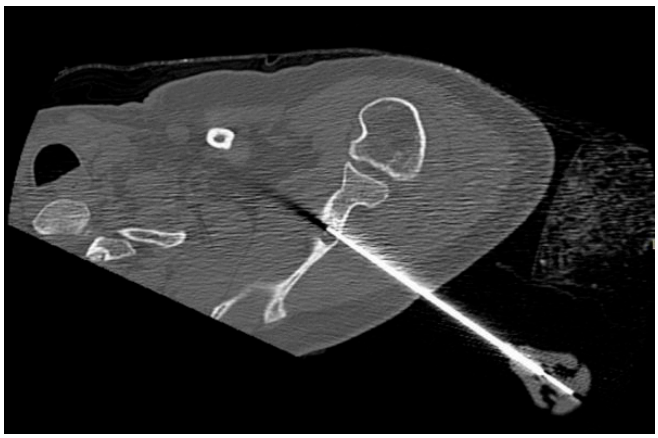

Resim 5. Lezyondan yapılan biyopsinin BT görüntüsü

Baş-Boyun Radyolojisi

PS-179

NAZOLABİAL KİST: OLGU SUNUMU

Melisa Yalçın, Hamdullah Erk, Rahmi Eren Özkan, Kemal Harmancı, Hakan Önder

Prof. Dr. Cemil Taşcıoğlu Şehir Hastanesi

Giriş ve Amaç: Nazolabial (NL) kist, nadir görülen, odontojenik olmayan bir kist olup nazolabial sulkusun en üst kısmında nazal ala komşuluğunda yerleşir. İlk olarak Zuckerkandl tarafından1882'de tanımlanmıştır [1]. Yıllar içerisinde farklı kişiler tarafından mukoid kist, maksiller kist, wind kist, subalar kist, nazovestibüler kist ve nazoglobüler kist gibi çeşitli isimler kullanılmıştır. Ancak bu üst dudak ile nazal vestibül arasında yerleşimli kistler için nazolabial kist terimini ilk olarak Rao (1951) [2] kullanmıştır. Bu posterde bir nazolabial kist olgusunu görüntüleme bulguları ile sunmayı amaçladık.

Olgu Sunumu: 36 yaşında erkek hasta sağ maksiller bölgede 1 yıl önce fark ettiği zamanla hafif boyut artışı göstererek üst dudak elevasyonu oluşturan ağrısız kitle ile hastanemize başvurdu. Bu bölgede travma, geçirilmiş operasyon öyküsü olmayan hasta burun akıntısı veya kanama tariflemiyordu. Fizik muayenede, burnun sağ tarafında şişkinliğe bağlı yüz asimetrisi ile yaklaşık 20x15 mm boyutlu yumuşak, fluktuan, ağrısız, nazolabial kıvrımı oblitere eden subkutan yerleşimli kitle saptandı. MRG' de lezyon T2 ağırlıklı görüntülerde (AG) hiperintens, T1AG'de ise kasa göre hafif hiperintens olarak iz-

lenmekteydi. Lezyonun komşu kemik yapı ya da diş kökü ile ilişkisi yoktu.Kontrastlı incelemede belirgin kontrast tutulumu mevcut değildi.(Resim a,b) Direk grafide, kemik veya dental yapılarda değişiklik saptanmadı.(Resim c) Klinik ve radyolojik bulgular eşliğinde lezyon NL kist tanısı aldı.

Tartışma ve Sonuç: Nazolabial kistler submukozal ve ekstraosseöz yerleşimli olup, genellikle tek taraflıdır ancak bilateral görülen vakalar da bildirilmiştir [3]. Patogenezi tam olarak bilinmemektedir. En sık 4-5. dekatta ve bizim olgumuzun aksine daha çok kadınlarda (4:1) görülür [4]. Hastalar genellikle olgumuz ile benzer şekilde nazolabial sulkus düzeyinde nazal ala'yı içeren, üst dudak elevasyonu yaratan birkaç yıldır bulunan kitle ile başvururlar. Lokal ağrı, nazal blok ve enfekte olgularda ise ağrılı şişlik olası semptomlar arasındadır [5].

Nazolabial kist tanısı klinik olarak konur. Fizik muayenede, bidigital palpasyonda nazal vestibül tabanında fluktuasyon gösteren kitle saptanır. Direk grafiğe, belirgin maksiller kemik erozyonu olmadıkça özellik saptanmaz. Bilgisayarlı tomografi (BT) ve manyetik rezonans görüntüleme (MRG) ise bu lezyonların kistik yapısını, nazal ala ve maksiller kemik ile ilişkilerini ve kronik basınç etkisine bağlı kemik yapıdaki değişiklikler hakkında daha ayrıntılı bilgi verir ve tanıyı kolaylaştırır [6]. MRG'de, kistik özellikte T1 AG'de kasa göre hafif hiperintens ve T2AG'de parlak hiperintens görünürler. Ancak bazı çalışmalarda intrakistik sıvının değişken viskozitesi nedeniyle, özellikle T1 ağırlıklı görüntüler değişken sinyal intensitesinde olabilecekleri bildirmiştir [7]. T1AG hiperintens seviyelenme kalsiyum veya kanamaya işaret edebilir.

Ayırıcı tanıda, alar labial bölgenin yumuşak dokularından kaynaklanabilecek odontojenik ve non-odontojenik lezyonlar düşünülmelidir. Periapikal abselere nazolabial kistlerin aksine kemiği incelten enflamatuar değişiklikler eşlik eder. Nazopalatin kanal kisti, dentigeröz kist ve odontojenik keratokistler intraosseöz olmaları ve tipik yerleşimleri ile nazolabial kistten ayrılırlar [8]. Benign yumuşak doku neoplazmaları ve minör tükürük bezi kaynaklı neoplaziler de ayrıcı tanıda düşünülmelidir. Bu lezyonların solid yapıları ve kontrastlanma özellikleri ile ayrım yapılabilir [8].

Anahtar kelimeler: Kist, nazolabial

Kaynaklar

1. Kuriloff DB (1987) The nasolabial cyst-nasal hamartoma. Oto- laryngol Head Neck Surg 96(3):268–272
2. Rao RV (1995) Nasolabial cyst. J Laryngol Otol 69:352–354
3. Precious DS (1987) Chronic nasolabial cyst. J Canad Dent Assoc 53:307–308
4. Matiakis, Apostolos & Papadimas, Christos & Tzermpos, Fotios. (2013). Nasolabial Cyst: a Case and Literature Review. Acta Stomatologica Croatica. 47. 342-347. 10.15644/asc47/4/7.
5. Sahin C. Nasolabial cyst. Case Rep Med 2009;2009:586201. doi: 10.1155/2009/586201.
6. Aquilino, Raphael & Bazzo, Vitor & Faria, Reinaldo & Eid, Nayene & Bóscolo, Frab. (2008). Nasolabial cyst: Presentation of a clinical case with CT and MR images. Brazilian journal of otorhinolaryngology. 74. 467-71. 10.1590/S0034-72992008000300025.
7. H. Kato, M. Kanematsu, Y. Kusunoki et al., "Nasoalveolar cyst: imaging findings in three cases," Clinical Imaging, vol. 31, no. 3, pp. 206–209, 2007.
8. Narain, Satya. (2011). Nasolabial Cyst: Clinical Presentation and Differential Diagnosis. Journal of Maxillofacial and Oral Surgery. 14. 1-4. 10.1007/s12663-011-0205-1.

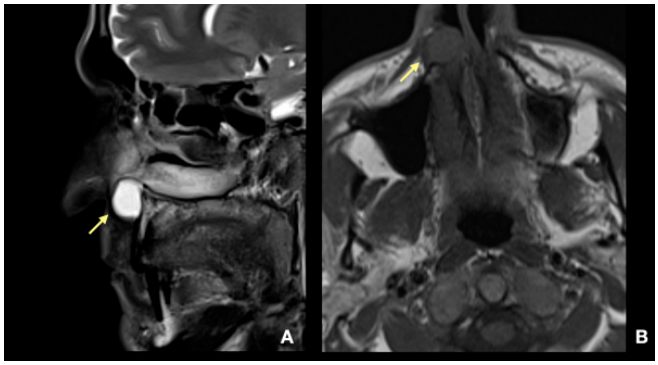

Resim a. Lezyon sagital T2Ag'de (A) hiperintens, aksiyel T1AG'de (B) kasa göre hafif daha hiperintens olarak izleniyor. Komşuluğunda maksiller kemikte belirgin patoloji mevcut değil.

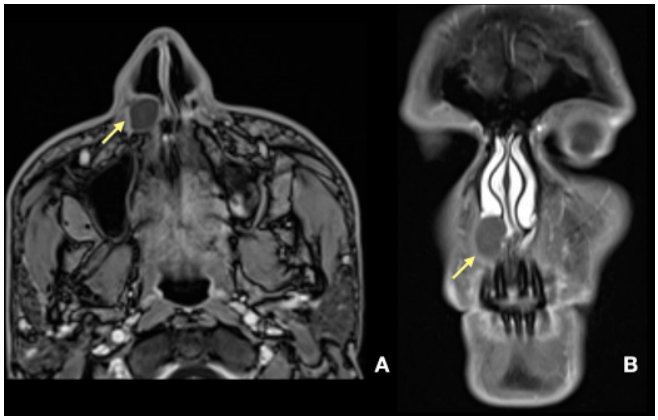

Resim b. Aksiyel (A) ve koronal (B) kontrastlı imajlarda belirgin kontrastlanma ya da çevrede enflamasyon bulgusu izlenmiyor.

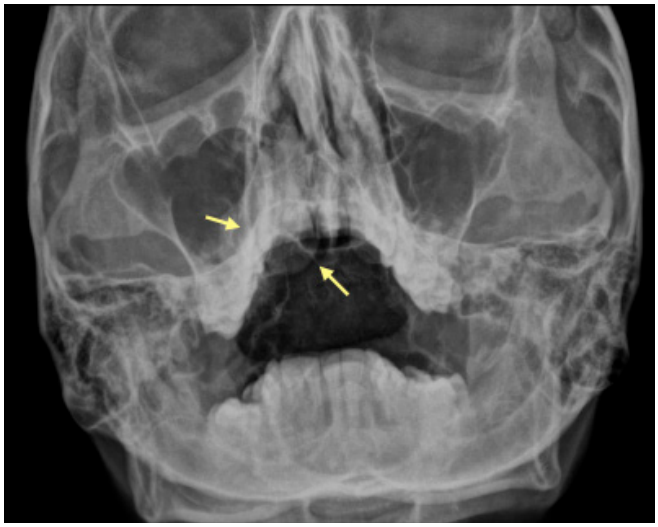

Resim c. Direk grafi incelemede, lezyon alanında önemli kemik veya diş değişikliği görülmemektedir.

Nöroradyoloji

PS-180

NADİR BİR VAKA SUNUMU: MİTOKONDRİYAL NÖROGASTROİNTESTİNAL ENSEFALOPATİ

Hüseyin Akkaya[1], Okan Dilek[2], Cenk Parlatan[2], Ömer Kaya[3], Burçak Çakır Peköz[2], Bozkurt Gülek[2]

[1]Siverek Devlet Hastanesi, Radyoloji Kliniği
[2]Sağlık Bilimleri Üniversitesi, Adana Şehir Eğitim ve Araştırma Hastanesi , Radyoloji Kliniği
[3]Çukurova Üniversitesi, Radioloji Anabilim Dalı

Giriş ve Amaç : Mitokondriyal nörogastrointestinal ensefalopati (MNGIE), mitokondriyal DNA replikasyonu için gerekli timidin fosforilaz proteinini kodlayan timidin fosforilaz genindeki (TMYP) otozomal resesif mutasyonlara bağlı, sıklığı net olarak bilinmeyen ancak oldukça nadir bir hastalıktır.[1] Klinik belirtiler progresif gastrointestinal dismotilite ,erken tokluk, bulantı, disfaji, gastroözofageal reflü, postprandiyal kusma, epizodik karın ağrısı, diyare, pitoz / oftalmopleji veya oftalmoparezi, lökoensefalopati ve demiyelinizan periferal nöropati şeklinde kendini gösterir.[2] Bu vakamızda MNGIE olgusunu güncel literatür bilgileri eşliğinde sunmayı amaçladık.

Olgu Sunumu: 16 yaşında kadın hasta uzun süredir devam eden; yemek sonrası şiddetli kusma ve ishal şikayetleri ile çocuk enfeksiyon bölümüne başvuruyor. Klinik muayenesinde ekstremitelerde güçsüzlük bulgusu saptanan ve batın içerisinde görüntülemelerde organik patolojisi olmayan hastaya kontrastlı beyin MR istendi ve

tarafımıza konsulte edildi. Beyin MR periventriküler beyaz alanlarda t2A ve FLAIR sekansında simetrik sinyal atrışları olan ve kontrastlı t1A sekansında kontastlanma olmayan hastanın metabolik hastalık kökeni olabileceği bildirildi. Gen analizinde TMYP gen mutasyonu saptanan hastaya MNGIE tanısı konuldu.

Tartışma : MNGIE vakalarında hastalarda semptomlar ortalama 18 yaşında görülür ancak; semptomların görülmeye başlaması 5 ay ile 50 yaş arasında değişmektedir. Hastalığın seyri durmaksızın ilerlemektedir ve ortalama 35 yaşında ölüme yol açmaktadır.[1,2]

Vasküler fonksiyonel ve histolojik değişiklikler, MNGIE'li olgularda lökoensefalopatiden sorumludur. Timidin toksisitesi ve mitokondriyal DNA replikasyonunun tükenmesi, mikroanjiyopatiye ve kan-beyin bariyeri işlev bozukluğuna neden olarak beyaz cevherdeki su içeriğinin artmasına neden olur. Periepandimal sitokrom C oksidaz eksikliği ise belirgin periventriküler bozukluğun sebebi olarak suçlanmaktadır.[2,3]

Damarların patolojik özellikleri, serebral mikrodamar hastalığını taklit edebilir ve intraselüler ve intramiyelin su içeriğinin artmasına yol açan benzer mekanizmalar bozulmuş intraserebral kan akışının düzenlemesine ve kan-beyin bariyeri geçirgenliğine işaret eder.[3]

Vasküler düz kas hücrelerin de görülen fibrozis, benzer şekilde MNGIE'li hastaların çoğunda gastrointestinal sistemde muscularis propria'nın dış tabakasında da görülüp şiddetli dismotiliteden, barsaklardaki villusların absorbsiyonun bozulmasından sorumlu ana faktördür.[3,4]

Sonuç: Sonuç olarak, özellikle gastrointestinal şikayetler, kaşeksi ve nörolojik tutulumu bulunan genç hastalarda yıllarca sürecek gereksiz tetkik ve tedavi yöntemlerinin uygulanmasını önlemek ve erken tanı koymak açısından MNGİE sendromu ayırıcı tanıda akılda tutulmalıdır.

Anahtar kelimeler: Mitokondriyal Nörogastrointestinal Ensefalopati, Mitokondriyal Hastalık, Metabolik Hastalık, Demiyelizan Hastalık

Kaynaklar

1. Nishino I, Spinazzola A, Hirano M. Thymidine phosphorylase gene mutations in MNGIE, a human mitochondrial disorder. Science 1999;283:689 –92
2. Hirano M, Nishigaki Y, Martí R. Mitochondrial neurogastrointestinal encephalomyopathy (MNGIE): a disease of two genomes. Neurologist 2004;10:8 –17
3. Giordano C, Sebastiani M, Plazzi G, et al. Mitochondrial neurogastrointestinal encephalomyopathy: evidence of mitochondrial DNA depletion in the small intestine. Gastroenterology 2006;130:893–901
4. Giordano C, Sebastiani M, De Giorgio R, et al. Gastrointestinal dysmotility in mitochondrial neurogastrointestinal encephalomyopathy is caused by mitochondrial DNA depletion. Am J Pathol 2008; 173:1120 –28

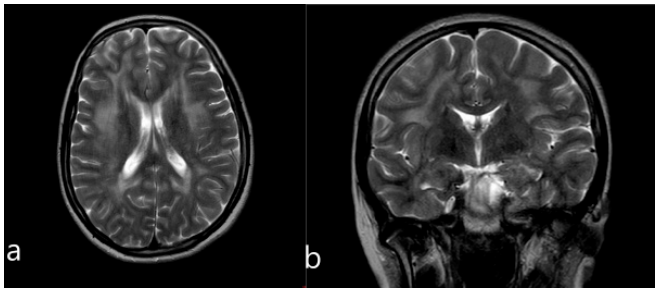

Resim 1. Aksiyel (a) ve koronal (b) t2A sekanslarda periventriküler sinyal artışları görülüyor.

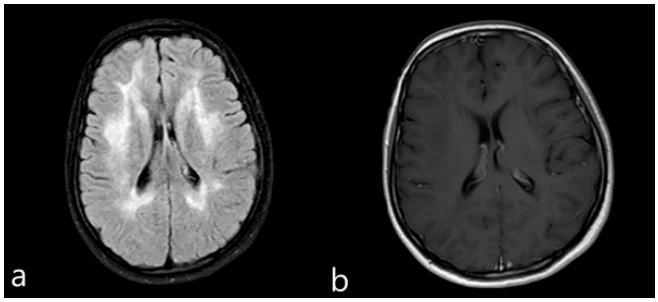

Resim 2. Aksiyel FLAIR sekansında periventriküler alandaki sinyal artışları ve aksiyel kontrastlı t1A sekansında (b) lezyonların kontrast tutmadığı görülüyor.

Kas-İskelet Radyolojisi

PS-181

TÜBERKÜLOZ TENOSİVİTİ EL-EL BİLEK TUTULUMU; İKİ OLGU SUNUMU

Ömer Faruk Topaloğlu, Fatih Ateş, Halil Özer, Mehmet Sedat Durmaz
Selçuk Üniversitesi Tıp Fakültesi Radyoloji Anabilim Dalı

Giriş: Tüberküloz(TBC) enfeksiyonunun kas iskelet sistemi tutulumu en sık vertebral kolon tutulumu olarak görülür. El-el bilek tutulumu nadir görülür. Tutulan bölgede yumuşak doku şişliği, ağrı ve hareket kısıtlılığı görülür. Manyetik rezonans görüntüleme(MRG) tanıda yararlıdır(1). Biz bu yazıda TBC tenosinovit olgularının görüntüleme bulgularını sunmayı amaçladık.

Olgu 1: 40 yaşında erkek hasta, yaklaşık bir yıl önce başlayan sağ el ve el bileğinde şişlik, ağrı şikayetleri ile dış merkezlere tekrarlayan başvuruları olmuş. Hasta ön planda romatolojik hastalıklar düşünülerek tetkik edilmiş ancak tanı alamamış. Radyografi tetkikinde radyoulnar ve radyokarpal eklem aralığında daralma ve skleroz, skafoid ve kapitat karpal kemiklerde lüsens alanlar izlendi(Resim 1). USG incelemede ulna distal epifiz düzeyinde sinovyal kalınlaşma, el bilek ve el düzeyinde fleksör tendon kılıflarında kalınlaşma ve efüzyon, efüzyon içerisinde milimetrik ekojen odaklar izlendi(Resim 2). MRG tetkikinde el bileğinde interkarpal alanlarda, fleksör tendon kılıflarında ve ulna distal kesiminde sinovyumda kalınlaşma ve efüzyon izlendi. Tariflenen sinovyal sıvı alanları içerisinde tüm sekanslarda hipointens 'rice bodies' olarak tanımlanan görünümler mevcuttu (Resim 3-4). Karpal kemiklerde eşlik eden erezyonlar izlendi. Kontrast madde sonrası tanımlanan alanlarda kontrast tutulumu izlendi(Resim 5). Histopatolojik olarak TBC tenosinoviti doğrulandı.

Olgu 2: 74 yaşında kadın hasta öksürük ve ateş şikayeti ile başvurdu. Yapılan rutin incelemelere ek çekilen toraks BT tetkikinde sağ akciğer üst lobda 'tomurcuklanmış ağaç' görünümüne neden olan asiner nodüler infiltrasyon alanları ve mediastinal yüksek dansiteli lenf nodları izlendi(Resim 6). Endobronşial TBC infiltrasyonu olarak tanı konulan olgunun, iki hafta sonra edilen olgunun sağ el bileği fleksör yüzünde şişlik ve ağrı şikayeti gelişti. Yapılan MRG tetkikinde, fleksör tendonlar çevresinde enflamatuar kalınlık ve sinyal artışları, kontrast sonrası kontrast tutulumu ve 'rice bodies' görüldü(Resim 7). Histolojik inceleme ile TBC tenosinovit tanısı doğrulandı.

Tartışma: TBC tenosinovitinin el-el bilek tutulumu nadir görülmekle birlikte, immünsistem baskılayıcı tedavilerin yaygınlığının artması ile görülme sıklığı artmıştır. El-el bilek lokalizasyonunda en sık fleksör tendonlar ve radioulnar bursa tutulumu bildirilmiştir. Kemik hasarı geliştiğinde radyografide görülebilmekle birlikte, bulgular nonspesifiktir ve tanı koydurucu değildir. MRG karakterizasyon için temel görüntüleme yöntemidir(2, 3). MRG'de fleksör tendon kılıfında efüzyon, sinovyumlarda kalınlaşma görülür. Sinovyal sıvı içerisinde T2A ve T2*A görüntülerde düşük sinyalli, noktasal lezyonlar görülebilir; bunların doku debrislerine ve kazeöz materyellere bağlı olduğu düşünülmekte olup 'rice bodies' olarak isimlendirilmiştir. 'Rice bodies' görünümleri romatoid artrit başta olmak üzere inflamatuvar artritlerde de görülebilmektedir. Kontrastlı T1A görüntülerde kontrast tutulumu gösteren sinovyum görülebilir. Kesin tanı için histopatolojik inceleme gerekmektedir. Tedavide antitüberküloz ilaçları kullanılmakta olup yanıtsız olgularda cerrahi uygulanabilmektedir(1, 4).

Sonuç: TBC tenosinovitinin el-el bilek tutulumu nadirdir. Hastalarda geç tanı konulması nedeniyle morbidite oranı yüksektir. TBC tenosinovitinin görüntüleme özelliklerini bilmek, erken tanı ve tedavi planı için önemlidir.

Anahtar kelimeler: Tüberküloz, tenosinovit, manyetik rezonans, rice bodies

Kaynaklar

1. Hsu C-Y, Lu H-C, Shih TT-F. Tuberculous infection of the wrist: MRI features. American Journal of Roentgenology. 2004;183(3):623-8.
2. Sueyoshi E, Uetani M, Hayashi K, Kohzaki S. Tuberculous tenosynovitis of the wrist: MRI findings in three patients. Skeletal radiology. 1996;25(6):569-72.
3. Jaovisidha S, Chen C, Ryu KN, Siriwongpairat P, Pekanan P, Sartoris DJ, et al. Tuberculous tenosynovitis and bursitis: imaging findings in 21 cases. Radiology. 1996;201(2):507-13.

4. Suwannaphisit S, Ranong NN. Tuberculous tenosynovitis of the Flexor Tendons of the hand and wrist: A cas



Resim 1. AP radyografi görüntüsünde; radioulnar ve radiokarpal eklem mesafesinde daralma ve skleroz(siyah oklar), skafoid ve kapitat kemikte lüsens alanlar(beyaz oklar) izleniyor.

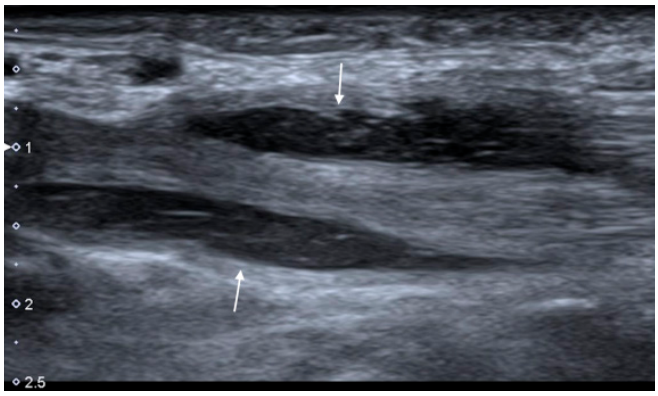

Resim 2. USG görüntüsünde; fleksör tendon çevresinde içerisinde milimetrik ekojen odakların izlendiği efüzyon izlenmekte(beyaz oklar).

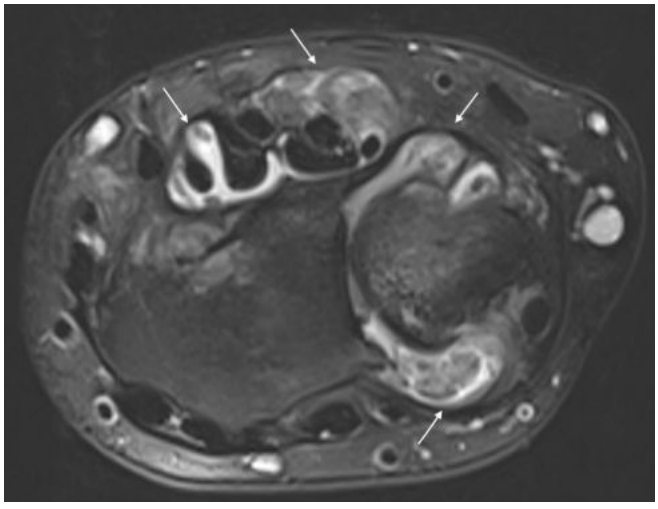

Resim 3. Aksiyal yağ baskılı T2A görüntüde; fleksör tendon çevrelerinde ve ulnar bursada sinovyal efüzyon ve kalınlaşma izlenmekte(beyaz oklar).



Resim 4. Koronal yağ baskılı T2A görüntüde; fleksör tendon çevrelerindeki sinovyal efüzyon içerisinde çok sayıda sinyalsiz nodüler görünüm beyaz ok ile gösterilmekte ('rice bodies').

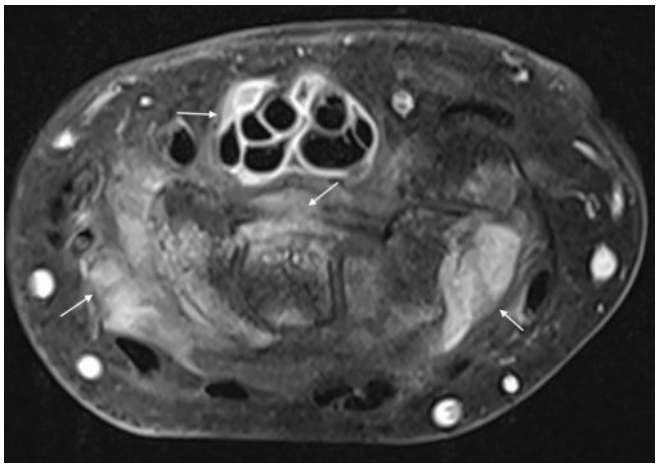

Resim 5. Aksiyal yağ baskılı kontrastlı T1A görüntüde; interkarpal mesafede ve fleksör tendon çevrelerinde kalınlaşmış ve kontrast tutulumu gösteren sinovyal tutulum(beyaz oklar).

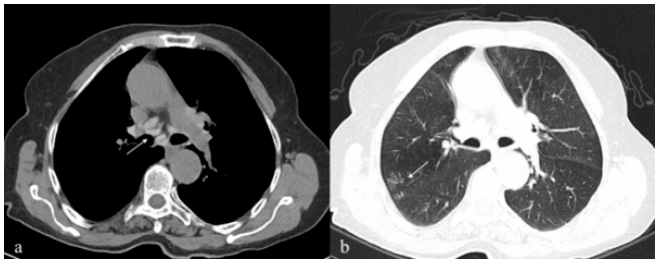

Resim 6. Aksiyal toraks BT kesitlerinde mediasten penceresinde(a) yüksek dansiteli mediastinal büyümüş lenf nodları(ok), parankim penceresinde(b)sağ akciğer üst lobda asiner nodüler infiltrasyonlar(ok) izleniyor.

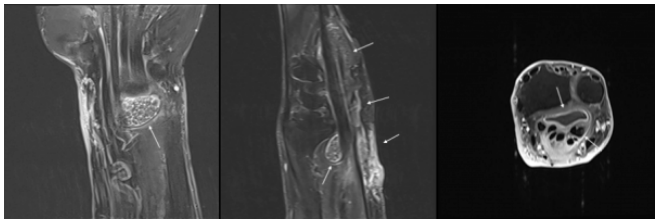

Resim 7. Koronal(a) ve sagital(b) yağ baskılı T2A görüntülerde fleksör tendonlar çevresinde sinovyumda kalınlaşma, sinyal artışıve 'rice bodies' görünümleri(oklar) izleniyor. Kontrast sonrası aksiyal T1A görüntüde fleksör tendon grubu çevresinde sinovyumda kalınlaşma ve kontrast tutulumu izleniyor(ok).

Nöroradyoloji

PS-182

PERSİSTAN TRİGEMİNAL ARTER: OLGU SUNUMU

Sercan Şahin, Muhammed Said Beşler, İzzet Selçuk Parlak

Ankara Şehir Hastanesi Radyoloji Kliniği

Giriş – Amaç: Persistan trigeminal arter (PTA), persistan embriyonik karotid-vertebrobaziler anastomozların en sık görülen şeklidir (1). İzole PTA prevelansı yaklaşık %0,3 iken varyantlarıyla %0,4'e kadar ulaşmaktadır (2). PTA; internal karotid arterin (ICA), karotid kanalı terk ettiği yerden orijin alarak baziler arterin (BA) orta kısmına anastomoz yapmakta olup anastomoz kaudalinde BA genellikle hipoplaztiktir (3). Hastalar çoğunlukla asemptomatik olup insidental olarak PTA saptanmaktadır (4). Olgumuzda, acil servise başvuru sonrası çekilen bilgisayarlı tomografi anjiyografisinde (BTA) insidental olarak karşımıza çıkan PTA olgusunu sunmayı amaçladık.

Olgu: Acil servise, sol kolda uyuşma ve güç kaybı şikayetiyle başvuran 45 yaşındaki erkek hasta, akut serebrovasküler olay (SVO) ön tanısı ile kontrastsız beyin BT (BBT) ve difüzyon MRG ile değerlendiriliyor. Akut SVO ve kafa içi kanamanın ekarte edilmesinin ardından, kontrastsız BBT'de dorsum sellayı kat ederek BA'e ulaşan vasküler yapı (Resim a) ve yapının kaudalinde BA kalibrasyonunun belirgin düşük olması sebebiyle BTA öneriliyor. BTA'da anastomoz (Resim b, f) kaudalinde BA kalibrasyonunun belirgin azalmış ve zayıf opak madde dolumu gösterdiği (Resim c), anastomuzun kraniyalinde ise BA'in normal kalibrasyona ulaştığı ve opak dolumunun olduğu (Resim d), süperior serebellar ve posterior serebral arterlerde opak madde ile dolumun tam olduğu izlenmişken (Resim d); posterior komünikan arterlerde opak madde dolumu net ayırt edilememiştir (Resim e). Bulgular, Saltzman Tip 1 PTA ile uyumlu olarak değerlendirilmiştir.

Tartışma: Embriyolojik yaşamda, post-ovulatuar 29. güne denk gelen 4 mm'lik safhada, ön beyin karotid arterler tarafından beslenmekte iken arka beyin sirkülasyonu, birbirine paralel olarak seyreden iki adet longitudinal nöral arter (LNA) tarafından sağlanır. LNA'in kanlanması ise, karotid arterlerden köken alan 4 çift arteriyel anastomoz (trigeminal, otik, hipoglossal ve proatlantal intersegmental arterler) ile sağlanır. Yaklaşık 1 hafta kadar devam eden bu anastomozlar, vertebral arter ve posterior komünikan arterlerin gelişmesi üzerine regrese olur (5,6). Nadiren, bu anastomozlar embriyolojik yaşamda gerilemez ve ilerleyen yıllarda büyük çoğunlukla rastlantısal olarak karşımıza çıkar (4). Bu dört anastomoz çiftinden en sık olarak persistans gösteren ise trigeminal arterdir (1). PTA prevelansı %0,1 ile %0,6 arasında değişmekle birlikte persistans gösteren karotid-baziler anastomozların yaklaşık %85'ini oluşturmaktadır (4).

PTA'nın Saltzman'a göre 2 majör varyantı mevcut olup bu iki varyant benzer oranda görülmektedir (7). Olgumuzda da gördüğümüz Saltzman Tip 1 varyasyonda PTA; BA'e, süperior serebellar ve anterior inferior serebellar arterler arasından bir noktadan katılır. Bu anastomoz yerinin kaudali genellikle hipoplazik olup posterior komünikan arterler BTA'da ya izlenemez ya da oldukça zayıf kontrast madde dolumu gösterir. PTA hem posterior serebral arterleri hem de superior serebellar arterleri besler. Posterior komünikan arterlerin kontrast dolumu gösterip, posterior serebral arterleri; PTA'nın ise süperior serebellar arterleri beslediği durumlar ise Saltzman Tip 2 olarak adlandırılır.

Sonuç: PTA, nadir bir karotid-vertebrobaziler anastomozdur. Büyük çoğunlukla insidental olarak karşılaşılsa da tanı konması, posterior fossa sirkülasyonunu ilgilendiren girişimsel işlemler esnasında önemli komplikasyonların önüne geçilmesi açısından anlam taşımaktadır.

Anahtar kelimeler: persistan trigeminal arter, karotid-vertebrobaziler anastomoz, bilgisayarlı tomografi anjiyografi,

Kaynaklar

1. Osborn AG, Hedlund GL, Salzman KL. Osborn's Brain e-Book. Elsevier Health Sciences; 2017. (pp. 201-202).
2. Brzegowy K, Pękala PA, Zarzecki MP, et al. Prevalence and clinical implications of the primitive trigeminal artery and its variants: a meta-analysis. World Neurosurgery. 2020;133:e401-e411.
3. Uchino A, Nomiyama K, Takase Y, Kudo S. Anterior cerebral artery variations detected by MR angiography. Neuroradiology. 2006;48(9):647-652.
4. Lam JJH, Shah MTBM, Chung SL, Ho CL. Persistent primitive trigeminal artery associated with a cavernous carotid aneurysm. Case report and literature review. J Radiol Case Rep. 2018;12(11):1-11.
5. Luh GY, Dean BL, Tomsick TA, Wallace RC. The persistent fetal carotid-vertebrobasilar anastomoses. AJR Am J Roentgenol. 1999;172(5):1427-1432.
6. Yilmaz E, Ilgit E, Taner D. Primitive persistent carotid-basilar and carotid-vertebral anastomoses: a report of seven cases and a review of the literature. Clin Anat. 1995;8(1):36-43
7. McKenzie JD, Dean BL, Flom RA. Trigeminal-cavernous fistula: Saltzman anatomy revisited. AJNR Am J Neuroradiol. 1996;17(2):280-282.

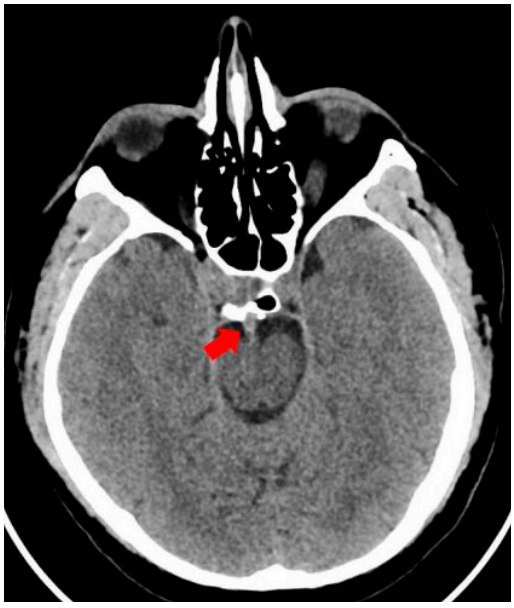

Resim a. Kontrastsız BBT, aksiyal kesit. Dorsum sellayı penetre ederek baziler artere katılan PTA (ok).



Resim b. BTA, aksiyal kesit. Tam opak doluma sahip PTA (ok).



Resim c. BTA, aksiyal kesit. Anastomoz kaudalinde kalibrasyonu belirgin azalmış, zayıf kontrast madde dolumu gösteren baziler arter (ok).

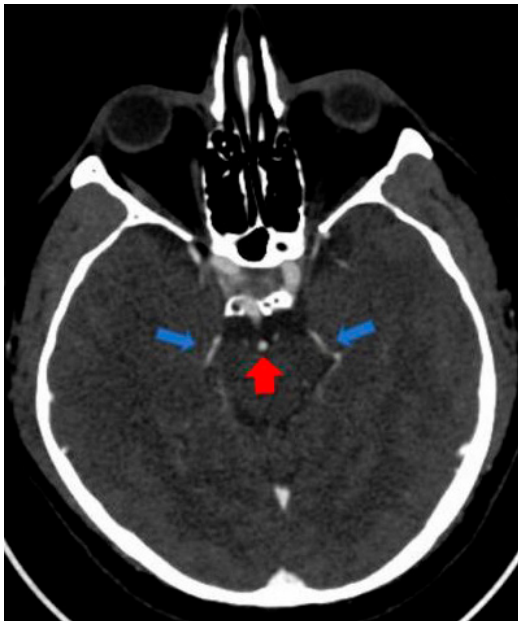

Resim d. BTA, aksiyal kesit. Anastomoz kraniyalinde kontrast madde dolumu gösteren baziler arter (kırmızı ok) ve posterior serebral arterler (mavi oklar).



Resim e. BTA, aksiyal kesit. Willis poligonunda posterior komünikan arterlerde opak madde dolumu net olarak ayırt edilememektedir.

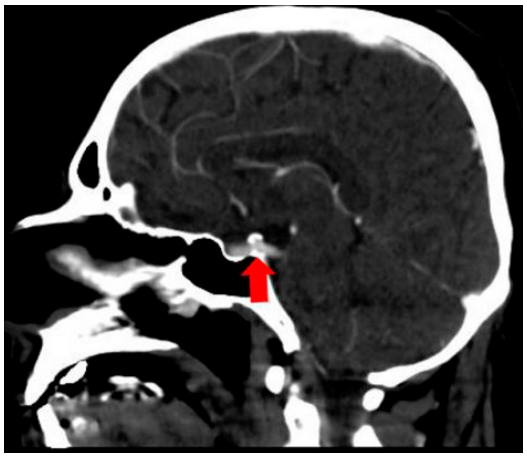

Resim f. BTA, sagital kesit. Dorsum sellayı penetre ederek BA ile anastomoz yapan PTA (ok).

Genitoüriner Sistem Radyolojisi

PS-183

NADİR BİR OLGU SUNUMU:POLİORŞİDİZM VE EPİDİDİMİT

Emrah Öz, Muhammed Akif Deniz, Rukan Matsar

Dicle Üniversitesi Tıp Fakültesi Radyoloji Anabilimdalı

Giriş-Amaç: Poliorşidizm, ek bir testisin varlığı ile karakterize, genitoüriner sistemin oldukça nadir görülen bir konjenital anomalisidir Aksesuar testis genellikle sol skrotum yerleşimlidir. Olguların çoğu 15-25 yaş arası gençlerdir (1).

Amacımız kliniğimize başvuran poliorşidizmli hastanın renkli doppler ultrasonografi(RDUS) ve manyetik rezonans görüntüleme (MRG) bulgularını sunmak ve literatürle karşılaştırmaktır.

Olgu: Sekiz yaşında erkek hasta hastanemiz Radyoloji Ultrason Polikliniğine sağ skrotumda ağrı, şişlik ve kızarıklık nedeniyle başvurmuştur. Yapılan muayenesinde sağ hemiskrotumda inflamatuar değişiklikler mevcuttu. Olası etiyolojiye yönelik hastaya Skrotal RDUS ve Pelvik MRG yapıldı.

Yapılan RDUS incelemede; sağ skrotumda epididimleri ayrı ancak ortak vas deferensleri bulunan 10x8 mm ve 8x6 mm boyutlarında iki

adet testis dokusu izlendi (Resim 1,2,3). Aksesuar testis dokusunun ekojenite ve vaskülaritesi normal testis ile benzer özellikte olup boyutu normal testise göre küçük izlendi (Resim 1,2,3). Aksesuar testisin epididimi kalın ve heterojen izlenmiş olup renkli doppler ultrasonografide belirgin vaskülarizasyon artışı saptandı (Resim 4). Ayrıca doğal görünümlü testis dokusunun ise retraktil olduğu izlendi. Sol skrotumda 11x9 mm boyutunda bir adet testis izlendi. Yapılan kontrastsız Pelvik MRG'de; sağ skrotumda 10x8 ve 8x6 mm boyutunda düzgün sınırlı, difüzyon T2 ağırlıklı MR görüntülerde benzer karakterizasyonda iki adet noduler lezyon izlendi. Ayrıca sol skrotumda 11x9 mm boyutunda testis dokusu izlendi (Resim 5,6). Bulgular birlikte değerlendirildiğinde hastaya sağ skrotal poliorşidizm ve sağ epididimit tanısı konuldu.

Tartışma: Poliorşidizmin ilk histolojik tanımı 1880'de Ahlfeld tarafından yapıldı. İlk klinik vaka 1895'te Lane tarafından bildirilmiştir (2). Literatürde 200'den az vaka bildirilmiştir (3). Poliorşidizm en yaygın tip triorşidizm olup aksesuar testislerin yaklaşık % 75'i sol yerleşimlidir (4). Olgumuzda aksesuar testis sağ yerleşimliydi. Literatürde bildirilen poliorşidizm olgularında sağ yerleşimli testis varlığı oldukça nadir olup çalışmamızın bu yönüyle literatüre katkı sağlayacağını düşünmekteyiz.

Poliorşidizm çoğunlukla bir başka nedenle yapılan görüntüleme yöntemlerinde (hidrosel, epididimit, varikosel, infertilite, retraktil testis ve hipospadias vb.) insidental saptanır. Poliorşidizm varlığında artmış testis malignite riski (% 6.4) bulunmaktadır. Bu nedenle olguların tespit edilmesi ve takibi önemlidir (1,3). Olgumuzda sağ skrotal ağrı, şişlik, kızarıklık bulguları mevcut hastaya yapılan US incelemede aksesuar testis insidental saptanmıştır. Ayrıca sağda aksesuar testis ile bağlantılı epididimde epididimit ile uyumlu boyut artışı ve heterojenite mevcuttu.

Poliorşidizm tanısı RDUS ve MRG ile konulabilir (5). US, poliorşidizm dahil skrotal kitlelerin değerlendirilmesinde ilk görüntüleme modalitesidir (6). US tanısı kesin değilse MRG tanıda testis dokularının varlığının gösterilmesi ve diğer ayırıcı tanılar açısından oldukça etkindir (5). Olgumuzda ilk görüntüleme yöntemi olan US'de aksesur testis ile uyumlu doku izlenmiştir. Ayırıcı tanı açısından MRG inceleme yapılmış ve sağ aksesuar testis varlığı doğrulanmıştır.

Sonuç olarak poliorşidizm oldukça nadir görülen bir durum olmasına rağmen görüntüleme yöntemlerinde aksesuar testis varlığının gösterilmesi ile tanı konulabilir.

Anahtar kelimeler: politestis,epididimit,aksesuar testis

Kaynaklar

1) Savas, M., Yeni, E., Ciftci, H., Cece, H., Topal, U., Utangac, M. M. (2010). Polyorchidism: a three-case report and review of the literature. Andrologia, 2010: 42(1);57–61
2) Bergholz, R., Koch, B., Spieker, T., Lohse, K.. Polyorchidism: a case report and classification. Journal of Pediatric Surgery, 2007: 42(11), 1933–1935.
3) Artul, S., Habib, G. . Polyorchidism: twocasereportsand a review of theliterature. Journal of Medical Case Reports, 2014: 8(1)
4) Mandalia, U., Pakdemirli, E. A case of triorchidism. Radiology Case Reports, 2020,15(9), 1643–1645.
5) Arslanoglu, A., Tuncel S. A., Hamarat M. Polyorchidism: color Doppler ultrasonography and magnetic resonance imaging findings. Clinical Imaging, 2013,37(1), 189–191.
6) Rafailidis, V., Arvaniti, M., Rafailidis, D., Sfoungaris, D. Multiparametric ultrasound findings in a patientwithpolyorchidism. Ultrasound, 2017, 25(3), 177–181.

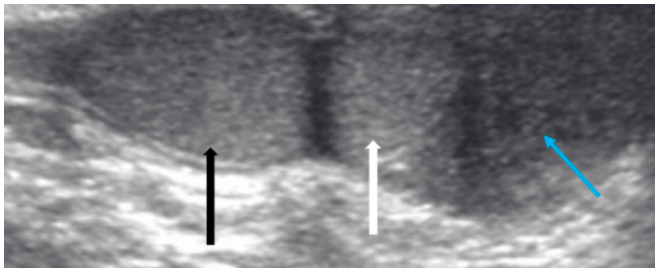

Resim 1. Sağ hemiskrotumda normal testis dokusu (siyah ok) ve komşuluğunda 8x6 mm boyutunda testis parankim ekojenitesinde aksesuar testis(beyaz ok).Aksesuar testis epididimiminde kalınlık artışı ve heterojenite(mavi ok)

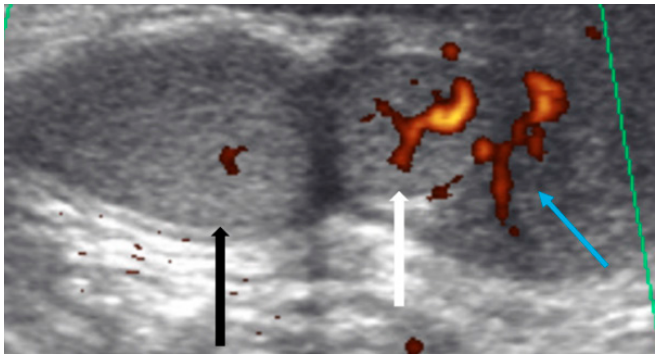

Resim 2. RDUS incelemede normal testis dokusu(siyah ok),aksesuar testis dokusu (beyaz ok) ve aksesuar testis epididiminde epididimit ile uyumlu vaskülarite artışı(mavi ok)

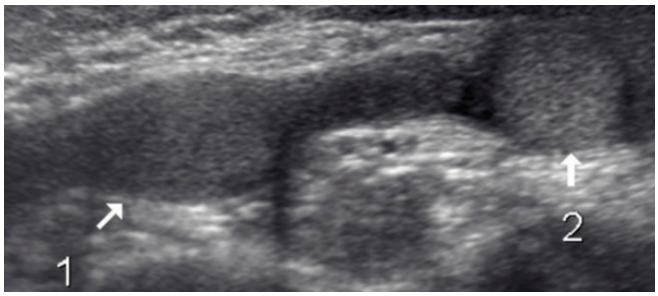

Resim 3. Sagital ultrsonografik inceleme de sağ hemiskrotumda normal testis dokusu (1 numara) ve aksesuar testis dokusu (2 numara)

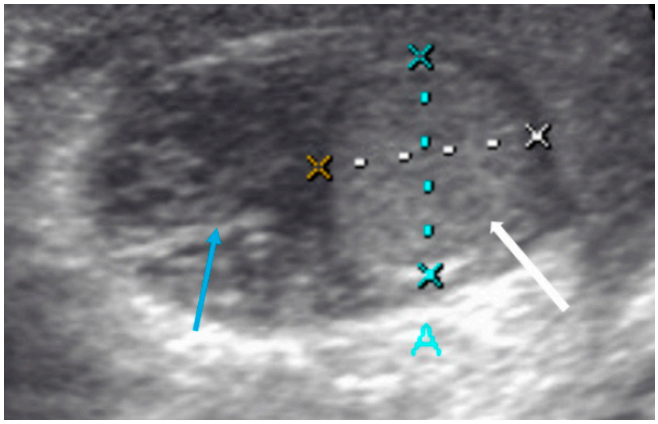

Resim 4. Aksesuar testis dokusu (beyaz ok) ve aksesuar testis epididiminde kalınlık artışı ve heterojenite (mavi ok)

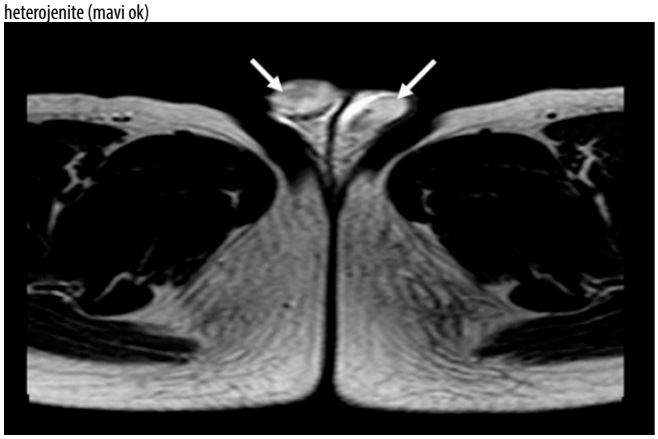

Resim 5. Aksial T2 ağırlıklı MR sekansında bilateral hemiskrotumda normal testis dokuları

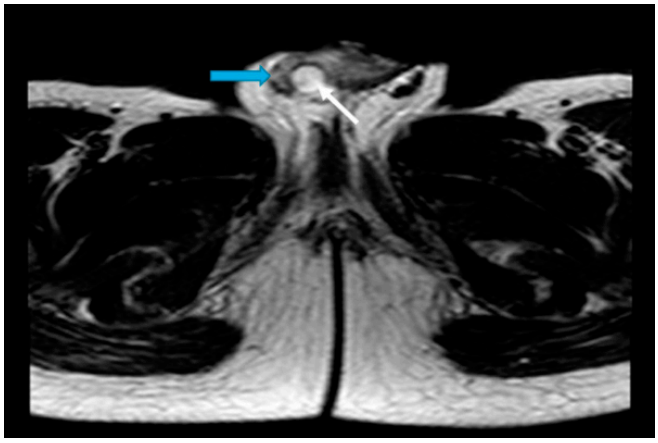

Resim 6. Aksial T2 ağırlıklı MR sekansında sağ hemiskrotumda aksesuar testis dokusu (beyaz ok) ve aksesuar testis epididiminde kalınlık artışı ve heterojenite(mavi ok)

Girişimsel Radyoloji

PS-184

PERKÜTAN TRU-CUT GÖZ BİYOPSİSİ İLE DOĞRULANMIŞ ORBİTAL PLAZMOBLASTİK LENFOMA: OLGU SUNUMU

Muhammed Fatih Göç, Ahmet Bayrak, Çetin İmamoğlu, Abidin Emre Kılıç

Sbü Ankara Dr.abdurrahman Yurtaslan Onkoloji Eğitim ve Araştırma Hastanesi

Giriş ve Amaç: Orbital lenfomalar tüm lenfomaların sadece %2'sini oluşturur,ancak yetişkinlerde tüm ekstranodal lenfomaların %5-15'ini ve tüm primer orbital malignitelerin yaklaşık %50'sini oluşturur.Orbital lenfomalar daha çok Hodgkin dışı lenfomalardır.[1]Genellikle yaşlı hastalarda karşımıza çıkar.Olguların %10-15'inde bilateral tutulum mevcuttur.[2]Biz bu olgu sunumu ile orbitada şişliğe neden olan vakada perkütan göz biyopsisi ile doğrulanmış plazmoblastik lenfomadan bahsedeceğiz.

Olgu Sunumu: 67 yaşında bilinen ek hastalığı olmayan hasta 1 ay önce periferal fasiyal paralizi şikayetiyle steroid tedavisine alınıyor.1 aylık steroid tedavisi sonrasında 2-3 gün içinde başlayan sağ gözde şişlik ve nefes darlığı şikayetleriyle yapılan muayenesinde sağ göz görme 1 mps, sağ gözde proptozis, ptozis, göz dışa deviye, göz hareketleri kısıtlanmış,sağ göz üst iç orbita riminde sert fikse kitle tespit edilmiş.(Resim a)

Hastaya orbita BT'de;sağ orbita süperiorunda ve medialinde bulbus okuliyi deplase eden,intraorbital düzeyden preseptal alanada uzanan 38x32x22 mm boyutlu (APxTRxKK) yumuşak doku lezyonu izlenmiştir.İntraorbital süperior rektus kası lezyondan ayrık bir yapı olarak net seçilememiştir.(Resim b,Resim c)

Hasta biyopsi için bölümümüze konsülte edilmiştir.Girişimsel radyolojide yapılan US'de sağ orbitayı dolduran solid-kistik heterojen görünümde kitle izlenmiş olup hasta onamı alındıktan sonra uygun lokal anestezi sonrasında bulbus okuli korunarak 18 gauge yarı otomatik iğne ile tru-cut biyopsileri alınmıştır.(Resim d, Resim e, Resim f, Video a)

Tartışma: Elli yaş üzeri hastalarda orbita kitleleri en sık lenfoproliferatif kökenlidir;bunların 2/3'ü lenfomadır.En sık superolateral kompartman tutulur;intrakonal uzanım olabilir.Hastaların %25'inde konjonktiva tutulur ve konjonktivada'somon kırmızısı lekesi'görülür. Konjonktival tutulumu olmayan hastalar (vakaların %75'i),genellikle üst lateral kadranda,lakrimal beze yakın bir yörüngede ele gelen ağrısı kitle ile başvururlar.(2)diğer başvuru şikayetleri egzoftalmi, pitozis, diplopi ve anormal oküler hareket olarak bildirilmiştir.(3)Glob ve/veya optik sinirin direkt infiltrasyonu nadirdir ve görme genellikle korunur.Ekstraoküler kaslar kitle tarafından çevrelenebilse veya yer değiştirebilse de,genellikle tümörün kaynağı olmadığı belirlenebilir ve lenfomaları diğer orbital kitlelerden ayırt etmede yardımcı olur.

Orbital lenfomalarda görüntülemede,diğer bölgelerdekilere benzer bulgular gözlenir.Tutulum uni/bilateral olabilir.Kontrastsız BT'de kitle,ekstraoküler kaslara kıyasla genellikle homojen yoğunlukta,izodens veya hafif hiperdenstir.MR incelemelerde T1A ve T2A sekanslarda ılımlı hipointens iken post-kontrast incelemelerde belirgin kontraslanır;DAG'de hipersellülariteye bağlı ADC değerleri belirgin düşüktür.Anatomik yapılar, kendilerini saran kitlelerden korunmuş izlenirler.

Sonuç: Orbital lenfomaları tüm lenfomalar içinde kısıtlı yer tutsa da primer orbital malignitelerin yaklaşık %50'sini oluşturur.Sıklıkla tek taraflı olan göz kapağında düşme, öz küresinde itilme,kapak ödemi,orbital kitle şikayetleriyle başvuran orta-ileri yaş hastalarda görüntülemede kraniyal lenfomaya benzeyen diğer anatomik yapıların korunduğu,kontrastlanan ve difüzyon kısıtlaması gösteren lezyon varlığında ayırıcı tanıda düşünülmelidir.Görüntüleme bulguları ile tanı konulamayan hastalarda ultrason eşliğinde güvenli mesafe korunabilecekse uygun şartlarda histopatolojik inceleme yararlı olacaktır.

Anahtar Kelimeler: Lenfoma, Perkütan Biyopsi

Kaynaklar

1-Galieni P, Polito E, Leccisotti A, Marotta G, Lasi S, Bigazzi C, et al. Localized orbital lymphoma. Haematologica 1997;82(4):436-9.
2- Janecka IP. Cancer of the orbit. In: Myers EN, Suen JY, editors. Cancer of the head and neck. 2nd ed. New York: Edinburgh, London, Melbourne: 1989. p. 711-33.
3- Markoe AM, Brady LW, Karlsson UL, Shields JA, Augsburger JJ. Eye. In: Brady LW, Perez CA, editors. Principles and practice of radiation oncolo
4-Nutting CM, Jenkins CD, Norton AJ, Cree I, Rose GE, Plowman PN. Primary orbital lymphoma. Hematology J. 2002;3:14-6.

Hastanın BT incelemesinde sağ orbital lezyon

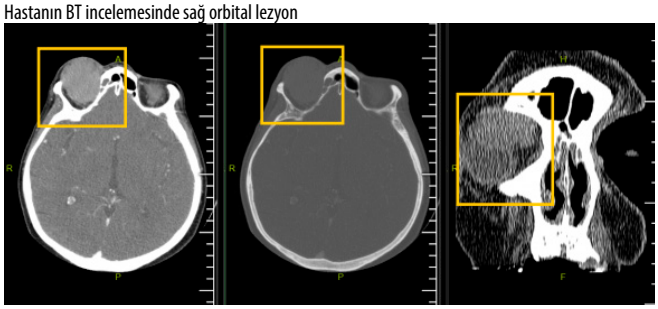

İnferiora deviye, korunmuş bulbus okuli

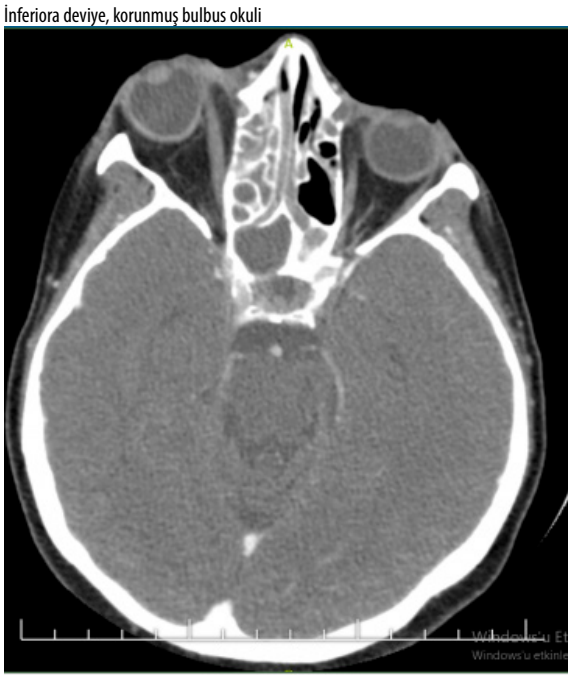

Perkütan göz biyopsisi



Kitleden tru-cut biyopsi



Solid-kistik heterojen kitle

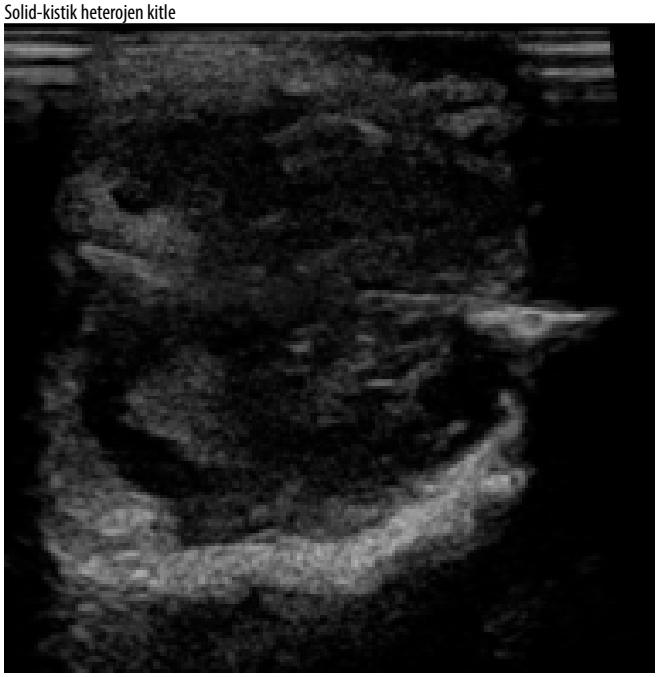

Sağ gözde şişlik



Toraks Radyolojisi

PS-185

LENFANJİYOLEYOMİYOMATOZ VE BİLATERAL SENKRON SPONTAN PNÖMOTORAKS: OLGU SUNUMU

Zafer Kaan Yaman, Feramuz Demir Apaydın, Yüksel Balcı, Barış Ten

Mersin Üniversitesi Radyoloji Anabilim Dalı

Giriş-Amaç: Lenfanjiyoleyomiyomatoz (LAM) ağırlıklı olarak premenopozal kadınları etkileyen nadir multisistemik bir hastalıktır. Atipik düz kas hücrelerinin peribronşiyal, perivasküler, perilenfatik destrüktif proliferasyonu sonucu ince duvarlı kistlerin oluşumu ile karakterizedir. LAM hastalarında, anjiyomiyolipom, lenfatik tümörler, abdominal lenfadenopati, şilöz asit gibi ekstrapulmoner patolojiler de olabilir. Sporadik ve tüberoskleroz kompleksi (TSC) olmak üzere iki formu vardır. Ana klinik bulgular progresif dispne, pnömotoraks ve şilöz plevral efüzyondur.

Bu çalışmada, bilateral senkron spontan pnömotoraks ile seyreden LAM, radyolojik bulgularıyla sunulmuştur.

Olgu: Nefes darlığı ve öksürük şikayetleri ile başvurduğu başka bir hastaneden hastanemize bilateral pnömotoraks tanısı ile sevk edilen tüberoskleroz tanılı 30 yaşında kadın hastanın posteroanterior akciğer grafisinde bilateral masif pnömotoraks saptanması üzerine (Resim 1) hastaya bilateral tüp torakostomi uygulandı. Ardından gerçekleştirilen toraks bilgisayarlı tomografi (BT) tetkikinde; her iki akciğerde diffüz dağılım gösteren, boyutları birkaç milimetreden 30 mm'ye kadar değişkenlik gösteren, yuvarlak, ince duvarlı, düzgün sınırlı çok sayıda hava kisti izlendi. Koronal ve sagital reformat görüntülerde kistlerin lobar, zonal veya ön-arka hakimiyeti göstermediği ve difüz dağılım gösterdiği dikkati çekti. Ayrıca bilateral torakostomi tüpleri ve pnömotoraks gözlendi (Resim 2). Radyolojik olarak LAM düşünüldü; daha sonra yapılan akciğer kama biyopsisi ile LAM tanısı histopatolojik olarak da doğrulandı.

Tartışma: LAM, atipik düz kas hücrelerinin proliferasyonu sonucu progresif kistik akciğer destrüksiyonu, lenfatik anormallikler ve abdominal tümörler ile karakterize, ağırlıklı olarak genç kadınları etkileyen nadir multisistemik bir hastalıktır. Sporadik veya TSC ile ilişkili olarak oluşabilir. Sunduğumuz olguda olduğu gibi pnömotoraks genellikle ilk bulgudur; hastaların %50'sinden fazlasının klinik seyrinde pnömotoraks öyküsü vardır ve nüksler yaygındır. Diğer bulgular; progresif dispne, şilöz plevral efüzyon, öksürük, şiloptizi ve hemoptizidir. Toraks BT bulguları; zonal hakimiyet göstermeyen yuvarlak, ince duvarlı, düzgün, uniform hava kistleridir. Kesin tanı histopatolojik inceleme ile konsa da, klinik, radyolojik ve serolojik bulguların birlikte değerlendirilmesiyle tanısal akciğer biyopsisi oranı %60-80 oranında azalmıştır. İlerlemiş LAM ve solunum yetmezliği olan hastalarda akciğer transplantasyonu gerekebilir; akciğer transplantasyonu yapılan LAM'lı hastalarda prognoz, diğer akciğer hastalıkları için transplantasyon yapılan hastalardan daha iyidir.

LAM'ın radyolojik ayırıcı tanısında; Langerhans hücreli histiyositoz, lenfositik interstisyel pnömoni, amfizem, Birt-Hogg-Dube sendromu, deskuamatif interstisyel pnömoni, subakut hipersensitivite pnömonisi, kistik akciğer metastazları gibi hastalıklar bulunur.

Sonuç: Bilgisayarlı tomografide difüz akciğer kistlerinin izlendiği genç kadınlarda, LAM ilk planda düşünülmesi gereken hastalıklardan biridir. LAM'ın spontan pnömotoraksa neden olabildiği, bilateral pnömotoraksın hayatı tehdit edebilen bir durum olduğu hatırlanmalı ve LAM tanısı-şüphesi olan semptomatik hastaların akciğer grafileri pnömotoraks açısından dikkatle değerlendirilmelidir. LAM - tüberoskleroz kompleksi ilişkisi unutulmamalı ve LAM hastalarının tüberoz skleroz açısından değerlendirilmesi önerisi radyolojik raporlara eklenmelidir.

Anahtar kelimeler: Lenfanjiyoleyomiyomatoz, Lam, Kistik Akciğer Hastalığı, Tüberoskleroz

Kaynaklar

Anne M. O'Mahony, Evelyn Lynn, David J. Murphy, Aurelie Fabre, Cormac McCarthy Breathe Jun 2020, 16 (2) 200007; DOI: 10.1183/20734735.0007-2020 Lymphangioleiomyomatosis: a clinical review

S. Harari, O. Torre, J. Moss European Respiratory Review Mar 2011, 20 (119) 034-044; DOI: 10.1183/09059180.00011010 Lymphangioleiomyomatosis: what do we know and what are we looking for?

Posteroanterior akciğer grafisinde; bilateral pnömotoraks (kırmızı oklar), her iki akciğer hacminde azalma ve parankimal kistler (mavi oklar) izleniyor.

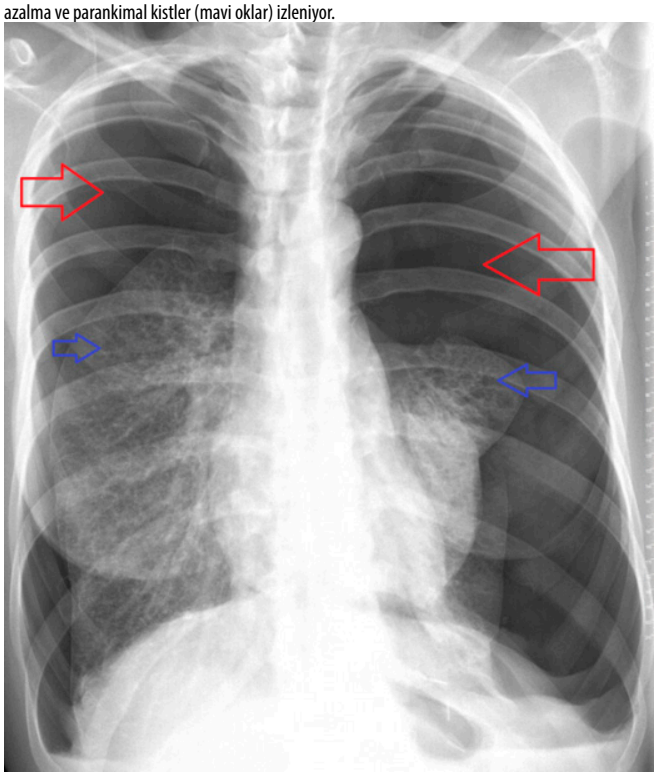

Transvers (a), koronal (b) ve sagital (c) görüntülerde; bilateral, yaygın, dağınık yerleşimli, boyutları birkaç mm ile 3 cm arasında değişen kistler izleniyor. Kırmızı oklar: bilateral pnömotoraks ve torakostomi tüpleri.

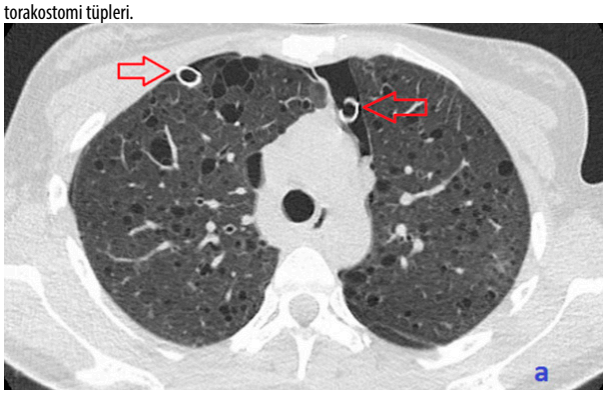

Transvers (a), koronal (b) ve sagital (c) görüntülerde; bilateral, yaygın, dağınık yerleşimli, boyutları birkaç mm ile 3 cm arasında değişen kistler izleniyor. Kırmızı oklar: bilateral pnömotoraks ve torakostomi tüpleri.



Transvers (a), koronal (b) ve sagital (c) görüntülerde; bilateral, yaygın, dağınık yerleşimli, boyutları birkaç mm ile 3 cm arasında değişen kistler izleniyor. Kırmızı oklar: bilateral pnömotoraks ve torakostomi tüpleri.



Nöroradyoloji

PS-186

AICARDI GOUTIERES SENDROMUNDA KRANYAL MRG BULGULARI

Fatih Kırçın[1], Erdoğan Bülbül[1], Ümmü Serpil Sarı[2], Bahar Yanık Keyik[1]

[1]Balıkesir Üniversitesi Tıp Fakültesi Radyoloji Anabilim Dalı
[2]Balıkesir Üniversitesi Tıp Fakültesi Nöroloji Anabilim Dalı

Giriş: Aicardi Goutières sendromu (AGS), kazanılmış mikrosefali, beyin-omurilik sıvısında kronik lenfositoz ve yüksek INF-alfa değerleri ile seyreden; radyolojik olarak intrakranyal kalsifikasyonlari ve serebral atrofinin eşlik ettiği nadir bir otozomal resesif hastalıktır.

Olgu Sunumu: Yürüme ve motor koordinasyonunda zayıflık, rijidite ve distonisi olan 19 yaşında erkek olgu nöroloji polikliniğine başvurdu. Olgunun öyküsünden 2 yaşına dek normal gelişim gösterdiği, sonra yürüme bozukluğu gibi ilerleyici nöromotor bozulma bulguları geliştiği ve kesin tanısı konulmaksızın düzensiz biçimde takip edildiği öğrenildi. Yapılan kranyal MRG incelemesinde; frontal loblarda periventriküler yerleşimli bilateral ve simetrik, T1 ağırlıklı görüntülerde hipointens ve T2 AG'de hiperintens ak madde değişiklikleri ve milimetrik kistik alanlar izlendi (Resim 1-2). Ayrıca bilateral periventriküler beyaz cevher düzeylerinde ve bazal ganglionlar seviyesinde kalsifikasyon saptandı (Resim 3-4). Radyolojik bulguları AGS ile uyumlu olduğu değerlendirilen olgunun genetik analizinde AGS tip 7 ile uyumlu IFIH1 mutasyon saptandı ve AGS tanısı kondu. Olgunun semptomatik tedavisi düzenlenerek, nöroloji polikliniğinde takibine devam edilmektedir.

Tartışma: AGS nadir bir progresif nörodejeneratif ensefalopatidir. İlk kez 1984'te iki Fransız pediyatrik nörolog olan Aicardi ve Goutières; mikrosefali, kronik BOS lenfositoz, intrakranyal kalsifikasyon ve beyin beyaz cevher değişiklikleri olan, erken başlangıçlı ensefalopati bulgularına sahip 8 çocukta bu sendromu tanımlanmışlardır.

Görüntülemenin ayırt edici özelliği, AGS'li hemen hemen tüm olgularda görülen ve AGS tanısı için neredeyse gerekli olan intrakraniyal kalsifikasyondur. Kalsifikasyon tipik olarak bazal gangliyonlar, talamuslar, serebral beyaz cevher ve serebellumun dentat çekirdeğinde izlenir. Kalsifikasyon MRG'de kolayca görülemeyebilir ve açıklanamayan lökoensefalopati vakalarında olası kalsifikasyon odaklarını göstermek açısından bilgisayarlı tomografi (BT) düşünülebilir. Bizim olgumuzda da bilateral periventriküler beyaz cevher düzeylerinde ve bazal ganglionlar seviyesinde kalsifikasyonla uyumlu T1 ve T2 AG'de düşük sinyal odakları vardı ancak BT incelemesi gerçekleştirilmedi.

Beyaz cevher değişiklikleri olguların % 75-100'ünde görülür. MRG incelemesinde periventriküler beyaz cevherde T2 AG hiperintens, T1 AG hipointens değişiklikler veya BT'de düşük atenüasyon özelliklerinde alanlar olarak kendini gösterir. En sık temporal ve frontal lobun anterior kesimlerinde periventriküler yerleşimli kistik dejenerasyon alanları izlenebilir. Serebral, serebellar atrofi ve beyin sapı atrofisi sık görülen bir diğer özelliktir. Olgumuzun kranyal MRG'sinde; frontal loblarda periventriküler yerleşimli bilateral ve simetrik, T1 AG'de hipointens ve T2 AG'de hiperintens ak madde değişiklikleri ve milimetrik kistik alanlar izlendi ancak parankimal atrofi lehine herhangi bir bulgu saptanmadı.

AGS'ye TREX1, RNASEH2B, RNASEH2C, RNASEH2A, SAMHD1 veya ADAR gibi nükleik asit metabolizmasında işlev gören genlerdeki fonksiyon kaybına neden olan mutasyonlar veya MDA5 proteinini kodlayan IFIH1 geninde fonksiyon kazanımına neden olan mutasyon neden olmaktadır.

Sonuç: AGS, doğumla birlikte veya doğumdan sonraki birkaç yıl içerisinde kendini klinik olarak gösteren ensefalopati tablosudur. Radyolojik olarak intrakranyal kalsifikasyonlar, serebral ak madde değişiklikleri ve atrofi bulguları görülmesi beklenen bulgulardır.

Anahtar kelimeler: Aicardi Goutières sendromu, beyaz cevher, kranyal MRG

Kaynaklar

1- Aicardi J, Goutières F. A progressive familial encephalopathy in infancy with calcifications of the basal ganglia and chronic cerebrospinal fluid lymphocytosis. Ann Neurol 1984;15:49 –54
2- Goutières F, Aicardi J, Barth PG, et al. Aicardi–Goutieres syndrome: an update and results of interferon-alpha studies. Ann Neurol 1998;44:900 –07
3- Lanzi G, Fazzi E, D'Arrigo S, et al. The natural history of Aicardi–Goutières syndrome: follow-up of 11 Italian patients. Neurology 2005;64:1621–24
4- Lanzi G, Fazzi E, D'Arrigo S. Aicardi-Goutières syndrome: a description of 21 new cases and a comparison with the literature. Eur J Paediatr Neurol. 2002;6 Suppl A:A9-22. (PMID: 12365365)
5- Uggetti C, La Piana R, Orcesi S, Egitto MG, Crow YJ, Fazzi E. Aicardi-Goutieres syndrome: neuroradiologic findings and follow-up. AJNR American Journal of Neuroradiology. 2009;30(10):1971-6 (PMID: 19628626)
6- Rice G, Patrick T, Parmar R, et al. Clinical and molecular phenotype of Aicardi-Goutieres syndrome. Am J Hum Genet. 2007;81(4):713-25 (PMID: 17846997)

7- Crow YJ. Aicardi-Goutières Syndrome. 2005 Jun 29. [Updated 2016 Nov 22]. In: Adam MP, Ardinger HH, Pagon RA, et al.,editors. GeneReviews® [Internet]. Seattle (WA): University of Washington, Seattle; 1993-2020.(PMID: 20301648)
8- Lee-Kirsch MA. The type I interferonopathies. Annu Rev Med 2017;68:297–315.

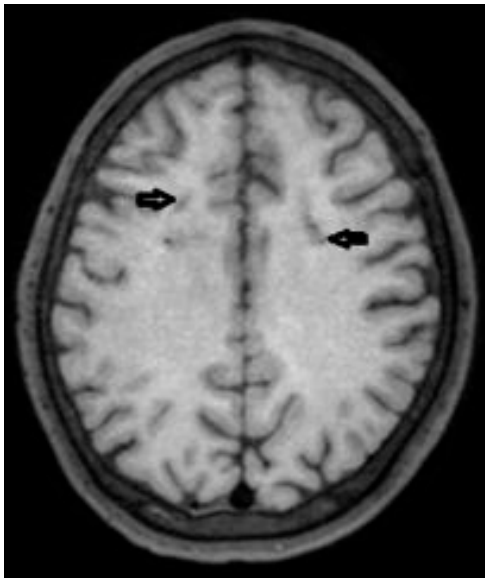

Resim 2. Aicardi Goutiérres Sendromlu olguda aksiyel planda T1 ağırlıklı görüntü. Bilateral periventriküler beyaz cevherde sinyal değişiklikleri ve milimetrik kistik odaklar izleniyor (oklar).

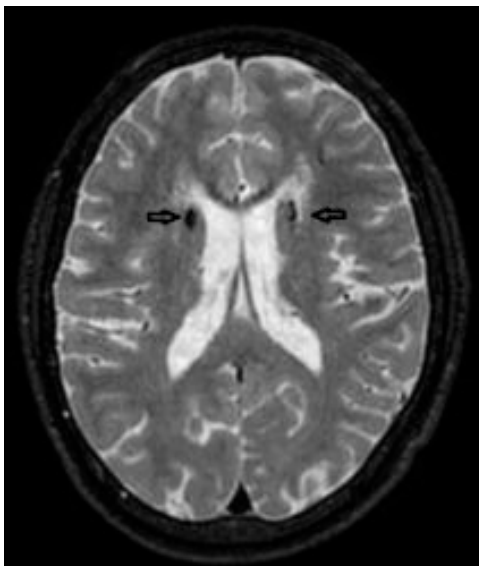

Resim 3. Aicardi Goutiérres Sendromlu olguda aksiyel planda T2 ağırlıklı görüntü. Bilateral kaudat nukleus başı düzeyinde sinyalsiz kalsifik odaklar izleniyor (oklar).

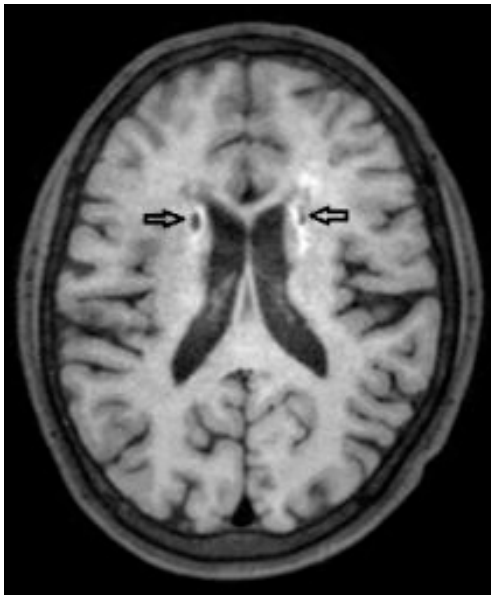

Resim 4. Aicardi Goutiérres Sendromlu olguda aksiyel planda T1 ağırlıklı görüntü. Bilateral kaudat nukleus başı düzeyinde sinyalsiz kalsifik odaklar izleniyor (oklar).

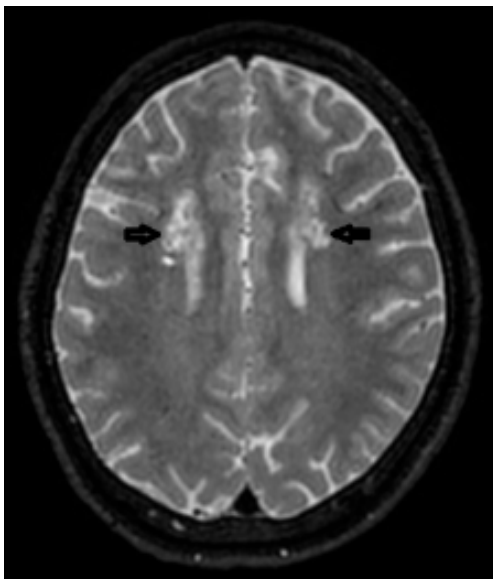

Resim 1. Aicardi Goutiérres Sendromlu olguda aksiyel planda T2 ağırlıklı görüntü. Bilateral periventriküler beyaz cevherde sinyal değişiklikleri ve milimetrik kistik odaklar izleniyor (oklar).

Baş-Boyun Radyolojisi

PS-187

PRENATAL DÖNEMDE TANI KONULAN BOYUN LENFANJİOM OLGUSU RADYOLOJİ BULGULARI

Nurullah Özdemir, Fatih Ateş, Mustafa Koplay

Selçuk Üniversitesi Tıp Fakültesi Radyoloji Anabilim Dalı

Giriş ve Amaç: Lenfanjiomlar, sıklıkla çocukluk çağında görülen, erişkinlerde ise nadir görülen, konjenital ya da edinsel ortaya çıkan benign tümörlerdir.Genellikle boynun inferolateral kısmında yerleşim gösteren kitlelerdir . Tek veya multiloküler ince duvarlı sıvı boşluklarından oluşur. Lenfanjiyom insidansı normal doğumda 1:6,000 ve spontan abortuslarda 1:750 olarak bildirilmiştir (1).Bu olgu sunumunda prenatal dönemde tespit edilen lenfanjiom olgusunu görüntüleme bulgularıyla beraber sunmayı amaçladık.

Olgu: 23 yaşında, 28. gebelik haftasında olan ve G3P1A1Y1 olan hasta gebelik takibi için kliniğe başvurdu. Özgeçmişinde herhangi bir hastalığı be hastaya yapılan obstetrik ultrasonografi (USG)'de fetusta boyunda kistik alanlar içeren kitle tespit edildi. Kitlenin natürünün, olası diğer patolojileri ile birlikteliğinin gösterilmesi amacıyla prenatal fetal manyetik rezonans görüntüleme (MRG) yapıldı. USG ve fetal MRG'de sol servikal bölgeden başlayıp ekzofitik uzanım gösteren yaklaşık 5.5x4.5x8.5 (TRxAPxKK)cm ebatlı, içerisinde ince septasyonlar bulunduran lobüle konturlu kistik kitle lezyonu izlendi (Resim-1), Doppler USG'de içerisinde vasküler sinyal izlenmedi (Resim- 2). Takiplerine devam edilen hasta 36. gebelik haftasında doğum sancılarının başlaması ve eski sezaryen (C/S) öyküsü olması nedeniyle C/S ile doğum gerçekleştirildi.

Tartışma ve Sonuç: Lenfatik malformasyon, lenfatik dokunun iyi huylu, konjenital bir proliferasyonudur. Embriyonun lenfatik sisteminin, gebeliğin beşinci ila altıncı haftası civarında gelişmesi beklenir. Lenfatik sistemin juguler venlere bağlanamaması ve içine drene olmaması, lenfatik sıvı stazına, dilate lenfatik damarlara ve lenfatik tıkanıklık dizisi olarak adlandırılan değişen sıvı dolu kitlelere yol açar. Lenfanjiomlar, lenfanjiyom simpleks, kavernöz lenfanjiom ve kistik lenfanjiom veya kistik higroma olmak üzere üç gruba ayrılır (2). "Kistik Higroma" terimi, kistik boşluklar içeren büyük hacimli bir lezyonu ifade eder, ancak bu histolojik bir ayrım değildir (3).

Kistik higroma (kistik lenfanjiom) genellikle asemptomatiktir. Ancak kitlenin basısına bağlı olarak neonatal hava yolu obstrüksiyonuna neden olabilir. Bizim olgumuz ise asemptomatikti. Tanıda USG, MRG ve biyopsi kullanılır(4-6). Bu lezyonların prenatal teşhisi, doğumdan önce hava yolu obstrüksiyonunun öngörülmesine izin verir ve etkili perinatal hava yolu yönetimi için tedavi stratejisinin geliştirilmesine olanak tanır. Prenatal MRG, anatomik yerleşimde, tanıyı netleştirmede ve diğer ilişkili anormallikleri belirlemede özellikle yararlıdır.

Anahtar kelimeler: Lenfajiom; Fetal MRG; Konjenital malformasyon; Kistik higroma

Kaynaklar

1. DeCou MD, Jones DC, Jacobs HD, et al. Successful Ex Utero Intrapartum Treatment (EXIT) procedure for congenital high airway obstruction syndrome owing laryngeal atresia. J Pediatr Surg. 1998;33(10):1563–5.
2. Faul JL, Berry GJ, Colby TV, Ruoss SJ, Walter MB, Rosen GD andRaffin TA: Thoracic lymphangiomas, lymphangiectasis, lymphangiomatosis, and lymphatic dysplasia syndrome. Am J RespirCritCareMed (2000) 161: 1037-1046.
3. Riechelmann H, Muehlfay G, Keck T, et al. Total, subtotal,and partial surgical removal of cervicofacial lymphangiomas. ArchOtolaryngolHeadNeckSurg1999;125:643-8.
4. Suchet IB. Ultrasonography of the fetal neck in the first and second trimesters. Part 2. Anomalies of the posterior nuchal region. Can AssocRadiol J. 1995 Oct;46(5):344-52.
5. Vazquez E, Enriquez G, Castellote A, et al. US, CT, and MR imaging of neck lesions in children. Radiographics1995;15:105- 22.
6. Quinn TM, Hubbard AM, Adzick NS. Prenatal Magnetic Resonance Imaging Enhances Fetal Diagnosis Journal of Pediatric Surgery 1998 (April);33(4):553-558.

Fetal MRG'de transvers (A ve B), sagittal (C), koronal (D) T2 ağırlıklı görüntülerde hiperintens içerisinde ince septasyonlar bulunduran lobüle konturlu boyun yerleşimli kistik lezyon izlenmektedir (beyaz oklar).



Gri skala USG görüntülerinde (A, B ve D) 5x4x8 cm ebatlarında kistik lezyon izlenmiştir. Doppler USG'de (C) lezyonda vasküler akım sinyali alınmamaktadır (beyaz oklar).

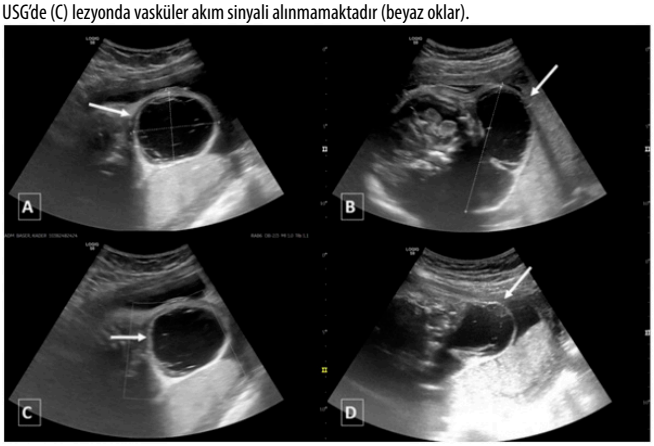

Pediatrik Radyoloji

PS-188

ÇOCUKLARDA NADİR GÖRÜLEN PRİMER PULMONER EMBRİYONEL RABDOMİYOSARKOM OLGUSU

Mehmet Hamdi Şahan, Şeyma Eseoğlu, Melih Akşamoğlu

Gaziantep Üniversitesi Tıp Fakültesi, Radyoloji Anabilim Dalı.

Giriş: Rabdomiyosarkom, adolesan ve genç erişkinlerde en sık görülen yumuşak doku sarkomlarından biridir [1]. Histolojik olarak, rabdomiyosarkom embriyonal, alveolar, pleomorfik ve iğ hücreli/sklerozan rabdomiyosarkomlar başta olmak üzere birçok alt grupları vardır [2-4]. Rabdomiyosarkomun embriyonal alt tipi, vakaların %50-70'ini oluşturan en yaygın rabdomiyosarkom çeşididir [5]. Genellikle 15 yaş altı çocuklarda görülür [5]. Genellikle baş ve boyun, genitoüriner sistem ve ekstremitelerde ortaya çıkar [5, 6]. Primer pulmoner embriyonel rabdomiyosarkom son derece nadirdir [3-6].

Olgu sunumu: 3 yaşında kız çocuğu, öksürük nefes darlığı şikayeti ile başvurdu. Yapılan akciğer grafisinde, sağ akciğer üst lobda düzgün konturlu, yaklaşık 3x3 cm boyutunda yuvarlak opasite iz-

lendi (Resim 1). Yapılan Toraks bilgisayarlı tomografi (BT) incelemesinde sağ akciğer üst lobda düzgün sınırlı, içerisinde milimetrik hava dansiteleri içeren, yumuşak doku dansitesinde kitlesel lezyon izlendi (Resim 2 a,b). Fizik muayanesi ve laboratuvar bulgularında özellik saptanmadı. Ayırıcı tanılar arasında kist hidatik düşünülen hastada, Ekinokokus İHA negatif olarak geldi. PET BT incelemesinde sağ akciğerde tariflenen lezyon, SUV max değeri 2.8'idi. **(Resim 3).** Bronkoskopide sağ akciğer üst lob girişinden trakeaya protrüze olmuş endobronşial lezyon görüldü. Bulgular doğrultusunda operasyon planlandı. Sağ torakotomi ve sağ akciğer üst lobektomi yapıldı. Patoloji sonucu embriyonel rabdomiyosarkom tanısı aldı.

Tartışma: Rabdomiyosarkom, iskelet kası farklılaşması olmayan bölgelerde bile olağandışı gelişebilir [1, 5]. Primer pulmoner rabdomiyosarkom, rabdomiyosarkom'un gelişmesi için çok nadir bir bölgedir. Pulmoner rabdomiyosarkom'un histopatolojik olarak iki şekilde oluşmaktadır. Birincisi, tümörün çizgili kasın heterotrofik adalarından kaynaklanmasıdır. İkincisi ise tümörün farklılaşmamış mezenkimal hücrelerin metaplazisinden kaynaklandığıdır [7]. Bu tümörler ya konjenital kistik lezyon zemininde ya da normal akciğer dokusundan gelişir. Her iki grupta da prognoz farklıdır. Konjenital kistik malformasyonlarla ilişkili tümörler genellikle daha iyi prognoza sahiptir [7]. Bunun nedeni, bu kistik lezyonların erken teşhis edilmesi ve bunların genellikle tamamen çıkarılabilir lezyonlar olmasıdır. Öte yandan, kistik lezyonsuz rabdomiyosarkom, klinik olarak geç ortaya çıkar, daha büyük bir boyuta ulaşır ve tamamen çıkarılamaz [1, 5, 7]. Olgumuzun belirgin kistik komponent mevcut değildi. Genellikle 5 cm'den küçük tümör boyutuna sahip çocuklar, daha büyük tümörlerle başvuran çocuklara göre daha iyi prognoza sahiptir [1, 5-8]. Olgumuzda tümör boyutu 3 cm olup tümör cerrahi olarak tamamen çıkartıldı. Olguların çoğu öksürük, nefes darlığı ve göğüs ağrısı ile başvurmaktadır [7, 8]. Olgumuzda da benzer semptomlar mevcuttu.

Sonuç: Akciğer grafisinde anormal opasite ile başvuran bir çocuğun ayırıcı tanısında akciğer tümörleri gibi nadir görülen durumların da akılda tutulması gerektiği, erken teşhisin prognozu etkilediği düşünüldüğünde, erken cerrahi müdahalenin ve böylece uzun süreli tedavilerin önüne geçilmesi gerektiği kanaatindeyiz.

Anahtar kelimeler: Embriyonel, Rabdomiyosarkom, Pulmoner, Bilgisayarlı Tomografi

Kaynaklar

1. Dasgupta R, Fuchs J, Rodeberg D: Rhabdomyosarcoma. In: Seminars in pediatric surgery: 2016: Elsevier; 2016: 276-283.
2. Leiner J, Le Loarer F: The current landscape of rhabdomyosarcomas: an update. Virchows Archiv 2020, 476(1):97-108.
3. Skapek SX, Ferrari A, Gupta AA, Lupo PJ, Butler E et al: Rhabdomyosarcoma. Nature Reviews Disease Primers 2019, 5(1):1-19.
4. Taseer R, Ahmed TT: Embryonal Rhabdomyosarcoma Presenting as Lung Metastasis in an Adult: An Uncommon Presentation. Cureus 2021, 13(2).
5. Vanhoenacker FM, De Schepper AM, Parizel PM, Gielen JL: Imaging of soft tissue tumors: Springer Science & Business Media; 2006.
6. Iqbal Y, Abdullah MF, Al-Jadaan S, Trabichi H, Al Omari A et al: Embryonal rhabdomyosarcoma of the lung in a child: Case report and literature review. Annals of Saudi medicine 2002, 22(1-2):91-93.
7. Chang HL, Rosenberg AE, Friedmann AM, Ryan DP, Masiakos PT: Primary pulmonary rhabdomyosarcoma in a 5-month-old boy: a case report. Journal of pediatric hematology/oncology 2008, 30(6):461-463.
8. Özcan C, Çelik A, Ural Z, Veral A, Kandiloğlu G et al: Primary pulmonary rhabdomyosarcoma arising within cystic adenomatoid malformation: a case report and review of the literature. Journal of pediatric surgery 2001, 36(7):1062-1065.



Resim 1. Akciğer grafisinde, sağ akciğer üst lobda düzgün konturlu, yuvarlak opasite.

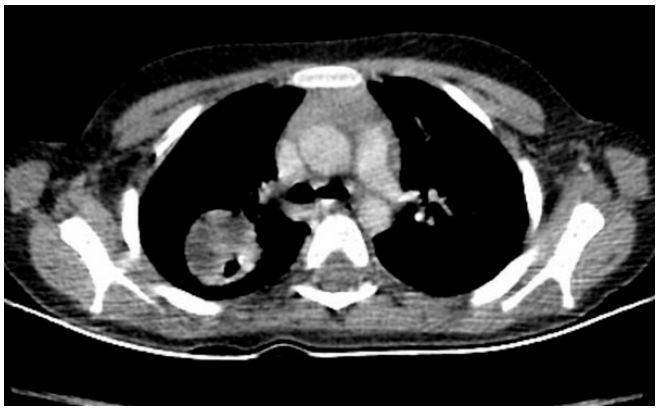

Resim 2a. Toraks BT'de (mediasten pencere), sağ akciğer üst lobda düzgün sınırlı, içerisinde milimetrik hava dansiteleri içeren, yumuşak doku dansitesinde kitlesel lezyon.



Resim 2b. Toraks BT'de (parankim pencere), sağ akciğer üst lobda düzgün sınırlı, içerisinde milimetrik hava dansiteleri içeren, yumuşak doku dansitesinde kitlesel lezyon.

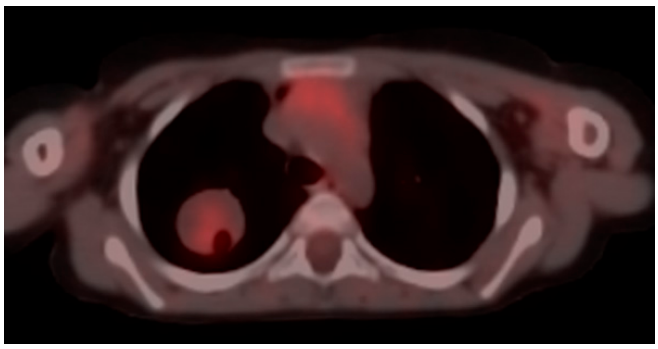

Resim 3. PET BT'de, sağ akciğerde SUV max değeri 2.8 lezyon.

Nöroradyoloji

PS-189

OBSTRUKTİF HİDROSEFALİ İLE BAŞVURAN NADİR BİR RÜPTÜRE OLMAMIŞ TEKTAL AVM OLGUSU

Özlem Kadırhan, Sonay Aydın, Erdal Karavaş, Mecit Kantarcı

Erzincan Binali Yıldırım Üniversitesi Tıp Fakültesi ,radyoloji Anabilim Dalı

Giriş ve Amaç: Arteriovenöz malformasyon(AVM), arteryel ve venöz sistem arasında nidus aracılığıyla kapiller yatak olmaksızın şant gösteren santral sinir sisteminin nadir görülen vasküler hastalığıdır.İntrakraniyal AVM'lerin içinde orta beyinde görülme sıklığı geniş çaplı retrospektif bir çalışmada %1 olarak hesaplanmıştır[1].AVM en sık kanama şeklinde kendini gösterirken hidrosefali ile birlikteliği nadirdir ve bu durum çoğunlukla rüptüre AVM nedeniyle gelişir[2]. Biz mezensefalonda tektum yerleşimli obstruktif hidrosefaliye neden olan AVM'li bir olgu sunuyoruz.

Olgu:59 yaşında kadın hasta, 8 gündür fışkırır tarzda kusma,baş ağrısı,yürüme bozukluğu,uyku hali,görmede bulanıklık şikayetleriyle acil servise başvurdu.Muayenesinde ataksik yürüyüş, bilateral papilödem ve bilişsel görevlerde hafif düzeyde bozulma mevcuttu. Bilgisayarlı tomografi(BT) kesitlerinde triventriküler hidrosefali ve tektumda akuaduktal stenoza neden olan dens yer kaplayıcı lezyon izlendi(Resim 1).Klinik bulguları ağırlaşan hastaya acil eksternal ventriküler drenaj katateri uygulandı.Manyetik rezonans görüntüleme(MRG) ve bilgisayarlı tomografi anjiografi(BTA) kesitlerinde tektumda,3.ventriküle yakın komşuluklu, venöz bağlantısı galen veniyle ilişkili triventriküler hidrosefaliye neden olan AVM ile uyumlu olabilecek görünüm izlendi(Resim 2-3).Hastaya dijital çıkarma anjiyografisi(DSA) önerildi.Dış merkezde invaziv anjiografiyle tanısı doğrulandı.

Tartışma ve Sonuç:AVM'lerin patogenezi belirsizliğini korumaktadır ancak sadece doğumsal olmadığı denovo gelişen olgular olduğu bildirilmektedir[3].AVM'ler her yaşta görülebilir[4] ve cinsiyetler arasında görülme açısından anlamlı bir fark yoktur[1].Kesin kalıtsal bir neden belirlenememekle birlikte Sturge Weber,Osler Weber Rendu gibi birkaç sendromla birliktelik gösterdiği bilinir[1, 5].

Literatürde beyin AVM'lerinin insidansının yüz binde 0.69-1.32 arasında değiştiğini gösteren derleme sonuçları mevcuttur[5]. Rüptüre olmamış AVM'lerde en sık başvuru nedenleri fokal nörolojik defisit, baş ağrısı ve nöbettir[2].Rüptüre olmamış bir AVM de akut gelişen bir hidrosefali nadir görülen bir durumdur[6]. Rüptüre olmamış AVM'lerde hidrosefali hemodinamik dengesizlik, konuma bağlı mekanik obstrüksiyon[7] veya koroid yerleşimli bir AVM'nin aşırı beyin omurilik sıvısı üretimine[8] bağlı olabilir.Literatürede hidrosefali ile başvuran 35 rüptüre olmamış AVM vakası vardır ve bunlardan 4'ü mesensefalon yerleşimlidir[2].

Nörolojik bulgularla başvuran hastalarda, intrakraniyal kanamayı ekarte etmek için sıklıkla ilk tetkik olarak kontrastsız BT yapılır. MRG'de AVM nidusun anatomik konumunu ve boyutunu anlamak için T2 ağırlıklı görüntüleme gereklidir.MR anjiyografi, BTA ,DSA ve invaziv bir yöntem olan anjiogram ile genişlemiş besleyici arter ve drenaj venleri ile araya giren nidus gösterebilir[1].

AVM'ye bağlı obstrüktif hidrosefali, bir ventriküloperitoneal(VP) şant veya endoskopik üçüncü ventrikülostomi(ETV) ile tedavi edilebilir.VP şantına bağlı komplikasyon sıklığı ve çeşitliliği ETV ile kıyaslandığında fazladır,ancak hidrosefaliye bağlı durumu kötüleşen akut vakalarda hızlı bir tedavi seçeneği olması nedeniyle uygulanmaya devam edilmektedir[7, 9].AVM'lerde yıllık rüptür riski %2.2 olup erken tanı ve tedavisi önemlidir[5].Güncel invaziv inrakraniyal AVM tedavi yöntemleri endovasküler embolizasyon,stereotaktik radyocerrahi ,mikrocerrahi rezeksiyon ve multimodal tedavidir.Tedavi edilmeyen AVM'ler seri görüntüleme ile takip edilir[1].

Anahtar kelimeler: Arteriovenöz malformasyon, mezensefalon, hidrosefali, endoskopik ventrikülostomi, dijital anjiografi, endovasküler embolizasyon

Kaynaklar

1. Lawton, M.T., et al., Brain arteriovenous malformations. 2015. 1(1): p. 1-20.
2. Mindea, S.A., B.P. Yang, and H.H.J.N.f. Batjer, Unruptured arteriovenous malformation in a patient presenting with obstructive hydrocephalus: Case report and review of the literature. 2007. 22(4): p. 1-4.
3. Gonzalez, L.F., et al., De novo presentation of an arteriovenous malformation: Case report and review of the literature. 2005. 102(4): p. 726-729.
4. Söderman, M., et al., Management of patients with brain arteriovenous malformations. 2003. 46(3): p. 195-205.
5. Osbun, J.W., M.R. Reynolds, and D.L.J.H.o.c.n. Barrow, Arteriovenous malformations: epidemiology, clinical presentation, and diagnostic evaluation. 2017. 143: p. 25-29.
6. Diren, F. and T.H.J.T.o.n.j. Serra Sencer, Case report of an obstructive hydrocephalus caused by an unruptured mesencephalic arteriovenous malformation in a boy and a review of literature. 2018. 12: p. 10.
7. Geibprasert, S., et al., Hydrocephalus in unruptured brain arteriovenous malformations: pathomechanical considerations, therapeutic implications, and clinical course. 2009. 110(3): p. 500-507.
8. Carleton, C. and J.J.A.o.p. Cauthen, Vascular (" arteriovenous") malformations of the choroid plexus. 1975. 99(5): p. 286-288.
9. Grand, W., et al., Endoscopic third ventriculostomy in 250 adults with hydrocephalus: patient selection, outcomes, and complications. 2016. 78(1): p. 109-119.

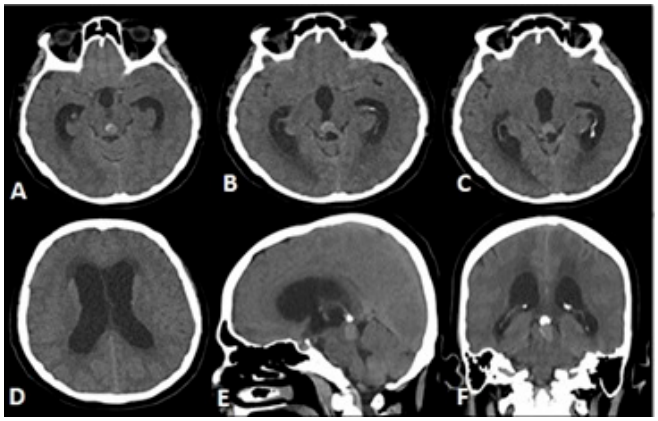

A-D. aksiyel; **E.** sagital; **F.** koronal Beyin BT kesitlerinde triventriküler hidrosefali ve mezensefalonun tektumu düzeyinde dens yer kaplayıcı lezyon izlendi .

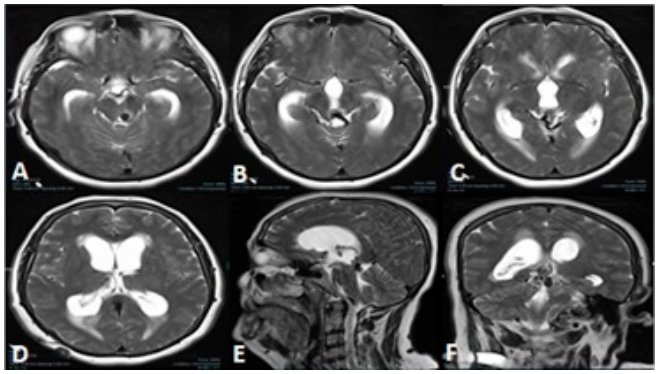

A-D. aksiyel; **E.** sagital; **F.** koronal T2 ağılıklı Beyin MRG kesitlerinde mezensefalon tectumu düzeyinde 3.ventriküle yakın komşuluklu venöz bağlantısı galen veni ile ilişkili akuaduktal stenoza bağlı triventriküler hidrosefaliye neden olan AVM görüldü.

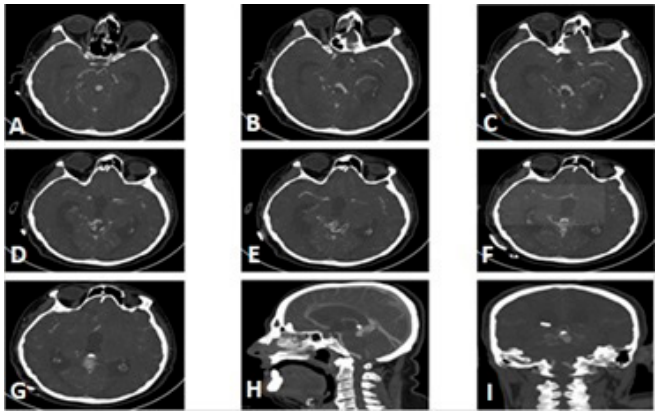

A-G. aksiyel; **H.** sagital; **I.** koronal Beyin BTA kesitlerinde mezensefalon tectumu düzeyinde 3.ventriküle yakın komşuluklu venöz bağlantısı galen veni ile ilişkili akuaduktal stenoza bağlı triventriküler hidrosefaliye neden olan AVM görüldü.

Pediatrik Radyoloji

PS-190

TİGROİD PATERN AYIRICI TANISI: METAKROMATİK LÖKODİSTROFİ OLGU SUNUMU

Hamdullah Erk, Rahmi Eren Özkan, Melisa Yalçın, Kemal Harmancı, Hakan Önder

Prof. Dr. Cemil Taşcıoğlu Şehir Hastanesi

Giriş ve Amaç: Metakromatik lökodistrofi(MLD), otozomal resesfif kalıtılan lizozomal depo hastalığıdır. Bu olgu sunumunda tipik MLD olgusunu görüntüleme bulguları eşliğinde sunmayı amaçladık.

Olgu Sunumu: 3 yaşında kız çocuğu, son 6 ayda yürümede bozulma, konuşmada gerileme gibi progresif nörolojik bulgular göstermiş ve 3 gün önce başlayan ishal, ateş şikayetleri ile hastanemize başvurmuştur. Hastanın baş çevresi ve vücut ağırlığı 3. persentilin altındaydı. Hasta oturamıyor, yürüyemiyor, başını tutamıyor, kol ve bacakların katlanmasında kısıtlılık mevcut olmakla birlikte tendon reflekslerinde de azalma mevcuttu. Muhtemel metabolik hastalıklar açısından radyoloji kliniğimize kranial Manyetik Rezonans(MR) inceleme için yönlendirilmiştir.

Kranial MR incelemede; subkortikal U fiberlerin korunduğu beyaz cevherde yaygın T2 ve FLAIR hiperintensiteleri izlenmekteydi(Resim-1,2). Perivaskuler alanların korunduğuna işaret eden tigroid patern ile uyumlu olabilecek görünüm mevcuttu(Resim-3). Klinik bulgular eşliğinde bu görünümlerin ön planda metakromatik lökodistrofi ile uyumlu olduğu düşünüldü. Yapılan lökosit Aril sulfataz A enzim aktivitesi testi 3nmol/mg protein/saat (N: 50-126 nmol/mg protein/saat) şeklinde sonuçlanması üzerine, klinik ve radyolojik bulgular eşliğinde MLD tanısı konuldu. Genetik analiz yapılmamıştır.

Tartışma ve Sonuç: MLD, Aril sulfataz A enzim eksikliği sonucu 3-O-sulfogalaktozilseramidin birikmesi sonucu yaygın ve progresif özellikte nadir görülen dismiyelinizan bir hastalıktır. MLD en sık 1-1,5 yaş aralığında görülmektedir[1]. Klinik olarak sıklıkla yürüme bozuklukları, rijidite ,görmede kayıp, konvulziyon görülmektedir[1,2,3]. MRG, MLD tanısı için oldukça faydalıdır ve T2 ve FLAIR sekanslarda bilateral serebral beyaz cevherde "kelebek paterni" görünümünde yaygın intensite artışları izlenmektedir[3,4]. Subkoritkal U fiber ve perivaskuler alanlar klasik olarak korunmuştur. Perivaskuler alanların etkilenmemesi nedeniyle "tigroid patern" olarak tanımlanan tipik görünüm izlenmektedir[3,4].

Ayırıcı tanıda tigroid görünüme sebep olabilen Pelizaeus-Merzbacher sendromu ve Charlevoix-Saguenay'ın otozomal resesif spastik ataksisi düşünülebilir.

Anahtar kelimeler: Leukodystrophy, Metachromatic

Kaynaklar

1. Gieselmann Metachromatic leukodystrophy recent research developments./Ch Neurof 18: 591,2003
2. Geselmann V, Krageloh-Mann: Metachromatic leukodystrophy-an update. Neuropediotrics 41(1) f.2010
3. Tobias JD: Anesthetic.considerationsfor a child with leukodystrophy. Con/ Anoexth 39: 394, 1992
4. S. Faerber E. MelvinJ, Smergel E MRI appearances of metachromaoc leukodystrophy Pediatr Radiol 1909, 29 609-672.

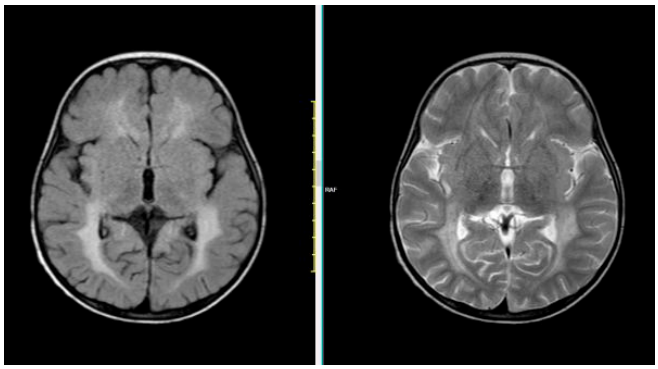

Resim 1. Aksiyel FLAIR ve T2 A kesitte subkortikal U fiberlerin korunduğu beyaz cevherde yaygın T2 ve FLAIR hiperintensiteleri izlenmektedir

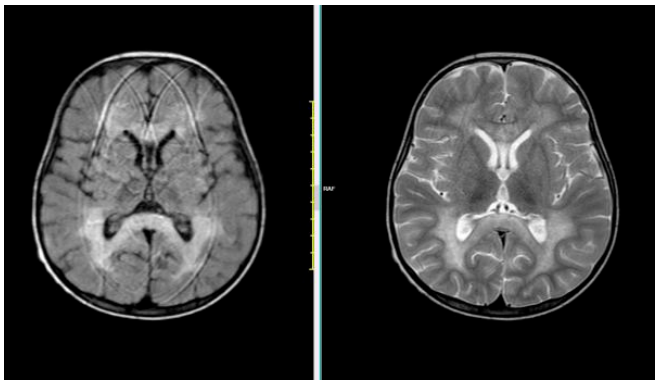

Resim 2. Aksiyel FLAIR ve T2 A kesitte subkortikal U fiberlerin korunduğu beyaz cevherde yaygın T2 ve FLAIR hiperintensiteleri izlenmektedir

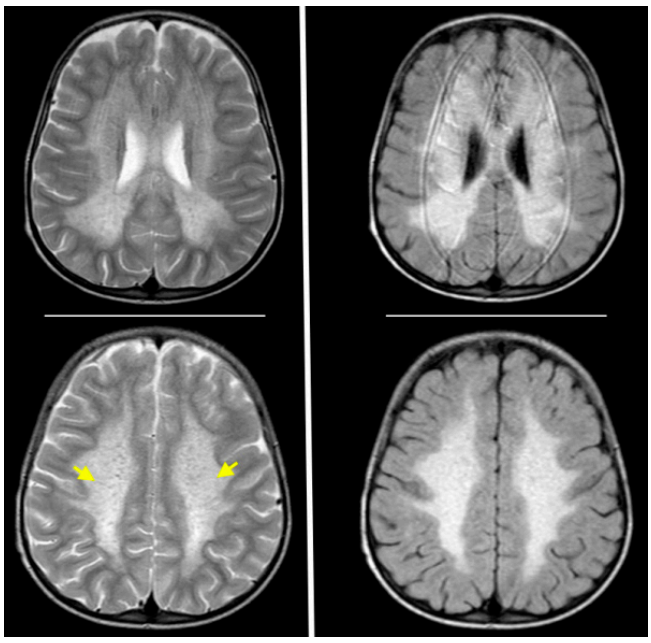

Resim 3. Tigroid patern(Sarı oklar)

Abdominal Radyoloji

PS-191

PELVİK AĞRI İLE GELEN HASTADA NADİR RADYOLOJİK PREZENTASYON: ENFEKTE TAİLGUT KİSTİ

Burak Günay, Merve Tuna, Gülşah Özdemir, Aykut Alkan, Osman Kula

Trakya Üniversitesi Tıp Fakültesi Radyoloji Bilim Dalı

Giriş ve Amaç: Retrorektal boşluk olarak da bilinen presakral boşluk sakrum posteriorunda, rektum anteriorunda bulunan süperiorunda peritoneal yüzeyin ve inferiorunda levator ani ile koksigeal kasların bulunduğu potansiyel bir boşluk olarak tanımlanmaktadır (1-3). Konjenital, inflamatuar, embriyojenik, osseoz kaynaklı çeşitli benign ve malign kitleler presakral boşluktan kaynaklanabilir (1,2). Tailgut duplikasyon kisti ise, retrorektal kistik hamartomlar olarak da bilinen, embriyojenik olarak arka bağırsak kalıntılarından kaynaklandığı düşünülen ve presakral alanda uzanım gösteren nadir konjenital lezyonlardan biridir (1-3) . Biz, bu olgu sunumunda kronik konstipasyonu bulunan ve pelvik ağrı şikayeti ile acil servise başvuran olgunun bilgisayarlı tomografi (BT) ve manyetik rezonanslı görüntüleme (MRG) bulguları ile sunmayı amaçladık.

Olgu sunumu: 41 yaşında bilinen sistemik hastalığı bulunmayan kadın olguda yaklaşık 3 ay boyunca konstipasyon şikayetinin bulunması ve ara sıra olan pelvik ağrı şikayetininin şiddetlenmesi üzerine acil polikliniğine başvurdu. Fizik muayenesinde batın alt kadranlarda hassasiyeti bulunan ve daha öncesinde herhangi bir cerrahi ve travma öyküsü bulunmayan hastada alınan laboratuvar testlerinde enfeksiyon belirteçlerinde yükselme saptanması üzerine enfektif odak saptanması amaçlı ileri tetkik görüntülemelerine başvuruldu. İntravenöz kontrastlı abdomen bilgisayarlı tomografisi (BT) incelemesinde retrorektal alanda rektum lümenini sağa ve anteriora iten, retrouterin boşluğa da uzanım gösteren heterojen görünümde , lobüle konturlu , periferinden hafif dereceli kontrast tutulumu izlenen 35x 20 mm boyutlarında kistik lezyon izlendi (resim 1). Manyetik rezonanslı (MR) alt batın incelemesinde, sağda retrorektal bölgede, multilobule görünümde içerisinde septasyonlar ve yer yer yoğun içerikler barındıran anterior ve süperior komponentinde difüzyon ağırlıklı görüntülerde difüzyon kısıtlanması gösteren , T2 hiperintens sinyal özelliğinde, kontrastlı serilerde periferinde kontrast tutulumları bulunan kistik lezyon izlendi (resim 2-4). Olguda tanımlanan lezyonun multilobüle karakterde olması ve komşu presakral yağlı dokuda heterojen görünüm izlenmesi sebebiyle radyolojik olarak tail gut kisti tanısı aldı.

Tartışma ve Sonuç : Tailgut kisti genellikle 30-60 yaş arasındaki kadın olgularda sık görülmekte olup kistin boyutunun küçük olması sebebiyle asemptomatiktir. Ancak boyutu ve yerleşimi nedeniyle abdominal pelvik ağrı, konstipasyon şikayetleri ile prezente olabilmektedir (2). Kistler; multilokule, ince duvarlı, mukoid yapıda olabilmekle beraber nadir olarak malign transformasyona uğrayabilirler. Aynı zamanda enfeksiyon ya da inflamasyon oluşması halinde tailgut kist duvarının bütünlüğü bozulabilmektedir (1,3). Radyolojik görüntülemelerine bakıldığında kist içerisinde multikistik natürde jelatinöz materyal ya da kist içerisinde inflamatuar debris izlenebilir. BT görüntüleme bulgularında presakral alanda düzgün konturlu, kistik ya da yumuşak doku dansitesinde kistik lezyon izlenmektedir (3). MRG' de ise, T1 ağırlıklı serilerde hipointens T2 ağırlıklı serilerde hiperintens görülebilmekte olup özellikle T1AS larda kist içeriğindeki müsinöz ya da hemoraji materyaline göre değişkenlik gösterebilir (1,3). Presakral boşlukta multikistik bir lezyon izlendiğinde nadir görülmesine rağmen tail gut kisti akılda bulunmalı ve presakral kistlerin ayırıcı tanısında düşünülmelidir.

Anahtar kelimeler: Tailgut cyst, congenital lesion, presacral area, retrorectal hamartoma.

Kaynaklar

1 - Yang DM, Park CH, Jin W, Chang SK, Kim JE, Choi SJ, Jung DH. Tailgut cyst: MRI evaluation. AJR Am J Roentgenol. 2005 May;184(5):1519-23

2 - Haydar M, Griepentrog K. Tailgut cyst: A case report and literature review. Int J Surg Case Rep. 2015;10:166-8.

3 - Akbulut S. Unusual cause of defecation disturbance: a presacral tailgut cyst. Eur Rev Med Pharmacol Sci. 2013 Jun;17(12):1688-99.

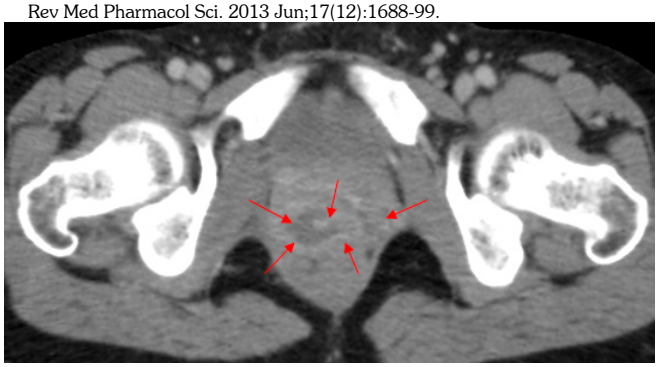

Resim 1. IV kontrastlı batın bilgisayarlı tomografi incelemesi aksiyel görüntülemede presakral alanda kistik lezyonun anterior ve süperior komponentlerinde periferinden kontrastlanma bulgusu gösteren hipodens kistik lezyon.

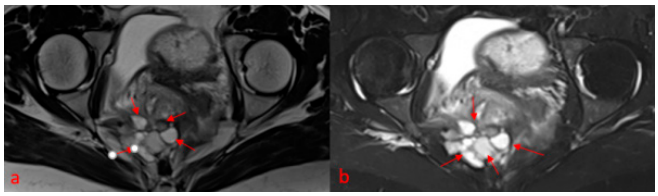

Resim 2. Alt batın T2 ağırlıklı dixon (a) ve yağ baskılı (b) manyetik rezonans görüntülemesi aksiyel incelemesinde, presakral alanda kistik multilobule komponenti bulunan hiperintens sinyal özelliğinde lezyon.

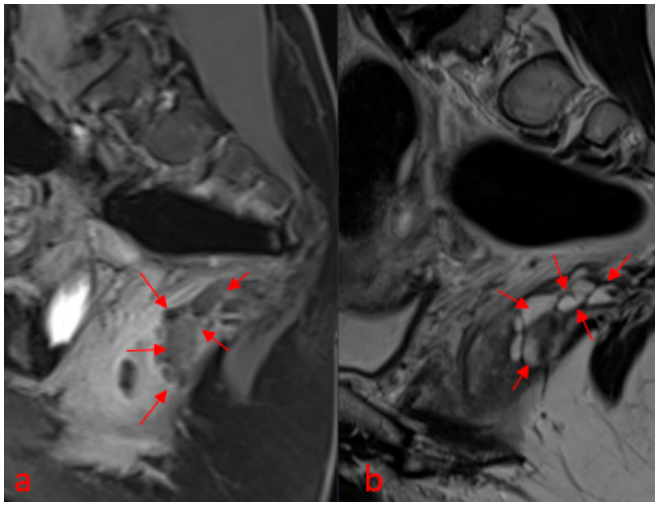

Resim 3. Alt batın kontrastlı (a) ve yağ baskısız T2 ağırlıklı (b) manyetik rezonans görüntülemesi koronal incelemesinde, presakral alanda periferinden kontrast tutulumu izlenen multilobule komponenti bulunan T2 ağırlıklı seride hiperintens sinyal özelliğinde kistik lezyon.

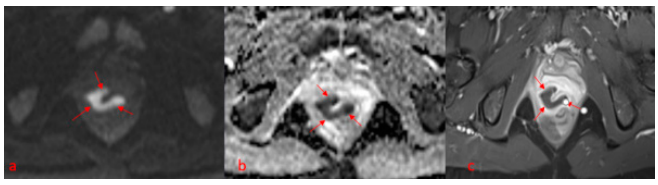

Resim 4. Alt batın difüzyon ağırlıklı (a) , ADC (b) ve aksiyel kontrastlı (c) manyetik rezonans görüntülemesinde multilobule kistik lezyonun anterior ve süperior komponentinde santralinde izlenen difüzyon kısıtlanması ve periferinde kontrast tutulumu izlenen kistik lezyon.

Genitoüriner Sistem Radyolojisi

PS-192

RADYOLOJİK OLARAK İZOLE GENİTAL TÜBERKÜLOZ TUTULUMU: SALPENJİT VE TUBOOVARİAN APSE

İrem Kavukoğlu, Hamit Özgül, Adil Öztürk

Başakşehir Çam ve Sakura Şehir Hastanesi

Giriş ve Amaç: Tüberküloz (TB), Mycobacterium tuberculosis'in neden olduğu bulaşıcı bir hastalık olmakla beraber tek bir bulaşıcı ajanın sebep olduğu ölümlerin önde gelen kaynaklarından bir tanesidir. Bu ajanın 2016 yılında yaklaşık 10 milyon yeni enfeksiyon ve 2 milyon ölüme sebep olduğu belirlenmiştir [1]. Ekstrapulmoner tüberküloz insidansının, HIV pozitif birey sayısının artması, nüfus göçü, birinci basamak tedaviye direnç ve ayrıca artan kortikosteroid kullanımı ile artmakta olduğu bildirilmiştir [2].

Kadınlarda, tüberkülozun en yaygın ekstrapulmoner tutulum yeri genellikle üreme organlarıdır (genital tüberküloz). Genital tüberkülozun en sık etkilediği organlar fallop tüpleri olup bu durum genellikle hidropyosalpinks veya tuba-ovaryan kitle olarak görülmektedir [1]. Genellikle primer bir lezyondan hematojen, lenfatik veya daha az sıklıkla peritoneal yolla yayılıma bağlı olarak sekonder tutulum şeklinde görülür [3, 4]. Fallop tüplerinin primer olarak tutulumu ise son derece nadirdir [5].

Bu bildiride hastanemize başvuran ve tuba-ovaryan tüberküloz teşhisi konmuş bir hastanın olgu sunumunun yapılması amaçlanmıştır.

Olgu Sunumu: Pelvik ağrı nedeniyle 23.05.2021 tarihinde hastanemizin acil servisine başvuran 27 yaşında kadın hastanın abdominal USG incelemesinde sağ adneksiyel lojda 10cm çapında multiloküle kompleks kistik lezyon izlenmiş olup öncelikle apse ve PID lehine değerlendirildi. Hastanın BT sonucunun da pelvik apse ile uyumlu olması üzerine aynı gün hastanemiz Kadın ve Doğum Hastalıkları servisine yatışı yapıldı.

Yatışında çekilen MRG'sinde her iki fallop tüpünde solda daha belirgin olmak üzere kalınlık artışı ve yer yer nodüler görünüm izlendi(Salpingitis isthmica nodosa). Her iki over ve tuba çevresinde over kaynaklı olmayan ve septasyonlar gösteren kalın cidarlı kistik oluşumlar dikkati çekti. Bu oluşumlarda belirgin difüzyon kısıtlaması görülmemesi piyojenik apse tanısından uzaklaştırmış, çepersel kontrastlanma göstermesi nedeniyle ayırıcı tanıda tüberküloz ağırlık kazanmıştır.

Toraks ve abdomen kesitsel incelemelerinde tarif edilen lezyonlar dışında tüberküloz tutulumu lehine bulgu izlenmedi.

Kadın ve Doğum Hastalıkları tarafından yapılan laporoskopik girişimde hidropik ve inflame görünümdeki her iki tuba ile sağ overdeki kistik lezyon eksize edildi.

Ameliyat materyalinin patolojik incelemesinden "Nekrotizan granülomatöz iltihap ve tuboovaryan abse gelişimi" ile uyumlu görünüm izlenmiş, aside rezistan bakteri ve mantar yönünde bulguya rastlanmamıştır. Ayırıcı tanıda ön planda tüberküloz düşünülmüştür.

Tartışma ve Sonuç: Kadın genital tüberkülozu nadir görülen, unutulan ancak çok önemli bir ayırıcı tanıdır ve tuba-ovaryan kanser şüphesi olan kadınları kapsamlı cerrahiden korumak için akılda tutulmalıdır. Çoğunlukla asemptomatik olmakla birlikte en sık görülen semptomları infertilite, adet düzensizlikleri, pelvik ağrı ve anormal vajinal akıntıdır.[6] Genital tüberküloz enfeksiyonu CA-125'in yüksekliği sebebiyle over malignitelerini taklit edebilmektedir [7]. Sunduğumuz olgudaki gibi, akciğerler başta olmak üzere başka bir tutulum yeri tespit edilemeyen genital tüberküloz hastalarında lezyonun serolojik ve radyolojik olarak tanınması malignitenden ayrımında önem kazanmaktadır.

Anahtar kelimeler: Tuberculosis, Female Genital, Salpingitis, Infertility,

Kaynaklar

1. Wagner, A., Arsenić, R., David, M., Sehouli, J., Vidosavljević, D., & Rohr, I. (2020). Peritoneal and upper genital tract tuberculosis. Med Glas (Zenica), 17(1), 86-91.
2. Pramugaria, E. L., Nusi, I. A., Setiawan, P. B., Purbayu, H., Sugihartono, T., Maimunah, U., ... & Miftahussurur, M. (2017). Problematic Diagnosis of a Patient with Tuberculosis Peritonitis.
3. Seshadri, L. (2016). Essentials of gynaecology. Wolters kluwer india Pvt Ltd.
4. Rajaratnam, A., D'Cunha, P., Furtado, Z., & Fernandes, H. (2013). Tuberculous salpingitis: a case report. Journal of clinical and diagnostic research : JCDR, 7(6), 1186–1188.
5-. Mondal, S. K., & Dutta, T. K. (2009). A ten year clinicopathological study of female genital tuberculosis and impact on fertility. JNMA; journal of the Nepal Medical Association, 48(173), 52–57.
6. Grace, G. A., Devaleenal, D. B., & Natrajan, M. (2017). Genital tuberculosis in females. The Indian journal of medical research, 145(4), 425.
7. Kawatra, V., Kohli, K., & Khurana, N. (2010). Pelvic tuberculosis mimicking ovarian malignancy: a case report. The Journal of reproductive medicine, 55(9-10), 449–451.

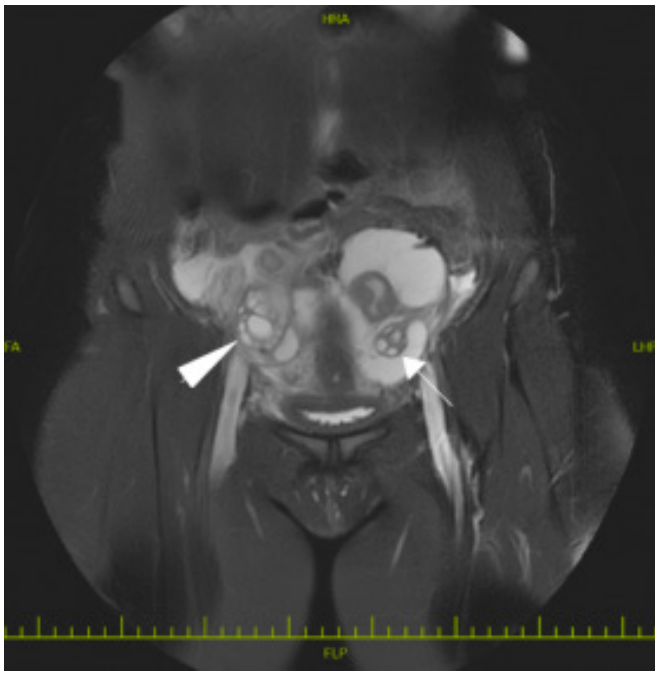

Şekil 1. MRG: Sol over normal (ok), sağ over ekspansif görünümde olup parankim sınırları net seçilemiyor

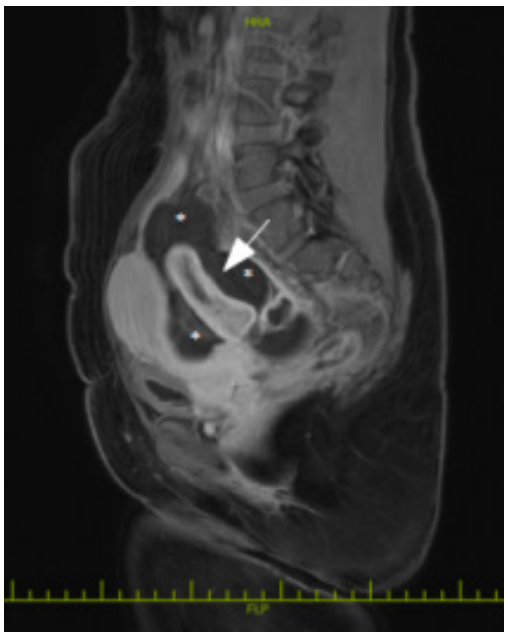

Şekil 2.1 MRG: Tubada kalınlık artışı ve çevresinde septasyonlar gösteren çok sayıda kistik lezyon (yıldız)

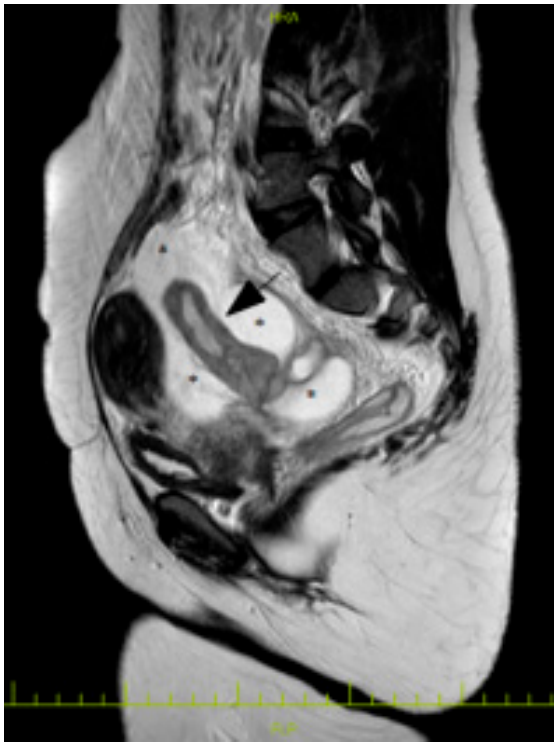

Şekil 2.2 MRG: Tubada kalınlık artışı ve çevresinde septasyonlar gösteren çok sayıda kistik lezyon (yıldız)

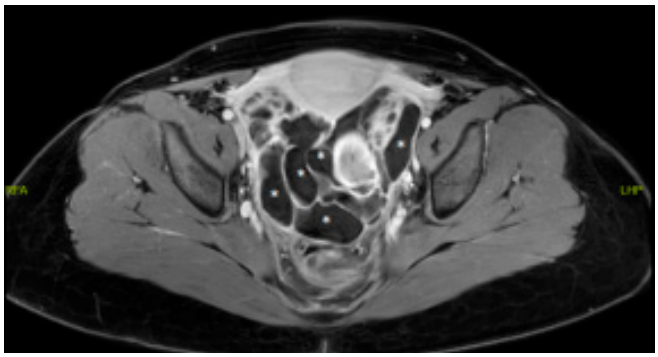

Şekil 3. MRG: Çok sayıda kalın duvarlı, septalı kistlk lezyon ve duvarlarında artmış kontrast tutulumu

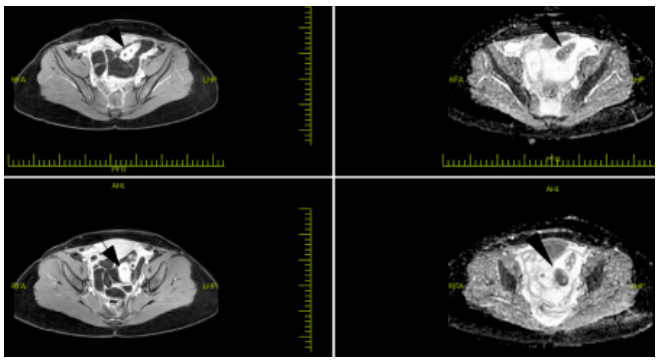

Şekil 4. MRG: Farklı kesitlerde tuba duvarında yoğun kontrast tutulumu (oklar) ve belirgin diffüzyon kısıtlaması (ok başları)

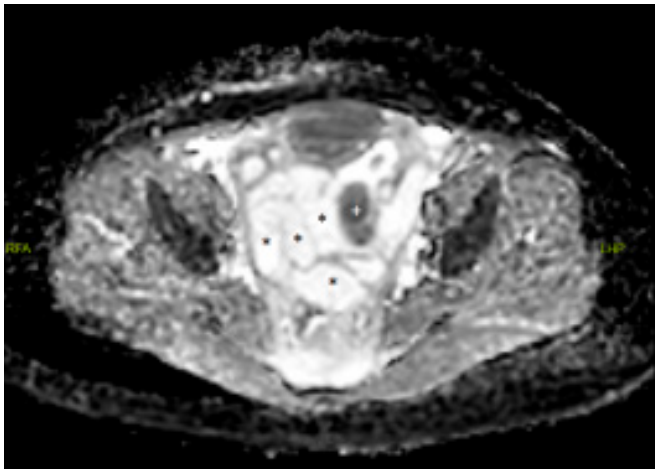

Şekil 5. MRG: Diffüzyon kısıtlaması göstermeyen kistik lezyonlar (yıldız) piyojenik apseden uzaklaştırmıştır. Tuba duvarında diffüzyon kısıtlaması (artı)

Baş-Boyun Radyolojisi

PS-194

OLGU SUNUMU: GLOMUS JUGULARE (JUGULER PARAGANGLİOM)

Hamit Özgül, Adil Öztürk

Başakşehir Çam ve Sakura Şehir Hastanesi

Giriş ve Amaç: Glomus Jugulare baş ve boynun yavaş büyüyen paraganglioma türü benign neoplazmıdır. Juguler bulbusun adventisya tabakasında bulunan nöral krest artığı paraganglia hücrelerinden köken alır. Çoğunlukla juguler foramenden juguler fossaya doğru yavaş bir büyüme gösterir. [1,2] Yıllık insidansının 1.3 milyon kişide 1 olduğu tahmin edilmektedir.[1]

Hastalar genellikle işitme kaybı, pulsatil tinnitus ve periferik tipte kranial sinir nöropatisi ile prezente olmaktadır. [1,3,4] Hastaların yaklaşık %10'unda karşılaşılan kranial sinir tutulumları fasial paralizi, disfaji, ses kısıklığı, düşük omuz ve dilde deviasyon şeklinde ortaya çıkabilir. [1,4,5]

Olgu Sunumu: 64 yaşında kadın hasta 1.6.2021 tarihinde yaklaşık 6 yıldır olan tat alamama, disfaji, tinnitus ve işitme kaybı şikayetleri ile hastanemizin KBB polikliniğine başvurdu. Muayenesinde dil sola deviye olarak izlendi. Hastanın ses kısıklığı veya yüz felci ile uyumlu şikâyeti yoktu.

Kontrastlı beyin MRG incelemesinde sulkuslarda ve ventriküler sistemde atrofiye sekonder genişleme ile periventriküler ve subkortikal beyaz cevherde kronik iskemiye bağlı değişiklikler izlendi.

Kontrastlı boyun MRG incelemesinde ise T1 ve T2 ağırlıklı kesitlerde dil sol yarımında intensite artışı gösteren fibrozis ile uyumlu görünüm ile sağa kıyasla sol hemiglossal volüm kaybı izlendi ve atrofi ile uyumlu değerlendirildi. Sol juguler foramenden başlayarak juguler fossa düzeyine yaklaşık 48mm uzunluğunda bir segmentte devam eden, transvers boyutları yaklaşık 14x14mm ölçülen kitle lezyonu izlendi. Orta kulakta tutulum saptanmadı. T1 ağırlıklı sekanslarda düşük, T2 ağırlıklı sekanslarda yüksek intensite ve kontrastlı incelemede artmış kontrast tutulumu gösteren lezyonun içerisinde ayrıca tuz-biber manzarası izlenmiş olup radyolojik bulgular glomus jugulare ile uyumlu olarak değerlendirilmiştir. Şikayetlerin 6 yıl gibi uzun bir süredir devam etmesi ancak lezyon yayılımının buna kıyasla sınırlı olması da tanımızı destekleyen bir bulgudur.

Tartışma ve Sonuç: Glomus jugulare, yavaş gidiş göstermesi ve non-spesifik semptomların uzun bir zamana yayılmış olarak ortaya çıkması sebebiyle tanı konulması güç olabilen bir tümördür. Olası nörolojik tutulumları dolayısıyla lezyona uzak lokalizasyonlarda farklı klinik/radyolojik bulgulara neden olabilmektedir.[6]

Bizim olgumuzda yeterli klinik bilgi verilmeden yapılan ilk değerlendirmede kitle lezyonu saptanmamıştı. Klinik ve radyolojik değerlendirmenin uyumsuz olması nedeniyle gerçekleştirilen ikinci değerlendirmede öncelikle hastanın sol hemiglossal atrofisi, sonrasında sol CN XII trasesi incelendiğinde bahsedilen kitle lezyonu tespit edildi. Olgumuz bağımsız radyolojik bulguların ve klinik değerlendirmenin bütüncül bir yaklaşımla ele alınmasının doğru ve eksiksiz tanıya ulaşmadaki önemini göstermesi açısından önemlidir.

Anahtar kelimeler: Glomus Jugulare Tümörleri, Baş ve Boyun Neoplazileri, Paraganglioma

Kaynaklar

1) Ramina, R., Maniglia, J. J., Fernandes, Y. B., Paschoal, J. R., Pfeilsticker, L. N., Neto, M. C., & Borges, G. (2004). Jugular foramen tumors: diagnosis and treatment. Neurosurgical focus, 17(2), E5. https://doi.org/10.3171/foc.2004.17.2.5
2) Fussey, J. M., Kemeny, A. A., Sankar, S., & Rejali, D. (2013). Successful management of a catecholamine-secreting glomus jugulare tumor with radiosurgery alone. Journal of neurological surgery. Part B, Skull base, 74(6), 399–402. https://doi.org/10.1055/s-0033-1347375
3) Semaan, M. T., & Megerian, C. A. (2008). Current assessment and management of glomus tumors. Current opinion in otolaryngology & head and neck surgery, 16(5), 420–426. https://doi.org/10.1097/MOO.0b013e32830c4595
4) Wanna, G. B., Sweeney, A. D., Haynes, D. S., & Carlson, M. L. (2015). Contemporary management of jugular paragangliomas. Otolaryngologic clinics of North America, 48(2), 331–341. https://doi.org/10.1016/j.otc.2014.12.007
5) Jackson, C. G., Harris, P. F., Glasscock, M. E., 3rd, Fritsch, M., Dimitrov, E., Johnson, G. D., & Poe, D. S. (1990). Diagnosis and management of paragangliomas of the skull base. American journal of surgery, 159(4), 389–393. https://doi.org/10.1016/s0002-9610(05)81279-6
6) Fernández-de Thomas RJ, De Jesus O. Glomus Jugulare. [Updated 2021 Feb 7]. In: StatPearls [Internet]. Treasure Island (FL): StatPearls Publishing; 2021 Jan-. Available from: https://www.ncbi.nlm.nih.gov/books/NBK560489/



Şekil 1.1: Dil sol yarımında T1 sekansında sinyal artışı

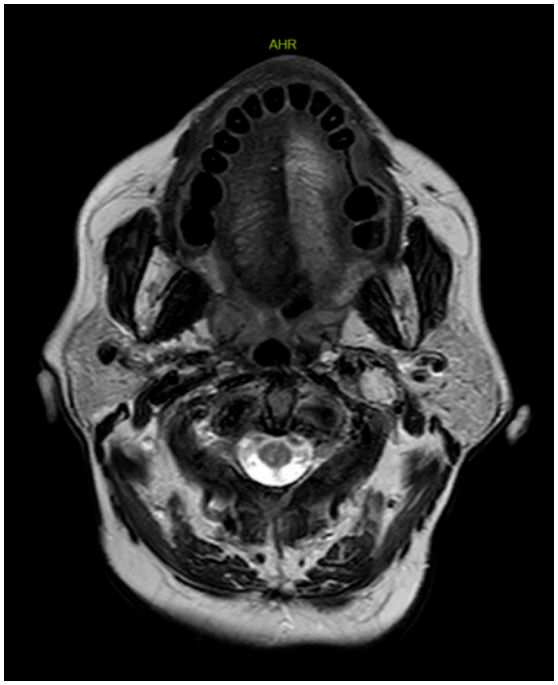

Şekil 1.2: Dil sol yarımında T2 sekansında sinyal artışı

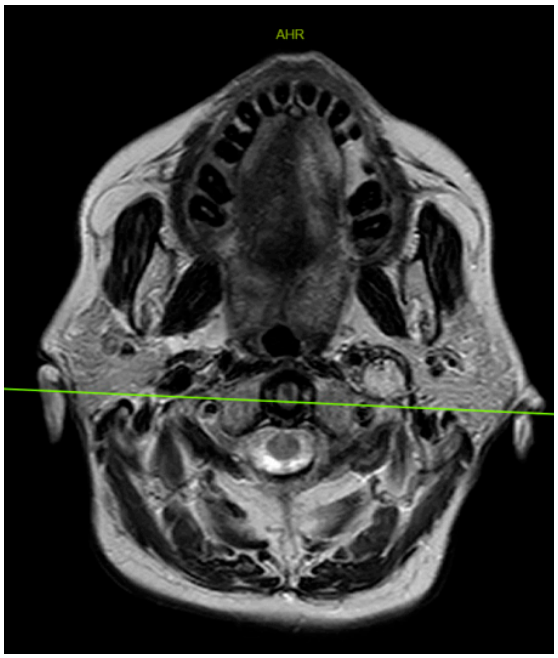

Şekil 1.3: Sol dil yarımında sağa kıyasla atrofik görünüm



Şekil 2.1: Sol juguler foramen düzeyinde T1 sekansında düşük sinyal intensitesi gösteren kitle lezyonu (ok)

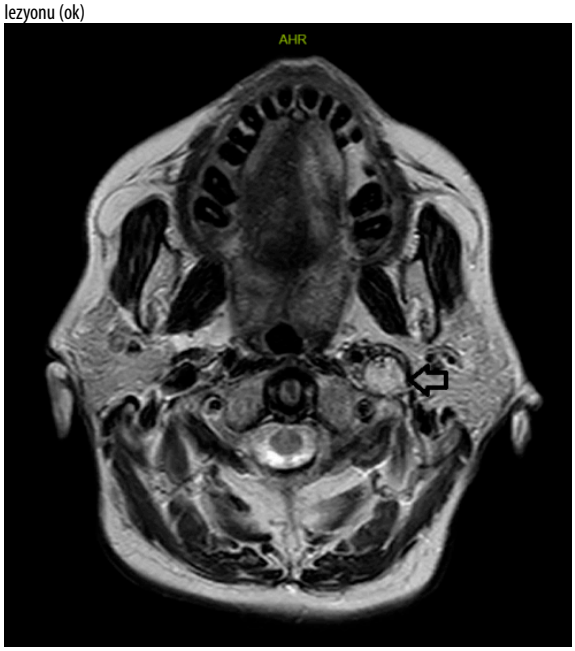

Şekil 2.2: Sol juguler foramen düzeyinde T2 sekansında yüksek sinyal intensitesi gösteren kitle lezyonu (ok)

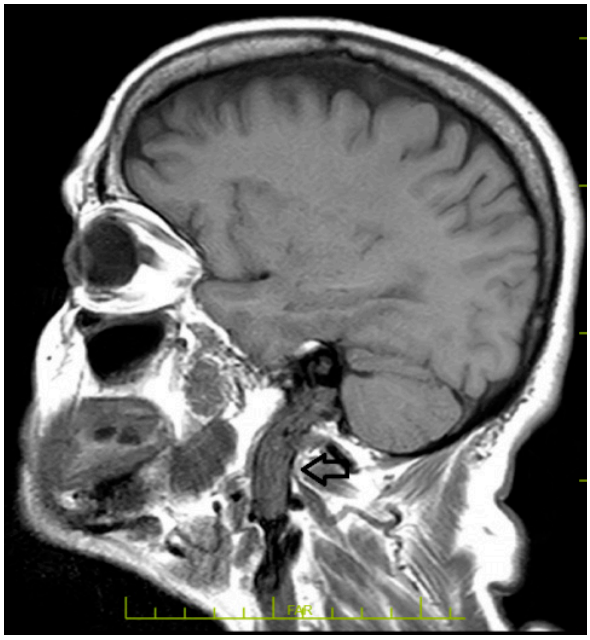

Şekil 3. Sol juguler fossada uzanım gösteren kitlenin sagittal kesitlerdeki görüntüsü(ok)

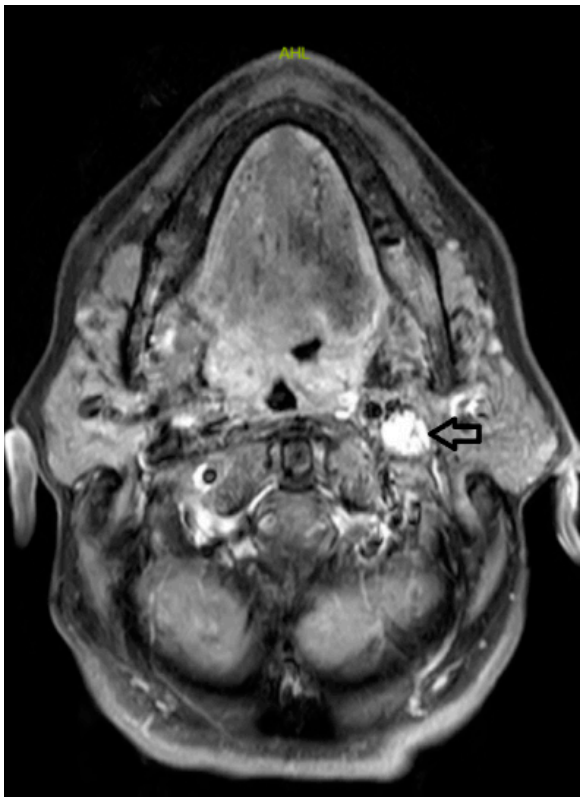

Şekil 4. Kontrastlı incelemede T1 ağırlıklı sekanslarda artmış kontrast madde tutulumu (ok)

Kas-İskelet Radyolojisi

PS-195

KRONİK GRAFT VERSUS HOST TANILI OLGUDA FASİİT İLİŞKİLİ MANYETİK REZONANS GÖRÜNTÜLEME BULGULARI

Rana Günöz Cömert, Eda Cingöz, Seçkin Çobanoğlu, Memduh Dursun

Istanbul Faculty of Medicine, Istanbul University

Giriş ve Amaç: Kronik graft versus host (GVHD) hastalarında kas-eklem şikayetleri ile sık karşılaşılmaktadır.[1] Kas ağrısı ile başvuran bir hastada belirgin fasiit ile uyumlu MRG bulgularını sunarak farkındalığı artırmayı amaçladık.

Olgu: 31 yaşında erkek hastaya 2 yıl önce B hücreli akut lenfoblastik lösemi (ALL) nedeniyle allojenik ilik nakli yapılmıştı, deri ve karaciğer tutulumu olan GVHD nedeniyle takip ve tedavi altındaydı. Üst ve alt ekstremitelerde kas güçsüzlüğü, ağrı ve uyuşma şikayetleri ile başvurdu. Manyetik Rezonans Görüntüleme (MRG), STIR sekansta koronal ve aksiyel plan incelemelerde her iki uyluk ve krusta yüzeyel ve derin fasya ile derin intermusküler fasyada belirgin simetrik, diffüz kalınlaşma, ödem ile uyumlu sinyal artışı izlendi. Hastanın klinik öyküsü ve şikayetleri dikkate alınarak GVHD'ye bağlı fasiit tanısı konuldu. Olgunun MR incelemesi kontrastsız olarak yapılmıştı, STIR sekansta kas dokuda ödem ve enflamasyon lehine sinyal artışı saptanmadı ancak miyozite eşlik edebilecek kontrastlanma değerlendirilememişti. Görüntüleme sonrasında yapılan kas biyopsisinde fasiite ek olarak eşlik eden miyozit bulguları saptanmıştır.

Tartışma ve Sonuç: Kronik GVHD, allojenik kök hücre transplantasyonunun en önemli geç komplikasyonudur.[3] Miyalji, kronik GVHD'li hastalarda yaygın bir semptomdur ve alloimmün reaksiyonlara bağlı miyozit, polinöropati veya fasiit ile ilişkili olabilir.[2] Kronik GVHD hastalığında eklemde hareket kısıtlılığı, sinovit, deri sertliği, derin dokularda ödem ve fibrozis görülebilir.[1] Patolojik değerlendirmede yağ dokusu, fasya, perinöral alanda lenfosit ve eozinofil kümelenmesi izlenmektedir.[2,3] MR incelemesinde kronik GVHD anamnezi olan hastalarda miyozit ve fasiit ilişkili ödem ve enflamasyon lehine STIR sinyal artışı, yağ baskılı kontrastlı T1A incelemelerde artmış fokal kontrastlanmalar saptanabileceği akılda tutulmalıdır.

Kaynaklar

1. Inamoto Y, Pidala J, Chai X, et al. Assessment of joint and fascia manifestations in chronic graft-versus-host disease. Arthritis Rheumatol. 2014;66(4):1044-1052. doi:10.1002/art.38293
2. Janin A, Socie G, Devergie A, et al. Fasciitis in chronic graft-versus-host disease. A clinicopathologic study of 14 cases. Ann Intern Med. 1994;120(12):993-998. doi:10.7326/0003-4819-120-12-199406150-00004
3. Ganta, C. C., Chatterjee, S., Pohlman, B., & Hojjati, M. (2015). Chronic Graft-Versus-Host Disease Presenting as Eosinophilic Fasciitis. JCR Journal of Clinical Rheumatology, 21(2), 86–94. doi:10.1097/rhu.0000000000000212

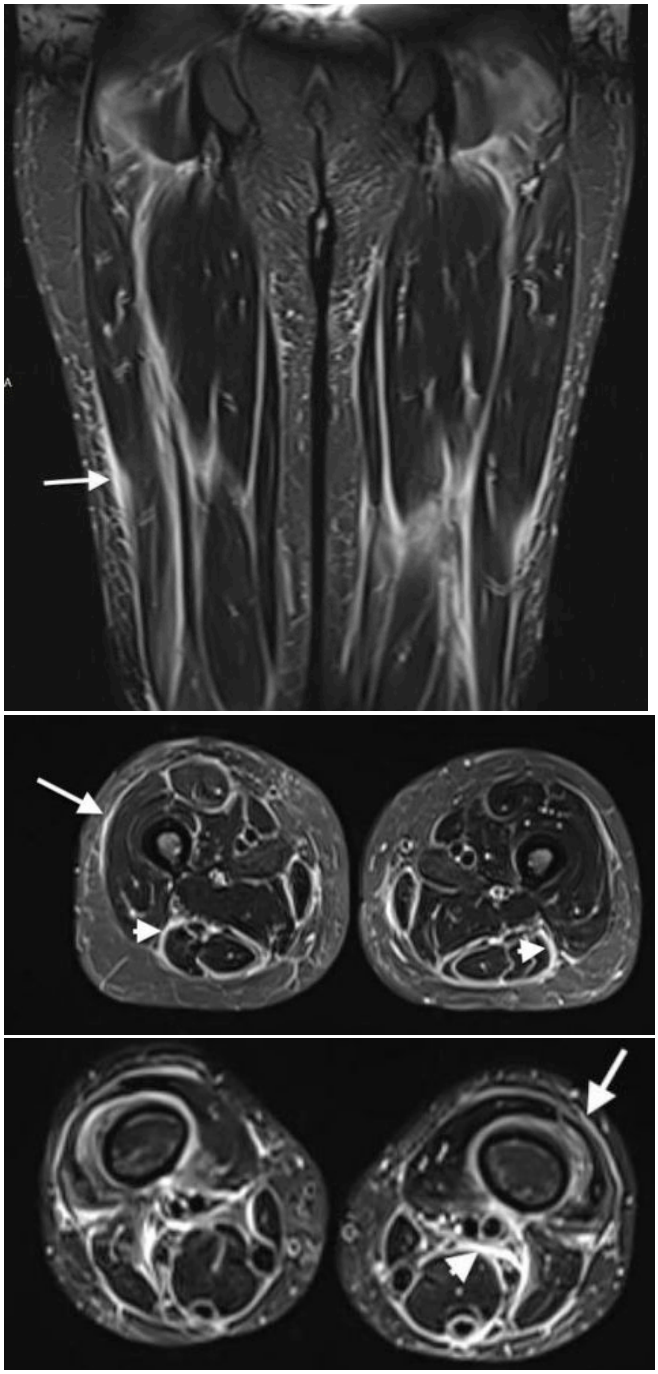

Resim 1. 2. ve 3. Fasiit MRG bulguları. STIR sekansı ile elde edilen koronal (1) ve aksiyal plan (2,3); uyluk- orta ve proksimal krus seviyesinden geçen aksiyel kesitler gösterilmiştir. Yüzeyel (ok) ve derin intermusküler (ok başı) fasyalarda belirgin diffüz, simetrik kalınlaşma ve sıvı sinyalinde artış izlenmektedir.Kaynaklar

Kas-İskelet Radyolojisi

PS-196

BİLATERAL TROKLEAR OSTEOKONDRİTİS DİSSEKANS: OLGU SUNUMU (BILATERAL TROCLEAR OSTEOCHONDRITIS DISSECANS: A CASE REPORT)

Ahmet Faruk Gürbüz, Enis Bilek, Zülbiye Eda Tezel, Ayşe Keven, Kamil Karaali

Akdeniz Üniversitesi Hastanesi Radyoloji Anabilim Dalı

Giriş ve Amaç: Çocuklarda dirsek ağrısının en sık nedeni travmaya bağlı yaralanmalara sekonder meydana gelen ağrılardır. Travma olmaksızın dirsek ağrısı çocuklarda nadir görülmektedir. Osteokondritis dissekans (OKD), kemik yapıdan subkondral kemik ile eklem kıkırdağının ayrışması olarak tanımlanmaktadır. Özellikle diz, ayak bileği ve dirsek eklemlerinde görülmektedir. OKD dirsekte görüldüğünde en yaygın olarak kapitellum etkilenmektedir (1). Humerus troklea OKD'ı oldukça nadir görülür ve literatürde az sayıda olgu bulunmaktadır. Bu olgu sunumunda klinik ve radyolojik olarak her iki dirseğinde troklear osteokondral lezyonu ile uyumlu bulguları bulunan 14 yaşında erkek olgu sunuldu.

Olgu sunumu: On dört yaşında erkek olgumuzda, her iki dirseğinde yaklaşık 1 aydır giderek artan dirsek ağrısı ve eklem hareketi esnasında ses gelme şikayeti ile başvurdu. Olgu amatör futbol kulübünde kalecilik yapmakta idi. Dirsek grafilerinde humerus troklea düzeyinde eklem yüzüne uzanan yarım ay şeklinde radyolüsen alan izlenmekte idi (Resim 1). Olguya dirseğe yönelik manyetik rezonans görüntüleme planlandı. Manyetik rezonans görüntülemede ; sağ dirsek (Resim 2), sol dirsek (Resim 3) MRG' sinde sırasıyla yağ baskılı proton dansite, koronal düzlem (şekil a), aksiyel düzlem (şekil c) ve sagital düzlem (şekil d) görüntülerinde yüksek sinyalli , koronal düzlemde T1 ağırlıklı seride ara sinyal intensitesinde tabanı eklem yüzünde yarım ay şeklinde OKD lezyonu izlenmektedir.

Tartışma: OKD sıklıkla diz, ayak bileği ve dirsek eklemlerini etkileyen, çocuk ve genç erişkinlik döneminin hastalığıdır. OKD; kemik yapıdan subkondral kemik ile eklem kıkırdağının ayrışması olarak tanımlanmaktadır. Genel insidansı 15-29/100000 olarak bildirilmiştir. OKD etyolojisi açısından iskemi, travma gibi birçok teori öne sürülmüştür. Ancak evrensel olarak kabul görmüş etyolojik bir neden yoktur. İskemi teorisini savunanlar trokleanın hastalıktan etkilenen bölümünün vasküler sınır zona karşılık gelmesini öne sürerek hastalığın etyolojisini açıklamaya çalışmışlardır. Hastalığın etyolojisinin travma olduğunu savunanlar için dayanak noktası ise hastaların çoğunda aşırı kullanım ve tekrarlayan mikrotravma öyküsüdür (2,3).

OKD şüphelenilen olgularda öncelikle başvurulacak yöntem direkt grafidir. Dirsek AP, lateral grafilerinde dirsek eklemini oluşturan kemik yapılar dikkatlice incelenmeli ve subkondral kemikte herhangi bir anormallik olup olmadığı kontrol edilmelidir (4). Humerus kapitellum ve troklea düzeyinde tespit edilen şüpheli bulgular varlığında ileri inceleme olarak manyetik rezonans görüntülemeden yardım alınmalıdır. Manyetik rezonans görüntülemede trokleada subkondral kemikte T1 ağırlıklı serilerde düşük sinyal özelliğine sahip, T2 ağırlıklı yağ basklılı görüntülemelerde yüksek sinyalli geniş olan tabanı eklem yüzünde, kısmen yarım ay şeklinde görünüm OKD lezyonu tanısını koydurmaktadır.

Sonuç: Kronik dirsek ağrısı bulunan olgularda troklear OKD bulgularının tanınması önemlidir. Kronik dirsek ağrısına yol açan troklear osteokondritis dissekans önemli dirsek problerine yol açmaktadır. Dirsek ağrısı şikayeti bulunan ve özellikle sportif faaliyetler ile ilgilenen çocuklarda direkt radyografiler dikkat ile incelenmeli ve şüpheli bulgular varlığında olgular ileri incelemeye yönlendirilmelidir. Radyologlar olarak bu olgulara kalıcı deformiteler ortaya çıkmadan önce tanı koymamız gereklidir. Çoğu hasta aktivite modifikasyonları ile iyileşse bile bazen hastalara cerrahi gerekmektedir (5).

Anahtar kelimeler: Osteokondritis dissekans, troklea, dirsek

Kaynaklar

1. Alıcı T, İmren Y, Gündeş H. A Rare Cause of Elbow Pain: Hegemann's Disease. J Clin Anal Med 2012; DOI: 10.4328/JCAM.1061
2. Patel N, Weiner SD. Osteochondritis dissecans involving the trochlea: report of two patients (three elbows) and review of the literature. J Pediatr Orthop 2002;22(1):48-51.
3. Ito K, Ogino T, Aoki M, Wada T, Ishii S. Growth disturbance in aseptic osteonecrosis of the humeral trochlea (Hegemann's Disease): a case report with developmental distal radioulnar joint incongruency. J Pediatr Orthop 2004;24(2):201-4.
4. Steinbach LS, Fritz RC, Tirman PF, Uffman M. Magnetic Resonance Imaging of the Elbow. Eur J Radiol 1997;25(3):223-41. 8. Dodson CC, Nho SJ, Williams RJ 3rd, Altchek DW. Elbow arthroscopy. J Am Acad Orthop Surg 2008;16(10):574-85
5. Wang KK, Bixby SD, Bae DS. Osteochondritis dissecans of the humeral trochlea: Characterization of a rare disorder based on 28 cases. Am J Sports Med. 2019;47:2167-73.



Resim 1. Sol dirseğe ait ön arka radyografi tetkikinde humerus troklea düzeyinde radyolüsent OKD lezyonu gösterilmekte (beyaz ok)



Resim 2. Sağ dirseğe ait MRG tetkikinde sırasıyla yağ baskılı proton dansite, koronal düzlem (şekil a), aksiyel düzlem (şekil c) ve sagital düzlem (şekil d) görüntülerinde yüksek sinyalli , koronal düzlemde T1 ağırlıklı seride ara sinyal intensitesinde tabanı eklem yüzünde yarım ay şeklinde OKD lezyonu izlenmekte (beyaz ok)



Resim 3. Sol dirseğe ait MRG tetkikinde sırasıyla yağ baskılı proton dansite, koronal düzlem (şekil a), aksiyel düzlem (şekil c) ve sagital düzlem (şekil d) görüntülerinde yüksek sinyalli, koronal düzlemde T1 ağırlıklı seride ara sinyal intensitesinde tabanı eklem yüzünde yarım ay şeklinde OKD lezyonu izlenmekte (beyaz ok)

Nöroradyoloji

PS-197

TÜMÖRÜ TAKLİT EDEN KOMPRESİF MİYELOPATİ OLGU SUNUMU

Enis Bilek, Ethem Taner Göksu, Kamil Karaali

Akdeniz Üniversitesi Hastanesi

Giriş ve Amaç: Spinal kordda ekpansiyon ve kontrast enhansmanının; tümör, miyelitler, kompresif miyelopati, enfeksiyonlar, kompresif miyelopati, radyasyon miyelopatisi, granülomatöz hastalıklar, vasküler lezyonlar, siringomiyeli gibi çeşitli nedenleri vardır (1,2).

Kompresif miyelopatide korddaki bu değişiklikleri, tümöral ve diğer tümör dışı lezyonlardan ayırt etmekte zaman zaman güçlükler yaşanabilir. Ayırıcı tanı için erken dönemde kord biyopsisi yapmak agresif olabilir. MRG'de stenozun gösterilmesi ve dekompresif cerrahi sonrası bulguların gerilemesi tanıda en önemli parametrelerdir.

Olgu Sunumu: 41 yaşında erkek hasta dört ekstremitede güç kaybı, hissizlik ile acil servise başvurdu. Travma öyküsü yoktu. Bulguların iki ay içinde giderek kötüleştiğini ve 2 gündür idrar inkontinansı olduğunu öğrendik.

Manyetik rezonans görüntülemede C6-7 seviyesinde asıl olarak osteofitin neden olduğu spinal stenoz tespit ettik. Ayrıca bu seviyede spinal kordda; ekspansiyon, T2 ağırlıklı görüntülerde yüksek intensite ve intravenöz kontrast madde enjeksiyonu sonrası T1 ağırlıklı görüntülerde kontrast enhansmanı tespit ettik (Resim 1). Spinal korddaki bulguların kompresif miyelopatiye bağlı olduğunu düşündük. Buna bağlı olarak beyin ve sinir cerrahı dekompresyon cerrahisi uyguladı.

Erken dönem postop görüntülerde korddaki kontrast enhansmanının devam ettiğini gördük. Operasyon sonrası 6. aydaki MRG'de korddaki T2 ağırlıklı görüntülerde yüksek intensite ve kontrast enhasnmanı artış gösterdi (Resim 2 A-C). Ancak hastanın idrar inkontinansı tamamen geriledi ve ekstremitelerdeki güçsüzlük kayboldu. Ayrıca transvers kontrastlı T1 ağırlıklı görüntülerde kontrast enhansmanının, kordun her iki posterior laterelinde çizgisel tarzda olduğu görüldü (Resim 2 D,E). Bu nedenlerle kısa aralıklarla takip kararı verildi.

Bundan sonra görüntüleme bulguları 1 yıl kadar stabil seyretti. Operasyon sonrası 15. aydaki MRG'de kontrast enhansmanı ve korddaki ekspansil görünüm geriledi (Resim 3). Ancak her iki üst ekstremitede hafif hissizliği mevcuttu ve MRG'de kordda rezidüel kontrast enhansmanı ve incelme görüldü.

Tartışma ve Sonuç: Kompresif miyelopati; spinal kanalda stenoza ve spinal kordun basısına bağlı nörolojik defisitlerin oluştuğu tablodur. Spinal kanal stenozuna disk herniasyonu, osteofitler, ekstradural kitleler ya da paravertebral ligament kalsifikasyonu neden olabilir (3).

Kompresif miyelopatide spinal kordda ekspansiyon, T2 sekansta sinyal intensite artışı ve postkontrast sekansarda kontrast enhansmanı görülebilir ve tümöral ve diğer tümör dışı durumları taklit eden görünümler oluşabilir. Bu görüntüleme özelliklerinin bilmemiz ve MRG'de spinal stenoz göstermemiz yanlış tanı ve tedavilerle vakit kaybedilmemesi ve dekompresif cerrahinin gecikmemesi açısından önemlidir. Ayrıca böylece gereksiz bir kord biyopsisinin de önüne geçmiş oluruz.

Dekompresif cerrahi için fazlaca gecikilmemiş ise, cerrahi sonrasında hastanın semptomlarında gerileme bekleriz. Görüntüleme bulgularındaki gerileme ise birkaç aydan, birkaç yıla kadar gecikebilir hatta olgumuzda olduğu gibi progrese olabilir. Lee ve arkadaşlarının yayınladığı seride spinal kord ödemi dekompresif cerrahi sonrası 1-6 haftaya kadar agreve olabilmektedir (5).

Dekompresif cerrahi sonrası klinik bulguların gerilemediği ya da agreve olduğu durumlarda diğer ayırıcı tanıları yeniden gözden geçirmeliyiz.

Anahtar kelimeler: Spinal Kord Kompresyonu, Miyelopati, Kompresif, Spinal Stenozis, MRG, Manyetik Rezonans Görüntüleme

Kaynaklar

1. Hida K, Iwasaki Y. Surgical approach for nonneoplastic intramedullary lesions. Rinsho Shinkeigaku 2002;42:1105-6.
2- Gkasdaris G, Chourmouzi D, Karagiannidis A, Kapetanakis S. Spinal cord edema with contrast enhancement mimicking intramedullary tumor in patient with cervical myelopathy: A case report and a brief literature review. Surg Neurol Int 2017;8:111.
3. Kent DL, Haynor DR, Longstreth WT, Larson EB. The clinical efficacy of magnetic resonance imaging in neuroimaging. Annals of internal medicine. 1994;120 (10): 856-71.
4- Sasamori T, Hida K, Yano S, Takeshi A, Iwasaki Y. Spinal cord swelling with abnormal gadolinium-enhancement mimicking intramedullary tumors in cervical spondylosis patients: Three case reports and review of the literature. Asian J Neurosurg. 2010;5(2):1-9.
5. Lee J, Koyanagi I, Hida K, Seki T, Iwasaki Y, Mitsumori K. Spinal cord edema: Unusual magnetic resonance imaging findings in cervical spondylosis. J Neurosurg. 2003;99(1 Suppl):8–13.



Resim 1A-C. Sagital T1 ağırlıklı sekansta (A) C6, C7 vertebra köşerlerinde osteofitler (oklar) görülmektedir. Sagital T2 ağırlıklı sekansta (B) C6-7 seviyesinde spinal kordda bası ve kordda T2 sinyal artışı görülmektedir (kırmızı halka). Ayrıca C4-5, C5-6 seviyelerinde de spinal kord çevresi BOS intensitesinin silindiği görülmektedir. Postkontrast yağ baskılı sagital T1'de C6-7 seviyeinde kordda kontrast enhansmanı izlenmektedir (mavi halka).

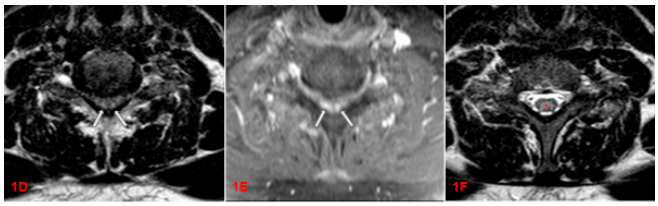

Resim 1D-F. C6-7 diski seviyesinden alınan transvers T2 (D), postkontrast T1 (E) sekanslarda kordun her iki tarafında T2 sinyal artışı ve kontrast enhansmanı izlenmektedir (oklar). Bu seviyenin 4 mm inferiorudan geçen transvers T2 sekansta (F) kord santralinde belirgin sinyal artışı görülmektedir (yıldız).

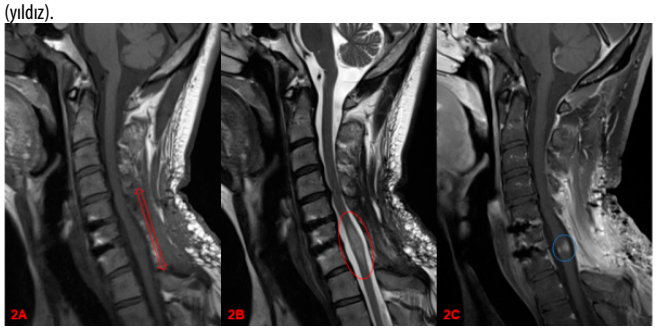

Resim 2A-C. Postop 6. ay MRG kontrolünde sagital T1 sekansta (A) C5, C6, C7 vertebraların posterior elemanları dekompresyon cerrahisine bağlı izlenmemektedir (ok). Ayrıca C5-6, C6-7 disk mesafeelerinde operasyon materyalleri izlenmektedir. Sagital T2 sekansta (B) korddaki ekspansil görünümde (kırmızı halka) ve postkontrast T1'de (C) kontrastrast enhasnmanında (mavi halka) preop MRG'ye göre artış izlenmektedir. Ancak bu süreçte hastanın ekstermitelerdeki güçsüzlüğü ve idrar inkontinansı gerilemişti.

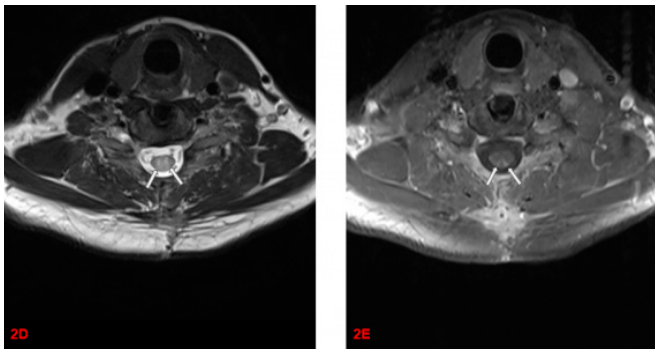

Resim 2D,E. Postop 6. ayda transvers T2'de (D) korddaki intensite artışının ve postkontrast transvers T1'de (E) korddaki kontrast enhansmanının, preop görüntülere benzer şekilde simetrik ve çizgisel şekilde olduğu (oklar) görülmektedir.



Resim 3. Postop 15. ay kontrol MRG'de sonunda spinal korddaki ekspansil görünüm, T2 intensite artışı (B, kırmızı halka), kontrast enhansmanı (C, mavi halka) büyük oranda regrese oldu. Klinik olarak hastanın da sadece üst ekstremitelerde rezidü hafif hissizliği mevcuttu.

Acil Radyoloji

PS-198

KÜNT BATIN TRAVMASI SONUCU GELİŞEN PEDİATRİK PANKREAS YARALANMASI OLGUSU

Ayça Seyfettin[1], İnan Korkmaz[2], Mehmet Emin Çelikkaya[3]

[1]Osmaniye Devlet Hastanesi Radyoloji Kliniği
[2]Hatay Mustafa Kemal Üniversitesi Tayfur Ata Sökmen Tıp Fakültesi Radyoloji Anabilim Dalı
[3]Hatay Mustafa Kemal Üniversitesi Tayfur Ata Sökmen Tıp Fakültesi Çocuk Cerrahisi Anabilim Dalı

Giriş ve Amaç: Pankreas yaralanması künt batın travmalarının %2'sinden azında görülen nadir bir durumdur; ancak geciken tanı ve tedavilerden ötürü yüksek morbidite ve mortalite oranına sahiptir (1). Çocukluk çağındaki pankreas yaralanmaları genellikle bisiklet kazaları sonucu meydana gelmektedir (2). Bu bildiride, bisikletten düşme sonucunda gelişen pankreas yaralanması olgusunun ultrasonografi (USG) ve bilgisayarlı tomografi (BT) bulgularını sunmayı amaçladık.

Olgu Sunumu: 11 yaşında erkek hasta, bisikletten düşme sonucu gelişen karın ağrısı, bulantı ve kusma şikayetleriyle olayın altıncı saatinde acil servise başvurdu. Fizik muayenede, epigastrik bölge sol kesimde gidon çarpmasını düşündürecek dermaabrazyon ile batın sol üst kadranda hassasiyet ve defans mevcuttu. Laboratuvar bulgularında hemoglobin 11.8 g/dL (12-16), amilaz 497 U/L (30-118), lipaz 958 U/L (6-51) idi. Batın USG'sinde pankreas gövde kesimi distali - kuyruk düzeyinde parankim içerisinde yaklaşık 20 mm çapında normal pankreas dokusuna göre hipoekoik kontüzyon alanı, bu düzeyde pankreas parankiminde heterojenite ve asimetrik volüm artışı ile beraber peripankreatik yağlı dokuda obliterasyon mecvuttu (Resim-1). İV kontrastlı batın BT'de ise USG'de izlenen hipoekoik alan lokalizasyonunda hipodens kontüzyon alanı ve bu düzeyde pankreasta asimetrik volüm artışı ile beraber heterojenite ve peripankreatik yağlı dokuda heterojenite mevcuttu (Resim-2,3).Bilateral parakolik alanlarda serbest mayi izlenmekteydi (Resim-3).

Tartışma: Pankreatik enzimlerin yükselmesi tanıya yardımcı olsa da pankreas yaralanmasının spesifik bir göstergesi değildir ve ilk 6 saatte tanısal olmayabilir (3, 4). Enzim yüksekliği prognozu göstermez ve tedavi planı için belirleyici değildir (5). USG tanı koymada oldukça limitasyona sahiptir ve genellikle başlangıç tetkiki olarak önerilmez; ancak deneyimli bir operatör tarafından tanıya yönelik gerçekleştirilen USG'de pankreas parankimindeki asimetri, heterojenite, peripankreatik yağ dokudaki obliterasyon gösterilebilir (6). BT, hemodinamik olarak stabil olan hastalarda tanı için genel kabul gören bir tetkik olsa da bazı durumlarda BT'de tanı atlanılabilmektedir,

pankreas yaralanmasının BT bulgularını bilmenin bu atlanan tanıların azalmasına yardımcı olacağı düşünülmektedir (7). Hastaların %20-40'ında ilk 12 saatte BT'de pankreas normal görülebilmektedir, bu durumun muhtemel nedenleri; yaralanma alanındaki obstrüksyon, kanama ve fragmante pankreas parçalarının yakın yerleşimidir (8). BT'de kontüzyonlar normal parankim içerisinde fokal veya diffuz hipodens alanlar, laserasyonlar ise pankreasın uzun eksenine dik lineer hipodansiteler olarak karşımıza çıkarlar; intraabdominal serbest mayi diğer batın içi organ yaralanmalarında olduğu gibi pankreas yaralanmalarında da görülebilmekte olup spesifik bir bulgu değildir (8).

Sonuç: Bisiklet kazası ile başvuran pediatrik olgularda pankreas yaralanmasının akla getirilmesi ve BT bulgularının bilinmesi; tanı koymayı kolaylaştırarak gecikmiş tanılar sonucu oluşan morbidite ve mortalite oranlarının düşmesine yardımcı olacaktır.

Anahtar kelimeler: pediatrik, pankreas yaralanması, bisiklet kazası, bilgisayarlı tomografi, ultrasonografi

Kaynaklar

1. Debi U, Kaur R, Prasad KK, Sinha SK, Sinha A, Singh K. Pancreatic trauma: a concise review. World J Gastroenterol. 2013;19(47):9003-11.
2. Takishima T, Sugimoto K, Asari Y, Kikuno T, Hirata M, Kakita A, et al. Characteristics of pancreatic injury in children: a comparison with such injury in adults. J Pediatr Surg. 1996;31(7):896-900.
3. Rau C-S, Wu S-C, Chien P-C, Kuo P-J, Chen Y-C, Hsieh H-Y, et al. Identification of Pancreatic Injury in Patients with Elevated Amylase or Lipase Level Using a Decision Tree Classifier: A Cross-Sectional Retrospective Analysis in a Level I Trauma Center. Int J Environ Res Public Health. 2018;15(2):277.
4. Mahajan A, Kadavigere R, Sripathi S, Rodrigues GS, Rao VR, Koteshwar P. Utility of serum pancreatic enzyme levels in diagnosing blunt trauma to the pancreas: a prospective study with systematic review. Injury. 2014;45(9):1384-93.
5. Antonsen I, Berle V, Søreide K. Blunt pancreatic injury in children. Tidsskrift for den Norske laegeforening : tidsskrift for praktisk medicin, ny raekke. 2017;137(17).
6. Papadoliopoulos I, Bourikos P, Chloptsios C, Ilias G, Moustakis E, Karanasiou V, et al. Pancreatic injury revealed in abdominal ultrasound. A case report. Ulus Travma Acil Cerrahi Derg. 2009;15(4):396-8.
7. Cirillo RL, Jr., Koniaris LG. Detecting blunt pancreatic injuries. Journal of gastrointestinal surgery : official journal of the Society for Surgery of the Alimentary Tract. 2002;6(4):587-98.
8. Venkatesh SK, Wan JM. CT of blunt pancreatic trauma: a pictorial essay. European journal of radiology. 2008;67(2):311-20.



Resim 1. USG'de pankreas gövde kesimi distali ve kuyruk düzeyinde peripankreatik yağ dokuda obliterasyona yol açan asimetrik genişleme ve heterojenite (yıldız), bu düzeyde hipoekoik intraparankimal kontüzyon alanı (ok)

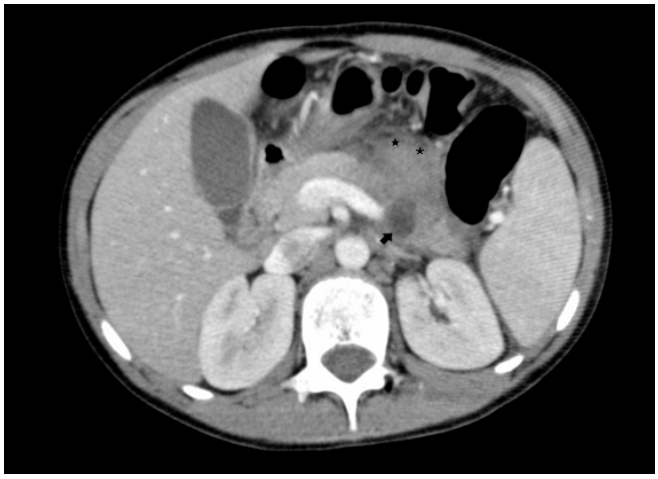

Resim 2. BT'de aksiyel kesitlerde pankreasta asimetrik genişleme ve heterojenite (yıldız), hipodens intraparankimal kontüzyon alanı (ok)



Resim 3. Koronal reformat BT görüntülerinde bilateral parakolik alanlarda serbest mayi (yıldız) ve pankreasta hipodens kontüzyon alanı (ok)

Pediatrik Radyoloji

PS-199

TRİZOMİ 13(PATAU SENDROMU)'DE İZLENEN FETAL ANOMALİLERİN USG VE MRG BULGULARI

Nurullah Özdemir, Ömer Faruk Topaloğlu, Mehmet Öztürk, Mehmet Sedat Durmaz, Mustafa Koplay

Selçuk Üniversitesi Tıp Fakültesi Radyoloji Anabilim Dalı

Giriş: Trizomi 13 Sendromu, sitogenetik olarak ilk defa Patau ve arkadaşları tarafından, klinik fenotipi ise Smith tarafından tanımlamıştır(1,2). Anne yaşındaki artışla birlikte görülme sıklığı artar (3,4). Bu fetüslerde en belirgin anormallikler santral sinir sistemine ve yüze ait olanlardır. Ayrıca Trizomi 13' de kalp, sindirim sistemi ve diğer sis-

temlere ait anormallikler yüksek oranda bulunur(4,5). Doğum öncesi tanıda esas hedef olabildiğince erken tanı koymak ve sonuca göre gerekli kararı vermektir. Biz bu yazıda, trizomi 13 tanısı alan olgunun ultrasonografi(USG) ve manyetik rezonans görüntüleme(MRG) bulgularını sunmayı amaçladık.

Olgu: 28 yaşında kadın olgu, tarafımıza rutin ikinci trimester ayrıntılı USG tetkiki yapılması için yönlendirildi. G3P2 olan olguda, diğer gebeliklerde anlamlı patolojik öykü yoktu. Olgunun bilinen ek komorbid hastalığı ve ilaç kullanımı mevcut değildi. Olgu rutin ikili tarama testini kendi isteği ile reddetmiş ve yaptırmamıştı. Yapılan USG'de fetüste bilateral yarık damak-dudak görünümü ve buna sekonder premaksiller yumuşak doku protrüzyonu izlendi (Resim 1). Ayrıca kalpte her iki ventrikülde ekojen odaklar izlendi(Resim 2). Sağ böbrekte renal kaliektazi mevcuttu ve tek umblikal arter anomalisi izlendi(Resim 3). Hastada multiple anomali izlenmesi üzerine ileri inceleme amaçlı fetal kranial MRG tetkiki yapıldı. Fetal kranial MRG tetkikinde de bilateral yarık damak-dudak ve premaksiller yumuşak doku protrüzyonu net olarak görüldü(Resim 4.a-b). Ayrıca tek umblikal arter görünümü MRG tetkikinde de seçilebildi(Resim 4.a). Sol gözde fetal MRG'de mikroftalmi görünümü izlendi(Resim 4.c). Hastaya bu bulgular ile amniosentez yapıldı ve trizomi 13 tanısı aldı. Fetus termine edildi.

Tartışma: Patau sendromu tanısında yardımcı olabilecek belirteçler ve görülme sıklıkları şu şekildedir. Konjenital kalp hastalıkları %50–80, SSS ve baş- boyun anomalileri %70, spinal anomaliler, fasial anomaliler %90 (yarık dudak- damak vb.), iskelet anomalileri, abdominal duvar anomalileri genitoüriner anomaliler(renal ektazi vb.), kistik higroma ve tek umlikal arter. Diğer genel özelliklerde anormal amniotik mayi(polihidramnios daha yaygın), intrauterin gelişme geriliği, özellikle erken dönemde artmış ense kalınlığı, hidrops fetalis, ekojenik barsak, kardiak ekojenik odak bulunur. Fetüslerin yüzlerini koronal planda taramak yarık dudak damak anomalilerini yakalamak için önemlidir(3). Yarık dudak-damak anomalisi için birkaç sınıflandırma sistemi mevcuttur. Nyberg 1995 antenatal ultrason sınıflandırma sistemine göre 5 e ayrılır; tip I: izole yarık dudak, tip II: tek taraflı yarık dudak ve damak, tip III: iki taraflı yarık dudak ve damak, tip IV: orta hat / medyan yarık dudak ve damak, Tip V: amniyotik bant sendromu veya uzuv-vücut duvarı kompleksi ile ilişkili yüz yarıkları(6). Premaksiller ekojenik kitle tip III'e özgü sonografik özellik olup bizim olgumuz tip III' idi ve premaksiller ekojenik kitle görünümü mevcuttu.

Sonuç: Obstetrik ultrasonografide gördüğümüz anomalilerden bazıları bizi trizomi 13 tanısına yaklaştırmakta ve ileri basamak tanı araçlarına yönlendirmektedir. Bu sebeple bu belirteçlerin fark edilmesi ve erken dönem terminasyon sağlanabilmesi açısından önemlidir.

Anahtar kelimeler: Obstetrik ultrasonografi, Trizomi 13, Yarık damak dudak

Kaynaklar

1. Patau K, Smith DW, Therman E, Inhorn SL, Wagner HP: Multiple congenital anomaly caused by an extra chrosome. Lancet,1960;1:790.
2. Smith Dw, Patau K, Therman E, Inhorn Sl. A new autosomal trisomy syndrome: multiple congenital anomalies caused by an extra chromosome. J Pediatr. 1960;57: 338–345.
3. Fogu G, Maserati E. Cambosu F. et al Patau Syndrome with long survival in a case of unusual mosaic trisomy 13, European Journal of Medical Genetics. 2008; in press.
4. Fuloria M, Kreiter S. The newborn examination: Part I. Emergencies and common abnormalities involving the skin, head, neck, chest and respiratory and cardiovascular systems. American Family Physician 2002; 65(1):61-68.
5. Rygl M, Kalousova J, Pycha K, Styblova J, Snajdauf J. Current results in treatment of omphalocele and gastroschisis. Ceska Gynecol 2004; 69(1):55-59.
6. Nyberg DA, Sickler GK, Hegge FN et-al. Fetal cleft lip with and without cleft palate: US classification and correlation with outcome. Radiology. 1995;195 (3): 677-84.

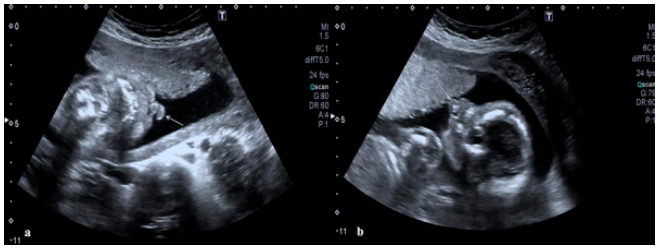

Resim 1. Koronal(a) ve sagital(b) transabdominal USG görüntülerinde; bilateral yarık damak-dudağa bağlı premaksiller protrüzyon görünümü izleniyor(oklar).



Resim 2. Aksiyal transabdominal USG görüntüsünde; kalpte her iki ventrikül içerisinde ekojenik odaklar izleniyor(oklar).

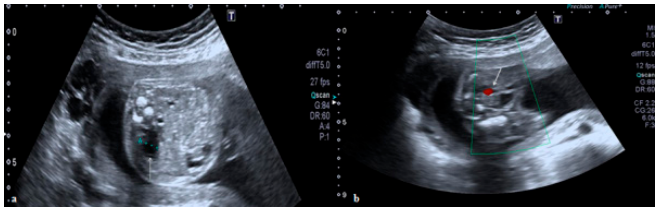

Resim 3. Aksiyal transabdominal USG görüntülerinde; a) sağ böbrekte renal ektazi(ok), b) mesane düzeyinden geçen kesitte doppler pencresinde tek taraflı umblikal arter kodlanması izleniyor(ok).

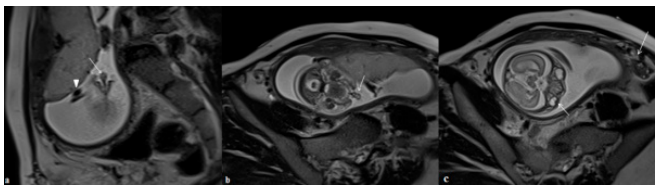

Resim 4. Koronal(a) ve aksiyal(b) T2A görüntülerde bilateral yarık damak-dudak anomalisi ve buna bağlı premaksiller protrüzyon(oklar) ve a'da umblikal korddaki çift damar yapısı görülüyor(ok başı). Orbital seviyeden geçen aksiyal T2A görüntüde(c) sol orbita, sağa göre normalden küçük izleniyor(ok).

Acil Radyoloji

PS-200

İNGUİNAL HERNİYE SEKONDER OMENTAL TORSİYONDA USG VE BT BULGULARI

İsmail Özgül, Enis Bilek, Aygül Elmalı, Ayşe Keven, Süleyman Metin Çubuk

Akdeniz Üniversitesi Tıp Fakültesi Radyoloji Anabilim Dalı

Giriş - Amaç: Omental torsiyon, yaşamın 3. ve 5. dekadları arasında daha sık görülen akut abdominal ağrının nadir görülen bir nedenidir. Erkeklerde sıklığı kadınlara göre daha fazladır (1,2). Primer ve sekonder nedenlere bağlı ortaya çıkabilir. Bu bildiride inguinal herniye sekonder omental torsiyon vakasının ultrasonografi (USG) ve bilgisayarlı tomografi (BT) bulgularını sunmayı amaçladık.

Olgu Sunumu: 40 yaşında erkek hasta 3-4 gündür devam eden iştahsızlık ve epigastrik bölgeden sağ alt kadrana doğru yayılan ağrı şikayeti ile acil servise başvurdu. Yapılan fizik muayende sağ alt kadranda hassasiyet, laboratuar testlerinde CRP artışı ve lökositoz saptandı.

Merkezimizde yapılan USG tetkikinde sağ üst kadrandan alt kadrana, inguinal kanala ve skrotuma dek uzanım gösteren, inflame görünümde mezenterik doku izlendi (Resim 1A). Ayrıca Doppler US incelemede infleme mezenterik yağ doku içerisinden halkasal tarzda vasküler sinyal aldık (Resim 1B). BT tetkikinde sağ üst-orta kadrandan sağ alt kadrana uzanan ve indirekt inguinal herniasyon gösteren üç kez torsiyone görünümde, belirgin bulanıklaşmış geniş omental yağ dokusu gördük (Resim 2).

Tartışma ve Sonuç: Omental torsiyon, akut abdomina lağrının nadire bir nedeni olarak yaşamın 3. ve 5. dekadları arasında ve erkeklerde daha sık görülmektedir (1,2). Primer omental torsiyonun tanımlanmış bir nedeni bulunmamaktadır. Ancak nedeni bifid veya aksesuar omentum gibi anatomik varyasyona bağlı olarak omentumun sabit bir nokta etrafında torsiyonu olabilir. Obezite primer torsiyon için risk faktörü olup omental enfarkt öyküsü bulunan hastaların yaklaşık %70'inin obez olduğu bildirilmektedir (3). Sağ tarafta omentumun sola göre daha mobil ve uzun olması ve vaskülarizasyonun daha az olması nedeniyle sağ tarafta omental torsiyon daha sık görülmektedir (4). Sekonder omental torsiyon daha sık görülür ve herni, tümör, adezyon, kistlere bağlı görülebilir (5). Sekonder omental torsiyon en sık inguinal herni ile ilişkilendirilmiştir.

Omental torsiyon nekroza kadar ilerleyebilmektedir. Genellikle akut apandisiti taklit eden sağ alt kadranda ya da sağ paraumblikal bölgede ağrıya neden olmaktadır. Ağrıya bulantı kusma eşlik edebilir. Semptomların spesifik olmaması nedeniyle tanısı zordur. Akut karın ayırıcı tanısında BT'nin de yaygın kullanımı USG ile birlikte omental torsiyon vakalarında tanı koymada yardımcıdır. Tedavisinde antibiyotik ve antienflamatuarların kullanıldığı konservatif tedavi ve erken laparoskopik cerrahi yer almaktadır.

Omental torsiyon nadir görülmesi ve bulguların spesifik olmaması nedeniyle tanısı klinik olarak zor olmakla birlikte herniasyon gibi predispozan faktörlerin bulunduğu hastalarda, genellikle sağ kadran ağrılarında akılda tutulması gereken bir durumdur. USG ve BT'nin kullanımı ile radyolojik tanısı güç değildir.

Anahtar kelimeler: Akut karın, Omental torsiyon, İnguinal herni, BT, Bilgisayarlı Tomografi, Ultrasonografi

Kaynaklar

1. Yager A, Carmeci C. Torsion of the greater omentum: CT findings. AJR Am J Roentgenol. 1999;173 (4): 1139-40.
2. Tsironis A, Zikos N, Bali C, Pappas-Gogos G, Koulas S, Katsamakis N: Primary Torsion of the Greater Omentum: Report of Two Cases and Review of the Literature. The Internet Journal of Surgery 2008; 17(2)
3. A. C. Van Breda Vriesman, P. N. M. Lohle, E. G. Coerkamp, and J. B. C. M. Puylaert. Infarction of omentum and epiploic appendage: diagnosis, epidemiology and natural history. European Radiology. 1999;9(9):1886-92.
4. Kim SY, Kim HT. Omental torsion and infarction with right inguinal hernia: A case report. J Korean Soc Radiol. 2017;77(3):183-6.
5. Occhionorelli S, Zese M, Cappellari L, Stano S, Vasquez G. Acute Abdomen due to Primary Omental Torsion and Infarction. Case Rep Surg. 2014;2014:208382.

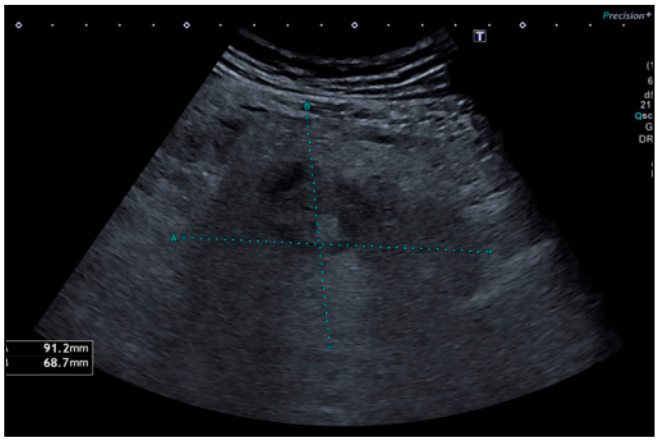

Resim 1A. US'de santralinde daha hipoekoik saha bulundan, ekojenitesi artmış, inflame görünümde yaklaşık transaksiyel boyutları 9x7 cm ölçülen geniş mezenterik doku görülmektedir.

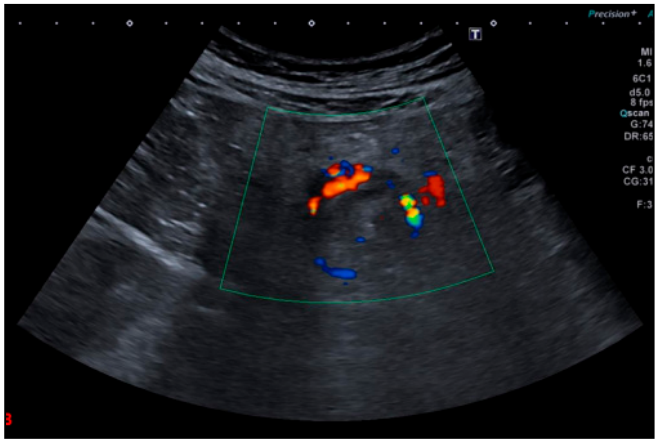

Resim 1B. Doppler incelemede inflame görünümdeki mezenterin santralinde halkasal tarzda vasküler yapılar görülmektedir.

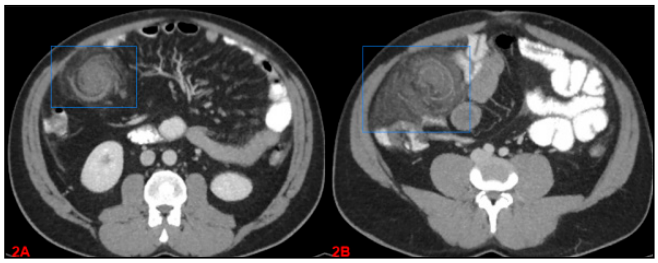

Resim 2A,B. BT'de MIP görüntülerde batın sağ kadranda torsiyone görünümde omentum, omentum içerisindeki halkasal görünüm oluşturmuş vasküler yapılar ve omentumda belirgin bulanıklaşma izlenmektedir (dikdörtgenler).



Resim 2C. BT'de koronal reformat görüntüde sağ üst kadrandan inguinal kanala ve skrotuma uzanan belirgin bulanıklaşmış görünümde omental yağ doku görülmektedir.

Abdominal Radyoloji

PS-201

AKUT PANKREATİTİN SÜRPRİZ NEDENİ: HİATAL HERNİ

Hüseyin Akkaya[1], Cenk Parlatan[2], Okan Dilek[2], Cengiz Yılmaz[2], Bozkurt Gülek[2]

[1]Siverek Devlet Hastanesi, Radyoloji Kliniği
[2]Sağlık Bilimleri Üniversitesi, Adana Şehir Eğitim ve Araştırma Hastanesi , Radyoloji Kliniği

Giriş ve Amaç: Hiatal herni (HH), özofagus hiatus yoluyla karın boşluğunun elemanlarının fıtıklaşması anlamına gelir. Pankreasın hiatal hernisi son derece nadir görülen bir durumdur. Akut pankreatite yol açan pankreas herniasyonu ise daha da nadir görülen bir durumdur. Bu zamana dek bildirilen vaka sayısı 50'den azdır. Bu vakamızda pankreasın hiatal hernisini ve buna sekonder oluşan pankreatiti nadir literatür bilgileri eşliğinde sunmayı amaçladık.

Olgu Sunumu: 57 yaşında erkek hasta ani başlayan karın ağrısı ile acil servise başvuruyor. Amilaz lipaz yüksekliği ve epigastrik hassasiyeti bulunan hasta batın bilgisayarlı tomografi (BT) ile tarafımıza konsulte ediliyor. Abdomen BT tetkiki incelendiğinde pankreasın göve ve kuyruk kesiminin etrafındaki yağlı doku ile birlikte hiatus ösefagustan herniye olduğu görüldü (Resim 1,2).

Tartışma: Hiatus hernileri vakalarında en sık herniye olan organ midedir.[1] Daha az yaygın olan diğer herniasyonlar arasında transvers kolon, ince bağırsak ve dalak bulunur.[2] Pankreasın hiatal hernisi son derece nadir görülen bir durumdur. Akut pankreatite yol açan pankreas herniasyonu daha da nadir görülen bir durumdur.[2,3] Dünya literatüründe 1958'den 2016'ya kadar 12 vaka bildirilmiştir.[1,2]

Pankreas başı ve duodenum tipik olarak Treitz bağı tarafından tutulur ve bu nedenle pankreasın herniasyonu genellikle görülmez.[3,4] Transvers mezokolondaki gerilmenin posterior fasyada gevşekliğe yol açarak pankreası mobilize edip herniasyona neden olduğu ileri sürülmektedir. Diyafragma hernisine eşlik eden akut pankreatit nadirdir ve bunu açıklamak için birçok teori öne sürülmüştür.[5,6] Bunlardan en yaygını; pankreas fıtığı durumunda ortaya çıkan akut pankreatite, fıtığı geçerken tekrarlayan travmalar, damar pedikülünde gerilme ile ilişkili iskemi neden olabileceğidir.[5,6]

Sonuç: Pankreas herniasyonu, pankreatitin oldukça nadir bir nedenidir. Bu durumda BT herniasyonu tanımlamak ve eşlik eden komplikasyonları belirlemek için oldukça önemlidir. Semptomatik herniasyon vakalarında hastaların kliniğine göre acil veya elektif cerrahi kararı verilir.

Anahtar kelimeler: hiatal herni, pankreas herniasyonu, akut pankreatit

Kaynaklar

1. Patel S, Shahzad G, Jawairia M, Subramani K, Viswanathan P, Mustacchia P. Hiatus Hernia: A Rare Cause of Acute Pancreatitis. Case Rep Med. 2016;2016:2531925.
2. T. Jager, D. Neureiter, C. Nawara, A. Dinnewitzer, D. ¨ Ofner, and ¨ W. Lamade, "Intrathoracic major duodenal papilla with tran- ´ shiatal herniation of the pancreas and duodenum: a case report and review of the literature," World Journal of Gastrointestinal Surgery, vol. 5, no. 6, pp. 202–206, 2013
3. P. Chevailler, E. Peten, C. Pellgrino et al., "Hiatal hernia with pancreatic volvulus: a rare cause of acute pancreatitis,"American Journal of Roentgenology, vol. 177, pp. 373–374, 2001
4. Eren and F. C¸ iris¸, "Diaphragmatic hernia: diagnostic approaches with review of the literature," European Journal of Radiology, vol. 54, no. 3, pp. 448–459, 2005
5. M. M. Hutter and D. W. Rattner, "Paraesophageal and other complex diaphragmatic hernias," in Shackelford's Surgery of the Alimentary Tract, C. J. Yeo, Ed., pp. 549–562, Saunders Elsevier, Philadelphia, Pa, USA, 2007
6. N. J. Kafka, I. M. Leitman, and J. Tromba, "Acute pancreatitis secondary to incarcerated paraesophageal hernia," Surgery, vol. 115, no. 5, pp. 653–655, 1994.

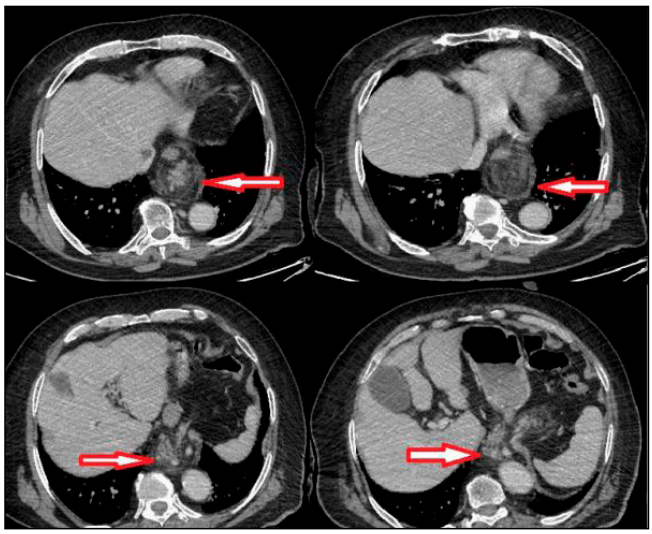

Resim 1. Aksiyel abdomen BT tetkikinde hiatal herni kesesi içinde pankreas ve etrafındaki yağlı doku görülüyor.

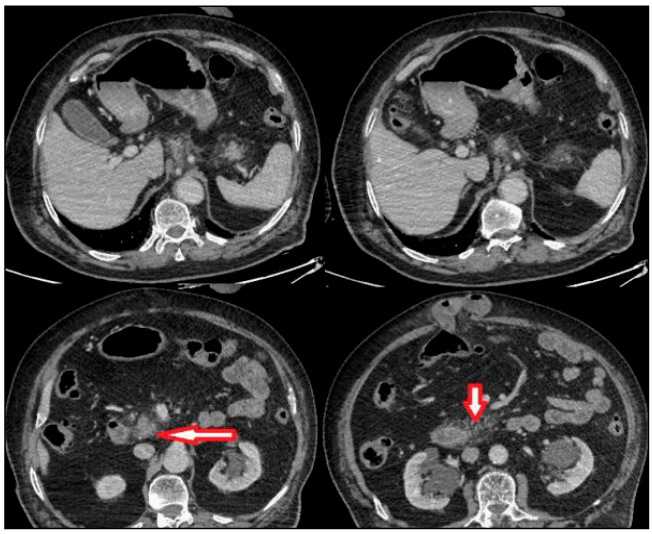

Resim 2. Duodenum 2. ve 3. kısmını gösteren kesitlerde uncinat proçesin ve duodenumun normal lokalizasyonunda olduğu görülüyor.

Nöroradyoloji

PS-202

NADİR BİR OLGU: ERİŞKİNDE İNTRAKRANİAL UZANIMI VE ATRETİK SİNÜS TRAKTI BULUNAN NAZAL DERMOİD SİNÜS KİSTİ

Ayşe Gökçe, Ömer Önbaş

Düzce Üniversitesi Tıp Fakültesi Hastanesi

Giriş-Amaç: Nazal dermoid sinüs kisti(NDSK), nöral tüp defekti sonucu oluşan nadir görülen doğumsal lezyondur. Tüm dermoid kistlerin %1-3'ünü, baş ve boyundakilerin ise %11-12'sini oluşturur. Nazofrontal bölge orta hatta glabelladan kolumellaya kadar herhangi bir lokalizasyonda görülebilir. Ayırıcı tanıda epidermal inklüzyon kisti, glioma, meningomyelosel, meningoensefalosel, teratom, tiroglossal kanal kisti, brankial yarık kisti ve benign lenfadenopati yer alır. Kafa içi yayılım menenjit, osteomiyelit, nöbet ve kişilik değişiklikleri gibi ciddi komplikasyonlara neden olabilir. İntrakraniyal uzanım varlığı açısından preoperatif radyolojik değerlendirme yapılmalıdır. Burada baş ağrısı ile prezente olan ve nadir görülen intrakraniyal uzanan NDSK saptanan yetişkin bir olguyu sunmayı hedefledik.

Olgu: 46 yaşında kadın hastanın birkaç yıldır var olan ve medikal tedaviye dirençli migren benzeri baş ağrısı yakınması nedeniyle yapılan kranial MRG'de sol olfaktör sulkusta ekstraaksiyel yerleşimli, 2,5x2x2 cm ölçülen, lateral kesiminde T2 ağırlıklı görüntülerde hiperintens, T1 ağırlıklı görüntülerde hipointens sinyal özelliğinde rim tarzında kontrastlanan kistik komponent ve lateralde T2 ağırlıklı görüntülerde hipointens, T1 ağırlıklı görüntülerde heterojen sinyal özelliğinde alan izlendi. Nazal dorsum orta hatta 5 mm çapında düzgün sınırlı yağ intensitesinde oluşum dikkati çekti. Tamamlayıcı tetkik olarak yapılan BT incelemede lateral komponentin kemik korteksine benzer natürde ossifiye bir alan olduğu anlaşıldı. Kistik komponentte yer yer yağ dansiteleri izlendi ve frontal kemikte atretik sinüs traktı dikkati çekti. Anamnezinde birbuçuk yaşında nazal dermoid kisti operasyon öyküsü bulunan olguda atretik sinüs traktı ve intrakrakiyal uzanımı bulunan NDSK olarak değerlendirildi.

Tartışma: Orta hat nazal bölge kitleleri 20.000-40.000 canlıda bir görülür ve nazal dermoid kistler yarısından fazlasını oluşturur. Diğer kitleler hemanjiyom, gliom ve ensefalosellerdir[1]. Dermoid kistler genellikle nazal veya perinazal bölgede bulunur. Çoğu lezyon hayatın ilk üç yılında tespit edilirken bazı olgularda erişkinliğe kadar farkedilemeyebilir[2]. Literatürde tanımlanan en yaşlı olgu 56 yaşındadır[1]. Diğer yüz dermoidlerinden farklı olarak, NDSK bazen intrakranial uzanım gösterebilir ve menenjit, osteomyelit, nöbet ve kişilik değişikliğine neden olabilir[1]. NDSK varlığında potansiyel bir intrakraniyal yayılım olduğu düşünülmeli ve preoperatif radyolojik değerlendirme yapılmalıdır[3]. Radyolojik görüntüleme BT'yi içermeli ve intrakraniyal uzanım şüphesi varlığında ek olarak MRG düşünülmelidir. Bazı yazarlar MRG'nin tek başına nazal dermoidleri değerlendirmenin en uygun modalite olduğunu düşünmüştür[3]. Bizim olgumuzda intrakraniyal ossifiye komponent varlığını ortaya koymada BT'nin MRG'ye üstünlüğü bulunmaktadır. NDSK'nin kesin tedavisi cerrahidir ve intrakraniyal uzanım varlığında kraniotomi ile eksizyon yapılmalıdır. Nüks oranı düşüktür ancak ilk ameliyattan birkaç yıl sonra ortaya çıkabilir. Bu nedenle nazal dermoid öyküsü olan tüm hastaların uzun süreli takibi önemlidir[4].

Sonuç: Erişkinlerde nazal dermoid sinüs kistleri nadir görülmekle birlikte, nazal ve perinazal kitlelerin ayırıcı tanısında göz önünde bulundurulmalıdır. Bizim olgumuzda nazal bölgede inspeksiyon bulgusu olmamasına rağmen intrakraniyal yayılıma bağlı migren benzeri baş ağrısı mevcut olup NDSK tanısında anamnez ile birlikte görüntülemenin çok değerli olduğu anlaşılmaktadır.

Anahtar kelimeler: nasal dermoid, nasal mass, intracranial extension

Kaynaklar

1. Hacker DC, Freeman JL. Intracranial extension of a nasal dermoid sinus cyst in a 56-year-old man. Head Neck. 1994;16(4):366-371.
2. Post G, McMains KC, Kountakis SE. Adult nasal dermoid sinus cyst. Am J Otolaryngol. 2005;26(6):403-405.
3. Bloom DC, Carvalho DS, Dory C, et al. Imaging and surgical approach of nasal dermoids. Int J Pediatr Otorhinolaryngol. 2002;62(2):111-122.
4. Re M, Tarchini P, Macrì G, et al. Endonasal endoscopic approach for intracranial nasal dermoid sinus cysts in children. Int J Pediatr Otorhinolaryngol. 2012;76(8):1217-1222.

Sagital BT incelemede nazal dorsumda yağ dansitesinde dermoid ile uyumlu oluşum ile birlikte frontal kemikte atretik sinüs traktı ve intrakranial ossifiye oluşum.



Aksiyel T2 ağırlıklı MRG'de sol olfaktör sulkusta ekstraaksiyel yerleşimli, lateralinde hiperintens kistik komponent ve medialinde ossifiye alana karşılık gelen düşük sinyalli komponent bulunan oluşum.



Sagital T1 ağırlıklı MRG'de nazal dorsumda ciltaltında orta hat yerleşimli dermoid ile uyumlu hiperintens düzgün sınırlı nodüler oluşum.

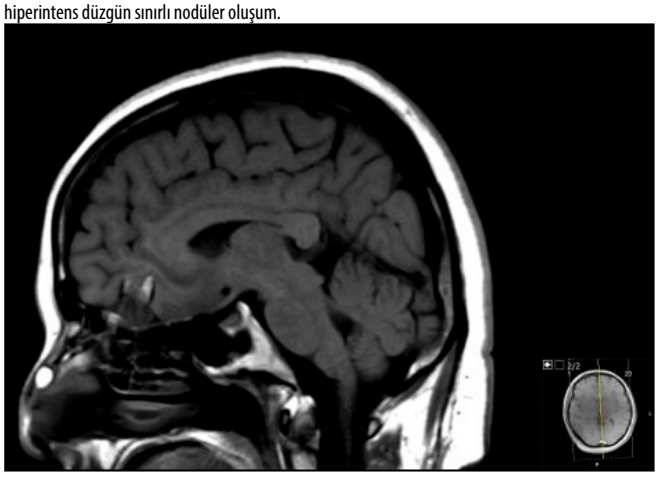

Toraks Radyolojisi

PS-203

ERİŞKİN DÖNEMDE TEK TARAFLI HİPOPLASTİK AKCİĞERİN VAKA SUNUMU

Ahmet Cem Demirşah, Başak Gülpınar, Melahat Kul, Ayşegül Gürsoy Çoruh, Çağlar Uzun, Sezer Kula, Mehmet Adıgüzel, Gizem Cural, Zeynep Eskalen, Oğuzhan Can

Ankara Üniversitesi Radyoloji Anabilim Dalı

Giriş-Amaç: Akciğerin tomurcuğu laringotrakeal yarığın kaudal ucundan 4. haftada gelişir ve hemen ardından iki ayrı bronşa tomurcuğa ayrılır. Haftanın erken döneminde bronşial tomurcuklar ile trakea arasındaki bağlantılar genişler ve ana kök bronşlar oluşur. Sağ ana kök bronş, sağ üst lobu oluşturan süperior ikincil bronşa ve; sağ alt ve orta lobu oluşturan inferior ikincil bronşa ayrılır. Sol ana kök bronş ise üst ve alt lobları oluşturan iki sekonder bronşu oluşturmak üzere ayrılır. Bronşial yapıların bölünmesi devam eder ve gebeliğin 16. haftasına kadar bütün havayolları oluşturmuş olur. Kıkırdak trakeada 10. haftada ortaya çıkar ve 16. Haftada segmentel bronşlara kadar inmiş olur. Akciğer tomurcuklarının büyümesindeki eşitsizlik pulmoner hipoplaziye yada agenziye yol açabilir. Ayrıca oligohidroamniyoz, abdominal veya torasik yer kaplayıcı lezyonlar ve göğüs duvarı deformiteleri ile ilişkili hastalıklar da pulmoner hipoplaziye yol açabilir.(3) Biz bu bildirimizde nefes darlığı ile acil servise başvuran erişkin hastamızda saptanan, akciğerin nadir bir gelişimsel patolojisi olan pulmoner hipoplazisinin BT görüntülerini sunmayı amaçladık.

Olgu: Nefes darlığı şikayeti ile acil servise başvuran 37 yaşında kadın hastada fizik muaynede solunum sesleri sağ alta azalmış olarak saptanmıştır. Yapılan tam kan sayımı normosellüler olan ve akut faz reaktanları negatif olan hastada COVİD-19 pnömonisine yönelik olarak kontrastsız toraks BT incelemesi yapılmıştır.

Yöntem-Gereçler: Kontrastsız Toraks BT

Bulgular: Hastanın çekilen kontrastsız toraks tomografisinde sağa (ıpsilateral tarafa) kaymış mediastinal yapılar(görüntü 1), kontrolateral akciğer hipertrofisi (görüntü 2), sağ akciğerde pnömektomiyi andıran görünüm ve kör sonlanan sağ ana bronkus(görüntü 3) dikkati çekmiştir. Sağ akciğere ait olabilecek pulmoner vasküler yapılar kontrastsız BT sınırlarında saptanmadı.Sol akciğerin sağ hemitoraksa taştığı görüldü. Kese benzeri kör sonlanan sağ ana bronkusların varlığı sebebiyle vaka pulmoner hipoplazi olarak yorumlandı.

Görüntü1: ipsilateral (sağ) tarafa kaymış mediastinal yapılar(ok)

Görüntü 2: Kontralateral akciğer hipertrofisi. Hİpertrofik akciğerde mozaik atenuasyon paterni ve hava kisti(yıldız)

Görüntü 3: Kör sonlanan sağ ana bronkus(ok)

Görüntü 4:3 boyutlu rekonstrukte görüntü

Tartışma-Sonuçlar: Boyden 1955 yılında akciğerin gelişimsel anomalilerini 3 sınıfta kategorilemiştir:(1)

- Pulmoner agenezi: karina, ana bronkus, akciğer dokusu ve vasküler yapıların yokluğu

- Pulmoner aplazi: Kese benzeri kör sonlanan ana bronkus ve karina mevcuttur.

- Pulmoner hipoplaziye: Harap olmuş bronşial yapılar, alveoler dokuların gelişim bozukluğuna sebep olur ve mediastinal yapılar içerisinde akciğer dokusu görünür. (1)

Dispne ve kör sonlanan bronkus sebebiyle reküren pnömoniler; pulmoner hipoplazi hastalarında literatürde tanımlanmış komplikasyonlardandır. Ayrıca eşlik edebilecek diğer embriyolojik anomalilerin taranması(renal agenezi, displazi) açısından da pulmoner hipoplazi tanınması önemli toraks patolojilerindedir.(2) Kör sonlanan bronkusların rezeksiyonu tekrarlayan pnömoni geçiren semptomatik hastalarda olası tedavi seçeneklerindendir. İleri yaşa sahip asemptomatik hastalar iyi prognoz gösterir.(2)

Anahtar kelimeler: Pulmoner, Hipoplazi, Konjenital, Anomali,

Kaynaklar

1. Developmental anomalies of the lungs. Boyden ea. Am J Surg. 1955 Jan;89(1):79-89. doi: 10.1016/0002-9610(55)90510-9. PMID: 13218221.
2. Pulmonary hypoplasia in a 52-year-old woman Kurkcuoglu I.C., Eroglu A., Karaoglanoglu N., Polat P. (2005) Annals of Thoracic Surgery, 79 (2) , pp. 689-691.
3. Caffey's Pediatric Diagnostic Imaging, 2-Volume Set, 13th Edition

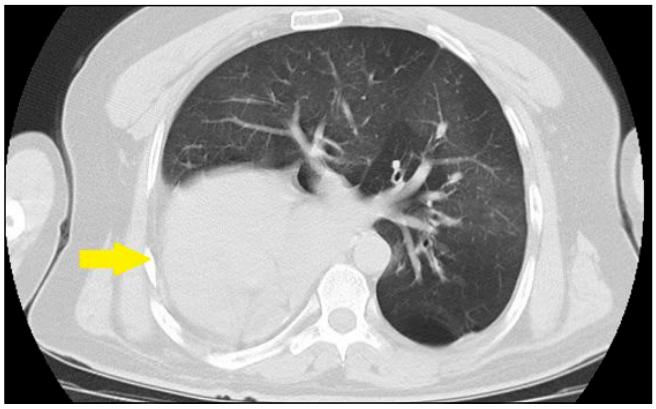

Görüntü1. ipsilateral (sağ) tarafa kaymış mediastinal yapılar(ok)

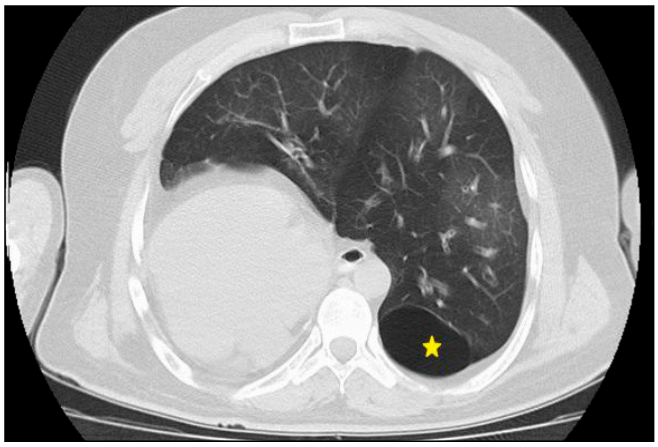

Görüntü 2. Kontralateral akciğer hipertrofisi. Hİpertrofik akciğerde mozaik atenuasyon paterni ve hava kisti(yıldız)

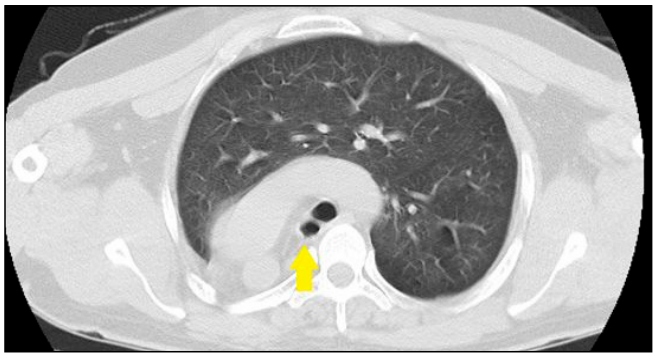

Görüntü 3. Kör sonlanan sağ ana bronkus(ok)

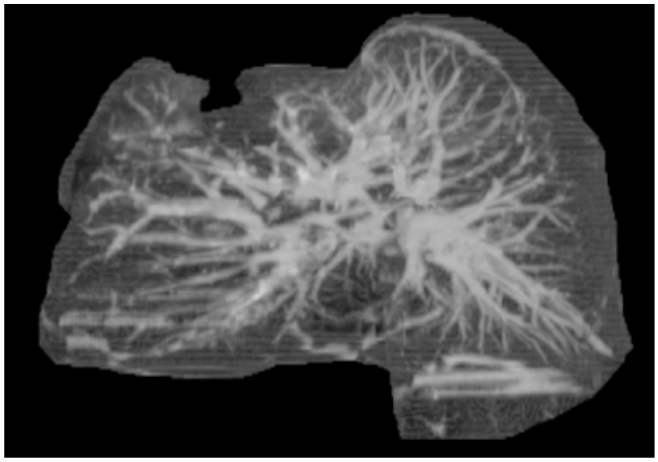

Görüntü 4. 3 boyutlu rekonstrukte görüntü

Abdominal Radyoloji

PS-204

PELVİK GOSSİPİBOMA: OLGU SUNUMU

Rahmi Eren Özkan, Melisa Yalçın, Hamdullah Erk, Suzan Önol, Hakan Önder

Prof. Dr. Cemil Taşcıoğlu Şehir Hastanesi

Giriş ve Amaç: Gossipiboma, pamuk anlamına gelen Latince ''gossypium'' ve Svahili dilinde gizlenme yeri anlamına gelen 'boma' kelimesinden türetilmiştir. Gossipiboma, cerrahi bir işlemden sonra operasyon lojunda unutulan spanç ve benzeri pamuklu materyaller nedeniyle oluşan kitle lezyonları tanımlar. Bu bildiride olgumuz eşliğinde gossipibomanın görüntüleme bulgularını sunmayı amaçladık.

Olgu Sunumu: 20 gün önce sezaryen ameliyatı geçiren 30 yaşında hasta son günlerde şiddetlenen karın ağrısı, kusma ve ateş şikayetiyle hastanemize başvurdu. Fizik muayenesinde batında yaygın hassasiyet saptanan hastanın ayakta direkt batın grafisinde bağırsak anslarında yaygın dilatasyon, hava sıvı seviyelenmeleri saptandı (resim 1). Ayrıca pelviste kürvilineer radyoopak görünüm mevcuttu. Kontrastsız bilgisayarlı tomografisinde (BT) ince bağırsak ve kolonik anslarda yaygın dilatasyon ve hava sıvı seviyelenmesi izlendi. Pelviste ve bağırsak ansları arasında serbest sıvı ile pelviste içerisinde hava imajları (spongiform görünümde) ve radyoopak markera ait kürvilineer hiperdansiteler içeren lezyon saptandı (resim 2, 3). Mevcut klinik ve radyolojik bulgularla ileusa neden olan gossipiboma ön tanısı kondu. Tanımız acil laparotomi ile doğrulandı, batın kompresi çıkarıldı.

Tartışma ve Sonuç: Gossipibomanın gerçek insidansı medikolegal kaygılar nedeniyle tam bilinmese de abdominal cerrahi girişimlerde 1/1000-1500, tüm operasyonlar içinde 1/300-1000 oranında görüldüğü bildirilmiştir (1).Açıklanan vakaların çoğu jinekolojik cerrahiler kaynaklıdır ancak sezaryen sonrası nadiren bildirilmiştir (2). Semptomlar postoperatif periyodta erken ya da aylar hatta yıllar sonra ortaya çıkabilir. Unutulan yabancı cisme karşı iki tip reaksiyon gelişir. Birincisi unutulan materyalin yakınında akut inflamatuar ve eksüdatif reaksiyon ile apse formasyonudur. Bu yanıt genellikle erken teşhisi sağlar. İkincisi ise pamuk materyale karşı gelişen aseptik fibrotik reaksiyon ve kitle oluşumudur (3). Erken dönemde semptomlar, hastaların çoğunda intraabdominal abseye benzer şekilde karın ağrısı, abdominal kitle, ishal ya da intestinal obstrüksiyon bulgularıdır (2).

Radyografi tanıda en yaygın kullanılan görüntüleme yöntemidir. Çoğu cerrahi spanç, içerisinde bulunan radyoopak marker sayesinde kolaylıkla tanınabilir. Marker bulunmayan spançlarda ince bir opasite ve muhtemelen içerisindeki hava hapsine bağlı benekli radyolüsen görünüm tanıya yardımcı olabilir (4, 5).

Ultrasonografide operasyon lojunda internal vaskülarizasyon bulunmayan, güçlü anterior akustik gölgelenme veren hiperekojen alanlar içeren kolleksiyon ya da kitle saptandığında, radyografi ile bu lojda kalsifikasyon ya da gaz yok ise akustik gölge bulgusunun yabancı cisme bağlı olduğu düşünülerek gossipiboma tanısı konulabilir (5).

BT tanı ve olası komplikasyonların saptanmasında tercih edilen görüntülemedir. Gazlı bezin lifleri arasına hapsolmuş hava kabarcıklarının oluşturduğu süngerimsi görünüm karakteristiktir. Kontrastlı BT'de kontrast tutan ince veya kalın kapsüllü hipodens heterojen kistik kitle diğer BT bulgusudur. Kalsifikasyonlar nadir bir bulgu olup uzun zaman önce unutulmuş gazlı bezlerde daha sık görülmektedir. Radyoopak marker ince bir metalik dansite olarak görülür (5, 6).

Nadir görülmesi ve bulgularının spesifik olmamasına karşın, operasyon öyküsü bulunan olgularda gossipiboma olasılığının akılda tutulması ve görüntüleme bulgularının bilinmesi radyologlar tarafından kolaylıkla tanı konulmasını sağlayacaktır.

Anahtar kelimeler: gossipiboma, textiloma

Kaynaklar

1) Lincourt AE, Harrell A, Cristiano J, Schrist C, Kercher K, Heniford BT. Retained foreign bodies after surgery. J Surg Res. 2007;138:170-4.
2) Silva, C. S., Caetano, M. R., Silva, E. A. W., Falco, L., & Murta, E. F. C. (2001). Complete migration of retained surgical sponge into ileum without sign of open intestinal wall. Archives of Gynecology and Obstetrics, 265(2), 103–104.
3) Gibbs, V. C., Coakley, F. D., & Reines, H. D. (2007). Preventable Errors in the Operating Room: Retained Foreign Bodies after Surgery—Part I. Current Problems in Surgery, 44(5), 281–337.
4) O'Connor, A. R., Coakley, F. V., Meng, M. V., & Eberhardt, S. (2003). Imaging of Retained Surgical Sponges in the Abdomen and Pelvis. American Journal of Roentgenology, 180(2), 481–489.
5) Manzella, A., Filho, P. B., Albuquerque, E., Farias, F., & Kaercher, J. (2009). Imaging of Gossypibomas:Pictorial Review. American Journal of Roentgenology, 193(6_supplement), S94–S101.
6) Kim, C. K., Park, B. K., & Ha, H. (2007). Gossypiboma in Abdomen and Pelvis: MRI Findings in Four Patients. American Journal of Roentgenology, 189(4), 814–817.

Ayakta direkt batın grafisinde, bağırsak anslarında belirgin dilatasyon ve hava sıvı seviyelenmeleri izlenmektedir. Dikkatli bakıldığında pelvik lokalizasyonda markera ait kurviilineer radyoopak görünüm seçilmekte (oklar).

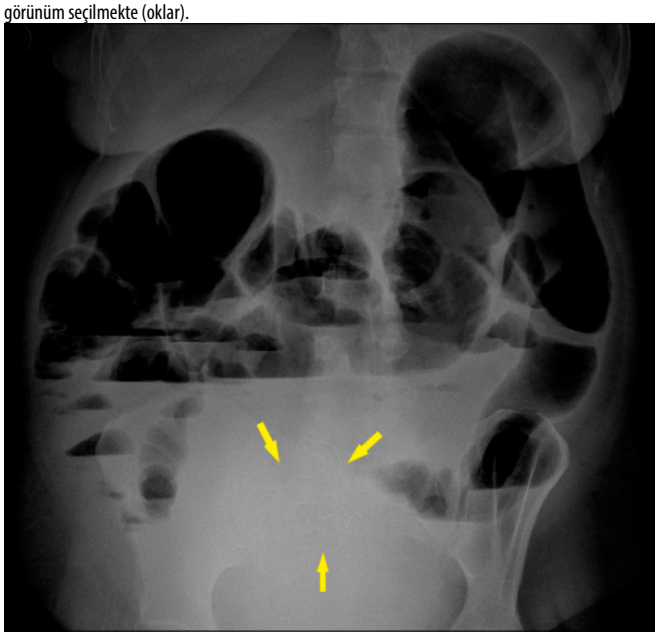

Kontrastsız batın BT incelemede, içerisinde yaygın hava imajları (oklar) ve yabancı cisme ait kıvrılmış lineer hiperdansiteler gözlenen (okbaşı) lezyon izlenmektedir. Pelviste, bağırsak ansları arasında yoğun içerikli serbest mayii mevcut (yıldız).

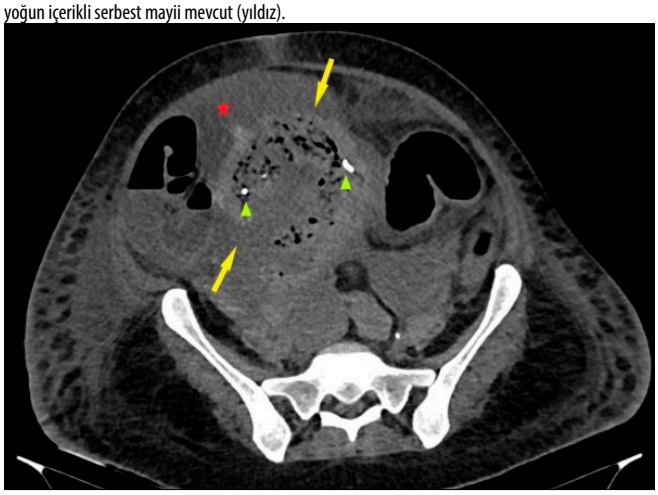

Kontrastsız koronal plan reformat batın BT'de, içerisinde yaygın hava imajları içeren lezyon (ok) ve yabancı cisme ait kıvrılmış lineer hiperdansiteler (okbaşı) izlenmektedir. Pelviste, bağırsak ansları arasında yoğun içerikli serbest mayii mevcut (yıldız). Bağırsak anslarındaki yaygın dilatasyon dikkati çekmektedir.

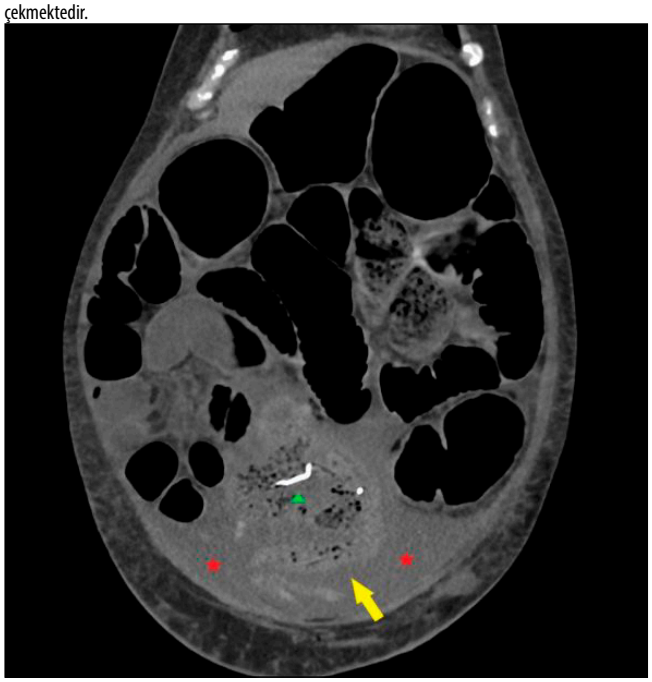

Kardiyovasküler Görüntüleme

PS-205

SUPERB MİKROVASKÜLER GÖRÜNTÜLEME İLE TANI ALAN TEMPORAL ARTERİT OLGU SUNUMU: AKTİF DÖNEM VE TEDAVİ SONRASI BULGULAR

Seda Aladag Kurt[1], Yeşim Özgüler[2]

[1]İstanbul Üniversitesi-cerrahpaşa, Cerrahpaşa Tıp Fakültesi, Radyoloji Anabilim Dalı
[2]İstanbul Üniversitesi-cerrahpaşa, Cerrahpaşa Tıp Fakültesi, İç Hastalıkları Anabilim Dalı, Romatoloji Bölümü

Dev hücreli arterit olarak da bilinen temporal arterit, orta ve büyük damarları tutan otoimmun bir hastalık olup erişkinlerde en sık görülen sistemik vaskülittir (1). Yaşla birlikte insidansı artmakta olup 7. dekatta pik yapar. Baş ağrısı, ateş, kilo kaybı, çenede kladikasyo, geçici görme kaybı gibi klinik bulgular ile ortaya çıkabilir (2).

Hastanemize kilo kaybı, gece terlemesi, iştahsızlık, halsizlik şikayetleri ile başvuran, tetkik edilmek üzere yatışı yapılan 59 yaşında erkek hasta çene kladikasyosu tariflemesi üzerine temporal arterit ön tanısıyla sonografik değerlendirme amacıyla birimimize yönlendirildi. Yapılan B-mod ve Doppler US incelemede her iki temporal arter çapları belirgin olup intima media kalınlıkları her iki tarafta 0.5 mm olarak ölçüldü. Doppler incelemede her iki temporal arter patent olmakla birlikte gri skalada solda belirgin olmak üzere halo bulgusu ile uyumlu görünüm mevcuttu. Superb mikrovasküler görüntüleme (SMG) ile bilateral damar duvarlarında düzensiz noktasal ve lineer patolojik akım sinyalleri kodlandı. Bulgular arterit açısından anlamlı olarak yorumlandı. Bunun üzerine gerçekleştirilen PET-BT incelemede her iki temporal arterde SUVmax değeri 3.20 ölçülen minimal FDG tutulumu saptandı. Çıkan aortadan başlayarak büyük çaplı arterlerde 5.52 SUVmax değerine ulaşan tutulum mevcuttu. Temporal arterit tanısı alan hastaya steroid tedavisi başlandı. Tedavi sonrası 1. ayda kontrol US inceleme yapıldı. B-modda damar çaplarının normale döndüğü ve halo bulgusunun büyük oranda gerilediği dikkati çekti. Superb mikrovasküler görüntülemede, aktif dönemde arter duvarında gözlenen patolojik akımın sağda tamamen kaybolduğu, solda ise distalde tek bir pikselde sebat ettiği gözlendi.

Temporal arterit tanısında anamnez ve fizik muayene oldukça değerli olup literatürde tanıda altın standart temporal arter biyopsisi olarak tanımlanmıştır. Ancak arterit segmenter tutulum yapabileceğinden negatif biyopsi tanıyı dışlamaz (3). Ultrasonografi temporal arterit tanı ve takibinde ucuz, kolay ulaşılabilir, tekrarlanabilir ve non-invaziv bir yöntem olarak önemli rol oynamaktadır. Ultrasonografi ile stenoz, oklüzyon, doppler bulguları ve tipik halo bulgusu gözlenebilir (4,5). Gelişmekte ve giderek klinik kullanımı artmakta olan SMG, konvansiyonel Doppler US'de izlenemeyen küçük vasküler yapıların izlenmesine olanak sağlar. Meme, karaciğer, böbrek gibi solid organların yanısıra, kas dokusu, tendonlar ve vasküler yapıların değerlendirilmesi gibi geniş kullanım alanı bulunmakta ve yeni çalışmalar bildirilmektedir. Çeşitli arteritlerin tanı ve takibinde faydalı sonuçlar bildirilmiştir. Olgu örneğimizde olduğu gibi temporal arterdeki enflamatuar sürecin kolay, hızlı ve non-invaziv bir şekilde kolayca tanınmasına olanak sağlamıştır.

Superb mikrovasküler görüntülemenin temporal arterit ve diğer tüm arterit olgularında güvenle kullanılabileceği ve yeni çalışmalar ile literatürün destekleneceği kanaatindeyiz.

Anahtar kelimeler: Temporal arterit, ultrasonografi, doppler

Kaynaklar

1. Bley TA, Wieben O, Uhl M et-al. High-resolution MRI in giant cell arteritis: imaging of the wall of the superficial temporal artery. Am J Radiol. 2005;184 (1): 283-7.
2. Gonzalez-Gay MA, Barros S, Lopez-Diaz MJ, Garcia-Porrua C, Sanchez-Andrade A, Llorca J. Giant cell arteritis: disease patterns of clinical presentation in a series of 240 patients. Medicine. 84 (5): 269-76.
3. Hall JK, Volpe NJ, Galetta SL, Liu GT, Syed NA, Balcer LJ. The role of unilateral temporal artery biopsy. Ophthalmology. 2003;110(3):543–548; discussion 548.
4. Ball EL, Walsh SR, Tang TY, Gohil R, Clarke JM. Role of ultrasonography in the diagnosis of temporal arteritis. Br J Surg. 2010;97(12):1765–1771.5. Nesher G, Shemesh D, Mates M, Sonnenblick M, Abrmowitz HB. The predictive value of the halo sign in color Doppler ultrasonography of the temporal arteries for diagnosing giant cell arteritis. J Rheumatol. 2002;29(6):1224–1226.

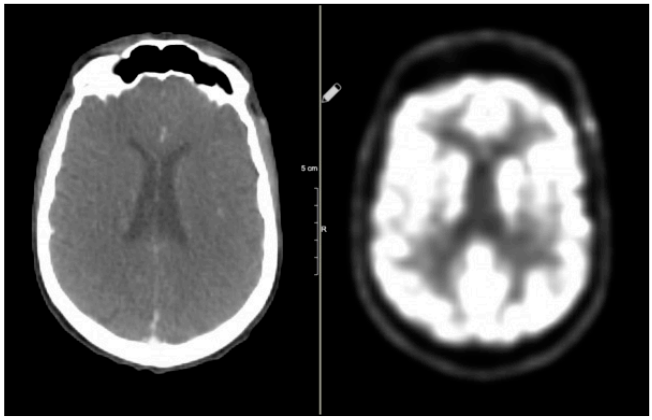

Resim 4. Aktif dönemde sol temporal arterde PET-BT'de anormal FDG tutulumu

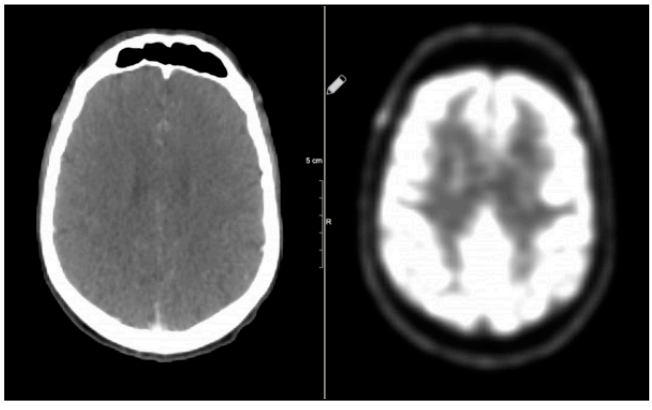

Resim 3. Aktif dönemde sağ temporal arterde PET-BT'de anormal FDG tutulumu

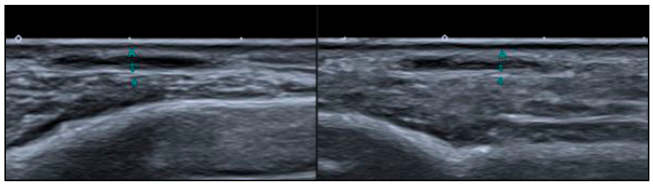

Resim 5. Tedavi sonrası kontrol US: Damar çapı ve intima media kalınlıklarında gerileme (0.3 mm)

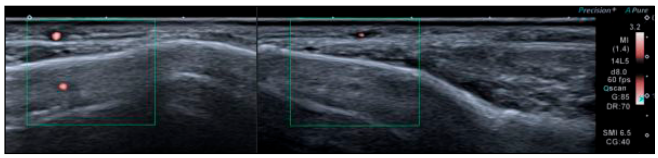

Resim 6. Tedavi sonrası patolojik vasküler kodlama gözlenmeyen kontrol SMG

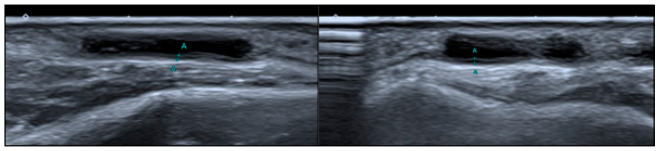

Resim 1. Aktif dönemde çapı genişleyen temporal arterlere ait intima media kalınlıkları (Sağ: 0.4 mm, Sol: 0.5 mm)

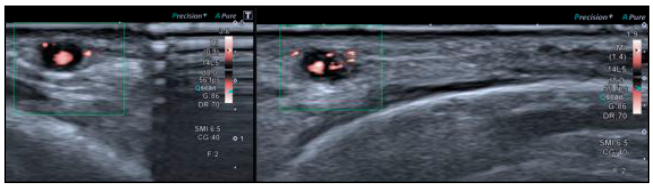

Resim 2. Aktif dönemde hipoekoik halo bulgusu olan sağ ve sol temporal arter duvarlarında SMG ile patolojik artmış mikrovasküler kodlanma

Pediatrik Radyoloji

PS-206

TONSİLLER ASİMETRİSİ OLAN ADÖLESANDA TONSİL LENFOMASI

İbrahim Altındaş, Mehmet Öztürk

Selçuk Üniversitesi Tıp Fakültesi, Çocuk Radyolojisi Bilim Dalı

Giriş ve Amaç: Tonsil maligniteleri çocuklarda nadir görülmektedir. Tonsil asimetrisi çoğunlukla inflamatuar süreçlere bağlı olarak tonsiller fossa derinliğinde farklılıklar veya ön sütun asimetrisi şeklinde ortaya çıkar. Nadirende lenfoma gibi ciddi bir altta yatan hastalığın göstergesi olabilir (1). Lenfoma, çocukluk çağında baş ve boyunda en sık görülen malignitedir. Vakaların yaklaşık %15'i waldeyer halkasını etkiler. Palatin tonsil lenfoması çoğunlukla tonsiller hipertrofi ve ipsilateral servikal lenfadenopati ile ortaya çıkar (2). Erken tanı ve uygun tedavi prognozda oldukça değerlidir. Bu bildiride adölesan olguda tonsiller asimetri ile ortaya çıkan tonsil lenfomasının MRG bulgularını sunmayı amaçladık.

Olgu Sunumu: 16 yaşında kız hasta 3-4 aydır devam eden boynunda şişlik, ağrı ve yutkunma güçlüğü şikayeti ile hastanemize başvurdu. Ateşi, öksürüğü, gece terlemesi olmayan olgunun %10'u geçen oranda kilo kaybı mevcuttu. Fizik muayenede sağ palatin tonsil sola nazaran asimetrik izlendi. Yapılan boyun ultrasonografi (US)'sinde sağ tonsil lojunda 2x2 cm noduler lezyon izlendi. Kontrastlı nazofarenks MRG'sinde sağ tonsillar loju dolduran 29x20x46 mm ebatlı, lobule konturlu, medialde hava yolunu daraltan, T1A izointens, T2A hiperintens (Resim 1a, b), intravenöz kontrast madde enjeksiyonu sonrası heterojen kontrastlanan (Resim 2 a, b). Diffüzyon ağırlıklı görüntülerde palatin tonsillerde difüzyon kısıtlılığı saptandı (Resim 3 a, b). Sonrasında yapılan PET/BT tetkikinde lezyonda artmış FDG tutulumu (SUVmax: 17.91) izlendi. Bu bulgularla öncelikle sağ palatin tonsil kaynaklı lenfoma düşünüldü. Yapılan insizyonel biyopsinin patolojik tanısı diffüz büyük B hücreli lenfoma olarak rapor edildi.

Tartışma ve Sonuç: Çocukluk çağında baş boyun lenfomalarında sistemik semptomlar çok belirgin değildir. Asimetrik tonsil hipertrofisi, palpe edilebilen sertlik ve boyunda lenfadenopati malignite yönünden uyarıcı olmalıdır. Orofarenk bölgesi skuamöz hücreli karsinom, benign lenfoproliferatif hastalıklar, minör tükrük bezi tümörleri, odontojenik inflamatuar süreçler non-Hodgkin lenfomanın ayırıcı tanısında akılda bulunmalıdır. Kesin tanı sadece biyopsiyle konulabilir. Ayrıca bilateral tonsil asimetrisinin, rekürren enfeksiyonlar, lipid depo hastalıkları, tüberküloz ve aktinomikoz gibi kronik enfeksiyonlar ve komşu yapıların patolojilerininde de olabileceği literatürde yer almaktadır (3). Tanı, evreleme ve tedavi yanıtı değerlendirmesinde BT, MRG ve metabolik değerlendirme yöntemleri olan PET/BT, PET/MRG belirgin rol oynar. Tüm vücut Difüzyon ağırlıklı MRG tanı ve tedavi yanıtında önemli katkı sağlayabilir (4). Servikal lenfadenopati tanısında doppler US değişen intranodal vasküler yapının saptanmasında kullanışlıdır. Primer tonsiller lenfoma ile başvuran hastalarda, MRG tümörün boyutunu, lokal yaygınlığını ve özellikle retrofaringeal bölgedekiler gibi klinik olarak tespit edilemeyen lenf nodlarının varlığını değerlendirmek için kullanılır. Tedaviye yanıtın değerlendirilmesinde MRG'nin rolü, sinyal yoğunluğundaki bir değişiklikten ziyade genellikle tonsil boyutundaki değişikliğe bağlı olacaktır (4). Sonuç olarak adölesan olgularda lenfomanın asimetrik tonsil tutulumuyla ortaya çıkabileceği ve MRG bulgularının tanıda oldukça önemli olduğu akılda tutulmalıdır.

Anahtar kelimeler: Lenfoma, tonsil, ergen

Kaynaklar

1. Cuestas G, Martínez Font A, Demarchi MV, et al. Palatine tonsil lymphoma in children with tonsillar asymmetry. Case report. Arch Argent Pediatr 2015;113:e219-22.
2. Yalon D, Sam JD. The presence of unilateral tonsillar enlargement in patients diagnosed with palatine tonsil lymphoma: experience at a tertiary care pediatric hospital. Int J Pediatr Otorhinolaryngol 2008;72:9-12.
3. İla K, Topdağ M, Öztürk M, et al . Buday. Non-Hodgkin lymphoma presenting with bilateral tonsillar hypertrophy: A case report. Turk Arch Otolaryngol 2011;49:78-80.
4. King AD, Lei KI, Ahuja AT. MRI of primary non-Hodgkin's lymphoma of the palatine tonsil. Br J Radiol 2001;74:226-9.

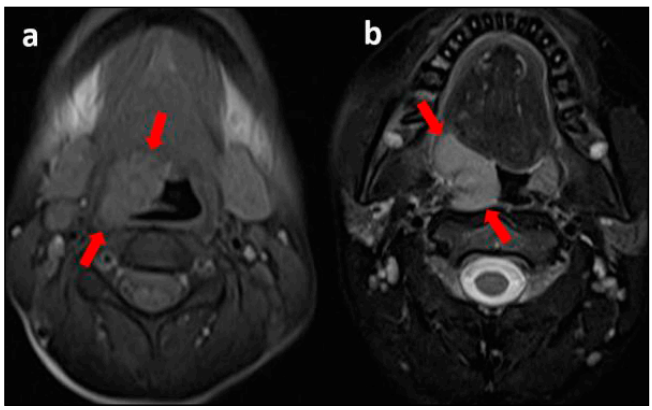

Resim 1 a, b. Nazofarenks MRG'sinde sağ tonsillar loju dolduran 29x20x46 mm ebatlı, lobule konturlu, medialde hava yolunu daraltan, T1A izointens, T2A hiperintens solid kitle lezyonu izlenmektedir (kırmızı oklar).

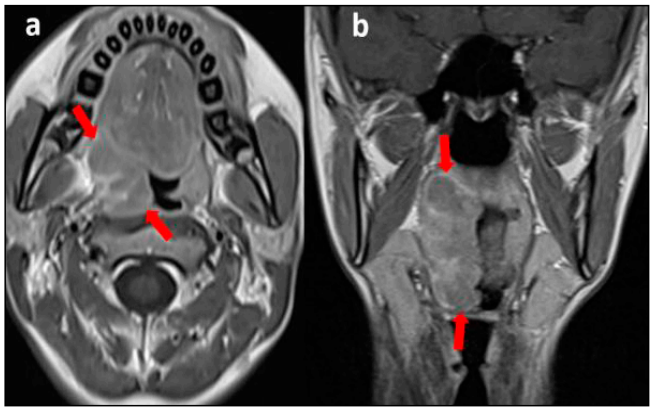

Resim 2 a, b. İntravenöz kontrast madde enjeksiyonu sonrası heterojen kontrastlanan sağ palatin tonsilde boyut artışı ile birlikte heterojen kontrastlanma izlenmektedir (kırmızı oklar).

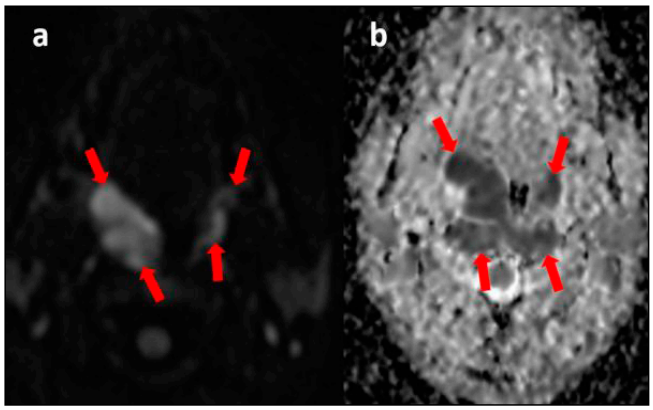

Resim 3 a, b. Diffüzyon ağırlıklı görüntülerde her iki palatin tonsilde difüzyon kısıtlılığı izlenmektedir (kırmızı oklar).

Nöroradyoloji

PS-207

UNİLATERAL İZOLE SUPERİOR OFTALMİK VEN TROMBOZU

Hatice Kaplanoğlu[1], Veysel Kaplanoğlu[2], Aynur Turan[1], Zeycan Kubra Cevval[1]

[1]Sağlık Bilimleri Üniversitesi Dışkapı Yıldırım Beyazıt Eğitim ve Araştırma Hastanesi, Radyoloji Bölümü, Ankara, Turkiye
[2]Sağlık Bilimleri Üniversitesi Keçiören Eğitim ve Araştırma Hastanesi, Radyoloji Bölümü, Ankara, Turkiye

Giriş: Superior oftalmik ven trombozu (SOVT) akut ağrılı proptozis, kemozis ve görme sorununa yol açan çok nadir görülen bir klinik durumdur. En sık kavernöz sinüs patolojilerine sekonder gelişmekte olup bir çok septik veya aseptik nedenleri mevcuttur (1,2). SOVT hiperkoagülabiliteye yol açan birçok sistemik hastalık ile ilişkili olup malignitelerde de görülmektedir(1,3,4).

Olgu: 52 yaşında metastatik mide adenokarsinomu tanılı kadın hasta sağ gözde konjonktival hiperemi, kemozis, görme sorunu ve oftalmopleji nedeniyle hastanemize başvurdu. Çekilen orbita manyetik rezonans görüntüleme(MRG) tetkikinde sağ SOV tortiyoz seyirli ve dilate görünümdedir(Resim 1). Post kontrast serilerde sol SOV' de kontrast dolumu mevcut iken sağ SOV lümeninde kontrast doluşu izlenmemiş olup duvarında çevresel kontrastlanma izlenmişti(Resim 2). T2 ağırlıklı görüntülerde çevre yağ dokuda venöz konjesyona bağlı heterojenite mevcuttu(Resim 3). Kemoterapi sürecinde olan, eş zamanlı bilateral internal juguler ven ve sağ üst ekstremite venlerinde tromboemboli odakları vardı. Hastaya sağda SOVT tanısı konulmuştur. SOVT altta yatan nedene göre ölümcül intrakraniyal komplikasyonlara yol açabilen çok nadir görülen bir durumdur. Görüntüleme teknikleri SVOT tanısı ile birlikte altta yatan sebepler hakkında bilgi vermektedir. Kontrastlı BT ve/veya MRG tetkikleri erken tanıda ve tedavide önemlidir(2).

Tartışma ve Sonuç: İzole SOVT nadir görülen bir tanıdır ve kavernöz sinüs patolojisinin dışlanmasında en sık görülen ayırıcı tanıdır. Tüm ani başlayan ağrılı proptozisi olan durumlarda bir SOVT düşünülmelidir ve hayatı tehdit eden tromboembolik olayları önlemek ve altta yatan nedeni bulmak için dikkatli bir değerlendirme yapılmalıdır.

Anahtar kelimeler: Anahtar kelimeler: Superior oftalmik ven, tromboemboli, mide adenokarsinomu, hiperkoagülabilite

Kaynaklar

1) Sotoudeh, H., Shafaat, O., Aboueldahab, N., Vaphiades, M., Sotoudeh, E., & Bernstock, J. (2019). Superior ophthalmic vein thrombosis: What radiologist and clinician must know?. European journal of radiology open, 6, 258-264.
2) Rao, R., Ali, Y., Nagesh, C. P., & Nair, U. (2018). Unilateral isolated superior ophthalmic vein thrombosis. Indian journal of ophthalmology, 66(1), 155.
3) Tetzlaff, E. D., Cheng, J. D., & Ajani, J. A. (2008). Thromboembolism in gastrointestinal cancers. Gastrointestinal cancer research: GCR, 2(6), 267.
4) Habib, N., & Lessard, K. (2018). Superior and inferior ophthalmic vein thrombosis in the setting of lung cancer. Case reports in oncological medicine, 2018.

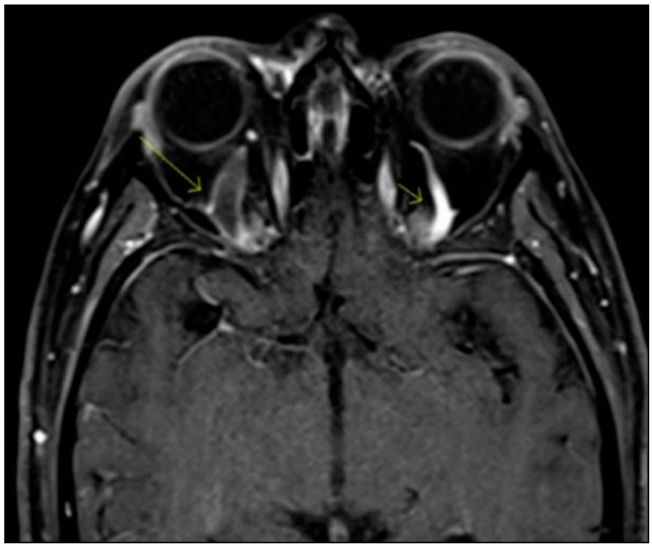

Resim 1. Kontrastlı orbital MRG, T1A post kontrast yağ baskılı aksiyal görüntüde sağ oftalmik ven(uzun ok) dilate görünümde olup sol oftalmik ven(kısa ok) kalibrasyonu normal izlenmektedir.

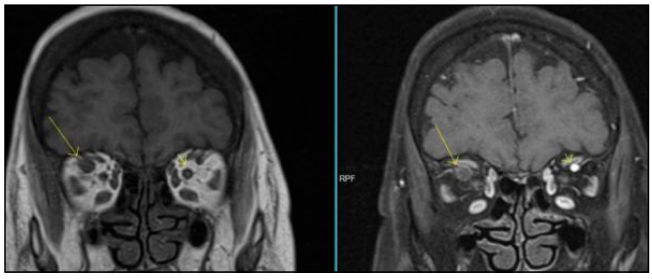

Resim 2. Prekontrast T1AG' de superior oftalmik venlerde çap farkı izlenmektedir. Post kontrast yağ baskılı T1A koronal görüntülerde sağ superior oftalmik ven(uzun ok) duvarında kontrastlanma, lümeninde dolum defekti izlenmektedir. Sol oftalmik ven(kısa ok) ise kontrastla dolum göstermektedir.

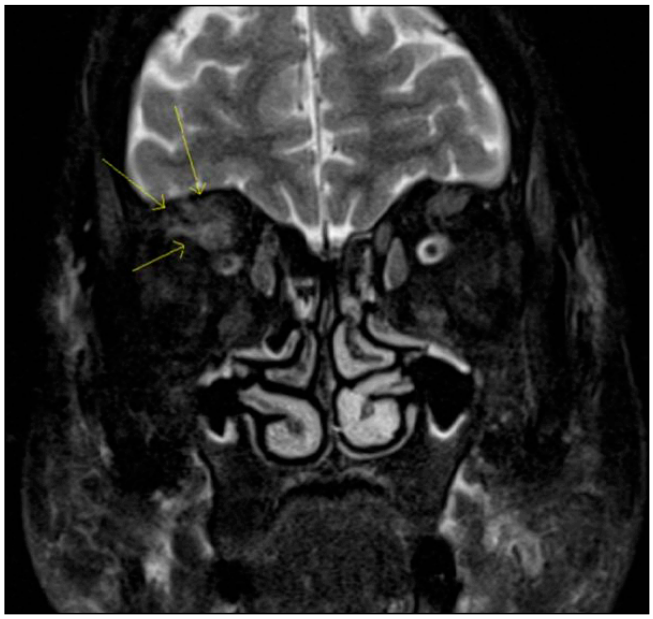

Resim 3. T2A koronal görüntülerde sağda superior oftalmik ven çevresinde yağ dokuda venöz konjesyona sekonder heterojenite izlenmektedir. Ayrıca yüzde cilt altında ödematöz görünüm mevcuttur.

Meme Radyolojisi

PS-208

OLDUKÇA NADİR BİR OLGU: MEMEDE OSTEOSARKOM METASTAZININ US VE BT BULGULARI

Eren Çamur[1], Eda Elverici[1], İstem Şanal Çamur[2]

[1]Ankara Şehir Hastanesi
[2]Başkent Üniversitesi Ankara Hastanesi

Giriş ve Amaç: Meme dokusuna başka herhangi bir organdan metastaz olması oldukça nadir bir durumdur. Memeye en sık metastaz karşı meme dokusunda görülen primer kanserlerden olmaktadır.(1)

Osteosarkom, immatur osteoid üretimi yapan tümör hücreleri barındıran mezenkimal kökenli bir malign kemik tümörüdür. Osteosarkomlar, çocuk ve genç erişkinlerde en sık görülen primer malign kemik tümörleridir. Sıklıkla 2.dekatta görülmekle birlikte daha az sıklıkta da olsa ileri yaş gruplarında da karşımıza çıkabilirler(2). Çoğu zaman, uzun kemiklerin metafizinde yerleşim gösterirler ve en sık görüldüğü kemikler femur ve tibiadır. Osteosarkom, en sık akciğerlere metastaz yapmakta olup osteosarkomun meme metastazı literatürde vaka sunumları şeklinde bildirilmiştir(3). Biz bu vakamızda osteosarkom tanısıyla takipli olan hastada saptanan meme metastazı olgusunu radyolojik olarak güncel literatür ışığında sunmayı amaçladık.

Olgu Sunumu: Hastanemizde opere osteosarkom tanısıyla takipli 19 yaşında kadın hastada takipleri sırasında sağ memede yeni gelişen ele gelen sertlik ön tanısıyla meme ultrasonografi yapılması amacıyla tarafımıza yönlendirildi. Hastanın yapılan meme ultrasonografi (US) incelemesinde, sağ meme saat 6 hizasında areolaya 3-4 cm mesafede, 20x12mm boyutlarda, açılı kenarlı, irregüler şekilli, içerisinde santral kesimde kalsifikasyon ve buna bağlı posterior akustik gölgelenme izlenen, RDUS ile vaskülarizasyonu seçilen, heterojen iç yapıda, solid kitlesel lezyon saptandı. Tariflenen lezyon için hastaya US eşliğinde tru-cut biyopsi yapıldı. Biyopsi sonucunda yapılan patolojik incelemeye göre tanımlanan kitle, opere osteosarkom ile takipli hastada osteosarkom metastazı olarak raporlandı. Yapılan ultrasonografi incelemesinden yaklaşık 15 gün sonra yapılan bilgisayarlı tomografi (BT) incelemesinde tanımlı kitlenin boyut ve şekli aynı iken tedavi almakta olan hastanın yaklaşık 6 ay sonraki BT incelemesinde kitlenin boyutlarının belirgin arttığı ve içerisindeki kalsifikasyonların hem boyut olarak hem de sayıca arttığı dikkati çekti.

Tartışma ve Sonuç: Osteosarkom, en sık görülen primer malign kemik tümörü olup sıklıkla uzun kemikleri etkilemektedir. Osteosarkom sıklığına göre sırasıyla akciğer, plevra ve kalbe metastaz yapmaktadır(4). Meme metastazı, osteosarkomlar için oldukça nadir olup olgu sunumları şeklinde birkaç vaka bildirilmiştir. Ekstrapulmoner metastaz varlığı osteosarkomlar için bağımsız bir kötü prognoz göstergesidir(5).

Meme dokusu, nadir metastaz alan bir organ olmakla birlikte meme metastazları sıklıkla karşı memedeki primer tümörün metastazı şeklinde karşımıza çıkmaktadır. Ekstra-mammarian tümörlerin meme metastazı yapması oldukça nadirdir ve bu hastalar genellikle kontrol görüntülemeler sırasında saptanırlar. Ekstra mamarian metastazlarda en sık primer kadınlarda lenfoma/lösemiler, erkeklerde ise prostat kanseridir. Primer tümörü olan hastada, meme dokusu içerisinde yeni gelişen kitlesel lezyonlar metastaz açısından şüpheli olduğu unutulmamalıdır(6).

Bizim vakamızda da olduğu gibi meme metastazlarının diğer meme kitlelerinden radyolojik olarak belirgin ayırt edici özelliği bulunmamaktadır. Dolayısıyla, primer tümörü olan hastada, meme dokusunda yeni gelişen kitlesel lezyonların metastaz olma olasılığının yüksek olduğu unutulmamalı ve radyolojik yaklaşım bu doğrultuda yapılmalıdır.

Anahtar kelimeler: osteosarkom, kemik, meme, metastaz, ultrasonografi, tomografi

Kaynaklar

1. Mun SH, Ko EY, Han BK, Shin JH, Kim SJ, Cho EY. Breast metastases from extramammary malignancies: typical and atypical ultrasound features. Korean J Radiol. 2014;15:20–28
2. Data from the American Cancer Society http://www.cancer.org/docroot/home/index.asp (Accessed on June 01, 2011)
3. Giulia Ottaviani, Norman Jaffe, The epidemiology of osteosarcoma, Cancer Treat Res 2009;152:3-13.
4. Kim SJ, Choi JA, Lee SH, Choi JY, Hong SH, Chung HW, et al. Imaging findings of extrapulmonary metastases of osteosarcoma. Clin Imaging. 2004;28:291–300.
5. Salah S, Ahmad R, Sultan I, Yaser S, Shehadeh A. Osteosarcoma with metastasis at initial diagnosis: current outcomes and prognostic factors in the context of a comprehensive cancer center. Mol Clin Oncol. 2014;2:811–816.
6. Chan RS, Kumar G, Vijayananthan AA. Rare occurrence of bilateral breast and peritoneal metastases from osteogenic sarcoma. Singapore Med J. 2013;54:e68–e71.

Tarifli metastatik lezyonun(osteosarkom metastazı), mediasten penceresinde bilgisayarlı tomografi görüntüsü(sarı ok)

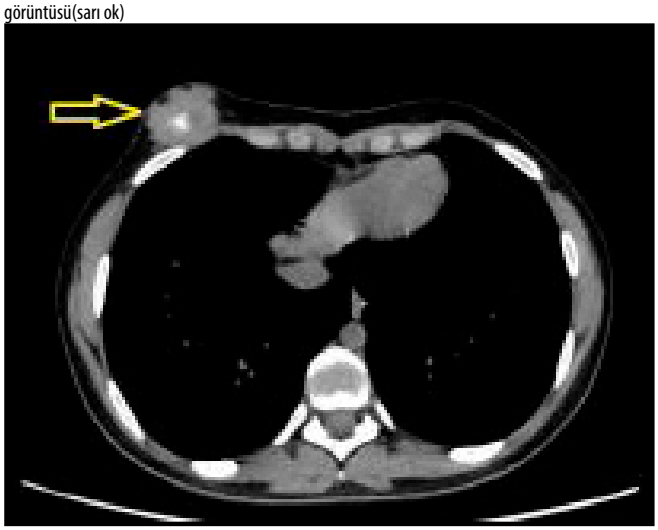

Tarifli metastatik lezyonun 6 ay sonraki bilgisayarlı tomografi incelemede, boyutunun ve içerisindeki kalsifiye alanların belirgin artış gösterdiği izlenmekte(sarı ok)

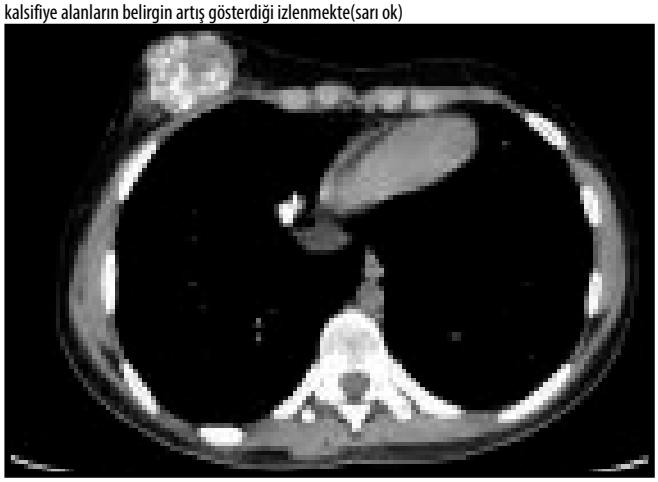

B- mod incelemede , 20x12mm boyutlarda, açılı kenarlı, irregüler şekilli, içerisinde santral kesimde kalsifikasyon ve buna bağlı posterior akustik gölgelenme izlenen,heterojen iç yapıda, solid kitlesel lezyon seçilmekte(sarı ok)

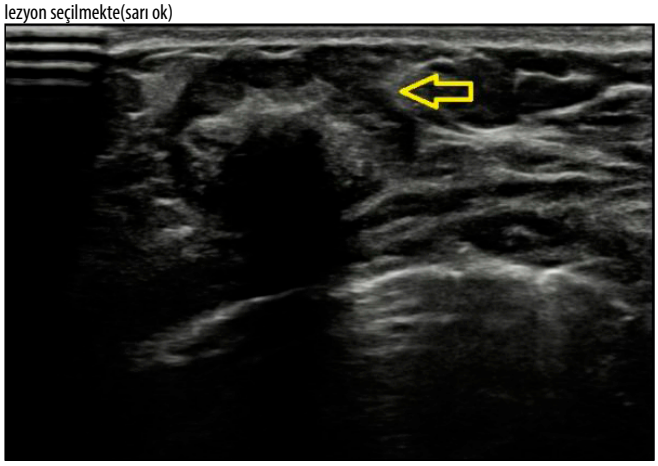

RDUS incelemede, tarifli kitlesel lezyonun internal vaskülarizasyonu izlenmekte(sarı ok)

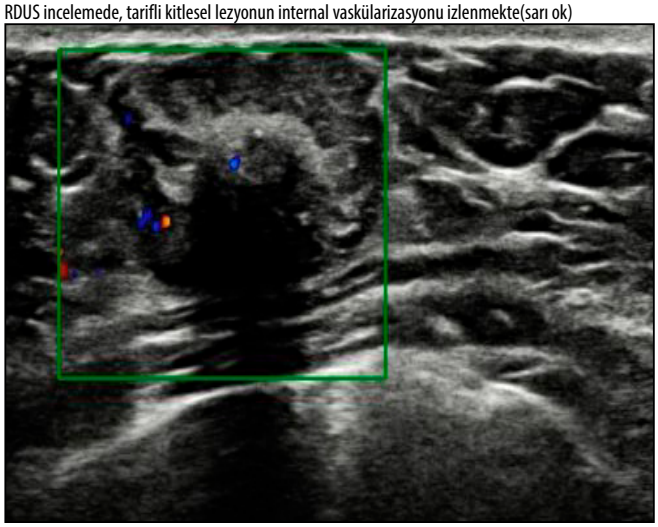

Genitoüriner Sistem Radyolojisi

PS-209

NADİR GÖRÜLEN BİR OLGU: İNTRAVENÖZ LEİYOMİYOMATOZİS (A RARE CASE: INTRAVENOUS LEIOMYOMATOSIS)

Ahmet İmrek, Bircan Alan, Safiye Gürel

Bolu Abant İzzet Baysal Üniversitesi Tıp Fakültesi Radyoloji Anabilimdalı

Giriş ve Amaç: İntravenöz leiomyomatozis(İVL) benign düz kas tümörünün sınırları dışında venöz veya lenfatik damarlara intralüminal uzanımıdır(1).

Genellikle pelvik venlere uzanmakta olup histerektomi sonrası vasküler yapılardan çıkan tümörün tübüler uzanımı şeklinde görülür. İVL, vena kava inferior(VKİ) veya sağ atriuma uzanırsa hayati semptomlara neden olabilir.

Kliniğimizde saptadığımız İVL olgusunu sunmayı amaçladık.

Olgu Sunumu: Karın şişliği şikayeti olan 49 yaşında kadın hastada, uterin miyom nedenli 8 yıl önce histerektomi ve 4 yıl önce salpingooferektomi öyküsü mevcuttu. Ultrasonografide mesane süperiorunda kitle izlenmesi üzerine oral, İV kontrastlı abdomen bilgisayarlı tomografisi(BT) ve sonrasında dinamik üst, alt abdomen manyetik rezonans görüntüleme(MRG) çekilmiştir.

Bulgular: Oral, İV kontrastlı abdomen BT'de; sağ atriumda boyutları 25x28 mm olan dolum defekti izlenmiş olup VKİ 'e uzanım göstermekte ve özellikle renal düzeyde lobüle konturlu noduler görünümde hipodens dolum defektleri şeklinde izlenmiştir. İnferiorda iliak ven bifürkasyonunundan sol ana iliak vene, burdan da internal iliak vene uzanarak mesane sol lateral duvarına yaslanan boyutları 81x26 mm düzgün konturlu çizgili kasa göre izodens lezyon ve bu lezyonla devamlılığı olan variköze venöz yapılar izlenmiştir.

Dinamik MRG'de; sağ atriumda T1A'da heterojen hipo-çizgili kasa göre izointens, T2A'da hipointens-yer yer heterojen hiperintens alanlar içeren, VKİ'ye ve her iki ana iliak vene ve dallarına uzanan, kontrast sonrası atriyumdaki komponentinde hafif heterojen giderek artan tarzda kontrastlanan lezyon izlenmiştir. Sol perivezikal alanda mesane komşuluğunda T2A'da heterojen hiperintens lezyon ve bu lezyonla devamlılığı olan internal obturator zincire uzanan varikoze-tortiyoze benzer natürde lezyonlar izlenmiştir. Lezyonlarda difüzyon ağırlıklı görüntülerde orta derecede difüzyon kısıtlılığı ve post-kontrast serilerde homojen kontrastlanma izlenmiştir.

Mevcut bulguların öncelikle İVL ile uyumlu olduğu düşünülmüş ve yapılan cerrahi sonrası histopatolojik incelemede leiomyomatozis tanısı doğrulanmıştır.

Tartışma: İVL genelde uterus orijinli, değişken mesafelere uzanabilen düz kasın intravasküler nodüler kitle ile karakterize olan nadir iyi huylu tümörüdür. İVL' nin ortalama görülme yaşı 45 olup genelde premenopozal kadınlarda görülür(2).

Hastalar asemptomatik olabileceği gibi nefes darlığı, senkop, göğüs ve pelvik ağrı semptomlarıyla da görülebilir(3,4).

Tümörler iliak, uterin ve gonadal venlerin yanı sıra VKİ, kalp ve pulmoner arterlere (tümör embolisi nadirdir) uzanabilir. Ortak iliak ven ve bazen ipsilateral internal iliak ve ovaryen venlere uzanır. İVL, VKİ ve sağ atriyumdaki kontrast doluşuna göre daha hipodens görülür ve BT'de heterojen kontrastlanır(5). Ayırıcı tanı, VKİ invazyonlu metastazı (Renal hücreli karsinom, hepatoselüler karsinom ve lenfoma), atriyal miksoma, sağ taraflı kalp trombüs-embolisi ve leiomyosarkomu içerir.

IVL tedavisi cerrahi olup tam rezeksiyon sonrası prognoz oldukça iyidir(4,5).Tam olmayan rezeksiyonda nüks oranı %30'a kadar çıkabilir(6,7).

Erken ve doğru teşhis, tedaviyi planlama önemlidir.

Sonuç: İVL sağ atriyal kitleyle ilişkili kardiyak semptomları olan premenopozal kadın hastada akılda tutulması gereken nadir bir tanıdır.

Non-invaziv, multimodaliter görüntüleme değerlendirmesi, uygun tedavi ve cerrahi planlamayı kolaylaştırır ve kılavuzluk sağlar.

Radyologlar İVL tanılı hastaların tanı ve takibinde önemli bir yer tutar.

Anahtar kelimeler: Leiyomiyom, Leiomyom, intravenöz solid lezyon, intravenöz leiyomiyomatozis, intravenöz leiomyomatozis

Kaynaklar

1- Reinaldo J. Fornaris et all, Am J Case Rep, . 2015; 16: 794–800.
2- Norris HJ, Panmley T. Mesenchymal tumors of the uterus. V. Intravenous leiomyomatosis: A clinical and pathological study of 14 cases. Cancer. 1975;36:2164–78
3- Roman DA, Mirchandani H. Intravenous leiomyoma with intra-cardiac extension causing sudden death. Arch Pathology Lab Med. 1987;111:1176–78
4- Sogabe M, Kawahito K, Aizawa K, et al. Uterine intravenous leiomyomatosis with right ventricular extension. Ann Thoracic Cardiovascular Surg. 2014;20(Suppl.):933–36.
5- Kang LQ, Zhang B, Liu BG, Liu FH. Diagnosis of intravenous leiomyomatosis extending to heart with emphasis on magnetic resonance imaging. Chin Med J (Engl) 2012;125(1):33–37.
6- Moniaga NC, Randall LM. Uterine leiomyomatosis with intra-caval and intra-cardiac extension. Gynecologic Oncology Case Reports. 2012;2(4):130–32.
7- Ahmed M, Zangos S, Bechstein WO. Intravenous leiomyomatosis. Eur Radiol. 2004;14:1316–17.

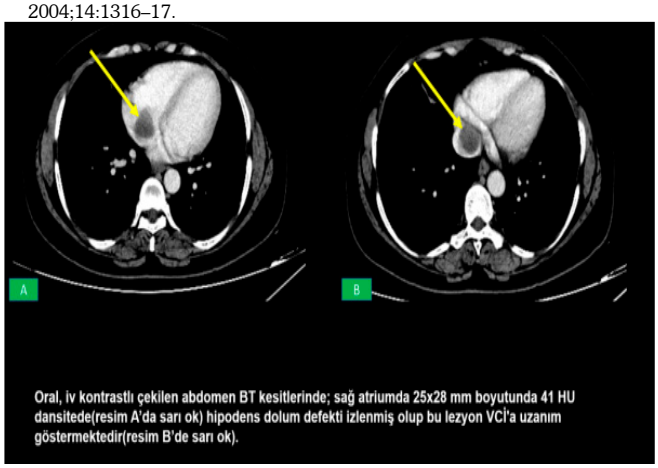

Oral, iv kontrastlı çekilen abdomen BT kesitlerinde; sağ atriumda 25x28 mm boyutunda 41 HU dansitede(resim A'da sarı ok) hipodens dolum defekti izlenmiş olup bu lezyon VCİ'a uzanım göstermektedir(resim B'de sarı ok).

Resim 1.

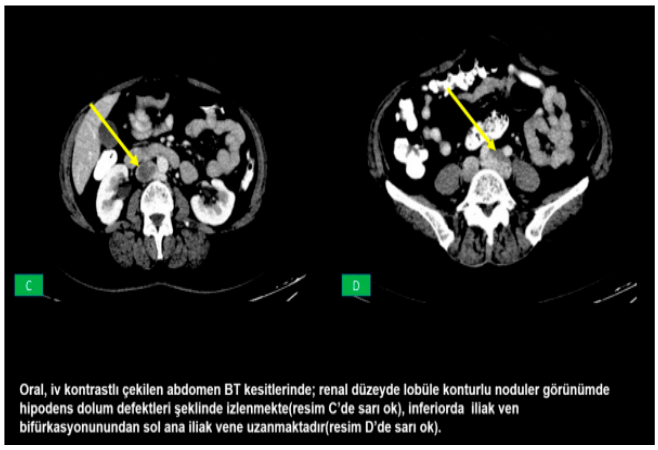

Oral, iv kontrastlı çekilen abdomen BT kesitlerinde; renal düzeyde lobüle konturlu noduler görünümde hipodens dolum defektleri şeklinde izlenmekte(resim C'de sarı ok), inferiorda iliak ven bifürkasyonunundan sol ana iliak vene uzanmaktadır(resim D'de sarı ok).

Resim 2

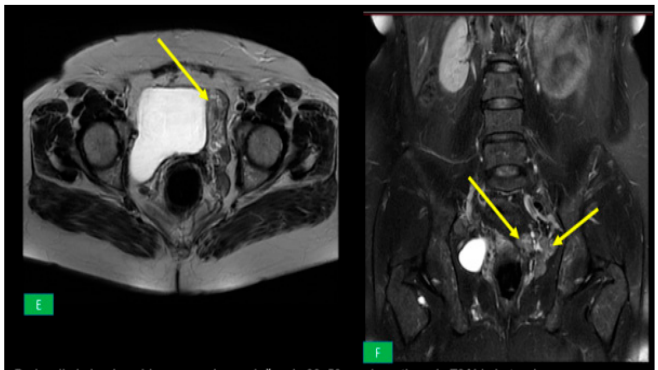

Perivezikal alanda solda mesane komşuluğunda 22x58 mm boyutlarında T2A'da heterojen hiperintens(resim E'de aksiyel T2A'da sarı ok) olarak izlenen lezyon mevcuttur. Ayrıca sol perivezikal alanda bu lezyonla devamlılığı bulunan internal obturator zincire doğru uzanan varikoze-tortiyoze şeklinde izlenen benzer özelliklerlerde lezyonlar mevcuttur(resim F'de koronal T2A'da sarı oklar).

Resim 3

Abdominal Radyoloji

PS-210

HİDROJEN PEROKSİT ORAL ALIMI SONRASI GELİŞEN AMFİZEMATÖZ GASTRİT VE İNTRAHEPATİK PORTAL GAZ

Abdi Gürhan, Alaaddin Nayman, Ayşe Arı

Selçuk Üniversitesi Tıp Fakültesi Hastanesi, Radyoloji Anabilim Dalı

Giriş ve Amaç: Pnömostozis gastrointestinal traktın herhangi bir parçasında duvar içerisinde hava ya da gaz bulunması anlamına gelmektedir. Pnömostozis bazı durumlarda benign karakterde olabilse de genellikle hayatı tehdit edici, inflamasyon ve enfeksiyon durumlarıyla birlikte görülmekte ve bu durumda amfizematöz enfeksiyonlar ortaya çıkmaktadır.Amfizematöz enfeksiyonlar gastrointestinal sistemde en az sıklıkla midede görülürler(1). Literatürde yaklaşık 50 civarı vaka olmakla birlikte amfizematöz gastritin etiyolojisinde korozif madde alımı,gastroenteritler, gastroduedenal cerrahi ve gastrik enfarkt yer alır(2). Mortalite oranları oldukça yüksek olup %60'a ulaşmaktadır.(3) Hastaların kliniği dramatik olup hemorajik gastrite bağlı hematemez,akut sepsis ya da nekrotik mide epitelini kusma gibi durumları içerebilir.(1) Bu bildiride %40 konsantre hidrojen peroksiti(H2O2) kazaren içen bir hastada gelişen amfizematöz gastrit ve eşlik eden yaygıb portal gaz olgusunun bilgisayarlı tomografi(BT) bulguları sunulacaktır.

Olgu Sunumu: Bilinen hastalığı olmayan 32 yaşında erkek hasta, su zannederek yaklaşık 100 ml (H2O2) içmesinin 8 saat ardından acil servise epigastrik ağrı ve hematemez şikayetiyle başvurdu. Hastanın,muayenesinde epigastrik hassasiyet ve labaratuvar değerlerinde lökositoz ve CRP yüksekliği olması üzerine hastaya perforasyon şüphesi venöz fazda tüm batın bilgisayarlı tomografi (BT) incelemesi yapılıp tarafımıza konsülte edildi. Mide duvarında 1 cm'ye varan diffüz kalınlık artışı ve duvar içerisinde gaz dansiteleri(pnömostozis) saptandı (resim 1). Mide komşuluğundaki yağ planlarında az miktarda kirlenme de mevcuttu. Ayrıca Hastanın intrahepatik portal ven dallarında yaygın hava görünümü mevcuttu (resim 2).Tetkik dikkat ile incelendiğinde mide komşuluğunda seyrederek splenik vene drene olan sol gastroomental ven içerisinde de hava dansiteleri izlend (resim 3.) Hasta amfizematöz gastrit ve ona bağlı yaygın portal ven gazı olarak tanı aldı.

Tartışma ve Sonuç: Kokusuz ve renksiz bir bileşik olan H202, mide asidi (HCL) gibi kuvvetli asitlerle birleştiğinde çok miktarda oksijen molekülü salınımına neden olan korozif bir maddedir.(4). Oral alımı genellikle kaza olarak çocuklar tarafından mutfak eşyaları içerisinde bulunduğu durumlarda su zannedilerek olmaktadır(5). H202'nin amfizematöz gastrite yol açmasında, epitelde nekroz yapması, hcl ile birleştiğinde çok miktarda 02 salınımına neden olması

ve lipid peroksidasyonu yapması rol oynamaktadır. Literatürde dental işlemler ve cerrahi sonrası dezenfeksiyon amacıyla h202 kullanımında gelişmiş subkutan amfizem vakaları mevcuttur.(6)Vakaların mortal seyredebilecek perforasyona, portal vende gaz embolisine ve ya akut sepsise neden olabilmesi bu gibi komplikasyonların tespiti ve tedavisi açısından görüntülemeyi zorunlu kılmaktadır. Perforasyon ve yaygın portal gazı göstermede direkt batın grafisi etkili olabilse gaz dansitesini saptamadaki başarısı nedeniyle mide duvarındaki gazı,Portal venöz sistemdeki havayı,serbest havayı ve hava embolisini tespitte en etkili yöntem BT'dir.(7).Ayırıcı tanıda mide duvarına paralel lineer gaz varlığıyla karakterize,semptoma neden olmayan benign gastrik amfizem yer almaktadır.(1)Bunun yanında intraportal gazın bilier gazdan ayrımı da önemlidir.Tedavi genellikle destekleyicidir.Sonuç olarak mortal seyredebilecek bu duruma karşı yapılabilecek en önemli şey H202'nin oral alımını engellemek,eğer vaka mevcut ise hızlı bir şekilde tanı ve tedavi sürecini başlatmaktır.

Anahtar kelimeler: Hidrojen peroksit,akut batın,gastrit

Kaynaklar

1) Grayson DE, Abbott RM, Levy AD, Sherman PM. Emphysematous infections of the abdomen and pelvis: a pictorial review. Radiographics. 2002 May-Jun;22(3):543-61.
2) Meyers HI, Parker JJ. Emphysematous gastritis. Radiology. 1967 Sep;89(3):426-31.
3) Moosvi AR, Saravolatz LD, Wong DH, Simms SM. Emphysematous gastritis: case report and review. Rev Infect Dis 1990; 12:848-855.
4) Nikishin, G. I., Kapustina, N. I., Sokova, L. L., Bityukov, O. V., & Terent'ev, A. O. (2020). H2O2/HCl system: oxidation-chlorination of secondary alcohols to α,α'-dichloro ketones. Tetrahedron Letters, 152154. doi:10.1016/j.tetlet.2020.152154
5) Burns RA, Schmidt SM. Portal venous gas emboli after accidental ingestion of concentrated hydrogen peroxide. J Emerg Med. 2013 Sep;45(3):345-7
6) Kaufman AY. Facial emphysema caused by hydrogen peroxide irrigation: report of a case. J Endod. 1981 Oct;7(10):470-2.
7) Youssef EW, Chukwueke VS, Elsamaloty L, Moawad S, Elsamaloty H. Accidental Concentrated Hydrogen Peroxide Ingestion Associated with Portal Venous Gas. J Radiol Case Rep. 2018;12(8):12-16. Published 2018 Aug 31.

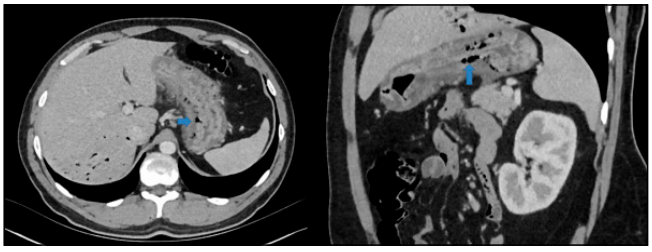

Resim1. Aksiyel MİNİP(a) ve oblik MİNİP(b) görüntülerde mide duvarında diffüz kalınlık artışı ve duvar içerisinde gaz dansiteleri(mavi oklar) görülmekte

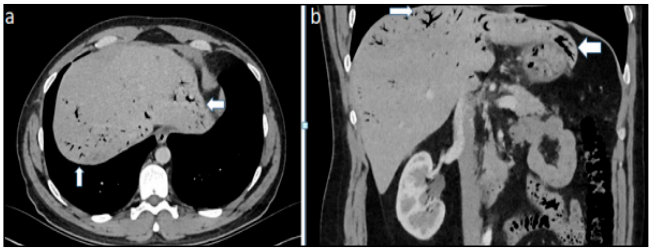

Resim 2. Aksiyel (a) ve oblik(b) MİNİPgörüntülerde karaciğer periferinde potal ven dalları içerinde hava dansiteleri(beyaz oklar) izlenmekte.

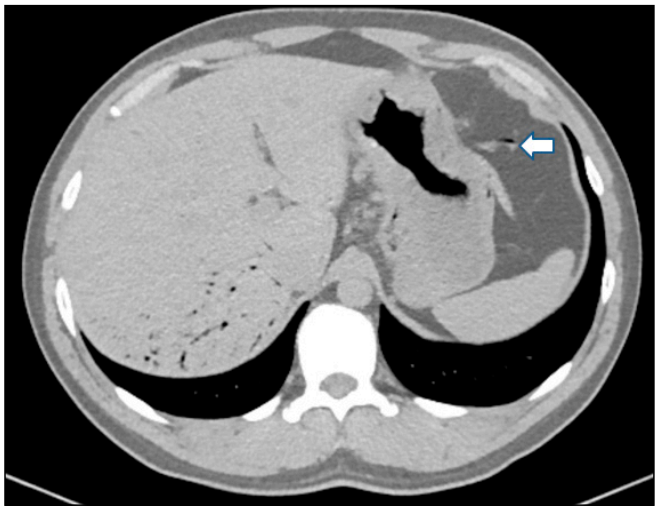

Resim 3. MİNİP reformat görüntüde sol gastroomental vende(beyaz ok) hava seviyesi izlenmekte.

Abdominal Radyoloji

PS-211

NADİR BİR VAKA; KOLESİSTOKOLONİK FİSTÜL VE SAFRA TAŞINA BAĞLI KOLON PERFORASYONU

Ahmet Burak Kale, Mustafa Faraşat, Gökhan Pekindil

Manisa Celal Bayar Üniversitesi Hafsa Sultan Hastanesi Radyoloji Anabilim Dalı

Giriş ve Amaç: Safra taşı ileusu, safra kesesi taşının nadir bir komplikasyonu olup tüm kolelitiazis olgularının %0,3-0,5'inde görülür.(1) Safra taşı ileusu bir veya birden fazla safra kesesi taşının gastrointestinal sistemde mide ile rektum arasında herhangi bir lokalizasyonda impakte olup tıkanıklık oluşturmasıdır.Kolon tıkanıklığına neden olan safra taşı ileusu nadir görülen bir tıbbi bulgudur. Kolonik perforasyona neden olan safra taşları henüz daha nadirdir. Bir PubMed araştırması yalnızca 5 rapor edilmiş vaka mevcuttur.(3) Bu olgu sunumu ile amacımız oldukça nadir olan safra taşı ileusuna bağlı gelişmiş kolonik perforasyon vakası sunarak bu konuda farkındalığı arttırmak ve literatüre yeni vaka örneği kazandırmaktır.

Olgu Sunumu: 85 yaşında, erkek hasta, "karın ağrısı" şikayeti ile acil servise başvurdu. Hastanın, 2-3 gündür tüm kadranlarda olan ağırısı dünden beri sağ alt kadranda sürekli devam ediyormuş. Gecesinde ateşlenmesi olmuş ve başvuru günü bir kez kusma öyküsü bildirilmiştir. Sağ alt kadranda hassasiyeti olan hasta akut batın ön tanısıyla laboratuar ve görüntüleme yöntemleri ile değerlendirilmiştir. Çekilen IV kontrastlı BT'sinde; batın içerisinde serbest hava (Resim 1), kolesistokolonik fistül(Resim 2 ve Resim 3) ve kolon ansında izlenen safra taşı(Resim 4) izlenmektedir. Hastanın Teletıp sisteminden eski görüntüleri incelendiğinde tıkanıklığa ve perforasyona sebep olan taşın önce safra kesesinde görüldüğü (Resim 5), ilerleyen zamanlarda akut kolesistit (Resim 6) tablosuna neden olduğu görülmüştür. Hasta genel cerrahi tarafından perforasyon ön tanısıyla acil operasyona alınmıştır. Operasyon notunda sigmoid kolonda multipl perforasyon alanları görülmüştür. Patoloji raporunda; safra taşı doğrulanmış olup taş lokalizasyonunda tam kat defekt izlenmiştir.

Tartışma ve Sonuç: Safra taşı, GİS'e rekküren kolesistit nedeniyle oluşan bilioenterik fistül sonucu geçer, en sık kolesistoduodenal (%76) fistül görülür ve obstrüksiyon en sık terminal ileumda görülür (%80) daha az sıklıkla proksimal ileum, jejenum, kolon ve duodenumda görülür. Bilioenterik fistül nedeni ile intestinal sisteme geçen safra taşlarının %80'i sorun oluşturmadan dışarı atılır. (Yuvarlanan taş) (2) Kolonun tıkanmasına neden olan safra taşı ileusu ise nadir görülen bir tıbbi bulgudur. Çapı 2 cm'den büyük olan büyük bir taş kolesistokolonik bir fistül yoluyla kolona girdiğinde mekanik tıkanmaya neden olabilir. Kolesistoenterik fistül akut kolesistit epizodu

veya safra kesesinin daha yavaş kronik subklinik inflamasyonunun neden olduğu bir inflamatuar reaksiyonla ilişkilidir. Safra taşları tarafından uygulanan iltihaplanma ve basınç, safra kesesi duvarının aşınmasından sorumludur, bu organ ile gastrointestinal sistem arasında bir fistül oluşturarak taşların geçişini teşvik eder.(4) Tıkanma genellikle, divertiküler hastalık, Crohn, malignite veya pelvik radyoterapi sonucu olabilen patolojik bir daralma bölgesinde meydana gelir. (4,5)

Kolesistokolonik fistül yoluyla kolona geçen ve kolonda perforasyona neden olan safta taşı vakaları literatürde oldukça nadir bildirilmiştir. Nadir olması nedeniyle sıklıkla akla gelmeyen bir patoloji olduğu için atlanma riski mevcuttur. Hastanın geçmiş görüntüleri bu noktada bize yardımcı olmaktadır. Akla gelmesi tanıya götüren yolda en önemli aşama olarak değerlendirilmektedir. Bu durumda Kontrastlı BT, kullanılacak en iyi tanı testidir. (6)

Anahtar kelimeler: Kolesistokolonik Fistül, Safra Taşı, Kolon Perforasyonu, Kolesistit

Kaynaklar

1- Agresta F, Bedin n., Gallstone ileus as acomplication of a acute cholecystitis. Laparoscopic diagnosis and treatment. Surg Endosc 2002 ; 16:1637.
2- Ksahara Y.,Umumera H., Shiraha S., Kuyuma T., Sakata K., Kubota H., Gallstone ileus. Review of 112 patient in the japans literature .Am J Surg 1980 : 140:437
3- 1. Reisner R.M., Cohen J.R. Gallstone ileus: a review of 1001 reported cases. Am Surg. 1994;60:441–446.
4- Cholecystocolonic fistula complicated by gallstone impaction and perforation of the sigmoid. Schoofs C, Vanheste R, Bladt L, Claus F. JBR-BTR. 2010;93:32
5- Case of perforation of sigmoid by a voluminous biliary calculus. Bollack C. Arch Mal Appar Dig Mal Nutr. 1956;45:37–40.
6- Value of CT in the diagnosis and management of gallstone ileus. Yu CY, Lin CC, Shyu RY, et al.World J Gastroenterol. 2005;11:2142–2147.

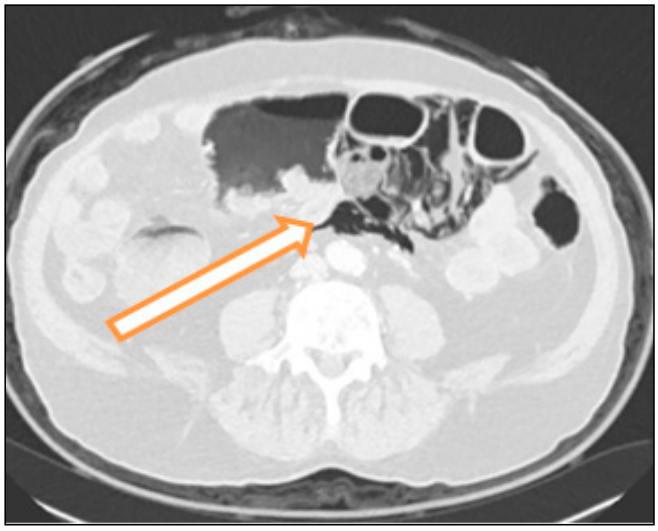

Resim 1. Batın içi serbest hava dansiteleri izlenmektedir.



Resim 2. Koronal planda kolosistokolonik fistül

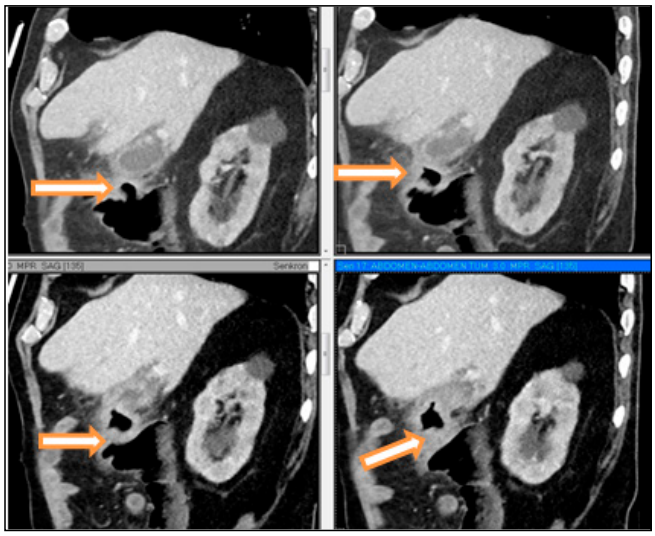

Resim 3. Sagital planda kolosistokolonik fistül

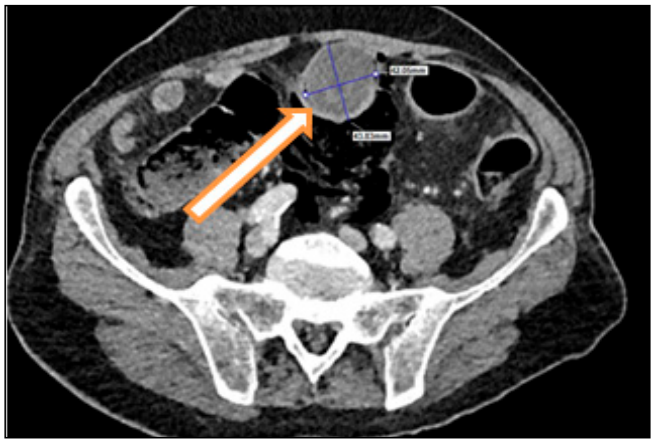

Resim 4. Kolonda perforasyona neden olan safra taşı izlenmektedir.



Resim 5. Hastanın önceki tetkiklerinde perforasyona neden olan taşın safra kesesinde izlendiği görülmektedir.

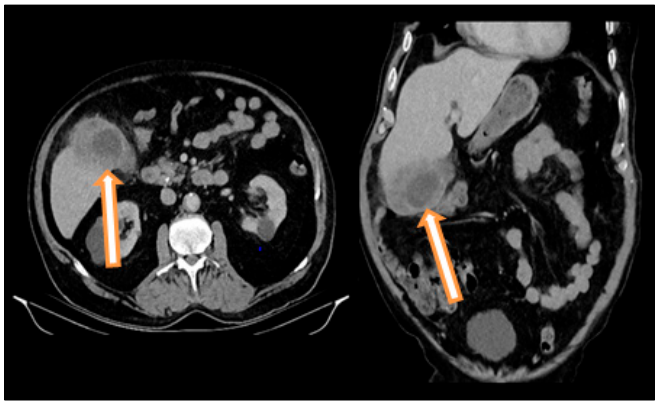

Resim 6. Hastanın önceki tetkiklerinde kolosistokolonik fistüle neden olduğu düşünülen kolesistit bulguları mevcuttur.

Abdominal Radyoloji

PS-212

MESANE KAYNAKLI PELVİK ORGAN PROLAPSUSUNA (SİSTOSEL) BAĞLI BİLATERAL EVRE 4 HİDRONEFROZ

Ahmet Burak Kale, Mustafa Faraşat, Gökhan Pekindil

Manisa Celal Bayar Üniversitesi Hafsa Sultan Hastanesi Radyoloji Anabilim Dalı

Giriş ve Amaç: Pelvik organ prolapsusu(POP), pelvik organları destekleyen yapılardaki anatomik ve işlevsel bozukluklar nedeniyle pelvis içindeki yapıların aşağı doğru yer değiştirmesi olarak tanımlanmaktadır. (1) Pelvik organ prolapsusu genetik ve çevresel faktörlerden kaynaklanır. Yaş,menapozal durum, gebelik, vajinal doğum,obezite,kronik öksürük, kronik kabızlık, iş stresi,konjenital faktörler ve geçirilmiş histerektomi pelvik organ prolapsusu etiyopatogenezinde önemli risk faktörleridir. Mesane prolapsusu olarak da bilinen sistosel, mesanenin inferior ve posteriordan vajen ve perine bölgesine indiği pelvik organ prolalsusu çeşididir. Pelvik organ prolapsusları üriner sisteme yakınlık nedeniyle hidronefroza neden olabilmektedir. Sunulan vakada ileri yaş multipar olguda bu ilişki gösterilmek istenmiştir.

Olgu Sunumu: İdrar çıkışında azalma, idrar yaparken zorlanma nedeniyle acil servise başvuran 90 yaşında kadın hastada acil serviste yapılan laboratuvar incelemelerde üre ve kreatinin değerlerinde yükseklik saptanması üzerine özellikle üriner sisteme yönelik USG yapılmış olup bilateral grade 4 hidronefroz saptanmıştır. Etyolojiye yönelik yapılan kontrastsız BT tetkikinde de her iki böbrekte Grade 4 hidronefroz ve üreter dilatasyonu izlenmiştir. (Resim 1 ve Resim 2) Perineal bölgede dışarıya doğru protrüde olmuş santrali sıvı dansitesinde lezyon izlenmiştir. (Resim 3 ve Resim 4) Mesane prolaspsusu olarak değerlendirilen hasta ürolojiye yönlendirilmiştir.

Tartışma ve Sonuç: Nadir olmakla birlikte, sistosel üreterlerde basıya ve bilateral hidronefroza neden olarak böbrek yetmezliğine zemin hazırlayabilir.(5) İdrar akımın engellenmesi glomerular filtrasyonu sağlayan Starling kuvvetlerinin tersine dönmesine neden olur ve ilerleyici obstrüksiyon hidronefroz ile sonlanır. Literatürde POP ve hidronefroz ile ilgili çok sınırlı sayıda konu vardır ve bunlar çoğunlukla uterus prolapsusu ile ilişkilidir. (6) Yakın zamanda yayınlanan bir çalışmada POP'lu kadınlarda preoperatif bilateral hidronefroz sadece %3,1 olarak belirlenmiştir.(7) Üst üriner sistem dilatasyonu olan hastalarada POP akılda tutulmalı ve muayne ile değerlendirilmelidir. POP'un tanınması tedavi sürecine önemli katkılar sunmaktadır.

Anahtar kelimeler: Pelvik Organ Prolapsusu,Sitosel,Mesane, Grade 4 hidronefroz

Kaynaklar

1- Weber AM, Richter HE. Pelvic Organ Prolapse. Obstetrics&Gynecology. 2005;106:615-34.
2- Chitale SV, Burgess NA, Warren R. Renal failure secondary to uterine prolapse. British J of General Practice 2002;52:661-662.
3- Gemer O, Bergman M, Segal S. Prevalence of hydronephrosis in patients with genital prolapse. Eur J Obs & Gynecol and Reprod Bio 1999;86:1,11-13
4- Constantini E, Lazeri M, Mearini L, Zucchi A, Del Zingaro M, Porena M. Hydronephrosis and pelvic organ prolapse. Urology 2009;73:2:263-267.
5- Angel JR, Roberts JA. Obstructive uropathy from a cystocele. Urology. 1981;17(2):186–187
6- Chuang FR, Lee CH, Chen CS, Weng HH, Wang IK. Bilateral moderate hydroureteronephrosis due to uterine prolapse: Two case reports and review of the literature. Ren Fail.
7- Sudhakar AS, Reddi VG, Schein M, Gerst PH. Bilateral hydroureter and hydronephrosis causing renal failure due to a procidentia uteri: A case report. Int Surg. 2001;86:173–175.

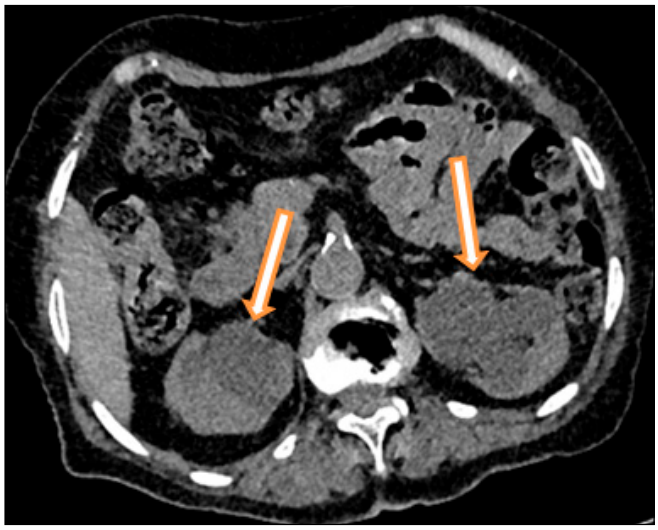

Resim 1. Aksiyel kesitlerde bilateral hidronefroz

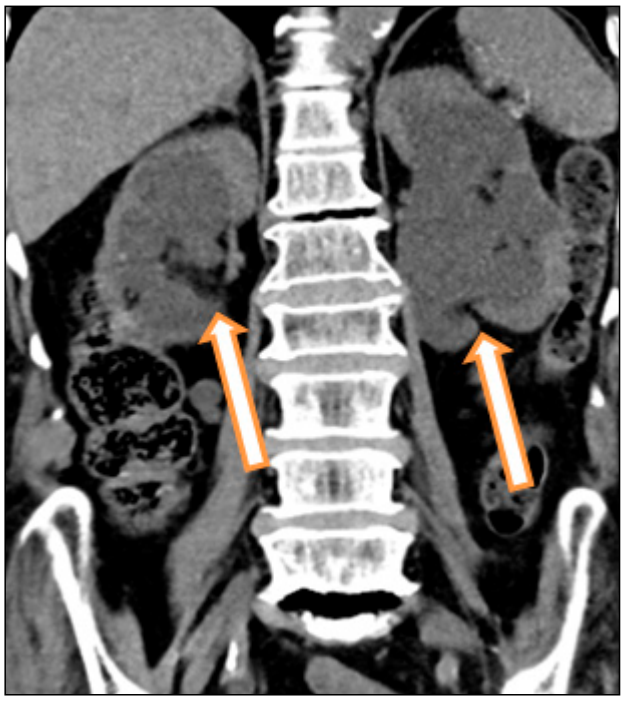

Resim 2. Koronal kesitlerde bilateral hidronefroz



Resim 3. Koronal kesitlerde sistosel(Mesane prolapsusu9



Resim 4. Sagital kesitlerde sistosel (Mesane prolapsusu)

Abdominal Radyoloji

PS-213

RECURRENT NECROTISING FASCIITIS DUE COLOCUTANEUS FISTULA AFTER HEAVY EXERCISE; RADIOLOGICAL FEATURES

Fatih Ateş, Ömer Faruk Topaloğlu, Emimne Uysal, Mehmet Sedat Durmaz

Selcuk University, Medical Faculty, Radiology Department

Introduction: Enterocutaneous fistulas (ECF) can be defined as an abnormal connection that occurs between the gastrointestinal (GI) system and the skin (1,2,3). A detailed history and physical

examination are important components of patient evaluation. Often patients present with nonspecific structural symptoms in addition to the local symptoms attributed to the fistula (4). In this case we aimed to present colocutaneous fistula after heavy exercise and associated recurrent necrotizing fasciitis.

Case: 46 year old male patient was admitted to the clinic with complaints of pain in left thigh for 4 days. Pain started after weight lifting sport. It was not responding to painkillers. Thigh swelling, limited movement and widespread tenderness were present. CRP, procalcitonin and white blood cell levels were increased. The patient was operated and necrotized tissues were removed by extensive debridement. However, after a while, the patient applied again with similar complaints. Direct radiographs were taken (Figure-1). US, abdomen CT and left femoral MRI was applied. In the US, a dense collection with air echogenicity was observed, measuring 6x3,5 cm in the deepest part, starting from the popliteal region and extending to the gluteal region (Figure-2). Defect of approximately 2.5 cm in the proximal part of the sigmoid colon and the passage of orally administered contrast material from the intestinal lumen to the intra-abdominal area were observed. Approximately 4-5 cm distal from this segment, oral contrast material from the 3 mm bowel wall defect was showing extravasation from the anterior of the bladder to the intra-abdominal area. The loculations consistent with the abscess were extending to the left thigh with a fistula tract approximately 4 cm long and 14 mm wide at the level of the left parainguinal region. Free air densities between the muscle planes of the left thigh and contrast attitudes in the fascia and muscle tissues were remarkable (Figure-3). Pelvic MRI features were consistent with CT imaging features (Figure-4). Colonic fistula were repaired by surgeons, *Morganella morganii* and *Escherichia coli* were grown in the culture samples. The result was consistent with intestinal flora contamination.

Discussion: Although the main cause of intestinal fistulas is Crohn's disease and diverticulitis, other causes may be malignancies, radiation therapy, foreign bodies, trauma, atypia intra-abdominal infections, cholecystitis, pancreatitis, appendicitis (5,6,7). In our patient there was not any accompaniing disease, Just weight lifting sport was considered in etiology. CT is the most common modality for assessment of enterocutaneous fistulas. The injection of positive contrast well-delineates the fistulous tract. CT is also helpful for assessment of adjacent soft tissues, identifying associated abscesses (8). MRI has superior soft-tissue contrast compared to CT and therefore it is better to define the fistulous tract. It delineates the tract as a fluid-filled tract, especially on the use of fat suppression techniques. The tract wall appears hypointense in T1 and T2. The use of contrast helps for more delineation of the tract wall with tram track enhancement and the presence of an associated abscess (8,9).

Conclusion: Colocutaneous fistulas exhibit various etiologies and courses of presentation. Appropriate management depends on the time of diagnosis. Our patient was presented with recurrent necrotising fasciitis and he had recurrent operations.

Anahtar kelimeler: Colocutaneous fistula, Abscess, Cıomputed tomography, magnetic Resonance imaging, Necrotising fasciitis

Kaynaklar

1- Lamture Y.R, Domkunti R, Rinait A, Padmawar M. Enterocutaneous fistula ın an operated case of total abdomınal hysterectomy: a rare case report. Journal of Critical Reviews. Vol 7, Issue 8, 2020. ISSN-2394-5125.
2- Periselneris N, Bong JJ. Choledocho-duodenal fistula encountered during emergency laparotomy for upper gastro-intestinal haemorrhage: what should be the surgical strategy? Clin Ter. 2011;162(6):547-8. PMID: 22262326
3- Tuma F, Crespi Z, Wolff C.J, Daniel D.T, Nassar A.K. Enterocutaneous Fistula: A Simplified Clinical Approach Cureus. 2020 Apr; 12(4): e7789. doi: 10.7759/cureus.7789
4- Crohn's disease presenting as enterovesical fistula. Cullis P, Mullassery D, Baillie C, Corbett H. BMJ Case Rep. 2013;2013:0.
5- Pickhardt PJ, Bhalla S, Balfe DM. Acquired gastrointestinal fistulas: classification, etiologies, and imaging evaluation. Radiology. 2002;224 (1): 9-23.
6- Kwon SH, Oh JH, Kim HJ et-al. Interventional management of gastrointestinal fistulas. Korean J Radiol. 9 (6): 541-9.7- Falconi M, Pederzoli P. The relevance of gastrointestinal fistulae in clinical practice: a review. Gut. 2001;49 Suppl 4 : iv2-10.
8- Massimo Tonolini, Paolo Magistrelli. Enterocutaneous fistulas: a primer for radiologists with emphasis on CT and MRI. (2017) Insights into Imaging. 8 (6): 537.
9- Huda T, Pandya B. Treatment of Colocutaneous Fistula in the Left Thigh. Surg J (N Y). 2019;5(3):e113-e119. Published 2019 Sep 21. doi:10.1055/s-0039-1696728

In posteroanterior (a) and lateral radiographs, there are subcutanoues air appearance in left inguinal region and in soft tissues of proximal thigh

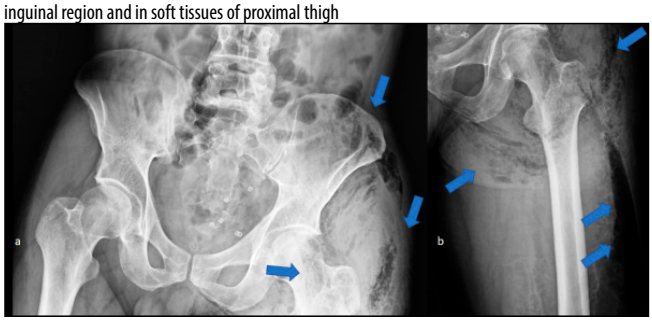

In sonographic examination, collection with air echogenicity was observed starting from the popliteal region and extending to the gluteal region.

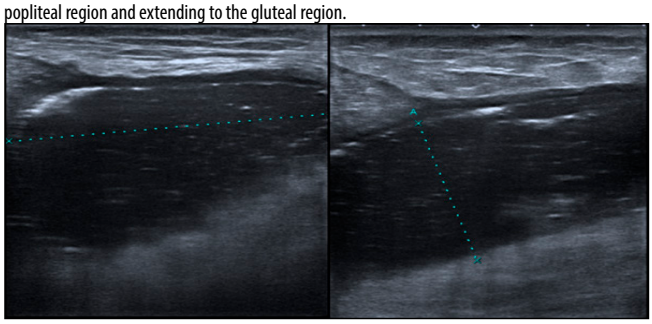

In the imaging performed with oral contrast material, the abscess adjacent to the bladder and the fistula tract extending to the inguinal region are observed more prominently in the coronal image. Inflammatory density increases are also observed in the surrounding soft tissues.



In T1 and T2 weighted images (a,b,c,i) edemateous signal changes, abscess was observed neighbourhood of the bladder. In T2 fat supressed images (d,e,f,g) abscess and its extending to inguinal region was detected. Soft tissue signal intensites were increased due to edema and infection (e,f). Signal changes due to edema and infection can be seem in diffusion weighted images too (h). In T1 fat supressed arterial (j,k), venouse (l,m) and delayed images n,o) contrast enhancement was observed due to abscess and sofy tissue infection.

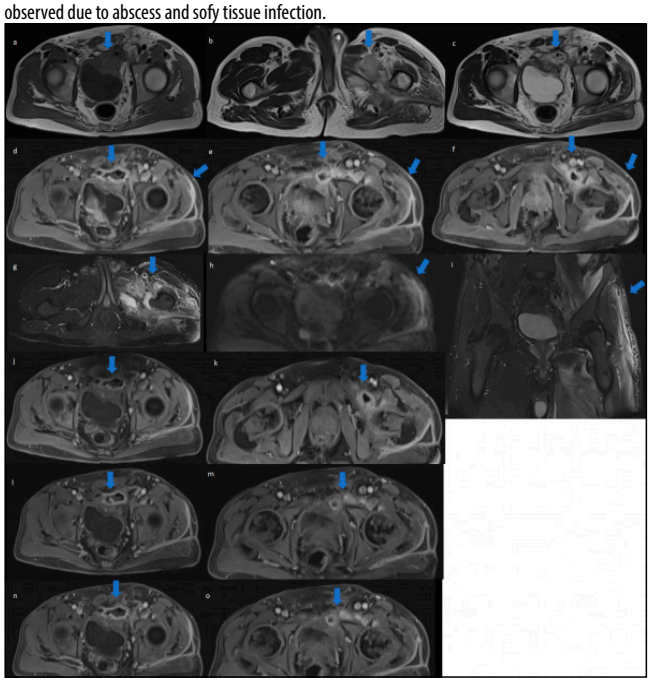

Girişimsel Radyoloji

PS-214

BİLATERAL İCA OKLÜZYONU; BTA BULGULARI

Nusret Seher, Alaaddin Nayman, Hakan Cebeci

Selçuk Üniversitesi Tıp Fakültesi Radyoloji Anabilim Dalı

Giriş-Amaç: Bilateral internal karotis arter(İCA) tıkanıklığı, tek taraflı İCA tıkanıklığına göre oldukça nadir görülmektedir. Bilinen en sık sebebi aterosklerozdur. Diğer tanımlanan nadir sebepleri ise; radyoterapiye bağlı arteriyopati, fibromuskuler displazi, kardiyak emboli, hiperkoagulabilite, İCA diseksiyonu ve boyun travmasıdır. En sık klinik başvuru şekli inme, geçici iskemik atak(TİA) ve görme kaybıdır. İCA oklüzyonlarına CCA oklüzyonları da eşlik edebilmektedir. Ancak bazen ICA ve Eksternal Karotis Arter (ECA) akımı kollateraller sayesinde patent kalıp yalnızca CCA oklüzyonları görülebilir(1). Bu tür durumların bilinmesi cerrahi müdahelenin uygun olup olmadığının belirlenmesinde yararlıdır Bu bildiride bilateral İCA oklüzyonu ve bilgisayarlı tomografi anjiografi(BTA) bulguları sunulmuştur.

Olgu: İnme nedeniyle hastanemize başvuran 67 yaşında bayan hastaya çekilen boyun-beyin BTA'sında; karotit bulbus lokalizasyonunda her iki tarafta mikst plaklar mevcuttur ve her iki tarafta internal karotis arterlerin orjinden itibaren total oklüde oldukları gözlenmektedir. Eksternal karotis ve vertebral arterler patent olarak izlendi. BTA bulguları ile hastaya bilateral İCA oklüzyonu tanısı konuldu.

Tartışma-Sonuç: İCA oklüzyonları asıl olarak inme açısından risk faktörü oluşturmakta olup bilateral olduğu durumlarda morbidite ve mortaliteyi artırabilmektedir. Bilateral İCA oklüzyonlu 70 hastayı içeren bir meta-analizde, bu popülasyonda %20'lik bir tekrarlayan inme oranı ortaya çıkardı (1). Ortalama 6 yıllık takip süresi olan 21 hastadan oluşan bir seride semptomatik bilateral karotis tıkayıcı hastalık mortalitesi %52 idi. Cerrahi revaskülarizasyon (karotis endarterektomi veya bypass yoluyla) daha düşük ölüm oranları ile ilişkilendirilmiştir, bu da revaskülarizasyonun tıbbi tedaviye göre daha iyi sonuçlara yol açabileceğini düşündürmektedir(2). Akut, subakut ve kronik tek taraflı semptomatik karotis tıkayıcı hastalığın tedavisi için karotis stentleme, cerrahi ile karşılaştırıldığında öncesinde iyi bir güvenlik profili ve yüksek revaskülarizasyon oranları ile bildirilmiştir(3). Karotis BTA, karotis arterlerin tümüyle ayrıntılı değerlendirilmesine olanak sağlamakta olup olası plakların morfolojik değerlendirilmesinde, tıkalı segmentlerin belirlenmesinde, serebral vaskülarizasyonun değerlendirilmesinde noninvaziv gold standart yöntemdir. Ultrasonografi(USG) ile saptanan İCA oklüzyonları BTA ile değerlendirilmeli, olası cerrahi veya girişimsel işlemlerde tedaviye uzanan yolun belirlenmesinde BTA oldukça önemli bir yere sahiptir.

Anahtar kelimeler: internal karotis arter, oklüzyon, bta

Kaynaklar

1-)Nicholls SC, Kohler TR, Bergelin RO, Primozich JF, Lawrence RL, Strandness DE Jr: Carotid artery occlusion: natural history. J Vasc Surg 1986;4:479-485.

2-)Dalyai RT, Chalouhi N, Singhal S, et al: Stent-assisted endovascular recanalization of extracranial internal carotid artery occlusion in acute ischemic stroke. World Neurosurg 2013;79:143-148.

3-)Jovin TG, Gupta R, Uchino K, et al: Emergent stenting of extracranial internal carotid artery occlusion in acute stroke has a high revascularization rate. Stroke 2005;36:2426-2430.

Aksiyel BTA görüntüde eksternal karotis arterlerde ve vertebral arterlerde kontrast madde izlenirken(siyah oklar) İCA'larda izlenmiyor.



3 boyutlu VRT görüntüde CCA bulbus düzeyinde, İCA'nın proksimalden itibaren tıkalı olduğu izleniyor(oklar).



Kardiyovasküler Görüntüleme

PS-215

NADİR BİR VARYASYON; AORTA ORJİNLİ SAĞ HEPATİK ARTER

Nusret Seher, Alaaddin Nayman, Mustafa Koplay

Selçuk Üniversitesi Tıp Fakültesi Radyoloji Anabilim Dalı

Giriş-Amaç: Viseral arterlerin anatomik varyasyonları çok sık görülmemekle birlikte en çok çölyak arter dallarının varyasyonları tıbbi literatürde iyi bilinmektedir. Klinik uygulamada en sık karşılaşılan varyasyon süperior mezenterik arter(SMA) kaynaklı sağ hepatik arterdir. Hepatik arter dallanma paterni varyasyonlarında kullanılan aksesuar damar terimi; normal dallanmanın yanında o bölgeyi besleyen ve farklı bir yerden çıkan ek bir damarı ifade ederken, replase damar terimi; normal dallanmaya uymayarak farklı bir yerden çıkıp (aberran) normal damarı olmayan segmenti besleyen damar anlamına gelir. Hepatik arter sınıflamasında en sık michel sınıflaması kullanılmaktadır. Aort kaynaklı sağ hepatik arterle ilgili literatürde kısıtlı bilgi olup, genellikle hepatik arter varyasyonlarının sınıflamasına dahil edilmemiştir. Bu bildiride oldukça nadir görülen aort kaynaklı sağ hepatik arter varyasyonu ve bilgisayarlı tomografi anjiografi(B-TA) bulguları sunulmuştur.

Olgu: 63 yaşında malignite öyküsü olan bayan hasta karın ağrısı şikayetiyle hastanemize geldi. Çekilen abdomen BT'sinde sağ hepatik arterin direkt olarak arkus aortadan orjin aldığı izlendi. Çölyak trunkus, hepatik ve splenik arterler, her iki tarafta renal arterler, süperior ve inferior mezenterik arterler normal kalibrasyonlarda patent izlendi.

Tartışma-Sonuç: Aberran arter dalları da girişimsel radyolojik prosedürleri etkileyebilir. Örnek vermek gerekirse sol hepatik arter kaynaklı sol gastrik arter olması durumunda, sol hepatik arter mide mukozasına zarar verebilir. Günümüz kateter ve kılavuz tel teknolojileri, vücudun diğer bölgelerinde olduğu gibi abdominal girişimsel işlemlerde de birçok seçici ve süperselektif kateterizasyonun gerçekleştirilmesine olanak sağlamaktadır. Sonuç olarak, hem cerrahi hem de radyolojik değerlendirmelerde çölyak gövde ve SMA'yı içeren farklı anatomik varyasyonlar akılda tutulmalıdır. Bu tür varyasyonların bilinmesi, tanısal görüntülemede hastalığın doğru yorumlanmasının yanı sıra cerrahi veya girişimsel radyolojik tedavide optimum elektif prosedürle sonuçlanacaktır.

Anahtar kelimeler: varyasyon, sağ hepatik arter, bt

Kaynaklar

1-) Van Damme JP, Bonte J (1990) Vascular anatomy in abdominal surgery. Georg Thieme Verlag, Stuttgart, pp 4 -42.
2-) Oran I, Yesildag A, Memis A. Aortic origin of right hepatic artery and superior mesenteric origin of splenic artery: two rare variations demonstrated angiographically. Surg Radiol Anat. 2001 Sep;23(5):349-52.
3-) Hiatt JR, Gabbay J, Busuttil RW. Surgical anatomy of the hepatic arteries in 1000 cases. Ann Surg. 1994 Jul;220(1):50-2.

Koronal BT görüntüsünde aorta orijinli sağ hepatik arter izleniyor(ok).

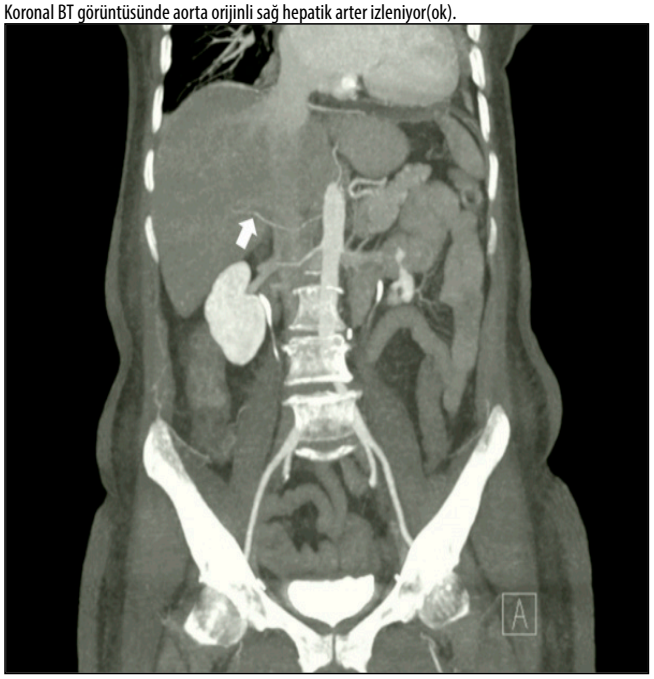

Aksiyel MIP görüntüde aortadan çıkış gösteren sağ hepatik arter izleniyor(siyah oklar).



Nöroradyoloji

PS-216

KLASİK GALAKTOZEMİLİ BİR HASTADA BEYİN MRG BULGULARI

Sena Yılmaz[1], Erdoğan Bülbül[1], Ümmü Serpil Sarı[2], Gülen Demirpolat[1]

[1]Balıkesir Üniversitesi Tıp Fakültesi Radyoloji Anabilim Dalı
[2]Balıkesir Üniversitesi Tıp Fakültesi Nöroloji Anabilim Dalı

Giriş-Amaç: Galaktozemi otozomal resesif kalıtım gösteren karbonhidrat metabolizması bozukluğudur. Klasik galaktozemi galaktoz-1-fosfat üridil transferaz (GALT) enzim eksikliğine bağlı gelişir ve vücutta galaktoz-1-fosfat ve galaktilolun toksik birikimi ile karakteri-

zedir(1). Galaktoz-1-fosfatın karaciğerde birikimine bağlı olarak yaşamın erken döneminde sarılık, hepatomegali, yağlı dejenerasyon ve siroz, böbreklerde birikimine bağlı olarak da tübüler dejenerasyon ve renal yetmezlik izlenebilir. Galaktoz-1-fosfatın indirgenmesi ile oluşan galaktilolün lenste ve beyin parankiminde birikmesi ile katarakt ve serebral ödem gelişebilir(2).

Bu olgu sunumunda klasik galaktozemi hastasına ait kranial MRG bulguları paylaşılmaktadır.

Olgu: Yenidoğan döneminde erken dönem sarılık nedeniyle doktora başvuran, idrar tahlilinde idrarda redüktan madde tespit edilen, bunun üzerine karaciğer biyopsisi ve genetik tahlil yapılan, karaciğer biyopsisi patolojisi siroz ile uyumlu gelen, genetik tahlil sonucunda GALT geninde her iki allelde K285N mutasyonu saptanan, klasik galaktozemi tanılı 18 yaşındaki erkek hasta, spastik parapleji nedeniyle nöroloji polikliniğine yönlendirilmiştir. Olguda çocukluk çağında nöbetler tariflenmektedir. İstenilen kontrastsız beyin MRG'de; her iki serebral, serebellar hemisferde ve vermiste atrofi, ayrıca T2 ağırlıklı görüntülerde ponsta ve serebral beyaz cevherde diffüz sinyal artışı görülmüştür(Resim a1-3, Resim b1-3, Resim c1-2). Her iki frontal lobta beyaz cevherde T1 ağırlıklı sekansta hipointens, T2 ağırlıklı sekans ile FLAIR sekansta ise gliozis ile uyumlu olabilecek hiperintens alanlar dikkati çekmiştir(Resim b2, b4). Korpus kallosum normal sinyal intensitesinde ancak normalden ince izlenmiştir. Bazal ganglionlar ile optik radyasyon ve her iki talamus korunmuştur.

Tartışma: Galaktozemili hastalarda kranial MRG bulguları spesifik değildir. Klasik galaktozemide bazı hastalarda atrofi izlenmezken bazı hastalarda izole serebral atrofi bazılarında da izole serebellar atrofi saptanabilir(3, 4). Vermian atrofi ile ventriküler genişlemeler izlenebilir. Supratentorial beyaz cevher intensitesi normal olabileceği gibi T2 ağırlıklı görüntülerde sinyal artımı şeklinde fokal derin beyaz cevher anomalileri ya da özellikle frontoparietal bölgelerde konfluens gösteren beyaz cevher anomalileri de görülebilir (3-5). Bazı yazarlar beyaz cevherde izlenen anormal T2 sinyal artışının yetersiz galaktoserebrozidlere bağlı olarak miyelinin biyokimyasal yapısındaki anormalliğe sekonder olabileceğini öne sürmüşlerdir (3, 4). Tedavi almamış yetişkin olgularda yapılan histopatolojik ve biyokimyasal çalışmalar bu iddiayı destekler şekilde bu hastalarda galaktoserebrozid düzeyinin düşük olduğunu göstermiştir(4). Galaktozemide subkortikal beyaz cevherin erken dönemde tutulması, bazal ganglionların, internal kapsül, talamus ve korpus kallosumun normal sinyal intensitesinde olması tanıda yol göstericidir (3).

Sonuç: Klasik galaktozemi GALT enzim eksikliğine bağlı gelişen, toksik metabolik bir hastalıktır(1).Galaktoz kısıtlı diyet ile çoğu semptom önlense de uzun dönemde nörolojik, bilişsel, psikiyatrik bozukluklar görülebilir(3, 4). Kranial MRG'de serebral, serebellar, vermian atrofi, serebral ve serebellar hemisferlerde T2 ağırlıklı görüntülerde hiperintens sinyal değişiklikleri izlenebilir(3-5). Klasik galaktozemi hastası için yapılan kranial MRG'de bu bulgular tanıyı desteklemektedir.

Anahtar kelimeler: galaktozemi, beyaz cevher, atrofi, vermian hipoplazi

Kaynaklar

1. Oliveira TG, Soares-Fernandes JP. Brain MRI in a patient with classical galactosemia: acute event of unilateral hemispheric cerebral edema. Childs Nerv Syst 2017 Nov; 33(11):1879-80
2. Martinelli, Diego, et al. Teaching NeuroImages: Galactitol peak and fatal cerebral edema in classic galactosemia: Too much sugar in the brain. Neurology, 2016, 86.3: e32-e33
3. Nelson Jr MD, Wolff JA, Cross CA, Donnell GN, Kaufman FR. Galactosemia: evaluation with MR imaging. Radiology 1992 Jul; 184(1):255-61
4. Timmers, Inge, et al. White matter microstructure pathology in classic galactosemia revealed by neurite orientation dispersion and density imaging. Journal of inherited metabolic disease, 2015, 38.2: 295-304
5. Welsink-Karssies MM, Ferdinandusse S, Geurtsen GJ, et al.Deep phenotyping classical galactosemia: clinical outcomes and biochemical markers. Brain Commun. 2020 Jan 29;2(1): fcaa006

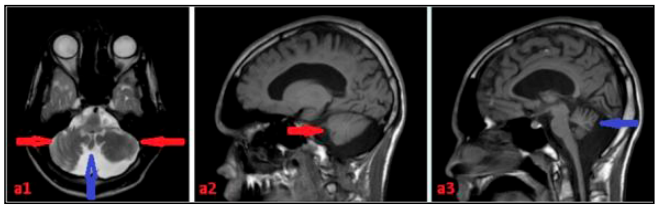

Resim a1, a2, a3. Aksial planda T2 ağırlıklı görüntüde(Resim a1) bilateral serebellar hemisfer(kırmızı ok) ve vermiste(mavi ok) atrofi, sagittal planda T1 ağırlıklı görüntülerde(Resim a2, a3) serebellar hemisfer(kırmızı ok) ve vermiste atrofi(mavi ok)

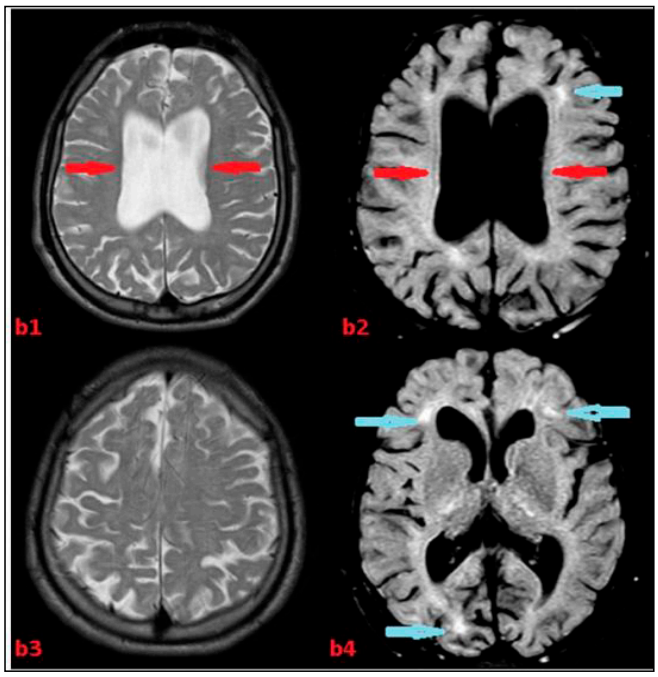

Resim b1, b2, b3, b4. Aksial T2 ağırlıklı görüntüde (Resim b1) ve aksial FLAİR sekansında(Resim b2) bilateral lateral ventriküllerde genişlemeler(kırmızı ok), aksial T2 ağırlıklı görüntüde(Resim b3) beyaz cevherde diffüz T2 sinyal artışları, aksial FLAİR sekansında(Resim b2, b4) periventriküler beyaz cevherde gliozis lehine değerlendirilen sinyal intensiteleri(mavi ok)

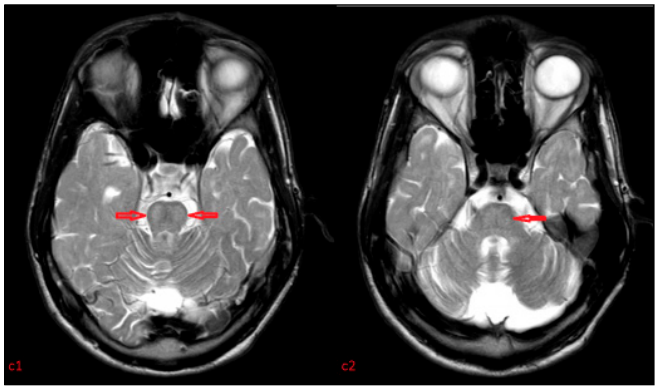

Resim c1, c2. Aksial T2 ağırlıklı görüntülerde ardışık kesitlerde(Resim c1, c2) ponsta diffüz sinyal artışları(kırmızı ok)

Baş-Boyun Radyolojisi

PS-217

RENAL OSTEODİSTROFİYE SEKONDER OPTİK KANAL STENOZU VE GÖRME KAYBI: OLGU SUNUMU

Turgut Tursem Tokmak[1], Kübra Nalbant[1], Şefika Bengi Cilasin[1], İsmail Furkan Şimşek[1], Oğuz Aslan[1], Alperen Vural[2]

[1]S.b.ü Kayseri Şehir Eğitim ve Araştırma Hastanesi Radyoloji Kliniği
[2]Erciyes Üniversitesi Tıp Fakültesi K.b.b Kliniği

Giriş ve amaç: Kronik böbrek yetmezliği kalsiyum düşüklüğü ve hiperfosfatemiye bağlı sekonder hiperparatroidiye neden olmaktadır.Hiperparatroidi artmış rezorbsiyon ve yeni kemik oluşumuna bağlı kalvaryal kemiklerde kalınlaşmaya sebeb olmaktadır.Medüller mesafe artışı kalvaryal foramenlerde ve kanallarda darlık oluşturabilmektedir (1). Bu bildiride amacımız sekonder hiperparatroidinin nadir olarak optik basıya bağlı görme kaybı oluşturabileceğini vurgulamaktır.

Olgu: KBY nedeni ile diyalize giren 34 yaşında erkek hasta sağda daha belirgin görme kaybı ile hastanemiz göz kliniğine başvurdu. Fizik muayenede bileteral hafif optik disk ödemi saptandı.Hasta nöroloji kliniğine konsülte edildi. Nörolojik muayenede anlamlı bulgu izlenmedi. Kranial BT ve MR inceleme istendi. Kranial BT ve MRG de kalvaryal kemik yapılarda ve medüller mesafelerde belirgin artış ve optik kanallarda daralma izlendi.(Figür 1,Figür2) Sistemik hastalıklar açısından değerlendirilmesi önerildi. Yapılan tetkiklerde parathormon 1986 μg/L, kalsiyum 6,11 mg/L , fosfat 6 mg/L idi. Boyun USG de Sol tiroid lobu alt kutupta tiroid dokusunun dışında paratiroid lojuna uyan kesimde yaklaşık 12x7 mm boyutlu hipoekoik solid nodüler lezyon izlendi. Yapılan sintigrafide sol tiroid lojuna komşu tutulum ve paratiroid hiperplazi bulguları saptandı. Beyin parankiminde anormallik izlenmedi. Hidrosefali saptanmadı. Difüzyon ağırlıklı görüntülerde difüzyon kısıtlılığı yoktu. Optik kanal basısını kaldırmak amacıyla dekompresyon cerrahisi yapıldı. Görme bozukluğunda operasyon öncesine göre anlamlı düzelme izlendi.

Tartışma: Renal osteodistrofi kranial kemikleri etkilemekte ve kalvaryal kemiklerde kalınlaşma ,nöral kanallar ve formenlerde daralmaya yol açmaktadır. Ayrıca kalvaryal kabalaşma tipik aslan yüzü görünümüne neden olmaktadır (1).Literatürde renal osteodistrofiye bağlı optik sinir basısı oldukça nadir bildirilmiştir. Olgumuzda renal osteodistrofinin kalvaryal bulguları literatür ile benzerdi. Artmış kemik yıkım ve yapımına bağlı genişlemiş diploik mesafe ve buna bağlı optik kanal darlığı vardı. Darlık tedavisinde optik kanal dekompresyonu cerrahi tedavi yöntemidir (2). Kalvaryal cerrahinin uygulanamadığı hastalarda parathormon yüksekliği var ise paratroidektomi alternatif tedavi seçeneğidir.Olgumuza da dekompresyon işlemi yapıldı ve görme bozukluğunda anlamlı düzelme tespit edildi.

Sonuç: KBY hastalarında görme ile ilgili semptomların direkt optik sinir basısına sekonder olabileceği akılda tutulmalı ve ayırıcı tanıda düşünülmelidir.

Anahtar kelimeler: Renal, Osteodistrofi, hiperparatroidi, optik sinir

Kaynaklar

1- Sundaram A. N. E. , Abhayambika A., and Kumar S., Bilateral Compressive Optic Neuropathy from Renal Osteodystrophy Caused by Branchio-oto-renal Syndrome Stabilised After Parathyroidectomy. Neuroophthalmology. 2017 Dec; 41(6): 321–325.
2- Lee VS, Webb MS Jr, Martinez S, McKay CP, Leight GS Jr. Uremic leontiasis ossea: "bighead" disease in humans? Radiologic, clinical, and pathologic features. Radiology 1996;199:233–240.
3- Schmidt RH, Rietz LA, Patel BC, Osborne AG, Pratt D, Digre KB. Compressive optic neuropathy caused by renal osteodystrophy. Case report. J Neurosurg 2001;95:704–709.

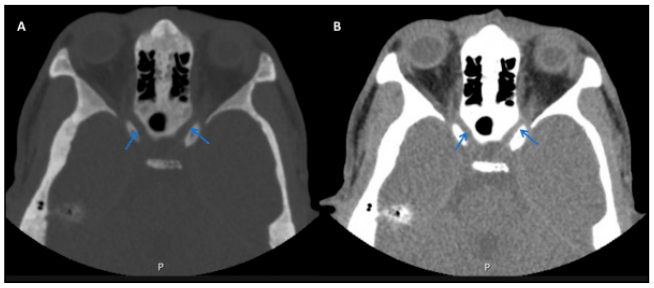

Şekil 1. Aksiyal orbita BT : Kemik penceresi (A) ,yumuşak doku penceresi (B) ; optik kanalda difüz daralma izleniyor(Oklar)

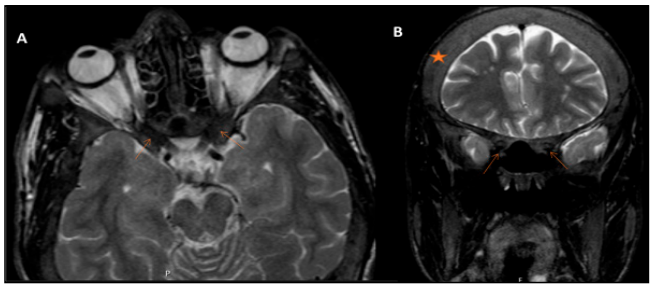

Şekil 2. Aksiyal T2A MRG (A):Optik kanallarda difüz daralma izleniyor(Oklar), Koronal yağ baskılı T2A MRG (B):Difüz kalvaryal kalınlaşma (yıldız) ve optik kanal darlığı izlenmektedir(Oklar).

Kas-İskelet Radyolojisi

PS-218

PEKTORAL BÖLGEDE GÖRÜLEN NADİR BİR TÜMÖR: EPİTELOİD HEMANJİOENDOTELYOMA

Gülşah Özdemir[1], Burak Günay[1], Mert Cezik[2], Gülşah Burgazdere[1], Fethi Emre Ustabaşıoğlu[1]

[1]Trakya Üniversitesi Tıp Fakültesi Radyoloji Anabilim Dalı
[2]Trakya Üniversitesi Tıp Fakültesi Patoloji Anabilim Dalı

Giriş-Amaç: Epitelioid hemanjiyoendotelyoma (EHE) sarkom olarak sınıflandırılan, düşük gradeli nadir görülen bir vasküler tümör türüdür (1). En sık tutulum bölgeleri akciğer, karaciğer, kemiktir (5). Bu olgu sunumunda sol pektoral bölgede, pektoral kaslar komşuluğunda yerleşim gösteren epitelioid hemanjiyoendotelyoma kitlesinin radyolojik görüntüleme bulgularını ve histopatolojik sonuçlarını sunmayı amaçladık.

Olgu: Bilinen travma öyküsü olmayan 40 yaşında erkek hasta 5 gündür göğsünün sol ön tarafında şişlik şikayeti ile ortopedi polikliniğine başvurdu.

Hastanın posteroanterior akciğer grafi tetkikinde toraksın sol lateralinde yumuşak doku dansitesinde, sınırları net seçilemeyen kitlesel lezyon izlenmesi üzerine hasta Manyetik Rezonans(MR) ile tetkik edildi (resim 1). Bilgisayarlı tomografide sol pektoral bölgede pektoralis majör kasının derininde, pektoralis minör kasının ise lateralinde yerleşim gösteren pektora kasa göre hipodens uzun aksı 128 mm, enine boyutları ise 68 x 41 mm ölçülen kitlesel lezyon saptandı (Resim 2). Yapılan toraks MR'da; sol pektoral bölgede pektoralis majör kasının derininde, pektoralis minör kasının ise lateralinde yerleşim gösteren, T1 ağırlıklı serilerde komşuluğundaki kas ile eş intensitede, T2 ağırlıklı serilerde ise heterojen hiperintens sinyal özelliğinde olan, uzun aksı 128 mm, enine boyutları ise 68 x 41 mm ölçülen kitlesel lezyon saptandı. Kontrastlı görüntülerde lezyonda heterojen kontrast tutulumu izlendi. T1 ve T2 ağırlıklı serilerde lezyon içerisinde seyir gösteren, dilate ve tortiyoze vasküler sinyal void alanları dikkati çekmekte idi (Resim 3). Toraks MR bulguları EHE'yi akla getirmiş olup histopatolojik ileri tetkik önerildi.

Lezyona Tru-cut Biyopsi yapıldı. Radyolojik ön tanıyı destekler nitelikte olarak lezyonun histopatolojik sonucu da EHE olarak rapor-

landı. CD 31(+), Faktör 8 (+) ve Ki 67 %7-8 pozitifti (Resim 4 ve 5). PET-BT görüntülemesinde; Sol pektoralis minör kasında, kasa göre hipodens yapıdaki aksiyel planda en geniş yerinde 61x36,8 mm boyutlu lezyonda kasın kalanına göre hipodens izlenen lezyonda, hafif artmış FDG tutulumu izlendi (Resim 6). Tartışma: EHE biyolojik davranışı değişen, nörovasküler yapılar içeren ve sarkom olarak sınıflandırılan nadir (1/1000000) görülen düşük grade malignite potansiyeli bulunan vasküler bir tümördür (1,2). Klinik olarak en sık başvuru şikayetleri ağrı ve ele gelen kitledir. En sık tutulum bölgeleri akciğer, karaciğer, kemiktir (5).

Daha az sıklıkla EHE, lenf nodlarında (6), plevra (7), tiroid (8), omentum, mezenter, kutanöz dokular ve kasta (9,10) ortaya çıkabilir. Yumuşak dokularda ise nadirdir (10).

Lezyonlar genellikle T1 ağırlıklı sekansta düşük sinyal intensitesinden orta intensiteye kadar nonspesifik görünümde olup, T2 ağırlıklı sekansta yüksek sinyal intensitesinde ve kontrastlı serilerde homojen kontrastlanma göstermektedir. Tüm sekanslarda periferik düşük sinyal intensitesinde rim görülür (14). Kalsifikasyona yada vasküler yapılara ait sinyal void alanları görülebilir. Sonuç: EHE nadir görülen, düşük gradeli sarkom olarak sınıflandırılan vasküler kaynaklı tümör türüdür (1). EHE'nin MRG görüntüleme ile diğer sinir kılıfı tümörlerinden ayırt edilmesi zordur ve tanı için sıklıkla biyopsi gereklidir (3,4). EHE'nin biyopsi ile teşhisi genellikle olgumuzda olduğu gibi vasküler immünohistokimyasal boyamaların kullanılmasını gerektirir (11,12).

Anahtar kelimeler: Hemangioendothelioma, Epithelioid

Kaynaklar

1. James D. Triplett, Tze S. Khor , Allan G. Kermode. Recurrent upper limb neuropathies secondary to an epithelioid haemangioendothelioma – A rare mimic of nerve tumours. Journal of Clinical Neuroscience 73 (2020) 326–328.
2. Lauffer JM, Zimmermann A, Krahenbuhl L, Triller J, Baer HU. Epithelioid hemangioendothelioma of the liver. A rare hepatic tumor. Cancer 1996;78(11):2318–27.
3. Sardaro A, Bardoscia L, Petruzzelli MF, Portaluri M. Epithelioid hemangioendothelioma: an overview and update on a rare vascular tumor.
4. Rosenberg A, Agulnik M. Epithelioid Hemangioendothelioma: update on diagnosis and treatment. Curr Treat Options Oncol 2018 Mar 15;19(4):19.
5. Yan Epelboym , Dawn R Engelkemier , Frederic Thomas-Chausse , Ahmad I. Alomari, Alyaa Al-Ibraheemi, Cameron C. Trenor III, Denise M. Adams, Gulraiz Chaudry. Imaging findings in epithelioid hemangioendothelioma. Clinical Imaging 58 (2019) 59–65.
6. Mehrabi A, Kashfi A, Fonouni H, et al. Primary malignant hepatic epithelioid hemangioendothelioma: a comprehensive review of the literature with emphasis on the surgical therapy. Cancer 2006;107(9):2108–21.
7. Lin BT, Colby T, Gown AM, et al. Malignant vascular tumors of the serous membranes mimicking mesothelioma. A report of 14 cases. Am J Surg Pathol 1996;20(12):1431–9.
8. Totsch M, Dobler G, Feichtinger H, Sandbichler P, Ladurner D, Schmid KW. Malignant hemangioendothelioma of the thyroid. Its immunohistochemical discrimination from undifferentiated thyroid carcinoma. Am J Surg Pathol 1990;14(1):69–74.
9. Makhlouf HR, Ishak KG, Goodman ZD. Epithelioid hemangioendothelioma of the liver: a clinicopathologic study of 137 cases. Cancer 1999;85(3):562–82.
10. Lyburn ID, Torreggiani WC, Harris AC, et al. Hepatic epithelioid hemangioendothelioma: sonographic, CT, and MR imaging appearances. AJR Am J Roentgenol 2003;180(5):1359–64.
11. Lencioni R, Cioni D, Crocetti L, Della Pina C, Bartolozzi C. Magnetic resonance imaging of liver tumors. J Hepatol 2004;40(1):162–71.
12. Weiss SW, Enzinger FM. Epithelioid hemangioendothelioma: a vascular tumor often mistaken for a carcinoma. Cancer 1982;50(5):970–81. [Oncol Rev. 2014 Oct 13;8(2):259.
13. Lau K, Massad M, Pollak C, et al. Clinical patterns and outcome in epithelioid hemangioendothelioma with or without pulmonary involvement: insights from an internet registry in the study of a rare cancer. Chest 2011;140(5):1312–8.
14. Ignacio EA, Palmer KM, Mathur SC, Schwartz AM, Olan WJ. Epithelioid hemangioendothelioma of the lower extremity. Radiographics 1999;19(2):531–7.

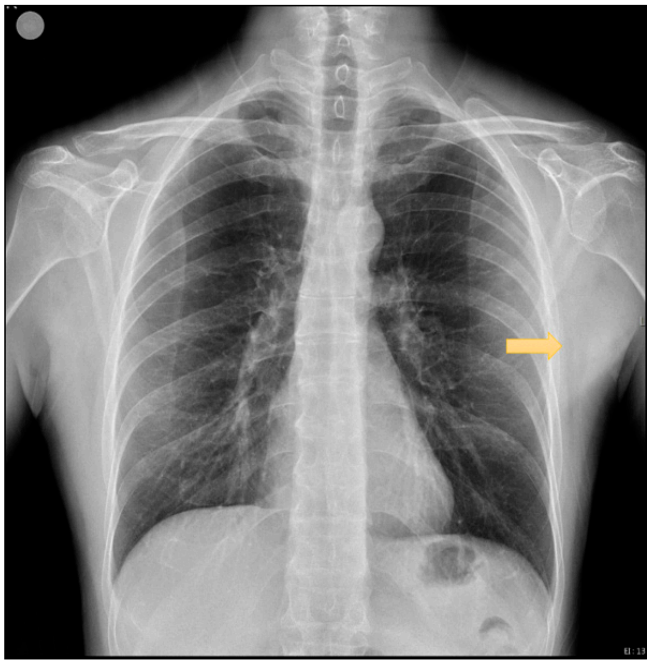

Resim 1. PA akciğer grafi tetkikinde toraksın sol lateralinde yumuşak doku dansitesinde, sınırları net seçilemeyen kitlesel lezyon izlenmektedir.

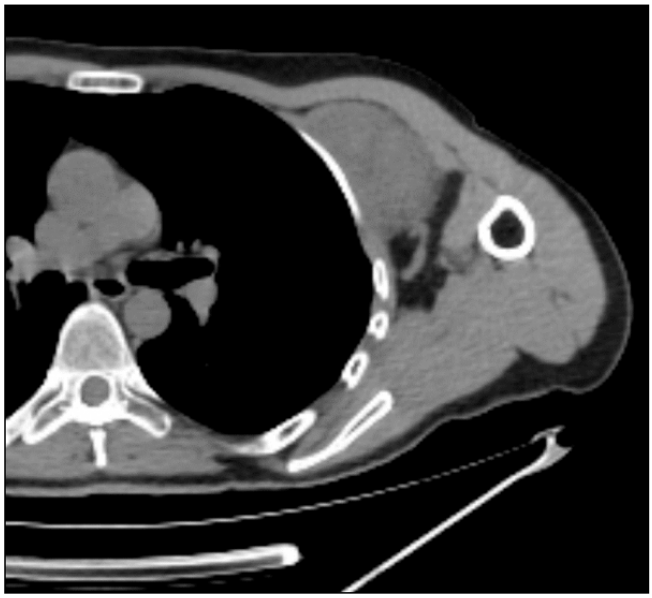

Resim 2. Bilgisayarlı tomografide sol pektoral bölgede pektoralis majör kasının derininde, pektoralis minör kasının ise lateralinde yerleşim gösteren pektoral kasa göre hipodens kitle lezyon izlenmektedir.

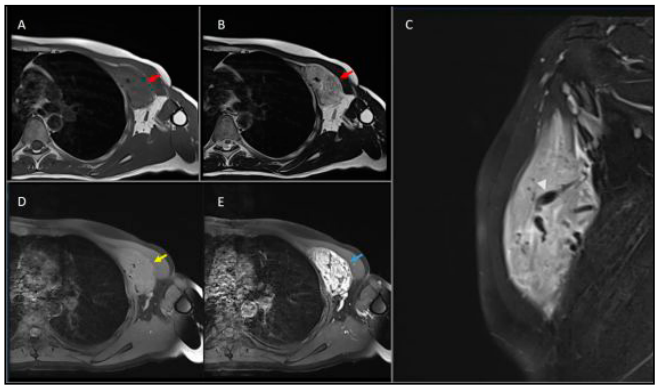

Resim 3. Sol pektoral bölgede pektoralis majör kasının derininde, pektoralis minör kasının ise lateralinde yerleşim gösteren, A.T1 ağırlıklı serilerde komşuluğundaki kas ile eş intensitede, B. T2 ağırlıklı serilerde ise heterojen hiperintens sinyal özelliğinde kitlesel lezyon C. Koronal planda oklarla gösterilen sinyal void alanları. D. T1 yağ baskılı sekans E. Kontrastlı görüntülerde lezyonda heterojen kontrast tutulumu izlenmektedir.

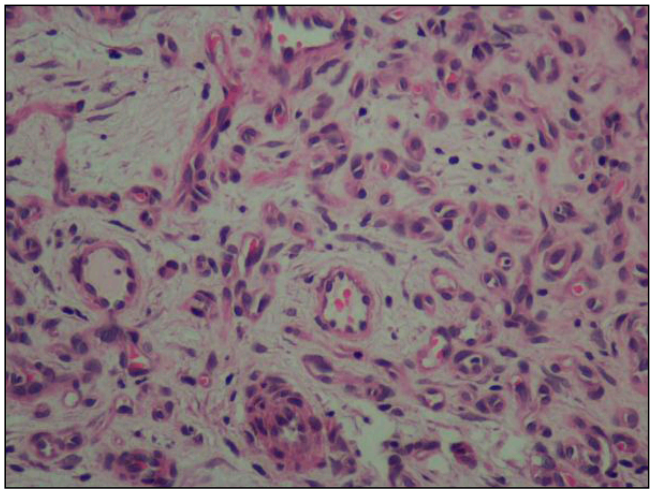

Resim 4. Tümör hücrelerinin büyük büyütmede görünümü (hemotoksilen & eozin boyama x 200)

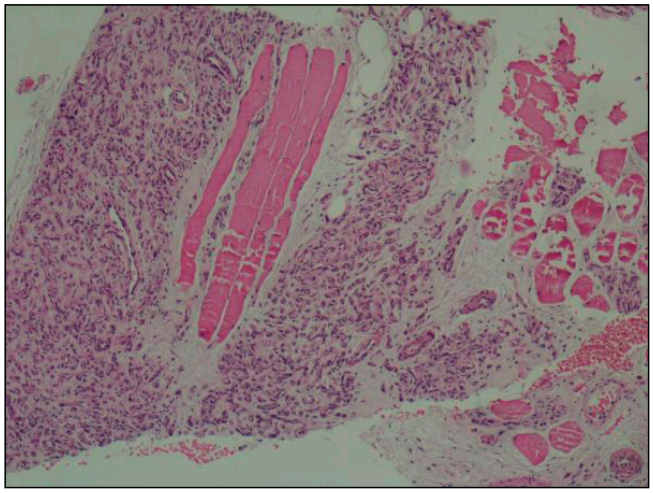

Resim 5. Kası infiltre eden tümör hücrelerinin küçük büyütme ile görüntüsü (hemotoksilen & eozin boyama x 40)

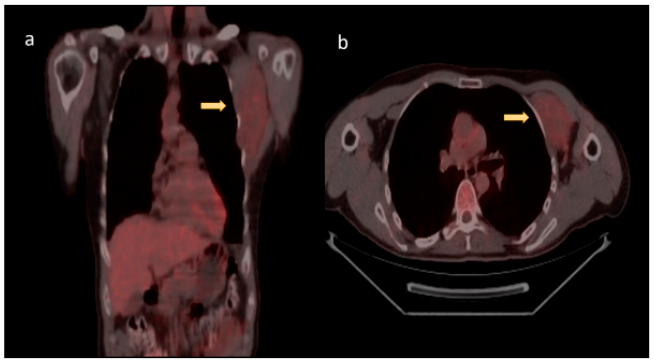

Resim 6. Sol pektoral bölgede kasa göre hipodens izlenen kitle lezyonda hafif artmış FDG tutulumu. A. Koronal plan. B. Sagital plan.

Genitoüriner Sistem Radyolojisi

PS-219

NADİR BİR MÜLLERİAN ANOMALİ OLGUSU: HERLYN-WERNER-WUNDERLICH SENDROMU

Ahmet Onur Çelik, Burak Uslu, Burak Günay, Canan Büşra Akbaş, Nermin Tunçbilek

Trakya Üniversitesi Radyoloji Anabilim Dalı

Giriş: Mullerian kanal anomalileri (MDA), embriyolojik hayatta gelişen aplazi, hipoplazi, defektif füzyon veya paramezonefrik kanalın yetersiz regrese olması sonucu oluşan konjenital anomalilerdir(1). Prevalansı %1-5 olarak bildirilmiştir(1). Üreter ve böbrek anomalileri gibi mezonefrik kanal anomalileri ile birliktelik gösterebilmektedir(2). Herlyn-Werner-Wunderlich (HWW) sendromu ise Mullerian kanal anomalilerinin nadir bir tipi olup ilk kez 1950 yılında obstrükte hemivajina, ipsilateral renal agenezi ve uterin didelfis triadı (OHVIRA sendromu) olarak tanımlanmıştır. OHVIRA sendromunun prevalansı %0.5-5 olarak bildirilmiştir(2). Hastalar sıklıkla pelvik ağrı, dismenore, ele gelen kitle gibi klinik bulgularıyla başvurur. Biz, 12 yaşında acil servise pelvik ağrı ile başvuran, endometrioma ön tanısıyla gelen olguda OHVIRA sendromunun görüntüleme bulgularını sunmayı amaçladık.

Olgu: 12 yaşında kadın hasta, acil servise giderek şiddetlenen sağ alt kadranda daha belirgin olan pelvik ağrı ile başvurdu. Hikayesinde menstrüel siklusların ağrılı geçtiği öğrenildi. Pelvik ultrasonografide uterus didelfis ile uyumlu bulgular ve sağ hemivajinada hematokolposa ait olabilecek yoğun içerikli sıvı görünümü izlendi. BT tetkikinde sağ böbrek izlenmedi. Sağ hemivajinada sağ uterin kaviteye dek uzanım gösteren yoğun içerikli koleksiyon ile karakterize genişleme izlendi. Tanımlanan bulguları verifiye etmek ve ayrıntılı değerlendirme amaçlı MRG uygulandı. Yapılan değerlendirmede didelfis uterusa eşlik eden obstrükte sağ hemivajina ve buna sekonder hematometrokolpos saptandı.

Tartışma: Müllerian kanallarının füzyonu uterus, fallop tüpleri, serviks ve vajenin proksimal üçte ikisini oluşturmak için 6. ve 11. gebelik haftaları arasında gerçekleşir (1). Müllerian kanal gelişimindeki herhangi bir bozulma, MDA olarak adlandırılan konjenital anormalliklerin karmaşık bir spektrumuyla sonuçlanabilir. Vajenin distal üçte biri ve overler, sırasıyla sinovajinal tomurcuk ve primitif yolk kesesinden kaynaklandığından MDA'lar dış genital organların ve overlerin anomalileri le ilişkili değildir(3).

Uterus didelfis ve obstrükte hemivajen, embriyogenezin 8. haftasında mullerian ve mezonefrik kanalın gelişimi sırasında her iki mullerian kanalın birleşmemesi ya da uterin/vajinal septumun yetersiz rezorpsiyonu sonucu gelişir(3). En sık eşlik eden ürolojik anomali, ipsilateral renal agenezidir(3).

En sık görülen klinik prezentasyon, hematokolposa bağlı abdominal kitle ve menstrüel sikluslarda daha belirgin olan ağrıdır. Genellikle tanı, menarş döneminde ortaya çıkan semptomlar sonucu

radyolojik görüntüleme bulguları ile konmaktadır. Komplikasyonlar arasında pyokolpos, pelvik inflamatuar hastalık, tuboovaryan apse, hematokolposa bağlı üriner retansiyon ve konstipasyon, tubal reflüye bağlı endometriozis, infertilite ve bu zeminde geç dönemde adenokarsinom yer almaktadır. Ultrasonografik incelemede uterin anomali, obstrükte hemivajene bağlı sıvı retansiyonu, ipsilateral renal agenezi saptanabilir. BT ve MRG'de didelfis uterus, obstrükte hemivajene bağlı servikal kanalın dilatasyonu görülmektedir. Obstrükte vajen genellikle kan ürünleri ve yüksek proteinöz sıvı içeriği nedeniyle T1 ağırlıklı görüntülemede yüksek sinyalli olarak izlenmektedir. Sıvı-sıvı seviyelenmesi, hematometri ve hematosalpenks görüntüye eşlik edebilir.

Sonuç olarak tariflenen klinik bulgulara sahip olan olgularda OHVIRA sendromunun akılda tutulması, erken tanı ve tedaviye olanak sağlayacağından önem arz etmektedir.

Anahtar kelimeler: Hematokolpos, Renal agenezi, Müllerian kanal anomalileri

Kaynaklar

1- Ninad Salastekar, Marlon Coelho, MD, Anand Majmudar, MD, Saurabh Gupta, MD: Herlyn-Werner-Wunderlich syndrome: A rare cause of abdominal pain and dyspareunia. Radiology Case Reports Volume 14, Issue 10, 2019, 1297-1300
2- Kimble RM, Khoo SK, Baartz D, Kimble RM. The obstructed hemivagina, ipsilateral renal anomaly, uterus didelphys triad. Aust N Z J Obstet Gynaecol 2009; 49:554e7.
3- Aveiro AC, Miranda V, Cabral AJ, Nunes S, Paulo F, Freitas C. Herlyn-WernerWunderlich syndrome: a rare cause of pelvic pain in adolescent girls. BMJ Case Rep. 2011;2011:bcr0420114147.



Resim 1. Transabdominal USG'de didelfis uterus, sağ hematometrokolpos



Resim 2. Koronal BT'de ipsilateral renal agenezi, kontralateral kompansatuar renal hipertrofi

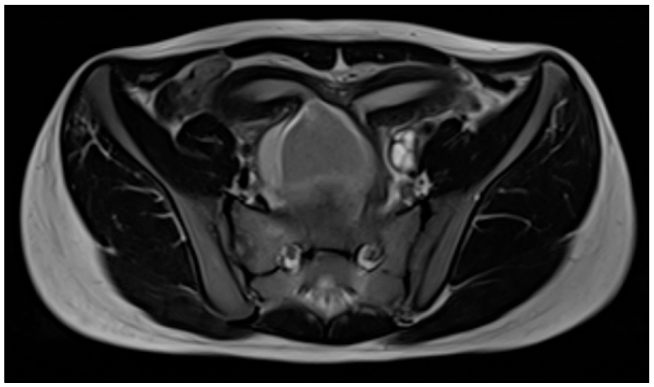

Resim 3. Aksiyel T2 MRG didelfis uterus, hematokolpos, hematosalpenks görülmekte.

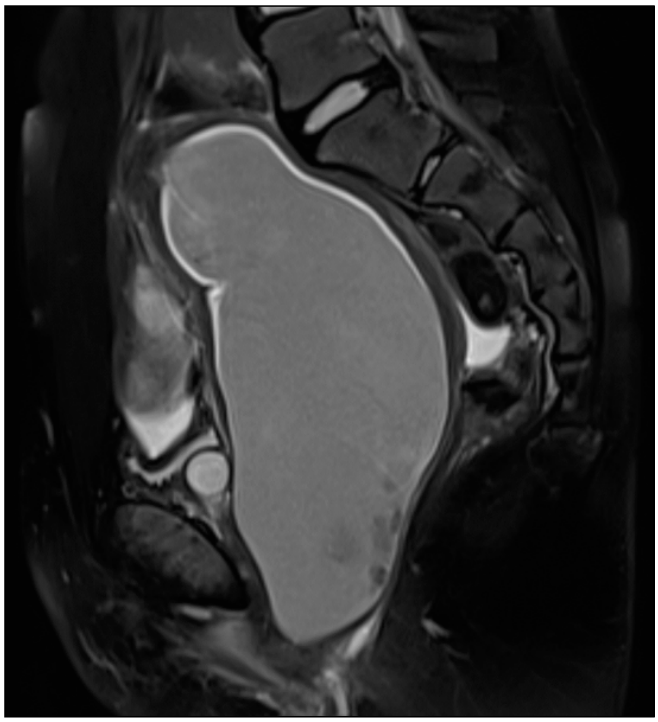

Resim 4. Sagittal T2 FS görüntüde hematokolpos ve hematosalpenks görülmekte.

Nöroradyoloji

PS-220

MULTİNODÜLER VAKUOLİZAN NÖRONAL TÜMÖR : GÖRÜNTÜLEME BULGULARI

Sinem Aydemir, Yiğitcan Remzi Noyan, Naciye Kış , Hakan Önder

Prof. Dr. Cemil Taşçıoğlu Şehir Hastanesi

Giriş ve Amaç: Multinodüler Vakuolizan Nöronal Tümör (MVNT), Dünya Sağlık Örgütünün 2016 Santral Sinir Sistemi tümörleri sınıflandırmasında gangliositoma paterni olarak gruplandırılan nadir görülen yeni tanımlanmış bir antitedir (1). Bu çalışmada baş ağrısı ile kliniğimize başvuran 21 yaş MNVT olgusunu Manyetik Rezonans Görüntüleme (MRG) bulguları ve ayırıcı tanıları ile sunmayı amaçladık.

Olgu: 21 yaş erkek hasta yeni başlayan baş ağrısı şikayeti ile kliniğimize başvurmuştur. MRG de sol frontal lobda subkortikal beyaz cevher ve komşu derin beyaz cevher yerleşimli, T2 ağırlıklı görüntülerde ve FLAIR sekansta hiperintens küme yapmış çok sayıda nodüler sinyal değişiklikleri izlenmiştir. Tanımlanan sinyal alanlarında postkontrast serilerde patolojik kontrast tutulumu saptanmamış olup diffüzyon ağırlıklı görüntülerde diffüzyon kısıtlanması izlenmemiştir.

Yapılan spektroskopik incelemede kolin kreatinin oranlarında belirgin artış saptanmamıştır. Perfüzyon incelemede renk haritalalarında ve perfüzyon ölçümlerinde anlamlı artış görülmemiştir. Lezyon mevcut konvansiyonel sekans özellikleri göz önünde bulundurulduğunda ilk planda multinodüler vakualizan nöronal tümör lehine değerlendirilmiştir.

Tartışma ve Sonuç: MVNT, Dünya Sağlık Örgütünün 2016 Santral Sinir Sistemi tümörleri sınıflandırmasında gangliositoma paterni olarak gruplandırılan nadir görülen yeni tanımlanmış bir antitedir (1). İlk olarak Huse ve arkadaşları tarafından 2013 yılında 10 hastadan oluşan küçük bir vaka serisinde tanımlanmıştır (3).

Gerçek bir neoplazi veya malformatif lezyon olup olmadığı belirsizliğini korumaktadır (3). Yapılan çalışmalarda preoperatif ve postoperatif dönemde progresyon göstermemesi, selülaritede ve mitotik aktivitede belirgin artış izlenmemesi displazi olduğunu düşündüren özeliklerindendir (2).

Yakın zamanda tanımlanan bir lezyon olması nedeniyle epidemiyolojisi net olarak bilinmemektedir. Çoğu asemptomatiktir ve insidental teşhis edilmektedir. En sık temporal lobta tanımlanmış olup bu tip vakalar nöbet kliniği ile ortaya çıkabilir. Çoğu MNVT biyopsi, rezeksiyon gerektirmeyen ve takip edilen asemptomatik lezyonlardır ancak nöbet kliniğine neden olduğu durumlarda tedavi amaçlı eksizyon gerektirebilir (3).

MNVT ağırlıklı olarak subkortikal beyaz cevherde ve derin kortikal hatta lokalize, kümeleşmiş, çeşitli boyutlarda noduler lezyonlar şeklinde karakteristik görünüme sahiptir. T1 ağırlıklı görüntülemede lezyonlar izo-hipointens, T2 ağırlıklı görüntülemede hiperintens görünümdedir, FLAIR da baskılanmaz, diffüzyon kısıtlılığı göstermez, kalsifikasyon içermez , tipik olarak kontrast tutulumu göstermez ve kitle etkisine neden olmaz (3).

Dünya Sağlık Örgütünün 2016 yılında revize ettiği sınıflandırmasından önce birçok MVNT genişlemiş perivasküler mesafeler, fokal kortikal displazi veya disembriyoplastik nöroepitelyal tümör (DNET) olarak tanımlanmıştır. Ayırıcı tanıda ilk sırada yer alan DNET subkortikal alandan ziyade daha sıklıkla kortikal yerleşimli olma eğilimindedir. FLAIR sekansta lezyon etrafında hiperintens halka işaretinin görülmesi DNET lehine değerlendirilen bulgular arasındadır. Genişlemiş perivasküler mesafeler tüm sekanslarda beyin omurilik sıvısı ile izointenstir ve MNVT aksine FLAİR'da baskılanır. Fokal kortikal displazide görülen kortekste fokal kalınlaşma, ventrikülden kortekse uzanan T2 sinyal artışı (transmantle işareti) MNVT'de izlenmez (4).

Anahtar kelimeler: Multinoduler, vakuolizan, nöronal, tümör

Kaynaklar

(1) Zahra, Charmaine & Grech, Reuben. (2018). Multinodular and Vacuolating Neuronal Tumor. Open Access Macedonian Journal of Medical Sciences. 6. 10.3889/oamjms.2018.403.

(2) Thom, Maria & Liu, Joan & Bongaarts, Anika & Reinten, Roy & Paradiso, Beatrice & Jäger, Hans & Reeves, Cheryl & Somani, Alyma & An, Shu & Marsdon, Derek & McEvoy, Andrew & Miserocchi, Anna & Thorne, Lewis & Newman, Fay & Bucur, Sorin & Honavar, Mrinalini & Jacques, Tom & Aronica, Eleonora. (2017). Multinodular and vacuolating neuronal tumors in epilepsy: Dysplasia or neoplasia?. Brain Pathology. 28. 10.1111/bpa.12555.

(3) Makrakis, Dimitrios & Veneris, Stefanos & Papadaki, Efrosini. (2018). Multinodular and vacuolating neuronal tumor incidentally discovered in a young man: Conventional and advanced MRI features. Radiology Case Reports. 13. 960-964. 10.1016/j.radcr.2018.07.016.

(4)Nunes, Renato & Hsu, Charlie & Rocha, A.J. & Do Amaral, Lazaro Luis & Godoy, L.F.S. & Watkins, T.W. & Marussi, V.H. & Warmuth-Metz, M. & Alves, Heitor & Gonçalves, Fabrício & Kleinschmidt-DeMasters, B.K. & Osborn, A.G.. (2017). Multinodular and Vacuolating Neuronal Tumor of the Cerebrum: A New "Leave Me Alone" Lesion with a Characteristic Imaging Pattern. American Journal of Neuroradiology. 38. 10.3174/ajnr.A5281.

T2 ağırlıklı görüntülerde sol frontal lobda subkortikal beyaz cevher ve komşu derin beyaz cevher yerleşimli, hiperintens küme yapmış çok sayıda nodüler sinyal değişiklikleri izlenmiştir.

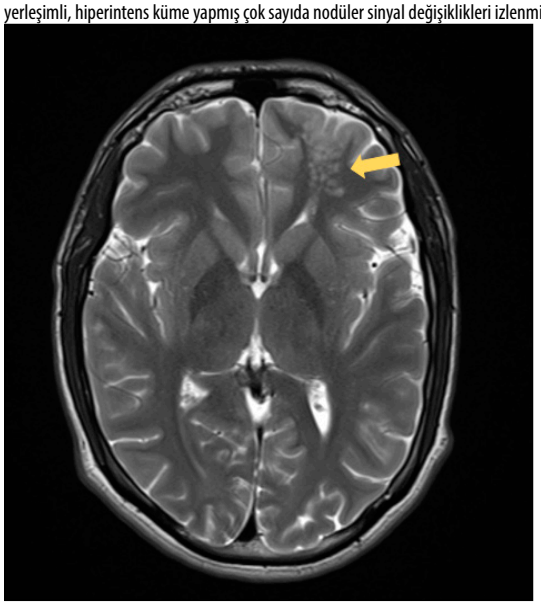

T1 ağırlıklı postkontrast serilerde lezyon alanı kontrast tutulumu göstermemiştir

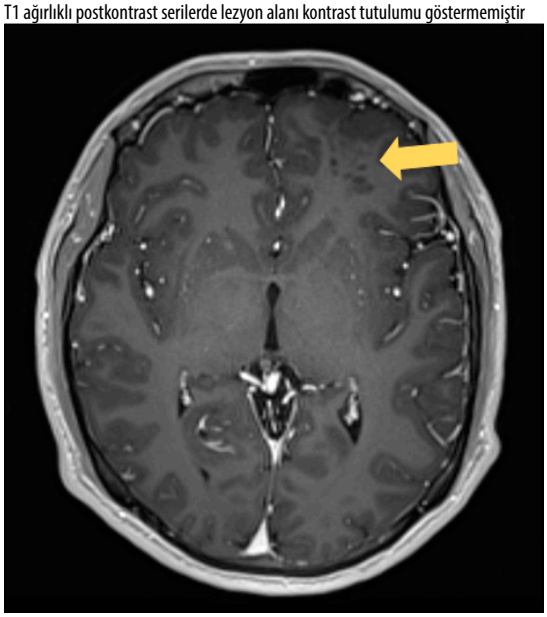

(A) Perfüzyon incelemede renk haritalalarında ve perfüzyon ölçümlerinde anlamlı artış görülmemiştir. (B) Spektroskopik incelemede kolin kreatinin oranlarında belirgin artış saptanmamıştır.

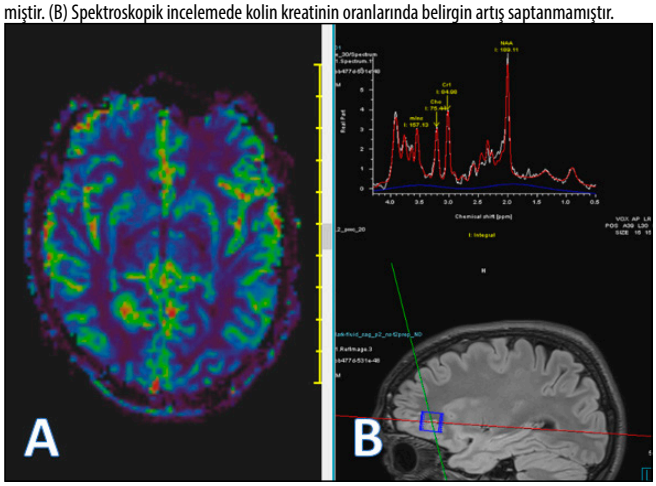

Abdominal Radyoloji

PS-221

SKLERODERMA HASTASINDA MEDİAL REKTUS KAS TUTULUMU

Hüseyin Bozkurt, İbrahim Taşkın Rakıcı, Abdullah Soydan Mahmutoğlu

Sağlık Bilimleri Üniversitesi İstanbul Eğitim ve Araştırma Hastanesi Radyoloji Kliniği

Giriş ve Amaç: Skleroderma, etyolojisi belirsiz diffüz mikrovasküler hasar, cilt ve iç organlarda aşırı kollajen birikimi ile karakterize kronik bağ doku hastalığıdır(1).Göz kapaklarında cilt anormallikleri, telenjiektazi ve göz kuruluğu sistemik sklerozda en sık görülen göz bulgularıdır(2). Olgumuzda nadiren görülen sklerodermaya bağlı ektraorbital kas tutulumunun manyetik rezonans görüntüleme bulgularını sunmayı amaçladık.

Olgu Sunumu: 42 yaşında kadın hasta 20 yıldır skleroderma tanısıyla takip edilmekte olup, göz hareketlerinde azalma içe ve dışarı bakamama yakınmasıyla başvurmuştu. 5 ve 6. sinir felci şüphesiyle, kreatinin değerleri yüksek olan hasta, kontrastsız beyin MRG yapılması amacıyla radyoloji kliniğine yönlendirildi. Hastanın yapılan incelemesinde 5 ve 6. kraniyal sinir patolojisi veya gri veya beyaz cevher hastalığı veya tutulumu saptanmadı. MR görüntülerinde retrobulber ekstrakonal yerleşimli 13x27 mm boyutlu düzgün sınırlı orbitaya iç kesimden yaslanmış, kas yapılara göre T1A'da izointens(Resim 1a), T2A ve FLAIR sekansta hiperintens(Resim 1b, 1c), T2A'da kistik dejenere alan içeren(Resim 1b), difüzyonda kısıtlanma göstermiş düzgün sınırlı kitle lezyon saptanmıştır(Resim 1d). Görünüm sklerodermaya bağlı tutulum olarak değerlendirilmiş ve ilgili birime yönlendirilmiştir.

Tartışma: Skleroderma lokalize ve sistemik tutulum gösterebilir. Lokalize formda ciltle sınırlı primer sklerozla karakterize olup bazen de yağ doku, kas ve fasyaları içerebilir. Sistemik form ise sınırlı kutanöz sistemik skleroderma(CREST) ve diffüz kutanöz sistemik skleroderma olarak ikiye ayrılır(1). Göz tutulumu skleroderma hastalarında genellikle kuru göz semptomları, göz kapağı cildinde anormallikler, telenjiektazi, astigmatizm, posterior subkapsüler katarakt, vasküler anormallikler ve göz içi basınç artışı şeklinde görülür(2,3). Ekstraoküler kası tutulumu nadir olarak meydana gelir(4).

Sonuçlar: Skleroderma hastalarında, oküler semptomlar arasında nadiren kas tutulumuna bağlı gözde hareket kısıtlılığı olabileceği akılda tutulmalıdır. Ayırıcı tanıda oküler kasları innerve eden sinirler ile ilgili diğer kraniyal patolojiler de bulunduğundan tanı amaçlı orbitaya yönelik radyolojik inceleme büyük önem taşır.

Anahtar kelimeler: Scleroderma, Systemic Sclerosis, Extraocular Rectus Muscles,

Kaynaklar

1) Rongioletti F, Ferreli C, Atzori L, Bottoni U, Soda G. Sclerodermawith an updateaboutclinico-pathologicalcorrelation. G ItalDermatolVenereol. 2018 Apr;153(2):208-215. doi: 10.23736/S0392-0488.18.05922-9. Epub 2018 Jan 24. PMID: 29368844.
2) GomesBde A, Santhiago MR, Magalhães P, Kara-Junior N, Azevedo MN, Moraes HV Jr. Ocularfindings in patientswithsystemicsclerosis. Clinics (Sao Paulo). 2011;66(3):379-85. doi: 10.1590/s1807-59322011000300003. PMID: 21552659; PMCID: PMC3071995.
3) Waszczykowska A, Goś R, Waszczykowska E, Dziankowska-Bartkowiak B, Jurowski P. Prevalence of ocularmanifestations in systemicsclerosispatients. ArchMedSci. 2013 Dec 30;9(6):1107-13. doi: 10.5114/aoms.2013.39217. Epub 2013 Nov 29. PMID: 24482658; PMCID: PMC3902710.
4) Sen P, Ramawat E, Mohan A, Shah C. A case of linearscleroderma "en coup de sabre" withstrabismusfixus in a child. Strabismus. 2019 Dec;27(4):211-214. doi: 10.1080/09273972.2019.1665690. Epub 2019 Sep 21. PMID: 31544571.

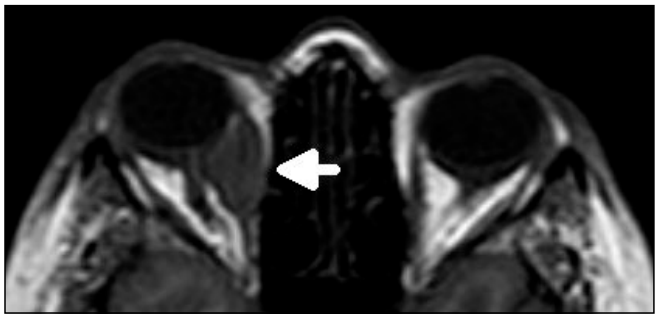

Resim 1a. Aksiyel T1A görüntüde kas ile izointens fusiform düzgün sınırlı kitle lezyon(beyaz ok)

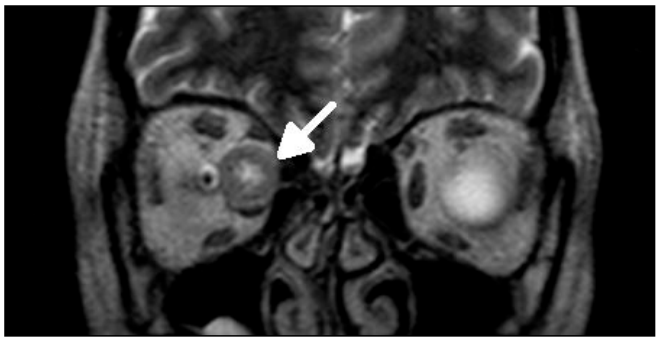

Resim 1b. Koronal T2A görüntüde hiperintens, santrali kistik dejenere görünümde, medial rektus kası(beyaz ok)



Resim 1c. Aksiyel Flair görüntüde hiperintens medial rektus kası(beyaz ok)

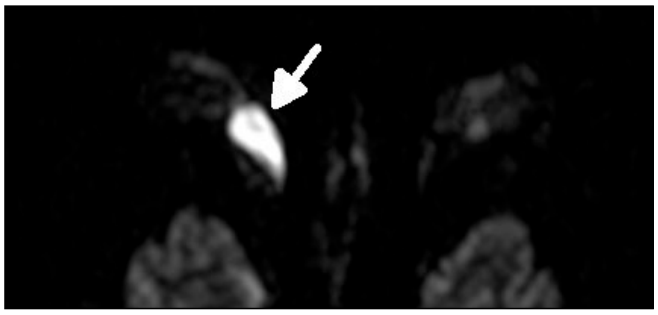

Resim 1d. Aksiyel Diffüzyon ağırlıklı görüntüde kısıtlanma gösteren kitle lezyon(beyaz ok)

Toraks Radyolojisi

PS-222

NADİR GÖRÜLEN BİR KONJENİTAL ANOMALİ: İZOLE SOL PULMONER ARTER AGENEZİSİ

Cenk Parlatan[1], Hüseyin Akkaya[2], Okan Dilek[1], Bozkurt Gülek[1]

[1]Sağlık Bilimleri Üniversitesi, Adana Şehir Eğitim ve Araştırma Hastanesi , Radyoloji Kliniği
[2]Siverek Devlet Hastanesi, Radyoloji Kliniği

Giriş ve Amaç: Pulmoner arterin izole tek taraflı yokluğu (IUAPA), sol veya sağ pulmoner arterin konjenital yokluğudur. Diğer konjenital vasküler anormalliklerle kombinasyon halinde bulunduğunda, pulmoner arterin tek taraflı yokluğu (UAPA) olarak bilinir.[1] Pulmoner arterin tek taraflı yokluğu (UAPA), popülasyonun <%0.3'ünü etkileyen oldukça nadir bir klinik durumdur. İzole tek taraflı pulmoner arter agenezisi ise (IUAPA) bu vakaların %40'ını oluşturur[1,2]. Bu sunumumuzda izole sol pulmoner arter agenezili olgumuzu güncel literatür bilgileri eşliğinde sunmayı amaçladık.

Olgu Sunumu: 27 yaşında erkek hasta uzun süredir devam eden, egzersiz yaparken erken nefes daralması nedeniyle göğüs hastalıkları kliniğine başvuruyor. Muayene sırasında sol akciğer seslerinin azaldığı farkedilen hasta toraks BT tetkiki ile tarafımıza konsulte ediliyor.

Hastanın toraks BT tetkiki incelendiğinde; sol pulmoner arterin olmadığı görülüyor. Sol akciğer volümünün sağa nazaran az olduğu ve sağ akciğerin sola nazaran belirgin radyolüsen olduğu, sol akciğer periferal kesiminde hava hapsi bulgusunun olduğu görülüyor. Torak BT tetkikinde ek anomalisi olmayan, ekokardiyografi tetkikinde intrakardiyak patoloji saptanmayan hastaya IUAPA tanısı konuluyor.

Tartışma: IUAPA genellikle konjenital kalp rahatsızlıkları ile ilişkilidir ve genellikle erken çocukluk döneminde teşhis edilir.[2] Hastalar nefes darlığı, azalmış egzersiz toleransı, göğüs ağrısı plevral efüzyon, tekrarlayan bronkopnömoni, hemoptizi şikayetleri başvurabilmekle birlikte nadiren de (%30) asemptomatik olup tanı tesadüfen konulmaktadır.[3]

Sınırlı vakalar ve asemptomatik hastalar nedeniyle, tek taraflı pulmoner arter agenezisinin prevalansı net değildir.[2,3] Akciğer grafisi (PAAG) bulguları hafiftir ve bu hastalara sadece PAAG ile teşhis koymak zordur. En sık görülen bulgu sağlıklı tarafın hiperlusensidir. Ancak pulmoner hipoplazi de benzer göğüs radyografisine sahiptir.[4]

Özellikle akciğer grafisinde küçük hemitoraks ve aynı taraftaki küçük pulmoner hilum durumunda tek taraflı pulmoner arter agenezisi ve hipoplaziden şüphelenilmelidir.[1] Doğrulama ve anatomik ayrıntılar (yani kollateral arterlerin varlığı, pulmoner hipertansiyon, büyük damar anormallikleri, kardiyak malformasyonlar ve parankimal akciğer hastalıkları) bilgisayarlı tomografi, manyetik rezonans görüntüleme ve sintigrafi ile ayırt edilebilir.[5] Pulmoner arterin tek taraflı yokluğu genellikle yaşamın ilk yılında kardiyovasküler malformasyonlara eşlik ediyorsa teşhis edilir ve cerrahi olarak tedavi edilir . Ancak izole pulmoner arter agenezisi asemptomatik olabilir ve erişkinliğe ulaşana kadar tanı konulamayabilir.[1,5]

Sonuç: Pulmoner arter agenezisi tanısında akciğer grafisi ilk adım tanı aracıdır. Hipoplastik hemitoraks ve pulmoner vaskülaritede azalma olan küçük ipsilateral hilum durumunda, pulmoner arter agenezisinden şüphelenilmelidir. Bilgisayarlı tomografi genellikle kesin tanı için yeterlidir ve ayrıntılı morfolojik bilgi sağlar ve kardiyovasküler malformasyonların varlığını belirler. Perfüzyon durumunu görmek ve cerrahi öncesi planlama için sintigrafi tercih edilebilir. Ayrıca bu hastalarda intrakardiyak anomalileri dışlamak için ekokardiyografi yapılmalıdır.

Anahtar kelimeler: izole sol pulmoner arter agenezisi, pulmoner agenezi , dispne, tek taraflı akciğer radyoopasitesi

Kaynaklar

1. Balcı TA, Koç ZP, Kırkıl G, Poyraz AK. Isolated left pulmonary artery agenesis: a case report. Mol Imaging Radionucl Ther. 2012;21(2):80-83. doi:10.4274/Mirt.7
2. Ten Harkel AD, Blom NA, Ottenkamp J. Isolated unilateral absence of a pulmonary artery: A case report and review of the literature. Chest. 2002;122:1471–1477
3. 12. Bouros D, Pare P, Panagou P, Tsintiris K, Siafakas N. The varied manifestation of pulmonary artery agenesis in adulthood. Chest. 1995;108:670–676
4. Krall WR, Ploy-Song-Sang Y. Unilateral pulmonary artery aplasia presenting with chest pain and pleural effusion. South Med J. 1980;73:233–236.
5. Gluck MC, Moser KM. Pulmonary artery agenesis diagnosis with ventilation and perfusion scintiphotography. Circulation. 1970;41:859–867.

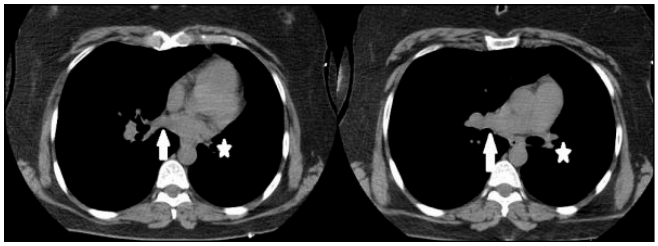

Resim 1. Mediasten penceresi aksiyel toraks BT incelemede; sağ pulmoner arter çıkışı görülmekte (ok ile işaretli) iken sol pulmoner arter izlenmiyor(yıldız ile işaretli) .

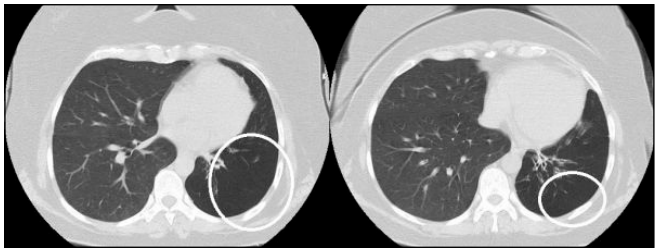

Resim 2. Parankim penceresi aksiyel toraks BT incelemede; sol akciğerde volüm kaybı ile birlikte periferal vasküler yapılar izlenmiyor (çember ile işaretli alanlar) .

Pediatrik Radyoloji

PS-223

PEDİATRİK ORBİTAL MEZENKİMAL TÜMÖR

Abdi Gürhan, Mehmet Öztürk

Selçuk Üniversitesi Tıp Fakültesi, Çocuk Radyolojisi Bilim Dalı

Giriş: Çocukluk çağında orbita kaynaklı çeşitli tümör gelişebilmektedir. Orbital tümörlerin yaklaşık 1/3'ü malign karakterdedir (1). Orbita çevresinde yoğun miktarda mezenkimal doku bulunmasına rağmen mezenkim kaynaklı tümörler daha nadir olarak bildirilmektedir. Pediatrik yaş grubunda intraorbital en sık benign mezenkimal lezyon hemanjiom, malign lezyon ise rabdomyosarkomdur (2). Orbital kitleli olgular en sık proptosis ve ptosis şikayetiyle başvurmaktadır. Bu bildiride ptozis ile başvuran çocuk olguda orbital mezenkimal tümörün manyetik rezonans görüntüleme (MRG) bulgularını sunmayı amaçladık.

Olgu Sunumu: Özgeçmişi ve soygeçmisinde belirgin bir özellik olmayan sekiz yaşında erkek hasta yaklaşık bir buçuk ay önce başlayan ve zamanla ilerleyen sağ göz kapağında düşüklük şikayetiyle başvurdu. Fizik muayenesinde ptozis ve hafif proptozis saptanmış olup nörolojik ve orbital muayenesi bunun dışında normaldi. Yapılan beyin bilgisayarlı tomografisinde (BT) sağ orbita süperiorundan başlayarak sağ frontal kemiğe ve sfenoid kemiğin ala majorune uzanan, litik ve ekspansil karakterde lobüle konturlu kitle lezyonu izlendi (Resim 1 a, b). İntrakranyal uzanımın tespiti ve lezyon karakterizasyonu için yapılan MRG'de ise sağ orbita süperiorundan başlayıp, sağ frontal kemiğe ve intrakranyal alana uzanan 30x24x20 mm ebatlı, santrali kistik, komşu parankimden sklerotik sınırla ayrılan, çevresel kontrastlanma gösteren kitle lezyonu saptandı (Resim 2 a, b)(Resim 3 a, b). Hasta retroorbital kitle ön tanısıyla ameliyat edildi ve histopatolojik tanısı lokal agresif düşük dereceli mezenkimal tümör olarak rapor edildi.

Tartışma ve Sonuç: Orbitanın mezenkimal tümörleri nadir görülmekte olup proptozis, ptozis, optik disk ödemi ve görme azlığı gibi bulguları göstermektedirler. Etyolojilerinde birçok farklı sitogenetik bozuklukluklar ile birlikte Li fraumeni, nörofibromatozis gibi sendromlar gösterilmiştir (3). Klinik olarak diğer orbital tümörlerden ay-

rımı yapılamayan bu tümörlerin radyolojik bulguları da benzerdir. Büyük kısmı benign olan orbital tümörlerin tedavi sürecinde malign-benign ayrımı kritik olmakla birlikte benign lezyonların tanınması da yol açtıkları morbidite nedeniyle önemlidir (4). Lezyon lokalizasyonunun kompleksliği ve olası komplikasyonlar nedeniyle kesin tanı için biyopsinin yanında multidisipliner bir yaklaşım gerekmektedir (5). Radyolojinin tanıda rolü kritiktir. BT ile lezyon olup olmadığı ve komşu kemik yapının durumu değerlendirlebilir (6). MRG çocukluk çağı orbital lezyonların değerlendirilmesinde altın standarttır. MRG ile lezyonun kontrastlanma paterni, çevre yumuşak dokuyla ilişkisi, intrakranyal uzanımı ve difüzyon MRG bulguları ile malign-benign ayrımında önemli bilgiler sağlamaktadır (7). MRG kavernöz hemanjiom gibi patognomonik görüntüleme özelliği bulunan lezyonlarda kesin tanı açısından oldukça değerlidir. Patognomonik özelliği bulunmayan tümörlerde ise örtüşen görüntüleme bulguları nedeniyle kesin tanı verilememektedir (8). Ayrıca MRG radyasyon içermemesi sebebiyle pediatrik yaş grubunda öne çıkmaktadır. Sonuç olarak ptozisle başvuran çocuklarda orbital mezenkimal tümörlerde ayrıcı tanı listesinde yeralmalıdır.

Anahtar kelimeler: pediatrik, orbita, mezenkimal tümör

Kaynaklar

1. Shields JA, Shields CL, Scartozzi R. Survey of 1264 patients with orbital tumors and simulating lesions: The 2002 Montgomery Lecture, part 1. Ophthalmology 2004;111:997-1008.
2. Radzikowska J, Kukwa W, Kukwa A, et al. Rhabdomyosarcoma of the head and neck in children. Contemp Oncol 2015;19:98-107.
3. Zhang J, Walsh MF, Wu G, et al. Germline Mutations in Predisposition Genes in Pediatric Cancer. N Engl J Med 2015;373:2336-46.
4. Vachha BA, Robson CD. Imaging of Pediatric Orbital Diseases. Neuroimaging Clinics of North America 2015;25:477-501
5. Ajay AR, John HN, James YYC, Shira LR, Hema LR. A Clinical Update and Radiologic Review of Pediatric Orbital and Ocular Tumors. Journal of Oncology 2013;2013:975908.
6. Sa-Ra R, Patrick A, Eberhard S, Eckart B, Bernd H, Katharina EE. Characterization of orbital masses by multiparametric MRI. European Journal of Radiology 2016;85:324-6.
7. Rodrigues MC, Tostes V, Caran EM, et al. Differential diagnosis of orbital tumors in children. Int J Radiol Radiat Ther 2017;3(4):252-6.
8. Xian J, Zhang Z, Wang Z, Li J, Yang B, Chen Q, et al. Evaluation of MR imaging findings differentiating cavernous haemangiomas from schwannomas in the orbit. European radiology 2010;20:2221-8.

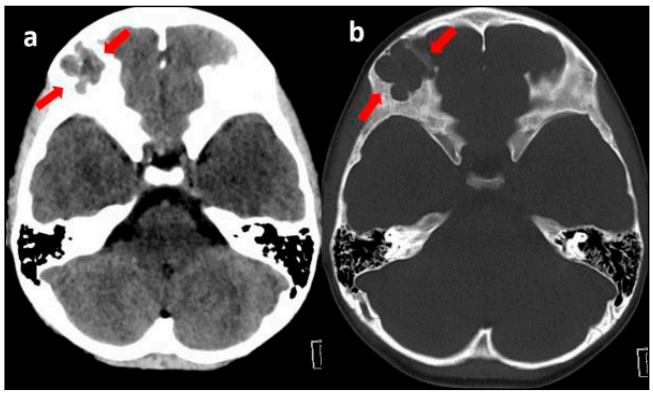

Resim 1 a, b. Beyin BT, yumuşak doku (a) ve kemik penceresi (b) görüntüler: sağ orbita süperiorundan başlayarak sağ frontal kemiğe ve sfenoid kemiğin ala majorune uzanan, litik ve ekspansil karakterde lobüle konturlu kitle lezyonu izlenmektedir (kırmızı oklar).

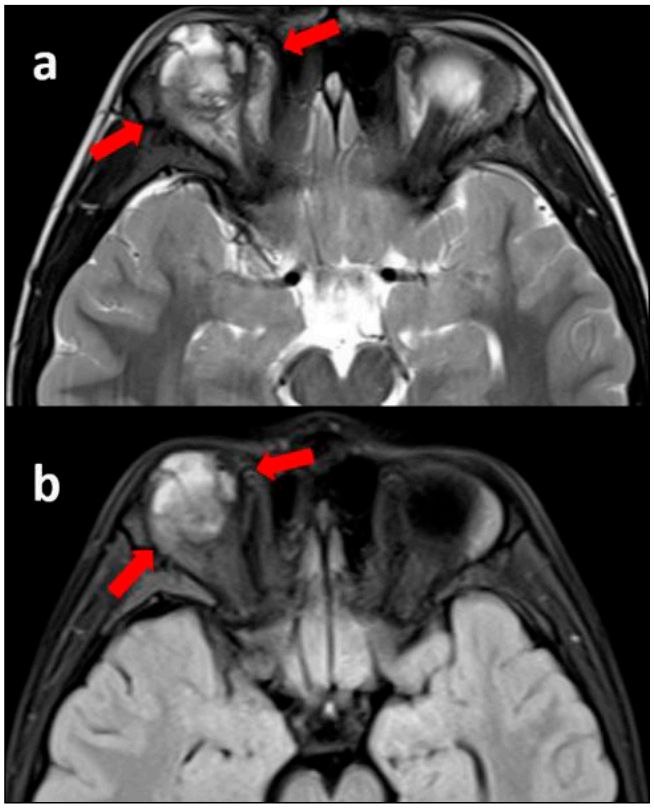

Resim 2 a, b. Beyin MRG, aksiyal T2A (a) ve FLAIR (b) görüntüler: Sağ orbita süperiorundan başlayıp, sağ frontal kemiğe ve intrakranyal alana uzanan 30x24x20 mm ebatlı, santrali kistik, komşu parankimden sklerotik sınırla ayrılan hiperintens kitle lezyonu izlenmektedir (kırmızı oklar).

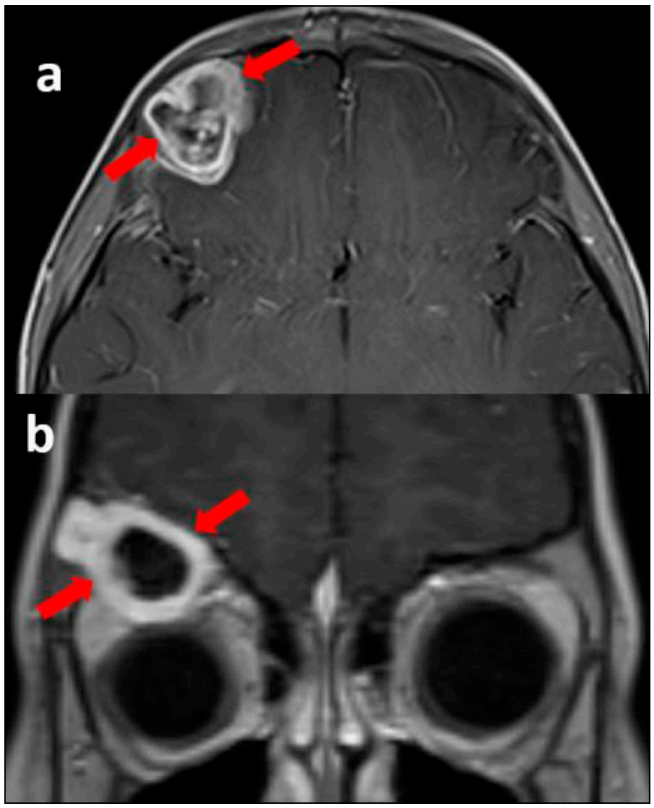

Resim 3 a, b. Kontrastlı Beyin MRG, aksiyal (a) ve koronal (b) görüntüler: Sağ orbita süperiorundan başlayıp, sağ frontal kemiğe ve intrakranyal alana uzanan çevresel kontrastlanma gösteren kitle lezyonu izlenmektedir (kırmızı oklar).

Pediatrik Radyoloji

PS-224

PEDİATRİK OLGUDA HEMORAJİK ENFARKTIN NADİR BİR SEBEBİ: İZOLE LABBE VEN TROMBOZU

Eda Almus[1], Özge Yapıcı[1], Ferdağ Almus[2], Hakan Kocaöz[2], Sermin Özcan[3], Nuri Cagatay Cimşit[2]

[1]Marmara Üniversitesi Pendik Eğitim Araştırma Hastanesi, Pediatrik Radyoloji
[2]Marmara Üniversitesi Pendik Eğitim Araştırma Hastanesi, Radyoloji
[3]Marmara Üniversitesi Pendik Eğitim Araştırma Hastanesi, Çocuk Nörolojisi

Giriş ve Amaç: Serebral venöz sistem; derin venöz sistem, kortikal venöz sistem ve dural venöz sinüslerden oluşur. Serebral venöz sistem trombozlarının sadece %6'sını kortikal venöz tutulum oluşturur. Bunlardan izole Labbe ven trombozu ise oldukça nadirdir. Bu yazıda izole Labbe ven trombozu olan hastanın MR görüntüleme bulgularının sunumu amaçlanmıştır.

Olgu Sunumu: 17 yaşında kadın hastaya, konuşma bozukluğu ve bilinç bulanıklığı nedeni ile BT ve MR inceleme yapıldı. BT incelemede sağ temporalde kortikal ve subkortikal alanlarda dansite azalması gözlenirken yine bu bölge komşuluğunda dens kortikal venöz yapı (Resim 1) izlendi. MR incelemesinde sağ temporalde kortikal ve subkortikal beyaz cevheri ilgilendiren FLAIR sinyal artışı (Resim 2) ve bu alan santralinde T1 A hiperintens, SWI hipointens (hemorajik?) (Resim 3) komponent izlendi. Belirtilen alanda DWI dizilerde difüzyon kısıtlanması mevcuttu (Resim 4). Yapılan MR venografi incelemesinde sağ Labbe veninin ayrık seçilememesi (resim 5), lezyonun tipik lokalizasyonu ve klinik bulgularının da uyumlu olması nedeni ile izole Labbe ven trombozu ve hemorajik venöz enfarkt tanısı konuldu.

Tartışma ve Sonuç: Serebral venöz tromboz etyolojisi yaş grubuna göre değişkenlik gösterir. Yenidoğanda şok ve dehidratasyon gibi akut sistemik hastalıklar, daha büyük çocuklarda ise mastoidit gibi lokal enfeksiyon yanısıra koagülopati, venöz sistemde tromboz nedeni olabilir.

Klinik prezantasyon nonspesifik olup başağrısı, bilinç bulanıklığı, fokal nörolojik defisit ve nöbetler görülebilir.

Temporal lob lateral yüzeyinde anteroposterior yönelimle seyreden ve transvers sinüse drene olan Labbe veni, tromboze olduğunda temporal lobda hemorajik enfarkta ve eşlik eden ödeme neden olur. Kontrastsız BT incelemede tromboze ven hiperdens olarak izlenebilir. Etkilenen parankim hipodens olarak seçilmekle birlikte hemoraji varlığında hiperdens komponentler de dikkati çeker. MR incelemede ise tromboze vende sinyal void özellik kaybolur, etkilenen parankimde de FLAIR sinyal artışı yanısıra hemorajiye bağlı sinyal değişiklikleri izlenebilir. MR venografide Labbe veninde akım izlenmemesi de tanıyı destekleyici bulgulardandır.

Ayırıcı tanısında yine bu bölgenin enfarktına neden olabilecek orta serebral arter (MCA) enfarktları düşünülebilir. Ancak MCA enfarktları daha çok insular korteksi ilgilendirir. Ayrıca kontrastsız BT incelemede etkilenen alan komşuluğunda, dens ven işaretinin izlenmesi daha çok venöz trombozu işaret eder.

Sonuç olarak, temporal lob lateral kesiminde, hemoraji veya ödem gibi parankimal değişiklikler Labbe ven trombozuna işaret ediyor olabilir. MR Venografi inceleme ile ilgili tarafta Labbe veninin gösterilememesi, kontrastsız BT incelemede dens ven işareti ve MR incelemede vende sinyal void özelliğin kaybı tanıyı destekler bulgulardır.

Anahtar kelimeler: serebral infarkt, tromboz, hemoraji

Kaynaklar

1. Atlanoğlu, Ş., İzole labbe ven trombozlu olguda radyolojik bulgular. 2016.
2. Poon, C.S., et al., Radiologic diagnosis of cerebral venous thrombosis: pictorial review. American Journal of Roentgenology, 2007. 189(6_supplement): p. S64-S75.
3. Shivaprasad, S., G. Shroff, and V. Kumar, Vein of Labbe thrombosis by CT and MRI. Journal of Neurology, Neurosurgery & Psychiatry, 2012. 83(12): p. 1168-1169.
4. Mageid, R., Y. Ding, and P. Fu, Vein of labbe thrombosis, a near-miss. Brain circulation, 2018. 4(4): p. 188.



Resim 1. Kontrastsız BT incelemede sağda dens kortikal venöz yapı (ok) izleniyor

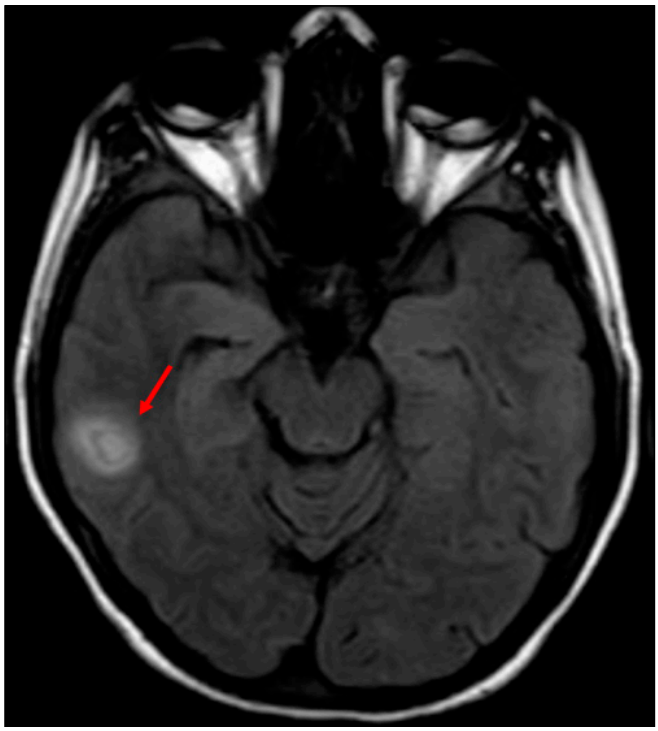

Resim 2. Sağ temporal lobda, kortikal ve subkortikal alanı ilgilendiren kesimde FLAIR hiperintens lezyon alanı (ok) görülüyor.

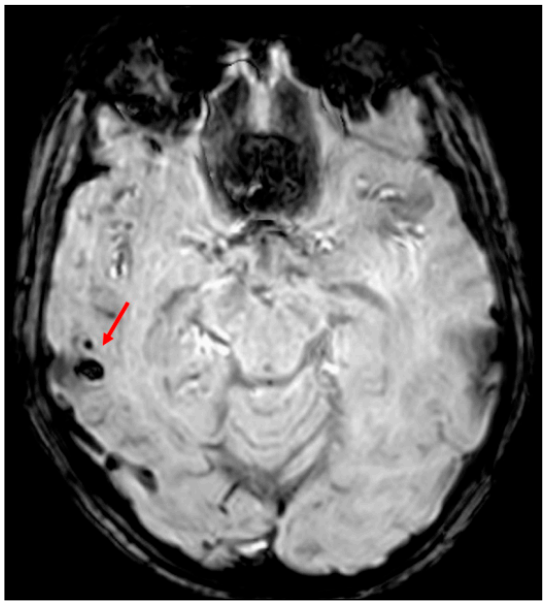

Resim 3. SWI incelemede sağ temporalde hipointens hemorajik komponent (ok) izleniyor

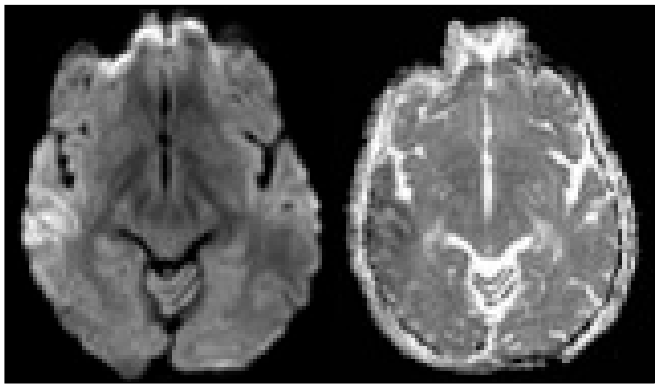

Resim 4 . DWI ve ADC incelemelesinde sağ temporalde izlenen lezyon alanında difüzyon kısıtlanması görülüyor.

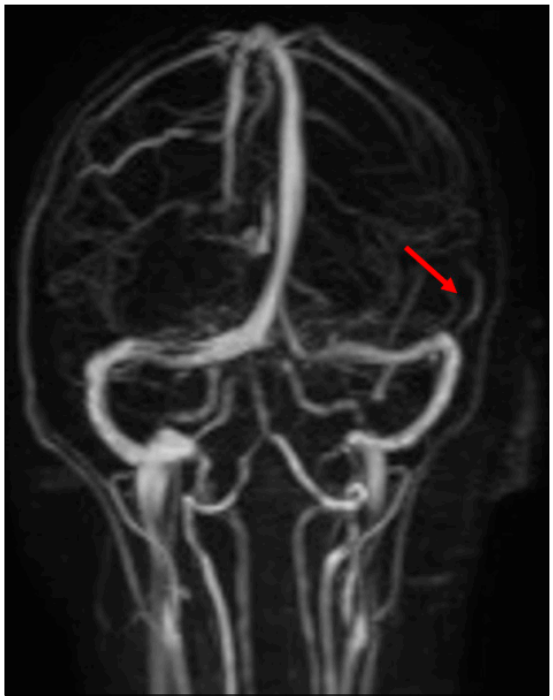

Resim 5. MR venografi incelemesinde sol Labbe veni (ok) izlenirken, sağ Labbe veni ayrık seçilemiyor

Abdominal Radyoloji

PS-225

TUBEROSKLEROZ SENDROMLU OLGUDA KLİNİK VE GÖRÜNTÜLEME BULGULARI

Serap Sarı, Ekrem Anıl Sarı, Abdullah Taylan, Işıl Başara Akın, Canan Altay

Dokuz Eylül Üniversitesi Hastanesi Radyoloji Anabilim Dalı.

Giriş ve Amaç: Tüberoskleroz, birden fazla organda hamartamatöz lezyonların varlığı ile karakterize, nadir görülen otozomal dominant bir nörokutanöz sendromdur. Tanı genellikle fizik muayene veya radyolojik bulgulara dayanan kriterler temelinde konur (1). Klinik muayenede klasik epilepsi, mental retardasyon ve adenoma sebaseum üçlüsü nadiren görüldüğünden, radyolojik incelemeler tüberoskleroz tanısında önemli bir rol oynar. Kardiyak rabdomiyom, renal anjiyomiyolipom ve kortikal tuberler veya subependimal nodülleri kapsayan nörolojik tutulum ve beyaz cevher anormallikleri yaygın radyolojik bulgulardır. Bunların saptanması, tüberosklerozdan şüphelenmek için güçlü bir kanıt olabilir. Pulmoner lenfanjiyoleiomyomatozis, multifokal mikronodüler pnömosit hiperplazisi veya çoklu böbrek kistlerinin varlığı da tüberoskleroz şüphesini artırır. Ayrıca, tüberoskleroz kemik, karaciğer ve sindirim sistemini tutabilir. Klinik seyir ve hasta prognozu, belirtilerin yerlerine bağlıdır. Çeşitli organlardaki klinik ve radyolojik bulguların bilinmesi tanı ve tedavide çok önemlidir (2) Bu bildiride tüberoskleroz tanılı hastanın görüntüleme bulgularını sunmayı amaçladık.

Olgu Sunumu: 2002 yılında pediatrik nöroloji kliniğinde tüberoskleroz tanısı alan 32 yaşında kadın hastanın kontrollerinde 2012 yılında, beyin MRG'de; kortikal ve subkortikal tuberler ile uyumlu T2A serilerde çok sayıda hiperintens lezyon ve bilateral subependimal yerleşimli, milimetrik boyutta, kontrastlanan nodüller izlenmiştir (Figür 1 ve 2). Yapılan abdominal ve toraks BT incelemesinde bilateral böbreklerde çok sayıda ve karaciğerde iki adet anjiyomyolipomla uyumlu makroskopik yağ içeren lezyonlar, akciğerlerde çok sayıda dağınık yerleşimli, ince duvarlı değişik boyutlarda kistler izlenmiş ve bu bulgu da lenfanjiomiyomatozis ile uyumlu olarak değerlendirilmiştir (Figür 3, 4 ve 5). Sağ böbrekteki anjiyomyolipomda saptanan boyut artışı ve kanama nedeniyle hasta cerrahiye yönlendirilmiş ve patoloji sonucu kanama ve nekroz alanları içeren anjiyomyolipom ile uyumlu gelmiştir.

Tartışma ve Sonuç:Tüberoskleroz, geniş bir klinik ve görüntüleme özellikleri yelpazesi ile karakterize olan çok sistemli bir hastalıktır. Daha iyi test ve görüntüleme yöntemleri nedeniyle, son yıllarda bozukluğun daha az şiddetli belirtileri olan bireyler tanımlandıkça, tüberoskleroz sıklığı tahminleri çarpıcı biçimde artmıştır. Spesifik radyolojik özelliklerin tanınması, erken tanı ve tedaviye yardımcı olabilir ve prognozu iyileştirebilir.

Anahtar kelimeler: tuberous sclerosis,Radiology

Kaynaklar

1) Baron Y, Barkovich AJ. MR imaging of tuberous sclerosis in neonates and young infants. AJNR Am J Neuroradiol 1999;20:907-916
2) Pictorial Review of Tuberous Sclerosis in Various Organs Shigeaki Umeoka, Takashi Koyama, Yukio Miki, Mikio Akai, Kazushige Tsutsui, Kaori Togashi

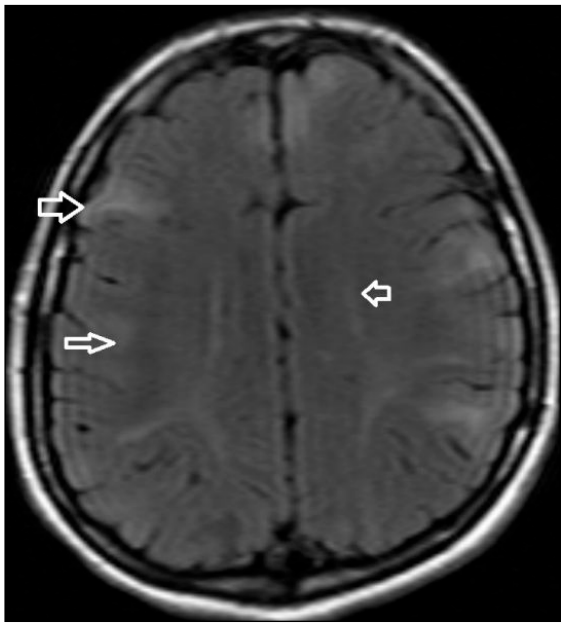

Resim 1. Hastada FLAIR'de oklarla kortikal, subkortikal tuberler ve beyaz cevher değişiklikleri gösterilmektedir.

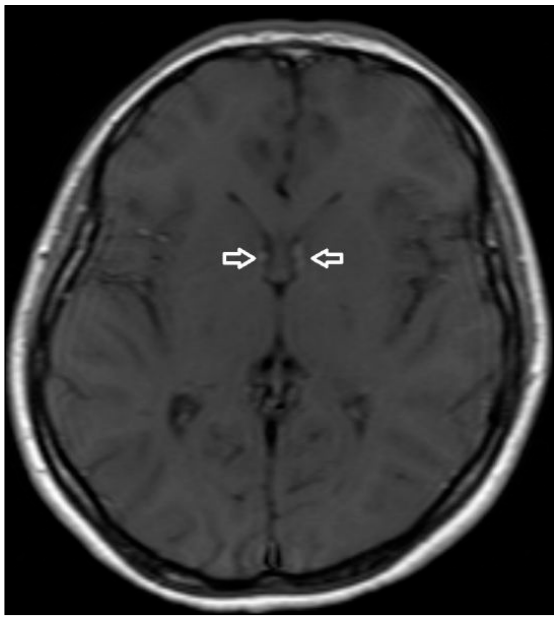

Resim 2. Kontrastlı T1 ağırlıklı görüntüde oklarla subependimal nodüller gösterilmektedir.



Resim 3. Toraks BT'de lenfanjiyoleiyomatozise sekonder kistler izlenmektedir.



Resim 4. Operasyon öncesi BT görüntülemesinde sağ böbrekteki dev anjiyolipom

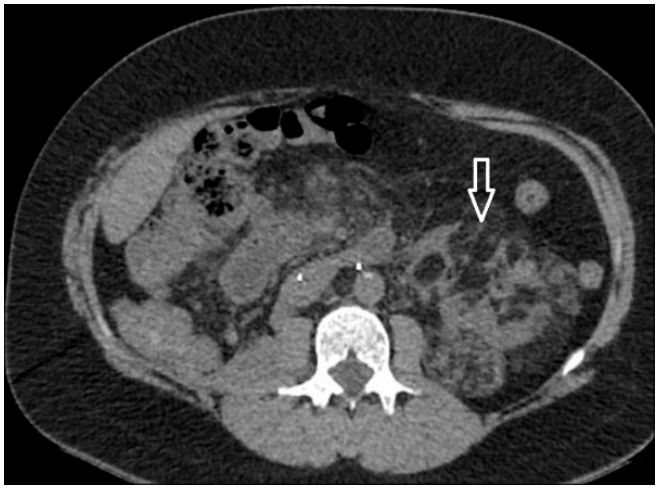

Resim 5. Sağ böbreği opere olan hastada, sol böbrekte çok sayıda anjiyomyolipoma sekonder görünüm



Resim 6. Karaciğerde segment 8 yerleşimli anjiomyolipom görünümü izlenmektedir.

Abdominal Radyoloji

PS-226

İNTRAPANKREATİK AKSESUAR DALAK; OLGU SUNUMU

Abidin Emre Kılıç, Muhammed Fatih Göç, Nazan Çiledağ, Burcu Savran

Sbü Dr. Abdurrahman Yurtaslan Ankara Onkoloji Eğitim ve Araştırma Hastanesi

Giriş ve Amaç: Aksesuar dalak; fetal yaşamda dorsal mezogastriumda öncül dalak lobüllerinin yetersiz füzyonu sonucu ortaya çıkmaktadır.(1) Aksesuar dalak, dalak hilusu, pankreas kuyruğu, omentum ve ligamentöz yerleşimli olabilir.(1) İntrapankreatik yerleşimli aksesuar dalak yaygın olmayan pankreatik lezyonlardır, fakat görüntüle metodlarındaki gelişmelere bağlı olarak daha fazla tespit edilmektedirler.(1).İntrapankreatik aksesuar dalağın pankreatik lezyonlardan- özellikle hipervasküler pankreatik lezyonlardan- ayırımının yapılması önem arz etmektedir.(5,6) Bu yazıda iki farklı hasta görüntüleri ile intrapankreatik aksesuar dalağın Bilgisayarlı Tomografi(BT) ve Manyetik Rezonans Görüntüleme (MRG) bulgularını sunmayı amaçladık.

Olgu Sunumu: Olgu 1: 50 yaşında kadın hasta bilinen hipertansiyon öyküsü bulunan hasta karaciğerde saptanan olası kistik lezyon ayırıcı tanısı için tarafımıza danışıldı. Hastaya yapılan dinamik difüzyon abdomen MRG'de insidental olarak pankreas kuyruk kesiminde T1 ve T2 görüntülerde dalak ile izointens kontrast madde sonrası elde olunan dinamik görüntülerde dalak ile benzer kontrast tutulum paterni gösteren düzgün konturlu lezyon saptandı.(Resim 1)

Olgu 2: 58 yaşında erkek hasta dış merkezde nonspesifik karın ağrısı nedeniyle yapılan kontrastlı dinamik abdomen BT incelemede pankreas kuyruk kesiminde hipervasküler kitle saptanması nedeniyle operasyon amacıyla hastanemize refere edildi. Hastanın operasyon öncesi yapılan dinamik abdomen BT incelemesinde pankreas kuyruk kesiminde tüm fazlarda dalak ile benzer dansitede düzgün konturlu lezyon saptandı.(Resim 2)

Tartışma ve Sonuç: İntrapankreatik aksesuar dalak sıklıkla asemptomatik lezyonlardır. Ayırıcı tanısında ön planda hipervasküler pankreas tümörleri yer almaktadır. (5) İntrapankreatik aksesuar dalak tanısı BT, MRG, sintigrafi çalışmalarıyla noninvaziv şekilde konulabilir.(4) Tanıda radyolojik görüntüleme özelliklerinin dalak ile benzer olmasının yanı sıra spesifik yerleşim yerlerinin bilinmesi kolaylık sağlamaktadır.(1,4) Dinamik incelemelerde arteryel fazda heterojen kontrast tutulumu ve Difüzyon MRG incelemede dalak ile benzer ADC değerlerine sahip olması tanı için önemli ipuçlarılardır. (1,2,3,4)

Anahtar kelimeler: Spleen Pancreas Magnetic Resonance Imaging

Kaynaklar

1- Kim SH, Lee JM, Han JK, Lee JY, Kim KW, Cho KC, Choi BI. Intrapancreatic Accessory Spleen: Findings on MR Imaging, CT, US and Scintigraphy, and the Pathologic Analysis. Korean J Radiol. 2008 Mar-Apr;9(2):162-174

2- Kyung Mi Jang, Seong Hyun Kim, Soon Jin Lee, Min Jung Park, Mi Hee Lee, and Dongil Choi Differentiation of an Intrapancreatic Accessory Spleen from a Small (<3-cm) Solid Pancreatic Tumor: Value of Diffusion-weighted MR Imaging Radiology 2013 266:1, 159-167

3- Ding Q, Ren Z, Wang J, Ma X, Zhang J, Sun G, Zuo C, Gu H and Jiang H: Intrapancreatic accessory spleen: Evaluation with CT and MRI. Exp Ther Med 16: 3623-3631, 2018

4- Le D, Schierloh U, Van Nieuwenhuyse J-P, Nchimi A. Magnetic Resonance Imaging Findings of Intrapancreatic Accessory Spleen. Journal of the Belgian Society of Radiology. 2016;100(1):79

5- Meyer-Rochow GY, Gifford AJ, Samra JS, Sywak MS. Intrapancreatic splenunculus. Am J Surg. 2007 Jul;194(1):75-6.

6- Touré L, Bédard J, Sawan B, Mosimann F. Case note: intrapancreatic accessory spleen mimicking a pancreatic endocrine tumour. Can J Surg. 2010;53(1):E1-E2

Pankreas kuyruk kesiminde T1, T2 görüntülerde(a,b) ve difüzyon MRG'de b 600 değerinde (c) dalak ile benzer intensitede, dinamik görüntülerde(e,f,g,h) dalak ile benzer kontrast tutulum paterni gösteren, ADC haritalamada dalak ile eş ADC değerine sahip düzgün konturlu lezyon.(ok başı)



Prekontrast görüntülerde(a) dalak ile benzer dansitede, postkontrast görüntülerde(b,c,d) dalak ile benzer kontrastlanma paterni gösteren kitle lezyonu.(ok başı)

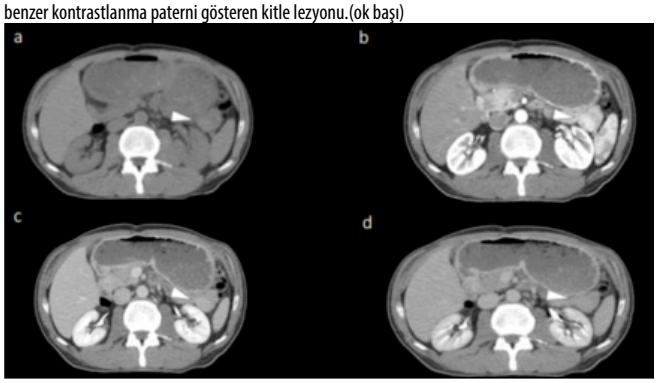

Abdominal Radyoloji

PS-227

NADİR BİR OLGU: VOLVULUSA NEDEN OLAN MEZENTERİK KİSTİK LENFANJİOMA

Aybüke Uçgun, Zeycan Kübra Cevval, Serra Özbal Güneş, Baki Hekimoğlu

Sağlık Bilimleri Üniversitesi Dışkapı Yıldırım Beyazıt Eğitim ve Araştırma Hastanesi

GİRİŞ-AMAÇ: Lenfanjiomlar genellikle ince duvarlı kistlerle karakterize çoğunlukla asemptomatik benign lezyonlardır. Lenfanjiomlar konjenital ya da kazanılmış olarak, en sık çocukluk çağında görülmekle birlikte her yaş grubunda ve her yerde görülebilirler. Mezenterik kistik lenfanjioma(MKL) mezenterik kistlerin nadir görülen bir formudur. Biz bu olgumuzda çok nadir görülen ve volvulusa neden olan mobil mezenterik kistik lenfanjomlu olgumuzu sunacağız.

Olgu Sunumu: 72 yaşındaki kadın hasta acil servisimize 2 gündür olan karın ağrısı ve kusma şikayetiyle başvurdu. Hastanın yapılan fizik muayenesinde batında yaygın hassasiyet,defans ve rebound saptanmış olup kontrastlı torakoabdominal bilgisayarlı tomografi(BT) anjiyografi ile değerlendirildi. BT incelemesinde sağ parakolik alanda mezenterik bölgede yaklaşık 62x44x82 mm boyutlarında(APxTRxCC),içerisinde kaba kalsifikasyon bulunan multikistik lezyon izlendi(Resim 1). Önceki BT tetkiğinde bu lezyonun sol parakolik alanda yerleştiği ve mobil olduğu gözlendi(Resim 2). Ayrıca orta hatta mezenterde SMA çevresinde dönüş-girdap işareti ve malrote ince barsak ansları izlendi (Resim 3). SMA bu düzeyin distalinde doluş göstermemekteydi. İnce barsak segmentlerinde hava sıvı seviyelenmeleri ve barsak anslarında dilatasyon mevcuttu. Ayırıcı tanıda öncelikle mezenterik kistik kitle, midgut volvulus ve mezenterik iskemi düşünüldü. Hasta acil opere edildi. Operasyon sırasında ince bağırsak mezosu üzerinde görülen kitle ince bağırsak anslarını mezosu ile birlikte 3 tam tur volvüle etmişti. İnce bağırsak ansları iskemik ve nekroze görünümdeydi (Resim 4). Hastaya subtotal ince bağırsak rezeksiyonu ve kitle eksizyonu yapıldı. Elde edilen

materyallerin patoloji raporu; lenfanjioma ve ince bağırsak anslarında transmural infarktüs şeklinde raporlandı.

TARTIŞMA-SONUÇ: İntraabdominal lenfanjiomlar en sık retroperitonda görülmekte olup intraperitoneal alanda ise en sık yerleşim yeri ince bağırsak mezenteridir(1). Erişkin yaş grubunda oldukça nadir görülmektedirler. Klinik bulgu ve semptomlar asemptomatik olabileceği gibi hastalar; akut veya kronik karın ağrısı, abdominal distansiyon veya palplabl kitle ile başvurabilirler(2). Ekstrensek lüminal kompresyon, mezenterik traksiyon veya volvulusa bağlı parsiyel ya da komplet ince bağırsak obstrüksiyonu görülebilir. Bizim olgumuzda da mobil ve gevşek yapıda olan mezenterik lenfanjiom, ince bağırsak anslarında volvulusa ve mezenterik iskemiye neden olmuştu. Mezenterik kistik lenfanjiom tanısında ultrasonografi, bilgisayarlı tomografi ve manyetik rezonans görüntüleme kullanılır(3). Ancak kesin tanı, kitlenin histopatolojik incelemesi ile konulur. BT incelemede tipik olarak multiloküle kistik yapıda kitle izlenir.Ayrıca ince duvar yapısı ve septa izlenebilir. BT sadece tanı için değil, bizim olgumuzda olduğu gibi, volvulus gibi komplikasyonların değerlendirilmesinde de yardımcıdır(4). Cerrahi eksizyon ideal tedavi yöntemidir ve eksizyon sonrası prognoz oldukça iyidir(2,5). Özetle, mezenterik kistik lenfanjiomalar yetişkin yaş grubunda nadir de olsa, ince bağırsak volvulusu etyolojisinde yer almaktadır. BT tetkiki doğru tanının erken konmasında ve komplikasyonların erken tespitinde önemli role sahiptir.

Anahtar kelimeler: kistik lenfanjioma, volvulus, midgut volvulus, mezenterik kist, mezenterik iskemi

Kaynaklar

1.Giovanni Aprea, Francesco Guida, et al. Mesenteric cystic lymphangioma in adult: a case series and review of the literatüre. BMC Surg. 2013; 13(Suppl 1): A4.
2. Volkan Kınaş, Kaptan Gülben et al. Mesenteric Cystic Lymphangioma: A Case Report. South. Clin. Ist. Euras. 2016;27(3):258-260
3.Mar CR, Pushpanathan C, Price D, Cramer B. Best cases from the AFIP: omental lymphangioma with small-bowel volvulus. Radiographics. 2003;23:847–851.
4. Jin Hee Jang, MD, Su Lim Lee, MD et al. Small Bowel Volvulus Induced by Mesenteric Lymphangioma in an Adult: a Case Report. Korean J Radiol. 2009 May-Jun; 10(3): 319–322.
5. Weda VB, Booij KA, Aronson DC (2008) Mesenteric cystic lymphangioma: a congenital and an acquired anomaly? Two cases and a review of the literature. J Pediatr Surg 43(6):1206–1208

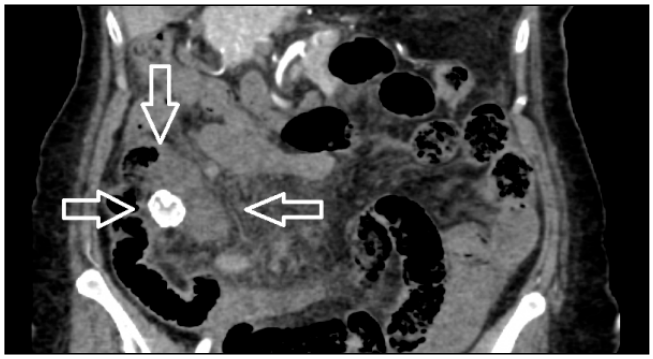

Resim 1. Kontrastlı BT anjiografi koronal kesitlerde, sağ parakolik alanda kalsifik komponenti bulunan kistik kitle lezyonu izlenmektedir(oklar).



Resim 2. A: Koronal BT görüntüde sol parakolik alanda kistik kalsifik lenfanjiom izlenmektedir(içi boş ok). B:Yandaki görüntüde aynı lezyon sağ parakolik alanda izlenmiş olup mobildir(içi dolu ok).

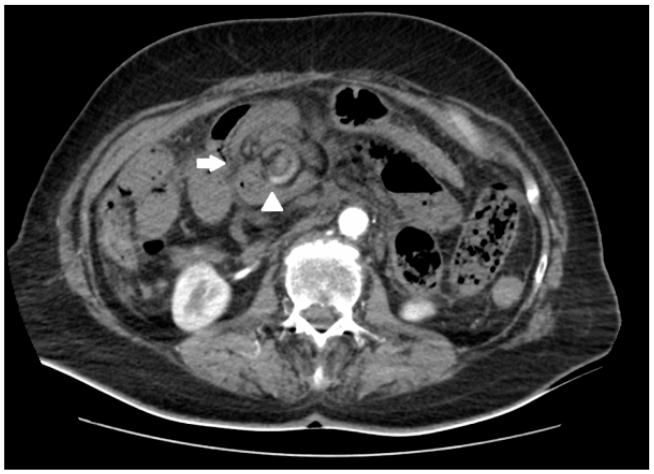

Resim 3. Aksiyal kesitlerde sağ-orta hatta SMA(okbaşı) çevresinde girdap işareti ve malrote ince barsak ansları izlenmektedir(ok).

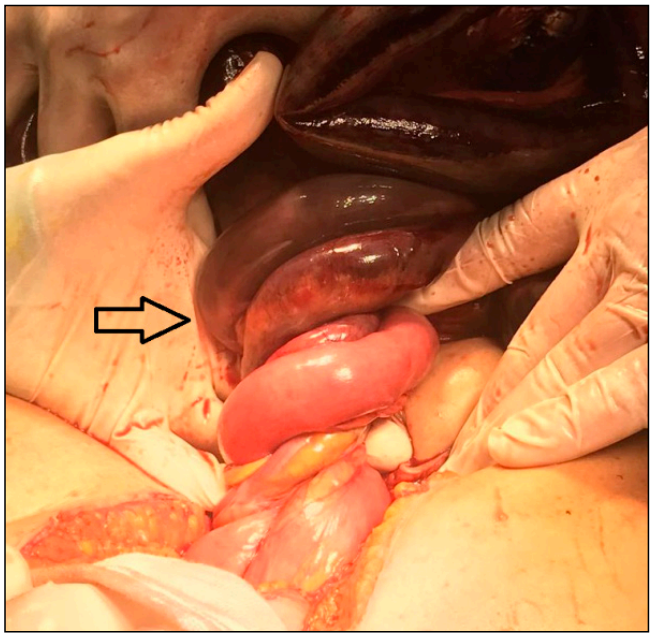

Resim 4. Operasyon görüntülerinde ince barsak anslarının 3 tam tur volvulasyonu(ok) ve proksimalinde iskemik nekroze görünümde anslar izlenmektedir.

Baş-Boyun Radyolojisi

PS-228

KESİTSEL GÖRÜNTÜLEMEDE LENFADENOPATİ İLE KARIŞAN İNTERNAL JUGULER VEN ANEVRİZMASI

Sevtap Arslan [1], Yasin Sarıkaya[2]

[1]Afyonkarahisar Şuhut Devlet Hastanesi
[2]Afyonkarahisar Sbü Tıp Fakültesi

Giriş ve Amaç: Sekonder venöz anevrizmalar travma, enfeksiyon, inflamasyon veya arteryovenöz malformasyon zemininde gelişebilirken primer venöz anevrizmalar nadir olarak görülmektedir ve etyopatogenezleri net olarak aydınlatılamamıştır. Primer venöz anevrizmalar en sık baş-boyun venleri ve alt ekstremite venlerinde gelişmektedir (1). İnternal juguler venin (İJV) primer anevrizması literetürde nadir olarak tanımlanmıştır (1-6). Bu bildiride baş-boyun kanseri bulunan bir hastada lenfadenopati ile karışan sakküler IJV anevrizmasının sunulması amaçlanmıştır.

Olgu sunumu: Dil skuamoz hücreli karsinomu nedeniyle Temmuz 2017'de sol parsiyel glossektomi ve sol radikal boyun di-

seksiyonu ve kemoradyoterapi öyküsü bulunan 58 yaşındaki kadın hastaya COVID-19 şüphesiyle kontrastsız toraks bilgisayarlı tomografisi (BT) çekildi. Toraks BT'de sağ seviye 4'te lenfadenopati düşündüren oval şekilli yumuşak doku dansitesinde lezyon saptandı (**Resim 1**). COVID-19 tedavisi ve karantina süresinin tamamlanmasından sonra hasta bu lezyondan ince iğne aspirasyon biyopsisi yapılması amacıyla girişimsel radyoloji ünitesine yönlendirildi. İşlem öncesi ultrasonografik (US) değerlendirmede BT'de saptanan lezyonun anekoik özellikte olduğu ve internal jugüler ven (İJV) ile bağlantısının bulunduğu görüldü. Lezyon prob basısı ile kolaylıkla komprese edilebilmekte ve valsalva manevrası ile boyutu artmaktaydı. Lezyonun gri skala ve renkli Doppler US özellikleri (**Resim 2 ve 3**) İJV sakküler anevrizması ile uyumlu bulundu ve biyopsi yapılmadı. Hastanın özgeçmişinde sağ İJV'e yönelik girişimsel işlem öyküsü bulunmamaktaydı.

Tartışma ve Sonuç: Literatürde 17 hastada İJV'nin sakküler veya fuziform primer anevrizması bildirilmiştir (1-6). Bildirilen vakalarda etyopatogenez net olarak aydınlatılamamıştır; ancak skalen kas basısı, klavikula basısı, mediastinal radyoterapi ve konnektif doku hastalıkları gibi durumların etyopatogenezde rol oynayabileceği öne sürülmüştür (1). İJV anevrizması bulunan hastalar asemptomatik olabileceği gibi lezyon boyutuna bağlı olarak ele gelen şişlik, ses kısıklığı, yutma güçlüğü ve trombüs gelişimi veya çevre yapıların basısına bağlı ağrı gibi semptomlarla da başvurabilmektedir (1,5,6). Diğer venöz anevrizmaların aksine İJV anevrizmalarında pulmoner embolizm ve anevrizma rüptürü bildirilmemiştir. Muayenede İJV anevrizması yumuşak kıvamlı, kolaylıkla komprese edilebilen, öksürme veya valsalva manevrası ile boyutunda artış bulunan lezyon olarak görülür (1). İJV anevrizması ayırıcı tanısında bizim hastamızda olduğu gibi lenfadenopatinin yanı sıra kistik higroma, dermoid kist, brakial kleft kisti, tiroglossal duktus kisti, hemanjiyom ve arteriyovenöz malformasyon da yer almaktadır (1,5,6). Tanıda Doppler US genellikle yeterlidir; ancak büyük boyutlu lezyonlarda cerrahi öncesi anatomik ilişkilerin daha iyi değerlendirilebilmesi için BT veya manyetik rezonans görüntüleme sonraki aşamada tercih edilebilmektedir. Tedavi algoritması asemptomatik hastalarda takipken semptomatik hastalarda cerrahi eksizyondur (1).

Anahtar kelimeler: İnternal juguler ven, venöz anevrizma, lenfadenopati

Kaynaklar

1. Zhang C, Li H, Guo X, Civilini E, Malik K, Wang F. Clinical Diagnosis and Treatment of Internal Jugular Venous Aneurysms. Ann Vasc Surg. 2020;62:497.e7-497.e12
2. Calligaro KD, Ahmad S, Dandora R, et al. Venous aneurysms: surgical indications and review of the literature. Surgery. 1995;117:1-6.
3. Gillespie DL, Villavicencio JL, Gallagher C, et al. Presentation and management of venous aneurysms. J Vasc Surg.1997;26:845e52.
4. Khan, M. A., Beard, J., & Bottomley, J. Internal jugular vein aneurysm: a case report. EJVES Extra. 2007;14:4-5.
5. Alshehri WM, Alothmani SK, Alshamrani AM, Almadhari RI, Alqahtani AS, Alrasheedi Saud D. Internal jugular vein aneurysm: a case report. J Surg Case Rep. 2019 May 23;2019(5):rjz159.
6. Nasiri AM, Rayes N, Bakarman KA. Internal jugular vein aneurysm: A case report. Medicine (Baltimore). 2018 Jan;97(2):e9588.

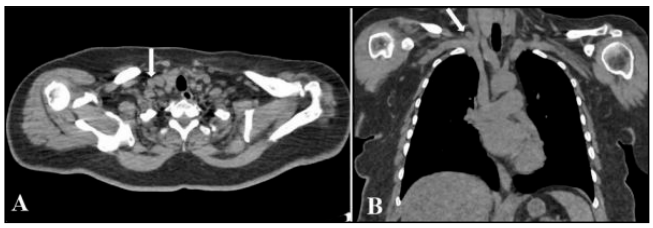

Resim 1. Aksiyel (A) ve koronal (B) kontratsız toraks BT görüntülerinde sağ seviye 4'te yumuşak doku dansitesinde oval şekilli lezyon izleniyor (oklar).

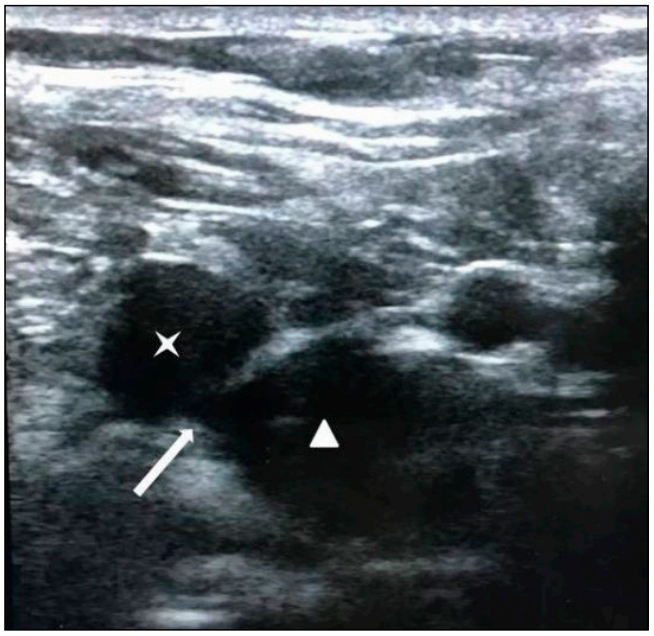

Resim 2. Gri skala US görüntüsünde İJV (üçgen) ile bağlantısı bulunan (ok) anekoik lezyon (yıldız) görülüyor.

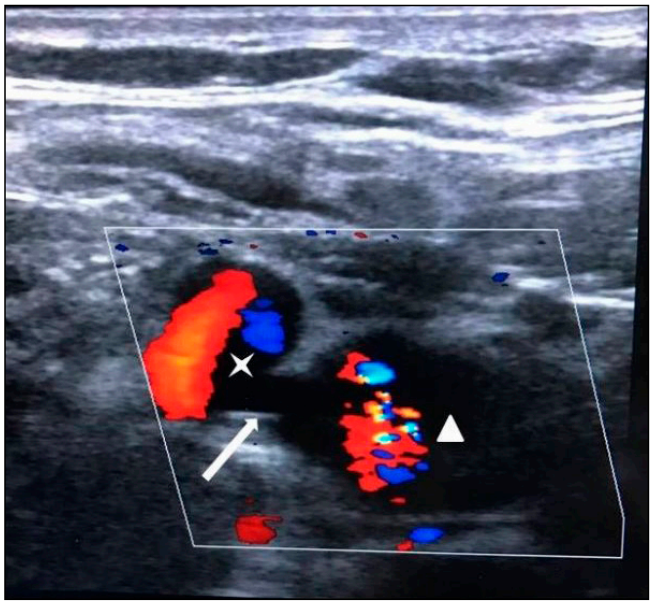

Resim 3. Renkli Doppler US görüntüsünde lezyon içerisinde vasküler kodlanma izleniyor (üçgen: İJV, yıldız: sakküler anevrizma, ok: anevrizma boynu).

Acil Radyoloji

PS-229

BALIK KILÇIĞINA BAĞLI AORTİK PSEUDOANEVRİZMA

İsmail Turgut, Nisa Başpınar, Mehmet Haydar Atalar

Cumhuriyet Üniversitesi Tıp Fakültesi Hastanesi

Giriş ve Amaç: Yabancı bir cismin yutulması, özofagusta yabancı cismin yapısı, şekli ve bulunma süresi ile ilgili olarak farklı derecelerde hasara neden olabilir. Genellikle bu hastalar KBB veya Gastroenteroloji kliniklerine başvururlar. Bu durum uygun şekilde tedavi edilmediği taktirde özofagus perforasyonu, mediastinal enfeksiyon/apse ve aortoözofageal fistül (AEF) dahil olmak üzere potansiyel olarak yaşamı tehdit eden birçok komplikasyona neden olabilir. Aort hasarı insidansı nadirdir(1).

Olgu Sunumu: 40 yaşında erkek hasta 10 gün önce balık yedikten sonra göğüste batma hissi ağrı şikayetleri ile hastaneye başvurmuş. Hastaya yapılan endoskopide yabancı cisim görülememiş ve özofagus proksimal kesiminde hiperemi ve ödem mevcutmuş. Daha sonra hastada melena ve hematemez gelişmesi nedeniyle tekrar yapılan endoskopide yabancı cisim görülmüş ancak alınamamış. Sonrasında çekilen Kontrastlı Toraks Bilgisayarlı tomografide (BT) özofagus proksimal kesiminden aort komşuluğuna uzanan lineer yabancı cisim (balık kılçığı) ve arkus aorta distal kesiminde psödoanevrizma mevcuttu (Resim 1). Hastada psödoanevrizma için aorta endovasküler stent konuldu (Resim 5). Sonrasında tekrar kanlı kusma şikayeti olan hastadan endoskopik olarak balık kılçığı çıkarıldı. Hastaya sonrasında özofagus yaralanması için özofagus stenti konuldu (Resim 6).

Tartışma ve Sonuç: Balık kılçığı gastrointestinal sistemde yaygın olarak görülebilen bir yabancı cisimdir. Retrospektif bir çalışmaya göre, özofagusa gömülü yabancı cisimlerin sırasıyla %57, %26 ve %17'si servikal özofagus, torasik özofagus ve kardiyoözofageal bileşkede görülmektedir(2). Keskin ve sivri yabancı cisimler özofagus duvarını delerek boyun apsesi, özofagus perforasyonu, mediastinit, arter ve akciğer hasarı gibi hayatı tehdit eden komplikasyonlara yol açabilir(2).Bu nedenle özellikle keskin, sivri ve büyük cisimler özofagusta yabancı cisim olarak teşhis edildiğinde ciddi komplikasyonlardan kaçınmak ve iyileşme süresini kısaltmak için mümkün olan en kısa sürede etkili tedaviler uygulanmalıdır(2). BT görüntüleme, balık kılçığı gibi yabancı cisimlerin erken teşhisi için yüksek hassasiyet ve özgüllük oranlarına sahiptir ve şu anda yabancı cisim şüphesi vakalarında standart görüntüleme yöntemi olarak kabul edilmektedir(3). Balık kılçığı, aortik arkı doğrudan delebilir ve psödoanevrizmaya neden olabilir. Balık kılçığı aortik arkı doğrudan delmezse, aort ark duvarının yakınındaki inflamasyon aort bütünlüğünü bozabilir ve psödoanevrizmalara neden olabilir(2). Kontrastlı BT görüntüleme komşu organlardaki hasarı, sekonder inflamatuar değişiklikleri, vasküler yaralanmaları, mediastinit ve aortoözofageal fistül gibi ölümcül komplikasyonları göstermede diğer görüntüleme yöntemlerine göre oldukça üstündür(4).

Sonuç olarak özofagus yabancı cismine bağlı aort yaralanması, psödoanevrizma ve aortoözefagiyal fistül gibi ciddi komplikasyonlar gelişebilir. Yabancı cisimin ve olası komplikasyonların gösterilmesinde BT görüntüleme büyük öneme sahiptir. Yabancı cisime bağlı özofagus yaralanmalarında multidisipliner tedavi yaklaşımları ile başarılı bir sonuç elde edilebilir.

Anahtar kelimeler: Yabancı cisim, Balık kılçığı, Özofagus, Aort, psödoanevrizma

Kaynaklar

1. Zeng L, Shu W, Ma H, Hu J. Aortic injury caused by esophageal foreign body-case reports of 3 patients and literature review. Medicine (Baltimore). 2020 Jun 26;99(26):e20849.
2. Wang A, Zhou Y, Huang Q. A fish bone induced aortic arch pseudoaneurysm in a male patient: A case report. Medicine (Baltimore). 2019 Jul;98(29):e16486.
3. Klein A, Ovnat-Tamir S, Marom T, Gluck O, Rabinovics N, Shemesh S. Fish Bone Foreign Body: The Role of Imaging. Int Arch Otorhinolaryngol. 2019;23(1):110-115.
4. J Ma, DK Kang, JI Bae, et al. Value of MDCT in diagnosis and management of esophageal sharp or pointed foreign bodies according to level of esophagus AJR Am J Roentgenol, 201 (2013), pp. W707-W711

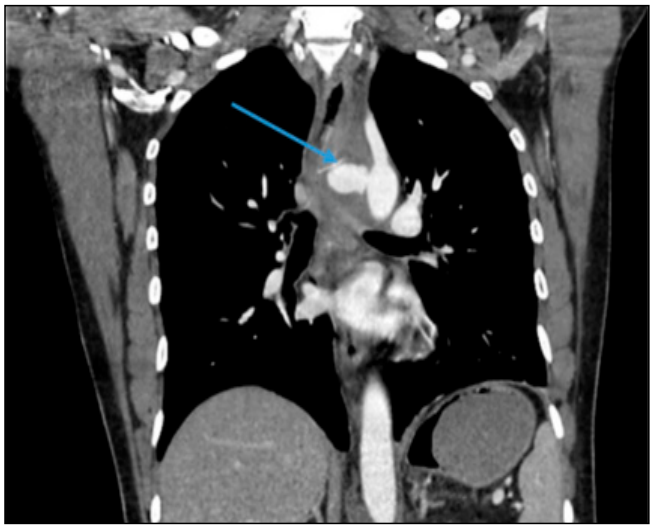

Resim 1. Koronal kontrastlı toraks BT' de lineer yabancı cisim (mavi ok) ve aort ile ilişkili görünümde psödoanevrizma



Resim 2. Aksiyel kesitlerde arkus aort distalinde psödoanevrizma ve komşuluğunda hematom ile uyumlu yumuşak doku görünümleri.

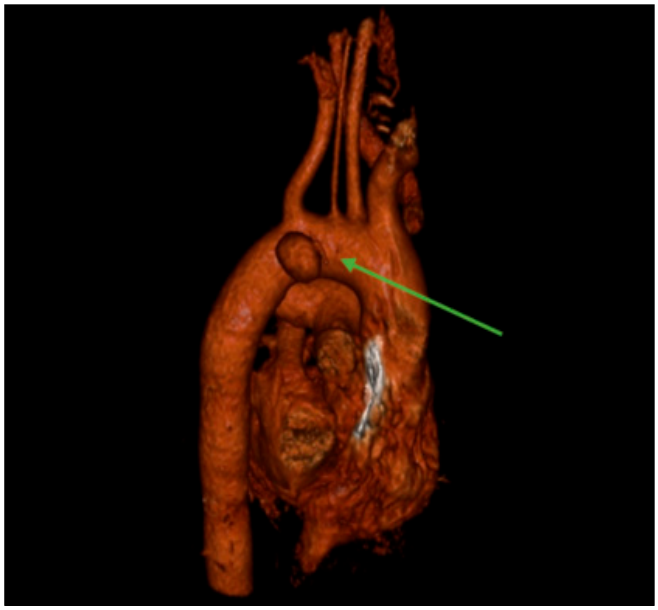

Resim 3. 3 boyutlu görüntüde sol subklavyan arter düzeyinde psödoanevrizma ve komşuluğunda yabancı cisim(yeşil ok)

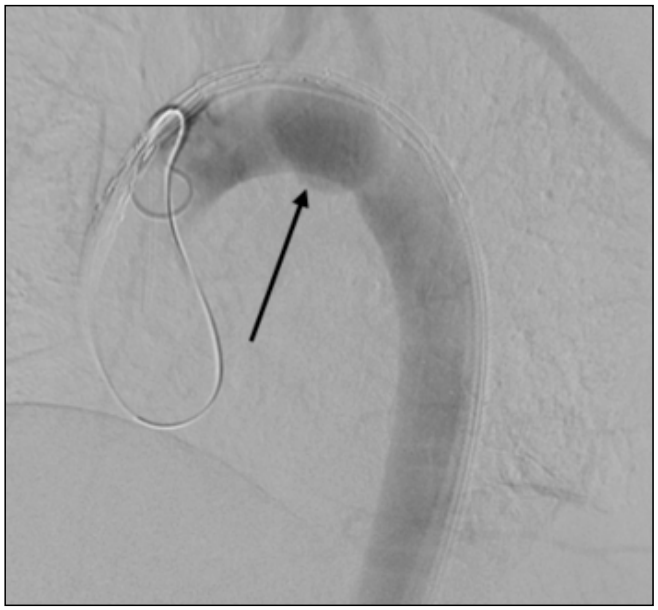

Resim 4. Stent öncesi DSA görüntüsünde arkus aortada psödoanevrizma (siyah ok)

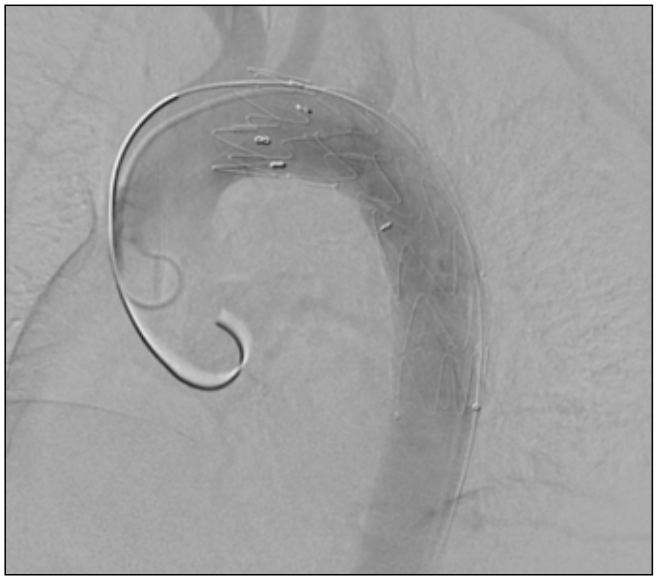

Resim 5. Stent sonrası DSA görüntüde psödoanevrizmada dolum izlenmiyor.

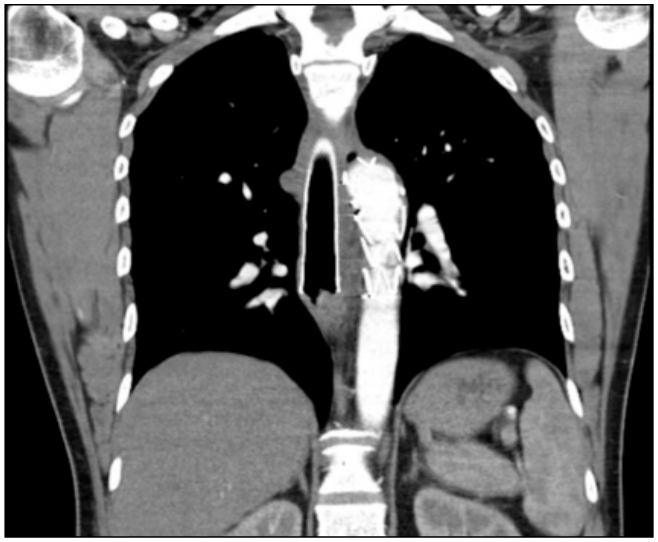

Resim 6. Kontrastlı koronal toraks BT kesitlerinde özefagus ve aortada ki stent izleniyor.

Nöroradyoloji

PS-230

LENFANJİOLEİOMYOMATOZİS VE RENAL ANJİOMYOLİPOMUN EŞLİK ETTİĞİ TUBEROSKLEROZ OLGUSU

Simge Ural, Gül Gizem Pamuk, Emine Balkan, Muhammed Edip İşleyen, Samet Öztürk, Mehmet Öncü

Sbü Bağcılar Radyoloji

Giriş ve Amaç: Tuberoskleroz kompleksi (Bourneville Hastalığı) embriyonik ektoderm kaynaklı multipl benign tümörlerin gelişimi ile karakterize bir fakomatozdur. Klinik bulguları klasik olarak çocukluk çağında ortaya çıkan patognomonik triadı (Vogt triadı) ile tanımlanmıştır. Triad epilepsi, zeka geriliği ve fasyal adenoma sebaseum lezyonlarından oluşmaktadır. Ancak tam triad sadece %30 hastada görülmektedir. Lenfanjioleiomyomatozis tuberoskleroz olgularına eşlik edebilen veya sporadik olabilen multisistemik nadir bir bozukluktur. Tuberoskleroz olgularında %1 oranda görülmektedir. Biz bu vakada tuberoskleroz kompleksini tanıtmakla beraber akciğerde multiple milimetrik pnömokistler görüldüğünde hastaların bir bütün olarak sistemik ele alınması gerektiğini ve tuberoskleroz tanısının akla gelmesini gerektiğini göstermek istedik.

Olgu: 34 yaşında kadın hasta 2017 yılında önce ilk olarak myoklonik nöbetlerle nöroloji bölümümüze başvurdu. Hastada ciltte hipopigmente lekelenmeler ve fasiyal anjiofibromlar saptandı. Hastaya tuberoskleroz ön tanısıyla beyin BT ve MR incelemeleri yapıldı. Beyin BT'de bilateral serebral hemisferlerde kortikal ve subkortikal alanlarda ve bilateral lateral ventrikül subependimal bölgelerde kaba kalsifikasyonlar izlendi. Beyin MR'de bilateral lateral ventrikül subependimal alanlarda T1 ve T2 ağırlıklı incelemelerde hipointens görünümde kalsifiye subependimal nodüller görüldü. Ayrıca bilateral serebral hemisferlerde kortikal-subkortikal alanlarda T1 ağırlıklı incelemede hipointens, T2 ve FLAIR ağırlıklı incelemelerde hiperintens odaklar kortikal tuberler ve subkortikal nodüller ile uyumlu bulundu. Hastaya yapılan göz muayenesi, EKO tetkikleri özelliksiz bulundu. Çekilen toraks BT incelemesinde lenfanjioleiomyomatozis ile uyumlu 5 mm'den küçük multiple ince cidarlı pnömokistler ve bilateral hiler büyümüş lenf nodları izlendi. Hastanın batın BT'sinde bilateral böbreklerde yağ dansitesinde angiomyolipomlar izlendi. Klinik ve radyolojik bulgularla beraber hastaya tuberoskleroz tanısı koyuldu.

Tartışma: Tüberoskleroz, OD geçişli nörokutanöz bir sendrom olup çeşitli organlarda çeşitli hamartomatöz lezyonlarla karakterizedir. Sık tutulan organlar beyin, deri, kalp, böbrek, akciğer ve retinadır. İnsidansı 6000-12000 kişide 1'dir ve vakaların yaklaşık üçte ikisi sporadiktir. Tanı koymada TSK1 ve TSK2 gen mutasyonlarının gösterilmesi yeterli kabul edilmektedir. Ancak son zamanlarda tuberoskleroz tanısı majör ve minör tanı kriterlerinden oluşur. 1 majör veya 2 veya daha fazla minör bulgu tanıda yeterlidir (Tablo 1). Tedavide nöbetlerin tedavisi esastır. Tedavi bireysel belirtilere göre belirlenir (örn. subependimal dev hücreli astrositomlar veya renal anjiyomiyolipomdan kaynaklanan retroperitoneal kanama). Hastaların yaklaşık %40'ı yukarıda bahsedilen belirtilerden bir veya daha fazlasının komplikasyonlarından 35 yaşına kadar ölmektedir.

Sonuç: Tuberosklerozun çok çeşitli klinik ve radyolojik belirtileri vardır. CNS tutulumu, renal AML ve kardiyak rabdomiyom dahil olmak üzere bazı yaygın belirtiler bulunduğunda, klinik belirtiler olmasa bile şüphelenilmelidir. Klinik gidişata aşinalık, potansiyel tutulum bölgeleri ve tutulum sıklığı, doğru tedaviye ve yaşam kalitesinde iyileşmeye izin verebilir. Çeşitli organ bulgularının radyolojik özelliklerinin tanınması, doğru tanının konulması için esastır ve ek anormalliklerin saptanmasına yardımcı olur.

Anahtar kelimeler: Tuberoskleroz, lenfanjioleiomyomatozis, anjiomyolipom, subependimal nodül, tuber , CT, MR

Kaynaklar

1. Umeoka S, Koyama T, Miki Y et-al. Pictorial review of tuberous sclerosis in various organs. Radiographics. 28 (7): e32. doi:10.1148/rg.e32

2. Ahmet Sığırcı Fakomatozlar, (Trd Sem 2019; 7: 342-356) DOI: 10.5152/trs.2019.813
3. Logue LG, Acker RE, Sienko AE. Best cases from the AFIP: angiomyolipomas in tuberous sclerosis. Radiographics. 23 (1): 241-6. doi:10.1148/rg.231025109

Kontrastsız batın BT'de her iki böbrekte çok sayıda yağ dansitesinde kortikal anjiomyolipomlar görülmekte

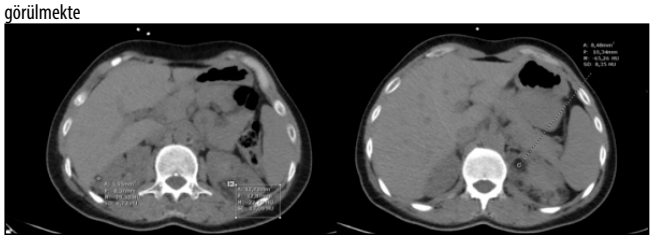

Toraks BT'de mediasten penceresinde bilateral hiler LAM(uzun ok) izlenmektedir.

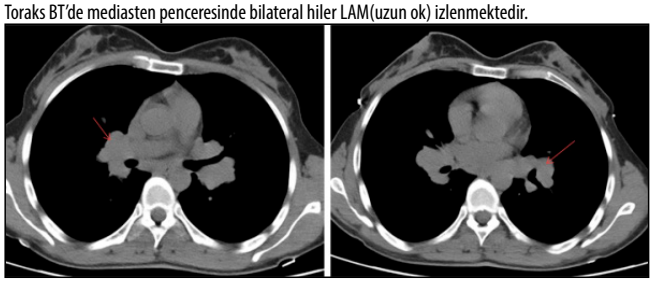

T2 ağırlıklı sagital MR incelemede , hipointens subependimal nodüller görülmekte

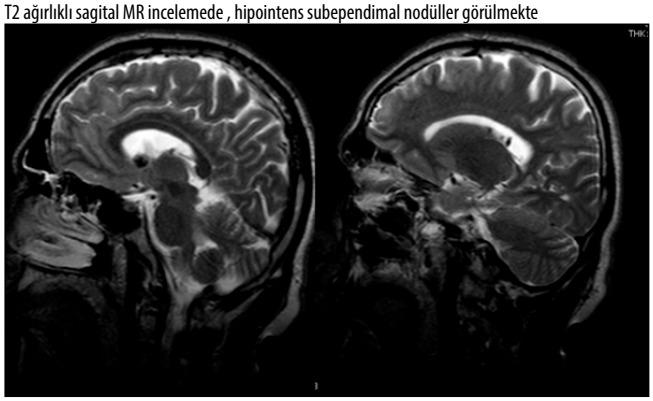

FLAİR ve T2 ağırlıklı incelemelerde kortikal-subkortikal hiperintens tuberler izlenmektedir.

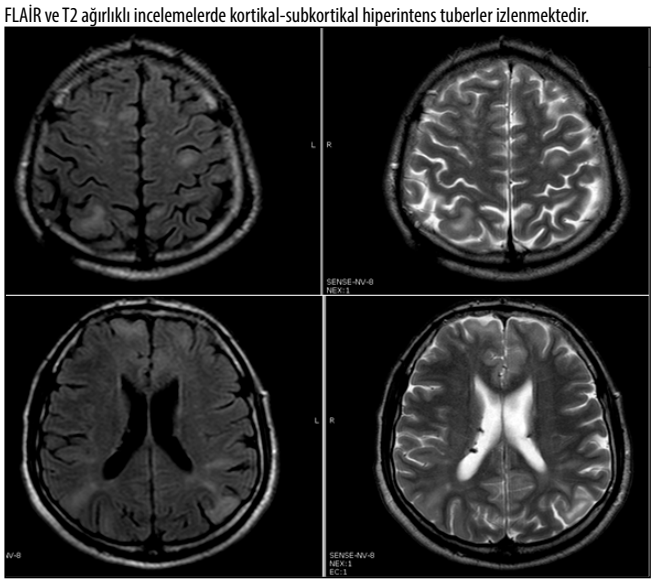

Beyin BT'de subependimal kalsifik nodüller görülmekte

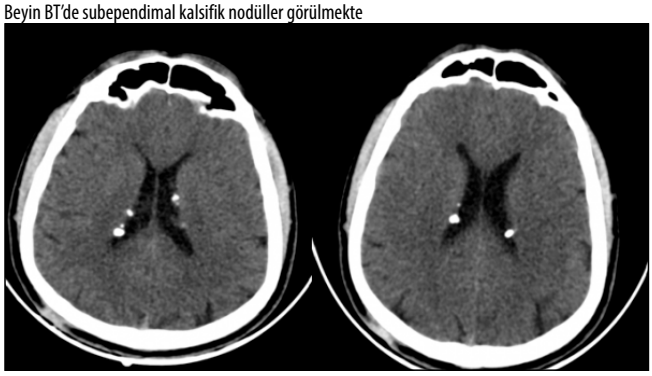

Toraks BT'de akciğer pencerisinde bilateral akciğer üst loblarda çok sayıda milimetrik ince cidarlı pnömokist izleniyor.

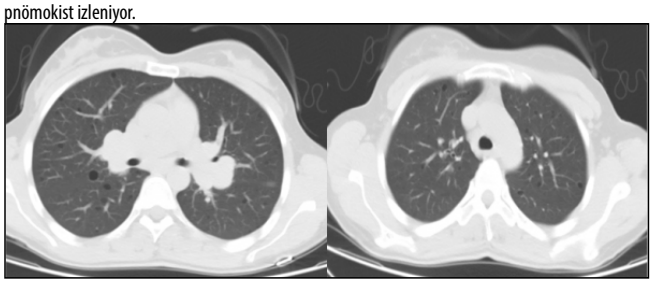

Tablo 1. Tüberoskleroz Kompleksinde Major ve Minör Özellikler

Majör özellikler	Minör özellikler
Fasial anjiofibromlar	Diş minesinde çoklu çukurlar
3 veya fazla hipomelanotik maküller	Hamartomatöz rektal polipler
Kortikal tüberler	Kemik kistleri
Subependimal nodüller/astrositomlar	Serebral beyaz cevher radyal migrasyon hatları
Retinal hamartomlar	Multipl böbrek kistleri
Lenfanjioleiomyomatozis	Gingival fibromalar
Böbrek anjiomyolipom	Konfeti deri lezyonları
Kardiak rabdomyomlar	Retinal akromatik yamalar
Bağ dokusu nevüler	
Sub/periungual fibromlar	

Nöroradyoloji

PS-231

NADİR YERLEŞİMLİ İNFANTİL MELANOTİK NÖROEKTODERMAL TÜMÖR RADYOLOJİK BULGULARI

Meral Arifoğlu , Günay Rona, Özge Adıgüzel Karaoysal, Hediye Pınar Günbey

İstanbul Kartal Dr. Lütfi Kırdar Şehir Hastanesi

Giriş ve Amaç: İnfantil melanotik nöroektodermal tümör (İMNT), genellikle bir yaşın altında görülen nadir bir tümördür. Lokal invaziv olma eğiliminde olsalar da, bu tümörler genellikle benign olarak kabul edilir . Malignite oranı %6.5 olarak bildirilmiştir (1,2). İMNT'lerin yaklaşık %92.8'i baş ve boyun bölgesinde görülür. Ana orijin bölgesi maksilla (%68-%80) iken, ardından kafatası (%10.8), mandibula (%5,8) beyin (%4.3) gelir (3). Tipik olarak ağrısız, soliter, hassas olmayan, hızlı büyüyen, pigmentli şişlik olarak ortaya çıkar (1, 2). İMNT'nin standart yönetimi cerrahi rezeksiyondur.

İMNT ayırıcı tanısında akut lenfoblastiklenfoma, rabdomiyosarkom, ewing sarkomu, retinoblastom, nöroblastom, melanositoma, fibröz displazi ve melanom, yer alır. (4)

Olgu Sunumu: Miadında normal vajinal yolla doğan 2 günlük kız bebek kafasında şişlik şikayeti nedeni ile hastanemize başvurdu.10 gün sonra kontrole çağrılan hastada lezyonda boyutunda artışı saptandı. Muayenesinde ön fontanelde 2x3 cm boyutlu sert kitle

tespit edildi. Hastanın genel durumu iyi, ağlaması kuvvetli, dört ekstremite hareketli,direkt ve indirekt ışık refleksi bilateral pozitif, pupiller izokorik idi. Çekilen kontrastsız Beyin Bilgisayarlı Tomografide (BT) sentrum semiovale düzleminde ,frontal kemikte destrüksiyona ve elevasyona neden olan , her iki frontal loba hafif bası etkisi yaratan , ekstraaksiyel yerleşimli, hafif hiperdens, düzgün konturlu kitle saptandı (Resim 1). Kontrastlı Kraniyal Manyetik Rezonans Görüntülemede (MRG)sentrumsemiovale düzleminde, bilateralfrontalgirus komşuluğunda , ekstraaksiyel yerleşimli, kemikte destrüksiyona neden olan, düzgün konturlu, dural tabanlı, T1 ağırlıklı (T1A) ve T2 ağırlıklı (T2A) sekanslarda hafif izo-hiperintens, intravenöz kontrast madde enjeksiyonu sonrası yoğun, homojen kontrastlanan , diffüzyon kısıtlaması gösteren kitle tespit edildi (Resim 2).Fibrözdisplazi, atipik menenjiom ön tanıları düşünüldü.Hastanın yaşı, lezyonun hızlı boyut artışı göstermesi, radyolojik bulgular nedeni ile operasyon planlandı. Tümör dokusu, invaze kemik ve dura eksize edildi. Patolojisi İMNT olarak raporlandı.

Tartışma ve Sonuç: İMNT ler histolojik olarak 2 hücre popülasyonunu içerir: hücre içi kahverengi granüler pigmentasyona sahip melanositlere benzeyen büyük poligonal epiteloid hücreler ve fibroblastlar , kan damarları içeren bir fibröz doku stromasında daha küçük nöroblast benzeri yuvarlak hücreler (4).

Kafatasında,lezyonlar genellikle sütürlerden kaynaklanır ve yaklaşık yarısı ön fontanel çevresinde oluşur. Beyin parankimal tutulumu lezyonlarının intraaksiyel uzantısından kaynaklanır (5).

BT ve MRG tanı koymaya ve çevre yapılarla ilişkisini göstermede faydalıdır. BT'deki yumuşak doku bileşenleri, melanine bağlı hafif hiperdens görünümünde veya izodens görülebilir. BT'de kemikte destrüksiyon, kalvaryal lezyonlarda spikülasyon , hiperostoz , komşu kemiklerde kalınlaşma görülebilir (6). Kalsifikasyon nadirdir (7). İMNT'ler, MRG'de T1A ve T2A görüntülerde izointens veya hipointens izlenebilir ve tümörün kemikleşmemiş bileşenlerinde belirgin kontrast tutulumu görülebilir (6).

Rejyonel lenf nodlarına metastazı nadirdir , %7 oranında görülür (8).Rekürrens oranı %20 olarak belirtilen ve az da olsa malignite potansiyeli olan İMNT'nin erken tanı , tedavisi ve takibinde klinik ve radyololojik korelasyon önem arz etmektedir (1).

Anahtar kelimeler: İnfant, nöroektodermal, kafatası, Bilgisayarlı Tomografi (BT), Manyetik Rezonans Görüntüleme (MRG)

Kaynaklar

1. Kruse-Lösler B, Gaertner C, Bürger H et al (2006) Melanoticneuroectodermaltumor of infancy: systematicreview of theliteratureandpresentation of a case. Oral Surg Oral Med Oral Pathol Oral RadiolEndod 102:204–216. https://doi.org/10.1016/J. TRIPLEO.2005.08.010
2. Rachidi S, Sood AJ, Patel KG, Nguyen SA, Hamilton H, Neville BW, Day TA (2015) Melanoticneuroectodermaltumor of infancy: a systematicreview. J Oral MaxillofacSurg 73:1946–1956. https:// doi.org/10.1016/J.JOMS.2015.03.061
3. Kruse-Lösler, B., Gaertner, C., Bürger, H., Seper, L., Joos, U., &Kleinheinz, J. (2006). Melanoticneuroectodermaltumor of infancy: systematicreview of theliteratureandpresentation of a case. Oral Surgery, Oral Medicine, Oral Pathology, Oral Radiology, andEndodontology, 102(2), 204–216. doi:10.1016/j.tripleo.2005.08.010

Sagittal planda Kontrastsız Bilgisayarlı Beyin Tomografisi a) beyin parankimi penceresinde b) kemik penceresinde sentrum semiovale düzleminde, frontal kemikte destrüksiyona ve elevasyona neden olan , her iki frontal loba hafif bası etkisi yaratan, ekstraaksiyel yerleşimli, hafif hiperdens, düzgün konturlu kitle mevcuttur.

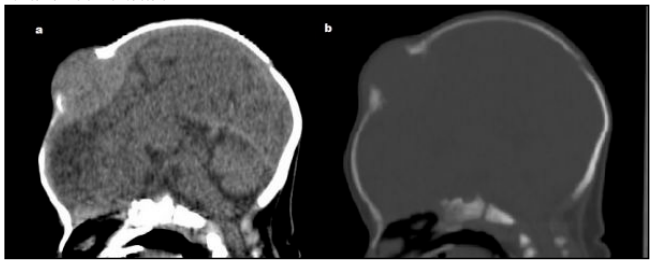

a) T1 ağırlıklı aksiyel görüntüde; sentrum semiovale düzleminde, bilateral frontal girus komşuluğunda, kemikte destrüksiyona neden olan, düzgün konturlu, hafif izo-hiperintens mevcuttur b) sagittal T2 ağırlıklı görüntüde;hafif izo-hiperintens kitle dural tabanlı olup ektstraaksiyel yerleşim göstermektedir. İntravenöz kontrast madde enjeksiyonu sonrası T1 ağırlıklı görüntülerde c) sagittal d) koronal planda kitle yoğun homojen kontrast tutulumu göstermektedir. e) Diffüzyon ağırlıklı görüntülerde ve f)ADC de kitlede diffüzyon kısıtlaması saptandı.

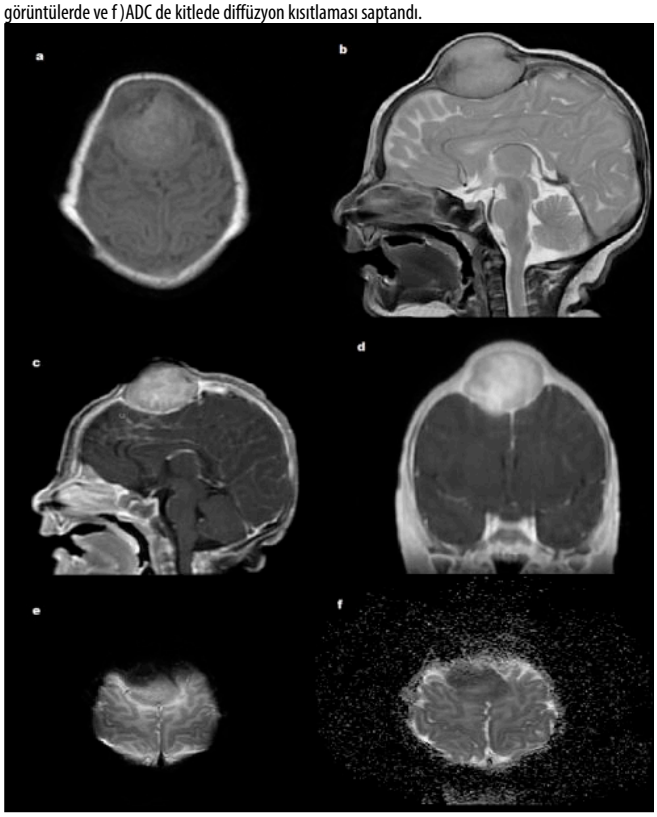

Kas-İskelet Radyolojisi

PS-232

BT VE MRG BULGULARI İLE BİR SİNOVYAL SARKOM OLGUSU

Murat Yüce, Gül Gizem Pamuk, Candan Varlık, Simge Ural, Mehmet Öncü

S.b.ü. Bağcılar Eğitim ve Araştırma Hastanesi, Radyoloji Birimi

Giriş ve Amaç: Sinovyal sarkomlar, yaygın metastaz poansiyeli olan orta-yüksek dereceli neoplazilerdir ve tüm primer yumuşak doku malignitelerinin %2.5-10.5'una karşılık gelir (1). Özellikle diz çevresi olmak üzere sıklıkla ekstremitelerde yerleşim gösterirler ve daha çok adolesanlar ve genç erişkinlerde görülürler (1).

Sinovyal sarkomlarda MRG, BT ve direkt grafi bulguları patognomonik olmasa da yumuşak doku kitle bulguları tanıya yönlendiricidir. Sinovyal sarkoma ait radyolojik bulguların daha iyi anlaşılması ve doğru bir şekilde tespit edilmesi, oldukça malign karakterli olan bu lezyonların yönetiminde kolaylık sağlayacaktır.

Olgu: Ocak 2021'de sağ uylukta ağrı ve şişlik şikayetiyle hastanemiz ortopedi ve travmatoloji polikliniğine başvuran 20 yaşında erkek hastaya yapılan fizik muayenede sağ uyluk anterioru boyunca ele gelen geniş kitle tespit edilmiştir. Bölgeye yönelik çekilen IV kontrastlı MRG ve BT incelemede sağ uyluk proksimalinde anterolateral kas planları arasında uzanan, yaklaşık 115x70x165 mm boyutunda, multiloküle görünümlü, septasyonlar içeren, keskin sınırlı, komşu kemik yapılara uzanım göstermeyen, IV kontrast madde sonrası yoğun periferal ve septal kontrastlanan lobüle konturlu yumuşak doku lezyonu görülmüştür (Şekil 1). Lezyona ek olarak sağ inguinal bölgede büyüğü 20 mm çapa ulaşan benzer karakterde metastatik lenf nodla-

rı izlenmiştir (Şekil 2). T2A aksiyel kesitlerde lezyon içerisinde düşük, yüksek ve ara sinyal intensitesinde alanlar izlenmektedir (üçlü sinyal bulgusu, Şekil 3). T2A STIR koronal kesitlerde lezyona ait "üzüm salkımı" görünümü mevcuttur (Şekil 4).

Tartışma: Sinovyal sarkomlar tüm yaş gruplarında görülebilen ancak sıklıkla 2. – 4. dekat yaş gruplarında karşılaşılan, malign karakterde nadir yumuşak doku tümörleridir (2). Lezyonlar genellikle eklemlere yakın kesimdeki tendon ve bursalardan köken alırlar ve lezyonların %69'u ekstremitelerde yerleşim gösterir (3). Alt ekstremitede yerleşim yeri sıklıkla diz çevresidir ancak vakamızda lezyon uyluk proksimalinde görece daha nadir bir yerleşim göstermiştir, ayrıca hastanın yaşı literatür ile uyumludur.

Lezyonların önemli radyolojik bulguları arasında lezyon içi kalsifikasyonlar, "üzüm salkımı" görünümü, "üçlü sinyal" bulgusu, komşu kemik yapılarla nadiren ilişkili oluşu bulunmaktadır (4). Çalışmalarda "üçlü sinyal" bulgusu ve hemorajik bileşenlerin varlığının prognostik değer taşıdığı bildirilmiştir (5). Malign fibröz histiositom'da da görülebilen "üzüm salkımı" görünümü, sinovyal sarkomlarda sıkça bildirilmiştir (5; 6; 7). Ayrıca çalışmalarda lezyonların heterojen ve geç kontrastlanma gösterdiği belirtilmiştir (7). Tariflenen bulgular literatür ile uyumlu olarak vakamızda da mevcut olup tanıyı destekleyici niteliktedir.

Metastaz potansiyeli nedeniyle ileri inceleme olarak PET/BT gibi geniş çaplı taramalara ihtiyaç duyulmaktadır. Bununla birlikte, inguinal lenf nodu metastazı gibi yakın komşuluğa bağlı metastatik süreçler, ön incelemelerde vaka prognozuna yönelik önemli bilgiler sağlayabilir.

Sonuç: Sinovyal sarkom nadir görülse de yaşam beklentisi uzun popülasyonu etkilemesi ve yaygın metastaz potansiyeline sahip olması nedeniyle görüntüleme bulguları radyologlar tarafından iyi bilinmesi gereken bir patolojidir. Bu lezyonlara ait hastayı potansiyel malign lezyonlar açısından patolojik tanıya yönlendirebilecek önemli radyolojik bulgular mevcuttur. Ayırıcı tanıda malign fibröz histiositom ve diğer yumuşak doku sarkomları akılda bulundurulmalıdır.

Anahtar kelimeler: Sinovyal Sarkom, BT, MRG, Üzüm Salkımı Bulgusu

Kaynaklar

1. Murphey, M. D., Gibson, M. S., Jennings, B. T., Crespo-Rodríguez, A. M., Fanburg-Smith, J., & Gajewski, D. A. (2006). Imaging of synovial sarcoma with radiologic-pathologic correlation. Radiographics, 26(5), 1543-1565.
2. Morton, M. J., Berquist, T. H., McLeod, R. A., Unni, K. K., & Sim, F. H. (1991). MR imaging of synovial sarcoma. AJR. American journal of roentgenology, 156(2), 337-340.
3. Ferrari, A., Sultan, I., Huang, T. T., Rodriguez-Galindo, C., Shehadeh, A., Meazza, C., ... & Spunt, S. L. (2011). Soft tissue sarcoma across the age spectrum: A population-based study from the surveillance epidemiology and end results database. basım yeri bilinmiyor : Pediatric blood & cancer, 57(6), 943-949.
4. Arkun, R. (2016). Alt Ekstremite Tümörleri. Trd Sem, 4: 516-39.
5. Tateishi, U., Hasegawa, T., Beppu, Y., Satake, M., & Moriyama, N. (2004). Synovial sarcoma of the soft tissues: prognostic significance of imaging features. Journal of computer assisted tomography, 28(1), 140-148.
6. Jones, B. C., Sundaram, M., & Kransdorf, M. J. (1993). Synovial sarcoma: MR imaging findings in 34 patients. AJR. American journal of roentgenology, 161(4), 827-830.
7. Ashikyan, O., Bradshaw, S. B., Dettori, N. J., Hwang, H., & Chhabra, A. (2021). Conventional and advanced MR imaging insights of synovial sarcoma. Clinical Imaging, 76, 149-155.

Sağ inguinal bölgede, T1A kontrastlı koronal MRG kesitinde bazılarının santrali kistik (kırmızı ok) metastatik lenf nodları.

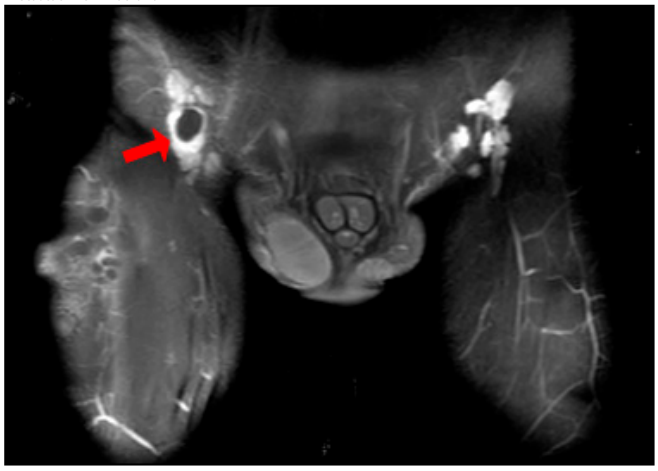

T2A aksiyel kesitte "Üçlü sinyal" bulgusu. D: Düşük sinyal, Y: Yüksek sinyal, A: Ara sinyal intensitesi.

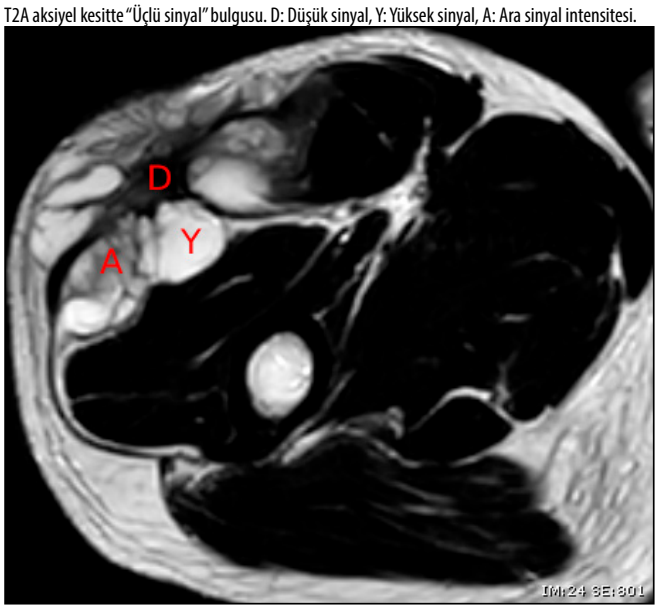

Sağ uyluk proksimalinde lezyonu içeren IV kontrastlı aksiyel BT kesiti, koronal T1A kontrastsız ve IV kontrastlı MRG kesitleri. Kırmızı oklar: Lezyonda kontrastlanan septasyonlar, Mavi ok: Lezyon kistik komponentleri.

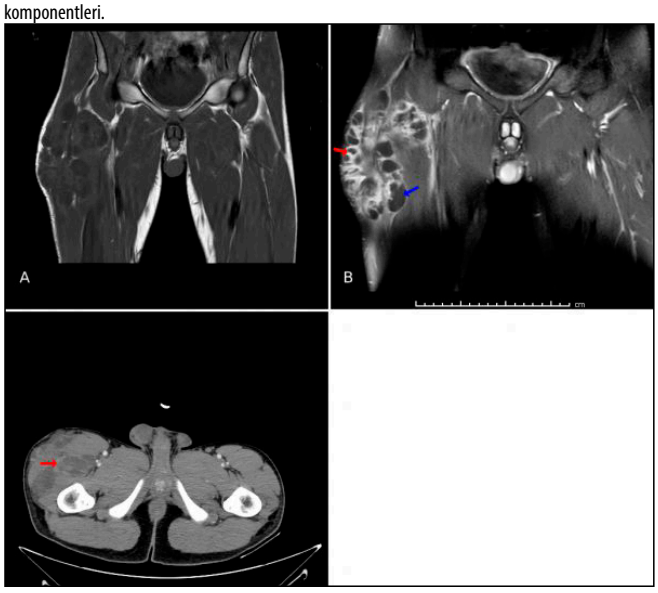

Koronal T2A STIR kesitte "üzüm salkımı" görünümü.

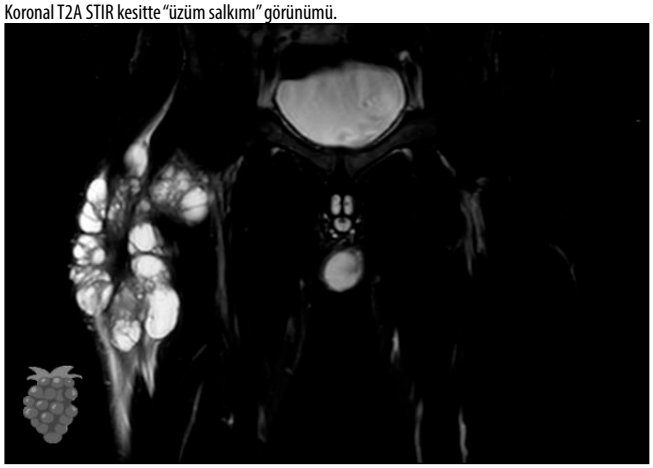

Nöroradyoloji

PS-233

İNTRAUTERİN HİDRANENSEFALİ; MRG BULGULARI

Ömer Faruk Topaloğlu, Fatih Ateş, Mustafa Koplay

Selçuk Üniversitesi Tıp Fakültesi Radyoloji Anabilim Dalı

Giriş: Hidranensefali serebral hemisferlerin yokluğu ile karakterize ve hemisferlerin yerini beyin omurilik sıvısının aldığı, çoğunlukla izole görülen, nadir bir hastalıktır. Etyolojisi kesin olmamakla birlikte, vasküler infarkt ön planda düşünülmektedir. Prognoz kötüdür ve intrauterin tanı alan olgularda terminasyon önerilir. Ayırıcı tanıda şiddetli hidrosefali, porensefalik kist ve alobar holoprozensefali yer alabilir (1). Biz bu yazıda, hidranensefali olgusunun fetal manyetik rezonans görüntüleme (MRG) bulgularını sunmayı amaçladık.

Olgu: 25 yaşında G1P0, son adet tarihine (SAT) göre 15hafta 2günlük gebe, dış merkez ultrasonografisinde (USG) kistik beyin yapısı görülmesi üzerine tarafımıza yönlendirilmiş. İlk görüntüleme yöntemi olarak yapılan ultrasonografi (USG) ve ileri görüntüleme yöntemi olarak yapılan fetal MRG'de normal serebral hemisfer yapılarının izlenmediği, falksın intakt olduğu, talamusun, serebellumun ve beyin sapının korunduğu görüldü (Resim 1-2-3). Yüzünde ve diğer fetal yapılarda patoloji izlenmeyen olguda mevcut bulgular ışığında hidranensefali ön tanısı düşünüldü. Fetus termine edildi ve tanı doğrulandı.

Tartışma ve Sonuç: Hidranensefali bilateral serebral kortikal yıkımın en şiddetli şeklidir, serebral hemisferlerin yokluğu ve hemisferler yerini sıvı dolu kese görünümünün alması ile karakterizedir. Etyopatogenezi hala bilinmemektedir, ancak çoğu araştırma beyin hasarının internal karotid arter tutulumu ile ilişkili olduğunu desteklemektedir. Posterior dolaşım tarafından beslenmesi sağlanan yapılar (serebellum, beyin sapı, talamus, bazal ganglionlar gibi) tipik olarak korunur (2,3). İntrauterin tanı genellikle ikinci trimesterde konulur. USG ve MRG hidranensefali özelliklerini tanımlamak için kullanılabilir. Görüntüleme bulguları her iki modalitede de benzerdir. Normal serebral hemisfer yapısı yoktur. Talamus, beyin sapı ve serebellum izlenir. Oksipital kesimlerde serebral hemisfer kalıntıları görülebilir. Falks genellikle mevcuttur ve kraniyal boşluk sıvı ile doludur. Hidranensefali kötü prognozla ilişkilidir ve doğuma ulaşabilen bebeklerin çoğu yaşamın ilk yılından sonra hayatta kalamaz. Şiddetli hidrosefali, porensefali ve alobar holoprozensefali başlıca ayırıcı tanılardır. İncelmiş frontal serebral korteksin varlığı hidrosefalinin göstergesidir. Hidranensefalide ön ve orta serebral arterlerde renkli Doppler ile kanlanmanın olmadığının gösterilmesi ayırıcı tanıda faydalı olabilir (4,5). Sonuç olarak; hidranensefali nadir görülen ve kötü prognozlu serebral yıkım ile sonuçlanan bir patoloji olup, görüntüleme bulgularının bilinmesi erken tanı için önemlidir.

Anahtar kelimeler: Hidranensefali, intrauterin görüntüleme, fetal MRG

Kaynaklar

1. Wakrim, Soukaina. "Radiological aspect of hydranencephaly: a case report." PAMJ-Clinical Medicine 3.62 (2020).
2. Ghosh PS, Reid JR, Patno D, Friedman NR. Fetal magnetic resonance imaging in hydranencephaly. J Paediatr Child Health. 2013 Apr;49(4):335-6. doi: 10.1111/jpc.12142. PMID: 23574557.
3. Pavone P, Praticò AD, Vitaliti G, Ruggieri M, Rizzo R, Parano E, Pavone L, Pero G, Falsaperla R. Hydranencephaly: cerebral spinal fluid instead of cerebral mantles. Ital J Pediatr. 2014 Oct 18;40:79. doi: 10.1186/s13052-014-0079-1. PMID: 25326191; PMCID: PMC4421920.
4. Barkovich AJ. Pediatric Neuroimaging. 4th ed Philadelphia, PA: Lippincott Williams and Wilkins. 2005;191Y192.
5. Greene MF, Benacerraf B, Crawford JM. Hydranencephaly: US appearance during in utero evolution. Radiology. 1985 Sep;156(3):779-80.



Resim 1. Aksiyal T2A fetal MRG kesitinde; normal serebral hemisferlerin olmadığı ve sıvı ile dolu boşluklar (yıldızlar) izleniyor. Falksın intakt olduğu izleniyor (ok).



Resim 2. Posterior fossadan geçen aksiyal T2A fetal MRG kesitinde; serebellum (ok) ve beyin sapının (çizgili ok) korunduğu görülüyor.



Resim 3. Sagittal T2A fetal MRG kesitinde; normal serebral hemisferlerin yerini almış kistik görünüm (yıldız) izleniyor. Vermis seçilebiliyor (ok).

Nöroradyoloji

PS-234

ATİPİK YERLEŞİMLİ KALVARYAL EWİNG SARKOMU: OLGU SUNUMU

Hamdullah Erk, Rahmi Eren Özkan, Melisa Yalçın, Suzan Önol, Hakan Önder

Prof. Dr. Cemil Tascioglu Şehir Hastanesi

Giriş ve Amaç: Ewing sarkomu sıklıkla çocukluk ve adesolan yaş grubunda sıklıkla uzun kemiklerde yerleşim gösteren malign yumuşak doku tümörüdür[1]. Nadiren yassı kemikleri tutmakla birlikte bu posterde kalvaryum kaynaklı primer Ewing sarkomu olgusunu sunmayı amaçladık.

Olgu Sunumu: 19 yaşında erkek hasta uzun süredir başın sağ yarımında şiddeti gittikçe artan baş ağrısı ve son zamanlarda kusma şikayeti ile nöroloji kliniğe başvurdu. Fizik muayenede kalvaryum sağ yarımında hafif düzeyli şişlik dışında ek bulgu izlenmemiştir. Kranial Bilgisayarlı Tomografi (BT) incelemede frontoparietal alanda kemik çatının destrükte olduğu yumuşak doku komponenti de olan ekstraaksiyel kitle izlenmiş olup lezyon intraaksiyel alana da uzanmaktadır. Kemik yapıda belirgin litik görünüm hakimdir (Resim-1). MR'da ise tanımlanan lezyonun belirgin ve heterojen kontrast tutumu gösterdiği (Resim-2) ve anterior kesimde dural kuyruk olarak tanımlanabilecek görünüm seçilmiştir (Resim-3). Kitle, intrakranial alana da uzanım göstererek orta hatta shifte neden olmaktadır (Resim-1 ve 2) ve malign kalvaryal kemik tümörü lehine yorumlanmıştır. Orta hat shifti sebebi ile operasyona alınan hastada, kitle patolojik olarak Ewing/Ewing benzeri sarkomlar ve sinoviyal sarkom arasında net ayrım yapılmadı olarak tanımlandı. EWSL gen rearranjmanı pozitif saptanması üzerine Ewing sarkomu tanısı konuldu.

Tartışma ve Sonuç: EWS, çocuklar ile adelasonlarda görülen ikinci en sık primer kemik tümörüdür[1]. İnsidansı 5-13 yaşlarında pik yapmaktadır[2]. Sıklıkla uzun kemik diafizlerini, nadiren ise yassı kemiklerde görülmektedir[3]. Kalvaryal EWS oldukça nadir olup genellikle frontal, oksipital, parietal kemiğe ve kafa tabanına infiltre eder[2]. En sık parietooksipital bölgede olmakla birlikte nadiren temporal, ethmoid ve mastoid kemikte yerleşim gösterebilirl[2]. Kalvaryal EWS'ler ekstradural alana doğru boyut artışı göstererek dural invazyon yapar ve genellikle intrakranial alana doğru büyüme göstermektedir[4]. Bu nedenle intrakranial hipertansiyona bağlı fokal baş ağrıları, şişkinlik ve şişlik, papil ödem ve kusma en sık bildirilen belirtilerdir[5].

Direk grafide kalvaryumda erozyon ve litik görünüm izlenir. MRG'de T1 ağırlıklı görüntülerde (AG) izointens, T2AG'de değişken sinyalde olabilirler. Nekrotik alanlar ve hemorajik odaklar içerebilir ve bunlara bağlı farklı MR sinyalleri oluşturabilir. Ayrıca MRG'de çok sayıda kistik alanlar da içerebilirler[3].

Peritümoral ödem yüksek malignensi göstergesi olup, kitle etkisine bağlı olgumuzda da olduğu gibi shift görülebilir[6]. EWS'de dural kuyruk izlenebilmektedir ancak bu bulgu atipiktir ve bazı kaynaklara göre benignite göstergesidir[6].

EWS, küçük yuvarlak hücreli tümör grubundadır ve genetik olarak vakaların %95'inde görülen kromozom 22.10'un t(11;22) (q24;q12)/ EWSL gen translokasyonu tanıda yardımcıdır [7]. Ayrıca CD99 ekspresyonu EWS'nin yanında ALL, nöroblastom, rabdomiyosarkom, sinoviyal sarkom PNETlerde de görülebildiğinden nonspesifiktir[8].

Kraniyal EWS'nin tedavisi cerrahi rezeksiyon ve/veya radyoterapidir[3].

Anahtar kelimeler: Ewing sarkom

Kaynaklar

1. Choi EY, Gardner JM, Lucas DR, McHugh JB, Patel RM. Ewing sarcoma. Semin Diagn Pathol 2014;31(01):39–47
2. Sujan MU, Rao MR, Kisan R, et al. Influence of hydrotherapy on clinical and cardiac autonomic function in migraine patients. J Neurosci Rural Pract 2016;7(01):109–113
3. Salunke P, Sharma M, Gupta K. Ewing sarcoma of the occipital bone in an elderly patient. World Neurosurg 2014;81(02):e10–e12
4. Winn HR. Youmans & Winn Neurological Surgery. 7th ed. New York, NY: Elsevier;2016:1322–1343
5. Pfeiffer J, Boedeker CC, Ridder GJ. Primary Ewing sarcoma of the petrous temporal bone: an exceptional cause of facial palsy and deafness in a nursling. Head Neck 2006;28(10):955–959
6. Jing Z, Wen-Yi L, Jian-Li L, Jun-Lin Z, Chi D. The imaging features of meningeal Ewing sarcoma/peripheral primitive neuroectodermal tumours (pPNETs). Br J Radiol 2014;87(1041);20130631
7. Güzel A, Tatli M, Er U, Yilmaz F, Bavbek M. Multifocal Ewing's sarcoma of the brain, calvarium, leptomeninges, spine and other bones in a child. J Clin Neurosci 2008;15(07):813–817
8. Mardekian SK, Gandhe A, Miettinen M, Pack S, Curtis MT, Abdul- laev Z. Two cases of spinal, extraosseous, intradural Ewing's sarcoma/peripheral neuroectodermal tumor: radiologic, patho- logic, and molecular analysis. J Clin Imaging Sci 2014;4:6

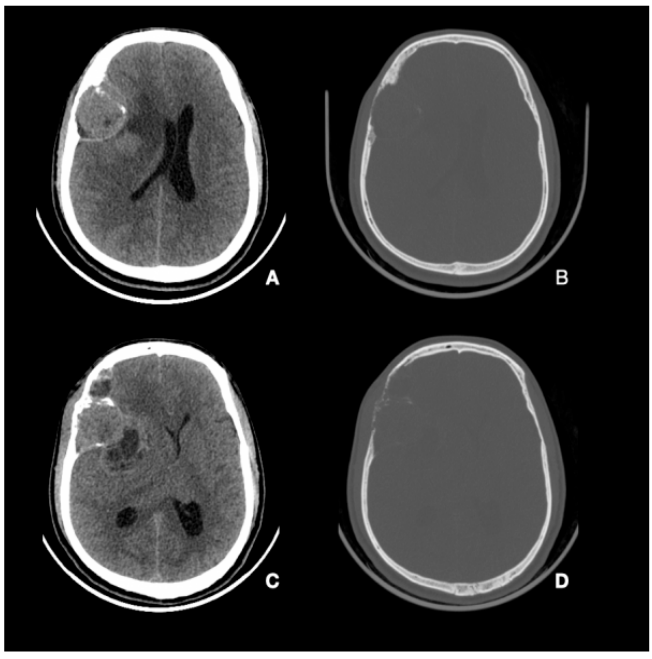

Resim 1. Kalvaryum sağ yarımında kemikte destruksiyon yaratan ve yumuşak doku komponenti bulunan intrakranial alana uzanarak orta hatta shift yaratan kitle lezyon izlenmektedir.

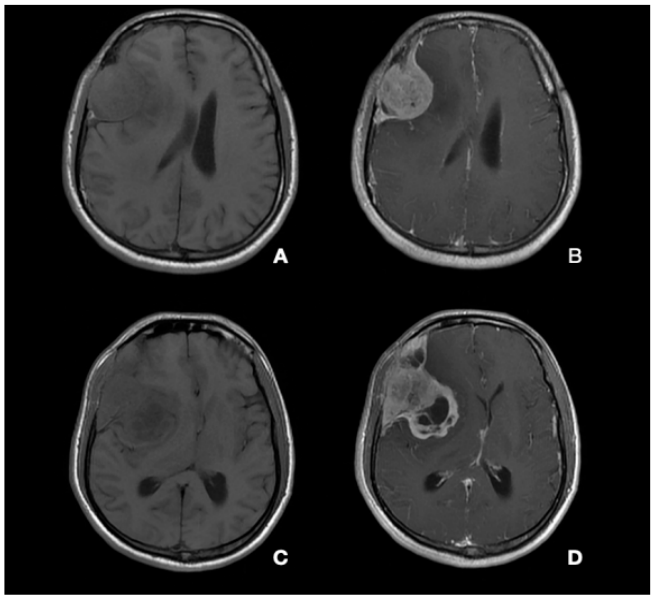

Resim 2. Olgunun kontrastlı kranial MR görüntüsünde kitlenin belirgin kontrastlanma gösterdiği ve çevresinde vazojenik ödem alanları izlenmektedir.

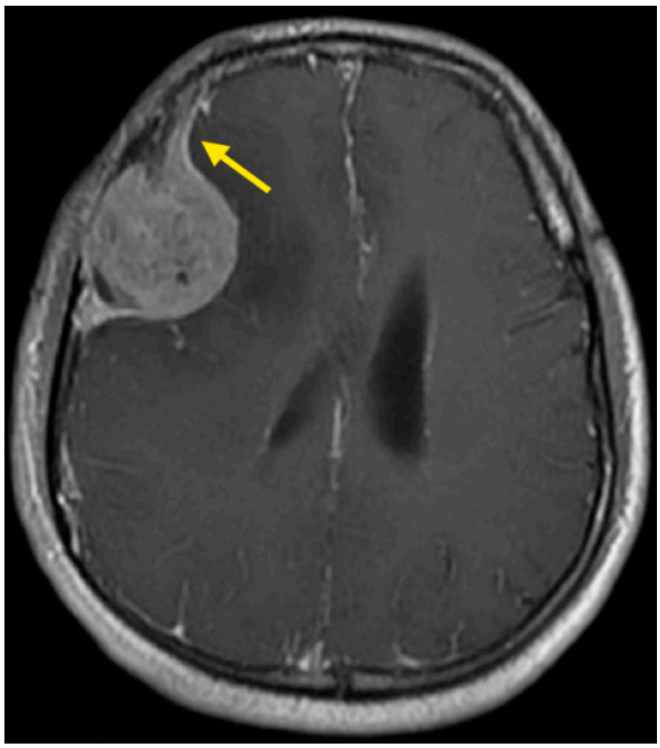

Resim 3. Olgunun aksiyel kontrastlı T1A görüntüsünde dural kuyruk izlenmektedir.

Kas-İskelet Radyolojisi

PS-235

BRUSELLA SPONDİLODİSKİTİ VE BUNUNLA İLİŞKİLİ İNEN TORASİK AORT ANEVRİZMASI

Hamit Özgül, Adil Öztürk

Başakşehir Çam ve Sakura Şehir Hastanesi

Giriş ve Amaç: Bruselloz tüm Dünya'da ve özellikle Orta Doğu'da sık karşılaşılan zoonotik bir enfeksiyon hastalığıdır. En sık görülen komplikasyonları kemik ve eklem ile ilişkili komplikasyonlardır (%20-85). Bunlar artrit, spondilit, bursit, tenosinovit ve osteomiyelit olarak sıralanabilir.[1] Brusellozun çok daha nadir görülen bir başka komplikasyonu aortik tutulum olup yaşamı tehdit eden ve klinikte atlanabilecek bir komplikasyon olarak kaşımıza çıkmaktadır.

Bu bildirimizde brusella spondilodiskiti ve bunun komplikasyonu olarak inen torasik aort anevrizması gelişen olgumuzu sunuyoruz.

Olgu Sunumu: Şiddetli sırt ağrısı nedeniyle dış merkezde tetkik edilirken MRG sonucunda torakal vertebra düzeyinde kitle-metastaz şüpheli lezyon tespit edilen 70 yaşında erkek hastanın 13.01.2021 tarihinde hastanemiz Beyin ve Sinir Cerrahi servisine yatışı yapılmıştır. Yatışında çekilen MRG'sinde lezyona ait bulgular ön planda spondilodiskit lehine değerlendirilmiş, tutulum gösteren T11-12 korpusları düzeyinde yükseklik kaybı ve BTA incelemesinde inen torakal aortadan lezyon içerisinde uzanım gösteren anevrizmatik dolum fazlalığı izlenmiştir. Ameliyat öncesi yatışı sırasında enfeksiyon hastalıklarına yönelik incelemede Brucella IgM(-), Brucella IgG(+), TBC-PCR (-), ARB (-), hemokültür (-) gelmiştir. 28.01.2021 tarihinde vertebra apse drenajı ve vertebral fiksasyon ile anevrizmaya yönelik endovasküler greft implantasyonu işlemleri yapılarak 10.03.2021 tarihinde taburcu edilmiştir.

Ameliyat materyalinin patolojik incelemesinden "iltihabi granülasyon dokusu" ile uyumlu görünüm izlenmiş olup ilk planda malignite düşünülmemiştir. Apse kültüründe ise üreme olmamıştır.

Tartışma ve Sonuç: Brusellar aortik tutulum, klinikte atlanma olasılığı bulunan ancak majör morbidite ve mortalite potansiyeline sahip bir komplikasyondur. Literatürde konu ile ilgili yapılan en kapsamlı çalışma Antonio Cascio ve arkadaşlarının PUBMED ve SCOPUS tabanında Ocak 1950 - Aralık 2011 tarihli yayınları taradığı çalışmadır. Bu çalışmada belirtilen tarih aralığında toplam 46 adet aortik tutulumlu bruselloz vakası tespit edilmiştir. Bunlardan 5 tanesi inen torasik aorta düzeyinde olup bu düzeydeki tutulumların hiçbirinde anevrizma ile ilişkili spondilodiskit raporlanmamıştır.[2]

Olgumuz, gelişen komplikasyonun ve lokasyonun nadir görülmesi ve bu düzeydeki diğer tutulumların aksine spondilodiskite sekonder gerçekleşmesi nedeniyle diğer olgulardan ayrılmaktadır.

Anahtar kelimeler: Spondylodiscitis, Aortic Aneurysm, Brucella Infection

Kaynaklar

1. Colmenero, J. D., Reguera, J. M., Martos, F., Sánchez-De-Mora, D., Delgado, M., Causse, M., Martín-Farfán, A., & Juárez, C. (1996). Complications associated with Brucella melitensis infection: a study of 530 cases. Medicine, 75(4), 195–211. https://doi.org/10.1097/00005792-199607000-00003
2. Cascio, A., De Caridi, G., Lentini, S., Benedetto, F., Stilo, F., Passari, G., Iaria, C., Spinelli, F., & Pappas, G. (2012). Involvement of the aorta in brucellosis: the forgotten, life-threatening complication. A systematic review. Vector borne and zoonotic diseases (Larchmont, N.Y.), 12(10), 827–840. https://doi.org/10.1089/vbz.2012.0965

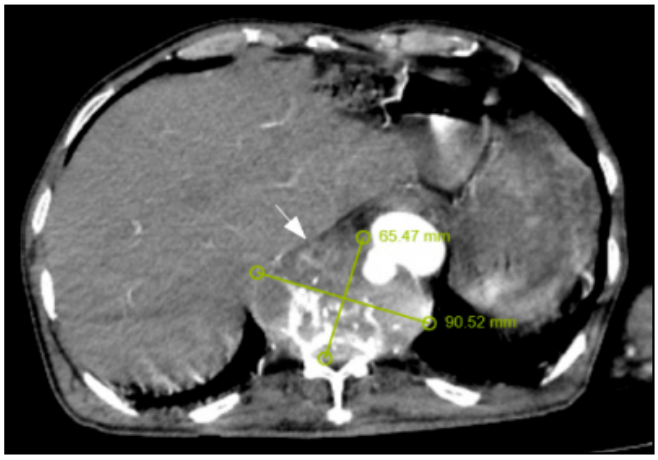

Resim 1.1 (BT Anjiografi) : T12 vertebra seviyesinde ~9x6,5 cm boyutlarında T12 vertebra korpusunda invazyona yol açan yumuşak doku dansitesinde kitlesel lezyon. Tariflenen lezyon inen torakal aorta ile yakın komşuluk göstermekte.



Resim 1.2 (BT Anjiografi): İnen torakal aortadan lezyon içerisine uzanım gösteren ~23mm çapında anevrizmatik dolum fazlalığı



Resim 2.1 (MR, Vertebra): T2 ağırlıklı sekanslarda end platolarda kortikal düzensizlik ve disk aralığında sinyal intensite artımı.



Resim 2.2 (MR, Vertebra): T2 ağırlıklı sekanslarda paravertebral abse ile uyumlu lezyonlar (yıldız) ve bunlardan birinin aortayı erode ettiği görünüm (üçgen).

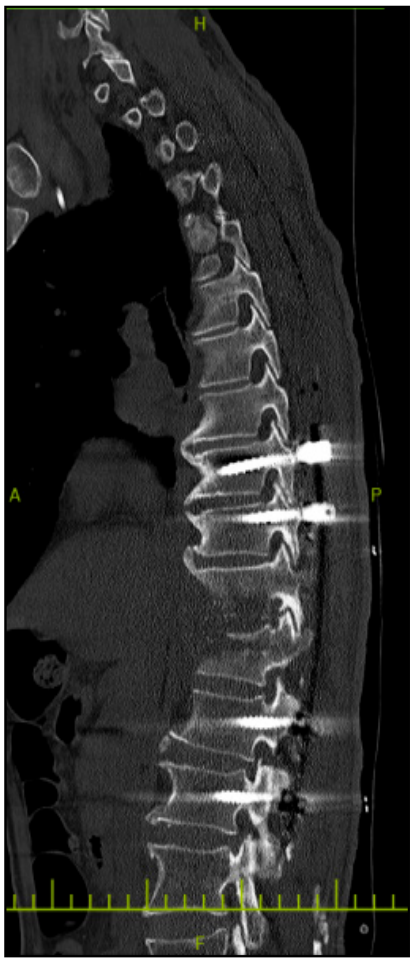

Resim 3.1 (BT, Vertebra): Vertebral fiksasyon sonrası post-op birinci gün



Resim 3.1 (BT, Vertebra): Endovasküler greft implantasyonu sonrası post-op birinci gün

Nöroradyoloji

PS-236

NADİR BİR OLGU SUNUMU: SAK İLE PREZENTE OLAN RCVS OLGUSU

Mehmet Demirbaş, Mehmet Fatih Erbay, İsmail Okan Yıldırım

İnönü Üniversitesi Tıp Fakültesi, Radyoloji Anabilim Dalı

Giriş ve Amaç: Reversibl serebral vazokonstrüksiyon sendromu (RCVS) serebral arterlerin genellikle 6 hafta içinde kendi kendine düzelen geri dönüşümlü vazokonstriksiyonu ile karakterize bir kliniko-radyografik sendromdur. RCVS'nin patofizyolojisi net bilinmemektedir, ancak geçici bir serebral vasküler otoregülasyon disfonksiyonu ve kan-beyin bariyerinin bozulmasının olası bir rolü olduğu varsayılmıştır. RCVS komplikasyonları arasında SAK, intraparankimal kanama ve serebral enfarkt bulunur. Hemorajik komplikasyonlar genellikle RCVS'nin ilk haftasında ortaya çıkar. SAK genellikle küçük ve kortikal yerleşimlidir ve en sık görülen hemorajik komplikasyondur.

Bulgular (Olgu Sunumu) :83 yaşında kadın hasta baş ağrısı bilinç bulanıklığı şikayeti ile dış merkeze başvurmuş . Özgeçmişinde hipertansiyon dışında özellik bulunmayan hastanın çekilen beyin BT sinde subaraknoid kanama (SAK) görülmesi nedeniyle merkezimize sevk edilmiş. Yapılan kontrastlı beyin MRG tetkikinde bilateral parietooksipital kortekste sulkal mesafelerde SAK ile uyumlu görünümler ve tariflenen alanlar içerisinde duyarlılık artefaktı oluşturan mikrohemoraji alanları izlendi. Girişimsel radyoloji ünitesinde SAK etiyolojisi açısından yapılan DSA da sağ anterior serebral arter, sağda daha belirgin olmak üzere bilateral orta serebral arter, bilateral posterior serebral arter distal dallarda düzensiz vazospastik alanlar ile uyumlu yaygın luminal darlıklar izlendi. Enfeksiyon bulgusu olmayan ve anevrizma saptanmayan hastaya anjiyo negatif SAK ve RCVS tanısı konularak yoğun bakım takibi yapıldı. Kliniğinde belirgin iyileşme olan hastaya ilk başvurudan yaklaşık 10 gün sonra yapılan kontrol DSA da, önceden izlenen vazospazm alanlarında belirgin düzelme saptandı.

Tartışma ve Sonuç: RCVS, iki farklı serebral arterde aynı arterde en az iki yerde daralma şeklinde olan geri dönüşümlü serebral vazokonstriksiyonu ifade eder ve genellikle arteryel anormallikler 3 ay içinde kaybolur. Komplikasyon olarak kanama tipik olarak yüzeyel intraserebral kanama ile ilişkili izole SAK'tır. SAK'a bağlı olarak vazospazm görülebilir ancak RCVS'de görülen subaraknoid kanamanın ikincil bir fenomen olduğu düşünülür ve dramatik başlangıca rağmen hastaların %90'ından fazlası mükemmel klinik sonuçlara sahiptir. Kateter anjiyografi, MR anjiyografi (MRA) ve BT anjiyografi (BTA) yaygın veya fokal vazokonstriksiyonu, boncuk dizisi görünümü ile damar düzensizliklerini ve reversible distal vasküler budanmayı gösterebilir. Kateter anjiyografi tanı için altın standarttır.

Anahtar kelimeler: Vasospasm, Intracerebral hemorrhage, reversible cerebral vasoconstriction syndrome

Kaynaklar

1. Garg, A., et al. (2021). "Predictors and outcomes of ischemic stroke in reversible cerebral vasoconstriction syndrome." J Neurol.
2. Patel, S. D., et al. (2021). "Hemorrhagic reversible cerebral vasoconstriction syndrome: A retrospective observational study." J Neurol 268(2): 632-639.
3. Pilato, F., et al. (2020). "Posterior Reversible Encephalopathy Syndrome and Reversible Cerebral Vasoconstriction Syndrome: Clinical and Radiological Considerations." Front Neurol 11: 34.
4. Allen, A., et al. (2020). "Large Subcortical Intracerebral Hemorrhage Because of Reversible Cerebral Vasoconstriction Syndrome: A Case Study." Stroke 51(11): e305-e309.
5. Ducros, A., et al. (2007). "The clinical and radiological spectrum of reversible cerebral vasoconstriction syndrome. A prospective series of 67 patients." Brain 130(Pt 12): 3091-3101.

Hastanın MR görüntüsünde sulkuslarda T2-FLAİR hiperintens SAK alanları

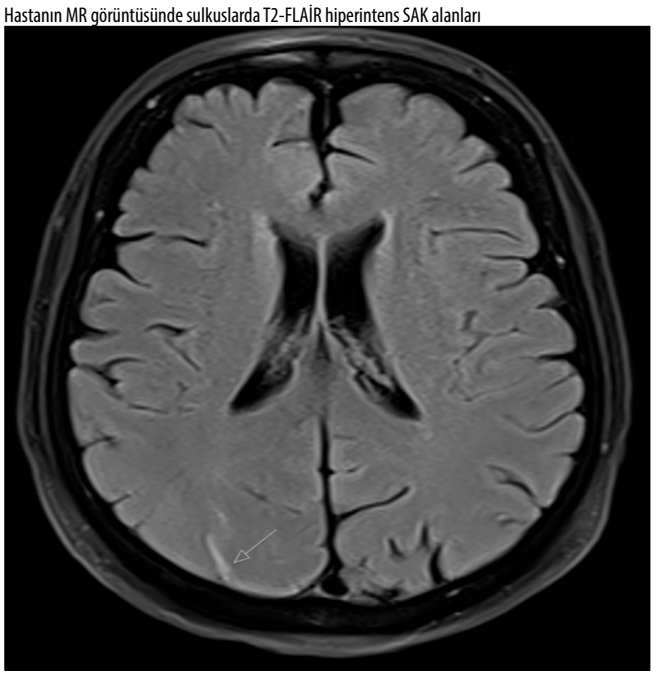

SAK'a bağlı SWI sekansta izlenen duyarlılık artefaktları



Yapılan anjiyografide luminal düzensiz darlıklar ve vazospazm

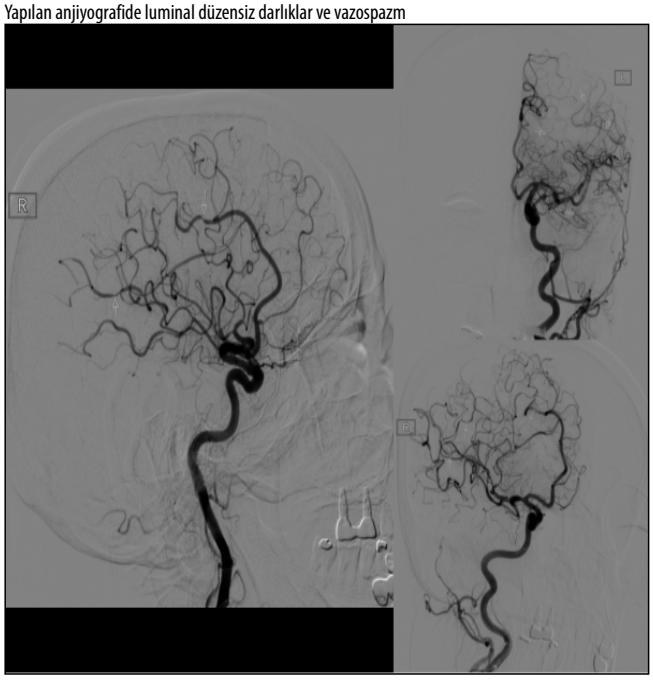

Kontrol anjiyografide büyük oranda düzelen vazospazm alanları



Nöroradyoloji

PS-237

COVİD SONRASI ERKEN DÖNEMDE GELİŞEN NADİR BİR KOMPLİKASYON: COVİD İLİŞKİLİ MENİNGOENSEFALİT

Mehmet Demirbaş, Mehmet Fatih Erbay

İnönü Üniversitesi Tıp Fakültesi, Radyoloji Anabilim Dalı

Giriş ve Amaç: SARS-CoV-2 adlı yeni koronavirüs 2019'un sonlarında ortaya çıkarak dünya çapında bir pandemiye yol açmıştır. COVID-19'un nöroinvazivliği konusunda giderek artan kanıtlar ortaya çıkmaktadır. Nadir olmasına rağmen, meningoensefalit, COVID-19 hastalığının olası bir komplikasyonu olarak düşünülmelidir. COVID-19, pulmoner tutulumdan bağımsız olarak merkezi sinir sistemini tutabilir. SARS-CoV-2 nin bağlandığı ACE-2 reseptörü sadece akciğerlerde değil, aynı zamanda SSS'de de eksprese edilir, bu da nöropsikiyatrik semptomların nedeni olabilecek inflamatuar sitokinlerin salgılanmasına ve otoimmün meningoensefalite neden olabilir. Önceki SARS CoV suşlarının bilinen nörotropizmine dayanarak, SARS-CoV-2 ayrıca doğrudan SSS'ye yayılabilir ve menenjit/ensefalite neden olabilir. COVID-19 ile ilişkili ensefalopatisi veya görüntüleme bulgusu olan hastaların çoğunda BOS normal olarak rapor edilmiştir.

Bulgular (Olgu Sunumu): 37 yaşında kadın hasta bir ay önce sezeryan sonrası COVID geçirmiş olup hastanemize ateş, bilinç bulanıklığı, unutkanlık ve görmede azalma şikayetleri ile başvurdu. Muayenesinde meningeal irritasyon bulguları ve sağ homonim hemianopsia olan hastanın beyin MRG sinde sol parietookspital kortekste giriform tarzda difüzyon kısıtlanmaları ve T2 FLAİR hiperintensite izlendi. Postkontrast çalışmada aynı hemisferde frontoparietal ve temporal kesimlerde dural kalınlaşma ve kontrastlanma tespit edildi. Hastada erken dönem COVID ilişkili meningoensefalit düşünülerek steroid tedavisi başlandı. Papil ödem izlenmeyen hastaya yapılan LP de BOS ta anormal bulgu izlenmedi. Takiplerinde kliniğinde ve kontrol MRG sinde belirgin düzelme olan hastanın BOS kültüründe de üreme olmadı.

Tartışma ve Sonuç: SARS-CoV-2 ile enfekte hastalarda anosmi, ataksi, nöbetler, ensefalit, hemorajik nekrotizan ensefalopati ve Guillain-Barré sendromu gibi nörolojik belirtiler bildirilmiştir. Akut enfeksiyonun iyileşmesini takiben nörolojik ve nöropsikiyatrik semptomların kombinasyonu ile başvuran hastalarda COVID-19 enfeksiyonunu takiben yüksek otoimmün ensefalit şüphesi olmalıdır. Steroid tedavisinin hastanın iyileşmesine katkıda bulunan bir faktör olup olmadığı veya bunun hastalığının doğal seyrinin bir parçası olup olmadığı net olmasa da, otoimmün ensefalitten şüphelenilen hastalarda steroidler tedavide kullanılabilir. COVID-19 hastalarının prognozunu iyileştirmek için viral ensefalitin erken teşhisi esastır.

Anahtar kelimeler: COVİD-19, SARS-CoV-2, Encephalitis, Meningitis, CNS

Kaynaklar

1. Hafizi, F., et al. (2020). "Meningoencephalitis from SARS-CoV-2 infection." IDCases 21: e00919.
2. Huo, L., et al. (2021). "Clinical features of SARS-CoV-2-associated encephalitis and meningitis amid COVID-19 pandemic." World J Clin Cases 9(5): 1058-1078.
3. Yassin, A., et al. (2021). "Neurological manifestations and complications of coronavirus disease 2019 (COVID-19): a systematic review and meta-analysis." BMC Neurol 21(1): 138.
4. Khoo, A., et al. (2020). "Postinfectious brainstem encephalitis associated with SARS-CoV-2." J Neurol Neurosurg Psychiatry 91(9): 1013-1014.
5. Dogan, L., et al. (2020). "Plasmapheresis treatment in COVID-19-related autoimmune meningoencephalitis: Case series." Brain Behav Immun 87: 155-158.

Solda parietooksipitalde T2-FLAİR hiperintens görünüm

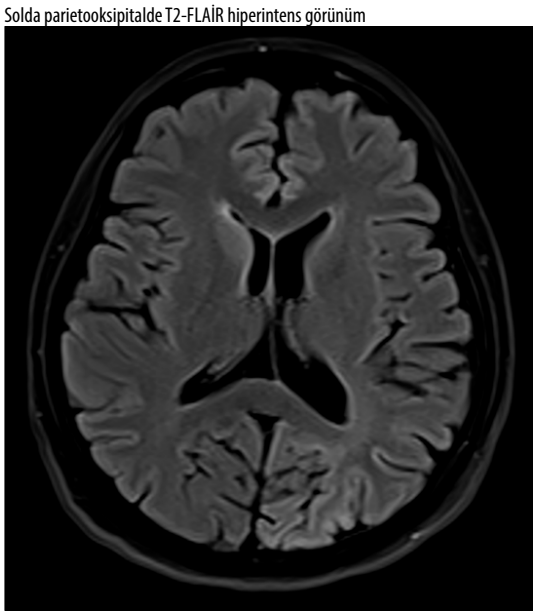

Tedavi öncesinde ve sonrasında difüzyon ağırlıklı MR görüntülerinin karşılaştırılması



Tedavi öncesinde postkontrast çalışmada izlenen dural kalınlaşma ve kontrastlanmanın tedavi sonrasında kaybolması

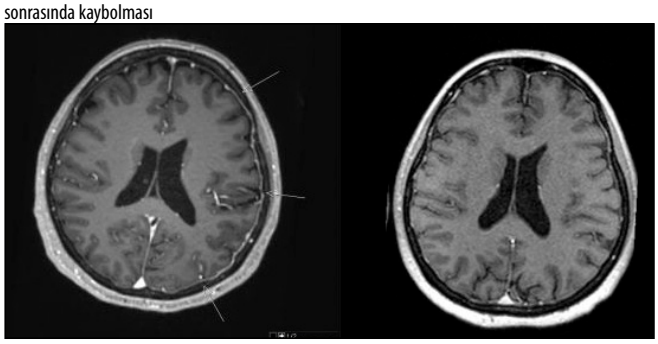

Kas-İskelet Radyolojisi

PS-238

NADİR GÖRÜLEN BİR LENFOMA ÇEŞİDİ; PRİMER KEMİK LENFOMASI

Gülşah Burgazdere, Burak Günay, Baran Serdar Sunal, Ahmet Onur Çelik, Fethi Emre Ustabaşıoğlu

Trakya Üniversitesi Radyoloji Anabilim Dalı

Giriş ve Amaç: Kemiğin primer lenfoması medüller boşluktan kaynaklanan, tüm primer malign kemik tümörlerinin yaklaşık %3'ünü ve lenfomaların %1'ini içeren soliter ekstranodal bir lenfomadır (1). Büyük çoğunluğu büyük B hücreli non Hodgkin lenfomalardan kaynaklanmaktadır. Çoğunlukla femur veya pelviste (%50), üst ekstremitelerin uzun kemiklerinde (%20) yerleşmekle beraber iskelet sisteminin herhangi bir yerinde ortaya çıkabilir (2). En yaygın semptomları, etkilenen kemiğin ağrısı ve yumuşak dokuda şişliktir (3). Biz bu yazıda nadir görülen primer kemik lenfomasını Manyetik Rezonans (MR) ve direkt grafi görüntüleme bulgularıyla sunmayı amaçladık.

Olgu Sunumu: Bilinen sistemik hastalığı bulunmayan 45 yaş kadın hasta, yaklaşık 3 aydır ara ara olan travma öyküsü olmaksızın sol kalçada ağrı ve yürümekte zorluk şikayeti ile acil polikliniğine başvurdu. Hastanın çekilen uyluk grafisinde sol femur boynundan başlayarak kaudalde proksimal diafizer bölgeye dek uzanım gösteren trabeküle, heterojen litik alanlarla uyumlu olabilecek radyolusen görünüm izlenmesi üzerine ileri tetkik ve tedavi amaçlı ortopedi kliniğine yönlendirildi (Resim 1). Hastanın çekilen MR görüntülemesinde sol femur boynunda başlayarak kaudalde proksimal diafizer bölgeye dek uzanım gösteren, 89x68x56 mm boyutlarında, femur boynunda patolojik fraktüre neden olan, ekstraosseöz yumuşak doku komponenti barındıran, heterojen natürde, tümöral karakterde olduğu düşünülen kitlesel lezyon izlendi (Resim 2,3,4). Aynı zamanda iliak ve femoral vasküler komşulukta multiple lenfadenomegali ile uyumlu yumuşak doku intensitesinde lezyonlar izlendi. Çekilen PET-BT tetkikinde sol femur proksimali invaze eden 10 cm boyutlarında lezyon ile sol inguinal, femoral ve eksternal iliak büyüğü 4 cm boyutlu lenfadenomegalilerde artmış FDG tutulumları izlenmektedir(Resim 5). Ayırıcı tanıda primer kemik lenfoması, enfektif prosesler, eozinofilik granülom ve metastaz düşünüldü. Daha sonrasında hastadan alınan doku tanısı sonucu yüksek dereceli B hücreli fenotipi gösteren non Hodgkin lenfoma olarak yorumlandı.

Tartışma ve Sonuç: Non Hodgkin lenfoma primer kemik lenfomalarının %94'ünü oluşturur (4). Bunların büyük bir çoğunluğun diffüz büyük B hücreli lenfoma oluşturmaktadır (5). Erkeklerde görülme prevalansı daha yüksektir. Her yaşta ortaya çıkabilir, en sık altıncı ve yedinci dekatta görülür. Klinik prezentasyonu ağrı, çevre yumuşak doku şişliği ve ele gelen kitle oluşturur. Radyolojik özellikleri spesifik değildir. Direkt grafi bulgular, litik görünüm, periosteal reaksiyonlar, kortikal yıkım, patolojik kırık ve yumuşak doku kitlelerini içerir. MR görüntülemede lezyonlar sıklıkla T1 ağırlıklı görüntülemede hipointensite ve T2 ağırlıklı görüntülemede hiperintensite gösterir. Kontrastlı görüntülerde, lezyon kontrast tutulumu gösterir (6). Ayırıcı tanıda Ewing sarkom, osteosarkom, kronik osteomyelit, lenfoblastik lenfoma/lösemi düşünülmelidir (7). Ağrı şikayeti ile başvuran ve patolojik fraktür görülen hastalarda kemiğin primer lenfoması akılda tutulmalıdır.

Anahtar kelimeler: Primer kemik lenfoması, non Hodgkin lenfoma,

Kaynaklar

1- Singh T, Satheesh CT, Lakshmaiah KC, Suresh TM, Babu GK, Lokanatha D, Jacob LA and Halkud R: Primary bone lymphoma: a report of two cases and review of the literature. J Cancer Res Ther. 6:296–298. 2010.
2- Undabeitia J, Noboa R, Boix M, et al. Primary bone non-Hodgkin lymphoma of the cervical spine: case report and review. Turk Neurosurg 2014;24:438–42.
3- Fox MG, Marti JK, Bachmann KR, et al. Epiphyseal presentation of non Hodgkin's lymphoma of bone in two pediatric patients-one with primary lymphoma of bone. Skeletal Radiol 2015;44:587–95.
4- Mulligan ME, McRae GA, Murphey MD. Imaging features of primary lymphoma of bone. Am J Roentgenol 1999;173:1691–7.
5- Singh R, Al Wattar BH, Mohanty K. A rare case of primary bone lymphoma mimicking a pelvic abscess. Ann R Coll Surg Engl 2011;93: e141–2.
6- Krishnan A, Shirkhoda A, Tehranzadeh J, et al. Primary bone lymphoma: radiographic-MR imaging correlation. Radiographics 2003;23:1371–87.
7- Giardino AA, Shinagare AB, Shinagare SA, et al. Primary bone lymphoma involving bilateral tibia. Am J Hematol 2012;87:924–5.



Resim 1. Sol femur boynundan başlayarak kaudalde proksimal diafizer bölgeye dek uzanım gösteren trabeküle, heterojen litik alanlarla uyumlu olabilecek radyolusen görünüm

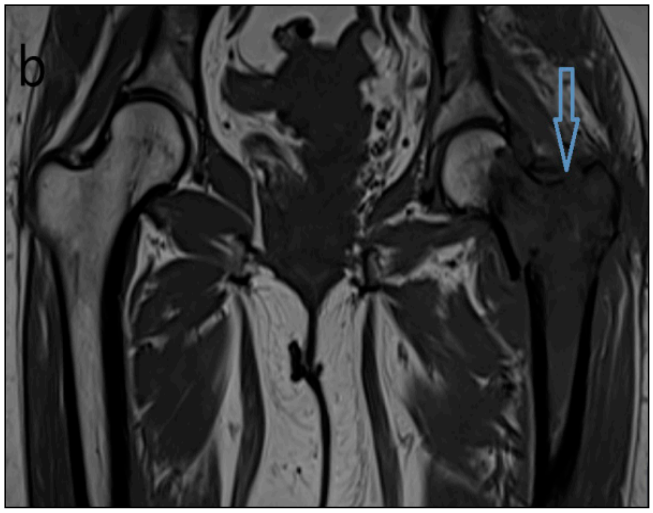

Resim 2. Sol femur boynundan proksimal diafizer bölgeye uzanım gösteren kitlesel lezyonun T1 ağırlıklı görüntülemesi

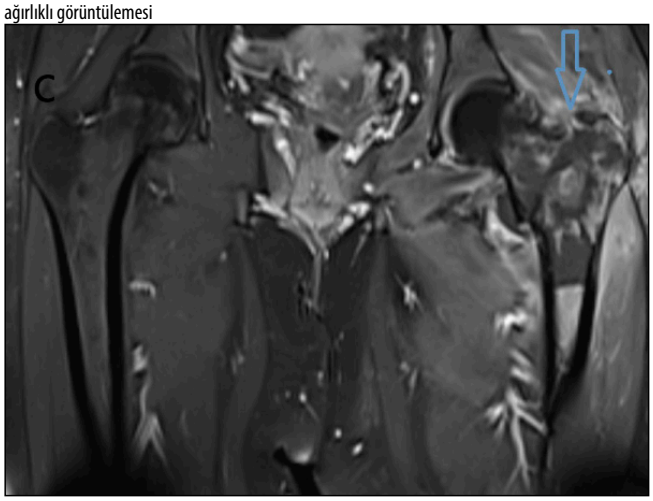

Resim 3. Sol femur boynundan proksimal diafizer bölgeye uzanım gösteren kitlesel lezyonun kontrastlı T1 ağırlıklı görüntülemesi

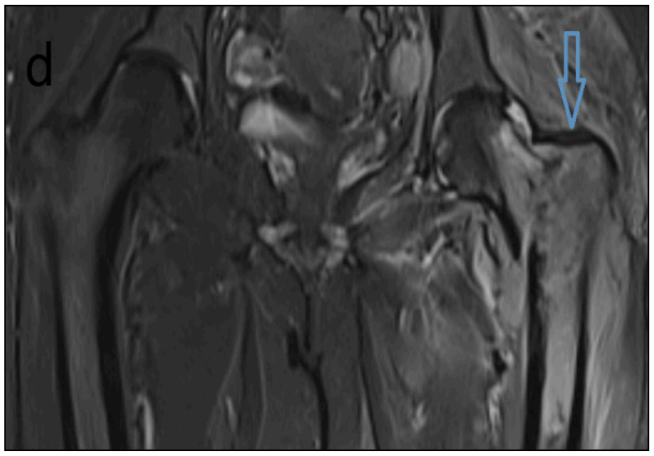

Resim 4. Sol femur boynundan proksimal diafizer bölgeye uzanım gösteren kitlesel lezyonun T2 ağırlıklı görüntülemesi



Resim 5. Sol femur boynundan proksimal diafizer bölgeye uzanım gösteren kitlesel lezyonun PET-BT görüntülemesinde FDG tutulumu

Kardiyovasküler Görüntüleme

PS-239

FALLOT PENTALOJİSİ; BTA BULGULARI

Nusret Seher, Abidin Kılınçer, Mustafa Koplay

Selçuk Üniversitesi Tıp Fakültesi Radyoloji Anabilim Dalı

Giriş ve Amaç: Fallot Pentalojisi, nadir görülen bir konjenital siyanotik kalp hastalığıdır ve Fallot tetralojisinin ek olarak bir atriyal septal defektle ilişkili olduğu bir Fallot tetralojisi çeşididir. Beş komponenti bulunmaktadır; atriyal septal defekt(ASD), ventriküler septal defekt(VSD), sağ ventrikül çıkış yolu obstrüksiyonu, sağ ventrikül hipertrofisi ve ata binen aorta. Fallot pentalojisine göre çok daha nadir görülmektedir(1,2). Sağdan sola intrakardiyak şant ile karakterizedir, bu da pulmoner kan akışının azalmasına neden olarak siyanotik atakların gelişmesine neden olur. Pulmoner veya infundibuler

darlığın derecesi klinik tabloyu ve prognozu belirleyen en önemli etkendir(3). Bu bildiride fallot pentalojisi ve bilgisayarlı tomografi anjiografi(BTA) bulguları sunulmuştur.

Olgu: 8 günlük erkek hastada siyanoz geliştiği için KKH ön tanısıyla kardiyak BT ve toraks BTA tetkiği yapıldı. Atrial septumlar düzeyinde yaklaşık 6 mm çaplı ASD ile görünüm mevcuttur. Perimembranöz alanda da yaklaşık 8 mm çaplı VSD ile görünüm izlenmiştir. Aort dekstropoze görünümde izlendi. Ana pulmoner arter sol ventrikülden çıkmakta olup ana pulmoner arter çapı 3,7 mm çapta izlenmiştir. Sağ pulmoner arter çapı bifurkasyona yakın kesimde 2,7 mm çaplı hilusa yakın seviyede 2.5 mm çapta izlenmiştir. Sol pulmoner arter çapları ise bifurkasyona yakın kesimde 3,2 mm, hiler seviyeye yakın kesimde 2,6 mm çapta izlenmiştir. Pulmoner çıkışlarda hipoplazi mevcuttu. Hastaya BT bulguları ile fallot pentalojisi tanısı konuldu(Resim 1,2,3).

Tartışma-Sonuç: Fallot pentalojisi bir dizi yapısal bozukluğu barındıran, kompleks konjenital kardiyak anomalidir. Bilinen özelliklerinin aksine koroner ve diğer kardiyak anomaliler de eşlik edebilmektedir(3). Tedavi edilmeyen hastalarının yaklaşık %90'ı 10 yaşına yenik düşer (4). Tedavisinde pulmoner arter hipoplazisi ana unsuru oluşturmakta olup, tipik olarak palyatif bir prosedür veya ameliyat edilemeyen vakalara kadar onarım olarak hastalara köprü yapmak için şantlar uygulanmaktadır (5). Prognoz pulmoner sirkülasyonun düzeltilmesi ve operasyonun olabildiğince erken yapılmasına bağlıdır. Hastaların postoperatif takibinde, 10 yaşında %90-95'lik bir hayatta kalma oranı olmakla birlikte sağ ventrikül disfonksiyonu yaygındır. Hastaların %10 kadarında 20 yıl içinde tekrar operasyon ihtiyacı doğmaktadır(4). Kardiyak BT ve toraks BTA, başta Fallot olmak üzere KKH'lerin tanısında, vasküler yapıların birbiriyle ilişkisinde, olası ek vasküler ve çevre yapıların eşlik eden ek patolojilerinde, patoloji bulunan segmentlerin değerlendirilmesinde özellikle pediatrik hastalarda hızlı bir çekim tekniği olması nedeniyle tanıda oldukça önemli rol almaktadır. Operasyon öncesi kardiyak manyetik rezonans görüntüleme(MRG), pulmoner arteryal yapıların değerlendirilmesi açısından önemlidir. Pulmoner arter hipoplazisi ve darlık dereceleri değerlendirilmeksizin planlanan operasyon planlarının sonuçları oldukça başarısızdır(6). Yapılan araştırmalarda ana pulmoner arter veya sağ pulmoner arter çapının, çıkan aortaya oranı < 0,3 ise defekt onarımından daha ziyade olası bir şant operasyonunun daha efektif olacağı düşünülmektedir(7). Ayrıca kardiyak MRG'de olası gelişebilecek myokardiyal fibrozis'de değerlendirilebilmektedir. Sonuç olarak KKH'lerin tanısında, postoperatif takibinde, operasyon kararının verilmesinde veya tekrar opere edilecek hastalarda radyolojik görüntüleme modaliteleri çok önem arz etmektedir.

Anahtar kelimeler: fallot pentalojisi, BT, konjenital kalp hastalığı

Kaynaklar

1. Entezami M, Albig M, Knoll U et-al. Ultrasound Diagnosis of Fetal Anomalies. Thieme. (2003) ISBN:1588902129.
2. Didier D, Ratib O, Beghetti M, Oberhaensli I, Friedli B. Morphologic and functional evaluation of congenital heart disease by magnetic resonance imaging. J Magn Reson Imaging 1999; 10: 639- 655.
3. Dabizzi RP, Teodori G, Barletta GA, Caprioli G, Baldrighi G, Baldrighi V. Associated coronary and cardiac anomalies in the tetralogy of Fallot. An angiographic study. Eur Heart J 1990; 11: 692-704.
4. Topol EJ, Califf RM. Textbook of cardiovascular medicine. Lippincott Williams & Wilkins. (2007) ISBN:0781770122.
5. Mirowitz SA, Gutierrez FR, Canter CE et-al. Tetralogy of Fallot: MR findings. Radiology. 1989;171 (1): 207-12.
6. Arıbal S, Önder H. Pediyatrik Konjenital Hastalıkları. Trd Sem 2018; 6: 233-248.
7. Mirowitz SA, Gutierrez FR, Canter CE, Vannier MW. Tetralogy of Fallot: MR findings. Radiology 1989; 171: 207-12.

Aksiyel BTA görüntüde ASD ve VSD izleniyor(oklar).

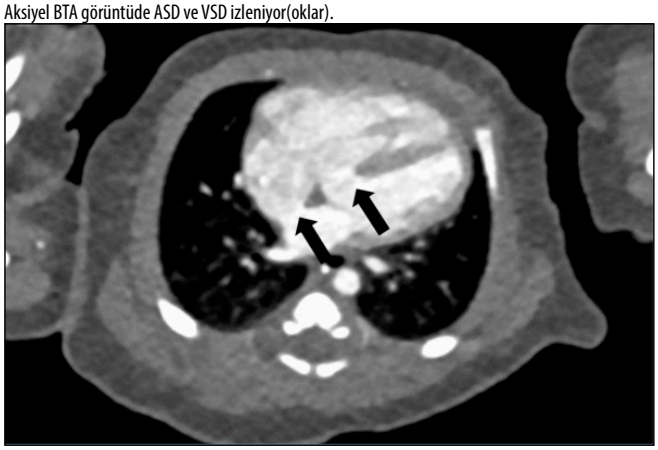

Aksiyel BTA görüntüde aortada ata binen aorta görünümü izleniyor(ok)



Aksiyel BTA görüntüde çıkan aorta dekstropoze(beyaz ok) ve sağ ventrikül çıkış yolu obstrüksiyonu-pulmoner hipoplazi izleniyor(siyah ok).



Nöroradyoloji

PS-240

COVİD-19 GEÇİREN HASTADA KORPUS KALLOSUMUN GEÇİCİ SİTOTOKSİK LEZYONU

Gülşah Burgazdere, Burak Uslu, Savaş Hereklioğlu, Canan Büşra Akbaş, Serdar Solak

Trakya Üniversitesi Radyoloji Anabilim Dalı

Giriş ve Amaç: Aralık 2019'dan bu yana SARS-CoV-2'nin neden olduğu yeni tip koronavirüs hastalığı (Covid-19), yüz binlerce hastayı enfekte ederek tüm dünyaya yayıldı. Bu virüs ciddi solunum yolu hastalıklarına neden olmakla beraber, merkezi sinir sistemi de dahil olmak üzere birden fazla organ sistemini etkilemektedir. Covid-19 hastalarının yaklaşık %36'sında baş ağrısı, mental durum değişikliği ve parestezi gibi nörolojik semptomlar gelişir (1). Ayrıca Covid-19'a bağlı çeşitli nörolojik tutulumlar mevcuttur. Bunlardan biri de korpus kallosumun sitotoksik lezyonudur. Bu çalışmada Covid-19 ile ilişkili

olduğunu düşündüğümüz korpus kallosumda sitotoksik lezyonlar izlenen vakayı sunmayı amaçladık.

Olgu Sunumu: Bilinen kronik hastalığı olmayan 43 yaşında kadın hasta, 3 gündür olan ateş, şiddetli baş ağrısı, ishal şikayetleri ile acil polikliniğine başvurdu. Nörolojik muayenesi normaldi. Hastanın çekilen Toraks Bilgisayarlı Tomografisinde (BT) Covid-19 pnömonisi ile uyumlu buzlu cam infiltrasyonları izlenmektedir. Yapılan RT-PCR testi pozitif çıktı. Başvuru sırasında yapılan Difüzyon Manyetik Rezonans (MR) görüntülemesinde korpus kallozumun splenium ve korpusunda difüzyon kısıtlaması gösteren küçük, oval şekilli lezyonlar izlenmektedir. Hastanın Covid-19 pnömonisi ile eş zamanlı korpus kallosumda lezyonlar izlenmesi korpus kallosumun sitotoksik lezyonlarıyla uyumlu olarak değerlendirildi.

Tartışma ve Sonuç: Korpus kallosumun sitotoksik lezyonları enfeksiyon, travma, ilaç ilişkili, metabolik bozukluklar ve malignite dahil olmak üzere çok çeşitli nedenlerle ortaya çıkabilir (2). Tanısı, genellikle birkaç gün ve haftalar arasında düzelen difüzyon kısıtlayıcı, kontrast tutmayan lezyonların MR görüntülemede gösterilmesine dayanır. Vakamızda olduğu gibi genellikle korpus kallosumun spleniumunda difüzyon kısıtlaması gösteren lezyon olarak oluşur. Klinik iyileşme görüntüleme bulguların düzelmesinden sonra, genellikle 3 ay içinde olur (3). Covid-19 olan hastalarda nörolojik semptom varlığında difüzyon MR çekilmesi ve korpus kallosumun geçici sitotoksik lezyonunun akılda tutulması gerekmektedir.

Anahtar kelimeler: Covid-19, Korpus kallosum, Sitotoksik lezyon

Kaynaklar

1- Wu Y, Xu X, Chen Z, et. al. Nervous system involvement after infection with COVID-19 and other coronaviruses. Brain Behav Immun.2020;87:18–22
2- Takanashi JI. Two newly proposed infectious encephalitis/encephalopathy syndromes. Brain Dev 2009;31:521–28
3- Vanderschueren G, Schotsmans K, Maréchal E, et al. Mild encephalitis with reversible splenial (MERS) lesion syndrome due to influenza B virus. Pract Neurol 2018;18:391–92

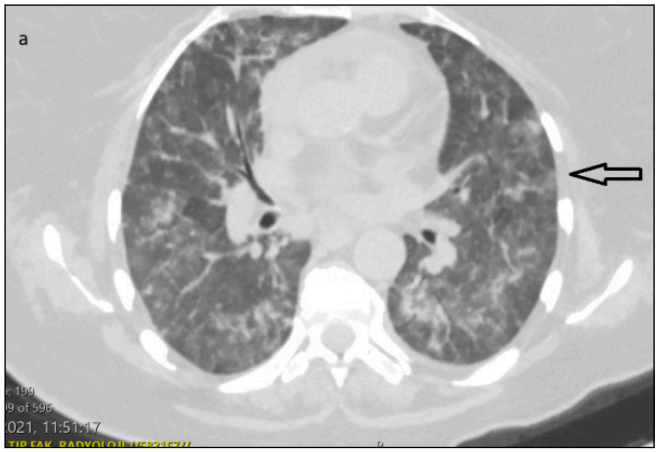

Resim 1. Her iki akciğerde Covid-19 pnömonisi ile uyumlu infiltrasyon alanları

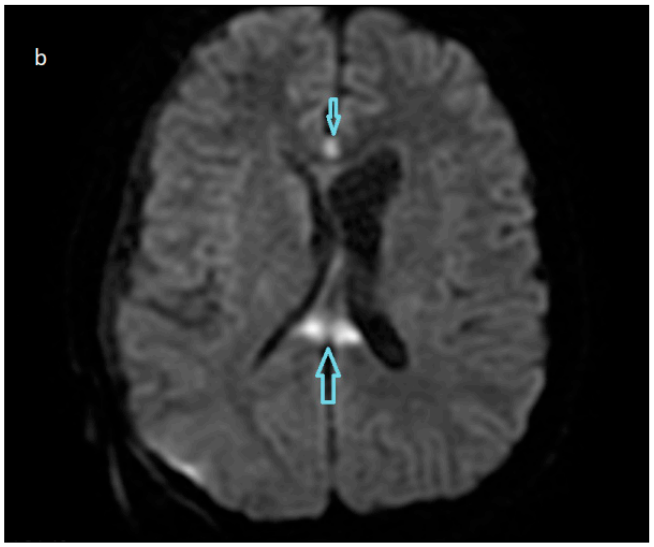

Resim 2. Difüzyon Manyetik Rezonans (MR) görüntülemede korpus kallozumun splenium ve korpusunda difüzyon kısıtlaması gösteren küçük, oval şekilli lezyonlar

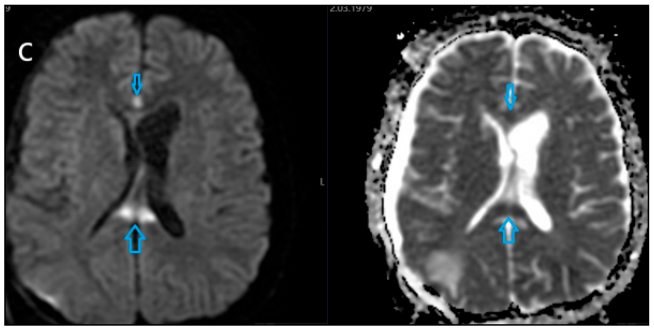

Resim 3. Difüzyon MR ve ADC görüntülemesi

Nöroradyoloji

PS-241

GALEN VEN ANEVRİZMAL MALFORMASYONU

Hasan Erdoğan, İsmail Furkan Şimşek, Şefika Bengi Cilasın, Vasfiye Nihan Bürcek, Kübra Nalbant, Ali Koç

Sağlık Bilimleri Üniversitesi Kayseri Şehir Hastanesi, Radyoloji Kliniği

Giriş ve Amaç: Galen veni anevrizması çocukluk çağında çok nadir olarak görülen konjenital intrakranial arteriovenöz şant tipi bir vasküler malformasyondur (1). Yaşamın ilk yıllarında yüksek debili kalp yetmezliği ve hidrosefali kliniği ile bulgu verir (2). Biz galen veni anevrizması olan yenidoğan bir olgunun bilgisayarlı tomografi (BT), manyetik rezonans görüntüleme (MRG) ve manyetik rezonans anjiografi (MRA) bulgularını sunmayı amaçladık.

Olgu: Uykuya meyil ve beslenirken çabuk yorulma şikayeti ile getirilen 3 aylık erkek hasta fizik muayenesinde kalbinde üfürüm ve kalp yetmezliği bulgularının olması nedeni ile ileri inceleme için bölümümüze yönlendirildi. Yapılan beyin BT'de Galen veninin dilate olduğu ve hiperdens görünümde olduğu saptandı (Resim 1). Beyin MRG'de orta hat posteriorda Galen veninin 3 cm çapa ulaştığı ve çevresinde dilate besleyici damarlar ve drenaj venleri olduğu görüldü. T2A görüntülerde söz konusu vasküler yapılarda sinyal void izlendi (Resim 2a,b). Beyin MRA'de Galen veninde belirgin dilatasyon ve çok sayıda besleyici damarlar mevcuttu (Resim 2c). Besleyici damarlar büyük oranda her iki PCA den kaynaklanmaktaydı. Posterior sirkülasyonu oluşturan vasküler yapılar ektatik görümdeydi. Tanımlanan değişiklikler Galen ven arteriyovenöz malformasyonu ile uyumluydu.

Tartışma ve Sonuç: Galen ven anevrizması, median prosensefalik arteriovenöz fistül olarak da bilinen konjenital vasküler bir malformasyondur (3). Median prosensefalik venin 6-11. gestasyonel haftalarında regrese olmaması ve bu düzeydeki arteriovenöz şantların kapanmaması sonucu oluşur. Galen veni anevrizması, tüm vasküler malformasyonların yaklaşık %1'ini ve pediatrik vasküler malformasyonların %30'unu oluşturan nadir bir konjenital intrakraniyal vasküler malformasyondur (1). Galen veni anevrizması farklı bulgular verebilir; ancak en sık prezentasyon yenidoğan döneminde yüksek debili kalp yetmezliğidir (2). Büyük çocuklarda baş ağrısı, hidrosefali, çeşitli nörolojik semptomlar ve subaraknoid kanama gibi daha farklı başvuru semptomları olabilir (1). Galen ven anevrizmasında yenidoğan döneminde morbidite ve mortalite daha yüksektir. Özellikle yenidoğan döneminde ciddi kalp yetmezliği ile başvuran hastalarda endovasküler olarak besleyici arterlerin embolizasyonu ile anevrizma akımı azaltılarak başarılı sonuçlar alınmaktadır (4).

Anahtar kelimeler: Galen veni anevrizması, BT, MRG, MR anjiografi

Kaynaklar

1. Köksal V, Kayacı S, Tümtürk A, Öktem İS. Galen Veni Anevrizması 2013;1(3):241-7.
2. Karanam LS, Baddam SR, Joseph S. Endovascular management of vein of galen aneurysm malformation: A series of two case reports. J Pediatr Neurosci. 2011 Jan;6(1): 32-5.
3. Marques RM, Lobão CA, Sassaki VS, Aguiar LR. Vein of Galen aneurysm in an adult: case report. Arq Neuropsiquiatr. 2006 Sep; 64(3B):862-4.
4. Tekşam Ö, Çekirge S, Yiğit Ş, Karagöz T, Yurdakök M. Bir yenidoğanda ağır kalp yetmezliğine neden olan Galen ven anevrizmasının tran¬sumblikal yolla embolizasyonu. Çocuk Sağlığı ve Hastalıkları Dergisi 2005; 48:168-74.

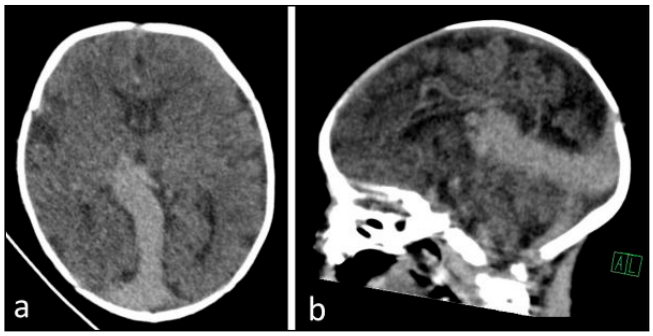

Resim 1. Aksiyal ve reformat sagital beyin BT görüntülerinde posterior paramedian alanda Galen veninin dilate ve hiperdens olduğu görülüyor.

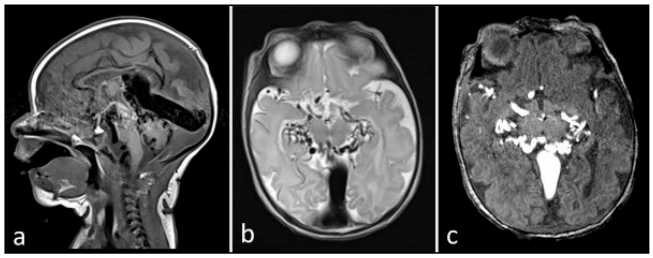

Resim2. Sagital T1A (a) ve akisyal T2A (b) beyin MRG görüntülerde orta hat posteriorda Galen veninin 3 cm çapa ulaştığı ve çevresinde dilate besleyici damarlar ve drenaj venleri olduğu görülüyor. T1A ve T2A görüntülerde söz konusu vasküler yapılarda sinyal void mevcuttur. Beyin MRA'de (c) Galen veninde belirgin dilatasyon ve çok sayıda besleyici damarlar izleniyor. Besleyici damarlar büyük oranda her iki PCA den kaynaklanmaktadır.

Genitoüriner Sistem Radyolojisi

PS-242

VULVA KİTLESİ KUŞKUSU OLUŞTURAN SUB-SUPRAPUBİK KARTİLAJENÖZ KİST

Özge Özdemir, Hasan Yiğit, Ömer Koçak, Oğuzhan Tokur

Sbu Ankara Eğitim ve Araştırma Hastanesi

Giriş-amaç: Subpubik ve suprapubik kartilajinöz kistler simfisiz pubisten kaynaklanan oldukça nadir rastlanılan ve bu nedenle hakkında çok az bilgiye sahip olunan, benign ve dejeneratif bir patolojidir. Subpubik olanlar klinik olarak vulva kitlesi kuşkusu oluşturabilmektedir.

Bu bildiride vulva kitlesi ön tanısı ile MRG incelemesi gerçekleştirilen, suprapubik komponenti de olan subpubik kartilajinöz kist olgusu sunulmaktadır.

Olgu: 52 yaşında 4 yıl önce menapoza girmiş multipar kadın hasta, jinekoloji polikliniğine myoma uteri nedeniyle başvurmuştur. Yapılan muayene esnasında subklitoral sertlik palpe edilen ve bu bölgeye yönelik şikayeti bulunmayan hasta ilk olarak ultrasonografi ile değerlendirilmesi için kliniğimize yönlendirildi; sol labium majus düzeyinde 29x20 mm boyutlarında solid-kistik ayrımı net olarak yapılamayan, vaskülarizasyon göstermeyen heterojen kitle lezyonu izlendi ve MRG ile ileri değerlendirilmesi önerildi.

MRG'de simfizis pubis ekleminde osteit-artrit lehine bulgular izlendi ve eklem ile devamlılık halinde inferiora vulvaya doğru uzanımı daha belirgin olan, ancak symphizis pubis yoluyla suprapubik düzeye doğru da uzanım gösteren komponenti olan, vertikal hatta toplamda 6 cm boyuta ulaşan, subpubik komponenti yaklaşık 2x2x1,5 cm ölçülen, T2AG'de iç yapısı miks sinyal özelliğinde, IV Gad enjeksiyonu sonrası cidarsal kontrastlanan lezyon izlendi.

Tartışma: Subpubik ve suprapubik kartilajinöz kistler simfizis pubisten kaynaklanan pubik bir kitle olarak veya kronik karın ağrısı ile prezente olabilen kartilajinöz kistlerin, simfizis pubisteki dejeneratif değişikliklerden kaynaklandığı düşünülmektedir.

Bugüne kadar literatürde sunulan hastaların büyük çoğunluğu orta-ileri yaş grubunda kadınlardır ve multiparite, pelvik travma ve vajinal yol ile doğum etyolojiler arasında yer alır. Bu hastaların esas semptomları ağrılı veya ağrısız olabilen vulvar kitleler ile sık tekrar eden idrar yolu enfeksiyonları, dizüri ve akut-kronik üriner retansiyondur. Görüntülemede; pelvis grafileri nondiyagnostik olmakla birlikte, simfizis pubis ekleminin dejeneratif değişiklikleri büyük çoğunlukla izlenebilir. Ultrasonografide, pubik eklem ile yakın ilişkili kistik bir kitle şeklinde izlenir. Esas tanısal görüntüleme yöntemi ise spesifik sinyal karakteristikleri ile MRGdir, T1AG'lerde hipointens, T2AG'lerde heterojen hiperintens izlenip, çevresel kontrastlanma gösterirken, internal kontrastlanma göstermez. Ayırıcı tanısında klitoristen veya üretradan kaynaklanan neoplazmlar, bartolin kisti veya kemik lezyonları gibi bir çok patoloji düşünülebilir. Ancak ayırıcı tanıda yer alabilecek ürolojik veya jinekolojik patolojilerin hiçbiri simfizis pubis eklemiyle veya kemiklerle ilişkili değildir. Primer bir kemik lezyonu veya metastaz da ayırıcı tanı listesinde yer alabilir fakat görüntüleme karakteristikleri bu olasılıkları da büyük oranda dışlar. Literatüre göre görüntüleme özellikleri ayırıcı tanıyı yapmada tek başına büyük oranda güvenilirdir. Nadir görülen bir patoloji olması nedeniyle tedavi konusunda da net bir uzlaşma yoktur. Semptomatik hastalarda rezeksiyon yapılabilirken, benign olması nedeniyle konservatif tedavi de tercih edilebilir.

Sonuç: Sub-suprakartilajinöz kistler oldukça nadir izlenen, semtomatik veya asemptomatik olabilen bening lezyonlar olup karakteristik MRG özellikleri sayesinde tanı koyulabilen kitlelerdir

Anahtar kelimeler: suprapubik, subpubik, kartilajinöz kist,

Kaynaklar

Durgakeri P, Strauss P, Stribley K (2013) Suprapubic cartilaginous cyst – A case report. AMJ 6,3,126-128

T2AG yağ baskılı koronal kesitte pubik eklemde dejeneratif değişiklikler

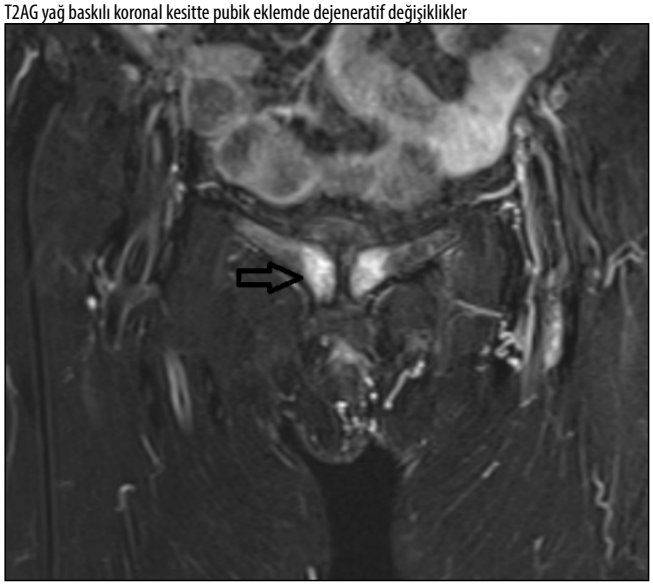

T1AG faz içi koronal kesitte kist



T2AG faz içi koronal kesitte kist



T1AG FS kontrastlı koronal kesitte kistte internal kontrastlanmanın olmadığı görülüyor

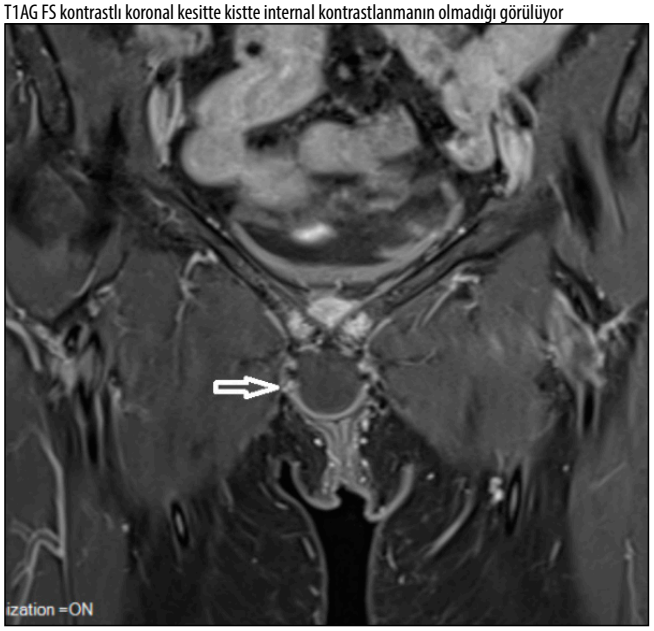

T2AG aksial kesitte kistin hetetojen internal sinyali



T1AG FS sagittal kesitte kist

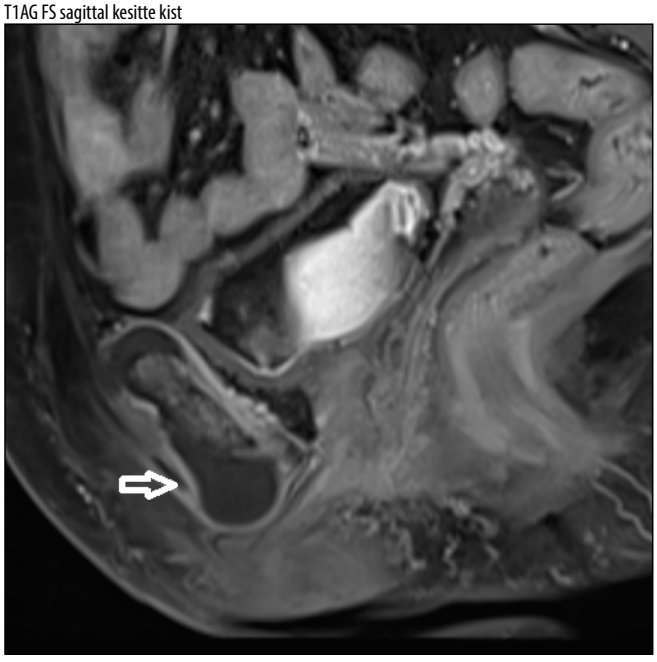

Abdominal Radyoloji

PS-243

ENDOMETRİOZİS: AKUT İNTESTİNAL OBSTRÜKSİYONUN NADİR BİR SEBEBİ

Betül Akdal Dölek

Ankara Şehir Hastanesi

Giriş-Amaç: Endometriozis, uterus dışında fonksiyonel endometriyal dokunun varlığı olarak tanımlanan kronik bir jinekolojik durumdur. Sıklıkla premenopozal kadınlarda ortaya çıkar ve ortalama tanı yaşı 25-29'dur (1). Kolon yerleşimli endometriozis nadiren obstüksiyona neden olur. Bu yazıda acil servise karın ağrısı ile gelen, intestinal obstrüksiyona nadiren neden olan endometriozis olgusunu sunmayı amaçladık.

Olgu Sunumu: 34 yaşında kadın acil servise karın ağrısı, kusma ve son 1 gündür gaz-gaita çıkışı olmaması ile başvurdu. Muayenesinde yaygın batın hassasiyeti mevcuttu. Ayakta direk batın grafisinde çok sayıda hava-sıvı seviyesi mevcuttu (Resim1). Kontrastlı abdomen bilgisayarlı tomografi (BT) tetkikinde intestinal anslar, ve kolon dilate görünümde izlenmiş olup rektosigmoid bileşke düzeyinde lümeni konsantrik olarak daraltan 40x48 mm boyutlarında, lobule konturlu lezyon izlendi (Resim 2A-B). Ön tanıda öncelikle primer kolon malignitesi düşünüldü. Hastaya anterior rezeksiyon ve uç kolostomi yapıldı. Histopatoloji sonucu endometriozis ile uyumlu geldi.

Tartışma-Sonuç: Endometriozisin en yaygın yerleşim yeri overlerdir ve ikinci sık pelvik peritonda yerleşir. Daha az yaygın yerleşim yerleri sezaryen skarları (skar endometriozisi), derin subperitoneal dokular, gastrointestinal sistem, mesane, göğüs ve deri altı dokulardır. Gastrointastinal sistemde en sık rektosigmoid kolonda yerleşir. Gastrointestinal sistem tutulumunda hastalar, rektal kanama, kabızlık veya rektal ağrı ile başvurabilirler. Akut mekanik intestinal obstrüksiyonun akut abdomen en sık nedenlerinden biri olup adezyon, malignite veya instestinal herniasyon sonucu oluşabilir. Kolon yerleşimli endometriozis , obstrüksiyonun nadir bir sebebidir (2,3). Özellikle genç kadın hastalarda etyolojide akılda tutulmalıdır (4). Kolon yerleşimli endometriozisde BT ve MR görüntülemede duvar kalınlaşması ya da kitle şeklinde izlenirler ve preoperatif tanı genellikle zordur. Malignitenden ayırt edilemediği için genellikle tedavide rezeksiyon yapılır (5).

Sonuç olarak, endometriozis akut intestinal obstruktif semptomlarla ortaya çıkabilir ve reprodüktif yaştaki kadınlarda akılda tutulmalıdır.

Anahtar kelimeler: Endometriozis, intestinal obstrüksiyon, ileus

Kaynaklar

1. Dmowski WP, Lesniewicz R, Rana N et-al. Changing trends in the diagnosis of endometriosis: a comparative study of women with pelvic endometriosis presenting with chronic pelvic pain or infertility. Fertil. Steril. 1997;67 (2): 238-43.
2. López Carrasco A, Hernández Gutiérrez A, Hidalgo Gutiérrez PA, Rodríguez González R, Marijuán Martín JL, Zapardiel I, et al: Ileocecal endometriosis: diagnosis and management. Taiwan J Obstet Gynecol 2017;56:243-246
3. Doh K, Thiam I, Ka S, Dial C, Woto-Gaye G: Rectal endometriosis: an exceptional etiology of acute intestinal occlusion. Ann Pathol 2016;36:412-414
4. Lukovich P, Csibi N, Rigó J Jr, Bokor A. Bowel endometriosis: new challenge for gastroenterology and surgery? Three cases of endometriosis caused large bowel ileus and review of the literature. Orv Hetil 2016;157:1960–6.
5. Dubernard G, Piketty M, Rouzier R, Houry S, Bazot M, Darai E: Quality of life after laparoscopic colorectal resection for endometriosis. Hum Reprod 2006;21:1243-1247.

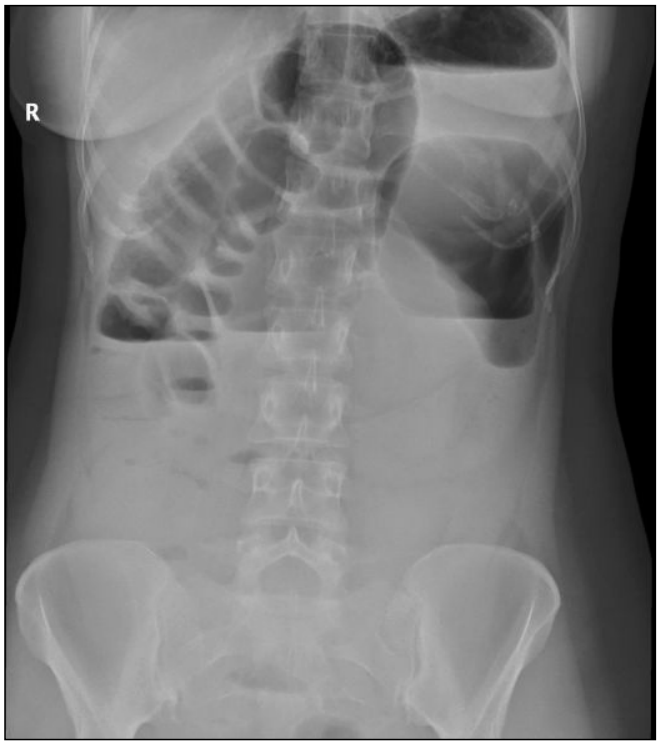

Resim 1. Ayakta direk batın grafisinde yaygın hava-sıvı seviyeleri izlenmekte

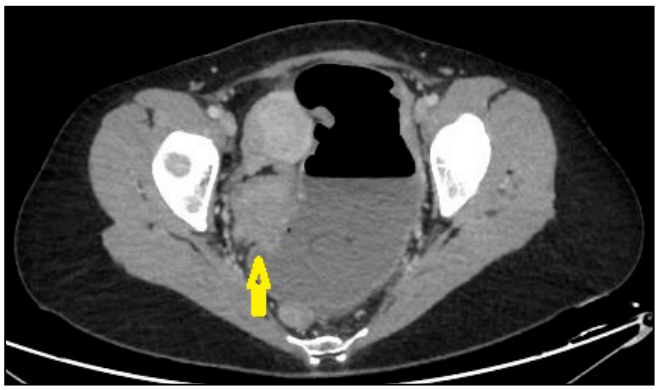

Resim 2B. Aksiyel kesit BT'de rektosigmoid bileşke düzeyinde kitle izlenmekte



Resim 2A. Koronal kesit BT'de intestinal ve kolon dilate görünümde

Abdominal Radyoloji

PS-244

SARKOMATÖZ KİTLEYİ TAKLİT EDEN RETROPERİTONEAL YERLEŞİMLİ SPORADİK DEV MEZENTERİK FİBROMATOZİS OLGUSU

Mustafa Koç

Fırat Üniversitesi Tıp Fakültesi Radyoloji Anabilim Dalı

Giriş ve Amaç: Mezenterik fibromatozis nadir görülen bir tümördür. Sporadik fibromatozis ise daha nadir olup, tanı için gardner sendromu, uzun süreli östrojen kullanımı, geçirilmiş travma gibi predispozan faktörlerin dışlanmış olması gerekmektedir (1). Sıklıkla ince barsak mezenteri tutulur. Bununla birlikte gastrokolik ligaman, ileokolik mezenter, omentum ve retroperitonda da tutulum rapor edilmiştir (2). Bu yazıda retroperitonal yerleşimli, büyük boyutlu, sarkomatöz kitleyi taklit eden, mezenterik sporadik fibromatozis olgusunun Ultrasonografi (US) ve Bilgisayarlı Tomografi (BT) bulguları sunuldu.

Olgu Sunumu: 45 yaşında kadın hasta, karın ağrısı, karında ele gelen kitle, bulantı, kusma şikâyetleri ile kliniğe başvurdu. Özgeçmiş ve soy geçmişinde bir özellik yoktu. Yapılan batın US tetkikinde; karın kısmını büyük oranda kaplayan, heterojen hipoekoik, vasküler, solid görünüm izlendi (Resim 1). Olgunun kontrastlı tüm batın BT tetkikinde; batında orta-alt kadranda, retroperitoneal alanı dolduran, 19x17x12 cm boyutta, heterojen dansitede, komşu organlarda sınırları kısmen seçilebilen, heterojen zayıf kontrast tutulumu gösteren, düzgün-lobüle konturlu, hipodens solid kitle lezyonu izlendi (Resim 2a-c). Klinik ve laboratuvar bulguları non-spesifik ve tümör belirteçleri negatif olan olguya, cerrahi operasyon yapıldı (Resim 3). Kitlenin histopatolojik bulguları mezenterik fibrom ile uyumlu rapor edildi (Resim 4).

Tartışma ve Sonuç: Fibromatozisler lokal lokal olarak agresif seyredebilirler. Metastaz yapmazlar fakat nüks riski yüksektir. İntraabdominal fibromatozis tüm fibromatozis olgularının yaklaşık % 5-10 kadarıdır (3). Familyal polipozisli, gardner sendrom'lu olgularda, abdominal cerrahi hikâyesi olanlarda, uzun süreli östrojen kullanımında ve crohn hastalarında daha sık görüldüğü bildirilmiştir. Retroperitoneal yerleşimli sporadik fibromatozis ise daha nadirdir (4). Tanıda görüntüleme yöntemlerinden BT tümörün lokalizasyonunu belirlemede oldukça faydalıdır. Lezyonlar BT de yumuşak doku dansitesine sahip solid kitle lezyonları şeklinde görülürler. Manyetik rezonans görüntülemede ise fibröz komponentleri nedeni ile T1 ve T2 ağırlıklı sekanslarda hipointens görülürler (5). Kendine has tipik klinik özellikleri olmadığı ve yapılan radyolojik tetkikler de spesifik olmadığı için kesin tanı ancak histopatolojik incelemelerle konabilir.

Anahtar kelimeler: Fibromatozis, Retroperiton, Ultrasonografi, Bilgisayarlı Tomografi

Kaynaklar

1. Chaudhary P. Mesenteric fibromatosis. Int J Colorectal Dis. 2014; 29(12):1445-51.
2. Yalav O, Erdogan O, Teke Z, Doran F. Primary mesenteric fibromatosis: A single Center experience. Ann Ital Chir 2020; 91:283-90.
3. Burke AP, Sobin LH, Shekitka KM, et al. Intra-abdominal fibromatosis. A pathologic analysis of 130 tumors with comparison of clinical subgroups. Am J Surg Pathol 1990;14:335-41.
4. Jianchun Xiao, Wenzhe Zhou.. Retroperitoneal fibromatosis presenting as a mesenteric mass: A case report. Medicine (Baltimore). 2020 Apr; 99(17): e18799.
5. Guglielmi G, Cifaratti A, Scalzo G, et al. Imaging of superficial and deep fibromatosis. Radiol Med 2009;114:1292-307.

US tetkikinde; batın içinde heterojen hipoekoik, vasküler, solid görünüm izlendi.

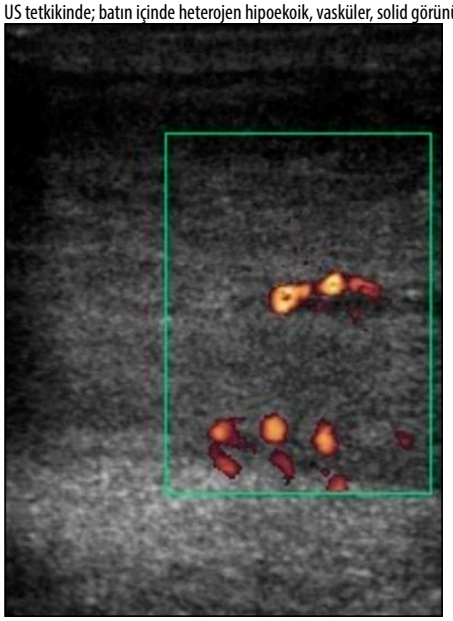

Kontrastlı tüm batın aksiyel BT tetkikinde; retroperitoneal alanı dolduran, büyük boyutlu, heterojen zayıf kontrast tutulumu gösteren, düzgün-lobüle konturlu, hipodens solid kitle lezyonu izlenmekte. (yıldız işareti).

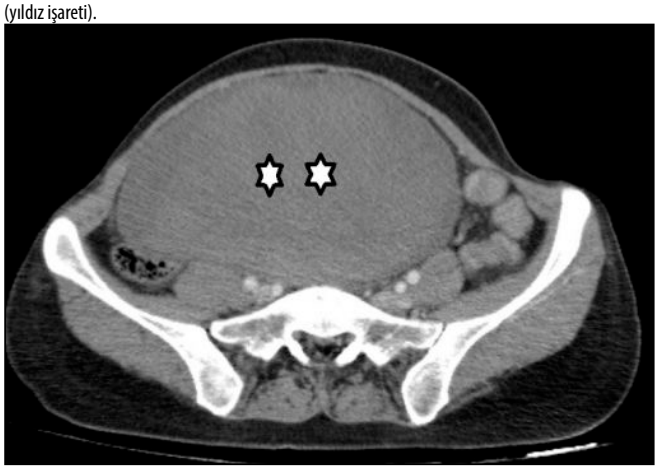

Koronal kesit kontrastlı Batın BT de kitlenin görünümü (yıldız).

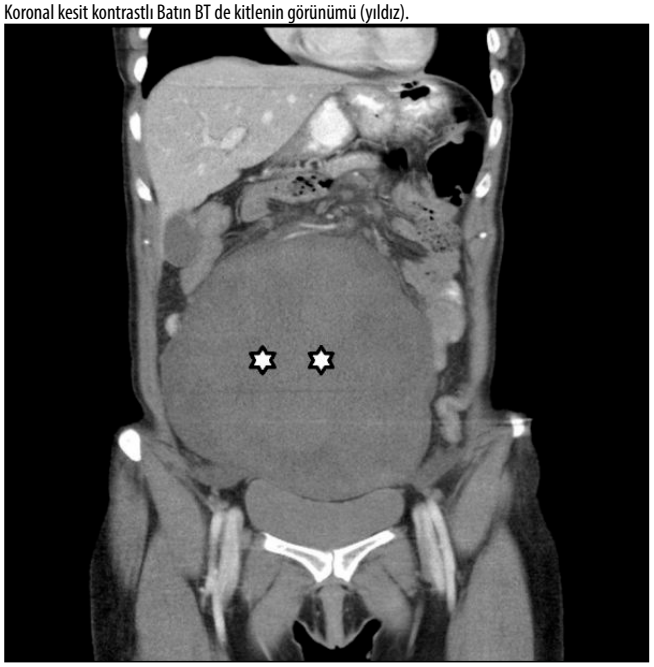

Sagital kesit kontrastlı Batın BT de kitlenin görünümü (yıldız)..



Kitlenin post operatif görünümü.



Histopatolojik bulgular mezenterik fibrom ile uyumlu.

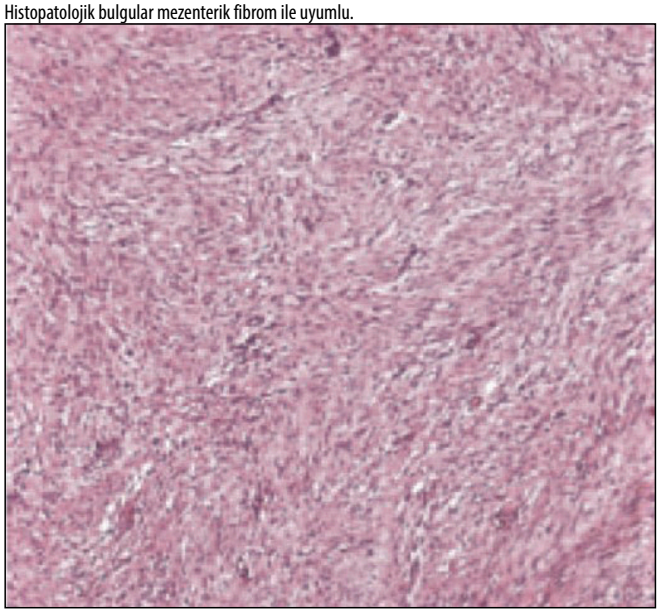

Kas-İskelet Radyolojisi

PS-245

DISTAL ULNADA FOKAL FİBROKARİJİNÖZ DİSPLAZİ

Fatih Erdem[1], Bahar Yanık[1], Erdoğan Bülbül[1], Serdar Sargın[2]

[1]Balıkesir Üniversitesi Tıp Fakültesi Radyoloji Ana Bilim Dalı
[2]Balıkesir Üniversitesi Tıp Fakültesi Ortopedi Ana Bilim Dalı

Giriş ve Amaç: Fokal fibrokartilajinöz displazi (FFKD), üst ve alt ekstremite deformitelerine neden olan nadir bir durumdur.İlk olarak 1895 yılında Bell ve ark. tarafından tanımlanmıştır[1].En sık proksimal tibiayı etkiler ve tibia vara tablosuna neden olur.Distal femur, proksimal humerus, ulna, radius ve falanks bildirilen diğer bölgeler arasındadır.Ancak üst ekstremitede daha az sıklıkta bildirilmiştir. Etiyoloji belirsizdir ancak in-utero veya erken travmanın katkısından bahsedilmektedir[2].Radyografik olarak, lezyonun sınırları boyunca skleroz görülen, iyi sınırlı, oblik oryantasyonlu, kortikal defekt görünümü izlenir.

Tedavisi semptomların yeri,süresi ve şiddetine bağlıdır.Hafif vakalarda FFKD kendiliğinden düzelebilse de,hastalık ilerledikçe ve deformite daha şiddetli hale geldikçe cerrahi gerekebilir[5].

Biz 15 yaşındaki distal ulna tutulumu olan FFKD'li erkek olgunun görüntüleme özelliklerini sunmayı ve literatür ışığında tartışmayı amaçladık.

Olgu Sunumu:15 yaşında erkek hasta sol el bileğinde ağrı şikayeti ile ortopedi polikliniğine başvurdu.5 yıldır güreş sporu yaptığı öğrenilen çocuğun çekilen grafisinde sağ ulna distalinde jeografik tipte, sklerotik kenarlı, kortikal defekt,ulnada kısalık ve açısal deformite tespit edildi(Resim 1). Ön tanıda kırık, enfeksiyon veya tümöre bağlı büyüme duraksaması düşünülen hasta,ayırıcı tanı için MRG istemiyle radyolojiye yönlendirildi.

El bileğine yönelik çekilen MRG'de ulna distal kesimi kısa görünümdeydi.Lunat kemik proksimalinden başlayıp, distal radioulnar mesafeden geçerek ulnanın distal metafizer bölgesi radial kesimine tutunan T1A,T2A ve PD görüntülerde hipointens fibrotik kalın bant görüldü.Bantın tutunma bölgesinde ulna korteksinde girinti şeklinde defekt ve distal ulnar epifizde medial kesimde daha belirgin olmak üzere arrest izlendi(Resim 2a-b).Tanı ulnada fokal fibrokartilajinöz displazi olarak konuldu.

Tartışma ve Sonuç: Patofizyolojide fibröz dokunun, asimetrik büyüme ve açılanmaya neden olan, esnek olmayan bir bağ gibi davrandığı varsayılmaktadır[3].Jouve ve ark. bu teoriyi genişletti ve bu antiteyi 'fibröz periosteal inklüzyon' olarak adlandırdı.Jouve ve ark.'a göre 'fibröz periosteal inklüzyon' olarak tanımlanan dokunun kemik büyümesi sırasında periosteumun doğal olarak kaymasını önleyen bir çapa olarak davranarak epifizyodez ile aynı etkiye sebep olduğunu öne sürdü[4].Kazuki ve ark.ise, FFKD'ye benzer 5 ulnar displazi vakası tanımlayarak bu dokuların fibrokartilaj değil periosteuma benzeyen histolojik farklılığını vurgulamak için "fokal ulnar kortikal girinti" terimini tercih etmişlerdir[6].FFKD lezyonlarının ulnar metafize tutunduğunu, buna karşın fokal ulnar kortikal girintilerin epifize ulaştığını iddia etmişlerdir[2].Bu iki durum muhtemelen aynı patolojik süreç içerisinde tek bir hastalık spektrumunda yer almaktadır. Bazı lezyonlar daha fazla fibröz doku içerir ve bazıları daha fazla fibrokartilaj elementi içerebilir[2].

Radyografiler,açısal bir deformite,lüsen bir kortikal defekt ve lezyonu çevreleyen sklerozu gösterir. MRG bulguları T1 ve T2AG'de hipointensite ile karakterize edilir ve kontrastlanma görülmez. BT,radyografilerde görülen kortikal defekt ve marjinal sklerozu göstermenin ötesinde ek bilgi vermemektedir[2].

Sonuç olarak,ekstremite kısalığı ve deformitesinin nadir bir sebebi olan FFKD'nin ayırıcı tanıda düşünülmesi ve radyolojik görüntülerine aşina olunması tanı ve tedavi süreçlerinin doğru yönetilmesi için önemlidir.

Anahtar kelimeler: Fokal fibrokartilijinöz displazi, ulna, direk grafi, manyetik rezonans görüntüleme

Kaynaklar
1. Bell, S. N., Campbell, P. E., Cole, W. G., & Menelaus, M. B. (1985). Tibia vara caused by focal fibrocartilaginous dysplasia. Three case reports. The Journal of bone and joint surgery. British volume, 67(5), 780-784.
2. Gershkovich, G., Kahan, D. M., Kozin, S. H., & Zlotolow, D. A. (2018). Outcomes in Early Versus Late Presentation of Focal Fibrocartilaginous Dysplasia Affecting the Upper Extremity: A Review of 4 Cases. Journal of Pediatric Orthopaedics, 38(6), e360-e368.
3. Gottschalk, H. P., Light, T. R., & Smith, P. (2012). Focal fibrocartilaginous dysplasia in the ulna: report on 3 cases. The Journal of hand surgery, 37(11), 2300-2303.
4. Jouve, J. L., Kohler, R., Mubarak, S. J., Nelson, S. C., Dohin, B., & Bollini, G. (2007). Focal fibrocartilaginous dysplasia (" fibrous periosteal inclusion"): an additional series of eleven cases and literature review. Journal of Pediatric Orthopaedics, 27(1), 75-84.
5. Braun, P., Moratalla, M. B., Kazim, F., Calatayud, A. V., & Fernández-Montes, J. G. (2006). Focal fibrocartilaginous dysplasia of the distal radius. European Journal of Radiology Extra, 60(3), 125-128.
6. Kazuki, K., Hiroshima, K., & Kawahara, K. (2005). Ulnar focal cortical indentation: a previously unrecognised form of ulnar dysplasia. The Journal of bone and joint surgery. British volume, 87(4), 540-543.
7. Choi, I. H., Kim, C. J., Cho, T. J., Chung, C. Y., Song, K. S., Hwang, J. K., & Sohn, Y. J. (2000). Focal fibrocartilaginous dysplasia of long bones: report of eight additional cases and literature review. Journal of Pediatric Orthopaedics, 20(4), 421-427.



Resim 1. El bileğine yönelik çekilen AP grafide sağ ulna distalinde jeografik tipte, ince sklerotik kenarlı, kortikal defekt ,ulnada kısalık ve açısal deformite tespit edildi (beyaz ok).

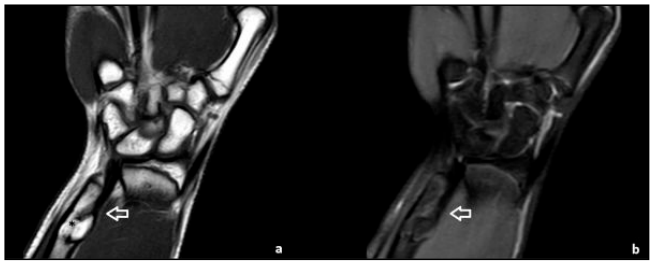

Resim 2 a-b. T1A(a) ve PD görüntülerde lunat kemik proksimalinden başlayıp, distal radioulnar mesafeden geçerek ulnanın distal metafizer bölgesi radial kesimine tutunan T1A, T2A(resimde gösterilmemiştir) ve PD görüntülerde hipointens fibrotik kalın bant görüldü (beyaz oklar). Bantın tutunma bölgesinde ulna korteksinde girinti şeklinde defekt (resimde * ile gösterilmiştir) ve distal ulnar epifizde medial kesimde daha belirgin olmak üzere arrest izlendi.

Nöroradyoloji

PS-246

METANOL İNTOKSİKASYONUNUN NÖRORADYOLOJİK BULGULARI: OLGU SUNUMU

Hamdullah Erk, Rahmi Eren Özkan, Melisa Yalçın, Kemal Harmancı, Hakan Önder

Prof.dr. Cemil Taşçıoğlu Şehir Hastanesi

Giriş ve Amaç: Metanol, berrak renksiz görünümde etil alkol ile benzer tat ve görünümde olan toksik bir sıvıdır. [1] Ciddi metabolik asidoz, körlük ve bir çok nörolojik semptoma neden olabilir. [2] Bu olgu sunumunda metanol intoksikasyonu sonrası ciddi nörolojik bulgular gelişen olgunun radyolojik görüntüleme bulguları anlatılacaktır.

Olgu Sunumu: 38 yaşında kadın hasta hastenemiz Acil Servisine bilinci kapalı olarak getirildi. Hasta yakınlarından alınan bilgiye göre alkol ve madde kullanımı sonrası 24 saat içinde görme bulanıklığı sonrasında bilinç kaybı gelişmiştir. Hastada metabolik asidoz saptanmış olup metil alkol zehirlenmesi şüphesiyle kranial Bilgisayarlı Tomografi (BT) ve Manyetik Rezonans görüntüleme (MRG) yapılmıştır. BT incelemede bilateral putaminal nekroza bağlı hipodens görünümler, sol putamen düzeyinde ise kanama ile uyumlu hiperdens alan izlenmektedir (Resim-A). MRG'de benzer olarak bilateral putaminal nekroza bağlı T2 ve FLAIR hiperintens sinyaller ve sol bazal ganglionda T1 ağırlıklı görüntülerde (AG) hiperintens kanama sinyalleri izlenmektedir (Resim-B). Bu görünümler metanol zehirlenmesi ile uyumlu olarak raporlandı. Olgunun 3 ay sonraki kontrol Diffüzyon ağırlıklı görüntülemesinde (DAG) bilateral putaminal düzeyde ADC hiperintens ensefalomalazi ile uyumlu sinyal değişiklikleri saptandı (Resim-C).

Tartışma ve Sonuç: Metil alkol toksik bir sıvı olup endüstriyel alanda antifriz olarak kullanılmakla birlikte özellikle sahte alkol olarak da piyasaya sürülmekte ve bu nedenle tüketimi gerçekleşmektedir. [2]

Metanolün kendisinin toksik etkileri olmayıp metabolitleri toksik etkiler göstermektedir. Formaldehit ve formik asit gibi metabolitleri olmakta ve klinik tablonun oluşmasına esas olarak formik asit neden olmaktadır. [3] Toksik doz 20-250 ml'dir ve tüketiminden yaklaşık 12-24 saat sonra bulgular ortaya çıkmaktadır. [4]

Karın ağrısı, vizuel problemler, vertigo, baş ağrısı, nöbet gibi bulgular ile prezente olmakta ve tedavi edilmediğinde ise körlük, koma ve ölüme neden olmaktadır. Özellikle optik sinirin etkilenmesine bağlı olarak vizuel problemler ortaya çıkmakta ve patogenezde demiyelinizasyon ve/veya optik sinir nekrozu olduğu düşünülmektedir.

Metanol özellikle santral sinir sistemini (SSS) etkilemektedir. SSS'de özellikle bilateral putamenler, optik sinir, retina ile bazal ganglionlar, subkortikal beyaz cevher ve serebellum etkilenebilir. [5] Putaminal nekroz, görüntülemede en baskın özellik olup değişken derecelerde kanama da eşlik edebilir. BT'de putamenlerde ve subkortikal beyaz cevherde nekroza bağlı hipodansite ve kanama eşlik ediyorsa hiperdens alanlar da gözlenmektedir. [5]

MRG'de T1 ve T2AG'de değişik derecelerde ve evrede kanama varlığına bağlı intensite değişiklikleri , Duyarlılık Ağırlıklı sekanslarda hemorajiye bağlı sinyal kayıpları, DAG sekanslarda ise sinyal artışı görülmektedir.

Putaminal nekroz en tipik özellik olmakla birlikte spesifik değildir ve özellikle Wilson hastalığı ve Leigh sendromu başta olmak üzere karbonmonoksit zehirlenmesi, Kearns-Sayre hastalığı, Creutzfeldt-Jakob hastalığı, organofosfat zehirlenmesinde de putaminal nekroz görülebilir. [6]

Metil alkol intoksikasyonunda özellikle putamende karakteristik BT ve MRG bulguları izlenmektedir. Olgunun bilincinin kapalı olduğu ve anamnezin yetersiz olduğu durumlarda bu durum ayırıcı tanıda özellikle akılda tutulmalıdır.

Anahtar kelimeler: methanol, zehirlenmesi

Kaynaklar
1- Abdülkadiroğlu Z, Uysal A, Acaroğlu Ş, İlhan N. Metil alkol intoksikasyonu: Bir olgu nedeniyle. Türkiye Tıp Dergisi 5 (6): 403-405, 1998.

2- Yaycı N, Ağrıtmış H, Turla A, Koç S. Fatalities due to methyl alcohol intoxication in Turkey: an 8-year study. Forensic Science International 2003; 131(1): 36-41.
3- Koopmans Ra, Li DKB, Paty D. Basal ganglia lesions in methanol poisoning: MR appearance. J Comput Assist Tomogr 12: 168-170, 1998. 4-Metil Alkol İntoksikasyonu: Olgu Sunumu Özkan Ünal, Temel Tombul, Halil Arslan, Eyüp Şişman, Reha Erkoç
5- CT and MR Imaging Findings in Methanol Intoxication M. Blanco, R. Casado, F. Vázquez and J.M. Pumar American Journal of Neuroradiology February 2006, 27 (2) 452-454; 6-Hsu HH, Chen CY, Chen FH, et al. Optic atrophy and cerebral infarcts caused by methanol intoxication: MRI. Neuroradiology 1997;39:192–94.



Resim A. Bilateral bazal gangliyonlarda yaygın hipodansite ve sol putamen düzeyinde hemorajik hiperdens görünüm izlenmektedir.

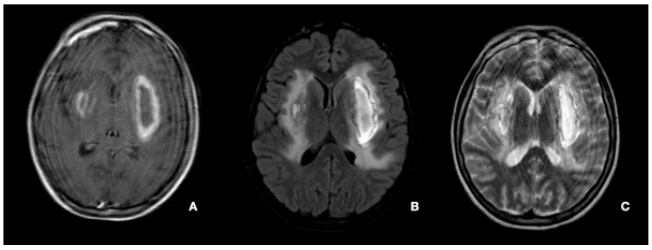

Resim B. T1AG'de sol putamende daha belirgin hiperintens hemorajik intensite artışı(A), hemoraji çevresinde nekroza sekonder gelişen T2(B) ve FLAIR(C) hiperintens görünümler izlenmektedir.

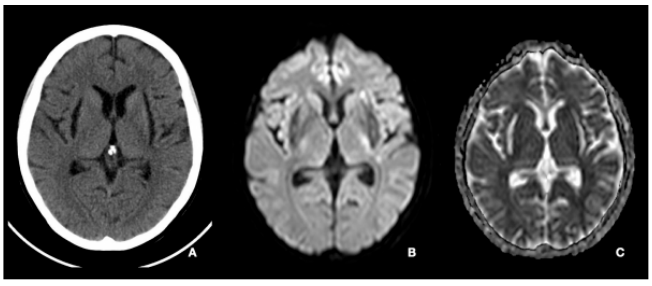

Resim C. Olgunun kontrol BT incelemesinde(A) bilateral putaminal nekroza bağlı hipodens curvilineer görünüm, DAG(B) ve ADC(C) görüntülerinde ise bilateral putaminal düzeyde ensefalamalazik sinyal değişikliği izlenmektedir.

Nöroradyoloji

PS-247

FAHR SENDROMU (FAHR SYNDROME)

Esat Kaba, Fatma Beyazal Çeliker, Mustafa Başaran, Muhammed Kaya

Recep Tayyip Erdoğan Üniversitesi Tıp Fakültesi Radyoloji Anabilim Dalı

Giriş: Fahr sendromu, nadir görülen nörolojik bir hastalık olup bazal ganglionlarda ve serebral kortekste anormal kalsifiye birikimlerle karakterizedir. Kalsiyum karbonat ve kalsiyum fosfattan oluşan birikimler genellikle Bazal Ganglion, Talamus, Hipokampus, Serebral korteks ve Dentat Çekirdekte bulunur(1).

Olgu: 65 yaşında kadın hasta hareketlerde yavaşlama,unutkanlık,yutma ve yürüme güçlüğü şikayetleri ile hastanemize başvurdu. Hastaya çekilen kranial BT'de bilateral bazal ganglionlar,talamuslar,-sentrum semiovale düzeyi subkortikal beyaz cevherde,dentat nükleuslarda yaygın kalsifiye görünüm izlendi.(Resim1,2,3).Ardından yapılan MRG'de T1A imajlarda bilateral bazal ganglionlarda ve dentat nükleuslarda sinyal artışı ,ADC haritasında sinyal kaybı, T2A görüntülerde bilateral peri-supraventriküler sinyal artışı bazal ganglionlar düzeyinde hipointens görünüm izlendi. (Resim 4,5,6,7)

Tartışma: Fahr sendromu Prevalansı <1/1.000.000 olan, nadir görülen kalıtsal veya sporadik olabilen nörolojik bir hastalıktır. Genellikle orta yaş grubunda görülür.

Beynin bazal ganglionlar, talamus, dentat nükleus, serebral korteks, serebellum, hipokampus, subkortikal beyaz cevher gibi hareketleri kontrol eden bölgelerinde anormal kalsiyum birikimi ile karakterizedir. En sık görülen nörolojik belirtiler baş ağrısı, vertigo, senkop, hareket bozuklukları, nöbet, spastisite, konuşma bozuklukları, parkinsonizm, kore ve ortostatik hipotansiyondur.Ancak hastalığın tamamen asemptomatik olabileceği de bilinmektedir.(2) Kalsifikasyon BT'de her zaman hiperdens görünür ancak MRG'de kalsifikasyonun derecesine ve hastalığın evresine göre değişken sinyalde olabilir.(3)

Sonuç: Fahr sendromu nadir görülen ancak tanınması gereken nörolojik hastalıktır.Tanısında genellikle BT yeterli olurken MRG'de kullanılabilir.

Anahtar kelimeler: fahr,kalsifikasyon,bazal ganglion,dentat çekirdek

Kaynaklar

1-Saleem, Shafaq & Aslam, Hafiz Muhammad & Anwar, Maheen & Anwar, Shahzad & Saleem, Maria & Saleem, Anum & Rehmani, Muhammad. (2013). Fahr's syndrome: Literature review of current evidence. Orphanet journal of rare diseases. 8. 156. 10.1186/1750-1172-8-156.
2- Gligorievski, Antonio. (2018). CT Diagnosis of Fahr disease, a case report. Clinical Case Reports and Reviews. 4. 10.15761/CCRR.1000393.
3- Avrahami E, Cohn DF, Feibel M et-al. MRI demonstration and CT correlation of the brain in patients with idiopathic intracerebral calcification. J. Neurol. 1994;241 (6): 381-4

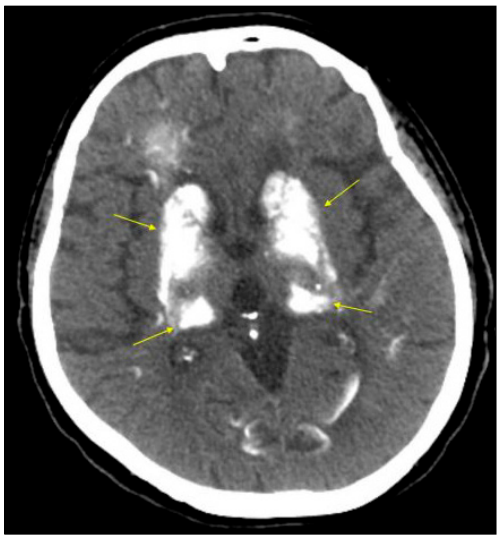

Resim 1

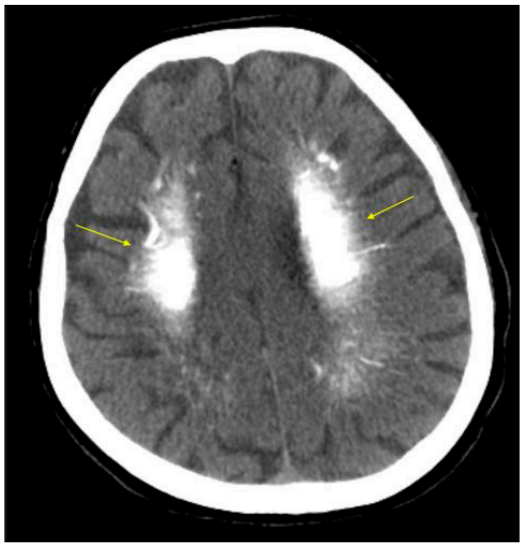

Resim 2



Resim 3

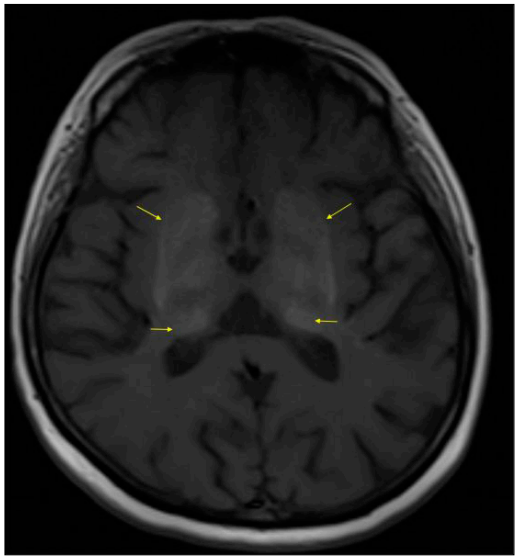

Resim 4

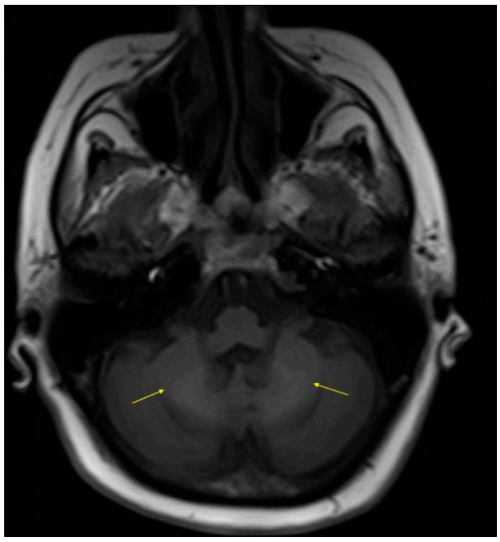

Resim 5

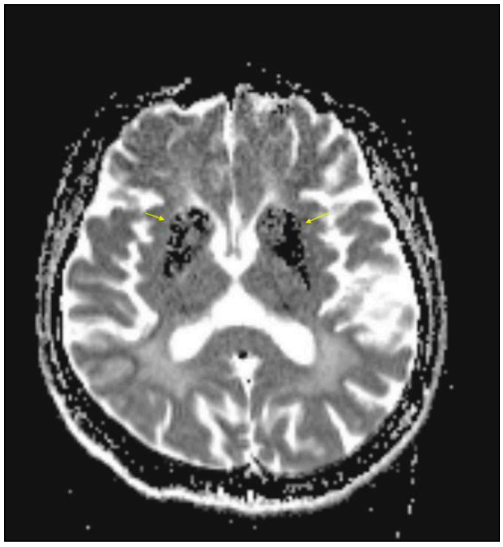

Resim 6

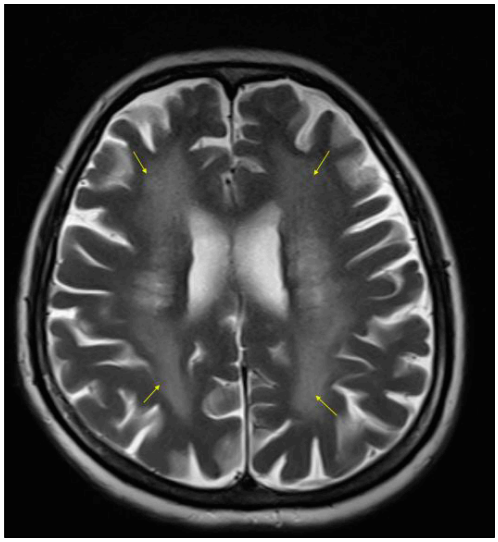

Resim 7

Baş-Boyun Radyolojisi

PS-248

MAKSİLLER FİBRÖZ DİSPLAZİ İLE PARANAZAL OSTEOM BİRLİKTELİĞİ OLGUSU

Ömer Görgel, Alptekin Tosun, Tümay Bekci, İsmet Miraç Çakır, Serdar Aslan, Hüseyin Balcı, Uluhan Eryürük

Giresun Üniversitesi Tıp Fakültesi Radyoloji Anabilim Dalı

Giriş: Osteomlar benign, yavaş büyüyen ve genellikle asemptomatik olan yer kaplayıcı lezyonlarıdır. Paranazal sinüs osteomları, paranazal sinüs BT incelemelerinde %3'e varan sıklıkta görülür. Sıklıkla frontal sinüste görülmekle beraber diğer sinüslerde de görülebilir. Fibroz displazi (FD) normal kemik dokusunun yerini zayıf fibröz ve osseoz dokunun aldığı benign kemik hastalığıdır. Bu bildiride paranazal sinüs osteomu ile FD birlikteliğini saptadığımız olgunun maksillofasiyal BT bulgularını sunmayı amaçladık.

Olgu Sunumu: Bilinen kronik hastalığı olmayan 69 yaşında erkek hastanın baş ağrısı ve yüzün orta-alt bölümünde dolgunluk ve ağrı şikayetleriyle hastanemize başvurusunda paranazal sinüsler ile ilgili bir patoloji olabileceği düşününlüp Maksillofasiyal BT inceleme yapıldı. Yapılan incelemede sağ maksiller kemikte ekspansiyona yol açan FD ile uyumlu buzlu cam dansitesinde görünüm izlendi (Fig a). Aynı zamanda sol frontal ve etmoid sinüstlerde düzgün sınırlı kemik dansitesinde lezyonlar izlendi (Fig b,c,d). Olgumuzda paranazal sinuslerde saptanan osteomların sinus drejanını bozmadığı, sinuslerde staz ya da koleksiyon oluşturmadığı görüldü. Hastanın semptomları maksiller kemik yerleşimli FD'ye bağlı olduğu düşünüldü.

Tartışma: Paranazal sinus osteomları sıklıkla frontal sinus yerleşimlidir. Erdoğan ve ark.ın yaptıkları çalışmada ise en sık etmoid sinuste yerleştiği bildirilmiştir [1]. Paranazal sinüs osteomlarının boyutları 1.5 mm ve 40 mm arasında değişmektedir. Tespit anında lezyonların çoğunun çapı 10 mm'den küçüktür. 30 mm'den büyük çaplı tümörler dev olarak kabul edilmektedir [2]. Semptomlar, çoğunlukla yerleştikleri paranazal sinüste drenajın bozulması ya da kitle etkisi ile oluşur. Baş ağrısı ve yüz ağrısı en sık rastlanan en sık şikayetlerdir. Bizim olgumuzda da benzer şekilde baş ağrısı yakınması mevcuttu. Ancak osteomların paranazal pasajı etkilemediği görülmüş olup sinüslerde staz ya da enfektif koleksiyon saptanmamıştır. Osteomlar ayrıca; intestinal polipozis, osteomlar,cilt ve yumuşak doku tümörleri ile karakterize otozomal dominant bir hastalık olan Gardner sendromunun bir parçası olarak da görülebilmektedir.

FD'ler; benign, bir ya da daha fazla kemik yapının tutulabildiği kemik dokusunun yerini fibroz dokunun aldığı lezyonlardır. Etyolojisi tam olarak bilinmemektedir ancak genetik faktörler sorumlu tutulmaktadır [4]. Tek bir kemiğin tutulduğu monostotik form vakaların %80-85 ini oluşturur ve kraniofasiyal kemiklerde özellikle maksilla tutulumu sıktır. Ortalama başvuru yaşı 24'tür [5].

Bizim olgumuzda lezyon FD açısından sık tutulumun olduğu maksillada lokalizeydi ancak başvuru yaşının büyük olması ve eşlik eden osteomlar nedeniyle nadir bir olguydu.

Sonuç: Osteomlar ve fibroz displazi kemiğin benign lezyonları olup kraniyofasyal kemiklerde sık görülürler. Ancak birliktelikleri sık bildirilmemiştir. Bu iki benign kemik lezyonunun özellikle ileri yaş gruplarında birlikte saptanabileceği unutulmamalıdır.

Anahtar kelimeler: fibröz displazi, osteom, maksillofasiyal kemik lezyonları, paranazal lezyonlar, fibröz displazi-osteom birlikteliği

Kaynaklar

1. Erdogan N, Demir U, Songu M, Ozenler NK, Uluç E, Dirim B. A prospective study of paranasal sinus osteomas in 1,889 cases: changing patterns of localization. Laryngoscope 2009;119:2355-9.
2. Earwaker J. Paranasal sinus osteomas: a review of 46 cases. Skeletal Radiol 1993;22:417–423.
3. Alexander AZ, Patel AA, Odland R. Paranasal sinus osteomas and Gardner's syndrome. Ann Otol Rhinol Laryngol 2007;116:658–662.
4. Törenek K, Yaşa Y, Akgül H. [Monostatic fibrous dysplasia: a case report]. J Dent Fac Ataturk Uni. 2015;13:6-9
5. MacDonal-Jankowski D. Fibrous dysplasia: a systematic review. Dentomaxillofac Radiol 2009;38(4):196-215

Aksiyel Paranazal BT'de maksiller kemik sağ bölümünde ağırlıklı olarak buzlu cam dansitesinde fibröz displazi

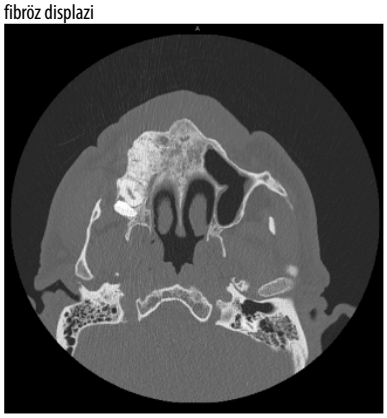

Aksiyel Paranazal BT'de sol frontal sinüs osteomu



Aksiyel Paranazal BT'de sol etmoid hücrelerde osteom



Koronal Paranazal BT'de sol frontal sinüs osteomu

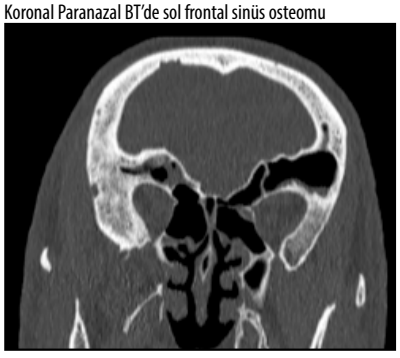

Toraks Radyolojisi

PS-249

PNÖMOTORAKSLA PREZENTE OLAN LENFANJİOLEİOMYOMATOZİS OLGUSU

Ayça Seyfettin[1], İnan Korkmaz[2], Selen Beyazıt[2]

[1]Osmaniye Devlet Hastanesi Radyoloji Kliniği
[2]Hatay Mustafa Kemal Üniversitesi Tayfur Ata Sökmen Tıp Fakültesi Radyoloji Anabilim Dalı

Giriş ve Amaç: Lenfanjioleiomyomatozis (LAM) nadir görülen ve genellikle reprodüktif dönemdeki kadınları etkileyen idiopatik bir hastalıktır (1, 2). Peribronşial, perivasküler ve perilenfatik alandaki düz kas hücrelerinin anormal proliferasyonu sonucu akciğerde meydana gelen kistlerle karakterizedir. (1, 3). Kistler progresif olarak akciğer parankiminin yerini alır, dispne, pnömotoraks ve bazı olgularda da solunum yetmezliğine sebep olurlar, şilotoraks ve hemoptizi görülebilen diğer bulgulardır (4, 5).Bu bildiride pnömotoraksla karşımıza çıkan LAM olgusunu sunmayı amaçladık.

Olgu Sunumu: 42 yaşında kadın hasta bir hafta önce ani gelişen ve gittikçe artan göğüs ağrısı ve nefes darlığı şikayeti ile başvurdu. Fizik muayenesinde sol hemitoraksta tüm zonlarda perküsyonda timpanizm ve oskültasyonda solda solunum seslerinin şiddetinde belirgin azalma mevcuttu. PA akciğer grafisinde solda total pnömotoraks izlendi ve akciğerin kollabe olduğu dikkati çekti (Resim 1). Toraks tüpü takıldıktan sonra gerçekleştirilen yüksek çözünürlüklü bilgisayarlı tomografi tetkikinde (YÇBT) her iki akciğer parankiminde tüm segmentlerde dağınık yerleşimli, birbirine yakın boyutlu, ince duvarlı hava kistleri ile birlikte sol akciğer alt lob superiorda, alt lob posterobazal segmentte ve üst lob lingular seviyede buzlu cam dansitesinde alanlar dikkati çekti (Resim 2-3).

Tartışma: LAM'ın en sık görülen prezentasyon şekli kist rüptürü sonucu ortaya çıkan pnömotorakstır, bu olgularda pnömotoraks sıklıkla unilateral olarak görülür (6). LAM'ın karakteristik bulgusu olan kistler en iyi YÇBT ile görüntülenir, kistler ince duvarlıdır her iki akciğerde diffüz dağılım gösterirler ve boyutları birkaç milimetre ile birkaç santimetre arasında değişir (7, 8). YÇBT'de görülebilen diğer bulgular pnömotoraks, plevral efüzyon, buzlu cam dansiteleri ve perikardiyal efüzyondur (8). Buzlu cam dansite alanlarının pulmoner hemorajiyi temsil ettiği düşünülür ve genellikle yamasal tarzda görülürler (9).

Sonuç: Spontan pnömotoraks genellikle sigara kullanan ince ve uzun yapılı genç erkeklerde görülmektedir, reprodüktif dönemdeki kadınlarda karşımıza çıkan spontan pnömotoraks olgularında etyoloji araştırırken LAM ayırıcı tanıda düşünülmelidir, LAM ön tanısı bulunan olgularda tercih edilmesi gereken görüntüleme yöntemi YÇBT'dir.

Anahtar kelimeler: lenfanjioleiomyomatozis, pnömotoraks, YÇBT

Kaynaklar

1. Glassberg MK. Lymphangioleiomyomatosis. Clinics in chest medicine. 2004;25(3):573-82, vii.
2. Kelly J, Moss J. Lymphangioleiomyomatosis. The American journal of the medical sciences. 2001;321(1):17-25.
3. Kania BE, Jain S, West B, Courtney SW. Lymphangioleiomyomatosis: A Case Report and Review of Clinical Features and Management. Cureus. 2020;12(6):e8386-e.
4. Johnson SR, Taveira-DaSilva AM, Moss J. Lymphangioleiomyomatosis. Clinics in chest medicine. 2016;37(3):389-403.
5. Ryu JH, Moss J, Beck GJ, Lee J-C, Brown KK, Chapman JT, et al. The NHLBI lymphangioleiomyomatosis registry: characteristics of 230 patients at enrollment. Am J Respir Crit Care Med. 2006;173(1):105-11.
6. Riojas RA, Bahr BA, Thomas DB, Perciballi J, Noyes L. A case report of lymphangioleiomyomatosis presenting as spontaneous pneumothorax. Military medicine. 2012;177(4):477-80.
7. Avila NA, Kelly JA, Dwyer AJ, Johnson DL, Jones EC, Moss J. Lymphangioleiomyomatosis: correlation of qualitative and quantitative thin-section CT with pulmonary function tests and assessment of dependence on pleurodesis. Radiology. 2002;223(1):189-97.
8. Benedetto C, Barbaro U, Anfuso C, Militi A, Morabito R, Ruvolo C, et al. Asymptomatic lymphangioleiomyomatosis: Large cyst mimicking a hydropneumothorax in a healthy patient. Radiology case reports. 2021;16(6):1325-8.
9. Abbott GF, Rosado-de-Christenson ML, Frazier AA, Franks TJ, Pugatch RD, Galvin JR. Lymphangioleiomyomatosis: Radiologic-Pathologic Correlation. Radiographics : a review publication of the Radiological Society of North America, Inc. 2005;25(3):803-28.

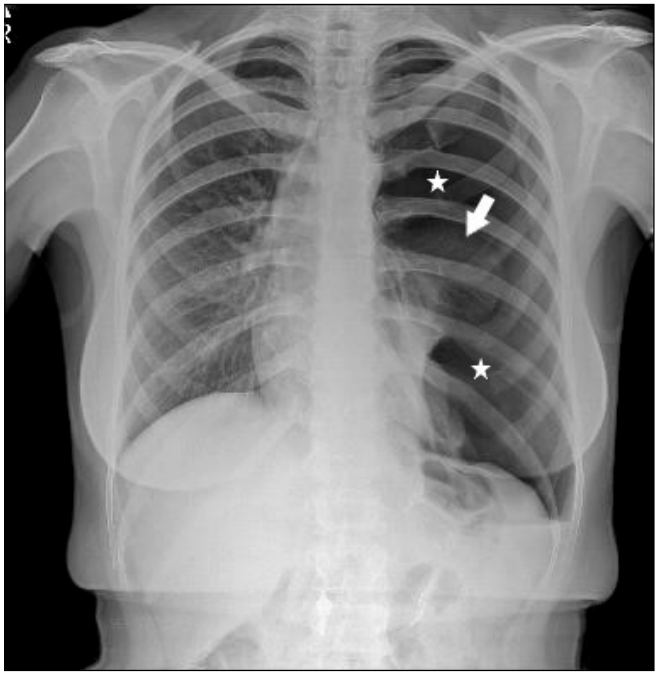

Resim 1. PA akciğer grafisinde solda total pnömotoraks (yıldız) ve kollabe akciğer dokusu (ok)

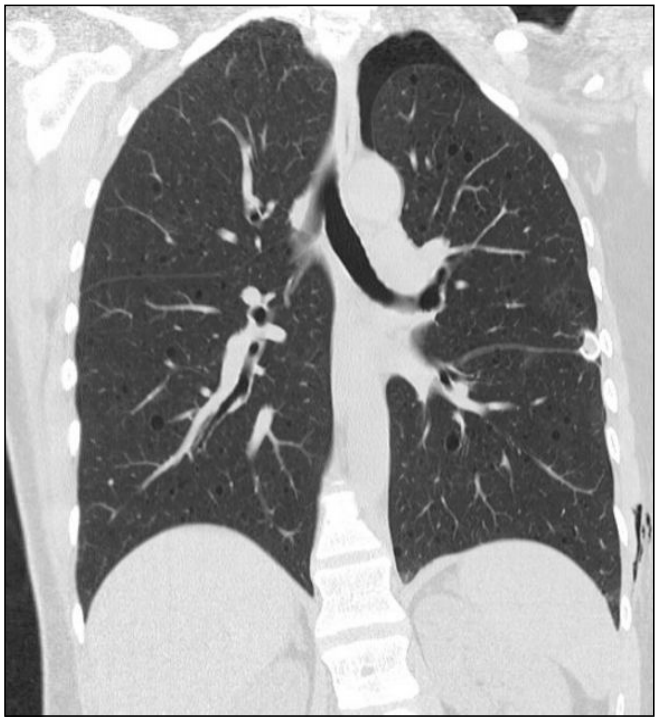

Resim 2. Koronal kesitlerde her iki akciğerde diffuz yerleşimli olarak izlenen ince cidarlı hava kistleri

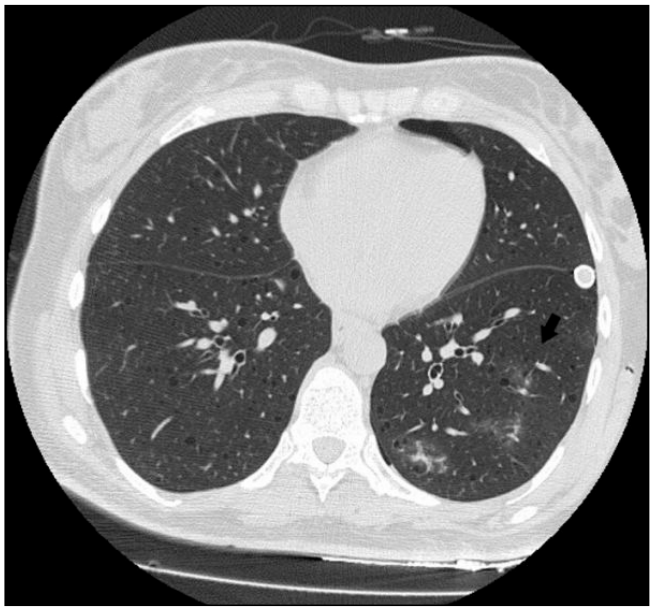

Resim 3. Aksiyel kesitlerde sol akciğer alt lobta izlenen yamasal buzlu cam dansite alanları

Nöroradyoloji

PS-250

MENENJİOMU TAKLİT EDEN İZOLE SEREBRAL VARİS: İNSİDENTAL BİR BULGU

Berrin Erok, Sertaç Tatar, Hakan Önder

[1]Radyoloji bölümü, Sağlık Bilimleri Üniversitesi, Prof Dr Cemil Taşçıoğlu Şehir Hastanesi, İstanbul

Giriş ve amaç: Serebral varisler daha çok gelişimsel venöz anomali (GVA), dural arteriyovenöz fistül (dAVF) veya arteriyovenöz malformasyonlar (AVM) gibi diğer vasküler malformasyonlarla birlikte ortaya çıkar (1-3). Serebral venöz anevrizmalar olarak da bilinen izole serebral varisler, nadiren bildirilen serebral vasküler malformasyonlardır. Literatürde baş ağrısı, kanama veya akut tromboz ile başvuran az sayıda semptomatik vaka bildirilmiş olmakla birlikte, çoğu başka nedenlerle yapılan nörogörüntüleme çalışmalarında tesadüfen saptanmaktadır (4-6). Nörogörüntüleme çalışmalarında ekstraaksiyel kitle lezyonlarını taklit edebilir ve tanısal zorluklara neden olabilirler.72 yaşında bir hastada insidental olarak saptamış olduğumuz izole serebral varis (ISV) olgumuzu sunmayı amaçladık.

Anahtar kelimeler: cerebral varis, menenjiom, venous malformation

Olgu sunumu: 72 yaşında erkek hasta travmatik kafa travması sonrası baş ağrısı şikayeti ile acil servisimize başvurdu. Kranial BT incelemede sağ frontoparietotemporal bölgede, sağ orta kranial fossa seviyesinde maksimum 4,5 mm kalınlığında ince hiperdens akut subdural kanama izlendi (şekil 1A). Sol frontal bölgede tesadüfen saptanan 7 mm çapında (şekil 1B) komşu frontal kemikte fokal incelmeye neden olan (şekil 1C) menenjiyomu taklit eden ekstraaksial izodens nodüler lezyon saptandı. MRG de T2w görüntülerde akıma bağlı sinyal void (şekil 2A, 2B) ve belirgin duvarı izlenen (şekil 2C) konveksite kortikal veninde fokal anevrizmatik dilatasyon olduğu görüldü. İlişkili AVM veya GVA olmaması ile izole ekstraaksial serebral kortikal varis tanısı konuldu.

Tartışma ve Sonuç: Meningioma is the most common differantial diagnosis of extraaxial isolated cerebral varices. An ICV was reported in a 55 year old female with unilateral headache mimicking convexity meningioma and diagnosed with ICV following craniotomy and resection of the lesion (8). They can also mimic a thrombosed aneurysm. On the other hand, intraaxial ICVs may mimic brain neoplasms (9). Since they are low-flow venous malformations with very low risk of bleeding,for incidentally found asymptomatic patients conservative treatment is prefereed and surgical resection is considered in symptomatic patients or in rare cases of rupture.

İzole serebral varisler, tek bir venin fokal dilatasyonu olarak tanımlanır. Diğer serebral vasküler malformasyonların olmamasına ek olarak bu lezyonlarla ilişkili nöral doku yoktur (4). Konum olarak ekstraaksiyel veya intraaksiyel olabilirler ve komşu parankime bası yapacak şekilde çok büyük boyutlarda olabilirler (7). Kontrastsız BT'de izodens lezyonlar olarak görülürler. MRG'de, tromboz olmayan lezyonlar T2A ve GRE görüntülerinde akıma bağlı sinyal void gösterirken, tromboze olanlar hem T1A hem de T2A görüntülerinde sinyal artışı gösterirler. Kontrast uygulamasının ardından tipik olarak belirgin kontrastlanma izlenir. Ancak ince rim benzeri bir kontrastlanma da bildirilmiştir (5). Histopatolojik incelemelerde bu lezyonlarda intimal kalınlaşma olmadığı bildirilmiş olsada bizim hastamızda duvar kalınlaşması mevcuttuu (1). Meningiom, ekstraaksiyel izole serebral varislerin en sık ayırıcı tanısıdır. Literaturde benzer şekilde baş ağrısı olan 55 yaşında kadın hastada tek taraflı konveksite menenjiyomu taklit eden ve lezyonun rezeksiyonu sonrası ISV tanısı konan lezyon bildirilmiştir (8). Ayrıca tromboze bir anevrizmayı taklit edebilirler. Öte yandan intraaksiyel ISV'ler beyin neoplazmlarını taklit edebilir (9). Kanama riski çok düşük olan düşük akımlı venöz malformasyonlar oldukları için tesadüfen saptanan asemptomatik hastalarda konservatif tedavi tercih edilir ve semptomatik hastalarda veya nadir rüptür vakalarında cerrahi rezeksiyon düşünülür.

Kaynaklar

1. T. Hoell, C. Hohaus, A. Beier, HJ Holzhausen, HJ Meisel. Cortical Venous Aneurysm Isolated Cerebral Varix:. (2016) Interventional Neuroradiology.
2. Chakraborty S, Eldridge P, Nahser HC. Cerebral haemorrhage from a remote varix in the venous outflow of an arteriovenous malformation treated successfully by embolisation. Br J Radiol 2010;83:e129–34.
3. Sato T, Sasaki T, Matsumoto M, et al. Thalamic arteriovenous malformation with an unusual draining system—case report. Neurol Med Chir (Tokyo) 2004;44:298–301.
4. Kondo T, Mori Y, Kida Y, Kobayashi T, Iwakoshi T. Isolated cerebral varix developing sudden deterioration of neurological status because of thrombosis: a case report. Surg Neurol. 2004 Jul;62(1):76-8; discussion 78-9.
5. Shibata Y, Hyodo A, Tsuboi K, et al. Isolated cerebral varix with magnetic resonance imaging findings–case report. Neurol Med Chir (Tokyo) 1991;31:156–8.
6. Roda JM, Bencosme J, Isla A, et al. Intraventricular varix causing hemorrhage. Case report. J Neurosurg 1988;68:472–3.
7. Gomez DF, Mejia JA, Murcia DJ, Useche N. Isolated giant cerebral varix - A diagnostic and therapeutic challenge: A case report. Surg Neurol Int. 2016;7(Suppl 5):S156-S159. Published 2016 Mar 2. doi:10.4103/2152-7806.177894
8. Tan ZG, Zhou Q, Cui Y, Yi L, Ouyang Y, Jiang Y. Extra-axial isolated cerebral varix misdiagnosed as convexity meningioma: A case report and review of literatures. Medicine (Baltimore). 2016;95(26):e4047.
9. Kelly KJ, Rockwell BH, Raji MR, et al. Isolated cerebral intraaxial varix. Am J Neuroradiol 1995;16:1633–5.

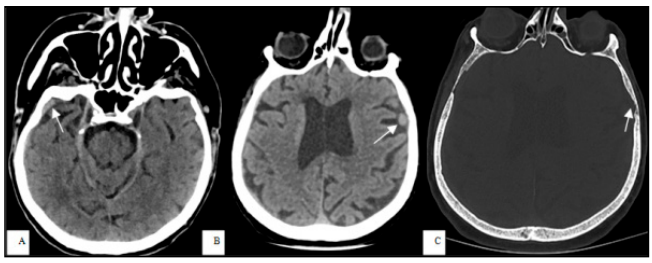

Şekil 1. Parankimal (A,B) ve Kemik (C) pencere aksiyal BT görüntülerinde sağ frontoparietotemporal yerleşimli ince akut subdural kanama görülmektedir (A, beyaz ok). Tesadüfen bulunan 7 mm çapındaki sol frontal ekstraaksiyel izodens nodüler lezyon (B, beyaz ok) ve buna bağlı olarak komşu kemiğin incelmesi (C, beyaz ok) gösterilmektedir.

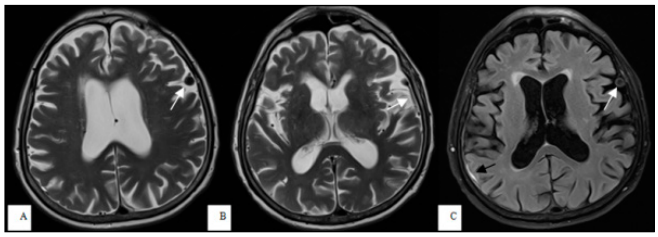

Şekil 2. Aksiyel T2A (A, B) ve Flair (C) MRG görüntüler. T2A görüntülerde akıma bağlı sinyal void olan sol frontal fokal dilate kortikal ven (A,B, beyaz ok) ve Flair'da kalınlaşmış duvarı göstermektedir (C, beyaz ok). Flair görüntüde sağ taraflı ince akut subdural kanama da izlenmektedir (C, siyah ok).

Nöroradyoloji

PS-251

KAROTİD ARTER AGENEZİLERİNE ÖRNEK İKİ OLGU : İNTERNAL KAROTİD ARTER NEREDE? NEREDEN?

Emre Ruhat Avcı, Raif Can Yarol, Mustafa Mahmut Barış, Süleyman Men

Dokuz Eylül Üniversitesi Tıp Fakültesi Radyoloji Anabilim Dalı

Giriş ve Amaç: Karotid arterlerin agenezileri nadir görülen anomalilerdir(1,2). Bunlardan biri olan ana karotid arter (AKA) agenezine ait bilgimiz literatürdeki birkaç olgu sunumu ile sınırlıdır (3,4). AKA agenezisi durumunda sıklıkla internal karotid arter (IKA) ve eksternal karotid arter (EKA) arkus aortadan ayrı ayrı origin alır(1,2). İnternal karotid arterin yokluğu ise insidası %0.01'den daha az olan ve genelde asemptomatik seyreden diğer bir nadir konjenital anomalidir (5).

Bu çalışmanın amacı insidental olarak saptanan bu iki karotid arter gelişim anomalisinin bilgisayarlı tomografi (BT) bulgularını sunmak ve bu nadir durumlar hakkındaki bilgilerimizi tazelemektir.

Olgu Sunumu: Olgu 1: 44 yaşında erkek hasta, baş dönmesi, sağ yan güçsüzlüğü ve konuşma bozukluğu ile hastanemize başvurmuştur. Geçici iskemik atak ön tanısı ile hastaya kontrastsız beyin BT, beyin-boyun BT anjiyografi ve difüzyon manyetik rezonans görüntüleme (MRG) tetkikleri yapılmıştır.

Beyin BT ve difüzyon MRG tetkiklerinde akut bir patoloji ile karşılaşılmamıştır. BT Anjiyografi tetkikinde ise sol AKA'nın agenezik olduğu, sol EKA ve IKA'nın arkus aortadan ayrı ayrı origin aldığı saptanmıştır (Şekil 1,2 ve 3).

Olgu 2: 52 yaşında kadın hastaya, 4 yıldır süren baş dönmesi şikayeti ile başvurduğu sağlık kuruluşunda servikal Doppler ultrasonografi incelemesi gerçekleştirilmiştir. Bu incelemede, sol IKA'da total tıkanıklık düşünülmüştür. Bunun üzerine hastanemize başvuran hastada gerçekleştirilen beyin- boyun BT anjiografi tetkikinde; solda petröz düzeyde karotid kanal izlenmemekte olup sol internal karotid arter agenezisi düşünülmüştür (şekil 4,5, 6) . Sol orta serebral arterin posterior dolaşım üzerinden dolum gösterdiği saptanmıştır(şekil 7). Bu değişikliklere bağlı olarak da sol AKA kalibrasyonu sağ AKA'ya göre azalmıştır.

Tartışma ve Sonuç: Aortanın embriyolojik gelişimi üçüncü gestasyonel haftada iki dorsal aortanın birleşip inen aortayı ve ventral aortik limblerin birleşip aortik keseyi oluşturmasıyla gerçekleşir. Altı çift brankial arkus gelişerek arkus aorta dolaşımının fonksiyonel damarları haline gelirler. Bu dolaşım sisteminin varyant anatomisi normalde kaybolacak brankial arklar kaybolmadığında ya da normalde persiste olacak yapılar regrese olduğunda oluşur(1). Karotid arter yokluğunun sebebinin embriyonik dönemde karşılaşılan mekanik ve hemodinamik stres kaynakları olduğu düşünülmektedir (5). IKA'nın agenezik olduğu olgularda distal IKA'ya kollateral akım Willis poligonunun diğer bileşenleri aracılığı ile sağlanabilmektedir. (1)

Karotid arter varyasyon ve anomalilerinin, olası vasküler girişimler ve cerrahi işlemler öncesinde bilinmesi önemlidir(3,5). Ayrıca ikinci olgumuz olan internal karotid arter agenezisinde olduğu gibi, BT anjiyografi tetkikinde karotid kanal yokluğunun gösterilmesi agenezi / oklüzyon ayrımının net olarak ortaya konmasında önemli bir rol oynamaktadır. Bu gibi durumlarda oklüzyon demeden önce gelişimsel anomalilere ait ip uçlarının aranması önem taşımaktadır(5).

Anahtar kelimeler: nöroradyoloji, karotid arter, internal karotid arter, eksternal karotid arter, karotid arter agenezi, BT anjiografi

Kaynaklar

1. Lie TA. Congenital anomalies of the carotid arteries: An angiographic study and a review of the literature. Amsterdam: Excerpta Medica Foundation; 1968:30–35
2. Wood EA, Malgor RD, Labropoulos N. Diagnosing Common Carotid Artery Agenesis Using Duplex Ultrasound. Vascular and Endovascular Surgery . 2011; 45(8) 727-732
3. Rahman A, Wegener M, Price D. Rare Case of Left Internal and External Carotid Arteries Originating from the Aortic Arch. Anat Physiol 2017, 7:S6
4. Cakirer S., Karaarslan E., Kayabali M., Rozanes I. Separate origins of the left internal and external carotid arteries from the aortic arch: MR angiographic findings. Am J Neuroradiol. 2002;23(9):1600–1602
5. Given CA, F Huang-Hellinger, Baker MD, Chepuri NB, Morris PP. Congenital absence of the internal carotid artery: case reports and review of the collateral circulation. AJNR Am J Neuroradiol. 2001;22(10):1953–1959

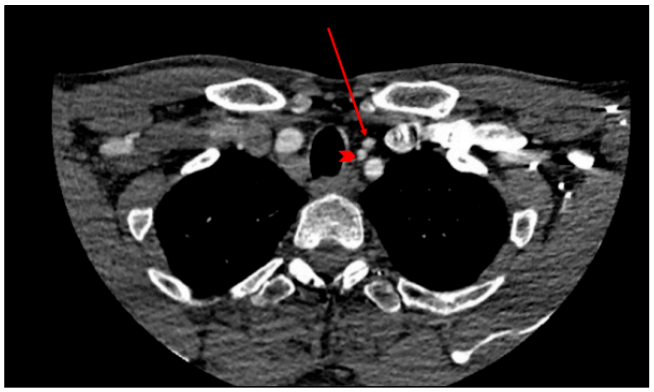

Şekil 1. Sol IKA (ok başı) ve EKA (ok) üst mediastinal seviyede ayrı ayrı izlenmektedir.

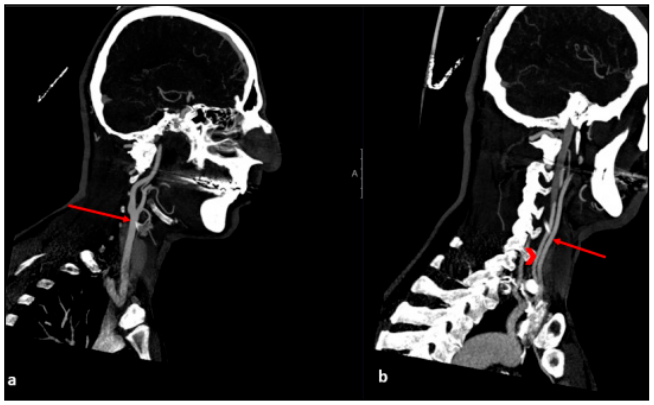

Şekil 2. a) Sağ CCA seyri ve bifurkasyonu normal olarak izlenmektedir(ok) . b) Solda ise EKA (ok) ve IKA'nın (ok başı) ayrı ayrı seyrettiği ve sol AKA'nın aplazik olduğu gösterilmiştir.

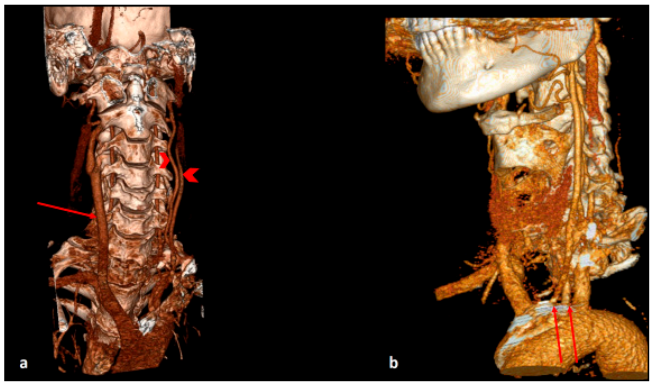

Şekil 3 a ve b. Üç boyutlu volüm görüntülemelerde sağ AKA'nın olağan seyri ve bifurkasyonu mevcut iken (şekil 3 a ok) solda AKA'nın yokluğu ve EKA, IKA'nın arkus aortadan direkt origin almasına dair varyasyon(şekil 3 a ok başları ve şekil 3 b oklar) gösterilmiştir.

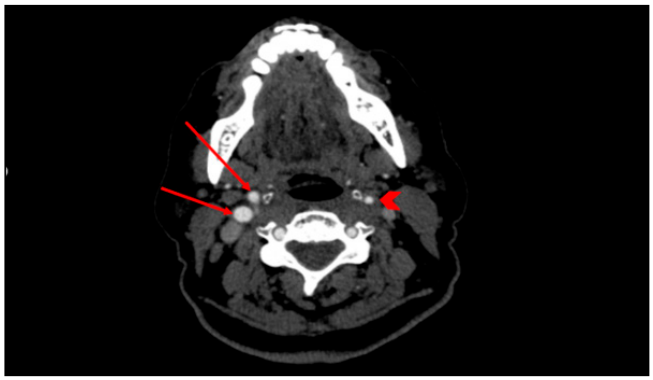

Şekil 4. Bifurkasyon distalinde sağda İKA ve EKA ayrı ayrı görüntülenirken (oklar) solda yalnızca EKA(ok başı) izlenmektedir.

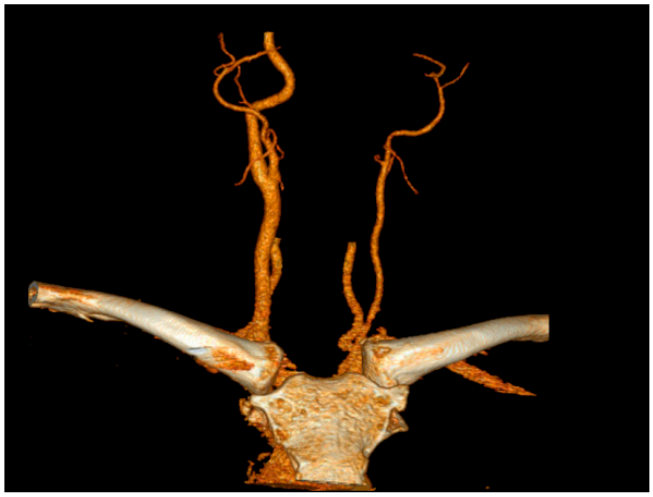

Şekil 5. Üç boyutlu volüm görüntülemede sol IKA'nın agenezik olduğu ve sol AKA dan sadece EKA'nın çıktığı izlenmektedir.

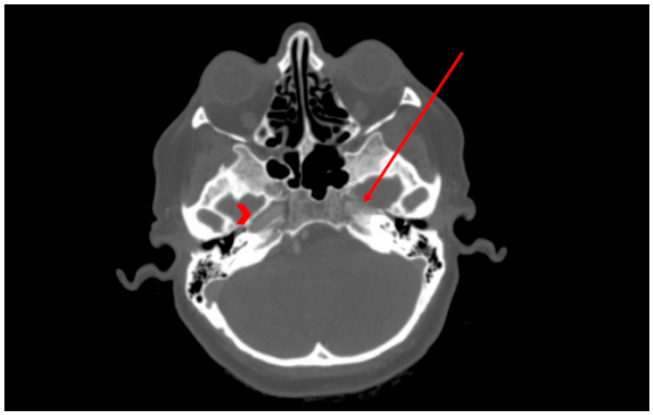

Şekil 6. 2. Olgunun BT- Anjiografi tetkikinde sağ karotid kanal normal çapta izlenmekte iken(ok başı), solda benzer genişlikte bir karotid kanalın olmadığı saptanmıştır(ok).

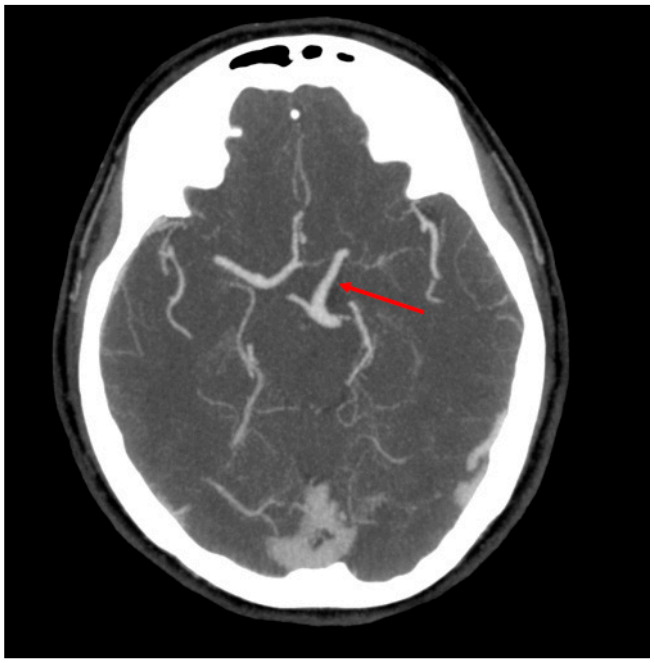

Şekil 7. Sol orta serebral arterin vertebrobaziler sistem aracılığı ile dolduğu gösterilmiştir(ok).

Toraks Radyolojisi

PS-252

COVİD-19 PNÖMONİSİ VE FİBROZİS

Dilek Sen Dokumacı, Şerife Badem, Tuğba Çaviş

Bursa Şehir Hastanesi

Giriş ve Amaç: Akciğer tutulumuyla karakterize Covid-19 hastalığı 2019 yıllının sonlarına doğru orta çıkmış ve tüm dünyayı etkisi altına almış bir hastalıktır. Hastalığa ait birçok özellik hala daha aydınlatılabilmiş değildir. Çoğu zaman asemptomatik ya da çok hafif seyirle geçirilebilen bu hastalık bazı vakalarda çok ağır seyir göstermekte ve hatta ölüme yol açmaktadır (1). Biz bu bildiride Covid-19 enfeksiyonu tanısı alan hastada hızlı bir biçimde gelişen akciğer fibrozisi bulgularını sunmayı amaçladık.

Olgu Sunumu: Ekim 2020 tarihinde dış merkezden Covid-19 PCR pozitifliği ve yoğun bakım ihtiyacı nedeniyle hastanemize sevk edilen 57 yaşındaki kadın hastanın hastanemizde gerçekleştirilen ilk Toraks BT incelemesinde üst ve alt loblarda ve orta lobda yaygın buzlu cam dansiteleri izlendi (Resim 1 a,b). Kontrastlı yapılan bu incelemede pulmoner emboli saptanmadı (Resim 2). Diabet ve psöriazis tanıları olan hastada metotreksat kullanım hikayesi bulunmuyordu. Bir ay sonraki kontrol akciğer grafisinde bir gerileme gözlenmedi (Resim 3). 2 ayın sonunda şikayetleri gerileyen ve genel durumu düzelen hasta taburcu edildi. Ocak 2021 tarihinde poliklinik kontrolü sırasında nefes darlığı şikayetinin devam etmesi nedeniyle çekilen Toraks BT incelemesinde her iki üst lobda daha belirgin olmak üzere her iki akciğerde fibrozis ile uyumlu bulgular, plevral çekintiler ve traksiyon bronşektazileri izlendi (Resim 4 a,b). Nisan 2021 tarihindeki kontrol PA akciğer grafisinde ise bulgularda progresyon saptanmadı (Resim 5).

Tartışma ve Sonuç: Covid-19 pnömonisi sonrası akciğer fibrozisi gelişen hastalar literatürde bildirilmekle birlikte mekanizması tam olarak anlaşılabilmiş değildir (2, 3). Gelişen bu fibrozis stabil hastalık şeklinde olabileceği gibi progresif özellikte de olabilir (1). Covid 19 pnömonisi tanısı alan hastalarda tedavi sonrası gelişebilecek fibrozis gibi ciddi komplikasyonlar olabileceği unutulmamalıdır.

Anahtar kelimeler: Covid-19, pnömoni, fibrozis

Kaynaklar

1. McDonald LT. Healing after COVID-19: are survivors at risk for pulmonary fibrosis? Am J Physiol Lung Cell Mol Physiol. 2021 Feb 1;320(2): L257-L265. doi: 10.1152/ajplung.00238.2020. Epub 2020 Dec 23.
2. Schwensen HF, Borreschmidt LK, Storgaard M, Redsted S, Christensen S, Madsen LB. Fatal pulmonary fibrosis: a post-COVID-19 autopsy case. J Clin Pathol. 2020 Jul 28:jclinpath-2020-206879. doi: 10.1136/jclinpath-2020-206879. Epub ahead of print.
3. Ahmad Alhiyari M, Ata F, Islam Alghizzawi M, Bint I Bilal A, Salih Abdulhadi A, Yousaf Z. Post COVID-19 fibrosis, an emerging complicationof SARS-CoV-2 infection. IDCases. 2020 Dec 31;23:e01041. doi: 10.1016/j.idcr.2020.e01041.



Resim 1. Toraks BT'de her iki akciğer üst lob (a) ve orta ve alt loblarında (b) buzlucam dansiteleri izleniyor

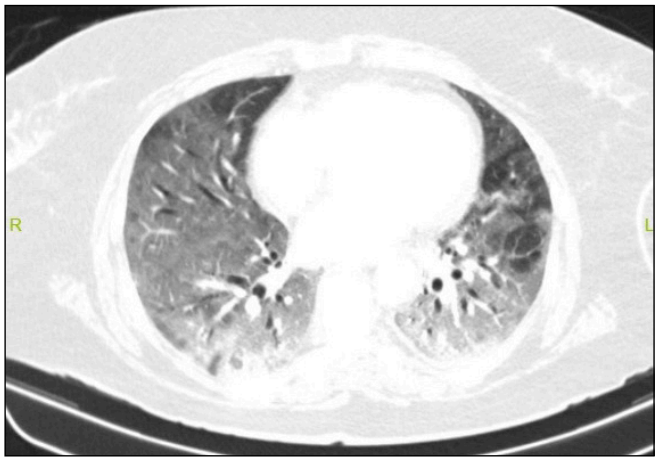

Resim 1. Toraks BT'de her iki akciğer üst lob (a) ve orta ve alt loblarında (b) buzlucam dansiteleri izleniyor

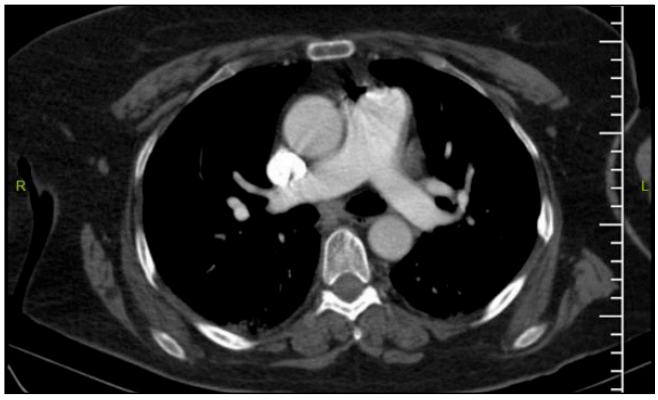

Resim 2. Toraks BT'de pulmoner emboli saptanmadı

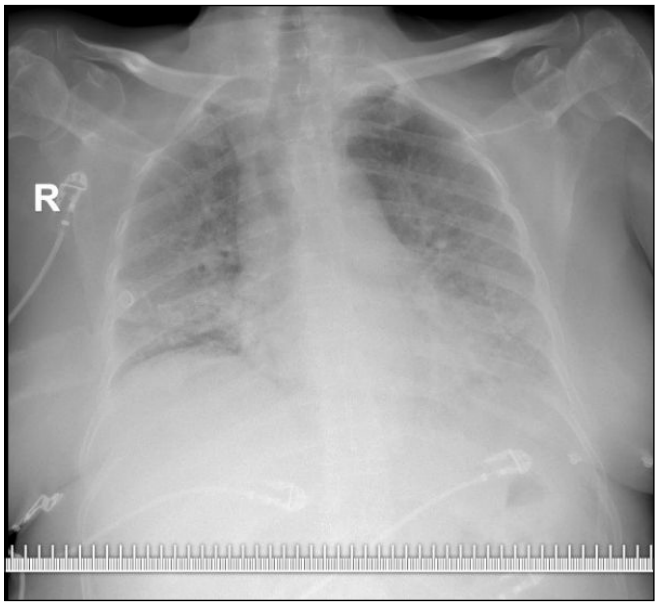

Resim 3. PA akciğer grafisinde her iki akciğerde pnömonik infiltrasyonlar izleniyor.

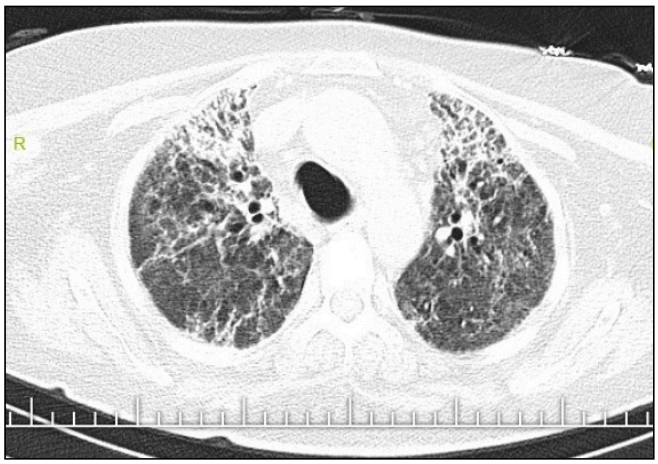

Resim 4. Her iki akciğer üst loblarında (a) daha belirgin olmak üzere her iki akciğerde (b) fibrozis ile uyumlu bulgular izleniyor

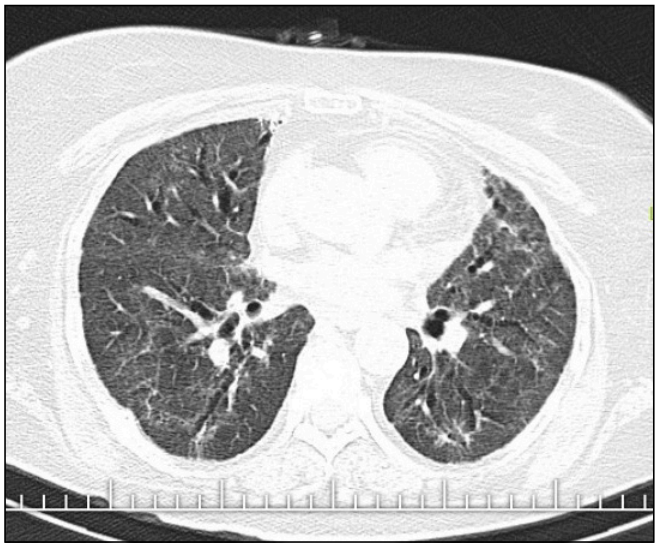

Resim 4. Her iki akciğer üst loblarında (a) daha belirgin olmak üzere her iki akciğerde (b) fibrozis ile uyumlu bulgular izleniyor

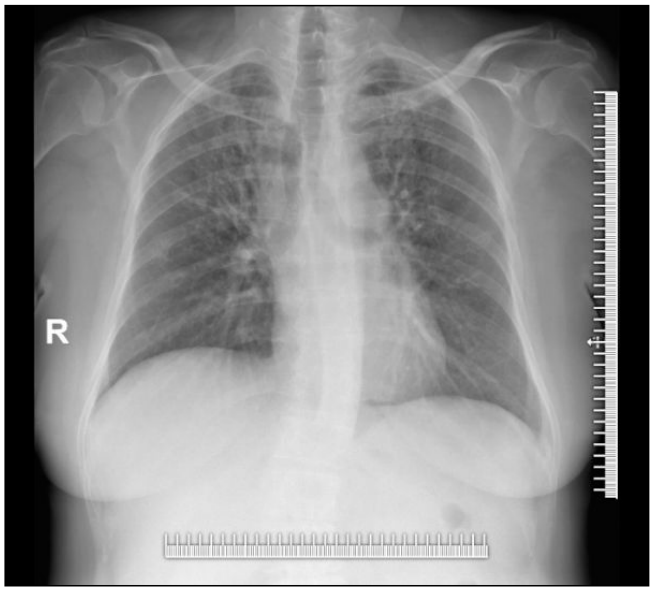

Resim 5. PA akciğer grafisinde her iki üst zonda fibrotik değişiklikler izleniyor

Kardiyovasküler Görüntüleme

PS-254

POPLİTEAL ARTER TUZAK SENDROMLU BİR OLGU

İsmail Turgut, Nisa Başpınar, Mehmet Haydar Atalar

Cumhuriyet Üniversitesi Tıp Fakültesi Hastanesi

Giriş ve Amaç: Popliteal arter tuzak sendromu (PATS) genç erişkinlerde görülen ve alt ekstremitelerde iskemik semptomlara neden olan nadir bir konjenital anomalidir(1). Popliteal arter ve komşu kas yapıları arasındaki çeşitli anormal ilişkilerin sonucudur. PATS, arterin fonksiyonel olarak tıkanmasına neden olan popliteal arter ile ilişkili olarak kas veya tendon insersiyonunun konjenital bir anomalisidir(3).

Olgu Sunumu: Yirmibir yaşında bayan hasta yaklaşık iki aydır olan ve giderek artan düz yolda kısa mesafelerde kladikasyo şikayeti mevcut. Hastada sigara içimi ve ailevi arteriyel hastalık öyküsü saptanmadı. Hastanın muayenesinde distal nabızları alınmaktaydı. Hastanın mevcut şikayetine yönelik bilateral alt ekstremite arteriyel doppler Ultrasonografi (USG) ve alt ekstremite Bilgisayarlı Tomografi (BT) anjiografi yapıldı. Nötral pozisyonda yapılan doppler USG incelemede her iki popliteal arter kalibrasyonları ve akım patenleri normal olarak izlendi. Plantar fleksiyon pozisyonda yapılan doppler USG incelemede her iki popliteal arter kalibrasyonunda azalma ve popliteal arter pik sistolik akım hızlarında artma saptandı. Hastaya plantar fleksiyon pozisyonda yapılan BT anjiografik incelemede sağda daha belirgin olmak üzere her iki popliteal arterde belirgin daralma izlendi (Resim1, Resim 2, Resim 3). Her iki popliteal arter normal lokalizasyonunda yer almakta olup gastroknemius medial başı hipertrofik görünümdeydi.

Tartışma Ve Sonuç: PATS, popliteal arter ve gastroknemius medial başı arasındaki anormal ilişkiden kaynaklanır. Popliteal arter sıkışması, genç erişkinlerde bacak kladikasyonunun en yaygın cerrahi olarak düzeltilebilir nedeni olarak aterosklerozdan sonra ikinci sıradadır(4). Popliteal arter tuzak sendromu konjenital veya anatomik ve fonksiyonel olmak üzere iki geniş kategori ile karakterize edilir. Normalde gastroknemius kasının medial başı femurun medial kondilinin arka yüzünden çıkar ve popliteal arter kasın iki başı arasından geçer. Embriyolojik gelişimin karmaşıklığı nedeniyle, PATS'e yol açabilecek anatomik anormalliklerin çeşitli sınıflandırmaları önerilmiştir. En yaygın olarak kabul edilen sınıflandırma Whelan tarafından yapılmış ve Rich tarafından değiştirilmiştir ve PATS'i altı türe ayırır. Bu sınıflandırmaya göre tip 1, Gastroknemius kası medial başının medialinden geçen popliteal arter. Tip 2, distal femur üzerinde lateral yerleşimli anormal gastroknemius medial başı ve popliteal arterin mediale yer değiştirmesidir. Tip 3'te, gastroknemius kasının medial başından anormal bir aksesuar band, normal yerleşimli popliteal arterin çevresini sarar. Tip 4'te popliteal arter, popliteal kasın derinlerinde veya popliteal fossadaki fibröz bantların altında bulunur. Tip 5, popliteal arter ve veni içeren herhangi bir tuzak şeklidir. Fonksiyonel tip olan tip 6, hipertrofisi olan normal konumlu gastroknemius tarafından tuzaklanan normal konumlu popliteal arteri olan semptomatik bireylerde tanımlanmıştır(1). Bizim olgumuzda da fonksiyonel tip (tip 6) popliteal arter tuzak sendromu vardı.

Popliteal arter tuzak sendromu, aktif, genç bireylerdeki diğer bozuklukları yakından taklit eden, nadir görülen ancak yeterince tanı konulmayan bir durumdur. PATS nadirdir, ancak olası organ tehdit edici kladikasyosu olan vakalarda erken tanı ve tedavi için bu durumun bilgisi ve doktorların farkındalığı çok önemlidir.

Anahtar kelimeler: popliteal arter, tuzak , BT anijo

Kaynaklar

1. Kim, H.K., Shin, M.J., Kim, S.M. et al. Popliteal artery entrapment syndrome: morphological classification utilizing MR imaging. Skeletal Radiol 35, 648–658 (2006)
2. Atilla S, Ilgit ET, Akpek S, Yucel C, Tali ET, Isik S. MR imaging and MR angiography in popliteal artery entrapment syndrome. Eur Radiol 1998;8:1025–1029
3. Hicks CW, Black JH 3rd, Ratchford EV. Popliteal artery entrapment syndrome. Vasc Med. 2019 Apr;24(2):190-194.
4. Takase, Kei; Imakita, Satoshi; Kuribayashi, Sachio; Onishi, Yoshitaka; Takamiya, Makoto Popliteal Artery Entrapment Syndrome: Aberrant Origin of Gastrocnemius Muscle Shown by 3D CT, Journal of Computer Assisted Tomography: July 1997 - Volume 21 - Issue 4 - p 523-528
5. Grimm, N.L. MD1; Danilkowicz, R. MD1; Shortell, C. MD2; Toth, A.P. MD1 Popliteal Artery Entrapment Syndrome, JBJS Reviews: January 2020 - Volume 8 - Issue 1 - p e0035

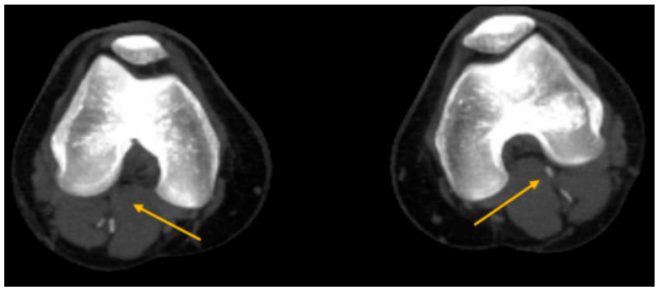

Resim 1. Aksiyel kesit BT anjio MIP görüntüde gastrokinemus kası medial başı hipertrofisine seconder sağda daha belirgin olmak üzere her iki popliteal arterde belirgin kalibrasyon azalması (sarı ok).



Resim 2. Koronal kesit BT anjio MIP görüntüde gastrokinemus kası medial başı hipertrofisine sekonder sağda daha belirgin olmak üzere her iki popliteal arterde belirgin kalibrasyon azalması (mavi ok).

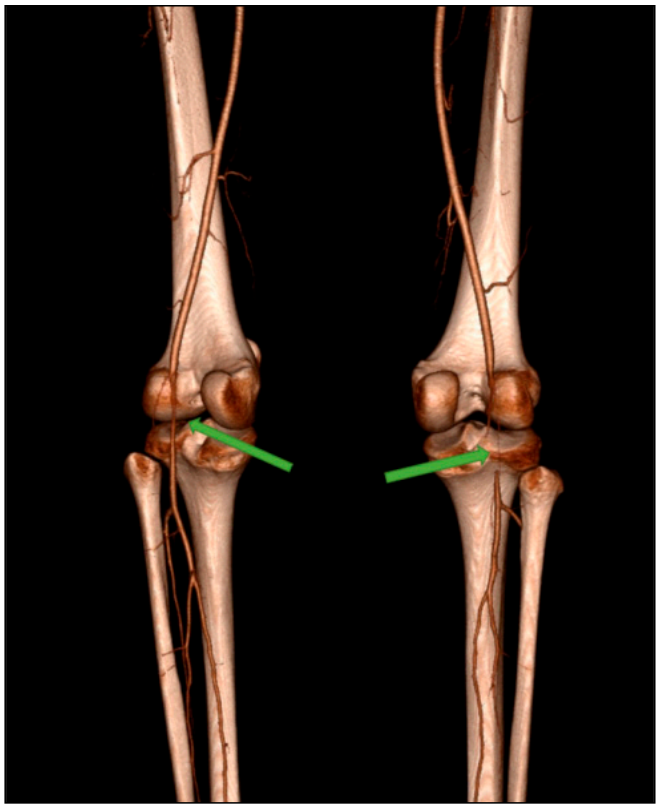

Resim 3. 3 boyutlu görüntülemede sağda daha belirgin olmak üzere her iki popliteal arterde belirgin kalibrasyon azalması (yeşil ok)

Nöroradyoloji

PS-255

TOKSOPLAZMA ENSEFALİTİ

Cemal Kozak, Nisa Başpınar

Cumhuriyet Üniversitesi Tıp Fakültesi Hastanesi

Giriş ve Amaç: Toksoplazma ensefaliti (TE) edinilmiş immün yetmezlik sendromu (AIDS) hastalarında santral sinir sistemi (SSS) tutulumunun önde gelen nedenlerindendir (1). Etkeni Toxoplasma gondii olan bu hastalık en sık, CD4+ T lenfosit sayısı azalmış olan hastalarda, hücresel immünitenin kaybı sonucu latent halde bulunan doku kistlerinin reaktivasyonu ile oluşmaktadır (2). Bu yazıda immun yetmezlik sendromlu bir hastada toksoplama ensefaliti tartışılacaktır.

Olgu Sunumu: On yıl önce AIDS tanısı konan ve ilaçlarını kullanmayan, takiplerine gelmeyen kırk üç yaşındaki erkek hasta hastanemize baş ağrısı, baş dönmesi, bulantı ve kusma şikayetleri ile başvurdu. Çekilen kontrastlı beyin bilgisayarlı tomografi (BT) incelemesinde sol frontal ve pariyetal lobda periferik ödemin eşlik ettiği rim tarzı kontrastlanan lezyonlar görüldü (Resim 1). Bunun üzerine çekilen kontrastlı beyin manyetik rezonans görüntülemede (MRG) lezyonların periferinde ödem, postkontrast incelemelerde lezyonlarda rim tarzı kontrastlanma ve ekzantirik yerleşimli mural noduler kontrastlanma mevcuttu (Resim 2a, 2b). Hastanın yapılan tetkikinde toksoplazma Ig G' si pozitifti ve hastaya toksoplazma ensefaliti tanısı konuldu.

Tartışma ve Sonuç: TE, AIDS'li hastaların en az %5'inde bulunan fırsatçı bir enfeksiyondur ve görülme sıklığı %40'a kadar çıkabilir (3). Toksoplazmoz sağlıklı bireylerin çoğunda asemptomatik seyrettiği halde, bağışıklık sistemi baskılananlarda ciddi sonuçlar doğurabilmektedir (4). AIDS'li hastalarda en sık görülen toksoplazmoz tutulumu TE'dir ve mortalite ile morbiditeyi arttırmaktadır (5). TE olgularında motor veya mental bozukluklar (konfüzyon, letarji), baş ağrısı, konvülziyon ve daha az olarak ateş görülür (6). Bizim hastamızda baş ağrısı, baş dönmesi, bulantı ve kusma şikayetleri ile başvurmuştu. TE tanısı için, radyolojik görüntüleme yöntemleri ile beraber T. gondii için serolojik testler (AntiToxoplasma IgM ve IgG), beyin omurilik sıvısında polimeraz zincir reaksiyonu kullanılabilir. TE tanısında MRG, tomografiden daha duyarlıdır. MRG'de olguların %90'ında lezyon periferinde halkasal kontrastlanma görülür (6).

TE, HIV/AIDS hastalarında görülen tanısı zor önemli bir fırsatçı enfeksiyondur. Geç başvuran hastalarda tedaviye rağmen sekel ve fatal seyir görülebilirken, erken tedavi verilen olgularda başarı oranı yüksektir.

Anahtar kelimeler: Toksoplazma, ensefalit, AIDS, MRG, BT

Kaynaklar

1. Luft BJ, Hafner R, Korzun AH, Leport C, Antoniskis D, Bosler EM et al. Toxoplasmic encephalitis in patients with the acquired immunodeficiency syndrome. Members of the ACTG 077p/ANRS 009 Study Team. N Engl J Med. 1993;329:995-1000.
2. Belanger F, Derouin F, Grangeot-Keros L, Meyer L. Incidence and risk factors of toxoplasmosis in a cohort of human immunodeficiency virus-infected patients: 1988-1995. HEMOCO and SEROCO Study Groups. Clin Infect Dis. 1999;28:575-81.
3. Agrawal D, Hussain N. Decompressive craniectomy in cerebral toxoplasmosis. Eur J Clin Microbiol Infect Dis. 2005;24:772–773. 4. Haverkos HW. Assessment of therapy for Toxoplasma encephalitis. The TE Study Group. Am J Med 1987;82: 907-14.
5. Weiss LM, Dubey JP. Toxoplasmosis: a history of clinical observations. Int J Parasitol. 2009;39:895-901.
6. Siddiqi OK, Koralnik IJ. Neurologic diseases caused by Human Immunodeficiency Virus Type 1 and opportunistic infections. In Mandell, Douglas and Bennett's Principles and Practice of Infectious Diseases, Bennett JE, Dolin R, Blaser MJ (editors). 8th ed. Philadelphia: Saunders. 2015:1574-89.

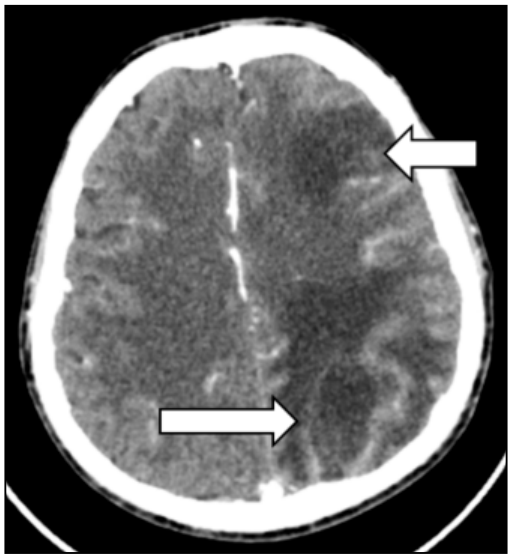

Resim 1. Kontrastlı beyin BT' de rim tarzı kontrastlanan lezyonlar ve etrafındaki ödem alanları



Resim 2a. Kontrastlı T1 ağırlıklı aksiyel beyin MRG' de lezyonlarda rim tarzı kontrastlanma ve eksantirik mural kontrastlanma

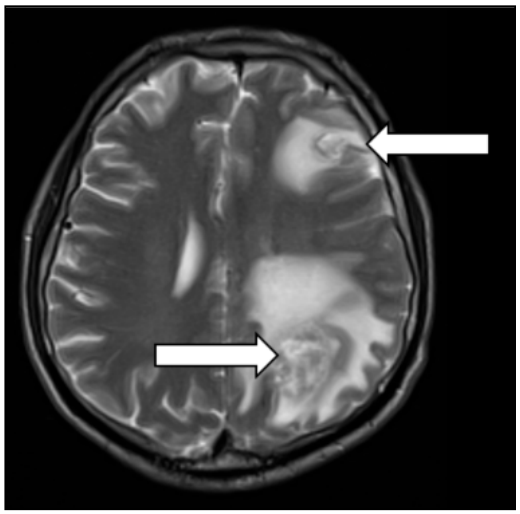

Resim 2b. T2 ağırlıklı aksiyel MRG' de lezyonlar etrafında ödem

Kas-İskelet Radyolojisi

PS-256

YETİŞKİN DÖNEMDE TANI ALAN VE DİZ EKLEMİNDE LOKALİZE SİNOVYAL HEMANJİOMA

Emrah Akay[1], Fatih Erdem[1], Bahar Yanık[1], Aziz Atik[2]

[1]Balıkesir Üniversitesi Tıp Fakültesi Radyoloji Ana Bilim Dalı
[2]Balıkesir Üniversitesi Tıp Fakültesi Ortopedi ve Travmatoloji Ana Bilim Dalı

Giriş: Sinovyal hemanjiyom,sıklıkla çocuklukta gelişen ve nadiren tekrarlayan diz efüzyonlarının nedeni olabilen bir malformasyondur[1].Çoğunlukla diz eklemini tutar[2].Bireyler sıklıkla çocuk veya gençtir.Lokalize ağrı,hassasiyet,sınırlı hareket açıklığı gibi belirtileri vardır.Belirsiz bulgular nedeniyle tanı gecikebilir[1].Yakın zamana kadar preoperatif tanıda radyografi, anjiyografi, ultrasonografi veya BT ile başarı sınırlıydı.MRG,en başarılı modalite haline geldi[2].Bu olgu sunumunda erişkin bir hastada geç tanı alan sinovyal hemanjiyomun MRG bulgularını ve tedavi sürecini sunmayı amaçladık.

Olgu Sunumu: 48 yaşında erkek hasta sol dizinde şişlik,ağrı,dolgunluk hissi ve hareket kısıtlılığı ile başvurdu.Hastanın çocukluğunda diz efüzyonu için aspirasyon öyküsü vardı. MRG'de suprapatellar yağ yastığında medial kesimde yer alan, T1'de izo-hiperintens,T2'de hiperintens, postkontrast imajlarda heterojen yoğun kontrastlanma bulguları izlenen, dilate venöz yapılardan oluşan sinovyal hemanjiyom ile uyumlu lezyon görüldü(Resim 1). Menisküs,diz bağları ve kıkırdaklarda anormal bir bulgu yoktu.Cerrahide parapatellar insizyon sonrasında nüksü önleme amaçlı tutulum olmayan genişçe bir sinovyum marjı ile vasküler malformasyonun rezeksiyonu ve parsiyel sinovektomi yapıldı(Resim 2).Patoloji raporu sinovyal hemanjiyom ile uyumlu geldi.Postoperatif MRG'de rezidü lezyona rastlanmazken, cerrahi travmaya bağlı kontrastlanma ve paramanyetik artefaktlar görüldü(Resim 3).

Tartışma ve Sonuç: Diz ekleminin hemanjiyomu sık değildir,-bu nedenle tespit edilmesi zor olabilmektedir.Tipik olarak gençlerde karşılaşılır ve diz ekleminde spontan hemartroz sebebi olabilir[1]. Hasta, çocuklukta tekrarlayan travma nedenli olmayan,ağrılı,kanlı diz efüzyonu öyküsü ile başvurur.Diz ekleminin tekrarlayan spontan hemartrozları ve normal pıhtılaşma belirteçleri,akla sinovyal hemanjiyomu getirmelidir. Spesifik olmayan bulgular yaygındır ve tanıda gecikmeye neden olabilir[3].Olgumuzda tekrarlayan efüzyon öyküsü vardı ancak içeriği bilinmiyordu.

Radyografiler yarısından fazlasında normaldir, diğer durumlarda efüzyonu veya tümörü düşündüren yumuşak doku dansitesi gözlenebilir.Flebolitler içerebilirler.Hastaların %5'inden azında,periosteal reaksiyon,kortikal destrüksiyon,osteoporoz,epifizlerde erken olgunlaşma,bacak uzunluğu farkı ya da hemofiliyi taklit eden artropati varlığı görülebilir[3,4].MRG BT'den daha yüksek doku kontrastı sağladığı için yumuşak doku lezyonunun boyutunu ve kapsamını belirlemede daha başarılıdır ve sinovyal lezyonların başlıca tanı aracı haline gelmiştir[4].Sinovyal hemanjiyom T1'de,intratümöral yağ veya kan ürünlerine atfedilebilen,orta-yüksek sinyal intensitesi;T2'de, lezyonda vasküler boşluklardaki durgun kan ile uyumlu yağa göre yüksek sinyal intensitesi ve T1/T2'de sinovyal hemanjiyom tipik dantel benzeri veya lineer desenler olarak gözlenir[3,4,5,6].Kontrastlanma, lezyonun kas dokudan ayrılmasını sağlayabilir.

Gerçek damar duvarlarının histolojik katmanlarına sahip olmadıkları için varikoz damarlar veya anevrizmalar olarak kabul edilemezler, daha çok hamartom oldukları düşünülebilir. Geçmişte tedavi yaklaşımları radyoterapi, sinovektomi, kitle eksizyonu ve sklerozan madde kullanımı, koter, dondurma ve sıcak su olarak kayıtlara geçmiştir.Cerrahi eksizyon ve kısmi sinovektomi tatmin edici sonuçlar göstermektedir[1,3].Sınırlı formunda,tam eksizyon;yaygın formunda, sinovektomi ile birleştirilmiş radyoterapi tercih edilen tedavi yöntemi olarak görülmektedir[1].

Anahtar kelimeler: Sinovyal hemanjiyom, MRG, diz, erişkin

Kaynaklar

1. Suh JT, Cheon SJ, Choi SJ. Synovial hemangioma of the knee. Arthroscopy. 2003 Sep;19(7):E27-30. doi: 10.1016/s0749-8063(03)00691-1.

2. Akgün I, Kesmezacar H, Oğüt T, Dervişoğlu S. Intra-articular hemangioma of the knee. Arthroscopy. 2003 Mar;19(3):E17. doi:1 0.1053/jars.2003.50068.
3. Vakil-Adli A, Zandieh S, Hochreiter J, Huber M, Ritschl P. Synovial hemangioma of the knee joint in a 12-year-old boy: a case report. J Med Case Rep. 2010 Apr 12;4:105. doi: 10.1186/1752-1947-4-105. PMID: 20385009; PMCID: PMC2865500.
4. Cotten A, Flipo RM, Herbaux B, Gougeon F, Lecomte-Houcke M, Chastanet P. Synovial hemangioma of the knee: a frequently misdiagnosed lesion. Skeletal Radiol. 1995 May;24(4):257-61. doi: 10.1007/BF00198409. PMID: 7644936.
5. Narváez JA, Narváez J, Aguilera C, De Lama E, Portabella F. MR imaging of synovial tumors and tumor-like lesions. Eur Radiol. 2001;11(12):2549-60. doi: 10.1007/s003300000759. Epub 2001 Mar 9. PMID: 11734958.
6. Greenspan A, Azouz EM, Matthews J 2nd, Décarie JC. Synovial hemangioma: imaging features in eight histologically proven cases, review of the literature, and differential diagnosis. Skeletal Radiol. 1995 Nov;24(8):583-90. doi: 10.1007/BF00204857. PMID: 8614857.
7. Barakat MJ, Hirehal K, Hopkins JR, Gosal HS. Synovial hemangioma of the knee. J Knee Surg. 2007 Oct;20(4):296-8. doi: 10.1055/s-0030-1248062. PMID: 17993072.

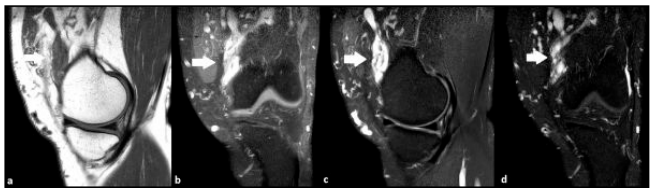

Resim 1. Yağ baskısız T1 ağırlıklı sagital görüntüde (a), yağ baskılı postkontrast T1 ağırlıklı koronal görüntüde (b), yağ baskılı proton dansite sagital görüntüde (c) ve yağ baskılı T2 ağırlıklı koronal görüntüde (d) suprapatellar yağ yastığında lokalize T1AG'de orta-yüksek sinyalli, T2AG'de yüksek sinyalli, kontrastlanan tübüler yapılardan oluşan sinovyal hemanjiyom ile uyumlu lezyon görülmektedir (oklar).

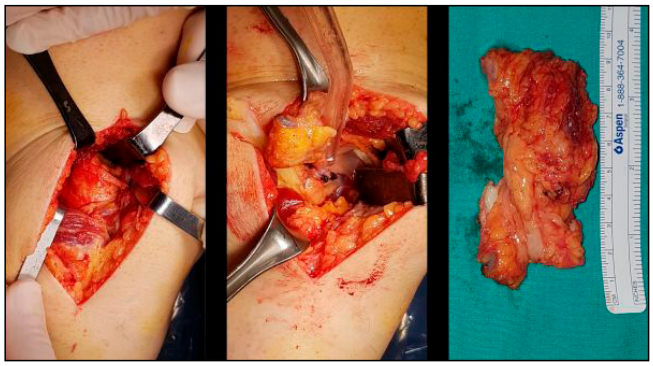

Resim 2. Parapatellar insizyon sonrasında sinovyal hemanjiyom eksizyonu ve parsiyel sinovektomi operasyonuna ait görüntüler.

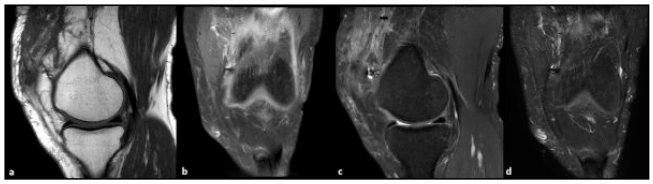

Resim 3. Postoperatif yağ baskısız T1 ağırlıklı sagital görüntüde (a), yağ baskılı postkontrast T1 ağırlıklı koronal görüntüde (b), yağ baskılı proton dansite sagital görüntüde (c) ve yağ baskılı T2 ağırlıklı koronal görüntüde (d) postoperatif değişiklikler görülmektedir. Rezidü tümör dokusu görülmedi.

Baş-Boyun Radyolojisi

PS-257

MANDİBULANIN NADİR BENİGN LEZYONU: KONDİLDE BASİT KEMİK KİSTİ

Merve Turan[1], Mehmet Öztürk[2]

[1]Selçuk Üniversitesi Diş Hekimliği Fakültesi, Ağız Diş ve Çene Radyolojisi Anabilim Dalı
[2]Selçuk Üniversitesi Tıp Fakültesi, Çocuk Radyolojisi Bilim Dalı

Giriş ve Amaç: Basit kemik kistleri (BKK), çoğunlukla adölesan çağda ortaya çıkan iyi huylu kemik lezyonlarıdır. Genellikle uzun kemiklerin medullasında görülürken, çenede görülen BKK'lerin çoğunluğu (%75) mandibula gövdesinde yerleşim göstermektedir (1). Daha nadir olarak kondilde saptanmaktadır. Etiyolojisi belirsizliğini korumakla birlikte kemik gelişiminde anormallikler, dejenere tümöral süreç ve hemorajik travmayı tetikleyen faktörlerin sebep olabileceği düşünülmektedir (2). Bu bildiride çenede şişlikle ortaya çıkan mandibular kondilde yerleşim gösteren basit kemik kistinin radyolojik bulgularını sunmayı amaçladık.

Olgu Sunumu: 16 yaşında kız hasta, 9 aydır devam eden sağ preauriküler bölgede bulunan şişlik ve çene hareketlerinde ağrı şikayeti ile hastanemizin Kulak, Burun ve Boğaz Hastalıkları polikliniğine başvurdu. Olası kitle ön tanısıyla elde olunan maksillofasiyal bilgisayarlı tomografi (BT)'de sağ mandibula kondil düzeyinde, intramedüller yerleşimli, temporomandibular ekleme doğru uzanım gösteren, korteksi incelten ancak bütünlüğünü bozmayan, ekspansil 25x30 mm boyutlarında kistik lezyon izlendi (Resim 1 a, b). Kontrastlı MRG'de ise benzer yerleşimli T2A hiperintens (Resim 2 a, b), T1A hafif hiperintens, seviyelenme gösteren, septa veya solid kompenent içermeyen, İVKM sonrası çevresel kontrastlanma gösteren iyi sınırlı lezyon izlendi (Resim 3 a, b). Bu radyolojik bulgularla lezyon BKK lehine değerlendirildi. Tedavi amacıyla lezyon içerisine 3 seans sklerozan madde enjeksiyonu yapıldı. Histopatolojik tanısı BKK ile uyumlu olarak bildirildi.

Tartışma ve Sonuç: BKK tüm çene kistlerinin yaklaşık %1'ini oluşturmaktadır (3). BKK, epitel yapısı içermeyen, içi boş, seröz veya kanlı sıvı ile dolu bir intraosseöz psödokist olarak tanımlanmıştır. Mandibular kondilde nadiren izlenmektedir (4). Mandibula korpus kistleri genellikle asemptomatik olup rutin radyografilerde tesadüfen saptanmaktadır. Bununla birlikte, mandibular kondil yerleşimli lezyonlar ise patolojik kırık, şiddetli ağrı, temporomandibular eklemde klik veya krepitasyonla ortaya çıkmaktadır. Radyolojik olarak mandibular kondili tutan BKK, kondrom, osteoblastom, eozinofilik granülom, santral dev hücreli granülom ve anevrizmal kemik kisti gibi diğer benzer lezyonlardan ayırt edilmelidir. Kontrastlı BT ve MRG, bu lezyonları ayırt etmede oldukça yararlıdır. Sıvı dansitesi ve sinyalinde izlenmesi ve solid parça içermemesi tipik özellğidir (5). Sonuç olarak BKK mandibulada kondiler yerleşimli benign lezyonların ayırıcı tanısında göz önünde bulundurulmalıdır. BT ve MRG lezyonun lokalizasyonu, komşuluklarının belirlenmesi ve tedavinin etkinliğinin takibinde oldukça faydalıdır.

Anahtar kelimeler: Adölesan, Basit kemik kisti, Mandibular kondil

Kaynaklar

1. Rapaport BH, Heggie AA. Simple bone cyst of the mandibular condyle. Ann Maxillofac Surg 2016;6:314-5.
2. Harnet, JC, Lombardi T, Klewansky P, et al. Solitary bone cyst of the jaws: a review of the etiopathogenic hypotheses. Journal of Oral and Maxillofacial Surgery 2008;66, 2345-8.
3. Barnes L, Eveson JW, Reichart P, et al. WHO Classification of Tumours: Head and Neck Tumours. Lyon, IARC Press, 2005;327.4. Hatakeyama D, Tamaoki N, Iida K, et al. Simple bone cyst of the mandibular condyle in a child: report of a case. Journal of oral and maxillofacial surgery 2012;70:2118-23.
5. Kim KA, Koh KJ. Recurrent simple bone cyst of the mandibular condyle: a case report. Imaging science in dentistry 2013;43:49.

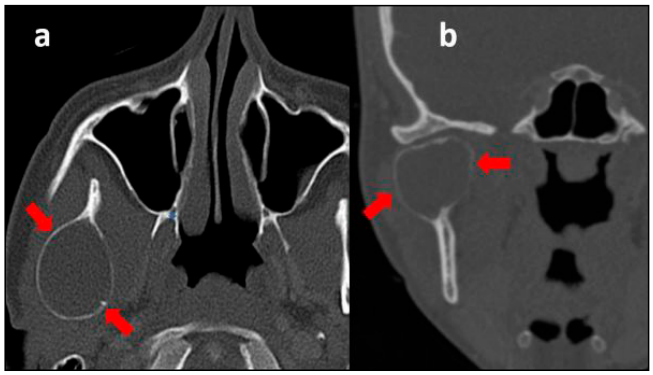

Resim 1 a, b. Aksiyal (b) ve koronal (a) BT görüntüler: Sağ mandibula kondil düzeyinde, intramedüller yerleşimli, temporomandibular ekleme doğru uzanım gösteren, korteksi incelten ancak bütünlüğünü bozmayan, ekspansil 25x30 mm boyutlarında kistik lezyon izlenlenmektedir (kırmızı oklar).

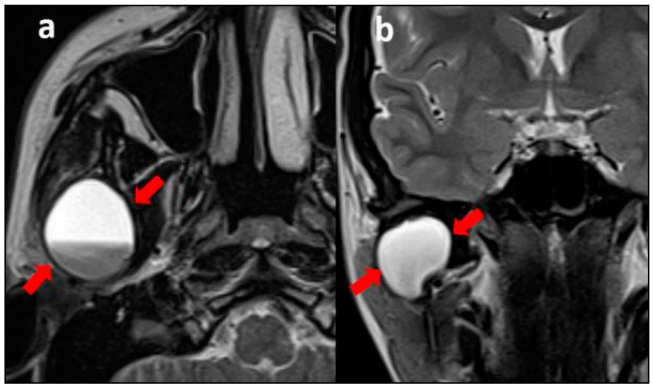

Resim 2 a, b. Aksiyal (b) ve koronal (a) T2A görüntüler: Sağ mandibula kondil düzeyinde, intramedüller yerleşimli, temporomandibular ekleme doğru uzanım ve seviyelenme gösteren T2A hiperintens kistik lezyon izlenmektedir (kırmızı oklar).



Resim 3 a, b. Kontrastlı aksiyal (b) ve koronal (a) T1A görüntüler: Sağ mandibula kondil düzeyinde, intramedüller yerleşimli, temporomandibular ekleme doğru uzanım ve İVKM sonrası çevresel kontrastlanma gösteren kistik lezyon izlenmektedir (kırmızı oklar).

Baş-Boyun Radyolojisi

PS-258

BOYUNDA NADİR MALİGN YUMUŞAK DOKU KİTLESİ: EKSTRA- İSKELETAL EWİNG SARKOMU

Nurullah Dağ[1], Mehmet Öztürk[2]

[1]Malatya Eğitim ve Araştırma Hastanesi, Radyoloji Kliniği
[2]Selçuk Üniversitesi Tıp Fakültesi, Çocuk Radyolojisi Bilim Dalı

Giriş ve Amaç: Ewing sarkom (ES), sıklıkla uzun kemiklerde ve pelviste ortaya çıkan, yaşamın ilk 3 dekatında ve erkeklerde daha sık görülen, lokal agresif bir kemik tümörüdür (1). ES nadir görülmekte olup çocukluk çağı tümörlerinin %1'inden azını oluşturmaktadır (2). Baş ve boyun bölgesinin primer ES'si çok nadirdir ve tüm ES'li vakaların sadece %1 ila %4'üdür (3). Bu bildiride baş ve boyun bölgesinde yerleşen, ekstra- iskeletal ES olgusunun görüntüleme bulguları sunulmaktadır.

Olgu Sunumu: 2 yaşında kız çocuğu boyunda ele gelen, ağrısız kitle şikayeti ile merkezimize başvurdu. Boyun ultrasonografide sağ submandibular bez posteriorunda vasküler, hipoekoik solid kitle saptanması üzerine kontrastlı kesitsel görüntüleme yöntemleri ile değerlendirildi. Bilgisayarlı tomografide, boyun sağ lateralde, sağ submandibular bez posterioru ile karotid boşluk anteriorunda, hava yolunda kısmi daralmaya yol açan, 40x30x25 mm boyutlarında, yoğun homojen kontrast tutan, düzgün sınırlı nonkalsifik solid kitle saptandı (Resim 1 a, b). Manyetik rezonans görüntülemede T1A heterojen izointens, T2A heterojen hiperintens, kontrast tutan (Resim 2 a, b, c) ve difüzyon kısıtlılığı gösteren (Resim 3 a, b) lezyon izlendi. Her iki servikal zincirde patolojik boyutlara ulaşmayan, reaktif görünümde birkaç adet lenf nodu mevcuttu. Lezyon histopatolojik olarak ekstra- iskeletal yerleşimli küçük yuvarlak hücreli malign tümör (ES) tanısı aldı.

Tartışma ve Sonuç: Baş ve boyun bölgesi yerleşimli ES oldukça nadir görülen malign bir tümördür (3). Vücudun diğer bölgelerindeki ES'ye kıyasla iyi bir prognoza sahiptir (4). Ekstra- iskeletal ES, mezenkimal hücre kökenli olup morfolojik olarak kemiğin ES'sine benzeyen bir yumuşak doku tümörüdür; ancak, daha yüksek uzak metastaz ve lokal nüks eğilimine sahiptir (1, 4). Tedavisi cerrahi olarak eksizyon ve sonrasında kemoterapi ve radyoterapidir (1). Görüntüleme bulguları nonspesifik olup, yumuşak dokuda kas ile benzer özellikte, nekroz, kanama ve kalsifikasyon içerebilen, kontrast tutan lezyon olarak görülmektdir (5). Sonuç olarak, çocuk ve erken erişkin hastalarda yumuşak doku tümörleri ayırıcı tanısında ekstra-iskeletal ES'in de olabileceği akılda tutulmalıdır.

Anahtar kelimeler: Ewing sarkom, boyun, ekstra- iskeletal

Kaynaklar

1. Durucu C, Gulsen S, Durucu E. Primary Extraskeletal Ewing's sarcoma of the posterior neck. Eastern Journal of Medicine 2015;20:110.
2. Demirtaş Y, Çakmak G, Öztürk İ, et al. Femur Diafizinde Ewing Sarkom ve Literatür İncelemesi. YIU Saglik Bil Derg 2021;2:23-6.
3. Ansari MH, Gujrathi AB, Ambulgekar V. Extraskeletal Ewing's Sarcoma of Neck in a Child-A Case Report. Iranian journal of otorhinolaryngology 2019;31:173.
4. Whaley JT, Indelicato DJ, Morris CG, et al. Ewing tumors of the head and neck. American journal of clinical oncology 2010;33:321-6.
5. Murphey MD, Senchak LT, Mambalam PK, et al. From the radiologic pathology archives: Ewing sarcoma family of tumors: radiologic-pathologic correlation. Radiographics 2013;33:803-31.

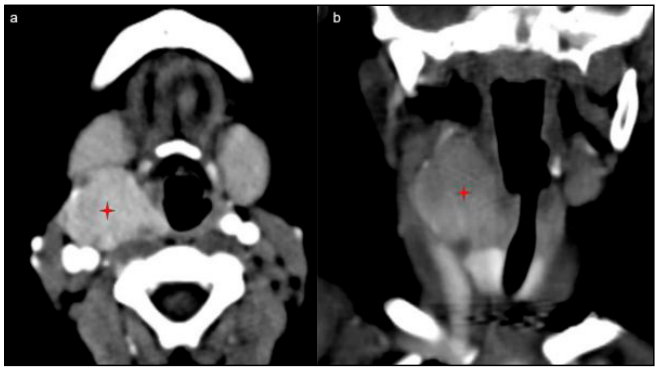

Resim 1 a, b. Kontrastlı bilgisayarlı tomografi aksiyel (a) ve koronal (b) kesitlerde sağ submandibular bez posterioru ile karotid boşluk anteriorunda, hava yolunda kısmi daralmaya yol açan, yoğun homojen kontrast tutan, düzgün sınırlı nonkalsifik solid kitle (kırmzı yıldız) saptandı.

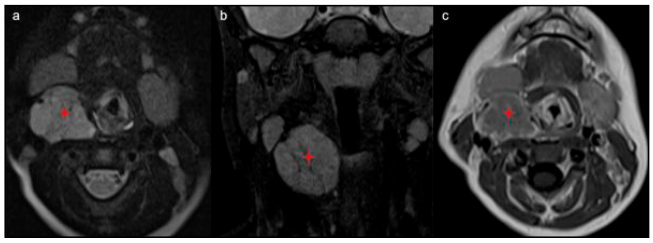

Resim 2 a, b, c. Manyetik rezonans görüntülemede aksiyel (a) ve koronal (b) T2A hiperintens, kontrast tutulumu gösteren (c) kitle (kırmızı yıldız) izlenmektedir.

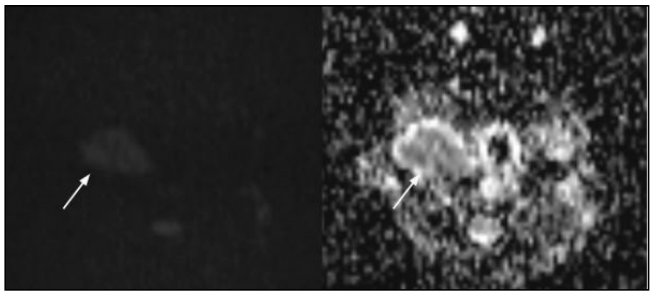

Resim 3 a, b. Difüzyon ağırlıklı görüntüler (a) ve ADC haritası (b) görüntüler: difüzyon kısıtlılığı gösteren kitle lezyonu izlenmektedir (beyaz ok).

Abdominal Radyoloji

PS-259

PANKREATİK LENFOMALI OLGUDA PANKREATİT TABLOSU

Selman Candan[1], Gökhan Öngen[2], Rıfat Özpar[2], Ömer Fatih Nas[2], Gürsel Savcı[2]

[1]Gümüşhane Kelkit Devlet Hastanesi
[2]Bursa Uludağ Üniversitesi Tıp Fakültesi Hastanesi

Giriş ve Amaç: Pankreas, içerisinde lenfoid doku bulunmadığından tariflenen birkaç vaka haricinde primer pankreas lenfoması görülmemekle birlikte sekonder lenfoma tutulumunun görülebildiği organlardandır. (1) Biz biyopsi sonucuyla konfirme edilmiş pankreas lenfoması izlenen olguda gelişen pankreatit tablosu olan bir olguyu sunmaktayız.

Olgu Sunumu: 20 yaşında erkek hasta epigastrik bölgeden başlayan karın ağrısı nedeniyle acil servise başvurmuş ve yapılan biyokimya incelemesinde amilaz değeri 286 U/L (normal değeri 25-125 U/L), lipaz değeri 1242 U/L (normal değeri 8-140 U/L) bulunmuştur. Ayrıca olgunun kanında direkt-indirekt bilirubin seviyelerinde de artış izlenmiştir. Hastada akut pankreatit düşünülmesi sebebiyle kontrastsız, geç arterial faz ve portal venöz faz abdomen BT tetkiki yapılmıştır.

Yapılan tetkikte pankreas baş, boyun ve unsinat proçesini tümü ile dolduran çevre vasküler yapıları belirgin şekilde saran en belirgin olduğu düzeyde 56x80 mm olarak ölçülen çevresinde lenf nodlarının eşlik ettiği ve bası etkisine sekonder pankreatik kanalda ortak ve intrahepatik safra kanalında dilatasyona neden olan solid kitle lezyonu izlenmiştir. Benzer natürde ikinci bir kitle pankreas kuyruk kesiminde yerleşimli olup boyutu 45x50 mm ölçülmüştür. (Resim 1) Sağ böbrekte büyüğü üst polde 2 cm ölçülen multipl sayıda ve sol böbrekte de milimetrik boyutlu portal venöz fazda parankime göre hipoatenüe lezyonlar gözlenmiştir. (Resim 2) BT tetkikinde akut pankreatit için yol gösterici peripankreatik yağ planlarda kirlenme ya da sıvı izlenmemiştir. Bulgular öncelikle lenfoproliferatif hastalıkların pankreas ve böbrek tutulumunu düşündürmüş ve histopatolojik verifikasyon önerilmiştir.

Girişimsel radyoloji ünitemizde unsinat proçesteki kitleden trucut biyopsi yapılmıştır. Biyopsi sonucu lenfoproliferatif hastalık olarak raporlanmış ve öntanımız teyit edilmiştir.

Üst abdomen MR incelemesinde pankreas, baş, boyun ve unsinat prosesi ile kuyruk kesiminde tanımlı kitle lezyonları T1 ağırlıklı (T1A) imajlarda hipo, T2A imajlarda difüz homojen hiperintens özellikte izlenmiştir. (Resim 3) Ayrıca her iki böbrek T2A ve T1A imajlarda hipointens özellikte dağınık odaklar gözlenmiştir.

Difüzyon ağırlıklı incelemelerde bu lezyonların belirgin şekilde difüzyon kısıtladığı izlenmiştir. Kontrast madde verilmesini takiben de lezyonlarda periferal ağırlıklı olmak üzere kontrast tutulumu mevcuttur. Yağ baskılı T2A imajlarda akut pankreatit açısından anlamlı peripankreatik inflamasyon lehine intensite artışları izlenmektedir. (Resim 4)

Hastaya gözünde ağrı olması nedeniyle kontrastlı kranial ve orbita MR tetkiki yapılmıştır. Sellar bölgede ve nazofarenks sol kesiminde de lezyonlar izlenmiştir. (Resim 5)

Tartışma ve Sonuç: Pankreas sekonder lenfomada tutulabilen organlardan olup tutulma sıklığı %30 dur. Pankreas lenfomasında en sık görülen şikayetler karın ağrısı, kilo kaybı ve sarılık olup lenfoma tutulumu akut pankreatit etiyolojileri arasında yer almaktadır. (2) Pankreasın duktal kanserleri de pankreatik kanal obstrüksiyonu oluşturarak akut pankreatite neden olabilmektedir ancak lenfomanın aksine izole pankreas tutulumu adenokanserlerde daha sık görülmektedir. (3)

Sonuç olarak akut pankreatitli olan olgularda pankreas yanısıra birden fazla organ tutulumu durumunda lenfoma ayırıcı tanı listemizin ön sıralarında yer almalıdır.

Anahtar kelimeler: Akut pankreatit, lenfoma, karın ağrısı.

Kaynaklar

1 Shnitser A, Halegoua-DeMarzio D, Loren DE. Primary Pancreatic Lymphoma Presenting as Acute Pancreatitis. Gastroenterol Hepatol (N Y). 2016;12(7):456-458.
2 Low G, Panu A, Millo N et al. Multimodality imaging of neoplastic and nonneoplastic solid lesions of the pancreas. Radiographics. 2011;31(4):993-1015.
3 Li S, Tian B. Acute pancreatitis in patients with pancreatic cancer: Timing of surgery and survival duration. Medicine (Baltimore). 2017;96(3):e5908.

Pankreas baş, boyun ve unsinat proçesini tümü ile dolduran solid kitle lezyonu (beyaz ok) izlenmiştir. Benzer natürde ikinci bir kitle (siyah ok) pankreas kuyruk kesiminde yerleşimlidir. Pankreatik kanal dilatasyonuna dikkat ediniz (yıldız).

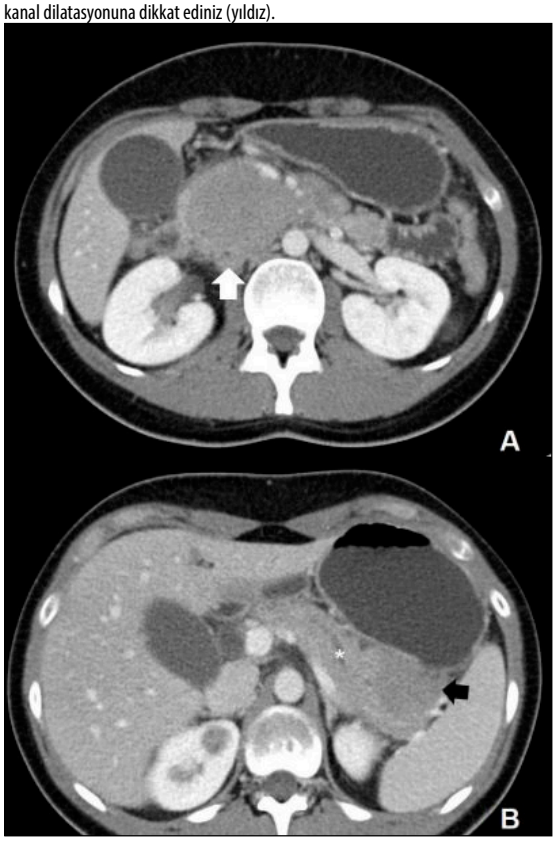

Sağ böbrekte çok sayıda ve sol böbrekte milimetrik boyutlu portal venöz fazda parankime göre hipoatenüe lezyonlar (siyah okbaşı) gözlenmiştir.



Pankreas baş, boyun ve unsinat proçesi dolduran lezyonun (yıldız) T2A imajda (A) kasa göre hiperintens, Dixon-water imajda (B) kasla izointens olduğu, diffüzyon ağırlıklı görüntülemede b1000 (C) ve ADC imajlarda (D) diffüzyon kısıtladığı görülmektedir.

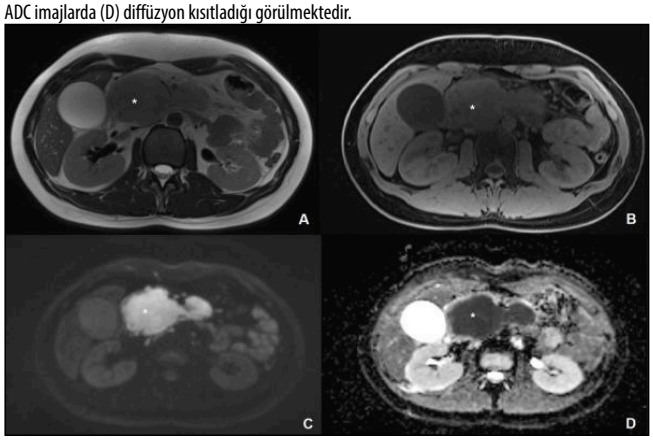

Yağ baskılı T2A imajlarda akut pankreatit açısından anlamlı peripankreatik inflamasyon lehine intensite artışları (beyaz okbaşı) izlenmektedir.

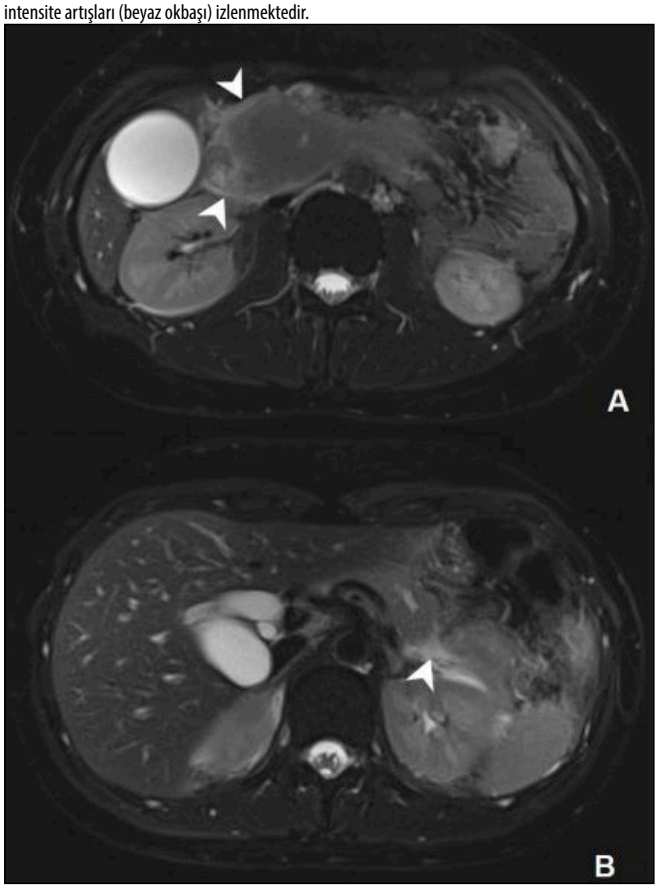

T2A (A,B) ve kontrast sonrası T1A (C,D) imajlarda nazofarenks düzeyinde solda parafarengeal ve karotid mesafeleri doldurmuş solda rosenmüller fossa ve torus tubarius seviyesine de uzanımı izlenen kitle lezyonu (beyaz ok) izlenmektedir. Ayrıca sellar bölgede sağ kavernöz sinüse uzanımı izlenen lezyon (beyaz okbaşı) mevcuttur.

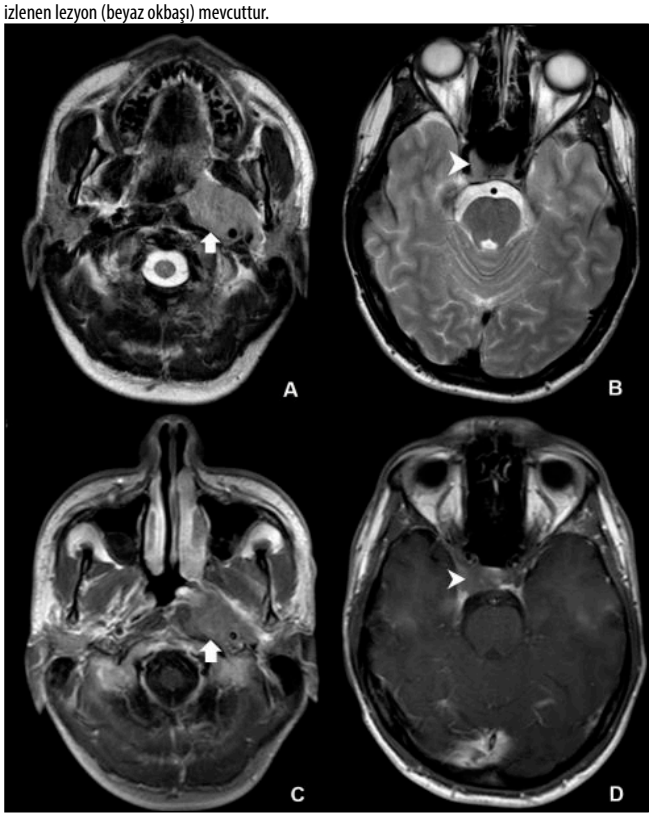

Meme Radyolojisi

PS-260

FİLLOİD TEKERRÜRDEN İBARETTİR

Burçin Önder, Melis Koşar Tunç, Aslı Ertürk, Hakan Önder

Prof. Dr. Cemil Taşcıoğlu Eğitim ve Araştırma Hastanesi

Giriş-Amaç: Filloid tümör,erişkin kadınlarda meme kitlelerinin %1'ini oluşturan ender fibroepitelyal kaynaklı tümördür. 35-55 yaş arası pik yapar. Genellikle soliter ve unilateral olup, mobil ve ağrısız kitle olarak tespit edilir. Fibroadenomla karışan filloid tümörlerin ayrımı patolojik inceleme ile yapılır. %20'si tarama mamografilerinde (MG) insidental olarak tanı alır. Histopatolojik özelliklerine göre benign, borderline,malign olarak sınıflandırılırlar.Tanıda asıl görüntüleme yöntemi MG ve USG'dir. Kor biyopsinin tanıdaki duyarlılığı yaklaşık %63'tür. Filloid tümörler sıklıkla nüks etme eğilimi gösterirler. Bu bildiride nüks filloid tümör olgusunun radyolojik seyrini ve görüntüleme bulgularını güncel literatür eşliğinde sunmayı amaçladık.

Olgu-Bulgular: 51 yaşında kadın hasta,sol memenin tamamını dolduran şişlik şikayeti ile başvurdu. 2016 ve 2019 yıllarında, iki kez sol memeden filloid tümör nedeniyle opere edilen hastanın, aile öyküsünde meme kanseri bulunmamaktadır.

Ekim 2016 yılında yapılan USG'de sol memeyi tama yakın dolduran 12x10 cm boyutlarında içerisinde kistik açıklıkları bulunan heterojen kitle lezyon MG ve MR ile görüntülendi. Kor biyopsi ile borderline filloid tümör tanısını aldıktan sonra eksize edildi. 2017 tarihli MG tetkiki normal olarak raporlanan hastanın, 2018 yılında çekilen kontrol MR'de üst dış kadranda 25x15 mm boyutunda lezyon nüks filloid tümör ile uyumlu bulunarak, biyopsi ile verifiye edildi. Takibe alınan hastanın 2019 tarihli MG'sinde nüks lezyon boyutları 10x 6 cm'ye ulaşan hastaya, cerrahi eksizyon yapıldı. Tekrar takibe alınan hasta, kontrol tetkiklerini aksatarak,2021 Haziran ayında tekrar sol memede şişlik şikayetiyle hastanemize başvurdu. MG ve MR tetkiklerinde sol memede 160x130 mm boyutlarında kitle lezyon izlendi.

Tartışma-Sonuç: Filloid tümör ilk kez 1836 yılında Johannes Muller tarafından tanımlanmıştır.Kısa sürede hızla boyutsal progresyon gösteren, genellikle ağrısız kitlelerdir. Patolojik olarak benign(%60-70),borderline-malign (%25-30) olarak sınıflandırılırlar. Hastaların %1'inden azında patolojik aksiller lenf nodları eşlik edebilir.Filloid tümör; USG'de yuvarlak veya oval şekilli,iyi sınırlı, kistik açıklıklar içerebilen, posterior akustik güçlenmesi seçilen, Doppler USG ile sıklıkla vasküler kodlanma saptanan, heterojen hipoekoik solid kitle olarak izlenir.MG'de geniş yuvarlak,oval veya lobüle, iyi sınırlı dens kitle lezyon olarak görülür. Radyolusent bir halo mevcut olabilir. Tipik olarak kaba veya plak tarzı kalsifikasyon az da olsa görülebilir. MR'de tipik olarak oval veya yuvarlak şekilli,lobule veya düzgün konturlu, T1AG'de meme parankimi ile izointens, T2AG'de hiperintens kitle olarak görülür. Homojen olmayan bir sinyal, eşlik eden kistik açıklık veya hemoroji göstergesi olabilir. Postkontrast serilerde tümörün solid komponentlerinde yogun sinyal artımı izlenir. Kontrast tutulum paterni ile benign, "borderline" veya malign filloid tümör ayrımını yapmak mümkün değildir. Malign filloid tümörlerde rekurrens (benign %8, malign-borderline %31-36) ve mortalite yüksektir. Bu nedenle tedavisi geniş eksizyon ya da mastektomidir. Radyoterapinin rolü tartışmalıdır.Adjuvan kemoterapi, yalnızca büyük, yüksek riskli veya tekrarlayan malign tümörlerde etkili iken, hormonoterapi etkisizdir. Sonuçta memede saptanan sık nüks eden büyük boyutlu kitlelerde filloid tümör olasılığı göz önünde bulundurulmalı ve mutlaka histopatolojik tanı elde edilmelidir.

Anahtar kelimeler: filloid tümör, fibroadenom, meme, nüks

Kaynaklar

1.McDivitt RW, Urban JA, Farrow JH. Cystosarcoma phyllodes. Johns Hopkins Med J. 1967;120:33–45.

2.Bernstein L, Deapen D, Ross RK. The descriptive epidemiology of malignant cystosarcoma phyllodes tumors of the breast. Cancer. 1993;71:3020–4.

3.Yabuuchi H, Soeda H, Matsuo Y, Okafuji T, Eguchi T, Sakai S et al. Phylloides tumor of the breast: correlation between MR findings and histologic grade. Radiology. 2006;241:702e9

4.Hopkins ML, McGowan TS, Rawlings G, Liu FF, Fyles AW, Yeoh JL et al. Phylloides tumor of the breast: a report of 14 cases. J Surg Oncol. 1994;56.2:108-12.

2016 MG MLO grafide sol memenin neredeyse tamamını dolduran 12x 8 cm boyutlarında lobule konturlu dens kitle lezyon

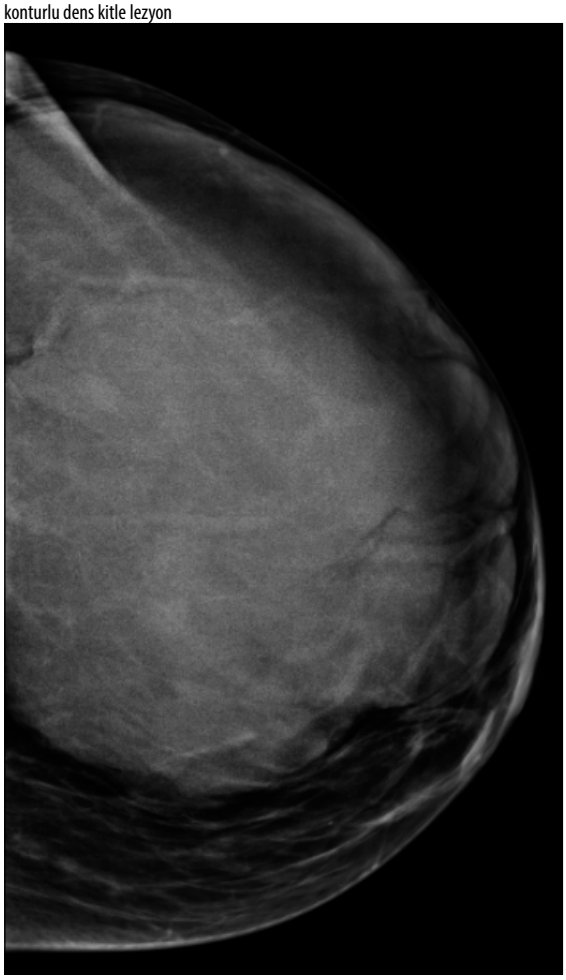

2019 MG MLO grafi üst dış kadranda 10x6 cm boyutunda makrolobule konturlu oval şekilli nüks kitle lezyon

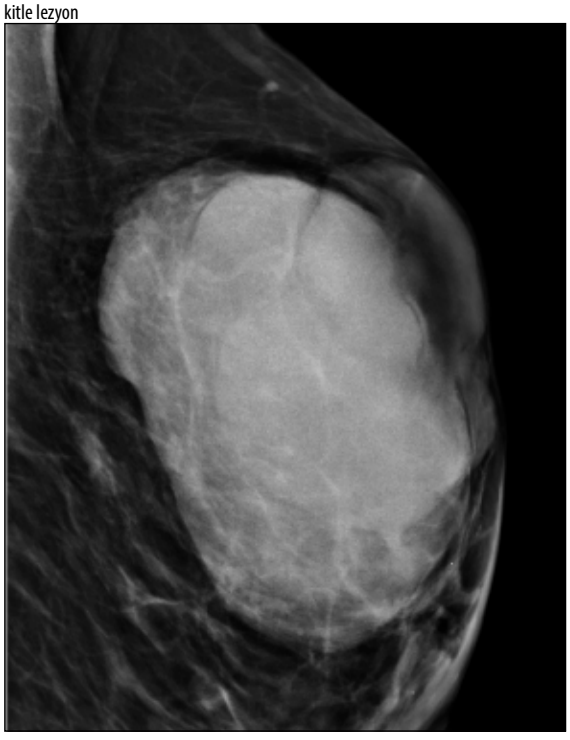

2021 MG CC grafide sol memenin tamamını dolduran 18x14 cm boyutlarında nüks kitle lezyon

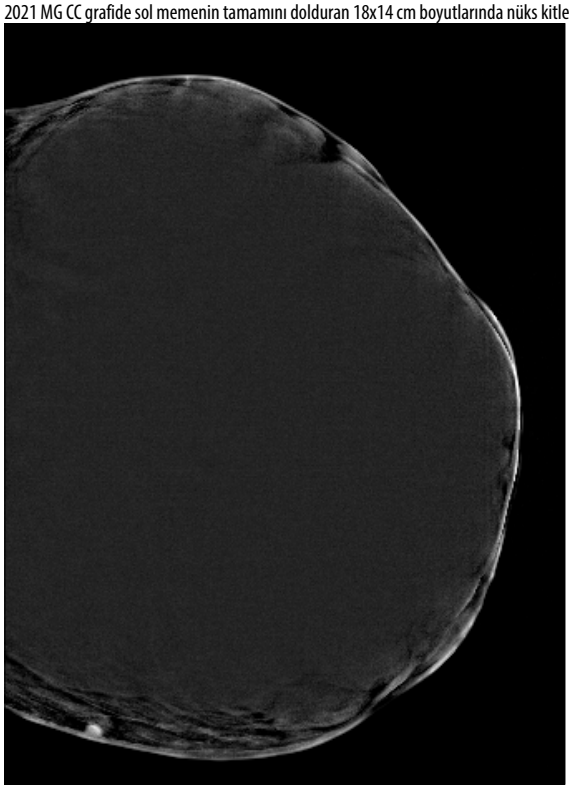

2021 MG MLO grafide sol memenin tamamını dolduran 18x14 cm boyutlarında nüks kitle lezyon

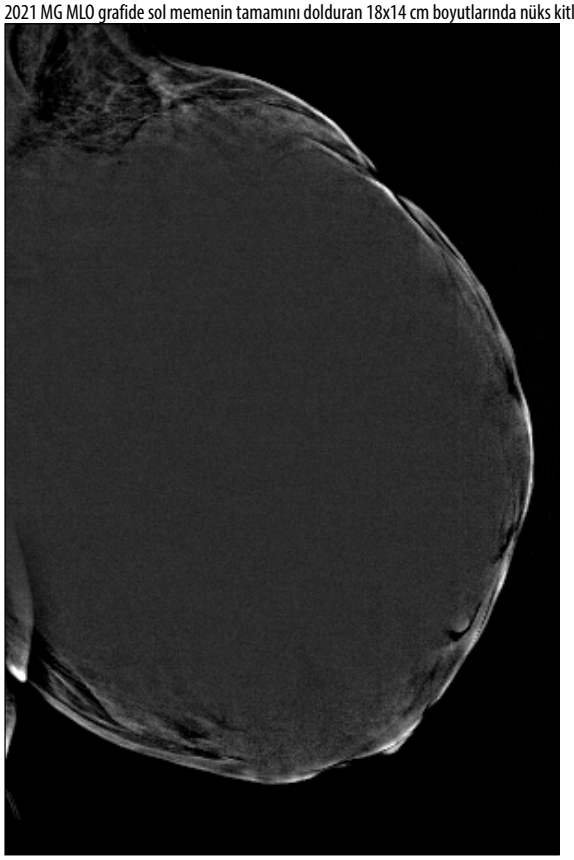

2016 MRG FSE STIR sekansta sol memenin neredeyse tamamını dolduran 12x 8 cm boyutlarında lobule konturlu hiperintens kitle lezyon



2018 MRG FSE STIR sekansta sol meme üst dış kadranda operasyon lojunda 2x1,5 cm boyutlarında lobule konturlu hiperintens nüks kitle lezyon

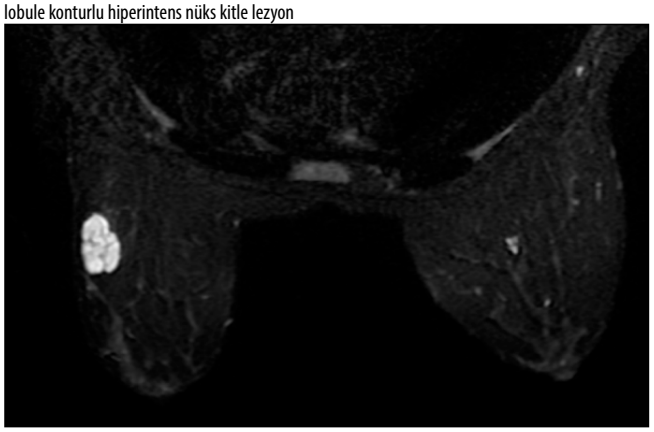

2021 MRG T1AG'de sol memede 17x14 cm boyutlarında hipointens nüks kitle lezyon

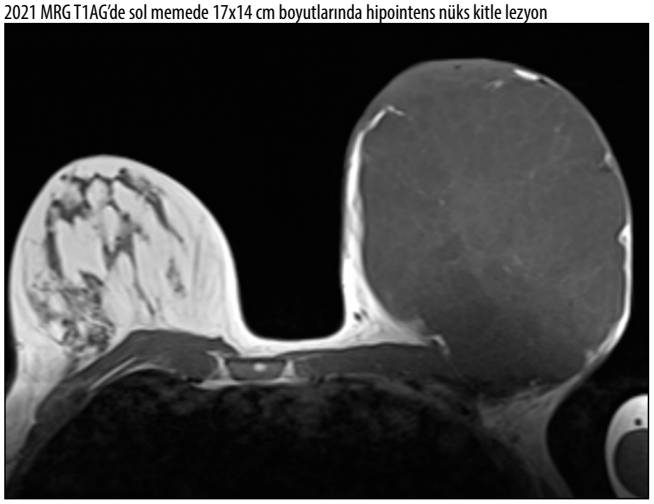

2021 MRG sol memede T2AG'de 17x14 cm boyutlarında içerisinde hipointens septasyonları seçilen,-hiperintens nüks kitle lezyon

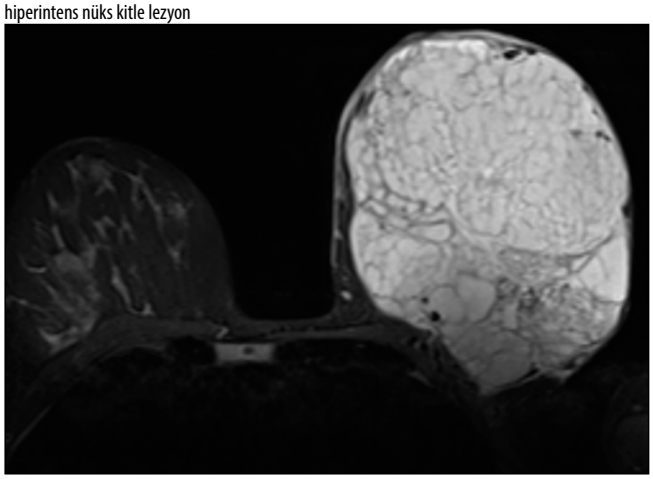

2016 MRG postkontrast seride heterojen kontrast tutulumu izlenen sol memenin neredeyse tamamını dolduran 12x 8 cm boyutlarında lobule konturlu kitle lezyon



2021 MRG postkontrast seride tip 1 paternde heterojen tarzda kontrast tutulumu gösteren sol memenin tamamını kaplayan 17x14 cm boyutlarında nüks kitle lezyon

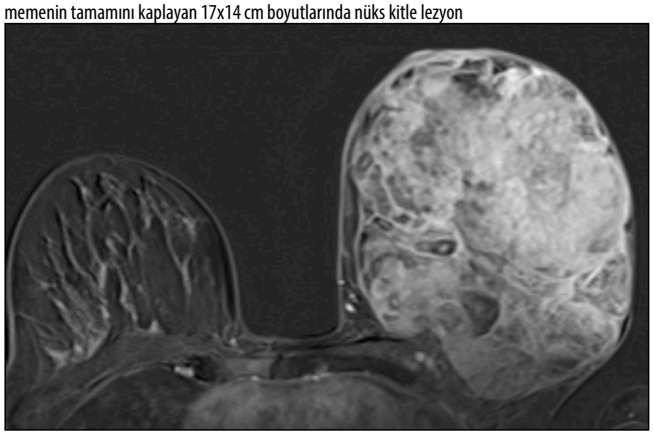

Nöroradyoloji

PS-261

SUBARAKNOİD KANAMADA KÖTÜ PROGNOZ GÖSTERGESİ:TERSON SENDROMU

Buğra Kaan Aşılıoğlu, Muhammed Gündoğdu, Suzan Şaylısoy

Eskişehir Osmangazi Üniversitesi Tıp Fakültesi

Giriş ve Amaç: Terson sendromu, intrakranial hemoraji veya travmatik beyin hasarı olan hastalarda intraokuler hemorajilerin (vitröz, subhyaloid, intraretinal veya subretinal kanama olabilir) varlığı durumunu tarifler. Sendrom ilk tariflendiğinde sadece subaraknoid kanamayla ilişkilendirilse de sonradan tanımı genişletilmiştir.

Subaraknoid kanama görülen hastalar geriye dönük tarandığında McCarron ve ark. insidansını %13 olarak belirlemişlerdir (1). Uzun süre bilinç kaybı görülen veya daha yaygın subaraknoid yayılımı olan vakalarda daha sık görüldüğü rapor edilmektedir (2). Uzamış bilinç kaybı olan veya intrakranial basıncı artmış vakalarda (3) ve bazı çalışmalarda tamamında olmasa bile anterior yerleşimli anevrizmalara bağlı olan SAK vakalarında (4) daha sık oluşmaktadır. Terson sendromu serebrovasküler olayın ardından sıklıkla saatler içinde görülmekle birlikte günler veya haftalar içinde de gelişebilir (2).

Bu olgu sunumu ile nadir görülen fakat görüldüğünde kötü prognoza işaret eden Terson Sendromuna ilişkin radyologların farkındalığını artırmayı amaçladık.

Olgu Sunumu: 47 yaşında erkek hasta aynı gün başlayan ensede ağrı ve sonrasında bilinç durumunda kötüleşme ile acil servise başvurdu. Acil serviste çekilen kontrastsız serebral BT'sinde bazal sisternaları basılayan yaygın subaraknoid kanama materyalleri mevcuttu (Resim 1).

Etyolojiye yönelik yapılan serebral BT anjiografisinde sağ MCA-ACA bileşkesinde milimetrik boyutlu mikroanevrizma mevcuttu (Resim 2). Hasta anevrizma rüptürü ön tanısı ile servise yatırıldı. Servise yatırıldıktan sonra hastaya kontrol amaçlı çekilen kontrastsız serebral BT'sinde bilateral subhyaloid kanama materyalleri mevcuttu (Resim 3).

Tartışma ve Sonuç: Terson sendromu herhangi bir nedene bağlı subaraknoid kanaması olan hastalarda nadir görülen fakat görüldüğünde kötü prognoza işaret eden intraoküler kanamaları içerir. Bizim hastamızda da anterior sirkülasyon kaynaklı anevrizma rüptürü sonrasında gelişen subhyaloid kanama mevcuttu. Hasta acil servis başvurusundan sonra 2 gün içerisinde hızla klinik kötüleşme sonrasında kaybedildi.

Sonuç olarak; subaraknoid kanaması olan hastalarda eşlik eden Terson sendromu saptandığında klinisyen primer kanamanın agresif tedavisi açısından hızlıca uyarılmalıdır.

Anahtar kelimeler: Subaraknoid kanama, Terson Sendromu, Bilgisayarlı Tomografi

Kaynaklar

(1) McCarron, M. O., M. J. Alberts, and P. McCarron. et al. "A systematic review of Terson's syndrome: frequency and prognosis after subarachnoid haemorrhage." Journal of Neurology, Neurosurgery & Psychiatry (2004); 75.3 491-493.

(2) Czorlich, Patrick, et al. "Terson syndrome in subarachnoid hemorrhage, intracerebral hemorrhage, and traumatic brain injury." Neurosurgical review 38.1 (2015): 129-136.

(3) Czorlich, Patrick, et al. "Terson's syndrome–Pathophysiologic considerations of an underestimated concomitant disease in aneurysmal subarachnoid hemorrhage." Journal of Clinical Neuroscience 33 (2016): 182-186.

(4) Bäuerle, Jochen, et al. "Terson's Syndrome: diagnostic comparison of ocular sonography and CT." Journal of Neuroimaging 26.2 (2016): 247-252.



Resim1. Aksiyel BT kesitlerinde her iki tarafta bazal sisternleri basılayan yaygın subaraknoid kanama materyalleri mevcut (beyaz oklar).

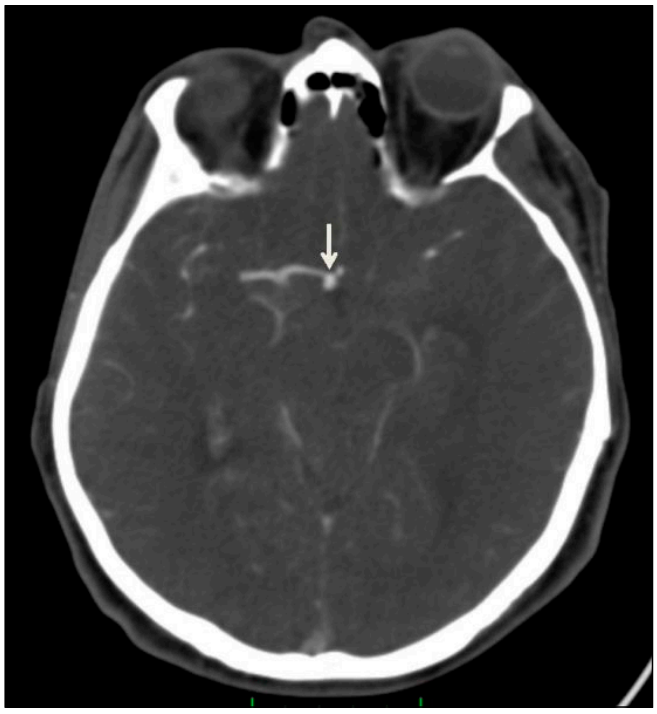

Resim 2. Aksiyel serebral BT-anjiografi kesitlerinde MCA-ACA bileşimi düzeyinde mikroanevrizma mevcut (beyaz ok).



Resim 3. Aksiyel serebral BT kesitlerinde her iki tarafta subhyaloid kanama materyalleri görülüyor (beyaz oklar).

Abdominal Radyoloji

PS-262

NADİR BİR OLGU: GASTROİNTESTİNAL DUPLİKASYONLAR VE VERTEBRA ANOMALİSİ BİRLİKTELİĞİ

Mehmet Hamdi Şahan, Şeyma Eseoğlu, Engin Arslan, Melih Akşamoğlu

Gaziantep Üniversitesi Tıp Fakültesi, Radyoloji Anabilim Dalı.

Giriş: Gastrointestinal duplikasyonlar (GD), gastrointestinal sistemin herhangi bir yerinde görülebilen nadir konjenital anomalilerdir [1,2]. GD, etyolojisi tam olarak tanımlanamayan, çoğunlukla tek, nadiren birden fazla görülen konjenital anomalilerdir [1-3]. Sıklıkla vertebral ve spinal kord anomalileri eşlik eder [1-3]. Bu olguda, nadir görülen GD'nin, birden fazla olması (mide, kolonu içeren) ve ayrıca eşlik eden vertebra anomalisi (kelebek vertebra) ile birlikteliği, literatür bilgiler ile sunulmuştur.

Olgu sunumu:43 yaşında erkek; mide ağrısı, yanma, kabızlık ve benzeri dispeptik yakınmalar ile başvurdu. Ultrasonda (US) karaciğer sol lob düzeyinden batın sol yarıya uzanım gösteren, kalın cidarlı kistik lezyon izlendi. Bilgisayarlı tomografide (BT), mide kardiya bölümünden başlayıp büyük kurvatur, fundus boyunca mide anterioruna bası oluşturan, uzun aksı ~24 cm ölçülen, en geniş yerinde ~7 cm'ye ulaşan, düşük dansiteli kalın cidarlı kistik lezyon izlendi. Tarif edilen kistik lezyon içerisinde gastrik mukozayla uyumlu katlantılar görüldü. Görünüm mide duplikasyonu olarak yorumlandı (Resim 1). Ayrıca İnen kolon, sigmoid kolon ve rektum boyunca barsak anslarının iki lümen şeklinde seyir gösterdiği izlendi (Resim 2). L1-L5 vertebra seviyesinde vertebra korpus anteriorlarında füzyon anomalisi görüldü (Kelebek vertebra) (Resim 3). Genel cerrahi tarafından yapılan eksplorasyonda iki ayrı mide dokusu ve bunları ayıran bant izlendi ve gastrogastrostomi yapıldı. Rektal tuşede iki ayrı lümen palpe edildi. Kolonoskopide anal kanal ve rektum lümenini bölen mukozal doku izlendi ve iki lümenden de ileuma varıldı. Anal kanalı bölen mukozadan biyopsi alındı. Patoloji yüzeyel kolonik mukozal doku olarak yorumlandı. Kolonik duplikasyon olarak tanı aldı.

Tartışma: GD, gastrointestinal sistemin bir bölümünün duvarında veya bitişiğinde bulunurlar, genellikle duvarlarında düz kas ve sindirim yolu mukozası ile kaplıdır [1-3]. Mukoza mutlaka bitişiğindeki segmenti içermeyebilir. Sıklıkla mide mukozası ve pankreas dokusu gibi ektopik dokuları da içerebilir [1, 3]. Bu ektopik dokular peptik ülser, pankreatit ve yüksek amilaz seviyeleri ile olağandışı, sıklıkla yanıltıcı semptomlara neden olabilir [1, 3]. Olgumuzdaki GD, mide komşuluğundaki iki ayrı mide dokusunu ve kolon komşuluğundaki ise kolonik mukozal dokuyu içermekteydi. GD genellikle erişkin dönemde asemptomatik kitleler olarak karşımıza çıkarlar. Nadiren dispeptik şikayetler, kanama, invajinasyon, barsak obstrüksiyonu, volvulus, malignite gibi komplikasyonlar görülebilir [1, 3]. Olgumuzda dispeptik şikayetlerin eşlik ettiği kistik kitle olarak karşımıza çıkmaktaydı. Split Notochord teorisine göre bu GD sıklıkla vertebral ve spinal kord anomalileri eşlik eder. Dolayısıyla, bu kistlerin embriyolojik oluşumunda notokordun formasyonunun önemi vardır [1, 3-5]. Olgumuzda da lomber vertebra korpuslarında füzyon defektleri görülmekteydi. GD'nin teşhisinde baryum çalışmaları intraluminal, intramural veya ekstrinsik bir kitle ortaya çıkarır ve US kitlenin kistik yapısını gösterir. US bulguları yetersiz olduğunda, BT lezyonun gerçek yapısını, yerini ve yaygınlığını ve ayrıca ilişkili vertebral anomalileri ve olası diğer GD'yi göstermek için kullanılabilir [1-3, 6].

Sonuç: Gastrointestinal sistemin bir bölümünün duvarında veya bitişiğinde bulunan kistik yapıların, duplikasyon olabileceği ve GD'ye vertabra anomalilerinin eşlik edebileceği gibi, nadir görülen durumların akılda tutulması gerektiği kanaatindeyiz.

Anahtar kelimeler: Gastrointestinal, Dublikasyon, Kist, Vertebra

Kaynaklar

1. Saraç M, Bakal Ü, Tartar T, Kazez A: Çocuklarda Gastrointestinal duplikasyon kistleri. Çocuk Cerrahisi Dergisi 2018, 32(1):23-27.
2. Kazez A, Özel Şk, Kocakoç E, Özercan İh, Saraç M: Çekumda Duplikasyon Kisti Perforasyonu: Nadir Bir Olgu. Fırat Tıp Dergisi 2005, 10(4):185-186.
3. Macpherson RI: Gastrointestinal tract duplications: clinical, pathologic, etiologic, and radiologic considerations. Radiographics 1993, 13(5):1063-1080.
4. Hopkins RM, Jh A: Congenital 'butterfly vertebra'associated with low back pain: a case report. Journal of Manual & Manipulative Therapy 2015, 23(2):93-100.
5. Huang A-B, Bai M, Liu H, Zhou Z-Y, Wei J-X: Spinal cord injury in an adult patient with thoracic butterfly vertebra: a case report and review of the literature. BMC musculoskeletal disorders 2020, 21(1):1-4.
6. Demir U, Atun T, Kaya C, Bostancı Ö, Özgüven BY et al: Mezenterik yerleşimli intestinal duplikasyon kisti. Şişli Etfal Tıp Bülteni, 44(4):171-173.

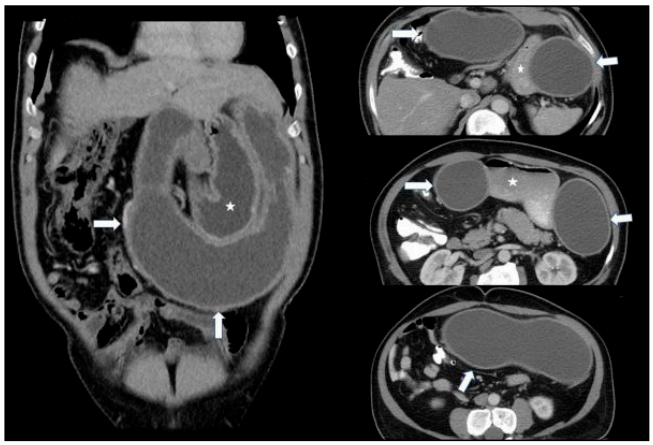

Resim 1. Aksiyel ve koronal BT kesitlerinde, mide(yıldız) ve mide'yi çevreleyen duplikasyon kisti beyaz oklar ile gösterilmektedir.



Resim 2. Aksiyel ve koronal BT kesitlerinde, iki lümenli kolon segmenti kontrastlı ve kontrastsız serilerde beyaz oklar ile gösterilmektedir



Resim 3. Koronal, aksiyel ve 3D BT kesitlerinde, lomber vertebra korpuslarındaki füzyon anomalisi izlenmektedir (Kelebek vertebra).

Nöroradyoloji

PS-263

İNVAZİV ASPERGİLLOZİS OLGUSU

Deniz Apalan, Cemal Kozak, Nisa Başpınar

Cumhuriyet Üniversitesi Tıp Fakültesi

Giriş ve Amaç: Aspergillus,dünya çapında dağılımı olan bir mantardır.Aspergillus'un neden olduğu intrakraniyal mantar enfeksiyonu Hindistan, Pakistan, Sudan ve Suudi Arabistan'dan gelmektedir. Birkaç vaka da Türkiye ve Amerika Birleşik Devletleri'nden geldikleri bildirilmektedir Aspergillus'un en yaygın birincil bölgeleri paranazal sinüslerdir.Bu durumlarda Aspergillus'un solunması sporlar akciğer enfeksiyonuna neden olur.Hematojen yayılım ile ve paranazal sinüslerin tutulduğu durumlarda ise merkezi sinir sistemini enfekte eder. İmmunsuprese hastalarda santral sinir sistemi tutulumu görülebilir. Akciğerlerden sonra santral sinir sistemi, vakaların %90'ından fazlasında ölüme yol açan ikinci en yaygın tutulum yeridir.Tutulum yeri ile uyumlu klinik bulgular geliştirir.Semptomlar baş ağrılarını,genellikle nörolojik kusurları ve nöbetleri içerir.İntrakraniyal aspergilloz genellikle kötü bir prognoza sahiptir.Bu patojenlerin değişken duyarlılık profili ve antifungal ajanların beyne penetrasyonu göz önüne alındığında, bu enfeksiyonların tedavisi zordur. [1-2]

Bulgular: 37 yaşında kadın hasta, bilinen B-hücreli ALL sebebiyle immünsüresan tedavi almaktaydı.Hastada subfebril ateş ve öksürük şikayeti sebebiyle toraks bilgisayarlı tomografi görüntüleme yapılıyor. Toraks bilgisayarlı tomografide her iki akciğerde dağınık yerleşimli opasiteler izlenmiş olup hastada halo ve ters halo bulgusu da mevcuttur(Resim 1a-1b).Ayrıca hastada sağ yüz yarımında uyuşma,di-

zartri ve uyku bozukluğu,tonik-klonik nöbetler geçirmesi sebebiyle de hastaya antiepileptik tedavi başlanıyor ancak ardışık nöbetler devam ettiğinden dolayı hastaya yapılan kraniyal manyetik rezonans görüntülemede(MRG) her iki serebral hemisferde kortikal-subkortikal ağırlıklı T2 FLAİR'da düzgün sınırlı hiperintens belirgin kontrast tutulumu göstermeyen difüzyon kısıtlayan ve içerisinde hemorajik odaklar bulunan lezyonlar izlendi(Resim 2-3-4a,4b).Hastanın immünsupresyon durumu da göz önünde bulundurulduğunda ayırıcı tanıda ilk planda fungal enfeksiyon ve septik pulmoner emboli düşünülmüştür.Hastanın kan ve idrar kültürleri fungal enfeksiyon tanısını doğruladığından hastaya antifungal tedavi uygulanmıştır.Ancak hasta 1 ay sonra ex olmuştur.

Tartışma ve Sonuç: Merkezi sinir sisteminin invaziv aspergillozisi,özellikle immünosupresyonun artan prevalansı ve immünsüprese hastaların yaşam sürelerinin artması nedeniyle daha yaygın hale gelmektedir.[3] Aspergillus vücuda solunum sistemi yoluyla sporların, en yaygın olarak Aspergillus fumigatus'un solunması yoluyla girer. Daha sonra merkezi sinir sistemine hematojen olarak veya doğrudan paranazal sinüslerden girebilirler. Serebral aspergillozun belirti ve semptomları spesifik değildir ve ateşli veya ateşsiz mental durum değişikliği, hemiparezi, dizartri, letarji ve nöbetleri içerir. [4] Bu semptomlardan herhangi biriyle başvuran bağışıklığı baskılanmış hastalarda, serebral aspergillozun klinik tanısı düşünülmeli ve nöroradyolojik değerlendirme yapılmalıdır Serebral aspergilloz, bağışıklığı baskılanmış hastalarda %100'e yaklaşan ölüm oranıyla kötü bir prognoza sahiptir. [5]

Anahtar kelimeler: İnvaziv aspergilloz, MRG

Kaynaklar

1. Hasanreza MOHAMMADI, Sohrab SADEGHI, ve Shokrollah ZANDI Central Nervous System Aspergilloma in an Immunocompetent Patient Iran J Public Health. 2015 Jun; 44(6): 869–872.
2. S. Schwartz, E. Thiel Cerebral aspergillosis: tissue penetration is the key
3. Badr M. Almutairi, Thanh B. Nguyen, Gerard H Jansen, Ali H. Asseri Invasive Aspergillosis of the Brain: Radiologic-Pathologic Correlation
4. Dr Vicci du Plessis and Dr Rohit Sharma CNS aspergillosis radiopedia.org
5. Marisa H. Miceli Central Nervous System Infections Due to Aspergillus and Other Hyaline Molds

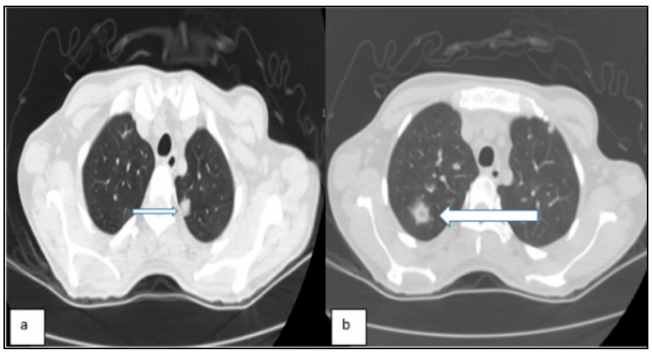

Resim 1a-1b. Her iki akciğer parankiminde dağınık yerleşimli opasiteler,ters halo görüntüsü

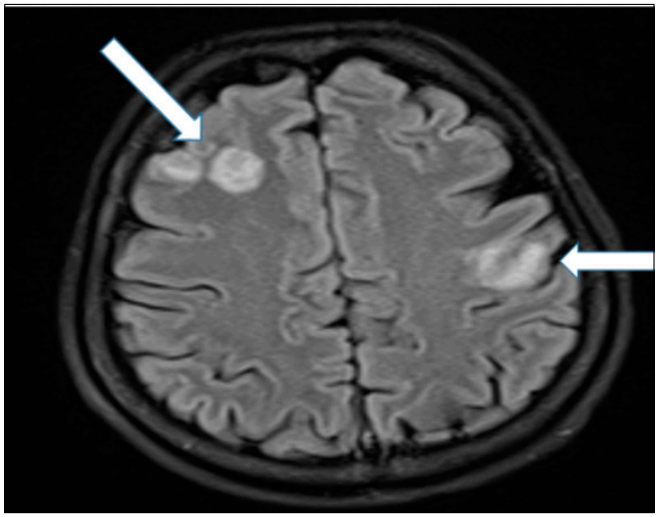

Resim 2. T2 FLAİR'da sol frontopariyetal bölgede santral sulkus komşuluğunda ve sağ frontal lobta difüzyon kısıtlı alanlar

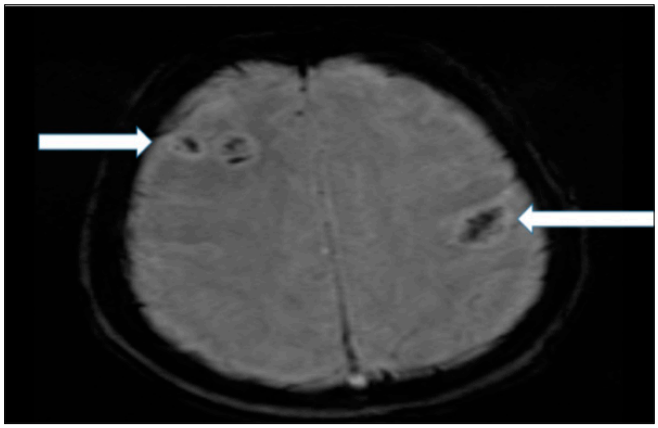

Resim 3. SWI görüntüde sağ frontal lob ve sol frontopariyetal bölgede kan yıkım ürünlerine ait sinyal kayıpları

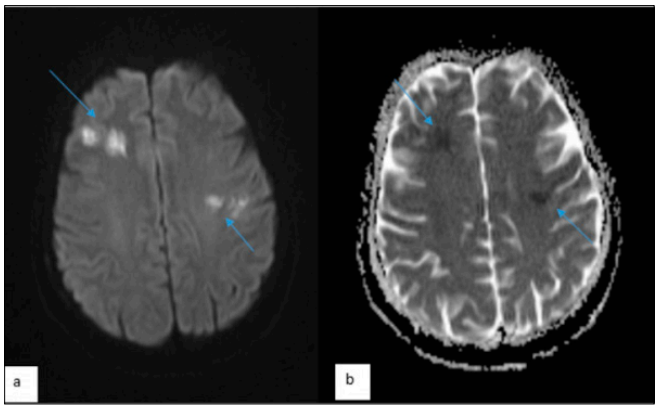

Resim 4a-4b. Frontal lobdaki lezyonda difüzyon ağırlıklı serilerde difüzyon kısıtlaması mevcut

Toraks Radyolojisi

PS-264

PNÖMONİ İLE PREZENTE OLAN BİLATERAL İNVAZİF MÜSİNÖZ ADENOKARSİNOM OLGU SUNUMU

Merve Tuna[1], Savaş Hereklioğlu[1], Derya Karabulut[1], Canan Büşra Akbaş[1], Muhammet Göktaş[1], Ebru Taştekin[2]

[1]Trakya Üniversitesi Tıp Fakültesi Radyoloji Anabilim Dalı
[2]Trakya Üniversitesi Tıp Fakültesi Patoloji Anabilim Dalı

Giriş ve Amaç: İnvazif müsinöz adenokarsinom akciğerin nadir görülen bir tümörü olup radyolojik olarak bilateral pnömonik konsolidasyonlar, buzlucam dansiteleri ve multiple nodüller şeklinde izlenmektedir (1). Olgularda yaygın mukus üretimi ve solunum yetmezliği oluşturması nedeniyle ağır seyirli bir hastalık olarak tanımlanmaktadır. İnvazif müsinöz adenokarsinom yaygın disseminasyon oluşturması sebebiyle olgularda cerrahi rezeksiyon şansı azalmakta ve hastalık tedavisinde etkili bir kemoterapötik bulunmamaktadır (2).

Olgu Sunumu: Ağır sigara içicisi (40 paket/yıl) olan 72 yaşında erkek hasta hastanemize nefes darlığı, öksürük ve balgam şikâyetleri ile başvurdu. Laboratuvar testlerinde hafif lökositoz ve CRP yüksekliği saptanan olguda, PA akciğer grafisinde sağ akciğer alt zonda opasite artışı izlenmiş olup, olgu pnömoni lehine değerlendirildi ve antibiyoterapi başlandı (Resim 1). İki haftalık antibiyoterapi sonrasında semptomlarında gerileme saptanmayan olguda ileri tetkik amacıyla Toraks BT görüntüleme yapıldı. BT incelemede bilateral amfizematöz değişiklikler görülmüş olup, sağ akciğer alt lobda yaygın konsolidasyon alanları ve orta lob medial kesimde milimetrik nodüler infiltrasyon alanları dikkat çekmiştir (Resim 2). Yapılan bronkoskopi sonucunda malignite bulgusu saptanmamış olup bronkoalveolar lavaj sonucu akut iltihap tablosu ile uyumlu olarak izlendi. Antibiyotik tedavisi alan olguda semptomlarda artış olması sebebiyle yapılan PA akciğer grafisinde (Resim 3) bulguların progrese olması ve bilateral tutulum görülmesi nedeniyle Toraks BT çekilmiştir. BT incelemesinde, her iki akciğerde yaygın konsolidasyon görülmüştür. Bunun üzerine olası malignite ekartasyonu amacıyla gerçekleştirilen transtorasik kesici iğne biyopsisi sonucunda olgu invazif müsinöz adenokarsinom tanısı almıştır (Resim 4). Dispnesi ilerleyen ve genel durumu kötüleşen olgu solunum yoğun bakım ünitesinde 4 gün takip edilmiş, sonrasında solunum arresti sonucu exitus gerçekleşmiştir.

Tartışma ve Sonuç: İnvazif müsinöz adenokarsinom, invazif adenokarsinomun nadir görülen bir tipi olup adenokarsinom vakalarının %2.2-3.9'unu oluşturmaktadır (1). Radyolojik olarak tipik bulgular; bilateral konsolidasyon ve buzlucam dansiteleri ile nodüller şeklindedir. Ayrıca olgularda psödokavitasyon bulguları da izlenebilmektedir (3-5). Olgular genellikle pnömoni ile prezente olması sebebiyle geç tanı alabilmekte ve rezeksiyon şansını yitirebilmektedir. Bunun yanısıra invazif müsinöz adenokarsinom olgularında etkili medikal tedavi bulunmaması sebebiyle mortalite oranı yükselmektedir (2).

Sonuç olarak; bilateral konsolidasyon ve pnömoni bulguları ile prezente olan olgularda tedaviye yanıt alınmaması durumunda ayrıcı tanıda invazif müsinöz adenokarsinom ve diğer malign hastalıklar göz önünde bulundurulmalı ve olgularda erken tanı amacıyla biyopsi önerilmelidir.

Anahtar kelimeler: İnvazif müsinöz adenokarsinom, pnömoni, direkt grafi, BT, transtorasik, biyopsi.

Kaynaklar

1. Masuzawa K, Minematsu N, Sasaki M, et al. Invasive mucinous adenocarcinoma of the lung presenting as a large, thin-walled cyst: A case report and literature review. Mol Clin Oncol. 2017;6(3):433-437.
2. Horiguchi T, Yanagi S, Tomita M, et al. A case of bilateral invasive mucinous adenocarcinoma of the lung with severe productive cough and dyspnea successfully treated with palliative lung lobectomy. Respir Med Case Rep. 2021;32:101368.
3. Yanagawa N, Shiono S, Abiko M, Ogata SY, Sato T, Tamura G. The correlation of the International Association for the Study of Lung Cancer (IASLC)/American Thoracic Society (ATS)/European Respiratory Society (ERS) classification with prognosis and EGFR mutation in lung adenocarcinoma. Ann Thorac Surg. 2014;98(2):453-458.
4. Kim TH, Kim SJ, Ryu YH, et al. Differential CT features of infectious pneumonia versus bronchioloalveolar carcinoma (BAC) mimicking pneumonia. Eur Radiol. 2006;16(8):1763-1768.
5. Yoshizawa A, Sumiyoshi S, Sonobe M, et al. Validation of the IASLC/ATS/ERS lung adenocarcinoma classification for prognosis and association with EGFR and KRAS gene mutations: analysis of 440 Japanese patients. J Thorac Oncol. 2013;8(1):52-61.

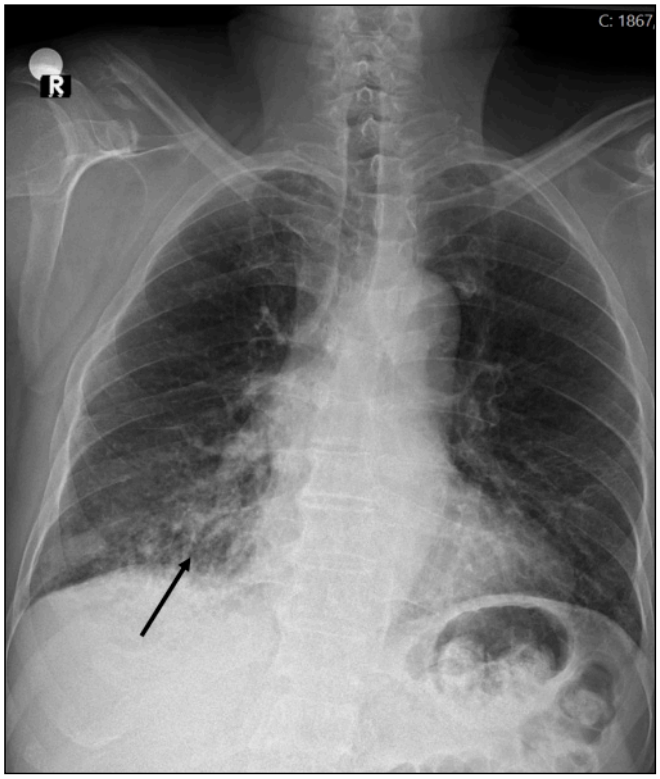

Resim 1. PA akciğer grafisinde sağ alt zonda opasite artışı (siyah ok) görülmektedir.

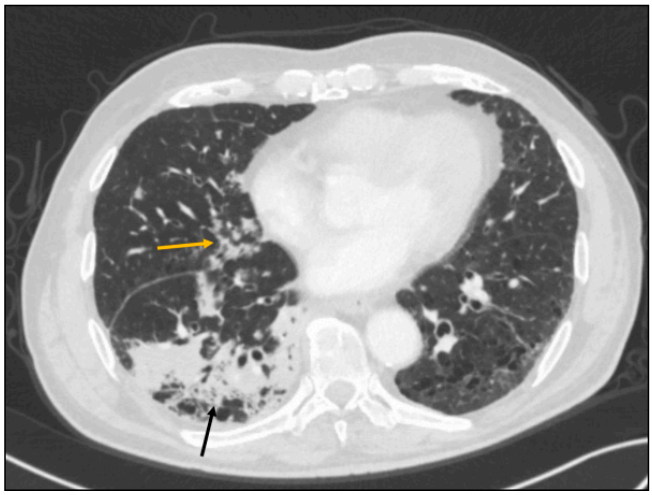

Resim 2. Kontrastsız aksiyel Toraks BT incelemede her iki akciğerde amfizematöz değişiklikler ile sağ akciğer alt lobda konsolidasyon (siyah ok) ve orta lobda noduler infiltrasyon alanları dikkat çekmektedir.



Resim 3. Bilateral akciğerde yaygın opasite artışları görülmektedir.

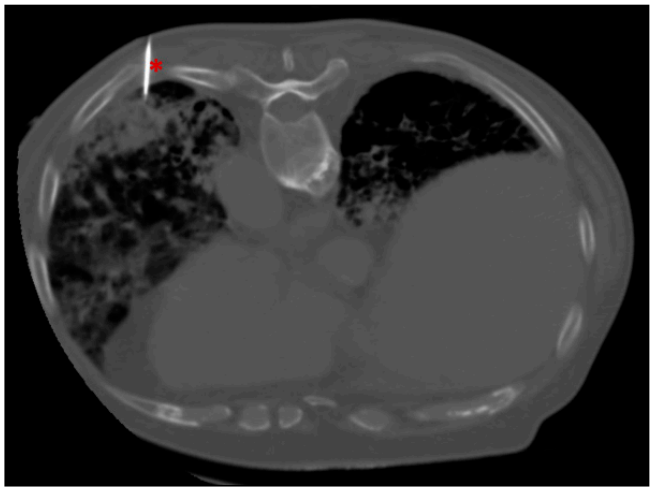

Resim 4. Transtorasik kesici iğne biyopsisi esnasında çekilen Toraks BT incelemede biyopsi iğnesi (kırmızı yıldız), konsolidasyon alanına uzanmaktadır.

Abdominal Radyoloji

PS-266

KOLESİSTEKTOMİ SONRASI DROP SAFRA TAŞINA BAĞLI OLUŞAN SUBDİYAFRAGMATİK KOLLEKSİYON VE KARACİĞER HEMANJİOMU: OLGU SUNUMU

Turgut Tursem Tokmak, Yasemin Okatan, Kübra Nalbant, Hasan Erdoğan, Nihan Bürcek, Mahmut Burak Laçin

Sağlık Bilimleri Üniversitesi Kayseri Şehir Eğitim ve Araştırma Hastanesi Radyoloji Kliniği

Giriş ve Amaç: Laparoskopik kolesistektomi sık uygulanan bir cerrahi işlemdir. Bu işlemin komplikasyonlarından birisi drop taşlardır. Laparoskopi sırasında kese perforasyonu veya kesenin abdominal duvardan çıkarılması esnasında düşen taşlar komplikasyona yol açabilmektedir (1). Bu bildiride amacımız kolesistektominin nadir komplikasyonu olan drop taş ve taşa bağlı komplikasyonları vurgulamak

Olgu: Laparoskopik kolesistektomiden iki yıl sonra uzun zamandır olan künt sağ üst kadran ağrısı nedeniyle genel cerrahi kliniğine başvuran 59 yaşında erkek hastaya; bilinen karaciğer hemanjiomunun boyut takibi ve ağrı etyolojisini değerlendirmek amacıyla kan tetkikleri ,üst abdomen BT ve dinamik üst abdomen MR inceleme yapıldı. Biyokimya ve hemogram sonuçlarında anormallik izlenmedi. Olgunun CRP değerleri normaldi.Yapılan kontrastlı üst abdominal BT incelemede; Karaciğer segment 6-7 sınırından sağ sürrenal loja doğru egzofitik uzanımlı yaklaşık 92x101x108 mm boyutlu lobule konturlu arteriyal fazda periferik kesintili nodüler tarzda kontrastlanan venöz fazda santrale doğru artan kontrastlanma gösteren, santralinde hipodens yaklaşık 31x26 mm boyutlu santral skar veya kistik dejenerasyon ile uyumlu alan bulunduran hemanjiyom ile uyumlu kitle lezyonu izlendi. (Figür 1) Eski tomografiye göre hemanjiyom boyutlarında artış saptandı. (Figür2) Safra kesesi 2 yıl önceki kolesistektomiye bağlı izlenmedi.Karaciğer segment 7-8 komşuluğunda subdiafragmatik yaklaşık 45x35 mm boyutlu hafif kalın duvarlı kistik dansitede lezyon izlendi. Lezyon kaudal kesimde 7 mm boyutlu dens görünüm saptandı. Olgunun 5 yıl önceki eski tomografi incelemesinde bu lezyon izlenmedi. (Figür 3) Sistemde kayıtlı USG raporları değerlendirildi ve kolesistektomiden sonra oluştuğu anlaşıldı.

Yapılan üst abdominal MR de lezyon içindeki T2A görüntülerde hipointens taş ile uyumlu milimetrik sinyal izlendi. Ayrıca taşın BT incelemedeki yerinin değiştiği saptandı. (Figür 4)Bu bulgularla drop safra taşına sekonder yabancı cisim reaksiyonu lehine değerlendirildi.Operasyonu kabul etmeyen hasta takibe alındı.Güncel BT incelemelerinde yabancı cisim reaksiyonunda artış izlenirken hemanjiyom boyutu embolizasyona bağlı azalmıştı.(Figür 5)

Tartışma: Laparoskopik kolesistektomi sık uygulanan bir cerrahi işlemdir. Bu işlemin komplikasyonlarından birisi rezüdü taşlardır. Dens taşlar radyografi veya BT de saptanabilirken dens olmayan taşlar USG de ve MR de görülebilmektedir. Rezidü taşlar peritoneal karsinomatoza benzeri görününüme, apseye ve fistüle yol açabilmektedir. Rezidü taş ayırıcı tanısında drop apendiolit ve lüminal kontrast uygulanmış hastalarda kolonik divertiküller düşünülebilir.(1,2,3) Olgumuzda USG de izlenen kistik lezyon BT ve MR ile de değerlendirildi.BT ve MR de hepatodiyafragmatik aralıkta bir adet rezidü taş mevcuttu. BT de karaciğere komşu dens taş ve çevresinde kalın duvarlı koleksiyon izlenirken, MR görüntülemede T2A sekanslarda hipointens taş ve çevresinde hiperintens kalın duvarlı koleksiyon izlendi.Radyolojik bulgularımız literatür ile uyumluydu. Hemanjiyom takibi için yapılan tetkiklerde taş çevresindeki kalın duvarlı kistik kolleksiyonda zaman içerisinde boyut artışı saptandı.

Sonuç: Kolesistektomi sonrasında uzun dönemde künt ve geçmeyen ağrı varlığında ayırıcı tanıda drop taşa bağlı komplikasyonlar akılda tutulmalıdır.

Anahtar kelimeler: Safra taşı, laparoskopik kolesistektomi, komplikasyon, kolleksiyon

Kaynaklar

1. Nayak L, Menias C O, Gayer G Dropped gallstones: spectrum of imaging findings, complications and diagnostic pitfalls Br J Radiol 2013;86:
2. Singh AK, Levenson RB, Gervais DA, Hahn PF, Kandarpa K, Mueller PR. Dropped gallstones and surgical clips after cholecystectomy: CT assessment. J Comput Assist Tomogr 2007; 31:758–62.
3. Zehetner J, Shamiyeh A, Wayand W. Lost gallstones in laparoscopic cholecystectomy: all possible complications. Am J Surg 2007;193: 73–8.

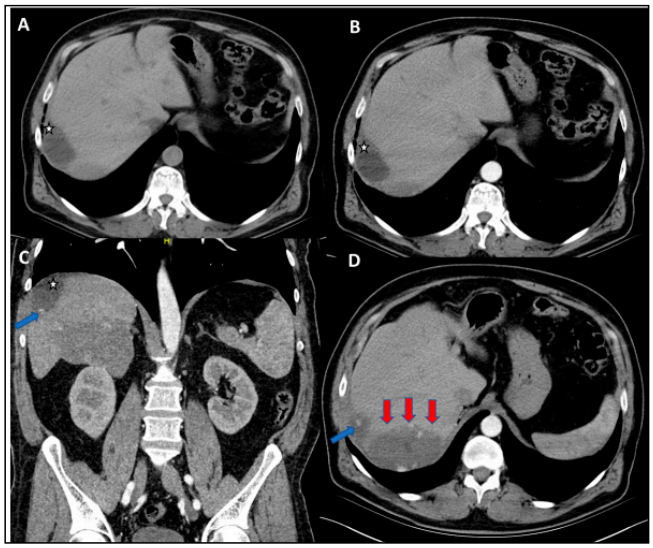

Resim 1. 2019 tarihli aksiyal kontrastsız BT görüntüsü (A), aynı kesitten geçen arteryel faz aksiyal BT görüntüsü (B), Koronal kontrastlı BT görüntüsü (C), Daha kaudal karaciğer düzeyinden geçen aksiyal BT görüntüsü (D), Subdiyafragmatik kalın duvarlı kontrast tutmayan lokülasyon (yıldız), lokülasyon içinde hiperdens milimetrik taş ile uyumlu görünüm (mavi ok) ve dev hemanjiyom (kırmızı oklar) izlenmektedir.

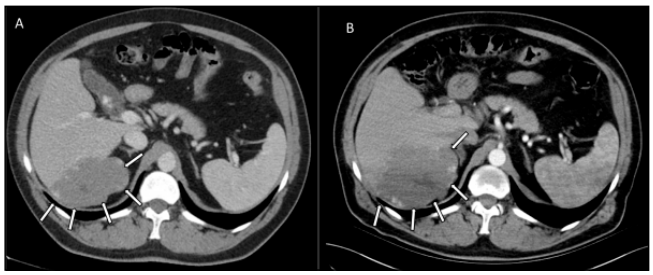

Resim 2. 2014 tarihli aksiyal kontrastlı tomografi görüntüsünde; sara kesesinde milimetrik taşlar ve sağ lob posteriorda hemanjiyom izleniyor (A), 2019 yılına ait aksiyal kontrastlı BT görüntüsünde (B); safra kesesinin opere olduğu (operasyon 2017 yılında yapılmış) ve hemanjiyomda boyut artışı izlenmektedir.

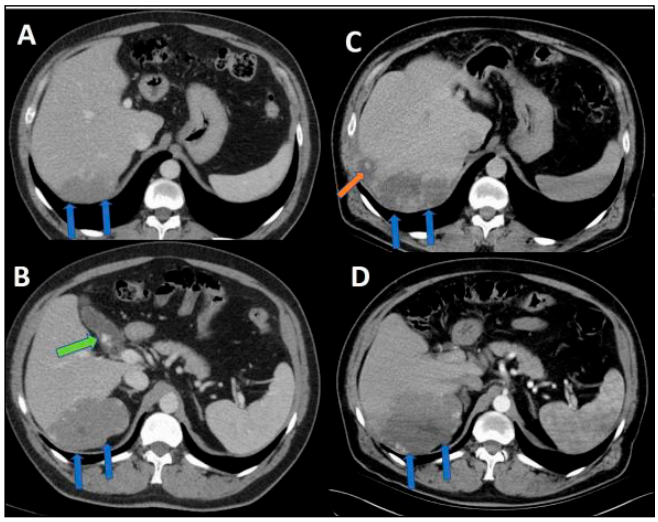

Resim 3. 2014 tarihli aksiyal BT görüntülerinde;Safra kesesinde taşlar (yeşil ok), karaciğer hemanjiyomu mavi oklar izlenmektedir (A,B). 2019 tarihli aksiyal BT görüntülerinde; subdiyafragmatik taş ve koleksiyon (turuncu ok) , karaciğer hemanjiyomu mavi oklar izlenmektedir (C,D).

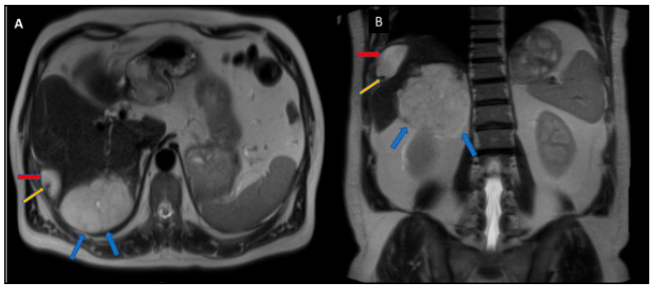

Resim 4. 2019 tarihli aksiyal T2A görüntüde (A) ve koronal T2A görüntüde (B); Karaciğer hemanjiyomu ile uyumlu hiperintens görünüm (mavi oklar), Subdiyafragmatik kalın duvarlı hiperintens koleksiyon (kırmızı ok) içinde drop taş (turuncu ok) izlenmektedir.

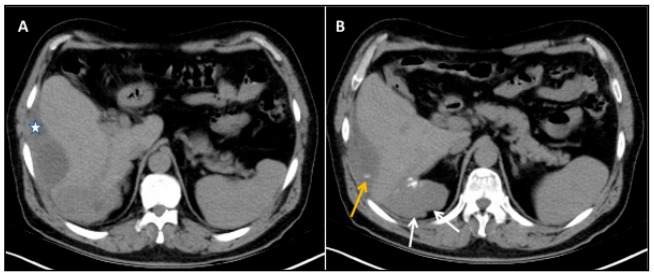

Resim 5. 2020 tarihli kontrastsız aksiyal üst abdominal görüntülerde karaciğer hemanjiyomunda embolizasyona bağlı küçülm (beyaz oklar) ve subdiyafragmatik kolleksiyonda (yıldız) boyut artışı izlendi. Koleksiyon içinde hiperdens taş (turuncu ok) (A,B)

Acil Radyoloji

PS-267

POST-PARTUM GELİŞEN OVARYAN VEN TROMBOZUNUN RADYOLOJİK GÖRÜNTÜLEME BULGULARI

Leyla Turgut Çoban, İlyas Dündar, Fatma Durmaz, Mesut Özgökçe, Cemil Göya

Van Yüzüncü Yıl Üniversitesi Tıp Fakültesi

Giriş ve Amaç: Ovaryan ven trombozu (OVT) normal vajinal doğumdan sonra nadir gelişebilen fakat ciddi bir komplikasyondur. Hastalık sıklıkla sezaryen ile doğumlarda görülse de vaginal doğum, pelvik cerrahi ve enfeksiyonlar ile malignite durumlarında da görülmektedir (1). Pulmoner tromboemboli riski taşıdığı için fatal seyredebilir. OVT'nin klinik bulguları nonspesifiktir. Klinik olarak sıklıkla akut apandisiti taklit edebilse de over torsiyonu, tuboovaryan apse, pyelonefrit ve broad ligaman hematomu gibi klinik durumlarla da karışabilir (2-3). Bu olgumuzda normal vajinal yolla doğum sonrası akut batın tablosu ile gelen hastada akut apandisit ile karışan ovaryan ven tromboflebitinin radyolojik görüntüleme bulgularını tartışmayı amaçladık.

Olgu Sunumu:27 yaşında kadın hasta normal vajinal yolla doğum yaptıktan bir hafta sonra akut batın-akut apandisit ön tanıları ile merkezimize sevkedildi. Anamnezinde normal doğumu takiben birkaç gün içinde gelişen bulantı kusma ve şiddetli karın ağrısı vardı. Yapılan abdominopelvik muayenesinde batın sağ alt kadranda belirgin olmak üzere hassaiyet ve defansı vardı. Bakılan laburatuar parametrelerinde lökositoz ve anemisi mevcuttu. Akut apandisit ön tanısıyla yapılan abdominopelvik ultrasonografi (USG)'sinde apendiks vizüalize edilemedi. USG'de sağ over boyutları büyümüş olup sağ adneksial alandan başlayıp sağ üst kadrana renal hilusa doğru uzanım gösteren 13,6 mm çapında, non-komprese tortioze tubuler hipoekoik görünüm izlendi (Resim 1, A ve B). Doppler USG'de herhagi bir vaskülarite izlenmedi (Resim 1, C).Çekilen kontrastlı bilgisayarlı tomografi (BT)'sinde sağ over lojundan başlayıp renal hilusa kadar uzanım gösteren ve sonrasında vena cava bağlantılı lümeni total tromboze görünümde kalibrasyonu artmış vasküler yapının

sağ ovaryan ven olduğu tespit edildi (Resim 2, A ve C). BT'de sağ ovaryan vendeki trombüs inferior vena cava (IVC)'ya uzanmakta idi (Resim 2, B).

Tartışma: OVT oldukça nadir görülen ancak ciddi klinik sonuçları olabilen bir hastalıktır. İnsidansı 1/1000 ile 1/3000 arasında görülmektedir (4). OVT'nin patogenezinde Virchow'un triadı olan endotel hasarı, venöz durgunluk ve hiperkoagulabilite rol oynamaktadır. Endotel hasarı; doğum veya cerrahi işlemlere bağlı doğrudan veya enfeksiyona ikincil oluşmaktadır. (5). Pelvik hastalığın şiddeti trombozun IVC'nın proksimaline uzanması ve pulmoner tromboembolizm riskini artırması ile ölçülür .OVT radyolojik olarak tanı konulabilen ve tedavi edilebilen bir hastalıktır. USG, Doppler USG, BT ve MRG modaliteleri ile OVT tanısında oldukça faydalıdır. USG'de over boyutları büyümüş olup Doppler USG' de dilate, komprese olmayan, lümende akım izlenmeyen ovarian ven izlenir (6).OVT'nin kontrastlı BT ile değerlendirilmesi daya uygundur. Gonadal ven lokalizasyonunda duvarları kontrastlanan, lümeninde hipodens santral trombusu olan dilate tubuler yapı izlenir.

Sonuç: Sonuç olarak OVT nadir görülen bir hastalık olmakla beraber radyolojik olarak tanı konulabilen ve tedavi edilebilen bir hastalıktır. Doğum sonrası veya postoperatif akut karın ağrısı ile başvuran hastalarda, görüntüleme özeliklerinin pozitif olması tanı koymada oldukça faydalıdır.

Anahtar kelimeler: ovaryan ven trombozu, ultrasonografi, bilgisayarlı tomografi

Kaynaklar

1. Nezhat, C., Farhady, P., & Lemyre, M. (2009). Septic pelvic thrombophlebitis following laparoscopic hysterectomy. JSLS: Journal of the Society of Laparoendoscopic Surgeons, 13(1), 84.
2. Quane, L. K., Kidney, D. D., & Cohen, A. J. (1998). Unusual causes of ovarian vein thrombosis as revealed by CT and sonography. AJR. American journal of roentgenology, 171(2), 487-490.
3. Ortín, X., Ugarriza, A., Espax, R. M., Boixadera, J., Llorente, A., Escoda, L., & Cabezudo, E. (2005). Postpartum ovarian vein thrombosis. Thrombosis and haemostasis, 93(05), 1004-1005.
4. Wysokinska, E. M., Hodge, D., & McBane II, R. D. (2006). Ovarian vein thrombosis: incidence of recurrent venous thromboembolism and survival. Thrombosis and haemostasis, 96(08), 126-131.
5. Hodgkinson, C. P. (1953). Physiology of the ovarian veins during pregnancy. Obstetrics & Gynecology, 1(1), 26-37..
6. Savader, S. J., Otero, R. R., & Savader, B. L. (1988). Puerperal ovarian vein thrombosis: evaluation with CT, US, and MR imaging. Radiology, 167(3), 637-639.

USG'de sağ over boyutları büyümüş olup sağ adneksial alandan başlayıp sağ üst kadrana renal hilusa doğru uzanım gösteren 13,6 mm çapında, non-komprese tortioze tubuler hipoekoik görünüm izlendi.Doppler USG'de herhagi bir vaskülarite izlenmedi



Over lojundan başlayıp renal hilusa kadar uzanım gösteren ve sonrasında vena cava bağlantılı lümeni total tromboze görünümde kalibrasyonu artmış vasküler yapı izlendi



Abdominal Radyoloji

PS-268

SEZARYEN SKARINDA İNSİZYONEL ENDOMETRİOZİS : OLGU SUNUMU

Gökhan Aytekin, Melisa Yalçın , Kemal Harmancı, Hakan Önder

Sbü Prof. Dr. Cemil Taşçıoğlu Şehir Hastanesi Radyoloji Kliniği

Giriş ve Amaç: Endometriozis ; endometrial dokunun uterin kavitenin dışında bulunması hali olarak tanımlanmıştır ve genellikle klinikte dismenore , menstrüel düzensizlik , disparoni ve infertiliteye neden olarak karşımıza çıkmaktadır. Pelvis dışı endometriozis nadir görülmekle beraber merkezi sinir sistemi, akciğer, apendiks, burun, umbilikus, periton ve barsak duvarı gibi bir çok organı etkileyebilir ve farklı semptomatolojiler ile karşımıza çıkabilir [1,2]. Bu olguda insizyonel skar alanında endometriozis saptanan bir olguyu Magnetik Rezonans (MR) bulguları eşliğinde sunmayı amaçladık.

Olgu Sunumu: 26 yaşında kadın hasta, batın ön duvarında sezaryen skar bölgesinde ele gelen ağrılı şişlik ile hastanemize başvurdu. 4 yıl önce sezaryen doğum öyküsü olan ve uzun süredir şikayeti mevcut olan hastaya ultrasonografi ve MR görüntüleme sonrasında total eksizyon uygulandı.

USG de kistik açıklıklar içeren, 5 X4,5 cm boyutunda solid lezyon izlenmiş olup çevre yağlı planlarda hafif inflame görünüm ve vaskülarizasyon artışı mevcuttu.

MR görüntülemede batın ön duvarında cilt altı yerleşimli, sağ rektus kasını yaylandıran düzensiz irregüler konturlu T1 ağırlıklı görüntülerde(AG) heterojen kasa göre izointens , T2 AG'de ağırlıklı santral hiperintens çevresinde ince hipointens rim izlenen lezyon izlendi. (Resim 1,2) Lezyon çevresinde skar hattı boyunca cerrahi sütür materyallerine ait sinyalsiz nodüler odaklar mevcuttu. Kontrastlı incelemelerde lezyonda heterojen kontrastanma izlendi. (Resim 3)

Tartışma ve Sonuç: Endometriozis; endometrial dokunun uterin kavitenin dışında bulunması hali olarak tanımlanmıştır ve genellikle klinikte dismenore, menstrüel düzensizlik, disparoni ve infertiliteye neden olarak karşımıza çıkmaktadır. Pelvis dışı endometriozis ise oldukça nadir görülmekte olup en sık kutanöz endometriozis olarak görülür [3].

Kutanöz yerleşimli endometriozis genellikle obstetrik veya jinekolojik cerrahi skarlarında gelişmekte olup sezaryene bağlı cerrahi skar endometriozis insidansı % 0,03 ile % 0,4 arası değişmektedir. İnsizyon skarında endometriozis gelişme sıklığı histerotominin yapılma endikasyonu ile ilişkilidir [4,5]. İkinci trimester abortuslarında yapılan histerotomi sonrasında skar endometriozisi gelişme sıklığı % 1 iken sezaryen sonrası % 0,03 ile % 0,45 arasında değişmektedir [6]. Geçirilmiş sezaryen sayısıyla skar endometriozis sıklığı arasında anlamlı ilişki olduğu bildirilmektedir [7].

Skar endometriozisi; endometriotik kriptlerdeki subakut kanamanın bir sonucu olarak, hem T1AG hem de T2AG de hiperintens heterojen bir nodül olarak görülür. Bazen bulgular değişkenlik gösterebilir. Örneğin T1AG de kasa göre izointens olarak izlenebilir. Lezyon, kısmi olarak T1 ağırlıklı görüntülerde güçlü kontrastlanma gösterir.

Skar endometriozisi ile ayırıcı tanda inguinal ve insizyonel herni, desmoid tümör , lenfadenopati akla gelmekte olup hastanın kliniği ve MR bulguları tanıda önemli rol oynar. Sezaryen skarında ortaya çıkan bir kitlede siklik ağrının varlığı tanısal açıdan skar endometriozisi açısından oldukça anlamlıdır. Kesin tanı biyopsi ile konulur. Tedavide kombine oral kontraseptifler, gonadtropin reseptör antagonistleri kullabilse de nüksü önlemek amacıyla geniş lokal eksizyon yapılması en iyi tercihtir.Medikal tedavi tercihi olan hastalarda ise malignite dışlanması amacıyla mutlaka biyopsi yapılmalıdır [8].

Anahtar kelimeler: İnsizyonel Endometriozis, Skar, Sezaryen

Kaynaklar

1.Mascaretti G, Di Berardino C, Mastrocola N, et al. Endometriosis: rare localizations in two cases. Clin Exp Obstet Gynecol 2007;34:123-125.
2. Bergqvist A. Extragenital endometriosis: a review. Eur J Surg. 1992;158(1):7- 12.

3. Andres, M. P., Arcoverde, F. V., Souza, C. C., Fernandes, L. F. C., Abrão, M. S., & Kho, R. M. (2019). Extra-Pelvic Endometriosis: A Systematic Review. Journal of Minimally Invasive Gynecology.
4.Gunes M, Kayikcioglu F, Ozturkoglu E, Haberal A. Incisional endometriosis after cesarean section, episiotomy and other gynecologic procedures. J Obstet Gynaecol Res 2005;31:471-475.
5. Singh KK, Lessell M, Adam DJ, et al. Presentation of endometriosis to general surgeon: a 10 year experience. Br J Surg 1995;82:1349-1351.
6.Y. Wolf, R. Haddad, N. Werbin, Y. Skornick, and O. Kaplan, "Endometriosis in abdominal scars: a diagnostic pitfall," American Surgeon, vol. 62, no. 12, pp. 1042– 1044, 1996.
7. Zhu Z, Al-Beiti MA, Tang L, Liu X, Lu X. Clinical characteristic analysis of 32 patients with abdominal incision endometriosis. J Obstet Gynaecol 2008;28:742- 745.
8. Bektaş H, et al. Abdominal wall endometrioma; a 10- year experience and brief review of the literature. J Surg Res 2010;164:77-81.

Batın ön duvarında cilt altı yerleşimli, sağ rektus kasını yaylandıran düzensiz irregüler konturlu T1 ağırlıklı görüntülerde(AG) heterojen ,kasa göre izointens lezyon izlenmiştir.



a) T2 AG'de ağırlıklı santral hiperintens çevresinde ince hipointens rimi seçilen lezyon izlendi. b) Lezyonun yağ baskılı T2 ağırlıklı görüntüsü

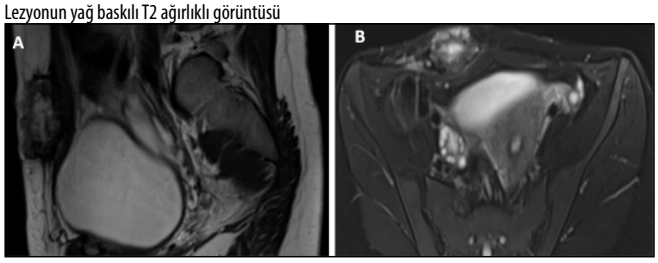

a)Kontrastlı T1 ağırlıklı görüntüde lezyonun heterojen kontrastlanma paterni izlenmektedir b) Cerrahi sütür materyallerine ait sinyalsiz nodüler odaklar, ok ile işaretlenmiştir.

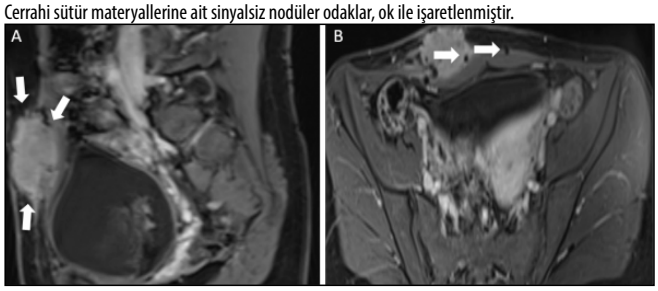

Pediatrik Radyoloji

PS-269

KRONİK TEKRARLAYAN MULTİFOKAL OSTEOMİYELİT (CRMO): BİR VAKANIN RADYOLOJİK GÖRÜNTÜLEME BULGULARI

Rana Gunoz Comert, Araz Gafarlı, Eda Cingöz, Zuhal Bayramoğlu

İstanbul Tıp Fakültesi, İstanbul Üniversitesi

Amaç: Kronik rekürren multifokal osteomiyelit (CRMO), çocukları ve genç erişkinleri etkileyen, daha çok kadınlarda görülen, bakteriyel veya diğer saptanabilir enfeksiyöz etiyolojisi olmayan, relaps ve remisyonlarla ilerleyen, oto-inflamatuar bir kemik hastalığıdır.[1] CRMO sedef hastalığı gibi dermatolojik hastalıklarla, spondiloartropatiler veya inflamatuar bağırsak hastalıkları ile ilişkili olabilir. Tipik radyolojik görüntüleme bulguları bilateral, multifokal; uzun kemiklerin metafizlerinde ve klavikula medialinde litik veya sklerotik lezyonlar ve buna eşlik eden kemik iliğinde ve çevre yumuşak dokuda ödemidir. Diğer yaygın lokalizasyonlar mandibula, kaburga, pelvis, vertebra, eller ve ayaklardır. Ayırıcı tanıda enfeksiyöz osteomiyelit, Langerhans hücreli histiyositoz ve Ewing sarkomu bulunur ve tanı diğer olası tanıların dışlanması ile konulmaktadır. CRMO tanısı konusunda farkındalığın artması ile gereksiz biyopsi ve antibiyotik kullanımının önüne geçilebilir.[1]

Olgu: 13 aylık kız bebek sol ayağında şişlik şikayeti ile getirildi; öyküsünde 3 ay önce sağ mandibulada şişlik geliştiği öğrenildi. Başvuru anında lökositoz (WBC: 15.2), sedimantasyon artışı (ESR: 42) ve artmış akut faz cevabı (CRP: 71) saptandı. Tam kan sayımında anemi (HGB: 8.2) ve retikülosit artışı (%2,6) vardı. Viral serolojisi (EBV, Parvovirus, Herpesvirus) ve bakteriyemi açısından kan kültürü negatifti. Boyun ve abdomen ultrasonografi değerlendirmesinde; bilateral parotis bezi ekspanse, ödem ve enflamasyonla uyumlu ekojenite artışı saptandı. Abdominal görüntüleme ise normaldi. Sol ayakta şişlik şikayeti ile çekilen ayak grafisinde (Resim 1); 5. Metatarsta genişleme ve sklerotik opasite artımı; sağ ayağın ikinci metatarsında düzenli- solid tip periost reaksiyonu izlenmektedir. Manbular kemik kökenli kitle ayırıcı tanısı için temporomandibular BT çekildi (Resim 2). Temporomandibular eklem ve mandibula normaldi; sağ parotis bölgesinde parotis bezinde sola kıyasla genişleme ve sağ parafaringeal yağ planlarında asimetrik daralma izlendi. Daha sonra tüm vücut MR incelemesi yapılarak (Resim 3) koronal STIR, T1A ve difüzyon ağırlıklı sekanslar ile görüntü elde edilmiştir. Sağ parotis lojunda asimetrik genişleme ve ödematöz sinyal artışı (Resim 3.a, 3.b) görülmüştür. Koronal short tau inversiyon recovery (STIR) sekansında sol 8. kosta anterolateralinde, sol iliak kreste (Şekil 3.d) fokal sinyal artışı izlenmektedir. Ayrıca sol ayak 2. ve 5. metatars kemiklerinde (Resim 3.d, 3.e) sağ ayak 2. Metatarsta (Resim 3.e) ve bilateral kalkaneusta (Resim 3.f) kemik iliği ödemi lehine fokal sinyal artışı izlenmektedir. Bu bulgularla ayırıcı tanıda CRMO düşünüldü. Sol ayak 5. metatarsta şişlik olan bölgeden tanıyı doğrulamak için yapılan biyopsinin patolojik incelemesinde osteoblastik aktivite, yeni kemik oluşumu, inflamasyon ve osteoklast proliferasyonu saptandı ve mikrobiyolojik doku kültürü negatif olarak sonuçlanmıştır. 6 ay sonra, çocuk 19 aylıkken çekilen kontrol direkt grafilerinde; sağ ulna, sol humerus ve sağ tibia distalinde özellikle metafiz-metafizodiyafiz bölgelerinde yeni gelişen ekspansiyon, skleroz ve benign reaktifi süreci yansıtan solid tipte- devamlılık gösteren periost reaksiyonunun eşlik ettiği izlenmektedir.

Tartışma ve Sonuç: CRMO, relaps ve remisyonlarla seyreden otoinflamatuar bir hastalıktır. Histopatolojik olarak erken evrede osteoklastik aktivite artışı, kemik rezorpsiyonu, multinükleer dev hücreler ve nonspesifik granülositik infiltrasyon; geç iyileşme evresinde ise osteoblastik aktivite, lenfositler ve granülom oluşumu görülür.[1] Radyolojik görüntülemede erken dönemde litik kemik lezyonları, kemik iliği ödemi, çevre yumuşak dokuda şişlik ve MRG'de artmış kontrastlanma görülürken; geç iyileşme döneminde yeni kemik oluşumu ile ilişkili hiperostoz, skleroz ve periosteal kalınlaşma gözlenir.[2] Tanı için semptomatik bölgeden radyolojik görüntüleme ile başlanır ancak Tc99m kemik sintigrafisi, galyum sintigrafisi veya tüm vücut MRG tetkiki multifokalite ve hastalık aktivitelerini göstermek için yapılmalıdır.[1,3] MRG radyasyon içermediği, kemik iliği ödemi ve hastalık aktivitesini başarıyla gösterebildiği için mevcut uygulamada kemik sintigrafisinden daha sık tercih edilmektedir.[1]

CRMO, özellikle büyüme plağına komşu uzun kemik metafiz bölgelerini tuttuğunda, ayırıcı tanıda hematojen osteomiyelitten ayırt edilmelidir. Ancak klavikula medial tarafı (ancak sternoklaviküler eklem normal) ve hematojen osteomiyelit için beklenen lokalizasyon olmayan göğüs ön duvarı tutulumu CRMO'yu daha fazla düşündürmelidir.[1] Sternoklaviküler eklemde artritik değişiklikler ile eşlik eden entezit ve ligament kalsifikasyonu varsa adolesan-genç erişkin yaş grubunda ayırıcı tanıda öncelikle SAPHO sendromu düşünülmeli-

dir.[4] Ayrıca erken evre litik lezyon saptandığında langerhans hücreli histiyositoz; göğüs duvarında belirgin yumuşak doku ödemi ile birlikte göğüs duvarı tutulumu saptandığında ayırıcı tanıda özellikle Ewing sarkomu değerlendirilmelidir. CRMO için anti-inflamatuar ve immünosupresif tedaviler verilir. Ancak CRMO kronik süreçte büyüme plağına yakın konumu nedeniyle kırık ve şekil bozukluklarına neden olabilir.[3]

CRMO tanısı konusunda radyoloğun farkındalığın artması ve multisistemik tutulum paterninin tanınması ile gereksiz biyopsi, antibiyotik kullanımı ve olası sekel gelişiminin önüne geçilebilmesi mümkündür.

Kaynaklar

1. Khanna G, Sato TSP, Ferguson P. Imaging of chronic recurrent Multifocal Osteomyelitis. Radiographics. 2009;29(4):1159-1177. doi:10.1148/rg.294085244
2. Iyer RS, Thapa MM, Chew FS. Chronic recurrent multifocal osteomyelitis: Review. Am J Roentgenol. 2011;196(6 SUPPL.):87-91. doi:10.2214/AJR.09.7212
3. Gonçalves BPA, Lima MG, Nogueira CD, Alcantara ACDC, Silveira CRS. Evolution of chronic recurrent multifocal osteomyelitis in a child shown by MRI. Radiol Case Reports. 2019;14(1):58-62. doi:10.1016/j.radcr.2018.09.015
4. Crmo O. Case 14212. Published online 2017. doi:10.1594/EURORAD/CASE.14212



Resim 1. Ayak grafisinde sol ayak 5. metatarsta genişleme ve skleroz (1.a, 1.b beyaz oklar); sağ ayağın ikinci metatarsında devamlılık gösteren – solid tip periost reaksiyonu (1.a, beyaz ok başı) izlenmektedir.

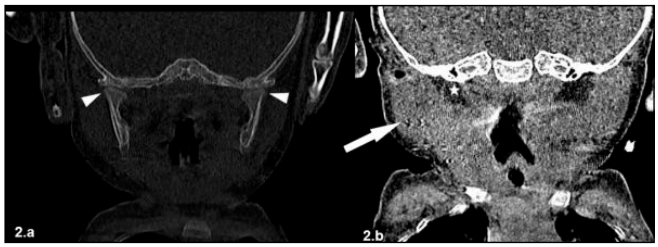

Resim 2. Temporomandibular BT tetkiki. Temporomandibular eklem ve mandibula normaldi (2.a, beyaz ok uçları); sağ parotis lojunda sola göre genişleme (2.b, beyaz ok) ve sağ parafaringeal yağ planlarında asimetrik daralma (2.b, beyaz yıldız) izlendi.



Resim 3. Tüm vücut MRG (Resim 3) koronal STIR sekans koronal imajlar. Sağ parotis bölgesinde asimetrik genişleme ve ödematöz sinyal artışı (Resim 3.a, 3.b beyaz oklar), sol 8. kosta anterolateralinde (Resim 3.c, beyaz ok başı), sol iliyak krestte (Resim 3.d, siyah ok) fokal sinyal artışı izlenmektedir. Ayrıca sol ayak 2. ve 5. metatars kemiklerinde (Resim 3.d, 3.e, beyaz oklar) sağ ayak 2. metatars üzerinde (Resim 3.e, beyaz ok başı) ve bilateral kalkaneusta (Resim 3.f, içi boş beyaz oklar) kemik iliği ödemi izlenmektedir.

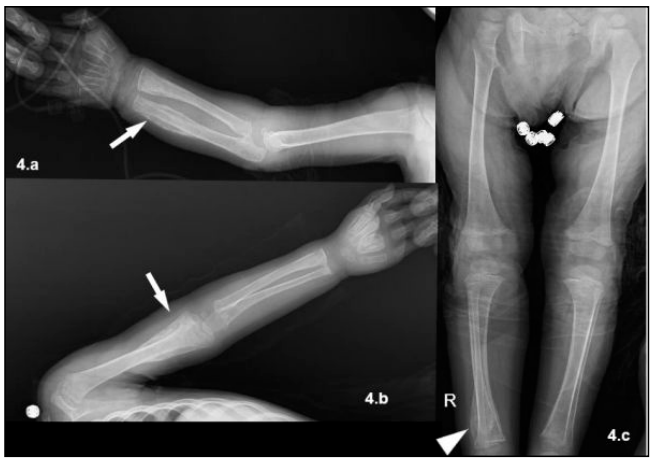

Resim 4. 6 ay sonraki kontrol ekstremite direkt grafileri. Yeni gelişen, sağ ulna (4.a, beyaz ok) ve sol humerus (4.b, beyaz ok) ile sağ tibia distal metafizlerinde (4.c, ok başı) ekspansiyon, skleroz ve benign reaktif süreci yansıtan solid tipte, devamlılık gösteren periost reaksiyonu izlenmektedir.

Pediatrik Radyoloji

PS-270

NADİR BİR OLGU; PANTOTENAT KİNAZ İLİŞKİLİ NÖRODEJENERASYON

Yeşim Eroğlu, Ahmet Kürşad Poyraz

Fırat Üniversitesi Tıp Fakültesi Radyoloji Anabilim Dalı, Elazığ

Giriş ve Amaç: Pantotenat kinaz ilişkili nörodejenerasyon (PKAN), spastisite ve ilerleyici demans ile karakterize otozomal resesif geçişli bir hastalıktır (1). Beyinde demir birikimi ile seyreden nörodejeneratif hastalıklar grubundandır (2). Bu bildiride nadir görülen ve tipik beyin MRG bulguları olan PKAN olgusunu sunmayı amaçladık.

Olgu Sunumu: Gelişim geriliği, konuşmasında ve yürümesinde bozulma şikayeti ile getirilen 6 yaşındaki erkek hastanın muayenesinde distoni mevcuttu. Ebeveynleri akrabaydı. Hastanın yapılan beyin MRG'sinde bilateral globus palliduslarda T2-ağırlıklı (T2-A) görüntüde ve SWI (Susceptibility-weighted imaging) sekansında simetrik hipointensite ve kaplan gözü işareti ile uyumlu santral hiperintens odak izlenmekteydi (Resim 1,2). Beyin MRG bulguları ile hastada PKAN düşünülmüş olup genetik analizinde Pantotenat kinaz 2 genindeki (PKAN2) mutasyon doğrulanmıştır.

Tartışma ve Sonuç: Pantotenat kinaz ilişkili nörodejenerasyon, çoğunlukla erken çocukluk döneminde başlayan ve hızla ilerleyen distoni, spastisite, rijidite, demans ve dizarti ile karakterize nadir bir nörodejeneratif hastalıktır (1). Klinik ve nörogörüntüleme bulguları ile şüphelenilen olgularda PKAN2 gen mutasyonunun gösterilmesi ile kesin tanı konulmaktadır (2). Beyin MRG'de T2-A ve SWI sekanslarında, demir birikimine bağlı olarak globus palliduslarda simetrik hipointensite izlenmektedir. Globus palliduslardaki bu hipointensitenin santralinde vakuolizasyon nedeni ile hiperintens bir odağın izlendiği *kaplan gözü işareti* görülmektedir (3,4). Ayırıcı tanıda Wilson hastalığı, organofosfat zehirlenmesi ve nöroferritinopati düşünülebilir. Pediatrik hastalarda tipik beyin MRG bulgularının bilinmesi klinik bulgularla birlikte PKAN tanısına katkı sağlamaktadır.

Anahtar kelimeler: Pantotenat Kinaz, Nörodejenerasyon, MRG, Kaplan gözü işareti

Kaynaklar

1. Işık U , Akgün Y , Peker S , Özek M. Pantotenat Kinaz ile İlgili Nörodejenerasyon (PKAN)'a Bağlı Distonide Derin Beyin Stimülasyonu. ACU Sağlık Bil Derg 2012(3):72-75.
2. Allison Gregory, Susan J Hayflick. Pantothenate Kinase-Associated Neurodegeneration. (2017)
3. Hayflick SJ, Penzien JM, Michl W, Sharif UM, Rosman NP, Wheeler PG. Cranial MRI changes may precede symptoms in Hallervorden-Spatz syndrome. Pediatr Neurol 2001;25:166-9.
4. Bosemani T, Meoded A, Poretti A. Susceptibility-Weighted Imaging in Pantothenate Kinase-Associated Neurodegeneration. J Pediatr. 2014;164(1):212.

Aksiyal T2-A görüntüde bilateral globus palliduslarda simetrik hipointensite ve kaplan gözü işareti ile uyumlu hiperintens odak görünümü (oklar)

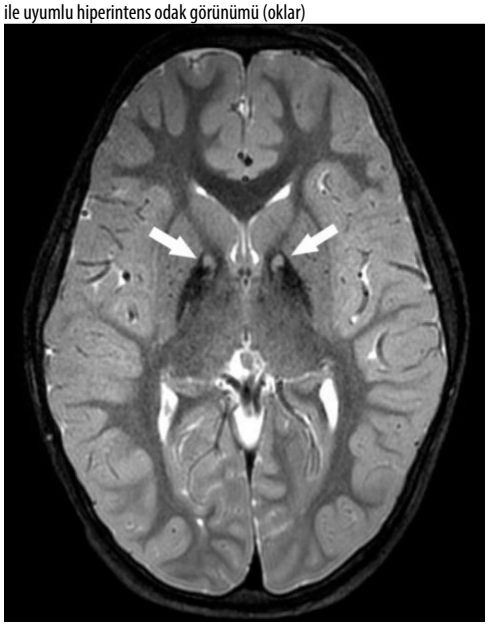

SWI sekansında bilateral globus palliduslarda demir birikimini yansıtan simetrik hipointensite ve kaplan gözü işareti ile uyumlu hiperintens odak görünümü (oklar)



Abdominal Radyoloji

PS-271

PRİMER TRİETZ LİGAMAN ORJİNLİ İNTESTİNAL ADENOKARSİNOM VE EŞLİK EDEN ÜST GASTROİNTESTİNAL İLEUS: OLGUSU SUNUMU

İsmet Duman, Alpaslan Yavuz, İclal Erdem Toslak, Bülent Çekiç, Mustafa Sağan, Nazmi Kaştan

Antalya Eğitim ve Araştırma Hastahanesi

Giriş ve Amaç: İnce bağırsaklar sindirim sisteminin uzunluk olarak %75 ini, mukozal yüzey olarak ise %90 ını oluşturmasına rağmen kanserleri diğer gastrointestinal sistem üyelerine göre nadirdir. Yerleşim oranları dikkate alındığında en sık duodenum sonra jeje-

num ve en az olarak ileum tutulur. Primer Trietz Ligameni lokalizasyonunda ise karsinom insidansı son derece nadir olarak bildirilmiştir. Hastada semptomlar lezyonun yerleşim yeri, boyutu ve evresine göre değişir. En sık görülen semptom karın ağrısıdır. Ayrıca parsiyel veya tam obstrüksiyon, intussepsiyon, kanama, kilo kaybı, ele gelen kitle, perforasyon, sarılık, flushing, diyare gibi bazıları nadir görülen semptomlar olmak üzere çeşitli semptomlar gösterebilir. Bu sunumda ince barsakta adenokarsinom için nadir bir lokasyon olan Trietz Ligameni lokalizasyonlu Adenokarsinoma olgusuna ait radyolojik veriler literatür bilgileri eşliğinde sunulmuştur.

Olgu Sunumu: 28 yaşındaki bayan hasta, 3 aydır devam epigastrik yanma şikayeti nedeniyle takip edilmiş olup son 1 aydır artan kilo kaybı, iştahsızlık, bulantı, kusma, KCFT yükselmesi (~2 kat) ve böbrek fonksiyon değerlerinde bozulma nedeniyle dış merkezden dahiliye polikliniğine yönlendirilmiş. Dahiliye polikliniğinde değerlendirilen hastadan Abdominal USG, üst GIS endoskopisi, hemogram ve biyokimya testleri istenip hastanemizde takip edilmek üzere servise yatırılmış. Abdomen USG'sinde anlamlı bulgu izlenmeyen hastanın üst GIS endoskopisinde midede safralı içerik olduğu, pilor duodenumun dilate olup duodenumun da safralı içerik ile dolu şeklinde izlendiği raporlanmıştır; bulgular bu alan distalinde distalde obstrüksiyon lehine değerlendirilmiştir. Çekilen iv-oral Kontrastlı Tüm Batın BT tetkiki ; ''Mide ve proksimal ince barsak ansları belirgin dilate görünümde olup duoedono jejunal bileşke düzeyinde yaklaşık 2 cm'lik bir segmentte pasajda kısmi obstrüksiyona neden olan, en kalın yerinde yaklaşık 14 mm kadar ölçülen duvar kalınlık artışı ve lümen distalinde kalibrasyon kaybı mevcuttur. Bulguların ayırıca tanısında kısa Treitz sendromu ? intestinal malign patolojiler ? ön planda düşünülmüş olup bu alan distalindeki jejunal anslada kalibrasyon doğal izlenmiştir. Yine orta jejunal düzeyde pasajda darlığa neden olmayan muhtemel geçici vasıflı ve artmış peristaltizme sekonder olduğu düşünülen kısa segmentte intussepsiyon görünümü saptanmıştır (Resim 1-2-3-4-5).Hastaya yapılan operasyonda treitz ligamanı distalinde lümeni tama yakın obstrükte eden lezyon izlenmiş olup rezeksiyon kararı alınmıştır. Proksimalde ve distalde 5 cm'lik cerrahi sınır bırakılarak yapılan ameliyat sonrası spesmenin patoloji raporunda lezyonun taşlı yüzük hücreli tipte grade 3 adenoca gelmesi üzerine ve radial sınırın patoloji raporunda tümör pozitif olması üzerinde tamamlayıcı cerrahi yapılıp hasta takibe alınmıştır.

Tartışma: İnce bağırsağın malign hastalıkları oldukça nadir görülen tümörlerdendir. Genellikle ileri yaşlarda görülürler. Semptomlarının belirsiz olması, endoskopi veya diğer tetkiklerle değerlendirmedeki zorluk nedeniyle tanı konulması genellikle güçtür.. Bizim olgumuz genç yaşta olması, lezyonun duodenum 4.kıta-jejenum bileşke düzeyinde olması nedeniyle genel ince bağırsak kanseri olgularıyla retrospektif olarak karşılaştırıldığında atipiktir. Bu nedenle alarm edici semptomlar varlığında hastanın ayrıntılı değerlendirilmesi olası atipik vakaların gözden kaçmaması açısından önemlidir.

Anahtar kelimeler: intestinal adenokanser,trietz ligamenti

Kaynaklar

1. Gore RM. Small bowel cancer. Clinical and pathologic features. Radiol Clin North Am. 1997;35:351–360. [PubMed] [Google Scholar]
2. Neugut AI, Marvin MR, Rella VA, Chabot JA. An overview of adenocarcinoma of the small intestine. Oncology (Williston Park) 1997;11:529–536. Discussion 545, 549–550. [PubMed] [Google Scholar]
3. Haselkorn T, Whittemore AS, Lilienfeld DE. Incidence of small bowel cancer in the United States and worldwide: geographic, temporal, and racial differences. Cancer Causes Control. 2005;16((7)):781–787. [PubMed] [Google Scholar]
4. Chow WH, Linet MS, McLaughlin JK. Risk factors for small intestine cancer. Cancer Causes Control. 1993;4:163. [PubMed] [Google Scholar]
5. Rodriguez-Bigas MA, Vasen HF, Lynch HT, et al. Characteristics of small bowel carcinoma in hereditary nonpolyposis colorectal carcinoma. International Collaborative Group on HNPCC. Cancer. 1998;83:240–244. [PubMed] [Google Scholar]
6. Dabaja BS, Suki D, Pro B, Bonnen M, Ajani J. Adenocarcinoma of the small bowel: presentation, prognostic factors, and outcome of 217 patients. Cancer. 2004;101((3)):518–526. [PubMed] [Google Scholar]
7. Weiss NS, Yang CP. Incidence of histologic types of cancer of the small intestine. Journal of the National Cancer Institute. 1987;78:653. [PubMed] [Google Scholar]
8. Moglia A, Menciassi A, Dario P, Cushieri A. Clinical update: endoscopy for small-bowel tumours. The Lancet. 2007;370((9582)):114–116. [PubMed] [Google Scholar]
9. Hatzaras I, Palesty J, Abir F, et al. Small-Bowel Tumors: Epidemiologic and Clinical Characteristics of 1260 Cases From the Connecticut Tumor Registry. Arch Surg. 2007;142((3)):229–235. [PubMed] [Google Scholar]
10. Lucignani G, Paganelli G, Bombardieri E. The use of standardized uptake values for assessing FDG uptake with PET in oncology: a clinical perspective. Nuclear Medicine Communications. 2004;25((7)):651–656. [PubMed] [Google Scholar]



Resim 1. Mide ve Duodenum tüm segmentelerinde dilatasyon ile volüm artışı izlenmektedir

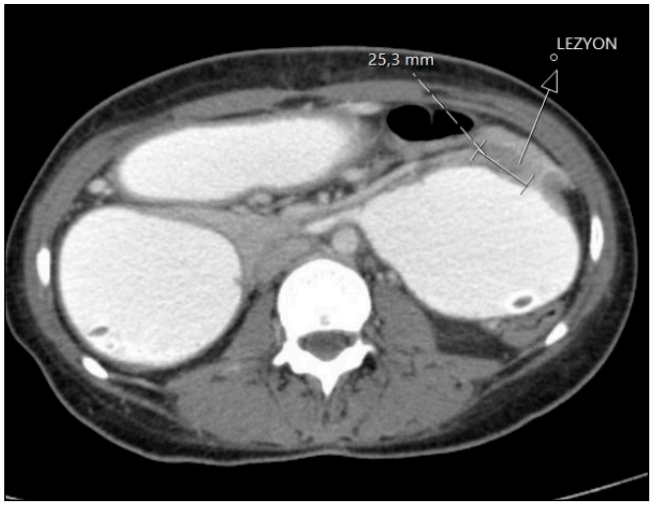

Resim 2. Duoedenum 4.kıta-jejenum proksimalinde lümeni tama yakın daraltan yumuşak doku dansitesinde lezyonun aksiyel görünümü



Resim 3. Lezyonun Koronal sekanslarda görünümü



Resim 4. Jejunum proksimalinde kısa segment invajinasyon ile uyumlu "target sign" görünümü



Resim 5. İnvajinasyonun koronal görünümü

Toraks Radyolojisi

PS-272

OTOMATİK ENJEKTÖR KULLANIMINA BAĞLI NADİR BİR KOMPLİKASYON: AKCİĞER HAVA EMBOLİSİ

Hüseyin Akkaya[1], Cenk Parlatan[2], Okan Dilek[2], Cengiz Yılmaz[2], Bozkurt Gülek[2]

[1]Siverek Devlet Hastanesi, Radyoloji Kliniği
[2]Sağlık Bilimleri Üniversitesi, Adana Şehir Eğitim ve Araştırma Hastanesi , Radyoloji Kliniği

Giriş ve Amaç: Akciğer hava embolisi, sıklıkla girişimsel işlemler sırasında olan nadiren de otomatik enjektör kullanımı sırasında görülen akılda tutulması gereken spesifik bir pulmoner emboli türüdür. Hava embolisinin ciddiyeti, vasküler sisteme enjekte edilen havanın hem miktarına hem de hızına bağlıdır. Bu olgumuzda akciğer hava embolisini güncel literatür bilgiler eşliğinde sunmayı amaçladık.

Olgu Sunumu: 26 yaşında hasta uzun süredir devam eden öksürük şikayetiyle göğüs hastalıkları kliniğine başvuruyor. Hastaya kontrastlı bilgisayarlı tomografi (BT) isteniyor. Toraks BT çekimi sırasında nefes darlığı başladığını ifade eden hastanın BT'si incelendiğinde pulmoner trunksta hava dansitesi fark ediliyor.

Tartışma: Akciğer hava embolisinde bulguların spektrumu, emboli şiddetinin derecesine ve etkilenen son organlara bağlıdır. Küçük vakalar genellikle asemptomatiktir veya nefes darlığı, göğüs ağrısı, baş dönmesi ve bolus hava pulmoner dolaşıma girdiğinde nefes darlığı veya öksürük gibi spesifik olmayan semptomlara sahiptir. Çoğu zaman tanı nörolojik komplikasyonlar ortaya çıkana kadar tamamen gözden kaçar veya embolilerin retrospektif rekonstrüksiyonundan yapılır.

Hastalar ani başlangıçlı solunum sıkıntısı (venöz hava embolisi) yaşadıklarında ve/veya bilinen bir risk faktörü (örneğin, intravenöz kateter yerleştirme) varlığında nörolojik bir olay (arteriyel emboli) yaşadıklarında hava embolisinden her zaman şüphelenilmelidir.

Tedavi akut durumda öncelikle Durant manevrasını (sol-lateral dekübit ve sağ ventrikül çıkış yoluna hava girişini azaltmak için baş aşağı konumlandırma) içerir. Diğer tedavi seçenekleri arasında hacim resüsitasyonu, vazopresörler veya inotroplar ve yeniden oksijenizasyonu artırmak için %100 O2 veya nitrojenin çözünmesini zorlamak için hiperbarik tedavi bulunur.

Sonuç: Hava embolisi nadir görülen bir komplikasyondur, ancak mortal seyredebilmesi nedeni ile bu durumun önlenmesi ve erken tespit edilmesi şarttır . Hastalar girişimsel işlem sırasında ve ya otomatik enjektörle görüntüleme yapıldığında ani başlangıçlı solunum sıkıntısı yaşadığında ve/veya nörolojik bir olay yaşadığında hava embolisinden her zaman şüphelenilmelidir.

Anahtar kelimeler: akciğer hava embolisi, pulmoner anjiografi, otomatik kontrast enjektörü

Kaynaklar

1. Han D, Lee KS, Franquet T et-al. Thrombotic and nonthrombotic pulmonary arterial embolism: spectrum of imaging findings. Radiographics. 2003;23 (6): 1521-39.
2. Sodhi KS, Saxena AK, Chandrashekhar G, Bhatia A, Singhi S, Agarwal R, Khandelwal N. Vascular air embolism after contrast administration on 64 row multiple detector computed tomography: A prospective analysis. Lung India : official organ of Indian Chest Society. 32 (3): 216-9
3. Lanfranco J, Romero Legro I, Freire AX, Nearing K, Ratnakant S. Pulmonary Air Embolism: An Infrequent Complication in the Radiology Suite. Am J Case Rep. 2017 Jan 24;18:80-84. doi: 10.12659/ajcr.901098.
4. Malik N, Claus PL, Illman JE, Kligerman SJ, Moynagh MR, Levin DL, Woodrum DA, Arani A, Arunachalam SP, Araoz PA. Air embolism: diagnosis and management. Future Cardiol. 2017 Jul;13(4):365-378
5. Brull SJ, Prielipp RC. Vascular air embolism: A silent hazard to patient safety. J Crit Care. 2017 Dec;42:255-263. doi: 10.1016/j.jcrc.2017.08.010. Epub 2017 Aug 7.

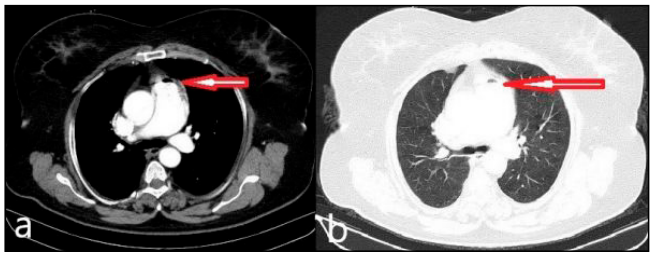

Resim 1. Aksiyel kontrastlı toraks BT görüntüsünde mediasten (a) ve parankim (b) penceresinde pulmoner trunkusta yerleşik hava dansitesi izleniyor.

Abdominal Radyoloji

PS-273

İNTRAABDOMİNAL LOKALİZASYONDA DEV EKSTRAHEPATİK HİDATİK KİST OLGUSU

Burcu Kübra Ertürk, Hadi Sasani, Korcan Aysun Gönen

Tekirdağ Namık Kemal Üniversitesi, Tıp Fakültesi, Radyoloji Anabilim Dalı, Tekirdağ

Giriş-Amaç: Hidatik kist (HK), barsak mukozasına nüfuz eden, kan ve lenfatik akış yoluyla iç organlara ulaşan *Echinococcus granulosus* tenyasının larva formunun neden olduğu oral yolla bulaşan bir parazitozdur [1]. Karaciğer (%65-70) ve akciğer (%25) en sık tutulan organlardır. Ancak, bu parazitik tenya vücudun hemen her organında kist üretebilir. Periton boşluğu ve ilgili organlardaki (omentum ve mezenter) HK insidansı yaklaşık %2'dir ve bu lokalizasyonlarda morbidite ve mortalitede artma sözkonusudur [2].

Bu bildiride, intrabdominal dev bir ekstrahepatik HK olgusu sunulmuştur.

Olgu Sunumu: Karaciğer ve dalaktan multipl HK kitleleri nedeniyle operasyon öyküsü bulunan 84 yaş erkek hasta ara ara olan karın ağrısı şikayetiyle başvurdu. Hastanın özgeçmişinde gastroözefageal reflü hastalığı mevcuttu. Çekilen kontrastsız batın bilgisayarlı tomografi (BT) tetkikinde umblikus seviyesinden başlayıp pelvis ve presakral düzeye kadar uzanım gösteren 15x21x22 cm boyutlarında, kalın cidarlı, içerisinde multipl sayıda kız kistlerine ait hipodens alanlar bulunan Gharbi tip 3 HK ile uyumlu lezyon izlendi (Resim 1). PA akciğer grafisi normal olarak değerlendirildi. Hastaya genel cerrahi tarafından parsiyel kistektomi operasyonu yapıldı. Sekiz ay sonra tekrarlanan BT'sinde supravezikal lokalizasyonda 63x75 mm boyutlarında, kalın cidarlı, çevresinde minimal kalsifikasyonların bulunduğu, yoğun kontrastlanan kalın cidarlı koleksiyon alanı saptandı (Resim 2). Lezyon, rezidü HK olarak değerlendirildi.

Tartışma-Sonuç: HK'ler en sık 3. dekadda ve kadınlarda görülür. Periton, omentum ve mezenter gibi nadir yerler dahil olmak üzere vücutta hemen her organda yerleşebilirler [3]. Olguların birçoğunda geçmişte veya eşzamanlı olarak karaciğer ve/veya akciğer HK'sı mevcuttur [4]. Peritoneal HK'ler genellikle belirli bir büyüklüğe gelene kadar semptom vermezler [5]. En sık görülen semptomlar kronik karın ağrısı, ateş, kilo kaybı ve anoreksidir [6]. HK vakalarında nadiren de olsa periton boşluğuna spontan sessiz mikrorüptürler olabilir [5]. Literatürde tanımlanmış en büyük çaplı intraabdominal/mezenter yerleşimli HK olgusu 35 cm olarak bildirilmiştir [7]. Bizim olgumuzda tanı anında HK boyutu 22 cm idi. Literatürde ağırlıklı olarak genç yaşlarda gürülen HK, olgumuzda ileri yaş hastaydı.

Ultrasonografi, BT ve manyetik rezonans görüntüleme neredeyse %100 duyarlılık ve özgüllüğe sahiptir. Bu teknikler HK, abse veya tümör gibi diğer lezyonlardan ayırt etmeye yardımcı olur [7].

Sonuç olarak özellikle endemik bölgelerde karın içi dev kistik kitle lezyonlarının ayırıcı tanısında, yüksek mortalite ve morbidite sebebinden dolayı HK hastalığı akılda tutulması gereken bir patolojidir.

Anahtar kelimeler: Kist Hidatik, İntrabdominal kitle, Bilgisayarlı tomografi

Kaynaklar

1. Merdin A, Ögür E, Çiçek Kolak Ç, et al. Renal kist hidatik. Turkiye Parazitol Derg. 2014;38(3):190-3. doi: 10.5152/tpd.2014.3566.
2. Lianos GD, Lazaros A, Vlachos K, et al. Olağandışı hidatik hastalık yerleri: 233 hasta üzerinde 33 yıllık deneyim analizi. Updates Surg. 2015; 67(3):279-82.
3. Geramizadeh B. Kist hidatik alışılmadık yerleşimleri: İran'dan bir inceleme. Iran J Med Sci. 2013; 38(1):2-14.
4. Karavias DD, Vagianos CE, Kakkos SK, et al. Peritoneal ekinokokoz. World J Surg. 1996; 20(3):337-40.
5. Pedrosa I, Saíz A, Arrazola J, et al. Hidatik hastalık: radyolojik ve patolojik özellikler ve komplikasyonlar. Radiographics. 2000;20(3):795-817. doi:10.1148/radiographics.20.3.g00ma06795.3.
6. De U. Acilde apendiküler kitle olarak başvuran primer abdominal kist hidatik: Olgu sunumu. World J Emerg Surg. 2009;4:13. doi: 10.1186/1749-7922-4-13.

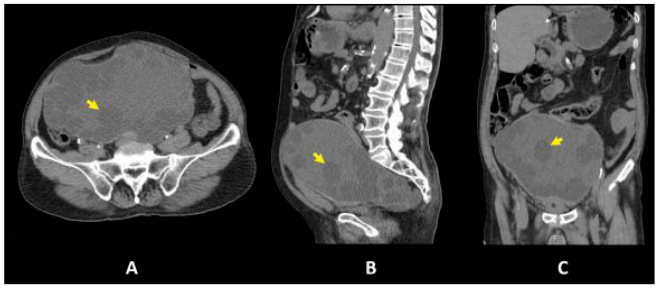

Resim 1. Kontrastsız batın BT incelemede umblikus seviyesinden başlayıp pelvis ve presakral düzeye kadar uzanım gösteren içerisinde multiple sayıda kız kistlerine ait hipodens alanlar (sarı oklar) bulunan Gharbi tip 3 KH ile uyumlu lezyon.

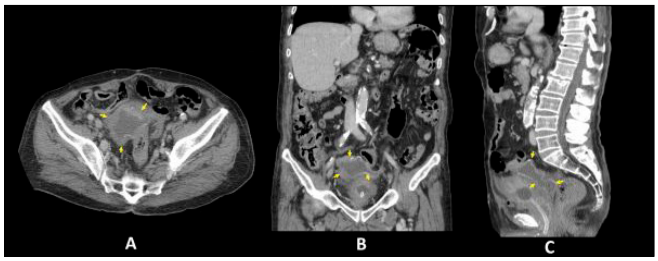

Resim 2. Supravezikal lokalizasyonda rezidü HK lehine değerlendirilen kalın cidarlı, çevresinde minimal kalsifikasyonların bulunduğu, periferik kontrast tutan kalın cidarlı homojen koleksiyon alanı (sarı oklar).

Abdominal Radyoloji

PS-274

PANKREAS BAŞI AVM TANISINDA RADYOLOJİK BULGULAR

Sadullah Şimşek[1], Ali Oğuz[2], Cihan Akgül Özmen[2]

[1]Nusaybin Devlet Hastanesi Radyoloji
[2]Dicle Üniversitesi Tıp Fakültesi Radyoloji Anabilim Dalı

Giriş: Arteriyovenöz malformasyon (AVM), fistül veya şant adı verilen bir veya daha fazla doğrudan bağlantıyla bağlanan anormal arterlerin ve damarların karmaşık bir karışımıdır. Görüntüleme tekniklerinin yaygın kullanımı nedeniyle sindirim organlarında AVM hastalarının teşhis edilmesi artmıştır. Uluslararası literatürde bildirilmiş 100'den az vaka ile AVM insidansı oldukça nadirdir (1).

Pankreasın en sık tutulan bölümü baş (%59,4) olmakla beraber, gövde-kuyruk (%33,3) ve tüm pankreas (%7,2) oranında izlenmektedir (2). Karın ağrısı nedeniyle başvuran 45 yaşındaki erkek hastanın pankreas başı AVM olgusu sunuldu ve literatür gözden geçirildi.

Olgu Sunumu: 45 yaşında erkek hasta aralıksız üst karın ağrısı şikayeti ile başvurdu. Laboratuar verilerinde, hepatik ve pankreas fonksiyon testleri normal olarak değerlendirildi.

Transabdominal renkli doppler ultrasonunda, pankreas baş kesiminde yaklaşık 5x3 cm boyutuna ulaşan birbiyle bağlantılı türbülanslı bir akım mevcut olan lezyon izlendi (Resim1). Sonografi ile tanımlanan lezyona dinamik abdominal BT yapıldı. Abdominal BT'de pankreasın baş kesimi, duodenumun ikinci kısmı ve superior mezen-

terik ven arasındaki anatomik alanda çok sayıda vasküler oluşum izlendi (Resim 2). Bu alanda erken portal venöz opasifikasyonla çok sayıda kontrastlanan vasküler yapılar mevcuttur.

Anjiyografik çalışmada, gastroduodenal arter ve pankreatikoduedonal arterden erken fazda nidal dolum gösteren genişlemiş tortiyoze ve anevrizmatik drenaj venleri ile süperior mezenterik vene drene olan AVM ile uyumlu lezyon izlenmektedir(Resim3). Kesin tanı p-AVM idi.

Kesin tedavi cerrahi olup hastamıza da cerrahi tedavi uygulandı.

Tartışma: AVM'ler vücudun herhangi bir yerinde görülebilmesine rağmen, gastrointestinal kanalda özellikle pankreasta çok nadir görülür. P-AVM 'ler en sık olarak splenik arterden (%47) ardından gastroduodenal (%22) ve minör pankreas arterlerinden (%25) kaynaklanır(3).

P-AVM'nin etiyolojisi konjenital ve edinsel olarak sınıflandırılmıştır. P-AVM'li hastaların yaklaşık %90'ının, Rendu-Osler-Weber sendromlu hastalar da dahil olmak üzere konjenital tip olduğu düşünülmektedir. Edinsel p-AVM' ler, travma, tümör veya pankreatit sonucu ortaya çıkar(3,4).

Multimodalite görüntüleme yöntemlerinin bir parçası olarak renkli doppler usg, AVM 'nin tanısında birinci basamak olup ucuz bir yöntemdir. Ancak besleyici arterleri usg ile belirlemek zor olduğundan sınırlı kalmaktadır. Yaygın bir şekilde kullanılan BT görüntülemede p-avm tanısı konulabilmekle beraber komşu organlarla ilişkisini de ortaya çıkarabilir. P-AVM 'nin BT bulguları, karmaşık damar ağına sahip dilate ve kıvrımlı besleme arterleri, ardından geçici yoğun pankreas kontrastlanması ve erken venöz dolum ile karakterize edilir. Song ve ark.(2) , p-AVM'nin tanısında birinci basamak yöntem olarak kontrastlı dinamik BT'nin etkinliğini göstermiştir. Bir diğer yöntem olarak anjiyografik çalışma, p-AVM'nin tanısında ve ardından girişimsel tedavinin tanısı için yararlıdır. Anjiografik çalışmada karmaşık intrapankreatik vasküler ağı, dilate olmuş besleyici arterleri ve drenaj venlerini gösterir.

Sonuç olarak p-AVM nadir görülmekte olup uygun tedavi yaklaşımında, lezyonun büyüklüğü, yeri ve yaygınlığı, portal hipertansiyon gelişip gelişmediği ve mevcut tedavi stratejilerinin olası riskleri dikkate alınarak, hastalığın ciddi bir genel değerlendirmesi yapılarak değerlendirilmelidir.

Anahtar kelimeler: pankreas, avm, baş

Kaynaklar

1) Takemoto I, Tsuda M, Yano Y, et al. Pancreatic arteriovenous malformation combined with portal thrombosis. Intern Med. 2007;46:233-236.
2) Song KB, Kim SC, Park JB, et al. Surgical outcomes of pancreatic arteriovenous malformation in a single center and review of literature. Pancreas 2012;41:388–396.
3) Chang S, Lim HK, Lee WJ, Choi D, Jang KT. Arteriovenous malformation of the pancreas in a patient with gastrointestinal bleeding: helical CT findings. Abdom Imaging 2004;29:259–262.

Pankreas baş kesiminde lokalize avm nin doppler sonografi(a) ve spektral doppler incelemesinde(b) türbülan akım paterninin görünümü.

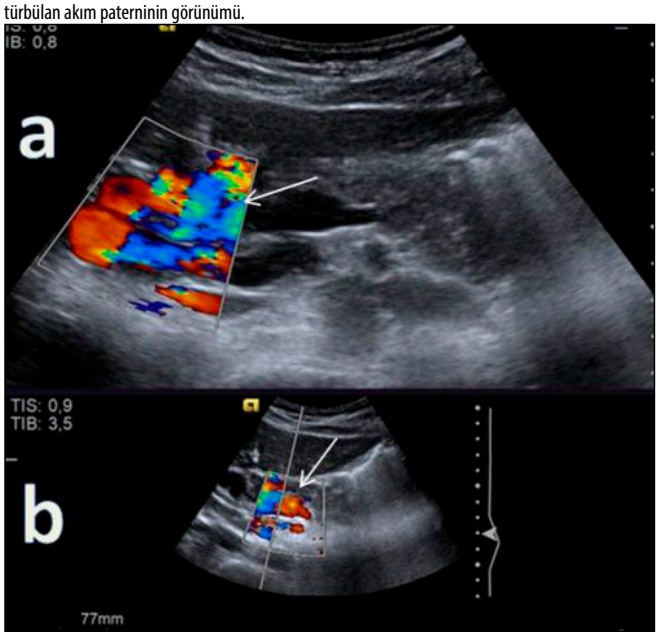

Kontrastlı batın BT incelemesinde pankreas başına lokalize AVM izlenmekte olup portal vende erken kotrastlanma izlenmektedir.

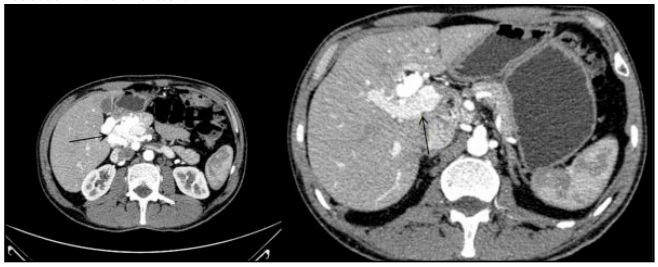

SMA anjiogramda erken fazda (a) yoğun kontrast dolumu gösteren ve ilerleyen fazlarda (b) dilate venöz yapıların belirginleştiği AVM izlenmektedir.



Toraks Radyolojisi

PS-275

NADİR KARŞILAŞILAN HAVA YOLU ANOMALİLERİ: TRAKEAL BRONKUS VE AKSESUAR KARDİYAK BRONKUS

Serap Sarı, Ekrem Anıl Sarı, Sinem Gezer, Pınar Balcı, Erkan Yılmaz
Dokuz Eylül Üniversitesi Hastanesi Radyoloji Anabilim Dalı.

Giriş ve Amaç: Trakeal bronkus ve aksesuar kardiyak bronkus, nadir karşılaşılan hava yolu anomalileridir.

Trakeal bronkus, trakeanın suprakarinal kısmından köken alan aksesuar bir bronşun olduğu nadir görülen bir varyasyondur. Sağ üst lobun tamamıhavalanmasıı sağladığı durumlarda bronş suis, veya "pig bronkus", olarak adlandırılır. Bu tanımlamanın sebebi, domuz-

larda ve diğer geviş getiren hayvanlarda trakeal bronş bulunmasıdır. İnsidansının ~%1 (%0,1-2) olduğu tahmin edilmektedir ve belirgin olarak sağ tarafta daha sık görülür.

Sağ izomerizm vakalarının aksine sol trakeal bronkus, genellikle sağ trakeal bronkusla ilişkilidir. Bildirilen tüm bilateral trakeal bronkus vakalarında; sol trakeal bronkusların karşı sağ trakeal bronkusdan orijin aldığı görülmüştür (3).

Genellikle insidental olarak keşfedilir ve çoğu hasta asemptomatiktir. Bazen hastalarda fokal amfizematöz değişiklik nedeniyle tekrarlayan sağ üst lob pnömonisi olabilir. Anormal şekilde doğrudan trakeadan çıkan bir bronş, trakeal entübasyon sırasında, lümenin tüp tarafından tıkanması nedeniyle lober veya segmental atelektazi veya trakeal bronşun yanlışlıkla entübasyonu nedeniyle solunum yetmezliği gibi ek risklere neden olur (2). Bu nedenle bu varyasyonun tanınması önemlidir.

Aksesuar kardiyak bronkus; ana bronşun medial duvarından veya intermediate bronşdan kaynaklanarak kalbin medialine doğru seyreder. Sağ ana bronş veya intermediate bronşun medialinden çıkan tek varyasyon olmakla birlikte daha nadir olarak soldan da kaynaklanabilir (4). Genel popülasyonun %0.07-%0.5'inde görülür. Genellikle kör uçla sonlanır ancak bazen parankim ventilasyonuna katkıda bulunabilir (5). Genellikle asemptomatiktir, ancak tekrarlayan pnömoni, hemoptizi, öksürük veya dispne şikayeti gibi semptomlara neden olabilir (6). Aksesuar kardiyak bronkus olan vakalarda, diğer trakeobronşial dallanma anomalileri görülme sıklığı artmıştır.

Bu bildiride, insidental olarak trakeal bronkus ve aksesuar kardiyak bronkus saptanan iki olgunun toraks bilgisayarlı tomografi (BT) bulgularını, radyolojik görüntüler ve klinik bilgi eşliğinde sunmak amaçlanmıştır.

Olgu sunumu

Olgu 1: Lomber disk hernisi nedeniyle ameliyat edilmek üzere hastanemize yatışı yapılan 44 yaşındaki erkek hastanın operasyon öncesi çekilen toraks BT'sinde rastlantısal olarak sağda trakeal bronkus izlendi.

Olgu 2: Yüksek ateş ve öksürük yakınmalarıyla acil servise başvuran 57 yaşında erkek hastanın pnömoni ön tanısı ile çekimel toraks BT'sinde COVID-19 pnömonisi ve sağ intermediate bronş medialinden kaynaklanan ve kör sonlanan aksesuar kardiyak bronkus izlendi.

Tartışma ve Sonuç: Konjenital trakeobronşial dallanma anomalileri trakea, ana bronşlardan ve bronkus intermediustan kaynaklanabilirler ve genellikle gözden kaçırılırlar. Özellikle çocuklarda tekrarlayan pnömoni, hemoptizi veya nefes darlığı gibi semptomlara neden olabilmekle birlikte çoğunlukla asemtomatiklerdir ancak bu varyasyonların, özellikle cerrahi operasyon geçirecek ve entübe edilecek hastalarda girişim öncesinde bilinmesi önemlidir.

Anahtar kelimeler: Cardiac bronchus,thoracic bronchus,variation,thorax,radiology

Kaynaklar

1) Localization of pulmonary stretch receptors in the airways of the dog ;G. Miserocchi et al., Journal of Physiology, 1973
2) Ming Z, Lin Z. Evaluation of tracheal bronchus in Chinese children using multidetector CT. Pediatr Radiol 2007;37(12):1230–1234.
3) Cope R, Campbell JR, Wall M. Bilateral tracheal bronchi. JPediatr Surg 1986;21(5):443–444.
4) Ghaye B, Kos X, Dondelinger RF. Accessory cardiac bronchus: 3D CT demonstration in nine cases. Eur Radiol 1999;9(1):45–48.
5) Mangiulea VG, Stinghe RV. The accessory cardiac bronchus: bronchologic aspect and review of the literature. Dis Chest 1968;54(5):433–436
6) McGuinness G, Naidich DP, Garay SM, Davis AL, Boyd AD,Mizrachi HH. Accessory cardiac bronchus: CT features and clinical significance. Radiology 1993;189(2):563–566.

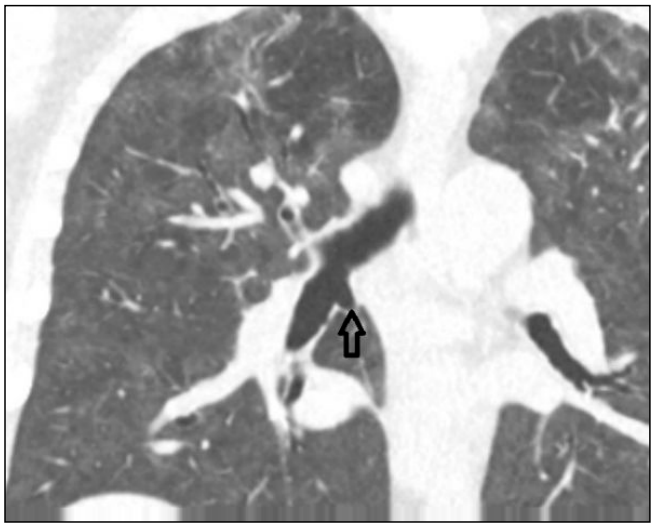

Resim 1. Olgu 1. Asemptomatik 44 yaşındaki erkek hastanın kontrastsız toraks BT tetkikinin aksiyel kesitinde, prekarinal düzeyde trakea sağ lateral duvarından kaynaklanan trakeal bronkus izlenmekte (ok).



Resim 2. Olgu 1. Asemptomatik 44 yaşındaki erkek hastanın kontrastsız toraks BT tetkikinin koronal kesitinde, prekarinal düzeyde trakea sağ lateral duvarından kaynaklanan ve kör uçla sonlanan (beyaz ok) trakeal bronkus izlenmekte (siyah ok).

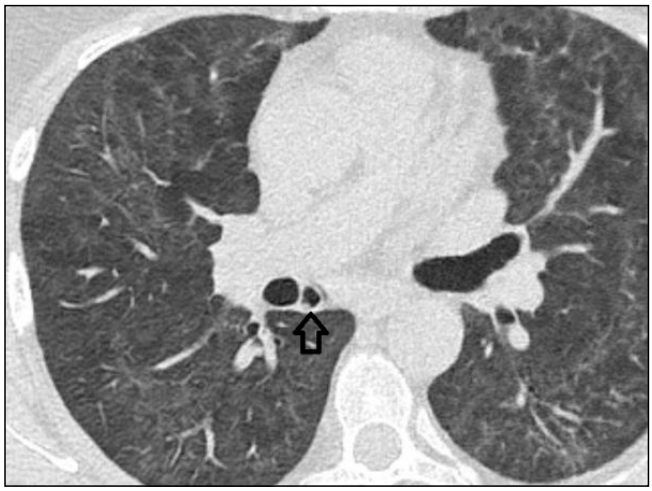

Resim 3. Olgu 2. COVID-19 pnömonisi olan 57 yaşında erkek hastanın tanı amacıyla çekilen kontrastsız toraks BT tetkikinin aksiyel kesitinde, sağda bronkus intermedius medialinden kaynaklanan aksesuar kardiyak bronkus izlenmekte (ok).

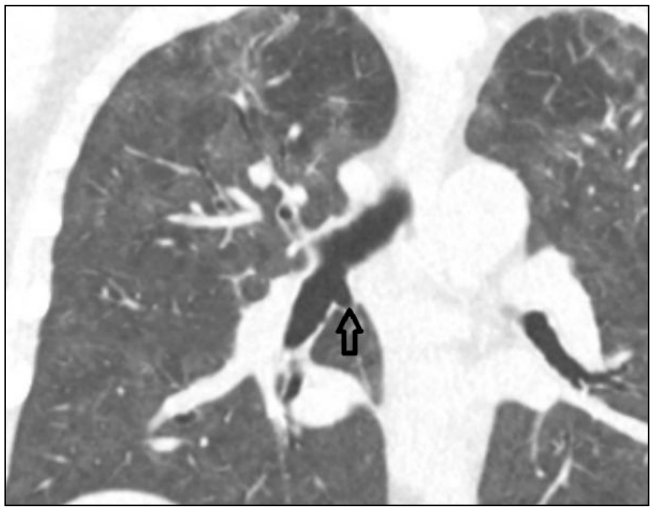

Resim 4. Olgu 2. COVID-19 pnömonisi olan 57 yaşında erkek hastanın tanı amacıyla çekilen kontrastsız toraks BT tetkikinin koronal kesitinde, sağda bronkus intermedius medialinden kaynaklanan ve kör sonlanan aksesuar kardiyak bronkus izlenmekte (ok).

Pediatrik Radyoloji

PS-276

PEDİATRİK İSKELET SİSTEMİNİN "DOKUNMA BANA" LEZYONU: KORTİKAL DESMOİD

Mustafa Alper Bozkurt[1], Mehmet Öztürk[1], Ahmet Yeşildağ[1,2]

[1]Selçuk Üniversitesi Tıp Fakültesi, Çocuk Radyolojisi Bilim Dalı
[2]Karamanoğlu Mehmet Bey Üniversitesi Tıp Fakültesi, Radyoloji Anabilim Dalı

Giriş ve Amaç: Kortikal desmoidler en sık medial suprakondiler femurda görülen, kendi kendini sınırlayan, benign fibroosseöz lezyonlardır. Genellikle 10-15 yaş arası erkek çocuklarda karşımıza çıkar. Genellikle addüktor magnus aponörozunun veya gastroknemius medial başının yapışma yerinde görülürler (1). Daha az da olsa humerus proksimalinde pektoralis major kası yapışma yeri medialinde veya deltoid yapışma yeri lateralinde görülebilir (2). Distal femoral kortikal düzensizlik, avulzif kortikal düzensizlik, kortikal abrazyon, periosteal ve subperiosteal desmoid ile eş anlamlı olarak kullanılmıştır (3). Bu bildiride bilateral femoral kortikal desmoid olgusunu sunmayı amaçladık.

Olgu Sunumu: Dört yaşında erkek hasta 1 haftadır sağ dizde ağrı olması nedeniyle merkezimize başvurdu. Hastanın direkt grafilerinde her iki femur distal metafizer kesimde medialde, radyolusen, dar geçiş zonuna sahip, korteks bütünlüğünü bozmayan, çevresi sklerotik odaklar izlendi (Resim 1 a, b) (Resim 2 a, b). Olası kitle lezyonu ön tanısıyla yapılan MRG tetkikinde sağ femur distal metafizer kesimde, gastroknemius medial başı yapışma yeri komşuluğunda sklerotik rime ve dar geçiş zonuna sahip lobule konturlu lezyon izlendi. Ayrıca gastroknemius medial başı yapışma yeri düzeyinde de kalınlık ve sinyal artışı izlendi (Resim 3 a, b). Olgu bilateral femoral kortikal desmoid olarak değerlendirildi.

Tartışma ve Sonuç: Kortikal desmoidler klasik bir "dokunma bana" lezyonudur ve agresif kortikal ya da periosteal süreçlerle karıştırılmamalıdır. Direkt grafide tipik lokalizasyonunda daire şeklinde radyolusen kortikal düzensizlik izlenir. MRG bulguları genellikle T1A görüntülerde hipointens, T2A görüntülerde hiperintens lezyon ve tüm sekanslarda hipointens izlenen sklerotik rim şeklindedir (4). Eşlik eden kemik iliği ödemi ve yumuşak doku ödemi malign tümörler açısından şüphe oluştursa da kortikal desmoidlerin tipik konumu ve sinyal özellikleri ile MRG bulgularına aşinalık gerçek malign tümörlerden ayırt etmeye yardımcı olabilir (1). Ayırıcı tanısında fibröz kortikal defekt düşünülmelidir. Kortikal desmoid korteksi dış yüzeyden etkiler ve tipik bir konuma sahip iken, fibröz kortikal defektte korteks iç yüzeyinden erozyon başlar ve zamanla proksimale doğru ilerler. Histolojik olarak da maligniteler ile karışabileceği için kortikal desmoidi radyolojik olarak tanımak agresif yaklaşımlar açısından önemli bir yere sahiptir.

Anahtar kelimeler: Çocuk, kortikal desmoid, radyoloji

Kaynaklar

1. Vieira RL, Bencardino JT, Rosenberg ZS, et al. MRI features of cortical desmoid in acute knee trauma. AJR Am J Roentgenol 2011;196:424-8.
2. Matthew K, Peter C, David W, et al. Cortical desmoid of the humerus: radiographic and MRI correlation. Skeletal Radiol 2017;46:1011-15
3. Tscholl PM, Biedert RM, Gal I. Cortical desmoids in adolescent top-level athletes. ActaRadiol Open 2015;4:2058460115580878.
4. Yamazaki T, Maruoka S, Takahashi S, et al. MR findings of avulsive cortical irregularity of the distal femur. Skeletal radiology 1995;24:43-6.

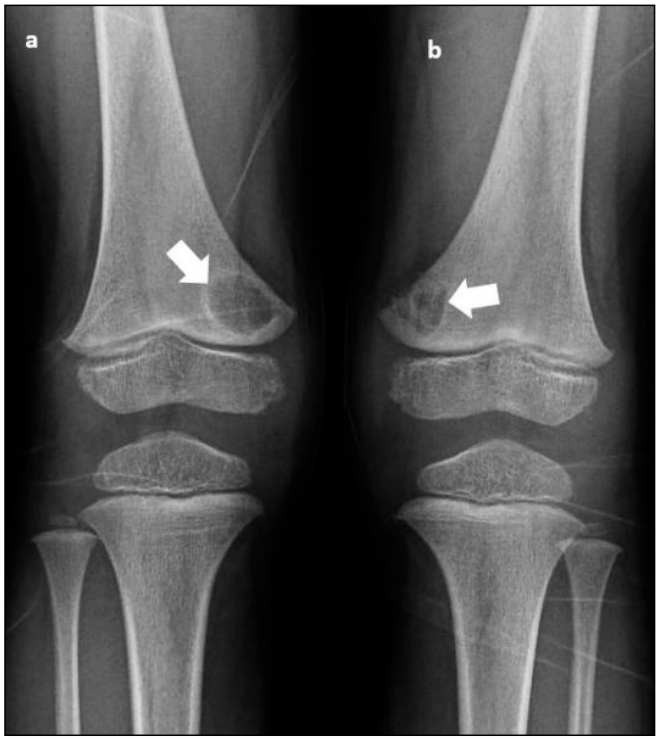

Resim 1 a, b. AP direkt grafide her iki femur distal metafizer kesimde medialde, radyolusen, dar geçiş zonuna sahip, korteks bütünlüğünü bozmayan, çevresi sklerotik odaklar izleniyor (kalın oklar).

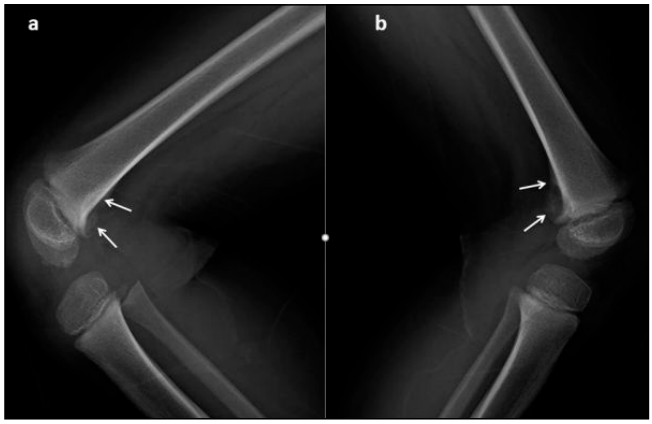

Resim 2 a, b. Sağ diz (a) ve sol diz (b) lateral grafide femur distal metafier kesimde korteks bütünlüğünü bozmayan düzensizlik dikkati çekiyor (oklar).

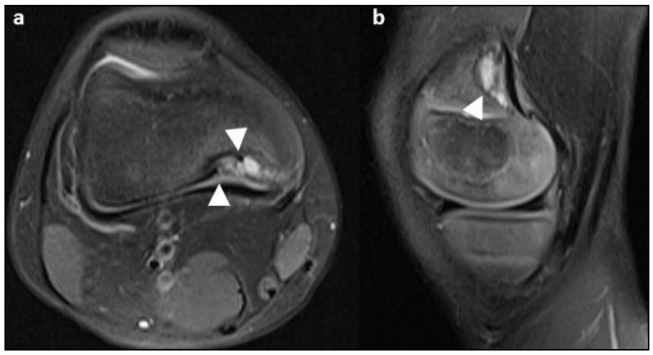

Resim 1 a, b. AP direkt grafide her iki femur distal metafizer kesimde medialde, radyolusen, dar geçiş zonuna sahip, korteks bütünlüğünü bozmayan, çevresi sklerotik odaklar izleniyor (kalın oklar).

Nöroradyoloji

PS-277

REMOTE SEREBELLAR HEMORAJİ: OLGU SUNUMU

Melisa Yalçın, Hamdullah Erk, Rahmi Eren Özkan, Kemal Harmancı, Hakan Önder

Prof. Dr. Cemil Taşcıoğlu Şehir Hastanesi

Giriş ve Amaç: Remote serebellar hemoraji (RSH), supratentorial kraniotomi ya da spinal cerrahi sonrası operasyon lokalizasyonundan uzakta gelişen yüzeysel serebellar hemorajik venöz enfarkt olup nadir bir ameliyat sonrası komplikasyondur. Biz bu posterde kraniotomi sonrası gelişen RSH olgusunu görüntüleme bulguları eşliğinde sunmayı amaçladık.

Olgu Sunumu: 29 yaşında erkek hasta ara ara olan baş dönmeleri sebebi ile Nöroloji polikliniğine başvurdu. Nörolojik muayenesinde özellik saptanmayan hastanın yapılan Kranial Manyetik Rezonans Görüntülemesinde (MRG) ve Bilgisayarlı Tomografi (BT) anjiyografi incelemede sol internal karotis arter ACA-MCA bifurkasyonu düzeyinde sakküler anevrizma saptanması üzerine Beyin cerrahi Kliniği tarafından cerrahi klipsleme yapıldı (Resim a). Operasyon sonrası komplikasyonsuz takip edilen hastanın 1. gün çekilen kontrol Kranial BT incelemesinde sol frontotemporal geniş kraniotomi defekti ve orta kranial fossada cerrahi klips materyali izlendi. Supratentorial alanda parankimal ya da ekstrakranial kanama bulgusu yoktu . Ancak infratentorial alanda cerrahi yataktan uzakta, bilateral serebellar sulkuslar boyunca uzanan horizontal eğrisel hiperdansiteler şeklinde subaraknoidal kanama ile karakterize "zebra işareti" saptandı (Resim b,c). Eşlik eden hidrosefali ya da tonsiller herniasyon izlenmedi. Görünüm RSH olarak değerlendirildi, hastanın asemptomatik olması sebebi ile hastaya herhangi bir tedavi başlanmadı. Takiplerinde komplikasyon gelişmeyen hasta taburcu edildi.

Tartışma ve Sonuç: RSH'nin patofizyolojisi kesin olmamakla birlikte ilgili çeşitli hipotezler mevcuttur. En yaygın kabul gören hipoteze göre operasyon sırasındaki hızlı BOS kaybı, serebellar sarkmaya ve sonuç olarak arka fossadaki üst köprü venlerinde geçici tıkanma veya yırtılmaya neden olur. Buna bağlı venöz konjesyon ve hemoraji gelişir. [1,2,3]

RSH, çeşitli spinal ve supratentorial kranial cerrahi girişim sonrası bildirilmiş olup en sık, bizim hastamızda da olduğu gibi frontotemporal veya frontal kraniotomilerden sonra meydana gelir ancak herhangi bir spesifik cerrahi tipi, cerrahi pozisyon ya da cerrahi işlemi gerektiren lezyon tipi (tümör, anevrizma, epilepsi vs.) ile görülme sıklığı arasında bir ilişki gösterilmemiştir. [4] Serebellar kanama, ameliyat bölgesinin kontralateral veya ipsilateralinde olabilir ve daha az sıklıkla bilateral veya vermise izole görülebilir.

"Zebra işareti", RSH'nin en yaygın ve özgün görüntüleme bulgusu olup hipodens serebellar giruslar ve sulkuslardaki çizgili, kurvilineer hiperdens subaraknoid kanama ile karakterizedir. [5] Bu görünüm dışında daha az sıklıkla daha çok serebellar hemisferlerde ve vermiste tentorial yüzeyde süperfisyel lineer parankimal ya da mikst paternde hemoraji de gelişebilir. [6]

Klinik olarak hastalar sıklıkla asemptomatik olmakla birlikte nöbet, bilinç değişiklikleri, dizartri ve diğer serebellar semptomlar görülebilir. [4]

RSH tedavisi, klinik tabloya ve görüntüleme bulgularına bağlıdır. Kanamanın yeri ve boyutu önemli prognostik göstergeler olup, hemoraji kitle etkisine neden olacak kadar büyükse obstrüktif hidrosefaliye sebep olabilir ve cerrahi müdahale gerekebilir. Kitle etkisi olmayan daha küçük kanamalarda ek tedavi gerekmez.

Ayırıcı tanıda hemorajik serebellar kitle ya da metastaz, serebral amiloid anjiyopati, vasküler malformasyon, koagülopati ile ilişkili spontan kanama yer almaktadır. [1]

Anahtar kelimeler: Hemoraji, Serebellum, Anevrizma

Kaynaklar

1. Paola, L de et al. (2004) Cerebellar hemorrhage as a complication of temporal lobectomy for refractory medial temporal epilepsy. Arq Neuropsiquiatr 62(2-B):519-522)
2. Park JS et al. (2009) Remote Cerebellar Hemorrhage Complicated after Supratentorial Surgery: Retrospective Study with Review of Articles. J Korean Neurosurg Soc 46 : 136-143
3. Friedman JA, Piepgras DG, Duke DA, et al. Remote cerebellar hemorrhage after supratentorial surgery. Neurosurgery 2001;49:1327–40
4. Amini, Amin & Osborn, AG & McCall, T & Couldwell, William. (2006). Remote Cerebellar Hemorrhage. AJNR. American journal of neuroradiology. 27. 387-90.
5. Baeesa SS . Remote cerebellar hemorrhage in neurosurgery. Neurosciences 2012;17(4):305–8 .
6. Sturiale CL ,Rossetto M ,Ermani M ,Volpin F ,Baro V ,Milanese L ,et al.Remote cerebellar hemorrhage after supratentorial procedures (part 1): a systematic review. Neurosurg Rev 2016;39(4):565–73

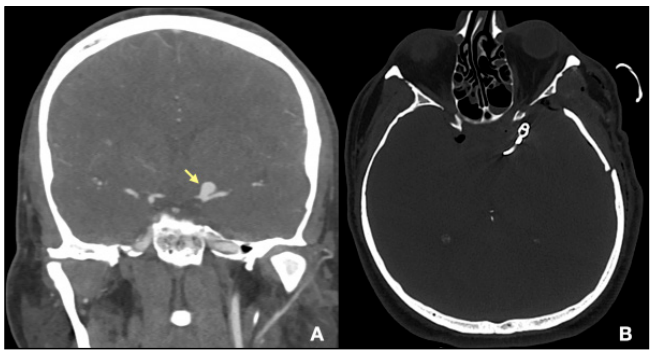

Resim a. Operasyon öncesi çekilen BT anjiografik incelemede (A) sol karotis bifurkasyonunda yerleşimli sakküler anevrizma (ok) ile operasyon sonrası BT incelemede anevrizma düzeyinde cerrahi klipse ait görünüm ile kraniotomi defekti görülüyor.



Resim b. Operasyon sonrası çekilen kontrastsız koronal kesit BT görüntüde bilateral serebellar sulkuslar boyunca uzanan horizontal eğrisel hiperdansiteler şeklinde kanama ile karakterize 'zebra işareti' (ok) görülüyor.

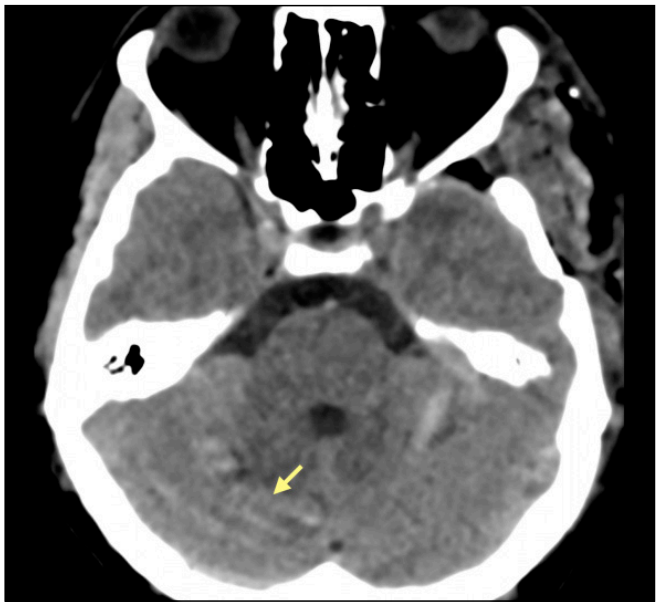

Resim c. Kontrastsız aksiyel BT görüntüde zebra işareti (ok)

Genitoüriner Sistem Radyolojisi

PS-279

NADİR BİR OLGU:PROSTATIN METASTATİK TAŞLI YÜZÜK HÜCRELİ KARSİNOMU

Bilgin Nabi Coşkun, Önder Babacan, Ahmet Yasin Karkaş, Barış Bakır
İstanbul Tıp Fakültesi

Giriş ve Amaç: Prostat bezi karsinomu, erkeklerin en sık görülen viseral malign tümörüdür.

Konvansiyonel asiner adenokarsinom, prostat bezinden türetilen tümörlerin çoğunluğunu (>%90) temsil etmektedir. Prostat adenokarsinomunun yaygın olmayan varyantları (%5-10), daha kötü bir klinik prognoza işaret edebildikleri için tanısı önemlidir.

Prostatın primer taşlı yüzük hücreli karsinomu prostat adeokanserin oldukça nadir bir varyantı olup geniş intrasitoplazmik müsin vakuollerinin hücre nükleuslarını perifere kompresyonu tariflemektedir.

Olgu Sunumu: 58 yaşında erkek hasta miksiyon güçlüğü sebebiyle başvurdu.

Laboratuar incelemede PSA:109ng/ml saptandı.Rektal muayenede prostat kıvamı diffüz sertti.Histopatolojik örneklemede Gleason skor (5+5=10) olarak değerlendirildi.

Prostat boyutları 77x76x54mm,prostat volümü 166cc, PSA dansitesi 0.7ng/ml/cc ölçülmüş olup artmıştı.

MRG incelemede prostat glandı T2A serilerde diffüz hipointens,-heterojen ve irregüler görünümde olup tümoral lezyon tamamı ile infiltreydi.Tümoral kitle içerisinde müsin göllenmesine ait olabilecek yer yer T2A serilerde hiperintens alanlar barındırmaktaydı.Bilateral seminal veziküller ,solda anteriorda mesane duvarı,posteriorda ise mezorektal yağlı planlar tümör ile infiltre izlenmekteydi.Apikal seviyede tümoral lezyon ile distal rektum anterior duvarı arası yağlı planlar oblitere görünümdeydi.

Rektum komşuluğunda ve eksternal iliak zincirlerde çok sayıda irregüler konturlu metastatik lenf nodu izlenmekteydi.

Ga-68 PSMA PET/BT incelemesinde prostat glandını dolduran ve bilateral seminal veziküllere infiltre görünümde primer tümöre ait yoğun PMSA ekspresyonu, sağ eksternal iliak zincirde ve rektosigmoid bölge komşuluğunda, pararektal alanlarda yoğun PMSA ekspresyonu gösteren metastatik lenf nodları,sağ spina skapula düzeyinde izlenen litik kemik lezyonunda artmış PSMA ekpresyonunu yansıtan aktivite tutulumu dikkati çekmekteydi.

Tartışma: Taşlı yüzük hücreli karsinom prostat adenokanserinin agresif bir subtipidir. Özellikle gastrointestinal sistem kaynaklı aynı morfolojik özelliklere sahip metastatik karsinomlarla ayırıcı tanı yapılması gereken bir tümördür. Yaygın olarak infiltre edici büyüme paternleri ve bu nedenle tanıda sıklıkla ileri evre olmaları nedeniyle kötü prognozlu tümörlerdir ve agresif bir şekilde tedavi edilmelidir. Tedavisi multimodal yaklaşımla geleneksel prostat kanseri tedavisine benzemektedir.

Sonuç: Tanısında immunhistokimyasal boyama önemli olup MRG bulguları nonspesifiktir. Bununla birlikte T1A ve T2A serilerde müsin göllenmesi sebebiyle yer yer hiperintens alanlar izlenebilir. MR inceleme ve Ga-68 PET-BT inceleme çevre organlara yayılımı ve uzak metastazı göstermede önemli bir rol oynamaktadır.

Anahtar kelimeler: prostat kanseri, taşlı yüzük hücreli

Kaynaklar

1. Zivi A, Massard C, De-Bono J. Changing therapeutic paradigms in castrate-resistant. prostate cancer.. Clin Genitourin Cancer. 2010; 8:17-22.
2. Berney DM, Montironi R, Egevad L. Pathology in prostate research: optimizing the. pathological data.. Acta Oncol. 2011; 50(suppl 1):49-52.
3. Wolfgang Lilleby, Karol Axcrona, G. Cecilie Alfsen, Thomas Urnes & Knut H. Hole (2007)
4. Canan Altay, Uygar Mutlu Magnetic Resonance Imaging Features of Prostate Mucinous

Adenocarcinoma Journal of Urological Surgery, 2018;5(2):140-142

Prostat glandının diffüz heterojen-irregüler tümör ile infiltre görünümü



Prostat glandının diffüz heterojen-irregüler tümör ile infiltre görünümü

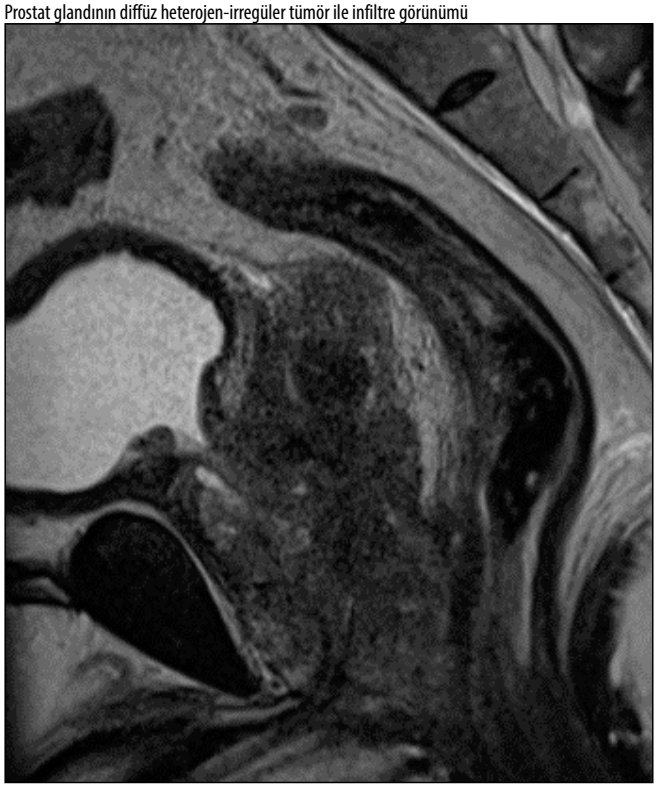

Prostat glandının diffüz heterojen-irregüler tümör ile infiltre görünümü



Okun ucunda tümoral lezyon içerisinde müsin göllenmesini temsil eden T2A hiperintens alanlar

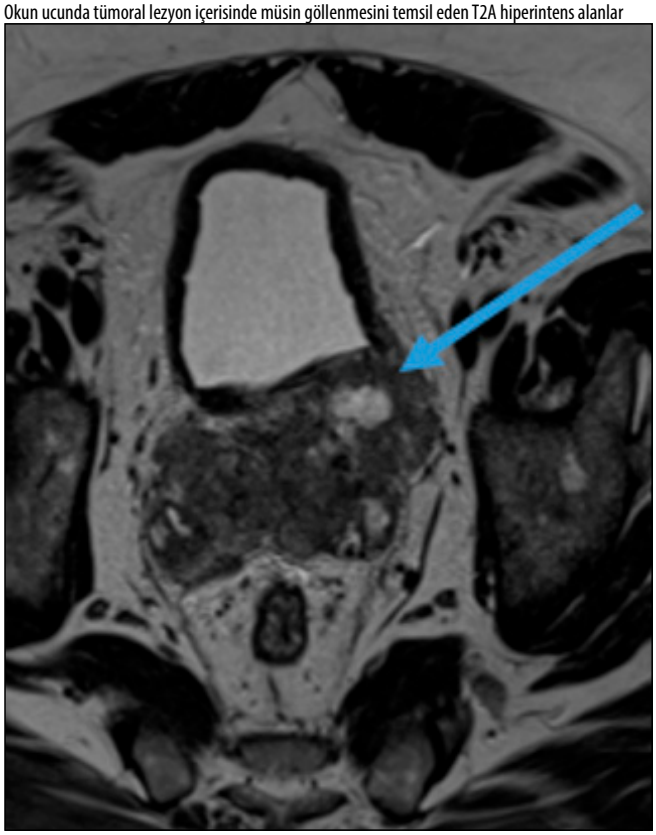

Sağ skapuladaki metastatik lezyonun aksiyel plandaki görüntüsü

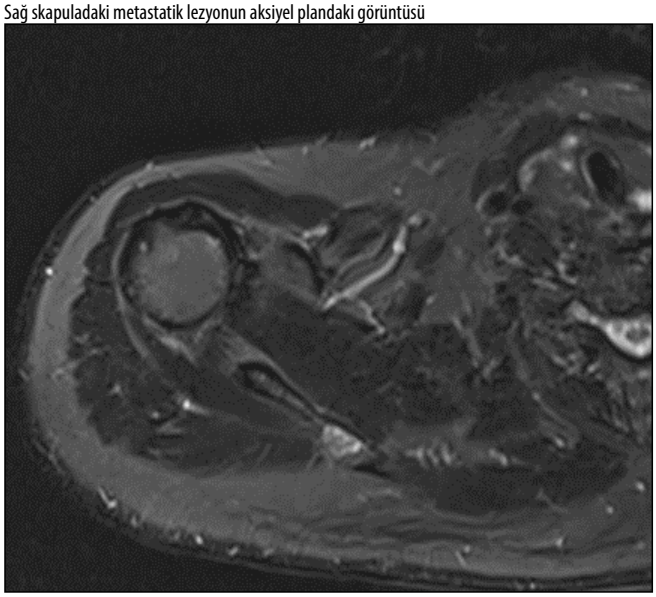

Sağ skapuladaki metastatik lezyonun koronal plandaki görüntüsü

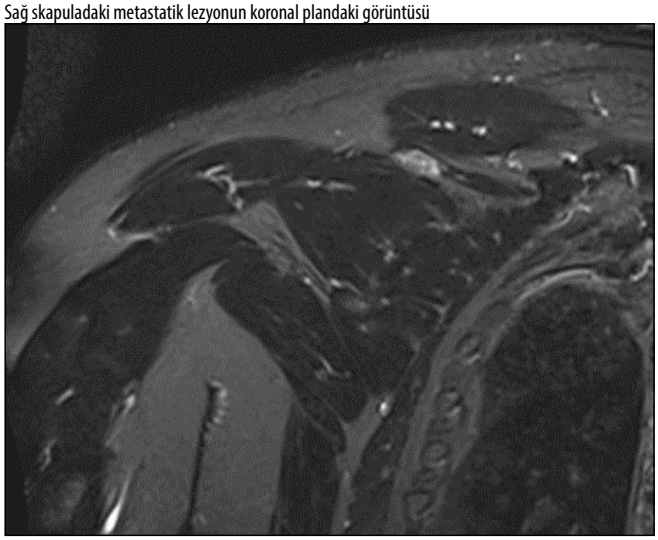

Sağ spina skapulada metastatik litik lezyonun saptandığı Ga-88 PSMA PET-BT çalışması

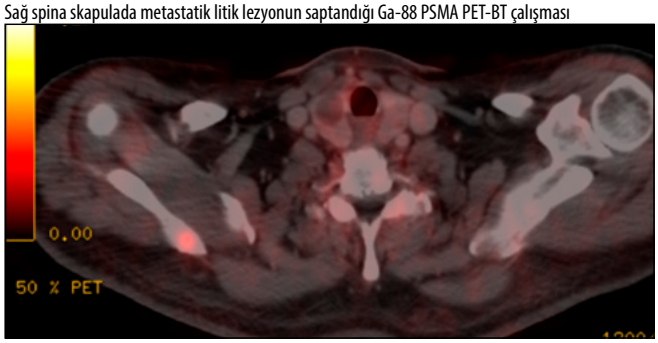

Abdominal Radyoloji

PS-280

BEYİN TÜMÖRÜ VE KOLON KANSERİ BİRLİKTELİĞİ: TURCOT SENDROMU

Mehmet Hamdi Şahan, Engin Arslan, Ahmet Mete

Gaziantep Üniversitesi Tıp Fakültesi, Radyoloji Anabilim Dalı.

Giriş: Turcot sendromu; genetik geçişli, kolonda familyal adenomatöz polipozisle beraber, santral sinir sisteminin nöroepitelial tümörünün birlikteliği ile olan bir sendromdur [1, 2]. Bu sendromda; glial tümörler ve medulloblastomalar santral sinir sisteminde en sık görülen tümörlerdir [1, 2]. Bu olguda, beyin tümörü nedeniyle opere edilen ve takiben kolon tümörü tanısı alan Turcot sendromu hastasını, literatür bilgileri doğrultusunda sunulmuştur.

Olgu sunumu: İntrakranial frontal kitle nedeniyle opere edilen glioblastom (grade IV astrositom) tanısı alan 14 yaşında erkek çocuğu, uzun suren bulantı, tekrarlayan kusma, ishal ve ates sikayetleriyle başvurdu. Beslenme problemi, belirgin kilo kaybı ve dehidratasyon bulguları olan hastanın, laboratuvar bulgularında beyaz küre yüksekliği dışında özellik saptanmadı. Ultrasonda, pelviste polipoid kitlesel lezyonlar saptanması üzerine abdomen bilgisayarlı tomografi (BT) tetkiki yapıldı. BT incelemesinde, rektosigmoid bileşkede, luminal yumuşak doku dansiteli heterojen kontrastlanan polipoid kitlesel lezyonlar izlendi (Resim 1). Manyetik Rezonans Görüntüleme (MRG) incelemesinde, T1 ağırlıklı görüntülerde hipointens, T2 ağırlıklı görüntülerde hiperintens ve difüzyon kısıtlayan alanlar içeren, heterojen kontrast tutulumu gösteren polipoid kitlesel lezyon izlendi (Resim 2). PET BT'de maligniteyi destekler yüksek FDG tutulumu görüldü (Resim 3). Opere edilmesinin ardından iyi diferansiye adenokarsinom tanısı aldı. Kolon operasyonuna ait patoloji preparatları mikrosatellit instabilite (MSI) açısından immuno-histokimyasal olarak değerlendirildi. MLH-1, MSH-2, MSH-6 ile pozitif, PMS-2 ile negatif reaksiyon göstermiş olup, MSI açısından anlamlı olarak değerlendirildi. Turcot sendromu tanısı aldı.

Tartışma: Kolon kanseri ve beyin tümörü birlikteliği, karşımıza Muir-Torre sendromu, Turcot sendromu, Cowden sendromu yada Gardner sendromu gibi bazı sendromlarla birlikte çıkabilir [3, 4]. Turcot sendromunun genetik temeli karmaşık olup, klinik ve genetik olarak çeşitli tiplerde kliniğe yansıyabilir [5, 6]. Turcot sendromu, multipl adenomatöz kolon polipleri ile santral sinir sisteminin primer tümörünün birlikte görüldüğü DNA onarım genlerinde mutasyonlarla seyreden nadir bir hastalıktır [5, 6]. Olguların %90'nında, bizim olgumuzda da olduğu gibi MSI görülmektedir [4-6]. Kolonik ve serebral semptomlar aynı anda ortaya çıkabileceği gibi birbirini de takip edebilir [3-5]. İlk semptom ortaya çıktıktan sonra beş yıl içinde diğer semptomlar kendini gösterir [3-5]. Genellikle barsak lezyonları beyin tümörü tanısından bir yıl sonra baş gösterir yada postmortem saptanır [3-5]. Bizim olgumuzda da beyin tümörü tanısı aldıktan sonra kolon kanseri ortaya çıkmıştır. Cinsiyet ve ırk eğilimi bilinmemektedir fakat 10-30 yaşları arasında görülür [1, 5].

Sonuç: Beyin tümörü tanısı alan ve beraberinde kolon kanseri saptanan hastalarda; metastazın yanısıra Turcot sendromuda düşünülmelidir. Ailesel polipozis sendromları ve DNA onarım genlerindeki mutasyonlar da araştırılmalıdır.

Anahtar kelimeler: Adenokarsinoma, Polipozis, Glioblastom, Bilgisayarlı Tomografi

Kaynaklar

1. Aydın Z, Tun K, Karataş A, Kahiloğulları G, Ünlü A: Turcot Sendromu:(Olgu Sunumu). 2003
2. Grandhi R, Deibert CP, Pirris SM, Lembersky B, Mintz AH: Simultaneous Muir-Torre and Turcot's syndrome: a case report and review of the literature. Surgical neurology international 2013, 4.
3. Ozerov S, Zakharov I, Talypov S, Konovalov D, KISLYAKOV A et al: Turcot syndrome. A rare case and literature review. Zh Vopr Neirokhir Im NN Burdenko 2013, 77(3):49-53.
4. Tanik C, Yakar R, Can s, GÖKÇEnoĞLu S, KabukÇUoĞLu F: The Rare Case of a Combination Brain Tumors with Total Colon Polyposis Syndrome (Turcot Syndrome). Turkiye Klinikleri Journal of Internal Medicine 2019, 4:161-166.
5. Buğdaycı Başal F, Demirci U, Ekinci AŞ, Altundağ M, Gürses L et al: Colon Cancer and Glioblastoma Multiforme Co-occurrence at an Early Age: A Case Report. Acta Oncologica Turcica 2015, 48(1):27-29.
6. Lebrun C, Olschwang S, Jeannin S, Vandenbos F, Sobol H et al: Turcot syndrome confirmed with molecular analysis. European journal of neurology 2007, 14(4):470-472.



Resim 1. Abdomen BT'de, rektosigmoid bölgede, luminal yumuşak doku dansiteli heterojen kontrastlanan polipoid kitlesel lezyonlar.

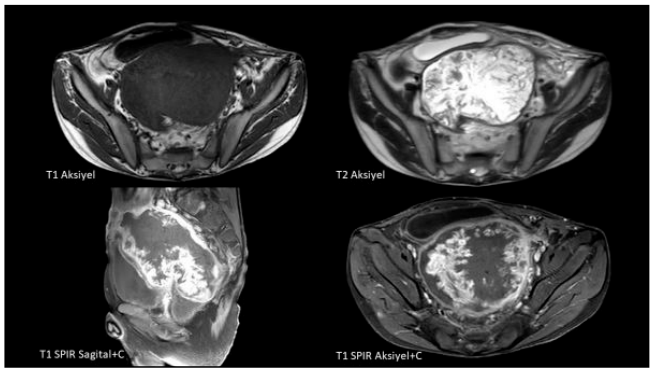

Resim 2. MRG'de, T1 ağırlıklı görüntülerde hipointens, T2 ağırlıklı görüntülerde hiperintens ve heterojen kontrast tutulumu gösteren polipoid kitlesel lezyonlar.

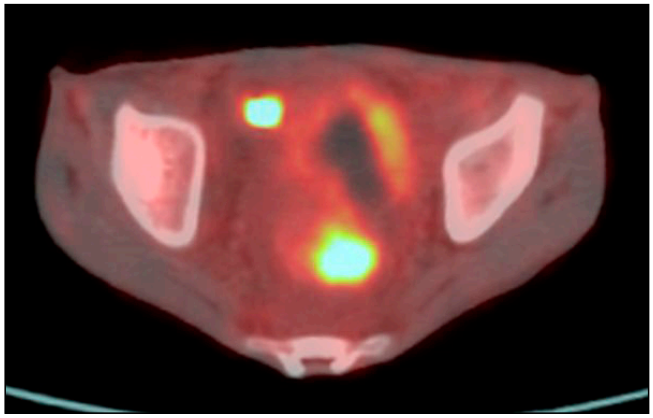

Resim 3. PET BT'de, rektosigmoid bölgede yüksek FDG tutulumu

Acil Radyoloji

PS-281

AKUT KARIN AĞRISININ NADİR BİR NEDENİ: PELVİK APSEYLE KOMPLİKE MECKEL DİVERTİKÜLÜTİ

Halil İbrahim Şara[1], Hatice Çisel Yazgan[1], Cihangir Akyol[2]

[1]Sağlık Bilimleri Üniversitesi Dr. Abdurrahman Yurtaslan Ankara Onkoloji Eğitim ve Araştırma Hastanesi Radyoloji Anabilim Dalı
[2]Ankara Üniversitesi Tıp Fakültesi Genel Cerrahi Anabilim Dalı

Meckel divertikülü genel olarak asemptomatiktir ve yaşam boyu komplikasyon riski % 2 ile 4 arasında değişmektedir[1]. Erişkinlerde daha nadir görülmekle birlikte gastrointestinal kanama, obstrüksiyon ve divertikülit gibi ciddi komplikasyonlara neden olabilir[2,3]. Asemptomatik olgularda preoperatif tanı zordur. Semptomatik olgularda ise genellikle komplikasyonların eşlik etmesi ve kliniğin diğer akut abdomen nedenleriyle örtüşmesinden dolayı kolay değildir[2]. Bu bildiride pelvik apseyle komplike Meckel divertikülüti olgusunu radyolojik bulgularıyla sunmayı amaçladık.

Olgu Sunumu: 43 yaşındaki erkek hasta karın ağrısı ve ateş şikâyeti ile dış merkeze başvuruyor. Fizik muayenede sağ alt kadranda defans ve rebound, laboratuar bulgularında ise akut faz reaktanlarında yükseklik tespit edilmiş. Akut apandisit ön tanısı ile yapılan kontrastlı abdomen BT incelemesinde apendiks normal değerlendirilirken ileal anslar düzeyinde büyümüş lenf nodlarının eşlik ettiği duvar kalınlaşması şeklinde kitle yorumu yapılıyor(Resim a). Ancak hastanın ateşinin olması ve akut faz reaktanlarının yüksek olması üzerine tarafımıza ikinci bir değerlendirme için yönlendirilen hastanın kontrastlı abdomen BT'sinde pelvik bölgede ileal anslarla ilişkili kör sonlanan kalın duvarlı bağırsak ansı izlendi(Resim c,d,e). Bu yapının distal komşuluğunda çevre yağ dokuda dansite artışlarının da eşlik ettiği apseyle uyumlu koleksiyon görüldü(Resim b). Tüm bu bulgularla olgumuzu Meckel divertikülüti ve divertikülitin komplikasyonu perforasyona ikincil pelvik apse olarak değerlendirdik ve cerrahiyle de tanımız doğrulandı.

Tartışma: Omfalomesenterik kanalın rezorbsiyonu esnasında inkomplet atrofi veya inkomplet involusyon sonucu çeşitli anomaliler meydana gelir. Bunlardan Meckel divertikülü en yaygın olanıdır ve yaklaşık %98'ini oluşturur. Genellikle pelvik-periumbilikal bölgede veya sağ iliak fossada bulunur[2,4,5]. İyi bilinen "2'ler kuralı", popülasyonun yaklaşık %2'sinde oluştuğunu, yaklaşık 2 inç uzunluğunda olduğunu, genellikle ileoçekal valvden 2 feet proksimalde bulunduğunu ve genellikle 2 yaşından önce ortaya çıktığını belirtir[3,5].

Meckel divertikülü genellikle komplike olduğunda tanı alır. Komplike olmayan vakalar asemptomatiktir ve çoğunlukla cerrahi sırasında insidental olarak saptanır. Hemoraji pediatrik popülasyonda en sık görülen komplikasyonken erişkinlerde ise intestinal obstrüksiyondur. Divertikülit ikinci sıklıkla görülen komplikasyondur. Semptomlar genellikle akut apandisiti taklit eder ve BT ile normal apendiksin gösterilmesi tanıda oldukça önemlidir. Olgumuzda olduğu gibi pelvik apseyle prezente olan perfore Meckel divertikülüti nadir olarak bildirilmiştir[6]. Komplike Meckel divertikülünün preoperatif tanısı hem tedaviyi belirlemede hem de yaşamı tehdit eden komplikasyonların önlenmesinde önemlidir. BT incelemede, Meckel divertikülü terminal ileumun antimezenterik sınırından kaynaklanan tübüler kör uçlu bir yapı olarak izlenir[2,4]. Pelvik apse gibi hem komplikasyonları gösterebilmesi hem de akut abdomenin diğer nedenlerini dışlayabilmesi nedeniyle BT inceleme preoperatif tanıda önemli bir yer tutmaktadır.

Sonuç: Nadir olmakla birlikte akut apandisit, intestinal obstrüksiyon, gastrointestinal kanama gibi akut karın nedenlerinin ayırıcı tanısında pelvik apseyle komplike Meckel divertikülüti akılda tutulmalıdır. BT hem ileal ansla ilişkili divertikülün gösterilmesinde hem de ciddi komplikasyonların saptanmasında önemli bir görüntüleme yöntemidir.

Anahtar kelimeler: Meckel Diverticulum, Diverticulitis, Abscess, Tomography, Radiology

Kaynaklar

1. Soltero, M.J. and A.H. Bill, The natural history of Meckel's Diverticulum and its relation to incidental removal. A study of 202 cases of diseased Meckel's Diverticulum found in King County, Washington, over a fifteen year period. Am J Surg, 1976. 132(2): p. 168-73.
2. Levy, A.D. and C.M. Hobbs, From the Archives of the AFIP. RadioGraphics, 2004. 24(2): p. 565-587.
3. Uppal, K., et al., Meckel's diverticulum: a review. Clin Anat, 2011. 24(4): p. 416-22.
4. Bennett, G.L., B.A. Birnbaum, and E.J. Balthazar, CT of Meckel's Diverticulitis in 11 Patients. American Journal of Roentgenology, 2004. 182(3): p. 625-629.
5. Milam, R.A. and R.B. Fonseca, Case 240: Meckel Diverticulitis. Radiology, 2017. 283(1): p. 303-307.
6. Hong, J. and S.B. Park, A case of retroperitoneal abscess: A rare complication of Meckel's diverticulum. International journal of surgery case reports, 2017. 41: p. 150-153.

a. Aksiyal kesitlerde oral kontrast madde ile dolu ileal ans ile ilişkili kalın duvarlı bağırsak ansı. b. Aksiyal kesitlerde apse(ok başı) ve çevre yağ dokuda dansite artışları(ok)



c. Koronal kesitlerde antimezenterik kesimden kaynaklanan ileal ans ile ilişkili kalın duvarlı yapı görülüyor. d. Koronal oblik reformat kesitlerde ileal ans ilişkili kalın duvarlı yapının(oklar) kör sonlandığı(ok başları) ve apse görülüyor.



e. Sagittal oblik reformat görüntülerde ileal ans ilişkili kalın duvarlı yapının(oklar) kör sonlandığı(ok başları) ve apse görülüyor.



f. Ameliyat ile çıkarılan kör sonlanan Meckel divertikülitine ait makroskopik patoloji görüntüsü.



Abdominal Radyoloji

PS-282

TÜBERKÜLOZ PERİTONİTİ OLGU SUNUMU

Selman Özkan, Kemal Durmuş, Aida Taghiyeva, Gonca Koç, Ezgi Güler

Ege Üiversitesi Radyoloji Anabilim Dalı

Giriş ve Amaç: Tüberküloz peritoniti ilk olarak 1843'te tanımlanmıştır. Prevalansı tüberküloz tedavisindeki ve sanitasyondaki gelişmeler ile azalan tüberküloz peritonitinin özellikle immünsüprese olgularda sıklığının arttığı bildirilmiştir [1]. Peritonitin primer hematojen olarak yayıldığı düşünülse de rüptüre lenf nodu, gastrointestinal deposit, fallop tüpü aracılığıyla da geliştiği düşünülmektedir. Tüberküloz peritonitinin insidansı immünsupresif tedavilerin kullanımı nedeniyle artmaktadır [2]. BT'deki görüntülerine göre yaş, kuru ve fibrotik diye 3 tipe ayrılmaktadır. Yaş tipinde serbest ve lokule sıvı, kuru tipinde mezenterik kalınlaşma, fibrotik bantlar, kazeöz nodüller ve fibrotik tipte ise mezenterik ve omental kek görünümü mevcuttur[3]. Spesifik semptom veya patognomonik bulguların olmaması nedeniyle tanı koymak oldukça zor olabilmektedir. Olgular genellikle peritonitin klinik bulguları olan ateş, karın ağrısı ve kilo kaybı semptomları ile başvurmaktadırlar[4]. Bu olgu sunumu ile ülkemizde sık görülen tüberkülozun akciğer tutulumu dışındaki diğer organ tutulumlarından biri olan tüberküloz peritonitinin radyolojik bulgularını sunmayı amaçladık.

Olgu Sunumu: 17 yaşında kız olgu dışkıda kan görmesi, uzun süredir olan kilo kaybı nedeniyle başvurdu. Hastanemizde elde olunan toraks BT incelemesinde, prevasküler alanda 20x10 mm boyutunda lenf nodu saptanmıştır. Olgunun elde olunan abdomen MRG incelemesinde, en büyüğü retroperitonda infrarenal seviyede 3 cm çapa ulaşan, bir kısmı kistik-nekrotik karakterli olan yaygın lenf bezleri izlenmiştir Resim 1,2,3,4,5,6. Peritonda nodüler kalınlaşmalar saptanmıştır (Resim 4-7). Bu bulgular birlikte değerlendirildiğinde tüberküloz tutulumundan şüphelenilmiştir. Bunun üzerine hastadan periton biyopsisi alınmış ve sonucunda belirgin kazeifikasyon nekrozu göstermeyen çok sayıda granülom yapısı ve Langhans tipi dev hücreler izlenmiştir. Bunun üzerine hastaya quantiferon testi yapılmış olup test sonucunun pozitif çıkması ile tüberküloz peritoniti tanısı desteklenmiştir. Hastaya tüberküloz tedavisi başlanmış ve hasta takibe alınmıştır. Altıncı ay takipte çekilen abdomen MRG sonucunda sol psoas kası lateral komşuluğunda ise yaklaşık 6x2.5 cm boyutlarında periferal kontrastlanma gösteren abse lehine lezyon izlenmiştir (Resim 7-8) . Hastaya bunun üzerine abse drenajı yapılarak tedavi edilmiştir.

Tartışma: Radyolojik bulgulardaki değişkenlik ve hastalığın sinsi başlangıcı sebebiyle tüberküloz peritonitinin tanısını koymak güç olabilir. BT bulgularının nonspesifik olması peritoneal karsinomatozis gibi diğer peritoneal hastalıkların tüberküloz peritoniti ile karışmasına sebep olmaktadır[1]. Peritoneal kalınlaşmaya eşlik eden peritoneal kontrastlanma artışı, asit, multipl lenfadenopatiler ve plevral sıvı varlığında etiyolojide tüberküloz tutulumu akılda tutulmalıdır.

Anahtar kelimeler: Tüberküloz peritoniti, psoas absesi, lenf nodu, kazeifikasyon, peritoneal kalınlaşma

Kaynaklar

1. Srivastava U, Almusa O, Tung KW, Heller MT. Tuberculous peritonitis. Radiol Case Rep. 2015;9(3):971.
2. Sandeep M. Patel M.D., Seth Sweetser M.D The wet-ascitic form of tuberculous peritonitis 2011 Jul;54(1):364-5.
3. Joshua Burrill, Christopher J. Williams, Gillian Bain, Gabriel Conder, Andrew L. Hine, Rakesh R. Misra Tuberculosis: A Radiologic Review Sep-Oct 2007;27(5):1255-73.
4. Jeffrey R, Starke and Floor MM. Tuberculosis, "Kliegman RM, Jen-son HB, Behrman RE, Stanton BF (eds). Nelson Texbook of Pediatrics, 18. baskı" kitabında s.1240-1254, Philedelphia: WB Saunders,(2007)

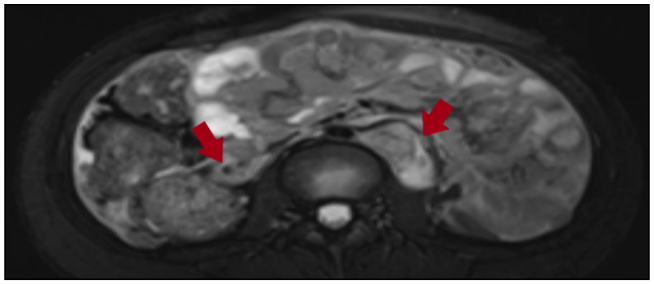

Resim 1. T2 HSE Batın içi lenf nodları(Kırmızı oklar))

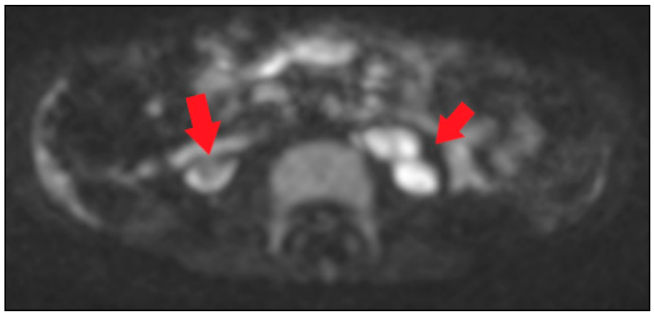

Resim 2. Diffüzyon Batın içi lenf nodları(Kımızı oklar)

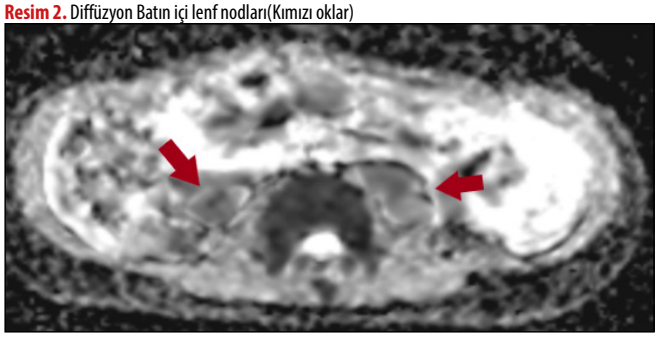

Resim 3. ADC Batın içi lenf nodları(Koyu kırmızı oklar)

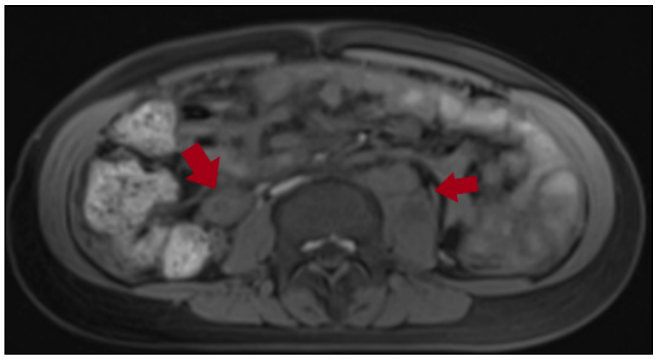

Resim 4. T1 Prekontrast Batın içi lenf nodları(Koyu kırmızı oklar)

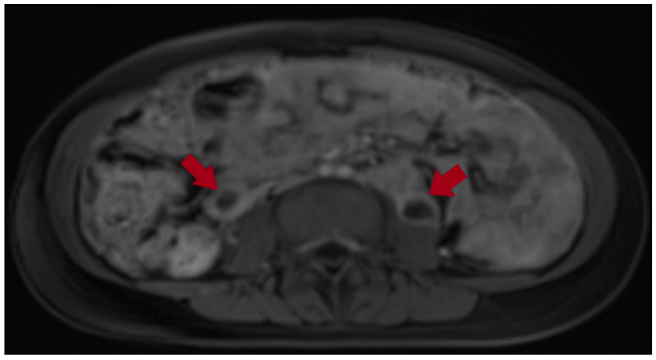

Resim 5. T1 Postkontrast Batın içi lenf nodları(Koyu kırmızı oklar)



Resim 6. T2 Haste Peritoneal kalınlaşma (Kırmızı oklar)

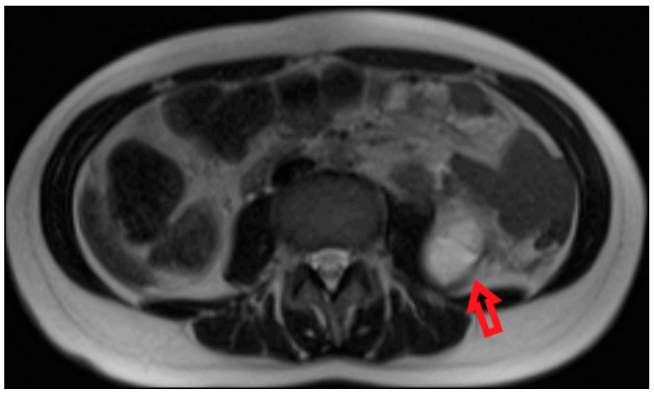

Resim 7. T2 HastePsoas absesi(Kırmızı ok)

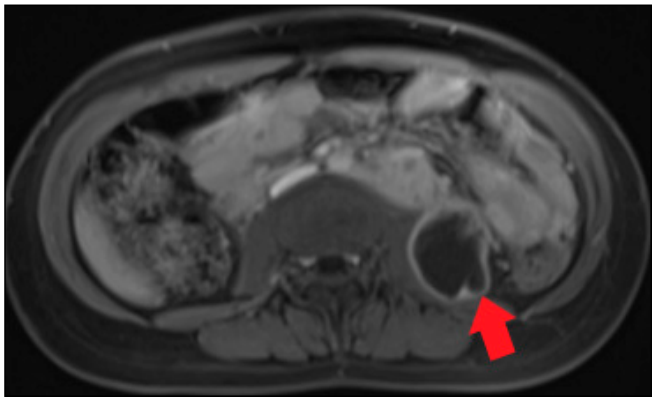

Resim 8.T1 Postkontrast yağ baskılı Psoas absesi(Kımızı ok)

Pediatrik Radyoloji

PS-283

ATRETİK PARİETAL SEFALOSEL: OLGU SUNUMU

Vasfiye Nihan Bürcek, Turgut Seber, İsmail Furkan Şimşek, Kübra Nalbant, Hasan Erdoğan, Ali Koç

Sağlık Bilimleri Üniversitesi Kayseri Şehir Hastanesi Radyoloji Kliniği

Giriş ve Amaç: Atretik sefalosel olarak da bilinen atretik parietal sefalosel (APS); dura, fibröz doku ve displastik beyin dokusundan oluşan küçük subskalp lezyonlardır. Bunlar, meningeal ve rezidüel dokulardan (araknoid, glial veya santral sinir sistemi kalıntıları) oluşan benign rudimenter sefalosellerdir. Bu nedenle prognozu gerçek ensefalosele göre çok daha iyidir (1). Tedavi, kistin cerrahi olarak çıkarılması ve dura tarafından oluşturulan traktın dikilmesidir.

Amacımız APS'li hastanın manyetik rezonans görüntüleme (MRG) bulgularını sunmaktır.

Olgu: 14 yaşında kız hasta bayılma şikayetiyle hastanemiz çocuk nöroloji polikliniğine başvurdu. Özgeçmiş ve soygeçmişinde özellik yoktu. Fizik muayene de verteks düzeyi orta hat sağ lateralinde ağrısız, yumuşak, immobil şişlik farkedildi. Nörolojik muayene ve diğer sistem muayenelerinde özellik saptanmadı.

MRG'de sol parietal kemikte fokal defekt ve bu düzeyden skalpe uzanım gösteren 17x14 mm boyutlu yumuşak doku kitlesi izlendi. Serebellar vermis displastik görünümde olup tentoryum ile birlikte lezyon düzeyine doğru çekilmişti. Ayrıca lezyon düzeyine komşu superior sagittal sinüse sinüste fenestrasyon izlendi. Mevcut bulguların birlikteliği nedeniyle hasta APS olarak kabul edildi.

Tartışma: APS; meninksler, nöral kalıntılar ve glial kalıntılar içeren küçük, subskalp lezyonlardır. Gelişimi genellikle nöral tüpün kısmen kapanmaması ile açıklanır (2). APS ile ilgili önceki tüm bildiriler sporadik nedenlere bağlı olduğunu göstermektedir (1). En sık infant ve küçük çocuklarda saptanır. Klinik olarak hastalar nörolojik olarak tamamen normal olabildikleri gibi kortikal malformasyonlar, Walker-Warburg sendromu, Dandy-Walker sendromu veya ventrikülomegali gibi ciddi intrakraniyal anomalilerin birlikteliği halinde ciddi nörolojik bulgulara sahip olabilirler (3). Bizim olgumuzun nörolojik muayenesi normaldi ve bununla uyumlu olarak majör bir intrakranial anomalisi (hafif vermiş displazisi dışında) yoktu. MRG, tanıda en iyi görüntüleme yöntemidir. Sıklıkla verteks düzeyinde, kalvarial defekt ilişkili intrakraniyal uzantısı olan subgaleal yumuşak doku kitlesi olarak izlenir. Straight sinüsün persistan vertikal embriyonik pozisyonu vakaların çoğunda görülür (4). Ayrıca superior sagital sinüsün fokal fenestasyonu ve posterior tentoryumun superiora yer değiştirmesi de izlenir. Ayırıcı tanıda sinüs perikrani, dermoid-epidermoid kistler bulunur. Kontrastlı sekanslarda intrakranial sinüslerle anormal ilişki saptanmaması ile sinüs perikrani; difüzyon kısıtlanması göstermemesi ve yağ içermemesi ile dermoid-epidermoid kistler ekarte edildi. Sonuç olarak, subskalp lezyonlarda eşlik eden kalvaryum defekti varlığında APS ayırıcı tanıda mutlaka akılda tutulmalıdır.

Anahtar kelimeler: atretik parietal sefalosel, MRG

Kaynaklar

1. Martinez-Lage JF, Sola J, Casas C, et al. Atretic cephalocele: The tip of the iceberg. J Neurosurg 1992; 77: 230–235.
2. Atlas SW, editor. MRI of the Brain and Spine [CD-ROM] 3rd ed. Philadelphia: Lippincott Williams & Wilkins; 2003.
3. Wong SL, Law HL, Tan S. Atretic cephalocele – An uncommon cause of cystic scalp mass. Malaysian J Med Sci 2010; 17: 61–63.
4. Patterson RJ, Egelhoff JC, Crone KR, Ball WS., Jr Atretic parietal cephaloceles revisited: An enlarging clinical and imaging spectrum? AJNR Am J Neuroradiol. 1998;19(4):791–795.

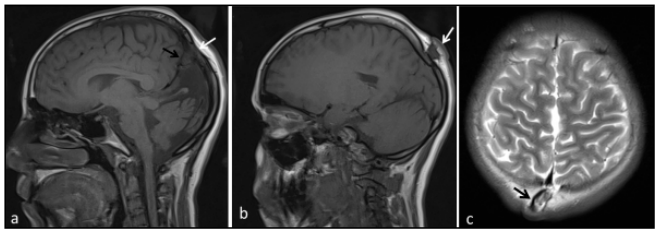

Resim 1. a.Sagittal T1A MRG kesitinde midsagittal düzeyde sağ parietal kemikte fokal defekt ve superior sagittal sinüste fokal fenestrastyon (beyaz ok) ve posterior tentoryumun superiora yer değiştirmesi (siyah ok) izleniyor. b.Sagittal T1A MRG kesitinde subgaleal yumuşak doku kitlesi izleniyor. c. Aksiyel T2A MRG kesitinde verteks düzeyinde sağ parasagittal yerleşimli subgaleal yumuşak doku kitlesi izleniyor .

Pediatrik Radyoloji

PS-284

WALKER- WARBURG SENDROMU: KARAKTERİSTİK KRANİAL, ORBİTAL VE TEMPORAL KEMİK GÖRÜNTÜLEME BULGULARI

Celal Yazıcı, Çiğdem Öztunalı

Eskişehir Osmangazi Üniversitesi Tıp Fakültesi Radyoloji Anabilim Dalı

Giriş: Walker-Warburg Sendromu(WWS),beyin ve göz anomalileri karakterize,alfa-distroglikan ilişkili konjenital musküler distrofilerin ağır ve nadir bir fenotipidir(1).Cobblestone(kaldırım taşı)korteks/tip II lizensefali,ventrikulomegali,korpus kallosum disgenezisi,beyin sapı ve serebellum malformasyonları başlıca bulgularıdır.Göz bulguları arasında mikroftalmi,katarakt ve persistan hiperplastik primer vitröz(PHPV) yer alır.WWS hipotoni,epilepsi,zeka-gelişme geriliği ile ortaya çıkabilmektedir(1-3).

Olgumuzda WSS'li bir infantın MR ve BT incelemesinde tipik kranial ve göz bulgularının yanı sıra yakın dönemde WWS ile ilişkili olduğu rapor edilen spesifik iç kulak anomalisinin tariflenmesi amaçlanmaktadır.

Olgu Sunumu: 50 günlük kız çocuk gelişme geriliği,hipotoni kliniğiyle hastanemize başvurdu.Prenatal hidrosefalisi ve ebeveynler arasında 1.derece akrabalık mevcuttu.Kreatin kinaz yüksekliği saptanan hastaya kraniyal MR ve BT incelemeleri çalışıldı.

MR görüntülerinde 'kink' yapan,"z"şekilli beyin sapı mevcuttu. Pons hipoplazik,tektum ise kalın ve elonge görünümdeydi.Serebellar vermis hipoplazik ve rotasyoneydi (Resim 1).Serebellar hemisferler hipoplazik, serebellar korteks polimikrogrikti.Serebellumda çok sayıda milimetrik kist mevcuttu(Resim 2).Korpus kallosum agenezisi,ventrikülomegali,parsiyel füzyone dismorfik bazal ganglia,cobblestone korteks ve subkortikal gri cevher heterotopileri izlenmekteydi(Resim 3-6).Sol gözde mikrooftalmi,vitröz hemoraji,dismorfik lens ve PHPV mevcuttu(Resim 7 ve 8).Temporal kemikte bilateral tip IV koklear hipoplazi şeklinde iç kulak anomalisi mevcuttu(Resim 9 ve 10).

Tartışma: Alfa-distroglikan ilişkili muskuler distrofiler,çeşitli derecelerde beyin ve oküler anormallikler ile karakterizedir.WWS,en ağır ve lethal formu olup otozomal resesiftir(1).Alfa-distroglikan eksikliği nöronların yetersiz veya fazla migrasyonuna neden olur.Bu patoloji,kaldırım taşı korteks-tip II lizensefaliye neden olur(4-6).Bu anomali prenatal US incelemesinde beyin yüzeyini çevreleyen ek bir hiperekojen korteks tabakası şeklinde izlenebilir(7-9).

Persistan hiperplastik primer vitröz (PHPV),embriyonik hyaloid vasküler kalıntıdır.Sıklıkla mikrooftalmi,retinal dekolman,vitröz hemoraji ya da kolobom eşlik edebilir.

WWS'nin postnatal tanısı, karakteristik beyin ve göz bulguları ile konulmaktadır.Serum kreatin kinaz(CK) konjenital musküler distrofi şüphesi olan hastalarda istenen ilk testtir.5 kat veya daha fazla CK yüksekliği,ileri test yapılmasını gerektirmektedir(1,10).

Genetik mutasyonların bazı tipik iç kulak anomalileri ile ilişkisi bilinmektedir.Yakın dönemde,WWS ile ilişkili olarak en sık tip IV koklear hipoplazi görüldüğü bildirilmektedir.Tip IV koklear hipoplazide kokleanın bazal turu normal,apikal ve orta turları hipoplazik-tir.Hipoplazik orta ve apikal turlar anteromedialde yerleşimlidir(6). WWS ile ilişkilendirilen bu spesifik koklear anomali hastamızda da bilateral olarak mevcuttu.Literatürde de belirtildiği üzere,bu koklear anomaliye herhangi bir vestibüler ya da semisirküler kanal anomalisi eşlik etmemekteydi.

Sonuç olarak,WWS'nun tipik görüntüleme bulgularının bilinmesi ve tanınması hem prenatal hem de postnatal dönemde tanı için büyük önem taşımaktadır.WWS'li çocuklar, ağır santral sinir sistemi bulguları nedeniyle nadiren sensorinöral işitme kaybı için tetkik edilseler de,temporal BT ve MR incelemelerinde izlenen tip IV koklear hipoplazinin brankio-oto-renal sendrom yanı sıra WWS ile de ilişkili olabileceği akılda tutulmalıdır.

Anahtar kelimeler: konjenital muskuler distrofi,koklear hipoplazi,Walker-Walburg

Kaynaklar

1) Vajsar J., Schachter H. Walker-Warburg syndrome. Orphanet J Rare Dis. 2006;1:29.
2) Barkovich A.J. Neuroimaging manisfestations and classification of congenital muscular dystrophies. AJNR Am J Neuroradiol. 1998:19(8), 1389-1396.
3) Alharbi S., Alhashem A., Alkuraya F., Kashlan F., Tlili-Graiess K. Neuroimaging manifestations and genetic heterogeneity of Walker-Warburg syndrome in Saudi patients. Brain Dev. 2021: 43(3;)380-388.
4) Barkovich A.J. Developmental disorders of the midbrain and hindbrain. Front Neuroanat. 2012:6;7.
5) Barkovich A.J. Millen K.J., Dobyns W.B. A developmental and genetic classification for midbrain-hindbrain malformations. Brain. 2009:132;3199-3230.
6) Talenti G., Robson C., Severino M.S., Alves C.A., Chitayat D. et al. Characteristic cochlear hypoplasia in patients with Walker-Warburg syndrome: A radiologic study of the inner ear in α- dystroglycan-related muscular disorders. AJNR Am J Neuroradiol. 2021: 42(1):167-172.
7) Lacalm A., Nadaud B., Massoud M., Putoux A., Gaucherand P. et al. Prenatal diagnosis of cobblestone lissencephaly associated with Walker-Warburg syndrome based on a specific sonographic pattern. Ultrasound Obstet Gynecol. 2016:47(1);117-22.
8) Low A.S.C., Lee S.L., Tan A.S.A., Chan D.K.L., Chan L.L. Difficulties with prenatal diagnosis of the Walker-Warburg syndrome. Acta Radiol. 2005:46(6);645-651.
9) Brasseur-Daudruy M., Vivier P.H., Ickowicz V., Eurin D., Verspyck E. Walker-Warburg syndrome diagnosed by findings of typical ocular abnormalities on prenatal ultrasound. Pediatr Radiol. 2012: 42(4);488-90.
10) Falsaperla R., Pratico A.D. Ruggieri M., Parano E., Rizzo R. Et al. Congenital muscular dystrophy: from muscle to brain. Ital J Pediatr. 2016:42(1);78.



Resim 1. Mid-sagittal T2 ağırlıklı MR görüntüde pontomezensefalik bölgede anteriora doğru anormal, keskin açılanma ("kink") (kısa ok) ve buna bağlı olarak "z" şeklinde izlenen beyin sapı görülüyor. Tektum (ok başı), kolliküler füzyon nedeniyle kalın ve elonge görünümde. Serebellar vermis (uzun ok), ileri derecede hipoplazik ve posterosüperiora rotasyone izleniyor.



Resim 10. Aksiyel, FIESTA görüntüde her iki tarafta koklea orta ve apikal turları hipoplazik, normale kıyasla anteromedialde yerleşimli izleniyor (beyaz oklar). Sol alt köşede aksiyel BT görüntüsünde aynı kesitte kemik pencerede her iki tarafta kokleanın hipoplazik orta ve apikal turları gösteriliyor (siyah oklar).



Resim 2. Aksiyel FIESTA görüntüde serebellar hemisferler kısmen hipoplazik, serebellar yüzey konturu kortikal polimikrogri nedeniyle düzensiz izleniyor. Posterolateral subkortikal beyaz cevher alanlarında dağınık yerleşimli milimetrik kistler (ok başları) görülüyor.



Resim 3. Aksiyel T2 ağırlıklı görüntüde her iki tarafta serebral korteks kalın, düzensiz ve polimikrogrik izleniyor (oklar). Orta hatta septi pellusidi ve korpus kallosum agenezisi mevcut, ventriküller geniş.



Resim 4. Aksiyel, T2 ağırlıklı görüntüde her iki taraf serebral konveksitede kalın, düzensiz konturlu polimikrogrik korteks izleniyor (oklar). Kortikal gri cevher- beyaz cevher ara yüz keskinliği azalmış görünümde. Her iki tarafta lentiform nükleus ve talamuslarında parsiyel füzyonlar mevcut (yıldızlar).

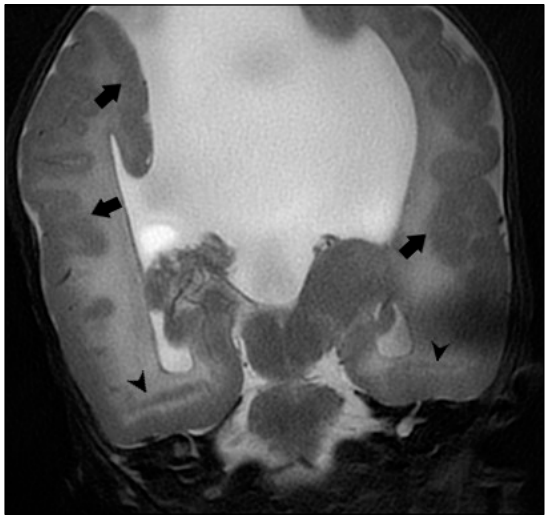

Resim 5. Koronal, T2 ağırlıklı görüntüde her iki taraf serebral konveksitede kalın, düzensiz konturlu polimikrogrik serebral korteks izleniyor (oklar). Bilateral kalın temporal serebral korteksten beyaz cevher ile ayrılan bant şeklinde heterotopik gri cevher alanları görülüyor (ok başları).

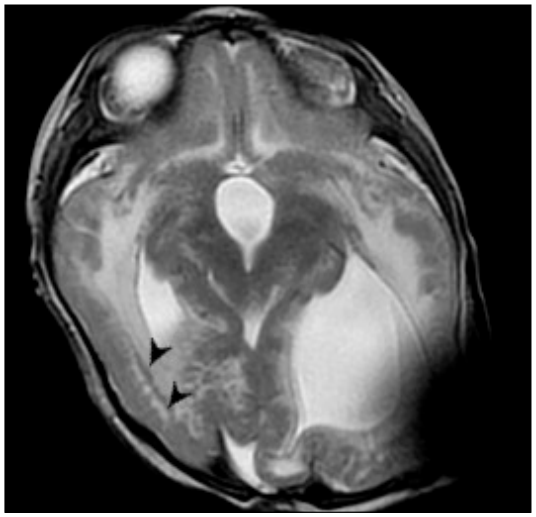

Resim 6. Aksiyel, T2 ağırlıklı görüntüde sağ posterior temporal bölgede kalın ve düzensiz polimikrogrik serebral korteksten beyaz cevher ile ayrılan bant şeklinde heterotopik gri cevher alanları görülüyor (ok başları).



Resim 7. Aksiyel, T2 ağırlıklı görüntüde sol bulbus okuli boyutları küçük, bulbus mikrooftalmik görünümde izleniyor. Solda lens posterior komşuluğundan bulbus posterior duvarına doğru uzanım gösteren persistan hiperplastik primer vitröz, lineer hipointens sinyal alanı olarak görülüyor (siyah ok). Sol oküler lensin sağa kıyasla globüler şekil kazanmış olduğuna dikkat ediniz.



Resim 8. Aksiyel, FIESTA görüntüde sol bulbus okuli boyutları küçük, bulbus mikrooftalmik görünümde izleniyor. Solda lens posterior komşuluğundan bulbus posterior duvarına doğru uzanım gösteren persistan hiperplastik primer vitröz, lineer hipointens sinyal alanı olarak görülüyor (siyah ok). Sol vitröz sinyal intensitesinde hemoraji nedeniyle diffüz azalma mevcut (yıldız).



Resim 9. Aksiyel, FIESTA görüntüde her iki tarafta koklea bazal turu normal boyut ve morfolojide izleniyor (beyaz oklar). Sol alt köşede aksiyel BT görüntüsünde aynı kesitte kemik pencerede koklea bazal turları gösteriliyor (siyah oklar).

Meme Radyolojisi

PS-285

ERKEK MEME LİPOSARKOMU

Burçin Önder, Aslı Ertürk, Hakan Önder

Prof. Dr. Cemil Taşcıoğlu Eğitim ve Araştırma Hastanesi

Giriş-Amaç: Erkek meme kanseri,tüm meme kanserlerinin % 1'inden azını oluşturan nadir bir hastalıktır. Memenin primer liposarkomu ise tüm meme sarkomlarının %3-24 'ünü oluşturur. Memenin mezenkimal tümörü olan liposarkomlar bağ dokusu komponentlerinden köken alır.Sıklıkla 45-60 yaş aralığında görülür.Nadiren palpabl lenf nodları eşlik eder.Sırasıyla akciğer,karaciğer ,beyin ve kemiklere metastaz yapabilir. Biz bu çalışmada nadir görülen erkek meme liposarkomu vakasını görüntüleme bulguları ve literatür bilgileri ile birlikte sunmayı amaçladık.

Olgu-Bulgular: 68 yaşında erkek hasta ,sol memede yaklaşık 1 yılda büyüyen kitle ile hastanemize başvurdu.Fizik muayenede sol memenin tamamını dolduran kitle mevcut olup, meme cildinde herhangi bir patolojik bulgu saptanmadı.Hasta morbid obez olmasından dolayı, bilateral dinamik kontrastlı manyetik rezonans görüntüleme (MR) ile görüntüleme yapılamadı. Sonografik sınırlar içerisinde kitle sınırları net olarak demarke edilememiş olup,en büyüğü yaklaşık 15 cm'yi bulan, içinde ekojen septasyonların izlendiği heterojen hiperekoik multiple sayıda oval şekilli alanlar saptandı.Güçlükle çekilen mamografisinde , sol memeyi tama yakın kaplayan, en büyüğü yaklaşık 20 cm çaplı ölçülen çevresi opak santrali parankim ile eş dansitede multıple nodüler kitlesel görünümler izlendi. BT'de sol meme boyutları asimetrik olarak ileri derecede artmış olup en geniş yerinde aksiyel planda 30x15 cm ölçülmüştür. Meme parankimi içerisinde ,iç içe geçmiş görünümde, hiperdens cidarı ayırt edilebilen en belirgini 16x10 cm boyutlarında, internal dansiteler içeren, heterojen iç yapıda multiple sayıda yağ kistleri izlendi. Kor biyopsi sonucunda iyi diferansiye liposarkom tanısı alan hastaya mastektomi yapıldı.

Tartışma-Sonuç: Primer meme sarkomları tüm meme malignensilerinin yaklaşık %1'ini oluşturur.Meme sarkomları içerisinde anjiosarkom (en sık), liposarkom, malign fibröz histiyosarkom,leiomyosarkom ve fibrosarkomlar yer alır. Bilinen en önemli risk faktörü memenin önceden ışınlanmış olmasıdır. İyi diferansiye,undiferansiye,miksoid,yuvarlak hücreli, pleomorfik, miksed tip, başka türlü tanımlanmamış alt tip olarak yedi subtipte sınıflandırılmıştır.

USG duyarlılığı düşük olup, liposarkomun alt tipine göre, sonografik bulgular değişmekle birlikte genellikle liposarkomlar, boyutları 50 cm 'yi bulan içerisindeki lipomatöz kompanentin oranı doğrultusunda değişken derecede hiper-hipoekojen olarak izlenebilen, genellikle hipervasküler kitlelerdir.

Mamografide miks yağ, yumuşak doku ve solid kompanentleri içeren, iyi sınırlı heterojen dansiteler olarak prezente olurlar.BT/PET-CT'de içerisinde ince kontrastlanan septalar ve nadiren kalsifik odaklar içerebilen, FDG tutulumu gösteren yağ dansitesinde kitleler olarak izlenirler. MRG'de T1AG'de ve T2AG'de hiperintens, yağ baskılı sekanslarda hipointens, postkontrast serilerde heterojen kontrastlanan septasyonlar içeren kitleler olarak saptanırlar. Meme liposarkomlarının tedavisi cerrahidir. Aksiller lenf nodu diseksiyonu gereksizdir. Birçok radyolojik modalite tanıda yardımcı olurken, nihayi tanı için histopatolojik değerlendirme yapılmalıdır, kaldı ki histopatolojik inceleme bile bazen yanıltıcı olabilir. Tümörün içeriğindeki komponentin ağırlığına göre görüntüleme bulguları değişkenlik gösterebileceğinden, ayırıcı tanı konusunda dikkatli olunmalıdır.

Anahtar kelimeler: liposarkom, meme kanseri, mamografi

Kaynaklar

Whitsell T, Marcovis K, Ruhs S, Andres M, Beck S. High-grade pleomorphic liposarcoma of the breast. Grand Rounds Journal. 2011;11:87–91.

Voutsadakis IA, Zaman K, Leyvraz S. Breast sarcomas: current and future perspectives. Breast. 2011;20:199–204.

Smith T.B. Gilcrease M.Z. Santiago L. Hunt K.K. Yang W.T.
Imaging features of primary breast sarcoma.
AJR. Am. J. Roentgenol. 2012; 198: W386-393

68 y ,E ,sol memede kitle



Postop eksizyon materyali



Sol memenin tamamını kaplayan kitlenin sonografik görüntüsü



Sol CC grafide sol memenin tamamını kaplayan kitlenin mamografik görüntüsü

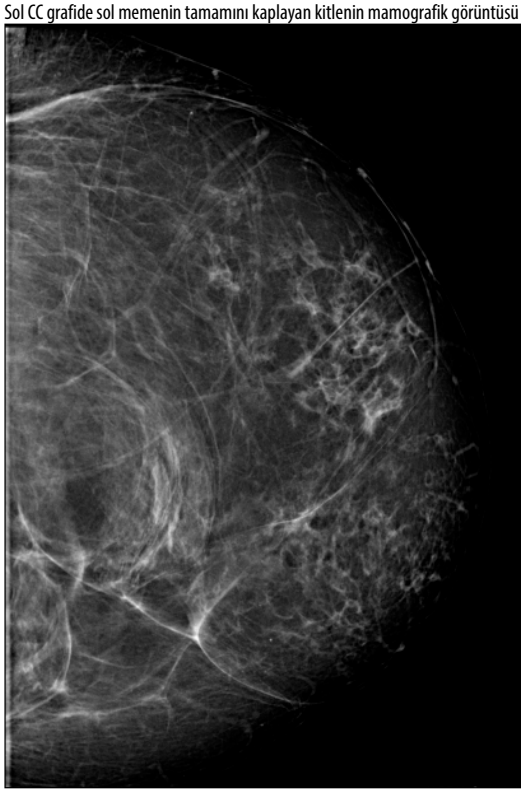

Sol MLO grafide sol memenin tamamını kaplayan kitlenin mamografik görüntüsü

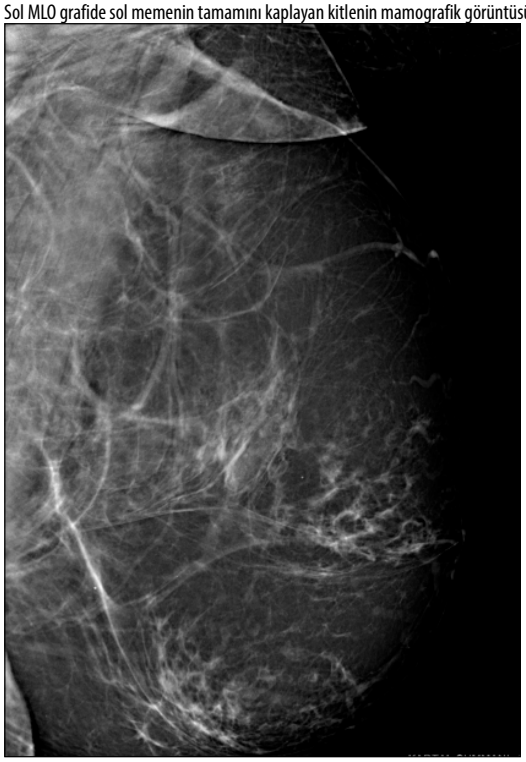

Kas-İskelet Radyolojisi

PS-286

BÜYÜK TAKLİTÇİ: METASTAZ İLE KARIŞAN SAKRUM TÜBERKÜLOZU

Zehra Kurt[1], Zeynep Yıldız[1], Onur Taydaş[1], Fevzi Sağlam[2]

[1]Sakarya Üniversitesi Tıp Fakültesi Radyoloji Anabilim Dalı
[2]Sakarya Üniversitesi Tıp Fakültesi Ortopedi Anabilim Dalı

Giriş: Osteoartiküler tüberküloz (OAT) tüm tüberküloz vakalarının %2- %5'ini, ekstrapulmoner tüberküloz vakalarının ise %11- %15'ini oluşturur. Vertebra tutulumu; OAT olgularının en az %50'sinde görülmekte olup, izole sakrum tüberkülozu ise %5 olarak tahmin edilen bir sıklık ile literatürde nadiren bildirilmektedir. Maligniteyi taklit etmesi, tanı ve tedavide güçlüklere yol açmaktadır. Bu nedenle, ayırt edici görüntüleme özelliklerinin tanınması ve histopatolojik doğrulamanın erken dönemde yapılması gerekmektedir. Bu olgu sunumunda, primer malignitesi olan bir hastada saptanan sakrum tüberkülozu sunulmuştur.

Olgu: 59 yaşında kadın hasta, opere pankreas adenokarsinomu tanısı ile takip edilmekteydi. 2 ay önce genel durumunda bozulma, sol tarafta daha belirgin bel ağrısı ve kilo kaybı şikayetleri ile onkoloji polikliniğine başvurdu. Klinik muayenede nörolojik defisit olmaksızın lumbo-sakral omurganın sertliği mevcuttu. Laboratuvar testlerinde; ESR:90 mm/saat (N:0-30mm/saat), CRP:43 mg/L (N:0-0,5 mg/L), serum ACE: 55 U/L (N:8-52 U/L) olarak ölçülmüştü. Diğer laboratuvar bulguları normaldi. Akciğer grafisinde özellik saptanmadı. Pelvik bilgisayarlı tomografisinde (BT) sakrumda sol sakroiliak ekleme uzanan geniş çaplı osteolitik lezyon görüldü (Resim 1). Takiben yapılan manyetik rezonans görüntülemede (MRG) sol sakroiliak eklem mesafesi daralmış olup T1 ağırlıklı serilerde hipointens (Resim 2), T2 ağırlıklı yağ baskılı serilerde heterojen hiperintens, postkontrast serilerde heterojen tarzda yoğun kontrastlanma izlenmekteydi. Sakral biyopsi sonucu kazeifiye granülomlar ile uyumlu bulundu ve hasta tüberküloz tanısı aldı.

Tartışma ve Sonuç: Sakral yerleşimli bir lezyonun atipik klinik ve radyolojik özelliklerinin varlığında ilk ve en önemli ayırıcı tanı

tüberküloz olmalıdır. Spesifik olmayan klinik ve radyolojik bulguları ile en büyük taklitçilerden biridir. Tüberkülozun kemik tutulumunda MRG en duyarlı tanısal radyolojik görüntülemedir. MRG de genellikle T1 ağırlıklı görüntülerde hipointens ve T2 ağırlıklı görüntülerde hiperintens olan yaygın kemik iliği ödemi vardır. Tüberküloz lezyonları MRG'de diğer enfeksiyöz hastalıklar veya neoplazmlar ile karışabilir. Doğru tanı ve yeterli tedavi sağlanırsa sakral tüberkülozun prognozu iyidir. Sonuç olarak, sakral lezyonlarda hastanın primer malignitesi olsa da tüberküloz ayırıcı tanıda yer almalıdır.

Anahtar kelimeler: tüberküloz, malignite taklitçileri

Kaynaklar

1- World Health Organization. Stop TB Partnership. 2009 update Tuberculosis Factsheet . http://www.who.int/tb/publications/2009/ tbfactsheet_2009update_on_page.pdf (accessed 22 September 2011).
2- Engin G, Acuna B, Acuna G, et al . Imaging of extrapulmonary tuberculosis. Radiographics 2000 ; 20 : 471 – 88 .
3- BMJ Case Reports: first published as 10.1136/bcr.07.2011.4505 on 27 March 2012

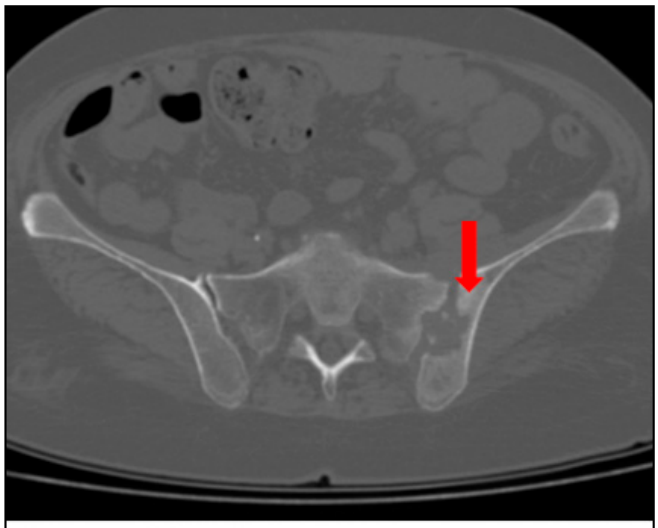

Resim 1: Aksiyel BT görüntüsünde; sol sakroiliak ekleme uzanan geniş çaplı osteolitik(ok)lezyon

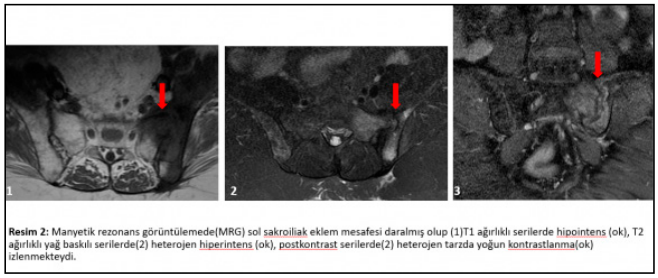

Resim 2: Manyetik rezonans görüntülemede(MRG) sol sakroiliak eklem mesafesi daralmış olup (1)T1 ağırlıklı serilerde hipointens (ok), T2 ağırlıklı yağ baskılı serilerde(2) heterojen hiperintens (ok), postkontrast serilerde(2) heterojen tarzda yoğun kontrastlanma(ok) izlenmekteydi.

Kas-İskelet Radyolojisi

PS-287

AMFİZEMATÖZ OSTEOMYELİT VE AORTİK GREFT REAKSİYONU; BT BULGULARI

Alaaddin Nayman, Nusret Seher, Emine Uysal

Selçuk Üniversitesi Tıp Fakültesi Radyoloji Anabilim Dalı

Giriş-Amaç: Amfizematöz osteomyelit(AO) oldukça nadir görülen bir hastalık olup İngilizce literatürde yaklaşık 30 civarı vaka bildirilmiştir(1). Ekstraaksiyel iskelette intraosseöz gaz nadir olup AO için patognomoniktir. En sık tutulan bölgeler arasında vertebra, pelvis, sakrum, femur, tibia ve fibuladır. AO nedenleri arasında enfeksiyon kaynağı derin cilt altı doku, abdomen veya vücutta varolan(pyelonefrit gibi) enfeksiyonlar neden olabilmektedir(2). Diabetes mellitus, malignite ve yoğun bakım hastaları AO'ya yatkın hale getirdiği bilinen en yaygın risk faktörleridir. Abdominal aorta(AA)'ya uygulanmış greft reaksiyonları sık görülmemekle birlikte karşılaşıldığı takdirde kanama, ekstremite ve solid organlarda iskemi, anaflaksi gibi problemlere yol açabilmektedir(3). Bu bildiride AO ve eşlik eden abdominal aortaya uygulanmış greft reaksiyonunun bilgisayarlı tomografi(BT) bulguları sunulmuştur.

Olgu: 64 yaşında erkek, yoğun bakım hastasında sağ alt kadranda gelişen karın ağrısının olması nedeniyle çekilen abdomen BT'de abdominal aortadan iliak arterlere uzanım gösteren greft ve sağ iliak arterde kısa segment oklüzyon, oklüzyon komşuluğunda hava değerlerini düşündüren görünüm izlenmiş olup aortik greft reaksiyonunu düşündürdü (Resim 1), ayrıca sağ femur proksimalde ve cilt altında yaygın hava değerleri mevcut olup amfizematöz osteomyeliti düşündürdü (Resim 2).

Tartışma-Sonuç: AO yüksek morbidite ve mortaliteye sahiptir. Hastaların %32'sinde, özellikle diyabetli hastalarda, amputasyon gibi morbit durumlar oluşmakta olup mortalite oranı da artmaktadır(4). Olası kemik nekrozu ve kemik yıkımını önlemek için agresif antibiyoterapi ile tedavi edilmelidir. BT hastaların tanısında ve takibinde noninvaziv gold standart yöntemdir. Bu tür hastalarda tanıyı takiben BT çekimi önem arz etmekte olup hastalığın durumuna göre operasyon için de BT yol göstermektedir. AA greft reaksiyonlarının da tanısı morbidite ve mortaliteye neden olabileceğinden tanısı önem arz etmektedir. Greft çevresinde kanama, yumuşak doku da artış, trombüs ve hava değerleri olası greft reaksiyonu açısından oldukça önemli bulgular olup BT görüntüleme tanısında, takibinde ve tedavinin etkinliğinin değerlendirilmesinde noninvaziv gold standart yöntemdir(5).

Anahtar kelimeler: amfizematöz, osteomyelit, aort, greft, bt

Kaynaklar

1. Lee J, Jeong CH, Lee MH, et al. Emphysematous Osteomyelitis due to Escherichia coli. Infect Chemother 2017;49:151–4.
2. Larsen J, Mühlbauer J, Wigger T, et al. Emphysematous osteomyelitis. Lancet Infect Dis 2015;15:486.
3. Simonte G, Isernia G, Fiorucci B, Paciaroni E, Cieri E, Rebonato A, Lenti M. Polymer Embolization and Anaphylactic Reaction during Implantation of an Ovation Stent Graft for Abdominal Aortic Aneurysm Exclusion. Ann Vasc Surg. 2018 Jul;50:298.e7-298.e11.
4. Mujer MTP, Rai MP, Hassanein M, Mitra S. Emphysematous Osteomyelitis. BMJ Case Rep. 2018; 2018: bcr2018225144.
5. Martinelli O, Di Girolamo A, Irace L, Baratta F, Gossetti B, Gattuso R. Post-implantation syndrome: the impact of different devices for endovascular abdominal aortic aneurysm repair and related etiopathogenetic implications. Int Angiol. 2020 Oct;39(5):398-404.

Aksiyel BT görüntüde femur proksimalinde intreosseöz hava değerleri ve çevre kas dokuda, cilt altında yaygın hava değerleri izleniyor(oklar).



Aksiyel(a) ve koronal(b) BT görüntüde sağ ana iliak arter başlangıcında kısa segment trombüs ve trombüs komşuluğunda hava değerlerini düşündüren izleniyor(oklar).

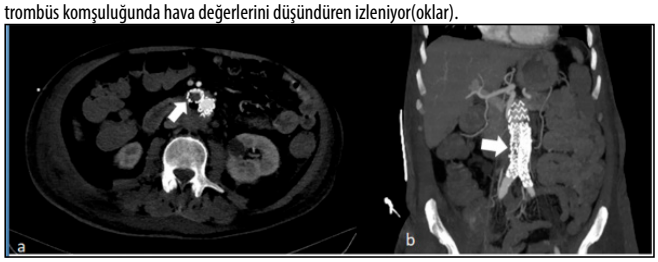

Nöroradyoloji

PS-288

İNFANTTA NADİR BİR İNME NEDENİ: MİNOR TRAVMA SONRASI MİNERALİZE MİKROANJİYOPATİNİN EŞLİK ETTİĞİ BAZAL GANGLİON ENFARKTI

Osman Üdürgücü, Anıl Özgür, Yüksel Balcı, Meltem Nass Duce

Mersin Üniversitesi Tıp Fakültesi

Giriş-Amaç: Minor kafa travması sonrası gelişen akut iskemik inme, çocukluk çağında nadiren görülen ve patofizyoloisi net olarak açıklanamamış bir antitedir. Literatürde lentikülostriat arter kalsifikasyonu bulunan infantlarda minor kafa travması sonrası iskemik inme geliştiği bildirilen çalışmalar mevcuttur. Biz de nadir görülen 'minor travma sonrası mineralize mikroanjiyopatinin eşlik ettiği bazal ganglion enfarktı' olgusunun radyolojik bulgularını sunmayı amaçladık.

Olgu: On beş aylık çocuk 1,5 metre yükseklikten düşme üzerine dış merkez acil servisine başvurmuş. Nörolojik muayenesi normal olan hastanın çekilen serebral bilgisayarlı tomografi (BT) tetkikinde travma ile ilişkili patoloji görülmeyince taburcu edilmiş. Saatler içerisinde sağ kol ve sağ bacakta güçsüzlük ile yüzde asimetri şikayetleri gelişen hasta hastanemiz acil servisine başvurdu. Çekilen serebral difüzyon manyetik rezonans (MR) tetkikinde solda bazal ganglion - korona radiata lokalizasyonunda akut infarkt ile uyumlu difüzyon kısıtlaması saptandı (Resim-1). Serebral BT tetkikinde travma ile ilişkili patoloji görülmedi ancak bilateral bazal ganglionlarda mineralize mikroanjiyopatiyi temsil edecek şekilde lentikülostriat arter trasesinde mineralizasyon ile uyumlu kraniyokaudal uzanım gösteren ince lineer hiperdens lezyonlar izlendi (Resim-2).

Tartışma: Çocukluk çağında inme; kalp hastalıkları, hematolojik hastalıklar, vasküler bozukluklar ve enfeksiyona bağlı olarak gelişir. Minor kafa travması sonrası gelişen iskemik inme çocukluk çağı inmelerinin %2'den azını oluşturur. Bu tip inmelerin, daha önce sağlıklı olan 24 aydan küçük çocuklarda minor travmayı takiben dakikalar saatler içinde hemiparezi, hemidistoni benzeri nörolojik bulgular gelişmesi şeklinde seyrettiği bildirilmiştir. Bu hasta grubunda çekilen serebral BT tetkiklerinde bilateral bazal ganglionlarda lentikülostriat arter mineralizasyonu ile uyumlu lineer hiperdens lezyonların bulunduğu sıklıkla görülmüş olup, mineralize mikroanjiyopatinin minor travma sonrası akut iskemik inme gelişiminde predispozan faktör olduğu saptanmıştır. Patofizyoloji net olmamakla birlikte travma anında ivmeye bağlı endotel hasarı geliştiği, fibrin birikimi ve trombüs oluşumu ile birlikte iskemik inmenin gerçekleştiği düşünülmektedir. Bu hasta grubunda prognozun iyi olduğu ve uzun süreli takiplerde nüks oranının çok düşük olduğu bildirilmiştir.

Sonuç: İnfantlarda minor travma sonrası akut iskemik inme mineralize mikroanjiyopati zemininde gelişebilmektedir. Bu nedenle bu olguları değerlendirirken serebral BT'nin sagital ve koronal reformat görüntülerle beraber kullanılması tanıda fayda sağlayabilir.

Anahtar kelimeler: mineralize mikroanjiyopati , minör kafa travması , bazal ganglion infarktı

Kaynaklar

1. Lingappa L, Varma RD, Siddaiahgari S, Konanki R. Mineralizing angiopathy with infantile basal ganglia stroke after minor trauma. Dev Med Child Neurol 2014;56:78-84.
2. Kargl S, Parsaei B, Sekyra P, Wurm J, Pumberger W. Ischaemic stroke after minor head trauma in children. Eur J Pediatr Surg 2012;22(2):168-70.
3. Baby N, Vinayan KP, Roy AG. Mineralizing Angiopathy of Lenticulostriate Arteries with Infantile Basal Ganglia Infarct Following Minor Head Trauma: A Case Series. Ann Indian Acad Neurol. 2019;22(3):316-319.
4. Kieslich M, Fiedler A, Heller C, et al Minor head injury as cause and co-factor in the aetiology of stroke in childhood: a report of eight cases Journal of Neurology, Neurosurgery & Psychiatry 2002;73:13-16.
5. Akinci, E. , Yuzbasioglu, Y. , Coskun, F. Post traumatic paediatric ischaemic stroke: case presentation. Hong Kong J Emerg Med 2011; 18(3): 169–72.

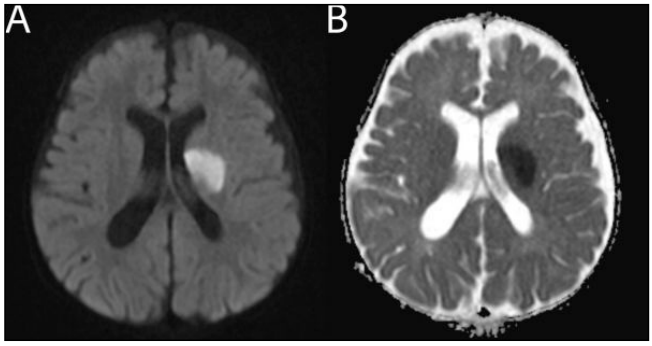

Resim 1. Difüzyon ağırlıklı görüntüleme (A) ve ADC (B) görüntülemede solda bazal ganglion-korona radiata lokalizasyonunda akut infarkt ile uyumlu difüzyon kısıtlaması

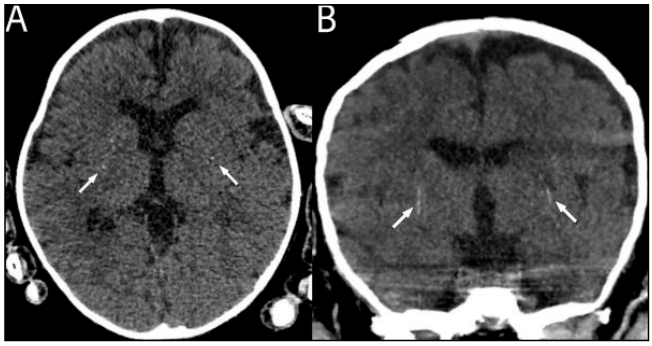

Resim 2. Aksiyel (A) ve koronal (B) serebral BT görüntülemede bilateral bazal ganglionlarda mineralize mikroanjiyopati ile uyumlu lezyonlar

Abdominal Radyoloji

PS-289

TESADÜFEN SAPTANAN NADİR BİR ANOMALİ: ÇOKLU VİSSERAL ANEVRİZMALARIN EŞLİK ETTİĞİ ABERNETHY MALFORMASYONU

Ayşe Rüksan Ütebey[1], Muhammed Raşid Aykota[2], Furkan Ufuk[1]

[1]Pamukkale Üniversitesi, Radyoloji Anabilim Dalı
[2]Pamukkale Üniversitesi, Genel Cerrahi Anabilim Dalı

Giriş ve Amaç: Abernethy malformasyonu, portal venin(PV) doğuştan yokluğu ve eşlik eden portosistemik şantlarla karakterize, nadir görülen bir konjenital vasküler anomalidir(1).

Burada, abdominal bilgisayarlı tomografide(BT) tesadüfen teşhis edilen multipl sakküler visseral anevrizmaları olan bir Abernethy malformasyon olgusunun radyolojik ve klinik bulgularını, takip gerekliliğini vurgulamayı amaçladık.

Olgu Sunumu: 29 yaşında kadın hasta, bıçakla yaralanarak acil servise kaldırıldı.Özgeçmişinde skolyoz cerrahisi dışında özellik yoktu.Barsak yaralanması şüphesiyle tanısal laparotomi yapıldı. İleumda barsak perforasyonu saptandı ve barsak rezeksiyonu yapıldı.Postoperatif 2.günde hastaya hemoglobin düşüşü nedeniyle kontrastlı arteriyel ve portal venöz faz BT çekildi.Akut karın patolojisi

saptanmadı.Ancak BT görüntüleri intrahepatik PV'nin olmadığını gösterdi.Süperior mezenterik ven(SMV) ve splenik ven(SV) birleşmiş ve Abernethy malformasyonu Tip 1b ile uyumlu olarak inferior vena kavaya (IVK) drene olmaktaydı(Şekil 1). Ayrıca arteriyel faz BT görüntülerinde splenik arter, hepatik arter ve renal arterlerde çok sayıda sakküler anevrizma görüldü(Şekil 2A,2B,2C).Hasta ameliyatın 5. gününde komplikasyonsuz olarak taburcu edildi.

Tartışma ve Sonuç: Abernethy malformasyonu SV ve SMV kanının karaciğeri atlayıp sistemik dolaşıma girdiği nadir bir anomalidir. Literatürde iki ana gruba ayrılmıştır(2):

1: İntrahepatik portal sistemin tam yokluğu ile karakterizedir. Tip 1 malformasyon iki alt gruba ayrılır.

1a: Ekstrahepatik alanda SV ve SMV'nin IVK'ya ayrı ayrı drene olması

1b: SV ve SMV'nin birleşmesi ve kısa segment seyrinden sonra ekstrahepatik alanda IVK'ya drene olması

2: Karaciğerin portal venöz sistemle kısmen perfüze olduğu durumlar (porto-hepatik anastomoz gibi)

Aşağıdaki klinik sonuçlara neden olabilir:

- Büyük bir portosistemik şant nedeniyle pulmoner hipertansiyon gelişebilir.Sağ kalp yetmezliği ve ölümle sonuçlanabilir.Tüm hastalarda ekokardiyografi ile takip gereklidir(3).
- Bağırsak sisteminden emilen amonyak ve vazoaktif maddeler gibi metabolitlerin karaciğeri atlayarak sistemik dolaşıma geçişi hepatik ensefalopati, hepatopulmoner sendrom ile sonuçlanabilir (3).
- PV ile azalmış perfüzyon sonucu kompanzasyon olarak hepatik arter akımı artar. Buna sekonder olduğu düşünülen malign veya benign karaciğer lezyonları oluşabilir (4).
- Hepatik glukoz alımındaki azalma kan glukoz düzeyini yükselterek hiperinsülinizme ve dolayısıyla hipoglisemi ataklarına neden olabilir (5).
- Karaciğer enzimlerinin D vitamini metabolizmasındaki rolü sebebiyle hastalarda eşlik eden osteoporoz olguları mevcuttur (5).
- Literatürde bizim olgumuzda olduğu gibi Abernethy malformasyonu ile ilişkili multipl arter anevrizmaları ve skolyoz olguları mevcuttur (6).

Anahtar kelimeler: Abernethy, portal ven, konjenital, anevrizma

Kaynaklar

1. Abernethy J. Account of Two Instances of Uncommon Formation in the Viscera of the Human Body: From the Philosophical Transactions of the Royal Society of London. Med Facts Obs. 1797;100-108.
2. Morgan G, Superina R. Congenital absence of the portal vein: two cases and a proposed classification system for portosystemic vascular anomalies. J Pediatr Surg. 1994;29:1239-1241.
3. Ohno T, Muneuchi J, Ihara K, Yuge T, Kanaya Y, Yamaki S, Hara T. Pulmonary hypertension in patients with congenital portosystemic venous shunt: a previously unrecognized association. Pediatrics. 2008 Apr;121(4):e892-9.
4. Benedict M, Rodriguez-Davalos M, Emre S, Walther Z, Morotti R. Congenital Extrahepatic Portosystemic Shunt (Abernethy Malformation Type Ib) With Associated Hepatocellular Carcinoma: Case Report and Literature Review. Pediatr Dev Pathol. 2017 Jul-Aug;20(4):354-362.
5. Sharma S, Bobhate PR, Sable S, Kumar S, Yadav K, Maheshwari S, Amin S, Chauhan A, Varma V, Kapoor S, Kumaran V. Abernethy malformation: Single-center experience from India with review of literature. Indian J Gastroenterol. 2018 Jul;37(4):359-364.
6. Ogul H, Bayraktutan U, Yalcin A, Turan MI, Ozgokce M, Eren S, Kantarci M. Congenital absence of the portal vein in a patient with multiple vascular anomalies. Surg Radiol Anat. 2013 Aug;35(6):529-34.

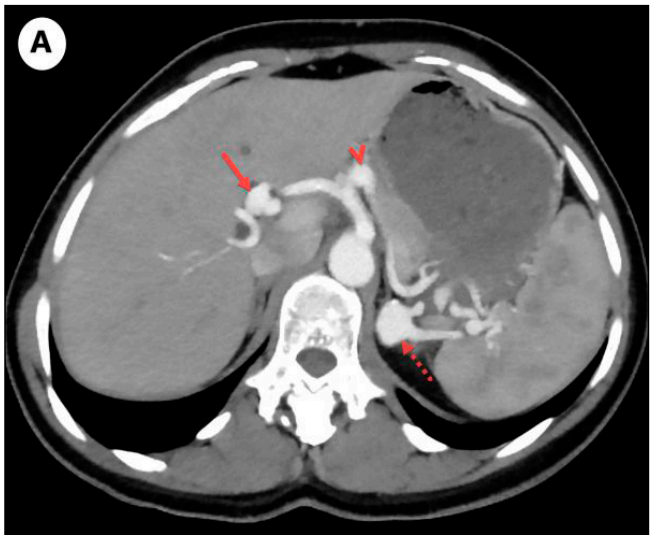

Şekil 2A. Abdominal BT anjiyografi görüntüsü, hepatik arter (kırmızı ok), splenik arterin proksimal kısmı (kırmızı ok başı), splenik arterin distal kısmında (kesikli kırmızı ok) çok sayıda viseral arter anevrizmasını göstermektedir.

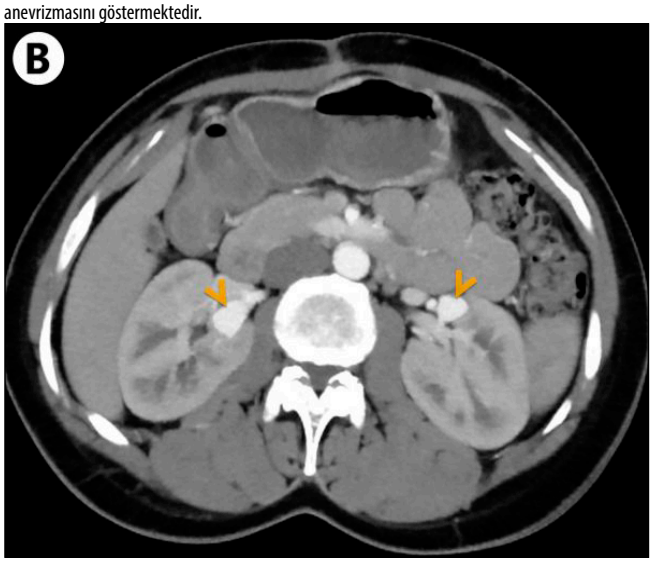

Şekil 2B. Abdominal BT anjiyografi görüntüsü her iki renal arterde sakküler anevrizmaları göstermektedir(turuncu ok başı).

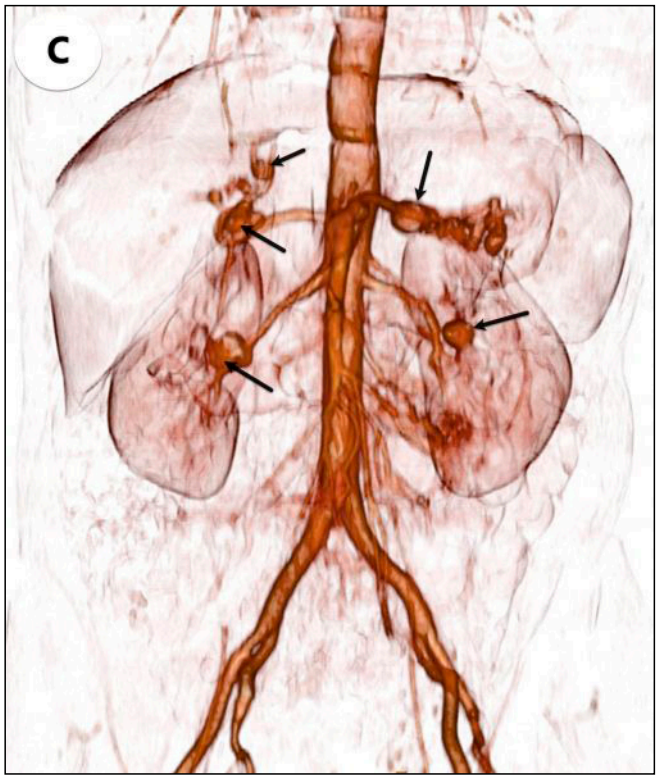

Şekil 2C. BT anjiyografinin üç boyutlu hacimsel görüntüsü, çoklu viseral arter anevrizmalarını (siyah oklar) göstermektedir.

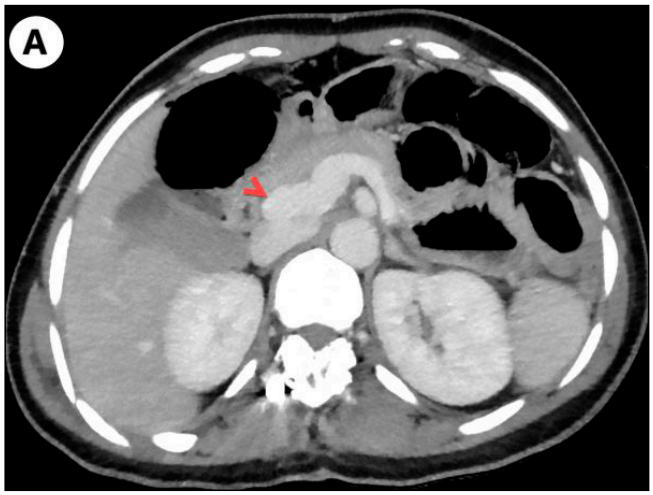

Şekil 1A. Aksiyal kontrastlı abdominal BT görüntüsü portal venin vena kava inferiora drenajını göstermektedir(ok başı).

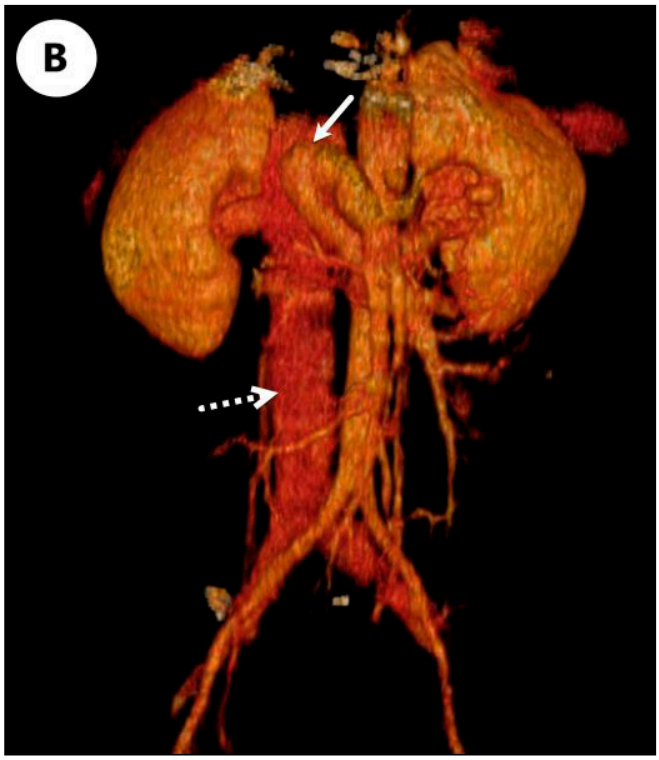

Şekil 1B. Abdominal BT'nin üç boyutlu hacimsel görüntüsü, portal venin vena kava inferiora drenajını (ok) ve vena kava inferiorun genişlemesini göstermektedir (kesikli ok).

Nöroradyoloji

PS-290

DİFÜZYON AĞIRLIKLI MRG' DE YANLIŞ NEGATİF İNFARKT TANISI ALAN AKUT İSKEMİK İNME BULGULARI OLAN VAKA SUNUMU

Ahmet Turan Kaya

T.c. Sağlık Bakanlığı Amasya İl Sağlık Müdürlüğü Amasya Üniversitesi Sabuncuoğlu Şerefeddin Eğitim ve Araştırma Hastanesi

Giriş: Akut infarkt şikâyetlerinin başlangıcından sonraki ilk 24 saat içerisinde çekilmiş olan diffüzyon ağırlıklı görüntülerde (DAG) yanlış negatif olabilir. Vertebrobaziler arteriyel beslenme alanında daha sıktır. Şüpheli vakalarda takip DAG görüntüler alınmalıdır. Bu vakamızda serebrovasküler hastalık (SVH) özgeçmişi bulunan ve hastanemize inme şikâyetleriyle başvuran hastanın bilgisayarlı tomografi (BT) ve manyetik rezonans görüntüleme (MRG) bulgularını sunmayı amaçladık.

Olgu Sunumu: 67 yaşında erkek hasta bulantı, kusma, yutma bozukluğu, şikâyetleriyle hastanemize başvurmuş. Özgeçmişinde SVH atakları, hipertansiyon ve epilepsi bulunmaktadır. Hastaya yapılan kontrastsız beyin BT ve sonrasında DAG'de sekel kronik infarkt alanları olup akut enfarkt izlenmedi. Hastanın kliniğinin SVO açısından uygun olması nedeniyle medikal tedaviye başlanmış. 3 gün sonra tekrar DAG'de sol pontin yarıda difüzyon kısıtlaması gösteren lezyon izlenmiş olup tekrarlayan DAG görüntülerde lezyon boyutunda belirgin artış görülmedi. Hastanın medikal tedavisi tamamlanıp taburcu edilmiş.

Tartışma: DAG ile akut inmenin tespiti için çok önemlidir. Negatif DAG oranı %1 ile %21 arasındadır. Bununla birlikte, negatif DAG olan hastaların bazılarında geçici iskemik atak (GİA) olabilir. Takip DAG'lerde de negatif olabilir. GİA 24 saat içerisinde düzelirken, yanlış negatif DAG'si olan enfarkt hastalarında düzelme olmaz ve 24. saatten sonra alınan DAG'lerde infarkt görülür. DAG negatif olan hastaların yaklaşık yarısında FLAIR sekansta sinyal değişikliği izlen-

miş. Bu nedenle SVO kliniği olan DAG negatif olan hastalarda konvansiyonel MRG hastaya gerçekleştirilmelidir. Ayrıca vertebrobaziler sistemin arteriyel sulama alanında yüksek olmasının bazı nedenleri vardır. DAG çözünürlüğünün küçük lezyonlar için düşük olabilir. Daha yüksek çözünürlüğe sahip FLAIR görüntülerinin, DAG negatif olan hastaların yaklaşık yarısında hiperintens odak bulunması önemlidir. Sinyal gürültü oranı, ilk 24 saatte düşük olabilir. Eko-düzlemsel görüntüleme modalitesi olan DAG, turbo spin eko sekansına göre özellikle posterior fossada manyetik duyarlılık artefaktına daha duyarlıdır (1–3). Edlow ve ark. yaptığı meta analizde yanlış negatif DAG tetkiklerini, posterior dolaşım iskemisine, beyin sapında küçük lezyonların tespitinin zor olması ve hiperakut infarkta bağlı olabileceği bildirmişler (1).

Yanlış negatif DAG'ın önüne geçebilmek için birkaç öneri vardır. Bunlar arasında, kontrastlı veya arterial-spinlabeled (ASL) tekniği ile perfüzyon MRG uygulanmasının bazı araştırmalarda DAG'ye üstün olduğu gösterilmiştir. Uzaysal çözünürlüğün arttırılması, geometrik bozulmanın azaltılması ve posterior fossayı detaylı gösterecek koronal DAG'nın yapılması yer almaktadır. Bazı çalışmalarda DAG'deki b değerinin artırılmasının başarıyı artırdığı gösterilmiştir.

Sonuç: Özellikle hiperakut ilk 24 saatteki inme şikâyetleri bulunana hastalarda yanlış negatif DAG'ın nadir olmadığını göstermekte olup özellikle posterior dolaşım semptomları varsa perfüzyon MRG, koronal DAG ilk 24 saatte yapılmalıdır. 24 saat sonrasında ise kontrol DAG uygulanmalıdır. Özellikle posterior dolaşımda yanlış negatif DAG'nin anteriora göre 5 kat daha fazla olduğu düşünülünce beyin sapına daha dikkatli bakılmalı ve FLAIR sekansındaki özellikle yeni görülen hiperintens odaklara dikkat edilmelidir.

Anahtar kelimeler: Anahtar Kelimeler: Difüzyon Manyetik Rezonans Görüntüleme, İnme

Kaynaklar

1. Edlow BL, Hurwitz S, Edlow JA. Diagnosis of DWI-negative acute ischemic stroke. Neurology. 2017;89(3):256–62.
2. Oppenheim C, Stanescu R, Dormont D, Crozier S, Marro B, Samson Y, et al. False-negative diffusion-weighted MR findings in acute ischemic stroke. Am J Neuroradiol. 2000;21(8):1434–40.
3. Chang WL, Lai JC, Chen RF, Hu HH, Pan CS. Case report of false-negative diffusion- Weighted image of brain maggnetic resonance imaging (MRI) in acute ischemic stroke. Am J Case Rep. 2017;18:76–9.

Hastanın ilk gün BT, DAG ve ADC görüntülerinde pons düzeyinde enfarkt izlenmemiştir.



3. günde DAG ve ADC yeşil okla gösterilen pons sol yarıda kısıtlama gösteren akut dönem enfarkt alanı izlenmektedir.

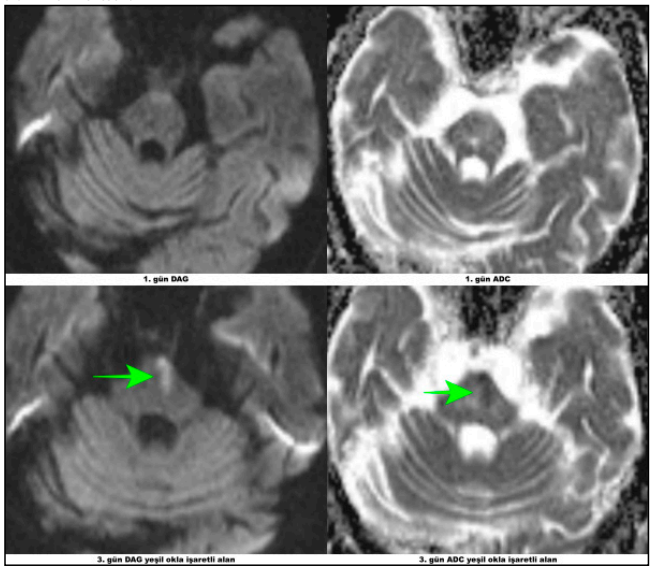

3. ve 7. günlerdeki DAG ve ADC görüntülerde enfarkt alanı izlenmektedir.

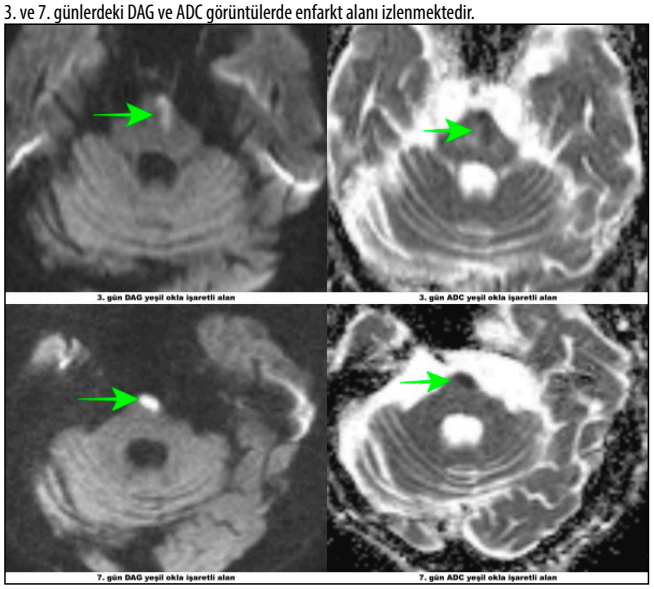

Sırasıyla 1, 3 ve 7. günlerdeki DAG ve ADC görüntüleri

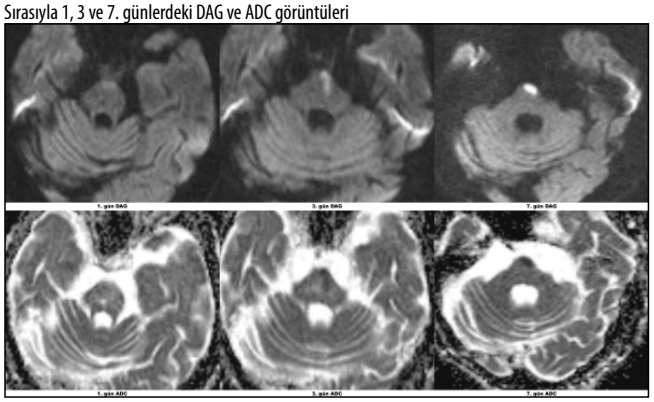

Kardiyovasküler Görüntüleme

PS-291

SAĞ ATRİYAL SEYİRLİ SAĞ KORONER ARTER MÜSKÜLER KÖPRÜLEŞME

Saime Turgut Güneş, İbrahim Taşkın Rakıcı, Hüseyin Bozkurt, Abdullah Soydan Mahmutoğlu

İstanbul Eğitim ve Araştırma Hastanesi

Giriş ve Amaç: Miyokardiyal köprüleşme (MK), epikardiyal yerleşimli koroner arterin intramiyokardiyal seyri olarak tanımlanır. MK de, koroner arter kas içerisinde farklı uzunluklarda seyrettikten sonra tekrar epikardiyal yağ dokusu içerisinde seyretmeye devam eder.En sık sol ön inen koroner arterde izlenmekte olup sağ koroner arterde nadiren rastlanmaktadır(1) Sistolde koroner arter kompresyona maruz kalırken diyastolde gevşemesiyle normal haline döner (2). Otopsi çalışmaları miyokardiyal köprüleşmenin konvansiyonel anjiyografik çalışmalara göre daha sık görüldüğünü gösteririken, köprüleşen koroner arterin uzunluğu , miyokardiyal kontraktilite , koroner arter ile miyokard arasına giren dokunun doğası ve gözlemcinin deneyimi tanıyı koymada etkili faktörlerdir (3).BT koroner anjiyografi intramiyokardiyal seyri iyi gösterdiğinden ,ayrica çoklu rekonstrüksiyon özelliği sayesinde sistol süresince koroner arterdeki daralma ve diyastolde köprüleşen segmentin normale döndüğünü göstererek konvansiyonel anjiyografiye kıyasla tanı koymada daha başarılı bir yöntemdir (4). Burada, sağ koroner arter MK'si olan 45 yaşında bir erkeği sunuyoruz.

Vaka: 45 yaşında erkek hasta. Senkop nedeniyle kardiyoloji bölümüne başvuruyor.Hastanin elektrokardiyografisinde(EKG) nonspesifik ST-T dalga değişiklikleri saptanıyor.Ailede ani ölüm öyküsü olan ve 20 yıldır sigara içmekte olan hastanın ekokardiyografisinde normal bulgular saptaniyor, egzersiz testinin son aşamasında hipotansiyon ve presenkop gerçeklemesi üzerine hastaya BT koroner anjiyografi planlaniyor. BT koroner anjiyografide, sağ koroner arterin ;orta kesimde sağ atriyum duvarında yaklaşık 55 mm lik segmentte kas içinde seyrettiği ve müsküler köprüleşmeye yol açtığı izleniyor. (şekil: 1,2,3) Hastanin diger koroner arterlerinde patolojik bulgu saptanmıyor. Hastaya aşısı efordan sakınması ve sıvı kaybının engellenmesiyle ilgili yaşam değişiklikleri önerilerinde bulunularak yıllık kontrole çağrılıyor ve takip edilmesine karar veriliyor.

Tartışma ve Sonuç: Geliştirilmiş bilgisayarlı tomografik teknikler,klinik olarak ilgili miyokardiyal köprüleşmeye ilişkin daha fazla fizyolojik ve anatomik bilgi sağlamaktadır.Bu gelişmiş tanı yöntemleri, köprülü koroner segmentlerin bildirilen insidansını şüphesiz artırmaktadır. Miyokardiyal köprülenme ile iskemik semptomlar arasındaki doğrudan ilişki netleştirilmiştir(5)

Miyokardiyal köprüleşmenin çok sayıda belirtisi tanımlanmıştır: anjina, miyokard enfarktüsü, aritmiler,senkop ve ani kardiyak ölüm. Tıbbi literatürü gözden geçirdigimizde, sağ koroner arter köprüleşmenin en azından fokal klinik prezentasyon açısından gerçekten nadir bir olay olduğunu göstermektedir(5).

Egzersiz testine hipotansif yanıt koroner arter hastalığı tanı ve prognozu için önemli bir bulgudur. Konvansiyonel veya BT koroner anjiyografi ile koroner arter hastaliği veya konjenital anomalinin nedeni kesinleştirilmelidir.MK, egzersiz testine normal hipotansif yanıtın nadir bir nedeni olarak sıralanabilir, tanı konduktan sonra izlenecek tedavi yöntemi için miyokardiyal perfüzyon sintigrafisi gibi iskemiyi gösteren tetkikler yapilabilir(6).

Anahtar kelimeler: Sağ koroner arter,müsküler köprüleşme,interarteriyel seyir,BT koroner angiografi

Kaynaklar

1. Alegria JR, Herrmann J, Holmes DR Jr, Lerman A, Rihal CS. Myocardial bridging. Eur Heart J 2005;26:1159-68
2. Polacek P, Zechmeister A. The occurrence and significance of myocardial bridges and loops on coronary arteries. In: Krutna V, editor. Monograph 36, Opuscola Cardiologica. Acta Facultatis Medicae Universitatis Brunenses. Brno: University J.E. Purkinje; 1968. p. 1–99.
3. Teragawa H, Fukuda Y, Matsuda K, Hirao H, Higashi Y, Yamagata T, et al. Myocardial bridging increases the risk of coronary spasm. ClinCardiol 2003;26:377–83
4. Faletra F, Auricchio A, Moccetti T, Chioncel O. "Dynamic imaging" (systolic compression) of myocardial bridge visualised by electronic beam computed tomography. Heart 2007;93:1135.
5. Nguyen TH, Burnside PR, Dieter RS, Nanjundappa A., Right Coronary Artery Distribution of Myocardial Bridging, Tex Heart Inst J. 2007; 34(4): 489–491.
6. Güler GB, Güneş HM,Güler E, Atasever T, Esen AM, A case of myocardial muscular bridging causing severe hypotension during exercise-electrocardiography test, Turk Kardiyol Dern Ars 2016;44(1):65-67 doi: 10.5543/tkda.2015.90206

Curved MPR görüntülerde köprüleşen sağ koroner arter segmenti ve uzunluğu ok başı ile gösterilmekte

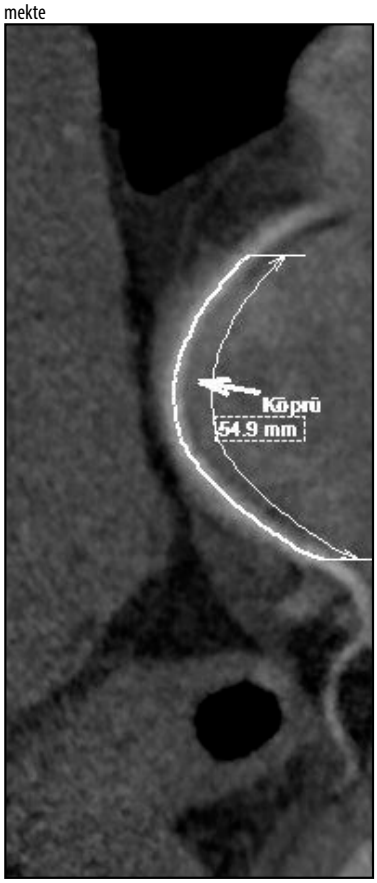

Curved MPR görüntülerde köprüleşen sağ koroner arterin sağ atriyum duvarında seyri görülmekte



Curved MPR görüntülerde köprüleşen sağ koroner arterin sağ atriyum duvarında seyri görülmekte

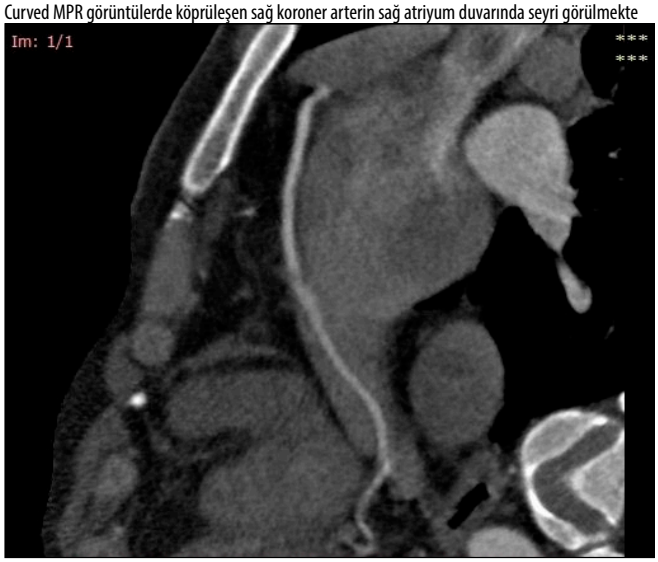

Nöroradyoloji

PS-292

SİSTEMİK HİDATİK HASTALIĞIN İNTRAKRANİYAL TUTULUMU OLGU SUNUMU

Samet Öztürk, Candan Varlık, Ebru Sarıkaya, İsmail Şerifoglu

İstanbul Bağcılar Eğitim ve Araştırma Hastanesi

Amaç: Hidatik hastalık (HD), çeşitli görüntüleme özellikleri ile vücudun herhangi bir yerinde ortaya çıkabilen paraziter bir enfeksiyondur. Radyolojik görünüm kistikten solide kadar değişir. Kalsifikasyonlar özellikle karaciğer ve dalakta görülebilir. Sıkıştırılabilir organlarda lezyonlar büyüme eğilimindedir. Radyografi ve bilgisayarlı tomografi (BT) kalsifikasyonları göstermede yardımcı olabilir. Ultrasonografi (USG), kistik yapıyı, membranları, septaları, kız vezikülleri karakterize etmede iyidir. MRG, merkezi sinir sisteminde HD'yi göstermek için en iyisidir. Görüntüleme bulguları atipik olabilir ve ayırıcı tanıda zor zamanlar yaşanabilir. Bununla birlikte, endemik bölgelerde çalışan bir radyolog için görüntüleme bulgularına aşinalık zorunludur.

Anahtar Kelimeler: hidatik, sistemik, alveolar ekinokok, nöroekinokokoz

Olgu Sunumu: 70 yaşında erkek hasta baş ağrısı, bulantı, kusma ve nöbet şikayetleri ile başvurdu. Hasta 2013 yılından beri kist hidatik nedeniyle takip ve tedavi edilmekteydi. Hastanın tüm radyografileri, BT ve MRG'leri incelendi. BT'de 2013 yılında karaciğerde 42 mm çapında heterojen kistik lezyon vardı. Takipte karaciğer lezyonunun büyüdü, kemik, akciğer ve beyinde yeni lezyonlar görüldü. Lezyonlar zamanla kistikten solide değişti ve sayıları arttı. 2019 yılında karaciğer lezyon biyopsisinin patolojik sonucu alveolar ekinokok ile uyumluydu. Bu yatışta yeni lezyonların gelişmesi hastanın hidrosefalisine ve tedaviye yanıtsız nöbet geçirmesine neden olduğu için hasta opere edildi. Eksizyonel biyopsinin sonucu patolojik olarak sistemik alveolar ekinokok tutulum tanısını doğruladı.

Tartışma: Echinococcus multilocularis karaciğerde yavaş yavaş çoğalır, sonra yayılır ve uzak organlara metastaz yapar (5, 6). Radyolojik olarak ultrason, santral nekrozlu büyük hepatik heterojen kistik kitle gösterir. BT, lezyonların kalsifikasyonlarını, sayısını, boyutunu ve yerini en iyi şekilde gösterir. Ayrıca lezyonların vasküler, biliyer ve ekstrahepatik uzantılarında yardımcı olur (8). MR görüntüleme, T1 ağırlıklı görüntülerde düşük ila orta sinyalli ve T2 ağırlıklı görüntülerde heterojen sinyalli sergileyen düzensiz kenarlı ve nekrotik bir merkeze sahip heterojen bir infiltratif kitle gösterir (5). Yüksek T2 sinyal alanları küçük kistik veya nekrotik bileşenlere karşılık gelirken, düşük T2 sinyal yoğunluğu alanları fibrotik veya kollajenöz bileşenlere karşılık gelir. T2 ağırlıklı görüntüler küçük karaciğer kistleri ve ekstrahepatik kistlerin saptanmasında faydalıdır (5). Beyin tutulumu, hastaların sadece %1-3'ünde bildirilmiştir (9). BT ve MR görüntülemede, alveolar ekinokokkozun serebral lezyonları en sık olarak, kontrast tutan inflamatuar reaktif doku bölgesi ile çevrili, kesin sınırları olan multilobüler kistik kitleler olarak görünür. Periferik kalsifikasyon ve ödem de kistlerin çevresinde sıklıkla görülmektedir. FLAIR görüntüleri ve T2 ağırlıklı görüntüler, çevredeki ödematöz yüksek sinyal ile heterojen düşük sinyalli kitleleri ayırmada yardımcıdır. Ayırıcı tanı tüberküloz, bakteriyel apse, glioma ve serebral metastazı içerir.

Sonuç: Hidatik hastalık, dinamik radyolojik bulgularla vücudun kan dolaşımının ulaştığı her yerindede görülebilir. İntrakraniyal lezyonlar malign neoplazmlar olarak yanlış teşhis edilebilir ve tedavi edilmezse ölümcüldür. Endemik bölgelerde çalışan radyologların değişik görüntüleme bulgularıyla ortaya çıkan bu hastalığı ayırıcı tanda akılda tutmalıdır.

Kaynaklar

1. Polat P, Kantarci M, Alper F, Suma S, Koruyucu MB, Okur A. Hydatid disease from head to toe. Radiographics 2003;23:475–494.
2. Duransoy YK, Mete M, Barutçuoğlu M, Unsal UÜ, Selçuki M. Intracranial hydatid cyst is a rare cause of midbrain herniation: A case report and literature review. J Pediatr Neurosci. 2013;8(3):224-227. doi:10.4103/1817-1745.123683
3. Mehta P, Prakash M, Khandelwal N. Radiological manifestations of hydatid disease and its complications. Trop Parasitol. 2016;6(2):103-112. doi:10.4103/2229-5070.190812
4. Abbasi B, Akhavan R, Ghamari Khameneh A, et al. Computed tomography and magnetic resonance imaging of hydatid disease: A pictorial review of uncommon imaging presentations. Heliyon. 2021;7(5):e07086. Published 2021 May 22. doi:10.1016/j.heliyon.2021.e07086
5. Kantarci M, Bayraktutan U, Karabulut N, Aydinli B, Ogul H, Yuce I, Calik M, Eren S, Atamanalp SS, Oto A. Alveolar echinococcosis: spectrum of findings at cross-sectional imaging. Radiographics. 2012 Nov-Dec;32(7):2053-70. doi: 10.1148/rg.327125708. PMID: 23150858.
6. Piarroux M, Piarroux R, Giorgi R, Knapp J, Bardonnet K, Sudre B, Watelet J, Dumortier J, Gérard A, Beytout J, Abergel A, Mantion G, Vuitton DA, Bresson-Hadni S. Clinical features and evolution of alveolar echinococcosis in France from 1982 to 2007: results of a survey in 387 patients. J Hepatol. 2011 Nov;55(5):1025-33. doi: 10.1016/j.jhep.2011.02.018. Epub 2011 Feb 25. PMID: 21354448.
7. Polat KY, Ozturk G, Aydinli B, Kantarci M. Images of interest. Hepatobiliary and pancreatic: alveolar hydatid disease. J Gastroenterol Hepatol 2004;19 (11):1319.
8. Bresson-Hadni S, Vuitton DA, Bartholomot B, et al. A twenty-year history of alveolar echinococcosis: analysis of a series of 117 patients from eastern France. Eur J Gastroenterol Hepatol 2000;12(3): 327–336.
9. Bresson-Hadni S, Delabrousse E, Blagosklonov O, et al. Imaging aspects and non-surgical interventional treatment in human alveolar echinococcosis. Parasitol Int 2006;55(suppl):S267–S272.

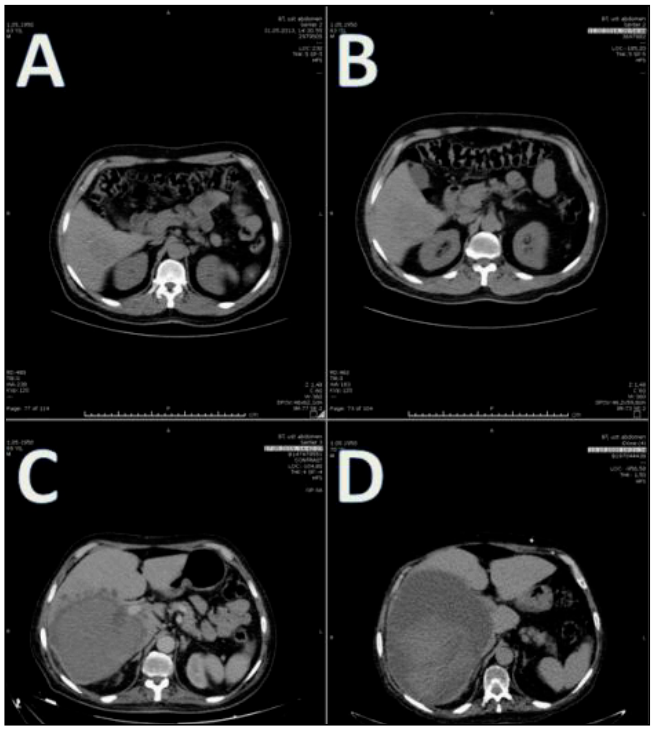

Resim 1. A, B, C, D) Axial abdominal BT: Karaciğer lezyonlarının zamanla değişimi sırasıyla gösterilmiştir.

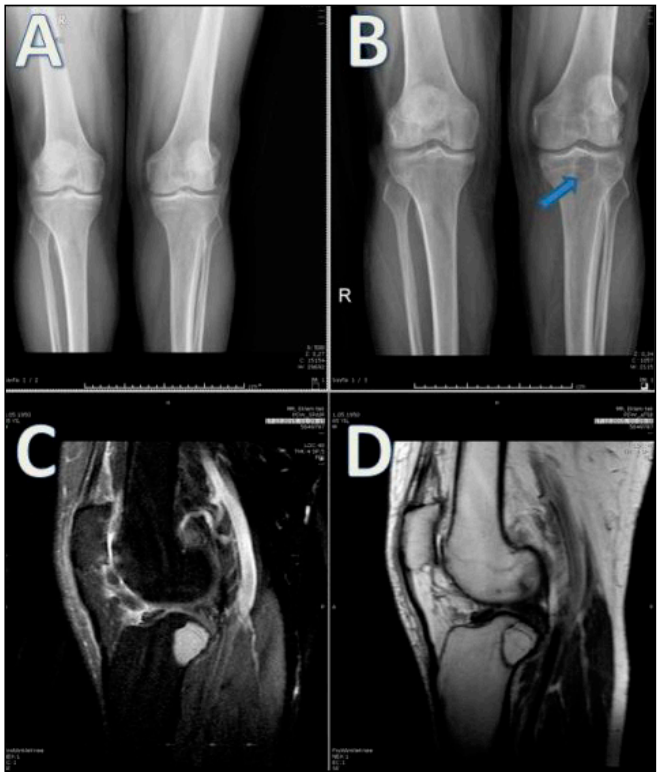

Resim 2. A) 2012 diz x-ray, B) 2015 diz xray, C) PDW SPAIR, D) PDW: Yeni gelişen radyolusent kistik lezyon okla gösterilmiştir.

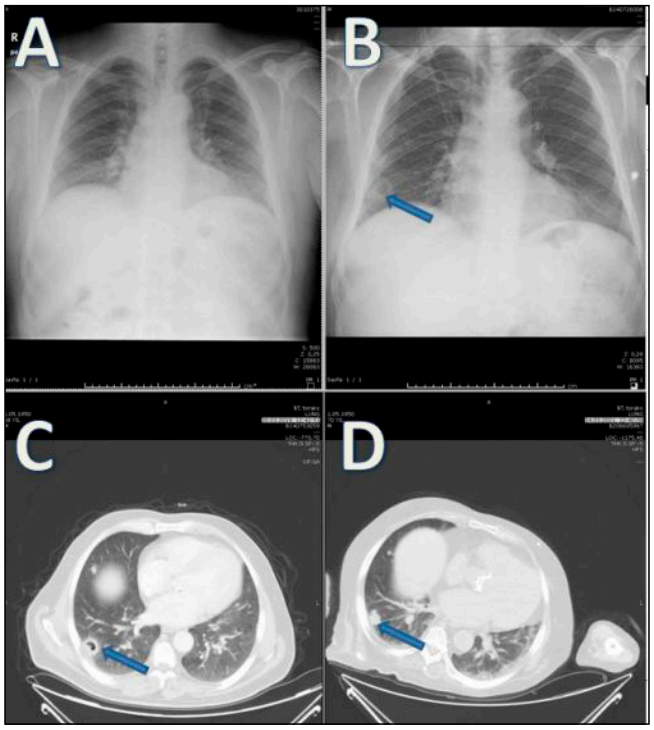

Resim 3. A) 2013 yılı PA akciğer filmi, B) 2019 yılı PA akciğer filmi: Yeni gelişen kaviter lezyon okla gösterilmiştir. C) 2019 tarihli toraks BT'de kaviter lezyonun görünümü. D) 2021 tarihli toraks BT'de kaviter lezyonun solidleştiği görülmüştür.

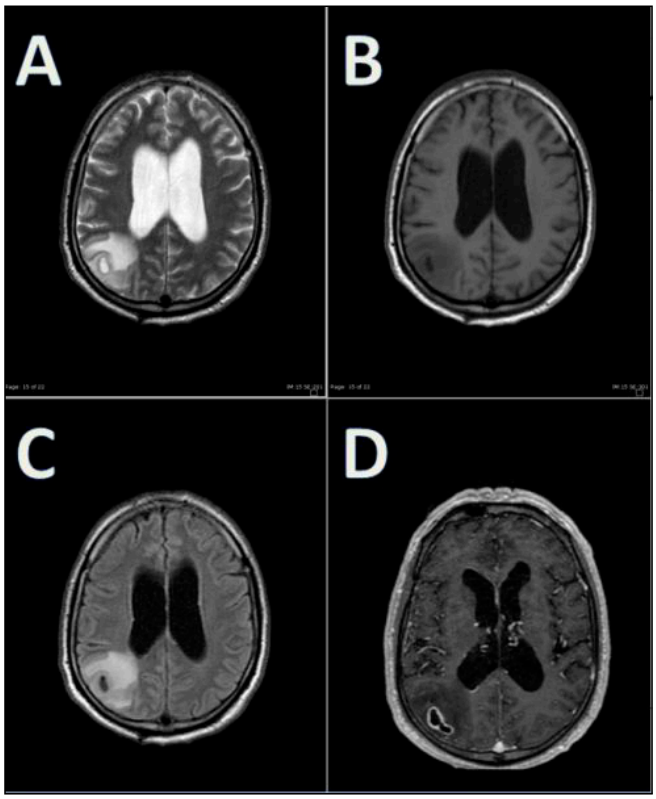

Resim 4. A) T2A, B) T1A, C) FLAIR, D) C+T1A görüntüler: Periferi kontrast tutan kistik lezyon ve onu çevreleyen ödem izlenmektedir.

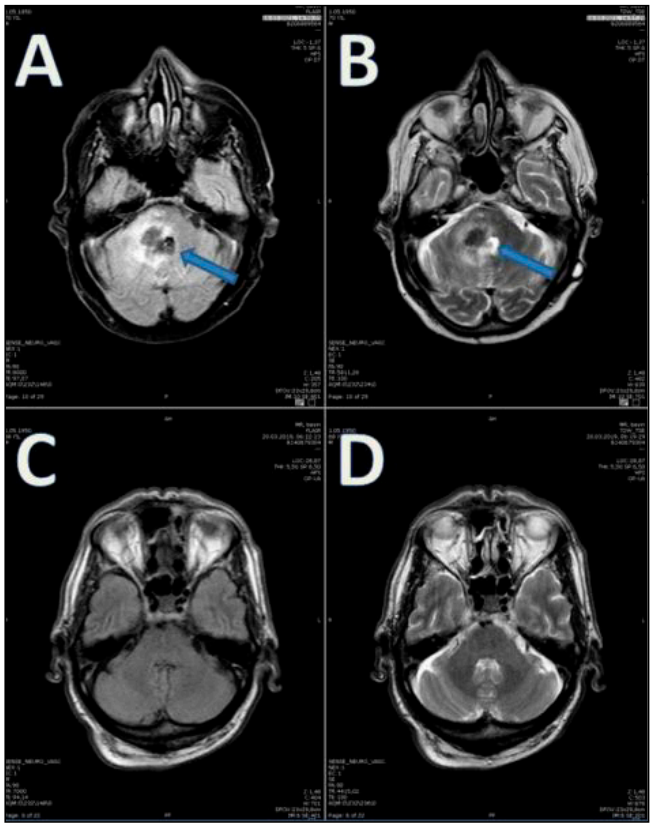

Resim 5. A) 2021 FLAIR, B) 2021 T2A, C) 2019 FLAIR, D) 2019 T2A: Sağ serebeller pedinkülü tutan yeni lezyon görülmektedir.

Toraks Radyolojisi

PS-293

KAİVİTER PNÖMONİ İLE KARIŞAN NADİR BİR HASTALIK: POLİANJİTİS İLİŞKİLİ GRANÜLOMATOZİS

Gül Gizem Pamuk, Emine Balkan, Simge Ural, Samet Öztürk, Muhammed Edip İşleyen, Mehmet Öncü

Sbü Bağcılar Radyoloji

Giriş ve Amaç: Polianjiitis ilişkili Granulomatozis eski adı ile " Wegener granülomatozu (WG) ", multisistemik, nekrotizan kazeifiye olmayan granülomatöz c-ANCA pozitif vaskülittir. Sıklıkla üst ve alt solunum yollarını, akciğer ve böbrekleri etkiler. Diğer vaskülitler ile karşılaştırıldığında, akciğerin en yaygın ve agresif tutulumu WG'da görülür . Nekrotizan olması sebebiyle kaviter lezyonların gelişmesi sonucu başta tüberküloz ve kavite içeren malignitelerle beraber birçok hastalıkla ayırıcı tanı gerektirir.

Olgu: 55 yaşında kadın hasta hastanemize Nisan 2016 yılında dispne, öksürük, hemoptizi ve burun tıkanıklığı ile başvuruyor. Hastanın hastanemize daha önce üst solunum yolu enfeksiyonu ve sürekli devam eden burun tıkanıklığı ile çoklu başvuları mevcut. Çekilen Toraks BT incelemesinde sağ akciğer üst lob anterior segmentte plevraya oturan 40 mm boyutunda, kaviter alan barındıran düzensiz infiltrasyon görülüp akciğer absesi-pnömonisi olarak yorumlanıp tedavi sonrası kontrol BT incelemesi öneriliyor. Hasta 2 ay sonra konjuktivit ve önceki başvurusu ile benzer burun tıkanıklığı-öksürük şikayeti ile yeniden başvuruyor. Hastamızın göz-üst ve alt solunum yolu semptomlarının tekrarlaması dikkate alınıp vaskülit yönünden ileri tetkik ediliyor ve c-Anca+, sedimentasyon yüksekliği ve biyopsi ile Polianjitis ilişkili Granülomatosiz tanısı konulup steroid tedavisi başlanıyor. Mayıs 2016 BT incelemesinde sağ akciğer üst lob anteriorda 26 mm boyutunda düzensiz sınırlı nodüler lezyon steroid tedavisi ile belirgin regrese olan kaviter tutulum lehine yorumlanıyor.

Tartışma: Polianjitis İlişkili Granülomatozis genel olarak küçük ve orta boydaki damarları tutan bir vaskülittir ve çoğunlukla üst ve alt hava yollarının nekroz içeren granulomatöz iltihabı ile karakterizedir. Polianjitis İlişkili Granülomatozis klinik olarak sinüzit gibi üst solunum yolları semptomları, göz, akciğer, cilt veya böbrek gibi organların tutulumuna ait yakınmalarla karşımıza çıkmaktadır. Ayrıca her hastada renal tutuluma rastlanmayıp sadece akciğer tutulumu ile seyredebilmektedir. Akciğer tutulumunda en sık olarak kavite içeren veya içermeyen nodüllerle karşımıza çıkar. Kaviteler, tipik olarak çapı 2 cm'den büyük nodüllerde oluşur. Kalın duvarlı ve düzensiz sınırlı olma eğilimindedir. Pulmoner hemoraji, retikülonodüler patern , periferik yamalı buzlu camlar veya plevral efüzyon da görülebilmektedir. Ayırıcı tanıda SCC, kaviter pulmoner enfeksiyonlar, pulmoner enfarktlar, travmaya bağlı pnömotosel gibi kavite içeren birçok lezyon akla gelmelidir.

Sonuç: Bu olguda olduğu gibi akciğerde kaviter bir lezyon görüldüğünde hastanın yaşı, klinik ve fizik muayane bilgileri, daha önceki başvuruları bir bütün olarak ele alınıp sistemik vaskülitin tutulumu olabileceği akla gelmeli ve kortikosteroid ile tedavisi etkin olan bu hastalığa tanı koymada yol gösterici olunmalıdır.

Anahtar kelimeler: Toraks CT, kaviter lezyon, pnömoni, hemoptizi, vaskülit

Kaynaklar

1. Hoffman GS, Kerr GS, Leavit RY, Leavitt RY, Hallahan CW, Lebovics RS, et al. Wegener granulomatosis: An analysis of 158 patients. Ann Intern Med 1992; 116: 488-98.
2. Lohrmann C, Uhl M, Kotter E, Burger D, Ghanem N, Langer M. Pulmonary manifestations of wegener granulomatosis: CT findings in 57 patients and a review of the literature. Eur J Radiol 2005;53:471-477.
3. DeRemee R. Pulmonary vasculitis. Fishman's Pulmonary Diseases and Disorders New-York: Mac-Graw-Hill Companies 1998:1357-1374.
4. Gómez-Gómez A, Martínez-Martínez MU, Cuevas-Orta E, Bernal-Blanco JM, Cervantes-Ramírez D, Martínez-Martínez R, et al. Pulmonary manifestations of granulomatosis with polyangiitis. Reumatol Clin 2014; 10: 288-93

Sağdaki akciğer grafisinde sağ akciğer üst zonda kalın cidarlı düzensiz kaviter lezyon mevcut. Tedavi sonrası çekilen soldaki akciğer grafisinde ise küçüldüğü görülüyor.

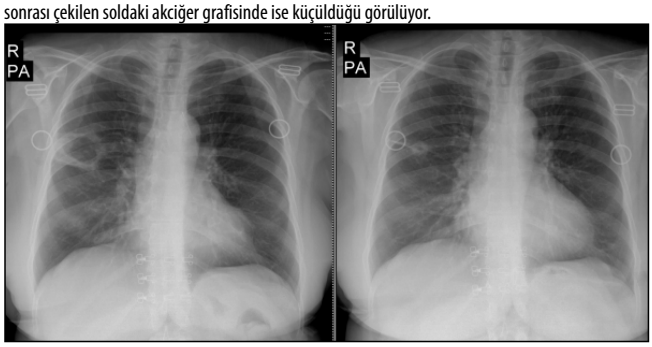

A) Hastanın 12.02.2016 tarihlii kontrastsız BT incelemesinde sağ akciğer üst lob anteriorda kavite içeren düzensiz sınırlı 40 mm çapında lezyon görülmekte. B) Hastanın steroid tedavisi sonrası 20.05.2016 tarihli BT incelmesinde aynı yerde belirgin regresyon mevcut.

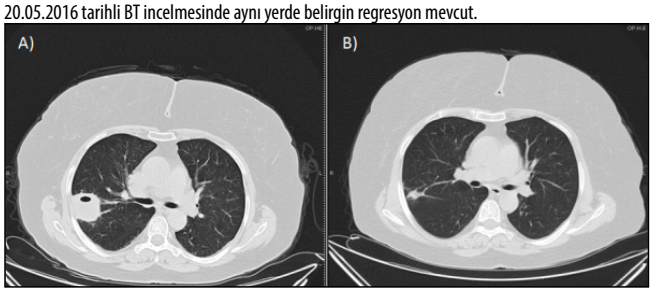

2019 yılında çekilen BT inceleme tedavinin etkinliğni göstermekte, kaviter lezyon nerdeyse yok olmuş.

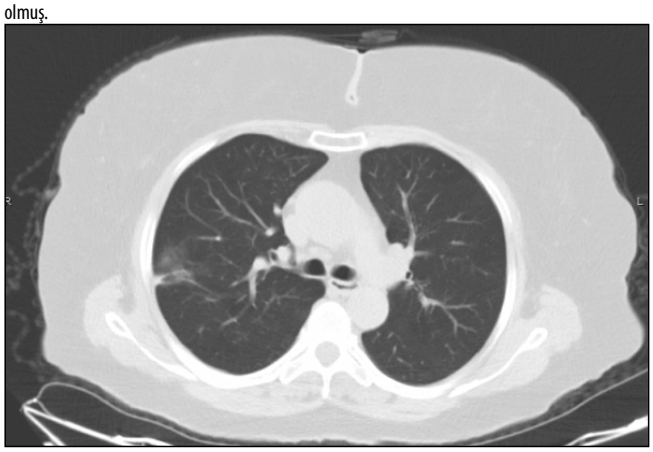

Kas-İskelet Radyolojisi

PS-294

PALMAR-PLANTAR PACİNİ CİSİMCİKLERİNİN MR BULGULARI

Arda Ayhan Hekimoğlu, Çağdaş Gözükara, Zehra Akkaya, Gülden Şahin

Ankara Üniversitesi Tıp Fakültesi

Giriş ve Amaç: Rutin el ve ayak manyetik rezonans görüntüleme (MRG) incelemelerinde sık olarak karşılaşılan, radyologlarca az bilinen ve patolojik durumlarla karıştırılabilen, Pacini cisimciklerinin MRG bulgularının literatür eşliğinde sunulması amaçlanmıştır.

Olgu Sunumu: 28 yaşında, her iki ayakta stres kırığı araştırılan kadın hastanın sırası ile sol (Resim 1) ve sağ (Resim 2) ayak MRG'sinde plantar cilt altı yağ doku içerisinde, aksiyel düzlem STIR görüntüde (Resim 1) ve yağ baskılı T2 ağırlıklı görüntüde (Resim 2) hiperintens milimetrik nodüler oluşumlar izlenmektedir.

30 yaşında, sağ el bileğinde TFCC rüptürü araştırılması amacıyla el bileği MR görüntülemesi yapılan kadın olgunun MR incelemesinde koronal düzlem STIR görüntüsünde (Resim 3) ve aksiyel düzlem yağ baskılı T2 ağırlıklı görüntüsünde (Resim 4) palmar cilt altı yağ doku içerisinde ilk olgu ile benzer şekilde hiperintens sinyal özelliğinde, aksiyel düzlem yağ baskısız T1 ağırlıklı görüntüsünde (Resim 5) kas ile izointens sinyal özelliğinde milimetrik nodüler oluşumlar saptanmıştır. Ayrıca yine aynı olguya ait görüntülerde (Resim 4 ve Resim 5) izlenen milimetrik nodüler oluşum ile komşu dijital sinirin ilişkilendiği gösterilmiştir.

Tartışma ve Sonuç: Vater-Pacini cisimcikleri veya lameller cisimcik olarak da bilinen Pacini cisimcikleri, dermis ve hipodermisin bileşkesinde bulunan titreşim ve basınç duyusuna hassas mekanoreseptörlerdir. Ellerin volar ve ayakların plantar kesiminde çok sayıda bulunurlar ve birbirine yakın yerleşmişlerdir. Ancak tüm vücutta özellikle de eklemlerde, periostiumda ve mezenterde bulunabilirler [1].

Radyoloji literatüründe normal Pacini cisimciklerinin görüntüleme bulguları ile ilgili az sayıda yayın bulunmaktadır. Pacini cisimcikleri genellikle görüntülemelerde tesadüfi bir bulgu olarak ortaya çıkar, nadiren ağrılı olabilirler [2].

Normal Pacini cisimcikleri MRG'de, kas ile karşılaştırıldığında T2 ağırlıklı görüntülerde hiperintens, T1 ağırlıklı görüntülerde ise izointens sinyal özelliğinde, yuvarlak veya oval şekilli, 1-5 mm çapında, intravenöz kontrast madde enjeksiyonu sonrası kontrastlanmayan, metakarpofalangeal/metatarsofalangeal ekleme komşu, palmar/plantar cilt altı yağ doku yerleşimli, komşu dijital sinir ile ilişkilenen nodüller olarak tanımlanmıştır [3,4].

Normal cisimcikler MRG'de çok sayıda oldukları zaman o kadar rahatsız edici olabilirler ki bazı radyologlar tarafından etyolojisi bilinmeyen nodüller olarak yorumlanabilir ve hatta bunların bir çeşit inflamatuar, kontrastlanmayan nodülü temsil edebileceğini düşünülebilir [3].

Günümüzde el ve ayak bölgelerine yönelik giderek artan bir sıklıkla inflamatuar, enfeksiyöz, mekanik-travmatik sebepler gibi bir dizi değişik sebeple MR görüntüleme yapılmakta olup özellikle koil teknolojilerindeki ilerleme ve 3.0 T tarayıcıların yaygınlaşması ile eskiden dikkat çekmeyen bir dizi fizyolojik oluşum, normal varyasyon görüntülemelerde giderek daha sık karşımıza çıkmaktadır.

Bu cisimciklerin normal MRG bulgularının bilinmesi, özellikle belirgin ve çok sayıda olduklarında bu normal yapıların patolojik durumlarla karıştırılmaması açısından önemlidir [3].

Anahtar kelimeler: Pacini cisimciği, Vater-Pacini, Mekanoreseptör, MR

Kaynaklar

1. Gartner LP. Textbook of histology. 4th ed. Philadelphia: Elsevier; 2017.
2. Rhodes NG, Murthy NS, Lehman JS, Rubin DA. Pacinian corpuscles: an explanation for subcutaneous palmar nodules routinely encountered on MR examinations. Skeletal Radiol. 2018 Nov;47(11):1553-1558. doi: 10.1007/s00256-018-2934-4. Epub 2018 Apr 9. PMID: 29632963
3. Rhodes NG, Murthy NS, Lachman N, Rubin DA. Normal Pacinian corpuscles in the hand: radiology-pathology correlation in a cadaver study. Skeletal Radiol. 2019 Oct;48(10):1591-1597. doi: 10.1007/s00256-019-03223-y. Epub 2019 May 8. PMID: 31069468.
4. Germann C, Sutter R, Nanz D. Novel observations of Pacinian corpuscle distribution in the hands and feet based on high-resolution 7-T MRI in healthy volunteers. Skeletal Radiol. 2021 Jun;50(6):1249-1255. doi: 10.1007/s00256-020-03667-7. Epub 2020 Nov 6. PMID: 33156397; PMCID: PMC8035111.

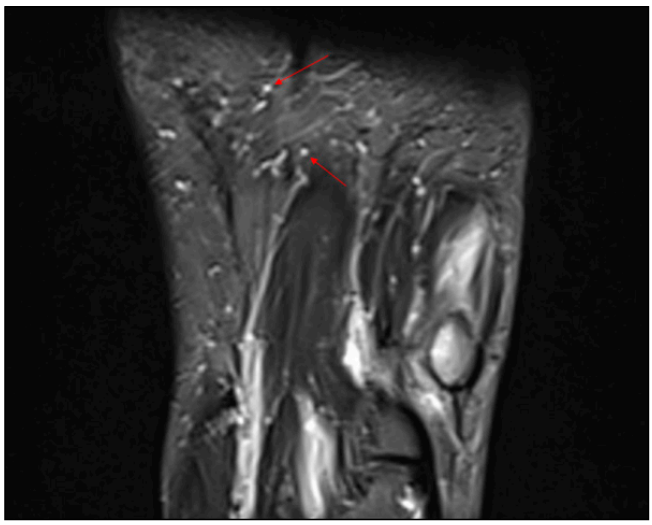

Resim 1. Sol ayakta stres kırığı araştırılan kadın hastanın sol ayak MR (1,5 T) incelemesinde aksiyel düzlem STIR görüntüde (TR: 5070 ms TE: 69 ms kesit kalınlığı: 3,5 mm FOV: 180x180 mm) plantar cilt altı yağ dokuda hiperintens sinyal özelliğinde milimetrik nodüler oluşumlar (oklar) izlenmektedir.

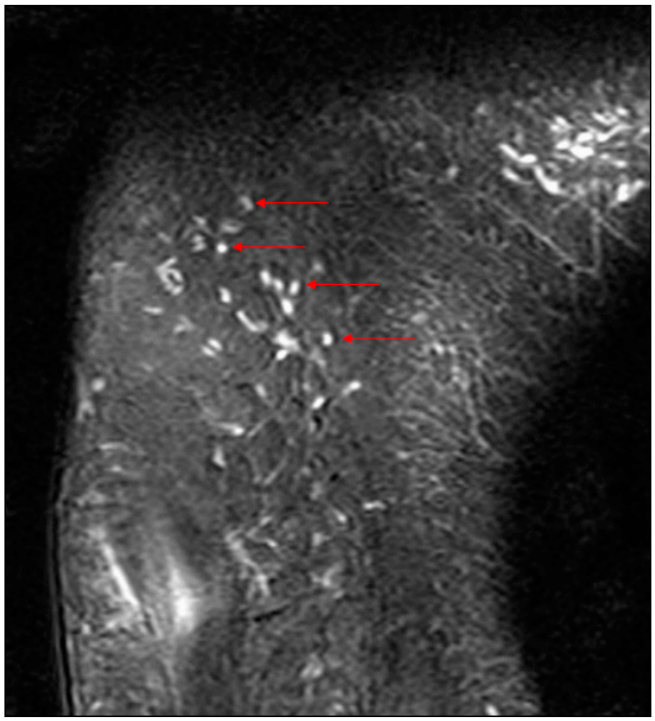

Resim 2. Aynı hastaya ait sağ ayak MR (3T) incelemesinde aksiyel düzlem yağ baskılı T2 ağırlıklı görüntüsünde (TR: 3650 ms TE: 91 ms kesit kalınlığı: 3 mm FOV: 154.1x169.6 mm) plantar cilt altı yağ dokuda hiperintens sinyal özelliğinde milimetrik nodüler oluşumlar (oklar) saptanmıştır.

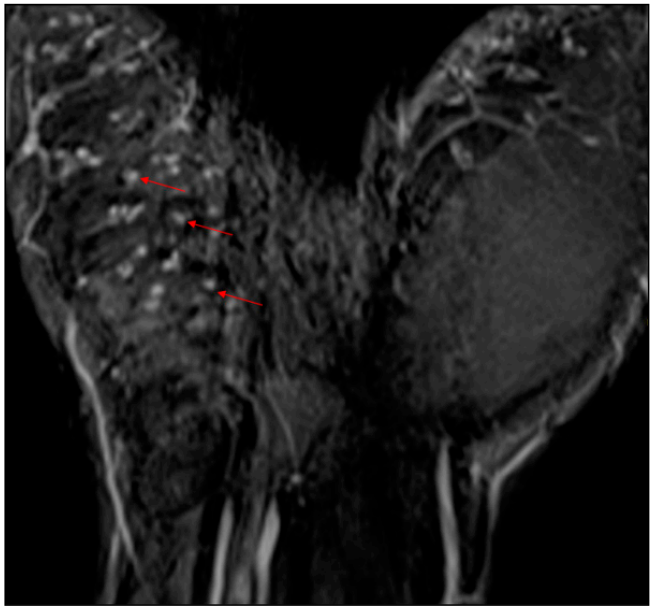

Resim 3. Sağ el bileğinde TFCC rüptürü araştırılan erkek hastanın el bilek MR (3T) incelemesinde koronal düzlem STIR görüntüsünde (TR: 4000 ms TE: 42 ms kesit kalınlığı: 3 mm FOV: 120x120 mm) palmar cilt altı yağ dokuda hiperintens sinyal özelliğinde milimetrik nodüler oluşumlar (oklar) kaydedilmiştir.

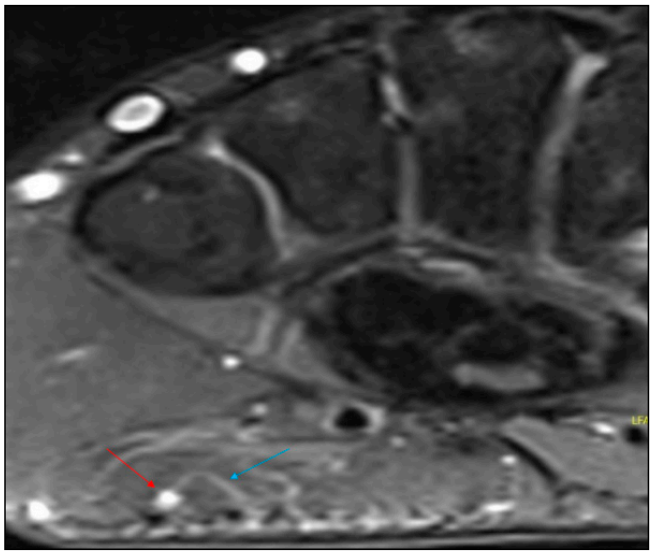

Resim 4. Aynı hastaya ait el bilek MR (3T) incelemesinde aksiyel düzlem yağ baskılı T2 ağırlıklı görüntüsünde (TR: 4810 ms TE: 59 ms kesit kalınlığı: 3 mm FOV: 120x120 mm) palmar cilt altı yağ dokuda komşu dijital sinir (mavi ok) ile ilişkilenen milimetrik hiperintens sinyal özelliğinde nodüller oluşum (kırmız ok) mevcuttur.

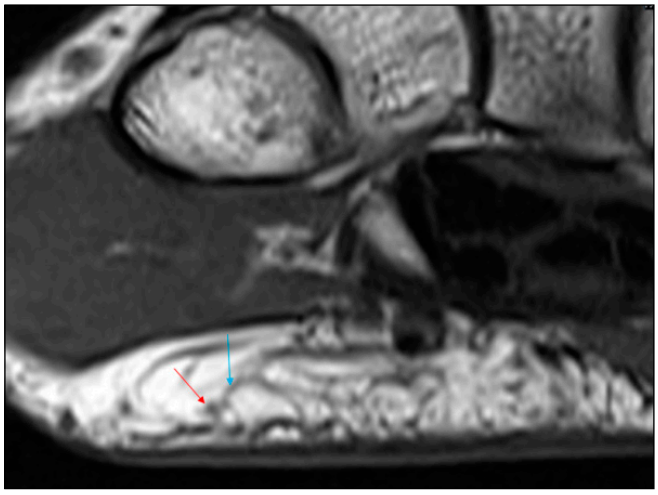

Resim 5. Aynı hastaya ait el bilek MR (3 T) incelemesinde aksiyel düzlem yağ baskısız T1 ağırlıklı görüntüsünde (TR: 569 ms TE: 12 ms kesit kalınlığı: 3 mm FOV: 120x116 mm) palmar cilt altı yağ dokuda komşu dijital sinir (mavi ok) ile ilişkilenen milimetrik kas ile izointens sinyal özelliğinde nodüller oluşum (kırmız ok) saptanmıştır.

Kardiyovasküler Görüntüleme

PS-295

KAWASAKİ HASTALIĞI KARDİYAK BİLGİSAYARLI TOMOGRAFİ BULGULARI

Rukan Matsar, Cihan Akgül Özmen, Emrah Öz

Dicle Üniversitesi Tıp Fakültesi Hastanesi Radyoloji Anabilim Dalı

Giriş-Amaç: Kawasaki hastalığı (KH), ağırlıklı olarak 5 yaşından küçük çocukları etkileyen nadir bir sistemik inflamatuar hastalıktır. 1967 yılında Japon pediatrist Tomisaku Kawasaki tarafından tanımlanmıştır[1].

KH'nin en korkulan komplikasyonları koroner arterit, miyokard enfarktüsü ve ani ölümdür. Bu nedenle KH'ı olan pediatrik hastalarda koroner manifestasyonların minimal invaziv ve düşük radyasyon maruziyeti ile belirlenmesi önemlidir. Koroner Bilgisayarlı Tomografi Anjiyografi(BTA), invaziv koroner anjiyografiye cazip bir alternatiftir[2].

KH tanısı alan olgunun Kardiyak BT Anjiografi görüntüleme bulgularını sunmaktayız.

Olgu: Yedi aylık erkek hasta 28 gündür devam eden ateş, döküntü şikayetleriyle hastanemiz çocuk acil servisine başvurmuştur. Muayenesinde kardiyak üfürümler duyulan hastanın gövde ve sırtında yaygın makülopapüler döküntüler ve ayak parmaklarında soyulmalar mevcuttu. Ekokardiyografide perikardiyal effüzyon, her iki koroner arter proksimal kısımlarında anevrizmatik dilatasyonlar(3.5-4 mm) izlenmiş olup; distal kesimleri değerlendirilememiştir. KH düşünülen hastaya çekilen Kardiyak BTA'da LAD, Cx ve RCA'da en geniş yerinde 1 cm'ye ulaşan ileri derecede anevrizmatik genişlemeler izlenmiştir (Resim 1-4).

Tartışma: KH'ndaki komplikasyonlardan en sık görülen kardiyovasküler sekel koroner anevrizmaların oluşmasıdır[3]. Morbidite ve mortalitenin neredeyse tamamı dev anevrizması olan hastalarda ortaya çıkar [4]. Bu nedenle koroner anevrizmaların tespiti ve takibi ve ilgili komplikasyonları, KH'ından etkilenen hastaların tedavi planlaması ve uzun vadeli prognozu için önemlidir. Temel klinik özelliklerden herhangi birine sahip uzun süreli açıklanamayan ateşi olan her çocuk, KH için değerlendirilmelidir [5].

KH'ı olan hastaların çoğu çocuktur ve çocuklarda koroner arter görüntüleme, küçük damar boyutu, yüksek kalp hızları ve kooperasyon eksikliği nedeniyle zordur. Pediyatrik popülasyonda koroner arter görüntüleme için mevcut görüntüleme yöntemleri arasında kateter anjiyografi, ekokardiyografi, bilgisayarlı tomografi (BT) ve Manyetik Rezonans Görüntüleme (MRI) bulunur. Ekokardiyografi büyük ölçüde operatöre bağlıdır ve mevcut akustik pencereler, koroner arterlerin orta ve distal segmentlerinin değerlendirilmesini sınırlar. Ayrıca lümen darlığının derecesini belirlemede sınırlı bir yeteneğe sahiptir. Kateter anjiyografi, koroner arterlerin değerlendirilmesinde altın standartken, invazivdir, iyonlaştırıcı radyasyon kullanımını gerektirir ve prosedürel komplikasyonlarla ilişkilidir. MRG non-invazivdir ve iyonlaştırıcı radyasyon gerektirmez. Koroner arter anormalliklerini gösterebilir ve miyokardiyal perfüzyon, skar ve canlılığı değerlendirebilir [6].

Koroner BTA, koroner arterlerin görüntülenmesini sağlayan, invazif olmayan bir yöntemdir. Damarın distal kısımlarında koroner arter anevrizmalarının saptanmasında ekokardiyografiden üstün olduğu gösterilmiştir [7]. Koroner arter çaplarının koroner BTA ile kateter anjiyografi arasında yakın korelasyonu ile koroner anevrizmaların saptanması ve takibi için güvenilir bir yöntem olduğu da gösterilmiştir [8-12].

Sonuç: Koroner BTA'nın teknolojik ilerlemeleri, daha kısa tarama sürelerine, daha düşük radyasyon dozuna ve gelişmiş görüntü kalitesine yol açmıştır. Birkaç klinik çalışmada gösterilen yüksek tanısal doğruluk, KH'nın koroner belirtilerinin değerlendirilmesi için koroner BTA'yı kateter anjiyografiye çekici bir alternatif haline getirmiştir.

Anahtar kelimeler: kawasaki hastalığı, koroner arter anevrizması, koroner bt anjiografi

Kaynaklar

1. Ha KS, Jang G, Lee J, Lee KC, Hong YS, Son CS, et al. Incomplete clinical manifestation as a risk factor for coronary artery abnormalities in Kawasaki disease: a meta-analysis. Eur J Pediatr. 2013;172(3):343–9
2. Goh, Y. G., Ong, C. C., Tan, G., Liang, C. R., Soomar, S. M., Lim, C. W. T., ... & Teo, L. S. L. (2018). Coronary manifestations of Kawasaki disease in computed tomography coronary angiography. Journal of cardiovascular computed tomography, 12(4), 275-280.
3. Kato H, et al. (1992) Adult coronary artery disease probably due to childhood Kawasaki disease. Lancet 340(8828):1127-1129.
4. (Newburger, J. W., Takahashi, M., & Burns, J. C. (2016). Kawasaki disease. Journal of the American College of Cardiology, 67(14), 1738-1749.)
5. Rife, E., & Gedalia, A. (2020). Kawasaki Disease: an Update. Current Rheumatology Reports, 22(10), 1-10.
6. Mavrogeni S, et al. (2004) Magnetic resonance angiography is equivalent to X-ray coronary angiography for the evaluation of coronary arteries in Kawasaki disease. Journal of the American College of Cardiology 43(4):649-652.
7. Chu WC, Mok GC, Lam WW, Yam MC, & Sung RY (2006) Assessment of coronary artery aneurysms in paediatric patients with Kawasaki disease by multidetector row CT angiography: feasibility and comparison with 2D echocardiography. Pediatric radiology 36(11):1148-1153.
8. Xing Y, Wang H, Yu X, Chen R, & Hou Y (2009) Assessment of coronary artery lesions in children with Kawasaki disease: evaluation of MSCT in comparison with 2-D echocardiography. Pediatric radiology 39(11):1209-1215.
9. Goo HW & Yang DH (2010) Coronary artery visibility in free-breathing young children with congenital heart disease on cardiac 64-slice CT: dual-source ECG-triggered sequential scan vs. single-source non-ECG-synchronized spiral scan. Pediatric radiology 40(10):1670-1680.
10. Sato Y, et al. (2003) Detection of coronary artery aneurysms, stenoses and occlusions by multislice spiral computed tomography in adolescents with kawasaki disease. Circulation journal : official journal of the Japanese Circulation Society 67(5):427-430.
11. Leschka S, et al. (2005) Accuracy of MSCT coronary angiography with 64-slice technology: first experience. European heart journal 26(15):1482-1487.
12. Sohn S, Kim HS, & Lee SW (2004) Multidetector row computed tomography for follow-up of patients with coronary artery aneurysms due to Kawasaki disease. Pediatric cardiology 25(1):35- 39.

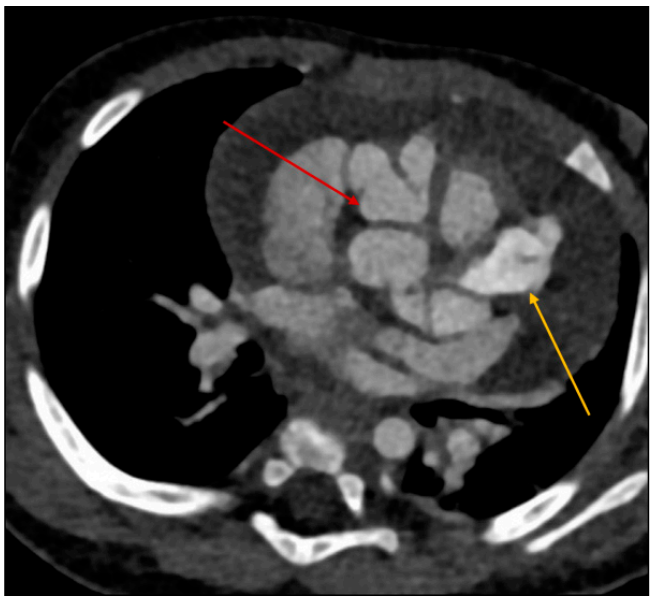

Resim 1. Kardiyak BTA aksiyel kesitte ileri derece anevrizmatik dilatasyon gösteren LAD(sarı ok) ve RCA(kırmızı ok)

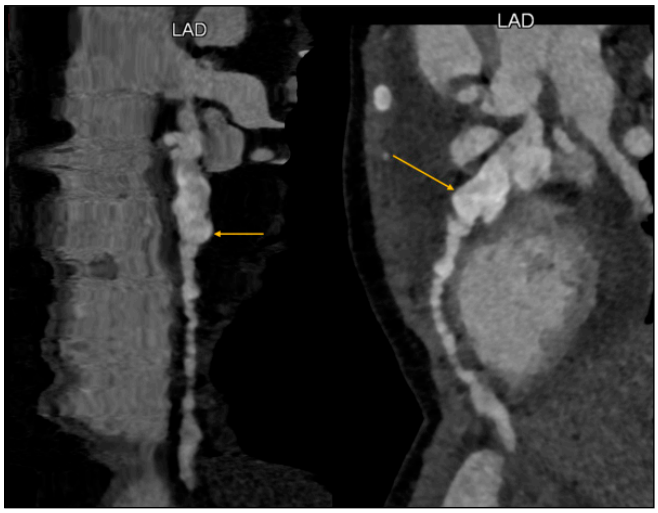

Resim 2. Koroner BTA straight (solda) ve curved(sağda) multiplanar rekonstrüksiyon teknikleriyle LAD'nin anevrizmatik dilatasyonlarının gösterimi



Resim 3. LAD'deki(oklar) anevrizmatik dilatasyonlarun üç boyutlu gösterimi (Hacimsel gösterim/ volume rendering)



Resim 4. RCA'daki(oklar) anevrizmatik dilatasyonlarun üç boyutlu gösterimi (Hacimsel gösterim/ volume rendering)

Baş-Boyun Radyolojisi

PS-296

ÇOCUKTA MANDİBULANIN NADİR MALİGN KİTLESİ: EWİNG SARKOM

Merve Turan[1], Mehmet Öztürk[1]

[1]Selçuk Üniversitesi Diş Hekimliği Fakültesi, Ağız Diş ve Çene Radyolojisi Anabilim Dalı
[2]Selçuk Üniversitesi Tıp Fakültesi, Çocuk Radyolojisi Bilim Dalı

Giriş ve Amaç: Ewing sarkom (ES), esas olarak iskelet sistemini etkileyen, nadir görülen malign küçük yuvarlak hücreli tümördür (1). En sık ikinci dekatta görülmekte olup, hastaların çoğu 5- 30 yaş arasındadır. Çenede oldukça nadir izlenen ES, en sık posterior bölgede yerleşim göstermektedir (2). Bu bildiride, çocukta olguda mandibula anteriorda yerleşim gösteren ES'nun radyolojik bulgularını sunmayı amaçladık.

Olgu Sunumu: Yedi yaşında erkek hasta mandibula anterior bölgede bulunan şişlik nedeniyle plastik cerrahisi polikliniğine başvurdu. Olası kitle ön tanısıyla yapılan maksillofasiyal bilgisayarlı tomografi (BT)'de, mandibula santral kesimde sağ süt molar diş bölgesinden başlayıp sol posterior bölgeye uzanım gösteren mandibulayı ekspanse ve destrükte eden, periosteal reaksiyonun eşlik ettiği hipodens lezyon izlendi (Resim 1 a, b). Kontrastlı yüz MRG incelemesinde, kemik ve yumuşak dokuyu tutan en büyük çapı yaklaşık 3x 5 cm boyutlarında, posteriorda lingual bölgeye kadar yayılım gösteren solid komponent içeren T2A hiperintens kitle lezyonu izlendi (Resim 2 a, b). Kontrastlı MRG'de İVKM sonrası incelemede ise yoğun kontrast tutulumu gözlendi (Resim 3 a, b). Tanımlanan lezyon mevcut radyolojik bulgularla öncelikle malign karakterde kemik kitlesi lehine yorumlandı. Histopatolojik inceleme sonucu ewing sarkom olarak rapor edildi.

Tartışma ve Sonuç: ES, tüm malign kemik tümörlerinin yaklaşık %6'sını oluşturmaktadır. ES'nin yaklaşık %4'ü maksillo fasyal bölge kemiklerinde, %1'i ise çene kemiklerinde yerleşim göstermektedir. Hastanın yaşı tanısal açıdan önemlidir. 5 yaşından küçük hastalarda metastatik nöroblastom veya akut lösemi olasılığı ekarte edilmelidir (3). BT, iskelet dışı yumuşak doku kitlelerini, kemik korteksindeki yıkımı ve pulmoner metastazın gösterilmesi açısından önemli bilgiler sağlamaktadır (4). ES'nin komşu anatomik yapılardaki radyolojik bulguları, sürmemiş diş foliküllerinin yer değiştirmesi veya destrüksiyonu, kök rezorpsiyonu ve kök oluşumu miktarına göre dişlerin over erüpsiyonları literatürde belirtilmiştir. ES'nin yıkıcı osteolitik lezyonu radyolojik olarak osteosarkom, nöroblastom, lenfosarkom, histiyositoz-X, osteomiyelit, rabdomiyosarkom ve metastatik karsinomdan ayırt edilmelidir (5). Sonuç olarak mandibula anterior bölgede yerleşim gösteren solid kitlelerin ayırıcı tanısında ES göz önünde bulundurulmalıdır.

Anahtar kelimeler: Çocuk, Ewing sarkom, Mandibula.

Kaynaklar

1. Ozaki T. Diagnosis and treatment of Ewing sarcoma of the bone: a review article. Journal of Orthopaedic Science 2015; 20: 250-63.
2. Wood RE. Malignant Diseases of the Jaws. In: Editor in White SC, Pharoah MJ. Oral Radiology: Principles and Interpretation. China. Elsevier Health Sciences. 2009; p. 417.
3. Krishna KB, Thomas V, Kattoor J, et al. A radiological review of Ewing's sarcoma of mandible: a case report with one year follow-up. International journal of clinical pediatric dentistry 2013;6:109.
4. Verma S, Neeta S, Narottam G. Ewing's Sarcoma of mandible in a pediatric patient: A case report. Journal of Oral Medicine, Oral Surgery, Oral Pathology and Oral Radiology 2019;5: 80-84.
5. Brazão-Silva MT, Fernandes AV, Faria PRD, et al. Ewing's sarcoma of the mandible in a young child. Brazilian dental journal 2010;2:74-9.

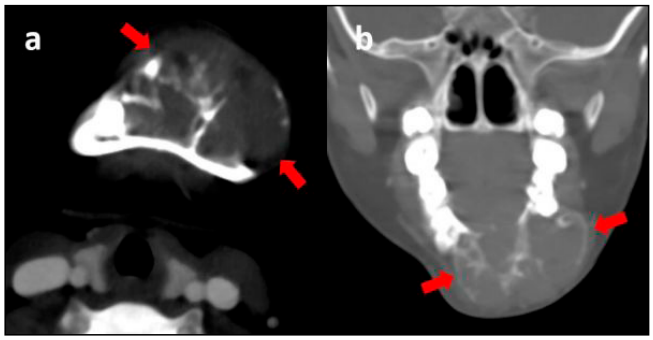

Resim 1 a, b. Aksiyal (a) ve koronal (b) BT görüntüler: Mandibulayı ekspanse ve destrükte eden, periosteal reaksiyonun eşlik ettiği hipodens lezyon izlenmektedir (kırmızı oklar).

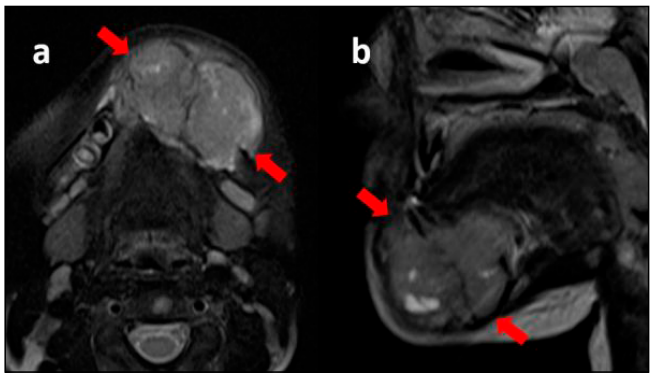

Resim 2 a, b. Yüz MRG, aksiyal (a) ve sagittal (b) T2A görüntüler: Posteriorda lingual bölgeye kadar yayılım gösteren solid komponent içeren T2A hiperintens kitle lezyonu izlenmektedir (kırmızı oklar).

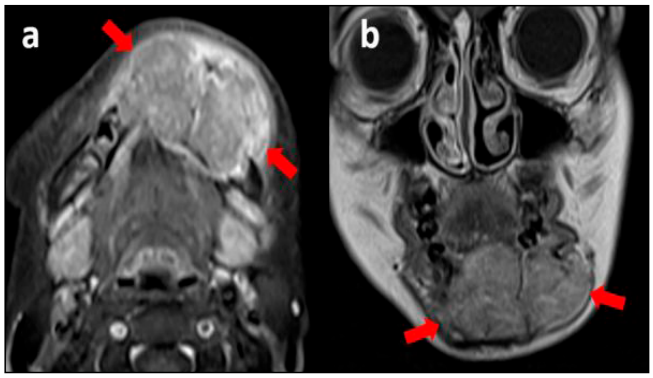

Resim 3 a, b. Yüz MRG, kontrastlı aksiyal (a) ve koronal b) T1A görüntüler: İVKM sonrası yoğun homojen kontrast tutulumu izlenmektedir (kırmızı oklar).

Kardiyovasküler Görüntüleme

PS-297

KONVANSİYONEL KORONER ANJİYOGRAFİ SONRASI GELİŞEN SOL ATRİYAL MURAL HEMATOM VAKASI

Abdi Gürhan, Abidin Kılınçer, Halil Özer

Selçuk Üniversitesi Tıp Fakültesi Hastanesi, Radyoloji Anabilim Dalı

Giriş ve Amaç: Atriyal mural hematom atriyum duvarına hemoraji sonucu oluşur ve literatürde az sayıda vaka bildirilmiştir. Etiyolojilerinde genellikle iyatrojenik sebepler yatarken, daha nadir olarak spontan gelişebilirler.Literatürde spontan atriyal hematom şimdiye kadar sadece 3 vakada bildirilmiştir(1,2). Atriyal hematomlar en sık olarak sol atriyumda izlenmektedir (1-3).Bu bildiride kronik total oklude olan sağ koroner arterin stentlenmesi sonrasında sol atriyal mural hematom gelişen bir vaka sunulacaktır.

Olgu Sunumu: Özgeçmişinde obstrüktif uyku apnesi, 30 paket-yıl sigara kullanımı bulunan ve 6 yıl önce sağ koroner artere(R-CA) koroner anjiografi ile stentleme yapılan hasta 6 aydır mevcut olan efor yetersizliği ve sol kolda uyuşma şikayetleriyle hastanemize başvurdu.Yapılan koroner anjiografide RCA'da kronik total oklüzyon (KTO) saptanması üzerine re-stentleme yapıldı.Hasta bu süreçte aspirin ve klopidogrel kullanmakta idi, ayrıca işlem sonrası günlerde kardiyak marker değerlerinde yükselme mevcuttu.Post-op takibinde perikardit gelişen hastanın günlük ekokardiyografi takipleri yapılmaktayken post-op 5. günde ekokardiyografide sol atriumdatrombüs-hematom ayrımı yapılamayan 6 cm çaplı ekojenalan izlendi. Bunun üzerinde yapılan kardiyak BTA incelemesinde sol atrium duvarında 5,5x8 cm ebatlı mural hematom izlendi (resim 1). Sol atriyal apendiks açıktı.Hematomun sirkumfleks arterden orjin alan ince bir kollateral daldan kaynaklandığı düşünüldü. Psödoanevrizma saptanmadı. Eşlik eden perikardiyal ve plevralminimal sıvı izlendi. Hasta rüptür riski nedeniyle 2 hafta yoğun bakımda gözlendi, kontrol görüntülemelerde hematom boyutunda farklılık saptanmadı.Sol atriyum lüminal hacminin küçülmesine bağlı olduğu düşünülen pulmoner ödem bulguları takipte geriledi. Hasta bu sürecin sonunda taburcu edildi.

Tartışma ve Sonuç: Atriyal mural hematom etyolojisinde en sık, kardiyak cerrahi,perkütan koroner işlemler,travma,aort diseksyonu,anüler abseler,enfarkt komplikasyonları ve atriyum duvarı hemanjiomları rol oynamaktadır (3-5). Mural hematomun komplikasyonları arasında kardiyak rüptür,pulmoner ven dallarının obstrüksiyonuna sekonder pulmoner ödem,relatif mitral valv darlığı ya da yetersizliği sayılmakta ve klinik bu komplikasyonların gelişip gelişmemesine göre şekillenmektedir(6). Hematom boyutu küçük olduğunda,operasyon sonrası hasta supin pozisyonda olduğunda ya da obezite durumlarında transtorasik ekokardiyografinin tanıda yetersiz kalabilmesi nedeniyle transözefageal ekokardiyografi ve kardiyak BTveyaMRG ile değerlendirilmelidir(7). Ayırıcı tanıda hematomun evresine göre erken evrede atriyal miksoma,trombüs, ileri evrede ise kist hidatik, bronkojenik kist,kistik miksomalar yer almaktadır(8). Ekokardiyografi genellikle yeterli anatomik çözünürlüğü sağlasa da ayırıcı tanı için kesitsel görüntüleme altın standarttır. Atriyel apendiksin tutulumunun değerlendirilmesi,lezyonu intramural olup olmadığınının net anlaşılması, kontrast tutma özellikleri ile solid bir lezyondan ayırt edilmesinde MRG ve BT oldukça önemli yer tutmaktadır(9,10). Komplikasyonsuz olgular destek tedavisi ile düzelebilirken, komplike olanlar için cerrahi, bazen de hematoma neden olan vasküler yapının embolizasyonu gerekmektedir.Sonuç olarak genellikle kardiyak girişimsel işlemlerin sonucunda gelişen atriyal hematomlar potansiyel olarak ani bir şekilde ölüme neden olabilen önemli vakalardır.

Anahtar kelimeler: Atriyal mural hematom, konvansiyonel koroner anjiyografi, komplikasyon, kronik total oklüzyon, BT anjiyografi.

Kaynaklar

1) Shaikh N, Rehman UN, Salazar MF, Grodman RS. Spontaneus intramural atrial hematoma presenting as left atrial mass. J Am Soc Ecocardiogr 1999;12:1101-3
2) Delgado JF, Rufilanchas JJ, Gómez C. Spontaneus left atrial haematoma. Int J Cardiol 1991;31:353-6.
3) Yacoub MH, Schottenfeld M, Kitle CF. Hematoma of the interatrial septum with heart block secondary to dissecting aneurysm of the aorta. Circulation 1972;46: 537—45.
4) Patoli D, Alghanem H, Tung A. A Rare Cause of a Left Atrial Mass. J Cardiothorac Vasc Anesth. 2020 Oct;34(10):2827-2829.
5) Allencherril J, Allencherril R, Joseph L. Left Atrial Intramural Hematoma After Surgical Aortic Valve Replacement. Methodist Debakey Cardiovasc J. 2017;13(2):81.
6) Aoyagi S, Fukunaga S, Kosuga T, Akashi H. Left atrial intramural hematoma after resection of myxoma: report of a case. Ann Thorac Cardiovasc Surg. 2011;17(4):411-4
7) Franks RJ, de Souza A, Di Mario C. Left atrial intramural hematoma after percutaneous coronary intervention. Catheter Cardiovasc Interv. 2015 Sep;86(3):E150-2.
8) Abu Abeeleh M, Al-Haj Qasem M, Bani Hani A, Alhadidi A, Al-Antari E, Qudah Y. Spontaneous left atrial intramural hematoma associated with large hemorrhagic pericardial effusion. J Cardiol Cases. 2016;14(4):130-132. Published 2016 Jul 16.

9) Alvarez J, Rubio A, Mora Md, Fernández Madero G, Vivancos R, Malpartida F. Hematoma intramural auricular izquierdo diagnosticado por resonancia magnética nuclear [Diagnosis by magnetic resonance imaging of a case of intramural left atrial hematoma]. Rev Esp Cardiol. 2002 Aug;55(8):872-4. Spanish.
10) Bahnacy Y, Suresh C, Dawoud H, Zubaid M. Posterior left atrial wall hematoma mimicking cystic intracavitary atrial mass. Echocardiography. 2010 Oct;27(9):E102-4.

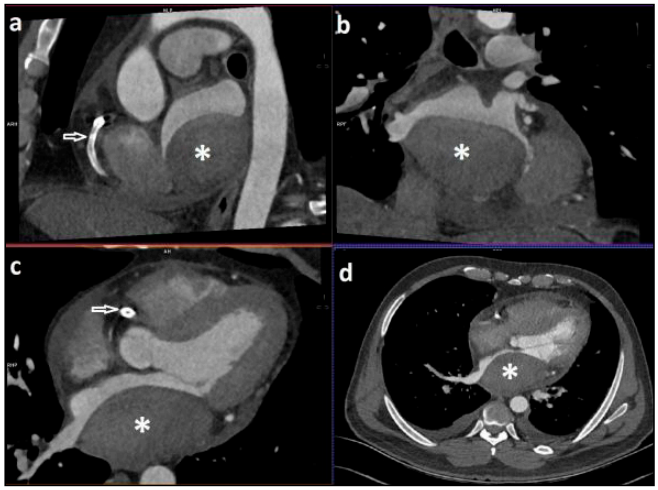

Resim 1. Sagittal (a), koronal (b) ve aksiyel (c) küçük FOV'lu kesitler ve aksiyel toraks BT kesitinde (d) RCA'da stent (beyaz ok) ve sol atriyum duvarında mural hematom (*) izleniyor.Ayrıca hafif perikardiyal ve bilateral plevral sıvı olduğuna dikkat ediniz.

Nöroradyoloji

PS-298

SFENO-ORBİTAL PLAK TİP MEMENJİOM OLGU SUNUMU

Sercan Tosun, Emrah Akay, Candan Güngör, Sena Yılmaz, Gülen Demirpolat

Balıkesir Üniversitesi Tıp Fakültesi, Radyoloji Anabilim Dalı

Giriş ve Amaç: Sfeno-orbital menenjiom (SOM) sfenoid kanattan köken alan, orbitaya uzanım gösteren ve sfenoid kemikte hiperosteozis ile seyreden nadir görülen bir tümördür. Bu kitleler genellikle orbital apeks, süperior orbital fissür ve kavernöz sinüs çevresindeki önemli nörovasküler yapıları invaze ederler[1]. Bu olgu sunumunda propitozis ve görme bulanıklığı ile presente olan bir sfeno-orbital menenjiom hastasını tanımlayacağız.

Olgu: Sağ gözde bulanık görme ve kaşınma şikâyetleri ile hastanemize başvuran 37 yaşında kadın hastanın fizik muayesinde egzoftalmus olduğu saptandı. Graves ön tanısı ile laboratuar sonuçları değerlendirildiğinde tiroid fonksiyon testlerinin (TSH: 1,26; sT4: 0,68) normal olduğu izlendi. İntrakranial patolojilere yönelik çekilen kontrastlı orbital MRG incelesinde sağ sfenoid kanatta hiperostozis bulguları, sfenoid kanat, superior orbital fissür ve retrobulber alana uzanım gösteren, lateral rektus kasına bası yapan, homojen kontrastlama gösteren solid yer kaplayıcı lezyon izlendi(Resim a,b,c). Orbital apeks düzeyinde optik sinir ve kas planlarına bası yapan bu yapı sfenoorbital menenjiom olarak değerlendirildi.

Tartışma ve Sonuç: Sfeno-orbiyal menensiyonlar (SOM) tüm intrakranial menenjiomların 4 ila 9% unu oluşturan ve genellikle görme alanı defektleri ve propitozis ile semptom veren kafa tabanı tümörlerinin kompleks bir alt grubunu oluşturur. SOM'lar diğer sfenoid kanat menenjiomlarından karakterisik olarak sfenoid kanat ve orbita çevresindeki kemik yapılarda hiperosteoz ile ilişkili plak tipi menenjiom olması ile ayrılırlar[1]. Klinik; sfenoid kemik tutulum yeri, kemik invazyonu, hiperostozis ve nöral yapıların basısına bağlı değişmekle beraber en sık bulgu propitozise sekonder azalmış görsel keskinlik-defekt, baş/orbital ağrı ve periorbital şişkinlik olarak tariflenmektedir[2].

Kemik hiperostozisi tüm menenjiomlar için ortak özellik olmakla beraber en plaque menenjiomlarının en büyük farkı daha agresif kemik invazyonu sonucu orbitaya ve kavernöz sinüse bası semptomları ile klinik bulgu vermesidir[3].

Radyografik incelemeler çevre dokulara uzanımını değerlendirerek tanı ve tedavide rol oynamaktadır. İnce kesit BT kemik penceresinde kemik tutulumu ile hiperostozis gösterilmekte ve MRG incelemesinde dural/intradural uzanım ile T1 post-gadolinyum incelemelerinde kontrast tutulumu izlenmektedir[4]. MRG incelemesi ek olarak retroorbital, kavernöz sinüs ve klinoidal yapılara uzanımı saptamaktadır[5].

Literatürde intrakranial tuberküloma, lenfoma, sarkoid, histiositoma, plasmasitoma ve fibrosarkoma vakalarının hatalı olarak plak tipi menenjiom tanısı alabildiği bildirilmiştir. Ayırıcı tanıda akıla gelebilecek bir diğer patoloji de fibröz displazi olup, bu iki antite orbital apeks düzeyinde hiperostozis ile semptom vermekte ve radyografik incelemelerde benzer natürde görülebilmektedir. MR incelemelerde yumuşak doku tutulumu, yüksek kontrastlanma ve konkav kontur oluşturmasıyla menenjiom fibröz displaziden ayırt edilebilmektedir[6].

Plak tipi menenjiomlarda tedavi olarak erken ve agresif cerrahi rezeksiyon ile subtotal rezekiyonlarda neoadjuvan radyasyon terapisi ile takibi önerilmektedir[7].

Sfeno-orbital plak tipi menenjiomlar benign tümör gruplarına girmekle beraber kavernöz sinüs ve orbital fissürlere uzanımları açısından tanı ve tedavisi öncelikli patolojilerdir. MRG incelemesi spesifik görüntü bulguları açısından tanı ve girişimsel işlemler için yol gösterici olmaktadır.

Anahtar kelimeler: Menenjiom, Sfenoid Kemik, Manyetik Rezonans

Kaynaklar

1. Sudha Menon, S. O., Anand, D., Menon, G. (2020). Spheno-orbital meningiomas: Optimizing visual outcome. J Neurosci Rural Pract, 11(3), 385.
2. Schick, U., Bleyen, J., Bani, A., Hassler, W. (2006). Management of meningiomas en plaque of the sphenoid wing. J Neurosurg Spine, 104(2), 208-214.
3. Simas, N. M., Farias, J. P. (2013). Sphenoid Wing en plaque meningiomas: surgical results and recurrence rates. J. Neurosurg., 4.
4. Brito, A. B. C., Reis, F., de Souza, C. A., Vassallo, J., Lima, C. S. P. (2014). Intracranial primary dural diffuse large B-cell lymphoma successfully treated with chemotherapy. Int. J. Clin. Exp. Med., 7(2), 456.
5. Nagy, M. R., Eissa, S. (2015). Outcome of sphenoid wing En plaque meningioma surgery. Eg J Neruosurg, 30(4), 259-264.
6. Mingo, K., Sweeney, A. D., Thompson, R. C., Rivas, A. (2016). Hyperostotic en plaque meningioma mimicking fibrous dysplasia of the temporal bone. Otol. Neurotol., 37(9), e317-e318.
7. De Jesús, O., Toledo, M. M. (2001). Surgical management of meningioma en plaque of the sphenoid ridge. Surg. Neurol., 55(5), 265-269.

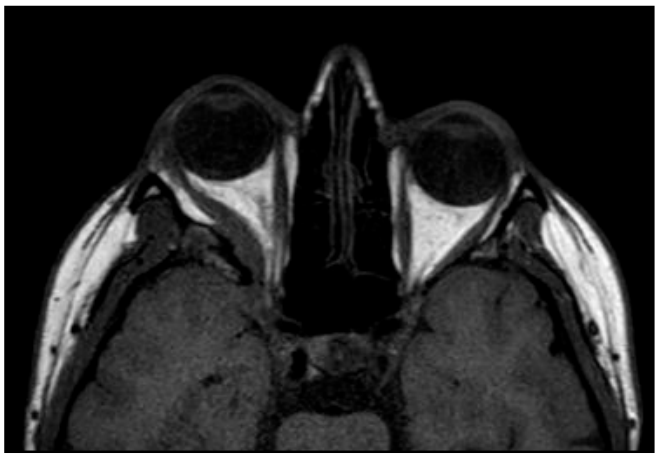

Resim a. Aksiyal planda T1 ağırlıklı kranial MRG görüntüsünde sağ sfenoid kanatta asimetrik kalınlaşma, kontur düzensizliği ve lateral rektus kasına bası yapan menenjiom izlenmektedir.

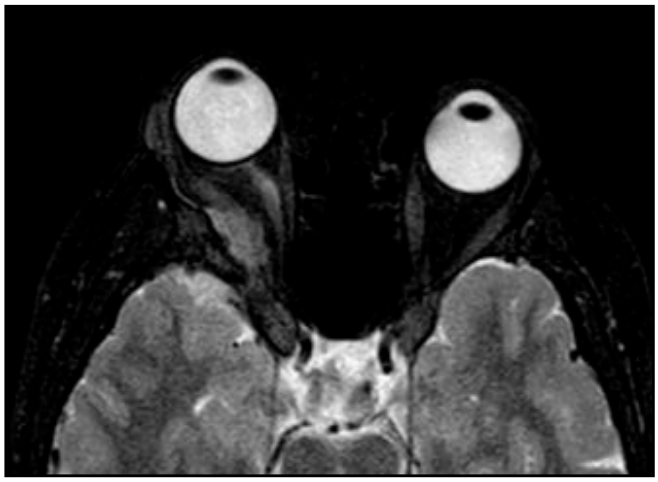

Resim b. Aksiyal planda yağ baskılı T2 ağırlıklı kranial MRG görüntüsünde dural komponentin orbital fissürden geçip retrobulber sahaya basısı ve sağ egzoftalmus izlenmektedir.

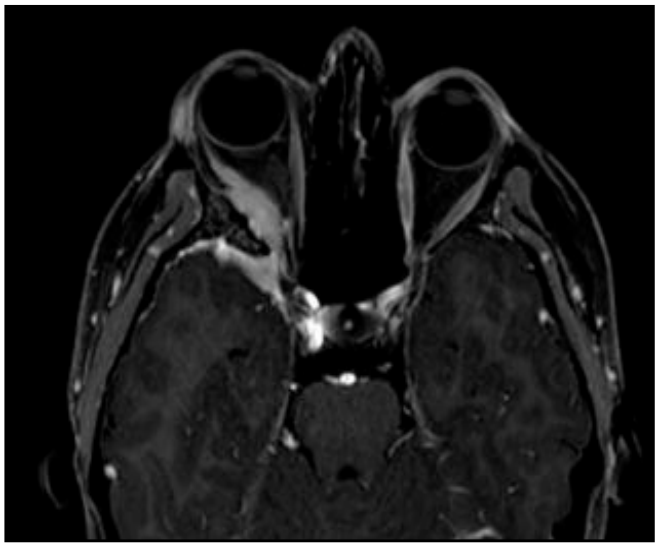

Resim c. Aksiyal planda yağ baskılı post-kontrast T1 ağırlıklı kranial MRG görüntüsünde dural komponentlerde homojen kontrastlanma ve orbital apekste belirgin daralma görülmektedir.

Kardiyovasküler Görüntüleme

PS-300

YETİŞKİN BİR HASTADA ASEMPTOMATİK ÇİFT AORTİK ARKUS VARYASYONU

Nurgül Gültekin, Ferhat Can Pişkin

Çukurova Üniversitesi Tıp Fakültesi

Giriş ve Amaç: Vasküler halka, aortik ark ve dalları (veya kalıntıları) tarafından trakea ve özofagusun anormal şekilde çevrelenmesidir (1-3). Çift aortik ark, semptomatik vasküler halkanın en sık nedenidir ve asendan aortun özofagus ve trakeanın her iki yanında iki ayrı segmente ayrılması ve sonrasında tek bir desenden aortayı oluşturmak üzere birleşmesi olarak tanımlanabilir. Klinik olarak özofagus ve trakeal obstrüksiyon semptomlarının başlangıcı ve şiddeti değişkendir ve arkların arasındaki boşluğa bağlıdır (4). Çoğu durumda yaşamın ilk 6 ayında teşhis edilir ve hastalar ağlamakla artan stridor ve hırıltı, solunum sıkıntısı, tekrarlayan pnömoni, disfaji veya beslenme güçlüğü ile başvurur (2).Yaşlı hastaların vaka raporları, özellikle semptomsuz vakalar ise nadirdir (4). Biz yetişkin bir hastada asemptomatik çift aortik arkus vasyasyonu olgusunu tartıştık.

Olgu: 48 yaşında erkek hastanın periferik arter hastalığı ön tanısı ile yapılan bilgisayarlı tomografi anjiografi tetkikinde, insidental olarak çift aortik arkus varyasyonu saptandı. Her ark, ayrı ayrı ipsilateral ana karotid arter ve subklavian artere orijin vermekteydi. Sağ ark sol arktan daha büyük ve kranial yerleşimliydi. Sağ ark trakea ve özefagusun posteriorundan seyir göstererek sol yerleşimli desenden aortayı oluşturmak üzere sol aortik ark ile birleşmekteydi. Trakea ve özefagusa anormal kompresyon gözlenmedi.

Tartışma ve Sonuç: Normal ark sistemi, sağ subklavian arter ile desenden aorta arasındaki sağ arkın dorsal segmentinin kesintiye uğraması ve sağ duktus arteriozusun regresyonu sonucu oluşur. Bu ark sisteminin farklı lokasyonlarda kesintiye uğraması, çeşitli aortik ark varyantları ve anomalilerini açıklayabilir. (1) Çift aortik ark, sağ dördüncü faringeal ark arterinin persistansı nedeniyle ortaya çıkar. Sağ dördüncü faringeal ark arterinin dissolüsyonu ve sol faringeal arkın normal olarak persistansı, trakea ve özofagusu çevreleyen iki aortik arktan oluşan vasküler bir halka oluşturur. (4) Sol ark, normal sol aortik arka benzer bir seyir gösterir ve sağ ark, özofagusun posteriorunda sola doğru seyir göstererek sol ark ile birleşir. (1) Varyasyonun en yaygın görülen şekli, daha büyük bir sağ ark, sol taraflı desenden torasik aorta ve sol taraflı ligamentum arteriozumdur (vakaların % 75'i). Daha az sıklıkla sağ desenden aorta ile sol dominant çift aortik ark (vakaların % 18'i) veya her iki arkın eşit çapta olduğu ko-dominant veya dengeli tip çift aortik ark varyasyonu (vakaların %7'si) görülebilir. Daha nadir bir varyasyon şekli ise, her iki arktan birinin atrezik olmasıdır. (4) Aortik ark dominansının belirtilmesi, cerrahi torakotomi ve vasküler halkanın transeksiyonu genellikle kodominant tarafta yapıldığından önemlidir. (4)

Kesitsel görüntülemede, çift aortik ark, her arktan ayrı orjin alan bilateral karotid ve subklavyen arterlere sahiptir. Bu nedenle ark seviyesinin hemen üzerindeki aksiyel kesitte dal damarlarının simetrik bir görünümü vardır ve buna *''dört damar''* veya *''dört arter işareti''* denir.(2) Günümüzde çok dedektörlü bilgisayarlı tomografi anjiyografi, torasik aort anormalliklerinin değerlendirilmesinde başlıca tanı yöntemi haline gelmiştir. Vasküler yapıların ayrıntılı anatomisini ve bunların komşu organlarla uzamsal ilişkilerini görüntüleyebilir. ÇDBT anjiyografi kullanımının avantajları, aynı çalışmada eşlik eden vasküler anomalilerin ve trakea veya özofagus kompresyonunun değerlendirilmesini sağlayan bir teknik olmasıdır.

Anahtar kelimeler: Arkus aorta, çift aortik ark, vasküler halka

Kaynaklar

1-) Turkvatan A, Buyukbayraktar FG, Olcer T, and Cumhur T. Congenital Anomalies of the Aortic Arch: Evaluation with the Use of Multidetector Computed Tomography. Korean Journal of Radiology 2009; 10(2): 176.
2) Hanneman K, Beverley N, and Frandics C. Congenital Variants and Anomalies of the Aortic Arch. RadioGraphics 2017; 37(1): 32-51.
3) Dillman, Jonathan R. et al. Common and Uncommon Vascular Rings and Slings: A Multi-Modality Review . Pediatric Radiology 2011; 41(11): 1440-54.
4) Dekeyzer S, Gosselin R, and Delrue L. Silent Double Aortic Arch in an Elderly Patient . Journal of the Belgian Society of Radiology 2013; 96(1): 45.

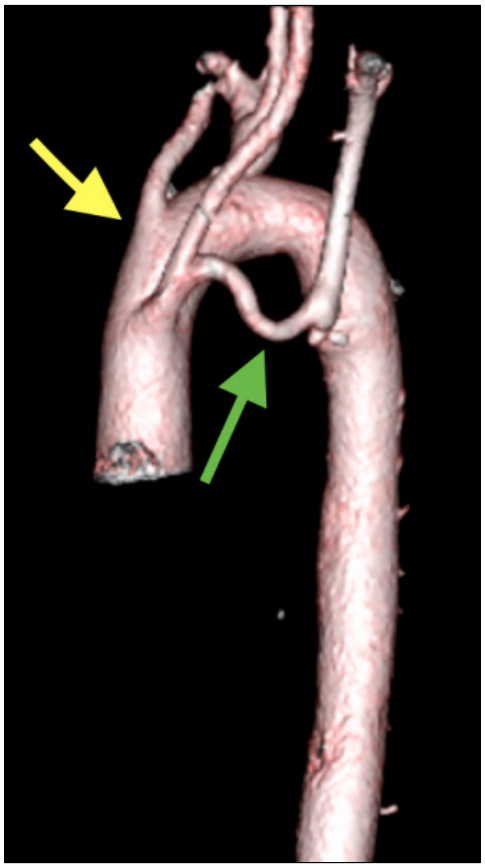

Resim 1a. 3 boyutlu görüntüde, sağda daha büyük ve daha yüksek yerleşimli sağ ark ve solda daha az gelişmiş sol ark izlenmektedir.



Resim 1b. 3 boyutlu görüntüde, sol subklaviyan arter orijin aldığı daha küçük sol arkta fokal daralma görülmektedir.

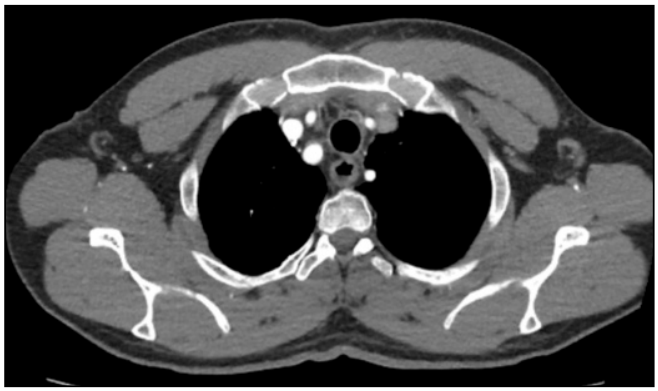

Resim 1c. aksiye görüntüde, dört arter işaretine uygun olarak iki taraflı ana karotid ve suklavian arterin simetrik görünümü izlenmektedir.

Girişimsel Radyoloji

PS-301

SIKIŞAN DOUBLE J STENTİN REVİZYONU

Selman Candan[1], Gökhan Öngen[2], Ömer Fatih Nas[2]

[1]Gümüşhane Kelkit Devlet Hastanesi
[2]Bursa Uludağ Üniversitesi Tıp Fakültesi Hastanesi

Giriş ve Amaç: Double J (DJ) stent, neo-mesane rekonstrüksiyonu ya da ileal diversiyon yapılan olgularda hem operasyon sonrası hem de anastomoz darlığı gelişmesi durumunda idrar geçişini sağlamak ve uzun dönemde darlığı genişletmek amacıyla kullanılmaktadır. (1,2) Biz de dış merkezli DJ stent yerleştirilirken üreter duvarına kılavuz teli ile sıkışan DJ stentin çıkarılması amacıyla kurumumuza yönlendirilen bir vakayı ele almaktayız.

Vaka Sunumu: 71 yaşında erkek hasta mesane kanseri nedeniyle radikal sistektomi, üreteroüreterostomi ve neomesane rekonstrüksiyonu yapıldıktan sonra anastomoz darlığı gelişmesi nedeniyle dış merkezde double J stent yerleştirilmeye çalışılmıştır. Ancak stenti yerleştirirken uç kısmı kıvrılarak kendi üzerine katlanması ve çekilmesine rağmen çıkartılamaması nedeniyle tarafımıza yönlendirilmiştir. Çekilen direkt üriner sistem görüntüsünde içinde kılavuz teliyle birlikte üreter içinde katlanan kateter görülmektedir. (Resim-1) BT görüntüsünde kendi üzerinde katlanan kateter ve üreterin çevresinde işlem esnasında üreter hasarı sonucu geliştiği ve hemoraji olduğu düşünülen periüreteral koleksiyon görülmektedir. (Resim-2)

Olgu anjiografi odasında işleme alınarak kateterin girdiği noktadan ayrı bir yoldan perkütan yolla 18G Chiba iğneyle böbrek pelvikalisyel sisteme giriş yapıldıktan sonra hidrofilik kılavuz tel yoluyla 7F introducer yerleştirildi. Sonrasında introducer üzerinden Snare kateteri gönderildi, DJ stent ile ilişkili hidrofilik klavuz tel Snare yardımıyla uç kesiminden yakalandı. (Resim-3) Snare ile DJ stent çekilerek serbestleştirildikten sonra geri çekildi ve yeni traktan yeni bir DJ stent uygun lokasyona yerleştirildi, ardından nefrostomi kateteri yerleştirilerek üriner drenaj sağlanmış oldu. (Resim-4)

Tartışma ve Sonuç: DJ stent yerleştirilmesi esnasında stentin takılması ve üreterin yaralanması nadir görülmekle birlikte gelişebilecek bir durumdur. Böyle bir komplikasyon geliştiğinde tercih edilebilecek yollar şunlardır: Perkütan yolla yakalayıcı cihazlarla çıkarma, kateterin endoskopik ya da cerrahi olarak çıkarılması. (3)

Sonuç olarak DJ stent takılması gelişen olgularda Snare kateteri ile çıkarılması girişimsel radyoloji tarafından uygulanabilir ve böylece hastanın cerrahiye gitmesine gerek kalmadan tedavi sağlanmış olur.

Anahtar kelimeler: Perkütan nefrostomi, stent, mesane kanseri.

Kaynaklar

1- Haleblian G, Kijvikai K, de la Rosette J, Preminger G. Ureteral Stenting and Urinary Stone Management: A Systematic Review. The Journal of Urology. 2008;179(2):424–430.

2- Kulkarni R. Ureteric Stenting. 1st ed. Chichester, West Sussex; Hoboken, NJ: John Wiley&Sons Inc.; 2017.
3- Hausegger KA, Portugaller HR. Percutaneous nephrostomy and antegrade ureteral stenting: technique—indications—complications. European Radiology. 2006;16(9):2016–2030.

Direkt üriner sistem grafisinde içinde kılavuz teliyle birlikte üreter içinde katlanan DJ stent (siyah ok) görülmektedir.

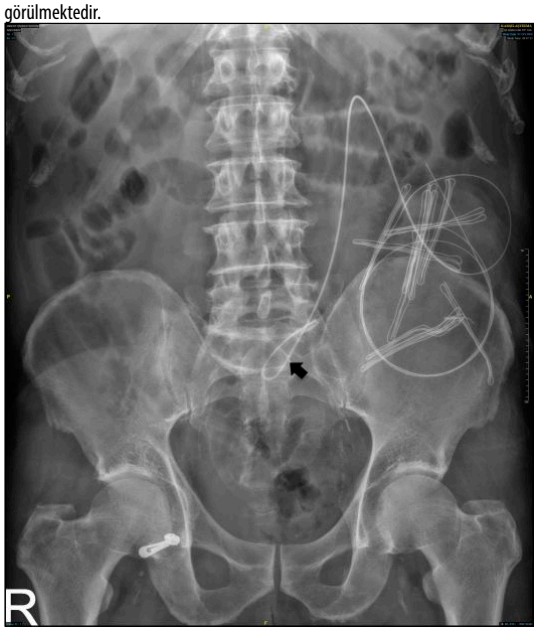

BT görüntüsünde kendi üzerinde katlanan DJ stent (beyaz ok) ve üreterin çevresinde işlem esnasında üreter hasarı sonucu geliştiği ve hemoraji olduğu düşünülen periüreteral koleksiyon (beyaz okbaşı) görülmektedir.



Floroskopik görüntüde DJ stent ile ilişkili hidrofilik klavuz tel Snare kateteriyle yakalanarak stentin ve klavuz telin geri çekilmesi görülmektedir.

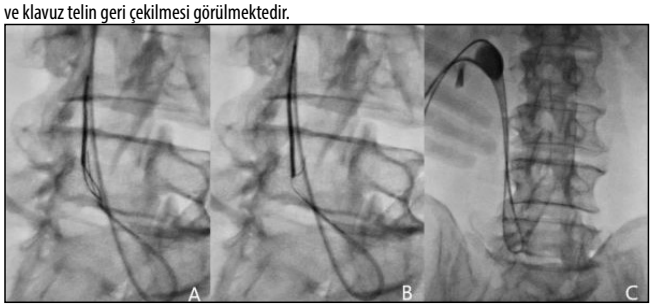

İşlem sonrası elde olunan direkt üriner sistem grafisinde DJ stentin (beyaz ok) ve nefrostomi kateteri (siyah ok) görülmektedir.

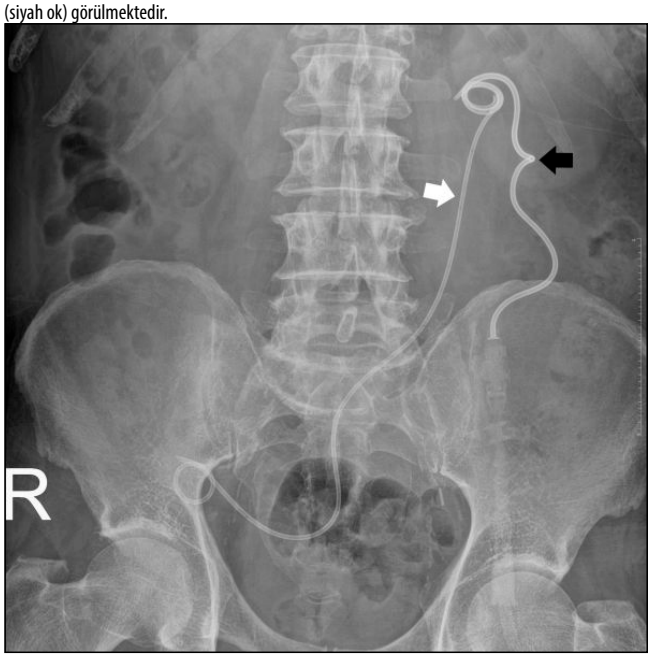

Abdominal Radyoloji

PS-303

POLİSPLENİ SENDROMU VE EŞLİK EDEN ANOMALİLERDE BİLGİSAYARLI TOMOGRAFİ BULGULARI; OLGU SUNUMU

Esra Eyice Korkmaz, Erdem Yusuf Çamırcı, Dilan Acar Yenipınar, Yasin Sarıkaya, Esra Özgül

Afyonkarahisar Sağlık Bilimleri Üniversitesi Tıp Fakültesi Radyoloji Anabilim Dalı

Giriş-Amaç: Polispleni sendromu, abdominal, kardiyak, vasküler ve toraks anomalilerinin eşlik ettiği konjenital anomalidir. Tanı genellikle çocukluk döneminde kardiyak şikayetler nedeniyle yapılan radyolojik incelemeler sonucunda konulur (1). Kardiyak anomalisi olmayan ya da minör kardiyak anomalisi olan olgular erişkin döneme ulaşmakta olup, bu grup hastalar tüm olguların %10'unu oluşturmaktadır (1). Bu çalışmada 10 yaşındaki kız hastada insidental olarak saptanan polispleni sendromu olgusunun bilgisayarlı tomografi görüntüleme bulgularını sunmayı planladık.

Olgu Sunumu: 10 yaşındaki kız motorlu araç içi trafik kazası nedeniyle acil servise başvurdu. Hastaya anabilim dalımızda intravenöz yoldan kontrast madde verilmesini takiben toraks ve abdomen Bilgisayarlı Tomografi çekildi. Çekimler Aquillion Prime 160 (TOSHIBA, Otawara, Japonya) cihazı ile geçekleştirildi. Görüntülerde dalak medialinde, sol böbrek anteriorunda 36 mm çapında aksesuar dalak izlendi (Resim 1A). Pankreas baş, unsinat

proçes ve boyun kısmı normalken pankreas gövde ve kuyruk kesimi izlenmemiştir (pankreas dorsal agenezisi) (Resim 1B). İnferior vena kava intrahepatik düzeyde seçilememektedir. Hepatik venler direk sağ atriuma açılmaktadır (Resim 2A). İnferior vena kavanın bu düzeyde genişlemiş azigos veni şeklinde devam edip superior vena kavaya drene olduğu dikkati çekmiştir (Resim 2B). Ayrıca sağ akciğerde minör fissür izlenmemiş olup sağ akciğer iki lobdan oluşmaktadır. İntermediate bronş izlenmemektedir (Resim 3).

Tartışma-Sonuç: Polispleni sendromu geniş bir bulgu yelpazesine sahiptir, bunlar genellikle çeşitli anomalilerin kombinasyonlarıdır. Polispleni sendromunda en sık izlenen anomali birden fazla dalak olmasıdır. İkinci sıklıkla izlenen bulgu, inferior vena kavanın suprarenal kesiminin yokluğu olup, infrarenal inferior vena kava retrokrural yerleşimli genişlemiş azigos ya da hemiazigos ven ile devamlılık göstererek sağ atrium yerine süperior vene kavaya açılır. Pankreasta ise kısa pankreas görülebilir. Olguların %55'inde torasik izomerizm mevcuttur . Akciğer sağ lobu, solda olduğu gibi iki lobdan oluşur. Bu nedenle sağ akciğerde minör fissür ve "intermediate" bronş izlenmez. Solda olduğu gibi sağ ana bronş, sağ ana pulmoner arteri çaprazlar. Polispleni sendromunda izlenebilen diğer vasküler anomaliler; predoudenal portal ven, transhepatik portal ven, sirkumaortik renal ven ve süperior mezenterik arter orijinli hepatik arterdir (2). Polispleninin spesifik bulgularının yanı sıra sık eşlik eden anomaliler, dorsal pankreas agenezisi, sol retroaortik renal ven gibi insidental varyasyonlar gibi bulgular da olabilir. Radyologlar polispleni sendromunun farkında olmalı ve bu bulguları ayrı antiteler olarak görmemelidir (3).

Anahtar kelimeler: Polispleni, inferior vena kava, pankreas agenezisi

Kaynaklar

1. Ali Ahmetoğlu, Polat Koflucu, Ahmet Sarı, Halit Reflit Gümele. Polispleni sendromunda radyolojik bulgular Tanısal ve Girişimsel Radyoloji (2002) 8:510-512
2. Serhat AVCU, Özkan ÖZEN, Aydın BORA, Mehmet Deniz BULUT. Polispleni sendromu, inkomplet anüler pankreas ve retroaortik renal ven birlikteliği. Pamukkale Tıp Dergisi 2009;2(3):150-153.
3. Elif Gündoğdu, Emre Emekli, Mahmut Kebapçı. Coincidence of left isomerism, malposition of cecum, dorsal pancreatic agenesis, and retroaortic left renal vein: A case report J Surg Med. 2019;3(11):812-814. DOI: 10.28982/josam.573375

Dalak medialinde, sol böbrek anteriorunda 36 mm çapında aksesuar dalak(ok).

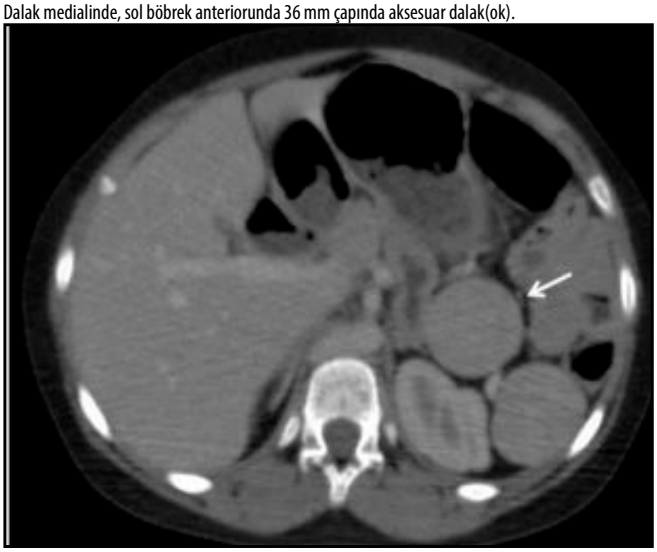

Pankreas baş, unsinat proçes ve boyun kısmı izlenmektedir(kesikli oklar).

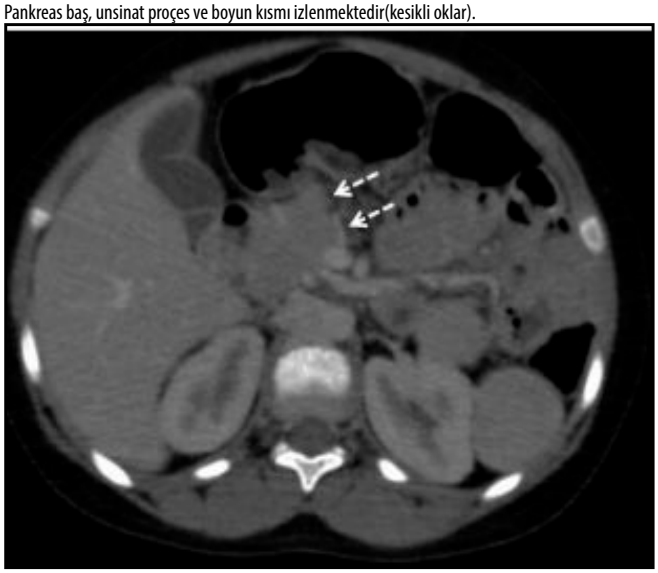

Hepatik venler direk sağ atriuma açılmaktadır(ok).



İnferior vena kava intrahepatik düzeyde seçilememektedir(çift ok).



sağ akciğerde minör fissür izlenmemiş olup sağ akciğer iki lobdan oluşmaktadır. İntermediate bronş izlenmemektedir.

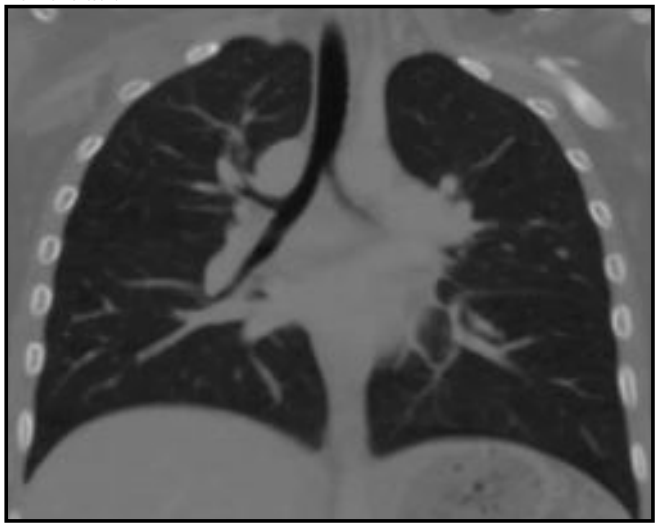

Nöroradyoloji

PS-304

İNTRAKRANİAL DURAL ARTERİOVENÖZ FİSTÜL; OLGU SUNUMU

Yasemin Okatan, İsmail Furkan Şimşek, Hasan Erdoğan, Vasfiye Nihan Bürcek, Kübra Nalbant, Ali Koç

Sağlık Bilimleri Üniversitesi Kayseri Şehir Hastanesi, Radyoloji Kliniği

Giriş ve Amaç: Dural arteriovenöz fistül (DAVF), dura mater içinde dural arterler ve venöz sistem arasında kapillerler olmadan oluşan arteriovenöz şant olarak tanımlanır. Kafa travması, geçirilmiş enfeksiyon, sinüs ven trombozu gibi farklı etyolojiler bildirilmekle birlikte birçok olguda etyoloji kesin olarak bilinmemektedir. Bu sunumda baş ağrısı şikayetiyle gelen, incelemeler sonucu DAVF tanısı alan olgunun görüntüleme bulguları sunulmuştur.

Olgu: 4 aydır olan baş ağrısı şikayetiyle 32 yaşında, erkek hasta tarafımıza başvurdu. Yapılan fizik muayenesinde anlamlı bulgusu yoktu. Etyolojiye yönelik yapılan kontrastsız bilgisayarlı tomografide (BT); sağda oksipital lobda parankimal yerleşimli, dural tabanlı, kama şekilli hiperdens oluşum izlendi. Kontrastlı manyetik rezonans görüntülemede (MR) benzer lokalizasyonda 20x12 mm'lik bir alanda tüm sekanslarda hipointens, MR anjiografi görüntülerde yoğun kontrastlanan, transvers sinüs ile ilişkili tortiyoze tubuler vasküler yapılar izlendi (Resim 1). Olgu DAVF tanısı aldı.

Tartışma ve Sonuç: DAVF; dura mater içinde arter ve ven arasında kapiller olmadan dilate ve displastik fistüller olarak tanımlanır. Bu lezyonlar genellikle majör dural sinüs duvarlarında yerleşir. Dijital subtraksiyon anjiyografide (DSA); DAVF'nin hem teşhisinde hem de doğru sınıflandırmasında altın standart yöntemdir. Ancak ilk adımda tercih edilecek görüntüleme yöntemleri MR ve BT anjiografidir. DAVF subaraknoid boşlukta dilate kortikal vene karşılık gelen anormal genişlemiş ve kıvrımlı damarlar, arteriyovenöz şant nedeniyle etkilenen sinüste arteriyel fazda anormal kontrastlanma şeklinde izlenir. BT'de genelde izodens izlenen, güçlü kontrast tutan lezyonlar şeklinde, MR görüntülemede T2A'da yüksek kan akımına bağlı sinyal kaybı gösteren tortiyoze yapılar şeklinde izlenir. DSA'da nidus olmaksızın birden fazla besleyicisi olan arteriovenöz şant izlenir. DAVF'lerin tedavisinden önce mutlaka fistül besleyicileri, fistülün yerleşimi ve drenajı sağlayan venlerin hangileri olduğu, oklüde sinüs ya da majör kortikal ven varlığı incelenmelidir. DAVF için başlıca tedavi yöntemi endovasküler embolizasyon olup cerrahi tedavi ve radyocerrahi daha az uygulanan tedavi yöntemleridir. Sonuç olarak baş ağrısı şikayetiyle gelen olgularda; etyolojide DAVF varlığı akılda tutulmalı ve etyolojiye yönelik inceleme yapılmalıdır.

Anahtar kelimeler: Arteriovenöz fistül, dura mater, baş ağrısı

Kaynaklar

1. Al-Shahi R, Bhattacharya JJ, Currie DG, Papanastassiou V, Ritchie V, Roberts RC, et al. Scottish intrcranial vascular malformation study collaborators. Prospective, population-based detection of intrcranial vascular malformation in adults: The Scottish Intracranial Vascular Malformation Study (SIVMS). Stroke 2003; 34: 1163-9.
2. Zafar A, Fiani B, Hadi H, Arshad M, Cathel A, Naeem M, et al. Cerebral vascular malformations and their imaging modalities. Neurological Sciences. 2020:1-15.
3. Chaichana KL, Coon AL, Tamargo RJ, Huang J. Dural arteriovenous fistulas: Epidemiology and clinical presentation. Neurosurg Clin N Am 2012; 23: 7-13.

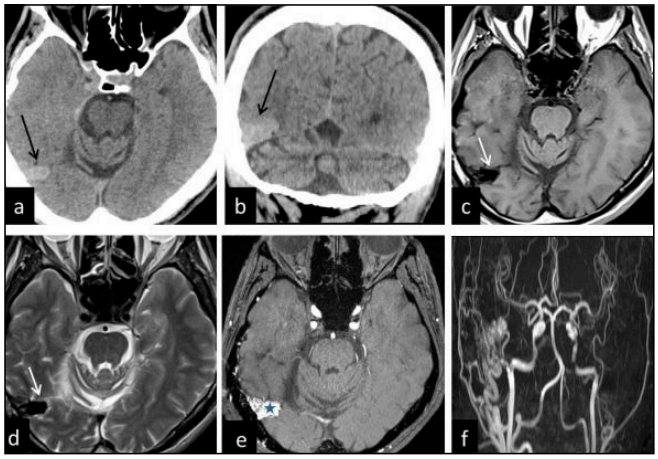

Resim 1. Aksiyel (a) ve koronal reformat (b) kontrastsız BT görüntülerde sağda oksipital lobda parankimal yerleşimli, dural tabanlı, kama şekilli hiperdens lezyon izlendi (uzun ok). Kontrastlı MRG'de benzer lokalizasyonda 20x12 mm'lik bir alanda T1A ve T2A imajlarda hipointens (kısa beyaz ok), MRA görüntülerde (e,f) yoğun kontrastlanan (yıldız), transvers sinüs ile ilişkili tortiyoze tubuler vasküler yapılar izlendi.

Kardiyovasküler Görüntüleme

PS-305

ABDOMİNAL AORTİK ANEVRİZMALI BİR OLGUDA RÜPTÜR HABERCİSİ BT ANJİOGRAFİ BULGULARI VE ENDOVASKÜLER TEDAVİSİ

Laçin Ramazanlı, Uğur Bozlar, Mustafa Taşar, Ferhat Cüce

Sağlık Bilimleri Üniversitesi

Giriş ve Amaç: Abdominal aorta anevrizmaları rüptüre olduklarında mortalitesi oldukça yüksektir. Bu nedenle anevrizma rüptür habercisi görüntüleme bulgularının radyologlar tarafından bilinmesi önem arz etmektedir. Bu sunuda 69 yaşında erkek bir olgunun BT anjiyografi tetkikinde saptanan rüptür habercisi bulgularının sunulması amaçlanmıştır.

Olgu Sunumu: 69 yaşında erkek hasta karın ağrısı şikayetiyle hastanemizin acil servisine başvurmuştur. Hastanın batın fizik muayenesinde rebaund ve defans saptanmamış olup tam kan, rutin biyokimya laboratuvar değerleri normal bulunmuştur. Yapılan batın ultrasonografi incelemesinde abdominal aortada yaklaşık 4.5x6 cm çapında anevrizma tespit edilmesi sonrasında hasta BT anjiyografi incelemesi için kliniğimize gönderilmiştir. Abdominal aortaya yönelik BT anjiyografi incelemesi 320 dedektörlü BT cihazında(100-120 kv, 50-150 mAs, 0.5 mm kalınlığında) yapılmış olup görüntüler rekonstrükte edilmiş ve iş istasyonunda değerlendirilmiştir. Yapılan incelemede abdominal aortada en geniş yerindeki çapı 43x60 mm olarak ölçülen periferik trombüs içeren anevrizma izlendi. Anevrizma duvarında fokal lobülasyonlar olması, aort duvarında izlenen kalsifikasyonların devamlılığında bozulma ve açılanma gibi bulguların

tespit edilmesi nedeniyle olgu abdominal aortik anevrizma impending rüptürü olarak değerlendirildi (Resim 1). Bu tanıyla olgunun endovasküler stent greft implantasyonu ile tedavi edilmesine karar verildi. Komplikasyonsuz olarak tamamlanan işlem sonrasında karın ağrısı geçen olgu şifayla taburcu edildi. 3 ay sonra yapılan kontrol BT anjiografi incelenmesinde anevrizma kesesinin tamamen tromboze olduğu ve anevrizma boyutlarında herhangi bir artışın olmadığı görüldü (Resim 2)

Sonuç: Karın ağrısı ile başvuran abdominal aort anevrizmalı olgularda BT anjiografi tetkiki rüptür habercisi bulguların tespit edilmesinde oldukça etkin bir görüntüleme yöntemi olup radyologların bu bulgulara aşina olması oldukça önem arz etmekte, bu durumun yapılacak endovasküler stent greft implantasyonu ile tedavisi hayat kurtarıcı olabilmektedir.

Anahtar kelimeler: aortik anevrizma, BT Anjiografi, endovasküler stent greft

Kaynaklar

1. Wadgaonkar AD, Black III JH et al. (2015) Abdominal Aortic Aneurysms Revisited: MDCT with multiplanar reconstuctions for Identifying Indicators of Instability in the Pre and Postoperative Patient. Radiographics 35: 254- 268 (PMID: 25590402)
2. Rakita D, Newatia A (2007) Spectrum of CT findings in rupture and impending rupture of abdominal aortic aneyrysms. Radiographics 27: 497-507 (PMID: 17374865)
3. Schwartz SA, Taljanovic MS (2007) CT findings of rupture, impending rupture, and contained rupture of abdominal aortic aneurysms. AJR 188: 57- 62 (PMID: 17179328)

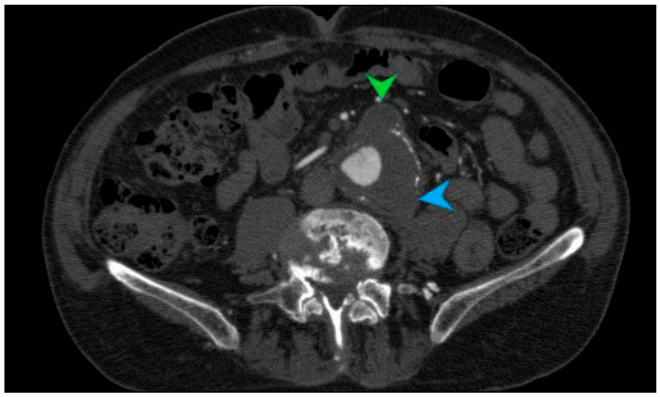

Resim 1. Aksial BT anjiyografi görüntülerinde, abdominal aort anevrizmasındak fokal lobülasyonlar (yeşil ok başı) ve aort duvar kalsifikasyonlarının devamlılığında bozulma ve dışarı doğru açılanma (mavi ok başı) bulguları izleniyor.



Resim 2A. Endovasküler stent greft ile tedaviden 1 ay sonra yapılan kontrol BT anjiografi incelemesinde; Koronal MIP görüntüde uygun şekilde yerleştirilen stent graft izleniyor.

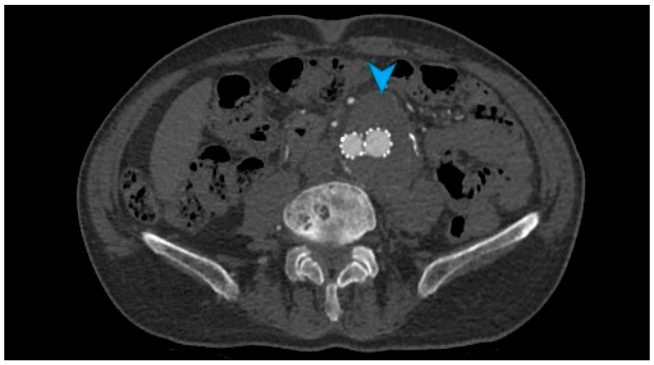

Resim 2B. Endovasküler stent greft ile tedaviden 1 ay sonra yapılan kontrol BT anjiografi incelemesinde; Aksiyal BT anjiografi görüntüsünde tamamen tromboze anevrizma kesesi (mavi ok başı) izleniyor.

Toraks Radyolojisi

PS-307

KRİPTOJENİK ORGANİZE PNÖMONİ

Hüseyin Alper Kızıloğlu[1], Veysel Atilla Ayyıldız[2]

[1]Develi Hatice Muammer Kocatürk Devlet Hastanesi
[2]Süleyman Demirel Üniversitesi Tıp Fakültesi

Giriş ve Amaç: Kriptojenik organize pnömoni(KOP), etyolojisi bilinmeyen multifokal buzlu cam opasifikasyonu ve/veya konsodilasyon alanları ile karakterize bir hastalıktır.KOP'un spesifik tutulumu olan ters halo bulgusunu göstermeyi amaçladık.

Olgu Sunumu: 59 yaşında erkek hasta akciğer grafisinde(Resim 1) subplevral opasitler görülmesi ve pozitif kliniğinin olması nedeniyle pnömoni öntanısı ile yüksek rezolüsyonlü bilgisayarlı tomografi (HRCT) çekiliyor. HRCT'de her iki akciğerde dağınık yerleşimli orta zonda daha belirgin ters halo bulgusunun izlendiği buzlu cam dansitesinde alanlar ve konsodilasyon ile uyumlu tutulum alanları gözleniyor (Resim 2). Hastada ön planda kriptojenik organize pnömoni düşünülüyor ve kortikosteroid tedavisi uygulanıyor, tedavi sonrası çekilen HRCT'de lezyonları regresyonu gözleniyor(Resim 3).

Tartışma ve Sonuç: Bir çok enfeksiyöz ve nonenfeksiyöz nedenler benzer histolojik paternde akciğer tutulumu yapabilirler.Bu hastalık en sık olarak 55-60 yaş bandında görülür. Hastalık sigara kullanımı ile ilişkisizdir ve kısa süreli(yaklaşık 2 hafta) şikayetleri bulunur. KOP kliniğinde; nefes darlığı, nonprodüktif öksürük,halsizlik, kilo kaybı ve ateş gözlenir. Hastalık klinik olarak viral pnömonileri taklit edebilir. Akciğer röntgenogramında, konsodilasyonlar ve nodüler opasitler gözlenir. Konsodilasyon, bilateral veya unilateral olabilir. Akciğerin tüm zonları etkilenir ve konsodilasyon sıklıkla periferal,-subplevral ve peribronkovasküler yerleşimlidir(1). HRCT bulguları; baskın olarak subplevral ve peribronşial dağılımlı yamasal konsodilasyonlar, küçük kötü sınırlı peribronşial veya peribronşiolar dağılımlı nodüller, büyük nodüller veya kitleler, bronşial duvarda kalınlaşma, buzlu cam opasiteleri veya arnavut kaldırımı görünümü şeklinde özetlenebilir(2).

Ters halo işareti KOP'u yüksek spesifiklikte destekler, ancak hastaların yaklaşık %20'sinde gözlenebilen bir bulgudur(3).

KOP, steroide dramatik olarak cevap verir ve lezyonlar tedavi sonrası komplet olarak iyileşir.

KOP, periferik konsodilasyon şeklinde tutulum yapan birçok hastalık ile ayırıcı tanıya girer.

Anahtar kelimeler: ters halo, kriptojenik organize pnömoni, steroid

Kaynaklar

1. Lee KS, Kullnig P, Hartman TE et-al. Cryptogenic organizing pneumonia: CT findings in 43 patients. AJR Am J Roentgenol. 1994;162 (3): 543-6. AJR Am J Roentgenol (abstract) - Pubmed citation

2. Webb WR, Müller NL, Naidich DP. High-resolution CT of the lung. Lippincott Williams & Wilkins. (2008) ISBN:0781769094. Read it at Google Books - Find it at Amazon
3. Kim SJ, Lee KS, Ryu YH et-al. Reversed halo sign on high-resolution CT of cryptogenic organizing pneumonia: diagnostic implications. AJR Am J Roentgenol. 2003;180 (5): 1251-4. AJR Am J Roentgenol (full text) - Pubmed citation

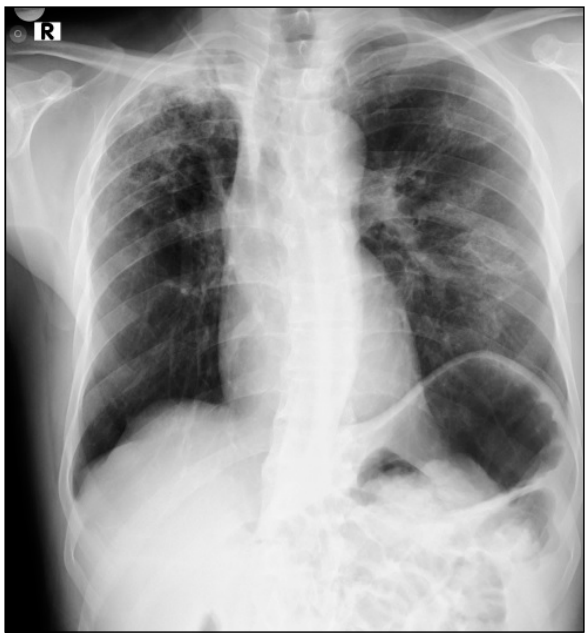

Resim 1

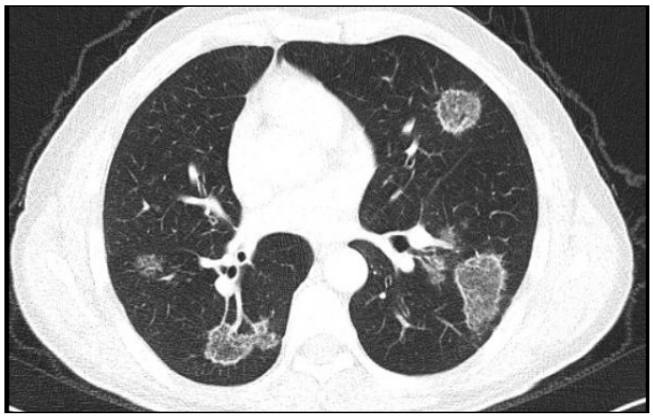

Resim 2



Resim 3

Abdominal Radyoloji

PS-308

NADİR BİLDİRİLEN BİR OVER TERATOMU: STRUMA OVARİİ

Selman Candan[1], Gökhan Öngen[2], Rıfat Özpar[2], Ömer Fatih Nas[2], Gökhan Gökalp[2], Gürsel Savcı[2]

[1]Gümüşhane Kelkit Devlet Hastanesi
[2]Bursa Uludağ Üniversitesi Tıp Fakültesi Hastanesi

Giriş ve Amaç: Struma ovarii, over teratomlarının nadir görülen monodermal teratomudur. Tüm over tümörlerinin %0,3 - 1'ini, over matür teratomlarının ise %3'ünü oluşturmaktadır. Over dokusunda kolloid materyalin gözlendiği tiroid foliküllerinin olmasıyla karakterizedir (1). Bu olgu sunumunda histopatoloji sonucu struma ovarii olan over teratomunun görüntüleme bulgularını bildirmeyi amaçladık.

Olgu Sunumu: 57 yaşında kadın hasta pelvik karın ağrısı nedeniyle araştırılma sırasında insidental olarak dış merkez ultrasonografisinde sol adnekste kistik lezyon görülmesi üzerine ileri tetkik amacıyla departmanımıza yönlendirildi. Kliniğimizde öncelikle intravenöz kontrast madde verilerek portal venöz fazda 0.6 mm kesit kalınlığı ve 5 mm multiplanar reformat (MPR) görüntülerle abdomene yönelik Bilgisayarlı Tomografi (BT), (Somatom Definition AS+,Siemens,Almanya) incelemesi yapıldı.

Abdominal BT incelemesinde sol adnekste ince septalar içeren iki adet 21x20 mm ve 18x17 mm boyutunda portal venöz fazda kontrastlanma gösteren solid mural nodül yapısı izlenen 41x35 mm boyutunda kistik kitle izlendi. Bunun yanı sıra solid nodüllerde iki adet en büyüğü 7 mm çapında kalsifik odaklar izlendi. Kistik komponentin dansite değeri 0-17 Hounsfield Unite (HU) arasında değişmekteydi. (Resim 1) Sonrasında yapılan pelvik MR incelemede sol adnekste T2 ağırlıklı (T2A) spin eko (SE) imajlarda kasa göre hafif hiperintens, T1A SE imajlarda izointens karakterde kontrastlanan iki adet solid mural nodül yapısına sahip kistik lezyon izlendi. Lezyonun kistik komponenti T1A imajlarda hipointens, T2A imajlarda hiperintens karakterdeydi. Diffüzyon ağırlıklı imajlarda solid alanlarda difüzyon kısıtlaması mevcuttu. (Resim 2)

Kistik lezyonda solid mural nodül yapısı izlenmesi ve olgunun yaşı nedeniyle maligniteden kuşkulanılarak bilateral salfingooferektomi operasyonu uygulandı. Cerrahi materyalden yapılan incelemede patoloji sonucu struma ovarii olarak raporlandı.

Tartışma ve Sonuç: Struma ovarii nadir görülen over tümörlerinden olup çoğunlukla tiroid dokusu ve kolloid materyal içeren foliküllerden oluşmaktadır. Hastaların yaklaşık %5'i hipertiroidizm semptomlarıyla başvurmakta ancak çoğu insidental olarak tespit edilmektedir. Radyolojik görüntüsü diğer over malign tümörleriyle örtüştüğü için bu olgularda genellikle operasyon endikasyonu doğmaktadır. Bu lezyonların %95'i benign seyir gösterdiğinden cerrahi sonrası çoğu hastada tam kür sağlanmaktadır. (2)

Struma ovarii tümörü iyot içeriğine sahip kolloid materyal içerdiğinden kontrastsız BT görüntülerde genellikle hiperdens görünüme sahip kistlerden oluşmaktadır. (3) Özellikle fokal bir yağ dokusu varsa struma ovarii tanısını koymak kolaylaşmaktadır (4). MR görüntülerde ise kistik komponent kolloid içeriğin yoğunluğuna göre T1A ve T2A imajlarda sinyal karakteristiği değişebilmekte ancak genellikle her ikisinde de hipointens olduğu bildirilmiştir. (5) Olgumuzda ise kistik içerik BT görüntülerde 0-17 HU dansite değerleri arasında değişmekteydi ve T2A hiperintens, T1A hipointens karakterdeydi. Ayrıca olgumuzun tanı anında TSH değeri 3.5 mU/L olup normal sınırlardaydı.

Sonuç olarak, solid nodül yapısına sahip kistik over tümörlerinin ayırıcı tanısında, kontrastsız incelemede kistik komponentin yüksek dansiteye sahip olması struma ovarii ayırıcı tanısı için önemli bir bulgudur. Eşlik eden hipertiroidi ise ayırıcı tanıda elimizi kuvvetlendirmektedir.

Anahtar kelimeler: Struma ovarii, teratom, over kisti.

Kaynaklar
1. Clement PB, Young RH, Scully RE. Clinical syndromes associated with tumors of the female genital tract. Semin Diagn Pathol 1991;8:204–233.
2. Young RH. New and unusual aspects of ovarian germ cell tumors. Am J Surg Pathol 1993;17: 1210–1224.
3. Shen J, Xia X, Lin Y, Zhu W, Yuan J. Diagnosis of struma ovarii with medical imaging. Abdom Imaging. 2011;36:627–631.
4. Saba L, Guerriero S, Sulcis R, et al. Mature and immature ovarian teratomas: CT, US and MR imaging characteristics. Eur J Radiol. 2009;72(3):454–463.
5. Ikeuchi T, Koyama T, Tamai K, et al. CT and MR features of struma ovarii. Abdom Imaging. 2012;37:904–910.

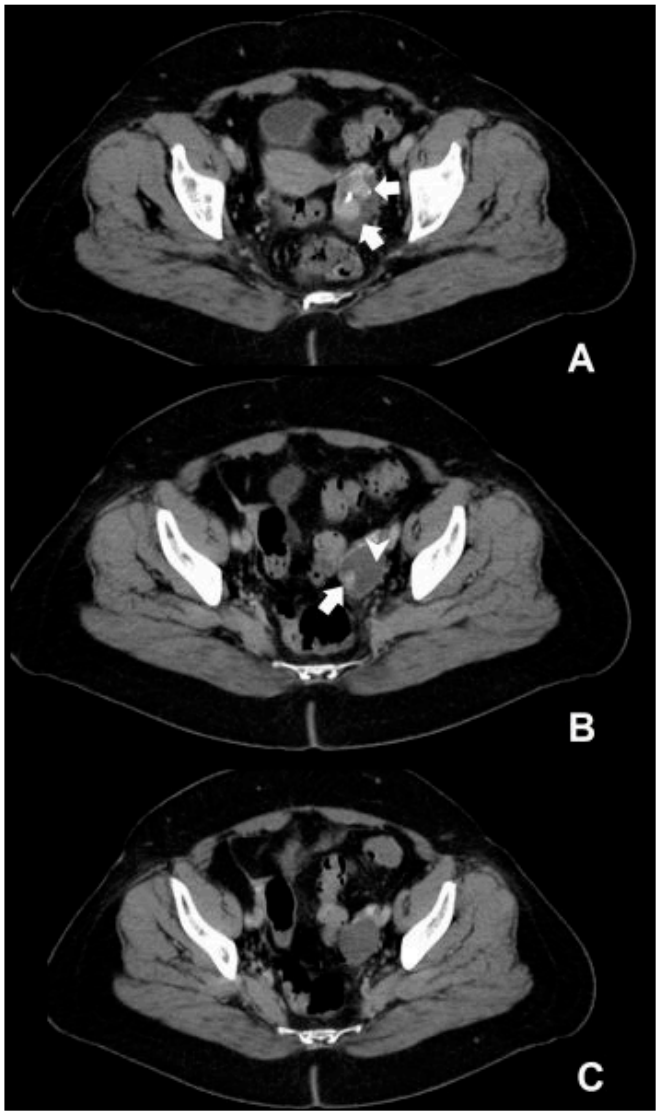

Resim 1. Abdominal BT incelemesinde sol adnekste ince septalar içeren (beyaz okbaşı) iki adet portal venöz fazda kontrastlanma gösteren solid mural nodül yapısı (beyaz ok) izlenen kistik kitle izlendi. Bunun yanı sıra solid nodüllerde iki adet kalsifik odak izlenmektedir.

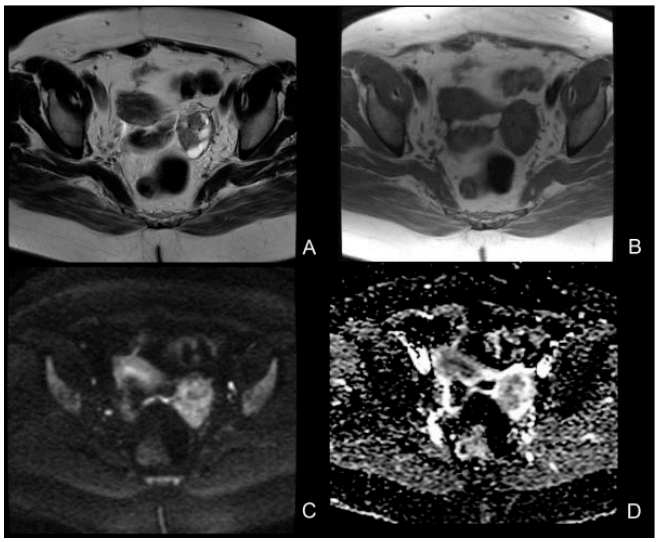

Resim 2. T2A (A) ve T1A (B) spin eko görüntüleri, diffüzyon ağırlıklı görüntülemede b600 (C) ve ADC (D) görüntüleri görülmektedir. Sol adnekste T2A imajlarda kasa göre hafif hiperintens, T1A imajlarda izointens karakterde iki adet solid mural nodül yapısına sahip kistik lezyon izlenmektedir. Lezyonun kistik komponenti T1A imajlarda hipointens, T2A imajlarda hiperintens karakterdedir. Diffüzyon ağırlıklı imajlarda solid alanlarda diffüzyon kısıtlaması mevcuttur.

Kas-İskelet Radyolojisi

PS-309

NADİR BİR PSORİAZİS PREZENTASYONU: TIRNAK PSORİAZİSİ (A RARE PSORIASIS PREZENTATION: NAIL PSORIASIS)

Ahmet Faruk Gürbüz[1], Enis Bilek[1], Zülbiye Eda Tezel[1], Ayşe Keven[1], Can Çevikol[2]

[1]Akdeniz Üniversitesi Hastanesi, Radyoloji Anabilim Dalı
[2]Koç Üniversitesi Hastanesi , Radyoloji

Giriş ve Amaç: Psoriazis dünya nüfusunun %2-3' ünü etkileyen kronik, sistemik, inflamatuar bir hastalıktır. Psoriazis hastalarının %20 kadarında psoriatik artrit meydana gelir. Psoriatik artrit (PsA), karakteristik olarak sakroiliyak eklemi, el ve ayak gibi distal eklemleri, asimetrik bir şekilde etkileyen seronegatif bir spondiloartropatidir (1,2). Psoriazis hastalarının yaklaşık % 40'ında, PsA hastalarının yaklaşık % 80'inde tırnak değişiklikleri görülmektedir. Psoriazisin tırnak tutulumu, psoriatik artrit gelişimi için bir belirleyici olarak öne sürülmüştür (3). Bu bildiride 2 farklı olguya ait psoriatik tırnak tutulum bulgularını sunmayı amaçladık.

Olgu sunumu:

Birinci olgu: 22 yaşında kadın 5 yıldır sol el dördüncü parmakta bozukluk, soğukta ağrı şikayeti mevcut idi. Hasta ağrısının zamanla pulsatil olduğunu ve bastırmak ile ağrının arttığını tariflemektedir. MRG incelemede sol el 4. parmağa ait tırnak yatağında kalınlık artışı ve tırnak yatağı ile dorsal plak arasında artmış sinyal intensitesine ait bulgular izlenmektedir (Resim 2). Kontrast sonrası görüntülerde tırnak ünitesinde belirgin kontrastlanma saptanmadı (Resim 3). Tanı sonrası hastanın tedavisi yapıldı ve şikayetlerinde belirgin gerileme izlendi.

İkinci olgu: 43 yaşında kadın sol el üçüncü parmakta renk değişikliği şikayeti ile başvurmakta idi. Yapılan fizik muayenede sol el 3. parmakta sarı renk değişikliği, onikoliz ve subungual hiperkeratoz izlendi. Yapılan MRG tetkikinde sol el 3. parmağa ait tırnak yatağında belirgin kalınlık ve sinyal artışı izlenmektedir (Resim 4).

Tartışma: Psoriazis dünya nüfusunun %2-3' ünü etkileyen kronik, sistemik, inflamatuar bir hastalıktır. Psoriazis hastalarının %20 kadarında psoriatik artrit meydana gelir(1,4).

Psoriazisin tırnak tutulumu, psoriatik artrit gelişimi için bir belirleyici olarak öne sürülmüştür (3). Otuz yıl boyunca 1593 psoriazis hastasının takip edildiği bir çalışmada, tırnak hastalığı olan ve olmayan hastalar karşılaştırıldığında PsA gelişme riski tırnak bulguları bulunan hastalarda 3 kat fazla bulunmuştur (5). Başka bir çalışmada 4146 psoriazis hastası retrospektif olarak değerlendirilmiş ve tırnak değişikliğinin PsA gelişimi için güçlü bir göstergesi olduğu ortaya konulmuştur (6).

Bir tırnak ünitesi; tırnak matriksi, tırnak plağı, tırnak yatağı, hiponişyum, eponişyum ile bu yapıları çevreleyen proksimal ve lateral tırnak kıvrımları ile kemik ve yumuşak doku yapılarından oluşur. Ortaya çıkan spesifik tırnak lezyonu, birincil olarak enflamatuar süreçten etkilenen tırnak yapısına göre farklılık gösterir (7).

Manyetik rezonans görüntülemenin kullanımı ile tırnak ve tırnak yatağı hastalıklarında görüntüleme stratejileri değişmiştir. Geleneksel düz radyografiler bir falanksın kemik yapısını ve eklem aralığını görüntüleyebilirken parmak ucuna ait yumuşak dokularının görüntülenmesi açısından radyografiler yetersizdir. Psoriazis tanılı olgularda kemik erozyonunun, eklem aralığının ve tırnak değişiklikleri günümüzde MRG yüksek doğrulukta ortaya konulmaktadır (8). Psoriazisin tırnak tutulumunun görüntüleme bulguları olarak ön tırnak ventral plağın kaybı ve düzensizliği, tırnak yatağının kalınlaşması, tırnak yatağında artan kan akışı olarak sayabiliriz (9,10).

Sonuç: Tırnak değişiklikleri erken aşamada teşhis edildiği takdirde PsA ortaya çıkmadan önce tanı ve tedavisi mümkün olmaktadır. Erken hastalık döneminde ve belirsiz bulgular varlığında, tırnak tutulumunun teşhisi açısından radyologlara önemli bir görev düşmektedir.

Anahtar kelimeler: Psoriazis, tırnak, psoriatik artrit

Kaynaklar

1. I. Raposo, T. Torres. Nail psoriasis as a predictor of the development of psoriatic arthritis.Actas Dermosifiliogr, 106 (2015), pp. 452-457.
2. Reich K. Approach to managing patients with nail psoriasis. J Eur Acad Dermatol Venereol. 2009;23 Suppl. 1:15-21.
3. Eastmond CJ, Wright V. The nail dystrophy of psoriatic arthritis. Ann Rheum Dis. 1979;38:226-8.
4. Taylor W, Gladman D, Helliwell P, Marchesoni A, Mease P, Mielants H. Classification criteria for psoriatic arthritis: development of new criteria from a large international study. Arthritis Rheum. 2006;54:2665-73.
5. 9. Wilson FC, Icen M, Crowson CS, McEvoy MT, Gabriel SE, Kremers HM. Incidence and clinical predictors of psoriatic arthritis in patients with psoriasis: a population-based study. Arthritis Rheum. 2009;61:233-9.
6. Langenbruch A, Radtke MA, Krensel M, Jacobi A, Reich K, Augustin M. Nail involvement as a predictor of concomitant psoriatic arthritis in patients with psoriasis. Br J Dermatol. 2014;171:1123-8.
7-15. Rodriguez-Takeuchi S.Y.,Villota V.,Renjifo M. Anatomy and pathology of the nail and subungual space: Imaging evaluation of benign lesions. Clin Imaging. 2018; 52: 356-364.
8. Soscia E, Scarpa R, Cimmino MA, et al: Magnetic resonance imaging of nail unit in psoriatic arthritis. J Rheumatol Suppl 2009;83:42–45.
9-Marina ME, Solomon C, Bolboaca SD, Bocsa C, Mihu CM, Tătaru AD. High-frequency sonography in the evaluation of nail psoriasis. Med Ultrason 2016;18(3):312–7.
10-Vidal D, Alfageme F, Ruiz-Villaverde R, Arias-Santiago S, Martorell A. Actas Dermosifiliogr December 2017;108(10):968–9.

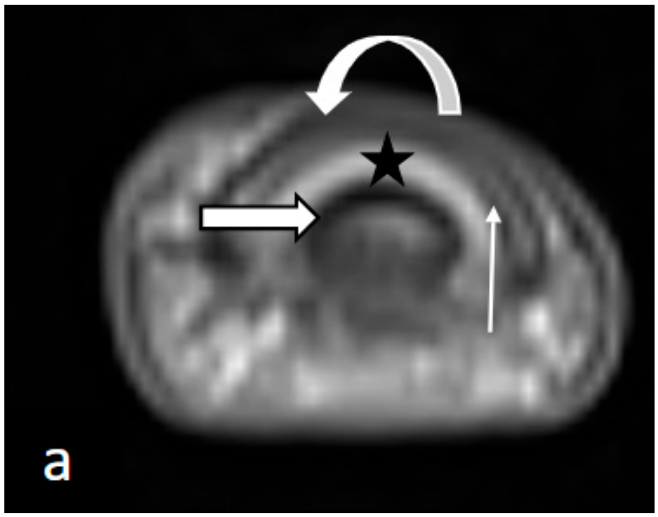

Resim 1. Proton dansite (PD) ağırlıklı, transvers düzleme ait manyetik rezonans görüntülerde tırnak ünitesinin anatomisi. Ventral plak (kıvrık ok), dorsal plak (ince beyaz ok), tırnak yatağı (yıldız), distal falanks kemik korteksi (kalın beyaz ok).

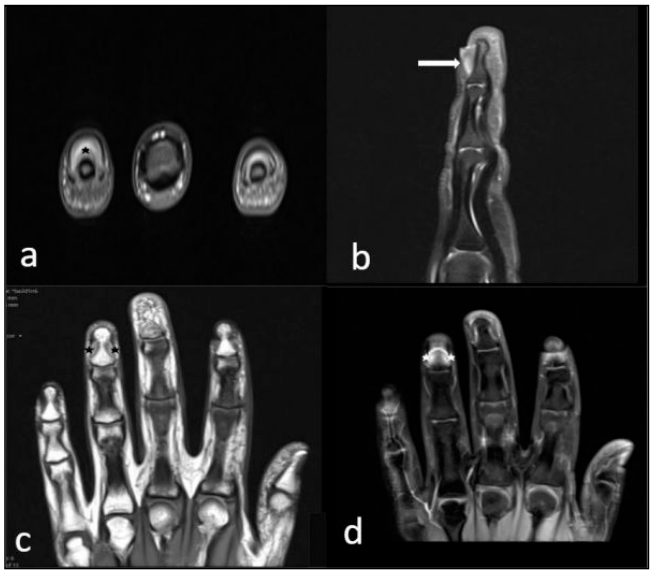

Resim 2. Yirmi iki yaşında kadın olgu. Sol el 4. parmağa ait MRG görüntüleri. a) Transvers düzlem yağ baskılı PD ağırlıklı görüntüleme de kalınlığı artmış tırnak yatağı (siyah yıldız) ve tırnak yatağı ile dorsal plak arasında artmış sinyal intensitesi izlenmektedir. b) Sagital düzlem yağ baskılı PD ağırlıklı görüntüleme de kalınlığı artmış tırnak yatağı (beyaz ok) c) Koronal düzlem T1 ağırlıklı görüntüleme tırnak yatağı (siyah yıldız) d) Koronal düzlem yağ baskılı PD ağırlıklı görüntülerinde kalınlığı artmış tırnak yatağı ile dorsal plak arasında izlenen sinyal artışı (beyaz yıldız) dikkat çekmektedir.

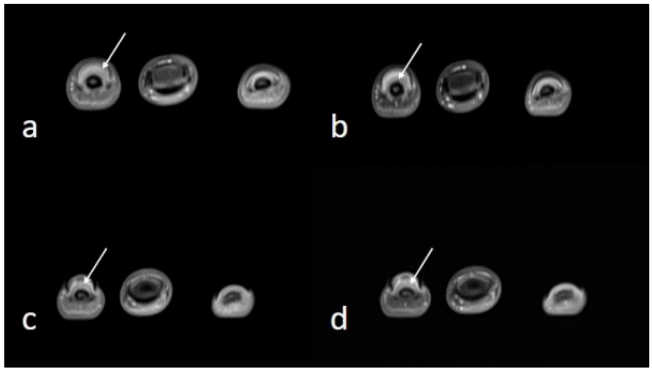

Resim 3. Aynı olgunun (22 yaşında kadın) distal falanksın proksimalinden geçen kontrast öncesi (a) ve kontrast sonrası (b) , distal falanksın distalinden geçen kontrast öncesi (c) ve kontrast sonrası (d) transvers düzlem yağ baskılı T1 ağırlıklı görüntülemelerinde: tırnak yatağında izlenen kalınlık artışına (beyaz ok) belirgin kontrastlanma eşlik etmemektedir.

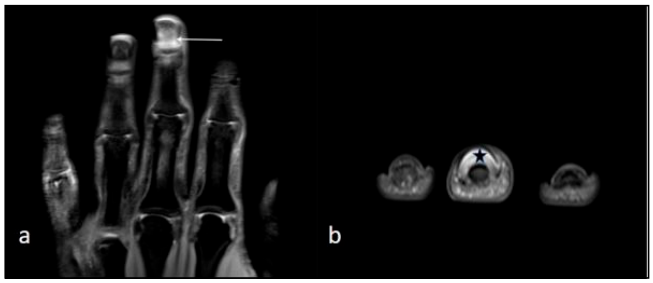

Resim 4. Kırk üç yaşında kadın olgu. Sol el 3. Parmağa ait MRG görüntüleri. a) Koronal düzlem yağ baskılı PD b) Transvers düzlem yağ baskılı PD görüntülemelerinde kalınlığı ve sinyali belirgin artmış tırnak yatağı (a: beyaz ok, b: siyah yıldız ile işaretli).

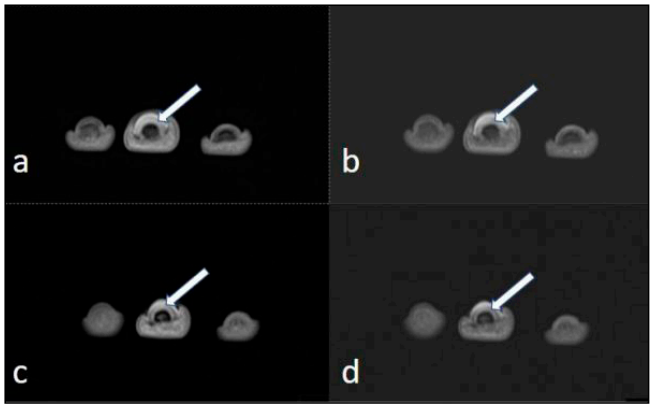

Resim 5. Aynı olgunun (43 yaşında kadın) 3.parmak distal falanksın proksimalinden geçen kontrast öncesi (a) ve kontrast sonrası (b) , distal falanksın distalinden geçen kontrast öncesi (c) ve kontrast sonrası (d) transvers düzlem yağ baskılı T1 ağırlıklı görüntülemelerinde: tırnak yatağında izlenen kalınlık artışına (beyaz ok) belirgin kontrastlanma eşlik etmemektedir. Ancak proksimal kesitlerde daha belirgin olmak üzere tırnak yatağı ile dorsal plak arasında bir miktar kontrastlanma dikkat çekmektedir.

Genitoüriner Sistem Radyolojisi

PS-310

BROAD LİGAMENTTE YERLEŞİK YUMUŞAK DOKU KİTLESİ: PARAZİTER LEİOMYOM OLGUSU

Cenk Parlatan[1], Hüseyin Akkaya[2], Okan Dilek[1], Cengiz Yılmaz[1], Bozkurt Gülek[1]

[1]Sağlık Bilimleri Üniversitesi, Adana Şehir Eğitim ve Araştırma Hastanesi , Radyoloji Kliniği
[2]Siverek Devlet Hastanesi, Radyoloji Kliniği

Giriş: Uterin leiomyomlar, 35 yaşından büyük kadınların % 20-30'unu etkiler. Ekstrauterin leiomyomlar ise çok daha nadirdir ve tanısı çok daha zor olabilmektedir.[1] Düz kas hücrelerinden köken alan bu histolojik olarak benign tümörler, genellikle genitoüriner sistemde (vulva, yumurtalıklar, üretra ve mesanede) görülmekle birlikte hemen her yerde ortaya çıkabilir.[1] Bu sunumumuzda paraziter myoma uteri olgusunu ve tanınmasının önemini güncel literatür bilgileri eşliğinde sunmayı amaçladık.

Olgu Sunumu: 32 yaşında kadın hasta uzun süredir sol kasığında mevcut şişlik ve ağrı şikayeti ile kadın hastalıkları ve doğum polikliniğine başvuruyor. Muayenede sol alt kadranda palpabl kitlesi olan hasta alt batın MR tetkiki ile tarafımıza konsulte edildi.

MR tetkikinde sol parauterin alanda 87x74x79 mm boyutunda t2A sekanlarda hipointens içerisinde milimetrik hiperintens odakları bulunan lezyon izlendi. Söz konusu lezyon kontrastlı serilerde yoğun kontrast tutmaktaydı. Uterusla bağlantısı olmayan hastaya paraziter leiomyom ön tanısı konuldu. Cerrahiye alınan hastanın patoloji sonucu radyolojik ön tanı ile uyumlu sonuçlandı.

Tartışma: Paraziter leiomyomlar genellikle asemptomatik olması nedeniyle gerçek prevalansını ve insidansını belirlemek zordur. Senkronize bir uterin leiomiyom veya birincil bir uterin tümörünün çıkarılması için geçirilmiş histerektomi, paraziter leiomyom tanısında ipucu olabilir.[2] Ancak vakamızda olduğu gibi daha önce myomektomi öyküsü olmayan izole paraziter leiomyom olgusunda tanıyı koymak zor olabilmektedir. Bununla birlikte, bazı ekstrauterin leiomyomlar maligniteleri taklit edebilir ve ciddi teşhis hataları ortaya çıkabilir. Ekstrauterin leiomyomların saptanmasında en yararlı yöntemler ultrasonografi ve manyetik rezonans (MR) görüntülemedir.[2]

Pelvik yerleşimli leiomyomun muhtemelen uterus pediküllünden bükülen ve dönen pedinküllü bir subserozal leiomyomdan kaynaklandığına ve daha sonra bu temasın kaybolduğuna dair hipotez mevcut olmakla birlikte bu hipotez daha uzak yerleşimli myomların etyolojisini açıklayamamaktadır.[2,3]

Uterin leiomyoma benzer davranışla parazitik leiomyoma da rezeksiyondan sonra tekrarlayabilir, boyutu artabilir veya menopozla küçülme gibi hormona duyarlı davranış gösterebilir.[3,4]

Paraziter leiomyomun tanısını en kolaylaştıran etken MR görüntülemede t2A'da kas dokuya benzer hipointens görünümde olmasıdır. Benzer görünüme sahip ovarian stromal tümörler(fibrotekoma, brenner tümör), nörofibroma pelvik paraziter myoma uterinin ayrıcı tanısında düşülmesi gereken başlıca lezyonlardır.[2,4]

Sonuç: MR görüntülemenin üstün kontrast çözünürlüğü ve multiplanar görüntü kapasitesine sahip olması, genellikle T2 ağırlıklı görüntülerde düz kasa benzer düşük sinyal yoğunluğu gösteren bu tümörleri karakterize etmek için özellikle kıymetlidir. Radyoloğun paraziter myomları tanıması, klinisyeni zamanında bilgilendirmesi , uygun hasta yönetimine ve gereksiz tedavilerin engellenmesine yardımcı olacaktır.

Anahtar kelimeler: Paraziter leiomyom, Broad ligament leiomyom, MR, pelvik leiomyom, leiomyoma uteri

Kaynaklar

1. Salih AM, Kakamad FH, A H D, J Habibullah I, M Rauf G, Najar KA. Parasitic leiomyoma: A case report with literature review. Int J Surg Case Rep. 2017;41:33-35. doi:10.1016/j.ijscr.2017.10.003
2. 1. Cohen DT, Oliva E, Hahn PF et-al. Uterine smooth-muscle tumors with unusual growth patterns: imaging with pathologic correlation. AJR Am J Roentgenol. 2007;188 (1): 246-55. doi:10.2214/AJR.05.1070
3. Thian YL, Tan KH, Kwek JW, Wang J, Chern B, Yam KL. Leiomyomatosis peritonealis disseminata and subcutaneous myoma—a rare complication of laparoscopic myomectomy. Abdom Imaging 2008 Mar 1 [Epub ahead of print].
4. Reyad MM, Gazvani MR, Khine MM. A rare case of primary leiomyoma of the vulva. J Obstet Gynaecol 2006;26(1):73–74

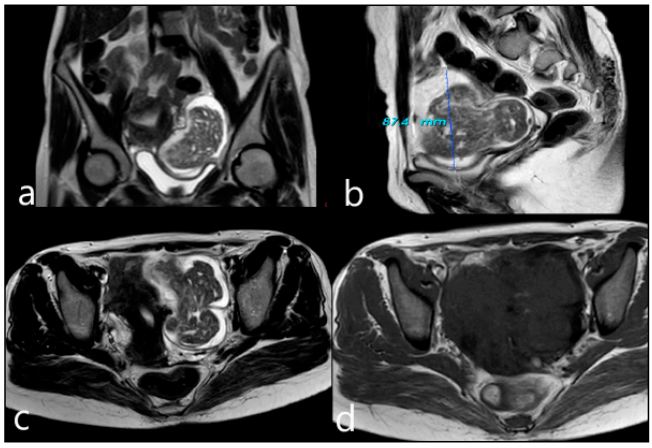

Resim 1. Koronal (a), sagital (b), aksiyel (c) t2A ve aksiyel t1A sekanslarda uterus sol komşuluğunda, uterus ile bağlantısı olmayan tüm serilerde kas dokusu ile eş intensitede paraziter leiomyom

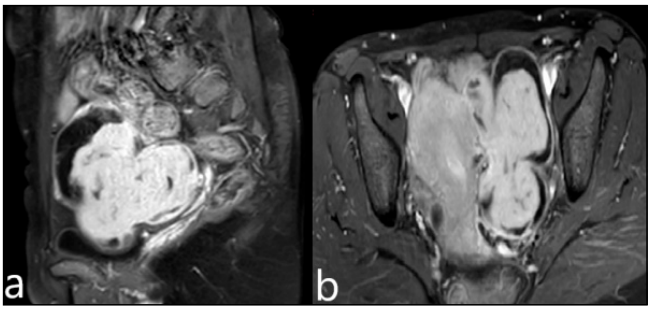

Reim 2. Sagittal (a), aksiyel (b) kontrastlı t1A sekansta myometrium dokusuna benzer kontrastlanan uterus ile bağlantısı izlenmeyen paraziter leiomyom

Abdominal Radyoloji

PS-311

VENA CAVA İNFERİOR VE SAĞ ATRİUMA UZANIM GÖSTEREN İNTRAVENÖZ LEİOMYOMATOZİS:OLGU SUNUMU

Muhammed Sağlam [1], Ceylan Altıntaş Taşlıçay[2], Ceyda Civan Kuş[1], Fatma Sibel Bayramoğlu[1]

[1]İstanbul Sultan 2.abdülhamid Han Eğitim ve Araştırma Hastanesi
[2]Elazığ Fethi Sekin Şehir Hastanesi

Giriş-Amaç : Uterin leiomyomlar kadınlarda sık görülmekte iken, intravenöz leiomyomatozis ve intrakaval-intrakardiyak komplikasyonları nadirdir (1). Etyolojide iki teori düşünülmektedir.Birincisi, myometriumdaki leiomyomatozisin myometriumda sinüs duvarındaki intimaya invazyonuna bağlı ,ikincisi uterin ve pelvik ven duvarındaki düz kas hücrelerinin proliferasyonu sonucu oluştuğu düşünülmektedir (2).Kardiyak semptomlar oluşuncaya dek intravenöz leiomyomatozis asemptomatik olabilir.Nadiren sağ kalbe uzanım göstermekte olup ölümcül kardiyak sonuçlara yol açabilir.Ani ölüm,-sağ kalp yetmezliği ve pulmoner emboliye yol açabilecek, intrakardiyak uzanımlı intravenöz leiomyomatozis olgusunun bulgularını sunmayı amaçladık.

Olgu: 50 yaşında kadın hasta, 1-2 aydır devam eden karın ağrısı şikayeti ile dış merkeze başvuruda bulunmuş.Olgunun 201.... yılında myomektomi operasyon öyküsü bilinmekte olup ,sonrasında kontrastlı batın BT incelemesi yapılmış.Kontrastlı batın BT incelemesinde vena cava inferiorda trombüs saptanması nedeniyle ileri tetkik ve tedavi amaçlı merkezimize başvuruda bulunmuş.

Hastanemizde yapılan pulmoner BTA , abdomen venografi incelemelerinde vena cava inferiorda, her iki iliak vende ve sağ atriumda kitlesel dolum defekti izlendi.Transtorasik ekokardiyografi incelemesinde vena cava inferiorda sağ atrium girişi düzeyinden itibaren başlayan 4,5 cm uzunluğunda trombüs ile uyulu kitle izlendi. Kardiyovasküler cerrahi rezeksiyon sonrasında histopatolojik olarak leiomyom tanısı konuldu.

Tartışma: İntravenöz leiomyomatozis genelde 4 ve 5. dekatta görülür.İntravenöz leiomyomatozis etyopatogenezinde iki ana teori vardır. Birinci teori ,uterustaki leiomyomatoz hücrelerin myometriumdaki venöz sinusları invazyonu ,ikinci teori uterin ve pelvik venlerdeki düz kas hücrelerinin proliferasyonu olduğu düşünülmektedir (3). İntravenöz leiomyomatozis şiddetli kalp yetmezliği ,pulmoner emboli ve atriovenöz orifisi içerisine inkarserasyona bağlı ani ölüme yol açabilir.Bu nedenle mümkün olan en kısa sürede tümörün cerrahi eksizyonu gereklidir (3).Cerrahi tedavi altın standarttır.Ayırıcı tanıda leiomyosarkom ,sağ atriyal miksoma ve malign karsinomlara bağlı trombüs düşünülmelidir.Leiomyosarkom ile ayrımı erken dönemde zordur.Fakat ilerleyen dönemde leimyosarkomda komşu yapılara invazyon ve infiltrasyon görülmesi tanı koymayı kolaylaştırır. Atriyal miksomadan ayrımında ekokardiyografi kullanılabilir. Atriyal miksomalar genelde hareketli ve interatriyal septuma yapışmış görünümde izlenirler.Miksomaların vena cava inferiora uzanımı beklenmez. Malign karsinomlara bağlı trombüsler primer tümör ile benzer görüntüleme özellikleri gösterirler (4).Ayrıca intravenöz leiomyomatozis, intrakardiyak ve intrakaval trombüs tanısı ile karıştırılmamalıdır.

Sonuç: Histerektomi veya uterusta myom öykülü olgularda vena cava inferiorda dolum defekti veya sağ kalpte kitle varlığında intravenöz leiomyomatozis akla gelmelidir.Ölümcül komplikasyonlar nedeniyle intraatriayal uzanımlı intravenöz leiomyomatozis olguları en kısa süre içinde cerrahi olarak tedavi edilmelidir (5).

Anahtar kelimeler: Leiomyom,intravenöz leiomyomatozis, vena cava inferior,intrakardiyak leiomyomatozis

Kaynaklar

1. Wu CK, Luo JL, Yang CY, Huang YT, Wu XM, Cheng CL et al. Intravenous leiomyomatosis with intracardiac extension.Intern Med.2009;48(12):997–1001.
2. Worley MJ, Jr, Aelion A, Caputo TA, Kent KC, Salemi A, Krieger KH et al. Intravenous leiomyomatosis with intracardiac extension: a single-institution experience.Am J Obstet Gynecol.2009;201(6):574.e1–5.
3. Singh T, Lamont PM, Otton GR, Thomson DS. Intravenous leiomyomatosis with intracardiac extension: first reported case in Australia.Heart Lung Circ.2010;19(1):50–2.
4. Zeng, H., XU, Z., Zhang, L., Luo, Y., Chen, H., Zhu, H., … Yu, J. (2016). Intravenous leiomyomatosis with intracardiac extension depicted on computed tomography and magnetic resonance imaging scans: A report of two cases and a review of the literature. Oncology Letters, 11(6), 4255–4263.
5. Castelli P, Caronno R, Piffaretti G, Tozzi M. Intravenous uterine leiomyomatosis with right heart extension: successful two-stage surgical removal.Ann Vasc Surg.2006;20(3):405–7.

Koronal postkontrast BT görüntüsünde her iki iliak ven ve vena cava inferior içerisinde kitlesel dolum defekti izlenmektedir.

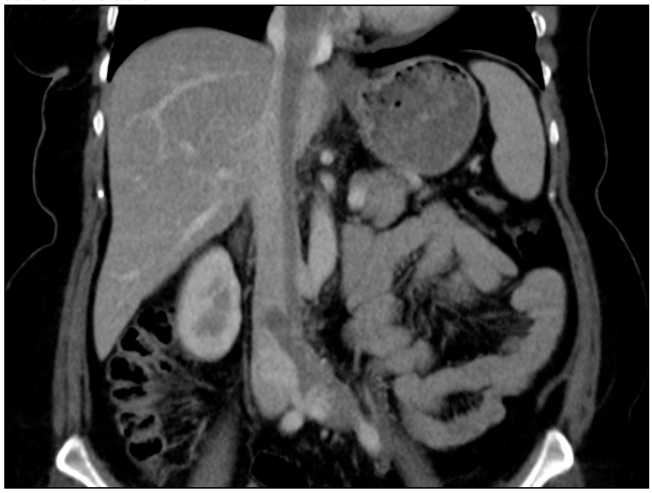

Aksiyal postkontrast BT görüntüsünde vena cava inferior içerinde kitlesel dolum defekti izlenmektedir.



Koronal postkontrast BT görüntüsünde her iki iliak ven ve vena cava inferior içerisinde kitlesel dolum defekti izlenmektedir.

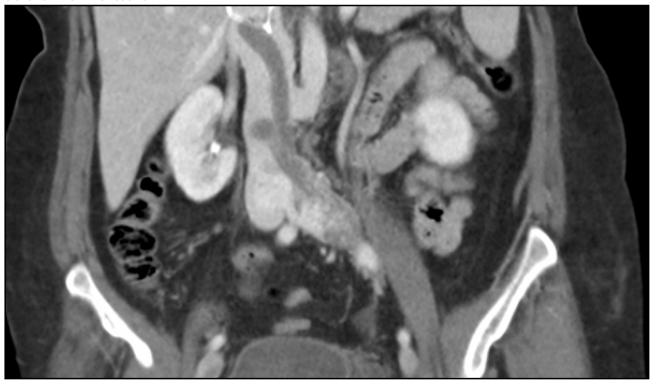

Aksiyal postkontrast BT görüntüsünde sağ atriyuma uzanım gösteren kitlesel dolum defekti izlenmektedir.

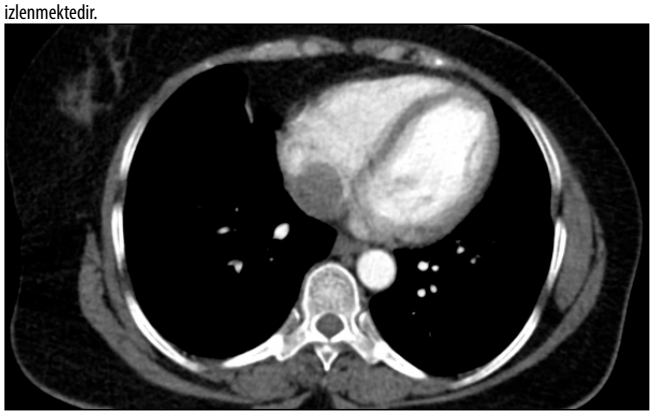

Pediatrik Radyoloji

PS-312

WOLFRAM SENDROMUNDA MRG BULGULARI

Sevgi Demiröz Taşolar, Ahmet Sığırcı, Güleç Mert Doğan, Aslınur Cengiz

İnönü Üniversitesi Radyoloji Anabilim Dalı, Çocuk Radyolojisi

Giriş: DIDMOAD olarak da bilinen Wolfram sendromu; WFS1 geninde mutasyon izlenen, erken başlangıçlı insüline bağımlı diyabetes mellitus, ilerleyici optik atrofi, diyabet insipidus ve sensörinöral işitme kaybı ile kendini gösterir.

Manyetik Rezonans Görüntüleme (MRG) bulguları arasında optik yolak atrofisi (sinirler, kiazma ve yollar), nörohipofizin fizyolojik T1 hiperintens sinyalinin olmaması, hipotalamus, serebellum ve serebral korteks atrofisi yer alır.

Bılgular: Wolfram sendromu ile takipli erkek hastanın çekilen MRG'sinde nörohipofiz yokluğu, optik atrofi ve ponsta pontoserebellar fiber lokalizasyonunda hiperintense lineer sinyal değişikliği izlendi. Takip MRG incelemelerinde ponsta tarif edilen lezyonda radyolojik bulgularda değişiklik saptanmazken serebral ve serebellar atrofi gelişimi gözlendi.

Tartışma: Wolfram sendromunda görüntüleme bulguları nadiren bildirilmiştir. Bildirilen MRG bulguları serebellum, beyin sapı ve serebral hemisferlerin atrofisini, genişlemiş ventriküler sistem ve belirgin kortikal sulkusları içerir. Optik yolların atrofisi, hipotalamus ve infundibulumun incelmesi ve nörohipofiz yokluğu gibi spesifik anormallikler görülmektedir. Galluzzi ve ark. sağ substantia nigra'da hiperintens odak tanımlamıştır.

Olgumuzda nörohipofizde yüksek sinyal yokluğu, optik sinir, optik kiazma ve traktlarda incelme ve beyin sapı, vermis ve serebral atrofi gibi tipik MRG bulgularının yanısıra T2 ağırlıklı görüntülerde ponsda pontoserebellar fiber lokalizasyonunda lineer hiperintens görünüm saptadık. Bu alan demiyelinizasyon veya gliyozusu temsil edebilir. Benzer şekilde Carson ve arkadaşları nöropatolojik bir çalışmada serebellumda ve beyin sapında gliozis ve demiyelinizasyon bildirmiştir.

Sonuç: Wolfram sendromunda spesifik MRG bulgularının yanısıra ortaya çıkabilecek diğer bulgular açısından da dikkatli olunmalıdır.

Anahtar kelimeler: Wolfram sendromu, pons

Kaynaklar

1. Rahsan Gocmen, Ezgi Guler. Teaching NeuroImages: MRI of brain findings of Wolfram (DIDMOAD) syndrome. (2014) Neurology. 83 (24): e213.
2. El-Shanti H, Lidral AC, Jarrah N, Druhan L, Ajlouni K. Homozygosity mapping identifies an additional locus for Wolfram syndrome on chromosome 4q. (2000) American journal of human genetics. 66 (4): 1229-36.

Pons santralinde pontocerebellar fiber lokalizasyonunda lineer hiperintensite, optik atrofi ve nörohipofiz yokluğu

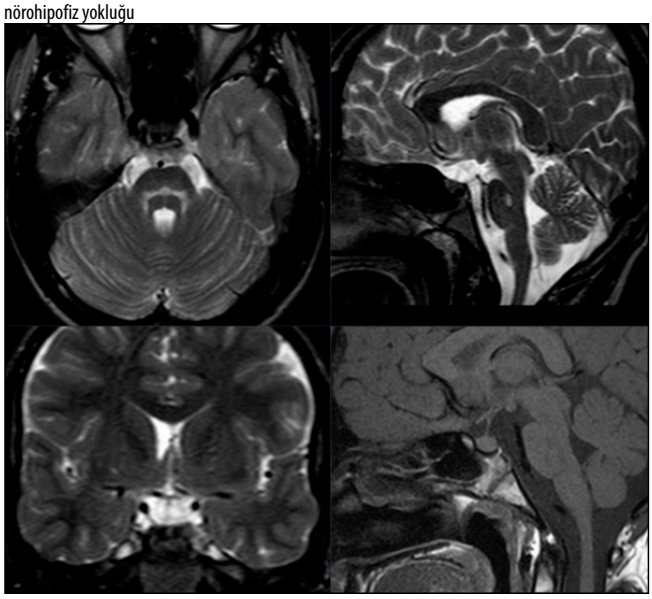

Pediatrik Radyoloji

PS-313

AKUT OTİTİS MEDİANIN NADİR KOMPLİKASYONU: SUBPERİOSTEAL APSELİ MASTOİDİT

Mustafa Yasir Özlü, Mehmet Öztürk

Selçuk Üniversitesi Tıp Fakültesi, Çocuk Radyolojisi Bilim Dalı

Giriş ve Amaç: Akut otitis media, östaki tüpünün nispeten yatay oryantasyonu ve hipertrofik nazofaringeal adenoid dokusunun varlığı nedeniyle yaşamın ilk beş yılında ortaya çıkan en yaygın lokalize enfeksiyöz süreçtir (1). Akut mastoidit, çocuklarda akut otitis medianın ciddi bir komplikasyonudur. Enfeksiyöz sürecin mastoid sistemin ötesine yayılması, çeşitli kafa içi ve kafa dışı komplikasyonlara yol açabilir. Subperiostal apse, akut mastoiditin çok nadir bir ekstrakraniyal komplikasyonudur (2). Bu bildiride 5 aylık infantta akut mastoiditin ciddi komplikasonu olan subperiostal apsenin ultrasonografi (US) ve BT bulgularını sunmayı amaçladık.

Olgu Sunumu: Beş aylık erkek hasta, yedi gündür devam eden sol kulak arkasında şişlik ve kızarıklık sebebiyle acil servise başvurdu. Yapılan fizik muayenesinde kulak zarı eritemli ve ödem ile birlikte kulak posterior kesimde hassasiyet, şişlik ve ısı artışı saptandı. Sol postauriküler bölgeye yönelik yapılan yüzeyel US incelemesinde sol temporal kemik mastoid segmentinden kaynaklanan, kemik yapıyı desktrükte ederek subperiosteal alana uzanan, 14x32 mm boyutlarında yoğun içerikli, septalı, kalın duvarlı subperiosteal apse lehine değerlendirilen lezyon saptandı (Resim 1). Olası intrakranyal uzanımı değerlendirmek amacıyla elde olunan kontrastlı beyin BT inceleme-

sinde ise her iki orta kulak kavitesini ve sol mastoid antrum ve hava hücrelerini dolduran yumuşak doku dansitesi izlendi. Solda mastoid segmentte desktrüksiyona yol açarak subperiosteal alana uzanan kalın duvarlı, İVKM sonrası çevresel ve septal kontrastlanma gösteren 15x35 mm boyutlarında apse formasyonu görüldü (Resim 2 a, b). Yapılan cerrahi işlemle apse drene edilerek hastaya antibiyotik tedavisi verildi.

Tartışma ve Sonuç: Subperiosteal apseli akut mastoidit, sıklıkla akut otitis media komplikasyonu olarak ortaya çıkmaktadır. Son yıllarda muhtemelen antibiyotiğe dirençli bakterilerin çoğalması nedeniyle görülme sıklığında artış gözlemlenmektedir (2). Özellikle akut otitis media tanısında geç kalınmış çocuklarda subperiostal apse daha sık görülmektedir. Akut otomastoidit nedeniyle ağızdan antibiyotik alınmasına rağmen kulak ağrısı ve ateşin sebat etmesi postauriküler bölgede şişlik ve kızarıklık ortaya çıkması durumunda bu hastalıktan şüphe edilmelidir (3). Subperiosteal apse tanısında son yıllarda özellikle çocuklarda kolay ulaşılabilmesi, tekrarlanabilirliği, gerçek zamanlı görüntüleme sağlaması, X ışını ve anestesi gerektirmemesi gibi avantajları nedeniyle US sık kullanılmaya başlanmıştır (4). US'de akut osteomiyelit, periosteum ve korteks arasındaki hipoekoik pürülan materyalin periostu kaldırması ile tanınır. Ek olarak, kemik korteksindeki erozyonlar kolayca görüleblir. Doppler US ile periosteumu ve yumuşak doku apselerini çevreleyen inflamasyonla ilişkili hiperemi tespit edilebilir (4). Temporal kemik BT'nde ise orta kulakta ve mastoid kavitede yumuşak doku yoğunluğu, mastoid kavitenin kortikal kemiğinde erozyon veya defekt ile birlikte kontrastlı incelemede subperiostal apse formasyonu daha net ortaya konulabilir. Bazı durumlarda ise intrakraniyal komplikasyonları belirlemek için MRG gerekebilmektedir (5). Sonuç olarak çocuklarda iyileşmeyen akut otitis medianın subperiosteal abseli mastoidit ile komplike olabileceği ve US ile tanı konularak tedavi sürecinin hızlandırılabileceği bilinmelidir.

Anahtar kelimeler: Çocuklar, Subperiostal apse, Mastoidit, Ultrasonografi

Kaynaklar

1. Bahadori RS, Schwartz RH, Ziai M. Acute mastoiditisin children: an increase in frequency in Northern Virginia. Pediatr Infect Dis J 2000; 19: 212–15.
2. Benito MB, Gorricho BP. Acute mastoiditis: increase in the incidence and complications. Int J Pediatr Otorhinolaryngol 2007;71:1007-11.
3. Sung RK, Oak-Sung C, Hun YP. Two cases of acute mastoiditis with subperiosteal abscess. Korean J Audiol 2013 Sep;17(2):97-100.
4. Konstantinos M, Jochen W, Heinrich I, Johannes Z. Role of ultrasonography in the detection of a subperiosteal abscess secondary to mastoiditis in pediatric patients. Ultrasound Med Biol 2015;41:1612-5.
5. Elida V, Amparo C, Joaquim P, Susana M, Santiago C, Felix P, Concepción F, Juan-Carlos C, Javier L. Imaging of complications of acute mastoiditis in children. Radiographics 2003;23:359-72.

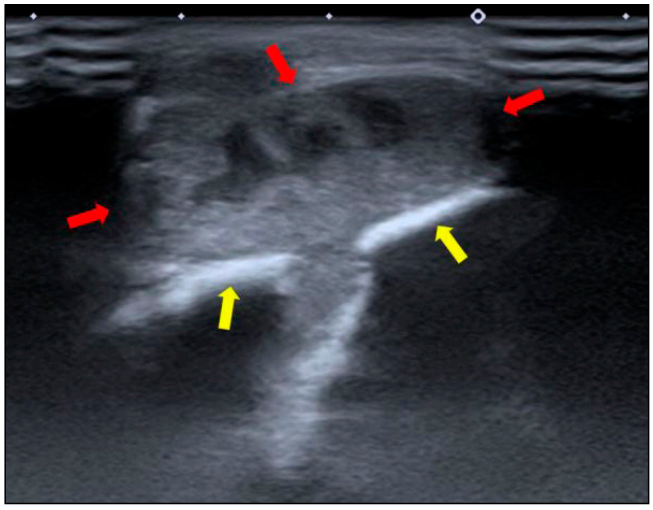

Resim 1. Sol postauriküler bölgeye yönelik yapılan yüzeyel ultrasonografi (US) incelemesinde sol temporal kemik mastoid segmentinden kaynaklanan kemik yapıyı (sarı oklar) desktrükte ederek subperiosteal alana uzanan 14x32 mm boyutlarında yoğun içerikli, septalı, kalın duvarlı subperiosteal apse izlenmektedir (kırmızı oklar).

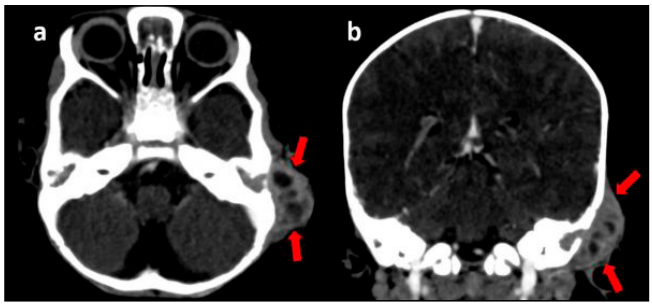

Resim 2 a, b. Kontrastlı beyin BT incelemesi: aksiyal (a) ve koronal (b) görüntülerde solda mastoid segmentte desktrüksiyona yol açarak subperiosteal alana uzanan kalın duvarlı, İVKM sonrası çevresel ve septal kontrastlanma gösteren 15x35 mm boyutlarında apse formasyonu izlenmektedir (kırmızı oklar).

Abdominal Radyoloji

PS-314

PNÖMOTOZİS SİSTOİDES İNTESTİNALİS OLGU SUNUMU

Münteha Çakmakçı, Şehnaz Evrimler

Süleyman Demirel Üniversitesi Tıp Fakültesi Radyoloji Anabilim Dalı

Giriş-Amaç: Pnömatozis sistoides intestinalis (PSİ) submukozal ve/veya subserozal gaz dolu kistler ile karakterize oldukça nadir görülen bir hastalıkdır. Batın içi serbest havaya neden olabilir.

İnsidental olarak saptanan bu olgu ile birlikte nadir görülen PSİ bulgularını sunmayı amaçladık.

Olgu Sunumu: 70 yaşında komorbid hastalıkları ve akciğer kanseri nedeniyle operasyon öyküsü bulunan erkek olgunun yıllık rutin takipleri esnasında 2020 yıllında çekilen kontrastlı batın BT incelemesinde insidental olarak batın içi subdiafragmatik alanda, mide büyük kurvatur ve jejunal anslar komşuluklarında serbest hava değerleri ve alt kadranda jejunal anslarda intramural hava değerleri izlendi (Resim 1, 2). Portal ven, SMV ve dallarında hava değerleri, mezenterik dokuda kirlenme yoktu. Takip edilen hastanın 7 ay sonra çekilen kontastlı batın BT incelemesinde batın içi serbest hava değerleri regrese olmakla birlikte jejunal anslardaki intramural hava değerleri sebat etmekteydi (Resim 3, 4). Hastanın asemptomatik olması, serbest havalarda gerileme izlenirken intramural havanın sebat etmesi nedeniyle bulgular PSİ lehine değerlendirildi.

Tartışma-Sonuç: PSİ oldukça nadir görülen bir hastalık olup patogenezinde mekanik, pulmoner, bakteri teorileri öne sürülmüştür (1, 2, 3). PSİ en sık kolon, ikinci sıklıkta ince barsaklarda görülür (4). Semptomlar nonspesifik olup tanı esas olarak abdominal BT ve kolonoskopi bulgularına bağlı olup BT'de barsak duvarında üzüm salkımı şeklinde içi gaz dolu kistik lezyonlar şeklinde görülür (5). Tedavi; genelde konservatif izlemle takip edilmekte olup ancak ciddi komplikasyonlar varlığında cerrahi uygulanır (6, 7, 8).

Anahtar kelimeler: pnömotozis sistoides intestinalis, pnömotozis intestinalis, pnömoperitoneum

Kaynaklar

1. Khail PN, Huber-Wagner S, Ladurner R, Kleespies A, Siebeck M, Mutschler W, Halfeldt K, Kanz KG. Natural history, clinical pattern, and surgical consideration of pneumatosis interstialis. Eur J Med Res. 2009;14(6):231–239. doi: 10.1186/2047-783X-14-6-231.
2. Keyting WS, McCarver RR, Kovarik JL, Daywitt AL. Pneumatosis intestinalis: a new concept. Radiology. 1961;76:733–741. doi: 10.1148/76.5.733.
3. Gillon J, Tadesse K, Logan RF, Holt S, Sircus W. Breath hydrogen in pneumatosis cystoides intestinalis. Gut. 1979;20:1008–1011. doi: 10.1136/gut.20.11.1008.
4. Morris MS, Gee AC, Cho SD, Limbaugh K, Underwood S, Ham B, Schreiber MA. Management and outcome of pneumatosis intestinalis. Am J Surg. 2008;195(5):679–682. doi: 10.1016/j.amjsurg.2008.01.011.
5. Wu L-L, Yang Y-S, Dou Y, Liu Q-S. A systemic analysis of pneumatosis cystoids intestinalis. World J Gastroenterol. 2013;19(August (30)):4973–4978. doi: 10.3748/wjg.v19.i30.4973.

6. Ling F, Guo D, Zhu L. Pneumatosis cystoides intestinalis: a case report and literature review. BMC Gastroenterol. 2019;19(1) doi: 10.1186/s12876-019-1087-9.
7. Cyrany J, Kopácová M, Rejchrt S, Hornychová H, Tomsová M, Tycová V, Ryska A, Bures J. Puncture and cytology - sufficient for endoscopic diagnosis of pneumatosis cystoides intestinalis? Endoscopy. 2009;41(Suppl 2):E127–E128. doi: 10.1055/s-0029-1214667.
8. Greenstein AJ, Nguyen SQ, Berlin A, Corona J, Lee J, Wong E, Factor SH, Divino CM. Pneumatosis intestinalis in adults: managements, surgical indivations, and risk factors for mortality. J Gastrointest Surg. 2007;11(10):1268–1274. doi: 10.1007/s11605-007-0241-9.

Olgunun ilk aksiyel kontrastlı batın BT görüntülemesinde pulmoner parankim (A) ve yumuşak doku penceresinde (B) subdiafragmatik alandaki serbest hava değerleri izlenmektedir.

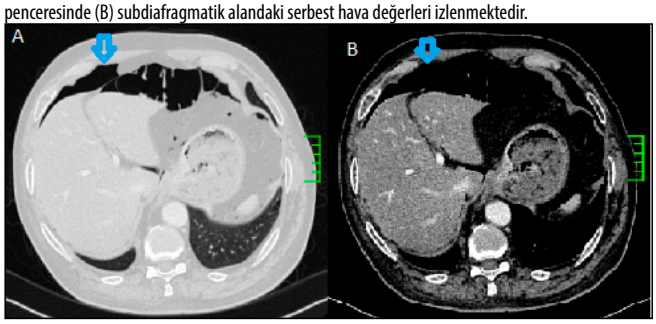

Olgunun kontrol aksiyel kontrastlı batın BT görüntülemesinde pulmoner parankim (A) ve yumuşak doku penceresinde (B) subdiafragmatik alandaki serbest hava değerlerinde gerileme izlenmektedir.

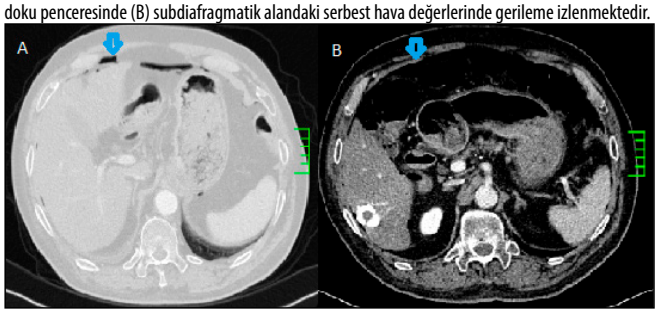

Olgunun ilk aksiyel kesit kontrastlı Abdomen BT tetkiki pulmoner parankim (A) ve yumuşak doku penceresinde (B) jejunal anslarda intramural hava değerleri ve jejunal anslar arasında serbest hava değerleri izlenmektedir.

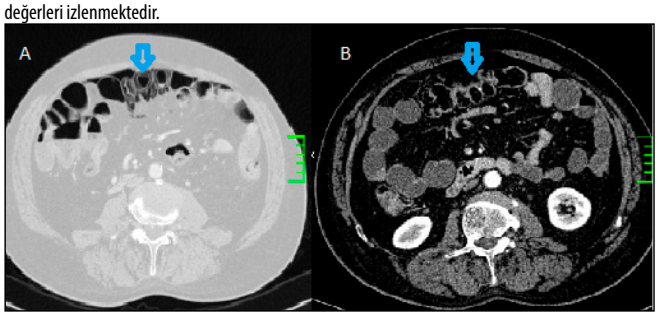

Olgunun kontrol aksiyel kontrastlı batın BT görüntülemesinde pulmoner parankim (A) ve yumuşak doku penceresinde (B) jejunal anslarda intramural hava değerleri ve jejunal anslar arasında serbest hava değerleri ilk inceleme ile benzer şekilde izlenmektedir.

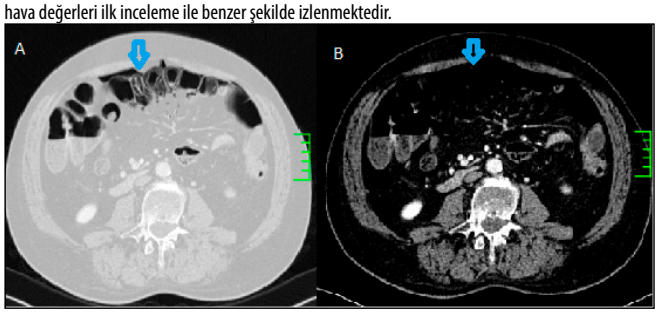

Kas-İskelet Radyolojisi

PS-315

SPONDİLODİSKİT VE SAKROİLEİT BİRLİKTELİĞİ İLE SEYREDEN BRUSELLOZ OLGUSU

Ömer Görgel, Alptekin Tosun, Tümay Bekci, Erdem Yüzüak, İsmet Miraç Çakır, Serdar Aslan, Hüseyin Balcı, Emrah Eryürük

Giresun Üniversitesi Tıp Fakültesi Radyoloji Anabilim Dalı

Giriş: Bruselloz kapsülsüz, gram (-) brusella cinsi bakterilerin neden olduğu, tüm dünyada yaygın olarak görülen, özellikle ülkemizde bazı bölgeler için endemik olan, birçok organ ve sistem tutulumu ile giden, insan ve hayvanlarda hastalık oluşturan bir zoonozdur. En sık bulaş yollarından birisi çiğ süt ve süt ürünleri ile yapılan besinlerin tüketimi ile olmaktadır. Bruselloz'a bağlı en sık görülen komplikasyonlar ise; osteoartiküler tutulum (%20-30), genitoüriner tutulum (%2-40) nörolojik tutulum (%1-2), endokardit (%1), gastrointestinal sistem tutulumu (%1), cilt tutulumu (%5)'dur. Bu tutulumlar genellikle tek bölgeyi etkilemektedir. Kliniğimizde saptadığımız osteoartiküler tutulum ile seyreden bruselloz hastasında eş samanlı gelişen spondilodiskit ve sakroileit birlikteliği olgusunun Lomber ve Sakroiliak Manyetik Rezonans görüntüleme (MRG) bulgularını sunmayı amaçladık.

Olgu Sunumu: 59 yaşında kadın hasta 20 gündür devam eden sırt ve bel ağrısı şikayetiyle hastanemize başvurdu. Hastaya yapılan muayene sonucunda miyalji tanısı konulup semptomatik olarak Nonsteroid antienflamatuar ilaçlar (NSAİİ) verildi. Tedaviden fayda görmeyen hasta 10 gün sonra yine hastanemize başvurdu. Tekrar değerlendirilen hastanın yapılan laboratuvar testleri sonucunda brucelloz tanısı kondu. Hastaya ağrı olan bölgeye Manyetik Rezonans Görüntüleme (MRG) planlandı. Hastaya yapılan Lomber ve Sakroiliak MRG incelemede; T11, T12 ve L1 vertebralar ile T11-T12 intervertebral diskte T2 Ağırlıklı (T2A) serilerde hafif hiperintens, T1A serilerde hipointens ve postkontrast serilerde belirgin kontrast tutulumu olan alanlar izlendi (Resim 1-3), T12 ve L1 seviyerinde anteriorda yumuşak dokularda postkontrast serilerde kontrastlanma izlendi. Ayrıca sol sakroiliak ekleme komşu sakral ve iliak yüzlerde subkondral alanda STIR sekansta sinyal artışı ve postkontrast serilerde bu düzeylerde kontrast tutulumları izlendi (Resim 4-6). Klinik bulgular ve serolojik testlerle birlikte ele alındığında öncelikle bruselloz'a bağlı spondilodiskit ve eşlik eden sakroileit komplikasyonu olarak düşünüldü.

Tartışma: Bruselloz; ateş,terleme,kilo kaybı,artralji, hepatosplenomegali ve lenfadenopati gibi semptom ve bulgular ile prezente olabilen enfeksiyöz bir hastalıktır (1). En sık karşımıza çıkan iki komplikasyon ise sakroileit ve spondilodiskittir (2). Sakroileit daha çok genç yaş grubunda görülmekte iken spondilodiskit ise daha ileri yaş grubunda görülmektedir.

Bruselloz'a bağlı sakroileti veya spondilodiskitin görüntülenmesinde en ideal görüntüleme yöntemi MRG'dir (3). Hastalığı düşündürücek MRG bulguları; Sakroileit için, sakroiliak eklemi oluşturan yüzlerde subkondral alanda sinyal artışları ve bu düzeylerde kontrast madde sonrası kontrast tutulumudur. Spondilodiskit için ise, daha çok lumbar bölgede yerleşim, belirgin apse formasyonu olmaksızın yumuşak doku tutulumları,vertebralarda belirgin defekt olmaksızın osteomiyelit görünümü ve intervertebral diskin tutulumudur (4). Bizim hastamızda da seroloji ve benzer MRG bulguları ile tanı konulmuştur.

Sonuç: Endemik olan bölgelerde osteoartiküler bulguları olan her hastada ayırıcı tanıda mutlaka akılda tutulmalıdır.Bu sebeple hastanın kliniği,laboratuvar testleri ve radyolojik tetkiklerinin bir bütün olarak ele alınması doğru tanıda önem arz etmektedir. Brusella genelde sakroileit ya da spondilodiskit şeklinde farklı yaş gruplarında farklı tutulumlar yapmakta iken bazı hastalarda iki komplikasyonun aynı anda görülebileceği unutulmamalıdır.

Anahtar kelimeler: Brucelloziz, spondilodiskit, sakroilet, brucellozis, osteoartiküler komplikasyonlar.

Kaynaklar
1. Pappas G, Akritidis N, Bosilkovski M, Tsianos E. Brucellosis. N Engl J Med 2005; 352: 2325-36.
2. Arkun R, Mete BD. Musculoskeletal brucellosis. Semin Musculoskelet Radiol 2011; 15: 470-9.
3. Harman M, Unal O, Onbaşi KT, Kiymaz N, Arslan H. Brucellar spondylodiscitis: MRI diagnosis. Clin Imaging 2001; 25: 421-7.
4. Yilmaz MH, Mete B, Kantarci F, Ozaras R, Ozer H, Mert A, et al. Tuberculous, brucellar and pyogenic spondylitis: comparison of magnetic resonance imaging findings and assessment of its value. South Med J 2007; 100: 613-4.

Aksiyel postkontrast T1A Sakroilak MRG'de solda sakroiliak eklemi oluşturan her iki kemikte T1A'da hipointens alanların yoğun kontratlanma gösterdiği görülmüştür.



Torakolomber MRG sagital postkontrast T1A görüntüde T11-12, L1 vertebralarda ve bu bölgede disklerde yoğun kontrast tutulumu gösteren alanlar izlendi.

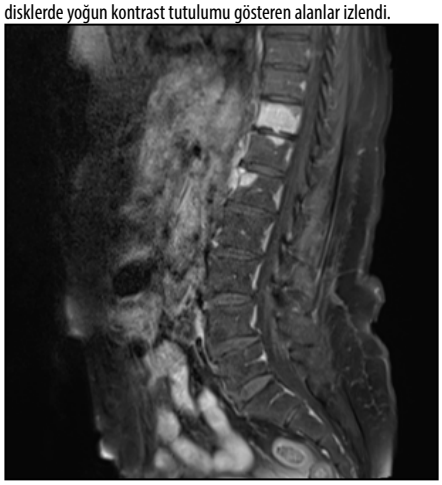

Aksiyel T1A sakroilak MRG'de solda sakroiliak eklemi oluşturan her iki kemikte hipointens alanlar izlendi

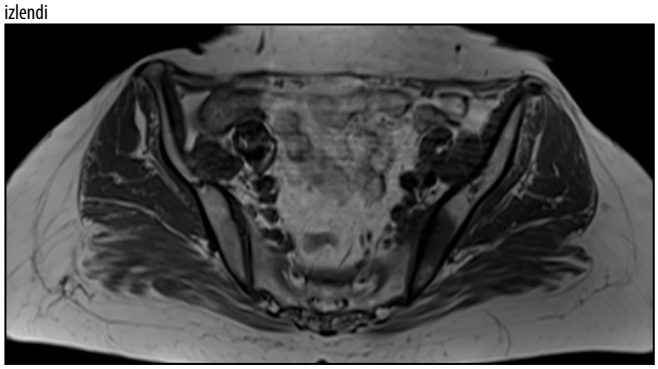

Torakolomber MRG sagital T1A görüntüde T11-12, L1 vertebralarda ve bu bölgede disklerde hipointens alanlar izlendi.

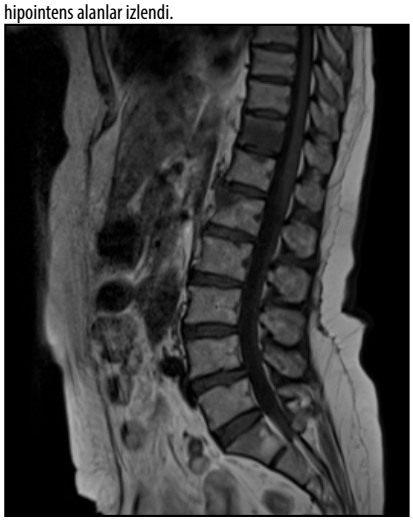

Aksiyel T2A Sakroilak MRG'de solda sakroiliak eklemi oluşturan her iki kemikte hiperintens alanlar izlendi

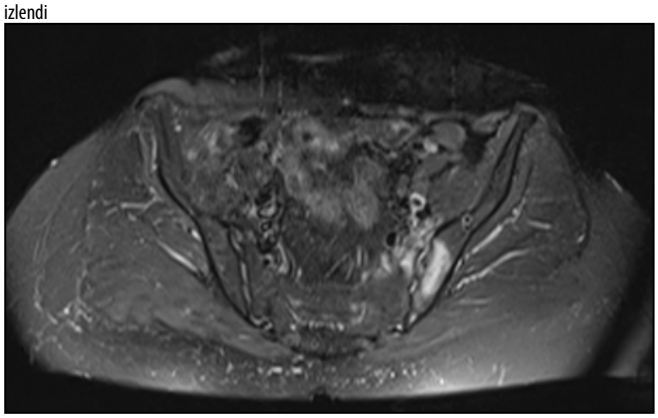

Torakolomber MRG sagital T2A görüntüde T11-12, L1 vertebralarda ve bu bölgede disklerde izo-hiperintens alanlar izlendi.



Nöroradyoloji

PS-316

NADİR BİR OLGU: İNSİDENTAL KLİVAL EKORDOZİS FİZALİFORA

Ayşe Gökçe, Ömer Önbaş

Düzce Üniversitesi Tıp Fakültesi Hastanesi

Giriş-Amaç: Dünya Sağlık Örgütü sınıflamasına göre, notokordal kökenli tümör spektrumunu benign notokordal hücreli tümör (BNHT) ve kordoma oluşturmaktadır. Radyolojik ve histolojik kriterleri tanımlanmış olan bu tümörlerin tedavi ve klinik prezentasyonu önemli farklılıklar göstermektedir. Kordomalar lokal agresif olup metastaz potansiyeline sahip malign notokordal tümörler iken "intraosseöz kökenli notokordiyal hamartom" veya "dev notokordiyal kalıntı" olarak tanımlanan BNHT nadir görülen lezyonlardır[1,2,3,4]. BNHT genellikle klivus ya da vertebra korpuslarının orta hattında ve nonspesifik semptomlarla başvuran hastalarda görüntüleme yöntemlerinde rastlantısal olarak saptanır[3]. Burada klival kitle benzeri manyetik rezonans görüntüleme(MRG) bulguları ile prezente olan asemptomatik bir olguyu sunmayı hedefledik.

Olgu sunumu: 47 yaşında erkek hastaya son iki yıldır var olan uyku problemi nedeniyle yapılan beyin MRG'de klivus üst yarı posterior kesimde T1 ağırlıklı görüntülerde hipointens, T2 ağırlıklı görüntülerde hiperintens, kontrastlanmayan, posterior kesimde prepontin sisternaya doğru indentasyon gösteren 3.5 mm çapında nodüler komponenti bulunan, klivusta hafif ekspansiyona neden olan sinyal değişikliği izlendi. BT incelemede klivus posterior duvarında erozyona neden olan, sfenoid sinüs içerisine indentasyon gösteren ancak sella tursika ve komşu diğer anatomik yapıların konturunu bozmayan hafif ekspansiyon oluşturan dansite azalması saptandı.

Tartışma: Ekordozis fizalifora(EF) küçük, jelatinimsi benign ektopik notokord kalıntısıdır[5]. İntrakraniyal EF tipik olarak prepontin sisternada intradural olarak bulunur ve klivusun dorsal duvarına küçük bir pedikül ile tutunur[5,6,7]. İlk olarak 1856 yılında Luschka tarafından posterior klivusta ektopik notokordiyal doku tanımlanmıştır[1]. 1894'te Rippert, otopsilerin %2'sinde notokord kalıntıları bulmuş ve ekordozis terimini ortaya atmıştır[1]. BNHT'ler genellikle otopside rastlantısal olarak saptanan küçük lezyonlar olmakla birlikte büyük boyutlu BNHT'ler görüntüleme sırasında tanınabilir[8]. BNHT'ler bilgisayarlı tomografi(BT) taramalarında sıklıkla görülemezken, büyük boyutta olanlar sklerotik olarak görülebilir. MRG'de bizim olgumuzda olduğu gibi; T2 ağırlıklı görüntülerde hiperintens ve T1 ağırlıklı görüntülerde hipointens sinyal özelliğinde lezyonlardır[8]. BNHT, kemik içinde düzgün sınırlı olup genellikle sklerotiktir[8,9]. Histopatolojik olarak BNHT'de; kordomanın karakteristik özellikleri olan nekroz, mitoz ve sitolojik atipi bulunmaz[1]. İmmünohistokimyasal olarak ise kordomaya benzer şekilde boyanırlar[9]. Ayırıcı tanıda; hemanjiom, osteoblastom, osteonekroz ve kordoma yer alır. Görüntüleme bulguları doğru tanıya ulaşmada kritik önem taşır. BNHT, kordomalar ve hemanjiomlar MRG'de T2 ağırlıklı görüntülerde hiperintenstirler. Hemanjiomlar, T1 ağırlıklı görüntülerde değişken sinyal özelliği gösterebilir ancak sıklıkla diğerlerinden farklı olarak hiperintenstirler. BNHT'ler osteoskleroz gösterirken, kordomalar osteolitiktir[10]. Asemptomatik hastalarda uzun süreli takip gerekmektedir. Ağrıya neden olan BNHT'ler için konservatif tedavi semptomların iyileştirilmesinde başarılı olmakla birlikte eksizyon ile tam iyileşme olabilir[11,12]. Kordomalar ise cerrahi rezeksiyon ile tedavi edilir[1].

Sonuç: BNHT ve kordomanın çok farklı biyolojik davranışları ve tedavi yöntemleri göz önüne alındığında doğru tanı büyük önem taşımaktadır ve ayırıcı tanıda görüntüleme bulguları anahtar role sahiptir.

Anahtar kelimeler: Ecchordosis physaliphora, benign notochord remnant, clival mass

Kaynaklar

1. Carter JM, Wenger DE, Rose PS, Inwards CY. Atypical notochordal cell tumors: a series of notochordal-derived tumors that defy current classification schemes. Am J Surg Pathol. 2017;41:39-48.
2. Ma X, Xia C, Liu D, Liu H, Wang C, Yu H. Benign notochordal cell tumor: a retrospective study of 11 cases with 13 vertebra bodies. Int J Clin Exp Pathol. 2014;7:3548-54.
3. Pasalic D, Luetmer PH, Hunt CH, Rose PS, Diehn FE, Folpe AL, Wenger DE. Benign notochordal cell tumor of the sacrum with atypical imaging features: The value of CT guided biopsy for diagnosis. Open Neuroimag J. 2013;7:36-40.
4. Souteyrand P, Bouvier C, Zink JV, Chapon F, Marciano S, André M, Chagnaud C. Benign notochordal cell tumour: case report. Diagn Interv Imaging. 2013;94:466-9.
5. Wolfe JT III, Scheithauer BW. "Intradural chordoma" or "giant ecchordosis physaliphora"? Report of two cases. Clin Neuropath 1987; 6:98-103.
6. Lantos PL, Louis DN, Rosenblum MK, Kleihues P. Tumours of the nervous system. In: Graham DI, Lantos PL, eds. Greenfield's Neuropathology. 7th ed. Vol. 2. London: Arnold; 2002;767–1052.
7. Toda H, Kondo A, Iwaski K. Neuroradiological characteristics of ecchordosis physaliphora: case report and review of the literature. J Neurosurg 1998;89:830 – 834
8. Iorgulescu JB, Laufer I, Hameed M, Boland P, Yamada Y, Lis E, Bilsky M. Benign notochordal cell tumors of the spine: natural history of 8 patients with histologically confirmed lesions. Neurosurgery. 2013;73:411-6. 9.
9. Flanagan MA, Yamaguchi T. Benign notochordal cell tumor: WHO classification of tumours of soft tissue and bone. Fletcher CDM, Bridge JA, Hogendoorn and Mertens F. 4th ed. IARC, Lyon 2013; 326-7.
10. Plastaras C, Tsay T, Schran S, Zhang Y, Becker S, Pukenas B. Vertebral benign notochordal cell tumor (BNCT) as an incidental finding in cervical radiculitis. PM R. 2015;7:1198-200
11. Yamaguchi T, Iwata J, Sugihara S, McCarthy EF Jr, Karita M, Murakami H, Kawahara N, Tsuchiya H, Tomita K. Distinguishing benign notochordal cell tumors from vertebral chordoma. Skeletal Radiol 2008;37:291-9.
12. Oner AY, Akpek S, Tali T, Ucar M. Giant vertebral notochordal rest: magnetic resonance and diffusion weighted imaging findings. Korean J Radiol. 2009;10:303-6.

Sagital T2 ağırlıklı görüntülerde klivus süperior kesimde hafif ekspansil ancak komşu anatomik yapıların konturunde değişikliğe neden olmayan hiperintens lezyon ve posteriorda prepontin sisternaya indante küçük nodüler komponent.



Sagital T1 ağırlıklı görüntülerde klivus süperior kesimde hipointens lezyon.



Sagital yağ baskılı postkontrast T1 ağırlıklı görüntülerde klivusta tariflenen lezyonda belirgin kontrast tutulumu izlenmiyor.



Sagital BT incelemede klivus posterior duvarında erozyona neden olan hafif ekspansil heterojen hipodens lezyon.

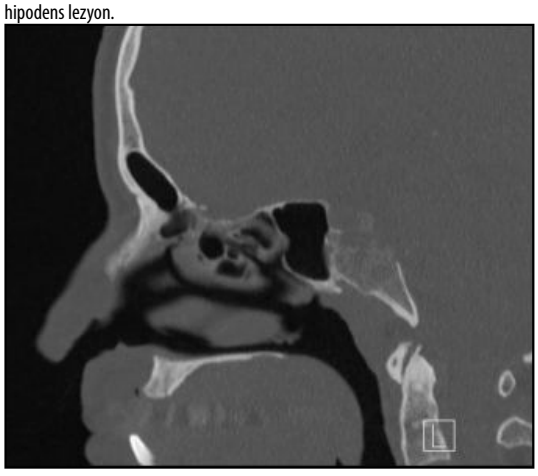

Abdominal Radyoloji

PS-317

ADRENAL GLAND KİTLELERİNDE NADİR BİR OLGU SUNUMU : BİLATERAL ADRENAL LENFOMA

Berke Ersoy, Mehmet Gür, Hakan Ayyıldız, Bülent Acunaş

İstanbul Üniversitesi İstanbul Tıp Fakültesi Radyoloji Anabilim Dalı

Giriş ve Amaç: Non-Hodgkin lenfoma (NHL) hastalığında, sekonder olarak adrenal bez tutulumu hastaların yaklaşık %25'inde görülmektedir[1,2]. Primer adrenal lenfoma (PAL) son derece nadirdir ve NHL vakalarının sadece %1'ini oluşturur[2,3]. Primer ekstranodal lenfomada endokrin sistemin primer tutulumu sık değildir (%3) ve çoğu zaman tiroid bezini tutar[4,5]. Bildiğimiz kadarıyla PAL hakkında bilgisayarlı tomografi (BT) ve manyetik rezonans (MR) görüntüleme özellikleri sınırlıdır. Olgu sunumu ile patoloji korelasyonu olan bilateral tutulumlu PAL tanılı hastanın BT, MR ve pozitron emisyon tomografi (PET) özelliklerinden bahsedeceğiz.

Olgu Sunumu: 64 yaşında kadın hasta, 4 aydır cildinde hiperpigmentasyon şikayetiyle dış merkeze başvurma sonrası yapılan sonografisinde bilateral adrenal lojlarda büyük solid lezyonlar saptandı. Kontrastlı batın ve toraks BT'sinde bilateral adrenal lojlarda benzer boyutlarda yaklaşık 13 cm çaplı, hafif heterojen kontrastlanan sferik solid lezyonlar izlendi. Sağda lezyonun süperioru ile karaciğer arasındaki sınır net olmayıp invazyon açısından şüpheliydi. Solda lezyonun inferioru sol böbrek üst polü ile ilişkili olup invazyon lehine değerlendirildi. Sağ perirenal alanda sıvama tarzı serbest sıvı izlendi (Resim 1). Diğer alanlarda başka patoloji saptanmadı. Kontrastlı üst batın MR'ında T2'de hafif heterojen hiperintens, T1'de hipointens, T1 post-kontrast serilerinde hafif heterojen ve hafif artmış kontrastlanması olan, difüzyon kısıtlayan bulguları vardı (Resim 2). F-18 fluorodeoksiglukoz ile yapılan PET/BT'sinde her iki lezyonda diffüz hipermetabolik tutulum (SUDmax:27.6) saptandı (Resim 3). Trucut biyopsi sonrası patoloji incelemesinde; PSK(-), Kromogranin(-), Sinaptofizin(-), CD20 yaygın kuvvetli(+), CD3(-), Bcl-6(+), MUM-1 %30-40(+), Bcl-2(+) bulunmuştur. Ki-67 proliferasyon indeksi %80-90, C-myc protein indeksi %40 değerlendirildi. Bulgular yüksek gradlı B hücreli lenfoma double ekspresör lehine değerlendirildi.

Tartışma ve Sonuç: Oldukça nadir olan PAL, ekstranodal lenfomaların sadece %3'ünde görülür[3]. PAL genellikle yaşlı erkekleri etkiler; Kumar ve arkadaşları tarafından yapılan 70 vaka incelemesinde medyan yaşı 65 olarak bulunmuş[6]. PAL sıklıkla bilateral tümör kitleleri (%70) ile kendini gösterir ve adrenal yetmezliğe neden olabilir. PAL agresif tümör olup prognozu oldukça kötüdür. İlerleyen yaş, tümör boyutu, LDH düzeyi ve adrenal yetmezlik varlığı kötü prognoz işaretleridir[9]. Kitlelerin çoğu, intravenöz kontrast madde uygulamasından sonra hafif orta şiddette kontrastlanma gösterir[2]. PAL yumuşak doku kitleleri olarak kendini gösterir ve 6 cm'yi aşan boyutlarıyla adrenal bezlerin yerini değiştirir[2,10]. PAL ve diğer adrenal kitlelerin görüntüleme özellikleri büyük oranda benzerdir[2,7,8]. Bilateral adrenal tümör nedeni sıklıkla metastazdır. Vakaların %50'sinde primer neden akciğer veya mide tümörleridir. Akciğer, meme, mide ve lenfoma metastazları sıklıkla adrenal yetmezliğe neden olur. Lezyonların içerisinde geniş nekroz alanları bulunmaması metastazlardan ve primer adrenal kortikal karsinomdan ayırt etmede yardımcı olabilir. PAL büyük olduğunda, böbrek ve karaciğer bölgeleri dahil olmak üzere bitişik yapılara invaze olabilir. Retroperiton içindeki tipik büyüme paternleri ile böbreğin üst polüne ve komşu damarlara invazyon olasılığı yüksek olduğundan metastaz yerine, lenfoma düşünülmelidir. Sonuç olarak, adrenal kitlelerde PAL da akılda tutulması gereken tanılar arasında yer almalıdır.

Anahtar kelimeler: Adrenal Bezi Tümörleri, Lenfoma, Ekstranodal Lenfoma, Bilgisayarlı Tomografi, Manyetik Rezonans, PET-BT

Kaynaklar

1. Rosenberg SA, Diamond HD, Jaslowitz B, Craver LF. Lymphosarcoma: a review of 1269 cases. Medicine (Baltimore) 1961;40:31-84. (In eng). DOI: 10.1097/00005792-196102000-00002.

2. Zhou L, Peng W, Wang C, Liu X, Shen Y, Zhou K. Primary adrenal lymphoma: radiological; pathological, clinical correlation. Eur J Radiol 2012;81(3):401-5. (In eng). DOI: 10.1016/j.ejrad.2010.11.026.
3. Singh D, Kumar L, Sharma A, Vijayaraghavan M, Thulkar S, Tandon N. Adrenal involvement in non-Hodgkin's lymphoma: four cases and review of literature. Leuk Lymphoma 2004;45(4):789-94. (In eng). DOI: 10.1080/10428190310001615756.
4. Grigg AP, Connors JM. Primary adrenal lymphoma. Clin Lymphoma 2003;4(3):154-60. (In eng). DOI: 10.3816/clm.2003.n.024.
5. Holm J, Breum L, Stenfeldt K, Friberg Hitz M. Bilateral primary adrenal lymphoma presenting with adrenal insufficiency. Case Rep Endocrinol 2012;2012:638298. (In eng). DOI: 10.1155/2012/638298.
6. Kumar R, Xiu Y, Mavi A, El-Haddad G, Zhuang H, Alavi A. FDG-PET imaging in primary bilateral adrenal lymphoma: a case report and review of the literature. Clin Nucl Med 2005;30(4):222-30. (In eng). DOI: 10.1097/01.rlu.0000155983.46815.1c.
7. Ohsawa M, Tomita Y, Hashimoto M, Yasunaga Y, Kanno H, Aozasa K. Malignant lymphoma of the adrenal gland: its possible correlation with the Epstein-Barr virus. Mod Pathol 1996;9(5):534-43. (In eng).
8. Dutta P, Bhansali A, Venkatesan R, Mittal B, Kumar V. Primary Adrenal Lymphoma. The Endocrinologist 2005;15:340-342. DOI: 10.1097/01.ten.0000185156.25334.94.
9. Mantzios G, Tsirigotis P, Veliou F, et al. Primary adrenal lymphoma presenting as Addison's disease: case report and review of the literature. Ann Hematol 2004;83(7):460-3. (In eng). DOI: 10.1007/s00277-003-0838-3.
10. Falchook FS, Allard JC. CT of primary adrenal lymphoma. J Comput Assist Tomogr 1991;15(6):1048-50. (In eng). DOI: 10.1097/00004728-199111000-00030.

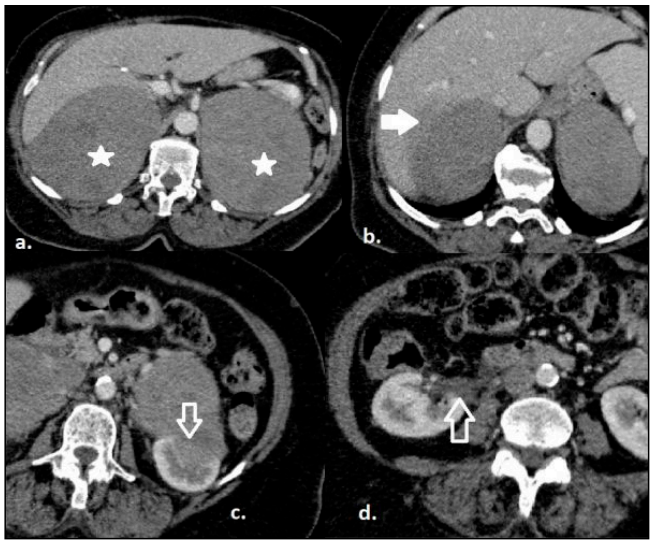

Resim 1. 64 yaşında kadın hasta, (a.) bilateral sürrenal lojunda benzer boyutlu 13 cm çaplı hafif heterojen kontrastlanan sferik solid lezyonlar (yıldızlar) mevcuttu. (b.) Sağdaki lezyon süperioru ile karaciğer arasındaki sınır net olmayıp (içi dolu ok) invazyon açısından şüpheli bulgular saptandı. (c.) Solda lezyonun inferioru sol böbrek üst polü ile yaklaşık 5 cm çaplı alanda (içi boş ok) ilişkili olup invazyon lehine değerlendirildi. (d.) Sağ perirenal alanda sıvama tarzı serbest sıvı saptandı (içi boş yukarı ok).

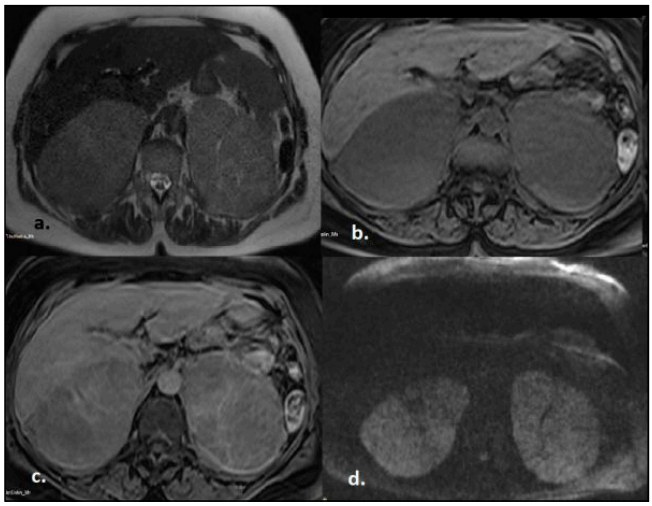

Resim 2. Kontrastlı üst batın MR'ında T2 ağrılıklı görüntülemesinde (a.) kas dokusuna göre hafif heterojen hiperintens, T1'de (b.) hipointens, T1 post-kontrast serilerinde (c.) hafif heterojen ve hafif artmış kontrastlanması olan, difüzyon kısıtlayan (d.) lezyon olarak izlendi.

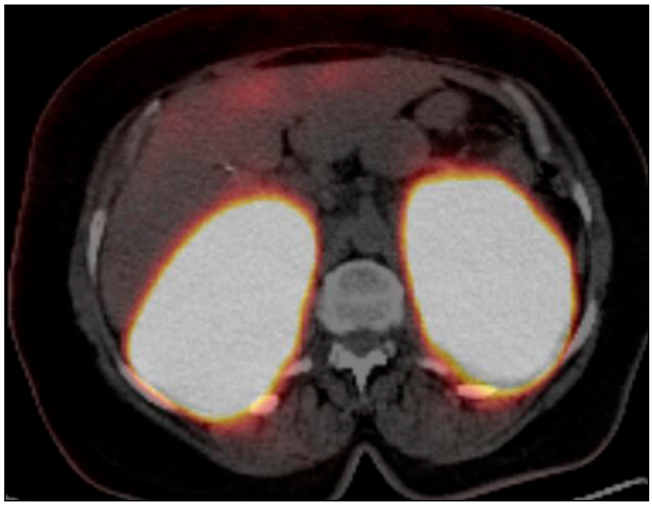

Resim 3. F-18 fluorodeoksiglukoz ile yapılan PET/BT tetkikinde her iki lezyonda diffüz hipermetabolik tutulum (SUDmax:27.6) saptandı.

Kardiyovasküler Görüntüleme

PS-318

TRAVMA SONRASI AKUT TORASİK YARALANMA; AORTİK RÜPTÜR, PSÖDOANEVRİZMA

Esra Öztorun, Kaan Esen, Altan Yıldız, Yüksel Balcı

Mersin Üniversitesi Tıp Fakültesi Hastanesi Radyoloji Anabilim Dalı

Giriş-Amaç: Travmatik aort yaralanması genellikle künt göğüs travması sonrası gelişen oldukça mortal seyreden bir durumdur. Psödoanevrizma, aortik rüptürün adventisya ve periaortik doku tarafından sınırlanmasıyla meydana gelen bir travmatik aort hasarı çeşididir. Bu sunumda travma sonrası diseksiyon ve psödoanevrizma gelişen ve endovasküler stent-greft ile tedavi edilen olgunun radyolojik bulgularını sunmayı amaçladık.

Olgu: Yüksek enerjili motorlu taşıt kazası geçiren 15 yaşındaki erkek hasta göğüs ağrısı ve nefes darlığı ile acil servise getirildi. Fizik muayenede genel durumu orta, vital bulguları stabildi. Hastanın Posteroanterior(PA) akciğer grafisinde mediastende genişleme saptandı (Resim 1). Yapılan kontrastlı bilgisayarlı tomografi (BT) incelemede sol subklavyen arter orifisinden sonra inen aortada 26x18 mm

boyutlarda psödoanevrizma ve fokal diseksiyon ile mediastinal geniş hematom alanı gözlendi.(Resim 2)

Tartışma: Travmatik torasik aort yaralanması yüksek morbidite ve mortalite ile ilişkilidir. Künt veya penetran yaralanmalar nedeniyle oluşur. En sık inen aortu tutar ve %90-95 aortik isthmus düzeyinde oluşur. İsthmus, proksimal torasik aortun sol subklavyen arter orijini ile ligamentum arteriosum arasındaki kısmıdır. Aortik isthmusun, ligamentum arteriyozum yoluyla sol pulmoner artere fikse olması nedeniyle akselerasyon ve deselerasyon yaralanmalarında bu bölgede aort hasarı sıklığı yüksektir. Hastalar sıklıkla travma ve sonrasında şiddetli göğüs ağrısı, nefes darlığı klinik tablosuyla başvurur.

Bilgisayarlı tomografi anjiyografi (BTA) yüksek duyarlılığı ve özgüllüğü nedeniyle tanıda sıklıkla kullanılır. Aortik hasarın BT'de saptanan direkt bulguları; intramural hematom, intimal flep, ani çap değişikliği (aortik psödokoarktasyon), aort duvarında düzensizlik ve psödoanevrizmadır. Aktif kontrast ekstravazasyonu oldukça nadirdir. Dolaylı bulguları ise mediastinal hematom ve periaortik yağ doku planlarında dansite artışlarıdır. Minimal aort yaralanmaları olarak sınıflandırılan ve yalnızca intimayı içeren yaralanmalar ise intimal flep, intraluminal trombüs veya intramural hematom ile ortaya çıkabilir. Rüptür; aortik duvarın tüm katlarını içerir ve aktif kanamadan dolayı ani ölüm gelişebilir. Kendini sınırlarsa hematom veya psödoanevrizma gelişebilir. Eğer aorttaki yırtık adventisyayı içermiyorsa, sıklıkla bir psödoanevrizma oluşur. Özellikle hasta hipertansif ise psödoanevrizma gelişme eğilimindedir ve tedavi edilmezse 24 saat içinde rüptür oluşur. Bununla birlikte bazı travmatik psödoanevrizmalar sağlam kalabilir ve 20 yıl veya daha uzun süre saptanamayabilirler. Bunlar genellikle geniş periferik kalsifikasyona sahiptir ve trombüs içerebilirler.

Sonuç: Travmatik aort yaralanması yüksek ölüm oranına sahiptir. Bilgisayarlı tomografi ilk tercih görüntüleme yöntemi olup doğru tanı için yüksek şüphe indeksi ve dikkatli değerlendirme gereklidir.

Anahtar kelimeler: Travma, aort,rüptür,psödoanevrizma

Kaynaklar

1.Steenburg SD, Ravenel JG, Ikonomidis JS, Schönholz C, Reeves S. Acute traumatic aortic injury: imaging evaluation and management. Radiology. 2008; 248:748-62.
2. Cullen EL, Lantz EJ, Johnson CM, Young PM. Traumatic aortic injury: CT findings, mimics, and therapeutic options. Cardiovasc Diagn Ther. 2014; 4:238-244.
3.Hahn LD, Prabhakar AM, Zucker EJ. Cross-sectional imaging of thoracic traumatic aortic injury. Vasa. 2019 Jan;48(1):6-16.

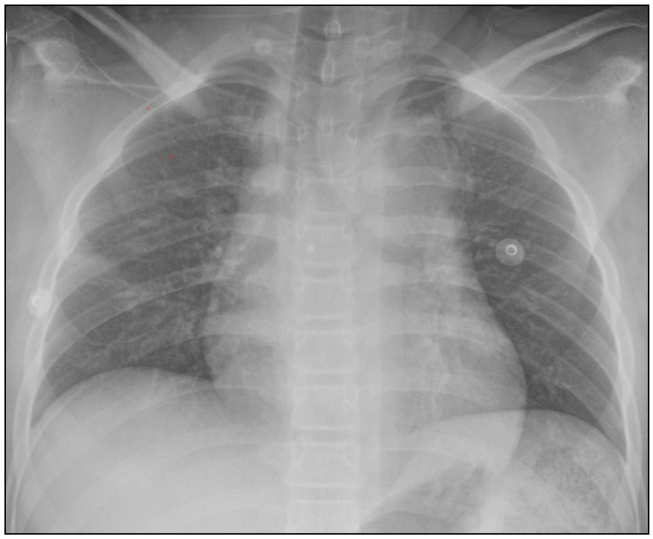

Resim.1 Mediastinal genişlemeyi gösteren PA akciğer grafisi



Resim 2. Aksiyel görüntülerde; psödoanevrizma, diseksiyon ve paraaortik hematom

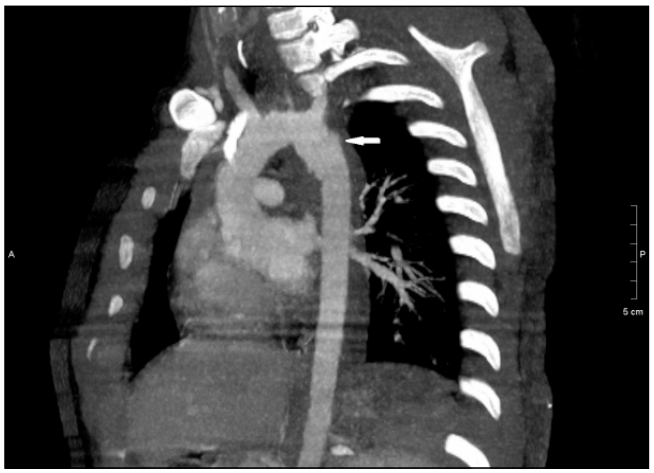

Resim 3. Sagital MIP görüntülerde subklavian arter orifis distalinde inen aortada anevrizma

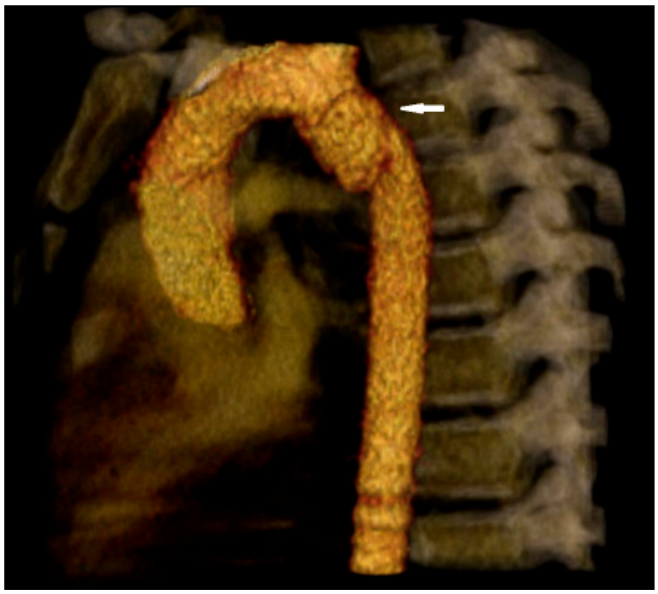

Resim 4. Sagital 3 boyutlu görüntülerde inen aortada anevrizma

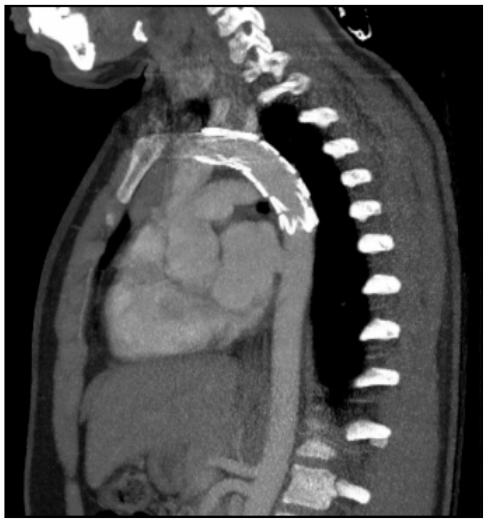

Resim 5. Endovasküler stent gretf tedavisi sonrası görüntüleme

Abdominal Radyoloji

PS-319

NADİR BİR AKUT BATIN NEDENİ OLAN SAFRA KESESİ HERNİASYONU İLE BİRLİKTE SAFRA KESESİ KARSİNOMU OLGUSU

Çağlayan Çakır, Yahya Halis

Sağlık Bilimleri Üniversitesi Bakırköy Dr. Sadi Konuk Eğitim ve Araştırma Hastanesi Radyoloji Anabilim Dalı.

Giriş ve Amaç: Safra kesesi kanseri prognozu kötü seyirli olup, 5 yıllık sağkalım %5' ten azdır (5). Safra kesesinin karın ön duvarına herniasyonu ile safra kesesi kanseri birlikteliği literatürde bildirilmemiş olup oldukça nadir bir durumdur. Bu sunumun amacı, bir safra kesesi kanseri ile birlikte kesenin herniasyonu olgusunun radyolojik bulgularını ilgili literatür bilgileri ışığında tartışmaktır.

Olgu sunumu: Bilinen operasyon öyküsü olmayan yetmiş iki yaşında kadın hasta, halsizlik ve kilo kaybı şikayetiyle genel dahiliye kliniğine başvurdu. Direkt karın grafisinde özellik görülmedi. Olgunun yapılan transabdominal US'sinde (Aplio 500; Toshiba, Tokyo, Japonya) safra kesesi lojunda izlenmeyen hastada; batın sağ üst kadrandan cilt altına herniye safra kesesi ile fundus kesiminde lümene uzanan patolojik vaskularizasyon gösteren düzensiz sınırlı kitle lezyon saptandı (Resim 1). Hastanın geliş şikayetleri ve USG bulguları birlikte değerlendirildiğinde trifazik abdomen BT tetkiki önerildi. Kontrastlı BT (Philips Medical Systems 64; Eindhoven, Hollanda) tetkikinde karın ön duvarında defektten omental yağlı planlar ile birlikte safra kesesinin herniasyonu ve kese fundusunda duvardan lümene doğru uzanım gösteren patolojik kontrast tutulumu olan 4x2,5 cm boyutunda tümöral lezyon, karaciğerde metastaz açısından kuşkulu lezyonlar, paraaortokaval alanda ve hepatogastrik ligaman düzeyinde multipl konglomere LAP'lar saptandı (Resim 2).

Ayrıca ek olarak çekilen PET-CT tetkikinde karın ön duvarda kas planlarında defekt görünümü izlenmekte olup safra kesesi bu alana herniye görünümdedir ve bu seviyede safra kesesi fundusunda yoğun artmış FDG tutulumu mevcuttur (SUVmax: 46). Karaciğer sağ lob inferior kesiminde sınırları birbirinden ayırt edilemeyen multipl lezyon alanlarında yoğun artmış FDG tutulumları görülmektedir (SUVmax: 54). Ayrıca batında süperior mezenterik, paraortik, çölyak trunkus, gastrohepatik, aortakaval, parakaval alanlarda izlenen çoğunlukla konglomere tarzda uzun aksı 2,5 cm ye ulaşan multipl lenf nodları düzeyinde yoğun artmış FDG tutulumları izlenmektedir (SUVmax: 32), (Resim 3).

Karaciğerde metastaz açısından kuşkulu lezyona kalın iğne biopsisi yapıldı. Olguda adenokarsinom infiltrasyonu olduğu ve primer odak açısından ek tarama yapılması önerildi. Radyolojik değerlendirme sonucunda primer odak safra kesesi tümörü olarak belirlendi ve cerrahi düşünülmeyen hasta onkoloji birimine yönlendirildi.

Tartışma: Bu olguda olduğu gibi uzak metastaz saptanması cerrahi operabiliteyi tedavi seçeneklerinden çıkarmaktadır. Bu yüzden hasta tedavi medikal tedavi amacıyla onkoloji birimine yönlendirilmiştir.Shirahama ve ark. endoabdominal fasyaya doğru herniye safra kesesi içerisinde SK karsinomu bildirmiştir. Ancak bu olguda aynı zamanda geçirilmiş operasyona sekonder insizyonel defekt mevcuttur (14). Bizim olgumuzda ise farklı olarak cerrahi öyküsü olmadan abdominal duvardan kesenin herniasyonun ve SK karsinomu birlikteliği mevcuttu.

Sonuç: Bu açıdan safra kesesi veya diğer organ herniasyonu olan olguların görüntüleme yöntemleri ile malignite açısından dikkatli bir şekilde değerlendirilmesi hastaların erken evrede yakalanma ihtimalini arttıracağı inancındayız.

Anahtar kelimeler: Safra kesesi kanseri, Abdominal herni, ultrasonografi, BT, PET BT

Kaynaklar

1. Yeh DD, Alam HB. Hernia emergencies. Surg Clin North Am. 2014; 94 (1): p.97-130. doi: 10.1016/j.suc.2013.10.009 .
2. Aguirre DA, Santosa AC, Casola G, Sirlin CB. Abdominal Wall Hernias: Imaging Features, Complications, and Diagnostic Pitfalls at Multi–Detector Row CT. RadioGraphics. 2005;25(6):1501–20.
3. Kumar, K, Tariq, H, Ahmed, R, Chukwunonso, C, Niazi, M, Ihimoyan, A. Small-cell type, poorly differentiated neuroendocrine carcinoma of the gallbladder: a case report and review of the literature. Case Report Oncol Med. 2019;2019:8968034. doi:10.1155/2019/8968034.
4. Boutros C, Gary M, Baldwin K, Somasundar P. Gallbladder cancer: Past, present and an uncertain future. Surg Oncol. 2012;21(4):e183–e191.
5. Randi G,Malvezzi M, Levi F, Ferlay J, Negri E, Franceschi S, et al. Epidemiology of biliary tract cancers: an update. Ann Oncol. 2009;20:146–5.
6. Meyers WC, Jones RS. Disorders of the biliary system: V. Neoplasms. In: Meyers WC, Jones RS, Editors. Textbook of Liver and Biliary System. Philadelphia. J.B. Lippincott Company 1990: 319-50.
7. Albores-Saavedra J, Henson DE, Klimstra DS. Tumors of Gall Bladder, Extrahepatic Bile Ducts, And Ampulla of Vater. Atlas of Tumor Pathology 3rd Series, Fasicle 27. Washington D.C. Armed Forces institude of Pathology 1998; 51-60.
8. Filiz E, Akın ML, Erenoğlu C, et al. Safra kesesinin yassı epitel hücreli karsinomu. PTT Hastanesi Tıp Derg 1998; 20: 50-2.
9. AguirreDA, Casola G, Sirlin C. Abdominal wall hernias: MDCT findings. AJR Am J Roentgenol.2004; 183: 681–690.
10. EmbyDJ, Aoun G. CT technique for suspected anterior abdominal wall hernia. AJR Am J Roentgenol.2003; 181: 431–433.
11. Yamamoto H, Hayakawa N, Kitagawa Y, et al. Unsuspected gallbladder carcinoma after laparoscopic cholecystectomy. J Hepatobiliary Pancreat Surg 2005; 12: 391-8.
12. Shrikhande SV, Barreto SG. Surgery for gallbladder cancer: The need to generate greater evidence. World Journal of Gastrointestinal Surgery2009;30(1):26-29.
13. Polychronidis A, Tsaroucha AK, Perente S, et al. Port-site metastasis of extrahepatic bile duct carcinoma after laparoscopic cholecystectomy without evidence of a primary tumour. Acta Chir Belg 2008; 108: 768-70.
14. Shirahama M, Onohara S, Miyamoto Y, Watanabe A, Ishibashi H. Incisional hernia of gallbladder in a patient with gallbladder carcinoma: sonographic demonstration. J Clin Ultrasound. 1997;25(7):398–400.

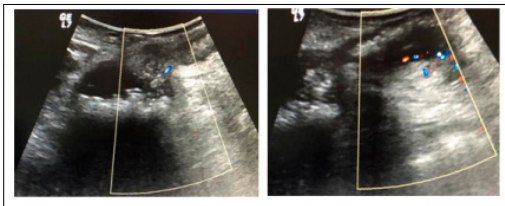

a) b)

Figür 1. (a, b) Transabdominal US'de safra kesesi lojunda izlenmeyen hastada; batın sağ üst kadrandan cilt altına herniye safra kesesi ile fundus kesiminde lümene uzanan patolojik vaskularizasyon gösteren düzensiz sınırlı kitle lezyon.

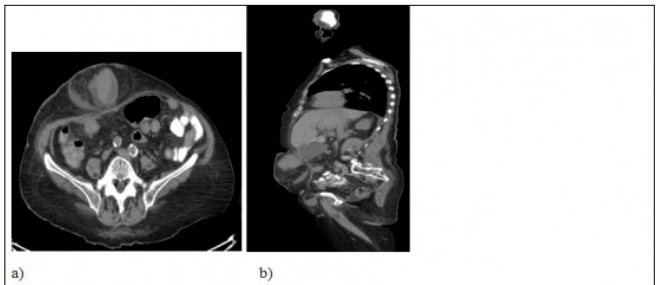

a) b)

Figür 2. (a, b) Kontrastlı BT (Aksiyel ve Sagital reformat imajlar) tetkikinde karın ön duvarında defektten omental yağlı planlar ile birlikte safra kesesinin herniasyonu ve kese fundusunda duvardan lümene doğru uzanım gösteren patolojik kontrast tutulumu olan 4x2,5 cm boyutunda tümöral lezyon, karaciğerde metastaz açısından kuşkulu lezyonlar, paraaortokaval alanda ve hepatogastrik ligaman düzeyinde multipl konglomere LAP'lar.

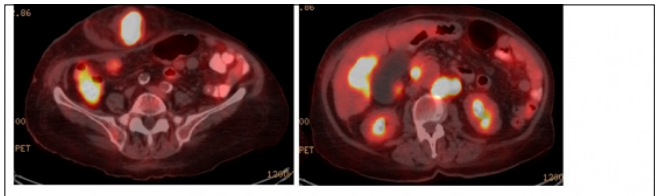

a) b)

Figür 3. (a, b) Batında süperior mezenterik, paraortik, çölyak trunkus, gastrohepatik, aortakaval, parakaval alanlarda izlenen çoğunlukla konglomere tarzda uzun aksı 2,5 cm ye ulaşan multipl lenf nodları düzeyinde yoğun artmış FDG tutulumları izlenmektedir (SUVmax: 32).

Abdominal Radyoloji

PS-320

SALMONELLA KOLİTİ: OLGU SUNUMU

Ahmet Taha Kayaoğlu, Hasan Gündoğdu, Mustafa Başaran, Filiz Taşçı, Kemal Panç

Recep Tayyip Erdoğan Üniversitesi Tıp Fakültesi Radyoloji Anabilim Dalı

Giriş - Amaç: Salmonella türleri, çok çeşitli klinik belirtilere neden olabilen gram negatif fakültatif hücre içi anaeroblardır. Enfeksiyonun klinik spektrumu gastroenterit, enterik ateş (tifo ve paratifoid serotiplerin neden olduğu), salmonella bakteriyemisi ve lokalize enfeksiyonlardan; iyileşen yaşam boyu taşıyıcılık durumuna kadar uzanır.

Bu olgu sunumunda salmonella koliti tanısı konulan bir hastanın görüntüleme bulguları sunulmuştur.

Olgu: 20 yaşında erkek hasta bir gündür olan karın ağrısı, ishal, kusma şikayetleriyle acil servise başvurdu. İntravasküler kontrastlı bilgisayarlı tomografi (BT) tetkikinde rektumdan çekuma kadar mukozal kontrastlanma (Resim 1,2,3,4) transvers kolon ve çıkan kolon düzeyinde submukozal ödem ile birlikte haustralarda kalınlaşma (Resim 1,2,3) tespit edildi. Bulgular öncelikle enfeksiyöz kolit lehine değerlendirildi. Gaita kültüründe ise Salmonella üremesi saptandı.

Tartışma: Enfeksiyoz kolit tipik olarak belirgin duvar kalınlaşması ile kendini gösterir. Duvarda homojen kontrastlanma veya daha nadir olarak intramural ödeme bağlı çizgisel tarzda hipodens alanlar izlenebilir. Asit, perikolonik yağlı dokuda enflamasyon görülebilecek bulgulardandır. Kolonun tutulan segmenti belirli bir organizmayı işaret edebilir. Genellikle sağ kolonu etkileyen mikroorganizmalar Yersinia ve Salmonella'dır.

Anahtar kelimeler: Kolit, salmonella

Kaynaklar

1. Tiffany Hennedige, Doris S. Bindl, Ambika Bhasin, and Sudhakar K. Venkatesh. Spectrum of Imaging Findings in Salmonella Infections . American Journal of Roentgenology 2012 198:6, W534-W539
2. Fernandes, T., Oliveira, M.I., Castro, R. et al. Bowel wall thickening at CT: simplifying the diagnosis. Insights Imaging 5, 195–208 (2014).
3. Laura W. Lamps. Surgical Pathology of the Gastrointestinal System: Bacterial, Fungal, Viral, and Parasitic Infections. Springer Science & Business Media, 2011



Resim 1. Çıkan ve inen kolonda mukozal kontrastlanma (sarı ok); çıkan kolonda submukozal ödem ve haustralarda kalınlaşma (yeşil yıldız)

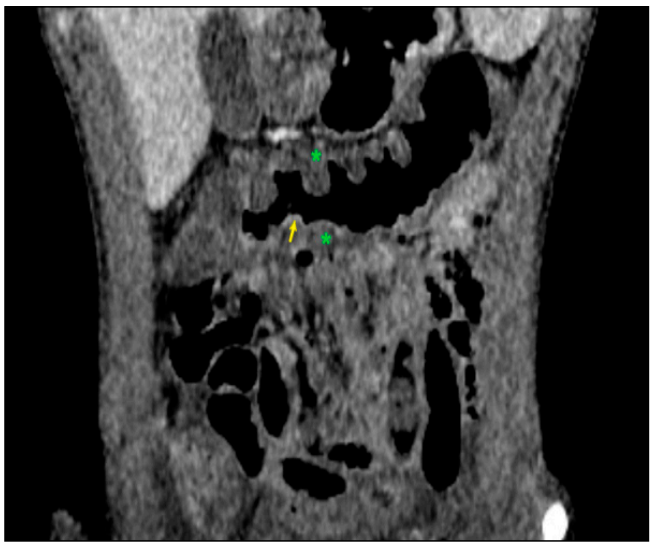

Resim 2. Transvers kolonda mukozal kontrastlanma (sarı ok), submukozal ödem ve haustralarda kalınlaşma (yeşil yıldız)

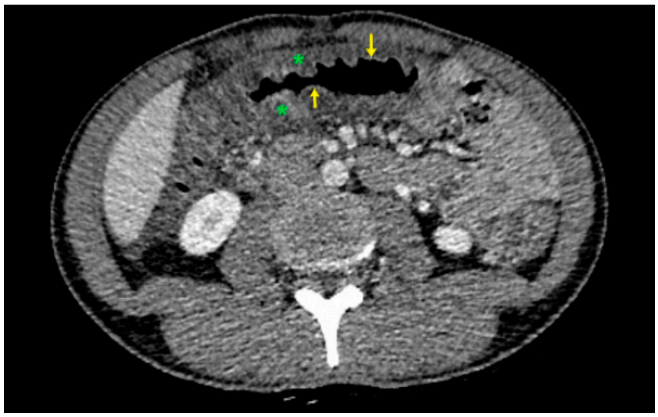

Resim 3. Transvers kolonda mukozal kontrastlanma (sarı ok), submukozal ödem ve haustralarda kalınlaşma (yeşil yıldız)

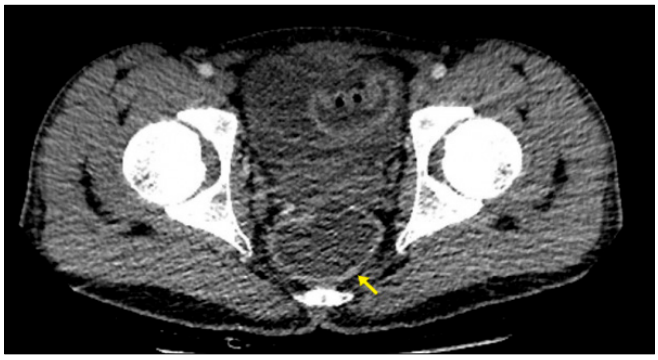

Resim 4. Rektumda mukozal kontrastlanma (sarı ok)

Kas-İskelet Radyolojisi

PS-321

UYLUK JUKSTAKORTİKAL(PERİOSTEAL) KONDROSARKOMU; GÖRÜNTÜLEME BULGULARI

Ömer Faruk Topaloğlu, Fatih Ateş, Mehmet Sedat Durmaz, Halil Özer

Selçuk Üniversitesi Tıp Fakültesi Radyoloji Anabilim Dalı

Giriş: Jukstakortikal kondrosarkom(JKS), periosteal kondrosarkom olarak da bilinir, kemiğin dış yüzeyinden kaynaklanan nadir görülen malign kartilajinöz bir tümördür. JKS tüm kondrosarkomların %2'sinden azını ve tüm kemik tümörlerinin %0.2'sini oluşturur(1). 2 ile 4.dekat arasında görülme sıklığı yüksek olup, erkeklerde daha sık görülür. Tipik olarak uzun kemikler metafizlerinden köken alırlar ve daha çok femur posteriorundan kaynaklanırlar. Görüntüleme yöntemleri ile jukstakortikal yerleşen, kalsifikasyon içeren yumuşak doku kitlesi saptanır(2). Biz bu yazıda sağ uylukta kitle saptanan ve JKS tanısı alan olgunun görüntüleme bulgularını sunmayı amaçladı.

Olgu: 20 yaşında erkek hasta, sağ uyluk bölgesinde ele gelen şişlik şikayeti ile başvurdu. Tramva hikayesi olmayan olguya yapılan ultrasonografi (USG) incelemesinde sağ uyluk proksimalinde kistik ve kalsifiye alanlar içeren, dopplerde kanlanması olan heterojen kitle lezyon izlendi (Resim 1). Radyografi incelemesinde sağ femur proksimal metafizer-diafizer kesimde, kortikal erezyona neden olan, kalsifikasyon içeren yumuşak doku kitlesi izlendi(Resim 2). Hastaya problem çözücü olarak yapılan manyetik rezonans görüntüleme(MRG) tetkikinde T1A görüntülerde hipointens ve PDA görüntülerde hiperintens, femur korteksi ile sınır ayrımı yapılamayan, quadriceps femorasi kaslarını invaze etmiş, kalsifikasyon içeren, heterojen çevresel ve septal kontrastlanan kitle izleniyor. Lezyonun proksimal metafizer kesimde femur korteksini erode edip intramedüller uzanımı olduğu görüldü(Resim 3-4). Biopsi sonucunda JKS grade 2 tanısı alan hasta opere edildi.

Tartışma ve Sonuç: Kondrosarkomlar yerleşimlerine göre santral(intramedüller), periferik veya jukstakortikal (periosteal) lezyonlar olarak sınıflandırılır(3). Patolojik incelemede JKS, kemik yüzeyinde ortaya çıkar ve alttaki periosteum ile devamlılık gösteren fibröz bir psödokapsül ile örtülüdür. Kortikal erozyon sık görülmekle birlikte intramedüller uzanım nadiren beklenir. Lezyonlar en sık olarak uzun kemiklerin yüzeyinde, özellikle posterior distal femoral metafiz veya diyafizde görülür. İntramedüller kondrosarkomlar için kullanılan derecelendirme sistemine göre JKS'ler her zaman grade 1 veya 2 lezyonlardır(3,4). Radiografide tipik kondroid matris mineralizasyonu genellikle izlenir. Matriks mineralizasyonu BT taramalarında daha iyi izlenir ve nonmineralize kondroid lezyon alanları düşük dansiteli izlenir . MRG'de tümör matriksi T1A görüntülerde hipo-izointens, T2A görüntülerde hiperintens izlenirken içerisinde T2A görüntülerde hipointens septalar olabilir. Mineralizasyon odakları hem T1 hem de T2A sekanslarda hipointens olarak izlenebilir. Kontrast uygulaması sonrası periferik ve septal kontrastlanma gösterebilir. İntramedüller kemik sinyalinde anormallik beklenmez(1,5). Radyolojik ayırıcı tanıda öncelikle jukstakortikal kondrom, parosteal osteosarkom ve periosteal osteosarkom bulunur. JKS ile kondrom ayırımında lezyon boyutu dışında anlamlı farklılık gösteren bulgu yoktur. Osteosarkomlarda görüntüleme yöntemleri ile periost reaksiyonu daha ön planda izlenmekle birlikte, kesin tanı için patolojik olarak osteid matriks gösterilmesi gerekir. JKS' de temel tedavi geniş cerrahi rezeksiyon olup, inkomplent rezeksiyon nükse sebep olur(1,3). Sonuç olarak JKS, sıklıkla spesifik radyolojik özelliklere sahip, nadir görülen primer düşük dereceli bir kemik yüzey tümörüdür. Yeterli lokal cerrahi sonrası prognoz ve sağkalım mükemmel olduğundan, bu lezyon tanınmalıdır.

Anahtar kelimeler: Jukstakortikal kondrosarkom, periosteal, kalsifikasyon, yumuşak doku

Kaynaklar

1. Chaabane, Skander, et al. "Periosteal chondrosarcoma." American Journal of Roentgenology 192.1 (2009): W1-W6.
2. Varma DG, Ayala AG, Carrasco CH et-al. Chondrosarcoma: MR imaging with pathologic correlation. Radiographics. 1992;12 (4): 687-704. doi:10.1148/radiographics.12.4.1636034
3. Murphey, Mark D., et al. "From the archives of the AFIP: imaging of primary chondrosarcoma: radiologic-pathologic correlation." Radiographics 23.5 (2003): 1245-1278.
4. Hatano, H., et al. "Periosteal chondrosarcoma invading the medullary cavity." Skeletal radiology 26.6 (1997): 375-378.
5. Dorfman HD, Czerniak B. Malignant cartilage tumors. In: Gery L, eds. Bone tumors. St Louis, Mo: Mosby, 1998; 353-411.

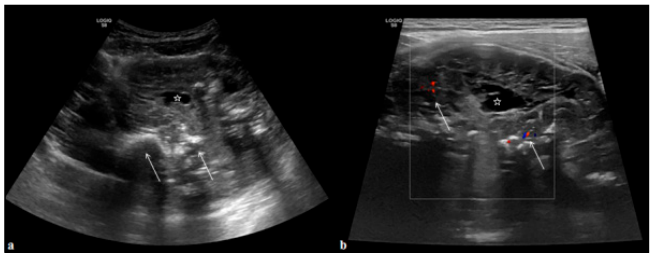

Resim 1. USG görüntülerinde heterojen kitle içerisinde; a) kistik(yıldız) ve kalsifikasyon alanları(yıldız) , b) doppler incelemede vaskülerite(oklar) izleniyor.



Resim 2. Radyografi görüntüsünde; femur proksimal kesimi komşuluğunda yumuşak doku şişliği ve eşlik eden kondroid matriks kalsifikasyonu ile uyumlu opasiteler(yıldızlar) izleniyor. Kemik kortekstekı erezyon görülebiliyor(ok).

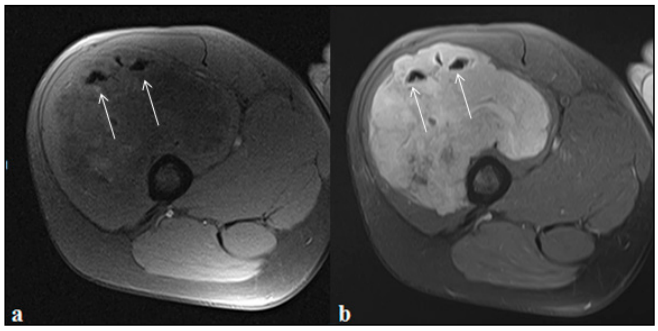

Resim 3. T1A(a) görüntüde hipointens ve PDA(b) görüntüde hiperintens, femur korteksi ile sınır ayrımı yapılamayan, quadriceps femorasi kaslarını invaze etmiş lezyonun içerisinde sinyalsiz kalsifikasyon ile uyumlu alanlar mevcut(oklar).



Resim 4. Yağ baskılı PDA aksiyal(a) ve koronal(b) görüntülerde lezyonun heterojen yapıda ve hiperintens olduğu görülüyor. Kontrastlı T1A aksiyal(c) ve koronal(d) görüntülerde lezyonun çevresel heterojen kontrastlandığı izleniyor. Subtorakanterik seviyede lezyonun femur korteksini yıkıp intramedüller uzanımı izleniyor(a ve c: oklar).

Kas-İskelet Radyolojisi

PS-322

DİZDE İNTRAARTİKÜLER LOKALİZASYONLU PAROSTEAL LİPOM OLGUSU

Taha Yasin Arslan[1], Bahar Yanık Keyik[1], Sena Yılmaz[1], Ahmet Emrah Açan[2]

[1]Balıkesir Üniversitesi Tıp Fakültesi Radyoloji Anabilim Dalı
[2]Balıkesir Üniversitesi Tıp Fakültesi Ortopedi ve Travmatoloji Anabilim Dalı

Giriş-Amaç: Lipomlar matür yağ dokusunun iyi huylu tümörleridir. Parosteal lipomlar kemik periostu ile ilişkili olup tüm lipomların %0,3'ünü oluştururlar. Radyolojik olarak kemik yüzeyi ile ilişkili, radyolüsen lipomatöz kitle şeklinde görülürler (1-4). Bazen agresif kemik tümörleri taklit edebilirler (1-3). Bu posterde parosteal lipom tanısı almış olgunun bilgisayarlı tomografi (BT) ve MRG bulguları sunulmuştur.

Olgu Sunumu: Kırk dört yaşında kadın hasta, 6 aydır var olan sağ dizinde ağrı ve hareket kısıtlılığı şikayetleri ile hastanemize başvurmuştur. Fizik muayene ve laboratuvarda özellik saptanmadı. Sağ diz BT tetkikinde femur troklear oluk medial faset ile temas halinde, oval şekilli, yağ dansitesinde yer kaplayıcı oluşum izlendi (Resim 1 a, b, c). MRG tetkikinde, lezyonun T1 ve T2 ağırlıklı görüntülerde cilt altı yağ dokusu ile eş sinyal intensitesinde ve yağ baskılı sekanslarda sinyalinin suprese olduğu görüldü (Resim 2 a, b, c, d). Hasta isteğiyle artroskopik cerrahi uygulandı. Lezyonun komşu periost ile ilişkili olduğu saptandı ve eksize edildi (Resim 3 a, b). Lipom tanısı histopatolojik olarak verifiye edildi.

Tartışma: Parosteal lipom, kemiğin periostu ile yakından ilişkili nadir benign neoplazmdır. İlk olarak 1836'da Seering tarafından tarif edilen lezyona başlangıçta "periostal lipom" adı verilmiştir. En sık görüldüğü yerler femur ve radius proksimalidir (1, 2). Genellikle asemptomatiktir ancak hastalar fikse olmamış, yavaş büyüyen, ağrısız, kitle veya sinir basısı bulguları ile başvurabilirler (1-4).

Makroskopik olarak parosteal lipomlar periosta yapışıktır (2). Kartilajinöz, osseöz komponentler barındırabilir ancak osseöz komponentler kortikal ve medüller kemik iliği ile devamlılık göstermez (1-4). En sık görülen osseöz değişiklikler kemik eğriliği ve kortikal erozyondur (2). Kemik yapıda oluşan değişiklikler yumuşak doku lipomundan ayrımında, kortikal ve medüller kemik iliği ile devam etmemesi ise osteokondromdan ayrımında önemlidir (2, 4). Olgumuzda lezyona bağlı komşu kemik yapı değişikliği saptanmadı.

BT değişken septasyon derecesini ve komşu kemik korteks ile ilişkisini tanımlar. Lezyonun lipomatöz bileşeni genellikle -60 ile −125 Hounsfield units (HU) arası dansitede ölçülür (2). Olgumuzda lezyonda belirgin septa izlenmedi ve lipomatöz bileşeninin dansitesi ortalama -67 HU ölçüldü.

MRG'de subkutan yağ ile aynı sinyal yoğunluğuna sahip ve yağ baskılı sekanslarda sinyalinde supresyon izlenen jukstakortikal bir kitle olarak tanımlanır. İçerisinde heterojen sinyal intensiteleri izlenebilir. MRG lezyonun cerrahi planlama açısından çevre kas ve kemik doku ile ilişkisini tanımlar. Semptomatik hastalarda tedavi cerrahi rezeksiyondur. Lokal nüks çok nadir olup malign potansiyel bildirilmemiştir (1, 2). Olgumuzda kendi isteği ile artroskopik cerrahi yapılmıştır ve takiplerde nüks görülmemiştir.

Sonuç: Parosteal lipom BT ve MRG'de subkutan yağ doku benzer görüntüleme özellikleri gösteren, jukstakortikal yerleşimli, nadir, benign bir tümördür (1-4). Komşu kemik yapıda reaktif değişiklikler oluşturabilmesi ve fibröz, kartilajinöz, osseöz komponentler barındırabilmesi nedeniyle agresif kemik tümörlerini taklit edebileceğinden ayırıcı tanıda akılda bulundurması gereken bir antitedir (1).

Anahtar kelimeler: parosteal lipom, femur, Manyetik Rezonans Görüntüleme, Bilgisayarlı Tomografi

Kaynaklar

1. Sboui I, Riahi H, Jlalia Z, Daghfous MS, Chelly-Bouaziz M. Parosteal lipoma of the lowerlimb: report of two cases. Ann Orthop Musculoskelet Disord. 2018; 1(3): 1013.
2. Murphey MD, Carroll JF, Flemming DJ, Pope TL, Gannon FH, Kransdorf MJ. From the archives of the AFIP: benign musculoskeletal lipomatous lesions 1. RadioGraphics 2004; 24: 1433–66.
3. Bispo Junior RZ, Guedes AV. Parosteal lipoma of the femur with hyperostosis: case report and literature review. Clinics 2007;62(5):647-52.
4. Burt AM, Huang BK. Imaging review of lipomatous musculoskeletal lesions. Sicot j 2017, 3, 34.

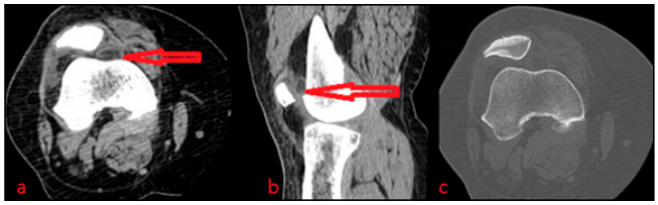

Resim 1 a, b. Aksial ve sagittal planda yumuşak doku penceresinde diz BT incelemesinde patellofemoral eklem medialinde yağ planları kirli görünümde olup femur troklear oluk seviyesinde kemik kortekse temas halinde, oval şekill, yağ dansitesinde yer kaplayıcı oluşum(ok işareti) izlenmiştir. Resim 1c: Aksial planda kemik penceresinde kemik kortekste reaktif değişiklik ayırt edilmemiştir.



Resim 2 a. Sagittal planda yağ baskılı T2, b- yağ baskısız T1ağırlıklı görüntülerde; enkapsüle görünümde, oval şekilli, jukstakortikal yerleşimli, subkutan yağ planları ile benzer sinyal intensitesinde yer kaplayıcı oluşum(kırmızı ok) izlenmiştir. c- Aksial planda yağ baskılı PD görüntülerde patellofemoral eklem medial kesiminde, troklear yüzle temas halinde, subkutan yağ planları ile benzer sinyal intensitesinde yer kaplayıcı oluşum(kırmızı ok).

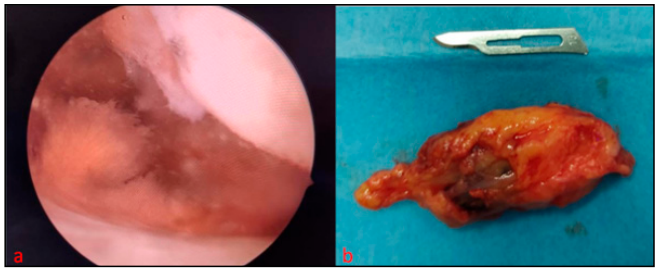

Resim 3a. Artroskopi esnasında alınan görünüm, b- eksize edilen materyalin makroskopik görüntüsü

Kas-İskelet Radyolojisi

PS-323

YUMUŞAK DOKUNUN NADİR TÜMÖRÜ: İNFANTİL FİBRÖZ HAMARTOM

Mustafa Alper Bozkurt[1], Mehmet Öztürk[1], Ahmet Yeşildağ[1,2]

[1]Selçuk Üniversitesi Tıp Fakültesi, Çocuk Radyolojisi Bilim Dalı
[2]Karamanoğlu Mehmet Bey Üniversitesi Tıp Fakültesi, Radyoloji Anabilim Dalı

Giriş ve Amaç: İnfantil fibröz hamartom nadir görülen benign yumuşak doku tümörüdür. Vakaların %25'i konjenital iken %90'ından fazlası yaşamın ilk yılında ortaya çıkar(1). Lezyonlar yüzeyel yumuşak dokularda görülür ve aksilla, üst kol, gövde gibi vücudun herhangi bir yerinde karşımıza çıkabilir. Histolojik olarak fibröz trabeküller, matür yağ hücreleri ve immatür mezenkimal dokulardan oluşur (2). Bu bildiride inguinal bölgede görülen infantil fibröz hamartom olgusunun US ve MRG bulgularını sunmayı amaçladık.

Olgu Sunumu: 2 yaş 10 aylık kız bebek ailesinin sağ inguinal bölgede şişlik fark etmesi nedeniyle tarafımıza başvurdu. Fizik muayenede mobil lezyon saptandı. US incelemesinde sağ inguinal bölgede cilt altında yağlı planlar arasında yerleşimli kas dokuya uzanmayan 3 cm çapında heterojen görünümde hiperekoik lezyon saptandı (Resim 1). MRG incelemesinde lezyonda yağ baskılı sekanslarda kısmen baskılanma ve T2A görüntülerde içerisinde hipointens odaklar izlendi (Resim 2 a, b) (Resim 3). Ön tanılar arasında lipoblastom, involüsyon sürecinde hemanjiyom ve fibröz hamartom düşünüldü. Cerrahi eksizyon sonrası patolojik infantil fibröz hamartom olarak tanımlandı.

Tartışma ve Sonuç: İnfantil fibröz hamartom genellikle ağrısız, hareketli bir kitle şeklinde karşımıza çıkan nadir benign yumuşak doku tümörüdür. Sıklıkla tek lezyon olarak görülmekle birlikte senkron ve metakron lezyonlar da bildirilmiştir (3). Histolojik olarak görülen 3 farklı doku tipi MRG görüntüsüne katkıda bulunur. Yağ komponenti T1A görüntülerde rahatlıkla seçilebilirken fibröz komponenti hücresel yoğunluğuna göre farklı sinyallerde görülebilir (4). Birçok pediatrik yumuşak doku kitlesi nonspesifik bir görüntüleme özelliklerine sahip olsa da lezyon içerisinde yağ varlığının tanımlanması ayırıcı tanıyı önemli ölçüde daraltmaya olanak sağlar. Pediatrik populasyonda yağ içeren kitlelerin ayırıcı tanısında hemanjiyom, lipoblastom, liposarkom, yağ nekrozu gibi patolojiler de yer almaktadır. Bu lezyonlar infantil fibröz hamartomdan daha küçük olma eğilimindedir, en sık pretibial ve gluteal bölgede yerleşim gösterirler ve hemen cilt altında yer almaktadırlar. İnfantil fibröz hamartomun MRG bulguları histolojik bulguları yansıtır. Yağ doku, fibröz doku, mezenkimal elementlerin tanımlanması ve klinik özelliklerin bilgisi preoperatif dönemde ayırıcı tanıları önermeye izin verebilir. Kesin tanı cerrahi eksizyondan sonra yapılırken görüntüleme özelliklerine göre tanıyı önerebilmek agresif rezeksiyonları önler (5).

Anahtar kelimeler: infant, fibröz hamartom, ultrason

Kaynaklar

1. Laffan EE, Ngan BY, Navarro OM. Pediatric soft-tissue tumors and pseudotumors: MR imaging features with pathologic correlation: part 2. Tumors of fibroblastic/myofibroblastic, so-called fibrohistiocytic, muscular, lymphomatous, neurogenic, hair matrix, and uncertain origin. Radiographics 2009;29 (4): e36.
2. Ji Y, Hu P, Zhang C, Yan Q, et al. Fibrous hamartoma of infancy: radiologic features and literature review. BMC Musculoskelet Disord 20193;20:356.
3. Dickey G, Sotelo-Avila C. Fibrous hamartoma of infancy: current review. Pediatr Dev Pathol 1999;2:236–43.
4. Nishimura H, Zhang Y, et al. MR imaging of soft tissue masses of the extraperitoneal spaces. Radiographics 2001;21:1141–54.
5. Stensby JD, Conces MR, Nacey NC. Benign fibrous hamartoma of infancy: a case of MR imaging paralleling histologic findings. Skeletal Radiol. 2014;43:1639-43.

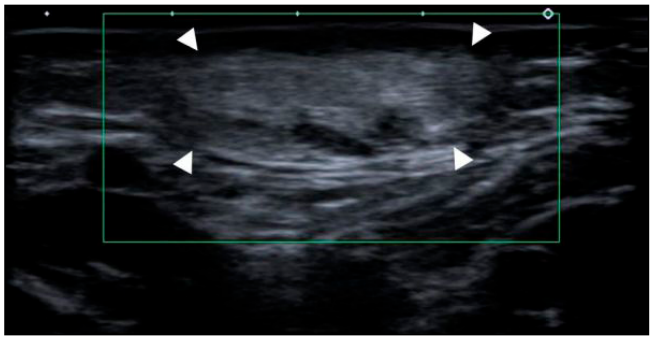

Resim 1. Doppler USG incelemesinde; sağ inguinal bölgede, cilt altı yağlı planlar arasında, 20x8 mm boyutta, heterojen hiperekoik lezyon izleniyor (ok başları).

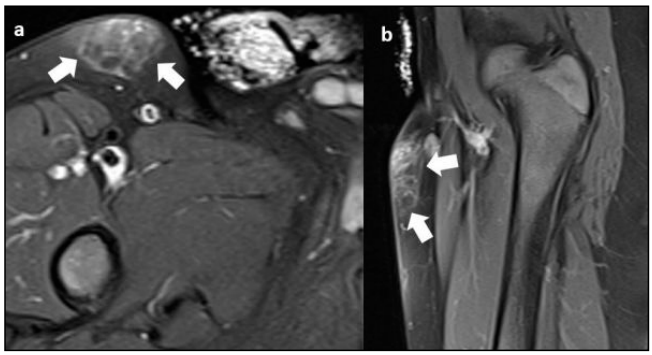

Resim 2 a, b. PD yağ baskılı aksiyel (a) ve sagittal (b) görüntülerde; sağ inguinal bölge cilt altında yerleşimli, hipointens odaklar da içeren heterojen hiperintens lezyon izleniyor (kalın oklar).

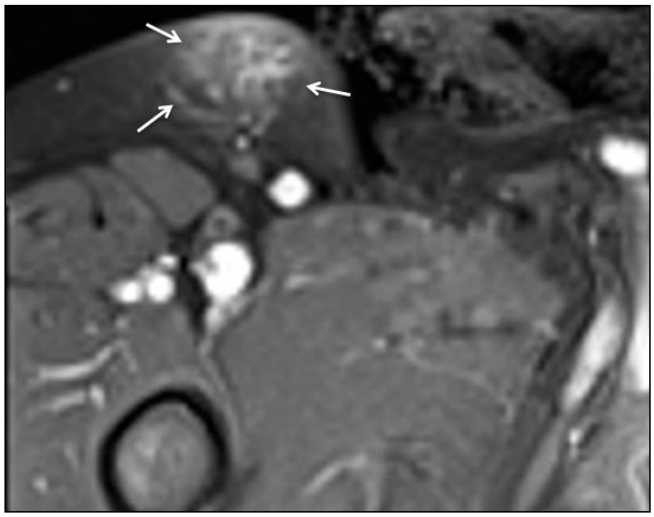

Resim 3. T1A yağ baskılı postkontrast aksiyal görüntüde; düzensiz sınırlı, heterojen kontrastlanma gösteren kitle lezyon izleniyor (oklar)

Toraks Radyolojisi

PS-324

SWYER-JAMES-MACLEOD SENDROMU TANISI ALAN ERİŞKİN HASTA

Gül Gizem Pamuk[1], Mehmet Karagülle[2], Öznur Funda Gelengeç[1], Mehmet Öncü[1], Ahmet Tan Cimilli[1], Murat Yüce[1]

[1]Sbü Bağcılar Radyoloji
[2]Sbü Samatya Radyoloji

Giriş-Amaç: Swyer James Mac Leod sendromu, ana bronşial hava yolu tıkanması olmadan, pulmoner arter hipoplazisine bağlı unilateral hiperlüsent akciğer görünümü ve bronşektazi ile karakterize kompleks bir tablodur. Tahmini prevelansı %0.01 olup oldukça nadir görülür. Çocukluk çağında geçirilen viral bronşiolit ve pnömoniler sonrası geliştiği düşünülmektedir. Tek taraflı hiperlüsensi ile seyreden diğer birçok klinik tablodan ayırıcı tanısının yapılması gerekmektedir.

Olgu: 56 yaşında kadın hasta; kronik kuru öksürük , tekrarlayan bronşiolit tablosuyla hastanemize başvurdu. Hasta bu şikayetleri en az 10 yıldır tariflemekteydi ve astım tedavisi gördüğünü ifade etmekteydi. Fizik muayanede sol akciğerde solunum sesleri belirgin azalmış, alt zonda krepitan ralleri vardı, diğer sistem muayeneleri doğaldı. PA akciğer grafisinde sol akciğerde volüm kaybı, hiperlusensi mevcuttu ve sol hilus normalden küçüktü. Toraks BT'de sol akciğer alt lobta volüm kaybı, sol akciğer üst lobda belirgin havalanma artışı ile birlikte vaskülaritede belirgin azalma, sol pulmoner arterde hipoplazi ve sol alt lob segmentleri ve üst lob linguler segmentlerde yaygın sakküler ve tübuler bronşektaziler izlendi.

Tartışma: Swyer James sendromunda radyolojik olarak tek taraflı hava hapsi, hiperlüsensi bulguları, küçük ya da normal boyutlarda akciğer, pulmoner damarların sayısında ve boyutlarında azalma karakteristik özellikleridir. Hastalarda klinik olarak kronik öksürük, hırıltı, nefes darlığı, tekrarlayan enfeksiyon görülür. Etyolojide çocukluk ve yenidoğan döneminde sık tekrarlayan viral pnömoniler suçlanmaktadır. Swyer James Mac Leod sendromunda patolojik değişiklikler; küçük bronşiollerin obliterasyonu, periferik vasküler yatağın yokluğu, pulmoner arter hipoplazisi ve amfizem varlığı şeklinde özetlenebilir. Akut bronşiolitin küçük hava yollarında oluşturduğu obliterasyon nedeni ile periferik parankim alanları kollateral hava girişiyle ventile olmaktadır. Genelde tanı çocukluk ve genç erişkinlik dönemlerinde konur fakat bizim olgulumuzdaki gibi bazı hastalarda tanıda gecikme olabilmektedir.

Sonuç: Tek taraflı hiperlusenside ; Swyer James-MacLEod sendromu, lokalize amfizem , konjenital hipoplastik pulmoner arter, masif pulmoner emboli , bronşiyal karsinom , radyasyon tedavisi sekeli , yabancı cisim aspirasyonu ve benign intrabronşiyal neoplazm akla gelmelidir.Hastaların klinik öyküşü, tekrarlayan enfeksiyon anamnezi ile beraber tipik BT bulguları ile tanı kolaylıkla konabilir. Swyer James sendromunun tedavisi semptomatiktir. Hemoptizi ve sık tekrarlayan alt solunum yolu enfeksiyonları cerrahi tedaviyi gerektirebilir.

Anahtar kelimeler: Swyer-James Sendromu, bronşektezi, unilateral hiperlusensi, pulmoner arter hipoplazisi, CT, amfizem

Kaynaklar

1. Moore AD, Godwin JD, Dietrich PA et-al. Swyer-James syndrome: CT findings in eight patients. AJR Am J Roentgenol. 1992;158 (6): 1211-5.
2. Marti-bonmati L, Ruiz perales F, Catala F et-al. CT findings in Swyer-James syndrome. Radiology. 1989;172 (2): 477-80.
3. Zeynep İlerisoy Yakut, M. Emin Sakarya, Yahya Paksoy et-al. Pulmonary MR angiography in Swyer – James syndrome. (2009) Electronic Journal of General Medicine. 6 (4): 239.

Sol akciğerde havalanma artışı ve vasküler yapılarda azalma izlenmekte

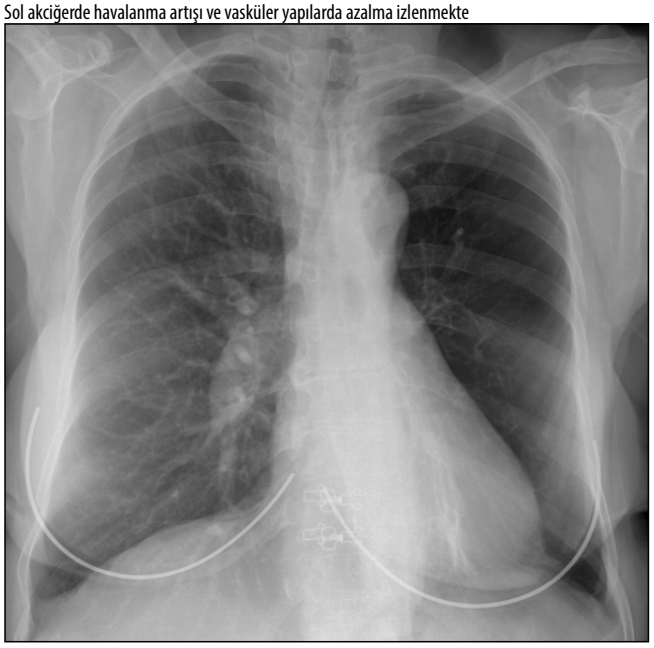

A.Sol pulmoner arterde hipoplazi B: Sol akciğer vasküler yapıları sağa kıyasla belirgin az sayıda

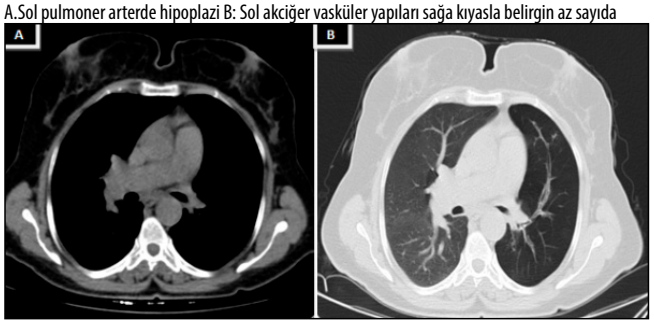

Sol akciğer alt lobda brokşektaziler ve üst lobda havalanma artışı görülüyor



Abdominal Radyoloji

PS-325

GEBELİKTE SAPTANAN TROMBOZE ROUND LİGAMENT VARİSİ

Abdullah Duman, İsmail Turgut, Mehmet Haydar Atalar, Nisa Başpınar

Sivas Cumhuriyet Üniversitesi Hastanesi

Giriş: Round ligament varisleri (RLV) özellikle gebelikte görülen ve oldukça nadir karşılaşılan bir durumdur. Hastalar çoğunlukla kasıkta şişlik ve ağrı yakınması ile başvururlar. Şişlik kasık fıtığını taklit eder ve özellikle gebelik sırasında kasık şişmesinin ayırıcı tanısında düşünülmelidir (1-3). RLV'ler tromboz veya kanama ile komplike olabilir. Basit RLV'ler sıklıkla kendiliğinden düzelirken, tromboze RLV'ler antikoagülasyon gerektirebilir (4). Bu sunuda, batın sağ alt kadran ağrısı ile başvuran ve tromboze RLV tanısı konulan gebe hastanın ultrasonografi (US) ve manyetik rezonans (MR) görüntülerini ortaya koyuyoruz.

Olgu: Otuz iki yaş 12 haftalık gebeliği bulunan hasta batın sağ alt kadran ağrısı ile acil servise başvurdu. Yapılan muayene sonucunda US birimimize akut apandisit ön tanısıyla yönlendirilen hastada ilk US incelemesinde apendiksin net olarak görülememesi üzerine MR inceleme yapıldı. Yapılan MR incelemede apendiks doğal görünümde izlendi. Hastada sağ round ligamentte kalınlaşma ve T2A serilerde sinyal artışı saptandı (Resim 1). Sağ inguinal kanal distalinde labia majora doğru uzanım gösteren tortüyoze variköz yapılar saptandı (Resim 2). Sağ inguinal bölgeye yönelik yüzeyel US incelemede inguinal kanal proksimal kesimine uzanan, Doppler vasküler aktivitesi bulunmayan, tübüler hipo/hiperekoik yapılar izlendi (Resim 3). İnguinal kanal distal kesiminde valsalva ile belirginleşen, variköz yapılar saptandı (Resim 4). Hastaya round ligament varis trombüsü tanısı kondu.

Tartışma: Round ligament (RL), uterusun lateralinden inguinal kanal aracılığıyla labia majora doğru ilerler. RL, damarları, arterleri, lenfatikleri ve sinirleri içerir. RLV olgularının hemen hemen tamamı gebe kadınlarda görülür. Gebelik sırasında varis oluşumuna katkıda bulunan üç faktör; (a) RL damarlarının genişlemesine neden olan progesteron aracılı venöz düz kas gevşemesi, (b) artmış venöz dönüşe neden olan artmış kalp debisi, (c) venöz sistemin uterustan gelen basınçla tıkanması (4). RLV'ler en sık gebeliğin ikinci trimesterinde ortaya çıkar (5). Radyolojik olarak, RLV inferior epigastrik damarın lateralinde ortaya çıkar ve labia majora doğru inguinal kanal boyunca ilerler. RLV tromboz veya kanama ile komplike olabilir (6). Ryu ve Yoon tarafından yapılan bir olgu serisinde, 26 olgudan sadece bir tanesi tromboz ile komplike olmuştur (5). Doppler US'de vasküler akım sinyalinin olamaması ve komprese olmaması ile trombüs tanısı konulur (4). US, komplike olmayan RLV'leri inguinal hernilerden ayırmada genellikle yeterlidir ve ilk tercih edilen yöntemdir. Trombozdan şüphelenilen durumlarda MR veya BT tercih edilebilir. MR' da RLV, inguinal kanalda dilate tortüyoze bir yapı olarak görünür. Tromboz durumunda yüksek T1 sinyali ve düşük T2 sinyali izlenir (4).

Sonuç: Round ligament varisleri özellikle gebelikte görülen nadir bir klinik durumdur. US, RLV tanısı ve olası komplikasyonlarını tanımada oldukça etkili bir modalitedir.

Anahtar kelimeler: Round ligament varisi, trombüs, gebelik, ultrason

Kaynaklar

1) Cheng D, Lam H, Lam C. Round ligament varices in pregnancy mimicking inguinal hernia: an ultrasound diagnosis. Ultrasound Obstet Gynecol. 1997; 9: 198-9.
2) Pilkington SA, Rees M, Jones O, Green I. Ultrasound diagnosis of round ligament varicosities mimicking inguinal hernias in pregnancy. Ann R Coll Surg Engl. 2004; 86: 400-1.
3) Oh SN, Jung SE, Rha SE, et al. Sonography of various cystic masses of the female groin. J Ultrasound Med. 2007; 26: 1735-42.
4) Tokue H, Aoki J, Tsushima Y, Endo K. Characteristic of computed tomography and magnetic resonance imaging finding of thrombosed varies of the round ligament of the uterus: A case report. J Comput Assist Tomogr 2008; 32: 559-61.
5) Ryu KH, Yoon JH. Ultrasonographic diagnosis of round ligament varicosities mimicking inguinal hernia: Report of two cases with literature review. Ultrasonography 2014; 33: 216-21.
6) Al-Qudah MS. Postpartum pain due to thrombosed varicose veins of the round ligament of the uterus. Postgrad Med J 1993; 69: 820-1.

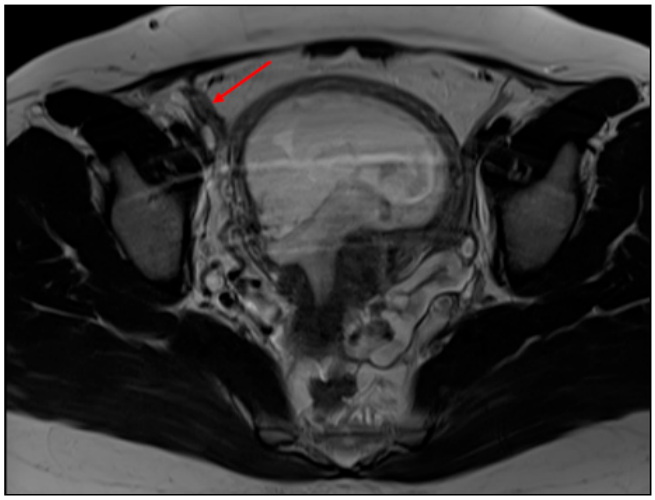

Resim 1. T2A aksiyel seride sağ round ligamentte kalınlaşma

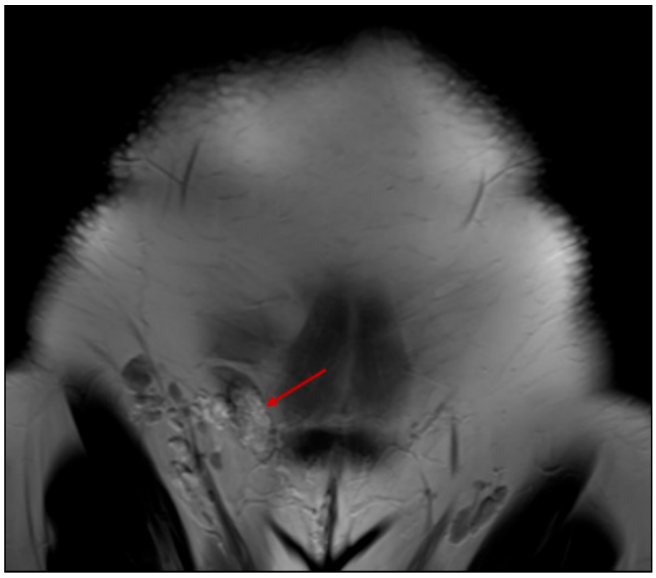

Resim 2. T2A koronal seride sağ inguinal kanaldaki variköz yapılar

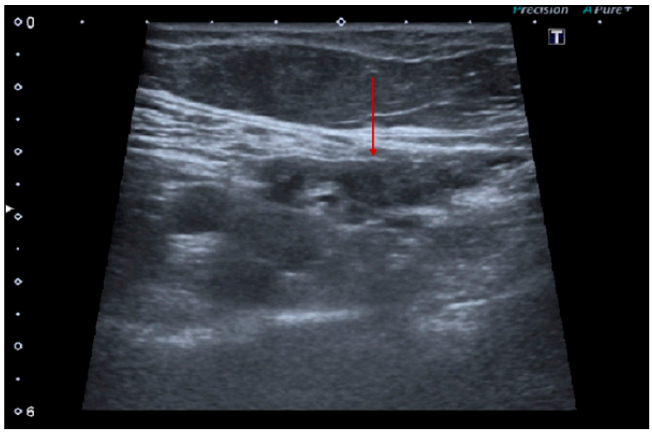

Resim 3. Sağ inguinal bölgede Doppler vasküler aktivitesi bulunmayan tübüler yapılar

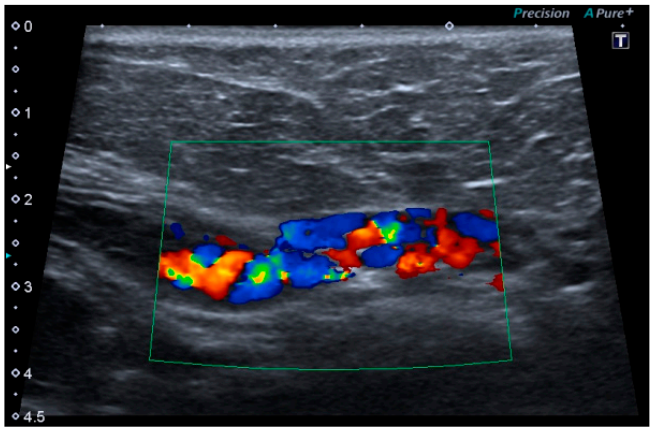

Resim 4. Sağ inguinal kanal distalinde valsalva ile reflü akım izlenen variköz yapılar

Girişimsel Radyoloji

PS-326

PROTOTİP ENDO-ARTERİAL EMBOLİK MATERYALİN ETKİNLİĞİNİN KANITLANMASI, BİR TAVŞAN MODELİNDE PİLOT ÇALIŞMA

Çağrı Damar[1], Serpil Akgül Yılmaz[1], Gökhan Koca[2], Nihat Yumuşak[3]

[1]Ankara Eğitim ve Araştırma Hastanesi, Radyoloji Kliniği
[2]Ankara Eğitim ve Araştırma Hastanesi, Nükleer Tıp Kliniği
[3]Harran Üniversitesi, veterinerlik Fakültesi, Patoloji Anabilim Dalı

Amaç: Visseral arterial kanamalarda kullanılmak üzere biyoemilimli polimer ajandan üretilen prototip endo-arterial embolik materyalin bir tavşan modelinde etkinliğinin kanıtlanması.

Materyal ve Metod: 4 kg ağırlığında bir erkek Yeni Zelanda deney tavşanı intramusküler sedoanaljezi ile sedatize edilerek anjiyografi masasına sağ dekübit pozisyonda yatırıldı. Isı kaybını önlemek için üzeri non-steril örtüldü. Her iki kulakta dezenfeksiyon ve steril son örtümü takiben 18 G kanül ile sağ trans-aurikular arterial giriş sağlandı (Resim 1). Kanül ile Y konnektör, üç yollu musluk ve yıkama amaçlı % 0,9' luk salin solüsyonun bağlantısı kuruldu. 0.021 inç mikrokateter ve 0.014 inç kılavuz tel kombinasyonu kontrast madde enjeksiyonu sonrası oluşturulan yol haritaları (roadmap) üzerinden manipülasyonlar ile önce ana karotid artere ardından torasik ve abdomianl aortaya ilerletildi. Sağ renal artere ulaşıldıktan sonra mikrokateter uygun pozisyonda konumlandırılarak kılavuz tel geri çekildi (Resim 2). Ardından prototip embolik ajanlar, mikrokateter hubuna yerleştirilip kılavuz tel vasıtasıyla itilerek sağ renal arter lümeninde serbestlendi. Embolik materyalin etkinliği anjiyogramlar ile doğrulandı. Buna göre ilk iki embolik ajanın serbestlenmesiyle ile segmenter arterlerin oklüzyonu, son ajanın serbestlenmesiyle sağ renal arterin total oklüzyonu sağlandı (Resim 3). İşlem sonrası deney tavşanının 1 hafta kadar yaşamasına izin verildi. Sonrasında sakrifiye edilerek her iki böbrek arterleriyle birlikte total eksize edildi ve patolojik inceleme yapıldı.

Bulgular: Makroskopik incelemede sağ böbrekte iskemiye bağlı ödem, boyut artışı ve beyaz renk değişikliği saptandı. Boyalı mikroskopik incelemede parankimal nekroz ve kanama bulguları gözlendi.

Sonuç: Bu pilot çalışmada etkinliği kanıtlanan prototip endo-arterial embolik ajan, visseral arter embolizasyonlarında perifer koil ya da mikropartiküllere bir alternatif olarak kullanılabilir.

Anahtar kelimeler: Embolik ajan, deney, tavşan, anjiyografi

Kaynaklar

1. Belenky A, Bartal G, Gat Y, Bachar GN. Uterine artery embolization: a pilot study in a rabbit model. Fertil Steril. 2005 Feb;83(2):487-90. doi: 10.1016/j.fertnstert.2004.09.018. PMID: 15705401.
2. Hu B, Du P, Yang C, Wang YL, Ni CF, Li Z. Transauricular arterial access for hepatic artery embolization in rabbit VX2 liver tumor. J Cancer Res Ther. 2019;15(2):341-343. doi: 10.4103/jcrt.JCRT_58_18. PMID: 30964108.

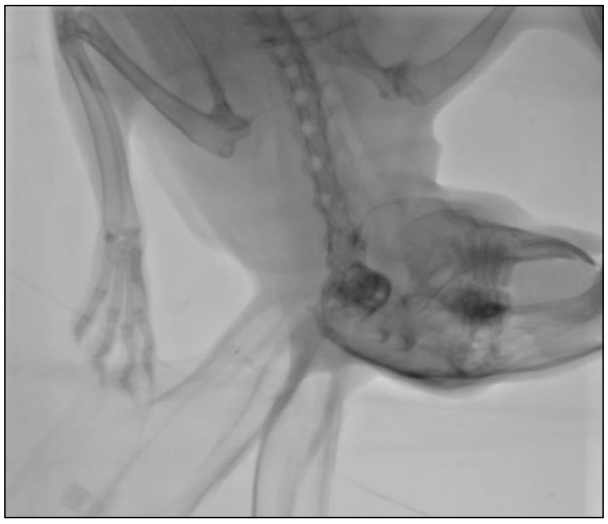

Resim 1.

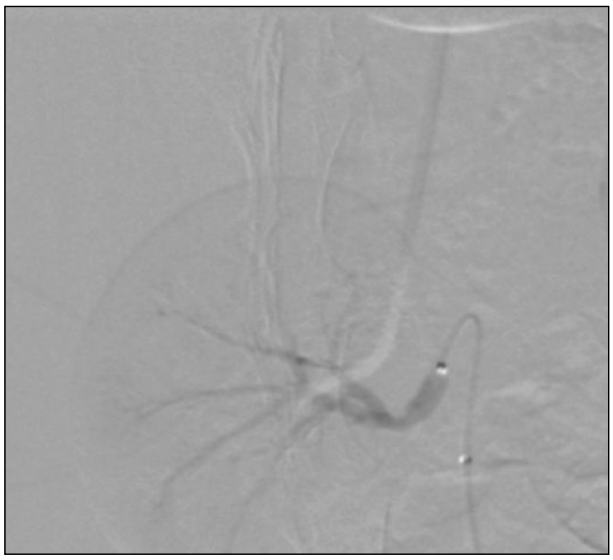

Resim 2.

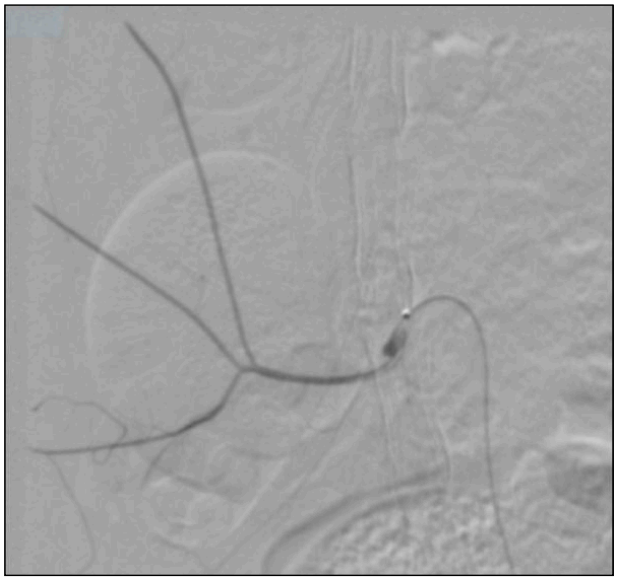

Resim 3.

Meme Radyolojisi

PS-328

NADİR BİR MEME MALİGNİTESİ: MALİGN FİLLOİDES TÜMÖR

Asiye Sözeri, Arzu Özsoy, Eda Elverici

Ankara Bilkent Şehir Hastanesi

Giriş ve Amaç: Filloides tümörler tüm fibroepitelyal tümörlerin %2-3'ünü, kadınlardaki meme tümörlerinin ise %0,3-0,5'ini oluşturan, nadir görülen fibroepitelyal lezyonlardır. Her yaşta görülebilirler ortalama 45-49 yaşlarında pik yaparlar. Yaklaşık 2,1/1.000.000 oranla düşük bir insidansa sahiptirler(1-3). Klinik olarak memede ele gelen kitle şeklinde belirti verirler ve genellikle hızlı büyürler özellikle fibroadenom olmak üzere diğer meme hastalıklarıyla karışabilirler. Bu vakamızda nadir görülen malign filloides tümörü tanısı almış 55 yaşındaki kadın hastayı görüntüleme bulgularıyla sunacağız.

Olgu Sunumu: 55 yaşındaki kadın hasta, sol memesinde ele gelen kitle şikayetiyle başvurmuştur(a). Yapılan Mamografik incelemesinde; Sol meme MLO grafisinde üst kadran aksiller kuyruk lokalizasyonunda, yaklaşık 37x32 mm boyuta ulaşan, irregüler şekilli, konturları silik ve düzensiz olarak izlenen, yüksek dansiteli lokalizasyonundan dolayı CC grafi dış kadran görüntülerine yansımayan, hiperdens lezyon izlendi(b1,b2). Bilateral meme ve aksiller USG'de; Sol meme saat 1-2 düzeyinde, areolaya 7 cm uzaklıkta, aksiller kuyruğa yakın, 41x39 mm boyutunda, oval şekilli, yer yer mikrolobüle konturlu, RDUS'da anteriorundan lezyonun içine doğru uzanan yüksek dirençli vaskülarizasyon artışı izlenen, hipokeoik solid lezyon izlendi(d1-d2). Sağ meme-aksillada USG-MMG'de patoloji saptanmadı(c1,c2) BIRADS-5 olarak raporlanıp sonrasında trucut yapıldı patoloji sonucu malign filloides tümör olarak değerlendirildi. Yapılan PET-BT sonucunda sol memede primer malignite ile uyumlu hipermetabolik nodüler lezyon tespit edildi(e). Metastaz ile uyumlu patolojik hipermetabolik bulgu saptanmadı. Hastaya sol meme mastektomi operasyonu yapıldı ve takipte izlenmektedir.

Tartışma ve Sonuç: Filloides tümör, ilk olarak 1774'te fibroadenomun dev tipi olarak tanımlanmıştır (4). Fibroadenomlardan, histolojik olarak artmış selülarite ve klinik olarak lokal nüks, metastatik yayılım yapmaları ile ayırt edilirler. Rosen tarafından histolojik olarak bazı tümör özellikleri temel alınarak (tümör sınırları, stromal büyüme, tümör nekrozu, sellüler atipi, mitoz sayısı) benign, borderline ve malign olarak sınıflandırıldı (5, 6). Yaklaşık %35-64 oranında benign, %25 oranında malign karakterde gözlenirler (7). Hastamız daha nadir görülen malign tip filloides tümör tanısı aldı. Literatürde, olguların ortak semptomu memede kısa zamanda hızla büyüyen, düzenli sınırlı, ağrısız, sert ve mobil kitlelerdir (8,9,10). Nadir olarak bilateral görülebilir ve lokalizasyon olarak daha çok üst dış kadranda bulunurlar (11,12). Olgumuzda da tipik olarak ele gelen, ani büyüme göstermiş olan, sert-ağrısız-mobil kitle şikayeti mevcuttu. Ayrıca lezyon unilateral ve üst dış kadran lokalizasyonluydu.

Mamografide; hiperdens, büyük, yuvarlak/lobüle, düzgün sınırlı kitle olarak görülürler (13,14). Malign filloides tümörler hematojen olarak hızla ve agresif yayılım gösterirler(15). Bizim hastamızda da bunu gözönüne alarak PET-BT ile tarama yaptık ve metastaz bulgusu saptanmadı. MFT'ün tedavisi, meme koruyucu cerrahi (MKC) ya da mastektomidir(7). Hastamıza mastektomi yapılmıştır.

Sonuç olarak, memede kitle şikayetiyle başvuran hastalarda görüntüleme yöntemleri ile değerlendirme yapılmalıdır. Solid, düzgün konturlu, periferal vasküler kitlesel lezyonların ayırıcı tanısında öncelikle fibroadenom düşünülebilir ancak hasta yaşı, lezyonun malign görünümdeki özellikleri de göz önünde bulundurulmalı ve lezyona dikkatli yaklaşılmalıdır.

Anahtar kelimeler: Phyllodes Tumor, Breast Neoplasms, Mammography, ultrasonography

Kaynaklar

1. Rowell MD, Perry RR, Hsiu JG, Barranco SC. Phyllodes tumors. Am J Surg 1993; 165: 376-379.
2. Salvadori B, Cusumano F, Del Bo R, Delledonne V, Grassi M, Rovini D, et al. Surgical treatment of phyllodes tumors of the breast. Cancer 1989; 63: 2532-2536. Bernstein L,
3. Deapen D, Ross RK. The descriptive epidemiology of malignant cystosarcoma phyllodes tumors of the breast. Cancer 1993; 71: 3020-3024.
4. Müller J. Über den feineren Ban und die Formen der Krankaften Geschwulste. Berlin: G Reiner 1838; 1: 54-57.
5. World Health Organization, Histologic Typing of Breast Tumors, WHO, Geneva, Switzerland, 2nd edition, 1981.
6. Rosen PP. Rosen's Breast Pathology, Lippincott William Wikins, New York, NY, USA, 2nd edition, 2001.
7. Parker SJ, Harries SA. Phyllodes tumours. Postgrad Med J 2001; 77: 428-435.
8. Mishra SP, Tiwary SK, Mishra M, et al. Phyllodes Tumor of Breast: A Review Article. ISRN Surg 2013;2013:361469. http://dx.doi.org/10.1155/2013/361469
9. Khosravi-Shahi P. Management of non metastatic phyllodes tumors of the breast: review of the literature. Surg Oncol 2011;20:143-8. http://dx.doi.org/10.1016/j.suronc.2011.04.007
10. Korpanty G, Power D, Murphy C, et al. Phyllodes tumor of the breast. Med Oncol 2011;28:62-4. http://dx.doi.org/10.1007/s12032-010-9695-9
11. Reinfuss M, Mituś J, Duda K, Stelmach A, Ryś J, Smolak K. The treatment and prognosis of patients with phyllodes tumor of the breast: an analysis of 170 cases. Cancer 1996; 77: 910-916.
12. Chua CL, Thomas A, Ng BK. Cystosarcoma phyllodes: a review of surgical options. Surgery 1989; 105: 141-147.
13. Lee AHS. Recent developments in the histological diagnosis of spindle cell carcinoma, fibromatosis and phyllodes tumour of the breast: spindle cell and fibroepithelial lesions. Histopathology. 2007;52:45– 57.
14. Lee AHS, Hodi Z, Ellis IO, Elston CW. Histological features useful in the distinction of phyllodes tumour and fibroadenoma on needle core biopsy of the breast. Histopathology. 2007;51:336-44.
15. Testori A, Meroni S, Errico V, Travaglini R, Voulaz E, Alloisio M. Huge malignant phyllodes breast tumor:a real entity in a new era of early breast cancer, World J Surg Oncol. 2015;13.1:81–4.



a. sol meme üst dış kadrandaki ele gelen kitlenin inspeksiyon görüntüsü

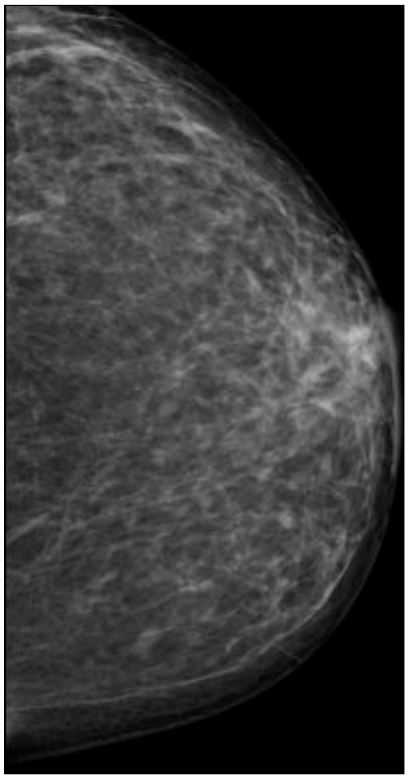

b1. sol memedeki lezyon lokalizasyonundan dolayı CC grafi dış kadran görüntülerine yansımamaktadır



b2. Sol meme MLO grafisinde üst kadran aksiller kuyruk lokalizasyonunda, yaklaşık 37x32 mm boyuta ulaşan, irregüler şekilli, konturları silik ve düzensiz olarak izlenen, yüksek dansiteli, hiperdens lezyon

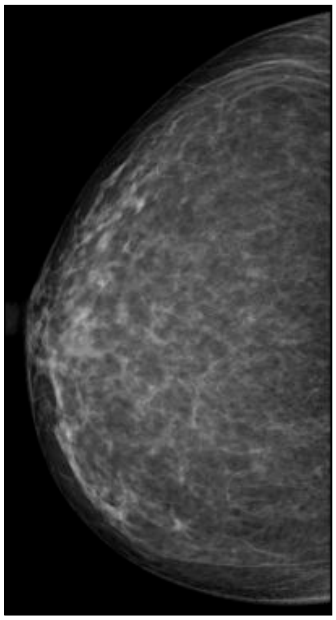

c1. sağ meme CC grafide patoloji saptanmadı.



c2. sağ meme MLO grafide patoloji saptanmadı.

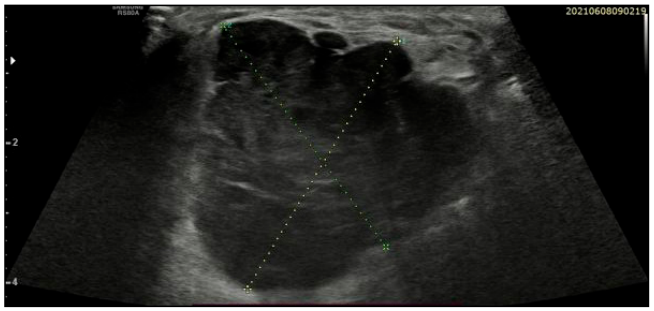

d1. sol memedeki kitlesel solid lezyonun USG görüntüsü(lezyon yaklaşık 41x39 mm boyutlarında,oval şekilli, yer yer mikrolobüle konturlu, RDUS'da anteriorundan lezyonun içine doğru uzanan yüksek dirençli vaskülarizasyon artışı izlenmekte)

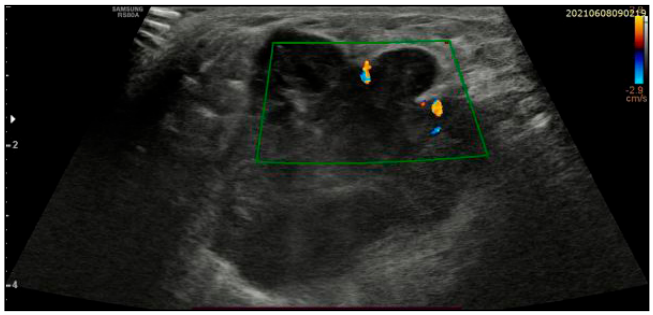

d2. sol memedeki kitlesel solid lezyonun USG görüntüsü(lezyon yaklaşık 41x39 mm boyutlarında,oval şekilli, yer yer mikrolobüle konturlu, RDUS'da anteriorundan lezyonun içine doğru uzanan yüksek dirençli vaskülarizasyon artışı izlenmekte)

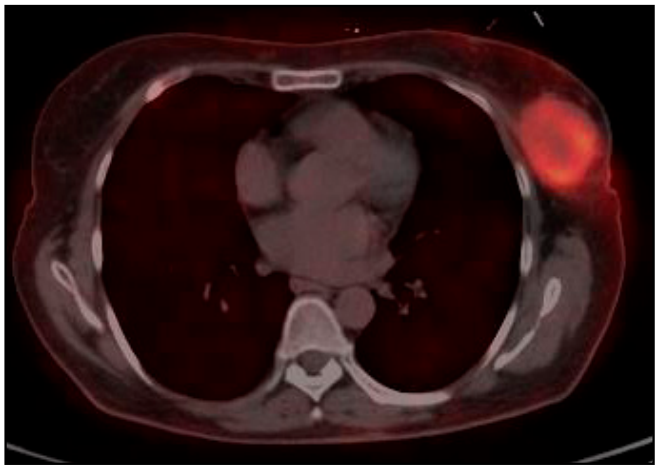

e. Sol memedeki primer malignite ile uyumlu hipermetabolik nodüler lezyon

Abdominal Radyoloji

PS-329

OVER TORSİYONUNA NEDEN OLAN RÜPTÜRE MATÜR KİSTİK TERATOMA SEKONDER BATIN İÇİ İMPLANTLAR

Muhammed Edip İşleyen, Gül Gizem Pamuk, Candan Varlık, Ebru Sarıkaya, Mehmet Öncü

Sbü Bağcılar Radyoloji

Giriş ve Amaç: Matür kistik teratomlar, tüm over neoplazmalarının %10-20'sini oluşturur. Genellikle 30 yaş civarında kadınlarda tespit edilirler ve 20 yaşından küçüklerde en sık görülen over neoplazmıdır. Akut pelvik ağrı ile ortaya çıkabilirler ve over torsiyonuna neden olabilirler. Olgumuzda hastaları eski tetkik ve geçirilmiş operasyon öyküsü ele almanın tanıyı nasıl kolaylaştırdığını göstermeye çalıştık.

Olgu: 26 yaşında kadın hasta kasık ağrısı şikayeti ile hastanemize başvurdu. Yapılan sonografik incelemede ; sağ adneksiyal lojda 40 mm çapında hiperekojen lezyon ve sol over boyutlarında artış, Doppler incelemede sol overde akım yokluğu ile sol over torsiyonu olarak raporlandı. Operasyonda sol overde torsiyona sebep olan lezyon ve sağ adneksiyel lojdaki lezyon eksize edildi. Hastanın patoloji sonucu bilateral matür kistik teratom olarak sonuçlandı. Postop BT incelemede batında minimal serbest sıvı ve mezenterik yağlı dokularda dansite artışları saptandı (Resim 1).Hasta 3 ay sonra şiddetli karın ağrısı ile tekrar başvurdu ve BT incelemesinde; sağ overde 60 mm çapında, multiloküle kistik lezyon ve batında dağınık yerleşimli solid dansitede multiple milimetrik lezyonlar ile peritonda dansite artışları saptandı. Alt batın MR incelemesinde sağ adneksiyal lojda cidarı kontrastlanan kistik lezyon ve batında kontrastlanan kitle lezyonlar saptandı (Resim 3, 4 ve 5). Eski BT incelemeleri ile ele alındığında batın içerisindeki lezyonların ve sağ overdeki kistin yeni geliştiği gözlendi. Operasyon öyküsü ve patoloji sonucu ile beraber değerlendirilip rüptüre matür kistik teratoma sekonder peritoneal karsinomatozisi taklit eden multiple implantlar olarak yorumlandı. Hastanın omentum biyopsi raporu yer yer kıl şaftı ve yağ içeren lezyon olarak doğrulandı.

Tartışma: Matür kistik teratom, premenopozal dönemde kadında en sık görülen benign over tümörüdür. Üç germ hücre katmanından en az ikisinden oluşan germinal bir tümördür. Genellikle asemptomatiktir ancak torsiyon, rüptür, malign transformasyon veya enfeksiyon gibi komplikasyonlar ortaya çıkabilir. Spontan rüptür, insidansı %0,3 ila %2,5 olan nadir bir komplikasyondur. Tipik radyolojik bulgu intratümöral yağdı. BT kalsifikasyonların ortaya çıkarılmasında yardımcı olur. Boyut 10 cm'yi geçtiğinde veya düzensiz kenarlı karnabahar görünümü görüldüğünde malign transformasyondan şüphelenilmelidir. Rüptüre olduğunda hipodens yağ sağ hemidiyaframın altında dependan cepler olarak bulunabilir, bu patognomonik bir bulgudur .Ayrıca kist içeriği peritonite yol açar ve peritoneal karsinomatozisi taklit edebilir.

Sonuç: Kistik over teratomlarının spontan rüptürü, nadirdir ve intraperitoneal rüptürü ile ilişkili farklı klinik durumlar vardır.Torsiyon, travma, enfeksiyon veya doğum ile birlikte kendiliğinden tümör içeriğinin ani yırtılmasının neden olduğu akut peritonit veya birden fazla periton implantı, yoğun adezyonlar ve karsinomatozis ile karakterize edilebilen, kronik olarak sızıntı yapan bir dermoidden kaynaklanan kronik granülomatöz peritonittir. Matür kistik teratom operasyon öyküsü bulunan hastalarda; multiple batın içi kontrast tutan lezyonlar görüldüğünde, lezyonun operasyon sırasında veya öncesinde rüptüre olmuş olabileceği ve buna bağlı implantların görülebileceği akılda tutulmalıdır ve radyolog olarak hastaları eski tetkikleri, patoloji raporları ve operasyon anamnezi ile beraber bir bütün olarak ele almak her zaman görevimiz olmalıdır.

Anahtar kelimeler: Rüptür, implant, matür kistik teratom, over torsiyonu , BT, MR, peritoneal karsinomatozis

Kaynaklar

1. Outwater EK, Siegelman ES, Hunt JL. Ovarian teratomas: tumor types and imaging characteristics. Radiographics. 21 (2): 475-90.
2. Patel MD, Feldstein VA, Lipson SD et-al. Cystic teratomas of the ovary: diagnostic value of sonography. AJR Am J Roentgenol. 1998;171 (4): 1061-5.
3. Fibus TF. Intraperitoneal rupture of a benign cystic ovarian teratoma: findings at CT and MR imaging. AJR Am J Roentgenol. 2000;174 (1): 261-2
4. El moussaoui M, Médart L, Goffin F. Ruptured Teratoma and Chemical Peritonitis. Journal of the Belgian Society of Radiology. 2019;103(1):8. DOI: http://doi.org/10.5334/jbsr.1677

Alt batın MR incelemede; T1 ağırlıklı aksiyel görüntülerde hipointens (Resim A) , T2 A görüntülerde (Resim B) hiperintens multiloküle kistik lezyonun cidarında minimal kontraslanma mevcut. DİXON prekontrast aksiyel (Resim C), postkontrast DİXON aksiyel görüntüler (Resim D).

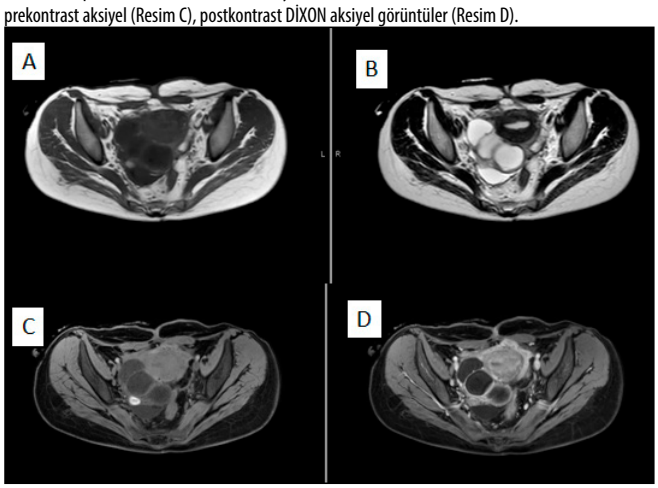

MR incelemede değişik seviyelerde sağ alt kadranda ve batın orta hatta kontrastlanan batın içi implantlar görülüyor . Resim A ve B prekontrast aksiyel DİXON , Resim B ve D postkontrast aksiyel DİXON inceleme.

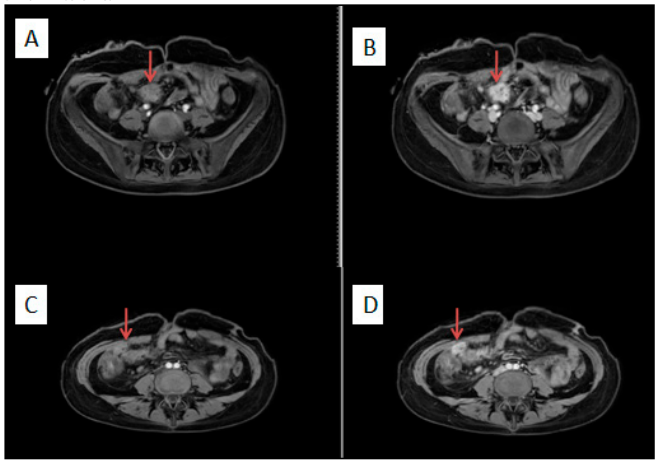

IV kontrastlı BT görüntülerde Resim A. Karaciğer anteriorunda, B. Subhepatik alanda C.Batın alt kadrandaki nodüler peritoneal karsinomatozisi taklit eden implantlar görülmekte. Resim D. Sağ overde multiloküle , septalı kist izleniyor.

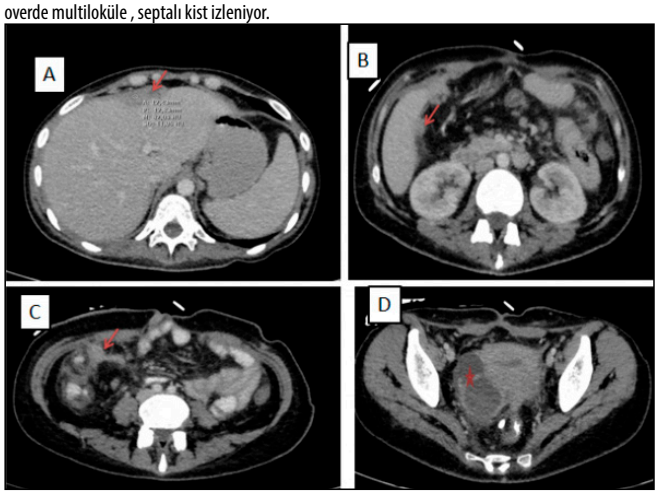

Alt Batın MR sagital görüntülerde sağ overdeki lezyonun kontrastlı DİXON(soldaki resim) ve T2 A incelmerdeki (sağdaki resim) görüntüleri izleniyor.



Kas-İskelet Radyolojisi

PS-330

OLDUKÇA NADİR BİR OLGU : BATIN ÖN DUVARI İNSİZYONUNUN HETEROTOPİK OSSFİKASYONU

Duygu Doğa Ekizalioğlu[1], İpek Tamsel[1], Başak Doğanavşargil Yakut[2], Osman Bozbıyık[3]

[1]Ege Üniversitesi Tıp Fakültesi Hastanesi Radyoloji Ana Bilim Dalı
[2]Ege Üniversitesi Tıp Fakültesi Hastanesi Patoloji Ana Bilim Dalı
[3]Ege Üniversitesi Tıp Fakültesi Hastanesi Genel Cerrahi Ana Bilim Dalı

Giriş ve Amaç: Miyozitis ossifikans(MO); yumuşak dokuları ilgilendiren heterotopik kemik doku oluşumu ile karakterize patolojik bir süreçtir.MO'nun birkaç alt tipi mevcuttur:Miyozitis ossifikans travmatika(MOT), psödo miyozitis ossifikans ve miyozitis ossifikans progresiva(MOP)(1).Travma, cerrahi sonrası ortaya çıkabilen MOT; uzun süredir bilinmesine rağmen son derece nadir bir antitedir.Nedeni hala belirsizliğini korumaktadır, ancak travma sonrası multipotansiyel mezenkimal hücrelerdeki osteoblastik metaplaziye veya cerrahi sırasında kemik, periosteum hücrelerinin yumuşak dokulara implantasyonuna bağlı geliştiği düşünülmektedir(2).Batın orta hat cerrahi insizyonunun heterotopik ossifikasyonu, bir MOT tipidir ve büyük miktarlarda internal ossifikasyon geliştiğinde, skar karmaşık bir radyolojik görünüm sergileyerek abdominal-pelvik digit ile karışabilmektedir(3).Bu olgu ile insidental olarak saptanan ve oldukça nadir olarak karşılaşılan batın orta hat cerrahi insizyonunun heterotopik ossifikasyonuna yaklaşım sunuldu.Olgular:40 yaş erkek hasta, acil servise kesici delici alet ile yaralanma sonrası başvurdu.Fizik muayenede batın ön duvarında, sağ-sol üst kadranda 2cm genişliğinde bıçak yarası görülmesi dışında özellik yoktu.Yatak başı ultrasonografide perihepatik serbest sıvı görülmesi üzerine kontrastlı tüm vücut bilgisayarlı tomografi(BT) tetkiki gerçekleştirildi.Elde olunan görüntülerde karaciğer sağ lobunu tam kat kateden 10cm'lik laserasyon hattı ve hemoperitoneum saptanması üzerine hastaya acil ameliyat önerildi.Gerçekleştirilen operasyon esnasında batın ön duvarında mediyan superior insizyon skarı görüldü, insizyon skarı düzeyindeki yumuşak dokuda kemiksi sert bir doku palpe edildi ve bu doku eksize edilip patoloji laboratuarına gönderildi. Patoloji sonucu kortikal kemik dokusu ile kemik iliği alanları içeren 7,5cm uzunluğunda, 0,7cm çapta spiküler bir kemik doku izlendiğini bildirdi.Postoperatif dönemde durumu iyi olan hasta, cerrahi tedavi gerektirebilecek herhangi bir komplikasyon görülmemesi üzerine taburcu edildi.Geriye dönük öykü derinleştirildiğinde hastanın 3 yıl önce karın ağrısı şikayeti ile acil servise başvurduğu, elde olunan kontrastlı tüm batın BT görüntülerinde duodenal ülser perforasyonu(DÜP) saptanması üzerine acil operasyona alındığı öğrenildi.3 yıl önceki BT tetkiki ile güncel BT tetkiki karşılaştırıldığında ise interval dönemde batın ön duvarında geçirilmiş DÜP operasyonuna bağlı median süperior insizyon hattına uyan lokalizasyonda yaklaşık 7cm kraniokaudal uzunlukta 0.7cm çapında ossfifiye lezyon geliştiği görüldü.Bu ossifiye lezyon öncelikle MOT lehine değerlendirildi.Pelvis ve daha az sıklıkla batın duvarında yumuşak dokuda kemik dokusu gelişiminin söz konusu olduğu konjenital bir anomali olan abdominal-pelvik digit yer almaktadır.Bu hastada, özgeçmişin bilinmesi ve eski görüntülemeleri ile karşılaştırmalı değerlendirme imkanı olması nedeniyle abdominal-pelvik digitten uzaklaşılmıştır.Tartışma ve Sonuç:Batın orta hat cerrahi insizyonunun heterotopik ossifikasyonu rutin olarak gerçekleştirilen büyük abdominal cerrahiler göz önüne alındığında, uzun süredir bilinmesine rağmen, oldukça nadir karşılaşılan bir antitedir , MOT'un kesin patogenezi hala belirsizliğini korurken bu nadir antiteye yaklaşımda hastaların bir bütün olarak değerlendirilmesi, bu aniteteye klinik, radyolojik ve patolojik olarak bütüncül yaklaşılması hastaların doğru tanıya, beraberinde doğru tedaviye erişebilmesini kolaylaştıracaktır.

Anahtar kelimeler: Miyozitis ossifikans (MO), Miyozitis ossifikans travmatika (MOT), Batın orta hat cerrahi insizyonunun heterotopik ossifikasyonu, Kas İskelet Radyolojisi

Kaynaklar
1- Tyler P, Saifuddin A. The imaging of myositis ossificans. Semin Musculoskelet Radiol. 2010 Jun;14(2):201-16. doi: 10.1055/s-0030-1253161. Epub 2010 May 18. PMID: 20486028.
2- Rosa M, Mohammadi A. Myositis ossificans traumatica of the abdominal wall. Can J Surg. 2009 Apr;52(2):E33-4. PMID: 19399197; PMCID: PMC2673154.
3- Jacobs JE, Birnbaum BA, Siegelman ES. Heterotopic ossification of midline abdominal incisions: CT and MR imaging findings. AJR Am J Roentgenol. 1996 Mar;166(3):579-84. doi: 10.2214/ajr.166.3.8623631. PMID: 8623631.
4- 2. Reardon MJ, Tillou A, Mody DR, et al. Heterotopic calcification in abdominal wounds. Am J Surg1997;173:145-7.

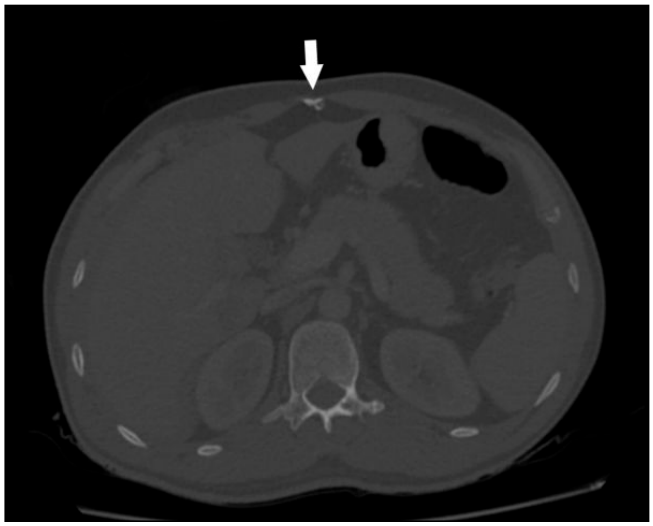

Resim 1. Aksiyel kontrastlı tüm vücut BT görüntüsü, kemik pencerede elde olunan görüntülerde batın ön duvarında geçirilmiş DÜP operasyonuna bağlı median süperior insizyon hattına uyan lokalizasyonda rektus abdominis kasları arasında yaklaşık 0.7 cm çapında ossifiye lezyon görülmektedir.



Resim 2. Kontrastlı tüm vücut BT görüntüsünde sagittal rekonstrüksiyon elde olunmuş ve kemik pencerede yaklaşık 7 cm kraniokaudal uzunlukta ossifiye lezyon görülmektedir.



Resim 3. Elde olunan 3D volümetrik rekonstrüksiyon görüntülerde, batın ön duvarı insizyonunun heterotopik ossfikasyonu gösterilmektedir.



Resim 4. Batın ön duvarı insizyonunun heterotopik ossfikasyonuna ait makroskopik spesimen.

Kardiyovasküler Görüntüleme

PS-331

İNSİDENTAL CHİARİ NETWORK OLGUSUNDA AYIRICI TANIDA KARDİYAK MRG

İbrahim Altındaş, Mustafa Koplay, Nusret Seher
Selçuk Üniversitesi Hastanesi

Giriş ve Amaç: Chiari network (CN) sağ sinüs venozus kapağının embriyonik kalıntısıdır. Sağ atrium-inferior vena kava bileşkesi komşuluğunda yerleşen fenestre-ağsı yapıdır (1). Otopsi serilerinde ve güncel görüntüleme tekniklerinde prevalansı %2-15 aralığında bildirilmiştir (2). Genelde normal anatomik varyant olarak değerlendirilen CN çoğunlukla belirgin klinik bulgu vermese de tromboemboli yatkınlığı, enfektif endokardit, aritmi ile ilişkili olabilir. Sağ atrial patolojileri taklit edip tanıda zorluk çıkarabilir (1,3).

Bu bildiride tanısı için kardiyak MRG' den yararlanılan CN olgusu sunulacaktır.

Olgu Sunumu: 55 yaşında göğüs ağrısı şikayeti ile başvuran erkek hastaya yapılan transtorasik ekokardiyografide(TTE) sağ atrium bazalinde ve triküspit kapak atrial yüzey komşuluğunda trombüsle uyumlu olabilecek bir kısmı hareketli hipoekojenite izleniyor. İleri değerlendirme için çekilen kardiyak, perfüzyon MRG ve MRG anjiyografide inferior vena kavanın sağ atriuma açılım yeri komşuluğunda devamlılık gösteren, sağ atrium içerisine ve foramen ovaleye doğru uzanım gösteren yaklaşık 3 cm uzunluğunda lineer hipointens serpentinöz tarzda uzanan yapı saptandı, öncelikle embriyonik kalıntı olarak değerlendirildi. Fonksiyonel incelemede sistol ve diastol esnasında hareketli olduğu görüldü. Öncelikle Chiari network(CN) ya da belirginleşmiş östakian valf olabileceği düşünüldü. Sağ atrium içerisinde trombüs lehine görünüm izlenmedi. Kontrast madde enjeksiyonu sonrası alınan görüntülerde bu yapıda patolojik kontrast tutulumu izlenmedi. (Resim 1a, b), (Resim 2 a, b) (Resim 3 a, b).

Tartışma ve Sonuç: Embriyonik dönemde primitif sağ atriuma venöz drenaj sinüs venozus(SV) ile sağlanır. Bu iki yapı arasında iki kapak sağ ve sol SV kapaklarıdır. Sağ kapak superior vena kava seviyesinden inferior vena kavanın(İVK) ve koroner sinüsün(KS) atriuma açılma noktasına kadar uzanır ve İVK' dan gelen temiz kanın foramen ovale aracılığıyla direk sol kalbe geçişini sağlar. İlerleyen haftalarda sağ kapak atrofiye uğrar ve kranial kısmı krista terminalisi oluşturur, kaudal kısmı IVK ve KS arasındaki septumla kaynaşır ve inferior kalıntısı IVK komşuluğunda östakian kapağı(ÖK), KS komşuluğunda tabesian kapağı(TK) oluşturur(2, 5). Belirgin ÖK tanımı farklı çalışmalarda değişmekle birlikte 10 mm' nin üzerindeki değerleri kapsar. CN, ÖK ve TK' dan köken alan, sağ atriumda iki ya da daha fazla bölgeye tutunmuş ince bir retiküle membrandır(2,4). Sağ atriumun superior kesimine ya da interatrial septuma tutunabilir. Yayınlanan vakalarda boyutu 1 cm' nin üzerinde olup ortalama 3 cm ebatlarındadır, sağ ventriküle uzanan çok büyük vakalar da tanımlanmıştır. CN' nin atrial septal anevrizma ile normal popülasyona oranla artmış birlikteliği vardır(2).

TTE ve TEE tanısal anlamda çok yararlıdır. TTE ile TEE da görülen CN olgularının %30' undan azı saptanabilmektedir. Sağ atriumun birkaç noktasında oldukça hareketli, ekoik bir yapı gözlenir. Ayırıcı tanıda triküspit kapak hasarı, vejetasyon, trombüs ve tümöral patolojiler yer alır(3). Kardiyak MRG ayırıcı tanıda EKO' yu tamamlayıcı roldedir. MRG' de CN hareketli, ağsı yapı olarak gözlenir. En yararlı MRG planları dört odacıklı ve sağ atrium ile İVK' ya odaklı uzun eksen görüntülerdir(2).

Anahtar kelimeler: Chiari network, transtorasik ekokardiyografi, kardiyak MRG

Kaynaklar

1. Islam AK, Sayami LA, Zaman S. Chiari network: A case report and brief overview. J Saudi Heart Assoc. 2013 Jul;25(3):225-9.
2. Moral S, Ballesteros E, Huguet M, Panaro A, Palet J, Evangelista A. Differential Diagnosis and Clinical Implications of Remnants of the Right Valve of the Sinus Venosus. J Am Soc Echocardiogr. 2016 Mar;29(3):183-94. 3. Figueras-Coll M, Sabaté-Rotés A, Cañete-Abajo N, Domènech-Ximenos B. The Chiari Network-Only an Embryonic Remnant or a Confusing Finding? World J Pediatr Congenit Heart Surg. 2020 Jul;11(4):NP47-NP49.
4. Aljemmali S, Bokowski J, Morales R, Abdulla RI. Chiari Network Associated with Hypoxemia in a Neonate: Case Report and Review of the Literature. Pediatr Cardiol. 2020 Oct;41(7):1529-1531.
5. Malik SB, Kwan D, Shah AB, Hsu JY. The right atrium: gateway to the heart--anatomic and pathologic imaging findings. Radiographics. 2015 Jan-Feb;35(1):14-31.

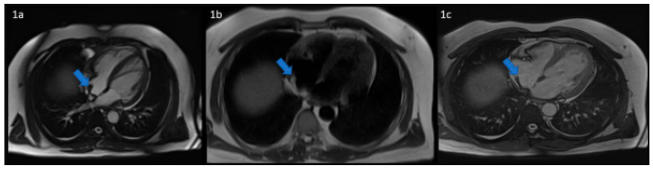

Resim 1 a, b, c. Sırası ile Cine, TRUFI singleshot ve HASTE kardiyak MRG sekanslarında chiari network ile uyumlu sağ atriyumda lokalize lineer görünüm(mavi oklar).

Nöroradyoloji

PS-332

KARSİNOMATÖZ ENSEFALİT OLGUSU

Ömer Koçak, Özge Özdemir, Hasan Yiğit

Sbü Ankara Suam

Giriş ve Amaç: Karsinomatöz ensefalit, beyin metastazlarının nadir bir formudur. Serebrum, serebellum, gri-beyaz cevher bileşkesinde, beyin sapında, talamusta ve bazal gangliyonlarda sayılamayacak derecede çok sayıda küçük metastatik nodüller izlenmektedir. Sınırlı vaka bildirimlerinde akciğer kanseri, meme kanseri ve malign melanom primer tümör olarak değerlendirilmiştir.

Olgu: 50 yasında kadın hasta boğaz ağrısı, öksürük şikayetiyle acile başvuruyor. Covid-19 ön tanısıyla çekilen kontrastsız Toraks BT'sinde sağ akciğer üst lob anterior segmentte malign kitle lezyonu izlenen hastaya histopatolojik tanı öneriliyor. Patolojik tanısı adenokarsinom olarak belirlenen baş ağrısı şikayeti olan hasta daha sonra olası beyin metastazı açısından Kranial MR'i isteniyor. Kranial MR'ında T2 ağırlıklı görüntülerde ve FLAIR sekansında oksipital lobta sol parasagital alanda çevresinde vazojenik ödematoz sinyal artışının izlendiği noduler hiperintens lezyon ve bilateral sentrum semiovalede nonspesifik hiperintens fokal sinyal değişiklikleri izleniyor. Postkontrast T1 ağırlıklı görüntülerde en büyüğü oksipital lobta sol parasagital alanda çevresinde vazojenik ödematoz alanın sinyal değişikliğinin izlendiği 13 mm boyutunda olmak üzere, serebrum, serebellum gri-beyaz cevher bileşkesinde,bazal gangliyonlarda, talamusta ve beyin sapında çevresinde vazojenik ödematoz sinyal değişikliğinin izlenmediği dağınık yerleşimli miliyer tarzda patolojik kontrastlanan milimetrik metastatik noduler lezyonlar izleniyor.

Tartışma ve Sonuç: Miliyer serebral metastaz nadir görülen serebral metastaz formudur. Kontrastsız Kranial MRG lerde bile tüm lezyonları tanımlamak mümkün olmadığından IVKM verilmesi lezyonların dağılımını iyi vizüalize eder.

Anahtar kelimeler: Neoplasm Metastasis, Adenocarcinoma

Kaynaklar

Nemzek W, Poirier V, Salamat MS et-al. Carcinomatous encephalitis (miliary metastases): lack of contrast enhancement. AJNR Am J Neuroradiol. 1993;14 (3): 540-2. AJNR Am J Neuroradiol (abstract) - Pubmed citation.

T2 ağırlıklı görüntülerde beyaz oklarla gösterilenoksipital lobta sol parasagital alanda çevresinde vazojenik ödematoz sinyal artışının izlendiği noduler hiperintens lezyon ve bilateral sentrum semiovalede nonspesifik hiperintens fokal sinyal değişiklikleri izleniyor

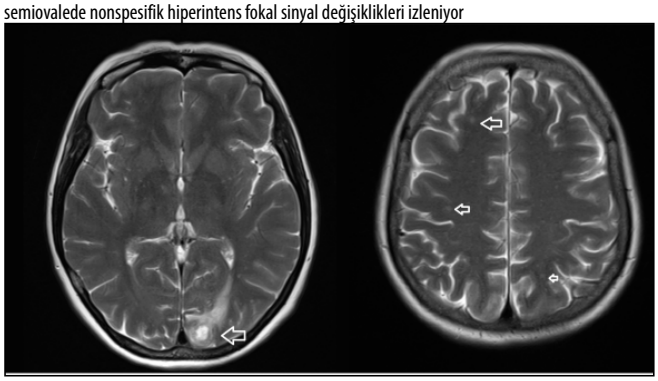

Postkontrast T1 ağırlıklı görüntülerde en büyüğü oksipital lobta sol parasagital alanda 13 mm boyutunda olmak üzere, serebrum, serebellum, gri-beyaz cevher bileşkesinde, bazal gangliyonlarda, talamusta ve beyin sapında dağınık yerleşimli miliyer tarzda patolojik kontrastlanan milimetrik metastatik noduler lezyonlar izleniyor.



Meme Radyolojisi

PS-333

İMPLANT RUPTÜRÜNE BAĞLI KOLLATERAL SİLİKON LENFADENOPATİSİ: NADİR BİR KAÇAK YAYILIMI OLGUSU

Alev Günaldı, Esra Ümmühan Mermi Yetiş, Levent Çelik

Maltepe Üniversitesi Tıp Fakültesi

Giriş ve Amaç: Silikon kaçağı granülomatöz oluşuma ve nadiren kaçağı uzak bölgelere ve bölgesel lenf nodlarına migrasyona neden olabilmektedir. Günümüzde meme kanseri insidansında ve buna bağlı olarak yaşla ilişkili implant ruptürü olgularındaki artış dikkat çekicidir. Bu nedenle implant ruptürüne bağlı olarak aynı veya karşı tarafta silikon lenfadenopatisinin saptanması önem taşımaktadır. Silikon lenfadenopatisi, implant ruptürünün olduğu memenin aynı tarafında nispeten daha yaygın iken, karşı tarafta lenfadenopati saptanması ise nadir bir durumdur. Biz de burada mastektomi sonrası silikon implant takılan ve 12 yıl sonra implant ruptürü ile birlikte kontralateral silikon lenfadenopatisi saptanan bir olguyu sunmaktayız.

Olgu: Kırk dört yaşında kadın hasta sağ memede ağrı şikayetiyle hastanemize başvurmuştur. Hastanın öyküsünden, sağ meme karsinomu nedeniyle mastektomi ve sonrasında silikon implant ile rekonstrüksiyon yapıldığı öğrenilmiştir. Fiziksel muayenede özellik saptanmayan hasta mamografi, ultrasonografi ve manyetik rezonans görüntüleme ile değerlendirilmiş ve her üç yöntemle de sağ memede implant ruptürü ile birlikte kontralateral aksillada silikon lenfadenopatisi bulguları saptanmıştır. Yapılan eksizyonel biyopsi ile tanısı doğrulanan hastaya implant replasmanı yapılmıştır.

Tartışma ve Sonuç: Meme implantları, büyütme veya rekonstrüksiyon amacıyla yerleştirilmekte olup, içi jel veya salin dolu silikon kabuklardan oluşmaktadır. Mastektomi veya meme büyütme prosedürlerinden sonra ortaya çıkan implant ruptürlerinin çoğunluğu genellikle durağandır ve klinik olarak anlamlı belirti vermezler. Bununla birlikte bu ruptürlerin, ileri değerlendirmeler gerektirecek bazı klinik bulguları vardır. Bu bulgular meme şekli, boyutu sertliği, palpable şişkinlikler ve ağrıyı içermektedir. Bizim hastamız da sağ göğsünde 2 aydır mevcut olan ağrı şikayeti ile başvurmuştur.

Silikona bağlı lenfodenopati meme implantı bulunan hastalarda oluşmakta olup, kanser nüksü ve diğer malignitelerdle karışabilmektedir. Silikon kaçağı genellikle aynı taraftaki lenfatiklere yayılabilmekle birlikte, nadiren bizim hastamızda olduğu gibi kontralateral lenfatiklere de yayılabilmektedir. Bu durumda malignitenin ekarte edilmesi açısından görüntüleme tetkikleri ile birlikte eksizyonel biyopsi yapılması önerilebilir.

Anahtar kelimeler: İmplant ruptürü, silikon lenfadenopatisi, mamografi, ultrasonografi, MRG, eksizyonel biyopsi

Kaynaklar

Hölmich LR, Fryzek JP, Kjøller K, Breiting VB, Jørgensen A, Krag C, McLaughlin JK: The diagnosis of silicone breast-implant rupture: clinical findings compared with findings at magnetic resonance imaging. Ann Plast Surg. 2005, 54:583-9.

Report.http://www.plasticsurgery.org/news/plastic-surgery-statistics/2013.

MR görüntülerinde A. Sağ memede çökmüş kapsül ve implant ruptürü ile uyumlu görünüm. B. Sol aksillada ise silikon lenfadenopatisini düşündüren hiperintens odaklar.

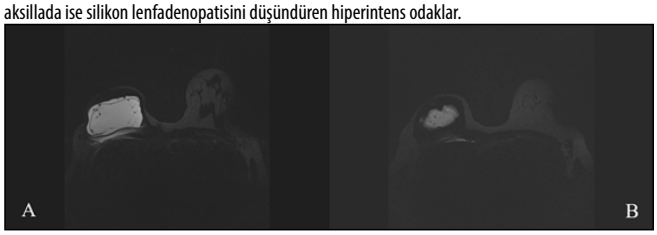

A. Sağ memeden alınan 13x9.5x3.5 cm ölçülerinde, gri-kahve renkli cidarlı ruptüre kapsül materyali. B. Sol aksillada saptanan 2.6 cm çaplı lenf ganglionu.

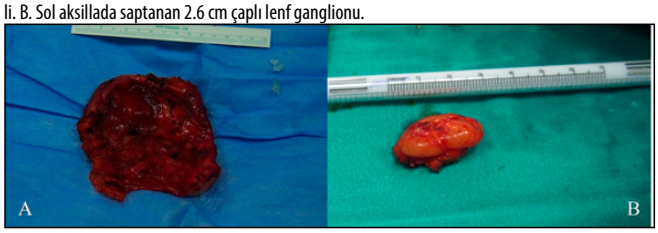

Mamografide A. Sağ memede fibrozla uyumlu nodüler patern ve düzensiz implant kontürleri. B. Sol aksillada belirgin lenf nodu.

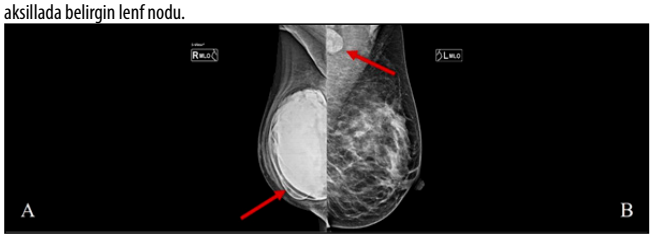

Abdominal Radyoloji

PS-334

ALT ÜRİNER SİSTEM ENFEKSİYONUNUN NADİR BİR KOMPLİKASYONU OLARAK PERİNEFRİTİK APSE

Mehmet Demirbaş, Leyla Karaca, İsmail Okan Yıldırım

İnönü Üniversitesi Tıp Fakültesi, Radyoloji Anabilim Dalı

Giriş ve Amaç: Renal apseler genel olarak alt üriner sistem enfeksiyonların komplikasyonu olarak görülürler. Genellikle etken gram-negatif mikroorganizmalardır. Yan ağrısı, ateş, alt üriner sistem semptomları ve yan ağrısı en önemli belirtileridir. En önemli predispozan faktörler immünosupresyona yol açan durumların kombinasyonu, kontrolsüz diyabet, intravenöz ilaç kullanımı ve tedavi edilmeyen üriner sistem enfeksiyonlarıdır. Renal apselerde süpüratif materyal böbrek parankimiyle sınırlıdır, perinefrik apsede ise böbrek kapsülünün dışında ancak gerota fasyasının içindedir. Bilgisayarlı tomografi (BT), manyetik rezonans (MRI) ve yüksek kalitede renal ultrason (US), tanı için kullanılabilir. Tedavide antibiyoterapinin yanında perkütan drenaj yöntemleri de kullanılır.

Bulgular (Olgu Sunumu): 34 yaşında kadın hasta idrarda yanma, yan ağrısı şikayetiyle başvurduğu dış merkezden tarafımıza böbrekte kitle ön tanısı ile yönlendirilmiş. Yapılan abdomen MR incelemesinde sol böbrek üst polünden egzofitik uzanan, difüzyon kısıtlanması gösteren, postkontrast çalışmada periferik heterojen kontrastlanan, santrali kistik karakterde kitle lezyonu saptandı. Perinefritik apse ön tanısı ile antibiyoterapi başlanan hastaya girişimsel radyoloji ünitemizde perkütan drenaj uygulandı. Alınan apse örneği kültür için gönderilerek serbest drenaja bırakıldı. İdrar kültüründe üremesi olmayan hastanın apse kültüründe Proteus Mirabilis üredi.

Tartışma ve Sonuç: Nefritik/perinefritik apselerle ilgili en iyi klinik yaklaşım hala tartışılmaktadır. Antibiyotik tedavisi her zaman ilk tedavidir ve bu konservatif tedavinin başarısız olması durumunda invaziv bir yaklaşım düşünülmelidir. Ayrıca, perkütan veya cerrahi

drenaj gerektiren daha büyük renal apselerde bu tedavi yetersiz olabilir. Ayrıca, perinefrik apseler, enfeksiyonun yakın dokulara yayılma riskinin yüksek olması için en yaygın olarak invaziv manevralara ihtiyaç duyar.

Anahtar kelimeler: pyelonephritis, perinephric abscesses, percutaneous drainage

Kaynaklar

1) Rathod, S. B., et al. (2015). "Role of diffusion-weighted MRI in acute pyelonephritis: a prospective study." Acta Radiol 56(2): 244-249.
2) Winter, B. M., et al. (2016). "[Diagnosis and treatment of retroperitoneal abscesses]." Urologe A 55(6): 741-747.
3) Rubilotta, E., et al. (2014). "Current clinical management of renal and perinephric abscesses: a literature review." Urologia 81(3): 144-147.
4) Kakuchi, Y. (2021). "Multiple renal abscesses due to Proteus mirabilis." Clin Exp Nephrol 25(3): 322-323.
5) Akhan O, Durmaz H, Balcı S, Birgi E, Çiftçi T, Akıncı D. Percutaneous drainage of retroperitoneal abscesses: variables for success, failure, and recurrence. Diagn Interv Radiol. 2020;26(2):124-130. doi:10.5152/dir.2019.19199

Difüzyon kısıtlanması gösteren perinefritik apse
T2 hiperintens izlenen ve postkontrast çalışmada periferik kontrastlanan perinefritik apse formasyonu

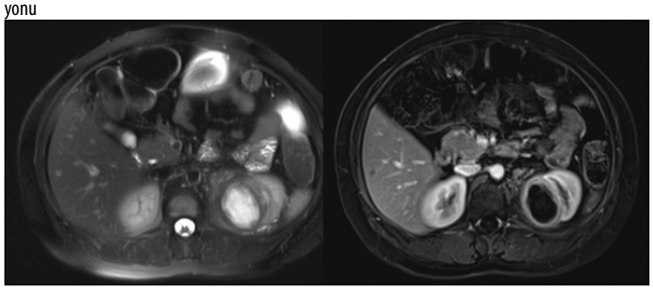

Baş-Boyun Radyolojisi

PS-335

DİSH HASTALIĞINA BAĞLI LARİNKS STENOZU VE VOKAL KORD PARALİZİSİ

Sefika Bengi Cilasın, Turgut Tursem Tokmak, Hasan Erdoğan, Mahmut Burak Laçin, İsmail Furkan Şimşek, Vasfiye Nihan Bürcek

Sağlık Bilimleri Üniversitesi Kayseri Şehir Hastanesi, Radyoloji Kliniği

Giriş ve amaç: Yaygın idiopatik iskelet hiperostozu (DISH), vertebral kolonun anterior ve lateral kesimlerindeki ossifikasyonlarla karakterize bir hastalıktır. Kemikleşmeler klasik olarak omurgada anterolateral yön boyunca en az üç ardışık omur seviyesinde kemikleşmeler olarak tanımlanır [1]. Bu posterde DISH hastalığı sonucu kompresyona bağlı olarak gelişen bilateral vokal kord paralizisi ve larinks stenozu olan ve bu nedenle trakeostomi açılan olgunun görüntüleme bulguları sunulmuştur.

Olgu: 44 yaşında kadın hasta ses kısıklığı sebebiyle KBB polikliniğine başvurdu. Güncel boyun BT incelemesi 2020 ve 2019 yıllarındaki boyun bilgisayarlı tomografi (BT) görüntüleri ile de kıyaslanarak C4, C5, C6 ve C7 vertebra korpus anterior kesimlerinde yıllar içinde progresif olarak büyüyen ve köprüleşme oluşturan büyük boyutlu osteofitler saptandı. Bu osteofitlerin larinks dokularına ve aritenoid kıkırdaklara baskı yaptığı görüldü. Larinks düzeyinde hava yolu oklüde olan hastada trakeostomi kanülü mevcuttu.

Tartışma: DISH, 50 yaşın üzerindeki kişilerde ortalama prevalansı yaklaşık %10 olan sistemik, nispeten yaygın bir durumdur. Altta yatan metabolik bozukluklar veya kardiyovasküler hastalık gibi birçok sistemik durumla ilişkili bir durum olarak DISH'nin rolü, son yıllarda yapılan klinik çalışmalarda doğrulanmıştır [2]. Analjezikler ve NSAID'ler, DISH'nin periferik belirtilerinden kaynaklanan ağrı için kullanılabilir. Şiddetli semptomatik servikal DISH vakalarında ve stabil olmayan omurga kırıklarında cerrahi müdahale gerekebilir [3]. DISh'te oluşan osteofitler çevre dokulara bası oluşturabilir ve yutma güçlüğü hava yolu obtrüksiyonu gibi bulgulara sebep olabilir. Bizim olgumuzda hava yolu total oklüde olduğu için trakeostomi açılmıştı.

Sonuç: DISH genellikle asemptomatik seyrettiğinden tanı çoğu kez tesadüfen çekilen grafilerle konulur. Nadir görülmekle birlikte yaşlı, diyabetik hastalarda akılda tutulmalıdır. Özellikle çevre dokulara olan basılar dikkatli bir şekilde değerlendirilmelidir.

Anahtar kelimeler: DISH, osteofit, vokal kord paralizisi, laringeal stenoz

Kaynaklar

1) Luo TD, Varacallo M. Diffuse Idiopathic Skeletal Hyperostosis. 2020 Aug 10. In: StatPearls [Internet]. Treasure Island (FL): StatPearls Publishing; 2021 Jan. PMID: 30855792.
2) Mader R, Verlaan JJ, Eshed I, Bruges-Armas J, Puttini PS, Atzeni F, Buskila D, Reinshtein E, Novofastovski I, Fawaz A, Kurt V, Baraliakos X. Diffuse idiopathic skeletal hyperostosis (DISH): where we are now and where to go next. RMD Open. 2017 Jun 21;3(1):e000472.
3) Kuperus JS, Mohamed Hoesein FAA, de Jong PA, Verlaan JJ. Diffuse idiopathic skeletal hyperostosis: Etiology and clinical relevance. Best Pract Res Clin Rheumatol. 2020 Jun;34(3):10152.

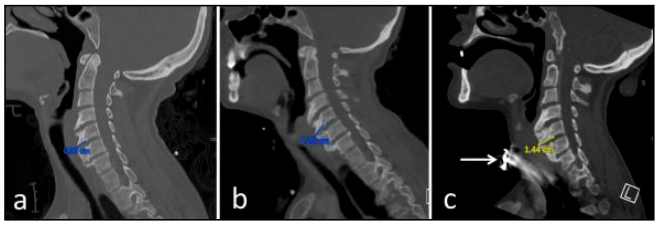

Resim 1. Hastanın 2019 (a), 2020 (b) ve 2021 (c) tarihli sagital reformat boyun BT görüntülerinde, servikal vertebra korpus anterior kesimlerinde yıllar içerisinde boyut artışı gösteren osteofitler izlenmektedir. Son görüntüde larinks stenozu nedeniyle solunum güçlüğü gelişen hastaya trakeeostomi açılmıştır (ok).

Pediatrik Radyoloji

PS-336

BLAKE'S POUCH KİSTİ: OLGU SUNUMU

İrem İşlek[1], Mehmet Sait Doğan[1], Mehmet Şeker[1], Kürşad Aydın[2]

[1]Medipol Üniversitesi Hastanesi Radyoloji Anabilim Dalı
[2]Medipol Üniversitesi Hastanesi Çocuk Sağlığı ve Hastalıkları Anabilim Dalı

Giriş: Blake's Pouch kisti (BPK), dördüncü ventrikül ile subaraknoid boşluk arasındaki iletişimin olmaması ve tetraventriküler hidrosefali ile karakterize bir posterior fossa kistik malformasyonudur. Blake's Pouch kisti olan çocuklar tipik olarak yenidoğan döneminde veya bebeklik döneminde makrosefali ile başvururlar.

Olgu: Daha önce aktif yakınması bulunmayan olguda, 1 yıl 10 aylıkken hafif ateşi olduğu dönemde jeneralize klonik nöbet şikayetiyle çocuk nöroloji bölümüne başvurdu. Hastanın fizik muayenesinde makrosefali dışında nörolojik muayenesi yaşıtlarıyla uyumluydu. EEGsinde özellik yoktu. Hastanın nöbet öyküsü olması üzerine kontrastsız beyin manyetik rezonans(MR) görüntüleme yapıldı. MR görüntülemede tüm ventriküllerin dilate olduğu görüldü. 4.ventrikül devamlılığında serebellar vermis inferior komşuluğunda devam eden, vermisi süperiora doğru eleve eden, serebeller hemisferlerin inferior medial yüzlerini laterale doğru iten kist tespit edildi. Tetraventriküler hidrosefali eşlik eden olguda bulgular Blake's Pouch kisti olarak değerlendirildi. Hastada eşlik eden akut hidrosefali bulgusu saptanmadı. Beyin cerrahisi bölümüne konsulte edilen hasta motor gelişiminin ayına göre uygun olması ve kompanze hidrosefali olarak değerlendirilmesi üzerine cerrahi düşünülmedi.

Tartışma ve sonuç: Posterior fossada nadir görülen kistik malformasyon olan Blake's Pouch kistinin, normalde embriyogenez sırasında gerileyen posterior membranöz alanın konjenital genişlemesinden kaynaklandığına inanılmaktadır. Genellikle sporadik görülür. Başlangıç paterni ve hastaların yaşının geniş spektrumu nedeniyle, doğal seyri ve patogenezi tam olarak anlaşılamamıştır. Radyoloji bu malformasyonun tanısında kilit rol oynar. MR görüntüleme en değerli tanısal tetkikler arasındadır. MR bulguları arasında tipik geniş-

lemiş dördüncü ventrikülün bir divertikülü olan retroserebellar veya infra-retroserebellar lokasyonda bir kistin varlığı yer almaktadır. Kist sisterna magna ile ilişkisiz olabilir. Posterior fossa normal boyuttadır. Hidrosefali dışında supratentoryal anormallikler genellikle yoktur. Tedavide hastanın klinik durumuna göre cerrahi ya da cerrahi dışı tedavi seçenekleri yer almaktadır.

Anahtar kelimeler: Hidrosefali, Blake's pouch kisti

Kaynaklar

1. Patel S, Barkovich AJ. Analysis and classification of cerebel- lar malformations. AJNR Am J Neuroradiol 2002;23(7): 1074–1087.
2. Parisi MA, Dobyns WB. Human malformations of the midbrain and hindbrain: review and proposed classification scheme. Mol Genet Metab 2003;80(1-2):36–53.
3. Barkovich AJ, Millen KJ, Dobyns WB. A developmental and genetic classification for midbrain-hindbrain malformations. Brain 2009;132(pt 12):3199–3230.
4. Boltshauser E. Cerebellum: small brain but large confusion-a review of selected cerebellar malformations and disruptions. Am J Med Genet A 2004;126A(4):376–385.
5. Poretti A, Prayer D, Boltshauser E. Morphological spectrum of prenatal cerebellar disruptions. Eur J Paediatr Neurol 2009;13(5):397–407.

Hidrosefali ve nöbet öyküsü olan 1 yaş 10 aylık kız hastanın kontrastsız beyin manyetik rezonans(MR) görüntüleri sunulmaktadır. T2 ağırlıklı sekansta aksiyal ve koronal planda tüm ventriküller dilate görünümde izlenmektedir(Resim a ve c). T2 ağırlıklı sekansta alınan diğer bir aksiyal kesitte 4.ventrikül devamlılığında serebellar vermis inferior komşuluğunda devam eden, vermisi süperiora doğru eleve eden, serebeller hemisferlerin inferior medial yüzlerini laterale doğru iten kist izlenmiştir(Resim b). Alınan sagital T2 ağırlıklı sekansta posterior fossada yerleşim gösteren, ince mebranı olan(turuncu ok) düzgün sınırlı Blake's Pouch kisti görülmektedir(Resim d).

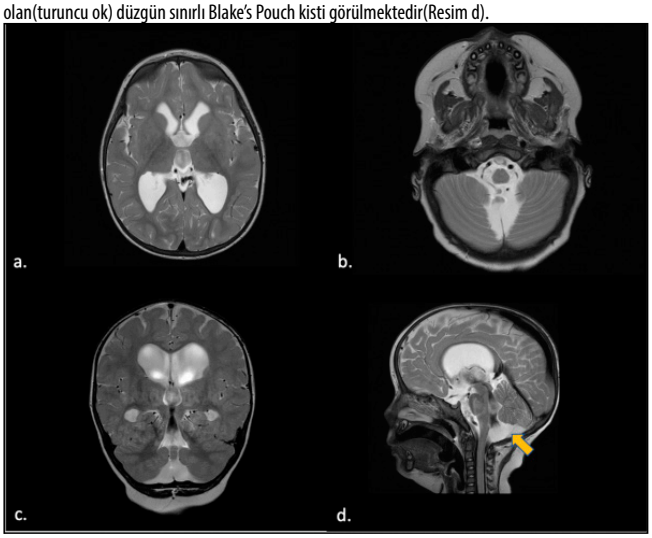

Abdominal Radyoloji

PS-337

KOLOKOLİK İNVAJİNASYON İLE GELEN ÜLSERATİF KOLİT OLGUSU

Kübra Nalbant, Şefika Bengi Cilasın, İsmail Furkan Şimşek, Hasan Erdoğan, Yasemin Okatan, Turgut Tursem Tokmak

Sağlık Bilimleri Üniversitesi Kayseri Şehir Hastanesi, Radyoloji Kliniği

Giriş ve amaç: İnvajinasyon, bir barsak ansının mezenterik kıvrımı ile birlikte bitişik bağırsağın lümenine girmesidir. Erişkin hastalarda invajinasyon nadirdir ve vakaların çoğu, öncül nokta görevi gören altta yatan bir lezyon nedeniyle normal peristalizmdeki değişikliklerden kaynaklanır(1 ,2). Bu sunumda total kolonoskopi ile tüm kolonun geçilemediği ülseratif kolitli bir hastada abdomen bilgisayarlı tomografi (BT) ile tespit edilen invajinasyonun BT görüntüleri sunulmuştur.

Olgu: 62 yaşında konstipasyon ve gastrointestinal kanama şikayeti olan erkek hasta, hastanemiz iç hastalıkları kliniğine başvurdu. Total kolonoskopi yapılan hastada multiple polipler izlendi. İnen kolon düzeyinde kolonoskopun geçişini engelleyen polip saptandı (Şekil 1a). Geçilemeyen kolon kesiminin değerlendirilmesi ve malignite taraması amacıyla yapılan abdomen BT sinde transvers kolon düzeyinde kolokolik invajinasyon saptandı (Şekil 1b). Ayrıca ülseratif kolit(ÜK) tanısı da bulunan hastanın abdomen BT görüntülerinde çekum ve apendinkste ödem bulguları mevcuttu(Şekil 1c).

Tartışma ve Sonuç: Erişkin hastalarda invajinasyonun klinik prezentasyonu değişkendir ancak genellikle karın ağrısı veya barsak tıkanıklığı belirtileri ile kendini gösterir (4). İnvajinasyonun ÜK ile birlikte görülmesi nadirdir ve şimdiye kadar literatürde ÜK tanılı hastalarda sadece beş invajinasyon vakası bildirilmiştir (2-3).

Sunulan hastada kolonoskopi tam bir sürveyans sağlamanın imkansız olduğunu ortaya çıkardı, çünkü çoklu polipler kolonoskopun tüm kolonu geçmesini engelliyordu. Bu nedenle BT taraması yapılarak tesadüfen kolonik invajinasyon saptandı ve hastaya elektif laparoskopik subtotal kolektomi yapıldı.

Erişkinlerdeki invajinasyonların çoğuna neoplastik lezyonların öncü nokta olarak zemin hazırladığı kolokolik invajinasyonlar neden olur (5). Bununla birlikte, ÜK tanılı vakalarda invajinasyon olgularında; bizim hastamızda olduğu gibi literatürde de tümörle ilgili öncü nokta ile ilişkili değildi (2-3). ÜK tanılı hastaların tümörle ilgili öncü noktalara sahip olmamasının yüksek olasılıkla yıllık kolonoskopilerden geçmesi olduğu düşünülmektedir.

Kolonoskopinin tam bir sürveyans sağlayamadığı durumlarda invajinasyonu tespit etmek için abdomen BT tavsiye edilebilir. Sunulan vakada da abdomen BT görüntülemenin invajinasyon tanısında önemi belirtilmiştir.

Anahtar kelimeler: invajinasyon, ülseratif kolit, abdomen BT

Kaynaklar

1. Coghlan E, Nadales A, Laferrere L, Terres M, Perotti JP. Colocolic intussusception in a patient with ulcerative colitis. Inflamm Bowel Dis. 2010 Jul;16(7):1085-7.
2. Burchard PR, Thomay AA. Appendiceal intussusception in the setting of ulcerative colitis. J Surg Case Rep. 2018 Apr 3;2018(4):rjy044.
3 Forde KA, Gold RP, Holck S, Goldberg MD, Kaim PS. Giant pseudopolyposis in colitis with colonic intussusception. Gastroenterology. 1978 Dec;75(6):1142-6.
4. Lindor RA, Bellolio MF, Sadosty AT, Earnest F 4th, Cabrera D. Adult intussusception: presentation, management, and outcomes of 148 patients. J Emerg Med. 2012 Jul;43(1):1-6. doi: 10.1016/j.jemermed.2011.05.098. Epub 2012 Jan 12.
5. Honjo H, Mike M, Kusanagi H, Kano N. Adult intussusception: a retrospective review. World J Surg. 2015 Jan;39(1):134-8. doi: 10.1007/s00268-014-2759-9.

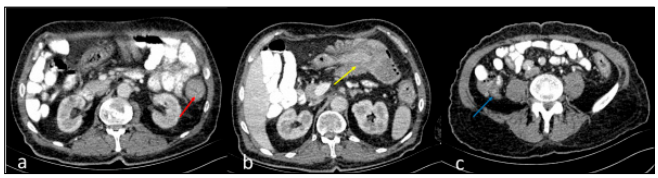

Şekil 1. Total kolonoskopi sırasında inen kolon düzeyinde kolonoskopun geçmesini engelleyen polip abdomen BT kesitlerinde izlenmektedir(a,kırmızı ok). Transvers kolon düzeyinde kolokolik invajinasyon saptandı (b,sarı ok). Ayrıca ülseratif kolit olan hastanın abdomen BT görüntülerinde çekumda ve apendinkste ödem bulguları mevcut(c,mavi ok).

Kas-İskelet Radyolojisi

PS-338

NADİR BİR OLGU: MALİGN PİLOMATRİKOM

Savaş Hereklioğlu[1], Baran Serdar Sunal[1], Burak Uslu[1], Muhammet Göktaş[1], Fethi Emre Ustabaşıoğlu[1], Fatma Elif Usturalı Keskin[2]

[1]Trakya Üniversitesi Tıp Fakültesi Radyoloji Anabilim Dalı
[2]Trakya Üniversitesi Tıp Fakültesi Patoloji Anabilim Dalı

Giriş ve Amaç: Malign pilomatrikom (pilomatriksiyel karsinom), çok nadir görülen kıl kökü kaynaklı malign karakterde ciltaltı tümördür. Bu çalışmada literatürde oldukça nadir görülen ciltaltı lokalizasyonlu malign pilomatrikom tanılı olguyu direkt grafi, BT ve MR bulgularıyla sunmayı amaçladık.

Olgu Sunumu: 61 yaşında kadın hasta sol uylukta yaklaşık 2 yıldır olan ancak son zamanlarda giderek artan şişlik şikayetiyle hastanemize başvurdu. Yapılan fizik muayenesinde sol uyluk anterior kesiminde cilt-ciltaltı doku yerleşimli, cilde göre koyu renkli, sert kitlesel lezyon saptandı. Direkt grafi görüntülemesinde bu düzeyde içerisinde kalsifikasyonlar da izlenen nodüler lezyon görüldü (Resim 1). BT ve MR incelemede sol uyluk 1/3 orta-distal bileşke düzeyinde ciltaltı doku yerleşimli, anterolateral kesiminde kalsifik komponentler barındıran, düzgün konturlu, 42x37 mm boyutlarında ölçülen, MR görüntülemede, T2 sekanslarda yer yer küçük kistik alanlar ile postkontrast serilerde kalsifik komponentleri dışında yoğun kontrast fiksasyonu gösteren, heterojen yumuşak doku kitlesi izlenmiş olup komşu cilt-ciltaltı dokuda kalınlık artışı eşlik etmektedir (Resim 2-4). Tariflenen lezyon eksizyonu sonrasında patoloji sonucu malign pilomatrikom ile uyumlu olarak bulunmuştur.

Tartışma ve Sonuç: Malign pilomatrikom çok nadir görülen, lokal agresif karakterde ve rekürrens gösterme eğiliminde olan kıl kökü kaynaklı dermal bir tümördür. Malign pilomatrikom cilt-ciltaltı dokuda sert şişlik ile karakterize olup genellikle baş-boyun bölgesinde görülür. Literatürde uzak metastazlar bildirilmiş olup en sık akciğer metastazı görülmektedir. Benign pilomatrikom'ların aksine malign olanlar kadınlarda daha sık olup 5-7. dekatlarda görülmektedir. Nadir görülmesi sebebiyle tedavi prokollerinde altın standart bulunmamakla beraber genellikle geniş lokal eksizyon ve adjuvan radyoterapi önerilmektedir (1-3).

Malign pilomatrikom olguları, benign olanlar ile benzer radyolojik özellikler göstermekte olup düzgün sınırlı, ciltaltı yerleşimli nodüler lezyonlar olarak görülmektedir. Direkt grafi ve BT incelemede kum benzeri kalsifikasyon alanları içermektedir. MR incelemede ise kalsifikasyon alanlarında T2 hipointens görünüm her iki lezyonda görülmekte iken malign pilomatrikom'da heterojen konstrastlanma ve kistik-nekrotik alanlar görülebilmektedir (4-5).

Sunduğumuz olguda direkt grafi ve BT bulguları pilomatrikom düşündürmüş olmakla beraber MR görüntülemede heterojen sinyalli olması ve kistik alanlar izlenmesi sebebiyle malignite açısından şüphe uyandırmıştır.

Sonuç olarak, pilomatrikom benzeri radyolojik görüntüleme bulguları olan cilt tümörü olgularında MR görüntülemede heterojen sinyal ve kistik değişiklikler saptanması durumunda ayırıcı tanıda malign pilomatrikom da düşünülmeli ve olgularda sistemik tarama yapılması önerilmelidir.

Anahtar kelimeler: Malign pilomatrikom, pilomatriks karsinomu, direkt grafi, BT, MR.

Kaynaklar

1. Jones C, Twoon M, Ho W, Portelli M, Robertson BF, Anderson W. Pilomatrix carcinoma: 12-year experience and review of the literature. J Cutan Pathol. 2018;45(1):33-38.
2. Papadakis M, de Bree E, Floros N, Giannikaki E, Xekalou A, Manios A. Pilomatrix carcinoma: More malignant biological behavior than was considered in the past. Mol Clin Oncol. 2017;6(3):415-418.
3. Eckhoff MD, Tadlock J, Kafchinski LA. Pilomatrix Carcinoma of the Antecubitum. Cureus. 2020;12(1):e6821.
4. Niwa T, Yoshida T, Doiuchi T, et al. Pilomatrix carcinoma of the axilla: CT and MRI features. Br J Radiol. 2005;78(927):257-260.
5. De Beuckeleer LH, De Schepper AM, Neetens I. Magnetic resonance imaging of pilomatricoma. Eur Radiol. 1996;6(1):72-75



Resim 1. Lateral grafide sol uyluk anteriorunda ciltte tümefaksiyon oluşturan nodüler opasite (sarı ok) ve içersinde milimetrik kalsifikasyon alanları izlenmektedir.

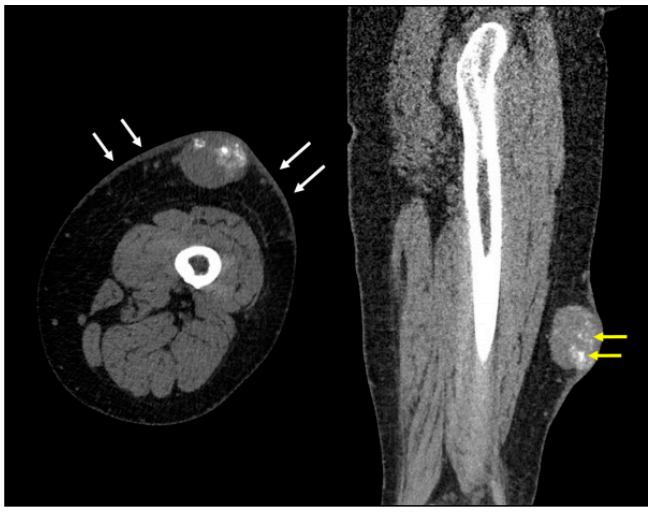

Resim 2. Aksiyel ve sagital kontrastsız BT incelemede uyluk anteriorunda ciltte kalınlık artışı (beyaz oklar) ve ciltaltı yerleşimli yumuşak doku kitlesinde kalsifikasyon alanları (sarı oklar) görülmektedir.

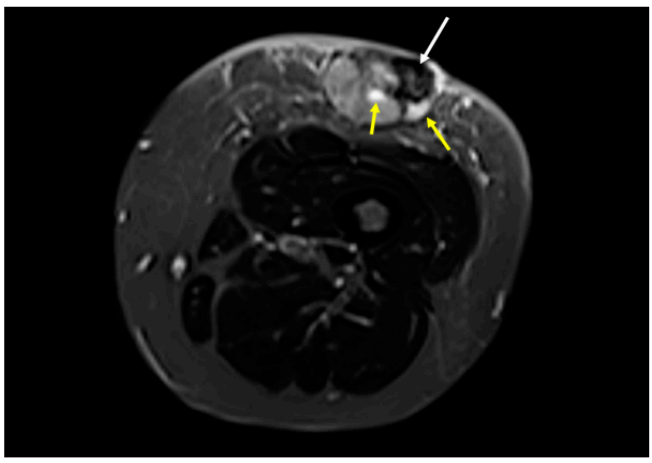

Resim 3. Yağ baskılı T2 ağırlıklı MR incelemede uyluk anteriorundaki kitle lezyon içerisinde kalsifikasyon ile uyumlu hipointens görünüm (beyaz ok) ve lezyon içersinde hiperintens kistik alanlar (sarı oklar) dikkat çekmektedir.)

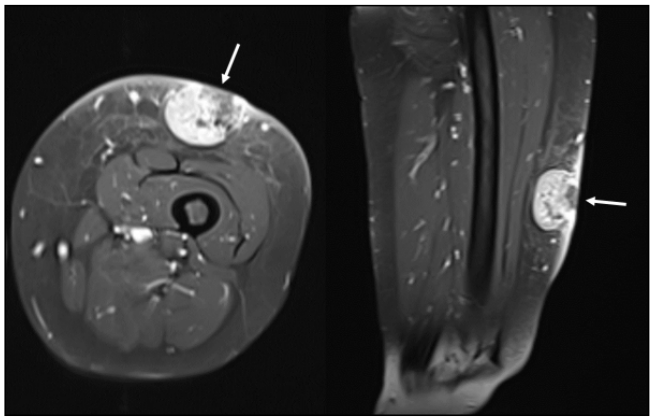

Resim 4. Uyluk anteriorundaki lezyonda postkontrast T1 ağırlıklı aksiyel ve sagital MR görüntülerde kalsifikasyon ve kistik alanlar dışında yoğun kontrastlanma izlenmektedir.

Kas-İskelet Radyolojisi

PS-339

TRİKOTİODİSTROFİ OLGUSUNDA OSTEOSKLEROZ: MRG BULGULARI

Uluhan Eryürük, Alptekin Tosun, Tümay Bekçi, İsmet Miraç Çakır, Serdar Aslan, Erdem Yüzüak, Hüseyin Balcı, Ömer Görgel, Emrah Sülün, Ramazan Orkun Önder

Giresun Üniversitesi Tıp Fakültesi, Radyoloji Anabilim Dalı

Giriş-Amaç: Trikotiodistrofi (TTD); kısa, kırılgan ve anormal derecede düşük kükürt içeren saçlar ile karakterize edilen otozomal resesif bir hastalık grubunu oluşturur[1]. Trikotiodistrofi bu gruptaki saç anomalilerini ifade etse de vücuttaki herhangi bir sistemin ya da organın etkilenebildiği multisistem bir hastalıktır[2].

Biz de bu vakamızda trikotiodistrofi tanısıyla takip edilen ve osteoskleroz tespit ettiğimiz hastamızın Manyetik Rezonans Görüntüleme (MRG) bulgularını sunmayı amaçladık.

Olgu Sunumu: Bilinen trikotiodistrofi tanısı olan hasta yürüme bozukluğu şikayeti ile Fizik Tedavi ve Rehabilitasyon polikliniğine başvurusunda beyin MRG ve torakolomber MRG yapıldı. Beyin MRG'de kraniyumda tüm kemik yapılarda diploe mesafesinde artış, T1 ağırlıklı görüntülerde (T1AG) ve T2 ağırlıklı görüntülerde (T2AG) hipointensitede artış ile karakterize skleroz görünümü izlendi (fig a ve b). Benzer şekilde torakolomber MRG'de tüm vertebral yapılarda skleroz ile uyumlu T1AG ve T2AG'de hipointensitede artış saptandı (fig c).

Tartışma: "Trikotiodistrofi" terimini ilk olarak Vera Price 1979'da "Haar und Haarkrankheiten" kitabında kullanmıştır. 1980'de Price, çeşitli klinik özelliklere sahip olan ve saçta düşük kükürt (sistin) içeriğini saptadığı iki hasta rapor etmiştir[1-3].

Chapman[4], TTD'li bir hastada osteosklerotik anormallikler saptamış ve osteoskleroz, iktiyoz, kırılgan saç, zeka geriliği, azalmış fertilite ve kısa boy için SIBIDS kısaltmasını önermiştir. Takibinde santral osteosklerozlu birkaç hasta daha tanımlanmıştır[5].

Ektodermal kökenli olan merkezi sinir sistemi ve ciltteki anormallikler sıklıkla birlikte ortaya çıkar. Nörofibromatozis, Sturge-Weber sendromu ve tüberoskleroz gibi nörokutanöz bozukluklarla karşılaştırıldığında, TTD'deki bulgular daha değişken ve daha az spesifiktir. Yaygın dismiyelinizasyon, TTD'de en sık görülen nörogörüntüleme bulgusudur[6]. Aksiyal osteoskleroz, TTD'li hastaların çok azında görülse de, diğer yaygın dismiyelinizan bozukluklarda bildirilmemiştir ve karakteristik klinik bulguların varlığında TTD tanısı için spesifik olabilir[6].

Sonuç: Osteoskleroz varlığı TTD'nin diğer dismyelinizan hastalıklarla ayırıcı tanısında değerli bir bulgudur. MRG inceleme ile diğer nörogörüntüleme bulgularının yanı sıra osteoskleroz varlığı da gösterilebilir. Diğer tanımlayıcı klinik bulgular ile birlikte osteoskleroz saptanan hastalarda trikotiodistrofi tanısı akılda tutulmalıdır.

Anahtar kelimeler: trikotiodistrofi, osteoskleroz, MRG

Kaynaklar

1. Price, Vera H. "Trichothiodystrophy: update." Pediatric dermatology 9.4 (1992): 369-370.
2. Lambert, W. Clark, Claude E. Gagna, and Muriel W. Lambert. "Trichothiodystrophy: Photosensitive, TTD-P, TTD, Tay Syndrome." Diseases of DNA Repair (2010): 106-110.
3. Faghri, Salma, et al. "Trichothiodystrophy: a systematic review of 112 published cases characterises a wide spectrum of clinical manifestations." Journal of medical genetics 45.10 (2008): 609-621.
4. Chapman, S. "The trichothiodystrophy syndrome of Pollitt." Pediatric radiology 18.2 (1988): 154-156.
5. Itin, Peter H., Alain Sarasin, and Mark R. Pittelkow. "Trichothiodystrophy: update on the sulfur-deficient brittle hair syndromes." Journal of the American Academy of Dermatology 44.6 (2001): 891-924.
6. Harreld, J. H., et al. "Trichothiodystrophy with dysmyelination and central osteosclerosis." American journal of neuroradiology 31.1 (2010): 129-130.

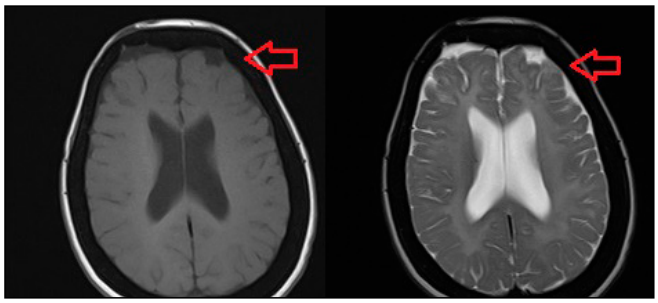

Resim a. Aksiyel T1AG ve T2AG'de diploe mesafesinde artış ve skleroz ile uyumlu hipointensite artışı izlendi.

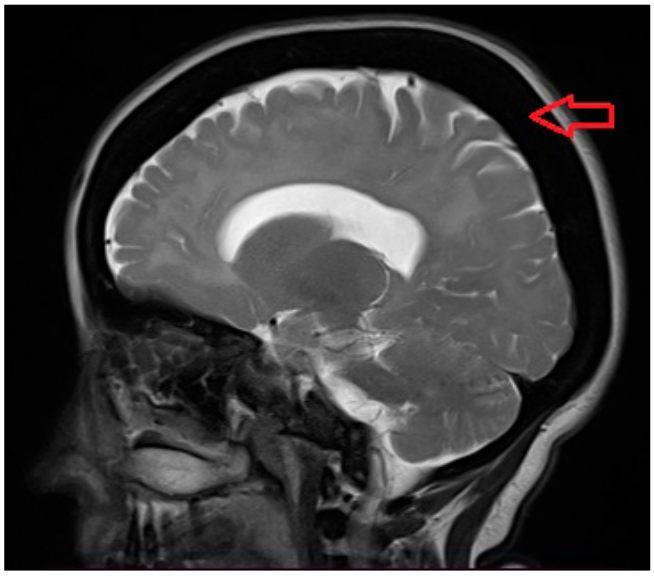

Resim b. Sagittal T2AG'de diploe mesafesinde artış ve skleroz ile uyumlu hipointensite artışı izlendi.

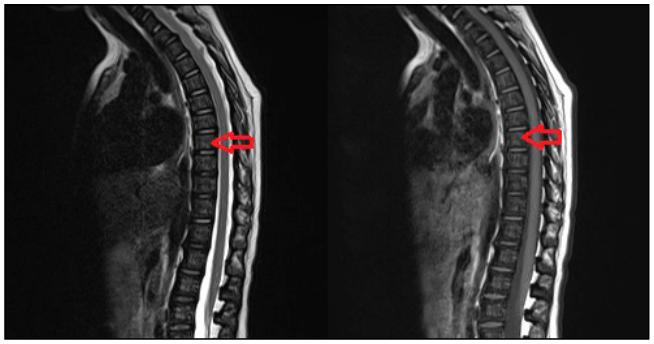

Resim c. Sagittal T1AG ve T2AG'de tüm vertebral yapılarda skleroz ile uyumlu hipointensite artışı izlendi.

Pediatrik Radyoloji

PS-340

ADÖLESAN BİR OLGUDA KRONİK GRANÜLOMATÖZ HASTALIĞIN RADYOLOJİK BULGULARI

Rana Günöz Cömert, Eda Cingöz, Esin Düvek, Zuhal Bayramoğlu

Istanbul Faculty of Medicine, Istanbul University

Amaç: Kronik granülomatöz hastalık (KGH), fagositik hücrelerde nikotinamid adenin dinükleotid fosfat oksidaz (NADPH) eksikliğinin neden olduğu, oksijen radikallerinin etkisiz hale getirilmesindeki yetersizliğe bağlı olarak, katalaz pozitif enfeksiyon ajanlarının elimine edilememesi ile karakterize bir immün yetmezliktir. Bağışıklık sistemi yeterli mikrobiyal öldürmeyi gerçekleştiremediğinden enflamasyon kaskadı sınırlanamaz ve histolojik olarak abartılı granülom formasyonu cevabı gelişir. Hastalığın en yaygın belirtisi tekrarlayan bakteriyel ve fungal kaynaklı pulmoner enfeksiyonlardır ve sıklıkla konsolidasyon, nodüller (lobar pnömoni/bronkopnömoni), kavitasyon, bronşektazi, ampiyem, mediastinal lenfadenopati saptanır.[2] Ayrıca hepatosplenomegali, karaciğer-dalak apseleri, mide çıkış yolu obstrüksiyonu, lenfadenit, tekrarlayan multifokal osteomiyelit, beyin apsesi, sepsis, selülit, impetigo, süpüratif adenit gibi birçok farklı organ sistemi tutulabilir. Multisistemik bulgular nedeniyle, radyologlar komplikasyonların değerlendirilmesinde bu hastalığın klinik ve radyolojik spektrumuna aşina olmalıdır.

Olgu: 17 yaşında erkek hasta; halsizlik, ateş, öksürük ve terleme şikayetleri ile başvurdu. 3 ay önce başka bir hastanede yapılan muayenesinde pnömoni tanısı nedeniyle 3 ay süreyle tüberküloz tedavisi aldığı öyküsü öğrenildi. Anamnez derinleştirildiğinde hastanın daha önce de pnömoni nedeniyle hastaneye yatış öykülerinin bulunduğu ve 4 yaşında pankreatit geçirdiği ve kolesistektomi olduğu öğrenildi. Ardından hastanemize başvurduğunda yapılan radyolojik incelemelerde; (Resim 1.a) PA akciğer grafisinde sağ üst lobda opasite artışı, sağ hemitoraks üst ve orta zonlarında retikülonodüler opasiteler izlendi. Toraks BT incelemesinde (Resim 1.b, 1.c, 1.d), sağ üst lobda lober konsolidasyon, çevre parankimde buzlu cam opasitesi, eşlik eden sentrilobüler nodüler opasiteler ve sağ alt lob superior segmentinde içinde kavitasyon gelişmiş nodül saptandı. Ayrıca sağ alt paratrakeal bölgede daha belirgin olmak üzere mediastinal lenfadenopatiler saptandı. Abdomen ultrasonografisinde hepatomegali ve karaciğer hilusuna komşu lenfadenopati saptandı. Üst abdomen MRG T2A ve difüzyon ağırlıklı kesitlerde (Şekil 1.e, 1.f) karaciğer hilusunda lenfadenopati görüldü. 1 ay süreyle antibiyoterapi sonrası yapılan kontrol görüntülemede; akciğer grafisinde sağ üst lobda opasite ve toraks BT'sinde sağ üst lobda konsolide lober pnömonide kısmi gerileme ve kalın duvarlı kistik bronşektazi sekeli geliştiği izlendi (Şekil 2). Etiyolojinin araştırılması için mediastinoskopi ile lenf nodu biyopsisi yapıldı ve patolojik inceleme reaktif lenfoid hiperplazi olarak sonuçlandı. Ayrıca kemik iliği biyopsi sonucu normoselüler idi. Bu dönemde hastaya otoimmün lenfoproliferatif sendrom (ALPS) için de genetik testler yapıldı ve negatif olarak sonuçlandı. 4 ay sonra yapılan kontrol görüntülemede (Resim 3) sağ üst lobda konsolidasyonun gerilediği ancak burada kalın duvarlı postenfeksiyöz kistik bronşektazi ve sol üst lob lingular segmentte interstisyel kalınlaşma sentrilobüler dağılmış buzlu cam nodüller ve kavitasyon yapan nodüllerin geliştiği izlendi. Bu arada herpes zoster tanısı ile T4-T5 dermatomunda tedavi görmeye başlayan hasta, romatolojik olarak vaskülit ayırıcı tanısı için değerlendirildi; ancak yapılan nitroblue tetrazolium (NBT) ve genetik testler ile kronik granülomatöz hastalık tanısı aldı.

İlk başvurudan 6 ay sonra öksürük ve nefes darlığı şikayeti ile tekrar başvuran hastanın radyolojik muayenesinde (Resim 4); (4.a) akciğer grafisinde bilateral akciğer parankiminde çok sayıda, yuvarlak, santral radyolüsent (kavite?) opasiteler görüldü. Ardından olası komplikasyonları değerlendirmek için 1 mm kesit kalınlığında toraks BT yapıldığında; bir önceki tetkikinde sağ üst lobda izlenen sekel kistik bronşektazi (yıldız) alanı ek olarak yeni gelişen, bilateral akciğer parankiminde fırsatçı mantar enfeksiyonunu düşündüren çok sayıda kalın duvarlı kaviter lezyonlar tespit edildi. Balgam kültüründe Aspergillus fumigatus üremesi saptanan hastaya antifungal tedavi uygulandı.

Tartışma ve Sonuç: KGH'nin en yaygın klinik prezentasyonu pulmoner enfeksiyon ve süpüratif servikal lenfadenittir. KGH'nin en yaygın pulmoner belirtisi tekrarlayan bakteriyel ve fungal enfeksiyonlara bağlı hava yolu konsolidasyonu, nodüller ve bronşektazidir. Erişkinlerde kronik granülomatöz hastalığın toraks BT bulguları; konsolidasyon (%60), sentrilobüler nodüller, tomurcuklanan ağaç manzarası veya rastgele dağılmış nodüller (%40), bronşektazi (%100), amfizematöz değişiklikler (%75), lenfadenopati (%60), pulmoner arter büyümesi (%50), plevral efüzyondur (%20).[2] Kronik granülomatöz hastalık, nitroblue tetrazolium (NBT) ve genetik testler ile teşhis edilir; tedavisinde antibiyotik profilaksisi ve interferon tedavisi verilir; kemik iliği nakli küratif tedavi sağlayabilmektedir. Mortalitenin en önemli nedeni ağır pnömoni ve sepsistir.[3] Klinik olarak açıklanamayan tekrarlayan enfeksiyon kliniği ile başvuran hastaların ayırıcı tanısında KGH akılda tutulmalıdır.

Kaynaklar

1. Khanna G, Kao SC, Kirby P, Satoe Y. Imaging of chronic granulomatous disease in children. Radiographics. 2005;25(5):1183-1195. doi:10.1148/rg.255055011
2. Godoy MCB, Vos PM, Cooperberg PL, Lydell CP, Phillips P, Müller NL. Chest radiographic and CT manifestations of chronic granulomatous disease in adults. Am J Roentgenol. 2008;191(5):1570-1575. doi:10.2214/AJR.07.3482
3. Lee M, Lee MS, Lee JS, Ko SY, Jeong SY. Spectrum of imaging findings of chronic granulomatous disease: A single center experience. Diagnostic Interv Radiol. 2017;23(6):472-477. doi:10.5152/dir.2017.17264

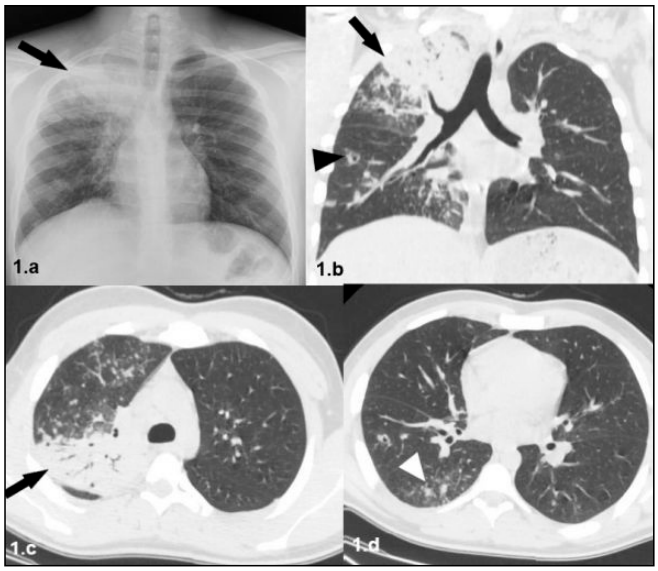

Resim 1. (1.a) PA akciğer grafisinde sağ üst lobda opasite artışı (siyah ok) ve sağ hemitoraks üst ve orta zonlarında retikülonodüler opasiteler görüldü. Toraks BT incelemesinde (1.b, 1.c, 1.d) sağ üst lob apikal ve posterior segmentlerde lober konsolidasyon (siyah oklar), çevrede buzlu cam opasitesi, eşlik eden sentrilobüler nodüler opasiteler (beyaz ok başı) ve sağ alt lob superior segmentinde kaviter nodül (siyah ok ucu) tespit edildi. Üst karın MRG T2A (1.e) ve difüzyon ağırlıklı (1.f) kesitlerde karaciğer hilusunda lenfadenopati görüldü (beyaz oklar).

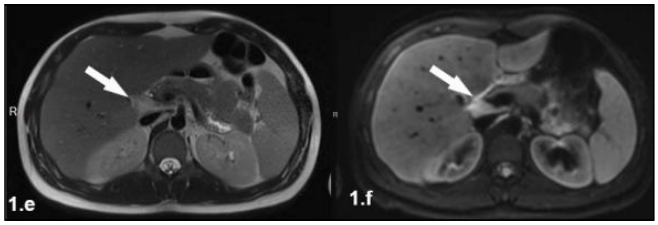

Figure 1. Upper abdominal MRI T2W (1.e) and diffusion-weighted (1.f) sections showed lymphadenopathy in the hilum of the liver (white arrows).

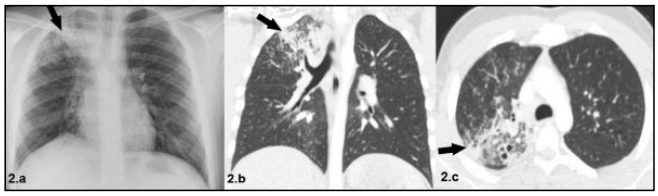

Resim 2.1 ay sonra yapılan kontrol görüntülemede; akciğer grafisinde (2.a), sağ üst lobdaki opasitede ve toraks BT'sinde sağ üst lobda konsolide lober pnömonide kısmi gerileme ve kalın duvarlı kistik bronşektazi sekeli geliştiği görüldü (2.b, 2.c, siyah oklar).

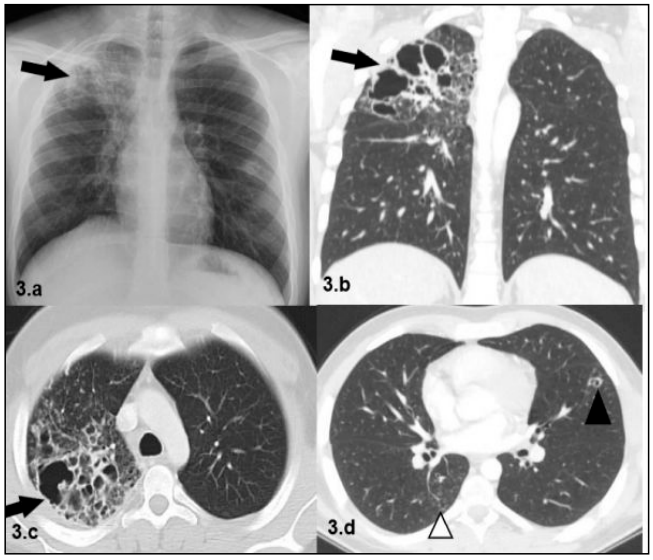

Resim 3. 4 ay sonra yapılan kontrol görüntülemede sağ üst lobda konsolidasyonun gerilediği ancak kalın duvarlı postenfeksiyöz kistik bronşektazi ve interstisyel kalınlaşma (3.b, 3.c siyah oklar), sentrilobüler dağılmış buzlu cam nodüller (3.d, beyaz ok ucu) izlenmektedir. Sol üst lob lingular segmentte kaviter nodül izlenmektedir (3.d, siyah ok ucu).

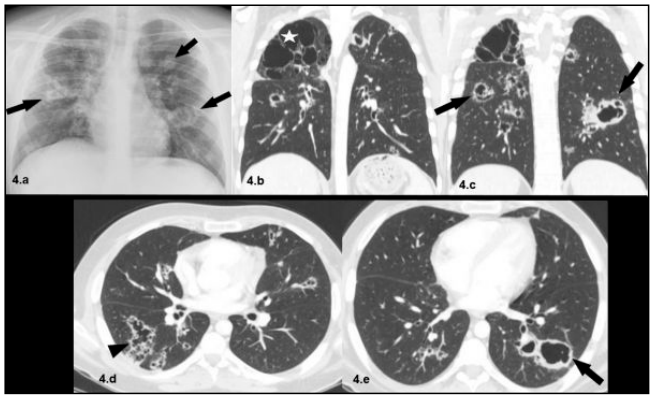

Resim 4. İlk başvurudan 6 ay sonra öksürük ve nefes darlığı şikayeti ile tekrar başvuran hastanın radyolojik muayenesinde (4.a) akciğer grafisinde bilateral akciğer parankiminde çoklu, yuvarlak, santral radyolüsent (kavite?) (siyah oklar) opasiteler görüldü. Olası komplikasyonları değerlendirmek için toraks BT çekildi. Koronal ve aksiyel kesitlerde (4.b, 4.c, 4.d, 4.e siyah oklar) sağ üst lobda bir önceki tetkikte izlenen sekel kistik bronşektazi (yıldız) alanına ek olarak yeni gelişen fırsatçı mantar enfeksiyonu düşündüren çok sayıda kalın duvarlı kaviter lezyonlar saptandı.

Kas-İskelet Radyolojisi

PS-341

NADİR GELİŞİMSEL ANOMALİ; PELVİK KOSTA: İKİ OLGU SUNUMU

Mustafa Koç

Fırat Üniversitesi Tıp Fakültesi Radyoloji Anabilim Dalı

Giriş ve Amaç: Pelvik kosta nadir görülen, benign konjenital anomalidir (1,2). İskelet sistemindeki kemiklere komşu yumuşak dokularda gözüken gelişimsel kemik anomalisidir (3). Çoğunlukla asemptomatiktir, insidental olarak saptanır. Kemik pelvisin yanında falanks veya kostaya benzer şekilde, belirgin korteks ve medullası olan bir ya da daha fazla kemik yapılar şeklinde görülmektedir. Pelvik kostanın tanımlanmasının önemi, postravmatik myozitis ossifikans ve pelvis kemik yaralanmalarından ayırt edilmesinin gerekli oluşudur (2,4). Bu yazıda, radyolojik tetkiklerinde pelvik kosta saptanan iki olgu sunuldu.

Olgu Sunumu: Kolon kanseri nedeni ile metastaz araştırması yapılan 43 yaşındaki erkek hastanın, ön arka pelvis radyogramının değerlendirilmesinde, sağ femur trokanter majordan başlayıp, spina iliaka anterior inferiora doğru uzanım gösteren kemik kitle izlendi (Resim 1). Ayrıca kronik pelvik ağrı nedeni ile tetkikleri yapılan 38 yaşındaki kadın hastanın, pelvis radyogramında benzer şekilde, femur başı posterior komşuluğundan iliak kemiğe uzanım gösteren kemik oluşum saptandı (Resim 2). Hastaların ayrıntılı sorgusunda, geçmişte travma öyküsü yer almadığından, radyolojik tanılarında pelvik kosta düşünülüp takip kararı verildi.

Tartışma ve Sonuç: Pelvik kosta hastada spesifik bir yakınmaya neden olmaz. Belirgin klinik bulgusu bulunmamaktadır. Bununla birlikte, ayırıcı tanıda posttravmatik myozitis osifikans, heterotopik kemik oluşumları, ekzositozlar, osteokondromlar ve ligaman kalsifikasyonları ile karışabilmektedir (2-4). Dolayısı ile bu patolojiler ile ayırımının yapılması önemlidir. Pelvik kosta çoğunlukla düz radyogramlarda tanınabilir. Bilgisayarlı Tomografi, kemik parçacığını, yalancı eklem yüzeyini, komşu kemik doku ve çevre yumuşak doku ile ilişkiyi kesitsel olarak gösterebilir (5). Akkiz ya da sistemik hastalıkların kemik lezyonları ile kemik tümörlerinden ayırıcı tanısının yapılmasında, hastadan alınacak klinik bilgi oldukça faydalıdır.

Anahtar kelimeler: Pelvik kosta, varyasyon, x-ray

Kaynaklar

1. Beji H, Thiesse P. "Pelvic ribs": a rare congenital abnormality. Diagn Interv Imaging 2015;96(5):525–527.
2. Nouraly H, Toure A, Lahady R, Ahmad A, Keita AK. Pelvic digit: A rare congenital anomaly. Joint Bone Spine 2016;83(5):581.
3. Shenouda S, Leshchinskiy S. The "pelvic digit". Abdom Radiol 2018;43(9):2537-2538.
4. Maegele M. Pelvic digit as a rare cause of chronic hip pain and functional impairment: a case report and review of the literature. J Med Case Rep 2009;19;3:139.
5. Nguyen VD, Matthes JD, Wunderlich CC. The pelvic digit: CT correlation and review of the literature. Comput Med Imaging Graph 1990;14(2):127-31.

Pelvis X-ray grafisinde; Sağ femur trokanter majordan başlayıp, spina iliaka anterior inferiora doğru uzanım gösteren kemik kitle izlenmekte (Oklar).



Pelvis radyogramında; femur başı posterior komşuluğundan iliak kemiğe uzanım gösteren kemik oluşum (Oklar).



Nöroradyoloji

PS-342

NÖROFİBROMATOZİS TİP 1'Lİ ÇOCUKTA OPTİK SİNİR GLİOMU VE MOYAMOYA SENDROMUNUN BİRLİKTELİĞİ VE GÖRÜNTÜLEME BULGULARI

Emrah Öz[1], Muhammed Akif Deniz[1], Rukan Matsar[1], Selahattin Tekeş[2], Faysal Ekici[3]

[1]Dicle Üniversitesi Tıp Fakültesi Radyoloji Anabilimdalı
[2]Dicle Üniversitesi Tıp Fakültesi Tıbbi Genetik Anabilimdalı
[3]Özel Genesis Hospital Hastanesi

Giriş:Nörofibromatozis tip 1 (NF-1), otozomal dominant (OD)kalıtım paterni gösterene en yaygın nörokutanöz hastalıktır.Çoğunlukla kromozom 17 (17q11.2) üzerinde bulunan NF1 geninin mutasyonlarından kaynaklanmaktadır.(1) Biz bu çalışmada oldukça nadir görülen NF1 ve Moyamoya sendromu birlikteliği bulunan çocuk hastanın görüntüleme özelliklerini sunmayı ve literatür ile karşılaştırmayı amaçladık.

Olgu: Son zamanlarda gelişen nöbet şikayeti ile polikliniğe başvuran beş yaşında erkek hastaya kontrastlı manyetik rezonans görüntüleme (MR) ve manyetik rezonans anjiografi(MRA) yapıldı. MRA da sağ MCA ve sol ICA kavernozal segmentinin oklüde olduğu izlendi.(resim a-b) MRA da Wills poligonu düzeyinde kontrastlanan ve talamoperforan -lentrikülositrat düzeyinde ise T1-T2 görüntülerde sinyal void görünümünde çok sayıda tortiyoze kollateral vasküler yapılar izlendi.(Resim c) FLAİR MR görüntüler de bilateral serebral hemisfer sulkuslarında hiperintens görünümler izlendi.(Resim d). Ayrıca verteks ve ventriküler seviyede sağ frontoparyetalde T2-FLAİR sekanslarda hiperintens, diffüzyon görüntülemede difüzyon kısıtlılığı oluşturmayan geç subakut -kronik evreye ait iskemik alan mevcuttu.(Resim e) Bu radyolojik bulgular ile hastaya moyamoya hastalığı tanısı konuldu . Ayrıca sol optik traktustan optik kiazmaya kadar olan optik sinir segmentinde belirgin kalınlaşma ve tortiyozite izlenmiş olup optik gliom ile uyumlu olabileceği düşünüldü. (Resim f)Moyamoya sendromu açısından hasta genetik birimine yönlendirildi.Genetik biriminde hastaya NF1,NF2 ve SPRED1 geni tüm ekzonlarını kapsayan primerler kullanılarak dizi analizi yöntemi uygulandı.Sonuçlar Variant Studio ve Genetik Assistant Analiz programı kullanılarak analiz edildi.Hastanın genetik laboratuar sonucu NF-1 geni ekzon32 varyant c.43 30A>G heterozigot klass-1 ile OD Nörofibromatozis tanısı konuldu.

Tartışma:NF1,dünya çapında yaklaşık 3500 kişiden 1'ini etkileyen en yaygın otozomal dominant genetik bozukluk olup (2) cildi, merkezi sinir sistemini ve kemik sistemini etkileyen multisistemik bir hastalıktır.Moyamoya Hastalığı (MMH) ilk kez Takeuchi ve Shimizu (1957)tarafından bilateral internal karotid arterlerin hipoplazisi olarak tanımlanmıştır. 1969 yılında Suzuki ve Takaku sigara dumanı anlamına gelen ve MRA da kollateral damar ağını kasteden Japonca bir kelime olan Moyamoya olarak adlandırmışlardır.(3)MMH da altta yatan ilişkili durum veya risk faktörü olan vaskülopatili hastalar Moyamoya Sendromu olarak kategorize edilir.(NF-1,Down sendromu...)(4,5)NF1 vaskülopati, her boyuttaki arteriyel ve venöz kan damarlarını etkileyen, hastalığın önemli ancak yeterince tanınmayan bir komplikasyonudur.Literatür verilerine göre, en sık internal karotis arter etkilenirken , bunu orta ve arka serebral arterler izler.(1) NF1 hastalarında MMS prevalansının yaklaşık % 0.6 olduğu tahmin edilmektedir.Bununla birlikte bazı yazarlar daha yüksek prevalans (%3-6) bildirmişleridir.(3)MMS de ailesel vakalarda genetik faktörlerle ilişkili olduğunu gösteren birkaç kanıt vardır. Gen anormalliği 17q25.2 kromozomunda tespit edilmiştir . NF1 geni ayrıca kromozom 17q11.2 üzerinde de haritalanmıştır. Bu nedenle, NF1 ve MMS arasındaki ilişki, kromozom 17 üzerindeki sorumlu genlerin yakın komşuluğu ile gerekçelendirilebilir.(1,6)

Sonuç: Moyamoya vaskülopatisi , NF1 sendromunun en ciddi komplikasyonlarından birisidir.NF1 li çocuklarda MR ve MRA tanıda asemptomatik olgularda bile oldukça etkin görüntüleme yöntemleridir.

Anahtar kelimeler: moyamoya,NF1,

Kaynaklar
1) Vargiami, Euthymia et al. "Moyamoya syndrome and neurofibromatosis type 1." Italian journal of pediatrics vol. 2014; 40 59.
2) Kocova M, Kochova E, Sukarova-Angelovska E. Optic glioma and precocious puberty in a girl with neurofibromatosis type 1 carrying an R681X mutation of NF1: case report and review of the literature. BMC Endocr Disord. 2015;15:82
3) Budişteanu M, Burloiu CM, Papuc SM, Focşa IO, Riga D, Riga S, Arghir A. Neurofibromatosis type 1 associated with moyamoya syndrome. Case report and review of the literature. Rom J Morphol Embryol. 2019;60(2):713-716
4) Duat-Rodríguez A, Carceller Lechón F, López Pino MÁ, Rodríguez Fernández C, González-Gutiérrez-Solana L. Neurofibromatosis type 1 associated with moyamoya syndrome in children. Pediatr Neurol. 2014;50(1):96-8
5) Scott RM, Smith ER. Moyamoya disease and moyamoya syndrome. N Engl J Med. 2009;360(12):1226-37
6) Koç, F., Yerdelen, D., & Koç, Z. (Moyamoya Hastalığı ile Nörofibromatoz Tip 1 İlişkisi. Uluslararası Sinirbilim Dergisi, 2018; 118(8), 1157–1163
7) Seung-Ki Kim, M.D., Ph.D. Division of Pediatric Neurosurgery, Seoul National University Children's Hospital, Seoul National University College of Medicine, 101 Daehak-ro, Jongno-gu, Seoul 110-744
8) Shaikh F, Johnston D, Michaud J, Hurteau J, Vassilyadi M, Keene D. Extensive central nervous system involvement in optic pathway gliomas in neurofibromatosis type 1. Pediatr Blood Cancer. 2011 ;57(4):688-6690

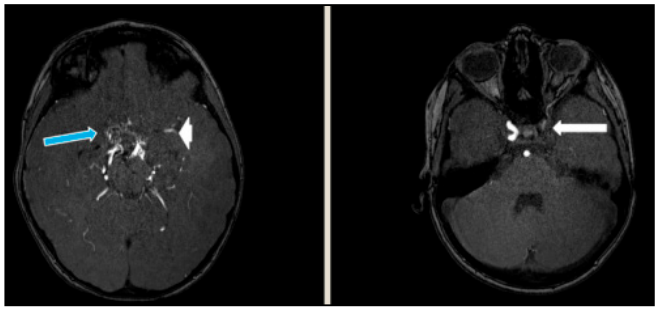

Resim a. MRA görüntüleme de sol ICA kavernozal segmentinin izlenmediği(sol beyaz ok) sağ MCA-M1 segmentinden itibaren oklüde(sağ mavi ok) olduğu görülmektedir.

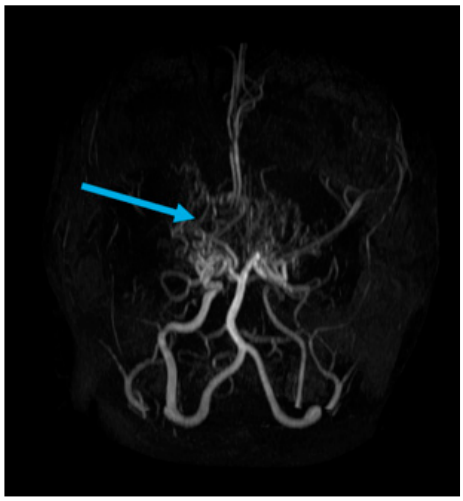

Resim b. Koronal MRA görüntülemede wills poligonu düzeyinde sigara dumanı görünümünde ince çok sayıda vasküler yumak(mavi ok)

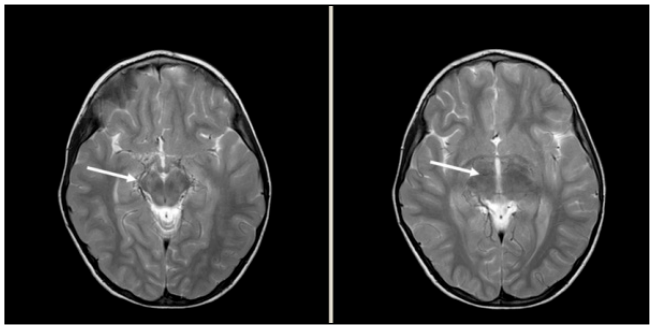

Resim c. T2 görüntülemede talamoperforan ve lentikülositrat düzeyinde vasküler kolletaralizasyona bağlı sinyal void alanları(beyaz ok)

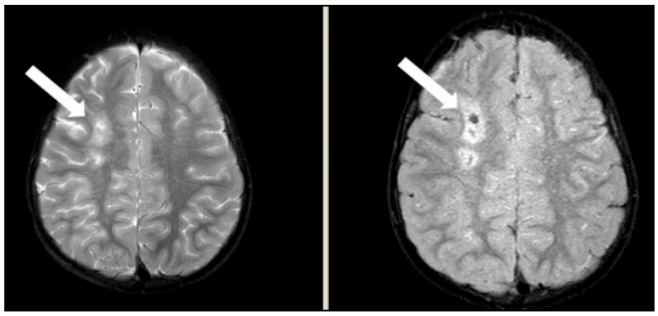

Resim d. T2 ve FLAİR görüntülerde sağ paryetalde enfarkt alanı (beyaz ok)

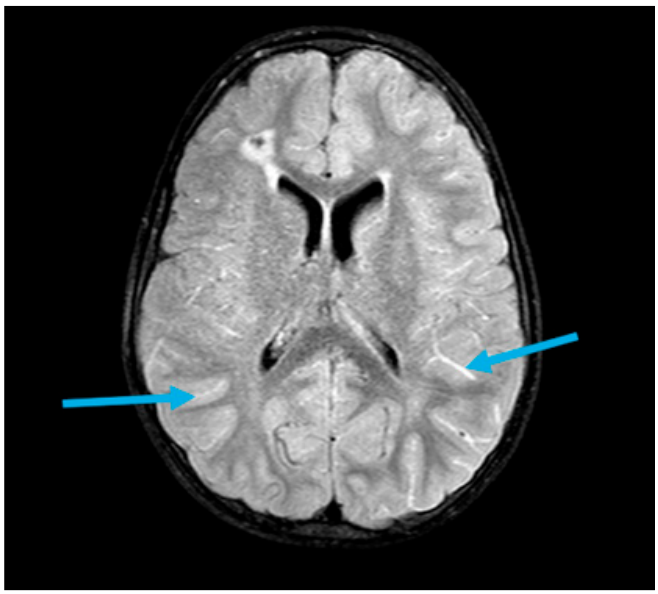

Resim e. FLAİR de bilateral serebral sulkuslarda sağ hemisferde daha belirgin olmak üzere sarmaşık bulgusu da denilen kapiller anjiomatozislerin oluşturduğu hiperintensiteler(mavi ok)

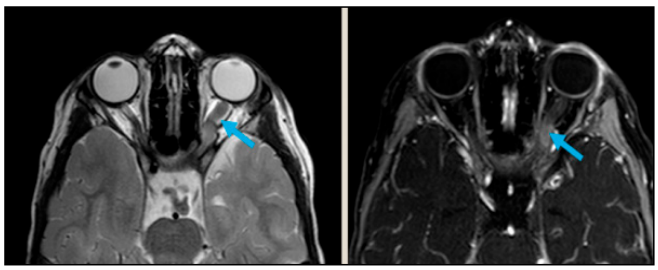

Resim f. Pre-Postkontrast Orbital MR görüntüleme de sol optik gliom; sol optik traktusta kalınlaşma,tortiyozite ve postkontrast görüntülemede kontrast tutulumu (mavi ok)

Abdominal Radyoloji

PS-343

MİLİMETRİK DİSTAL ÜRETER TAŞINA SEKONDER GELİŞEN SPONTAN RENAL PELVİS RÜPTÜRÜ.

Yusuf Dener, Hadi Sasani, Gülcan Gücer Şahin, Aysun Korcan Gönen

Tekirdağ Namık Kemal Üniversitesi, Tıp Fakültesi, Radyoloji Anabilim Dalı, Tekirdağ, Türkiye.

Amaç Giriş: Üreter taşları çoğu zaman böbrek toplayıcı sisteminin distansiyonu sonucu oluşan renal kolikle kendini gösterir. Boyut ve lokalizasyonuna göre değişmekle birlikte taşların çoğu ileri girişim ihtiyacı olmadan spontan bir şekilde düşebilmektedir. Ancak nadir de olsa ureter taşlarında, obstrüksiyona sekonder basınç artışı sonucu toplayıcı sistemin spontan rüptürü sözkonusu olabilir [1,2]. Bu bildiride milimetrik üreter taşına sekonder renal kolik sırasında gelişmiş

spontan renal pelvis rüptürü (SRPR) olgusunun radyolojik bulguları sunulmuştur.

Olgu Sunumu: Ellidört yaşında erkek hasta, ani gelişen 3-4 günlük batma tarzında sol yan ağrısı nedeniyle acil servise başvurdu. Muayenesinde kostovertabral açı hassasiyeti pozitifti. Ek bir hastalığı olmayan olgunun fizik muayene bulguları ve mikroskobik hematüri dışında laboratuar testleri normaldi. Renal kolik nedeniyle yapılan kontrastsız bilgisayarlı tomografi (BT) incelemesinde iliak çapraz düzeyinde sol üreterde 4,5 mm çapında kalkül, renal pelvis çevresinde sıvı dansitesi ve grade I- II hidronefroz saptandı (Resim 1). Bunun üzerine alınan geç faz dinamik kontrastlı BT görüntülerinde, sol böbrek üst pol komşuluğunda anterior renal fasyaya uzanan kontrast madde ekstravazasyonu dikkati çekti (Resim 2). Bulgular SRPR ile uyumlu değerlendirildi. Hemodinamisinin stabil ve ekstravazasyonun minimal olması nedeniyle konservatif tedavi düşünülen hastaya Double J kateteri takıldı.

Tartışma ve Sonuç: SRPR obstrüktif üreter taşlarının nadir görülen bir komplikasyonudur. İntrapelvik basıncın ani artışı ve pelvis dokusunun dayanma gücünün aşılmasıyla oluşan defekte sekonder idrar ekstravazasyonu gelişir. Retroperitoneal fibrozis, pelvik tümörler, üreter taşları, gebelik veya mesane çıkışı obstrüksiyonu gibi sebeplerle ortaya çıkabilir [3-6]. Fizik muayenede renal kolik semptomları vardır. Ekstravazasyonun ve etyolojinin belirlenmesinde radyolojik inceleme yöntemleri anahtar rol oynarlar. Ultrasonografi (US) çoğu zaman hidronefroz ve perinefritik sıvı koleksiyonunu gösterebilir. İntravenöz ürografi ve özellikle ekskresyon fazındaki dinamik kontrastlı BT, kontrast maddenin peripelvik, perirenal veya retroperitoneal alanlardaki ekstravazasyonunu en doğru şekilde değerlendirme imkanı sağlayan görüntüleme yöntemleridir [6,7]. Yanısıra BT, komplikasyonları tanımlama ve ayırıcı tanı yapmada da oldukça faydalı bilgiler sağlar [6,8].

SRPR'nin tedavisinde üreter taşının büyüklüğüne ve lokalizasyonuna, ekstravazasyonun genişliğine, hastanın diğer ek patolojilerine ve semptomlarının şiddetine göre konservatif, girişimsel ya da cerrahi yöntemler uygulanabilir. Özellikle akut dönemde kolayca uygulanabilen üreteral stentleme işlemiyle tedavide optimal sonuçlar elde etmek mümkündür [9].

Renal kolikte taş için gold standart yöntem olan kontrastsız BT'de hiperdens üreteral kalkülün yanısıra ek bulgular açısından BT'yi iyi değerlendirmek önemlidir. Böylece üreter taşının nadir bir komplikasyonu olan spontan renal pelvis rüptürü kolaylıkla teşhis edilebilir. Ancak bunun için mutlaka geç faz kontrastlı BT'nin incelemeye eklenmesi önerilir.

Anahtar kelimeler: Bilgisayarlı tomografi, Renal pelvis, Spontan rüptür.

Kaynaklar

1. Nouira Y, Ben Younes A, Rekik H, Horchani A. Spontaneous perirenal urinoma during nephritic colic. Ann Urol 2000; 34: 156-7.
2. Leuthardt R, Bernhardt E, Gasser T, Kummer M. Spontaneous perforation of the ureter: A rare complication of urolithiasis. Eur J Pediatr Surg 1994; 4: 205-6.
3. Stravodimos K, Adamakis I, Koutalellis G, et al. Spontaneous perforation of the ureter: clinical presentation and endourologic management. J Endourol. 2008;22(3):479-84. doi: 10.1089/end.2007.0196.
4. Singh I, Joshi M, Mehrotra G. Spontaneous renal forniceal rupture due to advanced cervical carcinoma with obstructive uropathy. Arch Gynecol Obstet. 2009;279(6):915-8. doi: 10.1007/s00404-008-0817-y.
5. Rickards D. Non-traumatic abdominal emergencies: imaging and intervention in acute urinary conditions. Eur Radiol. 2002;12(10):2435-42. doi: 10.1007/s00330-002-1634-5.
6. Gayer G, Zissin R, Apter S, et al. Urinomas caused by ureteral injuries: CT appearance. Abdom Imaging. 2002;27(1):88-92. doi: 10.1007/s00261-001-0052-5.
7. Ashebu SD, Elshebiny YH, Dahniya MH. Spontaneous rupture of the renal pelvis. Australas Radiol. 2000;44(1):125-7. doi: 10.1046/j.1440-1673.2000.00758.x.
8. Titton RL, Gervais DA, Hahn PF, et al. Urine leaks and urinomas: diagnosis and imaging-guided intervention. Radiographics. 2003;23(5):1133-47. doi: 10.1148/rg.235035029.
9. Kıraç M, Akyüz S, Üre İ, Batur AF, Çelik M, Tunç L. Üreter taşına bağlı böbrek pelvis rüptürü. Türk Üroloji Dergisi 2007; 33(3): 369-71.

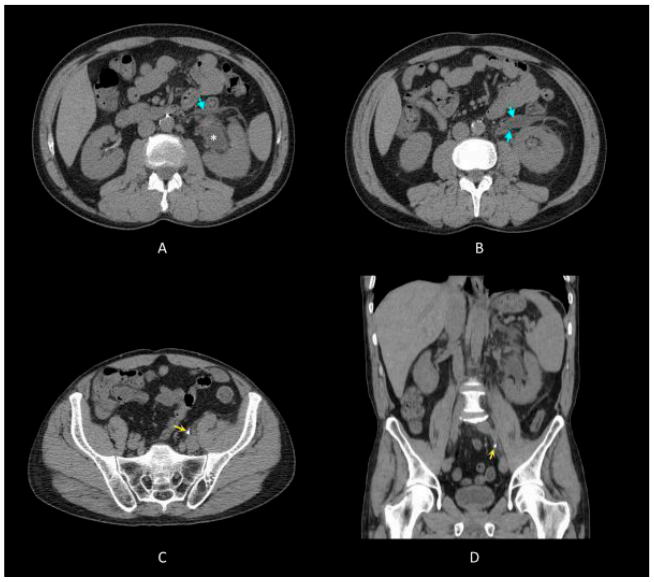

Resim 1. Kontrastsız tüm batın BT incelemesi. (A) Dilate sol renal pelvis (yıldız), (A, B) sol anterior renal fasya düzeyinde koleksiyon (mavi oklar), (C, D) iliak çapraz düzeyinde sol ürterde kalkül imajı (sarı oklar).

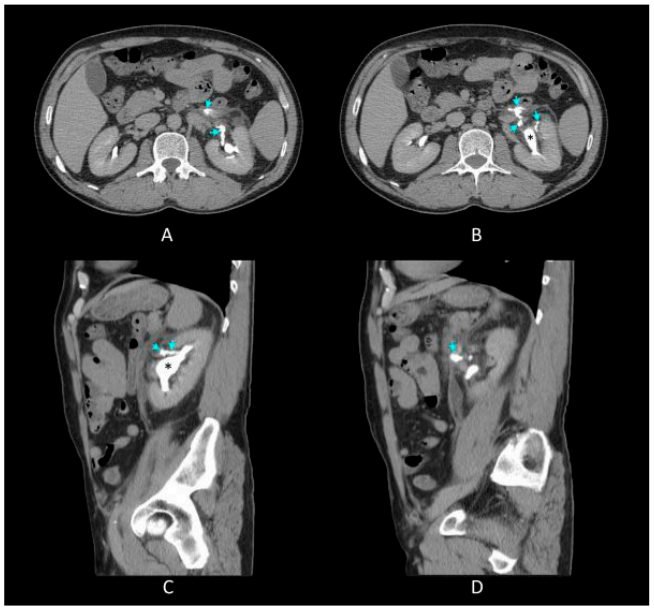

Resim 2. Aksiyel (A,B) ve sagital (C, D) kontrastlı tüm batın BT ekskresyon fazında görüntüde sol böbrek üst pol düzeyinden anterior renal fasyaya uzanımı bulunan kontrast madde ekstravazasyonu (mavi oklar); (B, C) Dilate renal pelvis (yıldız).

Kas-İskelet Radyolojisi

PS-344

SAPHO SENDROMU, SAPHO SYNDROME

Eda Zülbiye Tezel, Ahmet Faruk Gürbüz, Enis Bilek, Kamil Karaali

Akdeniz Üniversitesi Tıp Fakültesi Radyoloji Anabilim Dalı

Giriş ve Amaç: SAPHO sendromu (sinovit, akne, püstüloz, hiperostoz ve osteit) kemik, eklem ve deri tutulumuyla giden kronik reaktif osteitis benzeri bir hastalıktır. İlk kez Fransa'da 1987'de, Chamot ve ark. tarafından tanımlanmıştır. Karakteristik özelliği inflamatuar, steril osteitistir. Genç, orta yaş grubunda ve kadınlarda daha sık olarak görülür (1). Nadir görülmesi, hastaların sıklıkla yanlış tanı ve gereksiz tedavi alması nedeniyle SAPHO sendromunu hatırlamayı, klinik ve radyolojik görüntüleme özelliklerini sunmayı amaçladık.

Olgu Sunumu: 10 yaşında kız hasta yaygın bel ağrısı nedeniyle Dış Merkeze başvurmuş ve görüntüleme tetkikleri ile değerlendirilmiştir. Yaygın kemik lezyonları nedeniyle hematolojik malignensi veya metastaz ön tanıları ile hastanemize sevk edilmiştir. Ayrıntılı değerlendirme için kliniğimizde tüm spinal MRG planlanmıştır. MRG'de, torakolumbosakral vertebralarda dağınık yerleşimli, ağırlıklı olarak vertebra köşelerinde kontrast enhasmanı gösteren, T1 görüntülerde hipointens, T2A ve STIR sekanslarda hiperintens izlenen sinyal değişiklikleri saptandı (resim 1,2,3). Ayrıca sternoklavikular eklem yüzlerinde kemik iliği ödemi mevcuttu (resim 4). İntervertebral disklerin sinyali doğal izlendi (resim 5). Eşlikçi yumuşak doku komponenti mevcut değildi. Yaygın ve dağınık yerleşimli osteitis izlenen hastada , tutulum paterni ve yerleşimleri itibariyle radyolojik bulgular SAPHO sendromu ile uyumlu olarak değerlendirildi. Hastaya tanı konulduktan sonra metotreksat ve nonsteroidal antiinflamatuar tedavi başlanmış ve şikayetlerinde gerileme izlenmiştir.

Tartışma ve Sonuç: SAPHO sendromu klinik bir antite olup tek başına tanı koydurucu bir bulgusu bulunmamaktadır (2). İskelet sisteminde sıklık sırasına göre; anterior göğüs duvarı, vertebralar, sakroiliak eklem ve uzun kemik metafiz tutulumları bildirilmektedir. Deri tutulumu; palmoplantar püstüloz, püstüler psöriazis, akne konglobata, akne fulminans, süpüratif hidradeniti içerir (1). Klinik olarak tutulumun olduğu alanlarda, ağrı, hassasiyet ve şişlik eşlik eder. Osteoartiküler ve deri tutulumlarının başlangıçta bir arada olmaması nedeniyle zaman zaman tanı konulması güç olabilir. Osteoartiküler bulguları arasında; sinovit, osteitis, erozyon ve hiperosteotis yer alır (4). En sık sternum, kosta ve klavikulalarda hiperostoz ile karakterize göğüs ön duvarı tutulumu görülür. Omurga en sık 2. tutulum yeri olup vertebra köşelerinde erozyon, vertebral osteoskleroz ve paravertebral ossifikasyon şeklinde prezente olabilir. Vertebralarda yükseklik kaybına bağlı kifoz gelişebilir. Tek taraflı sakroileit eşlik edebilir. İlerleyen dönemlede kronik inflamatuar reaksiyonlara sekonder osteosklerotik ve osteoproliferatif karakter kazanır (3).

Etiyopatogenezi net olarak aydınlatılmamıştır. Ancak deri lezyonları ile osteoartiküler inflamasyon arasında ilişki olduğunu belirten hipotezler mevcuttur (5).

Ayırıcı tanılara; enfektif osteomyelit, spondilit, osteosarkom, metastaz, Ewing hastalığı, lenfoma gibi hastalıklar girmektedir (4).

SAPHO sendromunun tedavisi semptomatiktir. NSAİİ, kortikosteroidler, kolşisin, metotreksat, sülfasalazin tedavide kullanılan ilaçlardır (4).

SAPHO sendromu, karakteristik görüntüleme bulguları olan klinik bir tanıdır. Karakteristik lokalizasyonda bulunan osteoartiküler lezyonlar varlığında SAPHO sendromundan kuşkulanmak, gereksiz biyopsi, medikal veya cerrahi tedaviyi önleyecektir (4).

Anahtar kelimeler: osteitis, kazanılmış hiperostozis sendromu, sapho sendromu, manyetik rezonans görüntüleme

Kaynaklar

1. A.M. McGauvran, A.L. Kotsenas, F.E. Diehn, SAPHO Syndrome: Imaging Findings of Vertebral Involvement. AJNR Am J Neuroradiol. 2016; 37: 1567-1572.
2. Ch Matzaroglou, D Velissaris, A Karageorgos, SAPHO Syndrome Diagnosis and Treatment: Report of Five Cases and Review of the Literature. Open Orthop J. 2009 Nov 5;3:100-6.
3. Lokesh Khanna, Georges Y. El-khoury, SAPHO Syndrome – A Pictorial Assay. Iowa Orthop J. 2012; 32: 189–195.
4. Anne Gotten, Marc Flipo, Arnaud Mentre, SAPHO Syndrome. RadioGraphics 1995; 15:1147-1154.
5. R D Boutin, D Resnick, The SAPHO Syndrome:An Evolving Concept for Unifying Several Idiopathic Disorders of Bone and Skin. American Journal of Roentgenology; 1998;170: 585-591.

Sagital T1 ve kontrastlı T1A görüntülerde, lumbosakral vertebralarda kontrast enhasmanı gösteren T1 hipointens alanlar izlenmektedir.

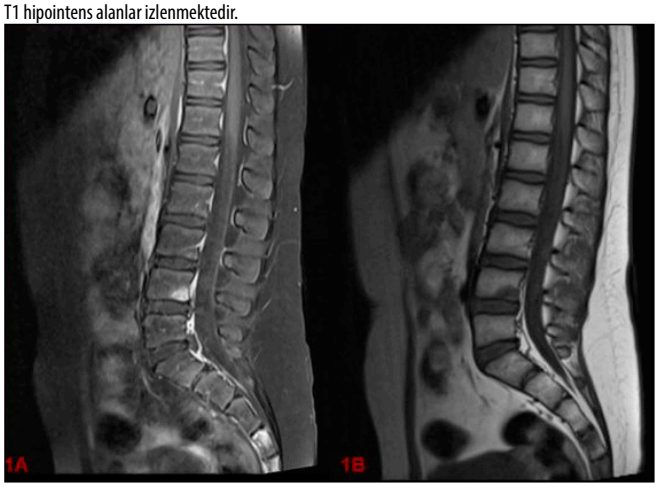

Sagital T1 ve kontrastlı T1A görüntülerde, torakal vertebralarda dağınık yerleşimli osteitis alanları (oklar) izlenmektedir.



Sagital yağ baskılı T2 görüntüde, torakal vertebralarda kemik iliği ödemi izlenmektedir.



Aksiyel kontrastlı T1A görüntüde, sternoklavikular eklem yüzlerinde kemik iliği ödemine ait kontrast enhasmanı (oklar) izlenmektedir.

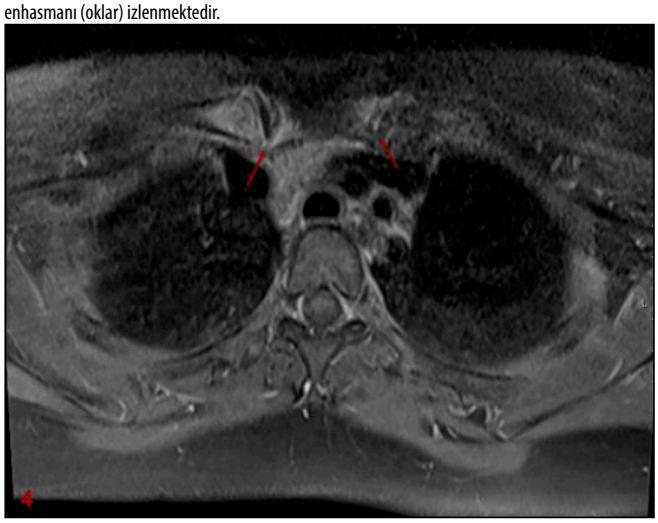

Sagital yağ baskılı T2 ve T2A görüntülerde, torakal vertebralarda ağırlıklı olarak vertebra köşelerinde kemik iliği ödemi izlenmektedir. İntervertebral disklerin sinyalleri doğal izlenmektedir.



Acil Radyoloji

PS-345

BİLGİSAYARLI TOMOGRAFİ'DE ÇEKİM SIRASINDA GELİŞEN ANİ KARDİYAK ARRESTİN GÖRÜNTÜLEME BULGULARI

Yasin Sarıkaya[1], Sevtap Arslan[2]

[1]Afyonkarahisar Sağlık Bilimleri Üniversitesi Radyoloji Anabilim Dalı
[2]Şuhut Devlet Hastanesi

Giriş ve Amaç: Bilgisayarlı tomografi (BT) hemodinamik olarak instabil hastalarda pulmoner tromboemboli, aort anevrizması ve rüptürü, aort diseksiyonu ve travmatik organ yaralanması gibi olası nedenleri değerlendirmek için kullanılmaktadır. Nadiren BT çekimi ile elde edilen görüntülerde kardiyak arrest bulguları dokumante edilmiştir (1-4). Bu bildiride BT görüntüleme sırasında arrest gelişen bir hastada görüntüleme bulgularının anlatılması amaçlanmıştır.

Olgu sunumu: 53 yaşındaki erkek hasta, senkop ve düşme nedeniyle ambulansla acil servise GKS 15 ile devredildi. Genel durumu stabil olan hasta olası etyolojilerin araştırılması için BT görüntüleme ünitesine gönderildi. Normal sınırlardaki kontrastsız kranyal BT inceleme sonrası, sağ antekubital venden 100 ml non-iyonik kontrast madde otomatik enjektörle 4 ml/sn hızla verilerek venöz fazda toraakoabdominal BT elde olundu. Çekim sırasında gelen ilk görüntülerde sol kalp boşluları, aort ve dallarında kontrast madde görülmezken sağ kalp, pulmoner arterler, vena kava süperior ve inferior, azigos veni, hepatik ve renal venler ile hepatik ve renal parankimde yüksek dansiteli kontrast madde izlendi **(Resim 1 ve 2)**. Kontrast madde dağılımındaki anormallik nedeniyle çekim sonrası hızlıca hasta kontrol edildiğinde nabzının olmadığı anlaşılarak resüsitasyon ekibine haber verildi. Acil müdahale sonrası hasta yoğun bakım ünitesine alındı ancak 3 saat sonra ex oldu.

Tartışma ve Sonuç: BT çekimi sırasında kardiyak arrest gelişmesi nadir görülmekle birlikte görüntüleme bulgularının bilinmesi, gerektiğinde çekimin durdurularak resüsitasyonun hızlıca başlaması açısından önem arzetmektedir. Kardiyak arrest sırasında kardiyak pompa fonksiyonu olmadığından kontrast madde mekanik enjektör basıncı ile sağ atriyum, sağ ventrikül, pulmoner arterler, vena kava süperior ve inferior, azigos veni, hepatik venler ve renal venlere kanla karışım olmaksızın kontrast maddenin doluşu bu yapılarda belirgin hiperdens görünüme neden olur (1,2). Karaciğer ve böbrek parankimindeki kontrast madde reflüsü dependan bölgelerde belirgindir. Vena kava inferiorun distal kesimlerinde ise kontrast madde-kan seviyelenmesi görülür (3,4). Olası geç resüsitasyonun önüne geçmek için riskli hastaların çekim sırasında monitarizasyonu ile çekimin resüsitasyon personeli ve ekipmanı eşliğinde yapılması sağlanmalıdır. Ayrıca kardiyak arrestin karakteristik bulgularının çekim yapan teknisyen tarafından bilinmesi de hızlı müdahale için önemli olduğundan hizmet içi eğitimlerde bu konuya yer verilmelidir.

Anahtar kelimeler: Kardiyak arrest, Bilgisayarlı tomografi

Kaynaklar

1. Ko SF, Ng SH, Chen MC, Lee TY, Huang CC, Wan YL. Sudden cardiac arrest during computed tomography examination: clinical findings and "dense abdominal veins" on computed tomography. J Comput Assist Tomogr. 2003;27(1):93-97. doi:10.1097/00004728-200301000-00017
2. Singh AK, Gervais D, Mueller P, Shirkhoda A, Sagar P, Mccarroll K. Cardiac arrest: abdominal CT imaging features. Abdom Imaging. 2004;29(2):177-179. doi:10.1007/s00261-003-0120-0
3. Clark TJ, Suby-Long T. Computed tomography of acute heart failure: A novel case and literature review. Radiol Case Rep. 2015;10(1):1065. doi:10.2484/rcr.v10i1.1065
4. Roth C, Sneider M, Bogot N, Todd M, Cronin P. Dependent venous contrast pooling and layering: a sign of imminent cardiogenic shock. AJR Am J Roentgenol. 2006;186(4):1116-1119. doi:10.2214/AJR.04.1850

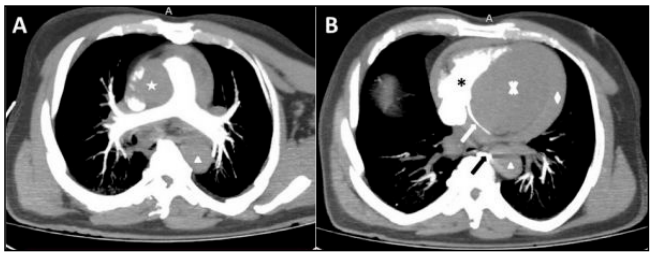

Kontrastlı Toraks BT MIP görüntülerde kardiyak arrest bulguları. (A) Pulmoner arter ve dallarında kontrast izlenirken çıkan aorta (yıldız işareti) ve inen aortada (üçgen işareti) kontrast madde doluşu mevcut değil. (B) Sağ atrium ve ventrikülde (asteriks) kontrast doluşu sonrası koroner sinus (beyaz ok) ve azigos venine (siyah ok) kontrast reflüsü mevcut. Sol ventrikül (çarpı işareti) ve inen aortada (üçgen işareti) kontrast izlenmiyor. Eşlik eden perikardiyal efüzyon (eşkenar dörtgen işareti) mevcut.

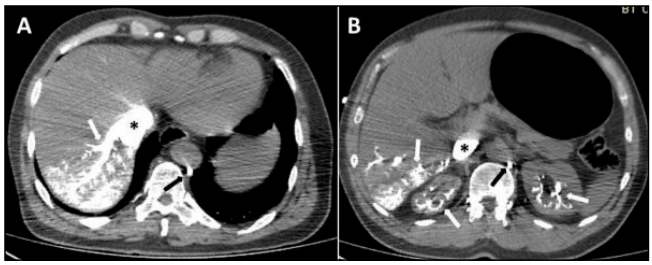

Kontrastlı Abdomen BT görüntülerde kardiyak arrest bulguları. (A) Vena kava süperior (asteriks), sol hepatik ven (beyaz ok) ve karaciğer segment 7 parankimi ile azigos venine (siyah ok) kontrast reflüsü mevcut. (B) Vena kava inferior (asteriks), azigos veni (siyah ok) ve karaciğer segment 6 ile her iki böbrek parankimine (beyaz oklar) kontrast reflüsü izleniyor.

Kas-İskelet Radyolojisi

PS-346

NADİR BİR OLGU: OSTEOİD OSTEOMA VE VAN NECK ODELBERG HASTALIĞI BİRLİKTELİĞİ

Derya Güçlü, Elif Nisa Ünlü, Ömer Önbaş

Düzce Üniversitesi Tıp Fakültesi, Radyoloji Anabilim Dalı.

Giriş: Van Neck-Odelberg hastalığı, prepubertal çocuklarda iskiopubik sinkondrozun (İPS) osteokondrozisi olarak tanımlanan benign bir iskelet anomalisidir. Radyolojik olarak stres fraktürü, osteomyelit, neoplazi veya posttravmatik osteoliz ile karıştırılabilir. Bu vaka ile, sol femur boynunda osteoid osteoma ile takip edilen olgunun kontrol MR incelemesinde yeni gelişen sağ inferior pubik ramusta iskiopubik sinkondrozun osteokondrozunu sunmayı amaçladık.

Olgu sunumu: Dokuz yaşında, sol bacakta geceleri artan ve NSAİ ile geçen ağrı ile dış merkeze başvuran olgu, MR tetkiki için hastanemize yönlendirildi. Laboratuvar incelemede, C-reaktif protein (CRP) normalken, Anti-streptolizin-O (ASO) titresi artmıştı. Yapılan MR incelemede, sol femur boynu anterior kesiminde kortikal-subkortikal yerleşimli yaklaşık 9x5.5 mm ebadında T1AG'de hipointens, T2AG'de hiperintens, çevresinde sklerotik rim bulunan, anterior-inferior devamındaki kortekste kalınlık ve sinyal artışı ile ince periost reaksiyonunun eşlik ettiği nodüler lezyon izlendi ve osteoid osteoma lehine değerlendirildi. Lezyonun çevresinde femur boynundan subtrokanterik alana uzanan geniş kemik iliği ödemi mevcuttu. Önceki tetkike göre çevresel ödemi hafif azalmıştı.

Eski tetkiklerle karşılaştırıldığında, sol iskiopubik sinkondrozun ossifiye olduğu izlenirken, inceleme dahilindeki sağ sinkondroz hattının düzensizleştiği, bu düzeyde kemiğin hafif hipertrofik görünüm kazandığı, T1A'da intermediyer, T2A'da hiperintens, çevresinde ince hipointens rim bulunan egzantrik nodüler lezyon ve iskiuma ve superior pubik ramusa doğru uzanan geniş çevresel ödem geliştiği dikkati çekti. Yeni bir osteoid osteoma nidusu şüphesiyle tamamlayıcı olarak yapılan BT incelemesinde, sinkondrozda karşılıklı yüzlerde hava dansitelerinin izlendiği, düzgün sınırlı ve içerisinde hava bulunan nodüler egzantrik lezyon geliştiği dikkati çekti. Bulgular iskiopubik sinkondrozun osteokondrozu (van Neck-Odelberg hastalığı) ile uyumlu bulundu. Olgunun bu lokalizasyonda semptomunun olmadığı öğrenildi.

Tartışma ve sonuç: Sinkondrozlar iskelet matürasyonu süresince var olan geçici eklemlerdir. Bu geçici eklem yeri genellikle 4 ile 12 yaş arasında kemikleşir. Atlama veya tekmeleme gibi dengesiz mekanik stres, sinkondrozda iltihaplanmaya ve gecikmiş kemikleşmeye neden olabilir. Bizim olgumuzda da soldaki osteoid osteoma nedeniyle sağ tarafa aşırı yüklenme sonucu gelişmiş olabileceği düşünülmüştür. Van Neck-Odelberg hastalığı olarak da adlandırılan İPS osteokondrozu, diğer stres bozuklukları, travma sonrası osteoliz, osteomyelit veya kemik tümörleri gibi diğer patolojileri taklit edebilir. Tanısında MR oldukça yararlı ve çoğu zaman problem çözücüdür. Ancak bulgular nonspesifik olup olgumuzdaki gibi tamamlayıcı olarak BT gerekebilir.

Anahtar kelimeler: Van Neck-Odelberg, osteoid osteoma, MR, BT

Kaynaklar

1. Case report: Multimodality imaging of van Neck-Odelberg disease. Macarini L, Lallo T, Milillo P, Muscarella S, Vinci R, Stoppino LP. Indian J Radiol Imaging. 2011 Apr;21(2):107-10.
2. A Case of van Neck-Odelberg Disease and Intermittent Overuse Injury. Beyitler İ, Kavukcu S. Arch Rheumatol. 2016 Nov 7;31(4):381-383.
3. MR imaging of the ischiopubic synchondrosis. Herneth AM, Trattnig S, Bader TR, Ba-Ssalamah A, Ponhold W, Wandl-Vergesslich K, Steinbach LS. Magn Reson Imaging. 2000 Jun;18(5):519-24.
4. Van Neck-Odelberg Disease: A Rare Case Report. Chaudhari AP, Shah G, Patil SS, Ghodke AB, Kelkar SBJ. Orthop Case Rep. 2017 Jan-Feb;7(1):24-27. doi: 10.13107/jocr.2250-0685.672.
5. Van Neck-Odelberg disease. Report of two cases. Nagy Ö, Zuh SG, Kovács A, Sólyom Á, Sólyom R, Gergely I. Orv Hetil. 2016 May 22;157(21):836-9.

Ax YB T2 sekansta sağ iskiopubik sinkondrozun sinyali normal iken (Resim 1a), takip MR incelemede sinkondroz komşuluğunda ince hipointens rim bulunan egzantrik nodüler lezyon (Resim 1b)) izlenmekte. Ayrıca sol femurda osteoid osteoma ait kemik iliği ödemi (*) görülmekte



BT incelemede, sağda sinkondrozda hava içerikli lezyon (Resim 2a), solda ise takipte osteoid osteoma nidusu (Resim 2b) gözlenmekte

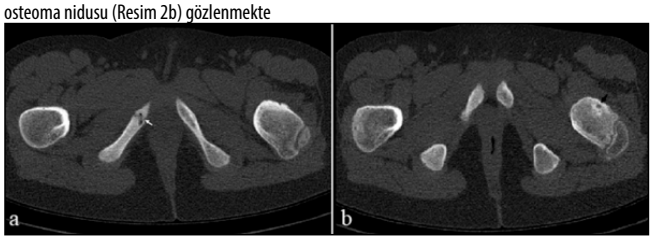

Kas-İskelet Radyolojisi

PS-347

SOLİTER KEMİK PLAZMASİTOMU, SKAPULA TUTULUMU; GÖRÜNTÜLEME BULGULARI

Ömer Faruk Topaloğlu, Fatih Ateş, Mehmet Sedat Durmaz, Halil Özer

Selçuk Üniversitesi Tıp Fakültesi Radyoloji Anabilim Dalı

Giriş: Soliter kemik plazmasitomu(SKP), kemiğe lokalize, nadir görülen bir plazma hücreli tümördür. Kırmızı kemik iliği yoğunluğu yüksek olan aksiyal iskelet daha sık tutulur. Skapula tutulumu daha nadirdir(1). Tanımlanan tanı kriterleri sistemik myelomu dışlamak ve soliter lezyon dışında ek lezyon bulunmamasına dayanır. Görüntüleme yöntemleri ile özellikle aksiyal iskeletin diğer bölgelerinde tutulum olup olmadığını araştırmak gerekir(2). Biz bu yazıda skapulada kitle tespit edilen ve SKP tanısı alan olgunun görüntüleme bulgularını sunmayı amaçladık.

Olgu: 40 yaşında erkek hasta, sol omuz ağrısı ve şişliği ile başvurdu. Başlangıç görüntüleme olarak çekilen radiografide sol skapulada litik-ekspansil lezyon görüldü(Resim 1). Kemik yapının daha iyi değerlendirilmesi için çekilen bilgisayarlı tomografi(BT)'de skapulanın büyük bir kısmını tutan, anteriorda korakoide uzanımı bulunan, kemik yapıda yıkıma neden olmuş, yumuşak dokuya uzanımı bulunan ekspansil lezyon izlendi(Resim 2). Çevre dokular ile ilişkini ve lezyon natürünü değerlendirmek için yapılan manyetik rezonans görüntülemede(MRG), skapulanın büyük bir kısmını etkilemiş, PDA görüntülerde kasa göre izo-hipointens, kontrast verilmesi sonrası hafif kontrastlanma gösteren lezyon izlendi(Resim 3). Lezyonun diğer kemik yapılar ile ilişkisi saptanmadı. PET-BT tetkikinde bu lezyon dışında ek patoloji izlenmeyen olgunun tanısı biopsi sonucunda plazmasitom olarak konuldu.

Tartışma: Plazmasitomlar, kemik veya yumuşak dokuda (ekstramedüller) neoplastik monoklonal plazma hücrelerinin soliter tümörleridir. Multipl miyelomun aksine, sistemik kemik iliği tutulumu minimaldir veya yoktur. Soliter plazmasitomlar, SKP ve ekstramedüller plazmasitomlar olmak üzere ikiye ayrılır. 40-60 yaş aralığında görülme sıklığı pik yapar(3). SKP tanısı için lezyonun izole-soliter tek lezyon olması, biopsi ile plazma hücre hücre infiltrasyonunun varlığının gösterilmesi ve normal bir kemik iliği hücre profili olması gerekmektedir(4). Radiografide litik ekspansil lezyon izlenebilir. BT kemik yıkımının derecesini saptamak için yararlıdır. MRG'de lezyonlar T1 A görüntülerde hipo-izointens, T2A görüntülerde kasa göre izo-hiperintens görülür. Özellikle vertebral tutulumlarda litik lezyon yapısı nedeniyle incelmiş kortikal kemik yapısı ve santraldeki yumuşak doku görünümü 'mini beyin' görünümü olarak tanımlanmıştır.

Kontrastlanma değişkenlik gösterebilir. Ayırıcı tanıda kemiğin primer malign tümörleri başta gelmektedir ve görüntüleme bulguları tek başına tanı için yeterli olmayıp, biopsiye ihtiyaç duyulabilir. Tedavide cerrahi ve kemo-radyoterapi birlikte kullanılabilmektedir(5,6).

Sonuç: SKP, nadir görülen plazma hücreli tümör olup, aksiyal iskelet başta olmak üzere tüm kemik yapılarda görülebilir.

Anahtar kelimeler: Plazmasitom, skapula, plazma hücreli tümör, soliter kemik tümörü

Kaynaklar

1. Dimopoulos MA, Kiamouris C, Moulopoulos LA. Solitary plasmacytoma of bone and extramedullary plasmacytoma. Hematol. Oncol. Clin. North Am. 1999;13 (6): 1249-57.
2. Galieni P, Cavo M, Avvisati G, et al. Solitary plasmacytoma of bone and extramedullary plasmacytoma: two different entities? Ann Oncol 1995; 6:687-691
3. Nahi H, Genell A, Wålinder G, Uttervall K, Juliusson G, Karin F, Hansson M, Svensson R, Linder O, Carlson K, Björkstrand B, Kristinsson SY, Mellqvist UH, Blimark C, Turesson I. Incidence, characteristics, and outcome of solitary plasmacytoma and plasma cell leukemia. Population-based data from the Swedish Myeloma Register. (2017) European journal of haematology. 99 (3): 216-222
4. M. Ozsahin, R. W. Tsang, P. Poortmans et al., "Outcomes and patterns of failure in solitary plasmacytoma: a multicenter Rare Cancer Network study of 258 patients," International Journal of Radiation Oncology Biology Physics, vol. 64, no. 1, pp. 210–217, 2006.
5. Kilciksiz, Sevil, et al. "A review for solitary plasmacytoma of bone and extramedullary plasmacytoma." The Scientific World Journal 2012 (2012).
6. Wang Y, Zhu XL, Peeroo MW, Qian ZH, Shi D, Wei SM, Yu RS. Pelvic solitary plasmacytoma: computed tomography and magnetic resonance imaging findings with histopathologic correlation. Korean J Radiol. 2015 Jan-Feb;16(1):146-53. doi: 10.3348/kjr.2015.16.1.146. Epub 2015 Jan 9. PMID: 25598683; PMCID: PMC4296263.



Resim 1. Radyografide sol skapulada glenoid ve korokoidde daha belirgin izlenen ekspansil, litik lezyon görülüyor(yıldızlar).

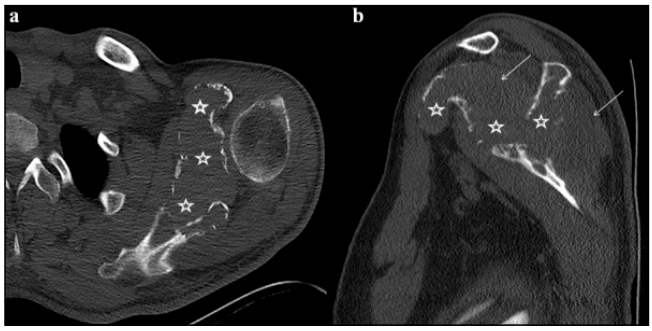

Resim 2. Aksiyal ve sagital BT görüntülerinde, skapulada kemik yıkımına neden olmuş, yumuşak dokuya ekspanse olmuş(b'de oklar) lezyon izleniyor(yıldızlar).

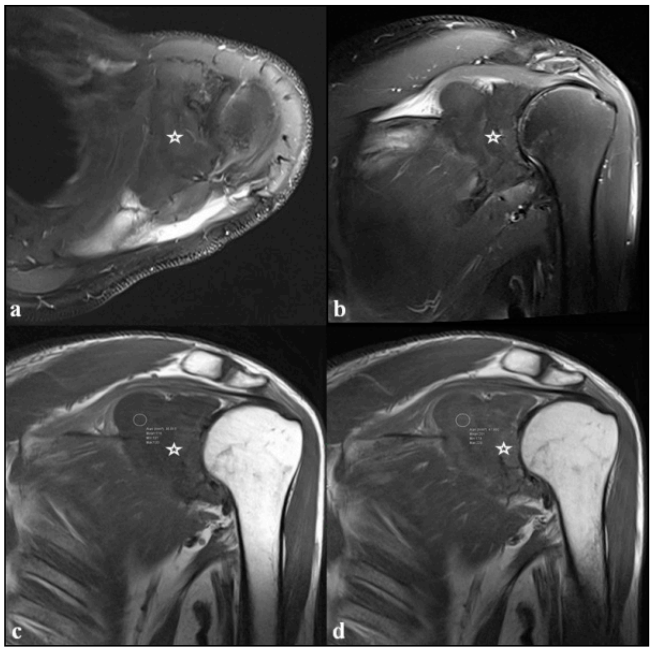

Resim 3. Aksiyal(a) ve koronal(b) PDA görüntülerde skapuladaki ekspansil hipointens lezyon görülüyor(yıldızlar). Kontrast öncesi(c) ve sonrası(d) koronal T1A görüntülerde lezyonun(yıldızlar) hafif kontrastlanma gösterdiği izleniyor.

Kas-İskelet Radyolojisi

PS-348

MELORHEOSTOZİS: NADİR BİR OLGU SUNUMU

Barış Genç, Aysu Başak Özbalcı

Ondokuz Mayıs Üniversitesi Tıp Fakültesi Radyoloji Anabilim Dalı

Giriş ve Amaç: Melorheostozis (Leri hastalığı), karakteristik damlayan balmumu görünümüne sahip (dripping wax appearence) kortikal kemiklerde sklerozan kalınlaşma ile seyreden ve beraberinde diğer mezenkimal orijinli patolojiler mevcut olabilen nadir bir mezenkimal displazidir. Değişiklikler erken çocukluk döneminde ortaya çıksa da, genellikle geç ergenliğe veya erken yetişkinliğe kadar gizli kalır. Genellikle başka bir amaçla çekilen radyografilerde insidental olarak teşhis edilir (1,2). Bu bildiride diz ağrısı ile başvuran 19 yaşındaki kadın hastada direk grafi, BT ve MRG bulguları ile birlikte nadir görülen bir Melorheostozis olgusunu sunacağız.

Olgu Sunumu: Ondokuz yaşında kadın hasta bir yıldır süregelen sol diz ağrısı şikayeti ile Ortopedi Kliniğine başvuruyor. Fizik muayenede aktif-pasif hareketlerde hafif kısıtlılık ile birlikte sol dizde valgus görünümü vardı. İki yönlü sol diz grafisinde femur ve tibia boyunca medial subkortikal alanda devam eden sklerotik vasıfta erimiş balmumunu andıran kalın ve dalgalı kemik lezyonları görüldü(Resim 1).Ayrıca diz eklemi posteriorunda yumuşak dokuda kaba

kalsifikasyonlar dikkati çekti. BT incelemede femur ve tibia boyunca direk grafideki bulgularla uyumlu olarak hiperdens kalın lineer hatlar izlendi(Resim 2). Popliteal fossada ise gastroknemius-semimembranozis bursası komşuluğunda yaklaşık 3 cm çapta kaba kalsifikasyonlardan oluşan kitlesel görünüm saptandı. Bu karakteristik bulgularla Melorheostozis tanısı düşünüldü. Ancak popliteal fossadaki kalsifiye kitlesel görünümün daha ayrıntılı değerlendirilmesi amacıyla MRG yapıldı. MRG' de T1A ve T2A görüntülerde femur orta 1/3 diyafizer kesimden başlayarak distalde diz eklemine kadar uzanan medial kortikal ve subkortikal alanda izlenen kalın sinyalsiz ve kontrastlanmayan lineer görünümler karakteristikti(Resim 3). Popliteal fossada ise tüm sekanslarda sinyalsiz heterotopik ossifikasyon odakları ve çevresinde T2A yağ baskılı serilerde izlenen ödematöz sinyal değişiklikleri vardı. Hastaya lezyonların yaygınlığını görmek için daha sonra iki yönlü sol ayak grafisi yapıldı ve 1. metatars boyunca da Melorheostozis bulgularının lineer şekilde devam ettiği görüldü(Resim 4). Semptomlarına yönelik konservatif tedavi önerileri yapıldı.

Tartışma ve Sonuç: Melorheostosis, intramembranöz ossifikasyon ile birlikte mezodermal bir mikst sklerozan kemik displazisidir (3). Başlıca semptomlar bizim olgumuzda da olduğu gibi eklem sertliği ve ağrıdır, ilgili ekstremitede deformite ve hareket kısıtlılığı da olabilir. Alt ekstremite tutulumu daha sıktır. Melorheostozisin klasik radyolojik özellikleri, tek veya birkaç bitişik kemiğin korteksinin hem periosteal hem de endosteal yüzeylerinin yoğun, düzensiz ve eksantrik hiperosteozunu içerir. Kortikal kemikte klasik olarak "eriyen/akan balmumu" görünümüne ("melting wax dripping down a candle") neden olan düzensiz kalınlaşma izlenir. BT, osseöz skleroz ve meduller tutulumu direk grafiye göre daha yüksek rezolusyonda ortaya koyar. Mineralizasyona karşılık gelen heterojen sinyal yoğunlukları, yağ ve fibrovasküler doku alanları da MRG ile ortaya konabilir(4-8).

Sonuç olarak, Melorheostozis nadir görülmesine rağmen direk grafi bulguları ile kolaylıkla tanı konulabilecek bir iskelet displazisidir. Bu bildiri sklerotik kemik lezyonlarında Melorheostozisin ayırıcı tanıda akılda tutulması ve farkındalığını arttırmak için sunulmuştur.

Anahtar kelimeler: Melorheostozis, kemik displazisi, hiperosteozis

Kaynaklar

1. Wynne-Davies R, Gormley J. The prevalence of skeletal dysplasias. An estimate of their minimum frequency and the number of patients requiring orthopaedic care. J Bone Joint Surg Br. 1985;67:133–7
2. Greenspan A, Azouz EM. Bone dysplasia series melorheostosis: review and update. Can Assoc Radiol J. 1999;50:324–30Fig. 2 Classical melorheostosis, with a "dripping candle wax" appearance characterized by dense, irregular, and eccentric hyperostosis of the left tibia and fibula (courtesy of JM Matsumoto). Used with permission from the European Society of Radiology, Springer-Verlag
3. Léri A, Joanny J. Une affection non décrite des os: hyperostose "en coulée" sur toute la longueur d'un membre ou "mélorhéostose". Bull Mem Soc Med Hosp Paris. 1922;46:1141–5
4. Kessler HB, Recht MP, Dalinka MK. Vascular anomalies in association with osteodystrophies—a spectrum. Skeletal Radiol. 1983;10:95–101
5. Morris JM, Samilson RL, Corley CL. Melorheostosis. Review of the literature and report of an interesting case with a nineteen-year follow-up. J Bone Joint Surg Am. 1963;45:1191–206
6. Rhys R, Davies AM, Mangham DC, Grimer RJ. Sclerotome distribution of melorheostosis and multicentric fibromatosis. Skeletal Radiol. 1998;27:633–6
7. Woolridge B, Stone NC, Denic N. Melorheostosis isolated to the calcaneus: a case report and review of the literature. Foot Ankle Int. 2005;26:660–3
8. • Smith GC, Pingree MJ, Freeman LA, Matsumoto JM, Howe BM, Kannas SN, et al. Melorheostosis: A retrospective clinical analysis of 24 patients at the Mayo Clinic. PM&R. 2016;30:30813–9. This is the largest available case series reporting that the most common radiological finding in melorheostosis patients is a mixed pattern consisting of different forms of hyperostosis.

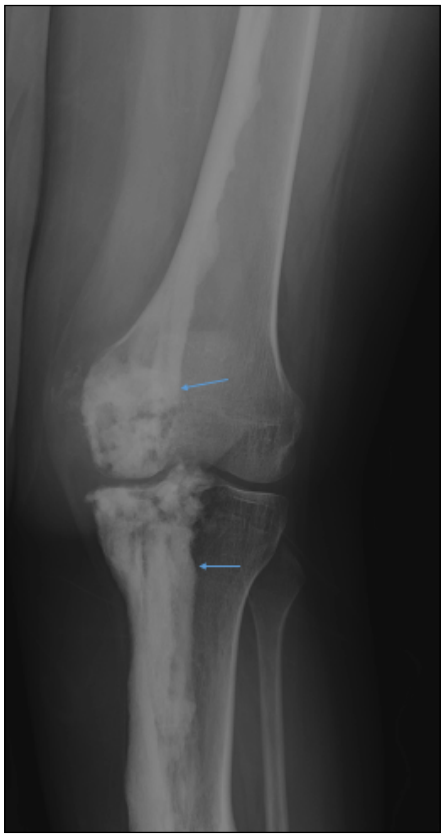

Resim 1. İki yönlü sol diz grafisinde femur ve tibia boyunca medial subkortikal alanda devam eden sklerotik vasıfta erimiş balmumunu andıran kalın ve dalgalı kemik lezyonları oklar ile işaretlenmiştir.

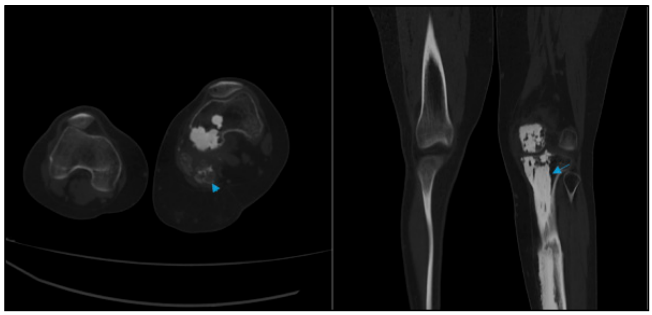

Resim 2. Aksiyel ve koronal BT kesitlerinde femur ve tibia boyunca direk grafideki bulgularla uyumlu olarak hiperdens kalın lineer hatlar, damlayan balmumu görünümünü(Ok). Popliteal fossada ise gastroknemius-semimembranozis bursası komşuluğunda yaklaşık 3 cm çapta kaba kalsifikasyonlardan oluşan kitlesel görünüm (Ok Başı)

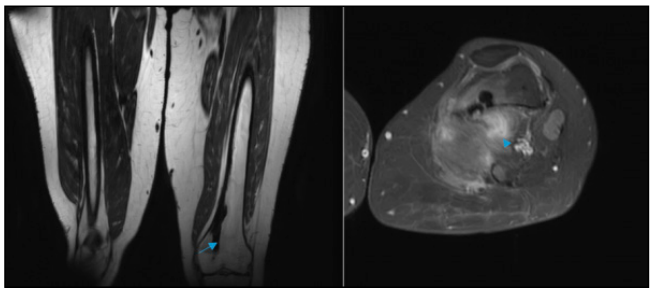

Resim 3. T1A ve T2A görüntülerde femur orta 1/3 diyafizer kesimden başlayarak distalde diz eklemine kadar uzanan medial kortikal ve subkortikal alanda izlenen kalın sinyalsiz ve kontrastlanmayan lineer görünümler (Ok) . Popliteal fossada; tüm sekanslarda sinyalsiz heterotopik ossifikasyon odakları ve çevresinde T2A yağ baskılı serilerde izlenen ödematöz sinyal değişiklikler(Ok Başı)



Resim 4. 1. metatars boyunca devam eden lineer Melorheostozis bulguları

Kas-İskelet Radyolojisi

PS-349

GÖZDEN KAÇABİLEN BİR POSTTRAVMATİK LEZYON: MOREL-LAVALLEE LEZYONU

Aysu Başak Özbalcı, İlkay Çamlıdağ

Ondokuz Mayıs Üniversitesi Tıp Fakültesi Radyoloji Anabilim Dalı

Giriş ve Amaç: Morel-Lavallee Lezyonu (MLL) şiddetli bir künt travma sonrasında, subkutanöz dokunun altındaki fasyadan sıyrılarak ayrılması (kapalı degloving) sonucunda oluşan internal bir yaralanmadır. Tanjansiyel yönde şiddetli ve doğrudan travma nedeniyle ciltaltı dokusu, altındaki aponörotik dokudan ayrılır, transaponörotik damarlarda makaslama kuvvetiyle kopmalar oluşur ve bunun sonucunda hematom ve lenfosel gelişir. Hastalar genellikle ağrı, şişlik ve sertlik şikâyetleriyle hastaneye başvurmaktadır.En sık torakanter majör (%36) etrafında görülmekle birlikte, uyluk (%24), pelvis (%19) ve daha nadiren diz (%16) çevresinde de oluşabilir (1-3). Bu bildiride, künt travma sonrası diz çevresinde şişlik ve ağrı ile başvuran yetişkin hastada MRG bulgularıyla birlikte nadir görülen ve gözden kaçabileceği düşünülen bir MLL olgusunu sunacağız.

Olgu Sunumu: Kırk iki yaşında erkek hasta 1 hafta önce geçirdiği motor kazasında sol diz bölgesine aldığı künt travma sonrasında oluşan şişlik ve ağrı şikayeti ile Ortopedi kliniğine başvuruyor. Ciltte enflamasyon bulguları da olması nedeniyle aseptik sinovit ile septik artrit ayrımı için eklem ponksiyonu yapılıyor. Ancak ponksiyon sıvısında enfeksiyon bulguları olmaması nedeniyle US incelemesi için Radyoloji ünitesine yönlendiriliyor. Yapılan US'de sol diz lateralinde iliotibial trakt ile ciltaltı yağlı doku arasında heterojen ekoda yaklaşık 10 cm maksimum çapta ölçülen, prob basısı ile komprese olan koleksiyon görülüyor. Ayırıcı tanı açısından kontrastlı MRG öneriliyor. MRG'de diz eklemi süperolateralinde iliotibial trakt komşuluğunda T1AG'de hiperintens odaklar içeren (Resim A), yağ baskılı T2A serilerde heterojen hiperintens sinyalde (Resim B), IVKM sonrasında hafif duvar kontrastlanması gösteren (Resim C) geniş koleksiyon alanı saptanıyor. Görüntüleme bulguları hastanın kliniği ile birlikte değerlendirildiğinde MLL olarak tanı alıyor. Seroanjinöz sıvıdan oluşan koleksiyonun tekrarlayan aspirasyonlar ve kompresyon bandajları ile tedavisi sonrasında yaklaşık 1 ay içerisinde hastanın bulguları tamamen kayboluyor.

Tartışma ve Sonuç: Morel-Lavallee Lezyonları travma sonucunda degloving yaralanması ile oluşan yumuşak doku kitleleridir. Enflamatuar reaksiyon sonucunda enkapsüle hale gelerek kendi kendini sınırlayabilirler(3,4). MLL'nin, travma sonrasında saatler, günler, haftalar sonra gelişebileceği gibi bazı olgularda aylar sonra bile oluşabildiği bildirilmiştir. Klinik olarak ilgili bölgede şişlik, ekimoz, ağrı, hipoestezi ve deri değişiklikleri ile karşımıza çıkarlar. Özellikle yüzeyel yerleşimli bu lezyonlarda ilk tercih edilmesi gereken görüntüleme yöntemi US olmalıdır. Ayrıntılı değerlendirme ve sınıflama için konvansiyonel MR sekansları kullanılabilir. Komplike vakalarda apse ve nekrotik tümörlerden ayırmak için kontrast madde ve difüzyon ağırlıklı imajlar da eklenebilir. MRG'de erken dönemde kan içeren komponentler görülmesi basit hematom ile karıştırılabilir(5,6). Ancak travma varlığı ve diğer klinik bulgularla korele edilerek takip görüntülemelerde seroanjinöz sıvı akümülasyonu tanıya ulaşmaya yardımcıdır. Tedavide bizim olgumuzda olduğu gibi erken dönemde kompresyon bandajları ve NSAI ilaçlar kullanılabileceği gibi ileri olgularda peruktan drenaj ya da cerrahi eksizyon da yapılabilir (7).

Sonuç olarak MLL'nin travma sonrası yumuşak doku lezyonlarının ayırıcı tanısında göz önünde bulundurulması ve görüntüleme bulgularının bilinmesi önemlidir.

Anahtar kelimeler: Morel-lavallee lezyonu, travma, ultrason, manyetik rezonans görüntüleme

Kaynaklar

1. Diviti S, Gupta N, Hooda K, Sharma K, Lo L. Morel-Lavallee Lesions-Review of Pathophysiology, Clinical Findings,Imaging Findings and Management. Journal of Clinical and Diagnostic Research. 2017;11(4)
2. Bonilla-Yoon I, Masih S, Patel DB, White EA, Levine BD, Chow K, et al. The Morel-Lavallée lesion: Pathophysiology, clinical presentation, imaging features, and treatment options. Emerg Radiol. 2014;21(1):35–43
3. Mellado JM, Pérez del Palomar L, Díaz L, Ramos A, Saurí A. Long-standing Morel-Lavallée lesions of the trochanteric region and proximal thigh: MRI features in five patients. AJR Am J Roentgenol. 2004;182: 1289-1294.
4. Mellado JM, Bencardino JT. Morel-Lavellee lesion: Review with emphasis on MR imaging. Magn Reson Imaging Clin N Am. 2005;13 (4):775–82.
5. Kumar S, Hasan R, Kadavigere R, Maddukuri SB, Puppala R. Morel-Lavallee Lesion (MLL) Mimicking a soft tissue neoplasm. J Clin Diagn Res. 2015;9(4):01-02.
6. Tejwani SG, Cohen SB, Bradley JP. Management of Morel-Lavallee lesion of the knee: Twenty-seven cases in the national football league. Am J Sports Med. 2007;35(7):1162–67.
7. Tseng S, Tornetta P 3rd. Percutaneous management of Morel-Lavallee lesions. J Bone Jt Surg Am. 2006;88(1):92–96.



Resim A. T1-Ağırlıklı MR imajda diz eklemi lateralinde,ciltaltı yağlı dokuda lokalize içerisinde hiperintens odaklar bulunan(asterisk) hipointens koleksiyon(ok) görülüyor.

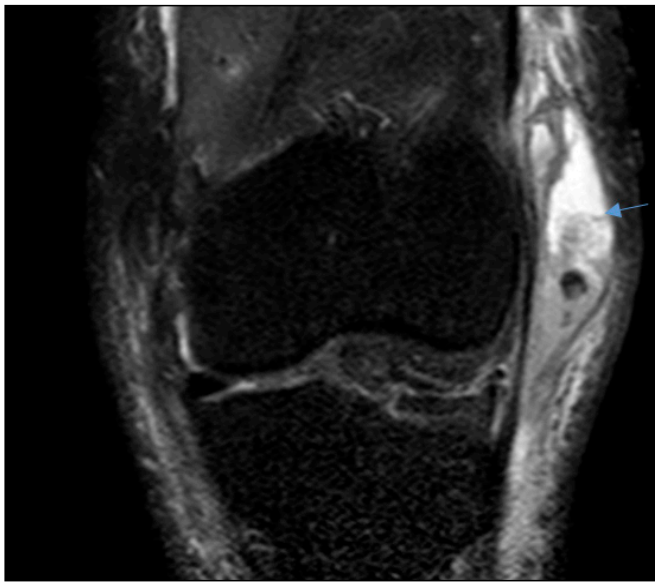

Resim B. T2-Ağırlıklı yağ baskılı MR imajda hiperintens koleksiyon(ok) içerisinde hipointens kan elemanları ile uyumlu olabilecek komponentler izleniyor

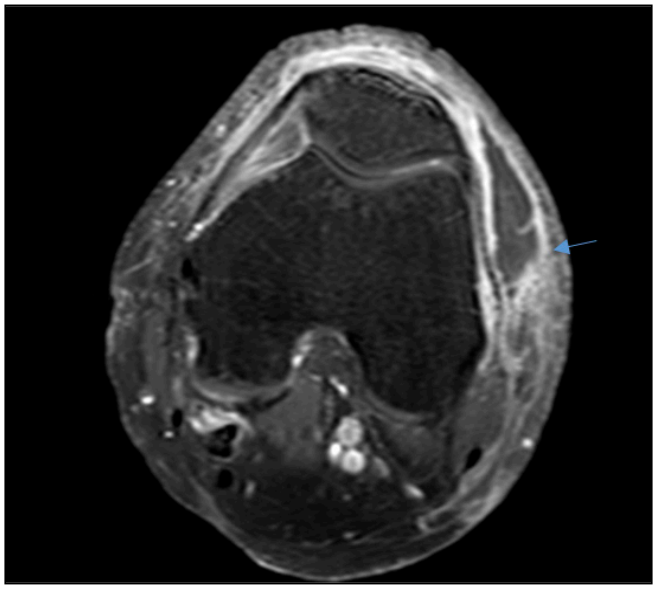

Resim C. Post-kontrast T1-Ağrlıklı MR imajda koleksiyonda ince duvar kontrastlanması(ok) dikkati çekiyor

Abdominal Radyoloji

PS-350

MELNİCK-NEEDLES SENDROMLU HASTADA HEMORAJİK KOLESİSTİT OLGUSU

Said Atış, Mesude Tosun, Hande Uslu

Kocaeli Üniversitesi Tıp Fakultesi Radyoloji Anabilim Dalı

Giriş: Hemorajik kolesistit, travma, malignite ve böbrek yetmezliği, siroz ve antikoagülasyon gibi kanama diyatezi ortamında ortaya çıkabilen mortalite de görülebilen nadir bir karın ağrısı nedenidir (1). Semptomları akut taşlı kolesistit ile kolayca karışır ve safra kesesinden gastrointestinal sisteme kan geçişi nedeniyle hemobili veya hematemeze sebep olabilir. Bu tanı olasılığı düşünülmedikçe hemorajik kolesistitin görüntülenmesi yanıltıcı olabilir. Melnick-Needels sendromu (MNS) X'e bağlı dominant geçişli iskelet ve baş-yüz kemiklerinde karakteristik görünüm ve iskelet deformiteleri ile giden genetik hastalıktır. Bu olguda nadir bir sendrom olan MNS'li hastada hemorajik kolesistite ait görüntüleme bulgularını sunmayı amaçladık.

Olgu: 37 yaş ,bilinen MNS tanılı kadın hasta pansitopeni kliniği ile başvurmuş ve aplastik anemi tansıyla yatışı yapılmıştır. Hastanın takiplerinde sağ üst kadran ağrısı, sarılık ve kanlı dışkılması gelişmiştir. Hastanın tetkiklerinde direkt bilirubin hakimiyetinde bilirubinemisi saptanmıştır (Total bilirubin;9,76mg/dL direkt bilirubin 6,68). Bunun üzerine radyoloji kliniğimiz tarafından dinamik kontrastlı batın BT tetkiki gerçekleştirilmiş olup safra kesesi içerisinde ekojen sıvı seviyelenmeleri ,belirgin duvar kalınlık artışı (5mm) ve kese transvers çapının arttığı görüldü(safra kesesi transvers çapı 42 mm olarak ölçüldü)(Resim 1). Ekojen sıvı dansitesi içerisinde çevreye göre daha dens vaskuler yapı benzeri oluşum izlendi (Resim 2). Daha sonra tarafımızca keseye yönelik Abdomen doppler US yapıldı. Safra kesesi lümeninde vaskularize yapı izlenmemekle birlikte kalküller ve hemoraji ile uyumlu ekojen içerik izlendi (Resim 3). US ile bulgular korele edildiğinde BT deki görünüm psödoven bulgusu olarak değerlendirildi. Hastanın genel durumunun kolesistektomi için uygun olmaması nedeniyle ileri tarihte elektif operasyon önerilmiş olup hasta antibiyotik- semptomatik tedaviyle ve kan ürünlerinin replasmanı ile tedavi edilmiştir.

Tartışma ve Sonuç: Hemorajik kolesistit, akut kolesistitin nadir görülen ve daha az tanınan komplikasyonlarından biridir. En çok kolelitiazis ile ilişkilidir ve yüksek mortalite içeren bir komplikasyondur (1). Patolojik olarak, safra kesesi duvarında enfarkta ve erezyona neden olan transmural inflamasyon mevcut olup bu durumun kanamaya neden olduğu düşünülmektedir..Klinik olarak akut taşlı kolesistten ayrımı oldukça zor olabilir.[2]. BT'de erken arteryal fazda kontrast ekstravazasyonunu görmek ayırıcı tanıda önemli rol oyanmaktadır.

Bu vakada özellikle değinmek istediğimiz nokta psödoven ve psödoarter bulgusu olup ayırıcı tanıda oldukça önemli bir yeri olmasıdır. Ring ve ark. içi boş organda pıhtı ile dolmuş lümene aktif ekstravazasyonunu vaskuler yapı görünümüne işaret eden ''psödoven bulgusu'' adını verdikleri bir anjiyografik bulguyu tanımladı [3]. Gremmel ve ark. ise bu görünümü bir "psödoarter '' bulgusu olarak adlandırdı [4].

Sonuç olarak intravenöz kontrastlı BT, hemorajik kolesistiti tanımlamak için en büyük yardımcımız olup psodo vein bulgusu gibi durumlarda gerçek bir vaskuler yapıdan ayırt etmek için Doppler US ile değerlendirme yol gösterebilir. Tanıda önemli faktörlerden biri şüphelenmek ve predispozan faktörleri göz önünde bulundurmaktır, böylelikle mortaliteyi azaltmaya yardımcı olmaktır.

Anahtar kelimeler: Melnick-Needles sendromu, Kolesistit, Hemorajik kolesistit, Ultrasound,Bilgisayarlı tomografi

Kaynaklar

1. Kwon JN. Hemorrhagic cholecystitis: report of a case. Korean J Hepatobiliary Pancreat Surg. 2012;16(3):120-122. doi:10.14701/kjhbps.2012.16.3.120
2. Chinn HD, Miller EI, Piper N (1987) Hemorrhagic cholecystitis: sonographic appearance and clinical presentation. J Ultrasound Med 6:313–317
3. Ring EJ, Athanasoulis CA, Waltman AC, Baum S (1973) The pseudo-vein: an angiographic appearance of arterial hemorrhage. J Can Assoc Radiol 24:242–244
4. Gremmels JM, Kruskal JB, Parangi S, Kane RA (2004) Hemorrhagic cholecystitis simulating gallbladder carcinoma. J Ultrasound Med 23:993–995

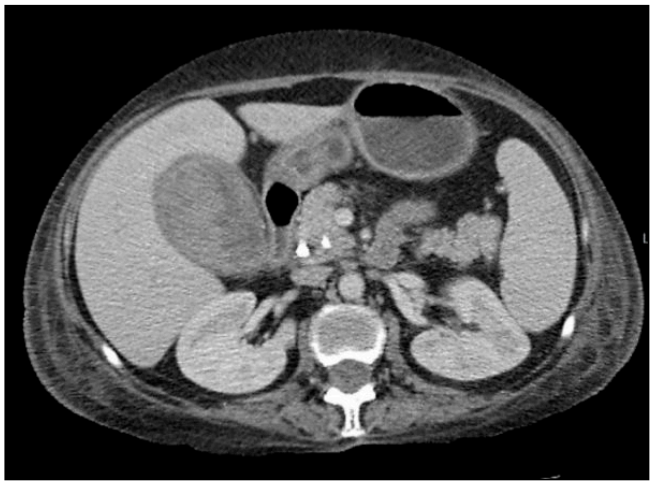

Resim 1. Kontrastlı Batın BT 'de safra kesesi içerisinde hemoraji ile uyumlu dansiteler ve hidropik kese görünümü.

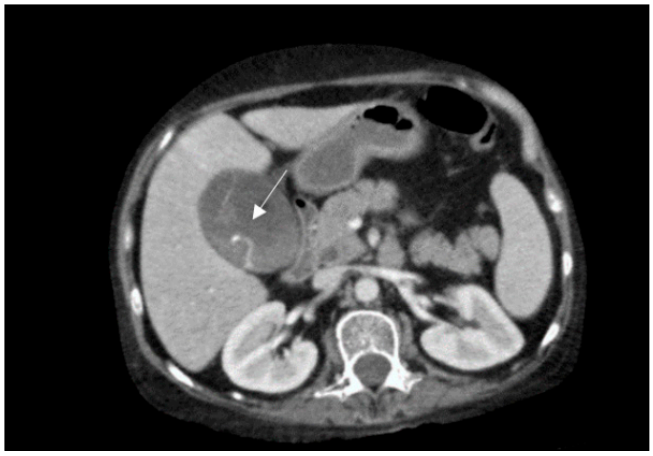

Resim 2. Kontrastlı Batın BT 'de erken fazlarda dens yapılar arasında dansitesi belirgin yüksek vaskuler yapı (beyaz ok)benzeri yapı izlenmekte

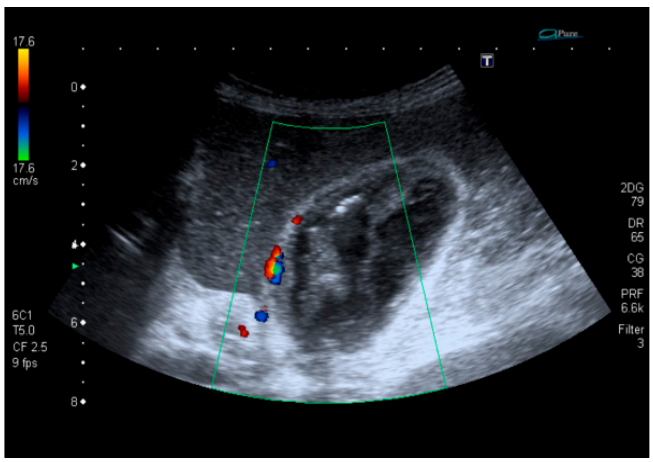

Resim 3. Doppler US'de lümen içerisinde ekojen , farkı evrelerde olduğu düşünülen hemoraji ile uyumlu yapılar izlenmiş olup kese lümeninde doppler ile belirgin akımı gösteren bulgu izlenmedi.

Kardiyovasküler Görüntüleme

PS-351

İNSİDENTAL SAPTANAN NADİR BİR KORONER ANOMALİ: SOL ANA KORONER ARTER PENTAFURKASYONU

Abdi Gürhan, Abidin Kılınçer, Mustafa Koplay

Selçuk Üniversitesi Tıp Fakültesi Hastanesi, Radyoloji Anabilim Dalı

Giriş ve Amaç: Sol ana koroner arter(LMCA) sol koroner sinüsten çıkan popülasyonun %99'unda sol anterior desendan arter (LAD) ve sirkumfleks arterin(Cx) köken aldığı yaklaşık 10-20 mm uzunluğunda, sağ dominant bireylerde sol ventrikülün %75'ini, sol dominant bireylerde ise sol ventrikülün tamamını besleyen vücuttaki en önemli vasküler yapılardan biridir (1). Toplumun yaklaşık %1'inde LAD ve Cx ayrı ayrı çıkmaktadır (LMCA yokluğu)(2). LMCA genelde Cx ve LAD'a ayrılarak sonlansa da LMCA'da bir veya daha fazla sayıda intermediet arter içeren trifurkasyon, kuadrifurkasyon ve pentafurkasyon olarak adlandırılan çoklu dallanma paternleri de görülebilir(3). Bu bildiride koroner BT anjiyografide (BTA) sol ana koroner arterde pentafurkasyon şeklinde dallanma olan bir vaka sunulacaktır.

Olgu Sunumu: Hiperlipidemi dışında bilinen bir tıbbi özgeçmişi olmayan ancak erkek kardeşinde 40 yaşında ani kardiyak ölüm hikayesi bulunan 46 yaşında erkek hasta hastanemiz kardiyoloji polikliniğine 3 aydır mevcut olan eforla oluşan göğüs ağrısı şikayetiyle başvurdu.Yapılan stres-EKG testinde anlamlı bir sonuç bulunmaması üzerine hastaya koroner BTA planlandı.Yapılan incelemede koroner kalsiyum skoru sıfır olan hastada plak saptanmadı.Ancak LMCA'nın sol koroner sinüs çıkışından 13 mm sonra pentafurkasyon göstererek sol anterior inen arter(LAD), sirkumfleks arter (Cx) ve biri iyi gelişmiş olmak üzere üç adet intermediet artere ayrıldığı saptandı (resim 1).

Tartışma ve Sonuç: Total myokard kütlesinin %63'ünü sulayan LMCA ve dallarının anatomisi ve dallanması net olarak anlaşılmadan, iskemik kalp hastalıklarının tanı ve tedavisini anlayabilmek mümkün değildir (4). Yapılan çalışmalarda farklı sonuçlar çıksa da çalışmalar ortalama olarak toplumun %55-60'ında bifurkasyon, %30-35'inde trifurkasyon, %6-8'inde tetrafurkasyon, %0.5-1'inde ise pentafurkasyon olduğunu göstermektedir (5-7). Literatürde bugüne kadar pentafurkasyonu gösteren bir kesitsel çalışma mevcut değildir.

LMCA'nın dallanma varyantları genellikle asemptomatik ve benign varyasyonlardır.Ancak LMCA dallanma noktası yakınında ya da LMCA'nın dallarında aterosklerotik hastalık gelişmesi durumunda perkütan girişimin yapılması, ostiumların birbirine yakınlığı ve normalden farklı açılanmaları nedeniyle teknik olarak daha zor olmakta,Ystent gibi uygulamalar diğer ostiumları kapatabileceği için daha zor yapılmaktadır (8,9). Stentleme başarısı sadece trifurkasyonlarda çalışılmış olup gün itibariyle pentafurkasyonlar için böyle bir çalışma söz konusu değildir(10). Bunun yanında pentafurkasyon durumunda LAD tarafından beslenilen sulama alanı 3 intermediat arter tarafından da paylaşılacağından olası aterosklerozda etkilenen alanın daha küçük olacağı, bu kollateral sistemin koruyucu olabileceğine dair de hipotezler mevcuttur (4,9).

BT anjiyografi koroner arter varyasyonlarını ve anomalileri göstermede invazif olmaması,ince kesitlerle görüntüleme yapması ve multiplanar rekonstrüksiyon yapılabilmesi nedeniyle seçilecek yöntem olarak öne çıkmaktadır.Elektif şartlarda yapılacak olan perkütan koroner girişimler ve koroner arter bypass greft cerrahileri öncesi olası varyasyonları bilmek hastanın prognozuna muhakkak katkı sağlayacaktır.

Anahtar kelimeler: Koroner damar anomalileri,Kardiyak görüntüleme teknikleri

Kaynaklar

1) Ragosta, M. (2015). Left Main Coronary Artery Disease: Importance, Diagnosis, Assessment, and Management. Current Problems in Cardiology, 40(3), 93–126
2) Angelini P, Velasco JA, Flamm S. Coronary anomalies: incidence, pathophysiology, and clinical relevance. Circulation 2002;105:2449-54.

3)] Agrawal R. Anatomical study of branching pattern of main trunk of left coronary artery and its importance. Indian J Appl Res 2016;6:626—8.
4) Pereira da Costa Sobrinho O, Dantas de Lucena J, Silva Pessoa R, et al. Anatomical study of length and branching pattern of main trunk of the left coronary artery. Morphologie. 2019 Mar;103(341):17-23.
5) P Dharmendra, Anitha T, Seema M and Pradeep L. Clinically significant anatomical variations of the Left Coronary Artery in Human cadaveric hearts. Int J Cur Res Rev, June 2013;05(12):39-44
6) Souza Batista AV, Porto EA, Molina GP. Estudo da anatomia da artéria coronária esquerda e suas variac¸ões: perspectivas de nova classificac¸ão. Rev Saude Cien Online 2011;2:55—65.
7)Roy S, Gupta A, Nanrah BK, Verma M, Saha R. Morphometric study of left coronary artery trunk in adult human cadavers: a study on the eastern region population. J Clin Diagn Res. 2014;8(2):7-9.
8) Bharambe VK, Arole V. A study of the distribution of the left coronary artery — clinical importance. Eur J Anat 2013;17:250—6.
9) Tyczyński P, Wolny R, Łazarczyk H, Litwiński P, Kim SW, Witkowski A. Pentafurcation of left main coronary artery. Postepy Kardiol Interwencyjnej. 2016;12(4):377-379.
10) Kubo S, Kadota K, Sabbah M, Otsuru S, Hasegawa D, Habara S, Tada T, Tanaka H, Fuku Y, Katoh H, Goto T, Mitsudo KJ Invasive Cardiol. 2014 Nov; 26(11):571-8.

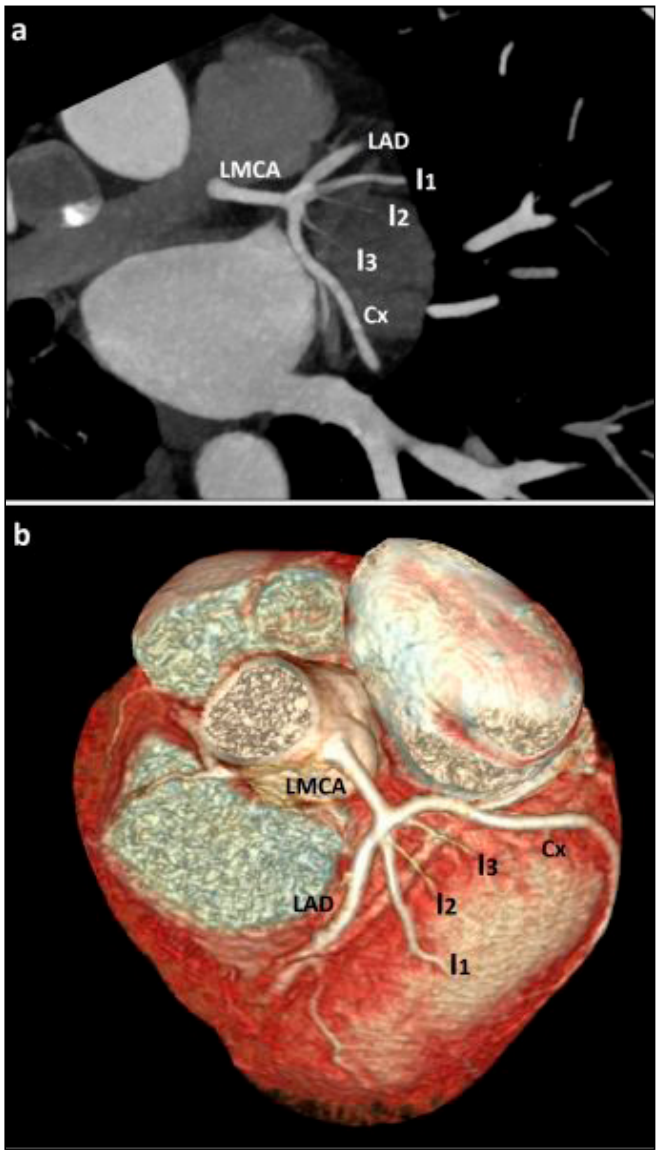

Resim 1. MIP (a)ve VRT (b)görüntülerinde beş dala ayrılan sol ana koroner arter (LMCA) ve dalları görülmektedir. Birinci intermediet arterin iyi gelişmiş, diğer intermediet arterlerin hipoplazik olduğuna dikkat ediniz.

Kas-İskelet Radyolojisi

PS-352

ERİŞKİN HASTADA GÖRÜLEN PİLOMATRİKOMA OLGUSU

Sümeyye Sekmen[1], Esat Kaba[1], Gülen Burakgazi[1], Mehtap Balaban[2]

[1]Recep Tayyip Erdoğan Üniversitesi Tıp Fakültesi Radyoloji Anabilim Dalı
[2]Yıldırım Beyazıt Üniversitesi Tıp Fakültesi Radyoloji Anabilim Dalı

Giriş: Pilomatrikoma (pilomatrixoma) Malherbe 'nin kalsifiye epitelyoması olarak da bilinen kıl folikülünün korteksinden kaynaklanan iyi huylu bir deri tümörüdür (1,2). Genellikle çocukluk yaş grubunda görülür (2,3) Lezyon yavaş büyüyen iyi sınırlı, sert, mobil yüzeyel bir nodüldür (1)

Biz bu olgumuzda erişkin hastada görülen lezyonun görüntüleme bulgularını sunmayı amaçladık.

Olgu: 54 yaşında kadın hasta sağ ön kolda 2 yıldır olan şişlik şikayetiyle başvurdu. Fizik muayenede ciltten protrüde görünümde yaklaşık 2.5 cm çaplı nekrotik lezyon mevcuttu (Resim 1). Düz grafide kalsifikasyon içeren düzgün sınırlı lezyon (Resim 2) ve sonografik incelemede içerisinde kalsifikasyona ait olabilecek ekojeniteler ve posteriorunda akustik gölgelenme gösteren lezyon izlendi (Resim 3).Çekilen MRG de sağ ön kol anterolateralde ciltaltı yağlı doku yerleşimli 21x28 mm ebatlı PD sekanslarda heterojen hiperintens, T1A sekansta ara intensitede lezyon izlendi (Resim 4,5,6) .Yapılan eksizyonel biyopsi sonucu patolojik tanısı pilomatrikoma olarak sonuçlandı.

Tartışma: Pilomatrikoma cilt altında iyi sınırlı, hareketli, sert bir kitle olarak ele gelir. Üzerindeki cilt normal görünümde, kırmızı mavi renk tonlarında görülebilmekle birlikte nadiren ülserasyon eşlik edebilmektedir. Kitleler çoğunlukla baş-boyun bölgesinde ardından üst ekstremite, gövde ve alt ekstremitede görülmektedir(3,5). Boyutları genellikle 0,5 ile 3,0 cm arasında değişmektedir (2,6)Lezyonlar genellikle tek görülür ancak %2.3-5 oranında multipl lezyonlar da bildirilmiştir (3,4).Pilomatrikoma Gardner gibi ailesel otozomal dominant hastalıklar veya sendromlar ile ilişkili olabilir (6)

Epidermoid kistten sonra, patologlar tarafından değerlendirilen tüm yüzeyel kitlelerin yaklaşık %10'unu oluşturan, en sık eksize edilen ikinci pediatrik cilt kitlesidir(1) Pilomatrikoma tanısı genellikle öykü ve fizik muayene bulgularına dayanmakla birlikte ,görüntüleme bulgularının da spesifik olmaması nedeniyle preoperatif tanı vakaların %50'den azında doğrudur (2)

Ultrasonografide pilomatrikomalar iyi sınırlı , peritümöral hiperekojenite ve posterior gölgelenme gösteren,kalsifikasyon içerebilen heterojen hipoekoik lezyonlar olarak görülür. (2) Nadiren kistik dejenerasyon görülebilir (2)

Bilgisayarlı tomografide pilomatrikoma, değişen miktarlarda kalsifikasyon ve kontrastlanma ile iyi sınırlı subkutan kitleler olarak tanımlanmıştır (6)

MRG'de pilomatrikomaların çoğu T1A görüntülerinde homojen ara sinyalde ve T2A ve yağ baskılı T2A görüntülerinde heterojen sinyal intensitesi göstermektedir(6).Kontrastlı incelemelerde çevresel kontrastlanma izlenmekle birlikte değişkenlik mevcuttur (5,6)

Tedavi cerrahi eksizyondur ve tam cerrahi eksizyondan sonra nüks nadirdir (1,2). Malign pilomatrikoma, bildirilen ve çoğunlukla yetişkinlerde görülen az sayıda vaka ile son derece nadir bir durumdur(3,6)

Ayırıcı tanılarda sık görülen cilt lezyonu epidermal kistler,hemanjiomlar ,hiperplazik lenf nodları,ossifiye hematomlar gibi benign lezyonların yanında, fibrosarkom veya pilomatrikomanın malign transformasyonu gibi diğer yumuşak doku maligniteleri yer almaktadır.(2,5)

Sonuç: Pilomatrikoma, deri ve deri altı dokuların sık görülen bir tümörü olmasına rağmen, görüntülemenin nadiren kullanılması ve bulguların spesifik olmaması nedeniyle preoperatif tanı oranları düşüktür. Yüzeyel lezyon varlığında klinik ve radyolojik olarak ayırıcı tanıda düşünülüp gereksiz işlemlerden kaçınılarak uygun şekilde tedavi edilebilir.

Anahtar kelimeler: pilomatrikoma, kalsifiye epitelyoma, Manyetik Rezonans Görüntüleme (MRG)

Kaynaklar

1. Bulman, Julie & Ulualp, Seckin & Rajaram, Veena & Koral, Korgün. (2016). Pilomatricoma of Childhood: A Common Pathologic Diagnosis Yet a Rare Radiologic One. American Journal of Roentgenology. 206. 182-188.
2. Garioni, Elena & Danesino, G.M. & Madonia, L. (2008). Pilomatricoma: Sonographic features. Journal of ultrasound. 11. 76-8.
3. Aydoğar B.E, Kaçar H, İşeri Nepesov M, Deniz Arık D., Dinleyici M., Kılıç Ö.Pediatrik Pilomatriksoma; Olgu Sunumu.Osmangazi Tıp Dergisi 2020; 42 (1):110- 113
4. Hosokawa, Takahiro & Shibuki, Saki & Tanami, Yutaka & Sato, Yumiko & Oguma, Eiji. (2020). Sonographic characteristics of pilomatricomas and their association with symptom duration. Medicine.
5. Kato, Hiroki & Kanematsu, Masayuki & Watanabe, Haruo & Nagano, Akihito & Shu, En & Seishima, Mariko & Miyazaki, Tatsuhiko. (2015). MR imaging findings of pilomatricomas: A radiological-pathological correlation. Acta radiologica (Stockholm, Sweden : 1987). 57.
6. Yi, Kun-ming & Chen, Kang & Wang, Lu & Deng, Xiao-juan & Zeng, Ying & Wang, Yi. (2018). Pilomatricoma (calcifying epithelioma): MDCT and MR imaging findings in 31 patients with radiological-pathological correlation. European Journal of Radiology. 106.



Resim 1



Resim 2

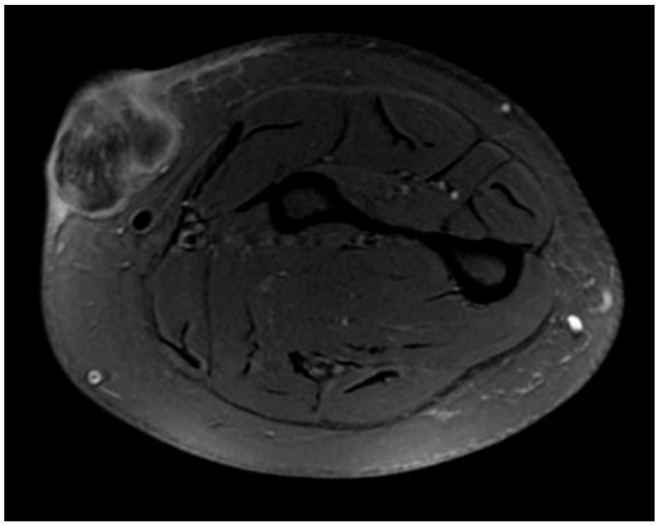

Resim 4

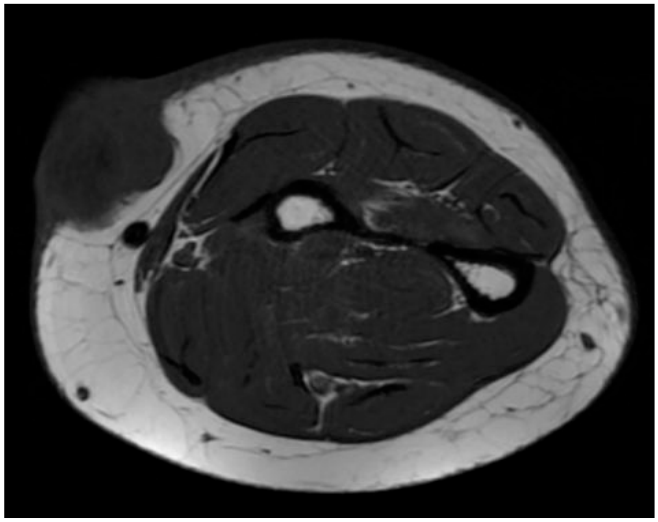

Resim 5

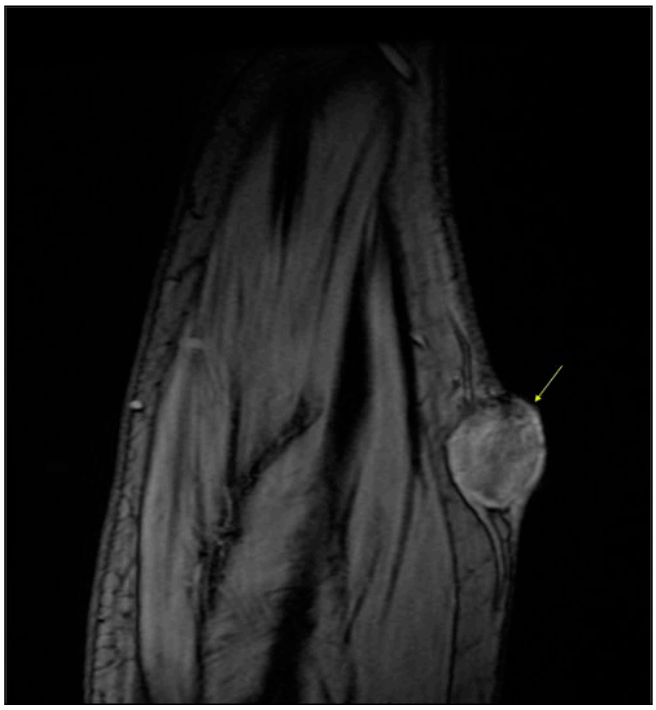

Resim 6

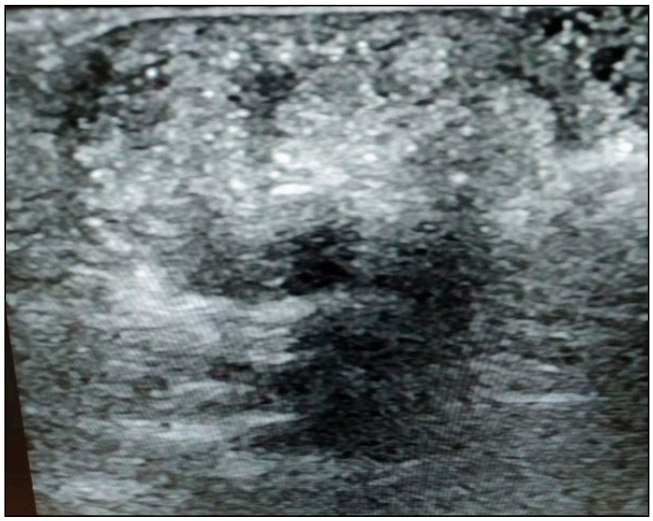

Resim 3

Abdominal Radyoloji

PS-353

NADİR BİR OLGU SUNUMU: İNTRAPELVİK SİNOVİAL SARKOM / A RARE CASE REPORT: INTRAPELVİC SYNOVİAL SARCOMA

Osman Nuri Bayrak, Merve Şam Özdemir, Aytül Hande Yardımcı

Başakşehir Çam ve Sakura Şehir Hastanesi

Giriş: Sinoviyal sarkomlar , yumuşak doku sarkomlarının nadir bir alt tipidir. Yıllık insidansı 2-3/100.000'dir(1) .Vakaların %80-95'inde primer tümör ekstremiteden kaynaklanmaktadır(2). Çok nadiren de olsa literatürde batın içi sinoviyal sarkom olguları bildirilmiştir.

Olgu: 29 yaşında kadın hasta Mayıs 2020'de dış merkeze karın ağrısı şikayetiyle başvurmuş . Çekilen Magnetik Rezonans (MR) (Resim 1.1,1.2,) görüntülemede sol adneksiyal lojda15 x 8 cm boyutlu T2 ağırlıklı sekanslarda heterojen lobüle konturlu hiperintens ,kontrast sonrası serilerde kontrast tutulumu izlenen iliak kemiğedek uzanan ancak kemikte destrüksiyon oluşturmayan kitle olarak değerlendirilmiş. Dış merkezde yapılan sol salpingooferektomi sonrası patoloji raporu iğsi hücreli sarkom olarak raporlanmış ancak histokimyasal boyama yapılmamış. Takiplerine hastanemizde devam eden hasta over kaynaklı karsinosarkom tanısıyla takibe alınmıştır. Hastanemizdeki takiplerinde ameliyat sonrası çekilen kontrol alt batın MR 'sinde kitle saptanmadı.Hasta Nisan 2021'de hastanemizin acil polikliniğine ayağında şişme nedeniyle başvurdu. Çekilen MR'ında (Resim 2.1,2.2,2.3) sol adneksiyal lojda 14 x10 cm boyutlu T2 ağırlıklı sekanslarda heterojen hiperintens lobüle konturlu ,kontrast sonrası serilerde kontras tutulumu izlenen iliak kemiğe uzanan ancak kemikte destrüksiyon oluşturmayan vasküler yapılara invaze kitle izlendi. Dış merkez patoloji preparatları tekrar histokimyasal boyama yapılarak değerlendirildiğinde spesifik kromozomal translokasyon t(X;18;p11;q11) gösterildi ve hastaya iğsi hücreli sinoviyal sarkom tanısı kondu. Lokal rekürrens saptanan hastanın kemoterapisinin tamamlanması ve kemoterapisinin bitiminde tekrar operasyon yapılması planlandı.

Tartışma-Sonuç: Sinoviyal sarkom nadir bir yumuşak doku tümörüdür ve çoğunlukla ekstremite yerleşimlidir. Ancak bizim olgumuzda olduğu gibi nadiren de olsa intraabdominal yerleşimli olabilir. Abdominal görüntülemelerde alt batında sarkom benzeri kitle bulguları olan hastalarda nadir de olsa abdominal sinoviyal sarkom ayırıcı tanıda akla gelmeli, şüphe varlığında histokimyasal boyama yapılarak kesin tanı konulmalıdır.

Anahtar kelimeler: Sarcoma, Synovial ,Magnetic Resonance Imaging

Kaynaklar

1. Sultan I, Rodriguez-galindo C, Saab R, et al. Comparing children and adults with synovial sarcoma in the Surveillance, Epidemiology, and End Results program, 1983 to 2005: an analysis of 1268 patients. Cancer. 2009;115:3537–3543. (2) McCullough A, Schwartz A, Taylor V, et al. Synovial sarcoma presenting as an avascular mass: radiologic-pathologic correlation. Skeletal Radiol. 2015;44:279–284.

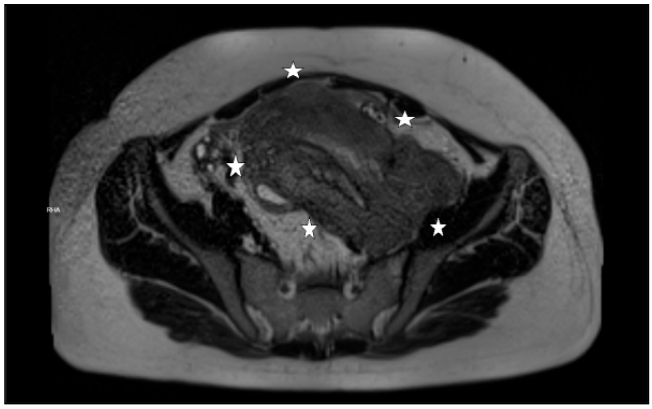

Resim 1. 1: Sol adneksiyal lojda15 x 8 cm boyutlu T2 ağırlıklı sekanlarda heterojen lobüle konturlu hiperintens ,kontrast sonrası serilerde kontrast tutulumu izlenen ilak kemiğe uzanan ancak kemikte destrüksiyon oluşturmayan kitle.

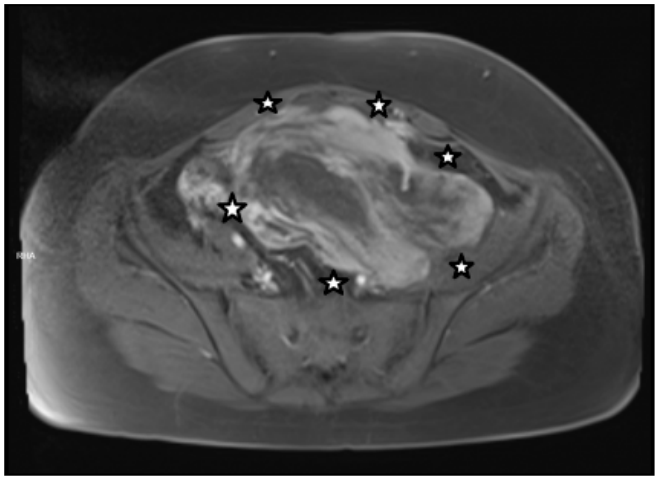

Resim 1.2: Sol adneksiyal lojda15 x 8 cm boyutlu T2 ağırlıklı sekanlarda heterojen lobüle konturlu hiperintens ,kontrast sonrası serilerde kontrast tutulumu izlenen ilak kemiğe uzanan ancak kemikte destrüksiyon oluşturmayan kitle.

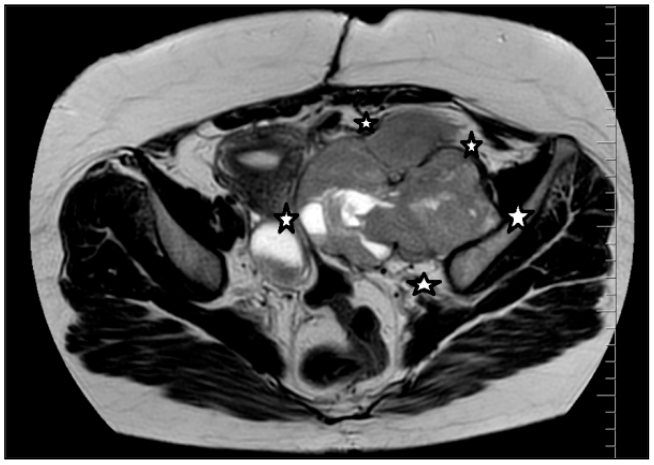

Resim 2.1: Sol adnesiyal lojda 14 x10 cm boyutlu T2 ağırlıklı sekanlarda heterojen hiperintens lobüle konturlu ,kontrast sonrası serilerde kontras tutulumu izlenen iliak kemiğe uzanan ancak kemikte destrüksiyon oluşturmayan vasküler yapılara invaze kitle.

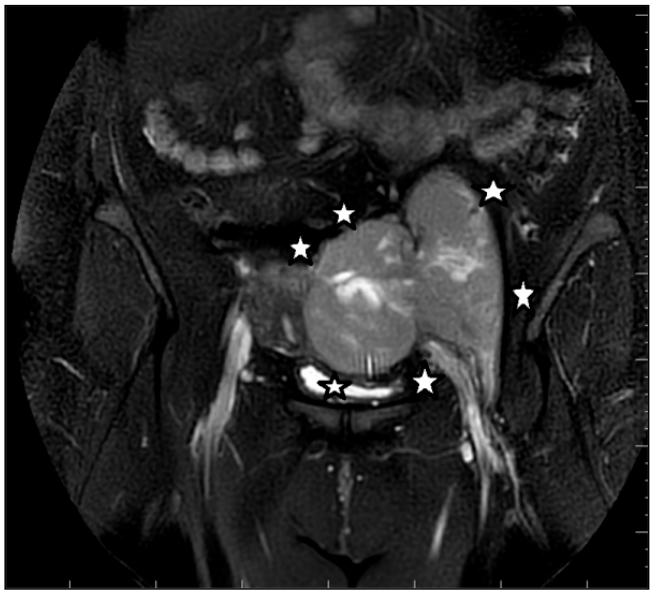

Resim 2.2: Sol adnesiyal lojda 14 x10 cm boyutlu T2 ağırlıklı sekanlarda heterojen hiperintens lobüle konturlu ,kontrast sonrası serilerde kontras tutulumu izlenen iliak kemiğe uzanan ancak kemikte destrüksiyon oluşturmayan vasküler yapılara invaze kitle.



Resim 2.3: Sol adnesiyal lojda 14 x10 cm boyutlu T2 ağırlıklı sekanlarda heterojen hiperintens lobüle konturlu ,kontrast sonrası serilerde kontras tutulumu izlenen iliak kemiğe uzanan ancak kemikte destrüksiyon oluşturmayan vasküler yapılara invaze kitle.

Genitoüriner Sistem Radyolojisi

PS-355

HERLYN-WERNER-WUNDERLİCH SENDROMU (HWW) : 2 OLGU

Nisa Başpınar, Mehmet Haydar Atalar, İsmail Şalk, Cemal Kozak

Cumhuriyet Üniversitesi Tıp Fakültesi

Giriş Amaç: Herlyn-Werner-Wunderlich sendromu (HWW) klasik triadı imperfore hemivajen, uterus didelpis ve ipsilateral renal agenezi olan ilk olarak 1922'de tanımlanmış nadir bir konjenital anomalidir.Genel popülasyonda müllerian anomalilerin(MA) görülme sıklığı yaklaşık %0.1-3.8 tir(1,2).MA arasında HWW rastlanma oranı ise yaklaşık 1/2.000 ile 1/28.000 arasındadır. (1,2). Klinikte obstrükte hemivajene sekonder hidrometrokolposun yol açtığı kitle etkisi ve pelvik ağrısı vardır. Normal menstruasyonun görülmesi tanıyı zorlaştırmaktadır. Kesin tanıda altın standart laparotomi olmakla birlikte abdominal manyetik rezonans görüntüleme (MRG) ile tanı %100'e yakın doğrulukla konabilir. Biz bu olgu sunumunda oldukça nadir görülen 2 tane HWW sendromu hastalarının MR bulgularını tartışmayı amaçladık

Bulgular: Olgu 1: 13 yaşındaki ilk olgumuz menstrual az miktarda kanama ve siklik karın ağrısı şikayetleri merkezine başvurmuş yapılan USG de renal agenezi ve pelvik kitle düşünülmüş olup MRG yapılmış. MRG de sağ böbrek izlenmedi. Sol böbrekte kompansatuar hipertrofi mevcuttu. Uterusta uterin didelfis anomalisi mevcut olup sağdaki kavite vagendeki trasnsvers septumla sonlamaktaydı. Sağda hematometrokolpos ile uyumlu 140x92x80 mm boyutlarında sağ yarıdaki uterin horn ve tubal yapıyla da devamlılık gösteren T1A hiperintens, T2A internal hiperdens septalar içeren hafif hiperintens diffüzyon kısıtlaması göstermeyen kistik natürde lezyon izlendi. Solda ise rudimente olan uterin kavitede normal endometrium izlendi. Sağ over boyutları artmıştı ve 21x18 mm boyutlarında endometrioma ile uyumlu T1A hiperintens T2A da gölgelenmesi bulunan lezyon izlenmekteydi.

Olgu 2: 17 yaşındaki olgumuz ise pelvik dogunluk ve karın ağrısı şikayetleri ile kliniğimize pediatri kliniğinden yönlendirildi. Yapılan pelvik MRG de uterin didelfis , sol hemivagende hematokolpos ile uyumlu 66x73x120 mm boyutlarında T1A hiperintens, T2A hipointens, diffüzyon kısıtlaması göstermeyen, kistik lezyon izlendi. Her iki uterin kavitede normal endometrium mevcuttu. HWW sendromunda şüphe duyulup USG yapıldı ve sol renal agenezi saptandı.

Tartışma: Müllerian kanalın gelişiminde bir duraksama olması MA'ya neden olur. MA'ya %20-%25 oranında üriner sistem anomalileri de eşlik etmektedir (3). Uterus didelfis iki uterin kavitenin görüldüğü anomalidir.(9). Yaklaşık %75 oranında transvers vajinal septum eşlik eder (5). Ovaryen fonksiyonlar normaldir (6). Transvers septum ile sonlanan kör hemivajen, uterus didelfis ve ipsilateral renal agenezi birlikteliği HWW sendromu olarak adlandırılır (2). Tanıda USG, BT ve histerosalpingografi ve MRG kullanılmaktadır. Kesin tanıda altın standart laporotomidir ancak preoperatif MRG ile çoğunlukla doğru tanıyı alırlar.

Tedavisi vajinal transvers septumun patent olan hemivajen ile ağızlaştırılması ve hemihisterektomidir. Hymenin korunması planlanmıyorsa vajinostomi vajinal yolla yapılabilir ancak komplikasyon gelişmişse veya uterin yapılar onarılacaksa laparotomi de planlanabilir. (6,16). Drenajın sağlanamadığı vakalarda retrograd menstruasyona sekonder endometriozis riskini azaltmak için cerrahi geciktirilmeden yapılmalıdır.

Sonuç: Menstruasyon sonrası abdominal ağrı ve pelvik kitle yakınmaları olan pubertal ,prepubertal kızlarda uterus didelfis ve hematokolpos akla getirilmelidir. Preoperatif planlama açısından anotomik yapıların net ortaya konmasında MRG önemli rol oynamaktadır. Erken tanı ve tedavi komplikasyonları önlemekte olup fertilitenin korunmasını sağlar.

Anahtar kelimeler: HWW, MRG, Müllerien anomali. Renal Agenezi

Kaynaklar

1. Ashton D, Amin HK, Richart RM, Neuwirth RS. The incidenceof asymptomatic uterine anomalies in women undergoing transcervical tubal sterilization. Obstet Gynecol 1988;72:28-30.
2. Del Vescovo R, Battisti S, Di Paola V et al. Herlyn-Werner-Wunderlich syndrome: MRI findings, radiological guide (two cases and literature review), and differential diagnosis. BMCMed Imaging 2012;12:1-10.
3. Acién P, Acién M. Unilateral renal agenesis and female genital tract pathologies. Acta Obstet Gynecol Scand 2010;89:1424-31.
4. Junqueira BL, Allen LM, Spitzer RF, Lucco KL, Babyn PS, Doria AS. Müllerian duct anomalies and mimics in children and adolescents: correlative intraoperative assessment with clinical imaging. Radiographics 2009;29:1085-103.
5. PurslowCE.A Case of unilateral haematocolps,haematometria, and haematosalpinx. J Obstet Gynaecol BrEmp 1922;29:643.
6. Amesse LS, Ptaff-Amesse T. Congenital anomalies of the reproductive tract. In: Falcone T, Hurd WW, eds. Clinical Reproductive Medicine and Surgery; 2007. p.235-9.

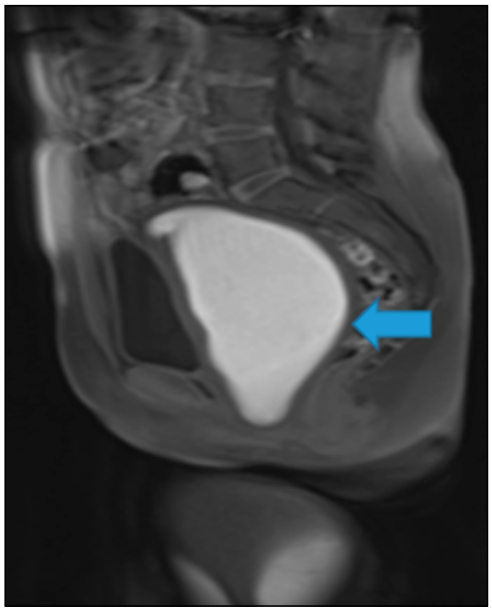

Resim 1. Yağ baskılı T1A sagital görüntülemede sağ kavitede hematokolposa ait görünüm

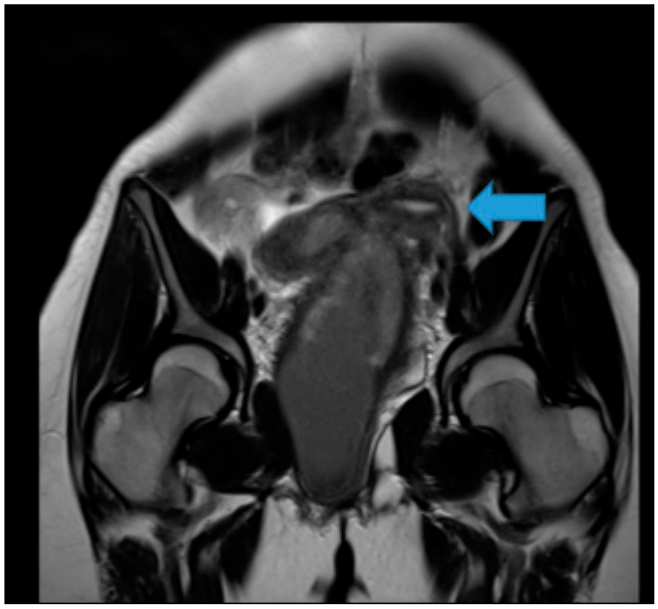

Resim 2. Yağ baskısız T2A koronal görüntülemede sol kavitede normal endometriuma ait sinyal

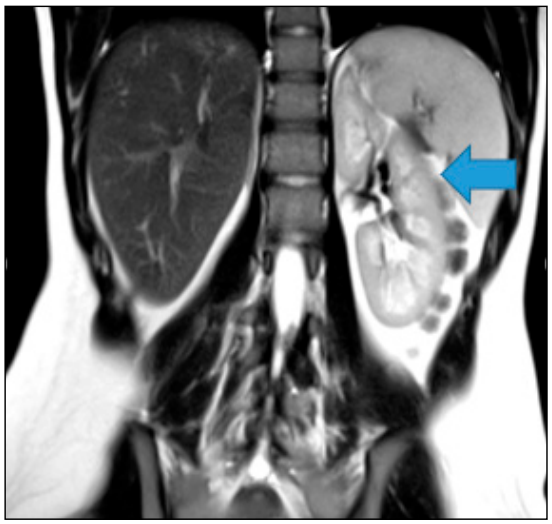

Resim 3. Yağ baskısız T2A koronal görüntülemede sol böbrek izlenirken sağ böbrek izlenmiyor

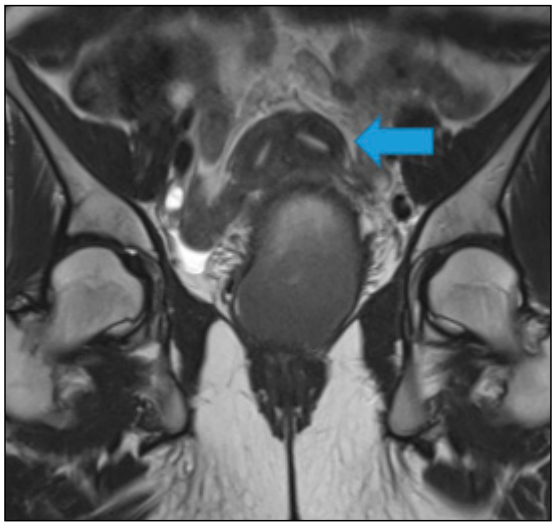

Resim 4. Yağ baskısız T2A koronal görüntülemede uterin didelfise ait görünüm

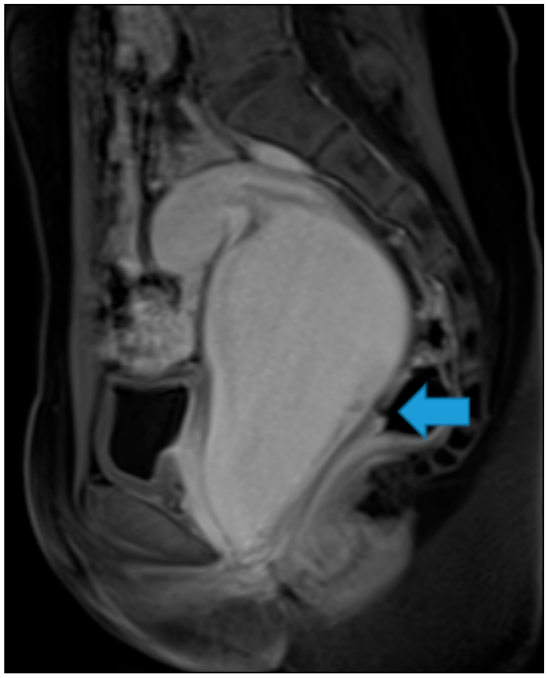

Resim 5. Yağ baskılı T1A sagital görüntülemede sol kavitede hematokolposa ait görünüm

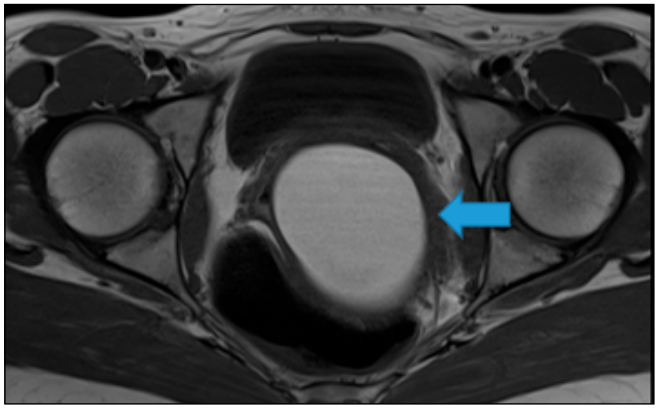

Resim 6. Yağ baskısız T1A aksiyel görüntülemede hematokolposa ait görünüm

Abdominal Radyoloji

PS-356

KARACİĞER SOL LOB AGENEZİSİ; ÇOK NADİR GÖRÜLEN İNSİDENTAL BİR BULGU

Eda Cingöz[1], Rana Günöz Cömert[1], Mehmet Cingöz[2], Bülent Acunaş[1]

[1]İstanbul Üniversitesi Tıp Fakültesi
[2]İstanbul Çam ve Sakura Şehir Hastanesi

Giriş ve Amaç: Karaciğer sol lob agenezisi çok nadir bir varyant olarak izlenmekte olup safra kesesi solunda hepatik doku bulunmaması ile karakterizedir(1). Literatürde sol lob agenezis insidansı %0.005 ten daha az olarak ifade edilmektedir(2). Karaciğer sol lob yokluğunda safra kesesi ve safra yolları ile ilgili anomaliler ve mide-duodenum lokasyon anomalileri tanımlanmıştır(3). Sol lob agenezisi saptanan olgularda eşlik eden biliyer ve digestiv trakt anomalilerin tarif edilmesi olası operasyon planlanan hastalarda iatrojenik biliyer ve intestinal yaralanma riskini azaltacaktır. Bu varyasyon çoğunlukla insidental saptanmakta olup karaciğer fonksiyon testleri normal sınırlarda beklenmektedir(4,5).

Olgu Sunumu: Daha önce herhangi bir cerrahi girişim geçirmemiş 46 yaşında erkek olgu acil birime ; 4 saattir devam eden sağ alt kadran ağrısı ile başvurdu. Akut appendisit ön tanısı ile yapılan oral-iv kontrastlı tüm batın tomografisinde appendiks çapı normal sınırlarda izlendi, batın içerisinde sağ alt kadran ağrısını açıklayacak patoloji saptanmadı. Üst batın kesitlerinin incelenmesi sırasında karaciğer sol lob lojunda hepatik parankim bulunmadığı, sağ ve orta hepatik venin mevcut olduğu ancak sol hepatik venin bulunmadığı, portal ven sağ dalının anterior ve posterior divizyonları izlenirken sol portal ven dalının bulunmadığı saptanmıştır. Figür a ' da oral-iv kontrastlı batın BT de koronal planda safra kesesinin solunda hepatik parankim bulunmadığı izlenmektedir. Figür b ' de koronal MIP planda portal venin sadece sağ dalı olduğu(ok) ve sağ dalın anterior ve posterior divizyonlara ayrıldığı(okbaşı) görülmektedir. Figür c ' de aksiyel planda sağ ve orta hepatik venler(oklar) izlenirken sol hepatik ven izlenmemektedir. Figür d ' de aksiyel planda portal venin sağ dal olarak devam ettiği ve anterior ile posteriora ayrıldığı izlenmektedir(ok). Figür e ' de aksiyel planda safra kesesi solunda karaciğer parankimi bulunmadığı izlenmektedir. Sol lob atrofisi ihtimalini düşündürecek rezidüel atrofik dokunun da bulunamaması ile karaciğer sol lob agenezis tanısı konmuştur. Bu bulgu, hastanın ileri bir dönemde olası biliyer girişimi sırasında anatominin aydınlatılması ve iatrojenik yaralanmaların önüne geçilmesi bakımından önem taşımaktadır.

Tartışma ve Sonuç: Karaciğer sol lob atrofisi asemptomatik nadir bir varyant olup farklı bir sebeple yapılan batın BT incelemelerinde insidental olarak saptanmaktadır. Bu varyasyonun tarif edilmesi olası operatif yaklaşımlarda anatominin anlaşılması ve iatrojenik yaralanmaların önüne geçilmesi açısından önem arz etmektedir.

Anahtar kelimeler: Karaciğer, Abdomen, Agenezis

Kaynaklar

1. Sato N, Kawakami K, Matsumoto S, et al. Agenesis of the right lobe of the liver: report of a case. Surg Today. 1998;28:643–6. doi: 10.1007/s005950050199
2. Merill GG. Complete absence of the left lobe of the liver. Arch Rec. 1946;42:232–3
3. Abe H, Yamao M, Yukawa T, et al. A case of agenesis of the left hepatic lobe complicated with hypogenesis of the anterior segment of the right hepatic lobe. Nihon Shokakibyo Gakkai Zasshi. 2005;102:48–52
4. Prithishkumar IJ, Kanakasabapathy I. Agenesis of the left lobe of liver—a rare anomaly with associated hepatic arterial variations. Clin Anat. 2010;23:899–901. doi: 10.1002/ca.20934.
5. Kakitsubata Y, Nakamura R, Mitsuo H, et al. Absence of the left lobe of the liver: US and CT appearance. Gastrointest Radiol. 1991;16:323–5. doi: 10.1007/BF01887379.



Resim a. Oral-iv kontrastlı batın BT de koronal planda safra kesesinin solunda hepatik parankim bulunmadığı izlenmektedir.

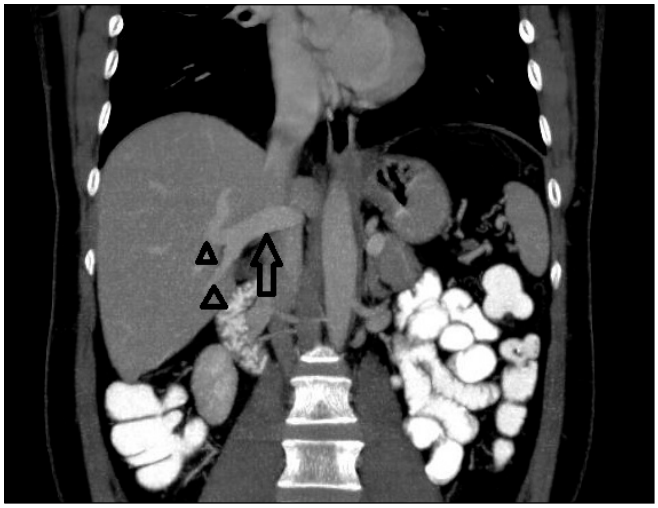

Resim b. Koronal MIP planda portal venin sadece sağ dalı olduğu(ok) ve sağ dalın anterior ve posterior divizyonlara ayrıldığı(okbaşı) görülmektedir.

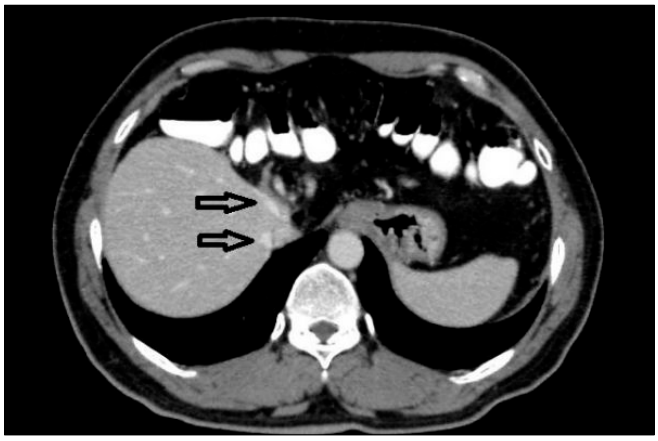

Resim c. Aksiyel planda sağ ve orta hepatik venler(oklar) izlenirken sol hepatik ven izlenmemektedir.

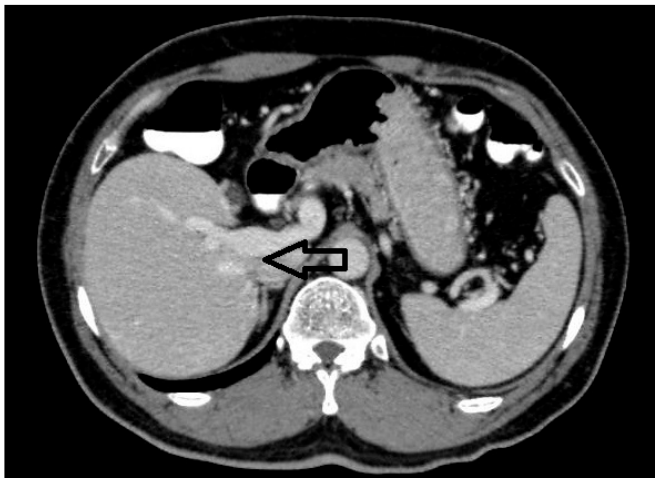

Resim d. Aksiyel planda portal venin sağ dal olarak devam ettiği ve anterior ile posteriora ayrıldığı izlenmektedir(ok).

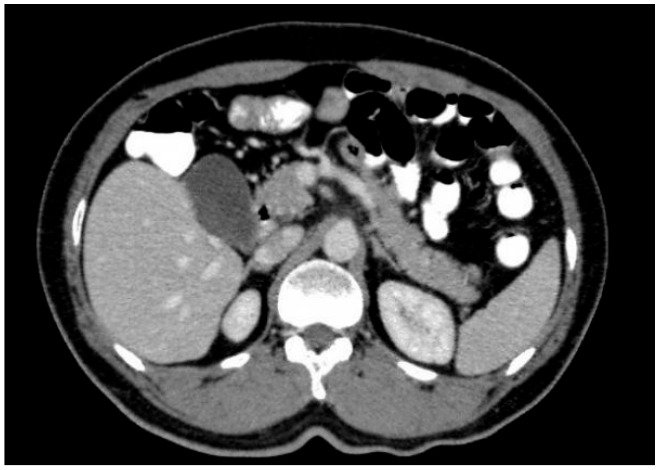

Resim e. Aksiyel planda safra kesesi solunda karaciğer parankimi bulunmadığı izlenmektedir.

Girişimsel Radyoloji

PS-357

NAZOFARİNGEAL ANJİOFİBROM OLARAK SUNULAN HEMANJİOM VAKASINDA GÖRÜNTÜLEME BULGULARI VE OPERASYON ÖNCESİ EMBOLİZASYON

Suat Eren, Elşad İsmayılov, Vahit Mutlu

Atatürk Üniversitesi, Tıp Fakültesi

Giriş-Amaç: Nazal-faringeal bölge hemanjiomları seyrek rastlanan patolojiler olup lokal destrüktif etkileri ile diğer benign veya malign solid kitle lezyonları taklit edebilir (1).

Olgu Sunumu: Burundan nefes almada zorluk şikayeti ile başvuran 37 yaşında kadın hastada Bilgisayarlı Tomografi tetkikinde özellikle sol nazal kaviteye uzanan ve nazal septum, maksiller sinüs mediyal duvarı ile sfenoid kemik ve ethmoid kemiklerde itilme ve destrüksiyona sebep olan kitle lezyon tespit edildi (Resim 1). Manyetik Rezonans Görüntüleme' de heterojen yoğun kontrast tutan kitle lezyon izlendi (Resim 2). Operasyon kararı verilen hastada opersyon öncesi anjiyografi ve embolizasyon planlandı. Yapılan anjiyografide kitlenin İnternal Maksiller Arterden (İMA) arteriyel fazda boyanan ve geç fazda hemanjiom için tipik kontrast madde göllenmeleri gösteren lezyon izlendi (Resim 3). Bu haliyle operasyon öncesi embolizasyon için mikrokateter ile İMA distaline ulaşılarak şekilsiz mikrosferler ile embolizasyon yapıldı (Resim 4). Kontrol görüntülerde kitle kanlanmasının olmadığı görüldü ve hasta aynı gün operasyona alınarak total cerrahi rezeksiyon yapıldı. Sorunsuz geçen cerrahi tedavi ve operasyon sonrası dönem sonrası hasta 3. günde taburcu edildi.

Tartışma: Nazofaringeal hemanjiomlu hastalar genellikle burundan nefes almada güçlük ve tekrarlayıcı epistaksis gibi semptomlarla başvururlar (2). Bu lezyonlar lokalizasyonları ve kontrast tutulum özellikleri itibariyle Nazofaringeal Anjiyofibrom veya karsinom gibi lokal destrüktif kitle lezyonları taklit edebilir (3). Diğer vasküler kitlelerde olduğu gibi bu lokalizasyonlardaki hemanjiomlarda da biyopsi alırken veya cerrahi rezeksiyon sırasında kontrol edilemeyen kanamalar sıklıkla görülür. Operasyon öncesi kitle embolizasyonu, derin yerleşimli ve hayati komşuluklar bulunan bu lokalizasyonlardaki vasküler lezyonlarda cerrahi yaklaşımı kolaylaştırmak ve işlem sırasında oluşabilecek kan kaybı miktarını azaltmak için önemli katkı sağlamaktadır.

Sonuç: Benign veya malign birçok lezyonu taklit edebilen nazofaringeal bölge hemanjiomlarında operasyon öncesi embolizasyon cerrahi rezeksiyonu daha emniyetli kılmakta ve kan transfüzyon ihtiyacını azaltmaktadır.

Anahtar kelimeler: Nasopharyngeal Angiofibroma, haemangioma, embolisation, MRI, Computed Tomography

Kaynaklar

1- Masses of the Nose, Nasal Cavity, and Nasopharynx in Children. Rodriguez DP, Orscheln ES, Koch BL.Radiographics. 2017 Oct;37(6):1704-1730.
2- Giant Haemangioma Of Nasopharynx: A Rare Case Outcome. Iftikhar H, Siddiqui MI.J Ayub Med Coll Abbottabad. 2017 Apr-Jun;29(2):358-359.
3- Development of cavernous haemangioma following radical chemo-radiotherapy for nasopharyngeal carcinoma. Ellenbogen JR, Joshi SM, Kitchen N.J Laryngol Otol. 2009 Aug;123(8):925-7.

Aksiyel plan BT

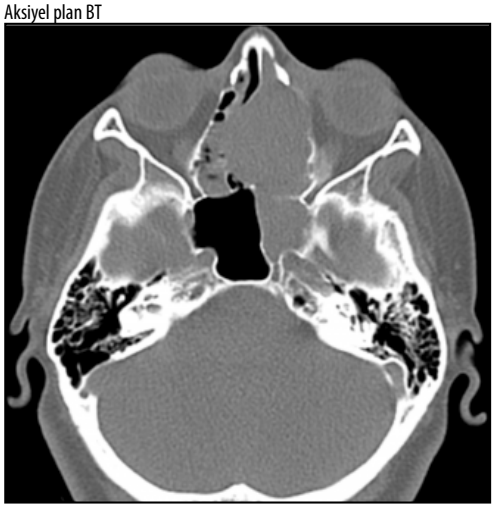

Aksiyel plan T2AG MRG



DSA da IMA dan beslenen kitle lezyon

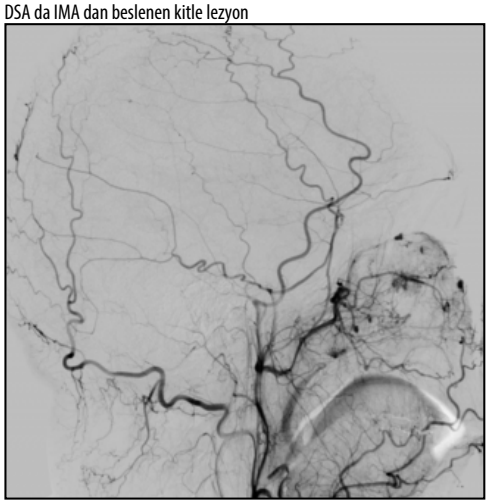

Embolizasyon sonrası DSA görüntüsü

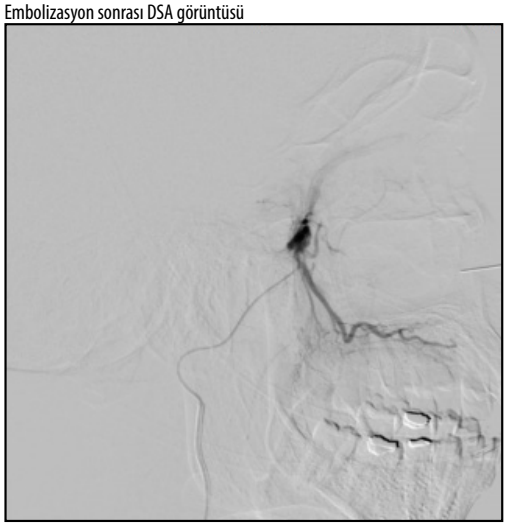

Acil Radyoloji

PS-358

NADİR BİR OLGU SUNUMU: SAĞ YERLEŞİMLİ BOCHDALEK HERNİSİNİN RADYOLOJİK BULGULARI

Leyla Turgut Çoban, İlyas Dündar, Fatma Durmaz, Mesut Özgökçe, Cemil Göya

Van Yüzüncü Yıl Üniversitesi Tıp Fakültesi

Giriş ve Amaç: Konjenital diyafram hernisi (KDH), diyaframda bir defektin bulunduğu doğumsal bir anomalidir. Anatomik yerleşimine göre posterolateral (Bochdalek), anterior (Morgagni) ve santral olmak üzere üç gruba ayrılır. Olguların %70-75'ini sol taraf yerleşimli Bochdalek hernili çocuklar oluşturur. Biz bu olgu sunumunda, pnömoni yakınması ile başvurup, diyafragma hernisi tanısı alan olguyu nadir görülmesi nedeniyle klinik ve radyolojik bulguları ile sunmayı amaçladık.

Olgu Sunumu: 3 gündür huzursuzluk ateş ve artan öksürük şikayeti ile hastanemizin çocuk hastalıkları acil polikliniğine başvuran 8 aylık erkek hastada ayakta direkt batın grafisinde sağ akciğer alt lobda şüpheli yumuşak doku opasitesi (Resim 1) görülmesi nedeniyle, pnömoni ayırıcı tanısı için kliniğimize yönlendirildi. Hastanın bilgisayarlı tomografisinde (BT), sağ hemidiyaframın posteriorunda defekt ve ince barsak segmentlerinin bu defektten toraks boşluğuna doğru herniye olduğu görüldü (Resim 2). Hastada konjenital diyafragma hernisi tanısı düşünüldü. Operasyon amacıyla çocuk cerrahisi servisine yatırıldı. Operasyona alınan olguda diyafragma sağ posterolateral yaprağında defekt olduğu ve inen kolon dışın da tüm barsak anslarının bu defekten toraks boşluğunda girdiği görüldü.

Tartışma: Konjenital diafragma hernisi (KDH) abdominal organların diafragmatik bir defekten torasik kaviteye doğru protrüzyonu ile karakterize etyolojisi bilinmeyen doğumsal bir anomalidir (1). İnsidansı 2200 canlı doğumda bir olup, yüksek derecede mortalite ve morbidite ile birliktelik gösterir (2). KDH'de diaframdaki defekt %80-85'inde sol posterolateralde (Bochdalek), %10-15 olguda anteriorda (Morgagni), %3-4 olguda bilateraldir (3). Bizim olgumuzdaki bochdalek hernisi literatürden farklı olarak sağ yerleşimliydi. Diyafragmatik hernilerin çoğu asemptomatik olduğundan, yetişkin dönemlerde başka nedenlerle yapılan radyolojik incelemelerde insidental olarak ortaya çıkmaktadır. Özellikle son zamanlarda BT teknolojisinin gelişmesiyle diyafragmatik hernilerin tanısı daha kolay hale gelmiştir.

Sonuç: Diyafragmatik herniler, yenidoğan döneminden itibaren ağır klinik tablolarla karşımıza çıkabildiği gibi, ileri yaşlarda insidental olarak asemptomatik vakalarla da gelebilmektedir. Özellikle BT kullanımının yaygınlaşması ile diyafragmatik herni tanısı daha kolay hale geldiği gibi cerrahi tedavinin planlaması da kolaylaşmıştır.

Anahtar kelimeler: Bochdalek hernisi,Bilgisayarlı Tomografi,Kongenital Diafragma Hernisi

Kaynaklar

1- Eren S, Ciri F. Diafragmatic hernia. Diagnostic approaches with review of the literature. Eur. J Radiol. 2005; 54:448-9.
2- Hedrick HL. Management of prenatally diagnosed congenital diaphragmatic hernia. Semin Fetal Neonatal Med 2010;15(1):21-27
3- Gale ME. Bochdalek hernia: prevalence and CT characteristics. Radiology 1985;156:449-52.

Ayakta direkt batın grafisinde sağ akciğer alt lobda şüpheli yumuşak doku opasitesi izlenmektedir.

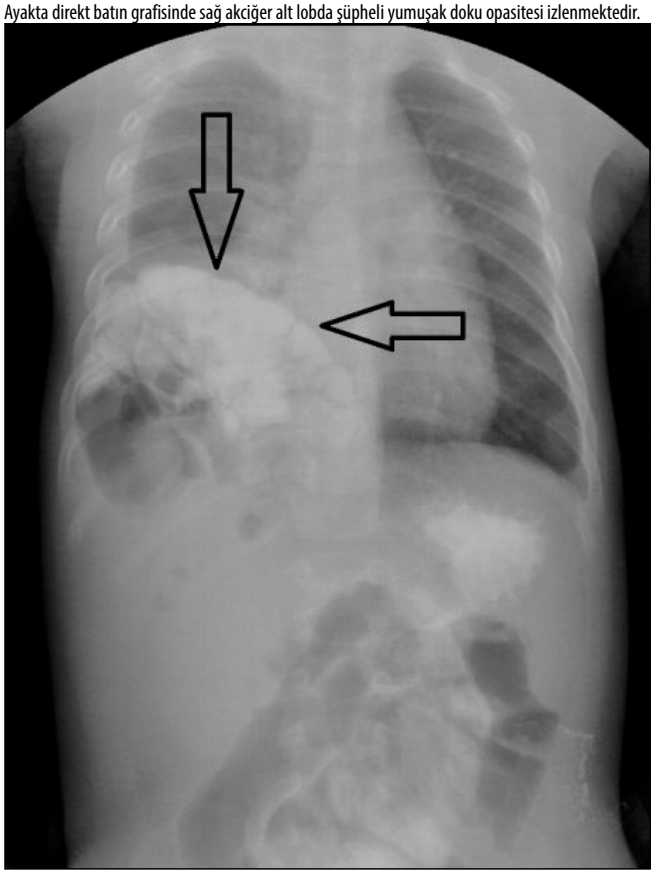

Bilgisayarlı tomografide İnce barsak segmentlerinin sağ hemitoraks boşluğuna doğru herniyasyonu izlenmektedir.

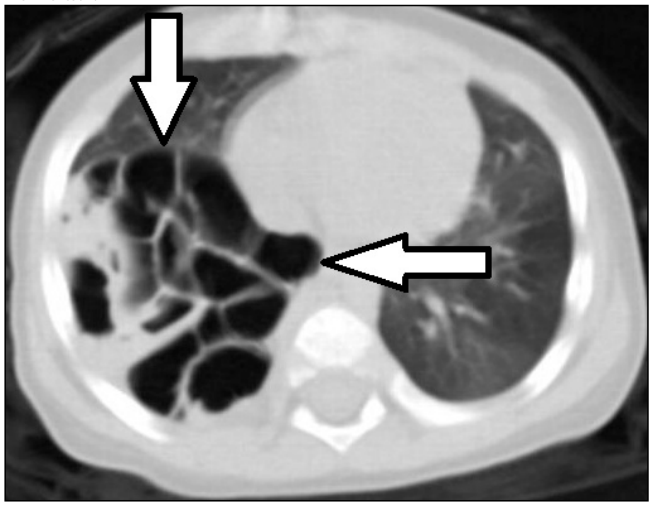

Nöroradyoloji

PS-359

İNFANTİL NİSTAGMUSLU OLGUDA OLDUKÇA NADİR BİR NEDEN: İZOLE OPTİK KİAZMA HİPOPLAZİSİ

Sezer Kula, Elif Peker, Sena Ünal, Zeynep Eskalen, Gizem Cural

Ankara Üniversitesi Radyoloji Anabilim Dalı.

Giriş- Amaç: İnfantil nistagmus neonatal dönemde başlayarak hayat boyu devam eden istemsiz ritmik göz hareketleridir. Konjenital nistagmus terimi, istemsiz göz hareketleri nadiren doğum ile başladığı için artık tercih edilmemektedir.

İnfantil nistagmus etiyolojisinde oküler yolak patolojileri sıklıkla yer almaktadır. Bu yolakların değerlendirmesinde ana yol gösterici görüntüleme yöntemleridir. MR incelemesi ile optik sinir patolojileri, yer kaplayıcı lezyonlar ve diğer santral sinir sistemi malformasyonları gösterilebilir.

Anterior görme yolağını oluşturan tüm komponentler içerisinde kiazmal anomaliler küçük bir kesimi oluşturmaktadır. Çalışmamızda infantil nistagmusun nadir bir nedeni olan optik kiazma hipoplazisi bulgularını sunmayı amaçladık.

Olgu Sunumu: Konjenital nistagmus tanısıyla takip edilmekte olan 24 yaşında erkek hastada, görmede azalma şikayeti gelişmesi üzerine gerçekleştirilen kranial MR incelemesinde optik kiazmayı oluşturan nazal retinal liflerin ince kalibreli olduğu görüldü (Resim 1,beyaz ok;Resim 2 siyah ok). Glob, optik sinirler ve optik traktlarda patoloji saptanmadı (Resim 3A,3B sağ optik yolak- beyaz ok başları, Resim 4A,4B sol optik yolak-siyah ok başları). Görünüm optik kiazma hipoplazisi ile uyumlu olarak değerlendirildi.

Tartışma-Sonuç: Optik kiazma retinal liflerin orta hatta çaprazlaşması ile oluşan X şekilli, binoküler görmeden sorumlu anatomik yapıdır. Optik kiazma anomalileri sıklıkla edinseldir ve travma, kompresyon ya da inflamasyonla ilişkilidir. Bu olgularda kiazmada çaprazlaşan aksonların zaman içerisinde azalmasına ikincil değişiklikler görülür. Anormal çaprazlaşma ise genlerin malfonksiyonu ile ilişkili olabileceği gibi embriyogenez sürecindeki vasküler patolojiler de etiyolojide rol alabilir. Embriyogenez sırasında optik kiazma, anterior hipotalamus ve septum pellusidumun anterior serebral arter dalları ile beslenmesi ve optik kiazma aplazisi/hipoplazisine hipotalamik patolojilerin de eşlik etmesi bu hipotezi desteklemektedir.

Kiazmal aplazi izole ya da diğer santral sinir sistemi anomalileri ile birlikte görülebilir. Eşlik edebilecek diğer anomaliler bilateral mikroftalmi, bilateral optik sinir yokluğu, polimikrogri, orta hat defektleri olarak sıralanabilir.

Non-decussating retinal fugal lif sendromunda (NDRFFS) da kiazmal çapraz izlenmez ve nistagmus eşlik eder.

Optik sinir hipoplazilerinde akson miktarının azalması sonucu da kiazmal hipoplazi görülebilmektedir.

Akiazmide özellikle çaprazlaşan liflerin azalmış olması beklenir. Kiazma yapısının tamamen görülmemesi ise kiazmal aplazi olarak adlandırılır ve optik sinir aplazisi ile birlikte görülür.

Sonuç olarak optik kiazma hipoplazisinin infantil nistagmusun nadir bir nedeni olduğu, akiazminin izole ya da diğer santral sinir sistemi anomalileri ile birlikte görülebileceği akılda tutulmalıdır.

Anahtar kelimeler: nöroradyoloji, optik kiazma, infantil nistagmus

Kaynaklar

1. D A Sami, D Saunders, D A Thompson, I M Russell-Eggitt, K K Nischal, G Jeffery, M Dattani, R A Clement, A Liassis, D S Taylor. The achiasmia spectrum: congenitally reduced chiasmal decussation. Br J Ophthalmol 2005;89:1311–1317.
2. T.J. Biega Z.P. Khademian G. Vezina. Isolated Absence of the Optic Chiasm: A Rare Cause of Congenital Nystagmus. AJNR Am J Neuroradiol 2007;28:392–93
3. Morgan Bertsch, Michael Floyd, Taylor Kehoe, Wanda Pfeifer, and Arlene V. Drack. The clinical evaluation of infantile nystagmus: What to do first and why. Ophthalmic Genet. 2017 ; 38(1): 22–33.
4. D Taylor. Developmental abnormalities of the optic nerve and chiasm. Eye (2007) 21, 1271–1284

T2 ağırlıklı aksiyel görüntüde kiazmanın beklenenden ince olduğu seçiliyor.



T2 ağırlıklı koronal görüntüde kiazmayı oluşturan az miktarda lif seçilebiliyor.

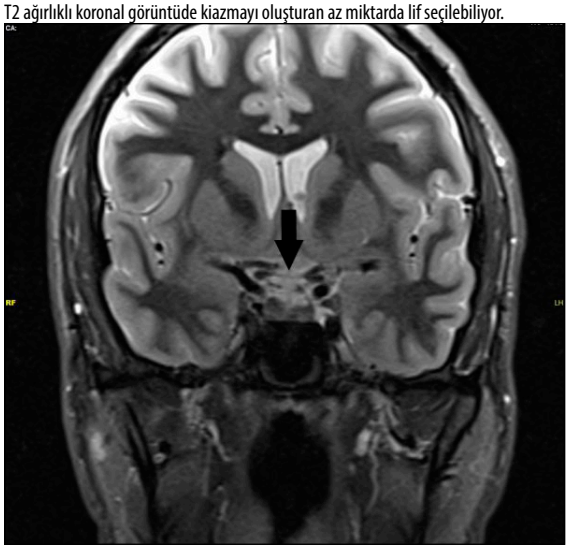

T2 ağırlıklı sagital görüntüde sağ anterior görme yolağı intrakranial kesimde çapraz yapmayan lifler normal izleniyor.

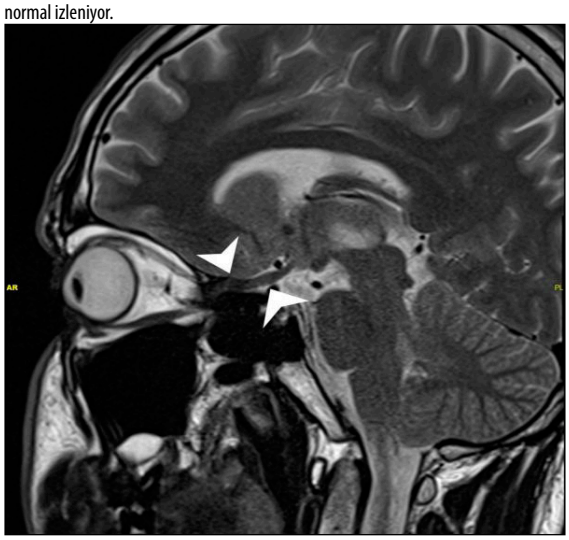

T2 ağırlıklı sagital görüntüde sağ optik sinir normal olarak görülüyor.



T2 ağırlıklı sagital görüntüde sol anterior görme yolağı intrakranial kesimde çapraz yapmayan lifler normal izleniyor.



T2 ağırlıklı sagital görüntüde sol optik sinir normal olarak görülüyor.

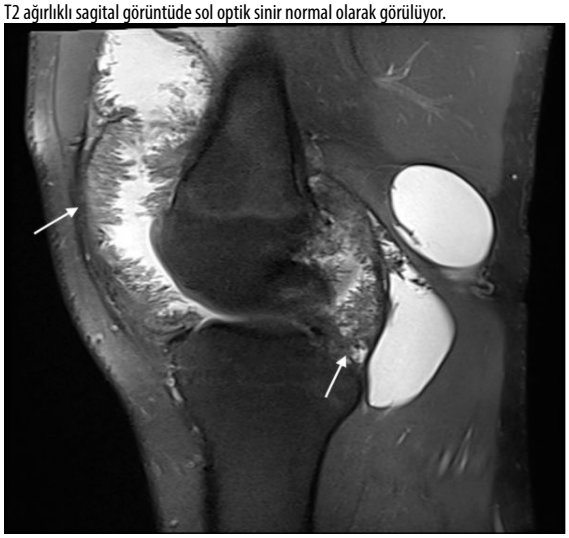

Kas-İskelet Radyolojisi

PS-360

LİPOMA ARBORESANS'I TAKLİT EDEN PVNS DİZ TUTULUMU

Ömer Faruk Topaloğlu, Fatih Ateş, Mehmet Sedat Durmaz, Halil Özer

Selçuk Üniversitesi Tıp Fakültesi Radyoloji Anabilim Dalı

Giriş: Pigmente villonodüler sinovit(PVNS), sinovyumun benign seyirli, hemosiderin içeren nodüler-villöz şekilli hipertrofisini temsil eder. Büyük eklemleri tutma eğiliminde olup diz eklem tutulumu %60-80 oranında vakaların büyük bir bölümünü oluşturur. Genç erişkin yaş grubunda(20-50 yaş) daha sık görülür(1). Manyetik rezonans görüntüleme(MRG), sinovyal hastalığın yaygınlığının tespiti, tanı ve tedaviye rehberlik açısından önemlidir(2). Lipoma arboresans sinovyanın lipomatöz proliferasyonu olup, monoartiküler diz eklem tutulumu yapabilir. Görüntüleme bulguları ile tanıya gitmek mümkün olsa da ayırıcı tanıda PVNS düşünülmelidir(3). Biz bu yazıda lipoma arboresans benzeri MRG bulguları olan bir PVNS vakasını sunmayı amaçladık.

Olgu: 18 yaşında erkek hasta, üç aydır olan sağ dizinde şişlik, hareket kısıtlılığı ve ağrı şikayetleri ile başvurdu. Bilinen ek hastalığı olmayan olguda palpasyon ile sağ dizde ağrı ve hafif hareket kısıtlılığı mevcuttu. Laboratuvar bulgularında anlamlı patoloji saptanmadı. Radyografi incelemesinde suprapatellar bursaya uyan lokasyonda yumuşak doku şişliği mevcuttu(Resim 1). MRG bulgularında sağ dizde suprapatellar bursada ve diz eklemi posterior kesiminde sinovyumda yaygın villöz uzantılar mevcuttu. Hemosiderine ait düşük sinyalli alanlar seçilebilmekteydi(Resim 2-3). T1A görüntülerde lezyonlar yağ içeriğine benzer yüksek sinyal özelliği göstermekteydi(Resim 4). Hastada ön tanıda lipoma arboresans ve PVNS düşünüldü. Hasta öncelikle tanısal biopsiye ve ardından cerrahi işleme alınan hastada patolojik tanı PVNS olarak konuldu.

Tartışma: PVNS intraartiküler ve ekstraartiküler tutulum gösterebilen, sinovyumun benign hipertrofisi ile giden bir patolojidir. İntraartiküler tutulum paterni diz eklemi başta olmak üzere büyük eklemlerde monoartiküler olarak görülür. PVNS'de radyografide kalsifikasyon içermeyen, yumuşak doku şişliği, efüzyon ve kemik erozyonu görülebilmekle birlikte radyografi bulguları normal olabilir. MRG'de sinovyumda nodüler hipertrofik kalınlaşmalar T2A ve PD görüntülerde hipointens, özellik gösterir. T1A görüntülerde genellikle izo-hipointens sinyal özelliği beklenmekle birlikte, lipid yüklü makrofajlara bağlı hiperintens sinyal de görülebilir. Hemosiderin içeriğine bağlı özellikle gradient-eko sekanslarda manyetik duyarlılık artefaktı görülebilir. Tedavide temel yaklaşım cerrahidir ve amaç eklem fonk-

siyonlarını korumaktır(4, 5). Lipoma arboresans, sinoviyal dokunun villöz lipomatöz proliferasyonu ile karakterize nadir bir hastalıktır. 5-6. dekatlarda görülme sıklığı artar. Genellikle monoartiküler ve dizde gözükür, suprapatellar bursa sık tutulur. Kemik-kıkırdak erezyonu genelde yoktur veya minimaldir. MR görüntülemede yağ sinyalinde villöz sinovyal proliferasyon, eklem efüzyonu görülebilir. Hemosiderine ait düşük sinyal beklenmez. Ayırıcı tanısında PVNS, sinovyal hemanjiyom ve sinovyal osteokondromatoz bulunur(3). Bizim vakamızda da sinovyal proliferasyonlar yağ sinyalindeydi, bu özellik lipoma arboresansta görülebildiği gibi PVNS tutulumunda lipid yüklü makrofajlara bağlı düşük oranda görülebilmekte. Hemosiderine bağlı sinyalsiz alanlar, diz eklemi posterior kesimlerin de tutulumu ve hastanın yaşının genç olması PVNS'ye daha çok uyan özelliklerdi.

Sonuç: PVNS ve Lipoma arboresans diz başta olmak üzere büyük eklem tutulumu yapan, sinovyumun bening hipertrofik patolojik süreçleridir. MRG bulguları genellikle oldukça tanısal olmakla birlikte, ayırıcı tanıda iki hastalığı göz önünde bulundurmak gerekebilir.

Anahtar kelimeler: Pigmente villonodüler sinovit, Lipoma arboresans, Manyetik rezonans

Kaynaklar

1. Dorwart R, Genant H, Johnston W, Morris J. Pigmented villonodular synovitis of synovial joints: clinical, pathologic, and radiologic features. American journal of roentgenology. 1984;143(4):877-85.
2. Murphey MD, Rhee JH, Lewis RB, Fanburg-Smith JC, Flemming DJ, Walker EA. Pigmented villonodular synovitis: radiologic-pathologic correlation. Radiographics. 2008;28(5):1493-518.
3. Karantanas A, Mitsionis G, Skopelitou A. PVNS of the knee simulating lipoma arborescens on MR imaging. CMIG Extra: Cases. 2004;28(3):23-6.
4. Jaffe HL. Pigmented villonodular synovitis, bursitis and tenosynovitis. Arch Pathol. 1941;31:731-65.
5. Kransdorf MJ, Murphey MD. Imaging of soft tissue tumors: Lippincott williams & wilkins; 2006.



Resim 1. AP radyografi görüntüsü: Suprapatellar bursaya uyan lokasyonda yumuşak doku şişliği mevcut.

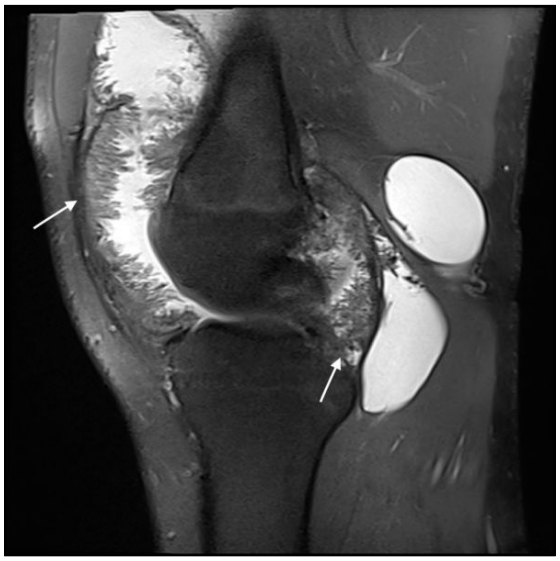

Resim 2. Sagittal PDA yağ baskılı görüntü: Bursal yüzeylerde ve diz eklemi posterior kesimde sinovyumdaki villöz hipertrofik görünümler(beyaz oklar).

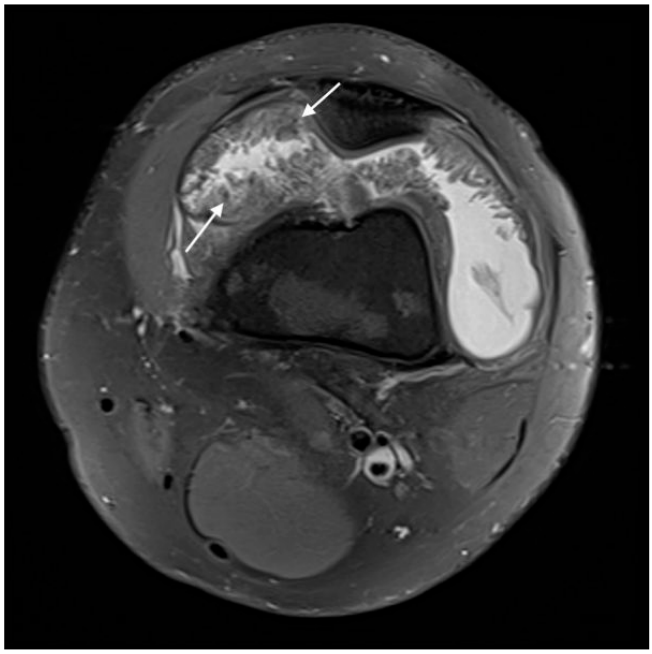

Resim 3. Aksiyel PDA yağ baskılı görüntü: Suprapatellar bursada nodüler lezyonlar içerisndeki hemosiderin içeriğine bağlı milimetrik hipointens alanlar(beyaz oklar)

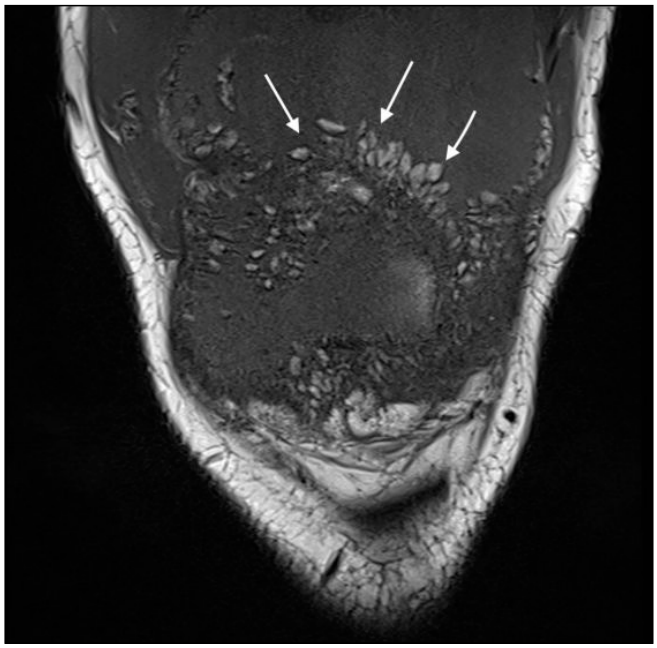

Resim 4. Sagittal T1A görüntü: Lezyonların çoğunluğu T1A görüntülerde hiperintens olarak izleniyor(beyaz oklar).

Abdominal Radyoloji

PS-361

POSTPARTUM OVARYAN VEN TROMBOZU

Ayça Seyfettin[1], **İnan Korkmaz**[2]

[1]*Osmaniye Devlet Hastanesi Radyoloji Kliniği*
[2]*Hatay Mustafa Kemal Üniversitesi Tayfur Ata Sökmen Tıp Fakültesi Radyoloji Anabilim Dalı*

Giriş: Ovaryan ven trombozu genellikle postpartum dönemde görülen nadir bir durumdur, vajinal doğumlardan sonra yaklaşık olarak 0.05–0.18%, sezeryan doğumlardan sonra ise yaklaşık 2% oranında görüldüğü bildirilmektedir (1). Klinik olarak genellikle alt kadranlarda ağrı, ateş ve pelvik kitle şikayetiyle gelirler (2). Bu bildiride, karın ağrısı ve ateş şikayetiyle gelen ovaryan ven trombozu olgusunu bilgisayarlı tomografi (BT) bulgularıyla sunmayı amaçladık.

Olgu Sunumu: 23 yaşında kadın hasta, normal vajinal doğum sonrası postpartum 17.günde karın ağrısı ve ateş şikayetiyle acil servise başvurdu. Fizik muayenede alt kadranlarda daha belirgin olmak üzere hassasiyet ve defans bulunmaktaydı. Laboratuar bulgularından lökosit sayısı 21,5 $10^3/\mu l$ (4,5-13,5), CRP değeri 200 mg/dl (0-5), trombosit sayısı 606 $10^3/\mu l$ (150-400), hemoglobin değeri 5,9 g/dl (11,7-16,1) idi. IV kontrastlı batın BT tetkikinde sağ ovaryan vende çap artışı ile sağ ovarian ven ve vena cava inferiorda dolum defekti izlenmekteydi, sağ ovaryan ven ve venacava infeior duvarında artmış kontrast madde tutulumu mevcuttu (Resim 1,2). Ayrıca bilateral iliak venlerde dolum defekti ile çap artışı mevcuttu, pelvik bölgede sıvı dansiteleri ve heterojen inflamuatuar değişiklikler izlenmekteydi (Resim -3).

Tartışma: Gebelikte ve postpartum dönemde uterusun inferior vena cavaya basısı, hormonal değişiklikler trombüs gelişimine zemin oluştururlar, hastada altta yatan trombofili durumu (antitrombin 3, faktör V leiden, protein C ve S yetmezliği) ilk kez postpartum dönemde kendini gösterebilir ve alt ekstremite veya pelvik venlerde tromboz ile karşımıza çıkabilirler (3). Post partum ovaryan ven trombozu olgularının %70 - 90'ında sağ taraf tutulur bu durumun muhtemel nedenleri sağ ovaryan venin daha uzun syir göstermesi ve gebelikte uterusun dekstorotasyonu nedeni ile sağ tarafın daha fazla basıya mağruz kalmasıdır (4) BT bulguları lümende genişlik artışı lümen içerisinde dolum defektini gösteren dansite azalması ve ven duvarında kontrastlanma artışı, perivasküler ödemdir (5, 6).

Sonuç: Nadir görülmesine rağmen ciddi sonuçlara yol açabileceğinden postpartum karın ağrısıyla başvuran hastalarda ayırıcı tanıda ovaryan ven trombozu akla getirilmelidir. Tedaviye erken başlanılması morbidite ve mortalite oranlarında azalmayı sağladığından erken tanı oldukça önemlidir. Kontrastlı batın BT yüksek duyarlılık ve özgüllük oranına sahip olduğundan tanıda tercih edilebilecek bir modalitedir.

Anahtar kelimeler: postpartum, ovaryan ven, vena kava inferior, tromboz

Kaynaklar

1. Kodali N, Veytsman I, Martyr S, Lu K. Diagnosis and management of ovarian vein thrombosis in a healthy individual: a case report and a literature review. Journal of Thrombosis and Haemostasis. 2017;15(2):242-5.
2. Sinha D, Yasmin H, Samra JS. Postpartum inferior vena cava and ovarian vein thrombosis--a case report and literature review. Journal of obstetrics and gynaecology : the journal of the Institute of Obstetrics and Gynaecology. 2005;25(3):312-3.
3. Al-toma A, Heggelman BG, Kramer MH. Postpartum ovarian vein thrombosis: report of a case and review of literature. The Netherlands journal of medicine. 2003;61(10):334-6.
4. Royo P, Alonso-Burgos A, García-Manero M, Lecumberri R, Alcázar JL. Postpartum ovarian vein thrombosis after cesarean delivery: a case report. Journal of Medical Case Reports. 2008;2(1):105.
5. Bannow BTS, Skeith L. Diagnosis and management of postpartum ovarian vein thrombosis. Hematology. 2017;2017(1):168-71.
6. Arslan H, Ada S, Celik S, Toptaş T. Postpartum ovarian vein and inferior vena cava thrombosis. Case reports in medicine. 2014;2014:609187.



Resim 1. Aksiyel kesitlerde genişliği artmış, dolum defektinin ve duvar kontrastlanmasının izlendiği sağ ovaryan ven (ok) ve vena cava inferior (ok başı)

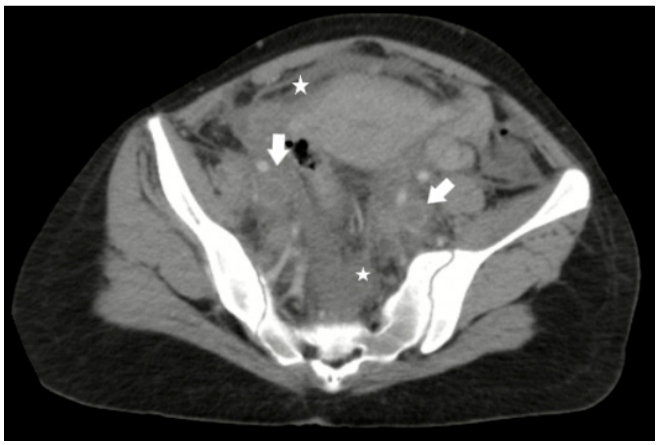

Resim 3. Bilateral iliak venlerde (ok) genişlik artışı ve dolum defekti ile çevre yağ dokuda eşlik eden inflamatuar değişiklikler ve sıvı dansiteleri (yıldız)

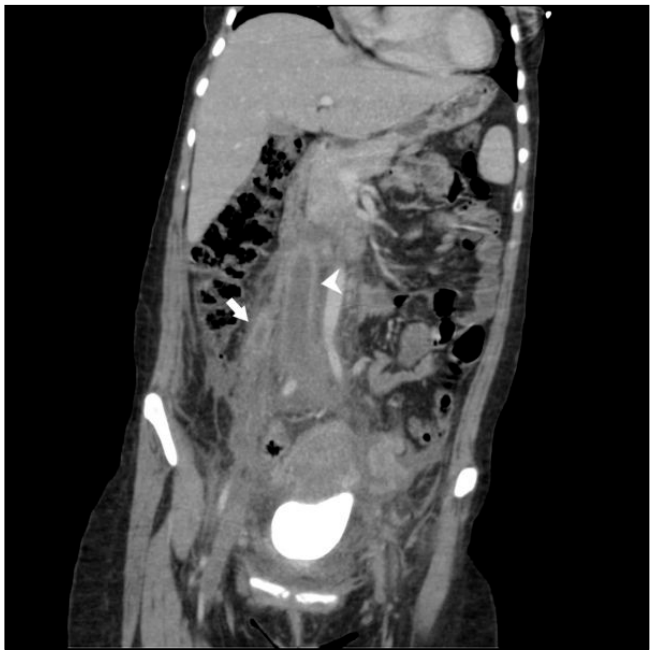

Resim 2. Koronal kesitlerde genişliği artmış, dolum defektinin ve duvar kontrastlanmasının izlendiği sağ ovaryan ven (ok) ve vena cava inferior (ok başı)

Acil Radyoloji

PS-362

FARKLI BİR MECKEL DİVERTİKÜLÜ

Muhammet Batuhan Gökhan[1, 2]

[1]*Ankara Şehir Hastanesi Radyoloji Kliniği*
[2]*Ankara Yıldırım Beyazıt Üniversitesi Radyoloji Anabilim Dalı*

Ocak 2021'de sağ alt kadran ağrısı ile hastanemize başvuran 22 yaşındaki kadın hastanın hastalık ve operasyon öyküsü bulunmamaktaydı.Yapılan kan tahlilinde; WBC 20,64 x10^9 /L (N:3,9-10,2) ve CRP 0,012 g/dL(0-0,005) olarak sonuçlanmış diğer laboratuvar bulgularında anlamlı değişiklik yoktu.

Yapılan ultrasonografide batın içerisinde sağda paraovaryan bölgede belirgin serbest mayi ve sağ alt kadranda 44x25 mm boyutunda yoğun içerikli koleksiyon alanı saptanmıştı.

Çekilen kontrastlı abdomen BT'sinde apendiks kalibrasyonu normal, batın içerisinde perihepatik perisplenik paraovaryan serbest sıvı değerleri ve sağ alt kadranda barsak ansları arasında 40x25 mm boyutunda duvar kontrastlanması gösterene abse ile uyumlu koleksiyon alanı izlenmişti(Resim 1,2).Aynı gün gerçekleştiren laporasokopisinde belirgin abse izlenmeyen hastanın apendiksi ödemli değerlendirilerek appendektomi yapılmıştı.Hasta serviste takibinin ardından taburcu oldu. Patoloji sonucu akut apandisit olarak raporlandı.

İki hafta sonra benzer şikayetlerle başvuran hastanın laboratuvar bulgularında anlamlı patolojik bulgu yoktu.Çekilen kontrastlı abdomen BT'sinde sağ alt kadranda mezenterik yapılarda 360° rotasyon izlendi(Resim 3,4).Takibinde şikayetleri gerileyen hasta taburcu edildi.

Şubat 2021 de benzer şikayetlerle yeniden başvuran hastanın laboratuvar sonuçları WBC 21,5 x10^9 /L (N:3,9-10,2), CRP 0,0748 g/dL(N:0-0,005) Prokalsitonin 0,28 (N: <0,16) şeklindeydi.Çekilen kontrastlı abdomen BT'sinde mide ve kolon duvarlarında inflamatuar duvar kalınlık artışları, sağ alt kadranda yaklaşık 45x40 mm boyutlarında periferal kontrastlanan içinde serbest hava dansiteleri içeren öncelikle apse lehine değerlendirilen koleksiyon alanı, komşu intestinal ans duvarlarında ödematöz kalınlık artışı-kontrastlanma çevre yağ planlarında kirlenmeler ve tüm kadranlara pelviste 3 cm'ye ulaşan serbest sıvı mevcuttu(Resim 5-6). Aynı gün yapılan laparotomide ileoçekal valvden yaklaşık 70 cm proksimalde omentumun çevresini sardığı yaklaşık 4 cm çapında inflamatuvar divertikül izlenmiş olup ve rezeksiyon yapıldı.Hastanın rezeksiyon materyalinin patoloji sonucu "içerisinde gastrik epitelizasyonun, akut ve kronik inflamatuvar değişikliklerin izlendiği makroskopik ve mikroskobik açıdan Meckel Divertiküliti ile uyumlu yapı" şeklinde raporlandı.

Meckel divertikülü embriyolojik olarak omfalomezenterik kanalın distal ileum düzeyindeki artığı olup gastrointestinal sistemin en sık (%0,3-3)konjenital anomalisidir(1,2) İlk olarak Alman cerrah Wilhelm Fabry tarafından 16.yy da tanımlanmıştır ancak ismini embriyolojik kökenini açıklayan Alman Anatomist-Embriyolog Johann Friedrich Meckel'den almaktadır(3)Çoğu kişide asemptomatik seyretse de yaşla beraber azalan sıklıkta gastrointestinal kanama, ileus, volvulus, invajinasyon inflamasyon ve perforasyonlara sebep olabilmektedir(4). Vakamızın ilk ve son görüntülerini sagital ve oblik reformat kesitlerde değerlendirdiğimizde tanımlı duvar kontrastlanması gösteren koleksiyon alanının komşu barsak segmenti ile bağlantısının olduğunu görülmektedir(Resim 5,6). Hastanın Ocak ayında yapılan laparoskopi ve patoloji ile tariflenenen apendisit bulgusunun ise Meckel divertikülitine sekonder reaksiyonel olduğunu düşünmekteyiz.Batın içi koleksiyon alanlarının komşu yapılar ile ilişkisinin ortaya konması ayırıcı tanıda önem arz tmektedir.Bu nedenle bu gibi yapıların tüm planlardaki görüntülerde de çevre yapılarla ilişkisinin ayrıntılı olarak değerlendirilmesi gerekmektedir.

Anahtar kelimeler: Meckel, abse, divertikülit, apendisit

Kaynaklar

1- Lee NK, Kim S, Jeon TY, et al. Complications of congenital and developmental abnormalities of the gastrointestinal tract in adolescents and adults: evaluation with multimodality imaging. Radiographics. 2010;30(6):1489-1507. doi:10.1148/rg.306105504
2- Elsayes KM, Menias CO, Harvin HJ, Francis IR. Imaging manifestations of Meckel's diverticulum. AJR Am J Roentgenol. 2007;189(1):81-88. doi:10.2214/AJR.06.1257
3- Ivatury RR. Meckel's diverticulum and the eponymous legend. J Trauma Acute Care Surg. 2019;87(2):451-455. doi:10.1097/TA.0000000000002300
4- Thurley PD, Halliday KE, Somers JM, Al-Daraji WI, Ilyas M, Broderick NJ. Radiological features of Meckel's diverticulum and its complications. Clin Radiol. 2009;64(2):109-118. doi:10.1016/j.crad.2008.07.012



Resim 1. Abse ile uyumlu şüpheli koleksiyon alanı(asteriks)

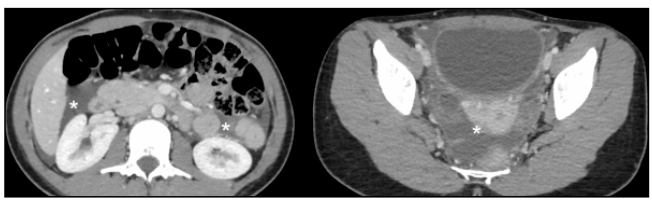

Resim 2. Batın içerinde serbest sıvı değerleri (asteriks)

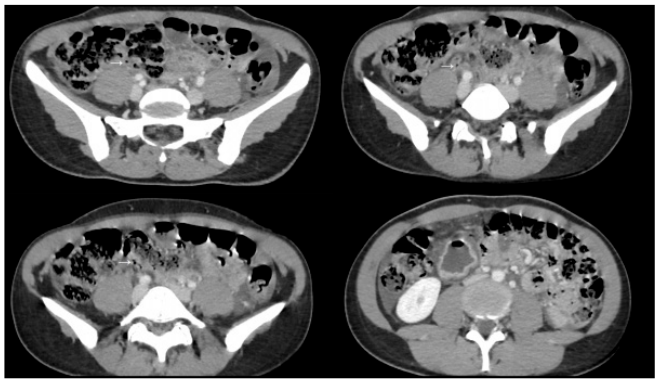

Resim 3. Lümeninde hava değerleri izlenen öncelikle normal kalibrasyonda olduğu düşünülen apendiks(ok)

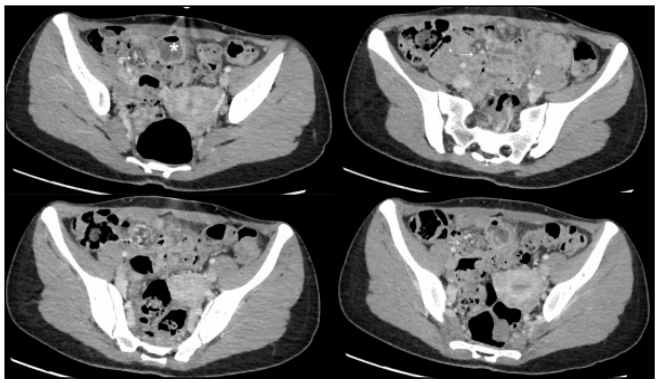

Resim 4. Sağ alt kadranda mezenter kökünde rotasyon(ok) ve ans olarak değerlendirilen şüpheli koleksiyon alanı (asteriks)

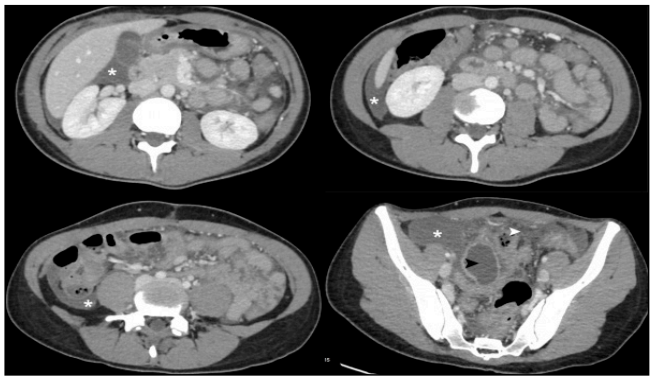

Resim 5. Batın içi serbest sıvı değerleri(asteriks), mezenterde heterojenite(beyaz ok başı) ve abse ile uyumlu şüpheli koleksiyon alanı(siyah ok başı)



Resim 6. Ocak ayındaki BT'de koleksiyon alanının komşu ans ile ilişkisi(ok)



Resim 7. Şubat ayındaki BT'de koleksiyon alanının komşu ans ile ilişkisi(ok)

Abdominal Radyoloji

PS-363

ORGAN NAKLİ HASTALARINDA AKILDA TUTULMASI GEREKEN TANI; PTLD: OLGU SUNUMLARI VE LİTERATÜR TARAMASI

Yavuz Metin[1], Evren Üstüner[1], Namık Kemal Altınbaş[1], Cemil Yağcı[1], Koray Ceyhan[2]

[1]Ankara Üniversitesi Tıp Fakültesi Radyoloji Ana Bilim Dalı
[2]Ankara Üniversitesi Tıp Fakültesi Sitopatoloji Ana Bilim Dalı

Giriş ve Amaç: Posttransplant lenfoproliferatif hastalık (PTLD), bağışıklığı baskılanmış transplant alıcılarında gelişen heterojen bir

hastalık grubudur. PTLD, WHO sınıflamasına göre dört alt gruba ayrılır; erken, monomorfik, polimorfik ve klasik Hodgkin lenfoma tipi lezyonlar. Bu sunumda, böbrek ve karaciğer transplantasyonu öyküsü bulunan ve yaygın karın ağrısı şikayetleri sonrasında yapılan radyolojik ve sitopatolojik incelemeler sonrasında posttransplant lenfoproliferatif hastalık tanısı konulan iki olgunun radyolojik bulgularını tartışmayı amaçladık. **Olgu Sunumu:** Birinci olgumuz, 12 yıl önce Wilson hastalığı nedeniyle kadavradan karaciğer transplantasyonu yapılan 45 yaşında erkek hasta. İkinci hastamız ise 7 sene önce lupus nefriti nedeniyle kadavradan böbrek nakli olan 41 yaşında bayan hastaydı. Her iki hasta hastanemiz acil servisine yaygın karın ağrısı, bulantı ve kusma şikayetleri ile başvurmaktadır. Yapılan abdominal ultrasonografi incelemelerinde karaciğer tarnsplantasyonu olan hastada, karaciğerde multiple hipoekoik solid lezyonlar, sağ alt kadranda ileoçekal valf düzeyinde barsak duvarında fokal kalınlaşma, paraaortik alanda ve portal hilus düzeyinde multiple lenf adenopatiler saptanmıştır. Renal transplantasyon öyküsü bilinen hastamızda ise, yapılan US incelemede hem karaciğerde, hem her iki native böbrekte ve ayrıca sağ alt kadranda yerleşim sergileyen transplante böbrekte multiple hipoekoik solid lezyonlar saptanmıştır. Ayrıca bu hastada paraaortik alanda multiple LAP'ler de izlenmiştir. Her iki hastaya yapılan PET-CT incelemelerinde, karaciğerde tanımlanan lezyonlarda, erkek hastamızda ileoçekal valve düzeyinde ve duodenaol segmentte, kadın hastamızda her iki native böbrek ve transplante böbrekte tanımlanan lezyonlarda yüksek FDG tutulumları saptandı. **Tartışma ve Sonuç:** PTLD; yetişkin transplant alıcılarında ikinci en yaygın tümördür. PTLD sıklığı, allogreft tipine ve immünosupresif rejimlere bağlı olarak değişir. PTLD, çoğu vakanın transplantasyondan sonraki ilk yıl içinde meydana geldiği ve transplantasyondan 4-5 yıl sonra ortaya çıkan ikinci bir tepe noktası ile bimodal bir saptanma sıklığına sahiptir. Hastalar genellikle asemptomatik veya spesifik olmayan semptomlarla ortaya çıkar ve görüntülemede görülebilen bir kitle, tanı için ilk ipucu olabilir. Görüntüleme, hastalığın varlığını belirlemede, doku örneklemesine rehberlik etmede ve tedaviye yanıtı değerlendirmede önemli bir rol oynar. PTLD'nin görüntülemedeki görünümü değişebilir. Nodal veya ekstranodal olabilir. Ekstranodal hastalık gastrointestinal sistemi, visseral organları veya merkezi sinir sistemini tutabilir. Solid organ lezyonları tek veya çoklu olabilir, organ sınırlarının dışına yayılabilir ve organ çıkışını (özellikle üriner sistem tutulumlarında) engelleyebilir. Uygun tedavi için PTLD alt tipinin bilinmesi zorunlu olduğundan, şüpheli görüntüleme bulguları doku örneklemesi gereksinimine neden olabilir. Tedavi seçenekleri arasında immünosupresyonun azaltılması, kemoterapi, radyasyon tedavisi ve izole lezyonların cerrahi rezeksiyonu yer alır. PTLD, immünosupresif tedavi alan transplant hastalarında akılda tutulması gereken ve nodal ve/veya ekstranodal tutulum olarak ortaya çıkabilen klinik bir antitedir. Çeşitli radyolojik görüntüleme yöntemleri hastalığın yaygınlığının belirlenmesinde ve yanıtın değerlendirilmesinde önemli rol oynamaktadır.

Anahtar kelimeler: böbrek transplantasyonu, karaciğer transplantasyonu, radyolojik görüntüleme, transplantasyon sonrası lenfoproliferatif bozukluk,

Kaynaklar

1. Camacho JC, Moreno CC, Harri PA, Aguirre DA, Torres WE, Mittal PK. Posttransplantation lymphoproliferative disease: proposed imaging classification. Radiographics. 2014 Nov-Dec;34(7):2025-38. doi: 10.1148/rg.347130130.
2. Engels EA, Pfeiffer RM, Fraumeni JF Jr et al. Spectrum of cancer risk among US solid organ transplant recipients. JAMA 2011;306(17):1891–1901.
3. Parker A, Bowles K, Bradley JA et al. Diagnosis of post-transplant lymphoproliferative disorder in solid organ transplant recipients: BCSH and BTS Guidelines. Br J Haematol 2010;149(5):675–692.

renal transplant sonrasında karaciğerde hipoekoik solid lezyon



transplante böbrekte multiple hipoekoik solid lezyonlar

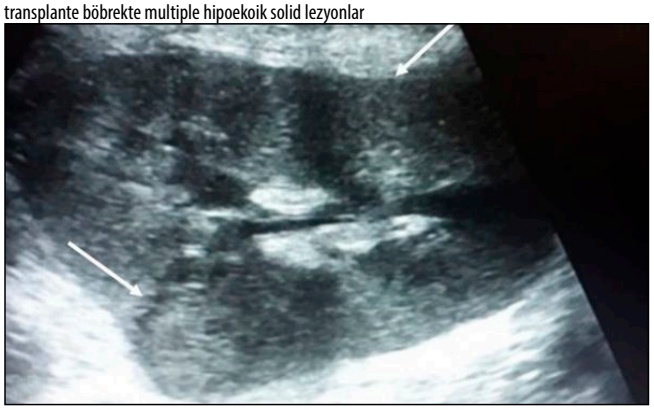

PET-CT tetkikinde karaciğerde, native böbrekte ve transplante böbrekte fokal FDG tutulumları

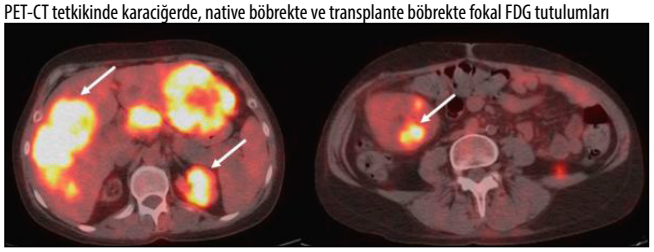

transplante karaciğerde hipoekoik solid kitle:



PET-CT tetkikinde karaciğerde, ileoçekal valf düzeyinde ve duodenumda fokal FDG tutulumları

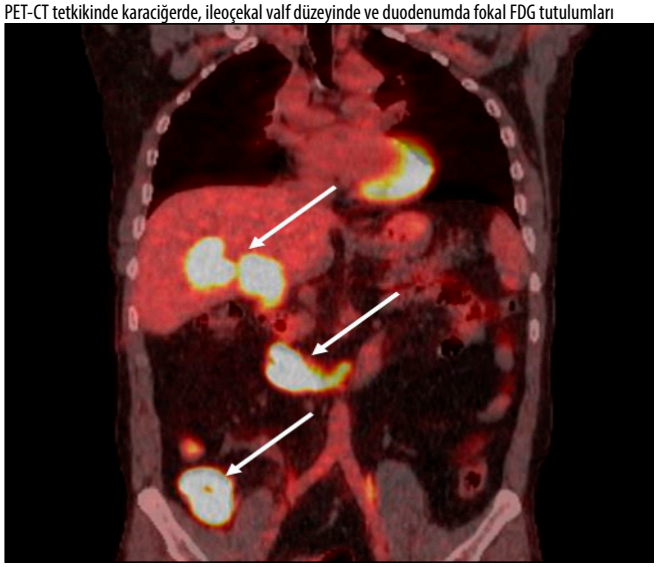

Pediatrik Radyoloji

PS-364

PEDİATRİK HASTADA NÖROMYELİTİS OPTİKA SPEKTRUM HASTALIĞI OLGU SUNUMU

Sevgi Demiröz Taşolar[1], Ahmet Sığırcı[1], Fatih Erbay[2], Güleç Mert Doğan[1], Aslınur Cengiz[1]

[1]İnönü Üniversitesi Radyoloji Anabilim Dalı, Çocuk Radyolojisi
[2]İnönü Üniversitesi Radyoloji Anabilim Dalı

Giriş: Nöromiyelitis optika spektrum hastalığı (NMOSD), , santral sinir sisteminin ciddi bir otoimmün inflamatuar demiyelinizan hastalığıdır. NMOSD vakalarının yaklaşık %4'ünün pediatrik başlangıç olduğu bildirilmektedir (1,2)

Olgu: 12 yaşında kız çocuk, aniden gelişen sağ kol ve bacakta uyuşma, hareket ettirememe şikayeti ile başvurdu. Hastanın 3 gün öncesinde başlayan ateş ve enfeksiyon öyküsü vardı.

Bulgular: Hastanın Beyin MRG'sinde beyin sapı posterior kesimde, periakuaduktal, bilateral frontal parasagital ve subkortikal yerleşimli, bilateral hipotalamusta, korpus kallozum spleniumda, bilateral temporal ve paryetal kortikal yerleşimli ve verteks düzeyinde derin beyaz cevher yerleşimli çok sayıda T2A ve FLAİR sekanslarda sinyal artışları izlendi. IVKM enjeksiyonu sonrası bu alanlarda kontrast tutulumu saptanmadı. Optik sinir tutulumu yoktu.

Spinal MRG'de beyin sapından başlayıp C6 düzeyine dek uzayan ve T3 düzeyinden başlayıp lomber düzeye dek devam eden, kontrastlanmayan, uzun segment T2A hiperintens lezyonlar izlendi. Bu bulgular demiyelinizan hastalık lehine ve özellikle lezyonların lokalizasyonları nedeni NMOSD düşünüldü. Hastada aquaporin-4 (AQP4) IgG pozitif gelmesi de tanımızı destekledi.

Tartışma: Nöromiyelitis optika spektrum hastalığı (NMOSD), merkezi sinir sisteminin (CNS) ciddi bir otoimmün inflamatuar demiyelinizan hastalığıdır. AQP4-IgG NMOSD tanısında yüksek özgüllüğe sahiptir (1-2). AQP4-IgG pozitif olan hastalar için tanı kriterleri optik nörit, akut miyelit ve area postrema sendromu veya akut beyin sapı sendromu kliniklerinden en az biri ve alternatif tanıların dışlanması şeklindedir (3). MRG bulguları optik sinirin yarısından fazlasına uzanan veya optik kiazmayı içeren T2 hiperintens lezyonlar ve kontrastlanma, üç veya daha fazla bitişik segment uzanımı bulunan spinal kord lezyonu veya kord atrofisi, dorsal medulla ve periependymal beyin sapı lezyonları şeklindedir (4). Bizim hastamızda optik sinir tutulumu yoktu fakat uzun segment myelit, area postrema ve beyin sapı tutulumu mevcuttu. NMO'nun akut dissemine ensefalomiyelit (ADEM) ve multipl skleroz (MS) dahil olmak üzere diğer çocukluk çağı demiyelinizan hastalıklarından erken ayrılması, uygun tedavinin sağlanması için kritik öneme sahiptir.

Sonuç: NMOSD, radyolojik bulgularla tanısını koyabilceğimiz bir hastalık olup tanıda gecikme kısa sürede kötü sonuçlar verebileceğinden görüntüleme bulguları çok iyi değerlendirilmelidir.

Anahtar kelimeler: NMOSD, Demiyelinizan hastalık

Kaynaklar

1.Quek AM, McKeon A, Lennon VA, et al. Effects of age and sex on aquaporin-4 autoimmunity. Arch Neurol 2012;69:1039–1043.
2. McKeon A, Lennon VA, Lotze T, et al. CNS aquaporin-4 autoimmunity in children. Neurology 2008;71:93–100
3. Wingerchuk DM, Banwell B, Bennett JL, et al. International consensus diagnostic criteria for neuromyelitis optica spectrum disorders. Neurology 2015;85(2):177–189.
4. Dutra BG, da Rocha AJ, Nunes RH, Maia ACM Júnior. Neuromyelitis Optica Spectrum Disorders: Spectrum of MR Imaging Findings and Their Differential Diagnosis. Radiographics. 2018 Jan-Feb;38(1):169-193

Bilateral frontoparyetal subkortikal, korpus kallosum spleniumda,beyin sapı posteriorda ventrikül çevresinde T2 hiperintens lezyonlar

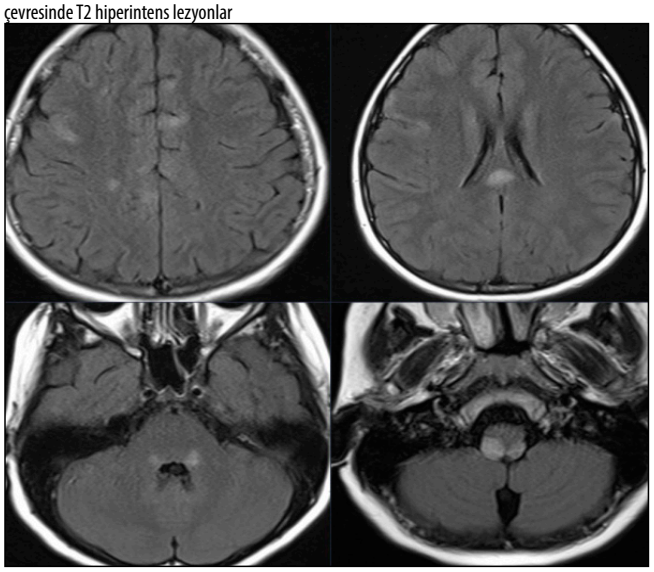

Servikal ve torakal düzeyde spinal kordda uzun segment kontrastlanmayan demyelinizan plak

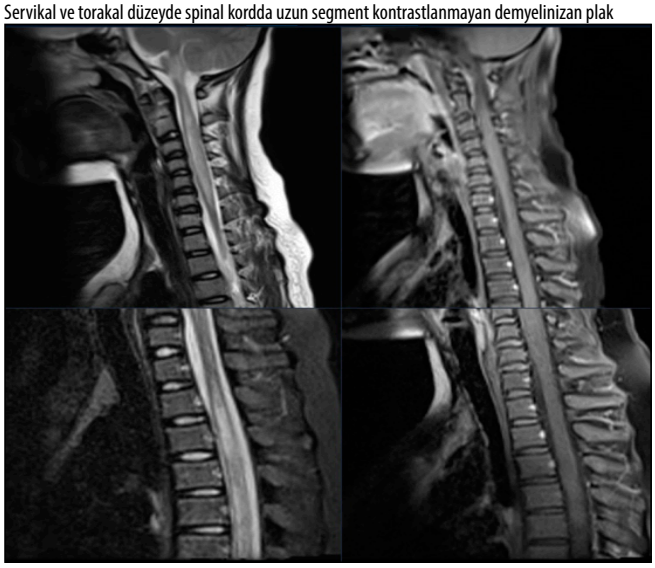

Abdominal Radyoloji

PS-365

LİPOLEİOMYOMA: UTERUSUN NADİR BİR BENİGN TÜMÖRÜ

Rahmi Eren Özkan, Melisa Yalçın, Hamdullah Erk, Suzan Önol, Hakan Önder

Prof. Dr. Cemil Taşcıoğlu Şehir Hastanesi

Giriş ve Amaç: Uterin lipoleiomyoma, uterusun nadir görülen, benign, yağ içeren bir tümörüdür. Genel insidans %0.03 ile %0.2 arasında bildirilmiştir ve uterus myomatöz tümörlerinin %0.35'ini oluşturur (1). Bu bildiride olgumuz eşliğinde uterin lipoleiomyomun görüntüleme bulgularını sunmayı amaçladık.

Olgu Sunumu: 70 yaşında kadın hasta pelvik ağrı şikayetiyle acil servisimize başvurdu. Yapılan USG incelemesinde pelviste yaklaşık 8 cm çaplı heterojen kitlesel lezyon saptandı. Hastanın kontrastlı abdomen bilgisayarlı tomografisinde (BT) uterusta düzgün konturlu, içerisinde yoğun yağ dansiteleri de bulunan heterojen kitle saptandı (resim 1). Ön planda benign natürlü yağ içeren lezyonlar düşünülmüş olup lezyon karakterizasyonunun daha net yapılması için Pelvik Manyetik Rezonans Görüntüleme (MRG) önerildi. Pelvik MRG incelemesinde uterustan kaynaklanan, T1 ve T2 ağırlıklı görüntülerde (AG) hiperintens, yağ baskılı sekanslarda baskılanma gösteren, heterojen iç yapıda kitlesel lezyon izlendi (resim 2, 3). MRG özellikleri lipoleiomyomla uyumlu düşünüldü. Histerektomi kararı alınan hastanın histopatolojik incelemesinde lipoleiomiyom tanısı doğrulandı.

Tartışma ve Sonuç: Uterusun lipomatöz tümörleri üç tipte sınıflandırılabilir; kapsüllü matür yağ hücrelerinden oluşan saf lipomlar, mezodermal komponentli lipomlar (lipoleiomyom, anjiyomyolipom, fibromyolipom) ve son derece nadir malign tip olan liposarkom (2).

Lipoleiomyom, yağ dokusu ve düz kas içeren çok nadir, benign, mezenkimal bir tümördür (3). Lipoleiomyomların, yağlı dejenerasyondan ziyade leiomyom veya myometrium içerisindeki lokalize veya diffüz matür adiposit dokusu oluşturabilen düz kas hücrelerinin yağlı metamorfozundan kaynaklandığı düşünülmektedir (4). Genellikle postmenopozal kadınlarda görülür ve asemptomatiktir. Ancak hastalar yerleşim yerine göre vajinal kanama, karın ağrısı, karında palpabl kitle, idrar sıklığında artış ve idrar kaçırma gibi uterus leiomyomlarına benzer semptomlarla da başvurabilir (5). Genellikle uterin korpus yerleşimli olmaklar birlikte, serviks, broad ligaman, retroperiton ve over yerleşimli lipoleiomyomlar da bildirilmiştir (6).

Ultrasonografide genellikle yağlı komponentin çevresindeki myometriuma karşılık gelen hipekoik rimi bulunan, hiperekojen kitleleler şeklinde izlenmektedir. BT'de ise iyi sınırlı, ağırlıklı olarak yağ dansitesi içeren heterojen kitle olarak görülür. Ancak BT'de ayrıntılı uterin anatomiyi değerlendirmek ve kitlenin uterin veya over kaynaklı olup olmadığını ayırt etmek zor olabilir. Bu nedenle MRG tercih edilen görüntüleme yöntemidir. MRG'de, lezyonun lipomatöz yapısı, T1 ve T2 ağırlıklı görüntülerde hiperintens olarak görülür. Lipomatöz komponent yağ baskılama tekniği ile konfirme edilebilir (7).

Lipoid pelvik tümörlerinin ayırıcı tanısında over teratomu, pelvik lipom, lipoblastik lenfadenopati, leiomyomun yağlı dejenerasyonu ve nadiren iyi diferansiye liposarkom yer alabilir. Bunlardan en sık görüleni over teratomlarıdır. Özellikle torsiyon, rüptür ve malign transformasyon gibi komplikasyonlar nedeniyle cerrahi girişim gerektiren ovaryan teratomlardan ayrımı önemlidir (6).

Lipoleiomyomlar uterin leiomyomların nadir ve spesifik bir alt tipi olup görüntüleme bulgularının radyologlar tarafından bilinmesi, asemptomatik olgularda gereksiz invaziv tedavilerin önlenmesinde önemlidir.

Anahtar kelimeler: benign, tümör, lipoleiomyoma, uterus

Kaynaklar

1. Suo, H., Fu, L., Wang, Z., Liang, H., Xu, Z., & Feng, W. (2020). Primary lymphoma of the tibia in children. Medicine, 99(4), e18807.
2. Oberling C. The reticulosarcomas and the reticulotheliomas of Ewing's osterosarcoma. Bull Assoc Fr Etude Cancer (Paris) 1928;17:259–296.
3. Song YG, Hahn JS, Choi YH, Yeom JS, Yang WI, Seo CO, Kim JM. A case of primary bone lymphoma associated with acquired immunodeficiency syndrome
4. Messina C, Christie D, Zucca E, et al. Primary and secondary bone lymphomas. Cancer Treat Rev 2015;41:235–46.
5. Shoji H, Miller TR. Primary reticulum cell sarcoma of bone – significance of clinical features upon the prognosis. Cancer 1971;28(5):1234–44.
6. Hicks, D. G., O'Keefe, R. J., Rosier, R. N., Sickel, J. Z., Judkins, A. R., Gokan, T., … Rubens, D. J. (1995). Primary lymphoma of bone. Correlation of magnetic resonance imaging features with cytokine production by tumor cells. Cancer, 75(4), 973–980.
7. Krishnan, A., Shirkhoda, A., Tehranzadeh, J., Armin, A. R., Irwin, R., & Les, K. (2003). Primary Bone Lymphoma: Radiographic–MR Imaging Correlation. RadioGraphics, 23(6), 1371–1383.

Aksiyel (A) ve Sagittal (B) kontrastlı BT görüntülerinde uterusta iyi sınırlı, içerisinde yağ dansitesinde alanlar bulunan lezyon izleniyor.

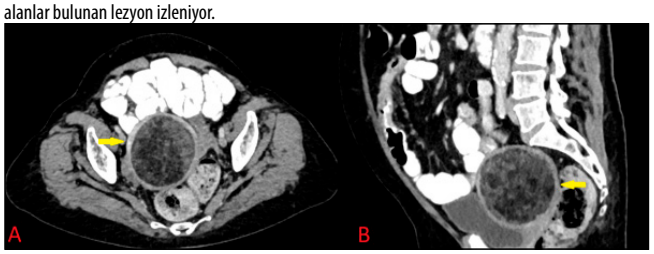

MRG'de, Yağ baskısız aksiyel T2AG'de (A) uterusta içerisinde hipointens bantlarla ayrılmış hiperintens alanlar bulunan, iyi sınırlı kitle izleniyor. Yağ baskılı aksiyel T2AG'de (B), yağ baskısız serideki hiperintens alanların baskınlandığı görülmektedir.

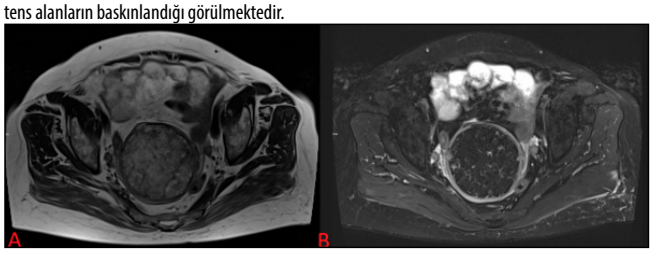

MRG'de, Yağ baskısız aksiyel T1AG'de uterusta içerisinde hipointens bantlarla ayrılmış hiperintens alanlar bulunan, iyi sınırlı kitle izleniyor.

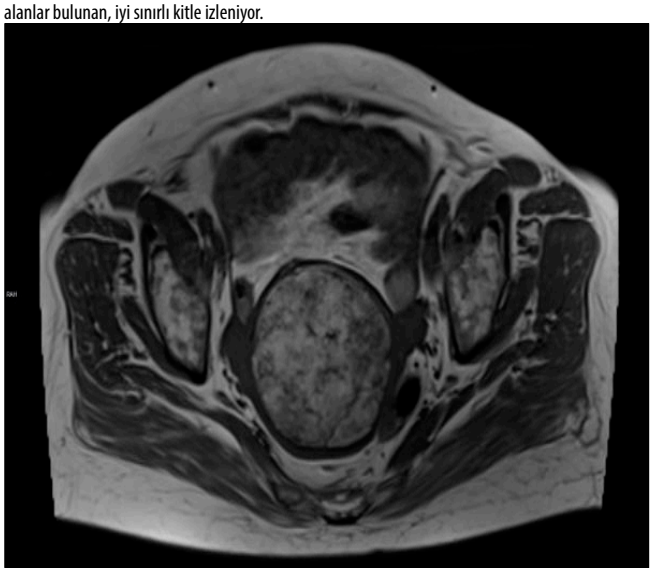

Abdominal Radyoloji

PS-366

GASTRİK SUBMUKOZAL TÜMÖRÜN NADİR BİR NEDENİ; SCHWANNOM

Hüseyin Er, Esat Kaba, Sümeyye Sekmen, Hasan Gündoğdu, Mustafa Başaran

Recep Tayyip Erdoğan Üniversitesi Tıp Fakültesi Radyoloji Anabilim Dalı

Giriş: Schwannom periferik sinir kılıfı hücrelerinden kaynaklanan benign tümörlerdir. Gastrointestinal sistemde nadir görülmekle beraber en sık görüldüğü yer midedir. Gastrik schwannom mide tümörlerinin yüzde 1'inden azını oluşturur. Yavaş büyüme paternine sahip bu tümörler semptomatik olmadığı sürece tedavisi gereksizdir ancak pek çok hasta tanısal yetersizlik nedeniyle cerrahi rezeksiyon ile tedavi edilmektedir(1).

Biz bu olguda 55 yaşında dispeptik şikayetler ve karın ağrısı bulunan hastayı sunmayı amaçladık.

Olgu Sunumu: 55 yaşında kadın hasta uzun süredir devam eden karın ağrısı ve dispeptik şikayetlerle hastanemize başvurdu. Çekilen ultrasonografi sonrası epigastrik düzeyde solid kitlesel imaj görüldü ve batın Bilgisayarlı Tomografiye(BT) yönlendirildi. BT sonucu mide korpusunda duvardan egzofitik uzanım gösteren 25x23 mm ebatlı hafif kontrast tutulumu izlenen kitle lezyon saptandı. Gastrointestinal stromal tümör(GİST) ön tanısıyla opere edilen hastaya patoloji sonucunda gastrik submukozal schwannom tanısı konuldu.

Tartışma: Schwannomalar, periferik sinirlerin nöral kılıfının Schwann hücrelerinden kaynaklanır ve en sık baş ve boyunda veya ekstremitelerin fleksör tarafında görülür(2). Schwannomalar gastrointestinal kanalda nadiren ortaya çıkmakla birlikte mide en sık yerleşim yeridir. Gastrik schwannomalar (GS'ler) tüm gastrik tümörlerin yaklaşık% 0,2'sini oluşturur(3). GS, en yaygın olarak mide gövdesinde bulunur(4).

GS kontrastsız BT görüntülerinde genellikle iyi sınırlı, oval ve izo-hafif hipoattenüe bir kitle olup kontrastlı BT'de homojen kontrastlanma paterni gösterirler(4). Vakaların %67-81'inde peritümoral lenf nodu bulunmaktadır(4).

GS ayırıcı tanıları arasında en önemlisi midenin daha sık görülen submukozal tümörü olan GİST'dir. Pek çok GS ameliyattan önce GİST tanısı alabilmektedir. Diğer ayırıcı tanılarda ise gastric leiomyom ve midenin malign neoplazmları yer almaktadır(4).

GIST'lerle karşılaştırıldığında, gastric schwannomalar daha sık yuvarlak konturlu, daha küçük tümör boyutu, peritümöral lenf nodu varlığı ve daha homojen bir kontrastlanma paterni sergilerken, GIST'lerde kistik değişikliklerin varlığı daha yaygın görülür(5).

Sonuç: Spesifik görüntüleme özelliklerinin olmaması nedeniyle, GS'lerin ameliyattan önce gastrointestinal stromal tümör (GIST) gibi daha yaygın submukozal tümörlerden ayırt edilmesi zordur. Ancak bu iki tümörün tedavisi ve prognozu tamamen farklıdır. Bu nedenle, bu hastalarda ameliyat öncesi GS'nin doğru teşhisi önemlidir(4).

Anahtar kelimeler: gastrik tümör, schwannom, GİST

Kaynaklar

1-Goh BK, Chow PK, Kesavan S, et al. Intraabdominal schwannomas: a single institution experience. J Gastrointest Surg 2008; 12: 756–760.

2-Young ED, Ingram D, Metcalf-Doetsch W, et al. Clinicopathological variables of sporadic schwannomas of peripheral nerve in 291 patients and expression of biologically relevant markers. J Neurosurg 2018; 129: 805–814

3- Daimaru Y, Kido H, Hashimoto H, et al. Benign schwannoma of the gastrointestinal tract: a clinicopathologic and immunohistochemical study. Hum Pathol 1988; 19: 257–264

4-Wang, Wei & Cao, Kaiming & Han, Yang & Zhu, Xiaoli & Ding, Jianhui & Peng, Weijun. (2019). Computed tomographic characteristics of gastric schwannoma. Journal of International Medical Research. 47.

5-He MY, Zhang R, Peng Z, et al. Differentiation between gastrointestinal schwannomas and gastrointestinal stromal tumors by computed tomography. Oncol Lett 2017; 13: 3746–3752.

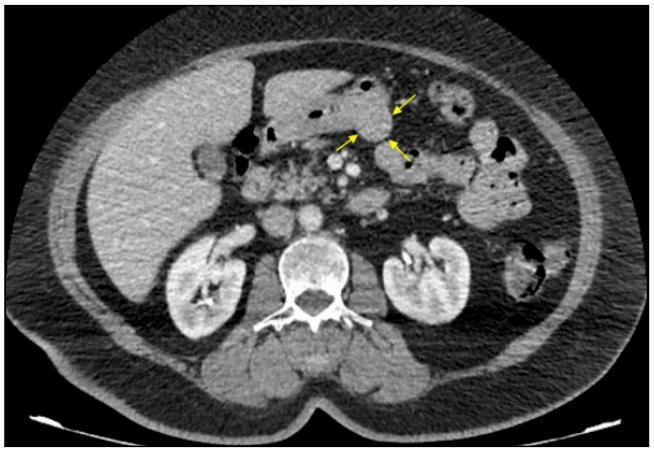

Resim 1. Aksiyel BT incelemede mide duvarından egzofitik uzanım gösteren kitlesel lezyon izlenmektedir.

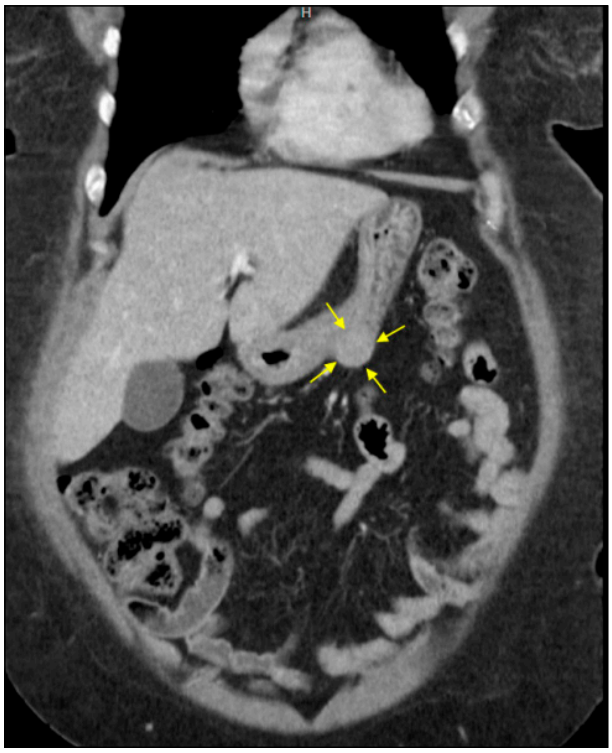

Resim 2. Koronal BT incelemede mide duvarından egzofitik uzanım gösteren kitlesel lezyon izlenmektedir.



Resim 3. Sagittal BT incelemede mide duvarından egzofitik uzanım gösteren kitlesel lezyon izlenmektedir.

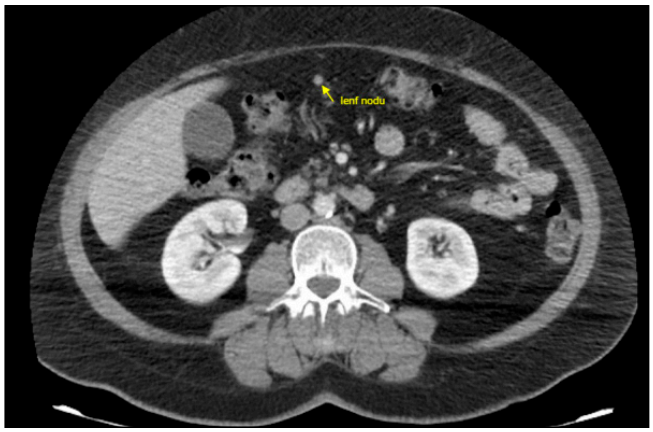

Resim 4. Aksiyel kontrastlı batın BT görüntülemede perilezyonel lenf nodu izlenmektedir.

Pediatrik Radyoloji

PS-367

PUFFY POTT TÜMÖRÜ: TANIDA RADYOLOJİK GÖRÜNTÜLEME ÖNEMLİDİR.

Merter Keçeli[1], Zeynep Keskin[2]

[1]Sağlık Bilimleri Üniversitesi Konya Şehir Hastanesi, Pediatrik Radyoloji Dpt
[2]Sağlık Bilimleri Üniversitesi Konya Şehir Hastanesi, Radyoloji Dpt.

Giriş: Pott Puffy tümör (PPT), subperiostal ödem, pü birikimi veya granülasyon dokusu nedeniyle frontal bölgede yumuşak doku şişmesi olarak tanımlanır (1,2). Frontal sinüzite ikincil olarak frontal kemiğin osteomiyeliti ile ilişkilidir. PPT menenjit, ensefalit, serebral abse, preseptal ve orbital selülit ile komplike olabilir (2).

Olgu Sunumu: Başağrısı ve ateş nedeniyle Çocuk Acil Servis'e başvuran 12 yaşındaki erkek hasta, anlamlı klinik bulgusu olmadığından antibiyotik tedavisi ve öneriler ile taburcu edildi. Tedavinin uygulanmasına rağmen, dört gün sonra aynı yakınmaların artışına ek olarak frontal bölgede eritem, endurasyon ve fluktuasyon ile başvurdu. Bilinç değişikliği ve meninks irritasyon bulgusu yoktu. Öyküsünde travma yoktu. Hemogramında beyaz kan hücre, nötrofil ve platelet sayısında artış saptandı. Frontal bölgede yumuşak doku kitlesi-abse formasyonu şüphesi ile mnyetik rezonans görüntüleme yapıldı. Frontal bölgede sağda ve nazal kök düzeyinde cilt-ciltaltında kalınlık artışı, birleşme eğiliminde multiloküle ve kontrast tutulumu gösteren duvar ile septalar içeren koleksiyon alanları görüldü. Frontal sinüs ve temoidal hücrelerin havalanması kaybolmuş olup yoğun kontrastlanma görüldü. Frontal kemik medüller alanında T2 ağırlıklı görüntülerde ödem ve kontrastlanma, periost reaksiyonu, subperiosteal abse formasyonları saptandı (Resim 1,2). Periorbital yumuşak doku inflamasyonu presetal alanda sınırlıydı (Resim 3,4). Frontal bölgede lokalize durak kalınlaşma dışında intrakranial alanda tutulum görülmedi. Bu nedenle lokal abse drenajı ve yoğun antibitik tedavisi yapıldı. Erken tanı ile,10 gün içinde cerrahi tedaviye gerek kalmadan tablonun klinik olarak gerilediği görüldü.

Tartışma: PPT frontal sinüzit ve travma komplikasyonu olarak gelişebilen osteomyelit ve komşuluktaki yumuşak doku inflamasyonunu tanımlar (1-5). En sık adelosanlar etkilenir (2). Frontal sinüslerin havalanmaya başlamadığı 2 yaş altı çocuklarda daha zor tanımlanır (2,4). Enfeksiyöz ajanlar frontal kemikte doğrudan invazyon veya dural venöz pleksus ile ilişkili diploik venlerin tromboflebiti yoluyla yayılarak intrakranial enfeksiyona yol açabilir. Staphylococcus Aureus en sık patojendir (2).

PPT benign ve malign kemik-yumuşak doku tümörleri, frontal kemik komşuluğundaki hematom ve sellülit benzer tablo oluşturabilir. Görüntüleme ile ayırıcı tanı yapılabilir (1-5).

Tedavi; osteomyelitin ortadan kaldırılması için 6 haftaya kadar uzayabilen antibiyotik uygulamasıdır. Cilt altı ve epidural abse formasyonunda drenaj uygulanır.(2,4).

Sonuç: PPT, potansiyel olarak tehlikeli kafa içi komplikasyonlarla yol açabilir. Radyolojik görüntüleme ile tanı ve komplikasyonların gösterilmesi morbidite ve mortaliteyi azaltır.

Anahtar kelimeler: Puffy Pott Tumur, sinusitis, children, imaging.

Kaynaklar

1. Heale, L., Zahanova, S., & Bismilla, Z. Pott puffy tumour in a five-year-old girl. Canadian Medical Association Journal, 2015, 187, 433–435.
2. Palabiyik, F. B., Yazici, Z., Cetin, B., Celebi, S., Hacimustafaoglu, M. (2016). Pott puffy tumor in children: A rare emergency clinical entity. Journal of Craniofacial Surgery, 27(3), e313–e316.
3. Peri_c, A., Milojevi_c, M., & Iveti_c, D.. A Pott's puffy tumor associated with epidural - cutaneous fistula and epidural abscess:Case report. Balkan Medical Journal, 2017,34, 284–287.
4. Stark, P., Ghumman, R., Thomas, A., & Sawyer, S. M. Forehead swelling in a teenage boy. Journal of Paediatrics and Child Health, 2015, 51, 731–733.
5. van der Poel NA, Hansen FS, Georgalas C, Fokkens WJ. Minimally invasive treatment of patients with Pott's puffy tumour with or without endocranial extension - a case series of six patients: Our Experience. Clin Otolaryngol. 2016 Oct;41(5):596-601

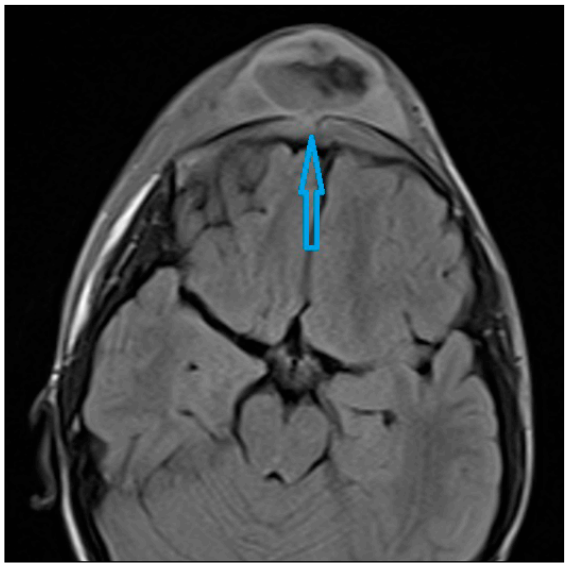

Resim 1. Aksiyel planda elde edilen SET1A imajda frontal bölgede cilt altında yoğun proteinöz içerik nedeni ile ılımlı yüksek sinyal oluşturan kalın duvarlı koleksiyon abse ile uyumludur. Frontal kemikte kapalı metopik sutur düzeyinde kortikal bütünlüğün bozulduğu alanda medüller alan ile absenin ilişkilendiği görülebilmektedir (ok).

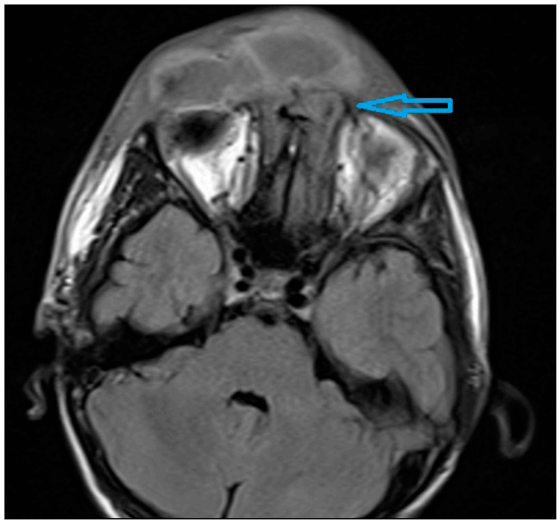

Resim 2. Aksiyel plan SE T1A imajda absenin duvar Ikalınlığı dikkat çekmektedir. İnflamasyonun frontal kemiğin nazal kemiğe yakın kesiminde defekt oluşturduğu görülmektedir. Tutulum preseptal alanda sınırlıdır.

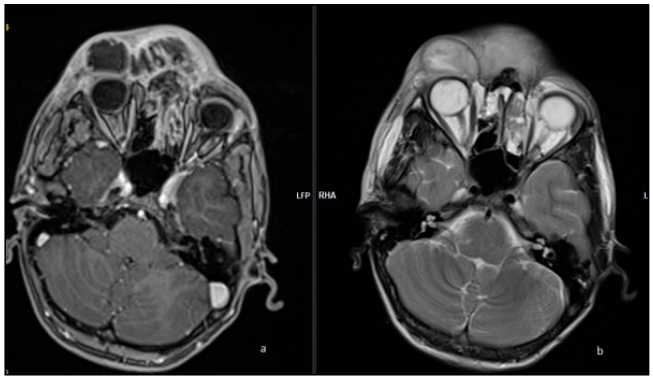

Resim 3a. Kontrast uygulaması sonrası T1A MPRAGE aksiyel plan imajda cilt kalınlık artışı, ciltaltında abse ile uyumlu multilokule kavitelerin duvar ve septa kontrastlanması, komşuluktaki kemik medüller alan kontrastlanması görülmektedir. Tutulum preseptal alanda olup, her iki bulbus okuli doğaldır. Frontal bölgede lokalize alanda ılımlı dural kontrastlanma inflamasyonu yayılmaya başladığı lehine yorumlanmıştır. b. SE T1A aksiyel plan imajda ciltaltındaki inflamasyon ve koleksiyon görülmektedir.

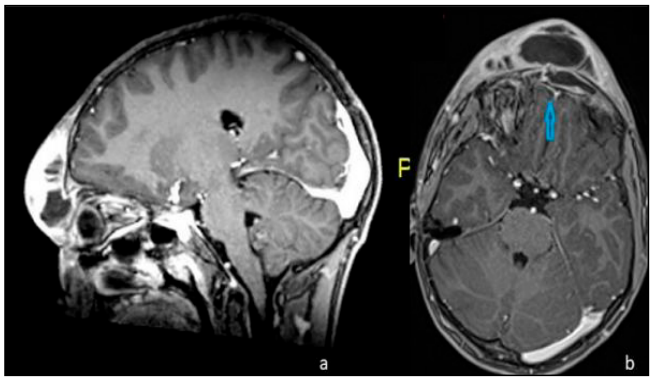

Resim 4a. Kontrast uygulaması sonrası T1A MPRAGE imajların sagital rekonstrüksiyonunda frontal lezyonun kalın duvarında, septalarında, kemik medüller alanında yoğun kontrastlanma izlenmektedir. b. Aynı sekansta aksiyel imajda frontal bölgede lokalize alanda ılımlı dural kontrastlanma inflamasyonu yayılmaya başladığı lehine yorumlanmıştır (ok).

Kas-İskelet Radyolojisi

PS-368

KOLON ADENOKARSİNOMU PATELLA METASTAZI, GÖRÜNTÜLEME BULGULARI

Ömer Faruk Topaloğlu, Fatih Ateş, Mehmet Sedat Durmaz, Halil Özer

Selçuk Üniversitesi Tıp Fakültesi Radyoloji Anabilim Dalı

Giriş: Patellar tümör oldukça nadir görülen bir patoloji olup, tüm kemik tümörleri içerisindeki insidansı %1'den azdır. Patellada görülen primer tümörlerin %80'i benign lezyonlardır. Patellaya metastaz ise primer tümörlere göre çok daha nadirdir. Patella lokasyonlu ağrı ve şişlik en sık prezentasyon şeklidir(1). Biz bu yazıda, kolon adenokarsinom öyküsü olan, patellar tümör tespit edilen ve patellar adenokanser metastazı tanısı alan olgunun görüntüleme bulgularını sunmayı amaçladık.

Olgu: 63 yaşında erkek hasta, beş sene önce kolon adenokanseri tanısı ile hemikolektomi operasyonu geçirmiş. Remisyonda takip edilmekte iken sağ dizde ağrı ve şişlik şikayeti ile başvuran olguya ilk basamak görüntüleme olarak radiografi çekildi ve sağ patellada kortikal hasara neden olmuş litik lezyon görünümü izlendi(Resim 1). Manyetik rezonans görüntüleme(MRG) yapıldı ve patellada kortikal yıkıma neden olan, T2A görüntülerde hiperintens kistik komponenti olan, kontrast sonrası T1A görüntülerde kontrast tutulumu gösteren, çevre yumuşak dokuda da sinyal artışlarına yol açan lezyon izlendi(-Resim 2-3). Olgunun diğer sistemik görüntülemelerinde ek patolojik odak saptanmadı. Ayırıcı tanıda osteomiyelit, primer kemik tümörleri ve metastaz düşünüldü. Biopsi ile adenokanser metastaz tanısı alan hasta opere edildi.

Tartışma: Patellar metastaz oldukça nadir görülen bir tümör grubudur. Literatürde sınırlı sayıda tanımlanan olgular içerisinde en sık akciğer metastazı bildirilmiştir. Kolon adenokanser metastazı literatürde birkaç adet bildirilmiş olup oranı tüm metastaz vakaları içerisinde yaklaşık %9'dur. Patellar metastazların en sık görülen semptomları sırası ile ağrı ve şişliktir. Patolojik fraktür görülebilir(2). Primer tümörün karakterine göre görüntüleme bulguları değişebilmekle birlikte, lezyonun tutulum ve yayılım özelliğini belirlemede görüntüleme bulguları önemlidir. Primer patellar tümörlerin yanı sıra, osteomiyelit, paget hastalığı, plazmasitom gibi patolojiler de görüntüleme özellikleri itibari ile ayırıcı tanıya girer(2,3). Primer patellar tümör de nadir görülen patoloji olduğu için, patellada tümör tespit edilen olgularda metastazı akılda tutmak ve primer hastalık için sistemik değerlendirme ve görüntüleme yapmak yararlıdır. Kesin tanı için histolojik inceleme altın standart teknik olmaya devam etmektedir(4,5).

Sonuç: Patellar metastaz oldukça nadir görülmekle birlikte, malignite öyküsü olan olgularda akılda tutulması gereken bir ayırıcı tanıdır.

Anahtar kelimeler: Patellar tümör, metastaz, adenokanser

Kaynaklar
1. Singh J, James SL, Kroon HM et-al. Tumour and tumour-like lesions of the patella-a multicentre experience. Eur Radiol. 2009;19 (3): 701-12
2. Li, Gang et al. "Patellar metastasis from primary tumor." Oncology letters vol. 15,2 (2018): 1389-1396. doi:10.3892/ol.2017.7478
3. Stoler B, Staple TW. Metastases to the patella. Radiology. 1969;93:853–856. doi: 10.1148/93.4.853.
4. Mercuri M and Casadei R: Patellar tumors. Clin Orthop Relat Res 389: 35-46, 2001.
5. Weinert CR, Wiss DA. Unusual lesions of the patella. Orthopedics. 1979 Jul 1;2(4):378-83. doi: 10.3928/0147-7447-19790701-09. PMID: 24823076.



Resim 1. Lateral radiografide; sağ patellada(ok) kortikal yıkıma neden olmuş litik görünüm ve çevre yumuşak dokularda opasite artışları izleniyor.

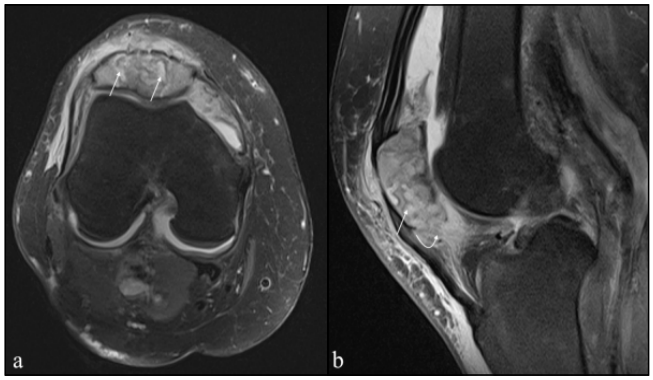

Resim 2. Aksiyal(a) ve sagital(b) yağ baskılı PDA görüntülerde; patellada diffüz sinyal artışı, kemik doku içerisinde litik-kistik görünümler(oklar), inferior kortekste yıkım(kıvrık ok) ve çevre yumuşak dokularda belirgin sinyal artışları ve efüzyon izleniyor.

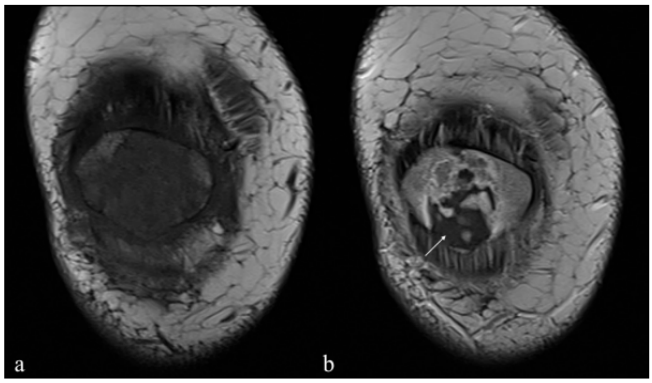

Resim 3. Koronal kontrastsız(a) ve kontrastlı(b) T1A görüntülerde; patellanın normal kemik iliği sinyalinin tamamen kaybolduğu, kontrast sonrası litik alanlar dışında(ok) yaygın kontrast tutulumu gösterdiği görülüyor.

Kas-İskelet Radyolojisi

PS-369

DESMOİD FİBROMATOZ: LOKAL AGRESİF BENİGN TÜMÖR; BT VE MRG BULGULARI

Ömer Faruk Topaloğlu, Halil Özer, Abidin Kılınçer, Mehmet Sedat Durmaz

Selçuk Üniversitesi Tıp Fakültesi Radyoloji Anabilim Dalı

Giriş: Fibromatoz, histolojik olarak belirgin intersellüler kollajen üretimi, fibroblast ve miyofibroblast proliferasyonu ile karakterize nadir görülen bir mezenkimal tümördür. Non-metastatik, bening lezyon grubu olarak kabul edilmekte olup geniş bir alt grup yelpazesi vardır(1). Desmoid fibromatoz(DF), WHO yumuşak doku tümörleri sınıflandırmasında "fibroblastik/miyofibroblastik tümörler" kategorisinde yer alır. Derin yumuşak dokularda yerleşme eğilimi gösteren bu lezyonlar, lokal agresif davranarak morbiditeye neden olabilmektedir(2). Biz bu yazıda toraks yan duvarında derin doku yerleşimli kitlesi olan ve DF tanısı almış olgunun bilgisayarlı tomografi(BT) ve manyetik rezonans görüntüleme(MRG) bulgularını sunmayı amaçladık.

Olgu: 29 yaşında kadın hasta, sağ kolda güçsüzlük, boyun-kol ağrısı ve göğüs sağ yan duvarında şişlik şikayeti ile başvurdu. Rutin incelemelerinde anlamlı özellik saptanmayan hastanın çekilen toraks BT tetkikinde göğüs sağ yan duvarında çevre dokularla sınır ayrımı net olarak yapılamayan yapılan lezyon izlendi(Resim 1). Ardından yapılan MRG tetkikinde toraks sağ yan duvarında, süperiorda alt servikal düzeye, inferiorda alt kot seviyelerine kadar uzanan, derin yumuşak doku yerleşimli, çevre kas planları, göğüs duvarı ve brakial pleksus ile sınır ayrımı yapılamayan T2A ve PDA görüntülerde hiperintens, kontrast sonrası belirgin kontrast tutulumu gösteren düzensiz sınırlı lezyon izlendi(Resim 2-3). Hastaya tanı amaçlı biopsi yapıldı ve DF tanısı histolojik olarak konuldu. Lezyonun cerrahi olarak çıkarılabilen kısmı çıkarıldı, kalan lezyon kısmı takip ediliyor.

Tartışma: Fibromatozlar derin ve yüzeyel olmak üzere iki ana gruba ayrılmaktadır. Yüzeyel olanlar küçük ve yavaş büyüyen lezyonlar olmasına karşın, derin olan alt gruplar büyük boyutlara ulaşabilir ve agresif seyir gösterebilir. Derin fibromatozlar ekstraabdominal, abdominal ve intraabdominal olarak karakterize edilir. Ekstraabdominal fibromatozlar (agresif fibromatoz, DF olarak da bilinir), kasın bağ dokusundan ve onu örten aponevroz veya fasyadan kaynaklanır(3). DF'nin etiyolojisi bilinmemekle birlikte, genetik, hormonal durum ve travma öyküsü ile ilişkili bildirilmiştir. 25-35 yaş aralığında görülme insidansı artar. Görüntülemenin temel rolü, ameliyat öncesi planlama ve hastalığın takibi için yön göstermektir. MRG, yüksek yumuşak doku çözünürlüğü nedeniyle hem ameliyat öncesi hem de sonrasında oldukça faydalıdır. DF'nin ana ayırıcı tanısı yumuşak doku malign sarkomudur. MRG, yüksek yumuşak doku çözünürlüğü nedeniyle hem ameliyat öncesi hem de sonrasında oldukça faydalıdır. DF'nin

ana ayırıcı tanısı yumuşak doku malign sarkomudur. Görüntüleme özellikleri ile; DF çevre anatomik yapılara saygı göstermeyip infiltratif patern gösterir ve büyük boyutlarda daha nekroz içermesi beklenmez, buna karşılık yumuşak doku sarkomunun çevre anatomik yapıları infiltra etmek yerine itmesi daha sık görülür ve nekroz sık eşlik eder. Yine de görüntüleme yöntemleri ile ayrımın herzaman yapılamayacağı ve histolojik incelemeye ihtiyaç olduğu bilinmelidir(2,4).Tedavide cerrahi yapılabilen olgularda cerrahi uygulansa da nüks oranı oldukça sıktır. Radioterapi ve kemoterapi diğer tedavi seçenekleridir(5).

Sonuç: Desmoid fibromatoz, derin yumuşak dokuların benign ancak infiltratif tümörü olup, görüntüleme bulgularının bilinmesi hastalığın yönetimi açısından önemlidir.

Anahtar kelimeler: Fibromatoz, desmoid, yumuşak doku, sarkom

Kaynaklar

1. W.H.O. Classification WHO Classification of Tumours Editorial Board, Who Classification of Tumours Editorial. Soft Tissue and Bone Tumours. (2020)
2. Lee, Justin C., et al. "Aggressive fibromatosis: MRI features with pathologic correlation." American Journal of Roentgenology 186.1 (2006): 247-254.
3. Fibromatoses. In: Weiss SW, Goldblum JR, eds. Enzinger and Weiss's soft tissue tumors. 4th ed. St Louis, Mo: Mosby, 2001; 320–329
4. Peabody TD, Simon MA. Principles of staging of soft-tissue sarcomas. Clin Orthop 1993; 289:19-31
5. Mendenhall WM, Zlotecki RA, Morris CG et-al. Aggressive fibromatosis. Am. J. Clin. Oncol. 2005;28 (2): 211-5

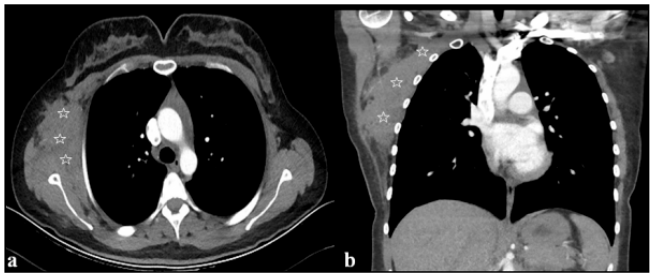

Resim 1. Aksiyal ve koronal kontrastlı BT görüntülerinde; göğüs sağ yan duvarında, komşu kas yapıları ile sınır ayrımı yapılamayan düzensiz konturlu kitle izleniyor(yıldızlar).

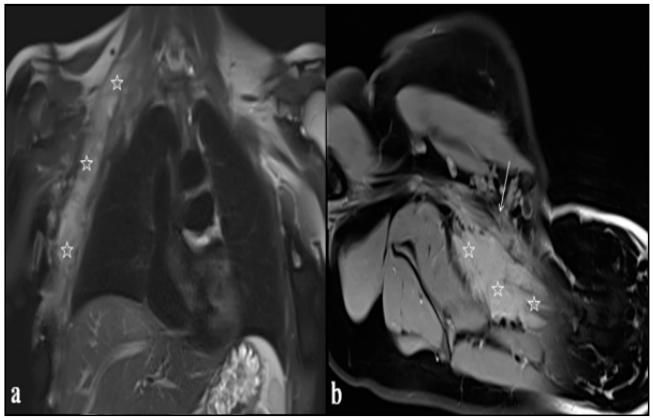

Resim 2. a) Koronal T2A MRG görüntüsünde; alt servikal düzeyden kaudale göğüs yan duvarında uzanan hiperintens kitle izleniyor(yıldızlar), b) oblik PDA(b) MRG görüntüsünde, lezyonun(yıldızlar) brakial pleksus(ok) sinir yapıları ile komşuluğu izleniyor.

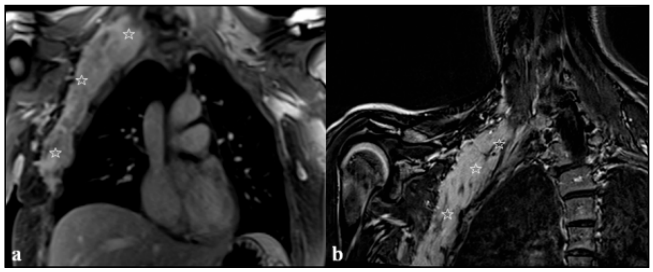

Resim 3. Koronal kontrastlı T1A(a) ve brakial pleksusa yönelik çekilen oblik koronal kontrast sonrası çıkarma görüntüsünde(b); brakial pleksusu çevreleyen lezyonun heterojen yoğun kontrast tutulumu izleniyor(yıldızlar).

Genitoüriner Sistem Radyolojisi

PS-370

REKÜRREN TÜBERKÜLOZ EPİDİDİMOORŞİT

Ayşe Rüksan Ütebey[1], Furkan Ufuk[1], Yusuf Özlülerden[2], Ahmet Baki Yağcı[1]

[1]Pamukkale Üniversitesi, Radyoloji Anabilim Dalı
[2]Pamukkale Üniversitesi, Üroloji Anabilim Dalı

Giriş ve Amaç: Tüberkülozun(tbc) skrotal tutulumu, akciğer dışı tbcnin alışılmadık bir şeklidir. Erken ve doğru tedavi edilmediği takdirde kısırlığa ve sistemik yayılmaya neden olabileceğinden testis tbc-de hızlı tanı ve uygun tedavi büyük önem taşımaktadır. Burada tbc nedeni ile sağ orşiektomi olup antitbc tedavisi altında iken nüks tbc gelişen 38 yaşında erkek hasta olgusu sunulmakta olup testis tbcnin klinik ve görüntüleme özelliklerini vurgulamayı amaçladık.

Olgu Sunumu: Bir yıl önce dış merkezde testis tbc nedeniyle sağ orşiektomi öyküsü olan 38 yaşında erkek hasta üç gündür skrotal ağrı şikayeti ile başvurdu. Orşiektomi sonrası ilk 2 ay izoniazid, rifampin, etambutol ve pirazinamid kullanmış, 4 aydır oral izoniazid ve rifampin kullanmaktaydı. Hasta gonore sebebiyle 2 yıl önce tedavi görmüştü. Hastanın yapılan tetkiklerinde Treponema pallidum hemaglütinasyon testi pozitif çıktı. Bakılan ß-human koryonik gonadotropin (ß-HCG) ve α-fetoprotein(AFP) seviyeleri normaldi. Skrotal Doppler ultrason (US)'da internal vaskülarite gösteren sınırları belirsiz hipoekoik testis kitlesi ve epididimde de hipoekoik büyüme görüldü (Şekil 1). Skrotal Manyetik Rezonans (MR)'da epididim ve testisteki lezyonlar T1 ağırlıklı(T1A)görüntülerde hiperintens, T2 ağırlıklı(T2A) görüntülerde hipointens , diffüzyon ağırlıklı görüntüde kısıtlama göstermiyor ve intravenöz kontrast madde sonrası periferal kontrast tutuyordu(Şekil 2).

Abdominal US ve akciğer grafisinde özellik yoktu (Resim 3). Klinik, laboratuvar ve görüntüleme bulgularına göre ayırıcı tanıda tbc veya sifilitik epididimoorşit düşünüldü. Testis biyopsisi yapıldı ve tbctanısı doğrulandı. Anti-tbc tedavi düzenlendi.

Tartışma ve Sonuç: Heterojen ve nodüler büyümüş epididim ve testis, tbc epididimoorşitin ana görüntüleme özellikleridir. Tbc epididimoorşitte bilateral tutulum sıktır (1, 2). Ancak bu bulgular tbc dışı enfeksiyonlarda ve diğer skrotal patolojilerde de nadiren görülmektedir (3). Testis ile birlikte epididim tutulumu, eşlik eden hidrosel ve skrotum cilt kalınlaşması enfeksiyonu ,serum AFP ve ßHCG düzeylerinin yükselmesi ise tümörü düşündüren bulgulardır (1-4). Bilateral epididimoorşit görüldüğünde akla tbc getirilmelidir(5). Akciğer gibi diğer organlarda tbc enfeksiyonu bulgularının varlığı, geleneksel antibiyotik tedavisinin başarısızlığı ve skrotal kalsifikasyonlar tbc tanısı için yardımcı ipuçlarıdır (6).Tbc orşiti MR'da genelde T1A hiperintens T2A hipointens görünürken bakteriyel orşitler genelde T1A hipointens T2A hiperintenstir(7).

Segmental testiküler enfarkt sınırları belirsiz hiporkoik fokal alan olarak görünür ancak doppler US'da bu düzeylerde vaskülarite kodlanmaması ile tbc'den ayrılabilir (8). Testiküler sarkoidozda testiste küçük nodüller görünür ve bilateral olabilir, ancak görüntülemede skrotal cilt kalınlaşması ve hidrosel beklenmez. Akciğer grafisinde hiler ve mediastinal lenfadenopati gibi eşlik eden bulguların varlığı sarkoidoz tanısında yardımcı olabilir (4, 6). Testiküler adrenal rest tümörleri, konjenital adrenal hiperplazisi olan erkek hastalarda ortaya çıkan iyi huylu testis kitleleridir ve tanıda tıbbi öykü önemlidir (9).

Sonuç olarak bu olgu, testis tbc nedeniyle orşiektomi yapılan ve tbc tedavisi altında tekrarlayan testis tbcnin klinik ve radyolojik bulgularını ve ayırıcı tanıda radyolojik görüntülemenin önemini vurgulamaktadır.

Anahtar kelimeler: tüberküloz, epididimoorşit

Kaynaklar
1. Muttarak, M., & Peh, W. C. (2006). Case 91: Tuberculous epididymo-orchitis. Radiology, 238(2), 748-751. https://doi.org/10.1148/radiol.2382031851
2. Ramachandran, A., Das, C. J., & Razik, A. (2020). A. Male genital tract tuberculosis: A comprehensive review of imaging findings and differential diagnosis. Abdominal Radiology. https://doi.org/10.1007/s00261-020-02811-0
3. Tonolini, M., & Ippolito, S. (2016). Cross-sectional imaging of complicated urinary infections affecting the lower tract and male genital organs. Insights into Imaging, 7(5), 689-711. https://doi.org/10.1007/s13244-016-0503-8
4. Sangüesa, C. et al. (2020). Testicular tumours in children: An approach to diagnosis and management with pathologic correlation. Insights into Imaging, 11(1). https://doi.org/10.1186/s13244-020-00867-6
5. Briceño-García, et al. (2007). Tuberculous Orchiepididymitis after BCG therapy for bladder cancer. Journal of Ultrasound in Medicine, 26(7), 977-979. https://doi.org/10.7863/jum.2007.26.7.977
6. Thompson, R. et al. (2018). Case 10-2018: An 84-Year-Old man with painless unilateral testicular swelling. New England Journal of Medicine, 378(13), 1233-1240. https://doi.org/10.1056/nejmcpc1712224
7. Michaelides M, Sotiriadis C, Konstantinou D, Pervana S, Tsitouridis I. Tuberculous orchitis US and MRI findings. Correlation with histopathological findings. Hippokratia. 2010;14(4):297-299.
8. Nepal, P. et al. (2019). "The great masquerader": Sonographic pictorial review of testicular tuberculosis and its mimics. Journal of Clinical Imaging Science, 9, 27. https://doi.org/10.25259/jcis-14-2019
9. Lottspeich, C. et al. (2019). Three cases of testicular adrenal rest tumors in congenital adrenal hyperplasia—A diagnostic and therapeutic challenge. Urology, 129, 24-28. https://doi.org/10.1016/j.urology.2019.03.005

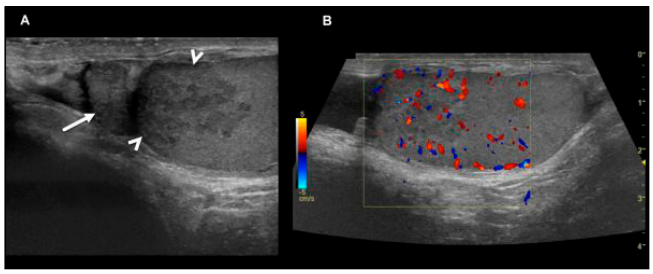

Şekil 1. Skrotal Doppler ultrason görüntüleri (A, B), heterojen hipoekoik nodüler internal vaskülaritesi bulunan sol testis kitlesini (ok başı) ve nodüler genişleme gösteren epididimi (ok) gösteriyor.

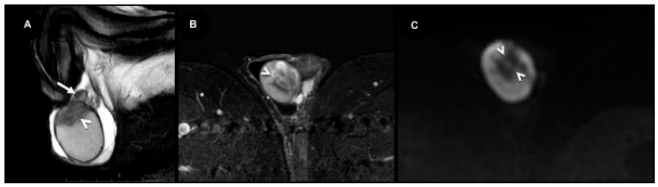

Şekil 2. Skrotal MR görüntüleri T2A görüntülerde hipointens ependimal (ok) ve testiküler (okbaşı) lezyonları (A), peripheral kontrast tutuluşunu (B), diffüzyon kısıtlamadığını (C) gösteriyor.

Abdominal Radyoloji

PS-371

HIV (+) HASTADA MEKANİK BARSAK OBSTRUKSİYONU İLE PREZENTE OLAN ÇEKUM TUTULUMLU İLEOÇEKAL TÜBERKÜLOZ: OLGU SUNUMU

Muhammed Fatih Göç, Nazan Çiledağ, Burcu Savran, Abidin Emre Kılıç
Sbü Ankara Dr.abdurrahman Yurtaslan Onkoloji Eğitim ve Araştırma Hastanesi

Özet: Tüberküloz mycobacterium tuberculosis isimli bakteriden kaynaklanan en sık akciğerler olmak üzere tüm organlarda tutulum yapabilen, immun sistemi baskılanmış hastalarda sıklığı artış gösteren bir hastalıktır. Hastalık %80 oranında pulmoner tutulumla seyretmekle birlikte gasrointestinal sistem tulumu %1-2 sıklıkta görülmektedir. Gastrointestinal tüberkülozlu vakaların %75'inde tutulum yeri ileoçekal bölge veya jejunumdur. Vakaların %90'ında karın ağrısı, %60'ında kilo kaybı, %30'sinde ateş, %20'sinde diyare şikayeti olur. Ek olarak halsizlik, bulantı, kusma, melena ve rektal kanama bulunabilir.[1] Bu yazıda 46 yaşında HIV pozitif olması nedeniyle takip edilen hastada mekanik barsak obstruksiyonu ile prezente olan ileoçekal tüberküloz olgusunun görüntüleme bulguları literatür bilgileri eşliğinde sunulmuştur.

Giriş-Amaç: Dünya Sağlık Örgütü (DSÖ) yıllık verilerine göre dünyada HIV pozitif hastalarda tüberküloz insidansı ortalama 12/100.000 olarak belirtilmiştir.[1] HIV pozitif hastaların yaklaşık üçte biri tüberküloz basili ile enfekte olmakta ve ölen her üç HIV pozitif hastadan biri tüberküloz nedeniyle hayatını kaybetmektedir. HIV pozitif hastalarda immun sistem baskılanması tüberküloz riskini yıllık %10 artırmaktadır. Pulmoner ve ektrapulmoner tüberküloz AIDS indikatör hastalıklar arasında yer almakta olup pulmoner tüberküloz klinik HIV sınıflamasına göre evre 3 ekstrapulmoner tüberküloz evre 4 kabul edilmektedir.[2]

Olgu Sunumu: 46 yaşında HIV pozitifliği ve pulmoner tüberküloz tanısı ile takip edilen erkek hasta bulantı, kusma ve kramp tarzı karın ağrısı şikayetiyle hastanemize başvurdu. Hastanın çekilen ayakta direkt batın grafisinde multipl hava-sıvı seviyelenmeleri ve dilate intestinal anslar saptandı. (Resim A)

Hastaya obstruksiyon ön tanısı ile çekilen kontrastlı batın tomografisinde;

Mezenterik, paraaortik, paraçekal birleşme eğiliminde ana vasküler yapıları saran yer yer konglomere büyüğü 29x23 mm boyutunda multipl LAPlar(RESİM-B), batın içinde ve pelviste yoğun asit sıvısı(RESİM B-C-D-E), ince barsak anslarında proksimal jejenum segmentlerinde belirgin olmak üzere dilate, sekresyonlu, duvarları ödemli multipl hava-sıvı seviyelenmesi(RESİM-C), terminal ileumdan çekum-çıkan kolona uzanan yaklaşık 9.5 cm'lik segmentte en kalın yerinde 33 mm'e ulaşan anüler kalınlaşma lümende daralma, çevre yağ planlara spiküler uzanımlar izlenmiştir.(RESİM D-E) Hastaya obstruksiyon ve ileoçekal tutulum ön tanısı ile kolonoskopik inceleme önerilmesi sonrası alınan biyopsilerde tüberkülozla uyumlu lamina propriada granülomlar ve polimorf iltihabi hücreler izlenmiştir ancak hastanın anti-tbc tedavi altında olması nedeniyle basil saptanmamıştır. Hasta ilioçekal tüberküloz kabul edilerek tedasine devam edildi.

Tartışma: HIV(+) olgularda özellikle ileoçekal intestinal tutulum yapan patolojilerde tüberküloz mutlaka düşünülmelidir. Ayırıcı tanıda çekum tümörleri, amebiasis, yersinia enterocolitica enfeksiyonu, sfiliz, lenfogranuloma venereum, intestinal histoplazmozis, behçet hastalığı, kaposi sarkomu düşünülmelidir. (3) İmmun sistemi baskılanmış olan olgularda süreç ölümcül sonlanabilmekle birlikte kliniği tüberküloz ile uyumlu olan; basil saptanan ya da histopatolojik olarak granülomların gösterildiği olgularda kültür sonucu beklenmeden tedaviye hemen başlanabilir. (1)

Sonuç: İntestinal tüberküloz immun sistemi baskılanmış olgularda ölümcül sonuçlandığı için uygun klinik öykü varlığında ayırıcı tanıda mutlaka akılda tutulmalıdır

Anahtar kelimeler: Tuberculosıs, Hıv Infectıons, Intestınal Obstructıon

Kaynaklar
1- WHO Global Tuberculosis Report 2019-2019 1-297 https://www.who.int/tb/global-report-2019
2- Harisinghani MG, McLoud TC, Shepard JA et-al. Tuberculosis from head to toe. Radiographics. 2000;20 (2): 449-70. doi:10.1148/radiographics.20.2.g00mc12449
3- Brown JH, Berman JJ, Blickman JG et-al. Primary ileocecal tuberculosis. AJR Am J Roentgenol. 1993;160 (2): 278. doi:10.2214/ajr.160.2.8424334



Resim A. Hastanın çekilen ayakta direkt batın grafisinde multipl hava-sıvı seviyelenmeleri ve dilate intestinal anslar

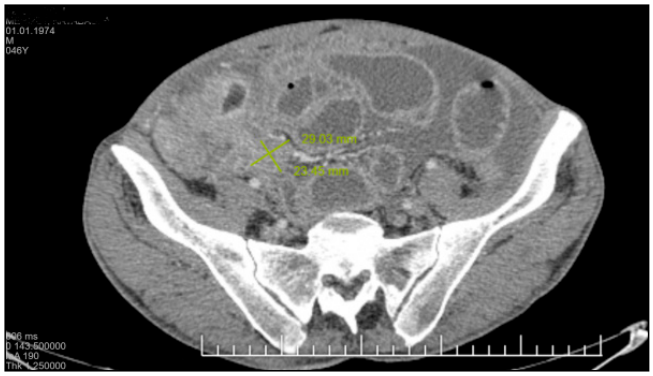

Resim B. Mezenterik, paraaortik, paraçöliak, aortokaval, periportal, parakaval, retrokaval birleşme eğiliminde ana vasküler yapıları saran yer yer konglomere büyüğü 29x23 mm boyutunda multipl LAPlar

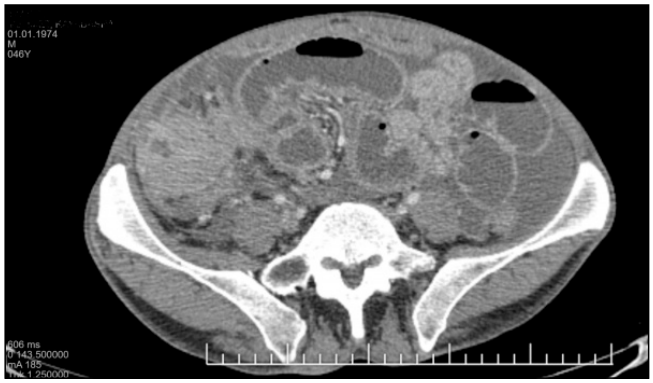

Resim C. İnce barsak anslarında proksimal jejenum segmentlerinde belirgin olmak üzere dilate, sekresyonlu, duvarları ödemli multipl hava-sıvı seviyelenmesi



Resim D-E. Terminal ileumdan çekum-çıkan kolona uzanan yaklaşık 9.5 cm'lik segmentte en kalın yerinde 33 mm'e ulaşan anüler kalınlaşma, lümende daralma, çevre yağ planlara spiküler uzanımlar



Resim D-E. Terminal ileumdan çekum-çıkan kolona uzanan yaklaşık 9.5 cm'lik segmentte en kalın yerinde 33 mm'e ulaşan anüler kalınlaşma, lümende daralma, çevre yağ planlara spiküler uzanımlar

Pediatrik Radyoloji

PS-372

DEV GASTROİNTESTİNAL BURKİTT LENFOMA

Ozan Berk Gül, Mehmet Öztürk

Selçuk Üniversitesi Tıp Fakültesi, Çocuk Radyolojisi Bilim Dalı

Giriş ve Amaç: Çocuklarda lenfoma karın ve pelviste birçok yapıyı tutabilmektedir. Ekstranodal tutulum, Non-Hodgkin lenfomada Hodgkin lenfomaya göre daha yaygındır (1). Sistemik bir lenfomanın parçası olabilsede tek başlangıçlı nodal lenfoma nadir değildir. Ekstranodal lenfoma hemen hemen her organ ve dokuda tanımlanmıştır (2). Azalan sıklıkta dalak, karaciğer, gastrointestinal sistem, pankreas, karın duvarı, genitoüriner sistem, adrenal, periton boşluğu ve safra yolları tutulur (3). Bu bildiride çocuk olguda dev gastrointestinal Burkitt lenfomanın radyolojik bulgularını sunmayı amaçladık.

Olgu Sunumu: 5 yaşında erkek çocuk hasta yaklaşık 1 aydır olan karın ağrısı ve ara ara eşlik eden kusma şikayetiyle acil servise başvurdu. Yapılan tetkiklerinde anlamlı bulgu olmayan hastaya uygulanan abdominal USG'de batında lobüle konturlu yaklaşık boyutları 6x20x16 cm olan diffüz infiltratif yumuşak doku ekosunda lezyon izlendi (Resim 1). Kontrastlı BT (Resim 2 a, b) ve MRG incelemelerinde pelvik bölgede rektum anterior mesane posteriordan başlayarak süperiorda epigastrik bölgeye kadar ulaşan mezenterik yağlı planları dolduran, batın orta hatta ana vasküler yapıları saran süperiorda portal hilusu dolduran inferiorda, anteriorda mesaneye posteriorda ise rektuma bası etkisi oluşturan, her iki üretere bası etkisi oluşturarak toplayıcı sistemlerde dilatasyona yol açan IVKM sonrası yoğun heterojen kontrastlanma gösteren (Resim 3), diffüzyon ağırlıklı görüntülerde diffüzyon kısıtlılığı (Resim 4 a, b) bulunan lobüle konturlu en geniş ön-arka çapı 6.5 cm, en geniş mediolateral 22 cm ve en geniş kraniokaudal uzunluğu 18 cm olan diffüz infiltratif yumuşak doku kitle lezyonu izlendi. Yapılan biyopsi sonucu Burkitt Lenfoma olarak rapor edildi.

Tartışma ve Sonuç: Özellikle sporadik form Burkitt lenfoma (BL)'da Gastrointestinal sistem, mezenter, periton, retroperiton ve genitoüriner yolu içeren abdominal ve pelvik bölge sıklıkla etkilenir (3). BL'nın mezenterik ve retroperitoneal büyüme paternleri çoğunlukla infiltratiftir. Mezenterik ve retroperitoneal lenf nodlarının tutulumu, tek veya çoklu abdominal veya pelvis kitleleri olarak izlenir. Majör mezenterik damarların sarılması tipik bulgudur (4). İnfiltratiff kitle karaciğerin periportal, böbreğin perihiler bölgesine yayılarak olgumuzda olduğu gibi biliyer veya üreteropelvik obstrüksiyona neden olabilir (2). US bulguları arasında asimetrik bağırsak duvarı kalınlaşması, solid hipoekoik kitle lezyonu, asit veya lenfadenopatiler yeralmaktadır. BT'de barsak duvarında asimetrik kalınlaşma ve barsak lümeninin anevrizmal dilatasyonu daha net izlenir. Bu lokal

bulgulara ek olarak, asit, peritoneal ve mezenterik kalınlaşma, ayrık veya konglomere kitleler, yaygın lenfadenopatiler ve karın içindeki diğer solid organlarda tümör tutulumu saptanarak hastalığın evrelendirmesi yapılabilir (5). Sonuç olarak çocuklarda gastrointestinal lenfomalarda görüntüleme, hastalığı yönetiminde önemli bir rol oynadığından tanısal olarak spesifik olan görüntüleme belirtilerine aşinalık önemlidir.

Anahtar kelimeler: Çocuk, Burkitt lenfoma, abdomen

Kaynaklar

1. Kwee TC, Kwee RM, Nievelstein RAJ. Imaging in staging of malignant lymphoma: a systematic review. Blood 2008;111:504-16.
2. Lee WK, Lau EWF, Duddalwa VA, et al. Abdominal manifestations of extranodal lymphoma: spectrum of imaging findings. American Journal of Roentgenology 2008;191:198-206
3. Kamona AA, El-Khatib MA, Swaidan MY, et al. Pediatric Burkitt's lymphoma: CT findings. Abdom Imaging 2007;32:381-86.
4. Biko DM, Anupindi SA, Hernandez A, et al. Childhood Burkitt Lymphoma: abdominal and pelvic imaging findings. AJR Am J Roentgenol 2009;192:1304-15.
5. Derinkuyu BE, Boyunağa Ö, Öztunalı Ç, et al. Imaging features of Burkitt lymphoma in pediatric patients. Diagn Interv Radiol 2016;22:95-100.

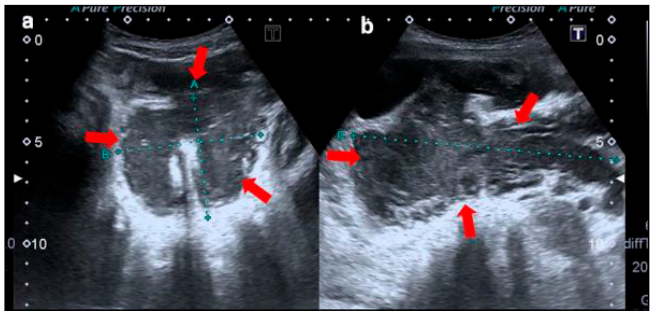

Resim 1 a, b. Aksiyal (a) ve longitudinal (b) sonografi görüntüleri: Batın ve pelvik bölgeyi dolduran heterojen yapılı lobüle konturlu kitle lezyon izlenmektedir (kırmızı oklar).

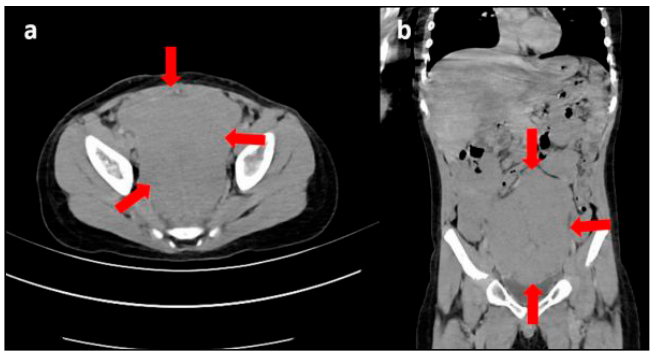

Resim 2 a, b. Aksiyal (a) ve koronal (b) kontrastlı BT görüntüler: Abdominopelvik uzanımı bulunan lobüle konturlu yer kaplayıcı lezyon mevcut (kırmızı oklar).

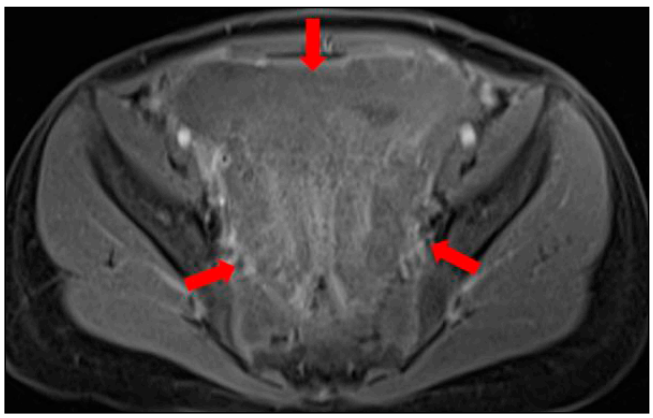

Resim 3. Kontrastlı aksiyal T1A postkontrast görüntüler: Pelvik bölgeyi dolduran İVKM sonrası heterojen kontrastlanma gösteren infiltratif solid kitle lezyonu izlenmektedir (kırmızı oklar).

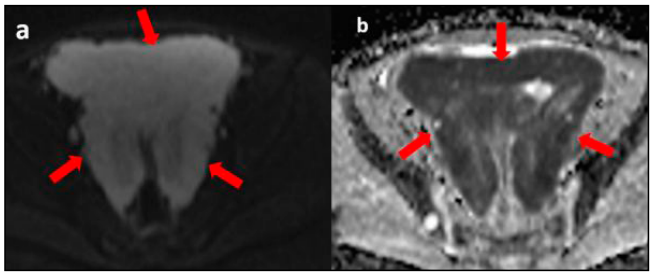

Resim 4 a, b. Difüzyon ağırlıklı görüntüler (a) ve ADC haritası (b) görüntüler: difüzyon kısıtlılığı gösteren kitle lezyonu izlenmektedir (kırmızı oklar).

Kardiyovasküler Görüntüleme

PS-373

SAĞ KORONER SİNÜSTEN ÇIKAN SİRKUMFLEKS ARTER OLGUSU: BT ANJİYOGRAFİ BULGULARI

Abdi Gürhan, Abidin Kılınçer, Halil Özer

Selçuk Üniversitesi Tıp Fakültesi Hastanesi, Radyoloji Anabilim Dalı

Giriş ve Amaç: Koroner arter anomalileri toplumun yaklaşık %0,6-1,3'ünde görülmekte olup sınıflandırmaları uzun süredir kardiyologlar ve bir süredir radyologların tartışma konusu olmaktadır (1). Birçok farklı sınıflama yapılmış olsa da güncel sınıflama temelde 3 gruba ayrılmıştır:Orjin anomalileri,seyir anomalileri ve sonlanım anomalileri(2). Koroner arterlerin en sık orjin anomalisi sirkumfleks arterin sağdan çıkması olup prevelansı %0.34-0.68'tir (3).Normal anatomik yapıda sol koroner sinüsten çıkan sol ana koroner arterin(LMCA) iki dalından birisi olan sirkumfleks arter (Cx) sol atriyumun, sol ventrikülün posterolateral kesiminin ve anterolateral papiller adelenin beslenmesinden sorumlu olan vasküler yapıdır(4). Sol atrioventriküler olukta ilerleyerek obtuse marjinal dallarını verir. Populasyonun %10'unda posterior desendan arteri Cx besler ve bu durum sol dominantlık olarak adlandırılır(5). Bu bildiride koroner BT anjiyografi(BTA) ile sağ koroner sinüsten köken alan sirkumfleks arter tanısı(*Anomalous origin of theleftcircumflex artery,*ALCx) alan bir vakanın radyolojik bulguları sunulacaktır.

Olgu Sunumu: 15 senedir diabetesmellitus hastası olan ve 30 paket-yıl sigara içme öyküsü bulunan 49 yaşındaki erkek hasta yaklaşık 2 aydır olan eforla gelen ve dinlenmekle geçen stabilanjina hikayesi ile hastanemize başvurdu.Yapılan ekokardiyografi ve stres-EKG testinde anlamlı bulgu olmaması ve semptomların devamı nedeniyle hastaya koroner BTA yapıldı. Koroner BTA incelemesinde;-hastanın kalsiyum skorunun yaşı için 75-90 persentilde olduğu, LAD proksimalinde %30 darlığa neden olan 2 adet pozitif remodelling yapan kalsifik plağı, ve 1. diagonal arterde %50 darlığa neden olan kresentik kalsifik bir plağı olduğu anlaşıldı.Ayrıca hastanın sirkumfleks arterinin sağ koroner sinüsten kaynaklandığı, daha sonra aorta posteriorunda non-koroner sinüs ile sol atrium arasından geçerek sol atrioventriküler oluğa ulaştığı anlaşıldı(resim 1). Sirkumfleks arterde darlık saptanmadı.

Tartışma ve Sonuç: Anormal orjinli Cx arterorjinine göre 3 tipe ayrılmaktadır.Tip 1'de RCA ve Cx ayrı ayrı ostiumlardan çıkarken, tip 2'de ortak bir ostium mevcuttur. Tip 3'de ise Cx RCA'dan bir dal olarak ayrılmaktadır (6). Orjinden sonra retroaortik olarak seyrederek sol atrioventriküler oluğa ulaşmaktadır. Genellikle benign bir durum olduğu düşünülen sağ koroner sinüsten çıkan Cx'in koroner sinüsten çıkıp retroaortik pozisyona geçmeden önce yaptığı akut açının ateroskleroz riskini arttırdığını öne süren çalışmalar mevcut olduğu gibi ilintinin mevcut olmadığını belirten çalışmalar da mevcuttur(7,8). Orjin aldığı ostiumun slit şeklinde olması veya yaptığı açının çok keskin olması ALCx sahibi bir hastada iskemiye,aritmiye ve ani kardiyak ölüme neden olabilir (9). Ayrıca prostetik kapak cerrahileri öncesinde ALCx'in tanınması önemlidir(10).

Sonuç olarak en sık görülen koroner orjin anomalisi olan ALCx'i tetkiklerimizde dikkatle gözden geçirmeliyiz.

Anahtar kelimeler: Koroner damar anomalileri,Kardiyak görüntüleme teknikleri,Bilgisayarlı tomografi anjiografi

Kaynaklar

1) Yamanaka O, Hobbs RE. Coronary artery anomalies in 126,595 patients undergoing coronary arteriography. Cathet Cardiovasc Diagn. 1990;21(1):28-40
2) GreenbergMA, Fish BG, Spindola-Franco H. Congenital anomalies of coronary artery: classification and significance. Radiol Clin North Am1989;27:1127–1146
3) Yuksel S, Meric M, Soylu K, et al. The primary anomalies of coronary artery origin and course: A coronary angiographic analysis of 16,573 patients. exp Clin Cardiol. 2013;18(2):121–123.
4) Pelter MM, Al-Zaiti SS, Carey MG. Coronary artery dominance. (2011) American journal of critical care : an official publication, American Association of Critical-Care Nurses. 20 (5): 401-2
5)Goodwill AG, Dick GM, Kiel AM, Tune JD. Regulation of Coronary Blood Flow. Compr Physiol. 2017;7(2):321-382.
6) Page HL, Engel HJ, Campbell WB et al. . Anomalous origin of the left circumflex coronary artery: recognition, angiographic demonstration and clinical significance. Circulation 1974;50(4):768–73
7) Mohsen GA, Mohsin KG, Forsberg M, Miller E, Taniuchi M, Klein AJ. Anomalous left circumflex artery from the right coronary cusp: a benign variant? J Invasive Cardiol. 2013 Jun;25(6):284-7.
8) Samarendra P, Kumari S, Hafeez M, Vasavada BC, Sacchi TJ. Anomalous circumflex coronary artery: benign or predisposed to selective atherosclerosis. Angiology. 2001;52(8):521-526.
9) Del Torto A, Baggiano A, Guglielmo M, Muscogiuri G, Pontone G. Anomalous origin of the left circumflex artery from the right coronary sinus with retro-aortic course: A potential malign variant. J Cardiovasc Comput Tomogr. 2020 Sep-Oct;14(5):e54-e55.
10) ROBERTS WC, MOHHOXo AG: Compression of anomalous left circumflex coronary arteries by prosthetic valve fixation rings. J Thorac Cardiovasc Surg 57: 834, 1969

MIP (a) ve VRT (b) görüntülerinde sağ koroner sinüsten çıkan sirkumfleks arter (beyaz ok) izleniyor. RCA yeşil ok ile gösterilmiştir.

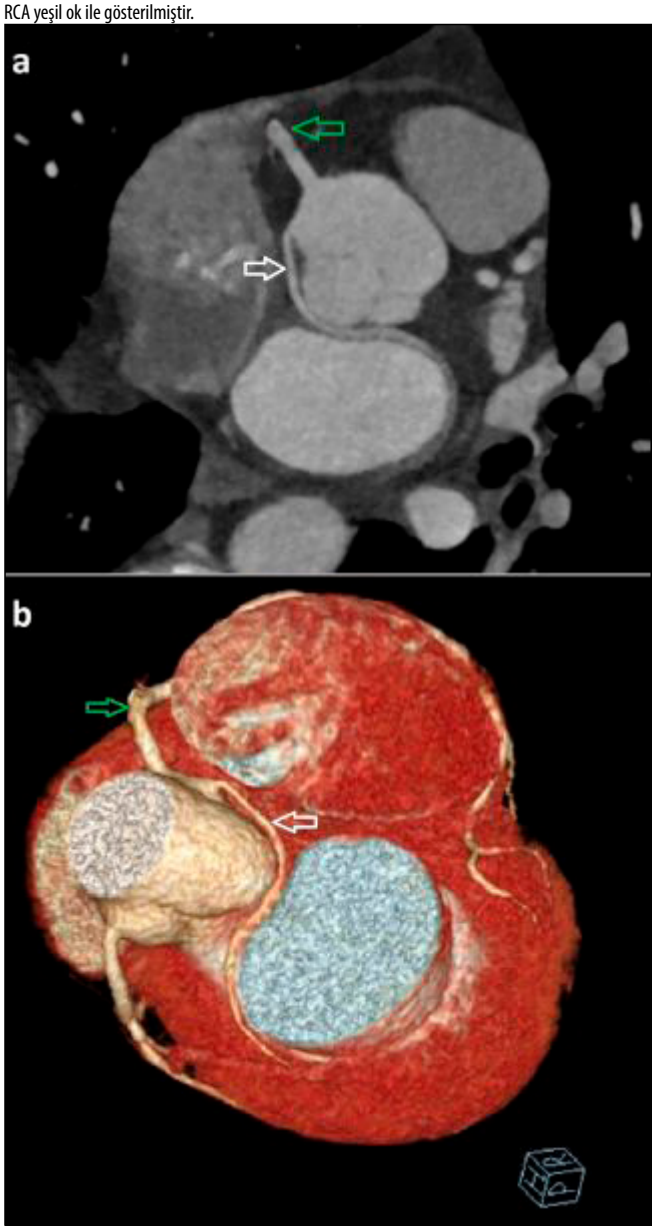

Baş-Boyun Radyolojisi

PS-374

SİNONAZAL KAVİTENİN NADİR TÜMÖRÜ: İNTRAKRANİAL İNVAZYONA NEDEN OLAN PRİMER SİNONAZAL NÖROENDOKRİN KARSİNOM (NEC)

Gül Gizem Pamuk[1], Candan Varlık[1], Mehmet Karagülle[2], Simge Ural[1], Mehmet Öncü[1]

[1]Sbü Bağcılar Radyoloji
[2]Sbü Samatya Radyoloji

Giriş ve Amaç: Nöroendokrin karsinomun (NEC'ler), en yaygın yerleşim yeri gastrointestinal sistem ve akciğerlerdir. Paranazal sinüslerin primer nöroendokrin karsinomu (NEC), agresif klinik davranışı ile bilinen oldukça nadir görülen bir malign tümördür. Bu olguda hastaneye geç başvuran ve geç tanı alan intrakranial ve intraorbital invazyonu bulunan Sinonazal Nöroendokrin Tümörü klinik-M-R-BT-patoloji bulgularıyla beraber değerlendirmeyi amaçladık.

Olgu: 66 yaşında erkek hasta sağ yüz yarımında ağrı, baş ağrısı, görmede bulanıklık, bilinç değişikliği, burunda tıkanıklık-koku kaybı ve rinore ile hastanemize başvurdu.Fizik muayenede sinonazal kaviteyi oblitere eden polipoid lezyon görülüp biyopsi yapıldı. Hasta baş ağrısı, görmede bozulma, bilinç değişikliği gibi nörolojik semptomlar tarfilediği için Paranasal Sinus BT incelemesi ve ardından kontrastlı MR ile ileri tetkik edildi. MR incelemede ethmoidal hücreleri bütünüyle doldurup inferiorda nazal kavite her iki yarımında her iki osteomeatal kompleksi oblitere eden, sağda belirgin her iki intraorbital alana doğru uzanan, anterosüperiorda her iki frontal sinüs içerisine uzanan süperiorda her iki kribriform plate geçerek ön kranial fossa düzeyinde belirgin kitle lezyon oluşturan en geniş yerinde 84 mm'ye varan ve yoğun heterojen kontrast tutulumu gösteren tümöral kitle lezyon izlendi. Lezyonun kitle etkisine sekonder nöral parankimde belirgin itilme ve ödematöz sinyal değişklikleri görüldü.Biyopsi materyalinin immünhistokimyasal çalışmasında NSE, Sinaptofizin, INSM-1 ve CD56 (+), EMA yamasal (+) boyanma gösterip Nöröendokrin karsinom tanısı konuldu.

Tartışma: Malign Sinonazal NEC tümörleri dünyanın çoğu yerinde nadirdir ve tüm neoplazmaların %1'inden azını ve üst solunum-sindirim sisteminin %3'ünü oluşturur. Bununla birlikte, nöroendokrin karsinomlar (NEC), histolojik olarak iyi differansiye (tipik karsinoid), orta derecede differansiye (atipik karsinoid) ve az differansiye (küçük ve küçük olmayan hücre tipleri) olarak sınıflandırılır. Sinonazal NEC genellikle yaşlılarda görülür ve ana şikayetleri burun tıkanıklığı, burun kanaması, görme keskinliği kaybı, egzoftalmi, lokal ağrı ve sinüslerde nadiren hassasiyet ve şişliktir. Bilgisayarlı tomografi (BT) taraması ve manyetik rezonans görüntüleme (MR), tümörün boyutunu, kemik destrüksiyonunu , orbita ve kranial invazyonu değerlendirmek için gereklidir. Ayrıca BT ile kombine MR tanı ve tedavide daha kapsamlı bilgi sağlayabilir .Nazal kavite ve paranazal sinüslerdeki NEC; hızlı büyüme, erken lokal nüks ve yaygın yayılma ile agresif klinik davranış ve kötü prognoz göstermiştir .

Sonuç: Sonuç olarak, sinonazal NEC nadir görülen agresif bir tümördür. BT veya MR, tümörün yerini, genişliğini doğru bir şekilde gösterir; ancak SNEC baş ve boyun bölgesindeki diğer tümörlerle benzer bazı görüntüleme özellikleri sergileyebilir. Paranazal sinüslerde NEC'nin ayırıcı tanısında inverted papilloma (İP), skuamöz hücreli karsinom (SCC), adenokarsinom, adenoid kistik karsinom (ACC), lenfoma ve olfaktör nöroblastom (ONB) yer alır. Bu tümörler yumuşak doku kitlesi, kemik yıkımı ve farklı kontrastlanma paternleri gibi benzer radyolojik bulgulara sahiptir. Sinonazal NEC tanısını kesin koyduran tipik radyolojik görüntüler var olmayıp genellikle daha agresif seyretmesi, daha geç yaşta ortaya çıkar. Tanısı radyoloji-patoloji-klinik yaklaşımla multidisipliner olarak konur.

Anahtar kelimeler: Nöroendokrin tümör, sinonazal tümörler, olfaktör nöroblastom, patoloji, CT, MR

Kaynaklar

1. Mills SE. Neuroectodermal neoplasms of the head and neck with emphasis on neuroendocrine carcinomas. Mod Pathol. 2002;15:264–278. doi: 10.1038/modpathol.3880522
2. Qingqiang Zhu, Wenrong Zhu, Jingtao Wu. The CT and MRI observations of small cell neuroendocrine carcinoma in paranasal sinuses 2015 Feb 15;13:54. doi: 10.1186/s12957-015-0475-z.
3. Ketan Shah, Bayardo Perez-Ordóñez. Neuroendocrine Neoplasms of the Sinonasal Tract: Neuroendocrine Carcinomas and Olfactory Neuroblastoma 2016 Mar;10(1):85-94. doi: 10.1007/s12105-016-0696-7.
4. Hong SL, Kim SD, Roh HJ, Cho KS. The sphenoid sinus: An unusual presentation of a typical carcinoid tumor. J Craniofac Surg 2014;25 (5):e483-5.

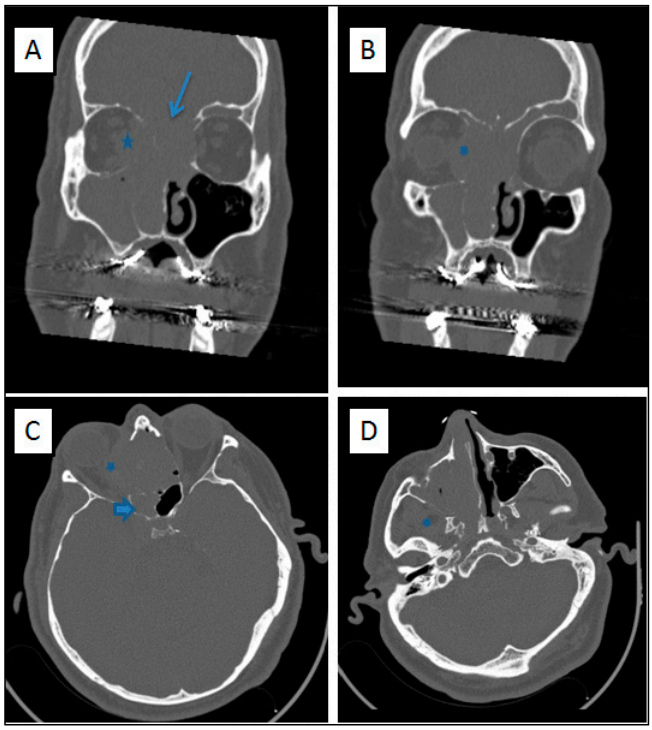

BT incelemede (A-D) her iki etmoid selülerden orbitaya uzanan (mavi yıldız), süperiorda frontal kemiği destrükte edip kranial alana uzanan(ince mavi ok),inferiorda sfenois sinüsü doldurum kemik destrüksiyonuna yol açan(kısa mavi ok) geniş yumuşak doku lezyonu görülmekte

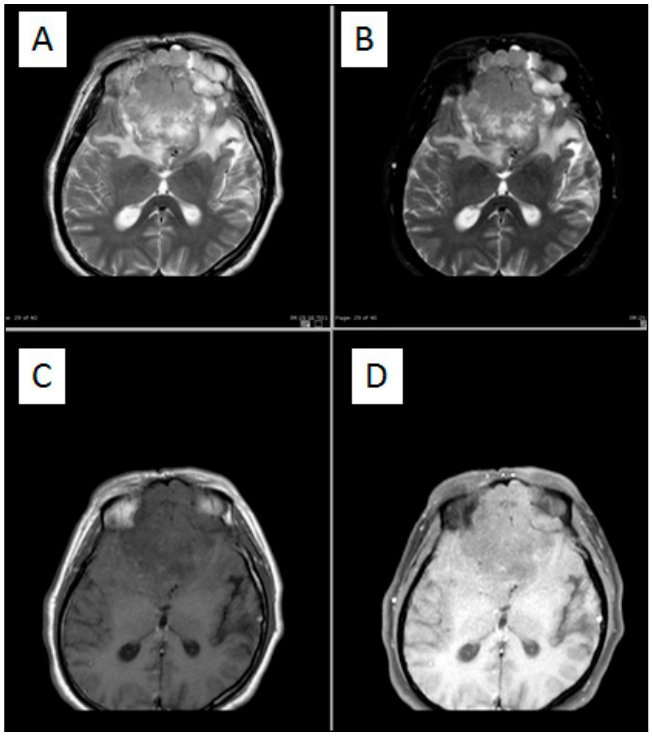

MR incelmede aksiyel görüntülerde (A-D); T1 A hipointens, T2 A heterojen hiperintens sinonazal lezyonun intrakranial uzanımı izlenmekte. A, T2 ağırlıklı; B, T2 yağ baskılı; C, T1 ağırlıklı ; D, T1 yağ baskılı görüntüler.

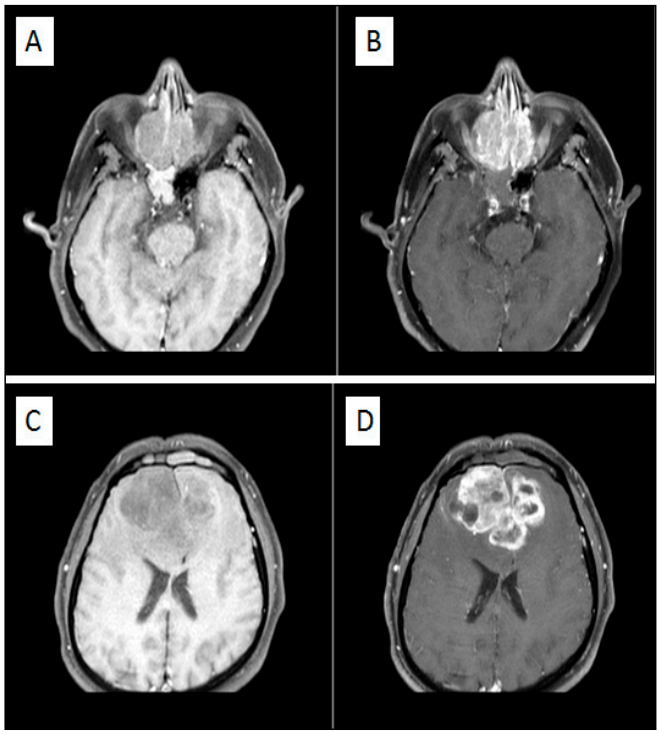

Kontrastlı MR incelemede aksiyel görüntülerde (A-D) ; etmoid selülerlerden her iki orbitaya ve her iki frontal loba uzanıp shifte neden olan, IVKM sonrası heterojen kontraslanan lezyon görülmekte. A ve C prekontrast T1 SPIR görüntüler; D ve B postkontrast T1 SPIR görüntüler.

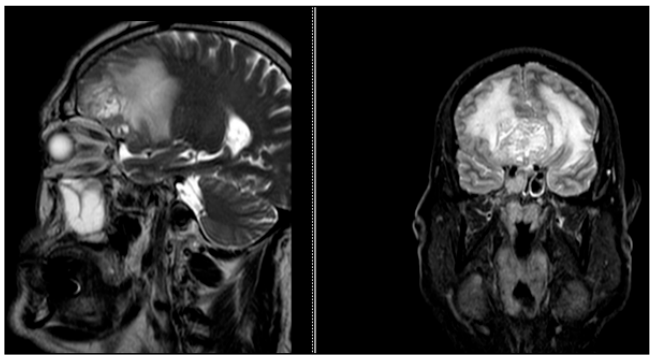

T2 ağırlıklı sagital görüntü (soldaki resim) ve koronal STIR görüntülerde (sağdaki resim) her iki frontal lobda nöral parankimde lezyonun geniş ödemine sekonder hiperintensite izlenmekte

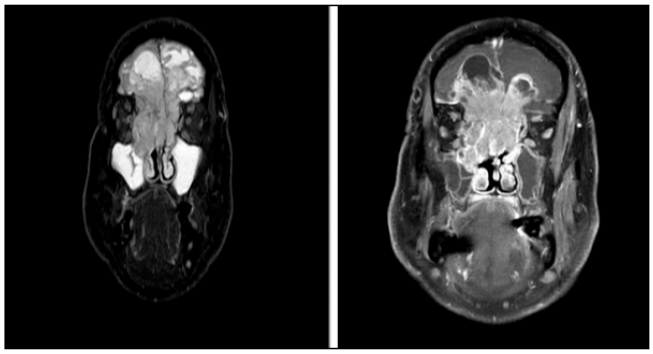

Aynı seviyeden geçen koronal STIR (soldaki resim) ve T1 SPIR kontraslı incelemelerde sağda belirgin her iki oritaya uzanıp bilateral frontal loba uzanan etmoid selülerleri dolduran heterojen yumuşak doku lezyonu izleniyor.

Kas-İskelet Radyolojisi

PS-375

KALÇANIN NADİR VARYASYONU: SUPRAASETABULAR FOSSA

Nurullah Dağ[1], **Mehmet Öztürk**[2]

[1]*Malatya Eğitim ve Araştırma Hastanesi, Radyoloji Kliniği*
[2]*Selçuk Üniversitesi Tıp Fakültesi, Çocuk Radyolojisi Bilim Dalı*

Giriş ve Amaç: Supraasetabular fossa (SAF), asetebular çatıda kıkırdak ve subkondral kemikte görülebilen varyasyonel bir defekttir (1). Kalça görüntülemelerinde yaklaşık %10 oranında görülmektedir (2). Yüzeyinin kıkırdak ile kaplı olup olmamasına göre iki tipe ayrılır. Asetabular kıkırdak defekti taklitçileri arasında gösterilmektedir (1, 2). Tipik yerleşim yeri, düzgün kontur yapısı ve subkondral kemik iliği sinyalinin normal olması ile osteokondral lezyonlardan ayrılabilir (3). Bu bildiride bilateral SAF olgusunun MRG bulguları sunulmaktadır.

Olgu Sunumu: 11 yaşında kız çocuğu kalça ağrısı şikâyeti ile merkezimize başvurdu. Direkt grafide bilateral asetebular çatıda defektif görünüm saptandı (Resim 1). MRG'de, sağ (Resim 2 a, b) ve sol (Resim 3 a, b) kalça eklemlerinde asetabular çatıda koronal ve sagittal planlarda saat 12 hizasında, mediolateral genişliği 6 mm ölçülen, kıkırdak ile kaplı, subkondral kemik yapıda defekt izlendi. Bunun dışında kalça eklemi ve eklemi oluşturan kemik yapılarda patolojik sinyal değişikliği saptanmadı. Tanımlanan görünüm anatomik bir varyant olarak SAF lehine değerlendirildi ve ek bir inceleme yapılmadı.

Tartışma ve Sonuç: SAF, asetebular kıkırdağın psödodefekti olarak da adlandırılan bir varyanttır (1). Yüzeyinin kıkırdak ile kaplı olup olmamasına göre, tip 1 ve tip 2 şeklinde ayrılır. Erken yaşlarda görülen tip 1 formu, ilerleyen yıllarda kıkırdak ile kaplanıp tip 2 forma dönüşebilir (3). SAF'nin bazı hastalarda kalçanın klinik semptomlarına katkıda bulunup bulunmadığı veya klinik önemi olmayan tesadüfi bir bulguyu temsil edip etmediği belirsizliğini koruyor (2, 4). Karakteristik yerleşim, varyant ve patolojik durumlar arasındaki ayrımda önemli bir rol oynar. SAF tipik olarak saat 12 pozisyonuna yakın bir yerde bulunur (1-4). Dejeneratif süreçlerden farklı olarak mikrokistik değişiklikler ve skleroz eşlik etmez. Sonuç olarak kalça eklemindeki varyasyonlardan biri olan SAF'ı tanımak, özellikle çocukluk çağında doğru tanı ve gereksiz cerrahi işlemlerden kaçınmak için gereklidir.

Anahtar kelimeler: Kalça, varyant, manyetik rezonans görüntüleme

Kaynaklar

1. Nguyen MS, Kheyfits V, Giordano BD, et al. Hip anatomic variants that may mimic pathologic entities on MRI: nonlabral variants. American Journal of Roentgenology 2013;201:401-8.
2. Dietrich TJ, Suter A, Pfirrmann CW, et al. Supraacetabular fossa (pseudodefect of acetabular cartilage): frequency at MR arthrography and comparison of findings at MR arthrography and arthroscopy. Radiology 2012;263:484-91.
3. Akkaya Z, Şahin G. Kalça Eklemindeki Varyasyonlar. Trd Sem 2020; 8:405-424.
4. Jesse MK, Petersen B, Strickland C, Mei-Dan O, editors. Normal anatomy and imaging of the hip: emphasis on impingement assessment. Seminars in musculoskeletal radiology; 2013: Thieme Medical Publishers.



Resim 1. Direkt grafi: Her iki kalça ekleminde asetabular çatıda defektif görünüm (beyaz oklar).

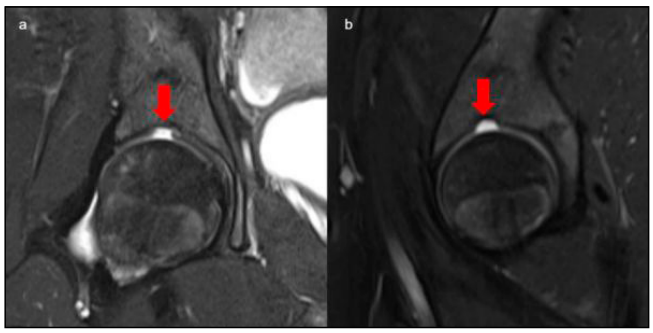

Resim 2 a,b. Sağ kalça eklemi koronal (a) ve sagittal (b) görüntülerde saat 12 hizasında supraasetabular fossa (kırmız oklar).

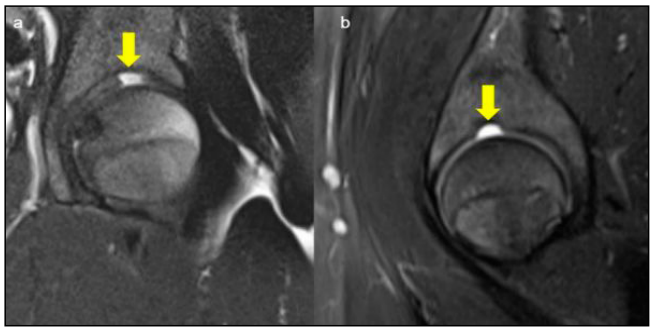

Resim 3 a,b. Sol kalça eklemi koronal (a) ve sagital (b) görüntülerde saat 12 hizasında supraasetebular fossa (sarı oklar).

Kardiyovasküler Görüntüleme

PS-376

COVİD-19 ENFEKSİYONUNA BAĞLI GELİŞEN MİYOKARDİTİS/OLGU SUNUMU

Shafag Safarova, Ferhat Can Pişkin

Çukurova Üniversitesi Tıp Fakültesi

Giriş-Amaç: Yeni koronavirüs (SARS-CoV-2) etkenin neden olduğu COVİD-19 salgını dünya çapında çok sayıda hastayı etkiledi. Vakaların büyük çoğunluğunda, bu viral etken üst solunum yolu ve akciğer enfeksiyonuna yol açmaktadır. Ancak enfeksiyona bağlı ekstra-pulmoner tutulum salgın başlangıcından beri giderek daha sık raporlanmaktadır. COVİD-19 enfeksiyonuna bağlı, akut veya geç dönemde gelişen miyokarditis ender görülen ancak hayati riske yol açan önemli bir durumdur. Yoğun tedavi ve takip gerektirir (1-2).

Bu olgu sunumunda, COVİD-19 enfeksiyonuna bağlı miyokarditis gelişen hastanın geç dönem kardiyak manyetik rezonans görüntüleme bulgularını sunacağız.

Olgu Sunumu: Kırk dört yaşında erkek hasta, Şubat 2021 tarihinde dış merkezde polimeraz zincir reaksiyonu testi ile doğrulanmış COVİD-19 enfeksiyonu tanısı aldı. Hastalığının ilk günlerinde evde tedavi edilen hasta semptomlarının artması nedeniyle hastaneye yatırıldı. Hastaneye yatışının 17. gününde göğüs ağrısı semptomları başladı. Laboratuvar testlerinde kreatin fosfokinaz, laktat dehidrogenaz ve Troponin (T) kan seviyelerinin yükseldiği tespit edildi. Ekokardiyografi incelemesinde sol ventrikül duvar hareketlerinde bozulma tespit edilen hastaya miyokarditis için tedavisi uygulandı. Daha sonrasında semptomları hafifleyen ve laboratuvar bulguları gerileyen hasta taburcu edildi.

Her ne kadar semptomları gerilese de nefes darlığı ve azalmış efor kapasitesi devam eden hasta ileri inceleme için merkezimize başvurdu. Kardiyoloji muayenesi sonrası olası kardiyak sekelin görüntülemesi için kardiyak MRG yapılmasına karar verildi. Yapılan MRG'de sol ventrikül fonksiyonları: ejeksiyon fraksiyonu: %52, sistol sonu hacim: 54,9 ml, diyastol sonu hacım: 114 ml olarak hesaplandı. Sol ventrikül duvar hareketlerinde azalmış hareket saptandı. Geç kontrastlı görüntülemede sol ventrikül duvarında mid-miyokardiyal dağınık yerleşimli anormal artmış kontrastlanma alanları görüldü (Yaklaşık %17). Ayrıca miyokardiyal ödem ve fibrozisi görüntüleme için yapılan T1 nativ ve kontrast sonrası haritalamada miyokard T1 relaksasyon sürelerinde artma ve artmış ekstrasellüler hacim tespit edildi.

Tartışma ve Sonuç: Miyokarditis etiyolojisinde çoğunlukla viral enfeksiyonlar veya post-viral artmış immun aktivite yer almaktadır (2). Her ne kadar iyi bilinen bir patoloji olsa da nadir görülmektedir. Ancak COVİD-19 pandemisi nedeniyle dünya çapında artmış viral enfeksiyon sıklığı, COVİD-19 enfeksiyonuna bağlı miyokarditis görülme sıklığını da artırmıştır. Miyokarditis gelişen olgularda sekel gelişme ihtimali yadsınamaz düzeydedir bu nedenle erken dönemde tanın konulması ve yoğun tedavi uygulanması önemlidir. Semptomlar ve klinik bulgular çoğu olguda tanı için yeterlidir. Günümüzde giderek daha sık kullanılan kardiyak MRG ise klinik bulguların müphem olduğu arada kalınan olgularda tanı için problem çözücü olabilmektedir. Ayrıca fonksiyonel inceleme, haritalama teknikleri ve geç kontrastlı görüntülemeler, olgularda prognozunu belirlenmek açısından oldukça faydalıdır (3).

Anahtar kelimeler: Miyokarditis, Kardiyak Manyetik Rezonans Görüntüleme, COVİD-19

Kaynaklar

1. Kim IC, Kim JY, Kim HA, Han S.COVİD-19-related myocarditis in a 21-year-old female patient. Eur Heart J 2020;41:1859.
2. Madjid M,Safavi-Naeini P, Solomon SD, Vardeny O. Potential effects of coronaviruses on the cardiovascular system: a review. JAMA Cardiol 2020;doi:10.1001/jamacardio.2020.1286.
3. Inciardi RM, Lupi L,Zaccone G, Italia L,Raffo M, Tomasani D,Cani DS,Cerini M,Farina D, Gavazzi E,Maroldi R, Adamo M,Ammirati E,Sinagra G,Lombardi CM,Metra M.Cardiac involvement in a patient with coronavirus disease 2019 (COVID-19).JAMA Cardiol 2020;5:819-824.

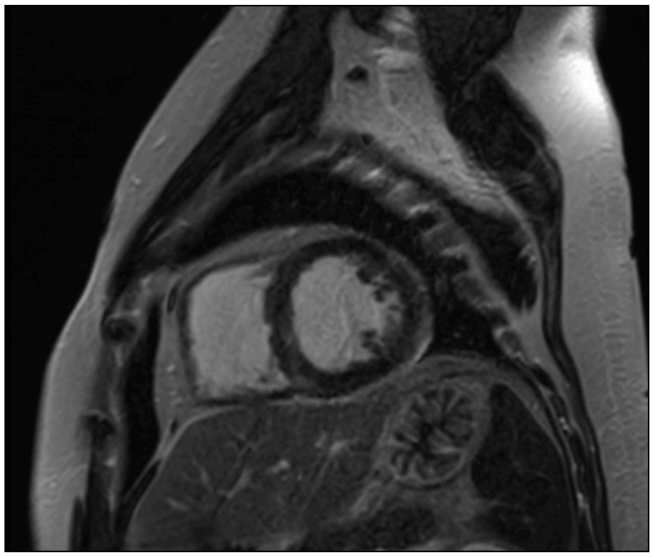

Resim 1a. Geç kontrastlı görüntülemede sol ventrikül duvarında artmış mid-miyokardiyal dağınık yerleşimli patolojik kontrastlanma alanları görülmektedir.

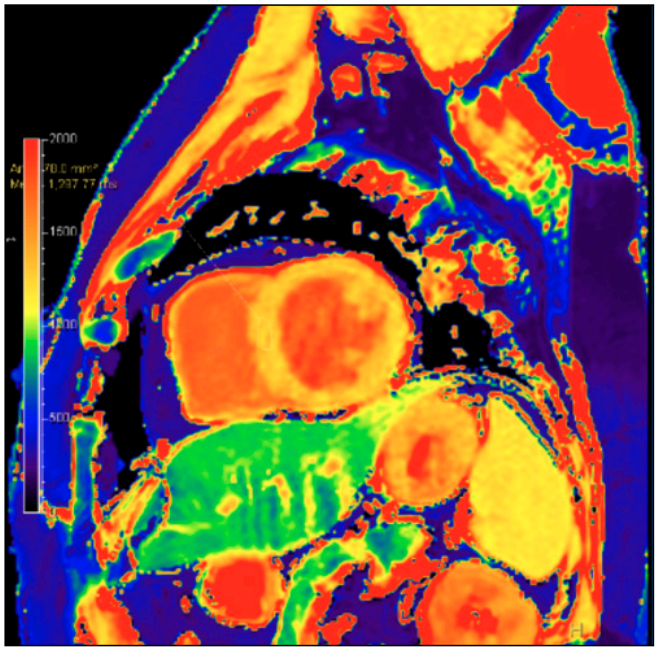

Resim 1b. T1 nativ haritalama görüntülerinde interventriküler septumda yapılan ölçümlerde T1 relaksasyon süreleri artmıştır. T1 nativ haritalamada görüntülerinde interventriküler septumda yapılan ölçümlerde T1 relaksasyon süreleri artmıştır.

Genitoüriner Sistem Radyolojisi

PS-377

NADİR GÖRÜLEN BİR OLGU:MALİGNİTEYİ TAKLİT EDEN ENDOSERVİKAL TİP UTERİN ADENOMİYOM

Saime Turgut Güneş, Ceyda Turan Bektaş, Seray Kurt Güney, Azadeh Hayeri, Abdullah Soydan Mahmutoğlu

İstanbul Eğitim ve Araştırma Hastanesi

Giriş veAmaç: Uterin adenomiyom, yaygın olarak görülen iyi huylu bir jinekolojik tümördür ve myometriyumda heterotopik endometriyum veya endometriyum benzeri yapıların büyümesi olarak bilinmektedir.(1). Uterin adenomiyom genellikle uterin korpusta görülmekle birlikte endoservikste görülmesi nadirdir(2-3).Endoservikal adenomiyom ilk 1996 yılında tanı almıştır(4).Nadir görülen servikal adenomiyom vakamızı sunmayı amaçladık.

Olgu sunumu: 45 yaşında bayan hastada endoservikal tip adenomiyom olgusu sunulmaktadır.Hasta anormal vajinal kanam şikayetleri ile Jinekoloji bölümüne başvurmuş fizik muayene sonrası yapılan Manyetik Rezonans(MR) incelemede servikal kanal proksimal –orta kesim düzeyinde ,lümene protrüde ,21*16 mm boyutlarında ,santralinde 13*10 mm lik T2A hipointens hafif diffüzyon kısıtlayan solid komponent ile uyumlu nodüler lezyon alanı içeren ve komşuluğunda kistik komponentlerin izlendiği yoğun içerikli kompleks kistik lezyon izlenmiştir. (şekil:1,2,3,4)

Tartışma: Servikal adenomiyom klinik olarak benign lezyondur, ancak servikal adenokarsinom, endometrial polip, servikal polip,atipik polipoid adenomiyom, adenoma malignum, lobüler endoservikal glandüler hiperplazi ve uterin serviks adenosarkomundan ayırt edilmesi gerekmektedir.(5)

Sonuç: Uterin endoservikal tümörlerinin ayırıcı tanısında endoservikal adenomiyom olasılığı,özellikle genç hastalarda önemli terapötik sonuçları nedeniyle akılda tutulmalıdır. Radyolojik görüntüleme malign patolojiler açısından şüphe uyandırabileceğinden kesin tanı için histopatolojik inceleme gerekmektedir.

Anahtar kelimeler: endoservikal adenomiyom, adenomiyom ,adenomiyom manyetik rezonans

Kaynaklar

1. Takeda A, Imoto S, Sugiyama C, Nakamura H. Uterine adenomyoma with exophytic subserosal growth: case report of rare manifestation with image diagnosis and laparoscopic-assisted excision. J Minim Invasive Gynecol. 2013;20:717-22.
2. Kuwabara H, Ohno M, Moriwaki S. Uterine adenomyoma of endocervical type. Pathol Int 1999;49:1019- 1021.
3. Wright TC, Ferenczy A. Benign diseases of the cervix, in Kurman RJ (Ed): Blaustein's Pathology of the female genital tract. 5th ed. Springer-Verlag, New York, 2002, pp. 244-245
4. Gilks CB, Young RH, Clement PB, Hart WR, Scully RE. Adenomyomas of the uterine cervix of endocervical type: a report of ten cases of a benign cervical tumor that may be confused with adenoma malignum [corrected]. Modern pathology: an official journal of the United States and Canadian Academy of Pathology, Inc. 1996;9:220-4.
5. Gilks CB, Clement PB, Hart WR, Young RH. Uterine adenomyomas excluding atypical polypoid adenomyomas and adenomyomas of endocervical type: a clinicopathologic study of 30 cases of an underemphasized lesion that may cause diagnostic problems with brief consideration of adenomyomas of other female genital tract sites. International Journal of Gynecological Pathology: Official Journal of the International Society of Gynecological Pathologists 2000;19:195-205.

Sagital T2 görüntülerde endoservikal kanalı dolduran kitle gösterilmekte



Sagital postkontrast T1 görüntülerde endoservikal kanalı dolduran kitlenin santralinde kontrastlanan solid komponent gösterilmekte

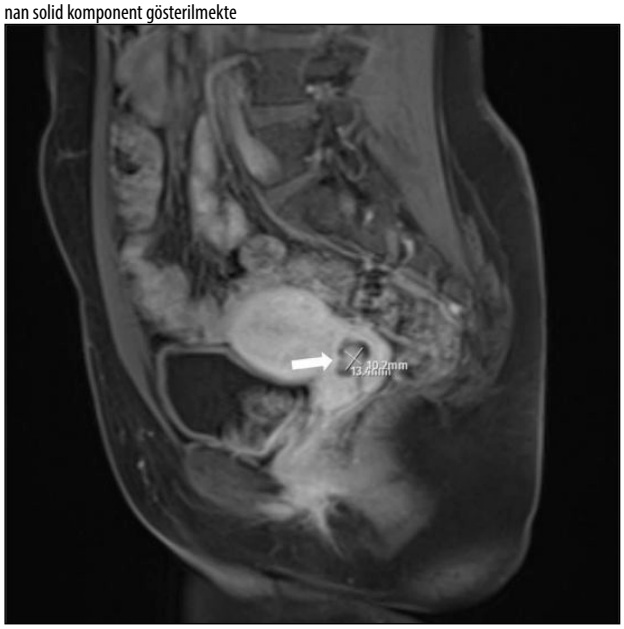

Aksiyal T1 substraksiyon görüntüde kitlenin kontrastlandığı gösterilmekte

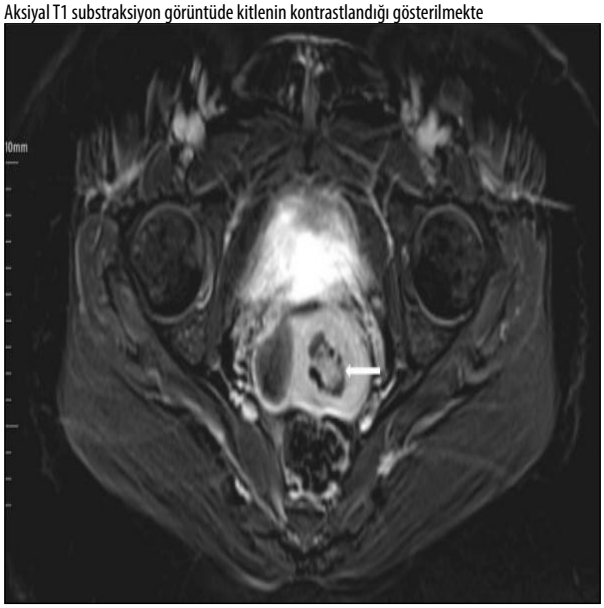

Coronal yağ baskılı T2 görüntülerde endoservikal kanalda kompleks kistik kitle gösterilmekte

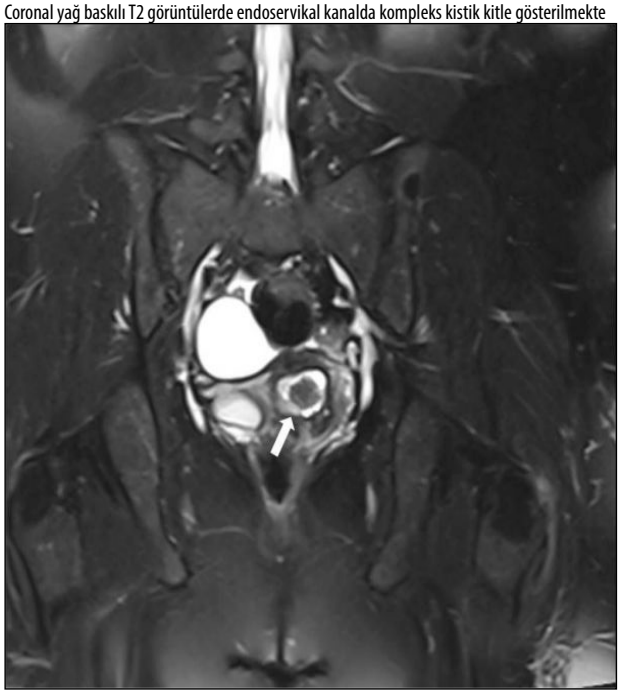

Kas-İskelet Radyolojisi

PS-378

NADİR DİZ AĞRISI NEDENİ: DEV CYAMELLA

Esra Eyice Korkmaz, İbrahim Baran Duran, Aylin Yücel

Afyonkarahisar Sağlık Bilimleri Üniversitesi Tıp Fakültesi Radyoloji Anabilim Dalı

Giriş-Amaç: Sesamoid kemikler genellikle eklemlere yakın tendon veya kaslarda yerleşik küçük aksesuar kemiklerdir. Sıklıkla asemptomatiktir ancak bazen semptomatik hale gelebilir ve diz ağrısı nedeni olabilir(1). Fabella gastroknemius lateral baş tendonunda bulunan bir sesamoid kemiktir. Popülasyonun yaklaşık % 30'unda mevcuttur ve sıklıkla bilateraldir(2). Cyamella ise popliteus tendonunun muskulotendinöz bileşkesinde bulunan bir sesamoid kemiktir ve fabelladan çok daha az görülür(2). Bu çalışmada nadir görülen cyamella olgusu sunmak istedik.

Olgu Sunumu: 54 yaşındaki erkek hasta merdiven inerken zorlanma ağrı şikayeti ile fizik tedavi ve rehabilitasyon polikliniğine başvurdu. Çekimler 1.5 T (Aera, Siemens Healthineers, Erlangen, Germany) sistem ile gerçekleştirildi. Görüntülerde popliteus tendonunda 17x13x13 mm boyutlarında cyamella mevcuttu.

Tartışma-Sonuç: Tendon ve kaslarda bulunan küçük aksesuar kemikler sesamoid kemiklerdir(3). Dizde patella dışında iki sesamoid kemik daha vardır: fabella ve cyamella. Popliteus kasının sesamoid kemikleri cyamella olarak da adlandırılır, primatlarda yaygın olmasına karşın insanlarda nadirdir(3). Boyutu değişken olmakla birlikte eklem faresinde, kalsifikasyonlardan, osteofitlerden, fabelladan, osteokondromatozisten ve popliteal tendon avülsiyonundan ayırt edilmelidir(4). Yan diz ağrısı olan hastalarda ağrının nedeni olarak cyamella olasılığı akılda tutulmalıdır. Yine de cyamella ile ilişkili ağrı tanımlanmış olmasına rağmen, tipik olarak patolojik etki yapmamaktadır(4).

Anahtar kelimeler: sesamoid, cyamella, diz ağrısı

Kaynaklar

1. İrfan Koca , Özlem Altındağ , Ercan Madenci , Ekrem Karakaş , Ali Gür , Mehmet Uçar. Diz ağrısının nadir rastlanan bir sebebi: dislokalize hipertrofik fabella. Harran Üniversitesi Tıp Fakültesi Dergisi (Journal of Harran University Medical Faculty) Cilt 9. Sayı 3, 2012
2. Sabir N, Yavaş HG. Diz Eklemine Ait Varyasyonlar. Trd Sem 2020; 8: 425-440.
3. Jan Philipp Benthien • Alexander Brunner. A symptomatic sesamoid bone in the popliteus muscle (cyamella) MUSCULOSKELETAL SURGERY 94(3):141-4
4. Márcio Luís DuarteAndré de Queiroz Pereira SilvaSimone Botelho AlvarengaJosé Luiz Masson de Almeida PradoLuiz Carlos Donoso Scoppetta. Giant cyamella: a rare sesamoid bone Radiol Bras. 2017 Jul/Ago;50(4):266–276

Sagital proton dansite fat sat ve T1A serilerde kemik ile eş intensitede cyamella



Koronal proton dansite fat sat serilerde popliteus tendonunda kemik ile eş intensitede cyamella



Aksiyel proton dansite fat sat serilerde popliteus tendonunda kemik ile eş intensitede cyamella



Abdominal Radyoloji

PS-379

MALİGNİTEYİ TAKLİT EDEN İNTRAABDOMİNAL TÜBERKÜLOZ: OLGU SUNUMU

Aykut Alkan, Canan Büşra Akbaş, Ecem Ege, Burak Uslu, Derya Karabulut, Nermin Tunçbilek

Trakya Üniversitesi Tıp Fakültesi Radyoloji Anabilim Dalı

Giriş-Amaç: Tüberküloz hem gelişmekte olan ülkelerde hem de gelişmiş ülkelerde önemli bir sağlık problemi olmayı sürdürmektedir. Tüberküloz genellikle pulmoner tutulumla karşımıza çıksa da %20-33 oranında ekstrapulmoner tutulum yapmaktadır (1.2). Ektrapulmoner tutulumların yaklaşık %10'unu abdominal tutulum oluşturmaktadır (3). Tüberküloz izole intraabdominal tutulum yaptığında pankreas karsinomu, gastrointestinal stromal tümör, Crohn hastalığı ve lenfoma başta olmak üzere birçok patoloji ile karışabilmektedir. Biz bu yazımızda maligniteyi taklit eden izole intraabdominal tüberküloz lenfadenit olgusunu literatür eşliğinde sunmayı amaçladık.

Olgu-Bulgular: 3 yıl önce tüberküloz peritoniti nedeniyle tedavi öyküsü olan 31 yaş kadın olgu, aralıklı karın ağrısı şikayetleriyle dahiliye polikliniğine başvurdu. Olgu ateş, gece terlemesi, kilo kaybı gibi b semptomları tariflemiyordu. Dış merkez tetkiklerinde intraabodimal alanda LAP tariflenen olgu tüberküloz nüksü-lenfoma-olası malignite ayırıcı tanılarıyla ileri tetkik amacıyla tarafımıza yönlendirildi. Yapılan PET-BT incelemesinde batında orta hatta intramezenterik alanda büyüğü 2 cm boyutunda olmak üzere birbirine komşu çok sayıda lenf nodunda artmış FDG tutulumu görüldü. PET-BT'de görünümün malign sürece ait olabileceği düşünüldü (Resim 1a-b). Tarafımızca yapılan kontrastlı bilgisayarlı tomografi (BT) incelemesinde splenik hilusta, batın orta hatta, paraaortokaval alanda ve mezenterik yerleşimli, büyüğü 30x25 mm boyutunda, içerisinde yer yer hipodens-nekrotik alanlar bulunan, heterojen dansitede multipl LAP'lar izlendi (Resim 2a-b). BT'de başka bir malignite odağı saptanmayan olguda görünüm tüberküloz lenfadeniti lehine değerlendirildi. Laparoskopik olarak LAP eksizyonu yapılan olguda histopatolojik tanı 'non-kazeifiye granülomatöz iltihap' olarak raporlandı.

Tartışma: Tüberküloz intraabdominal alanda birçok organda tutulum yapabilmektedir. Semptomlar tutulan organa göre değişmekle birlikte başlıca semptomlar semptomlar ateş (%75), karın ağrısı (%65) ve kilo kaybıdır (%36). BT'de en sık karşılaşılan bulgular peritonit (%38), lenfadenit (%23), gastrointestinal trakt tutulumu(%19) ve solid organ tutulumudur (%10)(4). Bizim olgumuz literatürden farklı olarak ateş ve kilo kaybı tariflemiyordu. Olgumuzda geçmişte tüberküloz peritoniti öyküsü olsa da güncel tetkiklerinde peritonit bulgusu olmaksızın intraabdominal alana izole, nekrotik karakterde LAP'lar görülmekteydi. Tüberküloz lenfadenitinde olguların %40-60'ında lenf nodlarında boyut artışı görülmektedir. IV kontrast madde enjeksiyonu sonrasında lenf nodlarının santralinin hipodens, periferinin hiperdens görülmesi kazeöz nekroz için patognomik olmamakla birlikte tipik bulgu kabul edilmektedir (4). Bizim olgumuzda da lenf nodlarının görünümü buna uymaktaydı.

Sonuç: İzole intraabdominal lenfadenopatiler ile prezente olan olgularda ayırıcı tanıda lenfoma, metastaz, piyojenik enfeksiyonlar ile birlikte tüberküloz da gözönünde bulundurulmalıdır.

Anahtar kelimeler: Tüberküloz, ekstrapulmoner tüberküloz, malignite taklitçisi

Kaynaklar

1. Lee JY. Diagnosis and treatment of extrapulmonary tuberculosis. Tuberc Respir Dis (Seoul). 2015 Apr;78(2):47-55. doi: 10.4046/trd.2015.78.2.47. Epub 2015 Apr 2. PMID: 25861336; PMCID: PMC4388900.
2. Pang Y, An J, Shu W, Huo F, Chu N, Gao M, Qin S, Huang H, Chen X, Xu S. Epidemiology of Extrapulmonary Tuberculosis among Inpatients, China, 2008-2017. Emerg Infect Dis. 2019 Mar;25(3):457-464. doi: 10.3201/eid2503.180572. PMID: 30789144; PMCID: PMC6390737.
3. Xu XF, Yu RS, Qiu LL, Shen J, Dong F, Chen Y. Gallbladder tuberculosis: CT findings with histopathologic correlation. Korean J Radiol. 2011 Mar-Apr;12(2):196-202. doi: 10.3348/kjr.2011.12.2.196. Epub 2011 Mar 3. PMID: 21430936; PMCID: PMC3052610.

4. da Rocha EL, Pedrassa BC, Bormann RL, Kierszenbaum ML, Torres LR, D'Ippolito G. Abdominal tuberculosis: a radiological review with emphasis on computed tomography and magnetic resonance imaging findings. Radiol Bras. 2015 May-Jun;48(3):181-91. doi: 10.1590/0100-3984.2013.1801. PMID: 26185345; PMCID: PMC4492571.

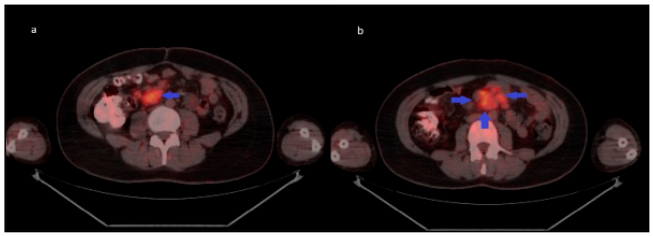

Resim 1. PET-BT incelemede intramezenterik alanda artmış FDG tutulumu gösteren lezyonlar

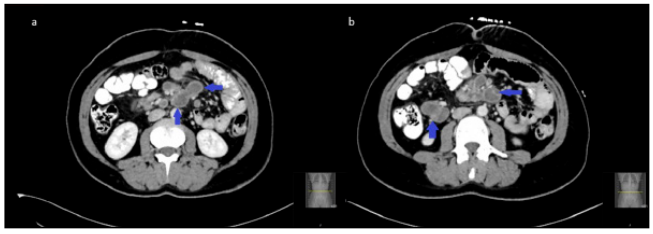

Resim 2. IV ve oral kontrastlı BT incelemede santrali nekrotik karakterde, periferi hiperdens görünümde lenfadenopatiler

Pediatrik Radyoloji

PS-380

SERÖZ EFÜZYON, MEDİASTİNEL KİTLE VE FOKAL BÖBREK İNFİLTRASYONU İLE PREZENTE OLAN AKUT T HÜCRELİ LENFOBLASTİK LENFOMA

Ercan Ayaz, Nurettin Okur

Diyarbakır Çocuk Hastalıkları Hastanesi

Giriş ve Amaç: Lenfoma, çocukluk çağının en sık görülen 3. malignitesi olup, 10 yaş altında NonHodgkin Lenfoma daha sık görülmektedir [1]. Çocuklarda en sık görülen lenfoma tipleri sırasıyla Burkitt lenfoma, diffüz büyük B hücreli lenfoma, anaplastik büyük hücreli lenfoma gibi B hücreli lenfoma tipleridir [2]. Daha nadir görülen T hücreli lenfomanın en sık tipi ise erişkinde cilt lenfoması (mycosis fungoides) iken çocukta akut lenfoblastik lenfomadır(T-ALL) [3]. Bu sunumda tanı anında plevral ve perikardiyal efüzyon, mediastinal kitle ve böbrekte fokal infiltrasyonu bulunan T-ALL'yi sunarak özellikle US bulgularını vurgulamayı amaçladık.

Olgu Sunumu: Bilinen bir hastalığı olmayan 3 yaşındeki erkek hasta, bir hafta önce başlayan ve giderek şiddetlenen solunum sıkıntısı, çarpıntı ve halsizlik nedeniyle acile başvurdu. Hastanın son 4 gündür ateşi vardı. Solunum sıkıntısı artınca yoğun bakıma alınan hastanın akciğer grafisi ve daha sonra yapılan ultrasonografi tetkikinde perikardiyal ve plevral efüzyon saptandı. Yaklaşık 200 cc eksüda vasfında plevral mayi boşaltılan hastanın kültürü ve covid IgG negatifti. Akciğer grafisinde (Resim 1) kardiotorasik oran perikardiyal efüzyona sekonder artmıştı. Ayrıca üst mediasten geniş izlendiği için kontrastlı Toraks BT çekildi. BT'de ön mediastende timus lojuna uyan kesimde, timusa göre daha geniş, lobüle konturlu ve heterojen iç yapıda, kontrastlanan kitle lezyonu izlendi (Resim 2). Ayrıca kesit alanine giren sol böbrek lateral kesimde daha önce yoğun bakımda yapılan US'de ayırt edilemeyen 37x28 mm boyutlu, böbrekte ekspansiyon oluşturan, parankime göre hipodens kitle izlendi (Resim 3). Daha sonra kist-kitle ayrımı için tekrar yapılan US'de sol böbrek üst ve orta kesim lateralde normal böbrek morfolojisini bozmayan ancak sinüsten kortekse infiltrasyon tarzında lineer ekojeniteler izlenen, RDUS incelemede vaskülaritesi böbreğe göre daha az olan, sınırları normal parankimden net ayırt edilemeyen patolojik parankim alanı dikkati çekti (Resim 4). Kemik iliği normosellüler olan hastanın ön mediastene yapılan US'de de ön mediastinal kitle içerisinde nodüler hipoekoik ve hiperekoik alanlar izlendi (Resim 5). Daha sonra mediasten ve böbrekten yapılan biyopsi sonucunda T hücreli akut lenfoblastik lenfoma tanısı kondu.

Tartışma ve Sonuç: NonHodgkin lenfoma (NHL), Hodgkin lenfoma ve lösemiye göre çocuklarda daha agresif seyreden ve genellikle dissemine hastalık veya hızlı büyüyen kitle şeklinde ortaya çıkan tümörlerdir [3]. Mediastinal tutulum NHL tiplerinden diffüz büyük B hücreli lenfoma ve T-ALL'de görülmektedir. B hücreli lenfomada boyunda ve mediastende çok sayıda lenfadenopati izlenirken T-ALL'de bizim olguda olduğu gibi büyük mediastinal kitle izlenmektedir. Böbrek tutulumu ise, lösemi ve NHL'lerde benzer olup en sık bilateral nefromegali şeklinde izlenmektedir [4]. Diğer sık böbrek tutulumu tipleri bilateral multipl kortikal kitleler ve perinefrik mesafe tutulumu şeklindedir.

Olgumuzda böbrek tutulumu, BT'de parankime göre hipodens soliter lezyon, ultrasonda ise sınırları belirsiz, lineer ekolar içeren, ekspansiyon oluşturan fokal parankim infiltrasyonu şeklindeydi. Bu görünüm konveks abdomen probunda izlenmemekte olup yüksek frekanslı lineer prob ile değerlendirilince görülmekteydi. Diyaframın iki tarafının tutulumu hastalığın evresini arttırdığı için lösemi/lenfoma hastalarının batın içi solid organ tutulumu çok önemlidir ve çocuklarda yüksek frekanslı yüzeyel prob ile dikkatle değerlendirilmelidir.

Anahtar kelimeler: Lenfoblastik lenfoma, T hücreli ALL, Ultrason, Böbrek kitlesi, Mediastinal kitle

Kaynaklar

1. Averill LW, Acikgoz G, Miller RE. Update on Pediatric Leukemia and Lymphoma Imaging. Semin Ultrasound CT MRI 34:578-599
2. McCarten KM, Nadel HR, Shulkin BL, Cho Sy. Imaging for diagnosis, staging and response assessment of Hodgkin lymphoma and non-Hodgkin lymphoma Pediatric Radiology (2019) 49:1545–1564
3. Park HS, McIntosh L, Braschi-Amirfarzan M. T-Cell Non-Hodgkin Lymphomas: Spectrum of Disease and the Role of Imaging in the Management of Common Subtypes Korean J Radiol 2017;18(1):71-83
4. Hilmes MA, Dillman JR, Mody RJ, Strouse PJ. Pediatric renal leukemia: spectrum of CT imaging findings Pediatr Radiol (2008) 38:424–430



Resim 1. Üç yaşında erkek hastanın akciğer grafisinde perikardiyal efüzyona sekonder kardiotorasik oran artışı, solda plevral efüzyon ve mediastende genişleme mevcuttur.

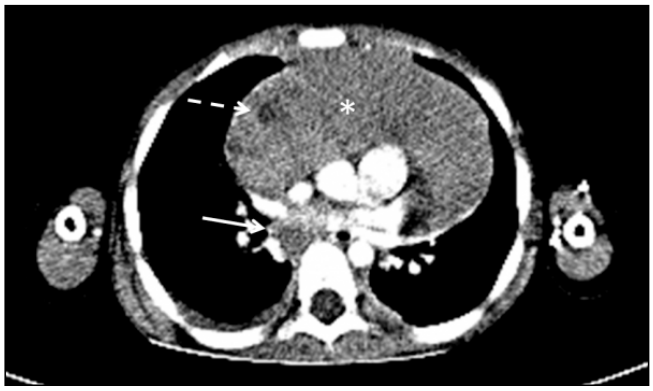

Resim 2. Aynı hastanın toraks BT tetkikinde ön mediasteni dolduran, içerisinde nodüler hipodens alanlar bulunan (kesikli ok) heterojen kitle (asterisk) ve sağ hilus posteriorunda lenfadenopati (ok) izleniyor.



Resim 3. Aynı BT'de böbrek düzeyinden geçen kesitlerde sol böbrek lateralde ekspansil, parankime göre hipodens kitle (asterisk) izleniyor.

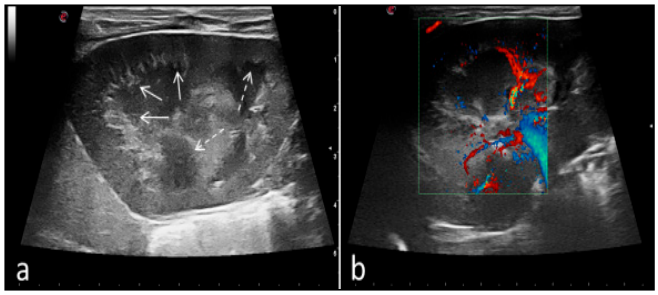

Resim 4. Hastanın böbrek kitlesine yönelik US incelemede (a), infiltrasyon alanında ekspansiyon ve parankim sinüs arasında hiperekoik spiküler uzanımlar (oklar) izlenirken normal böbrekte parankim sinüs ayrımı düzgün olarak izleniyor (kesikli oklar). Renkli Doppler incelemede infiltre parankimde vaskülaritenin azaldığı görülmektedir.

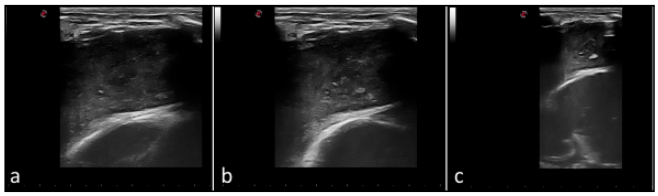

Resim 5. Ön mediastene yapılan US incelemede farklı kesitlerde (a,b,c) kitle içerisinde nodüler hipoekoik ve hiperekoik alanların oluşturduğu heterojen görünüm vardır.

Toraks Radyolojisi

PS-382

KARTAGENER SENDROMU

Kübra Nalbant, Mahmut Burak Laçın, Turgut Seber, Yasemin Okatan, Vasfiye Nihan Bürcek, Ahmet Savranlar

Sağlık Bilimleri Üniversitesi Kayseri Şehir Hastanesi, Radyoloji Kliniği

Giriş ve amaç: Kartagener sendromu primer siliyer diskinezilerin bir alt kümesidir ve situs inversus, bronşektazi ve sinüzit tablosunun eşlik ettiği otozomal resesif geçişli genetik bir durumdur[1]. 1:20,000 ila 1:60,000 canlı doğum insidansına sahiptir[2]. Tekrarlayan sinüzit, bronşektazi ve situs inversus için etyopatogenezinde, siliyer motilitenin ultrastrüktürel ve fonksiyonel kusurları bulunmaktadır [3]. Paylaşılan vakada, kartagener sendromuna sekonder kistik bronşiektaziler,maksiller sinüzit ve total situs inversus durumlarına ait bilgisayarlı tomografi (BT) görüntüleri sunulmaktadır.

Olgu: Öksürük ve nefes darlığı şikayetiyle gelen 31 yaşında kadın hasta acil servise başvurdu. Covid-19 şüphesiyle çekilen kontrastsız toraks BT tetkikinde dekstrokardi izlenmekte olup ayrıca her iki akciğer orta lobda parakardiyak segmentlerde yaygın kistik bronşektazi alanları ve buzlu cam dansitesinde nodüler görünümler mevcuttu (Şekil 1a). Kontrastsız batın BT görüntülerinde komplet situs inversus saptandı(Şekil 1b). Hastanın paranazal BTsi bulunmakta olup bilateral maksiller sinüste sinüzitle uyumlu mukozal kalınlaşma ve yumuşak doku dansitesinde görünüm mevcuttu (Şekil 1c).

Tartışma ve Sonuç: Kartagener sendromu nadir görülen bir durumdur ve doğru teşhisi bu hastalığın erken tedavisi ve daha iyi prognoz ile sonuçlanmaktadır. Hızlı tespit ve tedavi komplikasyonları da önleyebilir[4]. Kartagener sendromu erkeklerde infertilite ve kadınlarda fertilitenin azalması ile ilişkilidir. Bu sendromda görülen bronşektazi, tekrarlayan enfeksiyon ve solunum yollarının inflamasyonundan kaynaklanmaktadır. Paylaşılan olguda da izlendiği şekilde sıklıkla bronş duvar kalınlaşması ve bronşektazi dağılımı bilateral olup lingula, orta ve alt lobları tercih etmektedir.

Özellikle situs inversus olan hastalarda bahsedilen akciğer bulgularının ve sinüzit bulgularının eşlik etmesi durumunda Kartagener sendromu da ayırıcı tanıda düşünülmelidir.

Anahtar kelimeler: Primer silier diskinezi, Kartagener sendromu, Toraks BT, dekstrokardi, bronşiektazi,sinüzit

Kaynaklar

1] Mishra M, Kumar N, Jaiswal A, Verma AK, and Kant S (2012) Kartagener\'s syndrome: A case series. Lung India. Oct-Dec 29(4): 366–369 (PMID: 23243352)
2] Ortega HA, Vega Nde A, Santos BQ, Maia GT (2007) Primary ciliary dyskinesia: considerations regarding six cases of Kartagener syndrome. J Bras Pneumol Sep-Oct;33(5):602-8 (PMID: 18026660)
3] Morillas HN, Zariwala M, Knowles MR (2007) Genetic causes of bronchiectasis: primary ciliary dyskinesia. Respiration 2007;74(3):252-63 (PMID: 17534128)
4] Bush A, Chodhari R, Collins N, Copeland F, Hall P, Harcourt J, et al. (2007); Primary ciliary dyskinesia: current state of the art. Arch Dis Child. Dec 92(12):1136-40 (PMID: 17634184)

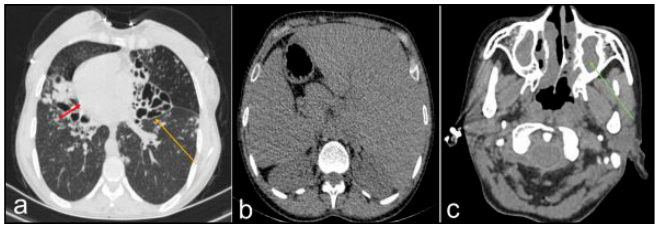

Şekil 1. Toraks BT kesitinde (a) yaygın kistik bronşektazi alanları (turuncu ok) ve dekstrokardi (kırmızı ok) izlenmektedir. Abdomen BT kesitinde (b) total situs inversus gösterilmektedir. Paranazal sinüs BT görüntülerinde(c) ise, siliyer diskineziye sekonder olarak gelişen maksiller sinüzit (yeşil ok) izlenmektedir.

Toraks Radyolojisi

PS-383

COVİD 19 İLİŞKLİ PULMONER VE BEYİN ASPERGİLOZİSİ

Elif Aktaş

Kayseri Şehir Hastanesi Radyoloji

Amaç: COVİD 19 ilişkili pulmoner aspergillosisi son zamanlarda COVİD 19 ile infekte ARDSli hastaların yaklaşın %8-33 oranında görülen potensiyel infeksiyöz bir komplikasyonudur. Tanıda bronkoalveoler lavaj mikroskopi ve kültürü ve galaktomannan ölçümü ile yapılmaktadır. Genellikle ilk başvurudan 8-15gün sonra ortaya çıkmaktadır. Bu posterde COVİD 19 tanısı alarak tedavisi yapılan hastanın 6 gün sonra tespit edilen Covid 19 ilişkili Pulmoner aspergillosis ve beyin apselerine ait radyolojik bulgularını sunmayı amaçladık.

Olgu Sunumu: 71 yaşında HT öyküsü olan kadın hasta halsizlik şikayetiyle pandemi polikliniğine başvurmuştur. PCR testi ve toraks BT bulgularının COVİD ile uyumlu olması sonucu yatarak tedavisi planlanmıştır. Hastanın Toraks BT de multilober, multiple periferik ve santral yerleşimli yamasal buzlu cam alanları izlenmiştir. Toraks skoru yaklaşık 15 olarak hesaplanmıştır(Resim 1). Hasta genel durumu ve saturasyonlarının düzelmesi sonrası taburcu edilmiştir. Hasta 6 gün sonra bilinç bulanıklığı ve nefes darlığı ile tekrar acil servise başvurmuştur. Yeni çekilen tomografisinde buzlu cam alanlarının artarak kavitasyon içeren konsolide alanlara dönüştüğü izlenmiştir(Resim 2). Beyin MRında serebral ve serebeller hemisferde dağınık yerleşimli çevresel ödem alanın eşlik ettiği T1 ağırlıklı görüntülerde santrali hipo, periferi hiper, T2 ağırlıklı glörüntülerde santrali hiper ve periferi hipointens, difüzyonda santral veya periler kesimlerinde kısıtlanma gösteren IVKM sonrası periferik tarzda kontrast tutan noduler lezyonlar izlenmiş olup öncelikle apse olarak değerlendirilmiştir(Resim 3) . Hastanın serum ve bronkoalveoler lavajda galaktomannan değerlerinin arttığı ve kültürde aspergilloz ürediği tespit edilmiştir. Bu bulgular ışığında hastanın COVİD 19 ile ilişkili pulmoner aspergiloz ve beyin apsesi için antifungal tedavi başlanmış ancak hasta kısa süre sonra ex olmuştur.

Tartışma: COVİD 19 un oluşturduğu pnömoni bulguları infeksiyöz ve non-infeksiyöz çok farklı hastalık grupları ile benzerlikler gösterebilmektedir. Hiç de nadir olmayan viral ve bakteriyel süperenfeksiyon durumunda COVİD 19 toraks bulguları daha da karışık hale gelmektedir. Mantar enfeksiyonları özellikle immünitesi baskılanmış hasta grubunda çok hızlı klinik seyirleri nedediyle erken süreçte tedaviye başlanması gereken bir hastalıktır. Bu nedenle COVİD için çekilen toraks BT incelemeleri değerlendirirken ayırıcı tanılar göz önünde tutulmalı ve yeni gelişen Halo bulgusu ve kavitasyon varlığında fungal enfeksiyonlar açısından uyarıcı olmalıdır.

Anahtar kelimeler: COVİD 19 , Aspergillosis, Toraks BT

Kaynaklar

1. Koehler P, Cornely OA, Böttiger BW, Dusse F, Eichenauer DA, Fuchs F, Hallek M, Jung N, Klein F, Persigehl T, Rybniker J, Kochanek M, Böll B, Shimabukuro-Vornhagen A. COVID-19 associated pulmonary aspergillosis. Mycoses. 2020 Jun;63(6):528-534. doi: 10.1111/myc.13096. Epub 2020 May 15. PMID: 32339350; PMCID: PMC7267243.
2. Lai CC, Yu WL. COVID-19 associated with pulmonary aspergillosis: A literature review. J Microbiol Immunol Infect. 2021 Feb;54(1):46-53. doi: 10.1016/j.jmii.2020.09.004. Epub 2020 Sep 24. PMID: 33012653; PMCID: PMC7513876.
3. Mohamed A, Rogers TR, Talento AF. COVID-19 Associated Invasive Pulmonary Aspergillosis: Diagnostic and Therapeutic Challenges. J Fungi (Basel). 2020 Jul 22;6(3):115. doi: 10.3390/jof6030115. PMID: 32707965; PMCID: PMC7559350.

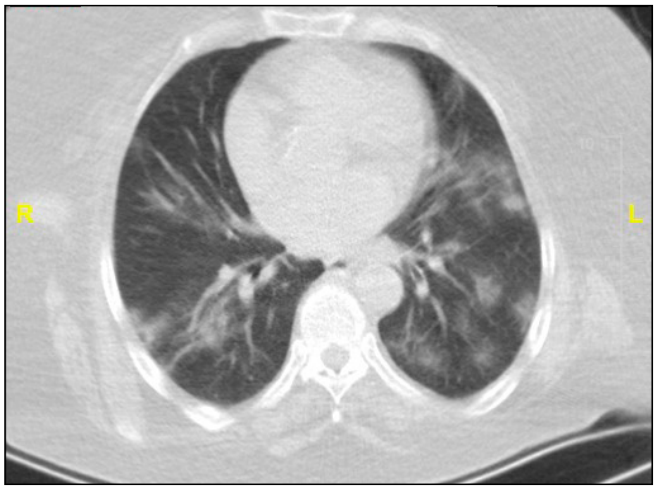

Resim 1. Toraks BT de multilober, multiple periferik ve santral yerleşimli yamasal buzlu cam alanları izlenmiştir.



Resim 2. Toraks BT debuzlu cam alanlarının artarak kavitasyon içeren konsolide alanlara dönüştüğü izlenmiştir

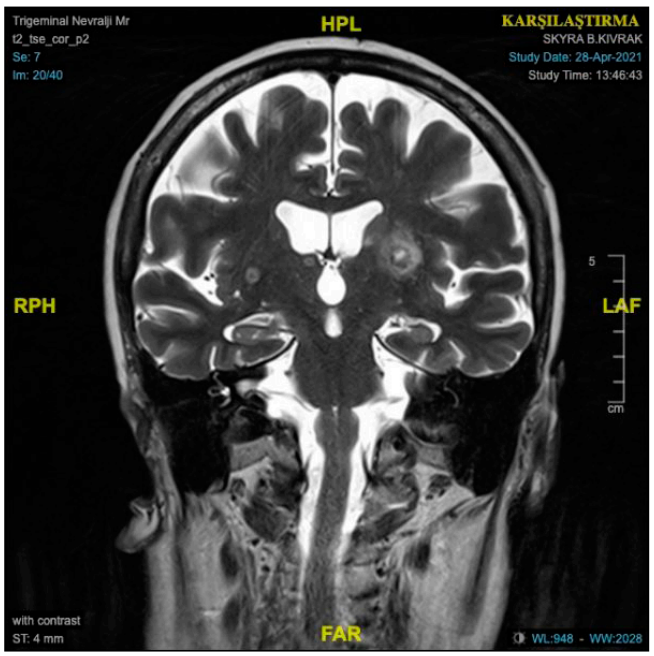

Resim 3. Koranal T2 görüntülerde solda bazal ganglion düzeyinde çevresel ödem alanın eşlik ettiği periferi hipointens santrali hiperintens noduler lezyon izlenmiştir.

Abdominal Radyoloji

PS-384

GEBELİKTE OVER TORSİYONU TANISINDA MR GÖRÜNTÜLEMENİN ROLÜ

Canan Büşra Akbaş[1], Baran Serdar Sunal[1], Savaş Hereklioğlu[1], Nermin Tunçbilek[1], Fulya Öz Puyan[2]

[1]Trakya Üniversitesi Tıp Fakültesi Radyoloji Anabilimdalı
[2]Trakya Üniversitesi Tıp Fakültesi Patoloji Anabilimdalı

Giriş ve Amaç: Over torsiyonu, mezovaryumun kısmi veya tam rotasyonundan kaynaklanır. Adneksiyal yapıların torsiyonu tuba veya overi içerebilir, ancak daha sıklıkla her ikisini de içerir. Torsiyonun preoperatif tanısı önemlidir ve cerrahi müdahalede gecikme, overde geri dönüşü olmayan hasara yol açabilir. Olağan predispozan faktör, çoğu zaman benign olan ipsilateral adneksiyal kitledir (1). Tüm over torsiyonlarının %10-20'si gebelikte görülmekte olup çoğunlukla ilk trimesterde meydana gelir. Özellikle ikinci ve üçüncü trimesterde over torsiyonu çok nadir görülen bir durumdur (1,2). Manyetik rezonans görüntüleme, ileri gebeliklerde tanı koymak için güvenli ve etkili bir yöntemdir. USG'nin belirsiz kaldığı durumlarda MRG, tanıyı kesinleştirmede faydalıdır (3).

Olgu Sunumu: 40 yaşında kadın hasta ani başlayan sağ alt kadran ağrısı ile acil servise başvurdu. Yapılan transabdominal USG'de uterus içinde 23. gestasyon haftasında fetüs ve sağ alt kadranda 8x4x5 cm boyutlarında içinde multipl kistler barındıran Doppler USG'de akım izlenmeyen hiperekoik kitle izlendi. Over torsiyonu ve over kitlesi ayrımı açısından hastaya MR çekildi. MR'da 8x4x5 cm boyutlarında büyüğü 4 cm boyutunda multipl kistler barındıran boyutu artmış sağ over izlendi (Resim 1 ve 2). Yağ baskılı T1A serilerde overde izlenen hiperintens alanlar hemoraji lehine değerlendirildi (Resim 3). Sağ over komşuluğunda ve sağ alt kadranda serbest sıvı izlendi. Görünüm over torsiyonu ile uyumlu bulundu. Hasta acil operasyona alındı ve sağ salpingo-ooferektomi yapıldı. Patoloji sonucu sağ over torsiyonu ve hemorajik enfarkt bulguları ile uyumlu olarak raporlandı.

Tartışma ve Sonuç: Over torsiyonu jinekolojik acillerin yaklaşık %3'ünü oluşturur. Over torsiyonu sıklıkla over kitleleri ile ilişkilidir. Over torsiyonların %10-20'si gebelikte, çoğunlukla ilk trimesterde görülür. İkinci ve üçüncü trimesterde over torsiyonu çok nadirdir. Hemorajik enfakt izlenen over torsiyonlu olgularda ruptür ve peritonit riski olması sebebiyle acil cerrahi müdahale gerekebilmekte ve mortal sonuçlanabilmektedir. USG, over torsiyonu şüphesinde ilk tercih edilmesi gereken görüntüleme yöntemi olsa da ileri gebelik haftalarında adneksiyal lojları değerlendirmek zor olabilir. Bu durumda MRG'nin tanısal aşamaya eklenmesi diagnostik doğruluk oranını artırmaktadır (1, 4).

Sonuç olarak, over torsiyonu açısından şüpheli gebe olgularda sonografinin yetersiz kaldığı durumlarda erken tanı ve tedavi sağlanabilmesi amacıyla MRG bulgularının bilinmesi önem arz etmektedir.

Anahtar kelimeler: over torsiyonu, gebelik, manyetik rezonans görüntüleme.

Kaynaklar

1. Jain KA. Magnetic resonance imaging findings in ovarian torsion. Magn Reson Imaging. 1995;13(1):111-113.
2. Born C, Wirth S, Stäbler A, Reiser M. Diagnosis of adnexal torsion in the third trimester of pregnancy: a case report. Abdom Imaging. 2004 Jan-Feb;29(1):123-7.
3. Oto A, Ernst RD, Ghulmiyyah LM, Nishino TK, Hughes D, Chaljub G, Saade G. MR imaging in the triage of pregnant patients with acute abdominal and pelvic pain. Abdom Imaging. 2009 Mar-Apr;34(2):243-50.
4. Tanaka Y, Tsuboyama T, Yamamoto K, Terai Y, Ohmichi M, Narumi Y. A case of torsion of a normal ovary in the third trimester of pregnancy: MRI findings with emphasis on asymmetry in the diameter of the ovarian veins. Radiol Case Rep. 2018 Dec 11;14(3):324-327.

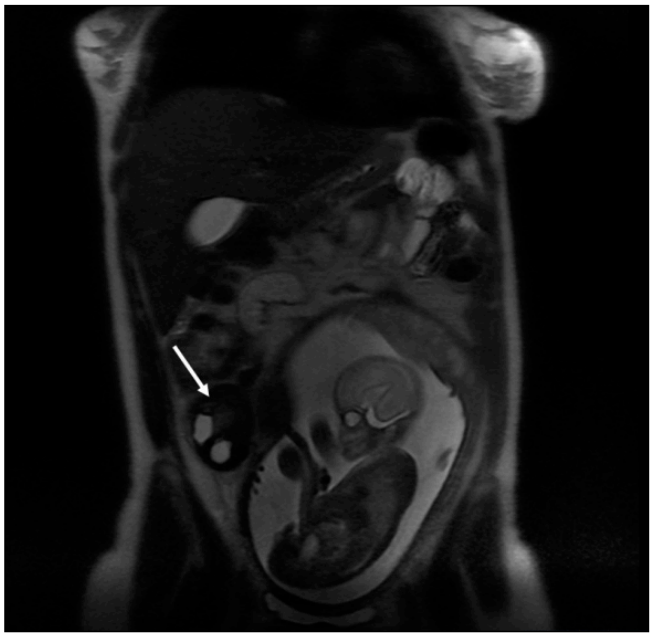

Resim 1. T2AS görüntülerde koronal planda multipl kistler barındıran boyutu artmış sağ over izleniyor (beyaz ok).

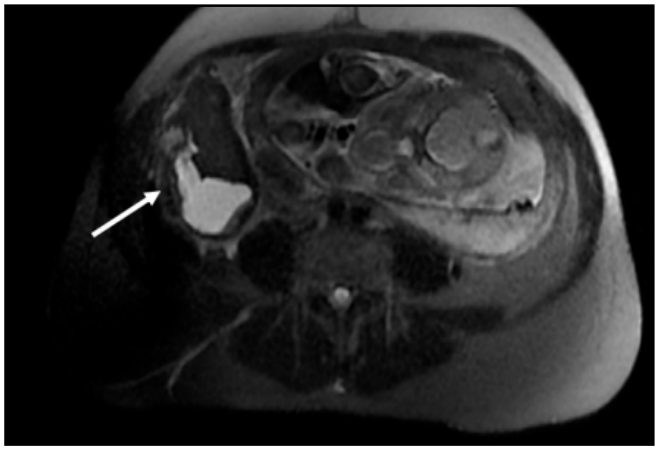

Resim 2. T2AS görüntülerde aksiyel planda multipl kistler barındıran boyutu artmış sağ over izleniyor (beyaz ok).

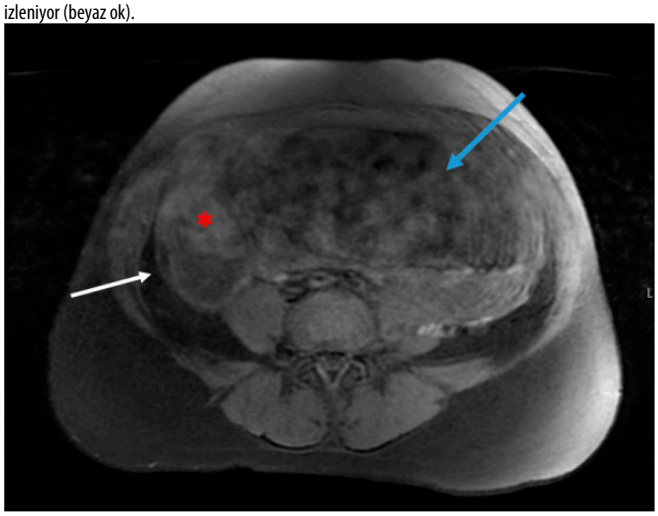

Resim 3. Yağ baskılı T1AS görüntülerde aksiyal planda uterus içinde fetüs (mavi ok), sağ over (beyaz ok) ve over içinde hemoraji ile uyumlu hiperintens alanlar (asteriks) izleniyor.

Toraks Radyolojisi

PS-385

PULMONER ALVEOLAR PROTEİNOZİS

Hüseyin Alper Kızıloğlu[1], Veysel Atilla Ayyıldız[2]

[1]Develi Hatice Muammer Kocatürk Devlet Hastanesi
[2]Süleyman Demirel Üniversitesi Tıp Fakültesi

Giriş ve Amaç: Pulmoner alveoler proteinozis (PAP), sürfaktan derive olan lipoproteinöz materyalin alveoller içerisinde birikimi ile oluşan bir hastalıktır. Biz bu yazımızda ''*arnavut kaldırımı paterni*'' ile özdeşleşmiş bronkoalveolar lavaj(BAL) sıvının biyokimyasal incelenmesi ile doğrulanmış pulmoner alveolar proteinozis olgusunu sunmayı amaçladık.

Olgu Sunumu: 42 yaşında bayan hasta pnömoni benzeri klinik ve direk röntgenogram olması nedeniyle yüksek çözünürlüklü toraks bilgisayarlı tomografi(HRCT) çekiliyor. Her iki akciğer alt loblarında yamasal olarak nisbeten simetrik ve bilateral dağılım gösteren düzgün şekilde interlobüler ve intralobüler kalınlaşma ve buzlu cam görünümlerinin kombinasyonu olan ''arnavut kaldırımı paterninde '' opasite artımı gözleniyor (Resim 1 ve 2).Hastanın tanısında öncelikle pulmoner alveolar proteinozis düşünüldü. Hastanın serum LDH seviyeleri yüksek olarak bildirilmişti ve BAL sıvısının incelenmesinde anti GM-CSF antikorlarının pozitifliği tanımızı doğruladı.

Tartışma ve Sonuç: PAP klasik olarak BT' de arnavut kaldırımı paterni ile ilişkili olmasına rağmen, arnavut kaldırımı paternini bir çok hastalık oluşturmaktadır.PAP nadir gözlenen bir hastalıktır ve genellikle genç-orta yaş grubundaki bireyleri(20-50 yaş) etkiler(1). PAP sigara kullanımı ile güçlü bir şekilde ilişklidir ve sigara kullanmayan bireylerde tutulum gösterilememiştir. Kliniğinde disipne veya minimal produktif öksürük gibi nonspesifik respiratuvar semptomlar gözlenir.Hastaların yaklaşık üçte birinde de herhangi bir semptom gözlenmez. LDH yüksekliği akut inflamatuar marker olarak kullanılır(2).BAL' da veya serumda anti GM-CSF pozitifliğinin gösterilmesi de marker olarak kullanılmaktadır(3).

Akciğer röntgenogram bulguları değişkendir ve bizi harhangi bir yöne yönlendirmez.Ancak radyolojik bulgular, klinik prezentasyondan çok daha belirleyici rol oynamaktadır.Röntgende; apikal ve kostofrenik sinüs tutulumu rölatif olarak daha fazla olmakla birlikte bilateral simetrik opasiteler, milier patern şeklinde diffüz küçük opasiteler,geniş diffüz konsodilasyonlar ve retikülonodüler opasiteler gözlenebilir.Komplike olmadıkça, plevral effüzyon,LAP ve kardiyomegali pek beklenmez. HRCT' de Arnavut kaldırımı paterni olarak adlandırılan interlobüler ve intralobüler septal kalınlaşmalar ve buzlu cam opasitelerinin birlikte görülmesi PAP için yüksek olranda karakteristik ancak patognomik değildir.Ek olarak konsodilasyonlar görülebilir.Akciğer tutulumu yamalı, coğrafik dağılım şeklinde ve alt lob ağırlığı fazladır.BAL uygulaması sonrası tipik olarak buzlu cam görünümleri çözülür, ancak interlobüler septal kalınlaşmalar devam eder.

Ayırıcı tanıda Arnavut kaldırımı görünümünü oluşturan, en yaygın gözlenen ARDS, bakteriyel pnömoni, akut interstisyel pnömoni ve pandemi döneminde COVİD-19 pnömoni öncelikle dışlanmalıdır.

Anahtar kelimeler: arnavut kaldırımı görünümü,HRCT

Kaynaklar

1. Naidich DP, Srichai MB, Krinsky GA. Computed tomography and magnetic resonance of the thorax. Lippincott Williams & Wilkins. (2007) ISBN:0781757657. Read it at Google Books - Find it at Amazon
2. Frazier AA, Franks TJ, Cooke EO et-al. From the archives of the AFIP: pulmonary alveolar proteinosis. Radiographics. 28 (3): 883-99. doi:10.1148/rg.283075219 - Pubmed citation
3. Kumar A, Abdelmalak B, Inoue Y, Culver DA. Pulmonary alveolar proteinosis in adults: pathophysiology and clinical approach. (2018) The Lancet. Respiratory medicine. doi:10.1016/S2213-2600(18)30043-2 - Pubmed



Resim 1

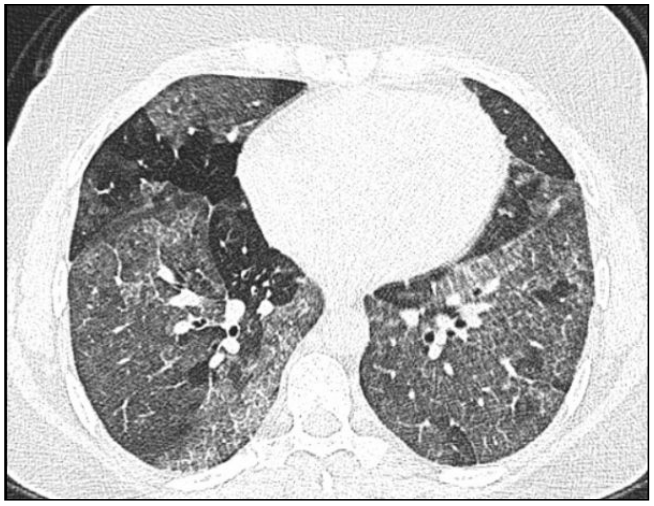

Resim 2

Genitoüriner Sistem Radyolojisi

PS-386

NADİR BİR KONJENİTAL ANOMALİ: OHVIRA SENDROMU

Hüseyin Akkaya[1], Okan Dilek[2], Cenk Parlatan[2], Ömer Kaya[3], Bozkurt Gülek[2]

[1]Siverek Devlet Hastanesi, Radyoloji Kliniği
[2]Sağlık Bilimleri Üniversitesi Adana Şehir Eğitim ve Araştırma Hastanesi , Radyoloji Kliniği
[3]Çukurova Üniversitesi, Radyoloji Kliniği

Giriş ve Amaç: OHVIRA (Obstructed Hemi-Vagina Ipsilateral Renal Anomaly) mezonefrik kanal anomalilerinin eşlik ettiği Müllerian kanal anomalileri ile karakterize nadir görülen bir sendromdur.[1] Herlyn-Werner-Wunderlich (HWW) sendromu olarak da anılmaktadır. Hemivajina tıkanıklığı vajinal septumda bir fenestrasyon ile tam veya kısmi olabilir.[2] Bu olgumuzda OHVIRA sendromunu literatürdeki güncel bilgiler eşliğinde sunmaya çalıştık.

Olgu Sunumu: 17 yaşında kadın hasta karında şişlik, düzensiz ve ağrılı menstürel siklus şikayetiyle kadın hastalıkları ve doğum polikliniğinden tarafımıza abdomen ultrasonografi (USG) için konsulte edildi.

Hastanın abdomen USG'sinde sol böbrek izlenmedi ve uterusta didelfis anomalisi saptandı. Bulguların verifikasyonu ve olası ek

anomaliler, komplikasyonlar için hastaya tüm batın MR tetkiki istendi. Abdomen MR tetkikinde ultasonografideki bulgulara ek bulgu saptanmadı.

Tartışma: OHVIRA sendromu, tip III Müllerian kanal anomalisi (uterus didelfis), obstrukte hemivajina ve mezonefrik kanal anomalileri üçlüsü ile karakterizedir.[3,4] Sıklığı tam olarak bilinmemekle birlikte triad olarak bu isimde ingilizce literatürde ilk kez 2006 yılında tanımlanmıştır.[5] OHVIRA sendorumu tipik olarak obstrükte hemivajinanın tıkalı olması nedeniye menarştan sonra pelvik ağrı ile bulgu vermektedir. [3,5] Ayrıca palpe edilebilen bir pelvik kitle de bulgular arasında olabilir. Geç tanı alan vakalarda hematokolpus, hematometrokolpus ve endometrioma gibi komplikasyonlar görülebilmektedir.[1,2] Mezonefrik kanal anomalisi en sık böbrek agenezisi olarak ortaya çıkar, ancak üçüncü böbrek, displastik böbrekler, rektovezikal bantlar veya çapraz füzyone ektopik böbrek de görülebilir.[3]

OHVIRA sendorumunun tedavisi cerrahi olup, tıkanıklığı gidermek için septumun iki hemivajinayı bölerek rezeksiyonu yapılır. Tıkanmış uterusta müteakip başarılı gebelik bildirilmiştir.2

Sonuç: OHVIRA sendromu, kısa ve uzun vadeli komplikasyon riskleri olan nadir bir anomalidir. Spesifik olmayan karın ağrısı gibi bulgular nedeniyle teşhisin atlanması muhtemeldir. OHVIRA triadının bilinmesi, sendromun farkındalığını artırıp ve erken tanıya ve olası komplikasyonları önlemeye yardımcı olabilir.

Anahtar kelimeler: OHVIRA , uterus didelfis , renal agenezi , müllerian anomali,

Kaynaklar

1. Al Ghafri A, Fida A, Al-Gharras A. Obstructed Hemivagina and Ipsilateral Renal Anomaly (OHVIRA) Syndrome. Oman Med J. 2018;33(1):69–71.
2. Orazi C, Lucchetti MC, Schingo PM et-al. Herlyn-Werner-Wunderlich syndrome: uterus didelphys, blind hemivagina and ipsilateral renal agenesis. Sonographic and MR findings in 11 cases. Pediatr Radiol. 2007;37 (7): 657-65.
3. Ahmad Z, Goyal A, Das CJ et-al. Herlyn-Werner-Wunderlich syndrome presenting with infertility: Role of MRI in diagnosis. Indian J Radiol Imaging. 2013;23 (3): 243-6.
4. Altchek A, Paciuc J. Successful pregnancy following surgery in the obstructed uterus in a uterus didelphys with unilateral distal vaginal agenesis and ipsilateral renal agenesis: case report and literature review. J Pediatr Adolesc Gynecol. 2009;22 (5): e159-62.
5. Gholoum S, Puligandla PS, Hui T, Su W, Quiros E, Laberge JM: Management and outcome of patients with combined vaginal septum, bifid uterus and ipsilateral renal agenesis (Herlin-Werner-Wunderlich syndrome. J Pediatr Surg. 2006, 41 (5): 987-92. 10.1016/j.jpedsurg.2006.01.021

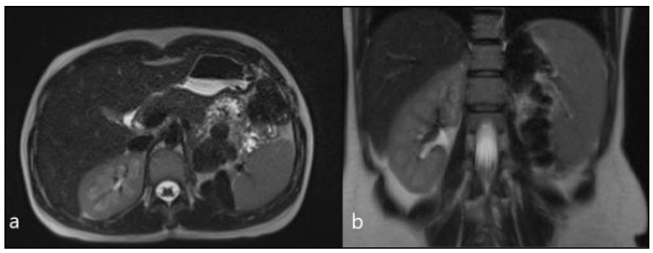

Resim 1. Aksiyel (a) ve koronal (b) T2A görüntülerde; sol böbrek agenezisi

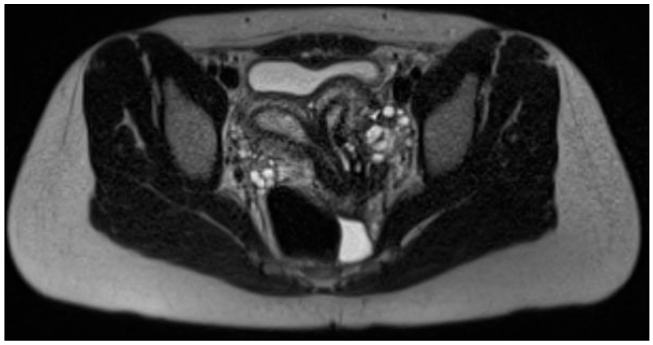

Resim 2. Aksiyel t2A görüntüde; uterus didelfis anomalisi

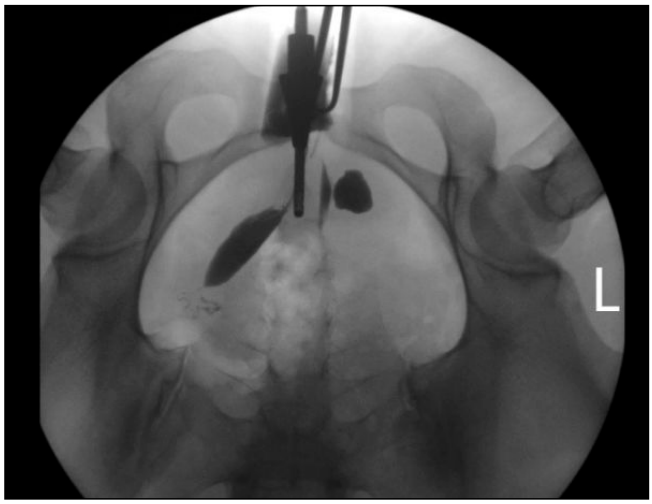

Resim 3. Sol hemi-obstrükte vajeni gösteren histerosalpingografi

Toraks Radyolojisi

PS-387

SİYANOZUN SÜRPRİZ TANISI: HEREDİTER HEMOROJİK TELENJİEKTAZİ

Hüseyin Akkaya[1], Okan Dilek[2], Cenk Parlatan[2], Ömer Kaya[3], Sinan Sözütok[3], Bozkurt Gülek[2]

[1]Siverek Devlet Hastanesi, Radyoloji Kliniği
[2]Sağlık Bilimleri Üniversitesi, Adana Şehir Eğitim ve Araştırma Hastanesi , Radyoloji Kliniği
[3]Çukurova Üniversitesi, Radyoloji Anabilim Dalı

Giriş ve Amaç: Herediter hemorojik telenjiektazi (HHT) veya Rendu-Osler-Weber (ROW) sendromu multiple sistemlerde çok sayıda arterio-venöz malformasyonları (AVM) içeren otozomal dominant vasküler hastalıktır[1] En yaygın semptomlar arasında deri ve mukozal telenjiektaziler, vasküler anomalilerden kaynaklı burun kanaması, gastrointestinal, pulmoner ve intraserebral kanamalardır[2] Bu vakamızda atipik semptomlarla karşımıza çıkan herediter hemorojik telenjiektazi olgusunu güncel literatür bilgileri eşliğinde sunmayı amaçladık.

Olgu Sunumu: 2 yaşında taşrada yaşayan kadın hasta, ailesi tarafından farkedilen dudaklarda morluk ve zor nefes alma gözlerde sararma şikayetiyle pediatri polikiniğine başvuruyor. Fizik muayenede hafif ikterik görünümü olan, bukkal mukozada telenjiektazileri mevcut, şüpheli ral-ronküsü bulunan , hepatomegali saptanan hasta toraks ve abdomen bilgisayalı tomografi (BT) tetkiki ile tarafımıza konsulte edildi.

Hastanın toraks bt tetkikinde sağ akciğerde tüm loblarda dağılım gösteren en büyüğü 4,2x3,1 cm boyutunda olan AVMler izlendi. Abdomen bt tetkikinde karaciğer sağ lobda periferik yerleşimli telenjiektaziler izlendi. Kranial MR incelemsinde patolojik bulgu saptanmadı.

Gen testi ile hastanın HHT tanısı verifiye edildi. Hasta AVM'lerin embolizasyonu için girişimsel radyoloji bölümüne konsulte edildi. Hastanın ailesi taranma programına alındı.

Tartışma: HHT 1.5/ 100.000 gibi oldukça nadir sıklıkta görülmektedir. En önemli görüntüleme bulgusu visseral arteriyovenöz malformasyonların varlığıdır. [2] Hastalığın bulguları AVM'lerin yerleşim yerlerine göre değişkenlik gösterebilir. Pulmoner AVM'ler sağdan sola şant ve bareberinde siyanoz ve ilerleyen süreçte kalp yetmezliğine neden olabilmektedir.[2,3] Karaciğerde yerleşik AVM'ler büyük boyutta olduğunda sarılık bulguları , hepatomegali ile seyredip çok daha geç tanı alan hastalarda siroza kadar ilerleyebilen karaciğer parankim hastalığına sebep olabilmektedir. [2,3]

Tanı klinik kriterler ve radyolojik tetkikler ile AVM'nin gösterilmesine dayanır ayrıca moleküler biyoloji teknikleriyle tanı doğrulanabilir.

Tedavi seçenekleri arteriovenöz malformasyonların cerrahi eksizyonu, radyoterapisi ve embolizasyonudur.[4,5]

Sonuç: Sonuç olarak, uultrasonografi, BT ve MR, HHT'deki lezyonların gösterilmesi için en doğru noninvaziv modalitelerdir. Hastalarda HHT tanısı konulduktan sonra, bu tür hastaların ailelerinin abdominal ultrasonografi, düz radyografi ve nihayetinde toraks BT ile vasküler abdominal (özellikle hepatik) ve pulmoner lezyonların taranması yapılmalıdır.

Anahtar kelimeler: herediter hemorojik telenjiektazi, arteriovenöz malformasyon, telenjiektazi, Rendu Osler Weber

Kaynaklar

1. Cottin V, Dupuis-Girod S, Lesca G, et al. Pulmonary vascular manifestations of hereditary hemorrhagic telangiectasia (rendu-osler disease). Respiration. 2007;74:361–78.
2. Sabbà C, Pasculli G, Cirulli A, et al. Rendu-OslerWeber disease: experience with 56 patients. Ann Ital Med Int. 2002;17:173–9.
3. Siddiki H, Doherty MG, Fletcher JG, et al. Abdominal findings in hereditary hemorrhagic telangiectasia: pictorial essay on 2D and 3D findings with isotropic multiphase CT. Radiographics. 2008;28:171–84.
4. M. F. Carette, C. Nedelcu, M. Tassart, J. D. Grange, M. Wislez, and A. Khalil, "Imaging of hereditary hemorrhagic telangiectasia," CardioVascular and Interventional Radiology, vol. 32, no. 4, pp. 745–757, 2009.

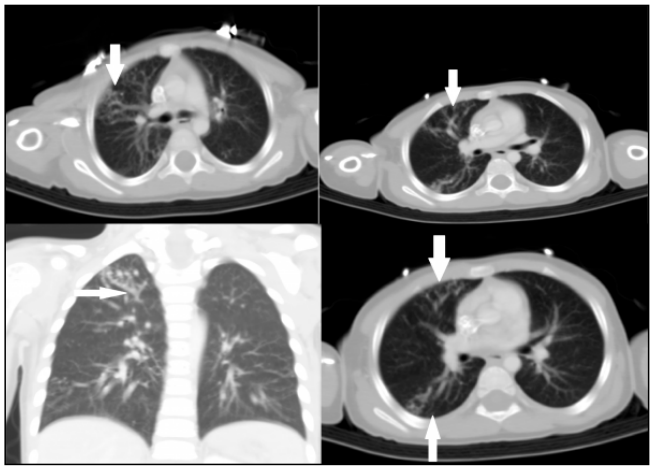

Resim 1. Toraks BT incelemesinde ; sağ akciğerde yerleşik arteriovenöz malformasyonlar (ok ile gösterildi)



Resim 2. Abdomen BT incelemsinde ; karaciğerde yerleşik arteriovenöz malformasyonlar (ok ile işaretli alan) buna bağlı olarak arteryal fazda görülen venöz dolum ve periferal yerleşimli telenjiektaziler (yıldız ile işaretli alanlar)

Baş-Boyun Radyolojisi

PS-388

ORBİTA YERLEŞİMLİ NON-HODGKİN LENFOMA

Mustafa Yıldırım[1], Mustafa Koç[2]

[1]Elazığ Fethi Sekin Şehir Hastanesi;
[2]Fırat Üniversitesi Tıp Fakültesi Hastanesi

Giriş: Primer malign lenfomalar orbital tümörlerin %10'nunu oluşturur. Orbital lenfomalar daha çok Hodgkin dışı lenfomalardır. Genellikle yaşlı hastalarda karşımıza çıkar. Olguların %10-15'inde bilateral tutulum mevcuttur. Radyoterapi, ilk seçenek tedavi olarak ön plana çıkmaktadır. Bu çalışmada 65 yaşındaki orbital tutulumlu Hodgkin dışı lenfomalı olgu ve MR bulguları sunulmaktadır.

Vaka sunumu: Altmış beş yaşında kadın hastaya 5 yıl önce, Hodgkin dışı lenfoma tanısıyla R-CHOP kemoterapisi uygulanmıştı. Hasta takip altında iken, radyoterapiden 2 yıl sonra sol göz kapağında düşme, çift görme ve ağrı şikayeti ile başvurmuştur. Hastaya yapılan orbital manyetik rezonans görüntülemede (MRG) sol orbita anteriorunda, oküler glob komşuluğunda, T1 hipointens, T2 hafif hiperintens, IVKM sonrası kontrast tutan yumuşak doku lezyonu tespit edildi (Resim1, Resim 2, Resim 3). Lezyon boyutu 10x25 mm boyutundaydı ve orbita duvarında veya oküler glob komşuluğunda invazyon oluşturmamıştı. Lezyon eksize edildi ve Non-hodgkin lenfoma tanısı konuldu.

Tartışma: Hornblass ve ark.[1] orbital lenfomaları yetişkinde orbitanın en sık malign tümörü olarak rapor etmiş ve tüm lenfomaların %2'sinin orbitada görüldüğünü bildirmiştir.Orbita ve adneksleriniin lenfoması, her yaşta görülebilmesine rağmen daha çok 50-70 arası yaş grubunun hastalığıdır. Orbital lenfomalar genellikle tek taraflıdır ancak bilateral tutulum da gösterebilir. Genellikle göz kapağında düşme, göz küresinde itilme, kapak ödemi, orbital kitle gibi klinik bulgularla ortaya çıkar. Bizim olgumuzda ise sağ göz kapağında düşme, çift görme ve ağrı şikayetleri bulunmaktaydı.

Bilgisayarlı tomografi ve MRG tümörün tanısını tahmin etmede oldukça yardımcı olmaktadır [2-3]. Biyopsiye karar vermek için tanının doğruluğundan emin olmak gereklidir. Deneyimin çok sınırlı olduğu bu olgularda tümör total çıkartılmış olsa bile cerrahi yeterli değildir. Total, parsiyel rezeksiyon veya nüks olgularda radyoterapinin, lokal kontrolu sağladığı ve sağ kalıma katkısı görülmektedir [4].

Sonuç olarak orbita lenfoma tanısında, klinik bilgi ile özellikle MRG faydalıdır.

Anahtar kelimeler: Non-Hodgkin Lenfoma, Orbita, MRG

Kaynaklar

1. Hornblass A, Jakobiec FA, Reifler DM, Mines J. Orbital lymphoid tumors located predominantly within extraocular muscles. Ophthalmology 1987;94(6):688-97
2. Polito E, Galieni P, Leccisotti A. Clinical and radiological presentation of 95 orbital lymphoid tumors. Graefes Arch Clin Exp Ophthalmol 1996;234(8):504-9.
3. Mafee MF, Edward DP, Koeller KK, Dorodi S. Lacrimal gland tumors and simulating lesions. Clinicopathologic and MR imaging features. Radiol Clin North Am 1999;37(1):219-39, xii.
4. Esmaeli B, Faustina M. Orbital lymphoma. In: Karcıoglu Z, editor. Orbital tumors, diagnosis and treatment. New Orleans: 2005. p. 133-4.

Sol glob anteriorda T2 hafif hiperintens lezyon



Sol glob anteriorda, IVKM sonrası kontrastlanan lezyon



Sol glob anteriorda T1 hipointens lezyon

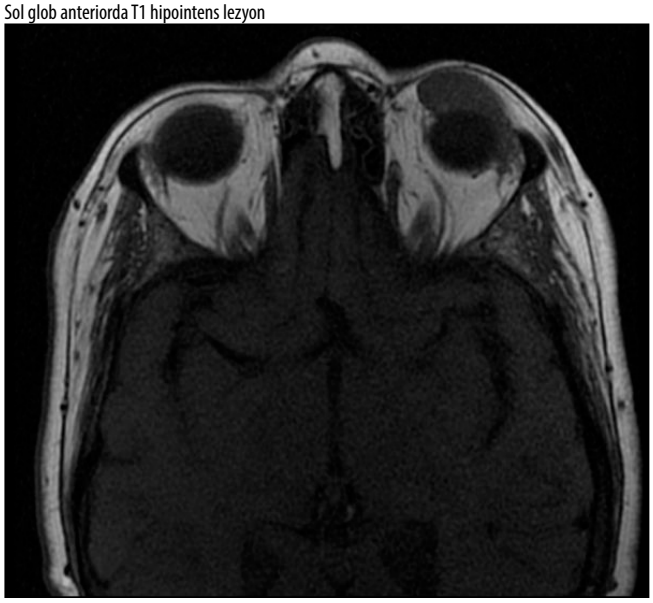

Abdominal Radyoloji

PS-389

FETAL DUODENAL ATREZİ; İNTRAUTERİN USG VE MRG BULGULARI

Ömer Faruk Topaloğlu, Fatih Ateş, Mehmet Sedat Durmaz, Mustafa Koplay

Selçuk Üniversitesi Tıp Fakültesi Radyoloji Anabilim Dalı

Giriş: Duodenal atrezi(DA), 10 000 doğumda bire varan prevalans ile fetal bağırsak obstrüksiyonunun en yaygın nedenlerinden biridir. İzole olabileceği gibi birçok konjenital anomaliye eşlik edebilmektedir. Yaşamın erken döneminde abdominal distansiyon ve kusma ile prezente olur. Direkt grafide mide ve duodenal bulbusa ait 'çift kabarcık' işareti olarak tanımlanan çift hava kabarcığına ait görünüm izlenebilir. İntrauterin dönemde ikinci trimesterden itibaren ultrasonografi(USG) ile 'çift kabarcık' görünümü ve eşlik eden polihidroamniyoz tespit edilebilir. Manyetik rezonans görüntüleme(MRG) benzer bulguları gösterebilir ve eşlik eden ek anomali varlığının taramasında kullanılabilir(1, 2). Biz bu yazıda, DA bulguları olan fetusun intrauterin dönemdeki USG ve MRG bulgularını sunmayı amaçladık.

Olgu: 26 yaşında G2P1 gebe, rutin gebelik takipleri sırasında ikinci trimester USG taraması için tarafımıza yönlendirildi. Yapılan USG incelemesinde polihidroamniyozis ilk göze çarpan bulguydu(-Resim 1). Abdomene yönelik incelemede mide ve duodenal bulbusa ait, birbiri ile bağlantılı kistik yapılar görüldü(Resim 2). Bu bulgulara ek olarak fetusun rutin biometrik ölçümlerinde intrauterin gelişme geriliği olarak değerlendirilen, gebelik haftasına göre gerilik mevcuttu(<%3 persentil). Eşlik edebilecek diğer anomalilerin dışlanması ve farklı segmentlerdeki barsak obstrüksiyonlarını dışlamak açısından fetal MRG yapıldı ve USG'ye benzer olarak mide ve duodenal bulbusa ait, birbiri ile ilişkili kistik yapılar ile polihidroamniyozis izlendi(Resim 3). Mevcut bulgular ışığında duodenal atrezi ve buna bağlı polihidroamniyozis tanısı ile hasta ilgili kliniğe yönlendirildi. Amniosentez sonucunda kromozomal anomali saptanmayan olgu, kısa aralıklı kontroller ile takip edildi. Takipler esnasında 37. gebelik haftasında doğum eylemi başlayan gebe sezeryana alındı. 1750 gr ağırlığındaki neonat duodenal aterzi öntanısı ile opere edildi ve tanı doğrulandı.

Tartışma: DA epitelyal kordun rekanalizasyonundaki başarısızlık veya aşırı endodermal proliferasyondan kaynaklanır(3). Postnatal erken dönemde abdominal distansiyon ve kusma en sık görülen sepmtomlardır(4). İntrauterin dönemde ikinci trimesterden itibaren bulgular tanı koymak için yeterli görünürlük kazanabilmektedir. USG bulguları tanı koymak için yeterlidir; bununla birlikte MRG ek anomalilerin ve çoklu segment barsak atrezilerinin dışlanmasına yardımcı olur. USG ve MRG'de mide ve duodenal bulbusun şişmesine bağlı olarak tipik 'çift kabarcık' görünümü görülür. T2 ağırlıklı görüntüler, mide ve duodenal bulbusdaki 'çift kabarcık' işaretini hiperintens sinyal ile net bir şekilde gösterir. T1 ağırlıklı görüntüler, distal ince barsak anslarında ve kolonda mekonyum sinyalini göstermede değerlidir ve bu sayede ek atretik segmentlerin varlığını dışlamaya yardımcı olur(5). DA olan fetusların üçte birinde Down sendromu ile birliktelik görülür. Ayrıca VACTERL anomalisi, jejunal, ilial, anal atreziler ve annüler pankreas gibi diğer anomalilerle birlikteliği bilinmektedir. Duodeno-duodenostomi ve duodeno-jejunostomi yapılabilen cerrahi tedavi seçenekleri olup ve izole vakalarda prognoz oldukça iyidir(6). Bizim vakamızda da intrauterin dönemde saptanan izole duodenal atrezi bulguları mevcuttu ve doğum sonrası opere edildi.

Sonuç: DA fetal bağırsak obstrüksiyonunun sık nedenlerinden biri olup, intrauterin dönemdeki görüntüleme bulgularının bilinmesi, postpartum tedavi planlanması açısından oldukça değerlidir.

Anahtar kelimeler: Duodenal atrezi, polihidroamniyozis, ultrasonografi

Kaynaklar

1. Choudhry MS, Rahman N, Boyd P, Lakhoo K. Duodenal atresia: associated anomalies, prenatal diagnosis and outcome. Pediatr Surg Int. 2009;25(8):727-30.
2. Best KE, Tennant PW, Addor M-C, Bianchi F, Boyd P, Calzolari E, et al. Epidemiology of small intestinal atresia in Europe: a register-based study. Archives of Disease in Childhood-Fetal and Neonatal Edition. 2012;97(5):F353-F8.

3. Gossman W, Eovaldi BJ, Cohen HL. Duodenal atresia and stenosis. 2017.
4. Traubici J. The double bubble sign. Radiology. 2001;220(2):463-4.
5. Veyrac C, Couture A, Saguintaah M, Baud C. MRI of fetal GI tract abnormalities. Abdominal imaging. 2004;29(4):411-20.
6. Furey EA, Bailey AA, Twickler DM. Fetal MR Imaging of Gastrointestinal Abnormalities. Radiographics. 2016;36(3):904-17.



Resim 1. Transabdominal USG görüntüsünde amniyon miktarındaki artış izleniyor.

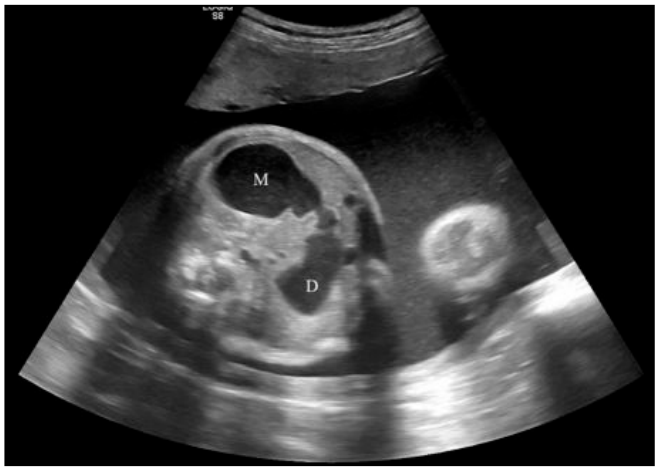

Resim 2. Transabdominal USG abdomenden geçen transvers görüntüde, birbiri ile ilişkili dilate mide(M) ve duodenal bulbus(D) izleniyor. Eşlik eden polihidroamniyozis dikkat çekiyor.

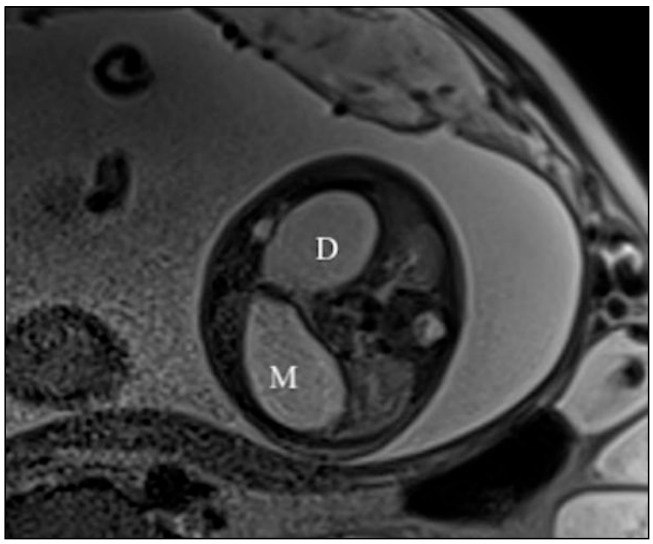

Resim 3. T2 ağırlıklı MRG abdomenden geçen aksiyel kesitte, birbiri ile ilişkili dilate mide(M) ve duodenal bulbus(D) izleniyor. Eşlik eden polihidroamniyozis dikkat çekiyor.

Pediatrik Radyoloji

PS-390

PARSİYEL TENTORİYAL HİPOPLAZİ

Sevgi Demiröz Taşolar, Ahmet Sığırcı, Aslınur Cengiz, Güleç Mert Doğan

İnönü Üniversitesi Radyoloji Anabilim Dalı, Çocuk Radyolojisi

Giriş: Fokal tentoriyal defektin neden olduğu oksipital lob herniasyonu sıklığı tam olarak bilinmemektedir ve rastlantısal olarak saptanmaktadır. Literatürde olgu sunumları şeklinde bildirilmektedir. Bu anomali muhtemelen konjenital veya gelişimseldir. Bu sunuda, MRG incelemeleri sırasında parsiyel tentorial hipoplazi ve oksipital herniasyonu saptanan 3 çocuk olgu sunulacaktır.

Bulgular: Birincisi 12 yaş kız, epilepsi şikayeti ile görüntüleme yapıldı, bilaretal fokal tentoriyal defekt ve herniasyon saptandı.

İkincisi 9 yaş kız, epilepsi şikayeti ile görüntüleme yapıldı, sol fokal tentoriyal defekt ve herniasyon saptandı

Üçüncüsü 17 yaş kız, baş ağrısı ve epilepsi şikayeti ile görüntüleme yapıldı, sol fokal tentoriyal defekt ve herniasyon saptandı

3 olguda da herniasyon dışında parankimal sinyal değişikliği saptanmadı.

Sonuç: Fokal tentoriyal defekt ve oksipital lob herniasyonu, kesitsel görüntülemelerde klasik bir görünüme sahiptir. MRG incelemeler sırasında dikkat edilmesi yanlış tanı ve gereksiz tedavi riskini ortadan kaldıracaktır.

Anahtar kelimeler: Tentoryal hipoplazi, Parsiyel oksipital lob hernisi

Kaynaklar

1.Thomaere, E., Schepers, S., Termote, B., Vanwyck, R., & Souverijns, G. (2015). Tentorium hypoplasia with partial occipital lobe herniation. Journal of the Belgian Society of Radiology, 98(2).
2.Abi-Jaoudeh N, Chevrette E. Isolated hypoplasia of the tentorium. (2006) Journal of computer assisted tomography. 30 (1): 131-4.
3.Tanohata K, Takafumi O, Tae I. Focal hypoplasia of the tentorium with temporal lobe herniation: CT demonstration. J Comput Assist Tomogr 1991;15:863–867.

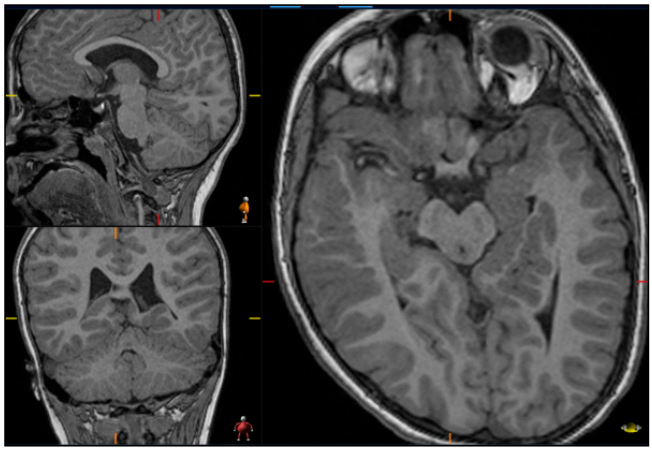

Resim 1. Bilaretal fokal tentoriyal defekt ve oksipital lob herniasyonu

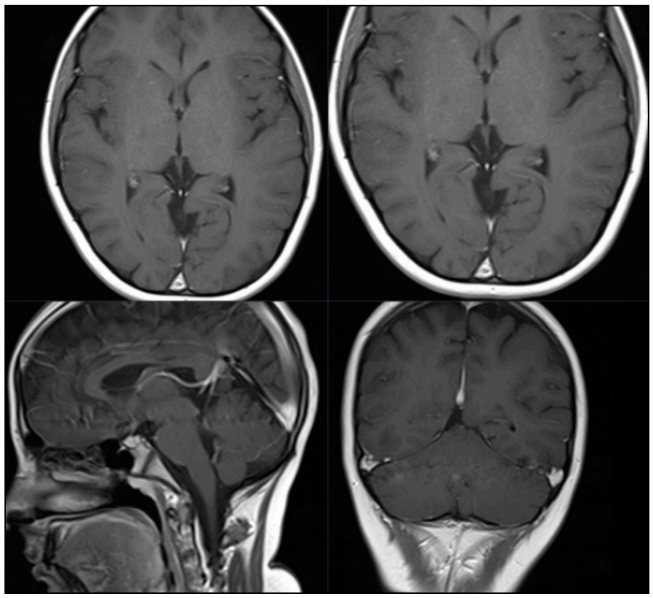

Resim 2. Sol fokal tentoriyal defekt ve oksipital lob herniasyonu

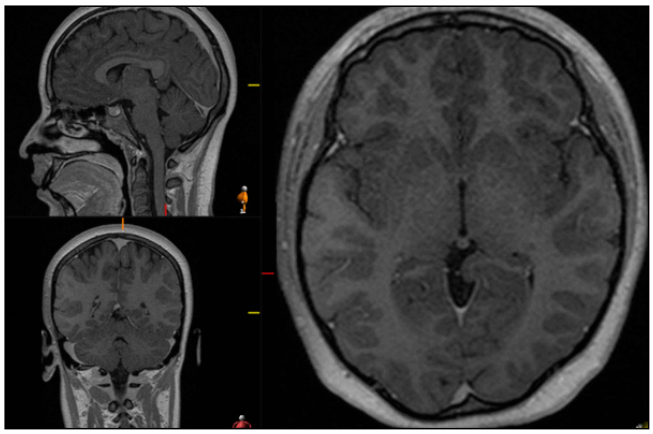

Resim 3. Sol fokal tentoriyal defekt ve oksipital lob herniasyonu

Kas-İskelet Radyolojisi

PS-391

BİR OLGU EŞLİĞİNDE OSTEOPOİKİLOZİS

Ali Oğuz[1], Sadullah Şimşek[2], Cihan Akgül Özmen[1]

[1]Dicle Üniversitesi Tıp Fakültesi Radyoloji Anabilim Dalı
[2]Nusaybin Devlet Hastanesi Radyoloji

Giriş: Osteopoikilozis 'benekli kemik hastalığı' olarak da bilinen asemptomatik, otozomal dominant geçişli ender görülen bir kemik displazisidir. Etiyolojisi ve patogenezi bilinmemektedir, kadın ve erkeklerde benzer oranlarda bildirilmiştir(1). Osteopoikilozisin kemik adaları çocukluk döneminde gelişir ve gerilemez, bu nedenle tüm yaş gruplarında görülür. Başlıca uzun kemiklerde, karpal ve pelvik kemiklerde izlenmekle beraber tüm kemiklerde görülebilir(2).

Olgu Sunumu: Hastanemize diz ağrısı şikayetleri ile başvuran 20 yaşındaki erkek hastanın istenen direkt grafilerinde kemik yapılarında yaygın milimetrik boyutlu sklerotik odaklar izlendi(Resim a). Ayırıcı tanı açısından çekilen kontrastlı MR tetkikinde kemik yapılarda yaygın T1 AG hipointens kontrast tutulumu göstermeyen odaklar mevcuttur(-Resim b-c). Radyolojik görünüm osteopoikilozis lehine değerlendirildi.

Tartışma: Osteopoikilozis literatürde sporadik ve ailesel olguların bildirildiği, patogenezi tam olarak aydınlatılamamış asemptomatik bir osteosklerotik kemik displazisidir(3,4). Osteopoikilozis tipik olarak tesadüfi görüntüleme ile saptanır. Eğer varsa, klinik belirtiler genellikle hafiftir.

Osteopoikilozis genellikle osteopati striata ve melorheostosis ile eşzamanlı olarak bulunur ve bazılarının aynı durumun bir spektrumunu temsil ettiği düşünülür. Nitekim son zamanlardaki genetik kanıtlar, bu koşulların, LEMD3 geninin fonksiyon mutasyonu kaybıyla ilişkili olduğunu göstermektedir(5).

Osteopoikilozisli hastaların bir kısmında eklem ağrısı ve efüzyon olabileceği belirtilmektedir, ancak bugüne kadar eklem yakınmaları ve osteopoikilozis arasında net bir ilişki gösterilememiştir. Radyolojik bulgular diyagnostiktir. Radyolojik görünüm, birkaç milimetreden bir santimetreye kadar kümelenmiş, genellikle periartiküler bölgede, çok küçük oval sklerotik kemik lezyonlarıdır. MR görüntülemede tüm lezyonlar 1 santimetreden küçük olup T1 ve T2 ağırlıklı görüntülerde yoğun kemik yapısından dolayı hipointens izlenmektedir. Sunduğumuz bu olguda osteopoikilozis ile ilişkili eşlik eden bir hastalık saptanmadı.

Kısa tübüler kemiklerin uçlarına çoklu mlimetrik boyutlu sklerotik odaklar izlenir. Tarsal, karpal ve pelvik kemiklerde, uzun kemiklerin meta-epifiz bölgelerinde daha sık izlenmektedir(6).

Osteopoikilozis, malign transformasyon göstermez ve kemik gücünü etkilemez. Osteopoikilozisin radyolojik olarak ayırıcı tanısında temel olarak enostoz, diğer sklerozan kemik displazileri, sklerotik kemik metastazları, osteosarkom, lenfoma, osteoid osteoma, kalsiyum-fosfat gibi metabolik hastalıklar yer alabilir.

Sonuç: Osteopoikilozisin radyolojik olarak tipik görünümünün olması, tanı güçlüğünün ortadan kaldırılması ve tanı alan hastaların bu konuda bilgilendirilmesi başka merkezlere başvurduğunda gereksiz yere tetkik edilmesinin de önüne geçilmesini sağlar.

Anahtar kelimeler: Osteopoikilozis, MR, idiyopatik

Kaynaklar

1) Benli IT, Akalin S, Boysan E et-al. Epidemiological, clinical and radiological aspects of osteopoikilosis. J Bone Joint Surg Br. 1992;74 (4): 504-6.
2) Resnick D, Niwayama G. Enostosis, hyperostosis and periostitis. In: Resnick D (ed) Diagnosis of bone and joint disorders, 3rd edn. WB Saunders, Philadelphia, 1995; 4404-4411.
3) Sarralde A, Garcia CD, Nazara Z. Osteopoikilosis: report of a familial case. Genet Couns 1994;5(4):373-375.
4) Taşkaynatan MA, Hazneci B, Yaşar E, Özgül E, Kalyon TA. Osteopoikiloz: İki olgu sunumu. Romatizma, Cilt: 20, Sayı: 1, 2005.
5) Bansal A. The dripping candle wax sign. Radiology. 2008;246 (2): 638-40.
6) Lauren L Ihde , Deborah M Forrester, Christopher J Gottsegen, Sulabha Masih, Dakshesh B Patel, Linda A Vachon et all. Sclerosing bone dysplasias: review and differentiation from other causes of osteosclerosis. Radiographics Nov-Dec 2011;31(7):1865-82.

El bileği, omuz, diz, pelvik bölge kemik yapıları içeren direkt grafilerde yaygın milimetrik boyutlu sklerotik odaklar izlendi.

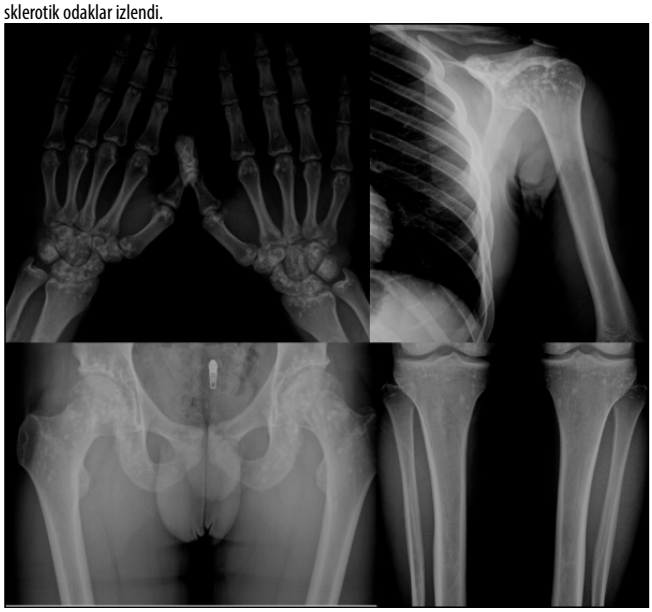

Koronal planda diz MR görüntülemede T1 ağırlıklı sekanslarda her iki dizde milimetrik boyutlu hipointens odaklar mevcuttur.



Sagittal planda diz MR görüntülemede T1 ağırlıklı sekanslarda milimetrik boyutlu hipointens ve post kontrast görüntülerde tutulum göstermeyen odaklar mevcuttur.



Genitoüriner Sistem Radyolojisi

PS-392

NADİR BİR MESANE TAŞI: JACKSTONE

Muhammet Batuhan Gökhan[1,2], **Erdem Özkan**[1]

[1]*Ankara Şehir Hastanesi Radyoloji Kliniği*
[2]*Ankara Yıldırım Beyazıt Üniversitesi Radyoloji Anabilim Dalı*

Jackstone taşları üriner sistem içerisinde oluşan en ilginç şekilli taşlardan birisidir.Dens bir merkez ve radial uzantılardan oluşmakta olup Jack isimli oyununda kullanılan taşlara benzerliğinden dolayı bu isimle adlandırılmaktadırlar(Resim 1).

Vaka 1: Hastanemiz acil servisine bulantı, kusma ve gros hematüri şikayetleri ile Aralık 2020 de başvuran 82 yaşındaki erkek hastanın kronik kalp yetmezliği ve benign prostat hipertrofisi tanıları mevcuttu.Hastaya 2 hafta önce glob tablosu sebebiyle foley sonda takıldığı öğrenildi.Yapılan kan ve idrar tetkiklerinde lökositoz, hemoglobinüri ve pyüri saptandı.İdrar kültüründe E.Coli üremesi mevcuttu.Kliniğimizde yapılan kontrastsız abdomen BT incelemesinde mesanede divertikül ve duvar kalınlık artışı; prostat boyutlarında artış izlendi.Mesane lümeni ve divertikül içerisinde dens santral kesimden çevreye radial uzanımlar gösteren Jackstone taşları mevcuttu(Resim 2).Sonda yenilenmesi, mesane irrigasyonu ve sistiteyönelik tedavi uygulanan hastaya ilerleyen haftalarda TUR-Prostatektomi ve pnömolitotripsi uygulanandı. Rezeksiyon materyalinin sonucu BPH olarak raporlandı.

Vaka 2: Hastanemiz acil servisine bulantı, kusma ve ateş şikayetleri ile Nisan 2021 de başvuran 73 yaşındaki erkek hastanın geçmişinde prostat hiperplazisi öyküsü olduğu 2 hafta önce prostat biyopsisi yapıldığı şikayetlerinin işlem sonrası başladığı öğrenildi. Yapılan kan ve idrar tetkiklerinde lökositoz, akut faz reaktanlarında artış ve pyüri saptandı.İdrar kültüründe E.coli üremesi mevcuttu. Kliniğimizde yapılan kontrastsız abdomen BT görüntülemede mesane lümeni içerisinde Jackstone taşları izlendi(Resim 3).Hastaya mesane irrigasyonu ve üriner sistem enfeksiyonuna yönelik tedavi planlandı.Biyopsi sonucu prostatik adenokarsinom ve intraepitelyal neoplazi gelen hastaya ilerleyen haftada TUR-Prostatektomi ve lazer litotripsi yapıldı.Rezeksiyon materyalinin patoloji sonucu prostatik adenokarsinom olarak raporlandı.

Tartışma: Mesane taşı oluşumu için prostat hastalıkları, alt üriner sistem enfeksiyonları, geçirilmiş cerrahi ve metabolik hastalıklar predispozan faktörler olarak kabul edilmektedir.Benign prostat hipertrofisi en sık karşılaşılan sebeptir(1). Vakalarımızın her ikisinde de prostat hipertrofisine mevcut olup birisi prostat kanseri tanısı aldı.İçerdiği mineral çeşit ve dağılımına göre üriner sistem taşları farklı şekil ve sertliklerde olabilmektedirler.Mesane taşlarının çoğunluğu kalsiyum oksalat içermekte olup Jackstone taşlarının hemen hemen hepsi kalsiyum oksalat dihidrat dan oluşmaktadır(2). Sahip oldukları şekil ve mineral içeriği sayesinde işlem sırasında diğer mesane taşlarına kıyasla daha kolay parçalanabilmektedirler(3).Dens santral kesimden perifere uzanan radial çıkıntıların izlendiği taşlar ilk olarak 1927 de Jack isimli oyunda kullanılan taşlara benzerliği sebebiyle bu şekilde isimlendirmişlerdir(4).Jackstone taşları daha sık olarak kedi ve köpek gibi hayvanlarda rastlanmakta olup köpeklerde izlenen çeşitleri silika da içermektedir(5).Sahip oldukları şekil sebebiyle üriner sitem obstrüksiyonuna sebep olamadıkları için genellikle asemptomatik seyretmekte mesane duvar irritasyonuna bağlı olarak hematüriye sebep olabilmektedirler (6).Tanıyı BT ile koymuş olsak da jackstone taşları direkt üriner sistem grafileri ve ultrasonografi ile de gösterebilmektedir(7). Hastalarımızın daha sonra takiplerinde yapılan DÜS görüntülemelerde taşlar spesifik şekilleri ile izlenebilmektedirler(Resim 4).

Anahtar kelimeler: mesane, taş, benign prostat hipertrofisi

Kaynaklar

1) Douenias R, Rich M, Badlani G, Mazor D, Smith A. Predisposing factors in bladder calculi.Review of 100 cases. Urology. 1991;37:240–243. doi: 10.1016/0090-4295(91)80293-G.
2) Prien EL., Sr. The analysis of urinary calculi. Urol Clinic North Am. 1974;1:229–40.
3) Sweeney AP, Dyer RB. The "jackstone" appearance. Abdom Imaging. 2015 Oct;40(7):2906-7. doi: 10.1007/s00261-015-0440-x. PMID: 25952575.
4) Everidge J. Jackstone Calculi. Proc R Soc Med. 1927 Mar;20(5):717-8. PMID: 19985721; PMCID: PMC2101163.
5) Osborne CA, Clinton CW, Kim KM, Mansfield CF. Etiopathogenesis, clinical manifestations and management of canine silica urolithiasis. Vet Clin North America Small Anim Pract. 1986;1:185–207. doi: 10.1016/S0195-5616(86)50010-3.
6) Singh KJ, Tiwari A, Goyal A. Jackstone: A rare entity of vesical calculus. Indian J Urol. 2011 Oct;27(4):543-4. doi: 10.4103/0970-1591.91449. PMID: 22279326; PMCID: PMC3263228.
7) Perlmutter S, Hsu CT, Villa PA, Katz DS. Sonography of a human jackstone calculus. J Ultrasound Med. 2002 Sep;21(9):1047-51. doi: 10.7863/jum.2002.21.9.1047. PMID: 12216753.

Jack Oyun taşı ve Mesane içerinde Jackstone Taşı

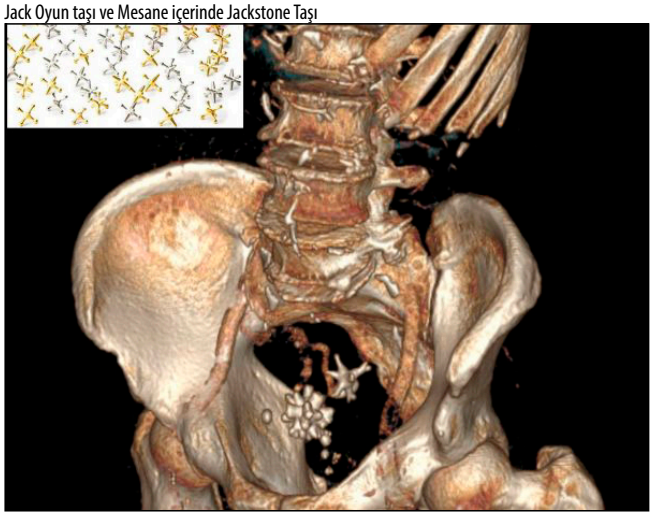

Mesane ve Divertikül(*) içerinde Jackstone Taşı



Mesane içerinde Jackstone Taşı

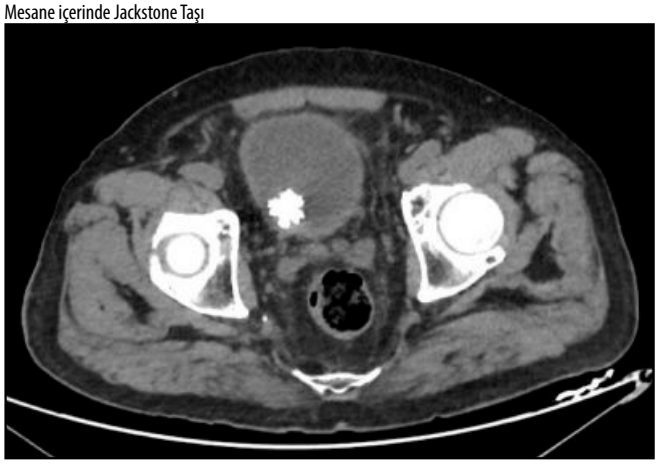

Direk Üriner Sistem Grafisinde Jackstone taşı



Kas-İskelet Radyolojisi

PS-393

PULMONER HİPERTROFİK OSTEOARTROPATİ; MRG BULGULARI

Ömer Faruk Topaloğlu, Fatih Ateş, Halil Özer, Mehmet Sedat Durmaz
Selçuk Üniversitesi Tıp Fakültesi Radyoloji Anabilim Dalı

Giriş: Hipertrofik osteoartropati (HOA), ekstremiteleri tutan cilt ve uzun kemiklerde periosteal dokuların anormal proliferasyonu ile karakterize bir patolojidir. Primer ve sekonder alt tipleri mevuttur. Sekonder HOA ile pulmoner ve non-pulmoner çeşitli patolojiler arasındailişki vardır. Pulmoner patolojiler içerisinde en sık olarak küçük hücre dışı akciğer kanseri birlikteliği görülür ve paraneoplastik sendrom olarak tanımlanır (1). Tutulan ekstremitede ağrı sık başvuru nedenidir. Özellikle periostozu saptamada görüntüleme yöntemleri değerlidir(2). Biz bu yazıda akciğer kanseri olan olgunun sekonder HOA'ya bağlı gelişen periostozun manyetik rezonans görüntüleme(MRG) bulgularını sunmayı amaçladı.

Olgu: 60 yaşında erkek hasta, nonspesifik solunum semptomları sonrası çekilen toraks bilgisayarlı tomografi(BT) tetkikinde kitle saptanması sonrası akciğer adenokanser tanısı aldı(Resim 1). Takip süreçlerinde hasta, her iki diz bölgesinde ağrı şikayeti ile başvurdu. Primer malignite öyküsü olan olguda olası metastaz ekartasyonu ve ağrı etyolojisi araştırılması amacıyla yapılan bilateral diz MRG tetkikinde görüntüye dahil olan bilateral femur distal diafizer-metafizer kesimde, bilateral tibia ve fibula proksimal metafizer-diafizer kesimde periostta simetrik kalınlık artışı, paraosseöz yumuşak dokularda PDA görüntülerde reaktif yanıta bağlı olarak sinyal artışları ve kontrast tutulumu izlendi(Resim 2-3). İntramedüller kemik sinyali ve kortikal bütünlüğü normal olan olguda, simetrik bulgular ve akciğer malignite öyküsü birlikte değerlendirildi ve HOA şeklinde yorumlandı.

Tartışma: HOA iki kategoriye ayrılabilen nadir bir sendromdur: primer (kalıtsal veya idiyopatik) ve sekonder HOA. Pulmoner HOA, malignite ve kistik fibrozis gibi akciğeğin non-neoplazik süreçlerine sekonder gelişebilir. HOA'da çomak parmak, periostoz ve sinovyal efüzyon tridadı tanımlanmış olmasına rağmen, nadir olgularda triadın hepsi görülür, hastalar izole periostoz ile sıklıkla başvurabilir(3). Periostoz, HOA'nın temel görüntüleme özelliğidir ve simetrik olarak tübüler kemiklerin şaftları boyunca ortaya çıkar ve genellikle erken

evrelerde epifizleri korur. Falanksların ardından tibia, fibula, radius ve ulna en sık etkilenen kemiklerdir. Periost reaksiyonu solid, lineer, veya katmanlı olabilir(4, 5). MRG'de periost reaksiyonu tipik olarak T1A görüntülerde düşük ila orta sinyal ve T2A görüntülerde düşük sinyal izlenir. Paraosseöz yumuşak dokulardaki T2A görüntülerde yüksek sinyal yoğunluğu muhtemelen yumuşak doku reaktif değişiklikleri temsil eder. Genellikle medüller kemik sinyalinin korunması beklenir, bu osteomiyelit ve kemik neoplazileri gibi periostoz yapabilecek diğer tanılardan ayrımında yardımcıdır(1). Tedavide asıl hedef altta yatan hastalığın tedavisi olup, bu mümkün olmayan olgularda radioterapi, kemoterapi ve anti-inflamatuar ilaçlar kullanılabilmektedir(3).

Sonuç: Ekstremitelerde simetrik periostoz varlığı, özellikle kortikal yıkım veya kırık gibi altta yatan bir kemik anormalliği yokluğunda, radyoloğu ayırıcı tanıda sekonder HOA'yı düşünmesi için uyarmalıdır.

Anahtar kelimeler: Pulmoner hipertrofik osteoartropati, benign lezyon, periostoz, akciğer kanseri

Kaynaklar

1. Yap, Felix Y., et al. "Hypertrophic osteoarthropathy: clinical and imaging features." Radiographics 37.1 (2017): 157-195.
2. Greenfield GB, Warren DL, Clark RA. MR imaging of periosteal and cortical changes of bone. RadioGraphics 1991;11(4):611–623; discussion 624.
3. Xu, Gang, et al. "Atypical and incomplete pulmonary hypertrophic osteoarthropathy in the left distal femur: a case report." BMC surgery 20.1 (2020): 1-7.
4. Izumi M, Takayama K, Yabuuchi H, Abe K, Nakanishi Y. Incidence of hypertrophic pulmonary osteoarthropathy associated with primary lung cancer. Respirology 2010;15(5):809–812.
5. Rana RS, Wu JS, Eisenberg RL. Periosteal reaction. AJR Am J Roentgenol 2009;193(4):W259–W272.

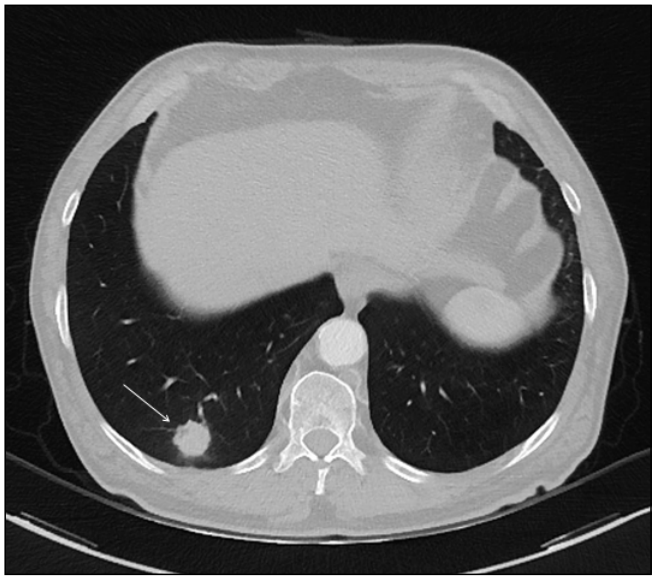

Resim 1. Aksiyal toraks BT görüntüsünde; sağ akciğer üst lobda akciğer adenokanser tanısı alan kitle izleniyor(ok).

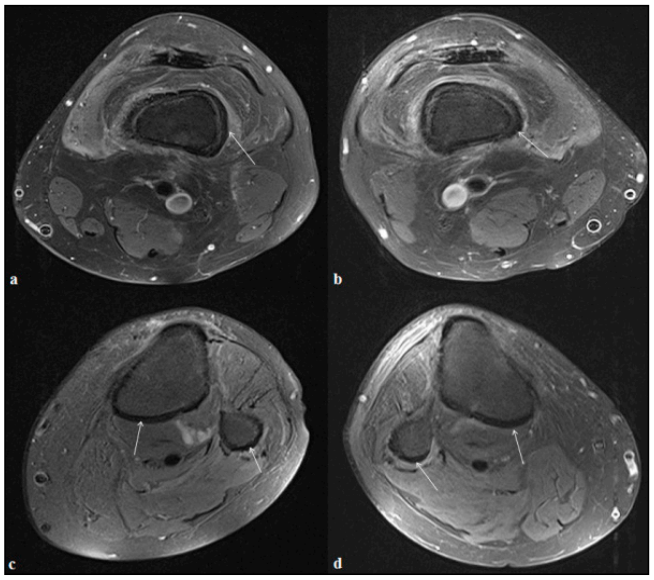

Resim 2. Aksiyal PDA görüntülerde; sol(a) ve sağ(b) femur distal diafizer kesimde periosttaki kalınlaşma(oklar) hipointens olarak izleniyor. Çevre yumuşak doku planlarında reaktif sinyal artışları eşlik etmekte. Daha aşağıdan geçen kesitlerde; sol(c) ve sağ(d) tibia ve fibula proksimal diafizer kesimlerinde periosttaki kalınlaşma(oklar) hipointens izleniyor.

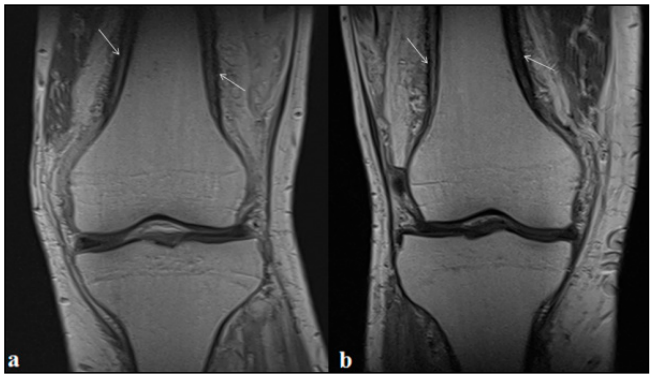

Resim 3. Kontrastlı koronal T1A görüntülerde; sol(a) ve sağ(b) femur distal diafizometafizer kesimde periosttaki kalınlaşma ve hipointens hat olarak seçilebilen periost hattı(oklar) izleniyor. Kontrast uygulaması sonrası subperiostal kontrastlanma izlenmekte.

Nöroradyoloji

PS-394

APSEYİ TAKLİT EDEN SEREBRAL ADENOKARSİNOM METASTAZI

Abidin Emre Kılıç, Özkan Ünal, Muhammed Fatih Göç

Sbü Dr. Abdurrahman Yurtaslan Ankara Onkoloji Eğitim ve Araştırma Hastanesi

Giriş ve Amaç: İntrakranial metastazların çoğu beyine olmakta beyin parankiminde ise kan akımına paralel olarak sıklıkla serebral hemisferler daha sonra ise serebellum ve beyin sapı yapılarına olmaktadır(1). Serebral metastazlar sıklıkla akciğer, meme, deri, colon, pankreas ve böbrek kanserlerinden orijin almaktadır(2). Bilisayarlı Tomografi(BT) ve Manyetik Rezonans Görüntüleme(MRG) beyin metastazlarını değerlendirmede birincil yöntemler olup MRG' nin yüksek sensivitesi mevcuttur. MR spektroskopi, Perfüzyon MR, Difüzyon Ağırlıklı Görüntüleme(DAG) gibi ileri MRG yöntemleri ile serebral metastazların apse, primer beyin tümörleri, lenfoma gibi antitelerden ayrımı yapılabilmektedir(2). Bu yazıda görüntüleme bulguları ile apseyi taklit eden serebral adenokarsinom metastazının MRG bulgularını sunmayı amaçladık.

Olgu Sunumu: 77 yaşından bir aydır öksürük şikayeti olan hasta son iki günde gelişen baş ağrısı, baş dönmesi ve bilinç bulanıklığı olması nedeniyle tarafımıza danışıldı. Hastanın kontrastlı MRG'sinde sağ parietal ve temporal lobda büyüğü 25 mm çaplı çevresel geniş ödem alanının eşlik ettiği halkasal tarzda kontrast tutan, cidarında artmış perfüzyon bulgusu izlenen lezyonlar mevcuttu(Resim1). DAG 'lerde lezyonların santralinde difüzyon kısıtlılığı izlendi(Resim 2). Bulgular ön planda akla serebral apse ön tanısını getirse de hastanın toraks BT'sinde solda alt lob düzeyinde kalın cidarlı lobüle konturlu kavitasyon içeren lezyonun(Resim 3) tespit edilmesi ve klinik olarak enfeksiyöz süreçleri düşündürecek bulgusunun olmaması nedeniyle serebral lezyonlar metastaz lehine değerlendirildi. Bununla birlikte hastanın tam kan sayımında enfeksiyon düşündürecek bulgu mevcut olmayıp akut faz reaktanları normal sınırlardaydı. Hastanın operasyon sonrası patoloji sonucu akciğer adenokarsinom metastazı ile uyumlu olup ön tanımızı doğrulamıştır.

Tartışma ve Sonuç: MRG ve ileri MR uygulamaları beyin metastazlarının tanısında ve ayırıcı tanısının yapılmasında yüksek sensitivitesi olan görüntüleme metodlarıdır(2,4). Kistik beyin tümörlerinin apseden ayrımında difüzyon MR incelemenin çoğu olguda yaralı olabileceğini savunan yayınlar mevcuttur.(3) Tanıda şüphe duyulduğunda hastanın klinik bilgisi ve görüntüleme bulgularının laboratuvar bulguları ile beraber değerlendirilmesi doğru tanıya ulaşmada faydalı olacaktır.

Anahtar kelimeler: Brain Abscess Metastasis Adenocarcinoma Of Lung Magnetic Resonance Imaging

Kaynaklar

1- Eichler AF, Loeffler JS. Multidisciplinary management of brain metastases. Oncologist. 2007 Jul;12(7):884-98. doi: 10.1634/theoncologist.12-7-884. PMID: 17673619.

2- Fink KR, Fink JR. Imaging of brain metastases. Surg Neurol Int. 2013;4(Suppl 4):S209-S219. Published 2013 May 2. doi:10.4103/2152-7806.111298

3- Chang SC, Lai PH, Chen WL, Weng HH, Ho JT, Wang JS, Chang CY, Pan HB, Yang CF. Diffusion-weighted MRI features of brain abscess and cystic or necrotic brain tumors: comparison with conventional MRI. Clin Imaging. 2002 Jul-Aug;26(4):227-36. doi: 10.1016/s0899-7071(02)00436-9. PMID: 12140151.

1- Chang SC, Lai PH, Chen WL, Weng HH, Ho JT, Wang JS, Chang CY, Pan HB, Yang CF. Diffusion-weighted MRI features of brain abscess and cystic or necrotic brain tumors: comparison with conventional MRI. Clin Imaging. 2002 Jul-Aug;26(4):227-36. doi: 10.1016/s0899-7071(02)00436-9. PMID: 12140151.

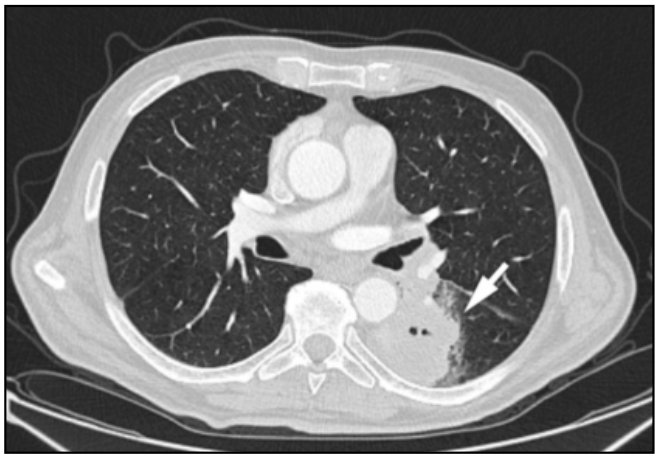

Resim 3. Kontrastlı toraks BT'de santralinde kavitasyon mevcut olan lobüle konturlu hiler bölgeye uzanan kitle lezyonu izlenmekte(ok).

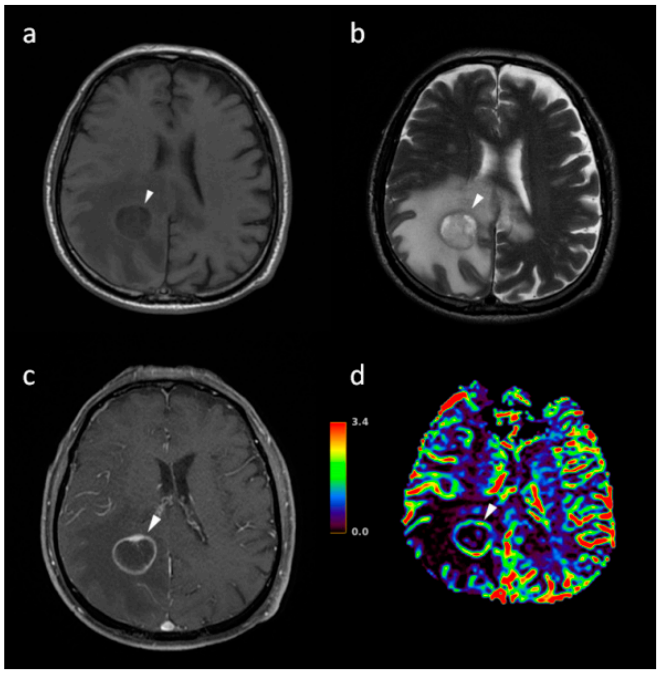

Resim 1. Sağ parietal lobda T1'de hipointens(a) T2'de heterojen hiperintens(b) halkasal kontrast tutan(c) cidarında ılımlı artmış perfüzyon bulgusu saptanan çevresel ödem alanının eşlik ettiği lezyon izlenmekte (ok başı).

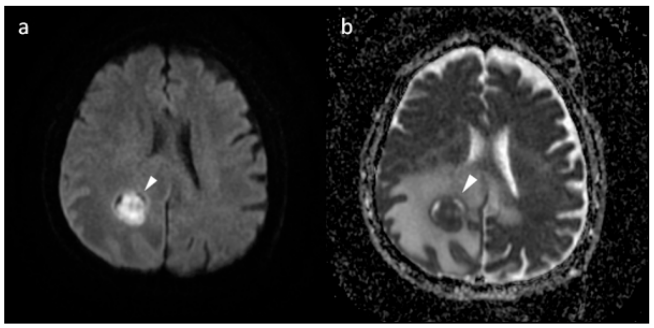

Resim 2. DAG'de(b-1000) santrali hiperintens(a) ADC haritada(b) hipointens (ADC:0.62x10-3) lezyon izlenmekte(ok başı).

Kas-İskelet Radyolojisi

PS-395

NADİR BİR OLGU: EL 1. PARMAKTA AKUT KALSİFİK PERİARTRİT

Çağdaş Gözükara, Arda Ayhan Hekimoğlu, Zehra Akkaya, Gülden Şahin

Ankara Üniversitesi Tıp Fakültesi

Giriş ve Amaç: Sol el 1. parmağında kalsifik periartrit ile prezente olan olguda multimodalite görüntüleme bulgularının literatürler eşliğinde sunulması amaçlanmıştır.

Olgu Sunumu: 30 yaşında kadın hasta sol el 1. parmakta ağrı ve hareket kısıtlılığı şikayeti ile ileri tetkik amacıyla ünitemizde değerlendirilmiştir. Öyküsünde bilinen travması olmayan hastanın muayenesinde bu parmak metakarpofalangeal (MKP) ekleminde şişlik saptanmıştır. Tam fleksiyonda simetrik tarafa göre minimal hareket kısıtlanması yanı sıra parmak hareketleri sırasında ağrısı olduğu bildirilmiştir. Olguya ünitemizde seri direkt grafiler, ultrasonografi (USG) ve manyetik rezonans görüntüleme (MRG) gerçekleştirilmiştir.

Olgunun ilk başvurusunda (Resim 1) ve 2 ay sonraki kontrolünde (Resim 2) elde edilen anteroposterior (AP) başparmak ve el grafilerinde 1.parmak MKP ekleminin radyal tarafında çizgisel yumuşak doku kalsifikasyonu izlenmektedir.

Ultrasonografide radyal kollateral ligamentte akustik gölge oluşturmayan ekojen alanlar (Resim 3), MRG'de grafideki kalsifikasyon alanlarına uyan sinyalsiz oluşumlar ve eşlik eden kemik iliği ödemi benzeri sinyal değişiklikleri (Resim 4) seçilmektedir.

Tartışma ve Sonuç: Kristal artropatiler eklemlerde ve eklemler çevresinde çeşitli mikrokristallarin birikimine ikincil oluşan, inflamatuar yanıt ile karakterize hastalık spektrumudur. Bu spektrum içerisinde hidroksiapatit apatit depo hastalığı, gut ve kalsiyum pirofosfat depo hastalığı gibi hastalıklar yer almaktadır [1].

Akut periartiküler inflamasyon ve kalsiyum hidroksiapatit-diğer bazik kalsiyum fosfat kristallerinin junkstaartiküler bağ dokuda çökmesi ile ilişkili şiddetli ağrı ile karakterize akut kalsifik periartrit hastalığını tanımlamada, tutulan dokuya göre kalsifik tendinit, kalsifik bursit, kalkeröz tendinit, periartritis kalkerea, peritendinitis kalkerea, hidroksiapatit psödogut, hidroksiapatit romatizma gibi terimler kullanılabilmektedir [2, 3]. Vakaların çoğu monoartikülerdir [3, 4].

Akut fazda kalsifik periartritte, olgumuzda da olduğu gibi, klinik olarak artriti taklit eden, hareket kısıtlılığı, şiddetli ağrı, şişlik gibi inflamatuar semptomlar görülebilir. En sık tutulan bölge omuz kuşağı tendonlarıdır [3]. El-el bileğinde en sık tutulan periartiküler yumuşak doku pisiform kemik komşuluğundaki fleksör karpi ulnaris tendonudur. Olgumuzda izlenen baş parmağın MKF eklem radyal kollateral ligamentinin kalsifikasyonu çok daha nadirdir [5].

Akut kalsifik periartritin tanısı radyolojik olarak konur. Patognomonik görüntüleme bulgusu, semptomatik bölgeye lokalize olan amorf, homojen kalsifikasyonlardır [4, 6]. Kalsifikasyonların tespitinde ultrasonografinin, radyografi ile karşılaştırıldığında daha hassas olduğu bildirilmiştir [7].

Kemik erozyonlarının ve periartiküler kalsifikasyonların intraosseöz migrasyonunun değerlendirilmesinde MRG ile birlikte direkt grafiler ve BT kullanılabilir [8]. MRG, intraosseöz kalsiyum migrasyonuna eşlik eden kemik iliği ödemini iyi gösterir [9] ancak direkt grafiler eşliğinde değerlendirilmediğinde akut kalsifik periartrit; pyojenik tenosinovit, septik artrit, inflamatuar artritler, kemik tümörleri ve sinovial sarkomlar gibi yumuşak doku tümörleri gibi bir dizi başka patoloji ile karıştırılabilir [2].

Hastalık genellikle olgumuzda görüldüğü gibi kendini sınırlar. Şiddetli ağrı varlığında veya medikal tedaviye dirençli olgularda tedavide ultrasonografi eşliğinde lavaj ve kuru iğne aspirasyonu da yapılabilmektedir [8,10].

Anahtar kelimeler: Akut kalsifik periartrit, El, Eklem

Kaynaklar

1. Choi MH, MacKenzie JD, Dalinka MK. Imaging features of crystal-induced arthropathy. Rheum Dis Clin North Am. 2006 May;32(2):427-46.
2. Hayes CW, Conway WF. Calcium hydroxyapatite deposition disease. RadioGraphics 1990; 10:1031–1048.
3. McCarthy GM, Carrera GF, Ryan LM. Acute calcific periarthritis of the finger joints: a syndrome of women. J Rheumatol 1993; 20:1077–1080.
4. McCarty DJ Jr, Gatter RA. Recurrent acute inflammation associated with focal apatite crystal deposition. Arthritis Rheum 1966; 9:804–819.
5. Carroll RE, Sinton W, Garcia A. Acute calcium deposits in the hand. JAMA 1955; 157:422–426.
6. Selby CL. Acute calcific tendinitis of the hand: an infrequently recognized and frequently misdiagnosed form of periarthritis. Arthritis Rheum 1984; 27:337–340.
7. Rupp S, Seil R, Kohn D. Preoperative ultrasonographic mapping of calcium deposits facilitates localization during arthroscopic surgery for calcifying tendinitis of the rotator cuff. Arthroscopy 1998; 14:540–542.
8. Hayes CW, Rosenthal DI, Plata MJ, Hudson TM. Calcific tendinitis in unusual sites associated with cortical bone erosion. AJR Am J Roentgenol 1987; 149:967-970.
9. Malghem J, Omoumi P, Lecouvet F, Vande Berg B. Intraosseous migration of tendinous calcifications: cortical erosions, subcortical migration and extensive intramedullary diffusion, a SIMS series. Skeletal Radiol. 2015 Oct;44(10):1403-12.
10. del Cura JL, Torre I, Zabala R, Legórburu A. Sonographically guided percutaneous needle lavage in calcific tendinitis of the shoulder: short- and long-term results. AJR Am J Roentgenol. 2007 Sep;189(3):W128-34



Resim 1. Olgunun ilk başvurusuna ait anteroposterior (AP) baş parmak grafisinde 1. parmak metakarpofalangeal ekleminin radyal tarafında çizgisel (ok işareti) yumuşak doku kalsifikasyonu izlenmektedir.



Resim 2. Olgunun 2 ay sonraki kontrolüne ait anteroposterior (AP) el grafisinde 1. parmak metakarpofalangeal ekleminin radyal tarafında izlenen yumuşak doku kalsifikasyonun zamanla gerilediği (ok işareti) izlenmektedir.

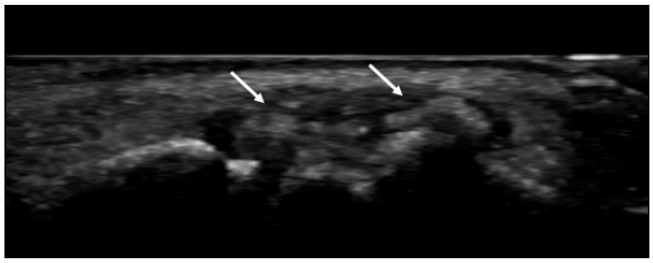

Resim 3. Koronal planda 1. merakarpofalangeal eklemin görüldüğü ultrasonografi görüntüsünde radyal kollateral ligamentte akustik gölge oluşturmayan ekojen alanlar (ok işaretleri) dikkati çekmiştir.

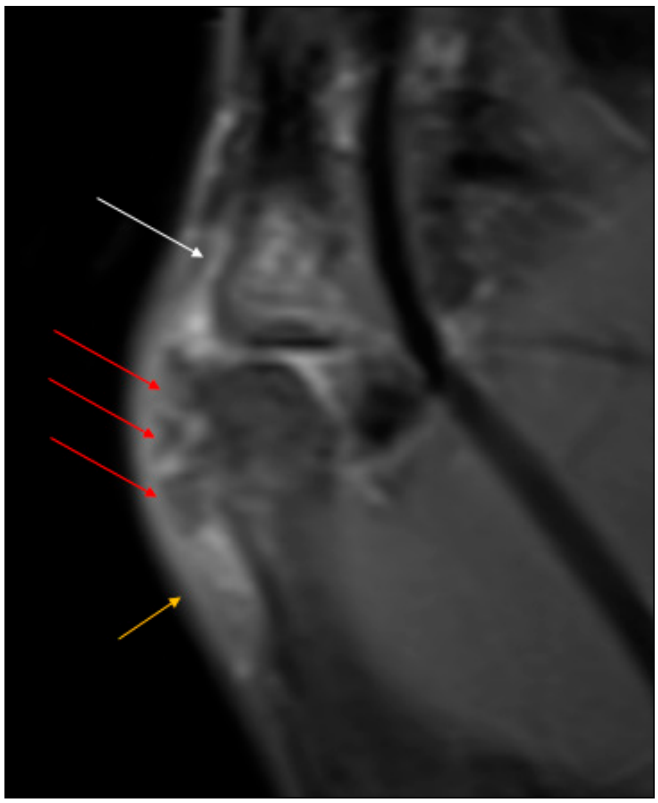

Resim 4. MRG'de koronal oblik yağ baskılı T2 ağırlıklı görüntüde (TR: 4000 ms TE: 44 ms kesit kalınlığı: 2,5 mm FOV: 139.2x164.4 mm) grafideki kalsifikasyon alanlarına uyan sinyalsiz oluşumlar (kırmızı ok işaretleri) ve çevresel yumuşak doku ödemi (sarı ok işareti) yanı sıra proksimal falanksta eşlik eden subartiküler kemik iliğinde ödemi (beyaz ok işareti) seçilmektedir.

Baş-Boyun Radyolojisi

PS-396

COVID-19 ENFEKSİYONU SIRASINDA GELİŞEN TEK TARAFLI PAPİLLİT OLGUSU

Deniz Esin Tekcan Sanli[1], Düzgün Yıldırım[2, 3]

[1]Acıbadem Kozyatağı Hastanesi
[2]Acıbadem Taksim Hastanesi
[3]Mehmet Ali Aydınlar Üniversitesi Sağlık Meslek Yüksekokulu

Özet: COVID-19 hastalığı farklı hastalarda farklı klinik bulgu gösterebilen, temel olarak solunum yollarını etkileyerek pnömoni tablosuyla seyreden viral bir hastalıktır. Virusun solunum yolları haricinde beyinden gastrointestinal-genitoüriner sisteme kadar birçok sisteme dair farklı şekillerde tutulumları şimdiye kadarki yayınlarda bildirilmiştir. Hastalığa bağlı göz tutulumu nisbeten nadir karşılaştığımız bir durum olsa da virusun gerek direk nörotoksik etkisiyle, gerekse birtakım vasküler patolojiler vasıtasıyla görme problemlerine yol açması söz konusu olabilmektedir. Bu bulgular ise genellikle hastalığın subakut-ileri döneminde ya da hastalıktan sonra ortaya çıkmaktadır. Biz de bu olgu sunumunda diğerlerinden farklı olarak COVID-19 hastalığının erken döneminde gözde papillit bulguları saptanan olgunun manyetik rezonans (MR) görüntüleme bulguları ile klinik bulgularını birlikte sunmayı amaçladık.

Olgu: 61 yaşında erkek olgu son 1 haftadır ateş, öksürük, göğüs ağrısı şikayetleri ile hastanemizin acil servisine başvurdu. Hastanın tıbbi öyküsünde Aralık 2020'de aterosklerotik koroner arter hastalığı nedeniyle koroner bay-pass operasyonu geçirdiği ve bu nedenle asetilsalisilik asit (CORASPIN 100 mg), bozulmuş glikoz toleransı nedeniyle 500 mg metformin kullandığı öğrenildi. Çekilen düşük doz kontrastsız toraks bilgisayarlı tomografi (BT) incelemesinde sağ akciğer orta lobda ve bilateral alt lob bazallerde periferik yerleşimli, fokal buzlu cam alanları ve eşlik eden parankimal bantlar izlenmiş olup COVID-19 pnömonisi ile uyumlu olarak değerlendirildi. Nazofaringeal aspirat örneklemesinde SARS-CoV-2 PCR pozitif (+) saptanması üzerine hastaya moksifloksasin (AVELOX 400 mg), sefiksim (SUPRAX, 400 MG), vitamin-mineral desteği (REDOXON ZINC) başlandı. Tedavinin 3. gününde sağ gözde tek taraflı görme azalması şikayeti olan hastanın nörolojik ve okuler fizik muayenesinde anlamlı özellik saptanmadı. Çekilen beyin ve göz MRI'da; sağda optik disk düzeyinde T2 ağırlıklı (T2A) görüntülerde sinyal artışı ve hafif ödem, sağ optik sinirde hafif heterojenite ve T2A sinyal artışı izlendi. Olgu klinik özellikleri ve görüntüleme bulguları üzerine papillit lehine değerlendirildi. COVID-19 tedavisine ek olarak hastaya 5 gün boyunca pulse steroid tedavisi verildi. Semptomlarda hızla gerileme oldu.

Anahtar kelimeler: COVID-19, SARS-CoV-2, papillit, optik nörit, MR

Kaynaklar

1. Güngör, İ, Konuk, GE, Süllü, Y, et al. Papillophlebitis: treatment of vision loss due to subretinal fluid with intravitreal ranibizumab. Neuro-Ophthalmology 2014; 38(6): 336–339.
2. Insausti-García A, Reche-Sainz JA, Ruiz-Arranz C, López Vázquez Á, Ferro-Osuna M. Papillophlebitis in a COVID-19 patient: Inflammation and hypercoagulable state. Eur J Ophthalmol. 2020 Jul 30:1120672120947591. doi: 10.1177/1120672120947591. Epub ahead of print. PMID: 32735134; PMCID: PMC7399568.
3. Becker R. COVID-19 update: Covid-19-associated coagulopathy. J Thromb Thrombolysis. Epub ahead of print 15 May 2020. DOI: 10.1007/s11239-020-02134-3.
4. Zhou S, Jones-Lopez EC, Soneji DJ, Azevedo CJ, Patel VR. Myelin Oligodendrocyte Glycoprotein Antibody-Associated Optic Neuritis and Myelitis in COVID-19. J Neuroophthalmol. 2020 Sep;40(3):398-402. doi: 10.1097/WNO.0000000000001049. PMID: 32604245; PMCID: PMC7382408.
5. Baig AM, Sanders EC. Potential neuroinvasive pathways of SARS-CoV-2: deciphering the spectrum of neurological deficit seen in coronavirus disease-2019 (COVID-19). J Med Virol. 2020;92 (10):1845–1857. PMID: 32492193; PMCID: PMC7300748. doi:10.1002/jmv.26105
6. Hoorbakht H, Bagherkashi F. Optic neuritis, its differential diagnosis and management. Open Ophthalmol J. 2012;6(1):65–72. PMID: 22888383; PMCID: PMC3414716. doi:10.2174/1874364101206010065

7. B. High, A.M. Hixon, K.L. Tyler, A.L. Piquet, V.S. Pelak, Neurology and the COVID- 19 pandemic: gathering data for an informed response, Neurol. Clin. Pract. (2020), https://doi.org/10.1212/CPJ.0000000000000908 p.10.1212/CPJ.0000000000000908
8. Gold DM, Galetta SL. Neuro-ophthalmologic complications of coronavirus disease 2019 (COVID-19). Neurosci Lett. 2021 Jan 18;742:135531. doi: 10.1016/j.neulet.2020.135531. Epub 2020 Nov 25. PMID: 33248158; PMCID: PMC7687583.
9. C.M. Romero-S´anchez, et al., Neurologic manifestations in hospitalized patients with COVID-19, Neurology 95 (8) (2020) e1060, https://doi.org/10.1212/WNL.0000000000009937.

COVID-19 pnömoni paterni ile uyumlu dağınık yerleşimli fokal buzlu cam dansiteleri

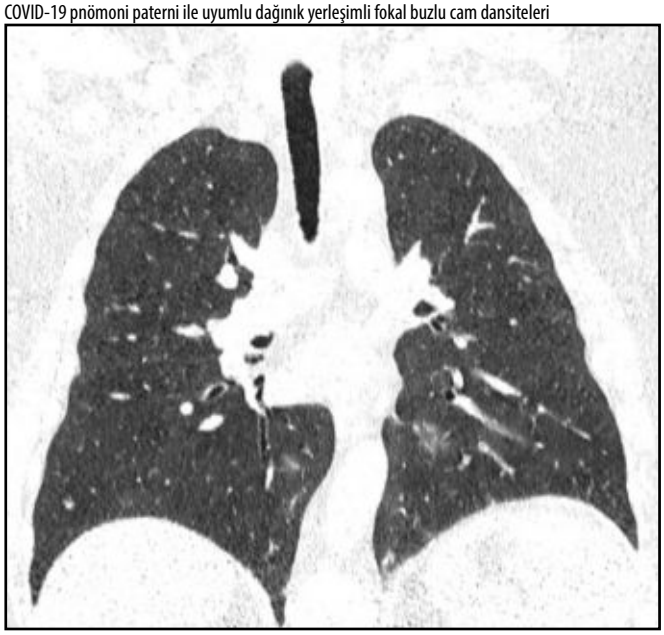

Bilateral alt lob ve bazellerde buzlu cam şeklinde infiltrasyona yol açan COVID-19 pnömonisi

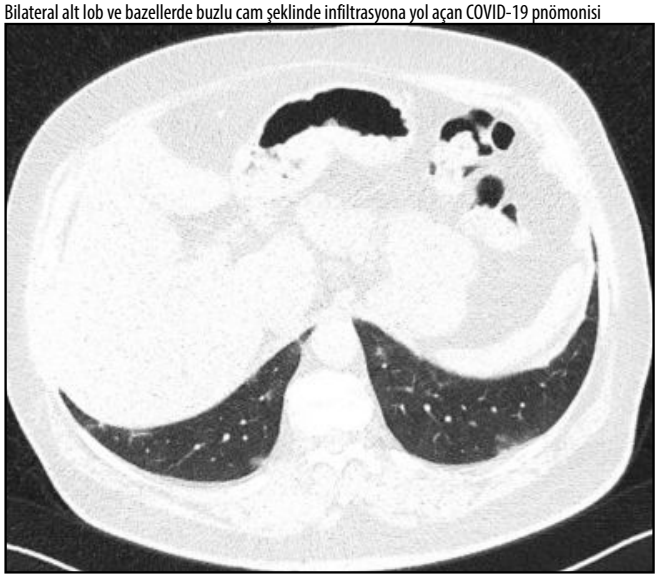

T1 ağırlıklı TSE görüntülerde sağ orbita posteriorunda papillada sinyal artışı



T2 ağırlıklı TİRM sekanslarda sağ optik sinir ve optik disk düzeyinde sinyal artışı



Kas-İskelet Radyolojisi

PS-397

AKSESUAR NAVİKÜLER SENDROMU; OLGU SUNUMU

Enes Nusret Çelik, Mikail İnal, Alper Göncüoğlu

Kırıkkale Üniversitesi Tip Fakültesi

Giriş ve Amaç: Aksesuar naviküler, ayağın en yaygın aksesuar kemiklerinden biridir. Kadınlarda görülme sıklığı daha yüksektir, genel popülasyonun yaklaşık %10'unda görülür. Vakaların çoğu asemptomatiktir, ancak küçük bir oranda, aksesuar ve naviküler arasındaki traksiyon sonucu ağrılı tendinoza neden olabilir.

Olgu: Sol ayak bileğinde hareketle artan ağrı şikayeti bulunan 21 yaşında kadın hasta, talar osteokondral defekt ön tanısı nedeni ile tarafımıza yönlendirildi. Hastanın direk grafisinde naviküler kemik medialinde aksesuar kemik lehine değerlendirilen opasite izlendi. Manyetik rezonans görüntüleme (MRG) tetkikinde; sol ayak naviküler kemik posteromedialinde aksesuar naviküler kemik (os tibiale externum) izlendi. Aksesuar kemik ile naviküler kemik arasında psödoeklem izlenmiş olup karşılıklı yüzlerde düzensizlikler ve kemik iliği ödemi ile uyumlu sinyal değişiklikleri görüldü. MRG bulgularına göre aksesuar naviküler sendromu tanısı konuldu.

Tartışma ve Sonuç: Medial yan ayak ağrısı aksesuar naviküler kemiğin en sık görülen özelliğidir , ancak çoğu zaman asemptomatiktir ve rastlantısal olarak radyografilerde bulunur . Ağrı yürüme, koşma ve ağırlık kaldırma etkinlikleriyle şiddetlenir. Büyük olduğunda, mediyal olarak çıkıntı yapabilir ve ayakkabılara karşı sürtünmeye neden olabilir.

Aksesuar naviküler kemikler, şekil ve konumlarına göre üç tipte sınıflandırılır. Tip I, posterior tibial tendonda 2-3 mm boyutunda bir sesamoid kemiktir, "os tibiale externum" olarak adlandırılır ve tüm aksesuar naviküler kemiklerin yaklaşık %30'unu oluşturur. Tip II, naviküler kemiğin sekonder bir ossifikasyon merkezi olup aksesuar naviküler kemiklerin yaklaşık %50-60'ını oluşturan "prehallux" olarak da adlandırılır. Radyografilerde bu kemikçik üçgen veya kalp şeklinde olup tabanı naviküler kemiğin medial ve posterior yönlerinden 1-2 mm uzaklıkta bulunur. Naviküler tübrositeye, bir fibrokartilaj veya bir hiyalin kıkırdak tabakası ile bağlanır. Tip III, öne çıkan bir naviküler tübrositiftir ve tip II aksesuar naviküler kemiğin kaynaşmış bir varyantı olarak kabul edilir.

Özellikle stres veya fiziksel egzersiz sonrası ortaya çıkan kronik medial ayak ağrısının oluşumunda, aksesuar naviküler kemikten şüphelenilmelidir. Tip II aksesuar naviküler, kronik medial ayak ağrısında lokalize kronik veya akut ve üst üste gelen yumuşak dokuların iltihaplanmasına bağlı olarak hassasiyet gösteren en yaygın semptomatik varyanttır.

Tanısı için düz radyografiler (ön-arka ve oblik lateral görüntüler) elde edilmelidir. Bununla birlikte MRG, aksesuar naviküler kemik tanısı için yüksek duyarlılığa ve özgüllüğe sahiptir. MR, kemik ve yumuşak doku ödemini kolayca gösterebilir. Bizim olgumuzda da naviküler kemik posterolateralinde aksesuar kemik görülmüş olup karşılıklı yüzlerde düzensizlikler ve kemik iliği ödemi ile uyumlu sinyal değişiklikleri görüldü.

Anahtar kelimeler: Aksesuar naviküler sendrom, os tibiale externum, direk grafi, MRG

Kaynaklar

1. Choi YS, Lee KT, Kang HS et-al. MR imaging findings of painful type II accessory navicular bone: correlation with surgical and pathologic studies. Korean J Radiol. 2006;5 (4): 274-9
2. Issever AS, et al (2007). Accessory navicular bone: when ankle pain does not originate from the ankle. Clin Rheumatol 26: 2143–2144
3. Mosel, L. D., Kat, E., & Voyvodic, F. (2004). Imaging of the symptomatic type II accessory navicular bone. Australasian radiology, 48(2), 267-271.

Sol ayak AP direk grafisinde naviküler kemik medialinde aksesuar kemik lehine değerlendirilen opasite izlendi.



T1A aksiyel görüntüde naviküler kemik ile aksesuar kemik arasında psödoeklem izlenmiş olup karşılıklı yüzlerde hipointens görünümler izlendi.

T2A FFE aksiyel görüntüde naviküler kemik ile aksesuar kemik arasında psödoeklem izlenmiş olup karşılıklı yüzlerde hipointens görünümler izlendi.

T2A yağ baskılı aksiyel görüntüde naviküler kemik ile aksesuar kemik arasında psödoeklem izlenmiş olup karşılıklı yüzlerde kemik iliği ödemi ile uyumlu sinyal artışları izlendi.

T2A yağ baskılı sagittal görüntüde naviküler kemik ile aksesuar kemik arasında psödoeklem izlenmiş olup karşılıklı yüzlerde kemik iliği ödemi ile uyumlu sinyal artışları izlendi.

Pediatrik Radyoloji

PS-399

PEDİATRİK PRİMER AKCİĞER EWİNG SARKOMU

Nimet Ersöz Polat, Mehmet Öztürk

Selçuk Üniversitesi Tıp Fakültesi, Çocuk Radyolojisi Bilim Dalı

Giriş ve Amaç: Ewing sarkomu (ES), çocuk ve genç erişkinlerde osteosarkomdan sonra en sık görülen malign kemik tümörüdür (1). Yaygın tutulum yerleri aksiyel iskelet ve uzun kemiklerin diyafizi, özelliklede alt ekstremite kemikleridir (2). İskelet dışı ES, daha nadir görülmekte olup benzer histolojik bulgularla, çok farklı ekstraosseöz dokulardan köken alabilmektedir (3). Bu bildiride pediatrik olguda primer akciğer ES'nun radyolojik bulgularını sunmayı amaçladık

Olgu Sunumu: 10 aylık erkek bebek öksürük ve nefes almada zorluk ile şikayeti ile başvurdu. Etyolojiye yönelik elde olunan kontrastsız toraks BT skenogramında sağ hemitoraksı büyük oranda dolduran, trakeayı basılayarak sola doğru iten kitlesel radyoopasite saptandı (Resim 1). Toraks BT'si parankim penceresi kesitlerinde sağ akciğer parankimini tama yakın dolduran mediasten ve plevra ile geniş tabanlı ilişkilenen 7x6x7.5 cm boyutlarında, sağ ana bronşu ve trakeayı basılayarak daraltan, sola itilmeye neden olan heterojen yer kaplayıcı kitle lezyonu saptandı (Resim 2 a, b). Toraks BT'si kemik penceresi kesitlerinde kitle içerisinde amorf kalsifikasyonlar saptandı (Resim 3 a, b). Tetkikin kontrastsız olması nedeniyle vasküler yapılarla ilişkisi net değerlendirilemedi. Olgu primer akciğer kitlesi ön tanısıyla operasyona alındı. Kitlenin histopatolojik tanısı ES olarak rapor edildi.

Tartışma ve Sonuç: Histolojik olarak nöroektodermal orijinli ilkel küçük yuvarlak hücrelerle karakterize edilen ES tümör ailesi, klasik osseöz ES, PNET, Askin tümörü ve ekstraosseöz ES'nu içerir (4). Ekstraosseöz ES'nin, kesin insidansı henüz belirlenmemiş olsa da, ES tümör ailesi küçük bir alt kümesini oluşturur (5). ES tümör ailesinin sık tutulum bölgeleri retroperiton, paravertebral boşluk ve göğüs duvarı iken tutulum organları böbrekler, pankreas, kolon, uterus ve overlerdir. Akciğer tutulumu ise oldukça nadirdir. Görüntüleme özellikleri diğer ekstraosseöz ES ile benzerlik gösterir. BT bulguları kontrastlı ve kontrastsız serilerde iyi sınırlı, heterojen yapıda soliter kitle olarak saptanır. İntralezyoner kalsifikasyonlar veya ipsilateral pelvral efüzyon görülebilir (6). Çocuklarda primer pulmoner neoplazmalar nadir olup Wilms tümörü, osteosarkom veya rabdomiyosarkom gibi birincil tümörlerden kaynaklanan metastazlar daha sık görülür (7). Karsinoid, çocuklarda en sık görülen primer pulmoner malignitedir. Bronkojenik karsinom ve pulmoner blastom ise diğer tümörlerdir. Sarkomlar, primer pulmoner maligniteler arasında en nadir görülen gruptur. Tüm yaş aralıklarında en sık karşılaşılan torasik sarkomlar anjiyosarkom, rabdomiyosarkom, sarkomatoid mezotelyoma ve leiomyosarkom iken pediatrik popülasyonu etkilediği bilinenler arasında rabdomiyosarkom, ES, PNET ve endobronşiyal fibrosarkom yeralır (8). Sonuç olarak, primer pulmoner ES'nun tanısı patolojik olarak konulabilirken, radyolojik bulguları da göz önünde bulundurularak pediatrik populasyonda soliter akciğer tümörlerinin ayırıcı tanısında düşünülmeli ve erken tanı ve tedaviye yardımcı olunmalıdır.

Anahtar kelimeler: Ewing Sarkomu, akciğer, pediatrik

Kaynaklar

1. Gurney JG, Severson RK, Davis S,et al. Incidence of cancer in children in the United States. Sex race-, and 1-year age-specific rates by histologic type. Cancer 1995;75:2186-95.
2. Grier HE. The Ewing family of tumors. Ewing's sarcoma and primitive neuroectodermal tumors. Pediatric Clinics of North America 1997;44:991-1004.
3. Tefft M, Vawter GF, Mitus A. Paravertebral "round cell" tumors in children. Radiology 1969;92:1501-9.
4. Takahashi D, Nagayama J, Nagatoshi Y, et al. Primary Ewing's sarcoma family tumors of the lung a case report and review of the literature. Japanese Journal of Clinical Oncology 2007;37:874-7.
5. van den BH, Heinen RC, van der PHJ, et al. Extra-osseous Ewing sarcoma. Pediatric Hematology and Oncology 2009;26:175-85.
6. Narendra S, Luana S, Gail D. Primary extraosseous Ewing sarcoma of the lung:Case report and literature review. Radiol Case Rep 2013;8:832.
7. Cohen MC, Kaschula RO. Primary pulmonary tumors in childhood: a review of 31 years' experience and the literature. Pediatric Pulmonology 1992;14:222-32.
8. Gladish GW, Sabloff BM, Munden RF, et al. Primary thoracic sarcomas. Radiographics 2002;22:621-37.



Resim 1. Kontrastsız toraks BT skenogramı: Sağ hemitoraksı büyük oranda dolduran, trakeayı basılayarak sola doğru iten kitlesel radyoopasite izlenmektedir (kırmızı oklar).

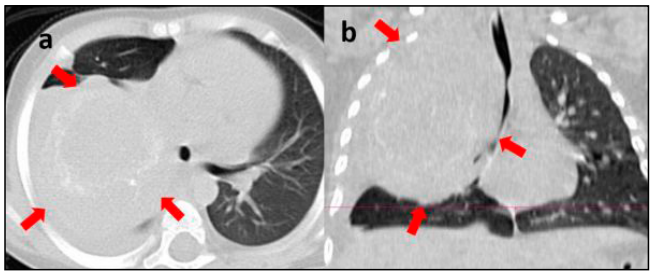

Resim 2 a, b. Kontrastsız toraks BT parankim penceresi: Sağ akciğer parankimini tama yakın dolduran mediasten ve plevra ile geniş tabanlı ilişkilenen 7x6x7.5 cm boyutlarında, sağ ana bronşu ve trakeayı basılayarak daraltan, sola itilmeye neden olan heterojen yer kaplayıcı kitle lezyonu izlenmektedir (kırmızı oklar).

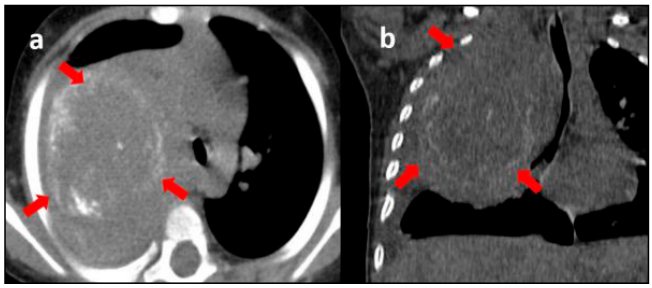

Resim 3 a, b. Kontrastsız toraks BT kemik penceresi: içerisinde amorf kalsifikasyonlar izlenmektedir (kırmızı oklar).

Kas-İskelet Radyolojisi

PS-400

AYAK BİLEĞİ EKLEMİNİN NADİR BİR TUTULUMU: SİNOVYAL KONDROMATOZİS

Merve Gökçeoğlu, Onur Başdemirci, Emine Dağıstan

Bolu Abant İzzet Baysal Üniversitesi, Tıp Fakültesi, Radyoloji Anabilim Dalı

Giriş: Sinovyal kondromatozis (sinovyal osteokondromatozis olarak da bilinir), sinovyal proliferasyon ve metaplazi sonucu eklem içi kartilajinöz nodüllerin oluşumuyla karakterize nadir, iyi huylu monoartiküler bir hastalıktır [1-3]. Histolojik olarak, sinovyal hücreler kondroid metaplaziye uğrayarak kartilajinöz nodüller oluşur[4].Bu nodüller ossifikasyona uğrayabilmekte ve eklem içi serbest cisimler haline gelebilmektedir[5].

Primer ve sekonder olmak üzere 2 tipi bulunmaktadır.Primer sinovyal kondromatoziste etyoloji bilinmemekte olup genellikle monoartiküler seyretmektedir.Sekonder tipinde ise etyolojide travma,osteoartirt gibi durumlar yer almaktadır.Erkeklerde sıklığı daha fazladır ve genellikle 3. ve 5. dekadlar arasında görülmektedir.Sıklıkla diz ve kalça gibi büyük eklemler tutulurken küçük eklemler daha nadir olarak tutulmaktadır[6.7]. Ayak ve ayak bileğinin sinovyal kondromatozisi ise nadir bir durumdur[8,9].

Bu çalışmanın amacı nadir görülen ayak bileğinde sinovyal kondromatozis olgusunu sunmaktır.

Olgu: 38 yaşında kadın hasta, sağ ayak bileğinde ağrı şikayeti ile ortopedi polikliniğine başvurmuştur.Hasta öyküsünde travma veya sistemik bir hastalık bulunmamaktaydı.Yapılan görüntülemelerde; ayak bileği radyografisinde tibiotalar eklem anterior ve posteriorunda kalsifiye serbest cisimler izlendi(Resim 1). Ayak bileği MRG incelemesinde ise; tibiotalar eklem anterior ve posteriorunda T1A'da hiper-ara siyal intensitesinde,PD ağırlıklı görüntülerde hipo-ara sinyal intesitesinde (kemik ve kırkırdak doku ile eş intensitede),oval şekilli, intraartiküler serbest cisimler ve eşlik eden efüzyon izlenmiştir(Resim 2 ve 3).Bulgular sinovyal kondromatozis ile uyumlu olarak raporlanmıştır.

Tartışma: Sinovyal kondromatozis, benzer boyutta eklem içi osteokondral serbest cisimlerle karakterize,iyi huylu bir sinovyal lezyondur[10].Tutulum tipik olarak monoartikülerdir ve en sık büyük eklemler etkilenir.Ayak ve ayak bileğinin tutulumu ise nadir görülen bir durumdur.

Milgram ve ark. hastalık sürecini üç farklı evrede sınıflandırmıştır[12].İlk aşamada,sinovyal membran kartilajinöz metaplaziye uğrar.İkinci aşama, nodüllerin sinovyumdan ayrılmaya başlamasıyla eklem içi serbest cisimlerin oluşumu ile karakterizedir.Bu aşamada hasta semptomatik hale gelir.Üçüncü aşamada,sinovyum aktivasyonu azalmıştır ve eklemde değişen miktarda efüzyon ile birlikte serbest cisimler izlenmektedir[12].

Klinik olarak,hastalar genellikle ağrı,şişlik,sertlik ve/veya saptanabilir bir kitle ile başvururlar.Görüntüleme, tanıda önemli bir rol oynar ve radyografik incelemede kalsifikasyonlar vakaların %70-95'inde bulunur.Eklem içinde bulunan, tipik olarak düzgün sınırlı,yuvarlak ve değişken büyüklükteki çok sayıda kalsifiye cisim tanıda önemli bulgulardır[13].Bununla birlikte, radyografilerde yalnızca etkilenen eklem çevresindeki yumuşak doku yoğunluğunda bir artış görülebilir[9].Bu nedenle, radyografide kalsifikasyon/ossifikasyonun saptanmadığı durumlarda MRG yararlı olmaktadır[8].

Sinovyal kondromatozisli olgularda tercih edilen tedavi cerrahi eksizyondur ve tedavinin amacı,serbest cisimleri çıkarmak,ağrı semptomlarını iyileştirmek,eklem hareketini sağlamak ve erken osteoartrit gelişimini sınırlamaktır[9].

Sonuç: Ayak bileğinde sinovyal kondromatozis nadir görülmekle birlikte kolay tanınabilir klinik,radyolojik ve patolojik özellikleri bulunmaktadır.Bu hastalarda cerrahi sonrası prognoz iyi seyretmekte olup görüntüleme bulguları tanıda önem arz etmektedir.

Anahtar kelimeler: Sinovyal Kondromatozis, Ayak Bileği, Sinovyal Proliferasyon

Kaynaklar

1. Galat DD, Ackerman DB, Spoon D, Turner NS, Shives TC. Synovial chondromatosis of the foot and ankle. Foot Ankle Int. 2008;29:312-317.
2. Jeffreys TE. Synovial chondromatosis. J Bone Joint Surg Br. 1967;49:530-534.
3. Sedeek SM, Choudry Q, Garg S. Synovial Chondromatosis of the Ankle Joint: Clinical, Radiological, and Intraoperative Findings. Case Rep Orthop. 2015;2015:359024.
4. E. Buess and B. Friedrich, "Synovial chondromatosis of the glenohumeral joint: a rare condition," Archives of Orthopaedic and Trauma Surgery, vol. 121, no. 1-2, pp. 109–111, 2001
5. M. A. Adelani, R. M. Wupperman, and G. E. Holt, "Benign synovial disorders," Journal of the American Academy of Orthopaedic Surgeons, vol. 16, no. 5, pp. 268–275, 2008.
6. C.-Y. Chen, A. C.-Y. Chen, Y.-H. Chang, T.-S. Fu, and M. S. Lee, "Synovial chondromatosis of the hip: management with arthroscope-assisted synovectomy and removal of loose bodies: report of two cases," Chang Gung Medical Journal, vol. 26, no. 3, pp. 208–214, 2003.
7. T. Shpitzer, A. Ganel, and S. Engelberg, "Surgery for synovial chondromatosis. 26 cases followed up for 6 years," Acta Orthopaedica Scandinavica, vol. 61, no. 6, pp. 567–569, 1990.
8. A. Blandino, L. Salvi, G. Chirico et al., "Synovial osteochondromatosis of the ankle: MR findings," Clinical Imaging, vol. 16, no. 1, pp. 34–36, 1992.
9. M. N. Doral, A. Uzumcugil, M. Bozkurt et al., "Arthroscopic treatment of synovial chondromatosis of the ankle," Journal of Foot and Ankle Surgery, vol. 46, no. 3, pp. 192–195, 2007.
10. R. Hocking and J. Negrine, "Primary synovial chondromatosis of the subtalar joint affecting two brothers," Foot and Ankle International, vol. 24, no. 11, pp. 865–867, 2003.
11. A. K. Walling and S. I. Gasser, "Soft-tissue and bone tumors about the foot and ankle," Clinics in Sports Medicine, vol. 13, no. 4, pp. 909–938, 1994.
12. J. W. Milgram, "Synovial osteochondromatosis: a histopathological study of thirty cases," The Journal of Bone & Joint Surgery Series A, vol. 59, no. 6, pp. 792–801, 1977.
13. K. Wong, D. Sallomi, D. L. Janzen, P. L. Munk, J. X. O'Connell, and M. J. Lee, "Monoarticular synovial lesions: radiologic pictorial essay with pathologic illustration," Clinical Radiology, vol. 54, no. 5, pp. 273–284, 1999.



Resim 1: Lateral ayak bileği grafisinde tibiotalar eklem anterior ve posteriorunda kalsifiye serbest cisimler (sarı oklar) izlendi.

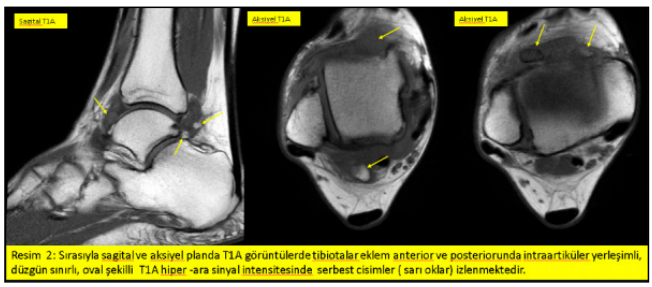

Resim 2: Sırasıyla sagital ve aksiyel planda T1A görüntülerde tibiotalar eklem anterior ve posteriorunda intraartiküler yerleşimli, düzgün sınırlı, oval şekilli T1A hiper -ara sinyal intensitesinde serbest cisimler (sarı oklar) izlenmektedir.

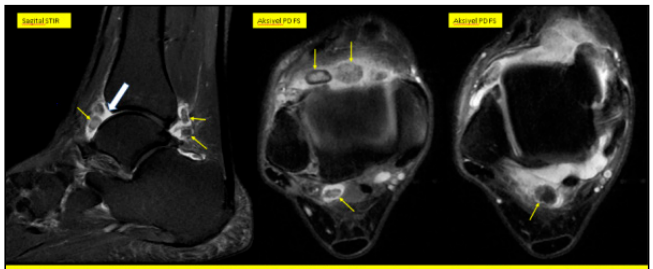

Resim 3: Sırasıyla sagital STIR ve aksiyel PD FS görüntülerde tibiotalar eklem anterior ve posteriorda hipo-ara sinyal intesitesinde (kemik ve kıkırdak doku ile eş intensitede) serbest cisimler (sarı oklar) ve eklem aralığında efüzyon (beyaz ok) izlenmektedir.

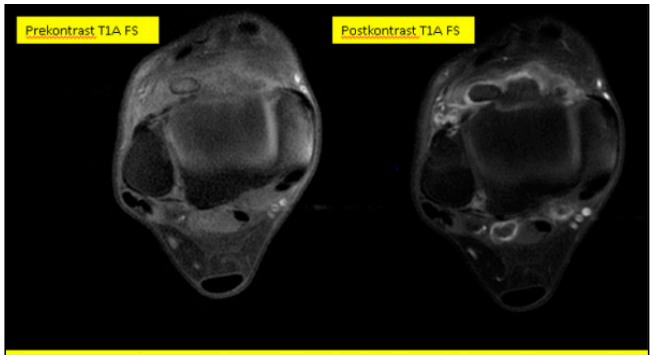

Resim 4: Sırasıyla prekontrast ve postkontrast T1A FS görüntülerde sinovyumda kontrastlanma izlenmiştir.

Pediatrik Radyoloji

PS-401

NEKROTİZAN ENTERKOLİT OLGUSUNDA İNTRAPORTAL VENÖZ GAZ

Mahmut Burak Laçın, Hasan Erdoğan, Turgut Tursem Tokmak, Sefika Bengi Cilasın, Yasemin Okatan, Turgut Seber

Sağlık Bilimleri Üniversitesi Kayseri Şehir Hastanesi, Radyoloji Kliniği

Giriş ve Amaç: Nekrotizan enterokolit (NEK), sıklıkla yenidoğan döneminde görülen ve mortalitesi yüksek seyretmesi nedeniyle erken tanı ve tedavinin kritik olduğu bir patolojidir. NEK tanısında intrahepatik portal venöz yapılarda hava mevcudiyetinin değerlendirilebilmesi amacıyla radyolojik görüntüleme yöntemleri önem taşımaktadır(1). Paylaşılan bu vakada ultrasonografide (USG) yenidoğan döneminde NEK'e sekonder portal vende hava izlenmektedir.

Olgu Sunumu: 4 günlük yenidoğan hasta, evde morarma ve kasılma olması ve beslenememe şikayetleri ile ailesi tarafından acil servise getirildi. Plazma glukoz düzeyi 34 mg/dl olarak ölçüldü. Yapılan abdomen USG'de, portal ven dallarında hava izlendi. (Şekil 1) NEK tanısı ile yatışı yapılıp tedavisi ile düzenlenen hasta, takipte arrest gelişmesi ve kardiyopulmoner resusitasyon sonrasında yanıt alınamaması nedeniyle eksitus olarak kabul edildi.

Tartışma: Portal vende görülen hava, en sık olarak intestinal nekroza sekonder olarak görülmektedir. Portal hava etyopatogenezinde, NEK'e sekonder hasarlanan barsak duvarlarından portal venöz sisteme geçen gaz üreten bakterilerin yer aldığı düşünülmektedir(2). ADBG'de intrahepatik hava dansitesi izlenebilmektedir(3). USG'de ise portal sistem ve karaciğer parankimi içerisinde belirgin akustik gölgelenmesi olmayan, hareketli fokal hiperekojen odaklar şeklinde havanın gösterilmesi NEK tanısında yardımcıdır(4). Paylaşılan bu vakada, tipik sonografik bulgular özgün görüntülerle gösterilmektedir.

Sonuç: NEK yüksek mortalite oranlarıyla seyreden bir patolojik durumdur. Erken tanı ve tedavinin sağlanabilmesi amacıyla radyolojik görüntüleme tekniklerinden yararlanmak oldukça önemlidir. Paylaşılan vakada, özellikle USG üzerinden görüntülemenin rolü gösterilmektedir.

Anahtar kelimeler: enterkolit, nekrotizan, portal ven, ultrasonografi

Kaynaklar

1. Gosink BB. Intrahepatic gas: differential diagnosis. American Journal of Roentgenology. 1981;137(4):763-7.
2. Sha T, Yin T, Zheng R. Contrast-enhanced ultrasound of intrahepatic portal vein gas: Case report and review of literature. Radiology Case Reports. 2021;16(8):2151-3.
3. Nelson AL, Millington TM, Sahani D et al. Hepatic portal venous gas: the ABCs of management. Archives of Surgery. 2009;144(6):575-81.
4. Merritt C, Goldsmith J, Sharp MJ. Sonographic detection of portal venous gas in infants with necrotizing enterocolitis. American Journal of Roentgenology. 1984;143(5):1059-62.

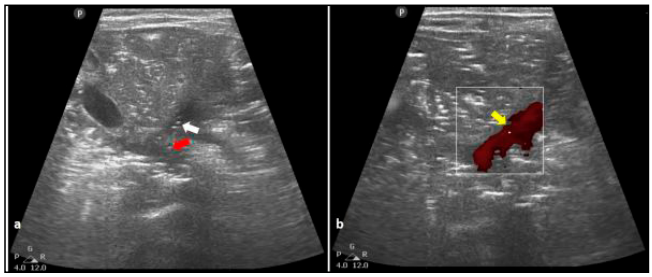

Şekil 1. Gri skala ultrasonografide (a) ana portal ven (kırmızı ok) ve sol portal ven (beyaz ok) içerisinde gaz ile uyumlu milimetrik hiperekojeniteler izlenmektedir. Renkli doppler ultrasonografide (b) sol ana portal ven (sarı ok) gösterilmektedir.

Kas-İskelet Radyolojisi

PS-402

HAGLUND SENDROMU MRG BULGULARI: OLGU SUNUMU

İclal Erdem Toslak , Sercan Mengüç, Bülent Çekiç, Mehtap Barç Ergün

Antalya Eğitim ve Araştırma Hastanesi Radyoloji Kliniği

Giriş ve amaç: Topuk ağrısının nedenleri arasında; kalkaneus periostiti (1), plantar fasit (2-4), seronegatif spondiloartropatilere bağlı aşil tendiniti (5), topuğun stres fraktürleri (6,7), topuk yağ yastığı atrofisi (8), tuzak nöropatileri (9) ve Haglund Sendromu (10,11) yer alır. Patrick Haglund (12) kalkaneal tüberositenin belirginliğinin neden olduğu basıya bağlı olarak ayak arkasında ağrı oluşmasını bir sendrom olarak tanımladı ve ondan sonra kalkaneusun dorsal ve lateral kısmının belirginliği ile birlikte olan ağrı Haglund Sendromu veya Haglund hastalığı olarak isimlendirildi (13). Bu olguda Haglund sendromunun manyetik rezonans görüntüleme (MRG) bulguları sunulmaktadır.

Olgu sunumu: Yaklaşık 6 aydır devam eden sağ topuk ağrısı ile fizik tedavi polikliniğine başvuran 57 yaşındaki kadın olgunun başlangıç fizik muayenesinde sağ topukta hassasiyet vardı. Laboratuvar verileri normaldi. Travma ve romatolojik hastalık öyküsü bulunmayan hastada ayak bileğine yönelik iki yönlü radyografi ve MRG elde edildi. Lateral radyografide, kalkaneus posteriorsüperiorunda osseöz çıkıntı ve tuberosite plantar yüzde hipertrofik spur izlendi (Resim 1). Ayak bileği MRG incelemesinde sol aşil tendonu distal kesiminde sıvıya duyarlı sekanslarda sinyal intensite artışı ve ödematöz görünüm ,kalkaneusun posterosüperior protuberansı nda belirginleşme, retroaşil yumuşak dokularda ödem ve heterojenite izledi (Resim 2) . Bulgular Haglund sendromu ile uyumlu değerlendirildi.

Tartışma ve Sonuç: Haglund Sendromu, ilk defa 1927 yılında, kalkanues postero-süperiorundaki kemiksi çıkıntının neden olduğu retrokalkaneal bursit olarak tanımlanmıştır [1]. Görüntüleme yöntemlerinin gelişmesiyle birlikte, bu kemiksi çıkıntının neden olduğu bursite eşlik eden Aşil tendiniti ve Kager yağ yastığının enflamasyonu da bu sendromun bileşenleri arasına alınmıştır [2, 3].

Klinik olarak, kalkaneus posteriorundaki bu kemiksi çıkıntı genellikle lateral taraftadır; lokal olarak oluşturduğu şişlik ve enflamatuar bulgular da bu kesimde gözlenebilmektedir [2]. Görüntüleme yöntemleri, Haglund Sendromu'nun, bu bölgeyi etkileyen diğer hastalıklarından ayırt edilmesinde önemlidir. Bu bölgeyi etkileyen ve ayırıcı

tanı listesinde yer alan hastalıklar; romatoid artrit, gut, primer veya sekonder osteoartrit gibi romatolojik hastalıklar, osteomiyelit ve diyabetik ülser gibi enfeksiyöz hadiseler, plantar fasiit, epin kalkanei, kalkaneus fraktürü, plantar sinir tuzak nöropatisi gibi mekanik hadiseler, tarsal tünel sendromu ve lomber pleksopati gibi nörolojik hadiseler ve çok nadir olmakla beraber Ewing Sarkomu gibi maligniteler halinde çok geniş bir spektrum oluşturmaktadır [4].

Non-invaziv ve yumuşak doku rezolüsyonun yüksek olması nedeniyle MRG, bu hastalarda radyografilerden sonra tercih edilmesi gereken görüntüleme yöntemidir [7]. MRG'de, kalkaneus postero-süperiorundaki osseöz çıkıntının Aşil tendonunda neden olduğu "impingement" ve buna bağlı gelişen Aşil tendinozisi, retrokalkaneal bursit ve Kager yağ yastığında enflamasyon bulguları rahatlıkla seçilebilmektedir.

Sonuç olarak açıklanamayan topuk ağrısı bulunan ve travmatik akut hadiselerin dışlandığı hastalarda, radyografide kalkaneusun süpero-posteriorunda osseöz çıkıntı ya da Kager yağ yastığında kalınlaşma saptandığında, MR incelemeye geçilmeli ve Haglund Sendromunun diğer bileşenleri araştırılmalıdır.

Anahtar kelimeler: Haglund sendromu ,Topuk Ağrısı

Kaynaklar

1. Boaxing C, Zumou L. Drifting of the os calcis in persistent painful heel. Clin Med J 1981;94:288-93.
2. Barrett SL, Day SV. Endoscopic plantar fasciotomy: two portal endoscopic surgical technique, clinical results of 65 procedures. J Foot Ankle Surg 1993;32:248-55.
3. Duvries HL. Heel spur (calcaneal spur). Arch Surg 1957;74:536-42.
4. Mizel MS, Marymount JV, Trepman E. Treatment of plantar fasciitis with a night splint and shoe modification consisting of a steel shank and anterior rocker bottom. Foot Ankle Int 1996;17:732-35
5. Tinel J. The sign of "tingling" in lesions of the peripheral nerves. Arch Neurol 1971; 24:574-78.
6. Self TC, Kunz RE, Young G. Transverse plantar incision for heel spur surgery. J Am Podiatr Med Assoc 1993;83:259-64.
7. Smith SD, Smith SB, Young-Paden B, Ellis W. Fatigue perturbation of the os calcis. J Foot Ankle Surg 1994;33:402-10.
8. Rome K. Mechanical properties of the heel pad: current theory and review of the literature. Foot 1998;8:179-85.
9. Baxter DE, Thigpen CM. Heel pain-operative results. Foot Ankle 1984;5:16-25.
10. Lesic A, Bumbasirevic M. Disorders of the Achilles tendon. Current Orthopaedics 2004;18:63-75.
11. Santini S, Rebeccato A, Roberto S, Nogarin L. Percutaneous Drilling for Chronic Heel Pain. J Foot Ankle Surg 2003;42:296-301.
12. Haglund P. Beitrag zur Klinik der Achilles tendon. Zeitschr Orthop Chir 1928;49:49-58.
13. Schunck J, Jerosch J. Operative treatment of Haglund's syndrome. Basics, indications, procedures, surgical techniques, results and problems. Foot and Ankle Surg 2005;11:123-30.

Lateral ayak bileği grafisinde kalkanues postero-süperiorunda osseöz çıkıntı ve tuberosite plantar yüzde hipertrofik spur izleniyor.



Sagittal T1 TSE (sağda) ve sagittal SPAIR (solda) incelemede kalkanues postero-süperiorunda osseöz çıkıntı (ok) ve SPAIR'da belirgin kemik iliği ödemi, preaşil sinyal artışı ve heterojenite, aşil tendonunda insersiyonel düzeyde tendonopati görünümü izleniyor.



Kas-İskelet Radyolojisi

PS-403

FEMURDA ATİPİK DEV HÜCRELİ KEMİK TÜMÖRÜ

Mehmet Hamdi Şahan

Gaziantep Üniversitesi Tıp Fakültesi, Radyoloji Anabilim Dalı.

Giriş: Kemiğin dev hücreli tümörü (DHT) uzun kemiklerin epifizinde yerleşen ve metafize uzanım gösteren, lokal agresif davranma eğiliminde, tüm kemik tümörlerinin küçük bir yüzdesini oluşturan benign bir kemik tümörüdür (1,2). Çok büyük oranda (%97-99), büyüme plağı kapandıktan sonra ortaya çıkar ve vakaların %80'i 20-50 yaşları arasındadır (1-3). Bu olguda büyüme plağı açık, 13 yaşında erkek çocuğunda, metafizodiafizer yerleşimli DHT, nadir rastlanması nedeni ile sunulmuştur.

Olgu sunumu: 13 yaşında erkek çocuğu 1,5 aydır sağ uyluk arkasında ağrı şikayeti ile başvurdu. Fizik muayenesinde sağ uyluk distal posteriorunda palpasyonla sert, ağrılı, şişliği mevcuttu. Hastanın laboratuvar bulgularında özellik saptanmadı. Radyografide, sağ femur distal metafizodiafizer bölgede, düzgün sınırlı, sklerotik sınır göstermeyen (Resim 1), bilgisayarlı tomografide (BT), femur medial korteksini incelten, posterior korteksinde ise defekte yol açan litik lezyon izlendi (Resim 2). Manyetik rezonans görüntüleme (MRG)'de, T1 ağırlıklı görüntülerde heterojen (periferal izo-hipointens), T2 ağırlıklı görüntülerde, heterojen (periferal hiperintens), kontrastlı serilerde periferal heterojen kontrast tutulumu gösteren kitlesel lezyon izlendi (Resim 3). Kapalı biyopsi alındı. Patoloji raporu DHT olarak raporlandı. Tanının doğruluğu açısından radyoloji ve patoloji görüşleri tekrardan alındı. Patolojik değerlendirme tekrar yapıldı ve sonuç yine DHT şeklinde raporlandı. Bunun üzerine kitleye küretaj ve greftleme yapıldı.

Tartışma: DHT radyografilerde; sınırları net olarak belirli, geniş geçiş zonuna sahip, coğrafik litik lezyon olarak karşımıza çıkar; ancak lezyon hızlı ve agresif bir seyir izlediği için çevresinde sklerotik bir kenar görünmez (3,4,5). Eksentrik yerleşimlidir. İçinde ince septasyonlar görülebilir. Kortekste incelme ve genişleme ile kortikal destrüksiyon görülebilir (3,4,5). Olgumuzda, metafizodiafizer, sklerotik sınırı olmayan, belirgin septasyon içermeyen, kortekste incelme ve defekte neden olan lezyon şeklide karşımıza çıktı. BT lezyonun kemik içinde yerleşimi, kortikal incelme ve destrüksiyon durumunun daha net incelenmesi için yardımcıdır (4). MRG bulguları spesifik değildir. Genellikle T1 ağırlıklı görüntülerde orta veya azalmış sinyal yoğunluğu varken, sıvı duyarlı sekanslarda artmış sinyal yoğunluğu vardır. Kontrast madde enjeksiyonu sonrası heterojen tutulum mevcuttur (4) (Resim 3). MRG ile yumuşak doku komponentinin durumu, kıkırdak yakınlığı veya eklemin tutulumu daha ayrıntılı şekilde değerlendirilebilir (4). Olgumuzun ayırıcı tanısında anevrizmal kemik kisti ve enkondrom düşünülebilir. Ayrıca anevrizmal kemik kisti, dev hücreli kemik tümörü olgularının yaklaşık %14–30'una eşlik edebilir (4). Bu iki lezyon hem radyolojik hem de patolojik analiz sırasında birbiriyle

karışabilir ve tanıda sorunlara neden olabilir (4). Görüntüleme yöntemleri ile yumuşak doku komponenti bulunması anevrizmal kemik kisti olgularında sık görülmez. Anevrizmal kemik kistinde; MRG'de kistik septalarda kontrastlanmalar ve sıvı-sıvı seviyelenmeleri ayırıcı tanıda yardımcı olabilir. Enkondrom; uzun kemiklerde meduller yerleşim, dar geçiş zonu, kalsifikasyon içeren kondroid matriks ve endosteal skalloping, ile ayırt edilebilir (4).

Sonuç: Büyüme plağı açık metafizer yerleşimli kemik tümöründe, kemiğin selim ancak agresif tümörü olan DHT gibi nadir görülen durumların da akılda tutulması gerektiği kanaatindeyiz.

Anahtar kelimeler: Dev hücreli tümörler, Epifiz, Büyüme plağı, Kemik tümörleri

Kaynaklar

1. Altay, C., Altay, S., & Osma, E. Dev Hücreli Tümörün Akciğer Metastazı: Olgu Sunumu. Bakırköy Tıp Dergisi 2009;5:28-31.
2. Renton Peter. Orthopaedic radiology. Informa Health Care, 1998.
3. Murphey, M. D., Nomikos, G. C., Flemming, D. J., Gannon, F. H., Temple, H. T., & Kransdorf, M. J. (2001). Imaging of giant cell tumor and giant cell reparative granuloma of bone: radiologic-pathologic correlation. Radiographics, 21(5), 1283-1309.
4. Deveci, M. A., Biçer, Ö. S., & Tekin, M. (2013). Kemiğin dev hücreli tümörü. TOTBİD Dergisi, 12(6), 557-564.
5. Ozalp, T., Yercan, H., Okcu, G., Ozdemir, O., & Coskunol, E. (2006). Giant cell tumor at the wrist: a review of 23 cases. Acta orthopaedica et traumatologica turcica, 40(2), 144-150.



Resim 1. Radyografide (ön-arka ve lateral), sağ femur distal metafizodiyafizer bölgede, düzgün sınırlı, sklerotik sınır göstermeyen litik lezyon.

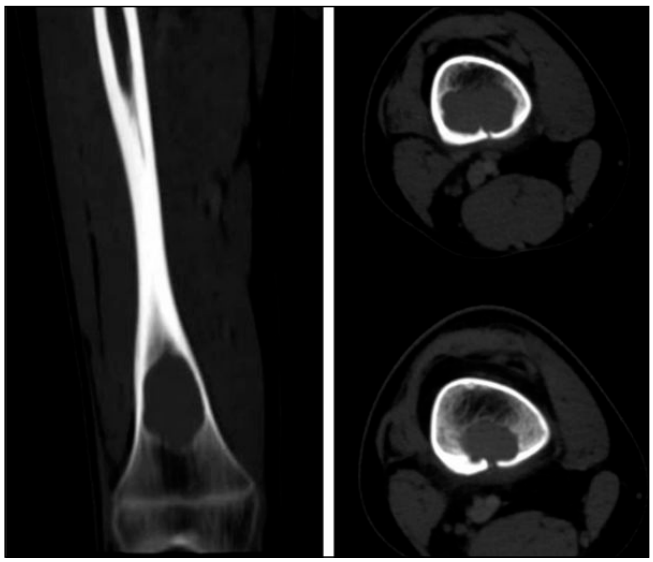

Resim 2. Koronal ve aksiyel BT görüntülerd; femur medial korteksini incelten, posterior korteksinde ise defekte yol açan litik lezyon.

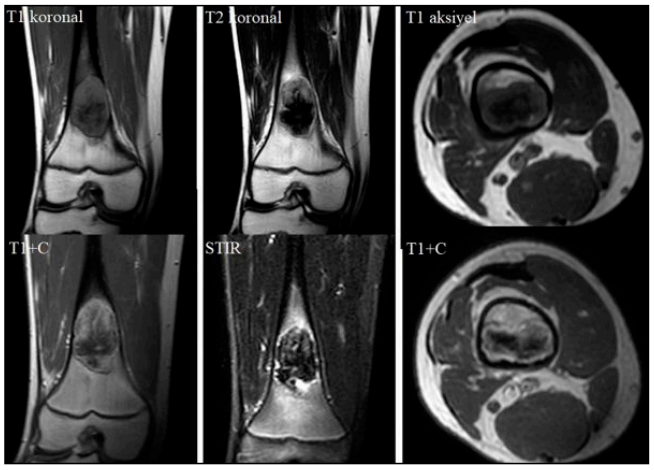

Resim 3. MRG incelemesinde; T1 ağırlıklı görüntülerde heterojen (periferal izo-hipointens), T2 ağırlıklı görüntülerde, heterojen (periferal hiperintens), kontrastlı serilerde periferal heterojen kontrast tutulumu gösteren kitle lezyon.

Nöroradyoloji

PS-404

HOLOPROZENSEFALİ: OLGU SUNUMU

Vasfiye Nihan Bürcek, Şadan Tutuş, Mahmut Burak Laçın, Hasan Erdoğan, İsmail Furkan Şimşek, Ali Koç

Sağlık Bilimleri Üniversitesi Kayseri Şehir Hastanesi, Radyoloji Kliniği

Giriş ve Amaç: Holoprozensefali (HPE), 5. gebelik haftasında prosensefalonun anormal bölünmesi ile karakterize ciddi bir beyin malformasyonudur. HPE spektrumu klasik olarak 3 ana alt tip içerir: alobar, semilobar ve lobar formlar. Bunlar dışında HPE spektrumu içinde daha hafif malformasyonlarla tanımlanan minör formlar mevcuttur.

Olgu: Son adet tarihine göre 18 hafta 3 günlük gebe rutin fetal ultrasonografi (USG) tetkikinde fetüs kraniumunda tek ventrikül mevcuttu. Falks serebri ve corpus callosum izlenmedi. Bilateral talamuslar füzyone görünümdeydi. Yarık dudak deformitesi izlendi. Bulbus okuliler izlenmedi. Burun seçilemedi. Bulgular HPE ile uyumluydu.

Tartışma: Mutlak olarak nadir olmakla birlikte, HPE en yaygın beyin malformasyonudur ve 10.000-16.000 canlı doğumda 1'de görülür(1). HPE'nin etiyolojisi çok faktörlüdür. Kromozomal ve genetik anormallikler, teratojene maruz kalma ve/veya sendromik birlikteliğin tümü tanımlanmıştır(2).HPE genellikle antenatal USG'de tanımlanır ve en iyi manyetik rezonans görüntüleme ile karakterize edilir. Alobar HPE'de prosensefalik bölünme başarısız olur ve genellikle büyük bir dorsal kist ile ilişkili ilkel bir monoventrikül ile orta hatta ayrışmamış tek serebral korteks görülür(3).Alobar HPE'de korpus kallozum, cavum septum pellusidum ve interhemisferik fissür yoktur (4). Bazal gangliyonlar, hipotalamik ve talamik çekirdekler tipik olarak orta hatta kaynaşır ve üçüncü ventrikül izlenmez(3). En şiddetli yüz malformasyonları alobar HPE ile birlikte görülür. Semilobar HPE'de interhemisferik fissür ve falks serebri posteriorda mevcut olabilir ve korpus kallozum kısmen gelişmiş olabilir (3). Talamus ve hipotalamus kısmen füzyone olabilir. Semilobar HPE'de yüz malformasyonları genellikle hafiftir veya yoktur (5). Lobar HPE'de interhemisferik fissür neredeyse tüm orta hat boyunca mevcuttur ve talamus tamamen veya neredeyse tamamen ayrılmıştır. Korpus kallozum normal veya hipogenetik olabilir, ancak cavum septum pellucidum her zaman yoktur (4). Antenatal USG ile kelebek işareti, normal birinci trimester beyin kesitinde rahatlıkla görülebilir. Her iki koroid pleksus aksiyel düzlemde kelebek görünümü oluşturur. Bu işaretin gösterilememesi, HPE için oldukça düşündürücüdür. Anormal yüz morfolojisi ve kelebek işaretinin yokluğu temelinde 10 ila 14 hafta arasında tanı konabilir. HPE nadir ancak ciddi mortalite ve morbidite ile ilişkili malformasyon spektrumudur. Bu anomalilerin tanınması

önemlidir, çünkü prognoz kötüdür ancak her zaman ölümcül değildir; daha hafif formlara sahip çocuklar, ciddi gelişimsel gecikmeler, endokrin disfonksiyon ve bozulmuş homeostaz ile ergenlik çağına kadar yaşayabilirler. İkinci trimester taraması sırasında, alobar HPE tanısı, morfolojik özellikler temelinde konulabilir. Tüm HPE formlarının ayırt edici özelliği, cavum septum pellucidum'un olmamasıdır. Özellikle yüzü normal olan bir fetusta cavum septum pellucidumun gösterilememesi HPE'nin tek işareti olabilir.

Anahtar kelimeler: Holoprozensefali, konjenital beyin malformasyonu, antenatal ultrasonografi

Kaynaklar

1. Dubourg C, Bendavid C, Pasquier L et-al. Holoprosencephaly. Orphanet Journal of Rare Diseases. 2007;2 (1): 8.
2. Roessler E , Muenke M . Holoprozensefali moleküler genetiği . Am J Med Genet C Semin Med Genet 2010 ;154C (1):52–61.
3. Volpe P, Campobasso G, De Robertis V, Rembouskos G. Disorders of prosencephalic development. Prenat Diagn 2009;29(4):340–354.
4. Marcorelles P, Laquerriere A. Neuropathology of holoprosencephaly. Am J Med Genet C Semin Med Genet 2010;154C (1):109–119.
5. Hahn JS, Barnes PD. Neuroimaging advances in holoprosencephaly: refining the spectrum of the midline malformation. Am J Med Genet C Semin Med Genet 2010; 154C(1):120–132.

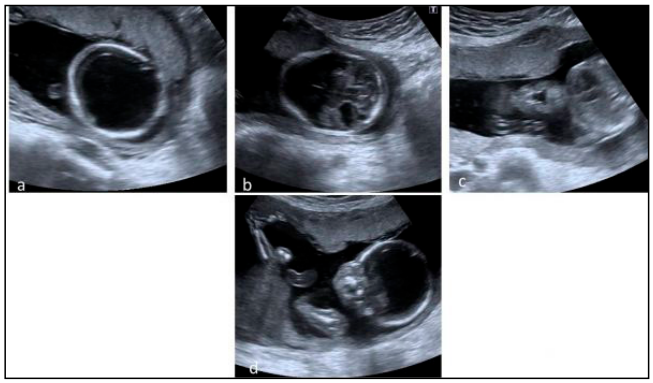

Resim 1. a. 18 hafta 3 günlük fetusa yönelik yapılan fetal USG'de aksiyel kranial kesitte monoventrikül (mavi yıldız) ve anteriorda ayrışmamış serebral hemisferler (beyaz ok) izleniyor. b. Alt seviyeden geçen aksiyel kesitte ayrışmamış talamuslar izleniyor. c. Fasiyal düzeyden geçen koronal kesitte orta hatta yarık dudak deformitesi izleniyor. d. Sagittal kranial kesitte falks serebri ve korpus kallozum izlenmiyor.

Kas-İskelet Radyolojisi

PS-405

NADİR BİR OLGU : PRİMER SPİNAL EWİNG SARKOMU

Remzi Yiğitcan Noyan, Sinem Aydemir, Hülya Yıldız, Hakan Önder

Prof. Dr. Cemil Taşçıoğlu Şehir Hastanesi

Giriş: Ewing sarkomu , çocukluk çağının osteosarkomdan sonra en sık primer malign kemik tümörüdür,pediatrik yaş grubu malignitelerinin yaklaşık %4'ünü oluşturur.Yerleşim sıklığına göre uzun kemiklerin diafizi ya da metadiafizi(%70), yassı kemikler(%25) ve aksiyel iskelet(%5) olarak sıralanır.Aksiyel iskelet tutulumu en sık sakrumda; azalan sıklıkta lomber ,torasik, servikal vertebralar ile koksikste izlenir.Aksiyel tutulumda genellikle korpus ve posterior eleman tutulumu ayrıca spinal kanala uzanan yumuşak doku komponenti görülebilir.Bu sebeple spinal tutulumu olan hastalar parapleji veya nörolojik defisit ile başvurur.Biz de bu olgu sunumunda oldukça nadir görülen nonsakral primer Ewing sarkomunun görüntüleme bulgularını sunmayı amaçladık.

Olgu: Bilinen hastalığı olmayan 11 yaşında erkek hasta son 3 haftadır gittikçe artan şiddetli bel ve kalça ağrısı, son 5 gündür gelişen özellikle sağ bacakta daha fazla, her iki bacakta güç kaybı ve yürümede zorluk şikayeti ile acil servisimize başvurdu.Yapılan fizik muayenesinde bilateral ayak dorsifleksiyon ve plantar fleksiyon 2/5 olarak değerlendirildi.Tam kan sayımı ve biyokimya tetkikleri ise normal sınırlardaydı.1 ay önce bel ve kalça bölgesine travma öyküsü tarifleyen hastanın çekilen direkt grafilerinde(DG) ve pelvik bilgisayarlı tomografi(BT) incelemesinde anormal bulgu izlenmedi.Lomber spinal BT incelemesinde ise L1 vertebra korpusunda litik-sklerotik görünüm ve sağ paravertebral alanda yumuşak doku komponenti izlendi.(resim A).Ayırıcı tanı açısından çekilen kontrastlı lomber spinal manyetik rezonans görüntülemesinde(MRG) L1 vertebra korpusunda T1 ağırlıklı(A) sekansta hipointens T2A sekansta heterojen-yüksel sinyal intensitesinde görünüme sebep olan anteriorda sağ paravertebral yumuşak dokuya nodüler uzanımları olan,posteriorda anterior epidural mesafeye, sağ pedikül ve sağ nöral foramene uzanım gösteren fakat sağ nöral foramende genişlemeye sebep olmayan postkontrast serilerde heterojen kontrast tutulumu gösteren lezyon izlendi.(resim B)Lezyon diffüzyon ağırlıklı görüntülerde diffüzyon kısıtlaması göstermekteydi(resim C).Lezyonun ayırıcı tanısında Ewing sarkom ya da piyojenik enfeksiyonlar düşünüldü.Tam kan sayımı, biyokimya ve enfeksiyon parametreleri normal sınırlarda olan hastada enfektif süreçler dışlanarak ilk planda primer vertebral Ewing sarkomu düşünüldü ve operasyon kararı alındı.Tanı histopatolojik olarak doğrulandı.

Tartışma ve Sonuç: Ewing sarkomu,genellikle pediatrik yaş grubunda görülür.En sık şikayet ağrı ve şişliktir. Görüntülemede DG incelemede lezyonun malignitesini gösteren kortikal devamsızlık ve geniş yumuşak doku kitlesi, geniş geçiş zonu ve agresif permeatif güve yeniği şeklinde kemik yıkımı, tabakalı ve spiküle tarzda periost reaksiyonu en iyi tanısal ipucudur.BT bulguları DG bulgularıyla benzer olmakla birlikte geniş kortikal destrüksiyonun ve lezyonun yumuşak doku komponentinin intraosseöz devamlılığını göstermede faydalıdır. Ayrıca paraspinal bölge ya da pelvis gibi kompleks anatomik alanların değerlendirilmesinde yardımcıdır.MRG bulguları genel olarak T1A sekansta düşük sinyal kemik ve yumuşak doku kitlesi,T2A sekansta heterojen-yüksek sinyal intensitesinde kemik ve yumuşak doku kitlesi beklenir.Postkontrast serilerde heterojen kontrastlanma paterni görülür.Diffüzyon ağırlıklı görüntülemede,yüksek hücresel içerik sebebiyle diffüzyon kısıtlılığı beklenir.MRG, yumuşak doku tutulumunun ve intramedüller alana uzanımın daha iyi değerlendirilmesinde faydalıdır.

Anahtar kelimeler: Ewing's sarcoma , nonsacral ,spinal ,MRİ

Kaynaklar

1. Bacci G, Picci P, Gherlinzoni F, Capanna R, Calderoni P, Putti C, et al. Localized Ewing's sarcoma of bone: Ten years' experience at the Instituto Ortopedico Rizzoli in 124 cases treated with multimodal therapy. Eur J Cancer Clin Oncol. 1985;21:163–73. [PubMed] [Google Scholar]
2. Ebb DH, Green DM, Shamberger RC, Tarbell NJ. Solid tumours of childhood. In: DeVita VT Jr, Hellman S, Rosenberg SA, editors. Cancer Principles and Practice of Oncology. Philadelphia: Lippincott; 2005. pp. 1919–23. [Google Scholar]
3. Pilepich MV, Vietti TJ, Nesbit ME, Tefft M, Kissane J, Burgert O, et al. Ewing's sarcoma of the vertebral column. Int J Radiat Oncol Biol Phys. 1981;7:27–31. [PubMed] [Google Scholar]
4. Bemporad JA, Sze G, Chaloupka JC, Duncan C. Pseudohemangioma of the vertebra: An unusual radiographic manifestation of primary Ewing's sarcoma. AJNR Am J Neuroradiol. 1999;20:1809–13. [PMC free article] [PubMed] [Google Scholar]
5. Grubb MR, Currier BL, Pritchard DJ, Ebersold MJ. Primary Ewing's sarcoma of the spine. Spine (Phila Pa 1976) 1994;19:309–13. [PubMed] [Google Scholar]
6. Estes DN, Magill HL, Thompson EI, Hayes FA. Primary Ewing's sarcoma: Follow-up with Ga-67 scintigraphy. Radiology. 1990;177:449–53. [PubMed] [Google Scholar]

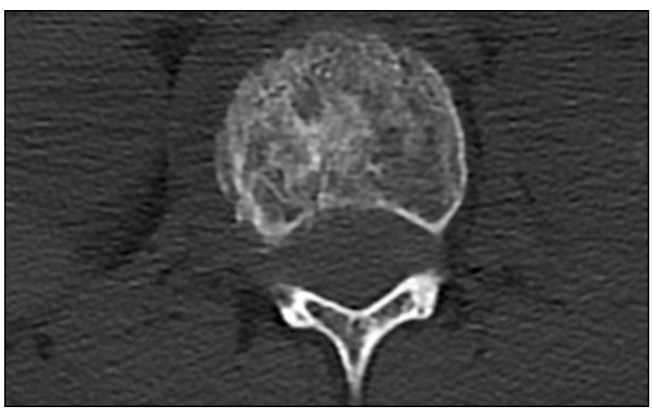

Resim A

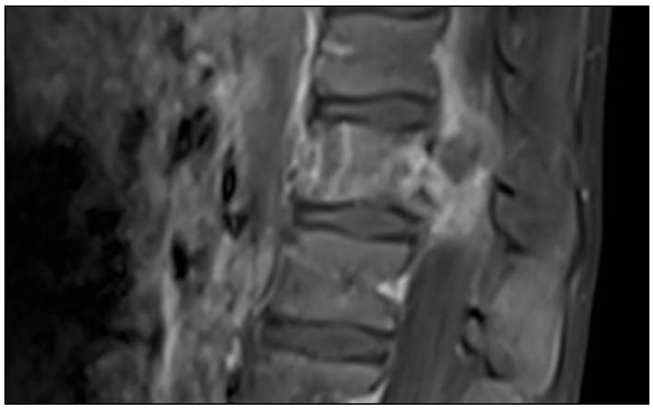

Resim B

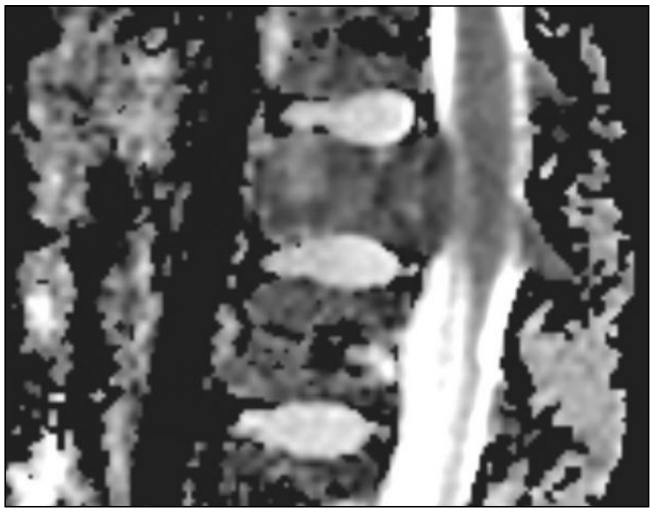

Resim C

Pediatrik Radyoloji

PS-406

İNTRAUTERİN GALEN VEN ANEVRİZMAL MALFORMASYONU

Hüseyin Alper Kızıloğlu[1], Veysel Atilla Ayyıldız[2]

[1]Develi Hatice Muammer Kocatürk Devlet Hastanesi
[2]Süleyman Demirel Üniversitesi Tıp Fakültesi

Giriş ve Amaç: Galen ven anevrizmal malformasyonu, porensefalik arteriyovenöz malformasyonu olarak da adlandırılabilen yaygın olmayan bir intrakranial anomalidir.Yaşamın erken dönemlerinde soldan sağa şant ve yüksek debili kardiyak yetmezlikle karakterizedir. Bu vaka ile biz üçüncü trimesterde karşılaşılan intrauterin galen ven anevrizmal malformasyonunu sunmayı amaçladık.

Olgu Sunumu: 33 yaşında kadın hasta üçüncü trimesterde, gebelik takip ölçümlerini değerlendirmek amacıyla başvurdu. Fetal kraniyumda supraventriküler seviyede kompleks tübüler anekoik görünüm izlendi, renkli doppler incelemese söz konusu görünümde anevrizmal vasküler yapılar ile uyumlu yoğun şekilde renk kodlanması gözlendi(Resim 1). Hastaya galen ven anevrizmal malformasyonu tanısı koyuldu ve postnatal dönem için takip ve tadeavi önerildi.

Tartışma ve Sonuç: Galen veninin anevrizmal malformasyonu, tüm intrakranial vasküler malformasyonların yaklaşık olarak %1-2 'sinden daha azdır, fakat pediyatrik grupta serebral vasküler malformasyonların yaklaşık % 30 'luk kısmını oluştururlar(1). Bu lezyonlar aynı zamanda en sık intrakranial tanı alan serebral vasküler anomalilerdir. Sıklıkla üçüncü trimesterde antenatal ultrasonografinin yaygın kullanımı ile tanısı artmıştır. Bu malformasyon, galen veninin prekürsörü olan median porensefalik vendeki serebral arteriyovenöz fistüller nedeniyle oluşur.

Geç üçüncü trimesterde yapılan antenatal ultrasonografi incelemesinde, dilate median porensefalik ven anekoik yapı olarak orta hatta gözlenir.Bu yapıda doppler incelemede belirgin akım gözlenir.Şanta bağlı olarak fetal kardiyomegali ve/veya fetal hidrops gözlenebilir.

Anjiografik inceleme vasküler yapıları değerlendirmek için altın standart yöntemdir ve ayrıca tedavi şansı da vermektedir.

Anahtar kelimeler: intrauterin, malformasyon,intrakraniyal

Kaynaklar

1. Bhattacharya JJ, Thammaroj J. Vein of galen malformations. J. Neurol. Neurosurg. Psychiatr. 2003;74 Suppl 1 : i42-4. J. Neurol. Neurosurg. Psychiatr. (link) - Free text at pubmed - Pubmed citation

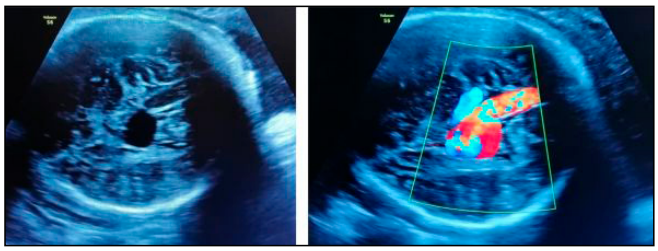

Resim 1

Baş-Boyun Radyolojisi

PS-409

NADİR LOKALİZASYONLU PARAFARENGEAL DERMOİD KİST PARAPHARYNGEAL DERMOİD CYST OF RARE LOCALİZATİON

Esat Kaba[1], Fatma Beyazal Çeliker[1], Oğuz Gül[2], Ahmet Taha Kayaoğlu[1]

[1]Recep Tayyip Erdoğan Üniversitesi Tıp Fakültesi Radyoloji Anabilim Dalı
[2]Recep Tayyip Erdoğan Üniversitesi Tıp Fakültesi Kulak Burun Boğaz Hastalıkları Anabilim Dalı

Giriş: Dermoid kistler deri eklerini içerebilen her üç germ yaprağından köken alan kistik lezyonlardır. Baş ve boynun dermoid kistleri nispeten nadirdir ve tüm dermoid kistlerin% 7'sini oluşturur. Boyunda en sık orta hat yerleşimli olup büyüdükçe laterale doğru uzanım sergiyelebilirler(1).

Biz bu olguda dermoid kist için boyunda nadir olan parafaringeal yerleşimli olguyu sunmayı amaçladık.

Olgu: Bilinen hastalık öyküsü olmayan 16 yaşında hasta baş ve boyun ağrısı ile başvurdu. Çekilen Beyin BT de sol parafarengeal alanda içerisinde milimetrik yağ dansiteleri bulunan 41x32 mm ebatlı lezyon izlendi.(Resim 1) Dermoid kist ön tanısıyla MRG'ye yönlendirildi.MRG'de T1A ve T2A imajlarda yağ intensitesinde alanlar içeren dermoid kist için patognomonik sayılan ''sac-of-marbles'' görünümü izlendi.(Resim 2,3) Kontrastlı incelemede kapsüler hafif kontrastlanma saptandı.(Resim 4)

Tartışma: Dermoidler, saç, kıl folikülleri , yağ ve ter bezleri dahil olmak üzere deri eklerini içeren skuamöz epitelle kaplı kistlerdir. Boyunda genellikle orta hatta bulunur ve tipik olarak yaşamın ikinci veya üçüncü dekatında yavaş büyüyen bir kitle olarak ortaya çıkmaktadır. Parafarengeal yerleşim ve lateral servikal prezentasyonlar nadir görülmektedir.(2)

Dermoid kistler BT görüntülemesinde karakteristik ''sac-of-marbles'' "misket torbası" görünümüne sahiptirler.Benzer bulgu MRG ile de gösterilmiş olup kist içindeki daha küçük odakların, lipid ve keratinöz materyalin birleşmesinden kaynaklandığı ve dermoid kistler için patognomonik kabul edilen benzersiz radyolojik görünümü oluşturduğu düşünülmektedir.(2)

Sonuç: Dermoid kistler baş boyunda en sık orta hat yerleşimlidir. Daha seyrek olarak parafarengeal ve lateral yerleşim gösterebilmek-

te olup cerrahi yaklaşım açısından lokalizasyonun tam belirlenmesi önemlidir. Tanısal görüntülemede Ultrasonografi, BT, MRG kullanılabilir. MR görüntüleme ağız tabanındaki mylohyoid kası ile topografik ilişkisini gösterir ve cerrahi yaklaşımın belirlenmesine yardımcı olur.

Anahtar kelimeler: dermoid,parafarengeal,MRG

Kaynaklar

1- Giarraputo, Leonardo & Savastano, Sergio & D'Amore, Emanuele & Baciliero, Ugo. (2018). Dermoid Cyst of the Floor of the Mouth: Diagnostic Imaging Findings. Cureus. 10. 10.7759/cureus.2403.
2- Lin, Harrison & Silver, Amanda & Cunnane, Mary & Sadow, Peter & Kieff, David. (2011). Lateral dermoid cyst of the floor of mouth: Unusual radiologic and pathologic findings. Auris, nasus, larynx. 38. 650-3. 10.1016/j.anl.2011.01.002.

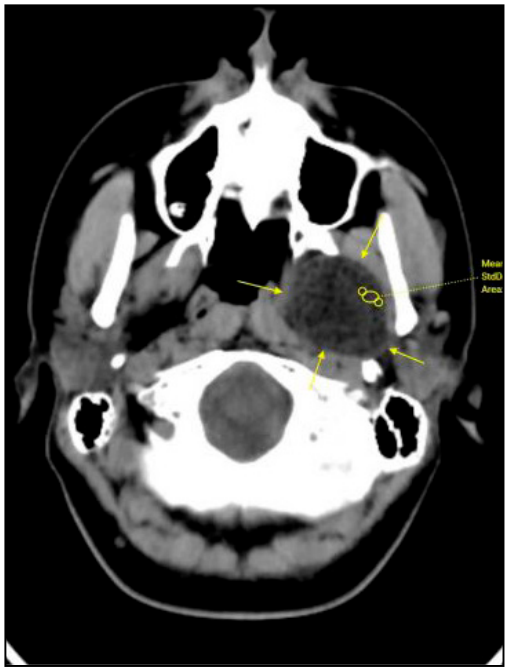

Resim 1



Resim 2



Resim 3



Resim 4

Abdominal Radyoloji

PS-410

İSTMOSEL TANI VE TEDAVİ YAKLAŞIMI OLGU SUNUMU

Münteha Çakmakçı, Şehnaz Evrimler

Süleyman Demirel Üniversitesi Tıp Fakültesi Radyoloji Anabilim Dalı

Giriş ve Amaç: Sezaryen izinde uterus istmus seviyesinde gelişen bir divertiküldür. Multiple sezaryen öyküsü, cerrahi sonrası gelişen komplikasyonlar, retrovert uterus ve genetik faktörler istmosel gelişimine neden olabilir. Hastalar asemptomatik olabileceği gibi poş içerisinde biriken kana bağlı semptomlarla da başvurabilir. Transvajinal Ultrasonografi (TVUS) ve Manyetik Rezonans Görüntüleme (MRG) istmosel tanısında etkindir ve yüksek özgüllük ve duyarlılığa sahiptir.

Sezeryan sonrası menstrüel siklus sonrası lekelenme tarzı kanama ve pelvik ağrı ile başvuran olgunun radyolojik bulguları ve tedavisini sunmayı amaçladık.

Olgu Sunumu: 33 yaşında iki sezaryen öyküsü ve son sezaryeni 1,5 yıl önce olan olgu üç aydır menstruel siklus sonrası lekelenme tarzında kanama ve pelvik ağrı şikayetleri ile hastaneye başvurdu.

Olgu TVUS ve sonrasında pre-post kontastlı pelvik MRG inceleme ile değerlendirildi.

Yapılan TVUS'de uterin istmus ve önceki sezaryen skarının ön kenarı boyunca, kalın ekojen duvarlı, fokal kistik divertiküler lezyon görüldü. Lezyon 3x2 cm boyutunda olup içerisinde yüzen yoğun ekojeniteler görüldü. MRG'de; uterin istmus anterior duvarı ve eski sezaryen skarı boyunca endometriyal kavite ile ilişkili 3x2x2cm (TxKKxAP) boyutlarında T1A postkontrast serilerde kontastlanma göstermeyen hemorajik içerikli kistik görünüm izlendi (Resim 1, 2, 3).

Olguya laparoskopik istmosel rezeksiyonu ve miyometriyum onarımı yapıldı. Histopatoloji sonucu hemorajik materyel olarak raporlandı.

Tartışma-Sonuç: Sezaryen izinde uterus istmus seviyesinde gelişen bir divertikül olup, etyolojisinde multiple risk faktörleri belirtilmiştir (1, 2).

Hastalar asemptomatik olabileceği gibi semptomatik olanlar ise menstruel lekelenme tarzı kanama, pelvik ağrı, sekonder infertilite ile başvurabilirler (3).

TVUS ve MRG istmosel tanısında etkindir. Yüksek özgüllük ve duyarlılığa sahiptir. Tedavi semptomların varlığına, sekonder infertiliteye, defekt boyutuna ve çocuk istemine göre belirlenmelidir.

Küçük defektler için histeroskopi ve daha büyük defektler için vajinal yaklaşım, laparoskopi, kombine laparoskopi ve histeroskopi ile koruma teknikleriyle minimal invaziv olarak onarılabilir.

Anahtar kelimeler: istmosel, histeroskopi, sezeryan

Kaynaklar

1. Allornuvor G, Xue M, Zhu X, Xu D (2013) The definition, aetiology, presentation, diagnosis, and management of previous cesarean scar defects. J Obstetrics and Gynecology 33:759?63 (PMID: 24219709)
2. Thaysa Guglieri Kremer , Isadora Bueloni Ghiorzi , Raquel Papandreus Dibi(2019) Isthmocele: an overview of diagnosis and treatment. Rev Assoc Med Bras 65(5):714-721 (PMID: 31166450)
3. Amanda M. Tower, Gary N. Frishman (2014) Cesarean scar defects: An unrecognized cause of abnormal uterine bleeding and other gynecologic complications. J Minim Invasive Gynecol 20:562-572 (PMID: 24423974)

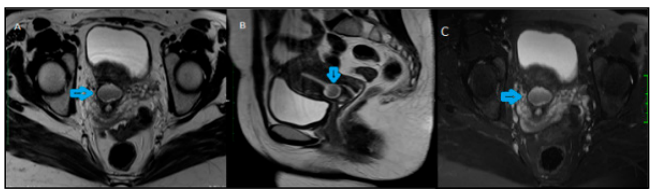

Resim 1. Sezaryen skarı düzeyinde aksiyel (A) ve sagittal (B) T2AG ve aksiyel yağ baskılı T2AG'de (C) içerisinde gölgelenme bulgusunun izlendiği kistik istmosel ile uyumlu lezyon mevcuttur.

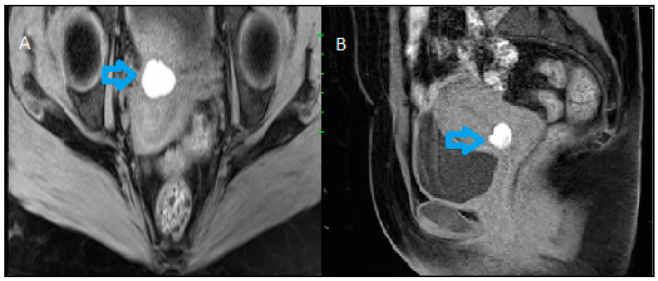

Resim 2. Sezaryen skarı düzeyinde aksiyel (A) ve sagittal (B) T1AG'de hiperintens sinyal ile karakterize hemorajik içerikli kistik istmosel ile uyumlu lezyon izlenmektedir.

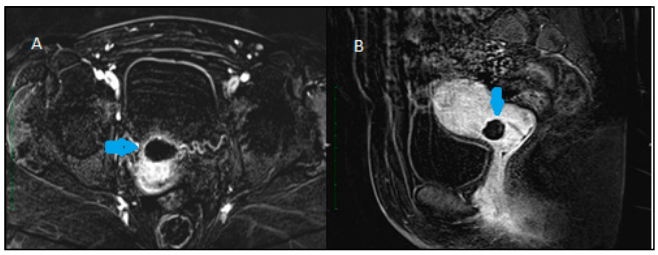

Resim 3. Aksiyel (A), sagittal (B) postkontrast yağ baskılı T1A subtraksiyon görüntülerde kontrastlanma göstermeyen kistik lezyon olarak istmosel izlenmektedir.

Nöroradyoloji

PS-411

DİYABETİK HASTADA GELİŞEN SPİNAL EPİDURAL APSE OLGUSU

Sümeyye Sekmen, Mehmet Beyazal, Esat Kaba, Hüseyin Er

Recep Tayyip Erdoğan Üniversitesi Tıp Fakültesi Radyoloji Anabilim Dalı

Giriş: Spinal epidural apseler (SEA), epidural boşluğun piyojenik enfeksiyonudur.SEA , doğru teşhis ve hızlı bir şekilde tedavi edilmezse ciddi sonuçlara yol açabilecek veya yaşamı tehdit edebilecek kritik bir klinik tanıdır (1).Risk faktörleri arasında diabetes mellitus, alkolizm, AIDS veya diğer bağışıklık sistemi baskılanmış durumlar, kanser, intravenöz ilaç kullanımı, travma ve omurga cerrahisi yer alır(2)Görüntüleme en iyi kontrastlı Manyetik Rezonans Görüntüleme (MRG) ile yapılır (2,3)

Olgumuzda bel ağrısı şikayeti olan 57 yaşında diyabet hastasında ortaya çıkan spinal epidural apseyi MRG bulgularıyla birlikte sunmayı amaçladık.

Olgu: 57 yaş bilinen diyabet ve hipertansiyon tanıları olan erkek hasta diyabetik ayak nedeniyle takip ve tedavi sürecinde gelişen bel ağrısı sonucu çekilen kontrastsız lomber MRG de L4 düzeyinde ekstrameduller yerleşimli yaklaşık 30x 8 mm lezyon ve sol paravertebral yumuşak dokularda heterojen sinyal intensitesi saptandı (Resim 1,2) Laboratuvar tetkikinde CRP : 311,58 (0-5) wbc : 22.15 (4-10) saptandı. Çekilen kontrastsız Batın Bilgisayarlı tomografi (BT) tetkikinde solda psoas kasında ve lomber bölgede paraspinal kaslar düzeyinde içerisinde yer yer septasyonların izlendiği koleksiyon alanı mevcuttu (Resim 3).Lezyonlar apse olarak değerlendirildi.Hasta beyin cerrahi tarafından acil operasyona alındı. Alınan örneklerde Streptococcus agalactia üremesi saptandı.Geniş spektrumlu antibiyotik tedavisine devam edildi.Takipte alınan Batın BT de psoas kası ve paraspinal düzeydeki lezyonlarda regresyon izlenmiş olup çekilen kontrastlı lomber MR incelemede anterior ve posterior epidural mesafede spinal kanala bası oluşturan çevresel kontrastlanma gösteren epidural apse ile uyumlu fokal odaklar izlenmektedir (Resim 4,5)

Tartışma: Spinal epidural apse bel ağrısının nadir ve acil bir durumudur (3) En yaygın olarak beşinci ve altıncı dekaddaki yetişkinlerde görülür. Risk faktörleri arasında diabetes mellitus, alkolizm, AIDS veya diğer bağışıklık sistemi baskılanmış durumlar, kanser, intravenöz ilaç kullanımı, travma ve omurga cerrahisi yer alır. Bununla

birlikte, hastaların% 20 kadarı hiçbir predispozan faktörlere sahip olmayacaktır(2) SEA nin öncelikli nedeni bakteriyel enfeksiyondur ve en yaygın etken *Staphylococcus aureus tur* (3,4)Çoğunluğu posterior epidural mesafede (%80) görülür ve genellikle diş apsesi, farenjit veya cilt ve yumuşak doku enfeksiyonları ile ilişkilidir (3). Anterior epidural mesafede (%20) görülenler genellikle osteomiyelit veya diskit ile ilişkilidir (5).

Şiddetli bel veya sırt ağrısı en sık görülen erken bulgudur (5). En iyi görüntüleme yöntemi kontrastlı MRG tetkikidir (2,3).SEA tedavisi genellikle 4-6 hafta antibiyotik ve cerrahi dekompresyon veya perkütan drenajı içerir (2) Ayırıcı tanıda spinal epidural hematom,vertebral metastaz, , postoperatif spinal seroma ile disk hernileri yer alır.

Sonuç: SEA için klinik şüphe olduğunda, tedavide herhangi bir gecikme morbidite ve mortaliteyi arttıracağından erken tanı koymak ve tedaviye başlamak çok önemlidir

Anahtar kelimeler: spinal epidural apse, diyabet , bel ağrısı, MRG

Kaynaklar

1. Wang, Haiyan & Tan, Bingyi & Auster, Martin & Gong, Gary. (2018). Imaging and surgical findings of spinal epidural abscess caused by direct intraspinal spread of paraspinal infection: Correlation with spinal pneumorrhachis and its clinical implication. Radiology of Infectious Diseases. 5.
2. Chima-Melton, Chidinma & Pearl, Michelle & Scheiner, Marni. (2017). Diagnosis of spinal epidural abscess: a case report and literature review. Spinal Cord Series and Cases. 3. 17013.
3. Reihsaus, E & Waldbaur, H & Seeling, W. (2001). Spinal Epidural Abscess: a meta-analysis of 915 patients. Neurosurgical review. 23. 175-204; discussion 205.
4. Kabbara, Abdallah & Samuel, Kelvin & Untal, Carlos. (2004). Methicillin-resistant Staphylococcus aureus epidural abscess after transforaminal epidural steroid injection. Pain physician. 7. 269-72.
5. Sendi P, Bregenzer T, Zimmerli W. Spinal epidural abscess in clinical practice. QJM. 2007;101 (1): 1-12.



Resim 1

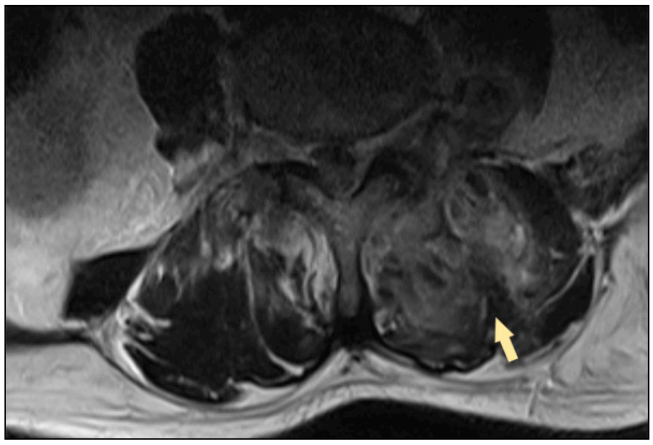

Resim 2



Resim 3

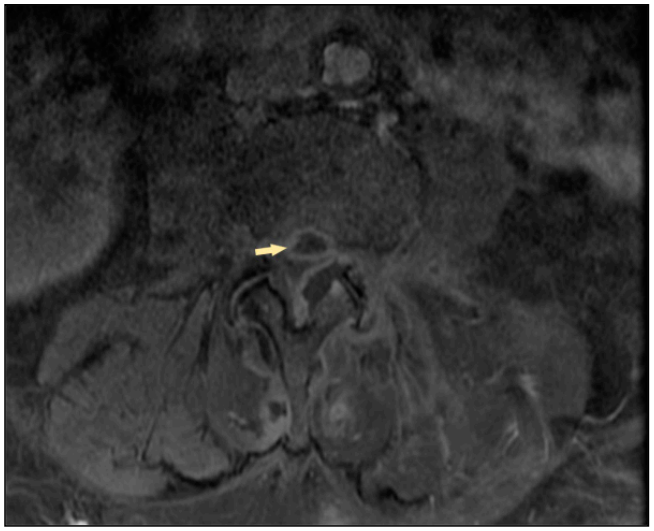

Resim 4

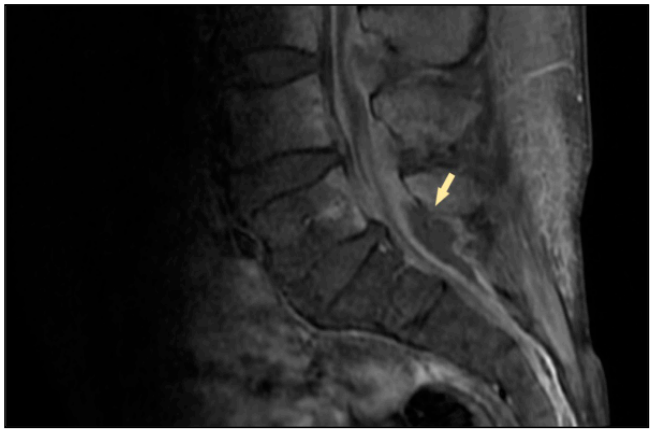

Resim 5

Abdominal Radyoloji

PS-412

MEZENTER İSKEMİ İLE PREZENTE OLAN AORT DİSEKSİYONU OLGUSU

Ömer Görgel, Hüseyin Balcı, Serdar Aslan, İsmet Miraç Çakır, Erdem Yüzüak, Tümay Bekci, Alptekin Tosun

Giresun Üniversitesi Tıp Fakültesi Radyoloji Anabilim Dalı

Giriş ve Amaç: Aort diseksiyonu, akut aort sendromlarının prototipi ve en yaygın şeklidir. Kan, aort duvarının medial tabakasına intimadaki bir yırtık veya penetran ülser yoluyla girdiğinde ve medya boyunca uzunlamasına ilerleyerek damar duvarı içinde ikinci bir kanla dolu kanal (sahte lümen) oluşturduğunda ortaya çıkar (1). Aort diseksiyonu sonrası diseksiyon flebi, ilerleyip çeşitli viseral dallarda da diseksiyona sebep olabilmektedir (2). Bu olgu sunumunda akut batın bulguları ile başvuran hatada aort diseksiyonu ve eşlik eden Süperior Mezenterik Arter (SMA) diseksiyonunun neden olduğu tam oklüzyon ile gelişen akut mezenter iskemi olgusunun Bilgisayarlı tomografi (BT) bulgularını sunmayı amaçladık.

Vaka Sunumu: 48 yaşında erkek hasta ani ve şiddetli karın ağrısı sebebiyle hastanemize başvurdu. Hastaya uygulanan abdominal Ultrasonografide (USG) barsak anslarında dilatasyon ve distansiyon artşı saptandı. İleus ön tanısı olan hastaya etiyolojiye yönelik BT inceleme planlandı. BT incelemede arkus aortadan ana iliak arterlere kadar uzanan diseksiyon flebi saptandı. Bu diseksiyon flebi Süperior Mezenterik Arter (SMA)'e uzanmaktaydı. SMA proksimalinde diseksiyona sekonder tam oklüzyon saptandı. Aynı zamanda ince barsak anslarında dilatasyon ve hava sıvı seviyelenmeleri mevcuttu. Mevcut bulguların diseksiyona sekonder gelişen akut SMA oküzyonu ve neticesinde oluşan mezenter iskemiye sekonder geliştiği düşünülen hastada bulgular cerrahi olarak konfirme edildi.

Tartışma ve Sonuç: Aort diseksiyonu çoğunlukla 40 yaş üzerindeki hipertansif kişilerde görülür. Aynı yaş grubundaki kadınlara oranla erkeklerde 2-3 kat daha sık görülen bu durum, hızlı tanı ve tedavi gerektirir. Aniden gelişen sırt ağrısı veya göğüs bölgesinde ağrı ile karakterize olan aort diseksiyonu; kalp krizi, çoklu organ yetmezliği ve ölümle sonuçlanabilecek kadar ciddi sonuçlar doğurabilir (3). Aort diseksiyonu, aort damarının farklı sebeplerle rüptüre olması ve duvar içine kan dolmasıyla oluşur. Tanıda asıl tetkik BT anjiografidir (4). Aort diseksiyonunda vakaların yaklaşık %70'inde intima flebi görülür. Lümen gerçek ve sahte lümen olarak ikiye ayrılır.

Gerçek lümen, kalsifikasyonlarla çevrili (varsa), sahte lümenden daha küçük, genellikle çölyak trunkus, SMA ve sağ renal arterin köken aldığı lümendir. Sahte lümen gerçek lümenden daha küçük, tromboze, geç kontrastlanan, sol renal arterin orijin aldığı lümendir. BT bifazik uygulandığında arteriyel ve venöz faz arasındaki kontrast farklılıkları, gerçek ve yanlış lümeni ayırt etmede yardımcı olabilir. Aort diseksiyonu sınıflamasında Stanford ve De Bekay sınıflamaları kullanılır (5).

Aort diseksiyonu sonucu hayatı tehdit edici komplikasyonlar gelişmektedir. Bunlardan birisi de barsak anslarının perfüzyonun bozulmasıdır. Bunun sebebi genellikle SMA'nın tromboze aortik lümenle ilişkili hale gelmesidir. Bizim olgumuzda aortik diseksiyon SMA'ya uzanmakta ve SMA proksimalinde tam oklüzyon oluşturmaktadır. Aort diseksiyonu olan hastalarda klasik prezentasyonun nadir de olsa değişebileceği, diseksiyon flebinin SMA'ya uzanabileceği, mezenter iskemiye sebep olabileceği ve cerrahi prosedürü değiştirebileceği akılda tutulmalıdır.

Anahtar kelimeler: Aort diseksiyonu, SMA diseksiyonu, Barsak malperfüzyonu

Kaynaklar

1. Gawinecka J, Schönrath F, von Eckardstein A. Acute aortic dissection: pathogenesis, risk factors and diagnosis. Swiss Med Wkly. 2017;147:w14489. Published 2017 Aug 25. doi:10.4414/smw.2017.14489
2. Sobocinski J, Delloye M, Hongku K, et al. Malperfusions in Acute Type B Aortic Dissection-Predictors of Outcomes. Ann Vasc Surg. 2019;59:119-126. doi:10.1016/j.avsg.2019.01.030
3. Semsroth S, Dumfarth J, Schachner T, Grimm M, Domanovits H. Das akute Aortensyndrom [Acute aortic syndrome]. Med Klin Intensivmed Notfmed. 2014;109(5):371-384. doi:10.1007/s00063-014-0391-y
4. Baliga RR, Nienaber CA, Bossone E, et al. The role of imaging in aortic dissection and related syndromes. JACC Cardiovasc Imaging. 2014;7(4):406-424. doi:10.1016/j.jcmg.2013.10.015
5. Sievers HH, Rylski B, Czerny M, et al. Aortic dissection reconsidered: type, entry site, malperfusion classification adding clarity and enabling outcome prediction. Interact Cardiovasc Thorac Surg. 2020;30(3):451-457. doi:10.1093/icvts/ivz281

Sol subklavyan arter çıkış yeri distalindeki arkus aortada diseksiyon



Bilateral ana iliak arterlerde diseksiyon



Abdominal aortadan SMA'ya uzanan diseksiyon flebi



Mezenterik iskemi sonucu etkilenen barsaklarda distansiyon artışı ve hava-sıvı seviyelenmeleri

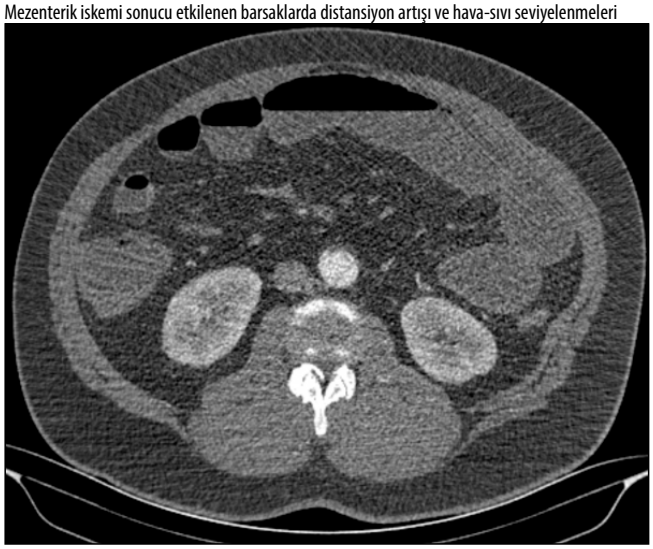

Abdominal aortadan SMA'ya uzanan diseksiyon sonucu SMA proksimalinde oklüzyon



Acil Radyoloji

PS-413

AKUT KOLESİSTİTİN NADİR İKİ KOMPLİKASYONU: KOLESİSTODUODENAL FİSTÜLE EŞLİK EDEN SAFRA KESESİ PERFORASYONU

Emre Ruhat Avcı, Ekrem Anıl Sarı, Abdullah Taylan, Işıl Başara Akın, Canan Altay

Dokuz Eylül Üniversitesi Tıp Fakültesi Radyoloji Anabilim Dalı

Giriş ve amaç: Bilioenterik fisttüler safra yoları ile gastrointestinal trakt arasında oluşan fistüllerdir. Bu fisltüler genelde uzun dönem taşlı biliyer sistem hastalıklarının bir sonucudur (1). Biliyer hastalık olgularında gastrointestinal trakta fistül insidansı %0.9 olarak bildirilmiştir (2). Bilioenterik fistüler en sık safra kesesi ve duodenum arasında gözlenir (3). Kolesistoduodenal fistüllerin oluşumundaki mekanizma biliyer sistemdeki taşın safra kesesi duvarına impakte olmasının ardından enflamatuar süreçlere bağlı kese duvarının erozyon ve nekroza uğraması sonucu enflamasyonun komşu duodenal duvara uzanımıdır (4). Bu fistüllerin oluşumu sonrasında enterik içerik biliyer sisteme ulaşır (5). Hastalar genelde sağ üst kadran ağrısı, bulantı kusma, sarılık ve kolanjit bulguları ile başvururlar (4). Bu bulgular biliyoenterik fistül tanısı için yeterli değildir. Safra yollarında hava görülmesi bilioenterik fistül açısından şüphelidir (6). Safra kesesi perforasyonu da akut kolesistitin bir başka nadir komplikasyonudur ve insidansı akut kolesistitli olgularda %2-11 olarak bildirilmiştir (7,8). Safra kesesi perforasyonundaki mekanizma kese duvarındaki enflamasyon sonucu oluşan nekrozdur (8). Safra kesesi perforasyonu tanısını koymada da abdominal bilgisayarlı tomografi (BT) önemli bir görüntüleme yöntemidir (7). Bu olgu sunumunda acil servise genel durum bozukluğu, ateş yüksekliği ve sağ üst kadran ağrısı şikayetleri ile başvuran bir olguda radyolojik olarak saptanan kolesistoduodenal fistül ve safra kesesi perforasyonuna ait radyolojik görüntüleme bulguları paylaşılacaktır.

Olgu sunumu: Yetmiş beş yaşında erkek hasta acil servise genel durum bozukluğu, ateş yüksekliği ve sağ üst kadran ağrısı şikayetleri ile başvuran hastanın özgeçmişinde alzheirmer hastalığı, diyabet, hipertansiyon ve serebrovasküler olay bulunmaktaydı. Başvurusunda bilinci açık non-oryante, non-koopere olan hastanın sağ üst kadranda defans bulgusu saptanmıştır. Hastanın laboratuvar bulguları arasında belirgin bir KCFT yüksekliği izlenmemiştir ancak nötrofil ağırlıklı lökositozu mevcuttur. Yapılan kontrastlı BT incelemesinde, safra kesesi transvers çapı artmıştır ve mukozal kontrastlanma izlenmiştir. Safra kesesi ile karaciğer arasında kese perforasyonunu düşündürür perikolesistik bir koleksiyon izlenmekte olup safra kese duvar bütünlüğü bozulmuştur (Figür 1). Safra kesesinin medial kesiminde duedonum ile komşuluk gösterdiği seviyede sınır özellikleri kaybolmuş ve bu seviyede safra kesesi ve duodenum arası bir fistül varlığını düşündürür sıvı dansitesinde içerik geçişi izlenmiştir (Figür 2). Safra kesesi lümeninde ve perikolesistik alanda serbest hava mevcuttur (Figür 1). Hastanın tanımlanan bu bulguları sonucunda genel cerrahi servisine izleme alınmış ve antibiyoterapi uygulanmıştır.

Tartışma ve Sonuç: Kolesistoduodenal fistül ve safra kesesi perforasyonu akut kolesistitin nadir bulgularındandır. Akut kolesistit tanısında gecikme olması halinde görülebilen bu komplikasyonların mortalite ve morbiditesi oldukça yüksektir (9). Safra yolarında hava saptanan hastalarda kolesistoenterik fistüller ayırıcı tanılar arasında yer almalıdır (1). Abdomen BT incelemesi özellikle safra yollarındaki havayı ve safra kesesi bütünlüğünün bozulduğunu göstermek için tercih edilmesi gereken görüntüleme yöntemlerindendir (1,7).

Anahtar kelimeler: Safra Kesesi, Safra Kesesi Perforasyonu, Kolesistoduodenal Fistül, Akut Kolesistit

Kaynaklar

1. CT imaging of biliary enteric fistula T. Shimono, K. Nishimura, K. Hayakawa
2. Glenn F, Reed C, Grafe W. Biliary enteric fistula. Surg Gynecol Obstet 1981;153:527–31
3. Faridi MS, Pandey A. Mirizzi syndrome type ii with cholecysto-duodenal fistula: An infrequent combination. Malys J Med Sci.2014;21:69---71
4. Chowbey PK, Bandyopadhyay SK, Sharma A, et al. Laparoscopicmanagement of cholecystoenteric fistulas. J Laparoendos AdvSurg Tech A. 2006;16:467---72.
5. Savvidou S, Goulis J, Gantzarou A, et al. Pneumobilia,chronic diarrea, vitamin K malabsorption: aA pathognomonictriad for cholecystocolonic fistulas. World J Gastroenterol.2009;15:4077---82
6. CT imaging of biliary enteric fistula T. Shimono, K. Nishimura, K. Hayakawa
7. Roslyn JJ, Thompson JE, Darvin H, DenBesten L. Risk factors for gallbladder perforation. Am J Gastroenterol. 1987;82:636–640.
8. Bedirli A, Sakrak O, Sözüer EM, Kerek M, Güler I. Factors effecting the complications in the natural history of acute cholecystitis. Hepatogastroenterology. 2001;48:1275–1278.
9. D. Gandhi, P. Nepal, F.J. Hernandez-Delima, et al., A pictorial review of gall stones and its associated complications, Clinical Imaging(2019), https://doi.org/10.1016/j.clinimag.2019.11.015



Figür 1. Kolesistoduodenal fistüle eşlik eden safra kese perforasyonlu hastanın aksiyel kontrastlı BT; safra kesesi ile karaciğer arasında kese perforasyonunu düşündüren perikolesistik bir koleksiyon izlenmekte olup safra kese duvar bütünlüğü bozulmuştur (Ok). Safra kesesi lümeninde ve perikolesistik alanda serbest hava mevcuttur (Ok başları).



Figür 2a. Aksiyel b. Koronal BT görüntüler; safra kesesinin medial kesiminde duedonum ile komşuluk gösterdiği seviyede sınır özellikleri kaybolmuş ve bu seviyede safra kesesi ve duodenum arası bir fistül varlığını düşündürür sıvı dansitesinde içerik geçişi izlenmektedir (Ok).

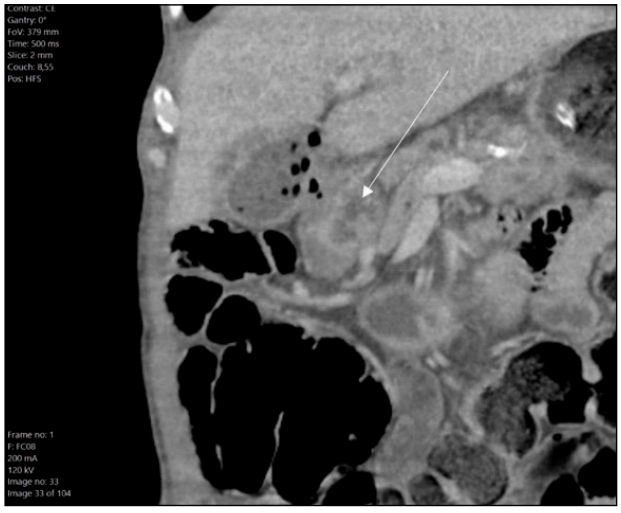

Figür 2a. Aksiyel b. Koronal BT görüntüler; safra kesesinin medial kesiminde duedonum ile komşuluk gösterdiği seviyede sınır özellikleri kaybolmuş ve bu seviyede safra kesesi ve duodenum arası bir fistül varlığını düşündürür sıvı dansitesinde içerik geçişi izlenmektedir (Ok).

Girişimsel Radyoloji

PS-414

SANTRAL VENÖZ KATETERİZASYON GİRİŞİMİ SONRASINDA GELİŞEN PSÖDOANEVRİZMA VE ENDOVASKÜLER TEDAVİSİ

Berna Keskin, Erdem Birgi, Onur Ergun, Azad Hekimoğlu, Erdi Tangobay, Baki Hekimoğlu

Ankara Dışkapı Yıldırım Beyazıt Eah, Radyoloji

Giriş ve Amaç: Olgumuzda acil serviste internal juguler ven (IJV) kateterizasyonu sırasında arteriyal ponksiyona sekonder gelişen tiroservikal trunkus kaynaklı psödoanevrizma ve endovasküler tedavisi anlatılmakta olup amacımız nadir görülen bu komplikasyonun tanınması ve güvenli tedavisinin tartışılmasıdır.

Olgu Sunumu: 21 yaşında erkek hastaya üremik ensefalopati ön tanısıyla acil diyaliz kararı alınmış. Geçici hemodiyaliz kateteri takılması amacıyla sol IJV'den 18 Gauge iğne ile girişim denenmiş. İğne girişi sonrası gelen kanda pulsatilite olması nedeniyle arteriyal ponksiyon düşünülerek iğne çekilmiş ve giriş yerine bası uygulanmış. Basıya rağmen boyunda hızlı büyüyen şişlik meydana gelen hastaya karotid ponksiyon düşünülerek Doppler ultrasonografi (US) yapıldı. Sol sternokleidomastoid kas posteriorunda hematom ve içerisinde 15x7 mm boyutlarında psödoanevrizma ile uyumlu lezyon saptandı (Resim a).

Anjiyografide sol CCA'da ekstravazasyon ve psödoanevrizma lehine doluş saptanmadı (Resim b). Sol subklavyen arterden alınan selektif görüntülerde tiroservikal trunkustan kaynaklanan yaklaşık 1 cm çaplı psödoanevrizma ile uyumlu doluş izlendi (Resim c).

Bunun üzerine tiroservikal trunkus mikrokateter-mikrotel yardımıyla selektif olarak kateterize edilerek psödoanevrizma lümenine süperselektif ulaşıldı (Resim d). 7 adet kontrollü ayrılan koil ile psödoanevrizma lümeni komplet embolize edildi. Alınan kontrol görüntülerde psödoanevrizmanın dolaşım dışı kaldığı teyit edildi (Resim e).

Tartışma ve Sonuç: IJV kateterizasyonunun en sık görülen komplikasyonu %3 insidans ile arteriyal ponksiyon olarak bildirilmektedir (1). IJV kateterizasyonu sonrası gelişen psödoanevrizma formasyonu ise literatürde nadiren bildirilmiştir (2-6). Anatomik işaretler kullanılarak yapılan girişimlerde, yakın anatomik ilişki nedeniyle bu komplikasyonların gelişme riski artmaktadır. Shield ve arkadaşları (7) lateral kör yaklaşımda tiroservikal trunkusta meydana gelen ilk psödoanevrizma olgusunu tanımlamıştır. Bizim olgumuzda da acil serviste anatomik işaretler kullanılarak lateralden kör girişim yapılmış olup takiben arteriyal ponksiyon ve psödoanevrizma gelişmişti. IJV kateterizasyonu için USG eşliğinde girişimin yapılması arteriyal ponksiyon riskini azaltacağından acil serviste de kullanılması önem arz etmektedir (8-11).

İatrojenik boyun psödoanevrizmalarında hasta grubu genellikle hemodiyaliz hastaları olduğundan, bu hastalarda mevcut koagülopati ve heparinizasyona bağlı psödoanevrizmanın komplike olma riski artmaktadır. Komplikasyon gelişimi anatomik lokalizasyon nedeniyle tehlikeli olduğundan bu vakalarda spontan rezolüsyonu beklemek güvenilir değildir (12).

Endovasküler tedavi seçenekleri arasında koil embolizasyon, kaplı stent kullanımı, balon oklüzyon ve psödoanevrizma lümenine perkütan trombin enjeksiyonu sayılabilir (13). Literatürde farklı lokalizasyonlardaki psödoanevrizmalarda koil embolizasyonun başarıyla gerçekleştirildiği bildirilmiştir (2,3,12,13). Bizim hastamızda da koil embolizasyon başarıyla gerçekleştirilmiş olup 2 ay sonraki kontrollerinde rekürrens tespit edilmemiştir.

Sonuç olarak IJV kateterizasyonu sonrasında boyunda üfürüm olsun veya olmasın şişlik gelişen hastalarda psödoanevrizmanın da akla gelmesi ve Doppler USG ile araştırılması gerekmektedir. Gelişen psödoanevrizmanın tedavisinde endovasküler koil embolizasyon güvenilir ve efektif bir yöntem olarak ilk planda tercih edilmelidir.

Anahtar kelimeler: Santral venöz kateter, psödoanevrizma

Kaynaklar

1. Ruesch S, Walder B, Tramèr MR. Complications of central venous catheters: internal jugular versus sub¬clavian access--a systematic review. Crit Care Med 2002;30:454-60.
2. Dwivedi AJ, Cherukupalli C, Dayal R, and Krishansastry KV. Endovascular treatment of false aneurysm of the thyrocervical trunk. Vascular and Endovascular Surgery 2007;41(1):77–79.
3. Mazzei V, Benvenuto D, Gagliardi M, Guarracini S, and Di Mauro M. Thyrocervical trunk pseudoaneurysm following central venous catheterization. Journal of Cardiac Surgery 2011;26(6): 617–618.
4. den Hollander D, Slapak M. False aneurysm of the thyrocervical trunk (letter). Nephrol Dial Transplant 1991;6:747–748.
5. Elariny HA, Crockett D, Hussey JL. False aneurysm of the thyrocervical trunk. South Med J 1996;89:519–521.
6. Peces R, Navascues RA, Baltar J, Laures AS, Alvarez-Grande J. Pseudoaneurysm of the thyrocervical trunk complicating percutaneous internal jugular-vein catheterization for haemodialysis. Nephrol Dial Transplant 1998;13:1009–1011.
7. Shield CF, Richardson JD, Buckley CJ, Hagood CO. Pseudoaneurysm of the brachiocephalic arteries: a complication of percutaneous internal jugular vein catheterization. Surgery 1975;78:190-4.
8. Denys BG, Uretsky BF, Reddy PS. Ultrasound-assist¬ed cannulation of the internal jugular vein. A prospec¬tive comparison to the external landmark-guided tech¬nique. Circulation 1993;87:1557-62.
9. Randolph AG, Cook DJ, Gonzales CA, Pribble CG. Ultrasound guidance for placement of central venous catheters: a meta-analysis of the literature. Crit Care Med 1996;24:2053-8.
10. Teichgraber UKM, Benter T, Gebel M, Manns MP. A sonographically guided technique for central venous access. Am J Roentgenol 1997;169:731-3.
11. Brooks AJ, Alfredson M, Pettigrew B, Morris DL. Ultrasound-guided insertion of subclavian venous ac¬cess ports. Ann R Coll Surg Engl 2005;87:25-7.
12. Cuhaci B, Khoury P, Chvala R. Transverse Cervical Artery Pseudoaneurysm: A Rare Complication of Inter¬nal Jugular Vein Cannulation. Am J Nephrol 2000;20:476-82.
13. Siu YP, Tong MKh, Poon WL, Tsui WC, Kwan TH. Haemodialysis catheter-related right transverse cervical artery pseudoaneurysm and treatment by coil emboliza¬tion. Nephrology 2005;10:37-9.

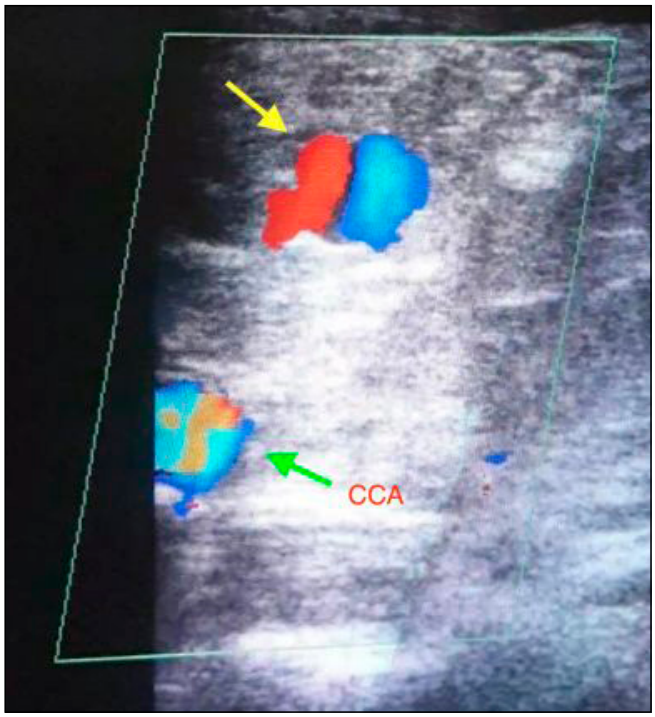

Resim a. Renkli doppler USG incelemede hematom alanı içerisindeki psödoanevrizma ve ying yang işareti (sarı ok).



Resim b. Sol CCA'dan alınan selektif DSA görüntüsünde patolojik dolum ve ekstravazasyon izlenmiyor.

-

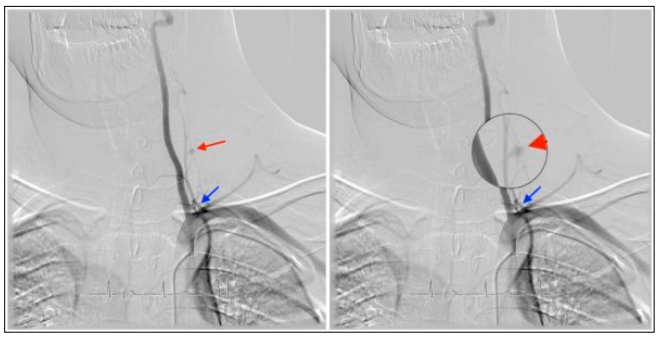

Resim c. Sol subklavyen arterden alınan selektif DSA görüntüsünde tiroservikal trunkustan (mavi ok) kaynaklanan psödoanevrizmaya ait doluş izleniyor (kırmızı ok).



Resim d. Psödoanevrizma lümenine süperselektif olarak erişildikten sonra alınan görüntüde patolojik doluş daha net görülüyor.



Resim e. Psödoanevrizma lümeninin koil embolizasyonu sonrasında lümen içerisinde doluş izlenmiyor (siyah ok). Tiroservikal trunkus (kırmızı ok).

Kardiyovasküler Görüntüleme

PS-415

TROMBOZE DEV SOL ANTERİOR DESENDEN ARTER ANEVRİZMASI

Saime Turgut Güneş, İbrahim Taşkın Rakıcı, Azadeh Hayeri, Abdullah Soydan Mahmutoğlu

İstanbul Eğitim ve Araştırma Hastanesi

Giriş ve Amaçlar: Kendisine komşu normal damar lümeninin 1.5 katından daha büyük bir çapa ulasan lokalize dilatasyonlar koroner arter anevrizması olarak adlandırılır. (1) Dev koroner arter anevrizması için kesinleşmiş bir sınır olmamakla birlikte 10mm , 20 mm veya normal damar çapının dört katını geçen genişlemleri kabul eden yayınlar mevcuttur.(2-3) En sık etkilenen arter, sırasıyla sağ koroner arter ve daha az ölçüde, sol ön inen arterin proksimal kısmı ve sol sirkumfleks arterdir. (4) Koroner arter anevrizmaları hem morbidite hem de mortalite açısından önemli bir risk faktörü oluşturmaktadır. Yetişkinlerdeki koroner arter anomalilerin ana nedeni ateroskleroz iken, çocuklarda ve ergenlerde bu anomalilerin temel nedeni Kawasaki hastalığıdır. Diğer nedenler travma, poliarteritis nodosa, sistemik lupus eritematozus, sifiliz ya da idiopatiktir. (5) Koroner arter anevrizmaları,çoğunlukla asemptomatik seyirli olup özellikle dev koroner anevrizmalar komşu yapılarda tromboz, embolizasyon, diseksiyon, mekanik tıkanma gibi birçok komplikasyona neden olabilir. (4) Koroner arter anevrizmalarının tedavisi, nadir olmaları ve öngörülemeyen seyri nedeniyle tartışmalıdır. Burada, dev sol ön inen koroner arter anevrizması olan 57 yaşında bir erkek hastayı sunuyoruz.

Olgu Sunumu: 57 yaşında erkek hasta bilinen hipertansiyon ve sigara içme öyküsü mevcut.Hasta kardiyoloji polikliniğine 6 aydır eforla olan göğüs ağrisi yakınmasıyla başvuruyor. Hastanın fizik muayenesinde özellik yok, EKG si normal sinus ritminde izleniyor. Yapılan ekokardiyografisinde EF:%65 normal, hafif sol ventrikül hipertrofisi saptaniyor. Efor testi yapılan hastanın anlamlı EKG değişikliği olmazken, testin son aşamasinda göğüs ağrısı gelişince semptom pozitif efor testi olarak değerlendirilip BT Koroner anjiyografi planlanıyor. BT koroner angiografide de sol ön inen koroner arter proksimalinde yaklaşık 24 mm lik segmentte (şekil:1) ,en geniş yerinde 19 mm ye varan kalsifik odaklar içeren tromboze görünümde anevrizma izlenmektedir(şekil:2) 3Dvolum rendered görüntülerde (şekil 3) tromboze segment ile birlikte anevrizmatik genişleme gösterilmektedir.

Tartışma: Koroner arter anevrizmaları anjiyografi çalışmalarında %0.2-2.2 oranında saptanırken dev koroner anevrizma sıklığı ise %0.02-0.2 olarak izlenmiştir.(6) BT koroner anjiyografi anevrizmanın yeri, şekli, boyutu ve duvar bileşimi hakkında hızlı bilgi sağlaması ve non-invazif bir yöntem olması nedeniyle koroner anevrizma değerlendirmesinde konvansiyonel angiografiye göre daha avantajlıdır. (7) Ayrıca 3 boyutlu değerlendirme ile BT koroner anjiyografi koroner anevrizmanın net anatomik lokalizasyonunu ,çevre dokularla ilişkisini, trombüs ve ilişkili plak formasyonu hakkında daha net bilgiler verir.(8) Koroner arter anevrizması tedavisinde anatomik lokalizasyonu uygun olan ve 10 mm den küçük olan koroner anevrizmalarda perkutan koroner girişimsel tedavi tercih edilebilirken daha büyük anevrizmlarda cerrahi tedavi önerilmektedir.(7)

Sonuçlar: Koroner arter anevrizması nadir görülen bir durum olup hastaların çoğunda asemptomatik seyretmektedir; noninvaziv koroner görüntüleme yöntemlerinin günlük pratikte kullanımının artmasıyla daha sık tanı konmaktadır. BT koroner anjiyografi tanı koymanın yanında anevrizmanın çevre kardiyak dokularla ilişkisini değerlendirmede de avantaj sağlamaktadir.Ayrıca medikal tedavi kararı verilen hastalarda noninvazif bir yöntem olduğundan takipte tercih edilen görüntüleme yöntemidir.

Anahtar kelimeler: tromboze koroner arter anevrizması, sol koroner arter anevrizma, BT koroner angiografi, dev koroner arter aanevrizma

Kaynaklar

1. Fang CT, Fang YP, Huang YB, Kuo CC, Chen CY. Epidemiology and risk factors of coronary artery aneurysm in Taiwan: a population based case control study. BMJ Open. 2017;7(6):e01424
2. Kato H, Sugimura T, Akagi T, Sato N, Hashino K, Maeno Y, Kazue T, Eto G, Yamakawa R. Long-term consequences of Kawasaki disease: a 10-to 21-year follow-up study of 594 patients. Circulation. 1996;94:1379–85.
3. Tunick PA, Slater J, Kronzon I, Glassman E. Discrete atherosclerotic coronary artery aneurysms: a study of 20 patients. J Am CollCardiol 1990;15(2): 279–282
4. Tuncer E, Onsel Turk U, Alioglu E. Giant saccular aneurysm of theleft main coronar yartery. J Geriatr Cardiol. 2013;10:110–112.
5. Alioglu E, Turk UO, Engin C, Tengiz I, Tuzun N, Posacioglu H. Left main coronary arteryaneurysm in young patient with acute myocardial infarction. J Cardiovasc Med (Hagerstown) 2009;10:494–496.
6. Dereje K Belayneh 1, Fredrik Calais 2 Asymptomatic giant right coronary artery aneurysm in Kawasakidisease: A casereport Clin Case Rep2020 Aug 27;8(12):2732-2738. doi: 10.1002/ccr3.3259. eCollection 2020 Dec.
7. Malyshev Y, Syed A, Castillo R, et al. (April 12, 2020) Giant Left Main Coronary Artery Aneurysm Presenting as Multiple Implantable Cardioverter Defibrillator Shocks. Cureus 12(4): e7653. doi:10.7759/cureus.7653
8. Mariana Díaz-Zamudio 1, UlisesBacilio-Pérez, Mary C Herrera-Zarza, AlohaMeave-González, ErickAlexanderson-Rosas, Greby F Zambrana-Balta, Eric T Kimura-Hayama Coronary artery aneurysms and ectasia: role of coronary CT angiography Radiographics 2009 Nov;29(7):1939-54.doi: 10.1148/rg.297095048.



Şekil 3. 3DVR görüntülerde kısa beyaz oklar ile tromboze komponent ile birlikte anevrizmatik segment gösterilmekte

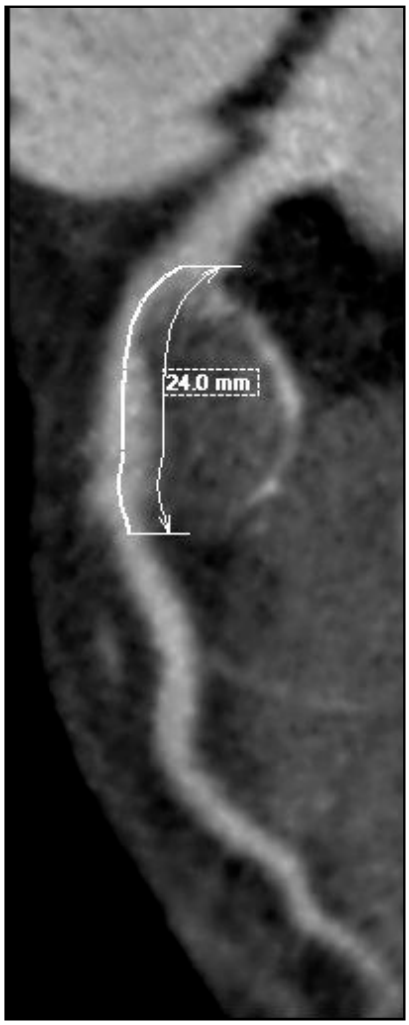

Şekil 1. Curved MPR götüntülerde sol ön inen koroner arterde 24 mm lik segmentte troboze anevrizma gösterilmekte

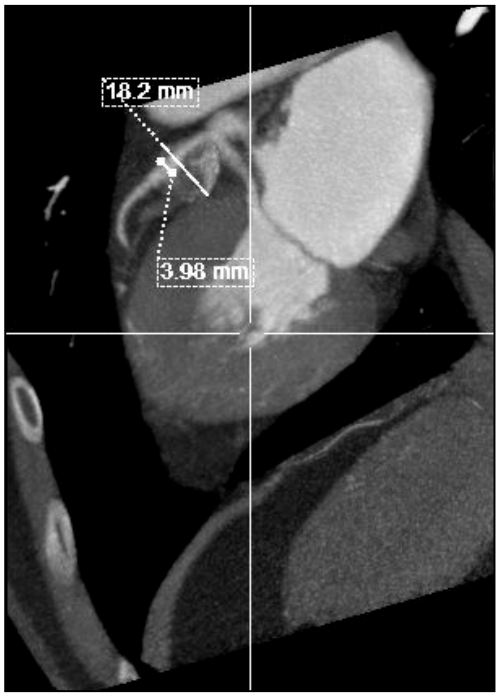

Şekil 2. Curved MPR götüntülerde sol ön inen koroner arterde en geniş yerinde 18 mm ölçülen tromboze ve çepersel kalsifikasyonu izlenen dev tromboze sol ön inen koroner arter anevrizması gösterilmekte

Abdominal Radyoloji

PS-416

KSANTOGRANÜLOMATÖZ PYELONEFRİTE EŞLİK EDEN RENAL REPLASMAN LİPOMATOZİSİ

Hüseyin Cemre Özcan, İsmail Turgut, Nisa Başpınar

Sivas Cumhuriyet Üniversitesi Tıp Fakültesi Hastanesi

Giriş ve Amaç: Renal replasman lipomatozisi (RRL), nadir görülen ve benign bir durum olup renal sinüslerde, renal hilusta, perirenal yağ dokusunda proliferasyon ve kronik inflamasyona sekonder renal parankimde belirgin atrofi ile karakterizedir.

Olgumuzda nadir görülen RRL'nin Bilgisayarlı Tomografi(BT) bulgularını tartışmayı amaçladık.

Olgu Sunumu-Bulgular: Seksen bir yaşında kadın hasta hastanemizin acil servisine karın ağrısı şikayeti ile başvurdu. Yapılan Kontrastlı BT 'de sol böbrekte ileri derecede parankimal atrofi, renal sinüsü ve perirenal alanı dolduran artmış yağ dokusu infiltrasyonu, perirenal yağ planlarında inflamasyon ile uyumlu çizgisel dansiteler ve renal multipl taşlar izlenmekteydi. Kalikslerde taş komşuluklarında hava mevcuttu. Ayrıca sol perirenal alandan paravertebral alana ve iliopsoas kasına uzanan apse formasyonu izlendi.(Resim1, 2 ve 3).

Tartışma-Sonuç: RRL, nadir görülen, genellikle tek taraflı olarak ortaya çıkan kronik bir hastalıktır. Sıklıkla taş hastalığı ile ilişkilidir. Ayrıca, yaşlanma, renal tüberküloz ve transplantasyon sonrası gibi ilişkiler de bildirilmiştir[1],[2]. Atrofik böbrek parankiminin olması şiddetli lipomatozisi, obezite, Cushing sendromu ve kortikosteroid tedavisi gibi renal yağ proliferasyonun diğer nedenlerinden ayırır[3].

RRL'de hastalar genellikle yan ağrısı, ateş, kilo kaybı ve ele gelen kitle şikayeti ile başvururlar. RRL tanısında ultrason, bilgisayarlı tomografi ve manyetik rezonans görüntülemenin yeri olmakla birlikte en değerli görüntüleme yöntemi BT dir. BT ile yağ içeren lezyonlar içermeyenlerden ayrılabilir, renal fossadaki yağ proliferasyonun derecesi saptanabilir[4] ve renal taş hastalığı, hidronefroz, perirenal apse gibi komplikasyonlar saptanabilir. Ayırıcı tanıda lipom, liposarkom, anjiomyolipom gibi yağ içeren lezyonlar düşünülmelidir[5],[6]. Yağ içe-

ren lezyonlar belirgin parankimal atrofinin eşlik etmemesi ile dışlanabilir. Ksantogranülomatöz pyelonefritin bir komplikasyonu olarak da bilinen RRL bu vakalarda akılda bulundurulmalıdır.

Sonuç olarak, RRL böbrek parankiminin kademeli olarak yağ dokusuyla yer değiştirmesi olarak tanımlanabilir. RRL ile ksantogranülomatöz pyelonefrit birlikte sık görülen patolojilerdir. BT, RRL tanısını koymakta oldukça başarılı bir yöntemdir.

Anahtar kelimeler: Ksantogranülomatöz pyelonefrit, Renal replasman lipomatozisi, Abdomen, BT

Kaynaklar

1. Casas JD, Cuadras P, Mariscal A, Domènech S. Replacement lipomatosis related to renal tuberculosis: Imaging findings in one case. Eur Radiol 2002;12:810-3.
2. Chang SD, Coakley FV, Goldstein B. Renal replacement lipomatosis associated with renal transplantation. Br J Radiol 2005;78:60-1.
3. Ambos MA, Bosniak MA, Gordon R, Madayag MA. Replacement lipomatosis of the kidney. AJR Am J Roentgenol 1978; 130:1087-91.
4. Kantarci M, Onbas O, Bozkurt M, Alper F, Okur A. Renal replacement lipomatosis: MR findings in one case. Magn Reson Imaging 2004;22:275-9.
5. Kocaoglu M, Bozlar U, Sanal HT, Guvenc I. Replacement lipomatosis: CT and MRI findings of a rare renal mass. Br J Radiol 2007;80:e287-9.
6. Xu Y, Liu RL, Zhang ZH, Zhao WM, Yang QC. Renal replacement lipomatosis. Eur Surg Res 2006;38:385-7.



Resim 1. Sol böbrekte belirgin parankimal atrofi, yağ infiltrasyonu(kırmızı ok), taşlar ve eşlik eden psoas kasına da uzanan perirenal apse formasyonu(mavi ok)

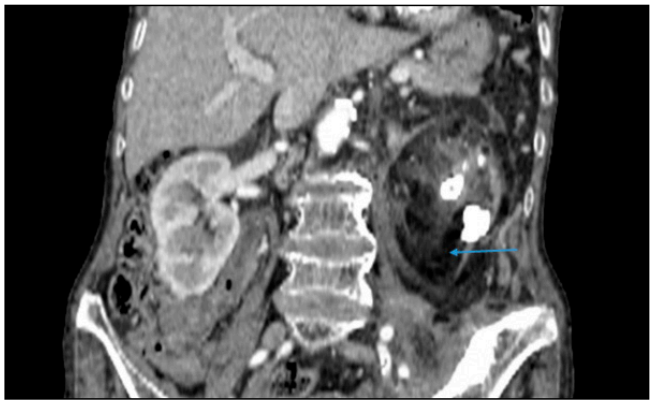

Resim 2. Sol böbrekte yağ infiltasyonu(ok), parankimal atrofi ve taşlar

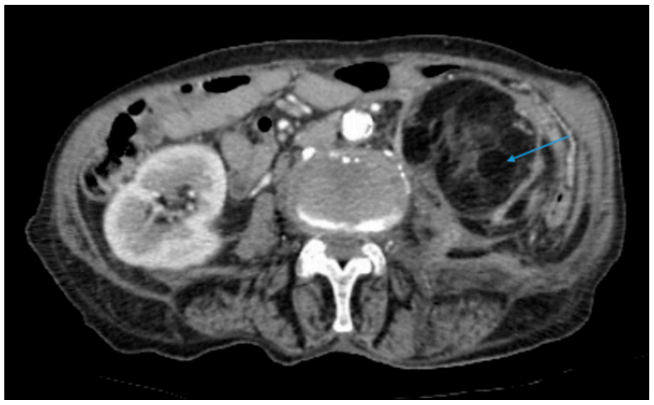

Resim 3. Sol böbrekte yağ infiltrasyonu(ok) ve parankimal atrofi

Kas-İskelet Radyolojisi

PS-417

ÇOCUKLARDA SIK GÖRÜLEN TOPUK AĞRISI NEDENİ: SEVER HASTALIĞI

Gül Gizem Pamuk, Muhammed Edip İşleyen, Deniz Ekinci, Simge Ural , Murat Yüce, Mehmet Öncü

Sbü Bağcılar Radyoloji

Giriş ve Amaç: Çocuklarda en sık rastlanılan topuk ağrısı sebeplerinden biri Sever hastalığı diğer adı ile kalkaneal apofizittir. Tipik olarak hızlı büyüme döneminde kalkeneal epifizin henüz kapanmadığı çağda ortaya çıkar. Patogenezi çeşitli olmakla beraber temel sorun kalkaneal kallusun tekrarlayan mikro hasarına bağlı olarak kalkaneal epifiz ve komşu yumuşak doku-ligamanlarda aseptik bir inflamatuar süreçtir. Ağrı hareketle artan, topuk ucunda durunca azalan karakterde olduğu için klinik tipiktir. Bu olguda amacımız çocuklarda topuk ağrısının sık görülen nedeni olan Sever hastalığını radyolojik olarak çözümlemektir.

Olgu: 9 yaşındaki erkek hasta 1 haftadır futbol oynadıktan sonra var olan, hareketle artan sol topuk ağrısı nedeniyle hastanemize başvurdu. Hastanın ağrıyı hafifletmek parmak ucunda yürüdüğü gözlendi. Fizik muayanede sol topukta hafif ödemli görünüm, palpasyonla ağrı, ayak bileğinde dorsifleksiyonda iken beliren ağrı görüldü. Labratuvar tetkiklerinde anlamlı bulgu saptanmadı. Eklem ağrısı nedeniyle çekilen ayak bileği MR incelemesinde kalkenal apofizde kalkaneal tuberosite uzanan kemik iliği ödemi ile komşu yağlı dokularda ödem izlendi. Klinik ve radyolojik bulgularla beraber Sever hastalığı tanısı kondu. Hastaya antiinflamatuar ilaç verilip istirahat önerildi.

Tartışma: Aşil tendonunun kalakneusa yapıştığı bölgede bulunan kalkaneal apofiz kıkırdak sütunlarından oluşmaktadır ve ossifikasyonun ikincil merkezidir. Sever hastalığı, topuktaki büyüme plağının ağrılı inflamasyonudur. Apofiz, kas-tendon-kemik bağlantısında en zayıf kısımdır. Yeterli ossifikasyonun olmadığı çocukluk döneminde aşırı kullanım ve strese bağlı olarak apofizin aşil tendonu tarafından aşırı gerilimesi kalkaneal apofizit(Sever Hastalığı) oluşmasına neden olur. Kırık, enfeksiyon ve neoplazmlar ile karıştırılması nedeniyle hastaların radyolojik ve laboratuvar yöntemleri ile değerlendirilmesi gerekir. Radyografide kalkaneal epifizde lineer dansite artışı, MR incelemede bu düzeyde kemikiliği ödemi ile uyumlu sinyal artışları görülür. Fiziksel aktivitenin azaltılması, istirahat, hafif yüksek topuklu ayakkabı giyilmesi, aşil tendonu için germe egzersizleri ve nonsteroid antiinflamatuar ilaçlar ile tedavi edilir.

Sonuç: Topuk ağrısı ile başvuran çocuk hastaya tanı konurken aşil tendinit, retrokalkaneal bursit, kalkaneal stres kırığı, kalkaneal kistler, osteomiyelit ve plantar fasiit ayırıcı tanıda yer almalıdır. İyi bir klinik değerlendirme ve bazen gereken radyolojik görüntülerle kolaylıkla diğer tanılar dışlanıp Sever hastalığı tanısı konulabilir.

Anahtar kelimeler: Sever Hastalığı, kalkaneal apofizit, çocuk, MR, topuk ağrısı

Kaynaklar
1. Rachel JN, Williams JB, Sawyer JR et-al. Is radiographic evaluation necessary in children with a clinical diagnosis of calcaneal apophysitis (sever disease)?. J Pediatr Orthop. 2011;31 (5): 548-50. doi:10.1097/BPO.0b013e318219905c
2. Volpon JB, De Carvalho Filho G. Calcaneal apophysitis: a quantitative radiographic evaluation of the secondary ossification center. Arch Orthop Trauma Surg. 2002;122 (6): 338-41. doi:10.1007/s00402-002-0410-y
3. Kose O, Celiktas M, Yigit S et-al. Can we make a diagnosis with radiographic examination alone in calcaneal apophysitis (Sever's disease)?. J Pediatr Orthop B. 2010;19 (5): 396-8. doi:10.1097/BPB.0b013e32833a5fa7

Sagital MR görüntülerde STİR sekansta (A) ve T2 A incelemede (B) kalkenal apofizde sinyal ve kalınlık artışı (uzun ok) ve topuk düzeyi cilt altı yağlı ödemli görünüm (kısa ok) izlenmekte



Koronal MR görüntülerde kalkeneal epifiz düzeyinde hafif kemik iliği ödemi görülmekte



Nöroradyoloji

PS-418

OLGU SUNUMU: BAŞ AĞRISI KLİNİĞİ İLE TRANSVERS SİNÜSE TEMPORAL LOB HERNİASYONU

Ceyhun Hajı, Tural Bedirli, Ferhat Cüce, Uğur Bozlar, Mustafa Taşar
Gülhane Eğitim ve Araştırma Hastanesi Radyoloji Bölümü

Giriş: Dural venöz sinüs dolum defekti nedenleri arasında araknoid granülasyon, sinüs trombozu, tümör, intrasinüzal septa sayılabilir. Dural sinüse beyin herniasyonu ise nadir görülen bir durumdur ve yukarıda bahsedilen patoloji ve varyasyonları taklit edebilir.

Olgu: 9 yaşında erkek hasta sol kulak arkasına lokalize baş ağrısı şikayeti ile nöroloji polikliniği tarafından MRG inceleme istendi. Beyin MRG de, sol transvers sinüs içerisinde temporal lob parankiminin herniasyonu ile komşu internal tabulada skalloping izlenmekteydi(Resim a-c).

Tartışma: Sinüs içerisine beyin parankim herniasyonu, kafatasının dışında yer alan meninksler ve beyinden oluşan klasik ensefalosellerden farklıdır(1, 2). Semptomlar arasındaki ilişki belirsiz olmakla birlikte, dural sinüslere beyin herniasyonu, baş ağrısı, senkop, baş dönmesi ve dengesizlik gibi bazı farklı semptomlarla ilişkili olabilir (3).

Anahtar kelimeler: transvers sinüs, herniasyon, araknoid granulasyon, trombüs

Kaynaklar
1. Karatag, O, Cosar, M, Kizildag, B, et al. Dural sinus filling defect: intrasigmoid encephalocele. BMJ Case Rep. 2013; 2013 pii: bcr2013201616. DOI: http:// dx.doi.org/10.1136/bcr-2013-201616
2. Wilkins, RH, Radtke, RA and Burger, PC. Spontaneous temporal encephalocele: case report. J Neurosurg. 1993; 78: 492–498. DOI: http:// dx.doi.org/10.3171/ jns.1993.78.3.0492. PMid: 8433155.
3. Wind JJ, Caputy AJ, Roberti F. Spontaneous encephaloceles of the temporal lobe. Neurosurgical Focus. 2008;25:11. doi: 10.3171/FOC.2008.25.12.E11. PMid: 19035698



Resim a. Aksiyel T2' de solda transvers sinüs içerisinde protrüde olan temporal lob parankimi izlenmektedir.

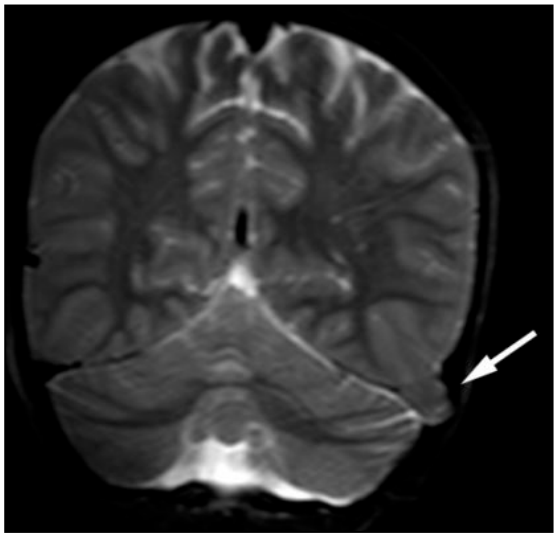

Resim b. Koronal T2' de sol transvers sinüse herniye beyin parankimini teyid edici görünüm izlendi.

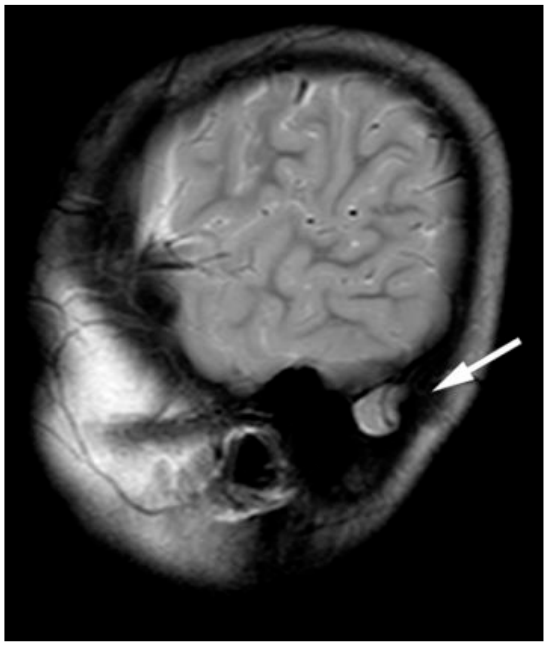

Resim c. Sagittal T2' sol transvers sinüse herniye olan parankimin temporal lob arka kesimi olduğu izlenmektediydi.

Girişimsel Radyoloji

PS-419

COVID-19 PNÖMONİSİ SONRASI PORTAL VENÖZ TROMBOZ OLGUSUNDA PERKÜTAN TEDAVİ

Selman Candan[1], Gökhan Öngen[2], Ömer Fatih Nas[2]

[1]Gümüşhane Kelkit Devlet Hastanesi
[2]Bursa Uludağ Üniversitesi Tıp Fakültesi Hastanesi

Giriş ve Amaç: COVID-19 pnömonisi geçiren olgularda tromboz riskinde artış görülmekte olup özellikle pulmoner emboli, portal venöz tromboz, derin venöz tromboz gibi patolojiler gelişebilmektedir. (1) Biz de COVID-19 pnömonisi tablosu olan olguda perkütan yolla tedavi ettiğimiz portal venöz tromboz vakasını sunmaktayız.

Olgu Sunumu: 55 yaşında erkek hasta PCR testiyle COVID-19 pnömoni tanısı konduktan 15 gün sonra giderek şiddetlenen karın ağrısı nedeniyle dış merkezde acile başvurmuş ve yapılan ultrasonografide portal ven trombozu düşünülerek kurumumuza yönlendirilmiştir. Kurumumuzda kontrastlı BT tetkiki elde olunmuştur. Kontrastlı portal venöz faz abdomen BT'sinde portal venöz sistemde yaygın trombozla uyumlu bulgular izlenmiştir. (Resim 1) Toraksın kesitlere giren kısmında periferal buzlu cam şeklinde infiltrasyonlar izlenmektedir. (Resim 2) Yaygın portal ven trombozu saptanması üzerine hasta acil şartlarda girişimsel işlem açısından tarafımıza başvuruldu ve perkütan tedavi amacıyla hasta işleme alındı.

Ultrason eşliğinde, lokal anestezi altında ve steril şartlarda karaciğer sağ transhepatik yaklaşım ile tromboze intraportal venöz sisteme 18G chiba ve glide yardımıyla giriş yapıldı. 8F introducer uygun lokalizasyona yerleştirildi. Splenoportografide, intrahepatik, portal ven, splenik ven, süperior mezenterik venöz sistemde trombüs olduğu gözlemlendi. (Resim 3)

Endovasküler tedavi amaçlı hidrofilik tel yardımıyla bu düzeylere ulaşılarak trombektomi ve trombolitik ajan (TPA) uygulaması uygun şekilde yapıldı. Trombektomi işlemi birçok kez aspirasyon yoluyla mekanik olarak yapıldı. Trombüs yükü belirgin olarak azaltıldı. İşlem sonrası tanımlanan düzeylerde trombüs yükünün azaldığı ancak kısmen devam ettiği izlendi. Uzun süre işlem sonrasında portal ven, splenik ven, süperior mezenterik venlere yönelik balon anjioplasti işlemleri 7mm ve 10mm çaplı balon ile uygulandı. Kontrol görüntülerde, tanımlanan düzeylerde parsiyel trombüslerin kaldığı gözlemlendi. (Resim 4) Sağ portal venden yerleştirilen introducer üzerinden (embolizan ajan NBCA + lipiodol) trakt embolizasyonu yapılarak işlem sonlandırıldı.

İşlem sonrasında hastanın semptomları iyileşme gösterdi ve taburculuğu sağlandı. Yaklaşık 1 ay sonraki kontrol portal venöz doppler US incelemede portal venöz sistemde parsiyel trombüs izlenmekte olup akım yönü hepatopedaldi.

Tartışma ve Sonuç: COVID-19 pnömonisi geçiren olgularda tromboza yatkınlık görülmekte olup mevcut akciğer patolojisinin yanısıra tromboz gelişmesi bu hastalarda kliniği daha komplike hale getirmektedir. Bu komplikasyonların gelişmesini önlemek önplanda tercih edilmelidir, ancak komplikasyonların gelişmesi durumunda uygun şekilde kontrol edilebilmelidir. (2)

Portal venöz tromboz tedavi edilmediğinde tromboz tamamen kendiliğinden tamamen gerileyebilmekle birlikte kronikleşebilmektedir. Ancak bazı olgularda barsak perforasyonu, peritonit, septik şok ve ölüm gelişebilmektedir. Tedavi uygulanması önplanda tercih edilmelidir. (3) Tedavi yöntemlerinden biri olan perkütan trombüs aspirasyonu ve lokal trombolitik tedavi girişimsel radyoloji ünitelerinde uygulanabilmektedir. Tedavi için giriş sistemik venlerden girerek intrahepatik portosistemik şant oluşturularak, perkütan yolla transhepatik ya da transsplenik yolla yapılabilmektedir. (4)

Sonuç olarak portal venöz tromboz, COVID-19 pnömonisi sonrası gelişebilen komplikasyonlardandır. Bu olgularda girişimsel radyolojinin uyguladığı perkütan tedavilerde başarılı sonuçlar görülebilmektedir.

Anahtar kelimeler: COVID-19 pandemisi, venöz tromboz, portal ven, trombektomi.

Kaynaklar

1. Bikdeli B, Madhavan MV, Jimenez D, Chuich T, Dreyfus I, Driggin E. COVID-19 and thrombotic or thromboembolic disease: implications for prevention, antithrombotic therapy, and follow-up. J Am Coll Cardiol. 2020;75(23):2950–2973.
2. Benmassaoud A, AlRubaiy L, Yu D et al. (2019). A stepwise thrombolysis regimen in the management of acute portal vein thrombosis in patients with evidence of intestinal ischaemia. Alimentary Pharmacology & Therapeutics. 2019;50(9):1049-1058.
3. Ponziani FR, Zocco MA, Campanele C et al. Portal vein thrombosis: Insight into physiopathology, diagnosis, and treatment. World Journal of Gastroenterology. 2010;16(2):143-155.
4. Jun KW, Kim MH, Park KM et al. Mechanical thrombectomy-assisted thrombolysis for acute symptomatic portal and superior mesenteric venous thrombosis. Annals of Surgical Treatment and Research. 2014;86(6):334-341.

Kontrastlı BT tetkikinde portal venöz fazda, portal venöz sistemde yaygın tromboz bulguları (beyaz yıldız) izlenmektedir.

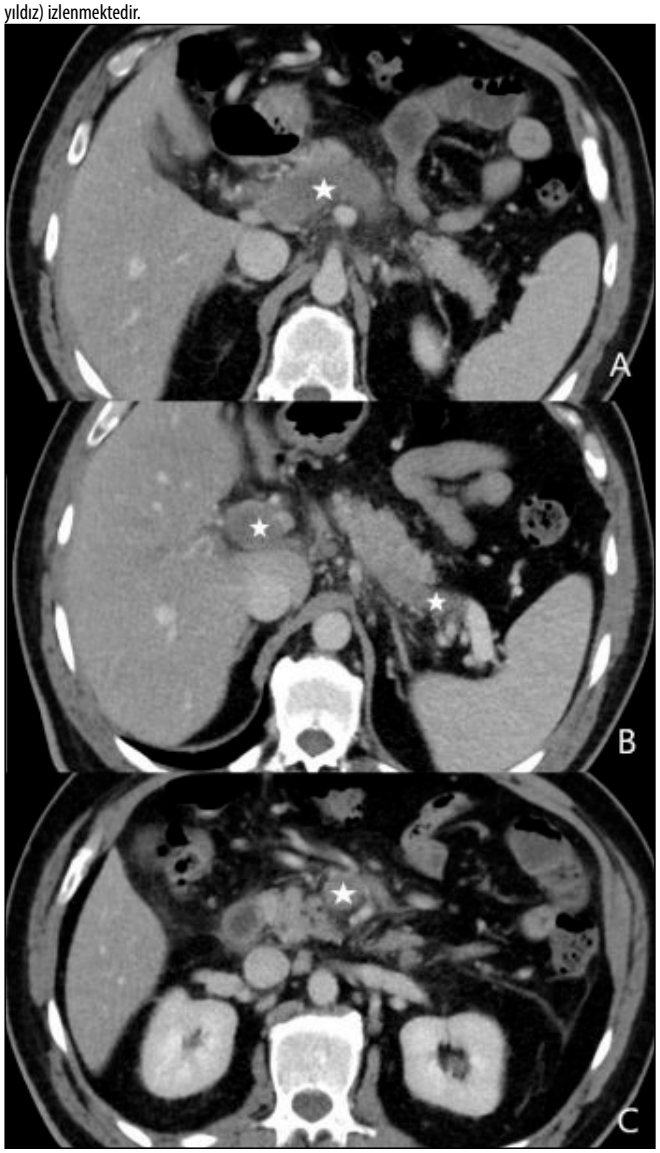

Toraksın kesitlere giren kısmında parankim penceresinde her iki akciğerde periferal buzlu cam şeklinde infiltrasyonlar (beyaz okbaşı) izlenmektedir.

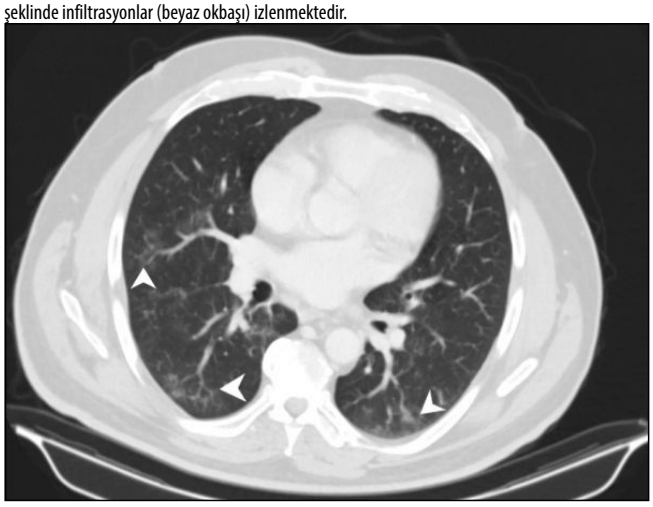

Splenoportografide, intrahepatik, portal ven, splenik ven ve süperior mezenterik venöz sistemlerde trombüs olduğu gözlemlenmektedir.

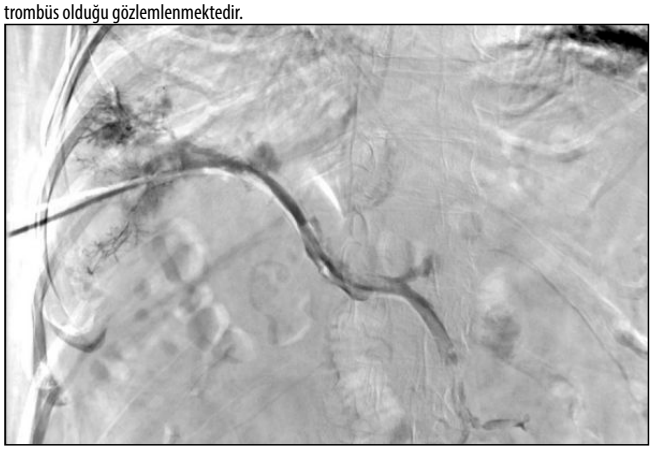

Perkütan tedavi işlemi sonrası kontrol görüntülerde, tanımlanan düzeylerde parsiyel trombüslerin kaldığı gözlemlenmekle birlikte yavaş olmasına rağmen hepatopedal kontrast akışı sağlanmaktadır.



Kardiyovasküler Görüntüleme

PS-420

SOL ANA KORONER ARTER AGENEZİLİ HASTADA MULTİDEDEKTÖR BİLGİSAYARLI TOMOGRAFİ BULGULARI

İbrahim Altındaş, Mustafa Koplay, Nusret Seher

Selçuk Üniversitesi Hastanesi

Giriş ve Amaç: Sol ana koroner arter (LMCA) agenezisi nadir görülen bir konjenital koroner arter anomalisidir. Klinikte koroner anomaliler benign ya da mortal seyirli olabilmektedir. Bu anomalilerin saptanması miyokard iskemisi, ani kardiyak ölüm gibi ciddi komplikasyonların öngörülmesi açısından önemlidir (1,2). Multidedektör bilgisayarlı tomografi (MDBT) yeni gelişmelerle birlikte koroner arter anatomisini değerlendimek açısından sık kullanılan bir tetkik haline gelmiştir, tanıda vasküler görüntülemede altın standart olan anjiyografinin kullanımı sorgulanmaya başlanmıştır (2).

Bu bildiride LMCA agenezili hastanın MDBT bulgularını sunmayı amaçladık.

Olgu Sunumu: 37 yaşında kadın hasta eforla artan sırt ağrısı şikayeti ile geliyor. Yapılan biyokimya testlerinde kardiyak enzimleri normal sınırlarda bulunuyor. Hastanın soy geçmişinde ailesinde ani kardiyak ölüm olması üzerine koroner arter anomalisi açısından koroner BT anjiyografi çekiliyor. BT' de sağ dominant dolaşım mevcuttu. Sağ koroner arter (RCA) aort sinotübüler bileşke düzeyi üzerinden yüksek çıkımlı olup 1 santimetrelik segmentte anevrizmatik dilate görünümdeydi (Resim1a, b), distalde sağ koroner arter normal

çap ve seyirliydi. Sol ana koroner arter (LMCA) izlenmedi(agenezi) (Resim1a, b). Sol koroner sistemin RCA'dan çıktığı görülmekte olup pulmoner arter anteriorundan devamlılık göstermekteydi. Uzun bir seyir gösterdikten sonra king yapmakta ve sol sirkumfleks arter(L-Cx) olarak sol atriyoventriküler olukta seyretmekteydi (Resim2a, b). Kingleşme seviyesinde interventriküler septuma uzanan ince kalibrasyonu septal dal ve sol ventrikül anterolateraline uzanan diyagonal dal görünümü mevcuttu (Resim3). LAD (sol anterior desenden arter)' ye ait net bir vasküler yapı izlenmedi. Koroner arterlerde darlık lehine görünüm izlenmedi.,

Tartışma ve Sonuç: LMCA sol koroner sinüsten çıkan 5- 10 mm uzunluğunda vasküler yapıdır (3). Solda pulmoner trunkus arkasında seyreder, LAD ve CX dallarını verir(3).

Koroner arter anomalileri anjiyografik serilerin % 0,6-1,3' ünde izlenmekte olup bu grubun %30.4'ünü LMCA agenezi oluşturur. LMCA agenezilerinin de içinde bulunduğu LMCA anomalilerinin insidansı %0.02- 0.07'dir(1,2).

LMCA agenezisinde LAD ve CX ayrı noktalardan köken alır. Literatürde dört faklı varyasyon izlenmiştir. LAD ve CX sol sinüs valsalvadan farklı ostiumlardan çıkabilir(a). LCx(b) ya da LAD(c) sağ sinüs valsalva ya da RCA' dan çıkabilir, LCx sonrasında aortun posteriorundan, LAD ise septal ya da anterior serbest duvardan seyrine devam eder. LAD non- koroner aortik sinüsten çıkabilir(d)(1).

Tanıda ekokardiyografi ilk görüntülemede tercih edilirken konvansiyonel anjiyografi altın standart kabul edilir(1,4). KA' nin invaziv ve pahalı olmasının yanında aynı anda tek bir damar seyrini gösterebilmesi ve (MDBT)' nin aksine KA ile üç boyutlu görüntüleme yapılamaması KA'nın tanıda kullanılmasını kısıtlamıştır. Bilgisayarlı tomografi(BT) teknolojisindeki gelişmelerle beraber multidedektör BT(MDBT) kısa sürede, daha az radyasyon dozu ile çekilebilmektedir. MDBT koroner arter çıkışlarını, rotalarını, üç boyutlu kardiyak-vasküler görüntüleri sağlamasıyla koroner arter anomali ve varyasyonlarında anjiyografiye göre daha kullanışlı duruma gelmiştir(2). MDBT dezavantajları arasında dinamik bilgi vermemesi, nefes tutamayan ve aritmisi olan hastalarda ideal görüntü elde edilememesi sayılabilir.

Anahtar kelimeler: koroner arter, anomali, MDBT

Kaynaklar

1. Duran C, Kantarci M, Durur Subasi I, Gulbaran M, Sevimli S, Bayram E, Eren S, Karaman A, Fil F, Okur A. Remarkable anatomic anomalies of coronary arteries and their clinical importance: a multidetector computed tomography angiographic study. J Comput Assist Tomogr. 2006 Nov-Dec;30(6):939-48.
2. Yilmaz-Cankaya B, Kantarci M, Yalcin A, Durur-Karakaya A, Yuce I. Absence of the Left Main Coronary Artery: MDCT Coronary Angiographic Imaging. Eurasian J Med. 2009;41(1):56-58.
3. Miller SW. Normal Angiographic Anatomy and Measurements. Cardiac Angiography. Boston, MA: Little, Brown: The Little Brown Library of Radiology; 1984:51Y71.
4. Rigattieri S, Ghini AS, Silvestri P, Tommasino A, Ferraiuolo G, Palamara A, Loschiavo P. A randomized comparison between rotational and standard coronary angiography. Minerva Cardioangiol. 2005 Feb;53(1):1-6. PMID: 15788975.

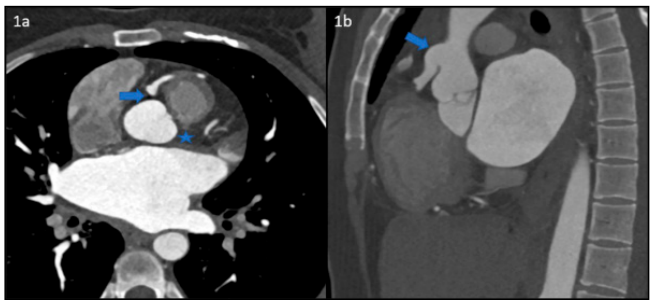

Resim 1 a, b. Sol sinüs valsalva seviyesinde LMCA ya ait görünüm izlenmiyor(agenezi)(mavi yıldız). Sağ sinüs valsalva seviyesinden çıkan sağ koroner arter(RCA) (mavi oklar). Resim 1b' de RCA orjininde kısa segment dilatasyon izlenmektedir(mavi ok).

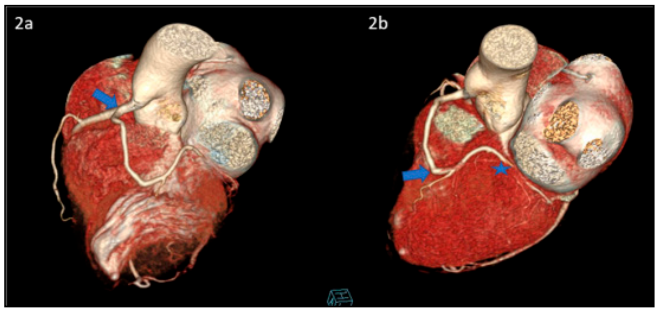

Resim 2 a, b. Resim 2a' da sol koroner dolaşım RCA' dan orjin almaktadır (mavi ok). Resim 2b' de king seviyesi(mavi ok) ve sonrasında atrioventriküler olukta seyreden sol sirkumfleks arter(LCx)(mavi yıldız).

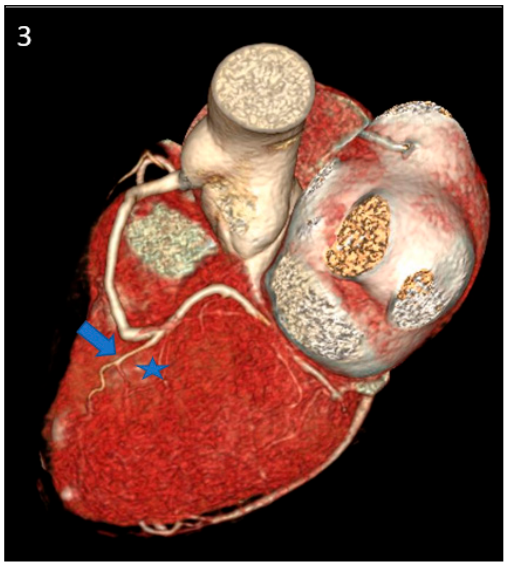

Resim 3. Kingleşme seviyesinde interventriküler septal dal(mavi ok) ve diyagonal dal(mavi yıldız).

Toraks Radyolojisi

PS-421

KONTRAST MADDE EMBOLİSİ

Mohammed Tayyem, Sevtap Doğan, Mehmet Doğmuş, Mehmetcan Kara

Kocaeli Üniversitesi Tıp Fakültesi Radyoloji Anabilim Dalı

Lenfanjiografi, lenfatik ağların anatomik bütünlüğünü belirlemek için yaygın olarak uygulanan bir tanı yöntemidir. Lenfanjiyografi, malign hastalığı ve lenf sistemi bozuklukları olan hastaların değerlendirilmesinde kullanılan iyi bilinen bir tekniktir. İşlemin majör komplikasyonları ve insidansı Koehlen tarafından bildirilmiştir [1]. Yapılan her 1.800 lenfanjiyogramdan birinde ölümcül bir komplikasyon beklenebilir. Pulmoner enfarktüs, pulmoner ödem ve pnömoni, sırasıyla 400'de bir, 3.200'de bir ve 2.500 prosedürde bir oranında meydana gelen ciddi pulmoner komplikasyonlardır [1]. Bu yazıda 53 yaşında erkek hastada lenfanjiografiye sekonder ortaya çıkan kontrast madde embolisi sunulacaktır.

53 yaşında bilinen rektum ca ve kalp ritim bozukluğu olan erkek hasta rektuma yönelik laparoskopik cerrahi sonrası lenfatik kaçak gelişmesi üzerine 2 ay sonrasında lenfanjiografi yapılıyor. Prosedürden 3 gün sonrasında dispne ve ateş şikayeti ile dış merkeze başvurdu. Dış merkez pulmoner emboli ön tanısı ile BT çekiliyor. BT ile pulmoner emboli tanısı doğrulanıyor ve antikoagülan tedaviye başlanıyor. Hastanın dispnesinin artması üzerine 1 gün sonrasında hastanemiz acil servisine başvuruyor. Hemogram ve kanama diatezi tetkiki

sonrası hemoglobin düşüklüğü (8,5 gr/dl) sebebi ile 1 ünite eritrosit süspansiyonu veriliyor. Laboratuvar tetkiklerinde ek anormallik saptanmıyor. Dış merkezde çekilen BT görüntüleri ile birimimize danışılıyor. Bilateral pulmoner arter segmental-subsegmental dallarında hiperdens dolum defektleri ve akciğerde dolum defekti traselerine karşılık gelen parankimde konsolidasyon ve buzlu cam dansiteleri izlendi (Resim 1-2). Hemoraji ve nekroz ile uyumlu olarak değerlendirildi. Tarafımızca yağda çözünen kontrast madde (lipiodol) embolisi ile uyumlu olarak değerlendirildi. Göğüs hastalıkları antikoagülan tedavi kesiliyor, semptomatik tedavi verilerek 5 gün sonrasında taburcu ediliyor.

BT, yağ embolisi ve buna bağlı inflamatuar reaksiyonla uyumlu yaygın dependan yerleşimli pulmoner dansiteler ve parankimal değişiklikleri gösterir (2). Radyolog, lenfanjiografi sonrası pulmoner yağ (lipiodol) embolisi nedeniyle BT'de akciğer bazallerinde anormalliklerin değerlendirileceğini bilmelidir, böylece başka etiyolojiler ekarte edilebilir (2).

BT, yağ (lipiodol) embolisi ve buna bağlı inflamatuar reaksiyonla uyumlu yaygın dependan yerleşimli pulmoner dansiteler ve parankimal değişiklikleri gösterir (2). Sunulan vakada da bu bulgular izlenmekteydi. Radyolog, lenfanjiografi sonrası pulmoner emboli nedeniyle BT'de akciğer bazallerinde anormalliklerin değerlendirileceğini bilmelidir, böylece başka etiyolojiler ekarte edilebilir (2).

Anahtar kelimeler: Kontrast madde embolisi, lenfanjiografi, Bilgisayarlı tomografi

Kaynaklar

1. Sokol, G. H., Clouse, M. E., Kotner, L. M., & Sewell, J. B. (1977). Complications of lymphangiography in patients of advanced age. American Journal of Roentgenology, 128(1), 43-44.
2. 2. Francis, R. A., Barnes, P. A., & Libshitz, H. I. (1983). Pulmonary oil embolism after lymphangiography. Journal of computer assisted tomography, 7(1), 170-171.

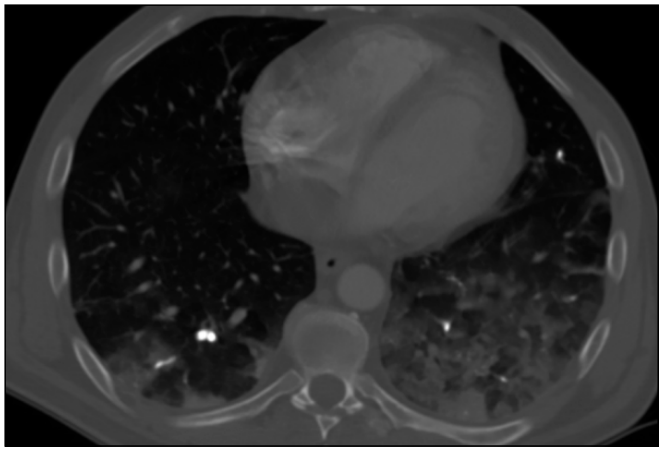

Resim 1. Segmental-subsegmental pulmoner arterlerde hiperdens dolum defektleri izlenmektedir.



Resim 2. Arterlerde izlenen dolum defektine uygun trasede izlenen parankim bulguları; parankimde konsolidasyon ve buzlu cam dansiteleri

Kas-İskelet Radyolojisi

PS-422

SUBPERİOSTAL ANEVRİZMAL KEMİK KİSTİ

Uluhan Eryürük, Alptekin Tosun, Tümay Bekçi, İsmet Miraç Çakır, Serdar Aslan, Erdem Yüzüak, Hüseyin Balcı, Emre Tekşan, Ömer Görgel, Emrah Sülün, Ramazan Orkun Önder

Giresun Üniversitesi Tıp Fakültesi

Giriş-Amaç: Anevrizmal kemik kistleri ilk olarak 1942'de Jaffe ve Lichtenstein tarafından tanımlanmış benign ancak lokal olarak agresif olabilen sıklıkla uzun kemiklerin metafizlerinde yerlişimli ekspansil lezyonlarıdır[1]. Bu bildiride fibula üst ucunu tutan anevrizmal kemik kisti olgumuzun manyetik rezonans görüntüleme (MRG) bulgularını sunmayı amaçladık.

Olgu Sunumu: On altı yaşında kadın hasta sol dizde ağrı ve şişlik şikayetiyle ortopedi polikliniğine başvurdu. Manyetik rezonans görüntüleme (MRG)'de fibula proksimalinde kemik yapıda ekspansiyona yol açan multipl septasyonlar içeren, seviyelenme gösteren, T1 ağırlıklı görüntülerde (T1AG)'de hipointens (fig a), T2AG'de hiperintens kistik lezyon izlendi (fig b ve c). Lezyon cerrahi olarak çıkarıldı ve histopatolojik olarak anevrizmal kemik kisti tanısı koyuldu.

Tartışma: Anevrizmal kemik kisti tüm primer kemik lezyonlarının yaklaşık %1-2'sini oluştur. Büyük çalışmalarda medyan yaş 13 olarak belirlenmiştir. Uzun kemikler (özellikle tibia ve femur) ve vertebralar en sık görülen yerlerdir. Ancak anevrizmal kemik kistleri herhangi bir kemikte oluşabilir. Ağrı başvuru anında en sık görülen klinik semptomdur. Lezyon büyüdükçe lokal şişlik gelişebilir[2]. Anevrizmal kemik kistlerinin çoğunda öncü bir kemik lezyonu yoktur ve primer olarak tanımlanır. Eşlik eden kemik lezyonu varlığında ise sekonder olarak tanımlanır[3]. Ayırıcı tanıda dev hücreli tümör, basit kemik kisti, telenjiektatik osteosarkom, fibröz displazi, kavernöz kemik hemanjiomu, kondromiksoid fibrom ve osteoblastoma yer alır[4]. Manyetik rezonans görüntülemede genellikle septalı, içerisinde sıvı-sıvı seviyeleri izlenen kistik boşluklar izlenir. Lezyon çevresinde ödem eşlik edebilir. Anevrizmal kemik kisti için MRG'nin duyarlılığı Mahnken ve ark.'nın yaptığı çalışmada %77,8 olarak belirlenmiştir. Radyografi ile kombine edildiğinde duyarlılık %82,62'ya ulaşmaktadır[5].

Sonuç: Hayatın ilk iki dekadında uzun kemiklerde ekpansil, multiseptalı kistik lezyonların ayırıcı tanısında anevrizmal kemik kisti düşünülmedir.

Anahtar kelimeler: anevrizmal, kemik, kist, fibula

Kaynaklar

1. Grahneis F, Klein A, Baur-Melnyk A, Knosel T, Birkenmaier C, Jansson V, et al. Aneurysmal bone cyst: a review of 65 patients. J Bone Oncol. 2019;18:100255.
2. Boubbou M, Atarraf K, Chater L, Afifi A and Tizniti S: Aneurysmal bone cyst primary-about eight pediatric cases: Radiological aspects and review of the literature. Pan Afr Med J. 15:1112013.
3. Dormans JP, Hanna BG, Johnston DR, et al. Surgical treatment and recurrence rate of aneurysmal bone cysts in children. Clin Orthop 2004; 421:205–211.
4. Yu GV, Roth LS, Sellers CS. Aneurysmal bone cyst of the fibula. J Foot Ankle Surg. 1998;37(5):426-36.
5. Mahnken AH, Nolte-Ernsting CC, Wildberger JE, et al: Aneurysmal bone cyst: Value of MR imaging and conventional radiography. Eur Radiol 2003;13(5):1118-1124.



Resim a. Fibula proksimal kesimde T1 ağırlıklı aksiyel görüntülerde hipointens ekspansil kitle izlendi.

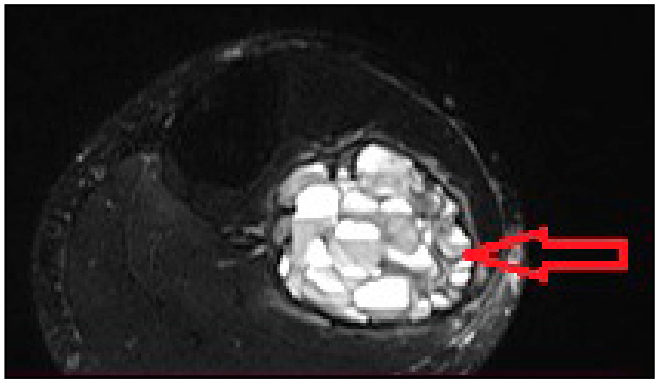

Resim b. T2 ağırlıklı aksiyel görüntülerde hiperintens, multipl septasyonlar içeren sıvı-sıvı seviyelenme gösteren kistik görünüm izlendi.

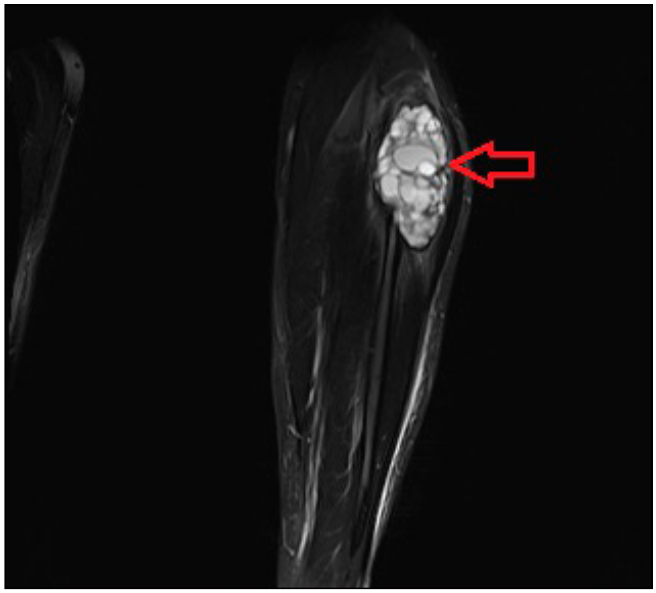

Resim c. T2 ağırlıklı koronal görüntülerde hiperintens, multipl septasyonlar içeren sıvı-sıvı seviyelenme gösteren kistik görünüm izlendi.

Kas-İskelet Radyolojisi

PS-423

SPRENGEL DEFORMİTESİ BT BULGULARI: OLGU SUNUMU

İclal Erdem Toslak , Sercan Mengüç, Mehtap Barç Ergün, Ayşe Eda Parlak , Alpaslan Yavuz

Antalya Eğitim ve Araştırma Hastanesi Radyoloji Kliniği

Giriş ve amaç: Nadir görülen Sprengel deformitesi (SD), nedeni tam olarak bilinmemek ile birlikte embriyogenez sırasında skapulanın yetersiz kaudal migrasyonundan kaynaklandığı düşünülmektedir (1,2). Travma sonrası bildirilen Sprengel olguları da vardır (3). SD oluşturduğu estetik problemin yanında, omuz ve servikal omurga eklemlerini de etkileyerek hareket kısıtlılığına yol açmaktadır. Tanısı, iki omuzu da içeren ön-arka akciğer grafisi ile konulmaktadır. Klippel –Feil sendromu, konjenital skolyoz, böbrek hastalıkları, diastematomiyeli gibi anomaliler de bu hastalığa eşlik edebilir (1).Bu olguda Sprengel deformitesinin bilgisayarlı tomografi (BT) bulguları sunulmuştur.

Olgu Sunumu: Omuz hareketlerinde güçsüzlük yakınması ile görüntüleme için kliniğimize başvuran 11 yaşındaki kız olgunun yapılan spinal BT incelemelerinde T1-3 vertebralar seviyesinde blok vertebra görünümü, ayrıca solda pedinkül defektleri, ve spinöz proceslerde deforme ve kalın görünümler izlendi. Torakal bölgede açıklığı sağa bakan skolyoz vardı. Skapula süperomedial yerleşimli olup, süperomedial açısı C6 seviyesinde izlendi, grade II sprengel deformitesi ile uyumlu bulundu (Resim 1 ve 2).

Tartışma ve Sonuç: Normalde skapula 2. ve 7.-8. torakal vertebralar arasında posterior torasik duvarın ön yüzünde bulunur. Skapula yaklaşık olarak gestasyonun 5. haftasında inferior servikal vertebranın karşısında yer alır. SD, fetal gelişimin yaklaşık olarak 9.-10. haftalar arasında skapulanın normal torasik pozisyonuna olan migrasyonunun gerçekleşmemesi durumunda oluşur (1).

Sprengel deformitesi nadir olmakla birlikte günümüzde omzun en sık görülen konjenital anomalisi olarak kabul edilmektedir (8). %10-30 oranında bilateral olarak görülebilir. Kadınlarda erkeklerden üç kat fazla görüldüğü yayınlanmıştır (9).Çoğu zaman rastlantısal olarak görülmektedir; fakat ailesel olgular da tanımlanmıştır (8). Literatürde travma sonrası geliştiği bildirilen olgu sunumu da vardır (3). %25-50 olguda, skapula ve servikal vertebralar arasında fibröz ve/veya kartilaj yapı oluşumu tariflenmiştir. Bu durum en sık altıncı servikal vertebra düzeyinde gösterilmiştir (1).

SD'ye eşlik eden anomaliler sıklıkla bulunur. SD tanısı klinik ve ön-arka akciğer grafisi ile konulsa da, BT ve manyetik rezonans görüntüleme bu hastalığa eşlik eden Klippel-Feil sendromu, konjenital skolyoz, böbrek hastalıkları, diastematomiyeli gibi anomalilerin tanısına ve tedavi planlanmasına yardımcı olur (10). SD'ye genellikle omovertebral kemik anormallikleri eşlik eder. En sık Klippel-Feil sendromu ile birliktelik gözlenmektedir (11). Olgumuzda da eşlik eden skolyoz deformitesi ve blok vertebra vardı .

Radyoljik sınıflama Rigault yöntemi ne göre yapılır(5). Bu sınıflamaya göre SD, grade 1 (superomedial açı T2 ile T4 transverse proçesleri arasındaki hizada), grade 2 (superomedial açı T2 ile C5 transverse proçesleri arasındaki hizada) ve grade 3 (superomedial açı C5 transverse proçesi hizasından daha yukarıda) olarak sınıflandırılır (5).

Bizim olgumuz da Rigault sınıflamasına göre grade 2 olarak kabul edilmiştir.

Sonuç olarak; BT, SD tanısında önemli bir modalitedir. SD'nin, genellikle izole bir deformite olmaması neden,i ile eşlik eden anomaliler yönünden görüntüler diakktle incelenmelidir. Burada sunulan olgu, cerrahi sonrası fizyoterapi programına alınmış ve istenen sonuçlara ulaşılmıştır. Postoperatif erken fizik tedavi uygulamaları istenen sonuçların zamanında alınması için gereklidir.

Anahtar kelimeler: Sprengel deformitesi

Kaynaklar
1. Harvey EJ, Bernstein M, Desy NM, Saran N, Ouellet JA. Sprengel deformity: pathogenesis and management. J Am Acad Orthop Surg 2012;20:177-86.
2. Ozsahin M, Uslu M, Inanmaz E, Okur M. Bilateral congenital undescended scapula (Sprengel deformity). Am J Phys Med Rehabil 2012;91:374.
3. Pellegrin K, Kolkman KA, Waldemar Kollig E. Sprengel Deformity Presenting as a Post-Traumatic Injury in an Afghan Boy: A Case Report. Mil Med 2013;178:1379-83.
4. Samartzis D, Herman J, Lubicky JP, Shen FH. Sprengel's Deformity in Klippel-Feil Syndrome. Spine (Phila Pa 1976) 2007;32:512-6.
5. Rigault P, Pouliquen JC, Guyonvarch G et-al. [Congenital elevation of the scapula in children. Anatomo-pathological and therapeutic study apropos of 27 cases]. Rev Chir Orthop Reparatrice Appar Mot. 62 (1): 5-26. - Pubmed citation
6. Eulenberg M. Beitrag zur dislocation der scapula. Amlicht ber deutscher N aturforsch. Aerzte Karlsbad 1863;37:291-4.
7. Sprengel OK. Die angeborene Verschiebung des Schulterblattes nach oben. Arch Klin Chir 1891;42:925.
8. Bindoudi A, Kariki EP, Vasiliadis K, Tsitouridis I, et al. The Rare Sprengel Deformity: Our Experience with Three Cases. J Clin Imaging Sci 2014;4:55.
9. Dilli A, Ayaz UY, Damar C, Ersan O, Hekimoglu B. Sprengel deformity: magnetic resonance imaging findings in two pediatric cases. J Clin Imaging Sci 2011;1:13.
10. Gonen E, Simsek U, Solak S, Bektaser B, Ates Y, Aydin E. Long-term results of modified Green method in Sprengel's Deformity. J Child Orthop 2010;4:309-14.
11. Ulmer JL, Elster AD, Ginsberg LE, Williams DW KlippelFeil syndrome: CT and MR of acquired and congenital

Sagital reformat BT imajında üst torasik seviyede blok vertebra görünümü. Arka elemalarda da birleşmiş görünümler izleniyor (ok)



Koronal reformat BT imajında sol skapula normal lokalizasyonundan daha yüksekte yerleşmiş. Rigault sınıflamasına göre grade 2 sprengel deformitesi ile uyumlu



Abdominal Radyoloji

PS-424

TRAFİK KAZASI SONRASI ÇEKİLEN ABDOMİNAL BT'DE RASTLANTISAL SAPTANAN CASTLEMAN HASTALIĞI

Betül Akdal Dölek
Ankara Şehir Hastanesi

Giriş ve Amaç: Castleman hastalığı ilk olarak Dr. Benjamin Castleman tarafından 1956'da tanımlanmıştır (1). Anjiyofoliküler lenf nodu hiperplazisi veya dev lenf nodu hiperplazisi olarak da adlandırılır. Castleman hastalığı nadir görülen, sıklıkla mediastende lokalize nonneoplastik lenfoproliferatif bir hastalıktır. Bu olguda, insidental olarak saptanan Castleman hastalığını, literatür eşliğinde sunmayı amaçladık.

Olgu Sunumu: 49 yaşında, bilinen bir hastalığı olmayan erkek hasta, trafik kazası sonrası acil servise başvurdu. Yapılan kontrastlı Abdomen BT'de paraaortik alanda 40x42x50 mm (TrxAPxKK) boyutlarında, kontrastlanan kitle izlendi (Resim1A, 1B). Ön tanıda gastrointestinal tümör düşünülerek Ga-68 DOTA-PEPTİD ile PET-BT görüntülemede paraaortik, infraçöliak düzeyde, heterojen artmış Ga-68 DOTA-PEPTİD tutulumu izlendi. SUV maks: 8,35) (Resim 2). Vücudun diğer bölgelerinde tutulum saptanmadı. Hastaya cerrahi eksplorasyon yapıldı ve patolojisi hiyalen-vasküler tip Castleman hastalığı ile uyumlu geldi. HHV-8'e histopatolojik olarak rastlanmadı. Hasta HIV negatifti. Hastanın cerrahiden 5 ay sonraki kontrol BT'sinde nüks saptanmadı.

Tartışma ve Sonuç: Castleman hastalığı atipik lenfoproliferatif hastalık grubundadır. Castleman hastalığı, %70 toraks, %15 boyun ve %15 oranında abdomen-pelvis lokalizasyonunda görülür (2). Histopatogenetik sınıflandırmada, hiyalin vasküler Castleman hastalığı, plazma hücresi Castleman hastalığı, insan herpes virüsü 8 (HHV8) ile ilişkili Castleman hastalığı ve multisentrik Castleman hastalığı tipleri tanımlanmamıştır (3). Unisentrik Castleman hastalığı sıklıkla hiyalin vasküler tip iken multisentrik Castleman hastalığı plasma hücreli tip ile ilişkidir (3). HIV, multisentrik Castleman hastalığı için bir risk faktörüdür ve genelde HHV-8 ile koenfektedirler.

Castleman hastalığı, HIV, lenfoma, POEMS (polinöropati, organomegali, endokrinopati, M proteini ve cilt değişiklikleri) sendromu, paraneoplastik pemfigus ve plazma hücre diskrazileri ile ilişkili olabilir

(4). Unisentrik Castleman hastalığı genellikle asemptomatiktir ve insidental saptanır.

Ultrasonografide, hipoekoik kitle şeklinde izlenir. BT'de genellikle iyi sınırlı yumuşak doku kitlesi şeklinde izlenir ve homojen kontrastlanma gösterir. Manyetik Rezonans incelmede T1a ve T2a sekansta kas dokuya göre izo-hiperintens izlenir. T1 ve T2 ağırlıklı görüntülerde intralezyoner akım varlığı kitlenin vasküleritesini gösterir. PET-BT görüntüleme unisentrik ve multisentrik hastalık ayrımında faydalıdır.

Unisentrik Castleman hastalığında öncelikli tedavi cerrahidir ve iyi prognoz gösterir. Multisentrik Castleman hastalığında cerrahi, kemoterapi ve steroid tedavi kombine kullanılır (5).

Sonuç olarak, Castleman hastalığı paraaortik veya mediastende yerleşen kitlelerin ayrıcı tanısında mutlaka düşünülmelidir.

Anahtar kelimeler: Castleman hastalığı, lenfadenopati

Kaynaklar

1. Castleman B, Iverson L, Menendez VP. Localized mediastinal lymphnode hyperplasia resembling thymoma. Cancer 1956;9(4):822–830.
2. Bonekamp D, Horton KM, Hruban RH, Fishman EK. Castleman disease: the great mimic. RadioGraphics 2011;31(6):1793–1807.
3. Cronin DM, Warnke RA. Castleman disease: an update on classification and the spectrum of associated lesions. Adv Anat Pathol 2009;16(4):236–246.
4. Kepes JJ, Chen WY, Connors MH et-al. "Chordoid" meningeal tumors in young individuals with peritumoral lymphoplasmacellular infiltrates causing systemic manifestations of the Castleman syndrome. A report of seven cases. Cancer. 1988;62 (2): 391-406.
5. Herrada J, Cabanillas F, Rice L et-al. The clinical behavior of localized and multicentric Castleman disease. Ann. Intern. Med. 1998;128 (8): 657-62.

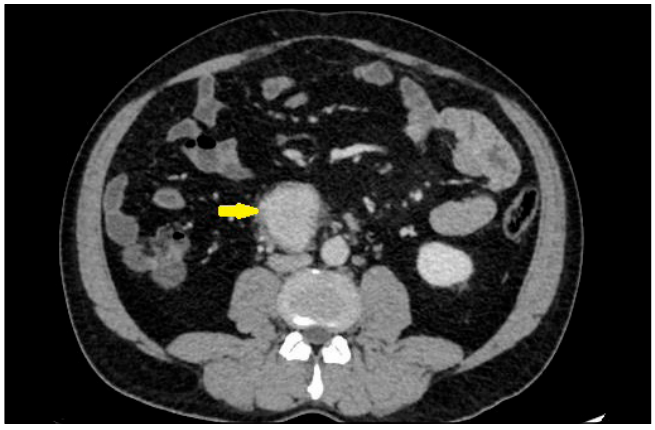

Resim1A. Aksiyel kontrastlı Abdomen BT'de paraaortik yerleşimli kontrastlanan kitle izlenmekte



Resim 1B. Koronal kontrastlı Abdomen BT'de duodenuma yakın komşulukta kitle izlenmekte

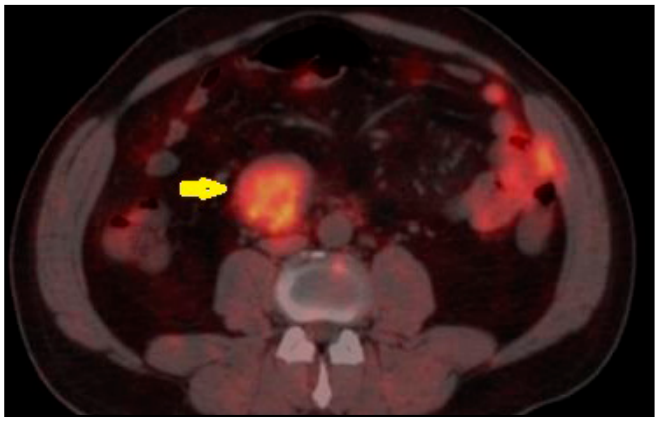

Resim 2. Ga-68 DOTA-PEPTİD ile PET-BT görüntülemede paraaortik yerleşimli kitlede heterojen artmış Ga-68 DOTA-PEPTİD tutulumu izlenmekte

Baş-Boyun Radyolojisi

PS-425

TEK TARAFLI FORAMEN TYMPANICUM VARLIĞI: VAKA SUNUMU

Veysel Atilla Ayyıldız[1], Kenan Öztürk[2]

[1]Süleyman Demirel Üniversitesi Tıp Fakültesi Hastanesi Radyoloji Anabilim Dalı
[2]Süleyman Demirel Üniversitesi Tıp Fakültesi Anatomi Anabilim Dalı

Giriş ve Amaç: Alman bir anatomist olan Profesör Emil Huschke, foramen Huschke veya foramen tympanicum'u genellikle erişkinlerde oluşan temporal kemiğin timpanik parçasının gelişimindeki bir kusur olarak tanımlamıştır (1). Foramen tympanicum meatus acusticus externus'u, temporomandibular ekleme bağlayan kalıcı bir açıklıktır. Bu açıklık nadir bir anatomik varyasyondur (2). Bu vaka sunumunun amacı foramen tympanicum'un unilateral varlığını açıklamaktır.

Olgu Sunumu: Dudakta skuamöz hücreli karsinom nedeniyle opere olan ve boyun diseksiyonu yapılan elli beş yaşındaki erkek hastanın kontrol amacıyla elde olunmuş 1 mm kesit kalınlığındaki baş-boyun bilgisayarlı tomografi (BT) görüntülerinin aksiyel (Resim 1) ve sagittal (Resim 2) kesitlerinde unilateral (sağ tarafta) insidental olarak foramen tympanicum tespit edildi. Hastanın baş-boyun BT görüntüsünün RadiAnt DICOM viewer ile 3 boyutlu rekonstrüksiyonu yapıldı. Daha sonra bu koronal plan 3 boyutlu BT görüntüsü üzerinden hastanın foramen tympanicum'unun uzunluk ve genişliği sırasıyla 4,13 mm ve 1,75 mm olarak ölçüldü (Resim 3).

Tartışma ve Sonuç: Foramen tympanicum, normalde 5 yaşına kadar kapanırken nadiren kalıcı olarak açık kalabilir. Bu açıklık meatus acusticus externus ile os temporale'nin fossa mandibularis'i arasında bağlantı sağlar ve temporomandibular eklemin posteromedialinde yer alır (2, 3). Foramen tympanicum'un 5 yaşından sonra açık kalmaya devam etmesi genellikle asemptomatiktir ve BT'de tesadüfen rastlanır. Literatürde foramen tympanicum insidansı, yüksek çözünürlüklü BT ve konik ışınlı BT çalışmalarında %4,6 ile %17,9 arasında bildirilmiş olup (2, 4, 5) kadınlarda biraz daha baskındır (4). Kulak ağrısı, işitsel dolgunluk, otore, tinnitus ve işitme kaybı gibi komplikasyonların gözlenmesi foramen tympanicum'un varlığı ile ilişkili olabilmektedir (6). Ayrıca temporomandibular eklem herniasyonu, tükürük bezi fistülü, meatus acusticus externus ile temporomandibular eklem arasında enfeksiyöz veya tümöral yayılma gibi önemli komplikasyonlarla ilişkili olabilir veya temporomandibular eklem artroskopisi sırasında yanlışlıkla kulak yaralanmasına neden olabilir. Bu nedenle bu bölgeye yapılacak cerrahi girişimlerde foramen tympanicum'un varlığı cerrahlar tarafından göz önünde bulundurulmalıdır.

Anahtar kelimeler: Meatus acusticus externus, bilgisayarlı tomografi, foramen Huschke, RadiAnt

Kaynaklar
1. Srimani, P., Mukherjee, P., Ghosh, E., & Roy, H. (2013). Variant presentations of "Foramen of Huschke" in seven adult human crania. Int J Anat Var, 6, 120-3.
2. Burlak, K., So, T. Y., Maclaurin, W. A., & Dixon, A. F. (2018). Foramen tympanicum with symptomatic temporomandibular joint herniation. Radiology case reports, 13(4), 822-824.
3. Bhanu, P. S., & Sankar, K. D. (2016). Incidence of foramen of Huschke in South Andhra population of India. Journal of clinical and diagnostic research: JCDR, 10(6), AC01.
4. Lacout A, Marsot-Dupuch K, Smoker WR, Lasjaunias P. Foramen tympanicum, or foramen of Huschke: pathologic cases and anatomic CT study. AJNR Am J euroradiol 2005;26(6):1317–23.
5. Tozoglu U, Caglayan F, Harorli A. Foramen tympanicum or foramen of Huschke: anatomical cone beam CT study. Dentomaxillofac Radiol 2012;41:294–7.
6. Singh I, Jain A, Prasad P, Rajpurohit P. Spontaneous temporomandibular joint herniation: a rare case. Oral Maxillofac Surg 2017;21(1):87–90.



Resim 1. Aksiyel kontrastlı BT kesitinde foramen tympanicum'un görünümü. Kırmızı ok: foramen tympanicum.

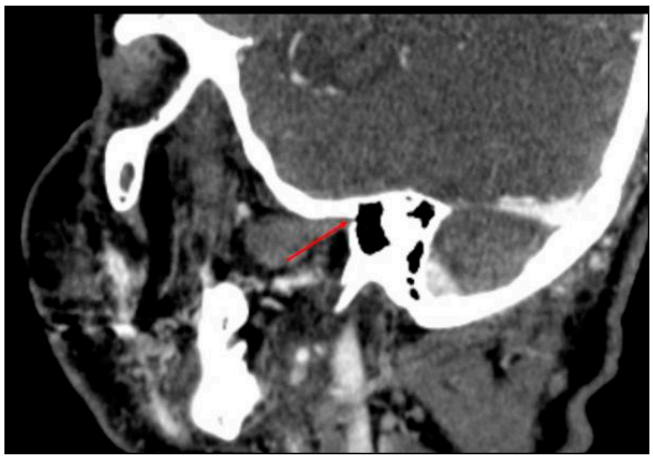

Resim 2. Sagittal kontrastlı BT kesitinde foramen tympanicum'un görünümü. Kırmızı ok: foramen tympanicum.

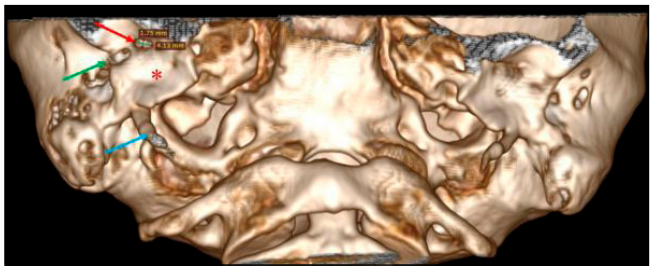

Resim 3. Koronal plan 3D görüntü üzerinde sağ tarafta foramen tympanicum'un antero-inferiordan görünümü. Kırmızı ok: Foramen tympanicum, yeşil ok: meatus acusticus externus, mavi ok: processus styloideus, *: fossa mandibularis.

Kas-İskelet Radyolojisi

PS-426

BCOR REARANJMANI İLİŞKİLİ SARKOM : NADİR BİR OLGU

Sinem Aydemir, Yiğitcan Remzi Noyan , Hülya Yıldız, Hakan Önder
Prof. Dr. Cemil Taşçıoğlu Şehir Hastanesi

Giriş ve Amaç: BCOR (BCL-6 transkripsionel korepresör) rearanjmanı ilişkili sarkom indiferansiye küçük yuvarlak hücreli sarkomların yaklaşık %4-14'ünü oluşturan nadir görülen sarkom çeşididir. Bu bildiride immunohistokimyasal inceleme sonrası BCOR rearanjmanı ilişkili sarkom tanısı alan olgunun radyolojik görüntüleme bulguları sunuldu.

Olgu Sunumu: 9 yaş erkek hasta sağ ayak bileğinde 2 ay önce burkulma sonrası sebat eden ağrı şikayeti ile kliniğimize başvuran hastanın sağ ayak bilgisayarlı tomografisinde (BT) kalkaneusta genel olarak heterojen kemik iliği görünümü izlenmekte olup kemik kortekste düzensizlik ondülasyon ve periost reaksiyonu ile karakterize görünümler izlenmiştir. Komşuluğunda yoğun yumuşak doku komponenti saptanmıştır. Manyetik rezonans görüntülemede (MRG) kalkaneusta korteks bütünlüğünde bozulma ve güneş ışını perisost reaksiyonun eşlik ettiği T1A serilerde normal kemik iliğine göre diffüz hipointens, T2 ağırlıklı serilerde heterojen hiperintens görünüm ile karakterize etrafında lobule konturlu yumuşak doku komponentinin de izlendiği geniş lezyon alanı mevcuttur.

Tartışma ve Sonuç: İndiferensiye küçük yuvarlak hücreli sarkom özellikle infantlarda saptanan nadir görülen, kötü prognozlu kemik ve yumuşak doku tümörüdür. Ewing Sarkomunun (ES) birçok özelliğine sahiptir, ancak EWSR1'de yeniden düzenlemelerden yoksundur (1).

İndiferansiye yuvarlak hücreli sarkom genellikle ES' dan daha agresiftir ve literatürde son moleküler çalışmalarda iki tekrarlayan BCOR-CCNB3 ve CIC-DUX4 onkojenik füzyon rearranjmanı ile ilişkilendirilmiştir. BCOR rearanjmanı ilişkili sarkom indiferansiye küçük yuvarlak hücreli sarkomların yaklaşık % 4-14'ünü oluşturan nadir görülen sarkom çeşididir. BCOR-CCNB3 sarkomları erkeklerde daha sıktır ayrıca genellikle olarak 13-15 yaş civarı çocukluk ve ergenlik döneminde görülür. BCOR-internal tandem duplikasyonu olan sarkomlar genellikle yaşamın ilk yılında görülür (1).

Vakaların %60'ında kemikten kaynaklanır. Çoğunlukla pelvis, alt ekstremite uzun kemikleri, vertebralar ve paraspinal alandan köken alır Pek yaygın olmasa da baş boyun böbrek ve akciğerde diğer tutulum gösterdiği bölgelerdir (3).Puls ve ark. 10 hasta üzerinde yaptıkları çalışmada 7 kemik BCOR-CCNB3 sarkomu vakasının tamamının apendiküler iskeletten kaynaklandığını bildirmişlerdir (4).

Literatürde radyolojik görüntüleme bulgularını hakkında sınırlı sayıdaki çalışmalara göre klasik ES ile benzer non-spesifik radyolojik özellikler gösterir. BT'de yumuşak doku yoğunluğunda heterojen kontrastlanma paterni ve kortikal dekstrüksiyonun izlendiği tümörler olarak tanımlanmıştır. MRG'de T1A izointens, T2A heterojen hipe-

rintens, yoğun heterojen kontrastlanma gösteren kitle şeklinde izlenir (3).

Güncel bir çalışmada BCOR CCNB3 sarkomlu 5 hastada olguların tümünde kontrast tutulumu izlenmiştir. Olguların %40'ına yumuşak doku kalsifikasyonu eşlik eder. Lezyonların değişen derecelerde flow void sinyalleri (%33), nekroz sahaları (%66), yumuşak doku uzanımı peritümoral ödem içerdiği bildirilmiştir. Lamelli ya da güneş ışını şeklinde periost reaksiyonu eşlik etmektedir (1).

MRG'de tüm BCOR-CCNB3 sarkomları heterojen bir sinyal sergilerken, iskeletsel Ewing sarkomlarının %73'ü MRG'de görünüm olarak tipik olarak homojendir. CIC-DUX4 sarkomları ile karşılaştırıldığında, BCOR-CCNB3 sarkomları %72'lik 5 yıllık sağkalım ile daha iyi bir prognoza sahiptir (2).

Anahtar kelimeler: BCOR Rearanjmanı İlişkili Sarkom

Kaynaklar

1) Brady, Emily & Hameed, Meera & Tap, William & Hwang, Sinchun. (2020). Imaging features and clinical course of undifferentiated round cell sarcomas with CIC-DUX4 and BCOR-CCNB3 translocations. Skeletal Radiology. 50. 10.1007/s00256-020-03589-4.
2) Xiong, Jieni & Zhu, Kun & Mao, Junqing & Cai, Jiabin & He, Min & Li, Linjie & Wang, Jinhu & Wang, Larry. (2019). Ewing-like sarcoma/undifferentiated round cell sarcoma in an infant with APC and MSH6 variation: A case report. Medicine. 98. e17872. 10.1097/MD.0000000000017872.
3) Sirisena, Udawattage & Rajakulasingam, Ramanan & Saifuddin, Asif. (2021). Imaging of bone and soft tissue BCOR-rearranged sarcoma. Skeletal Radiology. 50. 10.1007/s00256-020-03683-7.
4)Puls, Florian & Niblett, Angela & Marland, Gillian & Gaston, Czar Louie & Douis, Hassan & Mangham, David & Sumathi, Vaiyapuri & Kindblom, Lars-Gunnar. (2014). BCOR-CCNB3 (Ewing-like) Sarcoma A Clinicopathologic Analysis of 10 Cases, In Comparison With Conventional Ewing Sarcoma. The American journal of surgical pathology. 38. 10.1097/PAS.0000000000000223.

Sagittal T1 ağırlıklı kesitlerde kalkaneus normal kemik iliğine göre diffüz hipointens görünümdedir.



Koronal T2 ağırlıklı kesitlerde kalkaneusta güneş ışını periost reaksiyonun (ok) eşlik ettiği hiperintens görünüm ile karakterize etrafında lobule konturlu yumuşak doku komponentinin(kıvrık ok) de izlendiği lezyon alanı izlenmektedir.



BT incelemede koronal (A) ve aksiyel (B) kesitlerde kalkaneusta heterojen kemik iliği görünümü izlenmekte olup kemik kortekste düzensizlik ve periost reaksiyonu (ok), komşuluğunda yumuşak doku komponenti (kıvrık ok) saptanmıştır.

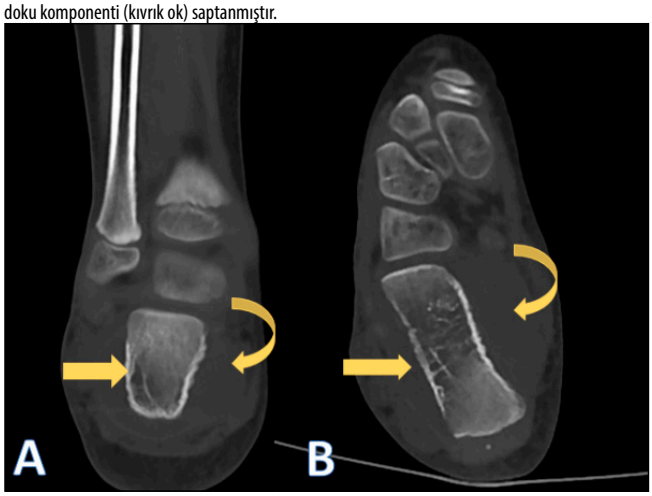

Abdominal Radyoloji

PS-427

EPİGASTRİK AĞRIDA ÇOK NADİR BİR SEBEP: GASTRO-GASTRİK İNTUSSUSEPSİYON

Eda Cingöz[1], Vusal Mammadlı[1], Mehmet Cingöz[2], Rana Günöz Cömert[1], Bülent Acunaş[1]

[1]İstanbul Üniversitesi Tıp Fakültesi Radyoloji Anabilim Dalı
[2]Başakşehir Çam Ve Sakura Şehir Hastanesi

Giriş ve Amaç: İnvajinasyon, gastrointestinal sistemin bir bölümünün diğerine, en yaygın olarak traktta bir proksimal segmentin (intussusceptum) distal bir segmente (intussuscipiens) invajinasyonu ifade eder(1). İnvajinasyon, gastrointestinal sistemin herhangi bir yerinde ortaya çıkabilir ve çok nadir rastlanan lokalizasyonlarda bile invajinasyon tanısını kolaylaştıran karakteristik radyografik özellikler sergiler(2). İnvajinasyon en sık olarak ince bağırsak segmentlerinde,

özellikle ileoileal segment seviyesinde meydana gelir. Ancak invajinasyona midenin dahil olması çok nadirdir ve bu sebeple ilk bakışta akla gelmesi zor olabilir.

Olgu Sunumu: 55 yaşında kadın hasta epigastrik ağrı ve kusma şikayeti ile acil servise başvurdu. Tam kan sayımında akut faz reaktanlarının normal seviyeleri ve dehidratasyona bağlı laboratuar bulguları vardı. Abdominal ultrasonda solid organlarda herhangi bir anormallik görülmedi ve karın veya pelviste serbest sıvı saptanmadı. Semptomların devam etmesi üzerine oral kontrast madde ile tüm batın bilgisayarlı tomografisi istendi. Kardiya düzeyinde gastro-gastrik invajinasyon saptandı (Şekil1a,1b,1c,2a,2b,2c). Genel cerrah hastayı nazogastrik sonda ile takip etmeyi tercih etti. On iki saat sonra hastanın semptomları düzeldi ve kontrol görüntülemesinde invajinasyon düzeldi.

Tartışma ve Sonuç: Proksimal gastrointestinal sistemde invajinasyon nadiren beklenir ve çocuklarda tipik olarak ileokolik (%80), yetişkinlerin çoğunda ileoileal veya kolokolik yerleşimlidir (3,4,5). Radyografik semiyoloji her yerde çok benzerdir ve hızlı ve doğru tanı sağlar (6). Bu vakada radyolog teşhiste zorluk çekmezken şaşırtıcı olan invajinasyonun lokalizasyonuydu. Durumun nadir olması nedeniyle klinisyenler çoğu zaman gastrogastrik invajinasyondan şüphelenmemektedir, ancak radyologların tanıda çok önemli bir rolü vardır.

Kaynaklar

1. Clinics in diagnostic imaging (204). Jinhang Wen, FRCR, , Vasu Keshav Sharma, Aung Lwin, Joey Chan Yiing Beh. Singapore Med J 2020; 61(2): 69-74
2. Raghunandan Vikram , Alan S McCulloch, Ian A Zealley . True Gastrogastric Intussusception: A Rare Radiologic Diagnosis with Surgical Correlation. Am J Radiol 2006; 186:585–588 0361–803X/06/1862–585.
3. Wang N, Cui XY, Liu Y, Long J, Xu YH, Guo RX, et al. Adult intussusception: a retrospective review of 41 cases. World J Gastroenterol 2009;15:3303–8.
4. Marinis A, Yiallourou A, Samanides L, Dafnios N, Anastasopoulos G, Vassiliou I, et al. Intussusception of the bowel in adults: a review. World J Gastroenterol 2009;15:407–11.
5. Shah RK, Shaw SA, Marroquin S, Tatum J, Ernst RE, Swischuk LE, et al. Adult intussusception as a cause of abdominal symptoms: a case report and review of literature. Emerg Radiol 2003;10:53–6.
6. Cristina Dávila-Arias, Ana Milena-Muñoz, María Ángeles Valero-González , Mariano Céspedes-Mas. Gastric intussusception in adults as a rare cause of constitutional syndrome. Rev Esp Enferm Dig 2017, Vol. 109, No. 2, pp. 146-147.

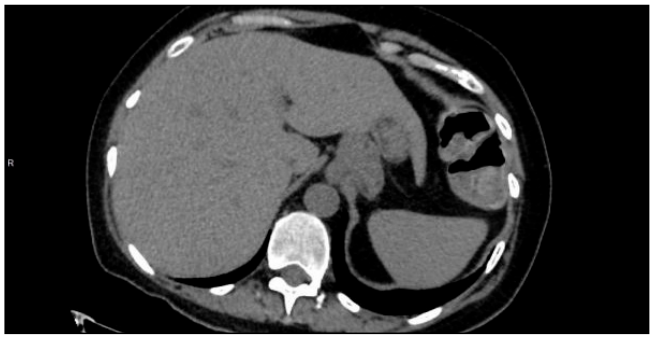

Figure 1a. Axial abdominal CT image showing gastric cardia just before intussusception.

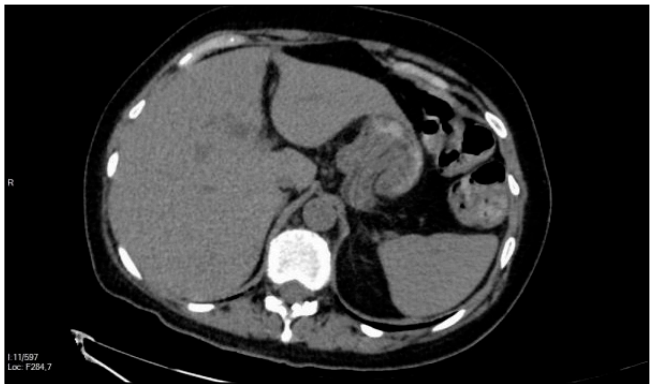

Figure 1b. Axial abdominal CT image one slice down the figure 1a.



Figure 1c. Axial abdominal CT image one slice down the figure 1b.

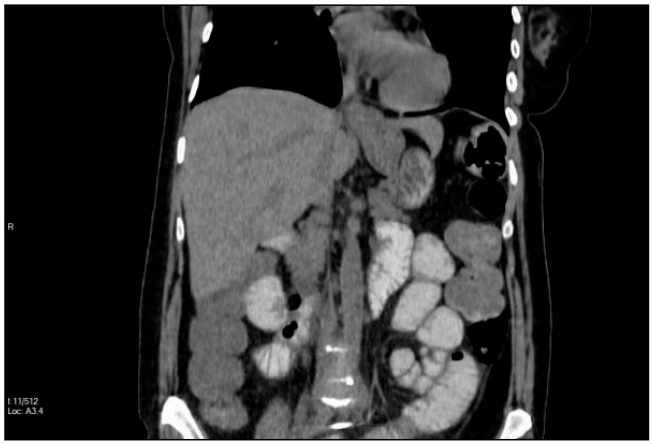

Figure 2a. Coronal abdominal CT image showing the beginning point of the intussusception at gastric cardia.

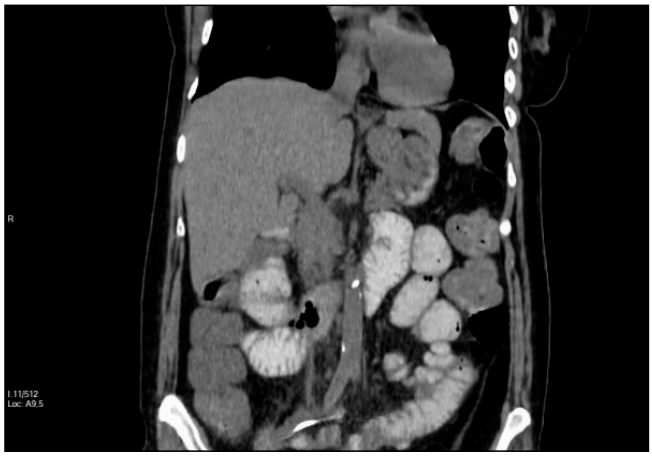

Figure 2b. Coronal abdominal CT image one slice down the figure 2a.

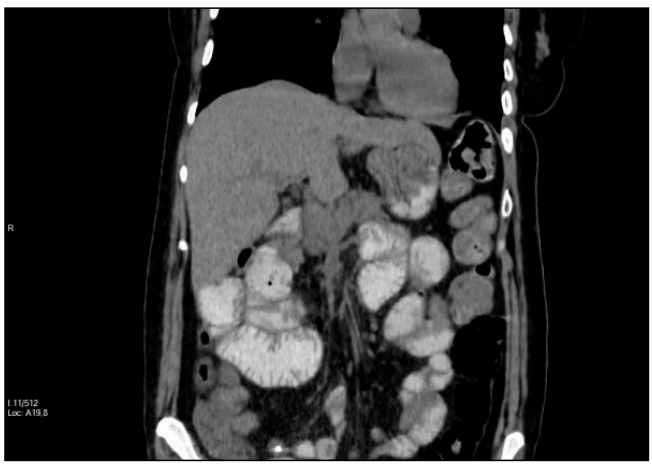

Figure 2c. Coronal abdominal CT image one slice down the figure 2b.

Acil Radyoloji

PS-428

RETROKLİVAL EPİDURAL HEMATOM: EPİDURAL HEMATOMUN NADİR LOKALİZASYONU

Mehmet H Atalar, Nisa Başpınar, İsmail Turgut, Cemal Kozak

Sivas Cumhuriyet Üniversitesi Tıp Fakültesi Radyoloji Anabilim Dalı

Retroklival hematom, dense ulaşabilen dorsum sella ve klivus boyunca yer alan bir hematom tipidir. Kan birikimi, tektorial membranın anatomik konumuna bağlı olarak epidural veya subdural retroklival hematom olarak sınıflandırılmıştır. Nadir bir bulgudur olup literatürde az sayıda olgu (2016 yılına kadar pediatrik otuz epidural hematom, on altı subdural hematom) bildirilmiştir. Hastalar beyin sapı kompresyonunun semptomları ile sıklıkla başvururlar. Kranial sinir hasarlarıda sık görülür. Koagülopati, kaza sonucu olmayan travma ve hipofiz apopleksisi gibi başka mekanizmalar gözlemlenmiş olsa da, etiyoloji sıklıkla kazaya bağlı travma ile ilişkilidir.

Araç içi trafik kazası sonrası hafif bilinç kaybı ile başvuran 7 yaşında erkek hastanın Glasgow Koma Skoru (GKS) 13 idi. Bilgisayarlı tomografide (BT) dorsum sella, klivus ve dens boyunca hematom görüldü. Manyetik rezonans görüntülemede (MRG) retroklival epidural boşlukta hematom izlendi. Hasta tıbbi veya operatif müdahale olmaksızın 14 gün sonra düzeldi.

Tektorial membran, retroklival epidural boşluk ile subdural boşluk arasındaki ayrımı tanımlamaya yardımcı olur, epidural boşluk membranın ventralinde ve subdural boşluk membranın dorsalindedir. Retroklival epidural hematom, tektorial membranın sınırları ile sınırlıdır. Hematom 2-11 hafta içinde sıklıkla düzelmektedir. Nadiren retroklival epidural ve subdural hematomlar birliktede olabilir.

Anahtar kelimeler: Epidural hematom, Retroklival hematom, Bilgisayarlı tomografi, Manyetik rezonans görüntüleme

Kaynaklar

1- Dal Bo S, Cenni P, Marchetti F. Retroclival hematoma. J Pediatr. 2015; 166: 773. doi: 10.1016/j.jpeds.2014.12.034.
2- Narvid J, Amans MR, Cooke DL, Hetts SW, Dillon WP, Higashida RT, Dowd CF, Halbach VV. Spontaneous retroclival hematoma: a case series. J Neurosurg. 2015;124: 716–19.
3- van Rijn RR, Flach HZ, Tanghe HL. Spontaneous retroclival subdural hematoma. JBR-BTR. 2003; 86: 174–5.

Sagital reformat BT görüntüsünde retroklival hematom (oklar) izlenmektedir.

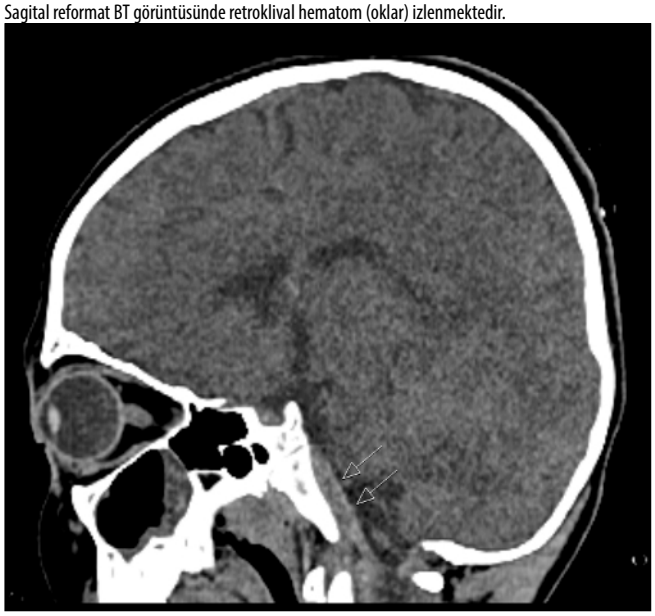

T1A, T2A ve FLAIR MR görüntülerinde retroklival hematom (oklar) görülmektedir.



Kas-İskelet Radyolojisi

PS-429

LUNOTRİKUETRAL KOALİSYON: NADİR GÖRÜLEN BİR EL BİLEK AĞRISI NEDENİ

Barış Genç, Aysu Başak Özbalcı

Ondokuz Mayıs Üniversitesi Tıp Fakültesi Radyoloji Anabilim Dalı.

Giriş ve Amaç: Karpal koalisyon, el bileğinde iki veya daha fazla karpal kemiğin anormal olarak kaynaşmasıdır. Popülasyonda sıklığı %0,1 olup lunotrikuetral koalisyon en yaygın tipidir. Genellikle asemptomatik olsalar da tanı konulmamış bilek ağrısının nedeni olabilirler ve rutin radyolojik incelemelerde gözden kaçırılabilir(1,2). Bu bildiride sol el bileğinde ağrı ile başvuran 54 yaşındaki kadın hastada saptanan osseöz tip lunotrikuetral koalisyon olgusunu direk grafi ve MRG bulguları ile birlikte sunacağız.

Olgu Sunumu: Elli-dört yaşında kadın hasta 4 yıldır devam eden sol el bileği ağrısı ile Romatoloji polikliniğine başvuruyor. Ağrılarının son 3 ayda arttığını ifade ediyor. Travma öyküsü tariflemiyor. Fizik muayenede el bileği ulnar tarafta hassasiyet ve ağrı dışında bir özellik yoktu. Laboratuar bulguları da normaldi. Bilateral anteroposterior el bileği grafisinde solda lunatum ve trikuetrum arasında eklem aralığı seçilemiyor(Resim 1) ve osseöz füzyondan kuşkulanılarak MRG yapılıyor. MRG de T1A koronal imajda lunatum ve trikuetrum tek bir blok halinde görüliyor(Resim 2). T2A yağ baskılı koronal imajda herhangi bir fibrokartilaginöz yapı izlenmiyor ve osseöz füzyonun T1A aksiyel imajlarla da korele edildiğinde komplet tipte olduğu saptanıyor(Resim 3). Diğer karpal kemiklerde ek bir anomali bulunmuyor. Ancak el bileğinde dejeneratif artrit bulguları eşlik ediyor. Hasta konservatif tedavi yaklaşımlarıyla takip ediliyor.

Tartışma ve Sonuç: Karpal koalisyonlar, bir veya daha fazla karpal kemiğin anormal birleşmesiyle oluşan konjenital segmentasyon anomalileridir. Afroamerikalılarda daha sık görüldüğü bildirilmektedir. Olguların büyük bölümü asemptomatik olsa da füzyon seviyesinde biyomekanik streslere sekonder semptomlar gelişebilmektedir. Osseöz koalisyonda birleşik kemikler tek bir blok şeklinde iken osseöz olmayan koalisyonlarda kemikler arasında fibröz ya da kartilajinöz doku sırasıyla sindesmozis ya da sinkondrozis türü birleşmeyi sağlar. Ulnar taraf karpal kemiklerde daha sık görülür. En sık rastlanan türü lunotrikuetral koalisyondur. İkinci sıklıkla ise kapitohamat koalisyon görülür(1,2). Karpal koalisyon olgularında koalisyonun tipini ve eşlikçi kıkırdak, tendon ve bağ lezyonlarını tanımlamada MRG, başvurulan görüntüleme yöntemidir. Ayrıca MRG ile, eklem aralığını dolduran fibrovasküler dokuyu tanımlamak, kemik iliği ödemini saptamak, düzensiz eklem yüzleri ile subkondral kistleri görüntülemek de mümkündür. Bilgisayarlı tomografi semptomatik hastalarda füzyon derecesini belirlemede ve sekonder dejeneratif değişiklikleri göstermede faydalı olabilir ancak bizim olgumuzda da olduğu gibi direk grafi ve MRG çoğunlukla yeterli olmaktadır. Lunotrikuetral koalisyon genellikle asemptomatik olmakla birlikte, birleşik kemiklerdeki hareket kısıtlılığı komşu eklemlerde kompansatuar artmış instabiliteye yol açarak fiziksel yüklenme durumlarında zorlama ve ağrı şikayetine neden olabilmektedir. Asemptomatik ya da hafif semptomatik olgularda tedavide konservatif yaklaşım tercih edilirken, şiddetli ağrısı olan olgularda sınırlı el bileği artrodez cerrahisi ve radyolo-

jik füzyon izlenene dek 2-5 ay arası postoperatif immobilizasyon uygulanabilmektedir(3-6).

Anahtar kelimeler: Karpal koalisyon ; lunotrikuetral koalisyon; el bilek ağrısı

Kaynaklar

1.Mespreuve M, Vanhoenacker F, Verstraete K. Lunotriquetral coalition, a normal variant that may rarely cause ulnar sided wrist pain. JBR–BTR 2015; 98: 72-78
2.DeFazio MV, Cousins BJ, Miversuski Jr. RA, Cardoso R. Carpal coalition: A review of current knowledge and report of a single institution's experience with asymptomatic intercarpal fusion. Hand (NY) 2013; 8:157-163.
3.Umul A: Lunotriquetral coalition. Br J Med Med Res. 2016, 12:1-4. 10.9734/BJMMR/2016/19864
4.Gottschalk MB, Danilevich M, Gottschalk HP: Carpal coalitions and metacarpal synostoses: a review. Hand (NY). 2016, 11:271-277. 10.1177/1558944715614860
5. Singh P, Tuli A, Choudhry R, Mangal A: Intercarpal fusion—a review. J Anat Soc India. 2003, 52:183-188.
6. Mespreuve M, Vanhoenacker F, Verstraete K: Lunotriquetral coalition, a normal variant that may rarely cause ulnar sided wrist pain. JBR-BTR. 2015, 98:72-78. 10.5334/jbr-btr.769

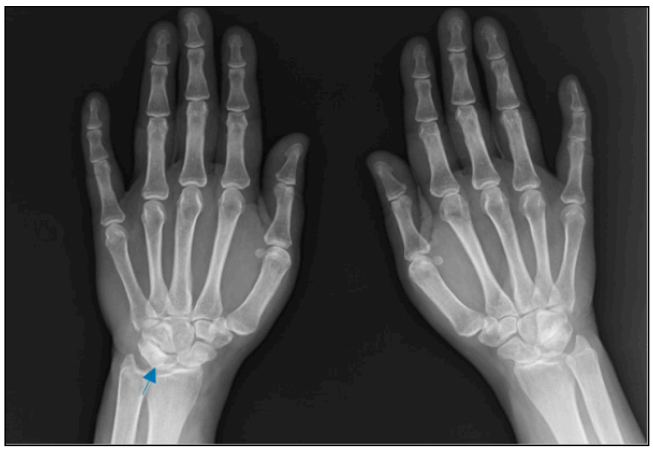

Resim 1. Bilateral el bilek anteroposterior grafisinde; sağda lunatum ve trikuetrum arasında eklem aralığı seçilemiyor(ok)

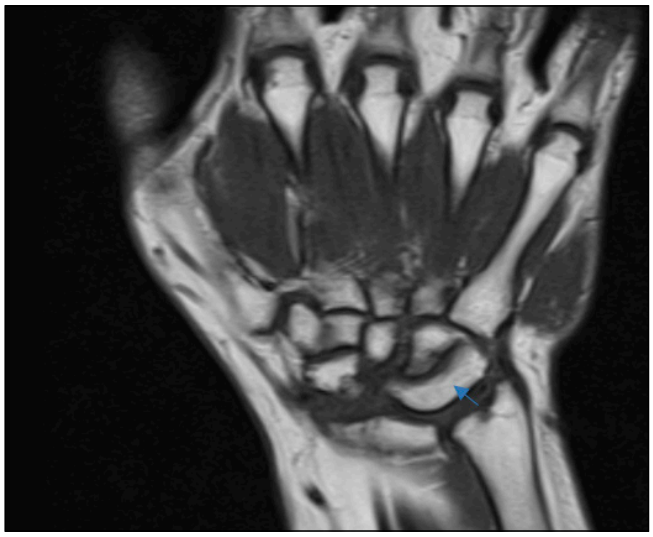

Resim 2. Koronal plan T1A görüntüde lunatum ve trikuetrum tek bir kemik blok şeklinde görülüyor(ok)

Kardiyovasküler Görüntüleme

PS-430

POSTCOVİD GELİŞEN AKUT KAROTİS TROMBOZU OLGUSU

Ali Dablan[1], Mehmet Han[2]

[1]Başakşehir Çam ve Sakura Şehir Hastanesi Radyoloji Anabilim Dalı Başakşehir İstanbul
[2]Başakşehir Çam ve Sakura Şehir Hastanesi Radyoloji Anabilim Dalı Başakşehir İstanbul

Giriş ve Amaç: Enflamasyon trombüs oluşumunda en önemli etkenlerden birisi olarak gösterilmektedir. Covid 19 virüsü birçok kardiyovasküler hastalık artışına neden olan inflamasyona yol açmaktadır.Yapılan araştırmalarda elde edilen mekanizmalardan birisi Covid19 virüsünün Anjiyotesin Converting Enzym (ACE 2) reseptörlerine bağlanmasıdır.ACE2 endotelde yüksek oranda eksprese edilir. ace2 ye bağlanan Covid19 virüsü inflamasyona neden olur inflamasyon ateroskleroz ve tromboz oluşumunu tetikler.

Bulgular: 70 yaş erkek hasta covid semptomlarıyla başvurup tedavisi tamamlandıktan 10 gün sonra sol hemiplejii ile acil servise başvurdu yapılan kraniyal mrg incelmede sağ serebral hemisferde yaygın enfarkt izlendir . Tarafımızca yapılan karotis ve vertebral arter renkli doppler incelemede:

Sağ CCA proksimalinden CCA bulbus ve ICA proksimaline dek uzanım gösteren akut trombüs izlenmiştir. Sol CCA ve ICA da RDUS incelemede spontan renkli dolum saptanmamıştır. Sol ECA proksimalinde RDUS inclemede zayıf rekanalize akımlar izlenmiştir.

Tartışma: Covid 19 ilişkili karotis trombozunda gösterilen mekanizmaları incelediğimizde covid 19 virüsüne karşı gelişen aşırı immun yanıt sonucu 1 sistemik inflamasyon 2 sistemik inflamasyon ilişkili koagülopati 3 Covid 19 endoteliti olduğuna inanılmaktadır. bu hastada covid 19 endotelitinin aterosklerotik plakları destabilize etmiş olabileceği ve trombozun başlamasına yol açabileceği düşünülmektedir.Covid 19 aracılı endotelit raporları lokal inflamasyonun arttırdığını gösterdiğinden bu teoriyi desteklemektedir.Covid 19 hastalığı sonrasında tromboz olayları sıklıkla karşımıza çıkabilmektedir. Özellikle covid 19 geçiren hastaların sonografik incelemesinde akut trombozlar olabileceği göz önünde bulundurulmalı ve sonografik incelemede akut tromboz lehine daha dikkatli olunmalıdır.

Anahtar kelimeler: ACE 2 reseptörü Tromboz Covid 19

Kaynaklar

1. Barnett HJ, Taylor DW, Haynes RB, et al; North American Symptomatic Carotid Endarterectomy Trial Collaborators. Beneficial effect of carotid endarterectomy in symptomatic patients with high-grade carotid stenosis. N Engl J Med 1991;325:445–53 doi:10.1056/NEJM199108153250701 pmid:1852179
2. Fisher CM Transient monocular blindness associated with hemiplegia. AMA Arch Ophthalmol 1952;47:167–203 doi:10.1001/archopht.1952.01700030174005 pmid:14894017
3. Esenwa CC, Elkind MS Inflammatory risk factors, biomarkers and associated therapy in ischaemic stroke. Nat Rev Neurol 2016;12:594–604 doi:10.1038/nrneurol.2016.125 pmid:27615422
4. Clerkin KJ, Fried JA, Raikhelkar J, et al Coronavirus disease 2019 (Covid-19) and cardiovascular disease. Circulation 2020;141:1648–55 doi:10.1161/CIRCULATIONAHA.120.046941
5. Tikellis C,Thomas MC. Angiotensin-converting enzyme 2 (ACE2) is a key modulator of the renin angiotensin system in health and disease. Int J Pept 2012;2012:256294 doi:10.1155/2012/256294 pmid:22536270
6. Varga Z, Flammer AJ, Steiger P, et al Endothelial cell infection and endotheliitis in Covid-19. Lancet 2020;395:1417–18 doi:1016/S0140-6736(20)30937-5 pmid:32325026
7. Esenwa, C., Cheng, N. T., Lipsitz, E., Hsu, K., Zampolin, R., Gersten, A., ... & Labovitz, D. (2020). COVID-19-associated carotid atherothrombosis and stroke. American Journal of Neuroradiology, 41(11), 1993-1995.
8. Mohamud, A. Y., Griffith, B., Rehman, M., Miller, D., Chebl, A., Patel, S. C., ... & Marin, H. (2020). Intraluminal carotid artery thrombus in COVID-19: another danger of cytokine storm?. American Journal of Neuroradiology, 41(9), 1677-1682.

Sağ ana karotis arterden internal karotis artere uzanan hiperekoik trombüs materyali



Renkli doppler ultrasonografide sağ ana karotis arterde akım kodlanmıyor

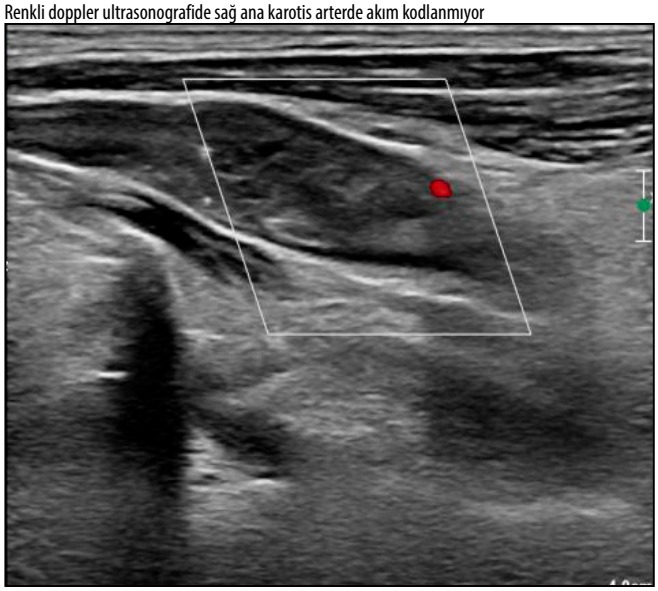

Abdominal Radyoloji

PS-431

İKİ PEUTZ-JEGHERS SENDROMU OLGUSUNUN MULTİDİSİPLİNER DEĞERLENDİRİLMESİ

İsmet Duman, Alpaslan Yavuz, İclal Erdem Toslak, Bülent Çekiç, Atike Atalay, Serkan Öcal, Nazmi Kaştan, Mustafa Sağan

Antalya Eğitim ve Araştırma Hastahanesi

Giriş ve Amaç: Peutz-Jeghers sendromu (PJS), gastrointestinal sistemde hamartomatöz polipler ve mukokütanöz melanin pigmentasyonu ile karakterize otozomal dominant geçişli kalıtsal bir hastalıktır.

Mukokutanöz lezyonlar 2-3 mm çapında, morumturak, melanotik lezyonlardır. En fazla ağız mukozası ve dudaklarda görülür. El ve ayak ayalarının yanı sıra anüs etrafında da oluşabilirler.

İntestinal polipler genellikle multipl ve saplıdırlar. Sıklık sırasına göre jejunum, ileum, mide, duodenum ve kolonda oluşabilirler. Hastalar poliplerin ülserasyonuna bağlı kanama, intussussepsiyona bağlı barsak obstrüksiyonu ve ileri yaşta gelişebilecek gastrointestinal, over ya da meme kanseri riski ile karşı karşıya kalmaktadır.

Olgu Sunumu: Peutz Jeghers tanısıyla takip edilen olgunun

1. olgu; 12 yaşındaki erkek hasta;2 yıl önce aralıklı karın ağrısı ve kanlı gaita nedeniyle merkezimize başvurmuş. Yapılan alt GIS endoskopisinde multipl polip ile uyumlu görünümler izlenmiş. Hastanın alınan spesmenin patolojik özellikleri ve genel klinik durumuyla birlikte Peutz-Jeghers sendromu tanısıyla takibe alınmıştır. Takipleri esnasında artan karın ağrısı, bulantı-kusma, batında yaygın hassasiyet ve gaz-gaita çıkaramama şikayeti ile acil servise başvurmuş. Acil serviste yapılan Tüm Abdomen USG'sinde Transvers kolon ve distal kolonik segmentelerde uzun segment kolonik polipoid invajinasyon açısından anlamlı görünüm izlenmiştir. Hastaya acil operasyon yapılmış olup raporunda invajinasyon izlendiği ve bu görünüme neden olan 3 adet polipin enterotomi yöntemiyle eksize edildiği belirtilmiştir. Operasyon sonrası genel durumu düzelen hastanın taburculuk sonrası takiplerinde yapılan alt abdominal endoskopide rektosigmoid polipler izlenmiş olup polip eksizyonu işlemi yapılmıştır. Polipler hamartamatöz polip lehine raporlanmıştır. Çekilen tüm batın MRG tetkikinde sigmoid kolonda iki adet polip açısından şüpheli polpioid görünüm şeklinde raporlanmıştır.(RESİM 1-2)

2. olgu; uzun süredir Peutz Jeghers sendromu açısından takipli 34 yaşındaki erkek hasta; aralıklı karın ağrıları dışında belirgin şikayeti olmadığını belirtti. Annesinde de benzer öykü olduğunu ve annesini kolon karsinomu nedeniyle erken yaşta kaybettiğini belirten hastanın hastanemizde yapılan Üst GIS endoskopisinde multipl poliple uyumlu görünüm izlenmiştir. Patoloji spesmeninde lezyonlar hamartamatöz polip lehine değerlendirilmiştir. Hastanın genel durum değişikliği izlenmemiş olup takiplerine devam edilmiştir. Hastahanemizde yapılan batın tomografisinde mide duvar kalınlığında artma, karaciğerde hipodens lezyonlar, duodenum ve jejenumda lümeni tama yakın dolduran polipoid lezyonlar şeklinde raporlanmıştır (RESİM 3-4).

Tartışma ve Sonuç: PJS mukokutanöz pigmentasyonlar ve diffuz gastrointestinal poliplerle karakterize otozomal dominant geçişli nadir bir sendromdur. Hastalıkta yaygın mukokütanoz pigmentasyon alanları (ağız içi, anüste), multipl hamartamatöz polipler (en sık jejenumda olamak üzere gastrointestinal sistemin herhangi bir yerinde), ekstraintestinal polipler (safra kesesi, koanal polipler vs.) ve ekstraintestinal organlarda malignite riski artışı (pankreas, akciğer, uterus, meme vs) ile seyreden herediter genetik bir sendromdur. Hastaların uzun dönemde olası GIS ve GIS dışı maligniteler açısından taranması ve hastalığın GIS sistem komplikasyonları açısından alınan kesitsel radyolojik tetkiklerin dikkatli incelenmesi gerekmektedir.

Anahtar kelimeler: peutz-jeghers sendromu,hamartomatöz polip,invajinasyon

Kaynaklar

1. Buck JL, Harned RK, Lichtenstein JE ve diğerleri. Peutz-Jeghers sendromu. Radyografi. 1992;12 (2): 365-78.
2. Brant WE, Helms CA. Tanısal radyolojinin temelleri. Lippincott Williams & Wilkins. (2007) ISBN:0781761352.
3. Hearle N, Schumacher V, Menko FH ve ark. Peutz-Jeghers sendromunda kanserlerin sıklığı ve spektrumu. Klinik. Kanser Araş. 2006;12 (10): 3209-15.
4. Chung SH, Woldenberg N, Roth AR, Masamed R, Conlon W, Cohen JG, Joines MM, Patel MK. ve Ötesi: Kalıtsal Meme ve Jinekolojik Kanser Sendromlarının Kapsamlı Görüntü Zengini İncelemesi. (2020) Radiographics : Radiological Society of North America, Inc.'in bir inceleme yayını. 40 (2): 306-325

Olgu 2'nin endoskopisinden polipoid görünümler

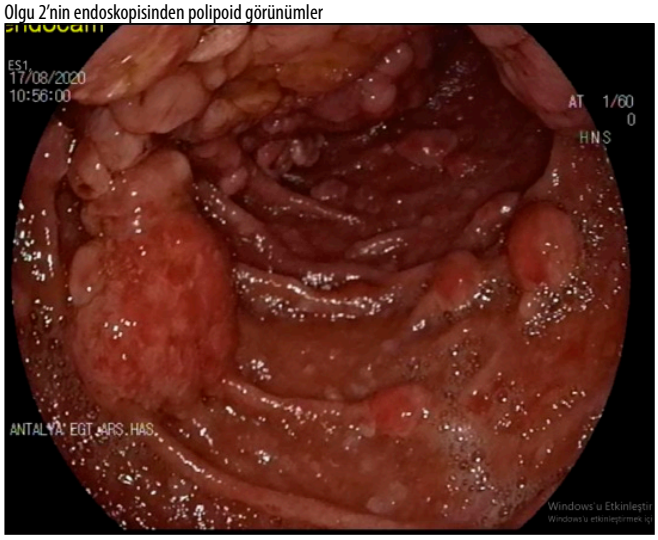



Resim 1. Olgu 1'in endoskopisinden hamartamatöz polip görünümleri

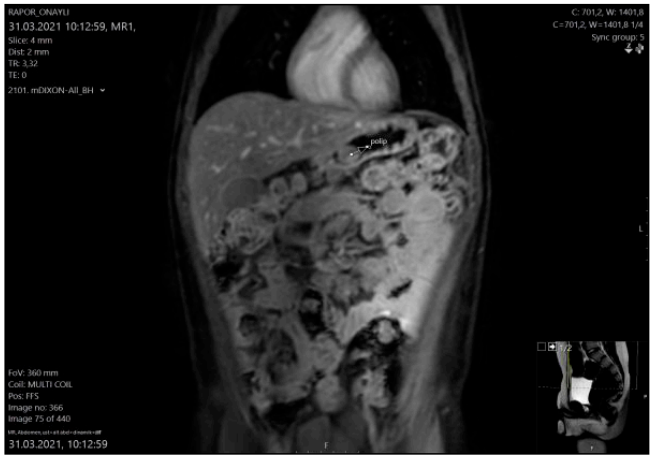

Resim 2. Olgu 1'İn tüm abdomen MRG'sinde koronal T1A VE T2A sekanslarda gastrik polip ile uyumlu görünüm

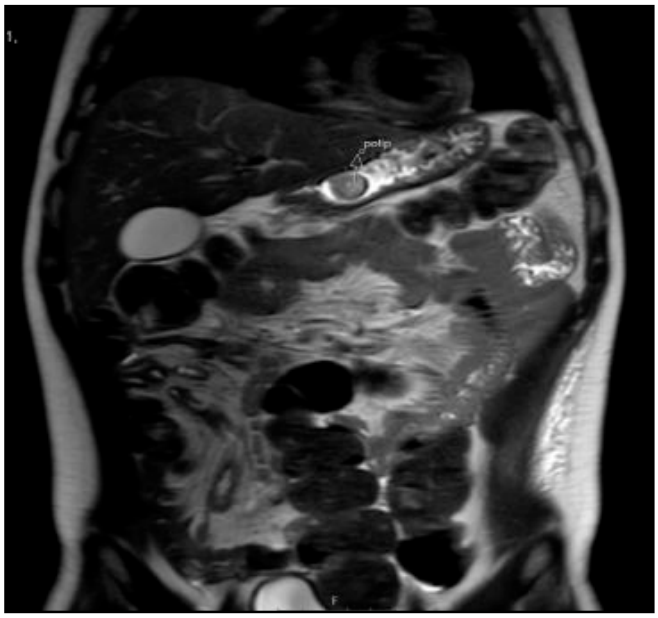

Resim 2. Olgu 1'in tüm abdomen MRG'sinde koronal T1A VE T2A sekanslarda gastrik polip ile uyumlu görünüm

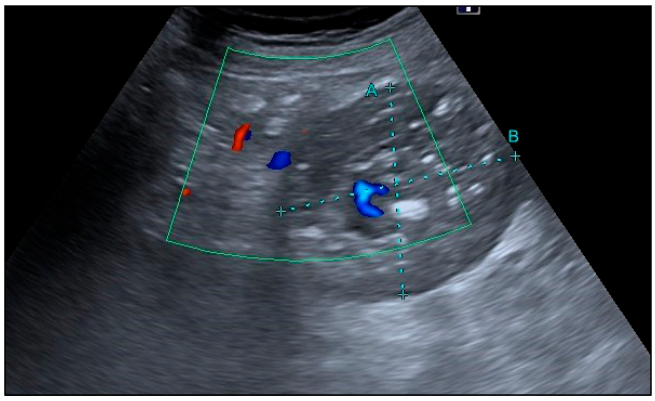

Resim 3. Olgu 2'nin batın USG'sinde jejnum hizasında polipoid lezyonun sonografik görünümü



Resim 4. Olgu 2'nin jejenal anslarda yer alan multipl polipoid görünümler

Girişimsel Radyoloji

PS-432

DEV FNH'SI OLAN ERKEK OLGUDA KALİBRE KÜRECİKLERLE İNTRAARTERİEL EMBOLİZASYON

Mehmet Demirbaş, Sinan Karatoprak, Ramazan Kutlu

İnönü Üniversitesi Tıp Fakültesi, Radyoloji Anabilim Dalı

Giriş ve Amaç: Fokal nodüler hiperplazi (FNH), ikinci en yaygın benign hepatik neoplazmdır ve % 0.4-3.0 prevalansı ile genellikle 30-50 yaş arası kadınlarda görülür. FNH genellikle insidental saptanır, tipik olarak asemptomatiktir ve malign potansiyeli yoktur. Hepatik rezeksiyon semptomatik hastalarda geleneksel tedavi seçeneği olmuştur; ancak lezyonun büyüklüğü veya uygun olmayan yerleşimi nedeniyle cerrahi müdahale her zaman mümkün değildir. Seçilmiş vakalarda, transarteriyel embolizasyon cerrahiye makul bir alternatiftir.

Bulgular (Olgu Sunumu): 32 yaşında erkek hasta, ağrı şikayeti ile gittiği dış merkezden karaciğerde kitle ön tanısı ile merkezimize başvurmuş olup yapılan tomografik incelemesinde karaciğer sağ lob posterior segmentleri dolduran geniş boyutlarda kitle lezyonu izlendi. Belirgin kontrastlanan ve santral skarı bulunan dev kitle lezyonu FNH lehine değerlendirildi. Yapılan anjiyografik incelemesinde sağ hepatik arter ve sağ frenik arterden beslenen dev hipervasküler kitle lezyonu, selektif olarak kateterize edilerek kalibre mikroküreciklerle embolize edildi. Yaklaşık 6 ay sonra yapılan kontrol tomografi tetkikinde lezyonda belirgin küçülme ve kontrastlanmasında tama yakın kaybolma saptandı.

Tartışma ve Sonuç: FNH vakalarının asemptomatik olduğu ve venöz kompresyonla ilişkili olmadığı göz önüne alındığında, birçok klinisyen seri görüntülemeler ile bu kitleleri takip eder. Ancak daha büyük veya semptomatik kitleler erken müdahaleden fayda görebilir. Embolizasyon, kitlenin boyutunu küçülterek büyük lezyonların cerrahi rezeksiyona uygun hale gelmesini de sağlayabilir. Semptomatik FNH'ların mikroküreler ile embolizasyonunun güvenliği ve etkinliği yetişkinlerde bildirilmiştir. Etanol, lipiodol emülsiyonları, değişen boyutlarda polivinil alkol parçacıkları ve mikroküreler dahil olmak üzere önceki çalışmalarda çeşitli embolizasyon malzemeleri kullanılmıştır. Uzun vadeli sonuçlar için araştırmalara ihtiyaç duyulmasına rağmen, süperselektif transarteriyel embolizasyon büyük, semptomatik, hipervasküler FNH'ların tedavisinde seçilmiş vakalarda birincil minimal invaziv bir yaklaşım sunabilir.

Anahtar kelimeler: vascular and interventional radiology, embolization, focal nodular hyperplasia, liver

Kaynaklar

1) Birn, J., et al. (2013). "Transarterial embolization of symptomatic focal nodular hyperplasia." J Vasc Interv Radiol 24(11): 1647-1655.
2) Jeffers, K., et al. (2016). "Trans-arterial Embolization of Focal Nodular Hyperplasia in a Teenager: Beyond Pain Control: 1923." Official journal of the American College of Gastroenterology | ACG 111: S918.
3) Crawford, D., et al. (2021). "Bland Embolization of Benign Liver Tumors: Review of the Literature and a Single Center Experience." Journal of Clinical Medicine 10(4): 658.
4) Yan JY, Wang MQ, Liu FY, et al. [Super selective transcatheter arterial embolization for treatment of focal nodular hyperplasia of the liver: report of 21 cases]. Zhonghua yi xue za zhi. 2012 Nov;92(41):2893-2896.
5) Amesur, N., et al. (2009). "Management of unresectable symptomatic focal nodular hyperplasia with arterial embolization." J Vasc Interv Radiol 20(4): 543-547.

Karaciğer sağ lob posteriordaki dev FNH'nın BT/MR ve rekonstrüktif görüntüleri

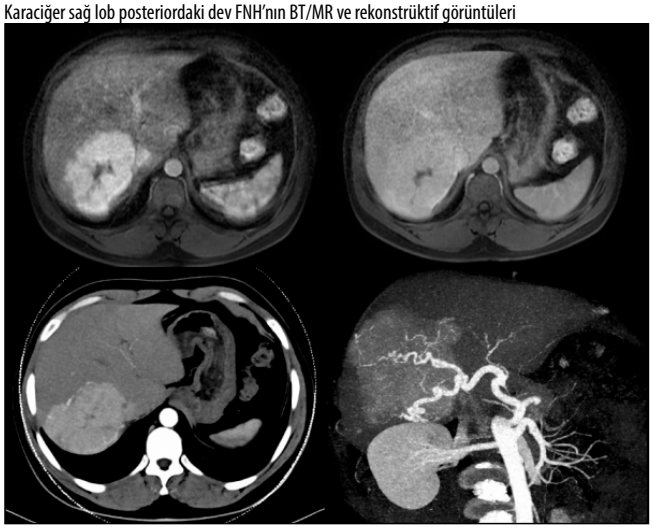

Sağ hepatik arterden beslenmesi izlenen FNH'nın anjiyografik görüntüsü



Sağ hepatik arterden beslenmesi izlenen FNH'nın geç fazda anjiyografik görüntüsü

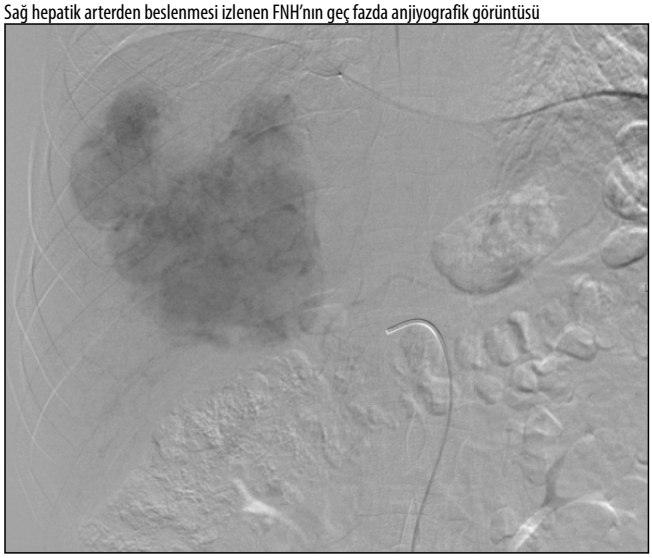

Sağ frenik arterden beslenmesi izlenen FNH'nın anjiyografik görüntüsü



Anjiyografi ile FNH'nın embolizasyonu sırasında alınan Cone-Beam BT görüntüsü



Karaciğer sağ lob posteriordaki FNH'nın embolizasyon sonrası 6.ay kontrol BT görüntüsü

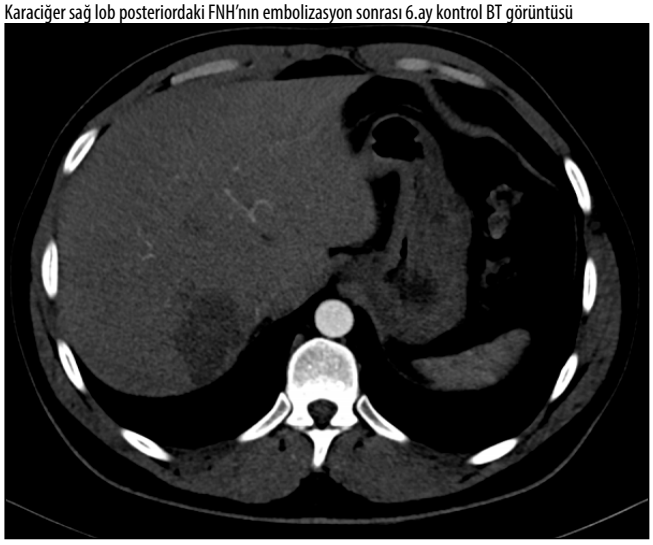

Genitoüriner Sistem Radyolojisi

PS-433

OVERDE KİTLE ÖN TANISI İLE GELEN HASTADA EŞLİK EDEN KRONİK OVER TORSİYONU: OLGU SUNUMU

Emine Meltem, Kemal Furkan Kaldırımoğlu, Ezgi Kartal Aygörmez, Ceyda Turan Bektaş, Hüsamettin Alper Kimyonok, Abdullah Soydan Mahmutoğlu

İstanbul Eğitim ve Araştırma Hastanesi

Giriş- Amaç: Over torsiyonu cerrahi acil girişim gerektiren, genellikle genç yaşlarda izlenen akut batın sendromlarından biridir. Önceden var olan kist ve kitle lezyonlar torsiyona yatkınlık oluşturmaktadır[1,2]. Doppler USG ve MRG incelemesi tanıyı destekleyici önemli bilgiler sağlamaktadır[2].

Bu sunumun amacı, kronik dönemde saptanan over torsiyonun radyolojik görüntülemelerde kitleyi taklit edebileceğinin vurgusunu yapmaktır.

Olgu sunumu: 18 yaşında kadın hasta, 5 gün önce ani başlayan 2-3 gün sonra gerileyen karın ağrısı şikayeti ile kadın hastalıkları polikliniğine başvuruyor. Başvuru sırasında ağrısının gerilediğini tarifleyen hastada yapılan TVUSG incelemesinde sol adneksiyel lojda kitle gözlenmesi üzerine hasta radyoloji kliniğine yönlendiriliyor.

Hasta; yapılan Doppler USG ve MRG tetkikleri sonucunda sol overde kitle ve kronik dönem over torsiyonu ön tanılarıyla opere ediliyor. Operasyon sonucu sol overde 8 cm boyutunda kist ve kısmi siyanotik torsiyone over dokusu tespit ediliyor.Yapılan patolojik değerlendirmede torsiyon bulguları gösteren seröz kistoadenofibrom tespit edilmiştir.

Bulgular: Yapılan pelvik doppler incelemede sol adneksiyel lojda, 67x62 mm boyutlu, milimetrik hipoekoik (kistik?) alanlar dikkati çeken, heterojen, avasküler, solid kitlesel lezyon saptanmıştır (RESİM1,2,3). Tanımlanan lezyon komşuluğunda 74x65 mm boyutunda kistik komponent izlenmiş olup, inferior kesiminde lümene protrüde olan papiller solid komponent izlenmiştir (RESİM 4,5). Normal over parankimi inceleme limitlerinde izlenememiştir. Pelvik doppler inceleme sonucu; sol over kaynaklı kistik tümör ve kronik dönemde torsiyone over olarak raporlanmıştır.

Gerçekleştirilen IV kontrastlı alt batın MRG incelemesinde; sol adneksiyal lojda kistik komponenti olan, tüm serilerde hipointens,T1A sekansta hafif hiperintens sahalar içeren, en geniş yerinde 66x90 mm boyutlu, postkontrast görüntülerde hafif kontrastlanması olan, yer kaplayan kitle ve kistik komponent içerisinde polipoid solid alan olarak raporlanmıştır (RESİM 6,7,8,9,10).

Tartışma: Seröz kistadenofibroma boyutu 20 cm'e kadar ulaşabilecek olup, torsiyona ortam hazırlayabilmektedir. Ayrıca barındırdığı papiller projeksiyon sebebiyle ultrason görüntülerinde malignite ile karışabilmektedir[4]. Bizim olgumuzda da pelvik doppler incelemede sol over normal parankimini görüntülenememesi , overde yer yer kistik alanlar içeren, heterojen, vaskülarizasyon kodlanmayan görünüm izlenmesi, hastanın genç olması ve yakın dönemde karın ağrısı bulgularının olması, ve ayrıca kitle komşuluğunda torsiyona zemin hazırlayabilecek boyutta, kistik lezyon izlenmesi, sol overde kistik kitle ve eşlik eden kronik over torsiyonu ön tanılarını güçlendirmiştir.

MR incelemede de doğal sol over dokusu izlenememiş olup, bu alanda T1A ağırlıklı incelemede hafif hiperintens, postkontrast görüntüde duvarında yer yer kontrastlanma izlenen, seröz kistadenofibrom ile uyumlu olabilecek kitle izlenmiştir.[3] Olguda mevcut radyolojik bulgular seröz kistadenofibroma ve kronik over torsiyonu ile uyumlu olup patolojik olarak da doğrulanmıştır.

Sonuç: Over yerleşimli kist ve kitlelerin torsiyona yatkınlık oluşturabileceği akılda tutularak, yapılan ultrasonografik incelemede over lojunda doğal over dokusu bulguları dışında kitle görünümü oluşturabilecek parankimal heterojenite izlenmesi, kronik over torsiyonu ihtimalini akla getirmelidir.Doppler incelemenin de katkısıyla yapılacak olan erken cerrahi müdahale ile over dokusunun korunabilme ihtimali artacaktır.

Anahtar kelimeler: Over torsiyonu, kronik, doppler USG, seröz kistadenofibroma, pelvik MRG

Kaynaklar
1- Rumack, C. M., & Levine, D. (2018). Diagnostic ultrasound. Elsevier.
2- Huang, C., Hong, M.-K., & Ding, D.-C. (2017). A review of ovary torsion. Cijiyi xue zazhi = Tzu-chi medical journal. https://www.ncbi.nlm.nih.gov/pmc/articles/PMC5615993/.
3- Weerakkody, Y. (n.d.). Ovarian serous cystadenoma: Radiology Reference Article. Radiopaedia Blog RSS. https://radiopaedia.org/articles/ovarian-serous-cystadenoma.
4- Groutz, A., Wolman, I., Wolf, Y., Luxman, D., Sagi, J., Jaffa, A. J., & David, M. P. (2005, May 16). Cystadenofibroma of the ovary in young women. European Journal of



Resim 1

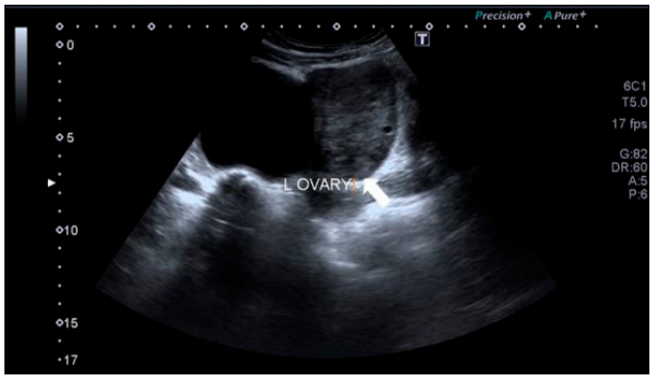

Resim 2.

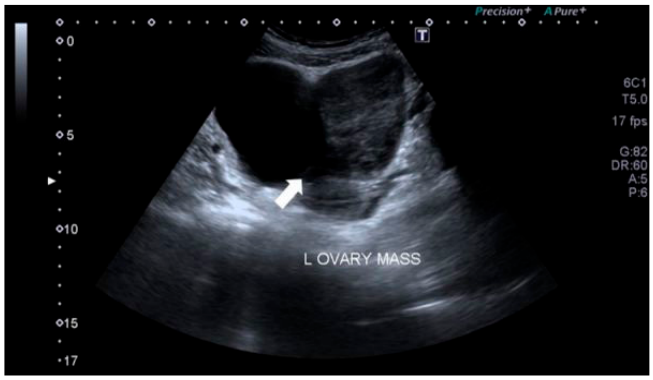

Resim 3.

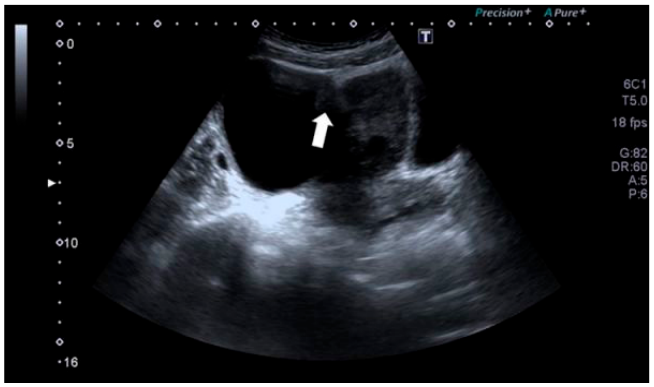

Resim 4.

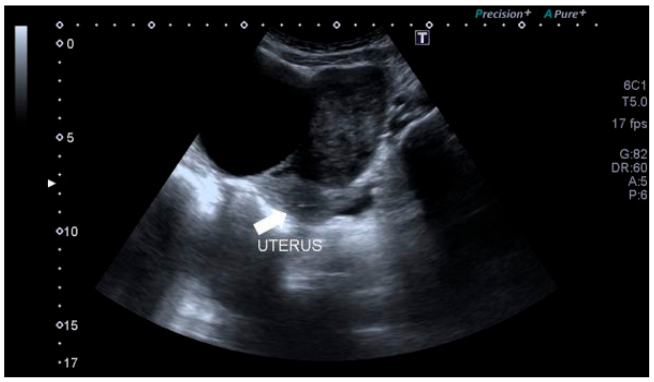

Resim 5.

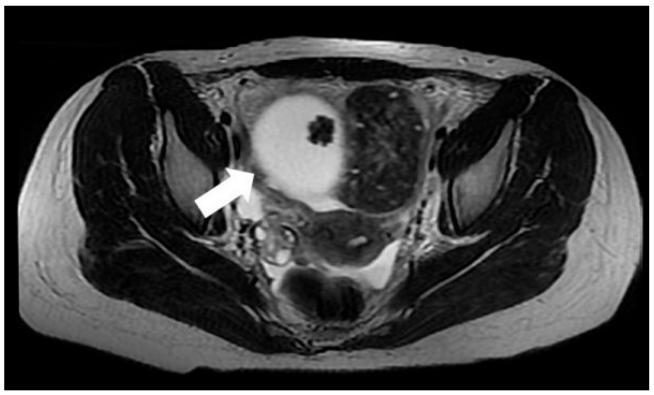
Resim 6.



Resim 7.



Resim 8.



Resim 9.

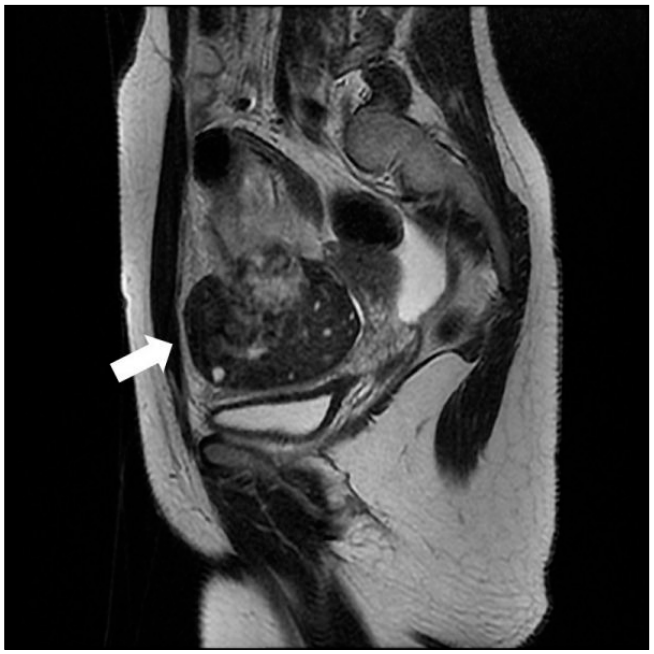

Resim 10

Baş-Boyun Radyolojisi

PS-434

BAŞ VE BOYUN MALİGN PARAGANGLİOMUNDA KEMİK METASTAZINDA AYIRT EDİCİ MR BULGULARI

Ezgi Güvel Verdi, Yeliz Pekçevik

İzmir S.b.ü. Tepecik Eğitim ve Araştırma Hastanesi

Giriş ve Amaç: Baş ve boyun paragangliomları, baş ve boyun tümör grubunun yaklaşık %0.6'sını oluşturan nadir nöroendokrin tümörlerdir. Baş ve boyun paragangliomaları genellikle benign olmakla birlikte, yaklaşık %5'inde malignite (metastatik hastalık olarak tanımlanır) bildirilmiştir. Malign paraganglioma tanısı için histolojik kriterler her zaman kesin olmadığı için; tanı genellikle lenf nodları, akciğer, karaciğer veya kemik metastazları varlığında konulur. Bu olgu sunumunda nadir olarak görülen baş- boyun malign paragangliomunun kemik, özellikle de spinal metastazlarının ayırt edici Bilgisayarlı Tomografi (BT) ve Manyetik Rezonans (MR) görüntüleme bulgularını tanımlamayı amaçladık.

Olgu sunumu: Bilinen sistemik hastalığı ve aile öyküsü olmayan 22 yaşında kadın hasta sol boyun yarısında şişlik nedeniyle polikliniğe başvurmuştur. Boyun ultrasonografisinde, sol supraklaviküler bölgede, intratorasik uzanım gösteren, düzensiz sınırlı, hipoekoik, heterojen iç yapıda, hipervasküler solid kitlesel lezyon saptanmış ve eksizyonel biyopsi yapılmıştır. Biyopsi sonucu malign paraganglioma ile uyumlu gelmiştir. Daha sonra hastanın metastaz taraması için yapılan PET-BT'de de vertebrada ve sol femur başında patolojik FDG aktivitesi saptanması üzerine spinal MR ve kalça MR önerilmiştir. Ayrıca hastaya sürrenal kitle şüphesiyle abdomen MR yapılmıştır.

Bulgular: PET- BT'de yüksek FDG aktivitesine sahip torakal ve lomber vertebra korpuslarında; santrali T1-T2 hipointens, iç halkası T1- T2 hiperintens, dış halkası T1- T2 hiperintens, çift halo görünümü oluşturan metastatik lezyonlar izlenmiştir. (Resim 1) İç halka yağ baskılamalı görüntülerde yağ baskılanması göstermiş olup BT'de dansitesi yağ ile uyumlu hipodens izlenmiştir. (Resim 2) Kontrast madde uygulanması sonrası iç halkada kontrastlanma izlenmiştir. (Resim 3) Sol femur epifizinde de benzer görünüm özelliklerine sahip lezyon mevcuttu. (Resim 4) Hasta NF-1 ve MEN açısından araştırılmış olup pozitif bulgu saptanmamıştır. Hastaya paraganglioma ile ilişkili diğer bir mutasyon olan SDH mutasyonunun araştırılması önerilmiştir.

Tartışma ve Sonuç: Malign paragangliomalar nadir görülen baş boyun tümörleri olup ayırıcı tanısı genellikle büyük boyutta, düzensiz sınırlı heterojen iç yapıda olması ve metastaz varlığı ile konulur. Malign paraganglioma metastazlarının üçte biri kemikte, özellikle vertebralarda ve kostada bulunur. Malign paraganglioma spinal metastazları için tanımlanan bu bulgular ayırt edici olup tümörün tanınmasında önem taşır.

Anahtar kelimeler: Paraganglioma, Extra-Adrenal, Metastaz, Pozitron Emisyon Tomografisi/ Bilgisayarlı Tomografi, Manyetik Rezonans Görüntüleme

Kaynaklar

1. Duet M, Herman P, Wassef M, Tran BH, Laredo JD. Bone metastases from head and neck paragangliomas: uncommon MR findings in an uncommon condition--report of three cases. J Magn Reson Imaging. 2006 Aug;24(2):428-33. doi: 10.1002/jmri.20629. PMID: 16786569.
2. Thelen J, Bhatt AA. Multimodality imaging of paragangliomas of the head and neck. Insights Imaging. 2019 Mar 4;10(1):29. doi: 10.1186/s13244-019-0701-2. PMID: 30830483; PMCID: PMC6399371.
3. Lee KY, Oh YW, Noh HJ, Lee YJ, Yong HS, Kang EY, Kim KA, Lee NJ. Extraadrenal paragangliomas of the body: imaging features. AJR Am J Roentgenol. 2006 Aug;187(2):492-504. doi: 10.2214/AJR.05.0370. PMID: 16861555.

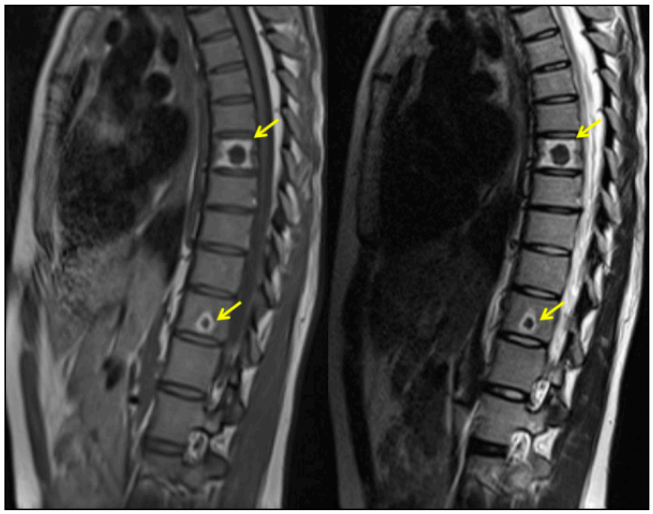

Resim 1. Torakal ve lomber vertebra korpuslarında, çift halo görünümü oluşturan metastatik lezyonlar

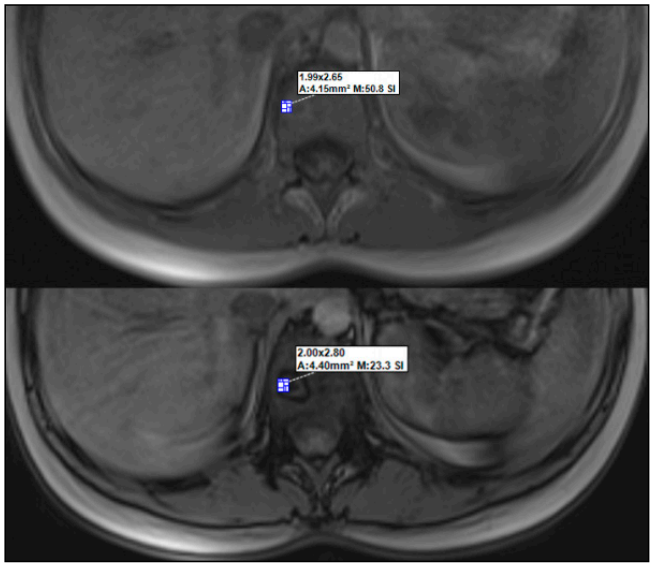

Resim 2. Yağ baskılamalı görüntülerde yağ baskılanması gösteren iç halka

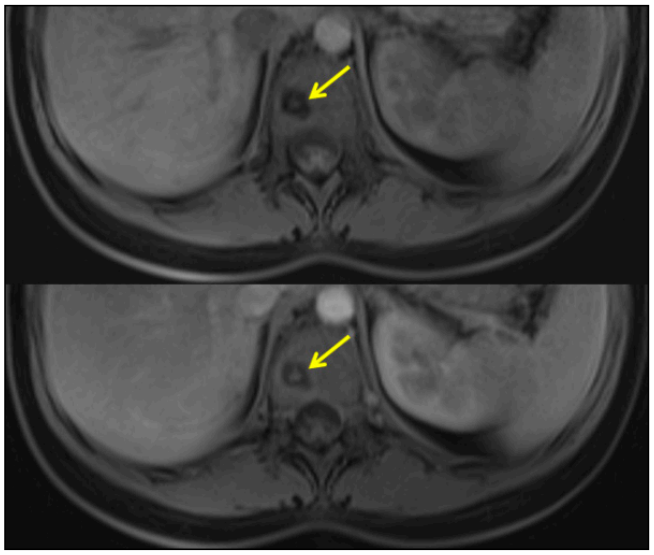

Resim 3. Kontrast madde uygulanması sonrası iç halkada kontrastlanma

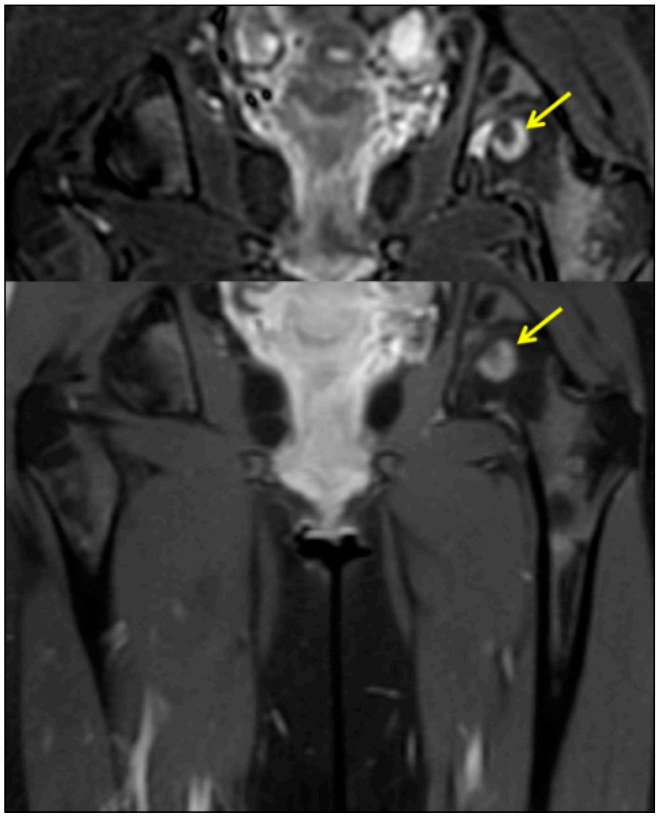

Resim 4. Kontrast madde uygulanması sonrası iç halkada kontrastlanma

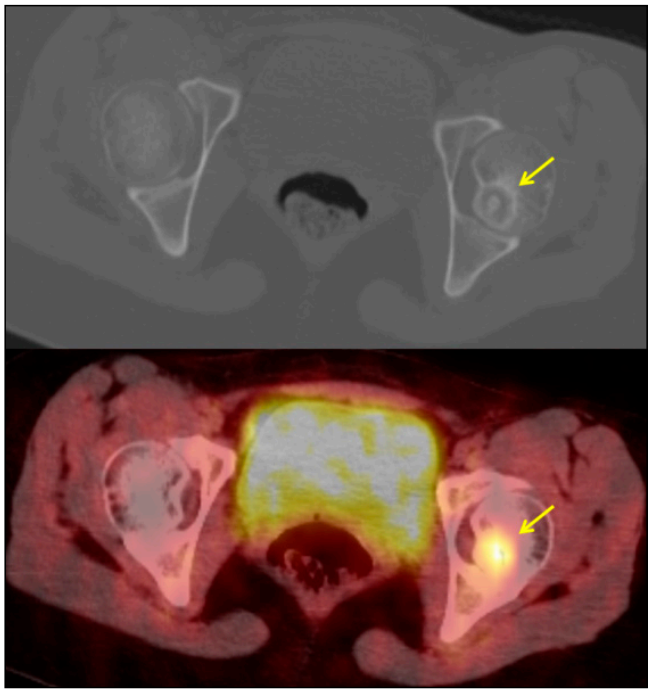

Resim 5. PET- BT'de yüksek FDG aktivitesine sahip, çift halka görünümü oluşturan sol femur epifiz lezyonu

Acil Radyoloji

PS-435

ACİL SERVİSTE KARŞILAŞILAN NADİR NÖROLOJİK SEMPTOM NEDENİ OLARAK: 2 FARKLI NÖROTÜBERKÜLOZ OLGUSU

Duygu Doğa Ekizalioğlu[1], Selen Bayraktaroğlu[1], Mesut Dorukoğlu[2]

[1]Ege Üniversitesi Tıp Fakültesi Hastanesi Radyoloji Ana Bilim Dalı
[2]Ege Üniversitesi Tıp Fakültesi Hastanesi Nöroloji Ana Bilim Dalı

Dünya genelinde yüksek morbidite, mortalite sebebi olarak tüberküloz önemli bir halk sağlığı sorunudur(1,2).Aktif hastalık, başlangıçta sadece minimal semptomlarla kendini gösterebilir ancak semptomların sinsi, spesifik olmayan seyri; hekimlerin risk faktörlerine dayanarak şüphe duymalarını, radyologların ise klinik şüphe yokluğunda görüntüleme ile tanıya yardımcı olmalarını gerektirmektedir(3,4,5).Bu olgu sunumu ile acil servise başvuran farklı akciğer, merkezi sinir sistemi tutulumu bulguları ile görüntüleme yöntemlerinin tüberküloza giden tanı sürecinde oynadığı önemli rol ve tüberküloza yaklaşım anlatıldı.Olgu-1:23 yaş kadın hasta,1 haftadır devam eden baş ağrısı, kusma, uykuya meyil yakınmalarıyla acil servise başvurdu.Bilinci uykuluydu.Sol gözde dışa bakış kısıtlılığı mevcuttu. Ense sertliği pozitifti.Laboratuar incelemelerinde özellik görülmedi. Kontrastsız kraniyal bilgisayarlı tomografi(BT) tetkiki gerçekleştirildi, görüntülemenin olağan sınırlarda olması üzerine kontrastlı kraniyal manyetik rezonans görüntüleme(MRG) elde olundu; bilateral bazal ağırlıklı serebral sulkal T2A-FLAIR sinyal artışları, bu alanlarda post-kontrast patolojik kontrastlanma izlendi.Gerçekleştirilen lomber ponksiyon(LP) tetkikinde ise BOS basıncı artmıştı, görünümü berraktı; mononükleer hücre hakimiyeti, glukoz ve klorür düşüklüğü, protein yüksekliği görüldü.Yüksek çözünürlüklü akciğer BT tetkiki elde olundu.Her iki akciğerde fokal konsalidasyon alanları, bu alanlara eşlik eden tomurcuklanan ağaç görünümü izlendi.Bulgular bronkopnömoni lehine değerlendirildi elde olunan kontrastlı kranial MRG bulguları ile birlikte tüberküloz tutulumu ile uyumlu bulundu. Mikobakteriyolojik incelemede M.tuberculosis kompleks üredi.4'lü anti-tüberküloz tedavi, dekort ve mannitol başlandı.Hastanın izlemde kliniğinin iyi, genel durumunun stabil seyretmesi üzerine hasta verem savaş dispanserine yönlendirilerek taburcu edildi.Olgu-2:31 yaşında erkek hasta, acil servise kraniyal abse, ensefalit ön tanıları ile ileri tedavi ihtiyacı olması üzerine sevkle geldi.Bilinci derin uykuluydu.Ağrılı uyarana göz açıyor, ağrılı uyaranı lokalize edebiliyordu ancak anlamlı verbal yanıt alınamadı.Kas gücü bilateral ekstremitelerde -3/5'ti, ense sertliği pozitifti.Laboratuar incelemelerinde özellik olmaması üzerine kontratsız kraniyal BT, toraks BT anjiografi incelemeleri elde olundu; her iki akciğerde yaygın miliyer paternde nodüler infiltrasyonlar ve bilateral serebral multiple hipodens nodüler lezyonlar izlendi, karakterizasyon için kontrastlı kraniyal MRG tetkiki gerçekleştirildi.Her iki serebral, serebellar hemisferlerde tüberkülom lehine ring tarzında kontrastlanma gösteren, T2A-FLAIR görüntülerde çevre parankimde ödem bulgularının eşlik ettiği multipl milimetrik nodüler lezyonlar görüldü.Bulgular birlikte değerlendirildi; tüberküloz tutulumu ile uyumlu bulundu.Gerçekleştirilen LP tetkikinde ise BOS basıncı artmıştı, görünümü berraktı; mononükleer hücre hakimiyeti, glukoz ve klorür düşüklüğü, protein yüksekliği görüldü. Mikobakteriyolojik incelemede M.tuberculosis kompleks üredi.4'lü anti-tüberküloz tedavi, dekort, mannitol başlandı, izlemde hastanın sevki edildi.Tüberkülozun endemik olarak görüldüğü ülkemizde klinik şüphe yokluğunda dahi ayırıcı tanıda tüberkülozun düşünülmesi, gelişmiş görüntüleme teknikleri ve karakteristik radyografik bulgulara aşinalık ile hastalar daha erken tanı ile uygun tedaviye erişebilecektir.

Anahtar kelimeler: Tüberküloz, Nörotüberküloz, Miliyer patern, Tüberkülom, Acil Servis, Radyoloji, Mycobacterium tuberculosis kompleks, kranial MRG, HRCT

Kaynaklar

1- Nachiappan AC, Rahbar K, Shi X, Guy ES, Mortani Barbosa EJ Jr, Shroff GS, Ocazionez D, Schlesinger AE, Katz SI, Hammer MM. Pulmonary Tuberculosis: Role of Radiology in Diagnosis and Management. Radiographics. 2017 Jan-Feb;37(1):52-72.
2- Nițu FM, Călăraşu C, Nemeş RM, Streba LAM, Nemeş AF, Olteanu M, Golli AL. Concomitant lung and intestinal tuberculosis - case report. Rom J Morphol Embryol. 2019;60(2):717-721.
3- Self-study modules on tuberculosis. Centers for Disease Control and Prevention website. http://www.cdc.gov/tb/education/ssmodules/. Updated May 11, 2016. Accessed June 14, 2016. Google Scholar
4- Leung AN. Pulmonary tuberculosis: the essentials. Radiology 1999;210(2):307–322. Link, Google Scholar.
5- Arango L, Brewin AW, Murray JF. The spectrum of tuberculosis as currently seen in a metropolitan hospital. Am Rev Respir Dis 1973;108(4):805–812.
6- Ingole R, Garg RK, Malhotra HS, Jain A, Kumar N, Rizvi I, Garg R. Spectrum of central nervous system tuberculosis: An experience from a large tertiary care institution of India. Indian J Tuberc. 2019 Jan;66(1):49-57.

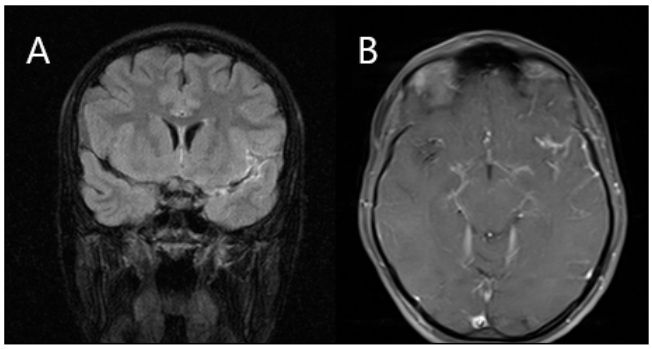

Resim 1. İlk olguya ait kontrastlı kranial MRG tetkiki koronal T2A-FLAIR(A) ve aksiyel kontrastlı T1A(B) görüntülerde; sol temporoparietal sulkal T2A-FLAIR sinyal artışları ve bu alanlarda pos-kontrast serilerde patolojik kontrastlanma görülmekte.

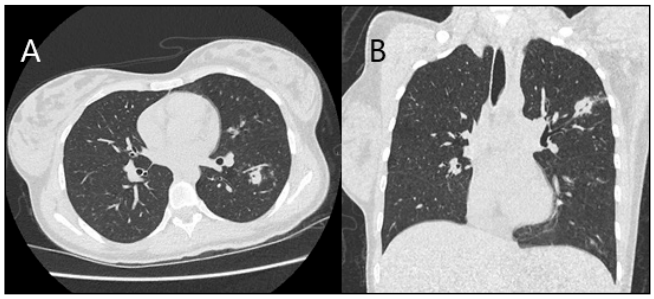

Resim 2. İlk olguya ait yüksek çözünürlüklü akciğer BT tetkiki aksiyel(A) ve koronal reformat(B) görüntülerde; sol akciğerdede fokal konsalidasyon alanları ve bu alanlara eşlik eden tomurcuklanan ağaç görünümü izlenmkte.

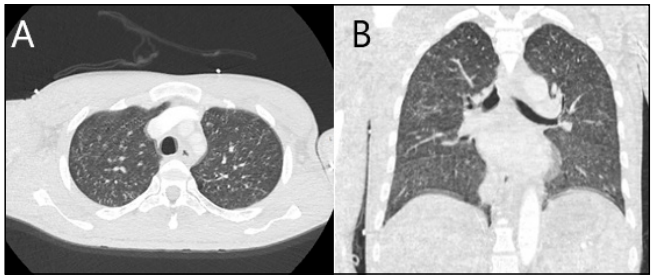

Resim 3. İkinci olguya ait aksiyel(A(, koronal reformat(B) kontrastlı toraks BT tetkikinde; her iki akciğerde yaygın miliyer paternde nodüler infiltrasyonlar görülmekte.

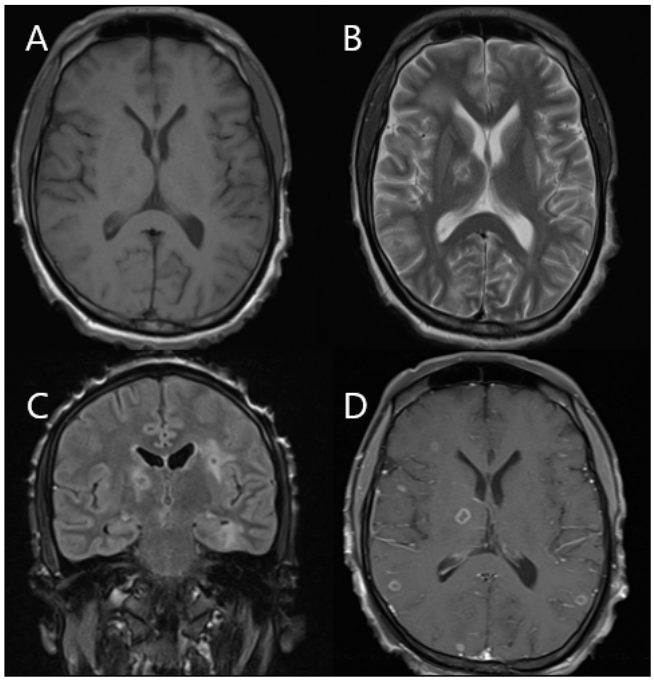

Resim 4. İkinci olguya ait kontrastlı kranial MRG tetkikinde kontratsız aksiyel T1A(A), T2A(B), T2A-FLAIR(C) ve postkontrast T1A(D) görüntülerde; her iki serebral hemisferde tüberkülom lehine kontrastsız T1A ve T2A gri cevher ile izointens, yaygın ring tarzında kontrastlanma gösteren, T2A - FLAİR görüntülerde çevre parankimde ödem bulgularının eşlik ettiği multipl milimetrik nodüler lezyonlar izlenmekte.

Kas-İskelet Radyolojisi

PS-436

BİRİNCİ METAKARPAL KEMİĞİN DEV HÜCRELİ TÜMÖRÜ

Uluhan Eryürük, Alptekin Tosun, İsmet Miraç Çakır, Tümay Bekçi, Serdar Aslan, Erdem Çaylı, Hüseyin Balcı, Ömer Görgel, Emrah Sülün, Ramazan Orkun Önder

Giresun Üniversitesi Tıp Fakültesi

Giriş-Amaç: Kemiğin dev hücreli tümörü (DHT) nüks eğilimi yüksek olan benign ancak lokal agresif bir tümördür. Vakaların %85-90'ı uzun kemiklerde meydana gelir. Hastaların %80'i 18 yaşın üzerindedir ve sıklıkla 20-40 yaş arası yetişkinlerde görülür[1].

Bu bildiride 1. Metakarpal kemiği tutan ve lokal agresyon gösteren olgumuzun manyetik rezonans görüntüleme (MRG) bulgularını sunmayı amaçladık.

Olgu Sunumu: 44 yaşında erkek hasta sağ el 1. parmakta şişlik şikayetiyle ortopedi polikliniğine başvurdu. MRG'de 1.metakarpal kemiği büyük oranda tutan kemik yapıda ekspansiyona ve kortikal destrüksiyona neden olan T1 ağırlıklı görüntülerde (T1AG) hipointens (fig a), Proton Dansite (PD) görüntülerde hiperintens (fig b ve c) lezyon izlendi. Lezyon komşuluğunda kas dokularda da PD görüntülerde sinyal intensitesinde artış izlendi. Yapılan histopatolojik inceleme DHT ile uyumlu olarak sonuçlandı.

Tartışma: Kemiğin dev hücreli tümörü tüm primer kemik tümörlerinin %5'ini oluşturur ve yaygın olarak femurun alt ucu, tibianın üst ucu, radiusun alt ucu ve humerus proksimalinde görülür. Elin küçük kemiklerinde ise tutulum nadirdir. DHT'nin sadece %2'si elde oluşur ve metakarpal kemikler DHT için nadir bir bölgedir. El ve kemiklerinin tutulumunda küçük kitleler bile belirgin semptomlara yol açabilir[1].

Ayırıcı tanıda anevrizmal kemik kistleri, kondroblastom, osteojenik olmayan fibrom, hiperparatiroidizm ve basit kemik kistleri yer alır[2]. Diğer kas-iskelet neoplazilerinde olduğu gibi BT ve MRG, DHT değerlendirilmesinde ve evrelendirilmesinde esastır. BT kortikal kemiğin değerlendirilmesinde ve korteksin incelmesinde, patolojik kırığı, periost reaksiyonunu ve matriks mineralizasyonunun yokluğunu ortaya koymada değerlidir. Korteks yıkımı ve yumuşak doku yayılımı durumlarında ise MRG inceleme BT'ye göre daha üstündür. Ayrıca MRG, anevrizmal kemik kisti için tipik olan sıvı-sıvı seviyelerini belirlemede ve DHT'nin ayırıcı tanısında faydalıdır [3].

Kemiğin dev hücreli tümörü her ne kadar benign olsa da malign potansiyeli olan bir lezyondur. Sarkamatöz değişiklikler primer veya sekonder (tedavi kaynaklı) olabilir. Sekonder tip daha sık görülür ve çoğu radyasyon kaynaklıdır. Malign DHT erkeklerde daha sık görülür. Ne yazık ki, malign DHT'yi radyolojik olarak güvenilir bir şekilde ayırt etmek mümkün değildir. Klinik semptomlar veya boyutta hızlı artış şüphe uyandırmalıdır[4] . Nüks vakaların %2-25'inde görülür ve erken tespit için görüntüleme yöntemleri hayati önem taşır. [5]

Sonuç: Kemiğin dev hücreli tümörünün metakarpal tutulumu nadirdir. Metakarp lokalizasyonunda ağrı ve şişlik ile başvuran hastalarda ayırıcı tanıda dev hücreli kemik tümörü mutlaka akılda tutulmalıdır. Radyolojik değerlendirme tanı, tedavi değerlendirmesi ve rekürrenslerin erken tespiti için oldukça önemlidir.

Anahtar kelimeler: Dev hücreli tümör, MRG, metakarpal, kemik

Kaynaklar

1. M. Shahid, M. Varshney, V. Maheshwari, A. Mubeen, K. Gaur, and M. Siddiqui, "Giant cell tumour of first metacarpal bone," BMJ Case Reports, 2011. Earwaker J. Paranasal sinus osteomas: a review of 46 cases. Skeletal Radiol 1993;22:417–423.
2. Arslan G, Karaali K, Çubuk M et al. Giant cell tumor of the fourth metacarpal bone. J Clin Imag 2000 ; 24 : 139-142.
3. Matev B, Georgiev H, Georgiev GP. Giant cell tumor of the fourth metacarpal: case report and literature review. J Radiother Med Oncol 2012;18:73-77.
4. Heffernan, EJ, O'Sullivan, PJ, Adibeig, M. Primary malignant transformation of giant cell tumor of bone. Eur J Radiol. 2007;62(3):89–93.
5. Murphey, Mark D., et al. "From the archives of the AFIP. Imaging of giant cell tumor and giant cell reparative granuloma of bone: Radiologie-pathologic correlation." Radiographics 21.5 (2001): 1283-1309.



Resim a. T1 ağırlıklı koronal görüntülerde 1. metakarpal kemikte ekspansiyona yol açan hipointens kitle izlendi.

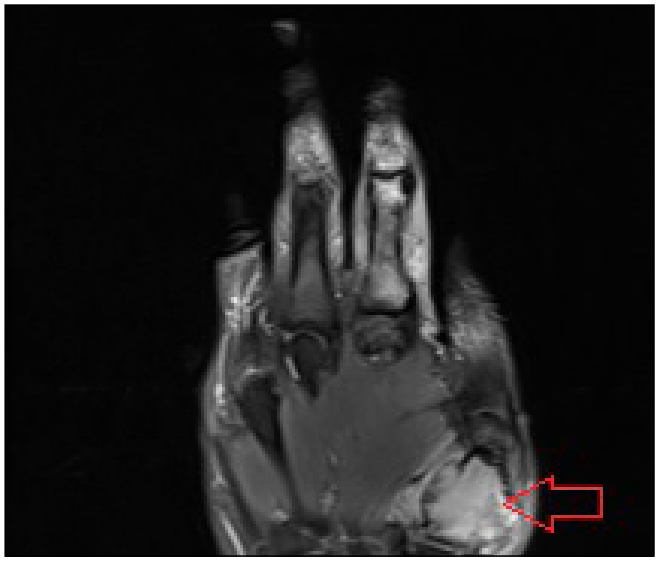

Resim b. Proton Dansite koronal görüntülerde hiperintens görünümde lezyon ve çevre dokuda ödem ile uyumlu sinyal artışı izlendi.

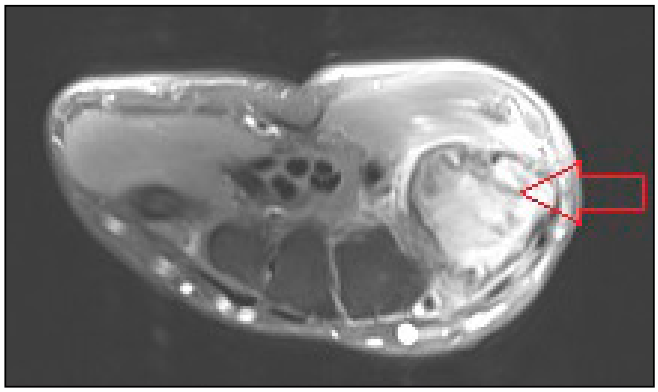

Resim c. Proton Dansite aksiyel görüntülerde hiperintens görünümde lezyon ve çevre dokuda ödem ile uyumlu sinyal artışı izlendi.

Nöroradyoloji

PS-437

İNTRAKRANİAL RÜPTÜRE DERMOİD KİST: OLGU SUNUMU

Behice Kaniye Yılmaz, Nurdan Göçggün, Tuba Selçuk Can, Sevim Özdemir, Rüştü Türkay

Haseki Eğitim ve Araştırma Hastanesi

Giriş: Dermoid kistler (DK) intrakranial tümörlerin 0.04 ve 0.6'sını oluşturan benign embriyonel orijinli tümörlerdir (1). Embriyonel hayatın üçüncü ve beşinci haftaları arasında nöral tüpün kapanma defektindeki, ektodermal inklüzyonlardan köken aldığı düşünülmektedir (2). Bununla ilişkili olarak ya nöroaksisin sonunda ya da orta hatta yakın yerleşim gösterirler (3). İntrakranial DK'ler (İDK) çoğunlukla posterior fossa, suprasellar ve parasellar bölgelerde yerleşim gösterebilirler. İDK rüptürü nadirdir ve genelde spontan ortaya çıkar.

Olgu: 37 yaşında erkek hasta 15 gündür devam eden baş ağrısı nedeniyle nöroloji polikliniğine başvurdu. Baş ağrısı dışından herhangi bir şikayet tariflememekteydi. Hastanın gerçekleştirilen BT'sinde, meckel mağrasını dolduran ve sağda prepontin sisterne uzanan, santralinde milimetrik kalsifik fokus bulunduran, bilobule görünümlü hipodens lezyon izlendi (şekil 1a). Ayrıca bilateral frontal, okspital loblarda, posterior fossada sağda, sağ kuadrigeminal sistern düzeyinde subaraknoid aralıkta (SAA) dağınık yağ damlacıkları ile uyumlu düşük dansitede alanlar kaydedildi (şekil 1b). Lezyonun ortalama attenuasyonu -13 ile -88 Hounsfield ünit arasında ölçüldü (şekil 1c). Elde edilen MRG imajlarının değerlendirilmesiyle meckel mağrasından prepontin sisterne uzanan, ponsu sağ anterolateralden hafif basılayan, bilobule görünümlü T1AG'de hiperintens (şekil 2a), T2AG'de hiperintens-heterojen sinyal özelliğinde ve kimyasal şift artefaktına neden olan (şekil 2b) kitle lezyonu izlendi. Lezyonda IV kontrast sonrası patolojik kontrastlanma ya da diffüzyonda kısıtlanma kaydedilmedi. T1AG'de SAA içerisinde çok sayıda ve serbest yağ damlacıkları ile uyumlu hiperintens yapılar kaydedilmiş olup rüptüre DK ile uyumu olarak değerlendirildi (şekil 2c).

Tartışma: DK'ler benign tümörler olup yavaş büyüme eğilimindedir. Nörovasküler yapılara bası etkisine bağlı olarak fokal nörolojik bulgulara neden olur nadiren de rüptüre olabilir (4). Rüptür genellikle spontandir ve daha az sıklıkta kafa travmasına ikincil olarak ortaya çıkabilir (1).İDK rüptürü sonucu kist içeriği SAA'a yayıldığında, aseptik kimyasal menenjit, vazospazma bağlı geçici serebral iskemi, hemiparezi, hidrosefaliye hatta ölüme bile neden olabilir (5). CT incelemede tipik olarak iyi sınırlı, baskın yağ içeriğine bağlı olarak düşük attenuasyonlu heterojen kitle olarak görülür. Heterojen görünümden değişen miktardaki saç, kalsifikasyon ve epidermal debris karışımı sorumludur. Rüptür varlığında SAA'da yağ damlalarına ait hipodansiteler radyolojik görüntülemede patogonomik bulgulardan sorumludur. Eğer ventriküler sisteme rüptür varsa hidrosefali ve yağ-sıvı seviyesi oluşabilir. Rüptüre dermoid kist sonrasında kimyasal menenijit oluşursa leptomeningeal reaksiyon ya da kontrastlanma izlenebilir. MRI'de dermoid kistler T1, FSE T2 ve FLAIR sekansta yüksek sinyal intensitesi gösterirler. Ayrıca yağ/su ara yüzünde frekans kodlama yönünde kimyasal şift artefaktı görülebilir. IV kontrast sonrası patolojik kontrastlanma ve çevresinde ödem beklenmez.

Sonuç: Dermoid kist benign bir lezyon olmakla birlikte rüptüre olması durumunda baş ağrısından değişik nörolojik komplikasyonlar ve ölüme kadar uzanan bir spektrumda kliğine neden olabilir. Bu nedenle doğru tanının konulabilmesi için görüntüleme özelliklerinin bilinmesi bu düzeyde yerleşim gösterebilecek diğer lezyonlardan ayırt edilebilmesi önemlidir.

Anahtar kelimeler: dermoid kist, intrakranial, rüptür

Kaynaklar

1- JK Liu, ON Gottfried, KL Salzman, RH Schmidt. Ruptured Intracranial Dermoid Cysts: Clinical, Radiographic, and Surgical Features. Neurosurgery. 2008(62):2;377–84.

2- Schijman E, Monges J, Cragnaz R. Congenital dermal sinuses, dermoid and epidermoid cysts of the posterior fossa. Childs Nerv Syst 1986;2:83-9.

3- Esquenaz Y, Kerr K, Bhattacharjee MB and Tandon N. Traumatic rupture of an intracranial dermoid cyst: Case report and literature review Surg Neurol Int. 2013;4:80.
4- Stendel R, Pietila TA, Lehmann K, Kurth R, Suess O, Brock M. Ruptured intracranial dermoid cysts. Surg Neurol 2002;57(6):391-8.
5- Akan Ö, Hakyemez B, Erdoğan C, Parlak M. Parasellar Yerleşimli Rüptüre Dermoid Kist: Konvansiyonel, FLAIR ve Difüzyon-Ağırlıklı MRG Bulguları. Uludağ Üniversitesi Tıp Fakültesi Dergisi 2004:30(3):37-240.

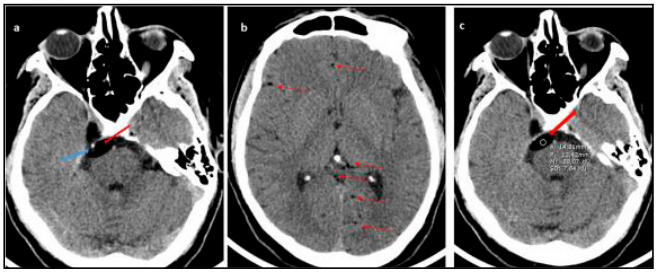

Resim 1. BT aksiyal görüntüde (a); meckel mağrasını dolduran ve sağda prepontin sisterne uzanan, santralinde milimetrik kalsifikasyonu bulunan (mavi ok) bilobule, hipodens lezyon (kırmızı ok) izlenmektedir. (b) sağ frontalde, sol okspitalde ve kuadrigeminal sistern düzeyinde, SAA'da dağınık tarzda yağ damlacıkları ile uyumlu düşük dansitede alanlar izlendi (ince kırmızı oklar). (c) lezyonun ortalama attenuasyonu -88 HU ölçüldü

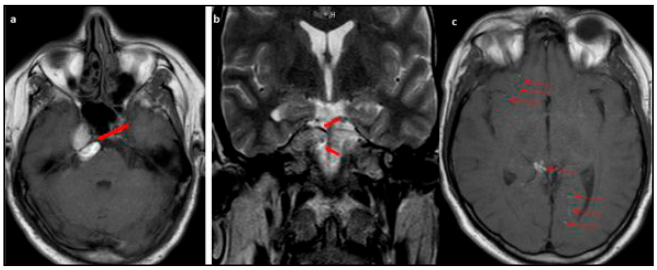

Resim 2. (a) MRG aksiyal T1AG: meckel mağrasından prepontin sisterne uzanan, ponsu sağ anterolateralden hafif basılayan, bilobule görünümlü hiperintens-heterojen lezyon (kırmızı oklar) izleniyor. (b) MRG koronal T2 AG: yağ-su ara yüzünde kimyasal şift artefaktına (kırmızı oklar) neden olan hiperintens heterojen lezyon kaydedilmektedir. (c) MRG aksiyal T1AG; SAA içerisinde çok sayıda ve serbest yağ damlacıkları ile uyumlu hiperintens yapılar (ince kırmızı oklar).

Abdominal Radyoloji

PS-438

PANKREASIN NADİR BİR PATOLOJİSİ:SOLİD PSÖDOPAPİLLER NEOPLAZİ OLGUSU

Fırathan Sarıaltın, Mustafa Abdulgani Kurt
Ankara Bilkent Şehir Hastanesi

Giriş ve Amaç: Solid psödopapiller neoplazi (SPN), kistik pankreas tümörlerinin yaklaşık %9'unu oluşturan nadir bir tümördür[1] İlk olarak Frantz tarafından 1959 yılında tanımlanmıştır.[2][3]"Kız lezyonu" olarak da anılan bu tümör tipik olarak 3. dekattaki kadınlarda görülmekle birlikte 7. dekattaki kadınlarda da karşımıza çıkabilir.SPN'lerin büyük çoğunluğu benign özelliktedir ancak %10-15'i düşük dereceli karsinom niteliğinde olabilir .Çoğu hasta asemptomatiktir ve insidental tanı alır. Biz bu olgu sunumumuzda nadir görülen bir pankreas tümörü olan solid psödopapiller neoplazinin bilinirliğini artırmayı amaçladık.

Olgu Sunumu: 20 yaşında kadın, bilinen immatür teratom ve bu nedenle sağ ooferektomi öyküsü olan hasta aktif şikayeti olmaksızın rutin taramaları sırasında yapılan abdomen USGsinde pankreas başı lokalizasyonunda 35x18x33 mm boyutlarda hipoekoik nodüler lezyon izlenmesi üzerine hastaya ileri tetkik uygulandı.IV kontrastlı abdomen BTsinde portal faz görüntülerde pankreas başında ortalama 50 HU dansitede hipodens nodüler lezyon izlendi.Bunun üzerine yapılan Dinamik MR incelemede aynı lokalizasyonda T2Aglerde hiperintens ve dinamik serilerde periferden santrale doğru belirgin kontrastlanan solid dominant kitlesel lezyon izlendi.Bulgular pankreas solid psödopapiller tümörü ile uyumlu olarak değerlendirildi.

Tartışma ve Sonuç: SPN'ler tipik olarak 5-10 cm boyutlarında, iyi sınırlı lezyonlardır. Solid-kistik bileşenlerin birlikteliği ve %30 oranında eşlik edebilen hemoraji, santral nekroz ve kalsifikasyon alanları nedeniyle heterojen görünümdedirler[4][5]USG, kistik pankreas lezyonlarının ayırıcı tanısında genellikle yetersizdir. Sonografide büyük, tümör bileşenlerine bağlı olarak farklı ekojenitede alanlar içeren kompleks kitle şeklinde izlenebileceği gibi ağırlıklı solid veya ağırlıklı kistik kitle şeklinde görülebilir.[5][6]BT'de tümör genellikle iyi sınırlı, kapsüllü, büyük ve heterojen kistik-solid kitle olarak izlenir. Kontrastlı görüntülerde kapsül ve solid bileşenlerde boyanma görülür.[6][7] Kontrastlı serilerde pankreas adenokarsinomu veya nöroendokrin tümörlerinin aksine ,solid psdopapiller tümörde tümörün kapsülü ve solid komponentleri hem arteryel hem venöz fazda normal pankreas parankimine benzer kontrastlanma paterni göstermektedir.[8] Sıvı-sıvı seviyelenmesi vakaların %18 inde bildirilmiştir.Periferal kalsifikasyon ise vakaların %30unda kaydedilmiştir.SPN komşu yapıları invaze etmek yerine sıklıkla onların yer değiştirmesine neden olur.[6]MRG'de iyi sınırlı lezyon içerisindeki hemoraji ve kistik dejenerasyon oranına bağlı olarak T1 ve T2 sinyal intensitesi değişkendir. Hemoraji alanları T1Ag'de hiperintens, T2Ag'de ise hipointenstir. Lezyonun solid bileşenleri ağırlıklı olarak periferik yerleşimli olduğundan tipik olarak arteriyel evrede periferden başlayarak venöz ve geç fazlara doğru progresif kontrastlanma izlenir. Tümör çevresindeki fibröz kapsülün yarattığı iyi sınırlı görünüm SPN'lerin karakteristik ve güvenilir bir görüntüleme bulgusudur. Cantisani ve ark. ları[9] 19 vakadan 18'inde kapsülün T1 ve T2 Ag'de hipointens izlendiğini ve arteriyel evrede tümörün geri kalanından daha erken ve yoğun kontrastlanma gösterdiğini bildirmişlerdir.Kontrastlı serilerde portal venöz ve denge fazları sırasında ilerleyici ancak tam olmayan kontrastlanma ile arteryal faz sırasında heterojen periferal kontrastlanma veya daha az sıklıkla tam homojen kontrastlanma gösterir.[8]

Kaynaklar

1. Stark A, Donahue TR, Reber HA, et al. Pancreatic cyst disease: a review. JAMA 2016;315(17):1882–93.
2. 1.Coleman KM, Doherty MC, Bigler SA. Sol¬id-pseudopapillary tumor of the pancreas. Ra¬diographics 2003; 23:1644–1648.
3. Frantz VK. Tumors of the pancreas. In: Rosai J,Sorbin L, eds. Atlas of tumor pathology, Section VII, fasc. 27 and 28. Washington, DC: Armed Forces Institute of Pathology, 1959; 32–33.
4. Dewhurst CE, Mortele KJ. Cystic tumors of the panc¬reas: imaging and management. Radiol Clin North Am 2012; 50: 467-86.
5. Cantisani V, Mortele KJ, Levy A, Glickman JN, Ricci P, Passariello R, et al. MR imaging features of solid pseudopapillary tumor of the pancreas in adult and pediatric patients. AJR Am J Roentgenol 2003; 181: 395-401.
6. Buetow PC, Buck JL, Pantongrag-Brown L, Beck KG, Ros PR, Adair CF. Solid and papillary epithelial neoplasm of the pancreas: imaging pathologic correlation in 56 cases. Radiology 1996;199:707–11.
7. Casadei R, Santini D, Calculli L, Pezzilli R, Zanini N, Minni F, et al. Pancreatic solid-cystic papillary tumor: clinical features, imaging findings and operative ma¬nagement. JOP 2006; 7: 137-44.
8. Butte JM, Brennan MF, Go¨nen M, Tang LH, D'Angelica MI, Fong Y, et al. Solid pseudopapillary tumours of the pancreas: clinical features, surgical outcomes, and long-term survival in 45 consecutive patients from a single center. J Gastrointest Surg 2011;15:350–7.
9. Lee JH, Yu JS, Kim H, Kim JK, Kim TH, Kim KW, et al. Solid pseudo-papillary carcinoma of the pancre¬as: differentiation from benign solid pseudopapillary tumor using CT and MRI. Clin Radiol 2008; 63: 1006-14.

Koranal T2 Ağırlıklı görüntüde pakreas başında hiperintens nodüler lezyon

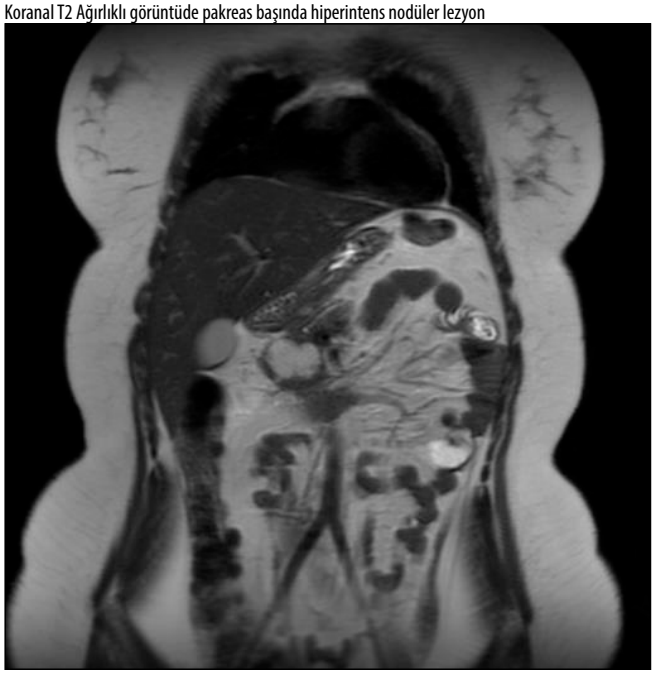

Difüzyon ağırlıklı görüntülerde pankreas başında hiperintens nodüler lezyon



Pankreas başında Difüzyon ağırlıklı inclemeye göre ADC haritasında belirgin difüzyon kısıtlılığı göstermeyen alan

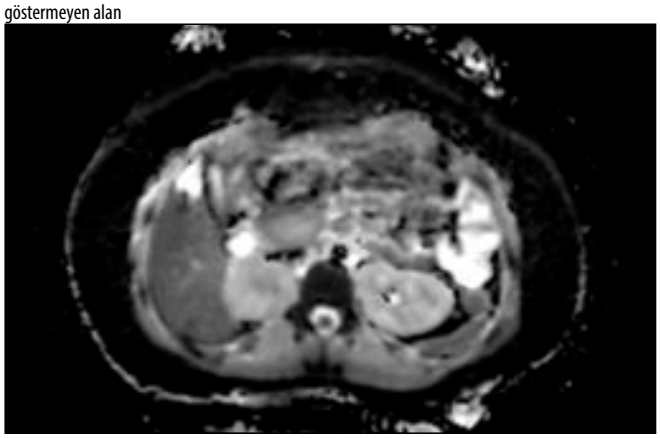

Aksiyal T2Ağırlıklı görüntüde pankreas başında hiperintens nodüler lezyon



Aksiyal yağ baskılı T2 Ağırlıklı görüntüde pankreas başındanhiperintens nodüler lezyon



Aksiyal T1 Ağırlıklı kontrastsız görüntüde pankreas başında hipointens nodüler lezyon



Aksiyal T1 Ağırlıklı erken evre kontastlı görüntüde pankreas başında kapsül kontrastlanmaası gösteren kitle lezyonu



Aksiyel t1 Ağırlıklı kontrastlı görüntüde pankreas başında santrale doğru progresif kontrastlanma gösteren nodüler leyon



Aksiyel T1 Ağırlıklı kontrastlı geç faz görüntüde pankreas başında tamamen kontrastlanan nodüler kitle lezyonu

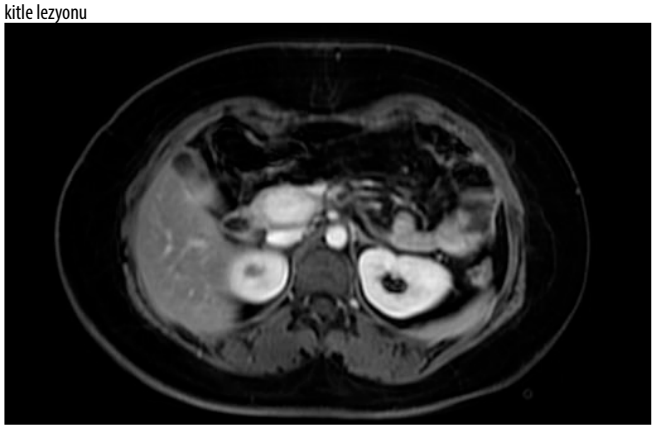

IV Kontrastlı Abdomen Btde portal faz görüntüde pankreas başında ortalama 50 HU dansitede parankime göre hipodens nodülerlezyon

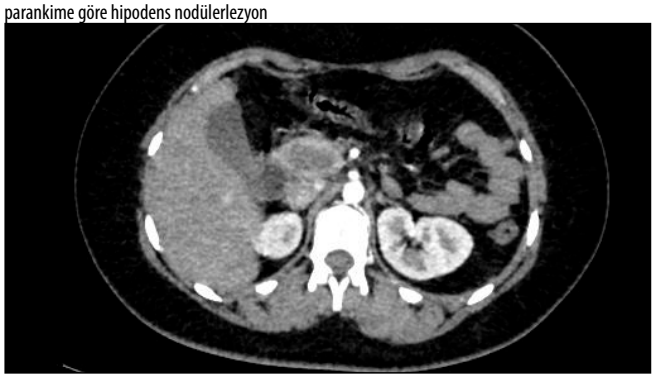

Abdominal Radyoloji

PS-440

NADİR GÖRÜLEN HİDATİK KİST LOKALİZASYONU: PRİMER PSOAS KASI HİDATİK KİSTİ

Özge Adıgüzel Karaoysal[1], Ayşe Özdal Sayer[2], Günay Rona[1], Meral Arifoğlu[1]

[1]Kartal Dr. Lütfi Kırdar Şehir Hastanesi
[2]Bartın Devlet Hastanesi

Giriş ve Amaç: Kist hidatik esas olarak Echinococcus granulosus'un neden olduğu bir zoonozdur. Ülkemiz de endemiktir. Hastalık vücudun herhangi bir bölgesinde ortaya çıkabilir, ancak genel olarak karaciğeri ve akciğeri tutar (1). Primer retroperitoneal yerleşim nadir olarak görülmektedir. Retroperitoneal kist hidatik ile karşılaşıldığında mutlaka başka odak aranmalıdır (2). Kas dokusundaki yerleşim, tüm vakaların % 2–3'ünü oluşturur. Psoas kası yerleşimli hidatik kist, vakaların sadece %1 ile 3'ünü oluşturur. Unilateral veya bilateral olabilir. Kaslardaki hidatik hastalık yavaş ilerler ve nadiren hayatı tehdit eder. Lokasyon nedeniyle, psoas kası kist hidatiği genellikle asemptomatik kalır ve tesadüfen bulunur veya çevre organlarda bası etkisi yaratabilir (3).

Olgu Sunumu: 58 yaşında erkek hasta, 2017 yılında sol akciğer üst lobda plevral tabanlı pleomorfik sarkom nedeniyle lobektomi yapılan olguda 2018 yılında sağ sürrenal metastaz nedeniyle sağ sürrenal beze SRT uygulanmış. Hastanın takip batın Bilgisayarlı Tomografi (BT) (resim a,b) ve Manyetik Rezonans (MR) (resim c,d) görüntülerinde solda psoas kasından ayrımı yapılamayan infrarenal düzeyden başlayıp pelvise kadar uzanan koronal kesitlerde yaklaşık 117*68 mm boyutunda içerisinde en büyüğü yaklaşık 25 mm çapında multipl kistler bulunan lezyon izlendi. Hasta takibe alınarak lezyon boyutunun ve görüntüsünün değişmediği görüldü. Lezyonun Gharbi sınıflamasına göre multipl kız veziküller içeren Tip 3 kist hidatikle uyumlu olduğu düşünüldü.

Tartışma ve Sonuç: Kist hidatikler tiplerine göre radyolojik spesifik bulgulara sahip lezyonlardır. Endemik ülkerlerde özellikle ayırıcı tanıda akılda tutulmalıdır.

Literatürde kist hidatik, karaciğerde (%50-70), akciğerde (%11-17), yumuşak dokularda (%2,4-5,3), kalpte (%0,5-3), perikartta (%5), kas ve subkutan dokularda (%0,5-4,7) bildirilmiştir. Primer retropertoneal kist hidatik son derece nadirdir. Retroperitoneal kist hidatik, genellikle diğer organların kist hidatik cerrahisi sırasında ekilme ile veya rüptür sonucu meydana gelebilir (4). Yapılan tetkikler sonucunda hastamızda retroperitoneal kist hidatik dışında odak saptanmadı.

Hidatik kist olguların çoğu asemptomatiktir. Ancak yerleştiği lokalizasyona ve kistin büyüklüğüne bağlı semptomlar görülebilir. Retroperitoneal kist hidatikte sıklıkla yan ağrısı ve sırt ağrısı görülebilir (5). Bizim hastamız asemptomatik olup onkoloji hastası olması nedeniyle yapılan tetkikleri sırasında insidental olarak psoas kası yerleşimli retroperitonel kist hidatik saptandı. Retroperitoneal hidatik kistin ayırıcı tanısında yumuşak doku tümörleri, kistik lenfanjiomlar, retroperitoneal abse, psödokist ve embriyonel kistler düşünülmelidir (6). Hastamızda tespit edilen lezyon radyolojik olarak kist hidatik olarak değerlendirildi ve takibe alındı. Tanıda, klinik öykü, radyoloji ve serolojik test sonuçları yardımcı olabilir. Kesin tanı cerrahi ve histopatolojik inceleme ile konulur. İdeal tedavi, karın içine ekilmeyi önleyerek kistin eksizyonu ve sonrasında albendazol kullanılmasıdır. İnvazyon ya da başka sebeplerle eksizyonu mümkün olmayan vakalarda parsiyel eksizyon ve drenajda yapılabilir (2).

Sonuç olarak psoas kası hidatik kisti nadir görülmesine rağmen, özellikle ülkemiz gibi endemik bölgelerde retroperitoneal kitlelerin ayırıcı tanısında düşünülmesi gerektiğini vurgulamak isteriz.

Anahtar kelimeler: Hidatik kist, psoas kası, Bilgisayarlı Tomografi (BT), Manyetik Rezonans (MR)

Kaynaklar

1. Melis M, Marongiu L, Scintu F, Pisano M, Capra F, Zorcolo L, et al. Primary hydatid cysts of psoas muscle. ANZ J Surg. 2002;27:443–5.
2. Hatipoglu AR, Coşkun I, Karakaya K, Ibis C. Retroperitoneal localization of hydatid cyst disease. Hepatogastroenterology. 2001;48:1037–9.
3. I. Wani, R.A. Wani, K.A. Wani, Primary hydatid of psoas muscle, Urol. Ann. 2 (2) (2010) 89.
4. Gündeş E, Küçükkartallar T, Çakır M. Primary Retroperitoneal Hydatid Cyst. Turkiye Parazitol Derg 2014; 38: 68-70.
5. Engin G, Acunas B, Rozanes I, Acunaş G. Hydatid disease with unusual localization. Eur Radiol 2000; 10: 1904-12.
6. Markell EK, Voge M, John DT. The cestodes. Markell EK, Voge M, John DT, editors. Medical parasitology. Seventh edition. Philadelphia: WB Saunders; 1992. p. 226-60.
7. Engin G, Acunas B, Rozanes I, Acunaş G. Hydatid disease with unusual localization. Eur Radiol 2000; 10: 1904-12.

IV- oral kontrastlı batın BT koronal görüntülerde sol psoas kası yerleşimli multipl veziküller içeren kist hidatik.



IV- oral kontrastlı batın BT aksiyel görüntülerde sol psoas kası yerleşimli multipl veziküller içeren kist hidatik.

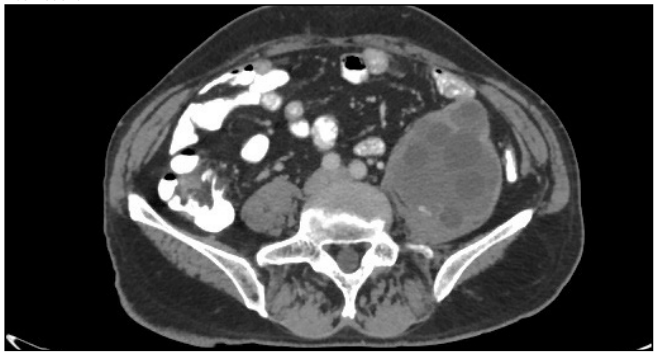

Batın MR T2A koronal görüntülerde sol psoas kası yerleşimli multipl T2A hiperintes veziküller içeren kist hidatik.

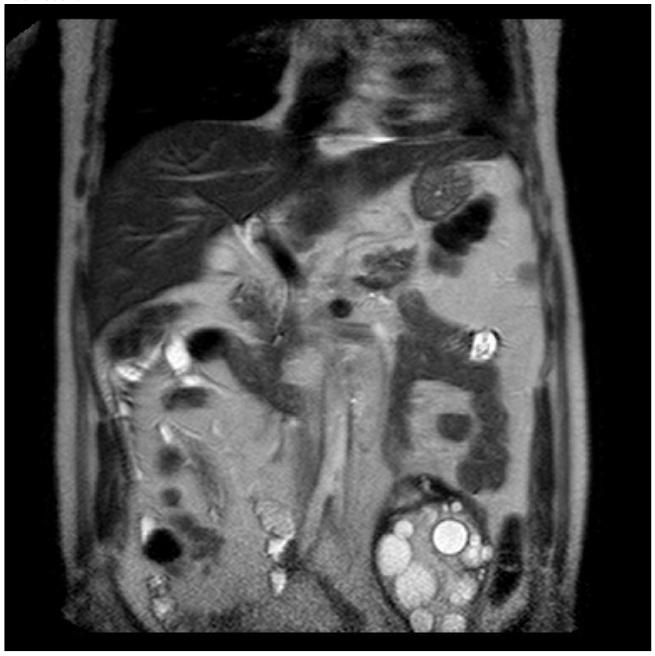

Batın MR T2A aksiyel görüntülerde sol psoas kası yerleşimli multipl T2A hiperintes veziküller içeren kist hidatik.

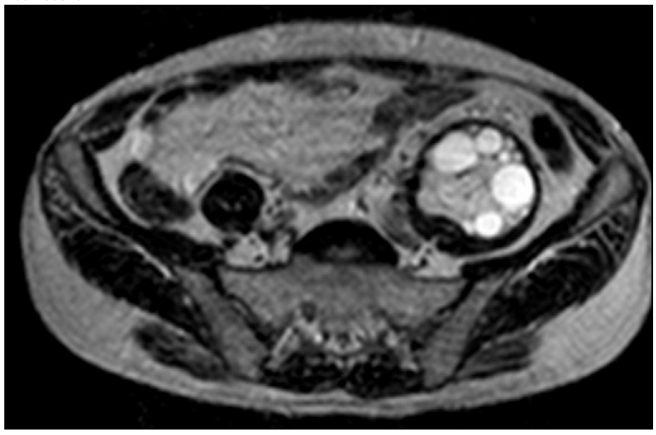

Kas-İskelet Radyolojisi

PS-442

VAKA SUNUMU: ULNAR SİNİRE GANGLİON KİSTİ BASISI

Esra Eyice Korkmaz, Gizem Çalışkan, Jiyanda Tay, Aylin Yücel

Afyonkarahisar Sağlık Bilimleri Üniversitesi Tıp Fakültesi Radyoloji Anabilim Dalı

Giriş-Amaç: El ve el bileği ganglionları yaygın benign lezyonlardır. En sık eklem ve tendonlara bitişik olarak ortaya çıkarlar, ancak intratendinöz veya intraosseöz de olabilirler(1). Nedeni kesin olarak bilinmemekle birlikte, tekrarlayan travmalar, el bileğine aşırı yük bindirme gibi ağır aktiviteler suçlanmaktadır(2). Eklem kapsülü, tendon, tendon kılıfının mukoid dejenerasyonu sonucu gelişirler(3). Bu çalışmada elde uyuşukluk ve güçsüzlük şikayeti ile gelen hastada ulnar sinire bası yapan ganglion kistinin görüntüleme bulgularını sunmayı amaçladık.

Olgu Sunumu: Son 10 gündür artan sağ el parmaklarında güçsüzlük ve uyuşma, elinde birşey tutamama şikayeti ile beyin cerrahisi ve fizik tedavi ve rehabilitasyon polikliniğine başvuran 38 yaş kadın hastanın EMG ve MR tetkikleri istendi. EMG sonucunda sağ ulnar sinirin motor nöropatisi açısından takibi önerildi. Çekimler 1.5 T (Aera, Siemens Healthineers, Erlangen, Germany) sistem ile geçekleştirildi. Görüntülerde ulnar sinir derin dalı trasesine uyan lokalizasyonda, fleksör karpi ulnaris tendonu lateralinde T1A sekansta hipointens T2A sekansta hiperintens 10x10 mm boyutlarında ganglion kisti izlendi.

Tartışma-Sonuç: Ganglionlar el bileği çevresinde en yaygın görülen benign karakterde şişliklerdir(2). Kadınlarda 3 kat daha sık izlenmektedir(1). El bileği ganglionlarının yaklaşık % 70'i dorsal yüzde meydana gelir . Genelde ağrısız olmakla beraber, bir sinire ya da diğer dokulara baskı uygulaması halinde ağrıya neden olabilirler(2). El ve bilek gangliyonlarının %13 ila %20'si volar yüzde meydana gelir. Yaklaşık üçte ikisi radyoskafoidden, üçte biri skafotrapezial eklemden kaynaklanır. Daha az sıklıkla, volar kistler pisotriquetral eklemden çıkar ve fleksör karpi ulnaris (FCU) tendonunun bitişiğinde palpe edilebilir(1). Tedavi seçenekleri arasında gözlem, aspirasyon ve cerrahi eksizyon yer alır.(1)

Anahtar kelimeler: ganglion kisti, fleksör karpi ulnaris, ağrı

Kaynaklar

1. Thornburg LE. Ganglions of the hand and wrist. J Am Acad Orthop Surg 1999; 7: 231-8.
2. Saliha Karatay. El Bileği Ganglion Kistinin Postoperatif Komplikasyonlarının Giderilmesinde Elektroakupunktur Tedavisi: Bir Olgu Sunumu EAJM: 39, Ağustos 2007
3. Yüksel Işık, İsmail Türkmen, Neslihan Taşdelen. Semimembranosus Tendonunda İntratendinöz Ganglion Kisti Kocaeli Medical J 2017; 6; 2: 56-60

4. Bünyamin ARI, Kadir ERTEM, Emre ERGEN, Özgür YILMAZ, Muhammed KÖROĞLU. Hipotenar Bölgede Guyon Kanalına Bası Yapan Dev Ganglion Kisti Fırat Üniversitesi Sağlık Bilimleri Tıp Dergisi 2014, Cilt 28, Sayı 3, Sayfa(lar) 149-151

Hamatum ve pisiforme kemikleri arasında palmar yüzde, fleksör karpi ulnaris tendonu lateralinde yağ baskılı proton dansite serilerde hiperintens ganglion kisti



Hamatum ve pisiforme kemikleri arasında palmar yüzde, fleksör karpi ulnaris tendonu lateralinde T1A serilerde hipointens ganglion kisti



sagital yağ baskılı proton dansite serilerde hamatum medialinde derinden yüzeye doğru halter şeklinde uzanan hiperintens izlenen ganglion kisti



aksiyel görüntülerde hamatum medialinde derinden yüzeye doğru halter şeklinde uzanan ulnar sinir derin dalına bası yapan ganglion kisti



Abdominal Radyoloji

PS-443

NADİR BİR OLGU: KORUYUCU RENAL CERRAHİ SONRASI BERRAK HÜCRELİ RCC EKİLİM METASTAZI

Rüveyde Begüm Güneş, Safiye Gürel, Bircan Alan

Bolu Abant İzzet Baysal Üniversitesi Eğitim ve Araştırma Hastanesi

Giriş: Renal hücreli karsinomun(RCC) ekilim metastazı oldukça nadirdir. Biyopsi hattında RCC ekilim metastazı vakaları bildirilmiştir(1). Bu olgu sunumunda, perkütan biyopsi öyküsü olmayan ve laparoskopik parsiyel nefrektomi sonrasında RCC ekilim metastazı gelişmiş nadir bir vakayı sunuyoruz.

Olgu: 72 yaşında erkek hastanın, sağ böbrekte kist ön tanısı ile dış merkezde Eylül 2012'de çekilen kontrastlı üst abdomen MRG'sinde, sağ böbrek orta-alt kesimde, periferi homojen yoğun kontrat tutan, santralinde skar- nekroz ayrımı yapılamayan hipointens alan bulunan malignite açısından şüpheli solid kitle saptanmıştır. Bunu takiben kitle,yine bir dış merkezde, sağ retroperitoneal yaklaşımla laparoskopik parsiyel nefrektomi ile çıkarılmıştır ve patolojisi berrak hücreli

renal hücreli karsinom olarak raporlanmıştır. Postoperatif kontrollerinde, Mart 2013 ,Temmuz 2013 ve Haziran 2014'deki dış merkezli kontrastlı üst abdomen MRG, Aralık 2015 tarihli tüm abdomen BTsinde sağ böbrekte parsiyel nefrektomiye ait değişiklikler dışında, rekürrens veya rezidüye ait bulgu saptanmamıştır.

Aralık 2017'de rutin kontrol amacıyla çekilen kontrastlı abdomen BT'de, sağ laterokonal fasyada 2 yıllık takipte ortaya çıkan, böbrek parankimi ile bağlantısı olmayan, 8x12 mm boyutlarında, sağ renal arterden besleyici dalı ve inferiyor vena kavaya direnaj veni bulunan, solid lezyon saptanmıştır olup karakterizasyon için çekilmiş Aralık 2018 tarihli dinamik abdomen BT'sinde lezyonun arteryel fazda kortekse göre hiperdens iken parankim fazında belirgin wash-out gösterdiği ve hacminde 3 kat artış geliştiği saptanmıştır. Hasta 3 yıl takipten çıkmış olup Haziran 2021'deki kontrastlı tüm abdomen BT'sinde, lezyonun hacminde 8 kat artış olduğu görülmüştür. Lezyonun operasyon hattında oluşu, kontrastlanma paterni ve takipte belirgin progresyonu nedeniyle bulgular RCC'nin ekilim metastazı olarak değerlendirilmiştir.

Tartışma: En yaygın malign böbrek tümörü olan Renal hücreli karsinom (RCC), tüm malignitelerin %2-3'ünü oluşturur (2). RCC nin metastazları %93 oranında hematojen ve lenfatik yolla, %7 oranında ekilim yolu ile gelişir (3). Ekilim metastazları, renal kapsülün bütünlüğünün bozulmasına neden olan koaksiyel perkütan renal biyopsiler veya daha az sıklıkta koruyucu renal cerrahiler sonrasında gelişmektedir (4).

RCC metastazları primer tümör ile benzer histolojik ve radyolojik özellikleri taşırlar. Bizim olgumuzda da post-operatif beşinci yılda ipsilateral kuru tip ekilim metastazı ortaya çıkmıştır.

Sonuç olarak, onkolojik takiplerde önemli rolü olan radyoloğun, perkütan biyopsi veya koruyucu renal cerrahi yapılmış hastalarda, girişimsel işlem hattında ekilim metastazı gelişebileceğinin farkında olması gerekmektedir.

Anahtar kelimeler: Renal hücreli karsinom, metastaz, ekilim

Kaynaklar

1) Lee, Kanghun, and Moon Hyung Choi. "Seeding Metastasis of Chromophobe Renal Cell Carcinoma after Robot-Assisted Laparoscopic Partial Nephrectomy." Investigative Magnetic Resonance Imaging 21.2 (2017): 119-124.
2) Ljungberg, Borje, et al. "EAU guidelines on renal cell carcinoma: 2014 update." European urology 67.5 (2015): 913-924.
3) Brufau, Blanca Paño, et al. "Metastatic renal cell carcinoma: radiologic findings and assessment of response to targeted antiangiogenic therapy by using multidetector CT." Radiographics 33.6 (2013): 1691-1716.
4) Bianchi, M., et al. "Distribution of metastatic sites in renal cell carcinoma: a population-based analysis." Annals of Oncology 23.4 (2012): 973-980.

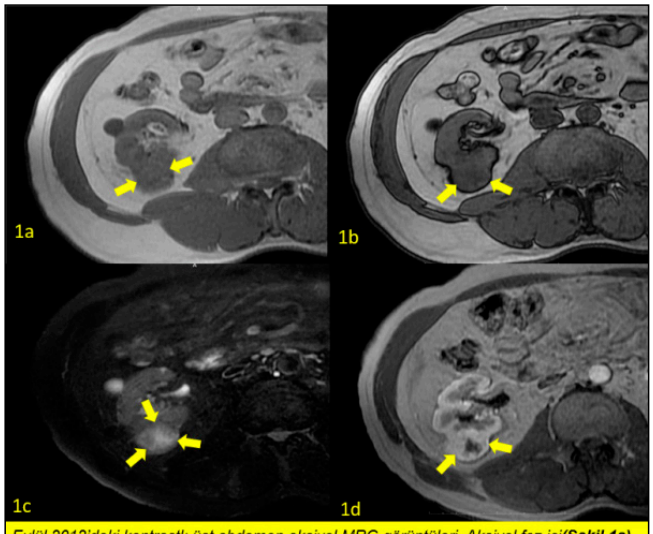

*Eylül 2012'deki kontrastlı üst abdomen aksiyel MRG görüntüleri. Aksiyel faz içi(**Şekil 1a**) ve faz dışı(**Şekil 1b**) görüntülerde, mikroskobik yağ içeriği nedeniyle sinyal kaybına uğrayan, T2A(**Şekil 1c**) hiperintens ve kontrastlı T1A(**Şekil 1d**) görüntülerde periferi homojen yoğun kontrast tutulumu gösteren solid kitle(**Şekil 1a-d; sarı oklar**) izlenmektedir.*

Şekil 1

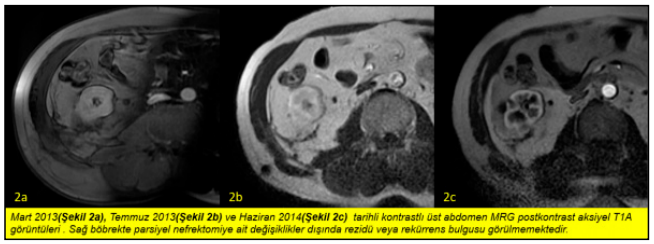

*Mart 2013(**Şekil 2a**), Temmuz 2013(**Şekil 2b**) ve Haziran 2014(**Şekil 2c**) tarihli kontrastlı üst abdomen MRG postkontrast aksiyel T1A görüntüleri . Sağ böbrekte parsiyel nefrektomiye ait değişiklikler dışında rezidü veya rekürrens bulgusu görülmemektedir.*

Şekil 2

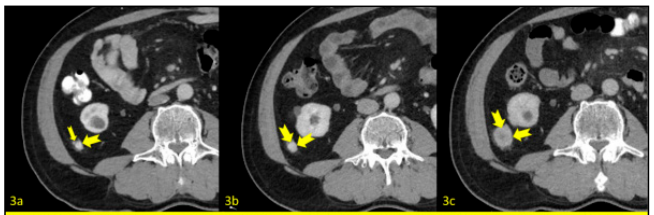

*Aralık 2017'deki kontrastlı tüm abdomen BT aksiyel görüntüde(**Şekil 3a**), sağ laterokonal fasyada takipte ortaya çıkan nodüler solid lezyon görülmektedir(**Şekil 3a-c; çentikli sarı oklar**). Aralık 2018(**Şekil 3b**) ve Haziran 2021'deki(**Şekil 3c**) aksiyel BT görüntülerinde lezyon boyutlarında belirgin progresyon vardır.*

Şekil 3

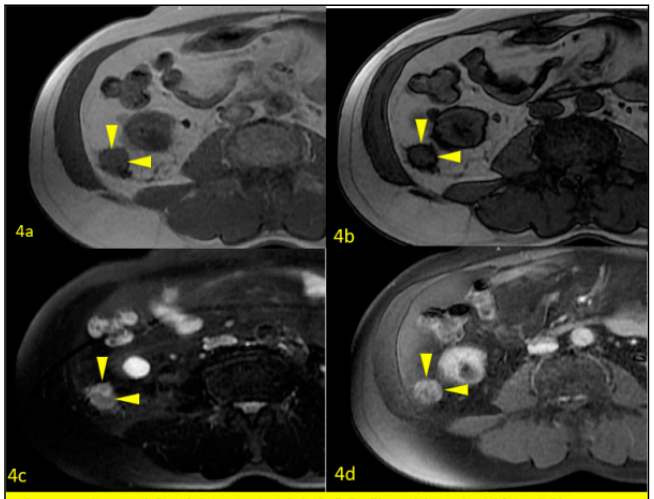

*Nisan 2021 kontrastlı üst abdomen MRG aksiyel görüntüler.Sağ laterokonal fasyadaki lezyon(**Şekil 4a-d; sarı üçgenler**), faz içi(**Şekil 4a**) ve faz dışı(**Şekil 4b**) görüntülerde mikroskobik yağ içeriği nedeni ile sinyal kaybına uğramaktadır.T2A görüntüde(**Şekil 4c**) hiperintens, postkontrast T1A görüntüde(**Şekil 4d**) belirgin kontrastlanma göstermektedir.*

Şekil 4

Nöroradyoloji

PS-444

ERİŞKİN YAŞTA İLK KEZ NÖBET İLE BAŞVURARAK TANI ALAN DNET OLGUSU

Hasan Erdoğan, Yasemin Okatan, Kübra Nalbant, İsmail Furkan Şimşek, Vasfiye Nihan Bürcek, Ali Koç

Sağlık Bilimleri Üniversitesi Kayseri Şehir Hastanesi, Radyoloji Kliniği

Giriş ve Amaç: Disembriyoplastik nöroepitelyal tümörler (DNET), tipik olarak çocuklukta başlayan lokalizasyonla ilişkili epilepsiye neden olan benign lezyonlardır (1). Biz bu sunumda erişkin yaşta ilk kez nöbet ile başvuran ve DNET saptanan olgunun beyin MRG bulgularını sunmayı amaçladık.

Olgu: 44 yaşındaki erkek hasta acil servise nöbet geçirme şikayeti ile getirildi. Hastadan alınan öyküde hayatında ilk kez nöbet geçirdiği öğrenildi. Hastaya beyin manyetik rezonans görüntüleme (MRG) ve difüzyon MRG tetkikleri yapıldı. Beyin MRG'de sol insular korteks posterior kesiminde kortikal yerleşimli T1A görüntülerde hipointens, T2A görüntülerde sabun köpüğü görünümü oluşturan hiperintens sinyalde lezyon izlendi. FLAIR görüntülerde lezyon çevresinde "bri-

ght rim sign" izlendi. İnravenöz kontrast madde enjeksiyonu sonrası alınan görüntülerde belirgin bir kontrast tutulumu izlenmedi. Difüzyon MRG'de difüzyon kısıtlanması saptanmadı. Lezyonun radyolojik bulguları DNET ile uyumlu bulundu.

Tartışma ve Sonuç: Nöron, astrosit ve oligodendroglia benzeri hücre popülasyonu ile karakterize olan DNET'ler, tümörle ilişkili kronik epilepsinin yaygın bir nedenidir (2). Ganglioglioma, oligodendroglioma, ve astrositom gibi diğer düşük dereceli serebral neoplaziler ile birlikte; DNET'ler tedaviye dirençli kronik epilepsili hastaların yaklaşık %10-30'unda etiyolojiyi oluşturur (3). Fokal benign lezyonların cerrahi rezeksiyonu sonrasında genellikle nöbetler tamamen kaybolur. DNET'ler özellikle pediatrik ve adölesan dönemde başlayan epilepsiyi ile bulgu verirler (4). Erişkin başlangıçlı epilepsi vakaları literatürde çok nadiren bildirilmiştir (1, 2). DNET'ler çocukluk çağı nöbetlerinde sık görülmesine rağmen, erişkin hastada ilk kez geçirilen nöbetlerde de görülebileceği akılda tutulmalıdır.

Anahtar kelimeler: DNET, MRG, erişkin, nöbet

Kaynaklar

1. Raymond AA, Halpin SF, Alsanjari N, Cook MJ, Kitchen ND, Fish DR, et al. Dysembryoplastic neuroepithelial tumor. Features in 16 patients. Brain 1994;117(Pt 3):461-75.
2. Burneo JG, Tellez-Zenteno J, Steven DA, Niaz N, Hader W, Pillay N, Wiebe S. Adult-onset epilepsy associated with dysembryoplastic neuroepithelial tumors. Seizure. 2008 Sep;17(6):498-504.
3. Durak MA. Nöronal ve Mikst Nöronal-Glial Tümörler. Türk Nöroşir Derg. 2019; 29(3):339-46.
4. Bulakbaşı N, Kocaoğlu M: Gliom dışı intra-aksiyal beyin tümörleri. Trd Sem 2016;4:37-56.

Beyin MRG'de sol insular korteks posterior kesiminde kortikal yerleşimli aksiyal T1A görüntüde (a) hipointens, koronal T2A görüntüde (b) sabun köpüğü görünümü oluşturan hiperintens sinyalde lezyon izleniyor. FLAIR görüntülerde (c) lezyon çevresinde "bright rim sign" izleniyor (ok). İnravenöz kontrast madde enjeksiyonu sonrası alınan görüntüde (d) belirgin bir kontrast tutulumu izlenmiyor. Difüzyon MRG'de (e, f) ise difüzyon kısıtlanması saptanmamıştır.

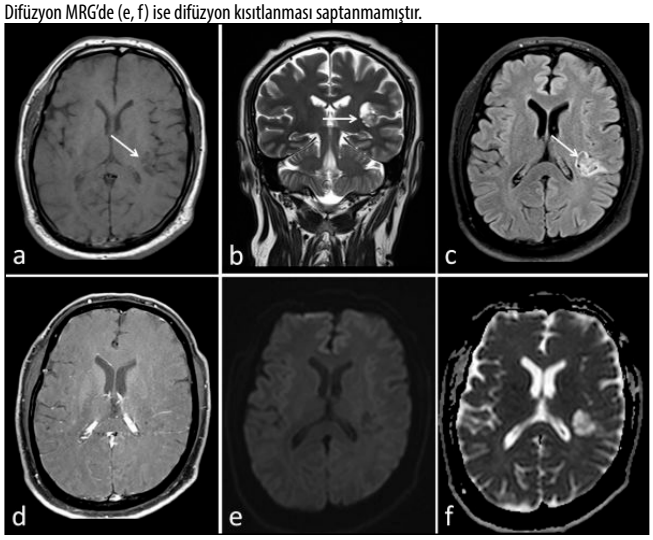

Nöroradyoloji

PS-445

MULTİPL BEYİN ABSESİ İLE KOMPLİKE OLAN NOCARDİA OLGUSU

Uluhan Eryürük, Alptekin Tosun, Tümay Bekçi, İsmet Miraç Çakır, Serdar Aslan, Erdem Yüzüak, Hüseyin Balcı, Ömer Görgel, Emrah Sülün, Ramazan Orkun Önder

Giresun Üniversitesi Tıp Fakültesi

Giriş-Amaç: Nocardia cinsi gram pozitif ve katalaz pozitif özelliklere sahip aerobik bir bakteridir. İlk olarak 1888'de Edmond Nocard tarafından tanımlanmıştır. Günümüzde nokardia enfeksiyonlarının insidansı hızlı nüfus artışı, immun sistem hastalıklarının ve bağışıklığı baskılanmış hastaların sayısının artmasıyla artış göstermektedir. [1] Bu bildiride multipl beyin absesi ile komplike olmuş nokardiyoz olgumuzun Manyetik Rezonans Görüntüleme (MRG) bulgularını sunmayı amaçladık.

Olgu Sunumu: Bilinen Membranöz glomerülonefrit tanısı, azatioprin ve metilprednizolon kullanımı olan 52 yaşında erkek hasta baş ağrısı, öksürük ve ateş şikayetleri ile enfeksiyon hastalıkları polikliniğine başvurdu. Yapılan toraks bilgisayarlı tomografi (BT) incelemesinde sol akciğerde çevresinde buzlu cam dansitelerinin eşlik ettiği konsolidasyon sahası izlendi. (fig a). Beyin MRG incelemede; her iki frontoparietal, temporooksipital alanlarda çevresinde geniş ödem alanı bulunan T2 Ağırlıklı Görüntülerde (T2AG) periferi hipointens santrali hiperintens görünümde (fig b), kontrast madde sonrasında periferal yoğun sinyal artışı gösteren multipl lezyonlar (fig c) izlendi. Bulgular multipl beyin absesi lehine yorumlandı. Hastaya bronkoalveolar lavaj yapıldı ve mikrobiyolojik incelemede Nocardia spp saptandı.

Tartışma: Nocardia türlerinin neden olduğu enfeksiyonlar, başta bağışıklığı baskılanmış hastalarda geniş bir spektrum göstermektedir. Akciğerler (%75-80) ve deri tutulumu en yaygın başvuru şeklidir, ancak hemen hemen her sistem tutulabilir. Merkezi sinir sistemi tutulumu vakaların yaklaşık %44'ünde görülür ve genellikle akciğer tutulumu ile birliktedir. [2]

Santral sinir sistemi tutulumu bulguları oldukça çeşitlidir. Baş ağrısı, nöbet ve nörolojik defisitler başlıca semptomlardır. Nocardia türlerinin oluşturduğu beyin abseleri tüm beyin abselerinin sadece %1-2'sini oluşturmasına rağmen mortalitesi (%30) diğer etkenler ile karşılaştırıldığında oldukça yüksektir. [3]

Santral sinir sistemi tutulumunun en yaygın görüntüleme bulgusu, multifokal halkasal kontrastlanan lezyonlardır. Ancak radyolojik bulguların özgüllüğü düşüktür. Çoğu hastada metastatik tümörler ya da tüberküloz ile karıştırılabilir. Kesin tanı sıklıkla abse drenajını ve mikrobiyolojik örneklemeyi gerektir. Erken tanı ve tedavi prognoz için oldukça önemlidir. [4]

Sonuç: Nokardiyoz, öncelikle akciğerleri etkileyen hücresel bağışıklığı bozulmuş hastalarda daha sık ortaya çıkan fırsatçı bir enfeksiyondur. [5] Nokardiyoz izole olarak akciğeri tutabildiği gibi, hematojen yayılım hızının yüksek olması nedeniyle deri, beyin, karaciğer ve adrenal tutulumu ile de ortaya çıkabilir. Merkezi sinir sistemi nokardiyozu, tüm beyin abselerin %1-2'sini oluşturur ve diğer nedenlere kıyasla daha yüksek bir ölüm oranından sorumludur (%30'a karşı %10) [6]. Nocardia enfeksiyonlarında erken tanı ve uzun süreli tedavi, tam klinik ve radyolojik düzelme ile sonuçlanabilir. Tanıda ve takipte radyolojik görüntüleme yöntemleri önemli rol oynamaktadır.

Anahtar kelimeler: nocardia, beyin, abse, nokardiyoz

Kaynaklar

1. Fatahi-Bafghi M. Nocardiosis from 1888 to 2017. Microb Pathog 2018; 114:369–84
2. Naqi R, Ahsan H, Azeemuddin M. Cerebral nocardiosis. J Pak Med Assoc. 2011;61:697–699.
3. Lin YJ, Yang KY, Ho JT, Lee TC, Wang HC, Su FW. Nocardial brain abscess. J Clin Neurosci. 2010;17:250–253.
4. Lyu X et al (2017) Radiological findings in patients with nocardiosis: a case series and literature review. Radiol Infect Dis 4:64–69
5. Kanne JP, Yandow DR, Mohammed TL, Meyer CA. CT findings of pulmonary nocardiosis. AJR Am J Roentgenol. 2011 Aug;197(2):266-72.
6. Joshua S, Babu R, Warrier A, Panikar D. Nocardia araoensis Causing Brain Abscess. Asian J Neurosurg. 2019 Jul-Sep;14(3):952-956.

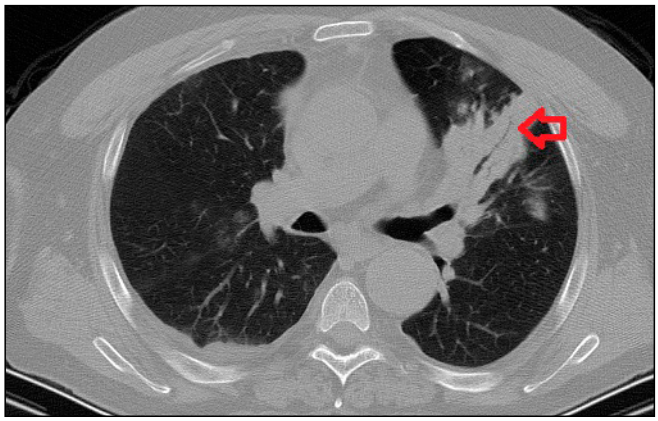

Resim a. Sol Akciğer üst lobda buzlu cam dansitelerinin eşlik ettiği konsolidasyon sahası izlendi.

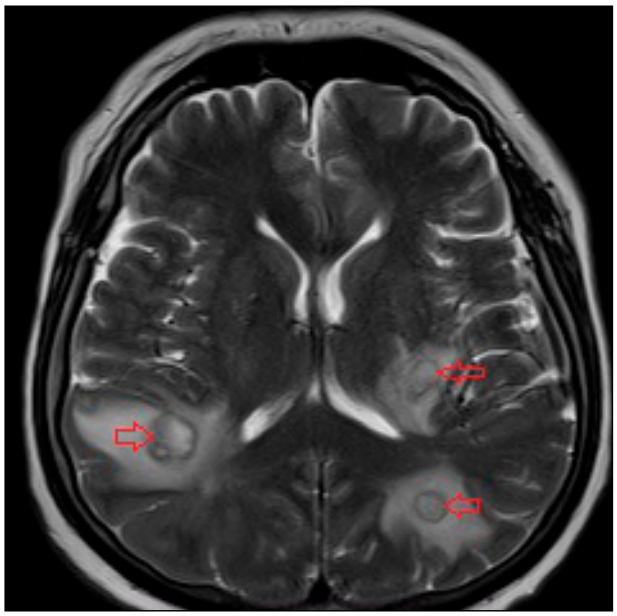

Resim b. Sagittal T2AG'de santrali hiperintens periferi hipointes, çevresel ödem alanı izlenen multipl lezyonlar izlendi.

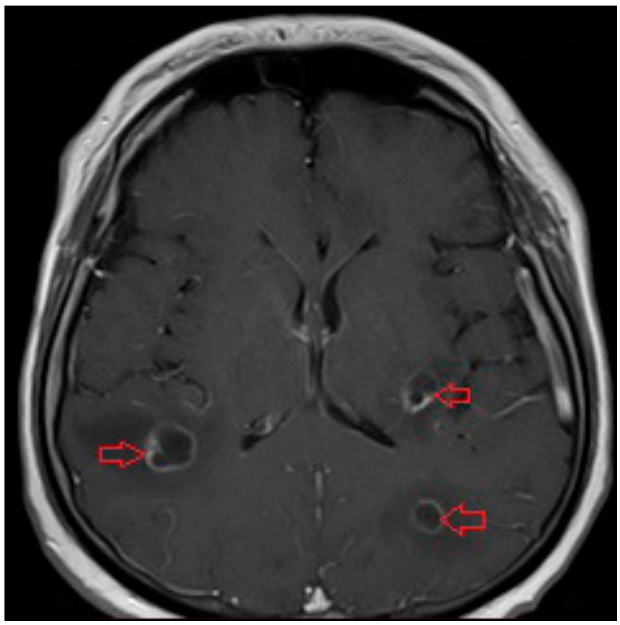

Resim c. Kontrast madde sonrası görüntülerde periferal yoğun sinyal artışı gösteren multipl lezyonlar izlendi.

Nöroradyoloji

PS-446

MENENJİT OLAN HASTADA EŞLİK EDEN MİKOTİK ANEVRİZMALAR; BTA BULGULARI

Alaaddin Nayman, Nusret Seher, Mustafa Koplay

Selçuk Üniversitesi Tıp Fakültesi Radyoloji Anabilim Dalı

Giriş-Amaç: Mikotik anevrizmalar, intrakraniyal arteriyel vasa vazorumlara bakterilerin tetiklediği embolizasyon bağlamında ortaya çıkar(1). Mikotik anevrizmalar, tüm intrakraniyal anevrizmaların %2.5-4.5'ini oluşturan inflamatuar vasküler lezyonlardır(2). Vakaların %18-50'sinde steril kan ve beyin omurilik sıvısı(BOS) kültürüne rağmen anevrizma gelişebilir (3). Enfektif intrakraniyal anevrizmaların enfeksiyöz olmayan anevrizmalardan daha sık intraparankimal kanamaya neden olması dikkat çekicidir(1). Mikotik anevrizmaların spesifik semptomları yoktur, septik emboli veya vazospazma bağlı inme, kanama gibi semptomlar geliştiğinde semptomatik olmaktadır. Retrospektif bir çalışmada, inme hastalarının %0.5'inde enfeksiyöz vaskülopatinin neden olduğu bildirilmiştir. Bu bildiride menenjit tanısıyla takipte olan hastanın nörolojik defisiti gelişmesi üzerine çekilen bilgisayarlı tomografi Anjiografi (BTA) bulguları sunulmuştur.

Olgu: 38 yaşında menenjit ile takipli hastanın nörolojik semptomları gelişmesi üzerine difüzyon manyetik rezonans görüntüleme(MRG) tetkiği yapıldı. Patolojik bulgu saptanmadı. Anevrizma değerlendirilmesi için yapılan BTA tetkiğinde; beyin arteryal yapılarında mikotik fuziform genişleme izlendi. Hastanın tedavisine devam edildi ve semptomları tamamen geriledğinde yapılan BTA'da vasküler yapılar normal olarak izlendi(Resim 1,2).

Tartışma-Sonuç: İnme menenjitin ciddi bir komplikasyonudur. Bakteriyel menenjitli 696 hasta olan bir çalışmada serebral iskemi %25 oranında tespit edilmiştir(4). Serebral enfeksiyöz vaskülopatinin prognozu kötüdür. Enflamasyon adventisyada başlar, bunu media tabakasının tutulumu, damar duvarının zayıflaması ve psödoanevrizma oluşur(5). Spontan rüptür subaraknoid ve intraserebral kanamalara ve nadiren subdural hematomlara neden olmakta ve ve ciddi mortaliteye neden olmaktadır. Bazı hastalarda, bizim hastamızda olduğu gibi, bakteriyel menenjit vakalarında inme patogenezlerinde görüntülemeyle inmeye dair bir bulgu olmayan geri dönüşümlü vazospazm da rol oynar(5). Erken tanı önemlidir. Hastalara gerekli tedavi yapıldığında damar duvarında inflamasyon gerileyip vasküler yapılar normale dönmektedir. Menenjitli hastalarda anevrizma şüphesi olduğunda, non invaziv gold standart yöntem beyin BTA tanıda ve takipte oldukça önemli rol oynamaktadır.

Anahtar kelimeler: anevrizma, intrakranyal, BT, menenjit

Kaynaklar

1. Chun JY, Smith W, Halbach VV, Higashida RT, Wilson CB, Lawton MT. Current multimodality management of infectious intracranial aneurysms. Neurosurgery 2001;48:1203– 13; discussion 1213– 4.
2. Lee SM, Park HS, Choi JH, et al. Ruptured mycotic aneurysm of the distal middle cerebral artery manifesting as subacute subdural hematoma. J Cerebrovasc Endovasc Neurosurg. 2013;15:235–240
3. Brown SL, Busuttil RW, Baker JD, Machleder HI, Moore WS, Barker WF. Bacteriologic and surgical determinants of survival in patients with mycotic aneurysms. J Vasc Surg 1984;1:541–47.
4. Schut ES, Lucas MJ, Brouwer MC, et al. Cerebral infarction in adults with bacterial meningitis. Neurocrit Care. 2012;16:421–427.
5. Carod-Artal FJ. Strokes caused by infection in the tropics. Rev Neurol. 2007;44:755–763.

Aksiyel BTA görüntülerde MCA ve PCA'da(a) izlenen fuziform dilatasyonlar(oklar) takipte gerilemektedir(b).

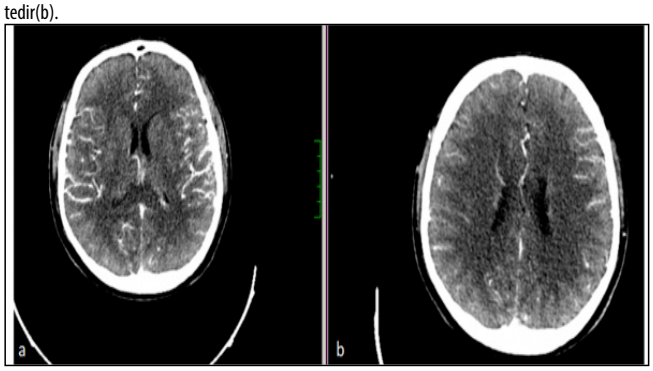

Aksiyel BTA görüntülerde vasküler yapılarda izlenen diffüz genişlemeler(a) takipte gerilemektedir(b).

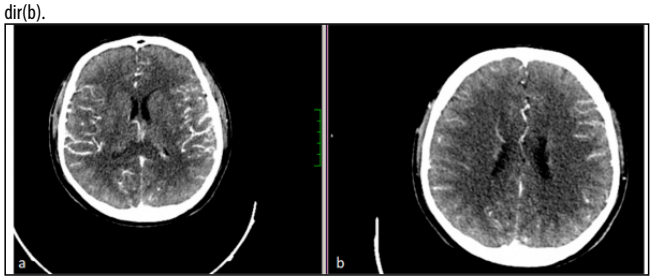

Nöroradyoloji

PS-447

YIRTILMIŞ İNTRAKRANİAL DERMOİD KİST

Dilnur Nurdun, Berna Yavuz

Yıldırım Beyazıt Üniversitesi Yenimahalle Eah Radyoloji Bölümü

Giriş-Amaç: Dermoid kist intrakranial tümörlerin sadece 1 %'ni oluşturan konjenital dizembriyojenik benign kitledir[1.2]. İntrakranial dermoid kistlerin yırtılması nispeten nadir görülür ancak kimyasal menejit, vazospazm ve serebral enfakt gibi ciddi komplikasyonlara neden olabilir[3].

Olgu: 38 yaşında erkek hastanın baş ağrısı şikayeti nedeni ile çekilen kranial BT incelemesinde supraseller bölgede hipodens(yağ dansitesinde) lezyon izlendi(Resim 1,2,3). Kranial MRG incelenmesinde tanımlanan lezyon T1AG'de heterojen hiperintens (Resim 5,6,7), T2AG'de hiperintens(Resim 4),yağ baskılı sekanslarda hipointens(Resim 8) olup IVKM enjeksiyon sonrası kontralanmamaktadır (Resim 9). Tanımlanan lezyon çevresinde, serebral falks komşuluğunda ve sol temporalde subaraknoid mesafelerde BT'de hipodens/yağ dansitesinde(Resim 2,3), MRG'de hem T1AG'de(Resim 6,7) hem T2AG'de(Resim 4) hiperintens,kontrastlı incelemede kontrastlanmayan küçük boyutlarda lezyonlar saptandı.

Tartışma: İntrakranial dermoid kist nadir görünen,iyi huylu, yavaş büyüyen kistik lezyondur. 20-30 yaşlarında daha sık bulunur. Çoğunlukla orta hatta supraseller bölgede,arka fasada ve omurgada görülür[1.2].Nadir de olsa lezyonun progresif büyümesi veya travma gibi durumlar dermoid kistin yırtılmasına neden olabilir ve kist içerisindeki materyaller subaraknoid/subdural alanlara veya ventriküllere yayılabilir, çeşitli semptomlara neden olabilir[3].

Klinik: Dermoid kistler genellikle asemptomatiktir.Semptomlar dermoid kistin konumu,beyin parankiminde oluşturduğu baskı ile ilişkilidir. En sık görülen semptomlar baş ağrısı, nöbetler, serebral iskemidir.Özellikle arka fossada bulunan dermoid kist hidrosefaliye neden olabilir. Kistin yırtılması ani baş ağrısı, nöbet,kimyasal menenjit,vazospazm ve serebral enfakt gibi daha ciddi komplikasyonlarla ortaya çıkar[3.4].

Radyolojik Bulgular: Dermoid kistlerin ve yırtılmaların tanısı bilgisayarlı tomografi (BT) ve manyetik rezonans görüntülenme (MRG) ile konulmaktadır. BT görüntülerinde lezyon düzgün sınırlı hipodens(yağ dansitesinde) görünümde olup çok karakteristiktir. Ayrıca saç, diş gibi ekzodermal yapılar da içerebilir. MRG'de T1AG'de lezyonun yağ komponenti hiperintens,T2AG'de düşükten yükseğe kadar değişse de çoğu zaman hiperintens, yağ baskılı sekanslarda yağ komponenti hipointens görünümdedir.Yırtılmış dermoid kistlerinde subaraknoid ve subdural alanlarda, ventriküllerde BT ve MR görüntülerde primer lezyon ile benzer özellikte yağ damlacıkları saptanır[1.2.4].Ayrıca kimyasal menejit gelişmişse MRG'de leptomenengeal kontrastlanma izlenebilir[3].

Anahtar kelimeler: dermoid kist, yırtılma, bilgisayarlı tomografi, manyetik rezonans görüntüleme

Kaynaklar

1 Mucaj S Ugurel M,Dedushi K,et al Role of MRI in Diagnosis of Ruptured Intracranial Dermoid Cyst,Case Report.Acta Inform Med. 2017;25:141–144.
2. Osborn AG Preece MT.Intracranial cysts: radiologic-pathologic correlation and imaging approach. Radiology. 2006;239:650–664
3. P.Lunardi,P Missori,A Rizzo,and F.M.Gagliardi,"Chemical meningitis in ruptured intracranial dermoid Case report and review of the literature, Surgical Neurology, vol. 32, no. 6, pp. 449–452, 1989.
4. Berhouma M. (2010) Oiled brain and status epilepticus: intraventricular and subarachnoid rupture of a temporal dermoid cyst. J Med Cases 1(3):94-97



BT: aksial kesit



BT: sagittal kesit

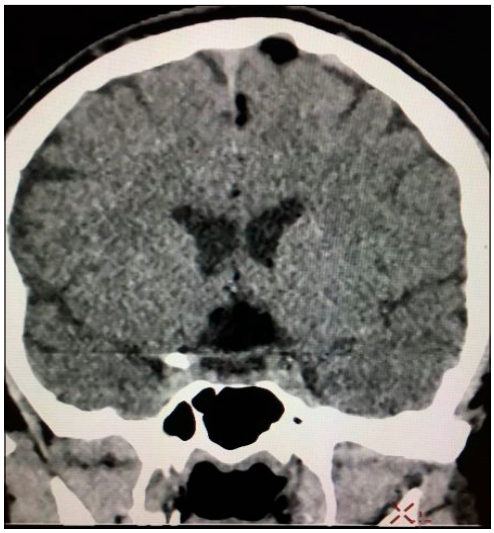

BT; coronal kesit



MRG: T1AG sagittal



MRG: T1AG sagittal

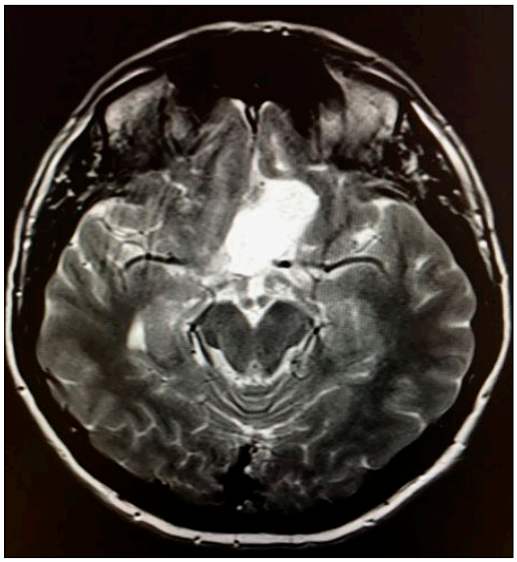

MRG: T2AG aksial

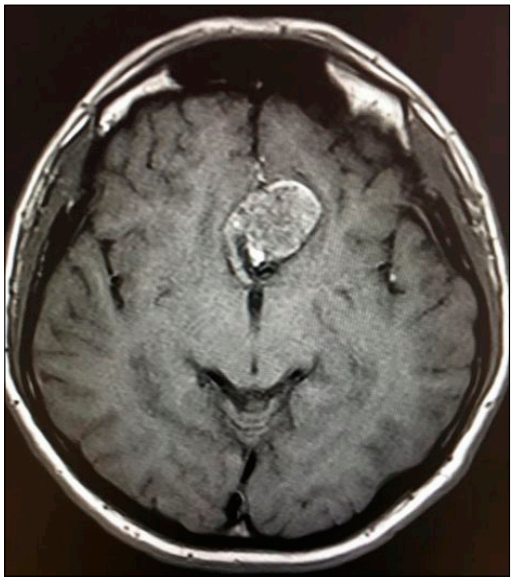

MRG: T1AG aksial

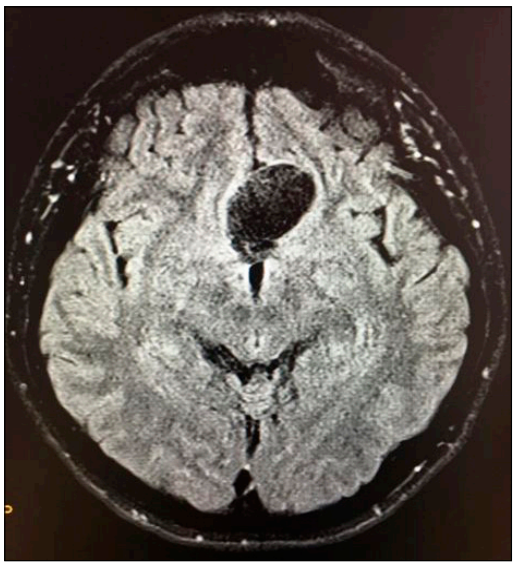

MRG: yağ baskılı FLAİR

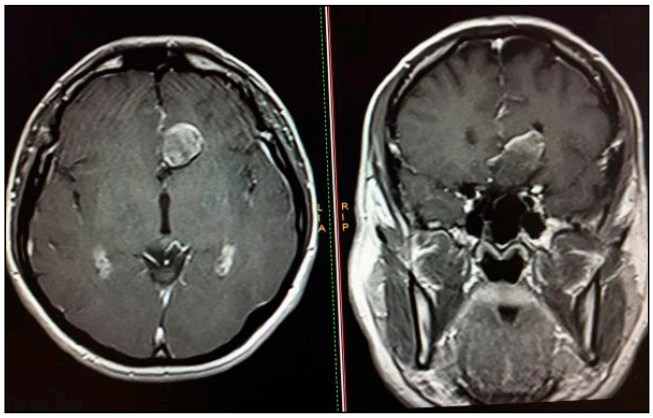

MRG: T1AG+C aksial/sagittal

Acil Radyoloji

PS-448

BATIN SAĞ ALT KADRAN AĞRISININ AKUT GELİŞEN NADİR BİR NEDENİ: GÜDÜK APANDİSİT

Ramazan Çelik, İlyas Dündar, Mesut Özgökçe, Sercan Özkaçmaz, Fatma Durmaz, Muhammed Bilal Akıncı

Van Yüzüncü Yıl Üniversitesi Tıp Fakültesi

Giriş ve Amaç: Apendektominin tam olarak yapılamadığı olgularda apandiks güdüğündeki enflamasyona bağlı gelişen akut karın tablosu güdük apandisit olarak tanımlanır. Önceden apendektomi geçirmiş sağ alt kadran ağrısı ve peritonit bulguları ile başvuran hastalarda güdük apandisit olabileceği akılda tutulmalıdır. Bu olgumuzda akut batının nadir başvuru nedenlerinden olan güdük apandisitin bilgisayarlı tomografi (BT) bulgularını sunmayı amaçladık.

Olgu Sunumu: 25 yaşında bayan hasta acil servise şiddetli karın ağrısı ile başvurdu. Fizik muayenede batın sağ alt kadranda defans ve riboundu bulunan hastaya çekilen ayakta direkt batın grafisinde belirgin patoloji izlenmedi. Yaklaşık 3 yıl önce apendektomi öyküsü bulanan hastaya yapılan ultrasonografide (USG) batın sağ alt kadranda çekum düzeyinden başlayıp kör sonlanan cidarı ödemli kompresyona yanıt vermeyen transvers çapı 9 mm ölçülen şüpheli bağırsak ansı izlendi. Kontrastlı abdomen BT'de çekumdan başlayan duvarında ödem ile uyumlu kalınlık ve kontrastlanma artışının izlendiği (Resim 1, ok başları) ve çevre mezenterde kirliliğin eşlik ettiği (Resim 1, yıldız) kör sonlanan güdük apandisit ile uyumlu görünen bağırsak ansı izlendi. Cerrahi kliniğine yatırılan hasta medikal tedavi başlanıp takip edildi.

Tartışma: Yara enfeksiyonu, apse, peritonit, kanama ve adezyonlar apendektomi sonrası görülebilecek komplikasyonlardır. Güdük apandisit ise çok nadir ve geç bir komplikasyondur. Apendektomi hikayesinin olması tanıda şüphelenmeyi azaltır ve morbiditeyi artırır. Apendektomi sonrası herhangi bir yaşta (11-72) ve sürede (2 ay-50 yıl) oluştuğu bildirilmiştir (1, 2) Hastamız 25 yaşında olup olup, ilk operasyondan sonra geçen süre 4 ay ve 3 yıldır. Güdük apandisit akut karın kliniği gösterir. En yaygın bulguları periumblikal bölgeden başlayıp sağ alt kadrana yerleşen ağrı, bulantı, kusma ve iştahsızlık şikayetlerinin yanında fizik muayenede sağ alt kadranda hassasiyet, rebound ve defanstır (3). Olgumuzda da klinik ve fizik muayene bulguları akut karın tablosu ile uyumlu idi. Akut apandisit tanısında olduğu gibi USG karakteristik bulgular içermese de lezyonları tanımlayabilir. Perikolik inflamatuar değişiklikleri, apse oluşumunu ve periçekal kitleyi ortaya çıkarması nedeniyle BT'nin güdük apandisiti saptamak için etkili bir yöntem olduğu bildirilmiştir (4, 5). Bizim vakamızda da çekilen abdomen BT'de güdük apendiksin ödemli çevre mezenterinin kirli olduğu görüldü. Bu da güdük apandisit tanısı koymamıza önemli katkı sağladı.

Sonuç: Önceden apendektomi geçirmiş olsa da sağ alt kadran ağrısı ve peritonit bulguları ile başvuran 'akut apandisit kliniği olan' her hastada ilk muhtemel tanı güdük apandisit olmalıdır. Ancak bu yüksek şüpheci yaklaşımla erken tanı konulabilir ve buna bağlı morbidite azaltılabilir.

Anahtar kelimeler: güdük apandisit, bilgisayarlı tomografi

Kaynaklar

1. Enzerra, Michael D., Daniel M. Ranieri, and Perry J. Pickhardt. "Stump appendicitis: clinical and CT findings." American Journal of Roentgenology 215.6 (2020): 1363-1369.
2. Essenmacher, Alex C., et al. "Stump appendicitis." Clinical practice and cases in emergency medicine 2.3 (2018): 211.
3. Ismail I, Iusco D, Jannaci M, et al. Prompt recognition of stump appendicitis is important to avoid serious complications: a case report. Cases J 2009;2:7415
4. Mentefl Ö, Zeybek N, Oysul A, et al. Stump appendicitis, rare complication after appendectomy: report of a case Turkish Journal of Trauma & Emergency Surgery 2008;14:330-32.
5. 5. O'Leary DP, Myers E, Coyle J, Wilson I. Case report of recurrent acute appendicitis in a residual tip. Cases Journal 2010;3:4.

Çekumdan başlayan duvarı ödemli (ok başları) ve çevre mezenterde kirliliğin eşlik ettiği (yıldız) kör sonlanan güdük apandisit ile uyumlu görünen bağırsak ansı izlenmektedir.



Meme Radyolojisi

PS-449

MULTİMİKROKİSTİK ABSE GÖRÜNTÜSÜ OLUŞTURAN KRONİK GRANÜLOMATÖZ MASTİT: OLGU SUNUMU

Muhammet Göktaş, Savaş Hereklioğlu, Ahmet Onur Çelik, Burak Günay, Nermin Tunçbilek

Trakya Üniversitesi Tıp Fakültesi Hastanesi Radyoloji Anabilim Dalı

Multimikrokistik Abse Görüntüsü Oluşturan Kronik Granülomatöz Mastit: Olgu Sunumu: Giriş ve Amaç: Kronik granülomatöz mastit (KGM); memenin nadir görülen, etyolojisi bilinmeyen, klinik ve radyolojik olarak meme kanserini taklit edebilen benign bir hastalığıdır. Sıklıkla doğurganlık çağındaki kadınlarda, tek memede ve klinik olarak infl amatuar karsinomu taklit edebilen cilt bulgularının eşlik edebildiği, izole meme kitlesi şeklinde ortaya çıkar. Radyolojik olarak kanserden ayırt edimesi güçlük arzeder [1]. Çalışmamızda klinik ve sonografik olarak malignite ile karışabilecek kronik granülomatöz mastit olgusunu anlatmayı hedefledik.

Olgu Sunumu: Otuzbeş yaşında hasta 5 gündür olan sağ memede ele gelen kitle ile kliniğimize başvurdu. Yapılan fizik muayenesinde sağ memede iç kadranda ağrısız ele gelen mobil kitle mevcuttu. Bilinen aile öyküsü mevcut değildi. Labaratuvar testleri normal sınırlardaydı. Yapılan sonografik değerlendirmede sağ meme iç kadran üst ve altta yaygın glandüler heterojenite ve yer yer hipoekojen nodülariteler izlenmekteydi ve cilt bulgusu mevcut değildi (Resim 1) . Elastografik değerlendirmede tariflenen bölge belirgin sert doku karakterizasyonu göstermekteydi (118 kPa) (Şekil 2). Olguda invaziv kanser-kronik granülomatöz mastit ayrımı yapılamadığından meme MR tetkiki ilavesi önerildi. MR tetkikinde sağ meme iç kadranda yaygın ödematöz değişiklikler (Resim 3) ve postkontrast serilerde yaygın subsantimetrik mikrokistik değişiklikler izlenmektedi (Resim 4). Olguda malignite ekartasyonu için kalın iğne biyopsi uygulandı ve histopatolojik olarak kronik granülomatöz mastit tanısı konuldu ve hasta tedavi için genel cerrahi kliniğine yönlendirildi.

Tartışma: KGM, memenin nadir görülen ve karsinom ile karışabilen kronik inflamatuar bir hastalığıdır. Sıklıkla genç orta yaşlarda (3. ve 4. dekat) ve doğum sonrası ilk birkaç yıl içinde görülür. Etyolojisi kesin olarak bilinmemektedir. Otoimmün bir bozukluk, oral kontraseptif kullanımı, enfeksiyöz etkenler, hormonal dengesizlikler, gebelik, hiperprolaktinemi, alfa-1 antitripsin eksikliği gibi çeşitli faktörler oluşumunda suçlanmıştır. Gebelik / laktasyon döneminde, doğumdan sonraki ilk birkaç yıl içinde sık görülmesi ve oral kontraseptif kullananlarda görülüyor olması hormonal düzensizlik düşüncesini ön plana çıkarmıştır. Fakat hastaların yalnız 1/3'ünde (0-33%) oral kontraseptif kullanımı hikayesi vardır ve gebelikle ilişkili olmayan hastalar da bildirilmiştir [2].

Ultrasonografi , mammografi ye oranla daha spesifik bulgular gösterebilir. KGM, ultrasonografide sıklıkla düzensiz sınırlı, heterojen hipoekojen kitle ve kitleyle devamlılık gösteren hipoekojen tübüler uzantılar şeklinde görülür. Ultrasonografi de izlenen diğer bulgular, tek ya da çok sayıda, tübüler ya da nodüler hipoekojen oluşumlar veya parenkimal ekojenitede fokal azalma ve arkasında akustik gölgelenme içeren alanlardır. MRG incelemesinde granülomatöz mastite özgü bir görünüm bildirilmemiştir. Tanımlanan olguların MRG incelemelerinde çevresel kontrastlanma gösteren lezyondan, irregüler heterojen hiperintens lezyonlara kadar değişen görünüm özellikleri olabileceği belirtilmiştir[3]. Bizim olgumuzda da tüm iç kadran boyunca uzanım gösteren periferal kontrastlanma gösteren mikroabse görünümleri ile prezente olmaktaydı.

Anahtar kelimeler: Kronik Granülomatöz Mastit, Ultrasonografi, Manyetik Rezonans Görüntüleme

Kaynaklar

1. Çakır B, Tunçbilek N, Karakaş HM, et al. Granulomatous mastitis mimicking breast carcinoma. Breast J 2002; 8:251-2.
2. Diesing D, Axt-Fieldner R, Hornung D, et al. Granulomatous mastitis. Arc Gynecol Obstet 2004; 269:233-6 (PMID: 15205978).
3. Kara E, Ozer C, Apaydın FD. Abse formasyonu gösteren idiyopatik granülomatöz mastit. Tanısal ve Girişimsel Radyoloji 2003;9:116-7 (PMID: 14661312).

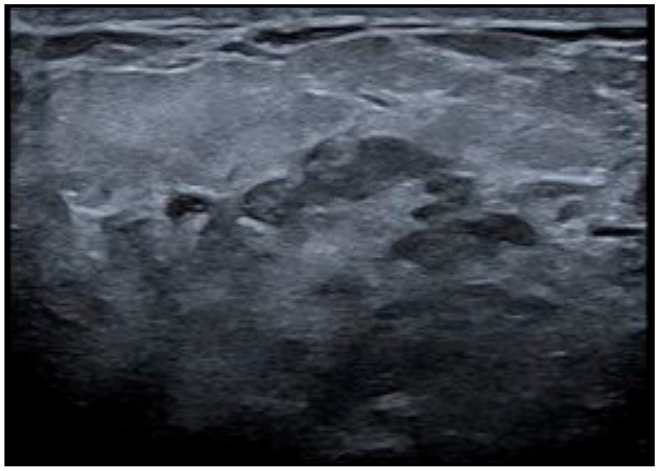

Şekil 1. Sağ meme iç kadran tariflenen lokalizasyonda yaygın glandüler heterojenite izleniyor.

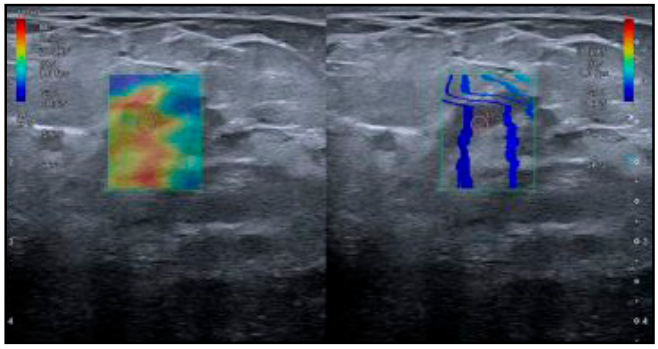

Şekil 2. Sağ meme iç kadranda heterojenite düzeyinde elastografik incelemede malignite ile karışabilecek sert doku karakterizasyonu göstermekte olup 118 kPa değeri ölçülmüştür.

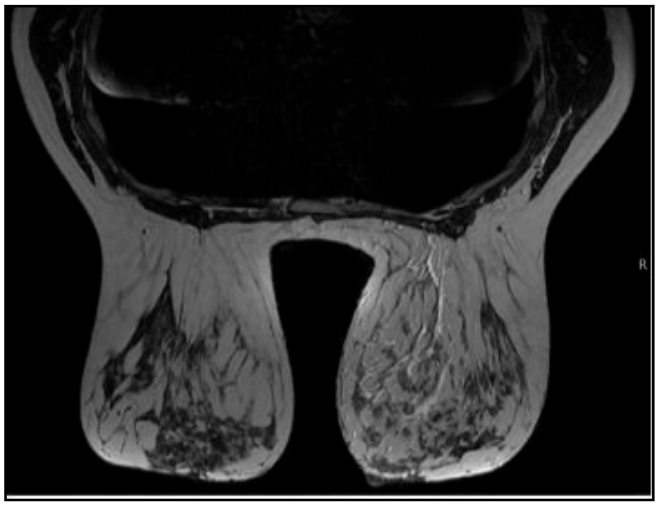

Şekil 3. T2 ağırlıklı aksial MR kesitlerinde sağ meme iç kadranda yaygın glandüler heterojenite ve ödematöz görünüm izleniyor.

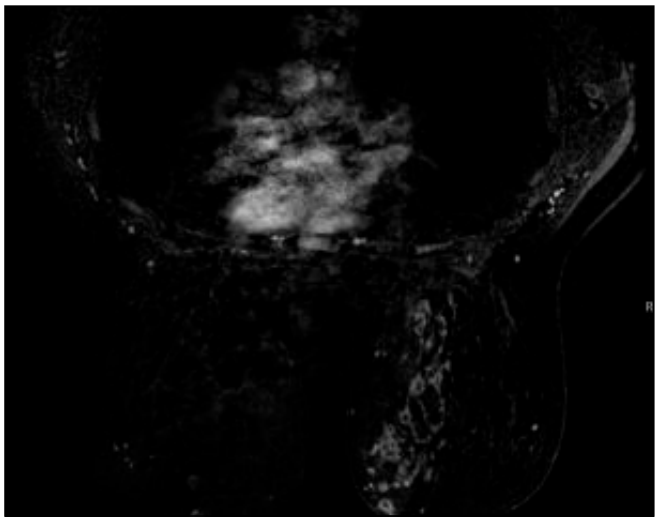

Şekil 4. Yağ baskılı aksial postkontrast serilerde sağ meme iç kadranı belirgin dolduran mikroabseler izleniyor.

Pediatrik Radyoloji

PS-450

ERKEN İNFANTİL TİPTE KRABBE HASTALIĞI: OLGU SUNUMU

Vasfiye Nihan Bürcek, Turgut Seber, Elif Aktaş, Tuğba Uylar Seber, Kübra Nalbant, Ali Koç

Sağlık Bilimleri Üniversitesi Kayseri Şehir Hastanesi, Radyololoji Kliniği

Giriş ve Amaç: Krabbe hastalığı, globoid hücreli lökodistrofi olarak da bilinen, nadir görülen (1/100.000) otozomal resesif bir lizozomal depo hastalığıdır (1). 14.kromozomdaki GALC geninin mutasyonu sonucu galaktoserebrosid beta-galaktosidaz enzimi eksikliğine bağlı gelişir (2). Enzim eksikliği, myelin turnoverı sırasında metabolize edilemeyen anormal lipidlerin makrofajlarda birikimine ve karakteristik globoid hücrelerinin oluşmasına neden olur (2). Santral sinir sisteminin progresif demiyelinizan hastalığıdır, ancak değişken periferik sinir tutulumları da tanımlanmıştır (3).

Olgu: 10 aylık kız hasta başını dik tutamama şikayetiyle hastanemiz çocuk nöroloji polikliniğine başvurdu. Fizik muayenede hipotonisite ve nöromotor gelişme geriliği saptandı. Kranial Manyetik Rezonans Görüntülemede (MRG) myelinizasyonda gerilik, frontoparietal periventriküler- derin beyaz cevherde T2-FLAIR hiperintensite

içerisinde hipointens çizgilenmeler (tigroid patern), optik sinirler ve kiazmada kalınlaşma saptandı. (Resim 1) Periferik kanda bakılan galaktoserebrozid beta-galaktosidaz enzim düzeyi belirgin düşüktü. Krabbe hastalığı tanısı konuldu.

Tartışma: Krabbe hastalığı, klinik ve semptomlarına göre erken infantil başlangıçlı (<12 ay) ve geç başlangıçlı (> 12 ay) olarak 2 kategoride ele alınabilir. Erken infantil başlangıçlı tip en yaygın olanıdır (%85-90), progresif nörolojik bozulma göstererek (spastisite, nöbetler, motor-mental gelişme geriliği) genellikle 2 yaş civarında ölümle sonuçlanır (4). Geç başlangıçlı tipte hastalığın ilerlemesi çok daha yavaştır. Yıllarca tanı koyulamayabilir, periferik nöropatiyi taklit edebilir (5).

Hastalığın ilk aşamasında yapılan Bilgisayarlı Tomografi(BT), talamus, kaudat nükleus, korona radiata, internal kapsülün arka bacağı ve beyin sapında simetrik hiperdansiteyi gösterebilir (6). Bu durumun patogenezi tartışılmaya devam etmektedir, hipotezler kalsifikasyon veya globoid hücrelerin gruplanmasını düşündürmektedir.

MRG'de periventriküler beyaz cevherde simetrik T2-FLAİR hiperintensite izlenir. Beyaz cevher tutulumu sentrum semiovaleye doğru uzanabilir. Subkortikal U lifleri hastalığın geç dönemlerine kadar korunur. Sıklıkla T2 hiperintens demiyelinize derin beyaz cevher içerisinde çok sayıda lineer hipointensite görülür. Bu görünüm "tigroid patern" olarak tanımlanır. Talamusta T2 hipointensite ve volüm kaybı ile birlikte hipertrofik optik sinirler erken infantil başlangıçlı tipin karakteristik bulgularındandır (7). Bazal ganglionlarda T2-FLAİR hiperintensite olabilir. Serebellum ve piramidal traktuslarda hastalığın başlarında T2-FLAİR hiperintensite görülebilir (6). Hastalık ilerledikçe progresif atrofi beklenir.

Ayırıcı tanıda metakromatik lökodistrofi (MLD) ve gangliozidosisler (GM1-2) bulunur. MLD ve GM1-2 lerde tigroid paternde beyaz cevher izlenebilir. GM1-2'de talamus T2 hipointensitesi görülebilir. Krabbe bu hastalıklardan kranial sinir (ve özellikle optik sinir) hipertrofisi ile ayırt edilir.

Klinik ve radyolojik olarak şüphelenilen hastalarda tanı kanda galaktoserebrozid beta-galaktosidaz enzim düzeyi ve genetik mutasyon analizi ile konulur.

Sonuç: Progresif nörolojik bozulması olan infantlarda, tigroid paternli beyaz cevher ve eşlik eden hipertrofik optik sinirlerin varlığı Krabbe hastalığını düşündürmelidir.

Anahtar kelimeler: Krabbe hastalığı, globoid hücreli lökodistrofi, demyelinizasyon

Kaynaklar

1. Bernardi B, Fonda C, Franzoni E, Marchioni V, Della Guistina E, Zimmerman RA. MRI and CT in Krabbe's disease: case report. Neuroradiology 1994;36(6):477–479
2. Zlotogora J, Chakraborty S, Knowlton RG, Wenger DA. Krabbe disease locus mapped to chromosome 14 by genetic linkage. Am J Hum Genet 1990;47:37–44
3. Vasconcellos E, Smith M. MRI nerve root enhancement in Krabbe's disease. Pediatr Neurol 1998;19(2):151–152
4. Orsini, Joseph J.; Escolar, Maria L.; Wasserstein, Melissa P.; Çağgana, Michele (1993), Adam, Margaret P.; Ardinger, Holly H.; Pagon, Roberta A.; Wallace, Stephanie E. (eds.),"Krabbe Disease",GeneReviews®, University of Washington, Seattle
5. Marks HG, Scavina MT, Kolodny EH, Palmieri M, Childs J. Krabbe's disease presenting as a peripheral neuropathy. Muscle Nerve 1997;20:1024–1028
6. Loes DJ, Peters C, Krivit W. Globoid cell leukodystrophy: distinguishing early-onset from late-onset disease using a brain MR imaging scoring method. AJNR Am J Neuroradiol 1999; 20:316–323.
7. Hussain SA, Zimmerman HH, Abdul-Rahman OA, Hussaini SM, Parker CC, Khan M, et al. Optic nerve enlargement in krabbe disease: A pathophysiologic and clinical perspective. J Child Neurol. 2011;26:2011–26.

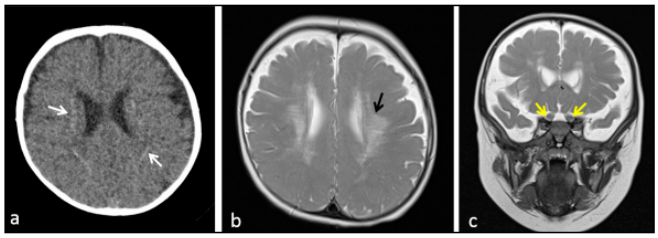

Resim 1. a. Aksiyel BT kesitinde periventriküler beyaz cevherde simetrik hiperdansiteler(beyaz oklar) izleniyor. b. Aksiyel T2A MRG kesitinde T2 hiperintens demiyelinize periventriküler beyaz cevherde tigroid paternde çok sayıda hipointens çizgilenmeler(siyah ok) görülüyor. c. Koronal T2A MRG kesitinde bilateral optik sinirler prekiazmatik düzeyde belirgin kalın(sarı oklar) izleniyor.

Abdominal Radyoloji

PS-451

SAFRA KESESİ TAŞINA SEKONDER GELİŞEN İLEUS OLGUSU

Özlem Suiçmez, Hadi Sasani, Korcan Aysun Gönen

Tekirdağ Namık Kemal Üniversitesi, Tıp Fakültesi, Radyoloji Anabilim Dalı, Tekirdağ, Türkiye

Giriş-Amaç: Safra taşı ileusu (STİ) kolelitiazisin nadir görülen bir komplikasyonu olup mekanik obstrüksiyon gelişmiş hastaların yaklaşık %1-4'ünü oluşturmaktadır. STİ bir veya birden fazla safra taşının gastrointestinal sistemin herhangi bir lokalizasyonunda impakte olup, tıkanıklık oluşturmasıdır. Genellikle rekürren kolesistit ve enflamasyon sonucu gelişen biliyoenterik fistül yoluyla geçiş göstermektedir [1,2].

Bu bildiride safra taşına sekonder ileusu gelişen bir olgunun radyolojik bulguları sunulmuştur.

Olgu Sunumu: Kırkbeş yaşında erkek hasta bir haftadır var olan karın ağrısı, gaita çıkışının olmaması, kötü kokulu kusma şikayeti ile acile başvurdu. Fizik muayenesinde defans ve epigastrik hassasiyeti mevcuttu. Laboratuar testlerinde beyaz küre (13000 10^3/u) ve CRP 63 mg/L idi. Direk grafisinde hava- sıvı seviyelenmeleri (Resim 1) izlenmesi üzerine yapılan batın bilgisayarlı tomografide (BT) kontrakte safra kesesi, mide pilor medialde fistüle ait görünüm, intrahepatik safra yollarında serbest hava, proximal-orta ileum lümeni içerisinde 50x23 mm boyutlarında periferik hiperdens imaj ve proximalindeki anslarda dilatasyon izlendi (Resim 2). Olgunun eski BT görüntüleri incelendiğinde, saptanan hiperdens imajın safra kesesi taşına ait olduğu anlaşıldı. İntraoperatif eksplorasyonda ileoçekal valve yaklaşık 40 cm mesafede lümeni tamamen tıkayan yabancı cisim tespit edilmiş olup, proksimal anslar ileri derecede dilate idi. Olguya enterotomi yapılarak tıkanıklığa neden olan safra taşı eksize edildi.

Tartışma ve Sonuç: GİS fistülleri en sık kolesistoduodenal (%76) görülmekle birlikte kolesistokolik, kolesistogastrik, koledokoduodenal, kolesistokoledokal olarak da izlenebilir [3]. Genellikle taş çapı 2,5 cm'yi aşan olgularda ileus tablosu gelişir [4]. Olgumuzda taşın çapı 5 cm'di.

Safra kesesi taşları %80 oranında miks tipte olup, %20-50 arasında kolesterol içerir. Kolesterol taşları %10 oranında görülmektedir ve en az %50 kolesterol içerir. Pigment taşları ise % 10 oranında görülmekte olup, %20'den az kolesterol içerir ve unkonjuge bilirubinden oluşur. BT'de kolesterol taşlarının çoğu safra sıvısına göre hipodens izlenirken, kalsifiye taşlar ise hiperdenstir. Ancak taşların büyük bir kısmı safraya göre izodens olup, büyük oranda saptanamazlar [5]. Lüsent merkez ve kalsifik halo kolesterol taşları için tipiktir. Kalsifik haloları olmadan BT de kolesterol taşları atlanabilir [6]. Hastamızda periferik kalsifikasyona sekonder safra taşı cidarının hiperdens izlenmesi, multiplan rekonstrüksiyon (MPR) yöntemi ile farklı düzlemlerde BT'yi değerlendirmemiz ve retrospektif eski tetkikleri incelememiz tanıyı koymamızdaki kolaylaştırıcı faktörler olmuştur.

BT'de STİ saptamada duyarlılık %93, özgüllük %100 ve doğruluk oranı %99'dur [7]. Ektopik taşın tanımlanması, ileus nedeni ve seviyesini belirlemede BT oldukça faydalıdır. Ek olarak IV kontrastlı BT, barsak ödemi, inflamasyon ve iskemiyi tespit ederek STİ'de olası komplikasyonların saptanmasına da aracılık eder [8].

İleus hastalarında özellikle kolelitiyazis öyküsü olanlarda STİ akılda tutulması gereken bir patolojidir. BT hem ileus seviyesi ve etyolojisi, hem de komplikasyonların tanısında son derece faydalıdır. Ancak BT değerlendirme mutlaka hastanın eski görüntüleri ile birlikte ve reformat görüntüler eşliğinde yapılmalıdır.

Anahtar kelimeler: Safra taşı, İleus, Bilgisayarlı tomografi.

Kaynaklar

1. Doko M, Zovak M, Kopljar M, et al. Safra taşı ileus cerrahi tedavilerin karşılaştırılması: ön rapor. World J Surg. 2003;27(4):400-4. doi: 10.1007/s00268-002-6569-0.
2. Rodríguez-Sanjuán JC, Casado F, Fernández MJ, et al. Safra taşı ileusunda tek başına enterolitotomiye karşı kolesistektomi ve fistül kapatılması. Br J Surg. 1997;84(5):634-7.

3. Khaira HS, Thomas DR. Ortak hepatik kanal – duodenal fistülün neden olduğu safra taşı kusması ve ileus. Br J Surg. 1994;81(5):723. doi: 10.1002/bjs.1800810534.
4. Reisner RM, Cohen JR. Safra taşı ileusu: Bildirilen 1001 vakanın gözden geçirilmesi. Am Surg. 1994;60(6):441-6.
5. Murphy MC, Gibney B, Gillespie C, et al. Safra taşları tepeden tırnağa: radyoloğun bilmesi gerekenler. 2020 Feb 5;11(1):13. doi: 10.1186/s13244-019-0825-4.
6. Yu CY, Lin CC, Shyu RY, et al. Value of CT in the diagnosis and management of gallstone ileus. World J Gastroenterol. 2005;11(14):2142-2147. doi:10.3748/wjg.v11.i14.2142.
7. Yu CY, Lin CC, Shyu RY, et al. Safra taşı ileus tanı ve tedavisinde BTnin değeri. World J Gastroenterol. 2005;11(14):2142-7. doi: 10.3748/wjg.v11.i14.2142.
8. Liang X, Li W, Zhao B, et al. Kronik safra taşı perforasyonu ve ileus tanısında MDCT ve MRG nin karşılaştırmalı analizi. Eur J Radiol. 2015;84(10):1835-42. doi: 10.1016/j.ejrad.2015.06.009.

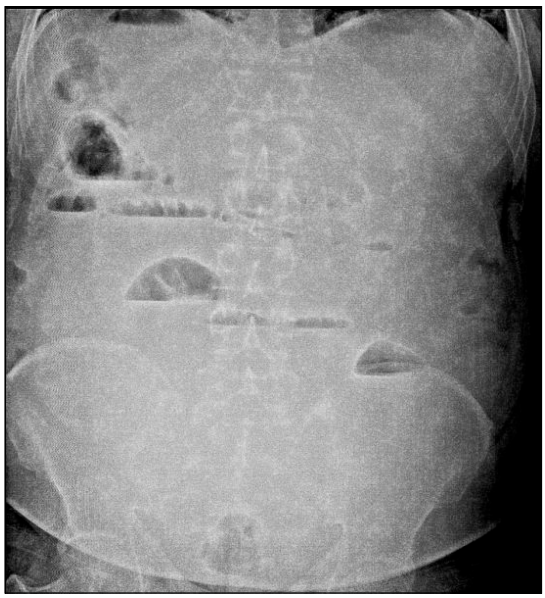

Resim 1. Direkt batın grafsinde birden fazla hava sıvı seviyelenmeleri.

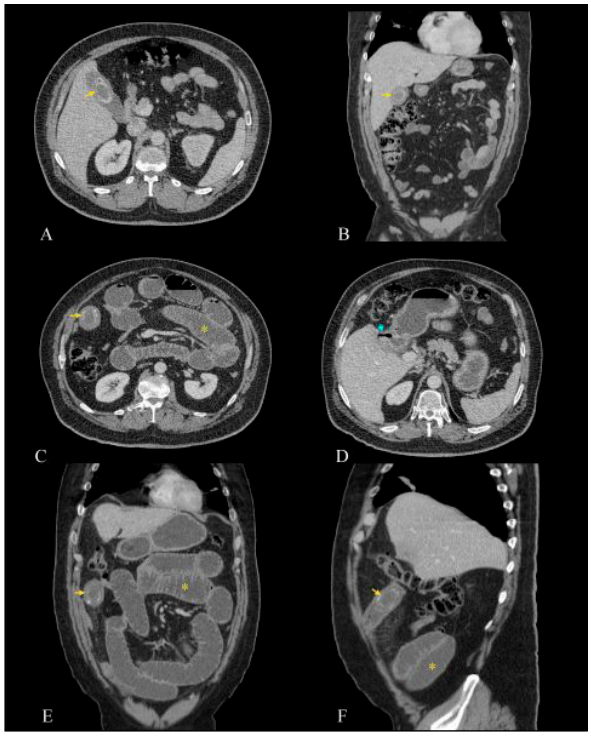

Resim 2. (A,B) İlk başvuru esanasında yapılan BT incelemede safra kesesi lümeni içerisinde kalkül danistesi (sarı oklar); (C,E,F) intestinal anslarda dilatasyon (asteriks) ve proximal-orta ileal ans lümeni içerisinde safra taş (sarı oklar) ve mide pilor medialde fistüle ait görünüm (mavi ok).

Girişimsel Radyoloji

PS-452

YÜZEYEL FEMORAL ARTER İLE FEMORAL VEN ARASINDAKİ İATROJENİK FİSTÜLÜN GREFT STENT İLE KAPATILMASI

Hüseyin Akkaya[1], Cem Ceylan[2], Hamit Mert Güzeldağ[2], Okan Dilek[2], Bozkurt Gülek[2]

[1]Siverek Devlet Hastanesi, Radyoloji Kliniği
[2]Sağlık Bilimleri Üniversitesi, Adana Şehir Eğitim ve Araştırma Hastanesi , Radyoloji Kliniği

Giriş ve Amaç: İatrojenik arteriyovenöz fistül (AVF) oldukça nadirdir. Femoral AVF'ler penetran yaralanmalardan ve daha sık olarak perkütan vasküler müdahalelerden kaynaklanmaktadır. [1] Kateterizasyon sonrası AVF'lerin insidansı % 0.006 ile 0.86 arasında değişir.[1] Bu olgumuzda iatrojenik AVF vakamızı güncel literatür bilgileri eşliğinde sunmayı amaçladık.

Olgu Sunumu: 46 yaşında erkek hasta kasıkta şişlik şikayetiyle hastanemize başvuruyor. 2 ay önce kardiyak anjiyo olan hasta tarafımıza psödoanevrizma şüphesiyle doppler ulstrasonu için konsulte edildi. Doppler incelemede yüzeysel femoral arter (SFA) ile femoral ven arasında fistül olduğu anlaşılan hastaya fistülün kapatılması ve anjiografi (DSA) planlandı.

Sol femoral arterden girilerek yapılan DSA incelemede sağ SFA ile femoral ven arasındaki fistül traktı netleştirildi. Hastaya fistül kapatılma seçenekleri anlatıldı. Hastanın tercihi üzerine greft stent yerleştirildi ve kontrol görüntülemelerde fistülün ve femoral venin dolum göstermediği teyit edildi.

Tartışma: Perkütan transfemoral arteriyel kateterizasyon, girişimsel radyologlar ve kardiyologlar tarafından çok sayıda tanısal, girişimsel prosedür için erişim yolu olarak tercih edilmektedir.[2] En sık kanama, psödoanevrizma oluşumu, arteriyel tromboz, diseksiyon ve distal tromboembolizm gibi giriş yeri komplikasyonları meydana gelir.[3] Kasıktaki AVF'ler sıklıkla inferior ponksiyonlardan kaynaklanır. [2,3]

Kateterin çıkarılmasından sonra kompresyon sırasında kemik desteğinin olmaması, hemostazın sağlanmasında güçlükle sonuçlanır. Bu durum yüzeysel femoral arterin arkasında yatan ortak femoral venin anatomik pozisyonları ile daha da karmaşık hale gelir.[3,4]

AVF'lerde tedavi seçimi, arteriyovenöz iletişimin boyutu ve türü, fistülden uzak bölge, akış dinamikleri hasta tercihi ve AVF yoluyla istenmeyen hedef dışı embolizasyonun potansiyel sonucu dahil olmak üzere ayrıntılı vasküler ve çevreleyen anatominin anlaşılmasıyla belirlenir.

Sonuç: Femoral arteriyovenöz fistüller, stabil hastalarda endovasküler tedavi (embolizasyon veya stent) ile güvenli bir şekilde tedavi edilebilir. Bu tedavinin amacı, arter ile ven arasındaki bağlantıyı kapatmaktır. Endovasküler tedaviler ile cerrahi tedavinin komplikasyonlarını belirgin azalmakta ve oldukça başarılı sonuçlar elde edilmektedir.

Anahtar kelimeler: arteriyovenöz fistül, greft stent, iyatrojenik fistül, femoral fistül

Kaynaklar

1. Thavarajan D, Bakran A. Iatrogenic arteriovenous fistula in the groin presenting as cardiac failure. NDT Plus. 2009;2(1):46-48. doi:10.1093/ndtplus/sfn190
2. Huseyin S, Yuksel V, Guclu O, et al. A rare etiology of heart failure: traumatic arteriovenous fistula due to stab injury 17 years ago. Balkan Med J 2015; 32:309–311.
3. 13. Kelm M, Perings SM, Jax T, et al. Incidence and clinical outcome of iatrogenic femoral arteriovenous fistulas: implications of risk stratification and treatment. J Am Coll Cardiol. 2002;40:291–297.
4. Baril DT, Denoya PI, Ellozy SH, et al. Endovascular repair of a traumatic arteriovenous fistula 34 years after the injury: report of a case. Surg Today 2007; 37:78.
5. Baril DT, Denoya PI, Ellozy SH, et al. Endovascular repair of a traumatic arteriovenous fistula 34 years after the injury: report of a case. Surg Today 2007; 37:78.

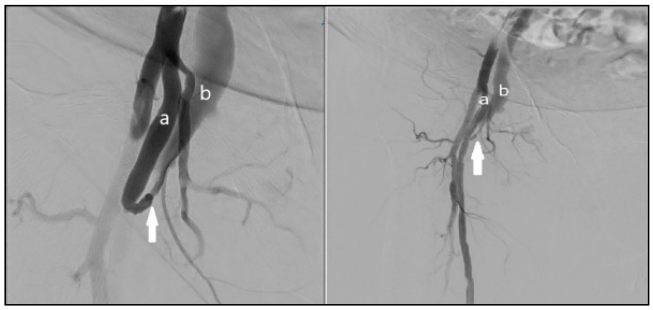

Resim 1. Anjiografi görüntüsünde yüzeyel femoral arter (a) , femoral ven (b) ve aralarındaki fistül (ok ile işaretli) görülüyor. Arteriyel fazdaki femoral venin dolum sebebi de aralarındaki fistül.

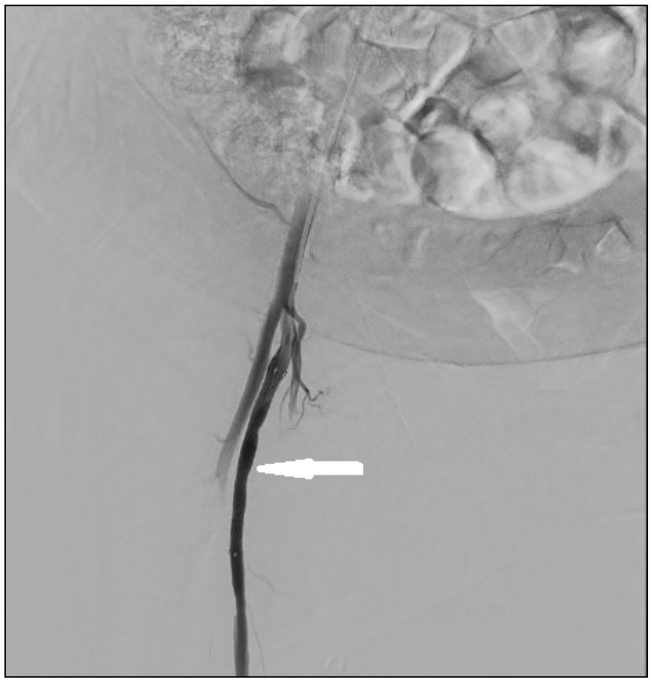

Resim 2. Greft stent sonrası anjiografi incelemede; yüzeyel femoral arterin (ok ile işaretli) dolduğu ancak femoral ven doluşunun kaybolduğu görülüyor.

Kas-İskelet Radyolojisi

PS-453

PROKSİMAL FİBULA KONDROSARKOMU: OLGU SUNUMU

Özge Hatice Çiftçi

Sbü Sancaktepe Şehit Prof. Dr. İlhan Varank Eiğitim ve Araştırma Hastanesi

Giriş: Kondrosarkom,kıkırdak dokusu üreten kondrositlerden köken alan primer malign kemik tümörüdür.Kemik dokunun üçüncü en sık malign tümörüdür.Gelişimine göre primer-sekonder; kemikte yerleşimine göre santral, periferik ve jukstakortikal(periosteal) olarak sınıflandırılmaktadır.Histolojik olarak ise hücre atipisi-sellülaritesi gibi özelliklerine göre üç alt gruba(grade) ayrılır.Tanıda radyografi, bilgisayarlı tomografi(BT) ve manyetik rezonans(MR) en sık kullanılan tetkiklerdir.Birincil tedavi cerrahidir.

Amaç: Bu çalışmada künt diz ağrısı şikayeti ile başvuran proksimal fibulada kondrosarkom tanısı alan hastanın görüntüleme bulgularının sunulması amaçlanmıştır.

Olgu Sunumu: Altmış üç yaş kadın hasta 6 aydır ara ara olan geceleri artan künt diz ağrısı şikayeti ile başvurdu.Anamnezinde travma öyküsü bulunmayan hastada sol dize yönelik iki yönlü radyografik görüntüleme yapıldı.Grafide sol fibula proksimal meta-diafizinde 43 mm segment boyunca uzanan medial-lateral kortekste endosteal çanaklaşmanın izlendiği yer yer hafif litik yer yer matriks mineralizasyonu gösteren odakların dikkati çektiği ekspansil kitle lezyon izlendi.MRG'de koronal-aksial T1AG'de meta-diyafiz yerleşimli 36 mm segment boyunca uzanan lobuler, heterojen hipointens; STIR görüntülerde lobuler, septal hipointens alanlar içinde kalsifikasyonlar ve hiperintens alanlar izlendi. Endosteal çanaklanmanın belirgin olması ve T1AG'de lezyon içerisinde yağ lobülü saptanmaması nedeniyle kondrosarkom açısından şüpheli olarak değerlendirildi. Hasta histopatolojik inceleme sonucunda grade 1 primer santral kondrosarkom tanısı aldı.

Tartışma: Kondrosarkom kıkırdak matriksten köken alan malign kemik tümörüdür.Tipik olarak erişkinlerde (40–70 yaş) ve erkeklerde görülmektedir. Sıklıkla appendiküler iskelette,diyafiz veya metafiz yerleşimlidir.Benign-malign ayrımında klinik ve radyolojik bulgular önemlidir.

Klinikte yavaş büyüyen non-metastatik lezyonlardan, agresif-metastatik lezyonlara kadar değişen özellikler gösterebilir.Klinik davranış lezyonun histolojik yapısı ile uyumludur.Tipik başvuru şikayeti ara ara olan, geceleri artış gösteren künt ağrıdır.Ağrı benign-malign ayrımında önemli olup gece ve istirahatte ağrı maligniteyi düşündürür. İlk tercih görüntüleme yöntemi radyografi olup MR ve BT ise medulla-yumuşak dokuda yayılımı değerlendirmede çok yararlıdır.Grafide intrameduller kötü sınırlı multilobule osteolitik alan içinde halka biçiminde matriks mineralizasyonu, kortikal düzensizlik, endosteal çanaklaşma, kortikal kalınlaşma-destrüksiyon ve eşlikçi yumuşak doku kitlesi izlenebilir.BT, matriks mineralizasyonu ve endosteal çanaklaşmayı daha iyi gösterir.MRG'de T1AG'de lobüler, heterojen hipointens, T2AG'de lobüler hiperintens lezyonda septal hipointens alanlar içinde kalsifikasyonlar ve hiperintens alanlar izlenir.Kontrast sonrası periferik ve septal erken kontrast tutulumu görülür.Büyük boyut (>5 cm) veya boyut artışı, endosteal çanaklaşma (korteksin>2/3), periost reaksiyonu,contrast madde tutulumu, T1AG'de lezyon içinde yağ izlenmemesi, kortikal kalınlaşma ve eşlikçi yumuşak doku kitlesi maligniteyi düşündürür.

Apendiküler iskelette uzun kemikler lokalizasyonlu künt istirahat ağrısı şikayeti ile başvuran özellikle orta yaşlı hastalarda kondrosarkom ayırıcı tanısı akılda tutulmalıdır.Benign lezyonlardan ayırımında MRG bulguları önem arz etmekte olup özellikle düşük grade lezyonların değerlendirilmesinde patolojik tanının konulabilmesinde bile yardımcı olabilmektedir.

Anahtar kelimeler: kondrosarkoma, kıkırdak, tümör,

Kaynaklar

1. Murphey MD, Walker EA, Wilson AJ, Kransdorf MJ, Temple HT, Gannon FH. Imaging of primary chondrosarcoma:radologic-pathologic correlation. RadioGraphics 2003; 23: 1245-78.
2. Kendell, S., Collins, M., Adkins, M., Sundaram, M., & Unni, K. (2004). Radiographic differentiation of enchondroma from low-grade chondrosarcoma in the fibula. Skeletal Radiology, 33(8). doi:10.1007/s00256-004-0791-9
3. Arkun R. Alt Ekstremite Tümörleri. Trd Sem 2016; 4: 516-539.

Koronal T1AG'de Sol fibula proksimal meta-diyafizi yerleşimli yaklaşık 36 mm segment boyunca uzanım gösteren lobule konturlu, heterojen kasa oranla hipointens ekspansil kitle lezyon izlendi.



Koronal STIR görüntülerde lobule konturlu içerisinde septal hipointens alanlar, sinyalsiz kalsifikasyonlar ve hiperintens alanların izlendiği ekspansil hiperintens kitle lezyon



Aksial STIR görüntülerde lobule konturlu içerisinde septal hipointens alanlar, sinyalsiz kalsifikasyonlar ve hiperintens alanların izlendiği ekspansil hiperintens kitle lezyon



Aksial T1AG'de Sol fibula proksimal meta-diyafizi yerleşimli yaklaşık 36 mm segment boyunca uzanım gösteren lobule konturlu, heterojen kasa oranla hipointens ekspansil kitle lezyon izlendi.



AP grafide sol fibula proksimal meta-diafizinde 43 mm segment boyunca uzanan medial-lateral kortekste endosteal çanaklaşmanın izlendiği yer yer hafif litik yer yer matriks mineralizasyonu gösteren odakların dikkati çektiği ekspansil kitle lezyon izlendi



lateral grafide sol fibula proksimal meta-diafizinde 43 mm segment boyunca uzanan medial-lateral kortekste endosteal çanaklaşmanın izlendiği yer yer hafif litik yer yer matriks mineralizasyonu gösteren odakların dikkati çektiği ekspansil kitle lezyon izlendi



Nöroradyoloji

PS-454

KRANİOFASYAL FİBRÖZ DİSPLAZİ ZEMİNİNDE GELİŞEN OTOMASTODİT OLGUSU

Cenk Parlatan[1], Hüseyin Akkaya[2], Okan Dilek[1], Bozkurt Gülek[1]

[1]Sağlık Bilimleri Üniversitesi, Adana Şehir Eğitim ve Araştırma Hastanesi , Radyoloji Kliniği
[2]Siverek Devlet Hastanesi, Radyoloji Kliniği

Giriş-Amaç: Fibröz displazi (FD), tipik olarak osteoblastik farklılaşma ve olgunlaşmada lokalize bir defekt olarak kendini gösteren benign, konjenital bir süreçtir. Kronik otomastoidit, orta kulak (kronik otitis media) ve mastoidin, genellikle en az 12 hafta süren ve sıklıkla kulak zarının kalıcı delinmesine neden olan kalıcı veya tekrarlayan iltihaplanması olarak tanımlanır. Bu sunumumuzda fibröz displazi zemininde gelişen otomastoidit vakamızı güncel literatür bilgileri eşliğinde anlatmayı amaçladık.

Olgu Sunumu: Sol kulakta işitme kaybı ve ağrı şikayeti olan hasta KBB polikliniğinden mastoidit ön tanısıyla beyin MR (manyetik rezonans) ve beyin BT (bilgisayarlı tomografi) tetkiki ile tarafımıza konsulte ediliyor.

Beyin BT'sinde sol temporal kemikte dış kulak yolundan başlayıp iç kulak yolu kemiklerine dek uzanan pertoz komponeneti de etkileyip mastoid sellüleri destrükte eden , sfenoid sinüsü ve orbita apeksi lateral kesimini sol zigomatik kemikleri de etkileyen eroziv, destrüktif buzlu cam görünümde sklerotik değişiklikler izlenmiştir. Hastanın klinik hikayesinden tekrarlayan mastoidit ve otitis media geçirdiği öğrenilmiştir.

Hastanın beyin MR tetkikinde sol temporoksipital bileşkede 4.2x3.3 cm boyutunda ensefalomalazik alan izlenmiş olup difüzyon kısıtlılığı izlenmemiştir. Söz konusu alanın mastoidit veya olası beyin absesi sekeline bağlı olduğu düşünülmüştür. Hastaya fibroz displazi zemininde kronik otomastoidit tanısı konuldu.

Tartışma : Fibröz displazi ağırlıklı olarak çocuklarda ve genç erişkinlerde bulunur ve hastaların ~%75'i 30 yaşından önce başvurur. Normal kemik, gelişigüzel fibröz doku ve immatür kemik ile yer değiştirir. Monostatik veya poliostatik formda görülebilir. Poliostotik formda hastalar genellikle 10 yaş civarında başvururlar ve bu durumda McCune-Albright sendromunun komponenti olabilir.

Kronik otomastoidit, orta kulak (kronik otitis media) ve mastoidin, genellikle en az 12 hafta süren ve sıklıkla kulak zarının kalıcı delinmesine neden olan kalıcı veya tekrarlayan enflamasyonu olarak tanımlanır. Pnömatik hücreler, pürülan eksüdalar ve granülasyonlarla dolu daha büyük boşluklarda birleşerek ampiyeme ve koalesan mastoidit aşamasına neden olabilir. Bu osteoklastik osseöz rezorbsiyon her yöne ilerler ve spontan düzelmeden önce intratemporal veya intrakraniyal komplikasyonlara neden olabilir.

Fibröz displazi zemininde gelişen kronik otomastoidit oldukça nadir görülen bir komplikasyon olup en sık tanımlanan sebebi ise östaki borusunun fibröz displazi zemininde obstrüksiyonudur.

Sonuç: Tekrarlayan baş ağrısı, nevralji, duyu kaybı, fonksiyonel bozukluk ve enfeksiyon komplikasyonları (sinüzit, otit, mastoidit) durumunda kraniyofasiyal fibröz displazi ayrıcı tanıda düşünülmeli, yüz ve kraniyal BT ve MRG yapılmalıdır.

Anahtar kelimeler: Fibröz displazi, otomastoidit, koalesan mastoidit,

Kaynaklar

1. Lo ACC, Nemec SF. Opacification of the middle ear and mastoid: imaging findings and clues to differential diagnosis. Clin Radiol 2015 May 6;70(5):e1-e13.
2. Valentini V, Cassoni A, Marianetti TM, Terenzi V, Fadda MT, Iannetti G. Craniomaxillofacial fibrous dysplasia: conservative treatment or radical surgery? A retrospective study on 68 patients. Plast Reconstr Surg. 2009 Feb; 123(2):653–660.
3. Lee JS, FitzGibbon EJ, Chen YR, Kim HJ, Lustig LR, Akintoye SO, Collins MT, Kaban LB. Clinical guidelines for the management of craniofacial fibrous dysplasia. Orphanet J Rare Dis. 2012 May 24; 7(Suppl 1): S2
4. L.R. Lustig, M.J. Holliday, E.F. McCarthy, G.T. Nager Fibrous dysplasia involving the skull base and temporal bone Arch Otolaryngol Head Neck Surg, 127 (2001), pp. 1239-1247
5. M.T. Collins, H. Kushner, J.C. Reynolds, C. Chebli, M.H. Kelly, A. Gupta, et al. An instrument to measure skeletal burden and predict functional outcome in fibrous dysplasia of bone J Bone Miner Res Off J Am Soc Bone Miner Res, 20 (2005), pp. 219-226

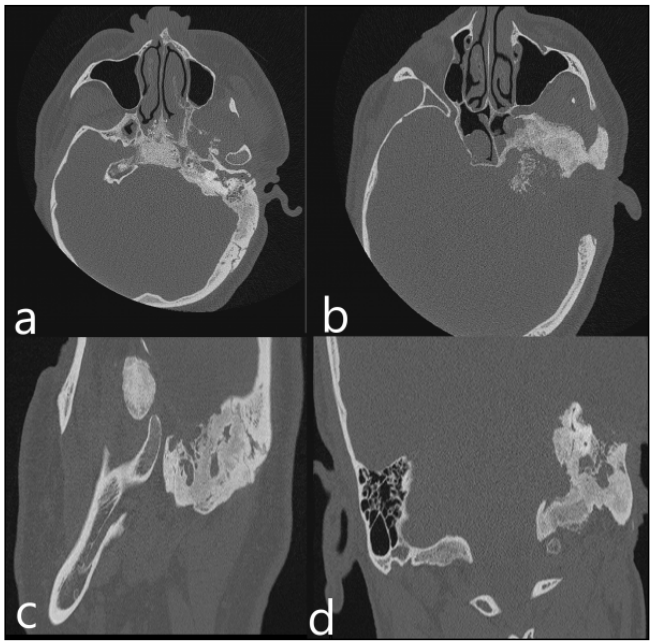

Resim 1. a, b : Aksiyel beyin BT'sinde sol temporal kemikte dış kulak yolundan başlayıp iç kulak yolu kemiklerine dek uzanan, mastoid sellüleri destrükte eden buzlu cam görünümde sklerotik değişiklikler izlenmiştir. Sagital (c) koronal (d) beyin BT tetkikinde sol mastoid sellülerin destrükte olduğu kohlea ve semisirküler kanalların normal anatomik formunu yitirdiği görülüyor.

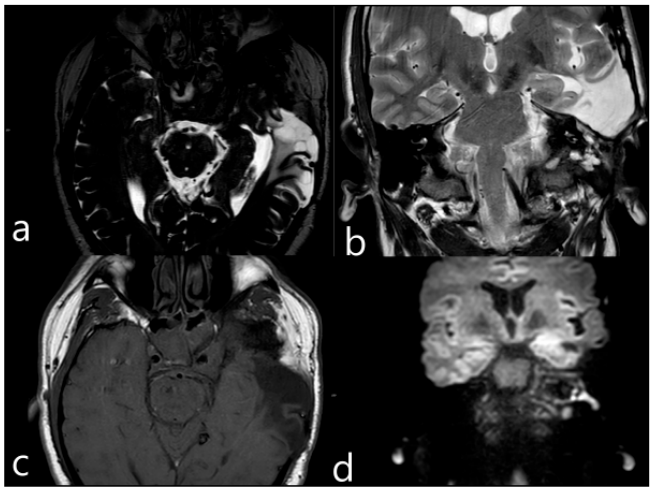

Resim 2. a,b,c. Aksiyel t2A incelemede sol temporal lobda geniş bi alanda ensefalomalazik görünüm izlenmiş olup difüzyon ağırlıklı serilerde difüzyon kısıtlılığı izlenmedi.

Kas-İskelet Radyolojisi

PS-455

RENAL HÜCRELİ KARSİNOMUN EL METASTAZI İLE NÜKSÜ: NADİR BİR PREZENTASYON

Mustafa Durmaz, Hakan Ayyıldız, Berke Ersoy, Artür Salmaslıoğlu

İstanbul Tıp Fakültesi

Giriş ve Amaç: Renal hücreli karsinom(RCC) erişkin malign tümörlerinin %2-3'ünü oluşturur[1]. Hastaların sadece %10 kadarı hematüri, künt yan ağrısı ve ele gelen kitle triadıyla başvurur. Kemik metastazı RCC metastazlarının 1/3'ünü oluşturur[2]. Bu olgu sunumunda, nadir bir durum olan RCC'nin eldeki kemik metastazının akılda tutularak ayırıcı tanılarda bulunmasının önemini vurgulamayı amaçladık.

Olgu Sunumu: 57 yaş erkek hasta, sol el 2. parmak hizasında yaklaşık 2 aydır olan ağrı ile başvurdu. 2. metakarpal kemik hizasında şişlik ve hafif kızarıklık mevcut idi. Travma hikayesi yok idi. Hastanın çekilen direkt grafisilerinde 2. metakarpal kemik distalinde destrüktif, ekspansil lezyon izlendi (Şekil 1a ve 1b). Hastanın bilgisayarlı tomografisinde 2. metakarpal kemikte destrüktif-ekspansil yumuşak doku dansitesinde lezyon alanı daha iyi gösterildi (Şekil 2a ve 2b). Hastanın osteomyelit düşündürecek ateş şikayeti; CRP yüksekliği, lökositoz gibi bulguları olmaması nedeniyle hastaya biyopsi kararı verilerek değerlendirmek üzere ultrasonografi planlandı. Hastanın yapılan ultrasonografi ve smi (Superb Microvascular Imaging) incelemelerinde lezyon alanı net olarak görüldü (Şekil3 ve Şekil 4) ve hastaya ultrasonografi eşliğinde biyopsi planlandı. Hastanın biyopsi sonucu hastanın öyküsünde mevcut olan böbrek hücreli karsinom metastazı ile uyumlu olarak raporlandı.

Tartışma ve Sonuç: Eldeki kemiklerde en sık metastaz alan kemikler distal falankslardır fakat her kemik için ayrı ayrı metastazlar bildirilmiştir[3]. El kemiklerinde akciğer kanserlerinin metastazı nispeten daha sık bildirilmektedir. Nefrektomi sonrası RCC'nin el metastazları olgu sunumları şeklinde birkaç adet bildirilmiştir[4,5]. Bu şekilde prezente olan olgularda travma hikayesi olmaması ,osteomyelit gibi, karışıklık yaratabilecek yanlış tanılara yol açabilir. Bu nedenle hastanın tanı-tedavi yönetimi gecikebilir. Yeni gelişen el kemik lezyonlarında malignite ve metastaz olasılığı akılda bulundurulmalıdır.

Anahtar kelimeler: Renal Hücreli Karsinom, Kemik metastazı, El metastazı, Direkt grafi, Bilgisayarlı tomografi

Kaynaklar

1 Rini BI, Campbell SC, Escudier B. Renal cell carcinoma. Lancet 2009;373(9669):1119-32. (In eng). DOI: 10.1016/s0140-6736(09)60229-4.
2. Adegboyega PA, Adesokan A, Viegas SF. Acrometastasis in renal cell carcinoma. South Med J 1999;92(10):1009-12. (In eng). DOI: 10.1097/00007611-199910000-00013.
3. Kerin R. Metastatic tumors of the hand. A review of the literature. J Bone Joint Surg Am 1983;65(9):1331-5. (In eng).
4. Anglada-Curado FJ, De Haro-Padilla J, Carrasco-Valiente J, Alvarez-Kindelan J, Ruiz-Garcia J, Requena-Tapia MJ. Hand metastasis from renal carcinoma. Urology 2010;76(4):846. (In eng). DOI: 10.1016/j.urology.2009.11.035.
5. Bibi C, Benmeir P, Maor E, Sagi A. Hand metastasis from renal cell carcinoma with no bone involvement. Ann Plast Surg 1993;31(4):377-8. (In eng). DOI: 10.1097/00000637-199310000-00017.



Figür 1a ve 1b. Olgunun direkt grafisinde sağ el 2. Metakarpal kemik distalde litik-ekspansil lezyon izlenmektedir(Oklar).



Figür 1a ve 1b. Olgunun direkt grafisinde sağ el 2. Metakarpal kemik distalde litik-ekspansil lezyon izlenmektedir(Oklar).



Figür 2a ve 2b. Olgunun sağ üst ekstremite BT'sinde aksiyel ve koronal görüntülerde 2. Metakarpal kemikte, ekspansiyona yol açmış litik lezyon alanı görülmektedir(Oklar).

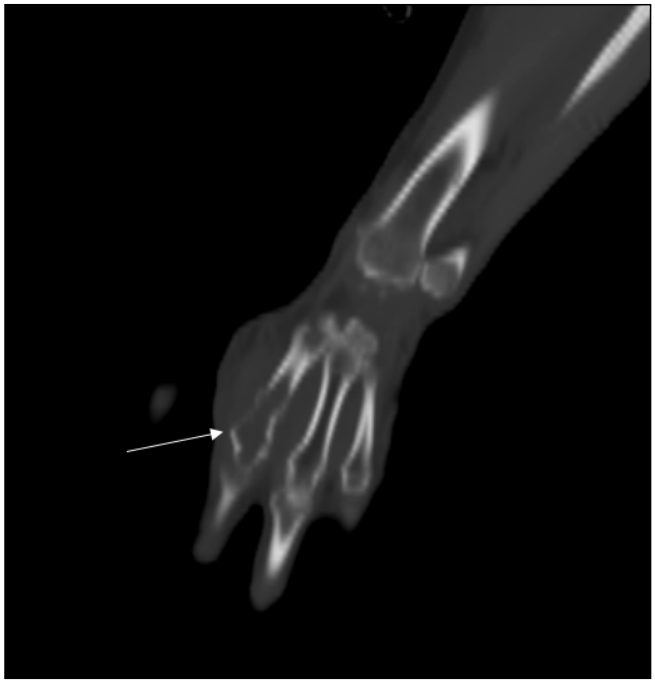

Figür 2a ve 2b: Olgunun sağ üst ekstremite BT'sinde aksiyel ve koronal görüntülerde 2. Metakarpal kemikte, ekspansiyona yol açmış litik lezyon alanı görülmektedir(Oklar).

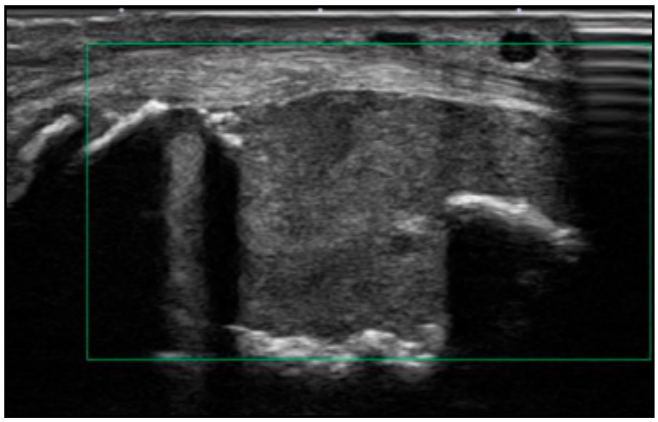

Figür 3. Olgunun biyopsi öncesi ultrasonografi incelemesinde metakarpal kemikler ve ortasında lezyon alanı izlenmektedir.

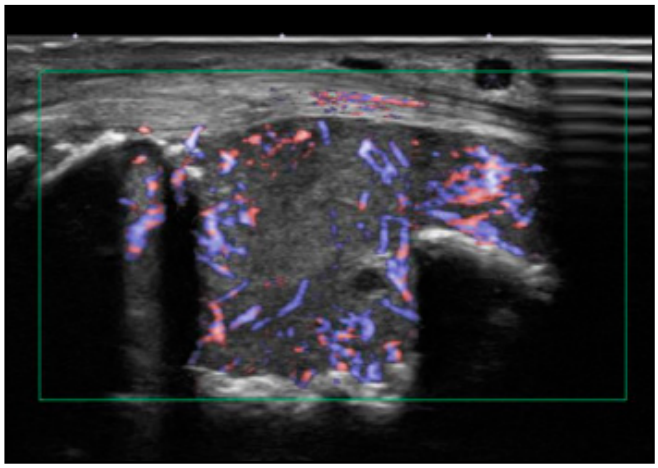

Figür 4. SuperB Mikrovasküler İnceleme (SMI) incelemesinde lezyonun vasküleritesinin fazla olduğu görülmektedir.

Kas-İskelet Radyolojisi

PS-456

MEDİAN NERVE FİBROLİPOMATOUS HAMARTOMA: CASE REPORT

Ünsal Seyyid Şerif[1], Hatice Kaplanoğlu[2], Veysel Kaplanoğlu[3]

[1]Health Sciences University Trabzon Kanuni Training And Research Hospital, Department of Radiology, Ankara, Turkiye
[2]Health Sciences University Dışkapı Yıldırım Beyazıt Training And Research Hospital, Department of Radiology, Ankara, Turkiye
[3]Health Sciences University Keçiören Training And Research Hospital, Department of Radiology, Ankara, Turkiye

Giriş ve Amaç: Nöralfibrolipoma, fibrolipomatohamartoma (FLH) olarak da bilinen periferik sinirin nadir görülen, yavaş büyüyen ve benign bir tümörüdür (1). Patoloji, fibrofatty dokuların proliferasyonu nedeniyle kalınlaşan ve bozulan epinöryumu ve perinöryumu etkiler. Dünya Sağlık Örgütü'nün (WHO) yeni tümör sınıflandırmasına göre patolojide sinir lipomatozu olarak adlandırılıyor (2).Lezyon 40 yaşın altında daha yaygındır (3).En sık üst ekstremite ve median siniri tutmakla olup radial, ulnar, siyatik, plantar sinirler de tutulmaktadır (4). Olgu: Otuz bir yaşında erkek hasta, on yıldır elektrik tesisatçısı olarak çalışmakta. Dört yıl önce başlayan ve giderek artan sağ el radial 3.5 parmakta (1.2 ve 3. parmağın tamamı ile 4. parmağın radial yarısı) uyuşma, gece uykudan uyandıran ağrı şikayetleri mevcutmuş. İki sene önce fizik tedavi ve rehabilitasyon polikliniğine başvurmuş ve steroid enjeksiyonu yapılmış. Enjeksiyon sonrası şikayetlerinde gerileme tanımlamakta. Son 6 ay içinde şikayetlerinde artma ve tenar bölgede atrofisi olmuş. Hastaya dış merkezde Karpal tünel sendromu (KTS) ön tanısı ile elektromiyografi (EMG) laboratuvarına yönlendirilmiş. Ağır düzeyde KTS olarak raporlanmış ve hasta tarafımıza refere edilmiş.Hastanın yakınmaları karpal tünel sendromu ile uyumluydu, Fizik muayenede sağ el tenar bölgede atrofi, sağ el radial 3.5 parmakta hipoestezi gözlendi. Phalen testi ve Durkan testi pozitif bulundu. Transvers karpal ligamanın proksimalinde tinnel testi pozitif olması üzerine median sinir trasesinde kitle veya başka patoloji olabilecegi düşünülerek ultrasonografi (US) ve manyetik rezonans görüntüleme (MRG) önerildi.Yapılan yüzeyel US incelemesinde; Sağ el bileği volar yüzde hiperekoik yağ doku ile çevrili hipoekoik yuvarlak sinirler izleniyor. Doppler US' de kanlanma saptanmadı (resim 1). MRG' de; T1 ağırlıklı yağ baskısız koronal görüntü (A) ve aksiyal görüntüde (B); araya giren hiperintens (yağlı) alanlar ve intermediate sinyal özelliğinde hipertrofiye yumuşak doku, koronal (C), aksiyal (D) ve sagittal (E) T2AG' de karpal tünel içinde distale doğru genişleyip metakarp başlarına kadar devam eden, fleksor tendonları mediale doğru yaylandıran, ara sinyal intensitesinde sinir fasiküllerine ve araya giren baskılanmış yağdan oluşan hipertrofiye yumuşak doku saptandı (resim 2). Hasta wideawake anestezi altında steril boyanma ve örtünmeden sonra ameliyata alındı. El bileğinden baslayarak tenar krizin ulnarında kalacak sekilde yapılan kesi sonrası karpal tunele ulasıldı ve gevsetildi. Median sinir eksplore edildi. Median sinirin fuziform şekilde genislediği görüldü. Sinirin çevresindeki yağlı dokunun bir kısmı eksize edildi. Fasiküller arasına yaygın olarak dağılan dokuya dokunulmadı. Sinir kılıfından biyopsi alındı (resim 3). Kesi yeri yıkama ve sonrası sütüre edilerek ameliyat sonlandırıldı. Kitlenin periferik kısımlarından alınan insizyonel biyopsiler, %10'luk formaldehit içinde tespit edildikten sonra rutin doku takip işlemleri uygulandı. Hazırlanan kesitlerde, fibroblastik proliferasyon içeren kollajenize bantlar ile ayrılmış matür yağ hücrelerinin oluşturduğu fibroadipöz dokular izlendi (Resim 4, 5, 6). Hastanın ameliyat sonrası yapılan poliklinik kontrollerinde şikayetlerinde belirgin düzeyde iyileşme izlendi.

Anahtar kelimeler: Fibrolipomatöz hamartom; karpal tunel sendromu; median sinir; MRG; tümör

Kaynaklar

1-Evans HA, Donnelly LF, Johnson ND, Blebea JS, Stern PJ. Fibrolipoma of the median nerve: MRI. Clin Radiol 1997;52:304-7.
2-Fletcher CD, Unni K, Mertens K. Pathology and genetics of tumours of soft tissue and bone. In: Kleihues P, Sobin LH. WHO Classification of Tumours. 1st ed. Lyon, France: IARC Press; 2002. p. 24-5.
3-Jamal Louaste, Hassan Zejjari, Mohamed Chkoura et al. Carpal tunnel syndrome due to fibrolipomatous hamartoma of the median nerve. American association for hand surgery, 2011; 676-79.
4-Acar ZÜ, Yalınay PD, Özalp B, Öge AE. Median Sinir Lipofibromatöz Hamartomu: Olgu Sunumu. Nöropsikiyatri Arşivi 2011; 48: 155-7.
5-Bansal A, Verma A, Mourya C. Fibrolipomatous hamartoma of median nerve: A rare cause of carpal tunnel syndrome and macrodactyly. J Orthop Allied Sci 2015;3:63-4.

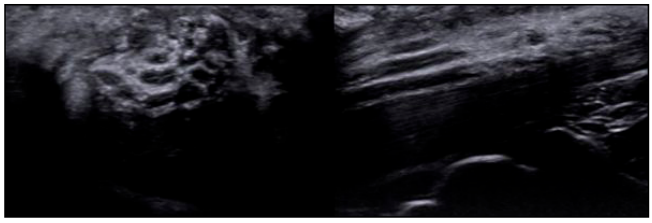

Resim 1. Sağ el bileği volar yüzde hiperekoik yağ doku ile çevrilir hipoekoik yuvarlak sinirler izleniyor.

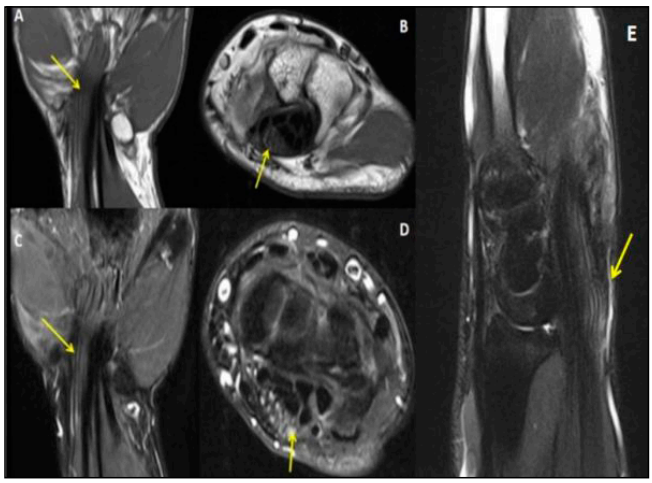

Resim 2. T1 ağırlıklı yağ baskısız koronal görüntü (A) ve aksiyal görüntüde (B); hiperintens (yağlı) alanlar ve intermediate sinyal özelliğinde hipertrofiye yumuşak doku, koronal (C) ve aksiyal (D), sagittal (E) yağ baskılı T2AG' de karpal tünel içinde distale doğru genişleyip metakarp başlarına kadar devam eden, ara sinyal intensitesinde sinir fasiküllerine ve baskılanmış yağdan oluşan hipertrofiye yumuşak doku saptandı.

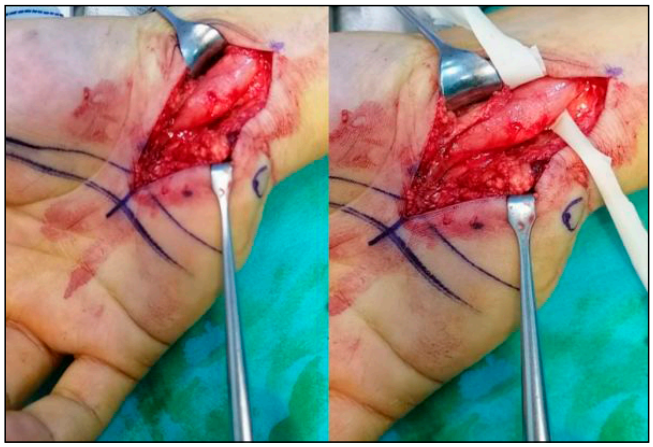

Resim 3. Median sinirde fibrolipomatöz hamartomanın operasyon görüntüsü.

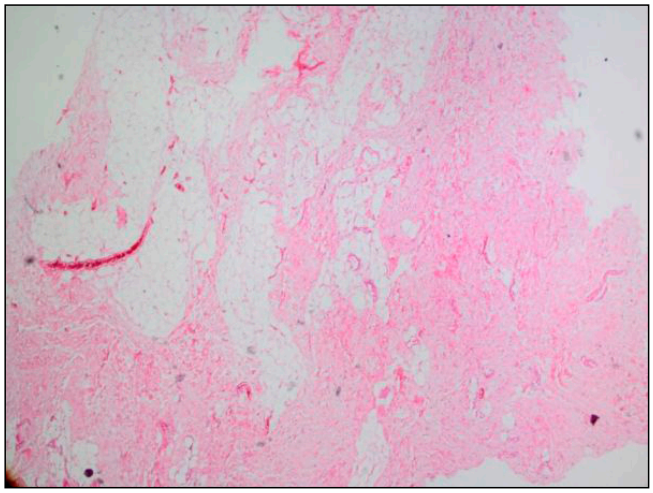

Resim 4. Fibrokollajenize bantlarla ayrılmış matür yağ doku (HEx4)

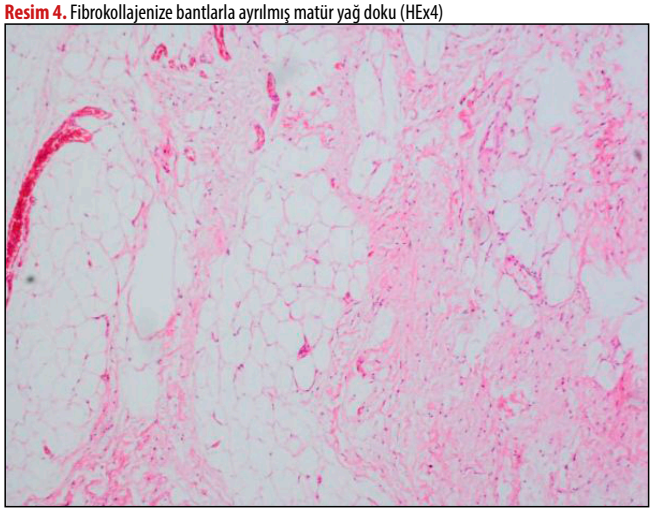

Resim 5. Fibroblastlar içeren kollajenize bantlar ve matür yağ hücreleri (HEx10)

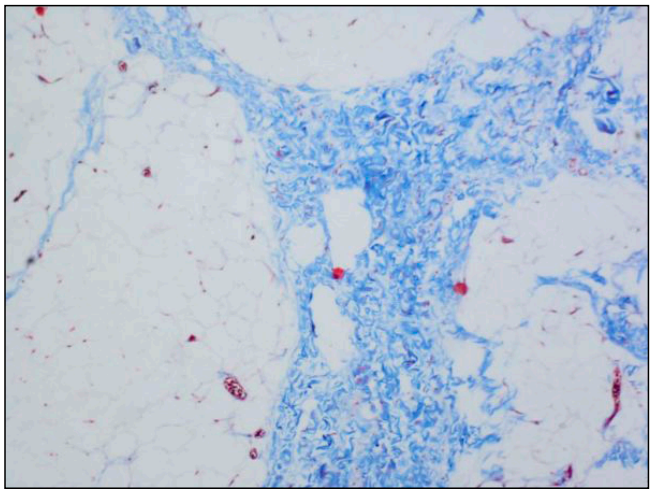

Resim 6. Fibrokollajenize bantlar ile ayrılmış matür yağ hücreleri (MTKx10)

Kardiyovasküler Görüntüleme

PS-457

MALİGN SEYİRLİ SAĞ KORONER ARTER VE YÜKSEK ÇIKIMLI SOL ANA KORONER ARTER OLGUSU

Abidin Kılınçer, Hüseyin Kasap, Mustafa Koplay

Selçuk Üniversitesi Tıp Fakültesi, Radyoloji Anabilim Dalı

Giriş ve Amaç: Koroner arter anomalileri (KAA) yapılan çalışmalarda konvansiyonel anjiyografide %1 ve koroner bilgisayarlı tomografi (BT) anjiyografi serilerinde %1- 6 arasında bildirilmektedir. Bu farklılığın nedeni, koroner arter anomalilerinin anjiyografide görüntülenmesinin çok zor olması ve tanınsa bile seyrinin yanlış yorumlanması olarak düşünülebilir (1). KAA'ların çoğunlukla klinik önemi yoktur. Bazı anormallikler aralıklı veya kronik olarak miyokard perfüzyonunu engelleyebilir ve bu da anjina, miyokard enfarktüsü, konjestif kalp yetmezliği, ventriküler anevrizmalar veya ani kadiyak ölüm (AKÖ) gibi klinik bulgu verebilir (1). Tedavide genellikle açık cerrahi müdahale gerekir (2).

İnterarteriyel seyir, bir koroner arterin aort ve pulmoner arter arasında seyretmesi olarak tanımlanır (3). Diğer anormal koroner arter seyirleri (prepulmonik, transseptal veya retroaortik) genellikle önemli hemodinamik problemlere neden olmamaktadır. İnterarteriyel seyir daha yaygın olarak ani kardiyak ölümle ilişkili bulunmuş ve bu koroner arter varyasyonu malign seyir olarak tanımlanmaktadır (3, 4). Prepulmonik, interarteriyel, transseptal ve retroaortik koroner arter seyirleri mevcut olup, prepulmonik varyant genellikle sağ ventrikül çıkış yolunun önünde; interarteriyel varyant, aort ve pulmoner arter arasında; retroaortik varyant ise aortun arkasında görülür. İnterarteriyel koroner arter sıklıkla yarık benzeri orifise sahiptirler (2, 3). Mediastendeki hemen hemen her vasküler yapıdan orijin alan koroner arter anomalileri bildirilmiştir (3).

Yüksek koroner arter çıkımı ise, bir koroner arterin sinotübüler bileşkeden 1 cm'den daha üstten çıkışı olarak tanımlanır genellikle klinik bulgu vermezler ancak invaziv anjiografide kateterizasyonu güçleştirir. Literatürde RCA yüksek çıkımı LMCA'dan daha sık belirtilmiştir (5). Çeşitli koroner arter anomalilerinin BT görünümlerinin bilinmesi ve bu anomalilerin klinik öneminin anlaşılması, doğru tanı ve uygun hasta tedavisi için önemlidir. Bu olgu sunumunda kurumumuzda görüntülemesi yapılan koroner arter anomalisi olgusu değerlendirilmektedir.

Olgu Sunumu: Göğüs ağrısı nedeniyle koroner BT anjiyografi tetkiki yapılan 42 yaşındaki erkek hastada LMCA sol koroner sinüs süperiorundan çıkan aortadan yüksek çıkım göstermekte, RCA da hemen komşuluğundan yine yüksek çıkımlı olarak aorta sol lateral kesiminden çıkmaktaydı (resim 1). RCA hipoplazik olup (proksimal kesimde çapı 2 mm, orta kesimde 1.7 mm) interarteryel seyretmek-

teydi (malign seyir). Sistol görüntülerde basıya bağlı RCA proksimalinde hafif daralma mevcuttu. Ayrıca sol dominant dolaşım ve iyi gelişmiş intermediet arter mevcuttu.

Tartışma: Koroner arter anomalileri, çeşitli kardiyovasküler semptomlara neden olmakta ve çok sayıda varyantı bulunmaktadır. Farklı anomalileri tanımlamak klinik önemini kestirmek önem arz etmektedir. Genellikle, genç erişkinlerde ani kardiyak ölüm, doğuştan gelen bir durumdan, en yaygın olarak bir koroner arter anomalisinden veya kalıtsal bir kardiyomiyopatiden kaynaklanır (6). İnterarteriyel varyant, ani kardiyak ölüm ile sıklıkla ilişkilidir (3, 4). Tedavisi cerrahidir ancak bizim olgumuzda olduğu gibi malign seyirli koroner arter hipoplazik ise cerrahi önerilmemektedir. Çeşitli koroner arter anomalilerinin BT görünümlerinin bilinmesi ve bu anomalilerin klinik öneminin anlaşılması, doğru tanı ve uygun hasta tedavisi için çok önemlidir.

Anahtar kelimeler: Koroner arter anomalileri, yüksek çıkış, malign seyir, koroner BT anjiyografi

Kaynaklar

1. Agarwal PP, Dennie C, Pena E, Nguyen E, LaBounty T, Yang B, et al. Anomalous coronary arteries that need intervention: review of pre-and postoperative imaging appearances. Radiographics. 2017;37(3):740-57.
2. Warnes CA, Williams RG, Bashore TM, Child JS, Connolly HM, Dearani JA, et al. ACC/AHA 2008 guidelines for the management of adults with congenital heart disease: a report of the american college of cardiology/american heart association task force on practice guidelines (writing committee to develop guidelines on the management of adults with congenital heart disease) developed in collaboration with the american society of echocardiography, heart rhythm society, international society for adult congenital heart disease, society for cardiovascular angiography and interventions, and society of thoracic surgeons. Journal of the American College of Cardiology. 2008;52(23):e143-e263.
3. Shriki JE, Shinbane JS, Rashid MA, Hindoyan A, Withey JG, DeFrance A, et al. Identifying, characterizing, and classifying congenital anomalies of the coronary arteries. Radiographics. 2012;32(2):453-68.
4. Frescura C, Basso C, Thiene G, Corrado D, Pennelli T, Angelini A, et al. Anomalous origin of coronary arteries and risk of sudden death: a study based on an autopsy population of congenital heart disease. Human pathology. 1998;29(7):689-95.
5. Thakur R, Dwivedi S, Puri V. Unusual "high take off" of the right coronary artery from the ascending aorta. International journal of cardiology. 1990;26(3):369-71.
6. Kim SY, Seo JB, Do K-H, Heo J-N, Lee JS, Song J-W, et al. Coronary artery anomalies: classification and ecg-gated multi–detector row CT findings with angiographic correlation. Radiographics. 2006;26(2):317-33.

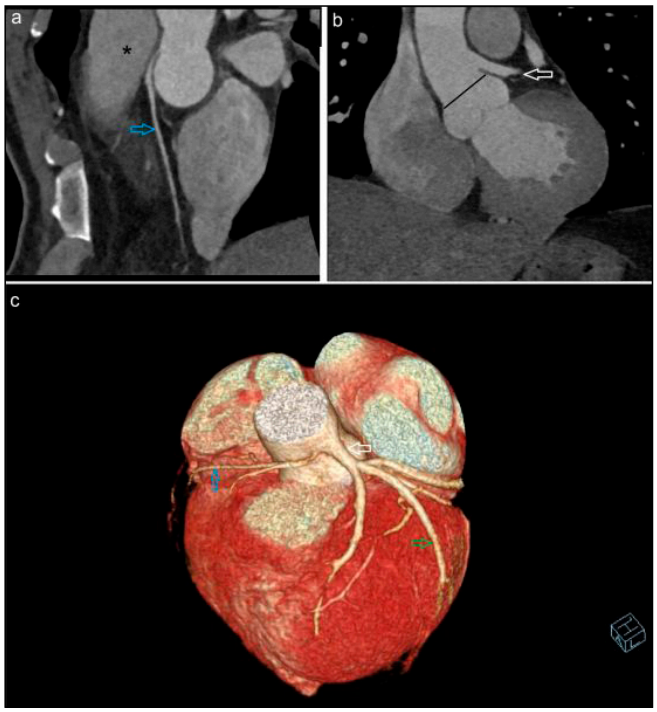

Resim 1. a) Curved MPR görüntüde pulmoner arter (*) ve aorta arasında seyreden (malign seyir) hipoplazik sağ koroner arter (mavi ok) izleniyor. b) Koroner BTA görüntüsünde sol ana koroner arter (beyaz ok) yüksek çıkımlı olarak izlenmektedir. c) VRT görüntüsünde malign seyirli hipoplazik RCA (mavi ok), yüksek çıkımlı LMCA (beyaz ok) görülmektedir. Ayrıca iyi gelişmiş intermediet arter (yeşil ok) olduğuna dikkat ediniz.

Baş-Boyun Radyolojisi

PS-458

KOROİD MELANOM MRG BULGULARI; OLGU SUNUMU

Mustafa Demir[2], Enes Nusret Çelik[1], Mikail İnal[1], Selçuk Başer[1]

[1]Kırıkkale Üniversitesi Tıp Fakültesi
[2]Afyonkarahisar Devlet Hastanesi

Giriş: Yetişkinlerde orbital neoplazmlar geniş bir benign ve malign spektrumdan oluşur. Kesitsel görüntüleme, bu lezyonların karakterizasyonunda ve hastalık kapsamının değerlendirilmesinde, klinik oftalmolojik muayenenin desteklenmesinde ve fundoskopide görülebileceklerin ötesinde bilgi sağlanmasında önemli bir rol oynamaktadır. Tüm orbital hastalık süreçlerinin görüntüleme değerlendirmesinde olduğu gibi anatomik lokalizasyon göz önünde bulundurulmalıdır.

Olgu: Sol gözde görme kaybı şikayeti ile dış merkeze başvuran, koroid melanom ön tanısı nedeni ile tarafımıza yönlendirilen 58 yaşında erkek hastanın orbita manyetik rezonans görüntüleme MRG tetkikinde; sol bulbus oküli medialinde 10x8x7 mm boyutta T2A hipointens ,T1A hiperintens nodüler lezyon izlendi. Tariflenen lezyonda IVKM sonrası çıkarım görüntülerde lezyon medialinde heterojen kontrastlanma görüldü. Komşu medial rektus tendon yapışma yerinde 5x4,5 mm boyutlu görünüm ve süperior kesiminde minimal kontrastlanma izlendi. Lezyon ile lens ara planı net seçilememekle birlikte lensi laterale deviye ettiği görüldü. Sol bulbus oküli içerisinde lateral kesimde 5x1,5 mm boyutlu T1A hiperintens, T2A hiperintens hemoraji lehine değerlendirilen görünüm izlendi. Flair sekansta vitröz sıvıda hemoraji lehine değerlendirilen sinyal artışları izlendi. MRG sonuçlarına göre lezyonun öncelikle koroid melanom olabileceği düşünüldü. Histopatolojik tanı malign melanom olarak raporlandı.

Tartışma ve Sonuç: Lokalizasyonuna göre orbital tümörleri, glob lezyonları (retinoblastom, uveal melanom), optik sinir kılıfı kompleksi (menenjiyom, optik sinir glioması), konal-intrakonal kompartman (hemanjiyom), ekstrakonal kompartman (dermoid / epidermoid, lakrimal bez tümörleri, lenfoma, rabdomiyosarkom), kemik ve sinüs bölmesi (fibröz displazi) olarak sınıflandırabiliriz.

Uveanın malign melanomu en yaygın primer intraoküler malignitedir. Bu tümörlerin görülme sıklığı yaşla birlikte artar, tümörlerin yalnızca %2'si 20 yaşından küçük hastalarda bulunur. Erkeklerde hafif bir yatkınlık vardır ve uveal melanom en sık 6. dekatta teşhis edilir.

MR görüntüleme kullanımı, hastalığın kapsamını değerlendirmek için özellikle değerlidir. Lezyon yerinin, ilgili yörünge bölmelerinin, yörüngesel apekse veya perine yollarına yayılmasının ve ilişkili intrakraniyal anormalliklerin kesin tanımları, fundoskopide görülebilenlerin ötesinde bilgi sağlar ve uygun tedaviyi kolaylaştırır.

MR görüntülemede, melanotik melanom tipik olarak T1 ağırlıklı görüntülerde hiperintens ve T2 ağırlıklı görüntülerde hipointens olup kontrast sonrası görüntülerde hafif artış görülebilir. Melanomun bu karakteristik sinyal yoğunluğunun melanin pigmentinde eşleştirilmemiş elektronlarla paramanyetik kararlı serbest radikallerin T1 ve T2 kısaltma etkisine bağlı olduğu düşünülmektedir. Melanin içeriği amelanotik, orta ve ağır pigmentli formlarda değişkenlik göstermekte olup tüm tümörlerde aynı değildir. Melanin içeriği ile sinyal yoğunluğu arasındaki korelasyon nedeniyle, melanin içeriği düşük olan melanomlar, yüksek içerikli olanlara kıyasla T1A görüntülerde daha düşük sinyal yoğunluğu göstermektedir. Bizim olgumuzda sol bulbus okuli medialinde T1A hiperintens, T2A hipointens, IVKM sonrası heterojen kontrastlanan nodüler lezyon izlenmişti.

Melanom, vakaların %50'sine kadar kanama eğilimindedir. Bizim olgumuzda bulbus okuli içerisinde T1A hiperintens, T2A hiperintens, FLAIR sekansta hemoraji lehine değerlendirilen sinyal değişiklikleri görülmüştü.

Anahtar kelimeler: oküler, koroid, melanom, uveal melanom, MRG

Kaynaklar

1. Houle, V., Bélair, M., & Allaire, G. S. (2011). AIRP best cases in radiologic-pathologic correlation: choroidal melanoma. Radiographics, 31(5), 1231-1236.
2. Tailor, T. D., Gupta, D., Dalley, R. W., Keene, C. D., & Anzai, Y. (2013). Orbital neoplasms in adults: clinical, radiologic, and pathologic review. Radiographics, 33(6), 1739-1758.

3. Tartaglione, T., Pagliara, M. M., Sciandra, M., Caputo, C. G., Calandrelli, R., Fabrizi, G., ... & Colosimo, C. (2014). Uveal melanoma: evaluation of extrascleral extension using thin-section MR of the eye with surface coils. La radiologia medica, 119(10), 775-783.
4. Wong, V. K., Lubner, M. G., Menias, C. O., Mellnick, V. M., Kennedy, T. A., Bhalla, S., & Pickhardt, P. J. (2017). Clinical and imaging features of noncutaneous melanoma. American Journal of Roentgenology, 208(5), 942-959.

Flair sekansta vitröz sıvıda nispeten seviyelenme veren hemoraji lehine değerlendirilen sinyal artışları izlendi.



IVKM sonrası çıkarım görüntülemede sol göz medialinde silier cisim komşuluğunda heterojen kontrastlanma izlendi.

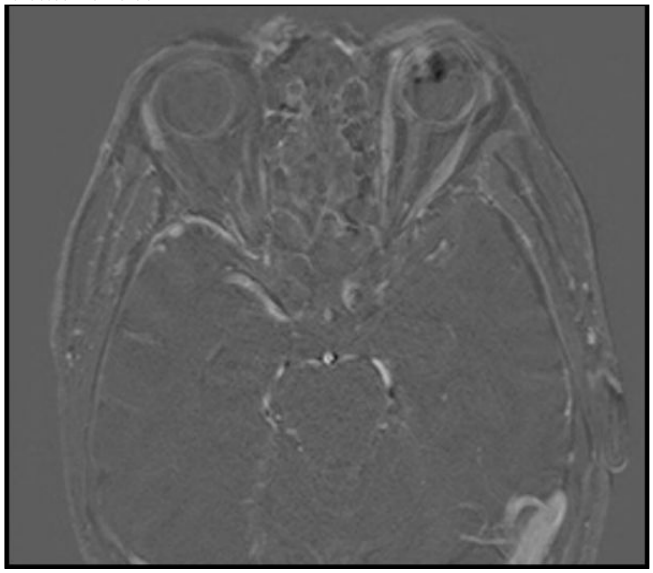

T1A aksiyel görüntülemede sol göz medialinde silier cisim komşuluğunda lezyon hiperintens olarak görüldü.

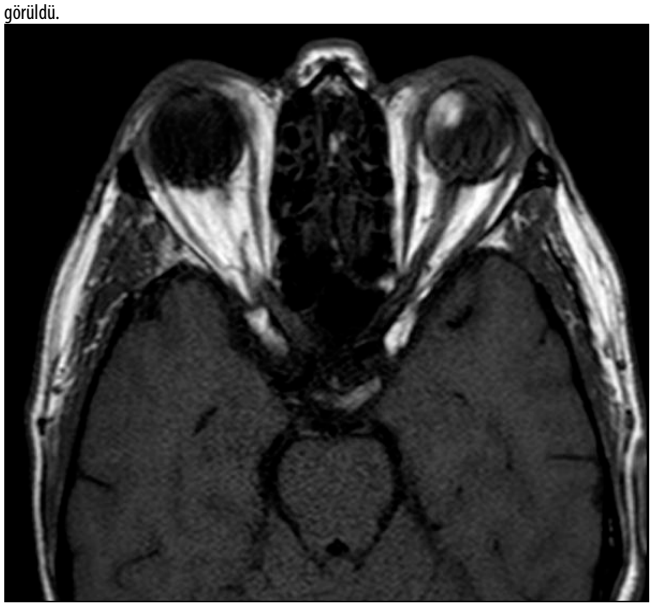

T2A aksiyel görüntülemede sol göz medialinde silier cisim komşuluğunda lezyon hipointens olarak görüldü

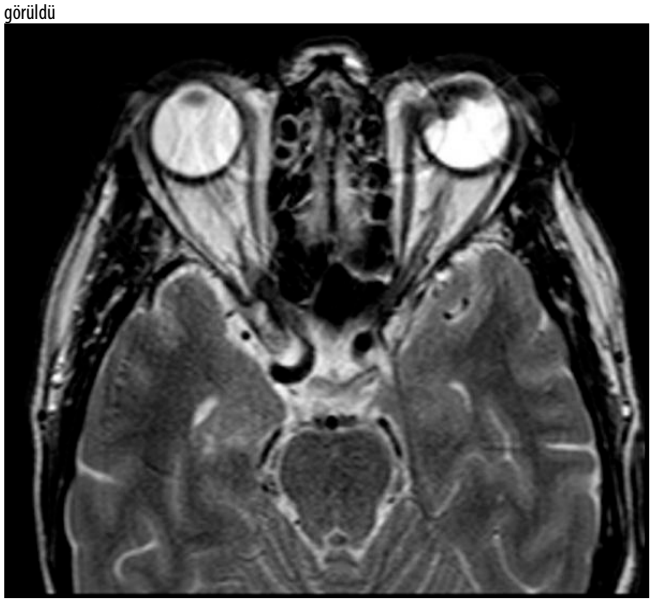

Nöroradyoloji

PS-459

İNFİLTRATİF HİPOTALAMİK PİLOSİTİK ASTROSİTOM

Ceyhun Hacı, Tural Bedirli, Ferhat Cüce, Uğur Bozlar, Mustafa Taşar

Gülhane Eğitim ve Araştırma Hastanesi Radyoloji Bölümü

Giriş: Pilositik astrositom (PA), çoğunlukla çocuklarda ve 20 yaşın altındaki genç erişkinlerde görülen nadir bir beyin tümörüdür. Çocuklarda juvenil PA olarak da adlandırılabilir. PA en yaygın olarak serebellum yerleşimli olup beyin sapı, supratentorial ve hipotalamik bölgede görülebelir(1).

Olgu: 2 yaşında erkek hasta, son bir aydır haftada 3-4 kez kusma ve başağrısı şikayetler ile nöroloji polikliniği tarafından MRG inceleme ile tarafımıza yönlendirildi. Kontrastlı MRG incelemede, 3.ventrikül taban orijinli 4x3x3 cm boyutlu lezyon izlenildi (Resim a). Lezyon FLAIR-T2 parankime göre belirgin hiperintensti.(Resim b-c). Heterojen ve güçlü kontrastlanan lezyon 3.ventrikülü ve suprasellar

sisternayı doldurup prepontin sisternada baziller arter önüne uzanmaktaydı(Resim d).

Tartışma: Olgumuzdaki lezyonun üçüncü ventrikülü belirgin olarak infiltre etmesi ayırıcı tanıda 3.ventrikül lezyonlarını düşündürmekte iken suprasellar ve prepontin sisterna uzanımı ventrikül tabanı hipotalamik bölge lezyonlarını akla getirmektedir. Bu yaş grubunda 3.ventrkiül tabanı orjinli lezyonları arasında ayırıcı tanıda öncelikle pilositik astrositom tercih edilmelidir (2).

Anahtar kelimeler: 3. ventrikül, astrositom, pilositik astrositom

Kaynaklar

1. Chikai K, Ohnishi A, Kato T, et al. Clinico-pathological features of pilomyxoid astrocytoma of the optic pathway. Acta Neuropathol (Berl) 2004;108:109–114.
2. Fouladi M, Wallace D, Langston JW, et al. Survival and functional outcome of children with hypothalamic/chiasmatic tumors. Cancer. 2003;97:1084–1092.



Resim a. Aksiyel T1' de 3.ventrikülü belirgin olarak dolduran lezyon izlenmektedir.



Resim b. Koronal T2' de 3.ventrikülü dolduran lezyon parankime göre belirgin hiperintenstir.

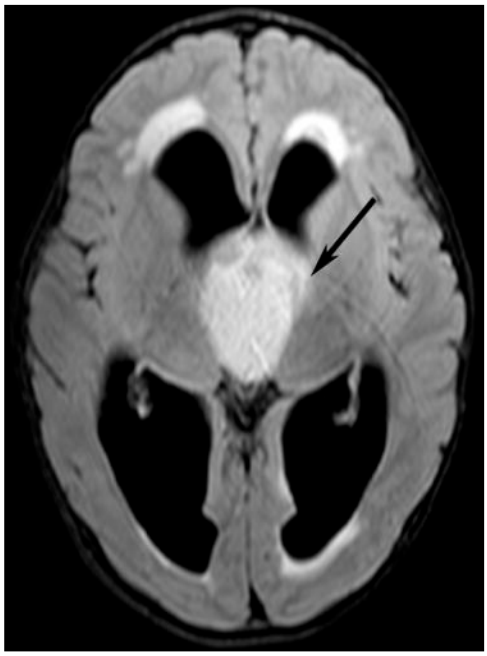

Resim c. Aksiyel FLAIR' de 3.ventrikülü dolduran lezyon parankime göre belirgin hiperintens olup akut hidrosefaliye ait transepandimal BOS rezorbsiyonu eşlik etmektedir.



Resim d. Sagittal postkontrast T1' de lezyonun suprasellar sisternayi doldurup baziller arter önü komşuluğuna uzandığı, 3.ventrikül alt yarımını doldurduğu izlenmektedir.

Abdominal Radyoloji

PS-460

ERİŞKİN HASTALARDA NADİR BİR ÜST GİS OBSTRÜKSİYONU NEDENİ: ANÜLER PANKREAS

İsmet Duman, Alpaslan Yavuz, Iclal Erdem Toslak, Bülent Çekiç, Nazmi Kaştan, Mustafa Sağan

Antalya Eğitim ve Araştırma Hastahanesi

Giriş ve Amaç: Anüler pankreas duodenumu kısmen veya tamamen çevreleyen pankreatik doku bandının varlığıdır.Görülme sıklığı 1/2000 olarak bildirilmiştir. İzole veya diğer konjenital anomaliler ile birlikte olabilir. Çoğunlukla duodenum 2. kıta nadiren 3 kıta etkilenir.

Olgu Sunumu: 60 yaşındaki hasta, hastanemizin acil servisine öğleden sonra başlayan ve sekiz kez olan sarı renkli, mide içeriğini

kusma şikayeti ile başvurmuştu. Gaz-gaita çıkışı normal olan hastanın özgeçmişinde perfore apandisite bağlı appendektomi öyküsü ve brid ileus nedeniyle hospitalizasyon öyküsü mevcuttu; karında yaygın hassasiyeti olması üzerine iv-oral kontrastlı tüm batın tomografi tetkiki ile değerlendirilmiştir.Tomografik değerlendirmede dikkat çeken patolojik bulgular: safra kesesinde 12 mm lik taş ile uyumlu dens görünüm (kolelityazis) ve duodenum çevresini 360 derece saran pankreas dokusu (annüler pankreas) (resim 1-2) olarak raporlandı. Acil serviste takip edilen hasta nazogastrik dekompresyon ile rahatlaması üzerine poliklinik kontrolü önerilerek taburcu edildi.

Tartışma: Anüler pankreas; 1/2000 olarak görülen pankreasın embriyonel rotasyon bozukluğu sonucu oluşan konjenital bir bozukluktur.%50 olguda yenidoğan döneminde semptomatik olup yaşamın ilk gününden itibaren kusma görülür. Bu olgularda sıklıkla intrauterin dönemde polihidramnioz ve fetal gastrointestinal sistem obstrüksiyonunun diğer bulguları da bulunur. Ayrıca %70'den fazla oranda intestinal malrotasyon, duodenal atreziler ve kardiyak anomaliler gibi başka anomaliler de eşlik edebilir .Duodenal atrezi ve midgut volvulusundan ayrılması gerekir. %50 olguda erişkin yaşa kadar asemptomatik olup, en sık 3-5. dekat arasında semptomlar görülür. Büyük çocuklar ve erişkinlerde bulantı, kusma, epigastrik ağrı, peptik ülser, duodenal ülser ve pankreatit semptomları görülürAnüller pankreas olgularının birçoğu yetişkin dönemde insidental olarak saptanmaktadır. Değerlendirmede;pediatrik dönemde ADBGD'de gastrik ve duodenum bulbus dilatasyonu ''double-buble ''işareti görülmesi halinde düşünülmesi gereken ayırıcı tanılar arasında yer alır. Olguların % 85'inde ERCP bulguları tipiktir. Ana pankreas kanalı korpus ve kuyrukta normalken, baş düzeyinde duodenumu çevreleyen küçük kanal şeklindedir. Bu küçük kanal, duodenumun sağ ön yüzünden başlar, duodenumun posteriordan geçer ve ampulla yakınındaki ana pankreas kanalı veya ana safra kanalına girer. Bazı hastalarda biliyer tıkanıklık da görülebilir.Abdominal BT'de ise ; Oral kontrastlı incelemede santralinde daralmış duodenal segmentin içindeki kontrast maddeye bağlı yüksek dansiteli alan etrafında genişlemiş pankreas başı şeklinde görülebilir. Bizim sunduğumuz olguda da anüler pankreas açısından asemptomatik olup,bulgular 6.dekatta da ortaya çıkmıştır.IV-Oral kontrastlı Batın BT hastalığın tanısının konması ve komplikasyonlarının tanınmasında önemli yere sahiptir.Sonuç olarak anuler pankreas sadece erken çocukluk dönemi sorunlarından olmayıp,yetişkin dönemde de bulgulara neden olabilmektedir.Pankreas ve duodenum lezyonlarında ayırıcı tanı açısından akılda tutulması ve olası komplikasyonları açısından her radyolog tarafından bilinmesi önemlidir.

Anahtar kelimeler: anüler pankreas,üst gastrointestinal sistem obstrüksiyon

Kaynaklar

Lee JE, Shin SS, Kim SJ, Heo SH, Lim HS, Kim JW, et al. A pictorial review of diagnostic pitfalls of developmental anomalies and variants in pancreatic imaging. Clin Imaging 2018; 48: 32-9. [CrossRef]

Connelly TM, Sakala M, Tappouni R. Circumportal pancreas: a review of the literature and image findings. Surg Radiol Anat 2015; 37: 431-7. [CrossRef]

Ohtsuka T, Mori Y, Ishigami K, Fujimoto T, Miyasaka Y, Nakata K, et al. Clinical significance of circumportal pancreas, a rare congenital anomaly, in pancreatectomy Am J Surg 2017; 214: 267-72. [CrossRef]

Karasaki H, Mizukami Y, Ishizaki A, Goto J, Yoshikawa D, Kino S, et al. Portal annular pancreas, a notable pancreatic malformation: frequency, morphology and implications for pancreatic surgery. Surgery 2009; 146: 515-8. [CrossRef]

Joseph P, Raju RS, Vyas FL, Eapen A, Sitaram V. Portal annular pancreas. A rare variant and a new classification. JOP 2010; 6: 453-5.

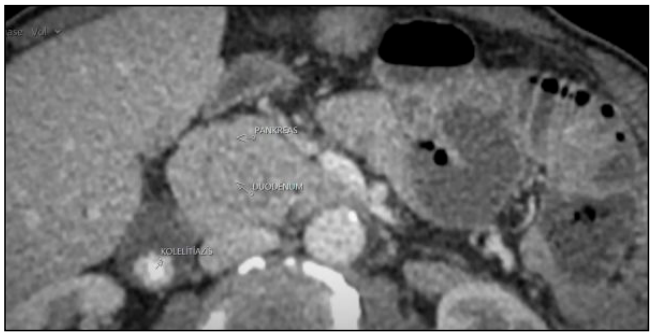

Resim 1



Resim 2

Abdominal Radyoloji

PS-461

İNTRAABDOMİNAL SOLİTER FİBRÖZ TÜMÖR

Hüseyin Cemre Özcan, Cemal Kozak, Nisa Başpınar

Sivas Cumhuriyet Üniversitesi Tıp Fakültesi Hastanesi

Giriş ve Amaç: Soliter fibröz tümörler (SFT), mezotelyal ve submezotelyal kökenli nadir görülen mezenkimal tümörler olup tüm yumuşak doku tümörlerinin %2'sinden daha azını oluştururlar[1]. Başlangıçta SFT'lerin yalnızca plevra, perikard ve peritonda yer aldığı düşünülmüş olup son araştırmalar vücudun herhangi bir yerinde ortaya çıkabileceğini göstermiştir[2],[3]. SFT'ler genellikle asemptomatik ve yavaş büyüyen kitleler olmakla birlikte intraabdominal yerleşimli olanlar komşu organların, sinirlerin ve vasküler yapıların kompresyonu ile bulgu verir[4]. Ekstraplevral SFT'lerin çoğu benign olmakla birlikte %10-15 kadarı tekrarlar veya malign hale gelir[4].

Olgumuzda genç bir hastada, nadir görülen pelvik yerleşimli SFT'nin görüntüleme bulgularını tartışmayı amaçladık.

Olgu Sunumu-Bulgular: On dokuz yaşında erkek hasta karın ağrısı şikayeti ile hastanemizin acil servisine başvurdu. Hastaya yapılan Kontrastlı Bilgisayarlı Tomografi (BT) incelemesinde pelvik bölgede mesane süperiorunda 4.5x4.5x7.5 cm boyutlarında düzgün sınırlı, santralinde milimetrik hipodens alan izlenen yumuşak doku lezyonu görüldü (Resim 1). Daha sonra yapılan Kontrastlı Alt Abdomen Manyetik Rezonans görüntülemede (MRG) yağ baskılı T1 ağırlıklı görüntülerde lezyon heterojen intensitede olup içerisinde çevre yumuşak doku ile izointens alanlar izlenmekteydi (Resim 2). T2 ağırlıklı görüntülerde lezyon hipointens olup santralinde sinyal artışı mevcuttu (Resim 3). Yağ baskılı postkontrast T1 ağırlıklı serilerde rim tarzında kontrastlanma göstermekteydi (Resim 4). Lezyonda

diffüzyon kısıtlaması izlenmedi. Hasta opere edildi ve patoloji sonucu soliter fibröz tümör olarak rapor edildi.

Tartışma-Sonuç: SFT'ler, fibröz kollajen ve mukoid materyal üreten iğ şeklindeki hücrelerden gelişen fibroblastik kökenli mezenkimal tümörlerdir[4]. Bilgisayarlı tomografide, komşu yapılar üzerinde kitle etkileri gözlenebilen, iyi sınırlı, hipervasküler kitleler olarak ortaya çıkarlar. Manyetik Rezonans görüntülerinde, SFT'ler genellikle T1 ağırlıklı görüntülerde orta sinyal yoğunluğu ve T2 ağırlıklı görüntülerde heterojen düşük sinyal yoğunluğu gösterir[4],[5],[6]. Pelvik SFT'ler, genellikle çeşitli derecelerde tümör içi kistik değişiklik, kanama ve nekroz alanları bulunduran hipervasküler neoplazmlar olarak görünür. Bizim vakamızda da lezyon T1 ağırlıklı görüntülerde ara sinyal özelliğinde, T2 ağırlıklı görüntülerde hipointens olup santralinde kistik değişiklik ile uyumlu sinyal değişikliği mevcuttu.

Sonuç olarak, pelvik SFT'lerin radyolojik görünümleri değişkendir ve diğer intrapelvik tümörleri taklit edebilir. BT ve MRG, bu lezyonların ayırıcı tanısında yararlı olmakla birlikte histopatolojik olarak desteklenmelidir.

Anahtar kelimeler: Soliter fibröz tümör, abdomen, BT, MR

Kaynaklar

1. Gold JS, Antonescu CR, Hajdu C, et al. Clinicopathologic correlates of solitary fibrous tumors. Cancer. 2002;94(4):1057–1068. doi:10.1002/cncr.10328.
2. Fletcher CD. The evolving classification of soft tissue tumours - an update based on the new 2013 WHO classification. Histopathology. 2014;64(1):2–11. doi:10.1111/his.12267.
3. Zhanlong M, Haibin S, Xiangshan F, Jiacheng S, Yicheng N. Variable solitary fibrous tumor locations. Medicine (Baltimore). 2016;95(13):e3031. doi:10.1097/MD.0000000000003031.
4. Shanbhogue AK, Prasad SR, Takahashi N, Vikram R, Zaheer A, Sandrasegaran K. Somatic and visceral solitary fibrous tumors in the abdomen and pelvis: cross-sectional imaging spectrum. RadioGraphics. 2011;31(2):393–408. doi:10.1148/rg.312105080.
5. Kinoshita T, Ishii K, Higashiiwai H, Naganuma H. Malignant solitary fibrous tumour of the peritoneum. Clin Radiol. 2000;55(2):157–160. doi:10.1053/crad.1999.0078.
6. Vossough A, Torigian DA, Zhang PJ, Siegelman ES, Banner MP. Extrathoracic solitary fibrous tumor of the pelvic peritoneum with central malignant degeneration on CT and MRI. J Magn Reson Imaging. 2005;22(5):684–686. doi:10.1002/jmri.20433.

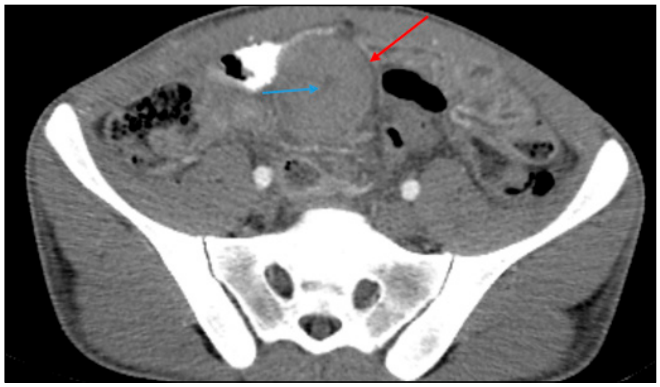

Resim 1. Aksiyel Kontrastlı BT incelemede santralinde milimetrik hipodens (mavi ok) alan bulunan yumuşak doku lezyonu (kırmızı ok)

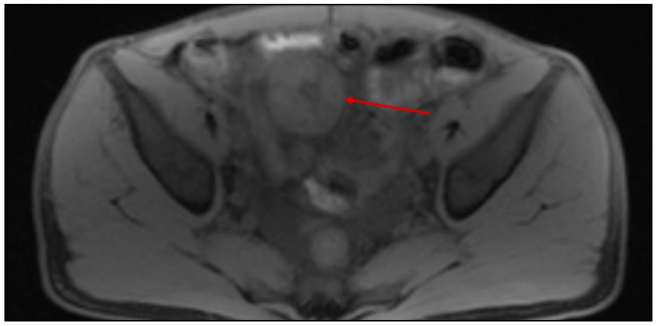

Resim 2. Aksiyel yağ baskılı T1 ağırlıklı MR görüntülerinde çevre yumuşak dokularla izointens alanlar içeren heterojen görünümde lezyon(kırmızı ok)

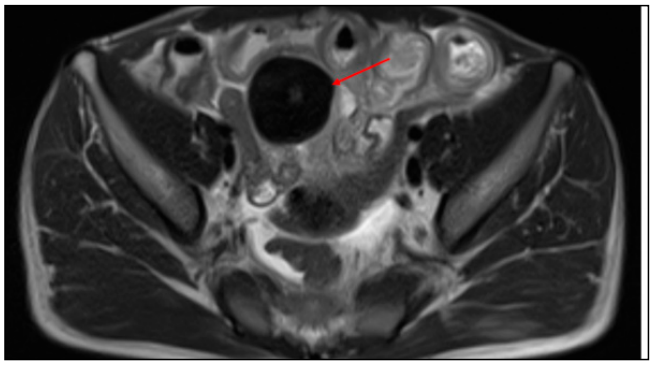

Resim 3. Aksiyel T2 ağırlıklı MR görüntülerinde santralinde sinyal artışı izlenen hipointens lezyon(kırmızı ok)

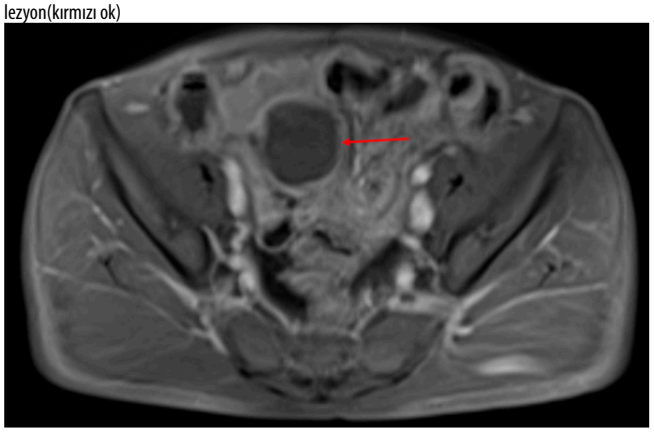

Resim 4. Aksiyel yağ baskılı postkontrast T1 ağırlıklı MR görüntülerinde rim tarzında kontrastlanan lezyon(kırmızı ok)

Abdominal Radyoloji

PS-462

DERMOİD KİSTE BAĞLI OVER TORSİYONU: OLGU SUNUMU

Raif Can Yarol[1], Onur Sarı[1], Aslı Akdöner[2], Orkun İlgen[2], Işıl Başara Akın[1], Canan Altay[1]

[1]Dokuz Eylül Üniversitesi Hastanesi Radyoloji Ana Bilim Dalı
[2]Dokuz Eylül Üniversitesi Hastanesi Kadın Hastalıkları ve Doğum Ana Bilim Dalı

Giriş ve Amaç: Over torsiyonu overin kendi ekseni veya pedikül etrafında dönmesidir ve vaskülaritede bozulma ile sonuçlanabilir. Over torsiyonun en sık predispozan faktörü benign matür kistik teratomdur (1). Over torsiyonu akut pelvik ağrı ile presente olan hastaların %2-3'ünü oluşturmaktadır. Klinik bulguları değişken olmakla birlikte en sık bulantı/kusma (%59-70) ve pelvik ağrı (%44-97) izlenmektedir.(3). Over torsiyonu şüphesi bulunan hastalarda öncelikli görüntüleme modalitesi ultrasonografidir. En sık bulgu medialize ve genişlemiş over parankimidir. Bu olgu sunumunda pelvik ağrı şikayeti ile acil servise başvuruda bulunan, cerrahi olarak tanısı doğrulanmış matür kistik teratoma sekonder over torsiyonu olgusunun görüntüleme bulguları paylaşılacaktır.

Olgu Sunumu: 25 yaşında kadın hasta acil servise ani başlayan kolik vasıfta sol alt kadran ağrısı şikayeti ile başvurmuştur. Hastanın özgeçmişinde nefrolitiazis mevcuttur. Fizik muayenede defans ve rebound saptanmamıştır ve laboratuvar değerlendirmede anlamlı bulgu mevcut değildir. Hastanın Kontrastlı BT incelemesinde sol adneksal lojda kalsifik komponenti bulunan, yağ içeren kitlesel lezyon (resim 2) ve medialize, hacimli over izlenmiştir (resim 3). Ultrasonografide sol adneksial lojda 6x4 cm boyutlarında , yağ ekojeniteleri ve posteriorunda akustik güçlenmeye neden olan hiperekojen komponenti bulunan matür kistik teratom ile uyumlu kitlesel lezyon ve pelvik serbest

sıvı izlenmiştir. Sol overde torsiyon ile uyumlu heterojen parankim, boyut artışı mevcut olup Doppler bakıda vaskülarite kodlanmamıştır.

Acil operasyona alınan hastaya laparoskopik dermoid kist eksizyonu ve over detorsiyonu uygulanmıştır.

Tartışma ve Sonuç: Over torsiyonu nadir olmakla birlikte kadın hastalarda önemli bir acildir. Akut pelvik ağrı ve bulantı/kusma semptomları olan hastalarda ayırıcı tanıda düşünülmelidir. Erken tanı gereksiz morbiditeyi önlemek için gereklidir . En önemli risk faktörü altta yatan over kitlesi olup torsiyon hastalarının %80'inden fazlasında >5 cm benign lezyon mevcuttur (2,3). Torsiyon şüphesi olan hastalarda primer görüntüleme yöntemi ultrasonografi olup en sık saptanan bulgular boyut artışı, santral ekojenite artışı ve predispozan kitlesel lezyondur(3). Bilgisayarlı tomografi görüntüleme ilk tercih olmamakla birlikte tanıya yardımcı olabilir.

Anahtar kelimeler: Dermoid Kist, Matür Kistik Teratom, Over Torsiyonu

Kaynaklar

1. Pearls and Pitfalls in Diagnosis of Ovarian Torsion, Hannah C. Chang, MD • Shweta Bhatt, MBBS • Vikram S. Dogra, MD https://pubs.rsna.org/doi/pdf/10.1148/rg.285075130
2. A review of ovary torsion, Ci Huang, Mun-Kun Hong, and Dah-Ching Ding https://www.ncbi.nlm.nih.gov/pmc/articles/PMC5615993/
3. Adnexal Torsion: Review of Radiologic Appearances. M. Taufiq Dawood, Mitesh Naik, Nishat Bharwani, Siham A. Sudderuddin, Andrea G. Rockall, Victoria R. Stewart https://pubs.rsna.org/doi/pdf/10.1148/rg.2021200118

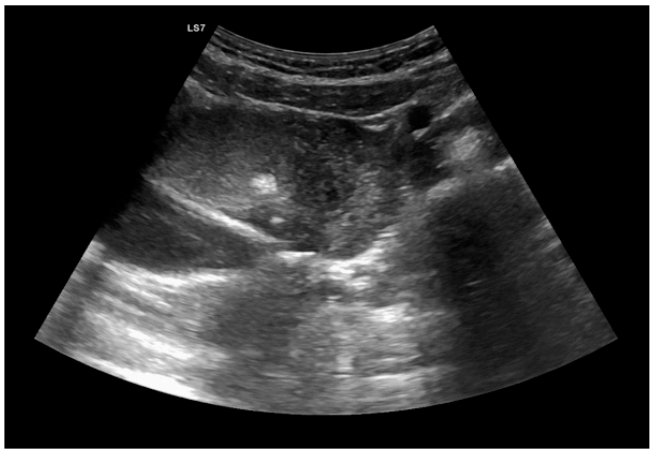

Resim 1. Ultrasonografide dermodi kist ve overin hacimli ve heterojen parankimi ve medialize görünümü izlenmektedir.

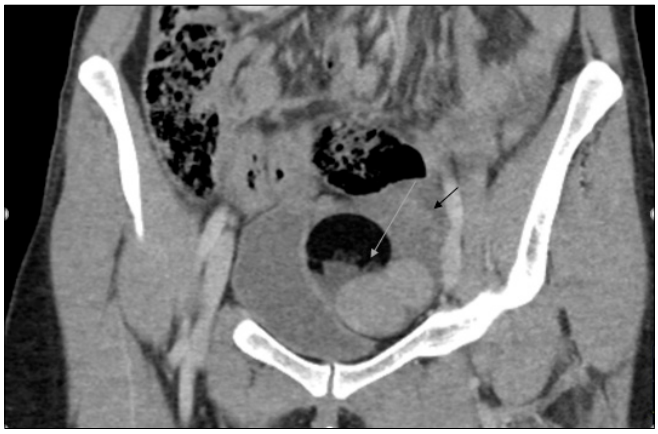

Resim 2. Olgunun Abdomen BT tetkikinde dermoid kist (gri ok) ve hacimli over parankimi (siyah ok) dikkat çekmektedir.



Resim 2. Olgunun Abdomen BT tetkikinde dermoid kist (gri ok) ve hacimli over parankimi (siyah ok) dikkat çekmektedir.

Baş-Boyun Radyolojisi

PS-463

HIV(+) HASTADA İNSİDENTAL PAROTİS GLAND KALSİFİKASYONU VE LENFOPROLİFERATİF İNFİLTRASYON BULGULARI

Baran Baytar[1], Sibel Bayramoğlu[1], Hakan Mutlu[1], Levent Görenek[2]

[1]Sultan Abdülhamid Eah Radyoloji Bölümü
[2]Sultan Abdülhamid Eah Enfeksiyon Hastalıkları ve Klinik Mikrobiyoloji

Olgu Sunumu: Edinsel immun yetmezlik tanısı almış ve ve henüz tedavi başlanmamış 57 yaşında kadın hasta 10 gündür devam eden öksürük, 2 yıldır devam eden geniz akıntısı ve terleme yakınmasıyla hastanemize başvurdu.Hastanın özgeçmişinin sorgulanmasında astım ve allerji nedeni ile takipte olduğu ve düzenli ilaç kullandığı bilgisine ulaşılmıştır.Enfeksiyon hastalıkları kliniği tarafından HIV (+) olması nedeniyle istenen kontrastsız kranial MR da her iki parotis glandın normalden iri oldukları ve içlerinde multipl milimetrik T1 hipointens-T2 hiperintens alanlar barındırdıkları saptanmıştır.Boyna yönelik USG incelemede MR da tanımlanan T2 hiperintens nodüler sinyal değişim alanlarının solid hipoekoik karakterde oldukları gözlenmiş olup glandlar içinde kistik natürde lezyon saptanmamıştır.Ek olarak da glandlar içinde büyüğü 8x4 mm boyutlarında korteksi kalın, yağlı hilusu seçilebilen lenf nodları izlendi.Kontrastsız boyun BT incelemesinde solda belirgin bilateral parotis glandda difüz multıpl milimetrik kalsifikasyonlar izlendi.Yine boyun BT incelemesinde büyüğü level-7 düzeyinde 23x11x22 mm boyutlu olmak üzere multipl sferik konturlu lenf nodları saptandı.Eş zamanlı yapılan torakoabdominal incelemesinde ise her iki axillada , mezenterik planlarda, her iki iliak ve inguinal lokalizasyonlarda büyüğü 23x14 mm boyutlu multıpl LAP izlendi.Dalak boyutları ise normalden büyüktü.

Giriş: HIV(+) olguların yaklaşık %5'inde ağrısız sürekli bilateral parotis gland büyümesi tanımlanmıştır.Hastalığın gidişi sırasında parotis içi lenfosit proliferasyonu ya da lenf nodu büyümelerinin parotis glandların genişlemesinden sorumlu olduğu gösterilmiştir.(1)

Amaç: Biz de HIV (+) olgumuzun enfeksiyona yönelik rutin taramaları sırasında saptadığımız sistemik tutulum ve nadiren görülen parotis glandın lenfoproliferatif infiltrasyonuna sekonder MR -CT ve USG bulgularını sunmayı amaçladık .

Tartışma: HIV /AIDS seyrinde difüz infiltrasyonda; lenfoma veya sistemik lenfoproliferatif süreç gelişebilir.(2,5) Parotis glandda ise lenfositik infiltrasyon,lenfoepitelyal kistler ve lenf nodları görülebilir.(1)

Parotis glanda ait lenfoepitelyal kist ve lenfositik infiltrasyon ayırımında sonografi olgumuzda da olduğu gibi ek katkı sağlayabilir.(1)

Sessiz intraparotid kalsifikasyonlar HIV(+) hastalarda seyirde görülebilmektedir.(3)

Parotis kalsifikasyonlarının ayırıcı tanısına alkolizm,ALP yüksekliği,kronik böbrek hastalıkları, otoimmun ve endokrin hastalıklar da girer.(3,4) Ancak hastamızda gerek klinik gerekse de laboratuvar testlerinde bu ayırıcı tanıları destekleyecek herhangi bir bulgu saptanmadı

Sonuç: HIV(+) olgularda semptom olmasa bile tükürük bezlerinde farklı tutulum patternleri olabileceği göz önünde bulundurularak görüntülemeye dahil edilmesi gereklidir.

Anahtar kelimeler: HIV, PAROTİD GLAND, MR, CT, USG

Kaynaklar

1. L. Ugga1, M. Ravanelli2, A.a. Pallottıno3, D. Farına2, R. Maroldı2. Department of Advanced Biomedical Sciences, "Federico II" University, Naples, Italy; 2 Department of Radiology, University of Brescia, Brescia, Italy; 3 Department of Radiology, Campus Biomedico University, Rome, Italy
2. Gill PS, Arora DR, Arora B, Gill M, Gautam V, Karan J, Chaudhary U, Garg N. Lymphadenopathy An Important Guiding Tool for Detecting Hidden HIV-Positive Cases: A 6-Year Study. J Int Assoc Physicians AIDS Care (Chic Ill). 2007 Dec;6(4):269-72.
3. Clinical Associations of Incidentally Detected Parotid Gland Calcification on CT - Karen Buch, MD; Rohini N. Nadgir, MD; Akifumi Fujita, MD; Andrew D. Tannenbaum, MD; Al Ozonoff, PhD; Osamu Sakai, MD, PhD
4. Chronic parotitis with multiple calcifications: Clinical and sialendoscopic findings Emmanuel Jáuregui MD, Ruwan Kiringoda MD, William R. Ryan MD, David W. Eisele MD, Jolie L. Chang MD

5.AIDS-related lymphoproliferative disease Willis H. Navarro, Lawrence D. Kaplan

Parotislere yönelik yüzeyel USG incelemede gland içinde lenf nodu ve lenfoproliferatif infiltrasyona sekonder multıpl milimetrik hipoekoik alanlar

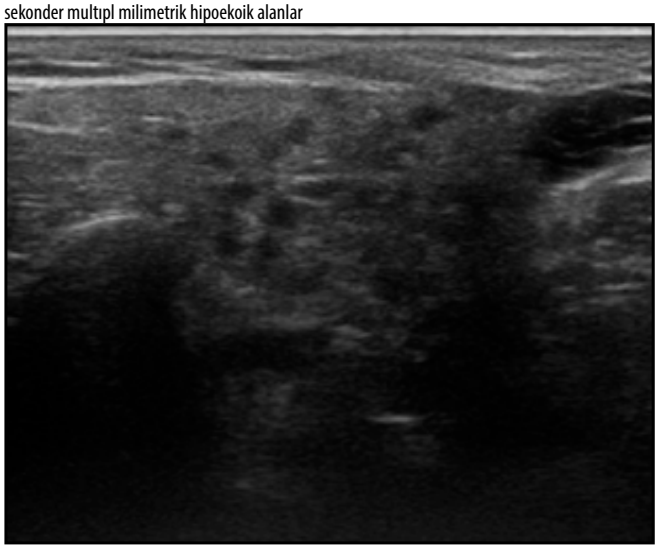

Parotislere yönelik yüzeyel USG incelemede gland içinde lenf nodu ve lenfoproliferatif infiltrasyona sekonder multıpl milimetrik hipoekoik alanlar



Kontrastsız Kranial MR incelemede Aksiyel T2 A görüntüde bilateral parotid glandda multıpl milimetrik hiperintens sinyal değişim alanları



Kontrastsız Boyun BT Koronal reformat görüntüde solda belirgin bilateral parotid glandda multıpl milimetrik kalsifikasyonla uyumlu hiperdens görünümler



Kontrastsız Boyun BT Koronal reformat görüntüde büyüğü sağ level 7 düzeyinde 23x11x22 mm boyutlu olmak üzere multıpl sferik konturlu lenf nodları

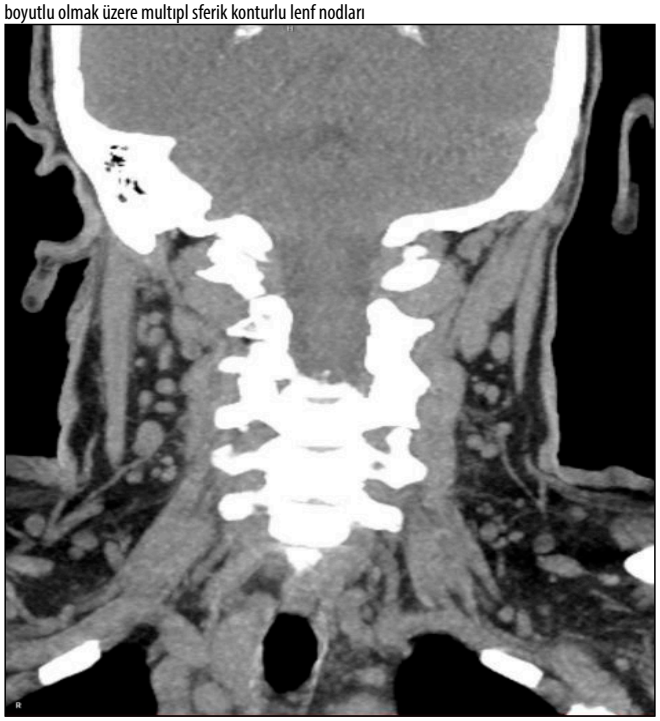

Kontrastsız yağ baskılı Koronal T2 A görüntüde bilateral parotid glandda multıpl milimetrik hiperintens sinyal değişim alanları

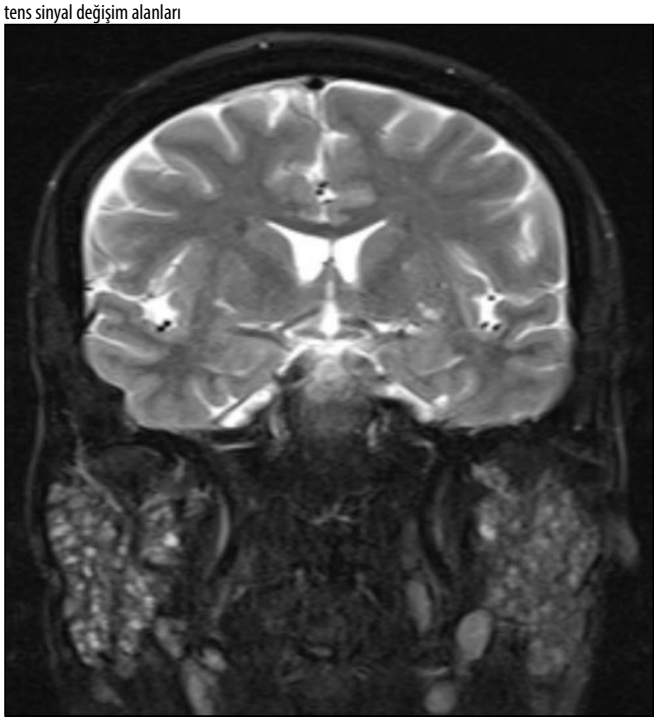

Kontrastsız Kranial MR incelemede Aksiyel T1 A görüntüde bilateral parotid glandda multıpl milimetrik hipointens sinyal değişim alanları

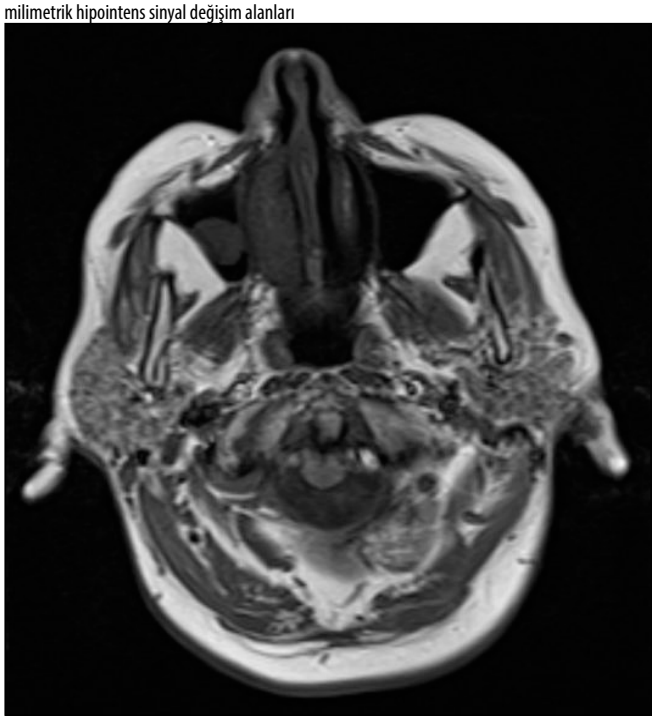

Abdominal Radyoloji

PS-464

ÜRİNER SİSTEMİN NADİR BİR ENFEKSİYONU; AMFİZEMATÖZ SİSTİT

Ahmet Burak Kale, Mustafa Faraşat, Gökhan Pekindil

Manisa Celal Bayar Üniversitesi Hafsa Sultan Hastanesi Radyoloji Anabilim Dalı

Giriş ve Amaç: Amfizematöz sistit, mesane duvarında, lümeninde ve çevre dokularda gaz varlığına neden olan, nadir görülen ancak mesanenin ciddi enfeksiyonunu gösteren klinik bir durumdur. Amfizematöz sistit genellikle eksik teşhis edilir çünkü tüm hastalar üriner sistem enfeksiyonu için radyolojik incelemeye tabi tutulmaz ve pek çok vaka tamamen farklı bir patoloji için radyolojik araştırılırken keşfedilir. Diğer taraftan tanıda gecikme, özellikle septik, diyabetik ve yaşlı hastalardayaşamı tehdit eden komplikasyonlara (üreterlere ve renal parankime ilerleme, peritonit, mesane rüptürü vb.) ve ölüme yol açabilir. (1,2) Tanıda klinik bulgular spesifik olmamakla birlikte risk faktörleri ile birlikte radyolojik görüntüleme bulgularının değerlendirilmesi tanıya ve tedavi sürecine önemli katkılar sağlamaktadır. Bu olgu sunumuyla amacımız amfizematöz sistit vakalarının farkındalığını arttırmak ve gözden kaçmasının önüne geçmektir.

Olgu Sunumu: Kontrolsüz diabetes mellitus için kapsamlı bir tıbbi geçmişi 42 yaşında kadın hasta, acil servisimize subfebril ateş, karın ağrısı yakınması ve dizüri ile başvurdu. Geçmiş öyküsünde acil servisimize ve dış merkezlere üriner sistem yakınmaları, düzensiz kan şekeri ve diyabetik ketoasidoz? tablosuyla tekrarlayan başvuruları bulunmaktadır.

Hasta laboratuar ve görüntüleme yöntemleri ile değerlendirilmiştir. Laboratuar bulgularında kan glukoz değeri 186 mg/dL bulunmuş olup CRP değerleri normalden yüksek saptanmıştır. İdrar tetkikinde idrar rengi çok bulanık ve idrar lökosit değeri 500 WBCs/uL (++++) olarak sonuçlanmıştır. Direkt grafisinde mesaneye uyan bölgede seviyelenme oluşturan yoğun gaz izlenmektedir. (Resim 1) Çekilen Batın BT'sinde; Mesane lümeninde ve mesane duvarında hava dansiteleri izlenmektedir. (Resim 2-3-4) Hasta görüntüleme bulguları ve klinik ile birlikte değerlendirildiğinde amfizematöz sistit tanısı almış olup uygun antibiyoterapi ile tedavi edilmiştir.

Tartışma ve Sonuç: Amfizematöz sistit, bakteriyel veya fungal enfeksiyondan kaynaklanabilir. En sık neden olarak gösterilen mik-

roorganizma Escherichia coli'dir. (1).Literatürde tanımlanan en yaygın predispozan faktör diabetes mellitustur.(2-3). Etkilenen medyan yaş 66'dır. Kadınlarda daha yaygındır, 2:1 K:E(2) Amfizematöz Sistit olgularının %7' sinin asemptomatik olduğu ve rastlantısal olarak tanı konduğu belirtilmektedir.(4) Amfizematöz sistitin tanısı radyolojik olarak konulur.(3) Direkt radyografiler en sık olarak kullanılsa da en etkin yöntem değildir. Ultrasonografi ile akustik gölge ve ekojen odaklar görülebilse de diffüz kalınlaşmış mesane duvarı izlenebilir. Ancak BT en iyi tanı yöntemi olarak karşımıza çıkmaktadır. BT intramural ve paravezikal gazların tanımlanmasında yüksek özgüllük ve duyarlılığa sahiptir. (2,3,5) Sonuç olarak amfizematöz sistit için en iyi görüntüleme yöntemi BT olmakla birlikte risk faktörü olan hastalarda primer hekimi ve radyolog tarafından değerlendirilmesi ve araştırılması gereken bir antitedir. Mesane lümenindeki hava dansitesi sıklıkla mesane kateterizasyonuna sekonder olsa da duvarda izlenen hava dansitesi dikkatle incelenmelidir.

Anahtar kelimeler: Üriner enfeksiyon, Amfizematöz sistit, Mesane, E.coli

Kaynaklar

1- Bobba RK, et al. Emphysematous cystitis: an unusual disease of the Genito-Urinary system suspected on imaging. Ann Clin Microbiol Antimicrob. 2004 Oct 5;3:20.
2- Tagowski M, Kamusella P, Andresen R. A rare cause of abdominal pain: emphysematous cystitis. Rofo. 2013 Sep;184(10):998-9. doi: 10.1055/s-0033-1335563. Epub 2013 Jun 5.
3- Ergin M, et al. A Different Presentation of Urinary Tract Infections: Emphysematous Cystitis. JAEMCR 2013; 4: 141-3
4- Thomas AA, et al. Emphysematous cystitis: a review of 135 cases. BJU Int. 2007 Jul;100(1):17-20. Epub 2007 May 17.
5- Grayson DE, et al. Emphysematous infections of the abdomen and pelvis: a pictorial review.

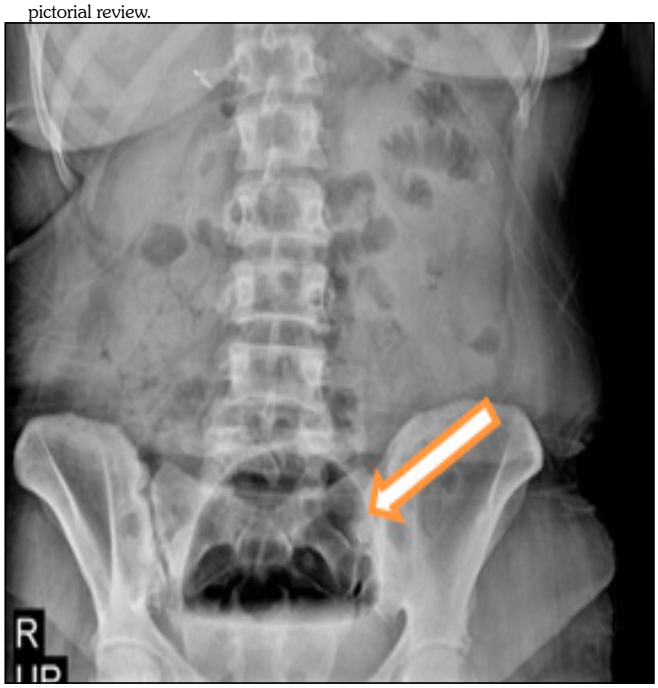

Resim 1. Direkt Grafide mesanede seviye oluşturan yoğun gaz izlenmektedir.

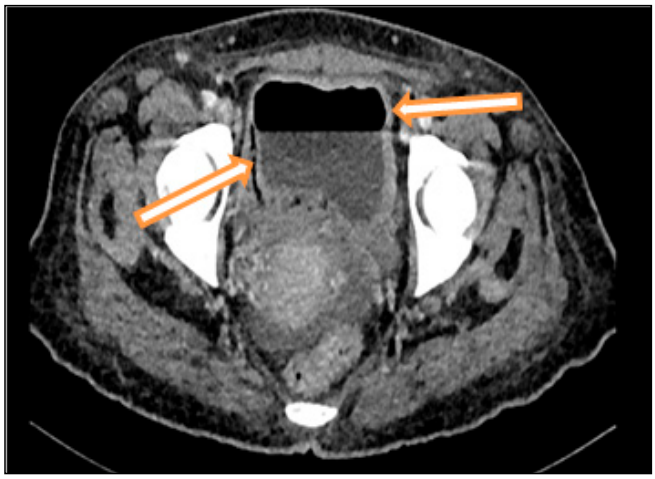

Resim 2. BT görüntülerde mesane duvarı ve lümeninde hava dansiteleri izlenmektedir.

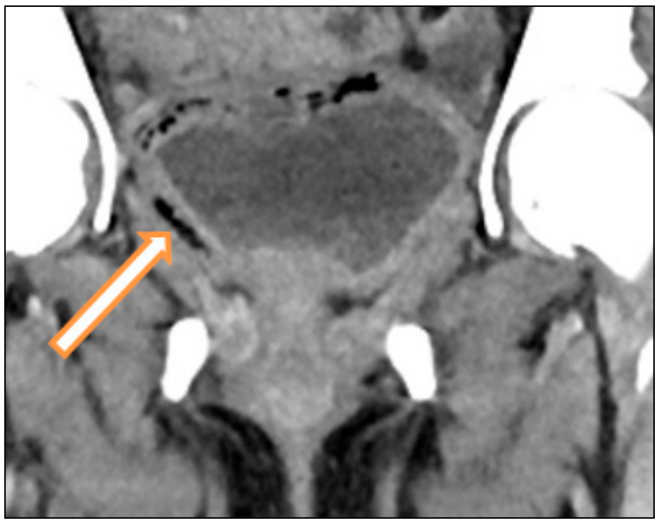

Resim 3. BT görüntülerde mesane duvarı ve lümeninde hava dansiteleri izlenmektedir.

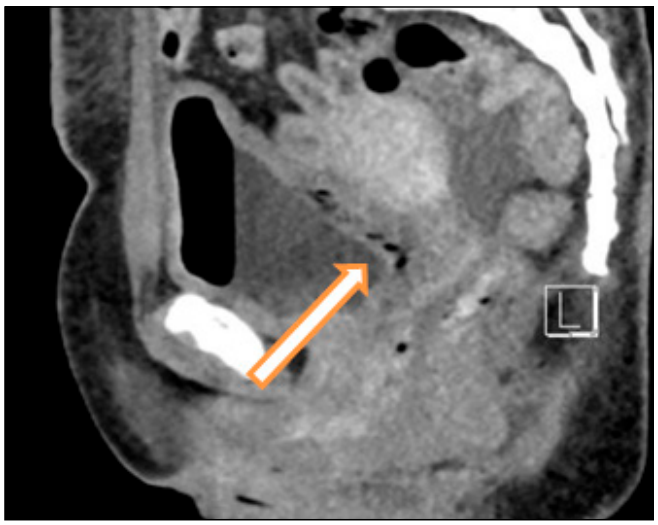

Resim 4. BT görüntülerde mesane duvarı ve lümeninde hava dansiteleri izlenmektedir.

Kas-İskelet Radyolojisi

PS-465

DERMATOFİBROSARKOMA PROTUBERANS: OLGU SUNUMU

Rahmi Eren Özkan, Melisa Yalçın, Hamdullah Erk, Hakan Önder

Prof. Dr. Cemil Taşçıoğlu Şehir Hastanesi

Giriş ve Amaç: Dermatofibrosarkoma protuberans (DFSP), subkutan dokunun yavaş büyüyen, lokal agresif, nadir görülen bir fibröz tümörüdür. Bu bildiride DFSP'nin görüntüleme bulgularını sunmayı amaçladık.

Olgu Sunumu: 58 yaşında erkek hasta sol supraklavikular bölgede 8 aydır giderek büyüyen ağrısız şişlik şikayetiyle hastanemize başvurdu. Fizik muayenesinde yaklaşık 5 cm çaplı iyi sınırlı, semimobil, eritemli, nodüler kitle saptandı. Lezyonun lokalizasyonunu, karakterizasyonunu ve yayılımını değerlendirmek için bilgisayarlı tomografi anjiyografi (BTA) ve manyetik rezonans görüntüleme (MRG) incelemeleri yapıldı. BTA'da pektoral kas düzeyinde, üst kol anteromedialde cilt - ciltaltı yerleşimli egzofitik uzanımlı heterojen lezyon izlendi. Vasküler yapılar ile ilişkisi saptanmadı, ancak komşuluğunda vaskülarizasyon artışı mevcuttu (Resim 1, 2). MRG'de T1 ağırlıklı görüntüde (AG) kas dokusuna kıyasla izointens, proton dansite (PD) AG'de hiperintens, poskontrast görüntüde içerisinde nekroz ile uyumlu kontrastlanmayan alanlar bulunan heterojen lezyon izlendi (Resim 3). Histopatolojik tanı DFSP olarak sonuçlandı.

Tartışma ve Sonuç: DFSP 1924 yılında Darier ve Ferran tarafından tanımlanan orta-düşük dereceli malign nadir bir yumuşak doku neoplazmıdır (1, 2). Tüm yumuşak doku tümörlerinin yaklaşık %1-6'sını oluşturur. Vakaların %40-50'sinde gövdede, %30-40'ında göğüs ve omuzlarda, %10-15'inde ekstremitelerin proksimalinde yerleşim gösterir (3). En sık 20-50 yaş arası yetişkinlerde görülür. Hastalar genellikle ağrısız, yavaş büyüyen kitle şikayeti ile başvurur. Lokal rekürrens sıktır. Metastaz nadir olmakla birlikte %75'i hematojen yolla akciğerlere, %25'i lenfojen yolla lenf nodlarınadır (4).

BT'de genellikle kutanöz ya da subkutanöz yerleşimli, kalsifikasyon içermeyen iyi sınırlı, soliter izodens nodül ya da kitleler olarak görülür. MRG'de tümör, T1AG'de kas ile karşılaştırıldığında genellikle izointens, T2AG'de hiperintenstir. Hem BT hem de MRG'de lezyon, nekrotik veya kistik dejenerasyon varlığına bağlı olarak homojen ya da heterojen kontrast tutulumu gösterebilir (5).

DFSP için görüntüleme bulguları spesifik değildir; ancak lipom, liposarkom, dermatofibrom, nörojenik tümör ve hemanjiyom gibi diğer lezyonlardan ayırt edilmelidir. Lipom ve liposarkom sıklıkla ekstremitelerde subkutan görülür. BT'de yağ dansiteleri içerir. MRG'de hem T1 hem de T2AG'de hiperintenstir. Yağ baskılı sekanslar kullanılarak yağ içeriği konfirme edilebilir. Dermatofibroma ekstremitelerde cilt dokusunun kalınlaşmasıyla ortaya çıkar. Schwannom ve nörofibrom gibi nörojenik tümörler, sinir traseleri boyunca büyüme gösterir. Schwannomlar sıklıkla heterojen kontrastlanan kistik dejenerasyon gösterir. Hemanjiomlar genellikle ekstremitelerin kaslarında görülür ve BT'de kalsifikasyon içerebilir. MRG'de T2AG'de fibröz dokuyu, hızlı kan akımı olan vasküler yapıları veya fokal kalsifikasyonları temsil eden noktasal veya retiküler düşük sinyalli alanlar bulunabilir (5, 6).

DFSP tanısı genellikle histopatolojik inceleme ile konur. Büyük boyutlu tümör, şüpheli derin komponent, rekürren tümörler, kritik yerleşim yeri ve pozitif cerrahi sınıra sahip DFSP'lerin eksizyonu gibi bazı durumlarda radyolojik incelemeler gereklidir. MRG, yumuşak dokuyu değerlendirmedeki avantajı, tümörün yayılımını ve derinliğini gösterebilmesi ve olası lenf nodu tutulumunu gösterebilmesi nedeniyle en uygun radyolojik yöntemdir. Ayrıca bir takip yöntemi olarak yararlıdır.

Anahtar kelimeler: soft tissue, sarcoma

Kaynaklar

1. Darier J, Ferrand M. Dermatofibromes progressifs et recidivants ou fibrosarcomes de la peau. Ann Dermatol Syphiligr 1924; 5: 545-562.
2. Asuquo ME, Umoh MS, Ebughe G. Dermatofibrosar-coma Protuberance: Case Reports. Ann Afr Med. 2007; 6: 80-83.
3. Wales C, Caravaglio JV, Radi M, Woo R, Bancroft L. A rare case of dermatofibrosarcoma protuberans of the forefoot. Radiol Case Rep. 2016;11(2):102-105. Published 2016 Apr 4.
4. Karahan N , Kapucuoğlu N , Ciriş M , Çandır Ö . 25 Yaşındaki kadın hastada meme derisi altında Dermatofibrosarkoma Protuberans Bir Olgu Sunumu. SDÜ Tıp Fakültesi Dergisi. 2009; 9(2): -.
5. Zhang L, Liu QY, Cao Y, Zhong JS, Zhang WD. Dermatofibrosarcoma Protuberans: Computed Tomography and Magnetic Resonance Imaging Findings. Medicine (Baltimore).
6. Joseph M, Jeffrey H, Mark T, MD, Charles H, John D, James R, Intramuscular Hemangiomas Sports Health. 2013;Sep 5(5): 448–54

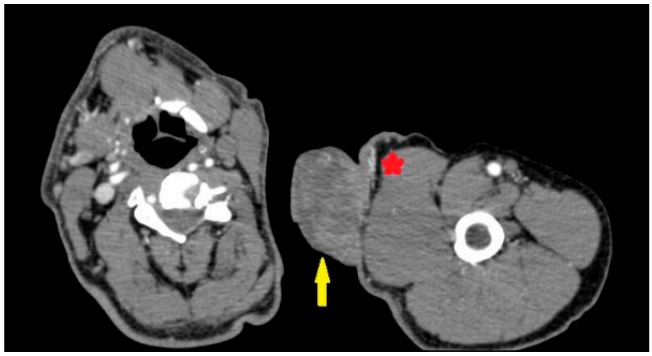

Resim 1. BTA'da aksiyel görüntüde sol üst kol anteromedialinde cilt - ciltaltı yerleşimli egzofitik uzanımlı heterojen kitlesel lezyon izleniyor (ok). Komşuluğunda vaskülarizasyon artışı mevcut (yıldız).

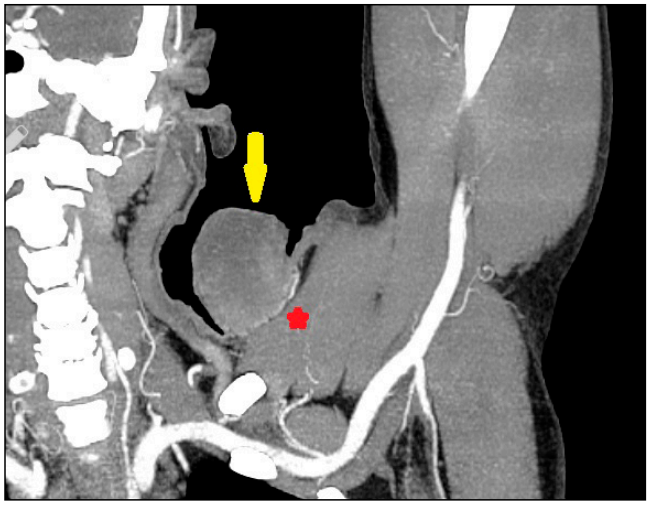

Resim 2. BTA'da koronal reformat görüntüde sol üst kol anteromedialinde cilt - ciltaltı yerleşimli egzofitik uzanımlı heterojen kitlesel lezyon izleniyor (ok). Komşuluğunda vaskülarizasyon artışı mevcut (yıldız).

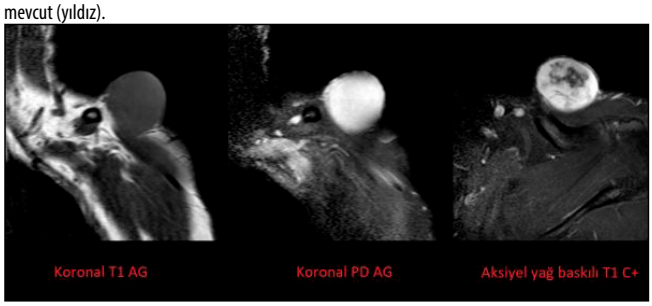

Resim 3. MRG'de koronal T1AG'de kas dokusuna kıyasla izointens, koronal PD AG'de hiperintens ve aksiyel postkontrast yağ baskılı T1 AG'de içerisinde nekroz ile uyumlu kontrast tutulumu göstermeyen alanlar bulunan heterojen lezyon izlenmektedir.

Abdominal Radyoloji

PS-466

DEMONSTRATİF VASKÜLER KOMPLİKASYONLARLA GİDEN KİST HİDATİK OLGUSU

İsmet Duman, Alpaslan Yavuz, Mustafa Sağan, Nazmi Kaştan

Antalya Eğitim ve Araştırma Hastahanesi

Giriş: Kist hidatik;dünyanın birçok bölgesinde endemik olarak gözlenen zoonotik bir hastalıktır.İnsanlara köpek dışkısı ile atılan ekinokokus granülosis larvaları ile enfekte besinlerin oral alımı ile bulaşır.

Kist hidatik hastalığı; %50-70 oranla karaciğeri etkiler.Ayrıca daha az sıklıkla;akciğer,böbrek,dalak,beyin ve kemikleri de tutabilir.

Kist hidatik hastalığı;periton veya safra yoluna drenaja bağlı anafilaksi,kist enfeksiyonu,karaciğer absesi,mekanik basıya sekonder portal hipertansiyon ve kolestaz gibi komplikasyonlar izlenebilir.Ciddi komplikasyonları nedeniyle;karaciğer kist hidatiği tedavisi semptomatik ve canlı kistlerde zorunluluk kabul edilmeli ve uygulanmalıdır.

Hepatik kist hidatikte vasküler komplikasyonlar ;kitle etkisiyle veya kist hidatik tedavisinde kullanılan cerrahi veya medikal tedaviye sekonder gelişen toksite ve komplikasyonlara bağlı olarak ortaya çıkabilir. Portal ven,hepatik ven veya vena cava inferiorun basısına sekonder oluşan portal hipertansiyon,azigos ve hemiazigos sistemde oluşan kollateraller ve bu duruma ssekonder oluşan;sarılık,kanama,asit ve hasta için ölümcül olabilecek komplikasyonlara neden olabilir.Hepatik kist hidatik hastalarında portal hipertansiyon bulgularının gelişmesi için endikasyon oluşturur

Olgu Sunumu: Uzun zamandır KC kist hidatiği ve portal hipertansiyon açısından USG takibi yapılan 57 yaşındaki hastanın ;geçmiş Abdominal USG'lerinde ;KC'de sağ lobda 15 cm ölçülen kalsifiye kistik lezyon,KC parankiminde granülasyon,yüzeyel variköz venler ve splenomegali ile uyumlu bulgular izlenmiştir.Alt ekstremitede kronik yüzeyel ülsere lezyonları olan hastanın;alt ekstremite doppler USG'si; ''kronik dönemli DVT ile uyumlu görünüm izlenmiştir'' şeklinde raporlanmıştır.Hasta ,KVC tarafından kronik venöz yetmezlik olarak değerlendirilmiş olup;bu nedenle opere edilmiştir.Hastanın rutin kontrolü için çekilen Tüm Batın BT-MRG tetkikinde; Tip 5 kist hidatik,Vena Cava İnferior obliterasyonu ile uyumlu görünüm ve buna sekonder gelişen ön karın duvarında kolateraller,hiatal herni lehine değerlendirilen bulgular izlenmiştir.(RESİM 1-2-3)

Tartışma ve Sonuç: Karaciğer kist hidatiği;bizim olgumuzda olduğu gibi vena cava inferiorun kendisini tutabildiği gibi,portal ve hepatik venleri etkileyen ciddi vasküler komplikasyonlara neden olabilir.

Portal ven ve dallarına mekanik kompresyona sekonder portal ven akım hızında yavaşlama ve buna sekonder portal tromboz izlenebilir.Bulgular akut dönemde dekompresyon cerrahisi ile reversibl olmasına rağmen kronik dönemde geri dönüşümsüz olabilir.Kist hidatiğin mekanik erozyonu sonucu portal ven ve kist arasında oluşan fistüllerde kana geçen veziküllerle mortal anafilaksi komplikasyonu görülebilir.

İnferior Vena Cava tutulumu;yaygın alveolar kist hidatik hastalarında daha sık görülür.Kist tarafından mekanik kompresyona sekonder;akım yavaşlaması ve tromboz oluşumu izlenebilmektedir.Fistül oluşumu istisnai olup;buna sekonder membranların sağ atriuma geçişi izlenebilir ve dolaylı olarak pulmoner emboliye neden olabilir. Kist Hidatiğe bağlı IVC tutulumu olan hastalarda;genellikle büyük,-merkezi yerleşimli kistlere sahiptir.

Anahtar kelimeler: kist hidatik,vena cava inferior,tromboz,kollateral

Kaynaklar

1. Gruttadauria S, Luca A, Cintorino D, Doria C, Scott VL, Marino IR (2003) Hepatic hydatid cyst causing thrombosis of the inferior vena cava and complicated by hemofilia. Dig Dis Sci 48: 358-364.
2. Zubiarre L, Oyarbazal I, Ruiz I, Guisasola E (2006) Invasion of the portal vein by a hydatid cyst. Review of the literature. Gastroenterol Hepatol 29: 405-408.
3. Bahamondes JC, Sandoval P, Losada H, Meriño G, Salaman J, et al. (2010) Quiste hidatídico hepático complicado con invasión a vena cava inferior y embolización de membranas hidatídicas a aurícula derecha. Caso Clínico. Rev Chil Cir 62: 179-182.
4. Blasco MA, Corrales M, Poza A, Sanchez JA (1993) Anaphylactic shock caused by spontaneous rupture of hepatic hydatid cyst into inferior vena cava. Rev Clin Esp 192: 49-50.
5. Karunajeewa HA, Jones RM, Hardy KJ, Buxton BF, Richards MJ (2002) Hydatid disease invading the inferior vena cava: successful combined medical and surgical Management. ANZ J Surg 72: 1 59-160.
6. Mekeel KL, Hemming AW (2007) Combined resection of the liver and the inferior vena cava for hydatid disease. J Gastrointest Surg 11: 1741-1743.
7. Gil-Egea MJ, Alamaeda F, Girvent M, Riera R, Sitges A (1998) Hydatid cyst in the hepatic hilum causing a cavernous transformation in the portal vein. Gastroenterol Hepatol 21: 227-229.
8. Kayacetin E, Hidayetoglu T (2004) Hydatid cyst of the liver causing a cavernous transformation in the portal vein and complicated by intrabiliary and intraperitoneal rupture. J Gastroenterol Hepatol 19: 1223-1224.
9. Sirmali M, Gezer S, Yol S, Kaya S (2006) Hydatid cyst of the pulmonary artery secondary to hepatic hydatid cyst. Acta Chir Belg 106: 441-442.
10. Kayaalp C (2007) Hydatid liver cyst ruptured into vena cava inferior. Neth J Med 65: 402-403.
11. Agarwal N, Dewan P (2010) Portal hypertension as a rare complication of hydatid cyst: diagnosis and management. Int J Surg 9: 1-6.
12. Rajagopal KV, Bishwas R (2002) Hydatid cyst of the liver presenting as inferior vena cava obstruction. J Clin Ultrasound 30: 114-116.
13. Sarawagi R, KeshavaSk, Surendrababu NRS, Zachariah UG, Eapen EC (2011) Budd-Chiari syndrome complicating hydatid cyst of the liver managed by venoplasty and stenting. Cardiovasc Intervent Radiol 34: s202-205.

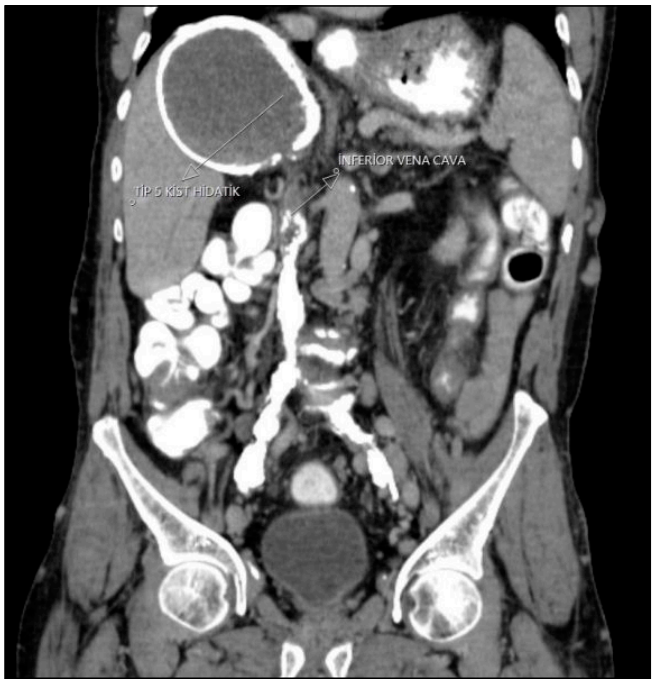

Resim 1. KC'de vena cava inferior komşuluğunda tip 5 kist hidatik lezyonu,vena cava inferior seyri esnasında belirgin tortiyoze görünümde olup,lümenini dolduran kalsifik materyal

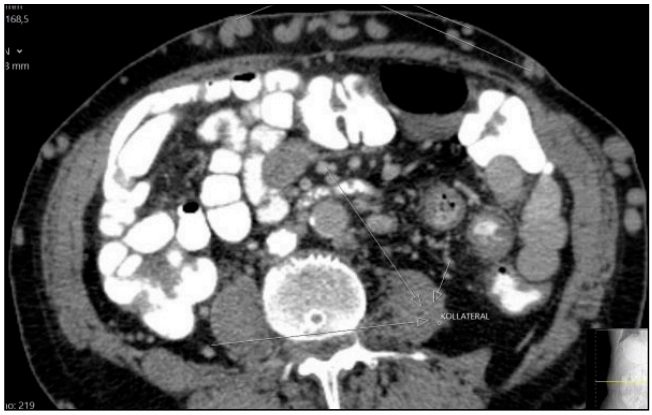

Resim 2. Batın ön duvarında, retroperitoneal alanda olmak üzere yaygın kollateral görünümler



Resim 3. Femoral veni daraltan kalsifik plak formasyonu,perine bölgesinde yaygın kolateraller

Kas-İskelet Radyolojisi

PS-467

KOSTA YERLEŞİMLİ OSTEOSARKOM: BT VE MRG BULGULARI

Mustafa Alper Bozkurt, Halil Özer, Abidin Kılınçer, Mehmet Sedat Durmaz

Selçuk Üniversitesi Tıp Fakültesi

Giriş ve Amaç: Osteosarkom (OS), osteoid matriks üreten kemiğin yaygın bir primer malign tümörüdür. Konvansiyonel OS, en yaygın alt tipidir (1). Genellikle uzun kemiklerin metafizinde, özellikle femur distali ve humerus ve tibia proksimalinde ortaya çıkarlar. Kısa kemikler, vertebralar veya kosta, skapula, pelvis ve kraniyofasiyal kemikler gibi yassı kemikler daha az tutulur (2). Kemiğin büyüme merkezi adölesan dönemde daha aktif olduğu için primer OS tipik olarak genç hastalarda (10 - 20 yaş) görülür (3). Bu bildiride nadir görülen kosta yerleşimli osteosarkom olgusunun BT ve MRG bulgularını sunmayı amaçladık.

Olgu Sunumu: On dokuz yaşında kadın hasta 5 aydır olan sırt ağrısı nedeniyle merkezimize başvurdu. PA akciğer grafisinde sağ 5. kosta posteriorunda ekspansil görünüm olması üzerine toraks BT tetkiki yapıldı. BT' de kostada destrüksiyona yol açan, kalsifikasyonlar içeren kitle lezyon izlendi. Yapılan MRG tetkikinde, lezyonun yumuşak doku komponentlerinde kalsifikasyon ve postkontrast görüntülerde kontrastlanma izlendi. Lezyonun patolojik tanısı yüksek dereceli konvansiyonel osteoblastik osteosarkom olarak sonuçlandı.

Tartışma Ve Sonuç: Primer göğüs duvarı tümörleri tüm torasik tümörlerinin %5' ini oluşturur. Benign veya malign ve primer veya metastaza sekonder görülebilen heterojen bir tümör grubudur (4). OS, göğüs duvarında çok nadir görülür ve kostalar OS için nadir lokalizasyonlardandır (5). Malign göğüs duvarı tümörleri tipik olarak ağrılı, hızla büyüyen, elle hissedilebilen büyük kitleler olarak kendini gösterir. Göğüs duvarındaki OS' larda ekstremitelerdekilere kıyasla lokal nüks, akciğerlere ve lenf nodlarına metastatik yayılım daha sıktır ve sağ kalımın kötü olmasına katkıda bulunur. Radyografiler tipik olarak kitlede kalsifikasyon veya osteoid matriksi gösterir. BT' de lezyonun santralinden periferine uzanan mineralizasyon alanlarının dağılımını görebiliriz. MRG' de ise T1A görüntülerde kasa göre daha yüksek sinyale sahip kemik mineralizasyonunu görebiliriz (6). Göğüs duvarında malign tümörlerden kondrosarkomu daha sık görmekle birlikte osteosarkomu da akılda bulundurmak radyoloji pratiğinde faydalı olacaktır.

Anahtar kelimeler: osteosarkom, kosta, BT, MRG

Kaynaklar

1. Yarmish G, Klein MJ, Landa J, Lefkowitz RA, Hwang S. Imaging characteristics of primary osteosarcoma: nonconventional subtypes. Radiographics. 2010 Oct;30(6):1653-72.
2. Mohanty S, Inchara YK, Crasta JA, Ananthamurthy A. An unusual case of primary osteosarcoma of the rib in an adult. Indian J Med Paediatr Oncol. 2010 Jan;31(1):18-20.
3. Kumar V, Abbas AK, Fausto N et-al. Robbins and Cotran pathologic basis of disease. W B Saunders Co. (2005) ISBN:0721601871.
4. Lin GQ, Li YQ, Huang LJ, et al. Chest wall tumors: diagnosis, treatment and reconstruction. Exp Ther Med. 2015;9:1807–1812.
5. Yaman Bajin İ, Kurucu N, Oğuz B, Akçören Z, Varan A, Şatirer Ö, Akyüz C. Primary Osteosarcoma of the Rib: A Case Report and Review of the Literature. J Pediatr Hematol Oncol. 2018 Jan;40(1):48-50.
6. Tateishi U, Gladish GW, Kusumoto M, Hasegawa T, Yokoyama R, Tsuchiya R, Moriyama N. Chest wall tumors: radiologic findings and pathologic correlation: part 2. Malignant tumors. Radiographics. 2003 Nov-Dec;23(6):1491-508.

PA akciğer grafisinde sağ 5. kosta posteriorunda ekspansil kitle lezyon izleniyor (oklar).

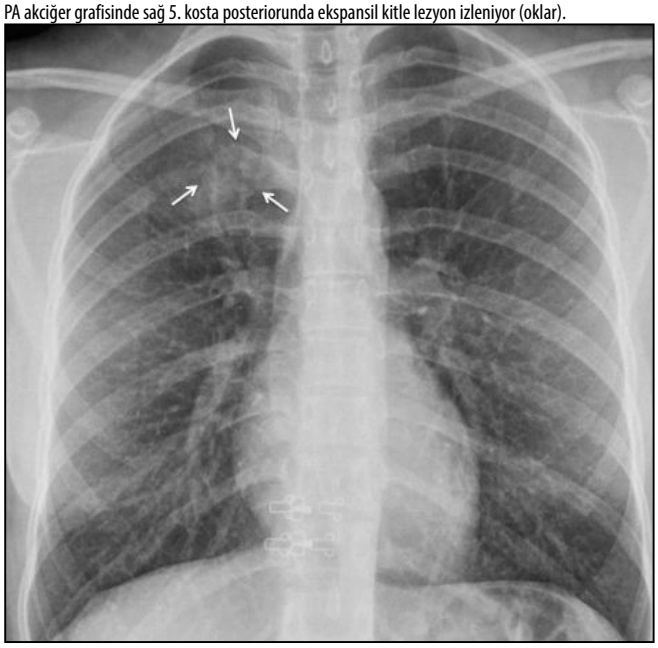

Kontrastsız toraks BT aksiyel(a) ve koronal(b) görüntülerde; kortikal destrüksiyona yol açmış, içerisinde kalsifikasyonlar izlenen ekspansil kitle dikkati çekiyor (oklar).

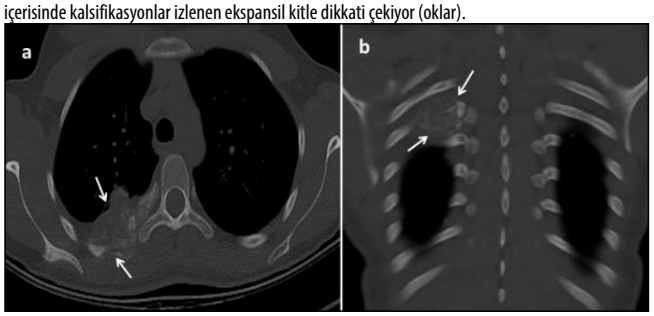

T2A yağ baskılı aksiyel görüntüde (a); kortikal destrüksiyona yol açmış ekspansil lezyon izleniyor (oklar). Difüzyon ağırlıklı görüntüde (b) ve ADC haritasında (c) lezyonda difüzyon kısıtlanması izleniyor.

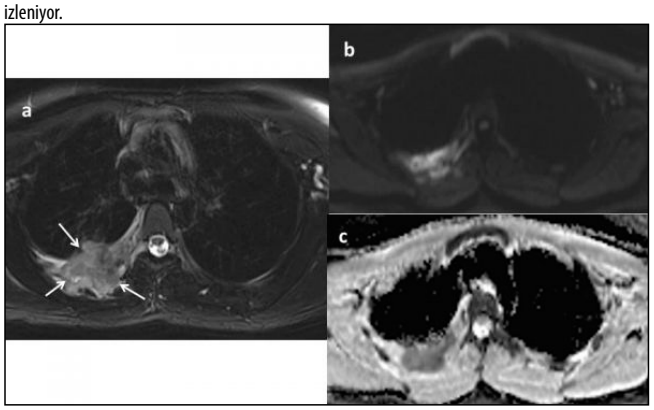

T1A yağ baskılı aksiyel (a) ve sagittal (b) görüntülerde; lezyonda kontrastlanmayı izliyoruz (oklar).

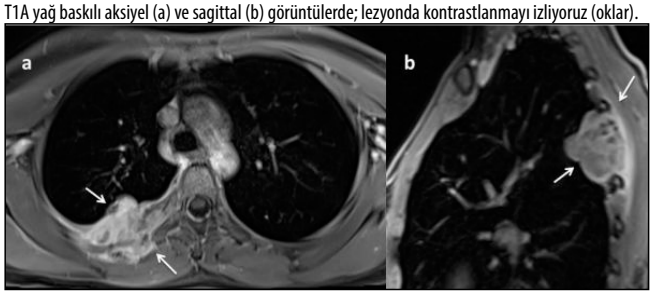

Kardiyovasküler Görüntüleme

PS-468

LMCA ANEVRİZMASI; KARDİYAK BT BULGULARI

Nusret Seher, Abidin Kılınçer, Mustafa Koplay
Selçuk Üniversitesi Tıp Fakültesi Radyoloji Anabilim Dalı

Giriş-Amaç: Koroner arter çapının normalden 1.5 kat veya daha fazla genişlemesi olarak tanımlanan koroner arter anevrizması, nadir görülen bir anomalidir(1). Yapılan çalışmalarda, koroner arter anevrizmalarının insidansı %1.5-%4.9 olarak bildirilmiş olup erkeklerde daha sık görülmektedir. Bu konudaki en büyük çalışmalardan olan CASS'da koroner arter anevrizma insidansı %4.9 olarak bildirilmiştir(2). Bu bildiride nadir görülen sol ana koroner arter(LMCA) anevrizması ve kardiyak bilgisayarlı tomografi(BT) bulguları sunulmuştur.

Olgu:66 yaşında bayan hasta efor anjinası nedeniyle hastanemize başvurdu. Çekilen kardiyak BT'sinde; LMCA sol sinüs valsalva posteriorundan dar açı ile çıkış göstermekte olup proksimalde çapı 8 mm ile normalden geniş izlendi. Bifurkasyon düzeyinde 16x13.5 mm çapa varan anevrizmatik dilatasyon mevcuttu. Diğer koroner arterlerde anlamlı patoloji izlenmedi. Hastaya kardiyak BT bulguları ile LMCA anevrizması tanısı konuldu.

Tartışma-Sonuç: Koroner arter anevrizmasının etyolojisiyle ilgili net bir konsensus bulunmamakla birlikte bilinen nedenler sıklıkla kawasaki hastalığı, ateroskleroz, konjenital malformasyonlar, travma, Takayasu arteriti, poliarteritis nodosa, subakut bakteriyel endokardit, sifiliz, iyatrojenik nedenlerdir(3). Tromboz veya spontan diseksiyon gibi nedenlerle akut miyokardiyal infarktüse neden olabilmektedir(4). Tedavi protokolleri ve prognozu tam olarak belirlenmemiş olmakla birlikte, LMCA anevrizmalarında, başta ligasyon olmak üzere cerrahi tedavi önerilmektedir. Kardiyak BT koroner arterlerin görüntelenmesinde noninvaziv gold standart yöntem olup koroner anevrizmaların tanısında ve takibinde çok önemli rol oynamaktadır. Anevrizmaların tedavi protokolü belirlenirken anevrizmal segmentin morfolojik yapısı, koroner arterlerle ilişkisini göstermede son derece etkin bir yöntemdir.

Anahtar kelimeler: anevrizma,bt,sol ana koroner arter, BT

Kaynaklar

1. Syed M, Lesch M. Coronary artery aneurysm: a review. Prog Cardiovasc Dis 1997; 40: 77-84.
2. Espinola-Klein C, Rupprecht HJ, Erbel R, Nafe B, Brennecke R, Meyer J. Ten-year outcome after coronary angioplasty in patients with single-vessel coronary artery disease and comparison with the results of the Coronary Artery Surgery Study (CASS). Am J Cardiol 2000; 85: 321-326.
3. Perlman PE, Ridgeway NA. Thrombosis and anticoagulation therapy in coronary ectasia. Clin Cardiol 1989; 12: 541-542
4. Olson JP, Chamusco RF. Giant left main coronary artery aneurysm initially seen as an acute coronary syndrome. Am Heart J 1995; 129: 1216-1217.

3 boyutlu VRT görüntüde LMCA bifurkasyon düzeyinde(ok).

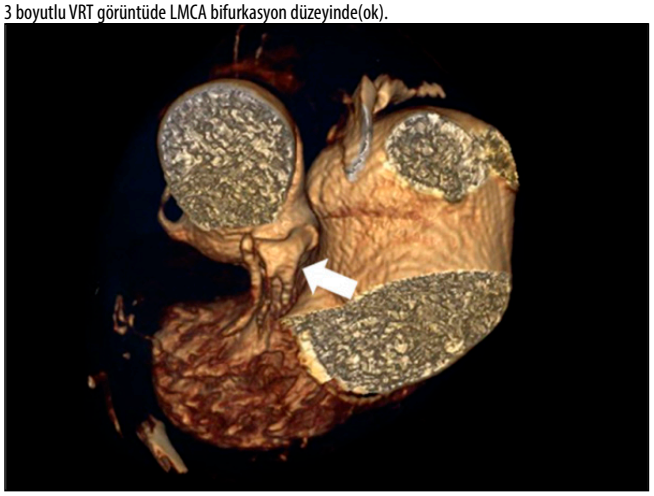

Aksiyel kardiyak BT görüntüsünde LMCA anevrizması izleniyor(ok).

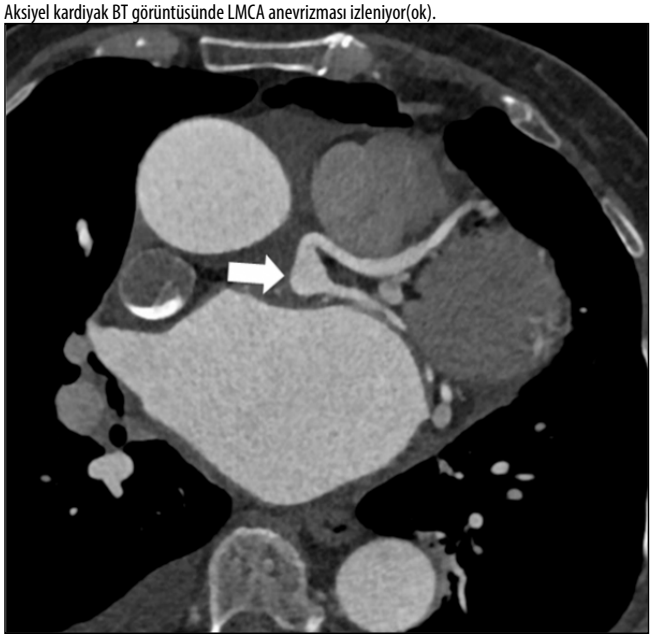

MIP görüntüde LMCA anevrizması izlenmekte(ok) ve distalindeki LAD proksimal kesiminde hafif genişleme mevcut.



Nöroradyoloji

PS-469

FETAL İNTRAKRANİAL İMMATÜR TERATOM TANILI OLGUDA GÖRÜNTÜLEME BULGULARI

Ayşe Arı, Mehmet Sedat Durmaz, Ömer Faruk Topaloğlu, İbrahim Altındaş, Nimet Ersöz Polat

Selçuk Üniversitesi Tıp Fakültesi Radyoloji Anabilim Dalı

Giriş-Amaç: Konjenital intrakraniyal tümörler nadirdir ve tüm çocukluk çağı beyin tümörlerinin sadece %0.5 ila %1.5'ini oluşturur(1).Bu tümörlerin en yaygın olanı üç germ tabakasından köken alan yüksek mortalite oranına sahip teratomlardır(2,3).Çoğuna prenatal ultrasonografi(USG) esnasında tanı konur. USG 'de şüphede kalınan olgularda görüntüleme yöntemi yüksek rezolüsyonu nedeniyle manyetik rezonans(MR) görüntülemedir(3). Biz bu olguda rutin sonografi taramasında tespit edilen sonrasında MR çekilen görüntüleme özellikleri immatür teratom ile uyumlu olguyu sunmayı amaçladık.

Olgu Sunumu: 35 yaşında hasta , gebeliğinin 21. haftasında rutin USG kontrolünde intrakranial supratentorial yerleşimli hiperekoik heterojen kitle lezyonu izlendi. Doppler incelemesinde kitle lezyonda özellikle SMI incelemesinde daha belirginleşen vaskuler akım mevcuttu(Resim 1 a,b,c) .Ek fetal anomali saptanmadı.

Hastaya yapılan fetal MRG incelemede anterior frontal fossadan başlayıp süperiora, interventriküler alandan, posteriora uzanım gösteren en geniş yerinde aksiyel çapları 53x36 mm olarak olarak ölçülen T2 ağırlıklı sekanslarda hipointens, heterojen, içerisinde kistik alanlar bulunan kitle lezyonu izlendi.Lateral ventriküllerin özellikle oksipital ve temporal hornları belirgin olup transvers çapları 9-9-5 mm olarak ölçüldü(Resim 2 a, b,c) . Hasta isteği üzerine terminasyon uygulanan olguda tanı patolojik olarak doğrulandı.

Tartışma ve Sonuç: Konjenital intrakranial tümörler nadirdir ve diğer pediatrik tümörlerden farklı bir patofizyolojiye sahiptirler(2). Konjenital tümörler yüksek mitotik aktiviteye sahip embriyonik hücrelerin anormal farklılaşmasıyla oluştuğu için malign ya da benign fark etmeksizin hızlı büyüme eğilimindedirler ve fetal tümörler pediatrik popülasyonun aksine genelde supratentoryal yerleşimlidir (3).

İntrakranial teratomlar fetal tümörlerin yaklaşık yarısını oluşturur ,bunu farklı derecede astrositomlar, lipomlar, koroid papillomlar ve kraniofaranjiomlar takip eder(2).

Sonografik olarak teratomlar kalsifikasyon izlenebilen , Doppler incelemede vaskülarizasyon saptanan , beyin parankiminde distorsiyona yol açan kompleks kistik -solid kitlelerdir(2).

USG 'de kitle saptanması durumunda tanıyı doğrulamak için görüntüleme yüksek uzaysal çözünürlüğü nedeniyle MR inceleme olmalıdır(5).Teratomlar tipik olarak büyük boyutlu heterojen solid-kistik kitlelerdir.T1 ağırlıklı sekanslarda yağ ya da protein içeriğine bağlı hiperintens, solid komponente bağlı izointens ve kalsifikasyon varlığında hipointens odaklar izlenir.T2 ağırlıklı sekanslarda kistik komponente bağlı hiperintens izlenirken postnatal görüntülemelerde solid komponentlerde postkontrast görüntülerde kontrastlanma izlenebilir(4,6).

Konjenital teratomda ana ayırıcı tanı intrakranial hematomlardır ve Dopplerde vaskuler akım saptanması ile ile hematomlardan ayırt edilirler(2,7).Bizim olgumuzda da kitle lezyonda Dopplerde akım mevcuttu.

Sonuç: Fetal beyin tümörleri nadir fakat yüksek neonatal mortalite ile ilişkilidir(7).Prenatal ultrasonografide en sık saptananı intrakranial teratomlardır.Sonografide kitle saptanması durumunda tümörü, yayılımını ve orjinini ve prenatal yönetimi değerlendirmek fetal MR yapılmalıdır(2, 8).

Anahtar kelimeler: teratom, konjenital beyin tümörü ,ultrasonografi, manyetik rezonans

Kaynaklar

1. Geethanath RM, Abdel-Salam F.Congenital intracranial teratoma Case Reports 2010;2010:bcr0820092213.
2 .Gkasdaris G, Chourmouzi D. Congenital intracranial mature teratoma: the role of fetal MRI over ultrasound in the prenatal diagnosis and the perinatal management. BMJ Case Rep. 2019;12(5):e229774.
3. Iglesia M., Recio M., Martínez P., Blanco M.Resonancia magnética en el diagnóstico del teratoma intracraneal fetal. Rev. Colomb. Radiol. 2020; 31(2): 5342-6.
4.Woodward P, Sohaey R, Kennedy A, et al. From the archives of the AFIP: A Comprehensive Review of Fetal Tumors with Pathologic Correlation. RadioGraphics. 2005;5:215-42.
5. Cassart M, Bosson N, Garel C, Eurin D, Avni F. Fetal intracranial tumors: a review of 27 cases. Eur Radiol. 2008 Oct;18(10):2060-6. doi: 10.1007/s00330-008-0999-5. Epub 2008 May 6. PMID: 18458906.
6.Abdelmuhdi AS, Almazan AE, Dissi NA, et al. Intracranial teratoma: Imaging, intraoperative, and pathologic features. RadioGraphics. 2017;37(1):506-11.
7. Milani HJ, Araujo E, Cavalheiro S, et al. Fetal brain tumors: Prenatal diagnosis by ultrasound and magnetic resonance imaging. World J Radiol. 2015;7:17-21.
8. Rickert CH. Neuropathology and prognosis of foetal brain tumours. Acta Neuropathol. 1999;98:567-76.

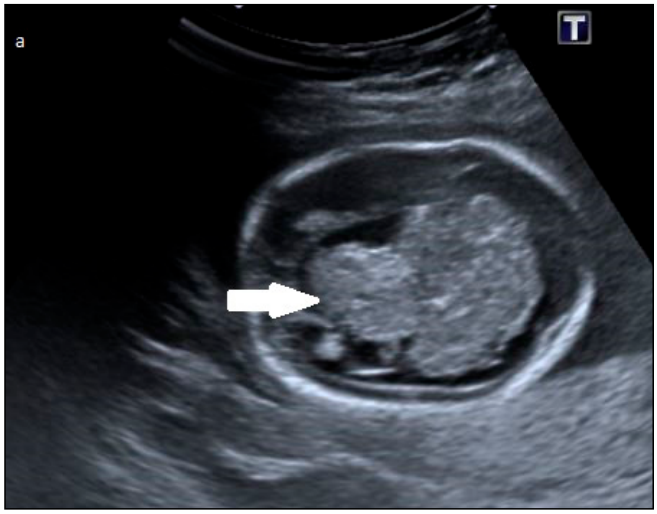

Resim 1 . Fetal intrakranial immatür teratom .a) Fetal nörosonografi aksiyel plan, supratentoryal alanda anteriora ve posteriora uzanım gösteren heterojen hiperekoik kitle lezyon(ok) .b) Fetal nörosonografi aksiyel plan, Doppler incelemede lezyonda minimal vaskularite mevcut, cSMI incelemede ise (c) lezyonda daha belirginleşen vasküler akım izlenmekte.

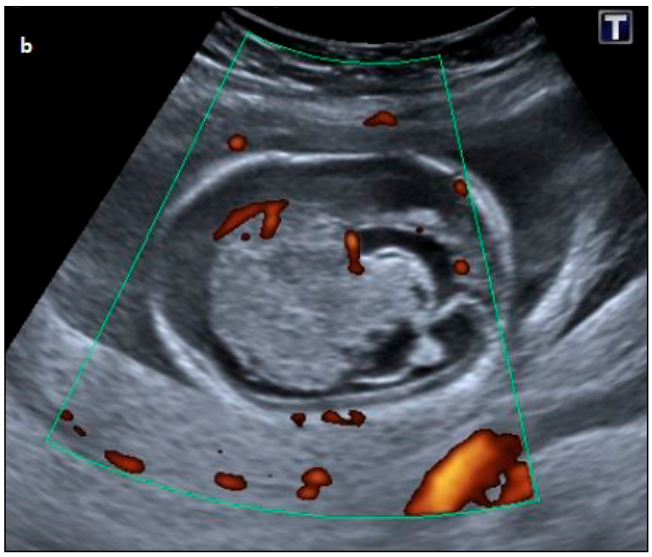

Resim 1. Fetal intrakranial immatür teratom .a) Fetal nörosonografi aksiyel plan, supratentoryal alanda anteriora ve posteriora uzanım gösteren heterojen hiperekoik kitle lezyon(ok) .b) Fetal nörosonografi aksiyel plan, Doppler incelemede lezyonda minimal vaskularite mevcut, cSMI incelemede ise (c) lezyonda daha belirginleşen vasküler akım izlenmekte.

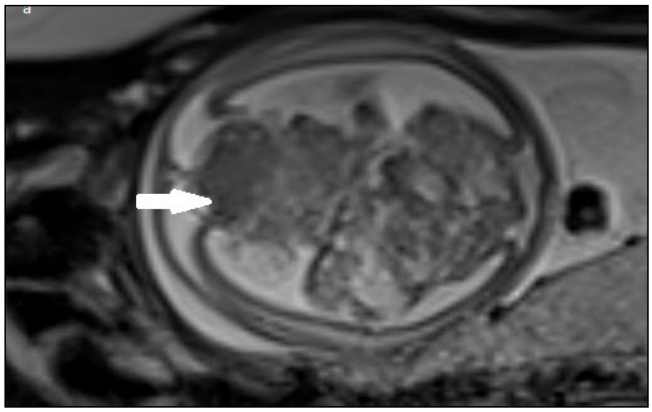

Resim 2. Fetal immatür teratom .a) T2 ağırlıklı aksiyel ve (b) sagittal MR incelemede hipointens içerisinde hiperintens kistik alanların izlendiği kitle lezyon .c).T2 aksiyel planda lateral ventrikülde hafif dilatasyon (ok) .

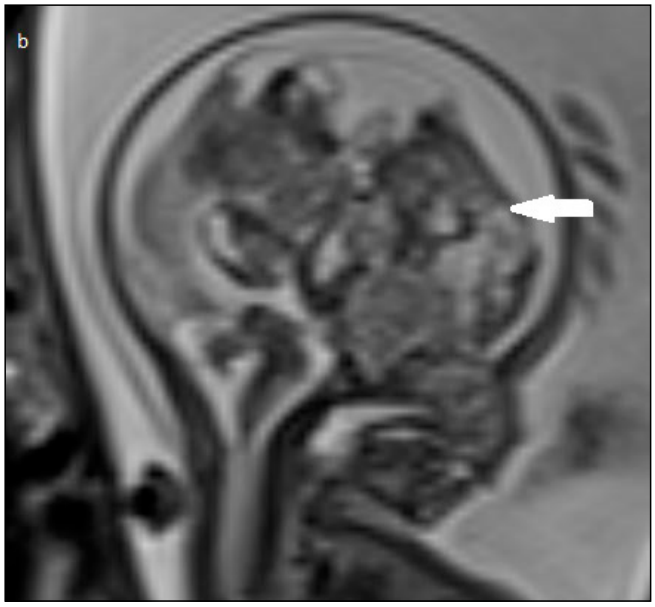

Resim 2. Fetal immatür teratom .a) T2 ağırlıklı aksiyel ve (b) sagittal MR incelemede hipointens içerisinde hiperintens kistik alanların izlendiği kitle lezyon .c).T2 aksiyel planda lateral ventrikülde hafif dilatasyon (ok) .

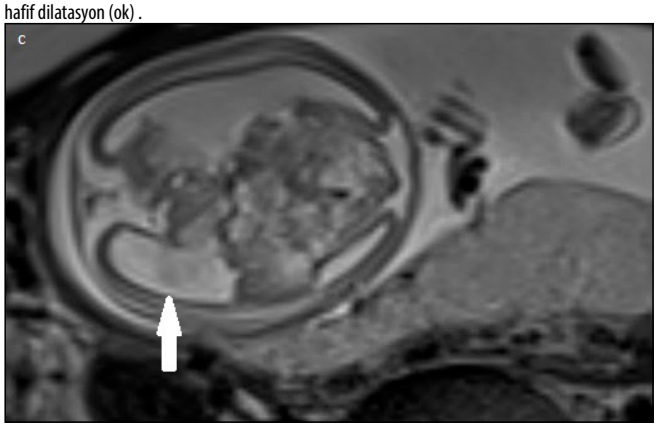

Resim 2. Fetal immatür teratom .a) T2 ağırlıklı aksiyel ve (b) sagittal MR incelemede hipointens içerisinde hiperintens kistik alanların izlendiği kitle lezyon .c).T2 aksiyel planda lateral ventrikülde hafif dilatasyon (ok) .

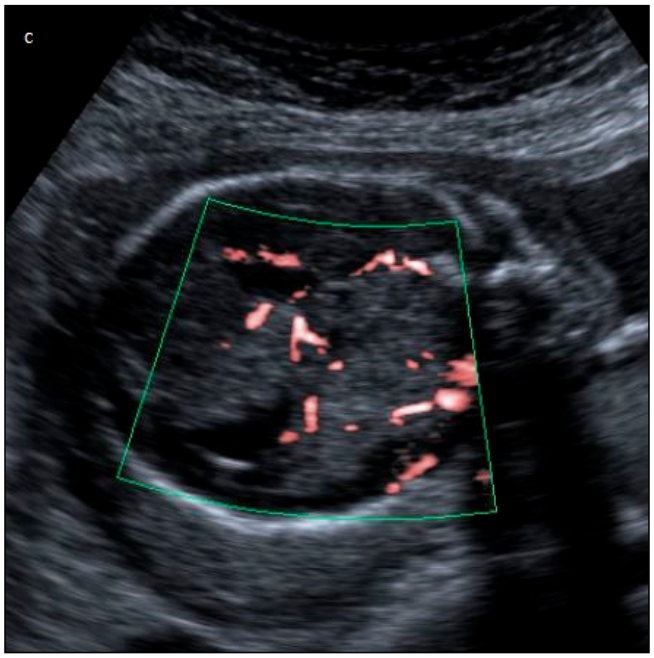

Resim 1 . Fetal intrakranial immatür teratom .a) Fetal nörosonografi aksiyel plan, supratentoryal alanda anteriora ve posteriora uzanım gösteren heterojen hiperekoik kitle lezyon(ok) .b) Fetal nörosonografi aksiyel plan, Doppler incelemede lezyonda minimal vaskularite mevcut, cSMI incelemede ise (c) lezyonda daha belirginleşen vasküler akım izlenmekte.

Nöroradyoloji

PS-470

PATOLOJİK BOY KISALIĞI İLE BAŞVURAN EKTOPİK NÖROHİPOFİZ OLGUSU

Oğuz Han Karadenizli, Kemal Niyazi Arda

Sağlık Bilimleri Üniversitesi, Gülhane Tıp Fakültesi, Radyoloji Bölümü, Ankara

Giriş ve Amaç: Hipofizin infundibulumunda meydana gelen kesintiler ve ektopik nörohipofiz bulgusu izole büyüme hormonu veya kombine ön hipofiz eksiklikleri ile sıklıkla ilişkilidir. Ancak patogenezleri net olarak açıklanmış durumda değildir ve bu anatomik defektleri ilgilendiren klinik veriler sınırlıdır. İzole büyüme hormonu eksikliğiyle başvuran bir olgunun tanıda yardımcı olan görüntülerinin paylaşılmasını ve patolojik boy kısalığının hipofizer görüntüleme ile tanısının koyulabileceği durumları tartışmayı amaçladık.

Olgu Sunumu: Ebeveynleri tarafından boy kısalığı ile hastanemize getirilen 8 yaşındaki bir erkek çocukta yapılan görüntüleme sonrası 1 ağırlıklı görüntülerde hiperintens olarak bulunan nörohipofizin median eminens izlendiği görüldü. Pitüiter stimülasyon testleri sonrası büyüme hormon yanıtının yeteri kadar olmadığı tespit edildi. Hastaya boy kısalığı için rekombinant büyüme hormonu başlandı ve hastanın kemik yaşında kısa sürede ilerleme kaydedildi. Böylece boy kısalığının ektopik nörohipofiz-hipofizer infundibulum disgenezisinden kaynaklandığı sonucuna varıldı.

Tartışma: Pediatrik hastalarda patolojik boy kısalığı veya ön hipofiz yetmezliği semptomları ile başvuran olgularda mutlaka görüntüleme yapılmalıdır. Hipotalamohipofizer traktı etkileyen birçok konjenital patolojiler olabileceği gibi yine bu bölgeyi etkileyen tümörler ve inflamatuar hastalıklar da ayırıcı tanıda yer almaktadır ve görüntüleme bu hususta yardımcıdır.

Sonuç: Büyüme hormonu eksikliği saptanan olguda MRG ile konjenital bir anomali olan ektopik nörohipofiz saptanmış olup hastanın tedavisi buna göre yönlendirilmiştir.

Anahtar kelimeler: Nörohipofiz, Büyüme Hormonu

Kaynaklar
1) Van der Linden, A.S. and Van Es, H.W. (2007) Case 112: Pituitary Stalk Transection Syndrome with Ectopic Posterior Pituitary Gland. Radiology, 243, 594-597.
2) Almalki, M. , Buhary, B. , Brema, I. , Almaghamsi, A. and Zahrani, S. (2017) Short Stature due to Ectopic Neurohypophysis: Case Report. Open Journal of Endocrine and Metabolic Diseases, 7, 89-95.
3) Chen S, Leger J, Garel C, Hassan M, Czernichow P: Growth hormone de- ficiency with ectopic neurohypophysis: anatomical variations and relation- ship between the visibility of the pituitary stalk asserted by magnetic resonance imaging and anterior pituitary function. J Clin Endocrinol Metab 84:2408-2413, 1999



A. Sagittal kontrastlı T1 ağırlıklı hipofiz MR görüntüsünde medial eminenste nodüler sinyal artışı ektopik nörohipofiz ile uyumlu bulundu.

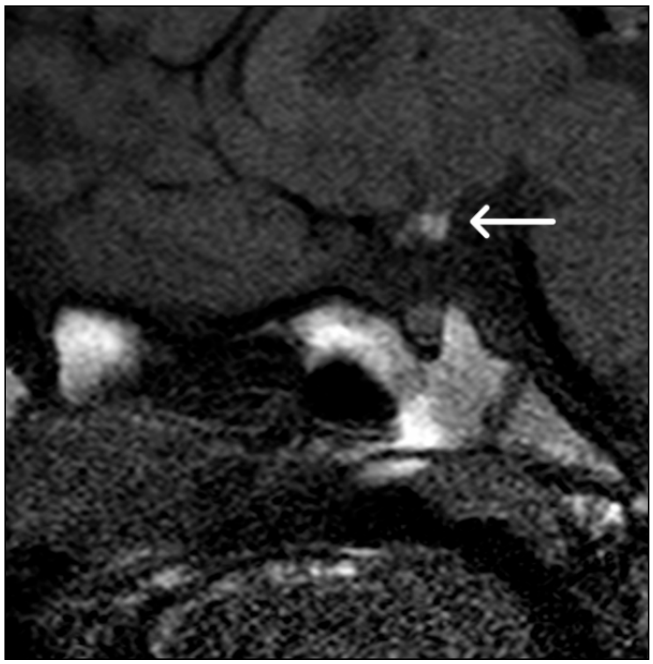

B. A: Sagittal kontrastsız T1 ağırlıklı hipofiz MR görüntüsünde medial eminenste nodüler sinyal artışı ektopik nörohipofiz ile uyumlu bulundu.



C. Koronal kontrastsız T1 ağırlıklı görüntüde hipofiz yüksekliği normal olarak izlendi.

Kas-İskelet Radyolojisi

PS-471

LATERAL KONDİL TUTULUMLU DİZİN SPONTAN OSTENEKROZU (SONK): OLGU SUNUMU

İclal Erdem Toslak , Zeynep Nihan Çıkım, Bülent Çekiç, Alpaslan Yavuz, Ayşe Eda Parlak

Antalya Eğitim ve Araştırma Hastanesi

Giriş: Osteonekroz, kemik ve kemik iliği hücresel bileşenlerinin iskemik hasarı olarak tanımlanmaktadır. Osteonekroz için predispozan faktör olmayan hastalarda görülen primer (idiopatik veya spontan) ve bilinen birçok hastalık nedeniyle meydana gelen sekonder form olmak üzere iki formu vardır. Dizin spontan osteonekrozu 60 yaş üzerinde daha sık görülür ve kadınlarda erkeklerden 3 kat daha fazladır (2,3). Literatürde bildirilen en genç dizin spontan osteonekroz olgusu 30 yaşındadır (4). Dizde sıklıkla ağırlık taşıyan medial kondil (%95) etkilenir. Daha nadir olmakla birlikte lateral femoral kondil veya tibianın da etkilendiği olgular vardır. Bu olguda lateral kondilde yerleşimli dizin spontan osteonekroz görüntüleme bulguları sunulmaktadır.

Olgu: Yetmiş dört yaşında kadın olgu, sağ dizde ağrı şikayeti ile kliniğimize başvurdu. Diz röntgeni ve manyetik rezonans görüntüleme (MRG) yapıldı. AP diz grafisinde yer yer artrozik değişiklikler ve lateral menisküste kalsifikasyon dışında normaldi (Resim 1). Manyetik rezonans (MR) görüntülemede lateral femoral kondilde artiküler yüzde düzleşme , subkondral düşük sinyalli alanlar ve çevresinde yaygın kemik iliği ödemi izlendi. Bulgular dizin spontan yetersizlik fraktürü (SONK) ile uyumlu bulundu. (Resim 2).

Tartışma: Dizin spontan osteonekrozu gelişimi steroid kullanımı, travma, alkolizm, menisektomi sonrası (5), orak hücreli anemi, Gaucher hastalığı, SLE, renal transplantasyon, romatolojik hastalıklar, Caisson hastalığı gibi hastalıklara sekonder olabileceği gibi, çoğunlukla idiopatiktir (3). Terminolojide subkondral yetersizlik fraktürü de kullanılabilir. Spontan osteonekroz en sık medial femoral kondilde meydana gelir. Ayrıca lateral femoral kondilde, patella ve tibial platoda da rastlanabilir (2). Predispozan faktöre sahip hastalar genellikle sinsi başlangıçlı veya belirsiz bir ağrı tariflerken, predispozan faktörü olmayan hastalar istirahatte devam eden ani, şiddetli ağrıdan yakınırlar ve bu spontan osteonekroz için daha tipiktir (1). Ayrıca iki tip arasında lokalizasyon ve lezyon boyutunda da farklılıklar mevcuttur.

Spontan osteonekroz genellikle femoral kondilin medialini unilateral etkilemeye yatkın iken, sekonder osteonekroz lateral femoral kompartmanı bilateral olarak tutar ve lezyon boyutu idiopatik tipe göre daha büyüktür (6).

Spontan osteonekroz yaşlı popülasyonun bir hastalığı gibi kabul edilmekteyse de nadir olarak genç yaşta da görülebilir. (4). olgular genellikle ani başlangıçlı ağrı ve diz eklemi anteromedialinde hassasiyet tarifler. Ağrı şiddetlidir, geceleri kötüleşir, ağırlık kaldırma, merdiven inip çıkma gibi aktivite ile artış gösterir. İstirahatte ağrı yakınması devam eder. Hastalar sıklıkla semptomlarını önemsiz bir travma veya herhangi bir olaya bağlarlar (6).

Direkt radyografiler hastalığın erken evrelerinde çoğunlukla normal olarak saptanır (1,3). Fokal lezyonlar oluşmadan önce sadece kemik iliği ödemi meydana gelmektedir ki bu bulgu MR inceleme ile görüntülenebilir (1). Devam eden periyodlarda etkilenen femoral veya tibial platoda subkondral radyolusen alan tespit edilebilir. Geç evrelerde femoral kondilin kollapsı ile ciddi destrüksiyon meydana gelir (6)

Sonuç: Sonuç olarak dizde ani başlayan, hareketle artan ve istirahatte devam eden, geceleri belirginleşen ağrı varlığında spontan osteonekroz akla gelmelidir. MR görüntüleme ilk seçenek tanı yöntemi olarak kullanılmalı ancak erken dönemde bulgu vermeyebileceği akılda tutulmalıdır.

Anahtar kelimeler: sonk, spontanosteonekroz, medialkondil, artikülerdüzleşme

Kaynaklar

1. Kattapuram TM, Kattapuram SV. Spontaneous osteonecrosis of the knee. Eur J Radiol 2008;67:42-8. [Abstract] / [Full Text] / [PDF]
2. Akgün I, Ünlü MC. Osteonecrosis of the knee. Acta Orthop Traumatol Turc 2007;41:123-37. [Abstract]
3. Patel DV, Breazeale NM, Behr CT, Warren RF, Wickiewicz TL, O'Brien SJ. Osteonecrosis of the knee: current clinical concepts. Knee Surg Sports Traumatol Arthrosc 1998;6:2–11. [Abstract] / [PDF]
4. Dukes KM, Bramhall JP, Protzman RR. Osteonecrosis of the medial femoral condyle in a 30-year-old patient. Orthopedics 1994;17:729–32. [Abstract]
5. DeFalco RA, Ricci AR, Balduini FC. Osteonecrosis of the knee after arthroscopic meniscectomy and chondroplasty: a case report and literature review. Am J Sports Med 2003;31:1013–
6. [Full Text] / [PDF] 6. Narváez J, Narváez JA, Rodriguez MJ, Roig-Escofet D. Osteonecrosis of the knee: differences among idiopathic and secondary types. Rheumatology (Oxford) 2000;39:982–9. [Abstract] / [Full Text] / [PDF]

Sağ diz MR (T2 coronal)'da femur lateral kondilde ekleme bakan subkondral alandan başlamak üzere lateral kondili büyük oranda etkileyen kemik iliği ödemi ile uyumlu sinyal artışı izleniyor.



AP diz grafisinde her iki dizde hafif osteoartrit bulguları ve diz eklemi aralığında meniskal kalsifikasyonlar izleniyor.

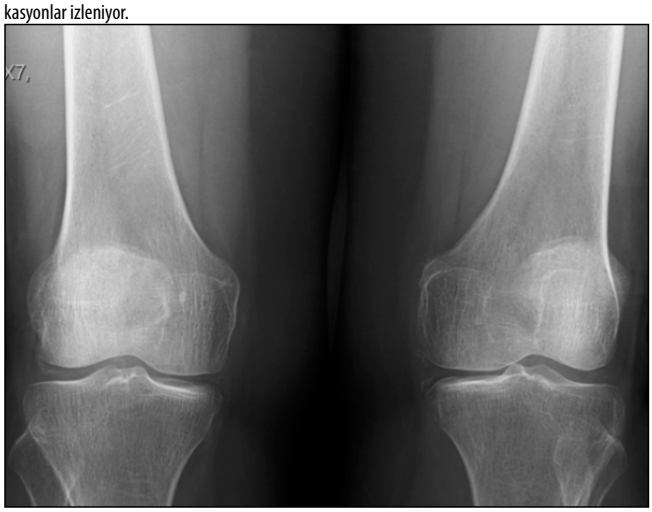

Sağ diz MR (T2 coronal) 'da femur lateral kondilde artiküler yüzde düzleşme ve subkondral düşük sinyalli alanlar izleniyor.



Baş-Boyun Radyolojisi

PS-472

GLOMUS JUGULARE: OLGU SUNUMU

Yasemin Okatan, Vasfiye Nihan Bürcek, Mahmut Burak Laçın, Turgut Tursem Tokmak, Hasan Erdoğan, Ahmet Savranlar

Sağlık Bilimleri Üniversitesi Kayseri Şehir Hastanesi, Radyoloji Kliniği

Giriş ve Amaç: Glomus tümörü kulağın en yaygın benign tümörlerindendir ve her yaş grubunda görülebilmekle birlikte en çok 50'li yaşlarda görülmektedir. En sık izlenen semptomlar; işitme kaybı, tinnitus, orta kulak akıntısı, kulak ağrısı, baş dönmesi, kulakta kanama, kranial sinir paralizileri, dış kulak yolunda kitle olarak sıralanabilir. Bu sunumda kulakta kanama şikayetiyle hastaneye başvuran; glomus jugulare tanısı alan olgunun görüntüleme bulguları sunulmuştur.

Olgu: 51 yaşında, kadın hasta sol dış kulaktan kanama şikayetiyle tarafımıza başvurdu. Solda periferik fasyal paralizisi olan hastaya ileri tetkik amacıyla yapılan temporal bilgisayarlı tomografide (BT); solda juguler fossa düzeyinde mastoid hücrelere ve hipotimpanuma uzanan komşu kemik yapılarda ekspansiyona ve erozyona neden olan, yoğun kontrastlanan lezyon izlendi. Kontrastlı kulak manyetik rezonans (MR) görüntüleme ve MR anjiografide benzer lokalizasyonda T1A ve T2A'da içerisinde tuz-biber görünümüne neden olan sinyal

void hipointensiteler barındıran, yoğun kontrastlanan yumuşak doku lezyonu izlendi.

Tartışma ve Sonuç: Glomus tümörleri baş-boyun bölgesinin nadir görülen, yavaş gelişen, sıklıkla iyi huylu vasküler tümörleridir. Boyun paragangliomalarının tanısında ultrasonografi ilk tercihtir ancak kafa tabanının engellemesi nedeniyle glomus jugularenin görüntülenmesi güçtür. Glomus tümörlerinin değerlendirilmesinde BT; yumuşak doku-kemik ilişkisi ve tümörün hacmi, MR görüntüleme ve MR anjiografi; tümörün yapısı ve çevre damarlarla ilişkisi hakkında bilgi verir. Tanıda altın standart yöntem intra-arteriyel bilateral karotis anjiografidir. Glomus jugularede BT'de juguler fossa düzeyinde komşu kemik yapılarda erozyona bağlı güve yeniği paterni tipiktir. Glomus tümörleri çok vasküler tümörlerdir: BT ve MR incelemede yoğun kontrast tutarlar. MR görüntülemede lezyon içerisindeki damarlar sinyalsiz odaklar şeklinde tuz-biber manzarası görünümüne yol açabilir. Dijital subtraksiyon anjiyografide özellikle embolizasyon öncesi tümörün besleyicisi ve drenaj venleri görüntülenir. Glomus jugulare tümörlerinde cerrahi tedavi yaklaşımları tümörün yaygınlığına göre çeşitlilik gösterir. Sonuç olarak kulakta kanama, fasiyal paralizi semptomlarıyla gelen olgularda glomus tümörleri ayırıcı tanıda mutlaka akılda tutulmalı ve tanıda görüntüleme yöntemlerine başvurulmalıdır.

Anahtar kelimeler: Glomus tümörü, tinnitus, fasiyal paralizi

Kaynaklar

1. Brown JS. Glomus jugulare tumors revisited: a ten-year statistical follow-up of 231 cases. Laryngoscope. 1985 Mar;95(3):284-8.
2. Eskridge JM. Interventional neuroradiology. Radiology. 1989 Sep;172(3 Pt 2):991-1006.
3. Probst LE, Shankar L, Hawke M. Radiological features of glomus tympanicum and glomus jugulare. J Otolaryngol. 1991 Jun;20(3):225-7.
4. Nora JD, Hallett JW Jr, O'Brien PC, Naessens JM, Cherry KJ Jr, Pairolero PC. Surgical resection of carotid body tumors: long-term survival, recurrence, and metastasis. Mayo Clin Proc. 1988 Apr;63(4):348-52.
5. Rinaldo A, Myssiorek D, Devaney KO, Ferlito A. Which paragangliomas of the head and neck have a higher rate of malignancy? Oral Oncol. 2004 May;40(5):458-60.

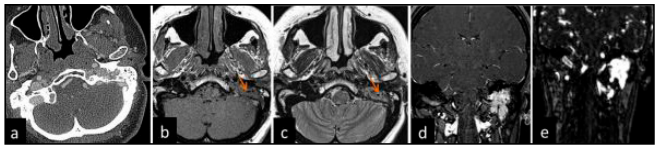

Resim 1. Aksiyel BT'de (a) juguler fossada ekspansiyona ve erezyona neden olan yumuşak doku lezyonu izlendi. Aksiyel T1A (b) ve T2A (c) imajlarda benzer lokalizasyonda, içerisinde tuz-biber görünümüne neden olan sinyal void hipointensiteler barındıran (kırmızı ok), koronal kontrastlı yağ baskılı T1A (d) kontrastlı MR anjiografide (e) yoğun kontrastlanan lezyon mevcuttur.

Genitoüriner Sistem Radyolojisi

PS-473

MESANE LEİOMYOMU

Fırathan Sarıaltın, Ali Bahadır Özdemir

Ankara Şehir Hastanesi

Giriş ve Amaç: Leiomyomlar, kadın genital sisteminin en sık görülen benign neoplazmlarıdır ve üreme çağındaki kadınların yaklaşık %25'inde görülür[1]. Düz kas hücrelerinden kaynaklanan bu histolojik olarak iyi huylu tümörler genellikle genitoüriner sistemde (vulva, over, üretra ve mesane) ortaya çıkar, ancak hemen hemen her anatomik bölgede ortaya çıkabilir[3].

Mesane tümörlerinin %95'i epitelyal kökenlidir. Daha az görülen non-epitelyal tümörler benign(leiomyom, rabdomyom, hemanjiom), malign(lenfoma, rabdomyosarkom, leimyosarkom) ya da metastatik olabilir [2].

Biz bu olgumuzda leimyomların nadir görülen lokalizasyonlarından olan mesane leiomyomunun bilinirliğini amaçladık.

Olgu Sunumu: Bizim olgumuz 40 yaşında kadın hasta olup, non-spesifik şikayetlerle hastaneye başvurmuş, yapılan üriner sistem ultrasonografide "mesane anterior duvarında kalınlaşması" şeklinde raporlanmış ve BT inceleme önerilmiş. Yapılan Abdomen BT inceleme sonucunda lezyon "urakal remnant doku" lehine değerlendirilmiş. Abdomen MR incelememizde tariflenen lezyonun urakal patolojilerin orta hatta yerleşmesinin aksine sağ lateral kesimde bulunması nedeni ile ayırıcı tanıda mesane duvar patolojileri düşünülmüştür. T2A'da ve T1A'da kas ile izointens sinyal özelliği gösteren, düzgün konturlu, mesane duvarı ile geniş açı yapan lezyonda dinamik kontrastlı seride hafif kontrast tutulumu izlenmiştir. Lezyon diffüzyon kısıtlaması göstermemiştir. MR incelemesinde bu leiomyom ile uyumlu olarak değerlendirilmiştir.

Tartışma ve Sonuç: Leiomyomlar en yaygın benign mesane neoplazmıdır, ancak tüm mesane tümörlerinin sadece %0.4'ünü oluşturur. 22-78 yaş aralığındaki kadın ve erkeklerde eşit olarak görülürler. Çoğu küçük ve asemptomatiktir ve insidental keşfedilir. Büyük tümörler sıkışıklık hissi, miksiyon sıkılığında artış, hematüri, pelvik basınç hissi ve üriner obstrüksiyon ile kendini gösterir.Lezyonlar düz, katı, homojen kitlelerdir. Kistik bileşenler dejenerasyonu gösterir. Leiomyomlar US, BT ve MR incelemelerde uterus leiomyomu ile benzer özellikler sergiler ve MR inceleme lezyom karakterizasyonu için en doğru olanıdır[4].

Ultrasonografik incelemede tipik olarak mesanede ile bağlantılı ince düzgün duvarlı homojen hipoekoik solid kitle olarak görünür. [5].

Bilgisayarlı tomografide hipodens bir kitle olarak ortaya çıkar, kontrastlı görüntülemede leiomyom orta derecede kontrastlanma gösterir[6].

Leiomyomlar, T1 ve T2 ağırlıklı MR'da düşük-orta sinyal yoğunluğuna sahip keskin kenarlı lezyon olarak görünür. Dilate vasküler yapılar, lenfatikler veya ödem nedeniyle T2 ağırlıklı görüntülerde leiomyomların üçte biri hiperintens bir çerçeveye sahiptir. T2 ağırlıklı görüntülerde yüksek sinyal yoğunluğuna sahip heterojen bir alan gösterilebilir; bu kanama, hiyalin dejenerasyonu, ödem veya yüksek hücre oranına sahip olmalarından kaynaklanır. Gadolinyum bazlı kontrast maddenin intravenöz uygulaması genellikle gerekli değildir; bununla birlikte, uygulanırsa, miyomlar genellikle normal miyometriyum dokusundan daha geç kontrastlanır. Kontrastlanma sonrası leiomyomlar, normal miyometriyuma göre hipointens (%65), izointens (%23) veya hiperintens (%12) olabilir[2].

Tedavide kitlenin fokal eksizyonu tercih edilen tedavi yöntemidir. Preoperatif dönemde leiomyom öntanısını koyabilmek gereksiz radikal cerrahiyi önlemek için çok değerlidir. Ayırıcı tanıda ürotelyal hücreli karsinomu ile karıştırılabilir, ancak leiomyomlar T2 ağırlıklı görüntülerde daha düşük sinyal yoğunluğuna sahip olmalıdır[4].

Anahtar kelimeler: Leiomyom; mesane. Leiomyoma; bladder.

Kaynaklar

1. Haaga, J. R. (2017). CT and MRI of the whole body. 6th Ed. Philadelphia, PA: Mosby/Elsevier, 1984-1985.
2. M.D., S. H. (2017). Textbook of Radiology: Abdomen and Pelvis (Illustrated ed.). Jaypee Brothers Medical Publishers Pvt Ltd, 187-188.
3. Fasih, N., Prasad Shanbhogue, A. K., Macdonald, D. B., Fraser-Hill, M. A., Papadatos, D., Kielar, A. Z., Doherty, G. P., Walsh, C., McInnes, M., & Atri, M. (2008). Leiomyomas beyond the Uterus: Unusual Locations, Rare Manifestations. RadioGraphics, 28(7), 1931–1948. https://doi.org/10.1148/rg.287085095
4. Wong-you-cheong JJ, Woodward PJ, Manning MA et-al. From the Archives of the AFIP: neoplasms of the urinary bladder: radiologic-pathologic correlation. Radiographics. 26 (2): 553-80. doi:10.1148/rg.262055172 - Pubmed citation
5. Yung-Wei Lin, Thomas I-Sheng Hwang. Leiomyoma of Urinary Bladder: A Case Report and Literature Review. J Urol Roc Vol.12 No.2, June 2001
6. Sudhakar PJ, Malik N, Malik A. Leiomyoma of bladder. Saudi J Kidney Dis Transpl. 2008;19 (2): 232-5. Saudi J Kidney Dis Transpl (full text) - Pubmed citation

Aksiyel planda ssfse t2a imajda mesane anterior duvarda kas ile izointens düzgün konturlu lezyon



Aksiyel planda tse t1a imajda mesane anterior duvarda kas ile izointens düzgün konturlu lezyon



Aksiyel planda gre t1a yağ baskılı imajda mesane anterior duvarda kas ile izointens düzgün konturlu lezyon

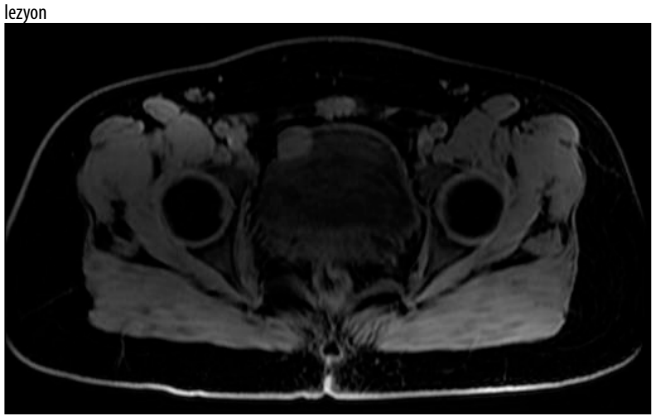

Koronal planda gre t1a yağ baskılı kontrast sonrası elde edilen imajda mesane anterior duvarda homojen kontrastlanan düzgün konturlu lezyon

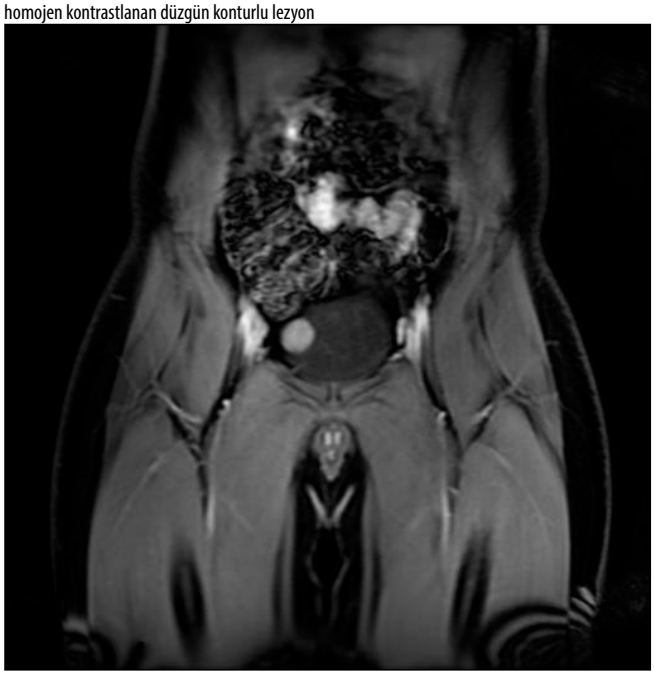

Pediatrik Radyoloji

PS-475

SPONTAN ARAKNOİD KİST HEMORAJİSİNE BAĞLI SUBDURAL HEMORAJİ

Sevgi Demiröz Taşolar, Ahmet Sığırcı, Aslınur Cengiz, Güleç Mert Doğan

İnönü Üniversitesi

Giriş: Araknoid kistler(AK); sıklıkla asemptomatik seyreden, beyin omurilik sıvısı(BOS) içeren ve subaraknoid mesafede yerleşim gösteren kistik lezyonlardır. Tüm intrakranyal kitlelerin %1'ini oluştururlar. Kistler konjenital olabileceği gibi, sekonder olarak travma, tümör veya enfeksiyona bağlı gelişebilir. Supratentoryal alanda orta kranyal fossa, retroserebellar alan ve konveksite düzeyi en sık yerleşim yeridir. Tüm görüntüleme metotlarında BOS ile eş sinyale sahiptir. Küçük boyutlu olduklarında genellikle asemptomatik seyrederler. Ancak büyük boyutlu kistler bası etkisi yada basınç artışı etkisi nedeniyle epilepsi, baş ağrısı, endokrin-motor-duysal bozukluklara neden olabilirler. Nadiren rüptüre olup subdural kanama ve intrakistik kanama gibi komplikasyonlar da gelişebilir

Bulgular: Bulantı kusma şikayetiyle beyin cerrahisi polikliniğine başvuran ve öyküsünde yaklaşık 1 ay önce başlayan ve artan baş ağrısı bulunan 10 yaşında erkek hastaya çekilen Bilgisayarlı tomografi(BT)de sağ temporal fossada beyin parankimi ile izodens hemorajik araknoid kist ve en kalın yerinde yaklaşık 3 cm genişlikte bilateral subdural hemoraji izlendi. MRG de akut- geç subakut dönem subdural hemoraji ve kist içi hemoraji izlendi.

Tartışma: Araknoid kistler, sıklıkla asemptomatik seyretmekle birlikte bası yada basınç artışı etkisi ile veya nadiren rüptüre bağlı komplikasyonlarlada semptomatik hale gelebilirler. Bulantı, kusma, baş ağrısına sebeb olabilir.

Sonuç: Araknoid kistler nadiren komplikasyonlara neden olsalar da patolojilerin radyolojik olarak tanınması hastaya doğru tedavinin uygulanması açısından önemlidir.

Anahtar kelimeler: araknoid kist, subdural hemoraji

Kaynaklar
1. Osborn's Brain, 2nd Edition ,Anne G. Osborn Gary Hedlund Karen L. Salzman (s. 871-875)
2. Bora, Aydın et al. "Spontaneous Rupture of the Middle Fossa Arachnoid Cyst into the Subdural Space: Case Report." Polish journal of radiology vol. 80 324-7. 22 Jun. 2015, doi:10.12659/PJR.893928
3. Maher, C. O.M.D., Garton, H. L.M.D., M.H.Sc., Al-Holou, W. N.M.D., Trobe, J. D.M.D., Muraszko, K. M.M.D., & Jackson, E. M.M.D. (2013). Management of subdural hygromas associated with arachnoid cysts, Journal of Neurosurgery: Pediatrics PED, 12(5), 434-443.

Sağ temporal fossada hemorajik araknoid kist, bilateral subdural hemoraji

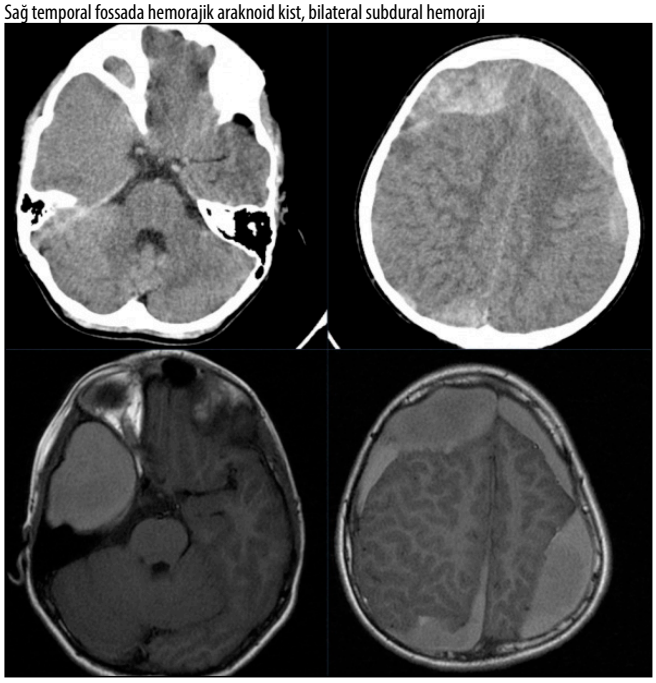

Pediatrik Radyoloji

PS-476

WİLSON HASTALIĞI İLE İLİŞKİLİ BARSAK DUVAR TUTULUMU

Sevgi Demiröz Taşolar, Ahmet Sığırcı, Aslınur Cengiz, Güleç Mert Doğan

İnönü Üniversitesi Radyoloji Anabilim Dalı, Çocuk Radyolojisi

Giriş: Wilson hastalığı (WH), 30.000 de bir sıklıkta görülen, otozomal resesif geçişli nadir bir bakır metabolizma bozukluğudur. Hastalık, bakırın, seruloplazmine bağlanmasında bozukluk, azalmış bakır atılımı ve karaciğer, beyin, böbrekte bakır birikimi ile karakterizedir. Serbest bakır bu organların yanı sıra otopsi bulgularına göre böbrek, kalp ve iskelet kaslarında atrositotik bakır birikimi şeklinde bildirilmiştir. Wilson hastalığında biriken bakır organlarda oksidatif stres hasarı ve mitokondriyal disfonksiyona neden olmaktadır.

Olgu: Hastanemizde Wilson tanısı alan 10 ve 13 yaşında iki kız kardeşin yapılan Bilgisayarlı Tomografi (BT) tetkikinde her iki hastada da hepatomegali ve jejunal anslarda duvar kalınlaşması ile birlikte dansite artışı izlendi.

Tartışma – Sonuç: Bakır aynı zamanda birçok enzimatik reaksiyonun kofaktörüdür ve hücresel hasarın keşfedilmemiş başka mekanizmaları olabilir. Vakalarımızda tarif ettiğimiz barsak bulgularının Wilson tutulumuna bağlı bakır toksisitesinden kaynaklanabileceğini düşünmekteyiz. Patofizyolojiyi değerlendirmek ve ilişkinin değrlendirimesi için daha ileri gözlem ve çalışmalara ihtiyaç vardır.

Anahtar kelimeler: Wilson hastalığı, intestinal tutulum

Kaynaklar
1. Sternlieb I. Perspectives on Wilson's disease. Hepatology. 1990; 12:1234-1239.
2. Kaduk B, Metze K, Schmidt PF, Brandt G. Secondary athrocytotic cardiomyopathy—heart damage due to Wilson's disease. Virchows Arch A Pathol Anat Histol. 1980;387:67-80.
3. Benders AA, Li J, Lock RA, Bindels RJ, Bonga SE, Veerkamp JH. Copper toxicity in cultured human skeletal muscle cells: the involvement of Naþ/Kþ-ATPase and the Naþ/Ca2þ-exchanger. Pflugers Arch. 1994;428:461-467
4. Kalita J, Kumar V, Misra UK, Ranjan A, Khan H, Konwar R. A study of oxidative stress, cytokines and glutamate in Wilson disease and their asymptomatic siblings. J Neuroimmunol. 2014;274: 141-148.

Sol üst kadranda jejunal anslarda duvar kalınlaşması ve dansite artışı



Sol üst kadranda jejunal anslarda duvar kalınlaşması ve dansite artışı

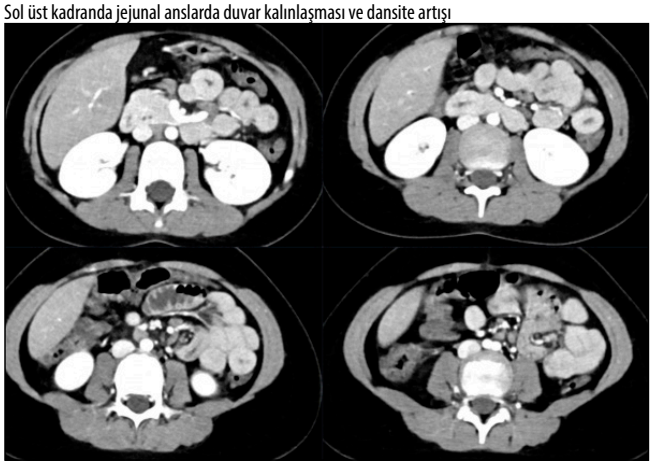

Nöroradyoloji

PS-477

BİR OLGU EŞLİĞİNDE İNKOMPLET PARTİSYON TİP 2 MALFORMASYONU

Sadullah Şimşek[1], Cihan Akgül Özmen[2], Ali Oğuz[2]

[1]Nusaybin Devlet Hastanesi Radyoloji
[2]Dicle Üniversitesi Tıp Fakültesi Radyoloji Anabilim Dalı

Giriş-amaç: İnkomplet partisyon tip 2 malformasyonu, konjenital işitme kaybı ile kendini gösteren, kistik koklear apeks, minimal dilate vestibül ve geniş vestibüler akuaduktus ile karakterize iç kulak malformasyonlarından biridir(1). Bu malformasyon ilk kez 1791 yılında bir İtalyan anatomisti olan Carlo Mondini tarafından otopsi çalışması sonrası tanımlanmıştır(2). Bu anomali, embriogenezis süreci otik yapıların büyük ölçüde gelişimini tamamladığı 8 inci haftada ortaya çıktığından temporal kemikteki displazik değişiklikler daha siliktir. İnkomplet partisyon tip 2 malformasyonunda kemik ve membranöz bozukluklar bir aradadır. Bu sunumda olduğu gibi kohlear malformasyonları sınıflandırılmak amacıyla Sennaroğlu-Saatçi sınıflandırıl-

ması kullanılmaktadır. Bu sunumda nadir görülen inkomplet partisyon tip 2 malformasyonunu bigisayarlı tomografi (BT) ve manyetik rezonans (MR) görüntüleriyle beraber tanımlayıp sunmayı amaçladık

Olgu Sunumu: Hastanemize sağ kulağında total işitme kaybı nedeniyle başvuran 8 yaşında kadın hastanın yapılan BT ve MR görüntülemelerinde sırasıyla BT incelemesinde kohleada 1,5 turn ve kemik septaların yokluğu, geniş endolenfatik kese ve genişlemiş vestibüler akuadukt bulguları mevcuttur(Resim a). MR incelemesinde sol kohlea ile karşılaştırmalı görüntülerde kohleada 1,5 turn ve kemik septaların yokluğu, geniş endolenfatik kese ve genişlemiş vestibüler akuadukt bulguları benzer bir şekilde izlenmekte olup 7. ve 8. Kranial sinirler (Resim b-c) normal olarak değerlendirildi. Hasta kohlear implantasyon için üst merkeze yönlendirildi.

Tartışma: İç kulak anomalilerinin çoğu gebeliğin ilk trimesterinde gelişimin durması sonucu ortaya çıkar. Bu genetik bir hatadan kaynaklanabileceği gibi iç kulak embriyogenezisi esnasındaki teratojen bir faktöre maruz kalma sonrasında görülebilir. Bu malformasyonda kohleadaki kistik apekse ek olarak vestibülde dilatasyon ve geniş vestibuler akuadukt da yer almaktadır(3). Ek olarak, yüksek çözünürlüklü MR'da gösterilebilen normal interscalar septumun tamamen veya kısmen yokluğu da mevcuttur(4).

Yapılan tomografik incelemelerde temporal kemikte %1.5 oranında inkomplet partisyon tip 2 malformasyonu izlenmektedir(5). İnkomplet partisyon tip 2 malformasyonunda kohlear kemik anomalisinin varlığına rağmen işitmenin normal olabileceği bildirilmektedir(6). Bu nedenle tomografik görünüm ile işitme kaybı derecesi arasında bir uyum yoktur. Ayrıca iç kulak anomalilerinin yanısıra orta kulakta da anomalik bir gelişim ortaya çıkabilir.

Tedavide çok kanallı kohlear implantın implantasyonu yapılmakta olup işitme iyileştirilebilir(7).

Sonuç: Sonuç olarak, kistik koklear apeks, minimal dilate vestibül ve geniş vestibüler akuaduktus ile inkomplet partisyon tip 2 malformasyonu nadir izlenen iç kulak malformasyonudur. Bu olgulara yapılan BT ve MR gibi birbirini tamamlayıcı radyolojik teknikler olup sinir patolojileri ve iç kulak anomalilerinin saptanması ile uygun tedavinin belirlenmesinde tanı değeri yüksek görüntüleme yöntemleridir.

Anahtar kelimeler: İnpartisyon tip 2, mondini, BT, MR

Kaynaklar

1) Sennaroglu, L., Saatci, I. (2002). A new classification for cochleovestibular malformations. Laryngoscope.112(12):2230-41.
2) Lo WW. What is a 'Mondini' and what difference does a name make? AJNR Am J Neuroradiol. 1999;20 (8): 1442-4.
3) Lo WWM. Imaging of cochlear and auditory brain stem implantation. AJNR 1998; 2: 1147-54.
4) Goldfeld M, Glaser B, Nassir E et-al. CT of the ear in Pendred syndrome. Radiology. 2005;235 (2): 537-40.
5) Valvassori GE, Clemıs JD; The Large Vestibular Aqueduct Syndrome. Laryngoscope. 88: 723-728, 1978.
6) Polvagt L, Crowe S; Anomalies of the Cochlea in Patients with Normal Hearing. Ann Otol Rhınol Laryngol., 46: 579-591, 1937.
7) Bluestone CD, Stool SE, Alper CM et-al. Pediatric Otolaryngology, 2-Volume Set. W.B. Saunders Company. (2003) ISBN:0721691978.

Temporal kemik BT de kohleada 1,5 turn ve kemik septaların yokluğu, geniş endolenfatik kese ve genişlemiş vestibüler akuadukt bulguları izlenmektedir.

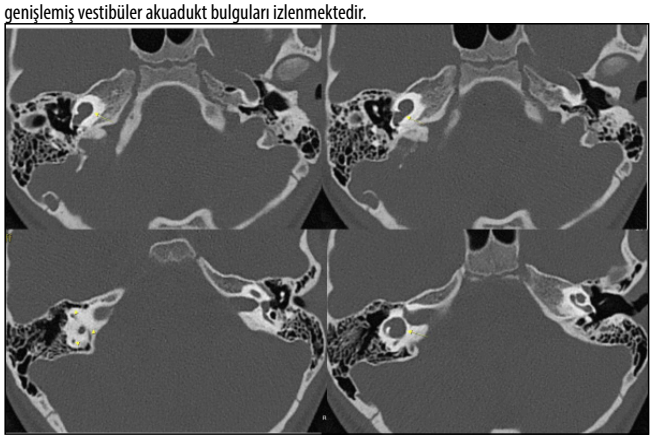

Temporal MR görüntülemede kohleada 1,5 turn geniş endolenfatik kese ve genişlemiş vestibüler akuadukt bulguları izlenmekte olup 7 ve 8. Kranial sinirler normal olarak izlendi.

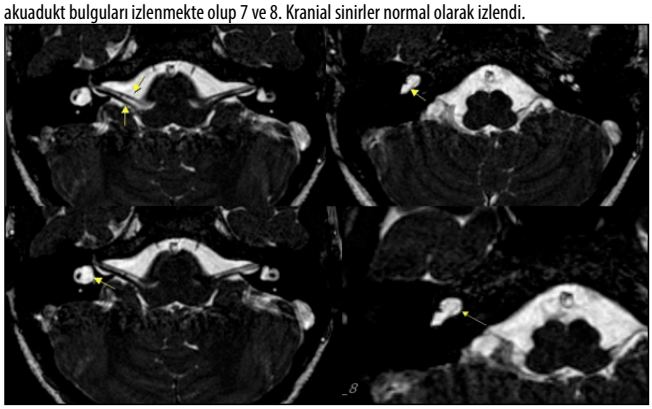

MR görüntümede sağ kohleanın sola göre kistik genişleme gösterdiği izlenmektedir.



Toraks Radyolojisi

PS-478

COVİD-19 PNÖMONİSİ ÖNCESİ VE SONRASI : NÖTROPENİK BİR VAKADA SEKEL DEĞİŞİKLİKLER

Onur Şimşek, Nazan Çiledağ, Büşra Bolat

Dr. Abdurrahman Yurtaslan Ankara Onkoloji Eğitim ve Araştırma Hastanesi

Kliniğimizde takipli metastatik kolorektal kanser öyküsü olan 55 yaş erkek hasta rutin tetkikleri için Mayıs 2020 tarihinde kliniğimize başvurdu. Hastanın bu tarihte elde olunan toraks BT incelemesinde anlamlı bulgu saptanmadı(Fig. 1a). Hastamızın Kasım 2020 tarihinde öksürük ve ateş şikayetleriyle başvurusu sonrası Covid-19 pnömonisi ön tanısıyla elde olunan laboratuvar incelemelerde nötrofil sayısı 1,32×103 cells/uL olarak ölçüldü. Toraks BT bulguları Covid-19 için tipik olan hastanın RT-PCR sonucu da pozitif olarak tanıyı destekledi. Hastanemiz temiz hastane kapsamında olduğundan hasta dış merkeze sevk edildi. Covid-19 tedavisini takiben taburculuğunun 4. ayında rutin takipleri için yeniden hastanemize gelen hastanın elde olunan toraks BT incelemesinde belirgin sekel fibrotik değişiklikler dikkati çekti (Fig. 1b).

Hau ve arkadaşları (1) ağır Covid-19 pnömonisi geçiren hastaların üçte birinden fazlasında 6. ay takip BT incelemelerinde anlamlı fibrotik değişiklikler izlendiğini ortaya koymuştur. Bizim vakamız hastanın immünsupresif durumuyla da ilişkili olabilecek şekilde ağır sekellerin izlendiği bir vaka. Bu olgu sunumumuzda değişikliklerin boyutunun ve yaygınlığının daha iyi anlaşılabilmesi için hastamıza ait bulguları Covid-19 pnömonisi öncesi(Fig. 1c) ve Covid-19 pnömonisi sonrası(Fig. 1d) BT incelemelerden elde olunan dansite bazlı 3 boyutlu volüm render görüntüler ile sunuyoruz. Volüm render görüntülerde akciğerin azalan volümü ve masif dansite artımları sekellerin ulaştığı boyut ile ilgili fikir vermektedir.

Anahtar kelimeler: Covid-19, Pnömoni, Akciğer hasarı, Pandemi

Kaynaklar
1. Han X, Fan Y, Alwalid O, Li N, Jia X, Yuan M, et al. Six-Month Follow-up Chest CT findings after Severe COVID-19 Pneumonia. Radiology [Internet]. 2021 Jan 26;203153. Available from: https://doi.org/10.1148/radiol.2021203153

Covid-19 Pnömonisi öncesi elde olunan kontrastlı toraks BT incelemede anlamlı bulgu saptanmıyor

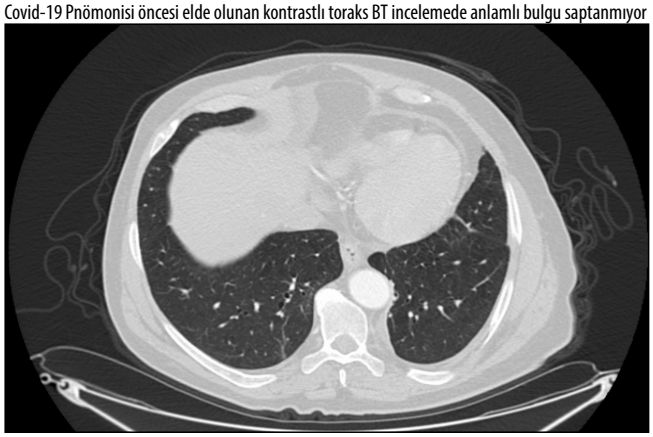

Covid-19 pnömonisinden 4 ay sonra elde olunan aynı kesit kontrastlı toraks BT incelemede fibrotik parankimal bantlar ve buzlucam dansiteleri izleniyor

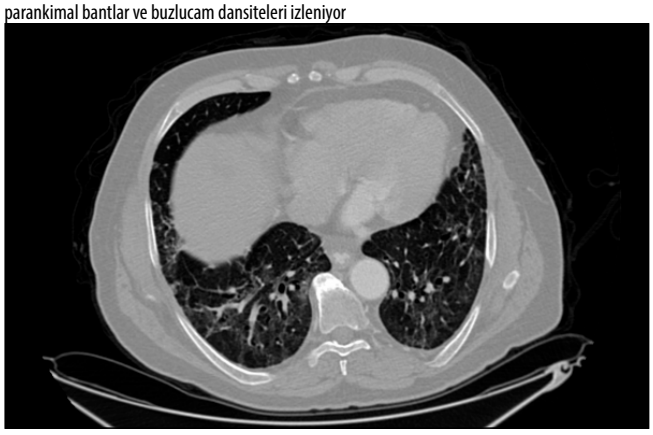

Covid-19 pnömonisi öncesi elde olunan toraks BT incelemeden oluşturulan üç boyutlu volüm rendering imajda akciğer anatomisinin yanı sıra parankimde belirgin lezyon olmadığı da izleniyor



Covid-19 pnömonisinden 4 ay sonra elde olunan toraks BT incelemeden elde olunan üç boyutlu volüm rendering imajda akciğer volümünde azalma ve yoğun fibrotik değişiklikler izleniyor



Kas-İskelet Radyolojisi

PS-479

HAGLUND SENDROMU: KRONİK TOPUK AĞRISININ NADİR NEDENİ

Özge Hatice Çiftçi

Sbü Sancaktepe Şehit Prof. Dr. İlhan Varank Eiğitim ve Araştırma Hastanesi

Giriş: Haglund sendromu, Patrick Haglund tarafından 1927 yılında tanımlanmış olup topuk ağrısının en sık nedenlerinden birisidir. Kalkaneal tüberositasın belirginleşmesinin sonucu oluşan bası nedeniyle ayak arkasında oluşan ağrıya kalkaneusun dorsal ve lateral kısmında belirginleşmenin eşlik etmesi Haglund sendromu olarak isimlendirilmiştir. Açıklanamayan topuk ağrısı şikayeti bulunan hastalarda mutlaka akla gelmelidir.

Amaç: Bu çalışmada topuk ağrısı şikayeti ile başvuran Haglund sendromu saptanan hastanın görüntüleme bulgularının sunulması amaçlanmıştır.

Olgu Sunumu: Elli altı yaşındaki kadın hastada 1 yıldır devam eden sol topuk ağrısı şikayeti ile başvurdu. Ağrısı özellikle uzun süre ayakta kaldığında veya yürüdüğünde belirginleşiyor, istirahat halinde hafifliyordu. Muayenesinde palpasyonla aşil tendonunun kalkaneusa yapışma yerinin arkasına hassasiyet saptandı. Laboratuvar değerleri (CRP ve sedimantasyon) normal sınırlardaydı. Anamnezinde herhangi bir travma ve romatolojik hastalık öyküsü bulunmayan hastada ayak bileğine yönelik iki yönlü radyografik görüntüleme yapıldı. Herhangi bir fraktür hattı veya romatolojik bulgu saptanmayan hastada lateral radyografide, kalkaneus posteriorunda osseöz çıkıntı dikkati çekti (resim 1). Geçmeyen topuk ağrısı endikasyonuyla ayak-ayak bileğine yönelik manyetik rezonans (MR) inceleme yapıldı. T1A sagital imajlarda kalkaneus posteriorunda osseöz çıkıntı izlendi. Ayrıca STIR sagital imajlarda aşil tendonunda tendinit/peritendinit, retrokalkaneal bursit ve Kager yağ yastığında enflamatuar bulguların eşlik ettiği dikkati çekti. Bulgular birlikte değerlendirildiğinde hastaya, Haglund Sendromu tanısı kondu.

Tartışma: Topuk ağrısının sık nedenlerinden biri olan Haglund sendromu, retrokalkaneal ekzositoz olarak da bilinir. Kalkanues dorsolateralindeki kemiksi çıkıntının neden olduğu retrokalkaneal bursit, Aşil tendiniti ve Kager yağ yastığının enflamasyonu sendromun bileşenleri olarak tanımlanmıştır. Etiyolojisi net olarak belirlenememiş olup ayak kemerinin yüksek olması, koşucularda aşırı yüklenme, dar-sıkı ayakkabı kullanımı gibi nedenler öne sürülmüştür. Genellikle orta yaştaki kadınlarda bilateral görülür. Ayırıcı tanıda romatolojik hastalıklar, osteomiyelit, kalkaneus stres fraktür, kalkaneus periostiti,plantar fasiit, izole retrokalkaneal bursitten başlayarak nadir

de olsa görülebilen ewing sarkomuna kadar geniş bir spektrum bulunmaktadır.

Görüntülemede fraktür gibi patolojileri dışlamada amaçlanarak ilk seçenek olarak radyografi düşünülmelidir. Aşil tendonunda kalınlaşma ve Kager yağ yastığının obliterasyonu gibi sekonder bulgular ve kalkaneus dorsolateralindeki osseöz çıkıntılar radyografide seçilebilmekte olup klinik değerlendirme ve lateral radyografiler çoğunlukla Haglund sendromu tanısı için yeterli olabilmektedir. MRG ise yumuşak doku rezolüsyonunun yüksek olması nedeniyle radyografi sonrası tercih edilmesi gereken yöntemdir. MRG kalkaneus dorsolateralindeki kemik çıkıntıların aşil tendonunda yarattığı 'impingement'e sekonder gelişen aşil tendinozisi, retrokalkaneal bursit ve Kager yağ yastığında enflamasyon bulguları rahatlıkla seçilebilir.

Açıklanamayan topuk ağrısı şikayeti bulunan ve akut-kronik travmatik hadiselerin dışlandığı hastalarda, radyografide kalkaneus dorsolateralinde osseöz çıkıntı veya Kager yağ yastığında kalınlaşma izlendiğinde ayırıcı tanıda Haglund sendromu akla gelmeli ve sendromun diğer bileşenlerinin değerlendirilebilmesi için MRG inceleme tercih edilmelidir.

Anahtar kelimeler: haglund sendromu, topuk ağrısı, manyetik rezonans görüntüleme, impingement

Kaynaklar

1. Haglund P. Beitrag zur Klinik der Achillessehne. Z Orthop Chir. 1927; 49: 49-58.
2.Vaishya, Raju et al. "Haglund's Syndrome: A Commonly Seen Mysterious Condition." Cureus vol. 8,10 e820. 7 Oct. 2016, doi:10.7759/cureus.820
3.Sofka, Carolyn M et al. "Haglund's syndrome: diagnosis and treatment using sonography." HSS journal : the musculoskeletal journal of Hospital for Special Surgery vol. 2,1 (2006): 27-9. doi:10.1007/s11420-005-0129-8

Sol ayak bileği lateral radyografide, kalkaneus posteriorunda osseöz çıkıntı dikkati çekti



T1A sagital imajlarda kalkaneus posterosüperiorunda osseöz çıkıntı ve kager yağ yastıkçıpğında heterojenite izlendi.



STIR sagital imajlarda aşil tendonunda tendinit/peritendinit, retrokalkaneal bursit ve Kager yağ yastığında enflamatuar bulguların eşlik ettiği dikkati çekti



STIR sagital imajlarda aşil tendonunda tendinit/peritendinit, retrokalkaneal bursit ve Kager yağ yastığında enflamatuar bulguların eşlik ettiği dikkati çekti



STIR sagital imajlarda aşil tendonunda tendinit/peritendinit, retrokalkaneal bursit ve Kager yağ yastığında enflamatuar bulguların eşlik ettiği dikkati çekti



Kardiyovasküler Görüntüleme

PS-480

LERİCHE SENDROMU TANISI KONULAN HASTANIN BTA BULGULARI

Nusret Seher, Alaaddin Nayman, Mustafa Koplay

Selçuk Üniversitesi Tıp Fakültesi Radyoloji Anabilim Dalı

Giriş-Amaç: Leriche sendromu, aortada, sıklıkla renal arterlerin distalinde trombotik oklüzyonla karakterize bir hastalıktır. Yaşla birlikte insidans artmaktadır. 60 yaşın üstündeki bireylerde %10'lara ulaşmaktadır. Sıklıkla erkek bireylerde görülür. Klasik semptomları; alt ekstremitede egzersizle ortaya çıkan ağrı (kladikasyo), nabızların palpe edilememesi gibi oklüzyon bulgularıdır(1). Erkek hastalarda ilk bulgu impotans olabilir. Leriche sendromu dolaşım yetersizliği nedeniyle, egzersiz sırasında ortaya çıkan ve dinlenmekle geçen alt ekstremite ağrısına olmaktadır. Diğer kladikasyo yapan nedenlerle ayırımı zor olabilir. Bu bildiride leriche sendromu ve bilgisayarlı tomografi anjiografi(BTA) bulguları sunulmuştur.

Olgu: 72 yaşında erkek hasta yaygın karın ağrısı şikayetiyle hastanemize başvurdu. Hastaya mezenter iskemi ön tanısıyla BTA tetkiği uygulandı. BTA'da abdominal aorta süperior mezenterik arteri verdikten hemen sonra daha belirgin, sol renal arteri verdikten sonra ise tamamen oklüde görünümdedir. Sol renal arterde kontrast dolumu izlenebilirken sağ renal arter total oklüdeydi.İnfrarenal total oklüzyon izlendi. Her iki tarafta internal ve eksternal iliak arterlerin iliak bifurkasyon düzeyinden sonra rekonstrükte oldukları gözlendi. Suprarenal aorta duvarında da yaygın kalsifiye ve nonkalsifiye aterom plakları mevcuttu. Çölyak trunkus orjininde aortada plaklara bağlı lümende yaklaşık % 40 stenoz izlenmiş olup hepatik ve splenik arterlerde kontrast dolumu izlendi. Hastaya BTA bulguları ile leriche sendromu tanısı konuldu. Bulgular multiplanar rekonstruksiyon (MPR) ve 3 boyutlu volume rendered incelemede detaylı bir şekilde gösterildi.

Tartışma-Sonuç: Leriche sendromunda aorttaki trombotik oklüzyon, genellikle aterosklerotik değişikliklere bağlı meydana gelir. İnfrarenal aortadaki bu tıkanıklık, pelvis ve alt ekstremitede kan akımının azalması ile sonuçlanır. Leriche sendromu tutulan vasküler yapıların oklüzyon yüzdesine göre bulgu verebilir. Genelde en sık görülen semptom kladikasyo olmakla birlikte hastalar diğer iskemi bulgularıyla da başvurabilir. Bulguların nonspesifik olması nedeniyle genelde görüntüleme yapılmadan tanısı konulamaz. Bu yönden de erken tanı, tedavi için görüntüleme modaliteleri, özellikle BTA, önem arz etmektedir. Tanı konduğundan genelde bizim vakamızda da olduğu gibi infrarenal çoğu vasküler yapı oklüde görülebilir. Leriche sendromu akut bir süreç olmadığı için kollateral vasküler yapılar oluşmaktadır. Leriche sendromunda ateroskleroz genellikle yaygın olduğundan, arterial sistemin serebral ve koroner arterleri kapsayan diğer kısımları da bu hastalıktan etkilenmektedir(2). Bu nedenle bu hastalarda koroner arter hastalığı gibi komorbid hastalıklara sık rastlanmaktadır. Bundan dolayı yaşlı hastalarda iskemiyi düşündürecek(kladikasyo, impotans gibi) bulgular görüldüğü zaman leriche sendromu akla gelmelidir. Doppler ultrasonografi(USG)'de özellikle ekstremitelerdeki vasküler oklüzyonun görüldüğü durumlarda nadir de olsa düşünülmelidir. Erken tanı çok önemli olup önlem alınabilir. BTA ise leriche sendromunun tanısında non invaziv gold standart tanı yöntemidir. MPR ve 3 boyutlu görüntü modaliteleri ile klinisyene yol gösterilebilir. Aynı zamanda BTA vasküler yapıların sulama alanındaki organların parankimlerinin de değerlendirilmesinde oldukça yardımcı bir tetkik olup, tanı ve tedavide yol göstermektedir.

Anahtar kelimeler: leriche, bta, oklüzyon

Kaynaklar

1- Ahmed S, Raman SP, Fishman EK. CT angiography and 3D imaging in aortoiliac occlusive disease: collateral pathways in Leriche syndrome. Abdom Radiol (NY). 2017 Sep;42(9):2346-2357.

2- Demirgan S, Şitilci AT, Solak S, Sevdi MS, Erkalp K, Köse E. [Leriche syndrome]. Agri. 2017 Jan;29(1):38-42.

Aksitel BTA görüntülerde bilateral iliak arterlerde kalsifiye plaklar izlenmekte olup lümenlerinde kontrast dolumu izlenmedi(kalın oklar). Solda aksesuar renal arterde kontrast dolumu mevcut(ince ok)



Aksiyel BTA görüntülerde sağ böbrek ve aortada belirgin kontrast dolumu izlenmiyor(beyaz oklar). Sol renal arterde ve sol böbrekte kontrast dolumu mevcut(kırmızı oklar)



3 boyutlu VRT görüntüde sol böbrekte vasküler dolum izlenirken(beyaz ok) sağ böbrekte izlenmiyor(kırmızı ok). Aortada infrarenal düzeyden itibaren kontrast dolumu izlenmemekte(ok başı)



Kas-İskelet Radyolojisi

PS-481

SİNOVYAL KONDROMATOZİS: OLGU SUNUMU

Rahmi Eren Özkan, Melisa Yalçın, Hamdullah Erk, Hülya Yıldız, Hakan Önder

Prof. Dr. Cemil Taşcıoğlu Şehir Hastanesi

Giriş ve Amaç: Sinovyal kondromatozis eklemlerin sinovyal membranından, eklemlerin çevresindeki sinovyal kılıflardan veya bursalardan kaynaklanan nadir görülen benign bir patolojidir. Bu bildiride olgumuz eşliğinde sinovyal kondromatozisin görüntüleme bulgularını sunmayı amaçladık.

Olgu Sunumu: 57 yaşında kadın hasta son aylarda artan sol topuk ağrısı şikayetiyle hastanemize başvurdu. Çekilen direkt grafisinde kalkaneus posterosuperiorunda kalsifik görünüm (Resim 1) saptanan hastaya ayırıcı tanı açısından çekilen manyetik rezonans görüntülemesinde (MRG) retrokalkenal bursada yaklaşık 23x11 mm boyutunda T1 ağırlıklı görüntülerde (AG) hipointens, Proton dansite (PD) AG'de heterojen hiperintens görünüm ve sinovyal kalınlaşmalar izlenmiş olup görünüm sinovial kondromatozis olarak değerlendirilmiştir (Resim 2 ve 3). Ayrıca tariflenen bölgede enflamatuar reaksiyonlar lehine değerlendirilebilecek sinyal artışları dikkati çekmiştir.

Tartışma ve Sonuç: Sinovyal kondramatozis sinovyal tendon kılıfı ya da bursalardaki sinovyal dokudan gelişir. Patogenezi tam olarak bilinmese de sinovyal bağ dokusunun hiperplastik metaplazisinin sebep olduğu düşünülmektedir (1). Diz, dirsek ve kalça gibi büyük eklemlerde daha sık olmakla birlikte herhangi bir eklemde genellikle unilateral olarak meydana gelir. Üçüncü ve beşinci dekatlar arasında sıktır ve erkeklerde kadınlardan iki kat daha fazla görülmektedir (3). Çoğunlukla primer bir durum olmasına karşın, osteoartrite sekonder de gelişebilir (4). Travma da sinovyal kondromatozis gelişiminde olası presipitan faktör olarak bildirilmiştir (5).

Ayak bileğinin synovial osteokondromatozu nadirdir ve retrokalkaneal bursa tutulumlu ilk vaka 1996 yılında bildirilmiştir (5).

Sinovyal kondromatozisin direkt radyografi özellikleri değişkendir. Vakaların üçte birine kadar, kalsifiye olmaz ve direkt radyografide saptanmayabilir ya da ince periartiküler yumuşak doku kitlesi olarak görülebilir. Mineralizasyon meydana geldiğinde, direkt radyografide eklem içerisinde (nadiren periartiküler) radyoopak, yuvarlak veya oval, ''loose body''ler görülür(6). Bilgisayarlı tomografi eklem içerisinde ve/veya periartiküler bursadaki kalsifiye odakların saptanmasında radyografiye göre daha yüksek sensitiviteye sahiptir (7).

MRG, sinovyal kondromatozisin erken evrede saptanmasında ve intrasinovyal yayılımının değerlendirilmesinde önemlidir (7). MRG bulguları mineralizasyon derecesine bağlı olarak değişkendir. En sık görülen pattern olgumuzda da olduğu gibi T1AG'de düşük-orta sinyal intensitesi ve T2AG'de kalsifikasyonlara karşılık gelen hipointens alanlar içeren hiperintens lezyonlar şeklindedir. Pigmente villonodüler sinovit, sinovyal hemanjiyom ve lipoma arboresans ayırıcı tanıda düşünülecek patolojilerdendir (5).

Sinovyal kondromatozis eklem içi veya eklem dışı veya hastalığın evresine bağlı olarak değişken bir görünüme sahip olabilir. Retrokalkaneal bursada sinovyal kondromatoz, topuk ağrısı ayırıcı tanısında düşünülecek nadir bir patolojidir. Karakteristik görüntüleme bulgularını bilmek tanıda yardımcı olacaktır.

Anahtar kelimeler: sinovyal, kondramatozis

Kaynaklar

(1) Hermann G, Abdelwahab IF, Klein M, Kenan S, Lewis M. Synovial chondromatosis. Skeletal Radiol 1995; 24: 298-300.
(2) Yu GV, Zema RL, Johnson RWS. Synovial Osteochondromatosis. A case report and review of the literature. J Am Podiatr Med Assoc Journal. 2002;92:247–54.
(3) Resnrick D: Turnor and tumor like disease: Synovial osteochondromatosis. In: Bone Joint Imag/ng Philadelphia WB SaQnders Co, 1186, 1992.
(4) Milgram J. Synovial osteochondromatosis. J Bone Joint Surg. 1977;59:792–801.
(5) Giordano, V., Giordano, M., Knackfuss, I. G., & Giordano, J. (1999). Synovial Osteochondromatosis of the Retrocalcaneal Bursa: A Case Study. Foot & Ankle International, 20(8), 534–537.
(6) Zimmerman C, Sayegh V. Roentgen manifestations of synovial osteochondromatosis. Am J Roentgenol Radium Threr Nucl Med. 1960;83:680–686.
(7) Amin, M U., Qureshi, P. S., Ghaffar, A., & Shafique, M. (2010). Primary synovial osteochondromatosis of the surapatellar pouch of knee. Correlation of imaging features with surgical findings. Journal of Radiology Case Reports, 4(8).

Sol ayak bileği lateral grafisinde retrokalkaneal alanda kalsifik alanlar içeren lezyon izlenmektedir.



Sol ayak bileği MRG, Sagittal T1AG'de retrokalkenal bursada hipointens nodüler lezyon izlenmektedir.



Sol ayak bileği MRG, Sagittal yağ baskılı PD görüntüde retrokalkaneal bursada kalsifikasyonlara karşılık gelen hipointens odaklar içeren heterojen hiperintens lezyon ve komşuluğunda ödematöz sinyal artışları izlenmektedir.



Nöroradyoloji

PS-482

YENİDOĞANDA DEV GALEN VEN ANEVRİZMASI

Ramazan Orkun Önder, İsmet Miraç Çakır, Erdem Yüzüak, Serdar Aslan, Alptekin Tosun, Tümay Bekci, Ömer Görgel, Uluhan Eryürük, Emrah Sülün

Giresun Üniversitesi Tıp Fakültesi Radyoloji Ana Bilim Dalı

Giriş-Amaç: Galen veni, serebral hemisferlerin altında yer alır ve beynin ön ile orta bölümlerini posterior serebral fossada bulunan sinüslere drene eder. Galen ven anevrizması, serebral arterin koroid dalları ve/veya baziler arter dalları ile mezensefalonun genişlemiş venleri arasında arteriyovenöz bir fistülün varlığı sonucunda, Galen venin genişlemesi ile oluşur (1). Bu bildiride dev galen ven anevrizması bulunan yenidoğanda tanıda transfontanel ve doppler ultrasonografi (USG), manyetik rezonans görüntüleme (MRG) ve anjiyografinin görüntüleme bulgularını sunmayı amaçladık.

Olgu: Hastanemizde miadında sezaryen ile doğan, soy geçmişinde özelliği ve kalp yetmezliği olmayan ancak hidrosefalisi bulunan hastaya transfontanel ve doppler USG yapıldı. USG'de 3. ventrikül düzeyinde orta hattan sağa uzanan 42x67 mm çapında, ventriküllerde dilatasyona ve sağ ventrikülde basıya yol açan anekoik lezyon saptandı. Doppler USG'de ise venöz kan akımı saptandı. Hasta postnatal ileri tetkik ve tedavi amacıyla yoğun bakım ünitesine yatırılıp Kranial MRG ve MR anjiyografi planlandı. MR/MR anjiyografisinde; posterior komünikan arter, sol PCA ve bunların oluşturduğu sol posterior koroidal arter kalibrasyonu artmış, anterior koroidal arter ise hipertrofik izlendi. Talamoperforan ve sol posterior koroidal arter birlikte aberan drenaj veni ile galen venine boşaldığı izlendi (AV fistül). Galen veni 28x32x29 mm ebatlı olup anevrizmatik görüldü. İzlenen dev anevrizmanın kitle etkisine sekonder komşu serebral ve serebellar yapılara bası mevcuttu. Anevrizmanın III. ventriküle bası etkisi sonucu III. ve lateral ventrikül dilate izlendi (nankomünikan hidrosefali) (Resim-A, B, C, D). Böylece hastaya dev galen ven anevrizması tanısı konuldu.

Tartışma: Galen veni anevrizması, seyrek görülen (1: 25000'den az) konjenital intrakranial vasküler bir malformasyon olup, tüm vasküler malformasyonların yaklaşık %1'ini ve çocuklardaki vasküler malformasyonların yaklaşık %30'unu oluşturur (2-3). Galen veni anevrizmasının önemli özelliği, Galen veni olarak adlandırılan venöz yapının anevrizmal dilatasyonudur. Bu dilate venöz yapıyı en sık besleyen arterler, sıklık sırasına göre arka koroidal arter, ön serebral arter, orta serebral arter, ön koroidal arter ve arka serebral arterdir (4). Bizim olgumuzda da galen venini sol arka koroidal arterin beslediği görüldü. Galen veni anevrizması, çocukluk çağında birkaç farklı klinik tablo ile ortaya çıkabilir. Kız ve erkeklerde eşit oranda görülür. Yenidoğan döneminde en sık, yüksek debili kalp yetmezliği ve kraniyal bir üfürüm ile bulgu verir (5). Pulmoner hipertansiyon, gelişme geriliği, hidrosefali ve konvülziyonlarla da karşımıza çıkabilir. Geçmişte %100 olan mortalite oranı endovasküler tedavi yaklaşımları ile gerilemiştir (6). Küvöz başında kolaylıkla yapılabilen transfontanel/Doppler USG ile tanı konulduktan ve hasta stabilize edildikten sonra bilgisayarlı beyin tomografisi (BBT), MRG ve anjiyografi ile ayrıntılı görüntüler alınır (1). Kesin tanısı ise MRG ile konulur.

Sonuç: Postnatal dönemde yapılan transfontanel ve doppler USG, MRG ve anjiyografi gibi görüntüleme yöntemleri Galen ven anevrizması için tanıda oldukça yararlıdır. Radyolojik görüntüleme yöntemleri; yenidoğanlarda galen ven anevrizmasının erken tanı ve tedavisi ile anevrizmanın neden olabileceği komplikasyonların önüne geçilmesi açısından oldukça önemlidir.

Anahtar kelimeler: Dev, Galen, Ven, Anevrizma, MRG, Anjiyografi, Ultrasonografi

Kaynaklar

1. Gupta AK, Varma DR. Vein of Galen malformations: review. Neurol India 2004; 52: 43-53.
2. Casasco A, Lylyk P, Hodes JE, Kohan G, Aymard A, Merland JJ. Percutaneous transvenous catheterization and embolization of vein of Galen aneurysms. Neurosurgery 1991; 28: 260-266.
3. Ciricillo SF, Edwards MS, Schmidt KG, et al. Interventional neuroradiological management of vein of Galen malformations in the neonate. Neurosurgery 1990; 27: 22-28.
4. Volpe JJ. Intracranial mass lesions. In: Volpe JJ (ed). Neurology of the Newborn (3rd ed). Philadelphia: WB Saunders; 1995: 794-807.
5. Garcia-Monaco R, De Victor D, Mann C, Hannedouche A, Terbrugge K, Lasjaunias P. Congestive cardiac manifestations from cerebrocranial arteriovenous shunts: endovascular management in 30 children. Childs Nerv Syst 1991; 7: 48-52.
6. Eberhardt H, Herterich R. Management and outcome of vein of galen malformation in childhood. Klin Padiatr 2009; 221: 6-13.

Galen veni 28x32x29 mm ebatlı olup anevrizmatik görüldü. İzlenen dev anevrizmanın kitle etkisine sekonder komşu serebral ve serebellar yapılara bası mevcuttu. Anevrizmanın III. ventriküle bası etkisi sonucu III. ve lateral ventrikül dilate izlendi (nankomünikan hidrosefali).



Galen veni 28x32x29 mm ebatlı olup anevrizmatik görüldü. İzlenen dev anevrizmanın kitle etkisine sekonder komşu serebral ve serebellar yapılara bası mevcuttu. Anevrizmanın III. ventriküle bası etkisi sonucu III. ve lateral ventrikül dilate izlendi (nankomünikan hidrosefali).

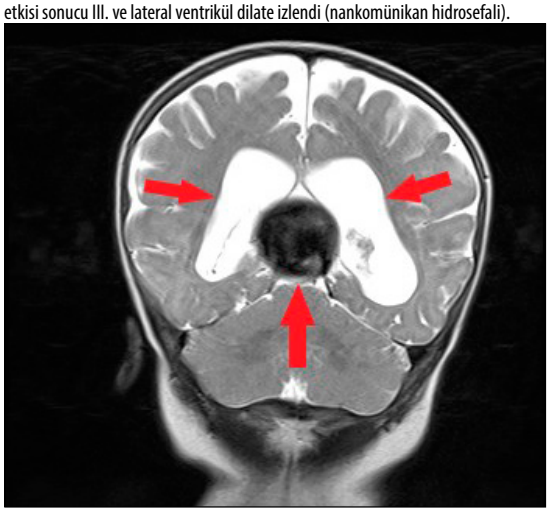

Galen veni 28x32x29 mm ebatlı olup anevrizmatik görüldü. İzlenen dev anevrizmanın kitle etkisine sekonder komşu serebral ve serebellar yapılara bası mevcuttu. Anevrizmanın III. ventriküle bası etkisi sonucu III. ve lateral ventrikül dilate izlendi (nankomünikan hidrosefali).

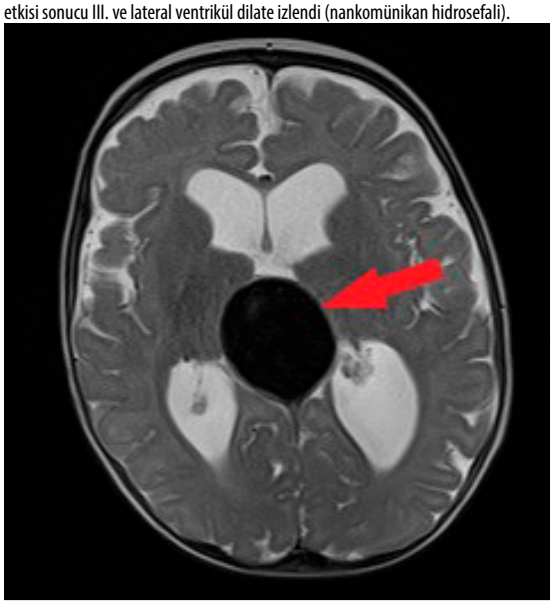

Galen veni 28x32x29 mm ebatlı olup anevrizmatik görüldü. İzlenen dev anevrizmanın kitle etkisine sekonder komşu serebral ve serebellar yapılara bası mevcuttu. Anevrizmanın III. ventriküle bası etkisi sonucu III. ve lateral ventrikül dilate izlendi (nankomünikan hidrosefali).

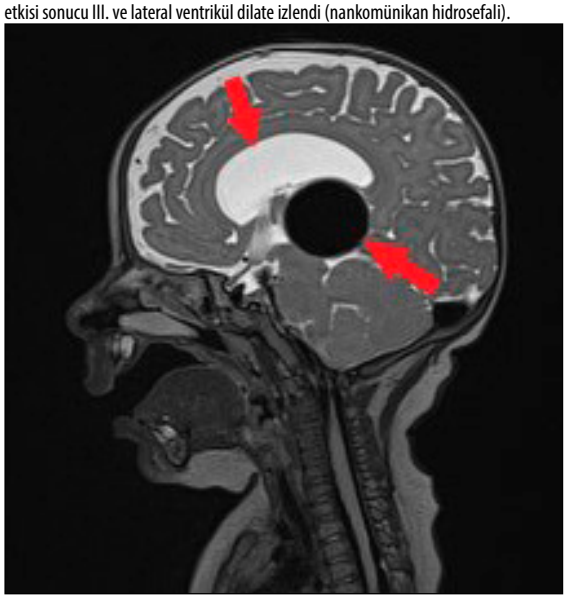

Pediatrik Radyoloji

PS-483

FETAL SAKROKOKSİGEAL TERATOM OLGUSUNDA RADYOLOJİK BULGULAR

İbrahim Altındaş, Mustafa Koplay, Ömer Faruk Topaloğlu, Nimet Ersöz Polat, Fatih Ateş, Mehmet Sedat Durmaz, Ayşe Arı

Selçuk Üniversitesi Hastanesi

Giriş ve Amaç: Sakrokoksigeal teratom(SKT) yenidoğan ve infantlarda rektum ile sakrokoksiks arasında yer alan presakral bölgede görülen en sık tümördür ayrıca pelvik bölgedeki en sık konjenital neoplazidir. Fetal dönemde ise nadir görülmekle birlikte en sık izlenen neoplazidir. Çoğu benign karakterli olmakla birlikte malign ya da immatur bileşenler de içerebilir. Geç tanı artmış malignite prevalansı ile ilişkilidir. Vakaların %80' i 6 aydan önce tanı almakta olup %10' undan azı 2 yaş sonrası tanı almaktadır. SKT tanılı çocukların dörtte üçü kız olmakla birlikte malign vakalarda kız- erkek oranları eşittir (1,3).

Bu vakada SKT tanılı hastada izlenen radyolojik bulgular sunulacaktır.

Olgu Sunumu: SAT' a göre 29. haftalık gebe, özgeçmişinde dermoid tümörden opere olan 38 yaşında annenin fetal sonografik kontrolünde saptanan fetal pelvik kitleye yönelik yapılan fetal ultrason(Resim 1a, b ve 2). ve çekilen fetal MRG(Resim 3a, b, c) görüntülerinde fetüsün sakrokoksigeal bölgesinde 54x45x64 mm ebatlı kistik ağırlıklı, solid komponentleri bulunan, septalar içeren büyük kısmı ekzofitik uzanımlı, az bir kısmı pelvik yerleşimli tip 1 teratom lehine değerlendirilen lezyon izleniyor. Postoperatif kitle materyalinin patolojik tanısı SKT olarak sonuçlandı.

Tartışma ve Sonuç: SKT intra- ektrapelvik bileşenlerine göre 4 gruba ayrılır. Vakaların yaklaşık %50'si tip 1' dir.

TİP-1: Ekstrapelvik bileşen belirgin, minimal presakral bileşeni var

TİP-2: Ekstrapelvik bileşen belirgin, intra ve ekstrapelvik bileşeni var

TİP-3: İntrapelvik bileşen belirgin, intra ve ekstrapelvik bileşeni var

TİP-4: Tamamen internal presakral kitle mevcut, ekstrapelvik bileşen yok (1,3).

MRG yüksek yumuşak doku çözünürlüğü ve multiplanar görüntüleme ile lezyon saptanması, karakterizasyonu ve evrelemesi açısından ideal görüntüleme yöntemidir (1). Hızlı MRG tekniklerinin gelişimi ile fetal sedasyona gerek duyulmadan elde edilen prenatal MRG görüntüleri fetal tanıda önemli rol oynar ve her fetal SKT vakasında önerilmektedir (2).

Görüntüleme bulguları kitle içeriğine bağlıdır. Benign teratomlar yağ,sıvı, kemik, kalsifikasyon ve bir miktar yumuşak doku içerebilir. Kistik bileşenin baskın olması benign kitle lehinedir. Kalsifikasyon benign teratomların %50' sinde görülürken malignlerde nadiren görülür. İntralezyonel yağ makroskopik karakterde olup T1 AG de yüksek sinyalli, yağ baskılı serilerde sinyal kaybı nedeniyle hipointens izlenirken kemik ve kalsifikasyon T1 AG de sinyal void olarak görüntülenir. Postkontrast serilerde yumuşak doku komponenti, kist duvarı ya da septalar kontrastlanabilir, malign solid komponentler yoğun ve heterojen kontrastlanır.

Malign teratom belirgin solid bileşen içerir. Hemoraji ve nekroz sıktır. Spina, glueal gölge gibi komşu yapılara malign invazyon gözlenebilirken koksiks benign teratomlar da dahil tüm vakalarda tutulur (3).

Postnatal vakalarda majör mortalite sebebi olan malign dejenerasyon fetal dönemde nadir olup fetüste kötü prognoz daha çok kitle etkisi, hemorajik odak, distozi, sekonder polihidramniyoz, hidrops, plasentomegali, AV fistül içeren hipervasküler solid kitleye sekonder kalp yetmezliği ve erken doğum gelişimine bağlıdır. Fetal görüntüleme ile kitlenin ve prognostik faktörlerin değerlendirilmesi doğumun yönetimi ve cerrahi planlama açısından önemlidir (1,2).

Tedavide kitle rezeksiyonu ve koksigektomi yapılır, malign SKT' lerde cerrahi öncesi ya da sonrası kemoterapi de verilir (1).

Anahtar kelimeler: Sakrokoksigeal Teratom, neoplazi, fetal

Kaynaklar

1. Deepa R. Pai, MD, Maria F. Ladino-Torres, Magnetic Resonance Imaging of Pediatric Pelvic Masses Magn Reson Imaging Clin N Am 21 (2013) 751–772.
2. Enrico Danzer, Anne M Hubbard, Holly L Hedrick, Mark P Johnson, R Douglas Wilson, Lori J Howell, Alan W Flake, N Scott Adzick. Diagnosis and characterization of fetal sacrococcygeal teratoma with prenatal MRI. 2006 Oct;187(4):W350-6.
3. Murat Kocaoglu, Donald P. Frush, Pediatric Presacral Masses. RadioGraphics 2006; 26:833–857.

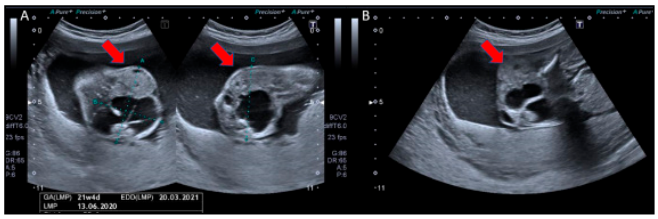

Resim 1 a, b. Fetal ultrason görüntüleri: Solid ve kistik alanlar içeren ekstrapelvik uzanımı olan lezyon izlenmektedir (kırmızı oklar).

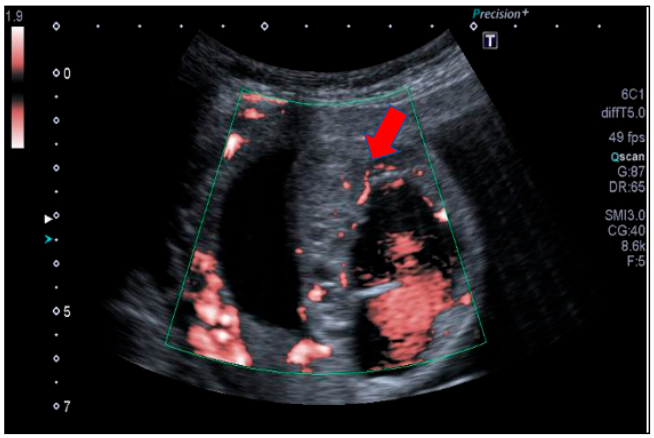

Resim 2. Superb microvascular imaging (SMI) ultrason görüntüleri: Lezyonun solid kısımlarında vaskülarite izlenmiştir (kırmızı oklar).

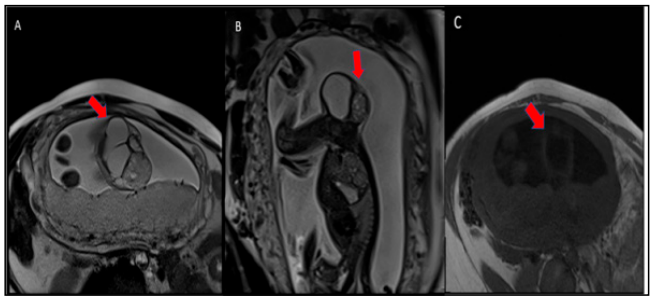

Resim 3 a, b, c. T2(a,b) ve T1(c) ağırlıklı görüntüler: Aksiyal(a,c) ve sagital(b) kesitlerde septa yapıları ve solid- kistik komponentleri olan lezyon izlenmektedir (kırmızı oklar).



Resim 4. Postpartum fotoğraf: Doğum sonrası opere edilen hastada SKT tanısı doğrulandı.

Toraks Radyolojisi

PS-484

NADİR GÖRÜLEN VE PLEVRAL NODÜLÜ TAKLİT EDEN TORAKOLİTİAZİS: İKİ OLGU SUNUMU

Ayşe Gökçe, Elif Nisa Ünlü

Düzce Üniversitesi Tıp Fakültesi Hastanesi

Giriş-Amaç: Torakolitiazis, geçirilmiş travma, plörezi veya girişim öyküsü bulunmaksızın kalsifikasyon içeren veya içermeyen hareketli plevral nodül ile karakterize nadir görülen iyi huylu bir patolojidir. Literatürde plevral taş, intratorasik kalkül ve plörolit olarak adlandırılmaktadır[1]. Etyolojisi kesin olarak bilinmemekle birlikte yağ nekrozuna bağlı olduğu düşünülmektedir[2,3]. Torakolitiazisin görüntüleme bulgularını tanımak gereksiz nodül takibinden ve invaziv prosedürlerden kaçınmak için önemlidir. Bu çalışmada, non-Hodgkin lenfoma(NHL) ve kronik obstrüktif akciğer hastalığı (KOAH) tanılı, bilgisayarlı tomografi (BT) incelemelerinde plevral tabanlı nodülün takip incelemelerde yer değiştirmesi ile torakolitiazis tanısı konulan iki ayrı olguyu literatür eşliğinde sunmayı hedefledik.

Olgu-1: 72 yaşında KOAH ve hipertansiyon tanılı, geceleri artan prodüktif öksürük yakınması bulunan kadın olgunun BT incelemesinde sol akciğer alt lob posterior bazal segmentte 9x5 mm ölçülen, ekzantrik kalsifikasyon içeren plevra tabanlı nodül izlendi(a). Klinisyen tarafından takibe alınan hastanın altı ay sonra yapılan BT incelemesinde tariflenen nodül sol parakardiyak yağ doku komşuluğunda izlendi ve yer değiştirmesi nedeniyle torakolitiazis ile uyumlu olarak değerlendirildi(b).

Olgu-2: 74 yaşında NHL tanılı kadın olgunun BT incelemesinde sol akciğer alt lob posterior bazal segmentte kostal plevral yüzde 8x5 mm ölçülen düzgün sınırlı diffüz kalsifiye nodül izlendi(c). İki yıl sonra yapılan BT incelemesinde tariflenen nodül boyut ve morfoloji değişikliği olmaksızın aynı lob diyafragmatik plevral yüzde izlendi ve yer değiştirmesi nedeniyle torakolitiazis ile uyumlu olarak değerlendirildi(d).

Tartışma: İlk kez 1968'de Dias ve arkadaşları tarafından rapor edilen torakolitiazis asemptomatik olup yaş ve cinsiyet eğilimi yoktur. Literatürde vakaların çoğu Japonya'dan bildirilmiştir[4]. Vakaların çoğu tesadüfen tanı almaktadır ancak travma sonrasında geliştiğini bildiren birkaç vaka raporu vardır[5,6]. Boyutları genellikle 5-15 mm arasında olmakla birlikte literatürde en büyük örnek 5 cm boyutundadır[7]. Etyolojide en çok kabul gören teori perikardiyal yağ dokunun nekrozudur. Histopatolojisinde nekroze ya da nekroze olmayan yağ dokuyu çevreleyen fibröz bir yapı gösterilmiştir[8]. Yağ nekrozunun sağa kıyasla sol tarafta daha fazla olduğu bildirilmiştir[3]. Torakolitiazis bir veya birden fazla sayıda olabilir ve daha çok unilateral görülmekle birlikte bilateral de görülebilir[4]. Olgularımızda literatür ile uyumlu olarak, sol plevral boşlukta parakardiyak yağ doku içerisinde düzgün kenarlı tek plevral nodül izlenmiştir. Genellikle küçük kalsifiye nodüllerin granüloma bağlı olduğu düşünüldüğünden veya eşlik eden diğer patolojiler varlığında göz ardı edilebildiğinden prevalansı kesin olarak bilinmemektedir. Kinoshita ve arkadaşlarının yaptığı çalışmada insidansının %0.086 olduğu bildirilmiştir. Bildirilen vakaların yaklaşık yarısı kalsifikasyon içermektedir[9]. Kalsifikasyon olmaksızın sadece yumuşak doku yoğunluğunda izlenen, fibröz plevral tümör ve benign nörojenik tümörleri taklit eden olgular bildirilmiştir[2,9,10]. En karakteristik bulgusu takiplerde plevral nodülün yer değiştirmesidir. Olgularımızda takip BT incelemelerde plevral nodüllerin yer değiştirmesi ile torakolitiazis tanısı konularak takip veya ileri incelmeye gerek duyulmamıştır.

Sonuç: Torakolitiazisin görüntüleme bulgularını tanımak gereksiz plavral nodül takibi ve invaziv prosedürlerden kaçınmak için önemlidir.

Anahtar kelimeler: thoracolith, pleural stone, pleural loose body

Kaynaklar

1. T. Tsuchiya vd., "A case of migrated thoracolithiasis", J. Thorac. Imaging, c. 24, sy 4, ss. 325-327, Kas. 2009, doi: 10.1097/RTI.0b013e3181c2f25d.
2, T. D, N. H, F. F, ve N. M, "Thoracolithiasis--a mobile calcified nodule in the intratho-racic space: radiographic, CT, and MRI findings.", Radiat. Med., c. 20, sy 3, ss. 131-133, May. 2002.
3, V. Pineda, J. Cáceres, J. Andreu, J. Vilar, ve M. L. Domingo, "Epipericardial Fat Ne-crosis: Radiologic Diagnosis and Follow-Up", Am. J. Roentgenol., c. 185, sy 5, ss. 1234-1236, Kas. 2005, doi: 10.2214/AJR.04.1310.
4, T. Suwatanapongched ve C. Nitiwarangkul, "Thin-section CT findings of thoracolithia-sis", Jpn. J. Radiol., c. 35, sy 7, ss. 350-357, Tem. 2017, doi: 10.1007/s11604-017-0643-x.
5, E. J. Euphrat ve E. Beck, "Fibrin body following traumatic pneumothorax; a problem in differential diagnosis of a nodular pulmonary density", Am. J. Roentgenol. Radium Ther. Nucl. Med., c. 74, sy 1, ss. 86-89, Tem. 1955.
6, T. Kawanami, "[Post-thoracotomy 'fibrin body': 16 year follow-up of a case (author's transl)]", Rinsho Hoshasen Clin. Radiogr., c. 25, sy 8, ss. 863-866, Ağu. 1980.
7, A. R. Dias, E. J. Zerbini, ve N. Curi, "Pleural stone: A case report", J. Thorac. Cardiovasc. Surg., c. 56, sy 1, ss. 120-122, Tem. 1968, doi: 10.1016/S0022-5223(19)42882-1.
8, T. Iwasaki, K. Nakagawa, H. Katsura, N. Ohse, T. Nagano, ve K. Kawahara, "Surgically removed thoracolithiasis: report of two cases", Ann. Thorac. Cardiovasc. Surg. Off. J. Assoc. Thorac. Cardiovasc. Surg. Asia, c. 12, ss. 279-82, Eyl. 2006.
9, F. Kinoshita vd., "Thoracolithiasis: 11 Cases With a Calcified Intrapleural Loose Body", J. Thorac. Imaging, c. 25, sy 1, ss. 64-67, Şub. 2010, doi: 10.1097/RTI.0b013e3181a4ba03.
10, Y. Kim, S. S. Shim, E. M. Chun, T. H. Won, ve S. Park, "A Pleural Loose Body Mim-icking a Pleural Tumor: A Case Report", Korean J. Radiol., c. 16, sy 5, ss. 1163-1165, 2015, doi: 10.3348/kjr.2015.16.5.1163.



a. KOAH tanılı kadın olgunun aksiyel BT kesitlerinde mediasten penceresinde sol akciğer alt lob posterior bazal segment kostal plevral yüzde ekzantrik kalsifikasyon içeren düzgün sınırlı nodül izleniyor.



b. Önceki BT incelemede sol akciğer alt lobdaki plevral nodül takip incelemede sol parakardiyak yağ doku komşuluğunda izleniyor.

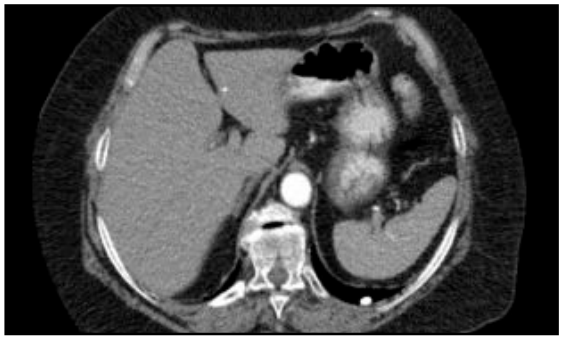

c. NHL ile takipli kadın olgunun aksiyel BT kesitlerinde mediasten penceresinde sol akciğer alt lob posterior bazal segmentte kostal plevral yüzde kalsifiye nodül izleniyor.

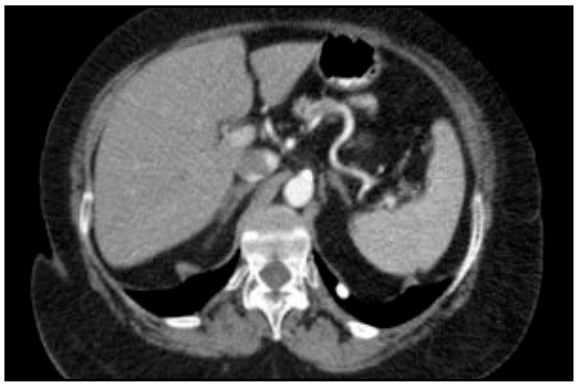

d. Önceki incelemelerinde sol akciğer alt lob posterior bazal segmentteki kalsifiye nodül diyafragmatik plevral yüzde izleniyor.

Kas-İskelet Radyolojisi

PS-485

NADİR TALONAVİKÜLER KOALİSYONA EŞLİK EDEN AKSESUAR NAVİKULAR KEMİK OLGUSU

Ezgi Suat Bayraktar, Kazım Ayberk Sinci, Muhsin Engin Uluç, Özgür Tosun

İzmir Katip Çelebi Üniversitesi Atatürk Eğitim ve Araştırma Hastanesi, Radyoloji Anabilim Dalı

Giriş: Tarsal koalisyon kemiklerin arasında osseöz, fibröz veya kartilajenöz anormal köprüleşme oluşmasıdır. Talokalkaneal ve kalkaneonavikular koalisyon en sık görülenleridir. İzole talonaviküler koalisyon ise oldukça nadir görülür. İzole talonaviküler koalisyonu ve eşlikçi aksesuar navikular kemiği olan olguyu tartışmayı amaçladık.

Olgu Sunumu: Sol ayakta ağrı şikayeti ile Ortopedi Kliniği'ne başvuran 13 yaşında kız çocuğunun muayene bulguları olağandı. Direk grafide talus normalden uzun olup, navikuler kemik ayrımlanamadı. MRG'de talus ve navikula arasında osseöz koalisyon izlendi. Medial küneiform kemik posteromedialinde aksesuar navküler kemiğe ait olabilecek serbest kemik fragmanı mevcuttu. İzole talonaviküler koalisyonu bulunan olguya konservatif tedavi önerildi.

Tartışma: Talonaviküler koalisyon tarsal koalisyonlar arasında nadir görülen bir tiptir. Otozomal resesif veya otozomal dominant geçiş olabilir. Sıklıkla asemptomatik seyreder. Semptomatik olduğunda, kısıtlı eklem hareketleri, ayakta ağrı, pes planus, peroneal spazm ile kendini gösterebilir.

Tarsal kemikler çocukluk çağında farklı yaşlarda kemikleşir. Olgularda doğumda bu koalisyon bulunmasına rağmen asemptomatik olabilirler, semptomlar kemikleşmenin tamamlanması sonrasında ortaya çıkar. Semptomlar genellikle 12-15 yaş arasında ortaya çıkar. Tanısında direkt grafi, BT veya MRG kullanılabilir. Semptomatik olgularda konservatif veya cerrahi tedavi seçenekleri mevcuttur.

Sonuç: Talonaviküler koalisyon varlığını ve tipini belirlemede MRG önemli bir tanı aracıdır. Büyüme çağında semptomatik hale gelebilir, ve bu dönemde ayak medial kesimindeki ağrılarda talonavikular koalisyon akılda tutulmalıdır.

Anahtar kelimeler: Talonavicular coalition, Tarsal Coalition, Accessory navicular bone

Kaynaklar

1) Treatment of isolated talonavicular coalition: Case report and literature review Xiaojun; Duan and Liu Yang
2) Talonavicular Coalition as a Cause of Foot Pain; Armando Macera, Francesca Teodonno, Christian Carulli, Alberto Frances Borrego, and Massimo Innocenti

Oblik ayak bilek grafisinde talus normalden uzun görünüyor. Kuniform kemikler ile talus arasında navikular kemik seçilememektedir.



Sagittal (a) ve aksiyel (b) plandaki T1A görüntülerde, navikula ve talus birbirlerinden net olarak ayırt edilememektedir. Bu görünüm osseoz talonavikular koalisyon ile uyumludur. Aksiyel plandaki T1A görüntüde (c) kuneiform kemik medialinde aksesuar navikular kemik izlenmektedir.



Abdominal Radyoloji

PS-486

DİFFÜZ İNTESTİNAL LİPOMATOZİS; BT BULGULARI

Nusret Seher, Fatih Ateş, Emine Uysal, Mustafa Koplay

Selçuk Üniversitesi Tıp Fakültesi Radyoloji Anabilim Dalı

Giriş-Amaç: Diffüz intestinal lipomatozis, matür yağ dokusunun intestinal segmentlerde submukozal veya subserozal tabakalara multifokal infiltrasyonu ile karakterize çok nadir görülen bir hastalıktır. Hastalık çoğunlukla asemptomatik olup obstrüksiyon, invajinasyon, kanama veya perforasyon gibi komplikasyonlarla karşımıza çıkabilmektedir(1). 2 cm'den büyük lipomlar komplikasyon açısından daha büyük risk oluşturmaktadır. Bu bildiride diffüz intestinal lipomatozisli bir hastanın bilgisayarlı tomografi(BT) bulguları sunulması amaçlanmıştır.

Olgu:56 yaşında bayan hasta karın ağrısı şikayetiyle acil servise başvurdu. Hastanın çekilen abdomen BT'sinde ileal ve jejunal anslarda dansiteleri -80 HU civarında ölçülen intestinal lipomatozis ile uyumlu submukozal-subserozal multipl noduler lezyonlar izlendi. Hastanın barsak lümenleri hafif distandü olup ileus lehine görünüm izlenmedi. Görüntüleme bulguları ile hastaya diffüz intestinal lipomatozis tanısı konuldu.

Tartışma-Sonuç: Diffüz intestinal lipomatosis %0.04'lük bir insidans ile çok nadir görülen ince barsakların benign tümörüdür(2). Etyopatogenezi hakkında ortaya konmuş ortak bir konsensus bulunmamaktadır. Genelde insidental saptanmakta olup bazen komplikasyonları ile ortaya çıkmaktadır. Bu durumun ve intestinal lipomatozisin görüntüleme özelliklerinin bilinmesi ayırıcı tanıda akılda bulundurulması, hastanın uygun tedaviye yönlendirilmesi açısından önemlidir. Ultrasonografi(US) ve BT inceleme tanıda yardımcı tekniklerdir.BT non invaziv gold standart yöntem olup altta yatan patolojinin ayrıntılı gösterilmesinde ve intestinal lipomatozisi diğer yumuşak doku tümörlerini ayırmada yardımcı olmaktadır.

Anahtar kelimeler: lipomatozis, intestinal, BT

Kaynaklar

1. Kumar K, Noori MR, Patel KM, Yuen W, Bello C. Rare diagnosis of intestinal lipomatosis complicated by intussusception in an adult: A case report. Int J Surg Case Rep. 2017;39:339-342.
2. Mansoor MS, Batool A. Intestinal Lipomatosis. N Engl J Med. 2020 Feb 20;382(8):e12.

Aksiyel BT görüntüde intestinal anslarda yağ depozitleri izleniyor(oklar).

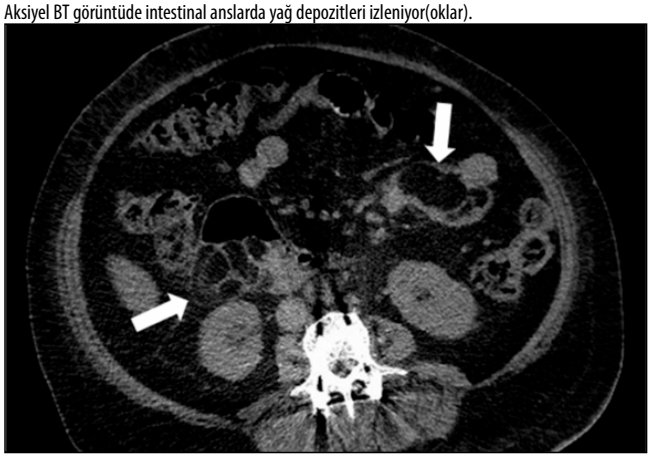

Koronal BT görüntüde intestinal anslarda yağ depozitleri mevctut(oklar).

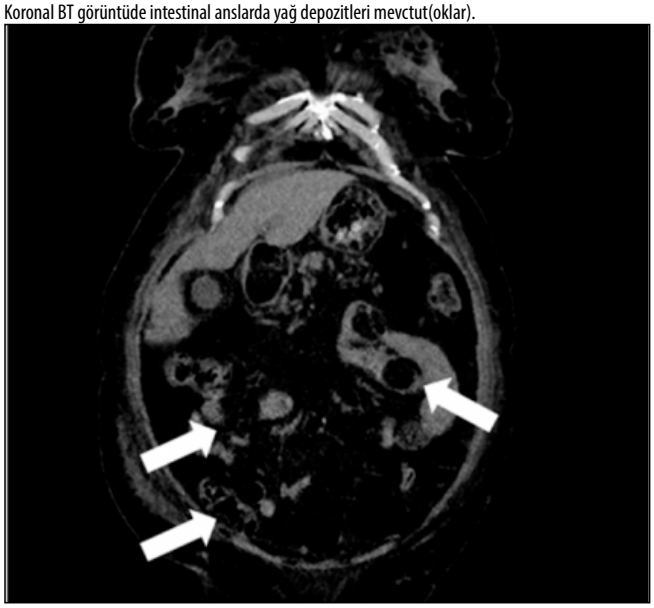

Toraks Radyolojisi

PS-487

GESTASYONEL TROFOBLASTİK HASTALIK, AKCİĞER TUTULUMU

Nilufar Gasimli, Şükrü Mehmet Ertürk, Vusal Mammadli, Mehmet Gür
İstanbul Tıp Fakültesi

34 yaş kadın hasta, haziran 2020 tarihinden itibaren adet düzensizliği ve beta hCG yüksekliği (700 iU/L) ile tetkik edilmektedir. Hastanın 2013 ve 2016 yılında sezaryen öyküsü mevcuttur. Güncel batın MRG tetkikinde anlamlı bulgu saptanmamıştır. Baş ağrısı nedeniyle çekilen kranial MRG tetkikinde pons sol paramedian alanda diffüzyon serilerde kısıtlama göstermeyen T2a-flair sinyal artışı izlenmiş olup, MR spektroskopik incelemede spesifik bulgu saptanmamıştır. Bulgular ön planda küçük damarları tutan sekel-iskemik gliozis lehine değerlendirilmiştir. Çekilen Toraks BT tetkikinde sağ akciğer alt lob posterobazal segmentte 16x14 mm, sağ akciğer orta lob lateral segmentte 15x12 mm ve 8x6 mm boyutlarda, sol akciğer alt lob anteromedial segmentte 19x9 mm boyutlarda ölçülen lobüle kontürlü lezyon alanları izlenmiş olup, PET-CT tetkikinde FDG tutulumu göstermektedir. Sağ akciğer alt lob yerleşimli lezyona yapılan transtorasik biyopsi gestasyonel trofoblastik hastalık tanısını desteklemektedir. Hastanın gestasyonel trofoblastik neoplazi tanısıyla tedavi sonrası kontrol toraks BT tetkikinde sol akciğer alt lob anteromedial segment yerleşimli lezyon boyutlari belirgin regrese olup, güncel tetkikte 4x4 mm boyutlarda ölçülmüştür.Sağ akciğer alt lob posterobazal segment yerleşimli lezyon boyutlarında hafif regresyon izlenmiştir. Sağ akciğer orta lob lateral segment yerleşimli 2 adet lezyon güncel tetkikte izlenmemektedir.Tedavi sonrası beta hCG değerleri gerilemiş olup 15 iU/L ölçüldü.

Anahtar kelimeler: Thorax

Kaynaklar

1. Gestational Trophoblastic Disease: Clinical and Imaging Features Akram M. Shaaban, Maryam Rezvani, Reham R. Haroun, Anne M. Kennedy, Khaled M. Elsayes, Jeffrey D. Olpin, Mohamed E. Salama, Bryan R. Foster, and Christine O. Menias RadioGraphics 2017 37:2, 681-700
2. Gestational Trophoblastic Disease: Clinical and Imaging Features Akram M. Shaaban, Maryam Rezvani, Reham R. Haroun, Anne M. Kennedy, Khaled M. Elsayes, Jeffrey D. Olpin, Mohamed E. Salama, Bryan R. Foster, and Christine O. Menias RadioGraphics 2017 37:2, 681-700
3. Hong T, Hills E, Aguinaga MDP. Radiographically occult pulmonary metastases from gestational trophoblastic neoplasia. Radiol Case Rep. 2017;12(2):292-294. Published 2017 Feb 10. doi:10.1016/j.radcr.2017.01.007

Sağ akciğer orta lob tedavi sonrası

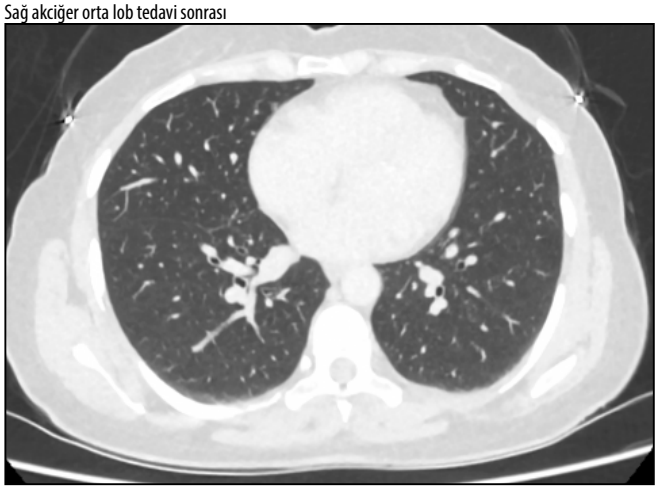

Sağ akciğer orta lob tedavi öncesi

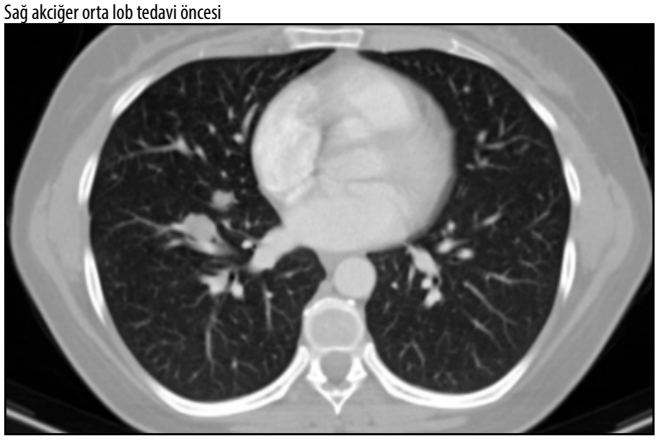

sağ akciğer alt lob posterobazal segment tedavi sonrası

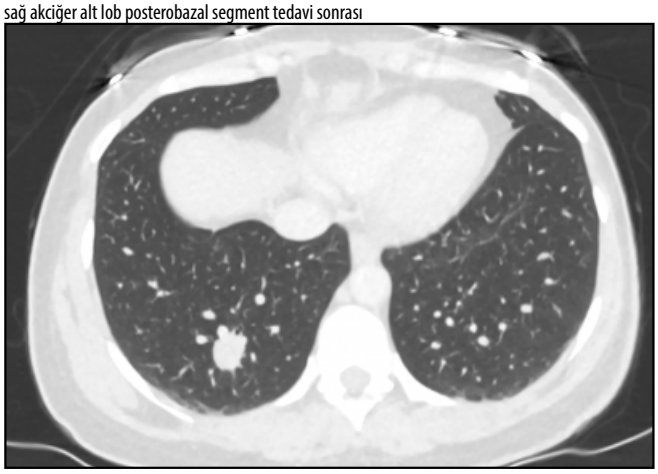

sol akciğer alt lob anteromedial segment tedavi öncesi

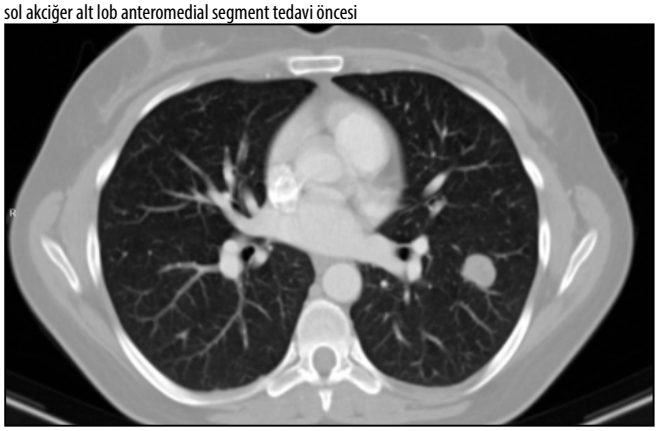

Sol akciğer alt lob anteromedial segment tedavi sonrası

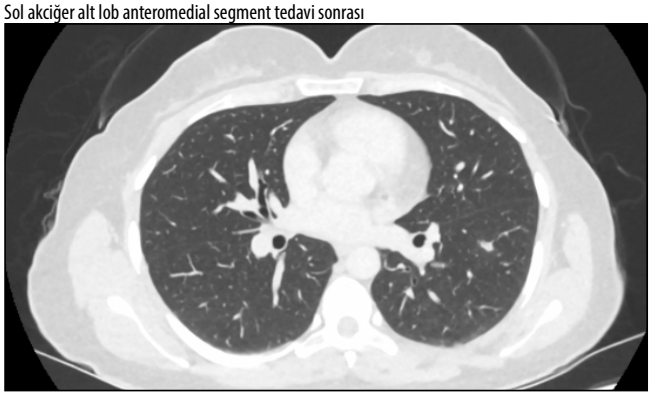

Sağ akciğer alt lob posterobazal segment tedavi öncesi

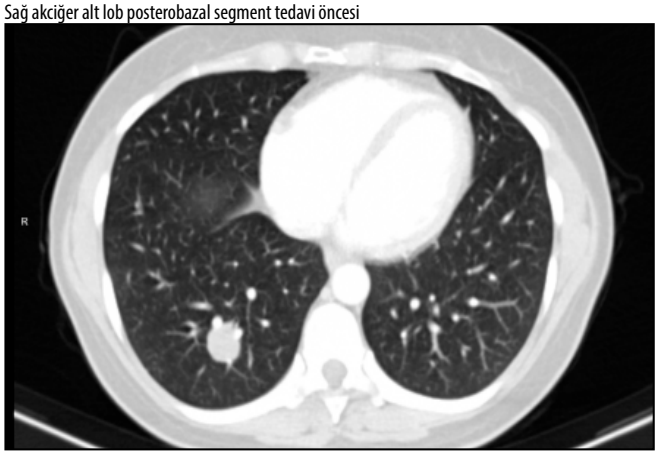

Abdominal Radyoloji

PS-489

PRİMER RENAL DİFFÜZ BÜYÜK B HÜCRELİ LENFOMA BT BULGULARI: NADİR BİR OLGU

Mehmet Yuksek, İlyas Dündar, Fatma Durmaz, Cemil Göya, Enes Özel

Van Yüzüncüyıl Üniversitesi Tıp Fakültesi Radyoloji Anabilim Dalı

Giriş ve Amaç: Diffüz büyük B hücreli lenfomada (DBBHL) non-hodgkin lenfoma grubunda olup sekonder renal parankim tutulumu nadirdir. Hemen hemen tüm vakalarda, böbrek tutulumu, ya retroperitoneal bir kitleden doğrudan yayılma ya da hematojen yolla renal tutulumun olduğu sekonder bir süreç gibi görünmektedir. DBBHL'da primer renal tutulum çok daha da nadirdir ve literatürde sadece birkaç vaka bildirilmiştir (1). Bu olguda, sol yan ağrısı, hematuri şikayeti ile gelen 56 yaşındaki erkek hastada literatürde nadir görülen primer renal DBBHL'nın bilgisayarlı tomografi (BT) bulgularını sunmayı amaçladık.

Olgu Sunumu: 56 yaşında erkek hasta 1 ay önce başlayan sol yan ağrısı ve hematüri şikayetleriyle dış merkezde yapılan ultrasonografisinde sol renal kitle saptanması üzerine hastanemiz üroloji kliniğine yönlendirilmiş. Renal hücreli karsinom (RCC) ön tanısıyla çekilen dinamik abdomen BT görüntülerinde sol böbrek üst kesimde renal pelvisi dolduran, egzofitik uzanım gösteren, renal arteri sarıp hafif daraltan, lobüle konturlu dinamik serilerde progresif kontrast tutan homojen iç yapıda kitlesel lezyon izlendi (Resim 1). Yapılan görüntüleme taramalarında böbrek dışı bir tutulum belirlenmedi. Nefrektomi sonrasında yapılan histopatolojik değerlendirmede primer renal DBBHL olarak raporlandı.

Tartışma: Primer renal DBBHL, primer renal lenfoma(PRL) vakalarının çoğunluğunu oluşturur; ancak, yalnızca birkaç vaka bildirilmiştir. PRL genellikle genç hastalarda (<30 yaş) bilateral,daha yaşlı hastalarda unilateral tutulum yapmaktadır[1]. PRL CT ve manyetik rezonans görüntülerde tek veya çoklu fokal lezyonlar veya diffüz böbrek büyümesi şeklinde prezente olabilmektedir. BT, renal lenfomayı değerlendirmek için en sık kullanılan görüntüleme yöntemidir[2]. PRL daha çok vasküler yapıları sarma eğiliminde,RCC ise komşu vasküler yapılara invaze olma eğilimindedir. Genelde PRL'de kitlenin merkezi, PRL'yi diğer ürotelyal tümörlerden ayırt etmeye yardımcı olan renal toplama sisteminin dışındadır. PRL, kontrastsız BT'de genelde 30 ila 50 HU dansitede ölçülür. RCC ye göre daha düşük dansitelidir[3].

Sonuç: Primer renal lenfoma oldukça nadir görülen böbrek kitlesidir. Radyolojik olarak RCC ile benzer bulgular gösterebilir. Düşük dansiteli, homojen iç yapıda çevre dokuları sarma eğiliminde olan renal lezyonlarda lenfoma akılda tutulmalıdır.

Anahtar kelimeler: bilgisayarlı tomografi,lenfoma,primer renal lenfoma,diffüz büyük b hücreli lenfoma

Kaynaklar

1. Cheng, X., et al., Enormous primary renal diffuse large B-cell lymphoma: A case report and literature review. Journal of International Medical Research, 2019. 47(6): p. 2728-2739.
2. Ganeshan, D., et al., Imaging of primary and secondary renal lymphoma. American Journal of Roentgenology, 2013. 201(5): p. W712-W719.
3. Heiken, J.P., et al., Computed tomography of renal lymphoma with ultrasound correlation. Journal of computer assisted tomography, 1983. 7(2): p. 245-250.

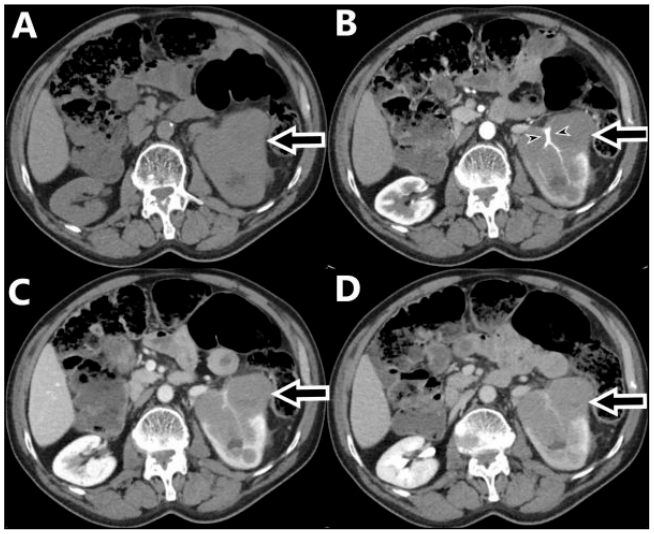

Resim 1

Abdominal Radyoloji

PS-490

DİYAFRAGMATİK MEZOTELİAL KİST OLGUSU

Tuğçe Ekici, Ezgi Suat Bayraktar, Muhsin Engin Uluç, Cesur Gümüş

İzmir Katip Çelebi Üniversitesi Atatürk Eğitim ve Araştırma Hastanesi, Radyoloji Anabilim Dalı

Giriş: Diyafragmatik mezotelial kistler çölomik kalıntılardan köken alan konjenital lezyonlardır. Dalak, adrenal bez, yumurtalık, falsiform ligament, testisin tunica vaginalisi veya mezenter gibi çeşitli anatomik yapılarda bulunabilirler.

Bu olguda; nadir görülen ve yerleşimi nedeni ile ayırımı güç olabilen benign karakterli bu kistik lezyonu, spesifik özellikleri ile birlikte tartışmayı amaçladık.

Olgu Sunumu: 13 yaşında kadın hasta, dış merkezde yapılan USG tetkikinde karaciğerde saptanan kistik lezyona yönelik ileri inceleme nedeni ile başvurdu. Olgunun hastanemizde çekilen MRG'sinde; karaciğer sağ lob posterior kesimi ile diyafragma krusu arasında yer alan, bilobule, diyafragma tabanlı, T2 sekanslarda hiperintens, T1 sekanslarda hipointens, kontrast tutulumu göstermeyen, diffüzyon kısıtlılığı olmayan kistik lezyon izlendi. Lezyon ekstrahepatik yerleşim göstermekteydi. Olgu diyafragmatik mezotelial kist lehine raporlandı.

Tartışma: Mezotelial kistler diyafragma dışında falsiform ligamanda, adrenal glanlarda, dalakta, overde, testislerin vajinal proçesinde, mezenterde yer alabilir. Diyafragmatik mezotelial kistler genellikle karaciğer sağ posterior lobu ile diyafragma arasında yerleşimli, ekstrakapsüler, iyi sınırlı, kontrast tutmayan ve bilobulasyon gösteren kistik lezyonlardır.

Ayırıcı tanıda karaciğer kisti, bronkojenik kist, teratom, kist hidatik ve subdiyafragmatik sıvı koleksiyonları bulunmaktadır. Karaciğer kistleri intrakapsüler yerleşimi ile ayırılır. Bronkojenik kistler nadir olup bilateral olmaya eğilimlidir. Diyafragmatik teratomlarda kistik komponent haricinde başka doku elemanları da vardır. Diyafragmanın hidatik kistine ise genellikle karaciğer kist hidatiği eşlik eder.

Asemptomatik olgularda US ile kistin takibi yeterli olmaktadır. Perikutanöz drenaj, skleroterapi, laparoskopik aspirasyon da diğer tedavi seçenekleri arasında yer almaktadır.

Sonuç: Diyafragmatik mezotelial kistlerin karaciğer ve plevra ile yakın komşuluğu tanıyı güçleştirmektedir. Bu nedenle anatomik detayın doğru yorumlanması tanı için önemlidir.

Anahtar kelimeler: diaphragmatic, cyst

Kaynaklar

1) Cross-sectional imaging and laparoscopic findings of diaphragmatic mesothelial cysts S.G. Kandemirli , S. Sancar , E. Ozcakir , A. Parlak , C. Bilgin , A.N. Gurpinar , Z. Yazici , M. Kaya
2) A case of diaphragmatic mesothelial cyst with US and MRI findings Fuat Ozkan, Mehmet Fatih Inci , Yakup Yesilkaya , Murvet Yuksel , Keramettin Ugur Ozkan
3) Diaphragmatic Cyst with Elevated Level of Serum Tissue Polypeptide Antigen H. Veda. K. Andoh. T. Kusano, A. Iwasaki. and S. Inutsuka
4) Radiological appearance of diaphragmatic mesothelial cysts Joaquín Esparza Estaún, Amador González Alfageme, Javier Sáenz Bañuelos

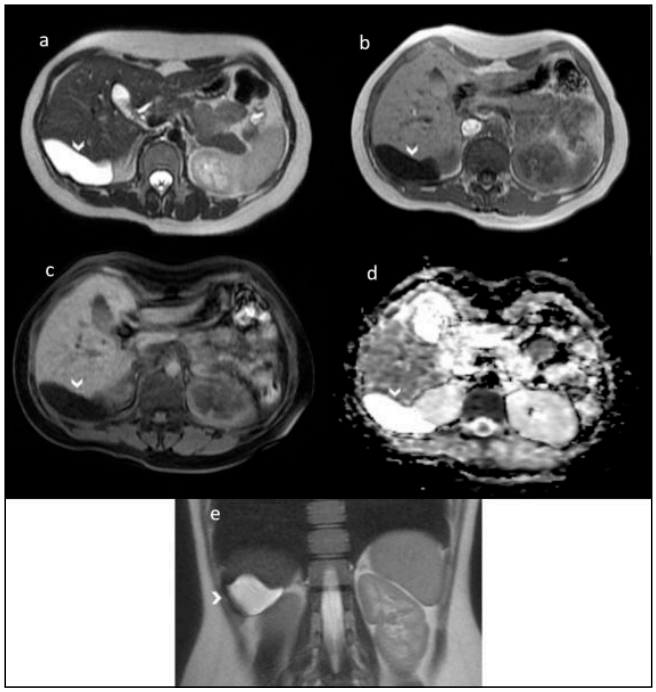

Şekil 1. Diyafragmatik mezotelial kistin MRG görüntüleri; a) T2 aksiyal kesitlerde diyafragma krusu ile karaciğer sağ lob posterioru arasında yer alan homojen, T2 hiperintens kistik vasıfta lezyon izlenmektedir. b) T1 aksiyal kesitlerde lezyon homojen ve hipointens izlenmektedir. c) Kontrastlı T1 aksiyal kesitlerde lezyonda kontrastlanma saptanmamaktadır. d) ADC görüntülerde diffüzyon kısıtlılığı saptanmamaktadır. e) T2 koronal planda alınan görüntülerde lezyonun diyafragma tabanlı olduğu görülmektedir.

Genitoüriner Sistem Radyolojisi

PS-491

VULVADA ŞİŞLİĞİN NADİR SEBEBİ: ATİPİK VULVAR VARİSLER VE PELVİK KONJESYON SENDROMU OLGUSU

Hüseyin Akkaya[1], İbrahim Çağrı Tural[1], Cenk Parlatan[2], Okan Dilek[2], Aysel Önem Aydın[1], Ömer Kaya[3]

[1]Siverek Devlet Hastanesi, Radyoloji Kliniği
[2]Sağlık Bilimleri Üniversitesi, Adana Şehir Eğitim ve Araştırma Hastanesi , Radyoloji Kliniği
[3]Çukurova Üniversitesi, Radyoloji Anabilim Dalı

Giriş ve Amaç:. Pelvik konjesyon sendromu (PKS) , ovaryan venlerdeki kapak yetersizliğine bağlı retrograd akıştan kaynaklanan bir durumdur.[1] Kronik abdominopelvik ağrının sıklıkla gözden kaçan ve tedavi edilebilen bir nedenidir. Tipik olarak 6 aydan uzun süredir kronik pelvik ağrı ile başvuran multipar, menopoz öncesi kadınlarda daha yaygın olma eğilimindedir.[1] Bu yazımızda atipik kliniğe sahip hastamızı güncel literatür bilgiler eşliğinde sunmayı amaçladık.

Olgu Sunumu: 20 yaşında ve 4 aylık gebe hasta son bir aydır devam eden sağ vulvada şişlik şikayetiyle kadın hastalıkları ve doğum polikliniğine başvuruyor. Hasta tarafımıza abse şüphesiyle yüzeyel ultrasonografi (USG) için konsulte edildi. Yapılan USG'de hastanın sağ vulvasında cilt altında femoral ven kaynaklı variköz venler izlendi. Valsalva manevrasıyla variköz venlerde belirgin reflü izlendi. Sağ overe bakıldığında burada vulvadakinden daha az belirgin ancak sayıca artmış variköz venler izlendi. Sol over ve sol vulva sonografik olarak normaldi.

Tartışma: Pelvik konjesyon sendromu (PKS), bazen perineal veya vulvar varislerle ilişkili gonadal, gluteal veya parauterin venlerin reflü veya obstruksiyonundan kaynaklanan kronik pelvik ağrı olarak tanımlanır.[2] Pekvik konjesyon sendromu sıklıkla premenopozal ,multipar kadınlarda görülmekteyken hastamız 20 yaşında ve ilk gebeliğindeydi. PKS için risk faktörleri arasında, önceki pelvik cerrahi, retrovert uterus, varis öyküsü, nutcracker , hiperöstrojen öyküsü ve çoğul gebelikler yer almakta olup hastamızda değerlendilebildiği kadarıyla söz konusu risk faktörlerinden hiçbiri yoktu. [2,3]

Hastalar siklik olmayan ağrılarla başvurmaktayken hastamızda ağrı şikayeti olmayıp vulvada şişlik tek şikayetiydi. PKS'da vulvar varisler sıklıkla ovarian ven kaynaklı olmaktayken vakamızda büyük safen ven kaynaklı olduğu gözlendi. Hastalarda bulgular sıklıkla solda ya da bilateral olmaktayken vakamızda bulgular sağda lokalize idi.[3,4]

PKS tanısı, genişliği> 4 mm olan veya yumurtalık damar çapı 5-6 mm'ten büyük olan çok sayıda dilate, kıvrımlı parauterin damarlarının gösterilmesiyle konulur. Hastalara valsalva manevrası yaptırılarak reflünün gösterilmesi tanıyı destekler. [4]

Sonuç: Pelvik konjesyon sendromu aslında USG polikliniklerinde karşımıza sık çıksa da vulvar varisler ,hastaların da ifade etmekten çekinmesi nedeniyle, sıklıkla atlanmaktadır. Farklı nedenlerden kaynaklanabildiğinden PKS etyolojisi araştılmalıdır. Pelvik konjesyon için bakılan USG'lerde vulvar varislerin de eşlik edebileceği mutlaka akılda tutulmalıdır.

Anahtar kelimeler: pelvik konjesyon sendromu, vulvar varis , doppler ,

Kaynaklar

1. Kondo T, Uehara T, Noda K, et al. Vulvar varicosity. BMJ 2017; 356:i6332.
2. Scultetus AH, Villavicencio JL, Gillespie DL, et al. The pelvic venous syndromes: analysis of our experience with 57 patients. J Vasc Surg 2002; 36:881.
3. Marrocco-Trischitta MM, Nicodemi EM, Nater C, Stillo F. Management of congenital venous malformations of the vulva. Obstet Gynecol 2001; 98:789.
4. Cebesoy FB, Kutlar I, Aydin A. A rare mass formation of the vulva: giant cavernous hemangioma. J Low Genit Tract Dis 2008; 12:35.

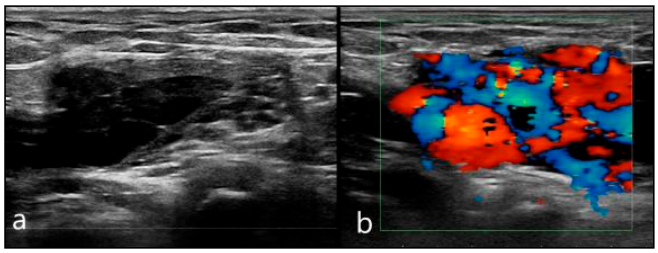

Resim 1. a. Vulvada cilt altında yerleşik çok sayıda variköz venler b. Doppler incelemede vasküler yapılardaki dolum görülüyor

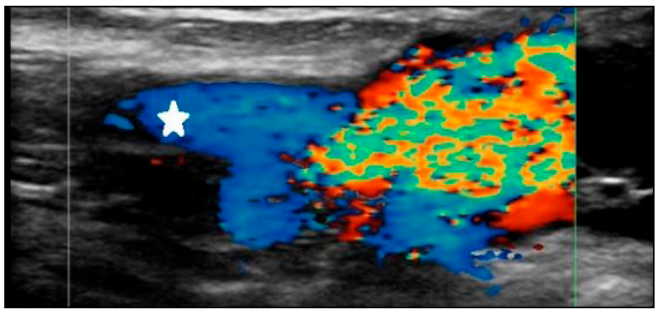

Resim 2. Yıldızla işaretli alan büyük safen ven olup variköz venlerin burdan kaynaklandığını gösteriyor.

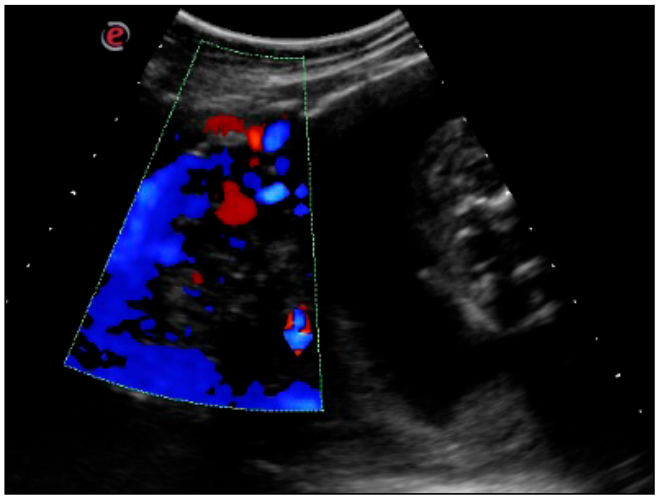

Resim 3. Sağ adnekste görülen sayıca artmış variköz venler

Baş-Boyun Radyolojisi

PS-492

DİL ADENOİD KİSTİK KARSİNOMU

Mustafa Yıldırım[1], Mustafa Koç[2]

[1]Elazığ Fethi Sekin Şehir Hastanesi ;
[2]Fırat Üniversitesi Tıp Fakültesi Hastanesi

Giriş: Adenoid kistik karsinom, sekretuar glandlardan köken alan nadir bir neoplazmdır. En sık tükrük bezlerinden köken alır. Biz bu vaka sunumunda, dil yerleşimli adenoid kistik karsinom olgusunu ve kontrastlı boyun BT bulgularını sunuyoruz.

Vaka sunumu: 60 yaşında kadın hasta, 4 aydır devam eden dilde şişlik şikayeti ile kliniğimize başvurdu. Hastaya kontrastlı boyu BT incelemesi yapıldı. BT'de, dil posterior sağ kesimden, sağ tonsilla palatina düzeyine uzanan alanda, yaklaşık 3x5 cm boyuta ulaşan heterojen kontrastlanan lezyon alanı izlendi (Resim1, Resim 2). Dil üzerinden alınan biyopside, adenoid kistik karsinom tanısı konuldu ve hasta cerrahi tedaviye yönlendirildi.

Tartışma: Adenoid kistik karsinom, genellikle major ve minör tükrük bezlerinden kaynaklanır. Diğer orjin yerleri, genital trakt, lakrimal gland gibi sekretuar bezlerdir (1). Adenoid kistik karsinom, karakteristik olarak uzun süreli klinik seyir ve yavaş, ilerleyici büyüme ile ilişkilidir. Genellikle cerrahi eksizyon, sınırlara ve perinöral invazyon varlığına dikkat edilerek yapılır.. Eksizyon sonrası cerrrahi yatağa adjuvan eksternal radyoterapi uygulanır. Uzak metastaz ve rekürens sıktır. Reküren hastalığa rağmen zuzun dönem survey nadir değildir (2,3). Bölgesel lenf nodu metastaz oranı düşüktür. Kötü diferansiye adenoid kistik karsinomlarda lenf nodu yayılım riski daha fazladır. Radyolojik görüntülemenin önemi lezyonun lokalizasyonu belirlemek, perinöral ve çevre yumuşak doku invazyon olup olmadığını tespit etmek ve bölgesel lenf nodlarını değerlendirmektir.

Sonuç olarak adenoid kistik karsinomun tedavi yönetiminde, çevre dokulara invazyon ve lenf nodları metastazı değerlendirilmesinde, radyolojik görüntüleme oldukça önemlidir.

Anahtar kelimeler: Dil, Adenoid kistik karsinom, BT

Kaynaklar

1. Ellington CL, Goodman M, Kono SA, Grist W, Wadsworth T, Chen AY, Owonikoko T, Ramalingam S, Shin DM, Khuri FR, Beitler JJ, Saba NF. Adenoid cystic carcinoma of the head and neck: Incidence and survival trends based on 1973-2007 Surveillance, Epidemiology, and End Results data. Cancer. 2012 Sep 15;118(18):4444-51.
2. Conley J, Dingman DL. Adenoid cystic carcinoma in the head and neck (cylindroma). Arch Otolaryngol 1974;100:81–90
3. Spiro RH, Huvos AG, Strong EW. Adenoid cystic carcinoma of salivary gland origin: a clinicopathologic study of 242 cases. Am J Surg 1974;128:512–20

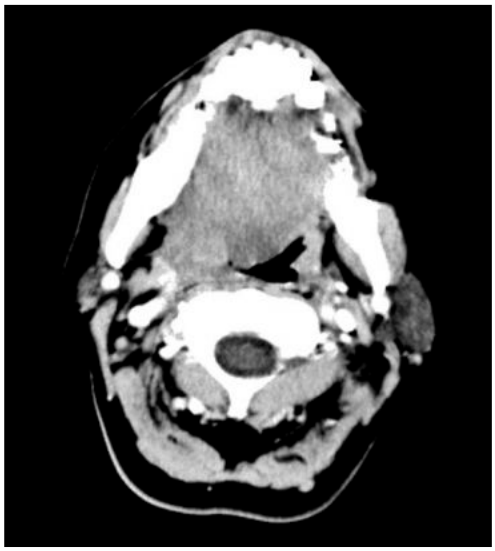

Resim 1. Dil sağ posterior kesimden tonsillaya uzanan yumuşak doku alanı



Resim 2. Sağ tonsillaya uzanan yumuşak doku alanı

Abdominal Radyoloji

PS-493

MİRİZZİ SENDROMU: OLGU SUNUMU

Mehmet Durmaz, Şehnaz Evrimler

Süleyman Demirel Üniversitesi Tıp Fakültesi Radyoloji Anabilim Dalı

Giriş ve Amaç: Mirizzi sendromu, ekstrahepatik safra yollarının benign bir hastalığıdır. Safra kesesi boynu veya sistik kanala yerleşen bir taş koledok ya da ortak hepatik kanala (OHK) dıştan bası yaparak tıkanma sarılığına neden olmaktadır (1, 2). Biz bu posterde nadir görülen bu durumu bir vaka ile sunmayı amaçladık.

Olgu Sunumu: Elli beş yaşında kadın hasta bir buçuk aydır olan umblikus düzeyinden başlayıp sağ üst kadrana uzanan karın ağrısı ve ishal şikayetleri ile acil servise başvurdu. Hastanın bir yıl önce pankreatit ve kolesistit öyküsü olduğu belirtildi.

Karaciğer fonksiyon testleri ve C-Reaktif protein yüksekliği olması sebebi ile abdomen Bilgisayarlı Tomografi (BT) ve MR kolanjiopankreatografi (MRKP) tetkiki çekildi.

BT'de (Resim 1) OHK, intrahepatik safra yolları ve sistik kanalda genişleme mevcuttu. Safra kesesi içerisinde ve sistik kanalda taş açısından şüpheli dansiteler izlendi. Safra kesesi fundusunu saran mikroperforasyona sekonder biloma lehine değerlendirilen 4x2 cm boyutlarında sıvı koleksiyonu izlendi. MRKP'de (Resim 2, 3) de sistik kanala oturan 2 cm çapındaki taşın sistik kanal, OHK ve intrahepatik safra yollarında genişlemeye ve safra kesesinde distansiyona yol açtığı izlendi.

Hastanın abdomen BT ve MRKP bulguları birlikte değerlendirildiğinde Csendes sınıflamasına göre tip I Mirizzi sendromu lehine değerlendirildi.

Medikal tedavi ile semptomları ve laboratuvar değerleri gerileyen hastaya elektif kolesistektomi önerildi.

Tartışma: Mirizzi sendromu sistik kanal veya Hartmann poşuna yerleşen bir taşın OHK ya da koledoğa dıştan bası oluşturması ile gelişen nadir bir durumdur. Taşın yaptığı bası nedeni ile safra kesesi ve koledokta inflamasyon/fibrozis sonucunda bu bölgenin anatomisi değişir, hastaya cerrahi yapılacak ise bu durumun preoperatif dönemde bilinmesi önemlidir. Ayrıca santral yerleşimli bir kolanjiosellüler karsinom ile ayrımının yapılması da yine tedavi yaklaşımı açısından önemlidir (1, 3, 4).

Csendes sınıflaması cerrahi planlamasında önemlidir (2).

Tip I: OHK dıştan bası

Tip II: OHK duvarını üçte birine kadar çevreleyen kolesistokoledokal fistül (KKF)

Tip III: OHK duvarını üçte ikisine kadar çevreleyen KKF

Tip IV: Tüm OHK duvarı KKF içinde kalır

Tip V: Kolesistoenterik fistül

Cerrahi seçenekleri; Csendes tip I için kolesistektomi, tip II ve III için parsiyel kolesistektomi ve koledokoplasti, tip IV için biliyer rekonstrüksiyon ve hepatikojejunostomi (5).

Tanı MRCP, endoskopik retrograd kolanjiopankreatografi ve bazı olgularda intraoperatif kolanjiografi ile taş ve dıştan basının gösterilmesi ile doğrulanır (1, 4).

Sonuç: Mirizzi sendromu nadir görülen tıkanma sarılığına yol açabilen diğer benign ve malign etyolojilerle karışabilecek ve operasyon öncesinde akılda bulunması ve radyolojik olarak değerlendirilmesi gereken bir durumdur.

Anahtar kelimeler: Mirizzi Sendromu, Manyetik Rezonans, kolanjiopankreatografi, safra yolu

Kaynaklar

1) Anamurluoğlu E, Haliloğlu N. Edinsel safra yolu hastalıklarında görüntüleme bulguları. Türk Radyoloji Derg 2016; 35: 24-33.
2) Beltrán MA. Mirizzi syndrome: History, current knowledge and proposal of a simplified classification. World J Gastroenterol 2012; 18(34): 4639–4650.
3) Zhong H, Gong JP. Mirizzi Syndrome: Experience in Diagnosis and Treatment of 25 Cases.The American surgeon 2012; 78:61-65.
4) Kwon AH, Inui H. Preoperative Diagnosis and Efficacy of Laparoscopic Procedures in the Treatment of Mirizzi Syndrome. Journal of the American College of Surgeons 2007; 204(3):409-415.
5) Lai EC, Lau WY. Mirizzi syndrome: History, present and future development. ANZ J Surg 2006; 76(4):251-217.

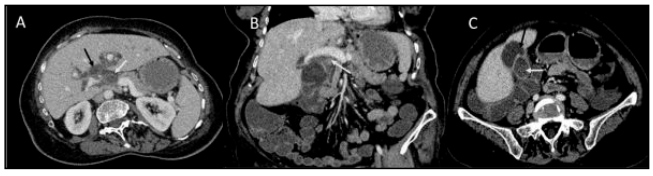

Resim 1. Aksiyel kontrastlı abdomen BT tetkikinde ortak hepatik kanal, her iki ana hepatik kanal ve intrahepatik safra yollarında dilatasyon (A) izlenmektedir. Koronal kesitte sistik kanal düzeyinde taş ile uyumlu dansite (B) mevcuttur. Aksiyel kesitte safra kesesi içerisinde taş açısından şüpheli yüksek dansite (beyaz ok) ve kese çevresinde biloma ile uyumlu sıvı koleksiyonu (siyah ok)izlenmektedir (C).

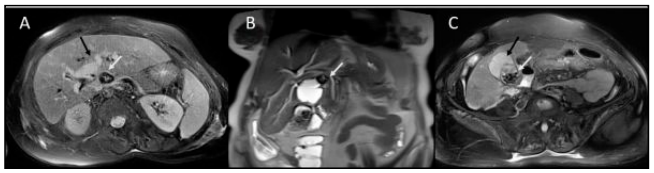

Resim 2. Aksiyel T2 BLADE görüntüde ortak hepatik kanal, her iki ana hepatik kanal ve intrahepatik safra yollarında dilatasyon (A) izlenmektedir. Ayrıca sistik kanal düzeyinde aksiyel T2 BLADE (A) ve koronal HASTE kesitte (B) sistik kanal düzeyinde taş izlenmektedir. Aksiyel kesitte safra kesesi içerisinde çok sayıda taş (beyaz ok) ve kese çevresinde biloma ile uyumlu sıvı koleksiyonu (siyah ok) izlenmektedir (C).

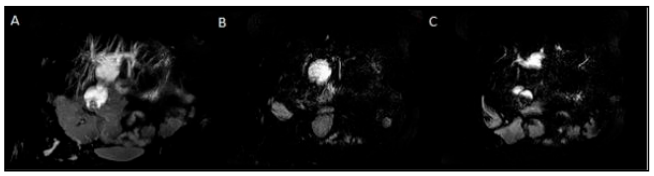

Resim 3. MRKP görüntülerinde intrahepatik safra yollarında dilatasyon, safra kesesinde distandü görünüm lümen içi taşlar (ok) (A) izlenmektedir. Sistik kanala yerleşen taş (ok) (B), taşın ortak hepatik kanala basısı ve proksimalindeki intrahepatik safra yollarındaki dilatasyon (C) izlenmektedir.

Baş-Boyun Radyolojisi

PS-494

OS ODONTOİDEUM:NADİR BİR SERVİKAL TRAVMA TAKLİTÇİSİ OS ODONTOİDEUM: A RARE CERVİCAL TRAUMA MİMİC

Esat Kaba, Fatma Beyazal Çeliker, Sümeyye Sekmen, Lütfullah Sağır

Recep Tayyip Erdoğan Üniversitesi Tıp Fakültesi Radyoloji Anabilim Dalı

Giriş: Odontoid proçes ile ilgili konjenital anomaliler literatürde aplazi, hipoplazi, duplikasyon, condylus tertius, os terminale ve os odontoideum olarak tanımlanmıştır.Bunlardan en sık görüleni os odontoideum'dur(1)

Os odonteideum odontoid proçesin aksisin gövdesinden ayrı bir kemik parça olmasıdır.

Biz bu olguda odontoid fraktürler ile karışabilen os odontoideum anomalisini BT ve MRG bulguları ile sunmayı amaçladık.

Olgu: Yıllardır süren boyun ağrısı şikayeti ile gelen ve servikal travma öyküsü bulunmayan 48 yaşında erkek hastaya yapılan servikal Manyetik Rezonans Görüntülemede C2 vertebra gövdesinden ayrık odontoid proçese ait kemik yapı izlendi(Resim1,2).Daha sonra yapılan bilgisayarlı tomografide C2 verbebra gövdesi ile sürekliliği olmayan 13x13 mm ebatlı kemik yapı saptandı.(Resim 3,4) C2 vertebra gövdesi seviyesinde spinal korda bası izlendi.

Tartışma: Odontoid proçesin en sık anomalisi olan Os odontoideum etiyolojisi tartışmalıdır. Konjenital veya travmatik olabileceği tartışılmaktadır. Os odontoideum hastaları asemptomatik olabileceği gibi çok çeşitli semptomla başvurabilirler. Servikal instabilite, atlantoaksiyel dislokasyon ve myelopatiye neden olabilir. Bu anomali Tip-1 ve 2 odontoid fraktürleri taklit edebilir.(2)

Sonuç: Os odontoideum anomalisinin doğru olarak tanımlanması olası tedavi yanlışlıklarını önlemek için önemlidir. Asemptomatik olgularda konservatif tedavi yeterli olurken nöral bası ya da semptomatik olanlarda cerrahi tedavisinin yapılması gerekir.

Anahtar kelimeler: odontoid,travma,spinal

Kaynaklar

1. Kaya, Ramazan & Türkmenoğlu, O. & Çavuşoğlu, H. & Kahyaoğlu, O. & Aydin, Yunus. (2005). Os odontoideum: A case report. Turkish Neurosurgery. 15. 157-161.
2. Altun İ, Arkan T, Yuksel Kz, Os Odontoıdeum: A Rare Congenıtal Anomaly, The Journal of Turkish Spinal Surgery 2016:241

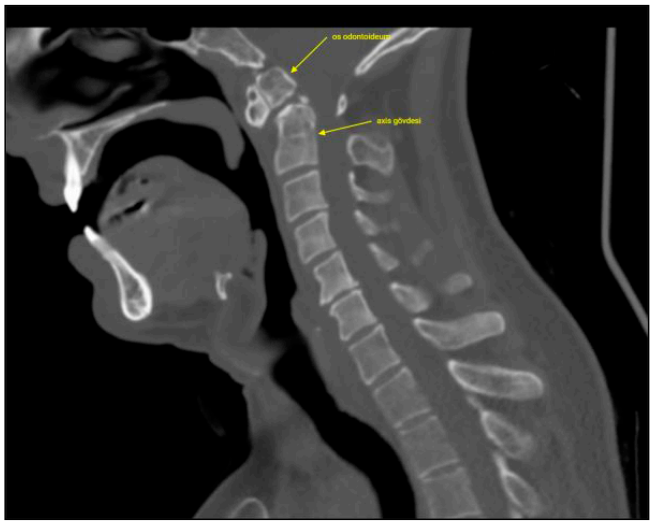

Resim 1

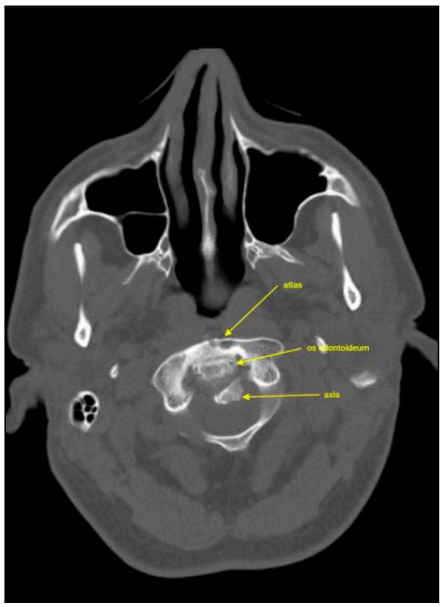

Resim 2



Resim 3

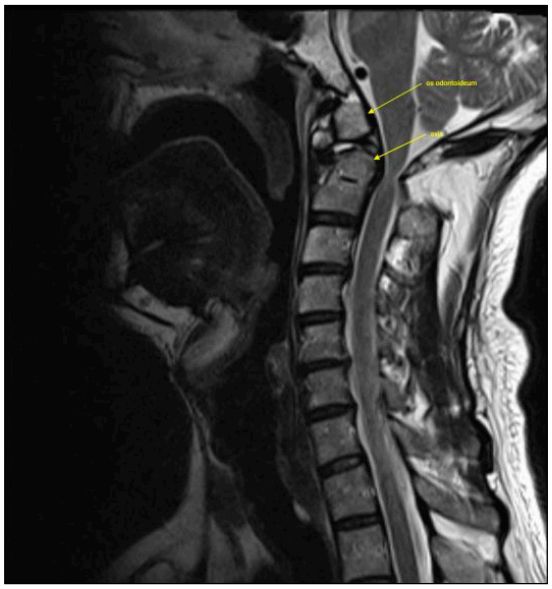

Resim 4

Girişimsel Radyoloji

PS-495

SOL HEPATİK ARTER VARYATİF LATERAL DAL PSÖDOANEVRİZMALI OLGUDA PERKÜTAN EMBOLİZASYON

Nevzat Herdem, Mehmet Alpşahin, Güven Kahriman, Muhammed İnce
Erciyes Üniversitesi Tıp Fakültesi

Giriş-Amaç: Hepatik arter psödoanevrizmaları genellikle batın travması veya cerrahisi sırasında iyatrojenik yaralanma veya enfeksiyoz süreçlerin bir sonucu olarak görece nadiren karşımıza çıkabilmektedir [1,2] Klinik pratikte nadiren görülürler ancak öngörülemeyen bir klinik seyir gösterebilirler ve rüptür ile ortaya çıkabilirler. Kanamanın acil yönetimi çok önemlidir ve tedavide gecikme mortal seyredebilir. [3] Bu bildiride sol hepatik arter varyatif lateral dal orjinli psödoanevrizmanın bilgisayarlı tomografi ve anjiografi bulguları ile tedavi seçenekleri ve olgumuzda uygulanan perkütan embolizasyonu tartışıldı.

Olgu: 46 yaş yüksekten düşme nedeniyle acil servise başvuran olgu. Kontrastlı batın bt incelemede KC sol lob medial ve lateral segmentler sınırında izlenen laserasyon(Resim A) nedeniyle cerrahi olarak primer onarım yapılmış ve takiplerde USG incelemede Sol Hepatik Arter ilişkili psödoanevrizma saptanmıştır. Merkezimizde Sağ femoral arter ponksiyonuyla selektif çölyak arter kateterizasyonu yapılmış ve elde edilen DSA görüntülerinde Sol hepatik arter varyatif lateral dal ilişkili psödoanevrizma saptanmıştır(Resim B).Aynı seansta US klavuzluğunda perkütan yolla psödoanevrizma lümenine ulaşılarak 0.7 ml %20 derişime sahip NBCA(histoacryl)-lipiodol enjeksiyonu yapılmıştır(Resim C). Alınan kontrol anjiogramlarda psödoanevrizma lümeninin doluş göstermediği, Parent arterin ve Sol hepatik arter varyatif medial dalın korunduğu görülüp işlem sonlandırılmıştır(Resim D).

Tartışma: Hepatik arter psödoanevrizması, hepatik arterin akut veya kronik karaciğer yaralanmasının nadir ancak ciddi bir komplikasyonudur.Psödoanevrizmanın künt-penetran travmalar, laparaskopik-açık batın cerrahileri, karaciğer transplantasyonu ve kronik enfeksiyöz süreçler gibi birçok nedeni vardır, ancak esas olarak künt, penetran veya iyatrojenik abdominal travmadan kaynaklanır[4]. Bizim olgumuzda öncelikle iyatrojenik hepatik arter yaralanması öngörülmüştür.

Kontrast abdominal BT, tedavini takibinin yanı sıra hepatik parenkim değerlendirmesini kolaylaştırdığı için bu hastaların tanı ve takibi için ilk tercih olmalıdır. Ultrasonografi ile psödoanevrizma postoperatif değişikliklerden ayırt edilebilir ancak selektif anjiyografi psödoanevrizma tespit etmek için en duyarlı yöntem olmaya devam etmektedir [5]. Anjiyografide hepatik arterin aktif kanaması ve anatomik varyasyonları da görülebilir. Bu nedenle, bazı yazarlar psödoanevrizma şüphesi varsa ilk bilgisayarlı tomografiyi ve ardından anjiyografiyi önermektedir [4].

Tedavide rezeksion, ligasyon gibi cerrahi teknikler kullanılabilmekle beraber koil ve greft kaplı stent gibi mekanik okluzyon yöntemleri ile akrilatlar gibi sıvı embolizan ajanların kullanıldığı birçok endovasküler tedavi seçeneği bulunmaktadır. Endovasküler tedavi düşük morbi-mortalite oranları ile yüksek başarı oranlarına sahipken açık cerrahinin mortalite oranları ~%21'dir. Özellikle endovasküler embolizasyon intrahepatik anevrizmalarda tercih edilen tedavidir[7,8].

Sonuçlar: Psödoanevrizma hızlı tanımlanması, uygun yönetimi ve tedavisiyle mortalite ve morbidite önemli ölçüde azaltılabilir. Tedavide cerrahi tekniklere kıyasla daha düşük mortalite ve morbidite olması başarı oranlarını yüksekliği nedeniyle endovasküler tedaviler ön plandadır[9,10] Olgumuzda olduğu gibi şeçilmiş olgularda Perkütan NBCA-Lipiodol enjeksiyonu güvenli ve etkin olmanın yanında maliyet-etkin bir yöntem olarak seçilebilir

Anahtar kelimeler: Anahtar kelimeler: Psödoanevrizma, Perkütan, Embolizasyon, Terapötik, Radyoloji, Girişimsel

Kaynaklar

1. Otah E, Cushin BJ, Rozenblit GN, Neff R, Otah KE, Cooperman AM. Visceral artery pseudoaneurysms following pancreatoduodenectomy. Arch Surg. 2002;137:55–9. [PubMed] [Google Scholar]
2. Dikaiakos P, Paschalidis N, Markakis CH, Voultsos M, Malagari K, Moschouris H, et al. Angiographic embolization of a post-traumatic splenic pseudoaneurysm. Hellenic JSurg. 2013;85:207–11. [Google Scholar]
3. Volpin, E et al. (2014). Preservation of the arterial vascularisation after hepatic artery pseudoaneurysm following orthotopic liver transplantation: long-term results. Ann Transplant 19: 346–52,
4. Finley DS, Hinojosa MW, Paya M, Imagawa DK (2005) Hepatic artery pseudoaneurysm: A report of seven cases and a review of the literature. Surg Today 35: 543-547.
5. Soudack M, Epelman M, Gaitini D (2003) Spontaneous thrombosis of hepatic posttraumatic pseudoaneurysms: sonographic and computed tomographic features. J Ultrasound Med 22:99-103.
6. Francisco LE, Asunción LC, Antonio CA, Ricardo RC, Manuel RP, et al. (2010) Post-traumatic hepatic artery pseudoaneurysm treated with endovascular embolization and thrombin injection. World J Hepatol 2:87-90.
7. Loffroy R, Favelier S, Pottecher P, Genson PY, Estivalet L, et al. (2015) Endovascular management of visceral artery aneurysms: when to watch, when to intervene?. World J Radiol 7-143.
8. Student KBD, Roushan N (2016) Hepatic artery pseudoaneurysm; simple or difficult to diagnose?. Arch Iran Med 19-521.
9. Marone EM, Mascia D, Kahlberg A, Brioschi C, Tshomba Y, vd. (2011) Visseral arter anevrizma yönetiminde açık onarım hala altın standart mıdır?. Ann Vasc Surg 25: 936-946.
10. Agha RA, Fowler AJ, Saeta A, Barai I, Rajmohan S, vd. (2016) KORKUT açıklaması: Konsensüse dayalı cerrahi vaka raporu kılavuzları. Int J Surg 34: 180-186.



Resim A. Kontrastlı aksiyel batın BT



Resim B. Selektif çölyak arter enjeksiyonu



Resim C. Perkütan Glue enjeksiyonu



Resim D. Enjeksiyon sonrası kontrol

Acil Radyoloji

PS-496

METANOL TOKSİSİTESİ MR BULGULARI

Dilek Sen Dokumacı, Tuğba Çaviş, Şerife Badem

Bursa Şehir Hastanesi

Giriş ve Amaç: Metanol alkolün genellikle endüstriyel ajanlar içerisinde bulunan toksik bir formudur. Metanol toksisitesi inhalasyon yoluyla, gastrointestinal sistem yoluyla ya da transdermal yolla ortaya çıkabilir. Metanol gastrointestinal sistemde 10 dakikadan az sürede emilir. Metanol vücutta formik aside metabolize olur. Metanol intoksikasyonunda ortaya çıkan nörolojik hasarın asıl sebebinin formik asit olduğu kabul edilmektedir (1). Bu bildiride acil servise metanol intoksikasyonuyla başvuran hastanın MR bulgularını sunmayı amaçladık.

Olgu Sunumu: Metanol intoksikasyonu nedeniyle görmede bulanıklık ve şuur bulanıklığı şikayetleri ile acil servise başvuran 53 yaşındaki erkek hastaya beyin BT ve diffüzyon MR tetkikleri yapılmıştır (Resim 1, 2). Yapılan bu tetkiklerde patoloji saptanmayan hasta şuurunun kapanması nedeniyle yoğun bakımda takip ve tedaviye alınmıştır. 20 gün sonra çekilen kontrol beyin MR ve diffüzyon MR incelemelerinde bilateral putamen ve eksternal kapsülde simetrik lezyonlar izlenmiştir. Diffüzyon MR'da bu lezyonlarda diffüzyon artışı saptanmıştır (Resim 3). Beyin MR'da ise T2 ağırlıklı görüntülerde ve Flair sekansta bu lezyonlar hiperintens olarak izlenmiş olup T1 ağırlıklı görüntülerde hemoraji saptanmamıştır (Resim 4).

Tartışma ve Sonuç: Metanol intoksikasyonu beyinde bazal ganglionlarda özellikle putamende hasara ve nekroza neden olmaktadır (2). Çalışmalar etkilenen alanların büyüklüğü ile akut zehirlenme şiddetini gösteren laboratuar parametreleri ve oksidatif stres belirteçleri arasında da ilişki olduğunu göstermektedir (3).

Anahtar kelimeler: Metanol, intoksikasyon, putamen, MR

Kaynaklar

1. Karimi S, Arabi A, Shahraki T. Alcohol and the Eye. J Ophthalmic Vis Res. 2021 Apr 29;16(2):260-270. doi: 10.18502/jovr.v16i2.9089.
2. Kotikova K, Zogala D, Ptacnik V, Trnka J, Kupka K, Vaneckova M, Seidl Z, Diblik P, Heissigerova J, Navratil T, Komarc M, Zak I, Polakova K, Brozova H, Zakharov S. Efficiency of 123I-ioflupane SPECT as the marker of basal ganglia damage in acute methanol poisoning: 6-year prospective study. Clin Toxicol (Phila). 2021 Mar;59(3):235-245.
3. Hlusicka J, Mana J, Vaneckova M, Kotikova K, Diblik P, Urban P, Navratil T, Marechal B, Kober T, Zakharov S. MRI-based brain volumetry and retinal optical coherence tomography as the biomarkers of outcome in acute methanol poisoning. Neurotoxicology. 2020 Sep;80:12-19.



Resim 1. Normal beyin BT

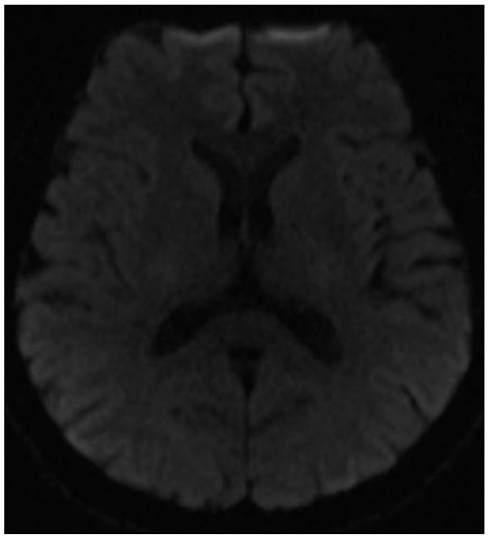

Resim 2a,b. Normal diffüzyon MR

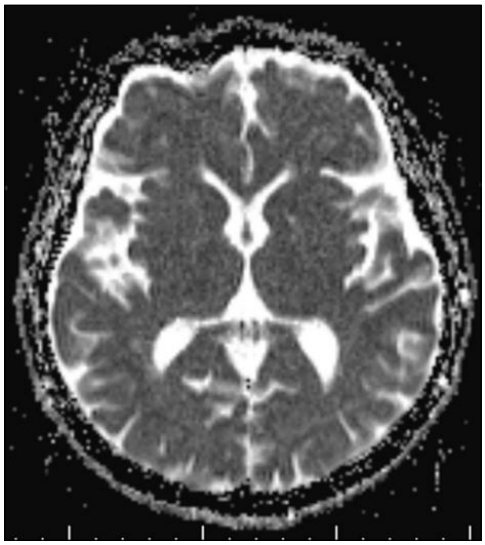

Resim 2a,b. Normal diffüzyon MR

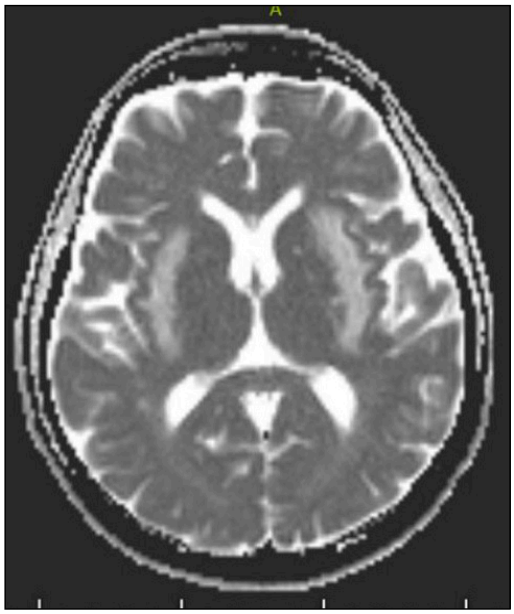

Resim 3a,b. Diffüzyon MR incelemesinde bilateral putamende artmış diffüzyon

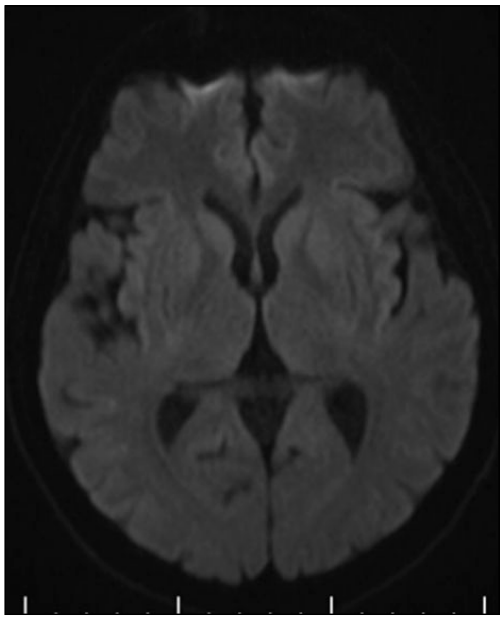

Resim 3a,b. Diffüzyon MR incelemesinde bilateral putamende artmış diffüzyon

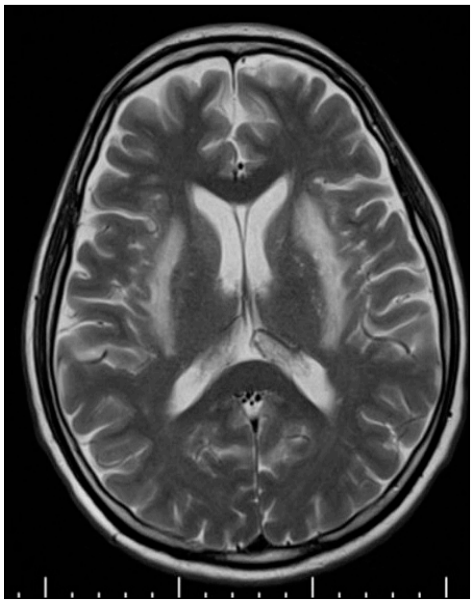

Resim 4a,b,c. Beyin MR incelemesinde T2AG'de (a)ve Flair sekansta (b) artmış sinyal mevcut, T1AG'de (c)hemoraji izlenmiyor

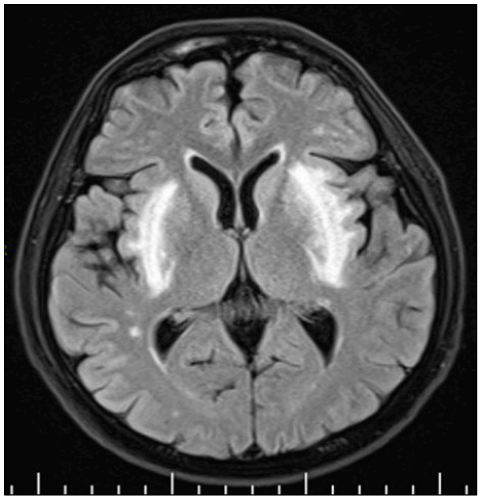

Resim 4a,b,c. Beyin MR incelemesinde T2AG'de (a)ve Flair sekansta (b) artmış sinyal mevcut, T1AG'de (c)hemoraji izlenmiyor

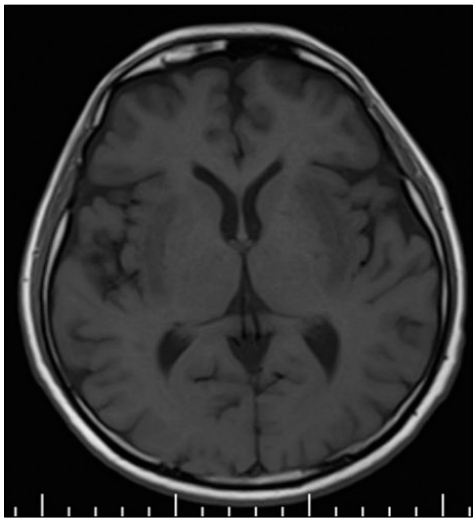

Resim 4a,b,c. Beyin MR incelemesinde T2AG'de (a)ve Flair sekansta (b) artmış sinyal mevcut, T1AG'de (c)hemoraji izlenmiyor

Nöroradyoloji

PS-497

İNTERNAL KAROTİD ARTER DİSEKSİYONU: OLGU SUNUMU

Makbule Çaylak, Burcu Savran, Nazan Çiledağ

Sbü Dr. Abdurrahman Yurtaslan Ankara Onkoloji Eğitim ve Araştırma Hastanesi

Giriş-Amaç: Kraniyoservikal arteriyal diseksiyon(KAD) internal karotid arter (İCA) ve vertebral arter duvarında intimal veya adventisyal intramural hematoma neden olan yırtığı tarifler(1). Epidemiyolojik olarak KAD tüm iskemik inme nedenlerinin sadece %1-2 sini oluştursada bu oran 50 yaş altı genç ve orta yaşlı popülasyonda %10-25 lere ulaşmakta olup bu grupta önemli bir iskemik inme nedenidir(1-2). KAD spontan veya travmatik kökenli olabileceği gibi ; genellikle spontan olarak , belirgin bir sebep olmadan ortaya çıktığı ve yıllık insidansının 2.5-3/10.000 olduğu kabul edilir. KAD İCA ve vertebral arterin servikal ve kranial bölümlerinde görülmekle birlikte literatürde daha çok ekstrakranial diseksiyon bildirilmiştir(2-3). Bu sunumda servikal- intrakranial İCA diseksiyonu tanısı Manyetik Rezonans Anjiografi ile konulmuş bir olgu bildirilmektedir.**Olgu Sunumu:**Baş ağrısı sebebiyle nöroloji kliniğine başvuran özgeçmişinde belirgin özellik saptanmayan 40 yaş kadın hastanın çekilen MRG-MRA tetkiklerinde İCA servikal, petrozal ve kavernöz bölümlerinde T1 ve T2 ağırlıklı görüntülemede çevre dokuya göre hiperintens karakterde kresent şekilli intramural hematoma ait görünüm, eksantrik lümen izlenmiş olup servikal ve petrozal bölümlerde İCA lümeni daralmış görünümde idi.(Şekil a-d) Bulgular İCA diseksiyonu ile uyumlu olarak değerlendirildi.

Tartışma-Sonuç: DSA KAD tanısında altın standart tanı yöntemi olmakla birlikte BT, BTA, MRG ve MRA gibi diğer non- invazif yöntemler tanıda önemli yer tutmaktadır. Kresent şekilli intramural hematom MRG de en sık görülen bulgudur.(4)Hematomun T1 ve T2 ağırlıklı görüntülemede sinyal özelliklerine göre diseksiyonun yaşı tayin edilebilmektedir. Hiperakut(ilk birkaç saat) ve akut(ilk 48 saat) dönemde hematom T1 ağırlıklı görüntülemede çevre dokuya göre izointens görüneceğinden saptayabilmek zor olabilir. Subakut hematom(48-72 saat sonra) T1 ve T2 ağırlıklı görüntülemede hiperintens karakterdedir. PD ve T2 ağırlıklı sekanslar gerçek lümeni hematomdan ayıran intimal flebi göstermek açısından faydalıdır. Son çalışmalar SWI sekansının da intramural hematomu saptamak için kullanılabileceğini ortaya koymuştur. Ayrıca yeni bir yöntem olan motion-sensitized driven equilibrium (MSDE) diye bilinen kan sinyalini baskılayarak 3D T1 ve T2 ağırlıklı görüntüleme tekniği de diseksiyon görüntülemesinde kullanılabilir.(5) Luminal stenoz, eksantrik lümen ve arterin çapının artması diğer bulgulardır.(4) Bizim olgumuzda da subakut diseksiyonla uyumlu sinyal değişiklikleri ve görüntüleme bulguları saptanmış olup KAD tanısını koymada MRG tetkikinin önemi vurgulanmak istenmiştir.

Anahtar kelimeler: Karotid Arter, İnternal, Diseksiyon

Kaynaklar

1: Wu Y, Chen H, Xing S, et al. Predisposing factors and radiological features in patients with internal carotid artery dissection or vertebral artery dissection. BMC Neurol. 2020;20(1):445. Published 2020 Dec 10. doi:10.1186/s12883-020-02020-8

2: Hendricks B.K., Ding D., Almefty R.O., Albuquerque F.C., Ducruet A.F. (2020) Carotid Artery Dissection. In: Park M., Kalani M., de Havenon A., McNally J. (eds) Carotid Artery Disease. Springer, Cham. https://doi.org/10.1007/978-3-030-41138-1_11

3. Chaves C, Estol C, Esnaola MM, et al. Spontaneous Intracranial Internal Carotid Artery Dissection: Report of 10 Patients. Arch Neurol. 2002;59(6):977–981. doi:10.1001/archneur.59.6.977

4. Mehdi E, Aralasmak A, Toprak H, Yıldız S, Kurtcan S, Kolukisa M, Asıl T, Alkan A. Craniocervical Dissections: Radiologic Findings, Pitfalls, Mimicking Diseases: A Pictorial Review. Curr Med Imaging Rev. 2018 Apr;14(2):207-222. doi: 10.2174/1573405613666170403102235. PMID: 29853818; PMCID: PMC5902863.

5. Hakimi, R., Sivakumar, S. Imaging of Carotid Dissection. Curr Pain Headache Rep 23, 2 (2019). https://doi.org/10.1007/s11916-019-0741-9

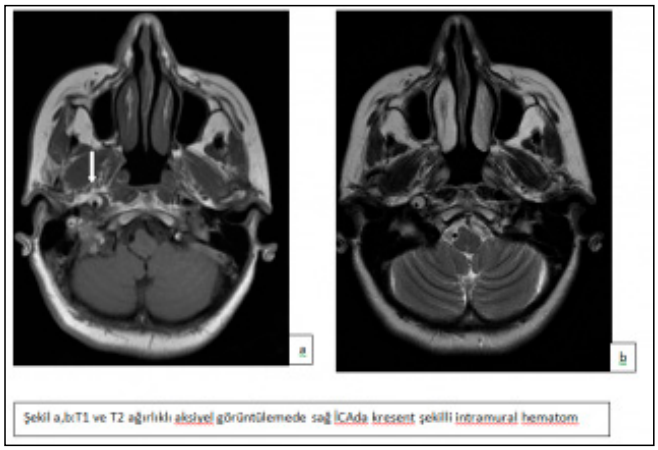

Şekil a,b

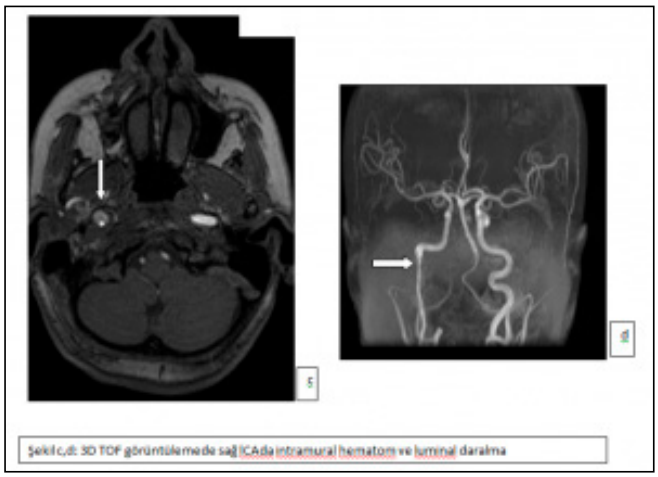

Şekil c,d

Kardiyovasküler Görüntüleme

PS-498

KONSTRÜKTİF PERİKARDİT MR BULGULARI

Dilek Sen Dokumacı[1], Selma Kenar Tiryakioğlu[2]

[1]Bursa Şehir Hastanesi, Radyoloji Kliniği
[2]Bursa Şehir Hastanesi, Kardiyoloji Kliniği

Giriş ve Amaç: Konstrüktif perikardit, perikardın fibröz ve/veya kalsifik kalınlaşması sonrasında kalbin normal diastolik genişlemesinin engellenmesidir. İdiopatik olarak ortaya çıkabileceği gibi enfeksiyonlara, konnektif doku hastalıklarına, perikardial hasara ya da metabolik problemlere sekonder de gelişebilir. Biz bu bildiride kontrüktif perikardit tanısı bulunan bir hastanın Kardiak MR bulgularını sunmayı amaçladık.

Olgu Sunumu: 64 yaşında erkek hastaya konstrüktif perikardit öntanısıyla Kardiak MR tetkiki gerçekleştirildi. Üç oda ve kısa aks görüntülerde perikardium kalınlığı konstrüktif perikardit ile uyumlu olarak 4mm'nin üzerinde ölçüldü (Resim 1, 2). Minimal perikardial effüzyon da mevcuttu. Dört oda görüntülerde her iki ventrikül tübüler görünümde izlendi (Resim 3). Dört oda hareketli görüntülerde interventriküler septumun erken diastol fazında paradoksal hareketi mevcuttu (septal bounce) (Video 1). IV Gadolinyum enjeksiyonu sonrası 10.dk'da alınan geç kontrastlı görüntülerde perikardiumda kontrastlanma saptanmadı (Resim 4). Toraksa yönelik alınan aksiyal T1 ağırlıklı görüntülerde inferior vena kavada sağ kalp yetmezliği ile uyumlu olarak genişleme saptandı (Resim 5). Tüm bulgular konstrüktif perikardit ile uyumlu bulundu.

Tartışma ve Sonuç: Konstrüktif perikardit cerrahi olarak tedavi edilebilen bir patolojidir. Ancak mutlaka restriktif kardiomyopatiler ile ayırıcı tanısının yapılması gerekir. Kardiak MR incelemesi ayırıcı tanının yapılmasında kullanılabilecek önemli görüntüleme yöntemlerinden birisidir.

Anahtar kelimeler: Konstrüktif perikardit, Kardiak MR, Kalp yetmezliği

Kaynaklar.

1. Bogaert J, Francone M. Pericardial disease: value of CT and MR imaging. Radiology. 2013 May;267(2):340-56.
2. Wang ZJ, Reddy GP, Gotway MB, Yeh BM, Hetts SW, Higgins CB. CT and MR imaging of pericardial disease. Radiographics. 2003 Oct;23 Spec No: S167-80.

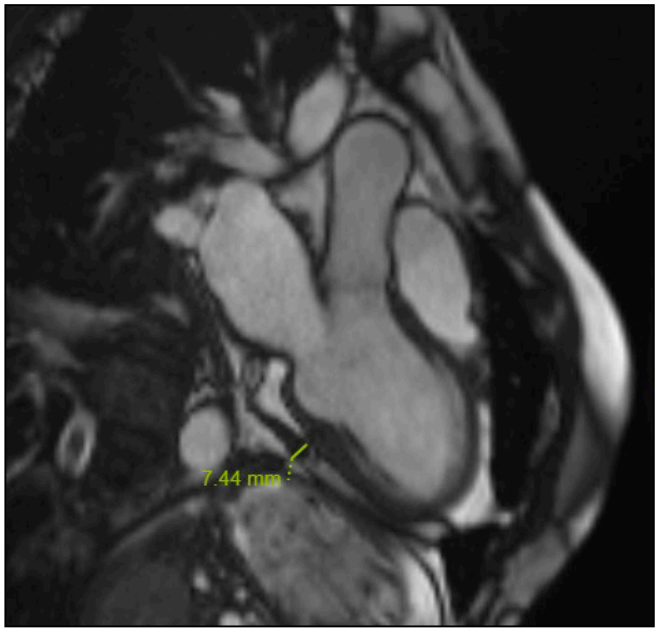

Resim 1. Kalbin üç oda görüntüsünde perikardiumda kalınlaşma izleniyor

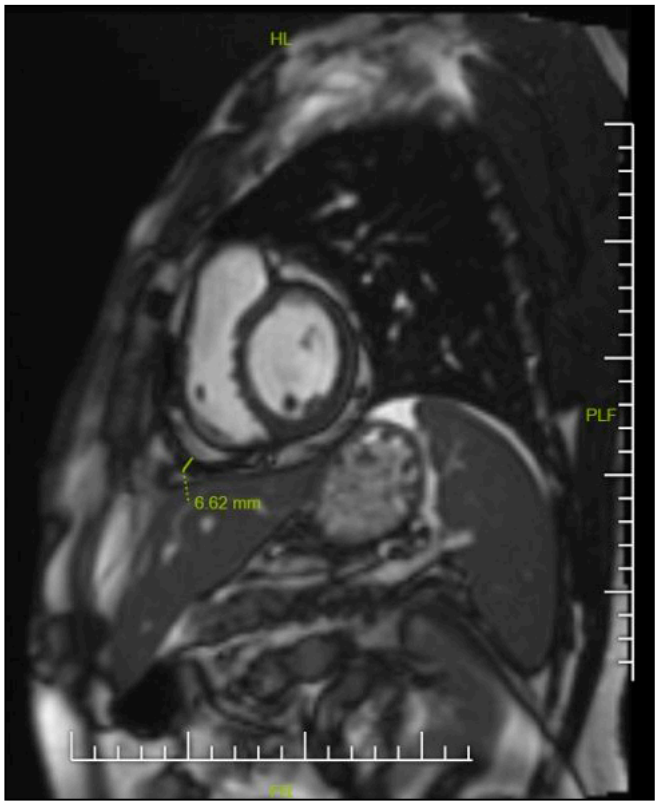

Resim 2. Kalbin kısa aks görüntüsünde perikardiumda kalınlaşma izleniyor

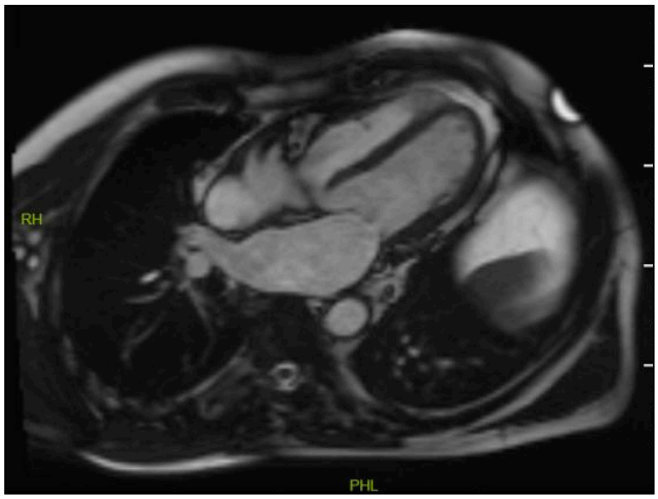

Resim 3. Kalbin dört oda görüntüsünde her iki ventrikülün tübüler şekil aldığı izleniyor

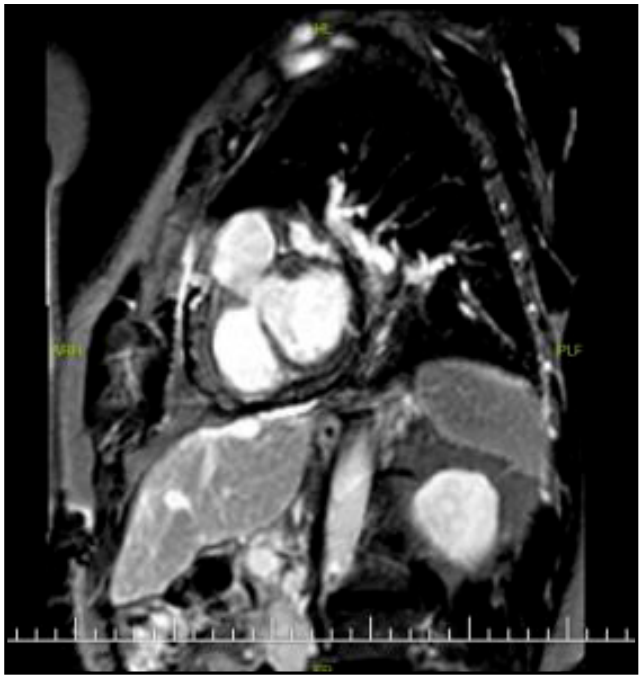

Resim 4. Geç kontrastlı kısa aks görüntüde perikardiumda kontrastlanma saptanmadı

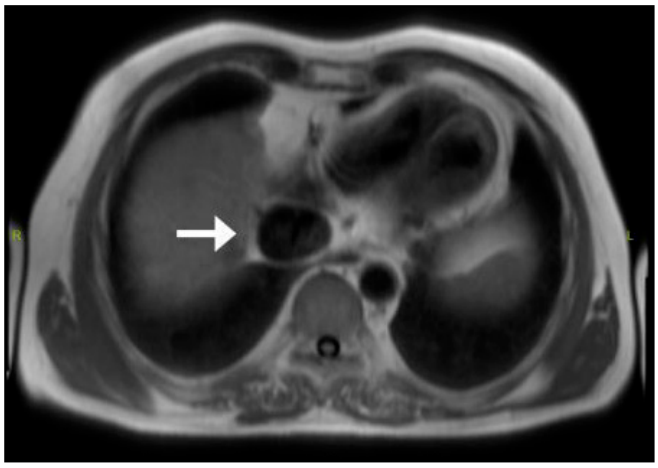

Resim 5. Aksiyal kesitte genişlemiş inferior vena kava izleniyor (beyaz ok)

Kas-İskelet Radyolojisi

PS-499

NADİR BİR OLGU: 38 AYLIK BEBEKTE DİRSEK EKLEMİNDE SEPTİK ARTRİT

Simge Ural, Gül Gizem Pamuk, Mehmet Öncü

Sbü Bağcılar Radyoloji

Giriş ve Amaç: Septik artrit, genellikle bakteriyel olmak üzere enfeksiyöz bir etiyolojiye ikincil eklem iltihabıdır. Nadir görülen bir hastalık olmasına rağmen septik artrit, artan morbidite ve mortaliteye yol açan, önemli eklem hasarına neden olabilen ortopedik bir acil durumdur. Hastaneye başvuru sıklıkla ağrılı eklem, ateş ve pürülan eklem sıvısı ile olmaktadır.

Olgu: 38 günlük erkek hasta sol dirsekte ağrı şikayeti ile hastanemizin acil bölümüne başvurdu. Fizik muayenesinde şişlik, hassasiyet ve hareket kısıtlılığı izlendi. Laboratuvar tetkiklerinde CRP, Sedimentasyon, WBC yüksekliği bulunmaktaydı. Çekilen omuz-dirsek grafisinde belirgin özellik izlenmedi. Bunun üzerine hastaya bilateral dirsek eklem USG incelemesi yapılarak sol dirsek ekleminde yoğun içerikli efüzyon görüldü. Takiben hastaya sol dirsek ve humerusa yönelik MR tetkiki yapıldı. MR incelemede sol dirsek ekleminde komşu kas planlarına doğru uzanan efüzyon izlendi. Bunun üzerine efüzyon aspirasyonu ve intravenöz antibiyotik ile iyileşme sağlandı.

Tartışma: Septik artrit, ağrı ve hareket kısıtlılığı gibi semptomlarla ilişkili, eklem içi bir enfeksiyonun neden olduğu yıkıcı bir artropatidir. S. aureus en sık izole edilen ajandır ve genellikle monoartiküler tutulum yapar. Çocuklarda en sık kalça, erişkinlerde en sık diz tutulumu görülmektedir. İnsidansı 100.000 kişide 2-6 vaka arasındadır. Yüksek risk altındaki çocuklar arasında yenidoğanlar, hemartrozlu hemofili hastaları, bağışıklığı baskılanmış hastalar ve KT alanlar; erişkinler arasında 80 yaş üstü olanlar, diabetes mellitus, romatoid artrit, eklem protezleri, cilt enfeksiyonları ve osteoartrit bulunur. Eklemde travma veya yakın zamanda enstrümantasyon olmaması durumunda, septik artrit genellikle hematojen yayılıma sekonderdir. Tanıda en yararlı laboratuvar testi, eklemden alınan sinovyal sıvının değerlendirilmesidir.Görüntüleme yöntemleri olarak düz radyografiler genişlemiş eklem boşluklarını, yumuşak dokuların şişkinliğini veya subkondral kemik değişikliklerini ortaya çıkarabilir. Ultrasonografi eklem efüzyonunu belirlemede ve ölçmede ve ayrıca eklemin iğne aspirasyonuna yardımcı olmada faydalıdır. MR, eklem sıvısının erken tespiti için duyarlıdır ve çevredeki yumuşak doku ,kartilaj ve kemikteki anormallikleri ortaya çıkarabilir. Erken kartilaj hasarında MRG incelemede tutulan subkondral kemikte hipointens sinyal değişikliği ve T2 incelemede perisinovyal ödeme ait hiperintens sinyal değişiklikleri görülebilir. Kontrastlı inceleme sinovyal kontrast tutulumu izlenir. Tedavi pürülan sıvının hızlı drenajı ve uygun antibiyotiklerdir. Büyük eklemler veya kalıcı enfeksiyon için cerrahi debridman gerekebilir.

Sonuç: Septik artrit, tanınmaz ve tedavi edilmezse enfeksiyonun başlangıcından sonraki 48 saat içinde geri dönüşü olmayan eklem hasarına neden olabilir. Osteonekroz ayrıca efüzyon nedeniyle septik artritin önemli bir sekelidir ve eklem içi basıncın artması kan dolaşımını bozar. Halbuki septik artritli hastaların yaklaşık %90'ı uygun antibiyotik tedavisi ile iyileşir. Bu nedenle zamanında teşhis ve tedavi çok önemlidir. Biz de bu vakamızla erken tanı ve tedavinin özellikle erken çocukluktaki önemini ayrıca septik artrit tanısında eklem sıvısı örneklemesi dışında radyolojik bulgular ile de klinisyene etkin şekilde yardımcı olunabileceğini göstermek istedik.

Anahtar kelimeler: Septik Artrit, Yenidoğan, Dirsek, Radyografi, MR

Kaynaklar

1. Afamefuna M Nduaguba , John M Flynn, Wudbhav N Sankar Septic Arthritis of the Elbow in Children: Clinical Presentation and Microbiological Profile DOI: 10.1097/BPO.0000000000000390
2. Weissleder R, Wittenberg J, Harisinghani MG. Primer of diagnostic imaging. Mosby Inc. (2003)
3. Eva Kirkhus, 1 Berit Flatø,2 Øystein Riise,3 Tor Reiseter,4 and Hans-Jørgen Smith2 Differences in MRI findings between subgroups of recent-onset childhood arthritis doi: 10.1007/s00247-010-1897-y

Radyografilerde bilateral dirsekte belirgin patoloji izlenmemektedir.



STIR ağırlıklı coronal MR incelemede sol dirsek ekleminde kas planları arasına uzanan efüzyon izlenmektedir.

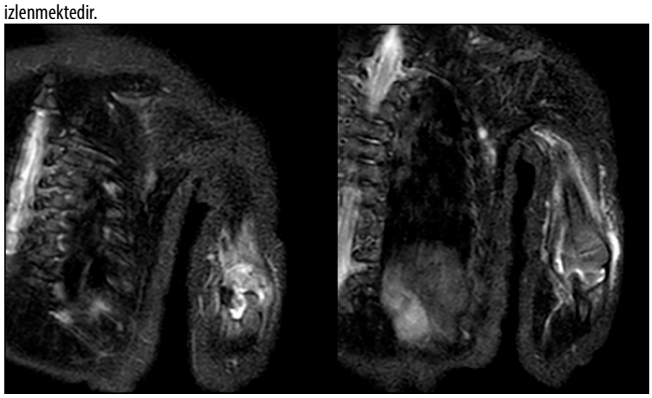

STIR ağırlıklı aksiyel MR incelemede sol dirsek ekleminde kas planları arasına uzanan efüzyon izlenmektedir.

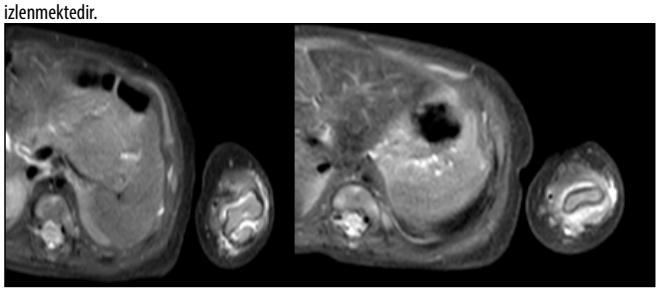

Abdominal Radyoloji

PS-500

KARACİĞERDE TİP 5 KİST HİDATİK VE EŞLİK EDEN PORTAL VEN TROMBOZ VAKASI

Nazmi Kaştan, Alpaslan Yavuz, İclal Erdem Toslak, Mustafa Sagan, İsmet Duman

Antalya Eğitim Araştırma Hastanesi Radyoloji Anabilimdalı

Giriş ve Amaç: Hepatik hidatik hastalık Echinococcus tenyasının neden olduğu parazitik bir zoonozdur. Karaciğerde, insanlarda hastalığa neden olan iki ajan kabul edilmektedir: Ekinokokus granülozus, Echinococcus multilocularistir, Kist hidatik hem çeşitli organ tutulumları yapabilmesi hem de gelişebilecek komplikasyonlar nedeniyle çok farklı klinik bulgularla prezente olabilmektedir, bası etkisinden ve çeşitli yerlere rüptüre olduğunda çeşitli klinik komplikasyonlara neden olmaktadır

Olgu Sunumu: 84 y erkek hasta tip 5 kist hidatik nedeniyle takipli hasta karın ağrısı nedeni ile ilgili kiniğe başvurdu, kist hidatik komplikasyonları açısıdan hastadan oral+ iv kontrastlı batın bt tetkiki istendi, çekilen batın BT sinde Karaciğer boyutları artmış olup karaciğer sağ lobu hemen hemen tama yakın kaplayan, cidarında kalsifikasyonlar izlenen, bazılarının içerisinde septalar bulunan, birbirine komşu yerleşimli 2-3 adet, en geniş yerinde 13 x10 cm boyutlarında ölçülen hidatik kist ile uyumlu görünüm mevcutu. Tarif edilen

görünüm dışında karaciğer parankim yapıları tabidir. Kist hidatik olarak tariflenen lezyona komşu portal ven ana dallarında ve portal venin sağ loba giden dallarında total/kısmi trombüs mateyaline ait hipodens görünümler izlenmektedir (Resim 1, Resim 2).

Tartışma ve Sonuç: Hepatik hidatik hastalık , Echinococcus tenyasının neden olduğu parazitik bir zoonozdur. Karaciğerde, insanlarda hastalığa neden olan iki ajan kabul edilmektedir: Ekinokokus granülozus,Echinococcus multilocularistir, Kist hidatik hem çeşitli organ tutulumları yapabilmesi hem de gelişebilecek komplikasyonlar nedeniyle çok farklı klinik bulgularla prezente olabilmektedir, Kist hidatik hastalığı; %50-70 oranla karaciğeri etkiler. Ayrıca daha az sıklıkla akciğer, böbrek, dalak, beyin ve kemikleri de tutabilir. Kist hidatik hastalığı; periton veya safra yoluna drenaja bağlı anafilaksi, kist enfeksiyonu, karaciğer absesi, mekanik basıya sekonder portal hipertansiyon ve trombüs ve kolestaz gibi komplikasyonlar izlenebilir. Ciddi komplikasyonları nedeniyle karaciğer kist hidatiği tedavisi semptomatik ve canlı kistlerde zorunluluk kabul edilmeli ve uygulanmalıdır. Lezyonların olası bası etkisine bağlı vasküler komplikasyonlar ile seyredebileceği ve çeşitli yerlere rüptüre olduğunda riskli klinik komplikasyonlara neden olabileceği bilinmektedir. Karaciğer hilusuna ve portal vene komşu olan Kist Hidatik lezyonları v. portayı sıkıştırarak asit, v. cavayı sıkıştırarak bacaklarda ödeme yol açabilir, ve bu seviyelerde sunumda yer alan vakamızda olduğu üzere staza sekonder olarak trombüs oluşumu tetiklenebilir. Özellikle büyük boyutlu ve santral yerleşimli hepatik ve/veya ekstrahepatik kist hidatik lezyonları saptandığında mutlaka kontrastlı kesitsel radyolojik incelem yöntemleri ile olası vasküler komplikasyonlar yönünde hastalar detaylı şekilde incelenmelidir.

Anahtar kelimeler: resim 1,resim 2,resim 3,resim 4

Kaynaklar

1.Eckert J, Deplazes P. Biological, epidemiological, and clinical aspects of echinococcosis, a zoonosis of increasing concern. Clin. Microbiol. Rev. 2004;17 (1): 107-35.
2. Fethi Derbel,Mohammed Ben Mabrouk,Hasni Ibtıssem,Chedia El Ouni,Ben Hadj Hamida,hydatic cytsts of the liver ,diagnosis complications and treatments 2012 DOI:105772/48433
3. Kayaalp C, Bzeizi K, Demirbağ AE, Akoğlu M. Hidatik karaciğer cerrahisi sonrası biliyer komplikasyonlar: insidans ve risk faktörleri. J Gastrointest Cerrahisi. 2002; 6 :706–12.
4. Hydatid liver cyst causing portal vein thrombosis and cavernous transformation: a case report and literature review Serdar Kirmizi, Cuneyt Kayaalp, Sezai Yilmaz

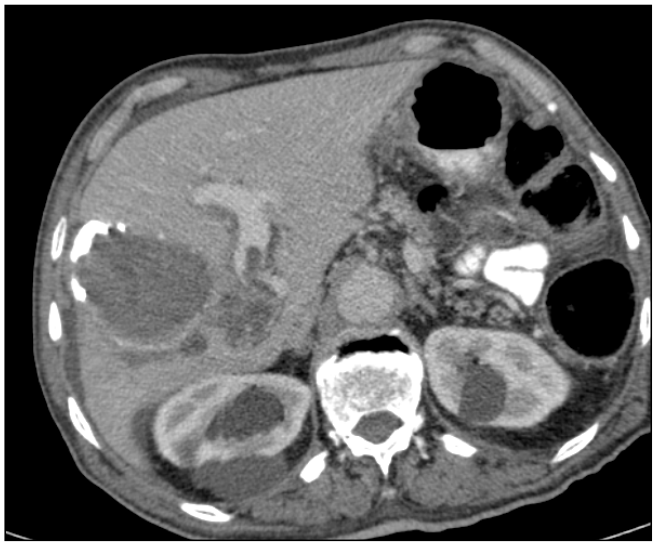

Resim 1



Resim 2



Resim 3

Nöroradyoloji

PS-501

DEV KİSTİK ADENOMATÖZ TİP KRANİOFARENGİOMAYA SEKONDER NON-KOMİNİKAN HİDROSEFALİ OLGU SUNUMU

Alpaslan Yavuz, Sibel Saraçoğlu, Mustafa Sağan , Nazmi Kaştan, İsmet Duman

Antalya Eğitim ve Araştırma Hastanesi

Giriş ve Amaç: Kraniofarengiomalar genellikle sellar/ suprasellar bölgeden kaynaklanan, primer beyin tümorlarinin %1-5'ini oluşturan, benign (WHO Grade 1) neoplazilerdir. Adenomatöz ve papiller olmak üzere iki alt tipi tanımlanmıştır. Adenomatöz alt tip 3 ile 9 kat daha sık görülmektedir. Her yaşta görülebilmelerine karşın 5-15 yaş ve 40 yaş üstünde pik yapan bimodal dağılım göstermektedir. 5-15 yaş arasında hemen her zaman adenomatöz tip ile karşılaşılmaktadır.

Klinik olarak baş ağrısı, KİBAS, hormonal dengesizlikler ve davranış değişikliklerine sebep olabilmektedir.

1. Adenomotöz tip: Daha çok çocuklarda karşılaşılmakta ve retiküler epitelyal hücrelerden oluşmaktadır. Tek ya da çok sayıda proteinden zengin içerikli kist içerebilirler. Genellikle kalsifikasyon eşlik eder.

2. Papiller tip: Hemen her zaman yetişkinlerde görülmekte ve metaplazik squamöz hücrelerden oluşmaktadır. Kistler eşlik edebilir ancak kalsifikasyon nadir bir bulgudur.

Olgu Sunumu: 4 yaşına erkek hasta hastanemiz çocuk acil servisinde baş ağrısı ve kusma şikayetiyle başvurdu. Travma öyküsü olmayan ve özgeçmişinde bilinen bir hastalığı bulunmayan hastada fizik muayene sonrası intrakraniyal yapıların değerlendirilmesi amacıyla Beyin BT tetkiki çekilmiştir.

Tetkikte, 4. ventrikül sağ lateral duvarından kaynaklanan inferorda 4. ventrikül distaline, süperorda ise 3. ventrikül düzeyinden sağ lateral ventrikül posterior hornuna belirgin uzanan koronal planda 70x61 mm boyutlarına ulaşan lobule konturlu periferal kalsifikasyonlara sahip geniş kistik lezyon izlendi. Tanımlanan lezyon lokalizasyonu sebebi ile nonkominikan hidrosefaliye sebep olmaktaydı. Lezyon karakterizasyonu açısından kontrastlı MRG önerildi.

Beyin MRG incelemesinde ağırlıkla prepontin mesafe, sağ lateral ventrikül mediali, 3.ventrikül anteroinferiorunu dolduran, asimetrik, belirgin solid komponenti bulunmayan, septalı, ince cidarlı, suprasellar sistern posterioruna uzanan, multikistik kitle lezyon ve kitle lezyonunun beyin sapına basısına sekonder orta derecede hidrosefali ve interstisyel ödem izlendi. Lezyon T1A hipointens, T2A hiperintens vasıflı olarak izlendi.

Acil şartlarda subdoraperitoneal şant takıldıktan sonra elektif şartlarda kitle rezeksiyonu için operasyon planlandı. Kısmi kitle rezeksiyonu sonrası "sellar yerleşimli, adenomatöz tipte kraniyofarengioma" patolojik tanısı alındı. Rezeksiyon sonrası BT görüntüleri sunumda yer almaktadır.

Tartışma: Kraniofaringiomalar sellar/suprasellar bölgeden kaynaklanan, genellikle multipl kistlerin ve kalsifikasyonun eşlik ettiği tümörlerdir. Bası semptomları ve artmış intrakranial basınca sebep olabilirler. Lokalizasyonları sebebiyle rezeksiyonları güçtür. Operasyon kraniyotomiyle veya transsfenoidal olarak gerçekleştirilebilir. Tamamen rezeke edilemeyen tümörlerde cerrahi sonrası radyoterapi ve kemoterapi planlanabilmektedir.

Sunulan olguda non-kominikan hidrosefaliye sebep olmuş dev kraniofaringeom örneğine yer verilmiştir. Hastanın hayatını tehdit eden komplikasyonlara yönelik müdahalelerin ardından elektif şartlarda rezeksiyonu planlanmış ancak kitle lokalizasyonu sebebiyle tamamen rezeke edilememiştir. Rezidü kitlenin tedavisi amacıyla radyoterapi ve kemoterapi planlanmıştır.

Kraniofaringiomalarda tedavinin ardından hastaların üçte birinde lokal rekürrens ile karşılaşılabilmektedir. Lokal rekürrens adenomatöz tipte çok daha az görülmektedir.

Anahtar kelimeler: kitik, adenamatöz kraniofaringioma, hidrosefali

Kaynaklar

1. Osborn AG. Osborn's Brain: Imaging, Pathology, and Anatomy. Wolters Kluwer | Lippincott Williams & Wilkins; 2013; pg 707
2. Zacharia BE, Bruce SS, Goldstein H, Malone HR, Neugut AI, Bruce JN. Incidence, treatment and survival of patients with craniopharyngioma in the surveillance, epidemiology and end results program. (2012) Neuro-oncology. 14 (8): 1070-8. doi:10.1093/neuonc/nos142 - Pubmed
3. Feng,Ying, Ni,Ming, Wang,Yong-Gang, Zhong,Li-Yong. Comparison of neuroendocrine dysfunction in patients with adamantinomatous and papillary craniopharyngiomas. (2019) Experimental and Therapeutic Medicine. 17 (1): 51. doi:10.3892/etm.2018.6953
4. Bunin GR, Surawicz TS, Witman PA, Preston-Martin S, Davis F, Bruner JM. The descriptive epidemiology of craniopharyngioma. (1998) Journal of neurosurgery. 89 (4): 547-51. doi:10.3171/jns.1998.89.4.0547 - Pubmed
5. Crotty TB, Scheithauer BW, Young WF, Davis DH, Shaw EG, Miller GM, Burger PC. Papillary craniopharyngioma: a clinicopathological study of 48 cases. (1995) Journal of neurosurgery. 83 (2): 206-14. doi:10.3171/jns.1995.83.2.0206 - Pubmed
6. Adamson TE, Wiestler OD, Kleihues P, Yaşargil MG. Correlation of clinical and pathological features in surgically treated craniopharyngiomas. (1990) Journal of neurosurgery. 73 (1): 12-7. doi:10.3171/jns.1990.73.1.0012 - Pubmed
7. Bernstein M. Neuro-oncology, the essentials. Thieme. (2007) ISBN:1588904970. Read it at Google Books - Find it at Amazon
8. Sartoretti-Schefer S, Wichmann W, Aguzzi A et-al. MR differentiation of adamantinous and squamous-papillary craniopharyngiomas. AJNR Am J Neuroradiol. 1997;18 (1): 77-87. AJNR Am J Neuroradiol (abstract) - Pubmed citation

Acil serviste çekilen Kontrastsız Beyin BT aksiyel kesit, kalsifikasyonun eşlik ettiği kistik lezyon



Acil serviste çekilen Kontrastsız Beyin BT sagittal kesit, hidrosefaliye sebep olansuprasellar yerleşimli kistik lezyon

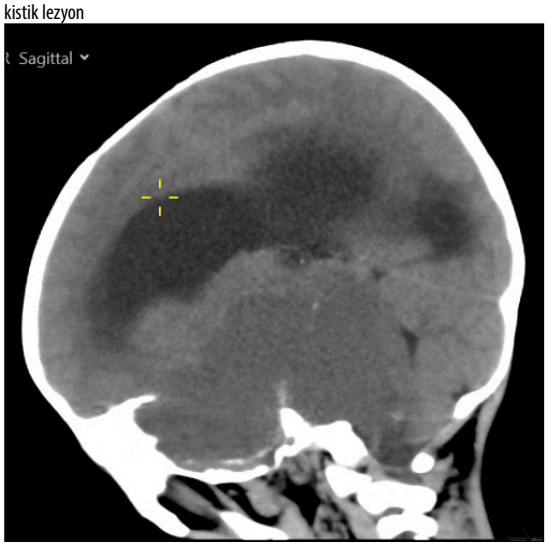

Kitlenin coronal planda mrg görüntüsü



Kitlenin MRG görüntüsü

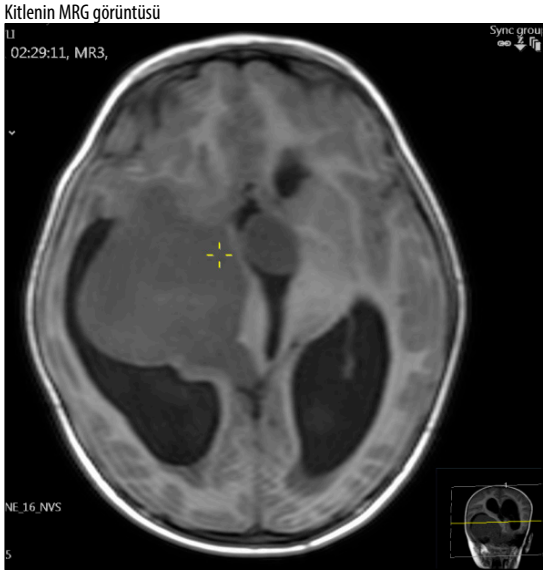

Şant takılması sonrası çekilen kontrol Beyin BT.



şant takılması sonrası kontrol bt



kitlenin aksiyel ve sagittal mrg görüntüsü

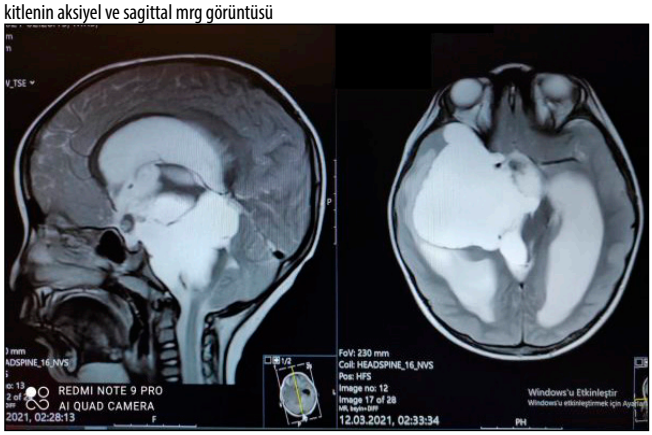

Nöroradyoloji

PS-502

NADİR BİR TÜMÖR OLGUSU: ATİPİK TERATOİD/ RABDOİD TÜMÖR

Esin Düvek, Hakan Ayyıldız, Mehmet Barburoğlu

İstanbul Tıp Fakültesi Radyoloji Anabilim Dalı

Giriş-Amaç: Atipik teratoid rabdoid tümör santral sinir sisteminin nadir malign embriyonel tümörüdür, pediatrik beyin tümörlerinin yaklaşık olarak %1-2'sini oluşturur ve üç yaş altındaki olgularda bu oran %20'lere ulaşmaktadır (1,2). Dünya Sağlık Örgütü (WHO) beyin tümörleri sınıflamasında grade IV tümör olarak kabul edilmiştir. Prognozunun çok kötü olması ve tedavi farklılıkları nedeni ile diğer beyin tümörlerinden ayrımının yapılması çok önemlidir.

Bu olgu sunumunda nadir görülen bir tümör olan atipik teratoid rabdoid tümörün BT, MR bulguları ve operasyon sonrası erken nükse ait MR bulgularını sunmayı amaçladık.

Olgu Sunumu: Bilinen ek hastalığı olmayan 8 yaşında hasta baş ağrısı, bulantı ve kusma şikayetiyle başvurması üzerine beyin BT ve kontrastlı kranial MR incelemesi yapıldı.

Kranial bilgisayarlı tomografide; serebellar hemisferler ve vermisten başlayarak,4. ventriküle, pons ve medulla oblangataya uzanım gösteren 29x25 mm boyutlarında heterojen izo-hiperdens görünümde kitle lezyon saptandı.(Resim1,2) Kranial MR görüntülemede; kitle

lezyon T1 izointens , T2 heterojen izohiperintens, içerisinde yer yer kistik alanlar barındıran, IVKM sonrası kontrast tutulumu gösteren lezyon izlendi.(Resim 3,4,5,6) Tariflenen lezyonun 4. ventriküle basısı nedeniyle hidrosefali mevcuttu(Resim7) Eksize edilen kitlede histopatolojik tanı 'Atipik teratoid rabdoid tümör(Grade IV)' olarak raporlandı.

Operasyon sonrası 1.ay kontrolünde MR incelemesinde erken nüks ile uyumlu medulla oblangatada benzer sinyal intensitesinde lezyon saptandı, yeniden cerrahi yapıldı.(resim,8,9) Bu rezeksiyon sonrasında hasta kemoterapi aldı, kontrol görüntülemesinde yeni lezyon saptanmadı.

Tartışma: ATRT, genelde tedaviye yanıt vermeyen bir santral sinir sistemi (SSS) tümörüdür. Olgumuzda olduğu gibi yerleşim yeri genellikle posterior fossadır (3). Hastalar genellikle olgumuzda olduğu gibi kusma, letarji nonspesifik semptomlarla başvururlar, makrosefali irritabilite gibi semptomlar da görülebilir. (4). ATRT'de geniş nekroz, kalsifikasyon veya hemoraji alanları sıklıkla görülür (4). Olgumuzda nekroz alanları mevcut olmasına karşın hemoraji ve kalsifikasyon izlenmemesi nedeniyle ayırıcı tanıda medulloblastoma da yer vermiştik; ancak hastanın yaşı ve diffuzyon-ADC değerleri medulloblastomdan çok ATRT'yi düşündürmekteydi.

Sonuç: Radyolojik bulgular ATRT'de genelde nonspesifiktir, medulloblastom ile benzer radyolojik ve morfolojik özellikler gösterebilir; histolojik ayrımı zordur, çoğunlukla sitogenetik çalışma gerektirir. (5,6) Özellikle 2 yaşın altındaki çocuklarda büyük, heterojen, kistik/solid posterior fossa kitlesi görüldüğünde ayırıcı tanıda ATRT akılda bulundurulmalıdır.

Anahtar kelimeler: Atipik rabdoid teratoid tümör, infratentoryal neoplazi

Kaynaklar

1. Pai Panandiker AS, Merchant TE, Beltran C, Wu S, Sharma S, Boop FA, et al. Sequencing of local therapy affects the pattern of treatment failure and survival in children with atypical teratoid rhabdoid tumors of the central nervous system. Int J Radiat Oncol Biol Phys 2012;82(5):1756-63.
2. Zaky W, Dhall G, Ji L, Haley K, Allen J, Atlas M, et al. Intensive induction chemotherapy followed by myeloablative chemotherapy with autologous hematopoietic progenitor cell rescue for young children newly-diagnosed with central nervous system atypical teratoid/ rhabdoid tumors: the Head Start III experience. Pediatr Blood Cancer 2014;61(1):95-101
3. Haberler C, Laggner U, Slavc I, Czech T, Ambros IM, Ambros PF, et al. Immunohistochemical analysis of INI1 protein in malignant pediatric CNS tumors: Lack of INI1 in atypical teratoid/rhabdoid tumors and in a fraction of primitive neuroectodermal tumors without rhabdoid phenotype. Am J Surg Pathol 2006;30(11):1462-8
4. Lee YK, Choi CG, Lee JH. Atypical teratoid/rhabdoid tumor of the cerebellum: report of two infantile cases. AJNR Am J Neuroradiol 2004;25(3):481-3.
5. Bambakidis NC, Robinson S, Cohen M, Cohen AR: Atypical teratoid/ rhabdoid tumors of the central nervous system: Clinical, radiographic and pathological features. Pediatr Neurosurg 2002, 37:64-70
6. Kordes U, Gesk S, Fruhwald MC, Graf N, Leuschner I,Hasselblatt M, Jeibmann A, Oyen F, Peters O, Pietsch T, Siebert R, Schneppenheim R: Clinical and molecular features in patients with atypical teratoid rhabdoid tumor or malignant rhabdoid tumor. Gene Chromosome Canc 2010, 49:176-18



Resim 1. beyin bt incelemesinde sagital eksende izohiperdens lezyon(kırmızı ok)serebellumdan 4.ventriküle ve pons-medulla oblangataya uzanmış

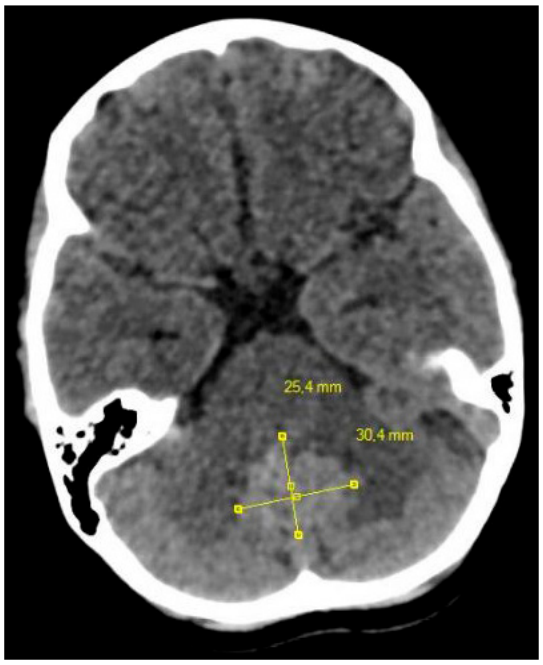

Resim 2. beyin bt aksiyel kesitte lezyon boyutları , lezyon içi kalsifikasyon yok

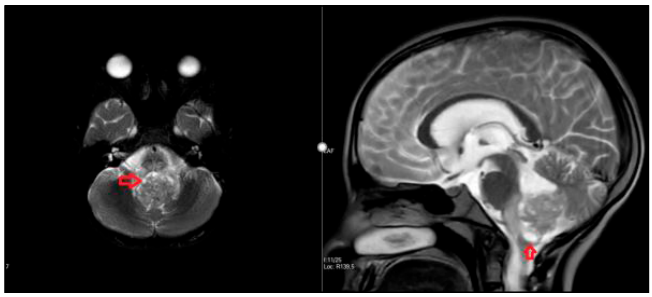

Resim 3. aksiyel ve sagittal T2A incelemede lezyon (kırmızı ok), içinde kistik-nekrotik alanlar mevcut. Pons ve m.oblangataya uzanarak bu seviyelerde hiperintens görünüme sebep olmuş

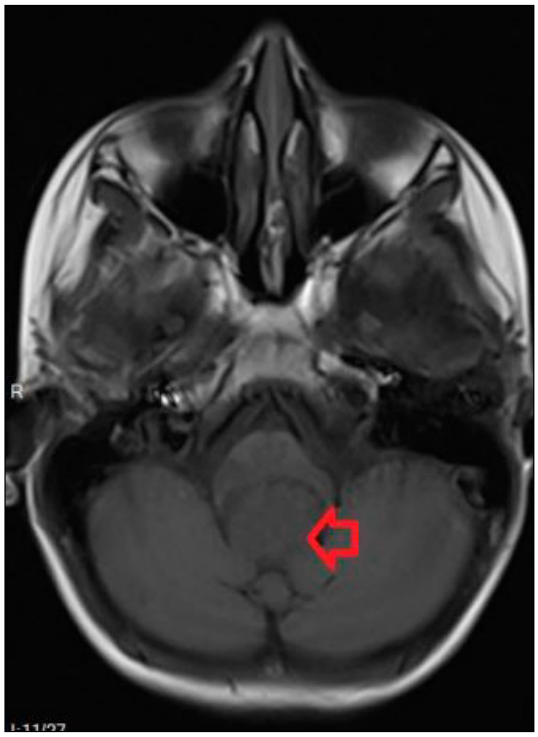

Resim 4. aksiyel T1A görüntüde izointens lezyon(kırmızı ok)

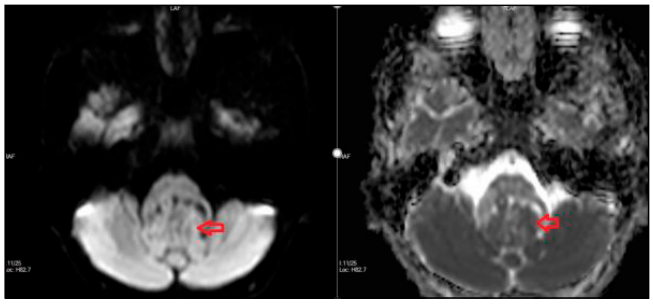

Resim 5. Diffuzyon ve ADC sekanslarda lezyonun sinyali izointens(kırmızı ok)

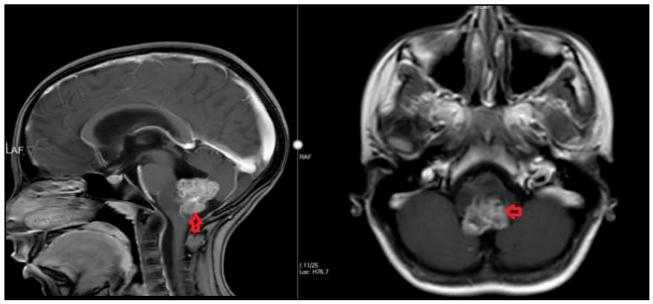

Resim 6. Postkontrast sagital ve aksiyel incelemede lezyon belirgin kontrast tutulumu göstermekte(kırmızı ok)

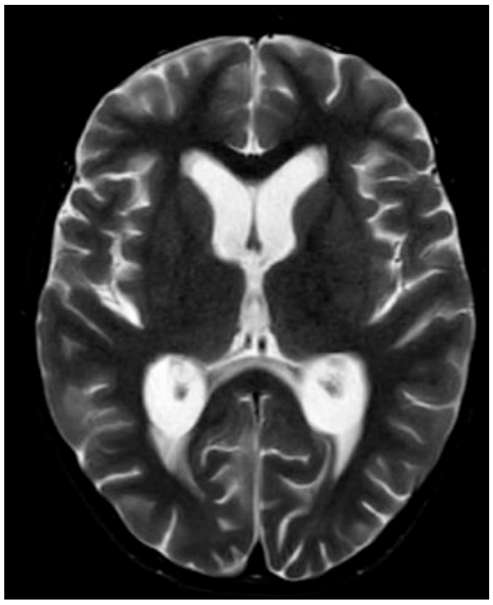

Resim 7. kitlenin 4.ventriküle uzanması ve basısı sonucu gelişen hidrosefali

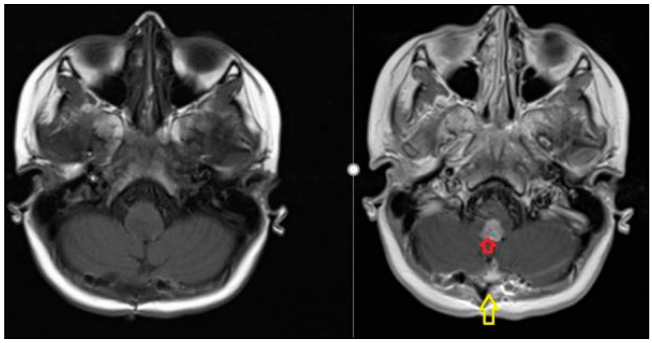

Resim 8. Operasyon sonrası 1.ayda görüntülemede pre ve post kontrast T1 axial incelemede postoperatif değişiklikler, hava imajları(sarı ok); ayrıca m.oblangatada erken nüks ile uyumlu kontrast tutan lezyon



Resim 9. Operasyon sonrası1.ayda sagital postkontrast incelemede m.oblangatada erken nüks ile uyumlu lezyon(kırmızı ok)

Kardiyovasküler Görüntüleme

PS-503

NADİR GÖRÜLEN, YAŞAMI TEHDİT EDEN BİR KORONER ARTER ANOMALİSİ: İNTERARTERİYAL SEYİRLİ SOL ANA KORONER ARTER

Simge Ural, Gül Gizem Pamuk, Murat Yüce, Öznur Funda Gelengeç, Mehmet Öncü

Bağcılar Eğitim ve Araştırma Hastanesi

Giriş ve Amaç: Koroner arter anomalileri (KAA) semptomsuz morfolojik varyantlardan ani kardiyak ölümle ilişkili varyantlara kadar olan geniş bir spektrumu kapsar. İnsidans %1 olarak bildirilmiştir. KAA tanısında son çalışmalarda BT anjiografi invaziv anjiografiden sensitif bulunmuştur. Biz de posterimizde BT anjiografi ile tanı koyulan, nadir görülen ve hemodinamik ciddiyeti olan "interarteriyal seyirli LMCA" vakasını sunmak istedik.

Olgu: 43 yaşında kadın hasta eforla gelen sıkıştırıcı karakterde göğüs ağrısı şikayeti ile hastanemize başvurdu. Hikayesinde sigara içiciliği dışında özellik yoktu. EKG tetkikinde iskemik değişiklik izlenmedi. Kan tablosunda özellik yoktu. Koroner arter hastalığı açısından düşük-orta riskli olarak değerlendirilen hastaya koroner BT anjiografi tetkiki yapıldı. Koroner BT anjiografi tetkikinde sol ana koroner arterin sağ sinüs valsalvadan ayrılarak aort ve pulmoner arter arasından geçtiği görüldü (interarteriyal seyirli LMCA- Resim 2). LAD ve sirkumfleks arter ise normal anatomik lokasyonları olan anterior interventriküler olukta görüldü. Hastaya semptomatik tedavi verildi. Ayrıca elektif kardiyovasküler cerrahi planlanarak hasta taburcu edildi.

Tartışma: Koroner arter anomalileri nadir kardiyak hastalıklardandır. Çoğunlukla asemptomatik olmakla birlikte özellikle genç erişkinlerde nontravmatik ani ölümlerin 1/3'ünde altta yatan sebep koroner arter anomalileridir. KAA hemodinamik ciddiyeti olanlar ve olmayanlar olarak sınıflandırılabilmektedir. (Tablo 1) Hemodinamik ciddiyeti olanlar arasında ani kardiyak ölüm ile birlikteliğin izlendiği için malign anomali olarak bilinen anomali ise interarteriyal seyir anomalisidir (Resim 1.) İnterarteriyal seyir anomalisi en ciddi olan koroner arter anomalisi olarak bilinir.İnsidansı tüm KAA arasında %1.3 olarak bildirilmiştir. Bir çok vakada eşlik eden yarık benzeri orifis, stenotik ostium, intramural aortik segment ve dik açılı koroner çıkışı izlenmekte olup ani kardiyak ölüm/myokardiyal iskemi sebebi olarak yarık benzeri ostiumun oklüzyonu veya egzersizle birlikte veya sonrasında interarteriyal seyirli koronerin aorta ve pulmoner arter arasında sıkışması olarak düşünülmektedir. RCA, LMCA, LAD interarteriyal seyir gösterebileceği gibi ani kardiyak ölümle daha sık birliktelik gösterenler LAD ve LMCA'dır. Hastalar asemptomatik olabildiği gibi göğüs ağrısı, senkop, nefes darlığı, bradikardi gibi semptomlara sahip olabilir. Hastaların myokardiyal iskemi riskini belirleyen faktörler arasında sigara içiciliği, hiperkolesterolemi, DM, dislipidemi, obezite, pozitif aile öyküsü yer almaktadır. Tedavi cerrahi olup hipoplastik LMCA gibi seçilmiş vakalarda konservatif yaklaşım uygulanabilmektedir.

Sonuç: Sağ sinüs valsalvadan ayrılan sol ana koroner arter (interarteriyal seyirli LMCA) çok ciddi ve ölümcül olabilecek bir anomalidir. Hastalar genellikle cerrahi ile tedavi edilir ve böylece ani kardiyak ölümlerin önüne geçillir. Radyolog olarak farklı nedenlerle dahi çekilen BT incelemelerde mutlaka koroner arter seyirlerine dikkat etmeli, anomalileriden aporumuzda bahsetmeliyiz. Bunun için koroner arterlerin anotomisine hakim olup malign seyirli LMCA gibi anomalileri tanımlanının hastaların prognozunu değiştireceğini her zaman göz önünde bulundurmalıyız.

Anahtar kelimeler: LMCA, LAD, CX, RCA, İnterarteriyal, Malign Seyir, CTA, BTA, Koroner Arter Anomalileri, Anjiografi

Kaynaklar

1. Shriki JE, Shinbane JS, Rashid MA et-al. Identifying, characterizing, and classifying congenital anomalies of the coronary arteries. Radiographics. 2012;32 (2): 453-68. doi:10.1148/rg.322115097
2. Datta J, White CS, Gilkeson RC et-al. Anomalous coronary arteries in adults: depiction at multi-detector row CT angiography. Radiology. 2005;235 (3): 812-8. doi:10.1148/radiol.2353040314
3. King NM, Tian DD, Munkholm-Larsen S, Buttar SN, Chow V, Yan T. The Aberrant Coronary Artery - The Management Approach. (2018) Heart, lung & circulation. 27 (6): 702-707. doi:10.1016/j.hlc.2017.06.719
4. Ana Flávia Pina Ferreira , Sharon Rosemberg , Daniel Simões Oliveira ,José de Arimatéia Batista, Araujo-Filho, Cesar Higa Nomura. Anomalous origin of coronary arteries with an interarterial course: pictorial essay, May-Jun 2019;52(3):193-197.doi: 10.1590/0100-3984.2017.0203.

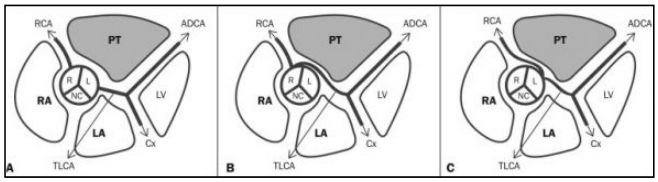

Resim 1. Koroner arterlerin normal anatomik çıkışını (A), sol koroner arterin sağ koroner sinüsten anormal çıkışını, interarteriyal (B) ve sağ koroner arterin sol koroner sinüsten anormal çıkışını (C) gösteren çizim . RA, sağ atriyum; LA, sol atriyum; PT, pulmoner gövde; LV, sol ventrikül; R, sağ koroner sinüs; L, sol koroner sinüs; NC, nonkoroner sinüs; RCA, sağ koroner arter; TLCA, sol koroner arterin gövdesi; ADCA, ön inen koroner arter; ve Cx, sirkumfleks koroner arter.

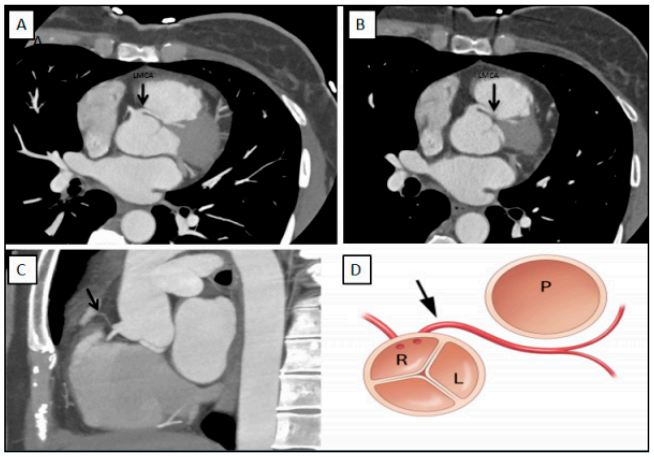

Resim 2. Sol ana koroner arterin sağ sinüsten çıkıp pulmoner arter ve aorta arasında seyrettiği görülmekte (A,B,C).İnterarteriyal seyirli LMCA'nın çizimi (D).

Tablo 1. Hemodinamik Ciddiyeti Olan Anomaliler

Atrezi
Pulmoner Arterden Köken Alma
İnterarteriyal Seyir
Atrezi

Tablo 2. Hemodinamik Ciddiyeti Olmayan Anomaliler

Pulmoner Arterden Köken Alma
İnterarteriyal Seyir
Konjenital Fistül
Duplikasyon
Yüksek Çıkım
Prepulmonik Seyir
Transseptal Seyir

Nöroradyoloji

PS-506

ENDOMETRİUM KANSER TANILI OLGUDA NADİR KRANİAL TUTULUM YERİ OLAN LEPTOMENİNGEAL METASTAZ OLGUSU

Burak Günay[1], Büşra Özdemir[2], Aykut Alkan[1], Muhammet Göktaş[1], Baran Serdar Sunal[1], Serdar Solak[1]

[1]Trakya Üniversitesi Tıp Fakültesi Radyoloji Bilim Dalı
[2]Trakya Üniversitesi Tıp Fakültesi Nükleer Tıp Bilim Dalı

Giriş ve amaç: Karsinomatozis menenjit olarak da bilinen leptomeningeal metastaz (LM), metastatik kanser hücrelerinin leptomenigeal yapılarda, yaygın ya da çok odaklı nodüler tarzda yayılması ile karakterize bir durumdur (1). LM, hematopoetik kanserler, melanomalar ile akciğer ve memenin malign karsinomlarında %5-10 oranında görülmekle beraber jinekolojik kanserlerde nadiren görülmektedir (1,2). LM'nin tanımlanması prognozu tahmin etmede ve yeni teröpatik tedavi seçenekleri açısından büyük önem taşımaktadır (2). Biz bu olgu sunumunda endometrial kanser tanısı almış olgunun takiplerinde gelişen leptomeningeal yayılımı görüntüleme bulguları ile sunmayı amaçladık.

Olgu sunumu: 44 yaşında bilinen endometrium kanser tanısı ile opere olmuş olgu, takiplerinde baş ağrısı, baş dönmesi şikayetlerinin olması üzerine polikliniğe başvurdu. Hastanın fizik muayenesinde belirgin patolojik bulgu izlenmedi. Olgunun aynı zamanlı rutin takip amaçlı çekilen PET – BT tetkikinde beyin sağ orta kranial fossa tabanında 1,5 cm boyutlarındaki alanda SUVmax değeri 11 ölçülen fokal ve yoğun artmış FDG tutulumu izlendi (resim 4-5). Bunun üzerine ileri tetkik amaçlı kontrastlı kranial manyetik rezonans görüntülemeye (MRG) gidilen olguda MRG'de sağ orta kranyal fossa tabanında yer yer nodüler komponentte yaygın kontrast tutulumu izlendi (resim 1-3). Görüntüleme bulguları korele değerlendirildiğinde görünüm leptomeningeal karsinomatozis açısından anlamlı olarak değerlendirildi. Daha sonrasında olgudan lomber ponksiyon ile alınan BOS sitolojisinde malign hücrelerin görülmesi üzerine tanı leptomeningeal karsinomatozis olarak kesinleşti.

Tartışma ve Sonuç : Jinekolojik kanserlerin santral sinir sistemi metastazı ovaryen kanserlerde %1-2 , endometrial kanserlerde %0,6- 0,9 gibi düşük insidansta görülmekte olup bunların çoğunluğu LM' den çok intraparankimal beyin metastazı şeklindedir (1). LM, sistemik solid kanserlerin yaklaşık %3-5 in görülmekte ve genellikle geç takipleri esnasında ortaya çıkmaktadır (3). Anatomik olarak hem beyin hem spinal kord meninksler ile çevrilidir. Leptomeninks, araknoid ve pia materden oluşmaktadır (3,4). LM en sık olarak melanom, akciğer ve meme karsinom metastazlarında karşımıza çıkmaktadır (1,2-4). Literatürde jinekolojik kanserlerin leptomenigeal yayılımı nadir olarak belirtilmiştir (3,4). Karakteristik MRG bulguları sulkal, ependimal, kranial sinir köklerinde, leptomeningeal alanlarda bazen nodüler tarzda olabilen patolojik kontrastlanma sayılabilir. BOS sitolojisi sonuçları ile tamamlayıcı bulgular olarak görülmektedir (1,2). Jinekolojik kanser tanısı alan LM' li olgularda prognoz belirgin olarak azalmakta olup çeşitli kemoterapötik ajanlar ile sağ kalım artırılmaya çalışılmaktadır (2). Açıklanamayan nörolojik semptomlar ile başvuran jinekolojik kanser tanısı almış olgularda beyin bilgisayarlı tomografisi normal olabilir (1). Kontrastlı kranial MR , LM açısından yüksek diagnostik bir görüntüleme bulgusu olarak karşımıza çıkmaktadır (1,2). Sonuç olarak endometrial kanser tanısı alan olgularda LM oldukça nadir olarak görülmektedir. Jinekolojik kanserlerde olası LM' nin erken zamanda tanınması prognozu tahmin etmede ve yeni terapötik stratejilerin kullanımı açısından sağ kalımı artırmak için büyük önem arz etmektedir.

Anahtar kelimeler: Meningeal Carcinomatosis, Magnetic Resonance Imaging, Endometrial Neoplasms

Kaynaklar

1 - Toyoshima M, Tsuji K, Shigeta S, Tokunaga H, Ito K, Watanabe Y, Yoshinaga K, Otsuki T, Niikura H, Yaegashi N. Leptomeningeal metastasis from gynecologic cancers diagnosed by brain MRI. Clin Imaging. 2017 Jan-Feb;41:42-47.
2 - Yano H, Nagao S, Yamaguchi S. Leptomeningeal metastases arising from gynecological cancers. Int J Clin Oncol. 2020 Feb;25(2):391-395.
3 - Chamberlain MC. Neoplastic meningitis. Oncologist. 2008 Sep;13(9):967-77. doi: 10.1634/theoncologist.2008-0138.
4 - Pavlidis N. The diagnostic and therapeutic management of leptomeningeal carcinomatosis. Ann Oncol. 2004;15 Suppl 4:iv285-91.

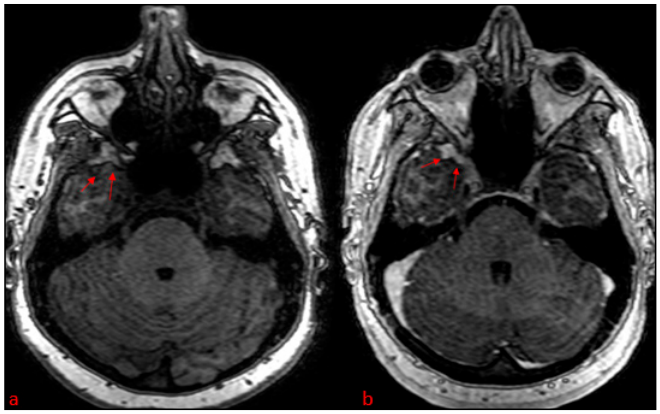

Resim 1. MRG prekontrast (a) ve postkontrast (b) T1 sekansı aksiyel incelemesinde sağ orta kraniyal fossa tabanında prekontrast incelemesinde kalınlık artışı ve postkontrast incelemesinde leptomeningeal nodüler kontrast tutulumu izlenen alan.

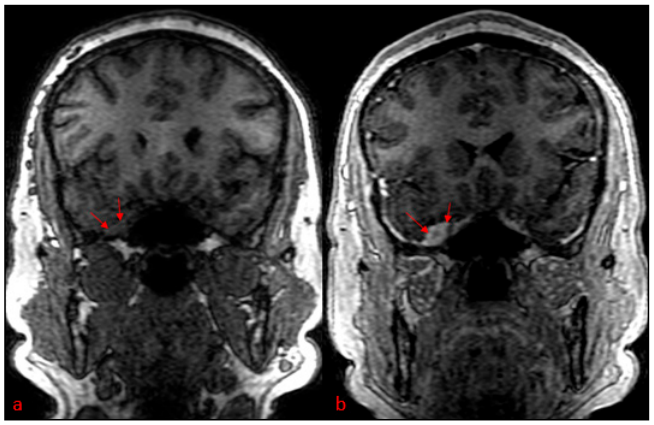

Resim 2. MRG prekontrast (a) ve postkontrast (b) T1 sekansı koronal incelemesinde sağ orta kraniyal fossa tabanında prekontrast incelemesinde izlenen kalınlık artışı ve postkontrast incelemesinde kontrast tutulumu izlenen nodüler alan.

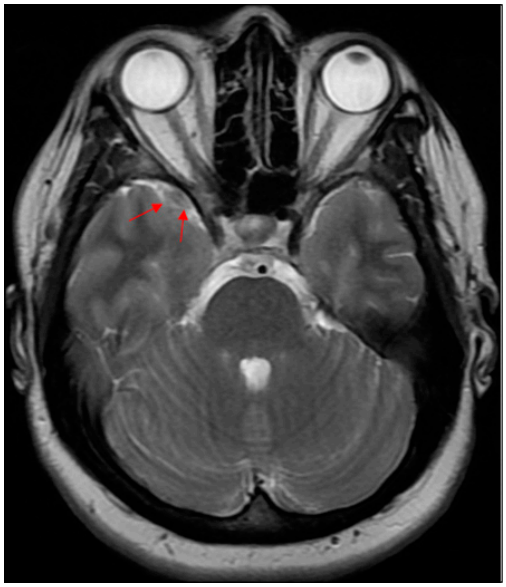

Resim 3. MRG T2 sekansı aksiyel plan incelemesinde sağ orta kraniyal fossa tabanında heterojen görünümde hiperintens sinyal değişiklikleri gösteren alan.

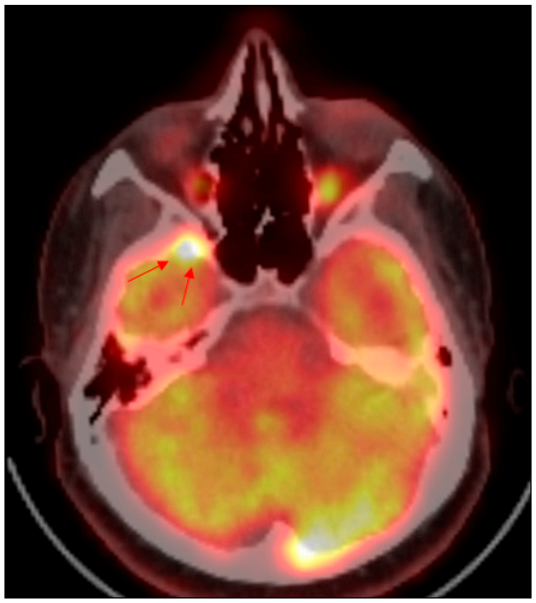

Resim 4. PET-BT tetkiki aksiyel plan incelemesinde sağ orta kraniyal fossa tabanında FDG (+) nodüler lezyon.

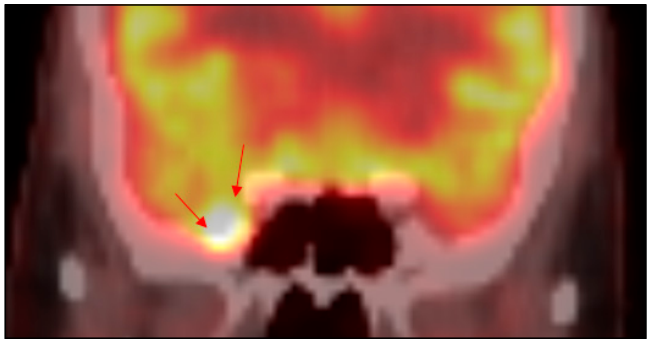

Resim 5. PET-BT tetkiki koronal plan incelemesinde sağ orta kraniyal fossa tabanında FDG(+) nodüler lezyon.

Abdominal Radyoloji

PS-507

İLEUSA NEDEN OLAN TORSİYONE MECKEL DİVERTİKÜLÜ: OLGU SUNUMU

Mehmet Yuksek, İlyas Dündar, Fatma Durmaz, Sercan Özkaçmaz, Cemil Göya

Van Yüzüncüyıl Üniversitesi Tıp Fakültesi Radyoloji Anabilim Dalı

Olgu Sunumu: Giriş ve Amaç: Meckel divertikülü %1-3 oranında görülen en sık rastlanan konjenital gastrointestinal sistem (GİS) anomalisidir. Meckel divertikülü semptomsuz olup tesadüfen saptanabileceği gibi yaşamı tehdit eden çok ağır klinik tablolara neden olabilen komplikasyonlar ile de karşımıza çıkabilir. Meckel divertikülü bulunan hastaların yaşamları boyunca ancak %3.7-%6.42'ü semptomatik olmaktadır.Komplikasyon olmayan olgularda preoperatif tanı oldukça güçtür[1].Karın ağrısı ve gaz gayta çıkaramama şikayeti ile gelen olgumuzda; meckel divertikülü torsiyonu ve buna bağlı gelişen ileus radyolojik bulgularını sunmayı amaçladık.

Olgu Sunumu: 31 yaşında erkek hasta 2 gün önce başlayan karın ağrısı ve gaz-gayta çıkaramama şikayetiyle acil servisimize başvurdu. Benzer şikayetler son 2 yılda 2-3 defa daha olmuş.Yapılan fizik muayenede barsak seslerinin olmaması üzerine çekilen ADBG(ayakta direk batın grafisi)'de batın üst kadranda barsak anslarında gaz distansiyonu ve birkaç odakta barsak anslarında hava sıvı seviyelenmesi izlendi.(Resim 1). Bunun üzerine ileus etiyolojisi açısından yapılan kontrastlı abdomen Bilgisayarlı Tomografi (BT) görüntülerinde ileumda çevresel enflamatuar heterojenite,1 cm den küçük lenf nodları olan içerisinde hava sıvı seviyelenmesi izlenen 76x65x56 mm ebatlı divertiküler görünüm saptandı(Resim 2, ok).Tariflenen divertikül dar bir boyunla ileum şeklinde devamlılık göstermekteydi(Resim 3, ok).Divertikül proksimalinde ileumda ve jejenumda erken dönem ileus ile uyumlu hafif düzeyde sıvı ve gaz distansiyonu saptandı(Resim 4).Operasyon öyküsü bulunmayan genç hastada bulgular meckel divertikülü ve buna sekonder gelişen ileus ile uyumlu bulundu. Divertikülün dar bir boyun ile ileuma tutunması ve hava sıvı seviyesi olması nedeniyle torsiyon eşlik edebileceği düşünüldü.Yapılan cerrahide torsiyone divertiküler görünüm saptandı, patoloji ile meckel divertikülü olduğu doğrulandı.

Tartışma: Meckel divertikülü hastalarının yaklaşık %3.7-%6.42'ü semptomatik olmaktadır[1]. Klinik yaşla birlikte değişmektedir ve yaşla birlikte komplikasyon oranı da artmaktadır. Yirmi yaş altındaki hastalarda en önemli komplikasyon kanama iken erişkin yaş grubunda ise obstrüksiyondur. Obstrüksiyon; divertikülden karın duvarına uzanan bandın barsağı sarması, bandın içinde ince barsağın veya çekumun sıkışması, invajinasyon, internalherniasyon, tümörler (lipomlar, karsinoid tümörler gibi), mezodivertiküler band ve kronik divertikülit ataklarına sekonder daralma gibi çeşitli mekanizmalarla oluşabilmektedir ve %26.2-53.4 oranında görülmektedir. Meckeldivertikülünün ikinci en sık komplikasyonu ise divertikülittir ve %12.7 - 30.9 oranında görülmektedir[2].

Preoperatif tanı yöntemi olarak ultrason,BT,Teknesyum 99 m perteknetat sintigrafisi, kullanılabilir. Divertikül ultrason ve bilgisayarlı tomografi (BT) taramasında normal bir barsak ansına benzeyebileceğinden preoperatif görüntüleme teşhisi her zaman zordur[3]. Olgumuzda çekilen kontrastlı abdomen BT bulguları hastanın klinik öyküsü ile beraber değerlendirildiğinde;Divertikülit atakları sonucu gelişen bridlere Sekonder meckel divertikülü torsiyonu düşünüldü.

Sonuç: Mekanik intestinal obstrüksiyon bulguları ve/veya akut karın nedeni ile değerlendirilen hastalarda ayırıcı tanıda Meckeldivertikülü ve ona bağlı bir komplikasyon olabileceği mutlaka akılda tutulmalıdır.

Anahtar kelimeler: Torsiyone Meckel Divertikülü, Meckel divertikülüne bağlı İleus,Kontrastlı Abdomen BT

Kaynaklar

1. Tekin, A. and T. Küçükkartallar, Meckel Divertikülü'nün nadir bir komplikasyonu: İleus. Firat Tip Dergisi, 2008. 1: p. 62-64.
2. Atak, T., et al., İleus due to torsion of Meckel Diverticulum torsion: A case report. Turkish Journal of Colorectal Disease. 21(1): p. 41-45.
3. Parab, S.V., et al., Axial torsion of Meckel's diverticulum: A rare case report. Journal of clinical and diagnostic research: JCDR, 2017. 11(9): p. PD05

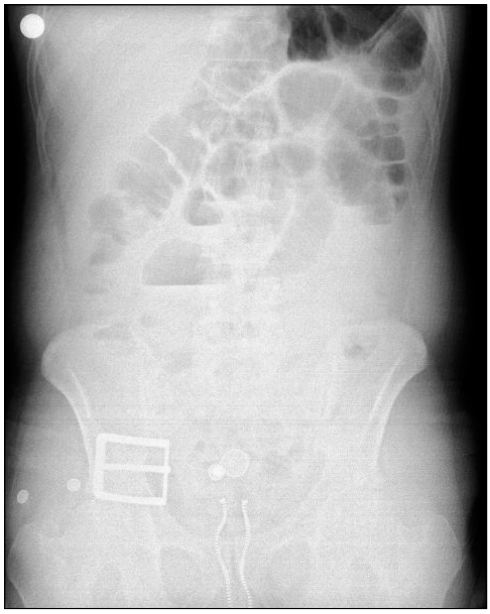

Resim 1

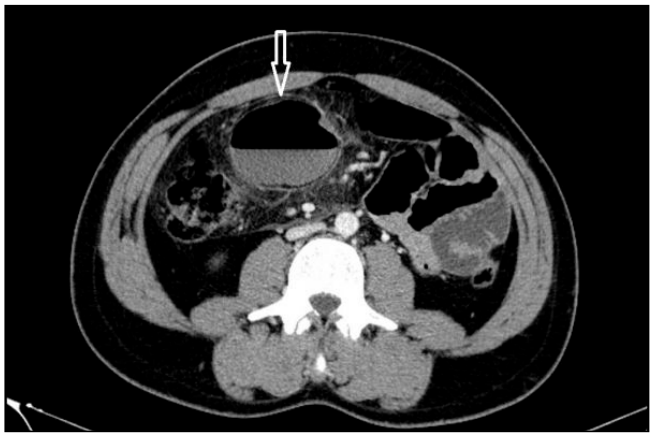

Resim 2,ok

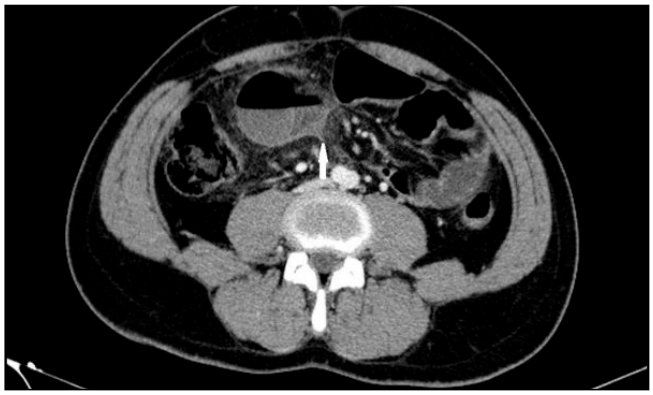

Resim 3,ok

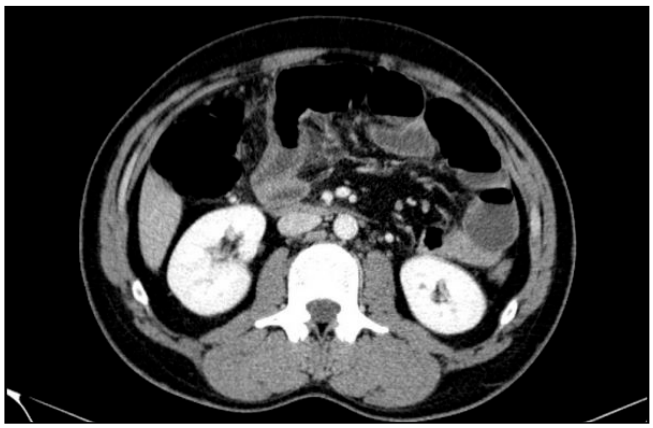

Resim 4

Nöroradyoloji

PS-509

RİNO-ORBİTO-SEREBRAL MUKORMİKOZİS

Ömer Koçak, Özge Özdemir, Hasan Yiğit

Sbü Ankara Suam

Giriş ve Amaç: Sinonazal mukormikoz, paranazal sinüslerde başlayan ve sıklıkla orbital ve beyin tutulumuna kadar ilerleyen invaziv bir mantar enfeksiyonudur. Erken fark edilirse tutulum nazal kavite ve paranazal sinüslerle sınırlıdır. Kötü kontrol altındaki diyabet hastaları en büyük risk altındadır, ancak bağışıklığı baskılanmış herhangi bir kişi enfekte olabilir.

Olgu: 62 yasında bilinen DM tanılı erkek hasta 1 aydır baş ağrısı, sağ gözde ilerleyen görüş kaybı, hareket kısıtlılığı şikayetleriyle başvuruyor. 4 ay önce alt solunum yolları enfeksiyonu sebebiyle uzun süre steroid tedavisi alan hastanın çekilen Orbita ve Kranial MR'sinde hastada sağ optik sinirde ödematöz sinyal değişikliği ve difüzyon kısıtlamasının eşlik ettiği, sağ maksiller ve etmoidal sinüslerde yaygın sekresyona ve inflamasyona sekonder sinyal değişiklikleri ve sağ etmoidal sinus komşuluğunda bulbus okulide, medial ve inferior rektus kas ve çevresinde izlenen orbital apekse ilerleyip sağ kavernöz sinus ve sağ sphenopariyetal sinus trasesini tutan, kontrastlanan enfeksiyoz/inflamatuvar olduğu düşünülen sinyal değişiklikleri izlenmiştir. Ayrıca sağ temporal lob anteriorunda 45x35x35 mm boyutlarında difüzyon kısıtlayan çevresel kontrastlanan geç serebrit formasyonu ve komşuluğunda pakimeningeal kontrastlanma ve kalınlaşma izlenmiştir. Yapılan endoskopik değerlendirmede septum perforasyonu ve orta konka seviyesinde siyah renkli krutlu alanlar görüldü, biyopsi alındı. Patoloji sonucu mukormikozis olarak belirtildi.

Tartışma ve Sonuç: Rino-orbito-serebral mukormikozis tanıda patolojik çalışmanın ve radyolojik görüntülemenin önemli olduğu, invazif fungal sinüzit formudur. Diyabet, nötropeni ve AIDS'e sekonder immünosupresyon durumu hastalarda önemli bir risk faktörüdür.

Anahtar kelimeler: mucormycosis, orbital, rhinocerebral

Kaynaklar

Rupp ME. Images in clinical medicine. Rhinocerebral mucormycosis. N. Engl. J. Med. 1995;333 (9): 564. doi:10.1056/NEJM199508313330906 - Pubmed citation

Gamba JL, Woodruff WW, Djang WT et-al. Craniofacial mucormycosis: assessment with CT. Radiology. 1986;160 (1): 207-12. doi:10.1148/radiology.160.1.3715034 - Pubmed citation

Sağ temporal lob anteriorunda beyaz ok ile gösterilen 45x35x35 mm boyutlarında difüzyon kısıtlayan çevresel kontrastlanan geç serebrit formasyonu ve komşuluğunda pakimeningeal kontrastlanma ve kalınlaşma izlenmiştir.

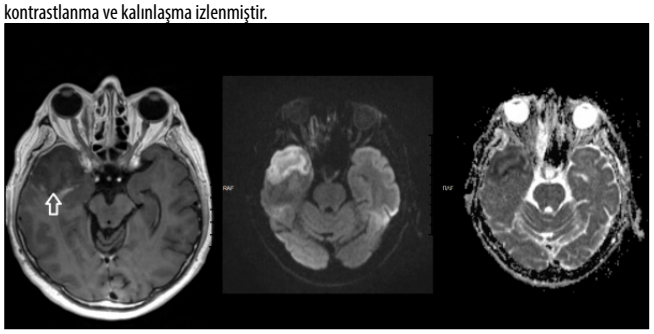

Sağ etmoidal sinüslerde yaygın sekresyona ve inflamasyona sekonder sinyal değişiklikleri ve sağ etmoidal sinus komşuluğunda bulbus okulide (beyaz ok), medial ve inferior rektus kas ve çevresinde izlenen orbital apekse ilerleyen kontrastlanan enfeksiyoz/inflamatuvar olduğu düşünülen sinyal değişiklikleri izlenmiştir.

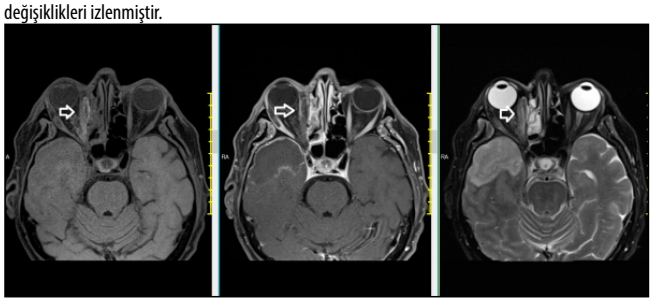

T2 ağırlıklı görüntülerde medial ve inferior rektus kas ve çevresinde, sağ maksiller ve etmoidal sinüslerde(beyaz ok) yaygın sekresyona ve inflamasyona sekonder sinyal değişiklikleri izlenmektedir.

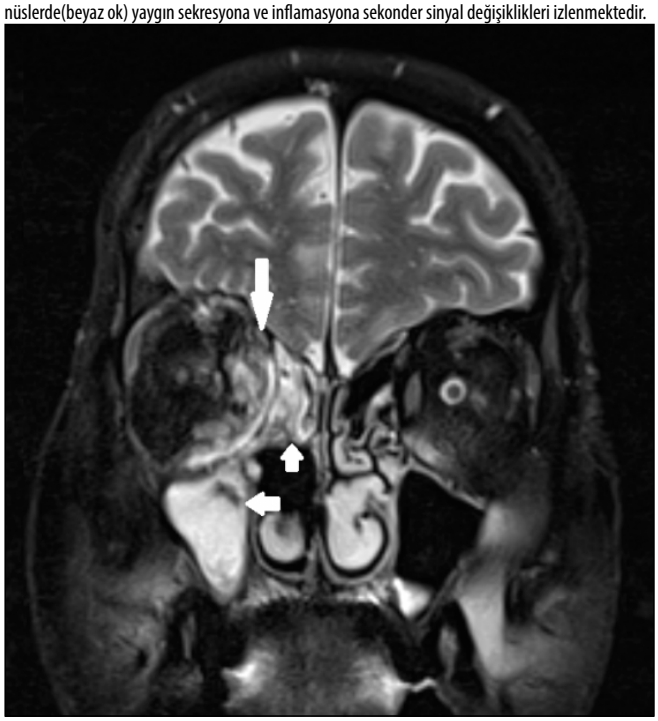

Abdominal Radyoloji

PS-510

NON-OKLÜZİV MEZENTERİK İSKEMİ İLE PREZENTE OLAN DİYABETİK KETOASİDOZLU OLGUNUN BİLGİSAYARLI TOMOGRAFİ BULGULARI

Aida Taghıyeva[1], Selman Özkan [1], Kemal Durmuş[1], Bekir Çetin[2], Ezgi Güler[1]

[1]Ege Üniversitesi Tıp Fakültesi Hastanesi Radyoloji Ana Bilim Dalı
[2]Ege Üniversitesi Tıp Fakültesi Hastanesi Genel Cerrahi Ana Bilim Dalı

Giriş ve Amaç: Diyabetik ketoasidoz (DKA), hiperglisemi (kan şekeri >200 mg/dL veya >11.1 mmol/L), metabolik asidoz (serum pH <7.3 veya bikarbonat <15 mEq/L [15 mmol/L]) ve kanda ketoasit birikimi ile karakterize derin bir insülin eksikliği durumudur [1].

Diyabetik ketoasidozlu hastalarda nadir komplikasyonlardan biri mezenterik iskemidir. Diyabetik ketoasidoz ve hipernatremik hiperosmolarite perfüzyon bozukluğu gelişmesinde predispozan faktördür. Bu durum barsak iskemisiyle sonuçlanabilir [2]. Diyabetik ketoasidozda hiperkoagualibilite durumu protein C ve S aktivitesinin azalması ve vWF artması ile ilişkilidir [3].

Diyabetik ketoasidozlu hastalar genellikle bulantı, kusma, poliüri ve karın ağrısı ile başvururlar [4]. Diyabetik ketoasidoz olgularında dehidrasyon ve elektrolit dengesizliği sıklıkla görülmekle birlikte hipoperfüzyona sekonder gelişen gastrointestinal sistem komplikasyonları nadirdir.

Olgu Sunumu: 28 yaşında daha önce diyabet tanısı olmayan kadın hasta karın ağrısı ve kusma şikayetleri ile acil servisimize başvurdu. Hasta son bir haftadır sık sık idrara çıktığını belirtti. Hastanın laboratuvar bulgularında kan şekeri 280 mg/dl saptandı. Hastanın tam idrar tahlilinde idrarda keton ve glikoz yüksekliği tespit edildi.

Hastanın karın ağrısının araştırılmasına yönelik elde olunan kontrastlı abdomen BT incelemesinde ileal anslarda duvarda kontrastlanma kaybı(resim 1), duvarda submukozal ödem ve yer yer pnömatozis intestinalis (resim 2,3) saptandı. Süperior mezenterik arter ve süperior mezenterik ven dalları patent olarak izlendi, vasküler yapılarda oklüzyon saptanmadı. Bulgular non-oklüziv mezenterik iskemi lehine değerlendirildi. Fizik muayene, laboratuvar ve görüntüleme sonuçları birlikte ele alındığında hastanın tanısında diyabetik ketoasidoza sekonder mezenterik iskemi düşünüldü. Hastaya acil ameliyat kararı verildi. Operasyon sırasında ince bağırsaklarda venöz iskemiye bağlı konjesyon ve iskemik görünüm izlendi (resim 4). Hastaya parsiyel ince barsak rezeksiyonu ve uç uca anastomoz operasyonu uygulandı. Hastanın postoperatif takibinde vitallerinin stabil seyretmesi ve enteral beslenmeyi tolere etmesi üzerine diyabet tedavisi düzenlenerek hasta taburcu edildi.

Tartışma: Diyabetik ketoasidozlu olgular nadiren non-oklüziv mezenterik iskemi ile prezente olabilir. Hem DKA hem de mezenterik iskemi potansiyel olarak ölümcüldür. Bu nedenle DKA'lı olgularda karın ağrısının nedeni araştırılırken non-okluziv mezenterik iskemi ayırıcı tanıda yer almalıdır. Fizik muayene, laboratuvar ve görüntüleme bulgularının birlikte değerlendirilmesi doğru ve hızlı teşhis için önem taşımaktadır.

Anahtar kelimeler: diabetik ketoasidoz. non-okluziv, mezenterik iskemi

Kaynaklar

1. Cooke DW, Plotnick L. Management of diabetic ketoacidosis in children and adolescents. Pediatr Rev. 2008 Dec;29(12):431-5; quiz 436.
2. Hyung-Jin Kim, Eun-young Joo, Ji-Eun Lee. Ischemic intestinal necrosis as a rare complication of diabetic ketoacidosis in a child with new-onset type I diabetes: a case report. ESPE Abstracts (2016) 86 P-P2-295.
3. Esper L. Mesenteric ischemia in a young man with the first presentation of diabetic ketoacidosis. J Endocr Soc. 2021;5(Suppl 1):A392.
4. Ashrafi M, Hashemipour M, Moadab MH, Jamshidi M, Hosseinpour M. Ischemic intestinal necrosis in a five-year-old girl with diabetic ketoacidosis. Arch Iran Med. 2007;10(4):529-31.

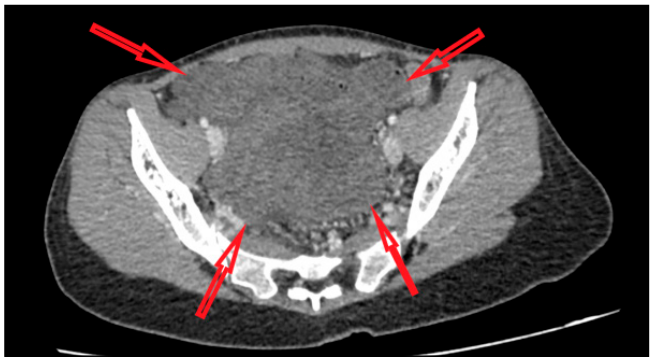

Resim 1. Aksiyel kesitte ileal anslarda duvarda kontrastlanma kaybı (kırmızı oklar).



Resim 2. Koronal kesitte ileal anslarda pnömotozis intestinalis (kırmızı oklar).

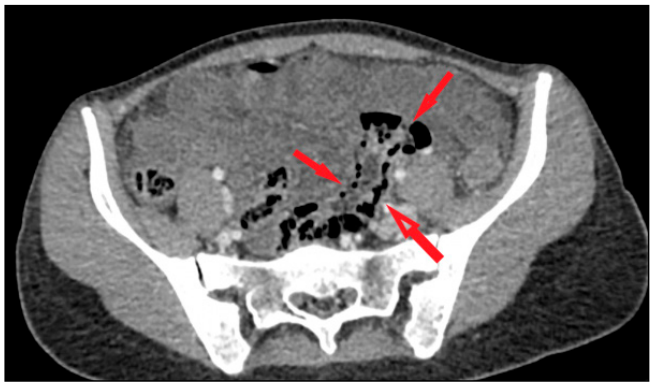

Resim 3. Aksiyel kesitte ileal anslarda pnömotozis intestinalis (kırmızı oklar).

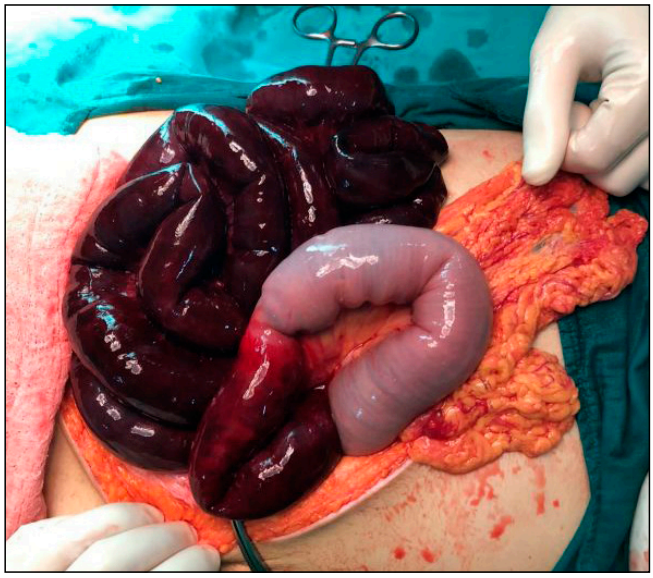

Resim 4. Operasyon görüntüsünde iskemik ve normal ileal anslar .

Abdominal Radyoloji

PS-511

MEDİAN ARKUAT LİGAMAN SENDROMU: OLGU SUNUMU

Vasfiye Nihan Bürcek, Kübra Nalbant, Yasemin Okatan, Şefika Bengi Cilasın, Mahmut Burak Laçın, Turgut Tursem Tokmak

Sağlık Bilimleri Üniversitesi Kayseri Şehir Hastanesi, Radyololoji Kliniği

Giriş ve Amaç: Median arkuat ligaman sendromu (MALS), çölyak trunkusun diafragmatik krusların fibröz bağlantıları olan median arkuat ligaman(MAL) tarafından doğrudan basısıyla ilişkili nadir bir hastalıktır. Yetersiz anlaşılmış patofizyolojik mekanizma, değişken semptom şiddeti ve tedaviye öngörülemeyen yanıt, MALS'ı tartışmalı bir tanı haline getirmektedir. Bu sunumda abdominal anjinası olan ve MALS tanısı konulan hastada bilgisayarlı tomografi (BT) bulgularını sunmaya çalıştık.

Olgu: 42 yaşında erkek hasta postprandial epigastrik ağrı şikayetiyle başvurdu. Yapılan kontrastlı üst batın BT'de çölyak trunkus çıkış düzeyinde kalınlaşmış median arcuat ligamana sekonder tamama yakın oblitere görünümdeydi. Abdominal aorta ve superior mezenterik arterden kaynaklanan kollateralize arteryel yapılar çölyak arter dallarını beslemekteydi (Resim 1).

Tartışma: MALS, çölyak trunkus kompresyon sendromu olarak da bilinen çölyak trunkusun MAL ve diyafragmatik kruslar tarafından anatomik olarak kompresyonundan kaynaklanır. Bu ekstrensek bası, bulantı, kusma, kilo kaybı ve postprandial epigastrik ağrı gibi bir dizi semptoma neden olur (1). MALS, çölyak trunkusun MAL ve diyafragmatik kruslar ile yakın ilişkisinden kaynaklanır. Tipik olarak çölyak trunkus, T11 ila L1 vertebra seviyeleri arasında abdominal aortadan ayrılır(2). MAL, diyaframın sağ ve sol krusunu aortik hiatus seviyesinde (T12-L1) birleştiren sert fibröz bir arktır. Aortun önünden geçer ve genellikle çölyak trunkusa göre kraniyaldedir. MAL'ın konumu ve çölyak trunkusun orijini bireyler arasında farklılık gösterir. Çölyak trunkusun göreceli olarak kranial orijini veya MAL'ın kaudal insersiyonu, proksimal çölyak trunkusun dıştan kompresyonuna yol açabilir. Solunum evresi genellikle çölyak trunkus kompresyonu derecesi üzerinde önemli bir etkiye sahiptir. En yaygın olarak ekspirasyon sonunda belirginleşir ve inspirasyon sonunda azalır (3). Görüntüleme yöntemleri ile proksimal çölyak trunkus üst kısmının çengel veya "J" görünümü oluşturan daralması ve stenoz sonrası dilatasyon veya kollateral oluşumu MALS'ı destekler. BT anjiyografi ve konvansiyonel anjiyografi, klasik çengel konfigürasyonu ile proksimal çölyak darlığının saptanması için altın standart görüntüleme yöntemleri olarak kabul edilmektedir. Saptanabilecek ek özellikler post-stenotik dilatasyon, gastroduodenal ve ana hepatik arterler gibi belirgin kollateraller ve median arkuat ligamanın kalınlaşması sayılabilir. Median arkuat ligamanın 4 mm'den fazla kalınlığı anormal olarak kabul edilir(4). Çölyak trunkus daralmasının spesifik olmadığını ve en sık asemptomatik hastalarda görüldüğünü bilmek önemlidir. Her zaman olduğu gibi, görüntüleme bulguları klinik öykü ile ilişkilendirilmelidir.(5) Semptomların benzerliği nedeniyle MALS diğer abdominal hastalıklarla karışır ve bir ekasrtasyon tanısıdır.

Sonuç: MALS nadir görülen ve özellikle klinik bulgular eşliğinde radyolojik bulgular olduğunda ve semptomlar için başka bir sebep bulunamadığında düşünülmesi gereken bir tanıdır.

Anahtar kelimeler: Median arcuat ligaman sendromu, çölyak trunkus kompresyon sendromu, abdominal anjina

Kaynaklar

1. Cusati DA, Noel AA, Gloviczki P, et al. Medianarcuate ligament syndrome: a 20-year experience of surgical treatment. Presented at: 60th Annual Meeting of the Society for Vascular Surgery; June 1-4, 2006; Philadelphia, PA.
2. Loukas M, Pinyard J, Vaid S, Kinsella C, Tariq A, Tubbs RS. Clinical anatomy of celiac artery compression syndrome: a review. Clin Anat. 2007; 20(6):612-617.
3. Reuter SR, Bernstein EF. The anatomic basis for respiratory variation in median arcuate ligament compression of the celiac artery. Surgery. 1973;73 (3):381-385.
4. Jeffrey Kah Keng Fong, Angeline Choo Choo Poh, Andrew Gee Seng Tan, Ranu Taneja. Imaging Findings and Clinical Features of Abdominal Vascular Compression Syndromes. (2014) American Journal of Roentgenology. 203 (1): 29-36.
5. Park CM, Chung JW, Kim HB, Shin SJ, Park JH. Celiac axis stenosis: incidence and etiologies in asymptomatic individuals. Korean J Radiol. 2001;2 (1):8-13.

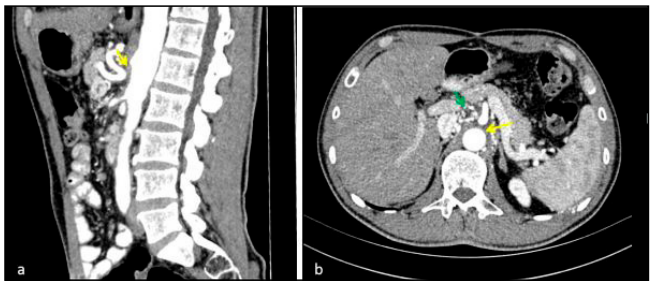

Resim 1. a.Sagittal reformat kontrastlı abdomen BT'de çölyak trunkus orijini düzeyinde kalınlaşmış median arcuat ligaman basısına sekonder oblitere izleniyor. b.Aksiyel kontrastlı abdomen BT kesitinde kalınlaşmış ve çölyak trunku basıya uğratmış median arcuat ligaman (sarı ok) ve yoğun kollateralize vasküler yapılar (yeşil ok) izlendi.

Abdominal Radyoloji

PS-512

EKTOPİK GEBELİK TANISINDA TRANSABDOMİNAL USG VE MR KORELASYONU

Canan Büşra Akbaş[1], Baran Serdar Sunal[1], Savaş Hereklioğlu[1], Merve Tuna[1], Nermin Tunçbilek[1], Fulya Öz Puyan[2]

[1]Trakya Üniversitesi Tıp Fakültesi Radyoloji Anabilim Dalı
[2]Trakya Üniversitesi Tıp Fakültesi Patoloji Anabilim Dalı

Giriş ve Amaç: Tüm gebeliklerin yaklaşık %2'si ektopiktir. Tedavideki gelişmelere rağmen ektopik gebelik, gebeliğin ilk üç ayında anne ölümlerinin önde gelen nedeni olmaya devam etmektedir. Gebe olgularda akut batın tablosunda MR görüntülemenin kullanılması nedeniyle, görüntüler yorumlanırken ektopik gebeliğin ayırıcı tanıya dahil edilmesi gerekmektedir (1-3).

Olgu Sunumu: 37 yaşında kadın hasta, dış merkezden ß- hCG yüksekliği ve transvajinal ultrasonda gebelik kesesinin görülmemesi üzerine hastanemize yönlendirilmiştir. Metotreksat tedavisine başlanan hastada ß-hCG seviyelerinin yüksek seyretmesi nedeniyle alt batın MR tetkiki ile tarafımıza refere edildi. MR tetkikinde sol adneksiyel lojda, sol over komşuluğunda T2AS hiperintens nodüler alan izlendi (Resim 1 ve 2). Yapılan transabdominal USG'de uterin kavite boş olarak izlendi. Sol adneksiyel bölgede, sol tubal trasede yaklaşık 9x5 mm boyutunda ölçülen, içinde kardiyak aktivitenin izlendiği (Video 1) tubal ektopik gebelik kesesi mevcuttu (Resim 3 ve 4). Olguda ß- hCG düzeylerinin düşmemesi ve batında akut hassasiyet gelişmesi üzerine acil operasyona alındı. Sol salpenkste rüptüre ektopik odak izlendi ve sol salpenjektomi yapıldı. Patoloji sonucu tubal yerleşimli ektopik gebelik ile uyumlu geldi.

Tartışma Ve Sonuç: Ektopik gebelik tanısı genellikle klinik, laboratuvar ve ultrasonografik bulguların kombinasyonu temelinde konulsa da, bazen başlangıçta MR görüntülemede saptanabilir. Bu nedenle, radyoloğun MR görüntülerinde ektopik gebelik bulgularına aşina olması gerekir.

Sonuç olarak, ektopik gebelik şüphesi olan hastalarda MR incelemede intrauterin gebelik olmaması, hematosalpinks, tubal veya interstisyel kitle gibi spesifik bulgular ektopik gebeliği düşündürmelidir.

Anahtar kelimeler: Ektopik gebelik, ultrason, doppler, manyetik rezonans görüntüleme, SMI.

Kaynaklar

1.Parker RA 3rd, Yano M, Tai AW, Friedman M, Narra VR, Menias CO. MR imaging findings of ectopic pregnancy: a pictorial review. Radiographics. 2012;32(5):1445-1462.
2.Leyendecker JR, Gorengaut V, Brown JJ. MR imaging of maternal diseases of the abdomen and pelvis during pregnancy and the immediate postpartum period. Radiographics. 2004;24(5):1301-1316.
3.Centers for Disease Control and Prevention (CDC). Ectopic pregnancy--United States, 1990-1992. MMWR Morb Mortal Wkly Rep. 1995;44(3):46-48.

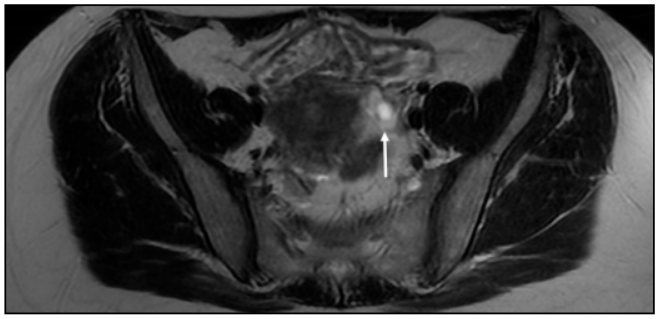

Resim 1. MRG'de ektopik gebelik kesesi sol adneksiyel alanda T2A serilerde hiperintens nodüler alan (beyaz ok) olarak seçiliyor.

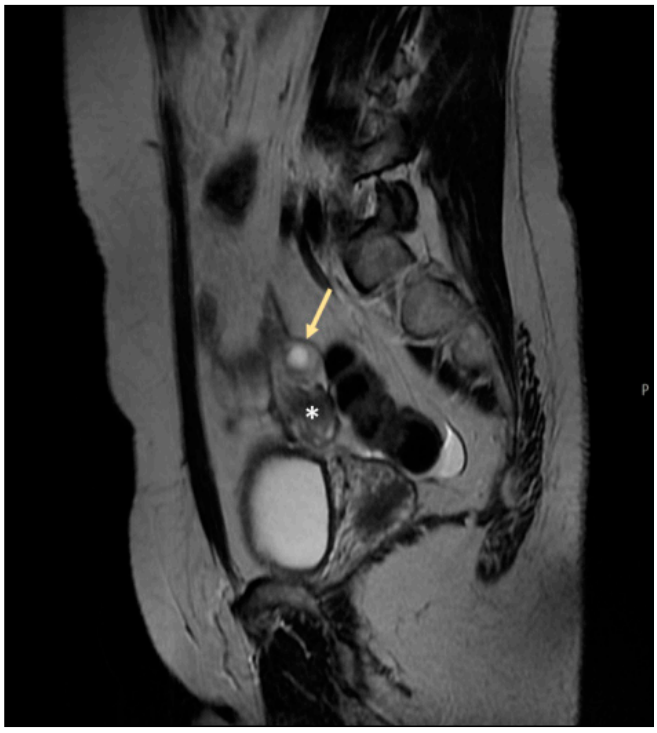

Resim 2. MRG'de sagital planda sol over (asteriks) ve sol adneksiyel alanda ektopik gebelik kesesi (beyaz ok) görülüyor.

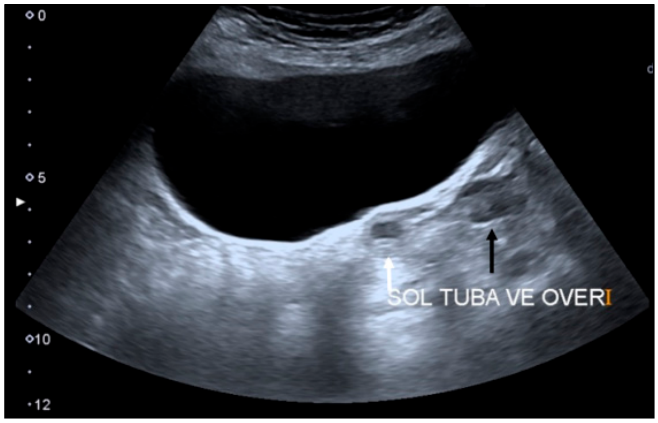

Resim 3. Transabdominal USG'de sol over (siyah ok) ve sol adneksiyel alanda ektopik gebelik kesesi (beyaz ok) görülüyor.

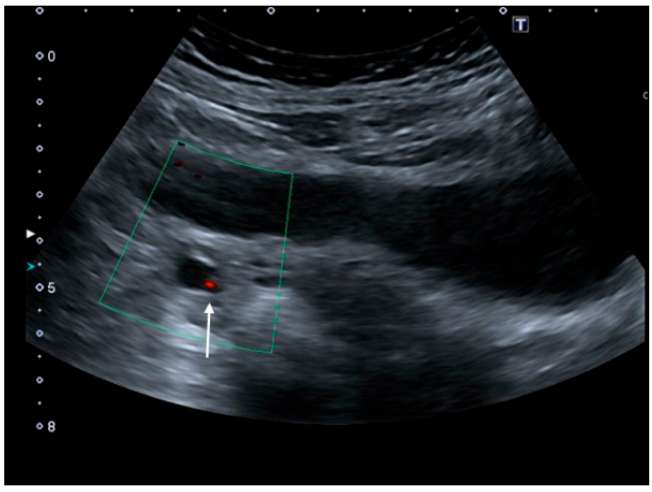

Resim 4. Transabdominal USG'de sol adneksiyel alanda ektopik gebelik kesesi ve kardiyak atım (beyaz ok) izleniyor.

Nöroradyoloji

PS-513

SUBKLAVYEN ARTERDE PSÖDOSTENOZ ARTEFAKTI

Ramazan Orkun Önder, Alptekin Tosun, Tümay Bekçi, Serdar Aslan, İsmet Miraç Çakır, Erdem Yüzüak, Hüseyin Balcı, Ömer Görgel, Uluhan Eryürük, Emrah Sülün

Giresun Üniversitesi Tıp Fakültesi Radyoloji Ana Bilim Dalı

Giriş-Amaç: Manyetik Rezonans Görüntüleme (MRG)'de; vücuda implante edilmiş metalik nesnelerden (örn. stentler) dolayı duyarlılık artefaktları görülebilir (1). MR kontrast maddelerinin tipik bir bileşeni olan Gadolinyum, metalurjik özelliklere sahiptir. Gadolinyum bu özellikleri nedeniyle duyarlılık artefaktlarına neden olabilir (2). Bu bildiride hastamıza uygulanan MR anjiyografideki duyarlılık artefaktının neden olduğu psödostenoz bulgularını sunmayı amaçladık.

Olgu: 21 yaşında ek bir hastalığı olmayan kadın hasta; kollarda ağrı, yorulma ve uyuşma şikayetleriyle hastanemize başvurdu. Fizik muayenede hipotansiyon da saptanan hastaya öncelikle üst ekstremite arteriel sistem doppler ultrasonografi (USG) incelemesi planlandı. USG'nin normal olması üzerine hastaya MR anjiyografi ve kontrastlı MRG planlandı. Üst ekstremite MR anjiyografide; Sol subklavyen arter orta kesiminde ileri derecede darlık izlendi (Resim-A). Bu seviyede kontrast geçişi saptanmadı. Distalde aksiller arter ve brakial arterlerde, brakial arterlerde daha belirgin olmak üzere arter kalibrasyonu azalmış izlendi. Kontrastlı MRG'de T1 ağırlıklı görüntülemede (T1AG) ve yağ baskılı T1AG'de; sol subklavyen ven ve subklavyen arter kalibrasyonları normal izlendi. Arter ve vene bası oluşturan patolojik görünüm izlenmemesi (Resim-B, C) üzerine MR anjiyografide izlenen darlığın artefakt olduğu anlaşıldı.

Tartışma: MR'de görüntüler, bir üst ekstremiteye gadolinyum bazlı kontrast enjekte edildikten hemen sonra elde edilirse, ipsilateral subklavyen vende yüksek konsantrasyonlardaki gadolinyum bir duyarlılık oluşturup komşu subklavyen arterde artefakta neden olabilir. Subklavyen arterde ortaya çıkan bu artefakt, bir stenozu taklit edebilir ve bu psödostenoz olarak adlandırılır. Sağ üst ekstremite ile karşılaştırıldığında sol üst ekstremitede muhtemelen venöz dönüşün daha uzun sürmesi nedeniyle daha yüksek psödostenoz sıklığı meydana gelir (2). Karotis ve vertebral arterlerde psödostenoz nadiren bildirilmiştir (3).

Sonuç: Subklavyen vende rezidüel gadolinyumdan kaynaklanan duyarlılık etkileri nedeniyle subklavyen arterde oluşan artefakttan dolayı psödostenoz görülebilir. Bu nedenle, kontralateral ekstremiteye kontrast enjeksiyonu veya özel, yüksek çözünürlüklü gecikmeli görüntüleme ile görüntülemeyi tekrarlamak gerekir.

Anahtar kelimeler: Subklavyen, Arter, Ven, Psödostenoz, Artefakt

Kaynaklar

1. Glockner JF. MR angiography interpretation: techniques and pitfalls. Magn Reson Imaging Clin N Am 2005;13:23–40
2. Lee VS, Martin DJ, Krinsky GA, Rofsky NM. Gadolinium-enhanced MR angiography: artifacts and pitfalls. AJR Am J Roentgenol 2000;175:197–205
3. Tirkes AT, Rosen MA, Siegelman ES. Gadolinium susceptibility artifact causing false positive stenosis isolated to the proximal common carotid artery in 3D dynamic contrast medium enhanced MR angiography of the thorax–a brief review of causes and prevention. Int J Cardiovasc Imaging 2003;19:151–5.

MR anjiyografide; sol subklavyen arter orta kesiminde ileri derecede darlık izlendi.



Kontrastlı MRG'de T1AG'de ve yağ baskılı T1AG'de; sol subklavyen ven ve subklavyen arter kalibrasyonları normal izlendi. Arter ve vene bası oluşturan patolojik görünüm izlenmedi.

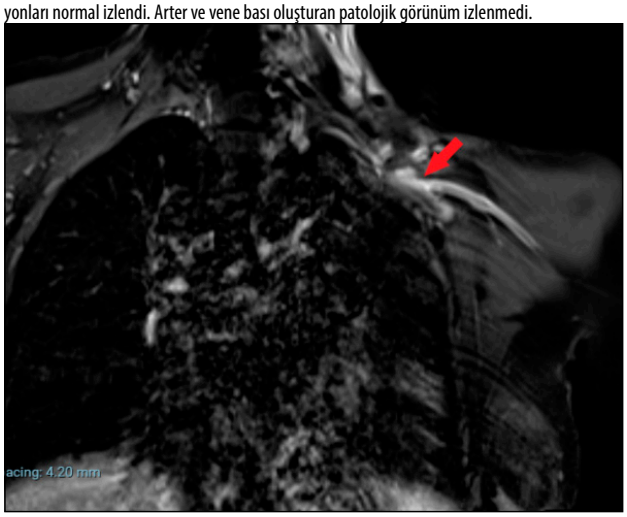

Kontrastlı MRG'de T1AG'de ve yağ baskılı T1AG'de; sol subklavyen ven ve subklavyen arter kalibrasyonları normal izlendi. Arter ve vene bası oluşturan patolojik görünüm izlenmedi.



Genitoüriner Sistem Radyolojisi

PS-514

KOMPLİKE RENAL KİST HİDATİK

Muhammet Batuhan Gökhan

Ankara Şehir Hastanesi Radyoloji Kliniği

Giriş: Kist Hidatik Echinococcus granulosus isimli sestodun sebep olduğu zoonoz bir hastalıktır(1). Sıklıkla karaciğer, akciğer ve dalakta tutulum göstermektedir. Ürogenital sistemde en sık renal tutulum izlenmekte olup tüm vakaların %1-5 ini oluşturmaktadır(2). Bu poster renal kistlerin ayırıcı tanısında kist hidatiğinde olabileceğini ve toplayıcı sisteme açılabileceğini hatırlatmayı amaçlamaktadır.

37 yaşındaki erkek hasta Mart 2021'de hastanemize 3 gündür devam eden sol üst kadran ağrısı, idrarda yanma ve pıhtılı parça düşürme şikayetleri ile başvurdu. Hastanın 15 yaşında hipersplenizm nedeni ile splenektomi olduğu ancak sebebini bilmediği öğrenildi. Yapılan kan tahlilinde tahlilinde Lökosit 16,57x10^7/L (N:3,9-10,2), Eozinofil 0,2x10^7/L (N:0,12-0,05) ve CRP: 0,01267 g/L (N:<0,005) olup diğer sonuçları normaldi.İdrar tetkikinde idrarda hematüri ve pyüri mevcut olup kültüründe üreme olmadı.Çekilen kontrastlı abdomen bilgisayarlı tomografisinde (BT) sol böbrek üst kesimde yaklaşık 86x84x80 mm (APxTRxKK) boyutunda multipl septasyonlar içeren bal peteği görünümde üst kaliksiyel yapı ile ilişki halinde tip 2 kist hidatik ile uyumlu lezyon izlendi (Resim 1,2,3). Preoperatif 5 gün süreyle albendazol tedavisinin ardından hastaya kistektomi ve parsiyel nefrektomi operasyonu yapıldı. Patoloji sonucu kist hidatik ile uyumlu ve kistin kısa bir bölgede toplayıcı sistem ile ilişki olduğu şeklinde raporlandı.

Tartışma: Echinococcus granulosus için ara konak koyun, keçi ve diğer akraba türler, son konak köpek ve diğer canis türleri iken insan insidental konaktır(3). Kist hidatik sahipsiz köpeklerin çiftlik hayvanları ve tarım arazileri ile iç içe olduğu gelişmemiş ülkelerde endemik olarak izlenmektedir(4). Literatürde tüm sistemlerde tutumu tanımlanmış olup yalnız endemik bölgelerde değil artan göç hareketleri nedeniyle tüm dünyada tanısal açıdan farklı organlar için farkındalığın artması gerekmektedir(5,6). Renal kist hidatik asemptomatik seyredebileceği gibi en sık yan ağrısı, hematüri ve hipertansiyona sebep olmaktadır(7). Vakada da olduğu gibi hidatiüri %5-28 sıklıkla görülmekte olup patognomik kabul edilmektedir. Bu hastalarda renal koliği taklit eden ağrı episodları olabilmektedir(8). Tanıda direk grafiler fayda göstermekle birlikte genellikle ultrasonografi önemli yer tutmaktadır. Komplike, girişimsel ya da cerrahi planı olan hastalarda BT ve MRG kullanılabilmektedir.(9) Ultrasonografiye göre yapılan WHO sınıflandırmasında Kistik Echinococcosis (CE) uniloküler içerisinde septasyon barındırmayan anekoik kist CL (kistik lezyon); içinde hidatik kum ile uyumlu ekojeniteler barındıran CE 1; kız veziküllerde septasyonlar içeren ve multiloküler, rozet ya da bal peteği görünümünde olanlar CH 2; kist duvarından ayrılmış membran(nilüfer işareti) içerenler CE 3A; solid komponent barındıranlar CE 3B; kız vezikül içermeyip heterojen hipo-hiper ekojenite şeklinde(yün yumağı işareti) görünenler CE 4 ve inaktif kalın kalsifiye duvar içerenler ise CE 5 olarak ayrılmaktadır(10). Literatürde basit kist görünümdeki kistlerin hidatik kist ile uyumlu çıktığı yayınlar bulunmaktadır(11). Bu sebeplerle özellikle endemik-kırsal bölgelerd ve göçmen populasyonlarında renal kistlerin ayırıcı tanısında kist hidatiğin de bulunabileceği akılda tutulmalıdır.

Anahtar kelimeler: böbrek, kist hidatik, parazit, enfeksiyon

Kaynaklar

1-Eckert J, Deplazes P. Biological, epidemiological, and clinical aspects of echinococcosis, a zoonosis of increasing concern. Clin Microbiol Rev. 2004;17(1):107-135. doi:10.1128/CMR.17.1.107-135.2004
2- Haaga JR, Boll D. CT and MRI of the whole body. Mosby. (2009) ISBN:0323053750
3-Moro P, Schantz PM. Echinococcosis: a review. Int J Infect Dis. 2009;13(2):125-133. doi:10.1016/j.ijid.2008.03.037
4-McManus DP, Zhang W, Li J, Bartley PB. Echinococcosis. Lancet. 2003;362(9392):1295-1304. doi:10.1016/S0140-6736(03)14573-4
5-Polat P, Kantarci M, Alper F, Suma S, Koruyucu MB, Okur A. Hydatid disease from head to toe. Radiographics. 2003;23(2):475-537. doi:10.1148/rg.232025704
6-Turgut AT, Altin L, Topçu S, et al. Unusual imaging characteristics of complicated hydatid disease. Eur J Radiol. 2007;63(1):84-93. doi:10.1016/j.ejrad.2007.01.001
7-Angulo JC, Sanchez-Chapado M, Diego A, Escribano J, Tamayo JC, Martin L. Renal echinococcosis: clinical study of 34 cases. J Urol. 1997;157(3):787-794. doi:10.1016/s0022-5347(01)65041-9
8-Gilsanz V, Lozano G, Jimenez J. Renal hydatid cysts: communicating with collecting system. AJR Am J Roentgenol. 1980;135(2):357-361. doi:10.2214/ajr.135.2.357
9-Göğüş C, Safak M, Baltaci S, Türkölmez K. Isolated renal hydatidosis: experience with 20 cases. J Urol. 2003;169(1):186-189. doi:10.1016/s0022-5347(05)64064-5
10--Eckert J, Gemmell MA, Meslin F-X, Pawłowski ZS (ed). 2001. WHO/OIE manual on echinococcosis in humans and animals: a public health problem of global concern. World Organisation for Animal Health (Office International des Epizooties), Paris, France, and World Health Organization, Geneva, Switzerland.
11-Sehgal N, Priyadarshi V. Beware! A simple renal cyst could be a hydatid cyst. Urol Ann. 2017;9(3):281-284. doi:10.4103/0974-7796.210028

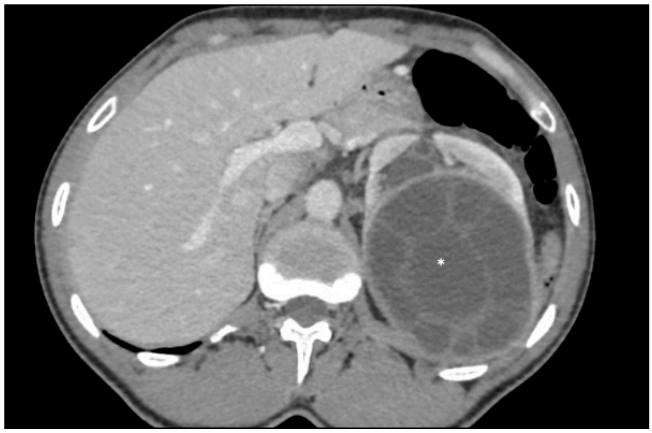

Resim 1. Aksiyel kesitte balpeteği görünümünde kist hidatik (asteriks)

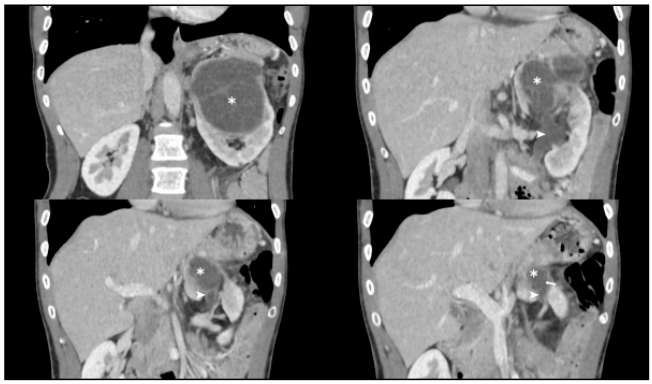

Resim 2. Koronal kesitlerde kist hidatiğin (asteriks) pelvikaliksiyel sistem (okbaşı) ile ilişkisi (ok)



Resim 3. Aksiyel kesitlerde kist hidatiğin(asteriks) pelvikaliksiyel sistem (okbaşı) ile ilişkisi (ok)

Nöroradyoloji

PS-516

NÖROPATİ İLE PREZENTE OLAN SARKOİDOZ VE VHL SENDROMU OLGUSU

Esin Düvek, Ahmet Yasin Karkaş, Mehmet Barburoğlu

İstanbul Tıp Fakültesi Radyoloji Anabilim Dalı

Giriş-Amaç: Von Hippel-Lindau sendromu (VHL) çeşitli organlarda benign ve malign tümöral oluşumlarla giden herediter kanser sendromları içerisinde yer alan hastalıktır.Otozomal dominant geçişli olup insidansı yaklaşık 1/36000-50000 olarak tahmin edilmektedir.

Sarkoidoz ise etyolojisi bilinmeyen multisistemik enflamatuar hastalıktır. Toraks bulguları yanında nörolojik , deri vb tutulumlar ile prezente olabilir.

Olgu sunumumuzdaki amaç sarkoidoz tanısı konulan ve tedaviye yanıt alınamayan hastanın batın görüntüleme bulgularıyla birlikte kranyal MRını değerlendirdiğimizde VHL sendromu tanısı almasını ve VHL , sarkoidozun görüntüleme bulgularını paylaşabilmektir.

Olgu Sunumu: 31 yaşında erkek hasta uzun süredir olan nefes darlığına ek olarak; 10 gün önce başlayan dengesizlik, bacaklarda güçsüzlük şikayetiyle Toraks BT ve spinal MR incelemesi yapıldı. Toraks BTsinde bilateral hiler lenfadenopati izlenmiş olup ön planda sarkoidoz düşünüldü,yapılan biyopsi sarkoidozu destekler şekilde nonkazeöz granulamatoz lenfadenit olarak raporlandı(resim1) Spinal MRG incelemesinde sarkoidoza sekonder leptomeningeal tutulum ile uyumlu pial kontrastlanma ve kalınlık artışı izlendi.(resim2) Hastanın tedaviye rağmen alt ekstremitede güç kaybınının devam etmesi üzerine kranyal mr çekildi, kranyal mr incelemesinde serebelllumda T2a hiperintens, t1a hipointens kontrast tutan kistik lezyon mevcuttu(Resim3a ve 3b); nöroloji kliniği bu lezyonları da ön planda sarkoidoz granulomu lehine değerlendirdi. Ancak biz lezyonun sinyal özellikleri ve yerleşimi nedeniyle hemanjiyoblastom düşündük; hastanın sarkoidozun toraks bulguları için çekilen toraks BTsinde görüntü alanına giren böbrekte mulitpl solid ve kistik,(resim4a,4b) pankreasta multipl kistik (resim5)lezyonlar görmemiz nedeniyle VHL sendromundan şüphelenerek batın MR incelemesi yaptık. Batın MR incelemesinde bilateral RCC ile uyumlu lezyonlar(resim6,7) ve multipl pankreatik,(-resim8) renal kistler mevcuttu. Yapılan genetik analiz ile VHL sendromu tanısı kesinleştirildi.Hasta surviyi belirleyen RCC lerin tedavisi için üroloji kliniğine yönlendirildi

Tartışma: VHL sendromu ortaya çıkışı genellikle ikinci dekadda olmakla birlikte herhangi bir yaş döneminde de görülebilmektedir. Merkezi sinir sistemi (MSS) hemanjioblastomları, ö, sendromun en sık izlenen bileşeni olup sıklığı yaklaşık %60-70 arasındadır.

VHL sendromunda çeşitli pankreatik lezyonlar tanımlanmakta olup, pankreatik kistler hastaların %40 'ında, nöroendokrin tümörler yaklaşık %12'sinde,seröz kistadenomalar ve adenokarsinomlar ise daha nadir olarak görülmektedir.Renal kistlerin VHL olgularının %50-70 'inde görülmekte olup bilateral ve multiple olma eğilimindedir. Bu kistler renal hücreli karsinomlar için predispozan kabul edilmektedir.RCC uzun bir periyod asemptomatik kaldığından dolayı tanıda radyolojik yöntemler önem kazanmaktadır.Bu lezyonların çoğu vakamızda da olduğu gibi asemptomatik olup genellikle insidental olarak tanı almaktadır.

Sonuç: Radyolojik yöntemlerin kullanılması VHL sendromunun daha kolay tanınması imkanını sağlamıştır. Hastalığın genetik özelliklerinin anlaşılmasında elde edilen ilerlemelere rağmen, görüntüleme teknikleri,VHL sendromunun tanısında,eski lezyonların takibinde,-yeni gelişecek VHL ilişkili tümörlerin erken tanısında önemli rol oynamaktadır. Sarkoidoz tanısıyla tedavi gören ancak görüntü alanına giren abdominal BT bulgularıyla VHL sendromu tanısı koyulmasıyla hastanın tedavi, takip ve survisi değişmiş oldu.

Anahtar kelimeler: hemanjiyoblastom, von Hippel-Lindau hastalığı , sarkoidoz

Kaynaklar

1) Tumors in von Hippel–Lindau Syndrome: From Head to Toe—Comprehensive State-of-the-Art Review. RadioGraphics,(2018).38(3), 849–866. doi:10.1148/rg.2018170156
2) Yaghobi Joybari A, Azadeh P. Von Hippel-Lindau Disease With Multi-Organ Involvement: A Case Report and 8-Year Clinical Course With Follow-Up. Am J Case Rep. 2017;18:1220–1224. Published 2017 Nov 17. doi:10.12659/AJCR.907356
3) Varshney N, Kebede AA, Owusu-Dapaah H, Lather J, Kaushik M, Bhullar JS. A Review of Von Hippel-Lindau Syndrome. J Kidney Cancer VHL. 2017;4(3):20–29. Published 2017 Aug 2. doi:10.15586/jkcvhl.2017.88

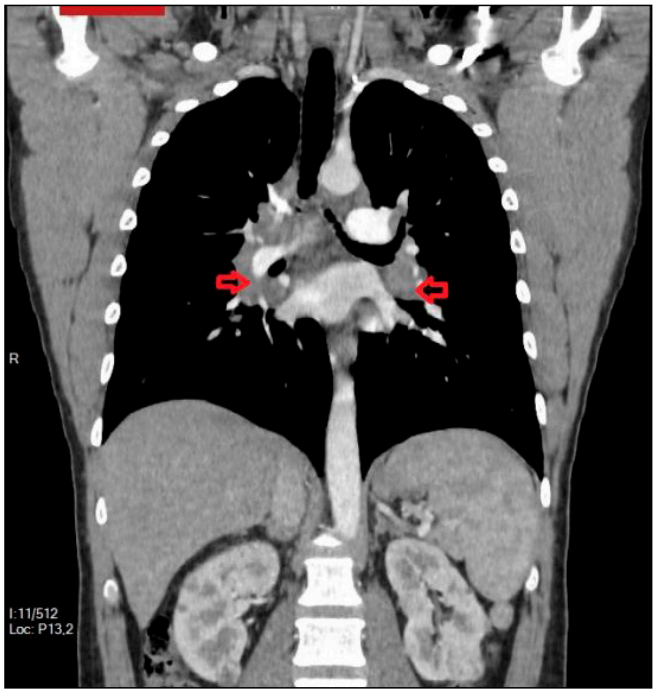

Resim 1. Bilateral hiler lenfadenopatiler



Resim 2. Pial kalınlık artışı ve kontrast tutulumu

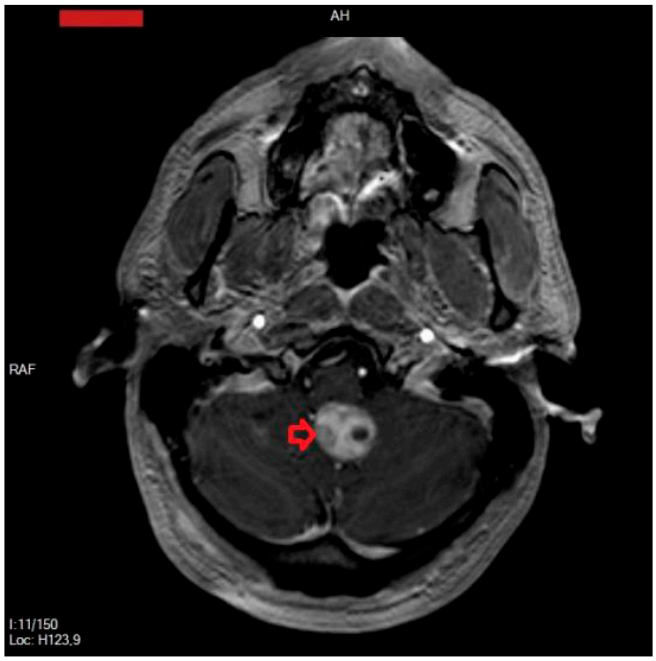

Resim 3a. Serebellar hemanjiyoblastom IVKM sonrası kontrast tutulumu

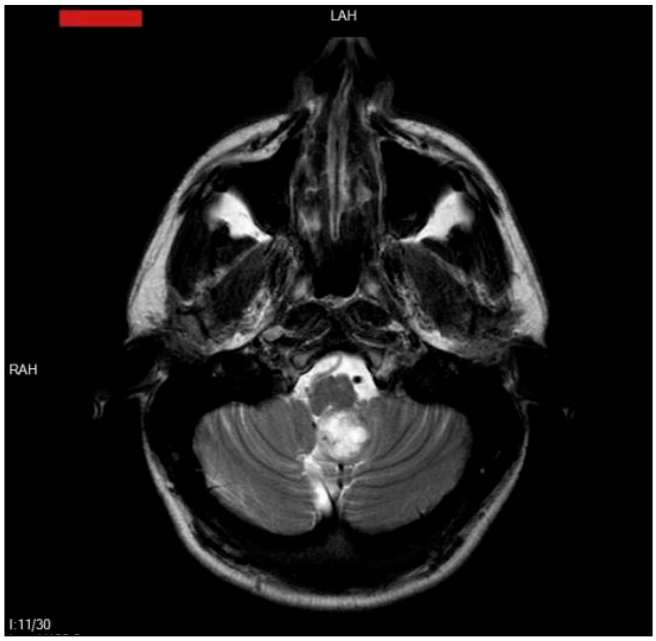

Resim3b. t2a aksiyel kesitte serebellar hemanjiyoblastom



Resim 4a. Sol böbrekte solid kontrast tutan lezyon



Resim 4b. Sağ böbrekte solid kontrast tutan lezyon

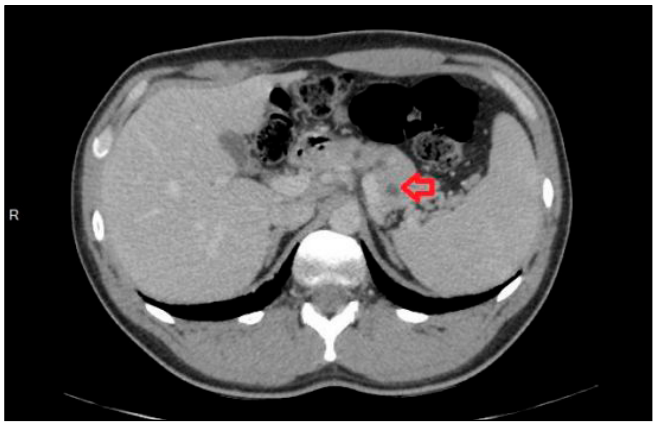

Resim 5. Pankreasta multipl kist

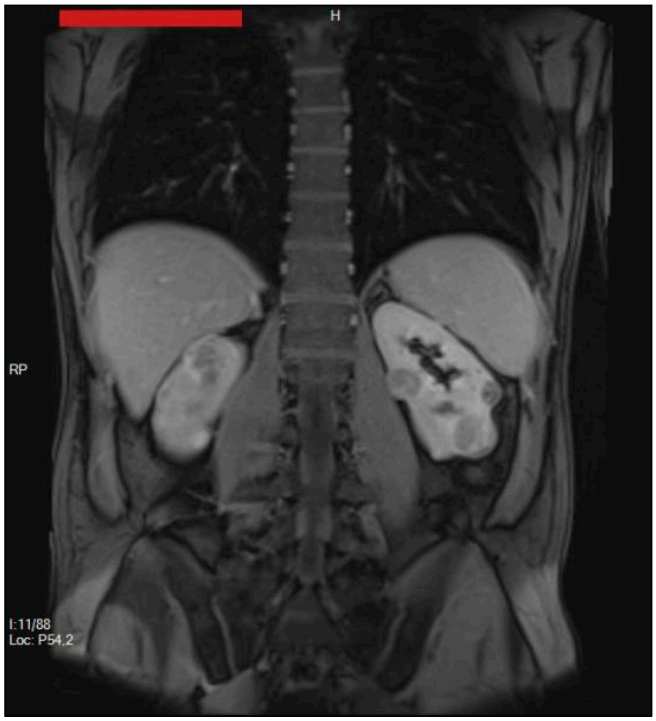

Resim 6. Postkontrast koronal kesitte btde tariflenen lezyonlar

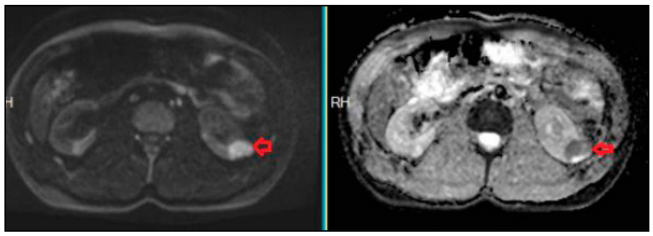

Resim 7. Sol böbrekteki RCC diffuzyon kısıtlılığı

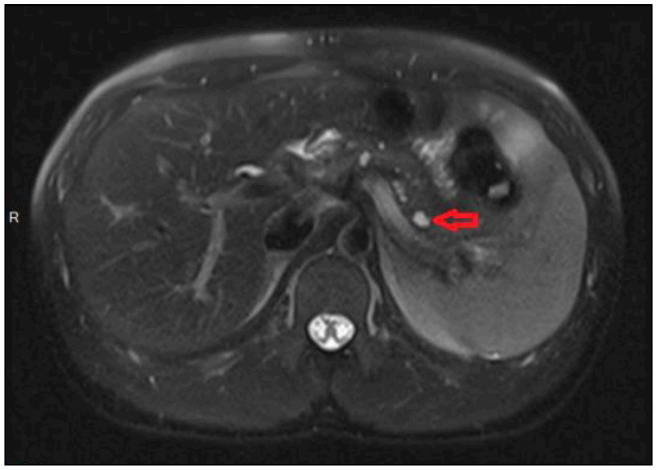

Resim 8. Pankreastaki multipl T2a hiperintens kistler

Pediatrik Radyoloji

PS-517

POSTERİOR MEDİASTEN ORİJİNLİ DEV İNTRATORASİK TERATOM: OLGU SUNUMU

İrem İşlek[1], Mehmet Sait Doğan[1], Mehmet Şeker[1], Mahmut Subaşı[2]

[1]Medipol Üniversitesi Hastanesi Radyoloji Anabilim Dalı
[2]Medipol Üniversitesi Hastanesi Göğüs Cerrahisi Anabilim Dalı

Giriş: Teratomlar, en yaygın ekstragonadal germ hücreli tümörlerden kaynaklanan, sıklıkla ön mediastinal yerleşim gösteren tümörlerdir. Çocuklarda anterior mediastinal kitlelerin yaklaşık %25'ini oluşturur. Posterior mediastinal teratomlar ise oldukça nadirdir. Tüm mediastinal tümörlerin %3-8'ni oluşturur.

Olgu: 6 ay önce ateş ve nefes darlığı öyküsüyle dış merkezde tetkik edilen 4 yaşındaki erkek hastanın sol akciğerinde kitle ve plevral efüzyon saptanması üzerine ileri tetkik amacıyla merkezimizdeki Göğüs Cerrahisi bölümüne başvurdu. Hastanın öz geçmişinde ve soy geçmişinde özellik yoktu. Tanısal amaçlı öncelikle kontrastlı toraks bilgisayarlı tomografi(BT) istendi. Toraks BT'de sol hemitoraksta kalsifik, kistik ve yağ dokusu komponentlerinden oluşan, lobule konturlu, düzgün sınırlı kitle lezyon izlenmişti. Kitle boyutları yaklaşık 9x11x14 cm idi. Kitle inferiorda diyafragmayı abdominal kaviteye doğru indente etmekte olup dalak ve sol böbreği inferiora doğru itmekteydi. Posteriorda paravertebral alana uzanmaktaydı. Kitle lateralde toraks duvarı komşuluğunda devam etmekteydi ancak toraks duvarına invazyon bulgusu saptanmamıştı. Orta hattın sağına geçmekte olup seyri boyunca desenden torasik aortayı anteriora ve sağ laterale doğru yaylandırmaktaydı. Kitle anteromedialde sol ventrikül ile perikard aracılığıyla komşuluk göstermekteydi. Kalp ve mediastinal yapılar orta hattın sağına ve anteriora doğru yer değiştirmişti. Kitle süperior-medialde sol ana bronş ile komşu olup sol ana bronşu ve lobar dallarını anteriora doğu deplase etmekteydi. Sol akciğerde belirgin volüm kaybı saptanmıştı. Kitle komşuluğunda atelektazi mevcuttu. Bulgular teratom ile uyumlu olarak değerlendirildi. Hastanın alfa fetoprotein (AFP) değeri normal sınırlardaydı. Hastaya operasyon önerildi ve kitle eksizyonu yapıldı. Hastanın patolojisi matür teratom olarak raporlandı.

Tartışma ve sonuç: Teratomlar çocuklarda ön mediastende sık görülen tümörlerdir. Anterior mediasten kitleleri arasında ''4 T ''(timoma, *terrible* lenfoma, teratoma, tiroid) sayılan ve çocuklarda ayırıcı tanıda öncelikli düşünülen kitleler arasında yer alırlar. Teratomlar matür veya immatür olabilir. AFP yüksekliği maligniteyi işaret eden önemli bir laboratuvar bulgusudur. Toraks BT veya manyetik rezonans görüntüleme tanıda oldukça etkilidir. Mediastinal matür teratomların radyolojik bulguları arasında iyi sınırlı, kalsifik, multiloküler kistik-solid ve yağlı komponentlere sahip heterojen kitlelerin varlığı yer alır. Tedavide öncelikle cerrahi rezeksiyon önerilir. Bizim vakamızda intratorasik, posterior mediasten ile ilişkili, kalp ve orta hat yapılarını anteriora iten, posteriorda paravertebral alana uzanım gösteren, sol akciğer alt lobunu totale yakın komprese eden ve diyafragmayı batına doğru iten, büyük boyutlu, görünüm itibariyle matür teratomla uyumlu kitle lezyon vardı. Hastanın AFP değerleri normaldi ve maligniteyi düşündürecek başka bulgu yoktu. Hasta total kitle eksizyonu sonrası şifa ile taburcu edildi. Posterior mediastinal teratomlar oldukça nadirdir. Posterior mediastende nöroblastom, nörojenik kist, şıvannom, paraganglioma gibi sempatik ya da parasempatik zincirden köken alan tümörler sık görülür. Bu vakayı göz önünde bulundurarak posterior mediastinal kitlelerde teratomu da ayırıcı tanıda akılda tutmalıyız.

Anahtar kelimeler: posterior mediastinal kitle, teratom

Kaynaklar

1. Duwe BV, Sterman DH, Musani AI. Tumors of the mediastinum. Chest. 2005;128:2893–909. [PubMed] [Google Scholar]
2. Rosai J. Mediastinum. In: Rosai J, editor. Rosai and Ackerman's surgical pathology. 9th ed. Philadelphia (PA): Mosby; 2004. pp. 459–513. [Google Scholar]
3. Shimosato Y, Mukai K. Tumors of the mediastinum. In: Rosai J, editor. Atlas of tumor pathology. Washington (DC): Armed Forces Institute of Pathology; 1997. [Google Scholar]
4.Giant intrathoracic teratoma presenting with cachexia and severe dyspnea Emma Ryan, Hani Shennib, and Sanjeev Gopal Published online 2019 May 22. doi: 10.1186/s13019-019-0922-y PMCID: PMC6532169

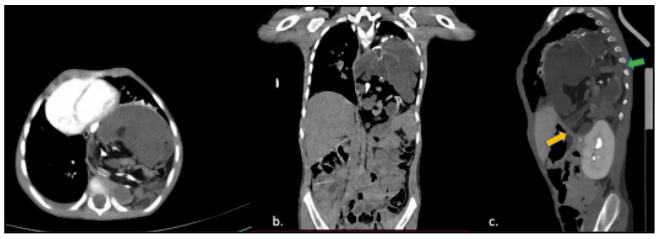

Toraks BT'den alınan aksiyal(Resim a), koronal(Resim b) ve sagital(Resim c) kesitlerde sol hemitoraksta kalsifik, kistik ve yağ dokusu komponentlerinden oluşan, lobule konturlu, düzgün sınırlı teratom ile uyumlu kitle lezyon izlenmektedir. Kitlenin inferiorda, diyafragmayı abdominal kaviteye doğru indente ettiği(sarı ok) ve posteriorda paravertebral alana uzandığı(yeşil ok) görülmektedir(-Resim c).

Baş-Boyun Radyolojisi

PS-518

SKALPIN DERMATOFİBROSARKOMU

Mustafa Yıldırım[1], Mustafa Koç[2]

[1]Elazığ Fethi Sekin Şehir Hastanesi;
[2]Fırat Üniversitesi Tıp Fakültesi Hastanesi

25 yaşında kadın hasta, 4 aydır devam eden paryetal bölgede şişlik nedeniyle hastanemize başvurdu. Kontrastlı kranial MRG yapıldı. MRG incelemede, paryetal sklap bölgesinde, T1 hipointens (Resim 1), T2 hiperintens (Resiim 2), IVKM sonrası kontrastlanan görünümler (Resim 3) izlendi. Lezyon alanı rezeke edildi ve dermatofibrosarkom tanısı konuldu.

Dermatofibrosarkom protuberans (DFSP), dermisten kaynaklanan nadir bir tümördür. [1] Eksizyon sonrası ağrısız bir seyir ve lokal nüks olma eğilimindedir. [2] En yaygın yerleşim yerleri %80'e ulaşan gövde ve kollardır. Kafa derisi DFSP'in %5'ini oluşturur.[3] En az 2,5 cm sınırlar ile tam eksizyon izlenmelidir. [4] Tekrarlama oranları %1,6'dan %40'a kadar bildirilmektedir.[5] Ayırıcı tanıda, dermal fibröz histiositoma, miksoid sinir kılıfı tümörü, miksoid liposarkom, pleksiform fibrohistiyositik tümör ve desmoplastik melanom bulunmaktadır [6].

Anahtar kelimeler: Dermatofibrosarkom, Skalp, MRG

Kaynaklar

1. Rockley PF, Robinson JK, Magid M, Goldblatt D. Dermatofibrosarcoma protuberans of the scalp: A series of cases. J Am Acad Dermatol 1989;21:278-83
2. McLoughlin PM, Girach M, Wood GA. Dermatofibrosarcoma protuberans of the scalp. Br J Oral Maxillofac Surg 1992; 30:401-3.
3. Loss L, Zeitouni NC. Management of scalp dermatofibrosarcoma protuberans. Dermatol Surg 2005; 31:1428-33.
4. Gloster HM Jr. Dermatofibrosarcoma protuberans. J Am Acad Dermatol 1996;35:355-74.
5. Marakovic J, Vilendecic M, Marinovic T, Lambasa S, Grahovac G. Intracranial recurrence and distant metastasis of scalp dermatofibrosarcoma protuberans. J Neurooncol 2008; 88:305-8
6. Weiss S, Goldblum J. Enzinger and Weiss's Soft Tissue Tumors. 5th ed. Philadelphia, PA: Mosby Elsevier; 2008.

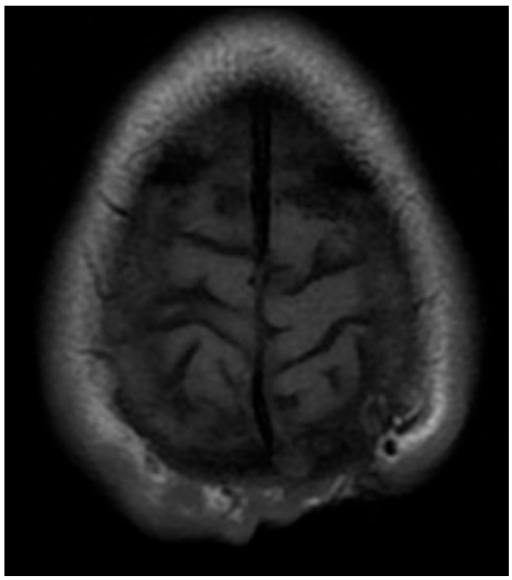

Resim1. Paryetal skalpte T1 hipointens görünümler

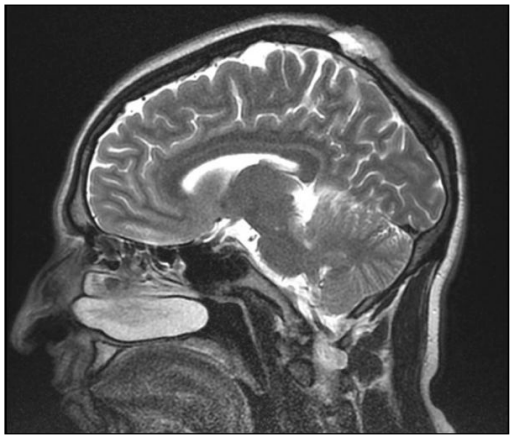

Resim 2. Paryetal skalpte T2 hiperintens görünüm

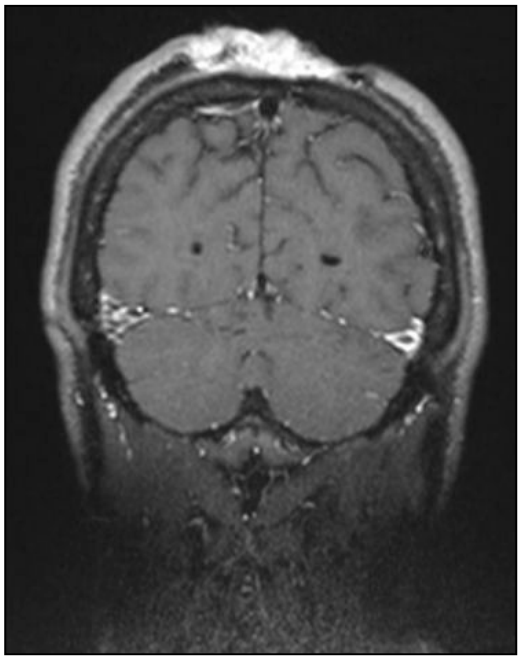

Resim 3. Paryetal skalpte IVKM sonrası kontrastlanan alanlar

Genitoüriner Sistem Radyolojisi

PS-519

NADİR BİR OLGU: RENAL ONKOSİTOMA

Ferit Kırca, Gülcan Gücer Şahin, Hadi Sasani, Aysun Korcan Gönen

Namık Kemal Üniversitesi Tıp Fakültesi

Giriş- Amaç: Renal onkositoma renal parankimal tümörlerin %3-7'sini oluşturan benign natürlü bir tümördür [1,2]. Erkeklerde 2:1 oranda daha sık görülür [3,4]. Ortalama görülme yaşı 65'dir[5]. Epidemiyoloji, klinik ve radyolojik özellikleri çok benzer olabileceğinden, renal hücreli karsinom (RCC) ile ayırt edilmesi zordur. Bu çalışmada insidental olarak saptanan nadir bir onkositoma olgusunu sunmayı amaçladık.

Olgu: Nefes darlığı sikayeti ile başvuran 85 yaşındaki erkek hastada dispne etyolojisini aydınlatmak amacıyla çekilen kontrastsız toraks bilgisayarlı tomografi (BT) incelemesinde sağ böbrek üst polde, 6 cm çapında, heterojen dansitede ekzofitik bir kitle izlendi (Resim 1). Yapılan Ultrasonografi (US) tetkikinde lezyonun heterojen hipoekoik, solid karakterli olduğu görüldü. Manyetik rezonans (MR) görüntülemede lezyon T1 ağırlıklı (A) sekansda hipointens, T2A sekansda periferinde hipointens solid komponenti bulunan hiperintens görünümde, dinamik kontrastlı görüntülerde heterojen diffuz kontrastlanma gösteren ve difüzyon ağırlıklı incelemede yer yer difüzyon kısıtlayan özellikteydi (Resim 2). Lezyondan yapılan biyopsi sonucu histopatolojik bulgular Onkositoma ile uyumluydu. Hasta yakın takibe alındı.

Tartışma ve Sonuç: Renal onkositomalı hastalar ¾ oranında asemptomatik olup, sıklıkla görüntüleme esnasında tesadüfen saptanırlar. Ancak nadiren de olsa yan ağrısı, hematüri ve palpabl kitle vb. semptomlarla ortaya çıkabilirler[6]. Hastamız dispne şikayeti nedeniyle çekilen toraks BT sırasında insidental olarak saptandı.

Kontrastsız BT görüntülemede 3 cm'nin altındaki renal onkositomalar homojen görünürken 3 cm'nin üstünde ise heterojen görünümdedirler[7] ve kalsifikasyon içerebilirler. Hastamızdaki mevcut kitle 6 cm boyutunda olup heterojen görünümdeydi, ancak nonkalsifiye bir lezyondu.

MR görüntülemede renal onkositoma T1A sekanslarda renal korteks ile karşılaştırıldığında hipointens görünümdedir[8]. T2A sekanslarda renal kortekse kıyasla hiperintens, kontrastlı sekanslarda ise

genellikle homojen izlenirler[6]. Bu sunumdaki onkositoma lezyonu T1A 'da hipointens, T2A'da hiperintensti ancak, kontrastlı serilerde heterojen görünümdeydi.

Renal Onkositomanın ayırıcı tanısındaki en önemli lezyon, görüntüleme bulguları birbirine çok benzeyen RCC'dir. Onkositomalar RCC'ye kıyasla daha düzgün sınırlı ve daha büyük boyutludurlar. Kitlenin santral stellat skar içermesi onkositoma lehinedir, ancak bu bulgu karakteristik olmayıp RCC'de de görülebilmektedir. Perirenal yağa invazyon, renal vene tümöral uzanım ve görüntülemede bölgesel lenfadenopati, onkositoma yerine RCC'yi destekleyen bulgulardır[9,10]

Onkositomalar böbreğin seyrek görülen, iyi prognoza sahip, benign davranış gösteren tümörleridir. Buna karşın, radyolojik bulguları, makroskopik özellikleri ve mikroskobik olarak atipik ve pleomorfik değişikliklerin tanısal sorun oluşturması nedeniyle malign kitle gibi değerlendirilirler.

Renal onkositomalar radyolojik özellikleri bazen atipik olabilen ve bu nedenle RCC ile ayırıcı tanısı yapılması gereken ve çoğunlukla insidental saptanan renal kitlelerdir.

Anahtar kelimeler: Onkositoma, Manyetik Rezonans Görüntüleme, Bilgisayarlı Tomografi

Kaynaklar

1. Choyke PL, Glenn GM, Walther MM, Zbar B, Linehan WM. Hereditary renal cancers. Radiology 2003;226(1):33-46.
2. Badmus TA, Adesunkanmi AR, Agbakwuru CA, Salako AA, Uhunmwagho O, Eziyi AK. Giant renal oncocytoma masquerading as infiltrating renal cell carcinoma: case report and literature review. Cent Afr J Med 2006;52(1-2):16-9.
3. Novick AC. Atlas of Clinical Urology, The Kidneys and Adrenals. Surendra Kumar. (2000) ISBN:1573401226.
4. Bostwick DG, Cheng L. Urologic surgical pathology. Mosby Inc. (2008) ISBN:0323019706.
5. Amin MB, Crotty TB, Tickoo SK, Farrow GM. Renal Oncocytoma: A Reappraisal of Morphologic Features with Clinicopathologic Findings in 80 Cases. Am J Surg Pathol 1997; 21(1):1-12.
6. Chao DH, Zisman A, Pantuck AJ, Freedland SJ, Said JW, Belldegrun AS. Changing concepts in the management of renal oncocytoma. Urology 2002;59(5):635-42.
7. Sasaguri K, Takahashi N, Gomez-Cardona D, Leng S, Schmit GD, Carter RE, Leibovich BC, Kawashima A. Small (< 4 cm) Renal Mass: Differentiation of Oncocytoma From Renal Cell Carcinoma on Biphasic Contrast-Enhanced CT. (2015) American Journal of Roentgenology.
8. Harmon WJ, King BF, Lieber MM. Renal oncocytoma: magnetic resonance imaging characteristics. J. Urol. 1996;155 (3): 863-7. J. Urol.
9. Quinn MJ, Hartman DS, Friedman AC, et al. Renal oncocytoma: new observations. Radiology 1984; 153:49–53.
10. Davidson AJ, Hayes WS, Hartman DS, McCarthy WF, Davis CJ Jr. Renal oncocytoma and carcinoma: failure of differentiation with CT. Radiology 1993; 186:693–696.

Kontrastsız Üst Batın BT İncelemesi:Sağ böbrek üst polde 6 cm boyutunda heterojen dansitede ekzofitik kitle izlendi.

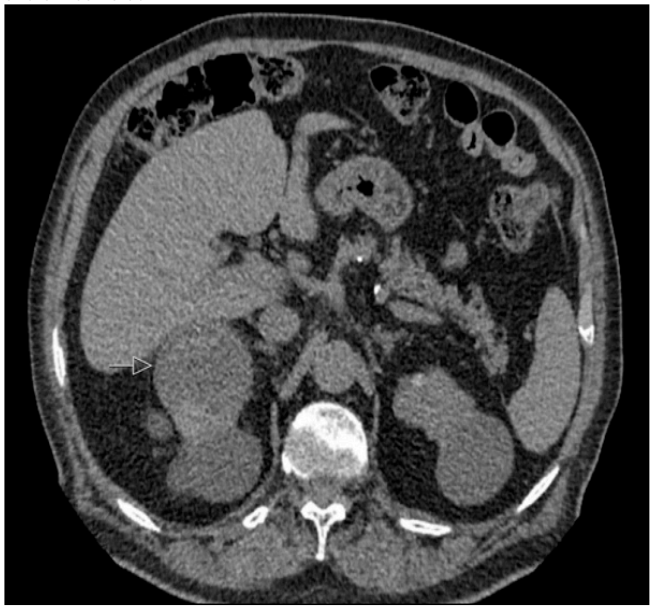

Dinamik Üst Batın MR Görüntülemesi:T2A sekansında hipointens solid komponenti bulunan hiperintens görünümde (A), T1A sekansında hipointens (B), dinamik görüntülerde kontrastlanan (C), difüzyon kısıtlayan (D) 60x55 mm boyutlarında ekzofitik kitle izlendi.

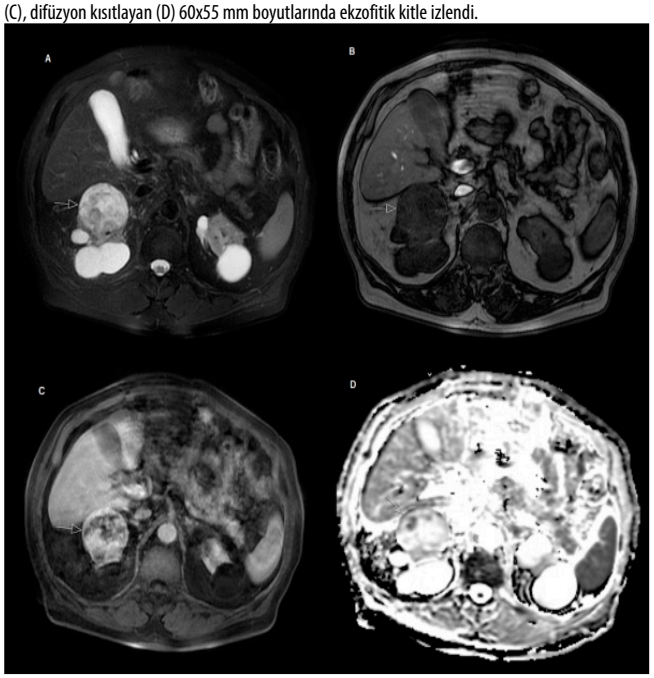

Abdominal Radyoloji

PS-520

SKROTAL KİTLE HERNİASYONLU LİPOSARKOM OLGUSU ÜZERİNDEN İYİ DİFERANSİYE VE DEDİFERANSİYE LİPOSARKOMLARIN TARTIŞILMASI

Onur Şimşek, Nazan Çiledağ, Büşra Bolat

Dr. Abdurrahman Yurtaslan Ankara Onkoloji Eğitim ve Araştırma Hastanesi

56 yaş erkek hasta karında ve skrotumda şişlik şikayetiyle kliniğimize başvurdu. Hastanın bilinen anlamlı tıbbi geçmişi veya düzenli kullandığı ilaç yoktu. Abdomen ultrasonografi incelemede artmış adipöz doku izlendi ancak kitle net olarak ortaya konulamadı. Skrotal ultrasonografide ise skrotuma herniye adipöz doku dikkati çekti. Bu aşamada elde olunan kontrastlı üst ve alt abdomen BT incelemelerinde iki farklı komponenti bulunan ve skrotuma herniye olan dev retroperitoneal kitle izlendi. Kitlenin ilk komponenti homojen lipomatöz görünümde ve ortamla -91 HU dansitedeydi. İkinci komponent ise daha heterojen yapıda ve ilk bakıda kas dansitesinde görünen, ölçümlerde ortalama 31 HU dansitede olduğu görülen silik kontrastlanan vasıftaydı (Fig. 1). Kitle cerrahi olarak çıkartıldı ve operasyon materyalinden 2 farklı komponente ait patoloji sonucu elde edildi. BT görüntümüzde daha homojen ve yağ dansitesinde olan komponentler iyi diferansiye liposarkom ile uyumlu bulunurken, kontrastlanan komponent dediferansiye liposarkom olarak yorumlandı.

Dediferansiye liposarkomlar ve iyi diferansiye liposarkomlar benzer moleküler ve morfolojik özelliklere sahiptir ve hemen hemen bütün dediferansiye liposarkomlar primer bir iyi diferasniye liposarkom komponenti ile birlikte bulunur(1) . Dediferansiye liposarkomlar iyi diferansiye liposarkomların yağ dansiteleri arasında sarkomatöz kitlesel alanlar olarak görülebildiğinden liposarkom kitlelerinden biyopsi alınırken dediferansiye komponent olma olasılığı daha yüksek olan non-adipöz bölümlerin tam lokalizasyonunun tespiti önemlidir ve biyopsi bu alanlardan alınmalıdır (2).

İyi diferansiye ve dediferansiye liposarkom komponentlerinden oluşan liposarkom kitlelerinin daha iyi kavranılabilmesi ve biyopsi için tercih edilmesi gereken alan olan dediferansiye komponentin

daha iyi lokalize edilebilmesi için 3 boyutlu görüntülerle bu olgu sunumunu destekledik. İlk olarak hastanın kontrastlı BT incelemesi üzerinden dansite değerleri baz alınarak volüm render 3 boyutlu rekonstrüksiyon imaj oluşturuldu (Fig. 2). Rekonstrüksiyon imajda BT incelemede izlenen yağ aralığındaki negatif dansiteler sarı renk ile temsil edilmiş böylece adipöz dokuların tamamı sarı-yağlı görünümde elde olunmuştu. Oluşturulan bu ilk rekonstrüksiyon görselde masif adipöz kitlenin abdomeni doldurduğu ve skrotuma herniye olduğu izleniyordu ancak dediferansiye komponent net olarak değerlendirilemiyordu. Daha sonra bu görüntü üzerinden tüm negatif dansiteler yazılım aracılığıyla silindi ve BT incelemedeki yalnızca pozitif dansitelerden elde olunan yeni bir rekonstrüksiyon görüntü elde edildi. Elde edilen yeni rekonstrüksiyon görüntüde eski kitle olan lokasyonda iyi diferansiye kısımlar yağ dansitesinde olduğu için silinmiş oldu ve kitleden geriye yalnızca sarkomatöz dansite gösteren dediferansiye kısımlar kaldı. Yağ dansiteleri silinmiş 3 Boyutlu volüm render imaja baktığımızda batın sağ üst kadranda asılı duran ve kas dokular ile benzer renk koduna sahip dediferansiye komponenti görmekteyiz(Fig. 3).

Bu olgu sunumunda nadir bir fenomen olan skrotal liposarkom herniasyonlu bir vaka üzerinden rekonstrüksiyon imajlar ile dediferaniye ve iyi diferansiye liposarkom birlikteliğini eğitici bir şekilde sunmayı amaçladık.

Anahtar kelimeler: Liposarkom, Retroperitoneal neoplaziler

Kaynaklar

1. Singer S, Antonescu CR, Riedel E, Brennan MF, Pollock RE. Histologic Subtype and Margin of Resection Predict Pattern of Recurrence and Survival for Retroperitoneal Liposarcoma. In: Annals of Surgery. 2003.
2. Murphey MD, Arcara LK, Fanburg-Smith J. From the archives of the AFIP: Imaging of musculoskeletal liposarcoma with radiologic-pathologic correlation. Vol. 25, Radiographics. 2005.

Kontrastlı abdomen BT incelemede aksiyel kesitte kitleye ait iyi diferansiye(ok) ve dediferansiye(yıldız) komponentler izlenmektedir.

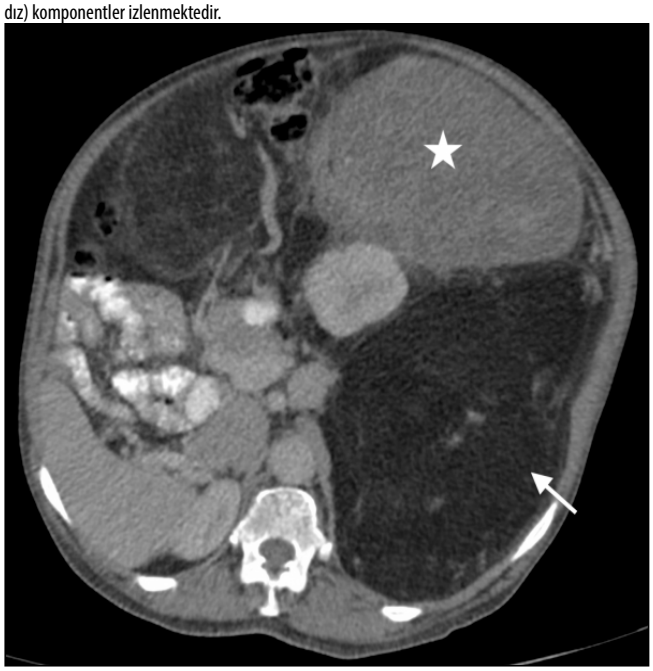

Kontrastlı abdomen BT incelemede liposarkomun skrotum içerisine herniye komponenti(ok başları) ve skrotumda kitle etkisine bağlı volüm artışı, sol testis üzerine kitlenin bası etkisi izlenmektedir.

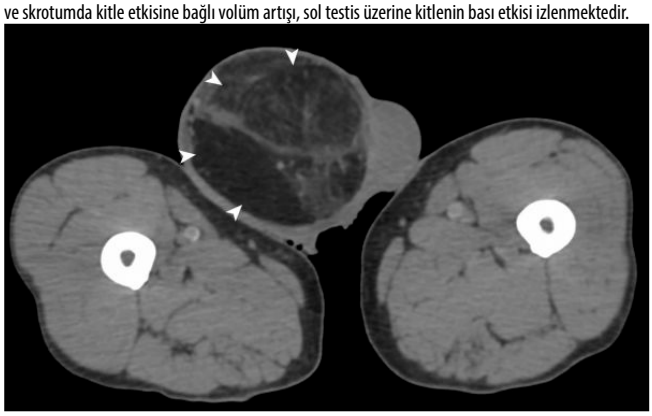

Yağ dansitelerinin sarı renk ile kodlandığı 3 boyutlu volüm render rekonstrüksiyon imajda neredeyse tüm abdominal kaviteyi dolduran ve skrotuma herniye olan dev adipöz kitle(oklar) izlenmektedir.

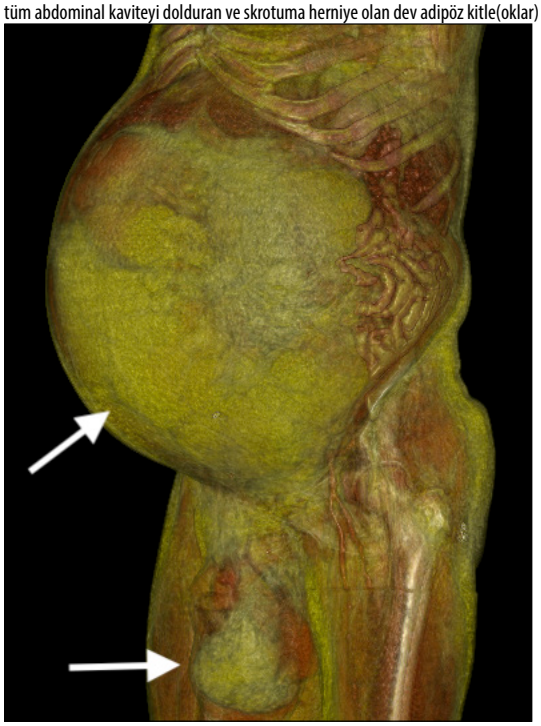

Tüm negatif dansiteler silinerek elde olunan 3 boyutlu volüm render rekonstrüksiyon imajda abdominal kavitede Fig. 2 de izlenen büyük kitleden geriye yalnızca pozitif dansite değerli dediferasniye komponent(yıldız) kaldığı görülüyor. Ayrıca lipomatöz koponentler silindikten sonra elde olunan imajda dev kitlenin bası etkisine sekonder batın içi organların yer değiştirdiği de görülmektedir.

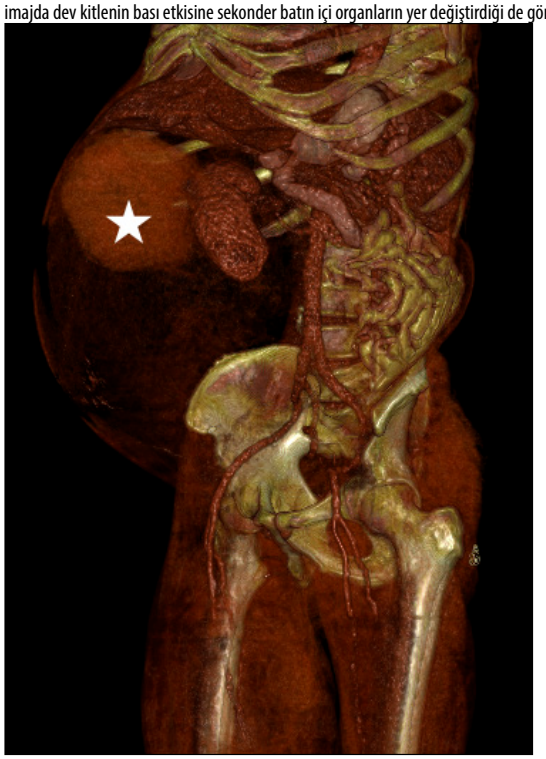

Kas-İskelet Radyolojisi

PS-521

COVİD-19 HASTALIĞI SONRASI BİLATERAL DİZ EKLEMİNDE GELİŞEN OSTEONEKROZ OLGUSU

Bilal Duyar, Aysu Başak Özbalcı

Ondokuz Mayıs Üniversitesi Tıp Fakültesi Radyoloji Anabilim Dalı, Samsun

Giriş ve Amaç: Coronavirüs hastalığı 2019 (COVID-19) ilk olarak Aralık 2019'da Çin'de tespit edilmiş ve 11 Mart 2020'de Dünya Sağlık Örgütü tarafından pandemi olarak ilan edilmiştir. COVİD-19 hastalığının pek çok sistemi etkilediği ile ilgili çok sayıda çalışma olmasına rağmen kas-iskelet sistemi ile ilgili bulguları tam olarak ortaya konmamıştır. Özellikle hastalık sonrası oluşabilecek sekel değişikliklerin önemli bir halk sağlığı sorunu olacağı ile ilgili de hipotezler vardır(1-3). Bu bildiride bilateral diz ağrısı ile başvuran kadın hastada, Covid-19 hastalığı sonrasında gelişen osteonekroz olgusunu manyetik rezonans görüntüleme (MRG) bulguları ile birlikte sunacağız.

Olgu Sunumu: Altmış dört yaşında kadın hasta her iki dizde ağrı şikayetiyle Ortopedi polikliniğine başvuruyor. Öyküsünde şikayetleri başlamadan dört ay önce COVİD-19 hastalığı geçirdiği ve bir ay süreli kortikosteroid kullandığı öğreniliyor. Fizik muayenede aktif-pasif hareketlerde hafif kısıtlılık ile birlikte her iki dizde palpasyonda ağrı mevcuttu. Serum alkalen fosfataz, sedimentasyon, CRP değerleri ile periferik yayma bulguları normaldi. Her iki dize yönelik yapılan MRG'de femur ve tibiada görüntü dahilindeki metafiz ve diafiz boyunca tüm alanları kapsayan, T1 ve T2 ağırlıklı serilerde yağ globülleri içeren, heterojen sinyal intesitesinde, sklerotik rim ile çevrili lezyonlar görüldü. Tibiada daha belirgin olmak üzere metafizer kesimlerde kistik değişiklikler ve çevre yumuşak dokularda ödematöz sinyal artışları da vardı (Resim 1-3). Bulgular öncelikle bilateral yaygın osteonekroz alanları lehine değerlendirildi. Semptomlara yönelik konservatif tedavi önerileri yapıldı.

Tartışma ve Sonuç: Covid-19 hastalığının tedavi protokolünde, özellikte ağır seyreden vakalarda kortikosteroid kullanımı yer almaktadır. Kortikosteroid kullanımına bağlı yan etki olarak osteonekroz gelişimi bugüne kadar pek çok sistemik hastalık tedavisi sonrasında karşımıza çıksa da COVİD-19 hastalığı sonrasında gelişmiş spontan osteonekroz olgusu literatürde henüz tanımlanmamıştır. Ancak COVİD-19 hastalığında kortikosteroid kullanımının spontan osteonekroza yol açabileceğini ve dikkatli kullanılmasını öneren çalışmalar vardır (3-5).

Osteonekroz, MRG'de tipik olarak T1 ve T2 ağırlıklı serilerde heterojen sinyalde kemik iliği değişiklikleri ve eşlik eden hipointens sklerotik rim bulguları ile prezente olur. T2 ağırlıklı görüntülerde lezyon ile sağlam kemik doku arasında hipointens ve hiperintens arayüzü tarifleyen ''çift çizgi bulgusu'' tanımlanmıştır. İVKM enjeksiyonu sonrası lezyon çevresinde periferal kontrastlanma görülür (6). Bizim olgumuzda da görülen MRG bulguları literatürde tanımlanan bulgular ile benzerdi. Spontan osteonekrozun, steroid kullanımının yanısıra hastalığa bağlı gelişen hiperkoagülabilite sonucu ortaya çıkabileceği ve bu konuyla ilgili çalışmalara ihtiyaç olduğu da belirtilmektedir(5).

Sonuç olarak, COVID-19 hastalığı öyküsü olan ve kas-iskelet sistemi semptomları bulunan olgularda osteonekroz gelişme olasılığı hem tedavide hem de takip sürecinde her zaman göz önünde bulundurulması gereken ve görüntüleme bulguları ile kolaylıkla tanı konulabilecek bir antitedir.

Anahtar kelimeler: osteonekroz, coronavirus, manyetik rezonans görüntüleme

Kaynaklar

1) Murk W, Gierada M, Fralick M, Weckstein A, Klesh R, Rassen JA. Diagnosis-wide analysis of COVID-19 complications: an exposure-crossover study. CMAJ. 2021 Jan 4;193(1):E10-E18. doi: 10.1503/cmaj.201686. Epub 2020 Dec 7. PMID: 33293424; PMCID: PMC7774475.
2) Huang, Chaolin et al. "6-month consequences of COVID-19 in patients discharged from hospital: a cohort study." Lancet (London, England) vol. 397,10270 (2021): 220-232. doi:10.1016/S0140-6736(20)32656-8
3) Sahilu T, Sheleme T, Melaku T. Severity and Mortality Associated with Steroid Use among Patients with COVID-19: A Systematic Review and Meta-Analysis. Interdiscip Perspect Infect Dis. 2021 May 6;2021:6650469. doi: 10.1155/2021/6650469. PMID: 34035806; PMCID: PMC8101483.
4) Patel MS, Gutman MJ, Abboud JA. Orthopaedic Considerations Following COVID-19: Lessons from the 2003 SARS Outbreak. JBJS Rev. 2020 Jul;8(7):e2000052. doi: 10.2106/JBJS.RVW.20.00052. PMID: 32759612.
5) Bagaria V. Usual and Unusual Musculoskeletal Sequalae of COVID 19! Indian J Orthop. 2021 May 3:1-2. doi: 10.1007/s43465-021-00412-7. Epub ahead of print. PMID: 33967302; PMCID: PMC8088985.
6) Murphey MD, Foreman KL, Klassen-Fischer MK, Fox MG, Chung EM, Kransdorf MJ. From the radiologic pathology archives imaging of osteonecrosis: radiologic-pathologic correlation. Radiographics. 2014 Jul-Aug;34(4):1003-28. doi: 10.1148/rg.344140019. PMID: 25019438.

Sağ (A) ve sol (B) diz eklemine yönelik elde olunan MRG'de koronal plan T1A imajlarda femur ve tibiada metafiz-diyafiz boyunca izlenen kısmen epifize de uzanan heterojen sinyalde yaygın osteonekroz alanları görülüyor (oklar).



Sağ (A) ve sol (B) diz ekleminde, koronal plan T2A yağ baskılı MR imajlarda femur ve tibiada yaygın osteonekroz alanları içerisinde yer yer yağ globülleri ve kistik nekroz alanları izleniyor(oklar).Ayrıca çevre yumuşak dokuda da her iki tarafta kemik yapılar komşuluğunda ödematöz sinyal artışları da mevcut (ok başları).

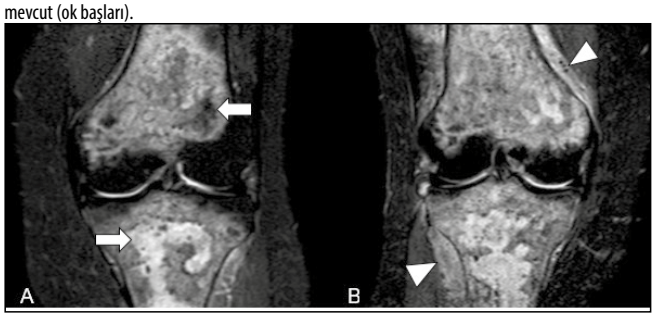

Sağ (A) ve sol (B) diz MRG'de aksiyel plan postkontrast T1A yağ baskılı imajlarda femur ve tibiada osteonekroz alanlarında kontrastlanma artışı izleniyor(oklar).



Genitoüriner Sistem Radyolojisi

PS-522

ADNEKSİYEL TORSİYONU BULUNAN İKİ KADIN HASTANIN DOPPLER USG VE MRG BULGULARI

Ahmet Turan Kaya

T.c. Sağlık Bakanlığı Amasya İl Sağlık Müdürlüğü Amasya Üniversitesi Sabuncuoğlu Şerefeddin Eğitim ve Araştırma Hastanesi

Giriş: Çocukluk çağında genellikle spontan, erişkinlik döneminde ise ovaryan bir kitle nedeniyle over ve tuba izole olarak olabileceği gibi her ikisi birlikte kendi eksenleri etrafında dönmesidir. Jinekolojik acillerin %2-3'nü oluşturur (1). Çoğunlukla ovaryan bir kitleye bağlı olarak her ikisi beraber torsiyone olur. En sık neden olan lezyon folikül kisti veya korpus luteum olup tümör olarak en sık neden olan matür kistik teratom gibi 5cm'den büyük kitlelerdir. Bu olgu sunumu sol adneksiyel torsiyonu olan 2 hastanın klinik özellikleri, laboratuvar sonuçları, USG ve MRG bulgularını sunmayı amaçladık.

Olgu Sunumu: 28 ve 21 yaşında pelvik ağrısı olan, gebe olmayan ve şikâyetleri gerilemeyen iki kadın hasta acil servisimize başvurdu. Her iki hastanın batın muayenesinde, defans ve rebound yoktu. Lökosit sayıları normal olup CRP değerleri artmıştır. Her iki hastaya yapılan pelvik doppler USG'de sol over boyutları artmış ve kanlanması izlenmedi. Sağ over normal ekojenitede olup sol over ekojenitesi artmıştır. Her iki hastaya kontrastlı pelvik MRG işlemi gerçekleştirildi. Sol overlerinde boyut ve parankim stroma oranı artışı, yer yer periferik yerleşimli folikül kistleri izlendi. Her iki hastada sol over uterus süperior komşuluğunda izlendi. Sol overlerin parankimi içerisinde subakut hemoraji ve enfarkt alanları izlendi. Kontrast sonrası kontrastlanma izlenmedi. Batın içerisinde parauterin, perivezikal serbest sıvı izlendi. Her iki hastanın cerrahisinde overlerin tuba ile beraber torsiyone görünümde olduğu ve parauterin alanda hemorajik mayinin olduğu görülmüş. Over detorsiyone edilmesine rağmen kanlanması izlenmemiş. Hastalara sol salpingo-ooferektomi yapılmış.

Tartışma: Over torsiyonunda önce venöz, sonra arteriyel ve lenfatik akım durur. Over nekrozunu önlemek için acil cerrahi müdahale edilmelidir. Parsiyel veya geçici torsiyonda arteryel akım etkilenmeden venöz ve lenfatik akım bozularak ödem oluşur(1,2). En sık üreme çağında (15-30 yaş) ve postmenapozal kadınlarda meydana gelerek çift pik gösterir(2). Çekum ve distal illeumun hareket fazlalığı nedeniyle en sık sağ overde (2/3) torsiyon görülür. Sol tarafta ise sigmoid kolonun pelvik boşluğu doldurduğundan koruyucu etkisi olabilir. Malign tümörler, pelvik inflamatuar hastalık ve endometriozis kistlerinin adezyonlardan dolayı over hareketliliği azalır, over torsiyonu daha az görülür.

Sonuç: Over torsiyonunun nadir ve genellikle klinik olarak gizli olması nedeniyle klinisyen açısından tanı koyması zor olup kesitsel görüntülemenin önemi artmaktadır. USG ve renkli dopplerde arteryel kanlanması olabilen fakat venöz kanlanma izlenmeyen boyutu artmış over en yaygın bulgudur. Eğer vasküler pedikülde santral venöz akım varsa overin detorsiyon sonrası normale dönebileceğini gösterebilir. Eğer transabdominal olarak net göremiyorsak transvajinal USG yöntemi denenmelidir. Asemptomatik kontralateral tarafla karşılaştırma çok faydalıdır. Dönmüş pedikül görüntülemede varsa tanı koydur fakat olmaması tanıyı dışlamaz. USG ve dopplerde net tanı konamamışsa diğer akut pelvik ağrı patolojilerinden ektopik gebelik ve gebelik komplikasyonlarının tanınmasında β-hCG incelemesi önemlidir. Bu inceleme sonrası normal sonuçlar dahilinde akut apandisit gibi patolojilerin de ayrımı için kontrastlı BT veya kontrastlı MRG ile difüzyon ağırlıklı görüntüleme önemlidir. Over parankimindeki subakut hemoraji alanları ve kontrast tutulumunun olmaması kesitsel görüntülememde önemlidir.

Anahtar kelimeler: Over torsiyonu, MRG, Doppler

Kaynaklar

1. Duigenan S, Oliva E, Lee SI. Ovarian torsion: Diagnostic features on CT and MRI with pathologic correlation. Am J Roentgenol. 2012;198(2):122–31.
2. Iraha Y, Okada M, Iraha R, Azama K, Yamashiro T, Tsubakimoto M, et al. CT and MR imaging of gynecologic emergencies. Radiographics. 2017;37(5):1569–86.
3. Rha SE, Byun JY, Jung SE, Jung JI, Choi BG, Kim BS, et al. CT and MR imaging features of adnexal torsion. Radiographics. 2002;22(2):283–94.
4. Chang HC, Bhatt S, Dogra VS. Pearls and pitfalls in diagnosis of ovarian torsion.1. Chang HC, Bhatt S, Dogra VS. Pearls and pitfalls in diagnosis of ovarian torsion. Radiographics. 2008;28(5):1355–68. Radiographics. 2008;28(5):1355–68.

21 yaşındaki kadın hastanın doppler USG görüntülerinde kanlanma izlenmemekte ve boyut ile ekojenite artışı mevcuttur. BT de sol overde intraparankimal hemoraji ile uyumlu hipodens alanlar mevcuttur. MRG görüntülerde intraparankimal subakut hemoraji ile uyumlu T1A ve T2A sinyal değişiklikleri izlenmiş olup kontrast tutulumu izlenmedi.

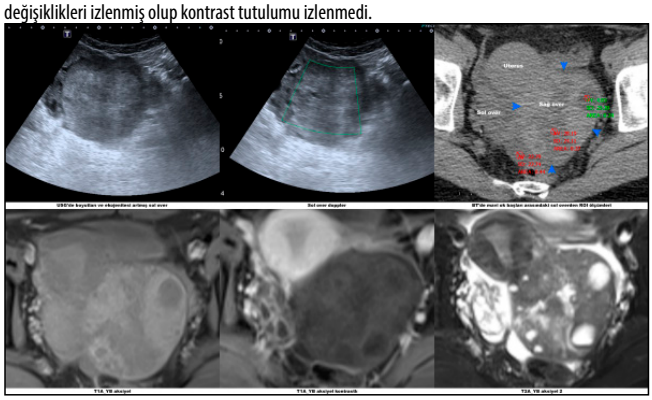

21 yaşındaki kadın hastanın sol overinde difüzyon kısıtlaması gösteren alanlar izlenmektedir. Ayrıca kontrast tutulumu göstermeyen sol over ve boyutu normal olan, kontrast tutan normal sağ over izlenmektedir. T2A_YB görüntülerde daha belirgin olmak üzere parauterin ve adneksiyel alanlardaki hemorajik mayi ile uyumlu sinyal değişikliği görülmektedir. T2A sagital görüntüde uterusun süperior komşuluğundaki sol over izlenmektedir.

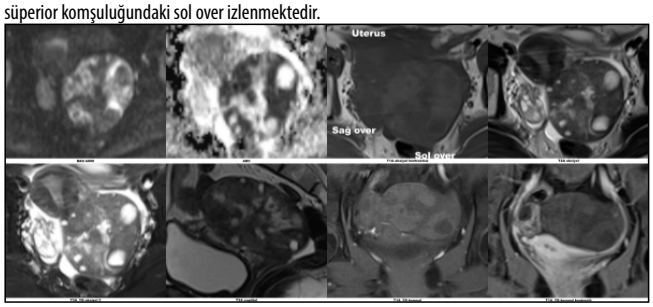

28 yaşındaki kadın hastanın doppler USG görüntülerinde kanlanması izlenmeyen boyutu artmış sol over izlenmektedir. MRG'de kontrast tutulumu izlenmemektedir.

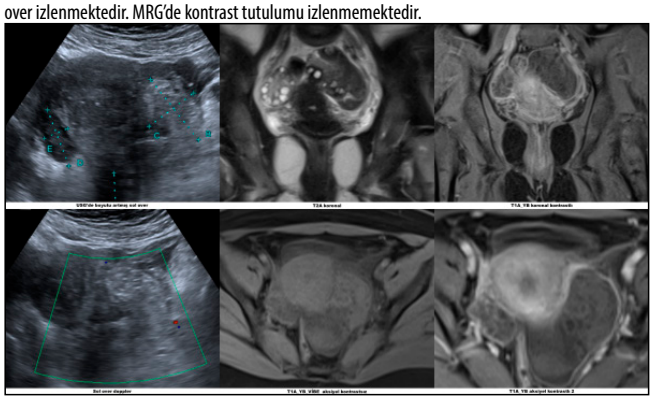

28 yaşındaki kadın hastanın difüzyon kısıtlaması gösteren sol overin santralinde T1_YB ve T2A_YB sekanslarda subakut hemoraji alanları izlenmektedir. Kontrast sonrası MRG görüntülerinde kontrast tutulumu göstermeyen sol over izlenmektedir.

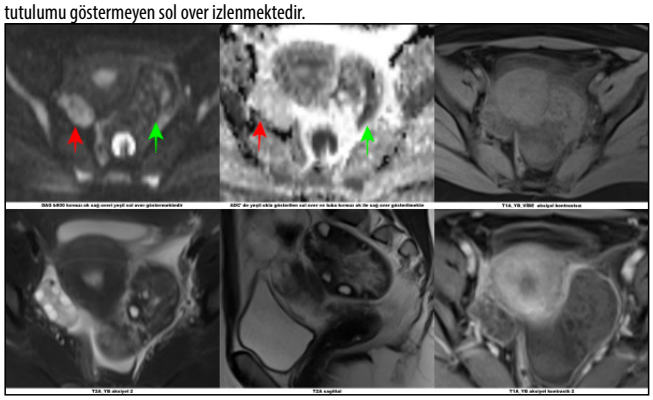

Kas-İskelet Radyolojisi

PS-523

SPİNAL OSTEOBLASTOM OLGUSU

Melisa Yalçın, Hamdullah Erk, Rahmi Eren Özkan, Hülya Yıldız, Hakan Önder

Prof. Dr. Cemil Taşcıoğlu Şehir Hastanesi

Giriş ve Amaç: Osteoblastom (OB), çocuk ve genç yaş erkeklerde daha sık görülen, çevresi dens sklerotik kemik ile çevrili santralinde vasküler kemik nidusu ile karakterize benign bir kemik tümörüdür. Sıklıkla spinal kolonda ve alt ekstremitelerde uzun kemikte görülürler. Vertebral yerleşim daha sıklıkla servikal vertebralarda ve posterior elemanlardadır. Biz bu posterde dorsal yerleşimli bir OB olgusunu görüntüleme bulguları eşliğinde sunmayı amaçladık.

Olgu Sunumu: 19 yaşında erkek hasta , son 3 yıldır devam eden hareket ile artan özellikle gece şiddetlenen sırt ağrısı ile Ortopedi polikliniğine başvurdu. Gece terlemesi, kilo kaybı ve travma öyküsü yoktu. Öncelikle mekanik sırt ağrısı lehine değerlendirilip non-steroid antiinflamatuar ilaç (NSAİİ) ile tedavisi başlandı. Takiplerinde hastanın ağrısı kısmen geriledi ancak sırtta sol tarafta dermatomal bir alanda parestezi gelişti. Magnetik Rezonans Görüntülemede (MRG) dorsal 8. vertebra (D8) sol laminasından kaynaklanan dural kesede sağa ve anteriora doğru indentasyon oluşturarak spinal kanalı daraltan T1 ağırlıklı görüntülerde (AG) hipointens, T2AG'de heterojen intensitede 3x1.5 cm boyutunda iyi sınırlı lezyon izlendi (Resim a). Lezyon seviyesinde solda nöral foramende belirgin darlık ve sinir kökü basısı saptandı (Resim b). Perilezyonal alanda; D8 ve D9 vertebra korpus posterior kesimlerinde kemik iliği ödemi ve posteriorda paravertebral yumuşak dokuda ödem lehine sinyal değişiklikleri saptandı. Bunun üzerine yapılan Bilgisayarlı Tomografi (BT) incelemede; lezyonun kalın sklerotik kemik doku ile çevrelenmiş nidus içerdiği saptandı. Ek olarak D8 ve D9 vertebra korpuslarında ve sol 8. kot medialinde yoğun reaktif skleroz izlendi (Resim c). Şiddetli ağrı ve radiokulopati bulunan hastada lezyon cerrahi olarak rezeke edildi ve lezyon patolojik olarak OB tanısı aldı.

Tartışma ve Sonuç: Spinal OB genellikle, bizim vakamızda da olduğu gibi, lezyon düzeyinde lokalize gece şiddeti artan ve asetilsalisilik aside ve diğer NSAİİ'lara minimal yanıt veren sırt ağrısı ile prezente olur. Ağrının nidustaki neoplastik kitle tarafından üretilen prostoglandinlere (PG) bağlı olduğu düşünülmektedir, bu aynı zamanda ağrının NSAİİ'lara kısmi yanıtını da açıklar. [1]

OB reaktif kas spazmına bağlı skolyoza ve nadiren özellikle nöral foramene yakın yerleşimli lezyonlarda hem PG'lere bağlı sinir kökü irritasyonu hem de direk bası ile olgumuzda gelişen parestezi gibi radikülopatiye de yol açabilir. [1] Bu tip semptomları olan hastalarda genellikle ilk tercih edilen görüntüleme yöntemi MRG'dir.

MRG'de lezyon çevresinde özellikle posterior elemanlarda kemikte ve yumuşak dokuda ödem sık görülür ve olgumuzdaki gibi komşu seviyelere yayılabilir. Nidus saptanmasında BT daha başarılı iken MRG kemik iliği ve yumuşak doku ödemi ile tümörün nöral foramen, sinir kökü ve spinal kanal ile ilişkisini değerlendirmede daha faydalıdır. [2]

Son zamanlarda minimal invazif cerrahi yöntem olan transpediküler eksizyonel biyopsi ve radyofrekans termal ablasyon, OB tedavisinde cerrahiye alternatif başarılı yöntemlerdir.

Spinal OB özellikle çocuklarda ve adolesanlarda radikülopati bulguları varlığında ayrıca MRG' de lezyon çevresinde yumuşak dokularda ve kemik iliğinde ödem varlığında mutlaka ayırıcı tanı listesinde düşünülmelidir.

Anahtar kelimeler: Spinal, osteoblastom

Kaynaklar

1. Karagoz Guzey, Feyza & Guzey, & Eren, Burak & Tufan, Azmi & Aktas, Ozgur & Tas, Abdurrahim. (2016). Spinal Osteoid Osteoma Associated With Soft Tissue Changes as a Challenging Diagnosis: A Review of the Literature. Shafa ortho J. 3. 10.17795/soj-4903.
2. Ozaki T, Liljenqvist U, Hillmann A, et al. Osteoid osteoma and osteoblastoma of the spine: experiences with 22 patients. Clinical Orthopaedics and Related Research 2002; 397:394-402.



Resim a. Sagital MR görüntülerde dorsal 8. vertebra (D8) sol laminasından kaynaklanan T1AG hipointens, STIR sekansta heterojen intensitede 3x1.5 cm boyutunda iyi sınırlı lezyon izlendi. Perilezyonal alanda; D8 ve D9 vertebra korpus posterior kesimlerinde kemik iliği ödemi ve posteriorda paravertebral yumuşak dokuda ödem lehine sinyal değişiklikleri saptandı.

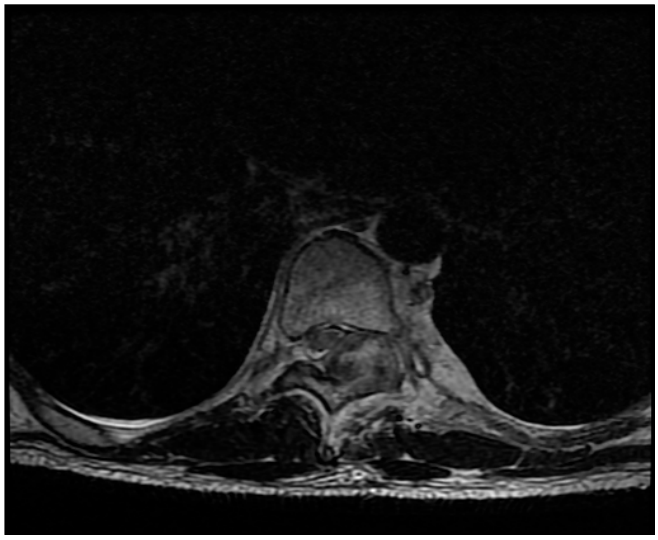

Resim b. Aksiyel T2 ağırlıklı görüntüde D8 sol laminasından kaynaklanan dural kesede sağa ve anteriora doğru indentasyon oluşturarak spinal kanalı daraltan lezyon izlendi. Lezyon seviyesinde solda nöral foramende belirgin darlık ve sinir kökü basısı saptandı.

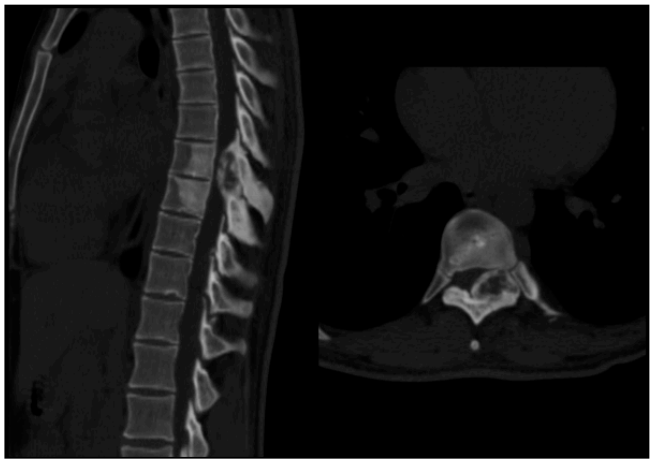

Resim c. Sagital ve aksiyel BT görüntülerde lezyonun kalın sklerotik kemik doku ile çevrelenmiş nidus içerdiği ve D8 ve D9 vertebra korpuslarında yoğun reaktif skleroz izlendi.

Nöroradyoloji

PS-524

PİTÜİTER APOPLEKSİ: OLGU SUNUMU

Melisa Yalçın, Hamdullah Erk, Rahmi Eren Özkan, Kemal Harmancı, Hakan Önder

Prof. Dr. Cemil Taşcıoğlu Şehir Hastanesi

Giriş ve Amaç: Pitüiter apopleksi (PA), çok çeşitli klinik belirtilere yol açan, hipofiz glandındaki akut hemoraji veya enfarkt sonucu gelişen, nadir ve potansiyel olarak mortal seyreden acil bir durumdur. Biz bu posterde bir PA olgusunu Manyetik Rezonans Görüntüleme (MRG) ve Bilgisayarlı Tomografi (BT) bulguları eşliğinde sunmayı amaçladık.

Olgu Sunumu: 70 yaşında bilinen diabetes mellitus tanılı erkek hasta sağ taraflı şiddetli baş ağrısı, sağ gözde ağrı şikayetleri ile Acil Servisimize başvurdu. Nörolojik muayenesinde sağ gözde pitozis , sağ pupil midriatik , ışık refleksi intakt saptanan hastanın Kranial BT incelemesinde; sellada ekspanse heterojen görünüm dışında acil patoloji saptanmadı. Eş zamanlı yapılan MR incelemede; sellayı ekspanse eden, suprasellar sisterni oblitere ederek optik kiazmada bası oluşturan ve sağ kavernöz sinüse uzanan 16 mm çaplı lezyon saptandı (Resim a). Kiazmada ve sağ optik traktusta eşlik eden kalınlık ve sinyal artışı mevcuttu (Resim b). T1 ağırlıklı görüntülerde (AG) spontan hiperintens alanlar ile posterior kesiminde T2AG'de kanama ürünleri ile uyumlu hipointens alanlar izlendi. Sfenoid sinüste eşlik eden mukozal kalınlaşma mevcuttu. Kontrastlı kesitlerde rim tarzı periferik kontrastlanma saptandı (Resim c). Takiplerinde hipofizer yetmezlik (hipotansiyon, elektrolit bozukluğu) gelişen hastada PA tanısı konuldu. 1 haftalık steroid tedavisi sonucu hastanın semptomlarında gerileme oldu.

Tartışma ve Sonuç: PA sıklıkla erkek predominansı ile orta yaş erişkinlerde görülür. En sık görülen semptom bizim hastamızda da olduğu gibi ani başlayan şiddetli retro-orbital baş ağrısıdır (% 90-97) [1,2]. En sık görülen ikinci semptom ise görme bozukluğudur [3]. PA tanısı, pitüiter hemorajik enfarkt ancak bahsedilen klinik sendroma yol açtığı zaman konulabilir. Asemptomatik hastalarda PA teriminin kullanımından kaçınılmalıdır.

Özellikle nonfonksiyone adenomlar ve prolaktinomalar, kanama ve enfarkta en duyarlı olanlardır ancak postpartum dönemde normal glandda veya mikroadenom zemininde de PA ortaya çıkabilir [4,5].

PA semptomları olan hastaların çoğunda acil şartlarda tercih edilecek ilk görüntüleme yöntemi BT'dir. Akut hemorajide BT'de genellikle suprasellar uzantıya sahip büyük, heterojen hiperdens sellar kitle görülür [6, 7]. PA tanısında BT sensitivesi düşük olup akut başlangıcı sonrasında zaman içerisinde kan ürünlerindeki dejenerasyona bağlı olarak dansite azalır [8].

MR görüntüleme bulguları kitlenin hemorajik olup olmamasına ve evresine bağlı değişkenlik gösterir. T2AG'de, hemosiderin ve ferritin depozitlerini temsil eden periferik hipointens rim görülebilir, ayrıca T2AG optik kiazma ve hipotalamus basısı değerlendirilmede faydalıdır. Kontrastlı incelemelerde en sık bulgu erken rim tarzı periferik kontrastlanmadır [9]. Gradient eko (GE) veya T2 * ağırlıklı görüntülerde kanama ürünlerinin paramanyetik etkileri nedeniyle hemorajik apoplekside blooming artefaktı görülür.

Sfenoid sinüste geçici mukozal kalınlaşma, olgumuzda da olduğu gibi akut fazda PA'ya eşlik edebilen ve venöz konjesyon sonucu gelişen spesifik bir MR bulgusudur [8].

Ayrıcı tanıda karotid sifon veya anterior komünikan arter kaynaklı anevrizmalar, Rathke kleft kisti, kraniofaringioma, tüberkülom gibi diğer patolojiler düşünülebilir [9].

Tedavide sıvı ve elektrolit monitorizasyonu ve öncelikle kortikosteroid olmak üzere hormon replasmanı yapılmalıdır. Ciddi oftalmolojik bulgusu olan hastalarda cerrahi dekompresyon uygulanır.

Anahtar kelimeler: Makroadenom, apopleksi, hipofiz

Kaynaklar

1.Wakai S, Fukushima T, Teramoto A, Sano K. Pituitary apoplexy: its incidence and clinical significance. J Neurosurg 1981;55:187-93.

2. Bonicki W, Kasperlik-Zaluska A, Koszewski W, Zgliczynski W, Wislawski J. Pituitary apoplexy: endocrine, surgical and oncological emergency. Incidence, clinical course and treatment with reference to 799 cases of pituitary adenomas. Acta Neurochir 1993;120:118-22.
3. Mortimer AM, Bradley MD, Stoodley NG, Renowden SA. Thunderclap headache: diagnostic considerations and neuroimaging features. Clin Radiol 2013;68:e101-13.
4. RandallBR,CouldwellWT.Apoplexy in pituitary microadenomas. Acta Neurochir (Wien) 2010;152:1737-40.
5. Gorczyca W, Hardy J. Microadenomas of the human pituitary and their vascularization. Neurosurgery 1988;22:1-6.
6. Boellis, Alessandro & Napoli, Alberto & Romano, Andrea & Bozzao, Alessandro. (2014). Pituitary apoplexy: An update on clinical and imaging features. Insights into imaging. 5. 10.1007/s13244-014-0362-0.
7. Dubuisson AS, Beckers A, Stevenaert A. Classical pituitary tumour apoplexy: clinical features, management and outcomes in a series of 24 patients. Clin Neurol Neurosurg 2007;109:63-70.
8. Semple PL, Jane JA, Lopes MBS, Laws ER (2008) Pituitary apo- plexy: correlation between magnetic resonance imaging and histo- pathological results. J Neurosurg 108:909–915
9. Goyal, Pradeep & Utz, Michael & Gupta, Nishant & Kumar, Yogesh & Mangla, Manisha & Gupta, Sonali & Mangla, Rajiv. (2018). Clinical and imaging features of pituitary apoplexy and role of imaging in differentiation of clinical mimics. Quantitative Imaging in Medicine and Surgery. 8. 10.21037/qims.2018.03.08.

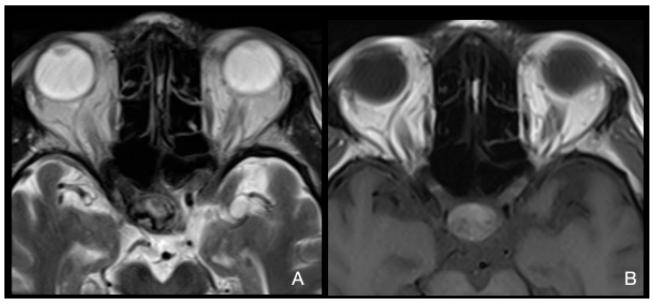

Resim a. Aksiyel MR görüntülerde sellada ekspansiyona yol açan lezyonda T2AG'de (A) posterior kesiminde kanama ürünlerine ait heterojen hipointens alanlar ile T1AG' de (B) spontan hiperintens alanlar izlendi.

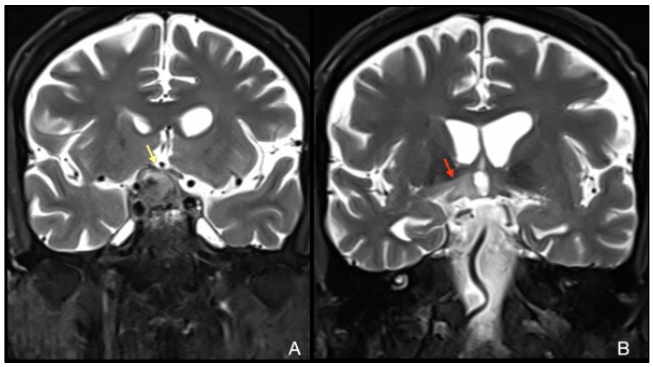

Resim b. Koronal yağ baskılı T2AG (A,B) görüntülerde lezyonun optik kiazmaya basısı (sarı ok) ve buna bağlı kiazma ile sağ optik traktusta kalınlık ve sinyal artışı (kırmızı ok) izleniyor.

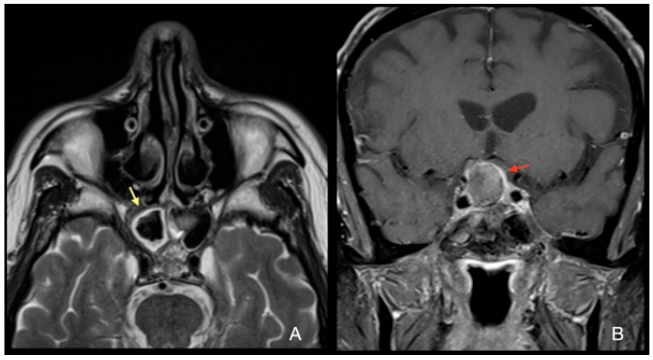

Resim c. Aksiyel T2AG' de sfenoid sinüslerde eşlik eden mukozal kalınlaşmalar (oklar) ve koronal yağ baskılı kontrastlı T1AG 'de (B) rim tarzı periferik kontrast tutulumu (kırmızı ok) mevcut.

Kardiyovasküler Görüntüleme

PS-525

DUPLİKE VENA KAVA SÜPERİOR VE BT GÖRÜNTÜLEME BULGULARI

Nusret Seher, Mustafa Koplay

Selçuk Üniversitesi Tıp Fakültesi Radyoloji Anabilim Dalı

Giriş-Amaç: Vena kava Süperior(VKS) duplikasyonu nadir görülen bir doğumsal anomalidir. Genel popülasyonda oldukça nadir görülmekteyken, konjenital kalp hastalığı olan hastalarda %10'lara kadar ulaşmaktadır. Bu bildiride duplike VKS ve BTA(bilgisayarlı tomografi anjiografi) bulguları sunulmuştur.

Bulgular: Konjenital kalp hastalığı ön tanısıyla BTA tetkiği yapılan hastada; sağda VKS 9 mm çapta izlendi ve sağ atriuma drene olmaktadır. Ayrıca solda ek olarak VKS izlenmiş olup çapı yaklaşık 8 mm ve koroner sinüs aracılığıyla sağ atriuma açılım göstermekteydi. Koroner sinüs çapı da yaklaşık 9 mm olarak ölçüldü. Bulgular multiplanar rekonstrüksiyon(MPR) ve 3 boyutlu görüntüler ile ayrıntılı olarak gösterildi.

Tartışma-Sonuç: İntrauterin hayatta kardinal venler ana venöz drenaj sistemini oluşturmaktadır. Sağ anterior kardinal ven ile sağ ana kardinal ven birleşerek SVK'yı oluşturur. Embriyonel hayatın bitimine doğru kardinal venöz sistemde belirli vasküler yapıların atrofi veya persistansı, çift VKS, çift vena kava inferior (VCI) veya normal insan anatomisinde var olmayan diğer venöz yapılar ve bağlantılar gibi değişikliklerle sonuçlanabilmektedir. Çift VKS, normalde atrofiye uğraması gereken sol VKS'nin kalıcılığı ile karakterize nadir bir anomalidir. SVK duplikasyonu genellikle asemptomatik olup tesadüfen saptanmaktadır. Bu tür anomalilerde görüntüleme bulgularının doğru şekilde yorumlanması yanlış tanı konulmasının önüne geçmekte ve olası karşılaşılabilecek anormal venöz anatomiye sahip hastalarda intravasküler ve cerrahi yaklaşımlara yol göstermesi açısından önem arz etmektedir.

Anahtar kelimeler: duplikasyon, vena kava süperior, bilgisayarlı tomografi

Kaynaklar

1. Gunther K, Lam C, Siegel D. Superior Vena Cava Duplication: The Red Herring of Central Line Placement. Case Rep Surg. 2019 Nov 20;2019:6401236.
2. Oliveira JD, Martins I. Congenital systemic venous return anomalies to the right atrium review. Insights Imaging. 2019 Dec 4;10(1):115.

3 boyutlu VRT görüntüde dual VKS izlenmekte

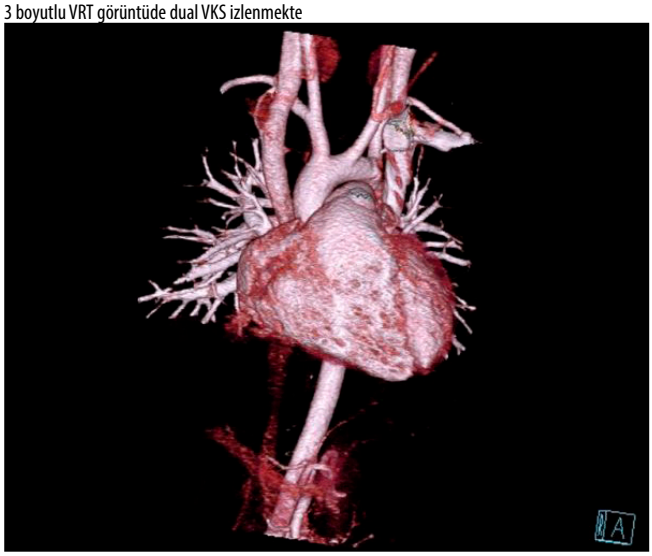

Koronal BT görüntüsünde dual VKS izleniyor(oklar).



heterojenitesi ve lezyon içi yağ varlığı takip eder. Yağ komponentine ek solid komponent varlığı ve yağ komponentinin intrasellüler olması yağ içeren karaciğer lezyonlarının ayırıcı tanısında FNH için kuvvetli bir bulgudur.

Bahsedilen BT ve MR bulgularına aşinalık doğru bir tanı ve bu hastaların doğru yönlendirilmesi için gerekli olduğundan, radyologların atipik FNH bulgularının farkında olmaları önemlidir.

Anahtar kelimeler: Fokal Nodüler Hiperplazi, Multidetektör Bilgisayarlı Tomografi, Menayetik Rezonans Görüntüleme

Kaynaklar

1. Mortelé KJ, Praet M, Van Vlierberghe H, Kunnen M, Ros PR. CT and MR imaging findings in focal nodular hyperplasia of the liver: radiologic-pathologic correlation. AJR Am J Roentgenol. 2000 Sep;175(3):687-92. doi: 10.2214/ajr.175.3.1750687. PMID: 10954451.
2. Hussain SM, Terkivatan T, Zondervan PE, Lanjouw E, de Rave S, Ijzermans JN, de Man RA. Focal nodular hyperplasia: findings at state-of-the-art MR imaging, US, CT, and pathologic analysis. Radiographics. 2004 Jan-Feb;24(1):3-17; discussion 18-9. doi: 10.1148/rg.241035050. PMID: 14730031.
3. Ferlicot S, Kobeiter H, Tran Van Nhieu J, Cherqui D, Dhumeaux D, Mathieu D, Zafrani ES. MRI of atypical focal nodular hyperplasia of the liver: radiology-pathology correlation. AJR Am J Roentgenol. 2004 May;182(5):1227-31. doi: 10.2214/ajr.182.5.1821227. PMID: 15100124.
4. Yoon JH, Kim JY. Atypical Findings of Focal Nodular Hyperplasia with Gadoxetic Acid (Gd-EOB-DTPA)-Enhanced Magnetic Resonance Imaging. Iran J Radiol. 2014 Jan;11(1):e9269. doi: 10.5812/iranjradiol.9269. Epub 2014 Jan 30. PMID: 24693305; PMCID: PMC3955861.

Abdominal Radyoloji

PS-526

İNSİDENTAL KARACİĞER LEZYONU: ATİPİK FOKAL NODÜLER HİPERPLAZİ

Ezgi Güvel Verdi[1], Hilal Şahin[1], Yeliz Pekçevik[1], Eda Tezgör[2]

[1]İzmir S.b.ü. Tepecik Eğitim ve Araştırma Hastanesi
[2]Ankara Şehir Hastanesi

Giriş ve Amaç: Karaciğerin fokal nodüler hiperplazisi (FNH), muhtemelen arteriovenöz malformasyona bağlı fokal kan akımı artışına hepatositlerin hiperplastik tepkisini yansıtan benign bir lezyondur. FNH ikinci en yaygın benign karaciğer lezyonu olup en sık kadınlarda ve genç- orta yaşlı erişkinlerde görülür. FNH'lar tipik olarak asemptomatik, insidental saptanan lezyonlardır, genellikle kanama ve malignite riski olmadığından tedavi gerektirmez. Multimodalite görüntülemede karakteristik görüntüleme özelliklerine sahiptir, ancak bazı lezyonlar atipik olabilir. Bu çalışmada atipik FNH'ın bilgisayarlı tomografi (BT) ve Manyetik Rezonans (MR) bulgularını sunmayı amaçladık.

Olgu sunumu: Bilinen sistemik hastalığı bulunmayan ve kolesistektomi, apendektomi öyküsü bulunan 32 yaşında kadın hasta pelvik ağrı nedeniyle acil servise başvurmuştur. Abdomen BT'de sağ over kist rüptürü bulguları ile insidental hepatik kitlesel lezyon saptanmıştır. Bu nedenle hepatospesifik kontrast madde (gadoksetik asit) ile üst abdomen MR çekilmiştir. Lezyonun atipik bulguları olması üzerine cerrahi rezeksiyon planlanmıştır ve patoloji sonucu steatohepatitis benzeri değişiklikler içeren FNH, klasik olmayan tip olarak sonuçlanmıştır.

Bulgular: Abdomen BT görüntülemede karaciğerde segment 6'dan egzofitik uzanım gösteren, heterojen iç yapıda olup periferik hipodens alanlar içeren ve portal venöz fazda heterojen kontrastlanan düzgün sınırlı kitlesel lezyon mevcuttu. (Resim 1) Kitlesel lezyon MR görüntülemede T1 izointens, T2 hafif hiperintensti. (Resim 2) Difüzyon incelemede kitle içinde heterojen difüzyon kısıtlaması bulunmaktaydı. (Resim 3) Dual faz T1 incelemede içerisinde minör yağ sinyali alanları içermekteydi. (Resim 4) Dinamik incelemede kitle arteriyel fazdan itibaren kontrastlanma göstermekteydi. (Resim 5) Hepatobiliyer fazda lezyon karaciğerin normal parankimine göre daha düşük sinyalde olup içinde az miktarda kontrast madde stazı mevcuttu. (Resim 6)

Tartışma ve Sonuç: FNH'ların %48'i bir yada birden fazla atipik bulgu içerir. Atipik FNH bulguları ise santral skarın yokluğu veya kontrastlanmaması, lezyon heterojenitesi (nekroz- hemoraji), lezyon içi yağ varlığı ile psödokapsül varlığıdır. En sık atipik bulgu santral skarın yokluğudur. Bunu santral skarın kontrastlanmaması, lezyon

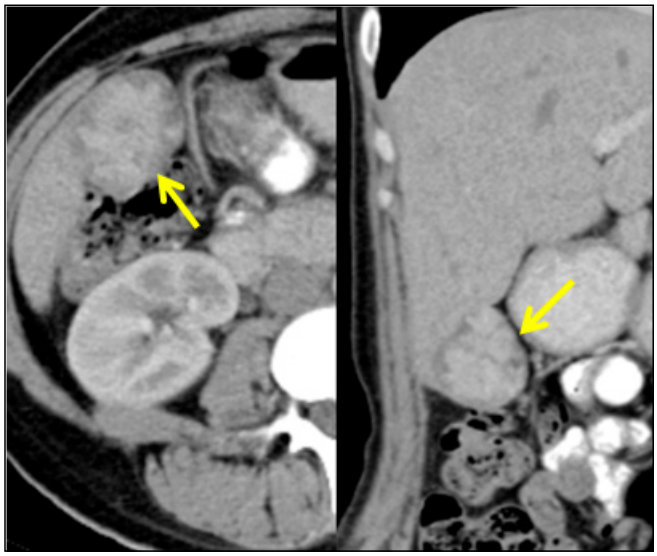

Resim 1. Karaciğer segment 6'dan egzofitik uzanım gösteren, heterojen iç yapıda, periferik hipodens alanlar içeren ve portal venöz fazda heterojen kontrastlanan düzgün sınırlı kitlesel lezyon.

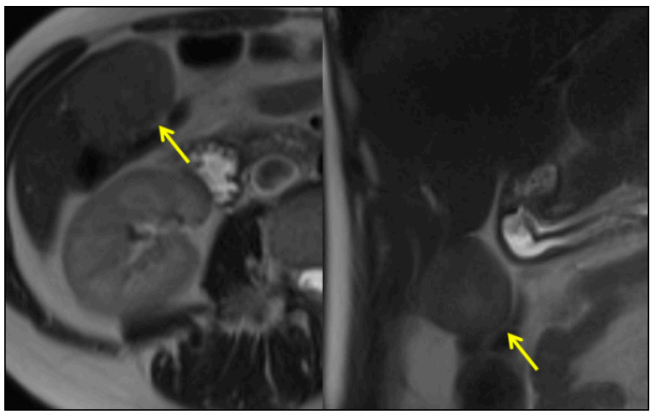

Resim 2. Karaciğer segment 6'dan egzofitik uzanım gösteren, düzgün sınırlı, T2AG hafif hiperintens kitlesel lezyon.

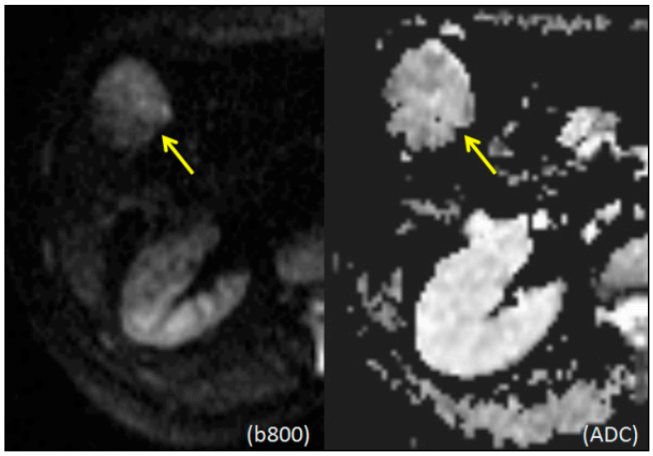

Resim 3. Difüzyon incelemede heterojen difüzyon kısıtlaması içeren kitlesel lezyon.

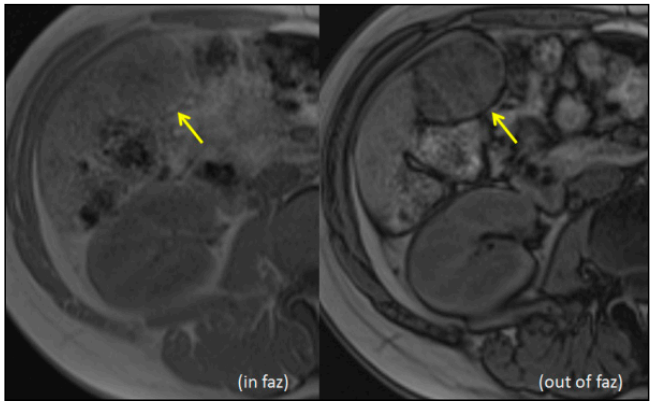

Resim 4. Dual faz T1AG'de minör yağ sinyali alanları içeren kitlesel lezyon.

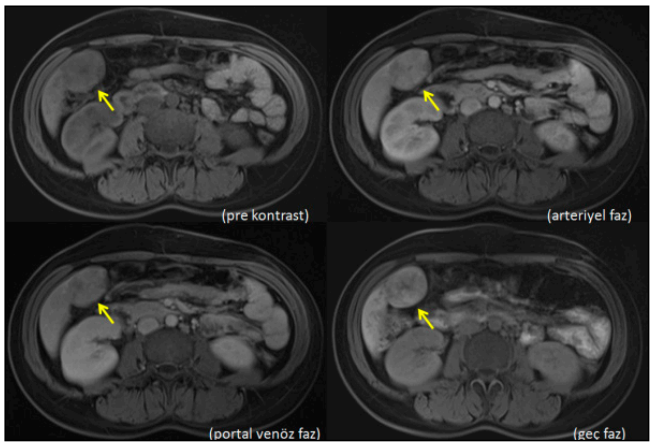

Resim 5. Dinamik yağ baskılı T1AG'de arteriyel fazdan itibaren kontrastlanma gösteren kitlesel lezyon.

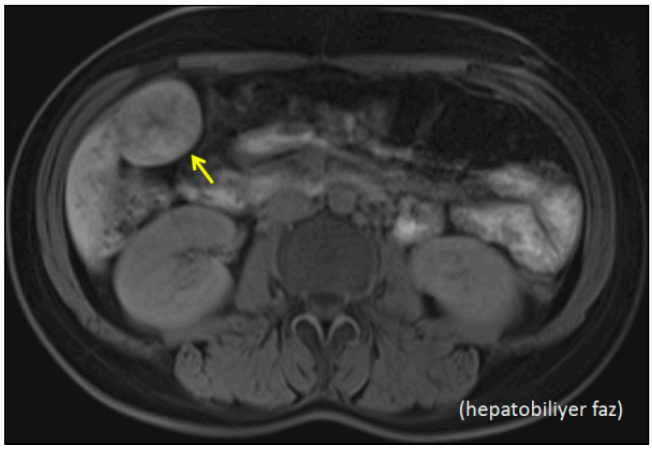

Resim 6. Hepatobiliyer fazda lezyon karaciğerin normal parankimine göre hipointens, az miktarda kontrast madde stazı içeren kitlesel lezyon.

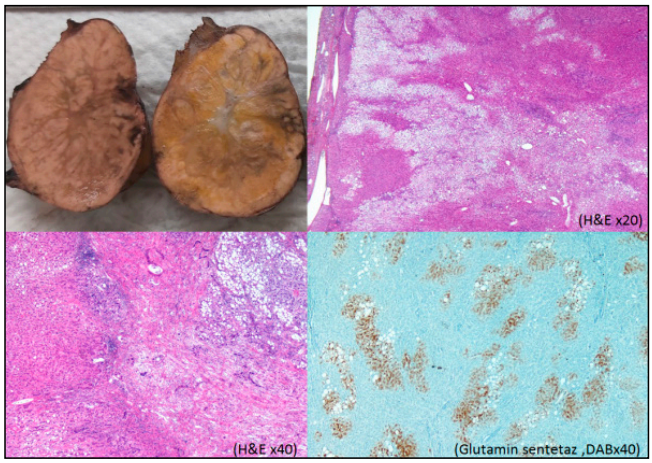

Resim 7. Makroskobi: Karaciğerde iyi sınırlı, santralinde skar bulunan subkapsüler nodüler lezyon. H&Ex20: Steatohepatitis benzeri değişiklikler. H&Ex40: Santral skar bölgesinde prolifere safra duktulusları ve portal traktların yokluğu. Glutamin Sentetaz DABx40: Yama ve harita tarzında boyanma.

Kardiyovasküler Görüntüleme

PS-527

PREMATÜR PULMONER ATREZİLİ FALLOT TETRALOJİSİ OLGUSUNDA KARDİYAK MULTİDEDEKTÖR BİLGİSAYARLI TOMOGRAFİ BULGULARI

İbrahim Altındaş, Mustafa Koplay, Nusret Seher

Selçuk Üniversitesi Hastanesi

Giriş ve Amaç: Fallot tetralojisi(FT) en sık görülen siyanotik konjenital kalp hastalığıdır. Konjenital kalp hastalıklarının yaklaşık %10'unu oluşturur. Mortal bir hastalık olmasına rağmen cerrahi müdahale ile hastalarda uzun süreli sağkalım ve yüksek hayat kalitesi sağlanabilmektedir. Görüntüleme araçları FT tanı, takibinde ve tedaviye yönelik girişimlerde çok önemli rol oynar. Multidedektör bilgisayarlı tomografi(MDBT) kardiyak fonksiyon ve morfolojisine dair detaylı bilgiler verir(1). Bu bildiride pulmoner atrezili FT olgusunda MDBT bulgularından bahsedilecektir.

Olgu Sunumu: 23 yaş annenin beşinci gebeliğinde 30 haftalık 1250 gr doğum öyküsü olan 3 günlük kız bebekte solunum sıkıntısı, inleme ve morarma bulguları gelişiyor. Yapılan ekokardiyografide sağ kalp boşluklarında genişleme, aortta %50 overriding, geniş subaortik ventriküler septal defekt, pulmoner arterde hipoplazi, PA kapağında hareket yokluğu, sol PA çıkımında darlık, PA' de patent duktus arteriozus bağımlı dolaşım ve patent foramen ovale saptanı-

yor. Sonrasında çekilen multidedektör bilgisayarlı tomografi koroner anjiyografi ve 3 boyutlu BT' de ASD, VSD (Resim 1a, b), atrezik ana pulmoner arter (sağ PA 4.8, sol PA 3.5 mm), tortiyöz görünümde 3.4 mm çapında PDA izleniyor (Resim 2 a, b, c ve 3), bulgular pulmoner atrezi ve FT lehine değerlendiriliyor.

Tartışma ve sonuç: Embriyolojik dönemde infundibular septum iki ventrikül çıkışını birbirinden ayırır. Septumun anteriora deviye olmasıyla, septum, pulmoner kapak altına yer değiştirir. Sonuçta subpulmoner obstrüksiyon, sağ ventrikül hipertrofisi, VSD ve bu sebeple iki ventrikülden kan alan aortta overriding gelişir. Pulmoner arterler hipoplastik ya da stenotiktir. Atriyal ve ventriküler ekstra defektler, triküspit kapak defektleri, aortopulmoner kollateraller, koroner arterlerin çıkış ve seyir anomalileri FT' ye eşlik edebilen diğer patolojilerdir.

Klinikte FT siyanozla karakterize olup siyanoz şiddeti pulmoner dolaşımın etkilenme derecesine bağlı değişir. Soldan sağa şanta sekonder kalp yetmezliği gelişebilir.

Tanıda transtorasik ekokardiyografi birincil rol oynar, preoperatif genç hastalarda cerrahi planlama açısından genelde yeterli bilgi sağlar. Pulmoner atrezide hipoplastik pulmoner damarları ve aortopulmoner kollateralleri görmek için ve diğer kompleks anatomik yapıda olan vakalarda ileri görüntülemeler kullanılır. MDBT yüksek uzaysal çözünürlük ve statik-cine imajlar ve üç boyutlu rekonstrüksiyonlarla yeterli bir temporal çözünürlük sağlar. Kardiyak gating ve beta blokerler daha iyi görüntü elde edilmesi için önerilir. Kardiyak manyetik rezonans görüntülemeye(KMRG) göre küçük damarları, aortopulmoner kollateralleri, pulmoner arteri daha iyi gösterir(2). Cerrahi planlama açısından önemli olan olası koroner arter çıkış anomalilerinin tespitinde yararlıdır(3). Güvenilir akım hızı bilgisi vermemesi ve radyasyon maruziyeti başlıca dezavantajlarıdır. Değişken pitch ve kilovolt teknikleri ile çocuklarda 1 mSv e kadar düşük dozlarda çekim mümkün olabilmektedir(4). Yine de MDBT, hastaların uzun süreli takipleri ve yaşlarının küçük olması radyasyon maruziyetini artıracağından, sadece KMRG' ye kesin kontrendikasyon varsa kullanılmalıdır(2).

Palyatif tedavide sistemik ve pulmoner arter arasında oluşturulan şant ile siyanoz azaltılır. Ana cerrahide VSD kapatılır, sağ ventrikül kas rezeksiyonu, sağ ventrikül çıkış yolunu büyütme, infundibulotomi ve gerektiğinde pulmoner arterlerin genişletilmesi işlemleri yapılır(5).

Anahtar kelimeler: Fallot tetrolojisi, prematür, multidedektör BT

Kaynaklar

1. Kalra N, Klewer SE, Raasch H, Sorrell VL. Update on tetralogy of Fallot for the adult cardiologist including a brief historical and surgical perspective. Congenit Heart Dis 2010;5(3):208–219.
2. Apostolopoulou SC, Manginas A, Kelekis NL, Noutsias M. Cardiovascular imaging approach in pre and postoperative tetralogy of Fallot. BMC Cardiovasc Disord. 2019 Jan 7;19(1):7.
3. Morray BH, McElhinney DB, Cheatham JP, Zahn EM, Berman DP, Sullivan PM. Risk of coronary artery compression among patients referred for transcatheter pulmonary valve implantation: a multicenter experience. Circ Cardiovasc Interv. 2013;6: 535– 42.
4. Meinel FG, Henzler T, Schoepf UJ, Park PW, Huda W, Spearman JV. ECG-synchronized CT angiography in 324 consecutive pediatric patients: spectrum of indications and trends in radiation dose. Pediatr Cardiol. 2015; 36:569– 78.
5. Luijten LW, van den Bosch E, Duppen N, Tanke R, Roos-Hesselink J, Nijveld A. Long-term outcomes of transatrial-transpulmonary repair of tetralogy of Fallot. Eur J Cardiothorac Surg. 2015; 47:527–34.

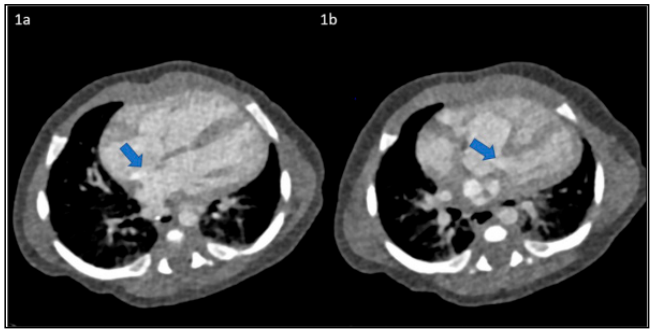

Resim 1 a, b. Aksiyal MDBT görüntüleri: Atrial septal defekt(1a) ve ventriküler septal defekt(1b) görülüyor (mavi oklar).

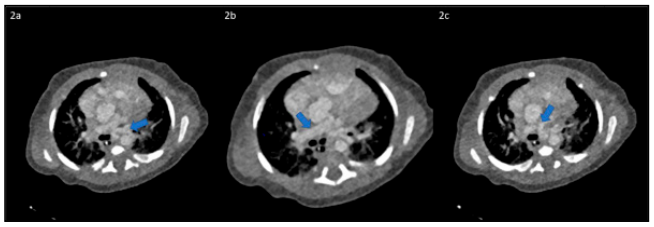

Resim 2 a, b, c. Sırasıyla sol pulmoner arter, sağ pulmoner arter ve patent duktus arteriyozus görülüyor, pulmoner arterler hipoplazik görünümdedir (mavi oklar).

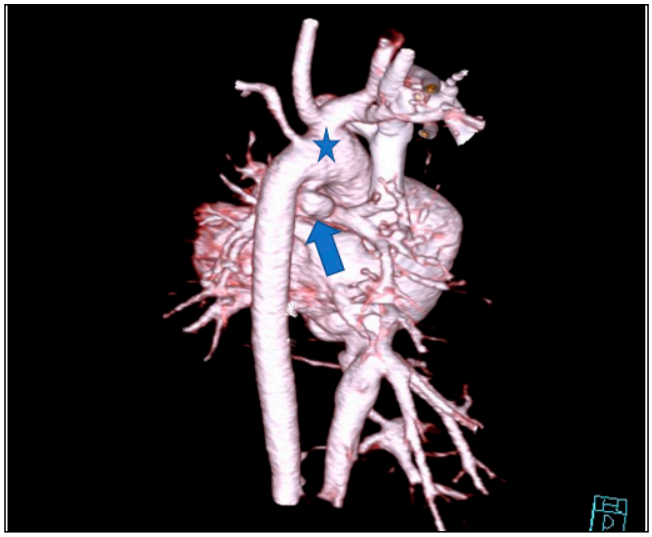

Resim 3. 3 boyutlu rekonstrüksiyon MDBT görüntüde, posterior bakıda, arkus aortadan çıkan tortiyoze seyirli PDA(mavi ok) ve insidental bovine ark anomalisi görülüyor (mavi yıldız).

Kas-İskelet Radyolojisi

PS-528

UYLUKTA SARKOMU TAKLİT EDEN LENFOMA: OLGU SUNUMU

Aykut Alkan, Savaş Hereklioğlu, Gülşah Burgazdere, Muhammet Göktaş, Osman Kula, Fethi Emre Ustabaşıoğlu

Trakya Üniversitesi Tıp Fakültesi Radyoloji Anabilim Dalı

Giriş-Amaç: Lenfomalar birçok organı etkileyerek çok çeşitli klinik durumlarla prezente olabilirler (1). Ekstranodal tutulum ise tüm non-Hodgkin lenfomaların %25'inde görülebilmektedir (2). Primer olarak kas tutulumuyla gelen lenfomalar oldukça nadir durumlar olup tüm ekstranodal lenfomaların % 0.1-1.4'sini oluşturmaktadır (3). Biz bu yazımızda sarkomu taklit eden ve kas tutulum bulgularıyla prezente olan diffüz B hücreli lenfoma olgusunun radyolojik bulgularını literatür eşliğinde sunmayı amaçladık.

Olgu-Bulgular: Travma öyküsü bulunmayan 68 yaş erkek hasta, sağ uyluk distalinde 2 ay önce başlayan ve son 2 haftadır da giderek artan şişlik ve ağrı şikayetleriyle ortopedi polikliniğine başvurdu. Yapılan kontrastlı manyetik rezonans (MR) incelemesinde, sağ femur orta kesim komşuluğunda uyluk medial kompartmanından başlayarak distale doğru uzanan ve anterior kompartmana geçen, femur şaftını 270 derece çevreleyen, femurda kortikal defekt oluşturmayan ve içerisinde yer yer nekrotik alanlar bulunan kitle lezyon izlendi. Kitle lezyon boyutları aksiyel planda mediolateral ve anteroposterior olarak sırasıyla 108x 100 mm ölçüldü. Lezyon kraniokaudal boyu 180 mm idi. Kitle lezyon T1 ağırlıklı sekansta komşu kas gruplarına göre hafif hiperintens, T2 ağırlıklı sekansta heterojen hiperintens olup kontrastlı incelemede heterojen kontrast fiksasyonu göstermekteydi (Resim). Kalın iğne ile kesici iğne ile biyopsi yapılan olguda

histopatolojik tanı 'yüksek dereceli B hücreli non-Hodgkin lenfoma' olarak raporlandı.

Tartışma: Ekstremitede şişlik şikayetiyle gelen olgularda lezyonların radyolojik olarak değerlendirilmesi günlük pratikte önemli yer tutmaktadır. Bu lezyonlar hematom gibi nonneoplastik bir neden olabileceği gibi benign ve malign tümörler de olabilmektedir. Alt ekstremite yumuşak doku malign tümörlerinin büyük çoğunluğunu sarkomlar oluşturmaktadır. Sarkomlar genellikte genç yaş grubunda (<45 yaş) görülmekte olup olguların çoğunluğu 10 yaş altındadır (4). Sarkom olgularında lezyonlar genellikle uylukta tutulum yaptığı kas kompartmanıyla sınırlı kalmaktadır. Bizim vakamız nekrotik alanlar içerip heterojen kontrastlanma paterni ile sarkomu taklit etse de ileri yaş grubunda olması ve lezyonun uyluktaki kas kompartmanlarını destrükte etmeksizin infiltre olmasıyla sarkomdan ayrılmaktaydı.

Sonuç: Alt ekstremite yumuşak doku malign tümörlerinin büyük kısmını sarkomatöz lezyonlar oluşturmakla birlikte ileri yaş grubunda ve kompartmanlar arasında infiltratif yayılım gösteren lezyonlarda lenfoma da göz önünde bulundurulmalıdır.

Anahtar kelimeler: Lenfoma, non-Hodgkin lenfoma, iskelet kası lenfoması, sarkom

Kaynaklar

1. Armitage JO, Gascoyne RD, Lunning MA, Cavalli F. Non-Hodgkin lymphoma. Lancet. 2017 Jul 15;390(10091):298-310. doi: 10.1016/S0140-6736(16)32407-2. Epub 2017 Jan 31. PMID: 28153383.
2. Shine NP, Blake SP, O'Leary G. Extranodal lymphoma: clinical presentation and diagnostic pitfalls. Hosp Med. 2005 Jun;66(6):341-5. doi: 10.12968/hmed.2005.66.6.18402. PMID: 15974162.
3. Surov A. Imaging findings of skeletal muscle lymphoma. Clin Imaging. 2014 Sep-Oct;38(5):594-8. doi: 10.1016/j.clinimag.2014.03.006. Epub 2014 Mar 22. PMID: 24735681.
4. Kransdorf MJ, Murphey MD. Imaging of soft tissue tumors. Lippincott Williams & Wilkins. (2006) ISBN:0781747716

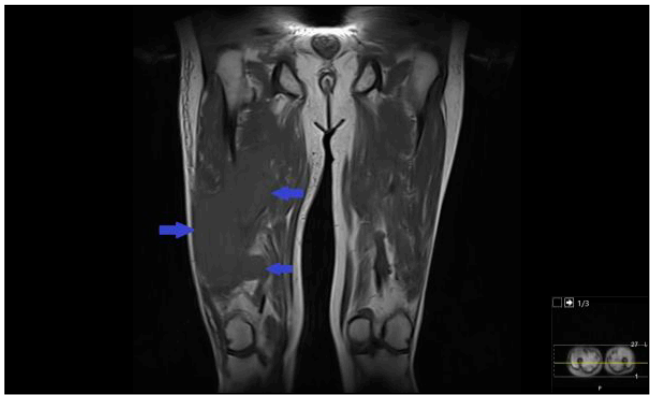

Resim 1. T1AS incelemede, sağ uylukta komşu kas gruplarına göre hafif hiperintens kitle lezyon

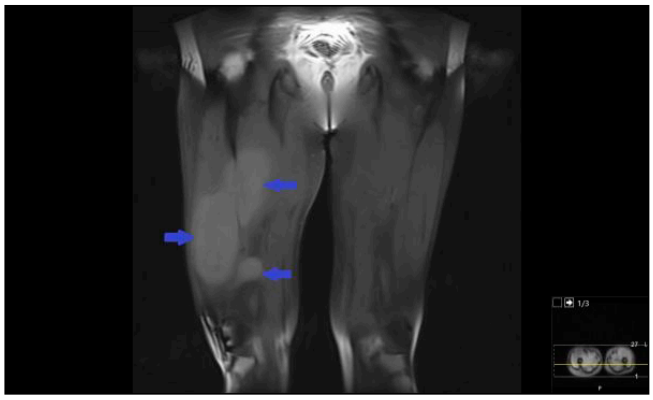

Resim 2. Yağ baskılı T1AS incelemede hafif hiperintens özellikte kitle lezyon

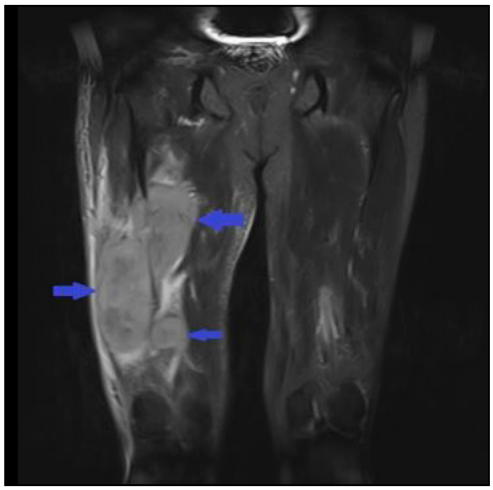

Resim 3. T2AS incelemede nekrotik komponentler içeren kitle lezyon

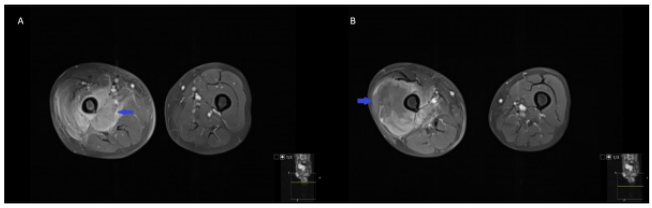

Resim 4. Aksiyel planda postkontrast incelemede sağ uylukta heterojen kontrast fiksasyonu gösteren nekrotik komponentler içeren kitle lezyon

Abdominal Radyoloji

PS-529

İNCE BARSAK GASTROİNTESTİNAL STROMAL TÜMÖRÜ: OLGU SUNUMU

Yasemin Okatan, Hasan Erdoğan, Vasfiye Nihan Bürcek, Turgut Tursem Tokmak, Mahmut Burak Laçın, Mahmut Ayvazoğlu

Sağlık Bilimleri Üniversitesi Kayseri Şehir Hastanesi, Radyoloji Kliniği

Giriş ve Amaç: Gastrointestinal stromal tümörler (GIST) gastrointestinal traktın en sık rastlanan mezenkimal neoplazmlarıdır. GİST, tüm gastrointestinal kanal boyunca en çok midede yerleşir (%70). Daha nadir olarak da; tümörlerin %20'si ince barsak, %5'i kolon ve rektum, kalan %5'i de özofagus yerleşimlidir. Bu sunumda karın ağrısı şikayetiyle başvuran yapılan incelemeler sonucu GİST tanısı alan olgunun görüntüleme bulguları sunulmuştur.

Olgu: 3 aydır karın ağrısı şikayeti olan 55 yaşında erkek hasta merkezimize başvurdu. Yapılan fizik muayenesinde ve laboratuar tetkiklerinde anlamlı bulgu saptanmadı. Yapılan batın ultrasonografisinde (USG) batın sol alt kadranda 4,5x5 cm ölçüsünde, heterojen hipoekoik solid lezyon ve konrastlı batın bilgisayarlı tomografisinde (BT); proksimal ileal ansta yaklaşık 4,5x5 cm'lik bir alanda santrali hipodens, periferinde kontrastlanan alanlar içeren lezyon saptandı (Resim-1). Perilezyonel mezenterde kirlenme, lenf nodu ve uzak metastaz izlenmedi. Eksize edilen kitle patolojik tanısı ileum kaynaklı GİST olarak raporlandı.

Tartışma ve Sonuç: GİST gastrointestinal sistemin duvarından kaynaklanan mezenkimal neoplazmlardır. En sık görülen semptomlar karın ağrısı, gastrointestinal sistem kanaması, karında kitledir. Yaklaşık %50 oranında tanı konduğunda metastaz yapmış durumdadır. En sık karaciğere ve peritona metastaz yapar. Cerrahi, GİST tanısını histolojik olarak doğrulamak için esas yöntemdir. Metastatik rekürrens durumunda cerrahi tedavi gerekliliği varsa cerrahi sonrası yakın takip ve imatinib önerilir. GIST şüphesi varlığında izlenecek adımlar; düzgün yüzeyli, hemisferik, ülsere olmayan ve 2 cm'den küçük kitle saptandığında 1-2 yılda bir endoskopik takip; takipte büyü-

me, ülserasyon, düzensiz sınır tespit edilmesi halinde BT, endoskopik USG (EUS), EUS- ince iğne aspirasyon biyopsisi (İİAB) önerilir. 2-5 cm çapındaki kitlelerde BT, EUS, EUS-İİAB önerilir. 5 cm'den büyük, semptomatik submukozal tümör varlığında veya patolojik olarak GIST tanısı konulduğunda preoperatif invazyon varlığını ekarte etmek ve evreleme için tarama amaçlı görüntüleme yöntemleri mutlaka yapılmalıdır. Sonuç olarak karın ağrısı şikayetiyle gelen olgularda; nadiren de olsa GİST varlığı akılda tutulmalıdır.

Anahtar kelimeler: Gastrointestinal stromal tümörler, karın ağrısı

Kaynaklar

1. Nishida T, Hirota S, Yanagisawa A, et al; GIST Guideline Subcommittee. Clinical practice guidelines for gastrointestinal stromal tumor (GIST) in Japan: English version. Int J Clin Oncol 2008;13:416-30.
2. Yang J, Du X, Lazar AJ, et al. Genetic aberrations of gastrointestinal stromal tumors. Cancer 2008;113:1532-43.
3. DeMatteo RP, Lewis JJ, Leung D, et al. Two hundred gastrointestinal stromal tumors: recurrence patterns and prognostic factors for survival. Ann Surg 2000; 231: 51–8.
4. Fletcher CD, Berman JJ, Corless C, et al. Diagnosis of gastrointestinal stromal tumors: a consensus approach. Hum Pathol 2002; 33: 459–65.

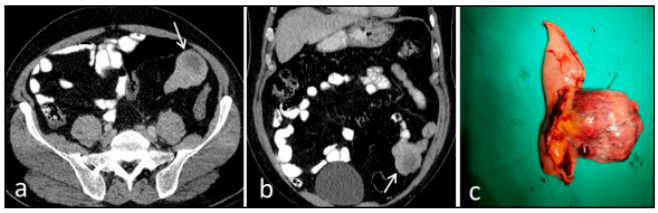

Resim 1. Aksiyel (a) ve koronal reformat (b) kontrastlı BT görüntülerde; proksimal ileal ansta yaklaşık 4,5x5 cm'lik bir alanda santrali hipodens, periferinde kontrastlanan alanlar içeren yumuşak doku lezyonu saptandı (ok). Olgunun cerrahi eksizyon materyal (c) histopatolojisi ileal GİST olarak raporlandı.

Genitoüriner Sistem Radyolojisi

PS-530

UNİKORNUAT UTERUSUN NADİR ALT TİPİ: ENDOMETRİUM İÇEREN KONTRALATERAL NONKOMMUNİKAN RUDİMENTER BOYNUZLU UNİKORNUAT UTERUS

Alper Göncüoğlu, Pelin Zeynep Bekin Sarıkaya, Selçuk Başer
Kırıkkale Tıp Fakültesi

Giriş ve Amaç: Unikornuat uterus, bir Müllerian kanalın gelişmemesinden kaynaklanır. Kanallardan biri kısmen geliştiğinde genellikle unikornuat uterusa bağlı rudimenter boynuz görülür(1). Amerikan Fertilite Derneği'ne göre unikornuat uterus 2 tipe, 4 alt tipe(Resim 6) ayrılmaktadır(2). Rudimenter boynuzlu unikornuat uterus, kadın genital sisteminin en nadir konjenital anatomik anomalilerinden biridir ve bu patolojinin sıklığı yaklaşık 1/100 000'dir. Rudimenter boynuzlu unikornuat uterusa bağlı birçok jinekolojik ve obstetrik komplikasyon gelişebilmektedir. Endometriozis, primer infertilite, hematometra ve üriner sistem anomalileri gibi durumların unikornuat uteruslu kadınlarda sık görülen şikayetler olduğu iddia edilmektedir(3,5). Unikornuat uterusu olan kadınlarda infertilite oranının uterus didelfisi olan kadınlarda görülen infertilite oranıyla benzer olduğu bildirilmiştir(4). Bu bildiride nadir görülen bir unikornuat uterus alt tipi olan, endometrium içeren kontralateral nonkommunikan rudimenter boynuzlu unikornuat uterus olgusunun radyolojik görüntüleme bulguları sunulmaktadır.

Olgu Sunumu: Kronik pelvik ağrıları ve dismenore şikayerleri olan 20 yaşında kadın hasta, pelvik ağrısının şiddetlenmesi nedeniyle hastanemiz acil servisine başvurmuştur. Hastaya çekilen abdomen tomografisinde unikornuat uterusu izlenmiştir(Resim 1). Daha sonra sınıflandırma açısından elektif şartlarda çekilen pelvik MR'ında , endometrium içeren kontralateral nonkommunikan rudimenter boynuzlu unikornuat uterus görülmüştür(Resim 2-5).

Tartışma ve Sonuç: Rudimenter boynuzlu unikornuat uterus çeşitli jinekolojik ve obstetrik komplikasyona neden olabileceğinden, akılda tutulması gerekilen bir tanı olup tanı ve sınıflandırma açısından pelvik MR'ın önemli olduğu düşünülmektedir. Özellikle nonkommunikan ve endometrium içermeyen alt tipleri USG ve kontrastsız tomografide yalancı kitle imajı verebileceğinden; endometriozis, primer infertilite, hematometra ve üriner sistem anomalileri gibi unikornuat uterusa bağlı oluşabilecek klinik varlığında ayırıcı tanıda düşünülmesi gereken tanılar arasında yer almaktadır.

Anahtar kelimeler: unikornuat uterus, rudimenter horn, nonkommunikan, genitoüriner, MR, pelvik, jinekolojik

Kaynaklar

1. The American Fertility Society. The American Fertility Society classifications of adnexal adhesions, distal tubal occlusion, tubal occlusion secondary to tubal ligation, tubal pregnancies, Miillerian anomalies and intrauterine adhesions. Fertil Steril 1988;49:944-55.
2. Khati NJ, Frazier AA, Brindle KA. The unicornuate uterus and its variants: clinical presentation, imaging findings, and associated complications. J Ultrasound Med. 2012;31 (2): 319-31.
3. Heinonen PK. Unicornuate uterus and rudimentary horn. Fertility And Sterility. 1997;68(2):224-30.
4. Heinonen PK. Clinical implications of the unicornuate uterus with rudimentary horn. Int J Gynaecol Obstet 1983;21:145-50.
5. Kuscu NK, Lacin S, Kartal O. Rupture of rudimentary horn pregnancy at the 15th week of gestation: a case report. Eur J Obstet Gynecol Reprod Biol. 2002;102:209–210.

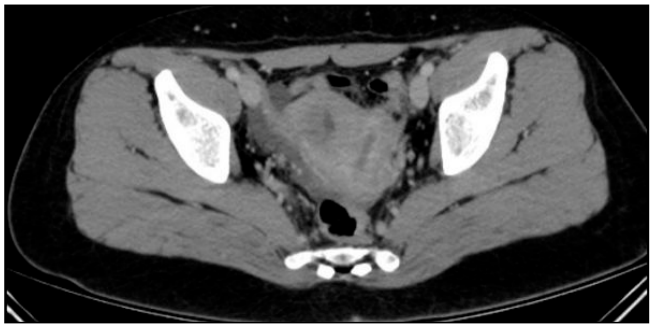

Resim 1. Abdomen tomografisi- Unikornuat uterus

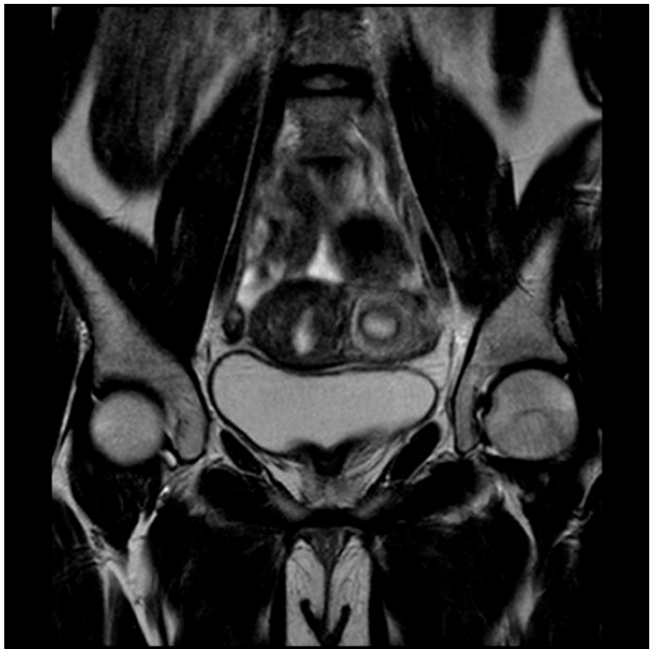

Resim 2. Koronal T2 MR görüntüde uterus sağ yarıda nonkommunikan rudimenter boynuz izlendi.

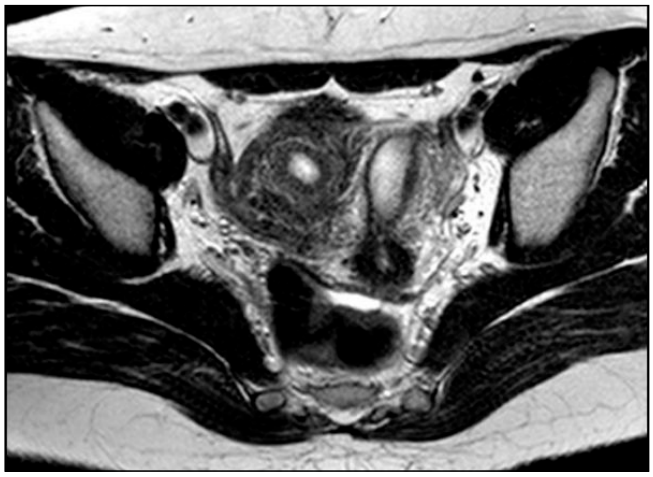

Resim 3. Aksiyel T2 MR görüntüde rudimenter boynuzun endometriumu görülüyor.

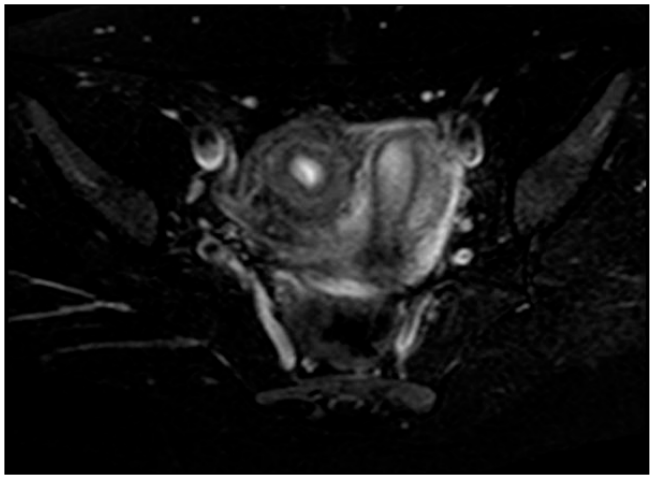

Resim 4. Aksiyel T2 SPAİR MR görüntüde rudimenter boynuzun endometriumu görülüyor.

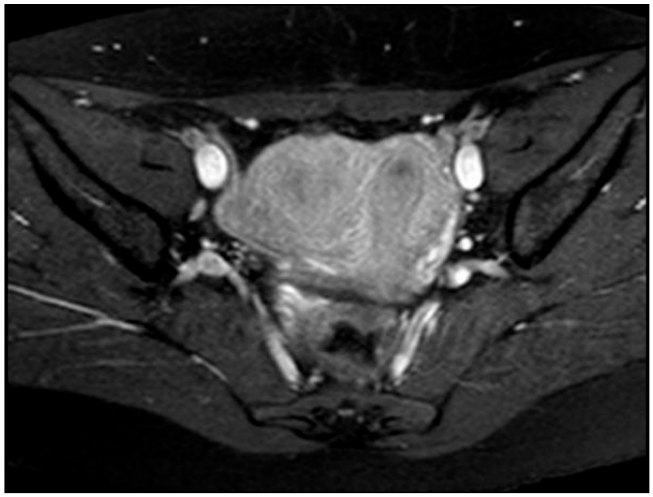

Resim 5. Kontrastlı MR görüntüler

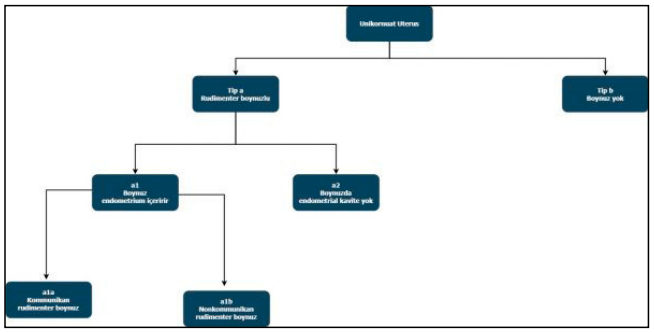

Resim 6. Unikornuat uterus sınıflaması

Genitoüriner Sistem Radyolojisi

PS-532

GEBE HASTADA İNGUİNAL HERNİYİ TAKLİT EDEN ROUND LİGAMAN VARİSİ

Aydan Arslan[1], Özlem Oğuz [1], Sanem Dereli Bulut[1], Zakir Sakcı[1], Bahadır Balkanlı[2], Yaşar Bükte[1]

[1]Sbü Ümraniye Eğitim ve Araştırma Hastanesi
[2]Zonguldak Atatürk Devlet Hastanesi

Giriş ve Amaç: Roung ligaman varisi nadir olarak literatürde tanımlanmış olup, gereksiz cerrahi sonrası yaşanabilecek morbiditeden ötürü tanı konması önemli olgulardandır. Gebelerde özellikle kasık şişliğinin inguinal herni ile ayırıcı tanısında round ligaman varisi düşünülmelidir.

Olgu Sunumu: 27 yaşında 6 aylık gebe hasta , kliniğimize sol inguinal şişlik nedeniyle inguinal herni ön tanısıyla refere edildi. Bilinen başka gebelik öyküsü olmayan olguda özgeçmişnde özellik saptanmadı. Yapılan gri skala US incelemesinde sol inguinal bölgede valsalva ile indüklenen, yaklaşık 1 cm'lik fasyal defektten inguinal kanala herniye olan kese ve içerisinde dilate tübüler yapılar dikkati çekmiştir. Yapılan RDUS incelemede tübüler yapıların berligin hipervasküler olduğu izlenmiştir. Bu lokalizasyonda herniye bağırsak segmenti ya da lenfadenopati saptanamamıştır.

Tartışma ve Sonuç: Roung ligamanı uterus lateralinden başlayarak internal abdominal kanal aracılığıyla inguinal kanaldan labia majöre doğru uzanım gösterir. Gebelik boyunca progesteron etkisiyle uterin kasların relaksasyonuna sekonder round ligamanda variköz genişleme izlenir. Ayrıca gebelikte kardiyak outputtaki artış da venöz dönüşü arttırarak varisin belirginleşmesine neden olur. Ayrıca karakteristik ultrason görüntüsü(bag of worms) bu varislerin tanınmasında etkin rol oynamaktadır. Radyologlar gebe olguda inguinal şişlik ayırıcı tanısında round ligaman varisini göz önünde bulundurmalıdır.

Anahtar kelimeler: Roung ligaman varisi

Kaynaklar

1- Cheng, D., Lam, H., & Lam, C. (1997). Round ligament varices in pregnancy mimicking inguinal hernia: an ultrasound diagnosis. Ultrasound in Obstetrics and Gynecology: The Official Journal of the International Society of Ultrasound in Obstetrics and Gynecology, 9(3), 198-199.
2- Smith, P., Heimer, G., Norgren, A., & Ulmsten, U. (1993). The round ligament: a target organ for steroid hormones. Gynecological Endocrinology, 7(2), 97-100.
3- Ryu, K. H., & Yoon, J. H. (2014). Ultrasonographic diagnosis of round ligament varicosities mimicking inguinal hernia: report of two cases with literature review. Ultrasonography, 33(3), 216.

RDUS incelemede bag of worms görünümü

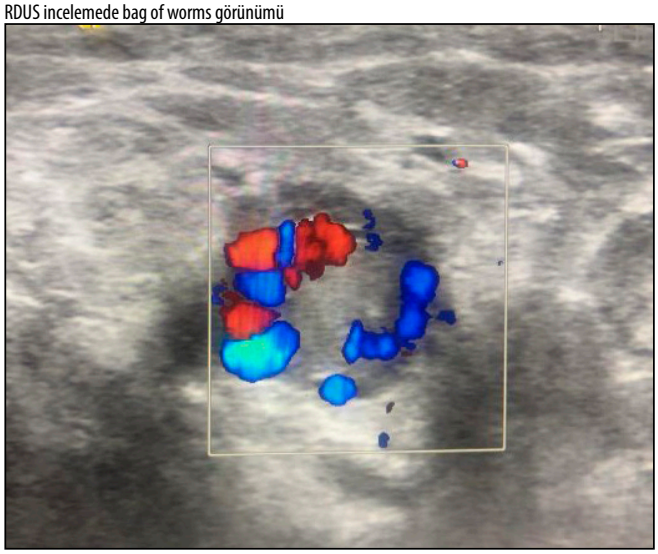

Valsalva manevrası ile tetiklenen dilate vasküler yapılar

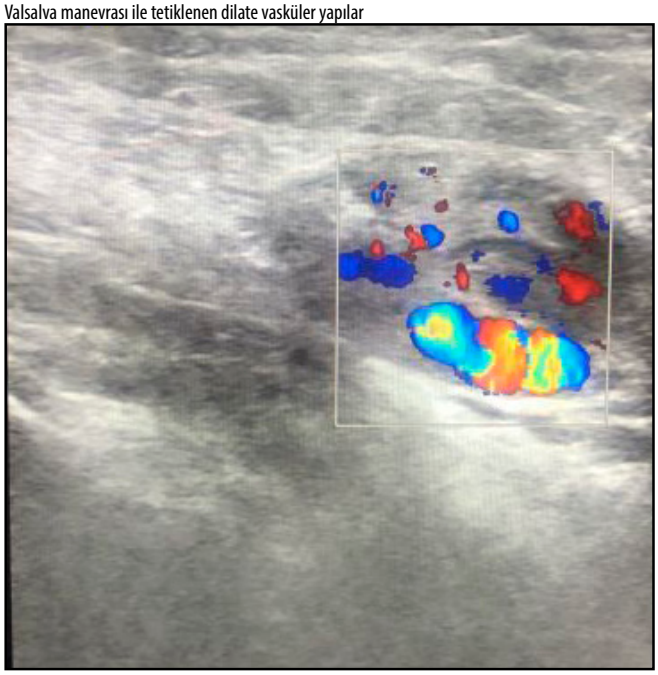

Nöroradyoloji

PS-533

İMMUNSUPRESE HASTADA TÜM YÖNLERİYLE KRANİAL TÜBERKÜLOZ TUTULUMU

Esat Kaba, Fatma Beyazal Çeliker, Hüseyin Er, Eda Beykoz Çetin

Recep Tayyip Erdoğan Üniversitesi Tıp Fakültesi Radyoloji Anabilim Dalı

Giriş: Tüberküloz öncelikle akciğerler olmak üzere her organda yerleşebilen mikobakterium tuberculozis'in neden olduğu bir enfeksiyondur.Hastalığın seyrini belirleyen faktörler kronik hastalıklar,eşlik eden diğer kronik enfeksiyonlar ve hastanın immun sistemidir. Tüberküloz ülkemizde dahil olmak üzere tüm dünyada önemli bir halk sağlığı sorunudur.

Biz bu olguda HİV(+) hastada santral sinir sistemi tutulumu ile birlikte seyreden miliyer tüberküloz olgusunu sunmayı amaçladık.

Olgu: 49 yaşında erkek hasta halsizlik, kilo kaybı olması üzerine hastaya 2 ay önce milier tüberküloz(tbc) tanısı almıştır.2 aydır tbc tedavilerini düzenli kullnamayan hastanın soğuk terleme, bulantı kusma ve ishal şikayeti ve genel durumda bozulma olması üzerine acil servise başvurdu. Hasta 4 kez nöbet geçirmesi üzerine entübe edildi.Ateşi olmayan hasta BOS incelemesi sonuçlarında: lökosit,eritrosit negatif,. Glukoz;70,protein;138'dir.Daha sonra yapılan geniş laboratuvar incelemede HIV + saptanan hastadan Toraks BT ve santral görüntülemeleri alındı.Toraks BT'de yaygın milimetrik nodüler görünüm izlendi (Resim1). Yapılan kranial MR görüntülemede beyin parankiminde yaygın 2-3 mm'yi geçmeyen,yer yer çevresel hafif ödemin eşlik ettiği homojen kontrast tutulumu gösteren nodüler lezyonlar ve pakimeningeal nodüler tutulum saptandı.(Resim 2,3,4). Sağ posterior hipokampal bölgede tüberküloma ait görünüm saptandı.(Resim5). Sağ parahipokampal dural kalınlık ve kontrastlanma artışı izlendi.(Resim 6).

Tartışma: Hematojen yayılım, özellikle immün sistemi baskılanmış ve pediatrik hastalarda milier tüberküloz ile sonuçlanır. Miliyer tutulum, primer veya postprimer tüberkülozda ortaya çıkabilir. Primer tüberkülozda milier hastalık sıklıkla akut, ağır ve mortalitesi yüksek bir hastalık olarak kendini gösterir. Toraks BT görüntülemede miliyer hastalık rastgele dağılım gösteren 1–3 mm'lik yaygın nodüller şeklinde kendini gösterir (1)

Tüberkülozlu hastaların yaklaşık% 5'inde MSS tutulumu görülmektedir (2). Bununla birlikte, immün sistemi baskılanmış hastalarda prevalans %15'e çıkmaktadır.İntrakraniyal tüberküloz, genel olarak meningeal ve parankimal tutulum paternlerine ayrılabilir(3)

Beynin milier parankimal tutulumu çoğunlukla immün sistemi baskılanmış hastalarda görülür ve enfeksiyon beyne hematojen yayılım yoluyla, genellikle pulmoner odaktan yayılır. Beyin parankiminde yaygın olarak dağılmış ve ağırlıklı olarak gri-beyaz cevher ayrımını tutan MRI'da homojen kontrastlanma gösteren, boyutu 2-3 mm'den küçük olan sayısız, kazeifiye olmayan granülomlar şeklinde ortaya çıkar Klinik olarak baş ağrısı, nöbetler, fokal nörolojik defisitler ve ateş ile başvururlar.(3)

Miliyer tüberkülomlar için ayırıcı tanılar arasında Lyme hastalığı, nörosarkoidoz, metastazlar, lenfoid granülomatoz, Erdheim-Chester hastalığı ve histoplazmoz yer alır.(4)

Sonuç: Önemli bir mortalite ve morbidite nedeni olan tüberküloz multisistemik bir enfeksiyondur.Özellikle immun sistemi baskılanmış hastalarda karşılaşılan milier paterni tanımak tedavi ve prognoz açısından oldukça önemlidir.

Anahtar kelimeler: tüberküloz,kranial,nodüler,milier

Kaynaklar

1- Maartens G, Willcox PA, Benatar SR . Miliyer tüberküloz: tedavi gören 109 yetişkinde hızlı tanı, hematolojik anormallikler ve sonuç . Am J Med 1990 ; 89 (3): 291-296

2- Whiteman ML. Neuroimaging of central nervous system tuberculosis in HIV-infected patients. Neuroimaging Clin N Am 1997;7(2): 199 –214.

3- Khatri, Garvit & Krishnan, Venkatram & Antil, Neha & Saigal, Gaurav. (2018). Magnetic resonance imaging spectrum of intracranial tubercular lesions: One disease, many faces. Polish Journal of Radiology. 83. 628-639. 10.5114/pjr.2018.81408.



Resim 1

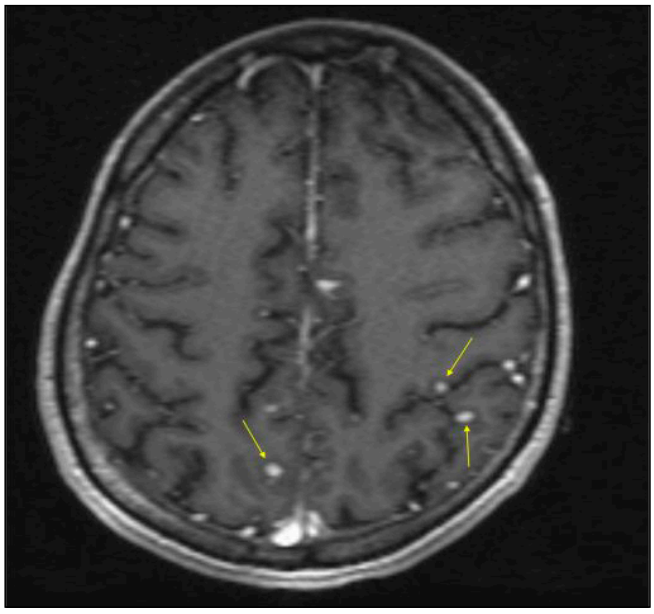

Resim 2

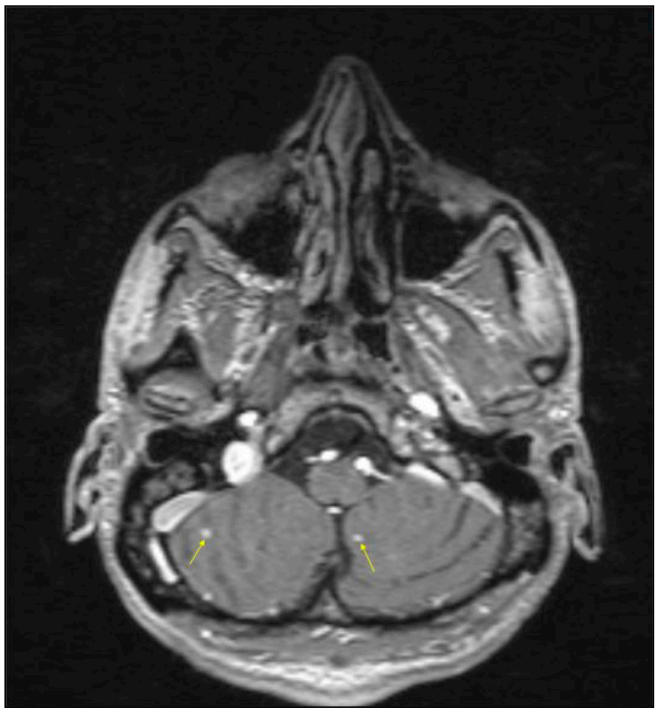

Resim 3

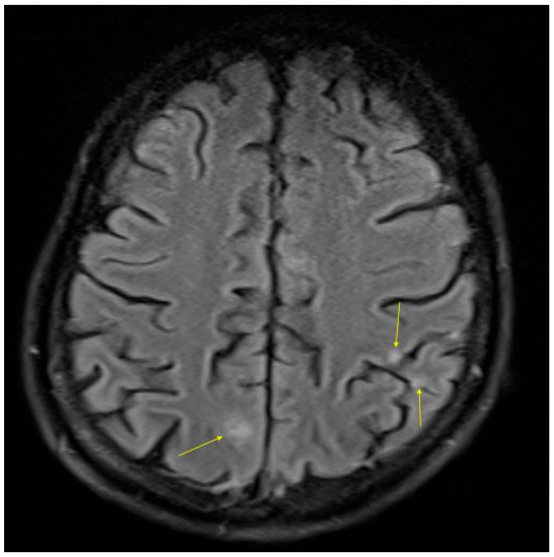

Resim 4

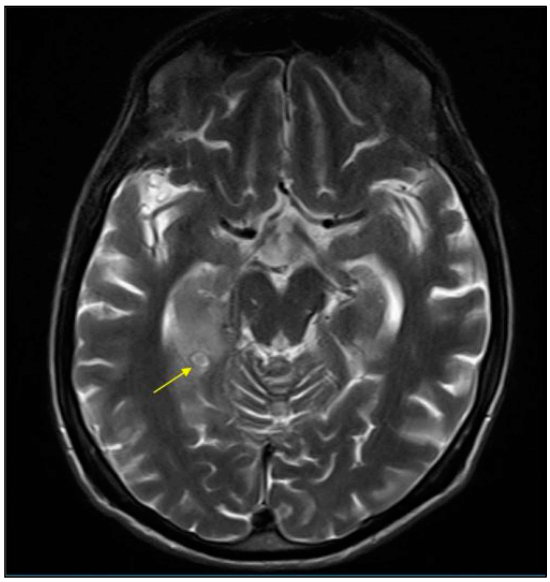

Resim 5

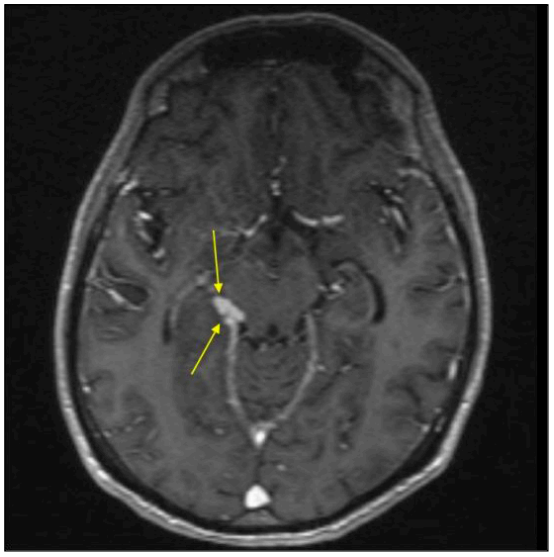

Resim 6

Nöroradyoloji

PS-534

İSKELET KASINA METASTAZ GÖSTEREN AKCİĞER ADENOKARSİNOM OLGUSU

Sümeyye Sekmen, Esat Kaba, Mehmet Beyazal, Kemal Panç

Recep Tayyip Erdoğan Üniversitesi Tıp Fakültesi Radyoloji Anabilim Dalı

Giriş: İskelet kası metastazları nadir olarak görülmekle birlikte genellikle yaygın metastatik tutulumu bulunan hastalarda izlenir. En sık metastaz yapan primer tümörlerin başında akciğer , pankreas ,renal ve kolorektal kanserler yer almaktadır(1). Metastaz için yaygın bölgeler arasında iliopsoas kası , gluteal kas ve paraspinal kaslar yer almaktadır (1,2)

Bu olgumuzda akciğer adenokarsinom tanısı olan hastanın temporal kas metastazı görüntüleme bulgularını sunmayı amaçladık.

Olgu: 68 yaşında bilinen akciğer adenokarsinom tanısı olan erkek hasta sağ temporal bölgede ve saçlı deride şişlik şikayeti ile polikliniğe başvuruda bulundu. Yapılan Kranial MRG tetkikinde sağda temporal kas düzeyinde T1A da izointens T2A da heterojen sinyal intensitesinde ,kontrastlı serilerde periferik ağırlıklı kontrast tutulumu gösteren lezyon izlenmektedir (Resim 1,2,3). Primer malignitesi olan hastada lezyon öncelikle metastaz olarak değerlendirildi.

Tartışma: Akciğer kanserinin uzak hematojen metastazları genellikle karşı akciğer, beyin, kemik, adrenaller ve karaciğerde izlenir(3,6). İskelet kası metastazı ise oldukça nadirdir. Adenokarsinomlarda kas metastazı diğer histopatolojik tiplere göre daha yaygındır(4,5). Küçük hücre dışı akciğer kanseri kaynaklı kas metastazları agresif bir seyir gösterir ve sağkalım oldukça kısadır (6).

İskelet kası metastazları kontrastsız BT de hipodens ,kontrastlı BT de periferal kontrastlanma gösteren hipodens lezyon olarak izlenmektedir. MR görüntülemede T1 de kas ile izointens, T2 de çevresel ödemin eşlik ettiği heterojen sinyal intensitesinde lezyon olarak izlenir. Kontrastlı incelemede periferal kontrastlanma görülür(7).

Ayırıcı tanıda apse ,primer yumuşak doku sarkomu yer alır ve radyolojik benzerliği nedeniyle tanıda gecikmeye neden olabilir(3). Kas içi apseler benzer bir görünüme sahip olabilir, ancak bakteriyemi -sepsis varlığı , iv ilaç kötüye kullanımı gibi klinik bulguların varlığı gibi durumlarda ön tanıda düşünülmelidir.

Sonuç: İskelet kası metastazları nadir görülmekle birlikte primer malignitesi bulunan hastalarda uygun klinik ve görüntüleme bulguları varlığında tanıda düşünülmelidir.

Anahtar kelimeler: akciğer kanseri , metastaz, iskelet kası ,MRG (manyetik rezonans görüntüleme)

Kaynaklar

1)Surov, Alexey & Hainz, Michael & Holzhausen, Hans-Juergen & Arnold, Dirk & Katzer, Michaela & Schmidt, Joerg & Spielmann, Rolf & Behrmann, Curd. (2009). Skeletal muscle metastases: Primary tumours, prevalence, and radiological features. European radiology.

2)Surov, Alexey & Köhler, Johanne & Wienke, Andreas & Gufler, Hubert & Bach, Andreas & Schramm, Dominik & Behrmann, Curd & Spielmann, Rolf. (2014). Muscle metastases: Comparison of features in different primary tumours. Cancer imaging : the official publication of the International Cancer Imaging Society.

3) Runa Shrestha,Rajesh Mourya,Archana Rao,Frank Paolozzi.Skeletal Muscle Metastasis Presenting as an Initial Manifestation of Lung Cancer.2014

4)López-González A, Huelves M, García AL, Provencio M. Skeletal muscle metastasis from NSCLC. J Thorac Dis. 2012 Apr 1;4(2):232-4.

5)Kwas, Hamida & Zendah, Ines & Ghedira, Habib. (2013). Skeletal muscle metastases from lung cancer. Asian cardiovascular & thoracic annals.

6)Tezcan, Yilmaz & Koc, Mehmet. (2014). Muscle metastasis from non-small cell lung cancer: Two cases and literature review. Acta clinica Belgica.

7) T. Arpaci, G. Ugurluer, T. Akbas, R.B. Arpaci, M. Serin. Imaging of the skeletal muscle metastases. Eur Rev Med Pharmacol Sci 2012



Resim 1. T1 ağırlıklı görüntüde temporal kas ile izointens lezyon izlenmektedir

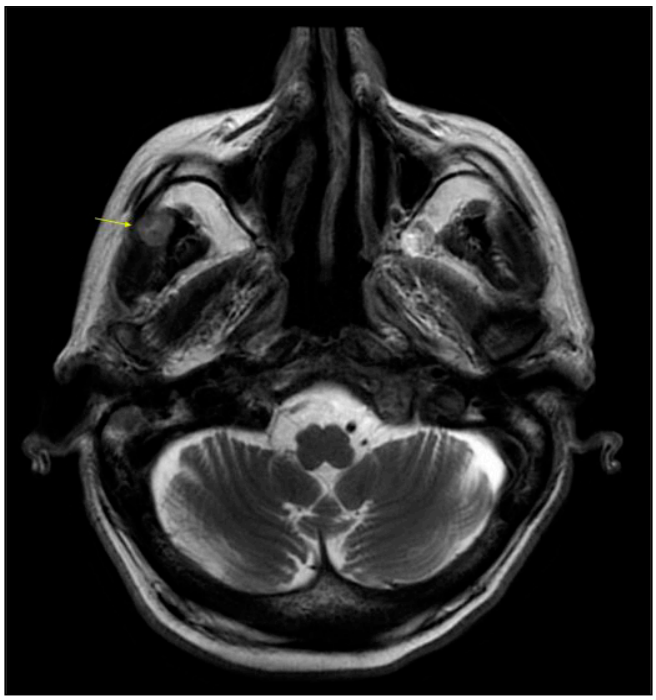

Resim 2. T2A da lezyon heterojen sinyal intensitesi göstermektedir.

Resim 3. Kontrastlı serilerde periferik ağırlıklı kontrast tutulumu gösteren lezyon mevcut

Baş-Boyun Radyolojisi

PS-535

MAKSİLLER SİNÜSE MİGRASYON GÖSTEREN AMALGAMA SEKONDER FUNGAL SİNÜZİT

Ayşe Gökçe, Ömer Önbaş

Düzce Üniversitesi Tıp Fakültesi Hastanesi

İmmün yetmezliği olmayan bireylerde maksiller sinüs fungal enfeksiyonları nadir görülür. Dental enfeksiyonlar sık görülmesine rağmen sinüzitle ilişkili odontojenik enfeksiyonların ve bunlar içerisinde

fungal enfeksiyonların insidansı oldukça düşüktür. Sinüs tabanı yoğun kortikal kemikten oluştuğu için etkili bir bariyer görevi üstlenerek odontojenik enfeksiyonların sinüs tabanından penetrasyonunu engeller. Ancak diş kökleri sinüs tabanına çok yakın olan bireyler için durum farklı olabilir ve odontojenik enfeksiyonlar sinüse drene olabilirler[1]. Kronik baş ağrısı şikayeti ile başvuran otuzüç yaşındaki kadın olgunun BT incelemesinde, sağ maksiler sinüste yüksek dansiteli, yabancı cismi düşündüren iki adet milimetrik yapı ile birlikte sinüsü büyük oranda dolduran yumuşak doku dansitesi saptandı. Olgunun sağ üst molar dişine birkaç yıl önce kanal tedavisi yapıldığı öğrenildi ve odontojenik sinüzit olarak değerlendirildi. Manyetik rezonans görüntülemede sinüs içerisindeki yumuşak doku T1 ağırlıklı görüntülerde hipointens, T2 ağırlıklı görüntülerde hiperintens sinyal özelliği gösterdiğinden fungal sinüzit ayırıcı tanıda düşük olasılıklı düşünüldü ancak endoskopik sinüs cerrahisi yapıldı ve sinüs materyalinin histopatolojik inceleme sonucu fungal sinüzit ile uyumlu olarak raporlandı.

Burada immün yetmezliği olmayan bireylerde nadir görülen ve atipik MRG bulguları ile prezente olan odontojenik fungal maksiller sinüzit olgusunu sunmayı hedefledik.

Anahtar kelimeler: odontogenic infection, maxillary sinusitis, fungal sinusitis, amalgam restoration

Kaynaklar

1. Brook I. Sinusitis of odontogenic origin. Otolaryngol Head Neck Surgery, 2006, 135: 349-355.

Koronal BT kesitlerde sağ maksiller sinüsü büyük oranda dolduran yumuşak doku dansitesi ve içerisinde sinüs tabanı ve ostiumuna komşu amalgama ait yüksek dansiteli yapılar izleniyor. Aksiyel BT kesitlerde sağ maksiller sinüste yumuşak doku dansitesi ve anterior kesiminde amalgama ait hiperdens yapı izleniyor.

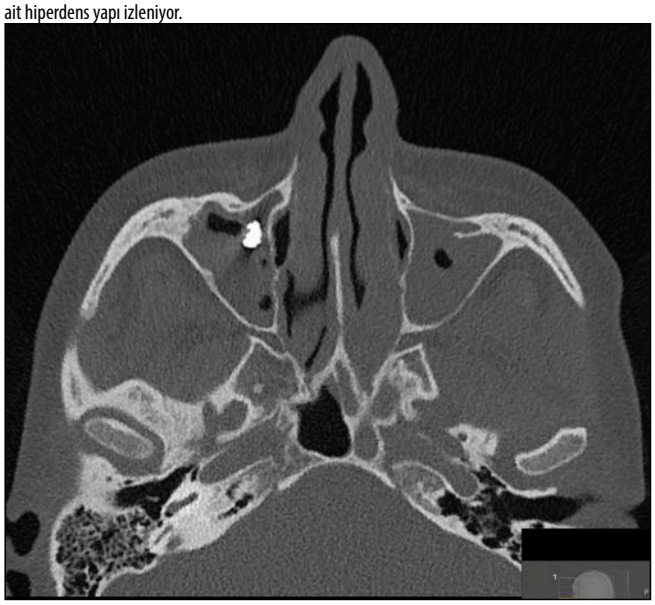

Koronal yağ baskılı T2 ağırlıklı MRG'de sağ maksiller sinüste yüksek sinyal özelliğinde oluşum ile birlikte amalgama bağlı görüntü distorsiyonu izleniyor.



Koronal T1 ağırlıklı MRG'de sağ maksiller sinüste düşük sinyal özelliğinde oluşum ve amalgama bağlı görüntü distorsiyonu izleniyor.

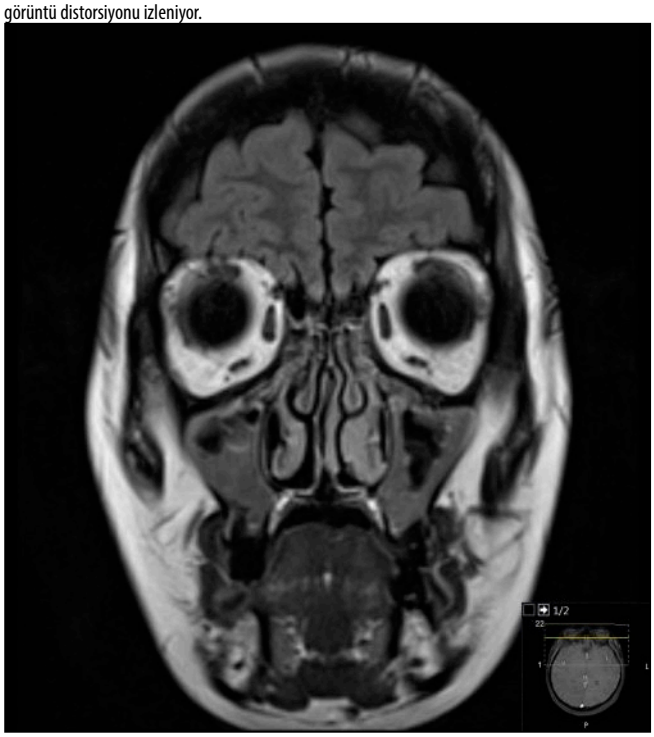

Koronal yağ baskılı postkontrast T1 ağırlıklı MRG'de sağ maksiller sinüste kontrastlanan birkaç adet septum içeren hipointens oluşum ve amalgama bağlı görüntü distorsiyonları izleniyor.



Abdominal Radyoloji

PS-536

PRİMER MALİGNİTESİ BELLİ OLMAYAN MASİF ASİTLİ BİR OLGUNUN DİAGNOSTİK YÖNETİMİ.

Burcu Kübra Ertürk, Hadi Sasani, Korcan Aysun Gönen

Tekirdağ Namık Kemal Üniversitesi, Tıp Fakültesi, Radyoloji Anabilim Dalı, Tekirdağ, Türkiye

Giriş ve Amaç: Neoplastik ekilmenin sık merkezi olan büyük omentum, lenfoid dokudan zengin olup peritoneal sıvıyı absorbe eder. Peritoneal sıvı ve implantlar ultrasonografi (US) ile kolaylıkla görüntülenebilir. Peritoneal implant taramada en sık kullanılan diğer modalite kontrastlı bilgisayarlı tomografi (BT)'dir. Pozitron emisyon tomografi (PET)-BT'de omental implantlar, diffüz artmış 18-florodeoksiglukoz (FDG) alımı ile beraber omental kalınlaşma, hiperdansite ve nodülarite şeklinde izlenirler [1].

Bu bildiride, etyolojisi bilinmeyen, sitolojisi metastatik adenokarsinom ile uyumlu bulunan masif asitli bir olgunun görüntüleme bulguları tartışılmıştır.

Olgu Sunumu: Seksen yedi yaş kadın hasta bir haftadır var olan karın ağrısı şikayetiyle başvurdu. Muayenesinde epigastrik bölgede ve sağ alt kadranda hassasiyeti mevcuttu. Yapılan US'de perihepatik, perisplenik, bilateral parakolik ve batın alt kadranda masif serbest sıvı izlendi. Batın ön duvarı posteriorunda peritoneal yüzde implant açısından kuşkulu solid hipoekojenite mevcuttu (Resim 1). IV kontrastlı batın BT'de duodenum 2. kıta komşuluğunda yer yer anslar ile devamlılığı bulunan kitle benzeri dansite (Resim 2) izlendi. Ancak manyetik rezonans görüntüleme (MRG) tetkikinde bu lokalizasyonda belirgin kontrast tutulumu ve diffüzyon kısıtlanması saptanmadı (Resim 3). Gastroskopik incelemede antral gastrit ve hiatal herni görünümü izlendi. Asit etyolojisine yönelik yapılan parasentez işleminde malign sitoloji saptanmış olup, mayide CA-125 14.552 U/ml olarak yüksek değerde geldi. Kanda CA-125 değeri 374 U/ml olup artmıştı. Malignite şüphesi olan hastaya yapılan PET-BT'de batın içi sağ paramedial alanda 4x3x5 cm boyutlarında düzensiz konturlu FDG tutulumu olan yumuşak doku lezyonu izlendi (Resim 4). Lezyonun tru-cutt biyopsi sonucu yüksek gradeli adenokarsinom metastazı ile uyumlu geldi. İlk planda genitoüriner sistem malignitesi düşünüldü, ancak hastanın smear testi negatifdi.

Tartışma ve Sonuç: Klinik olarak peritoneal patoloji araştırılmasında BT veya MRG kullanılmakta olup, MRG yüksek yumuşak doku çözünürlüğüne sahip olması nedeniyle implantları taramada daha optimal bir tetkiktir. Low ve ark. BT'nin başarılı olamadığı peritoneal implantları göstermede MRG'nin yeteneğini ortaya çıkarmıştır [2]. Ayrıca orta/masif asiti olan hastalarda kolaylıkla atlanabilen implantları MRG daha iyi gösterir. Ancak barsak komşuluğunda bulunan lezyonların MRG'de bile gözden kaçması olasıdır.

Peritoneal metastaz ve implantlar BT'de %85-93%, MRG'de %85-90 oranında saptanabilir [3]. PET-BT taramasının duyarlılığı %92.4, özgüllüğü %85 ve doğruluğu %91 olarak bildirilmiştir [4]. Mevcut masif asitli olgumuzda varolan omental implant, US ve BT'de net kontur çizmemekteydi, ancak kapsamlı MRG ve PET-BT ile lezyonun anatomik ve fonksiyonel natürü hakkında ayrıntılı ve net görüntüler elde edildi.

Masif asiti olan hastalarda etyolojiye yönelik taramada US ve BT gibi primer radyolojik yöntemler yetersiz kalıyorsa, vakit kaybetmeden daha kapsamlı anatomik ve fonksiyonel detay sunan MRG ve PET-BT ile ileri görüntüleme, gereklilik halinde histopatolojik inceleme önerilir.

Anahtar kelimeler: Masif asit, İmplant, Ultrasonografi, Bilgisayarlı tomografi, Manyetik rezonans görüntüleme, Pozitron emisyon tomografisi.

Kaynaklar

1. Erdil İ, Bakır B, Yılmaz F. Jinekolojik Tümörlü Hastalarda Batın İçi İmplantların Saptanmasında Diffüzyon Ağırlıklı MRG Tetkikinin PET-BT ile Karşılaştırılması. Okmeydanı Tıp Dergisi 30(3):121-127, 2014 doi:10.5222/otd.2014.121.
2. de Bree E, Koops W, Kröger R, et al. Eur J Surg Oncol. Sitoredüktif cerrahi ve hipertermik intraperitoneal kemoterapi için kolorektal peritoneal karsinomatozisli hastaların preoperatif bilgisayarlı tomografisi ve seçimi. 2006;32(1):65-71. doi: 0.1016/j.ejso.2005.09.016.
3. Levy AD, Shaw JC, Sobin LH. Peritoneal Boşluğun Sekonder Tümörleri ve Tümör Benzeri Lezyonları: Patolojik Korelasyonlu Görüntüleme Özellikleri. RadioGraphics 2009 29:2, 347-373. Doi: 10.1148/rg.292085189.
4. Panagiotidis E, Datseris IE, Exarhos D, et al. Tümör belirteçleri artmış ve konvansiyonel görüntülemede negatif bulguları olan hastalarda 18F-FDG PET/BT ile saptanan karın içi kanserin nüksünde yüksek peritoneal implant insidansı. Nucl Med Commun. 2012; (4):431-8. doi: 10.1097/MNM.0b013e3283506ae1.

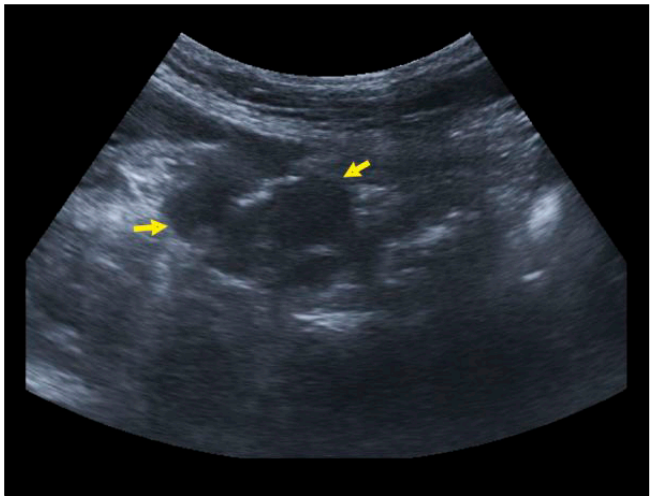

Resim 1. Ultrasonografik incelemede batın ön duvarı posteriorunda peritoneal yüzde implant açısından kuşkulu solid hipoekoik lezyon (oklar).

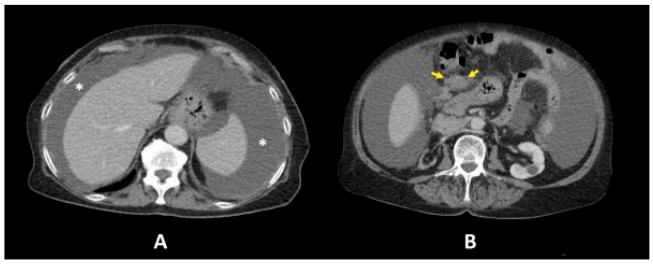

Resim 2. Kontrastlı batın BT incelemesinde (A) batın içi masif assit (yıldız), (B) duodenum 2. kıta komşuluğunda yer yer anslar ile devamlılığı bulunan, kontrastlanması olmayan, kitle açısından şüpheli dansite (oklar).

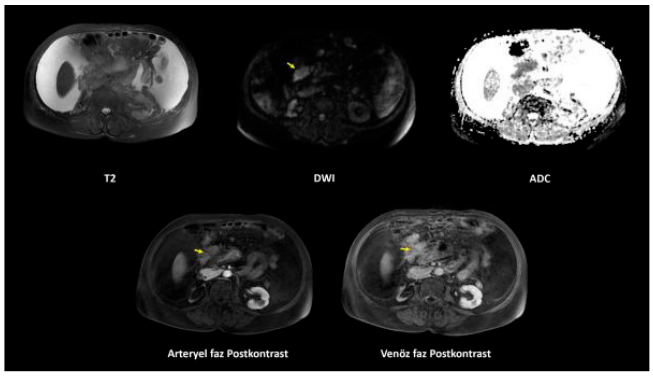

Resim 3. MRG'de BT'ye uyan lokalizasyonda DWI sekansta minimal sinyal artışı, ADC sekansta minimal kısıtlama ve postkontrastlı serilerde minimal kontrastlanma gösteren omental implant ile uyumlu lezyon (oklar).

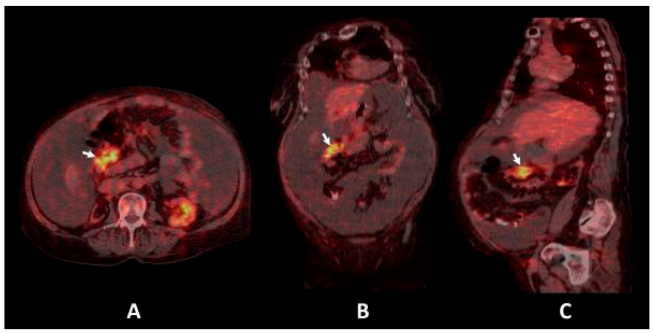

Resim 4. 18-Florodeoksiglukoz pozitron emisyon tomografide tanımlanan düzeyde metabolik aktif lezyon (oklar).

Abdominal Radyoloji

PS-537

PENİL MONDOR HASTALIĞI

Veysel Kaplanoğlu[1], Hatice Kaplanoğlu[2]

[1]Sağlık Bilimleri Üniversitesi Keçiören Eğitim ve Araştırma Hastanesi, Radyoloji Bölümü, Ankara, Turkiye
[2]Sağlık Bilimleri Üniversitesi Dışkapı Yıldırım Beyazıt Eğitim ve Araştırma Hastanesi, Radyoloji Bölümü, Ankara, Turkiye

Giriş: Penil Mondor hastalığı penisin yüzeyel dorsal veninin trombozu veya tromboflebiti ile karakterize nadir görülen bir hastalıktır (1). En çok etkilenen damarlar torokoepigastrik, lateral torasik ve superior epigastrik venlerdir. Klinik bulgular dolayısı ile genellikle posterior servikal, göğüs, aksilla ve kasık bölgelerinde gözlenmektedir (2). Penil Mondor hastalığı insidansı %1.4'tür (3). Mondor hastalığına neyin sebep olduğu genellikle belli olmamakla birlikte, kadınların bu hastalığa yakalanma olasılığı erkeklerden 9 kat daha fazladır. Hastaların korku veya çekince hissetmeleri nedeniyle hekime başvurmaktan kaçınmaları veya olguların yeterince tanımlanamaması, olguların daha az tanı almasına neden olmaktadır (4). Penil Mondor hastalığı genellikle 21–70 yaş arasındaki cinsel olarak aktif erkeklerde görülmektedir (3). Penil Mondor hastalığının etiyolojisinde kesin olmamakla beraber, enteroviral enfeksiyonlar, menstrüel kan ile temas (irritan etkiye bağlı olarak), tüberküloz, sünnete bağlı oluşan skar dokuları, aşırı cinsel aktivite (cinsel ilişki veya mastürbasyon), uzun süre cinsel abstinans, travma, cinsel ilişki sırasındaki travmalar, pelvik veya eksternal genital sisteme ait cerrahi uygulamalar ve pelvis içi yerleşimli tümörlerin rol oynadığı düşünülmektedir.

Özet: 20 yaşında 2 yıldır evli olan erkek hasta penis kökü sağ yarıda sertlik ve ağrı şikâyeti ile hastaneye başvurdu. Ağrı özellikle ereksiyon sırasında oluşmaktaydı. Özgeçmişinde ek bir hastalık yoktu. Hastanın şikâyeti yaklaşık olarak iki hafta önce başladığı ve zamanla ağrıda gerileme olduğu öğrenildi. Fizik muayenesinde penis kökü dorsal yüzde penis boyunca uzanan 3 mm uzunluğunda sertlik ve hassasiyet palpe edildi. Hastanın vitalleri ve laboratuar incelemeleri normal değerlerde saptandı.Yapılan penil doppler ultrasonografi (USG) sonucunda yüzeyel dorsal ven çapı 3,0 mm ölçüldü ve damar cidarında düzensizlikler ve hiperekojen görünüm izlendi (resim 1, 2). Bu bulgular geçirilmiş venöz tromboz sekeli lehine yorumlandı. Hastaya oral tedavi başlandı. Cinsel perhiz uygulaması önerildi. 3 haftalık tedavi süresinde hastanın bulgularında gerileme olduğu saptandı. Yapılan kontrol penil Doppler USG'de trombozun gerilediği görüldü.

Tartışma ve Sonuç: Penil Mondor hastalığı nadir görülen, iyi huylu bir hastalıktır. Genellikle konservatif ve medikal tedavi ile düzelmektedir. Penil Mondor hastalığı nadir görülen, iyi huylu ve genellikle konservatif tedavi ve/ veya medikal tedavi ile iyileşen bir rahatsızlıktır. İyi bir anamnez ve fizik muayene ile tanı konulabilir. Doppler ultrasonografi ile de tanı desteklenmelidir. Hastaların çoğunda 6-8 haftalık medikal tedavi ile sonuç alınmaktadır. Penil Mondor hastalığına bağlı penisde herhangi bir deformite veya ereksiyon problemi oluşmamaktadır.

Anahtar kelimeler: Penis, Tromboflebit, Mondor Hastalığı

Kaynaklar

1. Nazir SS, Khan M. Thrombosis of the dorsal vein of the penis (Mondor's Disease): A case report and review of the literature. Indian J Urol. 2010; 26(3):431-433.
2. Mondor H. Tronculite sous-cutanee subaigue de la paroi thoragigue anterolaterale. Mem Acad Chir. 1939; 65: 1271-1278.
3. Kumar B, Narang T, Radopta BD, Gupta S. Mondor's disease of penis: a forgatten disease. Sex Transm Infect. 2005; 81: 480-482.
4. Conkbayır I, Yanik B, Keyik B, Hekimoğlu B. Superficial dorsal penile vein thrombosis (Mondor disease of the penis) involving the superficial external pudendal vein. J Ultrasound Med. 2010; 29: 1243-1245

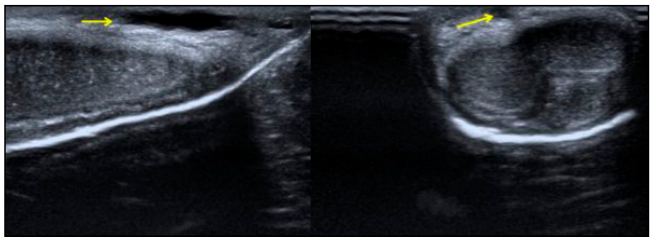

Resim 1. Ultrasonografi imajda damar lümeninde trombozla uyumlu hipoekojen oluşumlar gösterilmektedir (oklar).

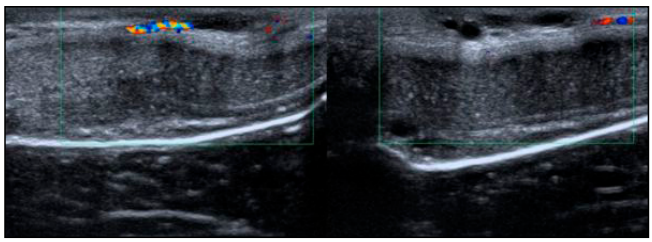

Resim 2. Renkli Doppler ultrason'da longitudinal düzlemde yüzeyel dorsal vende duvar kalınlaşması ve distal kesimde parsiyel tromboz bulguları izlenmektedir.

Kas-İskelet Radyolojisi

PS-538

SUBPERİOSTAL ABSENİN EŞLİK ETTİĞİ KOMPLİKE OSTEOMYELİT VE RASTLANTISAL SEVER HASTALIĞI

Simge Ural, Gül Gizem Pamuk, Candan Varlık

Bağcılar Eğitim ve Araştırma Hastanesi

Giriş ve Amaç: Subperiostal apse, osteomiyelitin nadir bir komplikasyonudur. Tedavide cerrahi endike olduğundan, durumun erken tanınması önemlidir. Sever Hastalığı (kalkaneal apofizit) ise kalkaneal apofizisin ağrılı inflamasyonudur. Genelde kendini sınırlayıcı bir hastalıktır.

Olgu: 9 yaşında kız çocuk hasta hastanemize sağ ayak bileğinde ağrı ve üzerine basamama şikayeti ile başvurdu. FM'de sağ ayak lateral malleol düzeyinde ısı artışı, kızarıklık ve hareket kısıtlılığı izlendi. Laboratuvar tetkiklerinde ESR,CRP,WBC ve prokalsitonin değerleri yüksek bulundu. Ayak bileği grafilerinde sağ ayak bileğinde yumuşak doku şişliği ve yağ planlarında silinme dışında özellik izlenmedi. Osteomyelit ön tanısı ile sağ ayak bileğine yönelik yapılan MR'da sağ fibula distal lateral metafizodiafizer alanda T2 ve PD yağ baskılı incelemelerde hiperintens, T1 ağırlıklı incelemede hipo-izointens görünümde subperiostal abse, komşu kemikte osteomyelitle uyumlu sinyal artışı ve lateralde cilt-cilt altı dokularda fasyal planlara uzanan enflamasyonla uyumlu sinyal artışları izlendi. Abse drenajı sonrası kültürde Staf. Aureus üremesi görüldü. Takiplerde klinik düzelme olmaması nedeniyle sağ ayak bileğine yönelik kontrol MR'da fibula distal uçta osteomyelit ile uyumlu T2 ve PD yağ baskılı incelemelerde hiperintens görünüm izlendi. Sağ ayak bileği lateral kesimde yumuşak dokularda enflamasyon lehine sinyal artışları sebat etmekteydi. Aynı zamanda kalkaneal apofizde Sever hastalığı ile uyumlu sinyal artışı da izlendi. Takiben antibiyotik tedavisi sonucu klinik bulgularda düzelme olmasıyla hasta taburcu edildi.

Tartışma: Osteomyelit herhangi bir kemiği tutan, 2 haftadan kısa sürede ateş, şişkinlik, ısı artışı, ağrı, hareket kısıtlılığı gibi bulgular oluşturan genellikle bakteriyel kaynaklı bir enfeksiyondur. Çocuklarda insidansı yaklaşık 100.000'de 8-10 vaka olup 5 yaş altı erkek çocuklarda daha sıktır. En sık tutulum yapan bakteri Staf. aureustur, en sık tutulan kemikler alt ekstremite kemiklerinin metafizidir. Mortalite nadir de olsa, etkilenen kemiklerde kalıcı deformiteler oluşabilmektedir. Komplikasyonları sepsis, artrit, selülit, subperiostal abse, intramuskuler abse, derin ven trombozu, patolojik fraktür vbdir. Laboratuvar tetkiğinde WBC,CRP,ESR yüksekliği görülür. Tanıda ayrıca eklem sıvısı ve/veya kan kültürleri yapılmalıdır. Radyografilerde rejyonel osteopeni, periostal kalınlık artışı, yumuşak doku şişliği, yağ planlarında silinme gibi bulgular görülür. BT kronik osteomyelitte sekestrum ve involukrumu tespit etmek açısından faydalıdır. Osteomyelitte en erken görüntüleme bulgusu MR incelemede kemik iliği ödemine ait sinyal artışıdır. Bunun dışında eklem ve yumuşak doku değişikliklerini göstermede de diğer modalitelerden üstündür. US inceleme yumuşak doku değişikliklerini ve aspirasyona yer gösterme açısından önemlidir. Tedavide uzun süreli antibiyotikler kullanılmakla birlikte, koleksiyon/sekestrum/involukrum varlığında cerrahi debridman yapılmalıdır.

Sonuç: Subperiostal apse, çocukluk çağında osteomyelitin nadir bir komplikasyonudur. Kemik nekrozunu ve kronik osteomyeliti önlemek için cerrahi endike olduğundan, durumun erken tanınması önemlidir. Biz de bu vakamızda nadir komplikasyon olan subperiostal abseyi tanıtmak ve radyoloji doktoru olarak elimizdeki incelemede patoloji tespit edildiğinde "mutlu göz" olmamamız, filme yeterli zaman ayırıp, inceleme alanına giren tüm yapıları ayrıntılı olarak incelememiz gerektiğini vurgulamak istedik.

Anahtar kelimeler: Subperiostal abse, Osteomyelit, Kalkaneal Apofizitis, Sever Hastalığı, Drenaj, MR, BT, US, Radyografi

Kaynaklar

1. Pineda C, Espinosa R, Pena A. Radiographic imaging in osteomyelitis: the role of plain radiography, computed tomography, ultrasonography, magnetic resonance imaging, and scintigraphy. Semin Plast Surg,2009.
2. Averill LW, Hernandez A, Gonzalez L et-al. Diagnosis of osteomyelitis in children: utility of fat-suppressed contrast-enhanced MRI. AJR Am J Roentgenol, 2009.
3. Elena Chiappini, Caterina Camposampiero, Simone Lazzeri,Giuseppe Indolfi, Maurizio De Martino, and Luisa Galli. Epidemiology and Management of Acute Haematogenous Osteomyelitis in a Tertiary Paediatric Center,2017.
4. Beck L, Heindel WL. Apophysitis calcanei. Rofo, 2012.

Hastanın ilk geliş radyografileri. Resim A: Sağ ayak bileği çevresinde yumuşak dokuda şişlik ve yağ planlarında silinme izlenmekte. Resim B: Kalkaneal apofiziste dansite artışı ve komşu kalkaneal kemik korteksinde düzensiz görünüm izlenmekte.



MR incelemede rastlantısal yakalanan Sever hastalığı (kalkeneal apofizit) Sol resimde sagital T2W SPAIR incelemede kalkaneal apofiziste ve komşu kalkaneusta kemik iliği ödemine ait sinyal artışı izlenmekte. Sağ resimde aynı kesitin aksiyel T2W SPAIR inceleme görüntüsünde kalkaneusta sinyal artışı görülmekte.

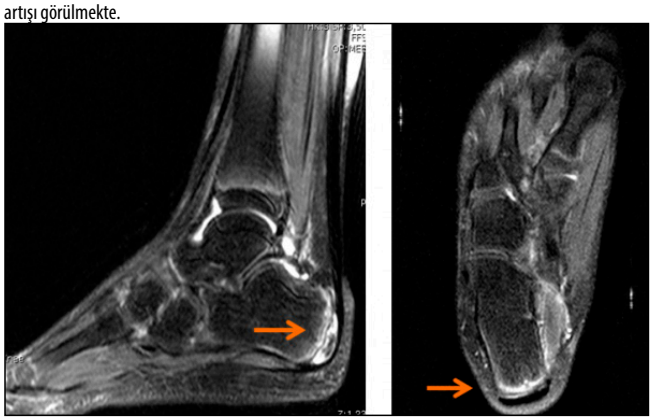

Tedavi ve taburculuk sonrası takiplerde kontrol radyografide kemiklerde ve yumuşak dokularda patoloji izlenmemekte.

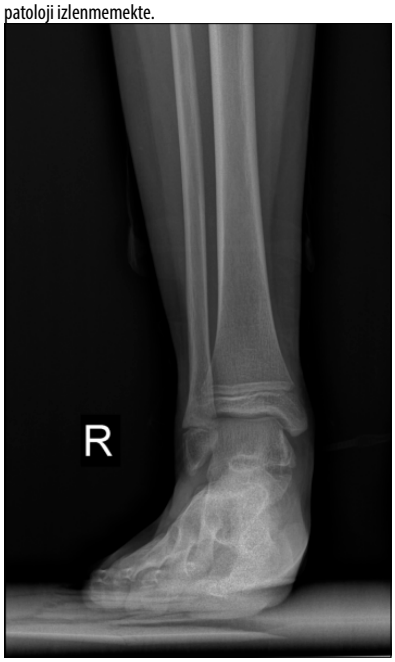

Subperiostal abse drenajı sonrası MR incelemede soldaki resimde coronel PDW SPAIR incelemede ve sağdaki resimde aksiyel PDW SPAIR incelemede oklarla işaretlenen alanda fibulada sebat eden osteomyelite ait sinyal artışı görülmekte.

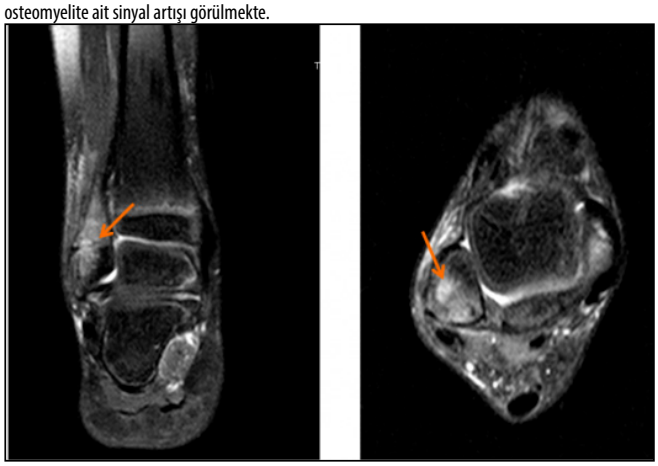

MR incelemede Resim A: Aksiyel PDW SPAIR incelemede fibula distal kesimde ok ile işaretlenen bölgede osteomyelit lehine sinyal artışı izlenmekte. Resim B: Aynı kesitin coronal PDW SPAIR incelemesi.

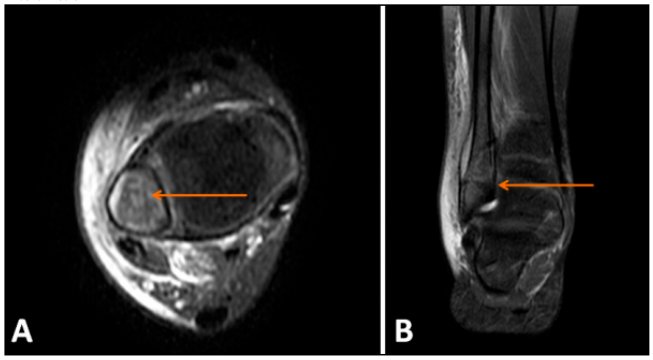

MR incelemede Resim A: T2W SPAIR incelemede sağ ayak bileği lateral kesimde geniş ödem alanı izlenmekte. Resim B: Aynı kesitin T1W inceleme görüntüsü.



MR incelemede Resim A: Aksiyel T2W incelemede ok ile işaretli alanda subperiostal abse görülmekte. Resim B: PDW SPAIR incelemede ok ile işaretli alanda subperiostal abse görülmekte. Her iki resimde yumuşak dokularda yaygın enflamasyonla uyumlu sinyal artışları izlenmekte.

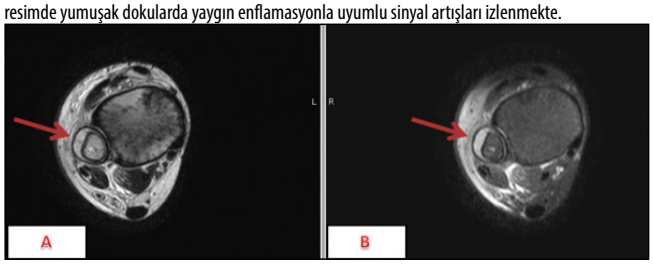

Subperiostal abse drenaji sonrası kontrol sağ ayak bileğine yönelik radyografide yumuşak dokuya uzanan drenaj kateteri ve yumuşak dokuda ödemli görünüm izlenmekte.



Pediatrik Radyoloji

PS-539

PRENATAL UNİLATERAL RENAL AGENEZİ TANISINDA ,DÜŞEN ADRENAL GÖRÜNÜMÜ : OLGU SUNUMU

Tuba Bayrak Uluışık

Sbü Samsun Eğitim ve Araştırma Hastanesi

Giriş ve Amaç: Unilateral renal agenezi(URA) saptanan fetusa ait ultrasonografi bulgularının sunulması amaçlanmıştır.

Olgu Sunumu: 24 yaşında G2P1 olguda yapılan ultrasonografide fetal biyometrik ölçümler 24 hafta ile uyumlu bulundu. Rutin fetal anomali taraması sırasında fetusun sağ böbreği normal lokalizasyonda izlenirken sol renal fossa boş görünümde ve düşen adrenal bulgusu mevcuttu. Sol böbrek, lojunda veya batın içi herhangi bir lokalizasyonda izlenmedi. RDUS bakıda sağ vasküler yapılar izlenirken sol renal vasküler yapılar izlenemedi.Amniyon mayi miktarı normal sınırlarda değerlendirildi.Ek anomali saptanmadı.

Tartışma Ve Sonuç: Renal agenezi böbreklerin tek veya çift taraflığı yokluğudur.Bilateral renal agenezi yaşamla bağdaşmazken unilateral renal agenezinin çoğunlukla normal bir yaşam sürmesi beklenir. URA prevalansı doğumda 4.0/10,000, prenatal prevalansı 3.6/10,000,izole URA: 2.8/10,000 dır(2).URA %59.9 izole olmakla beraber ,karşı böbrekte uriner trakt anomalileri oranı 7.3% ve diğer ekstra-renal anomalilerin oranı %32.8 dir.Antenatal ultrasonun yaygın kullanımıyla renal agenezi tanısı özellikle bilateral olduğunda fetusta amniyotik sıvı miktarının oldukça az olması ve her iki böbrek ve mesanenin görülememesine bağlı olarak nispeten daha kolaydır. Ancak URA 'da mesanede normal miktarlarda idrar ve amniyotik sıvı bulunması, spesifik ve rutin olarak aranmadıkça tanının sıklıkla gözden kaçırılmasına neden olmaktadır(1). Düşen (yatar) adrenal bulgusu, ipsilateral adrenal bezin arkada psoas kası üzerinde 'yatar' gibi göründüğü renal agenezi veya ektopinin görüntüleme işaretidir. Bu gibi durumlarda bezin Y-şekli yerine lineer konfigürasyonu nedeniyle, diskoid, düz, uzun veya yassı adrenal bez olarak da tanımlanır(3).

Sonuç olarak URA zor bir tanı olduğundan,düşen adrenal bulgusu, prenatal ultrasonografide böbreğin görülemediği durumlarda renal ageneziyi doğrulamak için faydalı ikincil bir bulgu olabilir.Ayrıca

Doppler US'de renal vasküler yapıların görüntülenmesi de tanıya yardımcıdır.

Anahtar kelimeler: Renal Agenezi,Prenatal tanı, Düşen Adrenal Bulgusu, Doppler

Kaynaklar

1. Paladini D, Volpe P. Ultrasound of Congenital Fetal Anomalies. Informa HealthCare. (2007) ISBN:041541444X
2. Congenital unilateral renal agenesis: Prevalence, prenatal diagnosis, associated anomalies. Data from two birth-defect registries Hélène Lauriche sse Delmas 1 2, Monique Kohler 3, Bérénice Doray 4 5, Didier Lémery 1 2, Christine Francannet 6 7, Jocelyn Quistrebert 8, Cécile Marie 2 8, Isabelle Perthus 6 74
3. Hoffman CK, Filly RA, Callen PW. The "lying down" adrenal sign: a sonographic indicator of renal agenesis or ectopia in fetuses and neonates. J Ultrasound Med. 1992;11 (10): 533-6. J Ultrasound Med (abstract) - Pubmed citation

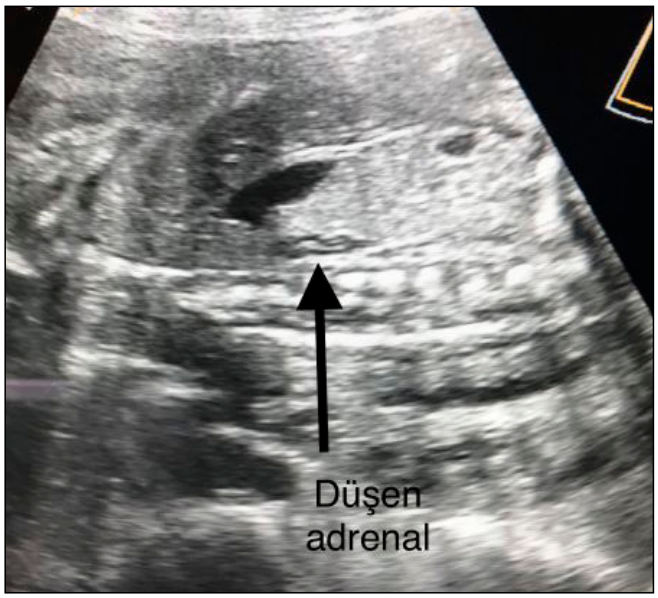

b. Oblik-Sagital değerlendirmede sol adrenal bezde düşen(yatar) adrenal görünümü

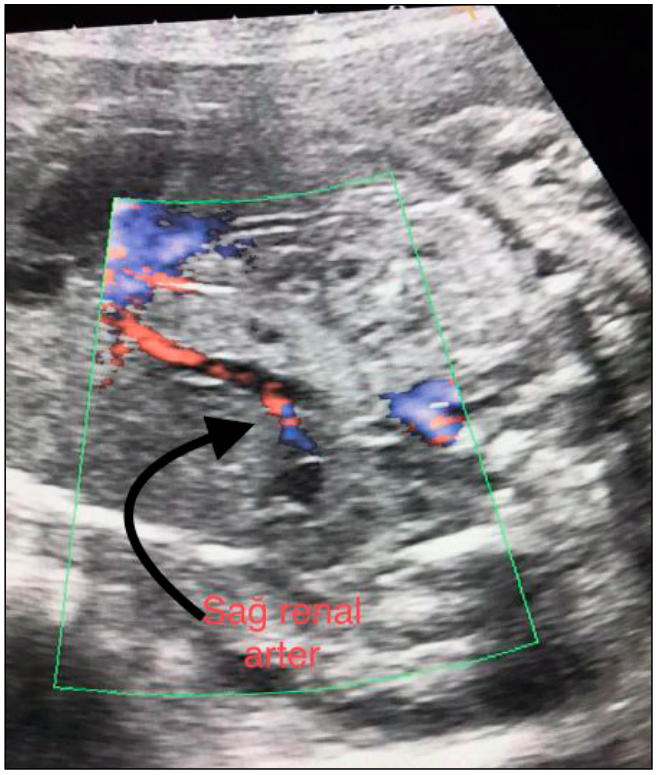

c. Doppler bakıda sağ renal vasküler yapılar izlenmektedir.Aynı düzeyde sol böbreğe ait vasküler yapılar izlenememiştir.



a. Aksiyel değerlendirmede sağ böbrek net bir şekilde izlenirken, sol renal fossa boş görünümde ve adrenal bez posteroinferiora doğru uzanır görünümde izlenmektedir.

Kaynaklar



Kas-İskelet Radyolojisi

PS-540

PERİFERİK SİNİR KILIF TÜMÖRÜYLE KARIŞAN METASTAZ OLGUSU

Semra Duran, Erdem Özkan, Alican Kılıç

Ankara Şehir Hastanesi

Giriş ve Amaç: Periferik sinir kılıfı tümörleri (PSKT) merkezi sinir sistemi dışındaki sinir kılıflarından kaynaklanan nörojenik tümörlerdir (1). Manyetik rezonans inceleme (MRİ) ile tanınmaları çoğu kez mümkündür ancak benzer görünümler nadiren malign süreçlerde de karşımıza çıkabilir. Biz de periferik sinir kılıf tümörü ön tanısıyla opere edilen ve patoloji sonucu metastaz olarak raporlanan olgumuzu paylaşarak bu konuya dikkat çekmeyi amaçladık.

Olgu Sunumu: Sağ bacakta şişlik şikayetiyle ortopedi kliniğine başvuran 67 yaşında erkek hastaya, klinik muayenesinin ardından sağ alt ekstremiteye yönelik direk grafi ve sonrasında MR çekildi. Direk grafisi normal olarak değerlendirildi. MR'da peroneal sinir trasesinde, 18 mm çapında, T1A sekanslarda hipointens, T2A sekanslarda hiperintens izlenen, kontrast madde enjeksiyonu sonrası periferal tarzda kontrast tutulumu gösteren, yerleşimi ve sinyal özellikleri göz önüne alındığında öncelikli schwannoma düşündüren kitle lezyonu izlendi. Hasta operasyona alındı ve kitle eksize edildi. Patoloji sonucu skuamöz hücreli karsinom (SCC) metastazı ile uyumlu gelince primer malignite taraması amacıyla hastaya ek tetkikler yapıldı. Toraks BT'de sol akciğer alt lob bronşundan köken alıp bronşu oblitere eden, kavitasyon gösteren, lobule konturlu, spiküle uzantılı, plevraya dayanan, alt lobda lenfatik yayılım gösteren 64x47 mm boyutlu kitle lezyonu izlendi. Kitle lezyonunun patolojisi akciğer SCC ile uyumlu olarak raporlandı. Pozitron emiston tomografisi (PET) sonrasında sol böbrekte, her iki sürrenalde ve sağda psoas kasında metastaz ile uyumlu olabilecek başka kitle lezyonlarının da olduğu görüldü.

Tartışma ve Sonuç: PSKT çoğunlukla benign (schwannom, nörofibrom, perinörom) ve bazen de malign (malign PSKT) özellik gösterebilir (2, 3) . Sinir trasesinde izlenen lezyonlar sinir kılıf tümörlerini ön planda düşündürse de malign kitle lezyonları da akılda tutulmalıdır. Bu, malign PSKT olabileceği gibi primer bir malignitenin metastazı da olabilir.

Anahtar kelimeler: Sinir kılıf tümörü, metastaz, manyetik rezonans görüntüleme

Kaynaklar

1. Lin, John, and William Martel. "Cross-sectional imaging of peripheral nerve sheath tumors: characteristic signs on CT, MR imaging, and sonography." American Journal of Roentgenology176.1 (2001): 75-82.
2. Wasa, Junji, et al. "MRI features in the differentiation of malignant peripheral nerve sheath tumors and neurofibromas." American Journal of Roentgenology 194.6 (2010): 1568-1574.
3. Li, Chao-Shiang, et al. "Differentiation of soft tissue benign and malignant peripheral nerve sheath tumors with magnetic resonance imaging." Clinical imaging 32.2 (2008): 121-127.

Aksiyal T1A sekansında, peroneal sinir trasesinde hipo-izointens nodüler lezyon



Direk grafide özellik saptanmadı



InPhase aksiyel T2 kesit

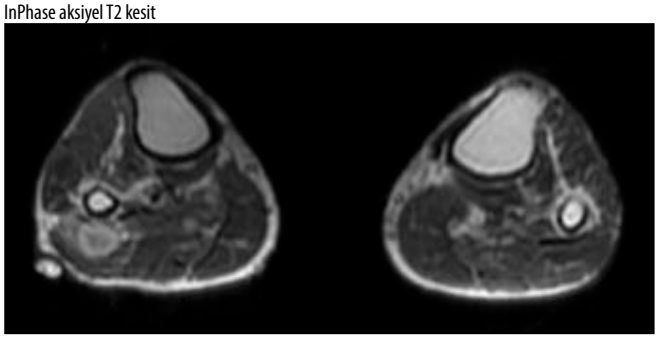

PET CT'de primer akciğer kitlesi (a), sağ fibula proksimalinde (b), sağ sürrenalde ve sol böbrekte (c), sağ psoas major kasında metastaz ile uyumlu olabilecek metabolik aktivite artışı

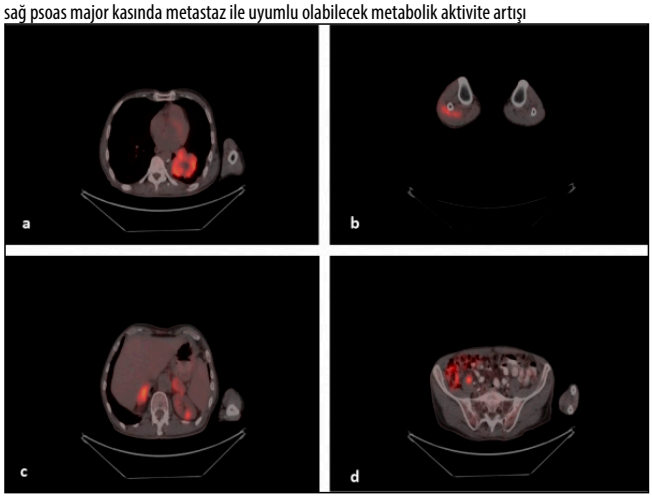

Malignite taraması sırasında sol akciğer alt lobda izlenen kaviter lezyonun (siyah ok) akciğer SCC ile uyumlu olduğu tespit edildi

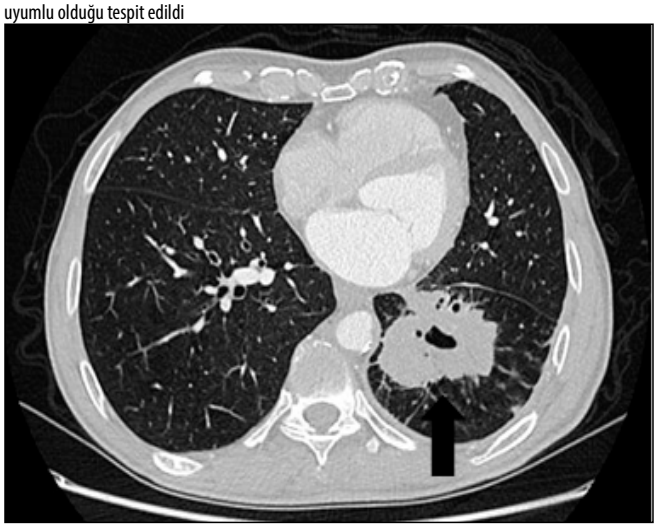

Sağda fibula proksimal kesim komşuluğunda, peroneal sinir trasesine uyan lokalizasyonda periferal kontrast tutan nodüler lezyon (siyah ok) ve çevresindeki ödem (T2 STIR sekansı, koronal kesit)



Peroneal sinir trasesine uyan lokalizasyonda periferal kontrast tutan nodüler lezyon (Water sekansı, koronal kesit)

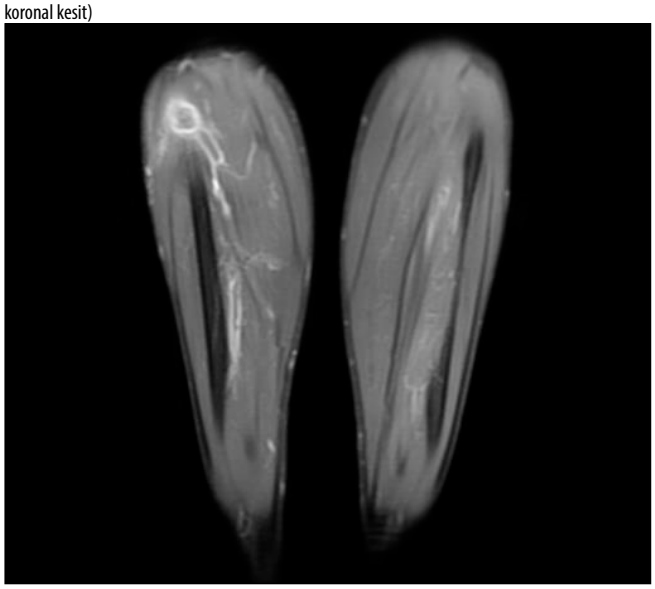

Abdominal Radyoloji

PS-541

İNVERTED PANKREAS DİVİSİUM

Aslı Dilara Büyüktoka, Hilal Şahin, Tuğçe Hancıoğlu, Begüm Ergin, Yeliz Pekçevik, Damla Sungur

İzmir Sbü Tepecik Eğitim ve Araştırma Hastanesi

Giriş: Pankreasın konjenital anomalileri pankreasın embriyolojik gelişimi nedeniyle birçok çeşitlilik göstermektedir. Bu konjenital anomalilerden en sık görüleni ise bir füzyon anomalisi olan pankreas divisumdur. Pankreas divisum ventral ve dorsal kök füzyon hatası nedeniyle görülür. Ventral pankreas ventral(Wirsung) kanalı ile major papillaya drene olurken, pankreatik glandın büyük kısmı ana pankreatik kanal ile ilişkili dorsal (Santorini) kanalı ile minör papillaya drene olur. Pankreas divisumun nadir bir şekli olan ve pankreas divisum anomalisi olan hastaların yaklaşık %3-5'inde görülen *inverted pankreas divisum*'da ise aksesuar kanal(Santorini) ana pankreatik kanal ile bağlantı göstermez. Ana pankreatik kanal major papilla ile drene olurken, aksesuar pankreatik kanal, ana pankreatik kanal ile ilişki göstermeden minor papillaya açılır ve bu yolla pankreas başının drenajı aksesuar kanal(Santorini) ile gerçekleşir.

Bulgular: Acil servise karın ağrısı, bulantı ve kusma şikayetleri ile başvuran ve laboratuar tetkiklerinde AST, ALT, total bilirubin, direkt bilirubin ve lipaz yüksekliği saptanan 70 yaşında kadın hastada elde olunan MRCP tetkikinde aksesuar pankreatik kanalın, ana pankreatik kanal ile bağlantısı olmaksızın minör papillaya açıldığı ve bu görünümün inverted pankreas divisum ile uyumlu olduğu tespit edildi.

Sonuç: Anatomik varyasyonların neden olduğu pankreatik kanal anomalileri; tekrarlayan pankreatit atakları için predispozan faktör niteliğindedir. Bu nedenle anomalileri tanıyabilmek rekürren pankreatit ataklarında etyolojiyi doğru değerlendirmeye katkıda bulunmaktadır.

Anahtar kelimeler: pankreas, divisum, inverted, varyasyon

Kaynaklar

1. Borghei, P., Author AffiliationsFrom the Department of Radiology, Rezvani, M. (2013, January 1). Anomalies, Anatomic Variants, and Sources of Diagnostic Pitfalls in Pancreatic Imaging. Radiology. https://pubs.rsna.org/doi/full/10.1148/radiol.12112469.
2. Kalivarathan, J., Yadav, K., Bataller, W., Brigle, N. W., & Kanak, M. A. (2019, November 15). Etiopathogenesis and pathophysiology of chronic pancreatitis. Transplantation, Bioengineering, and Regeneration of the Endocrine Pancreas. https://www.sciencedirect.com/science/article/pii/B9780128148310000014.

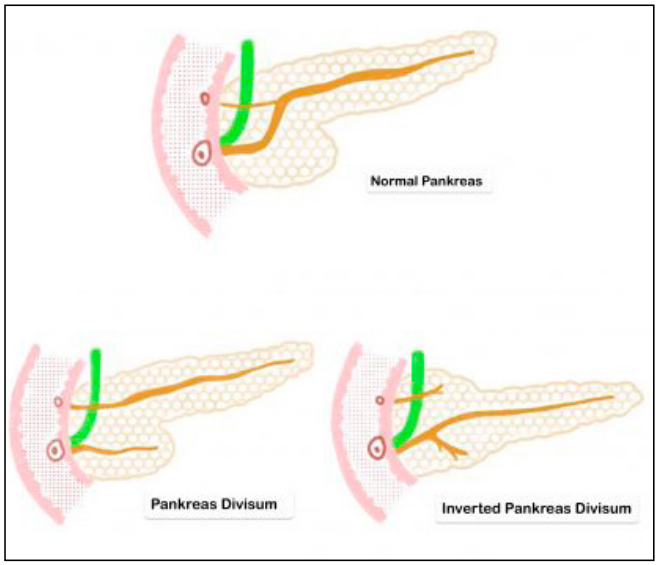

Resim 1.

Dorsal kanal (sarı ok), ventral kanal (mavi ok), ana pankreatik kanal (kırmızı ok)

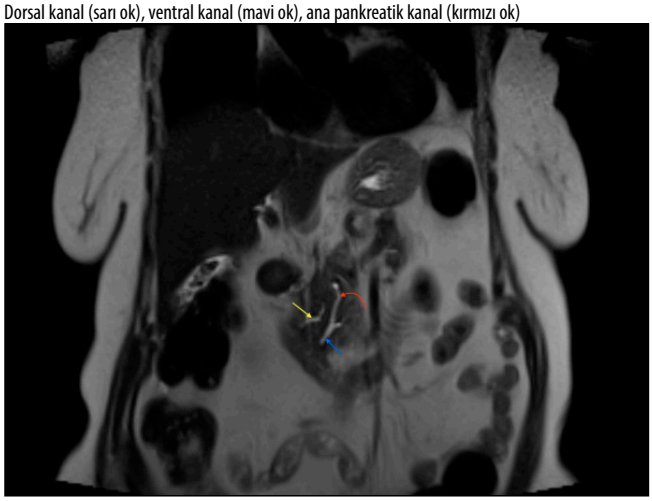

Dorsal kanal (sarı ok), ventral kanal (mavi ok), koledok (yeşil ok)

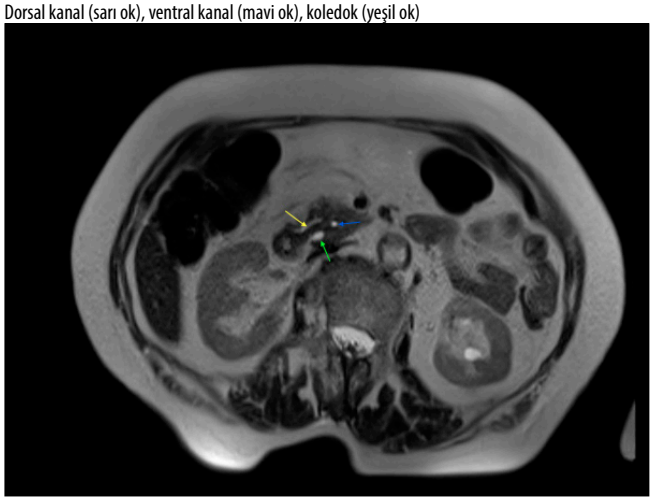

Dorsal kanal (sarı ok), ventral kanal (mavi ok), koledok (yeşil ok)

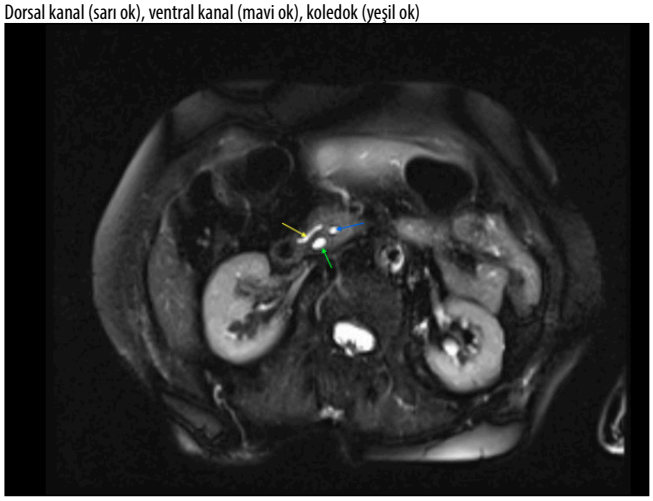

Nöroradyoloji

PS-542

UNİLATERAL VİRCHOW ROBİN BOŞLUKLARI VE TEK TARAFLI AMİLOİD ANJİOPATİ OLGUSU

Halilibrahim Öztürk, Yaşar Türk

Zonguldak Bülent Ecevit Üniversitesi

Giriş-Amaç: Virchow-Robin boşlukları(VRB) olarak da bilinen perivasküler boşluklar(PVB), beyin parankim içerisine giren perforan arterleri çevreleyen subaraknoid boşluklardır ve genişlediklerinde manyetik rezonans görüntüleme (MRG) ile izlenebilir.(1)

Perivasküler boşluklar, çözünür beta-amiloid için ana temizleme alanı olup beta-amiloid(Aβ) birikimi Alzheimer hastalığı ve serebral amiloid anjiopati(SAA) ile ilişkilidir.(2)

Serebral amiloid anjiopati, kortikal düzeyde perivasküler boşluk drenajını engelleyerek intersitisyel drenajı bozabilir(3)

Bu nedenle, PVB işlev bozukluğunun Alzheimer hastalığında/SAA 'da Aβ-amyloid (Aβ) oluşumunun güçlü bir belirleyicisi olabileceği düşünülmektedir.

Bu olgu sunumunda, nadir bir durum olarak sol sentrum semiovale ve periventriküler beyaz cevherde tek taraflı genişlemiş perivasküler boşluklara eşlik eden serebral amiloid anjiopati olgusunu literatür eşliğinde sunmak istedik.

Olgu Sunumu: 69 yaşında, skleroderma tanılı, kontrolsüz hipertansif, diyabetik kadın hasta, vücudunda uyuşma, baş ağrısı ve baş dönmesi şikayetleri ile Zonguldak Bülen Ecevit Üniversitesi Sağlık Uygulama ve Araştırma Hastanesi acil tıp kliniğine başvurmuştur. Hastanın herhangi kranial travması, malignitesi, toksik maruziyeti, enfektif hastalığı yoktur. Nörolojik muayenesi solda disdiadokinezi mevcut olması dışında normaldir. Laboratuvar incelemelerinde hafif hiponatremi dışında anormallik saptanmamıştır. Beyin MRG incelemesinde T2 ağırlıklı görüntülerde sol superior frontal girus sukortikal ve sol trigonal periventriküler beyaz cevherde genişlemiş perivasküler boşluklar, sol parietooksipital lobda SWI sekansında bir kısmı blooming artefaktı veren, hipointens kanama alanları izlenmiştir ve FLAIR sekansında periventriküler lökoriazis bulguları mevcuttur..

Anamnez, hasta kliniği ve MRG bulgularıyla birlikte değerlendirilen olguyu, nadir görülen tek taraflı genişlemiş VRB ve serebral amiloid anjiopati olgusu olarak sunuyoruz.

Resim 1. Beyin MRG incelemesinde; A ve B: T2 ağırlıklı görüntülerde sol superior frontal girus sukortikal ve sol trigonal periventriküler beyaz cevherde genişlemiş perivasküler boşluklar (oklar), C: sol parietooksipital lobda SWI sekansında bir kısmı blooming artefaktı veren, hipointens kanama alanları izlenmiştir (daire) ve D: FLAIR sekansında periventriküler lökoriazis bulguları mevcuttur.

Tartışma: MRG' de görünür VRB, yaşlanmada ve çeşitli patolojik durumlarla ilişkili olarak sık görülen bir özellik olarak rapor edilmiştir(4).

Zaman zaman laküner enfarkt olarak yanlış değerlendirilebilen genişlemiş VRB' lerin görüntüleme bulguları penetran arteri çevrelemesi, tüm MRG sekanslarında BOS ile izointens olması, kontrastlanmaması ve kitle etkisine sebep olmaması olarak özetlenebilir.(5)

Genişlemiş VRB, nihayetinde bir interstisyel sıvı durgunluğu durumunu yansıtır ve Aβ türleri gibi beyin için toksik olan belirli solütlerin zayıf drenajının bir göstergesi olabilir. Bu hipotez doğrultusunda, tüm beyin beyaz cevherinde (WM-PVS) ve özellikle sentrum semiovalede (CSO-PVS) artan perivasküler boşluklar ile SAA' e sekonder gelişen kanamalar ile arasında tutarlı bir ilişki bulmuştur. (6)

Anahtar kelimeler: Serebral amiloid anjiopati, Virchow-Robin spaces

Kaynaklar

1. Patankar TF, Mitra D, Varma A, Snowden J, Neary D, Jackson A. Dilatation of the VirchowRobin space is a sensitive indicator of cerebral microvascular disease: study in elderly patients with dementia. AJNR Am J Neuroradiol 2005;26:1512-20.
2. Hawkes CA, Härtig W, Kacza J, Schliebs R, Weller RO, Nicoll JA, et al. Perivascular drainage of solutes is impaired in the ageing mouse brain and in the presence of cerebral amyloid angiopathy. Acta Neuropathol. 2011;121:431–443. doi: 10.1007/s00401-011-0801-7.
3. Roher AE, Kuo YM, Esh C, Knebel C, Weiss N, Kalback W, et al. Cortical and leptomeningeal cerebrovascular amyloid and white matter pathology in Alzheimer's disease. Mol Med. 2003;9:112–122.
4. Heier LA, Bauer CJ, Schwartz L, Zimmerman RD, Morgello S, Deck MD. Large Virchow-Robin spaces: MR-clinical correlation. AJNR Am J Neuroradiol. 1989;10:929–936.
5. Ogawa T, Okudera T, Fnkasawa H, Hashimoto M, Inugami A, Fujita H, et al. Unusual widening of Virchow-Robin spaces: MR appearance. AJNR, 1995;16:1238-42.
6. Martinez-Ramirez S, Pontes-Neto OM, Dumas AP, Auriel E, Halpin A, Quimby M, et al. Topography of dilated perivascular spaces in subjects from a memory clinic cohort. Neurology. 2013;80:1551–1556. doi: 10.1212/WNL.0b013e31828f1876.

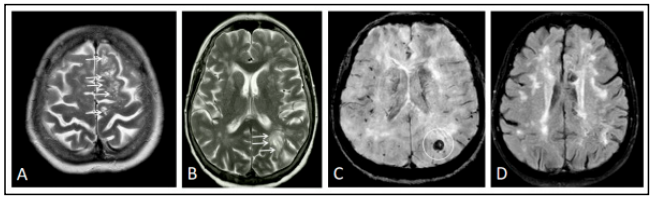

Resim 1. Beyin MRG incelemesinde; A ve B: T2 ağırlıklı görüntülerde sol superior frontal girus sukortikal ve sol trigonal periventriküler beyaz cevherde genişlemiş perivasküler boşluklar (oklar), C: sol parietooksipital lobda SWI sekansında bir kısmı blooming artefaktı veren, hipointens kanama alanları izlenmiştir (daire) ve D: FLAIR sekansında periventriküler lökoriazis bulguları mevcuttur.

Kas-İskelet Radyolojisi

PS-543

ANTERİOR SUPRAPATELLAR YAĞ YASTIKÇIĞI SIKIŞMA SENDROMU: OLGU SUNUMU

İrem İşlek[1], Mehmet Sait Doğan[1], Mehmet Şeker[1], Bilgehan Çatal[2]

[1]Medipol Üniversitesi Hastanesi Radyoloji Anabilim Dalı
[2]Medipol Üniversitesi Hastanesi Ortopedi ve Travmatoloji Anabilim Dalı

Giriş: Anterior suprapatellar (kuadriseps) yağ yastığı, kuadriseps tendonunun hemen arkasında, prepatellar eklem girintisinin önünde ve patellar tabanın ve retropatellar kıkırdağın üstünde yer alan intrakapsüler, ancak ekstrasinovyal bir yapıdır ve genellikle üçgen şeklindedir. Anterior suprapatellar yağ yastığı sıkışma sendromu suprapatellar yağ yastıkçığının enflamasyonu ile seyreden klinik-radyolojik bir tanıdır.

Olgu: 16 yaşında erkek hasta iki gündür devam eden sağ diz ağrısı şikayetiyle ortopedi kliniğine başvurmuştu. Hastanın detaylı anamnezinde herhangi bir travma öyküsünün olmadığı, öz geçmiş ve soy geçmişinde özellik olmadığı not edilmişti. Muayenesinde dizin fleksiyonla ve pateller polün palpasyonla ağrılı olduğu tespit edilmişti. Hastaya tanı amacıyla diz manyetik rezonans (MR) görüntüleme yapıldı. MR görüntülemede, anterior suprapateller yağ yastıkçığı volümlü ve ödemli görünümde olup posterior konturu suprapateller resese doğru bombeleşmişti. Kuadriseps tendonu distalinde tendonun posterior liflerinde ödem ile uyumlu sinyal artışı izlenmekteydi. Bulgular anterior suprapatellar (kuadriseps) yağ yastıkçığı sıkışma sendromu ile uyumlu olarak değerlendirildi. Hastaya tanı sonrası medikal tedavi verildi ve fizyoterapi önerildi.

Tartışma ve sonuç: Anterior suprapatellar yağ yastıkçığı sıkışma sendromu patogenezi net olarak ortaya konamamış olsa da kronik mikrotravmalar sonucu gelişebildiği söylenmektedir. Ön diz ağrısına neden olabilecek birçok antite ile karışabilir. Bazen kitle etkisi oluşturabilir ve fizik muayenede malignite ayırıcı tanısını öne çıkarır. Radyoloji kuadriseps yağ yastıkçığı sıkışma sendromunun tanısını koymada ve diğer ayırıcı tanıların dışlanmasında oldukça etkilidir. Radyolojik bulguları arasında suprapatellar yağ yastıkçığında proton ağırlık sekanslarda sinyal artışı ve kalınlaşma yer almaktadır. Medikal tedavi ve fizyoterapi ile semptomların düzeldiği, bulguların gerilediği bildirilmiştir.

Anahtar kelimeler: suprapatellar anterior yağ yastıkçığı,

Kaynaklar

1. Jacobson JA, Lenchik L, Ruhoy MK, et al. MR imaging of the infrapatellar fat pad of Hoffa. Radiographics 1997;17:675–91.PubMedWeb of ScienceGoogle Scholar
2. Schweitzer ME, Falk A, Pathria M, et al. MR imaging of the knee: can changes in the intracapsular fat pads be used as a sign of synovial proliferation in the presence of an effusion". AJR 1993;160:823–6.PubMedWeb of Science



Diz manyetik rezonans (MR) görüntülemede, fat sat proton density sekanslarında (Sagital plan, resim a ve aksiyal plan, resim c) anterior suprapateller yağ yastıkçığı volümlü ve ödemli görünümde olup sinyali artmış olarak izlenmektedir (Turuncu oklar). T1 ağırlıklı sekansta, sagital planda hipointesinte görülmektedir.(Resim b, mavi ok) Bulgular anterior suprapatellar (kuadriseps) yağ yastıkçığının sıkışma sendromu ile uyumlu olarak değerlendirildi.

Abdominal Radyoloji

PS-544

BİR OLGU SUNUMU : NÖROJENİK TÜMÖRLERDEN RETROPERİTONEAL SCHWANNOM

Berke Ersoy, Hakan Ayyıldız, Esin Düvek, Bülent Acunaş

İstanbul Üniversitesi İstanbul Tıp Fakültesi Radyoloji Anabilim Dalı

Giriş ve Amaç: Ana solid organlardan kaynaklanmayan retroperitoneal kitleler nadirdir. Tedavi seçenekleri çeşitlilik gösterdiğinden görüntüleme kriterleri kullanılarak bu kitlelerin ayırt edilebilmesinde fayda vardır. Retroperitoneal kitlelerin görüntüleme özellikleri, tutulum paternleri ve demografik özellikler temelinde ayırıcı tanıları belirli bir dereceye kadar daraltılabilse de, bu kitleler için hala önemli görüntüleme bulguları benzer olup, histolojik inceleme sıklıkla gereklidir. Çeşitli retroperitoneal kitlelerin bilgisayarlı tomografi (BT) ve manyetik rezonans (MR) görüntüleme özelliklerine aşinalık, malign lezyonlar için doğru tanı ve evrelemeyi kolaylaştıracaktır.

Olgu Sunumu: 60 yaşında erkek hasta, karın ağrısı ve son 2 ayda 5 kilo kaybı nedeniyle tetkik edilirken çekilen kontrastsız BT'sinde sağ renal hilus düzeyinde retrokaval-parapervebral alan yerleşimli, iyi sınırlı, 3 cm çaplı, homojen hipodens (Ortalama HU: 20) sferik lezyon saptanmıştır (Resim 1). Kontrastlı üst batın MR tetkikinde T2 ağırlıklı görüntülemelerinde heterojen hiperintens, T1 ağırlıklı görüntülemelerinde hipointens, out of phase sekansında sinyal baskılanması olmayan, heterojen kontrastlanması olan sferik lezyon olarak değerlendirilmiştir (Resim 2). Pozitron Emisyon Tomografide (PET) hafif artmış FDG tutulumu izlenmiş (SUDmax:2.7) olup metabolik karakterizasyon amaçlı yapılan Ga-68 TOTA-TATE'li PET'inde tutulum saptanmamıştır (Resim 3). Yapılan eksizyon sonrası makroskopik görünümü, pembe renkli kapsüle görünümde düzgün sınırlı noduler lezyon, kesitlerinde krem-sarı renkli, yer yer kanamalı, heterojen lezyon olup incelemelerde schwannom lehine değerlendirildi.

Tartışma ve Sonuç: Schwannoma veya nörilemoma, periferik sinir hücrelerinin perinöral kılıfından kaynaklanan iyi huylu bir tümördür[1,2]. Schwannoma retroperitoneal neoplazmların %6'sını oluşturur ve nörofibromadan daha sık görülür[3]. Schwannoma genellikle asemptomatiktir ve kadınlarda (2:1), özellikle 20-50 yaş grubunda daha sık görülür[2]. Schwannoma retroperitoneal alanda genellikle, paravertebral bölgede ve daha az sıklıkla böbrek, presakral boşluk ve karın duvarına bitişiktir[2]. Malign dönüşüm nadirdir[4]. Genellikle kapsüllü olmakla birlikte dejenerasyona bağlı hemoraji, kalsifikasyon, hyalinizasyon ve kistik değişiklikler görülebilir[5,6]. Olgumuzda kistik değişikliklere bağlı T2 ağırlıklı görüntülemelerde heterojen hiperintens alanlar ve kontrastlı serilerde heterojen kontrastlanma artışı görülmekteydi. Bahsedilen lezyon retroperitonda en sık yerleşim yeri olan paravertebral alanda yer almakla birlikte çevre yapılar nedeniyle ayırıcı tanıda paragangliyoma, gangliyonöroma, ganliyoblastom, lenfoma, sürrenal kitleler düşünülmelidir[7]. Tedavi şekli cerrahidir. Kanlanması iyi olduğu için operasyon sırasında ciddi kanamalar görülebilir. Benign schwannomada tam rezeksiyon halinde nüks veya metastaz çok nadir bildirilmiştir. Prognoz çok iyi olup %2 oranında malignleşebilir. Malign schwannomanın prognozu oldukça kötü olup genellikle Von Recklinghausen hastalığında görülür[4].

Anahtar kelimeler: Retroperitoneal Neoplazi, Schwannom, Bilgisayarlı Tomografi, Manyetik Rezonans Görüntüleme

Kaynaklar

1. Nishino M, Hayakawa K, Minami M, Yamamoto A, Ueda H, Takasu K. Primary retroperitoneal neoplasms: CT and MR imaging findings with anatomic and pathologic diagnostic clues. Radiographics 2003;23(1):45-57. (In eng). DOI: 10.1148/rg.231025037.
2. Rha SE, Byun JY, Jung SE, Chun HJ, Lee HG, Lee JM. Neurogenic tumors in the abdomen: tumor types and imaging characteristics. Radiographics 2003;23(1):29-43. (In eng). DOI: 10.1148/rg.231025050.
3. Rajiah P, Sinha R, Cuevas C, Dubinsky TJ, Bush WH, Jr., Kolokythas O. Imaging of uncommon retroperitoneal masses. Radiographics 2011;31(4):949-76. (In eng). DOI: 10.1148/rg.314095132.

4. Chen KT, Latorraca R, Fabich D, Padgug A, Hafez GR, Gilbert EF. Malignant schwannoma: a light microscopic and ultrastructural study. Cancer 1980; 45(7):1585-93. (In eng). DOI: 10.1002/1097-0142(19800401)45:7<1585::aid-cncr2820450712>3.0.co;2-p.
5. Kinoshita T, Naganuma H, Ishii K, Itoh H. CT features of retroperitoneal neurilemmoma. Eur J Radiol 1998;27(1):67-71. (In eng). DOI: 10.1016/s0720-048x(97)00032-6.
6. Devlin B. Ackerman's surgical pathology volumes I and II. Juan Rosai. Sixth edition. 1981. London: Year Book. BJS (British Journal of Surgery) 1982; 1407-1479. (DOI: https://doi.org/10.1002/bjs.1800690432).
7. Hughes MJ, Thomas JM, Fisher C, Moskovic EC. Imaging features of retroperitoneal and pelvic schwannomas. Clin Radiol 2005;60(8):886-93. (In eng). DOI: 10.1016/j.crad.2005.01.016.

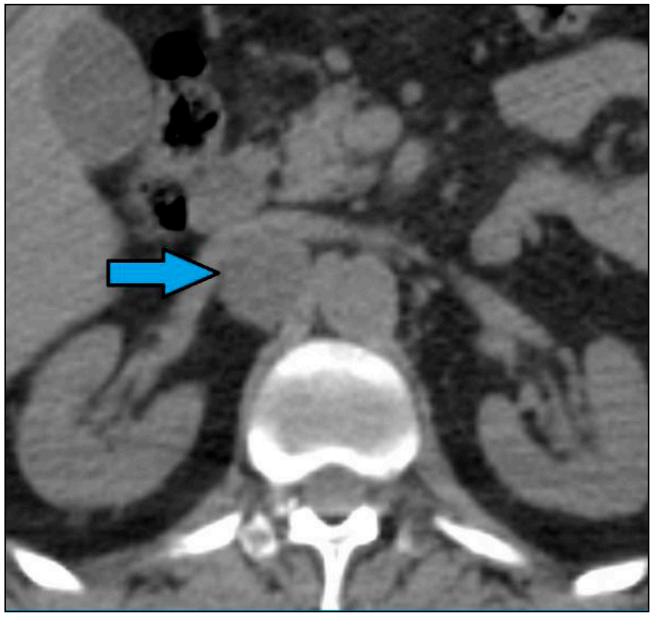

Resim 1. Hastanın kontrastsız abdomen BT'sinde sağ renal hilus düzeyinde retrokaval-parapervebral alan yerleşimli, iyi sınırlı, 3 cm çaplı, homojen hipodens sferik lezyon (içi dolu ok) görüldü.

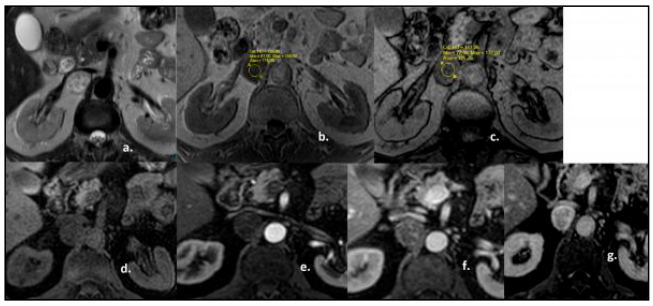

Resim 2 . Kontrastlı üst batın MR tetkikinde T2 ağırlıklı görüntülemelerinde heterojen hiperintens (a.), T1 ağırlıklı in phase (b.) ve out of phase (c.) sekansları karşılaştırıldığında sinyal baskılanması olmayan, T1 ağırlıklı pre-kontrast görüntülemesinde hipointens (d.), post-kontrast görüntülerinde arteryel (e.), venöz (f.) ve geç venöz (g.) fazlarında heterojen kontrastlanması olup kontrastlanmasını fikse eden sferik lezyon olarak izlendi.

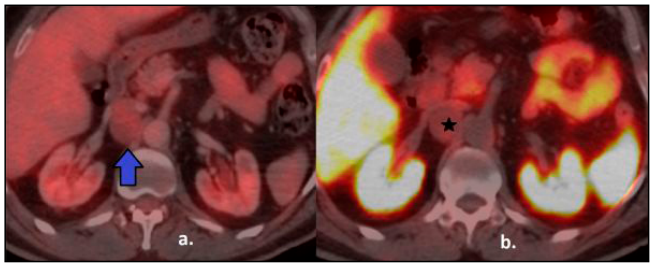

Resim 3. Pozitron Emisyon Tomografide (PET) lezyon içerisinde (içi dolu ok) hafif artmış FDG tutulumu izlenmiş (SUDmax:2.7) (a) olup metabolik karakterizasyon amaçlı yapılan Ga-68 TOTATATE'li PET'inde tutulum saptanmamıştır (b).

Nöroradyoloji

PS-545

PARİETAL BÖLGEDE GÖRÜLEN SUBGALEAL LİPOM OLGUSU

Servan Yaşar, Kübra Murzoğlu Altıntoprak

İstanbul Sancaktepe Şehit Prof. Dr. İlhan Varank Eğitim ve Araştırma Hastanesi Radyoloji Kliniği

Giriş: Skalp kitleleri günlük pratikte sıklıkla karşılaşılan kitlelerdir. Bunlar genellikle mezenkimal kökenli olup adipoz kökenli olanlar göre daha azdır. Subgaleal lipomlar yağ içerikli benign tümörler olup periost ile galea aponevrotika arasında yerleşirler. Adipoz tümörlerde MRG en iyi tanı aracı olup kolaylıkla tanınabilmektedir. Biz bu subgaleal lipom olgusunda MRG bulgularını sunmayı amaçladık.

Olgu: 46 yaşında kadın hasta kafada şişlik ve başağrısı şikayetiyle Nöroşirurji polikliniğine başvurdu. Yapılan muayenesinde sağ parietal bölgede saçlı deri bölgesinde yaklaşık 3 cm çaplı yumuşak kıvamlı lezyon izlendi. Laboratuar bulgularında herhangi bir anormallik izlenmedi. MR incelemesinde sağ parietal bölgede subgaleal alanda yerleşmiş 35x20 mm boyutlarında T1A ve T2A görüntülerde hiperintens,diffüzyon kısıtlaması göstermeyen subgaleal lipom ile uyumlu kitle izlendi. Kitlenin herhangi bir intrakranial uzanımı saptanmadı. Hasta konservatif yaklaşımla takipte izleme alındı.

Tartışma: Subgaleal lipomlar skalp kitlelerine göre nispeten daha az görülürler.Tipik olarak galea aponevrotika ve periost arasında yerleşirler. Galea aponevrotika skalpin orta tabakasını oluşturan ve kranium üzerinde sert bir fibröz doku tabakasıdır. Subgaleal alan süperfisial bir bölgede yer aldığından patolojileri sutür hatlarını geçer ve kolaylıkla kranium üzerinde yayılabilir. Lipomlar tipik olarak MRG'de T1 ve T2 görüntülerde hiperintens, yağ baskılamalı sekanslarda baskılanan radyolojik olarak kolaylıkla tanınan kitlelerdir. Malign dejenerasyon olmadıkça cerrahi tedavi gerektirmezler. Bizim olgumuzda da tipik lipom bulguları mevcuttu. Hastada malignite bulgusu da saptanmadığından izleme alındı.

Sonuç: Subgaleal lipomlar skalp kitlelerine nazaran az görülen kitleler olup tanısı radyolojik olarak kolaylıkla konmaktadır.

Anahtar kelimeler: subgaleal lipom; galea aponevrosis; skalp kitlesi; manyetik rezonans görüntüleme

Kaynaklar

1. Whittle C, Cortés M, Baldassare G, Castro A, Cabrera R. Lipoma subgaleal: Descripción ecográfica. Rev Médica Chile. 2008; 136: 334–7. DOI: https://doi.org/10.4067/S0034- 98872008000300008
2. Carratalá RM, Capilla ME, Azabarte PC, et al. Differential diagnosis of non-traumatic lesions of the scalp: A pictorial review [Internet]. ECR 2016 PosterNG. 2016 Mar [cited 2020 Apr 10].
3. Tamura A, Ishikawa O, Miyachi Y. Subgaleal angiomyolipoma. J Dermatol. 1994; 21: 514–7. DOI: https:// doi.org/10.1111/j.1346-8138.1994.tb01785.x
4. Zitelli JA. Subgaleal lipomas. Arch Dermatol. 1989; 125: 384–5. DOI: https://doi.org/10.1001/ archderm.1989.01670150074011
5. Fujioka K. A comparison between superficial and deep-seated lipomas on high-resolution ultrasonography: With RTE and MRI appearances. Biomed J Sci Tech Res. 2019; 19: 14220–4. DOI: https://doi.org/10.26717/ BJSTR.2019.19.003278

T1A FSE aksiyal görüntüde sağ parietal bölgedeki hiperintens lezyon

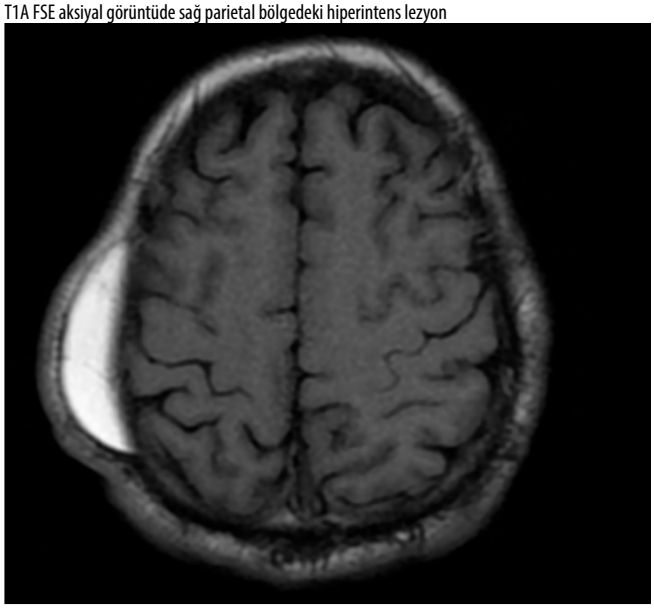

T2A FSE aksiyal görüntüde sağ parietal bölgedeki hiperintens lezyon



T2A FSE koronal görüntüde kitlenin intrakranial uzanımı izlenmiyor.



Diffüzyon ağırlıklı görüntülemede diffüzyon kısıtlaması izlenmemekte ve skalpteki yağ ile benzer sinyal mevcut.

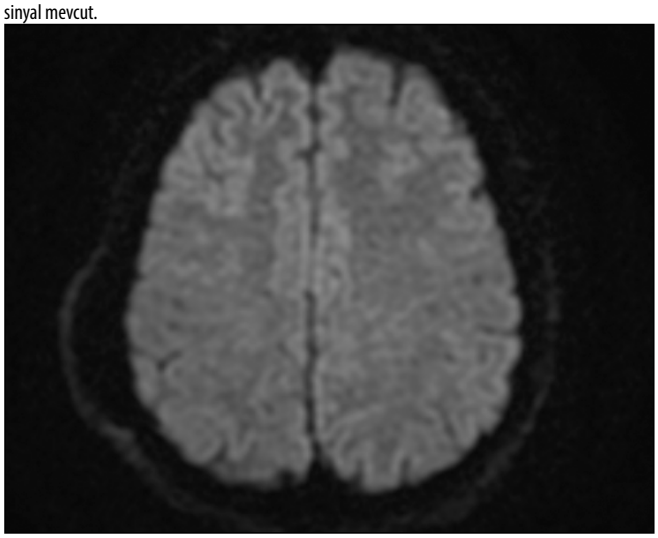

Acil Radyoloji

PS-546

BALIK KILÇIĞINA BAĞLI İNCE BARSAK PERFORASYONU: NADİR BİR AKUT BATIN NEDENİ

Duygu Doğa Ekizalioğlu[1], Ezgi Güler[1], Tufan Gümüş[2]

[1]Ege Üniversitesi Tıp Fakültesi Hastanesi Radyoloji Ana Bilim Dalı
[2]Ege Üniversitesi Tıp Fakültesi Hastanesi Genel Cerrahi Ana Bilim Dalı

Giriş ve Amaç: Yutulan yabancı cisim(YC)lerin çoğu 1-6 hafta içerisinde herhangi bir komplikasyon gelişmeksizin gastrointestinal sistem(GİS) boyunca ilerler ve GİS'den atılır.Yutulan YC'lere bağlı GİS perforasyonu nadir bir antite olup, hastaların %1'inden azında görülür(1,2).Özellikle büyük, keskin, sivri uçlu YC'ler GİS perforasyonlarına neden olurken perforasyon sıklıkla özefagus ve ileoçekal bölgede görülür.YC'e bağlı GİS perforasyonu geliştiğinde hastalar karşımıza klinik olarak akut apandisiti taklit edebilecek bulantı, kusma ve karın ağrısı gibi semptomlar ile gelebilir.Şikayetlerin başlamasından önce spesifik bir YC yutma öyküsü sorgulanmadıkça bu hastalar kolaylıkla yanlış tanı alabilir.YC'ler, sindirim veya solunum yollarında perforasyon, obstrüksiyon gibi ciddi komplikasyonlara neden olduklarında endoskopik veya cerrahi müdahale gerekmektedir(3).Bu olgu ile, farkında olmadan yutulan balık kılçığına sekonder gelişen ince barsak(İB) perforasyonu, bu nadir antiteye yaklaşım anlatıldı.Olgu:67 yaşında erkek hasta, 10 saatlik karın ağrısı şikayeti ile acil servise başvurdu.Yakın zamanda ateş, gece terlemesi, kilo kaybı, barsak alışkanlıklarında değişiklik veya seyahat öyküsü yoktu. Genel durumu iyi, bilinci açıktı.Fizik muayenede kan basıncı:150/74 mm/Hg, nabız:76/dk, oda havasında oksijen satürasyonu:%99, vücut sıcaklığı:35.9°C; batın muayenesinde yaygın defansa eşlik eden rebound ve elde olunan laboratuar incelemelerinde; c-reaktif protein:9.54 mg/L, lökosit:27.10 ^ 3/μL, nötrofil:%94.3 saptanması, elde olunan ayakta direkt batın grafisinde subdiyafragmatik serbest hava izlenmemesi üzerine akut apandisit ön tanısı ile kontrastlı tüm vücut bilgisayarlı tomografi tetkiki elde olundu.Elde olunan görüntülerinde apendiks normal sınırlarda izlendi, ancak ileumda kısa segment ödemli görünüm ve bu segmenti tam kat kateden ince uzun hiperdens YC izlendi, bu intestinal ansa komşu mezenterik yağ planlarında kirlilik ve pelvik serbest sıvı mevcuttu.Batın içi serbest hava izlenmedi.Bu ince uzun hiperdens YC'in dansitesinin yaklaşık 200 HÜ olarak ölçülmesi ve ayakta direkt batın grafisinde dens bir YC izlenmemesi üzerine hastanın anamnezi derinleştirildi, bir gün önce balık yediği öğrenildi.Bulgular birlikte ele alındığında YC'e(öncelikle balık kılçığına) sekonder İB perforasyonu lehine değerlendirildi.

Bunun üzerine hastaya ameliyat önerildi, hasta ve ailesi cerrahi tedavinin riskleri hakkında bilgilendirildi ve laparotomi yapılması için yazılı onamları alındı.Gerçekleştirilen ameliyatta perforasyon alanının omentum tarafından sınırlandığı görüldü, perfore intestinal ans hiperemik izlendi ve bu ansı tam kat kateden balık kılçığı görüldü, kılçık penset ile çekilerek çıkartıldı.Perfore intestinal ans primer onarıldı.Ameliyat sonrası hastanın genel durumunun iyi seyretmesi ve herhangi bir komplikasyon gelişmemesi üzerine, hasta taburcu edildi.Tartışma ve Sonuç:Yutulan YC'lerin neden olduğu GİS perforasyonunun klinik ve radyolojik tanısı zorlayıcı olabilir(2).Ancak akut karın ağrısı olan hastalarda YC'e sekonder barsak perforasyonunun da ayırıcı tanının bir parçası olarak düşünülmesi ve kazara olabilecek YC yutma şüphesi halinde klinisyen ile iş birliği sağlanması, multiplanar reformat görüntüleme kullanarak dikkatli yorumlama ile karakteristik radyolojik bulgulara aşinalık doğru tanıyı koymayı kolaylaştırabilir(2,3).Bu sayede hastalar daha erken tanı ile erken cerrahi tedaviye erişebilecektir.

Anahtar kelimeler: Balık Kılçığı, Yabancı Cisme Sekonder İnce Barsak Perforasyonu, İnce Barsak Perforasyonu, Balık Kılçığına Sekonder İleum Perforasyonu, Akut Batın, Acil Radyoloji

Kaynaklar

(1) Hunter TB, Taljanovic MS. Foreign bodies. Radiographics. 2003 May-Jun;23(3):731-57.
(2) Kuzmich S, Burke CJ, Harvey CJ, Kuzmich T, Andrews J, Reading N, Pathak S, Patel N. Perforation of gastrointestinal tract by poorly conspicuous ingested foreign bodies: radiological diagnosis. Br J Radiol. 2015 Jun;88(1050):20150086.
(3) Ma T, Zheng W, An B, Xia Y, Chen G. Small bowel perforation secondary to foreign body ingestion mimicking acute appendicitis: Case report. Medicine (Baltimore). 2019 Jul;98(30):e16489.



Şekil 1. Balık Kılçığına Bağlı İnce Barsak Perforasyonu.Ayakta direkt batın grafisinde subdiyafragmatik serbest hava ve dens bir yabancı cisim izlenmedi.



Şekil 3. Balık Kılçığına Bağlı İnce Barsak Perforasyonu. Aksiyel kontrastlı batın BT görüntülerinde pelvik serbest sıvı izlendi.

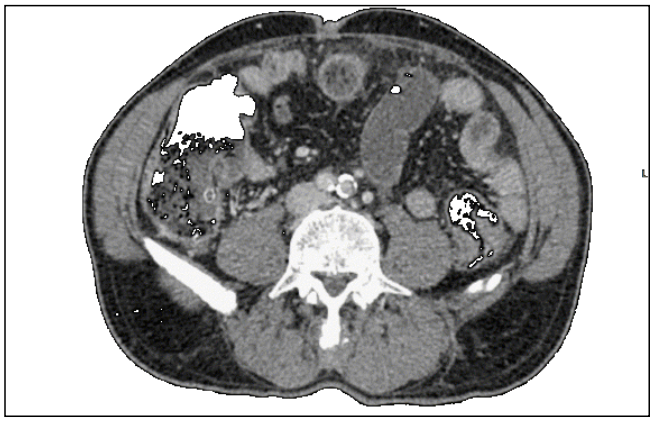

Şekil 2. Balık Kılçığına Bağlı İnce Barsak Perforasyonu. Elde olunan görüntülerinde apendiks normal sınırlarda izlendi, ancak ileumda kısa segment ödemli görünüm ve bu intestinal ansı tam kat kateden ince uzun hiperdens yabancı cisim izlendi, bu intestinal ansa komşu mezenterik yağ planlarında kirlilik ve pelvik serbest sıvı mevcuttu. Batın içi serbest hava izlenmedi.

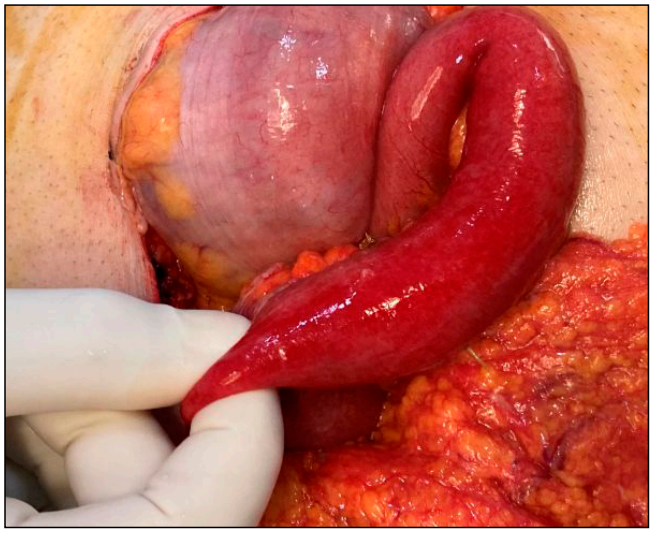

Şekil 4. Balık Kılçığına Bağlı İnce Barsak Perforasyonu. Gerçekleştirilen ameliyatta perfore intestinal ans hiperemik izlendi, bu ansı tam kat kat eden balık kılçığı görüldü.



Şekil 5. Balık Kılçığına Bağlı İnce Barsak Perforasyonu. Perfore instestinal anstan penset yardımı ile çekip çıkarılan balık kılçığı patolojiye gönderilmek üzere ayırıldı.

Abdominal Radyoloji

PS-547

MALİGNİTE İLİŞKİSİZ ERİŞKİN KOLO-KOLONİK İNTUSUSEPSİYON

Hüseyin Bozkurt, İbrahim Taşkın Rakıcı, Aysim Yıldız, Abdullah Soydan Mahmutoğlu

Sağlık Bilimleri Üniversitesi İstanbul Eğitim ve Araştırma Hastanesi Radyoloji Kliniği

Giriş ve Amaç: İntususepsiyon proksimal barsak segmentinin, distal segment lümenine invajinasyonu olarak tanımlanır. Yerleşim yeri sıklığı ileoileal>ileokolik>kolokolik şeklinde sıralanabilir. Sıklıkla erişkinlerde ince bağırsak, çocuklarda ileokolik intususepsiyon şeklinde karşımıza çıkar(1). Erişkin kolon invajinasyonlarında etyolojide malign tümörler daha geniş yer tutar.

Bu yazımızda altta yatan malignitesi olmayan erişkin hastada kolokolonik invajinasyon görüntüleme bulgularını irdemeleyi amaçladık.

Olgu sunumu: 40 yaş erkek hasta karın ağrısı ve batında ele gelen kitle sebebiyle oral ve intravenöz kontrastlı BT istemiyle tarafımıza yönlendirildi.

Tomografide transvers kolon düzeyinde iç içe geçmiş 154x72mm boyutunda kolon anslarının oluşturduğu tabakalı paternde kitle görünümü mevcuttu(Resim 2-4). Etkilenen kolon anslarında diffüz duvar kalınlık artışı, ödemli görünüm ve invajine segmentin distalinde lümen içerisinde kitle formasyonu oluşturan yağ dansitesinde lezyon mevcuttu(Resim 1,5,6). Çevre yağlı dokularda büyüğü 23x17mm boyutlarında ölçülen birkaç adet LAM-lenf nodu izlendi(Resim 3). Radyolojik açıdan maligniteye yönelik bulgu, kitle görünümü izlenmedi. Kolonoskopi eşliğinde yapılan biyopsi sonucunda malignite lehine bulgu saptanmadı. Takiplerde hastanın şikayetlerinde gerileme ve kliniğinde iyileşme izlendi.

İrdeleme: İntususepsiyon sıklıkla karın ağrısı, kusma, gaitada kan şeklinde kendini gösterir. Çocuklarda erişkinlere nazaran daha sık görülür(2). Akut ileus erişkinde nadirdir. Hastaların çoğu subakut, kronik veya aralıklı şikayetler ile başvurur (3). Komplikasyone olgularda obstrüksiyon, nekroz ve peritonit olabilir.

Erişkinde intususepsiyonda etyolojik nedenler arasında; malign ve benign tümörler, konjenital sebepler, anormal peristaltizm, elektrolit imbalansı, kolit, sütur hatları, ostomi kapatma bölgeleri, adezyonlar, periapendisit, travmaya bağlı mural hematomlar vardır(2). İntususepsiyon erişkinlerde genellikle ince barsak segmentlerinde görülür ve çoğunlukla benign nedenlere ikincildir. Kolonik intususepsiyonlarda neden çoğu zaman altta yatan malignitedir(4).

Görüntüleme yöntemleri ile radyografide ileus bulguları görülebilir. Ultrasonografide, transvers bakıda hedef veya öküz gözü bulgusu(periferal hipoekoik halo, orta hiperekoik alan, internal hipoekoik halka) ve longitudinal bakıda yalancı böbrek bulgusu görülebilir. BT incelemede hedef bulgusu, sosis şeklinde kitle(düşük atenüasyonlu mezenterik yağ doku ve yüksek atenüasyonlu barsak duvarının dönüşümlü tabakaları), böbrek şeklinde kitle ve ileus bulguları görülebilir(5). MR inceleme ile TSE T2 ağırlıklı görüntülerde barsak içinde barsak veya kıvrılmış yay görünümü izlenebilir.

Erişkinlerde sık görülen, kısa segment, non-obstrüktif intususepsiyonlarda tedavi gereksinimi olmayabilir(1).

Sonuç: Erişkin hastada kolon intususepsiyonu akla öncelikle malign nedenleri getirmekle beraber daha nadir olarak benign süreçlere sekonder de gelişebilmekte olduğu akılda tutulmalıdır. Görüntüleme yöntemlerinde malignite yönünde bulgu olmayan hastalarda agresif yaklaşımdan kaçınmak daha doğru olabilir. Radyolojik değerlendirme hastayı fazladan cerrahi işlemlerden koruyacaktır. Olguda malign nedenler düşünülerek kolonoskopi yapılmış ve biyopsi sonucu benign geldiğinden cerrahi girişim düşünülmemiştir, takiplerde cerrahi gereksinimi olmadan klinik düzelme sağlanmıştır. Radyolojik olarak malignite düşünülmeyen olgularda spontan regresyon ihtimali göz önünde bulundurulmalıdır.

Anahtar kelimeler: Intussusception, Ileus, Colonic Diseases, Diagnostic Imaging, Tomography

Kaynaklar

1)Federle M. P, Jeffrey R. B, Woodward P. J. Diagnostic Imaging Abdomen İkinci baskı.2013;II-5.56-7

2) Marinis, Athanasios et al. "Intussusception of thebowel in adults: a review." World journal of gastroenterology vol. 15,4 (2009): 407-11. doi:10.3748/wjg.15.407

3)Ara, C , Kahraman, L , Çoban, S , Özgör, D . "Erişkinlerde MeckelDivertikülüne Bağlı İntestinal İntussusepsiyon : Olgu Sunumu". Journal of Turgut Ozal Medical Center 14 (2007): 261-262

4)Barussaud, M., Regenet, N., Briennon, X. et al. Clinical spectrum and surgical approach of adult intussusceptions: a multicentric study. Int J Colorectal Dis 21, 834–839 (2006). https://doi.org/10.1007/s00384-005-0789-3

5) Deniz, Muhammed Akif , Taş Deniz, Zelal . "Erişkinlerde İnvajinasyonların Çok Kesitli Bilgisayarlı Tomografi İle Değerlendirilmesi". Harran Üniversitesi Tıp Fakültesi Dergisi 17 / 2 (Ağustos 2020): 322-326 . https://doi.org/10.35440/hutfd.698964

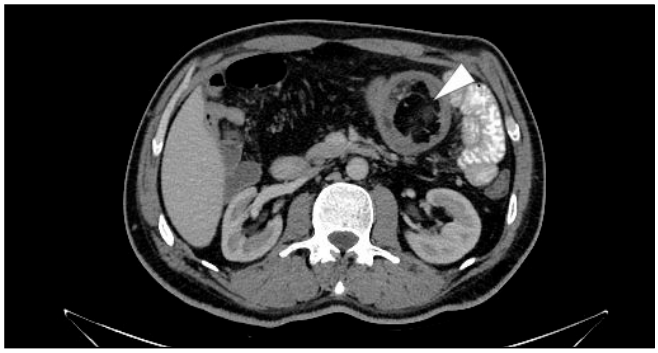

Resim 1. Aksiyal planda transvers kolonda, invajinasyona eşlik eden mezenterik yağ dokusu (ok başı)

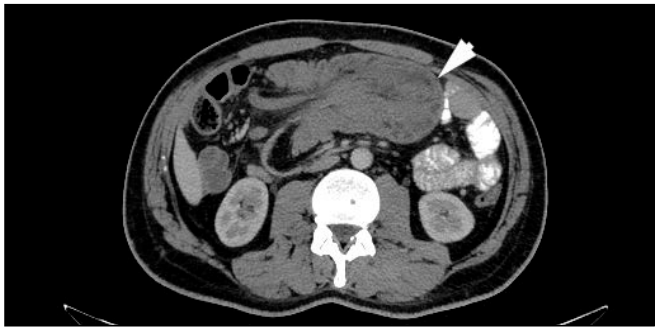

Resim 2. Aksiyal planda transvers kolonda kolokolonik invajinasyon(ok başı)

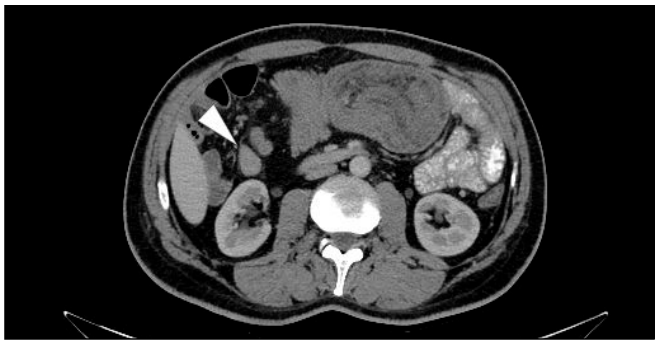

Resim 3. Aksiyal planda transvers kolonda invajinasyon komşuluğunda kısa aksı 17mm'yi aimayan birkaç adet Lenf nodu(ok başı)



Resim 4. Sagittal planda iç içe geçmiş transvers kolonda hedef bulgusu(ok başları)

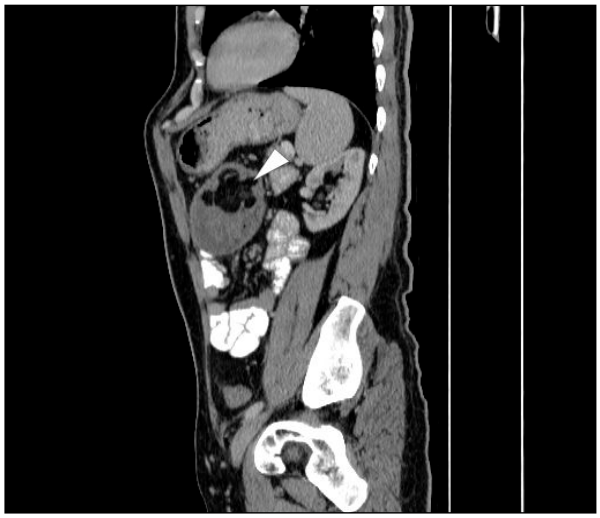

Resim 5. Sagittal planda iç içe geçmiş transvers kolonda invajinasyona eşlik eden mezenterik yağ dokusu(ok başı)

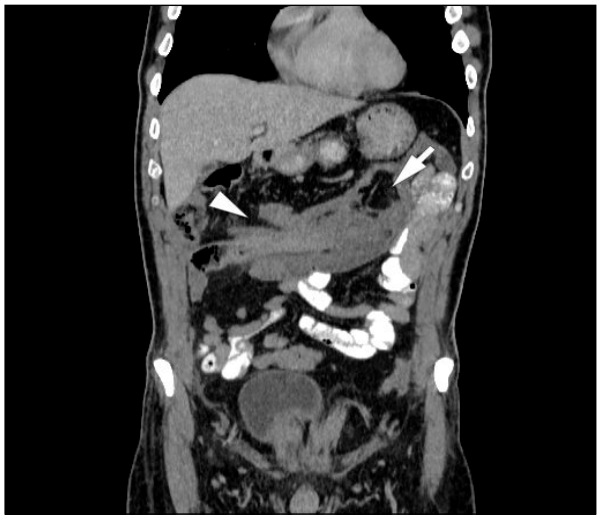

Resim 6. Koronal planda kolo-kolik invajinasyon görünümü(ok başı) ve lümen içerisinde mezenterik yağ dokusu(ok)

Meme Radyolojisi

PS-548

NADİR GÖRÜLEN BENİGN BİR MEME TÜMÖRÜ: PSÖDOANJİYOMATÖZ STROMAL HİPERPLAZİ

Günay Rona, Meral Arifoğlu, Özge Adıgüzel Karaoysal

Kartal Doktor Lütfi Kırdar Şehir Hastanesi

Giriş ve Amaç: Psödoanjiyomatöz stromal hiperplazi (PASH) meme stromasının, benign proliferatif bir lezyonudur. Çoğunlukla premenapozal kadınlarda, ağrısız ve palpe edilebilen bir meme kitlesi şeklinde görülür. PASH'ın etyolojisi bilinmemektedir. Ancak hormonal faktörlerin hastalığın gelişiminde rol aldığı düşünülmektedir [1].

PASH histolojik olarak yaygın bir tanı olup meme spesmenlerinin yaklaşık %23'ü mikroskobik PASH içerir [2]. Ancak PASH'ın tümöral formu nadirdir.

Olgu Sunumu: 45 yaşında kadın hasta sağ memede ele gelen şişlik nedeniyle başvurdu. Fizik muayenede, sağ meme üst dış kadranda, yaklaşık 2 cm çapında, sert kıvamda, ağrısız, kısmen hareketli kitle tespit edildi. Kendisinde veya ailesinde geçirilmiş bir meme hastalığı öyküsü mevcut değildi. Aksillanın ve karşı memenin muayenesi normaldi. Mamografide sağ meme üst dış kadranda aksillaya doğru irregüler şekilli, düzensiz konturlu parankim ile eş dansitede kitle saptandı (Resim 1). Meme ultrasonografisinde, sağ meme saat 10 hizasında aksillaya doğru 22x8 mm boyutlarında, cilde paralel yerleşimli, irregüler şekilli, sınırları kısmen belirsiz, posterior özelliği olmayan, hafif heterojen hipoekoik özellikte kitle lezyonu görüldü (Resim 2). Doppler incelemede kitle avaskülerdi. US rehberliğinde yapılan kesici iğne biyopsi sonucu PASH olarak raporlandı.

Tartışma: PASH'ın radyolojik bulguları nonspesifiktir. Mamografide, yuvarlak veya oval, düzgün sınırlı, kalsifikasyon içermeyen kitle şeklinde görülür. Ultrasonografide hafif heterojen, hipoekoik, kistik alanlar içerebilen bir kitle olarak saptanır [3]. Histolojik incelemede, yoğun kollajenöz bir stroma içinde, birbiriyle anastomoz yapan, damar benzeri boşluklar vardır. Bu boşluklar iğsi görünümdeki stromal miyofibroblastlar ile döşenmiştir. Bu hücreler atipi veya mitoz göstermez. PASH, fibroadenom, filloides tümör, lobüler hiperplazi, duktal karsinoma in situ veya invaziv meme karsinomu gibi diğer meme lezyonları ile birliktelik gösterebilir [2,4]. Olguların %60'ında çok odaklı olarak bildirilmiştir [2]. Ayırıcı tanıda özellikle fibroadenom ve düşük gradeli anjiosarkom düşünülmelidir. PASH'ın tedavisi cerrahi eksizyondur. Büyük veya tekrarlayan olgularda mastektomi gerekebilir. %15-22 oranında nüks saptanır [5].

Anahtar kelimeler: Psödoanjiyomatöz stromal hiperplazi, Mamografi, Ultrasonografi

Kaynaklar

1. Castro CY, Whitman GJ, Sahin AA. Pseudoangiomatous stromal hyperplasia of the breast. Am J Clin Oncol 2002;25:213-6.
2. Ibrahim RE, Sciotto CG, Weidner N. Pseudoangiomatous hyperplasia of mammary stroma. Some observations regarding its clinicopathologic spectrum. Cancer 1989;63:1154-60.
3. Kirkpatrick UJ, Burrows C, Loughran CF. Imaging appearances of pseudoangiomatous hyperplasia of mammary stroma. Clin Radiol 2000;55:576-8.
4. Zanella M, Falconieri G, Lamovec J, et al. Pseudoangiomatous hyperplasia of the mammary stroma:true entity or phenothype? Pathol Res Pract 1998;194:535-40.
5. Powell CM, Cranor ML, Rosen PP. Pseudoangiomatous stromal hyperplasia (PSAH): a mammary stromal tumor with myofibroblastic differentiation. Am J Surg Pathol 1995;19:270-7.

Mamografide sağ meme üst dış kadranda aksillaya doğru irregüler şekilli, düzensiz konturlu, parankimle eş dansitede kitle lezyonu mevcut.

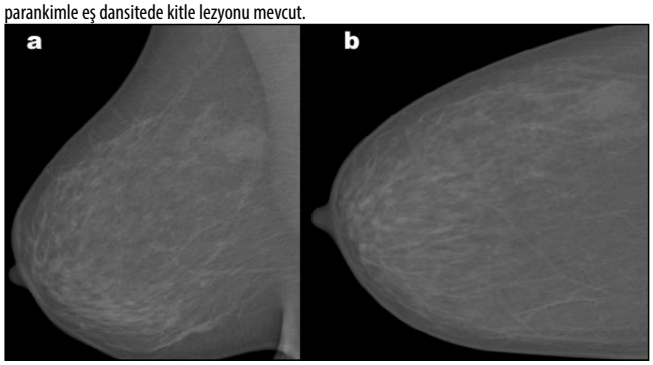

Ultrasonografik incelemede sağ meme saat 10 hizasında aksillaya doğru irregüler şekilli, sınırları kesmen belirsiz, cilde paralel yerleşimli hafif heterojen hipoekoik kitle lezyonu görülüyor.



Toraks Radyolojisi

PS-549

KÖMÜR İŞÇİSİ PNÖMOKONYOZU: TORAKS BT BULGULARI

Kübra Nalbant, Mahmut Burak Laçın, Yasemin Okatan, Vasfiye Nihan Bürcek, İsmail Furkan Şimşek, Elif Aktaş

Sağlık Bilimleri Üniversitesi, Kayseri Şehir Hastanesi, Radyoloji Kliniği

Giriş: Kömür işçisi pnömokonyozu (KİP) kömür tozuna maruz kalma öyküsü olan hastalarda görülür.KİP nodülleri santral olma eğiliminde olup silikozis nodüllerine göre daha belirsizdir. Ayrıca kalsifikasyonlar daha nadir görülür. KİP'de silikozise kıyasla yumurta kabuğu kalsifikasyon daha nadirdir ve fibrozis bulguları daha hafiftir. Konglomere kitleler ile prezentasyon olabilir[1]. Bu sunumda kömürlü kazan tamircisi olan hastanın toraks bilgisayarlı tomografisi(BT) görüntüleri sunulmaktadır.

Olgu: 62 yaşında kömürlü kazan tamircisi hasta öksürük,nefes darlığı ve halsizlik şikayetiyle göğüs hastalıkları polikliniğine başvurdu.Kronik obstrüktif akciğer hastalığı (KOAH) sebebiyle takipli olan hastanın toraks BT görüntülerinde her iki akciğerde üst loblarda baskın ve santral alanlarda belirgin buzlucam dansitesinde dağınık yerleşimli multiple nodüller izlendi (Şekil 1a). Mesleki maruziyet öyküsü nedeniyle hastada ön tanıda ilk planda kömür işçisi pnömokonyozu düşünüldü. Hastanın bir yıl sonraki kontrol toraks BT görüntülerinde izlenen ve progresyon lehine değerlendirilen retikülasyonlar ve fibrozis alanlarına ait görüntüler sunulmaktadır(şekil 1b).

Tartışma: KİP, kömür tozuna maruz kalmaktan kaynaklanır ve toraks BT bulguları silikozis bulguları ile benzerlik göstermektedir. Küçük nodüller akciğerler boyunca en çok üst bölgelerde yaygın olarak gözlenebilir ve tipik olarak perilenfatik bir dağılım izlenir ancak bazı olgularda sentrilobüler dağılım baskın olma eğilimindedir. KİP tanılı bireylerde silikozis hastalarında olduğu gibi tüberküloz riski artmaktadır. Ayrıca KOAH gelişim sıklığı bu hasta grubunda artmış olup, yüksek mortalite oranları görülmesine neden olmaktadır[2]. Progresif masif fibrozis gelişen hastalarda da önemli ölçüde artmış mortalite oranı gözlenmektedir [3[.

Anahtar kelimeler: KÖMÜR İŞÇİSİ PNÖMOKONYOZU, Toraks BT, Pnömokonyoz

Kaynaklar

1. Brett M.Elicker, Richard Webb ,Fundamental High -Resolition Lung CT,page 158.
2. CochraneAL, Moore F, Moncrieff CB. Are coalminers, with low "risk factors" for ischaemic heart disease at greater risk of developing progressive massive fibrosis? Br J Ind Med1982; 39: 265–268.
3. SadlerRL, Roy TJ. Smoking and mortality from coalworkers' pneumoconiosis. Br J Ind Med1990; 47: 141–142.

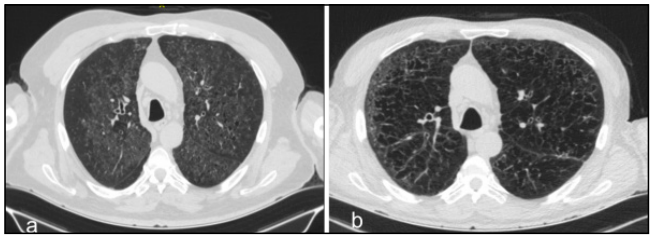

Şekil 1. Toraks BT görüntülerinde her iki akciğerde üst loblarda baskın ve santral alanlarda belirgin buzlucam dansitesinde dağınık yerleşimli multiple nodüller izlenmektedir (Şekil a), bir yıl sonra tetkik edilen toraks BT de retikülasyonlar ve fibrozis alanları ile birlikte progresyon izlenmektedir.(şekil b)

Kas-İskelet Radyolojisi

PS-550

KUADRİSEPS YAĞ YASTIĞI SIKIŞMASI OLAN OLGU SUNUMU; MR BULGULARI

Ferit Doğan[1], Osman Dere[1], Serap Satış[2], Ahmet Yiğit Kaptan[3], Baki Volkan Çetin[3], Mehmet Yücel[1]

[1]Harran Üniversitesi, Radyoloji Anabilim Dalı.
[2]Harran Üniversitesi, Fiziksel Tıp ve Rehabitasyon Anabilim Dalı.
[3]Harran Üniversitesi, Ortopedi ve Travmatoloji Anabilim Dalı.

Giriş: Ön diz ağrısının altında yatan bir takım nedenler vardır. Kuadriseps ve patellar tendon yırtığı ve dejenerasyonu bunlar arasındadır (1, 2). Ön diz çevresinde kuadriseps (anterior suprapatellar), prefemoral (posterior suprapatellar veya supratroklear) ve Hoffa (infrapatellar) yağ yastığı olmak üzere üç normal yağ yastığı bulunur. Hoffa hastalığı olarak da bilinen Hoffa yağ yastığının sıkışması, akut dönemde sıklıkla kitle etkisi yapan ödemli ve hemorajik görünen infrapatellar yağ yastığı ile karakterizedir. Kuadriseps yağ yastığı anormalitelerinin nedenleri tam olarak bilinmemektedir. (3). Bu nedenle kuadriseps yağ yastığının sıkışması bir analog teoridir (4).

Olgu sunumu: 32 yaşında erkek hasta sağ diz ağrısı, merdivenden çıkarken zorlanma ve yürüyüş sırasında ağrı şikayetleriyle Ortopedi polikliniğine başvuran hasta MRG için yönlendirildi. Travma veya romatolojik hastalık öyküsü yoktu. Direkt grafileri normaldi. Hastanın MRG'sinde T1 AG imajlarda kuadriceps yağ yastığında kitle etkisi ve heterojen sinyal intensitesi izlendi. Yağ baskılı proton dansite imajlarda genişlemiş kuadriseps yağ yastığı, konveks posterior sınırı ve artmış sinyal intensitesi izlendi ve kuadriseps yağ yastığı sıkışması düşünüldü.

Tartışma ve Sonuç: Patellaya yapışan kuadriseps tendonunun arkasındaki boşluğu suprapatellar yağ yastığı doldurarak ekstansiyon sırasında destek sağlar. Kuadriseps yağ yastığı ödemi ön diz ağrısının nedenleri arasındadır. Roth ve ark. yaptıkları çalışmada 84 hastadan 92 ardışık diz MRG incelemesinde kuadriseps yağ yastığı etkisinin anterior diz ağrısı ile ilişkili olduğunu bildirmiştir (4). Semptomatik vakalarda sıkışma sendromunun biyomekaniği; yağ yastığının kuadriseps tendonunun arka yüzü, patellanın üst kenarı, medial patellar sinovyal girinti arasında kompresyonu olarak tanımlanır (5). Ön diz

ağrı nedenlerini araştırırken diz mekaniğine destek olan yağ yastıklarına ait patolojilere MRG bulguları ile tanı yaklaşımı sağlamış olduk.

Anahtar kelimeler: ön diz ağrısı; kuadriseps yağ yastığı; Hoffa hastalığı

Kaynaklar

1. Zeiss J, Saddemi SR, Ebraheim NA. MR imaging of the quadriceps tendon: normal layered configuration and its importance in cases of tendon rupture. AJR 1992; 159:1031 –1034
2. Khan KM, Bonar F, Desmond PM, et al. Patellar tendinosis (jumper's knee): findings at histopathologic examination, US, and MR imaging—Victorian Institute of Sport Tendon Study Group. Radiology 1996; 200:821 –827
3. Jacobson JA, Lenchik L, Ruhoy MK, Schweitzer ME, Resnick D. MR imaging of the infrapatellar fat pad of Hoffa. RadioGraphics 1997; 17:675 –691
4. Roth C, Jacobson J, Jamadar D, Caoili E, Morag Y, Housner J. Quadriceps fat pad signal intensity and enlargement on MRI: prevalence and associated findings. AJR 2004; 182:1383–1387
5. Huberti HH, Hayes WC, Stone JL, et al. Force ratios inthe quadriceps tendon and ligamentum patellae. J Orthop Res 1984;2:49-54.

Sagital yağ baskılı proton dansite imajda genişlemiş kuadriseps yağ yastığı, konveks posterior sınırı ve artmış sinyal intensitesi



Aksiyal yağ baskılı proton dansite imajda genişlemiş kuadriseps yağ yastığı, konveks posterior sınırı ve artmış sinyal intensitesi



Sagital T1AG kuadriseps yağ yastığı kitle etkisi



Genitoüriner Sistem Radyolojisi

PS-551

ENDOMETRİOMA, ÜRETEROSEL, FOLİKÜL KİSTLERİ VE NABOTHİ KİSTLERİNİN BİRLİKTE GÖRÜLDÜĞÜ EĞİTİCİ BİR VAKA

Hasan Erdoğan, Kübra Nalbant, Yasemin Okatan, Mahmut Burak Laçin, Vasfiye Nihan Bürcek, Ahmet Savranlar

Sağlık Bilimleri Üniversitesi Kayseri Şehir Hastanesi, Radyoloji Kliniği

Giriş ve Amaç: Endometriozis, fonksiyonel endometriyal bezlerin ve stroma benzeri lezyonların uterus dışı yerleşimi olarak tanımlanan yaygın kronik jinekolojik bir durumdur (1). Lokalize formu

endometrioma adını alır ve en sık overlerde görülür (2). Manyetik rezonans görüntülemede (MRG) demonstratif özellikleri olmasına rağmen, kadınlarda pelvik bölgede görülen diğer kist ve kist benzeri lezyonlar ile karışabilir. Biz bu sunumda overde endometrioma ile birlikte folikül kistleri, üreterosel ve Nabothi kistleri olan olgunun MRG bulgularını sunmayı amaçladık.

Olgu: 38 yaşında kadın hasta karın ağrısı şikayeti ile hastanemize başvurdu. Yapılan pelvik ultrasonografide, sol overde yaklaşık 5 cm çapta düzgün konturlu hiperekoik nodüler lezyon izlendi. Yapılan alt abdomen MRG'de, sol overde 50x35 mm boyutta, sağ overde 40x35 mm boyutta, T1A görüntülerde hiperintens izlenen ve yağ baskılı sekanslarda baskılanmayan, T2A görüntüde hipointens olarak izlenen ve T2A görüntüde içerisinde "T2 dark spot sign" izlenen, post-kontrast görüntülerde kontrast tutmayan lezyon endometrioma ile uyumlu bulundu. Bunun yanı sıra hastada her iki overde büyüğü solda 30x20 mm olan T1A hipointens, T2A hiperintens izlenen ve kontrast tutmayan folikül kistleri ile mesane sağ posterior kesiminde üreterosel ile uyumlu kistik yapı mevcuttu. Bunun yanı sıra uterus serviks düzeyinde 10 mm boyutlu Nabothi kisti mevcut olup, söz konusu tüm lezyonlar birbirine çok yakın komşuluk göstermekteydi.

Tartışma ve Sonuç: Endometromaların MRG'de spesifik özellikleri olmasına rağmen, sık olarak yereleşim gösterdikleri overler ve pelvik bölgede çok sayıda kist ve kist benzeri lezyonlar görülebilmektedir (2). Bunlara, dermoid kist, hemorajik kist, tubo-ovarian abse, kistik neoplaziler, folikül kistleri, pelvik loküle sıvı, Nabothi kisti, üreterosel örnek verilebilir (3). Endometriomalar T1A görüntülerde hiperintens, T2A görüntülerde hipointens olmaları ile tanınabilir (4). Abseler difüzyon kısıtlamaları ve halkasal kontrast tutulumu ile ayırt edilebilir. Diğer kistik yapıdaki lezyonlardan folikül kistleri, Nabothi kistleri ve üreterosel yerleşim lokalizasyonlarına göre ayırt edilebilir. Dermoid kistler yağ baskılı sekanslarda baskılanması ile, kistik neoplaziler ise septalar ya da solid komponentler içermesi ve bunlardaki kontrast tutulumları ile ayırt edilebilir (1, 3). Pelvik kistik lezyonlarda ayırıcı tanıya gidilirken tüm MRG bulguları dikkatli bir şekilde değerlendirilmeli, lezyonun yerleşim yeri ve morfolojik özellkleri de dikkate alınmalıdır.

Anahtar kelimeler: Endometrioma, üreterosel, MRG, kist

Kaynaklar

1. Wenger JM, Zormpa M, Dällenbach P, Weber L. Endometriosis: an essential differential diagnosis of chronic pelvic pain. Rev Med Suisse. 2012;8(359):1998, 2000-2.
2. Posadas EM, Davidson B, Kohn EC. Proteomics and ovarian cancer: implications for diagnosis and treatment: critical review of recent literature. Curr Opin Oncol 2004; 16: 478- 84.
3. Asch E, Levine D. Variations in appearance of endometriomas. J Ultrasound Med. 2007;26(8):993-1002.
4. Gałczyński K, Jóźwik M, Lewkowicz D, Semczuk-Sikora A, Semczuk A. Ovarian endometrioma - a possible finding in adolescent girls and young women: a mini-review. J Ovarian Res. 2019;12(1):104.

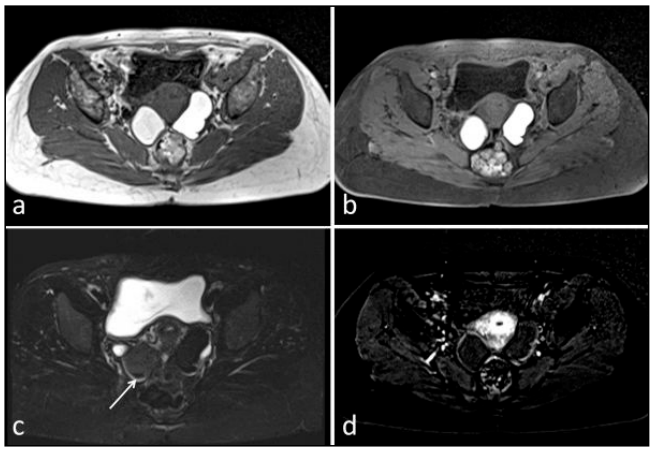

Resim 1. Alt abdomen MRG'de, sol overde 50x35 mm boyutta, sağ overde 40x36 mm boyutta, T1A görüntüde (a) hiperintens izlenen ve T1A yağ baskılı sekansta (b) sinyali baskılanmayan, yağ baskılı T2A görüntüde (c) hipointens olarak izlenen ve T2A görüntüde içerisinde "T2 dark spot sign" izlenen (ok), post-kontrast görüntülerde (d) kontrast tutmayan lezyon endometrioma ile uyumlu bulunmuştur.

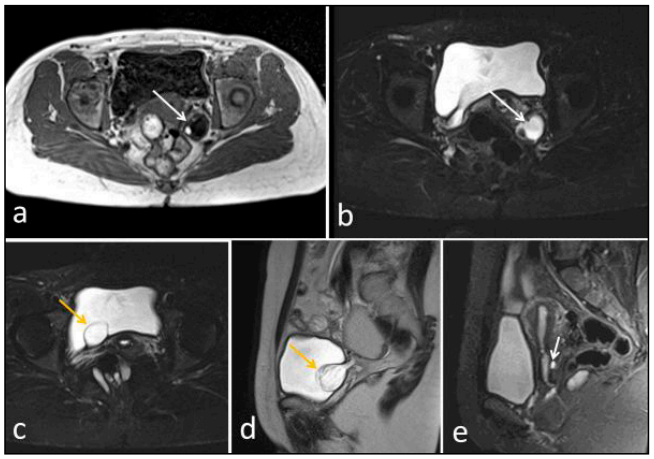

Resim 2. Alt abdomen MRG'de her iki overde büyüğü solda 30x20 mm boyutta olan T1A görüntüde (a) hipointens, T2A görüntüde (b) hiperintens izlenen ve kontrast tutmayan folikül kistleri (beyaz ok); mesane sağ posterior kesiminde ise üreterosel ile uyumlu kistik yapı izlenmektedir (c ve d'de sarı oklar). Bunun yanı sıra sagital T2A görüntüde (e) uterus serviks düzeyinde 10 mm çapta Nabothi kisti izleniyor.

Abdominal Radyoloji

PS-552

PENETRAN TRAVMA SONRASI GELİŞEN AKUT BATININ NADİR BİR SEBEBİ: İNKARSERE ÇEKUM HERNİASYONU

Muhammed Sonkaya, İlyas Dündar, Fatma Durmaz, Muhammed Bilal Akıncı, Cemil Göya

Van Yüzüncü Yıl Üniversitesi Tıp Fakültesi Radyoloji Anabilim Dalı

Giriş: Travmatik batın duvarı herniasyonu, genellikle künt travmaya bağlı olarak gelişen etiyolojisi açısından son derece nadir görülen batın duvarı herniasyonu türüdür. Penetran yaralanmaya bağlı batın duvarı herniasyonları daha nadir görülmektedir. Bu olgumuzda batın sağ alt kadranda batın içerisine nüfuz etmeyen penetran travma sonrasında gelişen çekum herniasyonunun bilgisayarlı tomografi (BT) bulgularını sunmayı amaçladık.

Materyal ve Metod: 33 yaşında erkek hasta birkaç gündür devam eden batın sağ alt kadran karın ağrısı şikayeti ile acil servise başvurdu. Yaklaşık 4 yıl önce batın sağ alt kadranda batın içerisine nüfuz etmeyen penetran travma öyküsü (Resim 1A) olan hastanın laboratuvar değerlerinde WBC:16730, CRP:4.43 idi. Fizik muayenesinde batın sağ alt kadranda ağrı ve defansı olan hasta akut apandisit ön tanısı ile kontrastlı abdominal BT çekilip tarafımızca değerlendirildi.

Bulgular: Olgunun çekilen kontrastlı abdominal BT tetkikinde; batın sağ alt kadranda ön-yan duvarda fasyada ve kas planlarında 2 cm ebatlı defektten çekumun cilt altı yağlı dokuya dar bir boyun (Resim 1B, mavi çizgi) ile herniye olduğu görüldü. Herni boyun kesiminde çekum duvarında kalınlaşma (Resim 1B, kırmızı oklar) ve komşuluğunda cilt altı yağlı dokularda kirlenme ve serbest sıvı değerleri mevcuttu (Resim 1B, ok başları). Radyolojik bulgular ile öncelikle inkarsere çekum harniasyonunu düşündürmekteydi. Yapılan cerrahi müdahale sonrasında çekumun batın ön yan duvardaki defektten herniye ve inkarsere olduğu bildirildi. Operasyon sırasında çekum duvarında daha sonra revaskülarize olduğu görülen iskemik alanlar görüldü.

Sonuç: Batın duvarı herniasyonları genellikle künt travma sonrası ortaya çıkan oldukça nadir bir antitedir (1). Penetran yaralanma sonucu daha nadir bildirilmiştir (2). Travmatik herniasyonlar, hem penetran hem de künt yaralanma mekanizmalarından sonra oluşabilen bir komplikasyondur ve akut veya gecikmeli olarak tespit edilebilir. Travmatik herniasyonların, bu bulguları travma sonrası ek veya daha ciddi hasta zararının habercisi yapan ilişkili bir yaralanma riskine sahip olduğu bilinmektedir. Kabaca yarısı, rezeksiyon gerektiren

ince bağırsak yaralanmaları ile ilişkilidir (3), bu nedenle zamanında tanımlama ve yönetim çok önemlidir. Özellikle batın içerisine nüfuz etmeyen penetran travmalarda sonraki süreçte batın ön duvar herniasyonlarının gelişimi açısından takip önem arzetmektedir.

Anahtar kelimeler: inkarserasyon; bilgisayarlı tomografi; herniasyon; çekum herniasyonu

Kaynaklar

1. Liasis L, Tierris I, Lazarioti F, Clark CC, Papaconstantinou HT. Traumatic abdominal wall hernia: is the treatment strategy a real problem? J Trauma Acute Care Surg2013;74:1156–62.
2. Day, Serena J., Paige L. Myers, and Derek E. Bell. "A rare case of a superior lumbar hernia secondary to penetrating injury." Trauma case reports 14 (2018): 5-7.
3. Coleman, JJ., Fitz, EK., Zarzaur, BL ve diğerleri . Travmatik karın duvarı fıtıkları. J Travma Akut Bakım Cerrahisi. 2016 ;80(3): 390 - 397

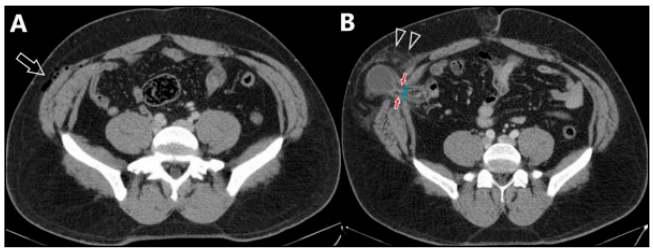

Resim 1

Baş-Boyun Radyolojisi

PS-553

BİLATERAL TROKLEAR APARAT KALSİFİKASYONU

Hüseyin Alper Kızıloğlu[1], Veysel Atilla Ayyıldız[2]

[1]Develi Hatice Muammer Kocatürk Devlet Hastanesi
[2]Süleyman Demirel Üniversitesi Tıp Fakültesi

Giriş ve Amaç: Troklear aparat kalsifikasyonu baş-boyun bölgesine yönelik yapılan bilgisayarlı tomografilerde(BT) gözlenen yaygın insidental bulgudur. Biz bu insidental olarak karşılaşılan bulguyu sunmayı amaçladık.

Olgu Sunumu: 53 yaşında erkek hasta sinüzit ön tanısı ile kontrastsız paranazal sinüs BT çekiliyor.İnsidental olarak her iki troklear aparat düzeyinde kalsifikasyon izleniyor (Resim 1, koranal kemik karnelinde paranazal sinüs BT).

Tartışma ve Sonuç: Troklear aparat, gözün oblik hareketine izin veren süperior oblik kasın sinovyum kaplı kartilajinöz yapısına verilen isimdir(1). Troklear aparat kalsifikasyonu BT' de insidental olarak yaklaşık %12, 5 oranında gözlenmiştir. Bazı çalışmalarda asemptomatik kabül edilmekle birlikta bazı çalışmalarda ise genç olgularda karşılaşıldığında diabetes mellitus ve otoimmün hastalıklarla ilişkili olarak raporlanmıştır(2).

Anahtar kelimeler: troklear aparat, insidental,kalsifikasyon

Kaynaklar

1. The trochlea. A study of the anatomy and physiology.Helveston EM, Merriam WW, Ellis FD, Shellhamer RH, Gosling CGOphthalmology. 1982 Feb; 89(2):124-33.
2. Ko SJ, Kim YJ. Incidence of calcification of the trochlear apparatus in the orbit. Korean J Ophthalmol. 2010;24 (1): 1-3. doi:10.3341/kjo.2010.24.1.1 - Free text at pubmed - Pubmed citation

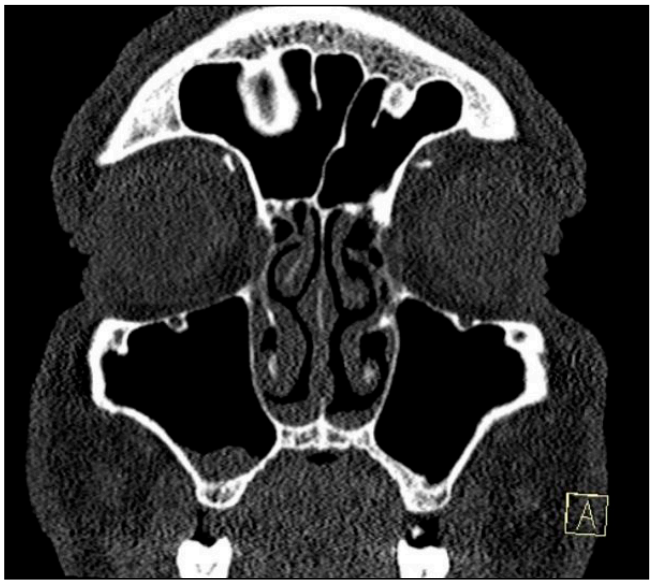

Resim 1

Nöroradyoloji

PS-554

NADİR BİR VAKA SUNUMU: SİLVİAN FİSSÜR LİPOMU

Eda Cingöz[1], Araz Qafarlı[1], Rana Günöz Cömert[1], Mehmet Cingöz[2], Mehmet Barburoğlu[1], Zeynep Nur Akyol Sarı[1]

[1]Istanbul Universitesi Tıp Fakültesi Radyodiagnostik Anabilimdalı
[2]Başakşehir Çam ve Sakura Şehir Hastanesi

Giriş ve Amaç: İntrakraniyal lipomlar oldukça nadir görülen konjenital malformasyonlardır(1). Literatüre göre intrakraniyal lipomlar tüm intrakraniyal tümörlerin %0.1-0.5'ini oluşturmaktadır(2,3). Lipom etiyolojisi ile ilgili çeşitli teoriler vardır (4). Kökeni ile ilgili yaygın teori, ilkel meninkslerin persistansı ve bozulmuş farklılaşmasıdır (5,6). Lezyonların çoğu orta hatta veya yakınında, çoğunlukla perikallozal sisternada görülür (7). Diğer lokasyonlar kuadrigeminal/supra serebellar, suprasellar/interpeduncular, serebellopontin köşe ve Sylvian sisternleri içerir(7).

Olgu Sunumu: 70 yaşında erkek hasta kafa travması sebebi ile acil servise başvurdu. Şiddetli baş ağrısı nedeniyle kontrastsız kranyal bilgisayarlı tomografi istendi. Tomografik incelemede mevcut travma ile ilişkili olabilecek kırık veya hematom saptanmadı ancak Sylvian fissürde hipodens bir lezyon tespit edildi. 16x10mm boyutundaki lezyon tamamen ekstraaksiyel idi ve kitle etkisine neden olmuyordu. Lezyonun dansitesi cilt altı yağ dokusu ile benzerdi. Mikrohemorajik odakların olabileceği klinik şüphesiyle, duyarlılık ağırlıklı görüntü (SWI) ile birlikte difüzyon ağırlıklı bir kranyal MRG de istendi. MRG'de difüzyon kısıtlamasına veya kanamaya neden olmayan sağ Sylvian lezyonu dışında normal bulgular saptandı. Hastanın daha önce hiç kraniyal görüntülemesi yapılmamıştı ve travmaya kadar herhangi bir nörolojik semptomu bulunmamaktaydı.

Tartışma ve Sonuç: İntrakraniyal lipomlar son derece nadir lezyonlardır (7). En sık intrakraniyal lipom yerleşim bölgesi, Maiuri ve arkadaşları (7) tarafından gözden geçirilen geniş bir serinin %50'sini oluşturan kallosal sisternadır. Orta hat dışı yerleşim lipomlar için nadir görülen bir durumdur ve Sylvian fissür nadir görülen bir yerleşim yeridir, Maiuri ve arkadaşlarının serilerinde %3,4, Truvit ve ark. nın serilerinde %5 insidans bildirilmiştir (8). Intrakranyal lipomların semptoma neden olması beklenmez, ancak nadiren nöbet, baş ağrısı ve davranış bozuklukları görülebilir. Bilgisayarlı tomografi ve manyetik rezonans görüntüleme, lipomlar için ana tanı araçlarıdır. Cilt altı yağ doku ile benzer dansitede ve en sık orta hatta veya nadiren bizim olgumuzda olduğu gibi Sylvian fissürde yerleşim gösteren lezyon tanı

için yol gösterici olmalıdır. Asemptomatik hastalar için herhangi bir tedavi gerektirmediği bilinmektedir.

Kaynaklar

1. Harun Yildiz, Bahattin Hakyemez, Mert Koroglu, Ahmet Yesildag, Bahattin Baykal. Intracranial lipomas: importance of localization. Neuroradiology. 48 (1): 1. doi:10.1007/s00234-005-0001-z
2. Eghwrudjakpor PPO, Kurisaka M, Fukuoka M et Al: Intracranial lipomas: current perspectives in their diagnosis and treatment. Br J Neurosurg 6: 139-44, 1992.
3. Friedman RB, Segal R, Latchaw RE: Computerized tomographic and magnetic resonance imaging of intracranial lipoma. J Neurosurg 65: 407-10, 1986.
4. Z. Seidl, M. Vaneckova, T. Vitak. Intracranial Lipomas: A Retrospective Study:. (2016) The Neuroradiology Journal. 20 (1): 30-6. doi:10.1177/197140090702000104 - Pubmed
5. Verga P: Lipoma ed osteolipomi della pia madre. Tumori 15: 321-357, 1929.
6. Truwit CL, Barkovich AJ: Pathogenesis of intracranial lipoma: an MR study in 42 patients. Am J Roentgenol 155: 855-65, 1990.
7. Tosun O, Kurt A, Tosun H, Kahvecioglu N, Tas I. Intracranial Lipoma of the Sylvian Fissure: MR and CT Findings. A Case Report. (2006) The neuroradiology journal. 19 (3): 334-6. doi:10.1177/197140090601900310 - Pubmed
8. Feldman RP, Marcovici A, LaSala PA: J Neurosurg 94: 515-519, 2001.

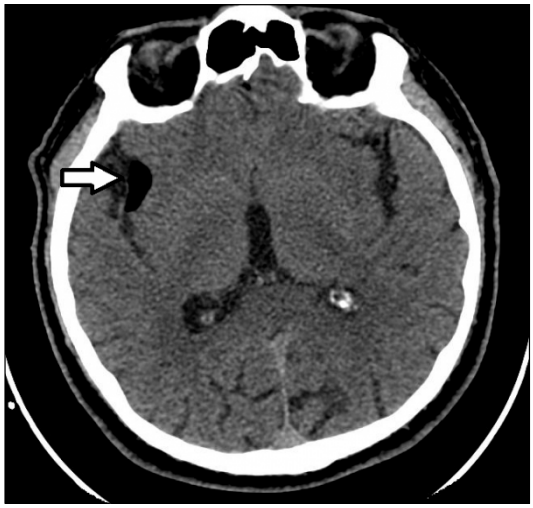

Figure 1. Noncontrast enhanced computed tomography with the brain windowing shows hypodense lesion(white arrow) similar to subcutaneous fatty tissue.

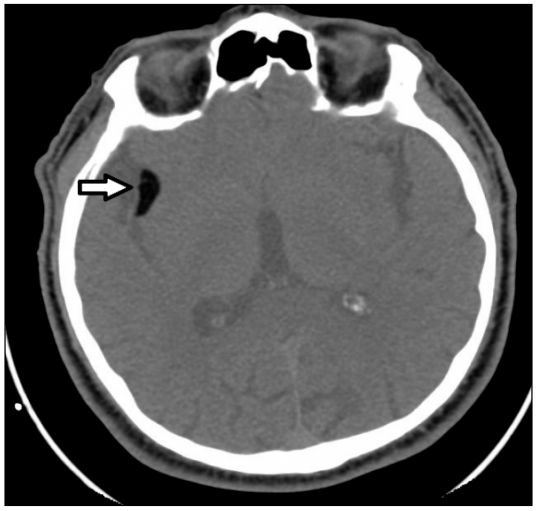

Figure 2. Noncontrast enhanced computed tomography shows the lesion(white arrow)

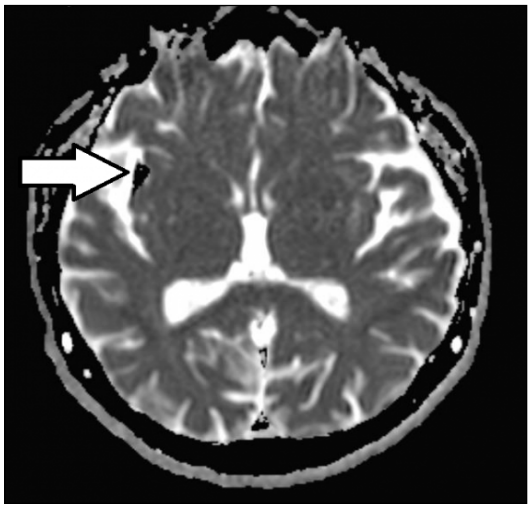

Figure 3. ADC of diffusion weighted MRI revels the extra-axial nature of the lesion clearly(white arrow).

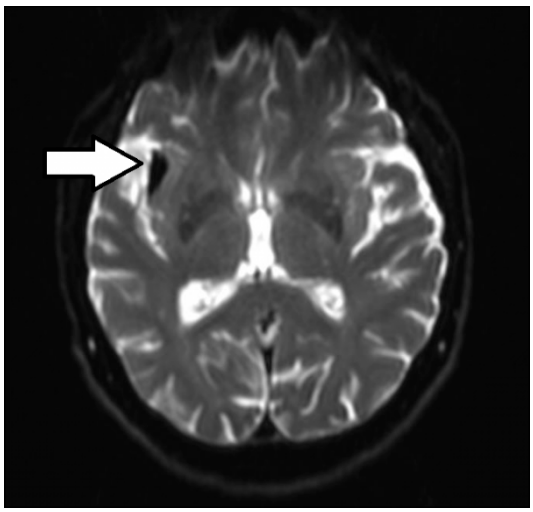

Figure4. Diffusion sequence at b 0 shows hypointense nature of the lesion(white arrow).

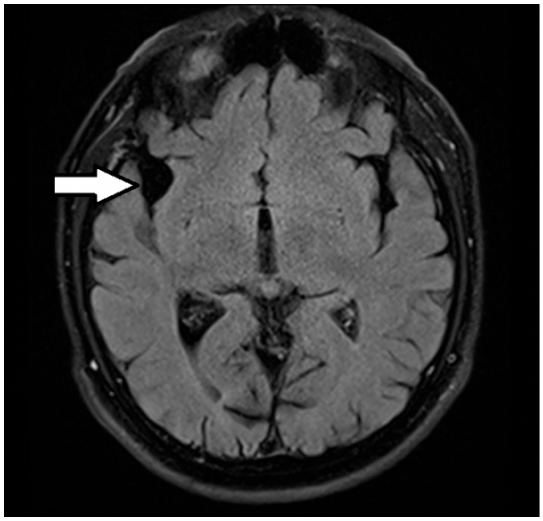

Figure 5. The lesion(white arrow) is hardly perceived in the flair sequence

Kas-İskelet Radyolojisi

PS-555

YAYGIN EKSTREMİTE AĞRISIYLA BAŞVURAN İLGİNÇ VAKA OLGUSU: HEREDİTER MULTIPLE EKZOSTOZİS

Hüseyin Akkaya[1], Cenk Parlatan[2], Okan Dilek[2], Cengiz Yılmaz[2], Bozkurt Gülek[2]

[1]Siverek Devlet Hastanesi, Radyoloji Kliniği
[2]Sağlık Bilimleri Üniversitesi, Adana Şehir Eğitim ve Araştırma Hastanesi , Radyoloji Kliniği

Giriş ve Amaç: Herediter multiple ekzositozis (HME) ekstremitelerde çok sayıda osteokondromlarla seyreden ve otozomal dominant kalıtılan nadir görülen bir sendromdur.[1] Görülme sıklığı 1/50.000 olup erkeklerde daha sık görülmektedir. Ekzostoz sayısı, açısal deformitenin derecesi ve tipi ve malignite dönüşüm oranı, aileler içinde bile önemli ölçüde değişebilmektedir.[1,2] Bu olgumuzda HME vakamızı güncel literatür bilgileri eşliğinde sunmayı amaçladık.

Olgu Sunumu: 12 yaşında erkek hasta kol ve bacaklarda yaygın ağrı ve yürüme güçlüğü şikayetiyle fizik tedavi ve rehabilitasyon kliniğine başvuruyor. Hasta ekstremite direkt grafileri ve MR görüntüleri ile tarafımıza konsulte edildi. Hastanın tetkikleri incelendiğinde her iki humerus proksimal kesimlerinde ve her iki femur distallerinde , her iki tibia proksimallerinde en büyüğü sağ humerus proksimalinde yerleşik ve 2,5x3 cm boyutunda , 4 mm kıkırdak kalınlığına sahip çok sayıda osteokondromlar izlendi.

Tartışma: Multiple oskteokondormotozisli hastlaların kliniği birkaç küçük lezyonla asemptomatik olabileceği gibi çok sayıda büyük osteokondromlarla ekstremiteler deforme halde olabilir.[3] Uzun kemiklerde kısalık, kortikal düzensizlik, metafizyel genişleme, hareket kısıtlılığı, sinir sıkışmasına bağlı ağrı ve kas atrofisi, damar basısına sekonder stenoz, tıkanma, psödoanevrizma ve ağır vakalarda boy kısalığı gibi komplikasyonlarla seyredebilir.[3]

Hastalar genellikle 5 yaş altında iken teşhis edilir. Genellikle uzun kemiklerin sonunda genişletilmiş bir şaft ile ilişkilendirilir, dolayısıyla diyafiz aklazisi terimi de kullanılır.[2,3]

Kıkırdak başlığının malign dejenerasyonu, HME'nin en ciddi komplikasyonudur ve ortalama başlangıç yaşı 30 yaş civarıdır. Hastaların yaklaşık% 3-5'inde görülür (Soliter osteokondromun malign transformasyonu hastaların yaklaşık% 1'inde meydana gelir). En yaygın görülen malignite kondrosarkomdur.[3,4]

Sonuç: HME'nin görüntüleme bulguları ile tanısı oldukça kolay konabilmektedir. Görüntülemenin amacı, komşu yapıların enflamasyonu ve bası da dahil olmak üzere olası komplikasyonları teşhis etmek ve tanımlamaktır. MRG'nin kıkırdak başlığın kalınlığını ve diğer ilişkili bulguları değerlendirme yeteneği, en ciddi komplikasyon olan malign dejenerasyonun saptanmasında kritik öneme sahiptir.

Anahtar kelimeler: ekzostozis, osteokondromatozis, herediter multiple ekzostozis, direkt grafi, MR

Kaynaklar

1. Franch J, Font J, Ramis A, Lafuente P, Fontecha P, Cairó J. Multiple cartilaginous exostosis in a Golden Retriever cross-bred puppy. Clinical, radiographic and backscattered scanning microscopy findings.Vet Comp Orthop Traumatol. 2005;18:189-93.
2. Stieber JR, Dormans JP.Manifestations of hereditary multiple exostoses. J Am Acad Orthop Surg. 2005;13:110-20.
3. Mermer, MJ; Gupta, MC; Salamon, PB; Benson, DR. Thoracic vertebral body exostosis as a cause of myelopathy in a patient with hereditary multiple exostoses. J Spinal Disord Tech. 2002;15:144-8
4. Vanita V, Sperling K, Sandhu HS, Sandhu PS, Singh JR.Novel EXT1 and EXT2 mutations in hereditary multiple exostoses families of Indian origin.Genet Test Mol Biomarkers 2009;13:43-9.

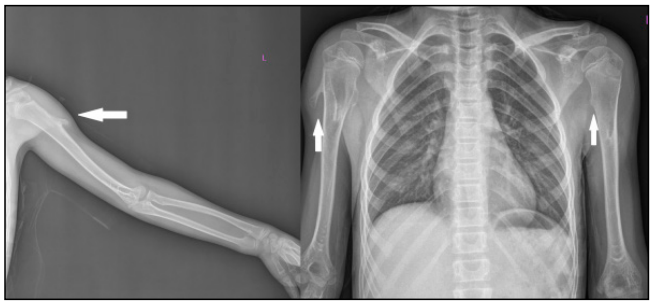

Resim 1. Sol kol direkt grafisinde (a) ve posterior-anterior akciğer grafisinde (b) her iki humerus proksimallerinde izlenen ekzostozisler

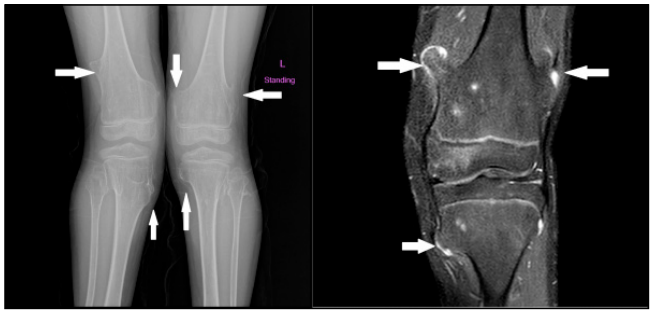

Resim 2. Her iki diz grafisinde (a) ve sol diz koronal proton dansite MR incelemesinde (b) izlenen ekzostozisler

Pediatrik Radyoloji

PS-556

SAKRAL MENİNGOSELİN EŞLİK ETTİĞİ KAUDAL AGENEZİ OLGUSU

Yeşim Eroğlu, Mustafa Koç

Fırat Üniversitesi Tıp Fakültesi Radyoloji Anabilim Dalı, Elazığ

Giriş ve Amaç: Kaudal agenezi, spinal kolonun kaudalinde parsiyel veya total agenezi ile karakterize kompleks bir spinal disrafizmdir. Sadece koksiks agenezisinden, alt torakal vertebralardan distale kadar total agenezinin görüldüğü geniş bir spektruma sahiptir. Bu posterde büyük bir sakral meningoselle birlikte görülen subtotal sakrokoksigeal agenezili hastayı sunduk.

Olgu Sunumu: Sakral bölgede büyük bir kese nedeni ile dış merkezden yönlendirilen yenidoğan dönemindeki erkek bebeğe spinal MRG yapıldı. Prenatal öyküsü düzenli takipli olmadığından yetersizdi. Sagittal T1 ve T2 ağırlıklı MRG kesitlerinde subtotal sakrokoksigeal agenezi ve lumbosakral vertebral disgenezi izlendi. Spinal kord gergin ve aşağı yerleşimli olup eşlik eden geniş sakral meningosel mevcuttu (Resim 1-3). Görüntüleme bulguları ile hasta tip 2 kaudal agenezi olarak değerlendirildi.

Tartışma ve Sonuç: Kaudal agenezi terminal spinal segmentleri etkileyen nadir bir konjenital malformasyondur. Gestasyonel diyabet, genetik, hipoperfüzyon başlıca etiyolojik faktörlerdendir. Hastaların büyük çoğunluğu sporadik olup oldukça nadir görülen bir malformasyondur (1,2). İmperfore anüs, genital anomaliler, renal anomaliler, pulmoner hipoplazi ve ekstremite anomalileri eşlik edebilir. Konus medullarisin özelliklerine göre iki tipe ayrılır. Tip 1 kaudal agenezide konus medullaris yukarıda yer alır, künt ve ani sonlanır. Tip 2 kaudal agenezide ise konus medullaris aşağıda yer alır ve lipom, lipomiyelomeningosel, terminal miyelosistosel ve anterior sakral meningoselle birlikte görülebilir (3). Tip 1'de kaudal agenezi daha ağır iken tip 2'de daha hafiftir. Bizim olgumuz tip 2 kaudal agenezi olup subtotal sakrokoksigeal agenezi, aşağı yerleşimli konus medullaris ve gergin kord mevcuttu. Eşlik eden geniş sakral meningosel görüldü. Sonuç olarak kaudal agenezi kompleks bir spinal disrafizm

olup MRG sağladığı anatomik bilgiler ile bu hastaların detaylı değerlendirilmesinde önemlidir.

Anahtar kelimeler: Kaudal agenezi, Sakral meningosel, MRG

Kaynaklar

1. Kumar Y, Gupta N, Hooda K, Sharma P, Sharma S, Kochar P, Hayashi D. Caudal Regression Syndrome: A Case Series of a Rare Congenital Anomaly. Pol J Radiol. 2017;82:188-192.
2. Szumera E, Jasiewicz B, Potaczek T. Atypical caudal regression syndrome with agenesis of lumbar spine and presence of sacrum - case report and literature review. J Spinal Cord Med. 2018;41:496-500.
3. Gupta P, Kumar A, Kumar A, Goel S. Congenital spinal cord anomalies: a pictorial review. Diagn Radiol 2013;42:57-66.

Sagittal T1 ve T2 ağırlıklı MRG kesitlerinde subtotal sakrokoksigeal agenezi (beyaz ok), aşağı yerleşimli gergin kord (sarı ok) ve sakral meningosel (yıldız) izlendi.

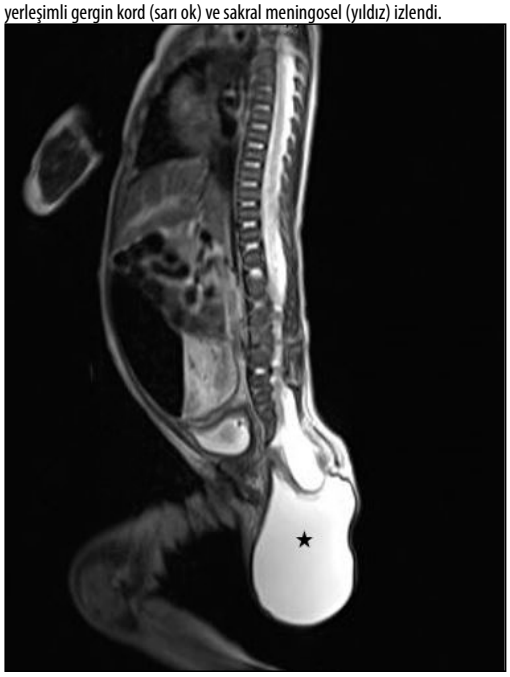

Sagittal T1 ve T2 ağırlıklı MRG kesitlerinde subtotal sakrokoksigeal agenezi (beyaz ok), aşağı yerleşimli gergin kord (sarı ok) ve sakral meningosel (yıldız) izlendi.

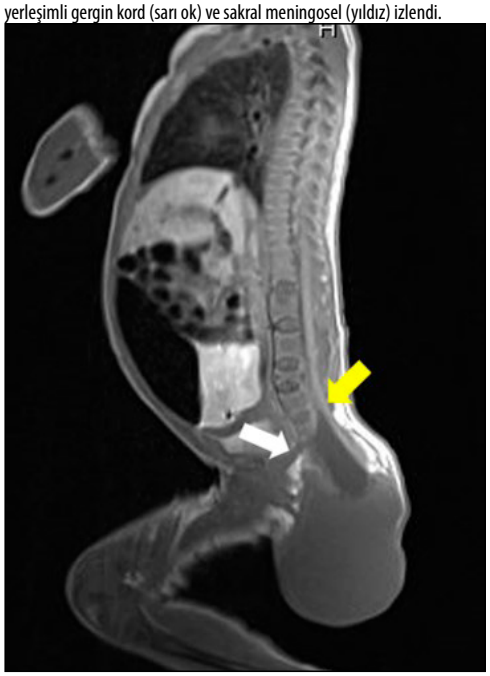

Sakral bölgede meningosele ait görünüm.



Kas-İskelet Radyolojisi

PS-557

KRONİK VENÖZ YETMEZLİĞE SEKONDER PERİOST REAKSİYONU: OLGU SUNUMU

Rahmi Eren Özkan, Melisa Yalçın, Hamdullah Erk, Hülya Yıldız, Hakan Önder

Prof. Dr. Cemil Taşcıoğlu Şehir Hastanesi

Giriş ve Amaç: Bağ dokusu yapısındaki ince periost, normal koşullarda radyolojik yöntemler ile ayırt edilemez. Ancak periost reaksiyonu geliştiğinde görüntüleme yöntemleriyle görünür hale gelir. Bu bildiride 37 yaşında erkek hastada kronik venöz yetmezliğe bağlı gelişen periost reaksiyonunun görüntüleme bulgularını sunmayı amaçladık .

Olgu Sunumu: 37 yaşında erkek hasta sol kruris distalinde şişlik ve ağrı şikayeti ile hastanemize başvurdu. Özgeçmişinde özellik bulunmayan hastanın çekilen direkt grafisinde sol tibia ve fibulada kalın, düzensiz, ondüle periost reaksiyonu izlendi (Resim 1). Olası tümöral kemik patolojileri ve osteomyelit ayırıcı tanılarını değerlendirmek için çekilen manyetik rezonans görüntülemesinde (MRG) cilt altı yağlı dokuda kruris medial kesimde belirginlik gösteren çok sayıda yüzeyel variköz dilate venöz yapılar izlendi (Resim 2 ve 3). Komşu kemik yapıda medüller kemik iliğinde patolojik sinyal değişikliği saptanmadı. Periost reaksiyonunun kronik venöz yetmezliğe sekonder olabileceği düşünüldü. Venöz renkli Doppler ultrasonografi tetkikinde sol alt ekstremitede kruris düzeyinde cilt altında yaygın variköz venler ile, yüzeyel venöz sistem ve paratibial perforan venlerde yetmezlik bulguları saptandı.

Tartışma ve Sonuç: Alt ekstremitede venöz yetmezliğe yüzeyel venlerdeki basınç artışı sonrası gelişen dilatasyon, kapakçıklarda yetmezlik, yaş ile birlikte venlerin düz kaslarında dejenerasyon zemin hazırlamaktadır (1). Uzun süre ayakta kalma, kadınlarda progesteron hormonunun periyodik değişiklileri ve hamilelik diğer nedenlerdendir (2). Venöz yetmezlik tedavi edilmediğinde kozmetik sorunlar, ağrı, yüzeyel tromboflebit ve cilt ülserasyonları ortaya çıkabilir (1,2). Seyrek olarak ayak bileğinde hareket kısıtlılığına yol açan yumuşak doku değişiklikleri ve periost reaksiyonu meydana gelebilir (1).

Travma, enflamatuar ve tümoral patolojiler, bazı metabolik hastalıklar ve diğer birçok patoloji periost reaksiyonuna yol açarak yeni

kemik oluşumuna neden olur (3). Venöz staza bağlı ekstravasküler sıvı basınç artışının periosta bası etkisi oluşturduğu, periostta deformasyona ve yeni kemik oluşumuna neden olduğu bildirilmiştir (4).

Alt ekstremitede venöz staza bağlı değişiklikler tibia ve fibula diafiz ve distal diafizometafizer bölgelerinde oluşur. Yaygın solid, ondülan periost reaksiyonu meydana gelir. Subkütan dokularda kalınlaşma, ödem ve flebolitler izlenebilir (5). Bizim olgumuzda da direkt radyografide solid, ondülan periost reaksiyonu, ayrıca MRG ve Doppler incelemede sol krural bölgede cilt altında dilate variköz venler ve ödematöz sinyal değişiklikleri izlendi.

Venöz yetmezlik nadiren periost reaksiyonu ile karşımıza çıkabilir. Bacakta enfeksiyon hikâyesi olan hastalarda osteomiyelit ile karışıklığa neden olabilir. Radyolojik görüntülemelerde, osteomiyelite ait diğer kemik bulgularının gözlenmemesi ve cilt altı yağlı dokudaki variköz venlerin saptanması tanıya yardımcı olur.

Anahtar kelimeler: periost, venöz, yetmezlik

Kaynaklar

1) Akbulut B, Tok M, Uçar Hİ, Durukan B, Böke E. [Common venous system disorders: prevelance, risc factors and management]. Anatol J Clin Investing 2009; 3(1): 113-9.
2) Nicholls SC. Sequelae of untreated venous insufficiency. Semin Intervent Radiol 2005;22 (3):162-8.
3) Rana RS, Wu JS, Eisenberg RL. Periosteal reaction. AJR Am J Roentgenol 2009;193(4): W259-72.
4) Wang L, Fritton SP, Weinbaum S, Cowin SC. On bone adaptation due to venous stasis. J Biomech 2003;36(10):1439-51.
5) Sutton D. Periosteal reaction. Textbook of Radiology and Imaging. 6th reprinted ed. London: Harcourt Publishers; 1999. p.39-40

Krurisin anteroposterior direkt radyografisinde sol tibia ve fibulada yaygın kalın, ondüle, solid periost reaksiyonu izlenmektedir.



MRG'de koronal STIR ağırlıklı görüntüde Sol krural bölgede ciltaltında anteromedialde belirginlik gösteren yaygın variköz venöz dilatasyonlar ve ödematöz sinyal artışları izlenmektedir.

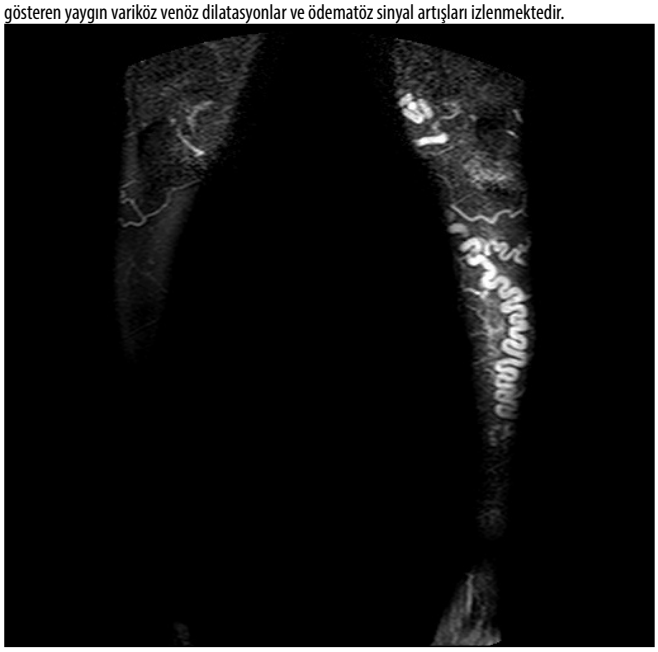

MRG'de koronal STIR ağırlıklı görüntüde Sol krural bölgede ciltaltında anteromedialde belirginlik gösteren yaygın variköz venöz dilatasyonlar ve ödematöz sinyal artışları izlenmektedir. Komşu kemik yapıda medüller kemik iliğinde patolojik sinyal değişikliği saptanmadı.



Abdominal Radyoloji

PS-558

DEV İNGUİNOSKROTAL MESANE HERNİASYONU

Veysel Kaplanoğlu[1], Hatice Kaplanoğlu[2]

[1]Sağlık Bilimleri Üniversitesi Keçiören Eğitim ve Araştırma Hastanesi, Radyoloji Bölümü, Ankara, Turkiye
[2]Sağlık Bilimleri Üniversitesi Dışkapı Yıldırım Beyazıt Eğitim ve Araştırma Hastanesi, Radyoloji Bölümü, Ankara, Turkiye

Giriş: Mesanenin inguinal kanala herniasyonu nadir görülmektedir, cerrahi müdahele gerektiren bir durumdur (1). Tüm inguinal hernilerin % 5'inden azını oluşturur (3). İnguinal hernilerde izole mesanenin olması nadirdir (4). Etyolojide mesane detrusor kasının

ve abdominal duvar kaslarının zayıflığının yanı sıra mesane boynu obstruksiyonu ya da eşlik edebilecek bir inguinal herni kesesinin zamanla buyuyerek mesaneye traksiyon uyguladığı düşünulmektedir(4). Sıklıkla asemptomatiktir. İnguinoskrotal mesane herniasyonları üriner sistem enfeksiyonları, obstrüktif üropati, mesane nekrozu gibi ciddi komplikasyonlara zemin oluşturabilir (2). Bu makalemizde ultrasonografi (US) ve bilgisayarlı tomografi (BT) tetkiklerinde sağ skrotal bölgeye herniye mesane herniasyonu saptanan olgunun radyolojik bulgularını sunmayı amaçladık.

Olgu: Yetmiş yaşında erkek hasta alt karın ağrısı ve sağ kasığında şişlik şikayetiyle genel cerrahi polikliniğine başvurdu. Fizik muayenede sağ inguinal bölgede şişlik saptandı. Ultrasonografi de sağda mesanenin inguinal kanal içerisinden mesaneye doğru herniasyonu ve mesane içerisinde taş ve yoğun debris rapor edildi (resim 1). Çekilen alt batın tomografisinde mesanenin sağ inguinal kanaldan sağ hemiskrotuma uzandığı ve mesane duvarında diffüz kalınlaşma olduğu, herniye barsak ansları tespit edildi (resim 2). Tedavi olarak inguinal kanala herniye olmuş mesane bölümünün eksizyonu ile birlikte mesh kullanılarak sağ inguinal herni tamiri yapıldı.

Anahtar kelimeler: Mesane Herniasyonu; İnguinal Herni; İnguinal Kitle

Kaynaklar

1- Karatzas A, Christodoulidis G, Spyridakis M, Stravaras C, Aravantinos E, Melekos M. A giant inguinoscrotal bladder hernia as a cause of chronic renal failure: A rare case. Int J of Surgery Case Reports 2013; 4: 345-47.
2- Bülbül E, Yanık B. Bilateral hidronefrozun nadir sebebi: mesane herniasyonu. Balikesir Saglik Bil Derg. 2014; 3:34-36.
3- Bisharat M, O'Donnell ME, Thompson T, MacKenzie N, Kirkpatrick D, Spence RA, Lee J. Complications of inguinoscrotal bladder hernias: A case series. Hernia 2009;13(1):81–4.
4- Schewe J, Brands EH, Pannek J. The inguinal bladder diverticulum:a rare differential diagnosis of hernias. Int Urol Nephrol 2000;32:255-6

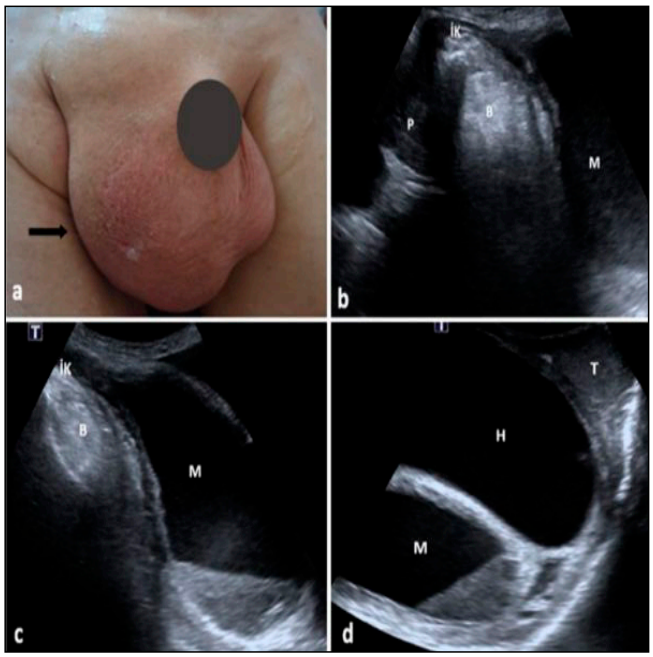

Şekil 1. a) Sağ inguinal kanal ve hemiskrotumda şişlik (ok). Ultrason görüntüleri (longitudinal (b,c), transvers (d) planlar); sağda geniş inguinal kanaldan sağ skrotuma uzanan, içerisinde taş-çamur olan herniye mesane, barsak ansları ile komşuluğunda hidrosel ve sol testis izlenmektedir. B: barsak ansları, H: Hidrosel, İK: İnguinal kanal, M:Mesane, P:Prostat, : T:Testis

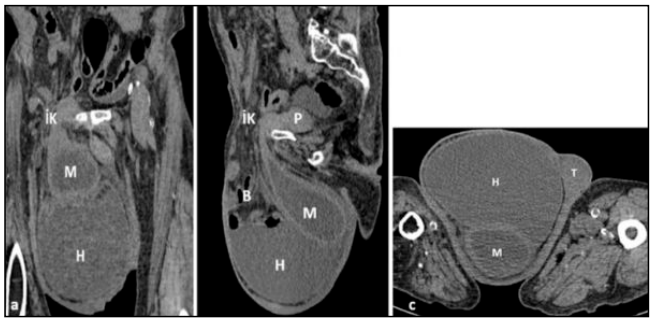

Şekil 2. BT görüntüleri (koronal (a), sagital (b), transvers (c) kesitler); sağda genişlemiş inguinal kanaldan sağ skrotuma uzanan herniye mesane, barsak ansları ile komşuluğunda hidrosel ve sol testis izlenmektedir. B: barsak ansları, H: Hidrosel, İK: İnguinal kanal, M:Mesane, P:Prostat, : T:Testis

Abdominal Radyoloji

PS-559

ERİŞKİN YAŞTA SAPTANAN NADİR BİR KONJENİTAL DİYAFRAGMA HERNİSİ: MORGAGNİ HERNİSİNİN RADYOLOJİK BULGULARI

Günay Rona, Özge Adıgüzel Karaoysal, Meral Arifoğlu

Kartal Doktor Lütfi Kırdar Şehir Hastanesi

Giriş ve Amaç: Konjenital diyafragma hernileri 2000-4000 doğumda 1 görülür [1]. En sık tipi posterolateralde yerleşim gösteren Bochdalek hernisidir. İkinci tipi olan Morgagni hernisi oldukça nadirdir. Tüm diyafragma hernileri içerisinde görülme oranı %2 civarındadır. Anterior yerleşimli olup %90 oranında sağ taraflıdır. Çoğunlukla asemptomatik olduğundan yetişkinlik çağında insidental olarak saptanır [2].

Olgu Sunumu: 55 yaşında kadın hasta nefes darlığı ve karın ağrısı şikayetiyle acil servise başvurdu. Çekilen ayakta akciğer grafisinde sağ akciğer alt zonda dansite artışı ve barsak anslarına ait hava tespit edildi. Ultrasonografide özellik yoktu. Yapılan oral ve intravenöz kontrastlı batın Bilgisayarlı Tomografi (BT) tetkikinde sağ üst kadranda karaciğer sol lob anteriorundan toraksa herniye omental yağ doku ve transvers kolon görüldü. Koronal ve sagittal görüntülerde yaklaşık 60 mm çapta diyafram defekti saptandı. Hastaya Morgagni hernisi tanısı kondu. Sonrasında cerrahi tedavi ile defekt onarıldı.

Tartışma Ve Sonuç: Hastalar genellikle asemptomatiktir. Ancak hafif ve nonspesifik gastrointestinal, solunum veya kardiyak semptomlar ile prezente olabilirler.Bu nedenle tanı geç konur [3,4,5]. Nadiren barsak obstrüksiyonu ve strangülasyon sonrasında tanı alırlar [5].

Fıtık kesesinde en sık bulunan organlar kolon ve omentum olup daha az sıklıkla ince bağırsak, mide ve karaciğer olabilir. Bizim vakamızda da herni kesesinde omental yağ doku ve transvers kolon vardı. Batın BT tanıyı doğrulamada ve anatomik detayların değerlendirilmesinde büyük önem taşır. Strangülasyon riski nedeniyle asemptomatik dahi olsa cerrahi tedavi her zaman endikedir [3,4,5].

Anahtar kelimeler: Morgagni Hernisi, Konjenital Diyafragma Hernisi, Bilgisayarlı Tomografi, Akciğer Grafisi

Kaynaklar

1. Gucciardo L, Deprest J, Done' E et-al. Prediction of outcome in isolated congenital diaphragmatic hernia and its consequences for fetal therapy. Best Pract Res Clin Obstet Gynaecol. 2008;22 (1): 123-38. doi:10.1016/j.bpobgyn.2007.08.006
2. S anford Z, Weltz AS, Brown J, et al. Morgagni hernia repair: a review. Surg Innov2018;25:389–99
3. Li S, Liu X, Shen Y, et al. Laparoscopic repair of Morgagni hernia by artificial pericardium patch in an adult obese patient. J Thorac Dis 2015;7:754–7.
4. A ydin Y, Altuntas B, Ulas AB, et al. Morgagni hernia: transabdominal or transthoracic approach? Acta Chir Belg 2014;114:131–5.
5. S herigar JM, Dalal AD, Patel JR. Laparoscopic repair of a Morgagni hernia. J Minim Access Surg 2005;1:76–8.

Nefes darlığı nedeniyle çekilen akciğer grafisinde sağ akciğer alt zonda homojen dansite artışı ve barsak gazına ait görünüm saptandı.



Oral ve intravenöz kontrastlı batın BT'de transvers kesitlerde sağ üst kadrandan toraksa herniye, kalbi sola iten omental yağ doku ve kolon ansı görülmektedir.

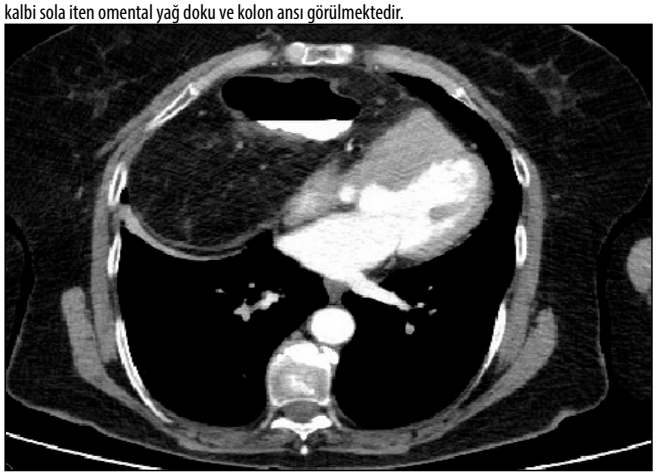

Batın BT'de koronal kesitlerde diyafram defekti (oklar) daha iyi görülüyor.)



Abdominal Radyoloji

PS-560

AKSESUAR DALAĞIN SIRADIŞI BİR KOMPLİKASYONU:T ORSİYON,BİLGİSAYARLI TOMOGRAFİ BULGULARI

Abdi Gürhan, Halil Özer

Selçuk Üniversitesi Tıp Fakültesi Hastanesi, Radyoloji Anabilim Dalı

Giriş ve Amaç: Embriyolojik hayatta oluşan bir füzyon defekti nedeniyle gelişen aksesuar dalaklar insan vücudunda en sık görülena nomalilerdenbirisidir (1).Aksesuar dalak en sık olarak dalak hilusunda yer alırken,perisplenik ligamententler,pankreas kuyruğu, ince bağırsak mezenteri ve hatta skrotum yer alabileceği diğer lokalizasyonlarıdır (2,3). Genellikle benign bir anomali olup zaman zaman semptomatik olabilir ve bazı komplikasyonlara yol açabilir.Bu bildiride vasküler pedikül torsiyonu nedeniyle total enfarkta uğramış aksesuar dalağın bilgisayarlı tomografi (BT) bulguları sunulacaktır.

Olgu Sunumu:34 yaşında bilinen bir hastalığı olmayan ancak sleeve gastrektomi öyküsü olan kadın hasta acil servise sol üst kadran ağrısıyla başvurdu. Fizik muayenede sol üst kadranda belirgin hassasiyet ve defans mevcuttu. Laboratuvar tetkiklerinde CRP:270 mg/dL, WBC:14.2 K/uL olarak sonuçlandı. Elde olunan venöz faz abdomen BT incelemesinde 8x6 cm boyutunda, kontrast tutulumu göstermeyen, komşu yağ planlarında dansite artımlarının eşlik kitle görünümü izlendi (Resim 1). Hastanın önceki radyolojik tetkikleri incelendiğinde hastada sol üst kadranda çok sayıda aksesuar dalağın mevcut olduğu, güncel tetkikte izlenen kitlesel lezyonun ise 4x3 cm boyutunda aksesuar dalak olduğu anlaşıldı (Resim 1).Ayrıca bahsedilen enfarkte aksesuar dalağın pedikülünün torsiyone olduğu görüldü(Resim 2).Hasta torsiyone aksesuar dalak tanısıyla genel cerrahi servisine yatırıldı ve medikal tedavi ile tam düzelme sağlandı. Üç hafta sonra elde edilen kontrol BT incelemesinde inflamasyonun gerilediği, enfarkte dalağın boyutunun azalarak kistik hala geldiği anlaşıldı(Resim 3).

Tartışma ve Sonuç: Otopsi serilerinde % 30'a varan oranla görülen aksesuar dalaklar genellikle klinik olarak önemsiz kabul edilirler(3).Splenik arter dallarından beslenmeleri splenozis ayrımında önemlidir. Aksesuar dalağın klinik olarak önemi olabilecek 3 durum mevcuttur. İlki bulunabilecekleri farklı yerler nedeniyle lenfadenopatiler veya kitleler ile karışabilmesi, ikinci olarak hematolojik hastalıklarda splenektomi sonrası nükse neden olabilmeleri, üçüncüsü ise torsiyon,rüptür ya da kanama nedeniyle semptomatik hale gelebilmesidir (4).Literatürde az miktarda vaka raporu ile sınırlı olan aksesuar dalak torsiyonu steril inflamasyona neden olup, akut batın tablosunun oldukça nadir bir sebebidir. Bildirilen vakalar genellikle çocuklarda ve genç erişkinlerde olup insidansı bilinmemektedir(5,6). Hastalar genellikle aksesuar dalağın yerleşim bölgesiyle uyumlu olarak karın ağrısı,kusma,ateş ve lökositoz ile başvururlar.Ayrıca intermittant torsiyon nedeniyle tekrarlayıcı karın ağrısı yaşayan hastalar da mevcuttur(7).Tanı ve tedavide gecikme olursa hemorajik infarkt,-rüptür,kanama,enfeksiyon,peritonit ya da ileus gibi komplikasyonlar gelişebilir(8).

Geçmişte tanı genellikle intraoperatif olarak konulmaktayken günümüzde görüntüleme ile preoperatif tanı mümkündür. Ultrasonografi ile kanlanmayan kitle görünümü izlenebilir. BT'de genellikle kontrastlanmayan inflame yumuşak doku kitlesi şeklinde izlenir ve torsiyone pedikül gösterilebilir. Hastanın aksesuar dalağının bilinmesi tanıyı kolaylaştırmaktadır (9).Sonuç olarak akut batının nadir bir sebebi de olsa, tedavide gecikmenin neden olabileceği sorunlar nedeniyle karın ağrısıyla başvuran çocuk ve genç erişkinlerde aksesuar dalak torsiyonu da ayırıcı tanıda akılda tutulmalıdır. Abdomen BT ise preoperatif tanıda gereklilik halinde tercih edilmesi gereken yöntemdir.

Anahtar kelimeler: splenik enfarkt,akut batın,aksesuar dalak

Kaynaklar

1) Sty JR, Conway JJ. The spleen: development and functional evaluation. Semin Nucl Med 1985;15: 276–98. 6.

2) Hayward I, Mindelzun RE, Jeffrey RB. Intrapancreatic accessory spleen mimicking pancreatic mass on CT. J Comput Assist Tomogr 1992; 16:984–5.
3) Freeman JL, Jafri SZ, Roberts JL, Mezwa DG, Shirkhoda A. CT of congenital and acquired abnormalities of the spleen. RadioGraphics 1993; 13:579–610.
4) Mortelé KJ, Mortelé B, Silverman SG. CT features of the accessory spleen. AJR Am J Roentgenol. 2004 Dec;183(6):1653-7.
5) Hems TE, Bellringer JF. Torsion of an accessory spleen in an elderly patient. Postgrad Med J. 1990 Oct;66(780):838-9.
6) Seo T, Ito T, Watanabe Y, Umeda T. Torsion of an accessory spleen presenting as an acute abdomen with an inflammatory mass: US, CT, and MRI findings. Pediatr Radiol 1994; 24:532 –534
7) Alexander RC. Accessory spleen with recurring torsion of its pedicle. The Lancet. 1929;2:1089.
8) Sadro CT, Lehnert BE. Torsion of an accessory spleen: Case report and review of the literature. Radiol Case Rep. 2015;8(1):802. Published 2015 Dec 7. doi:10.2484/rcr.v8i1.802
9) Ozeki M, Asakuma M, Go N, Ogura T, Inoue Y, Shimizu T, Hirokawa F, Yamamoto K, Hayashi M, Narumi Y, Higuchi K, Uchiyama K. Torsion of an accessory spleen: a rare case preoperatively diagnosed and cured by single-port surgery. Surg Case Rep. 2015 Dec;1(1):100.



Resim 1a. Hastanın kontrastsız toraks bt tetkiğinde aksesuar dalak(kırmızı yıldız) izlenmekte.1b:Aksiyel kontrastlı abdomen bt tetkiğinde kontrastlanmayan inflame aksesuar dalak(beyaz yıldız), periferinde dansite artımları(beyaz ok) ve midede operasyon materyalleri izlenmekte.1c:Tedavi sonrası kistikleşen aksesuar dalak(mavi yıldız)

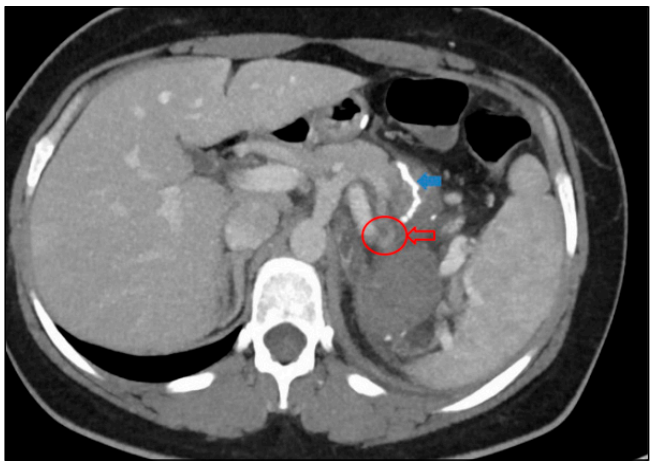

Resim 2. Aksiyel kontrastlı abdomen bt kesitinde torsiyone olmuş pedikül(kırmızı daire) izlenmekte

Genitoüriner Sistem Radyolojisi

PS-561

KATASTROFİK SEYREDEBİLECEK NADİR BİR VAKA: AMFİZEMATÖZ PYELONEFRİT VAKASINA AİT BİLGİSAYARLI TOMOGRAFİ BULGULARI

Abdi Gürhan, Halil Özer

Selçuk Üniversitesi Tıp Fakültesi Hastanesi, Radyoloji Anabilim Dalı

Giriş ve Amaç: Akut pyelonefrit renal pelvis ve parankimin flamasyonunudur ve genellikle bakteriyel kaynaklıdır. Morbidite ve mortalitesi daha fazla olan amfizematöz pyelonefrit ise, renal parankim,toplayıcı sistem veya perinefritik yağ planlarında gaz oluşumuyla karakterize, renal parankim ve çevre dokunun nekrotizan enfeksiyonunu tanımlar(1).

Akut pyelonefritin insidansı kadınlarda 12-13/10000, erkeklerde 3-4/10000 iken amfizematöz pyelonefrit çok daha nadir görünmektedir. Ancak tüm pyelonefritlerin yaklaşık %1'ini oluşturdukları düşünülmektedir(2).Temel risk faktörleri vakaların yaklaşık % 90'ında bulunan kontrolsüz diabet, ve üriner obstrüksiyondur.Kadın erkek oranı yaklaşık 6:1'dir(3).

Klinik bulgular genel durum bozukluğundan, yan ağrısı ve ateş gibi klasik pyelonefrit bulgularına kadar değişkenlik gösterebilir. Bu bildiride bilateral amfizematöz pyelonefrit tanısı almış bir hastanın bilgisayarlı tomografi (BT) bulguları sunulacaktır.

Olgu Sunumu: Bilinen serebrovasküler olay (SVO) öyküsü bulunan, 79 yaşında erkek hasta acil servise ateş şikayetiyle başvurdu.Hastanın bir hafta önce dış merkezde Üriner sistem enfeksiyonu nedeniyle ciprofloksasin tedavisi aldığı öğrenildi.Fizik muayenede ateş:39.7, arteriyel tansiyon:90/60, nabız: 116 olarak saptandı. Laboratuvar bulguları WBC:21.3k/μl, CRP:98 mg/L,prokalsitonin: 39 ug/L idi. İdrar tetkikinde her alanda 1900 bakteri ve 494 lökosit görülmesi üzerine hasta üriner sepsis kabul edildi. Ayrıca glukoz 695 mg/dl, HBa1c ise % 12.5 olması nedeniyle diabet tanısı aldı. Elektrolit değerleri ve kan gazı nonketotik hiperosmalar durum ile uyumlu idi.Yapılan kontrastsız abdomen BT'de mesane duvarında 1 cm'yi aşan kalınlık artışı, her iki perinefrik yağ dokuda kirlenme, her iki böbrekte multipl taşlar ve sağ üreter proksimalinde taşlar izlendi(Resim 1). Ayrıca her iki böbrek toplayıcı sistemi ile sağ böbrek parankiminde hava dansiteleri mevcuttu (Resim 2).Hasta bu bulgularla amfizematözpyelonefrit tanısı aldı.Yaklaşık 14 günlük tedavinin ardından sağlıkla taburcu edildi.

Tartışma ve Sonuç: Akut pyelonefritin çok daha ciddi bir formu olan amfizematöz pyelonefrit yaklaşık 5-6 kat daha mortaldir. Literatürde mortalite hızı %15 ile % 40 arasında değişmektedir (4). Etken olarak fermantasyon yeteneğine sahip E. Coli(% 65),Klebsiella türleri ve Proteus türleri gibi gram negatif bakteriler rol oynar (5). Hastaların % 90'ında görülen diabet, hem glukoz seviyesini yükselterek fermantasyona zemin hazırlar hem de immünsupresyona neden olur (6).

Klinik ve laboratuvar olarak akut pyelonefritten ayırt edilememesi, görüntüleme çağında radyolojiyi amfizematöz pyelonefrit tanısında ön plana çıkarmaktadır.Radyolojik olarak, böbreklerde boyut artışı,ödem, lineer ya da habbecik şeklinde hava dansiteleri, hava-sıvı seviyelenmeleri içeren abselerizlenmesi tipik özellikleridir(7). Bunun yanında infeksiyonun uzanım alanlarının saptanması ile sınıflamanın yapılması, olası abse koleksiyonlarının tespit edilmesi, eşlik eden renal obstruksiyonun gösterilmesi prognoz açısından önem taşıyan radyolojik bulgulardır (1).Amfizematöz pyelonefrit tanısında en yararlı yöntem,hava dansitelerini göstermedeki üstünlüğü nedeniyle BT'dir. Ultrasonografi taş ve hava ekojenitelerini ayırt etmekte zaman zaman yetersiz kalmaktadır, ayrıca küçük hava ekojenitleri de gözden kaçabilir (8).

Sonuç olarak geç tanı aldığı zaman ciddi sonuçlara neden olabilen amfizematöz pyelonefritin tanısında radyoloji önemli rol oynamakta ve prognozu etkilemektedir

Anahtar kelimeler: Pyelonefrit,Akut batın,Bilgisayarlı tomografi

Kaynaklar

1) Huang JJ, Tseng CC (2000) Emphysematous pyelonephritis: clinicoradiological classifcation, management, prognosis, and pathogenesis. Arch Intern Med 160(6):797–805
2) Christopher A. Czaja, Delia Scholes, Thomas M. Hooton, Walter E. Stamm, Population-Based Epidemiologic Analysis of Acute Pyelonephritis, Clinical Infectious Diseases, Volume 45, Issue 3, 1 August 2007, Pages 273–280.
3) Wan YL, Lo SK, Bullard MJ, Chang PL, Lee TY. Predictors of outcome in emphysematous pyelonephritis. J Urol. 1998 Feb;159(2):369-73
4) Aboumarzouk OM, Hughes O, Narahari K, Coulthard R, Kynaston H, Chlosta P, Somani B (2014) Emphysematous pyelonephritis: time for a management plan with an evidence-based approach. Arab J Urol 12(2):106–115
5) Lu YC, Hong JH, Chiang BJ, Pong YH, Hsueh PR, Huang CY, Pu YS (2016) Recommended initial antimicrobial therapy for emphysematous pyelonephritis: 51 cases and 14-year-experience of a tertiary referral center. Medicine 95(21):e3573.

6) Tang HJ, Li CM, Yen MY, Chen YS, Wann SR, Lin HH, Lee SS, Liu YC (2001) Clinical characteristics of emphysematous pyelonephritis. J Microbiol Immunol Infect 34(2):125–130
7) Grayson DE, Abbott RM, Levy AD, Sherman PM. Emphysematous infections of the abdomen and pelvis: a pictorial review. Radiographics. 2002 May-Jun;22(3):543-61.
8) Päivänsalo M, Hellström P, Siniluoto T, Leinonen A. Emphysematous pyelonephritis. Radiologic and clinical findings in six cases. Acta Radiol. 1989 May-Jun;30(3):311-5.

Aksiyel kontrastlı abdomen bt kesitinde bilateral böbreklerde taş ve hava dansiteleri izlenmekte. Her iki perinefritik yağ dokuda inflamatuar dansite artımları mevcut.(mavi oklar) Ayrıca sağ üreter proksimalinde taş mevcut(beyaz ok).

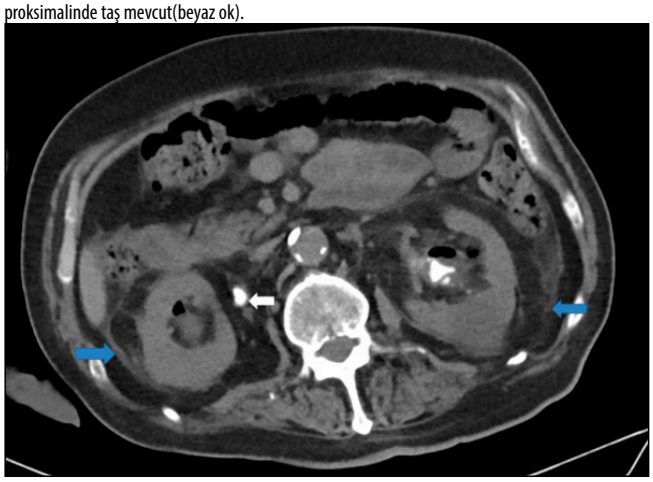

Oblik MPR batın bt kesitinde Her renal pelviste taşlar ve bilateral kalikslerde hava dansiteleri izlenmekte

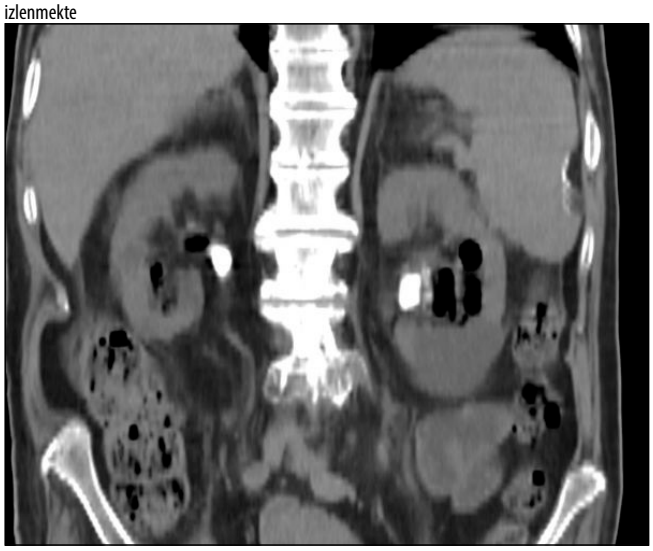

Kardiyovasküler Görüntüleme

PS-563

İNTERARTERYAL SEYİR GÖSTEREN SAĞ KORONER ARTER; KARDİYAK BT BULGULARI

Nusret Seher, Mustafa Koplay

Selçuk Üniversitesi Tıp Fakültesi Radyoloji Anabilim Dalı

Giriş-Amaç: İnterarteryel koroner arter, kontralateral ostiumdan veya kontralateral koroner arterlerden çıkış gösterebilmektedir. Aort ve pulmoner arter arasında seyir gösterdiği için malign seyirli koroner arter olarak da isimlendirilebilmektedir. Malign seyirde ani kardiyak ölüm riski vardır, en ciddi koroner arter anomalisidir. Bu anomalinin diğer hemodinamik ciddiyeti olan anomaliler gibi bilinmesi ve tanınması oldukça önemlidir. Bu bildiride interarteryal seyir gösteren sağ koroner arter ve kardiyak bilgisayarlı tomografi(BT) bulguları sunulmuştur.

Olgu: 38 yaşında erkek hasta eforla artan göğüs ağrısı ve nefes darlığı şikayetiyle hastanemize başvurdu. Kardiyak BT'sinde; RCA sol sinüs valsalva komşuluğunda yüksek çıkımlı olarak yerleşim göstermekte olup RCA'nın proksimal kesimi aort ve pulmoner arter arasında devamlılık göstermekteydi. İnterarteryal seyir gösterdiği kesiminde RCA kalibrasyonunda incelme izlenmiştir. RCA'nın diğer kesimlerinde lümen çapı duvarı normaldir. Hastaya kardiyak BT bulguları ile interarteryal yerleşimli RCA tanısı konuldu. Bulgular 3 boyutlu görüntüler üzerinde gösterildi.

Tartışma–Sonuç: Koroner arter anomalileri yapılan araştırmalarda genel popülasyonun %1-2'sinde olduğu bildirilmiştir. Çoğunlukla asemptomak olmakta ve ciddi bir tehlike arz etmemektedir. Ancak bir kısmı myokard iskemisine ve ani ölüme yol açabileceklerinden erken tanı önemlidir. Sol koroner sinüs ostiumu orjinli ve interarteryel RCA'nın ostium seviyesine göre farklı hemodinamik öneme sahip olduğu düşünülmektedir. RCA ostiumunun pulmoner kapak üzerinde olması (yüksek interarteryel seyir), sistolde pulmoner arter ve aortanın RCA'ya daha fazla bası yapmasına sebep oluşturacaktır. Alçak interarteryel seyirli RCA, sistolde sağ ventriküler çıkış traktı (RVOT)'da kontrakte olduğu için RCA aort ve RVOT arasında kısmen az basıya maruz kalacaktır. Genç erişkinlerde görülen ani ölümlerin yaklaşık yarısının sebebi kardiyak nedenler olup ve bunların' da yaklaşık %60'ında altta yatan sebep koroner arter anomalisidir. Malign seyirin tedavisi genel olarak cerrahidir; ancak malign seyirli arter hipoplazik ise konservatif yaklaşım da uygulanabilmektedir. Kardiyak BT yapılan çalışmalarda koroner arter anomalilerinin saptanmasında konvansiyonel anjiyografiye göre daha üstün olduğunu gösterilmiştir.

Anahtar kelimeler: RCA, malign seyir, interarteryel, BT

Kaynaklar

1. Al-Sadawi M, Madoukh B, Battisha A, Shaikh S, Theetha Kariyanna P, Marmur J, Abdellateef TS, Hevroni G, McFarlane SI. Malignant Course of the Right Coronary Artery Originating from the Left Main Coronary Artery: An Odd Exit. Am J Med Case Rep. 2019 Dec;7(12):311-316.
2. Katoh M, Wildberger JE, Günther RW, Buecker A. Malignant right coronary artery anomaly simulated by motion artifacts on MDCT. AJR Am J Roentgenol. 2005 Oct;185(4):1007-10.
3. Han PL, Diao KY, Huang S, Gao Y, Guo YK, Yang ZG, Yang N. Anatomical characteristics of anomalous left coronary artery from the opposite sinus (left-ACAOS) and its clinical relevance: A serial coronary CT angiography study. Int J Cardiol Heart Vasc. 2020 Oct 8;31:100649.

Aksiyel kardiyak BT görüntüsünde RCA aort ve pulmoner arter arasında izleniyor(ok).



3 boyutlu VRT görüntüde RCA sol sinüs valsalva komşuluğundan köken alıp interarteryal seyir göstermektedir(oklar).

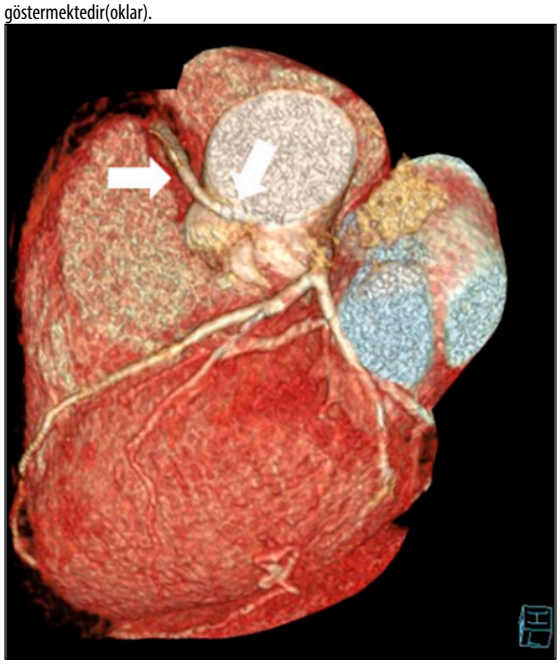

Kardiyovasküler Görüntüleme

PS-564

HİPERTROFİK KARDİYOMYOPATİ HASTASINDA KARDİYAK MRG BULGULARI

İbrahim Altındaş, Mustafa Koplay, Nusret Seher

Selçuk Üniversitesi Hastanesi

Giriş ve Amaç: Hipertrofik kardiyomyopati(HKMP), her 500 yetişkinin birini etkileyen, başka bir kardiyak ya da sistemik hastalığın neden olmadığı sol ventrikül(LV) hipertrofisi ile karakterize, ani kardiyak ölümlere ya da hayat kalitesini bozan semptomlara neden olabilen, en sık monogenik kardiovasküler hastalıktır. Tanı, klinik değerlendirme ve transtorasik ekokardiyografi(TTE) bulgularına dayanmasına rağmen multidedektör bilgisayarlı tomografi(BT) ve kardiyak manyetik rezonans görüntüleme(MRG) tanı, tedavi ve prognoz değerlendirmesinde oldukça sık kullanılmaktadır(1).

Bu bildiride HKMP hastasında kardiyak MRG bulgularını sunmayı amaçladık.

Olgu Sunumu: 24 yaşında koronavirüs pozitif ve troponin yüksekliği nedeniyle takip edilen kadın hasta hastanemize ileri değerlendirme için refere ediliyor. Soygeçmişinde annesinde HKMP olan hastaya çekilen kardiyak, perfüzyon MRG ve MRG anjiyografide morfolojik incelemede mid-kardiyak seviyede anterior interventriküler septum düzeyinde kalınlık 20.5 mm, inferoseptal düzeyde 20 mm; apikal düzeyde ise anteroseptal düzeyde 19 mm, inferior duvarda 20 mm ölçülüyor. Özellikle Midkardiyak ve apikal seviyede septal duvar ile inferior duvarda kalınlık artışları saptanıyor (Resim 1a, b,c). Viyabilite çalışmasında da bu alanlarda midduvar seviyesinde fokal kontrastlanma artışları saptanıyor (Resim 2), bulgular hipertrofik kardiyomiyopati açısından anlamlı olarak değerlendirildi. Sol ventrikül fonksiyonlarının değerlendirilmesinde ejeksiyon fraksiyonu %65, miyokardiyal mass (end diastolik fazda) 78 gr olarak hesaplandı. Sol ventrikül çıkım traktında anlamlı darlık izlenmedi.

Tartışma ve Sonuç: HKMP sarkomer gen mutasyonları sonucu heterojen klinik bulguların görüldüğü otozomal dominant kalıtılan bir hastalıktır. Hastalığın prehipertrofik, hipertrofik ve kalp yetmezliğinin görülebildiği sonraki evrelerinde farklı görüntüleme bulguları izlenir, ayrıca hipertrofinin myokardın farklı kısımlarını tutmasıyla fenotipik olarak farklı HKMP tipleri gelişir. Asimetrik septal HKMP %60- 70 sıklıkla görülür, en sık görülen tiptir(2). Bu tipte septum belirgin büyük izlenir, genelde anteroseptal kısım tutulur. Hipertrofi bazal, mid-kardiyak, apikal LV alanlarına ya da bir ya da birkaç segmente sınırlı olabilir(3). Bunun yanı sıra tüm septumu tutabilir ve hatta anterior, inferior sol ventrikül duvarlarına da uzanabilir(4). LV duvar kalınlığı 12 mm üzerinde anormaldir. Bazal septal kalınlığı 15 mm ve üzerinde ya da midventriküler seviyede septal kalınlık-inferior duvar kalınlığı oranı 1,5 üzerinde ise tanı konulur. HKMP' de tipik geç gadolinyum kontrastlanması kalın myokartta, mid-duvarda, koroner dağılıma uymayan, yamalı ya da punktat sinyal artışı şeklinde izlenir. Tüm bu bulgular öncesinde myokardiyal kript izlenmesi HKMP' nin erken tanınmasında yararlı olabilir. Septal hipertrofi LV çıkışını daratıp subaortik obstrüksiyon oluşturabilir, sonuçta gelişen hiperdinamik sol ventrikül akımı ve morfolojik değişiklikler mitral kapak yetmezliğine de sebep olabilir.

Kardiyak MRG end-diastolik görüntüler septal kalınlık ölçümünde, cine imajlar fonksiyonel değerlendirmede, cine SSFP uzun eksen 3 odacık sekansı mitral kapağın sistolde anterior hareketini ve mitral regürjitasyonu, subaortik obstrüksiyondaki jet akımı göstermede kullanılır Sonuç olarak MRG tanıda ve komplikasyonların değerlendirilmesinde önemlidir, kliniği açıklayabilecek faydalı bilgiler sağlar ve hastalığın yönetiminde yol göstericidir(1,2).

Anahtar kelimeler: Hipertrofik kardiyomyopati, interventriküler septum, kardiyak manyetik rezonans görüntüleme

Kaynaklar

1. Eun Ju Chun, Sang Il Choi, Kwang Nam Jin, Hyon Joo Kwag, Young Jin Kim, Byoung Wook Choi, Whal Lee, Jae Hyung Park. Hypertrophic Cardiomyopathy: Assessment with MR Imaging and Multidetector CT. RadioGraphics 2010; 30:1309–1328
2. Baxi AJ, Restrepo CS, Vargas D, Marmol-Velez A, Ocazionez D, Murillo H. Hypertrophic Cardiomyopathy from A to Z: Genetics, Pathophysiology, Imaging, and Management. Radiographics. 2016 Mar-Apr;36(2):335-54.
3. Maron MS. Clinical utility of cardiovascular magnetic resonance in hypertrophic cardiomyopathy. J Cardiovasc Magn Reson. 2012 Feb 1;14(1):13.
4. Giesbrandt KJ, Bolan CW, Shapiro BP, Edwards WD, Mergo PJ. Diffuse diseases of the myocardium: MRI-pathologic review of nondilated cardiomyopathies. AJR Am J Roentgenol. 2013 Mar;200(3): W266-73.

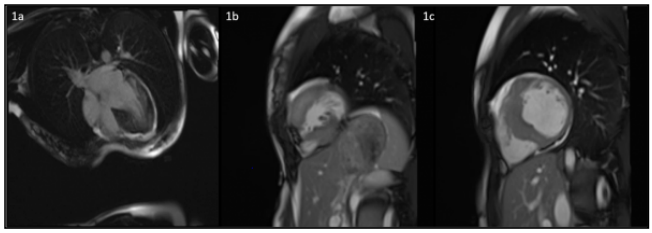

Resim 1 a, b, c. Aksiyal(a) ve sagital(b,c) kardiyak MRG görüntülerinde resim 1a' da septumda ve inferior duvarda, resim 1b'de apikal seviyede ve resim 1c'de midkardiyak seviyede anterior ve inferior septal duvarda kalınlık artışları izleniyor.

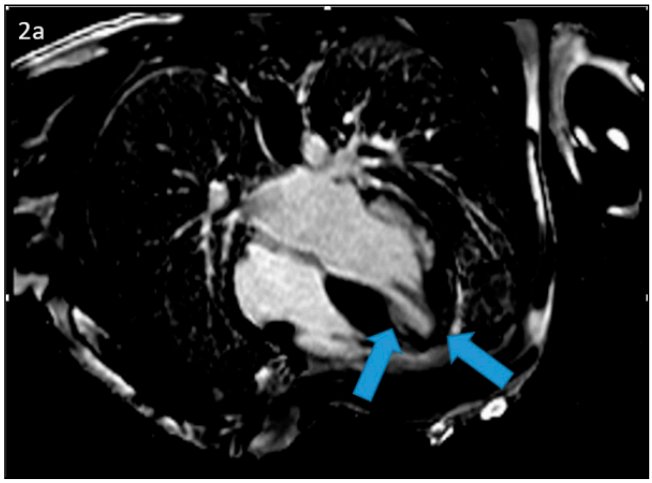

Resim 1 a, b, c. Aksiyal(a) ve sagital(b,c) kardiyak MRG görüntülerinde resim 1a' da septumda ve inferior duvarda, resim 1b'de apikal seviyede ve resim 1c'de midkardiyak seviyede anterior ve inferior septal duvarda kalınlık artışları izleniyor.

Nöroradyoloji

PS-565

MULTİKİSTİK ENSEFALOMALAZİ

Ömer Koçak, Özge Özdemir, Hasan Yiğit

Sbü Ankara Suam

Giriş ve Amaç: Multikistik ensefalomalazi yenidoğanlarda asfiksi, ensefalit, menenjit veya TORCH enfeksiyonlarına sekonder serebral hipoksi sonucunda beyin parankiminde yaygın kistik kavitelerin izlenme durumudur.

Olgu: 38 yaşında annenin G4P4, 39 haftalık, 3300 gram ağırlığında doğan kız bebeğin, doğum esnasında solumu izlenmeyince resüsitasyon uygulandı. On yedinci dakikada kalp tepe atımı >100 üzerine çıkınca resüsitasyon işlemi sonlandırıldı. Takipte genel durumu kötü olan primitif refleksleri alınamayan hipotonik bebeğin Kraniyal USG sinde her iki frontopariyetal loblarda kistik alanlar seçilmesi üzerine Kontrastlı Kraniyal MR istendi. Kontrastlı Kraniyal MR'sinde bilateral serebral loblarda diffüz kistik-ensefalomalazik değişiklikler izlenmiş olup posterior fossa ve beyin sapı korunmuştur.

Tartışma ve Sonuç: Multikistik ensefalomalazi yenidoğanlarda görülen yaygın beyin hasarına sekonder korteks iç kesiminde ve beyaz cevherdeki çok sayıda farklı boyut ve şekilde kistik formasyonların izlendiği ensefalomalazi varyantıdır.

Anahtar kelimeler: encephalomalacia

Kaynaklar

Naidich TP, Chakera TM. Multicystic encephalomalacia: CT appearance and pathological correlation. (1984) Journal of computer assisted tomography. 8 (4): 631-6. Pubmed

Hastanın aksiyel ve koronal kesit görüntülerinde bilateral serebral loblarda diffüz kistik-ensefalomalazik değişiklikler izlenmiş olup posterior fossa ve beyin sapı korunmuştur.



Kas-İskelet Radyolojisi

PS-566

SUPRAPATELLAR FAT PAD İMPİNGEMENT SENDROMU MRG BULGULARI: 2 OLGU SUNUMU

Uluhan Eryürük, Alptekin Tosun, Tümay Bekçi, İsmet Miraç Çakır, Serdar Aslan, Erdem Yüzüak, Hüseyin Balcı, Emre Tekşan, Ömer Görgel, Emrah Sülün, Ramazan Orkun Önder

Giresun Üniversitesi Tıp Fakültesi

Giriş-Amaç: Suprapatellar (Kuadriseps) yağ yastığı sıkışması, diz eklemindeki üç yağ yastığından biri olan suprapatellar yağ yastığının ödemi ile karakterize ön diz ağrısıyla karşımıza çıkan bir sendromdur[1].

Bu bildiride suprapatellar yağ yastığı sıkışması sendromu olan iki hastamızın Manyetik Rezonans Görüntüleme (MRG) bulgularını sunmayı amaçladık.

Olgu Sunumu: Bilinen travma öyküsü olmayan 53 yaşında kadın ve 43 yaşın erkek hastaların sol diz ekleminde ağrı ve şişlik şikayeti ile ortopedi polikliniğine başvurusunda MRG inceleme yapıldı. Her iki hastanın incelenmesinde de yağ baskılı proton dansite (PD) aksiyel görüntülerde suprapatellar yağ yastığında heterojen sinyal ve kalınlık artışı izlendi (fig a ve b). Sagittal görüntülerde suprapatellar yağ yastığının arka kenarında konveksite artışı izlendi (fig c ve d). Bulgular klinik ile birlikte değerlendirildiğinde suprapatellar yağ yastığı sıkışması sendromu olarak değerlendirildi.

Tartışma: Ön diz ağrısı günlük pratikte sıklıkla karşılaşılan bir durumdur. Peripatellar yağ yastıkçıkları da dahil olmak üzere çeşitli yapıları etkileyen travmatik ve travmatik olmayan bozukluklardan kaynaklanabilir[2].

Peripatellar yağ yastıkları normal diz hareketlerini kolaylaştırmada önemli bir rol oynar. Bulundukları yere göre suprapatellar (kuadriseps) yağ yastığı, prefemoral yağ yastığı ve infrapatellar (Hoffa) yağ yastığı olarak üçe ayrılır[2]. Literatürde infrapatellar yağ yastığı sıkışması sendromu (Hoffa hastalığı) sıklıkla yer alırken, suprapatellar yağ yastığı sıkışması sendromu daha nadir bulunmaktadır.

Kuadriseps yağ yastığı, arkada suprapatellar reses ile önde kuadriseps tendonu arasındaki normal yağ yastığıdır. 'Suprapatellar (Kuadriseps) yağ yastığı sıkışması' terimi, MRG'de yüksek T2 sinyali, düşük T1 sinyali ve kuadriseps tendonu üzerinde kitle etkisi olarak ortaya çıkan anterior suprapatellar yağ yastığındaki inflamatuar bir süreci tanımlamak için kullanılmıştır[3]. Suprapatellar yağın volümündeki artış olur ve arka kenarı konveksleşir. [4]

Ayırıcı tanıda diğer ön diz ağrı sebepleri olarak; kemik tümörleri, kondromalazi patella, infrapatellar yağ yastığı sendromu (Hoffa hastalığı), iliotibial bant sendromu, prepatellar bursitler, patellofemoral ağrı sendromu ve patellanın kırıkları sayılabilir[5].

Sonuç: Ön diz ağrısının ayırıcı tanısında suprapatellar yağ yastığı sıkışması sendromu mutlaka akılda tutulmalıdır. MRG incelemede suprapatellar yağ yastığındaki T2 hiperintensite ve arka kenarın konveks hale gelmesi tanıda en önemli bulgulardır.

Anahtar kelimeler: suprapatellar, kuadriseps, impingement, MRG

Kaynaklar

1. Kanyılmaz, Tuba, And Füsun Şahin. "Ön Diz Ağrısı Nedeni Olarak Kuadriseps Yağ Yastığı Sıkışması." Journal of Physical Medicine & Rehabilitation Sciences/ Fiziksel Tıp ve Rehabilitasyon Bilimleri Dergisi 22.3 (2019).
2. Al Jahed, Dima, Carine Petré, and Filip Vanhoenacker. "Anterior suprapatellar fad pad impingement syndrome." EUROPEAN RADIOLOGY (2020).
3. Bas, Ahmet, et al. "Quadriceps fat-pad impingement syndrome: MRI findings." Case Reports 2012 (2012): bcr2012007643.
4. Gökalp, Gökhan. "FAS Dışı Alt Ekstremite Sıkışma "Impingement" Sendromları." (2016).
5. Dixit, Sameer, et al. "Management of patellofemoral pain syndrome." American family physician 75.2 (2007): 194-202.

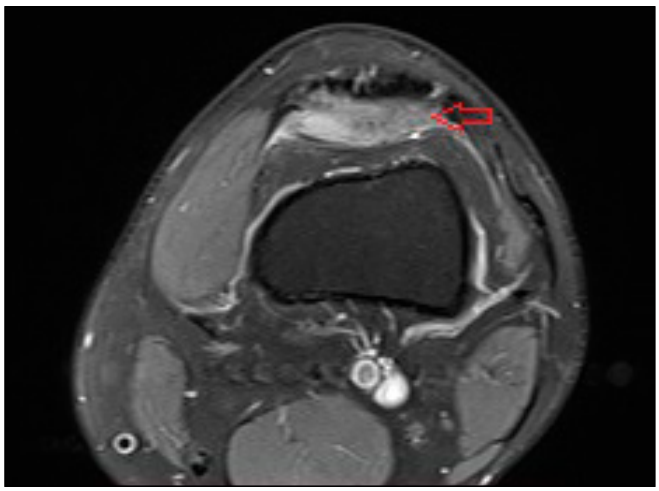

Resim a. Birinci hastanın yağ baskılı proton dansite (PD) aksiyel görüntülerinde suprapatellar yağ yastığında heterojen sinyal ve kalınlık artışı izlendi

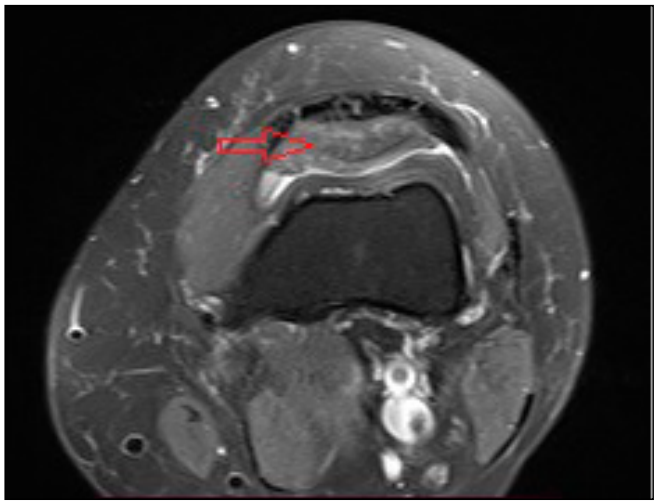

Resim b. İkinci hastanın yağ baskılı proton dansite (PD) aksiyel görüntülerinde suprapatellar yağ yastığında heterojen sinyal ve kalınlık artışı izlendi

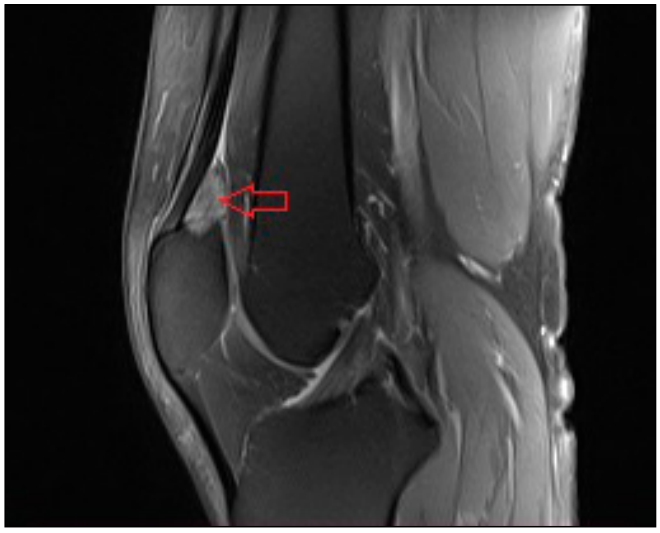

Resim c. Birinci hastanın yağ baskılı proton dansite (PD) sagittal görüntülerinde suprapatellar yağ yastığının arka kenarında konveksite artış izlendi



Resim d. İkinci hastanın yağ baskılı proton dansite (PD) sagittal görüntülerinde suprapatellar yağ yastığının arka kenarında konveksite artış izlendi

Kas-İskelet Radyolojisi

PS-567

BİLATERAL SPİNOGLENOİD NOTCH KİSTİ : MRG BULGULARI

İclal Erdem Toslak, Sercan Mengüç, Zeynep Nihan Çıkım, Alpaslan Yavuz , Bülent Çekiç

Antalya Eğitim ve Araştırma Hastanesi Radyoloji Kliniği

Giriş ve amaç: Omuz ağrısının ve fonksiyon bozukluğunun nedenleri arasında ganglion kistleri de yer almaktadır. Bu hastalık, omuz sıkışma sendromları, glenohumeral instabilite, rotator manşet hastalıkları, tendinitler, adheziv kapsülitler, travma, servikal radikülopatiler, neoplazmlar ve dejeneratif hastalıklar ile birlikte omuz ağrısı ayırıcı tanısında göz önüne alınmalıdır. Bu olgu sunumunda her iki spinoglenoid çentikte yerleşmiş olan ganglion kisti nedeniyle her iki omuzda ağrı şikâyeti ile kliniğimize başvuran bir olgunun görüntüleme bulguları sunulmaktadır.

Olgu Sunumu: Otuz yaşında kadın olguya 6 aydır devam etmekte olan bilateral omuz ağrısı nedeni ile bilateral omuz manyetik rezonans görüntüleme (MRG)yapıldı. Alınan MRG'de sol spinoglenoid notch düzeyinde 10 x 6 mm, sağ spinoglenoid notch düzeyinde 10x1 mm boyutunda lobüle konturlu septalı görünümde gangliyon kistleri izlendi. Belirgin bası bulgusu saptanmadı.(Resim 1-2)

Tartışma ve Sonuç: Ganglion kistleri eklem ve tendon kılıfı üzerinde, bunların sinovyasının fıtıklaşmasıyla oluşan kistik oluşumlardır. Nadiren tendon fibrilleri arasından da kaynaklanabilirler. Sıklıkla kadınlarda, 30-50 yaşlar arasında görülür. Travma ile her zaman ilişkili değildir (1). Bulundukları yer ve kaynaklandıkları anatomik bölgelere göre intraosseöz, subperiostal ve yumuşak doku kistleri olarak adlandırılırlar (2). Klinik olarak orta şiddette ağrı, intraossez tipi hariç lokal şişlik ve ele gelen kitle ile karakterizedirler. En sık el ve el bileğinden kaynaklanmasına rağmen, daha az sıklıkta olmak üzere proksimal tibiofibular eklemde, diz çevresinde, ayak bileğinde görülebilir (3). Omuz ekleminden kaynaklanan ganglion kisti olgularına literatürde daha nadir rastlanılmaktadır. Omuz ganglion kistlerine artroskopik kombine açık cerrahi uygulanan bazı olgularda kapsülolabral yırtıklara rastlanmıştır (4,5). Bu bulgular kistin etyolojisinde tek veya kronik tekrarlayan travmanın rolü olduğu düşüncesini arttırmaktadır.

Spinoglenoid notchtaki bu kistlerin izole infraspinatus paralizisi ve buna bağlı eksternal rotasyon kısıtlılığına neden olan supraskapular sinir tutulumu yapabileceği bilinmektedir (9). Ganglion kistlerinin ayırıcı tanısı tüberküloz, romatoid tenosinovit, lipom, fibrom, osteom, sarkom ve anevrizmayı içermelidir (10). MRG, yumuşak doku tümörlerinin anatomisini belirlemede ve sinyal karakteristiklerine göre kesin tanıda son derece yararlı bilgiler vermektedir. T2 ağırlıklı incelemelerde, lezyonu kaplayan lobüler, multiseptalı, hiperintens sinyal artışı ile karakterize koleksiyonlar ganglion kistine spesifiktir (3). Kesin tanı iğne aspirasyonunda parlak, sarımsı, koyu, jelatinimsi materyalin aspirasyonu ile konur.

Sonuç olarak omuz ağrısının ayırıcı tanısında ganglion kistleri akılda tutulmalı, ayırıcı tanıya gidilirken MRG'den faydalanılmalıdır. Atipik yerleşimli sinir komşuluğu olan vakalarda nörolojik defisit gelişmeden müdahale yapılmalı, iğne aspirasyonu ile ulaşım zorluğu ve rekürens riski nedeniyle açık cerrahi eksizyon öncelikli tedavi seçenekleri arasında olmalıdır.

Anahtar kelimeler: Omuz ağrısı ,Ganglion Kisti

Kaynaklar

1. Cummins CA, Messer TM, Nuber GW. Suprascapular nerve entrapment. J Bone Joint Surg Am 2000;82(3):415-24.
2. Gül M, Özkaya U, Parmaksızoğlu A, Sökücü S, Kabukçuoğlu Y. Ganglion kisti ve neden olduğu düşük ayak olgusu-olgu sunumu. Şişli Etfal Hastanesi Tıp Bülteni 2008;42(4):25-7.
3. Akman S, Gür B, Sülün T, Aksoy B. A case of a ganglion cyst originating from the hip joint and surgical outcome. Acta Orthop Traumatol Turc 2002;36(1):76-8.
4. Tirman PF, Feller JF, Janzen DL, Peterfy CG, Bergman AG. Association of glenoid labral cysts with labral tears and glenohumeral instability: radiologic findings and clinical significance. Radiology 1994;190(3):653-8.
5. Legaye J, Redier S. Synovial cyst of the hip. Apropos of a case manifested by venous compression. Acta Orthop Belg 1995;61(2):140-3.

6. Hirayama T, Takemitsu Y. Compression of the suprascapularnerve by a ganglion at the suprascapular notch. Clin Orthop 1981;155:95-6.
7. Moore TP, Fritts HM, Quick DC, Buss DD. Suprascapular nerve entrapment caused by supraglenoid cyst compression. J Shoulder Elbow Surg 1997;6(5):455-62.
8. Thompson RC Jr, Schneider W, Kennedy T. Entrapment neuropathy of the inferior branch of the suprascapular nerve by ganglia. Clin Orthop 1982;166:185-7.
9. Wang YJ, Cui GQ. Arthroscopic excision of spinoglenoid notch cyst through two different approaches. Chin Med J (Engl) 2010;123(21):3154-6.
10. Barnes WE, Larsen RD, Posch JL. Review of ganglia of the hand and wrist with analysis of surgical treatment. Plast Reconst Surg 1964;34:570-8

Sağ Omuz Koronal oblik (sağ) ve sagittal (sol) T2 SPIR MRG'de spinogleoid notch düzeyine yerleşmiş lobule konturlu septalı ganglion kistine ait görünüm (ok)

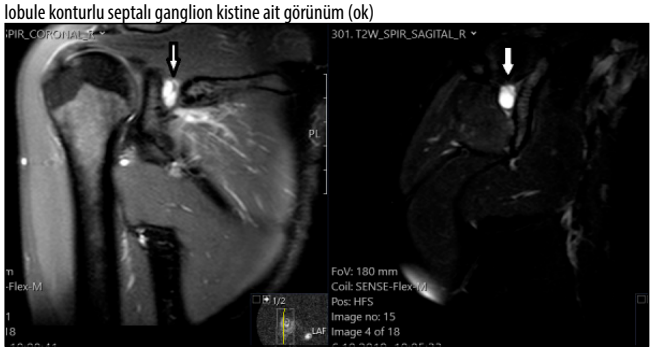

Sol Omuz Koronal oblik (sağ) ve sagittal (sol) T2 SPIR MRG'de spinogleoid notch düzeyine yerleşmiş lobule konturlu septalı ganglion kistine ait görünüm (ok)



Pediatrik Radyoloji

PS-568

SEMPTOMATİK OKSİPİTAL SPUR: OLGU SUNUMU

İrem İşlek[1], Mehmet Sait Doğan[1], Mehmet Şeker[1], Mehmet Tönge[2]

[1]Medipol Üniversitesi Hastanesi Radyoloji Anabilim Dalı
[2]Medipol Üniversitesi Hastanesi Beyin ve Sinir Cerrahisi Anabilim Dalı

Giriş: Oksipital spur eksternal oksipital prutuberensiyanın anormal kemik büyümesidir. Normal bir anatomik varyant olarak tanımlanır ve erkeklerde daha sık görülür. Asemptomatik olmakla birlikte istirahat halindeyken baş ve boyun ağrısına neden olabilir. Biz burada semptomatik olan oksipital spur vakası sunmak istiyoruz.

Olgu: 14 yaşında erkek hasta baş ağrısı nedeniyle beyin cerrahisi kliniğine başvurmuştu. Hastanın başının sağ arka tarafında son zamanlarda fark ettiği sert bir şişlik ve bastırmakla lokal hassasiyet oluştuğu öğrenildi. Hastanın herhangi bir travma öyküsü yoktu. Öz geçmiş ve soy geçmişinde özellik saptanmadı. Hastadan oksipital kemikte kitle veya osteom? ön tanısıyla beyin bilgisayarlı tomografi(BT) istendi. Beyin BT tetkikinde, eksternal oksipital protuberans düzeyinde yaklaşık 23x10x20 mm ölçülen düzgün sınırlı kalınlaşma izlendi. Bu düzeyde korteks bütünlüğü korunmuştu. Periost reaksiyonu izlenmemişti. Yumuşak doku kitlesi izlenmemişti. Tanımlanan bulgular oksipital spur olarak değerlendirildi ve bunu dışında hastanın baş ağrısına sebep olabilecek tetkik sınırları içerisinde başkaca bulguya rastlanmadı.

Tartışma ve sonuç: Oksipital spur, eksternal oksipital protuberansiyanın varyatif olarak büyümesi olarak tanımlanır. Oksipital spurların çoğunluğu asemptomatik olmasına rağmen bir kısmı lokal hassasiyet ve ağrıya neden olabilir. Sepmtomatik olan vakalarda öncelikle konservatif olarak yumuşak yastıklar ve analjezikler tercih edilebilir. Eğer semptomlar devam ederse cerrahi yaklaşım düşünülmelidir. Radyoloji ayırıcı tanıların dışlanmasında ve tanıda önemli role sahiptir. Bizim vakamızda tanımladığımız lezyon hastanın şikayetlerini açıklıyordu. Hastaya ilk olarak konservatif tedavi planlandı, cerrahi müdahale düşünülmedi.

Anahtar kelimeler: oksipital spur, eksternal oksipital protuberensiya

Kaynaklar

1] Srivastava M, Asghar A, Srivastava NN, Gupta N, Jain A,Verma J. Ananatomicmorpho- logical study of occipital spurs in human skulls. J Craniofac Surg 2018 Jan 1;29(1): 217–9. https://doi.org/10.1097/SCS.0000000000004205.
[2] Gulekon IN, Turgut HB. The external occipital protuberance: can it be used as a crite- rion in the determination of sex? J Forensic Sci 2003 May 1;48(3):513–6.
[3] Varghese E, Samson RS, Kumbargere SN, Pothen M. Occipital spur: understanding a normal yet symptomatic variant from orthodontic diagnostic lateral cephalogram. BMJ Case Rep 2017 May 22;2017(bcr-2017). https://doi.org/10.1136/bcr-2017- 220506.

Beyin bilgisayarlı tomografi kemik pencereden alınan kesitlerde eksternal oksipital protuberans düzeyinde aksiyal planda(Resim a) ve saggital planda(Resim b) düzgün sınırlı kalınlaşma görülmektedir. Bu düzeyde korteks bütünlüğü korunmuş olup periost reaksiyonu izlenmemiştir. Bulgular oksipital spur ile uyumludur. Hastanın üç boyutlu rekonstrüksiyonunda oksipital spur görülmektedir.(Resim c)



Kas-İskelet Radyolojisi

PS-569

SEVER HASTALIĞI (KALKANEAL APOFİZİT)

Yasemin Dinçaslan, Turgut Seber, Elif Aktaş

Kayseri Şehir Hastanesi

Giriş ve Amaç: Kalkaneal apofizit (KA), kalkaneal epifizin ossifikasyonu öncesi dönemdeki topuk ağrısının en sık nedenlerinden biridir. Sever hastalığı veya KA aşil tendonunun traksiyonu nedeniyle tekrarlayan mikrotravmaya bağlı olduğu düşünülen kalkaneal apofizin inflamasyonudur. Sıklıkla 8-15 yaşları arasında, büyüme dönemi veya öncesinde görülür. Hastaların çoğunda yeni bir spora başlamanın ertesinde yakınmalar oluşur. Kızarıklık, şişlik, cilt değişiklikleri gibi lokal anormallikler izlenmez (1).Bu olguda amacımız büyüme dönemindeki çocuklarda topuk ağrısının sık nedeni olan Sever hastalığının direk grafik ve MR bulgularına dikkat çekmektir.

Olgu: Sağ topuk ağrısı şikayeti ile başvuran 12 yaşında erkek çocuk hasta MR görüntüleme amacıyla bölümümüze yönlendirilmiş çekilen sağ ayak MR görüntülemede tuber kalkanei düzeyinde kemik iliği ödemi ile uyumlu T1 ağırlıklı görüntülerde hipointens, T2 ağırlıklı görüntülerde hiperintens sinyal izlendi. Çekilen karşılaştırmalı iki ayak yan direk radyografisinde sağ kalkaneal apofizde hafif kontur düzensizliği ve epifizde çizgilenme mevcuttu.Görüntüleme bulguları birlikte değerlendirildiğinde hastada sağ kalkaneal apofizit düşünüldü.(Resim 1, Resim 2, Resim 3)

Tartışma ve Sonuç: Aşil tendonunun kalkaneusa yapıştığı düzeyde bulunan kalkaneal apofiz kıkırdak sütunlarından oluşur ve ossifikasyonun ikincil merkezidir. Apofizit tekrarlayan mikrotravmalar sonucunda ortaya çıkar ve kemik-kıkırdak bileşkesinde mikroavulsiyonlara neden olur. (2-4)Sever hastalığı, Osgood-Schlatter hastalığının analoğu, inflamatuvar bir proçes olup aşırı kullanım sendromudur (5). Sever hastalığı olan bir çocuk hastanın şikayeti kalkaneus posteriorunda, yayılım göstermeyen, topuk üzerine yük

binen aktivitelerle artıp istirahatle azalma gösteren ağrıdır. Ağrıya eşlikçi diğer bulgu ise aşil tendon esnekliğinin azalması sonucu ayak bileği dorsifleksiyon kaybıdır. Dorsifleksiyon 10 derece veya daha azdır(6). Ağrı zaman içinde artar, kişinin fiziksel aktivitelerini kısıtlayacak kadar şiddetlenebilir. Büyüme evresindeki çocuklarda, alt ekstremite uzun kemiklerindeki büyüme kas ve tendonların büyümesinden daha hızlı olduğunda ayak bileğinde dorsofleksiyon kaybı olabilmektedir (7). Büyümedeki bu farklılık topuğa yük binen faaliyetler sırasında kalkaneal apofiz üzerindeki gerginliğinin artmasına yol açar. Sever hastalığı tanısı radyografi ile konmaz ancak diğer topuk ağrısı nedenlerinin dışlanmasında faydalıdır(8). Tanıda klinik bulgular ,tıbbi öykü ve MRG görüntüleme gereklidir. Kalkaneal apofizin normalde radyolojik olarak homojen ve düzenli görünümde olması gerekir. Sever hastalığında zamanla homojenitesini kaybeder, düzensizleşir, bazen benekli, bazen de aşırı yoğunlaşma sonucu fildişi görünümü kazanır, bazen de parçalı bir görünüm alır. Fragmante veya sklerotik kalkaneal apofiz, radyolojik tanı için önemli bulgulardır (9). Kalkaneal apofize komşu metafizer bölgede gözlenen kemik erozyonu, aşil tendonu yapışma düzeyinde ödem, çevre yumuşak doku hasarı bulguları kalkaneal apofizitin MRG bulgularıdır. Benzer sinyal değişiklikleri sekonder apofizyel ossifikasyon merkezlerinde de izlenebilir.(1) MRG epifiz hasarı, osteofit, yumuşak doku hasarı gibi bulguları göstermede, prognoz öngörüsünde ve klinik tedaviye yön vermede kullanılabilecek en doğru görüntüleme yöntemidir.

Anahtar kelimeler: kalkaneus, apofizit, MRG

Kaynaklar

Acu et al., MRI findings of a Case With Bilateral Calcaneal Apophysitis, Journal of Contemporary Medicine 2014; 4(Supp): CR 29-31

Abdelgawad A, Naga O. Foot. In: Abdelgawad A, Naga O, editors. A Handbook for Primary Care Physicians, Pediatric Orthopedics. 2014 ed. New York. CN: Springer Science+Business Media; 2014. p. 157-197.

McKenzie DC, Taunton JE, Clement DB, et al. Calcaneal epiphysitis in adolescent athletes. Can J Appl Sport Sci. 1981;6:123-5.

Sever JW. Apophysitis of the os calcis. New York Medical Journal. 1912;95:1025-29.

Abdelgawad A, Naga O. Foot. In: Abdelgawad A, Naga O, editors. A Handbook for Primary Care Physicians, Pediatric Orthopedics. 2014 ed. New York. CN: Springer Science+Business Media; 2014. p. 157-197

Adirim TA, Cheng TL. Overview of injuries in the young athlete. Sports Med. 2003;33:75-81.

Micheli LJ, Ireland ML. Prevention and management of calcaneal apophysitis in children: an overuse syndrome. J Pediatr Orthop. 1987;7:34-8.

Lawrence DA, Rolen MF, Morshed KA, Moukaddam H. MRI of heel pain. AJR Am J Roentgenol 2013;200:845-55.

Civilibal ve ark. ,The Most Common Cause of Heel Pain in Children: Sever Disease, The Medical Bulletin of Haseki Training and Research Hospital,



Resim 1. Her iki ayak karşılaştırmalı yan grafide sağ kalkaneal apofiz konturunda düzensizlik ve epifizde çizgilenme mevcuttur.

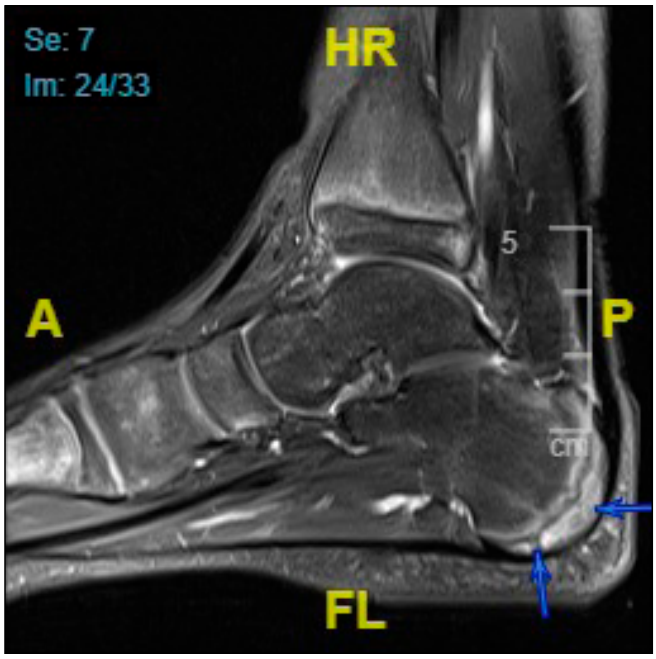

Resim 2. Sagittal yağ baskılı T2 ağırlıklı TSE görüntüde tuber kalkeneide kemik iliği ödemi ile uyumlu hiperintens sinyal , kalkaneal epifizde hipointens çizgilenme izleniyor.

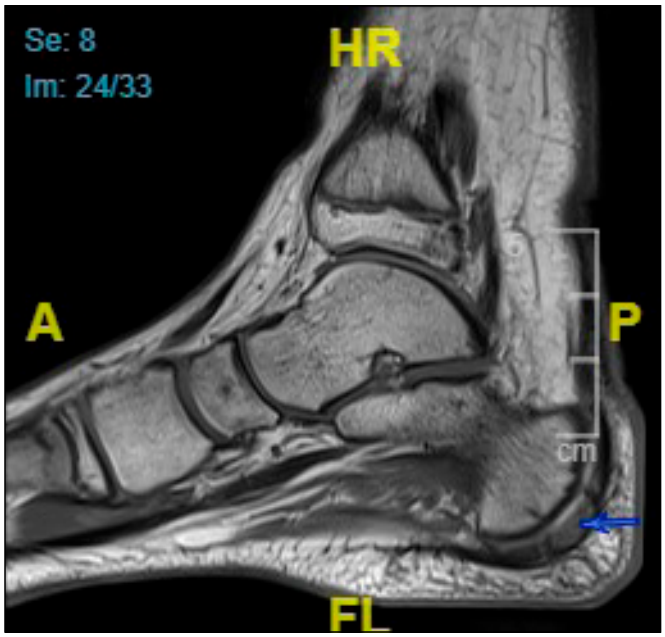

Resim 3. Sagittal T1 ağırlıklı TSE görüntüde tuber kalkaneide kemik iliği ödemi ile uyumlu hipointens sinyal izlenmektedir.

Genitoüriner Sistem Radyolojisi

PS-573

COVİD-19 PNÖMONİSİ İÇİN ARAŞTIRILAN HASTADA AMFİZEMATÖZ PYELONEFRİT OLGUSU

Sümeyye Sekmen[1], İbrahim Hacibey[2], Esat Kaba[1], Lütfullah Sağır[1]

[1]Recep Tayyip Erdoğan Üniversitesi Tıp Fakültesi Radyoloji Anabilim Dalı
[2]İstanbul Bağcılar Eğitim Araştırma Hastanesi Üroloji Anabilim Dalı

Giriş: Amfizematöz pyelonefrit renal parankimde,toplayıcı sistemde veya perinefritik alanda gaz görülmesi ile karakterize olan renal parankimin nekrotizan enfeksiyonudur (1) .Diyabetes mellitus (DM)

veya immün sistemin zayıfladığı diğer sistemik hastalıklarda riski artan bu hastalık, sepsis gibi ciddi komplikasyonlara yol açabilmektedir (2).

Bu olgumuzda covid poliklinik başvurusu sırasında tanı konulan amfizematöz pyelonefrit görüntüleme bulgularını sunmayı amaçladık.

Olgu: 53 yaşında bilinen diyabet , kalp yetmezliği olan tanıları olan kadın hasta ateş , öksürük ,karın ağrısı şikayetleri ile covid polikliniğine başvuruda bulundu. Yapılan değerlendirme laboratuvar tetkikinde CRP : 220 (0-5) ,WBC : 15.43 (4-10) ve idrarda pyürisi mevcuttu. Toraks BT tetkikinde Covid 19 pnömonisi ile uyumlu bulgu saptanmadı .Covid PCR sonucu negatif olarak sonuçlandı . Takipte çekilen kontrastlı abdomen BT tetkikinde; sol böbrek pelvikaliksiyel sistem ve üreter içerisinde yaygın hava değerleri ve üroepitelyumunda belirginleşme mevcuttu . Perinefritik yağlı dokularda kirlenme mevcuttu (Resim 1,2,3).Sol böbrek pelvikaliksiyel sistem ve üreter dilate görünümdeydi .Hastada amfizematöz pyelonefrit düşünüldü.

Tartışma: Amfizematöz pyelonefrit nadir görülen ciddi komplikasyonları olan böbreğin akut enfeksiyonudur.Amfizematöz pyeloneftili hastaların büyük çoğunluğunda kontrolsüz diabetes mellitus vardır. Diğer risk faktörleri üriner obstruksiyon, nörojenik mesane, alkolizm ve üriner sistemin anatomik anomalileridir(1). Hastaların büyük çoğunluğunda etken E. Coli'dir (2,3)

Amfizematoz pyelonefritin radyolojik siniflandirmasi ile ilgili 3 ayrı çalışma mevcuttur. Bunlardan en çok kabul göreni Wan ve arkadaslarinin 1996 yılında yaptıkları çalışmadır (3,4) BT bulgularına göre 2 gruba ayırmışlardır. Tip 1'de renal parankimal yıkım ile birlikte gaz görülmesi,ve eşlik eden intra- veya ekstrarenal sıvı koleksiyonu bulunmamasi ile karakterizedir. Tip 2'de ise renal veya perirenal alanda sıvı ile birlikte toplayıcı sistemde gaz görülmesi ile tanimlanmistir (2,3) Ayırıcı tanıda renal apse ,iyatrojenik gaz varlığı, posttravmatik enfarkt yer almaktadır (1)

Pandemi süresinde acil servislere ateş şikayeti ile başvuran hastalarda COVID-19 pnömonisi ayırıcı tanıda ön planda yer almakta olup ayrıca enfeksiyon diğer birçok hastalık ile de ilişkilendirilmiştir. Covid 19 sonrası pyelonefrit gelişen birkaç olgu bildirilmekle birlikte arasındaki ilişki henüz olarak net değildir.(5) Hastamızın bulguları klinik ve radyolojik olarak pyelonefrit ile uyumlu olup covid ile ilişkili olarak düşünülmemiştir.

Sonuç: Amfizematöz pyelonefrit böbreğin hızlı seyreden enfeksiyonudur. Yüksek morbidite ve mortalite oranları nedeniyle erken tanı konulması ve süratle tedavi edilmesi gereken nadir görülen bir enfeksiyondur. Semptomları nonspesifik olduğundan uygun görüntüleme yöntemleri tanıda çok büyük role sahiptir. Tedavi; hastalığın şiddeti, hastanın klinik durumu ve tedaviye alınan yanıta göre planlanmalıdır.

Anahtar kelimeler: amfizematöz pyelonefrit , pyonefroz, diyabetes mellitus, covid 19

Kaynaklar

1. Ali, Muhammad & Barlas, Nauman. (2010). Emphysematous pyelonephritis: A case report. International Journal of Diabetes Mellitus. 2. 130-132
2. Craig, W.D. & Wagner, B.J. & Travis, M.D.. (2008). Pyelonephritis: Radiologic-pathologic review. RadioGraphics. 28. 327-328.
3. Grayson, David & Abbott, Robert & Levy, Angela & Sherman, Paul. (2002). Emphysematous Infections of the Abdomen and Pelvis: A Pictorial Review1. Radiographics : a review publication of the Radiological Society of North America, Inc. 22. 543-61
4. Wan, Yung-Liang & Lo, Sing-Kai & Bullard, Michael & Chang, Phei-Lang & Lee, Tze-Yu. (1998). Predictors of outcome in emphysematous pyelonephritis. The Journal of urology. 159. 369-73.
5. Van 't Hof, Liseanne & Pellikaan, L. & Soonawala, Darius & Roshani, H.. (2021). An Unusual Presentation of Pyelonephritis: Is It COVID-19 Related?. SN Comprehensive Clinical Medicine. 3. 1-6.

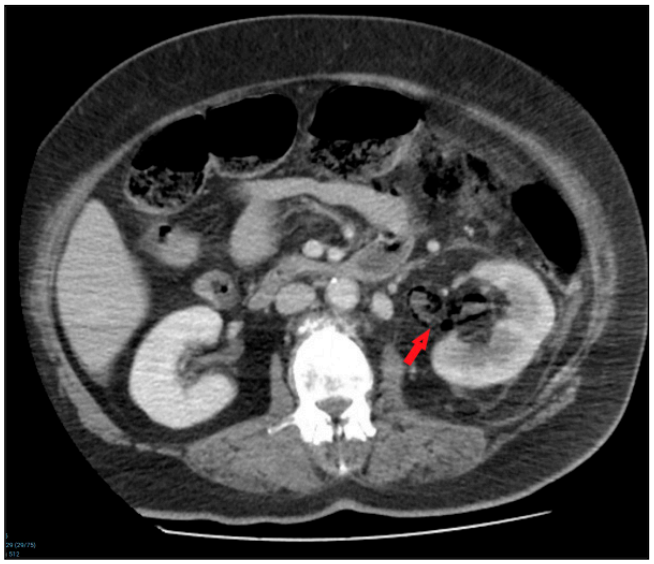

Resim 1. Aksiyel kontrastlı BT incelemede sol böbrek toplayıcı sistemde hava değerleri izlenmektedir.

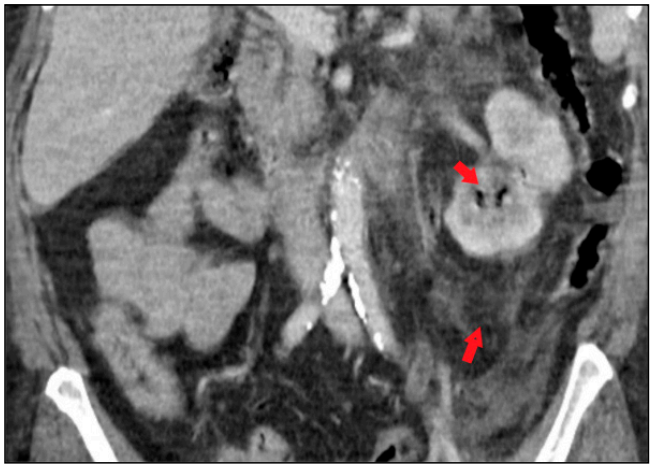

Resim 2. Koronal BT incelemede sol böbrekte hava değerleri ve perinefritik yağlı dokularda kirlenme mevcut

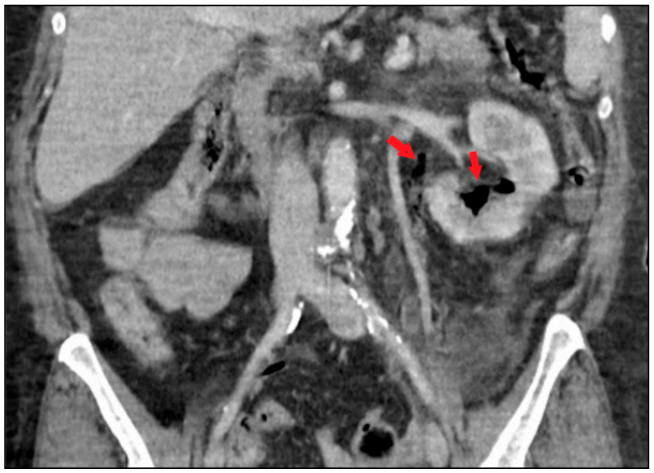

Resim 3

Nöroradyoloji

PS-574

AMYOTROFİK LATERAL SKLEROZ'DA NÖRORADYOLOJİK BULGULAR: OLGU SUNUMU

Hamdullah Erk, Rahmi Eren Özkan, Melisa Yalçın, Kemal Harmancı, Hakan Önder

Prof. Dr. Cemil Taşcıoğlu Şehir Hastanesi

Giriş ve Amaç: Amyotrofik lateral skleroz (ALS), üst ve alt motor nöron belirtilerinin kombinasyonu ile karakterize nörodejeneratif bir hastalıktır[1]. Bu olgu sunumunda ALS tanılı bir olguyu Kranial Manyetik Rezonans Görüntüleme (MRG) bulguları eşliğinde sunmayı amaçladık.

Olgu Sunumu: 56 yaşında erkek hasta son 6 aydır bilateral alt ekstremitede güçsüzlük, bilateral üst ekstremitelerde kavramada zorluk ile nöroloji polikliniğine başvurdu. Fizik muayenesinde alt ekstremilerde 3/5, üst ekstremitelerde ise 4/5 düzeyinde güçsüzlük saptandı. Kas gruplarında santralde kısmen atrofik görünümler, derin tendon reflekslerinde artış ve bazı kas gruplarında fasikülasyonlar izlendi. Olgu, klinik olarak hem üst hem de alt motor nöron bulguları göstermekteydi. Yapılan EMG'de ikinci motor nöron tutulumu ile uyumlu olarak raporlandı. Kranial MRG'de ise bilateral kortikospinal trakt (KST) boyunca internal kapsüle dek uzanan T2 ve FLAIR hiperintens sinyaller izlenmekteydi (Resim-A,B,C). Klinik bulgular eşliğinde bu görünümler ALS ile uyumlu olarak raporlandı.

Tarışma ve Sonuç: ALS motor nöron fonksiyonlarının kaybı ile birlikte ekstra-motor sistem bulgularını da içine alan idiyopatik nörodejeneratif bir hastalıktır.[1] Tanısı genellikle klinik bulguların ışığında El Escorial kriterleri ile konur[2]. Hem birinci motor nöron hem de ikinci motor nöron bulguları görülmektedir. Klinik gidişat progresif seyir göstermektedir[3].

ALS'nin yaklaşık %90'ı sporadiktir ve %10'u ailesel yatkınlığa sahiptir[1].

EMG ikinci motor nöron tutulumunu göstermede faydalıdır. Öte yandan üst motor nöron hasarı klinik bulgular eşliğinde tespit edilmekte ve El Escorial kriterleri arasında yer almaktadır[2].

Nörogörüntüleme, bu hastalıkla ilişkili yapısal ve işlevsel değişiklikler hakkında önemli bilgiler sağlayabilir[4]. ALS'de MRG bulguları genellikle belirgin değildir, ancak T2 ağırlıklı veya FLAIR görüntülerinde KST boyunca hiperintensiteler tarif edilmiştir(spesifite <70%, sensitivite <40%)[5]. Bu bulgunun KST dejenerasyonunu yansıttığına inanılmaktadır.

Son yıllarda MR Traktografi tekniği, KST'nin hacimsel analizini ve piramidal yol anormalliklerinin erken tanımlanmasına yardımcı olmakta ve umut verici bir MR tekniği olarak öne çıkmaktadır[6].

ALS hastaları genellikle semptomatik tedavi ile takip edilmektedir.

Anahtar kelimeler: Amyotrophic Lateral Sclerosis

Kaynaklar

1. Rosen DR, Siddique T, Patterson D, Figlewicz DA, Sapp P, Hentati A, et al. Mutations in Cu/Zn superoxide dismutase gene are associated with familial amyotrophic lateral sclerosis. Nature 1993;362:59-62.
2. Brooks BR. El Escorial World Federation of Neurology criteria for the diagnosis of amyotrophic lateral sclerosis. Subcommittee on Motor Neuron Diseases/ Amyotrophic Lateral Sclerosis of the World Federation of Neurology Research Group on Neuromuscular Diseases and the El Escorial "Clinical limits of amyotrophic lateral sclerosis" workshop contributors. J. Neurol. Sci. 1995;124 Suppl: 96-107
3. Kumar, Saurabh & Aga, Pallavi & Gupta, Aakansha & Kohli, Neera. (2016). Juvenile amyotrophic lateral sclerosis: Classical wine glass sign on magnetic resonance imaging. Journal of Pediatric Neurosciences. 11. 56. 10.4103/1817-1745.181251.
4. Cheung G, Gawel MJ, Cooper PW et-al. Amyotrophic lateral sclerosis: correlation of clinical and MR imaging findings. Radiology. 1995;194 (1): 263-70.
5. Simon NG, Turner MR, Vucic S et-al. Quantifying disease progression in amyotrophic lateral sclerosis. Ann. Neurol. 2014;76 (5): 643-57
6. Nelles M, Block W, Träber F et-al. Combined 3T diffusion tensor tractography and 1H-MR spectroscopy in motor neuron disease. AJNR Am J Neuroradiol. 2008;29 (9): 1708-14.

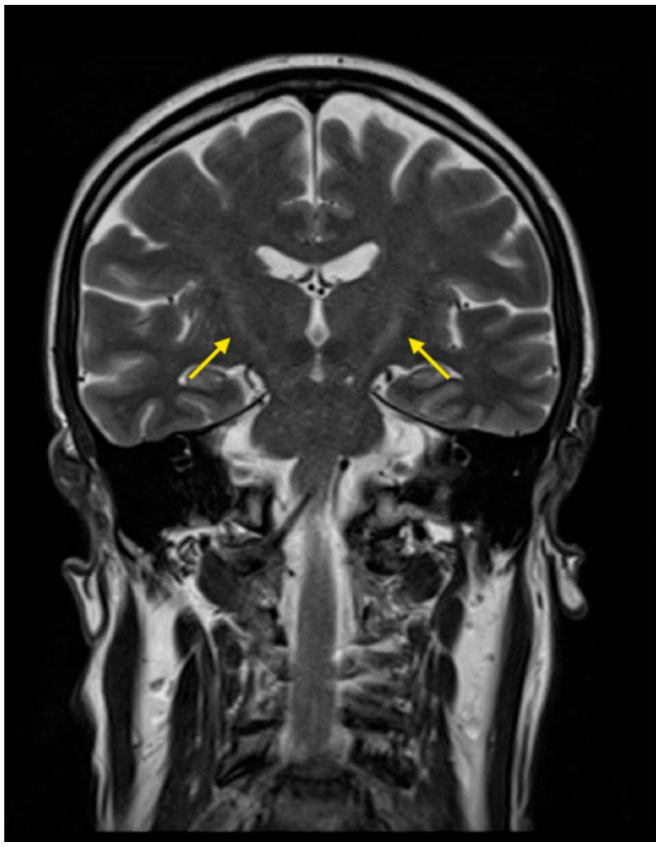

Resim A. ALS tanılı olguda kortikospinal trakt boyunca ilerleyen T2 hiperintens sinyaller izlenmektedir(sarı ok)

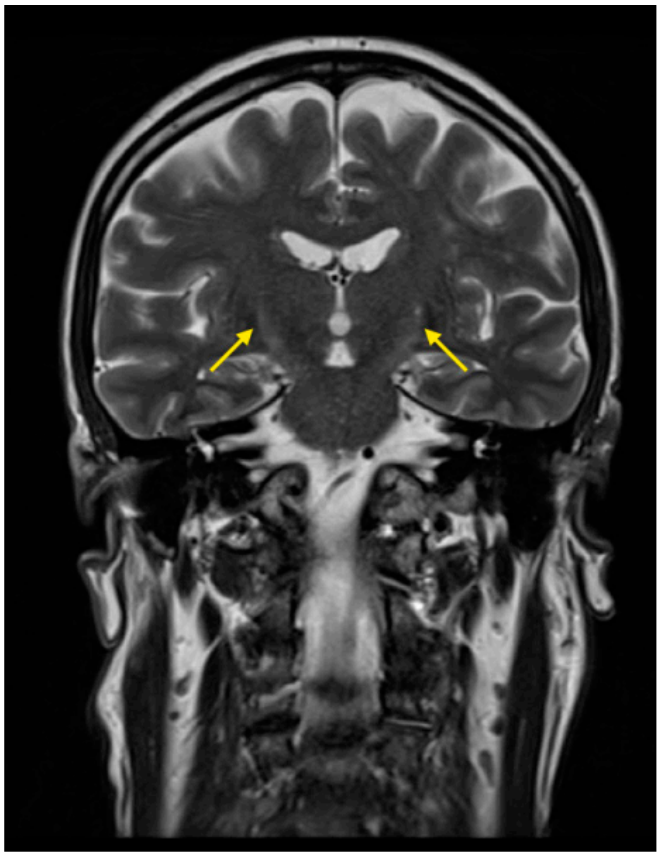

Resim B. ALS tanılı olguda farkı bir kesitte kortikospinal trakt boyunca ilerleyen T2 hiperintens sinyaller izlenmektedir(sarı ok)

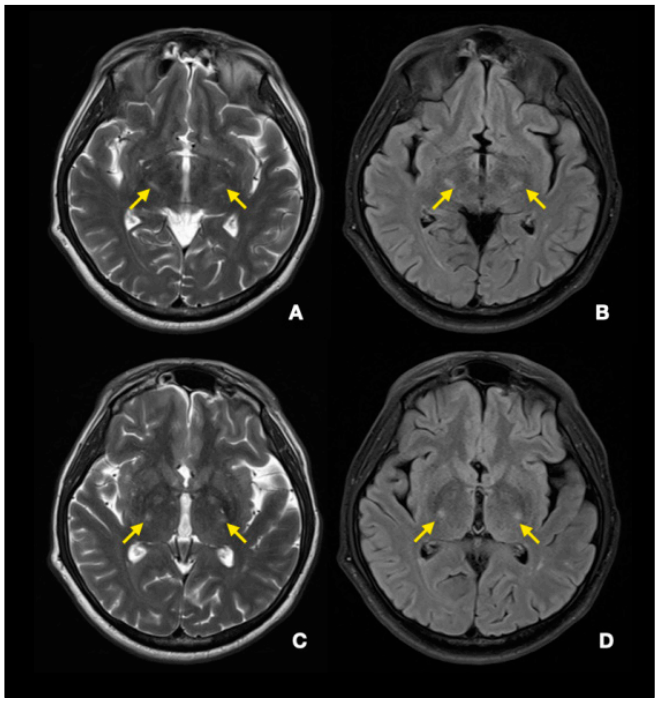

Resim C. ALS tanılı olguda aksiyel T2 ve FLAIR kesitlerde kortikospinal trakt boyunca ilerleyen ve kapsula internayı da tutan hiperintens sinyaller izlenmektedir(sarı oklar)

Baş-Boyun Radyolojisi

PS-575

EAGLE SENDROMU: BT BULGULARI

Sergen Mısırlı, Şerife Gamze Gemicioğlu, Emrah Akay, Gülen Demirpolat

Balıkesir Üniversitesi Tıp Fakültesi Radyoloji Anabilim Dalı

Eagle Sendromu (ES), uzamış stiloid çıkıntı veya stilohyoid ligamanın ossifikasyonu sonucu ortaya çıkan nadir bir hastalıktır. Hastalarda yemek yerken boğazda takılma hissi, boğazda yabancı cisim hissi, tekrarlayan boğaz ağrısı, tinnitus, kulak ağrısı veya başın çevrilmesiyle yüzde ağrı gibi şikâyetler ortaya çıkabilir. Genel kabul stiloid çıkıntının uzunluğu 2,5cm'nin üstündeyse anormal olarak kabul edilmesi yönündedir. Ancak stiloid çıkıntının uzunluğu 4cm 'in üzerinde olduğunda patolojik kabul edilmesini öneren araştırmacılar da vardır. Uzun stiloid çıkıntının toplumda görülme oranı %4'dür. Bu vakaların büyük bir kısmında herhangi bir şikâyet görülmez.

ES'de hastanın şikayetleri spesifik olmadığından tanıda ES'nin akılda bulundurulması önemlidir. Tanıda radyolojik incelemelerden ve fizik muayene bulgularından yararlanılır. Radyolojik incelemede çeşitli grafiler kullanılabilir. BT'nin üç boyutlu görüntüleme yöntemleri ile birlikte kullanılması süperpozisyonları, görüntüde ortaya çıkabilen distorsiyonları ve magnifikasyonu ortadan kaldırdığı için görüntülemede ilk tercih edilmesi gereken yöntem BT'dir. Stiloid çıkıntının komşu vasküler yapılar ile ilişkisini ortaya koymak için incelemenin İV kontrastlı yapılması önerilir.

Bu olgu sunumunda acil servise travma şikayeti ile başvuran ancak öyküsünde uzun süredir tekrarlayan yanıcı, batıcı tarzda boğaz ağrısı, disfaji ve kulakta çınlama şikayetleri tanımlayan, beyin BT incelemesinde tek taraflı uzun stiloid çıkıntı (7cm) tesbit edilen 59 yaşındaki kadın hastanın klinik ve radyolojik bulguları literatürden yararlanılarak özetlenmiştir.

Anahtar kelimeler: Eagle Sendrom, uzun stiloid çıkıntı, stilohyoid ligaman

Kaynaklar

1- Balbuena L, Hayes D, Ramirez SG, Johnson R. Eagle's syndrome (elongated styloid process). South Med J 1997;90:331–334
2- SCAVONE, Giovanni, et al. Eagle's syndrome: a case report and CT pictorial review. Radiology case reports, 2019, 14.2: 141-145.
3- SOLDATI, Ana Beatriz, et al. Eagle's syndrome. Arquivos de neuro-psiquiatria, 2013, 71.4: 265-266.
4- SAVRANLAR, Ahmet, et al. Three-dimensional CT of Eagle' s syndrome. Diagnostic and Interventional Radiology, 2005, 11.4: 206.
5- Kurmann PT, Van Linthoudt D. Eagle syndrom: a rare cause of lateral neck pain. Schweiz Rundsch Med Prax 2007;96(8):297-300.
6- Murtagh RD, Caracciolo JT, Fernandez G. CT findings associated with Eagle syndrome. AJNR Am J Neuroradiol. 2001 Aug;22(7):1401-2.
7- CHALKOO, Altaf Hussain, et al. Eagle's syndrome: Report of two cases. Journal of Indian Academy of Oral Medicine and Radiology, 2015, 27.4: 612.



Resim 1b. Koronal Oblik BT Görüntüsü. Sol styloid proçesdeki asimetrik uzama

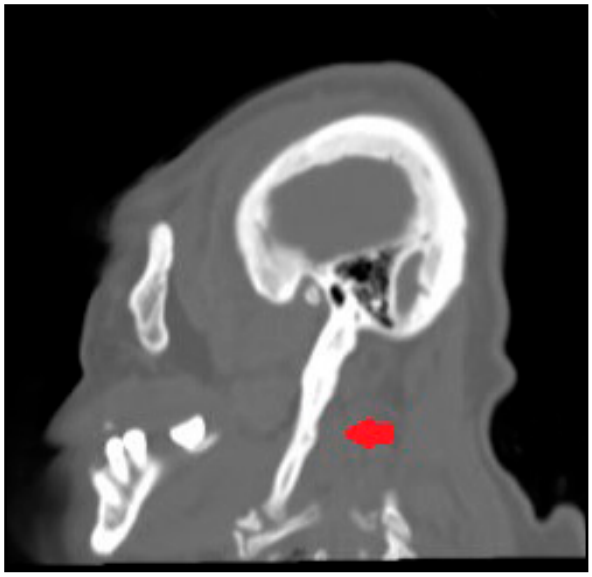

Resim1a. Sagital Oblik BT Görüntüsü. Sol styloid proçesdeki asimetrik uzama

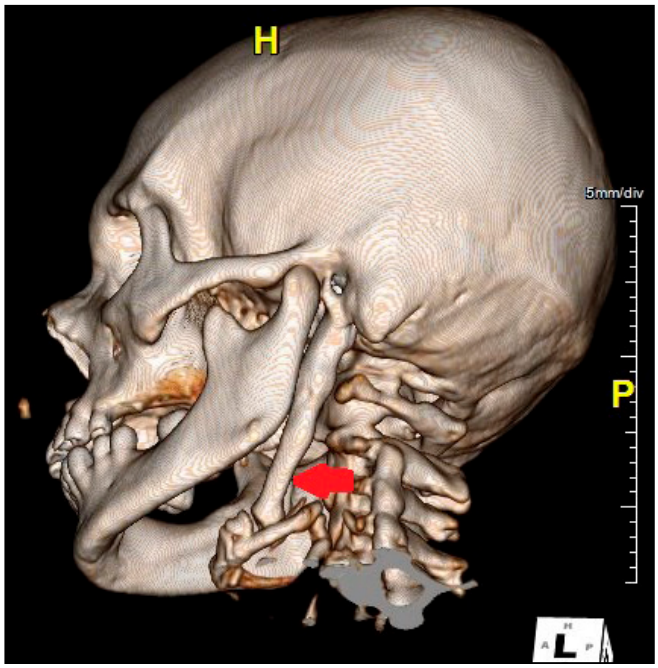

Resim 1c. 3 Boyutlu BT Rekonstrüksüyon Görüntüleme. Sol styloid proçesin hyoid kemiğe kadar uzama

Abdominal Radyoloji

PS-576

PENİL ŞAFT LOKALİZASYONUNDA ÜRETRAL TAŞ OLGUSU

Nazmi Kaştan, Alpaslan Yavuz, İclal Erdem Toslak, Mustafa Sagan, İsmet Duman

Antalya Egitim Arastirma Hastanesi

Giriş ve Amaç: Üretral taşlar, tüm idrar yolu taşlarının ~% 1'ini oluşturan nadir bir ürolitiazis türüdür. Bunların neredeyse tamamı erkeklerde en yüksek insidansla ortaya çıkmaktadır. Çoğu olgu gürültülü üriner sistem obstrüksiyon klinik bulguları ile seyreder ve yine taş proksimalindeki üriner sistem boşluklarında oluşan genişlemeler radyolojik olarak saptanabilir. Bu sunumda klinik olarak asemptomatik ve renal-üreteral sistemde anlamlı genişlemeye neden olmamış penil üretra lokalizasyonlu ürner taşa ait radyolojik bulgular presente edilmiştir.

Olgu Sunumu: 42 yaş erkek hasta idrarını kesik kesik yapma nedeniyle kliniğe başvurmaktadır, Herhangi bir ağrı kliniği tariflemeyen hastanın klinik geçmişinde önceden 1 kere böbreğinden taş kırdırdığını bunun dışında ek bir hastalığının olmadığını bildirilmiştir. Yapılan fizik muayenesinde prostat muayenesi normal,,kostovertebral açı hassasiyeti yoktu. Vital bulguları stabildi. Hastanın kesik kesik idrar yapma şiyaketi ve taş düşürme öyküsü nedeni ile kontrastsız üriner batın BT incelemesi yapıldı; tetkikte her 2 böbrek ve mesane normal boyutta olup mesane lümeni içerisinde patoloji izlenmedi, Ayrıca bilateral pelvikalisiyel sistem ve üreterler normal kalibrasyonda izlendi. Prostal volümü yaşla uyumlu görünümde izlendi. Üretra proksimal kesimden itibaren dilate görünümde izlenmekte olup en geniş yerinde 12 mm ölçüldü, distal üretra penil şaft bölgesinde 9 mm çapında taş açısından anlamlı hiperdens görünüm izlenmiştir (Resim 1 ve Resim 2). Ve hastaya üretral taş tanısı konulup gerekli endoskopik tedavisi planlandı.

Tartışma ve Sonuç: Üretral taşlar, tüm idrar yolu taşlarının ~% 1'ini oluşturan nadir bir ürolitiazis türüdür. Bunların neredeyse tamamı erkeklerde en yüksek insidansla ortaya çıkmaktadır, en yaygın görülen klinik semptomları yaygın olarak akut alt üriner sistem semptomları ve/veya idrar retansiyonudur, Üretral taşlar en çok prostatik üretrada, özellikle de anterior üretrada yer almaktadır. Üretral taşlar en yaygın olarak kalsiyum oksalattır, Radyolojik özellikleri bakımından hemen hemen tüm (% 98-100) üretral taşların radyoopak olduğu bildirilmektedir ve nadirde olsa bir kısmı radyolüsen karakterde olabilmektedir. Çoğu üreteral taş gürültülü klinik bulgular ile seyretmekle birlikte bu sunumda yer alan vakada olduğu gibi basit üriner bulgular üretral taşlar açısından anlamlı olabilmektedir. Üriner sistemin görüntülenmesinde mutlaka üretral distal kesimler de görüntü alanına dahil edilerek tüm üriner sistemin komplet taramasının yapılması distal üriner traktus lokalizasyonlu lezyonları saptamak açısından önem arz etmektedir.

Anahtar kelimeler: Resim 1,Resim 2

Kaynaklar

1. Gonzalez C. BJUI. 2012; . doi:10.1002/BJUIw-2012-068-web
2. Bielawska H, Epstein NL. A stone down below: a urethral stone causing acute urinary retention and renal failure. CJEM. 2010;12 377-80. Pubmed citation
3. Wein AJ, Kavoussi LR, Novick AC et-al. Campbell-Walsh Urology (Campbell's Urology (4 Vols.)). Saunders. ISBN:B0069S9RB0.
4. Genitourinary Radiology: Kidney, Bladder and Urethra: The Pathologic Basis. Springer. ISBN:1848002440.



Resim 1



Resim 2



Resim 2

Kardiyovasküler Görüntüleme

PS-578

MİYOKARDİYAL KÖPRÜLEŞME GÖSTEREN ÇİFT SOL ÖN İNEN KORONER ARTER ANORMALİSİ (TİP III)

Behlül Atalay, Serra Özbal Güneş, İhsaniye Süer Doğan, Yeliz Aktürk, Baki Hekimoğlu

Sağlık Bilimleri Üniversitesi Dışkapı Yıldırım Beyazıt Eğitim ve Araştırma Hastanesi

Giriş-Amaç: Koroner arter anomalilerinin toplumda görülme sıklığı %0,2-%1,2 oranında bildirilmiştir (1). Sağ koroner arterin çeşitli varyasyonları oldukça yaygın görülmesine rağmen, sol ön inen arterin (LAD) çıkışı, seyri ve dağılımındaki varyasyonlar nadirdir (2). Çift sol ön inen arter (Dual LAD) anomalisinde ön interventriküler sulkusta iki adet LAD bulunmaktadır. Kısa olanı interventriküler olukta apekse uzanmadan son bulurken, uzun olanı doğrudan kısa LAD'den veya sağ koroner arterden çıkarak distal sulkusta seyreder ve apekse kadar uzanır. Dual LAD anomalisinin majör 4 alt tipi tanımlanmıştır[3]. Bu bildiride uzun LAD 'nin intramiyokardiyal seyir gösterdiği Tip III Dual LAD BT anjiografi görüntüleriyle birlikte sunulması amaçlanmıştır.

Olgu Sunumu: 49 yaşında daha önce koroner arterlere yönelik girişimsel işlem öyküsü bulunmayan kadın hasta eforla ilişkili göğüs ağrısı şikayeti ile hastanemize başvurdu. Olgu koroner arterlerin değerlendirilmesi için koroner bilgisayarlı tomografi anjiografi (BTA) incelemesi yapılması amacıyla kliniğimize gönderildi. Yapılan BT anjiografi incelemesinde; Uzun LAD orta kesiminde 1,5 cm'lik segmentte intramiyokardiyal seyir göstermektedir ve bu düzeyde kalibrasyonu incelmiş olup 1.8 mm ölçülmüştür. Kısa LAD interventriküler septum boyunca seyir göstermektedir. Uzun ve kısa LAD diagonal dallar vermektedir. Septal dallar uzun LAD 'den ayrılmaktadır(Resim 1).

Tartışma-Sonuç: Dual LAD'nin genellikle benign bir anomali olduğu ve hastalarda belirtiye sebep olmayacağı kabul edilmektedir(4). Bizim olgumuz kliniğimize göğüs ağrısı ile başvurdu. Uzun LAD'nin intramiyokardiyal seyir gösterdiği tip III dual LAD'de önemli bir problem, uzun LAD'nin sistolik kompresyona uğrayabilmesidir. Bu durumda iskemik semptom ve bulgular ortaya çıkabilir. Ayrıca uzun LAD'nin tamamen intramiyokardiyal seyrettiği olgularda cerrahi revaskülarizasyon da oldukça güçleşmektedir. Bu görüşlerin aksine, dual LAD bulunan hastalarda bir LAD'de lezyon gelişmesinin diğer LAD alanını etkilemeyeceği, bu nedenle iskemik belirti ve bulguların daha hafif seyredeceği ve dual LAD bulunmasının hasta için koruyucu bir özellik olacağı da ileri sürülmektedir (5). Sonuç olarak, koroner arterlere yönelik olası girişimsel ve cerrahi işlemlerin öncesinde bu anomalilerin tanı almasının, işlemlerin komplikasyon riskini düşüreceği ve başarı oranını arttıracağı bilinmektedir. Ayrıca by-pass cerrahisi ya da koroner stent takılması gereken durumlarda hangi damarda stenoz olduğunun koroner BTA raporunda özellikle belirtilmesi ve ilgili hekimin uyarılması radyoloğun görev ve sorumluluğunda olmalıdır.

Anahtar kelimeler: sol ön inen arter, çift sol ön inen arter(tip III), anatomik varyasyon, miyokardiyal köprüleşme

Kaynaklar

1. Reul RM, Cooley DA, Hallman GL, Reul GJ. SurgicalTreatment of CoronaryArteryAnomalies Report of a 37½-Year Experience at the Texas HeartInstitute. TexHeartInst J 2002;29:299-307.
2. Sajja LR, Farooqi A, Shaik MS, Yarlagadda RB, Baruah DK, Pothineni RB. Dual left anterior descending coronary artery: surgical revascularization in 4 patients. Tex Heart Inst J 2000; 27: 292-296.
3. Spindola-Franco H, Grose R, Solomon N. Dual left anterior descending coronary artery: angiographic description of important variants and surgical implications. Am Heart J 1983;105:445-55.
4. Voudris V, Salachas A, Saounotsou M, et al. Double left anterior descending artery originating from the left and right coronary artery: a rare coronary artery anomaly. Cathet Cardiovasc Diagn 1993; 30: 45-47.
5. Rigatelli G, Gemelli M, Gianfranco F, Rigatelli G. Images in cardiovascular medicine. Double is better: type IV dual left anterior descending coronary artery and superimposed atherosclerosis. Ital Heart J 2001; 2: 68-69.

3D Volume Rendering görüntüde uzun LAD(ok)ve kısa LAD(ok başı) izlenmekte

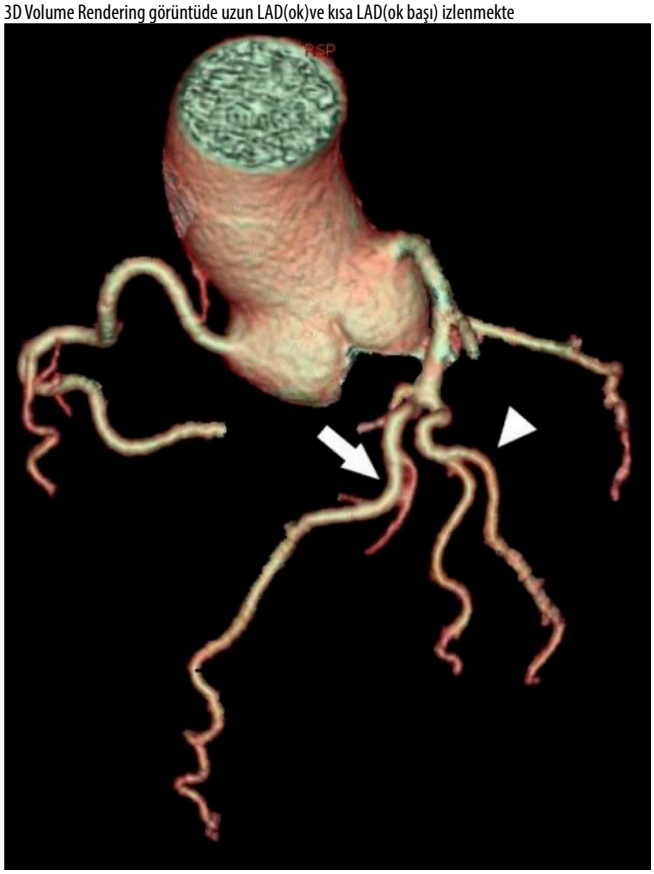

3D Volume Rendering görüntüde uzun ve kısa LAD(ok,ok başı). Uzun LAD interventriküler septum boyunca seyir göstermekte.

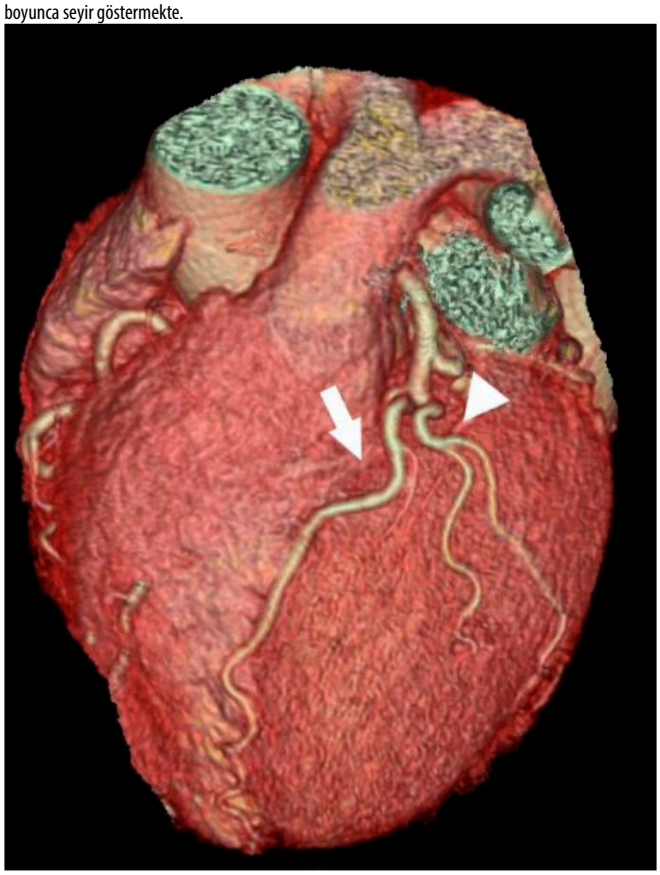

Oblik sagittal MIP BTA görüntüde uzun LAD 'nin intramiyokardiyal seyri izlenmekte(ok).

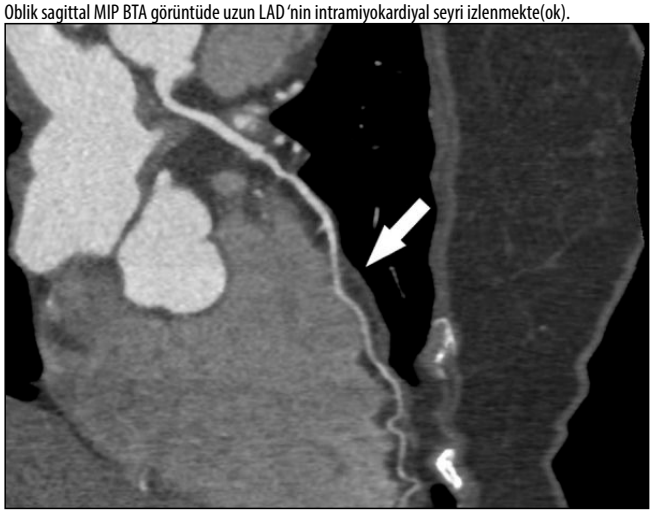

Abdominal Radyoloji

PS-579

BİLATERAL DEV RENAL ANJİYOMİYOLİPOMLU OLGUDA : WUNDERLİCH SENDROMU

Osman Nuri Bayrak, Ahmet Arda Okumuş, Merve Şam Özdemir

Başakşehir Çam ve Sakura Şehir Hastanesi

Giriş: Renal anjiyomiyolipom (AML) böbreğin en sık görülen matür yağ dokusu, düz kas ve kalın cidarlı vasküler yapıları içeren mezenkimal kökenli benign bir tümörüdür. AML'nin genel popülasyonda insidansı %0,1-0,22'dir ve kadınlarda erkeklere göre dört kat daha sık görülür (1). Sıklıkla böbrekte görülebilmekle birlikte dalak, karaciğer, uterus ve fallop tüplerinde de görülebilirler (2). Dev bilateral renal anjiyomiyolipom (AML) son derece nadirdir. Wunderlich sendromu (WS) olarak da adlandırılan spontan kanaması sonucu retroperitoneal hematoma yol açabilir. (3) Lezyonlar sporadik vakalar olarak veya tüberoskleroz kompleksi (TSC) ile birlikte ortaya çıkabilir. TSC, tüm renal AML vakalarının %20'sinde (4) teşhis edilir ve bunların %80'i bilateral veya çoklu lezyonlar (4) olarak ortaya çıkar. Sporadik varyantlar AML'nin en sık karşılaşılan formudur ve tipik olarak ortalama yaşı 43 olan hastalarda teşhis edilir (4).

Olgu:69 yaşında kadın hasta.Hasta Ocak 2021 tarihinde karın ağrısı nedeni ile acil servise başvurmuş. Fizik muayenede hassasiyet(+), defans ,rebound yok.Hastaya yapılan US incelemesinde sol böbrekte yaklaşık 31x26 mm, sağ böbrekte 43x28 mm boyutlarında bilateral birkaç adet anjiomyolipom tespit edilmiş . Çekilen BT sinde karaciğerde ve karın ön duvarda subsantimetrik birkaç adet hipodens yağ dansitesinde nodüler lezyonlar dikkati çekmiştir. (Anjiomyolipom?)(Şekil 1) Her iki böbrekte sağda 12,8x14,4 cm , solda 9,4x12,8 cm ve orta kesim posteriorda büyüğü 3 cm çapta heterojen iç yapıda içerisinde yağ dansitesinde solid komponent barındıran anjiomyolipom lehine değerlendirilen kitle lezyon izlendi. (Şekil1,2,3) Post-kontrastlı incelemede daha belirgin olarak izlenen perihepatik alanda, morrison poşunda heterojen sıvı lokülasyonları izlenmiştir.(Şekil 4) Sağda anterior - posterior pararenal mesafede yoğun heterojen yumuşak doku dansitesi dikkati çekmiştir.(Şekil1,2,3) Bulgular hemorajik AML lehine değerlendirilmiştir.Hastanın geliş hemoglobin ve hematokrit değerlerinin takip eden süreçte düşmesi ve hemodinamik instabilite gelişmesi üzerine hastaya girişimsel radyoloji tarafından selektif vasküler embolizasyon tedavisi uygulandı. Takip eden süreçte hastanın hemodinak instabilitesinin devam etmesi nedeniyle sağ total nefrektomi uygulandı.Hastanın hemodinamik stabilizasyonu sağlandı.Ancak sol böbrekte de dev AML si bulunması ve kanama riskinin yüksek olması nedeniyle girişimsel radyoloji tarafından sol böbrekteki AML ye yönelik selektif vasküler embolizasyon tedavisi uygulandı.

Tartışma: Renal AML, hamartomatöz özelliklere sahip iyi huylu bir böbrek tümörü olarak kabul edilir. AML, sporadik vakalar olarak veya TSC ile birlikte ortaya çıkabilir.Bizim olgumuzda ailede TSC öyküsü bulunmaması , hastada TSC ilişkili bulguların olmaması (anjiyofibromlar, zeka geriliği, nöbetler,hipopigmente maküller) ve hastanın yaşının ileri olması bizi TSC tanısından uzaklaştırdı.

Sonuç: Olgunun hem bilateral, hem de dev renal AML tanımına uyması literatürde eşine az rastlanır bir örnektir. AML benign bir lezyon olmasına rağmen özellikle dev AML olgularının kanama riskinin yüksek olması asıl morbidite ve mortalite sebebi olarak karşımıza çıkmaktadır. Bu olgularda selektif vasküler embolizasyon imkanı böbreği korumada ve morbiditeyi azaltma noktasında girişimsel radyolojinin önemini ön plana çıkartmaktadır. Ancak bazı olgularda hemodinamik stabilitenin sağlanamaması nedeniyle total nefrektomi işlemi kaçınılmaz olabilir.

Anahtar kelimeler: Angiomyolipoma,Giant angiomyolipoma,Wunderlich Syndrome, Radical nephrectomy

Kaynaklar

1. Fujii Y, Ajima J, Oka K, et al. Sağlıklı erişkinlerde abdominal ultrasonografi ile saptanan iyi huylu böbrek tümörleri. Euro Urol. 1995; 27 :124–127. 2. Chronopoulos PN, Kaisidis GN, Vaiopoulos CK, ve ark. Dev bir renal anjiyomiyolipomun spontan rüptürü -Wunderlich sendromunun: Bir olgu sunumu. Int J Surg Case Rep. 2015;19:140-143.3. Spontaneous rupture of large bilateral renal angiomyolipomas in a patient with tuberous sclerosis complex: A case report and literature reviewWissem Ben Mansoura,a,* Sami Ben Rhouma,b Myriam Jrad,a Alia Zehani,c Seifeddine Boukriba,a and Habiba Mizounia 4.Aruna RP, Ranjan C, Ashwani G, Brij Bhushan L. Sporadik renal anjiyomiyolipomda dev anevrizma oluşumu. Radyoloji Olgusu. 2010; 4 (6):21–27.5. 4. Urciuoli P, D'Orazi V, Livadoti G, Foresi E, Panunzi A, Anichini S, Cialini M, Wlderk A, Cirelli C, Colangelo M, Mongardini M, Custureri F. Treatment of renal angiomyolipoma: surgery versus angioembolization. G Chir. 2013 Nov-Dec;34(11-12):326-31. PMID: 24342162; PMCID: PMC3926473. 5. PN Chronopoulos , GN Kaisidis , CK Vaiopoulos , DM Perits , MN Varvarousis , AV Malioris , et al.Dev bir renal anjiomyolipom-Wunderlich sendromunun spontan rüptürü: bir olgu sunumuInt J Surg Case Rep , 19 (2016) , s. 140 - 143

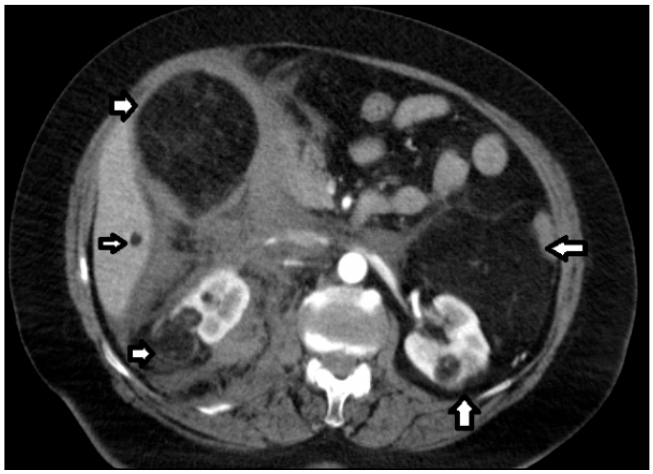

Şekil 1. Karaciğerde subsantimetrik birkaç adet hipodens yağ dansitesinde nodüler lezyonlar ve her iki böbrekte sağda 12,8x14,4 cm , solda 9,4x12,8 cm ve orta kesim posteriorda büyüğü 3 cm çapta heterojen iç yapıda içerisinde yağ dansitesinde solid komponent barındıran lezyonlar izlendi. Sağda anterior - posterior pararenal mesafede yoğun heterojen yumuşak doku dansitesi dikkati çekmiştir.

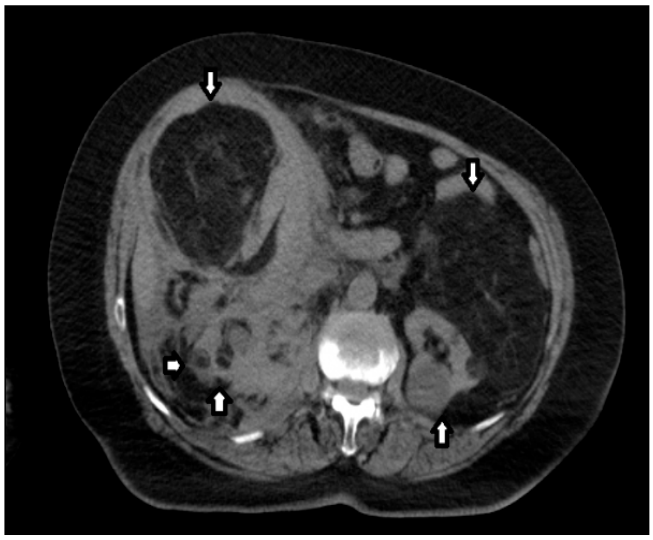

Şekil 2. Karaciğerde subsantimetrik birkaç adet hipodens yağ dansitesinde nodüler lezyonlar ve her iki böbrekte sağda 12,8x14,4 cm , solda 9,4x12,8 cm ve orta kesim posteriorda büyüğü 3 cm çapta heterojen iç yapıda içerisinde yağ dansitesinde solid komponent barındıran lezyonlar izlendi. Sağda anterior - posterior pararenal mesafede yoğun heterojen yumuşak doku dansitesi dikkati çekmiştir.



Şekil 3. Karaciğerde subsantimetrik birkaç adet hipodens yağ dansitesinde nodüler lezyonlar ve her iki böbrekte sağda 12,8x14,4 cm , solda 9,4x12,8 cm ve orta kesim posteriorda büyüğü 3 cm çapta heterojen iç yapıda içerisinde yağ dansitesinde solid komponent barındıran lezyonlar izlendi. Sağda anterior - posterior pararenal mesafede yoğun heterojen yumuşak doku dansitesi dikkati çekmiştir.

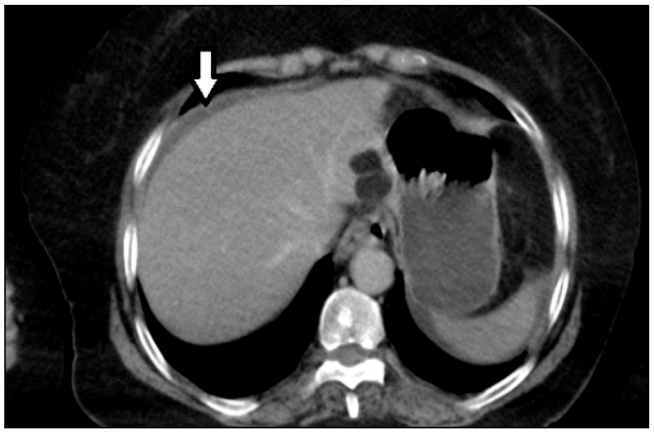

Şekil 4. Perihepatik alanda,heterojen sıvı lokülasyonu izlenmiştir.

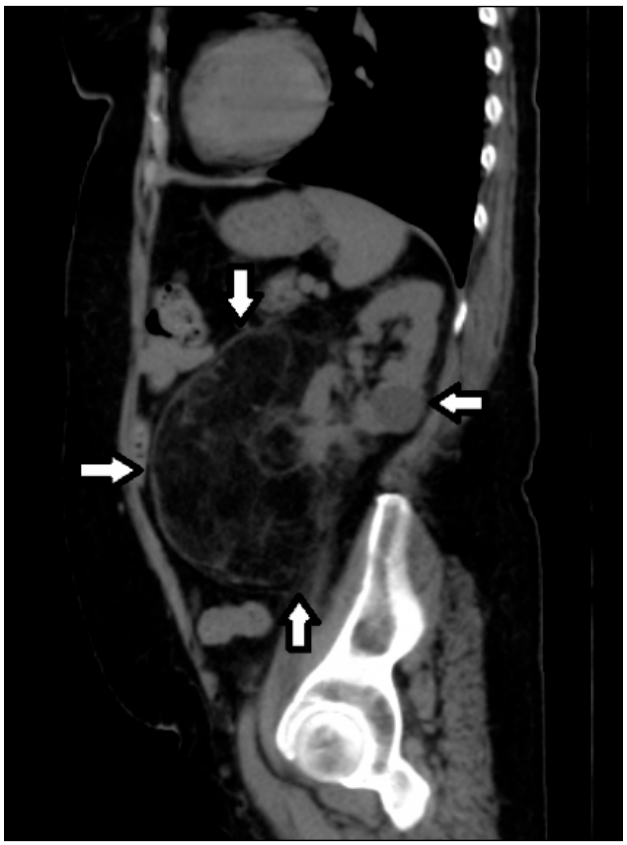

Şekil 5. Sağ total nefrektomi sonrası sol böbrekteki dev renal anjiomyolipom .

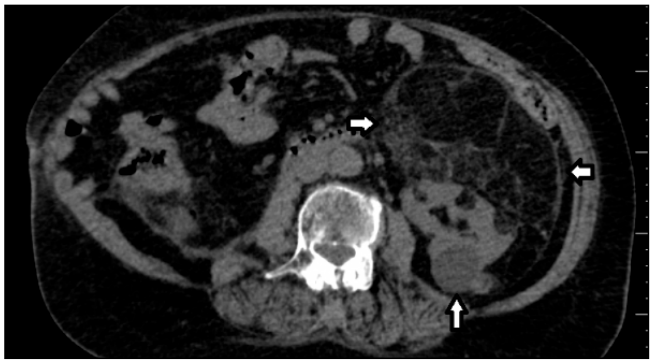

Şekil 6 . Sağ total nefrektomi sonrası sol böbrekteki dev renal anjiomyolipom .

Nöroradyoloji

PS-580

PERSİSTAN HİPERPLASTİK PRİMER VİTREUS

Furkan İsmail Şimşek, Vasfiye Nihan Bürcek, Oğuz Aslan, Kübra Nalbant, Mahmut Burak Laçın, Turgut Seber

Sağlık Bilimleri Üniversitesi, Kayseri Şehir Hastanesi, Radyoloji Kliniği

Giriş: Persistan hiperplastik primer vitreus, fetal hayatta primitif lens ve vitreusu besleyen hiyalin içeren damar yapılarının regresyona uğramaması sonucu bulbus okulide ortaya çıkan bir hastalıktır. Persistan hiperplastik primer vitreus ön segmentte(en sık), arka segmentte veya kombine şekilde izlenebilir. Olgular genelde sporadiktir ve tek taraflı tutulum izlenir [1]. Bu sunumda persistan hiperplastik primer vitreus olan bir olgunun manyetik rezonans görüntüleme (MRG) bulguları sunulmuştur.

Olgu: 10 yaşında kız hasta yürümesinde bozukluk olması nedeniyle pediatri polikliniğine başvurdu. Daha önce 4 aylıkken nöbet geçirme ve antiepileptik kullanım hikayesi mevcut olan hastaya yapılan beyin MRG tetkikinde; sağ orbita küçük ve deforme görünümdeydi. Sklera kalındı. Retrolentan alandan posteriora doğru uzanan T2 hipointens görünüm mevcuttu. Sağda daha belirgin olmak üzere bilateral optik sinirler inceydi. Ayrıca bilateral lens sinyalleri azalmıştı. Görünüm persistan hiperplastik primer vitreus ile uyumluydu.

Tartışma ve Sonuç: Persistan hiperplastik primer vitreus, genelde term infantlarda görülen, lökokori ve mikroftalmi bulgularının eşlik ettiği nadir görülen bir konjenital göz malformasyonudur [2,3]. Olgularda genel olarak glokom, retina dekolmanı, katarakt ve ambliyopinin eşlik ettiği görme problemleri izlenir. MR görüntülerinde mikroftalmi, küçük ön kamara, persistan Cloquet kanalı ve retina dekolmanı izlenebilir. Persistan Cloquet kanalı ve retrolental yumuşak doku birlikteliği karakteristik huni şeklinde kitle görünümüne sebep olabilir. Vitreusta devam eden kan birikimine bağlı sıvı-sıvı seviyesi oluşabilir [4]. Persistan hiperplastik vitreusun ayırıcı tanısında retinoblastoma, Coasts hastalığı, prematüre retinopatisi ve toxocariasis gibi lökokoriye sebep olan hastalıklar düşünülmelidir.

Anahtar kelimeler: persistan hiperplastik primer vitreus, PHPV, mikroftalmi, persistan hyaloid arter, katarakt

Kaynaklar

1-Li, J., Zhang, J., & Lu, P. (2019). Regression of fetal vasculature and visual improvement in nonsurgical persistent hyperplastic primary vitreous: a case report. BMC Ophthalmology, 19(1)

2-Chung EM, Specht CS, Schroeder JW. From the archives of the AFIP: pediatric orbit tumors and tumorlike lesions—neuroepithelial lesions of the ocular globe and optic nerve. RadioGraphics 2007;27(4):1159–1186.

3- Kadom N, Sze RW. Radiological reasoning: leukocoria in a child. AJR Am J Roentgenol 2008;191(3 Suppl):S40–S44.

4- Sun MH, Kao LY, Kuo YH. Persistent hyperplastic primary vitreous: magnetic resonance imaging and clinical findings. Chang Gung Med J 2003;26(4):269–276.

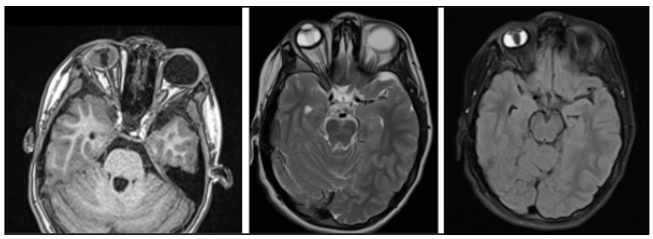

a. Hastanın T1A MR aksiyel görüntülerinde sağ orbitada mikrooftalmi, retrolental yumuşak doku ve karakteristik huni şeklinde kitle görünümü mevcut. **b.** Hastanın T2A MR aksiyel görüntülerinde sağ orbitada mikrooftalmi, retrolental yumuşak doku ve karakteristik huni şeklinde kitle görünümü mevcut. **c.** Hastanın FLAIR sekans MR aksiyel görüntülerinde sağ orbitada mikrooftalmi, retrolental yumuşak doku ve karakteristik huni şeklinde kitle görünümü mevcut.

Toraks Radyolojisi

PS-582

AZYGOS LOBU VE AZYGOS LOBU İLE BİRLİKTELİK GÖSTEREN AKCİĞER KİTLESİ VARLIĞININ PREVALANSININ ARAŞTIRILMASI

Erdem Yüzüak, Serdar Aslan, İsmet Miraç Çakır, Uluhan Eryürük, Alptekin Tosun

Giresun Üniversitesi Tıp Fakültesi

Giriş ve Amaç: Azygos lobu, en yaygın akciğer malformasyonlarından biridir, Azygos lob insidansı % 1 civarında bildirilmiştir(1). Embriyonik gelişim esnasında azygos venin yer değiştirmesindeki hata nedeniyle oluşur ve bu, hilusun üstündeki akciğer üst lobunun superior-medial kısmından, azygos venini içeren bir paryetal plevra katıyla ayrılmasına neden olur (2) Soliter pulmoner nodül, akciğerde etrafı normal akciğer dokusu ile sarili, 3 cm'den küçük, tek, yuvarlak veya oval görünümlü, grafide lokal dansite veya opasite artışı olarak görülen lezyonlara verilen isimdir. Üç cm'den büyük lezyonlar kitle olarak adlandırılır(3). Üç cm'nin üst sınır olarak alınmasının sebebi, 3 cm'den büyük lezyonların çoğunun malign olması, 3 cm'den küçük olanların daha az mediastinal lenf nodu metastazı yapmaları ve prognozlarının daha iyi olmasıdır [4]. Bu çalışmada amacımız doğu karadenizin lokal bir bölgesinde 2020 senesinde toraks BT çekilen hastalarda, azygos lobu ile birliktelik gösteren akciğer kitlesi varlığını ve azygos lobu prevalansını araştırmaktır.

Gereç ve Yöntem: Çalışmamız, Giresun Üniversitesi Prof. Dr. A. İlhan Özdemir Eğitim ve Araştırma Hastanesinde 2020 senesi içerisinde Toraks BT çekilen hastalar dahil edilerek gerçekleştirilmektedir. Toraks BT tetkiklerine ait görüntüler retrospektif olarak taranmaktadır. Sunulan bulgular çalışmaya ait ön bulgular olup güncel olarak şu ana dek 1000 hasta dahil edilmiştir.Taranan hastalarda akciğer kitlesi, azygos lobu varlığı, azygos lobu ile birliktelik gösteren akciğer kitlesi mevcudiyeti (azygos lobu içi ya da dışında) kaydedilmiş ve görülme oranları hesaplanmıştır.

Bulgular: Sunulan bulgular çalışmaya ait ön bulgular olup, güncel olarak dahil edilen hastaların yaş ortalaması 63.02±16.65 dir. İncelenen hastaların %54.38'i erkek, %45.42'si kadındır. 35 hastada akciğer kitlesi saptandı (%3,50). Azygos lobu olan bir hastada kitle saptandı. Hastaların 15'inde azygos lobu saptandı(%1,5). Azygos lobu olan hastaların bir tanesinde kitle saptandı(%6,67). Bu kitle azygos lobu dışında yer almaktaydı. Azygos lobu olan hastalarda azygos lobu içi kitle saptanmadı.

Tartışma ve Sonuç: Azygos lobundan kaynaklanan primer akciğer kanseri nadirdir. Azygos lobu genel bir anatomik varyans olmasına rağmen, azygos lob ile sınırlı bir tümörün cerrahi / onkolojik anlamı ya da bu lobda kanser gelişiminin nadir olmasının nedenleri bilinmemektedir. Bir görüşe göre azygos lobu ile ilişkili kanser gelişiminin nadir olmasının azygos lobunun azalmış havalanmasından kaynaklandığı varsayılmaktadır. Bu tartışmalı bir varsayım olsa da, azygos lobunun ventilasyonu, azygos ven tarafından daralmaya bağlı olarak nispeten azalmış olabilir, bu da muhtemelen daha az oksijen iletimi ve daha az kanserojen partikül birikimi ile sonuçlanarak, segmental veya subsegmental bronkovasküler beslemesine rağmen bu lob içinde karsinojenez kısıtlanabilir (5). Literatürde vaka bildirimi şeklinde yayınlar bulunmakla birlikte , azygos lobu ile birliktelik gösteren akciğer kitlesi varlığını araştıran benzer bir çalışmaya rastlamadık. Çalışmamızda azygos lob görülme yüzdesi %1,5 iken literatürde %1 civarındadır(1). Azygos lobu beraberinde akciğer kitlesi görülme yüzdesi düşük olarak kaydedildi. Bununla birlikte bu sonuçlar hasta sayısının yeterli genişlikte olmamasına da bağlı olabilir. Çalışmamız planlanan süreyi tamamladığında elde edeceğimiz sonuçlarla literatüre katkı sağlayacak daha objektif ve aydınlatıcı verilere sahip olacağımızı düşünmekteyiz.

Anahtar kelimeler: Azygos, Akciğer, Bilgisayarlı Tomografi, Kitle

Kaynaklar
1. Arai H, Inui K, Kano K, Nishii T, Kaneko T, Mano H, et al. Lung cancer associated with an azygos lobe successfully treated with video-assisted thoracoscopic surgery. Asian J Endosc Surg. 2012;5:96–9.
2. Ndiaye A, Ndiaye NB, Ndiaye A, Diop M, Ndoye JM, Dia A. The azygos lobe: an unusual anatomical observation with pathological and surgical implications. Anat Sci Int. 2012;87:174–8.
3. Tan BB, Flaherty KR, Kazerooni EA, Iannettoni MD; American College of Chest Physicians. The solitary pulmonary nodule. Chest. 2003; 123 (1 Suppl): 89-96.
4. Mountain CF. Revisions in the international system for staging lung cancer. Chest 1997; 11: 1710-7. [CrossRef]
5. Fukuhara S, Montgomery M, Reyes A. Robot-assisted azygos lobectomy for adenocarcinoma arising in an azygos lobe. Interact Cardiovasc Thorac Surg. 2013;16(5):715-717.

Toraks Radyolojisi

PS-583

VARYANT VE NON-VARYANT COVID-19 HASTALARININ TORAKS BT BULGULARI, KLİNİK-LABORATUVAR ÖZELLİKLERİNİN KARŞILAŞTIRILMASI

Eren Çamur, Murathan Köksal

Ankara Şehir Hastanesi

Giriş ve Amaç: Aralık 2019'da Çin'in Hubei bölgesi-Wuhan'da ortaya çıkan SARS CoV-2'nin neden olduğu covid 19 salgını kısa sürede pandemiye dönüşmüş olup yaklaşık on iki ay sonra yeni bir viral varyant, B.1.1.7 Londra ve güneydoğu İngiltere'de bildirilmiştir. Bundan kısa bir süre sonrada Güney Afrika ve Brezilya varyantlarının ortaya çıkmıştır. Yeni varyantların bulaşıcılığının fazla olması ve ayrıca SARS-CoV-2 için aşılanan hastalarda da hastalık oluşturması nedeniyle potansiyel olarak klinik yönetimde zorluklara yol açmaktadır. Ayrıca yeni varyantların, hastalığın kliniğinde ve mortalite oranlarında değişikliğe neden olduğu düşünülmektedir.

Gereç ve Yöntem: Çalışmamızda öncelikle 2021 yılı Ocak ve Şubat aylarında hastanemize, ateş, öksürük, nefes darlığı gibi şikayetlerle başvuran ve varyant suşlar için RT-PCR testi pozitif olan hastalardan oluşan bir varyant grup oluşturduk. Ardından Mart 2020-Haziran 2020 tarihleri arasında ilk Covid-19 salgını sırasında hastanemize başvuran ve RT-PCR testi pozitif olan hastalardan oluşan non-varyant (kontrol) grubunu oluşturduk. Hastaların bilgisaratlı tomografi (BT) ve klinik bulgularını ile laboratuvar verilerini karşılaştırdık. Çalışmadaki amacımız varyant virüsün akciğer tutulumunda tomografik olarak tutulum şeklinde, yüzdesinde, dağılım şeklinde, ağırlıklı tutulum lokalizasyonunda, klinik ve laboratuvar verilerinde farklılık oluşturup oluşturmadığını ortaya koymaktır.

Bulgular: Yaptığımız çalışma ile varyant suşlarda hasta şikayetleri ve hastalığın ağır pnömoniye ilerleme ihtimalinin daha fazla olduğunu belirledik. BT bulgularının non-varyant grup ile karşılaştırıldığında büyük oranda benzer olduğunu, farklı olarak daha küçük boyutlu, dağınık, üst lob tutulumunun daha çok olduğu buzlu cam opasitesinde infiltrasyonlar şeklinde olduğunu ortaya koyduk.

Tartışma ve Sonuç: Klinik ve laboratuvar olarak iki grup arasında ayrım sağlayabilecek kesin verilere tespit edemedik ancak varyant suşlarda hasta şikayetleri şiddeti, çeşitliliği ve ağır pnömoni oluşturma ihtimalinin daha fazla olduğunu belirledik. Toraks BT bulguları da iki grupta büyük oranda benzer olmakla birlikte daha küçük boyutlu, dağınık, üst lob tutulumunun daha çok olduğu buzlu cam opasitesinde infiltrasyonların varyant şuslara işaret edebileceğini tespit ettik. Varyant şuslar üzerinde yapılmış çok merkezli ve çok sayıda hasta içeren büyük bir çalışma henüz mevcut değildir ancak mevcut varyant suşların yüksek bulaş yeteneğine sahip olması ve dolaşımdaki baskınlığının her geçen gün artması nedeniyle yeni, çok sayıda hastanın dahil edildiği daha büyük çalışmalara ihtiyaç vardır.

Anahtar kelimeler: COVID-19,PCR,mutant,toraks,tomografi

Kaynaklar
1. Farid Rahimi , Amin Talebi Bezmin Abadi ;Implications of the Emergence of a New Variant of SARS-CoV-2, VUI-202012/01, Archives of Medical Research,Available online 22 January 2021
2. Summer E Galloway, Prabasaj Paul, Duncan R MacCannell, Michael A Johansson, John T Brooks, Adam MacNeil et all; Emergence of SARS-CoV-2 B.1.1.7 Lineage - United States, December 29, 2020-January 12, 2021, MMWR Morb Mortal Wkly Rep 2021 Jan 22;70(3):95-99
3. Adriana M. Rauseo MD Jane A. O'HalloranMD, PhD; What Are the Clinical Implications of the SARS-CoV-2 Variants 5 Things Every Cardiologist Should Know, JACC Basic Transl Sci. 2021 Mar; 6(3): 305–308.
4. Lauring A.S., Hodcroft E.B. Genetic variants of SARS-CoV-2—what do they mean? JAMA. 2021;325:529–531. [
5. Robert Challen, Ellen Brooks-Pollock, Jonathan M Read, Louise Dyson,Krasimira Tsaneva-Atanasova, Leon Danon; Risk of mortality in patients infected with SARS-CoV-2 variant of concern 202012/1: matched cohort study, BMJ 2021;372:n579
6. Moore J.P., Offit P.A. SARS-CoV-2 vaccines and the growing threat of viral variants. JAMA. 2021
7. Centers for Disease Control and Prevention Emerging SARS-CoV-2 variants 2021. https://www.cdc.gov/coronavirus/2019-ncov/more/science-and-research/scientific-brief-emerging-variants.html Available at:
8. World Health Organization SARS-CoV-2 variants 2021. https://www.who.int/csr/don/31-december-2020-sars-cov2-variants/en/
9. Volz E, Hill V, McCrone JT, et al.; COG-UK Consortium. Evaluating the effects of SARS-CoV-2 spike mutation D614G on transmissibility and pathogenicity. Cell 2021;184:64–75.e11. 10.1016/j.cell.2020.11.020
10. Yan Li, Liming Xia . Coronavirus Disease 2019 (COVID-19): Role of Chest CT in Diagnosis and Management. American Journal of Roentgenology. 2020;214: 1280-1286
11. Wei Zhao, Zheng Zhong, Xingzhi Xie, Qizhi Yu,Jun Liu. Relation Between Chest CT Findings and Clinical Conditions of Coronavirus Disease (COVID-19) Pneumonia: A Multicenter Study. AJR 2020; 214:1072–1077
12. Ádám Nagy, Sándor Pongor, Balázs Győrffy; Different mutations in SARS-CoV-2 associate with severe and mild outcome, International Journal of Antimicrobial Agents Volume 57, Issue 2, February 2021, 106272
13. Manuel Becerra - Flores ,Timothy Cardozo ; SARS-CoV-2 viral spike G614 mutation exhibits higher case fatality rate, International Journal of Clinical Practice, Volume74, Issue8 August 2020e13525
14. Tang JW1,Tambyah PA2, Hui DS3; Emergence of a new SARS-CoV-2 variant in the UK. The Journal of Infection, 28 Dec 2020, 82(4):e27-e28
15. Melina Hosseiny1, Soheil Kooraki2, Ali Gholamrezanezhad. Radiology Perspective of Coronavirus Disease 2019 (COVID-19): Lessons From Severe Acute Respiratory Syndrome and Middle East Respiratory Syndrome:Sravanthi ReddyAmerican Journal of Roentgenology. 2020;214: 1078-1082. 10.2214/AJR.20.22969
16. Chen N, Zhou M, Dong X, et al. Epidemiological and clinical characteristics of 99 cases of 2019 novel coronavirus pneumonia in Wuhan, China: a descriptive study. Lancet 2020; 395:507–513
17. Sana Salehi1, Aidin Abedi1, Sudheer Balakrishnan1 and Ali Gholamrezanezhad. Coronavirus Disease 2019 (COVID-19): A Systematic Review of Imaging Findings in 919 Patients : American Journal of Roentgenology: 1-7. 10.2214/AJR.20.23034
18. Jin YH, Cai L, Cheng ZS, et al.; Zhongnan Hospital of Wuhan University Novel Coronavirus Management and Research Team; Evidence-Based Medicine Chapter of China International Exchange and Promotive Association for Medical and Health Care (CPAM). A rapid advice guideline for the diagnosis and treatment of 2019 novel coronavirus (2019-nCoV) infected pneumonia (standard version). Mil Med Res 2020; 7:4

Toraks Radyolojisi

PS-584

CANLI BÖBREK VERİCİLERİNDE VARYASYONLARIN BT ANJİYOGRAFİ İLE DEĞERLENDİRİLMESİ VE OPERATİF BULGULARLA KARŞILAŞTIRILMASI

İbrahim Halil Sever

Demiroğlu Bilim Üniversitesi; Florence Nightingale Hastaneleri

Canlı vericiden böbrek naklinde böbrek vericisinin operasyon öncesi uygunluk açısından detaylı değerlendirilmesi şarttır. Batın içi insidental patolojiler ve özellikle üriner sistemdeki varyasyonların değerlendirilmesi açısından Bilgisayarlı Tomografi Anjiografi (BTA) etkili bir görüntüleme yöntemidir. Bu çalışmanın amacı BTA kullanarak böbrek donörlerinde renal arter,ven ve toplayıcı sistem varyas-

yonlarını değerlendirmek ve bulguları donör nefrektomisi sırasında saptanan bulgular ile karşılaştırmaktır.

Çalışmaya, Ocak 2017 ile Haziran 2021 tarihleri arasında merkezimizde donör nefrektomisi yapılan, transplantasyon öncesi renal varyasyonların değerlendirilmesi amacıyla BTA yapılan 320 canlı donör dahil edilecektir. BTA'da donör böbreğe ait renal arter sayısı, renal ven sayısı ve renal toplayıcı sisteme ait varyatif değişiklikler intraoperatif olarak saptanan bulgular ile karşılaştırılacaktır. BTA'un etkinliği ve değerlendirirken dikkat edilmesi gereken hususlar, çekim parametreleri tartışılacaktır.

Nakledilecek organın, vericiye ve organın kendisine en az zarar verecek şekilde çıkarılması büyük önem taşımaktadır. Operasyon sırasında varyasyonlara hazırlıklı olmak mortalite ve morbiditeyi belirgin azaltacak ve naklin başarısını artıracaktır. BTA, canlı vericiden böbrek nakli için donör adaylarında abdominal yapıların ve renal varyasyonların değerlendirilmesi için oldukça doğru bir yöntemdir.

Anahtar kelimeler: BT Anjiografi, Canlı, verici, böbrek, nakil

Kaynaklar

1- Böbrek Vericisi ve Alıcısı Değerlendirme ve Perioperatif Bakıma İlişkin Avrupa En İyi Klinik Uygulama Kılavuzu, doi: 10.5262/tndt.2016.1001.02
2- Transplantasyon Nefrolojisi, Türk Nefroloji Derneği

Nöroradyoloji

PS-587

BAZAL GANGLİYONLAR VE TALAMUSTAKİ DANSİTE DEĞİŞİKLİKLERİ ERKEN İSKEMİK İNME BELİRTECİ OLARAK KULLANILABİLİR Mİ?

Erdal Komut

Hitit Üniversitesi, Tıp Fakültesi, Radyoloji Anabilim Dalı

Amaç: Bu çalışmanın amacı; difüzyon ağırlıklı manyetik rezonans görüntüleme ile doğrulanmış akut iskemik inmeli hastalarda, kontrastsız beyin tomografisinde iyi karakterize edilebilen anatomik yapılar olan bazal ganglionlardaki dansite değişikliklerini analiz ederek, erken dönemde serebral iskemiyi saptayabilecek yeni bir objektif radyolojik kriter ortaya koymaktır.

Materyal ve Metod: Çalışma için yerel etik kurul onayı alındı (karar no:359, tarih25/11/2020). Bu retrospektif çalışmaya 01.08.2020-30.12.2020 tarihleri arasında acil serviste AIS şüphesiyle kontrastsız beyin CT ve DW-MRI görüntüleme yapılan erişkin hastalar dahil edildi. Çalışmada önce hastaların başvuru sonrası ilk yapılan beyin CT görüntüleri değerlendirildi. Beyin CT'de belirgin iskemi bulgusu saptanan hastalar çalışma dışında bırakıldı. CT'de belirgin iskemi bulgusu saptanmayan hastalarda bilateral talamus, lentiform nukleus ve kaudat nukleus dansitleri Hounsfield unit (HU) cinsinden ölçülerek kaydedildi (resim 1,2,3). Daha sonra bu hastaların aynı başvurudaki DW-MRI görüntüleri analiz edildi. DW-MRI incelemede akut iskemi bulgusu saptanmayan hastalar kontrol grubuna alındı. DW-MRI görüntülerinde sağ veya solda unilateral MCA sulama alanında iskemi saptanan hastalar AIS'li hasta grubu olarak çalışmaya dahil edildi.

Sonuçlar: Kontrol grubunda bulunan hastaların sol ve sağ taraf TD, LND ve KND ölçüm değerleri istatistiksel olarak anlamlı farklı idi (Sırasıyla p=0.001, p<0.001, p<0.001, Tablo 1). Kontrol grubunda bulunan hastaların sol taraf TD, LND ve KND ölçüm değerleri sağ taraf TD, LND ve KND ölçüm değerlerinden istatistiksel olarak anlamlı daha yüksek idi (Tablo 1). Kontrol grubunda TD, LND ve KND parametrelerinin sağ ve sol ölçümlerinin dağılımı resim 4'de verildi.

AIS grubunda bulunan hastaların iskemili ve iskemisiz taraflarındaki TD ölçüm değerleri istatistiksel olarak anlamlı farklı değildi (p=0.179, Tablo 1). AIS grubunda bulunan hastaların iskemili ve iskemisiz taraflarında LND ve KND ölçüm değerleri istatistiksel olarak anlamlı farklı idi (Sırasıyla p<0.001, p=0.014, Tablo 1). AIS grubunda bulunan hastaların iskemisiz taraflarında LND ve KND ölçüm değerleri iskemili taraflarda LND ve KND ölçüm değerlerinden istatistiksel olarak anlamlı daha yüksek idi (Tablo 1). AIS grubunda TD, LND ve KND parametrelerinin iskemili ve iskemisiz ölçümlerinin dağılımı resim 5'de verildi.

ICC değerlerine göre kontrol grubunda bulunan 53 hastanın sağ ve sol taraflarındaki TD, LND ve KND ölçümleri çok yüksek (excellent) düzeyde uyumlu idi (Sırasıyla,0.971 (0.946-0.984);0.986 (0.961-0.994); 0.969 (0.936-0.984). Tablo 2). ICC değerlerine göre AIS grubunda bulunan 51 hastanın iskemili ve iskemisiz taraflarındaki TD, LND ve KND ölçümleri orta düzeyde (moderate) uyumlu idi (Sırasıyla.0.656 (0.469-0.788);0.511 (0.042-0.753); 0.642 (0.447-0.779), Tablo 2).

Kontrol ve AIS grubunda TD, LND ve KND ölçüm değerleri arasındaki uyumu görsel olarak göstermek için %95 uyum sınırları ile birlikte oluşturulan Bland–Altman grafikleri resim 6 ve 7'te gösterildi.

Tartışma: Çalışmamız ortaya koyduğu veriler ışığında AIS'li hastalarda,, bazal ganglionlar ve talamustaki dansite değişikliklerinin DW-MRI'a gerek olmadan, henüz kontrastsız beyin CT çekimi aşamasında radyolojik olarak tanı koyabilme açısından umut vericidir. Daha geniş ve seçilmiş hasta gruplarında yapılacak benzer çalışmalar ile bu yöntem, gelecekte klinik pratiğe ciddi katkılar sağlayabilecektir.

Anahtar kelimeler: inme, tomografi, diffüzyon

Kaynaklar

1. Lövblad K-O, Baird AE. Computed tomography in acute ischemic stroke. Neuroradiology 2010; 52: 175-87.
2. Jensen-Kondering U, Riedel C, Jansen O. Hyperdense artery sign on computed tomography in acute ischemic stroke. World J Radiol 2010; 2: 354. Doi: 10.4329/wjr.v2.i9.354
3. Latchaw RE, Alberts MJ, Lev MH, Connors CC, Harbaugh RE, Higashida RD et al. Recommendations for imaging of acute ischemic stroke: a scientific statement from the American Heart Association. Stroke 2009; 40: 3646-78. Doi: 10.1161/STROKEAHA.108.192616
4. Fiebach J, Schellinger P, Jansen O, Meyer M, Wilde P, Bender J et al. CT and diffusion-weighted MR imaging in randomized order: diffusion-weighted imaging results in higher accuracy and lower interrater variability in the diagnosis of hyperacute ischemic stroke. Stroke 2002; 33: 2206-10. Doi:10.1161/01.STR.0000026864.20339.CB
5. Taşdemir N, Tamam Y, Tabak V, Dedeoğlu A. Akut iskemik strokta beyin tomografisi erken bulgularının değerlendirilmesi. DicleTıpDerg 2008; 35: 50-7.
6. Moulin T, Cattin F, Crepin-Leblond T, Tatu L, Chavot D, Piotin M et al. Early CT signs in acute middle cerebral artery infarction: predictive value for subsequent infarct locations and outcome. Neurology 1996; 47: 366-75. Doi: 10.1212/WNL.47.2.366
7. Olcay HÖ, Çevik Y, Emektar E. Akut İskemik İnme Geçiren Hastalarda Radyolojik Görüntüleme Bulgularıve Bu Bulgulara Etki Eden Faktörlerin Değerlendirilmesi. Ankara Med J 2018; 18: 492-9.
8. Greshman G, Alexander D. National Institute of Neurological Disorders and Stroke rt-PA Stroke Study Group. Tissue plasogen activator for acute ischemic stroke. Stroke 1997; 28: 1522-6.
9. Tekşam M, Cakir B, Coşkun M. CT perfusion imaging in the early diagnosis of acute stroke. Diagn Interv Radiol 2005;11:202-5.
10. Mayer TE, Hamann GF, Baranczyk J, Rosengarten B, Klotz E, Wiessmann M et al. Dynamic CT perfusion imaging of acute stroke. Am J Neuroradiol 2000; 21: 1441-9.
11. Wardlaw J. Overview of Cochrane thrombolysis meta-analysis. Neurology 2001; 57: S69-S76.
12. Prokop M. Multislice CT angiography. EurJRadiol 2000; 36: 86-96. Doi:10.1016/S0720-048X(00)00271-0
13. von Kummer R, Meyding-Lamade U, Forsting M, Rosin L, Rieke K, Hacke W, Sartor K et al. Sensitivity and prognostic value of early CT in occlusion of the middle cerebral artery trunk. AmJNeuroradiol1994; 15: 9-15.
14. Eastwood JD, Lev MH, Provenzale JM. Perfusion CT with iodinated contrast material. AmJRoentgenolog 2003; 180: 3-12.
15. Hegde AN, Mohan S, Lath N, Lim CT. Differential diagnosis for bilateral abnormalities of the basal ganglia and thalamus. Radiographics 2011; 31: 5-30.
16. Osborn AG. Diagnostic neuroradiology. Mosby 1994.
17. Song P, Fang Z, Wang H, Cai Y, Rahimi K, Zhu Y et al. Global and regional prevalence, burden, and risk factors for carotid atherosclerosis: a systematic review, meta-analysis, and modelling study. Lancet Global Health 2020; 8: e721-e9.
18. de Weerd M, Greving JP, de Jong AW, Buskens E, Bots ML. Prevalence of asymptomatic carotid artery stenosis according to age and sex: systematic review and metaregression analysis. Stroke 2009; 40: 1105-13. Doi:10.1161/STROKEAHA.108.532218
19. Cina C, Safar H, Maggisano R, Bailey R, Clase C. Prevalence and progression of internal carotid artery stenosis in patients with peripheral arterial occlusive disease. JVascSurg 2002; 36: 75-82.

AIS saptanmamış bir hastada TD, KND ve LND ölçümü

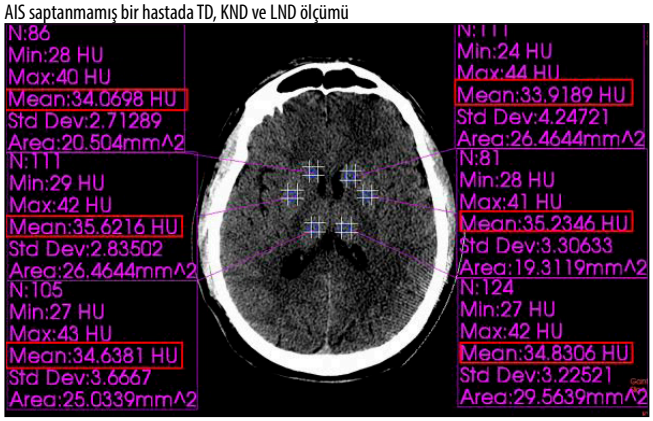

Aynı düzlemde beyin BT'sinde anlamlı bir iskemi belirtisi olmamasına rağmen DW-MRG ve ADC haritalamada akut iskemi saptanan bir hastanın görüntüleri



Resim 2'de BT, DW-MRG ve ADC görüntüleri verilen hastanın BT görüntülerinde lateral ventrikül seviyesinde bazal ganglion ve talamus yoğunluklarının ölçümü. Hastanın solda iskemik alan var ve sol LND kontralateral ölçümden 3.2 HU daha düşük

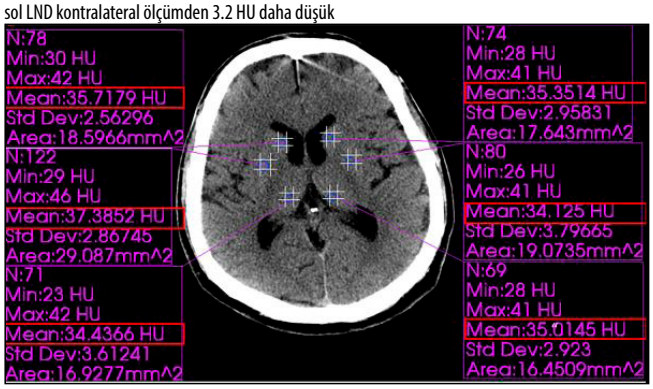

Kontrol grubundaki TD, LND ve KND ölçümleri arasındaki uyumu görsel olarak göstermek için %95 uyum sınırı ile oluşturulmuş Bland-Altman grafikleri

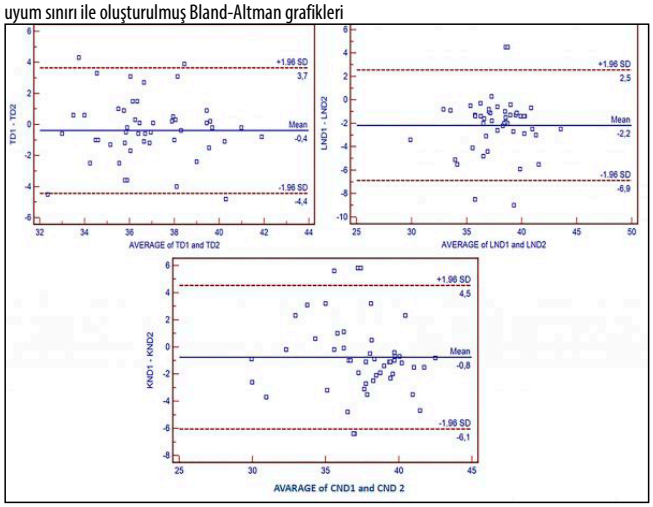

AIS grubundaki TD, LND ve KND ölçümleri arasındaki uyumu görsel olarak göstermek için %95 uyum sınırıyla oluşturulmuş Bland-Altman grafikleri

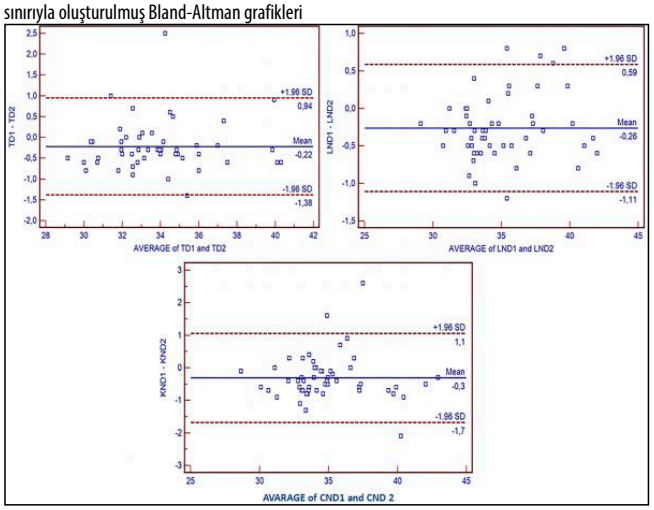

Tablo 1. Kontrol grubunda sağ ve sol taraf ile AIS grubunda iskemik ve iskemik olmayan taraf arasında TD, LND ve KND değerlerinin karşılaştırılması

	Control group			AIS group		
	Right n=53	Left n=53	P value	Ischemic n=51	Non-ischemic n=51	P value
	Mean ± SD Median (min-max)	Mean ± SD Median (min-max)		Mean ± SD Median (min- max)	Mean ± SD Median (min-max)	
TD	33.74 ± 2.62 33.7 (28.9-40.4)	33.96 ± 2.59 33.5 (29.4-40.6)	0.001	36.64 ± 2.54	37.03 ± 2.46	0.179
LND	34.87 ± 3.05 33.9 (29-41.7)	35.13 ± 2.98 34 (29.2-42.3)	<0.001	36.75 ± 2.98 37.2 (28.2-42.3)	38.92 ± 2.77 39.1 (31.6-44.8)	<0.001
KND	34.84 ± 3.00 34.2 (28.6-42.8)	35.15±3.03 34.5 (28.7-43.1	<0.001	37.01 ± 3.04 37.4 (28.7-42.1)	37.78 ± 3.45 38.9 (30.4-43.8)	0.014

Tablo 2. Kontrol grubu için sol ve sağ taraflar arasındaki ve AIS grubu için iskemik ve iskemik olmayan taraflar arasındaki TD, LND ve KND ölçümlerindeki uyum analizi

	Control group			AIS group	
	ICC (95% CI)	P value		ICC (95% CI)	P value
TD right-left	0.971 (0.946-0.984)	<0.001	TD ischemic- non-ischemic	0.656 (0.469-0.788)	<0.001
LND right-left	0.986 (0.961-0.994)	<0.001	LND ischemic- non-ischemic	0.511 (0.042-0.753)	<0.001
KND right-left	0.969 (0.936-0.984)	<0.001	CND ischemic- non-ischemic	0.642 (0.447-0.779)	<0.001

Nöroradyoloji

PS-588

LOMBER BÖLGEDEKİ SUBKUTAN YAĞ DOKU KALINLIĞI İLE İVDD VARLIĞI VE DERECESİ İLE DİSK HERNİASYONU VARLIĞI ARASINDAKİ İLİŞKİ

Yavuz Yüksel, Ebru Torun, Tarkan Ergün

Alanya Alaaddin Keykubat Üniversitesi, Radyoloji Anabilim Dalı

Giriş: İntervertebral disk dejenerasyonu (İVDD) için genetik faktörler, obezite, travma, sigara kullanımı, vertebral kolonun sagittal morfolojisi, yaş, cinsiyet ve etnik grup risk faktörü olarak tanımlanmıştır. Vücut kitle indeksi (VKİ), genel olarak yağ dokusu ölçüsünün göstergesi olarak kullanılmaktadır. Ancak vücuttaki yağ depolanması kişiden kişiye bölgesel farklılıklar gösterir. VKİ, hastanın lumbal bölgesindeki lokal obezitesini kesin olarak ölçmez. Cilt altı yağ doku kalınlığı, kolay ölçülebilen bölgesel yağ dokusu dağılımını ortaya koyan bir parametredir. Farklı çalışmalarda bölge spesifik yağ doku dağılımının morbiditenin kuvvetli bir belirleyicisi olduğu bildirilmektedir (1,2). Bizim bilgilerimize göre; bu çalışma lumbal İVDD' nin varlığı ve derecesi ile lumbal subkutan yağ doku kalınlığı arasındaki ilişkiyi inceleyen ilk çalışmadır.

Amaç: Lomber bölgedeki cilt altı yağ doku kalınlığı ile lomber İVDD' nin varlığı ve derecesi ile intervertebral disk herniasyonunun (İVDH) varlığı arasındaki ilişkinin araştırılması.

Materyal ve Metod: Bel ağrısı nedeniyle lumbal manyetik rezonans görüntüleme (MRG) tetkiki gerçekleştirilen 2350 hasta, retrospektif olarak değerlendirildi.Dejenerasyon gelişimine eğilim oluşturan; yaş ve cinsiyete bağlı farklılıkları ortadan kaldırabilmek amacı ile 30-40 yaş arası kadın hastalardan çalışma grubu oluşturuldu. MRG'de kitle, konjenital anomali, fraktür, spondilodiskit, spondilolistezis saptanan hastalar ile klinik bilgisinde, bel ağrısı haricinde ek şikayeti bulunan ya da lumbal cerrahi öyküsü olan hastalar çalışma kapsamına alınmadı. 250 kadın hasta çalışma kapsamında incelendi.Her hasta için İVDD' nin varlığı ve derecesi ile İVDH varlığı değerlendirildi. Cilt altı yağ doku kalınlığı ölçüldü. Lumbal İVDD' nin derecesi sagittal T2 ağırlıklı görüntülerde (AG) incelendi. Pfirrmann klasifikasyonuna göre grade 1-5 arası sınıflandırıldı. Tüm düzeyler için en yüksek dejenerasyon düzeyine sahip disk düzeyine göre hastalar gruplandırıldı. Cilt altı yağ doku kalınlığı, L3-4 intervertebral disk düzeyinden geçen aksiyel T2AG'de ölçüldü.Diğer seviyelerde intervertebral disk düzeyinden geçen aksiyel görüntünün zemin düzlemi ile farklı açılarda olabilmesi nedeni ile bu düzey seçildi.

Bulgular: Hastaların 83'ünde (%33.2) grade 1 (normal), 52 hastada (%20.8) grade 2, 18 hastada (%7.2) grade 3, 85 hastada (%34) grade 4,12 hastada (%4.8) grade 5 dejenerasyon izlendi.Lomber İVDD bulunan hastalarda cilt altı yağ doku kalınlığı (ort:20.6±1.1 mm), disk dejenerasyonu bulunmayan (ort:16.9±1.1 mm) olgulara göre daha yüksek olarak bulundu (p=0.012).İVDH varlığı ile cilt altı yağ doku kalınlığı arasında da benzer ilişki saptandı (p=0.001). İVDD'nun derecesi ile cilt altı yağ doku kalınlığı arasında pozitif yönlü korelasyon mevcuttu (p=0.01, r:0.163).

Sonuçlar: Lomber bölgedeki cilt altı yağ doku kalınlığındaki artış, lomber intervertebral diskte dejenerasyon ve herniasyon gelişimi için predispozan faktördür.Cilt altı yağ doku kalınlığı ile dejenerasyon derecesi arasında pozitif yönlü yakın ilişki mevcuttur.

Anahtar kelimeler: lomber intervertebral disk dejenerasyonu, disk herniasyonu, cilt altı yağ doku kalınlığı, MRG

Kaynaklar

1. Adams MA, Roughley PJ: What is intervertebral disc degeneration, and what causes it? Spine (Phila Pa 1976) 31(18):2151-2161, 2006.
2. Yu LP, Qian WW, Yin GY, Ren YX, Hu ZY. MRI Assessment of Lumbar Intervertebral Disc Degeneration with Lumbar Degenerative Disease Using the Pfirrmann Grading Systems. PLoS One. 2012;7(12):e48074. doi: 10.1371/journal.pone.0048074. Epub 2012 Dec 20.

Nöroradyoloji

PS-589

LOMBER İNTERVERTEBRAL DİSK DEJENERASYON DERECESİ İLE PARAVERTEBRAL KAS ALANLARI ARASINDAKİ İLİŞKİ

Ebru Torun, Yavuz Yüksel, Tarkan Ergün

Alanya Alaaddin Keykubat Üniversitesi, Radyoloji Anabilim Dalı

Giriş: Lomber intervertebral disk dejenerasyonu (İVDD) bel ağrısı, mekanik instabilite, disk herniasyonları, sinir kökü basısı ve dar lomber spinal kanala ilerleyerek cerrahi tedavilere ve ağır mali yüke neden olabilen klinik pratikte sık karşılaşılan bir durumdur (1,2). Bu nedenle İVDD gelişimini önleyebilecek koruyucu faktörlerin bilinmesi son derece önemlidir. Paravertebral kaslar spinal kolonu destekleyen temel yapılar olup intervertebral disk üzerindeki fizyolojik yüklenme için en önemli koruyucu anatomik yapılardır. Literatürde paravertebral kas morfolojisi üzerine gerçekleştirilen çalışmalarda temel olarak kaslardaki lipoatrofi ile kronik alt bel ağrısı arasındaki ilişki araştırılmıştır (3-6).

Bizim bilgilerimize göre bu çalışma spinal yüklenmenin derecesini gösteren intervertebral disk dejenerasyon düzeyine göre paravertebral kas alanlarındaki değişimi inceleyen ilk çalışmadır.

Amaç: Lomber intervertebral disk dejenerasyon derecesi ile paravertebral kas alanları arasındaki ilişkinin araştırılması.

Gereç ve Yöntemler: 2018 ile 2019 tarihleri arasında alt bel ağrısının araştırılması amacıyla kliniğimize gönderilen 2350 hastanın, lomber manyetik rezonans görüntüleme (MRG) tetkikleri retrospektif olarak değerlendirildi. Yaş ve cinsiyete bağlı intervertebral diskte izlenebilecek dejenerasyon farklılıklarını ortadan kaldırabilmek için 30-40 yaş arası 250 kadın hasta çalışma kapsamında incelendi. Her hasta için lomber paravertebral kasların alanları (multifidus, kuadratus lumborum, erektör spina ve iliopsoas kasları) ayrı ayrı ölçüldü ve mm^2 olarak kaydedildi. Ek olarak lomber intervertebral disk dejenerasyonunun varlığı ve derecesi Pfirrmann sınıflandırması kullanılarak değerlendirildi ve not edildi.

Bulgular: Hastaların 83'ünde (% 33.2) grade 1 (normal), 52 hastada (% 20.8) grade 2, 18 hastada (% 7.2) grade 3, 85 hastada (% 34) grade 4, 12 hastada (% 4,8) grade 5 dejenerasyon izlendi. İncelenen tüm kas gruplarında; hafif ve orta düzey dejenerasyonlu olgularda kas alanında artış izlenirken ileri dejenerasyonlu olgularda ise kas alanında azalma görüldü. Erektör spina kası için bu ilişki anlamlı istatistiksel korelasyon gösteriyordu (p=0.005).

Sonuçlar: İntervertebral disk dejenerasyonu orta yaşlı kadınlarda sıklıkla izlenir (% 66.8). Spinal yüklenmenin göstergesi olan intervertebral disk dejenerasyon derecesi arttıkça paraspinal kaslarda özellikle spinal kolonu temel destekleyen kas olan erektör spina kasında erken dönemde hipertrofi ilerleyen dönemde atrofi gelişir.

Anahtar kelimeler: lomber intervertebral disk dejenerasyonu, paravertebral kaslar, MRG

Kaynaklar

1. Adams MA, Roughley PJ: What is intervertebral disc degeneration, and what causes it? Spine (Phila Pa 1976) 31(18):2151-2161, 2006.
2. Yu LP, Qian WW, Yin GY, Ren YX, Hu ZY. MRI Assessment of Lumbar Intervertebral Disc Degeneration with Lumbar Degenerative Disease Using the Pfirrmann Grading Systems. PLoS One. 2012;7(12):e48074. doi: 10.1371/journal.pone.0048074. Epub 2012 Dec 20.
3. Kjaer P, Bendix T, Sorensen JS, Korsholm L, Leboeuf-Yde C. Are MRIdefined fat infiltrations in the multifidus muscles associated with low back pain? BMC Med. 2007;5:2.
4. Fortin M, Macedo LG. Multifidus and paraspinal muscle group crosssectional areas of patients with low back pain and control patients: a systematic review with a focus on blinding. Phys Ther. 2013 Jul;93(7):873-88.
5. Flicker PL, Fleckenstein JL, Ferry K, Payne J, Ward C, Mayer T, Parkey RW, Peshock RM. Lumbar muscle usage in chronic low back pain. Magnetic resonance imaging evaluation. Spine. 1993. 18 (5); 582-586.
6. Danneels LA, Vanderstraeten GG, Cambier DC, Witvrouw EE, De Cuyper HJ. CT imaging of trunk muscles in chronic low back pain patients and healthy control subjects. Eur Spine J. 2000;9(4):266–72.

Nöroradyoloji

PS-590

"İNTRAKRANİAL EKSTRAAKSİYEL YERLEŞİMLİ EWİNG SARKOMA" OLGU SUNUMU

Enis Bilek, Ayşe Keven, Ahmet Faruk Gürbüz, Kamil Karaali

Akdeniz Üniversitesi Hastanesi

Giriş ve Amaç: Ewing sarkomu/periferal primitif nöroektodermal tümör (ES/pPNET), genellikle pediatrik yaş grubunda görülen, genellikle uzun kemiklerin diafizinden ya da yassı kemiklerden köken alan, geniş yumuşak doku komponenti bulunan malign bir tümördür. Küçük yuvarlak mavi hücreli tümörlerdendir ve agresif seyirlidir (1).

Hastamızda ES'nin nadir bir formu olarak primer intrakranial ekstraaksiyel tutulumunu göreceğiz.

Olgu Sunumu: 22 yaşında, erkek hastamız baş ağrısı, ekrana baktığında görüntüde kayma, yer yer görme alanında kayıp, zaman zaman çift görme şikayetleri ile başvurmuştu. Bunun üzerine intravenöz kontrast madde enjeksiyonu sonrası MRG (manyetik rezonans

görüntülemede)'de interhemisferik alanda yerleşimli olması ve her iki tarafta okspital loba uzanımı bulunması nedeniyle, falks serebriden köken aldığı ve ekstraaksiyel yerleşimli olduğu düşünülen kitle izlendi. Kitle T2 ağırlıklı, FLAIR sekanslarda hiperintens-heterojen görünümdeydi (Resim A,B). Yoğun kontrast enhansmanı göstermekteydi (Resim C,D,E) ve perfüzyon MRG'de CBV (cerebral blood volume) haritalamada kitle perfüzyonu belirgin artmıştı (Resim F).

Kitle her iki oksipital lobda sağ tarafta daha belirgin olmak üzere bası oluşturduğundan her iki taraf oksipital lob beyaz cevherinde zayıf ödematöz değişiklikler gördük (Resim A,B). DWI (diffusion weighted images) ve ADC (apparent diffusion coefficient) imajlarda diffüzyon kısıtlılığı görüldü (Resim G,H). SWI (susceptibility weighted imaging) sekansta ve faz görüntülerde yapılan değerlendirmede kitle içi kronik hemorajik ürünler izlendi (Resim I,J).

Vakamızda ilk izlenimlerimizde, kitlenin ekstraaksiyel yerleşimi ve yoğun kontrast enhansmanı nedeniyle her ne kadar yaş aralığı için tipik olmasa da menenjiom da ayırıcı tanıdaydı.

Yapılan cerrahide kitlenin ekstraaksiyel yerleşimli olduğu görüldü ve total olarak eksize edilebildi. Patolojik incelemede Ewing sarkomu olarak değerlendirildi.

Tartışma ve Sonuç: ES pediatrik ve genç erişkin yaş grubunda ikinci en yaygın görülen primer kemik tümörüdür. En sık uzun kemiklerin diafizinden ya da aksiyel iskeletten köken alır. ES oldukça agresif seyrettiğinden başvuru anında metastatik olabilir. En sık metastazı akciğerleredir. Beyin metastazı nadir değildir. ES kafa kemiğinden de primer olarak köken alabilir. Ancak primer intrakranial ekstraaksiyel tutulumu oldukça nadirdir. Ayrıca daha nadir olarak primer intrakranial intraaksiyel tutulumu da bildirilmiştir (1,2).

ES, santral sinir sisteminin primitif nöroektodermal tümörlerinden farklı olarak EWSR1 gen yeniden düzenlenmesinin gösterilmesi ile ayırt edebiliriz. Hastamızda EWSR1 gen yeniden düzenlenmesi negatifti. Ancak yaygın CD99 pozitifliği ve diğer histopatolojik özellikleri nedeniyle Ewing sarkomu olarak değerlendirildi (3,4). PET BT'de hastada başka lezyon saptanmadı. VAC-İE (vinkristin, adriamisin, siklofosfamid - ifosfamid, etoposid) tedavisi planlanan hasta 9. ay kontrollerinde stabil seyretmektedir (5).

Olgumuzda olduğu gibi İntrakranial ekstraaksiyel formunda yoğun kontrastlanma da görüldüğü için menenjiom ayırıcı tanıya girebilir. Zaman zaman intra-ekstraaksiyel ayrımını yapmak bile güç olabilir.

Anahtar kelimeler: Sarkoma, Ewing, İntrakranial, Pediatrik Beyin Tümörü, PNET, EWSR1

Kaynaklar

1- Yang, M.J., Whelan, R., Madden, J. et al. Intracranial Ewing sarcoma: four pediatric examples. Childs Nerv Syst 34, 2018;441–448.
2- Panwar N, Sharma S, Purohit DK. Primary Intracranial Intra Axial Ewing's Sarcoma: A Rare Case Report with Unusual Location & Short Review on Literature. Clin Surg. 2018; 3: 1946
3- Kumar V, Singh A, Sharma V, Kumar M. Primary intracranial dural-based Ewing sarcoma/peripheral primitive neuroectodermal tumor mimicking a meningioma: A rare tumor with review of literature. Asian J Neurosurg 2017;12:351-7
4- Gyure KA, Prayson RA, Estes ML. Extracerebellar primitive neuroectodermal tumors: A clinicopathologic study with bcl-2 and CD99 immunohistochemistry. Ann Diagn Pathol. 1999 Oct;3(5):276-80.
5-Subbiah, V., Anderson, P., Lazar, A. J., Burdett, E., Raymond, K., & Ludwig, J. A. Ewing's Sarcoma: Standard and Experimental Treatment Options. Current Treatment Options in Oncology, 2009; 10(1-2), 126–140.

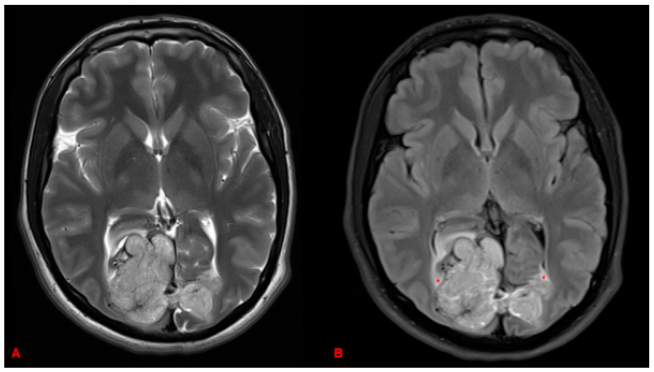

Resim A,B. Kitle T2 ağırlıklı (A), FLAIR (B) sekanslarda hiperintens-heterojen görünümdedir. Kitle her iki oksipital lobda sağ tarafta daha belirgin olmak üzere bası oluşturduğundan her iki taraf oksipital lob beyaz cevherinde zayıf ödematöz değişiklikler (yıldız) görülmektedir.

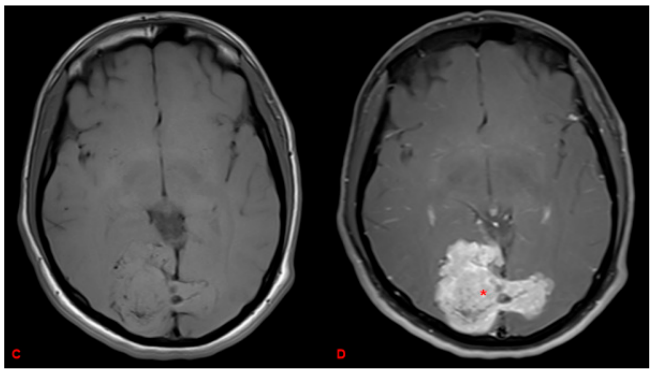

Resim C,D. İnterhemisferik alanda yerleşimli her iki oksipital loba sağda belirgin bası yapan, T1 sekansta (C) beyin parankimi ile izointens, postkontrast yağ baskılı T1 sekansta (D) yoğun kontrastlanan yıldız ile işaretlenmiş kitle görülmektedir.

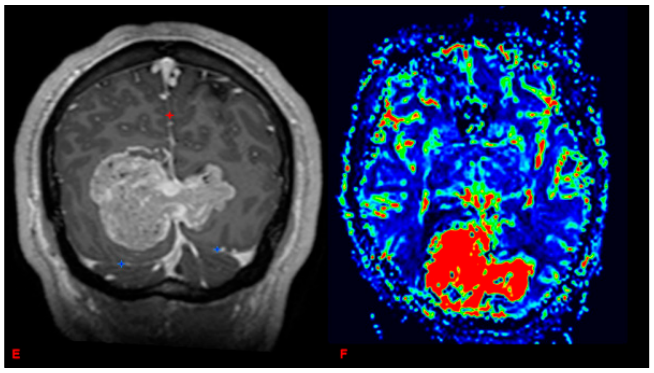

Resim E,F. Koronal postkontrast T1 görüntüde (E) interhemisferik alanda yerleşimli kitlenin falks serebrinin (kırmızı yıldız), tentoriuma (mavi yıldızlar) yakın kesiminden köken alan kitlenin, CBV haritalamada (F) perfüzyonunun belirgin arttığı görülmektedir.

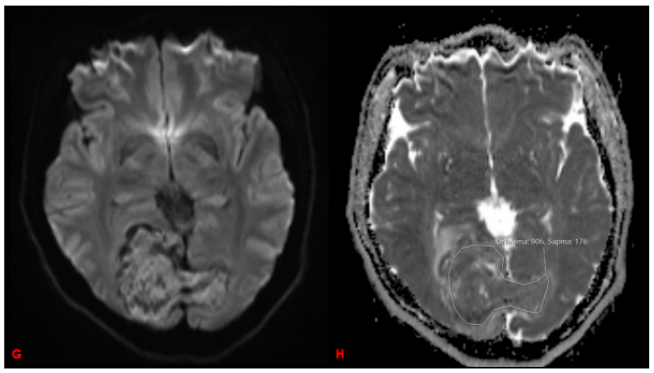

Resim G,H. DWI sekansta (G) ve ADC haritalamada (H) kitlenin bir miktar diffüzyon kısıtladığı görülmektedir. Kiitle santralinden geniş alandan yapılan ölçümde ADC değeri 906 x 10-3 mm2/sn bulunmuştur.

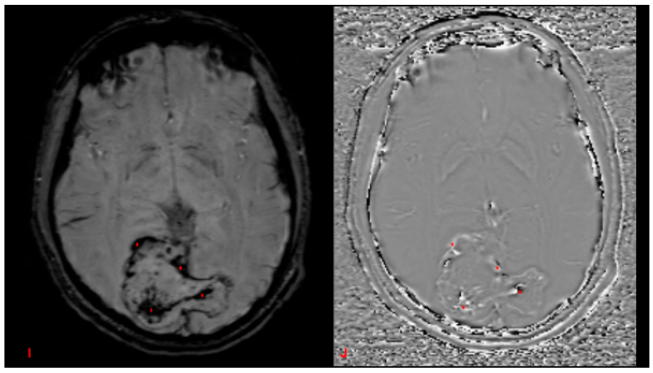

Resim I,J. SWI sekansta (I) kitlenin periferal kısmında ve santral kısmında yaygın manyetik duyarlılık artefaktları (yıldızlar) oluşturan, faz imajlarda (J) kronik hemorajk ürün olduğu anlaşılan görünümler izlendi.

Meme Radyolojisi

PS-591

PAGET: BUZDAĞININ GÖRÜNEN YÜZÜ

Melis Baykara Ulusan[1], Velican Gündoğdu[1], İpek Sel[1], Kıvılcım Ulusan[2], Abdullah Soydan Mahmutoğlu[1]

[1]İstanbul Eğitim ve Araştırma Hastanesi Radyoloji
[2]İstanbul Eğitim ve Araştırma Hastanesi Genel Cerrahi

Giriş ve Amaç: Memenin Paget hastalığı tüm meme tümörlerinin %1-4,3'ünü oluşturan nadir görülen bir hastalıktır. Genellikle kaşıntı, kızarıklık, pullu cilt, kanlı meme başı akıntısı ve meme başı ülserasyonu ile prezente olmakta ve tanısı klinik olarak konmaktadır. Nadiren izole hastalık olarak görülse de (tüm vakaların %8'i) sıklıkla duktal karsinoma in situ (DKİS) veya invaziv kanserler ile birliktelik göstermektedir. (1-4) Resimlerle bir konu bildiri özetimizin amacı meme başının Paget hastalığına eşlik edebilecek in situ ve invaziv meme kanseri belirtilerinin farkında olmak ve vaka serimizde hastalığının klinik, görüntüleme ve patolojik bulgularını incelemektir.

Gereç ve Yöntem: 2017-2021 yılları arasında meme başı Paget hastalığı bulguları ile radyoloji ve dermatoloji kliniğine başvuran hastalar geriye dönük olarak tarandı. Bu hastaların görüntüleri (mamografi, ultrasonografi ve manyetik rezonans görüntüleme) in situ ve invaziv meme kanseri bulguları açısından değerlendirildi. Ameliyat ve biyopsi işlemlerine ait patoloji raporları geriye dönük olarak incelendi.

Bulgular: 2017-2021 yılları arasında hastanemizde 12 hastaya (11 kadın ve 1 erkek) meme başı Paget hastalığı tanısı koyulmuştur. Hastaların 9'u hastanemizde opere olmuş ve ayrıntılı patoloji raporları elde edilmiştir. Diğer 3 vaka biyopsi ile Paget tanısı aldıktan sonra operasyon için dış merkeze gitmiştir. 12 hastanın 11'ine eşlik eden DKİS (%91,6), bunların da 6 tanesine (%50) eşlik eden invaziv karsinom bulunmaktaydı. 11 DKİS vakasının 9 tanesi grade 3 idi ve 7 tanesinde komedonekroz izlendi.

Görüntüleme geçmişlerine bakıldığında 8 hastada mamografi (MG), 8 hastada ultrason (US) ve 9 hastada manyetik rezonans (MR) inceleme görüntülerine ulaşıldı. MG görüntüleri incelendiğinde bir hastada meme başında kümelenmiş mikrokalsifikasyon izlenirken, 3 hastada eşlik eden invaziv kansere ait kitle görünümü vardı (Şekil 1). Mamografik görüntülerde eşlik eden DKİS lehine değerlendirilebilecek belirgin özellik yoktu. US görüntülerinde 5 hastada distorsiyon ve heterojen parankimal gölgelenme şeklinde DKİS düşündürebilecek bulgular mevcuttu. MR incelemelerinde 8 hastada yaygın heterojen non mass kontrast tutulumu ve 6 hastada washout göstererek kontrastlanan invaziv kitle görünümü mevcuttu (Şekil 2).

Tartışma ve Sonuç: Hastalara ait görüntüler değerlendirildiğinde MG ve US görüntülerinde Paget ve eşlik edebilecek insitu ve invaziv odaklara ait şüpheli bulgular (mikrokalsifikasyon, distorsiyon, heterojen gölgelenme veren parankim, kitle bulgusu) kısmen izlense de lezyonların tamamı net olarak görüntülenememiştir. MR incelemelerinde ise diğer modalitelere üstün şekilde hem eşlik eden multi- veya unifokal invaziv odaklar hem de yaygın DKİS dağılımı değerlendirilebilmiştir.

Literatürde Paget hastalarının %22- 50 sinde mamografinin negatif olabileceği belirtilmiştir. MR ise mamografi ve ultrasonda malignite bulgusu olmayan klinik olarak okült kanserlerin tanısında oldukça faydalıdır. (1-4)

Buna göre; DKİS ve invaziv komponentlerin meme içerisinde yayılımı, kesin lokalizasyonu, operasyon öncesi planlama ve aksiller değerlendirme için en faydalı tanı yönteminin literatürlerde de belirtildiği gibi MR olduğu anlaşılmıştır. Meme başı Paget hastalığı tanısı koyulan hastalarda MG ve US ile yapılan primer değerlendirmeye mutlaka MR görüntüleme eklenerek preoperatif ayrıntılı inceleme yapılmalıdır.

Anahtar kelimeler: Paget Hastalığı, DKİS, MRG, İnvaziv Duktal Karsinom

Kaynaklar

1. E. T. Burke, M. Patricia Braeuning, R. McLelland, E. D. Pisano, and L. L. Cooper, "Paget disease of the breast: a pictorial essay,"Radiographics, vol. 18, no. 6, pp. 1459–1464, 1998.doi: 10.1148/radiographics.18.6.9821194
2. Moore SA, Notgrass HM, Vandergriff TW, Sahoo S. Mammary Paget's Disease of the Male Breast: A Rare Case With an Unusual Immunohistochemical Profile. International Journal of Surgical Pathology. 2020;28(2):210-215. doi:10.1177/1066896919874878
3. Eleonora Gaspari, Aurora Ricci, Valeria Liberto, Angela Lia Scarano, Maria Fornari, Giovanni Simonetti, "An Unusual Case of Mammary Paget's Disease Diagnosed Using Dynamic Contrast-Enhanced MRI", Case Reports in Radiology, vol. 2013, Article ID 206235, 5 pages, 2013. doi:10.1155/2013/206235
4. J. H. Yim,M. R.Wick, G. W. Philpott, J. A. Norton, and G.M. Doherty, "Underlying pathology in mammary Paget's disease,"Annals of Surgical Oncology, vol. 4, no. 4, pp. 287–292, 1997. doi: 10.1155/2013/206235

51 y, kadın. Sağ meme CC ve MLO mamogram görüntülerinde meme başı ve areolada kalınlık artışı ve kümelenmiş mikrokalsifikasyonlar izlenmekte.

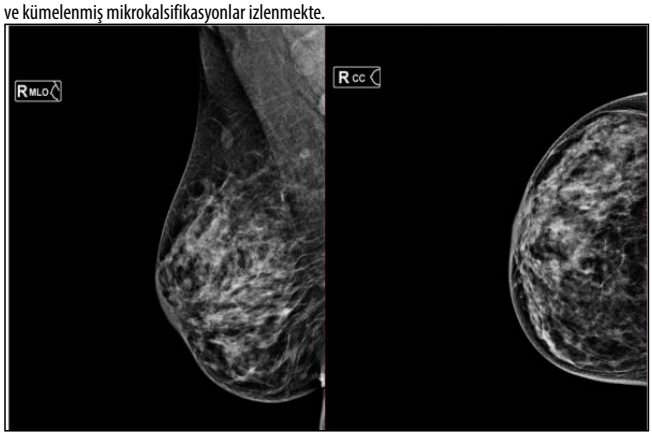

Şekil 1 de mamografisi izlenen olgunun MR incelemesi.Substraksiyon MIP görüntülerinde sağ orta dış ve alt dış kadranda yaklaşık 5,5 cm boyunca segmental uzanımlı heterojen kitlesel olmayan kontrast tutulumu.

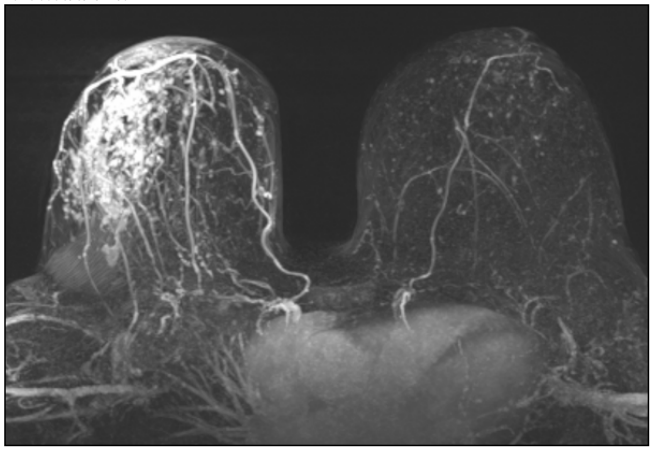

Şekil 1 de izlenen olgunun sağ meme postkontrast T1 sagital görüntüsü. Alt dış kadranda segmental uzanımlı heterojen kitlesel olmayan kontrast tutulumu.

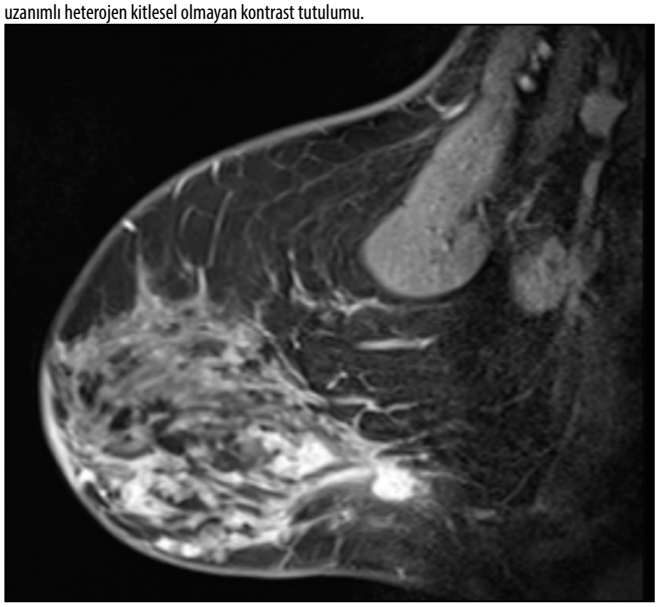

60 y,erkek.Sol meme CC ve MLO mamogramda meme başına invaze görünümde düzensiz sınırlı kitle lezyon. Patolojik tanı mikst tip invaziv duktal karsinom ve Paget Hastalığı.



Şekil 4 te izlenen olgunun A.Prekontrast aksiyal T1 ve B.Postkontrast aksiyal T1 substraksiyon görüntülerinde sol meme başına invaze görünümde kitle lezyon izlenmekte.

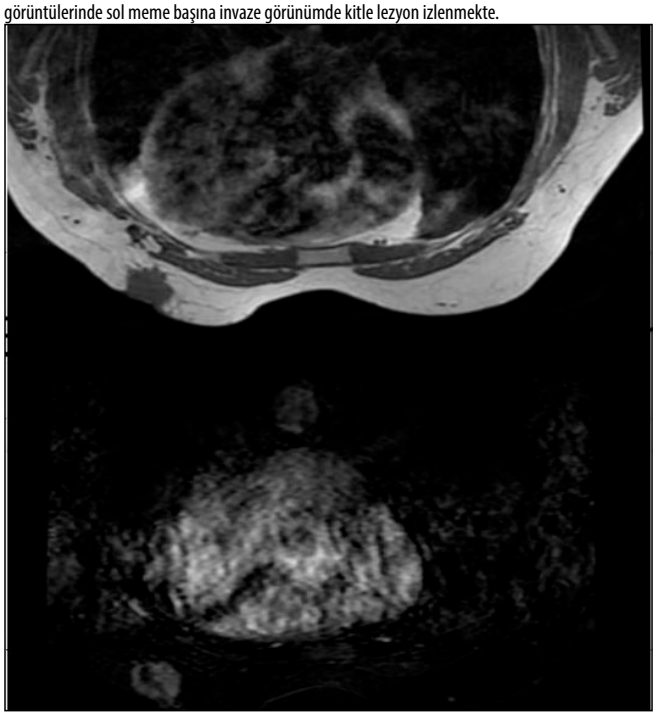

Meme Radyolojisi

PS-592

MEME MRG'DE SİKLUS FAZININ ZEMİN KONTRASTLANMASI ÜZERİNE ETKİSİ

Şeyma Nur Altınok, Fadime Güven

Atatürk Üniversitesi Tıp Fakültesi Radyoloji Anabilim Dalı

Amaç: Meme Manyetik Rezonans Görüntüleme(MRG)de siklus fazı bilinerek yapılan çekimlerle menstürel faz bilinmeden yapılan çekimlerde aynı meme parankimine ait zemin kontrastlanmalarını kıyaslayarak premenapozal hastalarda menstural siklusun meme MRG'deki önemini vurgulamak.

Gereç-Yöntem: Hastanemizde ocak 2018- 2021 tarihleri arasında çeşitili endikasyonlar ve tarama amaçlı yapılan meme MRG tetkiklerinde son adet tarihi(SAT) bilinerek ve bilinmeden tekrarlayan çekimleri olan olgular retrospektif olarak tesbit edildi. Aynı hastaya ait SAT'ı bilinen ve bilinmeyen meme MRG'lerde zemin kontrastlanması karşılaştırıldı. (örnek olgu bakınız: resim 1)Karşılaştırma deneyimli gözlemci tarafından sırasıyla artan değerlerle hafif=1, ılımlı=2, orta=3 ve belirgin=4 olarak değerlendirildi.(örnek zemin kontrastlanma paternleri için bakınız: resim 2)

Bulgular ve Tartışma: Menstürel siklusun meme MRG de zemin kontrastlanması üzerine etkisini inceleyen araştırmalar mevcuttur. Mevcut araştırmaların bir kısmı meme MRG'de siklus fazının zemin kontrastlanması üzerine etkisi olmadığını savunurken bir kısmı da erken siklus fazlarında meme MRG önermektedir. Kliniğimizde rutin meme MRG uygulamasında siklus fazına dikkat ederek çekimler gerçekleştirilmektedir ancak çeşitli sebeplerle farklı siklus fazlarında veya hasta SAT'ını hatırlamadığı için siklus faz bilgisi olmadan çekimler de yapılmıştır. Bu çalışmada bizim kliniğimizde SAT bilinerek ve bilinmeden aynı hastada yapılan çekimler kıyaslandığında siklus faz ve zemin kontraslanması arasında anlamlı ilişki tesbit edilmiştir.

Anahtar kelimeler: Meme MRG

Kaynaklar
1- Background parenchymal enhancement on breast MRI: Influence of menstrual cycle and breast composition Seok Seon Kang MD, Eun Young Ko MD, PhD, Boo-Kyung Han MD, PhD, Jung Hee Shin MD, PhD, Soo Yeon Hahn MD, Eun Sook Ko MD https://doi.org/10.1002/jmri.24185
2- Healthy premenopausal breast parenchyma in dynamic contrast-enhanced MR imaging of the breast: normal contrast medium enhancement and cyclical-phase dependency C K Kuhl 1, H B Bieling, J Gieseke, B P Kreft, T Sommer, G Lutterbey, H H Schild DOI: 10.1148/radiology.203.1.9122382
3- Optimal timing of breast MRI examinations for premenopausal women who do not have a normal menstrual cycle Richard L Ellis 1 DOI: 10.2214/AJR.09.2657
4- Outcome of Screening MRI in Premenopausal Women as a Function of the Week of the Menstrual Cycle Carol H Lee 1, Yolanda Bryce 1, Junting Zheng 2, Janice S Sung 1, Christopher E Comstock 1, Chaya Moskowitz 2, Elizabeth A Morris 1 DOI: 10.2214/AJR.18.19960
5- Influence of Menstrual Cycle Timing on Screening Breast MRI Background Parenchymal Enhancement and Diagnostic Performance in Premenopausal Women Brian N Dontchos 1, Habib Rahbar 2, Savannah C Partridge 2, Constance D Lehman 1, Wendy B DeMartini 3 DOI: 10.1093/jbi/wbz022

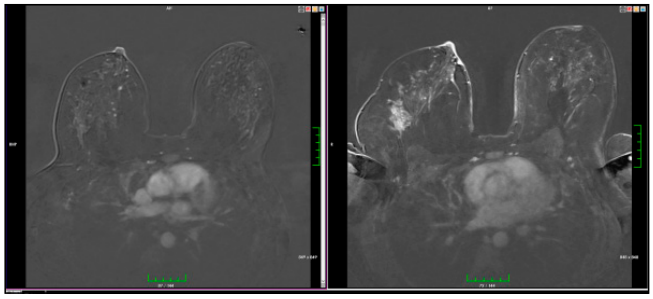

Resim 1

Meme Radyolojisi

PS-593

MEME ULTRASONOGRAFİSİ AMACIYLA BAŞVURAN OLGULARDA MEME KANSERİ AÇISINDAN AİLE ÖYKÜSÜNÜN DEĞERLENDİRİLMESİ

Deniz Esin Tekcan Sanli[1,2], Düzgün Yıldırım[1,3]

[1]Acıbadem Kozyatağı Hastanesi
[2]İstanbul Rumeli Üniversitesi
[3]Mehmet Ali Aydınlar Üniversitesi

Amaç: Rutin meme muayenesi nedeniyle meme ultrasonografi çekilen olguların meme kanseri açısından aile öykülerini sorgulamak

Gereç ve Yöntemler: 2019-2021 yılları arasında herhangi bir yaşta aile öyküsü, memede ele gelen kitle-memede ağrı şikayeti ve 40 yaş üstü kanser taraması nedeniyle kliniğimizde meme ultrasonografi tetkiki yapılan olgular çalışmaya dahil edildi. Her bir olguya ailesinde meme kanseri tanısı alan birey olup olmadığı; varsa yakınlık derecesi soruldu. Ayrıca olguların yaşı ve doğum yapıp yapmadıkları sorgulanarak kaydedildi.

Bulgular: 3783 meme ultrasonografisi yapılan olguların 349'unda meme kanseri açısından aile öyküsü vardı. Olguların %79'unda (n:276) bir akrabada, %15.5'inde (n:54) iki akrabada, %5'inde (n:17) üç akrabada, %0.5'inde (n:2) 4 akrabada meme kanseri tanısı konmuş olup %3'ünde (n:10) kendisi de meme kanseri tanısı almıştı. Olguların 181'inde birinci derece, 169'unda ikinci derece, 48'inde üçüncü derece akrabalık ilişkisi bulunmaktaydı. Olguların 148'inde annesi, 90'ında teyzesi, 41'inde anneannesi; 49'unda kuzeni (teyze kızı ya da hala kızı) meme kanseri tanısı almıştı. 44'ünde halası, 13'ünde babaannesi, 2'sinde dedesi ve 2'sinde babası meme kanseri tanısı almıştı. 24 olgunun ise kızı ya da kardeşine meme kanseri tanısı konmuştu.

Sonuç: Kadınlarda en sık görülen kanser olan meme kanserinin genetik geçişi yüksek olmakla birlikte meme kanseri açısından aile öyküsü olsun ya da olmasın tüm kadınların rutin meme muayenesi ve görüntüleme yaptırması sayesinde erken tanı ile mortalite ve morbidite oranlarında ciddi düşüş sağlamak mümkündür.

Anahtar kelimeler: Anahtar kelimeler: meme kanseri, ailesel meme kanseri, herediter meme kanseri, BRCA 1, BRCA 2, meme ultrasonografisi

Kaynaklar
1. Rojas K, Stuckey A. Breast Cancer Epidemiology and Risk Factors. Clin Obstet Gynecol. 2016 Dec;59(4):651-672. doi: 10.1097/GRF.0000000000000239. PMID: 27681694.
2. Sun YS, Zhao Z, Yang ZN, Xu F, Lu HJ, Zhu ZY, Shi W, Jiang J, Yao PP, Zhu HP. Risk Factors and Preventions of Breast Cancer. Int J Biol Sci. 2017 Nov 1;13(11):1387-1397. doi: 10.7150/ijbs.21635. PMID: 29209143; PMCID: PMC5715522.
3. Lalloo F, Evans DG. Familial breast cancer. Clin Genet. 2012 Aug;82(2):105-14. doi: 10.1111/j.1399-0004.2012.01859.x. Epub 2012 Apr 13. PMID: 22356477.
4. Valencia OM, Samuel SE, Viscusi RK, Riall TS, Neumayer LA, Aziz H. The Role of Genetic Testing in Patients With Breast Cancer: A Review. JAMA Surg. 2017 Jun 1;152(6):589-594. doi: 10.1001/jamasurg.2017.0552. PMID: 28423155.
5. Colditz GA, Rosner BA, Speizer FE. Risk factors for breast cancer according to family history of breast cancer. For the Nurses' Health Study Research Group. J Natl Cancer Inst. 1996 Mar 20;88(6):365-71. doi: 10.1093/jnci/88.6.365. PMID: 8609646.
6. Shiovitz S, Korde LA. Genetics of breast cancer: a topic in evolution. Ann Oncol. 2015 Jul;26(7):1291-9. doi: 10.1093/annonc/mdv022. Epub 2015 Jan 20. PMID: 25605744; PMCID: PMC4478970.
7. Lax SF. Familiäres Mamma- und Ovarialkarzinom [Hereditary breast and ovarian cancer]. Pathologe. 2017 May;38(3):149-155. German. doi: 10.1007/s00292-017-0298-5. PMID: 28500412.
8. Liu L, Hao X, Song Z, Zhi X, Zhang S, Zhang J. Correlation between family history and characteristics of breast cancer. Sci Rep. 2021 Mar 18;11(1):6360. doi: 10.1038/s41598-021-85899-8. PMID: 33737705; PMCID: PMC7973811.

Meme Radyolojisi

PS-594

İMPLANT RUPTÜRÜNE BAĞLI KOLLATERAL SİLİKON LENFADENOPATİSİ: NADİR BİR KAÇAK YAYILIMI OLGUSU

Alev Günaldı, Esra Ümmühan Mermi Yetiş, Levent Çelik

Maltepe Üniversitesi Tıp Fakültesi

Giriş ve Amaç: Silikon lenfadenopatisi, implant ruptürünün ciddi bir komplikasyonu olup, özellikle mastektomi öyküsü bulunan kadınlarda nükseden veya yeni gelişen malignite endişelerine neden olmaktadır. Bu raporda mastektomi sonrası silikon implant takılan ve 12 yıl sonra implant ruptürü ile birlikte kontralateral silikon lenfadenopatisi saptanan bir olguyu sunmaktayız.

Olgu: Kırk dört yaşında kadın hasta sağ memede ağrı şikayetiyle hastanemize başvurmuştur. Hastanın öyküsünden, sağ meme karsinomu nedeniyle mastektomi ve sonrasında silikon implant ile rekonstrüksiyon yapıldığı öğrenilmiştir. Fiziksel muayenede özellik saptanmayan hasta mamografi, ultrasonografi ve manyetik rezonans görüntüleme ile değerlendirilmiş ve her üç yöntemle de sağ memede implant ruptürü ile birlikte kontralateral aksillada silikon lenfadenopatisi bulguları saptanmıştır. Yapılan eksizyonel biyopsi ile tanısı doğrulanan hastaya implant replasmanı yapılmıştır.

Sonuç: Meme silikon implantı öyküsü bulunan kadınlarda silikon kaçağı çok nadir de olsa kontralateral lenfatikler yoluyla yayılabilmektedir. Bu hastalarda görüntüleme yöntemleri ile ayrıntılı bir değerlendirme yapılmalı, malignitenin dışlanması amacıyla eksizyonel biyopsi uygulanmalıdır.

Anahtar kelimeler: İmplant ruptürü, silikon lenfadenopatisi, mamografi, ultrasonografi, manyetik rezonans görüntüleme, eksizyonel biyopsi

Kaynaklar
1. Albornoz CR, Bach PB, Mehrara BJ, et al.: A paradigm shift in U.S. breast reconstruction: increasing implant rates. Plast Reconstr Surg. 2013, 131:15-23.
2. Bauer PR, Krajicek BJ, Daniels CE, Shah SS, Ryu JH. Silicone breast implant-induced lymphadenopathy: 18 Cases. Respiratory Medicine CME 4 (2011) 126e130.
3. Shaaban H, Jmor S, Alvi R: Leakage and silicone lymphadenopathy with cohesive breast implant. Br J Plast Surg 2003, 56(5):518-519.
4. Tugwell P, Wells G, Peterson J, Welch V, Page J, Davison C, McGowan J, Ramroth D, Shea B: Do silicone breast implants cause rheumatological disorders? A systematic review for a court-appointed national science panel. Arthritis Rheum 2001, 44(11):2477-2484.

5. McLaughlin JK, Lipworth L, Murphy DK, Walker PS. The safety of silicone gelfilled breast implants: a review of the epidemiologic evidence. Ann Plast Surg 2007;59:569e80.
6. Paetau AA, McLaughlin SA, McNeil RB, et al. Capsular contracture and possible implant rupture: is magnetic resonance imaging useful? Plast Reconstr Surg 2010;125:830e5.
7. Rietjens M, Villa G, Toesca A, et al.: Appropriate use of magnetic resonance imaging and ultrasound to detect early silicone gel breast implant rupture in postmastectomy reconstruction. Plast Reconstr Surg. 2014, 134:13-20e.
8. Brown SL. Epidemiology of silicone-gel breast implants. Epidemiology 2002;13:S34e9.
9. Kaufman GJ, Sakr RA, Inguenault C, Sarfati I, Nos C, Clough KB. Silicone migration to the contralateral axillary lymph nodes and breast after highly cohesive silicone gel implant failure: a case report. Cases J 2009;2:6420.
10. Paredes Vila S, Gonzalez Barcala FJ, Suarez Antelo J, Moldes Rodriguez M, Abdulkader Nallib I, Valdes Cuadrado L. Pneumonitis caused by silicone gel following breast implant rupture. Ir J Med Sci 2010;179:141e5.
11. Cohen Tervaert JW, Kappel RM. Silicone implant incompatibility syndrome (SIIS): a frequent cause of ASIA (Shoenfeld's syndrome). Immunol Res 2013; 56:293–298.
12. Hölmich LR, Fryzek JP, Kjøller K, Breiting VB, Jørgensen A, Krag C, McLaughlin JK: The diagnosis of silicone breast-implant rupture: clinical findings compared with findings at magnetic resonance imaging. Ann Plast Surg. 2005, 54:583-9.
13.Report.http://www.plasticsurgery.org/news/plastic-surgery-statistics/2013.html.2013.January 2015 [Access Date: 15/12/2020].
14. Gorczyca DP, Gorczyca SM, Gorczyca KL. The diagnosis of silicone breast implant rupture. Plast Reconstr Surg 2007;120:49Se61S.
15. Omakobia E, Porter G, Armstrong S, Denton K. Silicone lymphadenopathy: an unexpected cause of neck lumps. J Laryngol Otol 2012; 126: 970–973.
16. Dragoumis DM, Assimaki AS, Vrizas TI, Tsiftoglou AP. Axillary silicone lymphadenopathy secondary to augmentation mammaplasty. Indian J Plast Surg. 2010 Jul-Dec; 43(2): 206–209.
17. Zambacos GJ, Molnar C, Mandrekas AD. Silicone lymphadenopathy after breast augmentation: case reports, review of the literature, and current thoughts. Aesthet Plast Surg 2013; 37: 278-89.
18. Klang E, Yosepovich A, Krosser A, Soffer S, Halshtok Neiman O, Shalmon A, Gotlieb M, Sklair-Levy M. Detection of Pathologically Proven Silicone Lymphadenopathy: Ultrasonography Versus Magnetic Resonance Imaging. J Ultrasound Med. 2018 Apr;37(4):969-975.
19. Rosenberg TL, Brown JJ, Jefferson GD. Evaluating the adult patient with a neck mass. Med Clin North Am 2010; 94: 1,017–1,029.
20. Kreitzberg SA, Sherbert D, DeSano J 2nd. Becker Implant Intracapsular Rupture with Contralateral Axillary Silicone Lymphadenopathy in an Asymptomatic Patient: A Case Report and Literature Review. Cureus. 2020 Apr 11;12(4):e7638.

Mamografide A. Sağ memede fibrozla uyumlu nodüler patern ve düzensiz implant kontürleri. B. Sol aksillada belirgin lenf nodu.

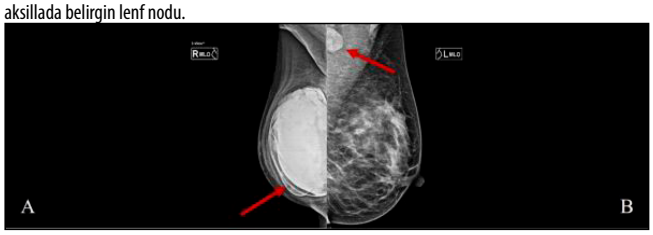

Ultrasonografide A. Sağ memede intrakapsüler ruptür. B. Sol aksillada belirgin, hiperekojenik, 28.6x19.6 mm boyutlarında lenf nodu.



MR görüntülerinde A. Sağ memede çökmüş kapsül ve implant ruptürü ile uyumlu görünüm. B. Sol aksillada ise silikon lenfadenopatisini düşündüren hiperintens odaklar.

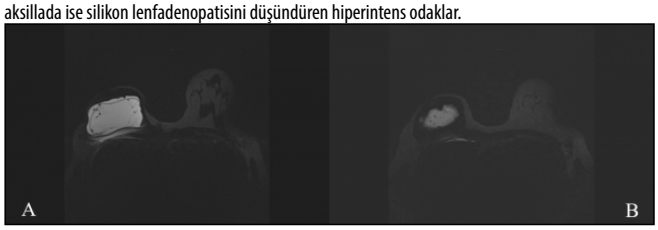

A. Sağ memeden alınan 13x9.5x3.5 cm ölçülerinde, gri-kahve renkli cidarlı ruptüre kapsül materyali. B. Sol aksillada saptanan 2.6 cm çaplı lenf ganglionu.



Kas-İskelet Radyolojisi

PS-595

ÖN ÇAPRAZ BAĞ YIRTIKLARI İLE MUKOİD DEJENERASYONUN AYRIMINDA YARDIMCI BULGULARIN MRG İLE BELİRLENMESİ

Atilla Hikmet Çilengir[1], Onur Kaan Akkuş[2], Caner Baysan[3], Engin Uluç[2], Nevin Çilengir[4], Özgür Tosun[2]

[1]Başakşehir Çam ve Sakura Şehir Hastanesi, Radyoloji Kliniği
[2]İzmir Katip Çelebi Üniversitesi Atatürk Eğitim ve Araştırma Hastanesi, Radyoloji Kliniği
[3]Ankara Üniversitesi Tıp Fakültesi Halk Sağlığı Anabilim Dalı, Epidemiyoloji
[4]Ege Üniversitesi Tıp Fakültesi, Radyoloji Anabilim Dalı

Giriş ve Amaç: Ön çapraz bağ (ÖÇB) diz ekleminin en önemli anatomik stabilizatörlerinden biridir. Travmatik veya non-travmatik bağ hasarları eklemde instabilite ve ağrıya neden olabilir. ÖÇB yırtıkları ve mukoid dejenerasyonu (MD), manyetik rezonans görüntüleme (MRG) yaygınlığının artmasıyla sıklıkta karşımıza çıkmaktadır. MD, kollajen fibrillerinde yapısal bozulma ve aralarında glikozaminoglikan birikimi ile karakterizedir. Günlük MRG pratiğinde ÖÇB zorlanması ve yırtığının MD'den ayrımı bazı olgularda tam olarak yapılamamaktadır. Bu çalışmadaki amacımız ACL yırtığı ile MD arasındaki ayrımında, yardımcı parametreleri saptamak ve ayrıca uygun bir tanı şeması elde etmektir.

Gereç ve Yöntem: Çalışma ile ilgili etik kurul onayı alınmıştır (kabul numarası: 12/05/2020-644). Ocak 2018 ile Ocak 2020 arasında çekilen diz MRG'leri retrospektif olarak incelendi. Toplam 7032 diz MRG tetkiki içerisinden ÖÇB'de MD olan olgular çalışmaya dahil edildi. T1-ağırlıklı ve proton dansite görüntülerde normale göre yüksek sinyalli, proton dansite görüntülerde fibrillerin normal seyrini koruduğu, parsiyel veya tam kat yırtığa sahip olmayan ÖÇB'ler mikoid dejenerasyon olarak değerlendirildi. Erken posttravmatik dönem, inflamatuar artrit, yetersiz görüntü kalitesi ve çekim pozisyonu, ÖÇB ganglion kisti, bağ doku hastalığı, cerrahi ve tümör öyküsü bulunan 21 olgu dışlandı. Çalışma kriterlerini sağlayan 77 MD olgusu saptandı. Kontrol grubu olarak ÖÇB'de zorlanma veya yırtığa sahip, aynı tarih aralığında çekilmiş MRG'lerden toplam 77 olgu rastgele seçildi. Her iki grupta yaş, cinsiyet ve eklem yönü not edildi. Arka çapraz bağ ile iç ve dış yan bağların durumu değerlendirildi. Ekleme komşu yüzeylerde kemik iliği ödemi, femur ve tibia'da subkondral kist, femur/tibia'da subkondral skleroz, femoral/tibial/retropatellar/troklear kıkırdakta kondromalazi, medial ve lateral menisküste yırtık, eklem aralığında efüzyon ve osteokondral cisim varlığına bakıldı.

Bulgular: MD ve yırtık gruplarında 77'şer hasta olmak üzere çalışmaya toplam 154 hasta dahil edildi. Ortalama yaş yırtık grubunda 42.3±13.7 iken MD grubunda 54.3±11.7 idi ($p<0.001$). Yırtık grubunda erkek cinsiyet (n:44, 66.7%), MD grubunda kadın cinsiyet (n:55, 62.5%) daha sıktı ($p<0.001$). Subkondral kist formasyonu hem tibial hem femoral eklem yüzünde MD grubunda daha fazla saptandı (sırasıyla $p<0.001$ ve $p=0.016$). Subkondral skleroz MD grubunda yırtık grubuna göre daha sıktı ($p=0.003$). Kondromalazi hem tibial hem de femoral eklem yüzünde MD grubunda daha fazla saptandı (ikisi için de $p<0.001$). Hem medial hem de lateral menisküs yırtığına sahip hastalar MD grubunda daha sıktı (ikisi için de $p<0.001$). Diğer parametreler açısından iki grup arasında istatistiksel anlamlı farklılık saptanmadı (Tablo 1). Tibiada subkondral kist varlığı

(OO:41,240; %95GA: 5,296 – 321,132) ve hasta yaşı (OO:1,045; %95GA: 1,010 – 1,080) MD için anlamlı çıkan risk faktörleri olarak bulundu.

Tartışma ve Sonuç: ÖÇB MD kalınlaşmış, sınırları belirsiz ve sıvıya duyarlı sekanslarda yüksek sinyalli, ancak yırtığın aksine bütünlüğü ve fibrillerinin oryantasyonu korunmuş bir bağ olarak izlenir. Bazı olgularda zorlanma ve kısmi yırtıklar ile karışabilmektedir. Bu ayrımda yaş ve tibial subkondral kist varlığı başta olmak üzere cinsiyet, subkondral skleroz ve kist, kondromalazi ve menisküs yırtığı varlığı MD tanısında yol gösterici olabilir.

Anahtar kelimeler: Diz, Ön Çapraz Bağ, Ön Çapraz Bağ Hasarı, Osteoartrit

Kaynaklar

1) Kwee RM, Hafezi-Nejad N, Roemer FW, Zikria BA, Hunter DJ, Guermazi A, Demehri S. Association of Mucoid Degeneration of the Anterior Cruciate Ligament at MR Imaging with Medial Tibiofemoral Osteoarthritis Progression at Radiography: Data from the Osteoarthritis Initiative. Radiology. 2018;287(3):912-921.
2) Hasegawa A, Otsuki S, Pauli C, et al. Anterior cruciate ligament changes in the human knee joint in aging and osteoarthritis. Arthritis Rheum 2012;64(3):696–704.
3) Papadopoulou P. The celery stalk sign. Radiology. 2007;245(3):916-917.
4) Bergin D, Morrison WB, Carrino JA, Nallamshetty SN, Bartolozzi AR. Anterior cruciate ligament ganglia and mucoid degeneration: coexistence and clinical correlation. AJR Am J Roentgenol. 2004;182(5):1283-1287.
5) Fernandes JL, Viana SL, Mendonça JL, Freitas FM, Bezerra AS, Lima GA, Matos VL, Cunha NF, Martins RR, Freitas RM. Mucoid degeneration of the anterior cruciate ligament: magnetic resonance imaging findings of an underdiagnosed entity. Acta Radiol. 2008;49(1):75-79.
6) Lintz F, Pujol N, Boisrenoult P, Bargoin K, Beaufils P, Dejour D. Anterior cruciate ligament mucoid degeneration: a review of the literature and management guidelines. Knee Surg Sports Traumatol Arthrosc. 2011;19(8):1326-1333.
7) McIntyre J, Moelleken S, Tirman P. Mucoid degeneration of the anterior cruciate ligament mistaken for ligamentous tears. Skeletal Radiol. 2001;30(6):312-315.
8) Kwee RM, Ahlawat S, Kompel AJ, Morelli JN, Fayad LM, Zikria BA, Demehri S. Association of mucoid degeneration of anterior cruciate ligament with knee meniscal and cartilage damage. Osteoarthritis Cartilage. 2015;23(9):1543-50.



Resim 1. Sagital proton dansite görüntüde ön çapraz bağ mukoid dejenerasyon ile uyumlu biçimde kalın ve yüksek sinyalli olarak izleniyor. Fibriller bütünlük ise takip edilebilmekte (ok başları).



Resim 2. Koronal proton dansite görüntüde ön çapraz bağ mukoid dejenerasyonuna eşlik eden medial eklem aralığında kıkırdak kaybı ve medial menisküste yırtık (ok) izleniyor.



Resim 3. Koronal T1 ağırlıklı görüntüde ön çapraz bağ mukoid dejenerasyonuna eşlik eden subkondral skleroz (ok) mevcut.

Tablo 1.

Değişken	Toplam (n (%))	Yırtık (n (%))	Mukoid Dejenerasyon (n (%))	p
Cinsiyet Erkek Kadın	66 (42,9) 88 (57,1)	44(66,7) 33(37,5)	22(33,3) 55(62,5)	<0,001
Taraf Sağ Sol	73 (47,4) 81 (52,6)	41(56,2) 36(44,4)	32(43,8) 45(55,6)	0,146
Arka çapraz bağ Normal Zorlanma Kısmi yırtık Komplet yırtık Mukoid	127 (82,5) 15 (9,7) 5 (3,2) 1 (0,6) 6 (3,9)	67(52,8) 7(46,7) 2(40,0) 1(100,0) 0(0,0)	60(47,2) 8(53,3) 3(60,0) 0(0,0) 6(100,0)	0,080
İç yan bağ Normal Evre 1 Zorlanma Evre 2 Zorlanma	63(40,9) 60(39) 31(20,1)	38(60,3) 27(45,0) 12(38,7)	25(39,7) 33(55,0) 19(61,3)	0,088
Dış yan bağ Normal Evre 1 Zorlanma Evre 2 Zorlanma	94(61) 43(27,9) 17(11)	52(55,3) 18(41,9) 7(41,2)	42(44,7) 25(58,1) 10(58,8)	0,255
Ödem femur medial kondil Yok Var	107(69,5) 47(30,5)	53(49,5) 24(51,1)	54(50,5) 23(48,9)	0,861
Ödem femur interkondiler bölge Yok Var	137(89) 17(11)	67(48,9) 10(58,8)	70(51,1) 7(41,2)	0,440
Ödem femur Lateral kondil Yok Var	126(81,8) 28(18,2)	64(50,8) 13(46,4)	62(49,2) 15(53,6)	0,676
Ödem tibia lateral plato Yok Var	129(83,8) 25(16,2)	61(47,3) 16(64,0)	68(52,7) 9(36,0)	0,126
Ödem tibia intereminensia Yok Var	112(72,7) 42(27,3)	59(52,7) 18(42,9)	53(47,3) 24(57,1)	0,278
Ödem tibia medial plato Yok Var	108(70,1) 46(29,9)	56(51,9) 21(45,7)	52(48,1) 25(54,3)	0,481
Femur subkondral kist Yok Var	115(74,7) 39(25,3)	64(55,7) 13(33,3)	51(44,3) 26(66,7)	0,016
Tibia subkondral kist Yok Var	117 (76) 37 (24)	76(65,0) 1(2,7)	41(35,0) 36(97,3)	<0,001
Subkondral skleroz Yok Var	139(90,3) 15(9,7)	75(54,0) 2(13,3)	64(46,0) 13(86,7)	0,003
Femoral kondromalazi Yok Var	58(37,7) 96(62,3)	41(70,7) 36(37,5)	17(29,3) 60(62,5)	<0,001
Tibial kondromalazi Yok Var	68(44,2) 86(55,8)	48(70,6) 29(33,7)	20(29,4) 57(66,3)	<0,001
Patellar kondromalazi Yok Var	12(7,8) 142(92,2)	9(75,0) 68(47,9)	3(25,0) 74(52,1)	0,071
Troklear kondromalazi Yok Var	78(50,6) 76(49,4)	45(57,7) 32(42,1)	33(42,3) 44(57,9)	0,053
Medial menisküs yırtık Yok Var	71(46,1) 83(53,9)	47(66,2) 30(36,1)	24(33,8) 53(63,9)	<0,001
Lateral menisküs yırtık Yok Var	125(81,2) 29(18,8)	72(57,6) 5(17,2)	53(42,4) 24(82,8)	<0,001
Efüzyon Yok Var	138(89,6) 16(10,4)	8(42,1) 69(51,1)	11(57,9) 66(48,9)	0,462
Osteokondral cisim Yok Var	138 (89,6) 16 (10,4)	71 (51,4) 6 (37,5)	67 (48,6) 10 (62,5)	0,291

Kas-İskelet Radyolojisi

PS-597

OMUZ YERLEŞİMLİ AMİLOİDOMA : AMİLOİDOZİSİN NADİR BİR FORMU OLARAK MRG BULGULARIYLA OLGU SUNUMU

Enis Bilek, Ayşe Keven, Yusuf Kerem Limon, Ahmet Faruk Gürbüz, Kamil Karaali

Akdeniz Üniversitesi Hastanesi

Giriş ve Amaç: Amiloidozis, çözünmeyen protein fibrillerinin ekstrasellüler birikimi ile oluşur. Herediter ya da edinsel nedenlere bağlı lokalize ya da sistemik amiloidozis olabilir.

Amiloid birikiminin kitlesel görünüm oluşturmasına amiloidoma denir ve amiloid birikiminin en nadir görülen şeklidir. Amiloidoma abdomen ve mediastende çeşitli yumuşak dokularda görülebilmekle birlikte ekstremite tutulumu nadirdir (1).

Olgu Sunumu: 61 yaşında, kadın hasta bir süredir mevcut olan bel ve yan ağrısı nedeniyle acil servise başvurdu. Acil serviste yapılan biyokimyasal değerlendirmede kan kreatinin değerinin yüksek görülmesi üzerine nefroloji polikliniğe yönlendirilmiştir. Burada yapılan ileri değerlendirmede idrarda belirgin proteinüri ve kan immunfiksasyon elektroforezde (İFE) lambda hafif zincir biklonal bant görülmesi üzerine kemik iliği biyopsisi ile multipl miyelom tanısı almıştır.

Bu süreçte geçmeyen omuz ağrısı nedeniyle sağ omuza yönelik manyetik rezonans görüntülemede subdeltoid alanda humerus boynunu anterior ve posteriora doğru saran PD ağırlıklı sekansta izo-hiperintens (Resim A,B), T1 ağırlıklı sekansta izo-hipointens görünümde (Resim C) solid kitlesel görünüm izlendi. Hastanın böbrek fonksiyon bozukluğu nedeniyle İVKM (intravenöz kontrast madde) enjeksiyonu yapamadık ve bu nedenle kontrastlanma paternini değerlendiremedik.

Ayrıca humerusta metafizodiafizer kesimleri tamamen tutan ve glenoid kemik yapıda da tutulum gösteren yaygın T1 medüller yağlı sinyal kaybı gördük ve ön planda multipl miyeloma bağlı olarak değerlendirdik.

Subdeltoid alandaki kitleye, olası yumuşak doku malignitelerinin ekartasyonu amacıyla kor biyopsi yapıldı. Patolojik değerlendirmede lezyon amiloidoma tanısı aldı.

Tartışma ve Sonuç: Amiloidozis dokularda üretilen çözünmeyen protein fibrillerinin ekstrasellüler alanda birikmesi yoluyla normal işleyişin bozulduğu durumdur. Amiloidozis herediter ya da edinsel nedenlerle ortaya çıkabilir (1).

Güncel olarak insanda 37 çeşit proteinin amiloidozis oluşturabildiği ve iyi bilinen hastalıklarla ilişkili olduğu bilinmektedir. AA amiloidozis (enflamatuar, enfektif durumlarla ilişkili Serum amiloid A protein birikimi), AL amiloidozis (immunoglobulin hafif zincir ilişkili), diyaliz ilişkili amiloidozis (Beta-2 mikroglobilin birikimi), Alzheimer hastalığı (A-Beta amiloid peptid birikimi), Parkinson hastalığı (alfa-sinnüklein birikimi), Tip 2 diabetes mellitus (amilin birikimi) bu hastalıklardan bazılarıdır (2).

Amiloid birikiminin en nadir görülen formu kitlesel görünüm oluşumu ile karakterize amiloidomadır. Amiloidoma akciğerlerde, mediastende, genitoüriner, gastrointestinal sistemde, solid organlarda, santral sinir sisteminde, deride, memede, yumuşak dokularda görülebilir (3).

Amiloidoma, yumuşak doku sarkomunu ve tutulum gösterdiği diğer bölgelerde maligniteyi taklit ettiği için genellikle histopatolojik tanı gerekir. Histopatolojik incelemede tipik tanı yöntemi, Kongo kırmızısı ile boyanan ve polarize ışık mikroskobunda ışığı çift kırarak elma yeşili refle veren amiloidin gösterilmesidir (4).

Görüntüleme özellikleri açısından T1 ve PD sekanslarda spesifik olmayan çok farklı görünümler oluşturabilmektedir ve İVKM enjeksiyonu sonrası farklı kontrastlanma paternleri gösterebilmektedir (5).

Anahtar kelimeler: Amiloidoma, Amiloidozis, Omuz, Ekstremite, MRG, Manyetik Rezonans Görüntüleme

Kaynaklar

1- Maheshwari AV, Muro-Cacho CA, Kransdorf MJ, Temple HT. Soft-tissue amyloidoma of the extremities: a case report and review of literature. Skeletal Radiol. 2009 Mar;38(3):287-92.
2- Chiti F, Dobson CM (June 2017). "Protein Misfolding, Amyloid Formation, and Human Disease: A Summary of Progress Over the Last Decade". Annual Review of Biochemistry. 86: 27–68.
3- Pasternak S, Wright BA, Walsh N. Soft tissue amyloidoma of the extremities: report of a case and review of the literature. Am J Dermatopathol. 2007 Apr;29(2):152-5.
4- Doğanavşangil B., Özsan N. Amiloidoz Tanısında Histopatolojik Değerlendirme ve Tiplendirme. Turkiye Klinikleri J Immunol Rheumatol-Special Topics. 2008;1(2):92-9
5-Desai, S.S., Rizzo, M.G., Rush, A.J. et al. Amyloidoma: a review and case report. Skeletal Radiol 2021;50:437–444.

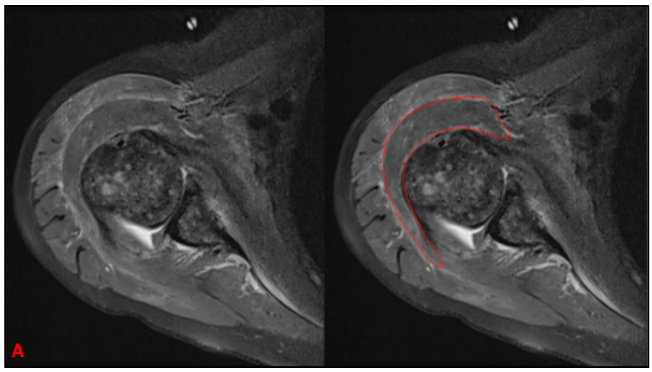

Resim A. Transvers PD sekansta subdeltoid alanı dolduran izo-hiperintens yapı izlenmektedir (sağ tarafta çerçeveye alınmıştır).

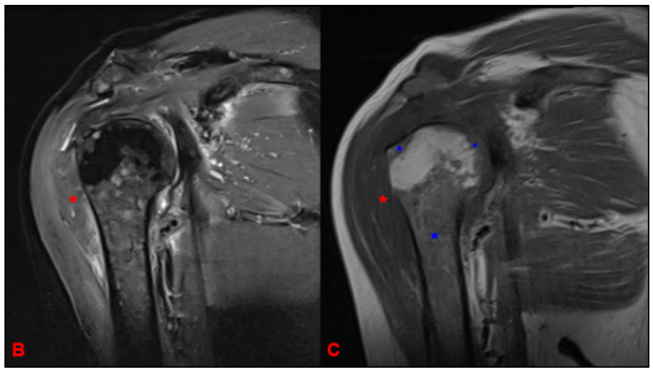

Resim B,C. Koronal PD sekansta (B), Resim A'da da görülen subdeltoid alanı dolduran izo-hiperintens yapı görülmektedir. Tariflenen lezyon aynı kesitte koronal T1 sekansta (C) izo-hipointens görülmektedir (kırmızı yıldız). Humerusun metafizodiafizer kesimi ve yer yer epifizyal alanlarında kemik yapının medüller yağlı sinyalini muhtemelen hematolojik hastalık tutulumuna sekonder kaybettiği görülmektedir (mavi yıldızlar).

Kardiyovasküler Görüntüleme

PS-598

BİLGİSAYARLI TOMOGRAFİ ANJİYOGRAFİDE İNSİDENTAL RASTLANAN AKCİĞER, MEDİASTİNAL VE PLEVRAL PATOLOJİLERİN KLİNİK ÖNEMİ

Barış Ten, Yüksel Balcı

Mersin Üniversitesi Tıp Fakültesi Radyoloji Anabilim Dalı

Giriş ve Amaç: Bilgisayarlı tomografi (BT), tıbbi görüntülemede devrim yaratan bir görüntüleme tekniğidir. Yaygın olarak bulunur, hızlıdır ve iç organların ve yapıların ayrıntılı bir görünümünü sağlar [1-2]. Bilgisayarlı tomografi anjiyografi (BTA), arter lümeninin anatomik bir tasvirini sağlar ve bitişik yumuşak doku ve kemik yapıların görüntülenmesine izin verir [3]. Öte yandan, BTA incelemede, vasküler yapılar ve perivasküler alan dışında, başka organlar da görüntü alanına girer ve bu organlara ait, bazıları klinik açıdan önemli insidental lezyonlar izlenebilir.

Çalışmamızda beyin, boyun ve toraks BTA tetkikleri sırasında, akciğer, mediasten ve plevrada saptanan insidental lezyonlar derlenmiş, bu lezyonların görülmesi ve klinisyenlere aktarımının önemi vurgulanmıştır.

Gereç ve Yöntem: Kasım 2017 – Nisan 2021 tarihleri arasında hastanemizde BTA inceleme yapılan 887 hastaya ait 1102 tetkikin raporları retrospektif olarak tarandı. Akciğer parankiminde, mediastende ve plevral yüzeylerde tanımlanmış patolojiler tutulum yerlerine göre sınıflandırıldı. Değerlendirmede malignite şüphesi duyulan hastaların ayrıntılı medikal bilgilerine ulaşıldı. Bilgisayarlı tomografi anjiyografi tetkik isteminde bulunan ana bilim dalları ile BTA değerlendirmesinde malignite şüphesi duyulan hastaları yönlendiren ana bilim dalları tespit edildi.

Bulgular: 887 hastanın 529'u erkek, 358'i kadın idi. Erkek hastaların yaş aralığı 2 ay-91 yaş, kadın hastaların yaş aralığı 4 ay-92 yaştı. 887 hastanın 412'sinde akciğer parankiminde / mediastende / plevrada patoloji tespit edildi. BTA için en çok hasta yönlendiren birimler sırasıyla Nöroloji Anabilim Dalı (AD), Radyoloji AD, Kalp Damar Cerrahisi AD idi (Tablo 1). Değerlendirme sonucu en çok malignite şüphesi duyulan hastaları yönlendiren birimler ise sırasıyla Nöroloji AD, Radyoloji AD ve Dahiliye AD idi (Tablo 1).

Parankimal, mediastinal ve plevral patolojiler; tutulum yerlerine göre sınıflandırıldı. En çok izlenen patolojiler sırayla plevral patolojiler, parankimal nodüller, parankimal sekel değişiklikler, parankimal amfizematöz değişiklikler ve mediastinal büyümüş lenf nodlarıydı (Tablo 2-4).

Retrospektif değerlendirmede malignite şüphesi duyulan hastaların ayrıntılı medikal bilgilerine ulaşılıp hasta takip protokolü oluşturuldu (Resim 1). BTA tetkikinde malignite şüphesi izlenen hastaların 19'unda BTA dışında ve öncesinde görüntüleme yapılmamıştı. Bu 19 hastanın 6'sında ileri görüntüleme yöntemi olarak pozitron emisyon tomografisi (PET) BT kullanılmıştı. İki hasta bilgilendirme sonrası kendi rızasıyla taburcu olmuştu. On bir hastaya ileri görüntüleme yöntemi ve patolojik ileri inceleme gerçekleştirilmemişti. PET BT gerçekleştirilen 6 hastanın 2'sinde malignite şüphesi patolojik inceleme ile doğrulanmıştı (Bir hastada lobektomi sonrası histopatolojik inceleme, diğerinde plevral sıvı aspirasyonu sonrası sitolojik inceleme) (Resim 2).

Tartışma Ve Sonuç: BTA tetkiklerinde vasküler/perivasküler patolojilerin yanısıra, görüntü alanına giren organ ve anatomik yapılara ait, bazıları malign özellik gösterebilecek, insidental lezyonlar saptanabilir. Klinisyenler ilgi alanları dışındaki insidental patolojileri gözardı etme eğiliminde olabilir. Bu konuda radyologlar olarak üstümüze düşen görev, vasküler/perivasküler alan dışındaki anatomik yapıları da dikkatle değerlendirmek ve saptanan ve özellikle klinik önem taşıdığı düşünülen insidental patolojileri, klinisyenin gözünden kaçmayacak bir düzen içinde raporlamaktır.

Anahtar kelimeler: Bilgisayarlı tomografi anjiyografi, malignite şüphesi, insidental patoloji

Kaynaklar

1- McCollough CH, Leng S, Yu L, Fletcher JG. Dual ve Multi-Energy CT: İlkeler, Teknik Yaklaşımlar ve Klinik Uygulamalar. Radyoloji 2015; 276:637.
2- Otrakji A, Digumarthy SR, Lo Gullo R, et al. Çift Enerjili BT: Torasik Anormalliklerin Spektrumu. Radyografi 2016; 36:38.
3- Corti R, Ferrari C, Roberti M, et al. Spiral computed tomography: a novel diagnostic approach for investigation of the extracranial cerebral arteries and its complementary role in duplex ultrasonography. Circulation 1998; 98:984.

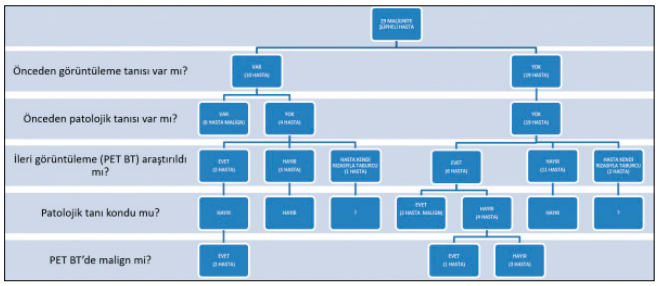

Resim 1. Hasta takip protokolü

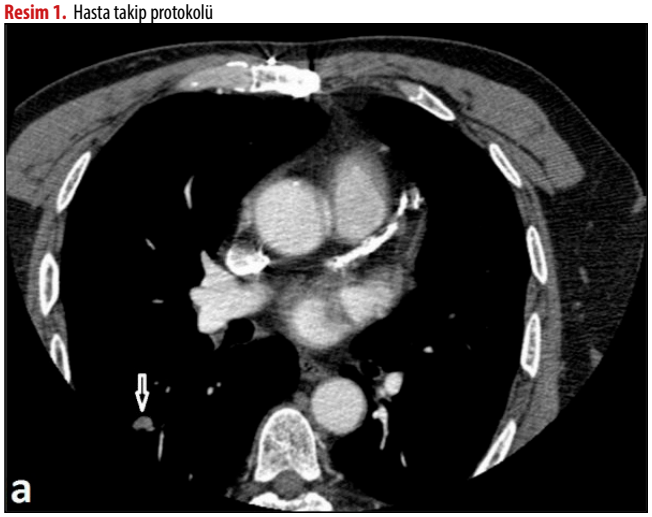

Resim 2a. Mediastinal pencere (BTA tetkikinde sağ akciğer alt lobunda malignite şüphesi olarak belirtilen nodül mediastinal ve parankimal pencerede düzensiz kenarlı olarak izlendi. Lob rezeksiyonu yapılan bu hastada patolojik tanı adenokarsinom olarak geldi.)



Resim 2b. Parankimal pencere

Tablo 1. Bilgisayarlı tomografi anjiografi istenen ana bilim dalları ile malignite şüphesi görülen hastaların gönderildiği ana bilim dalları

Ana bilim dalı	Hasta sayısı	Malignite şüpheli hasta sayısı
NÖROLOJİ	396	11
RADYOLOJİ	141	4
KALP DAMAR CERRAHİ	101	2
KARDİYOLOJİ	54	2
ERİŞKİN ACİL	51	3
BEYİN CERRAHİ	48	
PEDİATRİ	24	
DAHİLİYE	22	4
ANESTEZİ	15	1
GÖĞÜS HASTALIKLARI	10	2
KULAK BURUN BOĞAZ	5	
GÖĞÜS CERRAHİ	4	
GENEL CERRAHİ	3	
DERMATOLOJİ	3	
GÖZ	2	
FİZİK TEDAVİ REHABİLİTASYON	2	
PLASTİK CERRAHİ	2	
ORTOPEDİ	1	
ENFEKSİYON	1	
ALGOLOJİ	1	
PSİKİYATRİ	1	
TOPLAM	887	29

Tablo 2. Akciğerde izlenen patolojilerin dağılımı

Akciğer bulgusu	Taraf			Lob			
	Sağ	Sol	Bilateral	Apeks- üst	Orta- lingula	Alt	Mix
Kitle şüphesi (29 hasta) 24 erkek (40-81 yaş) 5 kadın (52-77 yaş)	15 (% 51,72)	11 (% 37,93)	3 (% 10,35)	20 (% 68,97)	1 (% 3,45)	5 (% 17,24)	3 (% 10,34)
Nodül (144 hasta) (83 erkek- 61 kadın)	71 (% 49,31)	37 (% 25,69)	36 (% 25)	103 (% 71,53)	4 (% 2,78)	14 (% 9,72)	23 (% 15,97)
Buzlu cam (nodül) (24 hasta) (17 erkek- 7 kadın)	12 (% 50)	10 (% 41,67)	2 (% 8,33)	18 (% 75)	1 (% 4,17)	3 (% 12,5)	2 (% 8,33)
Buzlu cam (fokal-yama) (31 hasta) (20 erkek- 11 kadın)	12 (% 38,71)	7 (% 22,58)	12 (% 38,71)	16 (% 51,61)	1 (% 3,23)	4 (% 12,90)	10 (% 32,26)
Amfizem (58 hasta) (51 erkek- 7 kadın)	4 (% 6,90)	0 (% 0)	54 (% 93,10)	14 (% 24,14)	0 (% 0)	0 (% 0)	44 (% 75,86)
Hava kisti (46 hasta) (40 erkek- 6 kadın)	9 (% 19,56)	2 (% 4,35)	35 (% 76,09)	27 (% 58,70)	0 (% 0)	1 (% 2,17)	18 (% 39,13)
Sekel değişiklik (91 hasta) (60 erkek- 31 kadın)	17 (% 18,68)	20 (% 21,98)	54 (% 59,34)	67 (% 73,63)	0 (% 0)	6 (% 6,59)	18 (% 19,78)
Fibroatelektatik dansite (53 hasta) (33 erkek- 20 kadın)	19 (% 35,85)	11 (% 20,75)	23 (% 43,40)	12 (% 22,64)	7 (% 13,21)	8 (% 15,09)	26 (% 49,06)
Retiküler dansite (22 hasta) (20 erkek- 2 kadın)	3 (% 13,64)	1 (% 4,54)	18 (% 81,82)	7 (% 31,82)	0 (% 0)	1 (% 4,54)	14 (% 63,64)
Bronşektazi (16 hasta) (11 erkek- 5 kadın)	6 (% 37,5)	6 (% 37,5)	4 (% 25)	6 (% 37,5)	3 (% 18,75)	1 (% 6,25)	6 (% 37,5)
Konsolidasyon (6 hasta) (5 erkek- 1 kadın)	2 (% 33,33)	1 (% 16,67)	3 (% 50)	1 (% 16,67)	0 (% 0)	3 (% 50)	2 (% 33,33)
Mozaik perfüzyon (9 hasta) (1 erkek- 8 kadın)	0 (% 0)	0 (% 0)	9 (% 100)	0 (% 0)	0 (% 0)	1 (% 11,11)	8 (% 88,89)
İnterlobüler septal kalınlaşma (6 hasta) (5 erkek- 1 kadın)	0 (% 0)	0 (% 0)	6 (% 100)	1 (% 16,67)	0 (% 0)	0 (% 0)	5 (% 83,33)

Tablo 3. Plevral ve perikardiyal patolojiler

	SAĞ	SOL	BİLATERAL
Plevral sıvı (37 hasta) (19 erkek- 18 kadın)	7 (% 18,92)	8 (% 21,62)	22 (% 59,46)
Plevral kalınlaşma (28 hasta) (17 erkek- 11 kadın)	10 (% 35,71)	6 (% 21,43)	12 (% 42,86)
Plevral kalsifikasyon (19 hasta) (9 erkek- 10 kadın)	6 (% 31,58)	5 (% 26,32)	8 (% 42,10)
Plevral kalınlaşma ve kalsifikasyon (12 hasta) (6 erkek-6 kadın)	4 (% 33,33)	3 (% 25)	5 (% 41,67)
Plevral çekinti- düzensizlik (141 hasta) (93 erkek- 48 kadın)	15 (% 10,64)	10 (% 7,09)	116 (% 82,27)
Perikardiyal sıvı (5 hasta) (1 erkek- 4 kadın)	-	-	-

Tablo 4. Toraksta büyümüş lenf nodları dağılımı

BÜYÜMÜŞ LENF NODU	SAĞ	SOL	BİLATERAL
MEDİASTEN (58 HASTA) (35 ERKEK- 23 KADIN)	-	-	-
HİLER (15 HASTA) (8 ERKEK-7 KADIN)	6 (% 40)	5 (% 33,33)	4 (% 26,67)
AKSİLLER (2 HASTA) (0 ERKEK- 2 KADIN)	0 (% 0)	1 (% 50)	1 (% 50)
SUBKLAVİAN (1 HASTA) (1 ERKEK- 0 KADIN)	0 (% 0)	1 (% 100)	0 (% 0)
MİX (10 HASTA) (5 ERKEK- 5 KADIN)	-	-	-

Kardiyovasküler Görüntüleme

PS-599

KORONER BT ANJİYOGRAFİDE KONTRAST DOZUNU AZALTMADA P3T YAZILIMININ ETKİNLİĞİNİN DEĞERLENDİRİLMESİ

Erkan Şahin

İzmir Ekonomi Üniversitesi Tıp Fak Medicalpark Hast

Giriş ve Amaç: Koroner BT anjiyografi kullanımı gün geçtikçe artmaktadır ve en temel tanı aracı durumuna gelmektedir.Koroner Bt anjiyografinin en büyük dez avantajları arasında radyasyon maruziyeti ve kullanılan kontrast maddenin olumsuz etkileri yer almaktadır. İatrojenik nefropatinin en önemli sebeblerinden biri kullanılan kontrast madde miktarıdır.

Bu çalışmanın amacı kişiye özelleştirilmiş kontrast madde verilmesini sağlayan P3T yazılımının değişen ağırlıktaki bireylerde koroner

BT anjiyografi incelemesi sırasında kullanılan kontrast madde miktarını azaltıp azaltmadığını değerlendirmektir.

Gereç ve Yöntem: Bu çalışmada mayıs 2018 ile ekim 2019 tarihleri arasında değişen endikasyonlar ile koroner BT anjiyografi yapılan 639 hasta değerlendirilmiştir. Bu hastaların 300 tanesi standart yöntem ile inceleme yapılan hastalardı.339 hasta ise P3T (CertegraTM P3T, Bayer, Berlin, Almanya) yazılımı ile koroner BT anjiyografi yapılmıştı. Değerlendirilme yapılırken aritmik hastalar, bypass cerrahisi geçiren olgular, koroner stent uygulanmışlar, kataterli ve intrakardiyak implantlı olgular, ağırlığı 110 kilogramın üzerindeki olgular dışarda tutulmuştur. Bu şekilde ortaya çıkarılan iki grup, kullanılan kontrast madde miktarı, koroner arter dansite değerleri ile subjektif görüntü kaliteleri karşılaştırılmıştır.

Bulgular: Her iki grupi arasında tarama kalitesi açısından önemli bir fark bulunmadı. P3T grubunda kullanılan kontrast madde hacmi diğer gruba göre daha düşük bulundu.

Sonuç: Koroner BT anjiyografide vücut ağırlığına uyarlanmış kontrast madde enjeksiyonunu sağlayan P3T yazılımı , farklı ağırlık grupları arasında tanısal olarak yeterli ve daha düşük kontrast madde miktarı ile inceleme yapılmasına imkan verebilir.

Anahtar kelimeler: Koroner BT anjiyografi, Kontrast madde miktarı P3T

Kaynaklar

SCCT

Girişimsel Radyoloji

PS-601

İNTRAABDOMİNAL PATOLOJİLERDE İİAB'SİNDE YÜKSEK TANISAL DOĞRULUĞUN PÜF NOKTASI:HASTA BAŞI SİTOLOJİK DEĞERLENDİRME

Yavuz Metin[1], Namık Kemal Altınbaş[1], Evren Üstüner[1], Cemil Yağcı[1], Koray Ceyhan[2], Melih Gaffar Gözükara[3]

[1]Ankara Üniversitesi Tıp Fakültesi Radyoloji Ana Bilim Dalı
[2]Ankara Üniversitesi Tıp Fakültesi Sitopatoloji Ana Bilim Dalı
[3]Amasya Toplum Sağlığı Merkezi

Giriş-Amaç: İnce iğne aspirasyon biyopsisi (İİAB), yüzeyel ve derin yerleşimli intraabdominal lezyonların histopatolojik olarak tanımlanmasında yaygın olarak kullanılmaktadır. Bu yöntemin kolay uygulanabilir olması, güvenli ve güvenilir olması, ucuz ve kısa sürede sonuçlanması gibi avantajları bulunmaktadır (1). İİAB'sinin başarısında radyolojik görüntülemelerin kılavuzluğu büyük rol oynamaktadır. Ultrasonografi (US), radyasyon içermemesi, kolay uygulanabilirliği, kontrast madde kullanılmaması ve real time olarak iğne ucunun görüntülenebilmesi nedeniyle en çok tercih edilen methoddur (2). Hasta başı hızlı sitolojik değerlendirme biyopsi işlemlerinin kısa sürede ve yüksek tanısal doğrulukla sonuçlanmasını sağlamaktadır (3). Bu çalışmada; hasta başı hızlı sitolojik incelemeyle gerçekleştirdiğimiz intraabdominal patolojilere yönelik İİAB'lerindeki tanısal doğruluk oranımızı saptamayı amaçladık. **Gereç ve Yöntem**: Ocak 2012-Aralık 2020 tarihleri arasında non-vasküler girişimsel radyoloji kliniğimizde 834 hastanın intraabdominal patolojilerine yönelik US kılavuzluğunda gerçekleştirilen İİAB'si (18-22G) sonuçlarını retrospektif olarak değerlendirdik. Sitolojik inceleme sonuçları benign, malign, şüpheli veya tanısal olmayan şeklinde yorumlandı. Buna göre hem genel anlamda hem de organ bazlı; biyopsi sonuçlarında elde olunan tanısal doğruluk, şüphe ve yetersizlik oranları belirlendi. **Bulgular:** Biyopsi yapılan hastalarımızın (369 kadın ve 465 erkek) ortalama yaşı 64,6±14,4'dür. Biyopsilerin %56.95'i karaciğer, %11.63'ü paraaortik&parailyak , %9.83'ü pankreas, %8.99'u böbrek, %4.2'si omental&peritoneal, % 3'ü retroperitoneal, 2.28'i % adneksiyal, % 1.92'si intraaabdominal diğer lokalizasyonlarda yerleşim gösteren ve %1.2'si adrenal lezyonlara yönelik yapıldı. Genel tanısal yeterlilik oranımız % 91.97 , şüpheli tanısal oranımız %5.04 ve tanısal yetersizlik oranımız sadece %3 olarak saptandı. Karaciğer biyopsilerinde %92.6, pankreas biyopsilerinde %90.2, böbrek biyopsilerinde %89.3, paraaotik-parailyak biyopsilerinde %93.8, omentum-periton biyopsilerinde %94.3, adneksiyal biyopsilerde %78.9 oranında tanısal yeterliliğe ulaşıldı. Adrenal, diğer intraabdominal ve retroperitoneal lezyon biyopsilerinde ise tanısal yetersizlik saptanmamıştır. **Tartışma ve Sonuç:** İİAB'sinin tanısal doğruluk oranlarının 83.9% - 100% arasında değişiklik gösterdiği belirtilmiştir (4-6). Aspirasyon biyopsilerinde tanısal doğruluğu etkileyen en önemli faktör yeterli dokunun aspire edilebilmesidir. Bunun başarılmasında hasta başı hızlı sitolojik incelemenin rolü büyüktür. Hasta başı hızlı sitolojik incelemenin en önemli faydaları biyopsi yapılan lezyonun doğru alanlarından yeterli miktarda parça alınması ve bu sayede biyopsi tekrarlarının ve olası komplikasyonların azaltılmasıdır (7).Çalışmamızda özellikle biyopsi işlemi açısından riskli ve zor ulaşılabilir olan retroperitoneal, omental&peritoneal ve paraaortik yerleşimli patolojilerin biyopsilerinde oldukça düşük tanısal yetersizlik oranlarına ulaştık (sırasıyla; %0,%2.9,%2.1).Sonuç olarak; intraabdominal patolojilere yönelik yapılan İİAB'lerinde hasta başı hızlı sitolojik değerlendirme çok yüksek oranlarda tanısal yeterlilik elde edilmesini sağlamaktadır. Bu da biyopsi tekrarını ve daha invazif olan diğer biyopsi yöntemlerinin önüne geçilebilmesine olanak sağlamaktadır.

Anahtar kelimeler: intraabdominal patoloji, ince iğne aspirasyon biyopsisi, hasta başı hızlı sitolojik inceleme

Kaynaklar

1) Sobha Rani G, Faheem N, Sai Prasad BV, Sudhakar Reddy E. Efficiency of ultrasound guided aspiration cytology in deep seated lesions – a diagnostic evaluation. Int J Med Health. Sci 2012;1 Suppl 1:1-12.
2) Porter B, Karp W, Forsberg L. Percutaneous cytodiagnosis of abdominal masses by USG guided FNAB. Acta Radiol. 1981;22 Suppl 6:663-668
3) Schmidt RL, Witt BL, Lopez-Calderon LE, et al. The influence of rapid onsite evaluation on the adequacy rate of fine-needle aspiration cytology: a systematic review and meta-analysis. Am J Clin Pathol. 2013; 139: 300– 308.
4) Dilip Das K., Chandra Pant S., et al. Fine needle aspiration diagnosis of intrathoracic and intra abdominal lesions: Review of experience in the pediatric age group. Diagnostic Cytopathology 2006; 9(4): 383-393.
5) Ahmed SS., Akhtar K., Akhtar SS. Nasir A., Khalid M., Mansoor T. Ultrasound Guided Fine Needle Aspiration Biopsy of Retroperitoneal Masses. J of Cytology 2007; 24(1): 41-45.
6) Scott Gazelle G., John Haaga R. Guided percutaneous biopsy of intraabdominal lesions. AJR 1989; 153: 929-35.
7) Collins BT, Chen AC, Wang JF, et al. Improved laboratory resource utilization and patient care with the use of rapid on-site evaluation for endobronchial ultrasound fine-needle aspiration biopsy. Cancer Cytopathol. 2013; 121: 544–551.

tanısal doğruluk oranlarının pasta grafiği şeklinde gösterilmesi

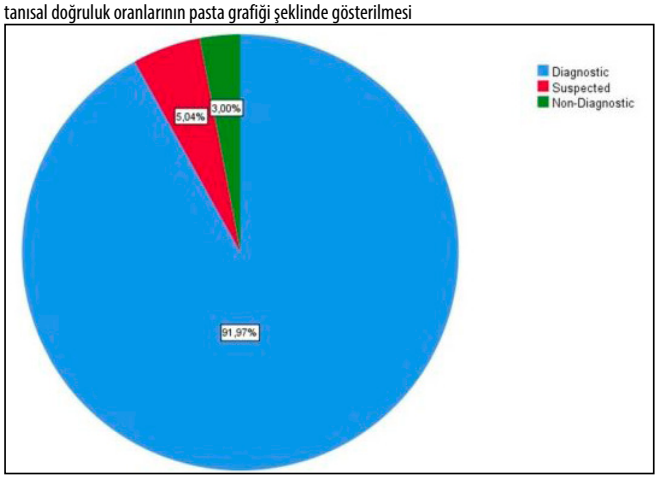

Biyopsi işlemi uygulanan intraabdominal patolojilerin dağılımının pasta grafiği ile gösterilmesi

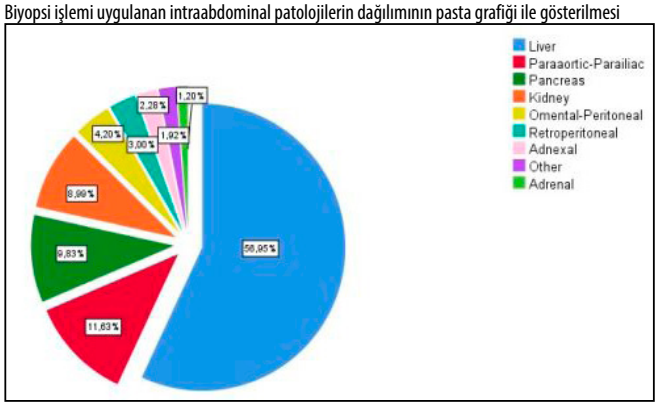

Genitoüriner Sistem Radyolojisi

PS-602

COVID-19'UN ERKEK ÜREME SİSTEMİ ÜZERİNE ETKİLERİNE YÖNELİK RADYOLOJİK VE KLİNİK BİR BAKIŞ

Mehmet Karagülle[1], Zeynep Fatma Arslan[2], Gül Gizem Pamuk[3], İbrahim Hacıbey[4], Kazım Körez[5]

[1]İstanbul Eğitim ve Araştırma Hastanesi, Radyoloji Kliniği
[2]Başakşehir Şehir Hastanesi Radyoloji Kliniği
[3]Bağcılar Eğitim ve Araştırma Hastanesi Radyoloji Kliniği
[4]Bağcılar Eğitim ve Araştırma Hastanesi Üroloji Kliniği
[5]Selçuk Üniversitesi, İstatistik Bölümü

Giriş ve Amaç: Çalışmamızda infertilite polikliniğine başvuran hastalarımızda COVID-19 geçiren ve geçirmeyen hasta populasyonu arasında; spermiogram testi, skrotal USG, Mikro V Doppler ve Uluslararsı erektil işlev formu anket sonuçları (IIEF) erektil diskonksiyon skoru, orgazmik işlev skoru, cinsel istek skoru, cinsel memnuniyet skoru, genel memnuniyet skorları arasında anlamlı farklılık olup olmayacağını ortaya koymayı planladık. COVID-19 geçiren hasta gruplarında Mikro V doppler inceleme ve IIEF değerlendirmesi yapan öncü çalışmalardan olarak literatüre önemli bir katkı sağlamayı planlıyoruz.

Gereç ve Yöntem: Bağcılar SUAM'a infertilite sebebi ile polikliniğine başvurmuş son 3 ay içerisinde COVID-19 enfeksiyonu geçirmiş 18-55 yaşları arasında 45 hasta ve COVID-19 enfeksiyonu geçirmemiş infertilite sebebi ile polikliniğe başvurmuş 45 hasta çalışmamıza dahil edildi. Varikoseli bulunan hastalar çalışmadan dışlandı. Çalışmamıza dahil edilen hastalarımıza spermiogram testi, skrotal USG, Micro V Doppler ve IIEF erektil diskonksiyon skoru, orgazmik işlev skoru, cinsel istek skoru, cinsel memnuniyet skoru, genel memnuniyet skorları değerlendirildi. Kovid-19 enfeksiyonu geçiren ve geçirmeyen infertilite şikayeti olan iki grup verileri arasında anlamlı farklılık olmaması yönünden istatiksel analiz yapıldı. Mikro V Doppler son yıllarda geliştirilen küçük damar yapısını ortaya koyan konvansiyonel Doppler USG metodundan farklı bir Doppler metodudur.

Bulgular: Hastalarımızın yaş ortalaması 30 idi, COVID-19 geçirmiş hastaların tamamında (n=45, 100%) parankimde sekel değişiklik yoktu. COVID-19 geçirmemiş hastalarımız ile COVID-19 enfeksiyonu geçirmiş hastalarımızın spermiogram testleri karşılaştırıldığında iki grup arasında oligozoospermi, lökositospermi ve diğer anormal pozitif bulgularının varlığı benzerdi (p=.317, p>.999 and p=.317, sırasıyla). COVID – 19 geçiren hastalar ile COVID – 19 enfeksiyonu geçirmemiş ve infertilite yakınması olan hastalarımızın Mikro V Doppler bulguları benzerdi (p=0.158). COVID-19 geçiren hastaların IIEF Cinsel İstek ve Cinsel Memnuniyet skoru COVID–19 enfeksiyonu geçirmemiş kontrol grubundan anlamlı şekilde düşüktü (p<0.05), fakat gruplar arasında erektil disfonksiyon, orgazmik işlev ve genel memnuniyet açısından anlamlı bir farklılık yoktu.

Tartışma ve Sonuç: Bulgular, erkeklerin üreme sisteminin COVID-19'dan etkilenebileceğini ortaya koymaktadır, ancak literatürdeki verinin aksine testislerin morfolojik yapısında, spermiogram testlerinde anlamlı bir farklılığa yol açmamaktadır.

Anahtar kelimeler: COVİD-19, Mikro V Doppler, Spermiogram, İnfertilite

Kaynaklar

1. Li H, Xiao X, Zhang J, Zafar MI, Wu C, Long Y, Lu W, Pan F, Meng T, Zhao K, Zhou L, Shen S, Liu L, Liu Q, Xiong C. Impaired spermatogenesis in COVID-19 patients. EClinicalMedicine. 2020 Nov;28:100604. doi: 10.1016/j.eclinm.2020.100604. Epub 2020 Oct 23. PMID: 33134901; PMCID: PMC7584442.
2. Halsey R, Priftakis D, Mackenzie S, Wan S, Davis LM, Lilburn D, Thornton A, Papathanasiou N, Gnanasegaran G, Bomanji J. COVID-19 in the act: incidental 18F-FDG PET/CT findings in asymptomatic patients and those with symptoms not primarily correlated with COVID-19 during the United Kingdom coronavirus lockdown. Eur J Nucl Med Mol Imaging. 2021 Jan;48(1):269-281. doi: 10.1007/s00259-020-04972-y. Epub 2020 Aug 5. PMID: 32761260; PMCID: PMC7406218.
3. Liu X, Chen Y, Tang W, Zhang L, Chen W, Yan Z, Yuan P, Yang M, Kong S, Yan L, Qiao J. Single-cell transcriptome analysis of the novel coronavirus (SARS-CoV-2) associated gene ACE2 expression in normal and non-obstructive azoospermia (NOA) human male testes. Sci China Life Sci. 2020 Jul;63(7):1006-1015. doi: 10.1007/s11427-020-1705-0. Epub 2020 Apr 30. PMID: 32361911; PMCID: PMC7195615.

Genitoüriner Sistem Radyolojisi

PS-604

HSG TETKİKLERİNİ RADYOLOJİ VE KADIN HASTALIKLARI VE DOĞUM UZMANLARININ DEĞERLENDİRMESİNDE GÖZLEMCİLER ARASI FARKLILIKLAR

Cemil Gürses[1], Adnan Kabaalioğlu[2], Gökçe Annaç[3], Bengi Gürses[2], İsmail Güzelmansur[4], Turgay Daplan[5], Arzu Turan[6], Hakan Artaş[7], Şadan Tutuş[8], Şafak Olgan[9], İlknur Çöl Madendağ[10], Ahmet Demir[10], Sezcan Mümüşoğlu[11], Yunus Aydın[12], Emre Göksan Pabuçcu[13]

[1]Sbü, Antalya Eah Radyoloji Kliniği
[2]Koç Üniversitesi Tıp Fakültesi, Radyoloji Anabilim Dalı
[3]Bartın Kadın Doğum ve Çocuk Hastanesi, Radyoloji Kliniği
[4]Özel Antakya Akademi Hastanesi, Radyoloji Kliniği
[5]Özel Muayenehane, Antakya, Radyoloji Kliniği
[6]Bodrum Acıbadem Hastanesi, Radyoloji Kliniği
[7]Fırat Üniversitesi Tıp Fakültesi, Radyoloji Kliniği
[8]Kayseri Şehir Eğitim ve Araştırma Hastanesi, Radyoloji Kliniği
[9]Aütf, İnfertilite/tüp Bebek Merkezi, Kadın Hastalıkları ve Doğum Kliniği
[10]Kayseri Şehir Eğitim ve Araştırma Hastanesi, Kadın Hastalıkları ve Doğum Kliniği
[11]Hacettepe Üniversitesi Tıp Fakültesi, Kadın Hastalıkları ve Doğum Anabilim Dalı
[12]Denizli Özel Sağlık Hastanesi, Kadın Hastalıkları ve Doğum Bölümü, Tüp Bebek Merkezi
[13]Ufuk Üniversitesi Tıp Fakültesi, Kadın Hastalıkları ve Doğum Anabilim Dalı

Giriş ve Amaç: Histerosalpingografi (HSG) , infertilite tanısında oldukça önemli bir yere sahiptir. Gelişen yeni görüntüleme modalitelerine rağmen, HSG hala fallopi tüplerini en iyi gösteren radyolojik yöntemdir (1). Özellikle uterin kavite morfolojisi, luminal anormallikler ve fallopi tüplerinin açıklığının değerlendirilmesinde sıklıkla kullanılmaktadır (2). Ancak, HSG tetkiklerine ait bulgu ve tanılarla ilgili olarak ülkemizde radyologlar, kadın doğum uzmanları ve radyologlarla kadın doğum uzmanları arasında görüş birliği mevcut değildir. Bu durum hastalarda tanının gecikmesine, tanı ve tedavi algoritmalarında yanlışlığa yol açmaktadır. Bu çalışmanın amacı, HSG değerlendirmesinde radyoloji ile kadın hastalıkları ve doğum uzmanlarının kendi aralarındaki ve disiplinler arasındaki farklılıklarını ortaya koymak, ortak bir tanı algoritması oluşturabilmektir.

Gereç ve Yöntem: Bu çalışma, 1 Ocak-31 Haziran 2021 tarihleri arasında, Antalya Eğitim ve Araştırma Hastanesinde, çeşitli endikasyonlarla, aynı teknikle çekilen hasta grubundan rastgele seçilen 100 hastanın HSG tetkiklerinin değerlendirilmesini içermektedir. Tüm HSG tetkikleri, menstrüel siklusun ilk yarısında, floroskopi altında ve jinekolojik değerlendirme pozisyonundaki hastaya serviks kateterizasyonu sonrasında iyotlu kontrast madde verilerek yapılmıştır

(Resim). Aynı HSG tetkikleri, çalışma grubunda yer alan ve farklı hastanelerde bulunan 6 kadın doğum uzmanı ve 6 radyoloji uzmanına dicom formatında gönderilmiştir. Her bir araştırmacı HSG tetkiklerini inceleyerek daha önceden tanımlanmış radyolojik bulguları içeren excel formatındaki rapor şablonuna kendi bulgularını işaretlemiştir. Bir kontrolör, araştırmacılardan gelen verileri, gerçek isimlerini kullanmaksızın, numaralandırma yaparak (Araştırmacı 1,2,3… gibi) başka bir araştırmacıya iletmiştir. Gelen veriler, gözlemciler ve disiplinler arasındaki farklılıkları ortaya koyan istatistiksel yöntemler kullanılarak değerlendirilmiştir. Tüm hastalardan aydınlatılmış onam alınmış olup çalışma etik kurul tarafından onaylanmıştır (No: 2021-147)

Bulgular/ Tartışma-Sonuç: Çalışmanın verileri toplanma ve istatistiksel değerlendirme aşamasında olup tam metin bildiri yükleme aşamasında bulgular ve tartışma-sonuç kısmı sisteme yüklenecektir.

Anahtar kelimeler: Histerosalpingografi, infertilite, jinekoloji, gözlemci, radyoloji

Kaynaklar

1. Eng CW, Tang PH, Ong CL. Hysterosalpingography: current applications. Singapore Med J. 2007 Apr;48(4):368-73
2. Chalazonitis A, Tzovara I, Laspas F, Porfyridis P, Ptohis N, Tsimitselis G. Hysterosalpingography: technique and applications. Curr Probl Diagn Radiol. 2009 Sep-Oct;38(5):199-205.

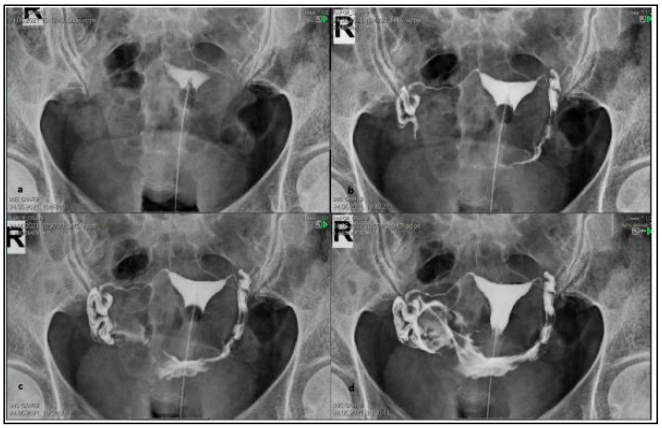

Resim 1. Histerosalpingografi tekniği. Gravida(0), parite (0), abortus (0), sezeryan (0) olan olguda primer/sekonder infertilite nedeniyle yapılan HSG incelemesi. a. Cilt /genital bölgenin antiseptik ile dezenfektan uygulanmasını takiben spekulum yerleştirildi. Servikal eksternal os'un görülmesini takiben asepsi/antisepsi kurallarına uygun olarak kaviteye balonlu kateter yerleştirildi. b. Balon şişirilip hafifçe traksiyon uygulanarak internal os'u kapatması sağlandı ve spekulum çıkartıldı. c. Transservikal yerleştirilen kateterden kontrast madde verildi ve tubalar vizualize edildi. d. Katater balonu söndürüldükten sonra kateterden kontrast madde verilerek alt segment ve servikal kanalın vizualize edilmesi sağlandı. Anestezi uygulanmamış olmakla birlikte işlem hazırlığı ve kontrast madde uygulaması esnasında rahatsız edici ağrı ya da komplikasyon gelişmemiş olup işlem başarıyla sonuçlandırıldı.

Baş-Boyun Radyolojisi

PS-605

TİROİD OFTALMOPATİSİNDE ORBİTAL MR BULGULARI

Muhammed Akif Deniz

Dicle Üniversitesi Tıp Fakültesi, Radyoloji Anabilim Dalı

Giriş-Amaç: Tiroid oftalmopatisi yetişkinlerde proptozisin en sık nedenidir (1). Ekstraoküler kasların tutulumu ve orbital yağ hacminde artış ile karakterizedir. Görüntülemede gelişmiş yumuşak doku rezolusyonu, birden çok düzlemde değerlendirme yapılabilmesi, lense iyonizan radyasyon riski olmaması gibi avantajlarından dolayı Manyetik Rezonans (MR) sıklıkla kullanılır (2,3).

Amacımız tiroid oftalmopatisi bulunan hastaları MR görüntüleri ile sunmak ve literatür ile karşılaştırmaktır.

Gereç ve yöntemler: Çalışmamız retrospektif bir çalışma olup çalışmamıza radyoloji kliniğimize 04.2015-04.2021 tarihleri arasında tiroid oftalmopatisi ile başvuran ve Orbital MR çekimi yapılan hastalar dahil edilmiştir. Tiroid oftalmopati ön tanısı bulunan ancak MR da patolojik görünümü olmayan, görüntülemesi merkezimizde yapılmayan ve tiroid oftalmopati tanısı kesinleşmeyen hastalar çalışma dışı bırakılmıştır.

Hastalar yaş, cinsiyet, proptozis varlığı, orbital kas tutulumları, orbital yağlı doku tutulumları açısından değerlendirilmiştir.

Verilerin incelenmesinde SPSS paket programı kullanıldı. Çalışmamızda kullanılan istatiksel yöntemler; yaş, cinsiyet, egzoftalmus varlığı, tutulan orbital kaslar ve orbital yağlı doku tutulumları parametresi için ortalama ve standart sapmalar kullanılmıştır. Verilerin normal dağılıma uyup uymadığı kontrol edildi ve normal dağılıma uyanlar için ikili karşılaştırmalarda independent sample t test ve normal dağılıma uymayanlarda Mann Whitney U test kullanıldı.

Bulgular: Çalışmamıza yaşları 18-60 arasında değişen (ortalama 40,6) toplam 30 hasta dahil edilmiştir. Hastaların 14 ü kadın, 16 sı erkek idi. Hastaların tamamına kontrastlı orbital MR çekimi yapılmış olup en sık bulgu; 28 hastada proptozis, 26 hastada inferior rektus, 24 hastada medial rektus kası tutulumu idi. Superior rektus kası tutulumu 7 hastada, lateral rektus kası tutulumu 4 hastada, superior oblik kas tutulumu 2 hastada saptandı. Hastaların 2 sinde bulgular sadece unilateral (1 hastada sağ-resim 1, 1 hastada sol- resim 2) iken , 28 hastada tutulum bilateraldi (Resim 3). İzole superior, lateral ve oblik kas tutulumu hiçbir hastamızda izlenmemiş olup bu hastaların tamamında proptozis, inferior ve medial kas tutulumu birlikteliği bulunmaktaydı. İzole proptozis sadece 1 hastada saptanmışken , proptozis eşlik etmeksizin orbital kas tutulumu sadece 2 hastada izlendi.

Tartışma-Sonuç: Tiroid oftalmopatisinde sırasıyla en sık inferior, medial ve süperior rektus tutulumları görülür (4). Çalışmamızda da en sık inferior ve medial rektus kas tutulumu izlenmiş olup izole superior, lateral ve oblik kas tulumu olan hasta saptanmamıştır.

Graves hastalığı en sık neden olmakla birlikte hashimoto tiroiditinde de görülebileceği bildirilmiştir. Anormal tiroid fonksiyonlarının herhangi bir döneminde görülebilir(4,5). Çalışmamızda orbitopatisi bulunan olguların tamamında graves hastalığı mevcut olup hashimoto tiroiditi bulunan hasta yoktu.

Bilateral (%76-90) ve simetrik (%70) tutulum tipiktir. Tutulan kasların gövdelerinin tutulması ve sıklıkla insersiyoların korunması ayırıcı tanıda oldukça önemli bir bulgudur. Ayırıcı tanıda orbital psödotümör, orbital arteriovenöz malformasyon, orbital sarkoidoz, lenfoma, metastaz düşünülmelidir(6). Çalışmamızda %93 oranında bilateral tutulum saptanmışken; unilateral tutulum % 7 oranında izlendi. Sonuç olarak orbital MR tiroid oftalmopati tespitinde ve ayırıcı tanısında oldukça önemli bir modalitedir.

Anahtar kelimeler: Tiroid, Orbita, Manyetik Rezonans, Proptozis

Kaynaklar

1. Chan LL, Tan HE, Fook-chong S et-al. Graves ophthalmopathy: the bony orbit in optic neuropathy, its apical angular capacity, and impact on prediction of risk. AJNR Am J Neuroradiol. 2009;30 (3): 597-602.
2. Cockerham KP, Kennerdell JS. Does radiotherapy have a role in the management of thyroid orbitopathy? View 1. Br J Ophthalmol. 2002;86 (1): 102-4.
3. Keats TE, Sistrom C. Atlas of Radiologic Measurement. Mosby. (2001)
4. Parmar H, Ibrahim M. Extrathyroidal manifestations of thyroid disease: thyroid ophthalmopathy. Neuroimaging Clin. N. Am. 2008;18 (3): 527-36,
5. Ozgen A, Ariyurek M. Normative measurements of orbital structures using CT. (1998) AJR. American journal of roentgenology. 170 (4): 1093-6.
6. Davies MJ, Dolman PJ. Levator Muscle Enlargement in Thyroid Eye Disease-Related Upper Eyelid Retraction. (2017) Ophthalmic plastic and reconstructive surgery. 33 (1): 35-39.

60 yaş kadın hasta, (a: aksiyal T2, b: kontrastlı koronal T1 yağ basklıl c: kontrastlı aksiyal T1 yağ baskılı sekans) sağda proptozis ve sağda lateral ve medial rektus kas tutulumuna sekonder asimetrik kalınlık ve kontrastlanma artışı



28 yaş erkek hasta, (a: kontrastlı aksiyal T1 yağ baskılı, b: aksiyal T2 sekans) solda proptozis ve solda lateral ve medial rektus tutulumuna sekonder asimetrik kalınlık ve kontrastlanma artışı



35 yaş erkek hasta, (a: koronal T2, b: aksiyal T2 c: kontrastlı aksiyal T1 yağ baskılı sekans) Bilateral proptozis görünümü, bilateral simetrik orbital kas tutulumu ve periorbital yağlı dokuda artış, heterojenite

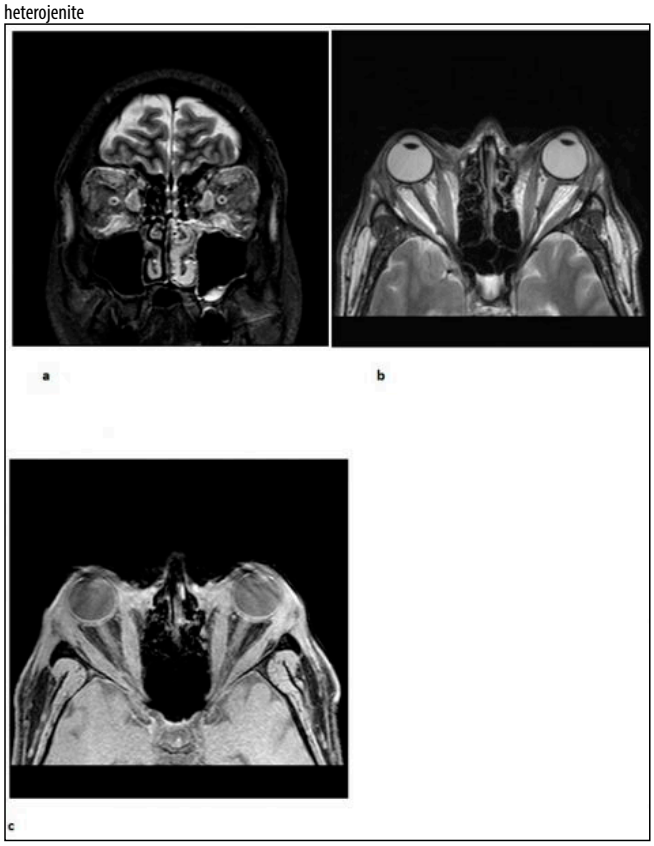

Baş-Boyun Radyolojisi

PS-606

ADÖLESANDA EKTOPİK PARATİROİD ADENOMU

Nurullah Dağ[1], Mehmet Öztürk[2]

[1]Malatya Eğitim ve Araştırma Hastanesi, Radyoloji Kliniği
[2]Selçuk Üniversitesi Tıp Fakültesi, Çocuk Radyolojisi Bilim Dalı

Giriş ve Amaç: Primer hiperparatiroidizm (PHPT), yüksek serum kalsiyum ve parathormon seviyeleri ile karakterize bir endokrin bozukluktur (1). PHPT toplumun yaklaşık %3-5'inde ve 5-6. dekatta ortaya çıkmaktadır. Etyolojide en sık paratiroid adenom görülmektedir (2). PHPT pediatrik popülasyonda çok daha az yaygındır ve tahmini insidansı 200-300.000 hastada 1'dir (2, 3). Paraitoid adenoma bağlı PHPT'nin tek küratif tedavisi cerrahidir (4). Ektopik paratiroid adenomuna sekonder PHPT, pediatrik popülasyonda oldukça nadir görülen bir durumdur. Litaretürde günümüze kadar yalnızca 34 vaka bildirilmiştir (5). Bu bildiride, adölesan olguda ektopik yerleşimli paratiroid adenomunun radyolojik bulgularını sunmayı amaçladık.

Olgu Sunumu: 14 yaşında erkek çocuğu halsizlik, eklem ağrısı ve karın ağrısı şikayetleri ile merkezimize başvurdu. Serum kalsiyumu 12.6 mg/dL (8.3-10.6 mg/dL), serbest kalsiyum 1.80 mmol/L (1.12-1.32 mmol/L) ve parathormon 111.7 ng/L (12-88 ng/L) tespit edildi ve PHPT tanısı aldı. Etyoloji araştırılmasında yapılan boyun ultasonografi ve sintigrafi incelemeleri normal değerlendirildi. Dinamik kontrastlı boyun BT'de süperior mediasten anterior kesimde, arkus aorta süperior komşuluğunda, sol ana karotis arter anterioru, sol jugüler ven medialinde 16-10 mm boyutlarında, erken arteryel fazda yoğun kontrast tutan solid lezyon izlendi (Resim 1 a, b, c). Dinamik kontrastlı manyetik rezonans görüntülemede (MRG), süperior mediasten anterior kesimde, arkus aorta süperior komşuluğunda, sol ana karotis arter anterioru, sol jugüler ven medialinde 16x9x23 mm

boyutlarında, erken arteryel fazda yoğun kontrast tutan, geç fazda yıkanma gösteren, T1A hipointens, T2A hiperintens, düzgün sınırlı lezyon saptandı (Resim 2 a, b). Ektopik paratiroid adenomu tanısı ile cerrahi olarak eksize edildi. Histopatolojik olarak da tanı teyit edildi.

Tartışma ve Sonuç: Ektopik paratiroid adenomuna bağlı gelişen PHPT, çocuklarda oldukça nadir görülen bir patolojidir (5). Ektopik paratiroid en sık timus (%38), retroözofageal (%31) ve intratiroidal (%18) yerleşimlidir (4). Tek küratif tedavi cerrahi olup lezyon lokalizasyonunun tespiti son derece önemlidir (1). Bizim olgumuzda paratiroid adenomu süperior mediastinum yerleşimliydi ve sintigrafi ve ultrasonografi ile tespit edilemedi. PHPT etyolojisinde en sık görülen paratiroid adenomun, ektopik yerleşimli olabileceği akılda tutulmalı ve tanıda dinamik kontrastlı incelemelerden yararlanılmalıdır.

Anahtar kelimeler: primer hiperparatiroidizm, paratiroid adenom, ektopik, pediatrik

Kaynaklar

1. Liu X, Sun L, Shao M, Li P, Liu W, Zhang X, et al. Primary hyperparathyroidism due to ectopic parathyroid adenoma in an adolescent: a case report and review of the literature. Endocrine. 2019;64(1):38-42.
2. Rampp RD, Mancilla EE, Adzick NS, Levine MA, Kelz RR, Fraker DL, et al. Single gland, ectopic location: adenomas are common causes of primary hyperparathyroidism in children and adolescents. World journal of surgery. 2020:1-8.
3. Burke JF, Chen H, Gosain A, editors. Parathyroid conditions in childhood. Seminars in pediatric surgery; 2014: Elsevier.
4. Seo Y, Song K, Choi HS, Suh J, Kwon A, Chae HW, et al. A case of primary hyperparathyroidism due to an intrathymic ectopic parathyroid adenoma in a 15-year-old boy. Annals of Pediatric Endocrinology & Metabolism. 2020;25(3):187.
5. Flokas ME, Ganieva G, Grieco A, Agdere L. Ectopic parathyroid adenoma in an 11-year-old female: case report and literature review. AACE Clinical Case Reports. 2020.

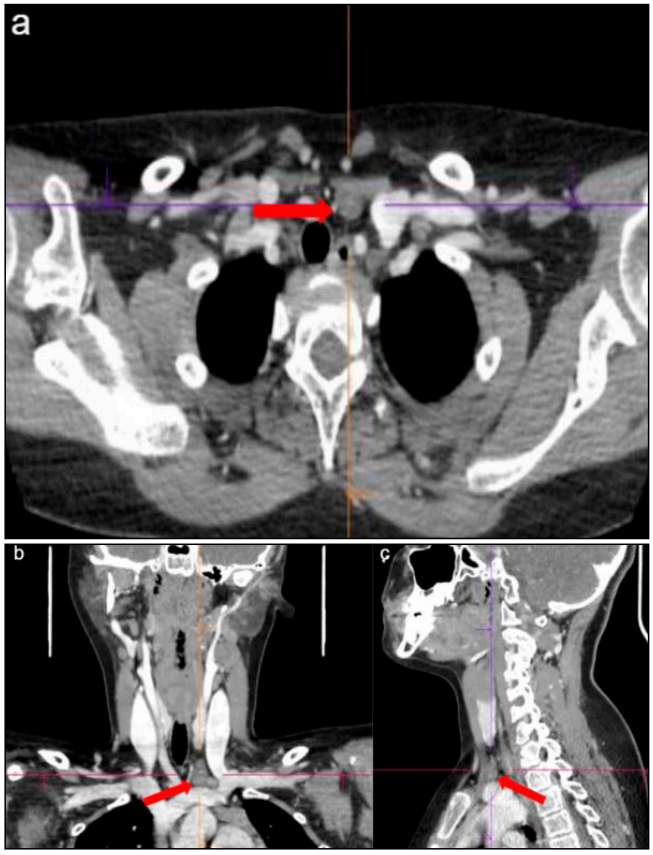

Resim 1 a, b, c. Kontrastlı bilgisayarlı tomografide aksiyel (a), koronal (b) ve sagital (c) kesitlerde süperior mediasten anterior kesimde, arkus aorta süperior komşuluğunda, sol ana karotis arter anterioru, sol jugüler ven medialinde 16x10 mm boyutlarında, erken arteryel fazda yoğun kontrast tutan solid lezyon izlenmektedir (kırmızı ok).

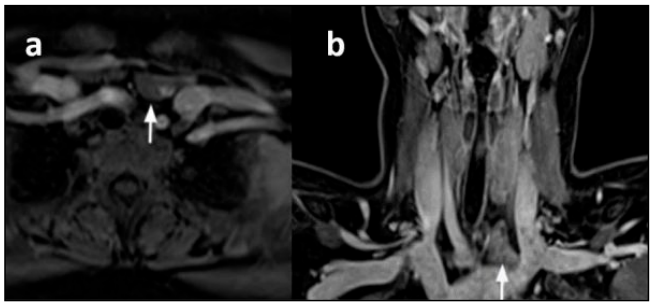

Resim 2 a, b. Kontrastlı dinamik boyun MRG: aksiyal T2A (a) ve koronal kontrastlı T1A (b) kesitlerde süperior mediasten anterior kesimde, arkus aorta süperior komşuluğunda, sol ana karotis arter anterioru, sol jugüler ven medialinde kontrastlanan lezyon izlenmektedir (beyaz ok).

Abdominal Radyoloji

PS-607

CANLI RENAL TRANSPLANT DONÖRLERİNDE RENAL VASKÜLER VARYASYONLARIN VE İNSİDENTAL LEZYONLARIN SIKLIĞI

Meltem Kurşun, Erhan Bıyıklı, Canan Cimşit, Nuri Çagatay Cimşit

Marmara Üniversitesi Pendik Eğitim ve Araştırma Hastanesi

Giriş-Amaç: Renal transplant verici adaylarının preoperatif değerlendirilmesinde abdominal BT anjiografi rutin olarak kullanılmaktadır. Preoperatif görüntüleme ile vasküler anatomi ve varyasyonlar optimal olarak değerlendirilebilmekte ve operasyonel komplikasyonların azaltılması amaçlanmaktadır. Abdominal BT anjiografi ile vasküler yapılara ilaveten non-vasküler insidental bulgular da gözlemlenmektedir. Çalışmamızda canlı böbrek vericilerinde renal damar varyasyonları ile insidental abdominal patolojilerin çeşitleri ve sıklığını tanımlamayı amaçlamaktayız.

Gereç ve Yöntem: 2012-2021 yılları arasında canlı böbrek vericisi olabilecek 22-72 yaş aralığında 76'sı erkek toplam 201 hasta çalışmaya dahil edildi. Hastaların abdominal BT anjiografi incelemeleri retrospektif olarak değerlendirildi. Renal arterler taraf, sayı ,çıkış yeri ve böbrekte sonlanma düzeyine; renal venler ise sayı,abdominal aort geçiş konumuna göre sınıflandırıldı. İnceleme sırasında karşılaşılan insidental bulgular gruplandırılarak sıklıkları değerlendirildi.

Bulgular: Çalışmamızdaki 201 hastanın 125'i kadın(%62) 76'sı erkekti(%38).Yaş aralığı 22-72 arasında değişmekteydi.(ort 46) Olguların 86'sında bilateral normal renal arter anatomisi mevcuttu. Renal arter varyasyonları %57 oranında iken ven varyasyonları %10 oranında görülmekteydi. Renal ven varyasyonu bulunan 12 olguda normal arter anatomisi saptandı.En sık renal arter varyasyonu sağ böbrek için aksesuar hiler renal arter(%11) iken sol böbrek için aortik alt polar arterdi(%8). 4 olguda birden fazla renal arter varyasyonu izlendi. Birden fazla renal arter görülme sıklığı sağ böbrekte %30 iken sol böbrekte %50 idi.Renal arter varyasyonu erkek olgularda daha sık görülmekteydi.(%58).Tüm olgularımızda renal arterler abdominal aortadan orijin almaktaydı. Renal arter ve ven varyasyonu birlikteliği 8 hastada mevcuttu. 148 olguda toplam 200 insidental bulgu tespit edildi. 18 olguda Nutcracker sendromu düşündüren bulgular izlendi. En sık insidental bulgu olarak renal kortikal kistler saptandı ve kistlerin çoğu 3 cm'den küçük bulundu.8 olguda surrenal adenom mevcuttu. En sık rastlantısal karaciğer bulgusu hepatosteatoz idi.1 olguda insidental bulgu olarak patolojik olarak kanıtlı servikal kitle saptandı.

Tartışma-Sonuç: Canlı renal transplant donörlerinde; transplantasyonun planlanması, operasyon esnasında karşılaşılabilecek risklerin önceden tespiti ve postoperatif komplikasyonları azaltmak için olguların yarısından fazlasında izlenen renal vasküler varyasyonların tanımlaması gerekmektedir . Çalışmamızda saptanan insidental bulgular transplantasyona büyük oranda engel oluşturmamakta ve ileri değerlendirme ihtiyacı gerektirmemektedir.

Anahtar kelimeler: Renal transplantasyon,varyasyon,BT anjiografi

Kaynaklar
1. Tardo DT, Briggs C, Ahern G, Pitman A, Sinha S. Anatomical variations of the renal arterial vasculature: An Australian perspective. J Med Imaging Radiat Oncol. 2017;61(5):643–9.
2. Khamanarong K, Prachaney P, Utraravichien A, Tong-Un T, Sripaoraya K. Anatomy of Renal Arterial Supply. Clin Anat. 2004;17(4):334–6.
3. Famurewa OC, Asaleye CM, Ibitoye BO, Ayoola OO, Aderibigbe AS, Badmus TA. Variations of renal vascular anatomy in a nigerian population: A computerized tomography studys. Niger J Clin Pract. 2018;21(7):840–6.
4. O'Neill DC, Davis NF, Murray T, Lee MJ, Little D, Morrin MM. Prevalence of incidental findings on multidetector computed tomography in potential nephrectomy donors: A prospective observational study. Exp Clin Transplant. 2019;17(2):177–82.

Abdominal Radyoloji

PS-608

SAĞ VE SOL KOLON TÜMÖRLERİNDE GÖRÜNTÜLEME BULGULARININ RETROSPEKTİF OLARAK DEĞERLENDİRİLMESİ

Gülşah Berberoğlu, Hadi Sasani, Korcan Aysun Gönen

Tekirdağ Namık Kemal Üniversitesi Tıp Fakültesi Hastanesi, Radyoloji Anabilim Dalı

Giriş ve Amaç: Kolorektal tümör (Tm) kadınlarda en sık ikinci, erkeklerde en sık üçüncü malignite sebebidir (1).

Abdominal bilgisayarlı tomografi (BT) ve manyetik rezonans görüntüleme (MRG) ile tanısı, karakterizasyonu ve evrelemesi detaylı incelenebilmektedir. Peritümoral yağlı doku invazyonu (stranding), lenf nodu (LN) ve uzak organ metastazlarının varlığı evrelemede önemli rol oynar (2).

Çalışmamızda sağ ve sol kolon Tm'li hastaların demografik ve radyolojik özellikleri incelendi.

Gereç ve Yöntem: Çalışmamızda 2016-2021 yılları arasında hastanemizde kolonoskopisi yapılıp, adenokarsinom tanısı alan hastaların görüntüleri retrospektif olarak incelendi. Optimal BT veya MRG tetkikleri olan hastalar çalışmaya dahil edildi. Çekum-transvers kolon arası (sağ kolon) Tmler Grup 1, splenik fleksura - rektum arası (sol kolon) Tmler Grup 2 olarak sınıflandırıldı.

Hastaların demografik bulguları, tümöral tutulumun segmenter uzunluğu, duvar kalınlığı, stranding, peritümöral LN evresi, uzak organ metastazları açısından 2 grup değerlendirildi.

Bulgular: Çalışmada 36'sı kadın, toplam 90 hasta incelendi. Median yaş 66.5 (23-88) olup, en sık hasta 60-70 yaş aralığında saptandı (Resim 1). Kadınlarda en sık 60-70, erkeklerde ise 70-80 yaş arasında Tm görüldü (Resim 2). Elli yaş altı tanı alan hastaların oranı %17.8 olup, kadın cinsiyet (%75) ve sol kolon tutulumu önplandaydı (%93).

Sağ ve sol kolon tutulumu en sık erkeklerde gözlendi.

Grup 2'deki hasta sayısı belirgin olarak fazlaydı (%79) (Resim 3).

Grup 1'de %73.7, Grup 2'de %60.6 oranında stranding mevcuttu. Gruplar arasında cinsiyet dağılımı, stranding, Tm'in segment uzunluğu, duvar kalınlığı, peritümöral LN çapı ve uzak organ metastazı bakımından fark anlamlı değildi ($p>0.05$). Tm'in segment uzunluğu ile peritümöral LN çapı arasında pozitif yönde zayıf korelasyon mevcuttu ($p<0.01$, $r=0.274$) (Resim 4).

Tanı anında grup 1'de 1 (%5,3) hastada, grup 2'de 10 (%14,1) hastada peritümöral LN metastazı izlenmezken (N0), her iki grupta en sık görülen LN evresi N3'dü.

Grup 1'de 6 (%31,6) ve Grup 2'de 33 (%46) hastada uzak organ metastazı olup, gruplar arası fark anlamlı değildi ($p>0,05$).

Hastaların % 43,4 (n=39)'ünde en az bir adet uzak organ metastazı mevcuttu. Metastazın en sık görüldüğü yaş aralığı 60-70'di (Resim 5).

Karaciğer metastazı bulunan hastaların 12 (%30.8) 'sinde tek, 27 (%69.2)'sinde iki ve daha fazla lezyon mevcuttu.

Metastatik olguların 26 (%66.7)'sında stranding, 6 (%15.4)'sında peritümöral LN izlenmezken, 25 (%64.1) hastada LN evresi N3'dü.

Tartışma ve Sonuç: Literatürle uyumlu olarak hastalarımızın çoğunluğu erkek ve 60-70 yaş aralığında idi. Çalışmamızın literatürden (3-5) bazı önemli farklı yanları mevcuttu: Sol kolon Tm oranımız daha fazlaydı. Sağ kolon Tm'ini daha çok erkeklerde saptadık. Elli yaş altı hasta sayımız belirgin olarak daha yüksekti. Tm yerleşimi ile metastaz arasında istatistiki anlamlı bir ilişki saptamasak da, sol kolon Tm'lerinde uzak metastaz oranı daha fazlaydı. Ek olarak geniş çaplı çalışmaların (4,5) aksine çalışmamızda, tanı anında hastalarda ileri evre peritümöral LN tutulumu mevcuttu.

Bu çalışmadaki en önemli limitasyon gruplar arası hasta dağılımının denk olmamasıydı. Bununla beraber literatürden farklı bulgular elde ettiğimiz çalışmamız, bilinenin aksine kolon Tm taramalarının daha erken dönemde yapılması gerekliliğini ortaya koymuştur. Kolon Tm'li hastaların survisinde etkili faktörleri keşfedebilme adına daha geniş kapsamlı ve çok merkezli çalışmalara ihtiyaç vardır.

Anahtar kelimeler: sağ ve sol kolon tümörü, proksimal ve distal kolon tümörü, epidemiyoloji, morfometri

Kaynaklar
1. https://gco.iarc.fr/.
2. Badea R, Florian D, Caraiani C. Imaging of Colonic and Rectal Cancer. Colon Cancer Rodrigo Luis (ed). 2016:143-65.
3. Nawa T, Kato J, Kawamoto H, Okada H, Yamamoto H, Kohno H, et al. Differences between right-and left-sided colon cancer in patient characteristics, cancer morphology and histology. Journal of gastroenterology and hepatology. 2008;23(3):418-23.
4. Wong R. Proximal tumors are associated with greater mortality in colon cancer. Journal of general internal medicine. 2010;25(11):1157-63.
5. Warschkow R, Sulz MC, Marti L, Tarantino I, Schmied BM, Cerny T, et al. Better survival in right-sided versus left-sided stage I-III colon cancer patients. BMC cancer. 2016;16(1):1-14.

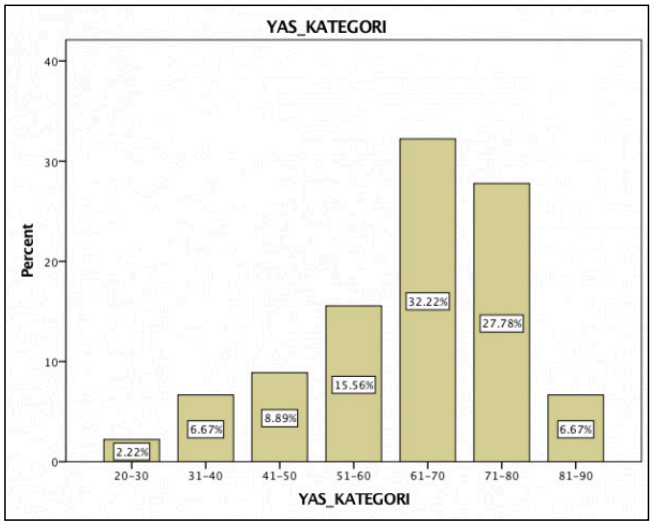

Resim 1. Kolon tümörünün yaş aralıklarına göre dağılımı

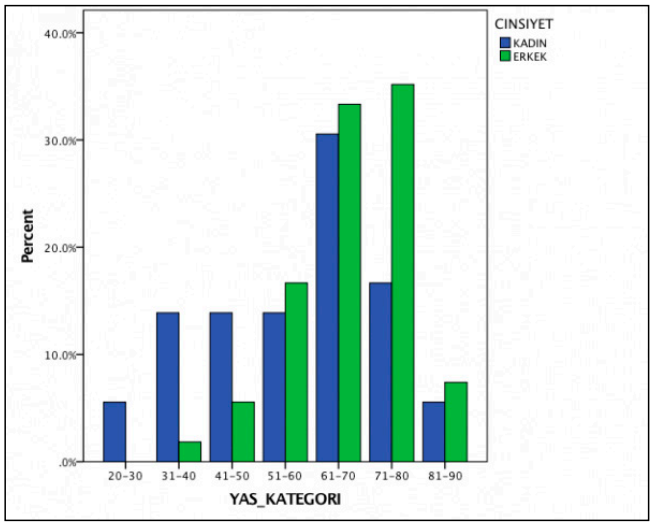

Resim 2. Cinsiyetin yaş aralıklarına göre dağılımı

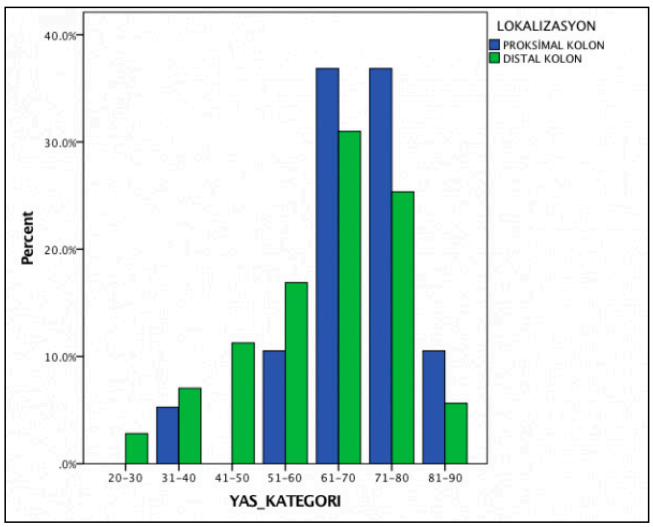

Resim 3. Sağ kolon (grup 1) ve sol kolon (grup 2) tümörlerinin yaş aralıklarına göre dağılımı

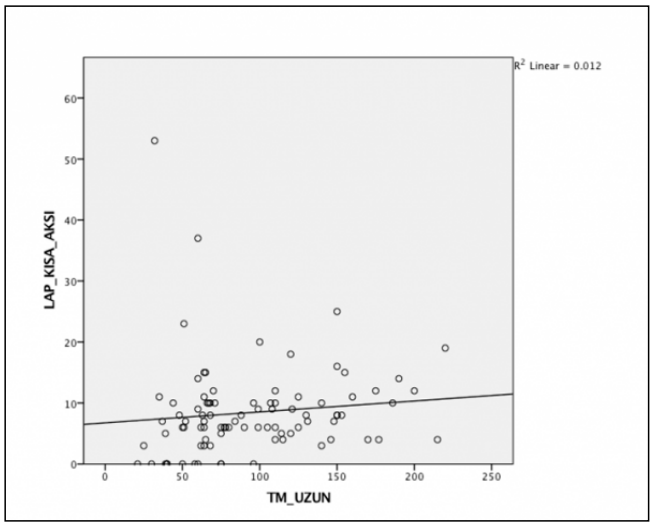

Resim 4. Tümörün segmenter uzunluğu ve peritümöral lenf nodu çapı

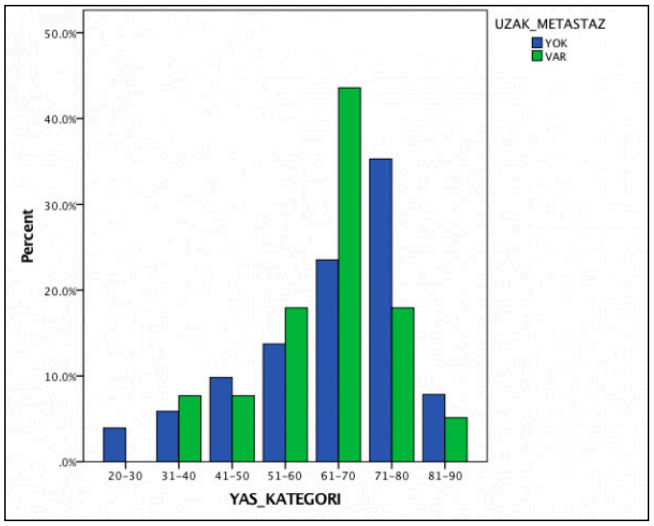

Resim 5. Uzak metastaz varlığının yaş aralıklarına göre dağılımı

Abdominal Radyoloji

PS-609

PANKREAS KANSERLİ OLGULARDA MR AŞİKAR DİFFÜZYON KATSAYISI DEĞERLERİ İLE XRCC1 GEN POLİMORFİZMLERİNİN KARŞILAŞTIRILMASI

Muhammet Göktaş[1], Derya Karabulut[1], Ayhan Ünlü[2], Gkioulsoum Achmet[2], Nermin Tunçbilek[1]

[1]Trakya Üniversitesi Tıp Fakültesi Hastanesi Radyoloji Anabilim Dalı
[2]Trakya Üniversitesi Tıp Fakültesi Hastanesi Biyofizik Anabilim Dalı

Giriş ve Amaç: Çalışmamızın amacı pankreatik adenokanserlerin diffüzyon ağırlıklı MR görüntülemelerinde aşikar diffüzyon katsayısı değerleri, lezyonların özellikleri ve XRCC1 polimorfizminin prognoza etkilerini değerlendirmektedir.

Ocak 2019-2021 arasında Trakya Üniversitesi Tıp Fakültesi Radyoloji biriminde batın manyetik rezonans görüntüleme ile tetkik edilen ve histopatolojik olarak pankreas adenokanseri tanısı alan 48 hasta çalışmaya dahil edildi.

Hastaların 1.5 Tesla manyetik rezonans görüntülerinden iş istasyonunda kantitatif aşikar diffüzyon katsayı değerleri hesaplandı. Labaratuvar için ayrılan kanlardan Trakya Üniversitesi Biyofizik biriminde XRCC1 gen polimorfizmi çalışıldı. XRCC2 polimorfizmi restriksiyon enziminin yeterli DNA kesimi sağlayamaması nedeniyle çalışılamadı.

Pankreas adenokanserli olgularda tümoral boyut, nekroz, lokalizasyon, görsel difüzyon kısıtlanması, vasküler invazyon, bölgesel lenfadenopati, metastaz özellikleri değerlendirildi. Olguların CA19-9 değerleri, tedavi öyküleri (cerrahi, kemoterapi) ve tanıdan itibaren hayatta kalma süreleri hastane otomasyon sisteminden kayıt altına alındı.

Pankreas adenokanserli olgularda tanı anından itibaren 4,6 aydan az yaşayan olgularda aşikar diffüzyon katsayı değerleri anlamlı derecede düşük bulunmuştur. CA19-9 düzeyi yüksek olgularda daha fazla nekroz ve metastaz saptanmıştır. Cerrahi tedavi uygulanan olgularda en yüksek sağkalım süresi izlenmiştir. XRCC1 Arg399Gln GG genotipi izlenen olgularda tanı yaşı daha yüksek tespit edilmiştir. (Tablo 1-5)

XRCC1 Arg399Gln polimorfizminin surviye etkisi saptanamamıştır. Aşikar diffüzyon katsayısı maksimum ve mean değerlerinin prognozu öngörmede etkisi gösterilememiştir, ADC değerleri ile XRCC1 Arg399Gln polimorfizmleri arası ilişki saptanmamıştır.

Çalışmamız pankreas duktal adenokanserli olgularda diffüzyon ağırlıklı görüntüleme verileri ile XRCC1 Arg399Gln polimorfizm ilişkisini araştıran literatürdeki bildiğimiz ilk çalışma olup, çalışmamızın

ileride yapılacak çalışmalara öncü olacağı düşüncesindeyiz. Pankreas adenokanser tanısında aşikar diffüzyon katsayı değerlerinin lezyonların tanısı ve prognozu öngörmede faydalıdır. CA19-9 değerleri pankreas adenokanseri tanısında önemini korumaktadır. Büyük hasta gruplarında yapılacak çalışmalara ihtiyaç vardır.

Anahtar kelimeler: Pankreatik Duktal Adenokarsinom, Manyetik Rezonans Görüntüleme, Difüzyon Ağırlıklı Görüntüleme, XRCC1 Polimorfizm.

Kaynaklar

1. Miller FH, Rini NJ, Keppke AL. MRI of adenocarcinoma of the pancreas. AJR Am J Roentgenol 2006;187(4):365-74.
2. Chen J, Wang H, Li Z. Association between polymorphisms of X-ray repair cross complementing group 1 gene and pancreatic cancer risk: a systematic review with meta-analysis. Pathology & Oncology Research 2019;25(3):897-904.
3. Duell EJ, Holly EA, Bracci PM, Wiencke JK, Kelsey KT. A population-based study of the Arg399Gln polymorphism in X-ray repair cross-complementing group 1 (XRCC1) and risk of pancreatic adenocarcinoma. Cancer Res 2002;62(16):4630-6.

Tablo 1. Hastaların demografik ve klinik özellikleri

	n (sayı)	% (yüzde)
Cinsiyet		
Kadın	19	39,6
Erkek	29	60,4
CA19-9 (0-37 U/ml ref. aralığı)		
≤ 37 U/ml	5	10,4
> 37 U/ml	43	89,6
Tedavi		
Cerrahi	6	12,5
Kemoterapi	42	87,5
Survi		
≤ 4,6 ay	18	37,5
> 4,6 ay	16	33,3
Yaşayan	14	29,2

Tablo 2. Pankreas duktal adenokarsinomu prognostik özellikleri

Tümör lokalizasyonu		
Baş	31	64,6
Korpus	10	20,8
Kuyruk	7	14,6
Tümör boyutu		
≤ 30 mm	10	20,8
> 30 mm	38	79,2
Vasküler invazyon		
Var	39	81,3
Yok	9	18,7
Bölgesel lenfoadenopati		
Var	40	83,3
Yok	8	16,7
Metastaz		
Var	19	39,6
Yok	29	60,4
Evre		
1	2	4,2
2	7	14,6
3	20	41,6
4	19	39,6

Tablo 3. XRCC1 Polimorfizminin pankreas adenokarsinomu evrelerine göre dağılımı

Evre	XRCC1 Arg399Gln GG	AG	AA	Toplam
1 ve 2	2 (%4,2)	7 (%14,6)	0	9 (%18,8)
3 ve 4	10(%20,8)	26 (%54,2)	3 (%6,2)	39 (%81,2)
Toplam	12 (%25)	33 (%68,8)	3 (%6,2)	48(%100)

Tablo 4. ADCmin cut-off değerinin prognostik faktörler ile karşılaştırması

	n	Ortalama ± Standart sapma	P değeri
Vasküler invazyon			
Var	39	0,990 ± 0,224	0,036
Yok	9	1,172 ± 0,237	
Nekroz			
Var	32	0,993 ± 0,144	0,316
Yok	16	1,088 ± 0,353	
Difüzyon kısıtlaması			
Var	35	0,982 ± 0,230	0,038
Yok	13	1,139 ± 0,217	
Metastaz			
Var	19	0,960 ± 0,155	0,128
Yok	29	1,067 ± 0,270	
Lenfoadenopati			
Var	40	1,002 ± 0,239	0,144
Yok	8	1,136 ± 0,189	
Lokalizasyon			
Baş	31	1,067 ± 0,268	0,091
Korpus ve kuyruk	17	0,947 ± 0,135	
Evre			
1ve 2	9	1,222 ± 0,179	0,004
3 ve 4	39	0,979 ± 0,225	

Tablo 5. Hastalara ait prognostik faktörler ile XRCC1 gen polimorfizminin karşılaştırması

	GG	AG/AA	p değeri
Cinsiyet			
Kadın	6 (%12,5)	13 (%27,1)	0,501
Erkek	6 (%12,5)	23 (%47,9)	
Lokalizasyon			
Baş	9 (%18,8)	22 (%45,8)	0,487
Korpus/Kuyruk	3 (%6,3)	14 (%29,2)	
Vasküler invazyon			
Var	9 (%18,8)	30 (%62,5)	0,671
Yok	3 (%6,3)	6 (%12,5)	
Bölgesel lenfoadenopati			
Var	9 (%18,8)	31 (%64,6)	0,394
Yok	3 (%6,3)	5 (%10,4)	
Metastaz			
Var	2 (%4,2)	17 (%35,4)	0,091
Yok	10 (%20,8)	19 (%39,6)	
Difüzyon kısıtlaması			
Var	10 (%20,8)	25 (%52,1)	0,469
Yok	2 (%4,2)	11 (%22,9)	
Nekroz			
Var	7 (%14,6)	25 (%52,1)	0,500
Yok	5 (%10,4)	11 (%22,9)	

Tablo 6. Evre 3 ve 4 kemoterapi alan hastaların XRCC1 gen polimorfizmi ve ADCmin değerlerinin karşılaştırılması

XRCC1	Düşük ADCmin		Yüksek ADCmin	
	Medyan Sağkalım Süresi (ay)	RO (%95 GA)	Medyan Sağkalım Süresi (ay)	RO (%95 GA)
GG	3,4	2,52(0,64-9,96)	8,25	1,00
AG/AA	2,83	3,28(0,98-10,95)	8,88	0,94(0,27-3,27)

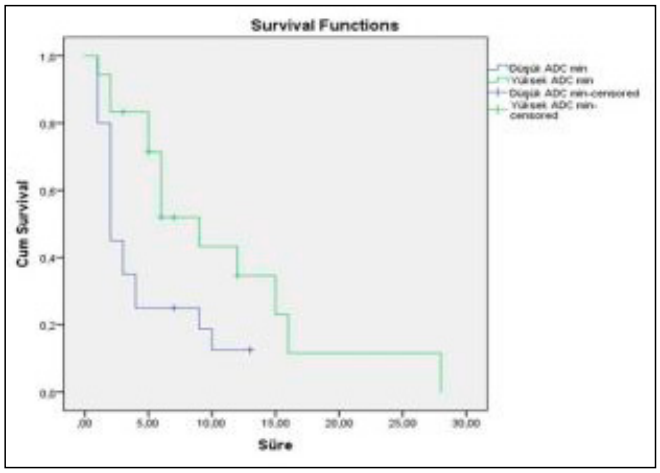

Şekil 1. Evre 3 ve 4 kemoterapi uygulanan hastaların ADCmin cut-off değerine (0,996) göre sağkalımı.

Abdominal Radyoloji

PS-610

JİNEKOLOJİK MALİGNENSİ ÖNTANILI HASTALARDA RETROPERİTONEAL VASKÜLER VARYASYONLARIN SAPTANMASINDA MRG'NİN ROLÜ

Sevgül Köse[1], Arzu Shahveranova[1], Ferhat Can Pişkin[1], Ganim Khatib[2], Ümran Küçükgöz Güleç[2], Ahmet Barış Güzel[2], Mehmet Ali Vardar[2]

[1]Çukurova Üniversitesi Tıp Fakültesi Radyoloji Anabilim Dalı
[2]Çukurova Üniversitesi Tıp Fakültesi Kadın Hastalıkları ve Doğum Anabilim Dalı

Amaç: Para-aortik lenfadenektomi, yüksek metastaz potansiyeli bulunan jinekolojik tümörleri olan hastalarda laparoskopik yaklaşımla başarılı bir şekilde yapılabilir. Bu bölgedeki vasküler anomaliler, operasyonlar sırasında rastlantısal bulgulardır ve preoperatif olarak tanımlanmadığında cerrahi riskleri arttırabilir(1-3). Çalışmamızın amacı jinekolojik malignensi şüphesi bulunan hastalarda retro-peritoneal alanda görülebilecek vasküler varyasyonlara dikkat çekmek ve bunların sıklığını araştırmaktır.

Gereç-Yöntem: Kasım 2018 ve Haziran 2021 tarihleri arasında jinekolojik malignensi ön tanısı ile hastanemize refere edilen, tanı ve tedavi amacıyla laparoskopik veya laparotomik operasyon uygulanmış 18-90 yaş arasındaki 718 kadın hasta içerisinden, hastanemizde abdominopelvik manyetik rezonans görüntüleme (MRG) yapılan ve dinamik görüntülemesi bulunan 218 hasta çalışmaya dahil edildi. Dinamik T1 ağırlıklı sekanslarda abdominal aorta ve viseral dallarının (çölyak trunkus (ÇT), hepatik arter (HA) ve renal arter (RA)) ve inferior vena kava (İVK), renal venin (RV) gösterdiği anatomik varyasyonlar 16 ve 5 yıllık deneyimi bulunan iki radyolog tarafından değerlendirildi.

Vasküler varyasyonların tespitinde; ÇT için Uflacker (4), HA için Michel (5) (Tablo 1), RA için klasik (Tablo 2), İVK için klasik (Tablo 3), RV için ise klasik sınıflandırmalar (Tablo 4) kullanılmıştır(6-8).

Bulgular: Retroperitoneal bölgeye ait toplam 62 vasküler varyasyon tespit edilmiş olup görülme sıklığı % 28 olarak hesaplanmıştır. En sık görülen varyasyonlar renal arter varyasyonları olup ilk sırada çift RA varyasyonu %12.8 (n=28) oranında görülmüştür (resim 1). Sol RV'de retroaortik seyir 7 hastada %3.2 oranında izlenmiştir (resim 2). Geç sol renal konfluens 2 (%0.9) hastada , çift sol RV varyasyonu 1 (% 0.5) hastada gözlenmiştir. Çölyak trunkus varyasyonları nadir olup görülme sıklıkları Uflacker sınıflandırması Tip 4; % 0.45 (n=1), Tip 5; %1.4 (n=3) (resim 4), Tip 6; %0.91 (n=2) olarak tespit edilmiştir. Hepatik arter varyasyonlarından ise Michel sınıflandırması Tip 2; %2.29 (n=5), Tip 3; %1.37 (n=3) oranlarında görülmüştür. Bir hastada çift İVK (klasik sınıflandırma tip 2a) izlenmiştir (resim 4). Daha nadir görülen varyasyonlar ile birlikte hepsi Tablo 5'de özetlenmiştir..

Tartışma ve Sonuç: Abdominal aortadan orijin alan ÇT, HA, RA'nın çıkış ve dallanma varyasyonları, İVK ve RV varyasyonları genellikle asemptomatik olup günümüzde kontrastlı kesitsel görüntüleme yöntemleri ile tanımlanabilmektedir. Jinekolojik onkoloji hastalarında MRG pelvis ve retroperitoneal bölgenin değerlendirilmesinde giderek artan sıklıkta kullanılan bir tanı yöntemidir. Literatürde retroperitoneal venöz sistemde anomalilerin prevalansı %0.1 ile %43 arasında ve arteriyel sistem için %9 ile %31 arasında değişmektedir(9). Bizim çalışmamızda da bu bölgenin toplam vasküler varyasyon görülme sıklığı hiç de nadir olmayıp kadın hasta grubunda %27 olarak bulunmuştur.

Bu varyasyonların preoperatif olarak tanınması ve raporlanması; gerek bu bölgeye yapılacak cerrahi girişimleri, gerekse rejyonel lenf nodu diseksiyonunu planlamada, cerrahi uygulama seçimi ve postoperatif komplikasyonları önlemek açısından oldukça önemlidir.

Anahtar kelimeler: retroperitoneal aralık, neoplazm, renal ven, renal arter

Kaynaklar

1.Arduino S, Leo L, Febo G, Tessarolo M, Wierdis T, Lanza A. Complications of pelvic and paraaortic lymphadenectomy in patients with endometrial cancer. Eur J Gynaecol Oncol 18:2008–2010.
2.Strauss, A., Kuemper, C., Mundhenke, C. et al. Congenital retroperitoneal vascular anomalies: impact on pelvic surgery. Arch Gynecol Obstet 284, 1169–1173 (2011). https://doi.org/10.1007/s00404-010-1803-8
3.Kose MF, Turan T, Karasu Y, et al. Anomalies of Major Retroperitoneal Vascular Structure. International Journal of Gynecologic Cancer 2011;21:1312-1319.
4.Uflacker R. Atlas of vascular anatomy: an angiographic approach. Baltimore: Williams & Wilkins, 1997 [Google Scholar]
5. Michels NA. Newer anatomy of the liver and its variant blood supply and collateral circulation. Am J Surg. 1966 Sep; 112(3):337-47.
6.Ugurel MS, Battal B, Bozlar U, et al. Anatomical variations of hepatic arterial system, coeliac trunk and renal arteries: an analysis with multidetector CT angiography. Br J Radiol. 2010;83(992):661-667. doi:10.1259/bjr/21236482
7. Zhu J, Zhang L, Yang Z, Zhou H, Tang G. Classification of the renal vein variations: a study with multidetector computed tomography. Surg Radiol Anat. 2015 Aug;37(6):667-75. doi: 10.1007/s00276-014-1403-6. Epub 2015 Jan 8. PMID: 25567101.
8. Bass, J. Edward; Redwine, Michael D.; Kramer, Larry A.; Huynh, Phan T.; Harris, John H. (2000). Spectrum of Congenital Anomalies of the Inferior Vena Cava: Cross-sectional Imaging Findings1. RadioGraphics, 20(3), 639–652. doi:10.1148/radiographics.20.3.g00ma09639
9. P. Klemm, R. Fröber, C. Köhler, A. Schneide. Vascular anomalies in the paraaortic region diagnosed by laparoscopy in patients with gynaecologic malignancies. Gynecol Oncol, 96 (2005), pp. 278-282



Resim 1. Sağda çift renal arter (oklar) bulunmaktadır.

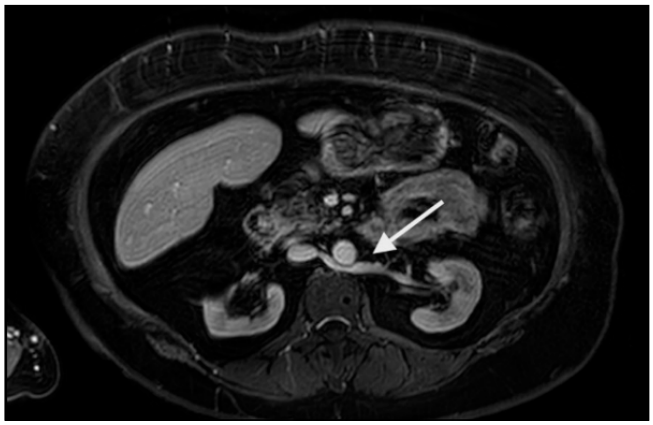

Resim 2. Sol retroaortik renal ven varyasyonu (beyaz ok).

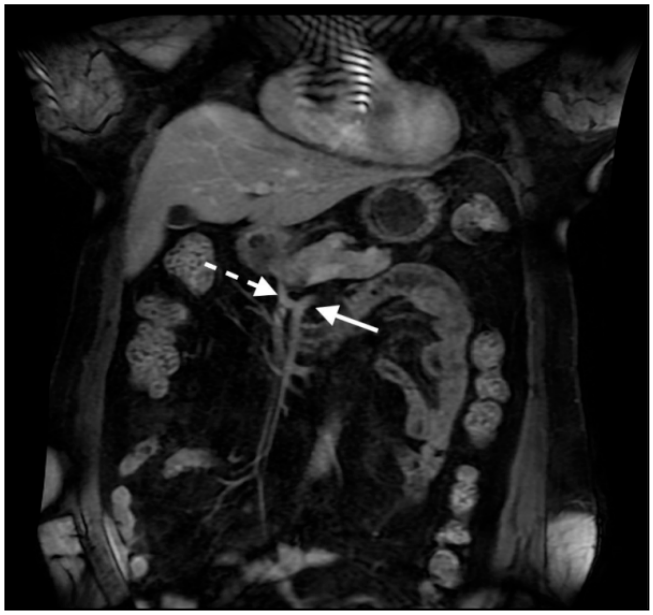

Resim 3. Gastrosplenik trunk varyasyonu (Tip 5). Çölyak trunkus yoktur, sol gastrik arter ve splenik arter ortak trunkusla aortadan çıkmaktadır. Ana hepatik arter (kesikli ok) ise superior mezenterik arterden (ok) köken almaktadır.



Resim 4. Çift VKİ (Tip 2a). Her VKİ siyah oklarla gösterilmiştir.

Tablo 1. Hepatik arterin Michel sınıflandırmasına göre varyasyonları.

Tip 1	Normal Hepatik arter
Tip 2	Sol gastrik arterden orijin alan sol hepatik arter
Tip 3	Süperior mezenterik arterden orijin alan sağ hepatik arter
Tip 4	Tip 2 ve 3'ün birlikte
Tip 5	Sol gastrik arterden orijin alan aksesuar sol hepatik arter
Tip 6	Süperior mezenterik arterden orijin alan aksesuar sağ hepatik arter
Tip 7	Tip 5 ve 6'nın birlikte
Tip 8	Tip 5 ve 3'ün birlikte
Tip 9	Süperior mezenterik arterden orijin alan common (genel) hepatik arter
Tip 10	Sol gastrik arterden orijin alan sağ ve sol hepatik arter

Tablo 2. Abdominal aortadan orijin alan ve hilum renale'ye giriş yapan renal arter sayısına göre sınıflandırma.

Tip 1	Normal renal arter
Tip 2	Sağ çift renal arter
Tip 3	Sol çift renal arter
Tip 4	Sol üç renal arter
Tip 5	Bilateral (sağ+sol) çift renal arter

Tablo 3. İnferior vena kava (İVK) varyasyonları klasik sınıflandırması.

Tip 1	Normal iliak bifurkasyon
Tip 2a	İnteriliak bağlantı olmadan çift İVK
Tip 2b	Sol ana iliak venden interiliak bağlantı olan çift İVK
Tip 2c	Sağ ana iliak venden interiliak bağlantı olan çift İVK
Tip 2d	Sol internal iliak venden interiliak bağlantı olan çift İVK
Tip 2e	Sağ internal iliak venden interiliak bağlantı olan çift İVK
Tip 3	Normal iliak birleşmeye simetrik sol İVK
Tip 4	İnfrarenal İVK olmaması durumunda iliak bağlantı olmaması

Tablo 4. Sol renal ven varyasyonları.

Tip 1	Normal
Tip 2	Retroaortik sol renal ven
Tip 3	Sirkumaortik sol renal ven
Tip 4	Sol renal venin sağ renal vene drenajı
Diğer tipler	Sol renal venin sayıca fazla olması, geç renal venöz konfluens

Tablo 5. Preoperatif MRG'de saptanan vasküler varyasyon tipleri.

Vasküler varyasyon tipi	n	%
Sol çift renal arter	13	6.0
Sağ çift renal arter	9	4.1
Bilateral çift renal arter	6	2.8
Sol 3 adet renal arter	1	0.5
Sağ renal arterde erken dallanma	5	2.3
Sol renal arterde erken dallanma	2	0.9
Bilateral renal arterlerde erken dallanma	1	0.5
Sol retroaortik renal ven	7	3.2
Geç sol renal ven konfluensi	2	0.9
Çift sol renal ven	1	0.5
Çölyak trunkus Uflacker Tip 4	1	0.5
Çölyak trunkus Uflacker Tip 5	3	1.4
Çölyak trunkus Uflacker Tip 6	2	0.9
Hepatik arter Michel Tip 2	5	2.3
Hepatik arter Michel Tip 3	3	1.4
Çift inferior vena kava Tip 2a	1	0.5

Abdominal Radyoloji

PS-611

PREOPERATİF REKTUM CA EVRELEMEDE DİFÜZYON AĞIRLIKLI MR ADC VE PET-BT SUV DEĞERLERİNİN KARŞILAŞTIRILMASI

Tuğba Polat[1,2], Esra Bilgi[1], Mehmet Öncü[1], Aynur Özen[1], A. Tan Cimilli[1]

[1]Bağcılar Eğitim ve Araştırma Hastanesi
[2]Kırşehir Ahi Evran Üniversitesi Eğitim ve Araştırma Hastanesi

Amaç: Kolorektal kanserler tüm kanserler içinde en sık görülen 3. kanser grubu olup, kansere bağlı ölümlerde erkeklerde 2. kadınlarda 3. sıradadır . Tüm kolorektal kanserlerin ise % 30'unu rektum kanserleri oluşturmaktadır. Rektal kanserlerin preoperatif lokal evrelemesinde difüzyon ağırlıklı Manyetik Rezonans Görüntüleme(DA-MRG) kullanılan kesitsel görüntüleme yöntemlerinden biridir. 18-F FDG PET-BT çalışmaları ise onkolojik uygulamalarda tanı, evreleme , yeniden evreleme ve tedavi cevabını değerlendirmek amacıyla yaygın olarak kullanilmaktadir. Bu çalışmada biyopsi sonucu rektum kanseri tanısı alan hastaların preoperatif DA-MRG ADC değerleriyle PET-BT SUV değerlerini karşılaştırmak ve birbirlerine olan üstünlüklerini araştırmak amaçlanmıştır.

Gereç ve Yöntem: Histopatolojik olarak rektum kanseri tanısı almış 45 hasta çalışmaya dahil edildi.Hastaların cerrahi ve kemoradyoterapi öncesi çekilmiş difüzyon ağırlıklı sekanslar içeren MRG ve PET-BT görüntüleri retrospektif olarak değerlendirildi.Her tümörün ADC ve SUV değerleri ölçüldü.ADC ve SUV değerleri istatistiksel analizlerle birbiriyle karşılaştırıldı.

Bulgular:Çalışmaya dahil edilen 45 rektum kanserli hastanın ADC değerleriyle SUV değerleri arasında istatistiksel olarak anlamlı korelasyon saptanmamıştır. (r=_0,34 p=0,827)

Erkek ve kadın hastaların ADC ortalamaları arasında istatistiksel olarak anlamlı farklılık gözlenmemiştir (p=0,094).Erkek ve kadın hastaların SUV ortalamaları arasında istatistiksel olarak anlamlı farklılık gözlenmemiştir(p=0,944).

Difüzyon kısıtlaması – ve difüzyon kısıtlaması + hastaların SUV ortalamaları arasında istatistiksel olarak anlamlı farklılık gözlenmemiştir(p=0,941).

Sonuç: Çalışmamızda ADC ve SUV değerleri arasında anlamlı korelasyon bulamadık. Bununla birlikte rektum kanseri preoperatif evrelemesinde DA-MRG ve PET-BT nin birlikte kullanımının daha doğru sonuç vereceği kanısına vardık.Olgu sayılarının arttırıldığı daha kapsamlı çalışmaların daha anlamlı sonuç verebileceğini düşünmekteyiz.

Anahtar kelimeler: Rektum ca, Manyetik Rezonans Görüntüleme,Pozitron Emisyon Tomografi

Kaynaklar

1. Freddie Bray BSc, MSc, PhD Jacques Ferlay ME Isabelle Soerjomataram MD, MSc, PhD Rebecca L. Siegel MPH Lindsey A. Torre MSPH Ahmedin Jemal PhD, DVM.Global cancer statistics 2018: GLOBOCAN estimates of incidence and mortality worldwide for 36 cancers in 185 countries.
2. Koç, Murat.Lokal ileri evre rektum kanserli hastalarda neoadjuvan kemoradyoterapi öncesi ve sonrası PET-BT: evreleme, tedavi cevabı değerlendirmede yüksek rezolüsyonlu pelvik MR, Ki-67 ve GLUT1 ile korelasyon.
3. Schöder, Heiko ve Larson, Steven M.PET/CT in Oncology: Integration into Clinical Management of Lymphoma, Melanoma, and Gastrointestinal Malignancie.
4. Uslu Biner, İnci ve Ak Sivrikoz, İlknur.Kolorektal Kanserlerin Evrelemesinde F-18 FDG.
5. JAMA Council on Scientific Affairs, PET Panel.Cyclotrons and radiopharmaceuticals in PET.JAMA 1988;259:1854-60.
6. Karapolat İ. Akciğer Kanserinde Tedavi Yanıtını Değerlendirmede FDG PET/BT Görüntüleme. Nucl Med Semin 2018;4:43-51.
7. King, Paul Kruger Warwick J. Teague Rija Khanal John M. Hutson Sebastian K. Delayed diagnosis of anorectal malformations in neonates.
8. Hutson J, Sebastiaan C, Penington E. The Embryology of Anorectal Malformations. 1st edn. Springer Berlin 2006.
9. Moore K.L, Persaud T.V.N. Klinik Yönleri ile İnsan Embriyolojisi. Altıncı baskıdan çeviri (Çev. Ed. Mehmet Yıldırım, İmer Okar, Hakkı Dalçık) Nobel Tıp Kitabevleri, 2002: 293-294.
10. Arıncı K, Elhan A. Anatomi. Cilt 1. Dördüncü basım. Ankara: Güneş Kitabevi, 2006;256-261.
11. Moore KL, Dalley AF. Clinically Oriented Anatomy. 5th ed. Philedelphia: Lippincott Williams&Wilkins, 2006:429-450.
12. Salerno G, Daniels I, Heald RJ, Brown G, Moran BJ. Management and imaging of low rectal carcinoma. Surg Oncol 2004 ve 13:55-61.
13. Moore KL, Dalley AF. Clinically Oriented Anatomy. 5th ed. Philedelphia: Lippincott Williams&Wilkins, 2006:429-450.
14. Fritsch H,Brenner E,Lienemann A,Ludwikowski B. Anal.
15. Beets-Tan RGH, Beets GL, van der Hoop AG, et al. High-resolution magnetic resonance imaging of the anorectal region without an endocoil. Abdom Imaging 1999;24:576-581.
16. De Vries, Pena A. Posterior sagittal anorectoplasty. Journal of Pediatric Surgery 1982; 17:638-643.
17. Bumin O. Sindirim Sistemi Cerrahisi. Cilt 2. İkinci basım. Taş Kitabevi 1980;121-270.
18. Santoro G. and Di Falco G. Benign Anorectal Diseases. In Lahaye J, Beets G, Beets-Tan RG. MR Anatomy of the Rectum and the Mesorectum Section III -State of the Artin Pelvic Floor Imaging. 1st edn. Springer Milan 2007.
19. Sancak B, Cumhur M. 'Fonksiyonel Anatomi, Baş-boyun ve iç organlar' 2.Baskı; METU pres, 2002; 220-225.
20. Lawrence M, Witmer. http://www.oucom.ohiou.edu/dbms-witmer/gs-rpac.htm.
21. Kierszenbaum A.L., 'Histology and Cell Biyology; An introduction to Pathology', Mosby, 2002; 438-442.
22. Iafrate F, Laghi A, Paolantonio P, et al. Preoperative staging of rectal cancer with.
23. Hawk ET, Limburg PJ, Viner JL. Epidemiology and prevention of colorectalcancer. Surg Clin N Am 2002;82:905-941.
24. Ries LAG, Eisner MP, Kosary CL, et al. Editors.SEER Cancer Statistics Review, 1973-1998. Bet-hesda: National Cancer Institute: 2001.
25. Ries LAG, Eisner MP, Kosary CL, et al. Editors.SEER Cancer Statistics Review, 1973-1998. Bet-hesda: National Cancer Institute: 2001.
26. to Y, Ohtsu A, Ishikura S, et al. Efficacy of chemo-radiotherapy on pain relief in patients with intra-pelvic recurrence of rectal cancer. Jpn J Clin Oncol.2003;33:180-185.
27. Wiawer SJ, Fletcher RH, Miller L et al. Colorectal cancer screening clinical guidelines and rationale. Gastroenterology 1997;112:594.
28. Sandler RS. Epidemiology and risk factors for colorectal cancer. Gastroenteology Clinics of North America 1996;25:717-733.
29. 1996, Sandler RS. Epidemiology and risk factors for colorectal cancer. Gastroenteology Clinics of North America ve 25:717-733.
30. Sayek İ., 1996 ; Cappell MS. 2008.
31. Compton ve ark., 2008; Libutti ve ark., 2008.
32. Compton ve ark., 2008.
33. Kuzu I, Kuzu A, Kolorektal kanser patolojisi, histopatolojik rapor evreleme ve prognostik faktörler. Kolon ve rektum kanserleri, Türk Kolon ve Rektum Cerrahisi Derneği 2010:117-45.

40 yaşında karın ağrısı ve kilo kaybı şikayetleriyle başvuran hastada yapılan DA-MRG de rektum distal ½ kesimde belirgin olmak üzere T1A görüntülerde hipointens T2A görüntülerde hiperintens olup İVKM sonrası belirgin kontrast tutulumu gösteren diffüz duvar kalınlık artışı görülmektedir. Tümörden yapılan ADC ölçümünde ise 0,79x 10-3 mm2/sn değeri elde edilmiştir.Yapılan PET-CT incelemede SUVmax değeri 9,31 bulunmuştur.

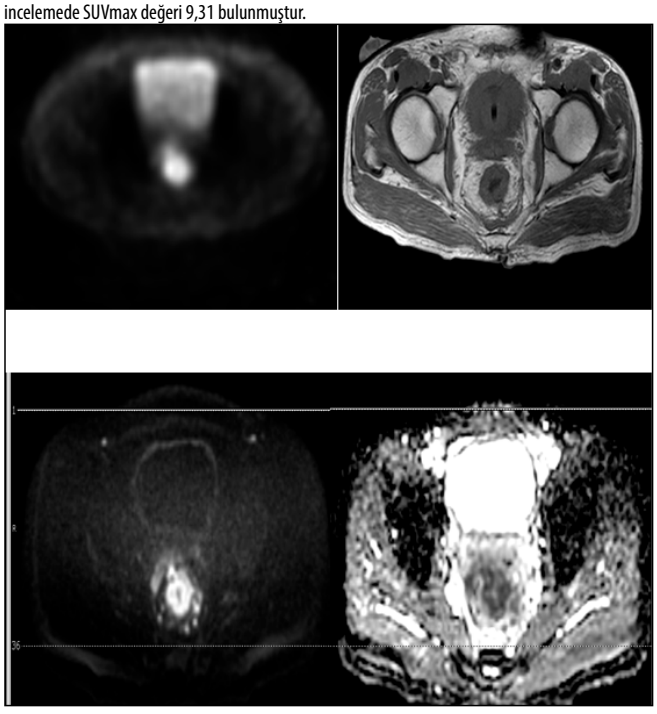

61 yaşında makattan kanama şikayetiyle tarafımıza başvuran hastaya DA-MRG ve PET-CT tetkikleri yapılmıştır.Yapılan MRG incelemede rektumda yaklaşık 8 cm liksegmenti tutan düzensiz tümöral duvar kalınlık artışı görülmüştür.Tümörden yapılan ADC ölçümünde 0,63 x 10-3 mm2/sn değeri elde edilmiştir.PET-CT inceleme yapılan hastada SUVmaks değeri 14,6 bulunmuştur.

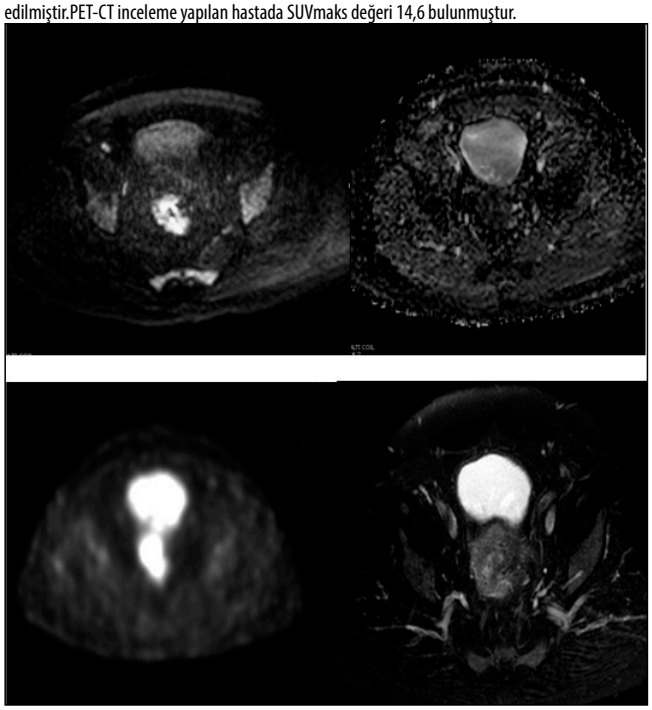

58 yaşında rektal kanama ve ağrı şikayetiyle gelen erkek hastadan yapılan DA-MRG incelemede rektum proksimalinde yaklaşık 7 cm liksegmenttediffüztümöral duvar kalınlık artışı izleniyor. Tümöre yönelik yapılan ADC ölçümünde 0,74x 10-3 mm2/sn değeri elde edilmiştir.PET-CT inceleme sonucu SUV maks değeri 10,08 olarak hesaplanmıştır.

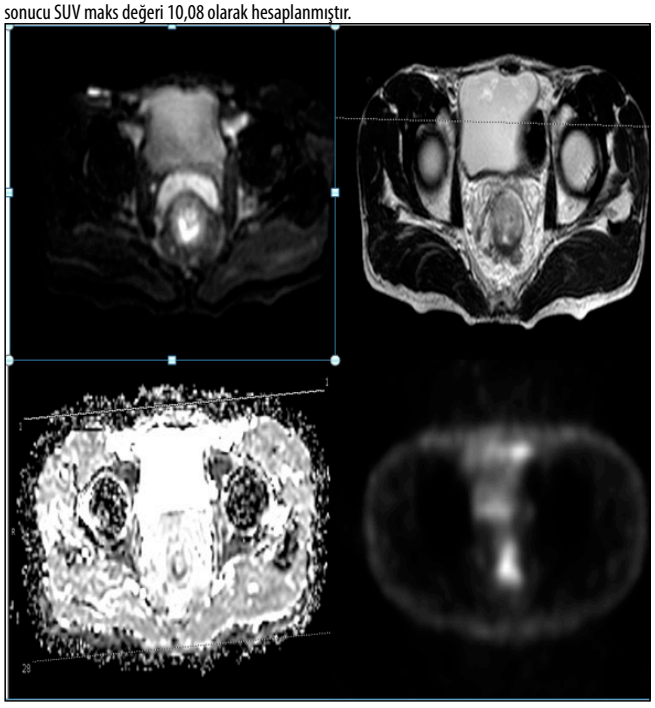

ADC min ile SUV maks arasında anlamlı korelasyon gözlenmedi.

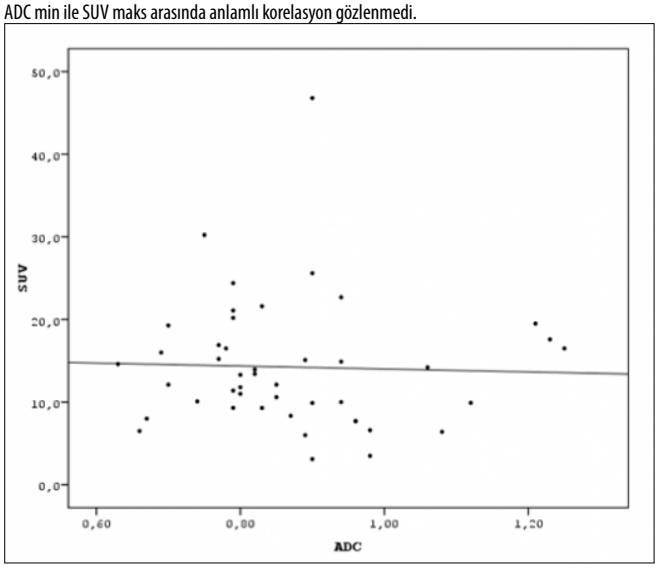

Tablo 1. Hastaların yaş, cinsiyet, ADC min ve SUV maks değerleri

HASTA NO	YAŞ	CİNSİYET	ADC min	SUV maks
1	63	E	0,98	3,5
2	47	E	0,94	22,69
3	39	E	0,79	9,31
4	68	K	0,96	7,7
5	76	E	0,70	19,27
6	49	E	0,89	15,1
7	86	E	0,90	3,1
8	87	K	0,79	24,4
9	65	K	0,82	13,42
10	70	K	0,80	13,3
11	69	K	0,75	30,22
12	52	E	0,85	10,06
13	54	E	1,12	9,9
14	40	K	1,06	14,2
15	66	E	0,87	8,34
16	67	E	1,08	6,4
17	67	E	0,94	14,9
18	64	E	0,63	14,6
19	56	E	1,21	19,5
20	81	K	0,78	16,5
21	82	E	0,70	12,1
22	93	K	0,69	16
23	63	E	0,80	11,8
24	52	E	1,23	17,6
25	58	E	0,79	11,4
26	88	K	0,80	11
27	65	K	0,98	6,6
28	69	E	0,90	25,6
29	64	K	0,90	9,89
30	63	E	0,83	21,6
31	83	K	0,67	8
32	69	E	0,83	9,3
33	64	K	0,77	16,9
34	51	E	1,25	16,5
35	68	E	0,79	20,2
36	54	E	0,77	15,22
37	75	E	0,89	6
38	52	E	0,85	12,1
39	56	K	0,79	21,09
40	59	E	0,74	10,08
41	60	E	0,96	7,7
42	77	K	0,66	6,5
43	65	K	0,82	13,94
44	73	E	0,94	10
45	77	E	0,90	46,8

Abdominal Radyoloji

PS-612

REKTUM VE VASKÜLER YAPILARIN ADJUVAN RADYOTERAPİ GÖREN ENDOMETRİUM KANSERLİ HASTALARDA RADYOLOJİK TAKİBİ

Feryal Karaca[1], Hüseyin Akkaya[2], Selahattin Menteş[1], Bozkurt Gülek[3]

[1]Sağlık Bilimleri Üniversitesi, Adana Şehir Eğitim ve Araştırma Hastanesi , Radyasyon Onkolojisi Kliniği
[2]Siverek Devlet Hastanesi, Radyoloji Kliniği
[3]Sağlık Bilimleri Üniversitesi, Adana Şehir Eğitim ve Araştırma Hastanesi , Radyoloji Kliniği

Giriş-Amaç: Endometrium kanserinde adjuvan Radyoterapi (RT) kararı, myometriumum % 50'nin üzerinde invazyonu, yüksek grade, serviks stromal/glanduler invazyonu, lenf nodu tutulumu, lenfovaskuler invazyon, tümörün büyüklüğü, histolojik tip, ileri yaş (60 yaşın üzeri) gibi postoperatif prognostik özelliklere göre belirlenir.[1,2] Bu özellikler değerlendirildiğinde hastanın eksternal RT ve/veya brakiterapi alacağı belirlenir.[1,2]

Bizim bu çalışmada amacımız küratif dozda pelvise adjuvan eksternal RT verdiğimiz hastaların RT öncesi (RT0) ve RT'den üç ay sonra (RT1) rektum ve vasküler yapıların radyolojik değerlendirilmesidir.

Gereç-Yöntem: Hastanemiz Radyasyon Onkolojisi Kliniğinde, Şubat 2018-Ocak 2020 tarihleri arasında adjuvan eksternal RT gören 51 kadın hasta çalışmaya dahil edilmiştir. Hastaların hepsine pelvik lenf nodları ve parametrium dahil olacak şekilde 45Gy IMRT tedavi yöntemi ile eksternal küratif RT verilmiştir. E1b G3-43, E2A G1-7 (serviks glanduler invazyon), E2A G2-1 hasta çalışmaya dahil edildi. Hastalara RT başlamadan önce ve RT bittikten üç ay sonra kontrastlı alt batın MR çekilmiştir. Çekilen MR'da aksiyel t2A sekansında rektum iç çap (RİÇ), rektum dış çap (RDÇ), aksiyel kontrastlı t1A sekansında sağ eksternal iliak arter (REİA), sol eksternal iliak (LEİA), sağ femoral arter (RFA), sol femoral arter (LFA) çapları RT0 ve RT1 zamanlarında cm olarak ölçüldü.

Bulgular: Çalışmamızda hastaların yaş ortalaması 61.69 (50,75), boy ortalaması 161.24 cm (155,172), kilo ortalaması 80.20 kg (65,102) bulunmuştur. RT0 RİÇ 3.42 cm (0.96,5.12) , RT1 RİÇ 3.47 cm (1.5,6.9) , RT0 RDÇ 4.03 cm (1.67,7.68) , RT1 RDÇ 4 cm (2.44,7.5) olarak bulunmuştur. RT0 RFA 0.91 cm (0.53,1.3) , RT1 RFA 0.89 cm (0.51, 1.32) , RT0 LFA 0.94(0.62,130) cm, RT1 LFA 0.91 cm (0.59,1.37) olarak bulunmuştur. Bu ölçümler RT0 ve RT1 değerleri karşılaştırıldığında istatistiki olarak anlamlı sonuca ulaşılamamıştır ($p>0.05$).

LEİA'rin RT0 ve RT1 değerleri karşılaştırıldığında istatistiki olarak anlamlı sonuca ulaşılmıştır($p<0.05$).

Tartışma: Yapılan çalışmalarda radyoterapiye bağlı rektal toksite 60 Gy ve üzeri dozlarda oluştuğu düşünülmekteydi.[3,4] Ancak güncel bazı çalışmlarda 45 Gy ve altındaki dozlarda uzun süreli dönemlerde rektal toksisite geliştiği bildirilmiştir.[5] Eifel PJ ve ark yaptıkları bir çalışmada serviks kanserli ve radyoterapi gören hastaların 20 yıllık takibinde %15 oranında rektal toksisite geliştiği gösterilmiştir.[6]

Patoloji spesmenleri ile yapılan çalışmlarda radyoterapi sahası içindeki damarlarda ; intimada kalınlaşma ve fibrozis, trombüs, media tabakasında elastik dejenerasyon,adventisial fibrozis geliştiği gösterilmiştir.[7,8]Mevcut çalışmalarda tam bir konsensus olmamakla birlikte damar yatağındaki değişikliklerin 40 Gy üzerindeki dozlarda oluşmaya başladığı düşünülmektedir.[9,10] Bizim çalışmamızda vardığımız sonuçta ise; her ne kadar vasküler yapıların tolerans dozunda RT verilse de (45 Gy), RT sahasının içinde olan LEİA çaplarında değişiklik olmuştur.

Sonuç: Radyoterapi ile ilgili mevcut teknolojik gelişmelere rağmen tümör etrafındaki dokularda istenmeyen toksiteler gelişmektedir. Radyoterapi sonrası gelişen rektal toksisite akut ve kronik dönemde karşımıza çıkabilir.Hastaların şikayetlerine rektal toksisite akılda bulundurulmalıdır. Rayoterapi sahasındaki periferal vasküler değişiklikler ile ilgili yeterli çalışma mevcut olmayıp bu konuda daha uzun soluklu çalışmalara ihtiyaç vardır.

Anahtar kelimeler: Radyoterapi, vasküler fibrozis, rektum çapı, rektum duvar kalınlığı,

Kaynaklar

1. Andreyev HJ. Gastrointestinal problems after pelvic radiotherapy: The past, the present and the future. Clin Oncol (R CollRadiol) 2007;19:790–799.
2. Willett CG. Technical advances in the treatment of patients with rectal cancer. Int J Radiat Oncol Biol Phys 1999; 45: 1107-1108 [PMID: 10613301]
3. Cancer Therapy Evaluation Program. Common terminology criteria for adverse events, version 3.0. Washington, DC: Division of Cancer Treatment and Diagnosis, National Cancer Institute, National Institutes of Health, Department of Health and HumanServices; 2006
4. Dessauer F. My studies on the special foundations of deep therapy treatment. Am J Roentgenol 1921; 8:578–88.
5. Hall E, Giaccia AJ. Time, dose, and fractionation in radiotherapy. In: Radiobiology for the radiologist. 6th edition. Philadelphia: Lippincott Williams & Wilkins; 2006. Chapter 22
6. Eifel PJ, Levenback C, Wharton JT, Oswald MJ. Time course and incidence of late complications in patients treated with radiation therapy for FIGO stage IB carcinoma of the uterine cervix. Int J Radiat Oncol Biol Phys 1995; 32: 1289-1300 [PMID: 7635768]
7. Kim Y, Cho KH, Kim J, Lim YK, Min HS, Lee SH, et al. Singledose versus fractionated stereotactic radiotherapy for brain metastases. Int J Radiat Oncol Biol Phys 2011; 81:483–9
8. Lyng H, SundfØr K, Rofstad EK. Changes in tumor oxygen tension during radiotherapy of uterine cervical cancer: Relationship to changes in vascular density, cell density, and frequency of mitosis and apoptosis. Int J Radiat Biol Oncol Phys 2000; 46:935–46
9. Fenton B, Lord EM, Paoni SF. Effects of radiation on tumor intravascular oxygenation, vascular configuration, development of hypoxia, and clonogenic survival. Radiat Res 2001; 155: 360–8.
10. Garcia-Barros M, Paris F, Cordon-Cardo C, Lyden D, Rafii S, Haimovitz-Friedman A, et al. Tumor response to radiotherapy regulated by endothelial cell apoptosis. Science 2003; 300: 1155–9.

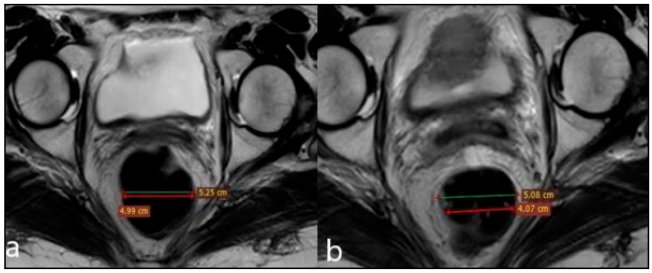

Resim 1. a. RT öncesi rektum iç duvar - dış duvar ölçümü b. RT sonrası rektum iç duvar- dış duvar ölçümü

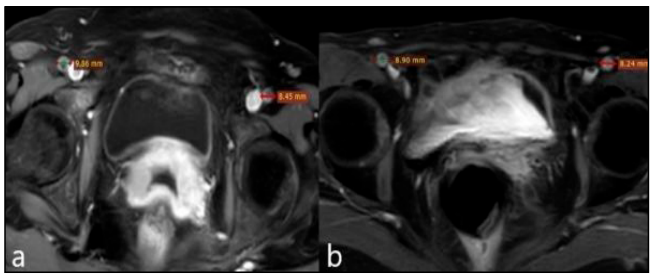

Resim 2. a. RT öncesi sağ – sol femoral arter çapları b. RT sonrası sağ – sol femoral arter çapları

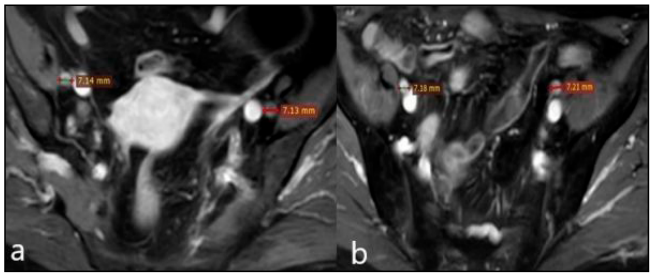

Resim 3. a. RT öncesi sağ- sol eksternal iliak arter çapları b. RT sonrası sağ- sol eksternal iliak arter çapları

Abdominal Radyoloji

PS-613

TEKİRDAĞ İLİNDE RADYOLOJİK AÇIDAN AKUT APANDİSİT TANILI OLGULARIN RETROSPEKTİF OLARAK MORFOMETRİK VE TANIMLAYICI ANALİZİ

Burcu Kübra Ertürk, Hadi Sasani, Korcan Aysun Gönen

Tekirdağ Namık Kemal Üniversitesi, Tıp Fakültesi, Radyoloji Anabilim Dalı, Tekirdağ

Giriş-Amaç: Akut apandisit (AA) apendiks lümenin lenfoid hiperplazi, apendikolit, yabancı cisim, tümör ve parazit gibi nedenlere bağlı obstrüksiyonu sonucu oluşur [1].

AA'nın ultrasonografi (US) bulguları peristaltizm göstermeyen, komprese edilemeyen, kör sonlanan dilate apendiks (dış çap >6 mm), apendikolit varlığı, periçekal/periapendisyal ekojenite artışı ve sıvıdır [2].

AA tanısında bilgisayarlı tomografi (BT) duyarlılığı ve özgüllüğü yüksek olup, komplikasyonların saptanmasına katkıda bulunmaktadır [3].

Bu çalışmada AA tanılı olguların radyolojik açıdan morfometrik ve tanımlayıcı analiz bulguları sunulmuştur.

Gereç- Yöntem: Çalışma Mart 2017- Mayıs 2021 tarihleri arasında Radyolojik olarak AA tanısı almış 18-80 yaş arası hastaların BT ve US tetkikleri retrospektif taranarak incelendi.

Olguların demografik özellikleri, AA lokalizasyonu, çapı, apandikolit, lenf nodu (LN) ve sıvı varlığı, tanı anındaki ayı ve saat aralığı değerlendirildi.

Bulgular: AA tanısı ile US ve/veya BT'si yapılan toplam 127 olgu incelendi. US'de AA görülebilen 30 olgu ve BT'de AA seçilebilen 122 olgu değerlendirildi.

BT'de daha önceden AA'sı opere üç olgu saptandı. Komplikasyonlar (plastrone, perfore veya apse) gelişen ve bu nedenle çapı ölçülemeyen iki olgu çalışma dışı bırakıldı.

BT'de seçilebilen AA (n=122)

Opere olmayan 33 olgu kontrol grubu (KG), genel cerrahi tarafından opere edilen 89 olgu ise vaka grubu (VG) olarak kabul edildi.

VG'da bu sıralama kadın (%60.7), 21-30 yaş aralığı, Ağustos ayı, 12:00-15:00 saat aralığı ve retroçekal lokalizasyon (%63) şeklinde idi. Hasta grupta apendikolit, LN ve sıvı insidansı sırasıyla %20.2, %49.4, %36 idi.

Ortanca yaş, AA ortanca proksimal ve distal çapları sırasıyla VG'de 38 yaş, 10 mm, 9 mm ve KG'de 39 yaş, 7.3 mm ve 7 mm idi.

Genç ve ileri yaş grupları arasında AA proksimal çap ölçümünde anlamı istatistiksel fark mevcuttu ($p<0.05$).

Kırk yaş üzerinde AA ortanca çapı proksimalde 10 mm, distalde 9.2 mm idi.

BT'de en sık lokalizasyon her iki grupta ve cinsiyette (erkek %33.3, kadın %45) retroçekal alandı.

Her iki grupta ağırlıklı olarak vaka grubunda (%63) en sık lokalizasyon retroçekal düzey olup, apendikolit (%12.4), LN (%34.8) ve sıvı (%20.2) en çok bu seviyede saptandı.

VG'de AA görülme yaş aralığı 21-30 yaş olup, en çok ağustos ayında ve saat 12:00-15:00 aralığında saptandı.

VG'de en çok kadınlarda (%18.5) ağustos ayında olmak üzere erkeklerde en çok %14.3 olarak şubat ayında bulundu.

USG ve BT görüntülemeleri olan olgular (19 vaka, 10 kontrol)

Olguların (16 erkek, 13 kadın) ortanca yaşı 33 yaş idi. KG'de USG ortanca çapı 5.65 mm, ortanca BT çapı proksimalde 5.3 mm, distalde 5.8 mm olup VG'de USG ve BT çapları ortanca 9 mm olarak bulundu.

Tartışma-Sonuç: Çalışmamızda KG'de AA çapı US'de ortanca 5.8 mm; BT'de proksimalinde ortanca 7.3 mm ve distalinde ortanca 7 mm'di ve iki modalite arasındaki çap farkı 1.35 ±0.15 mm idi. Buna göre BT'de AA için alt sınır değer 7 mm olarak kabul edilebilir.

Orscheln ES ve arkadaşlarının çalışmasında, AA US çapı (8.3± 2.2 mm) çalışmamızdan daha yüksekken, BT çapı (7.0±2.0 mm) çalışmamızla benzerdi [4].

Opere AA olgularında erkeklerde en çok anteromedial pelvik ve kadınlarda en çok retroçekal yerleşimli AA olması, cinsiyetler arası varyasyonların olabileceğini ve sıklıkla 21-30 yaş aralığında olabileceğini göstermektedir.

AA operasyonlarının erkeklerde en sık kışın, kadınlarda yazın olması mevsimsel farklılığı ve altta yatan infeksiyöz sebepleri ön plana çıkarmaktadır.

Anahtar kelimeler: Akut apandisit, Ultrasonografi, Bilgisayarlı tomografi.

Kaynaklar

1) Weissleder R, Wittenberg J, Harisinghani MG et-al. Primer Tanısal görüntüleme. 5. baskısı. Mosby Inc. 2007
2) Puylaert JB. Akut apandisit: Dereceli kompresyon kullanılarak US değerlendirmesi. Radiology 1986; 158: 355-60.
3) Callahan MJ, Rodriguez DP, Taylor GA. Çocuklarda apandisit BT. Radiology 2002; 224: 325-32.
4) Orscheln ES, Trout AT. Apendiks çapı: BT'ye karşı sonografik ölçümler. Pediatr Radiol. 2016;46(3):316-21.

Yazar Dizini

A

Achmet, Gkioulsoum 962
Acunaş, Bülent 267, 298, 498, 516, 682, 722, 793, 912
Açan, Ahmet Emrah 688
Adaletli, İbrahim 230
Adıbelli, Zehra Hilal 245
Adıgüzel, Mehmet 316, 341, 554
Aghamirzaev, Orkhan 381
Agolli, Elidor 218
Ağaçfidan, Ali 32
Ağlamış, Serpil 259, 284
Ahmadlı, Niyazi 36
Ahmedlı, Niyazi 359
Ahmetoğlu, Ali 143, 157
Aikimbaev, Kairgeldy 264
Akay, Emrah 186, 386, 615, 665, 937
Akbaş, Bişar 264
Akbaş, Canan Büşra 282, 572, 597, 626, 748, 752, 880
Akçiçek, Mehmet 113
Akdağ, Tuba 121
Akdere, Hakan 70
Akdoğan, Aslı Irmak 167
Akdöner, Aslı 831
Akgül, Erol 298
Akıncı, Muhammed Bilal 817, 920
Akın, Işıl Başara 259, 286, 334, 336, 339, 466, 487, 579, 778, 831
Akın, Mustafa Emre 78, 314
Akış, Serhat 466
Akkaya, Hüseyin 106, 507, 525, 552, 576, 634, 675, 753, 754, 820, 822, 859, 923, 968
Akkaya, Zehra 660, 763
Akkelle, Bilge Şahin 482
Akkur, Erkan 247
Akkuş, Onur Kaan 951
Akkuş, Pınar 159
Akman, Burcu 176
Akpınar, Meltem Gülsün 259, 369
Aksoy, Cihat 79, 289
Aksoy, Furkan 149
Akşamoğlu, Melih 536, 623
Aktaş, Elif 504, 751, 818, 918, 933
Aktürk, Yeliz 939
Akyıldız, Murat 151
Akyol, Cihangir 643
Alacacıoğlu, İnci 487
Alan, Bircan 323, 411, 451, 560, 811
Alikanoğlu, Arsenal Sezgin 331
Aliş, Denizcan 274
Alkan, Aykut 94, 154, 349, 540, 748, 875, 896
Almus, Eda 395, 482, 578
Almus, Ferdağ 482, 578
Alparslan, Burcu 481
Alpşahin, Mehmet 430, 862
Altay, Canan 286, 336, 339, 463, 466, 487, 579, 778, 831
Altay, Sedat 204
Altınbaş, Namık Kemal 730, 956
Altındaş, İbrahim 44, 280, 371, 557, 697, 786, 840, 853, 895, 930
Altınok, Şeymanur 392
Altınok, Şeyma Nur 949
Altıntoprak, Kübra Murzoğlu 913
Anık, Yonca 395
Ankaralı, Handan 71
Annaç, Gökçe 56, 58, 957
Apalan, Deniz 624
Apaydın, Feramuz Demir 533
Arda, Kemal Niyazi 841
Argun, Burak 274
Arı, Ayşe 162, 371, 445, 561, 840, 853
Arıbal, Erkin 292, 321
Arıbal, Mustafa Erkin 259, 287
Arıbal, Serkan 173, 262
Arık, Erbil 89
Arifoğlu, Meral 290, 494, 586, 809, 917, 926
Arslan, Aydan 50, 479, 899
Arslan, Aydan Avdan 132
Arslan, Bülent 395
Arslan, Engin 623, 642
Arslan, Fatma Zeynep 245
Arslan, Halil 134
Arslan, İlker Burak 167
Arslan, Sevtap 42, 582, 710
Arslan, Şükrü 397
Arslan, Taha Yasin 186, 386, 688
Arslan, Zeynep Fatma 957
Artaş, Hakan 957
Asal, Neşe 136, 413
Aslan, Aydan Avdan 252
Aslan, Bülent 482
Aslan, Kerim 102
Aslan, Oğuz 315, 505, 522, 570, 942
Aslan, Özge 259, 261, 308
Aslan, Serdar 178, 217, 344, 373, 404, 450, 512, 607, 679, 703, 777, 788, 805, 813, 852, 881, 931, 942
Asoğlu, Semih 36
Aşık, Murat 63
Aşılıoğlu, Buğra Kaan 622
Aşkar, Ahmet 220
Ata, Elif Uzun 227
Atalar, Mehmet H 795
Atalar, Mehmet Haydar 5, 19, 29, 436, 458, 583, 613, 691, 720
Atalay, Atike 797
Atalay, Başak 63, 96
Atalay, Behlül 939
Atalay, Hande Özen 147
Atasoy, Dilara 19, 29, 166
Atasoy, Kayhan Çetin 367
Ateş, Fatih 371, 379, 427, 445, 456, 526, 535, 565, 589, 687, 711, 726, 736, 756, 760, 853, 856
Ateşsönmez, Azize Yavuz 360
Atış, Said 384, 715
Atik, Aziz 615
Atman, Ebru Düşünceli 316, 341, 516
Avcı, Emre Ruhat 463, 610, 778
Ayaz, Ercan 180, 319, 412, 749
Aydemir, Sinem 573, 772, 792
Aydın, Aysel Önem 859
Aydın, Ayşe Murat 259
Aydın, Kürşad 700
Aydın, Recep 122
Aydın, Sinem 243
Aydın, Sonay 60, 61, 80, 114, 191, 538
Aydın, Yunus 957
Aydin, Nevin 117
Aydoğan, Cemal 143
Aygörmez, Ezgi Kartal 800
Aygün, Murat Serhat 281, 353
Aykota, Muhammed Raşid 652
Aypak, Adalet 71
Aytaç, Adil 269
Aytaç, Güneş 153
Aytekin, Gökhan 173, 629
Ayvazoğlu, Mahmut 897
Ayyıldız, Hakan 51, 267, 498, 682, 823, 871, 912
Ayyıldız, Veysel Atilla 127, 671, 753, 773, 791, 921

B

Babacan, Önder 640
Badem, Şerife 611, 864
Bağcılar, Ömer 274
Bahadır, Suzan 61, 191
Bakır, Barış 640
Bako, Derya 60, 337
Balaban, Mehtap 717
Balcı, Ali 203
Balcı, Hüseyin 450, 512, 607, 679, 703, 777, 788, 805, 813, 881, 931
Balcı, Merve 342
Balcı, Pınar 259, 286, 334, 636
Balcı, Şükriye 149
Balcı, Yüksel 428, 491, 533, 652, 683, 954
Balkan, Emine 585, 659
Balkanlı, Bahadır 479, 899
Ballı, Kaan 172
Ballı, Tuğsan 264
Barburoğlu, Mehmet 267, 871, 883, 921
Barış, Mustafa Mahmut 610
Başaran, Eşref 147
Başaran, Mustafa 131, 277, 472, 605, 686, 734
Başaran, Serhat 515
Başdemirci, Onur 411, 768
Başer, Selçuk 413, 827, 898
Başpınar, Nisa 5, 387, 436, 458, 468, 493, 583, 613, 614, 624, 691, 720, 782, 795, 830
Başpınar, Süleyman 493
Batur, Abdüssamet 99
Bayav, Murat 197
Bayır, Atakan 490
Bayır, Ömer 408
Baykara, Murat 7
Bayrak, Ahmet 265, 531
Bayrak, İlkay Koray 259
Bayrak, Osman Nuri 719, 940
Bayraktar, Ezgi Suat 204, 407, 855, 858
Bayraktaroğlu, Selen 27, 172, 804
Bayramoğlu, Fatma Sibel 23, 88, 510, 676
Bayramoğlu, Sibel 832
Bayramoğlu, Zuhal 9, 44, 46, 51, 54, 175, 280, 630, 704
Baysan, Caner 951
Baytar, Baran 510, 832
Baytok, Ahmet 445
Bedirli, Tural 519, 784, 828
Bedir, Recep 277
Bekci, Tümay 178, 217, 344, 373, 512, 607, 679, 777, 852
Bekçi, Tümay 404, 450, 703, 788, 805, 813, 881, 931
Bektaş, Ceyda Turan 158, 746, 800
Bektaş, Hasan 158
Benkaya, Tunç Burak 329
Berberoğlu, Cansu Belge 228
Berberoğlu, Gülşah 108, 961
Beşler, Muhammed Said 15, 107, 125, 134, 310, 528
Beyazal, Mehmet 277, 775, 902
Beyazıt, Selen 608
Beydoğan, Engin 337
Bezirgan, Tahsin Cabbar 295
Bıyıklı, Erhan 960
Bilek, Enis 455, 546, 547, 551, 673, 708, 946, 953
Bilgici, Meltem Ceyhan 102
Bilgiç, Mehmet Sadık 448
Bilgi, Esra 966
Binokay, Figen 259
Birgi, Erdem 408, 513, 779
Bolat, Büşra 847, 887
Boy, Fatma Nur Soylu 3, 253
Bozbıyık, Osman 696
Bozer, Sena 464
Bozkurt, Alper 371
Bozkurt, Hüseyin 575, 656, 916

Bozkurt, Mustafa Alper 417, 461, 470, 489, 638, 689, 838
Bozkurt, Ozan 463
Bozlar, Uğur 424, 475, 519, 670, 784, 828
Buğdaycı, Onur 259
Bulut, Elif 342
Bulut, Eser 13
Bulut, Hasan 158
Bulut, İclal Nur 248
Bulut, Sanem Dereli 479, 899
Burakgazi, Gülen 277, 717
Burgazdere, Gülşah 570, 595, 597, 896
Buzluk, Melik Gazi 500
Bükte, Yaşar 479, 899
Bülbül, Erdoğan 186, 200, 433, 534, 568, 603
Bürcek, Nihan 627
Bürcek, Vasfiye Nihan 315, 504, 598, 645, 670, 700, 750, 771, 812, 818, 843, 879, 897, 918, 919, 942
Büyükdemirci, Ayşe 114
Büyüközsoy, Ayşegül Karadayı 119
Büyüktoka, Aslı Dilara 910

C

Cakir, İsmet Mirac 178
Camuzcuoğlu, Aysun 240
Camuzcuoğlu, Hakan 240
Candan, Selman 618, 667, 672, 785
Can, Günhan 289
Can, İsmet 19
Can, Nuray 70
Can, Oğuzhan 554
Canpolat, Kamil 147
Cansız, Muhammed Samed 357
Cansız, Samet 9
Cansu, Ayşegül 143
Can, Tuba Selçuk 305, 806
Cebeci, Hakan 36, 99, 366, 567
Celepli, Pınar 247
Cengiz, Aslınur 40, 508, 677, 732, 757, 845, 846
Cerit, Mahinur 35
Cevval, Zeycan Kubra 558
Cevval, Zeycan Kübra 520, 581
Ceyhan, Koray 341, 730, 956
Ceylan, Cem 820
Ceylan, Naim 27, 172
Cezik, Mert 570
Cılız, Deniz Sözmen 522
Cıvan, Orkun 370
Cilasın, Sefika Bengi 471, 502, 522, 700, 769
Cilasın, Şefika Bengi 315, 598, 701, 879
Cilasin, Şefika Bengi 570
Cimilli, Ahmet Tan 690
Cimilli, A. Tan 966
Cimşit, Canan 960
Cimşit, Nuri Cagatay 482, 578
Cimşit, Nuri Çagatay 960
Cindil, Emetullah 403
Ciner, Mahmut 236
Cingöz, Eda 10, 32, 54, 435, 475, 545, 630, 704, 722, 793, 921
Cingöz, Mehmet 722, 793, 921
Cin, Merve 158
Comert, Rana Gunoz 630
Coşkun, Bilgin Nabi 640
Coşkun, Özge 420
Cömert, Ali Danyal 345
Cömert, Rana Günöz 10, 32, 54, 475, 545, 704, 722, 793, 921
Cural, Gizem 554, 725
Cüce, Ferhat 519, 670, 784, 828

Ç

Çaçan, Mehmet Akif 298
Çakır, Çağlayan 266, 685
Çakır, İsmet Miraç 344, 373, 404, 450, 512, 607, 679, 703, 777, 788, 805, 813, 852, 881, 931, 942
Çakmakçı, Münteha 678, 775
Çalış, Funda Atamaz 224
Çalışkan, Furkan 384, 481
Çalışkan, Gizem 810
Çalışkan, Zeynep 300
Çam, Harun 479
Çamırcı, Erdem Yusuf 668
Çam, İsa 266
Çamlıdağ, İlkay 137, 156, 714
Çamur, Eren 521, 559, 943
Çamur, İstem Şanal 559
Çatal, Bilgehan 912
Çaviş, Tuğba 611, 864
Çaylak, Halil 19, 29
Çaylak, Makbule 866
Çaylı, Erdem 805
Çay, Nurdan 227
Çekiç, Bülent 38, 185, 632, 769, 797, 829, 842, 932
Çelebi, İlhan 463
Çelebioğlu, Emre Can 448
Çelik, Ahmet Onur 70, 572, 595, 817
Çelik, Enes Nusret 508, 766, 827
Çeliker, Fatma Beyazal 277, 605, 773, 861, 900
Çeliker, Metin 277
Çelik, Gülperi 202
Çelikkaya, Mehmet Emin 479, 548
Çelik, Levent 259, 699, 950
Çelik, Ramazan 817
Çetin, Baki Volkan 918
Çetin, Bekir 878
Çetin, Eda Beykoz 473, 900
Çetinkaya, Nazım 19, 29
Çetin, Meltem 259
Çevikol, Can 673
Çıkım, Zeynep Nihan 842, 932
Çınar, Celal 170, 350, 382, 389, 432, 459
Çınar, Ece 224
Çıra, Kamil 79, 289
Çıvgın, Esra 107
Çiftçi, Özge Hatice 821, 848
Çiledağ, Nazan 581, 739, 847, 866, 887
Çilengir, Atilla Hikmet 204, 301, 951
Çilengir, Nevin 951
Çil, Timuçin 140
Çimşit, Nuri Çagatay 93, 395
Çinkooğlu, Akın 27, 172
Çoban, Leyla Turgut 628, 724
Çobanoğlu, Seçkin 175, 498, 545
Çolak, Cemil 25
Çolaklar, Anıl 448
Çolakoğlu, Gül 259
Çolak, Sudem Mahmutoğlu 131
Çoraplı, Mahmut 257
Çoruh, Ayşegül Gürsoy 554
Çubuk, Süleyman Metin 551
Çukurova, İbrahim 167

D

Dablan, Ali 796
Dağıstan, Emine 768
Dağıstanlı, Sevinç 300
Dağ, Nurullah 119, 198, 365, 390, 409, 410, 500, 617, 744, 959
Dalbastı, Tayfun 459
Damar, Çağrı 692
Danışan, Gürkan 294
Daplan, Turgay 957
Demir, Ahmet 957
Demiral, Berat 513
Demirbaş, Mehmet 469, 593, 594, 699, 799
Demircioğlu, Özlem 93
Demirelli, Erhan 178
Demirkazık, Figen 259
Demirkazık, Figen Başaran 369
Demir, Mustafa 827
Demirpolat, Gülen 186, 200, 433, 568, 665, 937
Demirşah, Ahmet Cem 554
Dener, Yusuf 209, 707
Deniz, Muhammed Akif 101, 129, 529, 706, 958
Dere, Osman 918
Deveci, Aydın 37
Deveci, Ceren Karabiber 147
Devrim, Ece 395, 481
Dıraçoğlu, Aynur 305
Dikenelli, Oğuz 308
Dilek, Okan 507, 525, 552, 576, 634, 675, 753, 754, 820, 822, 859, 923
Diler, Hanefi 165
Dinçaslan, Yasemin 933
Dinç, Gülseren 157
Doğan, Ferit 240, 918
Doğan, Güleç Mert 40, 508, 677, 732, 757, 845, 846
Doğan, İhsaniye Süer 939
Doğan, Mehmet Sait 400, 502, 700, 885, 912, 933
Doğan, Sevtap 787
Doğan, Sümeyra 295
Doğmuş, Mehmet 395, 787
Dokumacı, Dilek Sen 611, 864, 866
Dolu, Alev 374
Dorukoğlu, Mesut 804
Dölek, Betül Akdal 30, 303, 601, 790
Duce, Meltem Nass 652
Duman, Abdullah 691
Duman, İsmet 329, 495, 632, 797, 829, 837, 868, 870, 938
Durak, Görkem 32
Durak, Merih Güray 286
Duran, Abdürrezzak 347
Duran, Halil İbrahim 379
Duran, İbrahim Baran 747
Duran, Semra 908
Durhan, Gamze 259, 369
Durmaz, Emel 259
Durmaz, Fatma 628, 724, 817, 858, 876, 920
Durmaz, Mehmet 860
Durmaz, Mehmet Sedat 371, 427, 456, 526, 549, 565, 687, 711, 726, 736, 737, 756, 760, 838, 840, 853
Durmaz, Mustafa 498, 823
Durmaz, Selahattin 516
Durmuş, Emin 79
Durmuş, İrfan 442
Durmuş, Kemal 378, 644, 878
Dursun, Memduh 475, 545
Dursun, Suat 204
Duyar, Bilal 889
Dündar, Gizem 214
Dündar, İlyas 468, 628, 724, 817, 858, 876, 920
Düvek, Esin 10, 704, 871, 883, 912

E

Ege, Ecem 523, 748
Ekici, Faysal 706
Ekici, Tuğçe 490, 858
Ekinci, Deniz 375, 783
Ekinci, Hacı İbrahim 508

Ekin, Elif Evrim 64
Ekizalioğlu, Duygu Doğa 696, 804, 914
Ekiz, Süleyman 428
Ekmekci, Sümeyye 167
Eldeş, Tuğba 135
Elibol, Funda Dinç 259
Elmalı, Aygül 551
Elmalı, Ferhan 204, 301
Elmalı, Muzaffer 37
Elverici, Eda 2, 259, 439, 559, 693
Emek, Kübra Nur Garip 295
Emlik, Ganime Dilek 259
Eraslan, Cenk 459
Erbaş, Gonca 35, 132, 188, 393, 426
Erbay, Fatih 732
Erbay, Mehmet Fatih 593, 594
Ercan, Celal Caner 10
Erdal, Zeynep Sezgi 188
Erdem, Ali Fuat 82, 89
Erdem, Fatih 603, 615
Erden, Ayşe 139, 159, 215, 328
Erden, İlhan 215
Erdoğan, Hasan 315, 471, 502, 504, 505, 522, 598, 627, 645, 670, 700, 701, 769, 771, 812, 843, 897, 919
Erdoğan, Mertcan 381
Erdoğan, Nezahat Karaca 301
Erdur, Emire Aybüke 119, 198
Erdur, Ömer 119, 198
Erdur, Rıza Cenk 308
Eren, Suat 392, 723
Eren, Tuba 402
Ergen, Mehtap Barç 495
Ergin, Begüm 910
Ergun, Onur 408, 513, 779
Ergüden, Ruhi Erdem 464
Ergün, Mehtap Barç 769, 789
Ergün, Tarkan 103, 227, 229, 945, 946
Er, Hüseyin 734, 775, 900
Erkan, Merve 166
Erk, Hamdullah 16, 163, 262, 304, 418, 434, 524, 539, 555, 590, 604, 639, 733, 836, 851, 891, 892, 924, 936
Eroğlu, Muhammet Fatih 261
Eroğlu, Yeşim 7, 454, 632, 923
Eroğul, Osman 247
Erok, Berrin 17, 68, 218, 609
Erol, Cengiz 298
Ersoy, Berke 10, 51, 267, 498, 682, 823, 912
Ersöz, Nimet 371
Ersöz, Şafak 157
Ertaş, Mehmet 468
Ertem, Günay Tuncer 114
Erten, Anıl Çağlar 422
Ertunç, Onur 231
Ertürk, Aslı 620, 649
Ertürk, Ayşe 131
Ertürk, Burcu Kübra 483, 635, 904, 969
Ertürk, Mehmet Şükrü 272
Ertürk, Şükrü Mehmet 10, 32, 54, 122, 214, 435, 516, 857
Eryürekli, Ali 250
Eryürük, Emrah 679
Eryürük, Uluhan 344, 373, 404, 450, 607, 703, 788, 805, 813, 852, 881, 931, 942
Esen, Kaan 491, 683
Eseoğlu, Şeyma 536, 623
Eskalen, Zeynep 316, 341, 347, 414, 554, 725
Esmat, Habib Ahmad 172
Evrimler, Şehnaz 165, 231, 324, 391, 678, 775, 860

F

Faraşat, Mustafa 352, 562, 564, 834
Fatihoğlu, Erdem 61
Fındık, Özge 11
Fırat, Zeynep 123
Fidan, Nurdan 43, 254

G

Gafarlı, Araz 630
Gasimli, Nilufar 54, 857
Gedikli, Ömer 37
Gedik, Mehmet Ali 231
Gelengeç, Öznur Funda 690, 874
Gemici, Ayşegül Akdoğan 500
Gemicioğlu, Şerife Gamze 386, 937
Genç, Barış 102, 160, 712, 795
Gezer, Sinem 488, 636
Göçggün, Nurdan 806
Göç, Muhammed Fatih 531, 581, 739, 762
Gökalp, Gökhan 672
Gökçe, Ayşe 553, 681, 854, 902
Gökçeoğlu, Merve 411, 768
Gökhan, Muhammet Batuhan 2, 15, 71, 125, 134, 521, 729, 759, 882
Gökharman, Fatma Dilek 114
Gök, Mehmet Ali 119
Göksu, Ethem Taner 547
Göktaş, Muhammet 259, 349, 402, 626, 701, 817, 875, 896, 962
Göncüoğlu, Alper 136, 413, 508, 766, 898
Gönen, Aysun Korcan 707, 886
Gönen, Korcan Aysun 108, 111, 209, 385, 483, 635, 819, 904, 961, 969
Gönülcü, Sinem Çil 289
Görenek, Levent 832
Görgel, Ömer 344, 373, 404, 450, 512, 607, 679, 703, 777, 788, 805, 813, 852, 881, 931
Görmez, Ayşegül 123
Göya, Cemil 468, 628, 724, 858, 876, 920
Gözükara, Çağdaş 660, 763
Gözükara, Melih Gaffar 290, 956
Guner, Davut Can 259
Gurbet, Ali Kamil 209, 385
Güçlü, Derya 711
Güldoğan, Emek 25
Güldoğan, Nilgün 292, 321
Güldür, Muhammet Emin 240
Güleç, Ümran Küçükgöz 964
Gülek, Bozkurt 507, 525, 552, 576, 634, 675, 753, 754, 820, 822, 923, 968
Güler, Ezgi 378, 644, 878, 914
Gül, Oğuz 773
Gül, Ozan Berk 357, 423, 466, 472, 740
Gülpınar, Başak 347, 554
Gülsaran, Sedanur Karaman 97
Gülşen, Gökçe 259
Gültekin, Mehmet Ali 376
Gültekin, Nurgül 666
Gültekin, Serap 252, 259
Gümeler, Ekim 230
Gümüş, Cesur 490, 858
Gümüş, Terman 281
Gümüş, Tufan 914
Gümüş, Ümmü Gülsüm Özgül 497
Günaldı, Alev 699, 950
Günay, Burak 70, 97, 523, 540, 570, 572, 595, 817, 875
Günbey, Hediye Pınar 494, 586
Gündoğdu, Hasan 277, 299, 472, 473, 686, 734
Gündoğdu, Muhammed 622
Gündoğdu, Onur 188
Gündoğdu, Seçil 288
Gündoğdu, Velican 948
Gündüz, Nesrin 63, 210, 244
Gündüz, Yasemin 82, 89
Güneş, Mutlu 166
Güneş, Rüveyde Begüm 271, 323, 811
Güneş, Saime Turgut 656, 746, 781
Güneş, Serra Özbal 520, 581, 939
Güney, Seray Kurt 746
Güngör, Candan 665
Güngörer, Vildan 397
Güngör, Mesut 395
Günkan, Ahmet 253
Gürbüz, Ahmet Faruk 455, 546, 673, 708, 946, 953
Gürel, Safiye 323, 411, 451, 560, 811
Güreş, Nazım 220
Gürhan, Abdi 44, 280, 457, 518, 561, 576, 664, 716, 741, 927, 928
Gürler, Volkan 230
Gür, Mehmet 682, 857
Gürses, Bengi 151, 957
Gürses, Cemil 957
Güven, Fadime 949
Güzel, Ahmet Barış 964
Güzeldağ, Hamit Mert 820
Güzelmansur, İsmail 957

H

Hacıbey, İbrahim 957
Hacı, Ceyhun 828
Hacibey, İbrahim 934
Hajı, Ceyhun 519, 784
Haliloğlu, Nuray 139, 328
Halis, Yahya 685
Hancıoğlu, Tuğçe 167, 910
Han, Mehmet 796
Harmancı, Kemal 304, 434, 524, 539, 604, 629, 639, 892, 936
Hayeri, Azadeh 746, 781
Hazar, Ertan 224
Hekimoğlu, Arda Ayhan 660, 763
Hekimoğlu, Azad 408, 513, 779
Hekimoğlu, Baki 408, 442, 513, 520, 581, 779, 939
Hepdurgun, Cenk 350, 382, 459
Herdem, Nevzat 430, 862
Hereklioğlu, Savaş 94, 154, 503, 597, 626, 701, 752, 817, 880, 896
Hızal, Mustafa 269, 271
Hocaoğlu, Elif 500
Hürsoy, Nur 77, 131, 277
Hüryol, Çağın 500

I

Ibrahimkhanli, Nemat 403
Ilgar, Mehtap 113
Işık, Emine Göknur 175
Işık, Muhammet İkbal 475

İ

İbiş, Ayşe 46
İbrahimkhanlı, Nemat 132
İcin, Mehmet 451
İçten, Gül Esen 3, 248, 259
İkizçeli, Türkan 259
İlgen, Orkun 831
İmamoğlu, Çetin 265, 531
İmrek, Ahmet 560
İnal, Mikail 766, 827
İnce, Muhammed 862
İnce, Muhammet 430
İnce, Okan 26, 173, 272

İnci, Ercan 500
İsmayılov, Elşad 723
İşlek, İrem 298, 400, 502, 700, 885, 912, 933
İşleyen, Muhammed Edip 375, 421, 438, 585, 659, 695, 783

K

Kabaalioğlu, Adnan 957
Kaba, Esat 77, 131, 605, 717, 734, 773, 775, 861, 900, 902, 934
Kaba, Özge 54
Kadıoğlu, Maksude Esra 290
Kadırhan, Özlem 538
Kadirli, Kenan 23
Kafadar, Mehmet Tolga 119
Kahriman, Güven 430, 862
Kaldırımoğlu, Kemal Furkan 800
Kale, Ahmet Burak 562, 564, 834
Kanbay, Sibel 295
Kanmaz, Turan 151
Kansu, Yasemin 312
Kantarcı, Mecit 61, 80, 191, 538
Kaplan, Ela 275
Kaplanoğlu, Hatice 121, 558, 825, 905, 925
Kaplanoğlu, Veysel 121, 558, 825, 905, 925
Kaptan, Ahmet Yiğit 918
Karaali, Kamil 455, 546, 547, 708, 946, 953
Karaarslan, Ercan 274
Karabay, Oğuz 82, 89
Karabekmez, Leman Günbey 259
Kara, Buket 44, 280
Karabulut, Ahmet 382
Karabulut, Ahmet Kasım 350, 459
Karabulut, Derya 402, 626, 748, 962
Kara, Bülent 395
Karaca, Feryal 968
Karaca, Leyla 699
Karacan, Alper 82, 236
Karacan, Keziban 236
Karadenizli, Mustafa Burak 310
Karadenizli, Oğuz Han 424, 841
Karagülle, Mehmet 690, 742, 957
Karakaş, Ekrem 240
Karakaş, Hakkı Muammer 11
Karakaş, Ömer 240
Karakaya, Afak Durur 151
Karaman, Ergin 240
Karaman, Kamuran 468
Karaman, Zehra Filiz 497
Kara, Mehmetcan 481, 787
Karaoysal, Özge Adıgüzel 494, 586, 809, 917, 926
Karapınar, Edanur 10
Karatay, Emrah 149
Kara, Taylan 491
Karatoprak, Sinan 469, 799
Karavaş, Erdal 61, 80, 191, 538
Karkaş, Ahmet Yasin 640, 883
Karlı, Elif Hazal 46, 175
Kasap, Hüseyin 99, 826
Kaştan, Nazmi 495, 632, 797, 829, 837, 868, 870, 938
Katuk, Başak 308
Kavukçu, Gülgün 224
Kavukoğlu, İrem 541
Kaya, Ahmet Turan 74, 368, 654, 890
Kayadibi, Yasemin 3, 213, 230, 248, 250, 253, 335, 370, 374, 446
Kaya, Eyüp 16, 262, 272
Kaya, Muhammed 605
Kayaoğlu, Ahmet Taha 686, 773
Kaya, Ömer 106, 525, 753, 754, 859
Kaya, Turan 310
Kaymak, Zümrüt Arda 165
Kazaz, İlke Onur 143
Keçeli, Merter 735
Kendirci, Havva Nur Peltek 43
Kesen, Oğuzhan 140
Keskin, Berna 408, 779
Keskin, Fatma Elif Usturalı 282, 701
Keskin, Zeynep 225, 735
Keven, Ayşe 546, 551, 673, 946, 953
Keyik, Bahar Yanık 186, 200, 386, 534, 688
Khatib, Ganim 964
Kılıç, Abidin Emre 531, 581, 739, 762
Kılıç, Alican 908
Kılıçaslan, Nihat 205, 240
Kılıç, Hüseyin Koray 132, 426
Kılıçkesmez, Özgür 158
Kılıç, Koray 35, 188
Kılınçer, Abidin 36, 357, 425, 445, 470, 518, 596, 664, 716, 737, 741, 826, 838, 839
Kılınç, Fatih 306
Kındır, Osman 82, 193
Kırca, Ferit 886
Kırçın, Fatih 200, 433, 534
Kısa, Erdem 233
Kısbet, Tanju 16
Kış, Naciye 16, 17, 26, 68, 573
Kızılkum, Ceren Aydın 522
Kızıloğlu, Hüseyin Alper 671, 753, 773, 921
Kızmazoğlu, Deniz 422
Kimyonok, Hüsamettin Alper 800
Kisbet, Tanju 173, 262
Kocael, Pınar Çiğdem 374
Koca, Gökhan 692
Kocaöz, Hakan 578
Koçak, Burak 158
Koçak, Ömer 599, 698, 877, 931
Koç, Ali 505, 598, 645, 670, 771, 812, 818
Koç, Gonca 644
Koç, Koray 79, 289
Koç, Mustafa 453, 478, 505, 602, 705, 755, 860, 885, 923
Komut, Erdal 944
Koplay, Mustafa 36, 162, 371, 379, 425, 518, 535, 549, 568, 589, 596, 697, 716, 756, 786, 814, 826, 839, 850, 853, 856, 893, 895, 929, 930
Korkmaz, Esra Eyice 668, 747, 810
Korkmaz, İnan 479, 548, 608, 728
Korkmaz, Selçuk 94
Koşar, Pınar Nercis 114, 247
Kozak, Cemal 387, 458, 468, 493, 614, 624, 720, 795, 830
Köksal, Ali 127
Köksal, Murathan 71, 109, 943
Köksal, Yavuz 44, 280
Kömürcü, Emine Meltem 446
Kömür, Mustafa 515
Körez, Kazım 957
Köseoğlu, Ömer Faruk Kutsi 407
Köse, Sevgül 964
Kula, Osman 97, 540, 896
Kula, Sezer 554, 725
Kul, Melahat 554
Kul, Sibel 259
Kural, Ali Rıza 274
Kurşun, Meltem 960
Kurt, Ayşegül Neşe Çıtak 314
Kurt, Mustafa Abdulgani 807
Kurt, Mustafa Hulusi 265
Kurt, Namzi 503
Kurt, Nazmi 94, 282
Kurt, Seda Aladag 250, 335, 556
Kurt, Seda Aladağ 248, 370, 374, 446
Kurt, Zehra 650
Kuş, Ceyda Civan 510, 676
Kutlu, Ramazan 469, 799
Küçük, Ömer 220
Küçük, Ülkü 167
Küpeli, Ali 13

L

Laçın, Mahmut Burak 471, 522, 750, 769, 771, 843, 879, 897, 918, 942
Laçin, Mahmut Burak 315, 627, 700, 919
Lafcı, Oğuz 247
Leblebisatan, Şerife 140
Limon, Yusuf Kerem 953

M

Madendağ, İlknur Çöl 957
Mahmutoğlu, Abdullah Soydan 575, 656, 746, 781, 800, 916, 948
Mammadlı, Vusal 793
Mammadli, Vusal 857
Mammadov, Tunjay 132, 393
Matsar, Rukan 312, 325, 360, 529, 661, 706
Mehmet, Bılgen 211
Melikoğlu, Melike 230
Meltem, Emine 800
Mengüç, Sercan 769, 789, 932
Men, Süleyman 610
Menteş, Selahattin 968
Mermut, Özlem 158
Meşe, Sevim 32
Mete, Ahmet 642
Metin, Nurgül Orhan 290
Metin, Yavuz 290, 730, 956
Meylani, Nevzat 428
Mısırlı, Sergen 433, 937
Mısır, Mustafa Enes 292, 321
Mungan, Sevdegül Aydın 143
Mutlu, Fuldem 193
Mutlu, Hakan 23, 832
Mutlu, İmren 38
Mutlu, Uygar 203
Mutlu, Vahit 723
Mümüşoğlu, Sezcan 957

N

Nalbant, Kübra 315, 502, 505, 570, 598, 627, 645, 670, 701, 750, 812, 818, 879, 918, 919, 942
Nas, Ömer Fatih 6, 618, 667, 672, 785
Nayman, Alaaddin 202, 264, 366, 561, 567, 568, 651, 814, 850
Noyan, Remzi Yiğitcan 772
Noyan, Yiğitcan Remzi 573, 792
Nurdun, Dilnur 815

O

Obuz, Funda 339
Oguz, Ural 178
Oğul, Hayri 127
Oğuz, Ali 416, 483, 484, 511, 635, 758, 846
Oğuzdoğan, Gülşen Yücel 245
Oğuz, Özlem 479, 899

Oğuz, Şükrü 157
Okatan, Yasemin 315, 471, 502, 504, 522, 627, 670, 701, 750, 769, 812, 843, 879, 897, 918, 919
Oktay, Ayşenur 259, 261, 308, 381
Oktay, Cemil 153
Okumuş, Ahmet Arda 940
Okumuşer, İrfan 391
Okur, Nurettin 749
Olgan, Şafak 957
Onur, İrem 250
Oral, Dilşah 352
Oran, İsmail 170, 350, 382, 389, 432, 459
Oran, Zeynep 376

Ö

Öcal, Serkan 797
Öktem, Sedat 502
Ölçücüoğlu, Esin 125
Önal, Emine Meltem 370
Önbaş, Ömer 553, 681, 711, 902
Öncel, Selim 395
Öncü, Mehmet 585, 587, 659, 690, 695, 742, 783, 868, 874, 966
Önder, Burçin 620, 649
Önder, Hakan 17, 26, 68, 163, 173, 262, 272, 304, 418, 434, 524, 539, 555, 573, 590, 604, 609, 620, 629, 639, 649, 733, 772, 792, 836, 851, 891, 892, 924, 936
Önder, Ramazan Orkun 344, 373, 404, 450, 703, 788, 805, 813, 852, 881, 931
Öner, Yusuf 353
Öngen, Gökhan 6, 618, 667, 672, 785
Önol, Suzan 555, 590, 733
Önol, Suzan Deniz 26
Örgüç, İhsan Şebnem 259
Örgü, Mervenur 468
Örs, Bumin 233
Özamrak, Birsen Gizem 420
Özbalcı, Aysu Başak 137, 156, 160, 485, 712, 714, 795, 889
Özbek, Süha Süreyya 308
Özbilek, Özgür 79, 289
Özcan, Hüseyin Cemre 782, 830
Özcan, Sermin 578
Özçelik, Mehmet Faik 220
Özdemir, Ali Bahadır 844
Özdemir, Büşra 875
Özdemir, Fatma Ayça 125
Özdemir, Gülşah 282, 349, 523, 540, 570
Özdemir, Mehmet 204
Özdemir, Merve Şam 719, 940
Özdemir, Necmettin 259
Özdemir, Nurullah 535, 549
Özdemir, Özge 599, 698, 877, 931
Özdemir, Sevim 305, 806
Öz, Diğdem Kuru 139, 159, 215, 328
Özel, Enes 858
Öz, Emrah 312, 325, 360, 529, 661, 706
Özen, Aynur 966
Özenç, Dilek Cansu 64
Özenç, Mustafa 64
Özen, Elif Arzu 131
Özen, Özkan 103
Özer, Halil 99, 162, 202, 264, 357, 427, 456, 470, 526, 664, 687, 711, 726, 736, 737, 741, 760, 838, 927, 928
Özgökçe, Mesut 468, 628, 724, 817
Özgüler, Yeşim 230, 556
Özgül, Esra 668
Özgül, Hakan Abdullah 203, 286, 334
Özgül, Hamit 541, 542, 591
Özgül, İsmail 551
Özgür, Anıl 345, 515, 652
Özgür, Eren 298
Özkaçmaz, Sercan 817, 876
Özkan, Elgin Kanık 159
Özkan, Emine Elif 165
Özkan, Erdem 2, 30, 71, 109, 303, 759, 908
Özkan, Rahmi Eren 16, 418, 434, 524, 539, 555, 590, 604, 639, 733, 836, 851, 891, 892, 924, 936
Özkan, Selman 378, 644, 878
Özkan, Suat 88
Özkaya, Utku Eren 30
Özkaya, Yaşar Alper 11
Özlülerden, Yusuf 738
Özlü, Mustafa Yasir 429, 677
Özmen, Cihan Akgül 312, 318, 325, 360, 416, 483, 484, 511, 635, 661, 758, 846
Özmen, Evrim 353, 367
Özoğul, Murat 147
Özpar, Rıfat 618, 672
Özpar, Rifat 6
Özsoy, Arzu 2, 259, 439, 693
Öztekin, Ömer 157
Öztekin, Pelin 259
Öztekin, Pelin Seher 247
Öztorun, Esra 683
Öztunalı, Çiğdem 354, 362, 646
Öztürk, Adil 541, 542, 591
Öztürk, Gülten 395
Öztürk, Gürkan 392
Öztürk, Halilibrahim 911
Öztürk, Kenan 791
Öztürk, Mehmet 9, 44, 99, 119, 198, 202, 280, 351, 357, 359, 365, 390, 397, 399, 409, 410, 417, 423, 429, 444, 457, 461, 466, 472, 489, 500, 549, 557, 576, 616, 617, 638, 663, 677, 689, 740, 744, 767, 959
Öztürk, Mehmet Halil 82, 89
Öztürk, Samet 375, 421, 438, 585, 657, 659
Öztürk, Savaş 228
Öztürk, Sefa Alperen 231
Öztürk, Tülin 248
Özyurt, Gökhan Mert 491

P

Pabuçcu, Emre Göksan 957
Paksoy, Yahya 99
Pamuk, Gül Gizem 375, 438, 585, 587, 659, 690, 695, 742, 783, 868, 874, 906, 957
Panç, Kemal 77, 131, 472, 473, 686, 902
Parıldar, Mustafa 350, 382
Parlak, Ayşe Eda 789, 842
Parlak, İzzet Selçuk 15, 107, 310, 364, 528
Parlatan, Cenk 507, 525, 552, 576, 634, 675, 753, 754, 822, 859, 923
Pekçevik, Yeliz 167, 233, 420, 802, 894, 910
Peker, Elif 347, 725
Peker, Mustafa 13
Pekindil, Gökhan 352, 562, 564, 834
Peköz, Burçak Çakır 525
Pençe, Mehmet Can 132
Pınarcı, Cihat 170, 350, 382, 389, 432
Pişkin, Ahmet 137
Pişkin, Ferhat Can 264, 666, 745, 964
Polat, Ahmet Veysel 259
Polat, Hamza 395
Polat, Nimet Ersöz 351, 444, 767, 840, 853
Polat, Tuğba 966
Poyraz, Ahmet Kürşad 454, 632
Poyraz, Necdet 259
Pulat, Gulhan Naz 11
Puyan, Fulya Öz 402, 752, 880

Q

Qafarlı, Araz 435, 921

R

Rakıcı, İbrahim Taşkın 575, 656, 781, 916
Ramazanlı, Laçin 670
Rona, Günay 259, 290, 494, 586, 809, 917, 926

S

Safarova, Shafag 745
Sagan, Mustafa 868, 938
Sağan, Mustafa 495, 632, 797, 829, 837, 870
Sağır, Lütfullah 861, 934
Sağlam, Fevzi 650
Sağlam, Muhammed 676
Sağlıcan, Yeşim 274
Sakcı, Zakir 479, 899
Salmaslıoğlu, Artür 823
Samadli, Seymur 132, 426
Samancı, Cesur 250
Sanhal, Ebru Özan 331, 405
Sanli, Deniz Esin Tekcan 256, 287, 291, 764, 950
Saraçoğlu, Sibel 870
Sargın, Serdar 603
Sarıaltın, Fırathan 807, 844
Sarı, Ekrem Anıl 339, 487, 488, 579, 636, 778
Sarıismailoğlu, Rağıp 19, 29
Sarıkaya, Ebru 657, 695
Sarıkaya, Pelin Zeynep Bekin 508, 898
Sarıkaya, Yasin 42, 582, 668, 710
Sarı, Lütfullah 376
Sarıoğlu, Fatma Ceren 422
Sarı, Onur 831
Sarı, Serap 339, 487, 488, 579, 636
Sarı, Ümmü Serpil 534, 568
Sarı, Zeynep Nur Akyol 10, 435, 475, 921
Sarsam, Büşra Yavuz 362
Sasani, Hadi 108, 111, 209, 385, 483, 635, 707, 819, 886, 904, 961, 969
Satış, Serap 918
Savaş, Recep 27, 172
Savaş, Yıldıray 228
Savcı, Gürsel 6, 618, 672
Savran, Burcu 581, 739, 866
Savranlar, Ahmet 750, 843, 919
Sayan, Halil Erkan 166
Say, Ayşe 324
Sayer, Ayşe Özdal 809
Sayın, Bige 2
Sayit, Asli Tanrıvermis 37
Seber, Tuğba Uylar 504, 818
Seber, Turgut 471, 504, 645, 750, 769, 818, 933, 942
Seçil, Mustafa 336, 463, 487
Seher, Nusret 202, 264, 366, 425, 567, 568, 596, 651, 697, 786, 814, 839, 850, 856, 893, 895, 929, 930
Sekmen, Sümeyye 131, 717, 734, 775, 861, 902, 934

Sel, İpek 158, 948
Selver, Alper 10
Serdar, Aktas 211
Sermet, Hasan 400
Serter, Selim 233
Sertöz, Salih Zeki 407
Sever, İbrahim Halil 943
Sevgi, Serkan 25
Seyfettin, Ayça 479, 548, 608, 728
Sezgin, Gülten 259
Shahveranova, Arzu 964
Sharifov, Rasul 376
Sığırcı, Ahmet 40, 508, 677, 732, 757, 845, 846
Sıkar, Hasan Ediz 400
Sinci, Kazım Ayberk 301, 490, 855
Solak, Aynur 233
Solak, Serdar 94, 97, 597, 875
Somer, Ayper 54
Somuncu, Erkan 300
Sonkaya, Muhammed 468, 920
Sorkun, Mine 151, 353, 367
Soydan, Levent 147
Soylu, Mehmet 172
Soyupek, Arap Sedat 231
Sökmen, Bedriye Koyuncu 86
Sönmez, Süleyman 295, 300
Söylemez, Umut Perçem Orhan 96
Sözeri, Asiye 439, 693
Sözütok, Sinan 264, 754
Subaşı, Mahmut 885
Subaşı, Vedat 40
Suiçmez, Özlem 819
Sunal, Baran Serdar 595, 701, 752, 875, 880
Suner, Aslı 259
Sungur, Damla 910
Sülün, Emrah 344, 373, 404, 450, 703, 788, 805, 813, 852, 881, 931
Süt, Necdet 70
Süt, Suat Kamil 284

Ş

Şahan, Mehmet Hamdi 536, 623, 642, 770
Şahin, Erkan 233, 955
Şahin, Gülcan Gücer 111, 707, 886
Şahin, Gülden 660, 763
Şahin, Hilal 233, 420, 894, 910
Şahin, Meral 347
Şahin, Sercan 528
Şalk, İsmail 720
Şara, Halil İbrahim 643
Şaylısoy, Suzan 622
Şefik, Ertuğrul 245
Şeker, Mehmet 400, 502, 700, 885, 912, 933
Şenbil, Düzgün Can 80, 191
Şener, Aziz 295
Şener, Emre 11
Şerifoglu, İsmail 657
Şerifoğlu, İsmail 421, 438
Şerif, Ünsal Seyyid 825
Şimşek, Furkan İsmail 942
Şimşek, İsmail Furkan 315, 505, 570, 598, 645, 670, 700, 701, 771, 812, 918
Şimşek, Onur 847, 887
Şimşek, Sadullah 318, 416, 483, 484, 511, 635, 758, 846
Şimşek, Vedat 136
Şirik, Mehmet 122
Şirolu, Sabri 220
Şükün, Abdullah 189

T

Tabakcı, Ömer Naci 214
Tabel, Yılmaz 40
Taghıyeva, Aida 878
Taghiyeva, Aida 378, 644
Tahtabaşı, Mehmet 205, 240
Tamsel, İpek 224, 696
Tan, Aziz Anıl 369
Tangobay, Erdi 408, 779
Taşar, Mustafa 424, 519, 670, 784, 828
Taşçı, Filiz 290, 686
Taşdelen, İksan 253
Taşkın, Füsun 248, 259
Taşlıçay, Ceylan Altıntaş 676
Taşolar, Sevgi Demiröz 40, 508, 677, 732, 757, 845, 846
Taştekin, Ebru 94, 154, 626
Tatar, Sertaç 609
Taydaş, Onur 127, 650
Tay, Jiyanda 810
Taylan, Abdullah 336, 339, 579, 778
Tayyem, Mohammed 787
Tekeş, Selahattin 706
Tekşan, Emre 788, 931
Telek, Savcı Bekir 516
Ten, Barış 345, 428, 515, 533, 954
Tezel, Eda Zülbiye 455, 708
Tezel, Zülbiye Eda 546, 673
Tezgör, Eda 894
Tiryakioğlu, Selma Kenar 866
Tokmak, Turgut Tursem 315, 471, 502, 505, 522, 570, 627, 700, 701, 769, 843, 879, 897
Tokur, Oğuzhan 114, 599
Topak, Ahmet 131
Topal, Dursun 166
Topaloğlu, Ömer Faruk 162, 357, 371, 379, 427, 456, 526, 549, 565, 589, 687, 711, 726, 736, 737, 756, 760, 840, 853
Topal, Ümmihan 295, 300
Topcuoğlu, Elif Dilara 104
Topçuoğlu, Osman Melih 123
Toprak, Hüseyin 376
Toprak, Tuğçe 10
Torun, Ebru 103, 227, 229, 945, 946
Torun, Selda Hançerli 54
Toslak, Iclal Erdem 829
Toslak, İclal Erdem 38, 329, 495, 632, 769, 789, 797, 842, 868, 932, 938
Tosun, Alptekin 344, 373, 404, 450, 512, 607, 679, 703, 777, 788, 805, 813, 852, 881, 931, 942
Tosun, Mesude 106, 384, 715
Tosun, Özgür 204, 301, 407, 855, 951
Tosun, Seda Nur 35
Tosun, Sercan 665
Tönge, Mehmet 933
Törenek, Şahap 330
Törer, Burkay Çağatay 233
Tunacı, Atadan 10, 54
Tuna, Emine Burçin 463
Tuna, Merve 349, 540, 626, 880
Tuncer, Türker 275
Tunçbilek, Işıl 259
Tunçbilek, Nermin 70, 94, 154, 259, 282, 349, 503, 572, 748, 752, 817, 880, 962
Tunç, Melis Koşar 17, 26, 68, 272, 620
Tural, İbrahim Çağrı 859
Turan, Arzu 957
Turan, Aynur 121, 558
Turan, Işıl Özkoçak 71
Turan, Merve 399, 616, 663
Turgut, İsmail 436, 583, 613, 691, 782, 795
Tutar, Burçin 259
Tutuş, Şadan 47, 771, 957
Türkay, Rüştü 305, 806
Türk, Yaşar 911

U

Uçan, Berna 60
Uçar, Ayşe Kalyoncu 230
Uçar, Handan Güleryüz 488
Uçar, Neşe 213
Uçgun, Aybüke 520, 581
Ufuk, Furkan 652, 738
Uğraş, Nesrin 6
Uğraş, Nevzat Serdar 264
Uğurlucan, Murat 400
Uluç, Engin 204, 951
Uluç, Muhsin Engin 855, 858
Uludağ, Server Sezgin 220
Uluışık, Tuba Bayrak 907
Ulusan, Kıvılcım 948
Ulusan, Melis Baykara 948
Ural, Simge 375, 421, 585, 587, 659, 742, 783, 868, 874, 906
Uslu, Burak 70, 523, 572, 597, 701, 748
Uslu, Hande 142, 384, 715
Ustabaşıoğlu, Fethi Emre 523, 570, 595, 701, 896
Uysal, Elmas 71
Uysal, Emimne 565
Uysal, Emine 162, 651, 856
Uzun, Çağlar 414, 464, 554
Uzunhan, Tuğçe Aksu 53

Ü

Üçer, Özlem 284
Üçpınar, Burçin Ağrıdağ 214
Üdürgücü, Osman 652
Ülgen, Sinan 185
Ünal, Gizem 331, 405
Ünal, Özkan 762
Ünal, Sena 182, 347, 516, 725
Ünlü, Ayhan 962
Ünlü, Elif Nisa 711, 854
Ünlü, Serkan 113
Ünver, Edhem 80, 191
Ünver, Ethem 13
Üstüner, Evren 730, 956
Ütebey, Ayşe Rüksan 652, 738

V

Vardar, Mehmet Ali 964
Varlık, Candan 375, 421, 438, 587, 657, 695, 742, 906
Velidedeoğlu, Mehmet 248, 250
Verdi, Ezgi Güvel 420, 802, 894
Volkan, Tascı 211
Voyvoda, Nuray 400
Voyvoda, Şadiye Nuray Kadıoğlu 259
Vural, Alperen 570
Vural, Murat 30, 303

W

Win, Nu Nu 218

Y

Yabul, Fatma Çelik 259
Yağcı, Ahmet Baki 738
Yağcı, Cemil 730, 956
Yakut, Başak Doğanavşargil 696
Yalçınkaya, Ülviye 6
Yalçın, Melisa 163, 304, 418, 434, 524, 539, 555, 590, 604, 629, 639, 733, 836, 851, 891, 892, 924, 936
Yalçın, Sabiha Rabia 259
Yaman, Orhan 275
Yaman, Zafer Kaan 533
Yanartaş, Mehpare Sarı 54

Yanık, Bahar 603, 615
Yapıcı, Özge 53, 395, 482, 578
Yardımcı, Aytül Hande 158, 719
Yardımcı, Veysi Hakan 158
Yarol, Raif Can 336, 610, 831
Yaşar, Servan 913
Yavuz, Alpaslan 38, 329, 495, 632, 789, 797, 829, 837, 842, 868, 870, 932, 938
Yavuz, Berna 815
Yavuzer, Dilek 494
Yaylı, Nezih 426
Yazgan, Çisel 330
Yazgan, Hatice Çisel 643
Yazıcı, Celal 354, 646
Yazıcı, Murat 77
Yelda, Ozsunar 211
Yeniay, Levent 308
Yenipınar, Dilan Acar 668
Yeşildağ, Ahmet 417, 461, 489, 638, 689
Yeşildağ, Ebru 385
Yetim, Emel Emir 79, 289
Yetiş, Esra Ümmühan Mermi 699, 950
Yıldırım, Deniz Gezgin 412
Yıldırım, Düzgün 764, 950
Yıldırım, Gülşah 11
Yıldırım, İsmail Okan 25, 593, 699
Yıldırım, Mustafa 755, 860, 885
Yıldırım, Utku Mahir 233
Yıldız, Altan 345, 683
Yıldız, Aysim 916
Yıldız, Bülent 468
Yıldız, Cihan 301
Yıldız, Gökçen 370, 374, 446
Yıldız, Hülya 772, 792, 851, 891, 924
Yıldız, Şeyma 259
Yıldız, Turan 40
Yıldız, Zeynep 193, 650
Yılmaz, Behice Kaniye 305, 806
Yılmaz, Cengiz 507, 552, 634, 675, 923
Yılmaz, Ebru 292, 321
Yılmaz, Erkan 636
Yılmazer, Sezer Nil 414, 464
Yılmaz, İnci Türkan 422
Yılmaz, Melike Doğruel 228
Yılmaz, Ravza 259, 292, 475
Yılmaz, Sena 568, 665, 688
Yılmaz, Serhan 295
Yılmaz, Serpil Akgül 692
Yiğit, Hasan 599, 698, 877, 931
Yildirim, Düzgün 256, 287
Yirgin, İnci Kizildag 260, 292
Yuksek, Mehmet 858, 876
Yumuşak, Nihat 692
Yurtsever, İsmail 124
Yücel, Aylin 747, 810
Yücel, Mehmet 918
Yüce, Murat 587, 690, 783, 874
Yücesoy, Cüneyt 254
Yüksekkaya, Esra 114
Yüksel, Yavuz 103, 227, 229, 945, 946
Yüyüak, Erdem 512
Yüzüak, Erdem 344, 373, 404, 450, 679, 703, 777, 788, 813, 852, 881, 931, 942

Z

Zekioğlu, Osman 308
Zengin, Abdullah Kağan 220

Relaksivitenin **Gücü**



Doğru Tanı > Doğru Tedavi

Gadovist® 1.0
Gadobutrol

KÜB bilgisi için firmamıza başvurunuz.

PP-GAD-TR-0046-1