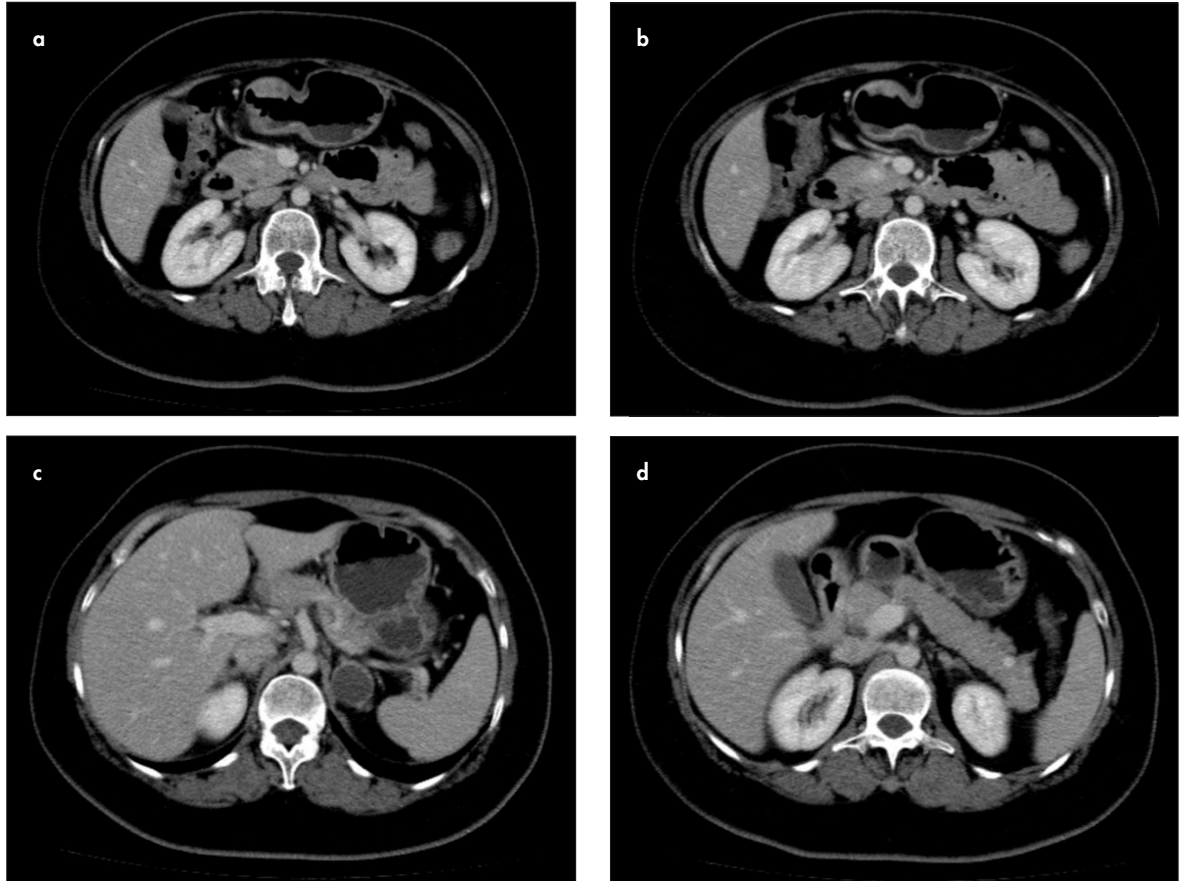


## TANINIZ NEDİR?

### Olgu 6

40 yaşında kadın hasta dispeptik şikayetlerle başvurdu. Özgeçmişinde, renal kolik ve taş düşürme bulunan hastanın soygeçmişinde babasında da taş düşürme öyküsü vardı. Fizik muayene bulguları normaldi. Laboratuvar tetkiklerinde hemogramı normaldi. Ca: 11,45 (8,6-10,2),

PTH: 114,7 (15-65), ALP: 139 (0-104), GGT: 154 (5-36), Gastrin: 122 ve Prolaktin 41,26 (6-29) saptandı. Bunlar dışında biyokimya sonuçları normaldi. Hastaya iki fazlı (arteriyel ve portal) BT incelemesi gerçekleştirildi (Resim 1 a-d).



**Resim 1. a-d.** Üst abdomene yönelik gerçekleştirilmiş IV kontrastlı aksiyal BT görüntüleri

Elif Gündoğdu,  
Mahmut Kebapçı

Eskişehir Osmangazi  
Üniversitesi Tıp Fakültesi,  
Radyoloji Anabilim Dalı,  
Eskişehir, Türkiye

Sorumlu Yazar:  
Elif Gündoğdu

E-posta:  
elif\_basbay@hotmail.com

©Telif Hakkı 2018 Türk Radyoloji  
Derneği - Makale metnine www.  
turkradyolojidergisi.org web  
sayfasından ulaşılabilir.

©Copyright 2018 by Turkish Society  
of Radiology - Available online at  
www.turkradyolojidergisi.org