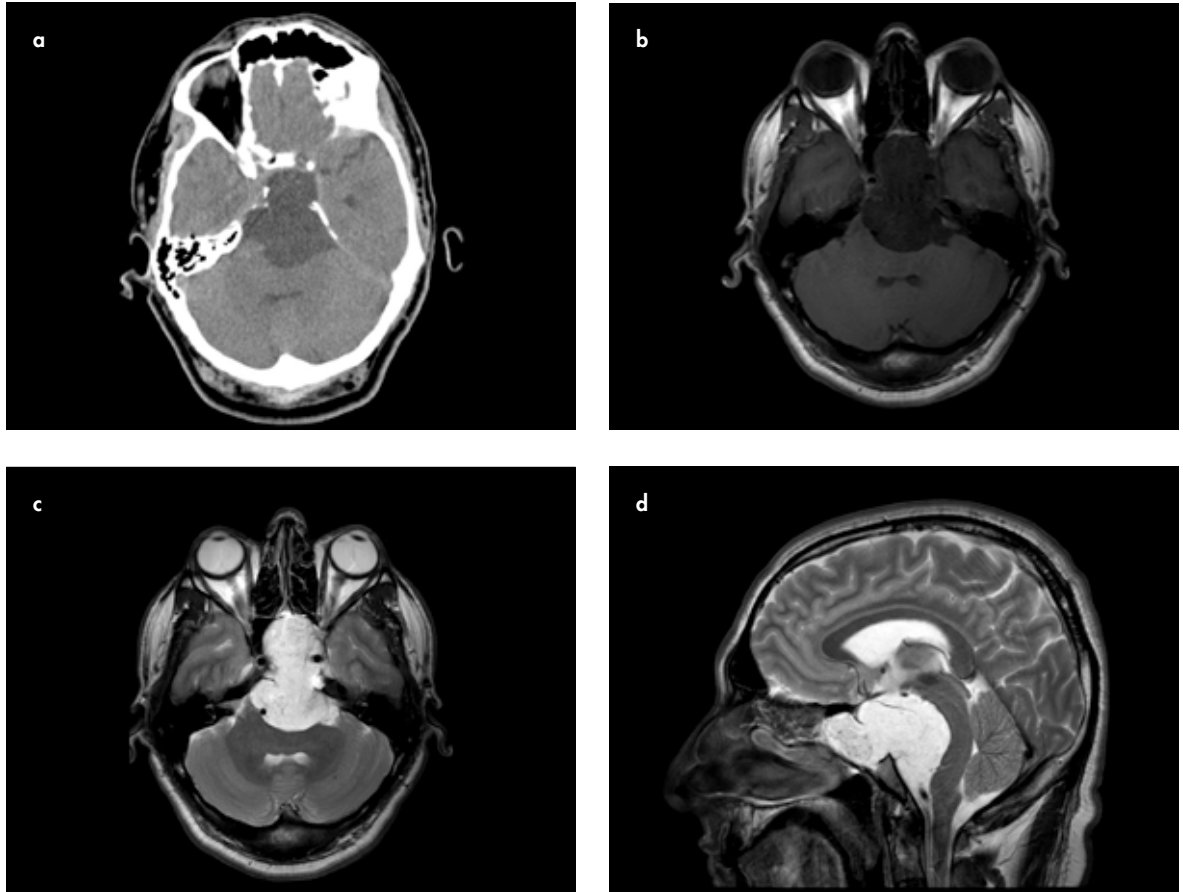


## TANINIZ NEDİR?

## Olgu 3

34 yaşında erkek hasta, uzun süredir var olan baş ağrısı, 2 ay önce başlayan baş dönmesi ve görme bozukluğu yakınmalarıyla başvurmuştur.

Aşağıda, bilgisayarlı tomografi (BT) ve manyetik rezonans (MR) incelemeleri sunulmuştur;



**Resim 1. a-d.** (a) BT, (b) T1 ağırlıklı aksiyel MR, (c) T2 ağırlıklı aksiyel MR, (d) T2 ağırlıklı sagittal MR görüntüleri

Gökhan Öngen, Müfit Parlak

Uludağ Üniversitesi Tıp  
Fakültesi, Radyoloji Anabilim  
Dalı, Bursa, Türkiye

Sorumlu Yazar:  
Müfit Parlak

E-posta:  
mparlak@uludag.edu.tr

©Telif Hakkı 2017 Türk Radyoloji  
Derneği - Makale metnine www.  
turkradyolojidergisi.org web  
sayfasından ulaşılabilir.

©Copyright 2017 by Turkish Society  
of Radiology - Available online at  
www.turkradyolojidergisi.org

Yanıtlarınızı info@turkradyolojidergisi.org adresine gönderiniz, gelecek sayıda doğru yanıt veren meslektaşlarımızın isimleri dergimizde yayınlanacaktır.