trd

DOI: 10.5152/turkjradiol.2016.33

Nadir görülen psödoşilotoraksın BT'deki yağ-sıvı seviyesi görünümü

Fat-fluid level appearance of pseudochylothorax on CT

Uğur Kesimal, Akın Bayrak, Gökhan Arslan

OLGU SUNUMU

Abstract

Pseudochylous pleural effusion is a rare condition, and one of its most common causes is tuberculosis. An 83-year-old patient with a history of tuberculosis was examined using computed tomography (CT). The CT scan showed a fat-fluid level, which is an important clue for chyliform pleural effusion diagnosis.

Keywords: Pseudochylothorax, pleura, computed tomography, tuberculosis

Giriş

Şiliform ya da kolesterol plevral efüzyon olarak da adlandırılan psödoşilotoraks, yüksek oranda kolesterol ya da kolesterol kristalleri içeren plevral efüzyondur. Kalınlaşmış ve fibrotik bir plevra ile çevrili kronik efüzyon zemininde gelişen psödoşilotoraksın en sık 3 nedeni: plevral tüberküloz, kronik romatoid plörezi ve terapötik pnömotoraksdır [1-3]. Literatürde ilk defa Song ve ark. [1] 6 hastalık olgu serilerinde, yağ-sıvı veya yağ-kalsiyum seviyelenmesinin sadece psödoşilotoraksta görüldüğünü bildirmişlerdir. Bu çalışmada, psödoşilotarakslı bir olgunun radyolojik bulguları, literatür bilgileri ışığında sunulmaktadır. Bildiğimiz kadarıyla, Türk radyoloji literatüründe daha önce böyle bir olgu bildirilmemiştir.

Olgu sunumu

Kronik obstrüktif akciğer hastalığı (KOAH) ve uzun yıllardır efor dispnesi bulunan 83 yaşında erkek hasta, yeni gelişen öksürük, balgam ve hemoptizi şikayetleriyle hastanemize başvurdu. Hastanın, yaklaşık 30 yıl önce tüberküloz nedeniyle tedavi görme hikayesi mevcuttu. Radyolojik görünütüleme amacıyla bölümümüze yönlendirilen hastadan bilgilendirilmiş onam alındı. Göğüs grafisinde sol hemitoraksı tamamen dolduran, kalp ve diyafragma konturlarını silen heterojen dansite artışı izlendi, trakea sağa deviyeydi, sol akciğer havalanması seçilemedi ve yaygın plevral kalınlaşmalar ve kalsifik plaklar mevcuttu (Resim 1). Pulmoner tromboemboli ön tanısıyla hastaya bilgisayarlı tomografi (BT) (Activion16; Toshiba, Tokyo, Japonya) cihazında, IV 80 mL kontrast madde enjeksiyonu sonrası supin pozisyonunda BT-pulmoner anjiografi yapıldı. BT'de sol hemitoraksı dolduran, orta hat yapılarını iten plevral sıvı kolleksiyonu saptandı. Kolleksiyon etrafında plevral yapraklarda, düzensiz ve diffüz kalınlık artışı izlendi. Plevral kolleksiyonun dependan olmayan ön kesiminde, dansitesi -90 ve -100 HU arasında ölçülen yağlı alanlar mevcuttu ve plevral sıvı içerisinde yer yer yağ-sıvı seviyelenmeleri oluşturmaktaydı (Resim 2, 3).

Tartışma

Şiliform ya da kolesterol plevral efüzyon olarak da bilinen psödoşilotoraks, torasik kanal yaralanması ile ilişkili olmayan lipid içeriği yüksek plevral efüzyonlardır [1, 4]. Psödoşilotoraks, şilotorakstan daha ender görülen bir durumdur [1, 5]. Yüksek lipid içerikli nontravmatik plevral efüzyonu olan 53 vakalık bir seride, sadece 6 vakada (%11) şiliform karakterde efüzyon saptanmıştır [1, 4, 6]. Şilöz olmayan bu efüzyonun biyokimyasal olarak incelenmesinde kolesterol kristallerinin gösterilmesiyle psödoşilotoraksın kesin tanısı konur [2, 4]. Ayrıca, kolesterol düzeyinin 200 mg/dl'den fazla olması tanıyı önemli ölçüde destekler [2]. Bir asırdan daha fazladır bilinen psödoşilotoraksın patogenezi açıkça anlaşılamamıştır. Plevral aralıktaki kolesterolün kaynağının dejenere olmuş eritrosit ve lökositler olduğu ve bu kolesterolün kalınlaşmış ve geçirgenliği azalmış plevradan geçişinin azalıp plevral aralıkta biriktiği düşünülmektedir [2]. Psödoşilotoraksın en sık nedenleri arasında plevral tüberkülöz ve kronik romatoid plörezi yer almaktadır. Literatürde alkolizm, sifiliz, diyabet, Meigs sendromu, malignite, paragonimiyazis, travma, Hodgkin hastalığı, kalp yetmezliği, nefrotik sendrom ve hemotoraks gibi durumların da psödoşilotoraksa neden olduğu olgular bildirilmiştir [1-3, 7]. Plevral asbestozise bağlı psödoşilotoraks gelişimi bildirilmemiştir. Psödoşilotoraksın gelişmesi için geçen süre

Bu çalışma 35. Ulusal Radyoloji Kongresi'nde e-poster bildiri olarak sunulmuştur, 11-15 Kasım 2014, Antalya, Türkiye.

Akdeniz Üniversitesi Tıp Fakültesi, Radyoloji Anabilim Dalı, Antalya, Türkiye

Sorumlu Yazar:
Uğur Kesimal

E-posta:
ugur_kesimal@hotmail.com

Geliş Tarihi: 10.01.2016
Kabul Tarihi: 08.03.2016

©Telif Hakkı 2016 Türk Radyoloji Derneği - Makale metnine www.turkradyolojidergisi.org web sayfasından ulaşılabilir.

©Copyright 2016 by Turkish Society of Radiology - Available online at www.turkradyolojidergisi.org

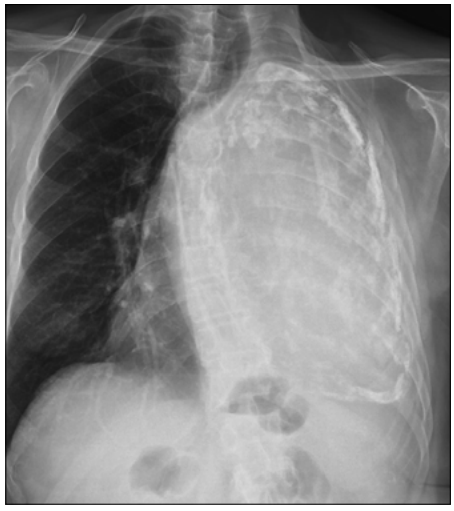

Resim 1. Posteroanterior akciğer grafisinde sol hemitoraksın tamamen opasifikasyonu ve sağa mediastinal şift izleniyor. Ayrı çok sayıda kalsifiye plevral plaklar mevcut.

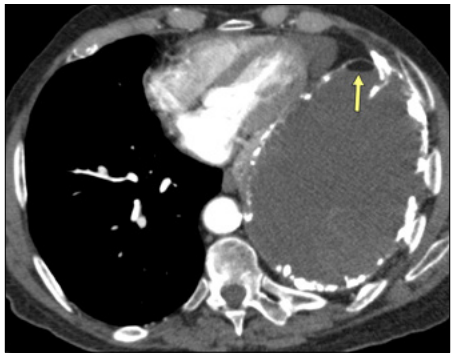

Resim 2. Bilgisayarlı tomografide sol hemitoraksı dolduran komplike plevral efüzyon, plevral kalınlaşmalar ve kalsifikasyonlar mevcut olup yağ-sıvı seviyeleri (ok) izleniyor.

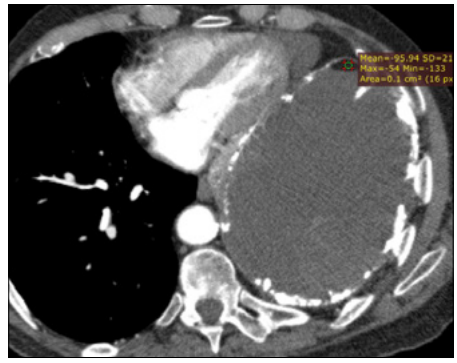

Resim 3. Plevral kolleksiyon içerisinde dansitesi -90 ile -100 arasında ölçülen yağ dansiteleri mevcut.

ortalama beş yıldır; psödoşilotoraksı olan olguların sadece %9'unda beş yıldan az süreli efüzyon olduğu bildirilmiştir [2, 3]. Radyolojik değerlendirmede loküle plevral sıvı, plevral kalınlaşma ve kalsifikasyon uzun süreli plevral efüzyonun bir göstergesi olabilir, ancak nonspesifiktir. BT'de plevral efüzyonda, yağ-sıvı veya yağ kalsiyum seviyesi görünümünün izlendiği tek hastalık psödoşilotorakstır.

Sonuç olarak, plevral efüzyonda izlenen yağ-sıvı seviyesi, psödoşilotoraksı düşündüren değerli bir görüntüleme bulgusudur.

Hasta Onamı: Yazılı hasta onamı bu çalışmaya katılan hastadan alınmıştır.

Hakem Değerlendirmesi: Dış Bağımsız.

Yazar Katkıları: Fikir - G.A.; Tasarım - U.K.; Denetleme - G.A.; Veri Toplanması ve/veya işlemesi - U.K., A.B.; Analiz ve/veya Yorum - U.K., A.B.; Literatür taraması - U.K.; Yazıyı Yazan - U.K.; Eleştirel İnceleme - U.K., G.A., A.B.

Çıkar Çatışması: Yazarlar çıkar çatışması bildirmemişlerdir.

Finansal Destek: Yazarlar bu çalışma için finansal destek almadıklarını beyan etmişlerdir.

Kaynaklar

1. Song JW, Im JG, Goo JM, Kim HY, Song CS, Lee JS. Pseudochylous pleural effusion with fat-fluid level: report of six cases. Radiology 2000; 216: 478-80. [CrossRef]
2. Fındık S, Atıcı GA, Uzun O, Erkan L. Psödoşilotoraks tanısı konulan hastalarımızın klinik ve plevral mayi özellikleri. Toraks Dergisi 2004; 5: 171-6.
3. Hillerdal G. Chylothorax and pseudochylothorax. Eur Respir J 1997; 10: 1157-62. [CrossRef]
4. Yernault JC. The history of pleural disease. In: Bouros D, ed. Pleural Disease. 1st ed. London and New York: Taylor & Francis 2004: 1-21. [CrossRef]
5. Güzel A, Özgül A, Kadakal F, Küçük B, Yılmaz V. Nadir Görülen Bir Psödoşilotoraks Olgusu. Solunum Hastalıkları 2006; 17: 95-8.
6. Erkan ML, Atıcı AG, Fındık S. A Case of Pseudochylothorax. Turkish Respiratory Journal 2001; 2: 23-5.
7. Inoue Y, Kawaguchi T, Yoshida A et al. Paragonimiasis miyazakii associated with bilateral pseudochylothorax. Intern Med 2000; 39: 579-82. [CrossRef]