trd

DOI: 10.5152/turkjradiol.2016.422

Bilateral posterior iliak boynuzlar: Tırnak-patella sendromunun karakteristik bulgusu

Iliac horns: A definitive diagnostic finding for nail-patella syndrome

Çağrı Damar, Volkan Kızılgöz, Baki Hekimoğlu

OLGU SUNUMU

Abstract

Nail–patella syndrome, also referred to as hereditary onychoosteodysplasia (HOOD), Turner–Kieser syndrome, Osterreicher syndrome, or Fong's disease, is an autosomal dominant disorder characterized with dysplasia of the nails, elbows and knees. The presence of bilateral posterior "iliac horns" in radiologic examinations is accepted as pathognomonic finding. Herein, the disease is presented with clinical and radiographic findings of a 17-year-old male patient.

Keywords: Nail-patella Syndrome, iliac horns, patellar hypoplasia, nail dysplasia

Giriş

Tırnak-patella sendromu (TPS), 9. kromozomun uzun kolunda konumlu (9q34.1) LMX1B genin mutasyonu ile karakterize, otozomal dominant geçişli genetik bir hastalıktır. İnsidansı 1/50.000 olarak tanımlanmıştır [1].

İlk olarak 1820 yılında Chatelain tarafından tırnak displazisinin, diz ve dirsek displazisi ile ilişkili olduğu açıklanmış ve 1883 ve 1897 yıllarında Pye-Smith ve Little tarafından bu displazi grubunun ailesel ve herediter olduğu belirtilmiştir. Sırasıyla 1933 yılında Turner, 1939 yılında Keiser ve 1946 yılında Fong tarafından tesadüfen saptanan 'iliak boynuzlar', sonraları bu sendrom için tanısal kabul edilmiştir [1].

Bu hastalığın iskelet ve tırnakların yanı sıra deri, gözler ve böbrekler gibi diğer birtakım organları ilgilendiren bulguları da mevcuttur. Bunlardan en çarpıcı olanı, hastalık için tanısal olan ve %70-80 oranında görülen, bilateral posterior iliak boynuzlardır [1]. İliak boynuzlar ile birlikte el ya da nadiren ayak tırnaklarında displazi, patella aplazisi-hipoplazisi, sıklıkla radius başı dislokasyonunun eşlik ettiği dirsek displazisi, TPS'nin karakteristik dörtlüsü (tetradı) olarak bilinmektedir [1].

Olgu sunumu

Ağrısız hematüri ve proteinüri bulguları ile tetkik edilmek üzere radyoloji kliniğine başvuran 17 yaşında erkek hastanın üriner sistem ultrasonografisinde anormal bir bulgu saptanmadı. Direkt üriner sistem grafisinde bilateral renal lojlar, üreter traseleri ve pelvik boşluk doğal olmakla birlikte, her iki iliak kanatta, apeksi laterale bakan konik şekilli simetrik kemik çıkıntılar (iliak boynuzlar) dikkati çekti (Resim 1). TPS için özgün olan bu bulgu üzerine yapılan fizik muayenede, hastanın el başparmaklarına ait tırnak displazisi, ayrıca her iki elde 2-4. parmakların distal interfalangeal eklemlerinin dorsal yüzlerinde deri katlantılarında silinme saptandı (Resim 2). Hastanın her iki dizi anatomik pozisyonda değerlendirildiğinde patellanın küçük ve superolateralde konumlu olduğu gözlendi. Direkt grafide her iki patella hipoplazik ve superolaterale sublukse görünümdeydi (Resim 3). Hastanın diğer iskelet radyografileri tabii olarak değerlendirildi. Ailesi sorgulandığında; bazı kardeşler, baba ve baba tarafından akrabalarında da benzer diz ve tırnak bulgularının olduğu öğrenilen hastaya, hastalığının ayrıntıları ile ilgili bilgiler verildi. Gelecekte, çocuklarının %50'sinde bahsedilen özelliklerin görülebileceği anlatıldı.

Tartışma

Tırnak-patella sendromu, 9. kromozomun uzun kolunda (9q) yerleşik tek bir gendeki (LMX1B) mutasyonun birden fazla fenotipik özelliği etkilediği (pleiotropik), otozomal dominant geçişli bir hastalıktır. İlgili gen izole edilmeden önceki çalışmalarda, 9. kromozomda ABO kan grubu lokusü ve adenilat siklaz geni ile bağlantısı tespit edilmiş, izolasyonu ile birlikte 83 ayrı mutasyonu tanımlanmıştır [1-3]. Klasik dörtlü bulgusu (tetradı), embriyonik dorsal mezenkimden köken alan yapıların displazisi şeklinde ortaya çıkar. Hastalığın fenotipik yansımaları ve klinik özellikleri, aile içi bireylerde ya da aileler arasında oldukça değişkendir [1, 2]. TPS'de % 88 hastada mutant LMX1B genin ailesel aktarımı, %12 hastada ise sağlam gende ("de novo") mutasyon söz konusudur [4].

Gaziantep Cengiz Gökçek Kadın Doğum ve Çocuk Hastalıkları Hastanesi, Çocuk Radyolojisi Bölümü (Ç.D.), Gaziantep; Kafkas Üniversitesi Tıp Fakültesi, Radyoloji Anabilim Dalı (V.K.), Kars; Dışkapı Yıldırım Beyazıt Eğitim ve Araştırma Hastanesi, Radyoloji Bölümü (B.H.), Ankara, Türkiye

Sorumlu Yazar:
Çağrı Damar

E-posta:
cagridamar@hotmail.com

©Telif Hakkı 2016 Türk Radyoloji Derneği - Makale metnine www.turkradyolojidergisi.org web sayfasından ulaşılabilir.

©Copyright 2016 by Turkish Society of Radiology - Available online at www.turkradyolojidergisi.org

Resim 1. Her iki iliak kanatta 'iliak boynuzlar' olarak tanımlanan simetrik kemik çıkıntılar (oklar).

TPS'li olgularda patella aplazi-hipoplazisi ile dirsek displazisi yaklaşık %92 oranında gözlenir [1]. Lateral femoral kondil hipoplazisinin eşlik ettiği tekrarlayan patellar superolateral subluksasyon ve dislokasyon sıktır; patello-femoral artroz gelişebilir [1]. Radius başı ve/veya kapitellum hipoplazisi posterolateral subluksasyona ve dirsek hareketlerinde kısıtlılığa neden olabilir [1]. Karakteristik dörtlüden biri olarak kabul edilen bu bulgu olgumuzda mevcut değildi (Resim 4). İliak boynuzlar; her iki iliak kemik posteriorunda, gluteus medius kasının tutunduğu yerde lokalize, simetrik piramidal çıkıntılar olup palpasyonda hissedilebilirler [1]. Sıklıkla asemptomatik olan bu kemik çıkıntılar yürüyüş bozukluğu oluşturmazlar ve tedavi gerektirmezler. TPS'de iliak boynuzların görülme oranı %70-80 olup, 3. trimesterde yapılan fetal ultrasonografide saptanabilirler [1, 2].

Bunların dışında omuz kuşağı displazisi, talipes ekinovarus ya da ekinovalgus, kalkaneovalgus, pes planus, lomber lordozda belirginleşme, skolyoz, pektus ekskavatum, proksimal ekstremite kaslarında yetersiz gelişim, eklem kontraktürleri gibi kas-iskelet anomalileri de tanımlanmıştır [1-4]. Hastamızda patella hipoplazisi, superolateral patellar subluksasyon ve iliak boynuzlar dışında ek iskelet bulgusu saptanmadı.

Fizik muayenede tırnak distrofisi daimi özelliklerden olup, görülme sıklığı yaklaşık %95 olarak tanımlanmaktadır [1]. Bazı kaynaklara göre, tanısal kabul edilen bir tırnak bulgusu olan "triangular lunula", olgumuzda mevcut

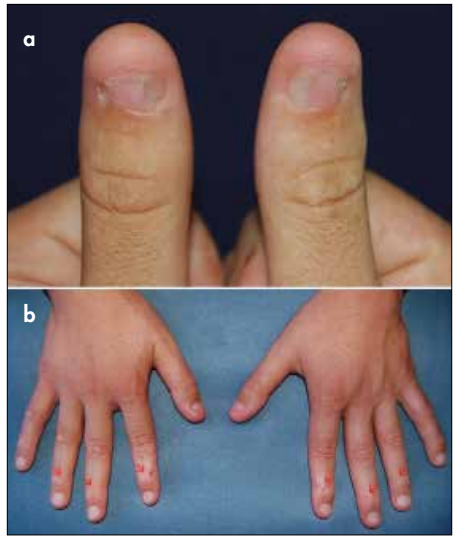

Resim 2. a, b. (a) Her iki el başparmağında tırnak displazisi, (b) Her iki el distal parmak eklemi dorsal yüzeylerindeki deri katlantılarının yokluğu (oklar).

değildi [1]. Bunların dışında, cilt bulgusu olarak antekübital pterjiyum tanımlanmış olup böbrek tutulumu ile ilişkili olabileceği belirtilmiştir [3]. Az bilinen ancak olgumuzda da saptadığımız önemli işaretlerden birisi de, distal parmak eklemi dorsal yüzeylerindeki deri katlantılarının yokluğudur [2].

Oküler tutulum; primer açık açılı glokom ve oküler hipertansiyon, iriste anormal pigmentasyon (Lesser işareti), katarakt ve mikro-kornea şeklinde bulgular verebilmektedir [1, 2].

LMX1B geni glomerüler bazal membranın gelişiminde ve dolayısıyla glomerüler yapı-

Resim 3. a-c. AP (a) ve lateral (b, c) grafilerde her iki diz ekleminde patellalar hipoplazik ve superolaterale sublukse görünümde.

Resim 4. Sağ (a) ve sol (b) dirsek iki yönlü grafilerde, tırnak-patella sendromu klasik dörtlü bulgusu içinde yer alan dirsek displazisi mevcut değil.

nın işlevinde etkindir [1-3]. Literatürde TPS hastalarında renal tutulum %12-55 olguda bildirilmiş; %5-14 olguda da böbrek yetmezliğine neden olduğu belirtilmiştir [2]. Renal tutulumun ilk bulguları proteinüri ve daha az sıklıkla hematüridir [2, 3]. TPS ile ilgili Tür-

kiye'den de olgu sunumları olmakla birlikte, geniş kapsamlı bir çalışma ya da hastalığın Türkiye'deki insidansına ilişkin veri elde edilememiştir [5-8].

Sonuç olarak, TPS kendine özgü kabul edilen fizik muayene ve radyoloji bulgularıyla birlikte tanısı kolay olan, nadir bir hastalıktır. Laboratuvar tetkiklerinde hematüri ve/veya proteinüri saptanan, tanı almamış çocuk ya da erişkinlerde ayırıcı tanıda göz önünde bulundurulmalıdır. Bu hastalarda prognozu daha çok böbrek tutulumu belirlemektedir. Herediter otozomal dominant geçişli bir hastalık olması nedeniyle, hastalık hakkında hastanın ve yakınlarının bilinçlendirilmesi önemlidir.

Hasta Onamı: Yazılı hasta onamı bu çalışmaya katılan hastadan alınmıştır.

Hakem Değerlendirmesi: Dış Bağımsız.

Yazar Katkıları: Fikir - Ç.D., V.K.; Tasarım - Ç.D., V.K.; Denetleme - B.H.; Kaynaklar - Ç.D.; Malzemeler - V.K.; Veri Toplanması ve/veya işlemesi - Ç.D.; Analiz ve/veya Yorum -V.K.; Literatür taraması - Ç.D.; Yazıyı Yazan - Ç.D.; Eleştirel İnceleme - B.H.

Teşekkür: Yazarlar, yazıya katkılarından ötürü Prof. Dr. Baki Hekimoğlu'na teşekkür ederler.

Çıkar Çatışması: Yazarlar çıkar çatışması bildirmemişlerdir.

Finansal Destek: Yazarlar bu çalışma için finansal destek almadıklarını beyan etmişlerdir.

Kaynaklar

1. Bongers EM, Gubler MC, Knoers NV. Nail-patella syndrome. Overview on clinical and molecular findings. Pediatr Nephrol 2002; 17: 703-12. [CrossRef]
2. Sweeney E, Fryer A, Mountford R, Green A, McIntosh I. Nail patella syndrome: a review of the phenotype aided by developmental biology. J Med Genet 2003; 40: 153-62. [CrossRef]
3. Lemley KV. Kidney disease in nail-patella syndrome. Pediatr Nephrol 2009; 24: 2345-54. [CrossRef]
4. Sweeney E, Hoover-Fong JE, McIntosh I. Nail-Patella Syndrome. 2003 May 31 [Updated 2014 Nov 13]. In: Pagon RA, Adam MP, Ardinger HH, et al., editors. GeneReviews® [Internet]. Seattle (WA): University of Washington, Seattle; 1993-2016.
5. Karlı MÜ, Caniklioğlu M, Mirzanlı C, Azar N, Polat K. Nail-patella sendromu (Herediter onycho-osteo displazi). Acta Orthop Traum Turc 1990; 24: 183-5.
6. Karabulut N, Ariyurek M, Erol C, Tacal T, Balkanci F. Imaging of "iliac horns" in nail-patella syndrome. J Comput Assist Tomogr 1996; 20: 530-1. [CrossRef]
7. Tuncbilek N, Karakas HM, Okten OO. Imaging of nail-patella syndrome. Hong Kong Med J 2005; 11: 116-8.
8. Şener N, Debre M, Enercan M, Göğüş A. Tırnak-Patella Sendromunda Patellar Oluğun Değerlendirilmesi: 3 Olgu. ACU Sağlık Bil Derg 2012; 3: 206-12.