TRD
1924

37. ULUSAL RADYOLOJİ KONGRESİ

TÜRKRAD2016

1 - 5 Kasım 2016

Sueno Deluxe Hotel, Antalya

Bildiri Özetleri Kitabı

www.turkrad2016.org

BİLİMSEL SEKRETERYASI
Türk Radyoloji Derneği
Hoşdere Cad. Güzelkent Sok. Çankaya Evleri,
F Blok No:2 Çankaya / Ankara
Tel : +90 312 442 36 53 Faks : +90 312 442 36 54
URL: www.turkrad.org.tr – www.turkrad2016.org
E-posta: trd@trd.org.tr

ORGANİZASYON SEKRETERYASI
Serenas Uluslararası Turizm Kongre Organizasyon A.Ş.
Turan Güneş Bulvarı 5. Cad. No:13 Yıldız, Çankaya / Ankara
Tel : +90 312 440 50 11 Faks : +90 312 441 45 63
URL: www.serenas.com.tr
E-posta: info@turkrad2016.org

Yayın Tasarım ve Uygulama
BAYT, Bilimsel Araştırmalar Basın Yayın ve Tanıtım Ltd. Şti.
Ziya Gökalp Cad. 30/31, 06420 Kızılay, Ankara
Tel: 0312 431 30 62 • Faks: 0312 431 36 02
www.bayt.com.tr

KONGRE BAŞKANINDAN... IV

BİLİMSEL KURUL BAŞKANINDAN... V

KURULLAR VI

BİLİMSEL PROGRAM VII

2 Kasım 2016, Çarşamba VII

3 Kasım 2016, Perşembe VIII

4 Kasım 2016, Cuma IX

5 Kasım 2016, Cumartesi X

ÇALIŞTAYLAR XI

SÖZEL BİLDİRİ LİSTESİ 1

SEÇİLMİŞ SÖZEL BİLDİRİ LİSTESİ 11

SÖZEL BİLDİRİLER 15

POSTER BİLDİRİLER 81

YAZAR DİZİNİ 729

Değerli Meslektaşlarım,

Sizleri bu yıl Sueno Deluxe Otel Belek, Antalya'da 1-5 Kasım 2016 tarihlerinde gerçekleştireceğimiz TÜRKRAD 2016; 37. Ulusal Radyoloji Kongresi'ne davet etmekten dolayı büyük bir memnuniyet duyuyorum.

Kongreler başlıca sosyal bütünleşme fırsatı bulduğumuz, bilimsel ve teknolojik yenilikleri takip etme şansına eriştiğimiz ve bilgi alışverişi olanağına kavuştuğumuz ortamlardır. Bu yıl da bu fırsatla birlikte olacağız.

Kongre ana konularımızı "Obstetrik ve Pediyatrik Görüntüleme" olarak belirledik. Kongre Bilimsel Kurul Başkanımız Dr. İsmail Mihmanlı sizler için başlıca uzmanlık sonrası eğitim ve radyolojide yeni gelişmeleri dikkate alarak tüm alt dallarda ilginizi çekeceğine inandığım konu başlıkları ve konuşmacıları belirlemektedir.

Bu sene ayrıca 4. Temel Girişimsel Radyoloji Kursu'nun Ulusal Radyoloji Kongresi ile eş zamanlı olarak, 4-6 Kasım tarihlerinde yapılmasına karar verilmiştir. Girişimsel Radyoloji ile ilgilenen meslektaşlarımızın kursa katılımlarını bekliyoruz.

Kongremizde daha fazla sosyal etkinlik ve spor etkinlikleri düzenleyeceğiz. Hep birlikte daha güzel kongrelerde bir arada olmak dileğiyle.

Kongre düzenleme kurulu adına saygılarımla.

Dr. Tamer KAYA
Türk Radyoloji Derneği Başkanı

Sayın Meslektaşlarım,

37. Ulusal Radyoloji Kongresi'nde bilimsel ve sosyal içeriği yüksek bir ortamda bulunmak için Türk Radyoloji Derneği Yönetim Kurulu'nun tam desteği ile elimizden gelenin en iyisini yapmaya çalıştık.

Bilimsel Kurul olarak radyoloji uzmanlarımızın, özellikle mecburi hizmet sırasında, kısmen zorluk çektiğini düşündüğümüz 'Obstetrik' konusu ile birlikte 'Pediyatrik Radyoloji' konu başlıklarını kongremizin ana konusu olarak belirledik. Kongremiz sırasında büyük bir salonda tam gün olarak 'Pediyatrik Radyoloji' başlığı ilginç konularıyla kurs şeklinde yer alacaktır. Obstetrik ve Pediyatrik Radyoloji konu başlıklarının, kongremizin toplam konu başlıklarının yaklaşık üçte birini kapsamasına özen gösterdik. Böylece, Kongre Bilimsel Kurulunda görev alan 16 ayrı disiplinin saygıdeğer temsilcilerinin katkılarıyla, kongre süresine sığdırabildiğimiz kadarıyla katılımcılara ve dinleyicilere ilginç geleceğini düşündüğümüz radyolojinin diğer alt başlıklarını içeren konuların anlatıldığı oturumları da ihmal etmemiş olduk. Bu oturumları 5 büyük ayrı salonda eşzamanlı olarak düzenlemeyi planladık.

Ayrıca, Dernek Başkanımız sayın Dr. Tamer Kaya'nın önerisiyle geçmiş kongrelerimizin bazısında da yer alan, kongre sırasında üyelerimizin tümünün katılımının beklendiği daha çok sorunlarımızın gündeme geleceği 'Aramızda Konuşacaklarımız' oturumu düzenlenecektir.

Sosyal programda ise hem bilimsel program sonrası hem de açılış ve kapanış törenleri sırasında hoş ve akılda kalıcı zamanlar geçirebileceğimizi ümit ediyor, saygılar sunuyorum.

Dr. İsmail Mihmanlı
37. Ulusal Radyoloji Kongresi Bilimsel Kurul Başkanı

KONGRE DÜZENLEME KURULU

Dr. Tamer KAYA
Kongre Başkanı

Dr. Ayşenur OKTAY
Kongre Başkan Yardımcısı

Dr. Tuncay HAZIROLAN
Kongre Genel Sekreteri

Dr. Polat KOŞUCU
Kongre Mali Sekreteri

TRD Yönetim Kurulu Üyeleri
Dr. Muzaffer BAŞAK
Dr. Abdulhakim COŞKUN
Dr. M. Fazıl GELAL
Dr. Fatih GÜLŞEN
Dr. Pınar N. KOŞAR

TÜRKRAD 2016 BİLİMSEL KURUL ÜYELERİ

Dr. İsmail MİHMANLI
TÜRKRAD 2016 Bilimsel Kurul Başkanı

Dr. Mecit KANTARCI
TÜRKRAD 2015 Bilimsel Kurul Başkanı

Dr. Can ÇEVİKOL
TÜRKRAD 2016 Bilimsel Kurul Başkan Yardımcısı
TÜRKRAD 2017 Bilimsel Kurul Başkanı

Dr. Murat DANACI
TÜRKRAD 2017 Bilimsel Kurul Başkan Yardımcısı
TÜRKRAD 2018 Bilimsel Kurul Başkanı

ÇALIŞMA GRUBU // YAN DAL DERNEĞİ

Dr. Alpay ALKAN	Türk Manyetik Rezonans Derneği
Dr. Can ÇEVİKOL	Kas-İskelet Radyolojisi Çalışma Grubu
Dr. Erhan AKPINAR	Acil Radyoloji Çalışma Grubu
Dr. Ersin ÖZTÜRK	Kardiyovasküler Radyolojisi Çalışma Grubu
Dr. Fatih GÜLŞEN	Türk Girişimsel Radyoloji Derneği
Dr. Figen BAŞARAN DEMİRKAZIK	Türk Toraks Radyolojisi Derneği
Dr. Gökhan PEKİNDİL	Genito-Üriner Radyolojisi Çalışma Grubu
Dr. Gül Esen İÇTEN	Meme Çalışma Grubu
Dr. Mehmet Haydar ATALAR	Pediatrik Radyoloji Derneği
Dr. Meltem Nass DUCE	Baş-Boyun Radyolojisi Çalışma Grubu
Dr. Murat DANACI	Abdominal Radyolojisi Çalışma Grubu
Dr. Mustafa ÖZMEN	Görüntüleme Bilişimi Çalışma Grubu
Dr. Oğuz DİCLE	Radyoloji Tarihi Çalışma Grubu
Dr. Orhan OYAR	Moleküler Görüntüleme Fiziği ve Radyasyondan Korunma Çalışma Grubu
Dr. Osman KIZILKILIÇ	Türk Nöroradyoloji Derneği
Dr. Suna ÖZHAN OKTAR	Tıbbı Ultrasonografi Derneği

2 KASIM 2016, ÇARŞAMBA

	SALON 1		SALON 2		SALON 3		SALON 4		SALON 5	
	ABDOMEN Oturum Başkanları: Deniz Akata, Hakan Artaş		**KAS - İSKELET RADYOLOJİSİ** Oturum Başkanları: Mehmet Argın, Remide Arkun		**NÖRORADYOLOJİ** Oturum Başkanları: Engin Uluç, Özlem Alkan		**TORAKS RADYOLOJİSİ** Oturum Başkanları: K. Çetin Atasoy, Can Karaman		**PEDİYATRİK RADYOLOJİ KURSU** Oturum Başkanları: Berna Oğuz, Öznur Boyunağa	
									08:00-08:30	Gelişimsel kalça displazisi (Video destekli uygulama) **Öznur Boyunağa**
08:30-09:00	Gebelikte karın ağrısı: Hangi tetkik, nasıl ? **Hakan Artaş**	08:30-09:00	Çocukluk çağı yumuşak doku tümörleri **Remide Arkun**	08:30-09:00	Serebellum küçük beyin / büyük sorun **Özlem Alkan**	08:30-09:00	Akciğerin solid ve subsolid nodüllerine yaklaşım **Can Karaman**	08:30-09:00	Kalça ağrısı ile başvuran çocukta görüntüleme **Zeynep Yazıcı**
09:00-09:30	GİS tümörlerinde tedavi sonrası değerlendirme **Mustafa Harman**	09:00-09:30	Çocukluk çağı malign kemik tümörleri **Mehmet Argın**	09:00-09:30	Hidrosefali (akut / normal basınçlı) görüntüleme **Osman Kızılkılıç**	09:00-09:30	Akciğer kanserinin güncel evrelendirilmesi **Çağlar Uzun**	09:00-09:30	Radyolojik kemik yaşı **Zeynep Yazıcı**
09:30-09:40	Sözlü Sunum (SS-01 - Eser Bulut)	09:30-09:40	Sözlü Sunum (SS-02 - Sıla Ulus)	09:30-09:40	Sözlü Sunum (SS-03 - Seda Alpaslan Tuncel)	09:30-09:40	Sözlü Sunum (SS-04 - Mehmet Güli Çetinçakmak)	09:30-09:40	Sözlü Sunum (SS-05 - Figen Palabıyık)
09:40-10:10	Rektum tümörleri **Funda Obuz**	09:40-10:10	Çocukluk çağı benign kemik tümörleri **Mehmet Argın**	09:40-10:10	Sellar - parasellar görüntüleme **Ali Yusuf Öner**	09:40-10:10	Akciğer tüberkülozunun radyolojisi **Figen B. Demirkazık**	09:40-10:10	Kusma ile gelen çocukta görüntüleme **Berna Oğuz**
10:10-10:40	KAHVE ARASI									
10:40-12:20	AÇILIŞ TÖRENİ VE KONFERANSI (SALON 1)									
12:20-13:30	ÖĞLE YEMEĞİ									
	ABDOMEN Oturum Başkanları: Muzaffer Başak, Murat Danacı		**ULTRASONOGRAFİ** Oturum Başkanları: Suha Koparal, Esra Özkavukçu		**TORAKS RADYOLOJİSİ** Oturum Başkanları: Figen Demirkazık, Recep Savaş		**MOLEKÜLER GÖRÜNTÜLEME FİZİĞİ VE RADYASYONDAN KORUNMA** Oturum Başkanları: Ferhun Balkancı, Yüksel Pabuşcu		**PEDİYATRİK RADYOLOJİ KURSU** Oturum Başkanları: Abdulhakim Coşkun, Ahmet Sığırcı	
13:30-14:00	Periton hastalıkları **Murat Danacı**	13:30-14:00	Fetal abdominal anomaliler **Esra Özkavukçu**	13:30-14:00	Gebelikte ortaya çıkan solunum sıkıntısına yaklaşım **Recep Savaş**	13:30-14:00	Gebe ve çocuklarda kontrast kullanımı ve güvenliği **Yüksel Pabuşçu**	13:30-14:00	Nöbet geçiren çocukta radyolojik değerlendirme **Ahmet Sığırcı**
14:00-14:10	Sözlü Sunum (SS-06 - Halil İbrahim Serin)	14:00-14:10	Sözlü Sunum (SS-07 - Aslı Tanrıvermiş Sayıt)	14:00-14:10	Sözlü Sunum (SS-08 - Çağlar Uzun)	14:00-14:10	Sözlü Sunum (SS-09 - Gökçe Kaan Ataç)	14:00-14:10	Sözlü Sunum (SS-10 - Mehmet Öztürk)
14:10-14:40	Karaciğerde fokal lezyonlar **Mustafa Harman**	14:10-14:40	Fetal kardiyak ve torasik incelemeler **Esra Özkavukçu**	14:10-14:40	Kadınlarda görülen akciğer hastalıkları **Gonca Erbaş**	14:10-14:40	Doz yönetiminde modern uygulamalar **Muammer Hakkı Karakaş**	14:10-14:40	Sensörinöral işitme kaybı olan çocukta görüntüleme **Korgün Koral**
14:40-15:25	UYDU SEMPOZYUMU (SALON 1) **Sentetik MR'ın bugünü ve geleceği** **Konuşmacı:** Prof. Dr. Adem KİRİŞ **Zen Odası ve Doz Seferberliği** **Konuşmacı:** Prof. Dr. H. Muammer Karakaş									GE Healthcare
15:25-15:35	KAHVE ARASI									
	MEME RADYOLOJİSİ Oturum Başkanları: Serap Gültekin, İlkay Koray Bayrak		**KARDİYOVASKÜLER SİSTEM** Oturum Başkanları: Cihan Akgül Özmen, Memduh Dursun		**KAS - İSKELET RADYOLOJİSİ** Oturum Başkanları: Can Çevikol, Remide Arkun		**ULTRASONOGRAFİ** Oturum Başkanları: Alper Özel, Taylan Kara		**PEDİYATRİK RADYOLOJİ KURSU** Oturum Başkanları:Zeynep Yazıcı, Meltem Ceyhan Bilgici	
15:35-16:05	İşaretleme ve iğne biyopsilerinde başarı **İlkay Koray Bayrak**	15:35-16:05	Pediyatrik ve erişkin kardiyak tümörler **Memduh Dursun**	15:35-16:05	Sistemik hastalıkların radyografik bulguları **Remide Arkun**	15:35-16:05	Birinci trimestere genel bakış **Taylan Kara**	15:35-16:05	Hırpalanmış çocukta görüntüleme **Meltem Ceyhan Bilgici**
16:05-16:15	Sözlü Sunum (SS-11 - Deniz Özel)	16:05-16:15	Sözlü Sunum (SS-15 - Aydan Arslan)	16:05-16:15	Sözlü Sunum (SS-12 - Evşen Polattaş Solak)	16:05-16:15	Sözlü Sunum (SS-13 - Özkan Özen)	16:05-16:15	Sözlü Sunum (SS-14 - Gyulten Ziyaeva Alieva)
16:15-16:45	Benign ve malign meme lezyonlarında tedavi edici girişimsel işlemler **Levent Çelik**	16:15-16:45	Konjenital kalp hastalıklarında postoperatif görüntüleme **Tuncay Hazırolan**	16:15-16:45	Artritlerde ayırıcı tanı **Bilge Ergen**	16:15-16:45	İkinci trimester US uygulamaları **Süreyya S. Özbek**	16:15-16:45	Metabolik beyin hastalıklarında radyolojik yaklaşım ve ayırıcı tanıda ipuçları **Korgün Koral**
16:45-16:55	KAHVE ARASI									
	OLGULARLA ÖĞRENELİM Oturum Başkanları: Gündüz Öğüt, Ali Demirci		**DERGİ OTURUMU** Oturum Başkanları: Okan Akhan, Korgün Koral		**GENİTOÜRİNER RADYOLOJİ** Oturum Başkanları: Adnan Kabaalioğlu, Mustafa N. Özmen		**KAS - İSKELET RADYOLOJİSİ** Oturum Başkanları: Aylin Yücel, Nuran Sabır		**PEDİYATRİK RADYOLOJİ KURSU** Oturum Başkanları: Meltem Ceyhan Bilgici, Murat Kocaoğlu	
16:55-17:10	Nöroradyolojide nadir olgular **Ali Demirci**	16:55-17:15	Araştırma konusu nasıl bulunur? **Süreyya S. Özbek**	16:55-17:25	Hematüride radyolojik görüntüleme **Mustafa N. Özmen**	16:55-17:25	Unutulan kostosternoklaviküler ve akromiklaviküler eklemler **Nuran Sabir**	16:55-17:25	Hipotalamus-hipofiz aksı patolojileri **Murat Kocaoğlu**
17:10-17:25	Kas iskelet sisteminde direkt grafinin avantajları **Süleyman A. Dikici**	17:15-17:45	Araştırma makalesi nasıl hazırlanır? **Korgün Koral**	17:25-17:35	Sözlü Sunum (SS-16 - Deniz Dalayman)	17:25-17:35	Sözlü Sunum (SS-17 - Ruslan Sharshebaev)	17:25-17:55	Konjenital serebral anomaliler **Mehmet Atalar**
17:25-17:40	Pankreasın post-op görüntülemesi **Onur Tutar, Gündüz Öğüt**	17:45-18:05	Editöryal süreç **Okan Akhan**	17:35-18:05	Üriner inkontinansta radyolojik değerlendirme **Selma Uysal Ramadan**	17:35-18:05	Kas - iskelet sisteminde RT sonrası değişiklikler **Bilge Ergen**	17:55-18:05	ARA
17:40-17:55	Toraksta nadir olgular **Selim Bakan**							18:05-18:35	Pediyatrik kraniyo-spinal US **Ali Yıkılmaz**
								18:35-19:05	Vasküler malformasyonlarda tanı ve tedavi **Ali Yıkılmaz**
								19:05-19:40	İdrar yolu enfeksiyonu olan çocukta görüntüleme **Berna Oğuz**
								19:40-19:45	Kapanış

3 KASIM 2016, PERŞEMBE

	SALON 1	SALON 2	SALON 3	SALON 4	SALON 5
	ABDOMEN **Oturum Başkanları: Mahmut Kebapçı, Nagihan İnan**	**KARDİYOVASKÜLER SİSTEM** **Oturum Başkanları: Tuncay Hazırolan, Ersin Öztürk**	**MEME RADYOLOJİSİ** **Oturum Başkanları: Cüneyt Yücesoy, Sinem B. Bozkurt**	**KAS - İSKELET RADYOLOJİSİ** **Oturum Başkanları: Hasan Yiğit, Can Çevikol**	**HİBRİD GÖRÜNTÜLEME I (PET-BT)** **Oturum Başkanları: İlhan Erden, Recep Savaş**
08:30-09:00	Abdomende difüzyon MR uygulamaları **Nagihan İnan**	08:30-09:00 Kardiyak BT: Ben nasıl yapıyorum? **Ersin Öztürk**	08:30-09:00 Mamografi bulgularına algoritmik yaklaşım **Sinem Bozkurt Karazincir**	08:30-09:00 Ağrılı kalça ekleminde görüntüleme: Cerrah ne bilmek ister? **Can Çevikol**	08:30-09:10 PET-BT fiziği ve uygulamaya etkisi: Yanılgılar ışığında **Recep Savaş**
09:00-09:30	Karaciğer tümörlerinde lokal tedaviler sonrası değerlendirme **Cengiz Erol**	09:00-09:30 Kardiyak MRG: Ben nasıl yapıyorum? **Özlem Barutçu Saygılı**	09:00-09:30 Lokal ileri meme kanserine yaklaşım **Gülnur Erdem**	09:00-09:30 Sık karşılaşılan tuzak nöropatiler **H. Tuba Sanal**	09:10-09:40 Akciğer kanserinde PET-BT **Mehrdad Bakhshayesh Karam**
09:30-09:40	Sözlü Sunum (SS-18 - Burcu Akpınar)	09:30-09:40 Sözlü Sunum (SS-19 - Kaan Esen)	09:30-09:40 Sözlü Sunum (SS-20 - Ahmet Tanyeri)	09:30-09:40 Sözlü Sunum (SS-21 - Emre Kaya)	
09:40-10:10	Enflamatuar barsak hastalıkları **Hakan Artaş**	09:40-10:10 Koroner BT anjiyografide stent ve greft görüntüleme **Erkan Yılmaz**	09:40-10:10 Opere hastaya yaklaşım **Işıl Bilgen**	09:40-10:10 Çocuk ve adölesanlarda romatizmal hastalıklar **Üstün Aydıngöz**	09:40-10:10 Jinekolojik onkolojide PET-BT **Gökhan Pekindil**
10:10-10:30	**KAHVE ARASI**				
10:30-11:15	**UYDU SEMPOZYUMU (SALON 1)** **Sinyal artışından beyinde gadolinyum birikimine: Mevcut yayınları nasıl yorumlayalım?** **Oturum Başkanı:** Prof. Dr. Ş. Mehmet Ertürk **Açılış sunumu:** Prof. Dr. Ş. Mehmet Ertürk **From brain hypersignals to gadolinium retention: toolkit to better understand published data** **Konuşmacı:** Alexander Radbruch **İnteraktif Tartışma**				
	BAŞ - BOYUN RADYOLOJİSİ **Oturum Başkanları: Naim Ceylan, Suzan Şaylısoy**	**GENİTOÜRİNER RADYOLOJİ** **Oturum Başkanları: Yıldıray Savaş, Adnan Kabaalioğlu**	**NÖRORADYOLOJİ** **Oturum Başkanları: Fazlı Gelal, Ömer Kitiş**	**MANYETİK REZONANS GÖRÜNTÜLEME** **Oturum Başkanları: Müfit Parlak, Ercan Karaarslan**	**HİBRİD GÖRÜNTÜLEME II (PET-MR)** **Oturum Başkanları: Muhteşem Ağıldere, İlhan Erden**
11:20-11:50	Çocukluk çağındaki baş-boyun patolojileri: O kadar da zor değil! I Temporal kemik **Suzan Şaylısoy**	11:20-11:50 Obstetrik US'de kılavuzlar ve sorunlar **Adnan Kabaalioğlu**	11:20-11:50 Preoperatif beyin tümörü görüntüleme **Ömer Kitiş**	11:20-11:50 Multiparametrik prostat ca görüntüleme: 3.0 T / 1.5 T (interaktif oturum) **Ercan Karaarslan, Baki Yağcı**	11:20-11:50 PET-MR fizik prensipleri **İlhan Erden**
11:50-12:20	Çocukluk çağındaki baş-boyun patolojileri: O kadar da zor değil! II Orbita **Naim Ceylan**	11:50-12:20 Obstetrik US'de doğrular-yanlışlar **Adnan Kabaalioğlu**	11:50-12:20 Postoperatif beyin tümörü görüntüleme **Ali Yusuf Öner**	11:50-12:20 Nöroradyolojide 3T MR klinik uygulamaları **Kader Karlı Oğuz**	11:50-12:20 PET-MR Nöroradyoloji dışı uygulamalar **Cem Balcı**
12:20-12:30	Sözlü Sunum (SS-23 - Feride Kural Rahatlı)	12:20-12:30 Sözlü Sunum (SS-24 - Azad Hekimoğlu)	12:20-12:30 Sözlü Sunum (SS-25 - Gökhan Duygulu)	12:20-12:30 Sözlü Sunum (SS-26 - İbrahim İnan)	12:20-12:30 Sözlü Sunum (SS-22 - Filiz Çelebi)
12:30-13:00	Çocukluk çağındaki baş-boyun patolojileri: O kadar da zor değil! III Solid ve kistik baş-boyun tümörleri **Simay Kara**	12:30-13:00 Multifokal ve difüz böbrek hastalıklarında görüntüleme **Ercan Kocakoç**	12:30-13:00 Beyaz cevher hastalıkları **Utku Şenol**	12:30-13:00 MRG Artefaktlarının düzeltilmesi **Banu Çakır**	12:30-13:00 PET-MR Füzyonu: Nöroradyoloji uygulamaları **Cem Çallı**
13:00-14:00	**ÖĞLE YEMEĞİ**				
	TARİH ARAŞTIRMALARI **Oturum Başkanları: Tamer Kaya, Aytekin Besim**	**GENİTOÜRİNER RAYOLOJİ** **Oturum Başkanları: Ercan İnci, Gökhan Pekindil**	**KAS - İSKELET RADYOLOJİSİ** **Oturum Başkanları: Fatma Bilge Ergen, Nuran Sabir**	**GİRİŞİMSEL RADYOLOJİ** **Oturum Başkanları: Hasan Dinç, Erol Akgül**	**ABDOMEN** **Oturum Başkanları: Akın Levent, Nevra Elmas**
14:00-14:30	Darülfünundan üniversiteye, Mektebi Tıbbiyeyi Şahane'den Tıp Fakültesine **Aytekin Besim**	14:00-14:30 Jinekolojik MR: Bir derste kolay raporlama kavuzu **Gökhan Pekindil**	14:00-14:30 Vertebra anomalileri ve omurga eğrilikleri **Nuran Sabir**	14:00-14:30 Güncel girişimsel teknikler I **Erol Akgül**	14:00-14:30 Pankreas solid ve kistik lezyonları **Nevra Elmas**
		14:30-14:40 Sözlü Sunum (SS-28 - Mehmet Beyazal)	14:30-14:40 Sözlü Sunum (SS-29 - Umut Erden)	14:30-14:40 Sözlü Sunum (SS-30 - Hasan Ali Durmaz)	14:30-14:40 Sözlü Sunum (SS-31 - Cemal Aydın Gündoğmuş)
14:30-15:10	Radyoloji eğitiminin tarihsel gelişim basamakları **Hadi Özer**	14:40-15:10 Jinekolojik acillerde radyolojik görüntüleme **Erdem Yılmaz**	14:40-15:10 Çocuklarda kas - iskelet enfeksiyonları **Ülkü Kerimoğlu**	14:40-15:10 Güncel girişimsel teknikler II **Levent Oğuzkurt**	14:40-15:10 Pankreas enflamasyonları **Roberto Pozzi Mucelli**
15:10-15:30	**KAHVE ARASI**				
	OLGULARLA ÖĞRENELİM **Oturum Başkanları: Ayça Altuğ, Gülden Acunaş**	**ULTRASONOGRAFİ** **Oturum Başkanları: Artür Salmaslıoğlu, Naile Bolca**	**MOLEKÜLER GÖRÜNTÜLEME FİZİĞİ VE RADYASYONDAN KORUNMA** **Oturum Başkanları: G. Kaan Ataç, Orhan Oyar**	**TORAKS RADYOLOJİSİ** **Oturum Başkanları: Polat Koşucu, Naim Ceylan**	**GENİTOÜRİNER RADYOLOJİ** **Oturum Başkanları: Baki Hekimoğlu, Enis İğci**
15:30-15:45	Memede eğitici olgular **Gülden Acunaş**	15:30-16:00 Fetal santral sinir sistemi anomalileri **Naile Bolca**	15:30-16:00 Çocuklarda radyasyon güvenliği **Orhan Oyar**	15:30-16:00 Erişkinlerde konjenital akciğer hastalıklarının değerlendirilmesi **Naim Ceylan**	15:30-16:00 Böbreğin kistik lezyonları (basit kistten tümöre) **Enis İğci**
15:45-16:00	Meme kanserini taklit eden benign lezyonlar **Fahrettin Kılıç**	16:00-16:10 Sözlü Sunum (SS-35 - Gökhan Söker)	16:00-16:10 Sözlü Sunum (SS-33 - Ebru Hasbay)	16:00-16:10 Sözlü Sunum (SS-34 - Zeynep Keskin)	16:00-16:10 Sözlü Sunum (SS-32 - Bircan Alan)
16:00-16:15	Pankreatit komplikasyonları **Ahmet Baş**	16:10-16:40 Obstetrik Doppler US **Yankı Yılmazer**	16:10-16:40 Çocuklarda radyasyon dozlarının hesaplanması **Turan Olğar**	16:10-16:40 Akciğer kanseri tarama programları: Güncelleme ve gelecek projeksiyonları **Selen Bayraktaroğlu**	16:10-16:40 Adnexal torsion **Michel Ghossain**
16:15-16:30	Gastrointestinal görüntülemede ipuçları **Uğur Korman**				
16:30-18:30	**FİLM OKUMA OTURUMU (SALON 1)**				

4 KASIM 2016, CUMA

SALON 1		SALON 2		SALON 3		SALON 4		SALON 5	
BAŞ - BOYUN RADYOLOJİSİ **Oturum Başkanları: Meltem Nass Duce, Can Zafer Karaman**		**ACİL RADYOLOJİ** **Oturum Başkanları: Erhan Akpınar, Zafer Koç**		**TARİH ARAŞTIRMALARI** **Oturum Başkanları: Aytekin Besim, Serdar Akyar**		**MANYETİK REZONANS GÖRÜNTÜLEME** **Oturum Başkanları: Ender Uysal, İbrahim Adaletli**		**SEÇİLMİŞ BİLDİRİ** **Oturum Başkanları: Pınar Koşar, Muzaffer Başak**	
08:30-09:00	Baş - boyun kanserleri: Olgularla öğrenelim (İnteraktif oturum) I **H. Ric Harnsberger**	**08:30-09:00**	Travmatik parankimal organ yaralanmaları **Zafer Koç**	**08:30-09:00**	Osmanlı Dönemi'nde ilk röntgen cihazları **Atadan Tunacı**	**08:30-09:00**	Fetal MR nasıl yapılmalı? **İbrahim Adaletli**	**08:30-10:10**	**Abdominal Radyoloji SS-39** **Acil Radyoloji SS-41** **Baş-Boyun Radyolojisi SS-42, SS-43** **Genitoüriner Radyoloji SS-44, SS-45** **Girişimsel Radyoloji SS-46, SS-47** **Görüntüleme Bilişimi SS-48**
09:00-09:30	Baş - boyun kanserleri: Olgularla öğrenelim (İnteraktif oturum) II **H. Ric Harnsberger**	**09:00-09:30**	Gebelikte ve erken post-partum dönemde nörolojik aciller **Özgür Tosun**	**09:00-09:30**	Ülkemizde radyasyonla çalışmaktan zarar görmüş radyologlar **Çınar Başekim**	**09:00-09:30**	Fetal nöroradyolojide MR mı US mi? (interaktif) **Kader Karlı Oğuz, Esra Özkavukcu**		
09:30-09:40	Sözlü Sunum (SS-36 - Nevin Aydın)	**09:30-09:40**	Sözlü Sunum (SS-37 - Sonay Aydın)	**09:30-09:40**	Sözlü Sunum (SS-27 - Rabia Mihriban Kılınç)	**09:30-09:40**	Sözlü Sunum (SS-38 - Habip Eser Akkaya)		
09:40-10:10	Baş - boyun kanserleri: Olgularla öğrenelim (İnteraktif oturum) III **H. Ric Harnsberger**	**09:40-10:10**	Onkoloji hastalarında aciller ve ilaca bağlı değişiklikler **Bülent Karaman**	**09:40-10:10**	Türk Radyoloji Derneği'ni kimler kurdu? **Oğuz Dicle**	**09:40-10:10**	Fetal Gövde MR mı US mi? (interaktif) **İbrahim Adaletli, Esra Özkavukcu**		
10:10-10:40	**KAHVE ARASI**								
MEME RADYOLOJİSİ **Oturum Başkanları: Zehra Hilal Adıbelli, Füsun Taşkın**		**NÖRORADYOLOJİ** **Oturum Başkanları: Hüseyin Akan, Nail Bulakbaşı**		**BİLİŞİM** **Oturum Başkanları: Mustafa N.Özmen, Utku Şenol**		**MANYETİK REZONANS GÖRÜNTÜLEME** **Oturum Başkanları: Şükrü Mehmet Ertürk, Uğur Bozlar**		**SEÇİLMİŞ BİLDİRİ** **Oturum Başkanları: Nevra Elmas, Polat Koşucu**	
10:40-11:10	Meme MRG Nasıl yapıyorum? Teknik, artefaktlar, yenilikler **Füsun Taşkın**	**10:40-11:10**	Yaşlanan beyin ve demans görüntüleme **Nail Bulakbaşı**	**10:40-11:10**	Teleradyoloji ve dünyada gelişmeler **Utku Şenol**	**10:40-11:10**	Pediyatrik kardiyovasküler konjenital anomalilerde MR mı BT mi? (interaktif) **Uğur Bozlar, Mecit Kantarcı**	**10:40-12:20**	**Kardiyovasküler Görüntüleme SS-53, SS-54** **Kas-iskelet Radyolojisi SS-55, SS-56** **Meme Radyolojisi SS-57, SS-58** **Moleküler Görüntüleme Fiziği ve Radyasyondan Korunma SS-59, SS-60** **Nöroradyoloji SS-61, SS-62**
11:10-11:40	Meme MRG: nasıl değerlendiriyorum ? (meme ve implantlar) **Gül Esen İçten**	**11:10-11:40**	Kemoterapi ve toksikasyona bağlı bulguların görüntülenmesi **Kader Karlı Oğuz**	**11:10-11:40**	Ulusal Teleradyoloji projesi (TCSB) **Şuayip Birinci**	**11:10-11:40**	Maternal MRG **Ümit Tüzün**		
11:40-11:50	Sözlü Sunum (SS-49 - Serpil Ağlamış)	**11:40-11:50**	Sözlü Sunum (SS-50 - Enes Duman)	**11:40-11:50**	Sözlü Sunum (SS-51 - Onur Akça)	**11:40-11:50**	Sözlü Sunum (SS-52 - Ezgi Güler)		
11:50-12:20	Meme MRG: Kanıta dayalı endikasyonlar **Serap Gültekin**	**11:50-12:20**	Spinal anomalilerde görüntüleme **Özgür Öztekin**	**11:50-12:20**	Yasal ve teknik konular **Mahir Ülgü, Yaşar Özkaya**	**11:50-12:20**	Pediyatride DTI ve SWI **Yonca Anık**		
12:20-13:30	**ÖĞLE YEMEĞİ**								
OLGULARLA ÖĞRENELİM **Oturum Başkanları: Mustafa Taşar, Pınar Balcı**		**KAS - İSKELET RADYOLOJİSİ** **Oturum Başkanları: Pınar Koşar, H.Tuba Sanal**		**GİRİŞİMSEL RADYOLOJİ** **Oturum Başkanları: Umman Sanlıdilek, Murat Canyiğit**		**JİNEKOLOG VE PERİNATOLOG BAKIŞI** **Oturum Başkanları: Ayça Altuğ, Adnan Kabaalioğlu**		**SEÇİLMİŞ BİLDİRİ** **Oturum Başkanları: Abdulhakim Coşkun, Fazıl Gelal**	
13:30-13:45	Memede eğitici olgular **Pınar Balcı**	**13:30-14:00**	Kas patolojilerinde görüntüleme **H. Tuba Sanal**	**13:30-14:00**	Aort anevrizmalarında radyolojik değerlendirme / raporlama **Murat Canyiğit**	**13:30-14:00**	Perinatolog gözüyle obstetrik US ve Doppler (Malpraktis örnekleri ile) **Rıza Madazlı**	**13:30-14:30**	**Pediyatrik Radyoloji SS-66, SS-67** **MR Derneği SS-68** **US Derneği SS-69** **Toraks Radyolojisi SS-70, SS-71**
13:45-14:00	Gastrointestinal US **Alper Özel**	**14:00-14:10**	Sözlü Sunum (SS-63 - Azad Hekimoğlu)	**14:00-14:10**	Sözlü Sunum (SS-64 - Arastu Tizro)	**14:00-14:10**	Sözlü Sunum (SS-65 - Tuğçe Özlem Kalaycı)		
14:00-14:15	Kranyo-spinal nadir olgular **Feyyaz Baltacı**	**14:10-14:40**	Adölesanlarda spor yaralanmaları **Berna Dirim Mete**	**14:10-14:40**	Karaciğer tümörlerinde GR tedavileri **Adem Uçar**	**14:10-14:40**	Jinekolog gözüyle utero-ovaryen hastalıklar **Engin Oral**		
14:15-14:30	Kas-iskelet sisteminde eğitici olgular **Hayri Oğul**								
14:50-17:00	**KENDİ ARAMIZDA KONUŞACAKLARIMIZ (SALON 1)**								
21:30 - 01:00 KONSER									

5 KASIM 2016, CUMARTESİ

SALON 1		SALON 2		SALON 3		SALON 4	
BAŞ - BOYUN RADYOLOJİSİ **Oturum Başkanları: Naim Ceylan, Nail Bulakbaşı**		**KARDİYOVASKÜLER SİSTEM** **Oturum Başkanları: Selen Bayraktaroğlu, Mecit Kantarcı**		**ABDOMEN** **Oturum Başkanları: F. Demir Apaydın, Safiye Gürel**		**GİRİŞİMSEL RADYOLOJİ** **Oturum Başkanları: Bora Peynircioğlu, Füruzan Numan**	
08:30-09:00	Baş - boyunda olmazsa olmazlar I Baş - boynun fasya ve kompartman anatomisi **Nail Bulakbaşı**	**08:30-09:00**	Kardiyak MRG'de T1-T2 haritalama **Mecit Kantarcı**	**08:30-09:00**	Kontrastsız batın BT: Endikasyon, yorumlama, yanılgılar **Safiye Gürel**	**08:30-09:00**	Pediyatrik vasküler girişimsel işlemler **Füruzan Numan**
09:00-09:30	Baş - boyunda olmazsa olmazlar II Lenf nodları: Sınıflama, görüntüleme, benin-malin ayrımında temel kriterler **Düzgün Yıldırım**	**09:00-09:30**	Konjenital aorta patolojilerinde BTA / MRA görüntülenme **Mustafa Koplay**	**09:00-09:30**	Sanal Kolonoskopi: Teknik ve yorumlama **Selma Uysal Ramadan**	**09:00-09:30**	Pediyatrik non-vasküler girişimsel işlemler **Ramazan Kutlu**
09:30-09:40	Sözlü Sunum (SS-72 - Kaan Orhan)	**09:30-09:40**	Sözlü Sunum (SS-73 - Mustafa Mahmut Barış)	**09:30-09:40**	Sözlü Sunum (SS-74 - Sevcan Türk)	**09:30-09:40**	Sözlü Sunum (SS-75 - Yusuf Can)
09:40-10:10	Baş - boyunda olmazsa olmazlar III Baş - boyun bölgesinde vasküler malformasyonlar ve fistüller **Osman Kızılkılıç**	**09:40-10:10**	Kardiyomiyopatide MRG **Erkan Yılmaz**	**09:40-10:10**	Sınırların ötesinde abdomen **Muşturay Karçaaltınçaba**	**09:40-10:10**	Her radyolog, girişimsel radyolog (mu) dur? **Hüseyin Akan, Olcay Çizmeli**
10:10-10:40	**KAHVE ARASI**						
10:40-12:20	**KAPANIŞ - ÖDÜL TÖRENİ (SALON 1)**						
12:20-13:30	**ÖĞLE YEMEĞİ**						
OLGULARLA ÖĞRENELİM **Oturum Başkanları: Kader Karlı Oğuz, Civan Işlak**		**GENİTOÜRİNER RADYOLOJİ** **Oturum Başkanları: Zafer Koç, Ercan Kocakoç**		**ULTRASONOGRAFİ** **Oturum Başkanları: Alper Özel, Artür Salmaslıoğlu**		**MOLEKÜLER GÖRÜNTÜLEME FİZİĞİ VE RADYASYONDAN KORUNMA** **Oturum Başkanları: Eşref Kızılkaya, Nail Bulakbaşı**	
13:30-13:45	Nöroradyolojide eğitici olgular **Civan Işlak**	**13:30-14:00**	Adrenal görüntülemede güncel yaklaşım **Ercan Kocakoç**	**13:30-14:00**	Tiroid US'de ATA 2015 kılavuzu: Radyolog olarak bilmemiz gerekenler **Artür Salmaslıoğlu**	**13:30-14:00**	Gebelikte radyasyonun fetusa etkileri **Nail Bulakbaşı**
13:45-14:00	Bi-RADS 3'de gri zonun daraltılması **Arzu Arslan**	**14:00-14:10**	Sözlü Sunum (SS-76 - Rüştü Türkay)	**14:00-14:10**	Sözlü Sunum (SS-77 - Ercan Ayaz)	**14:00-14:10**	Sözlü Sunum (SS-78 - G. Kaan Ataç)
14:00-14:15	Pediyatrik radyolojide eğitici olgular **Petek Bayındır**	**14:10-14:40**	Trofoblastik hastalıklar ve plasenta invazyon anomalilerinde MRG **Elif Ergün**	**14:10-14:40**	US elastografi: Fizik prensipler ve klinik uygulamalar **Suna Ö.Oktar**	**14:10-14:40**	Gebelik ve emzirme döneminin çalışma esasları **Türkay Toklu**
14:15-14:30	Göz patolojilerinde eğitici olgular **Erkin Anbal**						

ÇALIŞTAYLAR

2 KASIM 2016, ÇARŞAMBA

	SALON A	SALON B	SALON C	SALON D	SALON E
08:00-08:30	Multiparametrik Prostat MRG: Nasıl yapıyorum **Baki Yağcı**	LİRADS **Oğuz Dicle**	Artrografi tekniği: Nasıl yaparım? **A. Süleyman Dikici**	PACS'lar yenilenirken: Donanım **Onur Akça**	Radyolojide kalite kontrolleri: Gerekçelendirme ve optimizasyon ihtiyacı **Gökçe Kaan Ataç**

3 KASIM 2016, PERŞEMBE

	SALON A	SALON B	SALON C	SALON D	SALON E
08:00-08:30	Meme görüntülemesinde özel durumlar: Çocukluk, gebelik, laktasyon **Ayşenur Oktay**	Gastrointestinal sistemde floroskopik incelemeler **Nevra Elmas**	Power point sunumu nasıl hazırlanır? Çizim nasıl yapılır? **Fahrettin Kılıç**	Radyoloji bilgi sistemlerinde yeni uygulama örnekleri **Oğuz Dicle**	Radyolojide kalite kontrolleri: Uygulamada karşılaşılan sorunlar **Turan Olğar**

4 KASIM 2016, CUMA

	SALON A	SALON B	SALON C	SALON D	SALON E
08:00-08:30	Onkolojide tümör yanıtı: RECIST'e genel bakış **Bengi Gürses**	Kolanjiyografiler **Safiye Gürel**	Karotis stentleme **Altan Yıldız, Sinan Şahin**	Koroner arter anomali ve varyasyonları **Elif Ergün**	Radyologlar için istatistik: Bland-Altman analizi **Utku Şenol**

5 KASIM 2016, CUMARTESİ

	SALON A	SALON B	SALON C	SALON D	SALON E
08:00-08:30	Hatalar da Öğretir: Klasik baş-boyun görüntüleme hataları **H. Ric Harnsberger**	MR ürografi: Nasıl yapılır, bulgular **M. Ruhi Onur**	Varis tedavisi **Ahmet Yiğit Göktay**	Akciğer grafisine bakış **Canan Akman**	Radyolojide kalite kontrolleri: Mevcut durum ve yeni yönetmelik **Türkay Toklu**

2 KASIM 2016 - SALON 1
09:30 - 09:40
Abdominal Radyoloji

SS - 01

ENDOMETRİOMA İLE HEMORAJİK KİST AYRIMINDA MRG' DE T2 SİYAH NOKTA, T2 SİYAH HALKA İŞARETLERİNİN VE T2 GÖLGELENMESİNİN KULLANIMININ ETKİNLİĞİ

Ayşegül Cansu, Eser Bulut, İlker Eyüboğlu, Emine Seda Güvendağ Güven, Ali Ahmetoğlu

2 KASIM 2016 - SALON 2
09:30 - 09:40
Kas - İskelet Radyolojisi

SS - 02

TIRNAK ULTRASONOGRAFİSİ NEDİR? NEREDE KULLANILIR?

Ümit Aksoy Özcan, Sıla Ulus, Özgür Timurkaynak, İkbal Esen Aydıngöz

2 KASIM 2016 - SALON 3
09:30 - 09:40
Nöroradyoloji

SS - 03

İNTRAKRANİYAL HİPERTANSİYON OLGULARINDA RADYOLOJİK SKORLAMA VE LOMBER AÇILIŞ BASINCI KORELASYONU

Sedat Alpaslan Tuncel, Bekir Çağlı, Erdem Yılmaz, Aslan Tekataş, Yahya Çelik, Mehmet Ercüment Ünlü

2 KASIM 2016 - SALON 4
09:30 - 09:40
Toraks Radyolojisi

SS - 04

PULMONER KİST HİDATİK BİLGİSAYARLI TOMOGRAFİ BULGULARI VE ÇOCUK - YETİŞKİN HASTALARDAKİ FARKLARI

Mehmet Güli Çetinçakmak, Salih Hattapoğlu, Cihad Hamidi , Fatih Meteroğlu , Bircan Alan , Melike Demir, Ayşenur Keleş, Cemil Göya

2 KASIM 2016 - SALON 5
09:30 - 09:40
Pediatrik Radyoloji

SS - 05

ÇOCUKLARDA NORMAL TİROİD DOKUSUNUN VE TİROİD PATOLOJİLERİNİN SHEAR WAVE ELASTOGRAFİ İLE DEĞERLENDİRİLMESİ

Figen Palabıyık, Ercan İnci, Esra Deniz Papatya Çakır, Elif Hocaoğlu

2 KASIM 2016 - SALON 1
14:00 - 14:10
Abdominal Radyoloji

SS - 06

SAFRA KESESİ TAŞI, ABDOMİNOPELVİK ARTER ATEROM PLAKLARI VE KARDİYOVASKÜLER RİSK İLİŞKİSİ

Halil İbrahim Serin, Yunus Keser Yılmaz, Yaşar Turan, Ergin Arslan, Mustafa Fatih Erkoç, Aytaç Doğan, Mehmet Çelikbilek

2 KASIM 2016 - SALON 2
14:00 - 14:10
Baş - Boyun Radyolojisi

SS - 07

SERVİKAL LENF NODLARININ BENİGN - MALİGN AYRIMINDA ULTRASONOGRAFİNİN ETKİNLİĞİ

Eser Turgut, Çetin Çelenk, Aslı Tanrıvermiş Sayıt

2 KASIM 2016 - SALON 3
14:00 - 14:10
Toraks Radyolojisi

SS - 08

AKCİĞER LEZYONLARINDA BT REHBERLİĞİNDE VE NON - KOAKSİYEL TEKNİK İLE YAPILAN İNCE İĞNE ASPİRASYON BİYOPSİSİNİN TANISAL DOĞRULUK VE GÜVENLİĞİ: 442 BİYOPSİ İLE TEK MERKEZ DENEYİMİ

Çağlar Uzun, Zehra Akkaya, Ebru Düşünceli Atman, Evren Üstüner, Elif Peker, Başak Gülpınar, Atilla Halil Elhan, Koray Ceyhan, Kayhan Çetin Atasoy

2 KASIM 2016 - SALON 4
14:00 - 14:10
Moleküler Görüntüleme Fiziği Ve Radyasyondan Korunma

SS - 09

KONVANSİYONEL MAMMOGRAFİDE ORTALAMA GLANDULER DOZ DEĞERLERİ: İLK SONUÇLAR

Gökçe Kaan Ataç, Aydın Parmaksız, Emine Bulur, Miray Başdoğan, Ebru Özan Sanhal, Tolga İnal, Aslıhan Alhan

2 KASIM 2016 - SALON 5
14:00 - 14:10
Pediatrik Radyoloji

SS - 10

ÇOCUKLARDA KARACİĞER NAKLİ SONRASI NÖROLOJİK KOMPLİKASYONLARDA KLİNİK VE RADYOLOJİK BULGULAR

Mehmet Öztürk, İsmail Akdulum, Nurullah Dağ, Ahmet Sığırcı, Sezai Yılmaz

2 KASIM 2016 - SALON 1
16:05 - 16:15
Meme Radyolojisi

SS - 11

EVALUATİNG THE MOST VALUABLE PARAMETERS TO DETERMİNE BIRADS SCORE AND THE REAL CONTRİBUTİON OF STRAİN WAVE ELASTOGRAPHY FOR BİOPSY İNDİCATİON.

Deniz Özel, Betül Duran Özel, Fuat Özkan, Ahmet Mesrur Halefoğlu

2 KASIM 2016 - SALON 2
16:05 - 16:15
Kardiyovasküler Görüntüleme

SS - 15

ÇİFT TÜPLÜ BT (2X192 KESİT) İLE KORONER BT ANJİOGRAFİ DOZ OPTİMİZASYONU

Aydan Arslan, Sıla Ulus, Ozan Özışık, Cengiz Bavbek, Ercan Karaarslan

2 KASIM 2016 - SALON 3
16:05 - 16:15
Kas - İskelet Radyolojisi

SS - 12

TANIDAN POSTOPERATİF DEĞERLENDİRMEYE FEMOROASETABULAR SIKIŞMA

Ş. Eser Şanverdi, Evşen Polattaş Solak, Mustafa Erdem Türköz, Mehmet Ali Gürses, Reha Tandoğan, Asım Kayaalp

2 KASIM 2016 - SALON 4
16:05 - 16:15
Baş - Boyun Radyolojisi

SS - 13

FİZYOLOJİK OPTİK SİNİR BAŞI ÇUKURLAŞMASI OLANLARDA VE GLOKOMLU HASTALARDA OPTİK SİNİRİN ULTRASON ELASTOGRAFİ İLE DEĞERLENDİRİLMESİ

Özkan Özen, Murat Atabey Özer, Alptekin Tosun, Serkan Özen

2 KASIM 2016 - SALON 5
16:05 - 16:15
Pediatrik Radyoloji

SS - 14

SAĞLIKLI YENİDOĞANLARDA SUPERB MICROVASCULAR DOPPLER GÖRÜNTÜLEME İLE İNTESTİNAL VASKÜLARİTESİNİN GÖSTERİLMESİ VE DİĞER DOPPLER YÖNTEMLERİ İLE KARŞILAŞTIRMASI

Gyulten Ziyaeva Alieva, Ali Yıkılmaz, Gül Tepebaşı, İbrahim İnan, Derya Büyükkayhan

2 KASIM 2016 - SALON 3
17:25 - 17:35
Genitoüriner Sistem Radyolojisi

SS - 16

SPORCU HERNİSİ TANISINDA DİNAMİK US İNCELEME VE 3,0 TESLA MR İLE T2 TRUFİ AXL İMAJLARLA PELVİ MR GÖRÜNTÜLEMENİN YERİ

Deniz Dalayman , Simay Altan Kara

2 KASIM 2016 - SALON 4
17:25 - 17:35
Kas - İskelet Radyolojisi

SS - 17

OSTEOARTRİT BULGULARI OLAN VE OLMAYAN OLGULARDA DİZ MRG'DE İZLENEN KİSTİK LEZYONLARIN DEĞERLENDİRİLMESİ

Ruslan Sharshebaev, İbrahim İnan, Emre Kaya, Ahmet Aktan, Muzaffer Ayaz, Senem Şentürk Güçel

3 KASIM 2016 - SALON 4
09:30 - 09:40
Kas - İskelet Radyolojisi

SS - 21

DİZ MR GÖRÜNTÜLEMEDE TRAVMATİK ÖDEM - DEJENERATİF ÖDEM AYIRIMINDA DUAL ECHO SEKANSLARIN YERİ

Emre Kaya, İbrahim İnan, Gyulten Alieva, Ahmet Aktan , Ruslan Sharbeshaev, Senem Şentürk Güçel

3 KASIM 2016 - SALON 1
09:30 - 09:40
Abdominal Radyoloji

SS - 18

HEPATOSELÜLER KANSERİN NON - İNVAZİV DİAGNOSTİK KRİTERLERİ: GÜNCELLENEN LI - RADS İLE OPTN - UNOS, AASLD, NCCN, EASL - EORTC VE KLCSG - NCC KLİNİK PRATİK KLAVUZLARININ TANISAL DOĞRULUĞUNUN KARŞILAŞTIRILMASI

Burcu Akpınar, Samuel Chang, Jeffrey Kaplan, Jeffrey Rıchard Lambert

3 KASIM 2016 - SALON 1
12:20 - 12:30
Baş - Boyun Radyolojisi

SS - 23

KRONİK OTOİMMUN TİROİDİT VE GRAVES HASTALARINDA TANISAL YAKLAŞIMDA ULTRASONOGRAFİK ARFI ELASTOGRAFİNİN YERİ

Feride Kural Rahatlı, Hale Turnaoğlu, Nazlı Gülsoy Kırnap, Arash Soudmand, Nihal Uslu

3 KASIM 2016 - SALON 2
09:30 - 09:40
Kardiyovasküler Görüntüleme

SS - 19

ARKUS AORTADAKİ KALSİFİKASYONLARIN KAROTİS ARTERİN FARKLI SEGMENTLERİNDEKİ KALSİFİKASYONLARLA İLİŞKİSİ

Kaan Esen, Engin Kara, Anıl Özgür, Feramuz Demir Apaydın, Arda Yılmaz

3 KASIM 2016 - SALON 2
12:20 - 12:30
Genitoüriner Sistem Radyolojisi

SS - 24

HEMODİYALİZE GİREN SON DÖNEM BÖBREK HASTALARINDA TESTİS PARANKİMİ SHEAR - WAVE SONOELASTOGRAFİ BULGULARI

Azad Hekimoğlu, İdil Güneş Tatar, Onur Ergun, Aynur Turan, Mehmet Deniz Aylı, Baki Hekimoğlu

3 KASIM 2016 - SALON 3
09:30 - 09:40
Meme Radyolojisi

SS - 20

MEME KANSERİNDE MOLEKÜLER ALT TİPLERLE DİFÜZYON MRG'DE HESAPLANAN ADC İLİŞKİSİ

Ahmet Tanyeri, Füsun Taşkın, Mehmet Burak Çildağ, Veli Süha Öztürk, Alparslan Ünsal

3 KASIM 2016 - SALON 3
12:20 - 12:30
Baş - Boyun Radyolojisi

SS - 25

OBSTRÜKTİF UYKU APNE SENDROMLU HASTALARDA DEJENERATİF OMURGA DEĞİŞİKLİKLERİNİN BT İLE DEĞERLENDİRMESİ: VAKA - KONTROL ÇALIŞMASI

Tülay Özer, Gökhan Duygulu, Rabia Terzi, Zahide Yılmaz

3 KASIM 2016 - **SALON 4**
12:20 - 12:30
Abdominal Radyoloji

SS - 26

PROSTAT KANSERİ TANISINDA LİKERT VE PI - RADS ÖLÇEKLERİNİN KARŞILAŞTIRILMASI

İbrahim İnan, Ahmet Aktan, Asıf Yıldırım, Sıdıka Şeyma Özkanlı, Ahmet Aslan, Emre Kaya, Ruslan Sharshebaev, Senem Şentürk Güçel, Murat Acar

3 KASIM 2016 - SALON 5
12:20 - 12:30
Abdominal Radyoloji

SS - 22

TÜM VÜCUT HİBRİT MRPET: KONTRASTLI VE KONTRASTSIZ MRG PROTOKOLLERİNİN KARŞILAŞTIRILMASI

Filiz Çelebi, Sadik Server, Ayşegül Öz, Bülent Ünalan, Cem Balcı

3 KASIM 2016 - SALON 2
14:30 - 14:40
Genitoüriner Sistem Radyolojisi

SS - 28

POLİKİSTİK OVER SENDROMU TANISINDA 3 T FOKAL DİFÜZYON AĞIRLIKLI MANYETİK REZONANS GÖRÜNTÜLEMENİN ETKİNLİĞİ; ÖN ÇALIŞMA SONUÇLARI

Mehmet Beyazal, Şenol Şentürk

3 KASIM 2016 - SALON 3
14:30 - 14:40
Kas - İskelet Radyolojisi

SS - 29

LATERAL MENİSKÜS ANTERİOR BOYNUZ YIRTIĞI, EŞLİK EDEN HOFFA YAĞ YASTIKÇIĞI İÇİ PARAMENİSKAL KİSTİ OLAN HASTALARDA MANYETİK REZONANS GÖRÜNTÜLEME BULGULARININ DEĞERLENDİRİLMESİ

Umut Erdem, Müjdat Bankaoğlu, Onur Yılmaz, İrfan Çelebi, Şükrü Mehmet Ertürk, Muzaffer Başak

3 KASIM 2016 - **SALON 4**
14:30 - 14:40
Girişimsel Radyoloji

SS - 30

TİBBİ GÖRÜNTÜLEME YÖNTEMLERİ KLAVUZLUĞUNDA İNTRAABDOMİNAL APSELERİN PERKÜTAN TEDAVİSİ

Hasan Ali Durmaz

3 KASIM 2016 - SALON 5
14:30 - 14:40
Abdominal Radyoloji

SS - 31

PRİMER PANKREAS ADENOKARSİNOMU OLGULARINDA LEZYON LOKALİZASYONUNA GÖRE KARACİĞER METASTAZLARININ LOBAR DAĞILIMI

Cemal Aydın Gündoğmuş, Parviz Samadov, Soheil Sabet, Rabia Ergelen, Samet Yardımcı, Davut Tuney

3 KASIM 2016 - SALON 5
16:00 - 16:10
Genitoüriner Sistem Radyolojisi

SS - 32

ROLE OF ARFI ELASTOGRAPHY IN DETERMINATION OF SEVERITY OF BENIGN PROSTATE HYPERPLASIA

Bircan Alan, Mazhar Utangaç, Cemil Göya, Mansur Dağgülli

3 KASIM 2016 - SALON 3
16:00 - 16:10
Görüntüleme Bilişimi

SS - 33

KONTRAST MADDE REAKSİYONLARININ ÖNLENMESİNDE KLİNİSYENLERİN KONTROL TERCİHLERİNİN ARAŞTIRILMASI

Ebru Hasbay, Nuri Erdoğan

3 KASIM 2016 - SALON 4
16:00 - 16:10
Toraks Radyolojisi

SS - 34

PLEVRAL EFÜZYONDA TRANSUDA VE EKSUDA AYIRIMINDA DİFÜZYON AĞIRLIKLI MANYETİK REZONANS GÖRÜNTÜLEMENİN ETKİNLİĞİ

Zeynep Keskin, Mihrican Yeşildağ, Ender Alkan, Ayşegül Kayhan, İsmet Tolu, Suat Keskin

3 KASIM 2016 - SALON 2
16:00 - 16:10
Nöroradyoloji

SS - 35

EKSTRAKRANİYAL VERTEBRAL ARTER DİSEKSİYONU TANISINDA DOPPLER US'NİN DEĞERİ

Cengiz Yılmaz, Gökhan Söker

4 KASIM 2016 - SALON 1
09:30 - 09:40
Baş - Boyun Radyolojisi

SS - 36

ÖSTAKİ TÜP KARTİLAJININ 3T MR İLE DEĞERLENDİRİLMESİ VE NORMAL BİREYLER İLE ORTA KULAK HASTALIĞI OLAN BİREYLERDE KARŞILAŞTIRILMASI

Nevin Aydın, Suzan Şaylısoy, Baki Adapınar

4 KASIM 2016 - SALON 2
09:30 - 09:40
Acil Radyoloji

SS - 37

ACİL TORAKS İNCELEMELERİNDE X - RAY : NE KADARI GEREKLİ ?

Erdem Fatihoğlu, Sonay Aydın, Fatma Dilek Gökharman, Bünyamin Ece, Pınar Nercis Koşar

4 KASIM 2016 - SALON 3
09:30 - 09:40
Radyoloji Tarihi

SS - 27

GENÇ TÜRKİYE CUMHURİYETİNDEN ÖNEMLİ BİR ESER: RADYUMLA TEDAVİ ESASLARI

Rabia Mihriban Kılınç, Müesser Özcan, Hatice Demir Küreci, Özgür Tanrıverdi

4 KASIM 2016 - SALON 4
09:30 - 09:40
Abdominal Radyoloji

SS - 38

CROHN HASTALIĞI'NA BAĞLI ENTEROENTERİK FİSTÜLLER: MR ENTEROGRAFİ, KLİNİK, LABORATUVAR VE ENDOSKOPİ BULGULARININ DEĞERLENDİRİLMESİ

Sena Ünal, Habip Eser Akkaya, Mehmet Onay, Aysun Çalışkan Kartal, Zeynep Bıyıklı Gençtürk, Murat Törüner, Gül Ayşe Erden

4 KASIM 2016 - SALON 5
08:30 - 08:40
Abdominal Radyoloji

SS - 39

ÇOK KESİTLİ BİLGİSAYARLI TOMOGRAFİDE AKUT APANDİSİT TANISI İÇİN YENİ BİR KRİTER: İLEOKOLİK ARTER VE VEN ÇAPININ DEĞERİ

Mehmet Şirik, Serdar Olt

4 KASIM 2016 - SALON 5
08:50 - 09:00
Acil Radyoloji

SS - 41

SYNCOPE, VERTİGO AND SEİZURE: WHAT İS THE UTİLİTY OF IMAGİNG İN THE EMERGENCY DEPARTMENT?

Kerem Öztürk, Cem Bilgin, Esra Soylu Öztürk, Bahattin Hakyemez, Müfit Parlak

4 KASIM 2016 - SALON 5
09:00 - 09:10
Baş - Boyun Radyolojisi

SS - 42

AKUSTİK NÖROMALI HASTALARDA GAMMAKNİFE RADİOSURGERY İLE TEDAVİ SONRASI İŞİTME YOLAKLARININ DTG İLE DEĞERLENDİRİLMESİ

Serpil Kurtcan, Mustafa Aziz Hatiboğlu, Alpay Alkan , Bahar Atasoy , Hakan Seyithanoğlu, Ayşe Aralaşmak, Hüseyin Toprak

4 KASIM 2016 - SALON 5
09:10 - 09:20
Baş - Boyun Radyolojisi

SS - 43

LARİNKSİN SKUAMÖZ HÜCRELİ KARSİNOMU OLGULARINDA TÜMÖR VOLÜMÜ, EVRESİ VE DERİNLİĞİNİN SERVİKAL LENF NODU METASTAZI PREDİKSİYON DEĞERLERİNİN KARŞILAŞTIRILMASI

Abdullah Soydan Mahmutoğlu, Didem Rıfkı, İrfan Çelebi, Ömer Naci Tabakçı, Mehmet Tahtabaşı, Müjdat Bankaoğlu, Özdeş Mahmutoğlu, Yeşim Karagöz, Muzaffer Başak

4 KASIM 2016 - SALON 5
09:20 - 09:30
Genitoüriner Sistem Radyolojisi

SS - 44

İNFERTİLİTE ETYOLOJİSİ ARAŞTIRILAN VARİKOSELLİ OLGULARDA TESTİSİN REAL - TİME SEMİKANTİTATİF SONOELASTOGRAFİ İLE DEĞERLENDİRİLMESİ

Özgür Karabıyık, Ali Koç, Ümit Erkan Vurdem, Muhammet Çoban, Tuba Kurt, Zafer Altun, Mustafa Bilgili

4 KASIM 2016 - SALON 5
09:30 - 09:40
Genitoüriner Sistem Radyolojisi

SS - 45

KİSTİK RENAL KİTLELERDE MALİGNİTEYİ BELİRLEMEDE DİFFÜZYON AĞIRLIKLI MANYETİK REZONANS GÖRÜNTÜLEMENİN ROLÜ

Fikret Balyemez, Ahmet Aslan, İbrahim İnan, Ercan Ayaz, Ahmet Aktan, Sıdıka Şeyma Özkanlı, Murat Acar

4 KASIM 2016 - SALON 5
09:40 - 09:50
Girişimsel Radyoloji

SS - 46

VERTEBRAL METASTAZLARDA RF ABLASYONUN ETKİNLİĞİ. İLK SONUÇLAR

Mehmet Fatih İnecikli, Ömer Fatih Nas, Bahattin Hakyemez, Sibel Gök İnecikli, Mehmet Beyazal, Fatma Beyazal Çeliker

4 KASIM 2016 - SALON 5
09:50 - 10:00
Girişimsel Radyoloji

SS - 47

MALİGN BİLİYER OBSTRUKSİYONLARİN PALYATİF TEDAVİSİNDE PERKUTAN ENDOBİLİYER RADYOFREKANS ABLASYON (RFA) YONTEMİ İLE STENT YERLESTİRİLMESİ, TEDAVİ SONRASİ STENT PATENSİSİNDE RFA YONTEMİNİN ETKİNLİGİ

Berat Acu, Esin Kurtulus

4 KASIM 2016 - SALON 5
10:00 - 10:10
Görüntüleme Bilişimi

SS - 48

3 BOYUTLU YAZICILARIN RADYOLOJİDE KULLANIMI: TEKNİK VE UYGULAMA ÖRNEKLERİ

Artür Salmaslıoğlu, Kubilay Aydın, Arzu Poyanlı, Barış Bakır, Gülden Acunaş, Bülent Acunaş

4 KASIM 2016 - SALON 1
11:40 - 11:50
Meme Radyolojisi

SS - 49

MEME KANSERİNDE MRG'DE KİTLESEL VE KİTLESEL OLMAYAN LEZYONLARIN MOLEKÜLER HİSTOPATOLOJİK PROGNOSTİK FAKTÖRLERİNİN KARŞILAŞTIRILMASI

Serpil Ağlamış, Özlem Sezgin Okçu, Mahmut Küspeci, Işıl Bilgen, Necmettin Özdemir, Ayşenur Oktay

4 KASIM 2016 - SALON 2
11:40 - 11:50
Nöroradyoloji

SS - 50

BEYİN VENÖZ DRENAJI İLE ANEVRİZMA OLUŞUMU VE ANEVRİZMA RÜPTÜRÜ ARASINDAKİ İLİŞKİ

Enes Duman, İlker Çöven, Erkan Yıldırım, Cem Yılmaz, Hüseyin Ulaş Pınar, Özgür Özdemir

4 KASIM 2016 - SALON 3
11:40 - 11:50
Görüntüleme Bilişimi

SS - 51

RADYOLOJİ KİŞİSEL ARŞİV İŞLERİNDE GOOGLE DRİVE UYGULAMASININ KULLANIMI

Onur Akça, Levend Mehmet Günsoy, Ş. Eser Şanverdi, Erdem Türköz, Evşen Polattaş Solak, Şafak Şalvarlı, Mehmet T. Kitapçı

4 KASIM 2016 - SALON 4
11:40 - 11:50
Abdominal Radyoloji

SS - 52

MALİGN PORTAL VEN TROMBOZUNUN TANISINDA 3T MRG VE DİFÜZYON AĞIRLIKLI GÖRÜNTÜLEMENİN ROLÜ

Ezgi Güler, Mürvet Yüksel, Nevra Elmas, Mustafa Harman

4 KASIM 2016 - SALON 5
10:40 - 10:50
Kardiyovasküler Görüntüleme

SS - 53

SPORCULARDA GELİŞEN MİYOKARDİYAL DEĞİŞİKLİKLERİN T1 HARİTALAMA VE KARDİYAK FONKSİYONEL DEĞERLENDİRME İLE 3 TESLA MR CİHAZI KULLANILARAK İNCELENMESİ.

Cemile Ayşe Görmeli, Gökay Görmeli, Jülide Yağmur, Zeynep Maraş Özdemir, Ayşegül Sağır Kahraman, Cemil Çolak, Ramazan Özdemir

4 KASIM 2016 - SALON 5
10:50 - 11:00
Kardiyovasküler Görüntüleme

SS - 54

ŞİDDETLİ OLMAYAN KÜNT GÖĞÜS TRAVMALARINDA DUAL ENERJİ BİLGİSAYARLI TOMOGRAFİNİN KARDİAK KONTÜZYOLARI GÖSTERMEDEKİ ETKİNLİĞİ VE KULLANILABİLİRLİĞİ

Recep Sade, Mecit Kantarcı, Hayri Oğul, Ümmügülsüm Bayraktutan, Mustafa Uzkeser, Şahin Aslan, Enbiya Aksakal, Necip Becit

4 KASIM 2016 - SALON 5
11:00 - 11:10
Kas - İskelet Radyolojisi

SS - 55

SPONDİLOLİZİS SAPTANAN HASTALARDA KANTİTATİF BİLGİSAYARLI TOMOGRAFİ İLE VERTEBRAL KEMİK YOĞUNLUĞU ÖLÇÜMÜ

Naciye Sinem Gezer, Ali Balcı, Orhan Kalemci, Nevin Köremezli, Işıl Başara, Koray Ur

4 KASIM 2016 - SALON 5
11:10 - 11:20
Kas - İskelet Radyolojisi

SS - 56

VÜCUT YAĞ MİKTARININ DEĞERLENDİRİLMESİNDE ULTRASONOGRAFİ, BİYOELEKTRİK EMPEDANSMETRE VE SKİNFOLD ÖLÇÜM YÖNTEMLERİNİN KARŞILAŞTIRILMASI

Evren Üstüner, Mehmet Mesut Çelebi, Serdal Kenan Köse, Melih Cantürk, Ercan Erdoğmuş, Beyhan Karlı, Sezgi Özdemir, Feyza Şimşek, Said Buğra Taşkın, Engin Telli, Çağlar Uzun

4 KASIM 2016 - SALON 5
11:20 - 11:30
Meme Radyolojisi

SS - 57

BİYOPSİ GEREKTİREN MİKROKALSİFİKASYONLARDA MEME MRG BULGULARININ ANALİZİ

Füsun Taşkın, Nermin Tunçbilek, Onur Buğdaycı, Ahmet Tanyeri, Recep Özgür, Efe Soydemir, Handan Kaya, Mustafa Erkin Arıbal

4 KASIM 2016 - SALON 5
11:30 - 11:40
Meme Radyolojisi

SS - 58

DİJİTAL MAMOGRAFİDE NEGATİF İMAJLARIN ÖNEMİ

Ayşegül Altunkeser, Muslu Kazım Körez

4 KASIM 2016 - SALON 5
11:40 - 11:50
Moleküler Görüntüleme Fiziği Ve Radyasyondan Korunma

SS - 59

TÜRKİYE'DE RADYOGRAFİDE HASTA DOZLARI NEDEN YÜKSEK: RADYOGRAFİ TEKNİKLERİNİN DEĞERLENDİRİLMESİ

Gökçe Kaan Ataç, Ebru Özan Sanhal, Kaan Alişar, Tolga İnal, Aslıhan Alhan, Sadi Gündoğdu

4 KASIM 2016 - SALON 5
11:50 - 12:00
Moleküler Görüntüleme Fiziği Ve Radyasyondan Korunma

SS - 60

TIBBİ GÖRÜNTÜLEMEDE REHBERLERE GEREKSİNİM VAR

Gökçe Kaan Ataç, Kaan Alişar, Ebru Özan Sanhal, Tolga İnal, Sadi Gündoğdu, Mehmet Ali Yinanç

4 KASIM 2016 - SALON 5
12:00 - 12:10
Nöroradyoloji

SS - 61

PARKİNSON HASTALARINDA KORPUS KALLOZUM HACMİNİN MANYETİK REZONANS GÖRÜNTÜLEME İLE DEĞERLENDİRİLMESİ

Ümit Erkan Vurdem, Niyazi Acer, Ahmet Savranlar, Ali Koç, Özgür Karabıyık, Zafer Altun, Tolga Ertekin

4 KASIM 2016 - SALON 5
12:10 - 12:20
Girişimsel Radyoloji

SS - 62

BAZİLLER ARTER FENESTRASYON ANEVRİZMALARINDA FARKLI ENDOVASKÜLER TEDAVİ YÖNTEMLERİ

Mehmet Korkmaz, Bekir Şanal, Celal Çınar, Ömer Fatih Nas, Bahattin Hakyemez, İsmail Oran

4 KASIM 2016 - SALON 2
14:00 - 14:140
Kas - İskelet Radyolojisi

SS - 63

HEMODİYALİZ HASTALARINDA AŞİL TENDON KALINLIĞI VE SHEAR - WAVE ELASTOGRAFİ İLE ELASTİSİTE DEĞERLENDİRİLMESİ.

Azad Hekimoğlu, Aynur Turan, Begüm Demirler Şimşir, Hasan Ali Durmaz, Mehmet Deniz Aylı, Baki Hekimoğlu

4 KASIM 2016 - SALON 3
14:00 - 14:140
Girişimsel Radyoloji

SS - 64

KRONİK PERİFERİK ARTERİYOVENÖZ FİSTÜLLERİN ENDOVASKÜLER YOLLA KÜRATİF TEDAVİSİ

Halil Bozkaya, Celal Çınar, Arastu Tizro, Pelin Öztürk, Mustafa Parıldar, İsmail Oran

4 KASIM 2016 - SALON 4
14:00 - 14:140
Genitoüriner Sistem Radyolojisi

SS - 65

SPONTAN PRETERM DOĞUMU ÖNGÖRMEDE PLASENTAL STRAİN ELASTOGRAFİ VE SERVİKAL UZUNLUK DEĞERLERİNİN TANISAL ETKİNLİĞİ

Eda Albayrak, Tuğçe Özlem Kalaycı

4 KASIM 2016 - SALON 5
13:30 - 13:40
Pediatrik Radyoloji

SS - 66

SEREBRAL PALSİLİ ÇOCUKLARDA BOTULİNUM TOXİN A ENJEKSİYONU VE REHABİLİTASYON TEDAVİSİ SONRASI KAS SERTLİĞİNİN ACOUSTIC RADİATİON FORCE IMPULSE (ARFI) ELASTOGRAFİ İLE KANTİTATİF OLARAK DEĞERLENDİRİLMESİ

Meltem Ceyhan Bilgici, Tümay Bekçi, Yasemin Ulus, Ayhan Bilgici, Leman Tomak, Mustafa Bekir Selçuk

4 KASIM 2016 - SALON 5
13:40 - 13:50
Pediatrik Radyoloji

SS - 67

OBSTETRİK BRAKİAL PLEKSUS YARALANMALARINDA ULTRASONOGRAFİ İLE MANYETİK REZONANS GÖRÜNTÜLEME ARASINDAKİ KORELASYON

Altan Güneş, Akın Üzümcügil, Kader Karlı Oğuz

4 KASIM 2016 - SALON 5
13:50 - 14:00
Pediatrik Radyoloji

SS - 68

NUTCRACKER SENDROM'LU ÇOCUKLARDA KONTRASTSIZ MANYETİK REZONANS GÖRÜNTÜLEMENİN TANIYA KATKISI

Ali Er, Nail Uzunlulu, Tevfik Güzelbey, Arda Kayhan, Aysel Kıyak, Sevgi Yavuz

4 KASIM 2016 - SALON 5
14:00 - 14:10
Pediatrik Radyoloji

SS - 69

TEK TARAFLI ÜRETEROPELVİK BİLEŞKE DARLIĞI OLAN ÇOCUKLARIN ACOUSTİC RADİATİON FORCE IMPULSE (ARFI) ELASTOGRAFİ İLE DEĞERLENDİRİLMESİ

Hatice Arıöz Habibi, Rümeysa Yasemin Çiçek, Sedat Giray Kandemirli, Emel Üre, Ayşe Kalyoncu Uçar, Mine Aslan, Salim Çalışkan, İbrahim Adaletli

4 KASIM 2016 - SALON 5
14:10 - 14:20
Toraks Radyolojisi

SS - 70

AKUT PULMONER EMBOLİDE BİR TANI ARACI OLARAK KANTİTATİF BİLGİSAYARLI TOMOGRAFİ

İkram Eda Duman, Nuri Çagatay Çimşit, Canan Çimşit

4 KASIM 2016 - SALON 5
14:20 - 14:30
Toraks Radyolojisi

SS - 71

THE ROLE OF DİFFUSİON - WEİGHTED MR İMAGİNG İN DETECTİNG MALİGNANT AND BENİGN PLEURAL THİCKENİNG İN ASBESTOS - RELATED PLEURAL DİSEASES

Mustafa Koç, Ahmet Kürşad POYRAZ

5 KASIM 2016 - SALON 1
09:30 - 09:40
Baş - Boyun Radyolojisi

SS - 72

SEMİSİRKÜLER KANALLARIN DEĞERLENDİRİLMESİNDE VOKSEL BOYUTLARI VE KESİT KALINLIĞININ ETKİSİ: CONE BEAM BT VE MULTİSLİCE BT KARŞILAŞTIRILMASI

Kaan Orhan, Nihal Yetimoğlu Özdil, Umut Seki, Tuğrul Örmeci

5 KASIM 2016 - SALON 2
09:30 - 09:40
Kardiyovasküler Görüntüleme

SS - 73

SİSTEMİK SKLEROZLU HASTALARDA KARİYAK MR'DAKİ GEÇ KONTRASTLANMA İLE KLİNİK PARAMETRELER ARASINDAKİ İLİŞKİNİN DEĞERLENDİRİLMESİ

Mustafa Mahmut Barış, Merih Birlik, Gökçe Kenar, Naciye Sinem Gezer

5 KASIM 2016 - SALON 3
09:30 - 09:40
Abdominal Radyoloji

SS - 74

İLEUSTA BİLGİSAYARLI TOMOGRAFİNİN ROLÜ: İNTESTİNAL DUVAR ÖZELLİKLERİ ETYOLOJİYİ BELİRLEYEBİLİR Mİ?

Sevcan Türk, Ezgi Güler, Mustafa Harman, Ahmet Sever, Nevra Elmas

5 KASIM 2016 - SALON 4
09:30 - 09:40
Girişimsel Radyoloji

SS - 75

SİROZA SEKONDER GELİŞEN HİPERSPLENİZMDE PARSİYEL SPLENİK ARTER EMBOLİZASYONU (PSAE) : ÇUKUROVA ÜNİVERSİTESİ DENEYİMİ VE UZUN DÖNEM SONUÇLARI

Hüseyin Tuğsan Ballı, Hüseyin Erol Aksungur, Erol Akgül, Hasan Bilen Onan, Hikmet Akkız, Yusuf Can

5 KASIM 2016 - SALON 2
14:00 - 14:10
Genitoüriner Sistem Radyolojisi

SS - 76

PROSTAT FÜZYON BİYOPSİNİN ETKİNLİĞİ VE KULLANIM ALANLARININ TARTIŞILMASI; İLK DENEYİMİMİZ

Rüştü Türkay, Ercan İnci, Figen Palabıyık, Sema Aksoy, Volkan Tuğcu

5 KASIM 2016 - SALON 3
14:00 - 14:10
Baş - Boyun Radyolojisi

SS - 77

PAPİLLER TİROİD KANSERİNDE YÜKSEK DİRENÇLİ KAN AKIMI; KLİNİK KULLANIM İÇİN GÖRÜNTÜLEME ÇALIŞMASI

Ahmet Aslan, Ercan Ayaz, Seda Sancak, Mine Aslan, İbrahim İnan, Sıdıka Şeyma Özkanlı, Orhan Alimoğlu, Murat Acar

5 KASIM 2016 - SALON 4
14:00 - 14:10
Moleküler Görüntüleme Fiziği Ve Radyasyondan Korunma

SS - 78

RADYOLOJİ DEPARTMANLARININ HASTANIN RADYASYONDAN KORUNMASI İLE İLGİLİ YAKLAŞIMLARI

Gökçe Kaan Ataç, Ebru Özan Sanhal, Tolga İnal, Aslıhan Alhan, Sadi Gündoğdu

4 KASIM 2016, CUMA - SALON 5
08:30-08:40
Abdominal Radyoloji

SS-39

ÇOK KESİTLİ BİLGİSAYARLI TOMOGRAFİDE AKUT APANDİSİT TANISI İÇİN YENİ BİR KRİTER: İLEOKOLİK ARTER VE VEN ÇAPININ DEĞERİ

Mehmet Şirik, Serdar Olt

4 KASIM 2016, CUMA - SALON 5
08:50-09:00
Acil Radyoloji

SS-41

SYNCOPE, VERTİGO AND SEİZURE: WHAT İS THE UTİLİTY OF IMAGİNG İN THE EMERGENCY DEPARTMENT?

Kerem Öztürk, Cem Bilgin, Esra Soylu Öztürk, Bahattin Hakyemez, Müfit Parlak

4 KASIM 2016, CUMA - SALON 5
09:00-09:10
Baş - Boyun Radyolojisi

SS-42

AKUSTİK NÖROMALI HASTALARDA GAMMAKNİFE RADİOSURGERY İLE TEDAVİ SONRASI İŞİTME YOLAKLARININ DTG İLE DEĞERLENDİRİLMESİ

Serpil Kurtcan, Mustafa Aziz Hatiboğlu, Alpay Alkan , Bahar Atasoy , Hakan Seyithanoğlu, Ayşe Aralaşmak, Hüseyin Toprak

4 KASIM 2016, CUMA - SALON 5
09:10-09:20
Baş - Boyun Radyolojisi

SS-43

LARİNKSİN SKUAMÖZ HÜCRELİ KARSİNOMU OLGULARINDA TÜMÖR VOLÜMÜ, EVRESİ VE DERİNLİĞİNİN SERVİKAL LENF NODU METASTAZI PREDİKSİYON DEĞERLERİNİN KARŞILAŞTIRILMASI

Abdullah Soydan Mahmutoğlu, Didem Rıfkı, İrfan Çelebi, Ömer Naci Tabakçı, Mehmet Tahtabaşı, Müjdat Bankaoğlu, Özdeş Mahmutoğlu, Yeşim Karagöz, Muzaffer Başak

4 KASIM 2016, CUMA - SALON 5
09:20-09:30
Genitoüriner Sistem Radyolojisi

SS-44

İNFERTİLİTE ETYOLOJİSİ ARAŞTIRILAN VARİKOSELLİ OLGULARDA TESTİSİN REAL-TİME SEMİKANTİTATİF SONOELASTOGRAFİ İLE DEĞERLENDİRİLMESİ

Özgür Karabıyık, Ali Koç, Ümit Erkan Vurdem, Muhammet Çoban, Tuba Kurt, Zafer Altun, Mustafa Bilgili

4 KASIM 2016, CUMA - SALON 5
09:30-09:40
Genitoüriner Sistem Radyolojisi

SS-45

KİSTİK RENAL KİTLELERDE MALİGNİTEYİ BELİRLEMEDE DİFFÜZYON AĞIRLIKLI MANYETİK REZONANS GÖRÜNTÜLEMENİN ROLÜ

Fikret Balyemez, Ahmet Aslan, İbrahim İnan, Ercan Ayaz, Ahmet Aktan, Sıdıka Şeyma Özkanlı, Murat Acar

4 KASIM 2016, CUMA - SALON 5
09:40-09:50
Girişimsel Radyoloji

SS-46

VERTEBRAL METASTAZLARDA RF ABLASYONUN ETKİNLİĞİ. İLK SONUÇLAR

Mehmet Fatih İnecikli, Ömer Fatih Nas, Bahattin Hakyemez, Sibel Gök İnecikli, Mehmet Beyazal, Fatma Beyazal Çeliker

4 KASIM 2016, CUMA - SALON 5
09:50-10:00
Girişimsel Radyoloji

SS-47

MALİGN BİLİYER OBSTRUKSİYONLARİN PALYATİF TEDAVİSİNDE PERKUTAN ENDOBİLİYER RADYOFREKANS ABLASYON (RFA) YONTEMİ İLE STENT YERLESTİRİLMESİ, TEDAVİ SONRASİ STENT PATENSİSİNDE RFA YONTEMİNİN ETKİNLİGİ

Berat Acu, Esin Kurtulus

4 KASIM 2016, CUMA - SALON 5
10:00-10:10
Görüntüleme Bilişimi

SS-48

3 BOYUTLU YAZICILARIN RADYOLOJİDE KULLANIMI: TEKNİK VE UYGULAMA ÖRNEKLERİ

Artür Salmaslıoğlu, Kubilay Aydın, Arzu Poyanlı, Barış Bakır, Gülden Acunaş, Bülent Acunaş

4 KASIM 2016, CUMA - SALON 5
10:40-10:50
Kardiyovasküler Görüntüleme

SS-53

SPORCULARDA GELİŞEN MİYOKARDİYAL DEĞİŞİKLİKLERİN T1 HARİTALAMA VE KARDİYAK FONKSİYONEL DEĞERLENDİRME İLE 3 TESLA MR CİHAZI KULLANILARAK İNCELENMESİ.

Cemile Ayşe Görmeli, Gökay Görmeli, Jülide Yağmur, Zeynep Maraş Özdemir, Ayşegül Sağır Kahraman, Cemil Çolak, Ramazan Özdemir

4 KASIM 2016, CUMA - SALON 5
10:50-11:00
Kardiyovasküler Görüntüleme

SS-54

ŞİDDETLİ OLMAYAN KÜNT GÖGÜS TRAVMALARINDA DUAL ENERJİ BİLGİSAYARLI TOMOGRAFİNİN KARDİAK KONTÜZYOLARI GÖSTERMEDEKİ ETKİNLİĞİ VE KULLANILABİLİRLİĞİ

Recep Sade, Mecit Kantarcı, Hayri Oğul, Ümmügülsüm Bayraktutan, Mustafa Uzkeser, Şahin Aslan, Enbiya Aksakal, Necip Becit

4 KASIM 2016, CUMA - SALON 5
11:00-11:10
Kas - İskelet Radyolojisi

SS-55

SPONDİLOLİZİS SAPTANAN HASTALARDA KANTİTATİF BİLGİSAYARLI TOMOGRAFİ İLE VERTEBRAL KEMİK YOĞUNLUĞU ÖLÇÜMÜ

Naciye Sinem Gezer, Ali Balcı, Orhan Kalemci, Nevin Köremezli, Işıl Başara, Koray Ur

4 KASIM 2016, CUMA - SALON 5
11:10-11:20
Kas - İskelet Radyolojisi

SS-56

VÜCUT YAĞ MİKTARININ DEĞERLENDİRİLMESİNDE ULTRASONOGRAFİ, BİYOELEKTRİK EMPEDANSMETRE VE SKİNFOLD ÖLÇÜM YÖNTEMLERİNİN KARŞILAŞTIRILMASI

Evren Üstüner, Mehmet Mesut Çelebi, Serdal Kenan Köse, Melih Cantürk, Ercan Erdoğmuş, Beyhan Karlı, Sezgi Özdemir, Feyza Şimşek, Said Buğra Taşkın, Engin Telli, Çağlar Uzun

4 KASIM 2016, CUMA - SALON 5
11:20-11:30
Meme Radyolojisi

SS-57

BİYOPSİ GEREKTİREN MİKROKALSİFİKASYONLARDA MEME MRG BULGULARININ ANALİZİ

Füsun Taşkın, Nermin Tunçbilek, Onur Buğdaycı, Ahmet Tanyeri, Recep Özgür, Efe Soydemir, Handan Kaya, Mustafa Erkin Arıbal

4 KASIM 2016, CUMA - SALON 5
11:30-11:40
Meme Radyolojisi

SS-58

DİJİTAL MAMOGRAFİDE NEGATİF İMAJLARIN ÖNEMİ

Ayşegül Altunkeser, Muslu Kazım Körez

4 KASIM 2016, CUMA - SALON 5
11:40-11:50
Moleküler Görüntüleme Fiziği ve Radyasyondan Korunma

SS-59

TÜRKİYE'DE RADYOGRAFİDE HASTA DOZLARI NEDEN YÜKSEK: RADYOGRAFİ TEKNİKLERİNİN DEĞERLENDİRİLMESİ

Gökçe Kaan Ataç, Ebru Özan Sanhal, Kaan Alişar, Tolga İnal, Aslıhan Alhan, Sadi Gündoğdu

4 KASIM 2016, CUMA - SALON 5
11:50-12:00
Moleküler Görüntüleme Fiziği ve Radyasyondan Korunma

SS-60

TIBBİ GÖRÜNTÜLEMEDE REHBERLERE GEREKSİNİM VAR

Gökçe Kaan Ataç, Kaan Alişar, Ebru Özan Sanhal, Tolga İnal, Sadi Gündoğdu, Mehmet Ali Yinanç

4 KASIM 2016, CUMA - SALON 5
12:00-12:10
Nöroradyoloji

SS-61

PARKİNSON HASTALARINDA KORPUS KALLOZUM HACMİNİN MANYETİK REZONANS GÖRÜNTÜLEME İLE DEĞERLENDİRİLMESİ

Ümit Erkan Vurdem, Niyazi Acer, Ahmet Savranlar, Ali Koç, Özgür Karabıyık, Zafer Altun, Tolga Ertekin

4 KASIM 2016, CUMA - SALON 5
12:10-12:20
Girişimsel Radyoloji

SS-62

BAZİLLER ARTER FENESTRASYON ANEVRİZMALARINDA FARKLI ENDOVASKÜLER TEDAVİ YÖNTEMLERİ

Mehmet Korkmaz, Bekir Şanal, Celal Çınar, Ömer Fatih Nas, Bahattin Hakyemez, İsmail Oran

4 KASIM 2016, CUMA - SALON 5
13:30-13:40
Pediatrik Radyoloji

SS-66

SEREBRAL PALSİLİ ÇOCUKLARDA BOTULİNUM TOXİN A ENJEKSİYONU VE REHABİLİTASYON TEDAVİSİ SONRASI KAS SERTLİĞİNİN ACOUSTIC RADİATİON FORCE IMPULSE (ARFI) ELASTOGRAFİ İLE KANTİTATİF OLARAK DEĞERLENDİRİLMESİ

Meltem Ceyhan Bilgici, Tümay Bekçi, Yasemin Ulus, Ayhan Bilgici, Leman Tomak, Mustafa Bekir Selçuk

4 KASIM 2016, CUMA - SALON 5
13:40-13:50
Pediatrik Radyoloji

SS-67

OBSTETRİK BRAKİAL PLEKSUS YARALANMALARINDA ULTRASONOGRAFİ İLE MANYETİK REZONANS GÖRÜNTÜLEME ARASINDAKİ KORELASYON

Altan Güneş, Akın Üzümcügil, Kader Karlı Oğuz

4 KASIM 2016, CUMA - SALON 5
13:50-14:00
Pediatrik Radyoloji

SS-68

NUTCRACKER SENDROM'LU ÇOCUKLARDA KONTRASTSIZ MANYETİK REZONANS GÖRÜNTÜLEMENİN TANIYA KATKISI

Ali Er, Nail Uzunlulu, Tevfik Güzelbey, Arda Kayhan, Aysel Kıyak, Sevgi Yavuz

4 KASIM 2016, CUMA - SALON 5
14:00-14:10
Pediatrik Radyoloji

SS-69

TEK TARAFLI ÜRETEROPELVİK BİLEŞKE DARLIĞI OLAN ÇOCUKLARIN ACOUSTİC RADİATİON FORCE IMPULSE (ARFI) ELASTOGRAFİ İLE DEĞERLENDİRİLMESİ

Hatice Arıöz Habibi, Rümeysa Yasemin Çiçek, Sedat Giray Kandemirli, Emel Üre, Ayşe Kalyoncu Uçar, Mine Aslan, Salim Çalışkan, İbrahim Adaletli

4 KASIM 2016, CUMA - SALON 5
14:10-14:20
Toraks Radyolojisi

SS-70

AKUT PULMONER EMBOLİDE BİR TANI ARACI OLARAK KANTİTATİF BİLGİSAYARLI TOMOGRAFİ

İkram Eda Duman, Nuri Çagatay Çimşit, Canan Çimşit

4 KASIM 2016, CUMA - SALON 5
14:10-14:30
Toraks Radyolojisi

SS-71

THE ROLE OF DIFFUSION-WEIGHTED MR IMAGING IN DETECTING MALIGNANT AND BENIGN PLEURAL THICKENING IN ASBESTOS-RELATED PLEURAL DISEASES

Mustafa Koç, Ahmet Kürşad Poyraz

Sözel Bildiriler

Abdominal Radyoloji

SS-01

ENDOMETRİOMA İLE HEMORAJİK KİST AYRIMINDA MRG' DE T2 SİYAH NOKTA, T2 SİYAH HALKA İŞARETLERİNİN VE T2 GÖLGELENMESİNİN KULLANIMININ ETKİNLİĞİ

Ayşegül Cansu[1], Eser Bulut[1], İlker Eyüboğlu[1], Emine Seda Güvendağ Güven[2], Ali Ahmetoğlu[1]

[1]Karadeniz Teknik Üniversitesi Tıp Fakültesi, Radyoloji Anabilim Dalı
[2]Karadeniz Teknik Üniversitesi Tıp Fakültesi, Kadın Hastalıkları ve Doğum Anabilim Dalı

Amaç: Bu çalışmada amaç endometriomaların hemorajik kistlerden ayırt edilmesinde 3-T MRG incelemede, T2 siyah nokta, T2 siyah halka işaretlerinin ve T2 gölgelenmesinin tanısal etkinliğinin araştırılmasıdır.

Gereç ve Yöntem: Ocak 2015- Şubat 2016 tarihleri arasında kurumumuz radyoloji veri tabanında bulunan anahtar kelime arama özelliğiyle pelvik MRG incelemelerde ovaryan endometrioma veya hemorajik kist tanısı olan, patolojik sonuçları veya takip radyolojik incelemeleri bulunan, 68 hastada 72 hemorajik kistik lezyon, patoloji ve takip sonuçlarından habersiz 2 radyologun ortak karar vermesiyle retrospektif olarak incelendi. Lezyonlarda T2 siyah nokta işareti ve T2 siyah halka varlığı; T2 siyah nokta işareti bulunan lezyonlarda, T2 siyah nokta sayı ve boyutu, T2 siyah halka bulunan lezyonlarda halkanın kesintili veya kesintisiz olması değerlendirildi. Lezyonların T2 intensitesi; T2 hiperintens, T2 gölgelenme pozitif ve T2 siyah intens olarak üç gruba ayrıldı. Endometrioma- hemorajik kist ayrımında T2 siyah nokta işareti, kesintili ve kesintisiz T2 siyah halka ve T2 gölgelenmesinin tanısal etkinliği istatistiksel olarak değerlendirildi. Anlamlılık seviyesi $p<0.05$ olarak belirlendi.

Bulgular: Yetmiş iki lezyondan 50'si endometrioma, 22'si hemorajik kist tanısı almıştı. Elli endometriomadan 26'sında (%52) T2 siyah nokta işareti izlendi. Hemorajik kistlerin hiçbirinde T2 siyah nokta işareti saptanmadı. T2 siyah nokta işareti için duyarlılık, özgüllük, pozitif öngörü değeri ve negatif öngörü değerleri sırasıyla; %52, %100, %100 ve %47.8 olarak bulundu ($p<0.001$). T2 gölgelenmesi endometriomaların %90'nında (n = 45), hemorajik kistlerin %18.2'sinde (n = 4) saptandı. T2 gölgelenmesi için duyarlılık, özgüllük, pozitif öngörü değeri ve negatif öngörü değerleri sırasıyla; %90, %81.2, %91.2, %78.3 idi. Kesintili T2 siyah halka endometriomaların % 67.3'ünde, hemorajik kistlerin %21.1'inde saptanırken, kesintisiz T2 siyah halka endometriomaların %32.7, hemorajik kistlerin % 78.9'unda izlendi.

Sonuç: Endometrioma-hemorajik kist ayrımında yüksek özgüllük değeri olan T2 siyah nokta işareti ile yüksek duyarlılık değeri olan T2 gölgelenmesinin birlikte kullanımı tanısal etkinliği artıracaktır.

Anahtar Kelimeler: Endometrioma, hemorajik kist, T2 gölgelenmesi, T2 siyah nokta işareti, T2 siyah halka

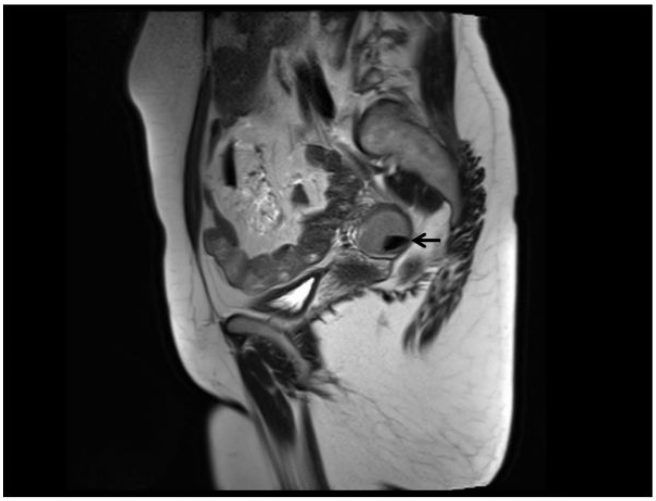

Resim 1: 38 yaşında, endometriomadan takipli hastada sagital T2A incelemede sağ overde T2 gölgelenmesi ve T2 siyah nokta(ok) izleniyor.

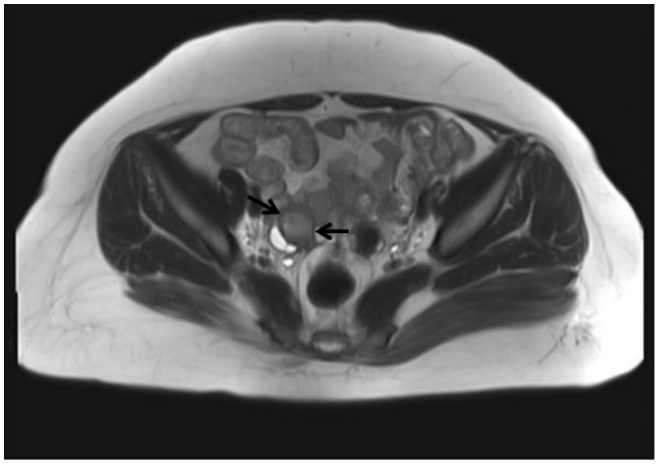

Resim 2: 39 yaşında, aksiyel T2A incelemede sağ overde T2 gölgelenmesi ve kesintili siyah halkası(ok) olan hasta

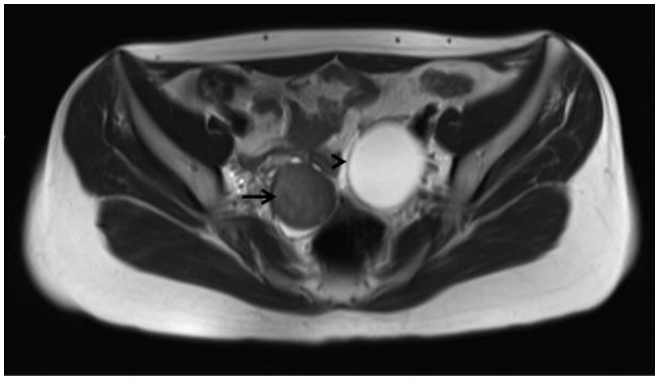

Resim 3: 25 yaşında pelvik ağrı nedeniyle MRG çekilen hastada sağ overde T2 gölgelenmesi (ok) bulunan endometrioma izleniyor. Aynı hastada sol overde basit kiste ait görünüm mevcut(ok başı).

Tablo 1. Endometrioma ve hemorajik kist gruplarının MRG özellikleri

		Endometrioma (n=50)	Hemorajik Kist (n=22)
Yaş		14-53 (34.62±8.8)	24-52 (37.8±9.1)
Kist boyutu (mm)		16-150 (48.6±26.6)	16-70 (37±14.1)
T2 gölgelenmesi (%)		90	18.2
T2 Siyah Halka (%)			
	Yok	2	13
	İnkomplet	67.3	21.1
	Komplet	32.7	78.9
T2 Siyah Nokta İşareti(%)		52	0
T2 Siyah Nokta Sayısı		1-5 (1.7±1.1)	0
T2 Siyah Nokta Boyutu(mm)		2-14 (5.3±3.7)	0

Tablo 2. Endometrioma ve hemorajik kist ayrımında T2 siyah nokta işareti,T2 gölgelenme ve T2 siyah halka özelliklerinin istatistiksel verileri

MR Bulguları		Duyarlılık (%)	Özgüllük (%)	Pozitif Öngörü Değeri (%)	Negatif Öngörü Değeri(%)
T2 Siyah Nokta İşareti		52	100	100	47.8
T2 gölgelenmesi		90	81.2	91.2	78.3
T2 Siyah Halka					
	İnkomplet	67.3	78.9	89.2	48.4
	Komplet	78.9	67.3	48.4	89.2

Kas-İskelet Radyolojisi

SS-02

TIRNAK ULTRASONOGRAFİSİ NEDİR? NEREDE KULLANILIR?

Ümit Aksoy Özcan[1], Sıla Ulus[1], Özgür Timurkaynak[2], İkbal Esen Aydıngöz[2]

[1]Acıbadem Üniversitesi Tıp Fakültesi Radyoloji Anabilim Dalı
[2]Acıbadem Üniversitesi Tıp Fakültesi Dermatoloji Anabilim Dalı

Giriş ve Amaç: Tırnak patolojileri çok yaygındır ve bu patolojiler diğer dermatolojik lezyonlar gibi esas olarak fizik muayene ve biyopsi ile değerlendirilir. Yüksek rezolüsyonlu ultrasonografi (YRUS) tırnak ve tırnak yatağının yüzeyel lokasyonu nedeniyle tırnak patolojilerinin değerlendirilmesinde üstün bir yöntemdir. Bu incelemede yüksek frekanslı lineer transdüserler kullanılmaktadır. Temel endikasyonu tırnak tümörleridir. Bu çalışmada amacımız bu yöntemin teknik özelliklerini ve temel bulguları sunmaktır.

Yöntem: Ocak 2013-Nisan 2016 tarihleri arasında radyoloji bölümümüze tırnak ultrasonografisi (USG) nedeniyle gelen 21 hasta (10 erkek, 11 kadın, yaşları 5-64; ortalama 41.5) prospektif olarak çalışmaya dahil edilmiştir. İncelemeler 18-6 lineer transdüser (Siemens Accuson) ile ve uygun transmisyon için su yatağı kullanılarak gerçekleştirilmiştir. Gri skala USG ile tırnak kalınlığı, tırnak yatağı kalınlığı; matriks uzunluğu; matriks-kemik mesafesi değerlendirilmiştir. Ayrıca renkli Doppler ve power Doppler ile kan akımı değerlendirilmiştir.

Tartışma ve Sonuç: Tırnak patolojilerinin tanısı için rutin uygulamada non-invaziv bir yöntem olarak manyetik rezonans görüntüleme (MRG) kullanılmaktaydı. Bunun yerine daha kolay ve sık bulunan bir yöntem olması nedeniyle USG kullanılması önerilmektedir. USG boyut, iç yapı ve şekil gösterir. Tırnak yatağı homojen ve hipoekoik olup dorsal korteksin hiperekojenitesini tırnaktan ayırır. Tırnak iki paralel ekojenik hat oluşturur. Bu görünüm sadece USG ile izlenebilmektedir. Tırnak matriksi belirgin olarak hipoekoik görülür. Sonuç olarak tırnak patolojilerinin değerlendirilmesinde non-invaziv bir yöntem olan USG kullanımını klinik bulgular ile birlikte tanıya yardımcı olması açısından öneriyoruz.

Anahtar Kelimeler: tırnak, ultrasonografi, tırnak yatağı, matriks

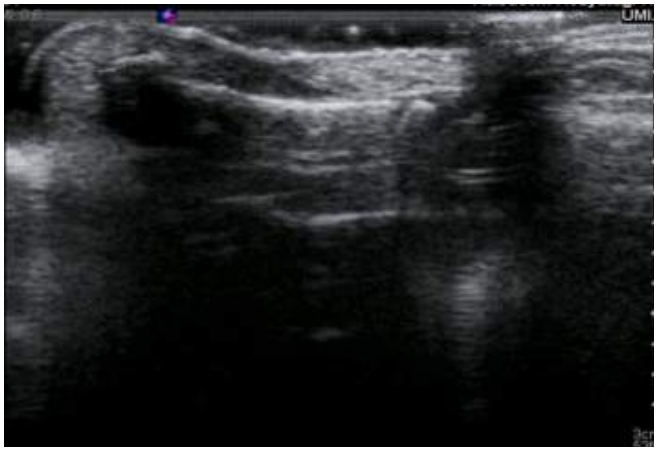

Resim 1.

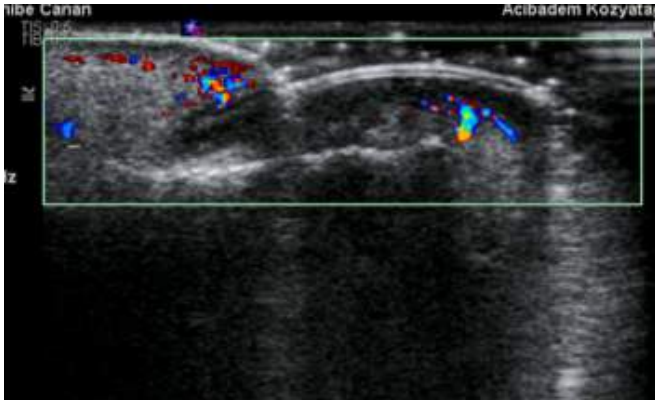

Resim 2.

Nöroradyoloji

SS-03

İNTRAKRANİYAL HİPERTANSİYON OLGULARINDA RADYOLOJİK SKORLAMA VE LOMBER AÇILIŞ BASINCI KORELASYONU

Sedat Alpaslan Tuncel[1], Bekir Çağlı[1], Erdem Yılmaz[1], Aslan Tekataş[2], Yahya Çelik[2], Mehmet Ercüment Ünlü[1]

[1]Trakya Üniversitesi Radyodiagnostik Anabilim Dalı
[2]Trakya Üniversitesi Nöroloji Anabilim Dalı

Amaç: idiopatik intrakraniyal hipertansiyon (IIH) olgularında, kraniyal MR ve kontrastlı MR venografi bulgularından elde edilen radyolojik skor ile lomber açılış basıncının (LOP) korelasyonunu araştırmak

Gereç ve Yöntem: 2010-2014 yılları arasında, beyin MR ve kontrastlı MR venografi tetkikleri yapılan ve LOP bakılan IIH olguları, retrospektif olarak değerlendirildi. Toplam 51 olguda, 3 deneyimli nöroradyolog tarafından (LOP değerlerini bilmeyen), literatürde tanımlanmış olan 6 radyolojik bulgu (empty sella, perioptik genişleme, optik tortiozite, optik glob posteriorunda yassılaşma, bilateral transvers sinüs darlığı) var ya da yok şeklinde konsensüs ile saptandı. Her bir bulgu varlığı için 1 puan verilerek toplamda en yüksek 6 puan üzerinden radyolojik skor elde edildi. Elde edilen radyolojik skor ile LOP arasında korelasyon değerlendirildi.

Bulgular: Radyolojik skor ile LOP arasında anlamlı korelasyon saptanmadı (r=0,095; p=0,525, spearman's). Benzer şekilde her bir radyolojik bulgu ile LOP arasında (parsiyel empty sella [p=0.137], perioptik genişleme [p=0.265], optik tortiozite [p=0.948], posterior yassılaşma [p=0.491], optik diskte bombelik [p=0.881], bilateral dural sinüs darlığı [p=0.837], Mann Whitney U) anlamlı korelasyon bulunmadı.

Sonuç: Tanı aşamasında göz önünde bulundurulan ve güvenilir kabul edilen, literatürde tanımlanmış radyolojik bulgular ile LOP arasında anlamlı korelasyon bulunmamaktadır.

Anahtar kelimeler: idiyopatik intrakraniyal hipertansiyon, radyolojik skorlama, mr, lomber açılış basıncı

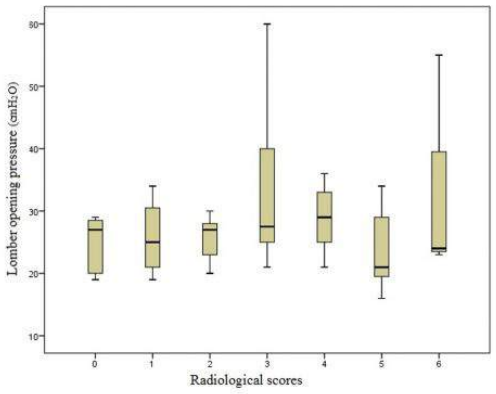

Resim 1.

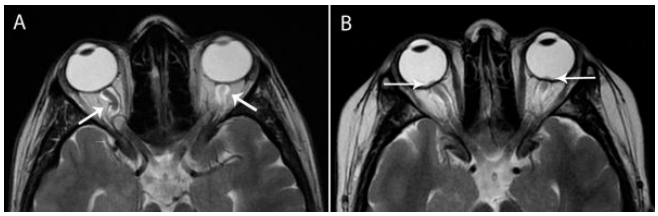

Resim 2.

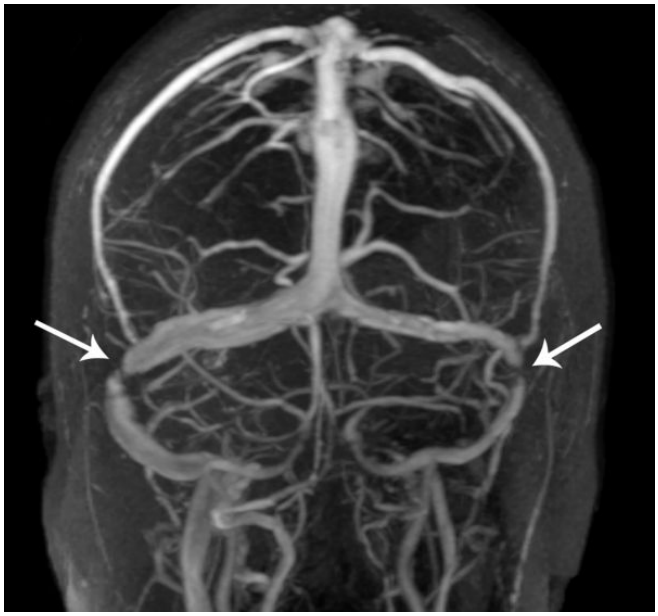

Resim 3.

Toraks Radyolojisi

SS-04

PULMONER KİST HİDATİK BİLGİSAYARLI TOMOGRAFİ BULGULARI VE ÇOCUK-YETİŞKİN HASTALARDAKİ FARKLARI

Mehmet Güli Çetinçakmak[1], Salih Hattapoğlu[1], Cihad Hamidi[1], Fatih Meteroğlu[2], Bircan Alan[1], Melike Demir[3], Ayşenur Keleş[4], Cemil Göya[1]

[1]Dicle Üniversitesi Tıp Fakültesi Radyoloji Anabilim Dalı
[2]Dicle Üniversitesi Tıp Fakültesi Göğüs Cerrahisi Anabilim Dalı
[3]Dicle Üniversitesi Tıp Fakültesi Göğüs Hastalıkları Anabilim Dalı
[4]Dicle Üniversitesi Tıp Fakültesi Patoloji Anabilim Dalı

Amaç: Günümüzde pulmoner kist hidatik(PKH) tanısı için en sık kullanılan kesitsel görüntüleme yöntemi Bilgisayarlı Tomografi (BT) dir. Ancak PKH hastaların BT bulguları konusuna kapsamlı çalışma bildiğimiz kadarı ile bulunmamaktadır. Çalışmamızda pediatrik-yetişkinlerde PKH hastalarında BT bulgularını ve farklılık araştırmak istedik.

Materyal-Metod: 2007-2015 yılları arasında PKH tanısı bulunan tüm hastalar değerlendirildi Bütün hastaların operasyon öncesi BT incelemesi değerlendirilerek: kistlerin lokalizasyonu, çapı, sayısı ve diğer bulguları değerlendirildi.

Sonuçlar: Pediatrik (0-17) 70 ve yetişkin grupta (18-74) 64 olmak üzere 134 hasta çalışmaya dahil edildi.Pediatrik grupta 101, yetişkin grupta 153 kist vardı.

İki yetişkin hastada sınırları biribirinden net ayrılamayan sayılmayacak kadar kist vardı.

Pediatrik ve Yetişkin grupların karşılaştırılması: Cinsiyet açısında pediatrik grupta erkek yetişkin grupta ise kadınlarda daha fazla idi(p=0.022) Pediatrik ve yetişkin grupta en sık tek kist görülmesine rağmen pediatrik grupta bir kist bulunan hastalar istastistiksel olarak daha yüksekti (p=0.03). Pediatrik hastalarda kist çapları yetişkinlere göre daha büyüktü (p<0.001). Pediatrik grupta segmenter-lober bronşlara kompresyon sıklığı yetişkinlere göre artmıştı(p<0.001). pediatrik grupta germinatif membranın görülme sıklığı yetişkin gruba göre daha fazla idi (p=0.019). Pediatrik ve yetişkin grupta karaciğer koenfestasyonu açısından iki grup arasında fark yoktu(p=0.171)

Tartışma ve Sonuç: Sonuç olarak BT'de pulmoner kist hidatiğin çok farklı görünümleriyle karşılaşabiliriz. Pediatrik hastalarda BT bulgular açısından erkek cinsiyet, çapın büyük olması, tek kist, bronş basısı, germinatif membran daha sık görülmesi göz önünde bulundurulmalıdır.

Anahtar Kelimeler: kist hidatik,akciğer, bilgisayarlı tomografi

Pediatrik Radyoloji

SS-05

ÇOCUKLARDA NORMAL TİROİD DOKUSUNUN VE TİROİD PATOLOJİLERİNİN SHEAR WAVE ELASTOGRAFİ İLE DEĞERLENDİRİLMESİ

Figen Palabıyık[1], Ercan İnci[1], Esra Deniz Papatya Çakır[2], Elif Hocaoğlu[1]

[1]Bakırköy Dr. Sadi Konuk Eğitim ve Araştırma Hastanesi, Radyoloji Kliniği, İstanbul
[2]Bakırköy Dr. Sadi Konuk Eğitim ve Araştırma Hastanesi, Çocuk Sağlığı ve Hastalıkları Kliniği, İstanbul

Amaç: Shear wave elastografi (SWE) doku elastisitesini kullanıcıdan bağımsız objektif olarak değerlendiren bir ultrasonografi tekniğidir. Bu teknik ile ultrason probu ile kısa süreli yüksek frekanslı akustik itici kuvvet uygulanmakta, bu kuvvet dokularda küçük dalgalanmalara yol açmakta ve oluşan dalgaların dokuda ilerleme hızı ölçülebilmektedir. Erişkin tiroid patolojilerinde; özellikle tiroidit değerlendirilmesi ve tiroid nodüllerinde malign-benign ayrımının yapılmasında kullanılabilirliği gösterilmiştir ancak çocukluk yaş grubunda bu konu ile ilgili çalışma yoktur. Bu çalışmanın amacı çocuklarda normal tiro-

id dokusunun SWE hız değerlerini belirlemek ve tiroid patolojilerinde SWE kullanımını tartışmaktır.

Gereç ve yöntem

Tiroid patolojisi olmayan ve ultrason ile tiroid dokusu normal izlenen 113 çocuk olgunun sağ ve sol ayrı olmak üzere 226 tiroid lobu değerlendirilerek çocukluk çağında normal tiroid dokusunun shear wave hız değerleri (m/sn) belirlendi. Ayrıca çocuk endokrinoloji bölümünden kliniğimize tiroid patolojisi saptanarak ultrason için gönderilen 78 hasta çalışmaya dahil edildi ve tiroid nodülleri dışında diğer tiroid patolojileri için 140 tiroid lobu değerlendirildi. Olgulara B-mod ve Doppler US incelemesi sonrası SWE yapılarak hız değerleri saptandı ve normal tiroid SWE hız değerleri ile karşılaştırıldı. Tiroid nodüllerinde ise karşılaştırma için hastanın kendi normal tiroid doku SWE hız değerleri kullanıldı.

Bulgular: Normal olan 113 olgunun (66 K, 47 E) yaş ortalaması 10 yaş olup normal tiroid SWE hız değerleri 1.82±2.7 m/sn saptandı (min:1.32 m/sn, max: 2.37 m/sn). Sağ ve sol tiroid lobları arasında hız değerleri açısından anlamlı fark izlenmedi. Tiroid patolojisi olan 78 olgunun (53 K, 25 E) yaş ortalaması 11 yaşdı. Dört hipertiroidi, 14 hipotirodi, 8 konjenital hipotiroidi, 80 otoimmun tiroidit, 10 tiromegali, 24 izole TSH yüksekliği ve 8 tiroid nodülü olan olgu SWE ile değerlendirildi. Konjenital hipotiroidi ve hipotiroidi olgularında tiroid SWE hız değerlerinde anlamlı değişiklik saptanmaz iken ($p>0.05$) otoimmun tiroidit olgularında daha belirgin olmak üzere tiromegali, izole TSH yüksekliği ve hipertiroidi olgularında SWE hız değerleri istatiksel olarak yüksek bulundu ($p<0.05$) (Tablo 1). Tiroid nodüllerinde ise normal tiroid dokusuna göre hız değerlerinde anlamlı fark izlenmedi ($p>0.05$) (Tablo 2)

Sonuç: Tiroid patolojileri nadirde olsa geç çocukluk ve adölesan dönemde karşımıza çıkmaktadır. Doku fibrozisinin ön planda olduğu ve çocukluk çağında en sık görülen otoimmun tiroidit olgularında SWE tanıya katkı sağlayabilir. Tiromegali, hipertiroidi ve izole TSH yüksekliği olan olgularda da tiroid elastisitesi etkilenmektedir. Tiroid nodülleri çocukluk çağında nadirdir ve malignite olasılığı düşüktür. Ancak SWE biyopsi endikasyonu için yol gösterici olabilir. SWE çocuklarda tiroid patolojilerinin değerlendirilmesinde B-mod ve Doppler US ile birlikte kullanılabilir bir görüntüleme yöntemidir.

Anahtar Kelimeler: Shear wave elastografi, çocuk, tiroid

Tablo 1.

		Normal tiroid		Hipertiroidi		Hipotiroidi		Konj. hipotiroidi		Otoimmun tiroidit		Tiromegali		TSH yüksekliği	
		Ort.±s.s	Med	Ort.±s.s	Med	Ort.±s.s	Med	Ort.±s.s	Med	Ort.±s.s	Med	Ort.±s.s	Med	Ort.±s.s	
Yaş		9.7±2.9	10.0	13.5±1.7	13.5	8.2±2.8	9.0	8.0±2.0	8.5	12.5±2.9	12.0	10.8±4.2	11	10.8±3.4	11.5
Cinsiyet	Kadın	132	%58	0	%0	8	%57	2	%25	66	%82	8	%80	14	%58
	Erkek	94	%42	4	%100	6	%43	6	%75	14	%18	2	%20	10	%42
m/sn		1.8±0.3	1.8	2.6±0.9	2.4	1.8±0.3	1.7	1.8±0.2	1.9	3.7±0.8	3.7	2.3±0.5	2.2	2.6±0.6	2.8
				0.051		0.529		0.538		0.000		0.010		0.000	

Tablo 2.

	Nodül		Normal tiroid		p
	Ort.±s.s.	Med	Ort.±s.s.	Med	0.063
m/sn	2.2±0.3	2.2	1.9±0.2	1.9	0.063

Abdominal Radyoloji

SS-06

SAFRA KESESİ TAŞI, ABDOMİNOPELVİK ARTER ATEROM PLAKLARI VE KARDİYOVASKÜLER RİSK İLİŞKİSİ

Halil İbrahim Serin[1], Yunus Keser Yılmaz[1], Yaşar Turan[1], Ergin Arslan[1], Mustafa Fatih Erkoç[1], Aytaç Doğan[2], Mehmet Çelikbilek[1]

[1]Bozok Universitesi Tıp Fakultesi
[2]Erciyes Üniverstesi Tıp Fakultesi

Amaç: Bu çalışmada safra kesesi taşı olan ve olmayan hastaların abdominopelvik arterlerde kardiyak riskin göstergesi olan aterom plaklarını değerlendirmek ve kardiovasküler yönden risk değerlendirmelerinin yapılması amaçlanmıştır.

Materyal-Metot: Çalışmaya 48 safra kesesi taşı olan ve 88 safra kesesi taşı olmayan olmak üzere toplam 136 kişilik hasta populasyonu dahil edildi. Her hastanın özgeçmiş bilgileri, fizik muayene, Batın US, Tüm Batın CT ve Kan lipidlerini içeren biyokimyasal tetkikler yapıldı. Batın US de safra kesesi taşı olup olmadığına, Abdomen CT de ise aorta, iliak ve femoral arterlerde vasküler risk faktörlerinden plak formasyonu, intima media kalınlığı, plak kalsifikasyonu, mural trombüs, stenoz, anevrizma ve enflamasyon olup olmadığı not edildi. Ayrıca abdominopelvik aortada aterom plaklarının damar yüzeyinin ne kadarını kapladığı hesaplandı. Safra kesesi taşı durumuna göre iki grup bu veriler açısından karşılaştırıldı.

Bulgular: Safra kesesi taşı olan hastaların, diabetes mellitus ($p<0.05$) olması, yüksek BMI ye ($p<0.001$), yüksek Kolesterol ve LDL-C düzeylerine ($p<0.05$) sahip olmaları daha olasıdır. Safra kesesi taşı hastalığı olanlarla, kontrol grubu arasında ($p> 0.05$), yaş ve cinsiyet dağılımı, sigara içme durumu, alkol kullanımı, hipertansiyon, sistolik kan basıncı, diastolik kan basıncı, kreatinin, ALT, AST, TG ve HDL açısından anlamlı bir fark bulundu.

Safra kesesi taşı olan hastaların tüm batın arteriyel segmentlerinde vasküler risk faktörlerinin ve femoral arterlerde anevrizma oluşumunda önemli oranda bir ilişki bulunmuştur. Ayrıca safra kesesi taşı olan hastaların abdominal aorta, ana iliak arterler, eksternal iliak arterler ve ana femoral arterlerde ciddi aterom plakları olduğu gözlenmiştir. Safra kesesi taşı olan hastalarda, yaş, BMI, sistolik kan basıncı ve diastolik kan basıncı parametreleri ile tüm batın arter segmentlerindeki aterom plakları arasında belirgin bir ilişki bulunmuştur.

Tartışma ve Sonuç: SK taşı hastalığı olanlarda aterosklerotik risk faktörlerinden DM, yüksek BMI, cholestrol ve LDL-C düzeyleri saptandı. SK taşı hastalarında vasküler risk faktörleri anlamlı yüksek orandaydı. SK taşı hastalığı olanlarda aterom plak prevelansı ve tutulum oranları tüm abdominal arter segmentlerinde daha yüksek saptandı. SK taşı olan hastalar kardiovasküler hastalık yönünden yakın takip altında bulundurulmalıdır.

Anahtar Kelimeler: safra kesesi taşı, abdominopelvik CT, aterom plağı, kardiyovasküler risk,

Baş-Boyun Radyolojisi

SS-07

SERVİKAL LENF NODLARININ BENİGN-MALİGN AYRIMINDA ULTRASONOGRAFİNİN ETKİNLİĞİ

Eser Turgut[1], Çetin Çelenk[1], Aslı Tanrıvermiş Sayıt[1]

[1]Ondokuz Mayıs Universitesi, Radyoloji Anabilim Dalı, Samsun

Giriş ve Amaç: Çalışmamızın amacı benign ve malign servikal lenf nodlarının ayırıcı tanısında ultrasonografinin (US) etkinliğini İİAB (ince iğne aspirasyon biyopsi) sonuçları ile birlikte karşılaştırarak değerlendirmektir.

Yöntem: Çalışmamızda Ocak 2014 - Aralık 2015 tarihleri arasında servikal lenf nodu tespit edilen ve İİAB işlemi için kliniğimize

gönderilen yaşları 19-79 arasında değişen 41 olguda 41 lenf nodu değerlendirildi. Tüm lenf nodları gerçek zamanlı B-mod US, renkli Doppler US ve elastografi ile değerlendirildi. Görüntüleme ile lenf nodlarının kısa aks, kısa/uzun aks oranı, hilus varlığı, ekojenitesi, mikrokalsifikasyon varlığı değerlendirildi. Renkli Doppler US'de ise lenf nodlarının vaskülarizasyonu değerlendirildi. Daha sonra US elastografi ile lenf nodları içerdikleri sert alan yüzdelerine göre skorlandı ve 5 gruba ayrıldı. Her lenf nodundan gerinim oranı hesaplandı. Lenf nodlarının benign ve malign ayrımında histopatolojik bulgular, klinik ve laboratuar verileri referans olarak alındı ve görüntüleme bulguları ile karşılaştırıldı.

Bulgular: 41 lenf nodunun 22'si benign, 19'u malign olarak saptandı. Malign lenfadenopatilerin görüntüleme bulgularından artmış kısa/uzun aks oranı, heterojen ekojenite, hilusun yokluğu ya da anormal yerleşimli olması, mikrokalsifikasyon varlığı, tip 2-3-4 vaskülerizasyon, yüksek gerinim oranı, 3-4-5 sonoelastografi skorları anlamlı bulundu. US elastografi ile gerinim oranı eşik değeri 1,18 bulundu. Bu değer eşik değer kabul edildiğinde gerinim oranı 1,18'in üzerinde ve altında olan lenf nodları arasında malignite açısından istatiksel olarak anlamlı farklılık saptandı (p=0,004). Ayrıca benign ve malign lenf nodlarını ayırtetmede duyarlılık, özgüllük ve doğruluk yüzdeleri sırasıyla, kısa aks çapı için %57,8, %63,6, %60,9, kısa/uzun aks oranı için %63,6, %68,4, %65,8, ekojenite için %89,4, %81,8, %85,3, hilus için %89,4, %81,8, %85,3, renkli Doppler US için %100, %72,7, %60,9 ve US elastografi için %78,9, %63,6, %56 olarak hesaplandı.

Tartışma ve Sonuç: Benign ve malign servikal lenf nodlarının ayırıcı tanısında B-mod US incelemesine renkli Doppler US ve sonoelastografinin eklenmesi tanıya katkı sağlamaktadır. Lenf nodlarının bu şekilde değerlendirilmesinin gereksiz yapılan İİAB'lerini azaltacağını düşünmekteyiz.

Anahtar Kelimeler: Elastografi, Lenf nodu, Ultrasonografi

Toraks Radyolojisi

SS-08

AKCİĞER LEZYONLARINDA BT REHBERLİĞİNDE VE NON-KOAKSİYEL TEKNİK İLE YAPILAN İNCE İĞNE ASPİRASYON BİYOPSİSİNİN TANISAL DOĞRULUK VE GÜVENLİĞİ: 442 BİYOPSİ İLE TEK MERKEZ DENEYİMİ

Çağlar Uzun[1], Zehra Akkaya[1], Ebru Düşünceli Atman[1], Evren Üstüner[1], Elif Peker[1], Başak Gülpınar[1], Atilla Halil Elhan[2], Koray Ceyhan[3], Kayhan Çetin Atasoy[1]

[1]Ankara Üniversitesi Tıp Fakültesi, Radyoloji Anabilim Dalı
[2]Ankara Üniversitesi Tıp Fakültesi, Biyoistatistik Anabilim Dalı
[3]Ankara Üniversitesi Tıp Fakültesi, Patoloji Anabilim Dalı

Amaç: Bilgisayarlı tomografi (BT) rehberliğinde yapılan biyopsiler akciğer lezyonlarının tanısında %71-95 arasında değişen yüksek tanısal doğruluk ile yaygın olarak kabul görmüş tanı yöntemleridir. Pnömotoraks en sık karşılaşılan komplikasyon olup oranı %17-26 arasında değişmektedir. Non-koaksiyel teknik ile karşılaştırıldığında koaksiyel teknik daha yaygın olarak kullanılmaktadır. Daha az saydaki plevral ponksiyon ile ilişkili olarak ko-aksiyel teknik kullanıldığında pnömotoraks gelişme riskinin daha az olması teorik olarak beklenebilir. Bununla birlikte koaksiyel teknikte, non-koaksiyel tekniğe göre daha kalın iğne kullanımı gerekmektedir ve iğne kalınlığının da pnömotoraks için bir risk faktörü olduğu bilinmektedir. Literatürde geniş hasta gruplarında ve non-koaksiyel teknik ile yapılmış transtorasik ince iğne aspirasyon biyopsisi (İİAB) ile ilgili az sayıda çalışma bulunmaktadır. Bu çalışmanın amacı akciğer lezyonlarında BT-rehberliğinde non-koaksiyel teknik ile yapılan İİAB'nin tanısal doğruluğu ve güvenliğini değerlendirmektir.

Materyal ve Method: BT-rehberliğinde non-koaksiyel teknik ile İİAB yapılmış 442 olgu retrospektif olarak gözden geçirilmiştir. Yöntemin tanısal getirileri ve komplikasyon oranları ile tanısal başarısızlık ve pnömotoraks için bağımsız risk faktörleri değerlendirilmiştir.

Bulgular: Yöntemin tanısal doğruluk, duyarlılık ve özgüllüğü sırasıyla %97.6, %97.3 ve %100'dür. Yaş ve 35 mm'nin üzerindeki lezyon boyutu tanısal başarısızlık için istatistiksel olarak anlamlı bulunan risk faktörleridir. Pnömotoraks oranı %19, tüp torakostomi oranı %2.9'dur. Pnömotoraks için istatistiksel olarak anlamlı bulunan risk faktörleri lezyonun orta ve alt lob yerleşimli olması, lezyonun plevraya uzaklığının 7.5 mm'den fazla olması ve 45 derecenin üzerindeki iğne giriş açısıdır.

Sonuç: Non-koaksiyel teknik ile BT-rehberliğinde yapılan İİAB, düşük pnömotoraks ve yüksek tanısal doğruluk oranları ile akciğer lezyonlarının tanısında kullanılabilecek güvenli ve güvenilir bir tanı yöntemidir.

Anahtar Kelimeler: BT-rehberliğinde transtorasik akciğer biyopsisi, ince iğne aspirasyonu, non-koaksiyel teknik, tanısal doğruluk, pnömotoraks

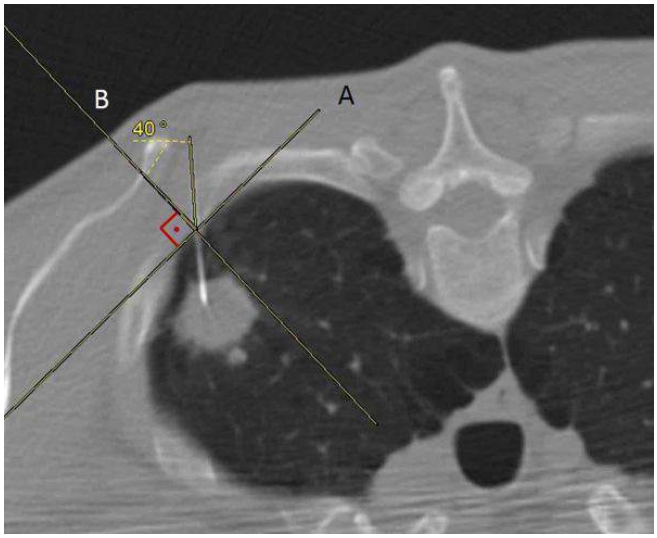

Resim 1.

Tablo 1. Hasta, lezyon ve işlem karakteristikleri

Değişkenler	Değerler
Hasta ile ilişkili faktörler	
Yaş (y), ortalama ± SD	64.0 ± 10.8; 22-89
Cinsiyet (n) (kadın/erkek)	96 (21.8%)/346 (78.2%)
Amfizem (n) (var/yok)	307/135
Lezyon ile ilişkili faktörler	
Boyut (mm), ortalama ± SD	54.9 ± 29.2; 7-180
Yerleşim (n) (üst lob/orta lob ya da lingula/alt lob)lobe)	263/20/159
İşlem ile ilgili özellikler	
Plevraya uzaklık (mm), ortalama ± SD	8.40 ± 12.3; 0-64
Pozisyon (n) (supin/pron/lateral)	167/246/29
Plevral ponksiyon sayısı, ortalama ± SD	2.00 ± 0.80
Tek plevral ponksiyon yapılan işlem sayısı/≥2 plevral ponsiyon yapılan işlem sayısı	137/205
Örnekleme sayısı, ortalama ± SD	1.90 ± 0.90; 0-5
İğne kalınlığı (n) 20 G/22 G	364/78
İğne giriş açısı (d)	15.7 ± 15.2; 0-85

Tablo 2. Tanısal başarısızlık ve pnömotoraks için potansiyel risk faktörlerini tanımlayan çok değişkenli analiz sonuçları

Değişkenler	Referans Değer	p	Düzeltilmiş rölatif risk insidansı	%95 güven aralığı
Tanısal başarısızlık için				
Boyut eşik değeri>35 mm	Boyut eşik değeri≤35mm	0.006	3.22	1.40-7.40
Yaş		0.022	0.96	0.91-0.99
Pnömotoraks için				
Lezyonun alt lob yerleşimli olması	Üst lob yerleşimi	0.002	2.29	1.36-3.86
Lezyonun orta lob yerleşimli olması	Üst lob yerleşimi	0.007	1.65	1.15-2.36
Plevraya uzaklık > 7.5 mm	≤7.5 mm	<0.001	5.35	3.42-8.37
İğne giriş açısı (d) > 45	≤45 mm	<0.001	2.26	1.59-3.21

Moleküler Görüntüleme Fiziği ve Radyasyondan Korunma

SS-09

KONVANSİYONEL MAMMOGRAFİDE ORTALAMA GLANDULER DOZ DEĞERLERİ: İLK SONUÇLAR

Gökçe Kaan Ataç[1], Aydın Parmaksız[2], Emine Bulur[2], Miray Başdoğan[2], Ebru Özan Sanhal[1], Tolga İnal[3], Aslıhan Alhan[4]

[1]Ufuk Üniversitesi Tıp Fakültesi Radyoloji Anabilim Dalı
[2]Türkiye Atom Enerjisi Kurumu
[3]Ankara Üniversitesi Elektrik ve Elektronik Mühendisliği Fakültesi
[4]Ufuk Üniversitesi Fen Edebiyat Fakültesi İstatistik Bölümü

Türkiye'de konvansiyonel mammografi hasta dozları: DRL ön çalışması

Mammografi erken kanser tanısında en yaygın ve etkili görüntüleme yöntemidir. Hastanın risk değerlendirmesi ile beraber tarama genelde kırk yaşından sonra başlatılır. Sadece meme glanduler dokusuna ışınlama yapılması nedeniyle doz hesaplaması özellikle uygulanmalı ve kalite kontrol açısından yakından takip edilmelidir. Tıbbi uygulamalarda hastanın maruz kaldığı radyasyon dozu için bir sınırlama yoktur. Ancak mamografide olduğu gibi, sağlıklı bir toplum bireyine x-ışınları uygulanarak yapılan tetkiklerde, iyi görüntü kalitesinin, hastaya mümkün olan en düşük radyasyon dozunun verilerek uygulanması esastır. Bundan dolayı radyasyon içeren görüntülemelerde hastanın maruz kaldığı radyasyon dozlarının tespit edilmesi ve radyasyon dozlarının düşürülmesi için çekim parametrelerini içeren ulusal tanısal referans seviyelerin (DRL) oluşturulması önemlidir.

Ülkemizde bu alanda genel durumu incelemeye yönelik geniş bir alan çalışması yoktur. Bu çalışmada hasta verilerine dayalı anket yöntemi ile ülke çapında yapılan araştırmanın erken dönem bulguları paylaşılmış ve tartışılmıştır.

Yöntem: Dört yaş grubunda (40-49 ve 50-64 yaş) en az on hastaya ait mammografi ekspojur parametreleri hastanelere gönderilerek kurum yetkililerince doldurulan formlar toplandı. Ortalama glanduler doz (OGD) değerleri hesaplanarak %25- %50 ve %75 doz değerleri belirlendi.

Bulgular: Toplam 34 hastaneden 703 hastaya ait mammografi ekspojur bilgileri değerlendirildi. Toplam 2830 projeksiyonda ortalama glanduler doz hesaplandı. OGD değerleri ortalama 1,87 mGy (en az 0,13-en çok 14,4 mGy) bulundu. ODG dağılımında %25, %50 ve DRL olabilecek %75 aralığında 0,96, 1,55 ve 2,25 mGy dozlar hesaplandı.

Sonuç: DRL değerleri tanısal ışınlama uygulamasını yapan kurumların ¾ ünün altında kalacağı değer olarak belirlenir. Bu değerin doz hesaplaması yapan kurumlarca altında kalmaya çalışılacak ve geçildiğinde kalite kontrolü ile nedenlerin araştırılmasına yol açacak değer olması gerekir. Bu çalışmada ulaşılan değerler, DRL olarak uluslar arası değerlerin üzerinde (2,25 mGy) bulunduğu için mammografi yapılan kurumlarda kalite kontrol ve doz değerlendirme çalışmaları yapılması gerektiği sonucuna varıldı.

Anahtar Kelimeler: mammografi, konvansiyonel, ortalama glanduler doz, DRL

Tablo 1. Yaş gruplarına göre projeksiyonların ışınlama değerleri (en az ve ençok değerler ile parantez içinde ortalamalar verildi) kV: kilovolt, mAs:miliamersaniye, ESAK: entrance skin airkerma, ESD: entrance skin dose

Yaş	Projeksiyon	Kalınlık	kV	mAs	ESAK	ESD
40-49	RCC	2-11 (4,7)	23-35 (28,2)	9-320 (81,8)	1,06-38,8 (7,7)	1,14-42,15 (8,4)
40-49	LCC	2-11 (4,7)	23-35 (28,3)	18-328 (82,5)	1,06-38,8 (7,85)	1,14-42,1 (8,5)
40-49	RMLO	2-10 (4,8)	23-35 (28,5)	16-282 (96,6)	1,58-36 (9,5)	1,7-39,3 (10,3)
40-49	LMLO	2-10 (4,8)	23-35 (28,5)	16-328 (98)	1,35-35,9 (9,6)	1,45-39,2 (10,5)
50-64	RCC	1,5-9 (4,7)	23-45 (28,5)	10-350 (82,6)	0,51-49,2 (8)	0,54-53,7 (8,7)
50-64	LCC	1,5-10 (4,5)	14-35 (28,4)	10-350 (83,2)	0,51-47,9 (8,1)	0,54-52,3 (8,8)
50-64	RMLO	1,5-10 (4,7)	20-35 (28,8)	11-340 (98,7)	0,72-50,9 (10)	1,71-39,2 (10,3)
50-64	LMLO	1,5-10 (4,7)	20-35 (28,7)	10-320 (99,5)	0,72-44,16 (10)	0,77-48,1 (10,9)

Tablo 2. Yaş gruplarına göre projeksiyonlara düşen ortalama glanduler dozlarının (MGD) birinci, ikinci ve üçüncü çeyrek hasta gruplarına düşen değerleri, DRI olarak kabul edilebilecek %75 MGD değerlerinin 40-49 yaç CC projeksiyonlar dışında yüksekliği dikkat çekicidir.

Yaş	Projeksiyon	%25	%50	%75
40-49	RCC	0,78	1,3	1,69
40-49	LCC	0,78	1,3	1,69
40-49	RMLO	1,03	1,51	2,1
40-49	LMLO	1,05	1,5	2,1
50-59	RCC	0,9	1,71	2,28
50-59	LCC	0,92	1,63	2,26
50-59	RMLO	1,13	1,99	2,47
50-59	LMLO	1,13	2,01	2,47

Pediatrik Radyoloji

SS-10

ÇOCUKLARDA KARACİĞER NAKLİ SONRASI NÖROLOJİK KOMPLİKASYONLARDA KLİNİK VE RADYOLOJİK BULGULAR

Mehmet Öztürk[1], İsmail Akdulum[2], Nurullah Dağ[2], Ahmet Sığırcı[2], Sezai Yılmaz[3]

[1]Diyarbakır Çocuk Hastalıkları Hastanesi, Çocuk Radyolojisi
[2]İnönü Üniversitesi Tıp Fakültesi, Radyoloji Anabilim Dalı
[3]İnönü Üniversitesi Tıp Fakültesi, Genel Cerrahi Anabilim Dalı

Giriş- Amaç: Çocuklarda karaciğer nakli sonrası ortaya çıkan nörolojik komplikasyonlar morbitide ve mortalitenin en önemli nedenidir. Bu çalışmada amacımız nörolojik komplikasyonların klinik ve görüntüleme bulgularını değerlendirmek.

Gereç-yöntem: Hastanemizde Ocak 2010 – Temmuz 2015 yılları arasında karaciğer nakli yapılan 280 çocuk olgudan nakil sonrası beyin BT veya MRG görüntülemesi yapılan 23'ü erkek 17'i kız olmak üzere toplam 40 olgu çalışmaya alındı. Olguların nakil endikasyonu, nakil şekli, radyolojik görüntüleme endikasyonu, nakil ile görüntüleme arasında geçen süre ve görüntüleme bulguları retrospektif olarak değerlendirildi.

Bulgular: 40 olgunun kayıtları retrospektif olarak incelendi. En sık nakil endikasyonları Tablo 1. de özetlendi. En sık nedenlar arasında kriptojenik ve toksik fulminant hepatitler yer almaktaydı. Nakillerin

31'i canlıdan ve 9'u kadavradan yapıldı. Nöroradyolojik görüntüleme endikasyonları arasında en sık konvülsiyon ve şuur değişikliği bulunmaktaydı (Tablo 2). 25'i BT ve 40'ı MRG olmak üzere toplam 65 tetkik yapıldı. Nakil ile görüntüleme arasında geçen süre BT için 45.7, MRG 87.3 gün idi. En sık saptanan patolojik görüntüleme bulguları arasında BT'de atrofi ve ödem, MRG'ise posterior reversbl lökoensefalopati ve iskemi yer almaktaydı (Tablo 3, 4)

Sonuç: Çocuklarda karaciğer nakli sonrası nörolojik komplikasyonlar sık görülmektedir. Tanıda nöroradyolojik görüntüleme hayati rol oynamaktadır. Klinik ve radyolojik bulguların bilinmesi erken ve etkin tedavi için oldukça önemlidir.

Anahtar Kelimeler: çocuk, karaciğer nakli, nörolojik komplikasyon

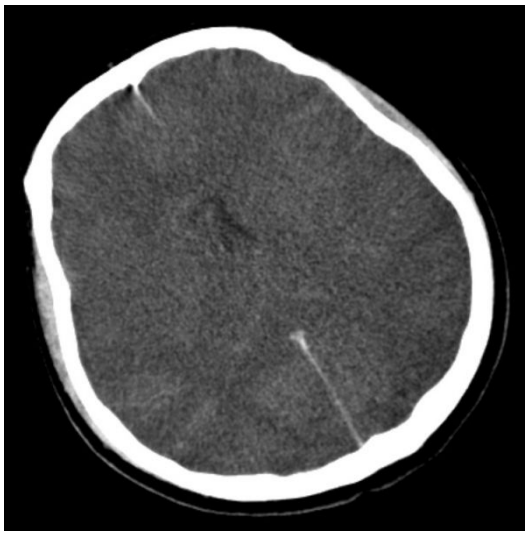

Resim 1. Fulminant toksik hepatit nedeniyle karaciğer nakli yapılan 12 yaşındaki olgunun nakilden sonra 5. günde şuur değişikliği nedeniyle çekilen beyin BT'sinde diffüz beyin ödemi izlendi.

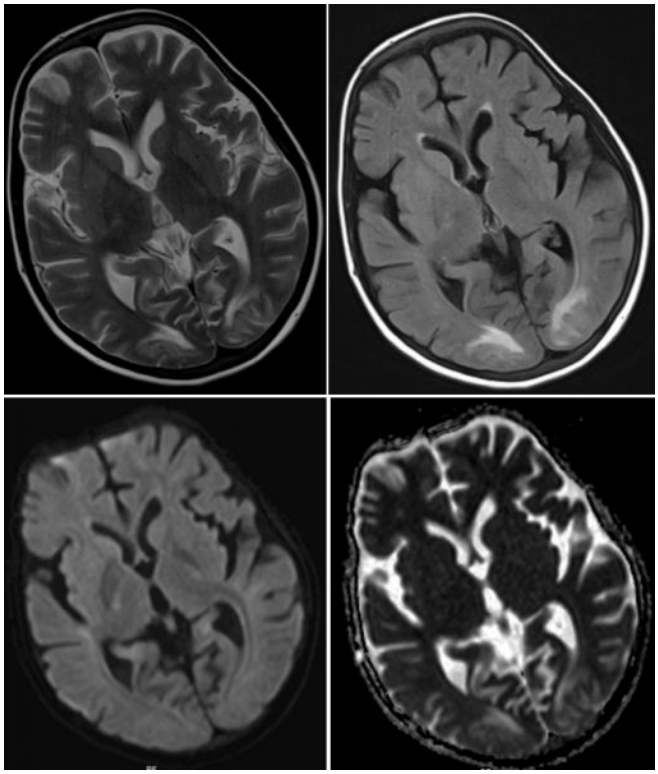

Resim 2. Kriptojenik hepatit nedeniyle karaciğer nakli yapılan 14 yaşındaki olgunun nakilden sonra 12. günde konvülsiyon geçirmesi üzerine çekilen beyin MRG'sinde bilateral oksipital loblarda simetrik TA2 ve FLAIR hiperintens diffüzyon kısıtlılığı göstermeyen posterior reversibl lökoensefalopati sendromu ile uyumlu görünüm izlendi.

Tablo 1. Karaciğer Nakli Endikasyonları

Primer Hastalık	Sayı
Kriptojenik Hepatit	15
Toksik fulminant Hepatit	7
Wilson Hastalığı	5
Biliyer atrezi	4
Fulminant hepatit A	3
Biliyer siroz	2
Kronik portal ven trombozu	1
Hepatoblastom	1
Trozinemi	1
Konjenital hepatik fibroz	1

Tablo 2. Nöroradyolojik Görüntüleme Endikasyonları

Semptom	Sayı
konvulsiyon	10
Şuur değişikliği	10
Uykuya meyil	6
Yüksek ateş	4
Baş ağrısı	4
Tremor	3
Arrest	3

Tablo 3. Beyin BT bulguları

Bulgu	Sayı
Normal	9
Atrofi	3
Ödem	4
Posterior reversibl lökoensefalopati	3
Hemorajik enfarkt	1
Ensefalomalazi	1
Bazal ganglionlarda hipodansite	1
İntraparankimal kanama	1

Tablo 4. Beyin MRG bulguları

Bulgular	Sayısı
Normal	8
Posterior reversibl lökoensefalopati	3
İskemi	3
Atrofi	3
Ödem	3
Enfarkt	3
Hepatik Ensefalopati	3
Septik Emboli	1
T1 A hiperintesite	1

Meme Radyolojisi

SS-11

EVALUATING THE MOST VALUABLE PARAMETERS TO DETERMINE BIRADS SCORE AND THE REAL CONTRIBUTION OF STRAIN WAVE ELASTOGRAPHY FOR BIOPSY INDICATION.

Deniz Özel[1], Betül Duran Özel[2], Fuat Özkan[1], Ahmet Mesrur Halefoğlu[2]

[1]Okmeydanı Training And Research Hospital Radiology Department
[2]Şişli Hamidiye Etfal Training And Research Hospital Radiology Department

Purpose: The aim of this study was to evaluate features that help to determine breast imaging reporting and data systems (BIRADS) score and the contribution of elastography strain ratio to these features of solid breast masses which usually establish a biopsy indication.

Materials and methods: A total of 235 patients and 249 solid breast masses were evaluated by sonographic and elastographic data. Demographic features such as age and gender were recorded. All breast solid lesions were histopathologically verified with core needle biopsy (CNB). All procedures were performed by the same radiologist with four years of experience. Benign and malignant results were classified according to their frequencies. Positive predictive values were calculated for the malignant criteria to determine the BIRADS score. Mammography assistance was used to evaluate evidence of clustered microcalcifications. The elastography strain ratio was measured for each lesion. Malignancy frequencies were also calculated and compared between subgroups according to patient age.

Results: The most frequent malignant solid breast mass was invasive ductal carcinoma and the most frequent benign solid mass was fibroadenoma. Other frequent histopathological results were recorded. Positive predictive values were calculated between 70.4% and 92.9%. Hyopechogenity was not a valuable malignancy predictor with a PPV of 35%. When BIRADS score was determined using features other than hypoechogenity, expected malignancy ratios were concordant with the literature. After ROC analysis, the curve had a far from ideal course because of high variable ratios (high standard deviations). The cutoff value was calculated to be 3.1. The difference between benign and malignant lesions was statistically significant.

Conclusions: The most valuable features contributing to the BIRADS score were defined as, border characteristics, acoustic behavior, placement with respect to the skin and presence of microcalcifications. An ideal ROC curve and cutoff value could not be obtained and strain wave elastography. Mammography assis tance is still essential to determine evidence of clustered microcalcifications. Especially in lipomatous breast (rich in adipose tissue) strain ratios tend to be high because of adipose tissue adjacent to the mass. In contrast, if the breast tissue is rich in fibroglandular structures the strain ratios tend to be lower. Highly variable ratios can be explained this way. Since two of 66 malignant lesions had none of malignancy indicators and their strain ratios were also lower than 3.1. We believe every single solid breast mass has a malignancy potential and biopsy is required. The strain ratio is lower than the cutoff value (0.41) probably because of adjacent fibroglandular tissue.

Diagnosis: Invasive ductal carcinoma

Anahtar Kelimeler: Solid breast masses, BIRADS score, strain ratio, core needle biopsy

Fig ure 1. 48 years old female.
5x7 mm irregular borders, anti parallel placement
Posterior acoustic shadow
EBS: Birads 4b

Table 1. Positive predictive values (PPV) for malignant, USG and strain wave elastography criteria

USG - Elastography criteria	Count	PPV %
Anti-parallel placement to skin	41	84.2
Spiculation-microlobulation	77	79.7
Posterior acoustic shadow	51	70.4
Hypo echo dominance	216	35
Mammography proven microcalcifications	16	87.5
Strain-ratio over cut off value	39	67.5

Table 2. Malignancy ratios via birads usg score and comparison with the literature EBS: Estimated Birads score

No of malignancy feature	EBS	Malignant	Benign	Malignity ratio	Literature
0	3	2	97	~2	0-2
1	4a	3	27	10	2-10
2	4a-4b	15	29	34.1	2-49
3	4b	21	26	44.7	10-49
4	4c	19	4	82.6	50-95
5	4c	6	0	100	95-100
Total		66	183		

Kas-İskelet Radyolojisi

SS-12

TANIDAN POSTOPERATİF DEĞERLENDİRMEYE FEMOROASETABULAR SIKIŞMA

Ş. Eser Şanverdi[1], Evşen Polattaş Solak[1], Mustafa Erdem Türköz[2], Mehmet Ali Gürses[1], Reha Tandoğan[3], Asım Kayaalp[3]

[1]İntegra Tıbbi Görüntüleme Merkezi
[2]Güven Hastanesi
[3]Özel Çankaya Hastanesi

Femoroasetabular sıkışmanın (FAS) iyi bilinen klasik formları "cam" ve "pincer" tipleri olmakla birlikte izole posterior asetabular hiperplazi ve asetabular versiyon anomalileri FAS nedenleri arasındadır. Klasik formlar dışında femoroasetabular sıkışmaya neden olan kalça dismorfolojileri henüz sınıflandırılmamıştır. Radyolojiye düşen en önemli iş ameliyat öncesi dönemde kalça morfolojisini detaylandırmak, postoperatif dönemde ise cerrahi etkinliği değerlendirmektir.

Bunun için FAS tipine göre seçilen farklı cerrahi tekniklerin bilinmesi doğru postoperatif değerlendirme açısından önemlidir. "Pincer" olgularında asetabulofemoral kapsamanın, "cam" olgularında ise femur baş - boyun offsetinin normal sınırlara getirildiğini değerlendirmede BT tercih edilecek görüntüleme yöntemidir. MRG eşlik eden labrum yırtıklarının tanısında ve cerrahi olarak tamir edilmiş olgularda kontrol görüntülemede kullanılır. Klinik uygulamada fizik muayene bulgularına ek olarak hemen tüm olgularda cerrahi öncesi ve sonrası dönemde radyolojik değerlendirmeye ihtiyaç duyulmaktadır.

Bu çalışmada FAS' ın farklı nedenlerinin ameliyat öncesi ve sonrası görüntüleme bulgularını sunmayı hedefliyoruz.

Anahtar Kelimeler: femoroasetabular sıkışma, cam, pincer, BT, MRG

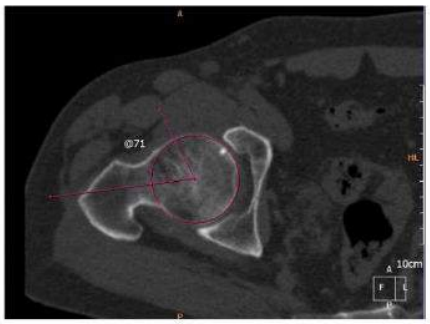

Aksiyel oblik BT reformat görüntüde "cam" tipi femoroasetabular sıkışmada artmış alfa açısı

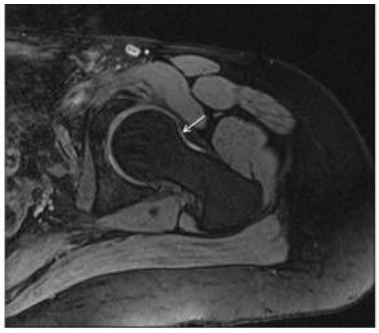

Aksiyel oblik T2A görüntüde artroskopik cam eksizyonu yapılmış hastada kemik defekt (ok)

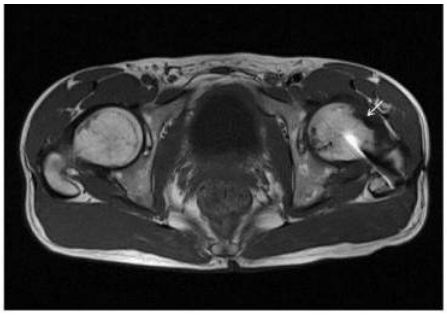

Aksiyel T1A görüntüde solda başarısız cam eksizyonu sonrası kortikal defekt-düzensizlik (ok) ve femur başında osteonekroz

Baş-Boyun Radyolojisi

SS-13

FİZYOLOJİK OPTİK SİNİR BAŞI ÇUKURLAŞMASI OLANLARDA VE GLOKOMLU HASTALARDA OPTİK SİNİRİN ULTRASON ELASTOGRAFİ İLE DEĞERLENDİRİLMESİ

Özkan Özen[1], Murat Atabey Özer[2], Alptekin Tosun[1], Serkan Özen[2]

[1]Giresun Üniversitesi Tıp Fakültesi Radyoloji Anabilim Dalı
[2]Giresun Üniversitesi Tıp Fakültesi Göz Hastalıkları Anabilim Dalı

Giriş-Amaç: Glokom, retina ganglion hücre ölümüne bağlı olarak gelişen ilerleyici optik sinir hasarı ve tipik görme alanı kayıpları ile karakterize kronik optik nöropatidir. Optik diskteki çukurlaşma glokomatöz optik atrofinin tipik belirtisidir. Optik disk santralindeki çukurluğun optik diske oranına çukur/disk (C/D) oranı denir. C/D oranını 0.3'den fazla ve iki göz arasındaki farkın 0.1'den fazla olması glokom şüphesini doğurur. Fizyolojik çukurlaşma ise büyük optik disk alanı, yüksek C/D oranı, normal nöroretinal rim-şekli ve optik disk-retina sinir lif tabakası (RNFL) kalınlığının normal oluşu şeklinde tanımlanır. Biyomikroskopik göz muaynesinde glokomatöz optik sinir hasarı ile fizyolojik çukurlaşmayı ayırt etmek kolay değildir. Biz bu çalışmada fizyolojik optik sinir başı çukurlaşması ve glokomatöz optik sinir hasarı olan hastalarda optik snir ve sklera koroid retina tabakalarının US elastografi bulgularını araştırmayı amaçladık.

Materyal-Metod: Çalışma nisan 2015 ile mayıs 2016 tarihleri arasında yapıldı. Toplam 29 hastada 56 göz incelendi. Tüm hastalara US incelemesi öncesi göz kliniğinde Optik Koherens Tomografi' de (OCT) dahil göz muayeneleri yapıldı. Glokom tanısı olan 10 hasta (20göz), fizyolojik optik sinir çukurlaşması olan 10 hasta (19 göz) ve tamamen normal bulgulara sahip 9 hasta (17 göz) olmak üzere toplam 56 gözün US elastografi ile Strain indeks (Sİ) değerleri incelendi. Optik sinirlerin ve sklera koroid retina tabakalarının gerinim oranları (Strain indeks, Sİ) optik sinire komşu intrakonal yağ dokusu ile hesaplandı.

Bulgular: Çalışmadaki 3 grupta yaş ve cinsiyet açısından benzerdi ($p>0.05$). Optik sinir Sİ ortalamaları normal hasta grubunda 0,92 (sd 0.2), fizyolojik optik sinir çukurlaşması olan hasta grubunda 1.07 (sd 0.12), glokomlu hasta grubunda 1.6 (sd 0.25) olup değerler 3 grup arasında istatiksel olarak anlamlı bulundu ($p < 0,0001$). Sklera koroid retina tabakaların ortalaması normal hasta grubunda 1.08 (sd 0.2), fizyolojik optik sinir çukurlaşması olan hasta grubunda 1.11 (sd0.1), glokomlu hasta grubunda 1.17 (sd 0.2) olup 3 grup arasında istatiksel olarak anlamlı fark bulunmadı ($p>0.05$).

Tartışma: Literatürde ultrasonun son teknolojilerinden olan elastografi ile yapılmış bir çok çalışma bulunmaktadır. Fakat bizim literatür taramamızda orbital elastografi ile yapılan çalışma sayısı oldukça azdır. Biz literatür taramamızda glokomlu hastalarda optik siniri Elastografi ile değerlendiren iki çalışmaya rastladık, bu çalışmalarda fizyolojik optik sinir başı çukurlaşması olan hastalar değerlendirilmemişti. Bu çalışmalardan biri bizim çalışmamızdaki gibi Sİ tekniği ile yapılmış olup glokom grubu ve kontrol grubunda optik sinir Sİ değerlerinde istatiksel olarak anlamlı farklılık bulunamamış, diğeri ise shear wave elastografi ile yapılmış olup bu çalışmada glokomlu hastalarda optik sinir elastikiyet değerini yüksek olarak bulmuşlardır.Bizim çalışmamızda optik sinir Sİ değeri glokomlu haslarda ve fizyolojik optik sinir başı çukurlaşması olanlarda yüksek bulundu. Fakat fizyolojik optik sinir başı çukurlaşması olanlardaki optik sinir Sİ ortalaması glokomlu hasta grubuna göre daha düşüktü.

Anahtar Kelimeler: Glokom, göz, ultrason elastografi

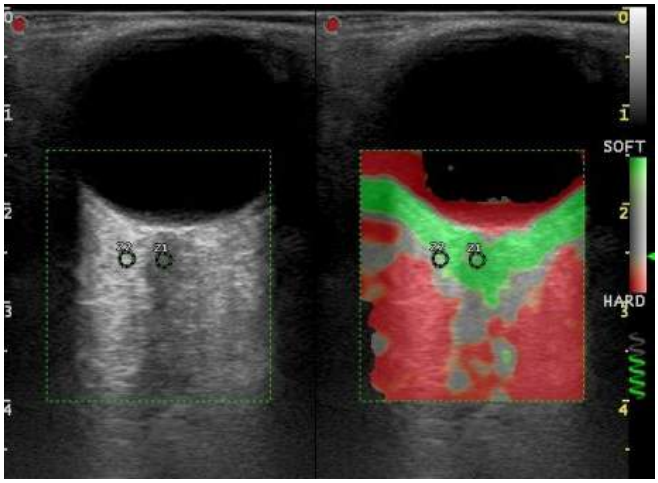

Resim 1.

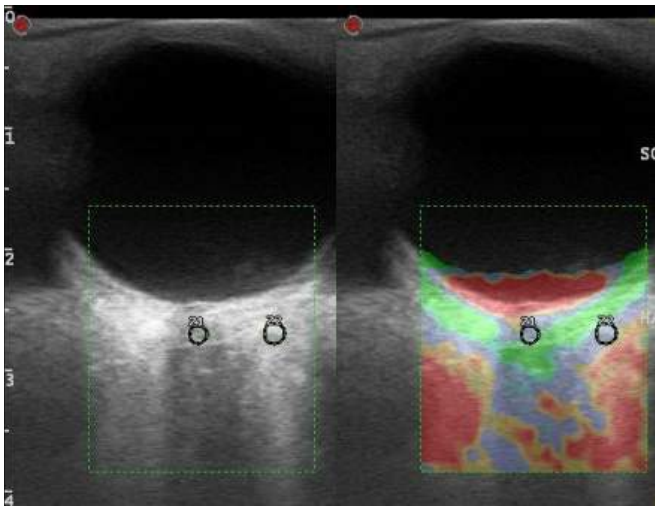

Resim 2.

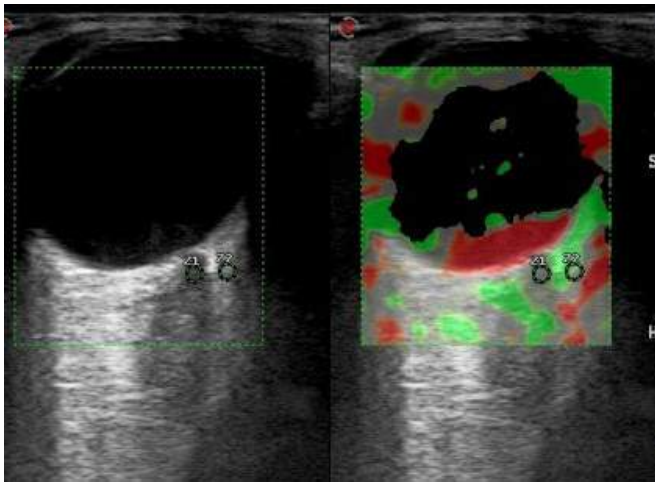

Resim 3.

Pediatrik Radyoloji

SS-14

SAĞLIKLI YENİDOĞANLARDA SUPERB MICROVASCULAR DOPPLER GÖRÜNTÜLEME İLE İNTESTİNAL VASKÜLARİTESİNİN GÖSTERİLMESİ VE DİĞER DOPPLER YÖNTEMLERİ İLE KARŞILAŞTIRMASI

Gyulten Ziyaeva Alieva[1], Ali Yıkılmaz[1], Gül Tepebaşı[2], İbrahim İnan[1], Derya Büyükkayhan[2]

[1]Medeniyet Üniversitesi Göztepe Eğitim ve Araştırma Hastanesi Radyoloji Kliniği
[2]Medeniyet Üniversitesi Göztepe Eğitim ve Araştırma Hastanesi Pediatri Klliniği

Amaç: Sağlıklı yenidoğanlarda intestinal duvar kanlanmasının yeni bir yöntem olan "Superb Microvascular Imaging" (SMI) Doppler ile gösterilmesi ve diğer Doppler yöntemleri ile karşılaştırılması.

Yöntem: Çalışmaya 49 sağlıklı annelerden doğan sağlıklı yenidoğan alındı. Bunlardan 7'sine çeşitli nedenlerle tetkik yapılamadı. Geriye kalan 42 bebeğe (21 erkek, 21 kız) hayatının 1-2. Günlerinde anne kucağında emzirme sırasında color SMI ve monkrom SMI ile diğer (color Doppler, power Doppler, advanced dynamic flow US) Doppler tetkikleri gerçekleştirildi. Karın 4 kadrandan en iyi görüntülenen intestinal ans tespit edilerek her bir kadran için 5 farklı Doppler yöntemi ile video veya anlık görüntü kaydı yapıldı. Görüntüler kıdemli radyoloji asistanı, bir radyoloji uzmanı ve bir pediatrik radyoloji uzmanı tarafından yüksek çözünürlüklü renkli PACS monitörü üzerinde bağımsız olarak değerlendirildi. Görüntüler vaskülariteyi saptayabilme dereceleri (0=vaskülarite saptanamadı, 1=minimal vaskülarite, 2=orta dereceli vaskülarite, 3=belirgin vaskülarite); artefakt varlığı (0=görüntü yok, 1= çok artefaktlı, 2=az artefaktlı, 3=artefakt yok) şeklinde değerlendirildi.

Bu çalışma uzmanlık tezi olarak gerçekleştirilmiş olup etik kurul onayı alınmıştır.

Bulgular: Gözlemciler arası iyi bir uyum vardı. Tüm kadranlarda SMI diğer Doppler yöntemlerine göre barsak vaskülaritesini daha iyi gösterdi ve ($p<0.05$). Monokrom SMI color SMI'a daha fazla oranda kanlanmayı gösterdi ancak artefakt oranı daha fazla idi.

Tartışma: SMI son birkaç yılda ortaya çıkan ve düşük PRF değerlerde minimum artefakt ile çok küçük vasküler yapıların görüntülenmesine olanak veren bir yöntemdir. Yeni bir yöntem olup henüz güvenilirliği ve diğer Doppler yöntemleri ile güvenilirliği yeterince test edilmemiştir. Doppler US nekrotizan enterokolit tanı ve cerrahi kararı vermekte kullanıma girmiştir, ancak normal yenidoğanlarda intestinal kanlanmanın tespit edilebilirliği ve normal görünümü henüz geniş çalışmalarla ortaya konmamıştır. Bu çalışmada tüm Doppler yöntemleri ile intenstinal kanlanmasının tespiti, normal görümleri ve Doppler yöntemlerinin intestinal kanlanmayı saptamada birbiri ile karşılaştırılması yapılmıştır.

Sonuç: SMI Doppler barsak hareketleri ve gaza rağmen çoğu olguda başarılı bir şekilde intestinal kanlanmasını göstermektedir. SMI diğer Doppler yöntemlerine göre daha üstündür. Nekrozitan enterokolit tanısında ve yenidoğan intestinal vaskülaritesinin tespitinde diğer Doppler yöntemlerine tercih edilmelidir.

Anahtar Kelimeler: SMI, Doppler, intestinal vaskülarite, yenidoğan

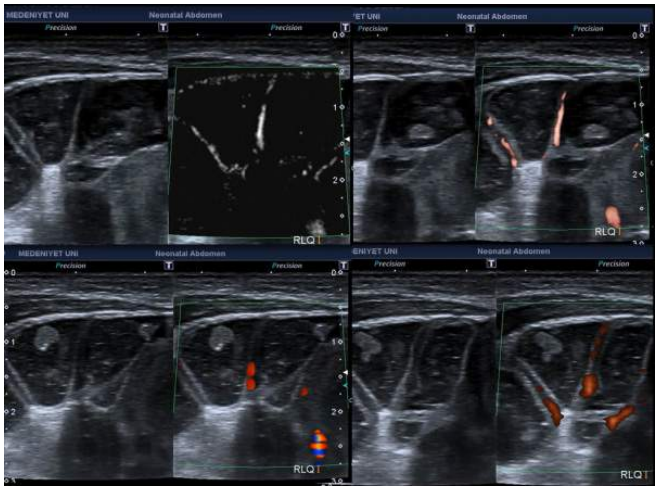

Resim 1.

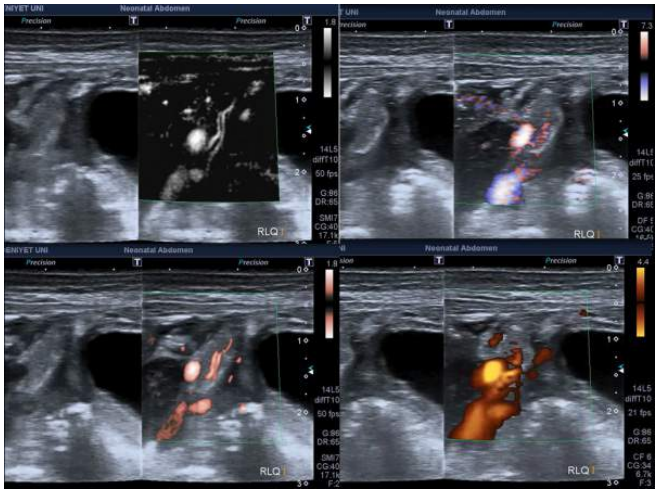

Resim 2.

Kardiyovasküler Görüntüleme

SS-15

ÇİFT TÜPLÜ BT (2X192 KESİT) İLE KORONER BT ANJİOGRAFİ DOZ OPTİMİZASYONU

Aydan Arslan[1], Sıla Ulus[1], Ozan Özışık[2], Cengiz Bavbek[3], Ercan Karaarslan[1]

[1]Acıbadem Üniversitesi Tıp Fakültesi Radyoloji Anabilim Dalı
[2]Yıldız Teknik Üniversitesi Elektrik Elektronik Fakültesi
[3]Acıbadem Maslak Hastanesi Radyoloji Bölümü

Amaç: 3. Jenerasyon 2x192 Kesit çift-kaynak (dual-source) bilgisayarlı tomografide (Siemens SOMATOM FORCE) koroner bilgisayarlı tomografi anjiografi (KBTA) ile tarama yapılan hastalarda ileri doz azaltma yöntemleri kullanılarak hasta fizyolojisine ve vücut kilo indeksine uygun en düşük dozlarda tanısal inceleme yapmak amaçlandı.

Gereç ve Yöntem: Eylül 2014-Mayıs 2016 tarihleri arasında düşük -orta riskli asemptomatik hasta, check-up amaçlı koroner arter görüntülemesi yapılan 202 olgu (158 erkek, 44 kadın) incelemeye dahil edildi.*Olguların yaşları 23-80 (ortalama 52.07 +- 0.78).Her olgu için, öncelikle VKİ, kalp hızı ve ritmine göre en uygun olabilecek çekim modu belirlendi. VKİ 'ne göre hesaplanan düşük kv başlangıçlı otomatik doz modülasyonu uygulamalarının (CARE kV, CARE Dose 4D) yüksek pitch ve iterative rekonstrüksiyon (ADMIRE) uygulamaları ile geliştirilerek; en düşük radyasyon dozlarında optimal görüntü kalitesi amaçlandı.Medikal nedenlerle oral yolla beta bloker alan olgular haricinde(64 olgu; 24 flash, 38 sekans, 2 spiral) kalp hızını yavaşlatmak için rutinde ilaç kullanılmadı.

*İstatistik için iki-örneklem z-testi kullanıldı.

1- Flash mod; 125 kiloyu aşmayan, VKİ <35 altında, kalp atımı düzenli ve 75/dakika altında olan 104 olguya yüksek pitch'li (3.4) flash mod ile inceleme yapıldı (Resim 1).

2- Sekans mod; Kalp tepe atımı 72-111/dakika arası ve düzenli, flash check'i geçemeyen, kilosu 100 üstü, VKİ <35 olan 98 olguya sekans modla çekim yapıldı (Resim 2)

3- spiral mod; Aritmik ya da kalp hızı > 90 vuru /dakika veya vücut ağırlığı >120kg veya vücut kitle indeksi (VKİ)≥ 35 olan 3 olguda retrospektif EKG-gated spiral mod kullanıldı (Resim 3).

Bulgular: Tüm protokoller içinde en düşük doz 0.28 mSv, en yüksek doz ise 9,95mSv olarak hesaplandı. *Flash modun radyasyon dozu sekans ve spiral modlardan anlamlı oranda düşük bulundu(p=0.054). *Sekans modun radyasyon dozu da spiral moddan anlamlı olarak düşük bulundu (p<0.00001).

Sonuç: 3. jenerasyon 2x192 kesitli çift tüplü BT cihazlarında VKİ referans alınarak belirlenen ve 70 kv den başlayan düşük tüp voltaj değerlerinde premedikasyon yapmadan gerçekleştirilen incelemelerin % 98.5' i prospektif EKG tetiklemeli FLASH veya SEKANS mod ile yapıldı.Tüm hastaların yaklaşık %50'si (102/202) FLASH mod için uygun şartları sağlayabildi. FLASH mod ile yapılan incelemelerin %70.5 inde doz 1 mSV altında, minimum doz ise 0.28 mSv olarak hesaplandı (Resim I). Aynı cihazda ileri doz azaltma prosedürlerine rağmen kalp ritmi, atım sayısı ve VKİ'ne bağlı FLASH dışı modlar kullanılmak zorunda kalındığında sekans mod ile 4, spiral mod ile ortalama 9 ila 10 kat radyasyon dozu artmakta, inceleme kalitesi FLASH mod ile anlamlı artmaktadır.

Anahtar Kelimeler: koroner bilgisayarlı tomografi anjiografi, doz, CARE kV, CARE Dose 4D, FLASH mod, Sekans mod, Spiral mod, 2x196 kesitli çift tüplü BT, force, ADMIRE,

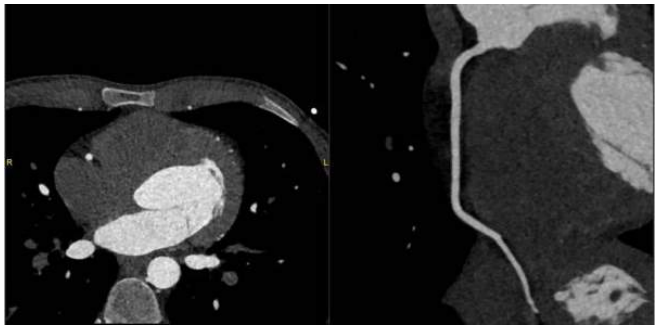

Resim 1.

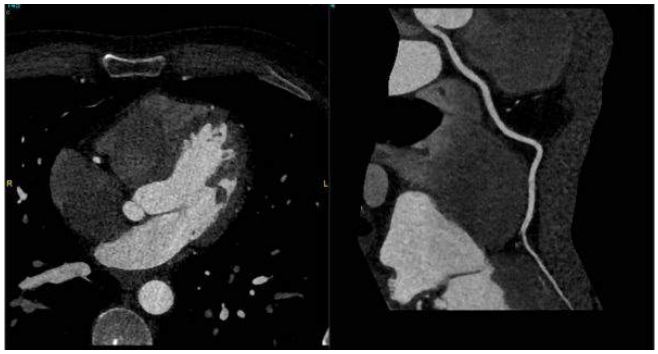

Resim 2.

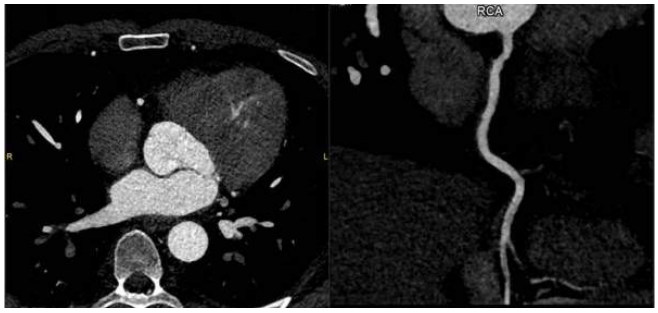

Resim 3.

Tablo 1. Görüntü kalitesi

	Flash mod	Sipiral mod	Sekans mod
Mükemmel (4)	16 (15.3%)	0 (0 %)	9(9.4%)
İyi (3)	81(77.8)	3 (100 %)	76(80%)
Diagnostik (2)	6(5.7%)	0 (0 %)	7(7,3%)
Non-diagnostik (1)	1 (0.9%)	0 (0 %)	3(3.1%)

Tablo 2. VKİ (vücud kütle indeksi)'li referans KV değerleri

VKİ (VÜCUD KÜTLE İNDEKSİ)	REFERANS KV DEĞERLERİ
VKİ<25	70 Kv
25<VKİ<30	80 Kv
30<VKİ<40	90 Kv
40<VKİ	100 Kv

Tablo 3. Ortalama efektif radyasyon dozları

Protokoller	Radyasyon Dozları
FLASH	0.87 +- 0.04 mSV
SEKANS	3.26 +- 0.3 mSV
SPİRAL	8.22 +- 0.9 mSV

Genitoüriner Sistem Radyolojisi

SS-16

SPORCU HERNİSİ TANISINDA DİNAMİK US İNCELEME VE 3,0 TESLA MR İLE T2 TRUFİ AXL İMAJLARLA PELVİ MR GÖRÜNTÜLEMENİN YERİ

Deniz Dalayman[1], Simay Altan Kara[1]

[1]*Acıbadem Fulya Hastanesi*

Özellikle profesyonel sporcularda ve aktif spor ile uğraşanlarda kasık ağrısı spor hayatını etkileyen başlıca şikayetlerden biridir. Kasık arka duvarının (fasya transversalis) zayıflığı sonucu izlenen sporcu hernisin de kasık ağrısına neden olan önemli başlıklardan biridir.

Biz Acıbadem Fulya Hastanesin sporcu sağlığı merkezinde Ocak 2012- Mart 2016 tarihleri arasında sporcu hernisi tanı ve tedavisi almış yaş ortalaması 22,5 olan tümü erkek, 37 hastanın Simens S-2000 US cihazı ile 14-5 MHz probla valsalva ile yapılan yüzeyel US incelemelerini ve Simens 3,0 Tesla Skyra MR de alınan cine ıkınmalı T2 trufi AXL imajlarla elde edilen pelvik MR tetkik sonuçlarını değerlendirdik.

37 Hastanın 18'inde US bulguları (+) (%49), 16'sında MR bulgusu (+) (%43) dür. Ameliyat olan 20 hastada ise 16'sında US bulgusu (+) (%80), 14 ünde MR bulgusu (+) (%70) dir.

Bu bulgular doğrultusunda aktif spor hayatını ciddi anlamda etkileyen sporcu hernisinin tanısında tecrübe gerektiren ıkınmalı yapılan dinamik US incelemesi kadar ıkınmalı cine T2 trufi AXL imajları ile elde edilen Pelvik MR tanıyı destekleyicidir. Ayrıca Pelvik MR kasık ağrılarının diğer sebepleri ve sporcu hernisi ayırıcı tanısında sık izlediğimiz osteitis pubis, kalçanın osteonekrozu, labral yırtıklar, iliopsoas bursiti, ve diğer yumuşak doku patolojilerinin ekartasyonunda oldukça önemli rol oynamaktadır.

Klinik tanı ve radyolojik bilgiler doğrultusunda 37 sporcu hernisi tanısı almış olgunu 17 tanesinde 12 hafta süren fizik tedaviye yanıt alınmış olup tamamen iyileşmiştir. Ancak 20 hastada fizik tedaviye yanıt alınamaması ve ağrılarının devam etmesi üzerine Laparoskopik cerrahi onarım (TEP:16, TAPP:4) yapılmıştır. Cerrahi onarım yapılmış olguların tamamı ameliyat sonrası 4. haftada egzersize başlamış, 6-8. haftada da aktif spor hayatına geri dönmüştür. Doğru teşhis konulduktan sonra tedaviye yanıtı oldukça yüksek sporcu hernisi tanısına, multidisipliner yaklaşım, tecrübe ve deneyim gerektirmekte olup radyolojik olarak Dinamik US nin yerini almaya aday yeni sekans pelvik MR görüntüleme tanıya oldukça önemli katkı sağlamaktadır.

Anahtar Kelimeler: sporcu hernisi, herni, kasık ağrısı, Dinamik US, Pelvik MR

Resim 1.

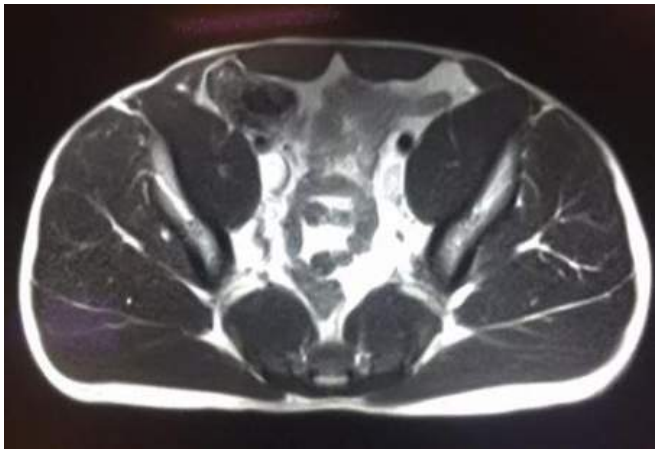

Resim 2.

Kas-İskelet Radyolojisi

SS-17

OSTEOARTRİT BULGULARI OLAN VE OLMAYAN OLGULARDA DİZ MRG'DE İZLENEN KİSTİK LEZYONLARIN DEĞERLENDİRİLMESİ

Ruslan Sharshebaev[1], İbrahim İnan[1], Emre Kaya[1], Ahmet Aktan[1], Muzaffer Ayaz[1], Senem Şentürk Güçel[1]

[1]İstanbul Medeniyet Üniversitesi Göztepe Eğitim ve Araştırma Hastanesi Radyoloji Anabilim Dalı

Amaç: Diz ekleminde ve çevresinde MR görüntülerinde oldukça fazla sayıda ve çeşitte kist ve kist benzeri lezyonlarla karşılaşılmaktadır. Bu çalışmada osteoartrit bulguları izlenen ve izlenmeyen olgularda, diz çevresinde izlenen bu kistik lezyonların tipi, sıklığı ve boyutlarının değerlendirilmesi, bu kistlerin osteoartrit ile ilişkisinin değerlendirilmesi amaçlanmıştır.

Yöntem: Temmuz 2015 ve Şubat 2016 tarihleri arasında Göztepe Eğitim ve Araştırma hastanesi radyoloji bölümünde 1,5 T MR cihazı ile diz MR tetkiki çekilen 392'si kadın (%72) ve 153'ü erkek (%28) olmak üzere 545 olguya ait 620 diz çalışmaya dahil edilmiştir. Diz MR görüntüleri retrospektif olarak değerlendirilmiş, dizler MR bulgularına göre dejeneratif olmayan, hafif dejeneratif ve ileri dejeneratif olarak 3 gruba ayrılmıştır. Diz MR tetkiklerinde tespit edilen kistler sınıflandırılmıştır. İstatistiksel analiz SPSS 21.0 programı ile yapılmıştır. Kategorik verilerin karşılaştırılmasında ki-kare testi, dejenerasyon bulguları ile kist boyutu ilişkisinin tespitinde ise Anova testi kullanılmıştır. $p<0,05$ istatistiksel açıdan anlamlı olarak değerlendirilmiştir.

Bulgular: Toplam 620 dizden 248'inde (%40) dejeneratif artrit bulguları izlenmezken, 178'inde (%28,7) hafif, 194'ünde ise (%31,3) ileri dejeneratif artrit bulguları mevcuttur. 620 dizden 411'inde (%66,3) diz ekleminde veya çevresinde kistik lezyon saptanmıştır. Bu olgulardan 261'inde bir, 102 olguda iki, 40 olguda üç ve 8 olguda ise dört kist saptanmış olup, dejenerasyon artrit bulguları arttıkça kist sayısında istatistiksel olarak anlamlı artış gözlenmiştir ($p<0,001$). Ayrıca kistlerin ortalama çapı ile dejenerasyon derecesi arasında anlamlı ilişki saptanmıştır ($p=0,04$). Ayrıca kistlerin tiplerine göre yapılan değerlendirmede, sinovyal kistler, intraartiküler ganglion kistleri, ekstraartiküler ganglion kistleri, intraosseöz kistlerde dejenerasyon derecesi ile anlamlı miktarda artış saptanmıştır. Bursitlerde dejenerasyon miktarının artması ile minimal artış mevcut iken, parameniskal ve intrameniskal kistlerde dejenerasyon miktarı ile artış gözlenmemiştir ($p<0,001$).

Sonuç: Dejeneratif artrit bulguları olan dizlerde kist sıklığında, sayısında ve kist ortalama boyutunda anlamlı artış izlenmiştir. Ayrıca parameniskal ve intrameniskal kistler dışındaki kist tiplerinin dejeneratif artrit bulguları izlenen dizlerde daha sık izlendiği saptanmıştır. Dejeneratif artrit bulguları olmayan ve hafif dejeneratif artrit bulguları olan dizlerde en sık görülen kistler bursitler iken ileri dejeneratif artrit bulguları bulunan olgularda en sık görülen kistler sinoviyal kistlerdir.

Anahtar Kelimeler: Osteoartrit, Kistik lezyonlar, Bursit, Sinovyal kist, Ganglion kisti

Resim 1.

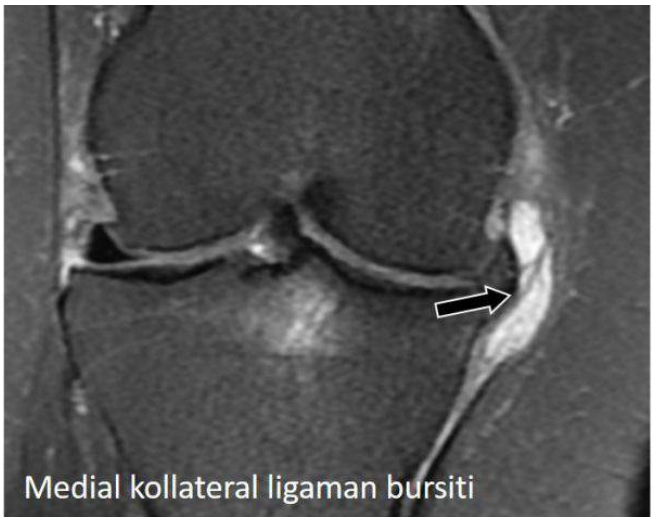

Resim 2.

Tablo 1. Osteoartrit Derecesi İle Kist Sayısının İlişkisi

	Kist saptanmayan diz sayısı	Bir kist saptanan diz sayısı	İki kist saptanan diz sayısı	Üç kist saptanan diz sayısı	Dört kist saptanan diz sayısı
Dejeneratif değişiklik saptanmayan diz sayısı	119 (%48)	100 (%40,3)	22 (%8,9)	5 (%2)	2 (%0,8)
Hafif derecede dejenerasyon izlenen dizler	59 (%31,1)	70 (%39,3)	33 (%18,5)	15 (%8,4)	1 (%0,6)
İleri derecede dejenerasyon saptanan dizler	31 (%16)	91 (%46,9)	47 (%24,2)	20 (%10,3)	5 (%2,6)
Toplam	209 (%33,7)	261 (%42,1)	102 (%16,5)	40 (%6,5)	8 (%1,3)

Tablo 2. Kist Tipleri ile Osteoartrit İlişkisi

	Bursitler	Sinoviyal kistler	Parameniskal ve intrameniskal kistler	İntraartiküler ganglion kistleri	Ekstraartiküler ganglion kistleri	İntraosseöz kistler
Dejeneratif değişiklik saptanmayan diz sayısı	65 (%42,8)	26 (%17)	11 (%7,2)	26 (%17,1)	13 (%8,6)	11 (%7,2)
Hafif derecede dejenerasyon izlenen dizler	65 (%34,4)	51 (%27)	14 (%7,4)	27 (%14,3)	12 (%6,3)	20 (%10,6)
Ileri derecede dejenerasyon saptanan dizler	74 (%26,1)	80 (%28,3)	8 (%2,8)	38 (13,4%)	30 (%10,6)	53 (%18,7)
Toplam	203 (%32,5)	157 (%25,2)	33 (%5,3)	91(%14,6)	55(%8,8)	84 (%13,5)

Abdominal Radyoloji

SS-18

HEPATOSELÜLER KANSERİN NON-İNVAZİV DİAGNOSTİK KRİTERLERİ: GÜNCELLENEN LI-RADS İLE OPTN-UNOS, AASLD, NCCN, EASL-EORTC VE KLCSG-NCC KLİNİK PRATİK KLAVUZLARININ TANISAL DOĞRULUĞUNUN KARŞILAŞTIRILMASI

Burcu Akpınar[1], Samuel Chang[2], Jeffrey Kaplan[3], Jeffrey Rıchard Lambert[4]

[1]Koç Üniversitesi Tıp Fakültesi Radyoloji Anabilim Dalı
[2]University of Colorado School of Medicine Department of Radiology
[3]University of Colorado School of Medicine Department of Pathology
[4]University of Colorado School of Medicine Department of Bioistatistics and Informatics

Amaç: Hepatoselüler kanserin (HCC) noninvaziv diagnostic kriterlerinin tanısal doğruluğunun LI-RADS, OPTN-UNOS, AASLD, NCCN, EASL-EORTC, KLCSG-NCC ile retrospektif karşılaştırılması

Materyal ve Metod: Ocak 2011 ile Ocak 2015 tarihleri arasında Colorado Üniversitesi Hastanesi' nde karaciğer biyopsisi, rezeksiyon ya da eksplantasyon yapılan 3491 vakanın tıbbi kayıtları incelendi. Kronik hepatit B ve veya herhangi etyolojiye sekonder sirozu olan, dinamik kontrastlı BT veya MR tetkikinde ≥ 5mm fokal hepatik lezyon raporlanmış yüzotuz üç vaka (M:F=100:33; ortalama yaş: 56.1, aralık 30-87) çalışmaya dahil edildi. Görüntüleme öncesi tedavi edilmiş fokal hepatik lezyonlar çalışma dışı bırakıldı. 133 vaka, vaka başı en fazla 3 en büyük nodül, toplamda 195 adet nodül çalışmaya dahil edildi. Vaka başına en büyük bir nodül seçildiğinde 90 nodül ≥ 2 cm, 30 nodül 1-2 cm arasında, 13 nodül < 1 cm idi. Fokal hepatik lezyonlarda HCC nin noninvaziv diagnostic kriterleri LI-RADS (2014), OPTN-UNOS, AASLD, NCCN, EASL-EORTC, KLCSG-NCC kılavuzluğunda BT veya MR tetkikinde retrospektif olarak değerlendirildi. Patoloji raporları altın standart alınarak tanısal kriterlerin sensitivite, spesifisite ve doğruluğu tanısal kriterlere göre farklı gruplandırmalar ile analiz edildi.

Bulgular: Sirozlu vakalarda ≥ 1 cm lezyonlarda sensitivite en yüksek LI-RADS (%90.3), takiben eşit olarak AASLD, NCCN, EASL-EORTC, KLCSG-NCC (%87.5), en düşük OPTN-UNOS (%86.1) kriterlerinde bulunmuş iken spesifisite en yüksek OPTN-UNOS (%91.7), takiben LI-RADS (%88.9), en düşük ve eşit olarak AASLD, NCCN, EASL-EORTC, KLCSG-NCC (%83.3) kriterlerinde bulundu. ≥ 2 cm lezyonlarda sensitivite esit ve en yüksek LI-RADS ve OPTN-UNOS (%92.2), takiben eşit olarak AASLD, NCCN, EASL-EORTC, KLCSG-NCC (%85.9) iken spesifisite en yüksek ve eşit OPTN-UNOS, AASLD, NCCN, EASL-EORTC, KLCSG-NCC (%81.3), takiben LI-RADS (%75.0) kriteleri iledir. 1 ile 2 cm arası nodüllerde sensitivite eşit ve en yüksek AASLD, NCCN, EASL-EORTC, KLCSG-NCC (%72.7), takiben LI-RADS (%50.0), en düşük OPTN-UNOS (%36.4) iken spesifisite LI-RADS ve OPTN-UNOS da eşit ve en yüksek (%100.0), takiben eşit ve en düşük AASLD, NCCN, EASL-EORTC, KLCSG-NCC (%90.3) ile bulunmuştur.

Sonuç: Tanısal kriterler arasında istatistiksel anlamlı farklılık saptanmamıştır. Kılavuzlar arasında LI-RADS yüksek sensitiviteye sahip olabilir. 1-2 cm arası nodüllerde sensitivitesi düşmektedir.

Anahtar Kelimeler: Hepatoselüler karsinom, noninvaziv, tanı, LI-RADS, MR, BT

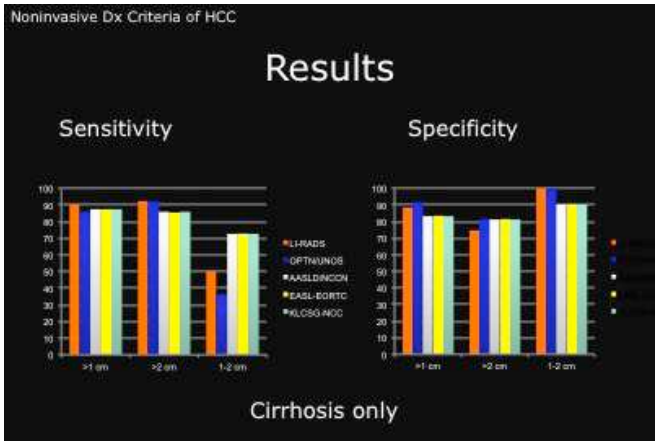

Resim 1.

Kardiyovasküler Görüntüleme

SS-19

ARKUS AORTADAKİ KALSİFİKASYONLARIN KAROTİS ARTERİN FARKLI SEGMENTLERİNDEKİ KALSİFİKASYONLARLA İLİŞKİSİ

Kaan Esen[1], Engin Kara[1], Anıl Özgür[1], Feramuz Demir Apaydın[1], Arda Yılmaz[2]

[1]Mersin Üniversitesi Tıp Fakültesi, Radyoloji Anabilim Dalı
[2]Mersin Üniversitesi Tıp Fakültesi, Nöroloji Anabilim Dalı

Amaç: Bu çalışmanın amacı arkus aortadaki kalsifikasyonların, karotis arterin farklı segmentlerindeki kalsifikasyonlarla ilişkisini değerlendirmektir.

Gereç-Yöntem: Ocak 2013 Şubat 2015 tarihleri arasında kliniğimizde karotis BT anjiyografi tetkiki yapılmış hastalar retrospektif olarak değerlendirildi. Hipertansiyon, diyabet ve hiperlipidemi gibi vasküler risk faktörlerine ait klinik bilgilerine ulaşılabilen toplam 134 hasta çalışmaya dahil edildi. Arkus aorta, brakiosefalik trunkus orifisi, her iki ana karotis ve internal karotis arter (İKA) orifisleri, her iki İKA petröz ve kavernöz/oftalmik segmentleri değerlendirilerek kalsifikasyonlar skorlandı. Kalsifikasyonlar değerlendirilirken 5 dereceli bir skorlama sistemi kullanıldı. Ayrıca her hasta için toplam kalsifikasyon skoru hesaplandı.

Bulgular: Arkus aortadaki kalsifikasyonlar ile brakiosefalik trunkus orifisi, sol ana karotis arter orifisi, her iki İKA orifisi ve her iki İKA kavernöz/oftalmik segmentinde skorlanan kalsifikasyonlar arasında istatistiksel olarak anlamlı ilişki tespit edildi ($p<0,001$). Yaş ile toplam kalsifikasyon skoru arasında da istatistiksel olarak anlamlı ilişki saptandı ($r=0,568$, $p<0,001$). Ancak arkus aortadaki kalsifikasyonlar ile sağ ana karotis arter orifisi ($p=0,372$) ve her iki İKA petröz segmentinde (sağ için $p=0,132$, sol için $p=0,277$) skorlanan kalsifikasyonlar arasında istatistiksel olarak anlamlı ilişki saptanmadı. Hastaların % 54,5'inde hipertansiyon, % 43,3'ünde diyabet, % 42,5'inde ise hiperlipidemi mevcuttu.

Sonuç: Rutin toraks BT tetkiklerinde arkus aortada izlenen kalsifikasyonlar, karotis arterin farklı segmentlerindeki kalsifikasyonlar için bir öngörü sağlayabilir.

Anahtar Kelimeler: Arkus aorta, kalsifikasyon, BT anjiyografi

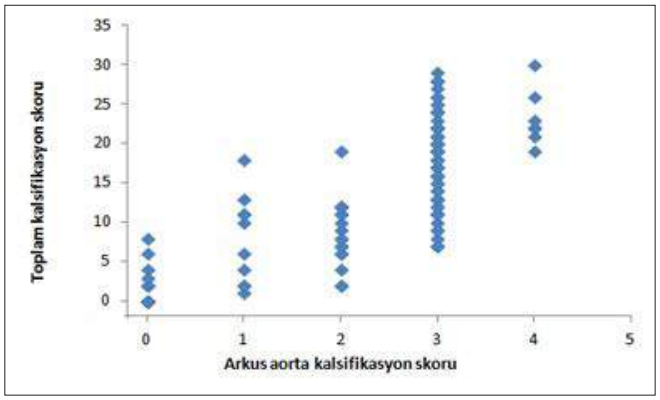

Resim 1.

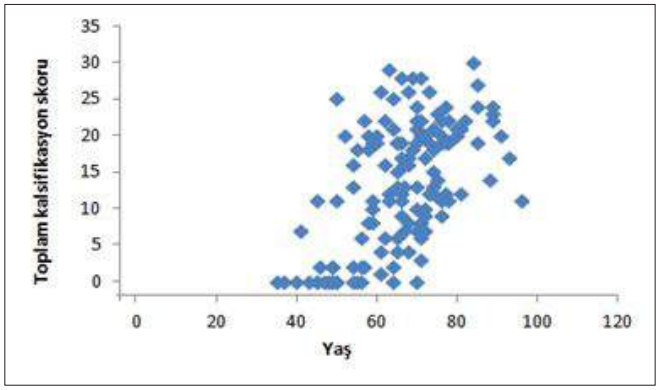

Resim 2.

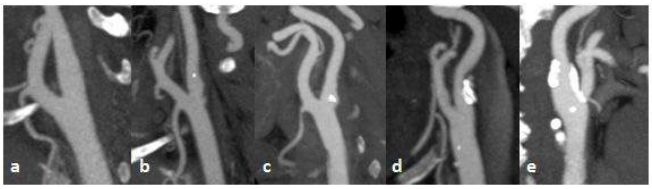

Resim 3.

Meme Radyolojisi

SS-20

MEME KANSERİNDE MOLEKÜLER ALT TİPLERLE DİFÜZYON MRG'DE HESAPLANAN ADC İLİŞKİSİ

Ahmet Tanyeri[1], Füsun Taşkın[1], Mehmet Burak Çildağ[1], Veli Süha Öztürk[1], Alparslan Ünsal[1]

[1]Adnan Menderesi Üniversitesi Tıp Fakültesi Hastanesi

Amaç: Meme kanserli hastalarda difüzyon MR görüntüleme ile saptanan ADC değerleri ile moleküler alt tipler arasında ilişkiyi araştırmak.

Gereç ve Yöntem: Ocak 2013- Ocak 2016 arasında bölümümüzde meme kanseri tanısı almış ve preoperatif değerlendirmesi yapılmış 323 kadın hasta geri dönük olarak değerlendirildi. MRG tetkiki yapılmış olan 193 hastada difüzyon ağırlıklı görüntülerde ADC değerleri hesaplandı. Meme kanseri tanısı almış hastalar moleküler alt tiplere göre ayrılarak gruplandı. Hesaplanan ADC değerlerinin moleküler alt tiplere göre farklılık gösterip göstermediği değerlendirildi. Her bir alt tip için ortalama ADC değerlerinde farklılık araştırıldı. İstatistiksel değerlendirmede independent sample T test kullanıldı.

Bulgular: Toplam 193 MRG pozitif tümörün 75'i (%39) luminal A, 68'i (%35) luminal B, 33'ü (%17) üçlü negatif, 17'si (%9) HER2 pozitif gruptaydı. Tüm gruplarda ortalama ADC: 0,99 +-0,15 (0,60-1,34) bulundu. Alt tiplere göre ortalama ADC değerleri Tablo 1'de özetlenmiştir. Ortalama ADC değerleri ile moleküler alt tipler arasında istatistiksel anlamlı ilişki saptanmadı.

Tartışma: Meme kanserinde tümörün moleküler tipi tedaviyi ve prognozu belirleyen en önemli faktörlerden biridir. Difüzyon MR, meme görüntülemede giderek artan yaygınlıkta kullanılmakta ve MR değerlendirmenin performansını arttırmaya katkı sağlamaktadır. Bu çalışmada tümöre ait ADC değerleri ile moleküler alt tipler arasında anlamlı bir ilişki bulunmamıştır. Daha geniş olgu serilerinde, homojen alt grup dağılımları ile yapılacak yeni çalışmalarla bu konudaki bilgi birikimimiz artacaktır.

Anahtar Kelimeler: meme kanseri,difüzyon MR,ADC

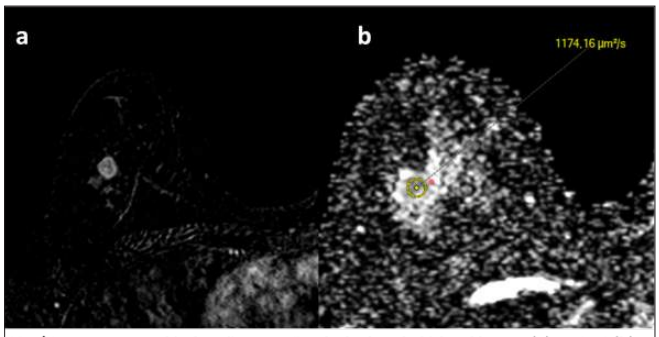

43 y/K Meme MR tetkinde sağ meme üst dış kadranda kitlesel lezyon (a) ve ADC (b). Histopatoloji : İnvaziv duktal kanser,üçlü negatif.

Resim 1.

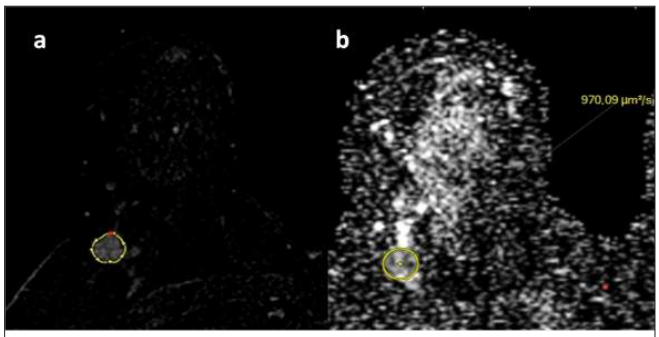

48 y/K Meme MR tetkinde sağ meme üst dış kadranda kitlesel lezyon (a) ve ADC (b). Histopatoloji : İnvaziv duktal kanser,Luminal A.

Resim 2.

Tablo 1:Moleküler alt tiplere göre ortalama ADC değerleri

ADC*(ORTALAMA)	MOLEKÜLER ALT TİP			
	Luminal A (n=75)	Luminal B (n=68)	Üçlü negatif (n=33)	HER2+ (n=17)
	0,96 ± 0,16	0,99 ± 0,15	1,02 ± 0,15	1,00 ± 0,12

*: Apparent Diffusion Coefficient (x 10^{-3} mm^2/s)

Kas-İskelet Radyolojisi

SS-21

DİZ MR GÖRÜNTÜLEMEDE TRAVMATİK ÖDEM DEJENERATİF ÖDEM AYIRIMINDA DUAL ECHO SEKANSLARIN YERİ

Emre Kaya[1], İbrahim İnan[1], Gyulten Alieva[1], Ahmet Aktan[1], Ruslan Sharbeshaev[1], Senem Şentürk Güçel[1]

[1]İstanbul Medeniyet Üniversitesi, Göztepe Eğitim ve Araştırma Hastanesi

Amaç: Diz eklemi gibi ağırlık taşıyan ve travmaya açık eklemlerde kemik iliği ödemi sık karşılaştığımız bir tablodur. Bazı hastalarda radyolojik olarak travmatik ödem-dejeneratif ödem ayırımını yapmak

her zaman mümkün olmamaktadır. Biz bu çalışmada, batın MR incelemelerinde sıklıkla kullanılan dual echo sekansını diz MR tetkikinde kullanarak diz ödemi bulunan olgularda bu ayırıma yardımcı olacak yeni bulgular tanımlamayı amaçladık. Böylece klinik hikayesi tam bilinmeyen ya da her iki patolojinin birlikte bulunduğu olgularda dual echo sekansının katkısı ile radyolojik olarak ödem karakterizasyonunun daha iyi yapılmasını hedefledik.

Gereç-Yöntem: Akut/kronik diz ağrısı nedeniyle polikliniğe gelen, diz MR tetkiki yapılan 18 yaş üstü olgulara rutinde kullanılan sekansların yanında dual echo (faz içi, faz dışı) sekansları da eklenerek görüntüler elde edilmiştir. Yağ baskılı T2 ağırlıklı sekanslarda ödem saptanan olgularda ödemli alanlardan faz içi ve faz dışı sekans görüntülerinden yuvarlak şekilli, yüzey alanı 25 mm^2'den büyük olacak şekilde üçer kez ROİ ölçümleri yapılarak faz içi ve faz dışı görüntülerinden elde edilen ortalama değerler oranlanmıştır. Benzer şekilde faz içi ve faz dışı sekanstaki normal kemik iliğinden yapılan tek ROİ ölçüm değerleri de oranlandıktan sonra, ödemli alanlardan elde edilen değer normal kemik iliğinden elde edilen değere bölünerek ''kemik iliği ödem indeksi (KİÖ indeksi)'' elde edilmiştir. Ayrıca bu hastalarda ''hint mürekkebi artefaktı'' olup olmadığı değerlendirilerek bu bulgunun ödem paterni ayırımında kullanıp kullanılmayacağı değerlendirilmiştir. Elde edilen verilerin istatistiksel analizinde SPSS 21.0 programı kullanılmıştır. Verilerin analizinde tanımlayıcı verilerin yanı sıra parametrik verilerin gruplar arası karşılaştırılmasında Student's t testi yapılmıştır. ROC eğrisi analizi kullanılarak eğri altında kalan alan, duyarlılık ve özgüllük hesaplanmıştır. P<0,05 olan değerler istatistiksel olarak anlamlı olarak kabul edilmiştir.

Bulgular: 60 olguya ait 60 diz MR görüntüleri değerlendirilmiştir. 25 olguda travmatik ödem, 35 olguda ise dejeneratif ödem benzeri sinyal değişiklikleri saptanmıştır. Faz dışı sekansta dejeneratif ödem benzeri sinyal değişiklikleri bulunan 35 olgudan 26'sında (% 74) hint mürekkebi artefaktı izlenirken, travmatik ödem bulunan 25 olgudan yalnızca 1'nde (%4) hint mürekkebi artefaktı izlenmiştir (p<0,0001). Dejeneratif ödem benzeri sinyal değişiklikleri alanlarında ortalama KİÖ indeksi 0,87±0,216, travmatik ödem alanlarında KİÖ indeksi 0,75±0217 olarak hesaplanmış olup fark istatistiksel olarak anlamlı bulunmuştur (p=0,03). ROC analizinde eğri altında kalan alan 0,656 olarak hesaplandı (p=0,41). 0,87 kestirim değeri için duyarlılık %54, özgüllük %76 olarak hesaplanmıştır.

Tartışma-Sonuç: Elde edilen veriler, faz dışı sekans görüntülerinde faz içi görüntülerine göre hem dejeneratif ödem benzeri sinyal değişikliklerin izlendiği alanlarda, hem de travmatik ödem alanlarında sinyal kaybı olduğunu göstermiştir. Ancak bu sinyal kaybı travmatik ödemlerde anlamlı olarak daha belirgindir. İstatistiksel değerlendirmeler bu bulgunun düşük duyarlılığa ancak yüksek özgüllüğe sahip olduğunu göstermiştir. Ayrıca hint mürekkebi artefaktı dejeneratif ödem vakalarında sıklıkla karşımıza çıkan bir bulgu olarak karşımıza çıkmıştır. Sonuç olarak, ödem tipi ayrımı yapılamayan olgularda KİÖ indeksi ve hint mürekkebi artefaktının bulunması bu ayırıma katkı sağlamaktadır.

Anahtar Kelimeler: travmatik ödem, dejeneratif ödem, dual echo, hint mürekkebi, diz MRG

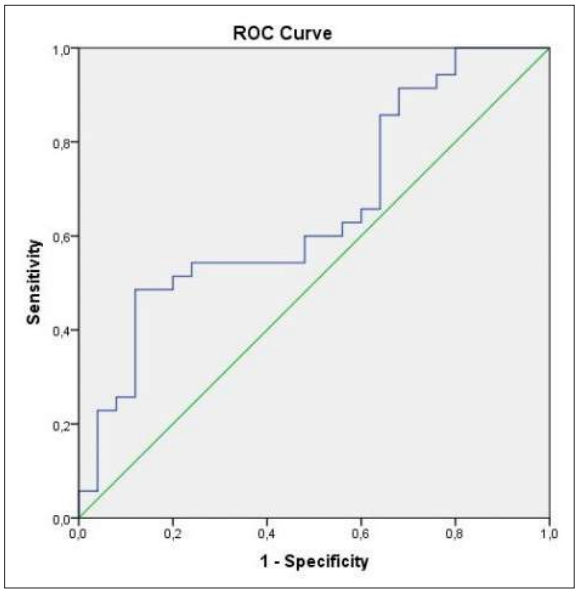

Resim 1.

Tablo 1. Ödem Tipine Göre ‹›Hint Mürekkebi Artefaktı›› Dağılımı

	Hint mürekkebi (+)	Hint mürekkebi (-)	Total
Dejeneratif ödem	9	26	35
Tavmatik ödem	24	1	25
Toplam	33	27	60

Abdominal Radyoloji

SS-22

TÜM VÜCUT HİBRİT MRPET: KONTRASTLI VE KONTRASTSIZ MRG PROTOKOLLERİNİN KARŞILAŞTIRILMASI

Filiz Çelebi[1], Sadik Server[2], Ayşegüi Öz[2], Bülent Ünalan[3], Cem Balcı[2]

[1]Florence Nightingale Hastanesi Radyoloji Bölümü
[2]İstanbul Bilim Üniversitesi Radyoloji Anabilim Dalı
[3]Florence Nightingale Hastanesi Nükleer Tıp Bölümü

Amaç: Tüm vücut hibrit MRPET'de kontrastlı ve kontrastsız protokollerin etkinliğinin karşılaştırılması

Materyal ve Metod: Primer tumor tanısı konulan 53 olguya başlangıçta evreleme amacıyla eş hibrit MRPET çekiminde kontrastlı ve kontrastsız MRG protokolleri uygulandı. Kontrastsız MRG protokolünde diffüzyon ağırlıklı (b=0 s/mm^2 ve 800s/$mm^{2)}$, aksiyal T1-ağırlıklı Turboflash, koronal T2-ağırlıklı HASTE sekansları alındı (∑=25 dakika). Kontrastlı MRG protokolünde ise, üst batın için aksiyal kontrastlı 3D FS VIBE, tüm vücutta koronal yağ baskılı 3D VIBE Dixon ve beyin için aksiyal 3D FS VIBE sekansları alındı (∑=30 dakika). MRPET ile tespit edilen total malignite sayısı ve iki protokol arasındaki fark Wilcoxon signed-rank test kullanılarak hesaplandı.

Sonuç: Kontrastsız MRG de görülen tüm malign lezyonlar kontrastlı incelemede de tespit edildi. Kontrastsız MRG de tespit edilen ortalama malign lezyon sayısı 13.2± 18.5 iken Kontrastlı incelemede saptanan lezyon sayısı 12± 18.3 olarak tanımlandı. Tespit edilen total saptanan malignite sayıları arasında anlamlı derecede farklılık olduğu görüldü (p=0. 007). Kontrastlı inceleme protokolünde özellikle abdomen (p=0. 001), beyin (p=0.01) ve kemikte saptanan lezyon sayıları arasında istatiksel açıdan anlamlı farklılık izlendi. İki protokol arasında total saptanan malignite sayıları açısından baş-boyunda ((p=0.317), toraksta (p=0.204) ve lenf nodlarında (p=0.799) anlamlı farklılık saptanmadı.

Tartışma: Tüm vücut hibrit MRPET incelemenin kontrastlı MRG protokolü ile yapılması malignite tespitinde kontrastsız MRG'ye üstün bulunmuştur.

Anahtar Kelimeler: MRPET, Tüm vücut MRG, Kontrastlı MRG

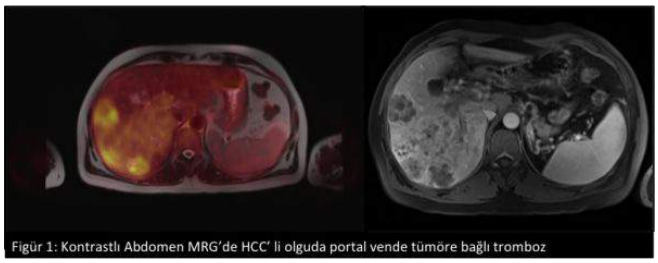

Figür 1: Kontrastlı Abdomen MRG'de HCC' li olguda portal vende tümöre bağlı tromboz

Figür2: Kontrastlı MRG'de sol ana pulmoner arterde emboli

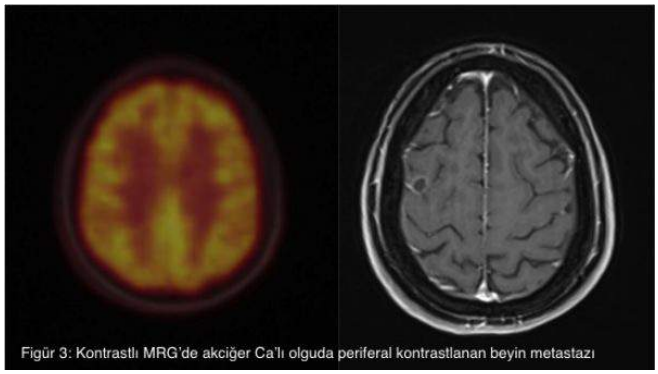

Figür 3: Kontrastlı MRG'de akciğer Ca'lı olguda periferal kontrastlanan beyin metastazı

Baş-Boyun Radyolojisi

SS-23

KRONİK OTOİMMUN TİROİDİT VE GRAVES HASTALARINDA TANISAL YAKLAŞIMDA ULTRASONOGRAFİK ARFI ELASTOGRAFİNİN YERİ

Feride Kural Rahatlı[1], Hale Turnaoğlu[1], Nazlı Gülsoy Kırnap[2], Arash Soudmand[1], Nihal Uslu[1]

[1]Başkent Üniversitesi Tıp Fakültesi Ankara Hastanesi Radyoloji Anabilim Dalı
[2]Başkent Üniversitesi Tıp Fakültesi Ankara Hastanesi Endokrinoloji Bilim Dalı

Giriş: Kronik otoimmun tiroidit (hashimoto tiroidit) ve graves hastalığı sık görülen ve tiroid bezini difüz olarak tutan patolojilerdir. Hashimoto tiroiditi ve graves hastalığının tanısı klinik semptomlar, laboratuar bulgular ve ultrasonografik bulgulara dayanır. Ultrasonografide her iki patolojide tiroid bezinde heterojenite, color doppler inceleme ile artmış vaskülarite izlenebilir. Ayrıca nodül varlığı da ultrasonografik olarak saptanabilir. Tanı ve takipte ultrasonografinin duyarlılığı yüksek özgüllüğü ise sınırlıdır. Son yıllarda kullanıma giren yeni bir yöntem olan ARFI (acoustic radiation pulse impuls) elastografi ile klasik ultrasonografiden farklı olarak ultrasonografi sırasında dokunun sertliği kantitatif olarak değerlendirebilmektedir. Bu çalışmanın amacı hashimoto tiroiditi ve graves hastalığı tanısı bulunan hastaların tiroid bezindeki fibrozisi ARFI elastografi yöntemi ile değerlendirmek, iki hasta grubu arasında ARFI ölçümleri (shear wave hız) açısından anlamlı farklılık olup olmayacağını bulmaktır.

Materyal-Metod: Bu çalışma prospektif olarak Başkent Üniversitesi Radyoloji Anabilim Dalı ve Endokrinoloji Bilim Dalında gerçekleştirilmiştir. Çalışmaya hashimoto tirodit,graves hastalığı tanısı ile takipte olan veya yeni tanı almış olan ultrasonografi incelemesi yaptırmaya gelen 18-80 yaş arası 30 hashimoto tiroiditi, 22 graves hastası, 30 adet sağlıklı erişkin dahil edilmiştir. Tüm hastaların tiroid fonksiyon testleri (TSH, sT3,sT4), tiroid otoantikorları (anti-TPO, anti-Tg), anti-TSH Igleri çalışılmıştır. Gri skala ultrasonografi, ARFI elastografi bulguları ile laboratuar bulguları karşılaştırılmıştır. Tüm hastalarda bölümüzdeki Siemens S3000 US cihazı kullanılmıştır. Hasta grubunun sonuçları ile kontrol grubunun sonuçları, hashimoto tiroidit hastalarının sonuçları ile graves hastalarının sonuçları karşılaştırılmıştır. Ultrasonografi ve ARFI elastografi sonuçları ile laboratuar bulguları arasındaki korelasyon incelenmiştir.

Bulgular: Kontrol grubunun ortalama shear wave hızı:1.92 m/sn ±0.14 (Fig1) iken hashimoto troidit hastalarının ortalama shear wave hızı: 2.50±0.20 (Fig2), graves hastalarının ortalama shear wave hızı:2.71m/sn±0.22 (Fig3) ölçülmüştür. Kontrol grubunun ortalama shear wave hızları graves ve hashimoto hastalarından istatistiksel olarak anlamlı düşük bulunmuştur ($p<0.01$). Graves hastaları ve hashimoto troidit hastalarının shear wave hızları arasında istatistiksel olarak anlamlı fark bulunmuştur ($p<0.01$). İlaç kullanmayan graves hastalarında (swh:2.59m/sn±0,22) ilaç kullananlara (swh: 2.81m/sn±0,18) göre ortalama shear wave hızları düşük bulunmuş olup aradaki fark istatistiksel olarak anlamlı bulunmuştur ($p=0.23$).

Sonuç: ARFI elastografi difüz tiroid bezi patolojilerini değerlendirmede faydalı bir metoddur. Tiroid bezini difüz olarak tutan ve sık görülen hashimoto tiroiditini ve graves hastalığını ayırt etmede faydalı olabilir.

Anahtar Kelimeler: ARFI elastografi, graves hastalığı, hashimoto tiroidit

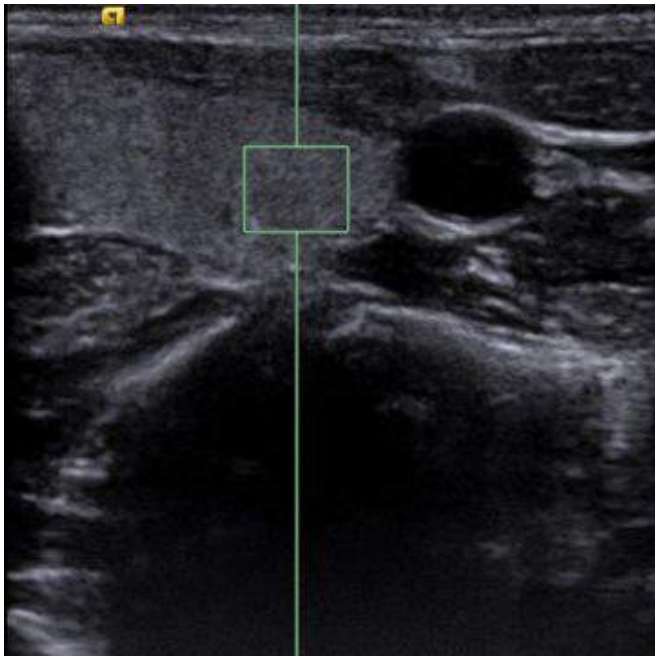

Resim 1.

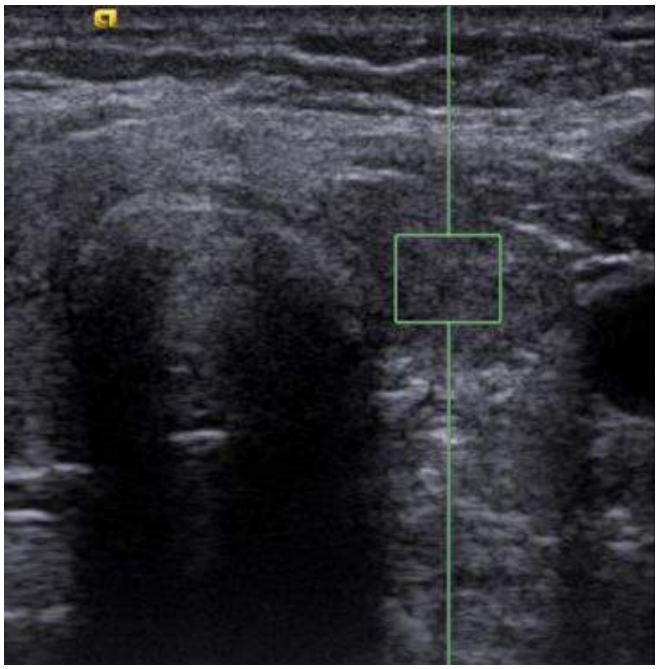

Resim 2.

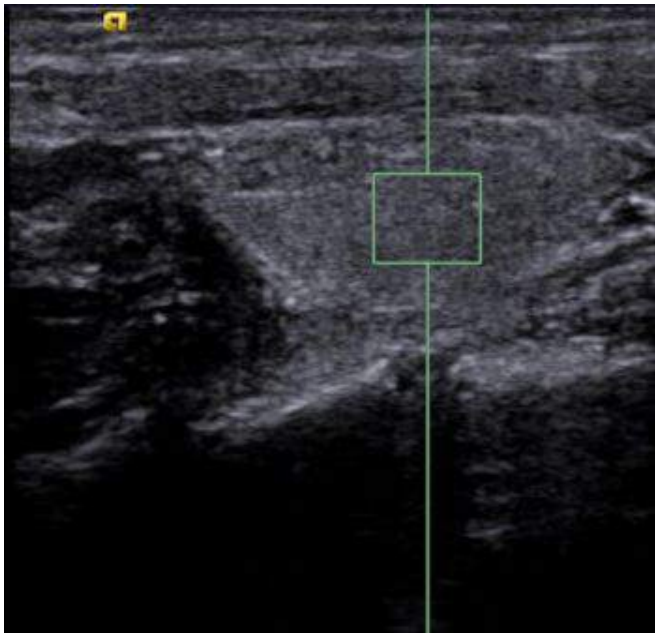

Resim 3.

Genitoüriner Sistem Radyolojisi

SS-24

HEMODİYALİZE GİREN SON DÖNEM BÖBREK HASTALARINDA TESTİS PARANKİMİ SHEAR-WAVE SONOELASTOGRAFİ BULGULARI

Azad Hekimoğlu[1], İdil Güneş Tatar[1], Onur Ergun[1], Aynur Turan[1], Mehmet Deniz Aylı[2], Baki Hekimoğlu[1]

[1]Dışkapı Yıldırım Beyazıt Eğitim ve Araştırma Hastanesi Radyoloji
[2]Dışkapı Yıldırım Beyazıt Eğitim ve Araştırma Hastanesi Nefroloji

Özet: KBH'nın testiküler fonksiyonda belirgin ölçüde bozulmaya yol açtığı ve hemodiyalize giren erkek hastalarda cinsel disfonksiyon geliştiği anlaşılmıştır. Çalışmanın amacı son dönem böbrek hastalığına sekonder olarak gelişen hipogonadizm sonucu testislerde oluşan değişiklikleri ve shear-wave sonoelastografi ile testis parankiminde oluşan doku elastikiyet kaybını göstermektir.

Metod: Çalışmamızda haftada 3 defa hemodiyalize giren 28 erkek hasta ve 25 sağlıklı erkek hasta karşılaştırıldı. Önce B-mode ile her iki testis yapısal anormallik ve fokal lezyon varlığı açısından değerlendirildi. Ardından shear-wave elastografi ile testis parankim sertliği kiloPascal olarak ölçüldü.

Bulgular: Kontrol grubuna göre KBH grubunun sağ, sol ve ortalama testis volümü istatistiksel anlamlı olarak daha düşüktü ($p<0,001$). Kontrol grubuna göre KBH grubunun sağ, sol ve ortalama doku sertliği istatistiksel anlamlı olarak daha yüksek bulundu ($p<0,001$).

Sonuç: Hemodiyalize giren son dönem böbrek hastalığı olan hastalarda testis boyut ve yapısında sağlam kişilere göre anlamlı değişiklikler görülür.

Anahtar Kelimeler: hemodiyaliz, elastografi, testis

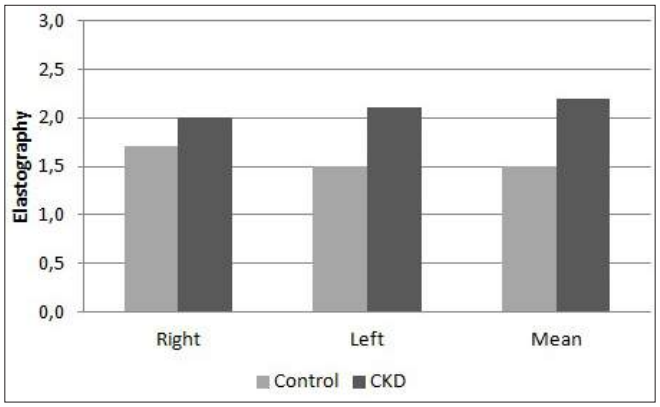

Resim 1.

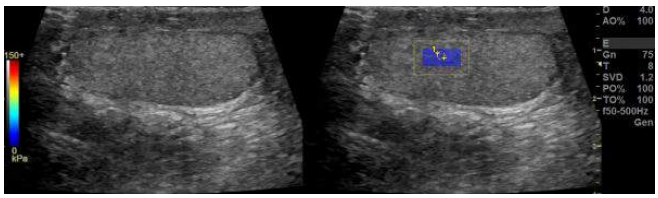

Resim 2.

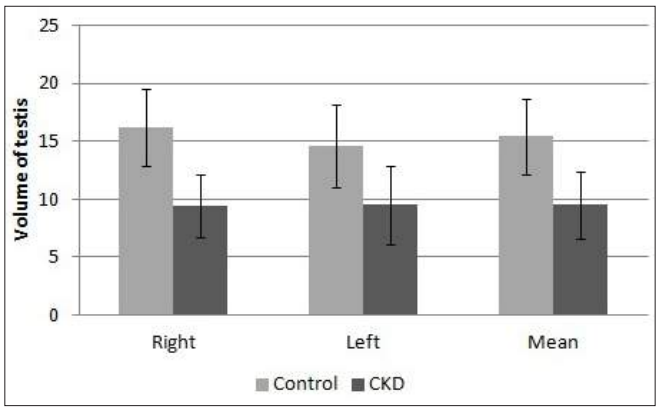

Resim 3.

Tablo 1. Kronik böbrek hastalığı ve kontrol grubunun demografik ve klinik özellikleri

	kontrol (n=25)	KBH (n=28)	p-değeri
Yaş	44.0±8.6	50.4±15.6	0.071†
Hemodiyaliz süresi	-	3 (0,01-20)	-
Testis volümü			
Sağ	16.2±3.3	9.4±2.7	<0.001†
Sol	14.6±3.6	9.5±3.4	<0.001†
Ortalama	15.4±3.3	9.5±2.9	<0.001†
Elastografi			
Sağ	1.7 (0.9-2.7)	2.0 (1.0-4.8)	<0.001‡
Sol	1.5 (0.9-3.0)	2.1 (1.0-5.7)	<0.001‡
Ortalama	1.5 (1.0-2.4)	2.2 (1.1-5.3)	<0.001‡

Tablo 2. Kronik böbrek yetmezliği hastalarının testis volüm ve elastografi değerlerinin hemodiyaliz süresi ile korelasyonu

	korelasyon katsayısı	p-değeri
Testis volümü		
Sağ	-0.213	0.276
Sol	-0.136	0.489
Oratlama	-0.158	0.423
Elastografi		
Sağ	-0.088	0.657
Sol	-0.142	0.472
Ortalama	-0.084	0.670

Baş-Boyun Radyolojisi

SS-25

OBSTRÜKTİF UYKU APNE SENDROMLU HASTALARDA DEJENERATİF OMURGA DEĞİŞİKLİKLERİNİN BT İLE DEĞERLENDİRMESİ: VAKA-KONTROL ÇALIŞMASI

Tülay Özer[1], Gökhan Duygulu[2], Rabia Terzi[3], Zahide Yılmaz[4]

[1]Kocaeli Derince Eğitim ve Araştırma Hastanesi, Radyoloji Kliniği
[2]İzmir Atatürk Eğitim ve Araştırma Hastanesi, Radyoloji Kliniği
[3]Kocaeli Derince Eğitim ve Araştırma Hastanesi, Fizik Tedavi ve Rehabilitasyon Kliniği
[4]Kocaeli Derince Eğitim ve Araştırma Hastanesi, Nöroloji Kliniği

Amaç: Bu çalışmanın amacı, obstrüktif uyku apne sendromlu (OUAS) hastalarda çok dedektörlü bilgisayarlı tomografi (BT) ile servikal omurgada faset eklem artrozu ve dejeneratif disk hastalığı sıklığının araştırılmasıdır.

Gereç ve Yöntem: Servikal omurga BT tetkiki yapılmış 30 OUAS'lı hasta çalışmaya dahil edildi. Faset eklemleri, multiplanar BT görüntüleri kullanılarak dört derecede (grade I-IV) değerlendirildi ve skorlandı (1-4 puan). Dejeneratif disk hastalığını belirlemek için disk seviyeleri; 'yükseklik kaybı', 'posterior osteofitler', 'uç plak sklerozu' ve 'spinal kanal stenozu' yönünden, iki nokta subjektif ölçeği kullanılarak değerlendirildi (0: yok; 1: Mevcut). Anterior atlanto- odontoid eklemin (AAOE) dejenerasyonu dört derecede sınıflandırıldı (grade 0-3). BT sonuçları, 30 kişiden oluşan kontrol grubunun sonuçları ile karşılaştırıldı. Değişken analizi için Mann-Whitney U-testi and Pearson's chi-square testi kullanıldı. OUAS derecesi ve faset eklem dejenerasyonu ile OUAS derecesi ve servikal disk dejenerasyonu arasındaki ilişkiyi araştırmak için Pearson's r korelasyon katsayıları kullanıldı. Gözlemciler arası güvenilirlik karşılaştırması Kappa istatistiği ile yapıldı.

Bulgular: C2-3, C3-4, C4-5, C5-6, C6-7, C7-T1 faset eklemleri ve C2-3, C3-4, C4-5, C7-T1 disk aralıkları için ortalama dejenerasyon skorları, OUAS grubunda kontrol grubuna göre anlamlı olarak yüksek bulundu. C5-6 ve C6-7 intervertebral disklerinde tespit edilen ortalama dejenerasyon skorlarında gruplar arasında anlamlı farklılık saptanmadı. Tüm servikal kolonda faset eklemler ve diskler için hesaplanan ortalama dejenerasyon skorları OUAS grubunda, kontrol grubuna göre anlamlı farklılık gösterdi ($p<0.001$ and $p=0.002$). AAOE dejenerasyon prevalansında gruplar arasında anlamlı farklılık saptandı.

Sonuç: OUAS hastalarının OUAS olmayan bireylere kıyasla, servikal vertebralarında daha şiddetli disk dejenerasyonu, faset eklem ve AAOE artroz bulguları vardır. Bu sonuçlar OSAS hastalarının klinik değerlendirmelerine katkıda bulunabilir.

Anahtar Kelimeler: servikal vertebra, intervertebral disk hastalığı, faset eklemi, çok kesitli bilgisayarlı tomografi, uyku apnesi, tıkayıcı

Tablo 1: OSAS and kontrol grubu parametreleri.

Değişken	OUAS (Ortalama ± S.D; n=30)	Kontrol (Ortalama ± S.D; n=30)	p değeri
Yaş (yıl)	52.43 ± 11.55	57.13±11.27	0.72
BMI (m/kg^2)	22.33 ± 3.91	21.57 ± 4.15	0.46
Cinsiyet	18 E, 12 K	14 E, 16 K	0.12

Tablo 2. Yedi servikal vertebra düzeyinde, dejenerasyon derecelerine göre bilateral faset eklem sayısı

	OSAS	Group C
Grade	n (%)	**n (%)**
I	79 (37.6)	**175 (83.3)**
II	78 (37.2)	**24 (11.5)**
III	34 (16.2)	**11 (5.2)**
IV	19 (9.0)	**0 (0)**

Tablo 3 OUAS ve kontrol grubu arasında, tüm servikal kolon için servikal intervertebral faset eklem ve toplam faset eklem dejenerasyonu derecelendirme puanlarının karşılaştırılması .

	OUAS Ortalama ± S.D.	Grup C Ortalama ± S.D.	p değeri
C1-2	1.10± 0.30	1.00 ± 0.00	p= 0.078
C2-3	1.90± 0.84	1.17 ± 0.46	p= 0.000*
C3-4	1.83 ± 0.95	1.40 ± 0.72	p= 0.050*
C4-5	2.03 ± 0.96	1.30 ± 0.65	p= 0.001*
C5-6	2.20 ± 0.92	1.27 ± 0.58	p= 0.000*
C6-7	2.30 ± 0.83	1.20 ± 0.48	p= 0.000*
C7-T1	2.27 ± 0.90	1.20 ± 0.40	p= 0.000*
Tüm servikal kolon için toplam faset eklem dejenerasyon puanı	13.63 ± 4.52	8.56 ± 1.85	p= 0.000*

Kısaltmalar: S.D.: Standard deviasyon; Grp C: Kontrol grubu

p değerleri: İki grup arasında (Mann-Whitney U-testi ile)

Tablo 4. OUAS ve kontrol grubu arasında, AAOE eklemindeki dejeneratif değişikliklerin derecelerinin karşılaştırılması

Atlanto-odontoid eklemler	OUAS n(%)	Grup C n(%)
Grade 0	0 (0.0)	11 (36.7)
Grade 1	25 (83.3)	18 (60.0)
Grade 2	5 (16.7)	1 (3.3)
Grade 3	0 (0.0)	0 (0.0)

Kısaltmalar: **Grup C:** Kontrol grubu. **Grade 0 (Hiçbiri):** Osteofit formasyonunun olmadığı normal eklem aralığı; **Grade 1 (Hafif):** Daralmış eklem aralığı veya osteofit ile birlikte normal eklem aralığı n; **Grade 2 (Orta):** Oblitere eklem aralığı (osteofit var veya yok); **Grade 3 (Ciddi):** Transvers ligaman kalsifikasyonu veya eklemde yeni kemik oluşumları ile birlikte eklem ankilozu (veya her ikisi birden). Pearson's chi-square test p=0.006

Abdominal Radyoloji

SS-26

PROSTAT KANSERİ TANISINDA LİKERT VE PI-RADS ÖLÇEKLERİNİN KARŞILAŞTIRILMASI

İbrahim İnan[1], Ahmet Aktan[1], Asıf Yıldırım[3], Sıdıka Şeyma Özkanlı[2], Ahmet Aslan[4], Emre Kaya[1], Ruslan Sharshebaev[1], Senem Şentürk Güçel[1], Murat Acar[5]

[1]İstanbul Medeniyet Üniversitesi Göztepe Eğitim ve Araştırma Hastanesi Radyoloji Anabilim Dalı
[2]İstanbul Medeniyet Üniversitesi Göztepe Eğitim ve Araştırma Hastanesi Patoloji Anabilim Dalı
[3]İstanbul Medeniyet Üniversitesi Göztepe Eğitim ve Araştırma Hastanesi Üroloji Anabilim Dalı
[4]Sağlık Bilimleri Üniversitesi Ümraniye Eğitim ve Araştırma Hastanesi Radyoloji Kliniği
[5]King Hammad Üniversitesi Radyoloji Anabilim Dalı

Amaç: Bu çalışmada prostat kanseri tanısında multiparametrik MR görüntülenmesinde Likert ve PI-RADS v2 ölçeklerinin gözlemci içi ve gözlemciler arası uyumunun değerlendirilmesi ve prostat kanseri görüntülenmesinde endorektal koil olmadan 1,5 T MR'ın tanısal performansının değerlendirilmesi amaçlanmıştır.

Yöntem: Gleason 6 ve daha üstü evreye sahip prostat kanseri tanısı bulunan 53 olgu ve en az bir negatif TRUS eşliğinde sistematik prostat iğne biyopsisi bulunan 51 olguya ait MR görüntüleri retrospektif olarak değerlendirilmiştir. Görüntüler olguların histopatolojik sonuçlarını bilmeyen üç bağımsız gözlemci tarafından değerlendirilmiştir. Gözlemciler arası ve gözlemci içi değerlendirmelerde her gözlemci çifti için Cohen's Kappa katsayısı hesaplanmıştır. Gözlemcilerin elde ettiği altı adet PI-RADS ve altı adet Likert skorlarının toplamı her hasta için hesaplanmış ve 1,5 T MR'ın prostat kanseri tanısında performansını değerlendirme amacı ile ROC eğrisi analizi kullanılarak AUC değerleri hesaplanmıştır.

Bulgular: Gözlemci içi değerlendirmede Likert skorlaması için Kappa değerleri 0,34-0,54 ve PI-RADS v2 skorlaması için Kappa değerleri 0,43-0,57 olarak hesaplanmıştır. Gözlemciler arası değerlendirmede PI-RADS ve Likert skorlama sistemlerinde sırası ile κ=0,27-0,43 ve κ=0,21-0,43 değerleri elde edilmiştir. 4 ve üzeri skorlamada Kappa değerleri PI-RADS v2'de gözlemci içi değerlendirmede κ=0,59-0,71 ve gözlemciler arası değerlendirmede κ=0,48-0,67 olarak hesaplanmıştır. Likert skorlamasında 4 ve üstü skorlamanın değerlendirilmesinde ise gözlemci içi değerlendirmede κ=0,54-0,69 ve gözlemciler arası değerlendirmede κ=0,42-0,75 değerleri elde edilmiştir. AUC, PI-RADS v2 skorları toplamı için %77, Likert skorları toplamı için %79 olarak hesaplanmıştır. ROC eğrilerinin karşılaştırmalı analizinde Likert ve PI-RADS skorlamaları arasında tanısal açıdan anlamlı fark saptanmamıştır.

Sonuç: PI-RADS v2 skorlama sistemi Likert skorlama sistemine göre daha yüksek gözlemciler arası ve gözlemci içi uyuma sahip olsa da, her iki skorlama sisteminde de ortanın altında ve orta düzeyde uyum saptanmıştır. Likert ve PI-RADS v2 skorlama sistemleri arasında kanser tanısında istatistiksel olarak anlamlı fark mevcut değildir. Endorektal koil olmadan 1,5 T MR ile elde edilen multiparametrik MR görüntüleme prostat kanseri tanısında kullanılabilir.

Anahtar Kelimeler: Prostat kanseri; Multiparametrik MR Görüntüleme; PI-RADS; Likert

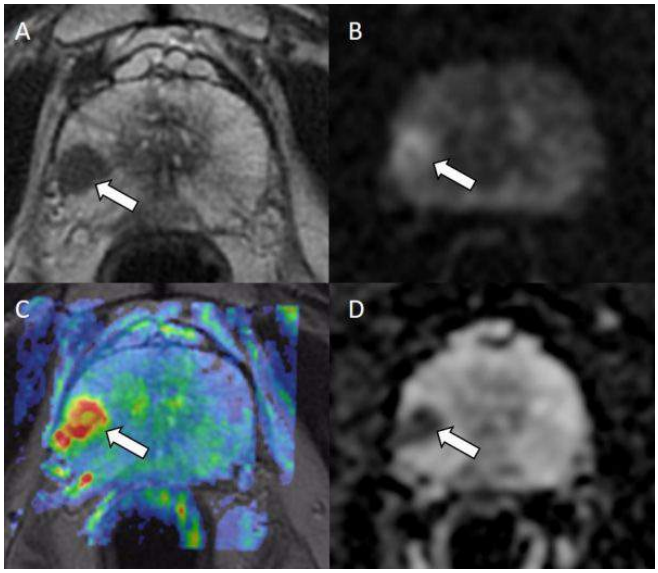

Resim 1.

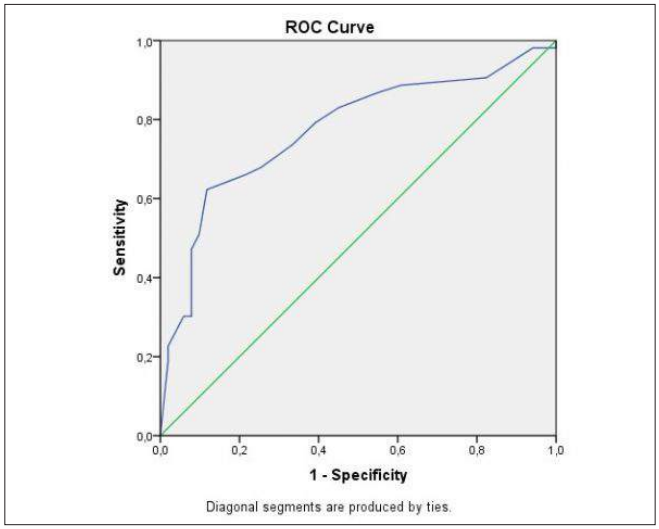

Resim 2.

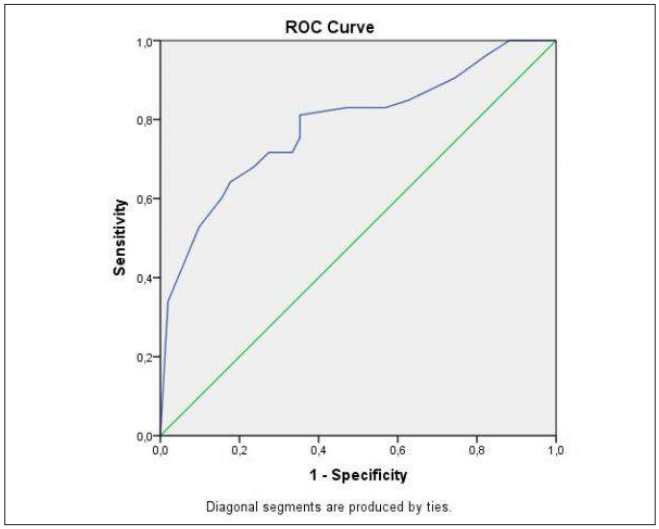

Resim 3.

Tablo 1. Gözlemci içi uyumun değerlendirilmesinde elde edilen Kappa değerleri aralıklarına ait veriler.

	Santral gland	Periferal Zon	Genel Skor
PI-RADS	0,304-0,484	0,443-0,627	0,43-0,566
Likert	0,324-0,417	0,387-0,58	0,342-0,535

Tablo 2. PI-RADS ve Likert skorlamasında gözlemciler arası uyumun değerlendirilmesinde elde edilen Kappa değerleri aralıklarına ait veriler.

	Santral gland	Periferal zon	Genel skor
PI-RADS	0,139-0,296	0,364-0,505	0,273-0,428
Likert	0,054-0,206	0,225-0,412	0,211-0,425

Tablo 3. ROC eğrisi analizinde elde edilen veriler*

	AUC	p	Duyarlılık	Özgüllük	Youden İndeksi
PI-RADS	0,773	<0,0001	0,623	0,882	0,505
Likert	0,785	<0,0001	0,642	0,824	0,466

Radyoloji Tarihi

SS-27

GENÇ TÜRKİYE CUMHURİYETİNDEN ÖNEMLİ BİR ESER: RADYUMLA TEDAVİ ESASLARI

Rabia Mihriban Kılınç[2], Müesser Özcan[1], Hatice Demir Küreci[1], Özgür Tanrıverdi[3]

[1]Muğla Sıtkı Koçman Üniversitesi Tıp Fakültesi Tıp Tarihi ve Etik Anabilim Dalı,
[2]Muğla Sıtkı Koçman Üniversitesi Tıp Fakültesi Radyoloji Anabilim Dalı,
[3]Muğla Sıtkı Koçman Üniversitesi Tıp Fakültesi İç Hastalıkları Anabilim Dalı Tıbbi Onkoloji Bilim Dalı

Amaç: Reşit Süreyya tarafından 1927 yılında yazılan "Radyumla Tedavi Esasları" kitabı ülkemizde radyasyon onkolojisinin erken tarihi için değerli bir belge niteliğindedir. Bu çalışmayla, eserde yer alan radyumun tedavi amaçlı kullanımına ilişkin verilen bilgiler günümüz Türkçesine çevrilip sadeleştirilerek, güncel bilimsel bilgiler ışığında değerlendirilmesi amaçlanmıştır. Ayrıca bu çalışma ile Türk Tıp Tarihi yeni bir kaynak belge daha kazanmış olacaktır.

Yöntem: Araştırmaya konu olan eser, öncelikle araştırmacılar tarafından gözden geçirilmiştir, yapılan ilk değerlendirmeden sonra Türk Dili ve Edebiyatı alanında uzman olan akademisyen ile tekrar okunarak kolay anlaşılmasını sağlamak için sadeleştirme işlemi yapılmıştır. Bu işlemin ardından elde edilen veriler güncel bilimsel bilgiler ışığında yorumlanmıştır.

Bulgular: Bir Türk hekimi tarafından yazılan bu kitapta da; radyumun kullanım alanları, etki mekanizması ve x ray tedavisi ile karşılaştırması yapılmaktadır. Genç Türkiye Cumhuriyetinde "modern tıp" uygulamaları hakkında yazılmış bu kitap oldukça ayrıntılıdır ve zamanındaki dünyadaki diğer uygulamalar ile paralellik göstermektedir. Kitapta atom ve radyum hakkında kısa teorik bilgilerin yanı sıra daha çok radyum tedavisinin uygulama yöntemlerinden söz edilmektedir. Ayrıca tedavinin yarar ve riskleri ile pratiğe yönelik olarak dikkat çekici uyarıları da içeren maddeler halinde verilmiş özet bilgiler yer almaktadır.

Sonuç: Yaklaşık bir asır önce kaleme alınan röntgen ve radyum hakkında yazılan tıp kitaplarının ortak özelliği kuramsal bilgiden veya röntgen ve radyumun keşfinin hikâyesinden söz etmeleridir. Bununla birlikte bu kitaplar arasında yer alan ve bu çalışmaya konu olan "Radyumla tedavi esasları" adlı kitap radyum ve röntgenin uygulama yöntemleri, bu yöntemlerin olumlu/olumsuz yanları ve iki yöntemin birbirleri ile karşılaştırılmasının yapılması adına döneminde öncülük yapmış ayrıcalıklı bir eser olduğu anlaşılmaktadır.

Anahtar Kelimeler: Tıp, Tarih, Kanser, Radyum

Genitoüriner Sistem Radyolojisi

SS-28

POLİKİSTİK OVER SENDROMU TANISINDA 3 T FOKAL DİFÜZYON AĞIRLIKLI MANYETİK REZONANS GÖRÜNTÜLEMENİN ETKİNLİĞİ; ÖN ÇALIŞMA SONUÇLARI

Mehmet Beyazal[1], Şenol Şentürk[2]

[1]Recep Tayyip Erdoğan Üniversitesi Tıp Fakültesi, Radyoloji Anabilim Dalı
[2]Recep Tayyip Erdoğan Üniversitesi Tıp Fakültesi, Kadın Hastalıkları ve Doğum Anabilim Dalı

Amaç: Çalışmamızın amacı yüksek görüntü kalitesi sağlayan fokal (reduced field-of-view) difüzyon ağırlıklı manyetik rezonans görüntüleme ile over stromasından elde edilen ADC ölçümlerinin polikistik over sendromu tanısına olan katkısını araştırmaktır.

Materyal ve Metod: Çalışmaya 17-30 yaşları arasında 26 polikistik over sedromu tanısı olan, herhangi bir tedavi almamış kadın hasta ve 21-37 yaşları arasında 20 sağlıklı kadın dahil edildi. Çalışmaya dahil edilen bireyler aksiyel T2 ağırlıklı görüntüleme ve fokal difüzyon ağırlıklı görüntüleme ile değerlendirildi. T2 ağırlıklı görüntülerde overlerin volumleri ve folikül sayıları hesaplandı. Elde edilen ADC görüntülerde overlerin stromasından ADC ölçümleri yapıldı. Hasta ve kontrol grubundan elde edilen veriler karşılaştırıldı.

Bulgular: Hasta ve kontrol grubunun yaşlarının ortalaması sırası ile 23.07±4.35 ve 25.35±4.04 olup anlamlı farklılık saptanmadı (P = 0.072). Over stromasından ölçülen ADC değerleri hasta grubunda sağda 1.64±0.23x10-3 mm2/sn ve solda 1.62±0.24x10-3 mm2/sn, kontrol grubunda sağda 1.37±0,16x10-3 mm2/sn ve solda 1.34±0.17x10-3 mm2/sn olup hasta gurubunun ADC değerleri kontrol grubundan anlamlı olarak yüksek bulundu (P < 0.001).

Tartışma ve Sonuç: Polikistik over sendromu tanısı için gerekli kriterlerden biri olan rutin over görüntüleme bulgularına ek olarak over stromasından ölçülen ADC değerleri tanı için etkin katkı sağlayabilir.

Anahtar Kelimeler: Polikistik over sendromu, fokal difüzyon MR görüntüleme, ADC

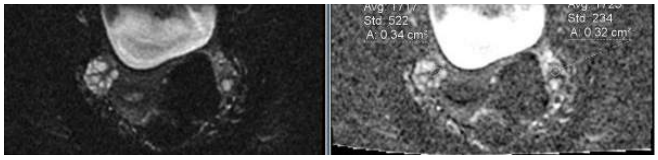

Resim 1.

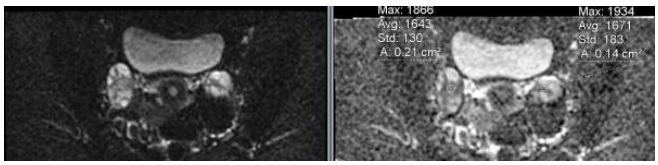

Resim 2.

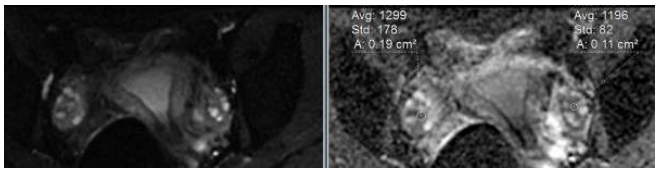

Resim 3.

Kas-İskelet Radyolojisi

SS-29

LATERAL MENİSKÜS ANTERİOR BOYNUZ YIRTIĞI, EŞLİK EDEN HOFFA YAĞ YASTIKÇIĞI İÇİ PARAMENİSKAL KİSTİ OLAN HASTALARDA MANYETİK REZONANS GÖRÜNTÜLEME BULGULARININ DEĞERLENDİRİLMESİ

Umut Erdem[1], Müjdat Bankaoğlu[1], Onur Yılmaz[1], İrfan Çelebi[1], Şükrü Mehmet Ertürk[1], Muzaffer Başak[1]

[1]Şişli Hamidiye Etfal Eğitim ve Araştırma Hastanesi, Radyoloji Kliniği

Amaç: Lateral menisküs yırtığı ve beraberinde anterior hoffa yerleşimli parameniskal kisti mevcut hastaların MR görüntüleme bulgularının bilinen genel menisküs yırtıkları göz önüne alınarak değerlendirilmesi amaçlandı.

Materyal ve Metod: Mayıs 2015 - Ocak 2016 tarihleri arasında çekilmiş olan 2872 diz MR incelemesini retrospektif olarak taradık, olguları lateral menisküs yırtığı, medial menisküs yırtığı, medial ve lateral menisküs yırtığı olanlar şeklinde gruplandırdık ve lateral menisküs yırtığı ile birlikte anterior parameniskal kisti olan 32 olguyu seçtik.Diğer bir grubumuzu da lateral menisküs yırtığı olan fakat parameniskal kist eşlik etmeyen 130 olgudan oluşturduk. Bir asistan ve bir uzman radyolog tarafından bu olgulardaki menisküs yırtık morfolojisi, hasta yaşı, hasta cinsiyeti, diskoid menisküs varlığı,patellar tendon/ patella oranı, koronal planda femorotibial uzun aks uygunluğu değerlendirildi.

Bulgular: Toplam 32 olgumuzda lateral menisküs yırtığı ve beraberinde hoffa yağ yastığına uzanım gösteren parameniskal kist tespit ettik. Bu olgularda ortalama yaş 33.4 bulundu. 11 hastamızda diskoid menisküs mevcuttu ve sadece 2 hastada tabloya medial menisküs yırtığı eşlik etmekteydi. Tümü horizontal formda olan yırtıkların ortalama uzunluğu 11.1 mm ve ortalama parameniskal kist çapı 9.7 mm ölçüldü. Ortalama patellartendon/patella oranı 1.11 ve koronal planda femorotibial alignment 175.6 derece idi. Parameniskal kist ile birlikte olmayan tüm lateral menisküs yırtıkları ile bizim olgu grubumuz karşılaştırıldığında:parameniskal kist içeren grupta hasta yaşı belirgin düşük izlendi.(P=0.00006). Lateral meniskal yırtığa eşlik eden medial menisküs yırtık varlığı açısından da iki grup arasında istatistiksel olarak belirgin fark saptandı.(P=0.0000014). Tüm lateral meniskopati gurubu ile anterior yerleşimli parameniskal kisti olan gurup karşılaştırıldığında cinsiyet ve diskoid menisküs varlığı açısından istatistiksel olarak anlamlı fark saptanmadı. (p=0.26, p=0.057).

Sonuç: Lateral menisküs yırtığı ve eşlik eden anterior parameniskal kist genellikle genç popülasyonda görülmekte, diğer lateral meniskopatilere göre medial meniskopatiden bağımsız olarak prezente olmaktadır.

Anahtar Kelimeler: lateral menisküs yırtığı, parameniskal kist,

Resim 1.

Resim 2.

Resim 3.

Tablo 1.

	Olgu grubu (32)	Lateral meniscüs yırtık grubu (130)
Ortalama Hasta Yaşı	33,5	43,3
Eşlik eden medial menisküs varlığı	2	64

Girişimsel Radyoloji

SS-30

TİBBİ GÖRÜNTÜLEME YÖNTEMLERİ KLAVUZLUĞUNDA İNTRAABDOMİNAL APSELERİN PERKÜTAN TEDAVİSİ

Hasan Ali Durmaz[1]

[1]*Ankara Dışkapı Yıldırım Beyazıt Eğitim ve Araştırma Hastanesi*

Amaç: Bu çalışmanın amacı intraabdominal apselerin perkütan drenajının başarı oranını, güvenilirliliğini, etkinliğini değerlendirmek, major ve minor komplikasyonları, rekürrens ve başarısızlık oranlarını belirlemektir.

Gereç ve Yöntem: 2012-2016 yılları arasında kliniğimizde perkütan drenaj tedavisi uygulanan 78 hastadaki (40 erkek 38 kadın; yaş aralığı: 4-92; yaş ortalaması: 48.16) 86 intraabdominal apse ile ilgili retrospektif analiz yapıldı. İntraabdominal apselerin drenajı ultrason ve floroskopi veya bilgisayarlı tomografi kılavuzluğunda gerçekleştirildi. 11 intraabdominal apsede basit aspirasyonla perkütan drenaj yapıldı. 75 intraabdominal apsede çapları 6F ile 14F arasında değişen kateterler kullanılarak Seldinger yöntemiyle perkütan kateterizasyon işlemi uygulandı.

Bulgular: Tüm apseler birlikte değerlendirildiğinde başarı oranları 82.55 (71/86) kür, %4.65 temporizasyon (4/86) ve %5.81 (5/86) palyasyon şeklinde ortaya çıktı. Rekürrens oranı %12.91 (11 /86) bulunmuş olup 9'i ikincil perkütan girişimsel işlemlerle tedavi edildi. İntraabdominal apselerde temporizasyon ve palyasyon dahil edildiğinde başarı oranı %93.02 (80/86) ve başarısızlık oranı %6.97(6/86) olarak hesaplandı. Mortalite oranı ise %2.32 (2/86)'dır. Major komplikasyon oranı %2.32 (2/86), minor komplikasyon oranı %10.46 (9/86) bulundu.

Sonuç: Genel anesteziye gerek olmaması, tolere edilebilirliği, kolay, efektif ve güvenli oluşu, cerrahiye göre düşük mortalite ve morbidite oranları ve daha az hastanede kalış süresiyle, intraabdominal apse tedavisinde perkütan drenaj ilk seçenektir. Görüntüleme yöntemleri eşliğinde güvenli giriş yolu olan tüm intraabdominal apseler perkütan yolla drene edilerek yüksek kür, temporizasyon ve palyasyon oranları elde edilebilmektedir.

Anahtar Kelimeler: İntraabdominal, apse, perkütan drenaj, radyolojik görüntüleme yöntemleri

Resim 1.

Tablo 1.

Visseral Apse	sayı	intraabdominal apse	sayı	retroperitoneal apse	sayı
Karaciğer	18	Subdiafragmatik apse	11	renal	2
Böbrek	4	peri-subhepatik apse	6	perirenal	4
Dalak	2	periapendiküler apse	3	pararenal	10
		splenik-pankreatik loj	3	psoas	15
		Pelvik	2	ilio-psoas	4
		interloop	2		
Toplam	24		27		35
G.toplam	86				

Tablo 2

	başarılı	temporizasyon	palyasyon	başarısızlık
Visseral apse	20 (%83.33)	0 (%0)	2 (%8.33)	2(%8.33)
intraperitoneal apseler	24(%88.88)	1(%3.70)	1(%3.70)	1(%3.70)
Retroperitoneal apseler	27 (%77.14)	3(%8.57)	2(%5.71)	3(%3.57)
Toplam	71(%82.55)	4(%4.65)	5(%5.81)	6(%6.97)

Abdominal Radyoloji

SS-31

PRİMER PANKREAS ADENOKARSİNOMU OLGULARINDA LEZYON LOKALİZASYONUNA GÖRE KARACİĞER METASTAZLARININ LOBAR DAĞILIMI

Cemal Aydın Gündoğmuş[1], Parviz Samadov[1], Soheil Sabet[1], Rabia Ergelen[1], Samet Yardımcı[2], Davut Tuney[1]

[1]Marmara Üniversitesi Pendik Eğitim ve Araştırma Hastanesi, Radyoloji Anabilim Dalı
[2]Marmara Üniversitesi Pendik Eğitim ve Araştırma Hastanesi,genel Cerrahi Anabilim Dalı

Amaç: Primer pankreas adenokarsinomlarının yerleşim yeri ile karaciğerdeki metastaz dağılımı arasındaki ilişkiyi ortaya koymaktır.

Metod: 2009-2016 yılları arasında pankreas adenokanseri tanısı alan 1177 hastadan, histopatolojik tanısı olan ve dinamik BT veya MRG tetkikleri bulunan 147 hasta (96 erkek ve 51 kadın, ortalama yaş 62,38) çalışmaya dahil edildi. Çalışmanın grupları, baş grubu (104 hasta) ve gövde-kuyruk grubu (43 hasta) olarak belirlendi. Tümör lokalizasyonu, boyutu, venöz invazyon varlığı ve her bir karaciğer segmentindeki metastaz sayısı analiz edildi. Çalışma verileri değerlendirilirken iki grup arasındaki metastaz sayısı karşılaştırması için Mann-Whitney U testi kullanıldı. Karaciğer sağ ve sol lobundaki metastaz sayıları karşılaştırılırken Fisher's exact test kullanıldı.

Bulgular: Ortalama metastaz sayısı ve lezyon boyutu gövde-kuyruk grubunda daha yüksek bulundu (boyut 36,69 mm vs 45,74 mm ve ortalama metastaz sayısı 14 vs 27). Sağ lob/sol lob metastaz oranı baş grubu için 4/1, gövde-kuyruk grubu için 1,4/1 bulundu. ($p<0,0001$).

Tartışma ve Sonuçlar: Her iki grupta karaciğer sağ lobunda daha fazla metastaz olmasına rağmen gruplar arasında sağ lob/sol lob metastaz oranları anlamlı olarak farklıdır. Bulgu ''streamline'' fenomeninin varlığını desteklemektedir.

Anahtar Kelimeler: Pankreas adenokarsinomu, Karaciğer metastazı, Lobar dağılım, Streamline fenomeni

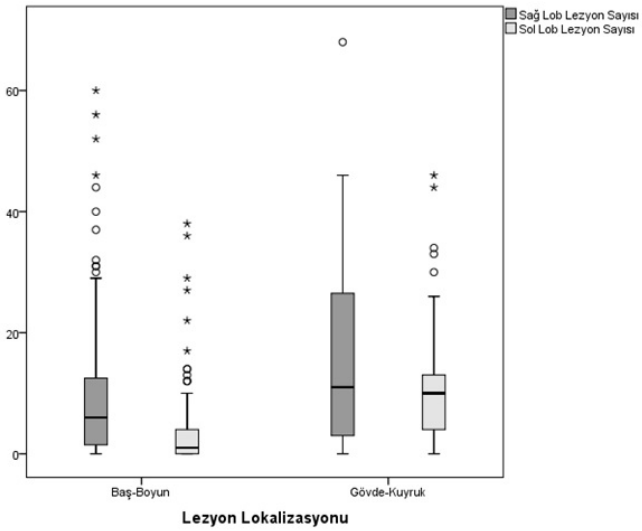

Resim 1.

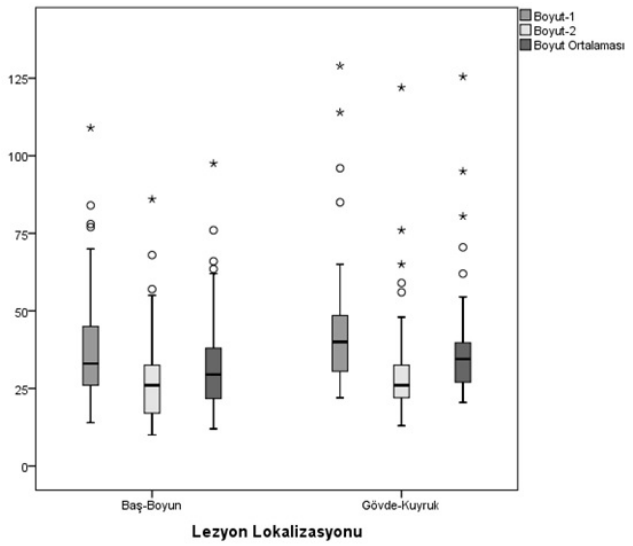

Resim 2.

Tablo 1. Genel dağılım

		Baş-boyun (n=104)	Baş-boyun (n=104)	Gövde-kuyruk (n=43)	Gövde-kuyruk (n=43)	p
		n	%	n	%	
Cinsiyet	Kadın	40	%38,5	11	%25,6	X2=2,228 p=0,095
	Erkek	64	%61,5	32	%74,4	X2=2,228 p=0,095
Histopatoloji	Adenokarsinom	104	%100,0	43	%100,0	-
Venöz İnvazyon	Ven İnv. Yok	51	%49,0	7	%16,3	-
	Sadece Smv İnv.	26	%25,0	0	%0,0	-
	Sadece Sv İnv.	6	%5,8	30	%69,8	-
	Sadece Pv İnv.	2	%1,9	0	%0,0	-
	Smv+Sv İnv.	13	%12,5	6	%14,0	-
	Smv+Pv İnv.	2	%1,9	0	%0,0	-
	Smv+Sv+Pv	4	%3,8	0	%0,0	-

Genitoüriner Sistem Radyolojisi

SS-32

ROLE OF ARFI ELASTOGRAPHY IN DETERMINATION OF SEVERITY OF BENIGN PROSTATE HYPERPLASIA

Bircan Alan[1], Mazhar Utangaç[2], Cemil Göya[1], Mansur Dağgülli[2]

[1]Dicle University Medical Faculty Department of Radiology
[2]Dicle University Medical Faculty Department of Urology

Purpose: The aim of this study was to investigate the potential contribution of acoustic radiation force impulse (ARFI) elastography to the determination of the severity of benign prostate hypertrophy (BPH) by performing shear wave velocity (SWV) measurements of the prostate using ARFI technology.

Material and Method: Sixty BPH patients and 40 healthy volunteers were included in this study. SWV measurements of the prostate were performed by transabdominal ultrasonography (US), both in the BPH patients and control subjects. The BPH patients also underwent uroflowmetry measurements. Using the International Prostate Symptom Score (IPSS), the BPH patients were divided into two subgroups, a mild-to-moderate BPH group and a severe BPH group, to compare SWV values.

Results: The BPH patients had higher SWV values for the central area of the prostate compared to the control subjects (2,52±0,59 m/s and 1,47±0,42 m/s, p<0,01). The SWV values of the central area of prostate were higher in the severe BPH group compared to the mild-to-moderate BPH group (2.62±0.58 and 2.25±0.55, p=0.02). For predicting BPH severity, SWV values of the prostate central area had a sensitivity of 96%, a specificity of 73%, positive predictive value of 68.6 %, negative predictive value of 80 % (area under the receiver operating characteristic curve, 0.899, for a cutoff value of 1.125 m/s or less)

Conclusion: Our ARFI elastography results indicated that the central prostate SWV values of BPH patients were significantly higher relative to those of a healthy control group. The central prostate SWV values increased in proportion to the increased the severity of BPH.

Measurement of SWV by ARFI technology constitutes a non-invasive alternative to other methods for the determination of BPH severity.

Anahtar Kelimeler: Benign prostate hypertrophy, acoustic radiation force impulse elastography, shear wave velocity, International prostate symptom score, uroflowmetry.

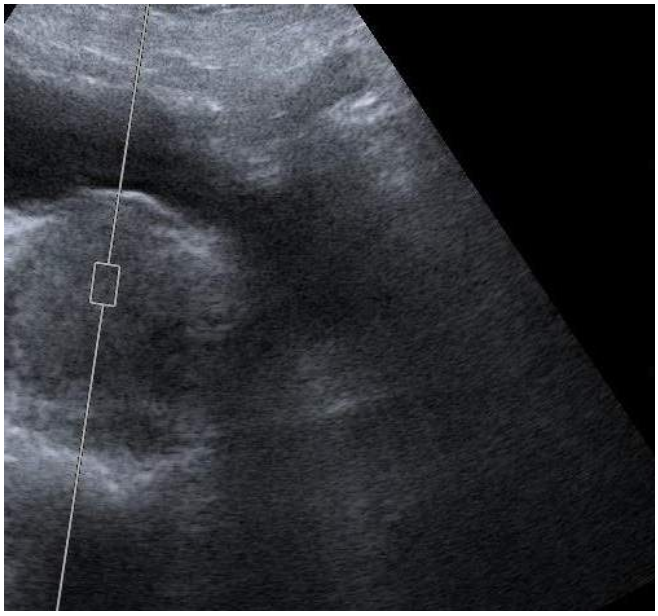

Figure 1. Measurement of shear wave velocity in the central area of the prostate.

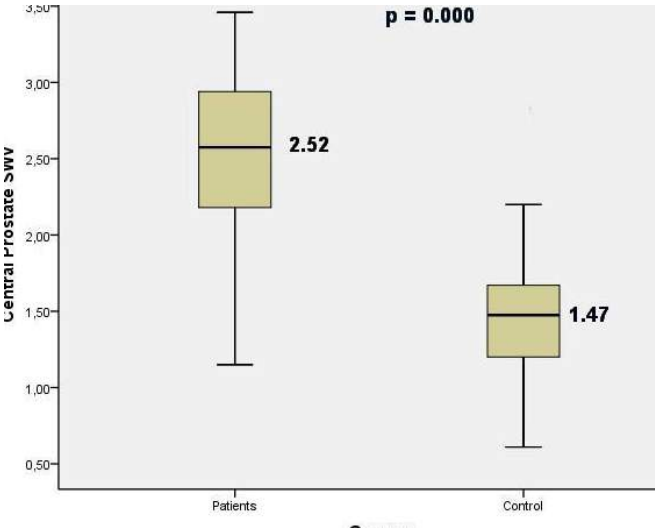

Figure 2. Comparison of SWV levels between BPH patients with control group.

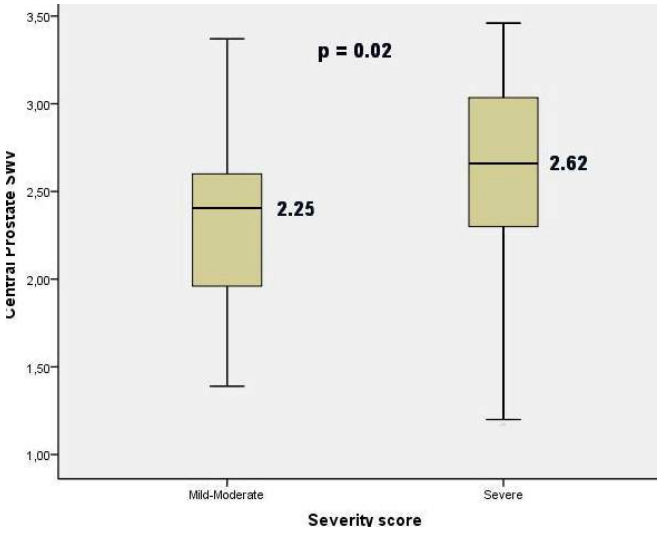

Figure 3. Comparison of SWV levels between patients with mild-to-moderate BPH and severe BPH.

Table 1. Comparison of patients with mild-to-moderate and severe BPH subgroups.

	Mild-to-moderate BPH (n=19)	Severe BPH (n=41)	p
Age, year	61±5 (50-73)	60.4±6(50-73)	0.7
Central ProstateSWV, m/s	2.25±0.55 (1.39- 3.37)	2.62±0.58 (1.15-3.46)	0.02
Periferic ProstateSWV, m/s	1.38±0.40 (0.90- 2.47)	1.53±0.45 (0.72-2.40)	0.2
Prostate volume, ml	62.7±30.6 (21-114)	67.4±26.2 (25-131)	0.6
IPSS	15.2±3.8 (7-19)	27.8±5.1 (20-35)	< 0.01
Qave, ml/s	4.42±2.06 (1-9)	4.72±5.20 (1-21)	0.1
Qmax, ml/s	11.4±4.44 (3-21)	8.55±5.48 (2-33)	0.01
Voiding volume, ml	158.6±92.6 (28-363)	157.4±157.2 (13-931)	0.5
Voiding time, s	40.5±20.5 13-83)	61.02±34.49 (12-138)	0.05
PVR, ml	70.07±40.7 (15-160)	76.7±65.7 (0-226)	0.8

Table 2. Correlation between SWV of the central area and IPSS, voiding time, Maximum urinary flow rate

Parameters	r	p
IPSS	0.466	< 0.01
Voiding time	-0.357	0.01
Qmax	-0.320	0.02

Görüntüleme Bilişimi

SS-33

KONTRAST MADDE REAKSİYONLARININ ÖNLENMESİNDE KLİNİSYENLERİN KONTROL TERCİHLERİNİN ARAŞTIRILMASI

Ebru Hasbay[1], Nuri Erdoğan[2]

[1]Reyhanlı Devlet Hastanesi, Radyoloji Bölümü
[2]Tepecik Eğitim ve Araştırma Hastanesi, Radyoloji Kliniği

Amaç: Bölgesel bir hastanede çalışan klinisyenlerin kontrast madde reaksiyonlarını önleme konusundaki kontrol tercihlerini araştırmak.

Yöntem: Hastanemizde çalışan yaş,cinsiyet,uzman hekim/eğitim görevlisi, dahili ve cerrahi branşlarına göre sınıflandırılmış 75 katılımcı uzman hekime yazılı bir anket formu gönderilerek kontrast madde reaksiyonlarının önlenmesinde tercih ettikleri rol araştırıldı.Anket formu Kontrol Tercihleri Ölçeği (Degner et al.) içinde bulunan tercihlerin değiştirilmiş hallerinden oluşan 5 farklı öğe içermekteydi. Bu ögeler şu şekildeydi: A, Kararı klinisyen olarak ben vermeyi tercih ederim; B, Kararı klinisyen olarak ben vermek isterim, ama radyoloğun fikrini aldıktan sonra; C, Kararı ben ve radyolog birlikte vermeliyiz. İkimizin de fikri eşit derecede önemlidir; D, Kararı radyolog vermelidir, ama benim fikrimi aldıktan sonra; E, Kararı radyoloğun vermesini tercih ederim.Katılımcılardan birinci (en çok) ve ikinci (daha sonraki) tercihleri belirtmeleri istendi.

Bulgular:İstatistiksel analiz sonucunda;kadınlarda erkeklere kıyasla(%43.3'e karşılık %15.6 p<0.005) ve dahili branşlardaki hekimlerde cerrahi branşlardaki hekimlere kıyasla (%37.8'e karşılık %15.8, p<0.01) eşitlikçi yaklaşım daha fazlaydı.

Sonuç: Kontrast madde reaksiyonlarının önlenmesine yönelik bir klinik kılavuz komisyonu oluşturmaya kalkıştığımızda işbirlikçi tutum sergileyen hekimlerin komisyonda yer alması iletişimi kolaylaştıracak ve grup performansını arttıracaktır.

Anahtar Kelimeler: Kontrol Tercihleri Ölçeği,Kontrast madde reaksiyonları

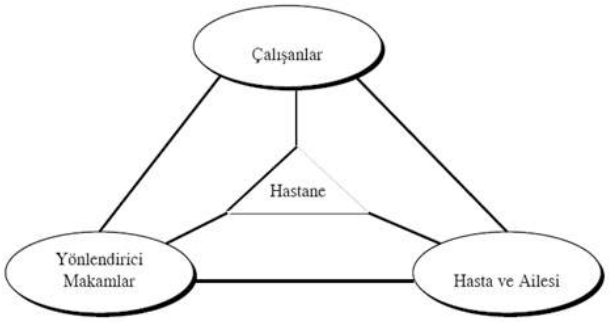

Resim 1. Hastaneler için ilişki pazarlaması modeli

Tablo 1. Uyguladığımız Modifiye Kontrol Tercihleri Ölçeğinin Bileşenleri

Harf	Tercih	Bu tercihte kim aktif?
A	Kararı klinisyen olarak ben vermeyi tercih ederim.	Sadece klinisyen
B	Kararı klinisyen olarak ben vermek isterim, ama radyoloğun fikrini aldıktan sonra.	Klinisyen > Radyolog
C	Kararı ben ve radyolog birlikte vermeliyiz. İkimizin de fikri eşit derecede önemlidir.	Klinisyen = Radyolog
D	Kararı radyolog vermelidir, ama benim fikrimi aldıktan sonra.	Radyolog > Klinisyen
E	Kararı radyoloğun vermesini tercih ederim.	Sadece radyolog

Tablo 2. Çalışmamızda Elde Edilen Dizilimlerin Sınıflandırılması

Kategori	Karşılık Gelen Dizilimler
İşbirlikçi olmayan	AB,ED
İşbirlikçi-Klinisyen Baskın Olsun	BA,BC
Eşitlikçi	CB,CD
İşbirlikçi-Radyolog Baskın Olsun	DC,DE

Tablo 3. Anketimiz Sonuçlarına Göre Klinisyenlerin Kontrol Tercihleri

Tercihler	Sayı (n.)	Yüzdesi (%)
AB	18	24.0
BA	6	8.0
BC	6	8.0
CB	14	18.7
CD	6	8.0
DC	3	4.0
DE	11	14.7
ED	11	14.7
Toplam	75	100

Toraks Radyolojisi

SS-34

PLEVRAL EFÜZYONDA TRANSUDA VE EKSUDA AYIRIMINDA DİFÜZYON AĞIRLIKLI MANYETİK REZONANS GÖRÜNTÜLEMENİN ETKİNLİĞİ

Zeynep Keskin[1], Mihrican Yeşildağ[2], Ender Alkan[1], Ayşegül Kayhan[1], İsmet Tolu[1], Suat Keskin[3]

[1]Konya Eğitim ve Araştırma Hastanesi, Radyoloji Kliniği
[2]Konya Eğitim ve Araştırma Hastanesi, Göğüs Hastalıkları Kliniği
[3]Necmettin Erbakan Üniversitesi, Meram Tıp Fakültesi, Radyoloji Anabilim Dalı

Giriş ve Amaç: Bu çalışmada plevral sıvıların transuda ve eksuda olarak karakterize edilmesinde difüzyon ağırlıklı manyetik rezonans görüntülemede ADC ölçümlerinin tanısal etkinliğinin değerlendirilmesi amaçlandı.

Materyal ve Metod: Plevral efüzyonu bulunan 79 hasta (45 transuda ve 34 eksuda) bu prospektif çalışmaya dahil edildi. Çeşitli sebeplerle hastanemiz göğüs hastalıkları kliniğine başvuran hastalarda radyoloji kliniğimizde toraks manyetik rezonans görüntüleme ile difüzyon ağırlıklı görüntüler ve apparent difüzyon coefficient (ADC) haritalama elde olundu. Difüzyon ağırlıklı görüntüleme iki farklı b faktörü (500 ve 1000 s/mm) şeklinde alındı. Bu değerler üzerinden ADC değeri hesaplandı. ADC değerleri üzerinden transuda-eksuda ayırımında cut off değeri, sensitivite, spesifite, pozitif prediktif ve negatif prediktif değerleri hesaplandı.

Bulgular: Eksudatif plevral efüzyonlarda ADC değerleri (Resim 1) transüdatif plevral efüzyonlara (Resim 2) göre anlamlı derecede düşük bulundu (eksudatif plevral efüzyonlar için ortalama ADC değeri 3,2x10-3±0,05 mm2/sn, transuda için ise 3,68x10-3±0,03 mm2/sn) ($p<0.001$). ROC analizi (Resim 3) kullanılarak transuda ve eksuda ayırımında cut off değeri 3,51x10-3 mm2/sn olarak hesaplandı. Bu değer için sensitivite, spesifite, pozitif prediktif ve negatif prediktif değerleri sırasıyla %91, %85, %89 ve %88 olarak hesaplandı.

Sonuç: Transuda ve eksuda ayırımında non invazif bir yöntem olan ADC değerleri ölçümü yüksek sensitivite ve spesifite değerlerine sahiptir ve ayırıcı tanıya yardımcı olabilir.

Anahtar Kelimeler: Difüzyon ağırlıklı görüntüleme; plevral efüzyon; transuda; eksuda

Resim 1.

Resim 2.

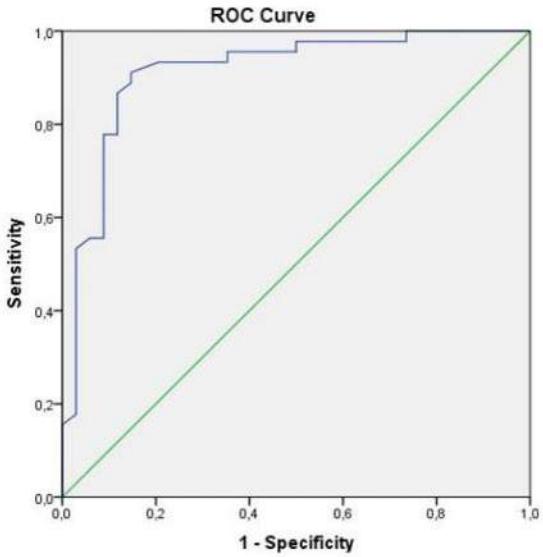

Resim 3.

Nöroradyoloji

SS-35

EKSTRAKRANİYAL VERTEBRAL ARTER DİSEKSİYONU TANISINDA DOPPLER US'NİN DEĞERİ

Cengiz Yılmaz[1], Gökhan Söker[1]

[1]Adana Numune Eğitim ve Araştırma Hastanesi

Amaç: Vertebral arter diseksiyonu tanısında Doppler US'nin katkısını araştırmak.

Materyal ve Metot: 2006-2015 yılları arasında klinik ve muayene bulguları vertebral arter diseksiyonunu düşündüren, servikal T1 ağırlıklı MRG ve vertebral arter Doppler US bulguları bulunan 198 hasta çalışma grubunu oluşturdu. İnce kesit servikal T1 ağırlıklı görüntüleri ve Doppler US bulguları olmayan hastalar çalışmaya alınmadı. 36 hastada ayrıca MR anjiografi görüntüleri de değerlendirildi. İnce kesit yağ baskılı T1 ağırlıklı görüntülerde krezentrik methemoglobin sinyali diseksiyon için altın standart kabul edildi. RDUS'nin vertebral arter diseksiyonu tanısında sensitivite ve spesifite değerleri hesaplandı.

Bulgular: Çalışmaya katılan 198 hastanın 44'ünde MRG'de vertebral arter diseksiyonu bulundu. Bu hastaların 37'sinde RDUS'de de VAD bulunmuşken, 7'sinde VAD saptanamadı. MRG'de VAD saptanmayan 2 hastada RDUS'de VAD saptandı. 152 hastada ise MRG ve RDUS'de VAD saptanmadı (Tablo 1). RDUS'nin VAD tanısında sensitivitesi % 84,1 spesifitesi % 98,7 pozitif öngörü değeri % 94,9 negatif öngörü değeri % 95,6 olarak hesaplandı.

Sonuç: RDUS VAD tanısında oldukça duyarlı bir yöntemdir. RDUS bulgularının bilinmesi VAD tanısında tanısal doğruluğu artıracaktır.

Anahtar Kelimeler: Vertebral arter diseksiyonu, Doppler US, MRG

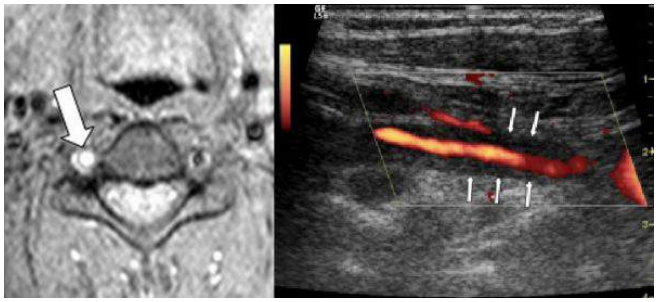

Resim 1.

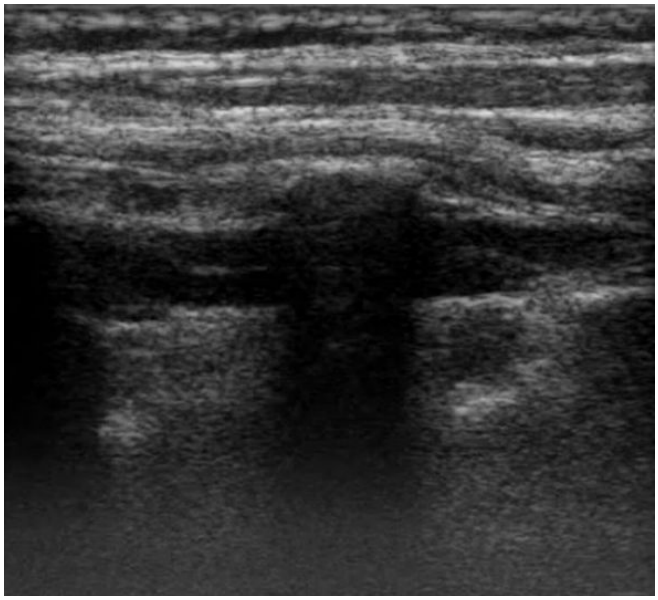

Resim 2.

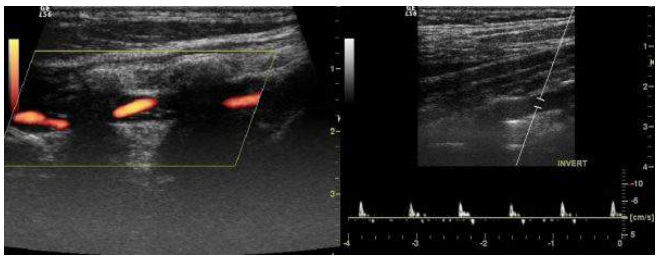

Resim 3.

Baş-Boyun Radyolojisi

SS-36

ÖSTAKİ TÜP KARTİLAJININ 3T MR İLE DEĞERLENDİRİLMESİ VE NORMAL BİREYLER İLE ORTA KULAK HASTALIĞI OLAN BİREYLERDE KARŞILAŞTIRILMASI

Nevin Aydın[1], Suzan Şaylısoy[2], Baki Adapınar[2]

[1]D.p.ü. Kütahya Evliya Çelebi Eğitim ve Araştırma Hastanesi Radyoloji Kliniği
[2]Eskişehir Osmangazi Üniversitesi Tıp Fakültesi Radyoloji Anabilim Dalı

Giriş-Amaç: Bu çalışmanın amacı prospektif olarak, östaki tüp kartilajını 3 Tesla (3T) Manyetik Rezonans (MR) ile görüntülemek, orta kulak hastalığı olanlarla orta kulak hastalığı olmayanları kıyaslamaktır.

Gereç ve Yöntem: Orta kulak hastalığına sahip 56 kulak ve orta kulak hastalığına sahip olmayan 100 kulak 3T MR ile prospektif olarak görüntülendi. Hastaların yaş aralığı 18-65 yaştı. Orta kulak hastalığı tanısı temporal kemik MR ve/ve ya temporal kemik BT ile konuldu. Her hastaya aksiyel 3D Multiple Echo Recombined Gradient Echo (MERGE) sekansı(Tablo 1) ve öncesinde standart temporal kemik MR çalışıldı. Oblik parasagittal incelemelerde, kartilaj morfolojik olarak skorlandı (Tablo 2). Östaki tüp kartilaj intensitesinde heterojeniteye neden olan dejeneratif değişiklikler gradelendi (Tablo 3). Oblik parasagittal incelemelerde ÖT kartilajının medial laminası en kalın yerinden ölçüldü. Ayrıca aksiyel kesitte kartilaj orta kesimi seviyesinde ÖT lümen çapı ölçüldü. Östaki tüp kartilajının skorlama sisteminde Oshima ve arkadaşlarının oluşturduğu sistem baz alındı(Tablo 4). Çalışmamızda skoru 0 olan kartilaj olmadığından skorlama sistemi 1'den 3'e kadar yapıldı. Östaki tüp kartilajında izlenen dejeneratif değişiklikler, menisküs yırtık gradeleme sistemi baz alınarak (Tablo 5) Grade 0'dan Grade 2'ye kadar sınıflandırılmıştır. Analizlerin uygulanmasında IBM SPSS Statistics 20.0 programından yararlanılmıştır. İstatistiksel önemlilik için $p \leq 0.05$ değeri kriter kabul edilmiştir.

Bulgular: Hasta ve kontrol grubunda yaş, cinsiyet, ÖT kartilajı medial laminası kalınlığı açısından anlamlı farklılık yoktu (Tablo 6-7-8). ÖT lümen çapı hasta grubunda kontrol grubuna göre daha düşük olarak bulundu (Tablo 8). Hasta grubunda skor sayısı arttıkça hasta sayısının yüzdesinin azaldığı görüldü (Tablo 9). Dejenerasyon grade'i arttıkça hasta sayısının yüzdesi artmaktaydı (Tablo 10). Hasta ve kontrol grubunda skor arttıkça yaş farkı gözlenemedi (Tablo 11). Skor 2'de olanlardan hasta grubundakiler kontrol grubuna göre daha fazla kalınlık göstermektedir (Tablo 12). Her üç skorda da lümen çapı hasta grubunda kontrol grubuna göre anlamlı olarak daha düşük bulundu (Tablo 13). Hasta ve kontrol grubunda dejenerasyonla yaş arasında anlamlı farklılık bulunamadı (Tablo 14). Hasta grubunda dejenerasyonu olan hastalar arasında skor ile grade'leme arasında anlamlı fark bulunamadı (Tablo 15).

Tartışma: Oshima ve ark. 1.5 T MR'da, yaşa göre genç popülasyonda (<60 yaş), yaşlı popülasyona göre (> 60 yaş) skorda anlamlı farklılık saptanmıştır. STIR görüntülerde proton dansite görüntülere göre anlamlı farklılık bulunmuştur. Bizim çalışmamızda 3 Tesla MR östaki tüp kartilajını görüntülemek için kullanılmıştır. Sadece kartilaj morfolojisini değerlendirmek açısından gradient eko sekansı kullandık. Hasta grubunda skor sayısı arttıkça hasta sayısının yüzdesinin azaldığı bulundu. ÖT lümen çapı orta kulak hastalığı olanlarda beklenildiği gibi daha düşük bulundu. Çalışmamızda dejenerasyon gradei arttıkça hasta sayısının yüzdesi artmaktaydı. Hasta ve kontrol grubunda dejenerasyonla yaş arasında anlamlı farklılık bulunamadı. Saptanan bu dejeneratif değişiklikler çevresel faktörlerle, genetik faktörlerle ilişkilendirildi.

Sonuç ve öneriler: 3T MR inceleme ÖT kartilajı gibi önemli bir anatomik ve cerrahi lokalizasyonu değerlendirmeyi sağlamakta, orta kulak hastalıklarında yeni tedavi yöntemlerine yol göstermektedir.

Anahtar Kelimeler: Östaki Tüp, Östaki Tüp Kartilajı, MERGE Sekansı

Tablo 1. MRG Aksiyel 3D MERGE Sekansı Parametreleri

Parametreler	Aksiyel 3D MERGE
TR (Repetition time)	73.7
TE (Echo time)	12.3
FOV (Field of view)	22
Matriks Boyutu	256x256
Kesit Kalınlığı	0.8
Flip Angle	5
Band Width	50

Acil Radyoloji

SS-37

ACİL TORAKS İNCELEMELERİNDE X-RAY: NE KADARI GEREKLİ ?

Erdem Fatihoğlu[1], Sonay Aydın[1], Fatma Dilek Gökharman[1], Bünyamin Ece[1], Pınar Nercis Koşar[1]

[1]Ankara Eğitim ve Araştırma Hastanesi, Radyoloji Kliniği

Giriş ve Amaç: Acil servis kliniğinde tekrarlayan görüntüleme yöntemlerinin kullanılması gereksiz maliyete sebep olmakta ve radyasyon maruziyetini arttırmaktadır. Acil servis vizitlerinde herhangi bir hasta için PA akciğer grafisi %34.4 oranında, toraks bilgisayarli tomografi incelemesi %15.8 oranında istenilmekte olup bazı hastalara hem PA akciğer grafisi hem de toraks BT incelemesi gerçekleştirilmektedir. Bu çalışmamızda gereksiz radyasyona maruziyeti örneklendirmeyi ve radyologları tetkik isteme sürecine dahil ederek gereksiz istenilen tetkikleri nasıl azaltılabileceğimizi göstermeyi amaçladık.

Materyal ve Metod: Acil servis kliniğinde Nisan 2015 ve Ocak 2016 tarihlerindeki hem akciğer grafisi hem de toraks BT incelemesi olan toplamda 1012 hasta çalışmaya retrospektif olarak dahil edildi. Hastalar travma ve non-travma olarak iki kategoride incelendi. Gereksiz istenilen toraks BT incelemesini saptamak amacıyla PA akciğer grafisi radyolog tarafından değerlendirilerek toraks BT önerip önermediği not edildi. Toraks BT'de ek bulgu saptanma oranları belirlendi. Örneğin 23 yaşında, non travma grubuna dahil, erkek hastada PA akciğer grafisinde pnömomediastinum (oklar) izlenmiş, ek bulgu saptanabileceği edişesiyle toraks BT tetkiki radyolog tarafından önerilmiştir (Resim 1A). Gerçekleştirilen toraks BT'de ek bulgu saptanmamıştır (Resim 1B). Acil servise yüksek ateş şikayeti ile başvuran 72 yaşında erkek hastada PA akciğer grafisinde patolojik bulgu saptanmamış, ileri inceleme önerilmemiştir.Toraks BT'de ek bulgu olarak infiltrasyon saptanmıştır. (Resim 2A ve 2B). 43 yaşında düşme sonrasında acil servise başvuran kadın hastada PA akciğer grafisinde sol akciğer orta zonda plevral-ekstraplevral kalınlaşma izlenmiş (ok), toraks BT tetkiki önerilmiştir. Ek bulgu olarak kosta fraktürü tespit edilmiştir (Resim 3A ve 3B). 89 yaşında düşme sonrası acil servise başvuran hastada PA akciğer grafisinde patolojik bulgu saptanamamış, radyolog tarafından hastanın ileri yaşı nedeniyle toraks BT önerilmiştir. Ek bulgu olarak vertebra çökme fraktürü izlenmiştir (Resim 4A ve 4B).

Bulgular: Travma grubunda % 71 (461/598) oranında, nontravma grubunda ise % 80.4 (334/414) oranında gereksiz BT incelemesi gerçekleştirildiği saptanmıştır. Travma grubunda radyolog BT önerisinin ek bulgu saptama oranını arttırdığı izlenmiş, nontravma grubunda ise hem radyolog önerisinin hem de ilerleyen hasta yaşının BT incelemesinde ek bulgu saptamada etkin rolü olduğu gösterilmiştir.

Sonuç: Toraks BT tetkiki gerçekleştirilmeden önce sadece hastanın yaşının göz önüne alınması bile gereksiz incelemeleri azaltmaktadır. Radyologların BT isteme sürecine dahil edilmesi hem maliyeti azalmaktadır hem de gereksiz iyonizan radyasyon maruziyetini önlemektedir.

Anahtar Kelimeler: Acil radyoloji, Akciğer grafisi, Toraks BT, gereksiz

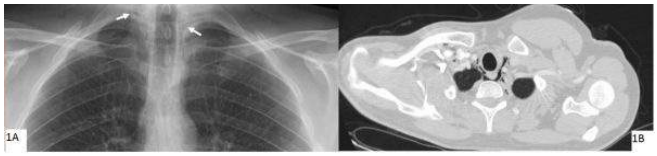

Resim 1 a,b.

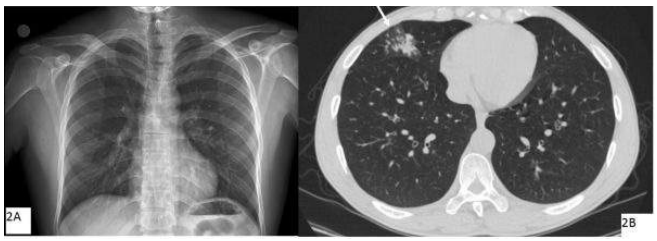

Resim 2a,b.

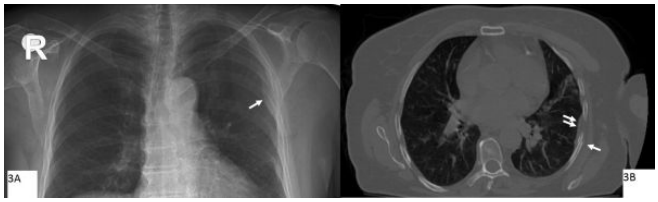

Resim 3 a,b.

Abdominal Radyoloji

SS-38

CROHN HASTALIĞI'NA BAĞLI ENTEROENTERİK FİSTÜLLER: MR ENTEROGRAFİ, KLİNİK, LABORATUVAR VE ENDOSKOPİ BULGULARININ DEĞERLENDİRİLMESİ

Sena Ünal[1], Habip Eser Akkaya[1], Mehmet Onay[2], Aysun Çalışkan Kartal[3], Zeynep Bıyıklı Gençtürk[4], Murat Törüner[3], Gül Ayşe Erden[1]

[1]Ankara Üniversitesi Tıp Fakültesi Radyoloji Anabilim Dalı
[2]Dr. Ersin Arslan Eğitim ve Araştırma Hastanesi Radyoloji Kliniği
[3]Ankara Üniversitesi Tıp Fakültesi İç Hastalıkları Anabilim Dalı, Gastroenteroloji Bilim Dalı
[4]Ankara Üniversitesi Tıp Fakültesi Biyoistatistik Anabilim Dalı

Amaç: Crohn hastalığı'nda gelişen önemli penetran komplikasyonlardan biri, enteroenterik fistüllerdir. Basit bir enteroenterik fistül, MR Enterografiyle (MRE) birbirine komşu barsak segmentleri arasında uzanan lineer trakt şeklinde görülebilir. Birden çok inflame barsak segmentinin, merkezde yer alan ortak bir noktada kesişerek yıldıza benzer bir şekilde bir araya gelmesiyle oluşan "yıldız işareti" ise internal fistül tanısını destekleyen daha karakteristik bir bulgudur. Bu çalışmanın amacı, MRE'de enteroenterik fistül saptadığımız olgularda, fistüllerin dağılımını, sıklığını, klinik skorlamada kullanılan parametreleri, kolonoskopi ve gastroskopi bulgularını değerlendirmektir.

Gereç ve Yöntem: Histopatolojik olarak Crohn hastalığı tanısı almış ve kontrol amaçlı MRE tetkiki gerçekleştirilmek üzere, Temmuz 2011 ve Mayıs 2016 tarihleri arasında departmanımıza yönlendirilen 16'sı erkek, 12'si kadın olmak üzere 28 enteroenterik fistüllü hasta çalışmamıza dahil edildi. Yaş aralığı 19 ile 78 yıl arasında değişmekte olup ortalama yaş 41.75'ti. Retrospektif nitelikte olan çalışmamızda, hastaların klinik bilgi ve endoskopi sonuçlarına "Avicenna" hastane bilgi sisteminden ulaşıldı.

İşlem öncesi hastalara, 125 ml laktüloz solüsyonu, 2 litre içme suyuna katılarak 50 dakika içinde bitecek şekilde içirildi. İncelemeler, 1,5 T MR cihazında gerçekleştirildi. Barsak lümenindeki sıvısal içeriğin parlak göründüğü T2 ve ağır T2 ağırlıklı görüntüler ile sonrasında, gadolinium şelat bileşiğinin IV enjeksiyonunu takiben yağ baskılı T1 ağırlıklı görüntüler alındı.

Bulgular: Enteroenterik fistülü olan 28 hastanın %50'sinde sadece ileoileal, %14'ünde sadece ileokolik fistül vardı. Bir hastada ileoileal ve ileovezikal fistül, 1 hastada da ileoduodenal fistül saptandı. 8 hastada ileoileal ve ileokolik fistül birlikteydi. Bu hastaların 5'inde ileosigmoidal, 2'sinde ileoçekal, 1'inde de ileosigmoidal ve ileoçekal fistül birlikteydi. İntestinal duvar kalınlaşması ve mukozal boyanma, tüm olgularda fistüllere eşlik etmekteydi. Hastaların %75'inde mural ödem, %18'inde mural yağ depozitleri, %57'sinde ülserler, %28'inde yağ doku proliferasyonu, %57'sinde tarak işareti, %71'inde çevresel büyümüş lenf nodları, %32'sinde perienterik inflamasyon, %21'inde eşlik eden reaktif sıvı, %14'ünde sinüs formasyonu, %78'inde intestinal darlık ve %25'inde intestinal dilatasyon, %60'ında çekal deformasyon, %89'unda ileoçekal valv tutulumu, %32'sinde kolon tutulumu saptandı. İlk tanı aldığı tarih bilinen 17 hastada tanıdan sonra internal fistül gelişme süresi 6 ay ile 18 yıl arasında değişmekteydi. MRE tarihine yakın kolonoskopi yapılan 17 hastanın sadece 1'inin kolonoskopisinde fistül görülebildi. Bu hastaların %23'ünde ileokolit, %35'inde ileit, %88'inde aktif hastalık mevcuttu. MR incelemesinin yapıldığı tarihte tam kan sayımı yapılan 27 hastanın %37'sinde hemoglobin, %33'ünde hematokrit düşüklüğü tespit edildi. Negatif akut faz reaktanı olarak albumin bakılan 26 hastanın yarısında albumin düşüklüğü izlendi. Pozitif akut faz reaktanı olarak C-reaktif peptid düzeyi bakılan 27 hastanın %70'inde yükseklik saptandı. Eritrosit sedimentasyon hızı (ESR) değerlendirilen 24 hastanın %58'inde ESR yüksekliği mevcuttu.

Sonuç: Enteroenterik fistüllerin çoğuna Crohn hastalığı aktivasyon bulguları eşlik etmektedir. Fistüllerin tanınmasını sağlayarak tedaviyi yönlendirmede ve prognozu belirlemede MRE önemli bir yöntemdir.

Anahtar Kelimeler: Crohn hastalığı, internal fistül, MRG

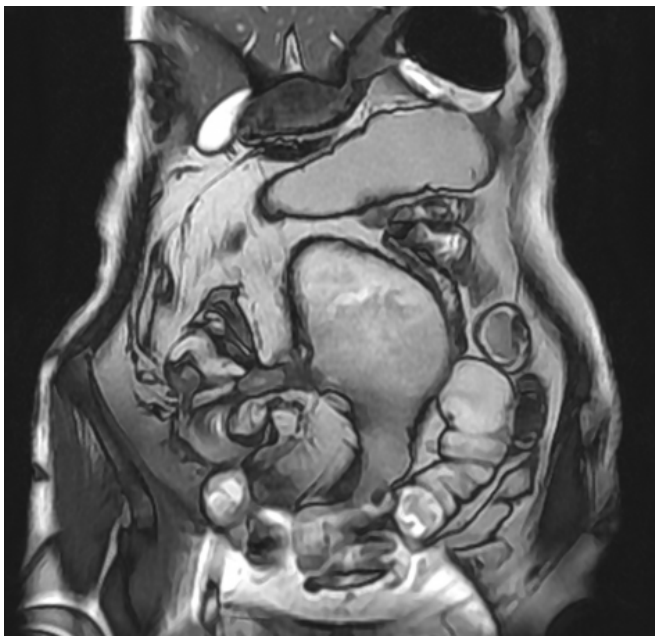

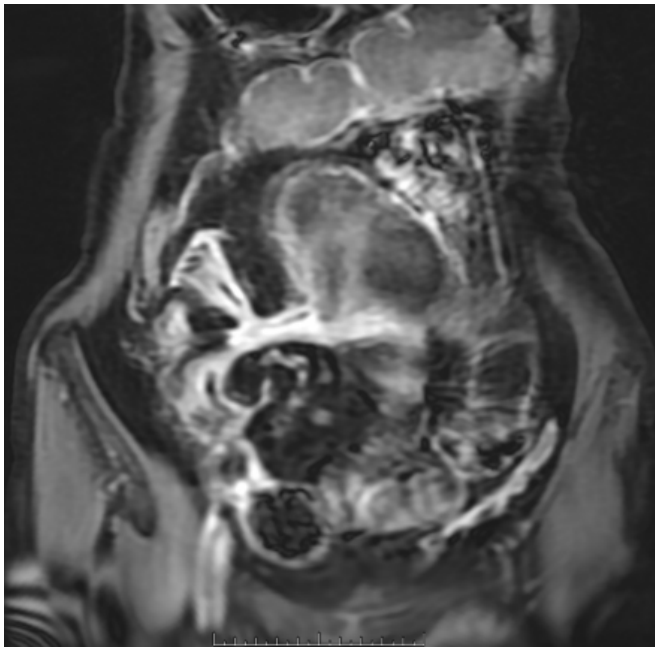

Abdominal Radyoloji

SS-39

ÇOK KESİTLİ BİLGİSAYARLI TOMOGRAFİDE AKUT APANDİSİT TANISI İÇİN YENİ BİR KRİTER: İLEOKOLİK ARTER VE VEN ÇAPININ DEĞERİ

Mehmet Şirik[1], **Serdar Olt**[2]

[1]*Adıyaman Üniversitesi Tıp Fakültesi Radyoloji Anabilim Dalı*
[2]*Adıyaman Üniversitesi Tıp Fakültesi İç Hastalıkları Anabilim Dalı*

Giriş ve Amaç: Apandisitte, apendiks duvarında meydana gelen kanlanma artışından dolayı ileokolik (ILK) arter ve ven çapındaki artışın, akut apandisit tanısına katkı sağlayabileceğini düşünmekteyiz. Bu çalışmadaki amacımız çok kesitli bilgisayarlı tomografi (ÇKBT) incelemelerinde apandisit tanısında ILK arter ve ven çapını değerlendirmekti.

Material ve Metod: 2015 yılına ait hastane kayıtlarından 164 hasta retrospektif olarak incelendi. Apandisiti tomografik ve patolojik olarak kanıtlanan hastalar apandisit grubu (n=68) ve BT sonucu normal olarak raporlanan hastalar sağlıklı kontrol grubu (n=89) olmak üzere iki grub oluşturuldu. 7 hastanın operasyon ve patoloji sonuçlarına ulaşılamadığı için çalışma dışı bırakıldı. ILK arter ve ven çap ölçümleri superior mezenterik arter ayrılma düzeyinden itibaren yaklaşık 2 cm'lik segmentte en uygun aksial plandan alındı. Veriler SPSS (version 21.0; SPSS / IBM, Chicago, IL) istatistik programı kullanılarak analiz edildi. Tanımlayıcı istatistikler, student-t testi, Mann Whitney-U ve ROC regresyon testleri kullanıldı.

Bulgular: 157 hastanın tomografileri retrospektif olarak tekrar değerlendirildi (Apandisit grubu n=68, Sağlıklı kontrol grubu n=89). Apandisit grubu ILK arter ve ven çapı sağlıklı grupla karşılaştırıldığında önemli oranda yüksek bulundu (arter için p değeri <0,01 ve ven için p değeri <0,01). Ayrıca ROC eğrisi analizinde akut apandisit tanısı için ILK arter çapı cut-off değeri ≥3,05 mm (%83,8 sensitivite, %80,9 spesivite), ILK ven çapı cut-off değeri ≥4,55 mm (%75 sensitivite, %73 spesivite) olarak bulundu.

Sonuç: Çalışmamızda tıbbi literatürde ilk kez, apandisit tanısı için ileokolik arter ve ven çapının apandisit grubunda sağlıklı gruba kıyasla önemli oranda yüksek olduğunu gösterdik. Şüpheli vakalarda, özellikle de abdominal yağ dokusu az olan zayıf hastalarda artmış ILK arter ve ven çapının, arter için cut-off değeri ≥3,05 mm (%83,8 sensitivite, %80,9 spesivite), ven için cut-off değeri ≥4,55 mm (%75 sensitivite, %73 spesivite) olarak kullanıldığında apandisit tanısında literatüre ek katkı sağlayabilir.

Anahtar Kelimeler: Apandisit, Çok Kesitli Bilgisayarlı Tomografi, İleokolik arter ve ven

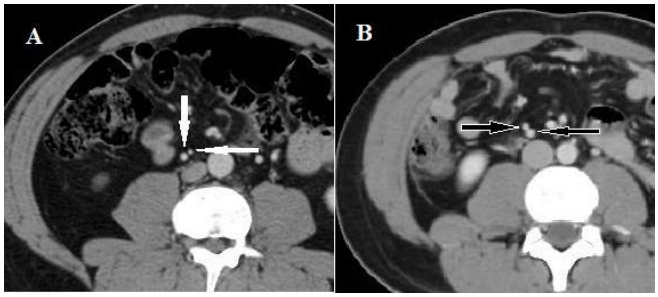

Resim 1. Aksial ve koronalBT görüntülerde (A ve B); 27 y erkek hastada apendiks çapında artış, duvarda kontrast tutulumu, lümen içi sıvı miktarında artış, komşu yağ dokuda dansite artımları ile minimal sıvı ve lümende apendikolit izlenmekte.

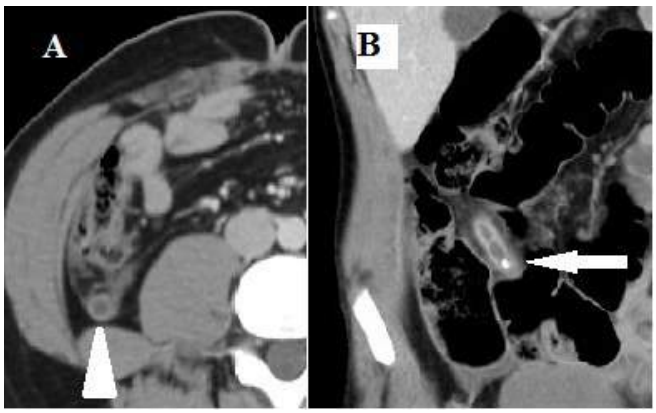

Resim 2. Aksial kontrastlı BT görüntülerde; A-32 y erkek hastada mezenter yağ doku dansitesi homojen olarak izlenmekte olup ILK arter çapı 3,05 mm'nin, ILK ven çapı 4,55 mm'nin altında ve aradaki yağ planı rahat seçilebilmektedir(beyaz oklar). B- 27 y apandisitli erkek hastada; mezenter yağ dokudaki yer yer dansite artımları ve ek olarak ILK arter çapı 3,05 mm'nin, ILk ven çapı 4,55 mm'nin üzerinde olup artmış ve bu artışa bağlı olarak aradaki yağ doku planı net seçilememektedir (siyah oklar).

Tablo 1. Akut appandisitli hastalar ile sağlıklı grubun karşılaştırılması

Parametre	Akut apandisit grubu	Sağlıklı grup	P değeri
Yaş	31,5±15,2	30,2±10,04	0,54
Cinsiyet(erkek/bayan)	48/20	60/29	0,67
ILC arter çapı (mm)	3,79±0,7	2,75±0,31	<0,01
ILC ven çapı (mm)	5,21±0,9	4,17±0,45	<0,01

Tablo 2. Her iki grup arasında ILC arter ve ven çapı için ROC curve analizi

Variables	AUC	P değeri	Asymptotic 95% Confidence Interval	
			Lower Bound	Upper Bound
ILC arter çapı	0,91	<0,01	0,86	0,96
ILC ven çapı	0,84	<0,01	0,77	0,91

Tablo 3. ROC curve analizi sonucuna göre ILC arter ve ven çapı için Cut off değerleri (mm

	Cut off değeri	Sensitivite	Spesifite
ILC arter çapı	≥3,05	83,8%	80,9%
ILC ven çapı	≥4,55	75%	73%

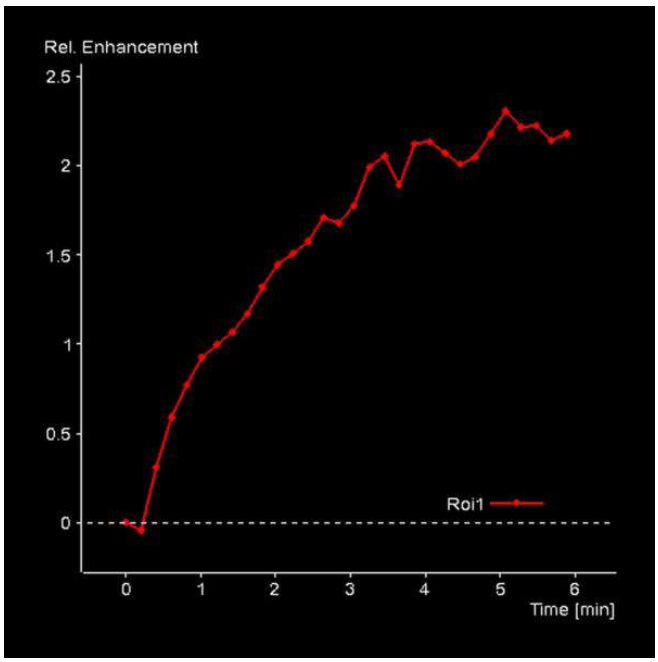

Resim 1.

Acil Radyoloji

SS-41

SYNCOPE, VERTIGO AND SEIZURE: WHAT IS THE UTILITY OF IMAGING IN THE EMERGENCY DEPARTMENT?

Kerem Öztürk[1], Cem Bilgin[1], Esra Soylu Öztürk[1], Bahattin Hakyemez[1], Müfit Parlak[1]

[1]Uludağ Universitesi Radyoloji Anabilim Dalı

Objective: Our purpose was to evaluate abnormal findings on cranial CT or MR scans in patients admitted to the emergency department with either one or in combination of symptoms such as vertigo, syncope or seizure, review the literature and discuss the findings discovered on cranial CT or MR imaging.

Materials and methods: The database were retrospectively reviewed from January 1, 2012 to May 13, 2016 in all patients underwent cranial CT or MRI, having the symptoms of syncope, seizure or vertigo. Patients were included only if they were from the Emergency Department and excluded if were under 18 years of age, had known recent intracranial pathology or known brain tumor, having a history of trauma. Patients were also excluded if did not comprise information concerning any of the related clinical findings. Patients with known malignancy without metastatic diseases of the brain were included to the study as well. Primary outcome was assumed as abnormal head CT or MRI including intracranial hemorrhage, infarction, acute or subacute stroke and newly diagnosed brain mass. All follow-up scans were reviewed to classify the CT and MR findings as either healthy or abnormal, when the diagnosis was uncertain. Data analysis included stepwise logistic regressions.

Results: Total of 24210 head CT and 4502 cranial MRI were searched, 2537 head CT and 655 head MRI were found to be eligible for this study. 1230 (%38) syncope, 1413 (%44) vertigo and 549 (%18) seizure as a presenting symptoms were identified in patients received either CT or MR scan. Of those in head CT scan, only 60 (%2.3) patients have had clinically significant pathology requiring admission to the hospital. However, in 42 (%6.4) of MRI studies significant abnormalities has been noted. Concurrent clinical symptoms and age were evaluated with logistic regression analysis, important parameters to indicate pathology in either CT or MR scan with either symptoms were investigated.

Conclusion: Our results suggest that most patients presenting with syncope, vertigo or seizure may not benefit from head CT and MRI which commonly used as an essential diagnostic tool in emergency department. Abnormal findings related to the syncope were observed in only 37 patient, vertigo in 42 patients and seizure in 23 patients. This study having a large patient population may enable resources to be better focused at high risk patients.

Anahtar Kelimeler: Computed Tomography, Magnetic Resonance Imaging, syncope, vertigo, seizure

Figure 1.

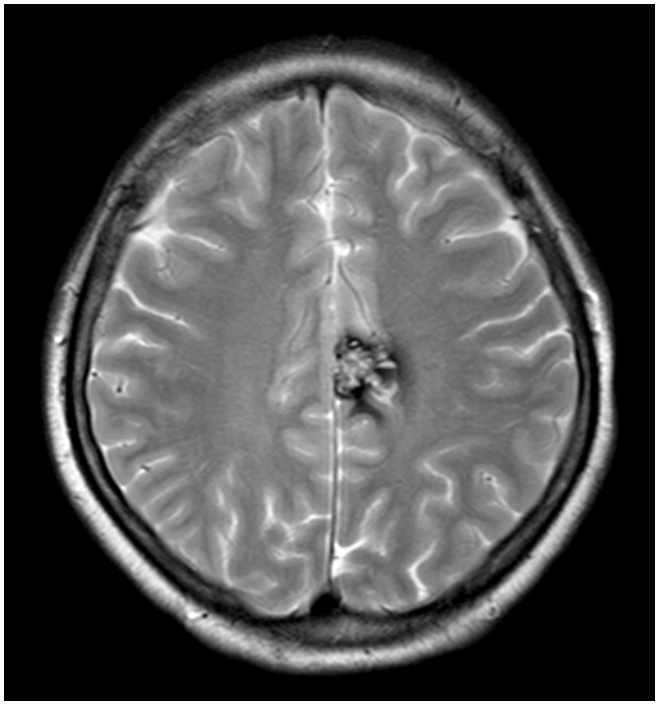

Figure 2.

Figure 3.

Table 1. Pathological Head CTs	
Seizure (n=13)	
	Metastasis (n=4)
	Hydrocephaly (n=2)
	Venous Sinus Thrombosis (n=2)
	Hemorrhage (n=2)
	Cavernoma (n=1)
	Arteriovenous Malformation (n=1)
	Tuber of Tuberous Sclerosis (n=1)
Syncope (n=29)	
	Hemorrhage (n=17)
	Stroke (n=8)
	Metastasis (n=4)
Vertigo (n=18)	
	Stroke (n=7)
	Metastasis (n=6)
	Hemorrhage (n=3)
	Venous Sinus Thrombosis (n=1)
	Basillar Artery Aneurysm (n=1)

Table 2. Pathological Cranial MRIs	
Seizure (n=10)	
	Metastasis (n=6)
	Stroke (n=2)
	Venous Sinus Thrombosis (n=1)
	Cavernoma (n=1)
Syncope (n=8)	
	Stroke (n=7)
	Schizencephaly (n=1)
Vertigo (n=24)	
	Stroke (n=16)
	Metastasis (n=5)
	Hemorrhage (n=1)
	Intracranial Hypotension (n=1)
	Demyelinating Disease (n=1)

Baş-Boyun Radyolojisi

SS-42

AKUSTİK NÖROMALI HASTALARDA GAMMAKNİFE RADİOSURGERY İLE TEDAVİ SONRASI İŞİTME YOLAKLARININ DTG İLE DEĞERLENDİRİLMESİ

Serpil Kurtcan[1], Mustafa Aziz Hatiboğlu[2], Alpay Alkan[1], Bahar Atasoy[1], Hakan Seyithanoğlu[2], Ayşe Aralaşmak[1], Hüseyin Toprak[1]

[1]Bezmialem Vakıf Üniversitesi Radyoloji Bölümü
[2]Bezmialem Vakıf Üniversitesi Nöroşirürji

Giriş ve Amaç: Tek taraflı akustik nöromalı olgularda, tümörlü taraf ve karşı taraf işitme yolaklarından Difüzyon Tensor Görüntüleme ile elde edilen ADC ve FA değerlerinin saptanması, GKR öncesi ve sonrası farklılık olup olmadığının araştırılması ve ADC ve FA değerleri ile GKR sonrası kohlear ve beyin sapı radyasyon dozu arasındaki ilişkinin belirlenmesidir.

Yöntem: Gammaknife ile tedavi edilen Tek taraflı AN'li 13 olgu ve 11 sağlıklı kontrol grubu çalışmaya dahil edildi. AN'li olgulara GKR öncesi ve GKR'den 3 ay sonra DTG yapıldı. DTG ile tümörlü ve karşı taraf işitme yolaklarından Lateral lemniskus, İnferior kollikulus, Korpus Genikulatum Mediale ve Heschl's gyrus seviyesinden ADC ve FA değerleri ölçüldü. GKR esnasında maksimal beyin sapı dozu (12 Gy), 10 Gy alan beyin sapı volümü ile maksimal ve ortalama kohlear doz (10 Gy, 5,6 Gy) olarak uygulandı. Kontrol grubta her iki taraf işitme yolaklarından elde edilen ADC ve FA değerlerinin ortalaması kullanıldı.

Bulgular: Kontrol grubu ile karşılaştırılan GKR öncesi AN li olgularda tümörsüz tarafta, Lateral lemniskus, Korpus Genikulatum Mediale ve Heschl's gyrus seviyesinde ADC değerleri daha yüksek elde edildi. GKR sonrası GKR öncesi ile karşılaştırılan ADC ve FA değerleri arasında istatistiki anlamlı fark saptanmadı ($p>0.05$). Beyin sapına uygulanan maksimum radyasyon dozu ile tümörsüz tarafta lateral lemniskus seviyesinde ADC değerleri arasında pozitif korelasyon, beyin sapının 10 Gy aldığı volüm ile tümörlü tarafta lateral lemniskus seviyesinde ADC değerleri arasında pozitif korelasyon, kohleaya uygulanan maksimum radyasyon dozu ile tümörsüz taraf inferior kollikulus seviyesinde elde edilen FA değerleri arasında negatif korelasyon, kohleaya uygulanan ortalama radyasyon dozu ile tümörlü taraf inferior kollikulus seviyesinde elde edilen ADC değerleri arasında pozitif korelasyon saptandı.

Tartışma ve Sonuç: GKR öncesi tümörsüz tarafta saptanan yüksek ADC değerleri myelin kaybı veya dismyelinizasyon gibi mikroyapısal düzeyde hasarı gösterirken, GKR öncesi ve sonrası ADC ve FA değerlerindeanlamlı farklılık saptanmaması işitme yolaklarının tedavi öncesi akustik nöromaya bağlı olarak zaten etkilenmiş olabileceği göstermektedir. Beyin sapına uygulanan maksimum radyasyon dozu artıkça tümörsüz tarafta lateral lemniskus seviyesinde ADC değerindeki artış, beyin sapının 10 Gy aldığı volümü artıkça tümörlü tarafta lateral lemniskusta ADC artışının saptanması işitme yolaklarının ilk seviyesi olan lateral lemniskusun beyin sapı düzeyinde olması ve tümör ile yakın komşuluğu nedeni ile açıklanabilir. Ayrıca kohleaya uygulanan radyasyon dozu artıkça inferior kollikulus seviyesinde FA değerlerindeki azalma ve ADC'deki artış ise kohleaya uygulanan radyasyon dozundan inferior kollikulus seviyesinin daha cok etkilenebilirliği, bunun nedeninin ise inferior kollikulusa impulsların ya cohlear nükleustan direkt yada indirekt cohlear nükleus yolu ile alt işitme yolaklarından multipl impulsların ulaşması ile açıklanabilir. Sonuç olarak; GKR ile tedavinin güvenliğini ve etkinliğini artırabilmek için Akustik Nöromalı olgularda tedavi planlaması esnasında anatomik yapıların özellikle beyin sapı ve kohleanın radyasyondan korunması hususunda dikkat edilmesi önem arzetmektedir

Anahtar Kelimeler: Akustik Nöroma, GammaKnife Radiosurgery, Difüzyon Tensor Görüntüleme

Resim 1.

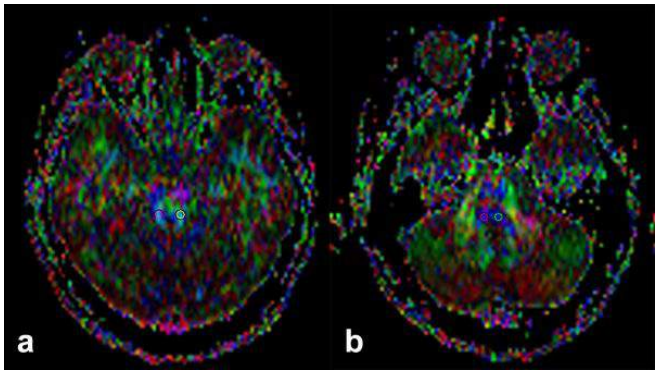

Resim 1 a,b.

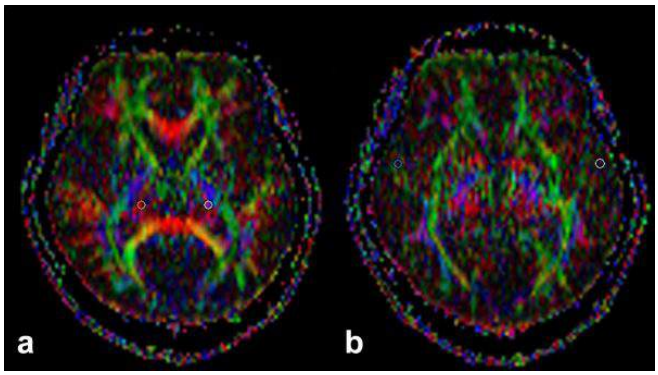

Resim 2 a,b.

Baş-Boyun Radyolojisi

SS-43

LARİNKSİN SKUAMÖZ HÜCRELİ KARSİNOMU OLGULARINDA TÜMÖR VOLÜMÜ, EVRESİ VE DERİNLİĞİNİN SERVİKAL LENF NODU METASTAZI PREDİKSİYON DEĞERLERİNİN KARŞILAŞTIRILMASI

Abdullah Soydan Mahmutoğlu[1], Didem Rıfkı[2], İrfan Çelebi[3], Ömer Naci Tabakçı[4], Mehmet Tahtabaşı[5], Müjdat Bankaoğlu[3], Özdeş Mahmutoğlu[3], Yeşim Karagöz[1], Muzaffer Başak[3]

[1]İstanbul Eğitim ve Araştırma Hastanesi
[2]Gazimağusa Devlet Hastanesi
[3]Şişli Hamidiye Etfal Eğitim ve Araştırma Hastanesi
[4]Ağrı Devlet Hastanesi
[5]Şanlıurfa Mehmet Akif İnan Eğitim ve Araştırma Hastanesi

Giriş ve Amaç: Laryngeal skuamöz hücreli karsinoma tüm baş-boyun kanserlerinin %26'sını oluşturur. TNM evresi ve servikal lenf nodu metastazı bilinen en önemli prognostik faktörlerdir. Servikal lenf nodu metastazı varlığı uzak metastaz riskini artırır. Çalışmamızda radyolojik tümör volümü, tümör evresi ve invazyon derinliğinin servikal lenf nodu metastazı ile ilişkisini araştırdık.

Yöntem: 2006-2015 yılları arasında Şişli Hamidiye Etfal Eğitim ve Araştırma Hastanesinde opere edilen larynx skuamöz hücreli karsinom tanılı, preoperatif kontrastlı boyun bilgisayarlı tomografi incelemeleri elde olunan 107 hastanın volümetrik analizleri retrospektif olarak yapıldı. Parsiyel veya total larenjektomiler ve elektif ya da terapötik bilateral boyun diseksiyonları çalışmaya dahil edildi. Yaş, cinsiyet, TNM sınıflaması, evre, derinlik ve BT volümü değerleri analiz edildi. Bu parametreler ve servikal lenf nodu metastazı arasındaki ilişki istatistiksel olarak değerlendirildi.

Bulgular: 35-80 yaş aralığında 107 hasta (erkek/kadın: 105/2) çalışmaya dahil edildi. Tümör yerleşimleri 52 supraglottik, 12 transglottik ve 43 glottik bölge idi. Çalışma grubumuzda 47 erken evre (T1-2), 60 ileri evre tümör bulunmaktaydı. 32 hastada (%29,91) servikal lenf nodu metastazı pozitifti ve bunlardan 13'ü (%46,43) kötü diferansiye, 19'u (%24,05) orta-iyi diferansiye tümörlerden oluşmaktaydı. Ortalama tümör volümü iyi diferansiye olgularda 1,49±0,29 cc, orta derece diferansiye olgularda 2,53±0,16 cc ve az diferansiye olgularda 2,72±0,12 cc olarak değerlendirildi. Ortalama tümör derinliği iyi diferansiye olgularda 6,11±1,37mm, orta derece diferansiye olgularda 10,12±0,76mm ve kötü diferansiye olgularda 13,29±1,69mm bulundu. Tümör evresi ve invazyon derinliği ilişkili bulundu (ANOVA p=0.002). lenf nodu metastazı ve evre (Chi-square p=0.020), ayrıca volüm ve evre (ANOVA p=0.001) birbirleri ile ilişkili değerlendirildi.

Lenf nodu negatif hastalarda ortalama volüm 2.15±0.14 cc, lenf nodu pozitif hastalarda ise ortalama volüm 2.97±1.05 cc olup fark independent t-testine göre istatsitiksel olarak anlamlı idi (p= 0.001). Volüm ‹2.5cc hastalarda %16.1 oranında lenf nodu pozitifliği, volüm ≥ 2.5 cc olan hastalarda ise %45.1 oranında lenf nodu pozitifliği saptanmış olup fark Chi-Square teste göre istatistiksel olarak anlamlı idi (p=0.001).

Ortalama derinlik lenf nodu negatif grupta 10.1±0.87 mm, lenf nodu pozitif grupta 11.3±1.05 mm olup independent t-teste göre fark istatistiksel olarak anlamlı değildi (p= 0.454).

Larinksin skuamöz hücreli karsinomunun servikal lenf nodu metastazı prediksiyonunda tümör evresi (p=0,020) ve tümör volümü (p=0,001) istatsitiksel olarak anlamlı iken invazyon derinliği (p=0,002) anlamsız değerlendirilmiştir.

Tartışma ve Sonuç: Birçok çalışmada servikal lenf nodu metastazı üzerine etkili faktörler araştırılmıştır. Bizim çalışmamız larinksin skuamöz hücreli karsinomunda,tümör evresi ve pre-op tümör volüm ölçümünün servikal lenf nodu metastazı öngöstergesi olarak değerli olduğunu, invazyon derinliğinin ise olmadığını desteklemektedir. Ayrıca çalışmamıza göre invazyonun derinliği ve tümör büyüklüğü ileri evre ile ilişkilidir.

Anahtar Kelimeler: Larinks kanseri, tümör volümü, lenf nodu metastazı

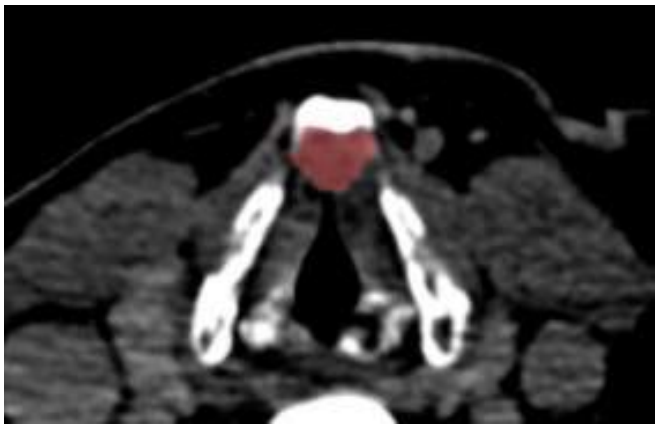

Resim 1.

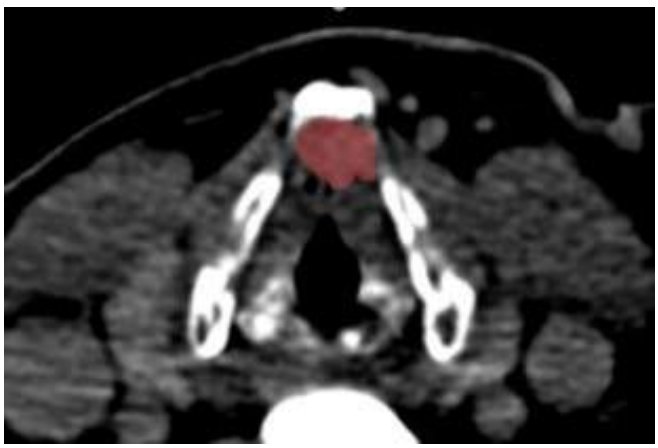

Resim 2.

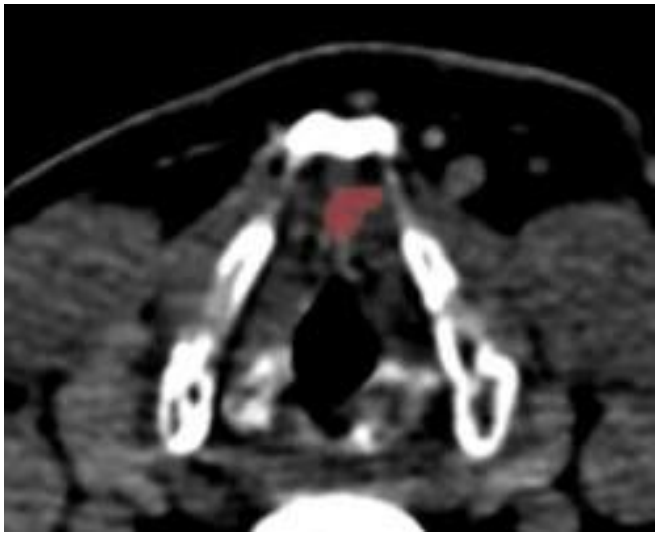

Resim 3.

selli olgularda her iki testis arasında elastisite değerleri arasında fark bulunmamasının iki sebebi olabilir: Birincisi, tek taraflı varikosel, her iki taraf testis elastisitesini aynı oranda bozmaktadır; bu sonucun ''tek taraflı varikosel her iki testiste sperm bozukluklarına sebeb olabilir'' hipotezini desteklediğini düşünmekteyiz; ikincisi SR değerinin varikosel olup olmamasıyla ilgisi yoktur; Bu sonucun desteklenmesi veya çürütülmesi için de varikosel olan olgularla; olmayanlar arasında ileri çalışmalara ihtiyaç olduğu kanaatindeyiz. Ayrıca bu çalışma tek taraflı normal veya varikoselli olgularda testis parankimal SR değerleri açısından diğer çalışmalara kaynak olabilir.

Anahtar Kelimeler: Sonoelastografi, Testis, Varikosel, Elastisite

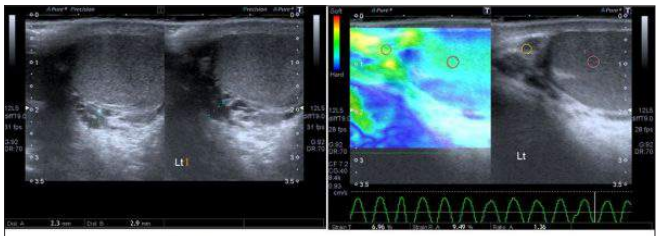

Resim 1. 28 yaşında, solda grade 2 varikosel saptanan olgu. olgu. (T: hedef doku, R: Referens doku, Lt: sol)

A. Solda peritestiküler alanda istirahat venöz damar çapı 2.3 mm, valsalva ile 2.9 mm olarak ölçüldü.
B. Sol testise RTSE görüntüsünde SR 1.36 olarak bulundu.

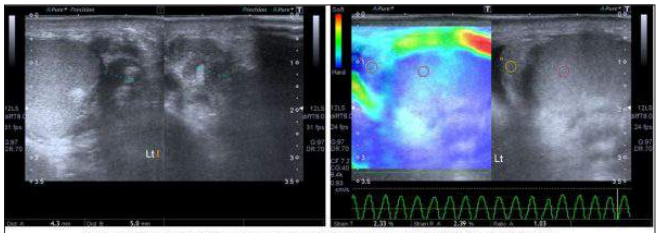

Resim 2. 42 yaşında, solda grade 4 varikosel saptanan olgu. (T: hedef doku, R: Referens doku, Lt: sol)

A. Solda peritestiküler alanda istirahat venöz damar çapı 4.3 mm, valsalva ile 5 mm olarak ölçüldü.
B. Sol testise RTSE görüntüsünde SR 1.03 olarak bulundu.

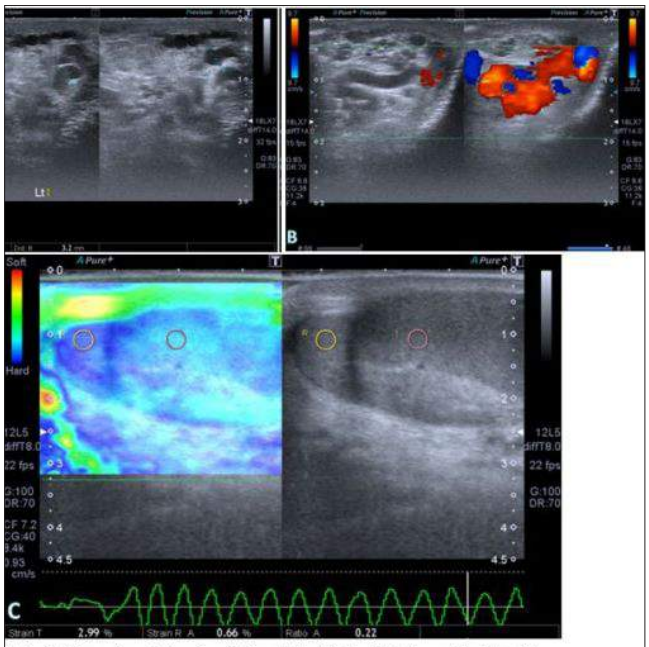

Resim 3. 32 yaşında grade 3 varikoselli olgu. (T: hedef doku, R: Referens doku, Lt: sol)

A. Solda peritestiküler alanda istirahat venöz damar çapı 2.8 mm, valsalva ile 3.2 mm ölçüldü.
B. Solda peritestiküler venöz yapılarda belirgin reflü bulgusu mevcut.
C. Sol testise ait RTSE görüntüsünde SR 0.22 olarak bulundu.

Genitoüriner Sistem Radyolojisi

SS-44

İNFERTİLİTE ETYOLOJİSİ ARAŞTIRILAN VARİKOSELLİ OLGULARDA TESTİSİN REAL-TİME SEMİKANTİTATİF SONOELASTOGRAFİ İLE DEĞERLENDİRİLMESİ

Özgür Karabıyık[1], Ali Koç[1], Ümit Erkan Vurdem[1], Muhammet Çoban[1], Tuba Kurt[1], Zafer Altun[1], Mustafa Bilgili[1]

[1]Kayseri Eğitim ve Araştırma Hastanesi, Radyoloji Kliniği

Amaç: Bu çalışmanın amacı infertilite etyolojisi araştırılan ve varikosel tespit edilen olgularda testis parankim elastisitesinde değişiklik olup olmadığını semikantitatif olarak değerlendirmektir.

Materyal ve Metod: Ocak - Nisan 2016 tarihleri arasında infertilite etyolojisi araştırılan ve klinik olarak varikosel ön tanısı ile kliniğimize gönderilen 34 olgu değerlendirildi. Toshiba Aplio 500 cihazı kullanılarak, 7-12 Mhz yüzeyel prob ile gri skalada testis boyutları, testis ekojenitesi, kitle vb lezyonlar yönünden değerlendirildi. Gri skala incelemede istirahatte supin pozisyonda 2 mm ve üzeri venöz çap değerleri varikosel olarak kabul edildi. Olgulara valsalva manevrası yaptırılarak damar çapında artış ve Doppler incelemede reflü varlığı değerlendirildi. Basitleştirilmiş *Sarteschi* dereceleme sistemine göre varikosel sınıflaması yapıldı. Real-time sonoelastografi (RTSE) tekniğinde yüzeyel prob ile saniyede bir kompresyon yapılarak en az 12-16 eşit kompresyonlar sonucunda; dekompresyon fazı içerisinde lezyon (target: T) ve komşu dokunun (referans: R) elastisite yüzdeleri ile lezyonun elastisite oranı (strain ratio: SR) not edildi. Bulguların istatistiksel analizinde IBM SPSS 23.0 programı kullanıldı.

Bulgular: 34 olgunun 4'ünde 2 taraflı varikosel tespit edildiği için bu 4 olgu çalışmadan çıkarıldı. 30 olguda toplam 60 testisten sol tarafta varikoseli olan 30 testis çalışma grubu, normal sağ taraf 30 testis ile de kontrol grubu oluşturuldu. Olguların yaş ortalaması 28 yıl (20-36 yıl) idi. Her bir grupta testis volümleri ve ekojeniteleri normaldi. Kitle lezyonu veya enfeksiyon bulgusu yok idi. Solda istirahat ortalama venöz çap 2.57 mm +/- 0.62 idi. Sarteschi varikosel sınıflandırmasına göre; 30 olgunun 3'ü (%10) evre 1;12'si (%40) evre 2;10'u (%33) evre 3;5'i (%17) idi. Sol testise ait ortalama SR değeri 1.12+/- 0.63; sağda ise; 1.05+/-0.71 idi. Her iki grup arasında SR değerlerinde istatistiksel olarak anlamlı fark yoktu (p=0.530). Solda istirahat venöz çap arttıkça sol testise ait SR değerleri de artış göstermekte idi (r=0.407; p<0.05). Sol varikosel derecesi arttıkça sol testise ait SR değerleri de artış göstermekte idi (r=0.488; p<0.01).

Sonuç: Real time sonoelastografi tetkiki ile testis parankim elastisitesi semikantitatif yöntemle kolaylıkla ölçülebilir. Tek taraflı varikoselli olgularda her iki testis arasında elastisite değerleri arasında fark bulunmamasının iki sebebi olabilir: Birincisi, tek taraflı varikosel, her iki taraf testis elastisitesini aynı oranda bozmaktadır; bu sonucun ''tek taraflı varikosel her iki testiste sperm bozukluklarına sebeb olabilir'' hipotezini desteklediğini düşünmekteyiz; ikincisi SR değerinin varikosel olup olmamasıyla ilgisi yoktur; Bu sonucun desteklenmesi veya çürütülmesi için de varikosel olan olgularla; olmayanlar arasında ileri çalışmalara ihtiyaç olduğu kanaatindeyiz. Ayrıca bu çalışma tek taraflı normal veya varikoselli olgularda testis parankimal SR değerleri açısından diğer çalışmalara kaynak olabilir.

Anahtar Kelimeler: Sonoelastografi, Testis, Varikosel, Elastisite

Tablo 1. Kontol ve Çalışma grubunda Sayısal **Bulgular:**

	Kontrol grubu (sağ testis)	Çalışma grubu (sol testis)
Sayı	30	30
İstirahat çapı	-	2.57 +/- 0.62
Strain ratio (SR)	1.05 +/- 0.71	1.12 +/-0.63
Sarteschi evresi	-	2.5 +/- 0.89

Genitoüriner Sistem Radyolojisi

SS-45

KİSTİK RENAL KİTLELERDE MALİGNİTEYİ BELİRLEMEDE DİFFÜZYON AĞIRLIKLI MANYETİK REZONANS GÖRÜNTÜLEMENİN ROLÜ

Fikret Balyemez[1], Ahmet Aslan[2], İbrahim İnan[3], Ercan Ayaz[3], Ahmet Aktan[3], Sıdıka Şeyma Özkanlı[4], Murat Acar[5]

[1]Samsun Eğitim ve Araştırma Hastanesi, Radyoloji Kliniği
[2]Ümraniye Eğitim ve Araştırma Hastanesi, Radyoloji Kliniği
[3]İstanbul Medeniyet Üniversitesi, Radyoloji Anabilim Dalı
[4]İstanbul Medeniyet Üniversitesi, Patoloji Anabilim Dalı
[5]King Hammad University, Radyoloji Anabilim Dalı, Bahreyn

Amaç: Malign kistik renal kitlelerin tanısında diffüzyon ağırlıklı (DA) manyetik rezonans (MR) incelemenin tanısal değerini belirlemek

Metod: Retrospektif olarak Bosniak tip 2F, 3 ve 4 kistik renal kitleleri olan hastaların DA MR görüntüleri değerlendirildi. Kistik kitleler histopatolojik tanılarına veya takip MR bulgularına dayanarak benign ve malign olarak sınıflandırıldı ve ADC değerleri karşılaştırıldı.

Bulgular: İncelemeye uygun 30 kistik renal kitlesi olan hasta (8 Bosniak 2F, 12 Bosniak 3, 10 Bosniak 4) belirlendi. Hastaların ortalama yaşı 59.23 ± 12.08 (yaş aralığı 38 to 83 years) idi. Bu kitlerlerden 14 tanesine benign, 16 tanesine malign olarak tanı kondu. Malign lezyonlar için, ortalama ADC değerleri, benign lezyonlardan düşüktü (p = 0.001). ADC değeri ≤2.30 olarak belirlendiğinde maligniteyi belirlemede %81.25 duyarlılığa ve %85.71 özgüllüğe sahip olduğu saptandı.

Sonuç: Komplike renal kistlerde ve kistik kitlelerde ADC değerleri maligniteyi belirlemede anlamlı sonuçlar vermektedir ve klinik olarak kullanılabilir.

Anahtar Kelimeler: Manyetik Rezonans Görüntüleme, Diffüzyon Ağırlıklı Görüntüleme, Kistik Renal Kitleler, ADC (apparent diffusion coefficient)

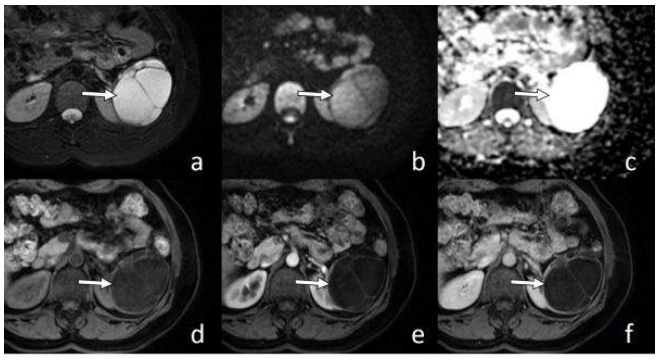

Resim 1 a,b,c,d,e,f.

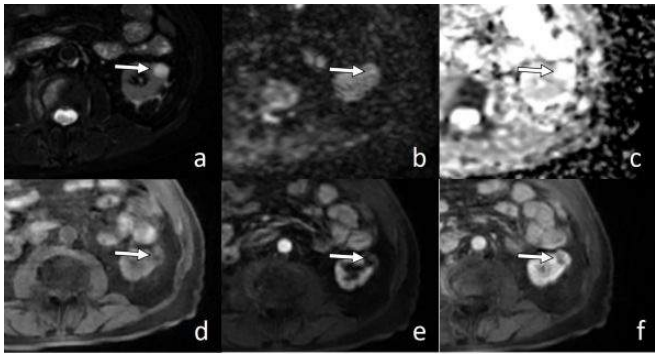

Resim 2 a,b,c,d,e,f.

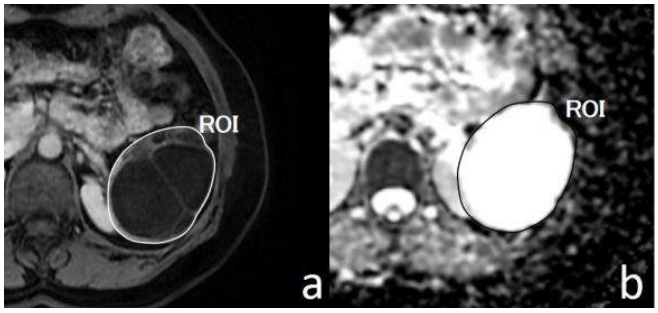

Resim 3 a,b.

Tablo 1. MR Görüntüleme Protokolü

	T1 FSPGR Dual Echo (in phase/opposed phase)	T2 Ultra-Fast Spin Echo (SS-FSE)	Dynamic Ultra-Fast Gradient Echo (LAVA)	DWI (SE/EPI)
Plan	**Aksiyel**	**Aksiyel ve koronal**	**Aksiyel ve koronal**	**Aksiyel**
Yağ baskılama	Kimyasal şift	+ / -	+	+
Time to repeat (TR) (msn)	140	17143	6.1	12000
Time to echo (TE) (msn)	4.3/2.1	121	3.1	67.2
Flip açısı (°)	85	90	12	90
Kesit Kalınlığı (mm)	6	6	4.8	6
Boşluk	1	1	-2.4	1
FOV (mm)	400x400	400x400	400x320	400x400
Matriks (mm X mm)	320x192	256x256	288x224	96x128
Dinamik faz zamanı (sn)			0, 25, 45, 90, 120, 180	
NEX	1	1.5	0.7	2
b değeri (sn / mm2)				0.800

Tablo 2. Malign kistik renal kitlelerde eşik ADC değerine göre istatistiksel veriler

Parametreler (p = 0.001)	
EAA (eğri altı alan)	0.857
Optimal eşik değeri	≤ 2.30
Duyarlılık (%)	81.25
Özgüllük (%)	85.71
Pozitif Prediktif Değer (%)	86.67
Negatif Prediktif Değer (%)	80
Etkinlik (accuracy)	83.48
Tahmini rölatif risk (Odd's ratio)	26

Girişimsel Radyoloji

SS-46

VERTEBRAL METASTAZLARDA RF ABLASYONUN ETKİNLİĞİ. İLK SONUÇLAR

Mehmet Fatih İnecikli[1], Ömer Fatih Nas[2], Bahattin Hakyemez[2], Sibel Gök İnecikli[3], Mehmet Beyazal[1], Fatma Beyazal Çeliker[1]

[1]Recep Tayyip Erdoğan Üniversitesi Tıp Fakültesi Radyoloji Anabilim Dalı
[2]Uludağ Üniversitesi Tıp Fakültesi Radyoloji Anabilim Dalı
[3]Recep Tayyip Erdoğan Üniversitesi Tıp Fakültesi Aile Hekimliği Anabilim Dalı

Malignitelerde vertebral metastazlar sıklıkla görülmektedir. Bu hastaların çoğunda en sık belirti progressif ağrıdır. Vertebral metastazlarda radyofrekans ablasyon (RFA) yöntemi, bir tedavi seçeneğidir. RFA, sitotoksik sıcaklık artışına sebep olmadan vertebra içindeki kitleyi nonmetabolik hale getirir. Çalışmadaki amacımız, vertebral metastazlarda RFA etkinliğini ortaya koymak, tedaviye ait sonuçlarımızı aktarmaktır.

İki merkezde, 9 erkek 3 kadın hastada, 12 vertebral RFA vakası incelendi. Vertebral metastazlar, işlem öncesi ve sonrasında kontrastlı spinal vertebral MR ile değerlendirildi. Hastaların demografik özellikleri yanında, vertebra seviyeleri, vertebral yükseklik kayıpları, işlemde vertebralara yaklaşım tarafları, tutulum gösteren vertebradaki RFA öncesi ve sonrasındaki metastatik kitle hacimleri, RFA süreleri, ablasyon sayıları, RF sırasında ulaşılan prob ısı değerleri kaydedildi. İşlem öncesi ve sonrasındaki ağrı düzeyleri, Visual Analog Scale (VAS) ağrı skalası kullanılarak karşılaştırıldı. Ağrı skorları işlemden hemen sonra, bir hafta, bir ay ve altı ay sonrasında kaydedildi, aradaki fark istatistiksel olarak değerlendirildi. RFA sonrası vertebra korpusuna enjekte edilen polimetilmetakrilat (PMMA) miktarı ve işlemde oluşan komplikasyonlar kaydedildi.

Yaş aralığı 29-94 olup, ortalama yaş 63'tür. İşlemler, görüntüleme kılavuzluğunda, sedasyon ve lokal anestezi eşliğinde, perkütan yolla gerçekleştirilmiştir. RFA için; vertebra korpusu içerisine transpediküler yerleştirilen, aktif ucu dışarıdan açılandırılabilen, etkinliği 2x3cm olan problar kullanıldı. En fazla akciğer Ca vakasında (5 olgu) olmak üzere; meme Ca (3 olgu), kolon Ca (2 olgu), pankreas Ca ve prostat Ca (1'er olgu) nedeniyle vertebral metastaz vakalarına RFA uygulandı. L3 ve L4 vertebralarda (3›er vaka) daha fazla olmak üzere T9-L5 vertebralar arasındaki seviyelerde RFA yapıldı. Her bir vertebral metastatik kitle için RFA sayısı ortalama 5 idi, en az 3, en fazla 7 defa ablasyon uygulandı. Vakaların ortalama işlem süresi 60 dakika olarak belirlendi. RFA süreleri toplamda ortalama 313 saniye, her bir ablasyon süresi ise ortalama 64 saniye olarak saptandı. RFA sonrası vertebroplasti işlemi için ortalama 4,75 cc PMMA kullanıldı (3-7cc). En sık görülen komplikasyon paravertebral venlere sement kaçağı oldu. İşlem öncesi VAS skoru ortalama 7.8'den (5-10) işlem sonrası 6. Ayda ortalama 2.08'e (1-4) geriledi. Ağrıda azalma, istatistiksel olarak anlamlı bulundu ($p<0,001$). Vertebra korpusundaki kitle hacmi ortalama 9,43 cm^3 olarak belirlendi (1,12 cm^3 - 21,9 cm^3). İşlem sonrası metastatik kitle boyutlarında belirgin regresyon saptandı. Altı aylık izlem sonrasında RFA yapılan bölgede MR incelemede işlem öncesi hacime göre %20'nin üzerinde rezidü miktarı ya da RFA uygulanan bölgede nüks gelişmesi başarısızlık olarak belirlendi. İki vakada (prostat Ca ve kolon Ca metastazı) başarı kriterleri sağlanamadı (>%20 rezidü). Ancak diğer olgularda başarı elde edildi (%83,4 başarı). Hiçbir vakada nüks gelişmedi.

RFA, vertebral metastazlarının tedavisinde uygulanabilen, etkin, minimal invaziv bir yöntemdir. RFA ve sonrasında kitlenin küçülmesi ile oluşan boşluğa yönelik yapılan vertebroplasti işlemi, metastaza bağlı gelişen ağrıları azaltmaktadır. RF ablasyon, vertebral metastazların tedavisinde ilk tedavi seçeneği olarak giderek artan sıklıkla kullanılmalıdır. Bu yöntemle etkileyici sonuçlar elde edilse de daha çok vaka ve randomize çalışmayı gerektirmektedir.

Anahtar Kelimeler: Vertebral metastaz, radyofrekans ablasyon, tedavi etkinliği

Resim 1.

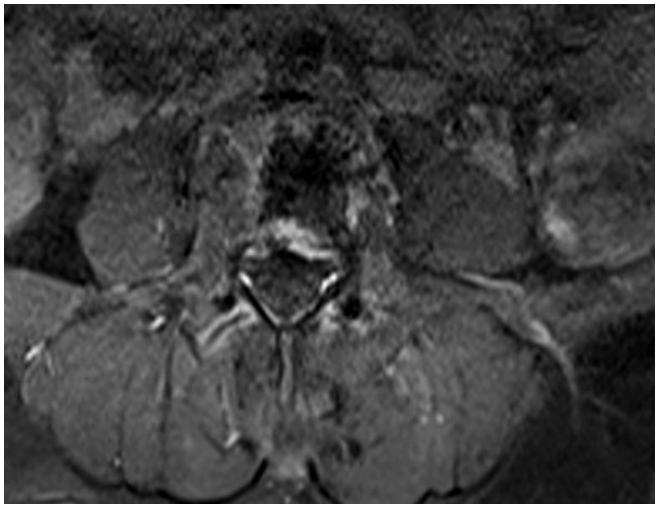

Resim 2.

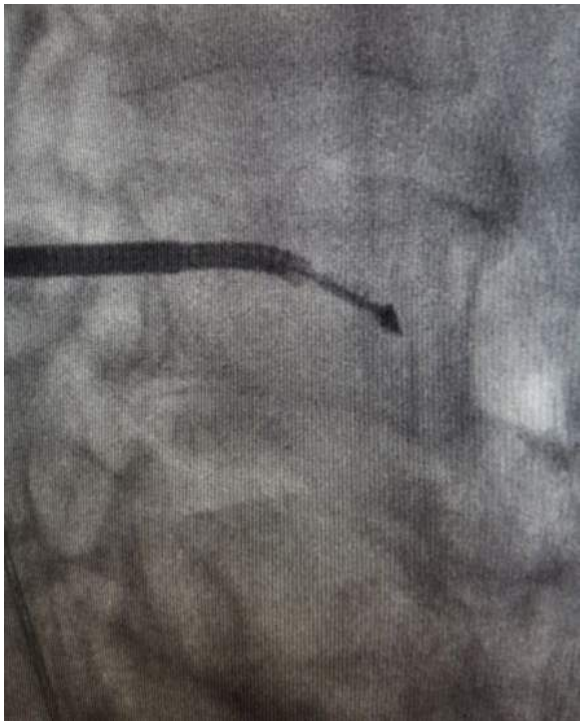

Resim 3.

Girişimsel Radyoloji

SS-47

MALİGN BİLİYER OBSTRUKSİYONLARİN PALYATİF TEDAVİSİNDE PERKUTAN ENDOBİLİYER RADYOFREKANS ABLASYON (RFA) YONTEMİ İLE STENT YERLESTİRİLMESİ, TEDAVİ SONRASİ STENT PATENSİSİNDE RFA YONTEMİNİN ETKİNLİGİ

Berat Acu[1], **Esin Kurtuluş**[1]

[1]*Eskisehir Osmangazi Universitesi Tip Fakultesi Radyoloji Anabilim Dali*

Amaç: Günümüzde unrezektable tümörlere ikincil gelişen malign biliyer obstrüksiyon palyatif tedavisinde stent yerleştirme işlemi düşük mortalite ve morbidite oranları nedeniyle daha çok tercih edilmekte olup endoskopik veya perkütan yolla uygulanabilmektedir. Stent komplikasyonları kanama, perforasyon ve ya tümör ingrowthu ve ya overgrowthuna bağlı gelişen stent tıkanıklığıdır. Stent tıkanıklığını önlemek veya tıkanıklığı tedavi etmeye yönelik endobiliyer RFA uygulama yeni ve ümit vaadedici bir tekniktir.Bu çalışmada amacımız; malign biliyer obstrüksiyonların palyatif tedavisinde perkütan transhepatik RFA işleminin uygulanabilirliğini ve güvenilirliğini ortaya koymak, stent patensini ve RFA yönteminin etkinliğini değerlendirmektir.

Gereç-Yöntem: Unrezektabl tümöre ikincil malign biliyer obstrüksiyonu gelişen, farklı histo patolojik tanılara sahip 21hastaya Haziran 2014 ile Ekim 2015 tarihleri arasında perkütan bilyer drenaj sonrası, perkütan transhepatik endobiliyer RFA ve stent(SEMS) yerleştirme işlemleri uygulandı. Bazı hastalara stentin duvara impaksiyonunu artırmak için balon dilatasyon uygulandı. İşlem sonrası 6 ay boyunca aylık biyokimyasal ve sonografik takibi yapılarak takip süresince gelişen komplikasyonlar kayıt edildi. Takip süresince 3 hastada tümör ingrowthuna bağlı stent tıkanıklığı gelişmiş olup hastalara tekrar perkütan transhepatik endobiliyer RFA ve balon dilatasyon işlemi uygulanmıştır.

Bulgular: Çalışmamızda 21 hastaya 24 perkütan transhepatik endobiliyer RFA işlemi %100 teknik başarı ile uygulandı. İşlem sonrası hemoraji, kolesistit, pankreatit ve safra kaçağı izlenmedi. Ancak kolanjit atakları ve bir hastada 22,günde traktta hepatik abse gelişti. İlk 30 günde endobiliyer RFA uygulama ile direkt ilişkili ölüm saptanmadı. Takiplerde stent sonrası 1.ayda bilirubin düzeyleri 21 hastanın 21'inde normal sınırlara(<2mg/dl) inmiş olup klinik başarımız %100 olarak saptandı. Takip sürecinde 21 hastanın 1'i takibi bırakmış, 17 hasta ölmüş ve 3 hasta halen yaşamaktadır. Takip edilen 20hastanın 3'ünde(%15) tümör ingrowhuna bağlı stent tıkanıklığı gelişti. Kaplan-Meier yaşam analizi sonuçlarına göre göre kümülatif olarak hesaplanan ortanca genel sağ kalım süresi 76(5-542)gün,ortanca stent patensi 133(5-251)gün arasında saptandı.

Sonuç: Unrezektabl tümöre ikincil malign biliyer obstrüksiyonu gelişen hastalarda perkütan transhepatik endobiliyer RFA uygulama güvenilir ve uygulanabilir bir palyatif tedavi yöntemidir. Stent patensi ve genel sağ kalım süresine erken dönemde olumlu etkisi olabilir. Perkütan endobiliyer RFA uygulamanın genel sağ kalım ve stent patensi üzerindeki kısa ve uzun dönem etkilerini tanımlamak için homojen özelliklere sahip çok sayıda hasta içeren ve kontrol grubu olan randomize kontrollü prospektif klinik çalışmalar gerekmektedir.

Anahtar Kelimeler: Malign biliyer obstrüksiyon, perkütan, endobiliyer radyofrekans ablasyon,stentleme, stent patensi

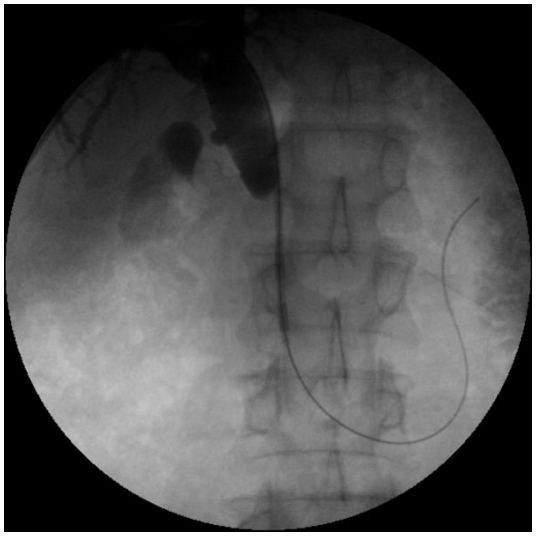

Resim 1.

Resim 2.

Resim 3.

Görüntüleme Bilişimi

SS-48

3 BOYUTLU YAZICILARIN RADYOLOJİDE KULLANIMI: TEKNİK VE UYGULAMA ÖRNEKLERİ

Artür Salmaslıoğlu[1], Kubilay Aydın[1], Arzu Poyanlı[1], Barış Bakır[1], Gülden Acunaş[1], Bülent Acunaş[1]

[1]İstanbul Üniversitesi İstanbul Tıp Fakültesi Radyoloji Anabilim Dalı

Giriş: 3 Boyutlu yazıcı teknolojisi 20 yıldan uzun bir süredir kullanımda olmasına rağmen cihaz, yazılım ve sarf malzemesi fiyatlarının çok yüksek olmaları sebebiyle tıpta ve özellikle radyolojide kullanımları çok kısıtlı kalmıştır. Cihazların patent koruması altında olmaları yaygın üretimlerini engellemiştir ancak son yıllarda bu patentlerin zaman aşımına uğramaları ile birlikte 3 boyutlu yazıcıların daha düşük maliyetlerle üretilebilmeleri mümkün olmuştur ve bu durum daha geniş ve çeşitlilik gösteren bir kullanıcı kitlesine ulaşmasını sağlamıştır. Bu gelişmeye paralel olarak sarf malzemelerinin de ucuzlaması ve açık kaynak kodlu ücretsiz yazılımların geliştirilmeleri, 3 boyutlu baskı maaliyetini daha da aşağı çekmiştir. Bildirimizin amacı, düşük maaliyetli bir 3 boyutlu yazıcı ve açık kaynak kodlu yazılımları kullanarak radyolojide 3 boyutlu baskı tekniği ve ve bu tekniğin pratikte kullanım alanları hakkında bilgi vermektir.

Materyel-Metod: Çalışmalarımızda Türkiye›de tasarlanmış olan, montajını kendimizin gerçekleştirdiği, açık kaynak kodlu bir 3 boyutlu yazıcı (Sigma 3D - http://www.thingiverse.com/thing:817504) ve sarf malzemesi olarak da Polilaktik Asit (PLA), Polivinil Alkol (PVA), Akrilonitril Butadiyen Stiren (ABS), Termoplastik Poliüretan gibi ham maddeler kullandık. Cihaz ve ham maddelerin toplam maaliyeti yaklaşık 1600 TL olarak hesaplandı. Baskı için gerekli olan 3 boyutlu kaynak veriler, kontrastlı veya kontrastsız bilgisayarlı tomografi (BT), veya rotasyonel anjiyografi gibi modalitelerden elde edilen DICOM görüntülerin çeşitli açık kaynak kodlu yazılımlarla işlenmeleri sonucunda oluşturuldu. Bu yazılımlar arasında DICOM görüntüleri işlemek ve segmentasyon yardımıyla baskıya uyumlu 3 boyutlu obje oluşturmak için Slicer programı (www.slicer.org), oluşturulan objeleri düzenlemek, kesmek ve pürüzsüzleştirmek için MeshLab programı (MeshLab -Visual Computing Lab, meshlab.sourceforge.net), objeleri 3 boyutlu baskıya uyumlu hale getirebilmek için Meshmixer yazılımı (Autodesk, www.meshmixer.com) ve 3 boyutlu yazıcının çalışma komutlarını (g-code) oluşturan Cura programı (software.ultimaker.com/) yer almaktaydı.

Tartışma: 3 Boyutlu yazıcı sayesinde DICOM verilerinden oluşturulan objeler hasta eğitimi, hastaya özgü model kullanılarak ameliyat planlanması, ve asistanların veya tıp öğrencilerinin eğitimi amacıyla kullanıldı. Üretim maaliyetleri düşük olduğundan (cisim başına sarf malzemesi fiyatı 3-15 TL arası değişmekteydi), profesyonel 3 boyutlu yazıcılarda yaşanan kaynak bulma sıkıntısı bir sorun teşkil etmedi.

Sonuç: 3 Boyutlu yazıcı teknolojisinin ulaşılabilir hale gelmesi sayesinde eskiden çok maaliyetli oldukları için kullanımları kısıtlı olan 3 boyutlu, hastaya veya patolojiye özgü cisimler günlük pratikte kullanılabilir duruma gelmişlerdir. Bu durum tıbbın birçok alanında yenilikçi uygulamaların geliştirilmelerini sağlayacaktır ve 3 boyutlu görüntülerden uzun zamandır günlük pratiklerinde faydalanmakta olan radyologlar bu çalışmalarda öncü bir rol üstlenmelidir.

Anahtar Kelimeler: baskı, üç boyut, anatomi, eğitim, radyoloji, planlama



Resim 1.

Resim 2.

Resim 3.

Meme Radyolojisi

SS-49

MEME KANSERİNDE MRG'DE KİTLESEL VE KİTLESEL OLMAYAN LEZYONLARIN MOLEKÜLER HİSTOPATOLOJİK PROGNOSTİK FAKTÖRLERİNİN KARŞILAŞTIRILMASI

Serpil Ağlamış[1], Özlem Sezgin Okçu[2], Mahmut Küspeci[2], Işıl Bilgen[2], Necmettin Özdemir[3], Ayşenur Oktay[2]

[1]Fırat Üniversitesi Tıp Fakültesi Hastanesi Radyoloji Anabilim Dalı
[2]Ege Üniversitesi Tıp Fakültesi Hastanesi Radyoloji Anabilim Dalı
[3]Ege Üniversitesi Tıp Fakültesi Hastanesi Patoloji Anabilim Dalı

Giriş ve Amaç: Meme kanserinde, prognozu tahmin etmek için çok sayıda prognostik faktör tanımlanmıştır. Östrojen reseptör (ER) ve progesteron reseptör (PR) ekspresyonu ile HER-2 pozitifliği tedaviyi öngörmede önemli olup prognoz ile ilişkili olduğu bilinmektedir. Ayrıca prognozu değerlendirmede tümör hücrelerinin diferansiyasyon, invazivite ve metastaz kapasitesi ile korele olduğu düşünülen p53, Ki-67 gibi moleküler biyomarkırların önemi de giderek artmaktadır. Bu moleküler markırlar dikkate alınarak meme kanseri, klinik özellikleri ve tedavileri farklılık gösteren 4 alt tipe (Luminal A, Luminal B, HER-2 pozitif ve Bazal/Triple negatif) ayrılır. Bu çalışmamızda Manyetik Rezonans Görüntüleme (MRG)'de izlenen kitlesel ve kitlesel olmayan lezyonların moleküler histopatolojik prognostik faktörlerini karşılaştırmayı amaçladık.

Yöntem: Çalışmamıza 01/2012- 03/2016 tarihleri arasında meme MRG yapılmış hastalar içinden histopatolojik meme kanseri tanısı almış 101 olguda 105 lezyon (Kitlesel olmayan lezyon 33, kitlesel lezyon 72) dahil edildi. Meme MRG incelemeleri standart bilateral meme koili kullanılarak 1,5 T ve 3 T MR cihazı ile gerçekleştirildi. MRG'de kitlesel ve kitlesel olmayan lezyonların herbirinin moleküler histopatolojik prognostik faktörleri ayrı ayrı değerlendirilip istatistiksel olarak karşılaştırıldı. İstatistik analizinde Shapiro-Wilk, Kolmogorov Smirnov, Mann- Whitney U ve Pearson Ki-Kare testi kullanıldı.

Bulgular: Kitlesel olmayan olguların % 52'si invaziv duktal karsinom, %18'i İnvaziv lobüler karsinom, %15'i mikroinvaziv duktal karsinoma insutu, %15'i diğer (Medüller, tübüler vb) meme kanserlerinden; kitlesel olan olguların %69'u İnvaziv duktal karsinom, %15'i invaziv lobüler karsinom, %6'sı mikroinvaziv duktal karsinoma insutu, %10'u diğer (Medüller, tübüler vb) meme kanserlerinden oluşuyordu. Kitlesel olmayan lezyonlu olguların yaş ortalaması 52 (30-79), kitlesel lezyonlu olguların yaş ortalaması 49 (24-82) olup iki grup arası anlamlı faklılık izlenmedi.

Çalışmamızda ER negatif ve HER-2 pozitif meme kanserleri MRG'de daha çok kitlesel olmayan lezyon şeklinde; ER pozitif, PR pozitif ve HER-2 negatif kanserler ise MRG'de daha çok kitlesel lezyon şeklinde izlendi ($P<0.05$). Olgularımıza moleküler sınıflama yaptığımızda Luminal A, Luminal B ve Bazal/Triple negatif alt tipde MRG'de daha çok kitlesel lezyon, HER-2 pozitif alt tipde ise daha çok kitlesel olmayan lezyon izlendi ($P<0.05$). P53 ve Kİ-67 açısından kitlesel ve kitlesel olmayan lezyonlar arasında anlamlı farklılık izlenmedi ($P>0.05$). Kitlesel ve kitlesel olmayan lezyonlarda daha çok invaziv duktal karsinom izlenmiş olup, iki grup arasında histopatolojik tip açısından anlamlı farklılık izlenmedi ($P>0.05$).

Kitlesel ve kitlesel olmayan lezyonlar kendi içerisinde değerlendirildiğinde kitlesel olmayan lezyonların Kİ-67 pozitiflik oranının yüksek olması ve daha çok luminal B alt tipinde görülmesi istatistiksel olarak anlamlı bulundu. Kitlesel lezyonların ise ER, PR, p53 pozitiflik, HER-2 negatiflik oranının yüksek olması ve daha çok luminal B alt tipinde görülmesi istatistiksel olarak anlamlı bulundu.

Sonuç: Meme MRG'de kitlesel ve kitlesel olmayan lezyonların ayrımı, bu görüntüleme yönteminin bilinen endikasyonlarının yanında, meme kanserinde tedavi planlama ve prognozu öngörmede katma değer sağlayabilir.

Anahtar Kelimeler: Meme kanseri, Manyetik rezonans görüntüleme, Moleküler biyomarkır, Prognostik faktör

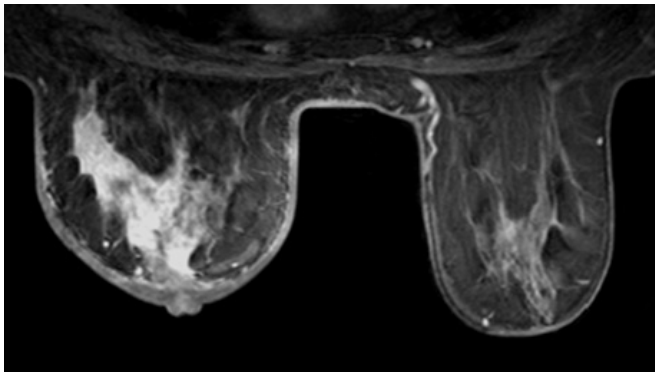

Resim 1.

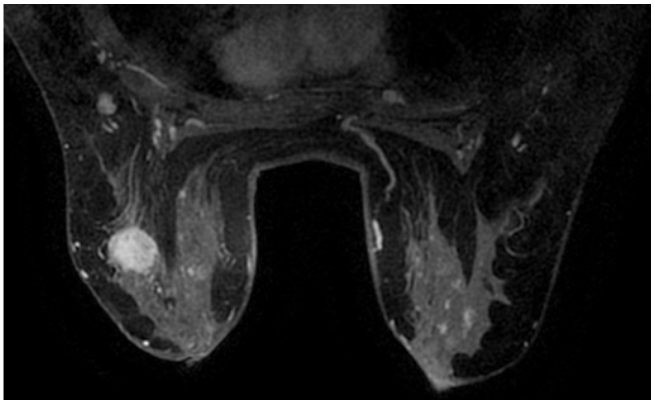

Resim 2.

Nöroradyoloji

SS-50

BEYİN VENÖZ DRENAJI İLE ANEVRİZMA OLUŞUMU VE ANEVRİZMA RÜPTÜRÜ ARASINDAKİ İLİŞKİ

Enes Duman[1], İlker Çöven[2], Erkan Yıldırım[1], Cem Yılmaz[2], Hüseyin Ulaş Pınar[3], Özgür Özdemir[2]

[1]Başkent Üniversitesi Radyoloji Anabilim Dalı
[2]Başkent Üniversitesi Beyin Cerrahisi Anabilim Dalı
[3]Başkent Üniversitesi Anesteziyoloji Anabilim Dalı

Giriş ve Amaç: Anevrizma rüptürüne bağlı subaraknoid kanama yüksek morbidite ve mortalite oranlarına sahip iken, anevrizma dışı kaynaklara sekonder gelişen subaraknoid kanamalı hastaların prognozu kısmen daha iyidir. Anevrizma, sigara kullanımı, hipertansiyon, aşırı alkol tüketimi, aile hikâyesi, oral kontraseptif ilaç kullanımı, gebelik, ileri yaş gibi faktörler subaraknoid kanama için risk faktörleridir. Subaraknoid kanamanın hayatı tehdit edici etkilerinden kurtulmak için saptanan anevrizmalar rüptüre olmadan önce embolize edilmelidir. Anevrizmanın lokalizasyonu, boyutu, birden fazla oluşu, hastanın yaşı, hipertansiyon varlığı, anevrizmanın boyun/ derinlik oranı gibi faktörler anevrizmanın rüptürü için risk faktörleridir. Yine yüksek kan basıncı, kadın cinsiyet, ailede anevrizma hikayesi ya da hastanın önceki anevrizma hikayesi gibi faktörler ise anevrizma oluşumu açısından risk faktörleridir. Literatürde daha önceden hiç belirtilmeyen; beyin venöz drenajı ile anevrizma oluşumu ya da anevrizma rüptürü arasında bir ilişkinin olup olmadığını değerlendirmek için bu çalışmayı planladık.

Yöntem: Girişimsel Radyoloji ünitemizde 2011-2015 tarihleri arasında serebral anjiyografi yapılan ve anevrizma tespit edilen 105 hasta çalışmaya dahil edildi. Hastaların beyin venöz drenajına bakılarak hastaların sağ dominant ya da sol dominant olmasına göre iki gruba ayrıldı. Gruplar arasında anevrizma oluşumu ya da venöz drenaj ile aynı tarafta olan anevrizmaların rüptüre olma eğilimlerine bakıldı.

Bulgular: Anevrizmaların en sık görüldüğü lokalizasyon anterior komunikan arterdi. 39 hasta sağ venöz dominansi, 19 hasta sol venöz dominansi ve 28 hasta ko-dominant venöz drenaja sahipti. Anevrizma oluşumu ile venöz dominansi arasında istatsiksel olarak anlamlı ilişki bulunmuştur. Eğer hasta sağ venöz dominansiye sahip ise genellikle ipsilateral İCA enjeksiyonlarında anevrizma saptanmıştır. Aynı şekilde sol taraf içinde aynı durum söz konusu olmuştur. Venöz dominansi ile anevrizma rüptürü arasında da istatiksel olarak anlamlı ilişki saptanmıştır. Örneğin hasta sol dominant venöz drenaja sahip ise ve ipsilateral ICA enjeksiyonlarında doluş gösteren rüptüre anevrizmaların sayısı daha fazla idi.

Sonuç: Çalışmamızın sonuçlarına dayanarak beyin venöz drenaj dominansı anevrizma oluşumu açısında predispozan bir faktör olabilir. Ayrıca anevrizma rüptürü değerlendirilmesinde prediktible bir marker olarak kullanılabilir. Ancak bu ilişkiler in-vivo ve in-vitro daha geniş serilerde değerlendirilmelidir.

Anahtar Kelimeler: serebral anevrizma, beyin venöz drenajı, venöz dominansi, rüptür

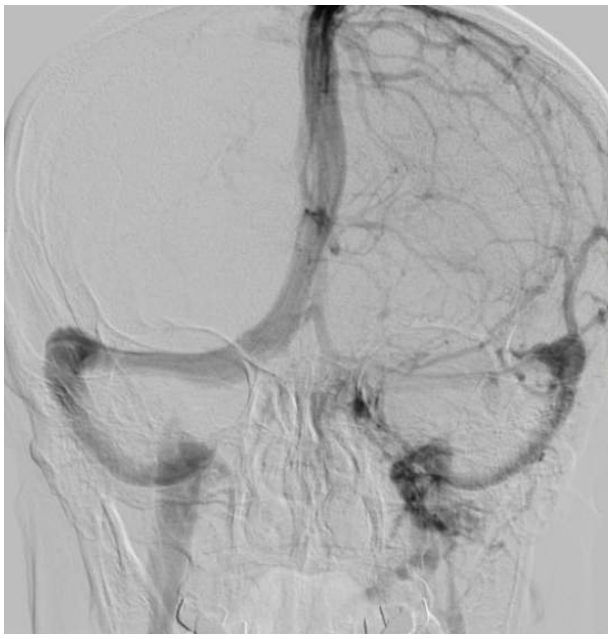

Resim 1

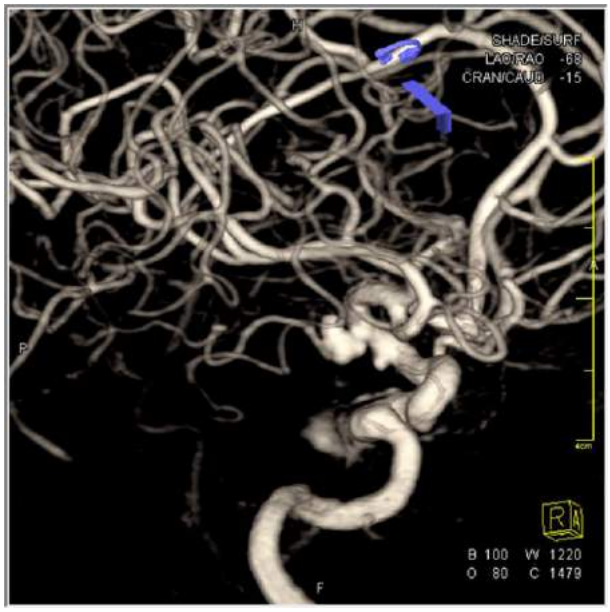

Resim 2.

Görüntüleme Bilişimi

SS-51

RADYOLOJİ KİŞİSEL ARŞİV İŞLERİNDE GOOGLE DRİVE UYGULAMASININ KULLANIMI

Onur Akça[1], Levend Mehmet Günsoy[2], Ş. Eser Şanverdi[3], Erdem Türköz[3], Evşen Polattaş Solak[3], Şafak Şalvarlı[4], Mehmet T. Kitapçı[3]

[1]Özel Çayyolu Güven Cerrahi Tıp Merkezi, Ankara
[2]Özel Mozaik Hastanesi, Hatay
[3]İntegra Tıbbi Görüntüleme Merkezi, Ankara
[4]Özel Güven Hastanesi, Ankara

Gelişen teknolojiler ve radyolojideki hemen hemen tüm iş akışının dijitalize olması sonucu radyoloji doktorlarının hem kendi eğitimlerinin devamı hem akademik amaçlar için kişisel olarak dijital görüntü arşivi oluşturmaları bir zorunluluk halini almıştır. Bazı büyük hastaneler kendi PACS sistemleri üzerinden bu arşivlemeye altyapı hazırlasalar da, birçok daha küçük ölçekli PACS sistemlerinde kişisel arşivleme mümkün olmamaktadır. Ayrıca kişisel arşivler için hastane PACS sisteminin kullanılması, hastane dışında arşive ulaşılamaması gibi sorunları beraberinde getirmektedir. Birden çok radyoloğun çalıştığı hastanelerde PACS sistemlerindeki kişisel arşivler yeterince kişiselleştirilememekte ve her radyoloğun kendi isteğine göre modellenememektedir.

Bu çalışmada fiziksel olarak 3 ayrı mekanda çalışan 5 ayrı radyolog ortak, araştırılabilir ve ulaşılabilir bir arşiv sistemi kurmayı hedeflemiştir. Bunun için herkesin kolayca ve maliyet gerektirmeden kullanabileceği yöntemleri araştırmış ve Google Drive programının kullanımını denemişlerdir.

1 aylık araştırma sırasında 3. kişilerin (bilgi işlem personeli, ücretli servisler, PACS yöneticileri) yardımına gereksinim olmamıştır. Bu sistemi kurmak ve kullanmak için temel bilgisayar bilgisi yeterlidir

Materyal/Metod: Bilgisayar Sistemleri: Sistemde toplam 4 adet rapor bilgisayarına Google Drive (GD)programı kurulmuş ve her birine farklı kullanıcı adları ile giriş yapılmıştır. Her bilgisayarda GD klasörü içerisinde ilgili branşlara ait klasörler oluşturulmuştur (Resim1). Daha sonra bu klasörler ana arşiv hesabı ile paylaşılmış ve böylece her bilgisayarda kaydedilen görüntülerin bir tek hesapta toplanması sağlanmıştır (Resim 2). Ana hesaptaki görüntüler gerekli görülen araştırmacıların kullanımına açılmıştır

Güvenlik: Kişisel bilgilerin gizliliğinin sağlanabilmesi için kaydedilen görüntülerde isim, dosya numarası, doğum tarihi gibi tanımlayıcı verilerin kullanılması çalışmaya başlanmadan önce yasaklanmış ve çalışmacı tarafından günde 2 kere kontrol edilmiştir

Kaydedilen görüntülerden arama yapılması ve bilgisayara indirme: Bu kurulumla tekil kullanıcılar kendi Google hesaplarından erişim yetkileri olan görüntüleri araştırma, görüntüleme ve bilgisayarlarına indirme hakkına kavuşmuştur. PACS'dan kaydedilen görüntüler görüntüyü açıklayacak şekilde isimlendirilerek kaydedilmiştir. Bu şekilde dosya isminden yapılan aramalar ile istenilen görüntülere ulaşılmıştır. İşletim sisteminden bağımsız olarak internet erişimi olan her cihazdan arama yapılabilir (Resim 3).

Değerlendirme:Çalışmaya başlamadan önce ve çalışma başladıktan 1 ay sonra 5 yapılan anket ile kullanılan arşiv sistemi ile ilgili fikirler alınmıştır (Tablo 1).

Limitasyonlar

1. Mayıs 2016 tarihi itibarıyla GD hizmeti 15 GB depolama alanına kadar ücretsizdir. Daha üst depolama gereklilikleri için alan satın almak gerekir.
2. Görüntülerin hastane dışarına çıkarılmasında hasta güvenliği ön planda olmalıdır. Bu çalışmada tüm görüntüler isimsiz olarak kullanılmıştır. Internet ortamında gerekli olan güvenlik Google alt yapısı kullanılarak sağlanmıştır.

Sonuç: Tek veya birden fazla radyoloğun ekip olarak çalıştıkları alanlarda Google Drive programı radyoloji kişisel arşiv için etkili bir program olarak kullanılabilir. Bu sayede tüm arşivlenen görüntüler kolayca aranabilir ve internet erişimi olan her bilgisayardan, tabletten veya mobil cihazdan görüntülenebilir. Şifreleme ve güvenlik Google üzerinden yapıldığından kullanıcının bu sorunlarla ilgilenmesi gerekmez.

Anahtar Kelimeler: PACS, Arşiv, Bulut, Görüntü Saklama, Google Drive.

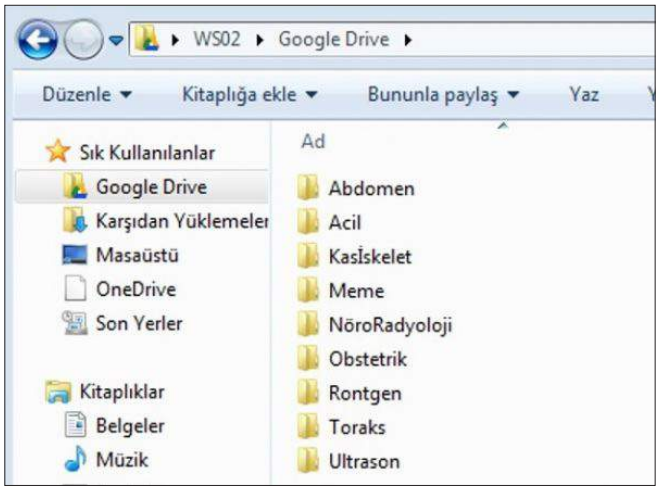

Resim 1.

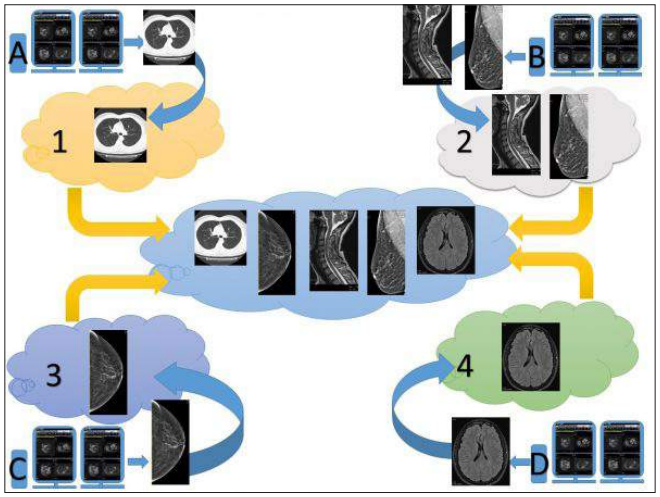

Resim 2.

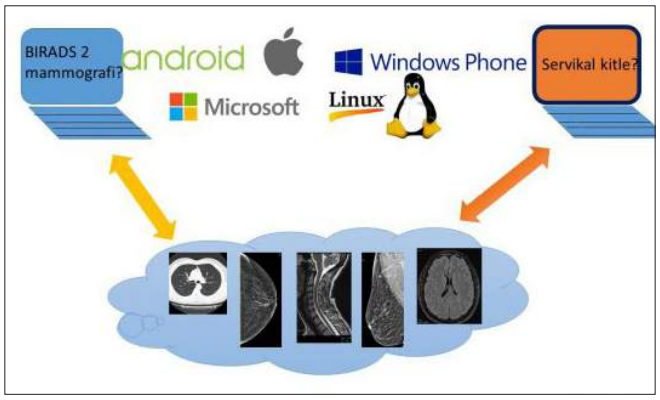

Resim 3.

Tablo 1. Arşiv Kullanımı ile ilgili Anket

Günlük raporlamada tüm modaliteler için PACS kullanıyor musunuz?	**Evet**	**Hayır**
Tüm modaliteler için aynı iş istasyonunu mu kullanıyor sunuz?	Evet	Hayır
Çalıştığınız merkezde kaç radyolog var		
Kişisel eğitim ve akademik amaçlarla görüntü arşivi yapıyor musunuz?	Evet	Hayır
	Evet ise: Arşiv amaçlı hangi yöntemi kullanıyorsunuz	
	Hayır ise neden:	
	Hayır ise uygun program olsa yapar mıydınız?	
10 çok iyi 0 çok kötü olacak şekilde puanlar mısınız?		
	Arşiv yöntemimime her yerden ulaşabiliyorum	
	Arşiv yöntemimi her cihazda kullanabiliyorum (PC, Tablet, telefon vs)	
	Görüntülerimi birden fazla cihazdan aynı arşive kaydedebiliyorum	
	Arşivden istediğim dosyayı rahatça arıyabiliyorum	
	Diğer radyologlar ile arşiv paylaşımı yapıyor musunuz	
	Arşivimi diğer radyologlarla rahatça paylaşabiliyorum	
	Ünitemde diğer radyologlar istedikleri arşiv görüntülerini benimle rahatça paylaşabiliyor.	

Abdominal Radyoloji

SS-52

MALİGN PORTAL VEN TROMBOZUNUN TANISINDA 3T MRG VE DİFÜZYON AĞIRLIKLI GÖRÜNTÜLEMENİN ROLÜ

Ezgi Güler[1], Mürvet Yüksel[2], Nevra Elmas[1], Mustafa Harman[1]

[1]Ege Üniversitesi Tıp Fakültesi Radyoloji Anabilim Dalı
[2]Kahramanmaraş Sütçü İmam Üniversitesi Tıp Fakültesi Radyoloji Anabilim Dalı

Amaç: Malignite nedeniyle tetkik edilen olgularda malign portal ven trombozunun ayırt edilmesi tedavi ve prognoz açısından önem taşımaktadır. Bu çalışmada malignite nedeniyle 3T MRG cihazında abdomen MRG incelemesi elde olunan olgularda saptanan malign portal ven trombozunda difüzyon ağırlıklı görüntülemenin tanıya katkısının araştırılması amaçlanmaktadır.

Gereç ve yöntemler: 2010-2016 yılları arasında hastanemizde elde olunmuş abdomen MRG tetkikinde portal ven trombozu saptanmış 106 olgu retrospektif olarak değerlendirildi. Çalışmamıza 3T MRG cihazında abdomen MRG ile difüzyon ağırlıklı görüntüleri elde olunan ve malign portal ven trombozu saptanan 12 olgu (11 erkek, 1 kadın; ortalama yaş 60) dahil edildi. Portal ven trombozunun T2 ağırlıklı ve difüzyon ağırlıklı görüntülerde sinyal intensitesi ile arteriyel faz görüntülerde kontrastlanması değerlendirildi. Portal ven trombozunda damarın en geniş yerindeki çapı ve portal ven trombozunun yayılımı kaydedildi. Portal ven trombozunun ADC değerleri ölçüldü.

Bulgular: Olguların 8'i HCC, 2'si kolanjiosellüler karsinom, 1'i hepatoblastom ve 1'i mide karsinomu nedeniyle tetkik edildi. Portal ven trombozlarının ortalama ADC değeri 0,77x10-3mm2/s (0,6x10-3mm2/s -1,6x10-3mm2/s) olarak ölçüldü. Olguların 10'unda portal ven trombozu T2 ağırlıklı görüntülerde hiperintens karakterli olup 11'inde ise difüzyon ağırlıklı görüntülemede yüksek sinyal intensitesine sahipti. Tüm portal ven trombozlarında arteriyel kontrastlanma mevcuttu. Portal ven trombozu olan damar çapı en geniş yerinde 17,3 mm olarak ölçüldü.

Sonuç: Malign portal ven trombozunun 3T MRG ile görüntülemesinde difüzyon ağırlıklı görüntülemedeki sinyal özellikleri ile ADC değerleri tanıya katkı sağlamaktadır.

Anahtar Kelimeler: malign portal ven trombozu, manyetik rezonans görüntüleme, difüzyon ağırlıklı görüntüleme

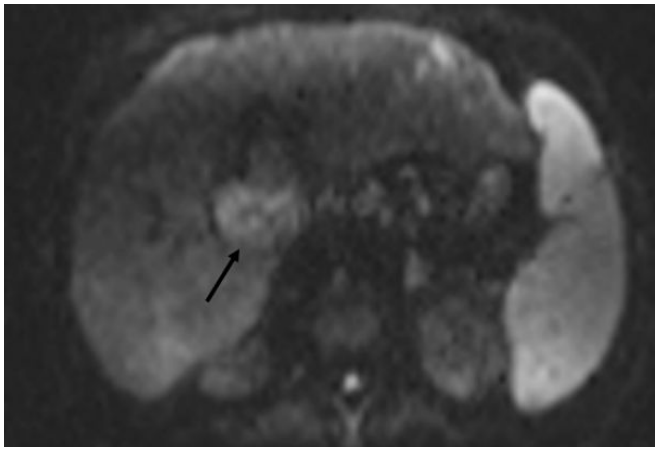

Resim 1.

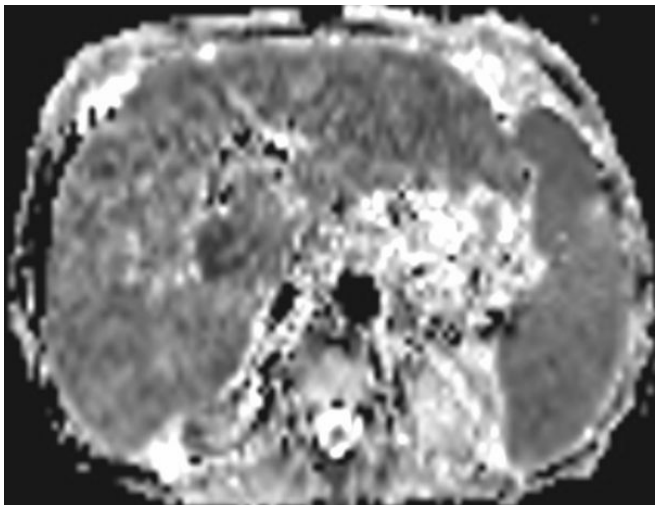

Resim 2.

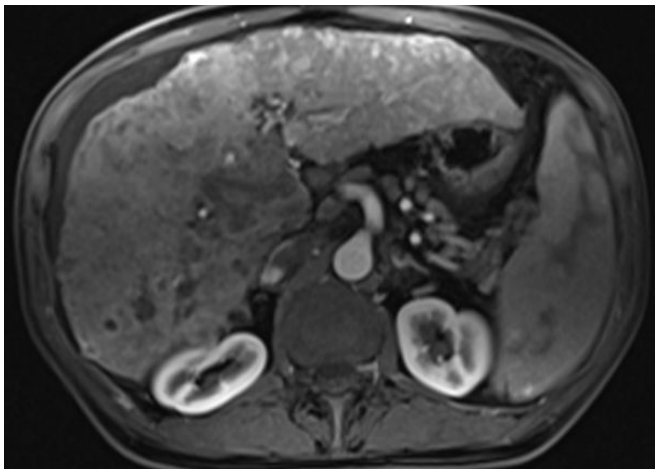

Resim 3.

Resim 1-3. HCC nedeniyle takipli 56 yaşında erkek hastada, her iki karaciğer lobunda yaygın HCC odakları mevcut olup ana portal vende, sağ ve sol portal ven dallarında malign trombüs izlenmiştir. Portal vende izlenen trombüs *(ok)* difüzyon ağırlıklı görüntüde **(Resim 1)** yüksek sinyal intensitesinde olup, ADC haritasında **(Resim 2)** difüzyon kısıtlaması göstermiştir. Kontrastlı aksiyel T1 ağırlıklı görüntüde **(Resim 3),** tümör trombüsünde heterojen kontrastlanma dikkati çekmiştir.

Kardiyovasküler Görüntüleme

SS-53

SPORCULARDA GELİŞEN MİYOKARDİYAL DEĞİŞİKLİKLERİN T1 HARİTALAMA VE KARDİYAK FONKSİYONEL DEĞERLENDİRME İLE 3 TESLA MR CİHAZI KULLANILARAK İNCELENMESİ.

Cemile Ayşe Görmeli[1], Gökay Görmeli[2], Jülide Yağmur[3], Zeynep Maraş Özdemir[1], Ayşegül Sağır Kahraman[1], Cemil Çolak[4], Ramazan Özdemir[3]

[1]İnönü Üniversitesi Tıp Fakültesi, Radyoloji Anabilim Dalı, Malatya
[2]İnönü Üniversitesi Tıp Fakültesi, Ortopedi ve Travmatoloji Anabilim Dalı, Malatya
[3]İnönü Üniversitesi Tıp Fakültesi, Kardiyoloji Anabilim Dalı, Malatya
[4]İnönü Üniversitesi Tıp Fakültesi, Biyoistatistik Anabilim Dalı, Malatya

Yoğun fiziksel egzersiz sol ventrikül kas kitlesinde ve duvar kalınlığında artışa neden olur. Kardiyak manyetik rezonans görüntüleme (MRG) sporcu kalbindeki fonksiyonel ve morfolojik değişikliklerin değerlendirilmesine olanak sağlar. Buna ek olarak sporcularda ani ölüm ve aritmilerin en önemli nedeni olarak görülen miyokardiyal fibrozis, T1 haritalama yöntemi kullanılarak MRG'de nonkontrast olarak saptanabilir.

Bizim bu çalışmadaki amacımız sporculardaki kardiyak modifikasyonlar ve miyokardiyal fibrozis arasındaki korelasyonu T1 haritalama tekniği kullanarak saptamak ve klinik bulguları negatif olan sporcu grubunda da görüntüleme yöntemleri ile ani kardiyak ölüm riski olan gruba etkin takip sağlanabileceğini göstermektir.

Çalışmamıza haftada en fazla 3 saat orta düzeyde egzersiz yapan sağlıklı 41 gönüllü ve haftada en az 6 saat yoğun egzersiz yapan 46 sporcu dahil edildi. Sporcu grubun kardiyak modifikasyonlarını standardize etmek için orta-yüksek dinamik düşük statik spor dalları ile uğraşanlar seçildi. Her iki gruba da 3 Tesla cihaz ile kardiyak MRG yapıldı.

Sporcu grup ile kontrol grubu arasında, morfolojik ve fonksiyonel değerlendirme bulgularında ve myokardiyal fibrozisi temsil eden nativ T1 değerlerinde anlamlı farklılık saptandı. Daha önemli olarak sporcu grup kendi içerisinde değerlendirildiğinde; 5 yıldan az spor yapanlarda morfolojik ve fonksiyonel olarak kontrol grubuna kıyasla anlamlı farklılık saptanmamışken, miyokardiyal fibrozisi temsil eden nativ T1 değerlerinde anlamlı artış dikkati çekmiştir. Bu da sporcularda henüz klinik ve morfolojik kardiyak değişiklikler saptanmadan önce de miyokardda fibrotik değişikliklerin başladığını göstermektedir. Sonuç olarak sporcuların kardiyak değişikliklerinin takibinde ve fibrozise sekonder gelişebilecek patolojilerin önlenmesinde kardiyak MRG ile T1 haritalama tekniği noninvaziv ve kontrast madde kullanılmadan yapılabilecek önemli bir görüntüleme yöntemi olarak akla gelmelidir.

Anahtar Kelimeler: Sporcu kalbi, kardiyak manyetik rezonans görüntüleme, T1 haritalama tekniği, 3 Tesla MR

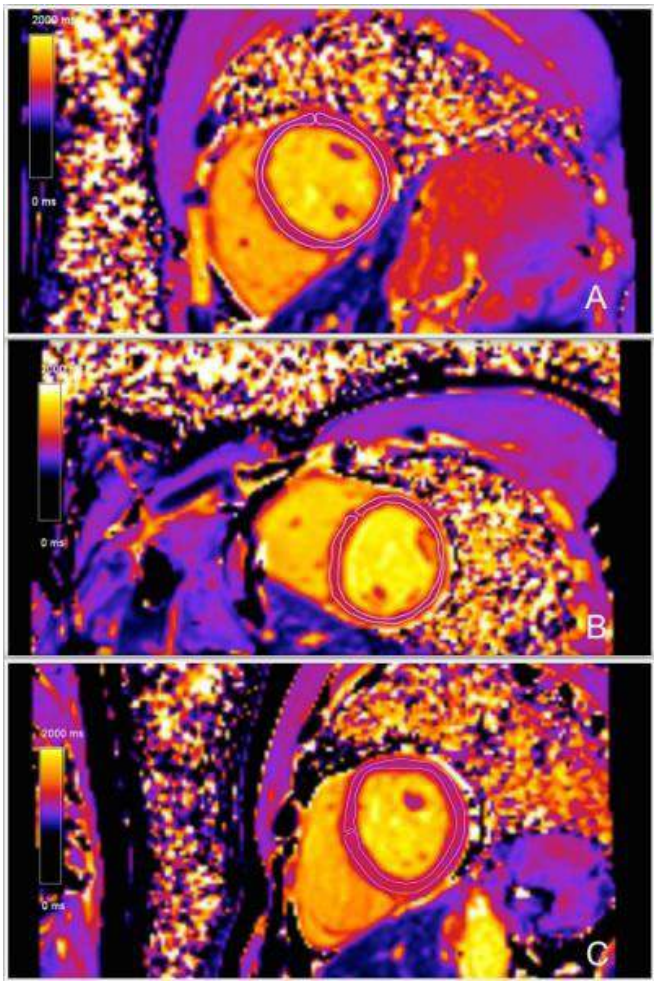

Resim 1.

Kardiyovasküler Görüntüleme

SS-54

ŞİDDETLİ OLMAYAN KÜNT GÖĞÜS TRAVMALARINDA DUAL ENERJİ BİLGİSAYARLI TOMOGRAFİNİN KARDİAK KONTÜZYOLARI GÖSTERMEDEKİ ETKİNLİĞİ VE KULLANILABİLİRLİĞİ

Recep Sade[1], Mecit Kantarcı[1], Hayri Oğul[1], Ümmügülsüm Bayraktutan[1], Mustafa Uzkeser[2], Şahin Aslan[2], Enbiya Aksakal[3], Necip Becit[4]

[1]Atatürk Üniversitesi Tıp Fakültesi, Radyoloji Bölümü, Erzurum
[2]Atatürk Üniversitesi Tıp Fakültesi, Acil Bölümü, Erzurum
[3]Atatürk Üniversitesi Tıp Fakültesi, Kardioloji Bölümü, Erzurum
[4]Atatürk Üniversitesi Tıp Fakültesi, Kalp Damar Cerrahisi Bölümü, Erzurum

Genel bilgiler: Göğüs travmalarında kardiak kontüzyon tanısı özellikle şiddetli olmayan olgularda zor olup altın standart bir inceleme yoktur. Dual enerji bilgisayarlı tomografi (DEBT) myokardial iskemiyi-hasarı göstermede yeni ve etkin bir yöntemdir.

Amaç: Çalışmamızın amacı şiddetli olmayan künt gögüs travmalarında DEBT'nin kardiak kontüzyoları göstermedeki etkinliği ve kullanılabilirliğini değerlendirmek

Materyal metod: Şubat 2014 ile Eylül 2015 tarihleri arasında,-şiddetli olmayan künt göğüs travması geçiren, Ekokardiografisi normal olan, EKG patolojisi ve/veya Troponin yüksekliği olan,ardışık 17 hasta (10erkek ve 7 kadın; ortanca yaş 51 (20-78)) çalışmaya dahil edildi. DEBT tetkikleri travma sonrası 48 saat içinde gerçekleştirildi ve takip DEBT ilk 1 yıl içinde gerçekleştirildi. Tüm incelemeler analiz edildi iyot haritaları üzerinden iki deneyimli radyolog tarafından kontüzyon varlığı, yerleşim bölgesi, etkilenen alan sayısı birbirinden bağımsız olarak belirlendi. Radyologlar arasındaki uyum, troponin seviyeleri ile kontüzyon alan sayısı arasındaki ilişki, iyileşme ve troponin seviyesi yaş arasındaki ilişkiler istatistiksel olarak değerlendirildi

Sonuçlar: 17 hastanın 14 ünde kontüzyo alanı mevcutken 3 hasta normal olarak değerlendirildir.Kontüzyon alanları şekilsiz farklı büyüklük ve dansitelerde idi. En sık sırası ile sol ventrikül serbest duvarı,interventriküler septum ve apekste kontüzyon alanları gözlendi. 10 hastada takip incelemede kontüzyo alanları tamamen kaybolurken, 4 hastada ise kontüzyo alanlarında küçülme olmakla birlikte devam ettiği görüldü. Gözlemciler arasındaki uyum kontüzyon varlığında (kappa:1), kontüzyon lokalizasyonu (kapa:1) ve kontüzyon alanı sayısı (kapa:0.9) değerlendirmesinde oldukca yüksekti. Troponin seviyeleri ile kontüzyon alan sayısı arasında istatistiksel olarak anlamlı korelasyon vardı ($p<0.05$). Yaş ile kontüzyon alanı sayısındaki azalma arasında istatistiksel olarak anlamlı negatif korelasyon vardı ($p<0.05$). Kontüzyon alanı sayısında azalma ile yaş ve ilk troponin seviyeleri arasında istatistiksel olarak anlamlı korelasyon yoktu ($p>0.05$)

Sonuç: DEBT kardiyak kontüzyonları gösterebilmektedir ve hızlı ve kolay kullanılabiliği, kullanıcıdan etkilenmemesi gibi özellikleri sayesinde kardiak kontüzyon hastalarında etkili bir şekilde kullanılabilir.

Anahtar Kelimeler: Göğüs Travması, Kardiak Kontüzyon, Dual Enerji Bilgisayarlı Tomografi

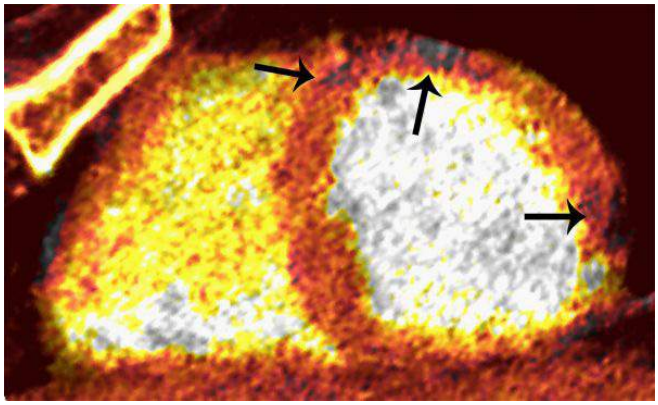

Resim 1.

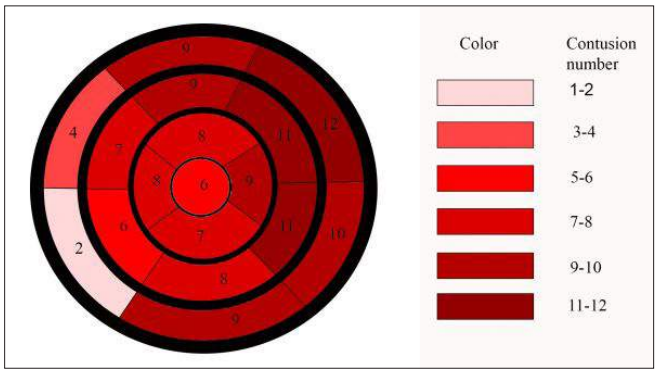

Resim 2.

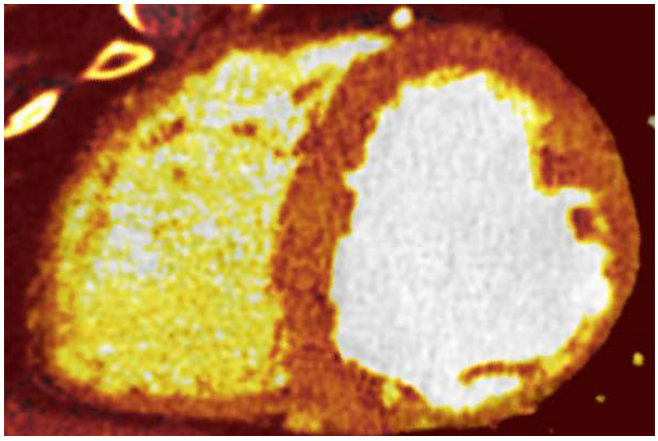

Resim 3.

Kas-İskelet Radyolojisi

SS-55

SPONDİLOLİZİS SAPTANAN HASTALARDA KANTİTATİF BİLGİSAYARLI TOMOGRAFİ İLE VERTEBRAL KEMİK YOĞUNLUĞU ÖLÇÜMÜ

Naciye Sinem Gezer[1], Ali Balcı[1], Orhan Kalemci[2], Nevin Köremezli[1], Işıl Başara[1], Koray Ur[2]

[1]Dokuz Eylül Üniversitesi Hastanesi, Radyoloji Anabilim Dalı
[2]Dokuz Eylül Üniversitesi Hastanesi, Beyin ve Sinir Cerrahisi Anabilim Dalı

Giriş ve Amaç: Spondilolizis, vertebral kemik pars interartikülarisindeki kemik defekt anlamına gelir. Bilateral olduğu durumlarda vertebral kolonda instabilite meydana gelir ve vertebra korpusunun komşu vertebra üzerinde kaymasına, yani spondilolistezise neden olabilir.

Spondilolizis patogenezinin kemik mineral yoğunluğu (KMY) ile ilişkisi olup olmadığı henüz açıklığa kavuşmamıştır. Literatürde spondilolizis ile KMY arasındaki ilişkiyi araştıran kantitatif bilgisayarlı tomografi (KBT) ile yapılmış çalışma bulunmamaktadır.

Amacımız, KMY'nin değerlendirilmesinde altın standart olarak kabul edilen KBT yöntemini kullanarak, spondilolizis hastaları ile normal populasyonun vertebral kemik yoğunluğu arasında fark olup olmadığını ortaya koymaktır.

Materyal ve Metod: Hastanemiz radyolojik görüntüleme arşivindeki kontrastsız lomber BT incelemeleri retrospektif olarak değerlendirilmiştir. Spondilolizis saptanan 18-52 yaş arası 40 hasta çalışmaya dahil edilmiştir. Konjenital vertebra anomalisi, vertebral dizilim bozukluğu, kemik metabolizma bozukluğu olan, vertebral kolonda enfeksiyon, kırık veya tümör öyküsü bulunan hastalar, herhangi bir sebeple vertebral kolon cerrahisi geçirmiş hastalar ve postmenapozal kadınlar çalışma dışı bırakılmıştır. Kontrol grubunu, hasta grubunu oluşturan olgulara yaş ve cinsiyet açısından eşleştirilmiş 40 sağlıklı olgu oluşturmaktadır.

Vertebral KMY, iş istasyonunda KBT yazılımı kullanılarak aksiyal planda ölçülmüştür. T12-L5 düzeylerinde her bir vertebra korpusunun trabeküler kemiğinden, kemik hacmi 2.5 cm^3 den az olmamak koşulu ile hacimsel ölçümler yapılmıştır (Resim 1 ve 2). Kortikal kemik, posterior venöz pleksus ve varsa endplatolardaki dejeneratif sklerotik alanlar, ölçüm alanı dışında tutulmuştur. Bulgular SPSS 20.0 istatistik paket programı kullanılarak t-testi ve ki-kare testi ile analiz edilmiştir.

Bulgular: Hasta grubunu oluşturan 40 olgunun 12'si (%30) erkek, 28'i (%70) kadın olup oranı 0.4'tür. Spondilolizis en sık L5 (%55) ve L4 (%35) düzeylerinde görülmüştür. Hastaların 21 tanesinde (%52.5) grade 1, 8 tanesinde (%20) grade 2 spondilolistezis saptanmış olup 11 hastada (%27.5) dizilim bozukluğu izlenmemiştir. Spondilolistezis derecesi ile hasta yaşı arasında pozitif korelasyon saptanmıştır (p=0.010, r= 0.401).

Hasta grubunun ortalama KMY değeri 104 g/cm^3, kontrol grubunun ortalama KMY değeri 118.7 g/cm^3 ölçülmüş olup iki grup arasında istatistiksel olarak anlamlı farklılık saptanmıştır (p=0.015) (Tablo 1). 40 yaş alt hasta (n=19) ve kontrol (n=19) alt grupları değerlendirildiğinde ise ortalama KMY değerleri sırasıyla 108.7 g/cm^3ve 130 g/cm^3 ölçülmüş olup iki grup arasında yine anlamlı farklılık olduğu görülmüştür (p=0.009).

Kontrol grubunun ortalama KMY değeri ile yaş arasında güçlü negatif korelasyon saptanmış olup (p=0.000, r= -0.636), hasta grubunda anlamlı fark görülmemiştir (p=0.394, r= -0.138).

Tartışma ve Sonuç: Yayınlarda, konjenital olarak zayıf olan pars interartikülarisin çevresel faktörlere (tekrarlayan mikrotravmalar, hiperlordoza bağlı aşırı mekanik yüklenme gibi) bağlı fraktürünün spondilolizise yol açtığı ileri sürülmektedir. Bu çalışmada spondilolizis hastalarının KMY kontrol grubundan anlamlı derecede düşük bulunmuş olup hastalığın patogenezinde rol oynayan faktörlerden biri olabileceğini düşündürmektedir. KMY'nun bilinmesi, ailesel spondilolizis insidansı yüksek olan genç hastalarda henüz patoloji ortaya çıkmadan gerekli önlemlerin alınması açısından önem taşıyabilir.

Anahtar Kelimeler: kantitatif bilgisayarlı tomografi, kemik mineral yoğunluğu, spondilolizis

Resim 1.

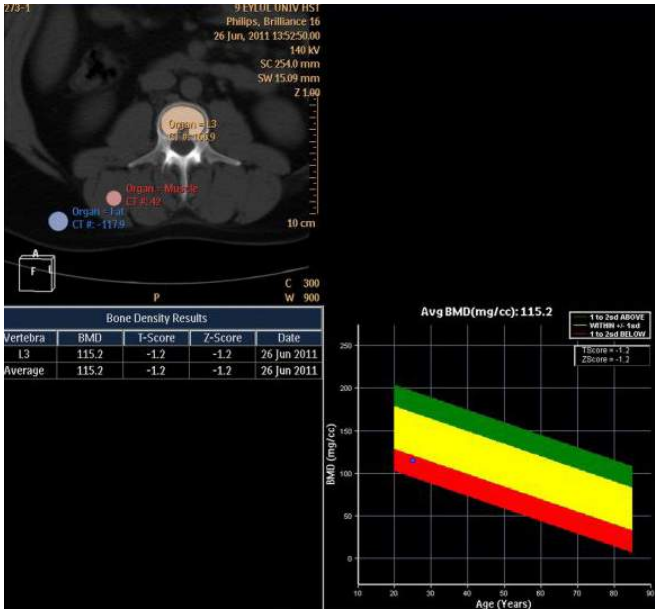

Resim 2.

Tablo 1. Hasta ve kontrol gruplarının ortalama kemik mineral yoğunluğu

	Kemik mineral yoğunluğu (g/cm³)	p
Hasta grubu (n=40)	104	*0.015
Kontrol grubu (n=40)	118.7	
*t-testi		

Kas-İskelet Radyolojisi

SS-56

VÜCUT YAĞ MİKTARININ DEĞERLENDİRİLMESİNDE ULTRASONOGRAFİ, BİYOELEKTRİK EMPEDANSMETRE VE SKİNFOLD ÖLÇÜM YÖNTEMLERİNİN KARŞILAŞTIRILMASI

Evren Üstüner[1], Mehmet Mesut Çelebi[2], Serdal Kenan Köse[3], Melih Cantürk[4], Ercan Erdoğmuş[4], Beyhan Karlı[4], Sezgi Özdemir[4], Feyza Şimşek[4], Said Buğra Taşkın[4], Engin Telli[4], Çağlar Uzun[1]

[1]Ankara Üniversitesi Tıp Fakültesi Radyoloji Anabilim Dalı
[2]Ankara Üniversitesi Tıp Fakültesi Spor Hekimliği Anabilim Dalı
[3]Ankara Üniversitesi Tıp Fakültesi Biyoistatistik Anabilim Dalı
[4]Ankara Üniversitesi Tıp Fakültesi

Giriş: Bu çalışmada ultrasonografi(US), biyoelektrik empedansmetre(BE) ve skinfold(SF) ölçüm yöntemleri kullanılarak vücut yağ oranının en doğru şekilde ölçülmesi ve birbirleriylekarşılaştırılması amaçlandı.

Gereç ve Yöntem: Toplam 30 kişinin (15 kız-15 erkek) vücut yağ oranları BE, SF ve US yöntemleri ile ISAK anatomik noktaları ölçülerek incelendi. Bağımlı değişen vücut yağ yüzdesi, bağımsı değişkenler yaş, cinsiyet, kilo, boy, vücut kitle indeksiydi (VKİ).

Bulgular: Deneklerin VKİ'leri ortalama 22±3.9 kg/m2', yaşları 20-25 arasındaydı. BE ve US ölçümler (k (k/e):0.84-0.81), SF ölçümlerine göre (k (k/e):0.77-0.89) daha yüksekkorelasyon gösterdi. Erkek deneklerde US ve SF ölçümleri yüksek korelasyon gösterirken (k:0.82), kızlarda daha düşük korelasyon gösterdi (k:0.69). US ve SF ölçümlerinin birbirleriyle en uyumlu olduğu düzey abdominal bölge iken, iliak krest en uyumsuzdu.

Sonuç: US ve BE yöntemleri yüksek oranda koreledir. Yağ kalınlığında ciddi artış veya azalış ve açılı yüzeyler SF ölçümlerinde korelasyonu düşürmektedir.

Anahtar Kelimeler: Vücut yağ yüzdesi, ultrasonografi, biyoelektrik empedansmetre, skinfold, vücut kitle indeksi

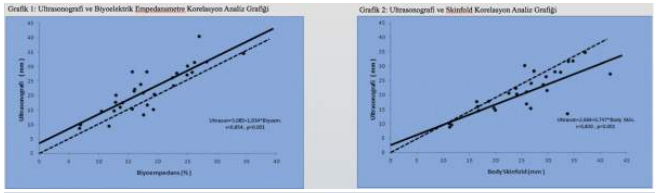

Tablo 1: Biyoelektrik Empedansmetre ve Skinfoldun Ultrason ile Karşılaştırılması

CİNSİYET			BİYOELEKTRİK EMPEDANS	SKİNFOLD
KADIN	ULTRASON	Pearson Correlation	,847	,694
		Sig. (2-tailed)	,000	,004
		N	15	15
ERKEK	ULTRASON	Pearson Correlation	,812	,827
		Sig. (2-tailed)	,000	,000
		N	15	15

Tablo 2: Biyoelektrik Empedansmetre ve Skinfold Karşılaştırılması

CİNSİYET			BİYOELEKTRİK EMPEDANS
KADIN	SKİNFOLD	Pearson Correlation	,773
		Sig. (2-tailed)	,001
		N	15
ERKEK	SKİNFOLD	Pearson Correlation	,896
		Sig. (2-tailed)	,000
		N	15

Meme Radyolojisi

SS-57

BİYOPSİ GEREKTİREN MİKROKALSİFİKASYONLARDA MEME MRG BULGULARININ ANALİZİ

Füsun Taşkın[1], Nermin Tunçbilek[2], Onur Buğdaycı[3], Ahmet Tanyeri[1], Recep Özgür[1], Efe Soydemir[3], Handan Kaya[4], Mustafa Erkin Arıbal[3]

[1]Adnan Menderes Üniversitesi Tıp Fakültesi Radyoloji Anabilim Dalı
[2]Trakya Üniversitesi Tıp Fakültesi Radyoloji Anabilim Dalı
[3]Marmara Üniversitesi Tıp Fakültesi Radyoloji Anabilim Dalı
[4]Marmara Üniversitesi Tıp Fakültesi Patoloji Anabilim Dalı

Amaç: Mamografide saptanan ve biyopsi ile tanı alan mikrokalsifikasyonu olan olgularda MRG bulgularını değerlendirmek.

Gereç ve Yöntem: Üç farklı merkezde son 2 yılda mamografide kuşkulu, izole mikrokalsifikasyonlar nedeniyle biyopsi yapılan ve eş zamanlı meme MRG tetkiki bulunan olgular çalışmaya dahil edildi. Mamografide saptanan mikrokalsifikasyonlar ve MRG bulguları BI-RADS sınıflamasına uygun olarak gruplandı. Histopatoloji sonuçları kaydedildi.Mikrokalsifikasyon saptanan olgularda MRG'de bulgu varlığı, varsa bu bulguların mikrokalsifikasyon tipi ve histopatolojik tanı ile ilişkisi değerlendirildi. İstatistiksel analizde Ki kare ve lojistik regresyon testleri kullanıldı.

Bulgular: Eş zamanlı meme MRG tetkiki bulunan ve kuşkulu mikrokalsifikasyon varlığı nedeniyle vakum biyopsi yapılan 392 kadın olgu değerlendirildi. Toplam 249 olgu benign (%63,5), 143 olgu malign (%36,5) tanı aldı. İkiyüzsekseniki olguda MRG'de bulgu varken,110 olguda bulgu yoktu. Manyetik Rezonans Görüntülemede bulgu saptanmayan 110 olgunun 104'ü benign, 6'sı malign tanı aldı. Malign tanılı, MRG (-) lezyonların tümü düşük ya da orta dereceli duktal karsinoma insitu (DKİS) idi. Lineer-dallanan (casting) kalsifikasyonların %75'i, segmental dağılım gösterenlerin %90'ı MRG'de segmental ve bölgesel dağılımlı kitlesel olmayan boyanma (KOB) gösterdi. Küme mikrokalsifikasyonlarda en sık MRG bulgusu fokal ve lineer KOB idi. Bölgesel dağınık ve bölgesel çoklu kümeli kalsifikasyonlarda en sık MRG bulgusu bölgesel KOB idi. Malignite tanısı ile MRG'de kitlesel boyanma, segmental-bölgesel kümeli ve kümeli halkasal KOB ilişkisi istatistiksel olarak anlamlı bulundu. Homojen boyanma gösteren lezyonların %90'ı benign tanı aldı.

Tartışma: Bu çalışmada da literatürle uyumlu olarak, mamografide saptanan ve biyopsi endikasyonu bulunan mikrokalsifikasyonların önemli bir kısmı benign tanı almıştır.Malignite kuşkusu yüksek olmayan mikrokalsifikasyonlarda biyopsi kararı verilirken yapılacak MRG tetkiki ile biyopsi sayısı azaltılabilir. Kısa aralıklı mamografi ve sonrasında rutin izlemle,gözden kaçabilecek sınırlı sayıdaki düşük ve orta dereceli DKİS olgusu güvenle izlenebilir.

Anahtar Kelimeler: mikrokalsifikasyon,meme MR,vakum biyopsi,patoloji

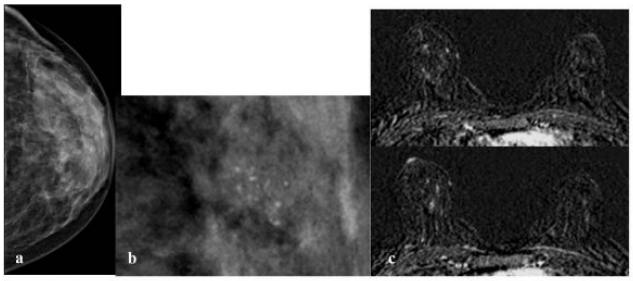

Resim 1a,b,c: 45 yaşında kadın, sol CC mamogramda (a) ve büyütülmüş görüntüde (b) grup oluşturmuş, hafif pleomorfik mikrokalsifikasyonlar izleniyor. Subtrakte kontrastlı MR (c) kesitlerinde bulgu yok. Histopatolojik tanı: düşük dereceli DKİS.

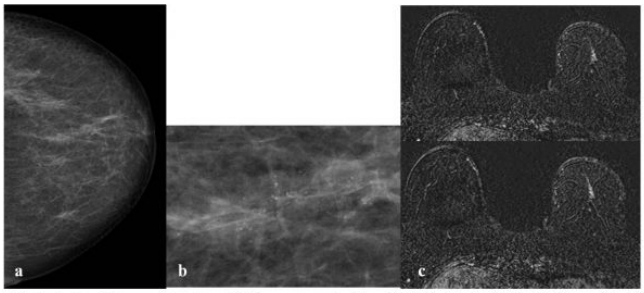

Resim 2a,b,c: 56 yaşında kadın, sol CC mamogramda (a) ve büyütülmüş görüntüde (b) bölgesel, hafif pleomorfik mikrokalsifikasyonlar izleniyor. Subtrakte kontrastlı MR (c) kesitlerinde homojen, lineer kitlesel olmayan boyanma mevcut. Histopatolojik tanı:duktal hiperplazi, fibrokistik değişiklikler.

Meme Radyolojisi

SS-58

DİJİTAL MAMOGRAFİDE NEGATİF İMAJLARIN ÖNEMİ

Ayşegül Altunkeser[1], Muslu Kazım Körez[2]

[1]Konya Eğitim ve Araştırma Hastanesi, Radyoloji Kliniği,
[2]Selçuk Üniversitesi Fen Fakültesi, İstatistik Anabilim Dalı

Giriş: Meme kanseri yüksek mortaliteye sahip en önemli kadın kanseridir. Meme kanserinde erken tanı koymak ve bu sayede ölümleri azaltmak tarama yapılmasını önemli hale getirmiştir. Meme kanseri taramasında en etkin yöntem mamografidir. Biz de çalışmamızda, negatif imajdan değerlendirme yapmanın, mamografik duyarlılığı artırmada etkisi olup olmadığını araştırdık.

Materyal ve Metot: Tanı ve tarama amaçlı mediolateral oblik (MLO) ve kranio-kaudal (CC) pozisyonda dijital mamografi çekilen 159 kadının toplam 636 adet mamogramı incelemeye dahil edildi. Mamogramlar on beşer gün aralıklarla üç kez, normal, negatif ve normal + negatif imajlardan cilt patolojisi, kalsifikasyon, asimetrik dansite, kitle lezyonu, yapısal distorsiyon, intramammarian ve aksiller lenf nodu açısından tecrübeli bir radyolog tarafından değerlendirildi. Bulgular tespit edildiğinde evet, tespit edilmediğinde ise hayır olarak ifade edildi. Mamogram değerlendirmesi, American College of Radiology (ACR)' nin öngördüğü Breast Imaging Reporting and Data System (BI-RADS)'a göre yapıldı. Negatif imajdan değerlendirme yapmanın bulgu tespitine katkısı olup olmadığı araştırıldı. Bulguların karşılaştırılmasında *Cochran's Q* testi, farklılık saptanan sonuçlarda, değerlendirme tipini tespit etmek için *McNemar* testi kullanıldı. $P<0.05$olduğunda istatistiksel olarak anlamlı kabul edilmiştir.

Bulgular: Yüz elli dokuz hastanın yaş ortalaması 50.4 (35-80) idi Normal imajlar üzerinden yapılan parankim patern sınıflandırılmasında; 6 (%3.8) kadın A, 68 (%42.8) kadın B, 54 (%34) kadın C ve 31 (%19.5) kadın da D paternine sahipti. BIRADS sınıflandırmasında ise 45 kadın (%28.3) 0, 39 kadın (%24.5) 1, 74 kadın (%46.5) 2 ve 1 kadın da (%0.6) 3 olarak kategorize edildi (Tablo 1). Üç tür imaj değerlendirmesinde, incelenen parametreler içinde kalsifikasyon ve intramammarian lenf nodu tespiti yönünden istatistiksel olarak anlamlı fark bulunurken ($p<0.05$) (Tablo 2, Grafik 1), diğer parametrelerde anlamlı fark tespit edilmedi.

Tartışma ve Sonuç: Çift okuma sistemi tarama mamogramlarında yanlış negatif oranını azaltmak için önerilmektedir. Özellikle tarama yapan yoğun merkezlerde bilgisayar destekli algılama CAD sistemi de, çift okumanın bir alternatifi olarak düşünülmektedir. Ancak, çift okuma veya CAD sistemli okuma imkanı olmadığında, dijital mamografinin görüntü sergileme aşamasındaki imkanı kullanıp, negatif imajların değerlendirmeye etkisini araştırdık. Çalışmamızda, normal imajlara kıyasla, negatif imajları da değerlendirmek, mikrokalsifikasyon ve intramammarian lenf nodu tespitini arttırdı. Bu durumun önem arz ettiğini düşünüyoruz. Şöyle ki; mikrokalsifikasyonlar mamogramların önemli bulgulardan biri olup, malign lezyonlara eşlik edebilir veya tek bulgu şeklinde karşımıza çıkabilir. Düşüncemize göre, negatif imaj değerlendirmenin tespite katkısı, beyaz zemin üzerinde siyah noktacıkların daha dikkat çekici olması ve kolay seçilebilirliği olabilir. Sonuç olarak; normal imaja ilaveten negatif imajdan değerlendirme yapmanın, mikrokalsifikasyon gibi küçük ancak önemli bir bulgunun algılanması ve tespitini kolaylaştırdığını düşünüyoruz. Bu sebeple, radyologun tek başına değerlendirme yaptığı yoğun merkezlerde, negatif imajdan da incelemenin yapılmasını tavsiye ediyoruz.

Anahtar Kelimeler: Meme Taraması, Dijital Mamografi, Negatif İmaj

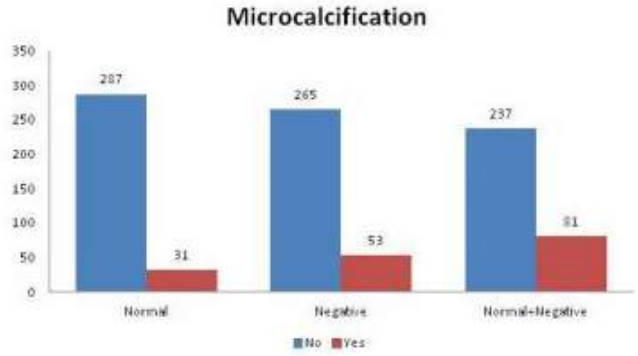

Resim 1.

Tablo 1. Mamogramların Parankim Paterni ve BIRADS Sınıflama Sonuçları

ACR Paterni	A	B	C	D	Total
Normal İmaj	6 (%3.8)	68 (%42.8)	54 (%34)	31 (%19.5)	159 (%100)
BIRADS	0	1	2	3	Total
Normal İmaj	45 (%28.3)	39 (%24.5)	74 (%46.5)	1 (%0.6)	159 (%100)

Tablo 2. İmaj Tiplerine Göre Sonuçları Farklı Olan **Bulgular:**

Bulgu	İmaj	Hayır (%)	Evet(%)	Cochran's Q Test	p	Multiple Comparison
	(a)Normal	234 (73.58)	84 (26.42)			(c)
Makrokalsifikasyon	(b)Negative	232 (72.96)	86 (27.04)	8.375	0.015	
	(c)Nor+Neg	225 (70.75)	93 (29.25)			(a)
	(a)Normal	287 (90.25)	31 (9.75)			(b)(c)
Mikrokalsifikasyon	(b)Negative	265 (83.33)	53 (16.67)	68.509	<0.001	(a)(c)
	(c)Nor+Neg	237 (74.53)	81 (25.47)			(a)(b)
	(a)Normal	269 (84.59)	49 (15.41)			(c)
İLN	(b)Negative	261 (82.08)	57 (17.92)	6.461	0.039	
	(c)Nor+Neg	259 (81.45)	59 (18.55)			(a)

Moleküler Görüntüleme Fiziği ve Radyasyondan Korunma

SS-59

TÜRKİYE'DE RADYOGRAFİDE HASTA DOZLARI NEDEN YÜKSEK: RADYOGRAFİ TEKNİKLERİNİN DEĞERLENDİRİLMESİ

Gökçe Kaan Ataç[1], Ebru Özan Sanhal[1], Kaan Alişar[1], Tolga İnal[2], Aslıhan Alhan[3], Sadi Gündoğdu[1]

[1]Ufuk Üniversitesi Tıp Fakültesi Radyoloji Anabilim Dalı
[2]Ankara Üniversitesi Elektrik ve Elektronik Mühendisliği Fakültesi
[3]Ufuk Üniversitesi Fen Edebiyat Fakültesi İstatistik Anabilim Dalı

Giriş: Toplumsal radyasyonun medikal ışınlamalardan kaynaklanan bölümünde radyografik incelemeler çok kullanılmaları nedeniyle önemli bir bölümü oluşturmaktadır. Hastanın radyasyondan korunması amacıyla Radyoloji Servisleri optimizasyonu etkin şekilde kullanmalıdır. TAEK ve uluslar arası rehberlerde tanısal doz düzeyi olarak bildirilen değerler ile ülkemizdeki doz düzeylerini karşılaştıran kısıtlı sayıda çalışma mevcuttur. PA akciğer grafisinde kabul edilen "yüksek kVp" tekniğinin ne derecede uygulandığı bilinmemektedir. Benzer şekilde ülkemizde otomatik ekspojur sistemlerinin pratikteki yeri de net olarak sorgulanmamıştır. Bu çalışmada radyoloji teknikerlerinin standart boyutlarda erişkin ve çocuk hastada PA akciğer ve AP direkt üriner sistem (DÜS) grafisinde uyguladığı ana ekspojur parametreleri (kVp, mAs ve fokus detektör uzaklığı) online anket yöntemi ile sorgulanmıştır.

Yöntem: Katılımcının demografik bilgileri ve çalıştığı kurum-radyografi teknolojisini içeren sorular ve standart hastaya vereceği parametre değerlerini (kVp, mAs, SID) içeren 15 soruluk anket e-posta yoluyla dağıtılmıştır. Ayrıca sosyal medya yoluyla anket duyurularak Radyoloji teknikerleri katılmaya davet edilmiştir.

Bulgular: Toplam 279 katılım kaydedilmiştir. Erişkin hastada DÜSG için% 46 oranında 80kVp, %18 oranında 16 mAs ve %42 oranında 100 cm uzaklığın tercih edildiği, çocuk hastada ise % 71 oranında 60 kVp, %24 oranında 10 mAs ve %35 oranında 100 cm uzaklığın tercih edildiği görüldü. Ayrıntılı parametre dökümü tablodadır. Erişkin hastada PA akciğer grafisinde % 46 oranında 80kVp, %18 oranında 16 mAs ve %42 oranında 100 cm uzaklığın tercih edildiği, çocuk hastada ise % 71 oranında 60 kVp, %24 oranında 10 mAs ve %35 oranında 100 cm uzaklığın tercih edildiği görüldü. Ayrıntılı parametre dökümü tablodadır. Otomatik ekspojur kullanımının (AEC) sorgulandığı bölümde AEC kullanımının teknikerini eğitim aldığı kuruma göre istatsitik anlamlı fark göstermediği ($P<0,05$), çalıma süresi ile AEC kullanımı arasında artan çalışma süresi lehinde anlamlı fark olduğu görüldü ($P>0,01$).

Sonuç: DÜSG ve PA akciğer grafileri erişkin ve çocuk nüfusta en sık uygulanan radyografik incelemelerdir. Sık uygulanmaları nedeniyle bu adyografiler tıbbi ışınlamalardan kaynaklanan toplumsal radyasyonun önemli bir bölümünü oluşturmaktadır. Görüntüye katkıda bulnamayacak düşük enerjili fotonların oluşmasına neden olan düşük kVp tekniği, hastanın adığı dozu arttırmasına rağmen görüntüye katkıda bulunamaz. Araştıma sonuçlarına göre, özellikle PA akciğer grafisinde, standart tekniğin altında ışınlama uygulamasının yaygın olduğu görüldü. Bu sonuçlar ile; radyolojide tekniker eğitiminin, temel ışınlama parametrelerinin hasta dozuna etkisini öğretecek ve uluslararası standartları içerecek şekilde verilmesi gerektiği sonucuna varılmıştır.

Anahtar Kelimeler: DÜSG, PA akciğer grafisi, radyografi, kVp, mAs, SID, cilt giriş dozu, efektif doz

Tablo 1. Erişkin ve Çocuk hastalarda kVp tercihlerini gösteren tablo

	Erişkin DÜSG	Erişkin DÜSG	Çocuk DÜSG	Çocuk DÜSG	Erişkin Akciğer	Erişkin Akciğer	Çocuk Akciğer	Çocuk Akciğer
Parametre	Sayı	Yüzde	Sayı	Yüzde	Sayı	Yüzde	Sayı	Yüzde
60	7	2	199	71	11	4	173	67
70	60	21	47	16	91	35	35	13
80	130	46	18	6	72	28	20	7
90	46	16	8	2	19	7	16	6
100	16	5	4	1	26	10	12	4
110	14	5	1	0	11	4	1	0
120	6	2	2	0	25	9	0	0
130	0	0	0	0	2	0	0	0

Tablo 2. Erişkin ve Çocuk hastalarda mAs tercihlerini gösteren tablo

	Erişkin DÜSG	Erişkin DÜSG	Çocuk DÜSG	Çocuk DÜSG		Erişkin Akciğer	Erişkin Akciğer	Çocuk Akciğer	Çocuk Akciğer
Parametre	Sayı	Yüzde	Sayı	Yüzde	Parametre	Sayı	Yüzde	Sayı	Yüzde
3	9	3	31	11	1	8	2	28	8
5	13	4	62	22	2	20	7	55	19
7	24	8	64	22	4	35	12	93	33
10	44	15	67	24	8	68	24	81	29
13	35	12	22	7	10	73	26	21	7
16	53	18	26	9	15	41	14	4	1
19	16	5	4	1	20	32	11	0	0
22	36	12	1	0	30	2	0	0	0
25	49	17	2	0	na	na	na	na	na

Tablo 3. Erişkin ve Çocuk hastalarda tüp odağı-detektör/film (SID) uzaklığı tercihlerini santimetre olarak gösteren tablo

	Erişkin DÜSG	Erişkin DÜSG	Çocuk DÜSG	Çocuk DÜSG		Erişkin Akciğer	Erişkin Akciğer	Çocuk Akciğer	Çocuk Akciğer
Parametre	Sayı	Yüzde	Sayı	Yüzde	Parametre	Sayı	Yüzde	Sayı	Yüzde
70	12	4	37	13	40	2	0	3	1
80	19	6	34	12	50	2	0	5	1
90	29	10	41	14	60	4	1	11	3
100	119	42	100	35	70	4	1	7	2
110	66	23	48	17	80	11	3	25	8
120	26	9	15	5	90	12	4	25	8
130	3	1	3	1	100	60	21	61	21
140	1	0	0	0	110	33	11	30	10
150	4	1	1	0	120	42	15	37	13
-	na	na	na	na	130	8	2	6	2
-	na	na	na	na	140	30	10	30	10
-	na	na	na	na	180	68	24	38	13
-	na	na	na	na	200	3	1	1	0

Moleküler Görüntüleme Fiziği ve Radyasyondan Korunma

SS-60

TIBBİ GÖRÜNTÜLEMEDE REHBERLERE GEREKSİNİM VAR

Gökçe Kaan Ataç[1], Kaan Alişar[1], Ebru Özan Sanhal[1], Tolga İnal[1], Sadi Gündoğdu[1], Mehmet Ali Yinanç[1]

[1]Ufuk Üniversitesi Tıp Fakültesi Radyoloji Anabilim Dalı
[2]Ankara Üniversitesi Elektrik ve Elektronik Mühendisliği

Giriş: Hastanın radyasyondan korunması konusunda yapılması gerekenler, incelemenin "gerekçelendirme"si, ışınlama parametrele-

rinin "optimizasyon"u ve doz referans düzeylerinin (DRL) bilinmesi olarak ana başlıklara ayrılmaktadır.

Radyolojik incelemelerin yapılmasını isteyen klinik doktorunun bu incelemenin hastaya vereceği doz hakkında bilgi sahibi olması, incelemenin gerekçelendirilmesinde önemli bir etkendir. Eurotom 97/45 direktifi, ulusal düzeyde uygunluk rehberlerinin oluşturulması ve burada hastanın olası dozunun da belirtilmesi önerisini getirmiştir. Buna göre başlatılan çalışmalar Avrupa komisyonunun 178 sayılı raporunda belirlenmiştir. Ülkemizde benzeri rehberlerin oluşturulması, aynı amaç için gereklidir. Çalışmanın amacı, Türk Tabipler Birliği (TTB) tarafından tanınmış ulusal tıp derneklerinin rehberlerinin incelenerek hasta radyasyon dozunu belirten rehberlerin varlığının araştırılmasıdır.

Yöntem: TTB internet sayfasında isimleri bulunan derneklerin web sayfalarına ulaşıldı. Derneklerin yayınladığı rehberlerin varlığı, sayısı, içeriği, türkçe veya yabancı dilde oluşu ile doz bilgisi içerip içermediği incelendi. Rehberlerin sadece üyelere veya tüm ziyaretçilere açık olup olmadığı da belirlendi.

Bulgular: TTB listesinde bulunan 32 cerrrahi ve 56 dahili tıp derneğinin web sayfaları incelendi. Her iki grupta da rehberlerin tama yakınının ziyaretçilere açık olduğu, dernek tarafından yazıldığı veya Türkçeye çevirildiği, ancak tıbbi görüntüleme dernekleri dahil hiçbirinde amaç bölümünde belirtilen anlamda hasta radyasyon doz bilgisi içeren bir rehber olmadığı belirlendi.

Sonuç: Hastanın radyasyondan korunmasının ilk ve en önemli aşaması gerekçelendirme yapılmasıdır. Klinisyenin bu süreçte hastanın alabileceği radyasyonu da bilmesi, vereceği kararda dolayısıyla hastanın korunmasında etkili olmaktadır. Bu konuda batılı örneklerine uygun rehberlerin geliştirilmesi ve ülkemize kazandırılması, standartların geliştirilmesini sağlayacaktır. Bu yolla klinisyenin inceleme isterken daha da isabetli olacağı da açıktır. Bu konuda belirgin bir gereksinim olduğu sonucuna varılmıştır.

Anahtar Kelimeler: radyoloji, uygunluk, rehber

Nöroradyoloji

SS-61

PARKİNSON HASTALARINDA KORPUS KALLOZUM HACMİNİN MANYETİK REZONANS GÖRÜNTÜLEME İLE DEĞERLENDİRİLMESİ

Ümit Erkan Vurdem[1], Niyazi Acer[2], Ahmet Savranlar[1], Ali Koç[1], Özgür Karabıyık[1], Zafer Altun[1], Tolga Ertekin[2]

[1]Kayseri Eğitim ve Araştırma Hastanesi Radyoloji Kliniği
[2]Erciyes Üniversitesi Tıp Fakültesi Anatomi Anatomi Anabilim Dalı

Amaç: Atrofi nörodejeneratif patolojilerin önemli bir bulgusu olup, bölgesel beyin hacimlerinin ölçümü bir çok nöropsikiyatrik hastalığın yapısal belirteci olarak kullanılabilir. Bu çalışmanın amacı Manyetik Rezonans Görüntüleme (MRG) ile Parkinson hastaları ve sağlıklı bireylerin korpus kallozum hacimlerini karşılaştırmaktır.

Gereç - Yöntem: Mayıs 2014- Aralık 2015 tarihleri arasında hastanemiz Nöroloji kliniğinde, klinik olarak Parkinson tanısı kesinleşen ve en az 5 yıl takip edilen 21 olguya (ortalama yaş 66.66±10.68)ve 20 kontrol grubuna (ortalama yaş 62.56±8.76) ait sagittal T1 ağırlıklı 3D Spoiled Gradient Recalled Echo (SPGR) kranial MR tetkiki yapılarak, korpus kallozum ve bölümlerinin (genu, korpus ve splenium) hacmi, otomatik segmentasyon metodu kullanılarak hesaplandı (Resim 1). Parkinson hastalarını 9 erkek 12 kadın, kontrol gurubunu ise 11 erkek 9 kadın oluşturuyordu. Her iki cinsiyet arasında istatistiksel olarak anlamlı fark yoktu (p>0.05). İstatistiksel analiz; Verilerin normal dağılıma uygunluğunu test etmek amacıyla histogram ve q-q grafikleri incelenmiş, ayrıca Shapiro-Wilk testi uygulanmıştır.Buna göre normal dağılıma uygun veriler için gruplar arası hacimlerin karşılaştırılmasında bağımsız iki örneklem t testi, normal dağılıma uygun olmayan veriler için karşılaştırmalarda Mann-Whitney U testi kullanılmıştır. Veriler aritmetik ortalama ve standart sapma değerleri elde edilmiş ve tablo ve grafikler ile verilmiştir. Bu analizler için SPSS 22.0 versiyonu kullanılmış ve p değeri 0.05 altı anlamlı kabul edilmiştir.

Bulgular: Parkinson olgularında; sol korpus kallozum genusu 311.78 mm3, sağ korpus kallozum genusu 379.10 mm3, sol korpus kallozum korpusu 518.31 mm3, sağ korpus kallozum korpusu 510.90 mm3, sol korpus kallozum spleniumu 741.81 mm3, sağ korpus kallozum spleniumu 827.72 mm3 ve total korpus kallozum hacmi 3289.63 mm3 olarak hesaplandı. Kontrol grubunda; sol korpus kallozum genusu 321.31 mm3, sağ korpus kallozum genusu 385.02 mm3, sol korpus kallozum korpusu 530.38 mm3, sağ korpus kallozum korpusu 517.63 mm3, sol korpus kallozum spleniumu 804.71 mm3, sağ korpus kallozum spleniumu 854.39 mm3 ve total korpus kallozum hacmi 3413.44 mm3 olarak hesaplandı (Tablo 1).

Parkinson olgularında korpus kallozum ve bölümlerinin hacmi kontrol grubuna göre daha küçük olarak bulundu. Ancak iki gruptan elde edilen korpus kallozum hacimlerindeki fark istatistiksel olarak anlamlı değildi (p>0.05) (Resim 2A - 2B).

Sonuç: MR görüntüleri üzerinde korpus kallozum ve onu oluşturan yapıların hacimlerinin ölçümü parkinson hastalığının takibinde bir belirteç olarak kullanılabilir. Hastaların daha uzun süre takip edilmesi ve daha geniş seride çalışılması ile daha anlamlı sonuçlar elde edileceği kanaatindeyiz.

Tablo 1: Korpus kallozum hacminin bölümlerine göre ve toplam olarak Parkinson hastalarında ve kontrol grubunda karşılaştırılması gösterilmektedir (GCC: Genu Corpus Callosum, BCC: Body Corpus Callosum, SCC: Splenium Corpus Callosum, L: Left, R: Right).

Anahtar Kelimeler: Parkinson, Korpus Kallozum, Hacim, Manyetik Rezonans Görüntüleme

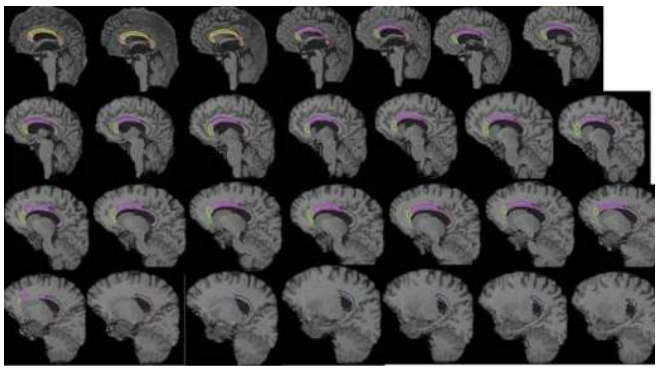

Resim 1. Sagittal T1 ağırlıklı 3D SPGR kraniyal MR görüntülerde otomatik segmentasyon metodu ile korpus kallozum bölümlerinin hacminin ölçülmesine ait görüntüler izlenmektedir.

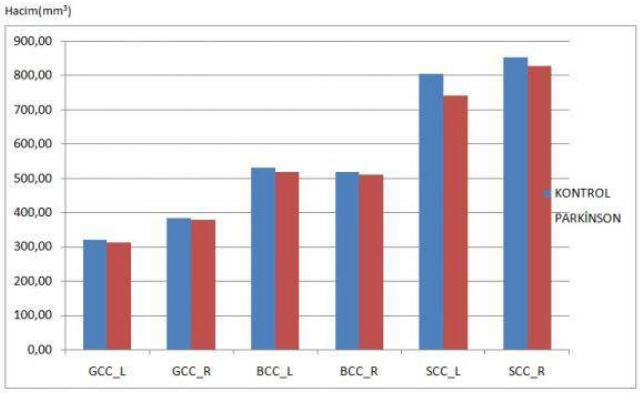

RESİM 2A

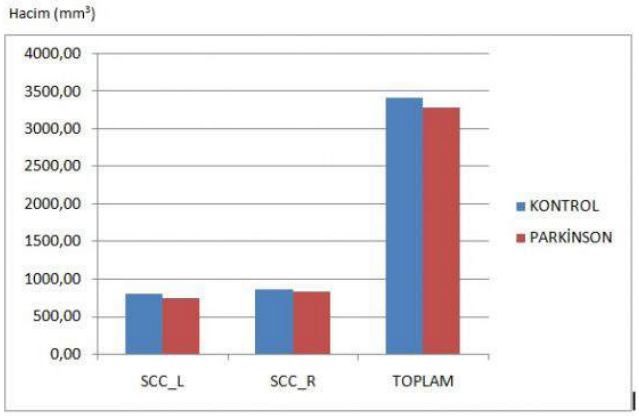

RESİM 2B

Resim 2A-B. Korpus kallozum hacminin bölümlerine göre ve toplam olarak Parkinson hastalarında ve kontrol grubunda karşılaştırılması grafiksel olarak gösterilmektedir (GCC: Genu Corpus Callosum, BCC: Body Corpus Callosum, SCC: Splenium Corpus Callosum, L: Left, R: Right).

Tablo 1. Korpus kallozum hacminin bölümlerine göre ve toplam olarak Parkinson hastalarında ve kontrol grubunda karşılaştırılması

	KONTROL Hacim(mm3)	PARKİNSON Hacim (mm3)
GCC-L	321.31 (54.06)	311,78 (49.82)
GCC-R	385.02 (84.00)	379.10 (62.57)
BCC-L	530.38 (82.74)	518.31 (96.64)
BCC-R	517.63 (94.78)	510.90 (98.49)
SCC-L	804.71 (127.61)	741.81 (149.82)
SCC-R	854.39 (117.52)	827.72 (134.87)
TOPLAM	3413.44 (560.71)	3289.63 (592.21)

Girişimsel Radyoloji

SS-62

BAZİLLER ARTER FENESTRASYON ANEVRİZMALARINDA FARKLI ENDOVASKÜLER TEDAVİ YÖNTEMLERİ

Mehmet Korkmaz[1], Bekir Şanal[1], Celal Çınar[2], Ömer Fatih Nas[3], Bahattin Hakyemez[3], İsmail Oran[2]

[1]Dumlupınar Üniversitesi Tıp Fakültesi Radyoloji Anabilim Dalı
[2]Ege Üniversitesi Tıp Fakültesi Radyoloji Anabilim Dalı
[3]Uludağ Üniversitesi Tıp Fakültesi Radyoloji Anabilim Dalı

Giriş ve Amaç: Baziller arter fenestrasyon anevrizmaları ile nadir olarak karşılaşılmaktadır. Günümüzde endovasküler tedavi bu lezyonların tedavisinde ilk seçenek haline gelmiştir. Bu çalışmada baziller arter fenestrasyon anevrizmalarındaki endovasküler tedavi deneyimlerimizin bildirilmesi ve literatür eşliğinde gözden geçirilmesi amaçlanmaktadır.

Yöntem: Geriye dönük olarak Ege Üniversitesi ve Uludağ Üniversitesi Radyoloji AD. Girişimsel Radyoloji bölümlerinde baziler arter fenestrasyon anevrizması bulunan ve endovasküler olarak tedavi edilen 21 hasta değerlendirilmiştir. Hastaların 16 sı kadın 5 i ise erkek hastalardan oluşmaktadır. Hastaların yaşları 37-67 arasında değişmektedir. Baziller arter fenestrasyon anevrizması saptanan 21 hastanın 15'inde subaraknoid kanama, 1 hastada anevrizma içerisinde mural hematom vardı. 5 hastada ise baş ağrısı şikayeti mevcut olup yapılan tetkiklerde insidental olarak baziller arter fenestrasyon anevrizması saptandı. Anevrizma çapları 2-24 mm arasında değişmekteydi.Tüm hastalar değişik endovasküler prosedürler ile başarılı şekilde tedavi edildi.8 hastada koil, 6 hastada stent ve koil, 3 hastada teleskopik stent, 2 hastada balon ve koil,1 hastada akım çevirici stent ve koil, 1 hastada akım çevirici stent kullanılmıştır. Porsedürlere bağlı herhangi bir major komplikasyon görülmedi. 17 hastada tam oklüzyon sağlandı. 4 hastada ise küçük rezidü kaldı ancak takiplerde stabildi. Takipler sırasında 2 hasta kaybedildi. (Figür 1,2,3)

Tartışma ve Sonuç: Fenestrasyon intrakranial arterlerde oldukça nadir bir anomalidir,embriyogenezis ile ilşkilidir ve en çok vertebral arterlerde, 2.sıklıkta baziller artelerde görülür. Fenestre arterlerde anevrizma görülmesi damar cidarındaki zayıflığa ve hemodinamiye bağlanmıştır. Baziller arter fenestrasyon anevrizmalarının kompleks geometrik yapısı, alt kranial sinirlere yakın komşuluk ve perforen küçük arterlerin olması bu tip anevrizmalarda cerrahi tedaviyi zorlaştırmaktadır. Endovasküler tedavi posterior sikülasyon anevrizmalarında birinci basamak olarak kabul edilmektedir. Önceki çalışmalarla karşılaştırıldığında çalışmamız en geniş endovasküler tedavi yapılmış baziller arter fenestrasyonlu hasta serisidir. Litaratür ile birlikte değerlendirildiğinde, çalışmamızda hastalarımızda uyguladığımız farklı endovasküler tedavi prosedürleri ile başarılı sonuçlar elde edilmiş olup komplikasyon oranı oldukça düşüktür. Sonuç olarak endovasküler tedavi baziller arter fenestrasyon anevrizmalarında başarılı,güvenilir ve efektif bir tedavi yöntemidir.

Anahtar Kelimeler: baziller arter, fenstrasyon, anevrizma, endovasküler tedavi

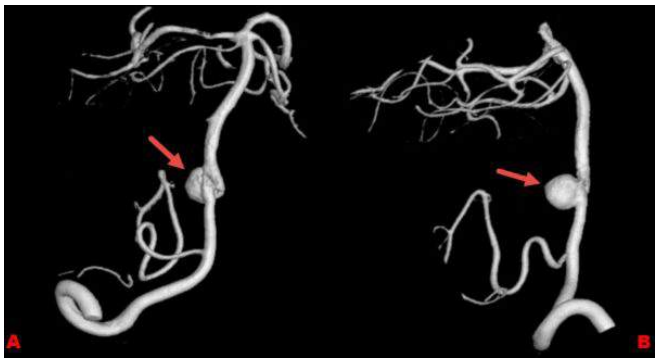

Resim 1. 3D Anjiografi imajları; Vertebrobaziller bileşkede fenstrasyon anevrizması (A,B)

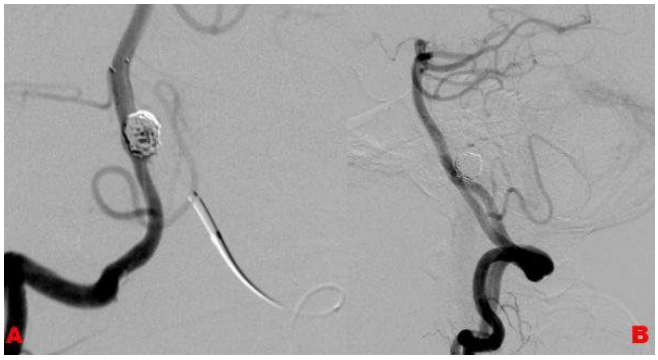

Resim 2. DSA imajları; Soliter stent ile anevrizmanın koillenmesi (A); Tedavi sonrası kontrol (B)

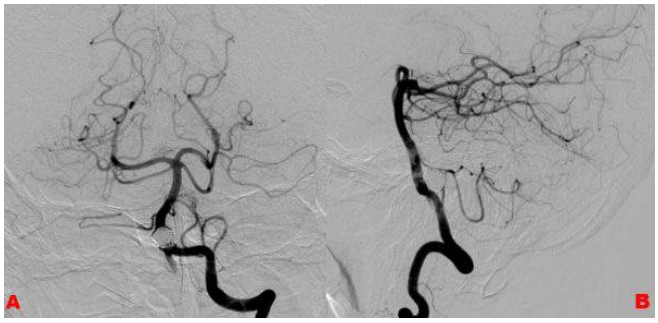

Resim 3. DSA imajları; Tedavi sonrası 8. ay kontrol anjiografide nüks ya da rezidü izlenmiyor. (A,B)

Kas-İskelet Radyolojisi

SS-63

HEMODİYALİZ HASTALARINDA AŞİL TENDON KALINLIĞI VE SHEAR-WAVE ELASTOGRAFİ İLE ELASTİSİTE DEĞERLENDİRİLMESİ.

Azad Hekimoğlu[1], Aynur Turan[1], Begüm Demirler Şimşir[1], Hasan Ali Durmaz[1], Mehmet Deniz Aylı[2], Baki Hekimoğlu[1]

[1]Dışkapı Yıldırım Beyazıt Eğitim Araştırma Hastanesi, Radyoloji
[2]Dışkapı Yıldırım Beyazıt Eğitim Araştırma Hastanesi, Nefroloji

Amaç: Bu çalışmanın amacı hemodiyalize giren kronik böbrek yetmezliği (KBY) hastalarının aşil tendon kalınlıklarını ve shear-wave elastografi ile ölçülen ealstisite değerlerini kontrol grubu ile karşılaştırmaktır.

Gereç ve Yöntem: Çalışmamıza hemodiyalize giren 34 KBY hastası (23 erkek, 11 bayan) ve 32 sağlıklı birey (24 erkek, 8 bayan) dahil edildi. Önce B-mode ultrasonografi ile her iki aşil tendon yapısal anormallik ve fokal lezyon varlığı açısından değerlendirildi. Ardından tendon kalınlığı ölçülüp shear-wave elastografi ile tendon elastisitesi kiloPascal cinsinden hesaplandı.

Bulgular: Kontrol grubuna göre hemodiyaliz hastalarının sağ, sol ve ortalama tendon kalınlıkları anlamlı derecede azalmıştır (p<0,001). Fakat iki grubun tendonlarının elastisite değerleri arasında anlamlı fark bulunmadı (p>0,05).

Sonuç: Kronik böbrek yetmezliği hastalarında aşil tendon kalınlığı kontrol grubuna göre incelmiştir. Fakat shear-wave elastografi ile elde edilen elastisite değerleri arasında istatistiksel olarak anlamlı farklılık saptanmadı.

Anahtar Kelimeler: Aşil tendon, elastografi, hemodiyaliz

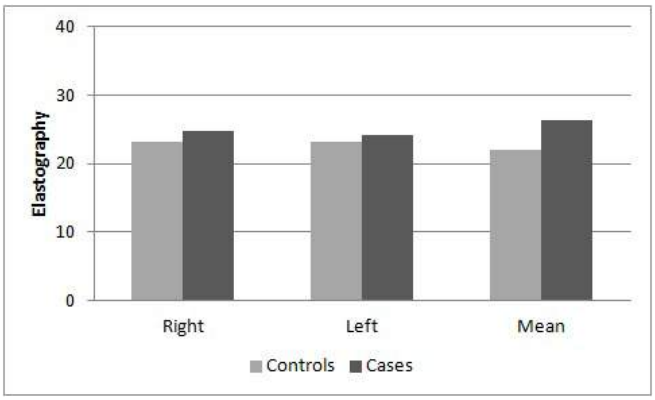

Resim 1.

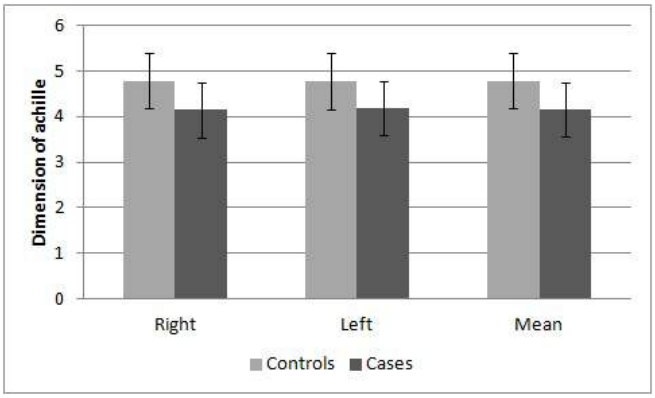

Resim 2.

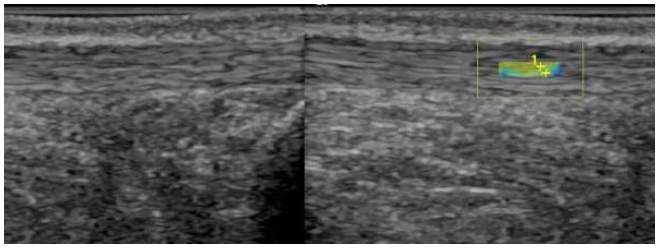

Resim 3.

Tablo 1.KBY ve kontrol grubunun demografik ve klinik özellkleri

	Kontrol grubu (n=32)	KBY grubu (n=34)	p-değeri
Yaş (yıl)	42.4±9.0	54.7±17.7	<0.001†
Cinsiyet			
Erkek	24 (75.0%)	23 (67.6%)	
Kadın	8 (25.0%)	11 (32.4%)	
Hemodiyaliz süresi (yıl)	-	3 (0.01-20)	
Aşil			
Sağ	4.79±0.62	4.14±0.62	<0.001†
Sol	4.77±0.63	4.19±0.59	<0.001†
Ortalama	4.78±0.61	4.16±0.59	<0.001†
Elastografi			
Sağ	23.1 (13.1-42.4)	24.8 (9.4-47.4)	0.362¶
Sol	23.2 (13.2-40.7)	24.1 (10.8-50.0)	0.893¶
Ortalama	21.9 (14.3-39.7)	26.3 (12.1-46.1)	0.594¶

Tablo 2. Hemodiyaliz süresi ile elastografi değerleri arasında ilişki

Elastografi	Korelasyon katsayısı	p-değeri
Sağ	0.130	0.464
Sol	0.079	0.657
Ortalama	0.111	0.532

Girişimsel Radyoloji

SS-64

KRONİK PERİFERİK ARTERİYOVENÖZ FİSTÜLLERİN ENDOVASKÜLER YOLLA KÜRATİF TEDAVİSİ

Halil Bozkaya[1], Celal Çınar[1], Arastu Tizro[1], Pelin Öztürk[2], Mustafa Parıldar[1], İsmail Oran[1]

[1]Ege Üniversitesi Tıp Fakültesi Radyoloji Anabilim Dalı
[2]Ege Üniversitesi Tıp Fakültesi Kalp Damar Cerrahisi Anabilim Dalı

Giriş: Kronik arteriyovenöz fistüller (KAVF) nadir görülen tanı ve tedavisi güç vasküler lezyonlardır. Çoğu posttravmatik olup genellikle travma anında farkedilmezler. Geç dönemde venöz hipertansiyon bulgularıyla ortaya çıkarlar. Radyolojik görünümleri genişlemiş tortiyoz vasküler yapılar nedeniyle arteriovenöz malformasyonla karışır. Tek başına cerrahi tedavisi yetersizdir ve yüksek kanama riski nedeniyle çok zordur. Bu sunuda kronik AVF'li olgularda embolizasyon tedavisinin etkinliği değerlendirilmiştir.

Gereç ve Yöntem: Periferik kronik AVF nedeniyle endovasküler tedavi yapılan 9 olgunun (7 E,2 K) radyolojik ve klinik bulguları retrospektif incelendi. Olguların ortalama yaşı 39 du (yaş aralığı: 23-58). Tüm olgular semptomatik olup ağrı ve şişlik şikayeti mevcuttu. Embolizasyon işlemi yapılmadan önce tüm olgular tanı ve tedavi planlaması amacıyla bilgisayarlı tomografik anjiografi (BTA) tetkikiyle incelendi.

9 olguya toplam 12 seans embolizasyon işlemi yapıldı. İşlemler perkütan transarteriyel ya da perkütan transvenöz yolla yapıldı. İşlemin

6'sında embolizan materyal olarak N-Butilsiyanoakrilat(NBCA) ve koil, 2' sinde ayrılabilir balon ve koil, 1' inde ayrılabilir balon, nitinol tıkaç ve koil, 1' inde koil, nitinol tıkaç ve NBCA, 1' inde sadece PVA ve bir olguda greft stent kullanıldı.

Tüm olgular işlem sonrası klinik ve radyolojik olarak takip edildi. Postoperatif ortalama takip süresi 15 aydı(süre aralığı: 6-36 ay).

Bulgular: Olguların 7' sinde posttravmatik kronik AVF, 2'sinde non-travmatik edinsel AVF mevcuttu. KAVF' lerin 6' sı ekstremitede (4'ü bacakta, 2'si uylukta), 2'si pelviste lokalizeydi. KAVF' li 9 olgunun 6' sına tek seans, 3 üne iki seans toplam 12 seans embolizasyon işlemi yapıldı. Bu seanslardan 4' ünde sadece arteriyel embolizasyon, 4' ünde venöz embolizasyon, 4'ünde hem arteriyel hem de venöz embolizasyon yapılmıştı. Aynı seansta hem arteriyel hem venöz embolizasyon yapılan olgularla sadece venöz embolizasyon yapılan olguların hepsinde tek seansta anjiografik olarak tam embolizasyon başarıldı. İlk seansta sadece arteriyel embolizasyon yapılan 3 olguda takipte nüks gelişti. Bu olgulara ikinci seansta venöz embolizasyon yapılarak kür sağlandı. Klinik olarak tüm olgularda semptomatik iyileşme mevcuttu. Postoperatif dönemde sıvı embolizan ajan kullanılan 4 olguda semptomatik tadaviyle gerileyen lokal ağrı ve 1 olguda kliniğe yansımayan pulmoner emboli gelişti. İşlemle ilişkili majör komplikasyon yada mortalite saptanmadı

Sonuç: Periferik AVF' lerin endovasküler tedavisi erken dönemde transarteriyel yolla greft stent yerleştirilmesi ya da koil embolizasyonuyla kolaylıkla yapılabilirken kronik süreçte tedavisi güçleşir. Her olguya özgü sofistike tedavi stratejileri geliştirmek gerekir. Kronik AVF'lerde hem arteriyel hem de özellikle venöz tarafın perkütan endovasküler yolla embolizasyonu güvenli ve etkin küratif tedavi yöntemidir.

Anahtar Kelimeler: arteriyovenöz fistül, endovasküler, embolizasyon

Resim 1.

Resim 2.

Resim 3.

Genitoüriner Sistem Radyolojisi

SS-65

SPONTAN PRETERM DOĞUMU ÖNGÖRMEDE PLASENTAL STRAİN ELASTOGRAFİ VE SERVİKAL UZUNLUK DEĞERLERİNİN TANISAL ETKİNLİĞİ

Eda Albayrak[1], Tuğçe Özlem Kalaycı[2]

[1]Gaziosmanpaşa Üniversitesi Tıp Fakültesi Radyoloji Anabilim Dalı
[2]Katip Çelebi Üniversitesi, Atatürk Eğitim Araştırma Hastanesi Radyoloji Kliniği

Giriş ve Amaç: Bu çalışmanın amacı ikinci trimestr gebelerde, strain elastografi (SE) yöntemi ile ölçülen plasental esneme katsayısı ve servikal uzunluk değerlerinin spontan preterm doğumu öngörmedeki tanısal etkinliğini araştırmaktır.

Gereç ve Yöntem: Çalışmaya, kliniğimize rutin ikinci trimestr taraması için gönderilen 469 gebe dahil edildi. Uterin kontarksiyon, servikal funneling, servikal dilatasyon, önceki gebeliklerde erken doğum öyküsü, oligohidroamniyoz, polihidroamniyoz gibi gebelik komplikasyonu olanlar ve multipl gebelik, obezite ve posterior yerleşimli plasentası olan gebeler çalışma dışı bırakıldıktan sonra 190 gebe üzerinde gri skala ultrasonografi ile transabdominal servikal uzunluk, SE yöntemi ile de plasental esneme katsayısı ölçümü yapıldı. Plasental esnekliğin SE ile semikuantitatif yolla ölçümünde ciltaltı yağ dokusu referans doku olarak alındı. Referans doku ve hedef dokunun esneme miktarlarının cihaz tarafından otomatik olarak birbirine oranlanmasıyla plasental esneme katsayısı elde edildi (Figür 1). Daha sonra gebeler doğuma kadar takip edilip, doğum esnasındaki gebelik haftaları kaydedildi. 37 haftadan önce gerçekleşen doğumlar preterm doğum olarak kabul edildi. Term ve preterm grup arasında plasental esneme katsayısı değerleri ve servikal uzunluk ölçümleri independent samples t test ile karşılaştırıldı. Doğum haftasının plasental esneme katsayısı ve servikal uzunluk ile ilişkisinin tespiti için pearson korelasyon katsayısı kullanıldı. Seçilen değişkenler ve spontan preterm doğum arasındaki ilişki ise multivariate lojistik regresyon modeli ile değerlendirildi.

Bulgular: Ortalama plasental esneme katsayısı değerleri spontan preterm grupta anlamlı derecede yüksek ve servikal uzunluk değerleri anlamlı derecede düşüktü ($p<0.001$). Doğum haftası ile esneme katsayısı değerleri arasında negatif yönlü anlamlı bir ilişki ($r = -0.516$, $p<0.001$), servikal uzunluk ile pozitif yönlü anlamlı bir ilişki

tespit edildi (r = 0.436; p<0.001). Multivariate analize göre ise esneme katsayısı ve servikal uzunluk değerleri spontan preterm doğumun tespitinde önemli bir rol oynamaktaydı (odds ratio değerleri sırasıyla 1.643 ve 0.874).

Sonuç: İkinci trimestrde, servikal uzunluk ölçümünün yanı sıra SE ile ölçülen plasental esneme katsayısı spontan preterm doğumu öngörmede etkili bir yöntem olarak kullanılabilir.

Anahtar Kelimeler: plasenta, strain elastografi, spontan preterm doğum, servikal uzunluk

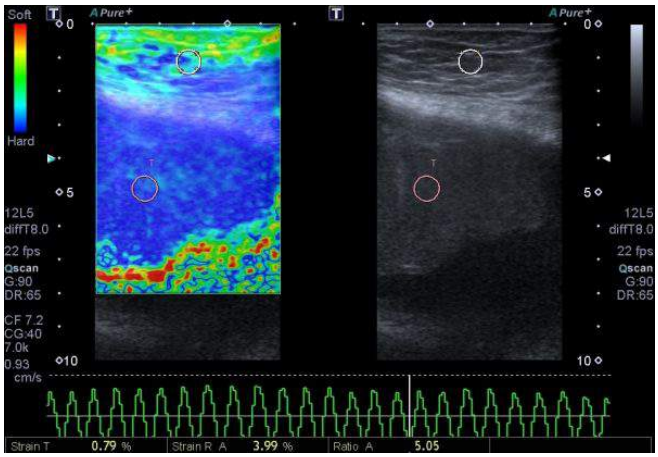

Resim 1. 23 yaşındaki bayan hastada referans doku olarak alınan ciltaltı yağ dokusu ve hedef doku olarak alınan plasentanın esneme miktarlarının birbirine oranlanmasıyla elde edilen plasental esneme katsayısının hesaplanışını gösteren sonoelestografi ve gri skala ultrasonografi görüntüsü

Tablo 1. Değişkenlerin spontan preterm doğum üzerine etkilerinin multivariate analiz ile değerlendirilmesi

	β	p	Odds Ratio	95% CI. for Odds Ratio-Lower	95% CI. for Odds Ratio-Higher
Yaş	0.114	0.074	1.121	0.989	1.270
Servikal Uzunluk	-0.135	0.007	1.121	0.792	0.964
Esneme Katsayısı	0.496	<0.001	1.643	1.318	2.047

Tablo 2. Korelasyon analizi

		Servikal Uzunluk	Anne Yaşı	Doğum Haftası	Doğum Ağırlığı	Ölçüm esnasındaki gebelik haftası
Esneme Katsayısı	r	-0.388	-0.007	-0.516	-0.262	-0.114
	p	<0.001	0.928	<0.001	<0.001	0.117
Servikal uzunluk	r	1	0.023	0.436	0.322	0.009
	p		0.751	<0.001	<0.001	0.904
Anne Yaşı	r		1	-0.096	-0.036	0.089
	p			0.186	0.619	0.224
Doğum Haftası	r			1	0.459	0.142
	p				<0.001	0.051
Doğum Ağırlığı	r				1	0.074
	p					0.312

Pediatrik Radyoloji

SS-66

SEREBRAL PALSİLİ ÇOCUKLARDA BOTULİNUM TOXİN A ENJEKSİYONU VE REHABİLİTASYON TEDAVİSİ SONRASI KAS SERTLİĞİNİN ACOUSTIC RADİATİON FORCE IMPULSE (ARFI) ELASTOGRAFİ İLE KANTİTATİF OLARAK DEĞERLENDİRİLMESİ

Meltem Ceyhan Bilgici[1], Tümay Bekçi[1], Yasemin Ulus[2], Ayhan Bilgici[2], Leman Tomak[3], Mustafa Bekir Selçuk[1]

[1]Ondokuz Mayıs Üniversitesi, Radyoloji Anabilim Dalı
[2]Ondokuz Mayıs Üniversitesi, Fizik Tedavi ve Rehabilitasyon Anabilim Dalı
[3]Ondokuz Mayıs Üniversitesi, Biyoistatistik Anabilim Dalı

Giriş-Amaç: Serebral palsili (SP) çocuklarda medikal ve fizik tedavi etkinliğinin saptanması, hastalığın progresyon veya regresyonunun değerlendirilebilmesi ancak kas sertliğinin objektif olarak ölçülmesiyle mümkündür. Klinikte bu çocukların kas spastisitelerinin değerlendirmesinde subjektif bir yöntem olan modifiye Ashworth skalası (MAS) kullanılmaktadır. Acoustic Radiation Forced Impulse (ARFI) ultrasound elastografi dokuların ve lezyonların sertlik derecesini sayısal değerle gösteren en son geliştirilen ultrasonografik inceleme yöntemidir. Bu çalışmamızdaki amacımız, spastik tip serebral palsili çocuklarda botoks enjeksiyonu ve rehabilitasyon tedavisi sonrasında medial gastroknemius kas sertliği değişikliklerini ARFİ ultrason elastografi ile değerlendirmek ve bu tekniğin klinikte kullanılabilirliğini araştırmaktır.

Gereç - Yöntem: Onbir SP'li çocuk hastanın spastik 22 alt ekstremitesi değerlendirmeye alındı. Çocukların medial gastroknemius kaslarına botulinum toxin A enjeksiyonu yapılarak rehabilitasyon tedavisi uygulandı. İşlem öncesi ve işlemden sonra birinci ayda Acoustic Radiation Forced Impulse (ARFI) tekniği ile kas sertliği ölçüldü. Aynı zamanlarda, hastalar fizik tedavi bölümünde modifiye Ashworth skalası (MAS) kullanılarak değerlendirildi. Tedavi öncesi ve sonrası elde edilen shear wave velosity (SWV) değerleri ve MAS dereceleri karşılaştırıldı.

Bulgular - Sonuç: Ortalama SWV değerleri, botoks öncesi 2.8±0.56 m/sn, botoks sonrası 2.4±0.66 m/sn olarak ölçülmüş olup ikisi arasındaki fark istatiksel olarak anlamlı bulundu (p=0.001). Botoks sonrası MAS değerleri botoks öncesine göre anlamlı azalma gösterdi (p=0.002). Serebral palsili hastalarda rehabilitasyon tedavisi ve botoks enjeksiyonları sonrasında spastik kasta meydana gelen yapısal değişiklikleri saptamada, MAS ile birlikte ARFİ ultrason elastografinin kombine kullanımı daha değerli bilgiler sağlayabilir.

Anahtar Kelimeler: Acoustic Radiation Force Impulse, elastography, muscle stiffness, cerebral palsy, botulinum toxin

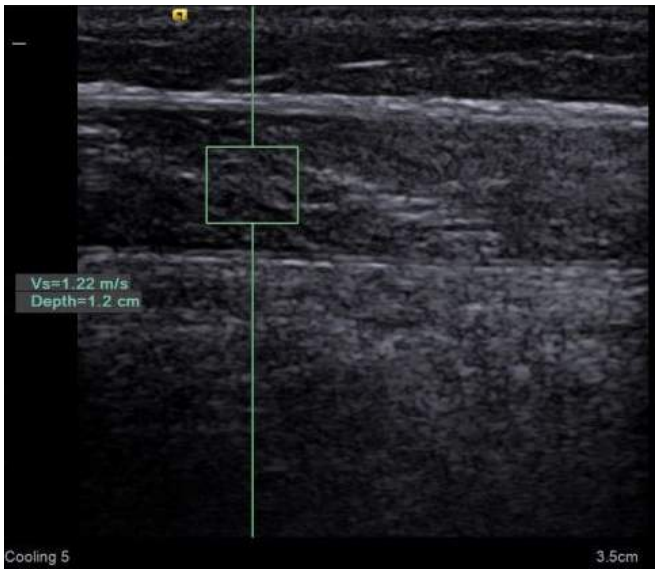

Resim 1

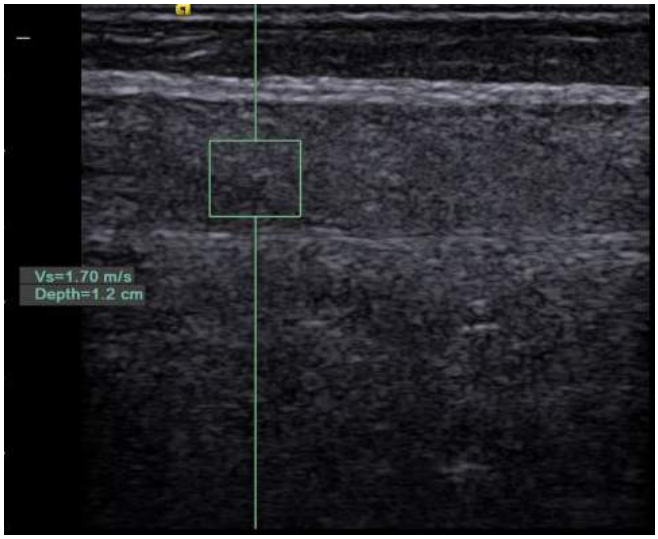

Resim 2.

Tablo 1.

Statistics

	YAŞ	KİLO	BOY	BOTOX_ONCESİ	ELASTO_ON	BOTOX_SON	ELASTO_SON
Mean	8,82	22,0909	115,6364	2,86	3,1789	2,41	2,4504
Median	8,00	21,0000	110,0000	3,00	3,2946	2,00	2,3172
Std. Deviation	2,462	5,29968	12,24568	,560	,73910	,666	1,07970
Minimum	6	17,00	98,00	2	1,66	2	,76
Maximum	14	37,00	134,00	4	4,28	4	4,60

Pediatrik Radyoloji

SS-67

OBSTETRİK BRAKİAL PLEKSUS YARALANMALARINDA ULTRASONOGRAFİ İLE MANYETİK REZONANS GÖRÜNTÜLEME ARASINDAKİ KORELASYON

Altan Güneş[1], Akın Üzümcügil[2], Kader Karlı Oğuz[1]

[1]Hacettepe Üniversitesi Tıp Fakültesi Radyoloji Anabilim Dalı
[2]Hacettepe Üniversitesi Tıp Fakültesi Ortopedi ve Travmatoloji Anabilim Dalı

Amaç: Perinatal travmaya bağlı brakial pleksus (BP) yaralanması nedeniyle başvuran hastalarda, BP'a yönelik yapılan ultrasonografi (US) ile manyetik rezonans görüntüleme (MRG) bulguları arasındaki korelasyonu değerlendirmek.

Metod: Çalışmaya prospektif olarak Nisan 2014 ile Nisan 2016 yılları arasında hastanemiz Ortopedi Bölümüne BP yaralanması nedeniyle başvuran US ve MRG tetkikleri yapılan 28 hasta dahil edildi. Hastalara ortopedik muayene sonrası BP'ye yönelik yüksek frekanslı lineer problar (7-15 MHZ) ile US ve MRG (üç planda T2 FS-TSE, aksiyal T1 TSE, koronal ve aksiyal ağır T2) yapıldı.Tüm hastaların klinik ve cerrahi takipleri, US, MRG tetkikleri tümü bu konuda deneyimli olmak üzere sırasıyla ortopedist, pediatrik radyolog, nöroradyolog tarafından yapıldı. Hastalar pregangliyonik yaralanma (nöral kök ve spinal kord hasarı, psödomeningosel), postgangliyonik yaralanma (interskalen aralık lezyonları, eşlik eden kas anormallikleri) ve omuz subluksasyon bulguları açısından değerlendirildi. Tedavi sonrasında tüm hastalar 1-3 aylık dönemlerle takip edildi.

Bulgular: Hastaların 15'i erkek, 13'ü kız idi. Hastaların başvuru anındaki ortalama yaşı 1/12 idi. Perinatal risk faktörleri arasında en sık makrozomi ve uzamış doğum saptandı. Muayenede hastaların 16'sında sağda, 11'inde solda ve 1 hastada bilateral etkilenme söz konusuydu. US'de; pregangliyonik yaralanmayı işaret edebilen psödomeningosel bulgusu hiçbir hastada izlenmedi. Hastaların tamamında periskalen yumuşak doku lezyonu (nöroma,hematom/granülasyon dokusu), 3'ünde sternokleidomastoid hematomu izlendi. MRG'de BP'ta anatomik lokalizasyonlarına göre; 11 hastada üst, 8 hastada orta, 4 hastada alt köklerde ve 5 hastada tüm köklerde yaralanmaya bağlı bulgular saptandı. En sık saptanan pregangliyonik yaralanma sinir kökünde avülsiyon ve psödomeningoseldi. 6 hastada sadece psödomeningosel izlenirken, sadece avülsiyon şeklinde yaralanma saptanmadı. US'de saptanan periskalen lezyonların tamamı MRG'de de izlendi. Hastalara klinik, muayene ve görüntüleme bulgularına göre konservatif (n:12) veya cerrahi tedavi (n:16) uygulandı. Cerrahi uygulanan hastalardan 10'una BP eksplorasyonu-nöroliz, 1'ine ulnar sinir fasikül transferi, 1'ine kök onarımı, 3 hastaya muskulokutanöz nörolizi, 3 hastaya muskulokutanöz nörolizi ve tenotomi, 4 hastaya sadece tenotomi yapıldı. Cerrahi yapılan hastalarda US ve MRG'de saptanan pre ve postgangliyonik lezyonların olduğu doğrulandı. Hastaların takip US'lerinde periskalen lezyonların boyutlarında küçülme olmasına rağmen sebat ettikleri izlendi. Takipler sırasında omuza yönelik yapılan US'de 4 hastada posterior glenohumeral instabilite saptandı. US ve MRG bulguları karşılaştırıldığında; pregangliyonik yaralanmayı göstermede MRG üstünken, postgangliyonik yaralanmayı göstermede US ve MRG arasında anlamlı farklılık saptanmadı ($p<0.05$).

Sonuç: US ve MRG ile obstetrik brakial pleksus yaralanmalarına bağlı nöroma,hematom/ granülasyon dokusu, MRG ile ayrıca pregangliyonik hasar ortaya konabilmektedir. Bu nedenle her iki modalitenin doğum travmasına bağlı gelişen brakial pleksus yaralanmalarında tanı anında birlikte kullanılmasını, interskalen bölge bulguları açısından US'nin tek başına kullanılmasını öneriyoruz. US ile dinamik inceleme yapılabilmesi, hastaların takiplerinde gelişebilecek omuz dislokasyonlarının erken tanısı bakımından da yarar sağlamaktadır.

Anahtar Kelimeler: Çocuk, brakial pleksus, Ultrasonografi

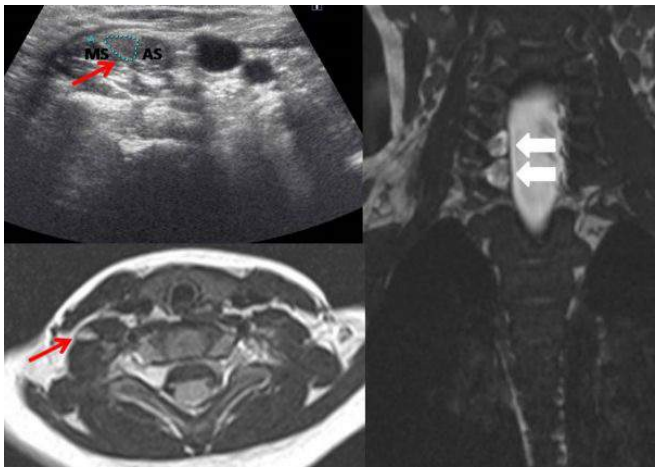

Resim 1.

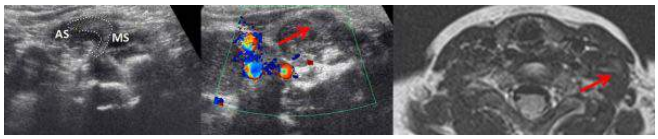

Resim 2.

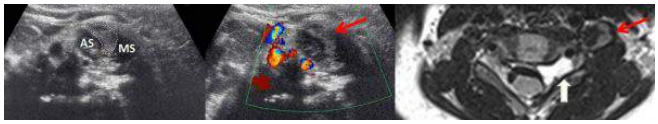

Resim 3.

Pediatrik Radyoloji

SS-68

NUTCRACKER SENDROM'LU ÇOCUKLARDA KONTRASTSIZ MANYETİK REZONANS GÖRÜNTÜLEMENİN TANIYA KATKISI

Ali Er[1], Nail Uzunlulu[1], Tevfik Güzelbey[1], Arda Kayhan[1], Aysel Kıyak[2], Sevgi Yavuz[2]

[1]Kanuni Sultan Süleyman Eğitim Araştırma Hastanesi Radyoloji Kliniği
[2]Kanuni Sultan Süleyman Eğitim Araştırma Hastanesi Pediatrik Nefroloji Kliniği

Giriş ve Amaç: Nutcracker Sendromu, sol renal venin, abdominal aorta ve süperior mezenterik arter ya da abdominal aorta ve vertebral kolon arasında sıkışması sonucu ortaya çıkar. Tanıda Renkli Doppler ultrasonografi (RDUS), kontrastlı çok kesitli bilgisayarlı tomografi (ÇKBT) ya da flebografi kullanılmaktadır. RDUS'nin hasta ve kullanıcı bağımlı olması, BT incelemenin gereksiz radyasyon dozu ve kontrast madde enjeksiyonu gibi dezavantajları bulunmaktadır. Bu prospektif çalışmada; klinik, laboratuvar bulgular ve RDUS ile Nutcracker Sendromu tanısı alan 40 çocuk olguda, İVKM verilmeden, 4 farklı sekans kullanılarak manyetik rezonans görüntülemenin tanıya katkısı araştırılmıştır.

Yöntem: Hastanemiz Pediatrik Nefroloji Kliniği tarafından Nutcracker Sendromu şüphesi ile yönlendirilen olgulara RDUS yapıldı. Renal venin aortomezenterik segmenti ve aortamezenterik segment ile renal hilus arasındaki bölümünün anteroposterior çapları ölçülüp oranlandi (anteroposterior çap için cut-off değer 3.8 olarak kabul edildi). Aynı segmentlerde, renal venin akım hızları ölçüldü ve oranlandı (akım hızı için cut-off değer 4.2 olarak kabul edildi). Aaortomezenterik açı ölçümleride yapıldı. Klinik, laboratuvar ve RDUS inceleme sonucu Nutcracker Sendromu tanısı doğrulanan toplam 40 olguya batın MR tetkiki yapıldı. T2- TRUFI, T2-HASTE, T1-VIBE, Out–of–phase (opposed-phase) T1sekanslar uygulandı. Renal ven için değerlendirme kriteri olarak 1-anatomik tanımlama yeterliliği, 2- damar çapının ölçülebilirliği, 3- hareket artefaktı varlığı ve 4- eşlik eden varyasyon varlığını değerlendirilip, 4 sekans karşılaştırıldı.

Bulgular: Renal venin değerlendirilmesinde T2-TRUFI sekansının, anatomik tanımlama yeterliliği, damar çapının ölcülebilirliği ve hareket artefaktı açısından diğer üç sekansa göre üstün olduğu görülmüştür. Eşlik eden varyasyon varlığını değerlendirmede dört sekans açısından anlamlı farklılık bulunmamıştır.

Tartışma ve Sonuç: Nutcracker Sendromu şüphesi mevcut olgularda, yanlız T2- TRUFI sekansı uygulanarak elde edilen MRG incelemenin, klinik ve laboratuvar bulguları destekleyen, RDUS ve ÇKBT'nin sahip olduğu dezavantajları içermeyen, uygulanması kolay, noninvaziv bir tanısal yöntem olarak kullanılabileceğini düşünmekteyiz.

Anahtar Kelimeler: nutcracker sendromu, manyetik rezonans, pediatrik

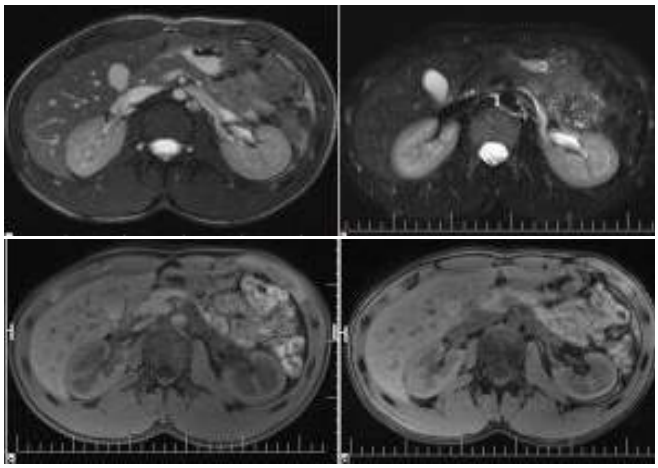

Resim 1.

Resim 2.

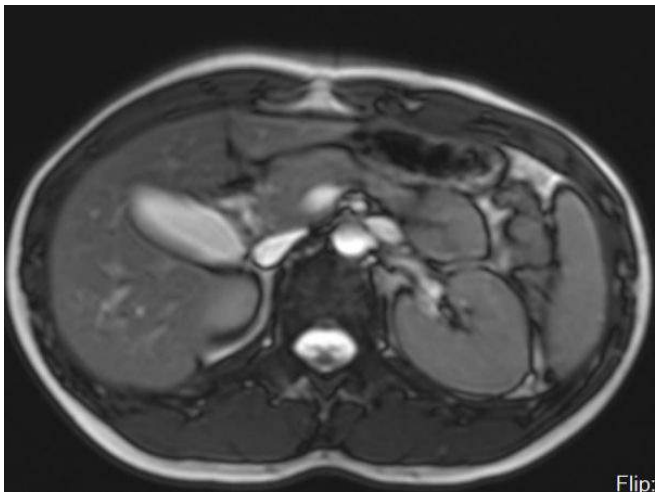

Resim 3.

Pediatrik Radyoloji

SS-69

TEK TARAFLI ÜRETEROPELVİK BİLEŞKE DARLIĞI OLAN ÇOCUKLARIN ACOUSTİC RADİATİON FORCE IMPULSE (ARFI) ELASTOGRAFİ İLE DEĞERLENDİRİLMESİ

Hatice Arıöz Habibi[1], Rümeysa Yasemin Çiçek[2], Sedat Giray Kandemirli[1], Emel Üre[1], Ayşe Kalyoncu Uçar[1], Mine Aslan[1], Salim Çalışkan[2], İbrahim Adaletli[1]

[1]İstanbul Üniversitesi Cerrahpaşa Tıp Fakültesi Radyoloji Anabilim Dalı
[2]İstanbul Üniversitesi Cerrahpaşa Tıp Fakültesi Çocuk Sağlığı ve Hastalıkları Anabilim Dalı

Amaç: Çalışmanın amacı akustik ARFI elastografi tekniği ile normal ile opere olmuş ve opere olmamış üreteropelvik bileşke darlıklı(UPBD) böbreklerde ortalama kantitatif ARFI elastografi değerleri ölçümü ve hidronefroz derecesine göre karşılaştırılması amaçlanmıştır.

Metod: Etik kurul onayı ve hasta onamını takiben 18 yaş altı opere olmuş ve olmamış UPBD olan 40 hastanın etkilenen böbreği ve 16 kontrol grubu dahil edilmiştir. Gri skala ultrasonda böbrek boyut, renal pelvis anteroposterior (AP) çap, maksimum ve minimum korteks kalınlığı ve SFU'ya göre hidronefroz derecelendirilmesi yapılmıştır. İki kullanıcı tarafından ARFI ile böbreğin üst-orta-alt pollerinden ağırlıklı olarak korteksi içerecek şekilde üçer adet ölçüm alınmıştır.

Bulgular: Unilateral UPBD tanılı 40 hastanın 27'sinde sol böbrek, 13'ünde sağ böbrek etkilenimi vardı. Hastaların 26'sı daha önce cerrahi geçirmişti. On dört olgu ise operasyon geçirmemiş, takipli

UPBD idi. UPBD tanılı 23 böbrekte hidronefroz yoktu, 10 böbrekte hafif, 7 böbrekte orta derece hidronefroz vardı. UPBD'li böbreklerin ortalama kantitatif ARFI elastografi değerleri (2,313, SD: 0.366), normal böbreklere göre (2,888 SD 0.479) anlamlı olarak düşük çıktı (p<0.001). UPBD'li böbrekler kendi içlerinde hidronefroz derecesine göre karşılaştırıldığında hidronefrozu olmayan grup ile hafif hidronefrozlu (p=0.019) ve hafif hidronefrozlu grup ile orta hidronefrozlu grup arasında (p=0.015) ortalama kantitatif ARFI elastografi değerleri arasında anlamlı fark mevcuttur. UPBD'li olgularda ölçüm yapılan derinlik ile ortalama kantitatif ARFI elastografi değerleri anlamlı korelasyonu saptanmadı. Kullanıcılar arası uyumluluk 0.72 idi (95% CI: 0.47 to 0.85, p <0.001)

Tartışma ve Sonuç: Çocuk hastalarda ARFI ölçümleri uygulanabilir bir yöntemdir. UPBD'li olgularda kantitatif ARFI elastografi değerleri normal hastalara göre daha düşüktür.

Anahtar Kelimeler: üreteropelvik bileşke darlığı, ARFI, elastografi

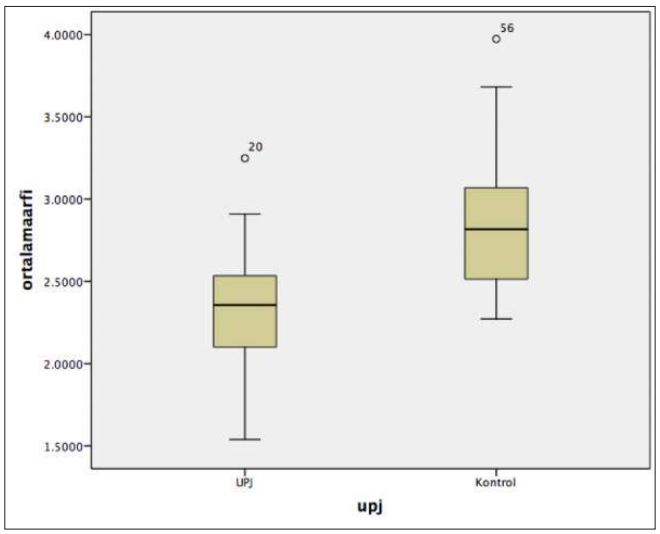

Resim 1.

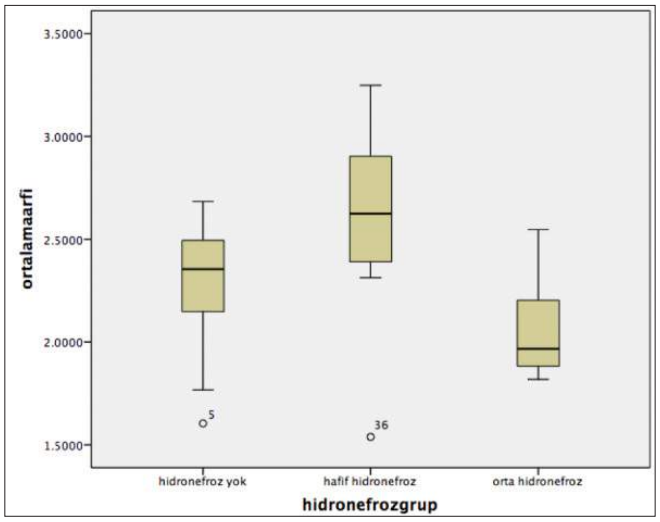

Resim 2.

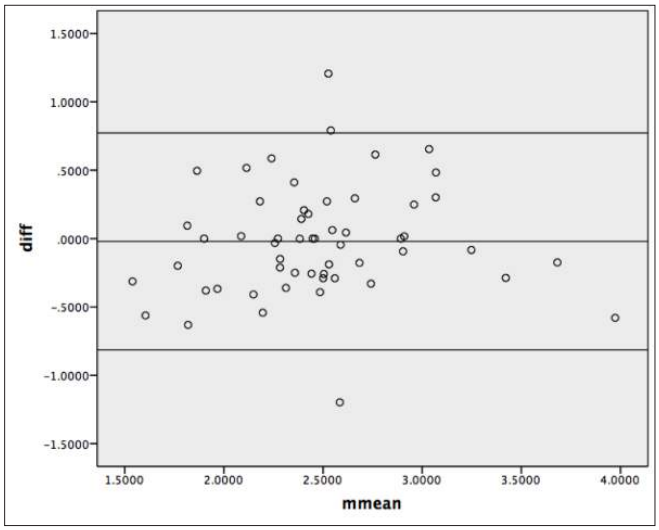

Resim 3.

Toraks Radyolojisi

SS-70

AKUT PULMONER EMBOLİDE BİR TANI ARACI OLARAK KANTİTATİF BİLGİSAYARLI TOMOGRAFİ

İkram Eda Duman[1], Nuri Çagatay Çimşit[1], Canan Çimşit[1]

[1]Marmara Üniversitesi

Amaç: Akut pulmoner emboli için tanısal parankimal bulguları olmayan akut pulmoner emboli olgularında parankimal dansite değişiklerini tanımlamada kantitatif bilgisayarlı tomografi analizlerinin fonksiyonunun belirlenmesi, pulmoner embolisi olan ve olmayan olgularda multidedektör bilgisayarlı tomografi görüntülerinin 3D volümetrik değerlendirme ile akciğer parankim dansitelerinin haritalanması, değişikliklerin karşılaştırılması ve dansite haritalama ile pulmoner emboli için olası eşik değerin belirlenmesi

Materyal-metot: Pulmoner emboli şüphesi ile bilgisayarlı tomografi pulmoner anjiografi (BTPA) çekilen 150 hasta çalışmaya dahil edildi. Pediatrik olgular, yeni geçirilmiş toraks travması ve cerrahisi olan olgular, sigara içme öyküsü olan olgular, BT'de emboliye bağlı olabilecek parankimal dansite değişiklerini etkileyecek, kitle, atelektazi, effüzyon gibi patolojileri olan olgular çalışmadan çıkarılarak 34 hasta değerlendirildi. Emboli varlığı ve dağılımı BTPA ile değerlendirildi. Akciğer parankim dansiteleri, komputarize volumetrik anatomik segmentasyonu kullanan yazılım uygulaması (syngo.CT, Pulmo3D, Siemens, Erlangen) ile hesaplandı. Her hastada her iki akciğerlerin ortalama akciğer dansiteleri (MLD: Mean Lung Density) otomatik olarak hesaplandı. Bütün zonların parankimal dansite dağılımları -300 ile -950 HU arasında 50 HU arttırılarak yapılan subgruplara bölünerek yüzde olarak hesaplandı. Her bir subgrup yüzde dağılım değerleri (PDV: Percentage Distribution Value) elde edildi. MLD değerleri ve PDV_s emboli varlığı ve yokluğu göz önünde bulundurularak karşılaştırıldı, bu değerlerde emboli varlığında olan değişiklikler hesaplandı.

Sonuç: 34 hastanın 23' ünde(%67.6) BTPA'da lobar ve segmenter anatomiye göre toplam 120 pulmoner arter dalında emboli saptandı. Total MLD, sol MLD ve sağ MLD değerlerinde emboli pozitif ve negatif gruplar arasında istatistiksel anlamlı olarak farklı bulundu ($p< 0,006$, $p< 0,009$, $p< 0,014$). PDV_S, her iki akciğerdeki zonlar sırası ile gruplar arasında karşılaştırıldığında, emboli pozitif ve emboli negatif grup arasında sol üst zon ve sağ alt zon hariç istatistiksel olarak anlamlı farklı bulundu ($p<0,05$). Pulmoner emboli segmenter ve lober anatomiye göre belirlenen lober ve segmenter dallarda varsa, ilişkili zonun (Sağ orta zon, sağ alt zon, sol üst zon, sol orta zon, sol alt

zon) PDV_S 'si pulmoner emboli olmayan gruba göre, sağ üst zon hariç istatistiksel olarak anlamlı düşük değerlerde bulundu. Pulmoner emboli olan grupta, emboli olan dallarla ilişkili zonlarda, emboli olmayan gruba göre anlamlı dansite farklılığı bulunan sağ orta zon, sağ alt zon, sol üst zon, sol orta zon, sol alt zon için eşik değerler sırası ile <-850 HU, <-800 HU, <-850 HU, < -850 HU, < -800 HU olarak hesaplandı.

Sonuç: Akut pulmoner emboli olgularında, parankimal dansite değişikliklerini tanımlamak için kantitatif bilgisayarlı tomografi (KBT) kullanımı özellikle emboli kliniği olan, emboli için tanısal parankimal bulguları olmayan, değerlendirmesi zor segmenter ve subsegmenter pulmoner arterlerde embolisi bulunan olgularda umut vericidir. Pulmoner emboli varlığını belirlemede optimal eşik değer tüm akciğer için uygulanamasa da, her iki akciğer zonları için hesaplanabilmiştir. Bu ön çalışmanın sonuçları KBT'nin BTPA'ya ek fayda sağlayabileceğini göstermektedir. KBT'nin potansiyel kullanım alanlarının araştırılması için ileri çalışmalar önerilmektedir.

Anahtar Kelimeler: pulmoner emboli, kantitatif BT, dansite haritalama, BTPA

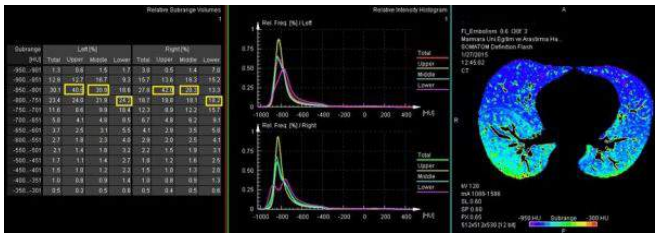

Resim 1.

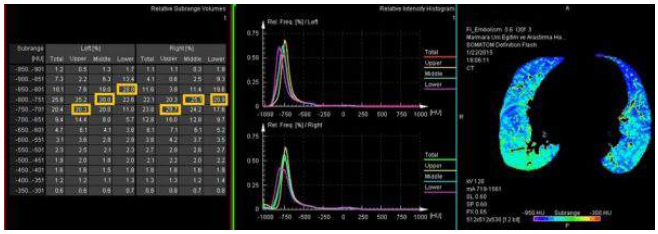

Resim 2.

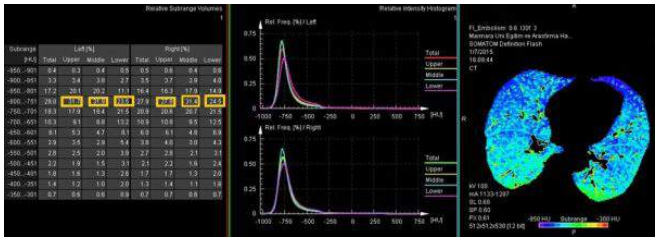

Resim 3.

Toraks Radyolojisi

SS-71

THE ROLE OF DIFFUSION-WEIGHTED MR IMAGING IN DETECTING MALIGNANT AND BENIGN PLEURAL THICKENING IN ASBESTOS-RELATED PLEURAL DISEASES

Mustafa Koç[1], Ahmet Kürşad Poyraz[1]

[1]Firat University, Medical Faculty, Department of Radiology

Background/aim: The aim of this comparative study was to evaluate if it is possible to differentiate between diffuse malignant and benign pleural thickening and to determine the role of diffusion weighted magnetic resonance imaging (dMRI) in asbestos-related pleural diseases.

Materials and methods: This study included 62 patients. Thirty-two had a benign form of the disease and 30 had malignant pleural mesothelioma (MPM). The patient files and records belonging to ones who underwent dMRI on a 1.5 T MR system between May 2014 and June 2015 in our clinic were examined retrospectively. The dMRI was done with b values of 0, 500, and 1000 s/mm^2. The apparent diffusion coefficient (ADC) maps were generated and mean ADC values were measured from pleural thickenings.

Results: Appropriate ADC maps were obtained in 62 patients. The mean ADC values were $1.95 \pm 0.08 \times 10^{-3}$ s/mm^2 and $0.84 \pm 0.05 \times 10^{-3}$ s/mm^2 in benign pleural disease and MPM, respectively. The mean ADC value of the MPM was significantly lower than that of benign pleural thickening ($P < 0.05$).

Conclusion: Our findings suggest that the dMRI and ADC measurement can be a useful tool in the differential diagnosis of benign and malignant pleural thickening in asbestos-related pleural diseases. dMRI may help to early detection of MPM with asbestos-related pleural diseases.

Anahtar Kelimeler: Diffusion-weighted imaging, ADC measurement, Pleura, Asbestosis

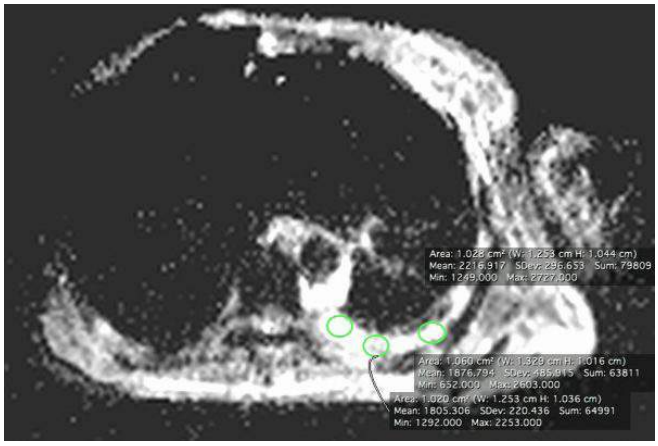

Resim 1.

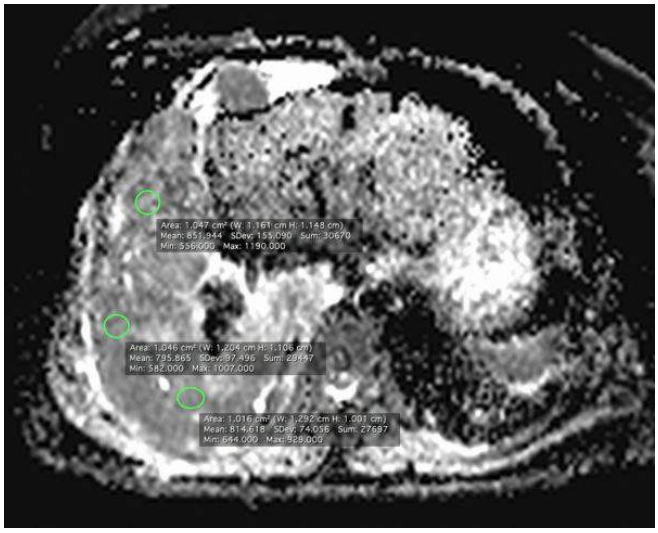

Resim 2.

Baş-Boyun Radyolojisi

SS-72

SEMİSİRKÜLER KANALLARIN DEĞERLENDİRİLMESİNDE VOKSEL BOYUTLARI VE KESİT KALINLIĞININ ETKİSİ: CONE BEAM BT VE MULTİSLİCE BT KARŞILAŞTIRILMASI

Kaan Orhan[1], Nihal Yetimoğlu Özdil[1], Umut Seki[1], Tuğrul Örmeci[2]

[1]Ankara Üniversitesi Diş Hekimliği Fakültesi Ağız, Diş ve Çene Radyoloji Anabilim Dalı
[2]Medipol Üniversitesi Radyoloji Anabilim Dalı

Amaç: Temporal kemiğin anatomik oluşumlarının ve varyasyonlarının cerrahi öncesi değerlendirilmesi ciddi komplikasyonların engellenmesi için önemlidir. Temporal kemik büyüklükleri 1mm'nin altına düşebilen çok küçük yapıları içerir. Bu yapılardan biri olan semisirküler kanallar her iki utrikulustan başlayıp gene utrikulusta sonlanırlar ve her biri petröz piramid ekseninde diğerine dik olacak şekilde yerleşmiştir. Bu üç kanal süperior, posterior ve lateral(horizontal) olarak adlandırılır. Bu yapıların yerleşimleri iki boyutlu konvansiyonel görüntülerde ayırd edilmelerini güçleştirir. 3 Boyutlu görüntüleme yöntemlerinden BT ilk tercih edilen teknik olsa da, ancak temporal kemikve çevresini son yıllarda düşük radyasyon oranı, submilimetrik çözünürlükte, BT'den daha düşük kesit kalınlığı ve isotropik voksel ile multi-planar görüntü imkanı sunan nispeten yeni bir görüntüleme teknolojisi olan Cone Beam CT (CBCT) tekniği kullanılmaya başlanmıştır. Bu çalışmada, CBCT ve Multislice BT'yi birbiri ile semisirküler anatomi ve morfometrisinin değişik voksel çözünürlüklerinin ve kesit kalınlıklarının in-vitro olarak karşılaştırılması amaçlanmıştır.

Materyal ve metot: Bu çalışmada 20 kuru kafa kullanılmıştır. 40 temporal kemiğin petroz bölümü CBCT (Planmeca Promax 3D) ve 256 kesitlik multikesit komputerize tomografi (Philips Brilliance iCT) ile taranmıştır. Konik ışınlı komputerize tomografi görüntüleri, 4 farklı izotropik voksel boyutunda (voksel boyutları 0.100 mm^3, 0.150 mm^3, 0.200 mm^3, 0,400 mm^3) ve değişken kesit kalınlıklarında (0.10 mm, 0,15mm, 0,20mm, 0,40mm, 1mm, 2mm) elde edilmiştir. Multislice BT alınan görüntüler izotropik vokselde (0.67 mm^3) ve izotropik olmayan voksellerde değişken kesit kalınlıklarında (0.625 mm, 1mm and 1.5 mm) elde edilmiştir. Semisirküler kanallarının, genişlik, uzunluk, internal genişlik/uzunluklarının ölçümleri yapılmıştır. Ayrıca posterior, superior ve lateral semisirküler kanalların açıları hesaplanmıştır. Superior semisirküler kanallarının bütün voksel boyutlarında ve kesit kalınlıklarında, pnömatizasyon ve dehisens varlığı da değerlendirilmiştir (Resim 1-3). Dehisensin tespit edildiği temporal kemiklerde, mikroskop altında kuru kafaya diseksiyon uygulanarak dehisens kesin olarak konulmuştur. Her görüntü setinde, gözlemci içi ve gözlemciler arası uyum Kappa testi uygulanmıştır. Grupların korelasyonu için t-test kullanılmıştır ($p<0.05$).

Bulgular: Superior semisirküler kanallar, posterior semisirküler kanallardan kısmen daha geniş bulunmuştur. Yükseklikleri de aynı şekilde belirgin bir fark olmaksızın daha fazla bulunmuştur ($p>0.05$). Superior semisirküler kanallarının tavan yüksekliğinde yönlere göre (sağ-sol) belirgin bir istatistiksel fark bulunmamıştır ($p>0.05$). Ancak voksel boyutlarına bağlı olarak superior ve lateral semisirküler yüksekliklerinde belirgin istatiksiel fark bulunmuştur ($p<0.05$). Semisirküler kanallarının açıları arasında belirgin bir fark gözlenmemiştir ($p>0.05$). Voksel boyutlarına bağlı olarak superior semisirküler kanallarında dehisens varlığının teşhis edilmesinde fark gözlenmiştir ($p<0.05$).

Sonuç: Semisirküler kanallarının anatomik yapılarını değerlendirilmesinde 0.400 mm^3 ve 1 mm kesit kalınlığı "cut off" noktası olarak görilmüştür. Bu voksel sonrasında yapılan ölçüm ve değerlendirmelerde gözlemci farklılığı oluştuğu gözlenmiştir. CBCT temporal ve orta kulak patolojilerinin teşhisinde uygun bir yöntemdir, yumuşak doku görüntülemesi bu yöntemin en büyük eksikliğidir.

Anahtar Kelimeler: CBCT, Multislice BT, semisrküler kanal, voksel boyutu, kesit kalınlığı, anatomi

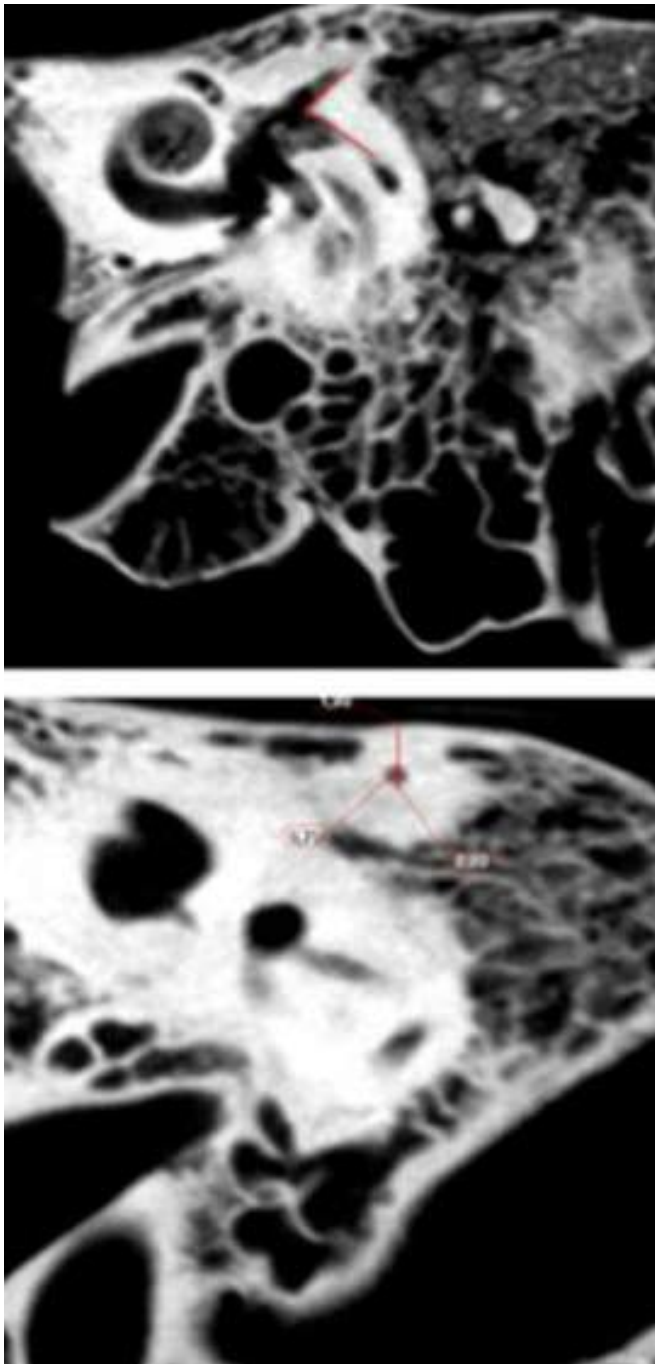

Resim 1.

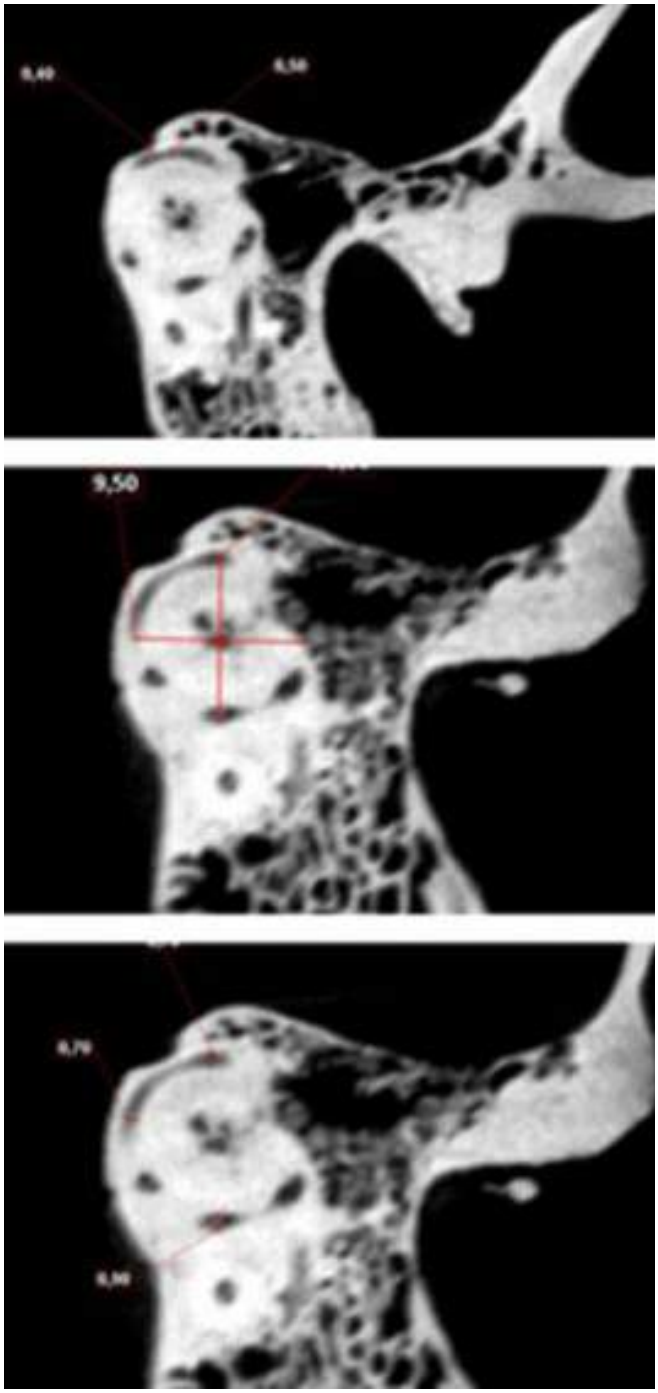

Resim 2.

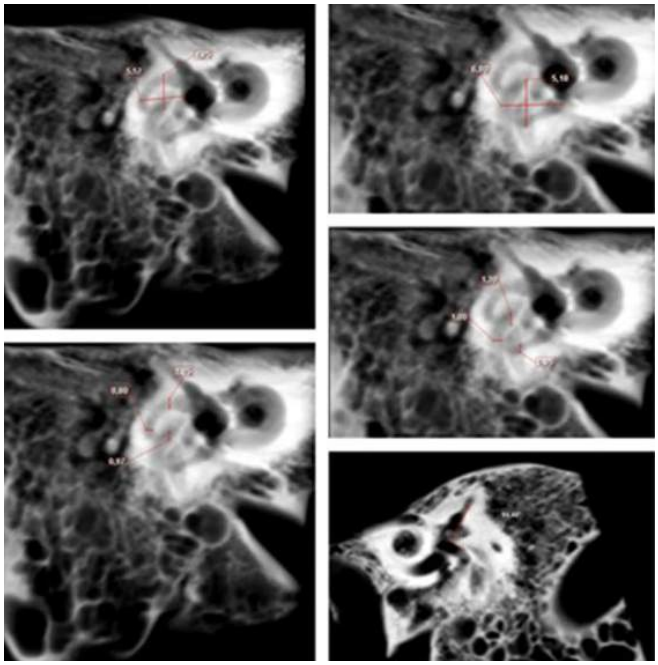

Resim 3.

Kardiyovasküler Görüntüleme

SS-73

SİSTEMİK SKLEROZLU HASTALARDA KARİYAK MR'DAKİ GEÇ KONTRASTLANMA İLE KLİNİK PARAMETRELER ARASINDAKİ İLİŞKİNİN DEĞERLENDİRİLMESİ

Mustafa Mahmut Barış[1], Merih Birlik[2], Gökçe Kenar[2], Naciye Sinem Gezer[1]

[1]Dokuz Eylül Üniversitesi, Radyoloji Anabilim Dalı
[2]Dokuz Eylül Üniversitesi, Romatoloji Anabilim Dalı

Giriş: Sistemik sklerozda(SS) kardiyak tutulum, klinik bir bulgu olarak ortaya çıktığında hastalık prognozunu etkilemektedir (1). Kardiyak MR sensitivitesi yüksek, doğru ve güncel bir uygulama olarak kardiyak yapıları ve fonksiyonu non invaziv bir şekilde değerlendirebilmektedir (1,2).

SS'da şiddetli cilt tutulumu ile organ bazlı komplikasyonlar arasında ilişki mevcuttur (3). Modifiye Rodnan cilt skoru (MRCS) SS'da cilt tutulumu şiddetini değerlendirmek için kullanılan bir skorlama yöntemidir(1,2)

Bu çalışmanın amacı sistemik sklerozu olan hastalarda kardiyak MR incelemesinde geç konrastlanma (GK) prevalansının değerlendirilmesi ve kardiyak MR bulgularının klinik parametreler ve MRCS ile karşılaştırılmasıdır.

Materyal ve Metod: The American College of Rheumatology ve/veya LeRoy's klasifikasyon kriterlerine göre SS tanısı konan 27 hasta bu çalışmaya dahil edilmiştir. Geç kontrastlanma kardiyak MR tetkiki tüm hastalarda mevcuttur. Hastaların MRCS sonuçları, antikor sonuçları ve hastalık süreleri ile kardiyak MR sonuçları olası ilişki açısından değerlendirilmiştir. İstatistiksel değerlendirme için SPSS 15 yazılımı kullanılmıştır.

Bulgular: 27 hastanın 11'inde (%40) myokardiyal geç kontrrastlanma saptanmıştır (Resim 1). Hastaların klinik özellikleri ve MR bulguları Tablo 1'de özetlenmiştir. Genel grup ile diffüz ve sınırlı hastalık subgrupları dahilinde MRCS ile GK arasında istatistiksel olarak anlamlı ilişki saptanmamıştır (p =0,716, p=0,711, p=0,124). Benzer şekilde GK ile hastalık tipi (diffüz/sınırlı) (p=0,264), anti-sentromer antikor pozitifliği (p=0,273) ve hastalık süresi (p=0,804) arasında

da ilişki gösterilememiştir. Ancak GK ile antiscl-70 antikoru arasında istatistiksel olarak anlamlı düzeyde zıt ilişki saptanmıştır (p<0,05). Hastaların antiscl-70 antikor pozitifliği ve GK varlığına göre dağılımları Tablo 2 de gösterilmiştir.

Sonuç: Bu çalışma ile MRCS ile ya da antiscl-70 dışındaki diğer klinik parametreler ile myokardial GK arasında ilişki bulunmadığı gösterilmiştir. Bizim çalışmamızda antiscl-70 ile GK arasında zıt ilişki saptanmasına ragmen literatürde istatistiksel olarak anlamlı bir ilişki olmadığını belirten başka bir çalışma (2) da mevcuttur. Konunun aydınlatılması için daha geniş seriler ile ileri çalışmaların planlanması yararlı olacaktır.

Anahtar Kelimeler: Kardiyak MR, geç kontrastlanma, sistemik skleroz, cilt skoru

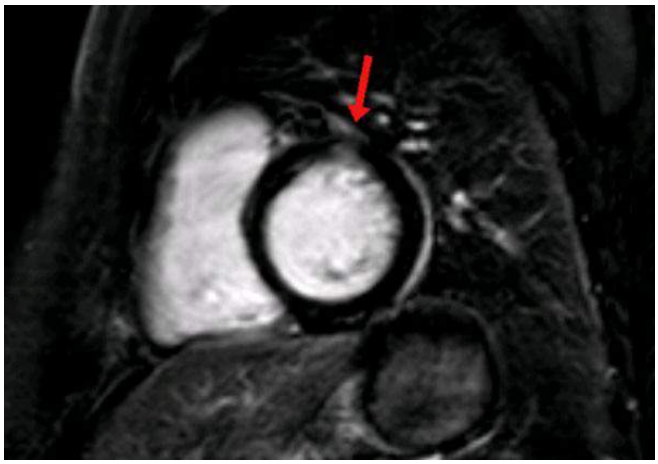

Resim 1.

Tablo 1. Hasta popülasyonunun klinik özellikleri ve MR bulguları

E/K, sayı	4/23
Ortalama yaş(yıl)	56
Sınırlı/diffüz SS, sayı	11/16
Antisentromer antikor, sayı(%)	4(14)
Antiscl-70 antikor, sayı(%)	15(55)
ANA antikor, sayı(%)	26(96)
Ortalama hastalık süresi non Raynoud's (yıl)	10
Ortalama hastalık süresi Raynoud's (yıl)	13
Ortalama MRCS	9
Kardiyak MR da geç kontrastlanma, sayı(%)	11(40)

Tabld 2.

		Antiscl-70 antikor	Antiscl-70 antikor	Toplam
		Negatif	Pozitif	
Geç kontrastlanma	yok	4	12	16
Geç kontrastlanma	var	8	3	11
Toplam		12	15	27

Abdominal Radyoloji

SS-74

İLEUSTA BİLGİSAYARLI TOMOGRAFİNİN ROLÜ: İNTESTİNAL DUVAR ÖZELLİKLERİ ETYOLOJİYİ BELİRLEYEBİLİR Mİ?

Sevcan Türk[1], Ezgi Güler[1], Mustafa Harman[1], Ahmet Sever[1], Nevra Elmas[1]

[1]Ege Üniversitesi Tıp Fakültesi Radyoloji Anabilim Dalı

Amaç: Mekanik barsak obstrüksiyonu benign ya da malign nedenlerle intestinal pasajın engellenmesi sonucu gelişip tedavi edilmediği takdirde ölümle sonuçlanabilir. Tedavi tanıya göre değişkenlik göstereceğinden etyolojiyi belirlemek son derece önemlidir. Bu çalışmada ileus tanısı almış hastalarda obstrüksiyonun yeri, tutulan segmentte duvar kalınlığı, tutulan segment uzunluğu gibi kriterler kullanılarak bu etkenlerin etyolojiyi belirlemede ve ayırıcı tanıdaki rollerinin araştırılması amaçlanmaktadır.

Gereç Ve Yöntemler: Ocak 2015-Aralık 2015 tarihleri arasında hastanemizde elde olunan, erişkin hastalara ait tüm abdomen BT görüntüleri taranmıştır. 221 (137 erkek, 84 kadın) olguda mekanik barsak obstrüksiyonuna sekonder ileus veya paralitik ileus tespit edilmiş olup ileusu olan 44 olguda intestinal anslarda duvar kalınlaşması saptanmıştır. Duvar kalınlaşması olan hastalarda etyoloji (iskemi, inflamatuar barsak hastalığı, neoplazi, brid, enfeksiyon, herniasyon, ekstrensek bası gibi), tutulan segmentte duvar kalınlık miktarı, tutulan segment yeri ve uzunluğu, ince barsak feçes işareti olup olmaması, eşlik eden lenf nodu, asit, mezenterik inflamasyon varlığı araştırılmıştır. Duvar kalınlaşması gösteren barsak segmentlerinde etyolojiye göre kontrastlanma farklılığını araştırmak amacıyla arteriyel ve portal venöz faz görüntülerde tutulan segment duvarına ROI (region of interest) yerleştirilerek ölçümler yapılmıştır. Etyolojiye göre değişkenlerin karşılaştırılması Mann-Whitney U ve Kruskal-Wallis testleri kullanılarak yapılmıştır.

Bulgular: Mekanik barsak obstrüksiyonu ve intestinal duvar kalınlaşması olan olguların etyolojisinde 15'inde (%34) neoplazi, 8'inde (%18) enfeksiyon, 7'sinde (%16) inflamatuar barsak hastalığı, 5'inde (%11) iskemi saptandı. Tutulan segment uzunluğu ve duvar kalınlığı göz önünde bulundurulduğunda inflamatuar barsak hastalığı ile neoplazi gruplarının karşılaştırılmasında segment uzunluğunun (p=0.009); enfeksiyon ve neoplazi gruplarının karşılaştırılmasında ise duvar kalınlığının anlamlı olduğu saptandı (p=0.009). Neoplazi ve iskemi gruplarının karşılaştırılmasında ise hem duvar kalınlığı (p=0.018) hem de segment uzunluğu istatistiksel olarak anlamlı bulundu (p=0.033). Arteriyel ve portal venöz fazlarda ölçülen duvar kontrastlanmasında etyolojiye göre karşılaştırıldığında istatistiksel olarak anlamlı fark saptanmadı.

Sonuç: Mekanik barsak obstrüksiyonunun etyolojisinin değerlendirilmesinde barsak duvar kalınlığındaki artış miktarı ve tutulan segment uzunluğu ayırıcı tanıda anlamlı veri sağlarken; eşlik eden lenf nodu varlığı ve miktarı, asit, mezenterik inflamasyon ve ince barsak feçes işareti varlığı etyolojiyi belirlemede non-spesifiktir.

Anahtar Kelimeler: mekanik intestinal obstrüksiyon, ileus

Resim1. Crohn hastalığı nedeniyle takipli 35 yaşındaki erkek hastanın aksiyel BT görüntüsünde, terminal ileumda diffüz duvar kalınlaşması ve proksimalindeki barsak segmentlerinde ileus bulguları izlenmiştir. Mezenterik inflamasyon, büyümüş lenf nodları ve asit tabloya eşlik etmektedir.

Resim2. 49 yaşında erkek hastanın aksiyel BT görüntüsünde distal ileumda yaklaşık 40 cm uzunluğundaki segmentte diffüz duvar kalınlaşması ve asit izlenmiş olup ince barsak feçes işareti mevcuttur. Hastanın takibinde ileus ve duvar kalınlaşmasının etyolojisinde iskemi saptanmıştır.

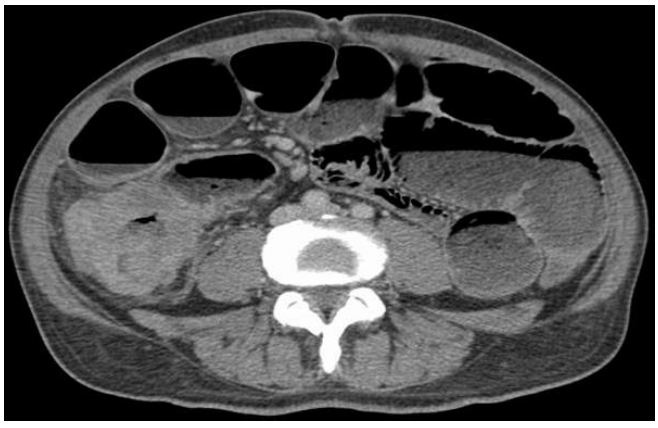

Resim3. 63 yaşında erkek hastanın aksiyel BT görüntüsünde, çekumda yaklaşık 10 cm'lik segmente anüler duvar kalınlaşmasına yol açan kitle ve proksimalinde ileus izlenmiştir.

Girişimsel Radyoloji

SS-75

SİROZA SEKONDER GELİŞEN HİPERSPLENİZMDE PARSİYEL SPLENİK ARTER EMBOLİZASYONU (PSAE): ÇUKUROVA ÜNİVERSİTESİ DENEYİMİ VE UZUN DÖNEM SONUÇLARI

Hüseyin Tuğsan Ballı[1], Hüseyin Erol Aksungur[1], Erol Akgül[1], Hasan Bilen Onan[1], Hikmet Akkız[2], Yusuf Can[1]

[1]Çukurova Üniversitesi Tıp Fakültesi Balcalı Hastanesi Radyoloji Anabilim Dalı
[2]Çukurova Üniversitesi Tıp Fakültesi Gastroenteroloji Anabilim Dalı

Amaç: Hipersplenizm, sirotik hastalarda portal hipertansiyon sonucu gelişen ve dalağın artmış aktivitesine bağlı olarak splenomegali ile birlikte trombositopeni ve lökositopeni tablosu ile tariflenen durumdur. PSAE, hastalarda çeşitli nedenlerden dolayı splenektomi yapılamıyorsa splenektominin alternatifi olarak hipersplenizm tablosunun tedavisi için tanımlanmıştır. Bu çalışmanın amacı hipersplenizm gelişen sirotik hastalarda PSAE'nun trombosit ve lökosit sayısı üzerine olan etkisini ve işlemin güvenilirliğini sunmaktır.

Gereç ve Yöntem: Şubat 2012- Mayıs 2016 tarihleri arasında departmanımızda, siroza sekonder hipersplenizm gelişen 24 hastaya PSAE'nu yapıldı. Hastaların işlem öncesi ve sonrasında 2. Hafta, 1., 3. Ay ve sonrasında 3 ay aralıklarla periferik kan örneklemesi yapılarak işlemin etkinliği değerlendirildi. Ayrıca erken ve geç dönem oluşabilecek komplikasyonlar açısından hastaların takipleri yapıldı.

Bulgular: İşlemlerin teknik başarısı %100 idi ve erken dönemde işlem ilişkili komplikasyon hiçbir hastada gözlenmedi. 1 hasta işlem sonrası 2. hafta, 1 hasta ise 1. ay hepatik yetmezliğe sekonder exitus oldu. Hastaların büyük çoğunluğunda 2. haftada en yüksek olmak üzere tüm vakalarda trombosit ve lökosit sayılarında düzelme görüldü. Uzun dönem takiplerinde bu düzelmenin bazal seviyeye yaklaştığı ancak hiçbir hastada bazal seviyeye kadar düşmediği izlendi. Komplikasyon açısından 2 hastada işlem sonrası 1 yıl içerisinde portal ven trombozu görüldü.

Sonuç: PSAE'nu siroza sekonder gelişen hipersplenizmin tedavisinde, kendi tecrübemiz ve literature göre etkin ve güvenilir bir yöntem olup erken ve geç dönem olası komplikasyonların bilinmesi ve hastaların klinik takiplerinin buna göre yapılması önemlidir.

Anahtar Kelimeler: siroz, hipersplenizm, parsiyel splenik arter embolizasyonu

Genitoüriner Sistem Radyolojisi

SS-76

PROSTAT FÜZYON BİYOPSİNİN ETKİNLİĞİ VE KULLANIM ALANLARININ TARTIŞILMASI; İLK DENEYİMİMİZ

Rüştü Türkay[1], Ercan İnci[1], Figen Palabıyık[1], Sema Aksoy[1], Volkan Tuğcu[2]

[1]Bakırköy Dr. Sadi Konuk Eğitim ve Araştırma Hastanesi Radyoloji Kliniği
[2]Bakırköy Dr. Sadi Konuk Eğitim ve Araştırma Hastanesi Üroloji Kliniği

Giriş: Prostat görüntülemede özellikle multiparametrik prostat MR'da meydana gelen gelişmeler uzun süre kör biyopsiye mecbur kalmış bu organda yeni bir ufuk açmıştır. MR görüntülemeyle tespit edilen şüpheli lezyonlara MR-US füzyon cihazlarıyla biyopsi yapılabilir olmuştur. Bu çalışmamızda MR-US füzyon yöntemini kullanarak yaptığımız ilk 10 hastalık deneyimimizi paylaşmak ve bu yeni yöntemin kullanım alanlarını tartışmayı amaçladık.

Materyel-Metod: PSA yüksekliği nedeniyle üroloji polikliniğinden yönlendirilen 10 vaka çalışmaya dahil edildi. Tüm vakaların 3T MR da multiparametrik prostat MR görüntülemesi yapıldı ve lezyonlar PIRADS versiyon 2 ye göre skorlandı. 10 hastanın 4'ünün önceden standart biyopsi yapılmış olup malignite bulgusuna rastlanmamıştı. 6 hastada ise daha önce biyopsi yapılmamıştı. Lezyonlar PIRADS sınıf-

lamasına göre 1 vakada skor 3, 6 vakada skor 4 ve 3 vakada ise skor 5 olarak sınıflandı. Ölçülen lezyonların en geniş çapları 4-25mm arasındaydı. Önceden biyopsisi olan vakalardan sadece MR 'da şüphelenilen lezyona yönelik biyopsi yapıldı diğer vakalardan ise kuşkulu lezyon biyopsisinden sonar standart 12 kadran biyopsi tamamlandı. Patoloji sonuçlarında 10 vakanın 1 'inde benign prostat dokusu gelirken diğer vakalarda postat kanseri yakalandı (2 hastada Gleason 3+3, 6 hastada Gleason 3+4 ve 1 hastada Gleason 4+3).

Tartışma: Günümüze kadar çok çeşitli körleme biyopsi ile yakalanmaya çalışılan prostat kanseri vakaları son teknolojik gelişmelerle lezyonlar görünür hale gelmiş olup daha doğru tanı konma imkanı oluşmuştur. Bu işlemde kritik öneme sahip birkaç nokta vardır. Öncelikle optimum şartlarda multiparametrik MR görüntüleme yapılabilmelidir ki lezyon varlığı ortaya konulabilsin. Daha sonar doğru bir MR-US füzyon platformunda prostat ve lezyon segmentasyonu hassas bir şekilde gerçekleştirilmelidir. Ancak bu kritik basamaklar gerçekleştikten sonra bu işlemin başarlı sonuçlar verebileceği bilinmelidir. Diğer yandan MR görüntüleme klinik olarak anlamlı tümör tespitinde oldukça duyarlıyken klinik anlamsız tümörleri görmemektedir. Bu konu da başka bir tartışma konusudur literatürde ancak son çalışmalar ortaya koymaktadırki klinik olarak anlamsız tümörler yakalanmak istenmemektedir. Bu da MR 'ın önemisi daha çok arttırmaktadır. Ayrıca hastalarda standart biyopsiyle yakalanan ve hasta yönetimine yön veren tümör Gleason skoru gerçek skoru ne kadar yansıttığı da tartışmalıdır. Füzyon biyopsiyle Literatürde hastaların Gleasn skorlarında yükselme olduğu ortaya konmuştur.

Sonuç: MR-US füzyon biyopsi sadece tanı alamamış hastalarda tanı konmasına katkı sağlamakla kalmayıp ayrıca standart biyopsiye göre daha doğru Gleason skoru vererek hastaların erken zamanda daha doğru teddavi almalarına katkı vermektedir. Diğer yandan multiparametrik MR ' daki gelişmelere parallel olarak gelecekte de daha az sayıda biyopsi materyeli alınmasına da imkan tanıyabilir.

Anahtar Kelimeler: MR-US füzyon biyopsi, multiparametrik prostat MR

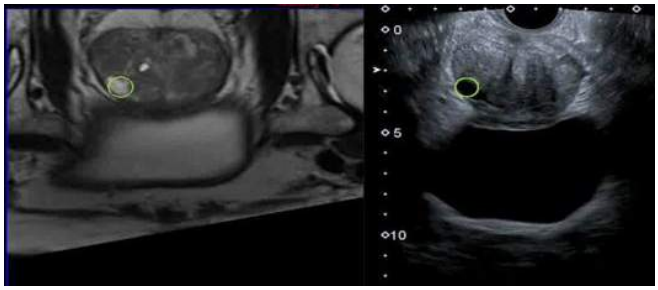

Resim 1.

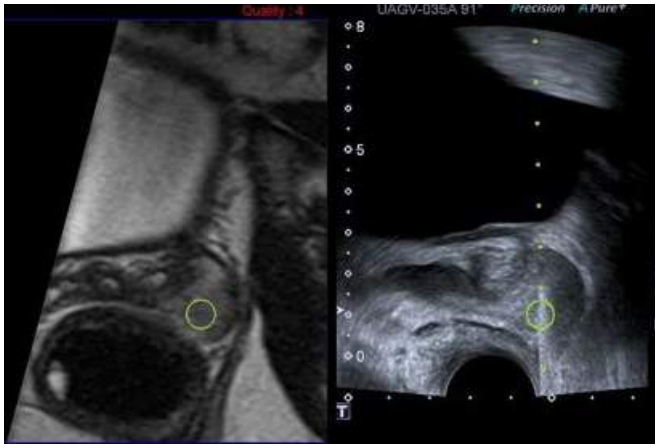

REsim 2.

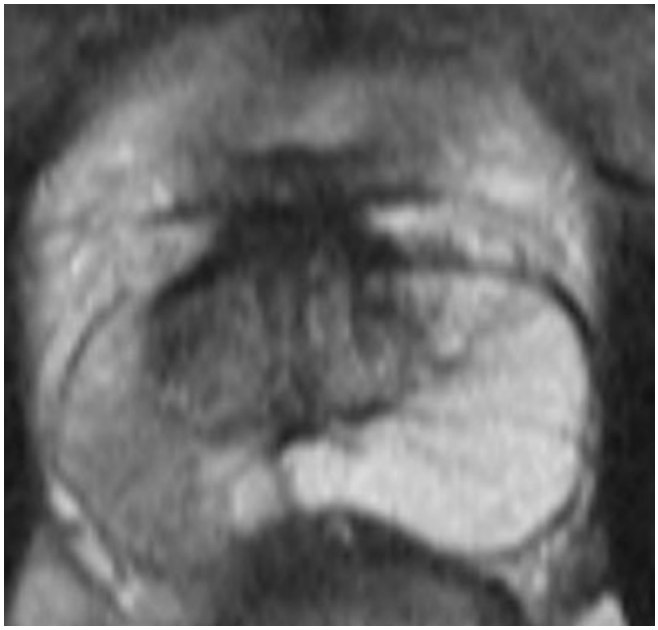

Resim 3.

Baş-Boyun Radyolojisi

SS-77

PAPİLLER TİROİD KANSERİNDE YÜKSEK DİRENÇLİ KAN AKIMI; KLİNİK KULLANIM İÇİN GÖRÜNTÜLEME ÇALIŞMASI

Ahmet Aslan[1], Ercan Ayaz[2], Seda Sancak[3], Mine Aslan[1], İbrahim İnan[2], Sıdıka Şeyma Özkanlı[4], Orhan Alimoğlu[5], Murat Acar[2]

[1]Ümraniye Eğitim ve Araştırma Hastanesi, Radyoloji Kliniği
[2]İstanbul Medeniyet Üniversitesi, Radyoloji Anabilim Dalı
[3]Fatih Sultan Mehmet Eğitim ve Araştırma Hastanesi, Endokrin ve Metabolizma Kliniği
[4]İstanbul Medeniyet Üniversitesi, Patoloji Anabilim Dalı
[5]İstanbul Medeniyet Üniversitesi, Genel Cerrahi Anabilim Dalı

Amaç: Papiller tiroid kanserlerinin fibrotik içeriğinin olduğu düşünülmektedir. Bu içeriğin tumor içindeki vasküler yapılarda oluşturacağı darlık ve oklüzyonların akımda yaratacağı değişiklikler, spektral duplex Doppler ultrasonografi (DDUS) ile gösterilebilir. Biz bu çalışmada, papiller tiroid kanseri ve benign tiroid nodüllerinin vaskülarizasyon parametrelerini inceleyerek bu ikisinin ayrımında optimal eşik değerleri bulmayı amaçladık.

Metod: Tiroidektomi planlanan hastalara klinik bulgularından haberdar olmayan bir radyolog tarafından Ultrasonografi (US) ve DDUS uygulandı. Ultrasonografide tespit edilen tüm nodüllerin içindeki vasküler yapılardan Maksimum hız (cm/sn) (Vmax), minimum hız (cm/sn) (Vmin), sistol diastol oranı (S/D), pulsatilite indeksi (PI) ve rezistif indeks (RI) değerleri ölçüldü. İstatistiksel analiz için tiroid nodülleri; histopatolojik bulgularına göre benign tiroid nodülleri ve papiller tiroid kanseri olarak ikiye ayrıldı ve ortalama değerleri karşılaştırıldı. İstatiksel olarak anlamlı parametreler daha sonra ROC eğri analizi ile değerlendirildi ve papiller tiroid kanserini belirlemede eşik değer Youden indeksine gore seçildi.

Bulgular: 86 hastanın (69 (%80.2) kadın ve 17 (%19.8) erkek) (ort. yaş 44.72 ± 12.8 (yaş aralığı 9 – 70)) çalışmaya dahil edildi. Histopatolojik olarak 30 nodüle papiller tiroid kanseri ve 110 nodüle benign tiroid nodülü tanısı kondu. Vmin, S/D, PI ve RI farkları istatistiksel anlamlı bulundu (< 0.001, < 0.001, 0.001, ve < 0.001 sırasıyla). Eşik değeri, sensitivite, spesifite, pozitif ve negatif prediktif değerler ve accuracy (etkinlik) değerleri tabloda verilmiştir.

Sonuçlar: DDUS, papiller tiroid kanserindeki yüksek dirençli akımı kolaylıkla göstermektedir ve klinik uygulamada papiller tiroid kanserinin benign nodüllerden ayrımında kullanılabilir.

Anahtar Kelimeler: Papiller tiroid kanseri, tiroid nodülü, DDUS,

Tablo 1. Vmin, S/D, RI ve PI için optimal eşik değeri

	Vmin	S/D	PI	RI
Eğri altı alanı (EAA) (%95 GA(güven aralığı))	0.719 (0.636 - 0.792)	0.732 (0.659 - 0.804)	0.724 (0.641 - 0.796)	0.738 (0.656 - 0.809)
P değeri	< 0.0001	< 0.0001	0.0001	< 0.0001
Criterion (değerleme ölçütü)	≤13.3	> 3.11	> 0.92	> 0.68
Duyarlılık (%95 GA)	85.19 (66.3 - 95.8)	59.26 (38.8 – 77.6)	81.48 (61.9 - 93.7)	55.56 (35.3 - 74.5)
Özgüllük (%95 GA)	55.45 (45.7 - 64.9)	82.73 (74.3 - 89.3)	55.45 45.7 - 64.9)	82.73 (74.3 - 89.3)
Pozitif Prediktif Değer (PPD) (%95 GA)	65.66 (56.75 - 73.62)	77.43 (66.89 - 85.35)	64.65 (55.98 - 72.45)	76.28 (65.35 - 84.58)
Negatif Prediktif Değer (NPD) (%95 GA)	78.92 (67.23 - 87.39)	67.00 (58.30 - 74.67)	74.96 (64.02 - 83.43)	65.05 (56.43 - 72.79)
Etkinlik (%)	70.32	70.995	68.465	69.145

Tablo 2. Papiller tiroid kanseri, noneoplastik nodül ve folliküler adenomların boyut ve lokasyonları

	Boyut (mm)	Sol lob	Isthmus	Sağ lob
Papiller Kanser	19.01 ± 11.32	11 (36.7%)	3 (10%)	16 (53.3%)
Nonneoplastik nodül	26.85 ± 13.05	43 (45.3%)	1 (1.1%)	51 (53.7%)
Folliküler Adenom	32.11 ± 16	6 (40%)	1 (6.7%)	8 (53.3%)

Tablo 3. Spektral Doppler US parametreleri

	Papiller Kanser	Benign nodül
S/D Ratio	4.11 ± 2.16	2.97 ± 2.35
PI	1.25 ± 0.43	0.95 ± 0.31
RI	0.7 ± 0.11	0.59 ± 0.11

Moleküler Görüntüleme Fiziği Ve Radyasyondan Korunma

SS-78

RADYOLOJİ DEPARTMANLARININ HASTANIN RADYASYONDAN KORUNMASI İLE İLGİLİ YAKLAŞIMLARI

Gökçe Kaan Ataç[1], Ebru Özan Sanhal[1], Tolga İnal[2], Aslıhan Alhan[3], Sadi Gündoğdu[1]

[1]Ufuk Üniversitesi Tıp Fakültesi Radyoloji Anabilim Dalı
[2]Ankara Üniversitesi Elektrik ve Elektronik Mühendisliği Fakültesi
[3]Ufuk Üniversitesi Fen Edebiyat Fakültesi İstatistik Bölümü

Günümüzde, bilgisayarlı tomografi (BT), floroskopi ve nükleer tıp görüntüleme yöntemlerinin kullanımının artması nedeniyle, hastanın tıbbi ışınlamalardan aldığı radyasyon artmaktadır. Ülkemizde, 'hasta dozu' ile ilgili bilimsel yayınların sayısının az olduğu bilinmektedir. Ek olarak, Ulusal radyoloji kongrelerinde, 'tıbbi ışınlamadan kaynaklanan hasta dozları' konusunda sunulan çalışmaların sayısı da düşüktür (1).

Çalışmamızın amacı, ülkemizdeki radyoloji departmanlarında 'Hastanın Radyasyondan Korunması' konusundaki yaklaşımların araştırılmasıdır.

Yöntem: Katılımcıların demografik bilgileri ve 'Hastanın Radyasyondan Korunması' konusundaki yaklaşımları ile ilgili dokuz soru, Türk Radyoloji Derneği üyelerine e-posta yolu ile online anket olarak iletilmiştir.

Bulgular: Toplam 261 katılımcı anket sorularını tam olarak cevapladı. Katılımcıların 104 (%41.5)'i Üniversite Hastanesi'nde, 91 (%36)'i Eğitim Araştırma / Devlet Hastanesi'nde ve 56 (%22.5)'sı Özel Hastane/ Görüntüleme Merkezi'nde görev yapmakta idi. 20 (%8) katılımcı Bölüm Başkanı-Bölüm Sorumlusu, 66 (%27) katılımcı Öğretim Üyesi,126 (%50) katılımcı Uzman Doktor ve 39 (15) katılımcı Araştırma görevlisi idi.

Ülkemizde 'hasta dozu' ile ilgili çalışmaların arttırılması gereklimidir sorusuna katılımcıların 241 (%95)'i ‹Evet, gereklidir› yanıtını verdi. Ülkemizde «hasta dozu» ile ilgili çalışmaların az olmasının sebepleri ile ilgili soruda *'Hasta dozu düşürülmesi için gerekli protokol optimizasyon yöntemleri için yol gösterici kaynak ve otorite gereksinimi var›, ‹Radyasyonun hastalara zararlı etkileri konusunda farkındalık yeterli değildir›, ‹Hastanın aldığı radyasyon dozunun hesaplanması karmaşık ve teknik bilgi gerektiriyor›* en çok işaretlenen seçenekler arasında idi. Ülkemizde «hasta dozu» ile ilgili çalışmaların artması için yapılması gerekenlerin sorulduğu soruya katılımcılar %67 oranında *'Ülkemizdeki Doz Referans Düzeyleri her modalite için belirlenmeli ve düzenli şekilde izlenmelidir›* yanıtını verdi. Katılımcıların görev yaptıkları departmanlarda, radyasyondan korunma konusundaki uygulamaları ile ilgili 3 soruya verilen yanıtlar Tablo 1'de sunulmaktadır.

Sonuç: Radyoloji servislerinde "hastanın radyasyondan korunması" konusunda yaklaşımlar tekniker eğitiminin arttırılması ve DRL değerlerinin belirlenmesi konusunda belirginleşmektedir. Hasta dozu konusunda daha fazla araştırlma yapılması gerekliliği, tama yakın katılımcı tarafından paylaşılmıştır.

Anahtar Kelimeler: Radyasyon, optimizasyon, gerekçelendirme, DRL, hastanın radyasyondan korunması

Tablo 1. Katılımcıların görev yaptıkları departmanlarda, radyasyondan korunma konusundaki uygulamaları (her cevabın yüzdesi, toplam katılımcı sayısına göre oranlanmıştır)

Hastanenizde, radyolojik incelemelerin "gerekçelendirmesi" konusunda yapılan çalışmalar hangileridir?	n (%)
Klinikler standart dışı durumlarda tetkik isteme öncesi Radyoloji Uzmanı ile danışma konusunda teşvik ediliyor	128 (%49)
Klinikler ile uygulamadan kaynaklanan hatalar tartışılıyor	95 (%36,4)
Kliniğinizde radyolojik doz optimizasyonu için hangileri yapılmaktadır?	
Protokoller hasta boyut (boy ve kilo) ve yaşına göre düzenleniyor	145 (%55,6)
Modalitelerin kalite kontrol değerlendirmeleri ve doz ölçümleri yapılıyor	113 (%43,3)
Radyasyon dozunun düşürülmesi için "doz referans düzeyleri" (DRL) konusunda hangileri yapılmalıdır?	
Radyasyonun hastaya uygulayıcısı olan tekniker ve teknisyenlerin de bu konuda eğitimi gerekir	201 (%77)
TAEK Radyasyon Güvenliği Yönergesinde yayınlanan DRL'ler ulusal ölçekli araştırmalar ile güncellenmelidir	169 (%64,8)

Poster
Bildiriler

Abdominal Radyoloji

PS-001

REKTAL DEV KALSİFİYE FEKALOM VE MEGAKOLON OLGUSU

Hadi Sasani[1], Kalbim Arslan[2], Murat Kocaoğlu[1], Hasan Besim[2]

[1]Yakın Doğu Üniversitesi, Tıp Fakültesi, Radyoloji Anabilim Dalı, Lefkoşa, Kıbrıs
[2]Yakın Doğu Üniversitesi, Tıp Fakültesi, Genel Cerrahi Anabilim Dalı, Lefkoşa, Kıbrıs

Amaç: Kronik konstipasyon ve fekal impaksiyon özellikle nörolojik bozlukluğu olan yaşlı hastalarda sık görülen bir durumdur. Kronik konstipasyon toplum prevalansı %5-30 civarında olup kadınlarda ve 65 yaş üzerinde sıktır. Fekalom sıklıkla rektum ve sigmoid kolonda oluşmaktadır. Fekalom oluşumu koprostazisin bir bulgusu olup abdominal kompartman sendromu, kolonik obstrüksiyon, sterkoral ülserasyon ve perforasyon, sigmoid volvulus, rektal prolapses, intestinal fistül, üriner retansiyon, hidronefroz ve derin ven trombozuna yol açabilir. Özellikle evde bakıma ihtiyacı olan yaşlı hastalarda ya da fiziksel veya mental rahatsızlığı olan hastalarda oluşma riski yüksektir.

Bu bildiride, Parkinson hastalığı nedeni ile antikolinerjik ilaçlar kullanan olgunun fekaloma bağlı megakolon ve distansiyonunun radyolojik bulguları ve tedavisi sunulmuştur.

Olgu:78 yaşında kadın hasta karında şişkinlik, ağrı ve gaita yapamama şikayeti ile acil servise başvurdu. Özgeçmişinde Parkinson hastalığı olan ve dopamin agonisti ile antidepresan ilaçlar kullanan (Pramipexole, Rasagilin, citalopram) hastanın abdominal bilgisayarlı tomografisinde (BT) rektumda yaklaşık 4x5 cm boyutlarında kalsifiye fekalom ve kolonik dilatasyon izlendi. Kolon en geniş yerinde 9 cm olarak dilate ölçüldü (Resim 1a-c). Fekalom, transrektal yöntem ile rektum içerisinde daha küçük parçalarına ayrıştırılarak eksize edildi.

Tartışma: Fekalom etyolojisinde Kistik Fibrozis, Hirschsprung ve Chagas hastalığı, kronik konstipasyona neden olabilen Parkinson hastalığı, psikiyatrik hastalıklar, inflamatuar ve neoplastik hastalıklar sorumlu tutulmaktadır. Ayrıca kadın cinsiyetinin olması, düşük sosyoekonomik durum, az liften zengin diyeti ile beslenme, dehidratasyon, immobilite, alkol, hipotiroidi ve kabızlık yapan ilaç kullanımı diğer nedenler arasındadır.

Fekalomlar genellikle sert, laminalı ve kalsifiye-radyopak olup karsinomayı taklit edebilirler, sıklıkla rektosigmoid kolonda görülmektedirler. İntestinal obstrüksiyonun sık nedenlerindendir. Ayrıca hidronefroz, üriner retansiyon, sigmoid volvulus, rektal soliter ülser ve intestinal fistüllere de neden olabilirler.

Görüntülemede direkt grafi, BT ve ulrasonografi kullanılabilir. BT görüntüleme, perforasyon ve peritonite neden olan sterkoral kolit gibi fekal impaksiyonun tanısında önemli role sahiptir.

Bu olguda fekalom boyutlarının büyük olması itibarı ile sfinkterotomisiz komplet eksizyon mümkün olmayacağından, morbiditeden kaçınmak için transrektal yoldan küçük parçalara ayrıştırılarak çıkarıldı.

Fekalom eksizyonlarında operatif ve nonoperatif tedavi yöntemleri bulunmaktadır. Literatürde operatif yöntemlerle laparotomi ve kolotomi ile eksize edilmelerini takiben ileostomi veya hartmann prosedürü gibi daha sonra ikinci bir rekonstrüktif laparotomiyi gerektirecek agresif cerrahi uygulamalarına da rastlanılmaktadır. İleri yaş ve eşlik eden hastalıkları bulunan olgularda agresif cerrahi işlemlerden kaçınılmalıdır. Bu olguda da fekalom, anal dilatasyonu takiben invazif cerrahi işlemlere gerek kalmadan başarı ile çıkarılmıştır.

Sonuç: İleri yaşta olan, mental veya nörolojik bozuluğu bulunan, fiziki muayenede abdominal distansiyon ve abdominal kitle palpe edilen, klinik ve radyolojik verilerinde ileus / subileus bulguları görülen hastalarda fekalom olasığı düşünülmelidir. BT, erken tanı ve tedavide ve olası komplikasyonların önlenmesinde oldukça önemlidir.

Anahtar Kelimeler: Dev kalsifiye fekalom, Megakolon, Parkinson hastalığı.

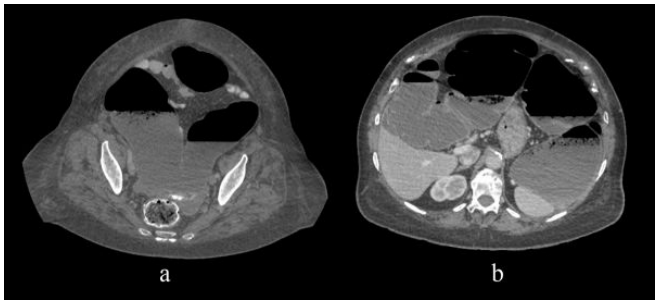

Resim 1 a,b.

Resim 1 c.

Genitoüriner Sistem Radyolojisi

PS-002

FETAL SAĞ ATRİAL APPENDİKS ANEVRİZMASI

Ersen Alp Özbalcı[1]

[1]Özel Muayenehane

Giriş: Sağ atrial anevrizmalara oldukça ender rastlanılmaktadır. Bildiğim kadarıyla literatürde fetal dönemde tanımlanabilmiş toplam 5 vaka bulunmaktadır [1-5].

Olgu Sunumu: Tetkik tamamlandıktan ve raporu hastaya teslim edildikten sonra olgu sunumu olarak hazırlanmasına karar verilen vakadan, kendisine ulaşılamadığı için onam formu alınamamıştır.

24 yaşında gebe fetal anomali taraması için başvurdu. Tıbbi Ultrasonografi Derneği Obstetrik Ultrasonografi İncelemesi Uygulama Kılavuzu'na uygun olarak yapılan incelemede, kalp değerlendirmesi sırasında elde edilen 4 boşluk kesitinde anormallik tespit edildi. Detaylandırılan inceleme sonrasında sağ atriumla ilişkili, sağ ventriküle dışardan hafif bası yapan beşinci bir boşluk olduğu anlaşıldı (Resim 1-2). Renk modunda yapılan incelemede tanımlanan boşluğun sağ atriumla ilişkili olduğu iki yönlü akım gösterilerek anlaşıldı (Resim 3). Son adet tarihine göre 22 hafta 5 günlük olan fetusun gebelik yaşı biyometrik ölçümler neticesinde 23 hafta 0 gün olarak hesaplandı ve fetal anomali taramasında başka bir anormal bulgu saptanmadı.

Tartışma: Atrial appendiks anevrizmaları nedeni belli olmayan ender malformasyonlardır. Atrial appendiksler embriyonik dönemde üçüncü haftada gelişen orijinal atriumların kalıntısıdır. Atriumların düz kasları daha sonra gelişmekte ve atrial appendiksler devre dışı kalmaktadır. Atrial appendiksler trabeküler yapıdadır ve sağ atrial appendiks atrium duvarını oluşturan taraksı düz kasların poş şeklinde uzantısıdır. Fetal atrial appendiks anevrizmasının oluşmasında bu süreçlerde meydana gelen bir hata, atrium duvarını oluşturan kaslarda meydana gelmiş olan fokal bir displazi rol oynuyor olabilir. Atrial appendiks anevrizması tromboze olabilir, sağ kalp fonksiyonlarını bası marifetiyle etkileyerek fetal kalp yetersizliğine hatta fetal hidropsa neden olabilir.

Sonuç: Sağ atrial appendiks anevrizmasının fetal dönemde saptanması gelişebilecek olası komplikasyonların erken tanınması ve yenidoğan döneminde gerekebilecek medikal ya da cerrahi tedavilerin planlanması açısından son derece önemlidir.

Kaynaklar

1. Du Haut Cilly FB, Schleich JM, Lacour-Gayet F, Almange C (2002) Right atrial compressive aneurysm with favorable outcome after surgery at the age of 1 month. Arch Mal Coeur Vaiss 95:487–490
2. Gross B, Petrikovsky B, Challenger M (1996) Prenatal diagnosis of an aneurysm of the right atrium. Prenat Diagn 16:1043–1045
3. Lee Y, Cho J, Kim G, Lee S, Hyun M, Kim Y (2011) Surgical repair of giant right atrial aneurysm in a neonate. Korean Circ J 41:331–333
4. Papagiannis J, Chatzis A, Sarris G (2008) Giant right atrialaneurysm: a case report. Int J Cardiol 16:e5–e6
5. Tejero-Herna´ndez MA´, Espejo-Pe´rez S, Sua´rez-de-Lezo-Cruz-Conde J (2012) Congenital aneurysm of the right atrial appendage in a newborn: a rare anomaly. Rev Esp Cardiol 65:99–100

Anahtar Kelimeler: Atrial appendiks anevrizması, fetal kalp incelemesi, fetal ultrasonografi

Resim 1. Sağ atriumla ilişkili beşinci boşluk, triküspit kapak kapalıyken alınan görüntü

Resim 2. Sağ atriumla ilişkili beşinci boşluk, triküspit kapak açıkken alınan görüntü

Resim 3. Sağ atriumla ilişkili beşinci boşluk, renk modunda boşluğun sağ atriumla olan ilişkisi

Toraks Radyolojisi

PS-004

TİP 4 EHLERS-DANLOS SENDROMU: İNTRAPULMONER KAVİTER LEZYONLARIN BİLGİSAYARLI TOMOGRAFİ EŞLİĞİNDE SUNULMASI

Aslı Tanrıvermiş Sayıt[1], **Muzaffer Elmalı**[1], **Nurhan Köksal**[2]

[1]*Ondokuz Mayıs Üniversitesi, Radyoloji Anabilim Dalı*
[2]*Ondokuz Mayıs Üniversitesi, Göğüs Hastalıkları Anabilim Dalı*

Giriş: Ehler Danlos sendromu (EDS), kollojeninin anormal yapımı ya da sekresyonu ile karakterize kalıtsal konnektif doku hastalığıdır. Prevelansı yaklaşık 1/10.000 ile 1/25.000 arasındadır. 3 majör klinik bulgusu mevcut olup bunlar ciltte hiperextensibilite, eklem hipermobilitesi ve kanamaya eğilimdir. Klinik bulgularında göre 6 alt tipi vardır. En nadir görülen vasküler EDS (vEDS) olup prognozu kötüdür. Bu olgularda vasküler, sindirim sistemi, obstetrik ve pleuroparankimal komplikasyonlar görülebilmektedir. Biz burada spontan pnömotoraks ile acil servise başvuran ve akciğerde hemorajik kaviter lezyonları bulunan 18 yaşında erkek olgunun toraks bilgisayarlı tomografi (BT) bulgularını ilgili literatür eşliğinde sunmayı amaçladık.

Olgu: Acil servise nefes darlığı şikayeti ile başvuran 18 yaşında erkek olguya çekilen posterior anterior (PA) akciğer grafisinde solda pnömotoraks izlendi.

Bulgular: PA akciğer grafisinde solda pnömotoraks izlenen olguya kontrastsız toraks BT çekildi. Toraks BT'de solda daha belirgin bilateral pnömotoraks, her iki akciğerde perihiler alanlarda daha belirgin yaygın buzlu cam dansiteleri ve en büyüğü sağ akciğer üst lob anteriorda 1.5 cm çapında olmak üzere 3 adet kaviter lezyon izlendi (Resim 1). Medikal öyküsünde 10 yaşında vEDS tanısı alan olgunun yaklaşık 3 ay önceki BT'sinde en büyüğü sol akciğer alt lob posterobazalde 2.5 cm çapında olmak üzere birkaç adet kalın cidarlı kaviter lezyon ve her iki akciğerde yaygın buzlu cam dansiteleri izlendi (Resim 2).

Medikal tedavi sonrasında yapılan yüksek rezolüsyonlu bilgisayarlı tomografi'de (YRBT) üst loblardaki kaviter lezyonları iyleştiği ve buzlu cam dansitelerinin gerilediği izlendi. Ancak sağ akciğerde alt lob anterior ve posterior bazalde, sol akciğer üst lob apikoposteriorda en büyüğü 3 cm çapında olmak üzere yeni gelişen kalın cidarlı kaviter lezyonlar ve içerisinde hemoraji ile uyumlu olduğu düşünülen yumuşak doku dansiteleri izlendi (Resim 3). Medikal ve destek tedavisine devam edilen hastanın 1 ay sonra çekilen YRBT'sinde her üç lezyon boyutlarında ve buzlu cam dansitelerinde belirgin regresyon izlendi.

Sonuç: VEDS'nin görülme sıklığı tüm EDS subgrupları arasında %4'ün altındadır. Bu hastalarda cilt, kan damarları ve diğer organlar için önemli olan tip 3 kollojeni sentezleyen COL3A1 geninde mutasyon mevcuttur. Bu da anormal kollojen sentezine ve ciltte hiperextensibilite, eklemlerde hipermobilite ve doku frajilitesinde artışa neden olmaktadır.

VEDS'de en sık görülen respiratuar komplikasyon spontan pnömotoraks olup insidansı %16 dır. Diğer komplikasyonlar arasında büllöz akciğer hastalığı, panasiner amfizem, pulmoner kistler, trakeobronkomalazi, rekürren hemoptizi, tekrarlayan pnömoni, fiböz pseudotümörler ve bronşiektazi yer almaktadır. Ayrıca literatürde akciğerde hemorajik kaviter lezyon bildiren kısıtlı sayıda olgu sunumu mevcuttur. Bizim olgumuzda da her iki akciğerde kalın cidarlı hemorajik kaviter lezyonlar ve her iki akciğerde öncelikle hemoraji ile uyumlu olduğu düşünülen yaygın buzlu cam dansiteleri izlendi.

Ayırıcı tanıda, Marfan sendromu gibi herediter konnektif doku hastalıkları, tüberoskleroz ve nörofibromatozis gibi nörokutanöz hastalıklar, Behcet hastalığı ve Wegener granülomatozis gibi sistemik otoimmun vaskülitler, pulmoner lenfanjiyoleiomyomatozis, pulmoner langerhans hücreli histiyositozis ve enfeksiyöz hastalıklar gibi akciğerde kistler ve kavitelere neden olan diğer hastalıklar yer almaktadır.

Anahtar Kelimeler: Ehler Danlos sendromu, Pnömotoraks, Toraks BT, Vasküler tip

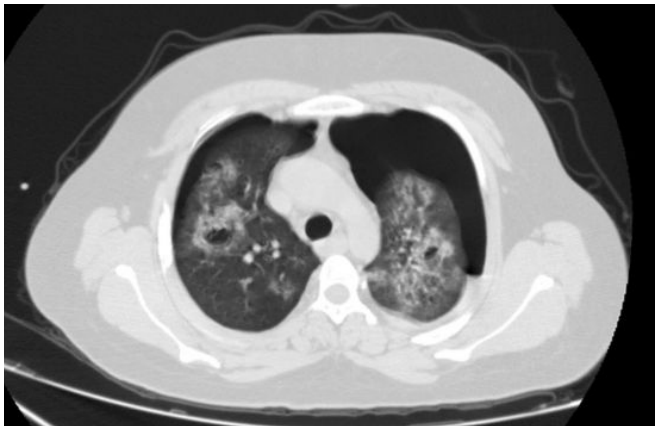

Resim 1.

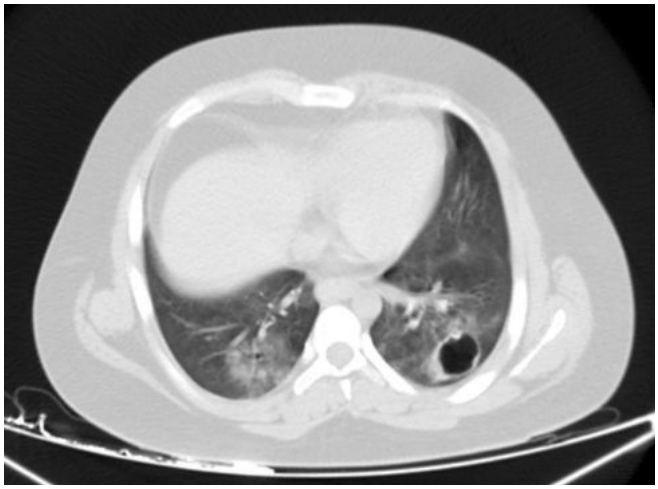

Resim 2.

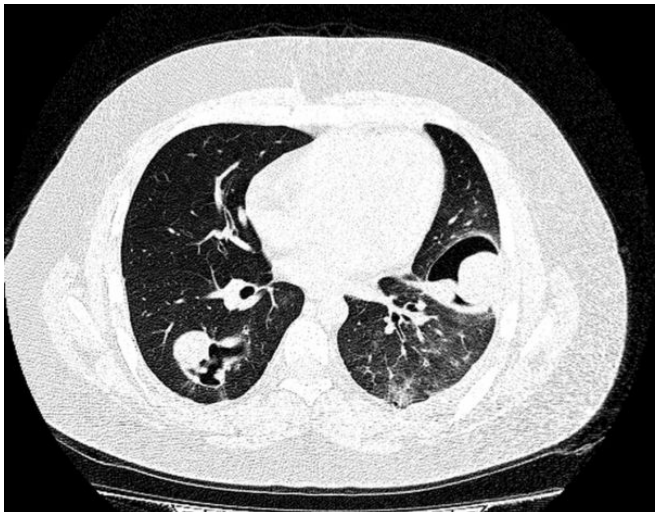

Resim 3.

Moleküler Görüntüleme Fiziği ve Radyasyondan Korunma

PS-005

ONLINE BT EĞİTİM SİMULASYONU: RADISIM

Gökçe Kaan Ataç[1], Emre Erkan[2], Ebru Özan Sanhal[1], Tolga İnal[3], Sadi Gündoğdu[1]

[1]Ufuk Üniversitesi Tıp Fakültesi Radyoloji Anabilim Dalı
[2]İnterpacs Bilişim
[3]Ankara Üniversitesi Elektrik ve Elektronik Mühendisliği Fakültesi

Bilgisayarlı Tomografi (BT), tıbbi cihazlarla ışınlamadan kaynaklanan toplumsal dozun en önemli kaynağıdır. BT kullanımının bilinmesi, tanısal kesit görüntüleri oluştururken hasta dozuna katkı yapan parametrelerin öğrenilmesini de gerektirir. Radyoloji teknikerlerinin BT kullanmayı öğrenmesi için cihaz başı öğretimi öncesinde kendilerini geliştirecekleri bir yöntem olarak simülasyon programları bulunmamaktadır. Proje ile geliştirilen yazılım, BT kullanımında hasta üzerinde eğitim öncesinde tekniker öğrencilerine temel bilgileri vermeyi hedeflemektedir. Simülasyon programı değişik bilgisayar teknolojilerinin kullanabileceği bir yazılım tabanında geliştirilmiştir. Tablet PC, masaüstü PC, cep telefonu gibi ortamlardan, değişik arama motorları ile ulaşılabilmektedir. Yazılım hasta kayıdı, ön izleme (prescan-preview) ve tarama (scan) bölümlerini içermektedir (Resim 1). Hasta kayıdı sonrasında, bir anatomik bölge seçilmekte, bu bölgeye ait protokol tercih edilmekte ve ön tarama ve tarama parametreleri kaydedilerek kütüphaneye yüklenmiş resimlerden görüntüler oluşmaktadır (Resim 2). Öğrenci yüklediği parametreleri inceleme sonrası rapor olarak görebilmektedir (Resim 3). Rapor e-posta yoluyla öğrenci ve program yöneticisi öğretim üyesine gönderilebilmektedir. Bu yöntem ile, öğrencinin Radisim'de uyguladığı parametrelerin, Radyoloji Servisinin daha önceden belirlenen ve uygulanan BT protokollerine uyumluluğu kontrol edilerek, öğrencinin gerçek BT uygulamalarına hazırlanması sağlanmaktadır. Bilgisayar laboratuvarında bulunan PC'lerde yapılan ortak eğitimlerde, BT protokolleri ve dersler beraber gözden geçirilerek eğitim pekiştirilmektedir. Eğitimin değerlendirilebilmesi amacıyla, öğrencilere senaryolar verilerek gerçekçi olarak değerlendirme yapılabilmektedir. Pek çok farklı eğitim kurumu ve kullanıcı, bu simülasyona online ulaşarak kaynak olarak kullanabilecektir. Sunumun amacı, bir BT eğitim projesi olan yazılımın kullanımı ve eğitim potansiyelinin tanıtılmasıdır.

Anahtar Kelimeler: Bilgisayarlı Tomografi, simülasyon, radisim

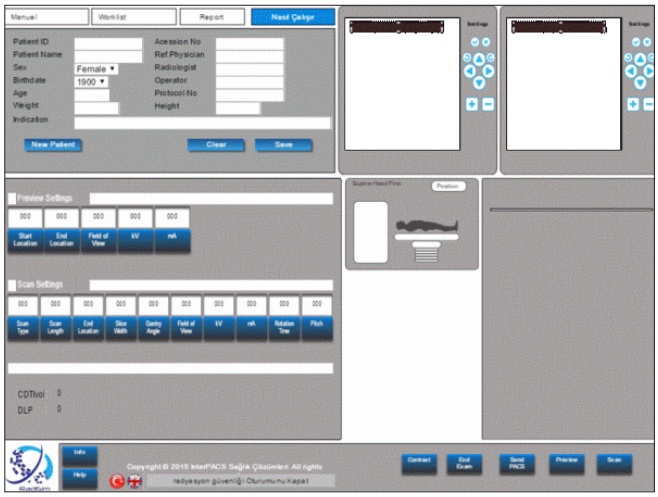

Resim 1.

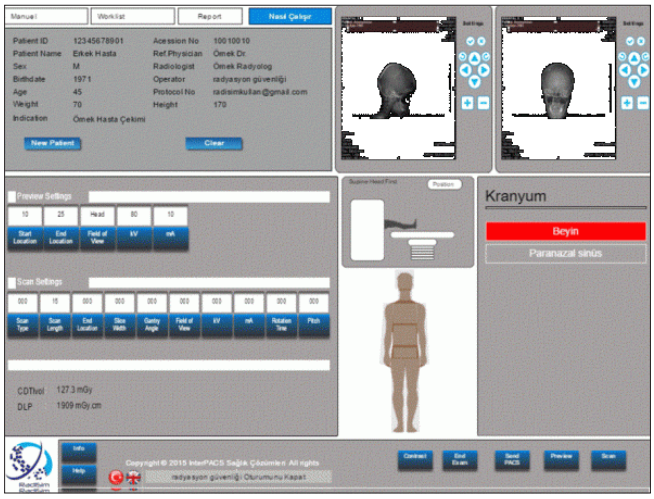

Resim 2.

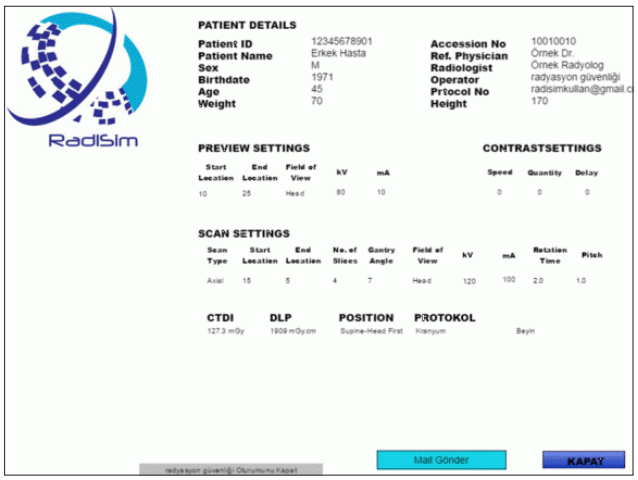

Resim 3.

Nöroradyoloji

PS-006

ATİPİK BİR OLGU: İNTRASEREBRAL SUPRATENTORYAL ŞIVANNOM

Murat Tepe[1], Suzan Şaylısoy[1], Fatma Didem Duman[1]

[1]Eskişehir Osmangazi Üniversitesi Radyoloji Anabilim Dalı

Periferik sinir ve kranial sinir kılıfından köken alan şıvannomlar görece sık görülen tümörler olmakla birlikte intraserebral şıvannomlar nadir tümörlerdir. İngilizce literatürde şimdiye dek yüzden az intraserebral şıvannom olgusu bildirilmiştir. Literatürde, intraaksiyal, esktraaksiyal ve intraventriküler yerleşimli intraserebral şıvannom olguları bildirilmiştir. Bu lezyonların görüntüleme özellikleri nonspesifik olup, düşük-yüksek grade'li glial tümörleri, menenjiyomları ve diğer intraserebral kitleleri taklit edebilirler.

Bu yazıda seksen beş yaşında, acil servise bir haftadır süren sol tarafta güçsüzlük şikayeti ile başvuran, radyolojik tetkiklerinde intraserebral kitlesi saptanan ve tümörün rezeksiyonu sonrasında histopatolojik olarak intraserebral şıvannom tanısı alan olgunun klinik ve radyolojik bulgularının tartışılması amaçlanmaktadır.

Anahtar Kelimeler: intraserebral şıvannom

Resim 1.

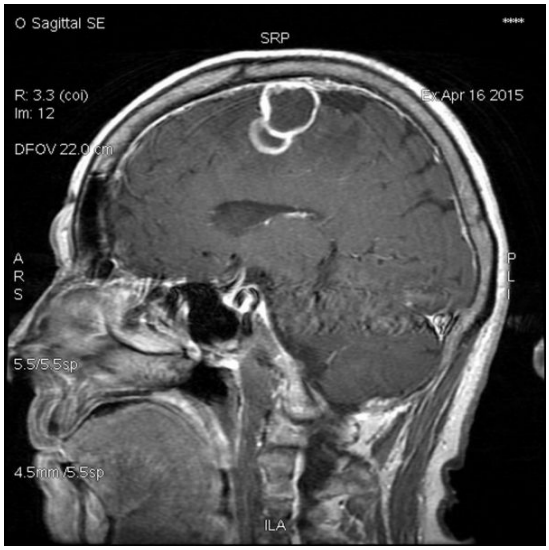

Resim 1.

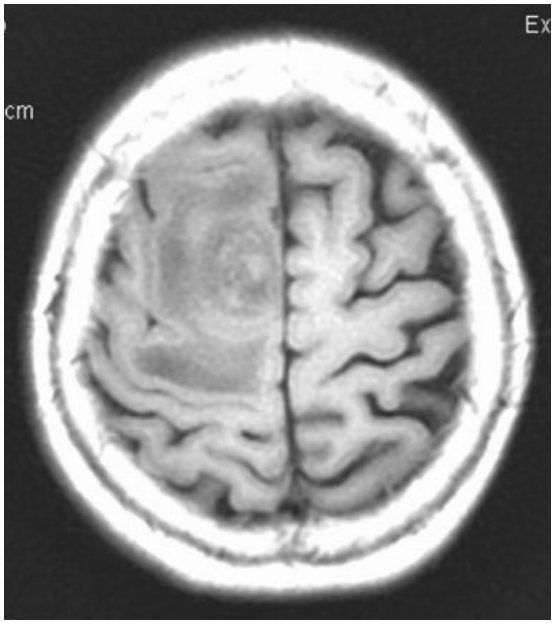

Resim 2.

Nöroradyoloji

PS-007

FRONTAL FALSİN MENENGİOM OLGUSUNDA ANTİKOAGÜLAN KULLANIMINA SEKONDER İNTRATÜMORAL HEMATOM; BT VE MR BULGULARI

Fatma Beyazal Çeliker[1], Mehmet Beyazal[1], Arzu Turan[1], Maksude Esra Kadıoğlu[1], Mehmet Fatih İnecikli[1], Tuğba Eldeş[1]

[1]Recep Tayyip Erdoğan Üniversitesi Radyoloji Anabilim Dalı, Rize

Giriş: Menengiomlar primer intrakranial tümörlerin yaklaşık %13-26'sını oluştururlar. Menengiomalarda kanama oldukça nadir olup insidansı tüm menengiomlarda %1.3-2.4'tür. Literatürde antikoagulan tedaviye sekonder kanama oldukça nadirdir. Düşük molekül ağırlıklı heparin kullanan falks menengiomlu olguda gelişen intratümöral ve subdural kanama olgusunun bilgisayarlı tomografi ve manyetik rezonans görüntüleme bulgularını sunmayı amaçladık.

Olgu: Frontal orta hatta anteriorda falsin menegioma tanısıyla izlenen ve düşük molekül ağırlıklı heparin kullanan 82 yaşında erkek hasta şiddetli baş ağrısı, ani bilinç bulanıklığı, nedeniyle acil servise başvurdu. Çekilen Beyin BT tetkikinde lezyonda ve sol subdural aralıkta kanama ile uyumlu dansite artışı, lezyon çevresinde ödem izlendi. Kontrastlı MR incelemede sol subdural hematomla birlikte lezyonda intratümöral kanamaya sekonder boyut artışı ve çevresine ödem mevcuttu. Antiödem tedavisi başlanan olgu takiplerinde hematomda gerileme izlendi.

Tartışma ve Sonuç: Menengiomalar en sık görülen intrakranyal tümörler olmakla birlikte tümör içi kanama oldukça nadirdir. Antikogulan tedavi sırasında klinikte ani progresyon varlığında nadir de olsa intratümöral kanama düşünülmelidir.

Anahtar Kelimeler: menengioma, kanama, mr, antikoagülan

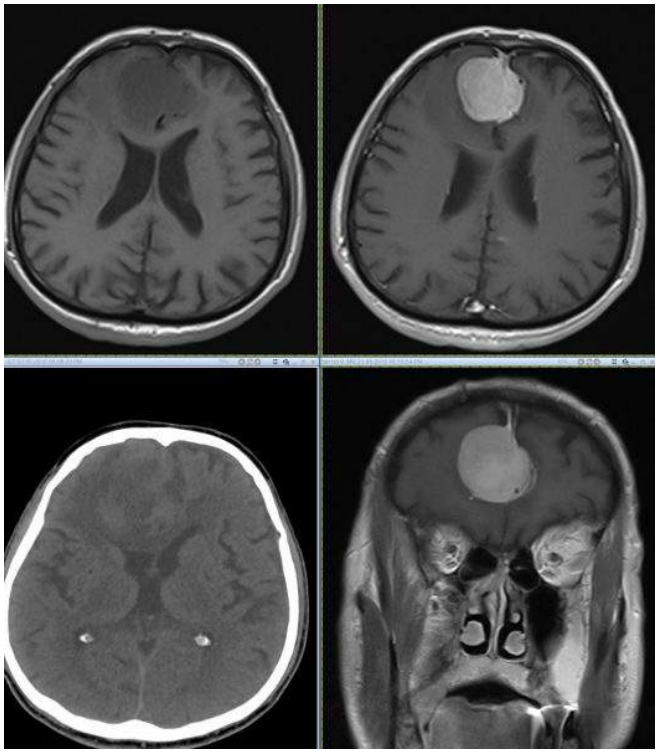

Resim 1.

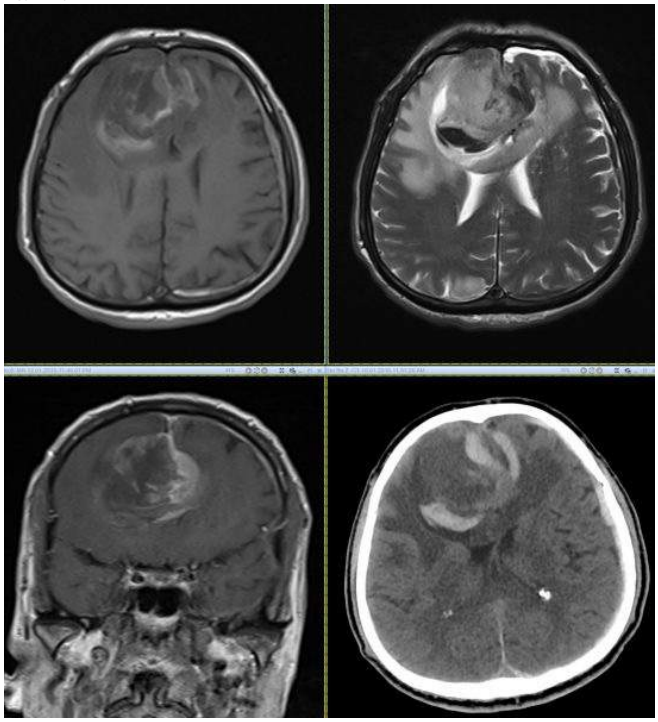

Resim 2.

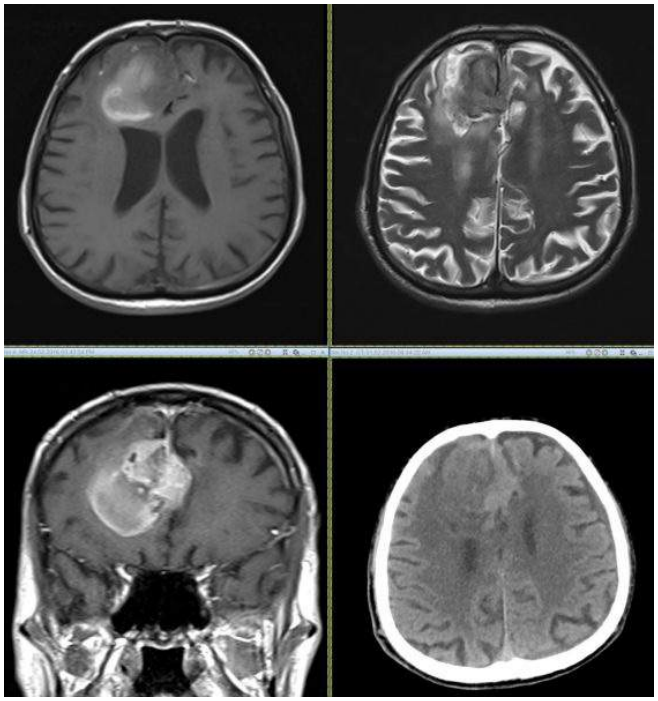

Resim 3.

Abdominal Radyoloji

PS-008

BİLATERAL FEMORAL VENLER VE İLİAK VENLERDE DERİN VEN TROMBÜSÜ: İNFRARENAL SEVİYEDE VENA KAVA İNFERİOR ATREZİSİ

Safiye Sanem Dereli Bulut[1], Sezgi Burçin Barlas[2], Numan Cem Balcı[2], Yaşar Bükte[1]

[1]Ümraniye Eğitim ve Araştırma Hastanesi
[2]T.C. İstanbul Bilim Üniversitesi

Genç hastalarda venöz tromboemboli sıklıkla konjenital biyolojik trombofili, otoimmün hastalılar veya neoplaziler ile birliktelik göstermektedir. Vena kava inferior (VCİ)'un konjenital anomalileri nadiren görülmekle birlikte, alt ekstremite derin ven trombüsü (DVT) için bir risk faktörüdür. Venöz Doppler Ultrasonografi (DUSG) ve kontrastlı Bilgisayarlı Tomografi (BT) incelemelerdeki gelişmeler sayesinde konjenital VCİ anomalileri tanısı rahatlıkla konulabilmektedir. 22 yaşında erkek olguya sol yan ağrısı ve bacaklarda şişlik şikayeti ile bilateral alt ekstremite venöz DUSG incelemesi yapıldı. Bilateral alt ekstremite venlerinde ve değerlendirilebildiği kadarıyla her iki eksternal iliak venlerde lümen içi akım izlenmemiştir. Daha sonra Siemens Somatom Sensation 16 BT cihazında kontrastlı dinamik vasküler inceleme yapıldı. Venöz fazda infrarenal seviyede VCİ atrezisi saptanmıştır. Bilateral ana iliak venler ve dalları ile femoral venlerde çap artışı izlenmiş olup thrombüse bağlı hipodens görünüm izlenmiştir. Bilateral renal venler açıktı. Azigoz sistem de açık izlenmiştir. İliak venleri içeren spontan venöz tromboemboli tanılı genç hastalarda VCİ anomalileri akla gelmelidir. Bu hastalar tekrarlayan trombotik süreçler açısından yüksek riskli olup uzun dönem antitrombotik tedavi gerektirmektedir.

Anahtar Kelimeler: vena cava inferior, derin ven trombusu, atrezi

Resim 1.

Resim 2.

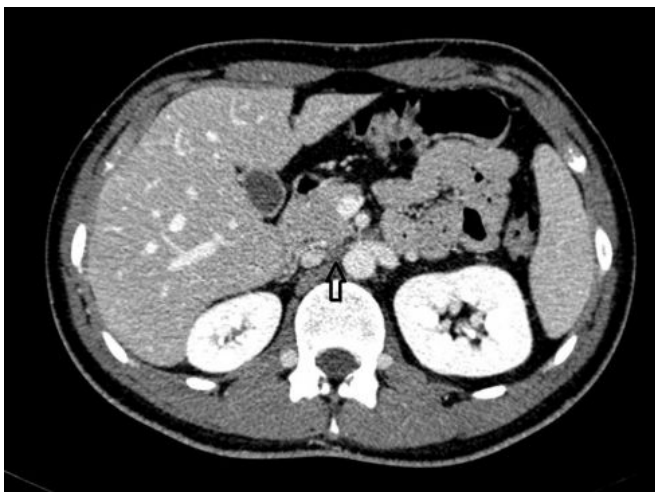

Resim 3.

Pediatrik Radyoloji

PS-009

SAĞLIKLI PEDİATRİK POPULASYONDA MEDİASTİNAL VE HİLER LENF GANGLİONLARININ ÇOK KESİTLİ BİLGİSAYARLI TOMOGRAFİ GÖRÜNTÜLERİ İLE DEĞERLENDİRİLMESİ

Zuhal Bayramoğlu[1], Ensar Yekeler[1]

[1]İstanbul Tıp Fakültesi, Pediatrik Radyoloji Bilim Dalı

Amaç: Artan tanısal incelemeler ve teknolojik gelişmeler sayesinde görülebilen mediastinal ve hiler lenf nodları ile daha sık karşılaşılmaktadır. Mediastinal ve hilar lenf nodları ile ilgili pediatrik toraks BT hakkında yayınlanmş yeterli çalışma bulunmadığından, lenf nodu dağılımını araştırma ve yaş grupları arasında kısa ve uzun çap ölçümlerini karşılaştırma gereği duyduk.

Hastalar ve Yöntemler: 90 erkek, 60 kadın olmak üzere sırası ile 150 hastaya ait toraks BT tetkikleri çalışma kapsamına alındı. Travmatik yaralanma sonrası acil polikliniğe başvuran hastalar 0-24, 25-60, 61-120, 121-180 ve 181-216 aylara göre beş gruba ayrıldı. 1 mm kolimasyon kullanılarak çok kesitli BT cihazları ile toraks BT görüntülemesi gerçekleştirildi. Lenf nodlarının uzun ve kısa aksları, yaşlara göre hasta grupları, lenf nodlarının dağılımı (Amerikan Toraks Cemiyeti lenf nodu haritasına göre) ortaya kondu. Tüm incelemeler PACS sistemi üzerinde incelendi ve istatistiksel analiz SPSS 22 kullanılarak gerçekleştirildi. Değişkenlerin dağılımı Kolmogorov Simirnov testi ile test edildi, korelasyon analizinde Spearman korelasyon analizi kullanıldı.

Bulgular: Ortalama yaşlar grup 1, 2, 3, 4, 5 için sırasıyla 11.53±10.1, 39.4±11.1, 84±15.9, 154.9±17.6, 190±9.3 ay idi. Görünebilir lenf nodlarının en sık saptandığı bölgeler subkarinal (%64), sağ alt paratrakeal (%57), sağ trakeobronşial (%56), sağ üst paratrakeal (%49) ve sol trakeobronşial (%39) bölgelerdi. Maksimum kısa ve uzun çaplar grup 1, 2, 3, 4 ve 5 için sırasıyla 4, 6, 6, 8, 8mm ve 9, 12, 11, 13, 16mm idi. En üst mediastinal, prevasküler, subkarinal, sağ ve sol paratrakeal ve sağ ve sol trakeobronşial bölgelerdeki lenf nodlarının hem kısa hem de uzun çapları yaş ile korelasyon göstermekteydi ($p<0,05$).

Sonuç: En üst mediastinal, alt paratrakeal, subkarinal, trakeobronşial istasyonlardaki lenf nodlarının hem kısa hem de uzun çapları yaş ile artış göstermektedir. 5 yaşından küçük çocuklarda maksimum kısa ve uzun çap sırası ile 6 mm ve 10 yaştan büyük çocuklar için maksimum kısa çap 8 mm olduğundan; 5 yaş altı çocuklarda kısa aksı 6 mm'yi,10 yaşından büyük çocuklarda kısa aksı 8 mm'yi geçen lenf ganglionları dikkatle yönetilmelidir.

Anahtar Kelimeler: pediatrik, lenf nodu, toraks, bigisayarlı tomografi

Abdominal Radyoloji

PS-010

DUODENUM OBSTRÜKSİYONUNUN NADİR BİR NEDENİ; SUPERİOR MEZENTER ARTER SENDROMU

Serdar Aslan[1], Mehmet Selim Nural[1], İlkay Çamlıdağ[1], Saim Savaş Yürüker[2]

[1]Ondokuz Mayıs Üniversitesi Radyoloji Anabilim Dalı, Samsun
[2]Ondokuz Mayıs Üniversitesi Genel Cerrahi Anabilim Dalı, Samsun

Giriş: Superior mezenter arter sendromu(SMAS), superior mezenter arterin(SMA) akut angülasyonu sonucu, duodenumun 3. segmentinin, SMA ile aorta arasında sıkışmasıyla meydana gelen, nadir bir üst gastrointestinal obstrüksiyon nedenidir. Semptomları bulantı, safralı kusma, postprandial epigastrik ağrı, iştahsızlık ve kilo kaybı gibi akut ve kronik olabilir.Biz bu olguda SMAS tanısı alan hasta-

nın radyolojik bulgular eşliğinde klinik teşhis ve tedavisini sunmayı amaçladık.

Olgu: 18 yaşında erkek hasta karın ağrısı, bulantı, kusma şikayetleri ile başvurduğu dış merkezden ileus ön tanısı ile hastanemiz acil servisine sevk edildi. Hastanın medikal özgeçmişinde 3 ay önce yine aynı şikayetler ile dış merkeze başvurduğu, konservatif tedavi ile şikayetlerinin kaybolduğu öğrenildi. Fizik muayenesinde batında hassasiyet dışında özellik yoktu. Tam kan ve biyokimyasal değerlerinde beyaz küre: 22.38 bin/uL(N:3.7-9.7 bin/uL), Hb:15.4 g/dL(N:13.3-17.4 g/dL), PLT:434 bin/uL(N:179-373 bin/uL), amilaz:535 U/L(N:13-53 U/L), lipaz:673 U/L(N:13-70 U/L) olarak bulundu. Hasta pankreatit ve ileus ön tanısı ile abdominal bilgisayarlı tomografi(BT) çekildi. Abdominal BT'de aortomezenterik açının daraldığı, midenin ve duodenumun transvers paraçaya kadar olan segmentlerinin distandü görünümde olduğu, duodenum transvers parçasının aort ile SMA arasında kompresyona uğradığı görüldü.Ayrıca dilate mideye sekonder pankreasında basılı olduğu görüldü. Hasta SMAS ile uyumlu olarak değerlendirildi. Ameliyata alınan hastada duodenum transvers parçanın aort ile SMA arasında sıkıştığı,proksimal kesiminin ileri derecede dilate olduğu görüldü. Hastaya yan yana duodenojejunostomi uygulandı.Operasyon sonrası hastanın tam kan ve biyokimyasal değerleri normal sınırlarda bulundu.Amilaz ve lipaz düzeyindeki artış pankreasın dilate mide tarafından basılı olmasına bağlı olarak olarak düşünüldü.

Sonuç: SMAS duodenumun transvers parçasının aorta ve SMA proksimal kısmı arasında basıya uğraması sonucu ortaya çıkar. 1927 yılında Wilkie tarafından kronik düodenal ileus şeklinde tanımlanması nedeniyle Wilkie sendromu olarakta anılır. Tanı kreiterleri arasında aortomezenterik açının azalması(<20 derece), aortomezenterik mesafenin azalması(<8 mm), gastik ve proksimal duodenal dilatasyon yer almaktadır. Hastalığın nadir görülmesi ve tanının akla getirilmemesi nedeniyle hastalar uzun süre tanı konulamadan semptomlara dönük tedaviler alırlar. Sebebi bulunamayan bulantı kusma ve kilo kaybı şikayetlerinde, üst gastrointestinal obstruksiyonlarda superior mezenter arter sendromu ayırıcı tanıda akılda tutulmalıdır.

Anahtar Kelimeler: Superior Mezenter Arter Sendromu, duodenal obstrüksiyon

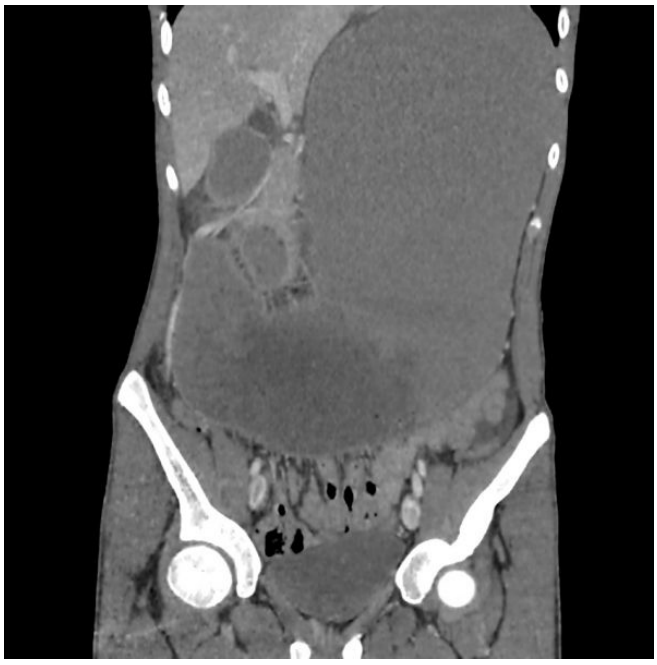

Resim 1.

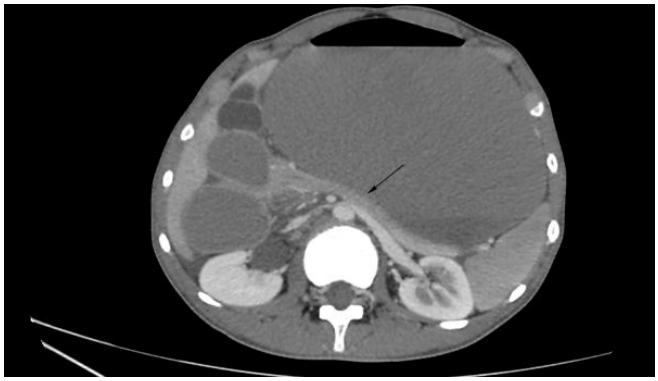

Resim 2.

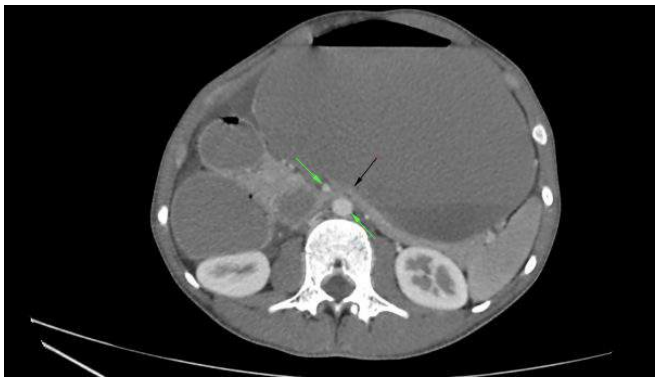

Resim 3.

Girişimsel Radyoloji

PS-011

RENAL ARTER OKLÜZYONUNDA ALIŞILMAMIŞ BİR KOLLATERAL KAYNAĞI: SUBFRENİK ARTER

Fatih Uzunkaya[1], Ayşegül İdil Soylu[1]

[1]Ondokuz Mayıs Üniversitesi Radyoloji Anabilim Dalı

Amaç: Takayasu arteriti zemininde renal arter oklüzyonu gelişmiş olgunun görüntüleme bulguları eşliğinde kesitsel ve konvansiyonel anjiografilerin kollateral kaynağını tespit etme duyarlılığını karşılaştırmak ve alışılmamış bir kollateral kaynağını sunmaktır.

Bulgular: Takayasu arteriti tanılı 28 yaşındaki bayan hastanın Bilgisayarlı Tomografi Anjiografisi'nde; abdominal aortada yaygın kalsifikasyonlar ve fokal darlıklar izlendi. Bütünüyle izlenemeyen sağ renal arterin orifisi düzeyinde güdüğü andıran kesecik mevcut iken distal yarısı normaldi. Sol renal arter tıkalıydı. Böbrek fonksiyonlarında ilerleyici bozulma nedeniyle sağ renal arter patensisini değerlendirmek ve mümkünse aynı seansta endovasküler revaskülarizasyonu amacıyla yapılan Dijital Subtraksiyon Anjiografisi'nde; abdominal aortada fokal darlıklar ve sağ renal arter orifisi düzeyinde güdüğü andıran dolum fazlalığı görüldü. Bu yapı revaskülarizasyon amacıyla kateterize edilmeye çalışıldı, ancak güdüğün devamında doluş görülmedi. Nonselektif anjiogramlarda sağ renal arter distalinde doluş görülmesi üzerine olası kollateral kaynakları araştırılırken subfrenik arter trunkusundan kaynaklanan kollaterallerin sağ renal arteri rekonstrükte ettiği görüldü. Sağ renal arterin proksimalde oklude olması ve distalinin kollateralle rekonstrukte olduğunun görülmesi üzerine revaskülarizasyon işleminden vazgeçildi.

Sonuç: Esasen lüminografi olması nedeniyle kollateralleri göstermede Dijital Subtraksiyon Anjiografisi kesitsel görüntüleme yöntemlerine göre daha duyarlıdır. Renal arter oklüzyonunda kollateral kaynağı araştırılırken subfrenik arter akılda tutulmalıdır. Takayasu arteriti vaka-

larında damar duvarında saptanan kesecikler anevrizmayı temsil edebileceğinden rüptür riskine karşı kateterizasyonu dikkatli yapılmalıdır.

Anahtar Kelimeler: Takayasu Arteriti, Renal arter oklüzyonu, Kollateral, Subfrenik arter

Resim 1 a,b,c.

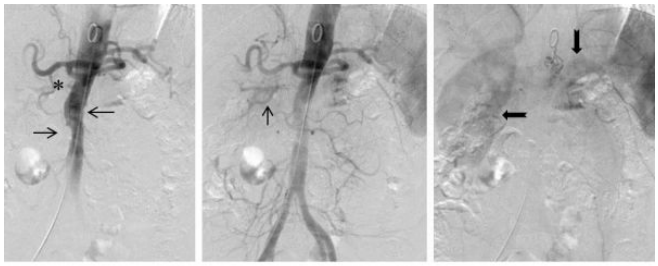

Resim 2 a,b,c.

Resim 3.

Girişimsel Radyoloji

PS-012

ÜST EKSTREMİTE TIKAYICI ARTER HASTALIĞI OLGUSUNDA ENDOVASKÜLER GİRİŞİM: TEKNİK AYRINTILARIN ÖNEMİ

Fatih Uzunkaya[1], Ayşegül İdil Soylu[1]

[1]Ondokuz Mayıs Üniversitesi Radyoloji Anabilim Dalı

Amaç: Üst ekstremite tıkayıcı arter hastalığı olgusunda, sol subklavian ve vertebral arter darlıklarına yönelik tek seansta yapılan stentleme ile endovasküler revaskülarizasyon işlemini sunmak ve endovasküler işlemde kullanılan malzemelerin usulüne uygun kullanımının önemine dikkat çekmektir.

Bulgular: Diabet mellit, Kronik renal yetmezlik ve Periferik arter hastalığı tanılarına sahip olan ve sol elinde iskemi/nekroz bulguları tespit edilen 54 yaşındaki erkek hastanın Bilgisayarlı Tomografi Anjiografisi'nde; sol subklavian arterin proksimalinde vertebral arter orifisine uzanan ciddi darlık izlendi. Aynı zamanda sağ vertebral arter orifisinde de ciddi darlık vardı. Endovasküler girişimle tedavisine karar verilen hastanın revaskülarizasyon işleminde sırasıyla; sol vertebral artere proksimali subklavian artere taşacak şekilde balonla açılan stent yerleştirildi. Subklavian artere açılacak stente uyum sağlaması için stentin proksimaldeki ağzı içerisinde kompliyan anjioplasti balonu şişirildi. Daha sonra balon söndürülmeye çalışıldı ancak ilk aşamada başarılamadı. Değişik manipülasyonlar ile söndürülmeye çalışılan balon vertebral arterin kısa bir süre okluzif kalmasına neden olsa da en sonunda sistemden uzaklaştırılabildi. Daha sonra subklavian artere balonla açılan stent yerleştirildi. Kontrol anjiogramlarda her iki stentin uygun pozisyonda olduğu ve vertebral ile subklavian arterlerde tam patensi sağlandığı görüldü. İşlem sonrası yapılan değerlendirmede balonun geç sönmesinin nedeninin balon lümeninin salin ile seyreltilmeden iyotlu kontrast madde ile doldurulmasına bağlı olduğu düşünüldü.

Sonuç: Endovasküler girişim için gerekli malzemelerinin kullanımıyla ilgili basit ancak hayati teknik ayrıntılar bulunmaktadır. Seyreltilmeden kullanılan iyotlu kontrast madde anjioplasti balonunun sönme zamanını uzatabilir. Bu gibi teknik ayrıntıların önemsenmemesi veya istemeden de olsa ihmal edilmesi istenmeyen durumlara neden olabileceğinden endovasküler işlemlerde kullanılan her malzeme usulüne uygun kullanılmalıdır.

Anahtar Kelimeler: Tıkayıcı arter hastalığı, Stentleme, Anjioplasti balonu

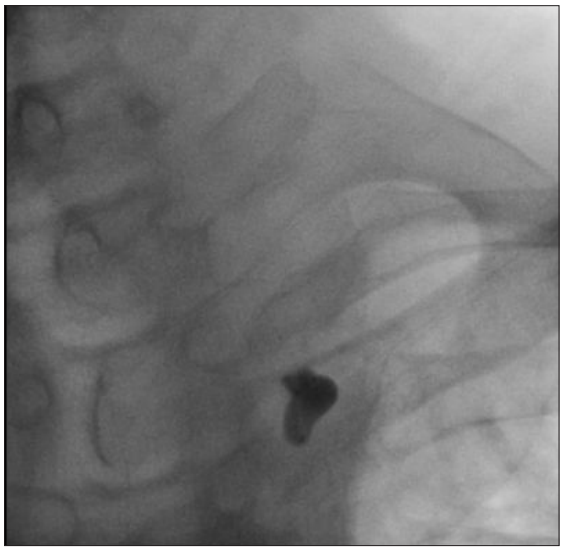

Resim 1.

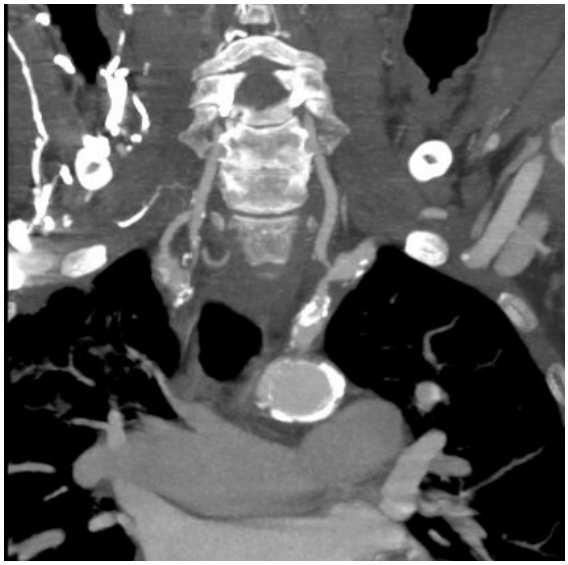

Resim 2.

Resim 3.

Abdominal Radyoloji

PS-013

ASCARİAZİSE BAĞLI GELİŞEN PERFORE APANDİSİT

Serdar Aslan[1], Mehmet Selim Nural[1], Saim Savaş Yürüker[2]

[1]Ondokuz Mayıs Üniversitesi Radyoloji Anabilim Dalı, Samsun
[2]Ondokuz Mayıs Üniversitesi Genel Cerrahi Anabilim Dalı, Samsun

Giriş: Askariasis genellikle az gelişmiş ülkelerde daha sık olmakla beraber tüm dünyada yaygın olarak görülen helminitik bir enfeksiyondur. Gelişmiş yumurtaların ağız yoluyla alınması sonucunda insanlarda enfeksiyona yol açar. Normal habitatı jejunumdur. Parazit yükünün fazla olduğu durumlarda barsak obstrüksiyonu ve appendiks lümeninin tıkanmasına bağlı apandisit olguları literatürde bildirilmiştir.Biz bu olgumuzda askariasise bağlı gelişen perfore apandisit olgusunu radyolojik bulgular eşliğinde tartışmayı amaçladık.

Olgu: 57 yaşında kadın hasta yeni gelişen yaygın karın ağrısı ve yüksek ateş şikayetleri ile hastanemiz acil servisine başvurdu. Hastanın medikal geçmişinde hipertansiyon dışında özellik yoktu. Vital bulgularında ateşi 38 derece olarak ölçüldü. Fizik muayenesinde batında yaygın hassasiyeti,sağ alt kadranda defans ve rebound mevcuttu. Tam kan ve biyokimyasal tetkiklerinde Hb:14.5 g/dl, beyaz küre:26.08 bin/uL olarak bulundu. Diğer laboratuvar sonuçlarında anormallik saptanmadı. Hastaya akut apandisit ön tanısı ile Abdominal Ultrasonografi(US) yapıldı. US incelemede çekum, terminal ileum duvar kalınlığı artmıştı. Çekum içerisinde ekojen görünümde hareketli tübüler yapılar dikkati çekti. Appendiks çapı 17 mm, duvar kalınlığı artmış, apendiks proksimal kesiminde appendikolit görünümü ve bu alan komşuluğunda kolleksiyon izlendi. US incelemesinde perforasyon şüphesi olması üzerine Bilgisayarlı Tomografi(BT) incelemesi yapıldı. BT incelemesinde appendiks orta hatta ve hafif süperiora doğru uzanmakta olup orta hattın soluna kadar devam etmekteydi. Appendiks çapı en geniş yerinde 20 mm'ye ulaşmakta, proksimal kesiminde appendikolit görünümü mevcut idi. Proksimal kesimde appendiks duvarında devamsızlık mevcut olup komşu yağlı dokuda 50x30 mm boyutlarında hava değeri içeren kolleksiyon görülmekte idi. Distal kesimde yer yer duvar bütünlüğü bozulmuş olup burada küçük perforasyon alanları mevcuttu. Ayrıca çekum ve ileal segmentlerde duvar kalınlaşmaları, çekum içerisinde ve jejunal segmentlerde ince bant tarzında kıvrımlı yapılar mevcuttu.Bu bulgular eşliğinde hastada paraziter enfeksiyona bağlı perfore apandisit düşünüldü.Hasta acil ameliyata alındı. Appendiksin oldukça büyük ve enflame olduğu,proksimal kesiminden perfore olduğu, çekumun parazitler ile dolu olduğu görüldü. Ameliyat sonrası yapılan gayta tetkikinde ascaris yumurtaları görüldü. Cerrahi bulgular ve mikrobiyolojik tetkikler ile askariasise bağlı perfore apandisit tanısı doğrulanmış oldu.

Sonuç: Askariasis tüm dünyada ve ülkemizde en sık görülen paraziter enfeksiyondur. Özellikle kırsal kesimde yaşayan hastalarda sık olarak görülmektedir. Askariasise bağlı ince barsak obstürksiyonu ve apandisit vakaları literatürde bildirilmiştir. Perfore apandisit vakası ise oldukça nadir olarak görülmektedir. Ultrasonografi ve bilgisayarlı tomografi akut apandisit tanısı koymada ve nedenini belirlemede primer radyolojik modalitelerdir. Akut apandisit ön tanısı ile gönderilen olgularda US ile hareketli tübüler ekojen yapıların görülmesi, bilgisayarlı tomografide jejunal segmentlerde, çekum içerisinde ve appendiks içerisinde ince bant tarzında kıvrımlı yapıların görülmesi askariasis açısında şüphe uyandırmalıdır.

Anahtar Kelimeler: akut apandisit, askariasis

Resim 1.

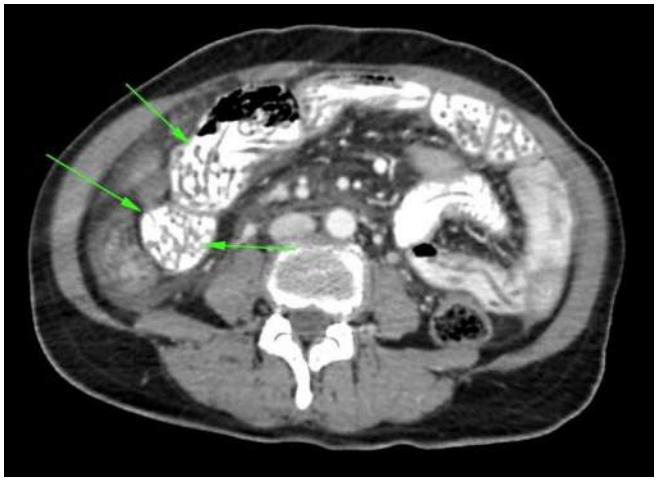

Resim 2.

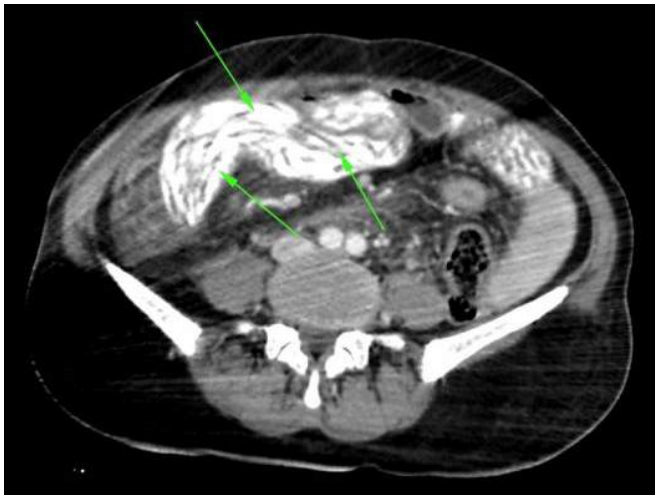

Resim 3.

Abdominal Radyoloji

PS-014

HEPATOSTEATOZ DERECELENDİRMESİNDE SHEAR -WAVE ELASTOGRAFİNİN ETKİNLİĞİ VE SONOGRAFİK DERECELENDİRME İLE KARŞILAŞTIRILMASI

Birnur Yılmaz[1], Halime Çevik[1]

[1]Başkent Üniversitesi İstanbul Uygulama Hastanesi

Amaç: Bu çalışmada, yetişkin popülasyonda son yıllarda giderek artan sıklıkta görülen ve yakın dönemde en yaygın karaciğer hastalığı olacağı öngörülen alkolik olmayan yağlı karaciğer hastalığı tanısında ve yağlanma miktarının belirlenmesinde 'Acoustic Radiation Force Impulse' (ARFI) elastografinin etkinliğinin değerlendirilmesi amaçlanmıştır.

Gereç-Yöntem: Hasta grubu olarak İç Hastalıkları polikliniğinde alkolik olmayan yağlı karaciğer hastalığı tanısı ile takip edilen 110 erişkin hasta (57 erkek, 53 kadın, yaş ortalaması 50,17), kontrol grubu olarak ise herhangi bir karaciğer hastalığı bulunmayan ve sonografik olarak steatozu saptanmayan 50 sağlıklı erişkin (26 erkek, 24 kadın, yaş ortalaması 48,26) çalışmaya kabul edilmiştir. ARFI elastografi değerlendirmesi 9 MHz lineer prob ile gerçekleştirilmiştir. Steatoz varlığı ve derecelendirmesi sonografik kriterlere göre yapılmıştır. Her bir kişide karaciğer sağ lob parankiminden, her segmentten en az ikişer kez olmak üzere, toplam on adet geçerli ölçüm yapılmıştır (Resim 1). Shear-wave hızları (SMV) m/sn olarak hesaplanmıştır. Her hastada SMV ortalama değerleri alınmıştır. Hasta grubunda sonografik steatoz derecesi, ARFI elastografi hız değerleri ve eş zamanlı alınan laboratuvar değerleri karşılaştırılmıştır.

Bulgular: ARFI elastografi ortalama SMV değeri; hasta grubunda 2,26±0,57 m/sn (Resim 2); kontrol grubunda 1,71±0,34 m/sn (Resim 3); grade 1 steatoz olan hastalarda 2,15±0,63; grade 2 steatoz olan hastalarda 2,25±0,42 m/sn, grade 3 steatoz olan hastalarda 2,72±0,43 m/sn hesaplanmıştır. ARFI hız değerleri hasta ve kontrol grubunda istatiksel olarak anlamlı farklılık göstermektedir. ARFI hız değerleri ile hepatostetoz grade derecelerine göre de istatiksel anlamlı farklılık saptanmıştır. Karaciğer kraniokaudal uzunluk artışı ile trigliserid, çok düşük dansiteli lipoprotein (VLDL), aspartat aminotransferaz (AST) ve alanin aminotransferaz (ALT) değerlerindeki artış birbiri ile istatiksel olarak anlamlı korelasyon göstermiştir. Benzer şekilde grade derecesinde artış ile karaciğer kraniokaudal uzunluk artışı ve vücut kitle indeksi (BMI) değerindeki artış arasında; trigliserid, AST ve ALT değerindeki artış ile SMV değerindeki artış arasında istatiksel anlamlı korelasyon tespit edilmiştir. BMI normal ve fazla olan grup arasında SMV değerleri arasında istatiksel olarak anlamlı fark bulunmamıştır. Hepatomegali ve normal karaciğer boyutu ile SMV değerleri arasında istatiksel olarak anlamlı fark bulunmamıştır.

Sonuç: Hepatosteatoz varlığı ve derecesi, ARFI elastografi ile ölçülen shear wave hız değerlerini etkilemektedir. Hepatosteatoz derecesinin değerlendirilmesi ve yağ miktarının nicel olarak saptanması ARFI elastografi ile mümkün görülmektedir. Grade 0, grade 1, grade 2 ve grade 3 karaciğer yağlanma düzeyleri ile ARFI değerleri arasında istatistiki anlamlı korelasyon bulunmaktadır. Hepatosteatoz fibrozise neden olmaktadır. SMV değerleri ortalama 2 ve üzerinde olan hastalarda, trigliserid, AST ve ALT değerindeki artış, hastada karaciğer fibrozisi geliştiğinin göstergesi olabilir. Bu çalışma; ARFI elastografinin alkolik olmayan yağlı karaciğer hastalığındaki karaciğer fibrozisini tespit etmede kullanılabileceğini göstermektedir.

Anahtar Kelimeler: ARFI, Elastografi, Ultrasonografi, Hepatosteatoz, Non-alkolik yağlı karaciğer hastalığı

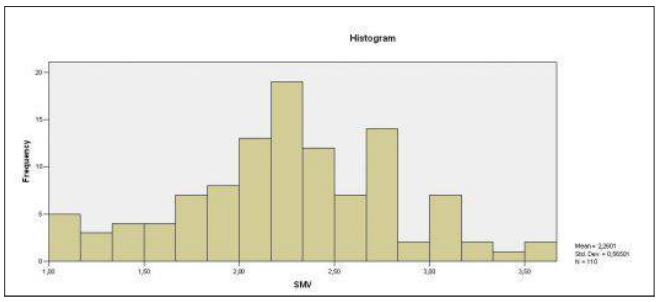

Resim 1.

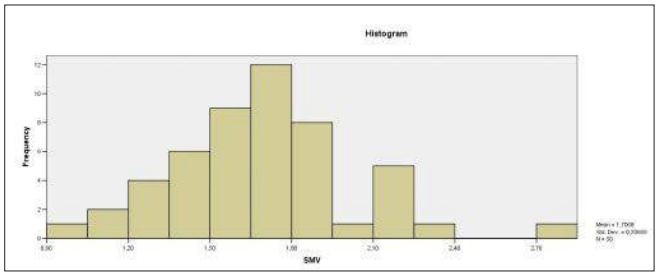

Resim2.

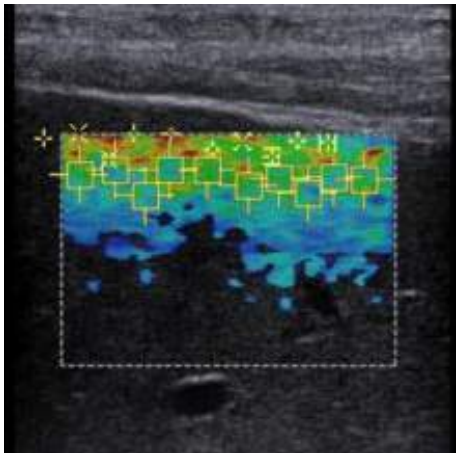

Resim 3.

Görüntüleme Bilişimi

PS-015

CHEST XRAYS AND MISSED LUNG CANCERS

Mahwish Karim[1], Ravi Uppoor[1]

[1]*Cumberland İnfirmary Hospital, Carlisle*

Background and Aim: Chest radiography is a valuable tool for diagnosing lung cancer. Plain chest radiograph is a noninvasive technique which delivers low radiation dose and at the same time it is inexpensive and widely available. Chest radiograph is the most common test ordered for lung diseases. For a radiologist, proficiency in chest radiograph interpretation is fundamental. Accurate reporting of chest radiographs by radiologists in order to detect lung cancer at as early a stage as possible and to suggest appropriate follow up if there are suspicious features on CXR directly improves quality of patient care. As per standards of Royal college of radiologists, lung lesions should be identified in 75% of chest X -rays and a follow up plan should be suggested in more than 95 % of chest x-rays.

The aim of this audit was to assess accurate reporting of chest radiographs by radiologists to detect lung cancers.

Methods: This clinical audit was conducted in the department of –radiology, cumberland infirmary hospital from –31/1/2016- to –15/2/2016--.

All patients diagnosed with lung cancer during the study period were included in the study. Chest radiographs of all the adult patients were retrospectively reviewed which were issued within 12 months prior to the diagnosis. Chest xrays reports were categorised as appropriate with lesions identified and reported as suspicious with further investifations suggestion. Inappropriate reports identified as alternative diagnosis and no further investigations suggessted like ct scan/ follow up plan.Chest xrays were reviewed and reported by radiologists.

Data was collected on a preformed questionnaire. The study was approved by clinical audit department.All data was analyzed using Excel microsoft 2010 version. Frequency was calculated for appropriate and inappropriate reports.

Results: Twenty five patients were diagnosed as having carcinoma lung during the study period. Chest X-rays were done for all these patients. --/25 (88%) of chest X-rays reported lung lesions. Follow-up plan was suggested in --/25 (86 %) of reported chest X-rays with lesions.

Conclusion: This audit highlights that follow-up plan in chest X-ray reports did not meet the standard of Royal college of Radiologists. Reinforcement to advise appropriate further investigations when a lesion is identified on chest X-rays is required

Anahtar Kelimeler: chestxray,lesions

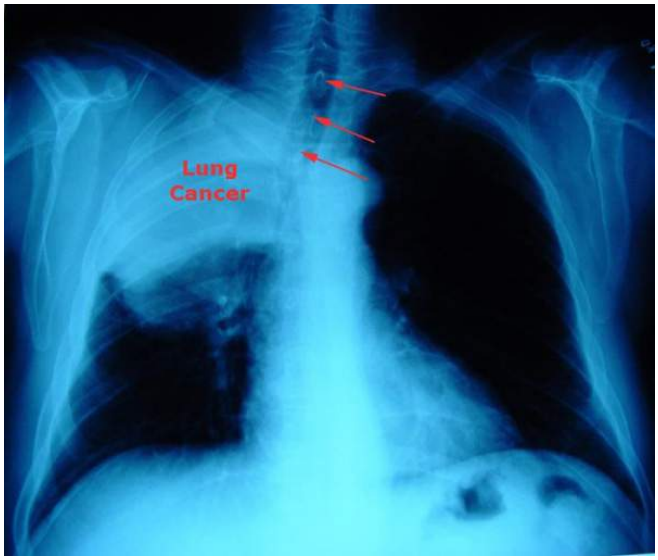

Figure 1.

Acil Radyoloji

PS-016

TİP 1 ODONTOİD KIRIĞINI TAKLİT EDEN OSSİKULUM TERMİNALE

Serdar Aslan[1], Meltem Ceyhan Bilgici[1]

[1]*Ondokuz Mayıs Üniversitesi Radyoloji Anabilim Dalı*

Giriş: Ossikulum terminale (Bergman kemikçiği) odontoid çıkıntının ucunda ayrı bir kemikleşme merkezi olup 3-12 yaş arasında füzyone olması beklenir. 12 yaş sonrası füzyone olmadığı durumlarda özellikle travma öyküsü olan çocuklarda Tip 1 odontoid proçes kırığı ile sıklıkla karışır. Biz bu olgu sunumunda travma öyküsü olan 13 yaşındaki çocuk hastada ossiculum terminalenin odontoid proçes kırığı ile ayırıcı tanısında önemli olan ipuçlarını ortaya koymayı amaçladık.

Olgu: 13 yaşında çocuk hasta düşme şikayeti ile hastanemize getirildi. Hastanın muayenesinde sağ frontal alanda cilt altında şişlik mevcuttu. Minimal düzeyde boyun hareketlerinde kısıtlılık ve servikal hassasiyet saptandı. Diğer sistem muayenelerinde patoloji yoktu. Laboratuvar değerlerinde anormallik saptanmadı.Beyin ve servikal bilgisayarlı tomografisi(BT) çekildi. Beyin BT'de sağ frontal kemik komşuluğunda 9 mm kalınlığında cilt altı hematom görüldü. Servikal BT'sinde ise odontoid çıkıntının hemen üstünde korteks ile çevrili 4 mm yüksekliğinde kemik yapı görüldü. Odontoid çıkıntının dansitesi, bütünlüğü, korteks devamlılığı doğaldı..Çevre yumuşak dokularda travmatik durum ile uygun değişiklikler yoktu. Bu bulgular değerlendirildiğinde ossikulum terminale ile uyumlu olarak düşünüldü. Hastanın takiplerinde problem gelişmedi ve taburcu edildi.

Sonuç: Ossikulum terminale odontoid çıkıntının hemen üstünde görülen aksesuar kemik yapısıdır. Çocuklarda sıklıkla görülür ve 12 yaşına kadar kemikleşmesi beklenir. 12 yaş üzerinde kemikleşme olmaması halinde özellikle travmatik olgularda tip 1 odontoid proçes kırığı ile karışabilir. Bu durum tedavi sürecini de değiştirerecektir. Tip 1 odontoid proçes kırığından ayırıcı tanısında odontoidin yükseklik ve bütünlüğünün normal olması, kemik korteksin devamlılığı, çevre yumuşak dokularda travmatik değişiklikler olmaması kullanılabilir. Özetle iki durum ayrımında korteks ve yumuşak doku değişiklikleri dikkatlice değerlendirilmelidir.

Anahtar Kelimeler: Odontoid, Ossikulum Terminale,Bilgisayarlı Tomografi

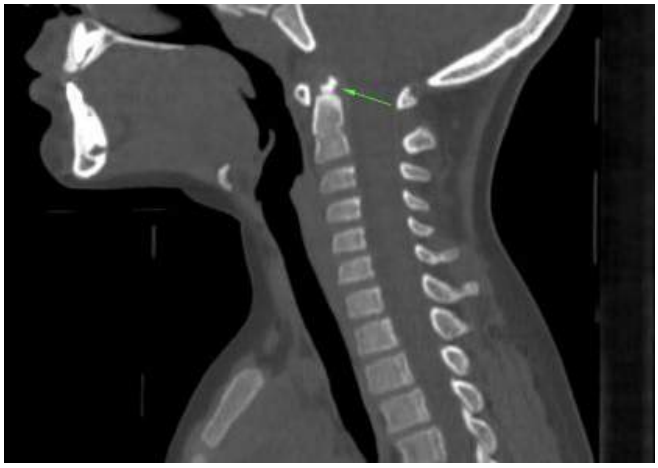

Resim 1.

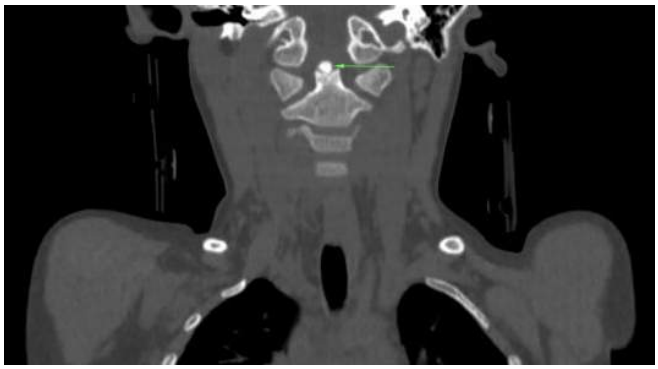

Resim 2.

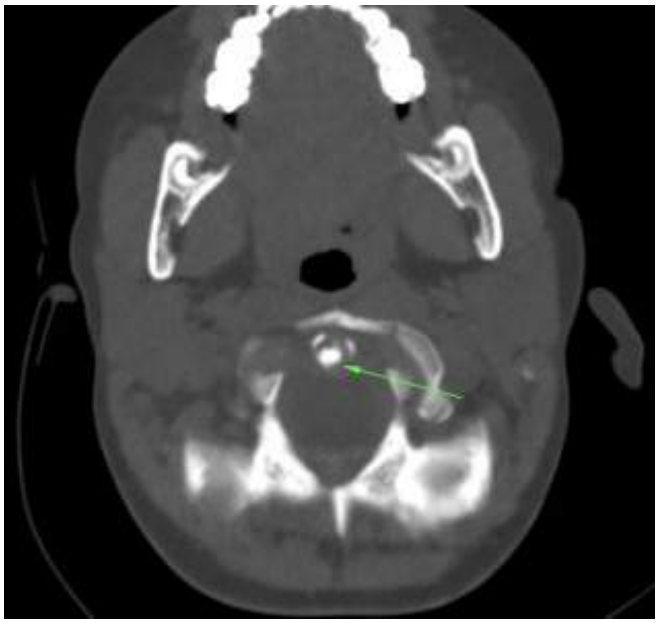

Resim 3.

Nöroradyoloji

PS-017

KÜÇÜK HÜCRELİ AKCİĞER KANSERİ ÇOK NADİR METASTAZI: İNTRAVENTRİKÜLER METASTAZ

Mustafa Koç[1]

[1]*Fırat Üniversitesi Tıp Fakültesi Radyoloji Anabilim Dalı*

Amaç: Küçük hücreli akciğer kanseri hızlı progresyon gösteren, kötü prognoza sahip bir malignitedir. Erken metastaz yapar. Metastazlar genellikle karaciğer, sürrenal bez, lenf nodları, kemik ve beyine olmaktadır. Bu yazıda oldukça nadir gözüken intraventriküler metastaz olgusunu sunduk.

Gereç ve Yöntem: Küçük hücreli akciğer kanseri tanılı olguda, metastaz taraması için kontrastlı kraniyal bilgisayarlı tomografi (BT) ve manyetik rezonans görüntüleme (MRG) tetkiki yapıldı.

Bulgular: Kontrastlı kraniyal BT ve MRG tetkikinde, serebral ve serebellar parankimde, kontrast tutulumu gösteren multipl metastatik lezyonlarla birlikte, sol lateral ventrikül anterior horn içerisinde, 3x1.5 cm boyutta, metastatik nodüler lezyon izlendi.

Sonuç: Küçük hücreli akciğer kanseri tüm akciğer kanserlerinin %15-20'sini oluşturur. Kemoterapi ve radyoterapiye oldukça duyarlıdır. Tanı anında çoğu hasta metastatiktir. Serebral metastazlar yaygındır. Ancak intraventriküler metastaz varlığı oldukça nadirdir. Kontrastlı kraniyal BT ve MRG tetkikleri intrakraniyal metastazları tespit etmede oldukça duyarlıdır.

Anahtar Kelimeler: Küçük hücreli akciğer kanseri,intraventriküler metastaz, bilgisayarlı tomografi, manyetik rezonans görüntüleme

Resim 1.

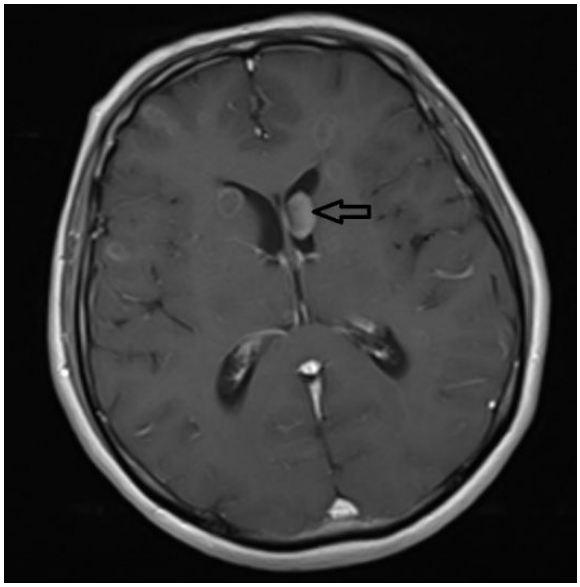

Resim 2.

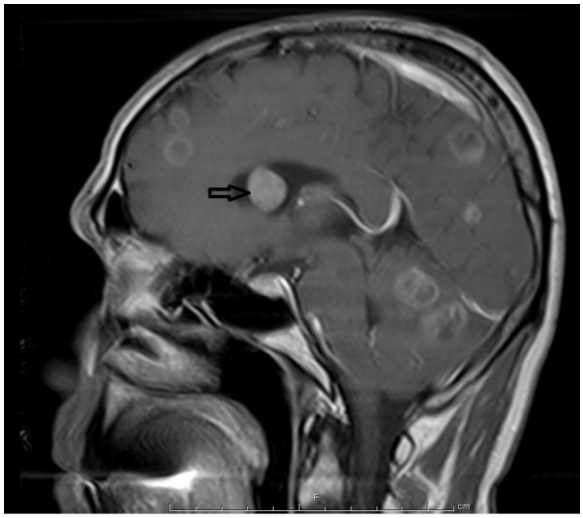

Resim 3.

Abdominal Radyoloji

PS-019

YETİŞKİNLERDE ÇOK KESİTLİ BİLGİSAYARLI TOMOGRAFİ (ÇKBT) İLE İNSİDENTAL SAPTANAN DİYAFRAGMATİK HERNİLERİN DEĞERLENDİRİLMESİ

Muhammed Akif Deniz[1], Zelal Taş Deniz[1], Cemil Göya[2]

[1]Gazi Yaşargil Eğitim ve Araştırma Hastanesi Radyoloji Kliniği
[2]Dicle Üniversitesi Tıp Fakültesi Radyoloji Anabilim Dalı

Amaç: Erişkinlerde, Çok Kesitli Bilgisayarlı Tomografi (ÇKBT) ile insidental saptanan diyafragmatik hernilerin oranlarını saptamak, dağılım özelliklerini bulmak, özelliklerini tespit etmek ve literatür ile karşılaştırmaktır.

Gereç ve Yöntem: Çeşitli klinik ön tanılarla başvuran 670 hastanın batın, 330 hastanın toraks olmak üzere toplam 1000 hastanın bilgisayarlı tomografi görüntüleri retrospektif olarak değerlendirildi. Hastaların diyafragmatik hernilerinin olup olmadığı araştırıldı. Diyafragmatik hernisi olan hastalar Morgagni, Bochdaleck ve Hiatal herni gruplarına ayrıldı. Hernilerin kendi içlerinde sıklıkları belirlendi ve herniler içeriklerine göre gruplandırıldı.

Bulgular: 1000 hastanın 192 (%19.2) sinde toplam 211 herni saptandı. Saptanan 211 herninin %51'i morgagni, %37'si hiatal, %12 si bochdaleck idi. 1000 hastanın %10.7 sinde morgagni, %7.8 inde hiatal ve %2.6 sında bochdaleck hernisi saptandı. Herni saptanan 192 hastanın %88'i tek, %11'i iki ve %1'i üç tip herniyi de içermekteydi. İki herni saptanan hastaların % 50 si morgagni ve hiatal, %23'ü morgagni ve bochdaleck ve %27'si bochdaleck ve hiatal hernilerini içermekteydi.

Sonuç: Torakal ve abdominal hastalıklar için kullanılan ÇKBT gibi ince kolimasyon sağlayan tekniklerin kullanımının artması ile diyafragmatik hernilerin insidental tespiti kolaylaşmış, insidental saptanan herni sıklığı artmıştır. Diyafragmatik herniler yüksek oranda (%19.2) ÇKBT ile saptanmıştır. En sık morgagni herni saptanırken bunu sırasıyla hiatal ve bochdaleck hernisi takip etmiştir.

Anahtar Kelimeler: Herni, Diyafragma, Bilgisayarlı tomografi.

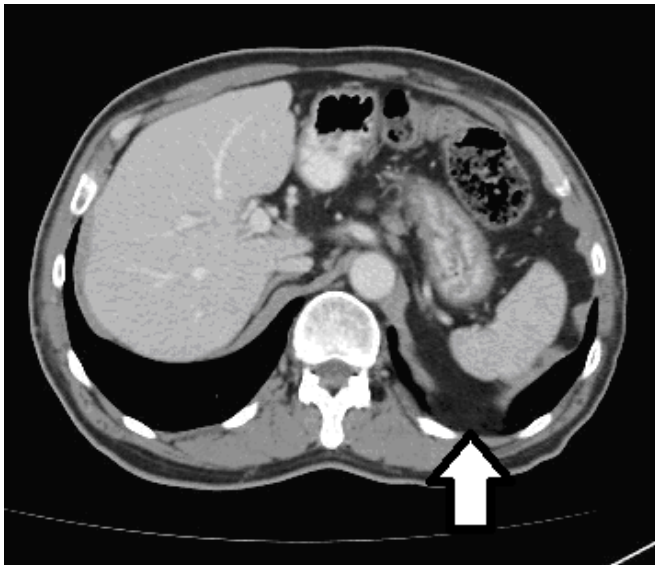

Resim 1.

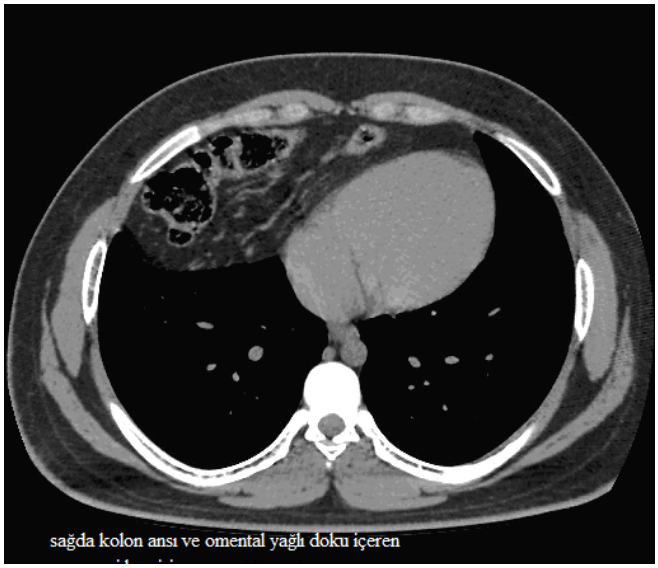

Resim 2

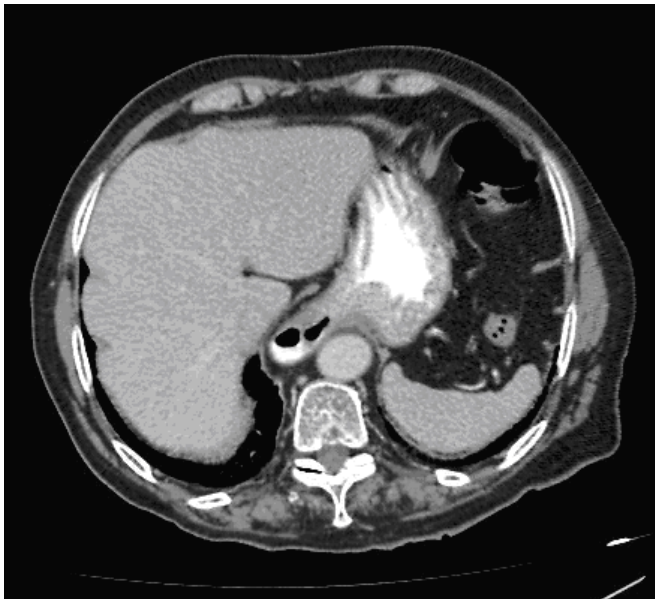

Resim 3.

Toraks Radyolojisi

PS-020

KANSER HASTALARINDA İNSİDENTAL PULMONER TROMBOEMBOLİNİN (PTE) ÇOK KESİTLİ BİLGİSAYARLI TOMOGRAFİ (ÇKBT) İLE DEĞERLENDİRİLMESİ

Muhammed Akif Deniz[1], Zelal Taş Deniz[1], Mehmet Guli Çetinçakmak[2]

[1]Gazi Yaşargil Eğitim Araştırma Hastanesi Radyoloji Kliniği
[2]Dicle Üniversitesi Tıp Fakültesi Radyoloji Anabilim Dalı

Amaç: Kanser hastalarında insidental pulmoner tromboemboli (PTE) nin Çok Kesitli Bilgisayarlı Tomografi (ÇKBT) ile yaygınlığını, primer kanserlere göre dağılım özelliklerini saptamak, insidental PTE tespit edilen hastalarda risk faktörlerini değerlendirmek, rutin değerlendirmede raporlanma oranınını araştırmak ve bulguları literatür bilgileriyle karşılaştırmaktır.

Gereç ve Yöntem: Mart 2012-Eylül 2013 tarihleri arasında Radyoloji Anabilim dalına başvuran tanılı 1000 kanser hastasının 16 dedektörlü Toshiba Activion ve 64 dedektörlü Philips Brillance BT cihazlarında çekilen Kontrastlı Torax Bilgisayarlı Tomografi görüntüleri retrospektif olarak sırayla incelendi. Hasta grupları primer kanserlerine göre gruplandırıldı. Tiroid ve paratiroid kanserleri endokrin bez kanserleri grubunda; daha az sıklıkla görülen nazofarenx, larenx, parotis ve beyin kanserleri diğer hasta grubu adı altında toplandı. Öncelikle hastaların embolileri olup olmadığı araştırıldı. İnsidental PTE saptanan hastaların emboli lokalizasyonu, primer kanser gruplarına göre sıklığı, risk faktörleri, akciğer parankim bulguları ve rutin değerlendirmede raporlanma oranları değerlendirildi.

Bulgular: İncelenen 1000 onkoloji hastasının 46'sında (%4.6) insidental PTE saptandı. PTE saptanan hastaların 29'u (%63) kadın, 17'si (%37) erkekti. Hastalarda en yüksek oranı 11 hasta (%24) ile meme kanseri oluşturmaktaydı. En az hasta grubunu birer hasta (%2.1) ile böbrek, karaciğer, kemik-yumuşak doku, mesane, pankreas kanserleri oluştururken; lenfoma, endokrin bez, testis ve diğer kanser gruplarında insidental PTE saptanmadı. Emboli en sık 33 hastada (71.7) sağ pulmoner arter alt lob dalında yerleşikti. Trombüs saptanan hastalarda en sık 20 (%43.4) hasta da alt extremite venöz sistemde trombüs mevcutken, 21 hastada (%45.6) venöz sistemde trombüs saptanmadı. Emboli varlığı 11 (%24) hastada rapor edilmemişti. En sık görülen akciğer bulgusu 16 (%34.7) hastada subsegmenter atelektazi ve fibrotik bantlardı.

Tartışma-Sonuç: Kanser hastaları tromboemboliye yatkın hastalardır. İncelediğimiz 1000 hastanın 46 sında (%4.6) ÇKBT ile literatür ile uyumlu olarak insidental PTE saptadık. Kanser hastalarının takibinde sıklıkla kullanılan kontrastlı torax BT de hasta asemptomatik olsa bile pulmoner arterlerin dikkatli bir şekilde incelenmesi, insidental PTE saptanmasını kolaylaştırmakta ve bu durum kanser hastalarınında mortalite, morbiditeyi yakından etkilediğinden klinisyeni uyarmaktadır.

Anahtar Kelimeler: pulmoner tromboemboli, kanser, bilgisayarlı tomografi

Resim 1.

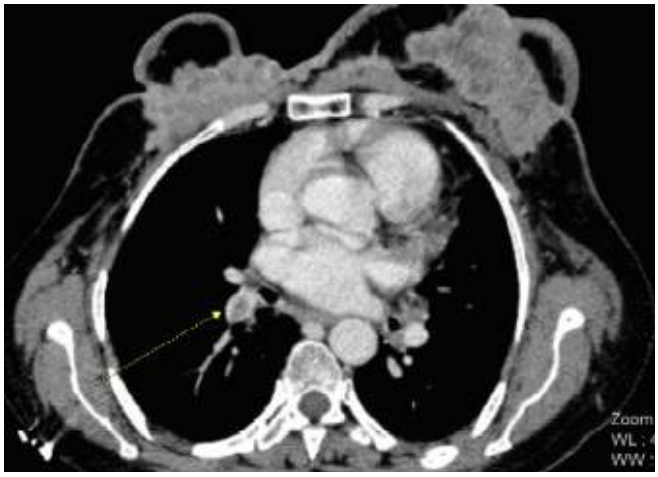

Resim 2.

Tablo 1.

Primer kanser türü	Hasta sayısı	İns. Pte saptanan hasta sayısı	Primer kansere göre ins. Pte insidansı	İns. Pte saptanan hastaların kanser gruplarına göre oranı
Meme	159	11	%6.9	%23.9
Akciğer	143	5	%3.5	%10.8
Kolon	108	3	%2.7	%6.5
Mide	93	6	%6.4	%13
Over	65	5	%7.7	%10.8
Kemik-yumuşak doku	86	1	%1.1	%2.1
Pankreas	45	1	%2.2	%2.1
Lenfoma	43	0	0	0
Rektum	39	2	%5.1	%4.3
Endokrin bez	26	0	0	0
Prostat	26	2	%7.7	%4.3
Böbrek	24	1	%4.1	%2.1
Safra kesesi ve yolları	24	3	%12.5	%6.5
Mesane	22	1	%4.5	%2.1
Testis	19	0	0	0
Serviks	17	2	%11.7	%4.3
Endometrium	11	2	%18.1	%4.3
Karaciğer	9	1	%11.1	%2.1
Diğer	41	0	0	0
Toplam	1000	46		

Baş-Boyun Radyolojisi

PS-021

PRİMER AÇIK AÇILI GLOKOM HASTALARINDA GÖZ ELASTİKİYETİNDEKİ DEĞİŞİKLİKLER

Elçin Aydın[1], Hasan Yerli[1], Sinan Emre[2], Işıl Kurultay Ersan[2], Muhteşem Ağıldere[1]

[1]Başkent Üniversitesi Radyoloji Anabilim Dalı
[2]Başkent Üniversitesi Göz Hastalıkları Anabilim Dalı

Amaç: Primer açık açılı glokom (PAAG) hastalarında okuler ve periokuler yapılarda sonoelastografi tekniği ile elastikiyetlerindeki değişiklikleri saptamak.

Method: PAAG tanılı 43 hasta (19 erkek, 24 kadın; ortalama yaş 63.2) prospektif olarak değerlendirilmiştir. Bu hasta grubu, 28 bireyden oluşan (17 erkek, 11 kadın; ortalama yaş 63.5) basit refraksiyon kusuru dışında hastalığı olmayan kontrol grubu ile karşılaştırıldı. Oftalmolojik muayene ve B-mod sonografi sonrasında hastalar semi-kantitatif bir yöntem olan sonoelastografi ile değerlendirildi. Retrobulber yağ dokusu, optik sinir, lens, retina-koroid-sklera kompleks (RKSK) elastikliği her iki grupta sonoelastografi ile karşılaştırıldı. Student's t ve Mann Whitney–U testleri istatistiksel analiz için kullanıldı.

Bulgular: Ortalama strain elastografi oranları; optik sinirin retrobulber yağ dokusuna, optik sinirin optik sinir sağ tarafındaki RKSK'ya, optik sinirin optik sinir sol tarafındaki RKSK'ya, optik sinirin her iki tarafındaki RKSK'nın birbirine oranı ve lensin anterior RKSK'ya oranı her iki grupta benzerdi ($p>0.05$).

Sonuç: PAAG tanısı ile tedavi edilen hastalarla kontrol grubu arasında okuler ve periokuler yapıların elastikiyet derecelerinde farklılık bulunmadı.

Anahtar kelimeler: glokom, elastografi, ultrasonografi.

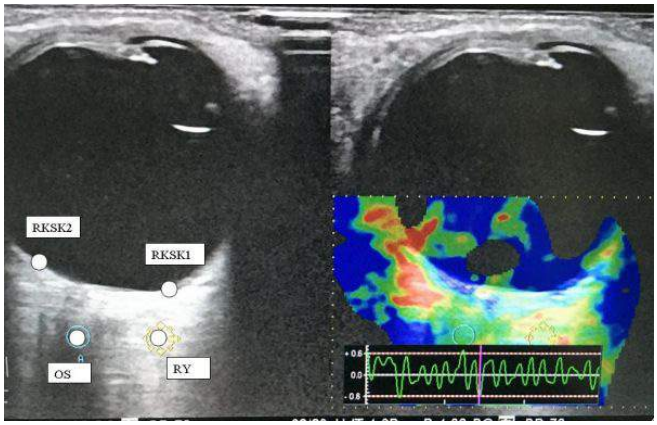

Resim 1.

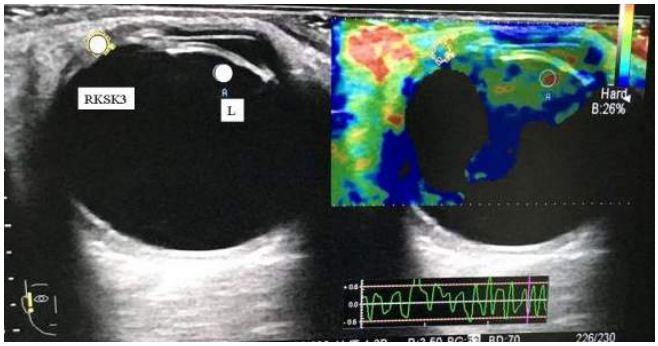

Resim 2.

Tablo 1. Primer açık açılı glokom hastaları ile kontrol grubunun okuler ve periokuler yapılarının elastikiyetlerinin karşılaştırılması

Elastikiyet oranları	Grup	Hasta Sayısı	Ortalama	Standart deviasyon	Standart sapma	Test	p
OS/RY	PAAG hastalar	43	1,5574	,88079	,13432	T test	0,948
OS/RY	Kontrol	28	1,5704	,69140	,13066	T test	0,948
OS/RKSK1	PAAG hastalar	43	1,3830	1,11128	,16947	Mann Whitney-U	0,655
OS/RKSK1	Kontrol	28	1,3543	,83981	,15871	Mann Whitney-U	0,655
OS/RKSK2	PAAG hastalar	43	1,3556	1,03746	,15821	Mann Whitney-U	0,514
OS/RKSK2	Kontrol	28	1,2807	,48525	,09170	Mann Whitney-U	0,514
RKSK1/RKSK2	PAAG hastalar	43	1,1765	,91976	,14026	Mann Whitney-U	0,495
RKSK1/RKSK2	Kontrol	28	1,3593	1,11066	,20990	Mann Whitney-U	0,495
L/RKSC3	PAAG hastalar	43	1,4905	1,27101	,19383	Mann Whitney-U	0,23
L/RKSC3	Kontrol	28	1,0868	,62334	,11780	Mann Whitney-U	0,23

Pediatrik Radyoloji

PS-022

EKTOPİK SERVİKAL TİMUS ;USG, MRG BULGULARI, AYIRICI TANI

Sevinç Kalın[1], Elif Yasemin Gülüm[1], Hüdaver Alper[1]

[1]Ege Üniversitesi Tıp Fakültesi

Ektopik servikal timus, boyun kitlelerinin nadir nedenlerinden olup sıklıkla benign veya malign diğer boyun kitleleri ile karışır. En sık infant ve erken çocukluk döneminde tanı alır. Timus dokusunun embriyolojik gelişimi ile ilgili olarak angulus mandibula ile anterior mediasten arasında herhangi bir yerde görülebilir. Timus dokusunun internal karakteristiklerini tanımlamada ultrasonografinin (USG) önemi artmaktadir (1).

Timus bezi gebeliğin 6. haftasında primer olarak 3. ve 4. faringeal poşun küçük bir kesiminden gelişir. 9. haftada angulus mandibuladan başlayarak karotis kılıf boyunca perikardial yapışma yeri olan üst mediasten düzeyine kadar uzanan duktus boyunca migrasyon gözlenir (2).

Ultrasonografide ; normal timus ile izoekoik olmasi, keskin açılı kenarları, paralel septalar içermesi, yumuşak ve esnek olması, kitle etkisinin bulunmaması, renkli doppler incelemede santral hilus yapısı içermemesi nedeni ile diğer boyun kitlelerinden ayrılır. Bazen normal timus ile servikal ektopik timusu birleştiren doku izlenebilir (1,3).

Ektopik timus dokusu manyetik rezonans görüntülemede (MRG), homojen, T1 ağırlıklı görüntülerde kas ile izointens ya da kas dokudan hafif hiperintens, T2 ağırlıklı görüntülerde hiperintens görünür(1,4)

Ektopik servikal timus rölatif olarak nadir görülen bir patoloji olması nedeniyle lenfadenopatiler,brankial kleft kisti, tiroglossal kanal artıkları gibi konjenital lezyonlar, boyunda görülen benign ve malign tümörler ile sıklıkla karışabilir. Ayrıca, intratiroideal yerleşirse tiroid nodülleri ile karışabilir (6). Hastaların çoğunda kesin tanı için ince iğne aspirasyon biyopsisi (İİAB), insizyonel ve eksizyonel biyopsi gibi invaziv yöntemlere ihtiyaç duyulmaktadır (5,7). Fakat bu yöntemlerin neden olabileceği bazı morbidite ve mortalite riskleri vardır. Bu nedenle, aberran servikal timus tanısını non-invaziv şekilde koyabilmek önemlidir.

Servikal ektopik timus tedavi edilmesi konusunda kesin bir isbirliği olmamasına rağmen, dispne, stridor, disfaji gibi semptomlara yol açıyorsa cerrahi ekzisyon ilk seçenek olarak düşünülür (3,7) İnsidental olarak saptanan olgularda, herhangi bir semptom yok ise takip tercih edilebilir. Ektopik timusla ilgili diğer bir soru işareti neoplazi gelişim riskinin artıp artmadığı konusudur. Literatürde ektopik timus dokusundan gelişmiş birkaç timoma ve timik karsinoma vakası bildirilmiştir (8,9). Fakat servikal ektopik timus dokusundan neoplazi gelişimi riskinin, normal timus dokusundan daha fazla olduğuna dair literatürde kesin bir veri yoktur.

USG rölatif olarak ucuz ve kolay ulaşılabilir olması, radyasyon maruziyetine yol açmaması ve noninvaziv olması nedeniyle boyun kitlelerinin ayırıcı tanısında ilk seçilecek tanı aracı olmalıdır. Karakteristik USG görünümüne sahip ektopik timus olgularının tanısı, ileri görüntüleme veya histopatolojik tanıya gerek kalmadan USG ile konulabilir. Ektopik timus dokusu servikal kitlelerin ayırıcı tanısında akılda tutulmalıdır.

Anahtar Kelimeler: boyunda kitle, ektopik timus, USG, MRG

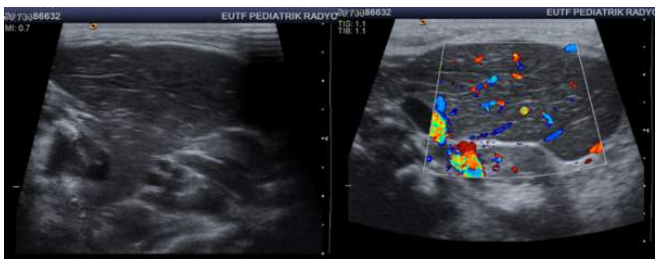

Resim 1.

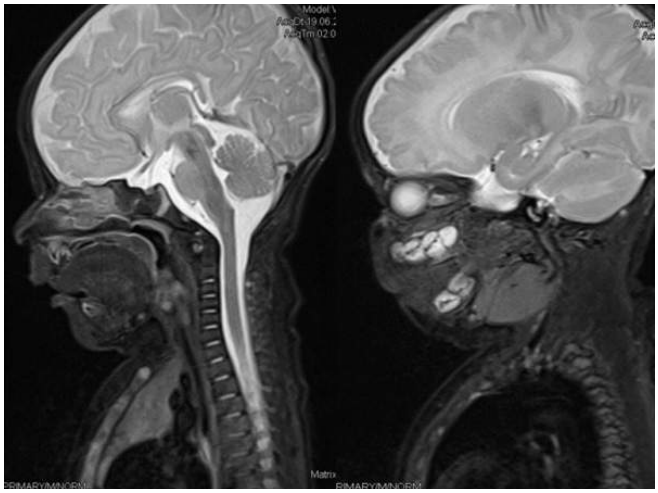

Resim 2.

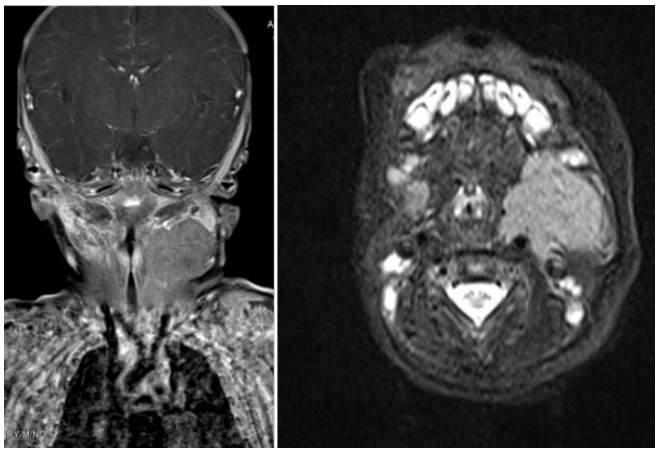

Resim 3.

Pediatrik Radyoloji

PS-023

NADİR GÖRÜLEN PEDİATRİK KARDİYAK KİTLE NEDENİ: PERİKARDİYAL LİPOM OLGU SUNUMU

Hatice Arıöz Habibi[1], Vusala Garayeva[1], Sezen Ugan Atik[2], Levent Saltık[2], İbrahim Adaletli[1]

[1]İ.Ü. Cerrahpaşa Tıp Fakültesi, Radyoloji Anabilim Dalı, Pediatrik Radyoloji Bilim Dalı
[2]İ.Ü. Cerrahpaşa Tıp Fakültesi, Pediatri Anabilim Dalı, Pediatrik Kardiyoloji Bilim Dalı

Giriş: Primer kardiyak tümörler oldukça nadir olup otopsi serilerinde insidansı 0.17-0.19 olarak bildirilmiştir. Kardiyak lipomlar genellikle asemptomatik olup insidental olarak saptanır.

İleri yaş hastalarda kalp yetmezliği bulguları ile de karşımıza çıkabilir. Biz pediyatrik yaş grubunda tesbit edilen, semptomatik olan ve invaziv yöntemlere ya da operasyona ihtiyaç duymadan radyolojik olarak tanı alan perikardial lipom olgusunun ekokardiyografi(EKO), bilgisayarlı tomografi(BT) ve manyetik rezonans görüntüleme(MRG) bulgularını sunmayı amaçladık.

Olgu Sunumu: 11 yaşında erkek hasta göğüs ağrısı şikayeti ile hastanemiz pediyatrik kardiyoloji bölümüne başvurmuştur. Daha önceden bilinen hastalığı olmayan hastanın fizik muayenesi normaldi. Elektrokardiyografi incelemesinde T negatiflikleri tespit edilen hastanın EKO incelemesinde sağ atrioventriküler bileşke komşuluğunda trombüs-lipom ayırımı net yapılamayan hiperekojen lezyon saptanmıştır. Lezyon orijin ve ayırıcı tanısı açısından kontrastlı toraks BT ve kontrastlı MRG tetkikleri yapıldı.

Toraks BT incelemesinde sağ ventrikül apikal bölgede kontürde bulginge yol açan 2.5 x 1.5 cm boyutunda hipodens lezyon izlendi. Lezyon dansitesi -29 HU ölçülmüş olup yağ dansitesindedir.

Kontrastlı Toraks MRG incelemede: aksiyel planda postkontrast yağ baskılı T1 ve kontrastsız T1 ağırlıklı kesitlerde BT'de tarif edilen lokalizasyondaki lezyonun yağ baskılı sekanslarda baskılandığı ve belirgin kontrast fiksasyonu göstermediği görüldü. Radyolojik bulgular perikardial lipom ile uyumlu bulundu.

Tartışma ve Sonuç: Kardiyak tümörler primer ve metastatik olarak iki gruba ayrılır. Primer kardiyak tümörlerin %75'i benign karakterdedir. Kardiyak lipomlar ise primer kardiak ve perikard tümörlerinin %10-19'unu oluşturmaktadır. Kardiyak lipomlar perikard,epikard, endokard ya da miyokarttan orijin alabilir. Sıklıkla sağ atrium ve sol ventrikül epikardial adipoz dokusundan gelişir. Bizim olgumuz sağ atrioventriküler bileşke seviyesinde perikarttan orjin almaktadır.

Kardiak lipom olguları genellikle asemptomatik olduğundan insidental olarak tanı alırlar. Semptomatik olgularda başlıca semptomlar, halsizlik, dispne, göğüs ağrısı, taşikardi, senkop şeklindedir. Literatürde kardiyak lipoma bağlı ani ölüm de bildirilmiştir.Pediyatrik yaş grubunda sınırlı sayıda olgu bildirilmiş olup bu olgular insidental olarak saptanmıştır. Bizim olgumuz hem pediatrik yaş grubunda olması hem de semptomatik olması nedeniyle önemlidir.

Kitlenin tespiti sonrasında kitlenin boyut, uzanım, komşuluk ve iç yapısı hakkında kontrastlı BT ve MRG önemli bilgi sağlamaktadır.

BT'de düşük dansiteli olması, kontrast fiksasyonu göstermemesi; MR'da T1 ve T2 ağırlıklı sekanslarda miyokarda göre homojen artmış sinyal intensitesi ve yağ baskılı sekanslarda lezyonun baskılanması lipom için tipik bulgulardır. Kontrast fiksasyonu göstermemesi özellikle liposarkomdan ayrımında önemlidir. Bazı lipomlarda ince bir septasyon görülebilir.

Semptomları hafif olan, hemodinamik bozulma görülmeyen olgularda klinik takip tercih edilebilir.

Sonuç olarak oldukça nadir görülen kardiak lipomlar erişkinlerde daha sık görülmekle beraber pediatrik yaş grubunda da düşük dansiteli kardiyak kitlelerin ayırıcı tanısında akılda tutulmalıdır. EKO ve radyolojik görüntüleme yöntemleri ile operasyona gerek kalmadan tanı konulabilir.

Anahtar Kelimeler: pediatri, EKO, kardiyak lipom,kardiyak MRG

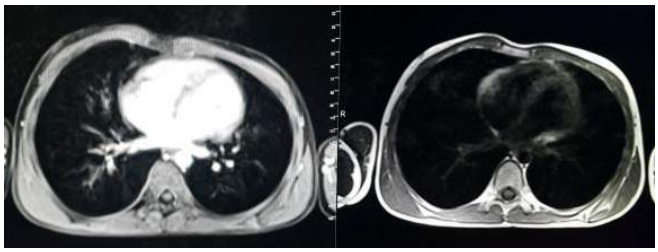

Resim 1.

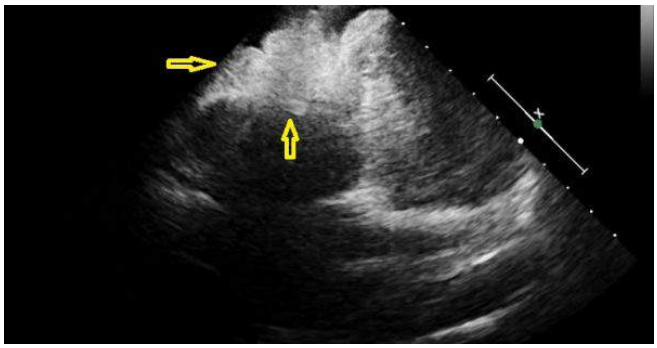

Resim 2.

Kas-İskelet Radyolojisi

PS-024

AKSESUAR NAVİKÜLER SENDROM MANYETİK REZONANS GÖRÜNTÜLEME BULGULARI

Mehmet Sedat Durmaz[1], Serdar Arslan[1], Hasan Erdoğan[1], Ender Alkan[1], Ali Cengiz[1], Muhsin Nuh Aybay[1]

[1]Sağlık Bilimleri Üniversitesi Konya Eğitim ve Araştırma Hastanesi Radyoloji Kliniği

Ayağın aksesuar kemiklerinin sık görülmesi ve çoğunlukla kırık ile karışabilmeleri nedeniyle bilinmeleri önemlidir. Aksesuar naviküler kemik ağrılı sendromlara neden olabilen, ayakta en sık görülen anatomik bir varyasyondur, naviküler tuberositanın posterior veya medialinde izlenir. Genellikle asemptomatiktirler ve hiçbir şikayete neden olmazlar. Ancak, travma, ayak burkulması ya da kronik stres sonucu semptomatik hale gelirler ve kırık ile karışabilirler. Anatomik olarak üç tipi mevcuttur. Tip 1 os tibiale eksternum olarak ta adlandırılır, distal m. tibialis posterior tendonu içinde yerleşir, genellikle asemptomatiktir. Tip 2 aksesuar naviküler kemik, en sık semptomatik olan, akut ve kronik medial ayak ağrısına neden olan tiptir, naviküler kemikle arasında sinkondroz tipi eklem izlenir. Ağrı sinkondroz eklemdeki makaslama kuvvetlerinin m.tibialis posterior tendonu üzerinde oluşturduğu kronik gerilim sonucu oluşur. Tip 2 sıklıkla naviküler tuberosita kırığı ile karışarak, gereksiz müdehalelerin yapılmasına neden olabilmektedir. Tip 3 aksesuar naviküler kemik, naviküler kemik ile direkt olarak füzyonla bağlanmıştır.

Manyetik rezonans görüntüleme (MRG), navikülar kemik ve aksesuar naviküler kemikte kemik iliği ödemini ve yumuşak doku ödemini gösterebilir. Kemik iliği ödemi kronik stres durumunda aksesuar naviküler kemikte ve naviküler kemiğin medialinde izlenir. Sinkondroz ekleme komşu kemik yüzde kortikal düzensizlik ve subkondral dejeneratif değişiklikler, sinkondroz eklem içerisindeki sıvı, komşu yumuşak doku ödemi ve eşlik eden posterior tibialis tendinozisi de MRG ile kolaylıkla saptanabilir. Aksesuar navikuler kemiğe bu bulgular eşlik ederse aksesuar naviküler sendrom tanısı alır. MRG semptomatik ağrılı aksesuar naviküler sendrom tanısında en yüksek duyarlılık ve özgüllüğe sahiptir.

Bu sunumda medial ayak ağrısı ayırıcı tanısında göz önünde bulundurulması gereken, aksesuar naviküler sendrom tanısı koyduğumuz olgunun ve semptomatik olmayan tip 2 aksesuar naviküler kemik izlenen olgunun MRG bulgularını sunmayı amaçladık.

Anahtar Kelimeler: Aksesuar naviküler kemik, aksesuar naviküler sendrom, MRG

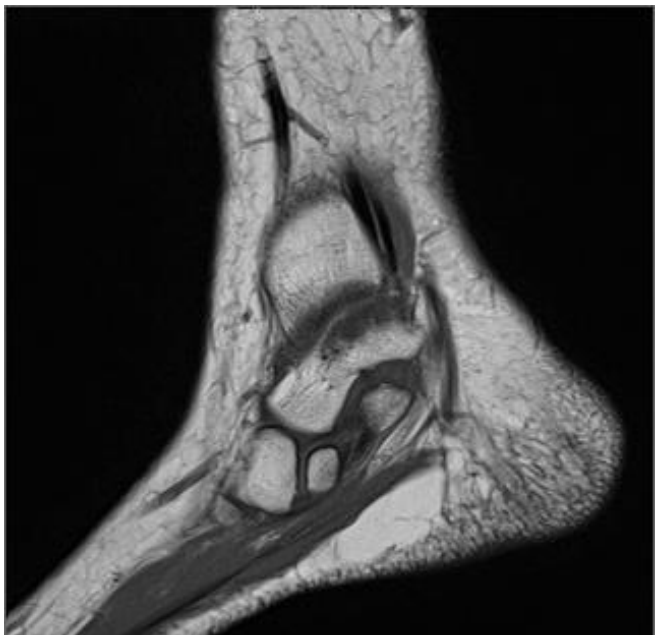

Resim 1.

Resim 2.

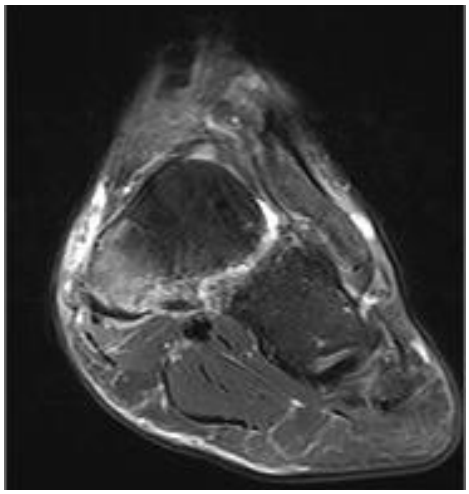

Resim 3.

Abdominal Radyoloji

PS-025

HEMANJİYOPERİSİTOMLU BİR OLGUDA PET BT BULGULARI

Murat Baykara[1], Halit Vicdan[1], Gün Kara[2]

[1]Kahramanmaraş Sütçü İmam Üniversitesi Tıp Fakültesi, Sağlık Uygulama Araştırma Hastanesi Radyoloji Anabilim Dalı
[2]Eeah Nükleer Tıp Kliniği

Giriş: Hemanjiyoperisitom nadir görülen bir vasküler tümör olup ilk kez 1942'de tanımlanmıştır. Bu tümör Zimmerman perisitlerinden kaynaklanır (1). Hemanjiyoperistomalar kapillerlerin bulunduğu her yerde bulunabilmelerine rağmen en çok alt ekstremiteler, pelvik fossa ve retroperitoneumda görülürler. Küratif cerrahi müdahaleye rağmen bazı hastalarda nüks ve/veya metastatik tümör gelişebilir (2, 3). Sırasıyla en çok metastaz akciğer, kemik ve karaciğeredir (2).

Pozitron emisyon tomografi (PET) ve onun bilgisayarlı tomografi (BT) ile kombinasyonunda oluşan PET BT; malign dokularda, enfeksiyon ya da inflamasyon bölgelerinde, otoimmün ve granülomatöz hastalıklardaki patolojik alanlardaki aşırı glikolitik aktiviteyi gösteren 19F işaretli glukoz birikimini gösterir.

Olgu: Karın sol alt kadranda 1,5 yıldır fark ettiği cilt ve cilt altı lezyonu öyküsü ile genel cerrahi polikliniğine başvuran 47 yaşında erkek hastanın muayene ile ele gelen yumuşak doku bulgusuyla görüntüleme yapıldı. Karın ön duvarında yerleşik, ultrasonografide fasyal planlar arasında uzanan ve içerisinde vaskülarite izlenen lobule konturlu hipoekoik solid kitle olarak gözlenen lezyonun, BT kesitlerinde yumuşak doku dansitesinde izlendiği (Resim 1a) ve PET BT'de (Resim 1b) ise yoğun çevresel FDG tutulumu gösterdiği (SUVmax: 12,8) (hipermetabolik lezyon) saptandı. Cerrahi olarak çıkarılan lezyon patolojide "çok sayıda damar yapısı ve arada iğsi hücreler (Resim 2) ile CD34 pozitifliği gösteren hemanjiyoperisitom" olarak raporlandı.

Tartışma: Hemanjiyoperisitom prognozu genelde kötü olmamakla beraber, bir raporda 93 hastanın %17'sinde metastaz görülmüş olup bunların da %14'ü hastalığa bağlı olarak ölmüştür. Ayrıca bu hastaların %70'inde 10 yıllık sağ kalım rapor edilmiştir. Ancak tümörün klinik davranışını tahmin etmek zor olabilir.

Hemanjiyoperisitom BT'de yuvarlak, homojenden heterojene kontrastlanan kitle şeklinde görülür ve prominent vaskülerite yoğun kontrastlanma sebebidir. Kontrastsız görüntüleme kasa benzer heterojen atenüasyonu gösterir. Miksoid değişim, nekroz ya da hemorajiye sekonder olarak hipoatenüasyon bölgeleri içerebilir. İntraabdominal lezyonlar, bağırsak ya da mesane obstrüksiyonunun sekonder bulgularını gösterebilir. Kalsifikasyon da nadir değildir. MRG'de ise T1 ağırlıklı görüntülerde kaslara göre heterojen izointensten hipointens sinyale doğru değişen sinyali mevcuttur. Hemoraji bölgeleri T1 ağırlıklı görüntülerde hiperintens olabilir. Sıvı duyarlı sekanslarda, hücresel içeriğe bağlı olarak heterojen hipo-hiperintens arası sinyallidir. Kontrastlanma homojenden heterojene değişebilir. Tübüler sıvı boşlukları, geniş damarlar beraberce görülür. PET BT görünümleri tanımlanmamıştır.

Olgumuzda da BT görünümleri literatürle uyumlu olup PET BT'de periferik yüksek metabolik aktivite gösterdiği gözlendi. Bu tarif literatür açısından bir ilktir.

Sonuç olarak, prognozu açıkça etkilediğinden nüks ve metastaz açısından hemanjiyoperisitomlu hastaların PET BT ile tanısının ve takibinin yapılması önerilmektedir. Bu yazı bu amaca yönelik olarak ele alınmalıdır.

Kaynaklar

1. Stout AP, Murray MR. Hemangiopericytoma: A Vascular Tumor Featuring Zimmermann's Pericytes.Ann Surg 1942; 116:26-33.

2. Espat NJ, Lewis JJ, Leung D, et al. Conventional hemangiopericytoma: modern analysis of outcome.Cancer 2002; 95:1746-1751.

3. Spitz FR, Bouvet M, Pisters PW, Pollock RE, Feig BW.Hemangiopericytoma:a20-year single-institution experience.Ann Surg Oncol 1998; 5:350-355.

Anahtar Kelimeler: Hemanjiyoperisitom, PET BT

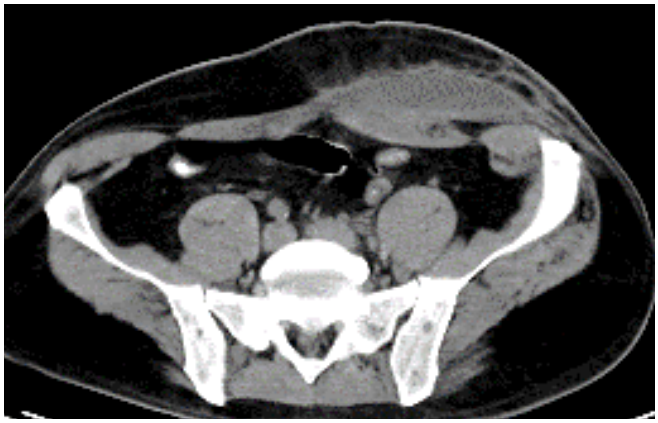

Resim 1.

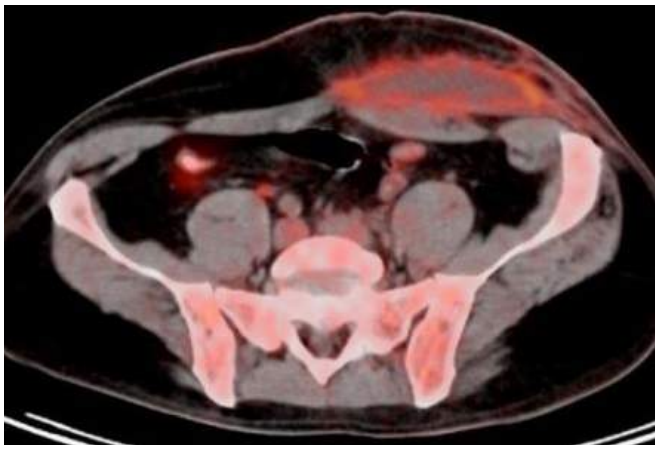

Resim 2.

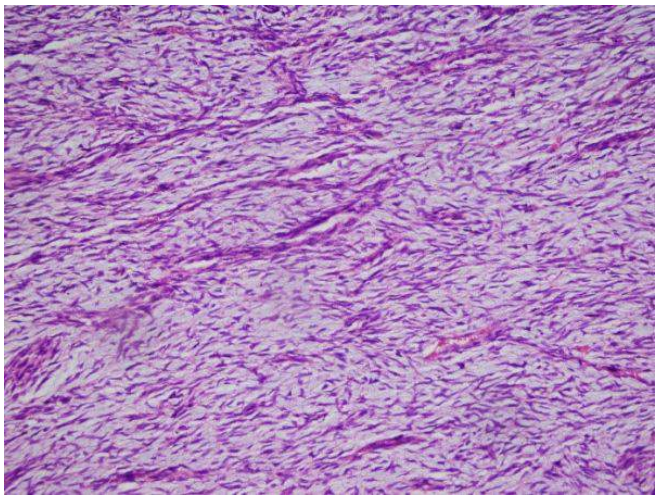

Resim 3.

primitif beyaz kan hucre serisinin olusturdugu nadir solid tümörlerdir (1). Akut miyeloid lösemili olguların tanısı sırasında veya öncesinde izole lezyon olarak %2 ile %14 oranında görülebilir. Daha nadir olarak kronik miyeloproliferatif hastalıkların ve miyelodisplastik sendromun seyri sırasında da görülebilir. Özellikle yüz kemikleri ve medulla spinalisi içine alan periostal ve perinöral bölgeleri tutar (Orbita, subkutan doku, paranazal sinüsler, lenf nodları, kemik, beyin, spine, plevral- kavitelerde). Diğer daha nadir ancak önemli tutulum bölgeleri deri, dişetleri, uterus ve testislerdir. Klinik bulguları lezyonun gelişme yerine göre değişmektedir (2). Her iki cinsiyet icin de ayni sıklıkta gorulur. Cocuklarda ozellikle 15 yas altinda %60 oraninda eriskinlerden daha sıktır.

Granulosiitik sarkomalar genelde myeloid lösemi sırasında saptansa da daha az sıklıkla yaklasık %35 a ulasan oranlarda myeloid lösemi aylar ve yıllar öncesinde de ortaya çıkabilir. Boyle durumlarda klinik, radyolojik ve anatomopatolojik olarak lenfomadan ayırt etmek zordur.

Bu hastalar 50% oranında asemptomatiktir ve otopside tani konulabilir (1, 2). Myeloid lösemilerde görülen fokal yumuşak doku kitleleri infeksiyonlar, hemoraji, sekonder neoplazi veya granulositik sarkomdur.

Granulositik sarkomlar nadir ancak erken tespiti ve tanısı önemli lezyonlardır. Çünkü sistemik kemoterapiden daha çok fokal radyoterapiye iyi cevap verirler. CT ve MRG ile tanı, RT için sınırlarının belirleme, biyopsi planlanması ve tedavi değerlendirmesi yapılır (3,4).

Burada nadir bir tutulum alani olan uterus ve periuterin pelvik bölgeyi tutan, kliniğe hidronefroz ile başvuran granülositik sarkom olgusu sunulmaktadır.

15 yaşında kız hastada hidronefroz tespit edilerek tetkik edilmiş. Nefrostomi kateteri takılmış ve Ege Üniversitesine sevkedilmiştir. Yapılan antefrad pyelografide orta ve distal üreter segmentinde belirgin daralma ve sol böbrekte hidronefroz mevcuttu. Pelvik USG incelemede uterus ile sınırları ayırt edilemeyen kitle imajı tespit edilen hastanın MRG incelemesinde; Serviks, uterusun distal kesimini içine alan, parametrial alanlara ve ileopsoas kaslarına kadar uzanım gösteren kitle lezyonu izlenmektedir İliak vasküelr yapılara kadar uzanan bu kitle lezyonu frozen pelvis görünümü oluşturmaktadır. Her iki over frozen yaygın pelvik kitle arasına dıkışmış olarak ancak normal boyutlarında ve normal fizyolojik folikül kistleri ile seçilmektedir. Sol parailiak round indeksi artmış patolojk görünümlü 10 mm çaplı lenf nodları mevcuttur.

Sol üreter distal kesimi kitlesel lezyon tarafından sarılmış olup, buna sekonder sol böbrek ve üreter proksimal kesiminde dilatasyon izlenmektedir.

Kaynaklar

1. Pui MH, Fletcher BD, Langston JW. Granulocytic sarcoma in childhood leukemia: imaging features. Radiology 1994; 190:698-702
2. Freedy RM, Miller KD Jr. Granulocytic sarcoma (chloroma): sphenoidal sinus and paraspinal involvement as evaluated by CT and MR. AJNR 1991; 12:259-262
3. Marcos HB, Semelka RC, Woosley JT. Abdominal granulocytic sarcomas: demonstration by MRI. Magn Reson Imaging 1997; 15:873-876
4. Oliva E, Ferry JA, Young RH, Prat J, Srigley JR, Scully RE. Granulocytic sarcoma of the female genital tract: a clinicopathologic study of 11 cases. Am J Surg Pathol 1997; 21:1156-1165

Anahtar Kelimeler: akut myeloid lösemi, granulositik sarkom, pelvik kitle

Pediatrik Radyoloji

PS-026

HİDRONEFROZ İLE PREZENTE OLAN PELVİK GRANULOSİTİK SARKOM

Sevinç Kalın[1], **Elif Yasemin Gülüm**[1], **Hüdaver Alper**[1]

[1]*Ege Üniversitesi Tıp Fakültesi Hastanesi*

Granülositik sarkom, kloroma veya ekstrameduller miyeloblastom olarak da bilinen myeloblast, promyelosit ve myelositlerden olusan

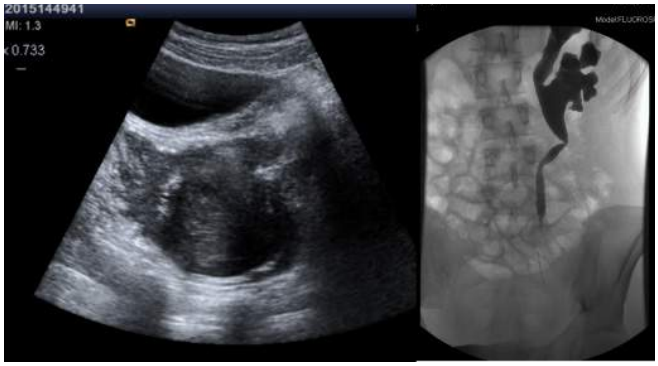

Resim 1.

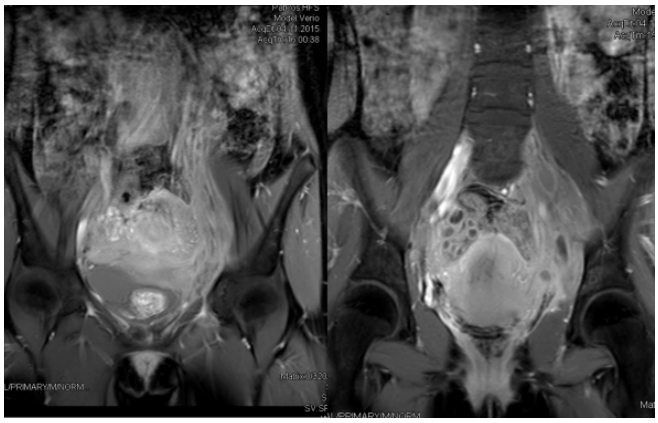

Resim 2.

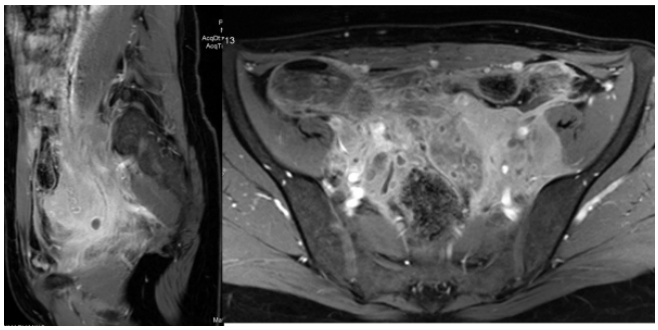

Resim 3.

Abdominal Radyoloji

PS-027

FDG PET/CT IN DETECTION OF COLORECTAL CANCER RECURRENCE DESPITE NORMAL CEA LEVELS- AN INSTITUTIONAL EXPERIENCE

Fozıa Naz[1]

[1]Shaukat Khanam Cancer Hospıtal and Research Center

Purpose: To review the role of PET/CT in detection of recurrent disease in treated patients of colorectal cancer despite normal CEA levels.

Materials and Methods: Data of 18 patients with proven colorectal carcinoma was collected retrospectively between Jan 01, 2014 to Dec 31, 2015 [2 years]. These patients had normal CEA levels despite clinical suspicion of disease relapse. Sensitivity, specificity and diagnostic accuracy of PET/CT was calculated taking histopathological evaluation/second look surgery or response to chemotherapy as reference standards.

Results: Out of 18 patients, PET/CT detected recurrence in 14 patients. In 1/14 patients suspicious left axillary lymph nodes detected on PET/CT were subjected to US guided FNAC and were histologically proven as granulomatous infection. Amongst 13 relapsed patients, 9/13 cases were proven histologically, whereas 4/13 were confirmed on clinical/radiological follow up or by response to chemotherapy. Relapse was excluded in 4 patients and these patients remained disease free on follow up. Sensitivity, specificity, positive predictive value, negative predictive value and diagnostic accuracy of integrated PET/CT was calculated to be 100%, 80%, 92.8%, 100% and 94.4% respectively.

Conclusıon: 18F-FDG PET/CT is a sensitive and highly accurate imaging modality to detect disease relapse in treated patients of colorectal carcinoma even despite normal CEA levels.

Anahtar Kelimeler: CEA levels

Nöroradyoloji

PS-028

TORASİK AORT ANEVRİZMASI SONRASI SPİNAL KORD İNFARKTI: MR GÖRÜNTÜLEME BULGULARI

Havva Kalkan[1], Dilek Emlik[2]

[1]Ağrı Devlet Hastanesi
[2]Necmettin Erbakan Üniversitesi Meram Tıp Fakültesi

Giriş: Spinal kord infarktı torasik aortanın cerrahi veya endovasküler tamiri uygulanan hastalarda gelişen yıkıcı ve multifaktoriyel bir komplikasyonudur. Duysal defisit, hızlı başlayan para-tetraparezi, tutulan yolağa bağlı mesane disfonksiyonu gibi nörolojik semptomlarla sonuçlanır. Görüntüleme bulguları özellikle difüzyon magnetik rezonans görüntüleme(MRG) bulguları tanıda önemli role sahiptir. Bu sunuda, torasik aort anevrizmasının endograft tamiri sonrası akut spinal kord inafarktına ait MRG bulgularını sunduk.

Olgu Sunumu: Bu sunuda, torasik endovasküler anevrizma tamirinden 3 gün sonra gelişen parapleji ile başvuran bir olguyu sunmak istedik.MRG bulguları mükemmel ve ilginçti.

Sonuç: Difüzyon ağırlıklı görüntülemeyi içeren MRG klinik açıdan şüphelenilen spinal kord infarktı spesifik tanısında yardımcı olabilir.

Anahtar Kelimeler: spinal kord infarktı, MRG, torasik aorta, anevrizma, endovasküler tamir

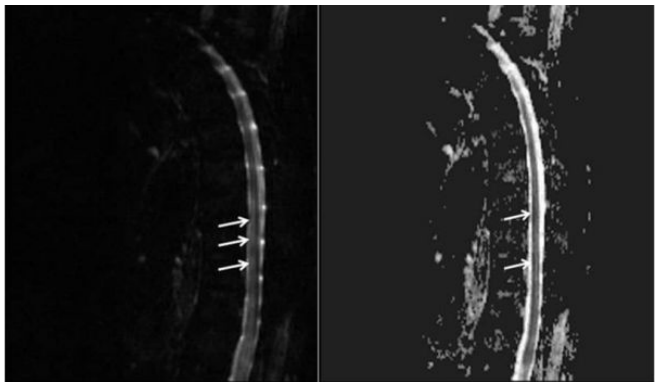

Resim 1.

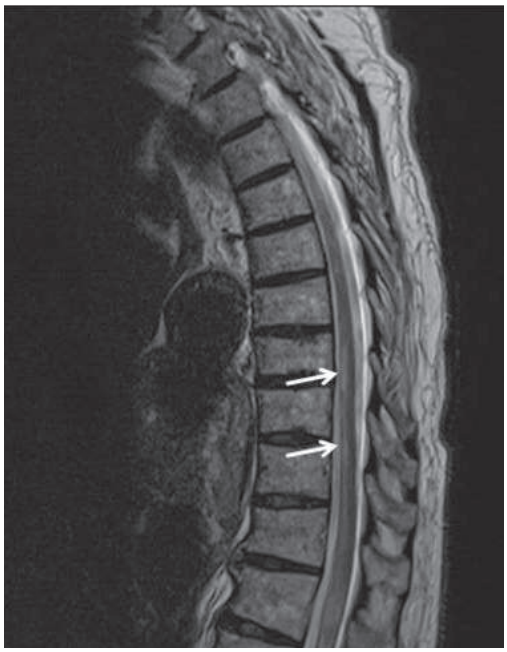

Resim 1.

Resim 2.

Genitoüriner Sistem Radyolojisi

PS-029

NADİR BİR VAJİNAL YABANCI CİSİM: TAŞ

Esra Soyer Güldoğan[1], Tuba Akdağ[2], Baki Hekimoğlu[1], Funda Erdem[3], Aysun Gökçe[4], Yasemin Akça[4]

[1]Ankara Dışkapı Yıldırım Beyazıt Eğitim ve Araştırma Hastanesi Radyoloji Kliniği
[2]Mardin Midyat Devlet Hastanesi Radyoloji Bölümü
[3]Ankara Dışkapı Yıldırım Beyazıt Eğitim ve Araştırma Hastanesi Kadın Doğum Polikliniği
[4]Ankara Dışkapı Yıldırım Beyazıt Eğitim ve Araştırma Hastanesi Patoloji Kliniği

Giriş: Bayan hastalarda vajinal yabancı cisimler, sebebi belli olmayan, uzun süredir devam eden disparanü, kötü kokulu vajinal kanama, dizüri ve akıntı ile seyreden nadir görülen bir durumdur. Literatürde vajinal yabancı cisimlerle ilgili çok az sayıda rapor mevcuttur ve çalışmalar genellikle vaka takdimleri şeklindedir.

Gereç ve Yöntem: 37 yaşında bayan hasta bir yıldır devam eden bilateral lomber bölgeye yayılan ağrı şikayetleri ile hastaneye başvurdu. Fizik muayenede suprapupik hassasiyet, bilateral kostavertebral açı hassasiyeti mevcuttu. Hastadan ürolitiazis ön tanısıyla İVP tetkiki istendi. Hastanın DÜSG'sinde kemik pelvis içerisinde 8x4 cm boyutlarında opasite ve RİA'ya ait görünüm izlendi (Resim.1). Hastanın hikayesi tekrar alındığında tanımlı opasiteyi açıklayacak bir öykü alınamadı. İVP'sinde her iki böbrek pelvikalsiyel sistemi ve her iki üreter doğaldı (Resim 2). DÜSG'de izlenen opasitenin alınan yan grafilerde mesane posteriorunda kaldığı görüldü. Hastaya Pelvik USG yapıldı. USG'de uterus ve her iki over normal görünümdeydi. Transabdominal yaklaşımla tanımlı opasite izlenemedi. Hasta olası vajinal yabancı cisim şüphesiyle kadın hastalıkları ve doğum polikliniğine yönlendirildi. Yapılan fizik muayenesinde vajeninden yabancı cisim çıkartıldı. Çıkartılan cismin makroskopik patoloji incelemesinde çok sayıda tavuk etine benzer beyaz renkli düzensiz şekilli dokular ve siyah renkli 1 adet taş izlenmiştir (Resim 3). Makroskopik olarak taş ile uyumlu yabancı cisim materyali yanındaki doku parçalarına ait kesilerde çizgili kas dokusu izlenmiştir.

Tartışma: Yabancı cisimler geniş bir konu başlığı altında incelenebilir. Özellikle gastrointestinal sistemde, solunum yollarında ürogenital sistemde yabancı cisimlere rastlanabilir (1). Fakat izole vajina içerisinde bulunan vakalar oldukça nadirdir. Vajinal yanacı cisimler çengelli iğne, toka, kalem, kücük kavanozlar, tuvalet kağıdı, oyuncak gibi çok değişik olabilmektedir. En çok mental retarde çocuklarda görülmekle birlikte sebepleri de tuvalet hijyeni, kaza, abortus ve kontrasepsiyon gibi oldukça çeşitlidir (2). Yabancı cisimler uzun süre devam eden kötü kokulu vajinal akıntı, vajinal kanama ve dizüri gibi non-spesifik bulgulara sebep olur. Vajinal yabancı cisim şüphesi bulunan hastalarda tanı için ilk uygulanacak tetkik X-ray olmalıdır ve cismin radyoopak olması durumunda oldukça faydalıdır. Ayrıca transabdominal ultrason da yapılmalıdır. Ultrason ile yabancı cisme ait ekojenite ve akustik gölge sıklıkla saptanabilir (3). Ancak tanıda BT ve MR en iyi yöntemlerdir. Her ikisi de yabancı cisimin yerleşimini net olarak göstermekle birlikte ferromanyetik maddeler MR'ın neden olacağı yer değişikliği nedeniyle kontrendikasyon oluşturmaktadırlar. Ayrıca metalik yabancı cisimler hem MR hem de BT'de artefaktlara yol açmaktadır. Tüm görüntüleme yöntemlerine rağmen vajinal yabancı cisim vakalarında en önemli sorunu öykü oluşturmaktadır. Toplumsal baskı nedeniyle bu tip hastalarda öykü almak ve yabancı cismin nasıl vücüda sokulduğunu öğrenmek oldukça zordur

Kaynaklar

1. Hunter, Tim B., and Mihra S. Taljanovic. "Foreign Bodies 1. "Radiographics 23.3 (2003): 731–757.
2. Chinawa, J. M., H. A. Obu, and S. N. Uwaezuoke. "Foreign body in vagina: an uncommon cause of vaginitis in children. "Annals of medical and health sciences research 3.1 (2013): 102–104.
3. Caspi, B., et al. "The role of sonography in the detection of vaginal foreign bodies in young girls: the bladder indentation sign. " Pediatric radiology 25 (1995): S60–1.3.

Anahtar Kelimeler: vajinal yabancı cisim

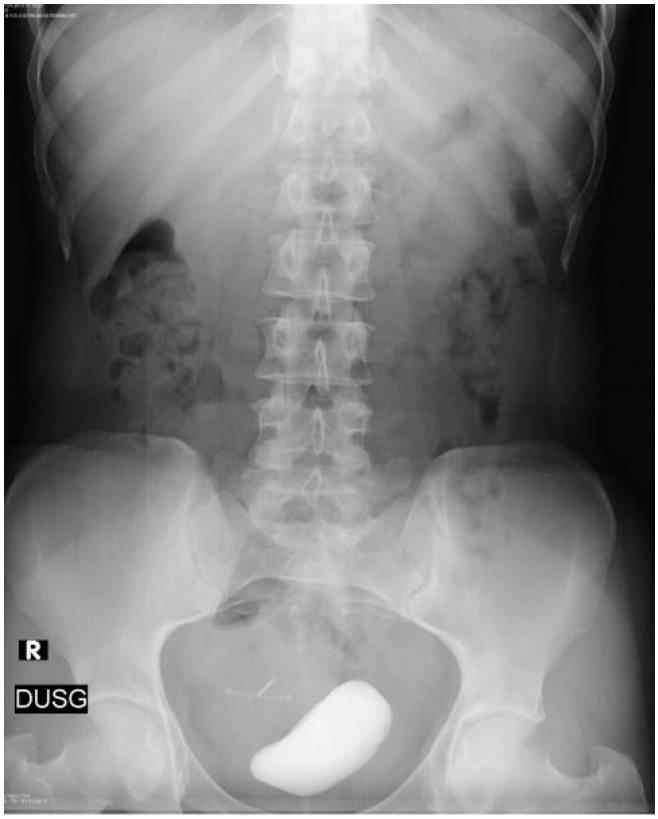

Resim 1.

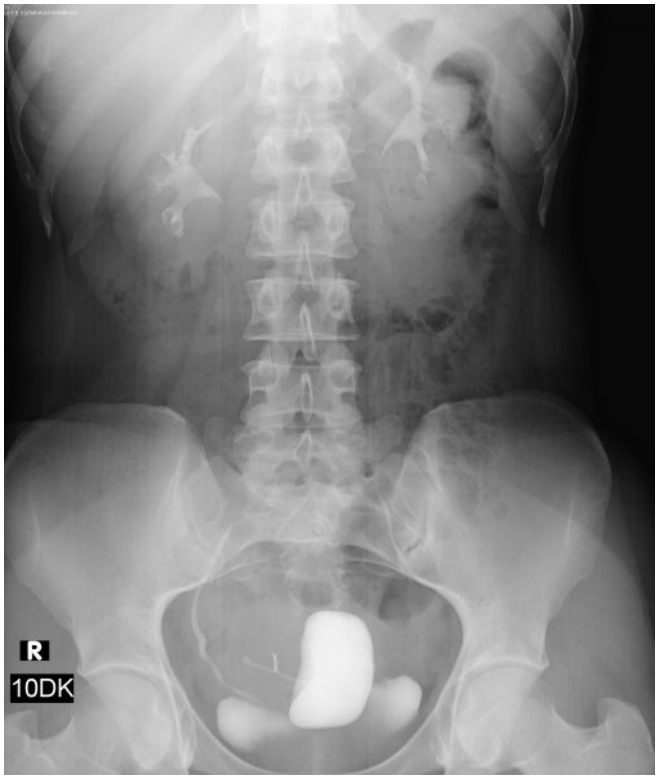

Resim 2.

Resim 3.

Pediatrik Radyoloji

PS-030

LANGERHANS HÜCRELİ HİSTİOSİTOZUN FARKLI SİSTEM TUTULUMUNA AİT BULGULAR: ELİF YASEMİN GÜLÜM[1], SEVİNÇ KALIN[1], MUSTAFA HARMAN[1], NEVRA ELMAS[1], HÜSEYİN HÜDAVER ALPER[1]

[1]Ege Üniversitesi Tıp Fakültesi Radyoloji Anabilim Dalı

Giriş-Amaç: Langerhans hücreli histiositoz (LHH), kemik iliği kökenli Langerhans hücresinin anormal çoğalması ve okutanöz dokular ve endokrin organlar gibi çeşitli dokularda birikmesi sonucunda hasara neden olan ve nedeni bilinmeyen bir hastalık grubudur. Kendini sınırlayan bir nitelikten kronik sekelller gösteren veya kötüleşip ölüme giden bir seyir gösterebilmektedir. LHH her yaş gurubunda görülmekle beraber 1–3 yaş aralığında hastalığa daha sık rastlanır. Görülme oranı milyonda 0,5–4,5'tir. Hastalığın patogenezinde viral enfeksiyonlar (HHV-6, CMV, parvovirüs), immün disregülasyon ve genetik faktörler sorumlu tutulmaktadır. LHH, tek sistem ve multisistem tutulumlu olarak 2 ana grupta incelenmiştir. LHH'de tek organ tutulumu en sık kemik (%80) iken ikinci sırada deri (%30–60) olarak bildirilmektedir. LHH'li hastalarda %3–5 oranında akciğer tutulumu gözlenmektedir. Langerhans Hücreli Histiositozun akciğer, kemik, karaciğer, hipofiz, dalak gibi farklı sistem tutuluşu ile seyreden ve biyopsi sonucu Langerhans hücreli histiyositoz tanısı kesinleşen 10 olgunun BT, MRG ve direkt grafi bulgularını sunmayıa amaçladık.

Gereç ve yöntemler: Olgularımızın yaş grubu 2–15 aralığındadır. İskelet sistemi tutulumu ile giden olgular o bölgeye yönelik ağrı şişlik yakınması ile, hepatobiliyer sistem tutuluşu olan olgu karın ağrısı ve karın şişliği şikayeti ile santral sinir sistemi tutuluşu ile giden olgu poliüri, polidipsi, baş ağrısı yakınması ile orbita tutuluşu ile seyreden olgu propitozis ve yumuşak doku şişliği yakınması ile başvurmuştur. LHH tanısı olan bir olgunun izleminde öksürük yakınması üzerine BT tetkiki ile ileri değerlendirilmesinde akciğer tutuluşu ile uyumlu bulgular saptanmıştır.

Bulgular: İskelet sistemine yönelik direkt grafi, BT ve MRG tetkiklerinde kafatasında, femurda, skapulada iyi sınırlı osteolitik lezyonlar izlendi. Vertebra grafisinde vertebral kollaps ve buna bağlı vertebra plana görünümü izlendi. Hipofiz MRG'de T1 ağırlıklı görüntülerde stalkta kalınlık artışı, nörohipofizde T1 ağırlıklı görüntülerde izlenen yüksek sinyal intensitesinin kaybı izlendi. Akciğer tutuluşu olan olguda üst ve orta zonlarda hakimiyet gösteren, kostofrenik sinuslerin korunduğu retikülonodüler solid ve ince duvarlı kistik nodüller izlendi. Kranial MRG de, sol orbitada propitozis, orbita lateral duvarını destrükte etmiş, ekspansil diploik mesafeyi isgal eden, ekstrakonal mesafe yanısıra, subperiostal ve ekstraorbital alana doğru devam

eden T1A görüntülerde kas ile izointens postkontrast belirgin kontrastlanma gösteren yumuşak doku kitlesi, bilateral multipl servikal lenfadenopati izlendi. Batın MRG tetkikinde hepatosplenomegali periportal inflamasyona bağlı ödemle uyumlu T1A da hipointens, T2A görüntülerde yüksek sinyal intensitesinde periportal alanda kalınlık artışı izlendi.

Sonuç: LHH, soliter lezyondan multisistem tutuluma kadar oldukça geniş bir spektrumda görülür. Tek sistem tutulumu gösteren hastalar 5– 16 yaş arasında tanı almaktadır. Bu hastalarda prognoz oldukça iyidir. Multisistem tutulumlu hastalarda 3 yaşından önce bulgular görülür ve klinik seyir değişkendir. Multisistem tutulumlu hastalarda cilt, kemik, akciğer, karaciğer, endokrin sistem gibi degisik organ sistemleri etkilenebilir. Prognoz organ tutulumunun derecesine bağlıdır. LHH da diğer sistem tutulumlarinin önlenmesi açısından erken tanıda ve izlemde radyolojik bulguları doğru tanımak oldukça önemlidir.

Anahtar Kelimeler: Histiyositozis X, radyolojik Bulgular:

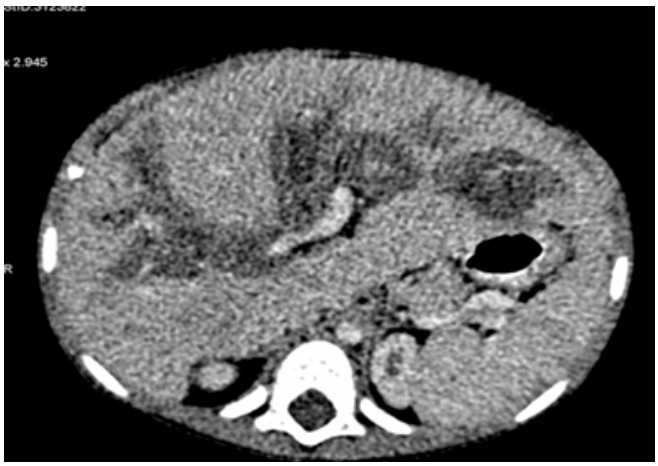

Resim 1.

Resim 2.

Resim 3.

Nöroradyoloji

PS-031

TİLTE OPTİK DİSK SENDROMU MR BULGULARI

Adem Yokuş[2], Harun Arslan[1], Hayrullah Özdemir[2], İbrahim Akbudak[1], Suat Orak[2], Muhammed Alpaslan[1]

[1]Yüzüncü Yıl Üniversitesi Dursun Odabaş Tıp Merkezi
[2]Van Eğitim ve Araştırma Hastanesi

Amaç: Hastanemiz göz hastalıkları polikliniğine görme bulanıklığı şikayeti ile başvuran hastada, görme problemlerine neden olabilecek ve tipik MRG bulgularına sahip "Tilte Optik Disk Sendromu" olgusunu sunmayı amaçladık.

Bulgular: Bilateral bulbus oküli morfolojisi bozulmuş olup nazal kesimde konturlarında genişleme dikkati çekmektedir.

Bilateral optik sinir, optik disk düzeyinde oblik seyir göstermektedir.

Her iki bulbus oküli nazal kesim posterior duvarda incelme, temporal kesim posterior duvarda düzleşme dikkati çekmektedir.

Tartışma: Tilte disk sendromu hastalarda %80 bilateral görülmekte olup; optik fissürün inkomplet kapanması sonucu oluştuğu düşünülmektedir.

Tilte disk sendromunda retinal, koroideal ve scleral katmanların orta veya şiddetli hipoplazisi ile birlikte globun inferonasal posterior duvarında fokal hipopigmentasyon ve ektazi izlenir. Ayrıca optik sinir ve retinal arterlerin oblik insersiyonu mevcut bulgulara eşlik etmektedir (1).

Sonuç: MR bulguları "Tilte optik disk sendromu" ile uyumludur.

Kaynaklar

1. Luigi Manfre, Sergio Vero, Cesare Focarelli-Barone, Roberto Lagalla. Bitemporal Pseudohemianopia Related to the "Tilted Disk" Syndrome: CT, MR and Fundoscopic Findings. *AJNR Am J Neuroradiol 20: 1750–1751, October* 1999

Anahtar Kelimeler: tilte optik disk, optik sinir

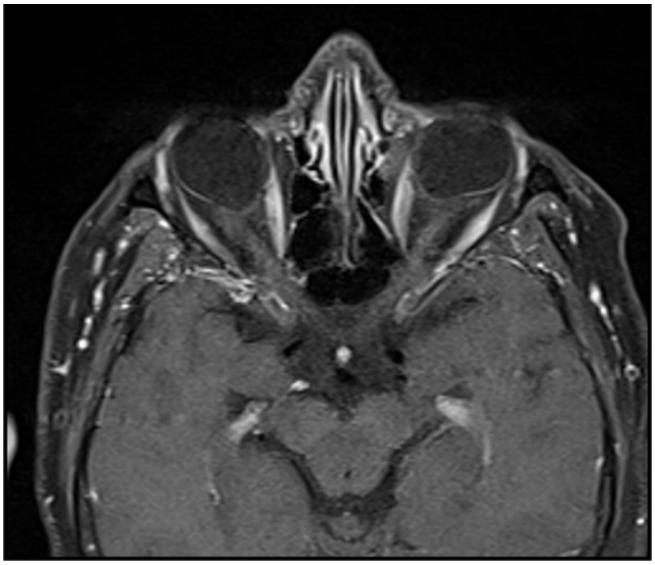

Resim 1.

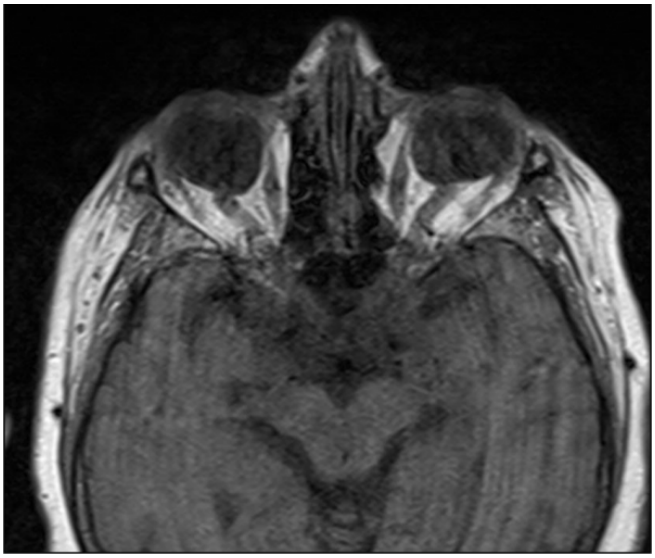

Resim 2.

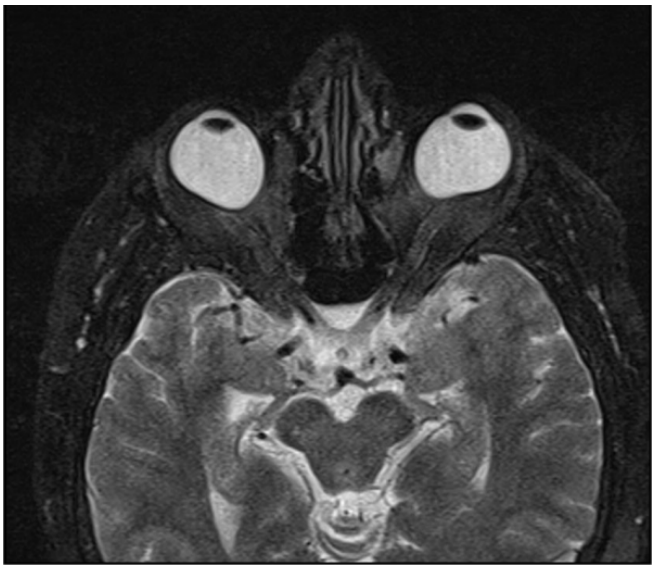

Resim 3.

Pediatrik Radyoloji

PS-032

SİTUS İNVERSUS TOTALİS TANILI OLGUDA SAĞ RENAL VEN KAYNAKLI NUTCRACKER SENDROMU

Elif Yasemin Gülüm[1], Sadık Tamsel[1]

[1]Ege Üniversitesi Tıp Fakültesi Radyoloji Anabilim Dalı

Giriş-Amaç: Nutcracker sendromunda sol renal venin, gerek aort ile SMA arasında (anterior NCS), gerek retroaortik veya sirkümferensiyal renal venin aort ile vertebra arasında (posterior NCS) sıkışması nedeniyle daralması, distalinde basınç artışı ile buna bağlı patolojilerin gelişmesidir. NCS tanısı güçlükle konulan genellikle mikroskopik ve bazen makroskopik hematüri, daha az olarak da ortostatik proteinüri, belirsiz yan ağrıları, pelvik konjesyon bulguları ile klinik yakınmalar oluşturan nadir bir durumdur. Tanıda ilk başvurulan ve invazif olmayan yöntem RDUS'dir. Nutcracker sendromunda RDUS'nin duyarlılığı %78, özgüllüğü %100'e yakındır. Renkli Doppler ultrasonografi ile damar ön-arka çapı ve sol renal venin pik-sistolik akım hızlarının ölçümü tanıda önemlidir. Ayrıca aorto-mezenterik mesafenin ve aorta ile SMA arasındaki açının azalması tanıda yardımcıdır. En sık karşılaşılan semptomlar sol böbreğin venöz hipertansiyonuna bağlı olarak hematüri, proteinüri ve sol yan ağrısıdır. Situs İnversus Totalis tanılı olguda sağ renal ven kaynaklı Nutcracker Sendromu olgusunu Doppler Us bulguları ile sunmayı amaçladık.

Gereç ve yöntemler: 17 yaşında Situs İnversus Totalis tanılı erkek hasta tekrarlayan mikroskopik hematüri yakınması nedeniyle izlemde olan olgu, direkt grafi ve gri skala US ile tetkik edilmiş ve hematüri etiyolojisine yönelik bulgu saptanmaması üzerine renal RDUS ile Nutcracker Sendronu açısından değerlendirilmiştir.

Bulgular: Renal Doppler US incelemede, Situs İnversus Totalis nedeniyle vena kava inferior orta hattın solunda yerleşim izlendi. Sağ ana renal ven preaortik mesafede belirgin kollabe görünümde olup en ince yerinde çapı 0.6mm ölçüldü; proksimal bölümünde ise çapı en geniş yerinde 10.5mm ölçüldü. Preaortik mesafedeki darlık ile birlikte orta hattın solunda yer alan segmentinde (vena kava inferiora katılmadan önceki bölümünde) sağ renal vende 250cm/sn'ye ulaşan yüksek hızlar saptandı (darlık öncesinde maksimum hızlar 27cm/sn). Aort ile SMA arasındaki açı azalmış izlendi. Sağ ana renal venin preaortik segmentinde hemodinamik anlamlı darlık bulguları saptanan olguya Nutcracker Sendromu tanısı konulmuştur.

Sonuç: Nutcracker sendromu, tekrarlayan hematürili olgularda akla gelmesi gereken bir neden olup tanıda ilk başvurulan, invazif olmayan duyarlılığı ve özgüllüğü oldukça yüksek olan RDUS bulgularını bilmek önemlidir.

Anahtar Kelimeler: Nutcracker sendromu, renal ven sıkışması, renal ven basısı

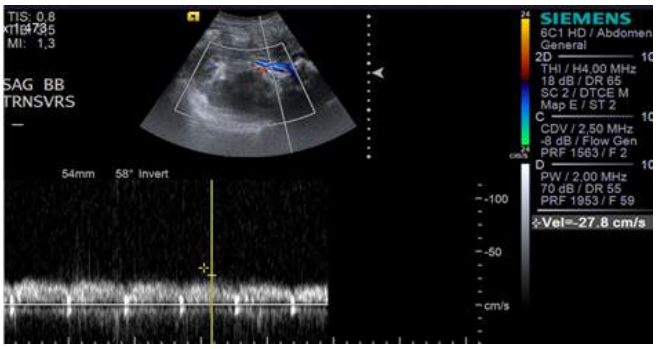

Resim 1.

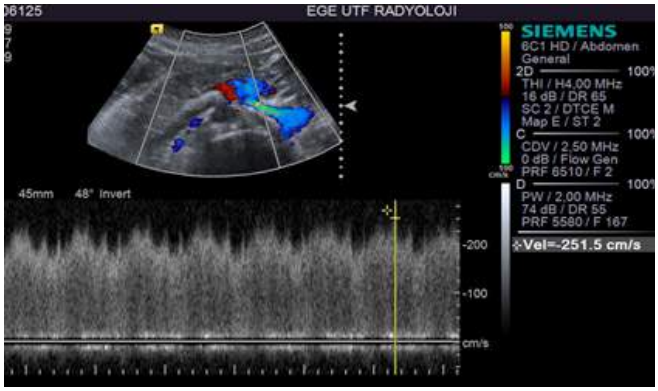

Resim 2.

Resim 3.

Girişimsel Radyoloji

PS-033

ÇOKLU BESLEYİCİ ARTERİ BULUNAN PULMONER AVM: TANI VE TEDAVİ YAKLAŞIMI

Fatma Ceren Sarıoğlu[1], Emrah Akay[1], Ahmet Ergin Çapar[1], Hilal Şahin[1], Yeliz Pekçevik[1], Ümit Belet[1]

[1]Tepecik Eğitim ve Araştırma Hastanesi, Radyoloji Kliniği, İzmir

Giriş-Amaç: Pulmoner arteriovenöz malformasyon (AVM) pulmoner arter ve venler arasındaki anormal bağlantı sonucu oluşan nadir bir hastalıktır. Yaklaşık %70 oranında herediter hemorajik telenjiektazi ile ilişkilidir. Pulmoner AVM besleyici arter ve drenaj venlerine göre a) Tek besleyici arter ve drenaj veni olan (%80) b) 2 veya daha fazla besleyici arter veya drenaj veni olan (%20) grup olmak üzere 2'ye ayrılır. Bildirimizde multipl besleyici arteri bulunan ve herediter hemorajik telenjiektazinin eşlik etmediği pulmoner AVM olgusunu tanı ve tedavi süreci ile sunmayı amaçladık.

Olgu: 68 yaşında kadın hasta nefes darlığı şikayeti ile acil servise başvurdu. Toraks bilgisayarlı tomografide sağ akciğer alt lobta sağ ana pulmoner arter komşuluğunda yumak şeklinde, lobüle konturlu 65x45 mm boyutlu dansite izlendi. Pulmoner AVM şüphesi ile Toraks BT anjiografi ile değerlendirilen hastaya sağ ana pulmoner arter ile ilişkili pulmoner AVM tanısı koyuldu. Hasta daha sonra endovasküler tedavi amacıyla girişimsel radyolojiye yönlendirildi. Dijital subtraksiyon anjiografide (DSA) sağ akciğer alt lob pulmoner arterinden beslendiği görülen ve çok sayıda farklı besleyici arteri bulunan geniş AVM nidusu izlendi. Nidusu besleyen arterler teker teker kateterize edilerek uygun alanlara plug 4 embolizan tıkaç yerleştirildi. Kontrol DSA'da besleyici arterlerin tıkandığı izlendikten sonra işlem sonlandırıldı.

Sonuç-yorum: Bilgisayarlı tomografi pulmoner arteriovenöz malformasyonun değerlendirilmesinde en iyi non-invaziv tanı yöntemidir. Ancak endovasküler tedavi veya diğer tedavi yöntemleri düşünülen hastalarda pulmoner anjiografi ile değerlendirme yapılmalıdır.

Anahtar Kelimeler: AVM, pulmoner, BT, DSA, endovasküler, tedavi

Resim 1. Sağ akciğer alt lobta AVM ile uyumlu vasküler anomali (ok)

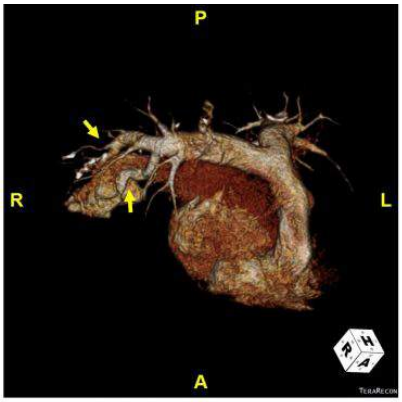

Resim 2. 3D VR görüntüde sağ ana pulmoner arterden ayrılan multipl besleyici arterler (oklar)

Resim 3.

Abdominal Radyoloji

PS-034

GASTROİNTESTİNAL STROMAL TÜMÖR: RADYOLOJİK BULGULARIN GÖZDEN GEÇİRİLMESİ

Mustafa Koç[1], Selami Serhatlıoğlu[1], Hakan Artaş[1]

[1]Fırat Üniversitesi Tıp Fakültesi Radyoloji Anabilim Dalı

Amaç: Gastrointestinal Stromal Tümörlerin radyolojik bulgularını güncel literatür eşliğinde gözden geçirmektir.

Gereç ve Yöntem: Anabilim dalımıza karın ağrısı, karında şişlik-kitle şikâyeti nedeniyle başvuran ve yapılan radyolojik incelemeler ve histopatolojik değerlendirme sonucunda, gastrointestinal stromal tümör tanısı konulan 25 olgu çalışmaya dâhil edildi.

Bulgular: Toplam 25 olgunun 12'si (%48) erkek, 13'ü (%52) kadın idi. Yaşları 35 ile 73 arasında olup, ortalama yaş 55 idi. Radyolojik incelemeler sonucunda, olguların 14'ünde midede, 7'sinde ince barsakta, 3'ünde kolonda ve 1 olguda da retroperitonda kitlesel lezyon saptandı.

Sonuçlar: Gastrointestinal stromal tümörler, ortalama 50–60 yaş arası karın ağrısı ve karında kitle semptomları ile başvuran hastalarda sık gözükmektedir. En sık midede, daha az sıklıkla ince barsak ve kolonda ve nadiren de omentum/mezenter ve retroperitonda yerleşirler. Ultrasonografi (US), çok kesitli bilgisayarlı tomografi (ÇKBT), manyetik rezonans görüntüleme (MRG) ile kitlenin boyutu, yeri, kontrastlanma özellikleri, komşulukları ve varsa metastaz değerlendirmesi yapılabilir.

Anahtar Kelimeler: Gastrointestinal Stromal Tümör, Bilgisayarlı Tomografi, Manyetik Rezonans Görüntüleme

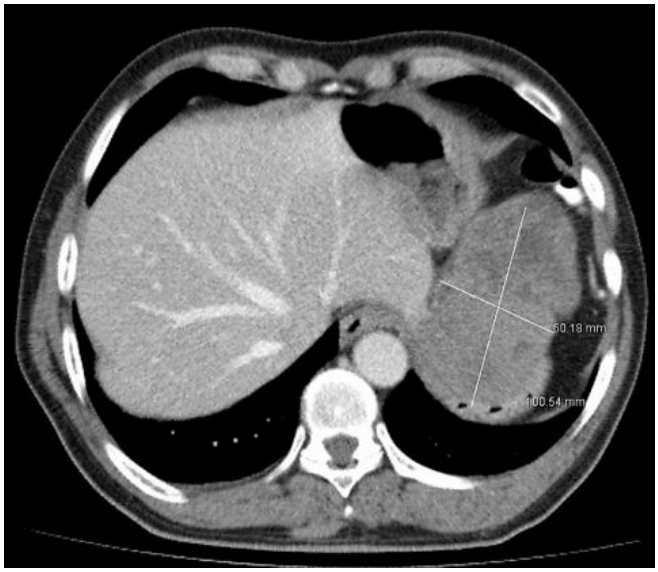

Resim 1.

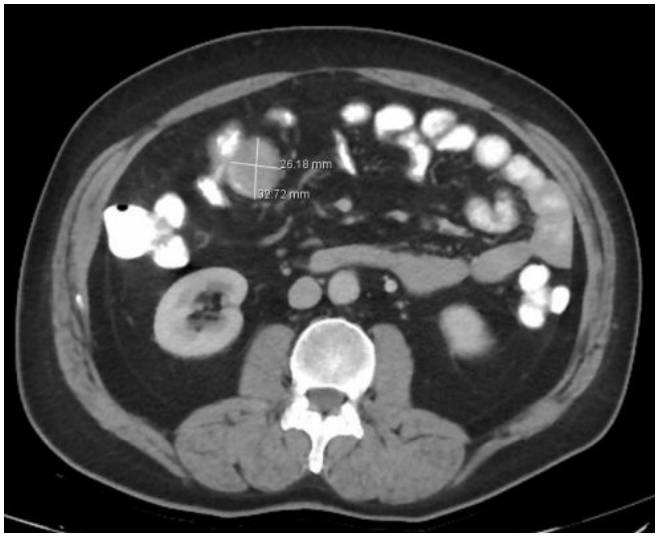

Resim 2.

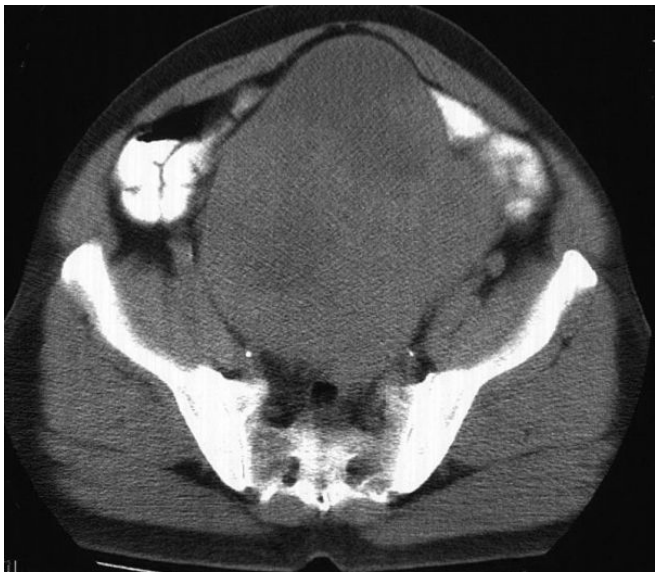

Resim 3.

Kas-İskelet Radyolojisi

PS-035

PEDİATRİK HASTADA MENİSKOPATİ

Gökhan Polat[1], Recep Sade[1], Hayri Oğul[1], Serhat Kaya[1], Mecit Kantarcı[1]

[1]Atatürk Üniversitesi Araştırma Hastanesi Radyoloji Anabilim Dalı

Giriş:

- Lateral menisküs medial menisküse göre daha mobil ve keskin kenarlıdır. (1).
- Diskoid menisküs menisküsün boyutunun ve kalınlığının artmasıdır (1).
- Diskoid menisküs en yaygın anormal menisküs varyasyonlarındandır (1).

Vaka: •9 yaşında erkek hasta hastenemize sağ diz ağrısı ile başvurdu.

- Sağ dizine yönelik MRG değerlendirilmesinde
- Diskoid menisküsle uyumlu meniskal kalınlık artışı izlendi.
- Menisküsde kova sapı tip yırtık mevcuttu.

Tartışma:

- Diskoid menisküs yaygın bir anatomik meniskal varyasyondur. Menisküs tibianın geniş bir kısmını örter ve kalınlığı artmıştır (normal kalınlık 0.5–1.3 mm) (2).
- Diskoid menisküs sıklıkla Watanabe sınıflamasıyla değerlendirilir. Bu sınıflama artroskopik bir sınıflamadır ve 3 tiptir. Tip 1: komplete, tip 2: incomplete ve tip 3: Wrisberg ligament tipi olarak bilinir (1).
- Diskoid menisküs yapısı nedeniyle menisküs yırtıklarına sebebiyet verebilir. Fakat tüm lateral menisküs yırtıkları içinde diskoid menisküs lateral menisküs yırtıklarının nadir sebeplerindendir. (1,2)

Kaynaklar

1. Bryan T. Kelly, MD, and Daniel W. Green, MD. Discoid lateral meniscus in children. Current Opinion in Pediatrics 2002,14: 54–61
2. Sharath K. Rao Æ P. Sripathi Rao. Clinical, radiologic and arthroscopic assessment and treatment of bilateral discoid lateral meniscus. Knee Surg Sports Traumatol Arthrosc (2007) 15: 597–601

Anahtar Kelimeler: diskoid menisküs; meniskopati; pediatri

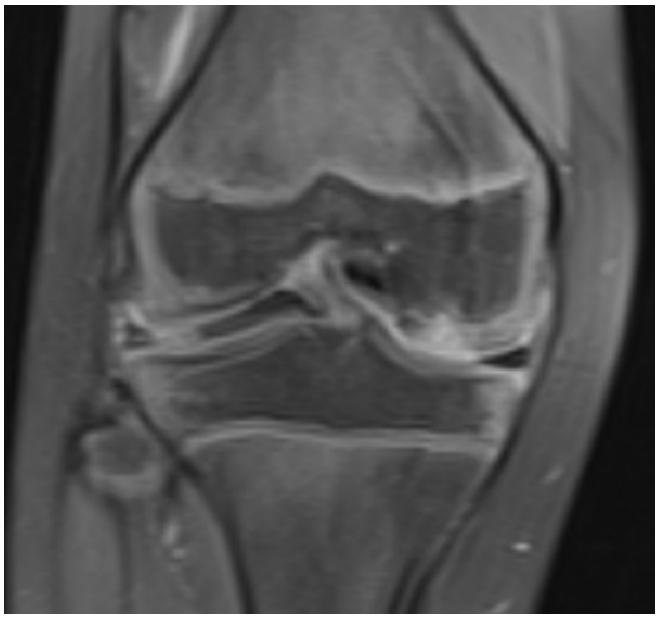

Resim 1

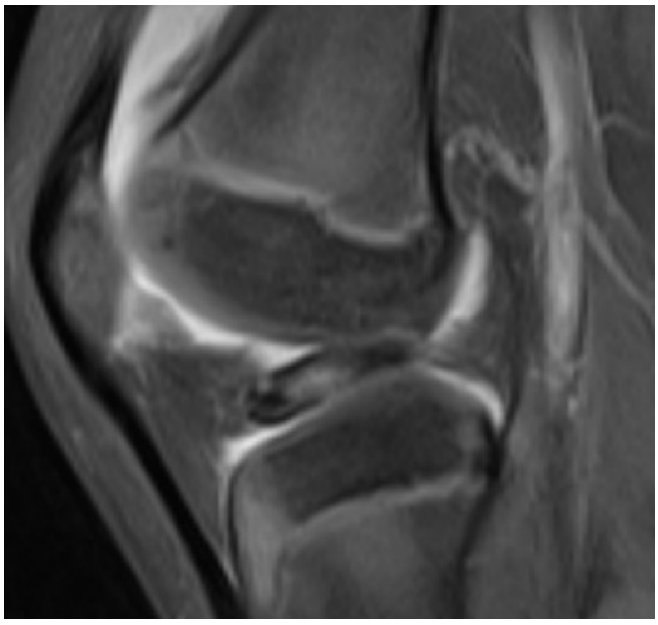

Resim 2.

Genitoüriner Sistem Radyolojisi

PS-036

AMFİZEMATÖZ PYELONEFRİT İLE PREZENTE OLAN DİYABET HASTASI: OLGU SUNUMU

İlyas Dündar[1], Sercan Özkaçmaz[2], Muhammed Alpaslan[1], Abdussamet Batur[1]

[1]Yüzüncüyıl Üniversitesi Dursun Odabaş Tıp Merkezi
[2]Van Bölge Eğitim ve Araştırma Hastanesi

Amaç: Hastanemize ani başlayan sol yan ağrısı şikâyetiyle başvuran ve herhangi bir hastalık öyküsü vermeyen olguda gelişen amfizematöz pyelonefritin bilgisayarlı tomografi (BT) bulgularını sunmak.

Bulgular: 52 yaşında erkek hasta ani başlayan sol yan ağrısı ve halsizlik yakınması ile hastanemize başvurdu. Hemogramında; glukoz: 413, WBC: 19000 kreatinin: 1.54 idi. İdrar tahlilinde; glukoz: 500mg/dl, lökosit: 861/HPF idi. USG'de sol böbrek lojunda hava-sıvı seviyesi gösteren kistik lezyon tesbit edilmiş olup böbrek vizüalize edilemedi. Elde edilen kontrastsız BT tetkikinde sol böbrek pelvikaliksiyel sistemde staghorn kalkül izlendi. Sol böbrek boyutları grade IV hidronefroza sekonder ileri derecede artmıştı (22x18x11 cm). Böbrek pelviklisyel sistemde, parankimde, perirenal alanda hava değerleri dikkati çekmekteydi (Resim 1). Aynı zamanda mesane lümeninde de belirgin hava değerleri mevcuttu (Resim 2). Amfizematöz pyelonefrit düşünülen hastada cerrahi ve patolojik spesmen radyolojiyle uyumlu olarak raporlandı.

Tartışma: Amfizematöz pyelonefrit renal parankimin akut nekrotizan enfeksiyonudur. Genellikle diyabetik hastalarda görülür ve renal parankim, toplayıcı sistem veya perinefritik alanda serbest hava varlığıyla sonuçlanır. Yüksek mortalitesi nedeniyle tedavide nefrektomi uygulanır. BT amfizematöz pyelonefrit tanısında en değerli tanı yöntemi olup serbest havayı ve çevre dokulara yayılımı en iyi gösteren görüntüleme yöntemidir. Ayrıca tedavi sonrasındaki takiplerde de diğer görüntüleme yöntemlerinden üstündür.

Anahtar Kelimeler: anfizematöz pyelonefrit, staghorn kalkül

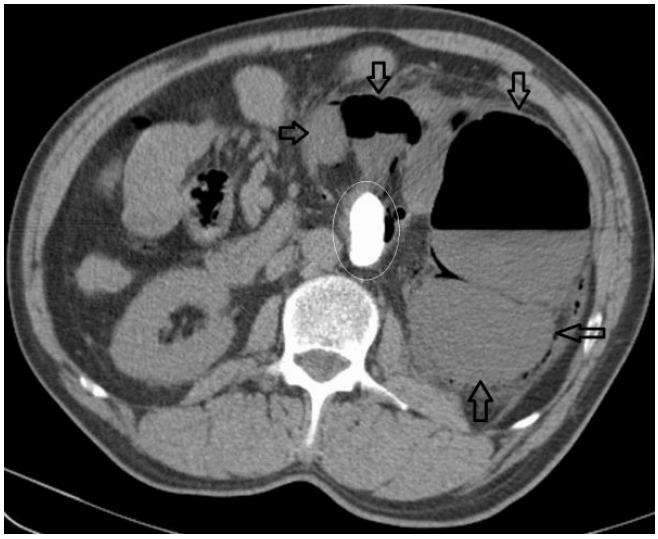

Resim 1.

Resim 2.

Abdominal Radyoloji

PS-037

TİROZİNEMİ TİP 1 OLGUSUNDA RADYOLOJİK BULGULAR

Fatma Durmaz[1], Sercan Özkaçmaz[2], Abdussamet Batur[1]

[1]Yüzüncüyıl Üniversitesi Dursun Odabaş Tıp Merkezi
[2]Van Bölge Eğitim ve Araştırma Hastanesi

Tirozinemi, tirozin aminoasidi metabolizmasındaki herediter bozukluk olup en sık tip 1 herediter tirozinemi diğer adıyla hepatorenal tirozinemi görülür. Bu durum tirozin aminoasidinin yıkımından sorumlu enzim defektinden kaynaklanır. Progresif karaciğer yetmezliği ve siroz ile karakterize olup bu zeminde artmış karaciğer kanser riski taşırlar.

Sol üst kadranda şişlik ve kilo alamama şikayetiyle getirilen 18 aylık kız çocuğunda yapılan fizik muayenede hepato-splenomegali saptandı. Laboratuvar bulgularında karaciğer fonksiyon testlerinde bozulma ve artmış AFP değeri (1000 ng/mL) saptandı. Batına yönelik ultrasonografik (US) incelemede karaciğer konturları lobüle, parankim heterojen ve granüler görünümde izlendi. Ayırıcı tanıya yönelik elde edilen MR görüntülemede karaciğer, dalak ve böbrek boyutlarında artış (Resim 1), karaciğerde kontur lobülasyonu ve parankimde granüler görünüm izlenmiş olup (Resim 2) metabolik hastalıklar ön planda düşünüldü. Yapılan metabolik hastalık taraması (tandem-ms) Tirozinemi tip 1 olarak sonuçlandı.

Otozomal resesif geçiş gösteren herediter tirozinemi 1/100,000 insidansında izlenir. Karaciğer hasarı akut, kronik ve ara form olmak üzere üç formda karşımıza çıkar. Akut formda gelişme geriliği ve ciddi hepatik yetersizlik meydana gelir. Kronik formda hepatosplenomegali, bilier siroz, fokal nodüler siroz gelişir. Hepatik karsinom gelişme riski artmıştır. Böbreklerde tübül hasarı ve buna bağlı değişikliklere yol açar. Yenidoğan-pediatrik yaş grubunda radyolojik görüntülemede sirotik görünüm ve eşlik eden organomegali olgularında tirozinemi tip 1 (hepatorenal sendrom) akılda tutulmalıdır.

Anahtar Kelimeler: tirozinemi tip 1, MRG

Resim 1.

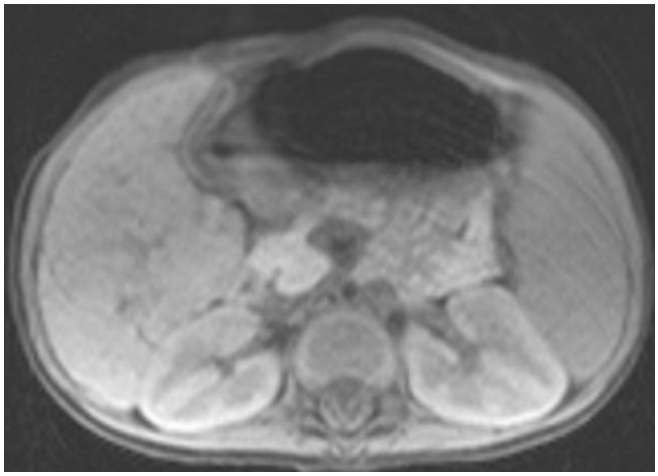

Resim 2.

Kas-İskelet Radyolojisi

PS-038

MR ARTROGRAFİ ÖNCESİ İNTRAARTİKÜLER ENJEKSİYON TEKNİKLERİ

Gökhan Polat[1], Hayri Oğul[1], Serhat Kaya[1], Fatih Ergun[1], Berhan Pirimoğlu[2], Recep Sade[1], Mecit Kantarcı[1]

[1]Atatürk Üniversitesi Araştırma Hastanesi Radyoloji Anabilim Dalı
[2]Kars Sarıkamış Devlet Hastanesi

Giriş: • İntraartiküler enjeksiyon için klavuz olarak palpasyon, fluroskopi ve ultrason kullanılabilir.
- Ultrason gerçek zamanlı görüntü almayı sağlar. Ayrıca radyasyon içermemesi açısındanda fluroskopiye karşı tercih edilir.
- Ultrason enjeksiyon sırasında ekstravazasyonları azaltmak açısındanda öncelikle tercih edilen bir yöntemdir.
- Son yıllarda ultrason klavuzluğunda enjeksiyon yöntemi artan sıklıkla tercih edilir olmuştur. Bu alanda da tecrübeler her geçen gün hızla artmaktadır.

Kontrast maddenin hazırlanması:
1) MR artrografi için;
- 100cc serum fizyolojik içerisine 0,5 cc MR kontrast madde verilir.
- 20cc steril enjektör içerisine hazırladığımız karışım alınır.1) Posterior Yaklaşımda Omuz eklemi İçin;
- Hasta dik oturur pozisyonda yerleştirilir.
- Linear prob infraspinatus kasına paralel yerleştirilir.
- Humerus başı ve glenoid kemik arasında eklem boşluğu görülür.
- İğnemiz probumuzun yaklaşık 1cm uzağından, yaklaşık 45 derecelik açı ile ve probun uzun aksına paralel olacak şekilde ilerletilir.
- Posterior yaklaşımda hedef iğnemizin humerus başı ile glenoid kemik arasına yerleştirilmesidir.
- Yaklaşık 10–15cc (12 cc) arasında hazırladığımız dilüe kontrast madde enjekte edilir.

2) Tibiotalar Eklem İçin;
- Hasta sedye uzerinde oturur pozisyonda durur ve işlem yapılacak ayak için ayak tabanı sedyeye paralel yerleştirilir.
- Lineer prob tibia diafizine paralel olacak şekilde eklem üzerine yerleştirilir.
- Tibia epifizi ve talus domu arasından eklem boşluğu görülür.
- İğnemiz probumuzun yaklaşık 1cm uzağından, yaklaşık 45 derecelik açı ile ve probun uzun aksına paralel olacak şekilde ilerletilir.
- Hedef iğnemizin tabiotalar eklem boşluğuna yerleştirilmesidir.
- Yaklaşık 3–5cc (4 cc) arasında hazırladığımız dilüe kontrast madde enjekte edilir.

3) Lateral Yaklaşımda Radiohumeral Eklem İçin;
- Hasta sedye yanında sedyeye vücudunun yan tarafı gelecek şekilde oturtulur.
- Humerus sedye üzerine paralel şekilde yerleştirilir.
- Ön kol 90 derece fleksiyonda ve baş parmak yukarıda olacak şekilde yerleştirilir.
- Lineer prob radius diafizine paralel olacak şekilde radius başında eklem üzerine yerleştirilir.
- Radius başı ile kapitellum arasından eklem boşluğu görülür.
- İğnemiz probumuzun yaklaşık 0,5 cm uzağından, yaklaşık 45 derecelik açı ile ve probun uzun aksına paralel olacak şekilde ilerletilir.
- Lateral Yaklaşımda hedef radiokapitellar eklem boşluğunda iğnemizin radius başına uzanmasıdır.
- Yaklaşık 3–5cc (4 cc) arasında hazırladığımız dilüe kontrast madde enjekte edilir.

4) El Bileği İçin;
- Hasta sedye yanında yüzü sedyeye dönük yerleştirilir.
- El bileği altına mümkünse bileğin hafif fleksiyonda durmasına yardımcı olacak aparat yerleştirilir.
- El bileği hafif ulnar deviasyona getirilir.
- Lineer prob radius diafizine paralel olacak şekilde distal radius epifizi üzerine yerleştirilir.
- Radiokarpal eklem mesafesi görülür.
- İğnemiz probumuzun yaklaşık 0,5 cm uzağından, yaklaşık 45 derecelik açı ile ve probun uzun aksına paralel olacak şekilde ilerletilir.
- Hedef iğnemizin radiokarpal eklem boşluğunda radius distal epifizine ulaşmasıdır.
- Yaklaşık 2–4cc (3 cc) arasında hazırladığımız dilüe kontrast madde enjekte edilir.

Sonuç:
- Ultrason gerçek zamanlı bir tetkik olduğu için işlem sırasında iğne trasesi daha iyi değerlendirilebilir.
- Hastaya radyasyondan korumak ve daha efektif bir enjeksiyon için tercih edilir.
- Biz ultrason klavuzluğunda enjeksiyonda tekniğinin önemini hasta konforu ve gereksiz işlem tekrarlarını azalttığını kliniğimizde tecrübe ettik.

Anahtar Kelimeler: MR artrografi; intraartiküler enjeksiyon; USG rehberliği

Resim 1.

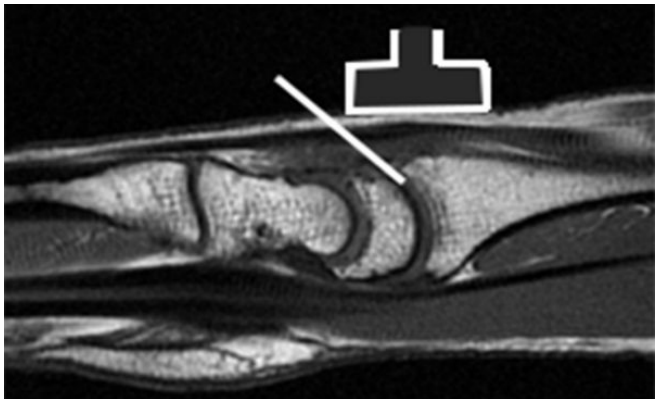

Resim 2.

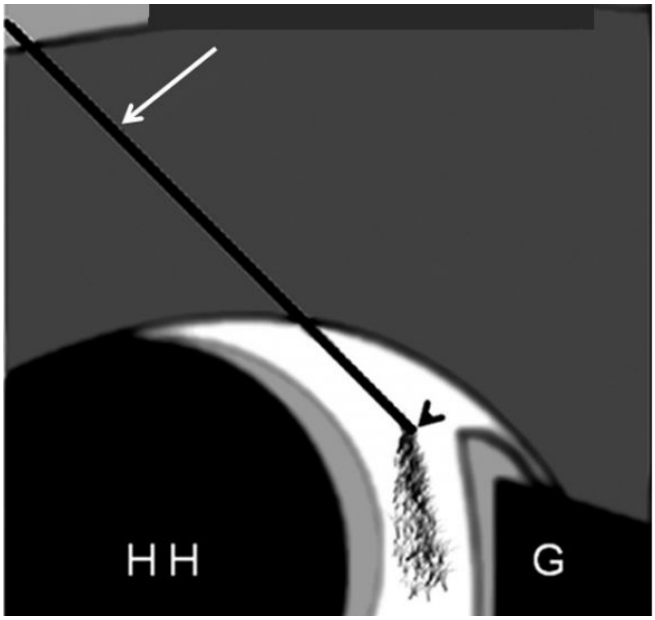

Resim 3.

Abdominal Radyoloji

PS-039

DEV MALİGN İNSÜLİNOMA: BT VE MRG BULGULARI

Mustafa Koç[1], **Asude Aksoy**[2]

[1]*Fırat Üniversitesi Tıp Fakültesi Radyoloji Anabilim Dalı*
[2]*Fırat Üniversitesi Tıp Fakültesi Onkoloji Anabilim Dalı*

Amaç: İnsülinoma, pankreatik nöroendokrin tümörler arasında en sık gözüken tümördür. Çoğu insülinoma benign olmakla birlikte, büyük boyutlu olanlar malign olma potansiyeli taşırlar. Genellikle 3 cm den küçük tümörler şeklinde görülürler. Biz bu yazıda, 65 yaşındaki kadın olguda, 153x113x157 mm boyutlara ulaşan, lokal olarak çevre parankimal organ, vasküler yapı ve lenf nodlarına invazyon yapan malign insülinoma olgusunun, bilgisayarlı tomografi (BT) ve manyetik rezonans görüntüleme (MRG) bulgularını sunduk.

Gereç ve Yöntem: Hipoglisemi atakları semptomları ile kliniğe başvuran hastaya, pankreas lezyon taraması için kontrastlı dinamik üst batın BT ve MRG incelemesi yapıldı.

Bulgular: Kontrastlı üst batın BT ve MRG tetkikinde, batın sol üst kadranda, pankreas korpus-kuyruk kesimini içine alan, en geniş yerinde 153x113x157 mm boyutta, lobule konturlu, multiseptalı, içerisinde kalsifikasyonlar ve kistik-nekrotik alanlar içeren, heterojen kontrastlanan, geniş kitle lezyonu izlendi. Tanımlanan lezyon sol böbreği, mideyi ve dalağı deplase ve yer yer invaze etmekteydi. Splenik arter ve splenik ven lezyon içerisinde izlenmekte olup (invazyon), lezyonun kitle etkisine bağlı olarak çevre venöz yapılarda oluşan kompresyon nedeniyle, batın içerisinde yaygın kollateral venöz dilatasyonlar izlenmekteydi. Paraaortik alanda ve kitle çevresinde, büyüğü 2x1 cm boyutta, multipl LAP ve lenf nodları mevcuttu.

Sonuç: İnsülinoma pankreas adacık hücre tümörü olup, genellikle 2–3 cm den küçük hipervasküler solid tümörler şeklinde görülür. Büyük boyutlara ulaşan insülinoma nadirdir. Hastalarda glukoz alımını takiben hızlı hipoglisemi atakları mevcuttur. Preoperatif doğru tanı önemli olup, tedavide açık veya laparoskopik cerrahi yapılır. Radyolojik yöntemler tümörün yapısı, komşulukları, invazyon varlığı hakkında detaylı bilgi vermekte, metastaz varlığını ortaya koymada, tedavi etkinliğini izlemde, cerrahi sonrası tümör progresyon ve nükslerini takip etmede oldukça yaralıdır.

Anahtar Kelimeler: İnsülinoma, pankreas, bilgisayarlı tomografi, manyetik rezonans görüntüleme

Resim 1.

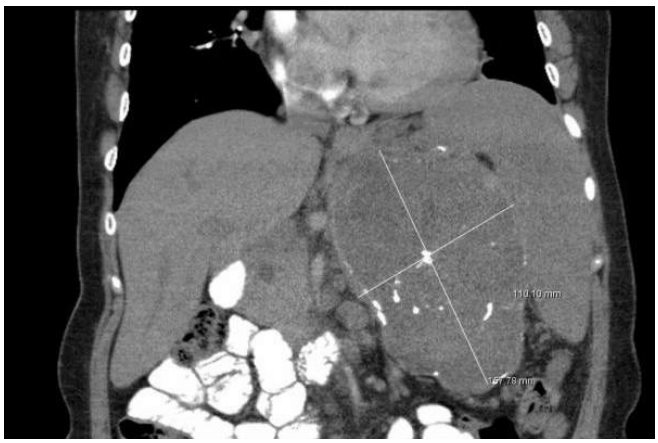

Resim 2.

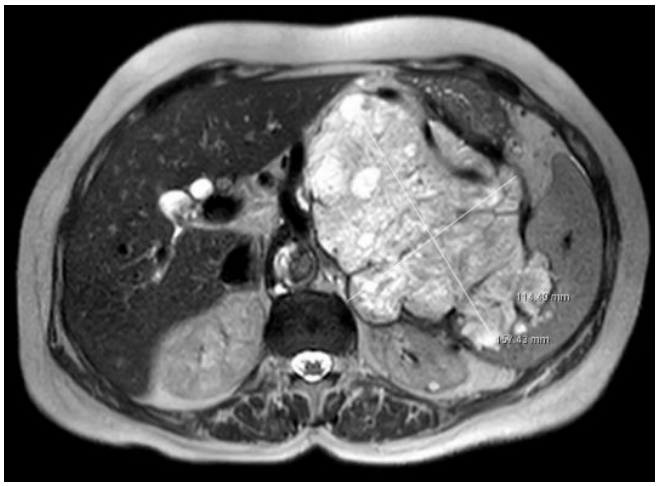

Resim 3.

Pediatrik Radyoloji

PS-040

PEDİATRİK YAŞ GRUBUNDA MR ÜROGRAFİ UYGULAMASI VE İNTRAVENÖZ PYELOGRAFİ İLE KARŞILAŞTIRILMASI

Gökhan Polat[1], Recep Sade[1], İhsan Yüce[1]

[1]Atatürk Üniversitesi Araştırma Hastanesi Radyoloji Anabilim Dalı

Giriş: İntravenöz pyelografi (İVP) üriner sistem patolojilerinin tespit edilmesinde standart görüntüleme tekniği olarak kabul edilmektedir. İVP üriner traktın hem anatomik özelliklerini hem de böbrek fonksiyonlarını ortaya koyar. İVP çekimi hızlı ve ucuz olmasına rağmen radyasyon içermektedir.

MR ürografide (MRÜ) HASTE sekansı ve İntravenöz gadolinyum enjeksiyonu yapılarak uygulanan T1 ağırlıklı (T1A) ekskretuar MRÜ (dinamik MRÜ) yöntemleri ile hem durağan sıvıların tespitinde hemde fonksiyonel değerlendirmede kullanılır. MRÜ çekiminde radyasyon bulunmaz. Fakat pahalı ve özellikle küçük yaştaki çocuklar için anestezi gerektirmektedir.

Yöntem:

- İVP çekimi intravenöz 1ml/kg nonionik kontrast madde enjeksiyonunu takiben 1., 7. ve 15. dakikada çekimler yapıldı.
- MRÜ çekimi ise T2 statik sıvı MR Ürografi (Ağır T2 TSE, RARE veya HASTE sekansları kullanılarak) ve T1 kontrastlı MR Ürografi şeklinde yapıldı.
- Çekim öncesi diüretik enjeksiyonu (5 – 10 mg İV Furosemid 0.05 mg/kg) yapıldı. Enjeksiyon sonrası 30 dakika içerisinde inceleme yapıldı.
- Kontrastlı MR Ürografi de önce Furosemid enjekte edildi; 1 – 5 dakika sonra Gadolinium (0.05 – 0.1 mmol/kg dozda) verildi.
- Kontrast enjeksiyonundan sonra ilk 3 dakika ardışık olarak seriler elde edildi; daha sonra 30 sn aralar verilerek 10 – 12. dakika ve gerekirse ilave T1 koronal/koronal oblik 3B yağ baskılı gradient eko görüntüler elde edildi.

Patolojiler:

- Klinik ve radyolojik değerlendirmeler sonucunda; 17 vezikoüreteral reflü veya megaüreter; 9 üreteropelvik junction darlığı; 2 distal üreter darlığı; 1 kalkül; 3 kistik böbrek hastalığı; 2 nörojenik mesane; 6 üreter dublikasyonu; 6 ektopik böbrek; 4 füzyon anomalisi (atnalı); 2 böbrekte kalküle bağlı dilatasyon; 2 üterosel saptandı.
- Değerlendirme:
- 40 hastada 77 böbrek MRÜ ve İVP deki dilatasyon derecelerine göre kıyaslandı. (2 böbrek atrofik olduğu için bir böbrek opere olduğu için değerlendirilmedi.
- Değerlendirilen böbreklerin %84 ünde MRÜ grafi ve İVP aynı grade göstermekteydi.
- Geriye kalanların %83'ünde İVP gradelemesi ile MRÜ gradelemesi arasında sadece 1 grade fark vardı.
- %17 lik kalan kesim ise İVPde değerlendirilemeyen ancak MRÜ ile değerlendirilebilen hasta grubuydu.
- İVP de nefrogram fazı oluşmaması nedeniyle değerlendirilemeyen 5 böbreğin 2'si atrofik olduğu için biri opere olduğu için, bir tanesi ise ileri UP darlık nedeniyle nefrogram fazının oluşmaması sebebiyle, bir tanesi ise multikistik displazik böbrek olması nedeniyle izlenmedi.
- MRÜ de bu böbreklerden 2'sinin atrofik olduğu 1 tanesinin opere olduğu, 1 tanesinin ileri derece UP darlığa sahip olduğu ve 1 tanesininde multikistik olduğu izlendi.
- En çok farklı grade grup İVP de grade 3 MRÜ de grade 4 denilen hastalardı.4 böbrekte İVP de grade 3 denilen hastaya MRÜ de grade 4 tanısı konuldu. Bu farklılığa İVP'de kortikal incelmenin net değerlendirilememesinin neden olduğu düşünüldü.
- Patolojiler arasında ektopik böbreği saptama konusunda MRÜ ile İVP arasında fark izlenmemiştir. Fakat füzyon anomalilerini göstermede MRÜ daha üstün olduğu izlendi.
- 6 ektopik böbrek İVP ve MRÜ de saptanabilmesine rağmen 4 füzyon anomalisi İVP'de saptanamadı. MRÜ ile füzyon anomalileri tespit edildi.

Sonuç:

- Sonuç olarak MRÜ fonksiyonel değerlendirme yönünden İVP'den eksik kalmamakla birlikte ek patolojileri saptamada yüksek duyarlılık göstermektedir.

Anahtar Kelimeler: MR ürografi; intravenöz pyelografi; pediyatri

Resim 1.

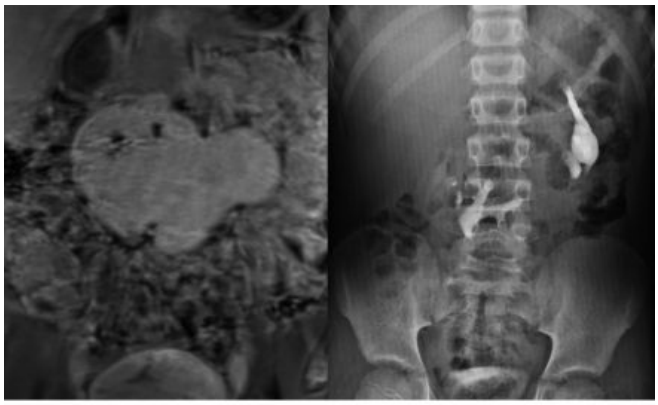

Resim 2.

Resim 3.

Kardiyovasküler Görüntüleme

PS-041

THE INVESTIGATION OF THE RELATIONSHIP BETWEEN BODY MASS INDEX AND CORONARY ARTERY CALCIUM INDEX

Mustafa Koç[1], İhsan Serhatlıoğlu[2], Nevzat Gözel[3], Selami Serhatlıoğlu[1]

[1]Firat University, Medical Faculty, Department of Radiology
[2]Firat University, Medical Faculty, Department of Biophysics
[3]Firat University, Medical Faculty, Department of Internal Medicine

Background: Obesity is a clinic entity, which is the excessive fattening of body. Its prevalence is increasing all over the world, and it is becoming a major health problem in many countries. There is a close link between obesity with vessel wall calcification in coronary artery and atherosclerotic coronary artery disease (CAD).

Objectives: This study aims to investigate the relationship between body mass index and coronary artery calcium score.

Patients and methods: The patient files and records belonging to ones who underwent multi-detector computed tomography coronary angiography between 1 March 2012 and 31 December 2015 in our clinic were examined retrospectively. Those who were diabetes, hypertension, malignity, with a chronic disease and history of smoking were not included in the study. The patients were divided into five groups according to their body mass index (BMI). The coronary artery calcium (CAC) score of each patient was calculated according to Agatston's method. For the statistical analysis of the data, Oneway Anova was used for the differences between the groups, and regression analysis was used for the relationship between BMI and CAC scores, and $p<0.05$ was accepted as significant.

Results: The average age of the 200 patients, 117 of them are male and the rest are female, and their ages range is 45 between 20 and 71. All of the patients were divided into five according to their BMI. The average calcium score was found as 0.62 ± 0.15 for group 1,21 ± 3 for group 2,126 ± 25 for group 3,340 ± 17 for group 4, and 887 ± 32 for group 5. There was a significant positive correlation between BMI and CACS value for the group 3, group 4 and group5 (Grup3 $r=0.34$, Grup 4 $r=0.62$, Grup 5 $r=0.53$, $p<0.05$).

Conclusion: In the study, it was determined that there is a relationship between BMI and CAC scores indicating that as long as BMI increases, CAC scores increases prominently as well.

Anahtar Kelimeler: Body Mass Index, Coronary Artery Calcium Score, Computed Tomography

Pediatrik Radyoloji

PS-042

ALVEOLAR RABDOMYOSARKOMLU OLGUDA PANKREAS METASTAZI: US VE MRG BULGULARI

Adalet Elçin Yıldız[1], Şükriye Yılmaz[1], Mehmet Tiftik[1], Havva Akmaz Ünlü[1], Tülin Hakan Demirkan[1]

[1]Ankara Çocuk Sağlığı ve Hastalıkları Hematoloji Onkoloji Eğitim ve Araştırma Hastanesi

Giriş/Amaç: Çocukluk çağı kanserlerinde pankreas metastazı nadirdir. Ancak özellikle alveolar rabdomyosarkomda otopsi serilerinde %67 oranda pankreas metastazı olduğu bildirilmektedir. Bu olgu sunumunda pankreas metastazı olan alveolar rabdomyosarkomlu çocuk hastanın US ve MRG bulgularının sunulması ve farkındalığın artırılması amaçlanmaktadır.

Gereç/Yöntem: Baş-boyun bölgesinden orijin alan ve relaps alveolar rabdomyosarkom tanısı ile izlenen 11 yaşındaki erkek hastaya epigastrik ağrı etyolojisine yönelik olarak US ve ardından MRG incelemeleri gerçekleştirilmiştir.

Bulgular: US incelemede pankreas baş kesiminde hipoekoik düzensiz sınırlı kalınlaşma izlenmiştir. US incelemede izlenen lezyonun ayırıcı tanısında pankreatit ön tanısı belirtilmesi üzerine elde olunan MR kolanjiyopankreatografide pankreasta en büyüğü unsinat proses-baş kesiminde olmak üzere T2 hiperintens bir kısmı nodüler özellikte lezyonlar izlenmiştir. Gövde-kuyruk kesiminde izlenen nodüler özellikteki lezyonların varlığı ve peripankreatik inflamasyon bulgularının ön planda olmaması nedeniyle bulgular alveolar rabdomyosarkom metastazı lehine değerlendirilmiştir.

Sonuç/Tartışma: Alveolar rabdomyosarkomun pankreasa metastazı nadir değildir. Pediyatrik radyologların bu hasta grubunda pankreası metastaz varlığı açısından özellikle değerlendirmesi evreleme açısından önem taşımaktadır.

Anahtar Kelimeler: Alveolar rabdomyosarkom, pankreas metastazı, US, MRG

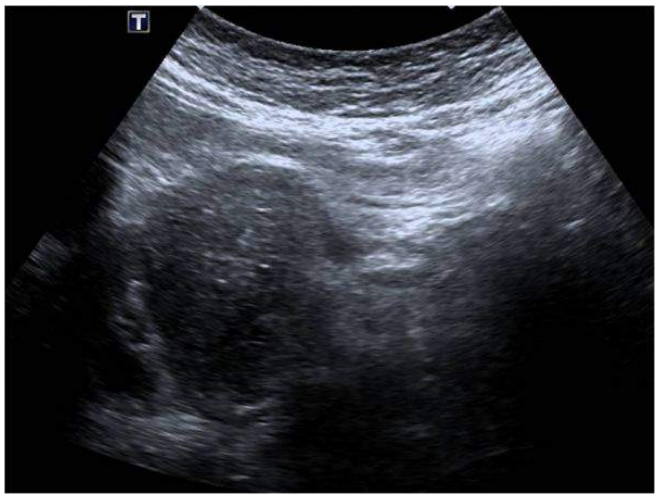

Resim 1.

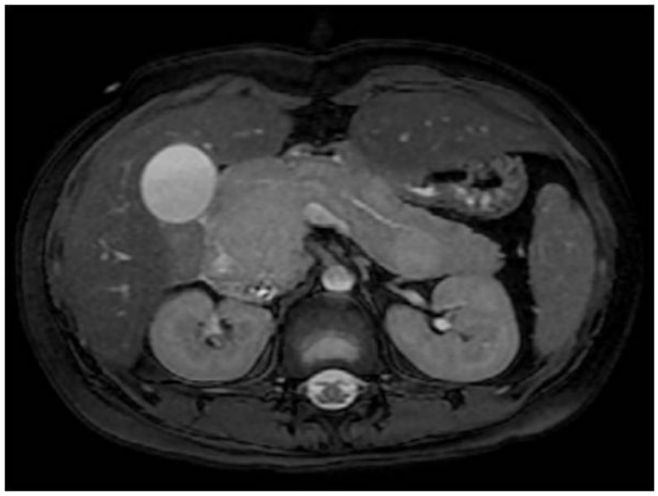

Resim 2.

Pediatrik Radyoloji

PS-043

JUVENİL İDİOPATİK ARTRİT TANILI ÇOCUK OLGUDA AKUT BATIN İLE PRESENTE OLAN PRİMER TÜBERKÜLOZ PERİTONİT

Elif Yasemin Gülüm[1], Mehran Pedram[1], Sevinç Kalın[1], Mustafa Harman[1], Nevra Elmas[1], Hüdaver Alper[1]

[1]Ege Üniversitesi Tıp Fakültesi Radyoloji Anabilim Dalı

Giriş ve Amaç: Tüberküloz peritonit, ekstrapulmoner tüberküloz formları arasında nadir görülen (%1–3) bir formdur. Tüberküloz peritonit; basilin periton boşluğuna bağırsak duvarı yolu ile, genital

organlardan komşuluk yolu ile veya hematojen yolla tüm vücuda yayılması sonucu karşımıza çıkmaktadır. İmmunsupresif ilaç kullanımı, AIDS, diyabet, maligniteler, periton diyalizi gibi durumlar tüberküloz peritonit gelişmesi açısından risk faktörleri arasındadır. Hastalık yaş-asidik tip, fibrotik-yapışık tip ve kuru-plastik tip olmak üzere üç klinik şekilde ortaya çıkabilir. Yaş-asidik tip vakaların yaklaşık 90'ında görülüp, bol miktarda serbest veya loküle sıvı birikimi vardır. Fibrotik-yapışık tip daha az görülüp, omental tutulum, barsak ansları ve omentumun birbirine yapışması ve bazen lokule sıvı birikimiyle karakterizedir. Kuru-plastik tip ise oldukça nadir görülüp, kazeöz nodül, fibroz peritoneal reaksiyon ve yoğun yapışıklıklar gelişir. Tbc peritonitte görülen assit sıvısı yüksek protein içeriği nedeniyle BT de yüksek dansiteli (25–40 HU) izlenir. Peritoneal tbc ekstrapulmoner tbc nin nadir görülen klinik formlarından birisi olup, klinik bulgularının spesifik olmaması, radyolojik bulgularının malignansiyi taklit edebilmesi, tanısı güç konulan hastalıklar arasında olması nedeniyle JİA (juvenil idiopatik artrit) tanılı primer tbc peritonit olgusunu radyolojik bulgular eşliğinde sunmayı amaçladık.

Gereç ve yöntemler: 17 yaşında 1 yıldır JİA tanısı ile izlemde olan ve immunsupresif tedavi alan olgu, 15 gün önce başlayan giderek şiddetlenen karın ağrısı ve karın şişliği yakınmaları ile başvuruyor. Fizik muayenesinde defans ve rebound olan olgu batın us tetkiki ile değerlendiriliyor us tetkikinde yaygın asit izleniyor. Ardından olgu BT ve MRG tetkikleri ile değerlendiriliyor.

Bulgular: Toraks BT si normal olan olguda, batın BT de yaygın yüksek dansiteli serbest sıvı, pelvik bölgede omental nodüler kalınlaşma, peritonda kalınlaşma ve belirgin kontrastlanma, mezenter kökünde multipl lenf bezleri izlenmiştir. Ayrıca intestinal ve kolonik anslarda santralde toplanma, ileal anslarda duvarda kalınlık artışı izlenmiştir. Olgunun tbc peritonit ve peritonitis karsinomatoza açısından değerlendirilmesi önerilmiştir. Olguya laparoskopik periton eksplorasyonu yapıldı. Periton biyopsisi ve asit sıvısından örnekler alındı. Asit sıvı eksüda vasfında izlendi. ADA, LDH yüksek saptandı. Patoloji sonucunda granülomatöz iltihabi proçes saptanması ve PPD testinin pozitif gelmesi üzerine olguya tbc peritonit tanısı almıştır.

Sonuç: Tüberküloz peritonitte en sık pelvis düzeyinde tutulum izlenir. Diyaframa komşu periton genellikle korunur. Radyolojik bulguları en sık peritonitis karsinomatoza ile karışır. Ancak peritonitis karsinomatozada peritonun her yeri tutulur, pelvis daha az tutulur. Peritonda diffüz regüler kalınlaşma olmasıyla beraber, mesenter ve barsak duvarında da kalınlaşma olması kuvvetle TBP'yi düşündürür. Ultrasonografi multiple, hareketli ve ince bantların ortaya konulmasında tomografiden daha üstün görülürken; peritoneal, mesenterik ve omental tutulumun ortaya konulmasında BT daha üstündür. Erken tanı ve tedavi ortaya çıkabilecek komplikasyonları ve buna bağlı mortaliteyi önleyebilecektir. Tüberkülozun endemik olduğu toplumlarda özellikle immunsuprese hastalarda batın içi yüksek dansiteli asit, pelvik seviyede omental ve peritoneal kalınlık artışı, lenfadenomegali varlığında erken tanı ve tedavi açısından klinisyeni doğru yönlendirmek için tbc peritonit ayırıcı tanıda akılda tutulmalıdır.

Anahtar Kelimeler: Çocuk, manyetik rezonans, peritonit, tüberküloz

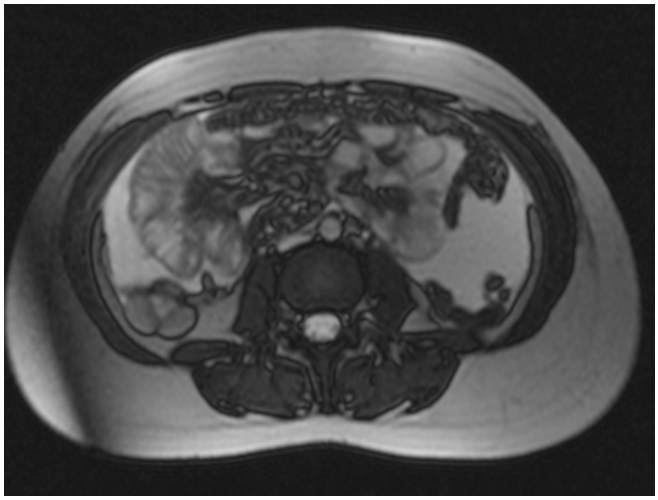

Resim 1.

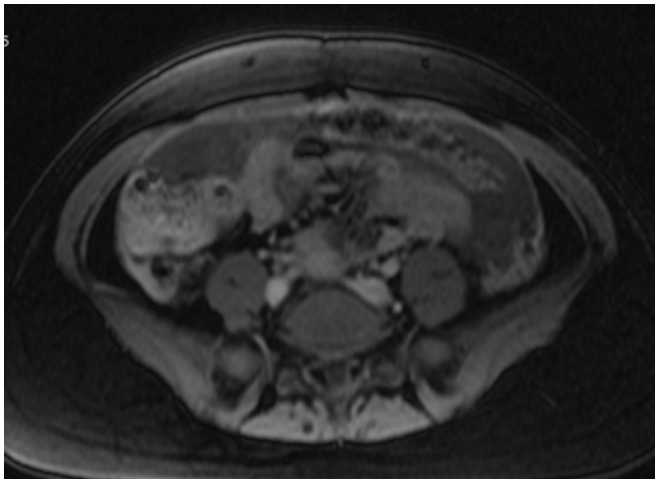

Resim 2.

REsim 3.

Kas-İskelet Radyolojisi

PS-044

NADİR BİR OLGU: OSTEOPOİKİLOZİS

Mehmet Ali Gültekin[1], Halil Yıldırım[1], Aşır Yıldırım[1]

[1]*Aksaray Devlet Hastanesi Radyoloji Bölümü*

Giriş ve Amaç: Osteopoikilozis nadir görülen multiple enostozis ile karakterize sklerozan bir kemik displazisidir. Tüm yaş gruplarında görülebilir. Kadın ve erkeklerde benzer oranlarda görülmektedir. Genellikle otozomal dominant olarak genetik geçiş göstermektedir. Genellikle asemptomatiktir, nadiren non spesifik kemik ağrıları görülebilir. Radyolojik bulgular diyagnostiktir. Tanı genellikle herhangi bir yakınma nedeniyle istenen iskelet sistemi radyografilerinde insidental olarak saptanmaktadır. Sol omuz ağrısı nedeniyle ortopedi polikliniğine başvuran, direk grafi ve MR bulgularıyla osteopoikilozis tanısı konan olguyu literatür eşliğinde tartışmayı amaçladık.

Olgu: Sol omuz ağrısı nedeniyle ortopedi polikliniğine başvuran 33 yaşında erkek hastanın direk grafisinde humerus başında ve glenoidde büyüğü 10x4 mm boyutunda çok sayıda radyoopak nodüler lezyonlar saptandı. Bunun üzerine olguya kontrastlı MR incelemesi yapıldı. MR incelemede T1A ve PDW imajlarda hipointens olarak izlenen, kontrast tutulumu göstermeyen çok sayıda nodüler lezyonlar izlendi. Ayrıca subakromial ve subdeltoid bursada minimal sıvı artışı mevcuttu. Olgunun ayrıca sağ omuzda, her iki diz ve kalça eklemine komşu kemiklerde, el bileğini oluşturan kemiklerdede benzer lezyonları mevcuttu. Fizik muayenede ek bulgu mevcut değildi. Olgunun primer bir hastalığının olmaması ve laboratuar bulgularının tamamen normal olması üzerine osteopoikilozis tanısı kondu.

Sonuç: Osteopoikilozis ilk defa 20. yüzyıl başlarında Albert Schonberg tarafından tanımlanmış nadir kemik hastalığıdır. İnsidansı 1/50.000 olarak raporlanmıştır. Genellikle otozomal dominant olarak aktarılmakla birlikte sporadik vakalar da bildirilmiştir. Genellikle asemptomatik olmakla birlikte olguların %15–20'sinde eklem efüzyonu ve ağrısı görülebilmektedir. Tipik klinik bulguları olmamasından dolayı tanı genellikle insidental olarak radyografi bulgularıyla konmaktadır. Malign dejenerasyon göstermez. Ekstremite ve sırt bölgesinde papuler fibromlarla karakterize dermatofibrosis lentikülaris disseminata ile sık olarak ilişkilidir. Osteopoikilozda görülen kemik adacıkları tipik olarak eklem çevresinde kümelenir ve trabekülalara paralel sıralanmıştır. Lezyonların çoğu apendiküler iskelette ve pelviste görülür. Aksiyel iskelet çoğunlukla korunmuştur. Kafa kemiklerinin tutulumu nadirdir. Tutulum sıklıkla uzun kemiklerin epifiz ve metafizlerindedir, diafiz tutulumu nadirdir. Lezyonların boyutları değişkendir, genellikle 5–10 mm olmakla birlikte 1–2 mm'den 1–2 cm'ye kadar değişebilir. MR incelemede kemik adacıkları ile benzer sinyal özellikleri gösterirler. Tüm lezyonlar T1A ve T2A imajlarda hipointenstir. Kontrast tutulumu gözlenmez. Klinik önemi ise osteoblastik/sklerotik kemik metastazlarıyla ayrımının yapılmasına dayanmaktadır. Bu lezyonların epifizyel-metafizyel yerleşim göstermesi, simetrik oluşu, alkalen fosfataz değerlerinin normal oluşu, kemik yapılarda destrüksiyon saptanmaması, sintigrafide artmış aktivite saptanmaması, MRG'de tüm sekanslarda hipointens oluşu ve kontrast tutmaması osteopoikilozisi düşündürür. Tipik görüntüleme bulgularının biliniyor olması tanı güçlüğünü ortadan kaldırmakta ve gereksiz ileri incelemelerin önüne geçebilmektedir.

Anahtar Kelimeler: Osteopoikilozis, Radyografi, MR

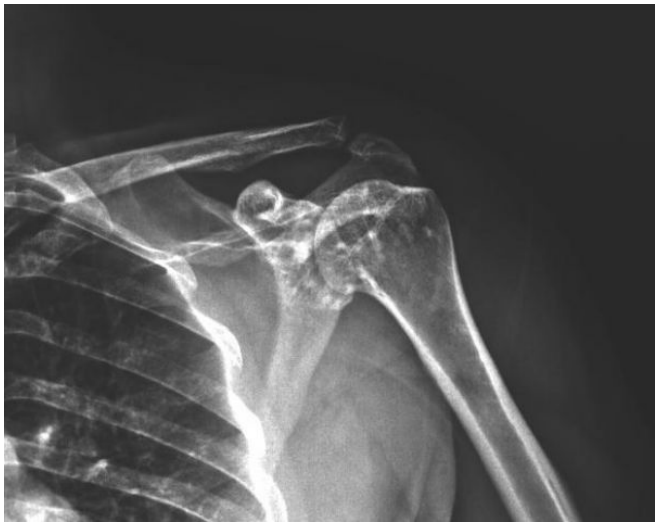

Resim 1.

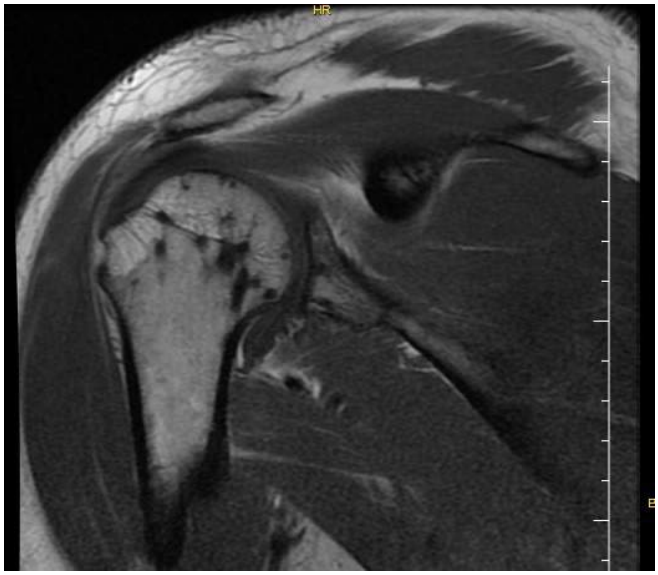

Resim 2.

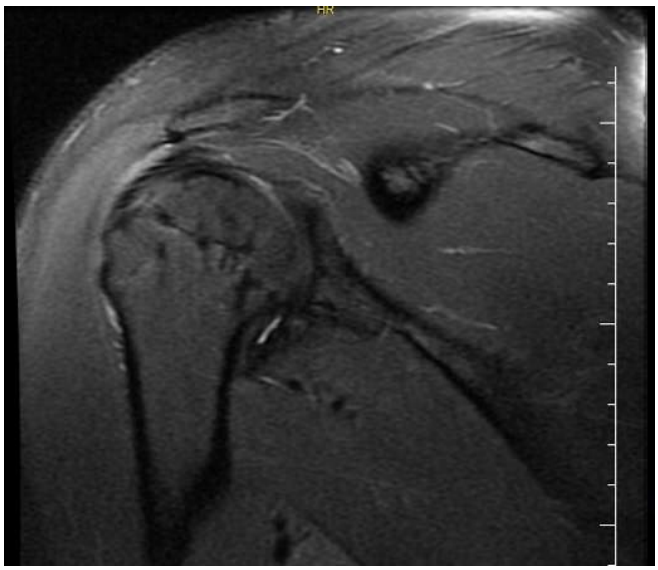

Resim 3.

Girişimsel Radyoloji

PS-045

BILIARY VISUALIZATION THROUGH GALLBLADDER: A ROADMAP FOR PERCUTANEOUS TRANSHEPATIC BILIARY DRAINAGE IN NON-DILATED BILE DUCTS

Kerem Öztürk[1], Ömer Fatih Nas[1], Esra Soylu Öztürk[1], Kadir Hacıkurt[1], Cüneyt Erdoğan[1]

[1]Uludağ Üniversitesi Radyoloji Anabilim Dalı

Purpose: Percutaneous transhepatic biliary drainage (PTBD) is a well-established procedure for treating biliary obstruction and leakage, but it is also one of the most challenging technique in interventional radiology. This study was conducted in order to demonstrate the technique, safety, and success of PTBD in patients with non-dilated bile ducts (NDBD) using transgallbladder opacification approach.

Materials and Method: Between January 2012 and May 2016,10 patients with NDBD treated with transgallbladder PTBD were evaluated and retrieved from radiology database. Patients were grouped according to having biliary obstruction or leakage. Guidance of ultrasound was utilized while puncturing only the gallbladder. Opacification of NDBD were established following retrograde injection of contrast medium through the gallbladder. This technique made visualization of the biliary tree feasible without ultrasound assistance. The opacified peripheral NDBD were punctured percutaneously and a drainage catheter was introduced under fluoroscopy guidance. The success rate and complexity of the procedure were assessed.

Result: Percutaneous access to the biliary tree could be achieved in 6 patients, neither significant complications, nor technical failure were observed. In 3 cases, biliary tree opacification could not be utilized due to biliary sludge which obstructed the cystic duct and the main bile duct was obliterated due to Klatskin tumor in the remaining case. There were only two minor complications: transient hemobilia (n=1) and fever (n=1).

Conclusion: PTBD is accepted to be challenging in NDBD when compared with drainage of dilated bile ducts which have higher success rates as shown in the literature. Transgallbladder opacification approach appears to be feasible for biliary drainage in NDBD. The incidence and type of complications in this method seem to be similar to those reported in conventional PTBD.

Anahtar Kelimeler: Percutaneous transhepatic biliary drainage (PTBD), Opacification of Gallbladder, Non-dilated biliary duct (NDBD)

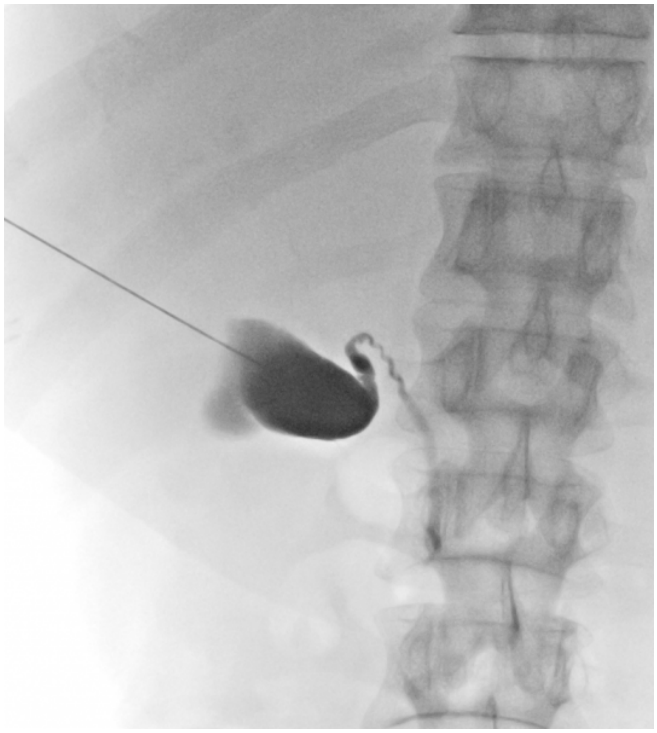

Resim 1.

Resim 2.

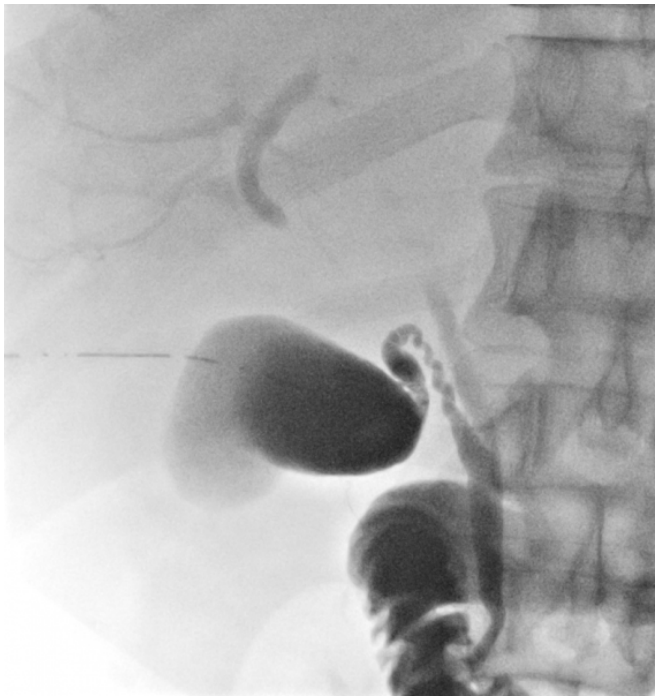

Resim 3.

Nöroradyoloji

PS-046

MİTOKONDRİAL ENSEFALOMYOPATİ – KEARNS-SAYRE SENDROMU (KSS) – OLAN OLGUNUN MANYETİK REZONANS GÖRÜNTÜLEME BULGULARI

Eray Darıcı[1], Hadi Sasani[2], Osman Kula[3]

[1]Baku Clinic, Radyoloji Bölümü, Bakü, Azerbaycan
[2]Yakın Doğu Üniversitesi, Tıp Fakültesi, Radyoloji Anabilim Dalı, Lefkoşa, Kıbrıs
[3]Fatih Sultan Mehmet Eğitim Araştırma Hasteanesi, Radyoloji Bölümü, İstanbul, Türkiye

Amaç: Kearns-Sayre Sendromu (KSS) çok ender görülen mortal multisistemik hastalık olup progresif eksternal oftalmopleji, kas güçsüzlüğü, retinal pigmentasyon, sol dal bloğu veya intrakardiyak ileti defektleri, işitme yetmezliği, BOS protein artışı, serebellar bulgular, kognitif fonksiyon bozukluğu, diyabetes mellitus gibi endokrin bozukluklar ile karakterizedir. 20 yaşından önce görülür ve her iki cinsiyet etkilenmektedir.

Bu bildiride, KSS olgusunun MR görüntüleme bulguları sunulmuştur.

Olgu Sunumu: 1 yıl öncesine kadar klinik semptomları olmayan, daha sonra miyoklonik konvülsiyonları bulunan ve bir süreliğine epilepsi tedavisi gören, mental retardasyonu olmayan 9 yaşında erkek hastanın şikayetleri, ilk önce işitme kaybı daha sonra ptosis ve her iki kolda atrofi-güç kaybı olarak gelişmişti. Laboratuvar testlerinde hiponatremi (119 mEq/lt) mevcuttu. Ptozis nedeniyle oftalmolojik muayenede sol retinal pigmentasyon (oftalmopleji) saptandı. LP incelemesinde BOS'da protein ve laktat yüksekliği tespit edildi. Kas biyopsisinde mitokondrial anomalileri ile ilişkili düzensiz kırmızı lifler görüldü. Kranial manyetik rezonans görüntülemede (MRG) özellikle dorsal bölümde daha belirgin olarak beyin sapı ve kortikospinal traktus tutulumu, talamus, globus pallidus ve periventriküler ak madde ve serebellar tutulumlar T2A yaygın sinyal artışları şeklinde izlendi (Resim 1). Bulgular mitokondrial hastalık (KSS) olarak değerlendirildi.

Tartışma: KSS mitokondrial ensefalomiyopati durumu olup, optik atrofi, vestibüler defekt, miyopati, piramidal bulgular, mental retardasyon gibi santral ve periferik sinir sistemi defektleri olabilir.

Büyüme hormonu eksikliğine bağlı boy kısalığı, dentat nükleustaki purkinje liflerinin iletiminin olmamasına bağlı serebellar ataksi, progresif oftalmopleji, krikofaringeal akalazyaya bağlı olarak disfaji, koklear işitme kaybı, kalp ileti blokları, retinitis pigmentoza görülebilir. Laboratuvar testlerde anormal kreatin fosfat, laktat, serum fosfat, ALP, AST, total protein ve elektrolit düzeyi; artmış BOS protein seviyesi olabilmektedir. Kas biyopsisinin elektron mikroskobik incelemesinde mitokondriyal depozitlerin oranındaki artış önemlidir. Defektif mitokondriler otonom olarak bölünüp çoğalırlar, ancak bu birikim zamanla yoğunlaşır ve çocuklarda gelişen mitokondriyal miyopatilerde, çizgili kas dokusunda "ragged red" lif görünümünü oluşturacak mitokondriyal depozitler oluşur. Bu nedenle özellikle çocukluk çağında gelişen mitokondriyal hastalıkların tanısı için yapılan kas biyopsilerinde solunum zincirinin aktivitesini yansıtan enzim boyamaları da önem teşkil eder.

Görüntüleme yöntemleri olarak bilgisayarlı tomografi (BT) ve MRG kullanılabilir. BT, bazal gangliada siderokalsifik depozitleri, subkortikal kalsifikasyonları ve difüz supratentorial ve infratentorial atrofiyi gösterir. MRG'de serebral, serebellar ve beyin sapı atrofileri hastalığın temel bulgularındandır. T2-ağırlıklı incelemede bazal ganglia siderokalsifik depozitleri ile veya olmaksızın subkortikal kalsifikasyonlar; subkortikal serebral ak madde, beyin sapı, globus pallidus ve talamusta hiperintens odakların kombinasyonu görülür.

KSS ayrıca diabetes mellitus, hipotiroidizm, olası hipoparatiroidizm ve adrenokortikal yetmezlik gibi endokrinopatiler ile ilişkili olabilir.

Sonuç: Görüntüleme yöntemleri KSS tanısında önemli bilgileri sağlamakta olup, hastalığın ayırıcı tanısında diğer mitokondrial hastalıklar (Leigh sendromu, MELAS, MERRF, MENKES, Alpers sendromu vs.) düşünülmelidir.

Anahtar Kelimeler: Mitokondrial Ensefalomyopati, Kearns-Sayre Sendromu, Manyetik Rezonans Görüntüleme

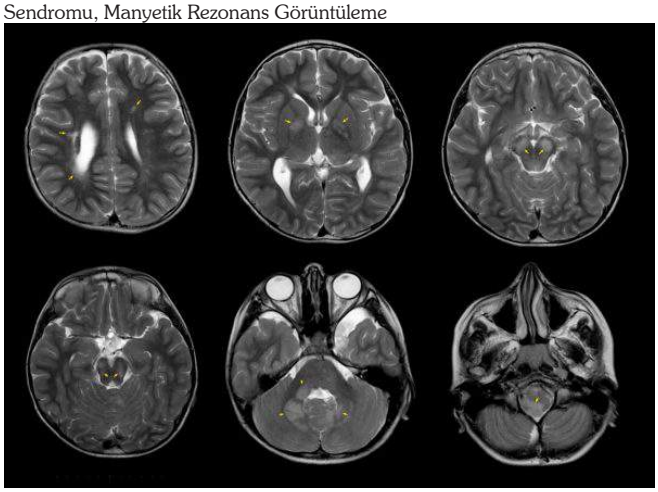

Nöroradyoloji

PS-047

GLİOBLASTOMLAR VE METASTAZLARIN 3 TESLA MR SİSTEMİ VE 32 KANAL BAŞ KOİLİ KULLANILARAK ELDE OLUNAN PERFÜZYON MR BULGULARI

Ömer Aydın[1], Bahattin Hakyemez[2]

[1]Gazi Osman Paşa Üniversitesi Tıp Fakültesi
[2]Uludağ Tıp Fakültesi

Giriş: Perfüzyon MR, intrakranial kitlelerden, iskemik patolojilere kadar geniş kullanım alanı olan, gelişen MR sistemleri ve yazılımlar sayesinde kolay elde edilebilen, kantitatif değerler sunan, hastalarca iyi tolere edilebilen bir MR yöntemidir.3 tesla MR sistemi sayesinde dokular arası susceptibility farklılıkları daha belirgin hale gelmiş, 32 kanal baş koili ve paralel görüntüleme yöntemleri sayesinde sus-

ceptibility artefaktı azalmıştır. Perfüzyon MR kullanılarak preoperatif intrakranial kitle karakterizasyonu ya da glial tümör gradelendirmesi yapılabilmektedir. Soliter metastazlar ile glioblastom ayrımı bazen zor olabilmektedir. Biz bu çalışmada glioblastomlar ile metastazların perfüzyon MR bulgularını karşılaştırmayı amaçladık.

Materyal ve Metod: Ekim 2011, Temmuz 2013 arasında Dinamik susceptibility Perfüzyon MR uygulanmış 32 hastanın tetkikleri retrospektif olarak değerlendirilmiştir. Bu çalışma bölgesel etik kurul tarafından onaylanmıştır. Bütün hastalardan işlem öncesi yazılı onam formu alınmıştır. Bütün Mr tetkikleri 3 tesla MR sistemi ve 32 kanal baş koili kullanılarak elde olunmuştur. Perfüzyon incelemelerinde dinamik susceptibility ağırlıklı (DSC) perfüzyon sekansı kullanılmıştır. Kitlelerin perfüzyonunun en yüksek olduğu yerden ROI çizilerek CBV değerleri bulunmuştur. Ayrıca karşı taraftaki normal beyin parankiminden CBV ölçümü yapılarak rCBV değerleri hesaplanmıştır. Gruplar arasında istatistiksel olarak anlamlı fark olup-olmadığı ve cutoff değer belirlemek için ROC analizi yapıldı.

Bulgular: İncelenen kitlelerin 18 i glioblastom, 14 ü metastaz idi. Glioblastomların rCBV değerleri 2,875 ile 8,14 arasında; metastazlarınki 1,74 ile 7,15 arasında değişmekte idi. rCBV değerleri açısından İki grup arasında istattistiksel olarak fark saptanmamıştır. Her iki gruptada rCBV değerleri geniş bir aralıkta dağılmakta idi. Glioblastomların ortama rCBV değeri 4,65+–1,53, metastazlarınki 4,15+–1,75 idi.

Tartışma ve Sonuç: Bu çalışmada glioblastomlar ile metastazlar arasında anlamlı perfüzyon farkı bulunmamıştır. Her iki gruptada rCBV değerleri geniş bir aralıkta dağılmakta idi. Her iki tümör grubunun rCBV değerleri birbirine çok yakın bulundu ve bu ayrım için bir cutoff değeri belirlenemedi.1.5 Tesla MR sistemlerinde genellikle perfüzyon incelemelerin uzaysal çözünülürlüğü düşüktür. Ayrıca manyetik duyarlılık artefaktıda önemli bir sorundur. Bu çalışmada 3 tesla MR sistemi 32 kanal baş koili ve SENSE paralel inceleme yöntemi kullanılığı için hava ve kemik arayüzlerindeki artefaktlar perfüzyon incelemede sorun oluşturmamıştır. Perfüzyon MR inceleme ile peritümöral ödem alanlarından yapılan incelemelerin glioblastom-metastaz ayrımında yararlı olduğunu bildiren çalışmalar vardır ancak tümörlerden yapılan perfüzyon ölçümleri bu ayrımda önemli değildir.

Anahtar Kelimeler: glioblastom, metastaz, perfüzyon MR, 32 kanal baş koili, SENSE paralel görüntüleme

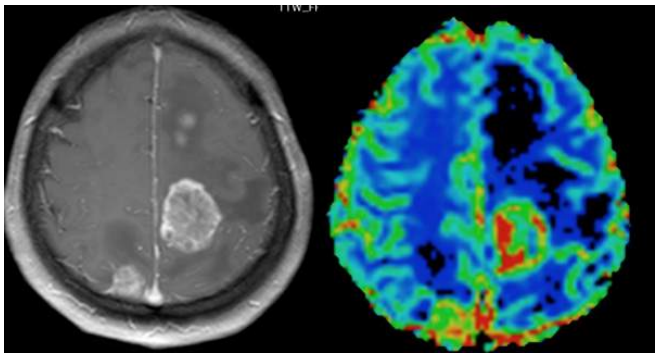

Resim 1.

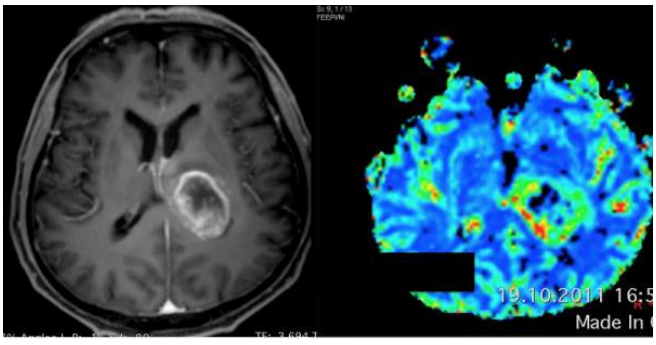

Resim 2.

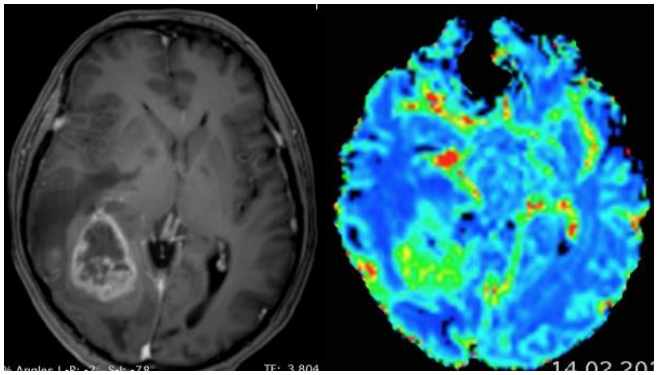

Resim 3.

Nöroradyoloji

PS-048

İNTRAKRANİAL KİTLELERİN 3 TESLA MR SİSTEMİ VE 32 KANAL BAŞ KOİLİ KULLANILARAK ELDE OLUNAN DİFÜZYON MR BULGULARI

Ömer Aydın[1], Bahattin Hakyemez[2]

[1]Gazi Osman Paşa Üniversitesi Tıp Fakültesi
[2]Uludağ Tıp Fakültesi

Giriş: Difüzyon MR inceleme ilk olarak iskemik inme tanısında kullanılsa da günümüzde birçok değişik patolojinin tanısında diğer MR sekanslarına yardımcı bir yöntem olarak kullanılan, kolay ulaşılabilen bir yöntemdir. Gelişen MR sistemleri sayesinde, duyarlık artefaktı gibi birçok artefakt azaltılmış ve neredeyse bütün vücut bölgelerinde ve organlarda kullanılmaktadır. Biz bu çalışmada glial tümörler ve intrakranial metastazların difüzyon bulgularını karşılaştırmayı amaçladık.

Materyal ve Metod: Ekim 2011, Temmuz 2013 arasında Difüzyon MR uygulanmış 32 hastanın tetkikleri retrospektif olarak değerlendirilmiştir. Bu çalışma bölgesel etik kurul tarafından onaylanmıştır. Bütün hastalardan işlem öncesi yazılı onam formu alınmıştır. Bütün Mr tetkikleri 3 tesla MR sistemi ve 32 kanal baş koili kullanılarak elde olunmuştur. Difüzyon değerlendirmeleri, cihaz tarafından otomatik olarak verilen Apparent diffusion coefficient (ADC) haritaları üzerinden yapılmıştır. Kitleler düşük grade glial tümörler, yüksek grade glial tümörler ve metastazlar olmak üzere üç gruba ayrılmıştır. Tümörlerin (Tm) ADC değerleri en çok difüzyon kısıtlaması olan bölgelerinden yapılmıştır. Ayrıca lezyonların karşı tarafındaki normal beyaz cevherden (Bc) ADC ölçümü yaparak kitle ile normal parankim ADC oranları hesaplanmıştır. Üç grup arasında anlamlı fark olup olmadığı istatistiksel olarak değerlendirilmiştir. İstatiksel analiz Kruskal Wallis testi kullanılarak yapıldı.

Bulgular: Analiz edilen 32 hastadan 8 i düşük grade, 12 si yüksek grade glial tümör ve 12 si de metastaz idi. ADC değerleri açısından yapılan analizde, düşük gradeli glial tümörle ortalama ADC değeri 882.10^{-6}mm/sn^2, yüksek gradelilerde 657 10^{-6}mm/sn^2, metastazlarda 705 10^{-6}mm/sn^2 olup; aralarında istatistiksel olarak anlamlı fark bulundu. ADC Tm/ADC Bc oranları ayrıca değerlendirilmiştir. Bu değer sırası ile 1,003,0,840, ve 0,963 olup aralarındaki fark istatistiksel olarak anlamlı bulunmuştur. Ortalama Beyaz cevher ADC değeri 795 bulunmuştur.

Tartışma ve Sonuç: Bu çalışmada öne çıkan bulgu difüzyon incelemede ölçülen ADC değerlerinin farklı tümör gruplarında istatistiksel olarak anlamlı farklılık göstermesidir. Bu çalışmada ayrıca lezyonların karşı tarafındaki normal Bc ADC değerleride ölçülerek bulunan değerlerin normal parankime göre difüzyon değişikliği hesaplanmıştır. Bu şekilde yapılan ölçümlerin farklı cihaz ve sekans parametreleri ile yapılan değerlendirmelerde daha standart bir yol olduğunu düşünmekteyiz. En fazla difüzyon kısıtlayan kitleler yüksek grade gliom-

lardır. Düşük grade gliomların ortalama ADC değerleri ortalama Bc ADC değerinden daha yüksektir. Metastazlar ile yüksek dereceli glial tümörlerin ADC değerlerinin farklı olması bazen zor olabilen soliter metastazlar ile glial tümör ayrımında yardımcı olabilir.

Difüzyon MR incelemesi, hava-kemik arayüzü gibi bölgelerdeki, manyetik alan inhomojenitesine oldukça duyarlıdır. Yeni geliştirlen MR sekansları, 32 kanal baş koili ve Sensivity encoding (SENSE) gibi parelel görüntüleme yöntemleri sayesinde bu artefaktlar oldukça azalmıştır.

Difüzyon MR incleme intrakraniyal tümörlerin ayırıcı tanısında ilk yöntem olmasa da, kolay ulaşılabilmesi nedeni ile yardımcı bir yöntem olarak kullanılabilir.

Anahtar Kelimeler: Difüzyon MR, ADC, Glial tümörler, Metastazlar

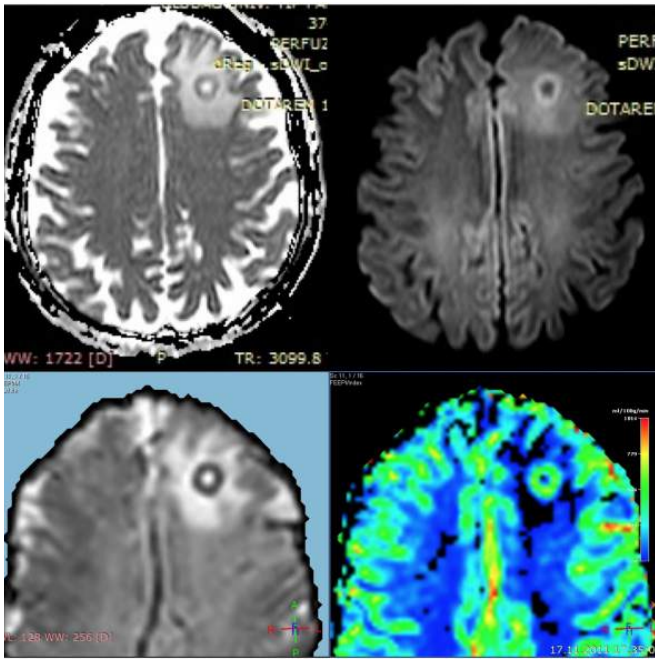

Resim 2.

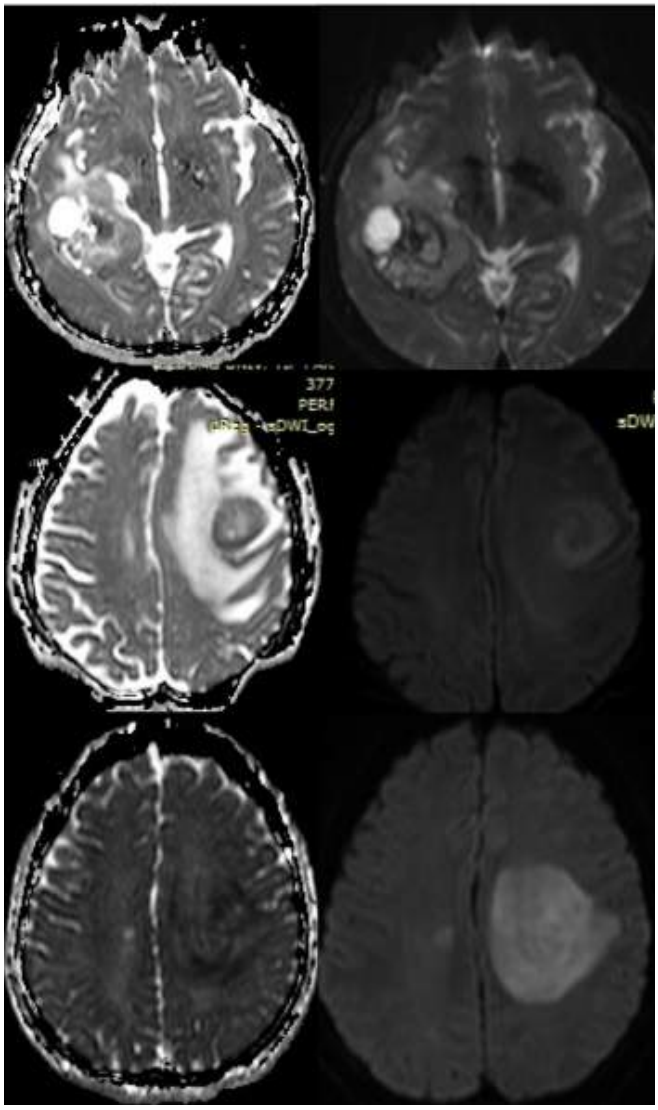

Resim 2.

Abdominal Radyoloji

PS-049

BARSAK TIKANIKLIĞININ ÇKBT İLE TANISI: MULTİPLANAR REFORMAT GÖRÜNTÜLERİN GEÇİŞ ZONUNUN TESPİTİNE OLAN KATKISI

Fatih Uzunkaya[1], Ali Ahmetoğlu[2]

[1]Ondokuz Mayıs Üniversitesi Tıp Fakültesi Radyoloji Anabilim Dalı
[2]Karadeniz Teknik Üniversitesi Tıp Fakültesi Radyoloji Anabilim Dalı

Giriş ve Amaç: Barsak tıkanıklığının tanısında Çok Kesitli Bilgisayarlı Tomografi'nin (ÇKBT) yapılan birçok çalışma ile değerli bir görüntüleme yöntemi olduğu gösterilmiştir. Geçiş zonunun tespit edilmesi barsak tıkanıklığı tanısında kritik bir öneme sahiptir. Multiplanar reformat görüntülerin geçiş zonunun tespitine olan katkısı daha önceden çokça çalışılmış bir başlık olmasına rağmen değerlendirmenin vazgeçilmez bir parçası olup olmadığı halen tartışmalıdır. Bu çalışma ile söz konusu meselenin yeniden değerlendirilmesi amaçlanmıştır.

Materyal ve Metod: 2010 – 2012 yılları arasında hastanemizde tedavi gören, barsak tıkanıklığı tanısı kesinleşmiş olan 66 hastanın medikal arşiv kayıtları geriye dönük incelendi ve bu hastalara ait ÇKBT çekimleri geçiş zonunun tespiti açısından önce sadece aksiyel

kesitler ile, daha sonra multiplanar reformat görüntüler eşliğinde randomize şekilde yeniden değerlendirildi. Bu iki değerlendirme yöntemi arasında tanısal anlamda fark olup olmadığı belirlenen güven skoru yardımıyla bulunmaya çalışıldı.

Bulgular: Hem sadece aksiyel kesitler ile, hem de multiplanar reformat görüntüler eşliğinde yapılan değerlendirmede eşit sayıda olguda (61 olgu) geçiş zonu tespit edilebildi. Kalan 5 olguda her iki yöntem ile de geçiş zonu gösterilemedi. İnce barsak tıkanıklıklarında güven skoru ortalaması ikinci yöntem için her ne kadar bir miktar yüksek bulunmuş olsa da arada istatistiksel olarak anlamlı farklılık saptanmadı. Kalın barsak tıkanıklıklarında ise güven skoru ortalaması her iki yöntem için eşit bulundu.

Sonuç: Geçiş zonunun tespiti açısından multiplanar reformat görüntüler eşliğinde yapılan değerlendirme yöntemi sadece aksiyel kesitlerle yapılan değerlendirmeye kesin bir üstünlük sağlamamıştır. Bununla birlikte, ince barsak tıkanıklığında multiplanar reformat görüntüler eşliğinde yapılan değerlendirme okuyucuya en fazla güven veren yöntem olarak bulunmuştur.

Anahtar Kelimeler: Barsak tıkanıklığı, ÇKBT, Geçiş zonu, Multiplanar reformasyon

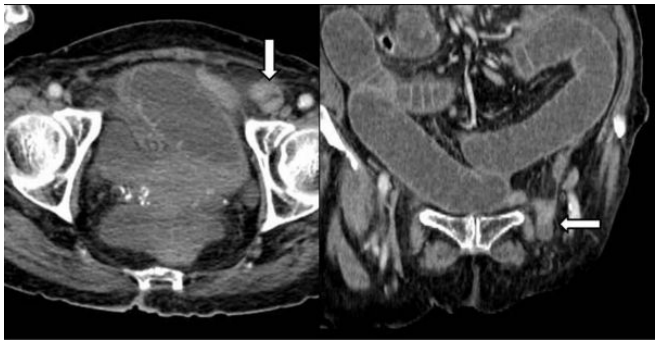

Resim 1.

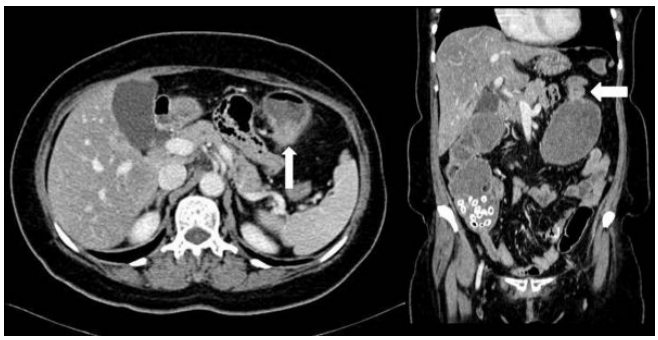

Resim 2.

Tablo 1. Sadece aksiyel kesitler ile yapılan değerlendirme ile multiplanar reformat görüntüler eşliğinde yapılan değerlendirmenin geçiş zonunun tespiti açısından karşılaştırılması

		İnce barsak tıkanıklığı olan olgu sayısı (%)	Kalın barsak tıkanıklığı olan olgu sayısı (%)	Toplam
Sadece aksiyel kesitler ile	(+)	47 (92%)	14 (93%)	61 (92%)
	(–)	4 (8%)	1 (7%)	5 (8%)
Multiplanar reformat görüntüler eşliğinde	(+)	47 (92%)	14 (93%)	61 (92%)
	(–)	4 (8%)	1 (7%)	5 (8%)

(+): Geçiş zonu tespit edilebildi, **(–):** Geçiş zonu tespit edilemedi

Tablo 2. Sadece aksiyel kesitler ile yapılan değerlendirme ile multiplanar reformat görüntüler eşliğinde yapılan değerlendirmenin güven skoru ortalamalası açısından karşılaştırılması

	Güven skoru ortalaması		P
	Sadece aksiyel kesitler ile	Multiplanar reformat görüntüler eşliğinde	
İnce barsak tıkanıklığı	3,59	3,71	0.057*
İnce barsak tıkanıklığı	3,80	3,80	1.000**

*P değeri Paired t testi ile, **P değeri Wilcoxon testi ile hesaplandı.

Abdominal Radyoloji

PS-050

TİP 2 KİST HİDATİĞİ TAKLİT EDEN SUBDİYAFRAGMATİK APSE OLGUSU

Mustafa Koç[1], Koray Karabulut[2], Hakan Artaş[1]

[1]Fırat Üniversitesi Tıp Fakültesi Radyoloji Anabilim Dalı
[2]Fırat Üniversitesi Tıp Fakültesi Genel Cerrahi Anabilim Dalı

Amaç: Subdiyafragmatik apse, intraabdominal kavitede diyafragma altında püy birikimiyle karakterizedir. Primer apselerin nedeni tam olarak bilinmemekle birlikte, sekonder apselerin ise genellikle bir nedeni bulunabilir. Kist hidatik parazitik bir hastalıktır. Primer olarak karaciğer ve akciğerde olmak üzere, batın içerisinde hidatik kistler şeklinde görülür. Yıllarca asemptomatik olarak kalabilmelerine rağmen, rüptür ve pyojenik enfeksiyona bağlı olarak semptomatik hale geçebilirler. Biz bu yazıda karın ağrısı şikayeti ile baş vuran ve daha önce karaciğerde kist hidatik tanısı bulunan olguda, yerinden ayrılmış ve enfekte olmuş dual meşe bağlı gelişen ve tip 2 kist hidatiği taklit eden subdiyafragmatik apse olgusunu sunduk.

Gereç ve Yöntem: Karaciğerde kist hidatik tanısı bulunan 65 yaşında kadın olguda, karın ağrısı şikayeti olması üzerine, batın ultrasonografi (US) ve İ. V. /oral kontrastlı batın çok kesitli bilgisayarlı tomografi (ÇKBT) incelemeleri yapıldı.

Bulgular: Batın US ve ÇKBT de, karaciğerde büyüğü segment 8'de 28x26 mm boyutunda olmak üzere birkaç adet tip I kist hidatik ile uyumlu değerlendirilen lezyonlar ve karaciğer sağ lob anteriorda, subdiafragmatik yerleşimli, karaciğeri komprese eden, yaklaşık 170x75 mm boyutta, içerisinde internal septalar ve cidarında milimetrik kalsifikasyon içeren, belirgin kontrast tutulumu göstermeyen, yoğun içerikli tip II kist hidatik olduğu düşünülen lezyon izlendi. Subdiyafragmatik yerleşimli lezyon için operasyon planlanan olguda, 400 cc pürülan mayi boşaltıldı. Radyolojik görüntülerde ayrışmış germinatif membran olarak yorumlanan yapının, daha önce intraperitoneal alandan konmuş, ayrışmış dual mesh olduğu ve enfekte olduğu anlaşıldı.

Sonuç: Kist hidatik nadir olarak subdiyafragmatik alanda yerleşmekle birlikte, ayırıcı tanısı; apse ve kistik tümörler ile yapılmalıdır. Kist hidatik, apse ve kistik tümörlerden, kontrast tutan bir cidarının olmayışı, etrafında ödem olmaması ve mural nodül içermemesi ile ayırt edilebilir, bununla birlikte radyolojik bulgular her zaman spesifik değildir.

Anahtar Kelimeler: Kist hidatik, subdiyafragmatik apse, bilgisayarlı tomografi

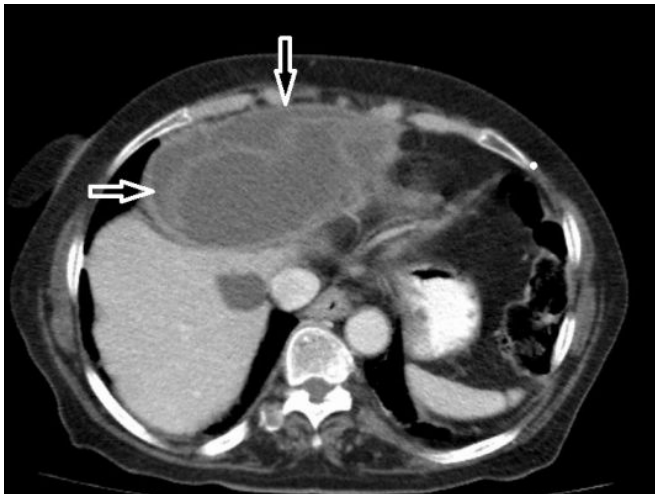

Resim 1.

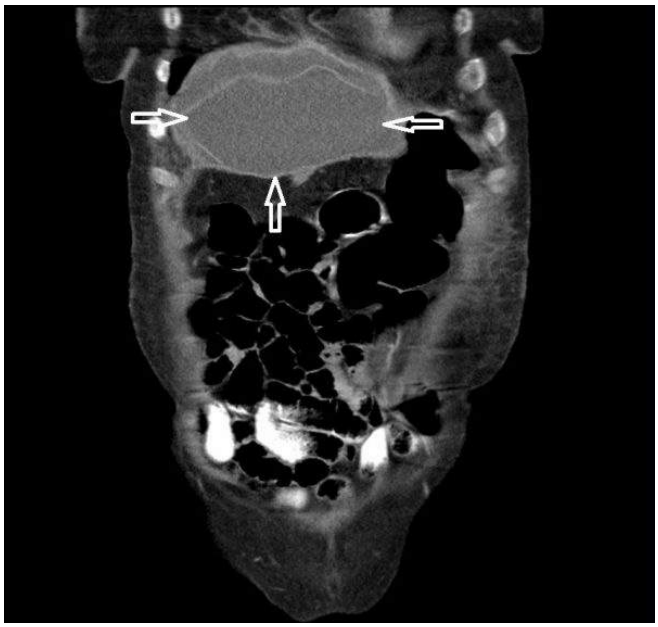

Resim 2.

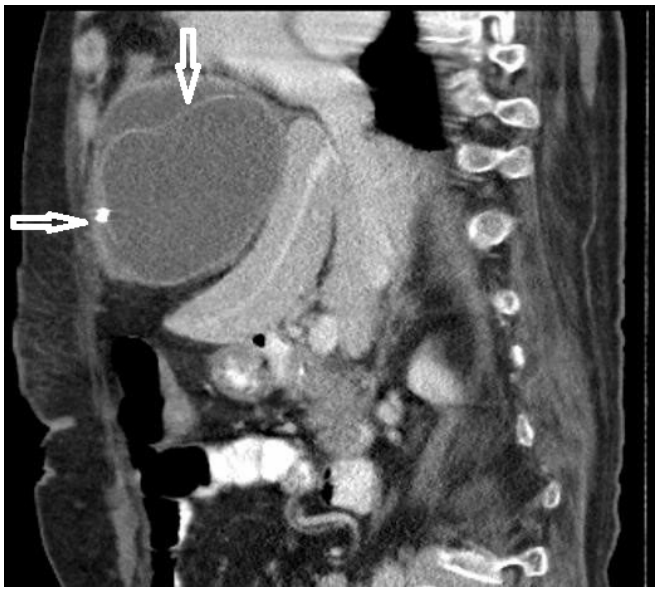

Resim 3.

Pediatrik Radyoloji

PS-051

KRONİK KARIN AĞRISININ NADİR SEBEBİ: İLEOÇEKAL DUPLİKASYON KİSTİ

Mehmet Öztürk[1], **Hatun Duran**[2]

[1]*Diyarbakır Çocuk Hastalıkları Hastanesi, Radyoloji*
[2]*Diyarbakır Çocuk Hastalıkları Hastanesi, Çocuk Cerrahisi*

Amaç: Duplikasyon kistleri, gastrointestinal traktusun herhangi bir yerine yerleşebilen konjenital anomalilerdir. Genellikle asemptomatik olup çoğu zaman rutin tetkikler sırasında saptanabilmektedir. Kistik duplikasyonlar nadiren kanama, invajinasyon, barsak obstrüksiyonu, volvulus, malignite gibi komplikasyonlara sebeb olmaktadır.

Kronik karın ağrısı şikayetiyle başvuran 6 yaşındaki erkek olguda ileoçekal duplikasyon kistinin klinik ve radyolojik bulgularını sunmayı amaçladık.

Gereç-Yöntem: 6 yaşındaki erkek olgu 1 yıldır devam eden ara ara bulantı ve kusmanın eşlik ettiği kronik sağ alt kadran ağrısı şikayetiyle hastanemize başvurdu. Öyküsünde ateş, sarılık, kabızlık, ishal, akolik dışkılama ve orak hücreli anemi veya başka kan hastalığı yoktu. Fizik muayenesinde sağ alt kadranda hassasiyet mevcuttu. Tam kan sayımı, idrar analizi ve transaminazlar, bilirubin, amilaz, laktik dehidrogenaz ve alkalin fosfataz düzeyleri normaldi. Dışkı mikroskobik incelemesinde parazit saptanmadı.

Bulgular: Aç karnına yapılan Batın ultrason (US) (The Aplio™ 500 Toshiba Medical Systems Co. Ltd, Otawara, Japan) incelemesinde batın sağ alt kadranda mezenterik yağlı dokuda ileoçekal barsak ansları komşuluğunda 2x3x3.5 cm boyutlarında yoğun içerikli kistik lezyon izlendi. Doppler US incelemede kist duvarında kanlanma mevcuttu (Resim 1 a, b). Bu bulgular üzerine hasta operasyona alındı. Operasyonda ileoçekal barsak anslarına komşu kist perfore edilmeden eksize edildi (Resim 2 a, b). Postoperatif herhangi bir komplikasyon gelişmeyen hasta 3. gün taburcu edildi.

Tartışma-Sonuç: İntestinal duplikasyon kistleri nadir görülen, sıklıkla tek, bazen çok sayıda olabilen konjenital anomalilerdir. Gastrointestinal traktın herhangi bir yerinde yerleşebilirler. En sık yerleşim yeri ise jejunoileal bölgedir. Patogenezinde fetal barsak divertikülünün persistansı, primitif barsağın solid evresinin rekanalizasyonunda defekt, parsiyel çiftleşme ve notokord ayrılması gibi teoriler ileri sürülmektedir.

Duplikasyon kistlerinin en belirgin özelliği normal gastrointestinal sistem mukozasına benzer duvara sahip olmalarıdır. Genellikle mezenterik tarafta yer alırlar. Her yaş grubunda görülmelerine rağmen, çocuklarda özellikle infantil dönemde daha sık saptanırlar. Çoğunlukla abdominal distansiyon, kusma, palpabl abdominal kitle ve nadiren üriner sistem şikayetleriyle başvurmaktadırlar. Olgumuz yaşı beklenenden daha yüksek olup, kliniğinde kronik sağ alt kadran ağrısı mevcuttu.

Duplikasyon kistlerinin tanısında en yaygın kullanılan görüntüleme yöntemleri arasında US ve baryumlu çalışmalar, BT ve MRG yeralmaktadır. US görüntüsü tipik olup, duvarı ekojen iç mukozal tabaka ile hipoekoik dış müsküler tabaka şeklinde izlenir. Olgumuzda da benzer şekilde tipik görünüm mevcut olup, başka görüntüleme yöntemine gerek duyulmadan operasyona alındı. Cerrahide kist ekzisyonu yapıldı. Ayrıca asemtptomatik olsa bile duplikasyon kistlerinin çıkarılması önerilmektedir.

Sonuç olarak çocuklarda kronik batın sağ alt kadran ağrısının sebebleri arasında duplikasyon kistleride yeralmaktadır. Görüntülemede ilk başvurulacak yöntem US olmalıdır.

Anahtar Kelimeler: Duplikasyon kisti, kronik karın ağrısı, çocuk

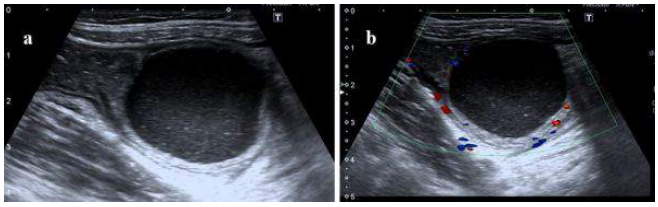

Resim 1 a,b.

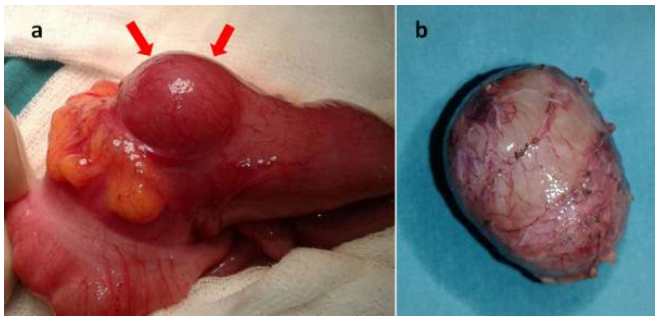

Resim 2 a,b.

Pediatrik Radyoloji

PS-052

APPENDİKS TESTİS TORSİYONU: ULTRASONOGRAFİ VE RENKLİ DOPPLER US BULGULARI

Gizem Günertem[1], Berna Kahya[1], Derya Bako[1], Suat Fitöz[1]

[1]*Ankara Üniversitesi Tıp Fakültesi Radyoloji Anabilim Dalı*

Amaç: Appendiks testis torsiyonu çocuklardaki akut skrotum nedenleri arasındadır ve oranı %35 ile %67 arasında belirtilmektedir. Sıklığı testis torsiyonu insidansından daha yüksektir. Ultrasonografi tanıda ilk ve en önemli basamaktır. Bu bildiride appendiks testis torsiyonunun sonografik bulguları sunulmuştur.

Yöntem: Akut skrotum nedeniyle başvuran hastalara ultrasonografik değerlendirme ve incelemenin bir parçası olarak renkli Doppler US uygulanmıştır. Olgulardan birinde appendiks testis boyutlarında artış, ekojenitesinde azalma ve periappendiksiyel kanlanma artışı izlenmiştir (Resim 1). Diğer olguda belirtilen bulgulara ek olarak skrotal sıvı artışı da saptanmıştır (Resim 2).3. Olguda erken dönemdeki inceleme torsiyon bölgesinde lokal inflamasyona bağlı belirgin vaskülarite artışını ortaya koymuştur.

Tartışma: Appendiks testis, paramezonefrik (Müllerian) kanalın embriyolojik gelişim sırasında gerilemesinin ardından testisin üst kutbunda kalan artık dokuya verilen isimdir (1).

Appendiks testis torsiyonunda hafif skrotal ağrıdan, testis torsiyonunda olduğu gibi akut bir tabloya varan değişken bir klinik söz konusudur. Epididimit ile appendiks testis torsiyonunun ayrımı gereksiz tedavi ve girişimin önlenmesi açısından önem taşır.

Erken dönemde testisin üst kutbu veya epididime lokalize hassasiyet ya da hassas bir nodül palpe edilebilir. Bazen Dresner'in tanımladığı gibi infarkt gelişmiş appendikse ait ciltte 'mavi nokta bulgusu' görülebilir (3).

Histopatolojik olarak torsiyona bağlı venöz konjesyon ve ödem, arteriyel oklüzyon, iskemi ve appendiks infarktı izlenir.

Ayırıcı tanılar içerisinde en önemlisi testis torsiyonudur. Akut skrotal ağrı ile başvuran çocuklarda olası testiküler torsiyon ve buna bağlı gelişen testiküler infarkt hızlı şekilde müdahale edilmesi gereken acil bir durumdur.

Appendiks testis torsiyonunun sonografik bulguları arasında; appendiks testis boyutlarında artma, appendiks testis ekojenitesinde azalma ya da artma, hidrosel, skrotal cilt altı dokuda kalınlık artışı yer almaktadır. Genellikle bulgular arasında periappendiksiyel kanlanma artışı görülür. Ayrıca nekrotik appendiks testis lokal bir inflamasyona sebep olacağı için çevre epididimis, testis ve tunika vajinaliste de kanlanma artışı görülebilir (4,5).

Sonuç: Ultrasonografi akut skrotum ayırıcı tanısında başvurulacak ilk inceleme metodudur. Testis torsiyonu ile appendiks testis torsiyonunu ayırmada da hızlı ve güvenilir bir yöntem olarak karşımıza çıkmaktadır.

Kaynaklar

1. Larsen W. Human embryology. New York: Churchill Livingstone; 1993.
2. Flanigan RC, DeKernion JB, Persky L. Acutescrotalpainandswelling in children: a surgical emergency. Urology 1981; 17: 51–3
3. Dresner ML. Torsed appendage. Diagnosis and management: blue dot sign. Urology 1973; 1: 63–6.
4. Lerner RM, Mevorach RA, Hulbert WC, Rabinnowitz R. Color Doppler US in the evaluation of acute scrotal disease. Radiology 1990; 176: 355–358.
5. Patriquin HB, Yazbeck S, Trinh BT, et al. Testicular torsion in infants and children: diagnosis with Doppler sonography. Radiology 1993; 188: 781–785. J Ultrasound Med 2005; 24: 87–91

Anahtar Kelimeler: akut skrotum, appendiks testis, appendiks testis torsiyonu

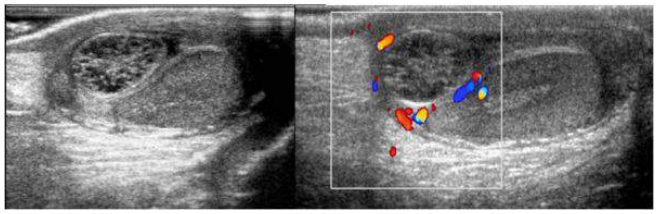

Resim 1.

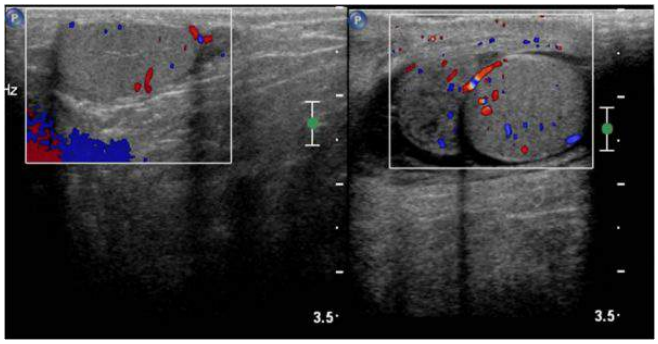

Resim 2.

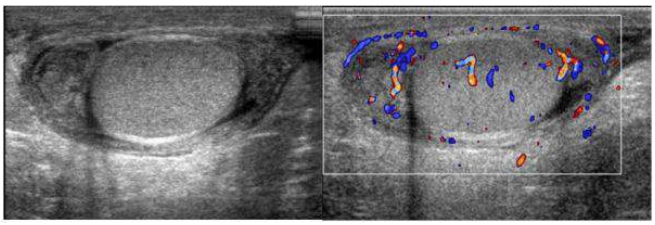

Resim 3.

Acil Radyoloji

PS-053

AKUT SÜPERİOR MEZENTERİK VEN TROMBOZU; BT BULGULARI

Esra Bilgi[1], Mehmet Öncü[1], Öznur Funda Gelengeç[1], Fatma Yargıç[1], Ramazan Albayrak[1]

[1]Sağlık Bakanlığı Bağcılar Eğitim ve Araştırma Hastanesi

Amaç: superior mezenterik ven trombozu (MVT) nadir görülen bir akut batın nedeni olup, tüm akut mezenter iskemisi olgularının %5–15'inden sorumludur. Hastalığın hızla tanısının konulması ve erken tedavi hayat kurtarıcıdır. Tanıda ilk başvurulacak yöntem kontrastlı abdominal bilgisayarlı tomografi (BT) olmakla birlikte MVT tanısında en duyarlı yöntem BT anjiyografidir. Biz olgumuzda akut mezenterik venöz trombozu bulgularını BT ve BT anjiografi bulgularıyla beraber değerlendirdik.

Bulgular: 58 yaşında bayan hasta son 3 gündür giderek artan karın ağrısı ile hastanemiz acil servisine başvurmuştur. Bilinen herhangi sistemik hastalığı olmayan hastanın fizik muayenesinde batında yaygın hassasiyet ve defans dışında belirgin bulgusu yoktu. Biyokimyasal tetkiklerinde anlamlı özellik saptanmadı. Yapılan Abdominal USG de ileal anslar arasında minimal sıvı ve orta ileal anslar düzeyinde diffüz kalınlık artışı saptandı. Bu bulgular eşliğinde; kontrastı tüm batın BT ve BT anjiografisinde'sinde batin sag alt kadranda ince barsak ans duvarlarinda diffüz kalinlik artışı, komsu yagli dokuda heterojenite, odem ve bu duzeyde superior mezenterik ven dallarinda cap artisi mevcuttu. Bulgular SMV dallarinda tromboz yonunden anlamli olarak degerlendirilmiştir. Acil cerrahi sonrası etkilenen segment rezeke edilip, trombolitik tedavi başalnmıştır.

Tartışma: Akut MVT mezenterik venlerde tromboz ve buna eşlik eden bağırsak iskemisiyle seyreden klinik bir tablodur. Altta yatan bir nedenin bulunmadığı primer (idiyopatik) MVT ve predispozan bir nedenin bulunduğu sekonder MVT olmak üzere ikiye ayrılır. . Hastalık ile sıklıkla ilişkili olan durumlar arasında, geçirilmiş abdominal cerrahi, travma, gebelik, pankreatit, kronik böbrek yetersizliği, miyeloproliferatif hastalık varlığı veya hiperkoagülabilite yaratan protein S ve C eksiklikleri, antitrombin III eksikliği, protrombin ve faktör V Leiden mutasyonu ve oral kontraseptif kullanımıgibi nedenler sayılabilir.

Hastalığın tanısı için öncelikle dikkatli bir anamnez ve klinik şüphe gereklidir. Fizik muayene ve laboratuvar bulgularının nonspesifik olması nedeni ile tanısı zor olan bir hastalıktır. Sıklıkla ilk semptomlar abdominal ağrı ve huzursuzluktur. Ağrı tipik olarak progresif şekilde artar. Abdominal görüntüleme yöntemleri tanıda önemli yer alır. Sıklıkla ilk başvurulacak yöntem kontrastlı abdominal bilgisayarlı tomografi (BT) olmakla birlikte, MVT tanısında en duyarlı yöntem BT anjiyografidir. Abdominal BT, hem diğer akut batın nedenlerinin dışlanmasına, hem de MVT'nin radyolojik bulguları olan bağırsak duvarlarında ödem, pnömatozis intestinalis, portal vende gaz imajı, assit, lenf nodu varlığı ve trombüsün gösterilmesine olanak sağlar. BT'nin akut MVT tanısında sensitivitesi %100, kronik MVT'de ise %93 olarak bildirilmiştir. Erken tedavi başlanmadığında mortalitesi oldukça yüksek olan bu hastalık için tedavi seçenekleri, antikoagülan tedavi, hidrasyon, antibiyoterapi, trombolitik tedavi, cerrahi trombektomi ve bağırsak rezeksiyonudur.

Sonuç: Mezenterik ven trombozu, mezenter iskeminin nadir nedenlerinden biridir. Superior mezenterik ven trombozu olan hastalar ilk başvuruda genellikle nonspesifik semptomlara sahip olduklarından, tanı güç olabilmekte ve tedavi gecikebilmektedir. Hastalığa yönelik gelişen ileri tanısal tekniklere rağmen halen mortalite %15–40 oranındadır. Abdominal görüntüleme yöntemleri tanıda önemli yer alır. Sıklıkla ilk başvurulacak yöntem kontrastlı abdominal BT ve BT anjiografidir.

Anahtar Kelimeler: Tromboz, BT anjiografi, Venoz tromboz, Akut batın

Resim 1..

Resim 2.

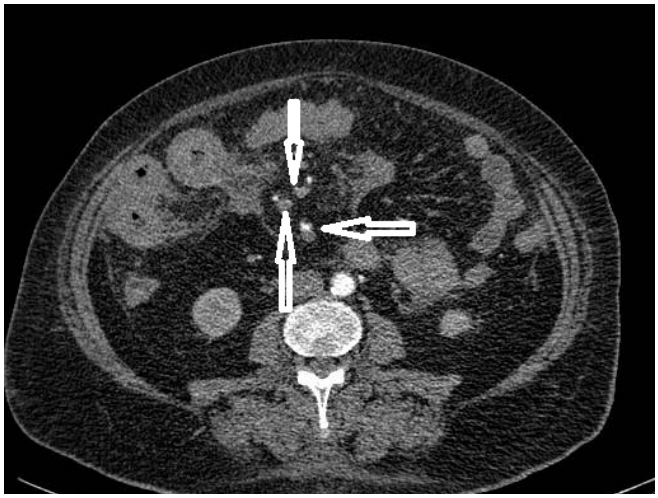

Resim 3.

Abdominal Radyoloji

PS-054

PANKREATİK AMİLOİDOZ: RADYOLOJİK BULGULAR

Mustafa Koç[1], Hakan Artaş[1], Selami Serhatlıoğlu[1]

[1]Fırat Üniversitesi Tıp Fakültesi Radyoloji Anabilim Dalı

Amaç: Amiloidoz; sistemik, lokalize, primer, sekonder, kalıtsal gibi değişik şekillerde sınıflandırılmaya çalışılan heterojen bir hastalık grubudur. Sistemik formu bütün organları tutabilir. Lokalize amiloidozun en sık görüldüğü yerler ise akciğerler ve larenkstir. İzole pankreas tutulumu oldukça nadirdir. Biz bu yazıda, 55 yaşındaki kadın hastada, izole pankreatik amiloidozun ultrasonografi (US), bilgisayarlı tomografi (BT) ve manyetik rezonans görüntüleme (MRG) bulgularını sunduk.

Gereç ve Yöntem: Karın ağrısı şikayeti ile kliniğe başvuran hastada, abdomen US ve sonrasında Oral ve İ. V. kontrastlı üst batın BT ve İ. V. kontrastlı dinamik pankreas MRG incelemeleri yapıldı.

Bulgular: US'de pankreasta diffüz boyut artışı, parankimde belirgin hipoekoik görünüm ve multipl hiperekojen milimetrik kalsifikasyonlar izlendi. Üst batın BT tetkikinde, pankreasta diffüz boyut artışı, yaygın parankimal kalsifikasyonlar, homojen kontrast tutulumu ve karaciğerde hemanjiom ile uyumlu görünüm mevcuttu. Dinamik pankreas MRG incelemede, pankreas parankiminde diffüz boyut artışı, T1 ve T2 hipointens sinyal değişikliği, homojen yoğun kontrast tutulumu izlendi. Pankreas biyopsisi yapılan olguda bulgular amiloidoz ile uyumlu değerlendirildi.

Sonuç: Primer amiloidoz batında karaciğer, dalak, pankreas ve böbrekleri tutabilir. Mezenterik alanlarda ve retroperitoneal tutulumda bildirilmektedir. Tanımlanan radyolojik bulgular pankreatik amiloidoz tanısı açısından göz önünde bulundurulmakla birlikte, ayırıcı tanısı, pankreası diffüz büyüten patolojilerden (akut pankreatit) ve MRG de T1 hipointens sinyal değişikliği ile seyreden durumlardan (Lenfoma, tbc, otoimmün hepatit), klinik ve laboratuar tetkikleri ile yapılmalıdır. Kesin tanı biyopsi ile konmaktadır.

Anahtar Kelimeler: Amiloidoz, pankreas, ultrasonografi, bilgisayarlı tomografi

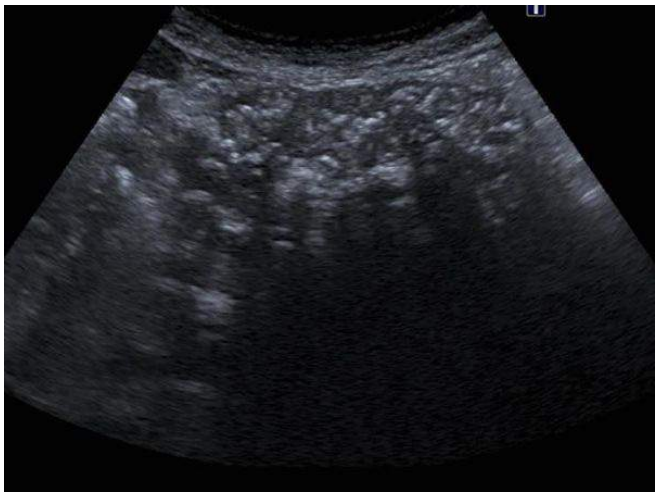

Resim 1.

Resim 2.

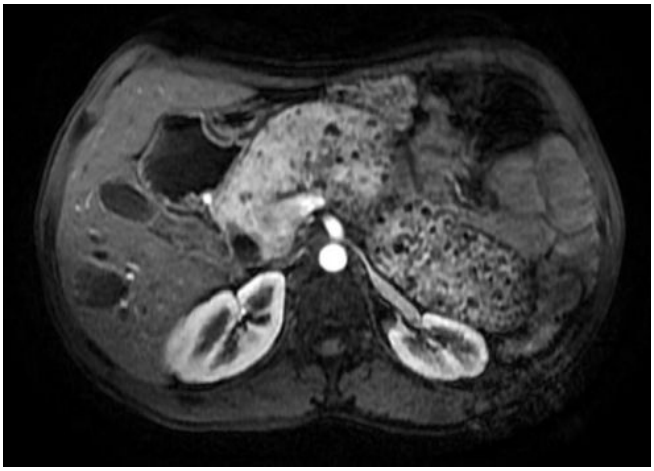

Resim 3.

Baş-Boyun Radyolojisi

PS-055

NADİR BİR LOKALİZASYON: LARENGEAL HEMANJİOM (OLGU SUNUMU)

Mustafa Koç[1], Yaşar Birişik[1], Mahmut Yıldız[2]

[1]Fırat Üniversitesi Tıp Fakültesi Radyoloji Anabilim Dalı
[2]Özel Elazığ Medikalpark Hastanesi Kbb Bölümü

Amaç: Hemanjiomlar, mezenkimal kökenli benign vasküler neoplazilerdir. Erişkinlerde larinks yerleşimli olmaları oldukça nadirdir. Larengeal kitle ayırıcı tanısında hemanjiomun düşünülmesi doğru tanı ve tedavi planı için gereklidir. Bu çalışmada laringeal hemanjiomlu bir olguyu; bilgisayarlı tomografi (BT), manyetik rezonans görüntüleme (MRG) bulguları ve endoskopik görüntüleri ile sunduk.

Gereç ve Yöntem: 55 yaşında erkek hasta, uzun süredir olan horlama, nefes darlığı ve ses kısıklığı şikâyetleri ile KBB polikliniğine başvurdu. Yapılan fleksible videolaringoskopik muayenede, sol vokal kord 2/3 arka kısmını kapatan, posterior komissura uzanan, yüzeyden kabarık, üzeri parlak ve mukoza ile örtülü, solid nodüler oluşum izlendi. Hastaya kontrastlı boyun BT ve MRG ile ileri radyolojik incelemeler yapıldı.

Bulgular: İ. V. kontrastlı boyun BT de, sol vokal kord 2/3 lük kısmı kapsayan, posterior kommissüre uzanan, rima glottisi posteriorda asimetrik daraltan, heterojen yoğun kontrast tutulumu gösteren, 2x2,5x3 cm boyutta lezyon alanı izlendi. MRG incelemede, tanımlanan lokalizasyonda, T1A sekansta hipointens, yumuşak doku in-

tensitesinde, T2A sekansta heterojen hiperintens, lobüle konturlu ve kontrastlı yağ baskılı T1A sekanslarda heterojen yoğun kontrastlanan lezyon mevcuttu. Radyolojik bulgulara istinaden hemanjiom olarak değerlendirilen ve cerrahi müdahale düşünülmeyen hastada, 2 yıllık takipte, lezyonda boyut artışı veya yapısal değişiklik izlenmedi.

Sonuç: Hemanjiomlar vücudun her yerinde gözükebilmekle birlikte, erişkinlerde larinks yerleşimli olmaları oldukça nadirdir. Sıklıkla vokal kordda veya bunun üzerindeki bir seviyede bulunurlar. Erkeklerde daha sıktır. Ayırıcı tanıda en sık benign mezenkimal tümörler (lipom, kondrom, vasküler tümörler, paragangliom) akılda tutulmalıdır. Radyolojik görüntülemeler ile doğru tanı konabilmekte ve tedavi planı şekillendirilebilmektedir.

Anahtar Kelimeler: Larinks, hemanjiom, bilgisayarlı tomografi, manyetik rezonans görüntüleme

Resim 1.

Resim 2.

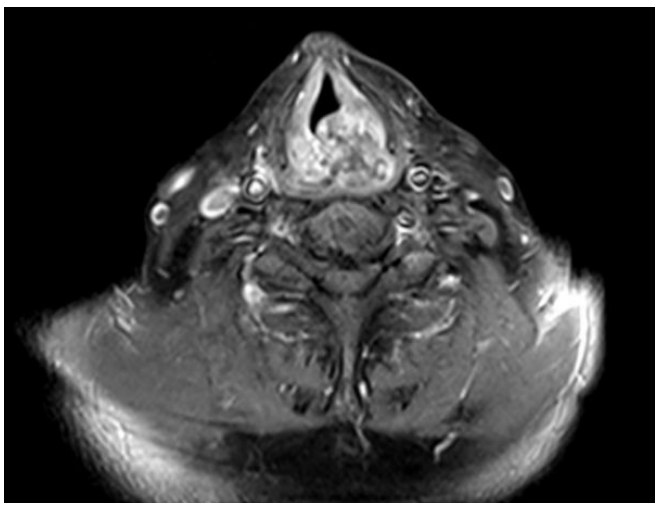

Resim 3.

Pediatrik Radyoloji

PS-056

YENİDOĞANDA FİLUM TERMİNALE KALINLIĞI; SONOGRAFİK TARAMA

Mehmet Öztürk[1]

[1]*Diyarbakır Çocuk Hastalıkları Hastanesi, Radyoloji*

Amaç: Bu çalışmanın amacı yenidoğanda sonografik olarak normal filum terminale kalınlığını saptamak.

Yöntem: Bu prospektif çalışmaya 250'si erkek ve 250'si kız olmak üzere toplam 500 sağlıklı yenidoğan olgu dahil edildi. Ultrason (US) ile sagittal planda filum terminale kalınlığı ölçüldü. Olguların tamamında ve cinsiyetlere göre ayrı ayrı ortalama değerler hesaplandı. Grupların karşılaştırılmasında Independent-Samples T testi Bootstrap sonuçlarıyla birlikte kullanıldı.

Bulgular: Filum terminale kalınlığı erkeklerde 1,04 ± 0,24 mm, kızlarda 1,06 ± 0,17 mm ve tüm yenidoğanlarda ise 1,05 ± 0,21 mm bulundu. Cinsiyete göre grublarası istatiksel anlamlı farklılık saptanmadı.

Sonuç: Sonuç olarak yenidoğanda filum terminale kalınlığı ortalama 1,05 mm ölçülmüştür. Bu değer filum terminalede kalınlaşmaya yol açan patolojilerin tanısında, eşik değer olması açısından önemlidir.

Anahtar Kelimeler: Yenidoğan, Ultrason, filum terminale

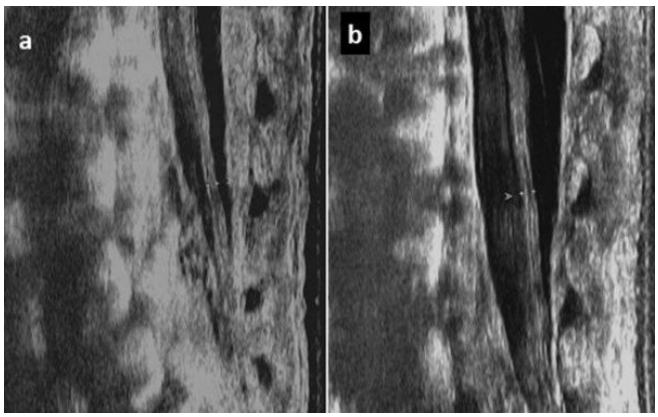

Resim 1 a,b.

Tablo 1. Yaş ve filum terminale kalınlığının ortalama değerleri

	Erkek (n=250) Ort. ±SD	Kız (n=250) Ort. ±SD.	Toplam (n=500) Ort. ±SD	P değeri
Yaş (gün)	21,73±6,82	22,25±6,80	21,97±6,79	0,646
Filum terminale kalınlığı (mm)	1,04±0,24	1,06±0,17	1,05±0,21	0,626

Abdominal Radyoloji

PS-057

KARACİĞER PARANKİM HASTALIĞI DÜŞÜNÜLEN OLGULARDA KARACİĞER FİBROZİSİNİN NONİNVAZİV TANISI VE DERECELENDİRİLMESİNDE ARFİ TEKNİĞİNİN TANISAL ETKİNLİĞİNİN ARAŞTIRILMASI

Elif Yasemin Gülüm[1], Sadık Tamsel[1], Gülgün Kavukçu[1], Süha Süreyya Özbek[1], Fulya Günşar[2], Ulus Salih Akarca[2], Fatih Tekin[2], İlker Turan[2], Hüsnü Pallukçu[4], Deniz Nart[3], Funda Yılmaz[3]

[1]Ege Üniversitesi Tıp Fakültesi Radyoloji Anabilim Dalı
[2]Ege Üniversitesi Tıp Fakültesi Gastroenteroloji Bilim Dalı
[3]Ege Üniversitesi Tıp Fakültesi Patoloji Anabilim Dalı
[4]Ege Üniversitesi Tıp Fakültesi Enfeksiyon Hastalıkları Anabilim Dalı

Giriş ve Amaç: Karaciğerdeki fibrozisinin değerlendirilmesinde karaciğer iğne biyopsisi altın standart olarak kabul edilmekle birlikte, bu yöntem invaziv, pahalı olup, kullanımında sınırlamalar bulunmaktadır. Karaciğer fibrozisi değerlendirilirken biyopsi alanının doğruluğu, örnekleme hatası gibi faktörlerden etkilenir. Karaciğer biyopsisindeki bu sınırlamalar, karaciğer fibrozisini ölçmede non-invaziv yöntemlerin ortaya çıkarılması gerekliliğini doğurmaktadır. ARFI tekniğinde özel bir uygulama ile doku, akustik enerji kullanılarak kompresse edilir. 'Acoustic Radiation Force Impulse Imaging (ARFI)' akustik radyasyon kuvveti impulsu ile dokuları uyarıp ortaya çıkan kayma dalgalarının hızını ölçen bir tekniktir. Bu yöntemde karaciğer parankimine birçok ROI noktası yerleştirilerek, karaciğer parankiminin farklı noktalarından ölçüm yapılabilmesi ve karaciğerde daha geniş bir alanın değerlendirilmesi avantajı bulunmaktadır. Çalışmamızda Ege Üniversitesi Tıp Fakültesi Gastroenteroloji Bilim Dalına başvuran, yapılan biyokimyasal tetkiklerin sonucunda kronik karaciğer hastalığı düşünülerek tanısal amaçlı karaciğer parankim biyopsisi planlanan ve biyopsi öncesinde ayrıntılı karaciğer US ve portal venöz renkli Doppler US tetkiki için Radyoloji Anabilim Dalına başvuran olgular çalışmaya dahil edilmiştir. Karaciğerin gri skala US ve portal venöz renkli Doppler US tetkikini takiben noninvaziv sonoelastografi yöntemi olan ARFI tekniği kullanılarak karaciğer ve dalak parankiminin elastisitesi analiz edilmiştir. Elde olunan sonoelastografi ölçüm sonuçları ile karaciğer parankim biyopsisi ISHAK fibrozis skorlaması sonuçları karşılaştırılmış ve ARFİ tekniğinin karaciğer fibrozisinin tanınması ve derecelendirilmesindeki tanısal başarısı araştırılmıştır.

Gereç ve yöntemler: Şubat 2013 – Aralık 2013 tarihleri arasında Ege Üniversitesi Tıp Fakültesi İç hastalıkları ABD Gastroenteroloji Kliniğine başvuran 18–80 yaş aralığında toplam 173 hasta çalışmamıza dahil edildi. Laboratuar tetkikleri sonucu kronik karaciğer parankim hastalığı düşünülen ve son 1 yıl içerisinde karaciğer biyopsisi yapılmış olan hastalara, karaciğer ve dalağın anatomik ve elastografisini kapsayan üst abdomen ultrasonografisi gerçekleştirildi, sonuçlar prospektif olarak değerlendirildi. Karaciğer ve dalaktan en az 10 elasto ölçümü yapıldı ve SW hızları kaydedildi. Ölçümün varyansını değerlendirmek amacı ile ortalama, ortanca, 25 ve 75 persentil değerlerinden yararlanarak, "Çeyrekler açıklığı" (aralığı) ["interquartile range" (IQR)]= 75p-25p, çeyrekler açıklığı oranı (IQRR) hesaplandı. Her bir hastanın min.10 Kc ve Dalak SW hız ölçümlerinin ortancaları o hastanın Kc. Vs ve Dalak Vs değeri olarak kabul edildi. İstatistiksel veriler SPSS 21.0 for Windows® programı ile değerlendirildi. İstatiksel olarak 0.05'den küçük p değerleri anlamlı kabul edildi.

Bulgular: Karşılaştırma grupları arasında yaş, cinsiyet, BKİ oranları arasında istatistiksel anlamlı farklılık bulunmadı (p>0,05). Elastisite değerleri ve histopatolojik fibrozis evreleri arasındaki korelasyon, Spearman korelasyon testi kullanılarak değerlendirildi. Çalışmamızda liver stiffness ile Ishak skorlamaları arasında, fibrozis evresi arttıkça progresif yükseliş gösteren değerler bulundu ancak birbiri ile örtüşen değerler nedeniyle istatistiksel olarak anlamlı fark saptanmadı (p>0,005).

Sonuç: Çalışmamızda ARFI elastografi tekniği karaciğer fibrozis evrelemesinde altın standart olan biyopsinin yerini alamadı.

Anahtar Kelimeler: ARFI Elastografi, karaciğer, fibrozis

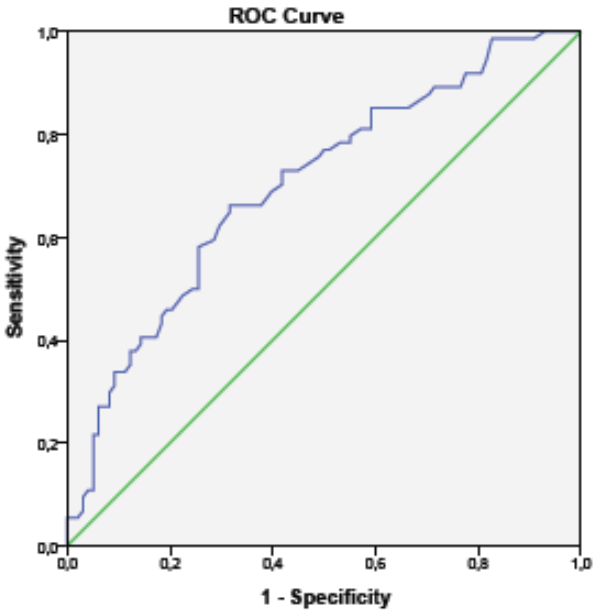

Resim 1.

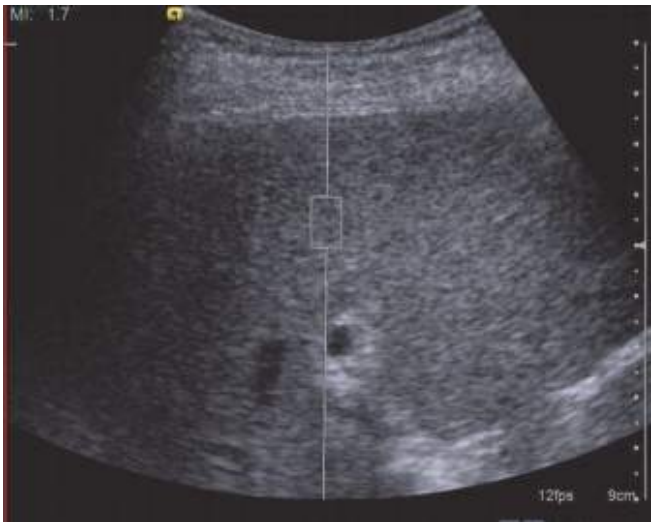

Resim 2.

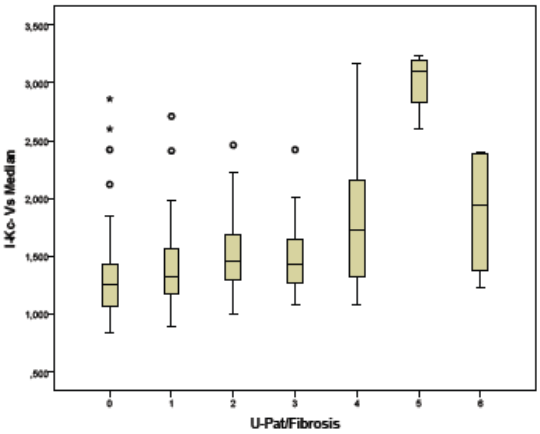

Resim 3.

Kas-İskelet Radyolojisi

PS-058

İDİOPATİK KARPAL TÜNEL SENDROMU TANISINDA ULTRASON VE DİFÜZYON TENSÖR GÖRÜNTÜLEMENİN KARŞILAŞTIRILMASI

Muhammet Ceyhan[1], Çiğdem Özkara Bilgili[2], Tuba Selçuk Can[3], Ferhat Çengel[4]

[1]Dr. Vefa Tanır Ilgın Devlet Hastanesi Radyoloji Bölümü, Konya
[2]Bayrampaşa Devlet Hastanesi Radyoloji Bölümü, İstanbul
[3]Haseki Eğitim Araştırma Hastanesi Radyoloji Kliniği, İstanbul
[4]Taksim Eğitim ve Araştırma Hastanesi Radyoloji Kliniği, İstanbul

Giriş: Karpal Tünel Sendromu (KTS) karpal tünel seviyesinde median sinirin tuzaklanması sonucu oluşan ve en sık görülen periferal nöropatidir. Elektrodiagnostik testler (EDT) klinik KTS doğrulmasında altın standart olarak düşünülmektedir. Ancak klinik KTS tanısı ve şiddeti ile EDT ölçümleri arasındaki uyumsuzluk olabilir. Ultrasonografi (US) ve manyetik rezonans görüntüleme (MRG) bu uyumsuzluğu giderebilir. Difüzyon tensör görüntüleme (DTG) suyun doku içindeki difüzyonunu ölçen ileri bir MRG tekniği olup fraksiyonel anizotropi (FA) ve apparent diffusion coefficient (ADC) değerleri ölçülebilir. Literatür taramamızda şimdiye kadar KTS için US ve DTG'yi kıyaslayan çalışma bulunmamaktadır. Bu çalışmamızda KTS'de US ile DTG'nin tanıya olan katkısını karşılaştırmayı amaçladık.

Meteryal - Metod: Mayıs 2014-Eylül 2014 tarihleri arasında hastanemiz Nöroloji polikliniğine klinik ve EDT sonucunda KTS tanısı alan 31 hastanın 52 el bileği, prospektif olarak çalışmaya dahil edildi. Değerlendirilmeye 29–64 yaşlarındaki, 29 hastanın 48 el bileği alındı. Kontrol grubu olarak asemptomatik ve EDT'de normal sonuçlar bulunan 21–59 yaşlarındaki 15 katılımcının 25 el bileği alındı.

US görüntülemede Distal radio-ulnar eklem (DRUE), psiform ve hamate kemik düzeylerinden kesitsel alan (KA), kısa ve uzun aks ölçümleri yapıldı. Hamate kemik düzeyinde fleksör retinakulum palmar yaylanma (PY) ölçüldü. 1.5 T cihaz ile yapılan DTG çalışmalarında aksiyal, sagittal ve koronal renkli harita ve difüzyon ağırlıklı görüntüler üzerinden sinir lokalizasyonu yapılarak FA renkli görüntülerin proksimal ve distal seviyelerine ROI çizildi ve median sinir fiber traktografisi elde edildi. FA eşik değeri olarak ilk önce 0,15 daha sonra 0,30 alınarak yapıldı. Elde edilen traktografide ortalama FA ve ADC Whole FA 0,15 ve Whole 0,30 olarak kaydedildi. Anatomik lokalizasyon için T1A görüntülerle füzyon yapıldı ve DRUE, psiform ve hamate kemik düzeylerinde FA ve ADC ölçümleri yapıldı (Şekil 1-2-3).

Sonuçlar: KTS ve normal grup arasında KA için her üç seviyede ve PY'de istatiksel olarak anlamlı farklılık izlendi. Hasta ve kontrol grupta DRUE seviyesindeki FR de istatiksel olarak anlamlı farklılık izlenmezken psiforme ve hamate kemik seviyesinde anlamlı farklılık izlendi (Tablo 1).

KTS ve normal grup arasında Whole FA ve ADC ve her üç seviyede istatiksel olarak anlamlı farklılık izlenmiştir (Tablo 2).

US ve DTG verileri sonucu yapılan ROC analizi sonucunda eşik değerler, sensitivite ve spesivite değerlerleri hesaplanmıştır. Her iki tetkik için elde en yüksek sensitivite ve spesivite değerleri için inclusive ve exclusive kombinasyonlar hesaplanmıştır (Tablo 3).

Tartışma ve Sonuç: Çalışmamızda US değerlendirmede en değerli sonucun diğer benzer çalışmalarda da olduğu gibi psiform kemik seviyesinde ölçülen KA ve fleksör retinakulumun palmar yaylanması olduğunu gösterdik. Ayrıca daha önceki çalışmalarda yapılmayan bu iki değerin inclusive ve exclusive kombinasyon değerlendirmesi sonucu, sensitivite değerleri %95, spesivite değerleri %89'a ulaşmıştır.

DTG değerlendirmesinde en yüksek değerler Whole FA 0.15 ve Hamate FA seviyelerinde bulunmuştur. Bu iki seviye için inclusive ve exclusive kombinasyon değerlendirimesinde sensitivide %81, spesivite %97 olarak belirlenmiştir.

Sonuç olarak daha yeni olan DTG de, KTS tanısında daha erken kullanılmaya başlanan US'ye yakın sensitivite ve spesivite değerleri göstermektedir. US yapılan ve EDT ile uyumsuzluk bulunan hastalarda DTG tanısal değerlendirme için kullanılabilir.

Anahtar Kelimeler: Karpal Tünel Sendromu, Difüzyon Tensör Görünlüme (DTG)

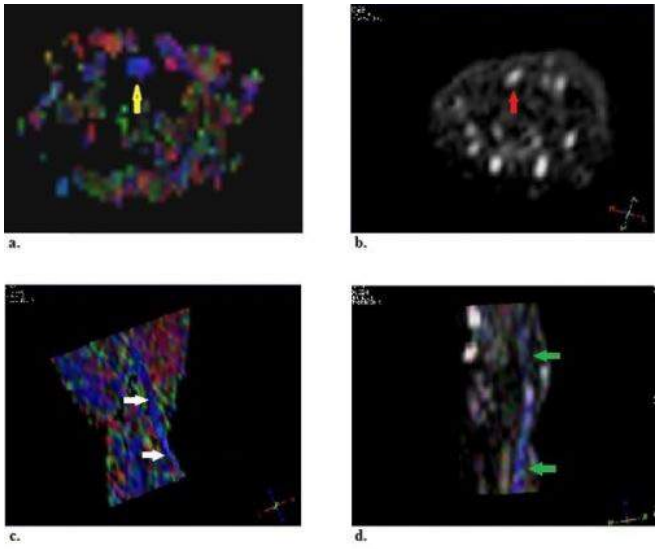

Şekil 1: (a.) Renk kodlamalı harita DTG aksiyal görüntüde median sinir mavi renkle kodlanmış olarak görülmekte (sarı ok).

(b.) Difüzyon ağırlıklı aksiyal görüntüde median sinir hiperintens olarak görülmekte (kırmızı ok).

(c.) DTG koronal görüntülerde median sinir lokalizasyonu (beyaz oklar).

(d.) Difüzyon ağırlıklı ve renk kodlamalı sagittal görüntülerde median sinir lokalizasyonu (yeşil ok)

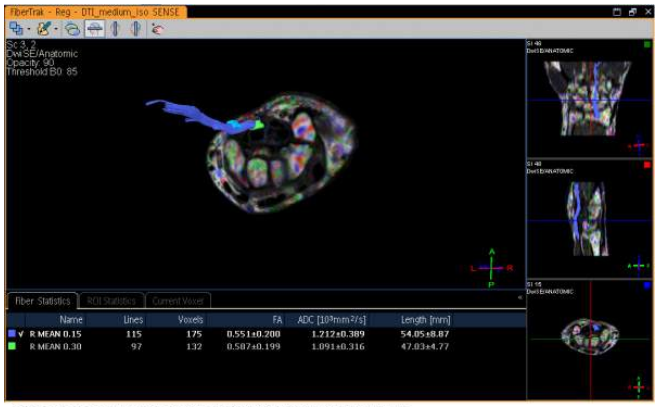

Şekil 2. Median sinir fibertraktografisi, FA eşik değer olarak 0.15 ve 0.30 olarak alınarak ölçümler yapılmıştır.

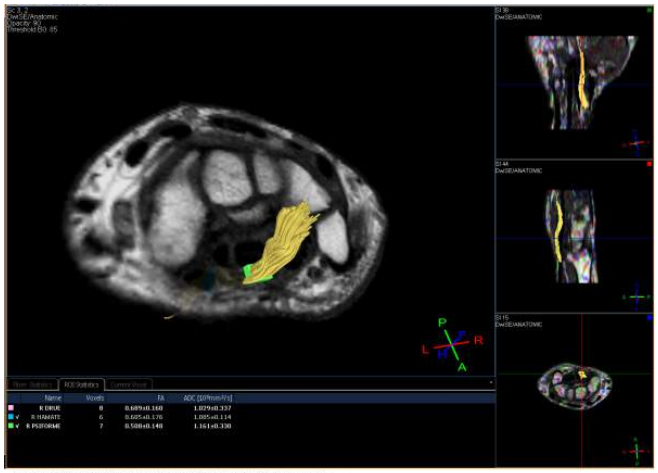

Tablo 1. KTS ve Kontrol Gruplarında Median sinir CSA, ve Fleksör Retinakulum Palmar Yaylanma Değerleri (ortalama değer ± standart sapma)

	DRUE	Psiform Kemik	Hamate Kemik
KA (mm²)			
KTS (n=48)	8.98 ± 2.15	11.77 ± 4.15	9.44 ± 3.07
Kontrol (n = 25)	6,32 ± 1.75	7.04 ± 1.97	6.56± 1.53
p – değeri	< 0.0001	< 0.00001	< 0.0001
FR			
KTS (n=48)	2,93 ± 0.48	3.10 ± 0.68	3,09 ± 0.69
Kontrol (n = 25)	2,77 ± 0.59	2.75 ± 0.75	2,74 ± 0.64
p – değeri	0.21	0.48	0.40
PY (mm)			
KTS (n=48)			3,43 ± 0.45
Kontrol (n = 25)			2,58 ± 0.51
p – değeri			< 0.00001

Tablo 2. KTS ve Kontrol Gruplarında FA ve ADC Değerleri (ortalama değer ± standart sapma)

FA	Whole 0.15	Whole 0.30	DRUE	Psiform kemik	Hamate kemik
CTS (n = 48)	0.535 ± 0.452	0.548 ± 0.039	0.596 ± 0.086	0.505 ± 0.079	0.493 ± 0.083
Kontrol (n = 25)	0.582 ± 0.063	0.599 ± 0.051	0.659 ± 0.068	0.584 ± 0.074	0.581 ± 0.070
p – değeri	< 0.001	< 0.0001	0.002	< 0.0001	< 0.0001
ADC (x 10–3 mm²/sec)					
CTS (n = 48)	1.222 ± 0.112	1.212 ± 0.105	1.155 ± 0.187	1.320 ± 0.151	1.332 ± 0.175
Kontrol (n = 25)	1.113 ± 0.156	1.078 ± 0.133	0.982 ± 0.211	1.158 ± 0.191	1.179 ± 0.186
p – değeri	< 0.001	< 0.0001	< 0.001	< 0.001	< 0.001

Tablo 3. US, DTG verileri İnclusive – Exclusive Kombinasyon Sensitivite ve Spesivite değerleri

	AUC (eğri altındaki alan)	Eşik değer	Sensitive (%)	Spesivite (%)
US				
KA (mm²)				
DRUE	0.826	8.5	58	84
Psiform	0.887	8.5	79	84
Hamate	0.816	8.5	58	84
PY (mm)	0.881	2.85	89	72
KA – PY İnclusive Kombinasyon			84 (0,717 – 0,911)	89 (0,672 –0,969)
KA – PY Exclusive Kombinasyon			95 (0,823 – 0,985)	64 (0,476 – 0,775)
FA				
Whole 0.15	0.741	0.577	68	90
Whole 0.30	0.774	0.577	76	83
DRUE	0.727	0.591	85	52
Psiform	0.768	0.533	80	67
Hamate	0.791	0.517	88	67
Whole 0.15 – Hamate FA inclusive Kombinasyon			81 (0,691 –0,8962)	79 (0,568–0,915)
Whole 0.15 – Hamate FA exclusive Kombinasyon			97 (0,843 – 0,995)	59 (0,434 – 0,723)
ADC (x 10–3 mm²/sec)				
Whole 0.15	0.711	1.208	65	80
Whole 0.30	0.792	1.177	69	80
DRUE	0.738	1.120	58	84
Psiforme	0.734	1.153	85	52
Hamate	0.740	1.220	77	72

Kardiyovasküler Görüntüleme

PS-059

MÖNCKEBERG'S MEDİAL CALCİFİC SCLEROSİS

Sabahattin Yüzkan[1], İpek Tamsel[1], Eren Mutlu[1], Barış Eker[1], Celal Çınar[1], Mehmet Argın[1], Serdar Balsak[2]

[1]Ege Üniversitesi Tıp Fakültesi Hastanesi Radyoloji Anabilim Dalı
[2]Dicle Üniversitesi Tıp Fakültesi Hastanesi Radyoloji Anabilim Dalı

Amaç: Mönkebergin medial kalsifik sklerozu etiyolojisi tam olarak bilinmeyen alt ekstremite arterleri tunika media tabakasının distrofik kalsifikasyonudur. Arteryal kompliyansı azaltan ancak damar lümenini obstrükte etmeyen ve böylece ekstremite-visseral organda iskemi bulgularına neden olmayan bir hastalıktır. Daha sık yaşlı, diyabetik ve diyaliz bağımlısı hastalarda görülür. Bu bildiride tanı ve tedavi planlamasını kolaylaştırmak amacıyla Mönkeberg arteriosklerozunun karakteristik radiografik bulgularını sunmayı amaçladık.

Olgu: 70 yaşında erkek hasta bilateral diz ve topuklarda ağrı şikayeti ile başvuruyor. Ağrının mekanik hareketlerle arttığını belirtiyor. Ayrıca bacaklarda arasıra oluşan ağrı ve uyuşma tarifliyor. Diabet, kalp yetmezliği, böbrek yetmezliği benzeri kronik bir hastalık öyküsü yok. Eklem ağrıları için analjezik antiinflamatuar ilaç; nöropatik ağrıları için ise pregabalin kullanım öyküsü var. Çekilen 2 yönlü diz ve topuk grafilerinde insidental saptanan Mönkebergin medial kalsifik sklerozu için karakteristik bilateral distal femoral-popliteal arter ve anterior tibial arterlerde tortiyöz yaygın kalsifikasyonlar izlenmektedir. Tipik tren rayı (rail-tracking) görünümü mevcut. Hastada ayrıca

bilateral ılımlı gonartroz bulguları, patella kuadriseps femoris tendon yapışma yerinde hiperostoz ve epin kalkanei izlenmektedir.

Tartışma: İlk defa 1903 yılında Johann Georg Monckeberg tarafından tanımlanan bu hastalık tipik olarak alt ekstremite küçük-orta muskuler arter dallarını tutar. Nadir olarak visseral arterleri (renal arter, splenik arter gibi), koroner arterleri ve baş-boyun bölgesini tutabilir. Etiyolojisi tam olarak bilinmemektedir. İleri yaş, erkek cinsiyet, kronik böbrek yetmezliği, diyabet, osteoporoz, otonom nöropati benzeri tablolar ile ilişkili olduğu düşünülmektedir. En sık yaşlı, diyabetik ve diyaliz bağımlısı hastalarda görülmektedir. Prevalansı <%1 dir. Bu hastalarda kalsifikasyon tipik olarak arterin tunika media tabakasında olur. Tunika intima kalsifikasyonu daha az görülür ya da görülmez. Tuttuğu damarın çapı intimal aterosklerozisin aksine daralmaz. Bu nedenle alt ekstremite ya da visseral organda iskemi semptomları görülmez. Arterin media tabakası kalsinozise bağlı rijidite kazanır ve arterin elastisite-kompliyansı belirgin azalır. İntimal kalsifikasyonda lipid birikimi, inflamasyon ve fibrozis aşamaları sonucunda aterosklerotik plaklar oluşurken Mönkeberg arteriosklerozunun dejeneratif süreçlerle ilişkili 2 ayrı mekanizma sonucunda oluştuğu tahmin edilmektedir. İlk olarak dejeneratif süreçlere bağlı olarak arter düz kas hücrelerinde apoptoz, nekroz geliştiği ve daha sonra bu alanlarda osteojenik proçeslerin başladığı (osteopontin, osteoprotegerin), dejenere olan düz kas hücreleri ve elastik fiberlerde kalsiyum depozisyonunun başladığı kalsifikasyonların da buna bağlı olduğu düşünülmektedir. (2) Medial kalsifik skleroz genellikle asemptomatik olup başka nedenlerle çekilen radyogramlarda insidental olarak saptanır. Ancak intimal ateroskleroz veya eşlik eden hastalıklar varsa arter resistansındaki artış, kompliyanstaki azalma nedeniyle vazodilatasyon yapılması gereken ancak yapılamayan stress durumlarında hastalar ciddi semptomlarla başvurabilir. Örneğin alt ekstremitede iskemi semptomları, renal arter etkilenmesine bağlı hipertansiyon, koroner arter tutulumuna bağlı akut koroner sendromlar görülebilir. Progresyon ve olası komplikasyonları önlemek amacıyla konservatif tedavi uygulanmalıdır.

Anahtar Kelimeler: Mönckeberg Sclerosis, medial atherosclerosis, medial calcinosis

:

Resim-2: Bilateral anteroposterior diz grafisinde bilateral femoral - popliteal arterler ve distalinde Mönkebergin medial kalsifik sklerozu için tipik tren rayı (rail-tracking) görünümü ve tortiyöz extensive kalsifikasyonlar izlenmektedir.

Resim-1: Bilateral lateral topuk grafisinde anterior tibial arterlerde Mönkebergin medial kalsifik sklerozu için tipik tren rayı (rail-tracking) görünümü ve tortiyöz extensive kalsifikasyonlar izlenmektedir.

Genitoüriner Sistem Radyolojisi

PS-061

SUPERNUMERARY BÖBREĞE EŞLİK EDEN ÜROTELYAL KARSİNOM

Sercan Özkaçmaz[1]

[1]*Van Bölge Eğitim ve Araştırma Hastanesi*

Supernumerary kidney üriner sistemin en az görülen konjenital anomalilerindendir. Genellikle asemptomatik olduğu için tanı çoğunlukla rastlantısal olarak konur. Diğer genito-üriner sistem anomalileri ile birliktelik gösterebilir. Bildiğimiz kadarıyla eş zamanlı görülen karşı taraf ürotelyal karsinomu literatürde ilk olarak bildirilecektir. Bu olguda sağda supernumerary kidney, solda ürotelyal karsinomun BT bulgularını sunmayı amaçladık.

İdrarda yanma ve hematüri şikayetiyle merkezimize başvuran 49 yaşındaki erkek hastada yapılan sonografik incelemede sol üreter ve pelvikaliksiyel sistemde belirgin dilatasyon, sol üreter distalde kitlesel kalınlaşma izlendi. Sağda çift böbrek görünümü ve kranial böbrek pelvis yerleşimli kalkül izlendi. Detaylı inceleme ve evreleme amacıyla elde edilen BT görüntülemede sol üreter ve pelvikaliksiyel sistemde ileri düzeyde dilatasyon, üreter distal uçta uzun bir segment boyunca malign kalınlaşma ve kontrastlanma izlendi (Resim 1). Sağda füzyone iki böbrek yapısı ve kranial böbrek pelvis yerleşimli kalkül izlendi (Resim 2). Sistoskopik biyopsi sonrası üreter distaldeki kitle low-grade ürotelyal karsinom olarak raporlandı.

Supernumerary kidney ikiden fazla böbrek olması durumudur. Vasküler yapıları ve pelvikaliksiyel sistemi ayrı iki organ olarak düşünülmelidir. Tamamen ayrık olabileceği gibi ince fibröz dokuyla normal böbrekle devamlılık da gösterebilir. Tek veya çift üreterle devam eden bifid pelvis olarak tanımlanan duplex böbrekle ayrımı sonografi, BT ya da MR ile kolaylıkla yapılabilir.

Anahtar Kelimeler: supernumerary, kidney, ürotelyal karsinom

Resim 1.

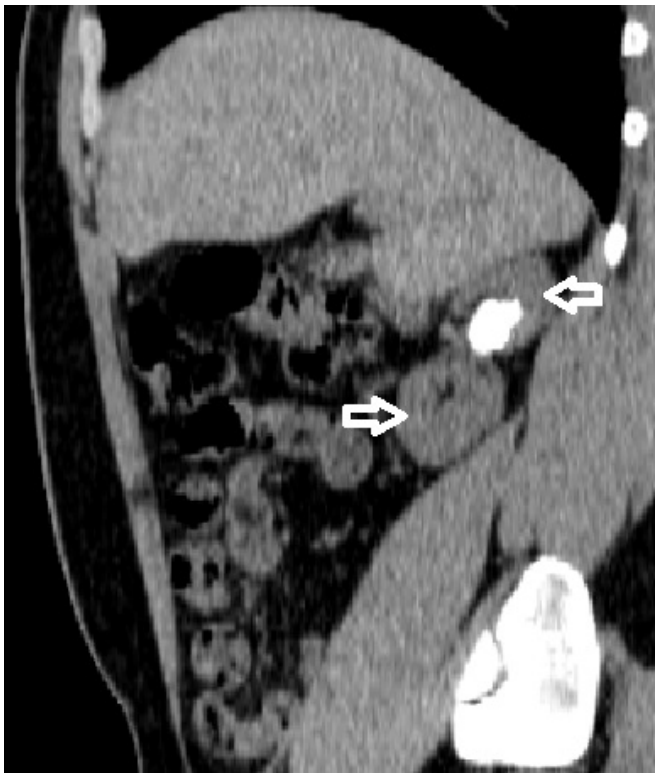

Resim 2.

Pediatrik Radyoloji

PS-062

ÇOCUKLARDA TİROİDAL EKTOPİK TİMUS İNSİDANSININ ULTRASONOGRAFİ İLE BELİRLENMESİ

Adalet Elçin Yıldız[1], Suat Fitoz[2]

[1]Ankara Çocuk Sağlığı ve Hastalıkları, Hematoloji Onkoloji Eğitim Araştırma Hastanesi
[2]Ankara Üniversitesi Tıp Fakültesi Hastanesi

Amaç: Çocukluk çağında önemli tanısal yanılgı nedeni olabilen intra veya ekstratiroidal ektopik timus olgularının insidansını belirlemek ve tanıya yardımcı ultrasonografi (US) bulgularını sunmak.

Materyal/Metod: Şubat 2015 ile Haziran 2015 tarihleri arasında boyun ya da tiroid US incelemesi yapılan ve görüntü kaydı bulunan 216 hasta çalışmaya dahil edilmiştir. Tiroid bezi içerisinde ve/veya komşuluğunda yer alan, timus ile benzer eko desenindeki lezyonlar ektopik tiroidal timus dokusu olarak tanımlanmıştır. Dijital arşiv görüntülerinde yer alan ve ektopik timik doku olarak değerlendirilen lezyonlar taraf (sağ, sol ve bilateral), yerleşim yeri (tiroid bezinin üst, orta ve alt kesimi), boyut (maksimum boyut), şekil (fuziform, yuvarlak, üçgen veya dörtgen), eko deseni (tiroid bezine göre hipoekoik, izoekoik veya hiperekoik), iç yapısı (solid, kistik veya mikst) ve kanlanması (hipovasküler, hipervasküler) açısından değerlendirilmiştir.

Bulgular: Çalışmada yaş ortalaması 103.7 ay (K: 118.7 ay, E: 85.3 ay) olan 216 hasta (K: 119, E: 97) yer almıştır. Otuz hastada (K: 13, E: 17) (%13.9) toplam 35 ektopik tiroidal timus saptanmıştır. Ektopik tiroidal timusların 25 tanesi ekstratiroidal, 10 tanesi intratiroidal yerleşim göstermiştir. Ekstratiroidal timuslar tiroid bezi orta kesim posteriorunda (n=14) ya da inferior pole komşu (n=11) yerleşimde iken intratiroidal olanlar inferior yerleşim gösteren bir olgu dışında bez orta kesiminde gözlenmiştir. Hem intra- hem de ekstratiroidal ektopik timusların çoğunluğu milimetrik ekojenik odaklar içeren hipoekoik yapıda izlenmiştir (sırasıyla n=9, n=23). Ekstratiroidal ektopik timusların hepsi, intratiroidal ektopik timusların çoğunluğu (n=8) fuziform şekilde izlenmiştir. Renkli Doppler incelemede tiroid bezi kanlanmasına göre hem intra hem de ekstratiroidal ektopik timusların eşit oranlarda izovasküler (sırasıyla n=6, n=13) ve hipovasküler (sırasıyla n=4, n=12) olduğu saptanmıştır.

Sonuç: Çocukluk çağında ektopik tiroidal timus görülme sıklığı nadir değildir. Ultrasonografi ile belirlenebilen tipik bulguların bilinmesi diğer tiroid nodüllerinden veya boyun kitlelerinden ayrımının yapılmasını kolaylaştırmakta ve gereksiz invaziv girişimleri önlemektedir.

Anahtar Kelimeler: Ektopik tiroidal timus, ultrasonografi

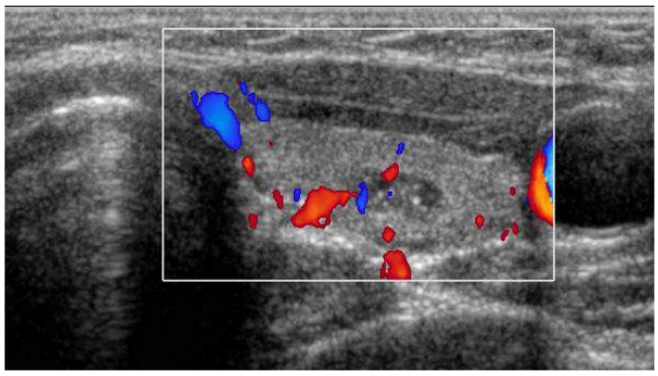

Resim 1.

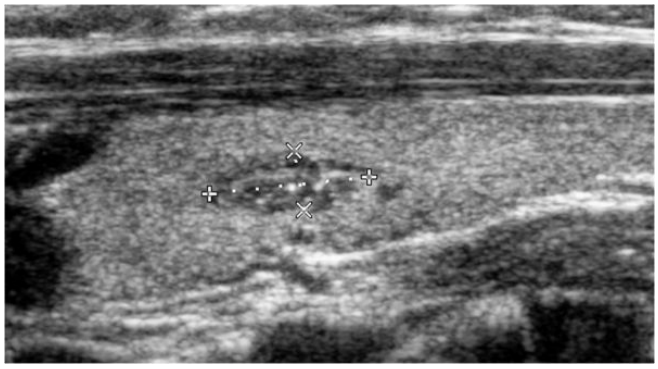

Resim 2.

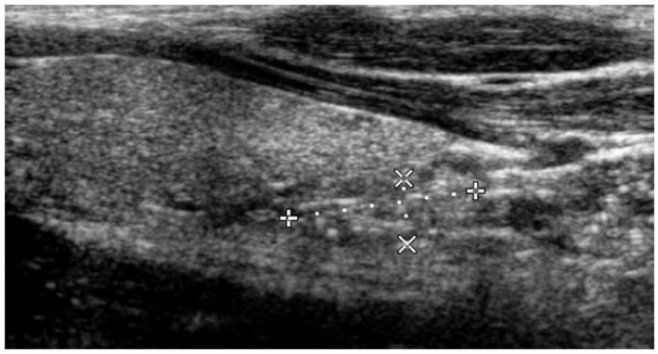

Resim 3.

Meme Radyolojisi

PS-063

HİSTOPATOLOJİK ÖZELLİKLER VE MİKROKALSİFİKASYONLAR MEME KANSERİNDE ELASTİSTEYİ ETKİLER Mİ?

Gamze Durhan[1], Pelin Seher Öztekin[1], Hatice Ünverdi[2], Tülin Değirmenci[1], Abdullah Durhan[3], Jale Karakaya[4], Pınar Nercis Koşar[1], Enver Necip Köseoğlu[1], Sema Hücümenoğlu[2]

[1]Ankara Eğitim ve Araştırma Hastanesi, Radyoloji Kliniği, Ankara
[2]Ankara Eğitim ve Araştırma Hastanesi, Patoloji Kliniği, Ankara
[3]Ankara Üniversitesi Tıp Fakültesi, Cerrahi Onkoloji Bilim Dalı, Ankara
[4]Hacettepe Üniversitesi Tıp Fakültesi, Biyoistatistik Anabilim Dalı, Ankara

Giriş ve Amaç: Bu çalışmanın amacı histolojik grade, moleküler alt tipler ve strain elastografi arasındaki korelasyonu ve mikrokalsifikasyonun meme kanserinin aynı histolojik gradelerinde doku sertliğini etkileyip etkilemediğini araştırmaktır.

Yöntem: Çalışmaya Nisan 2015-Mart 2016 tarihleri arasında eksizyonel olarak invaziv duktal meme kanseri tanısı konulan 94 hastanın 94 lezyonu dahil edildi (Tablo 1). Tüm hastalara biyopsi öncesi strain elastografi tetkiki uygulandı. Her bir lezyon için üç ayrı strain ratio (SR) ölçümü yapıldı ve ortalaması alındı. İnvaziv duktal karsinomun farklı histolojik gradeleri ve moleküler alt tiplerindeki SR ölçümleri karşılaştırıldı (Resim 1 ve 2). Ayrıca aynı histolojik gradelerde her grup mamografideki mikrokalsifikasyon varlığına göre ikiye ayrılarak grupların ortalama SR değerleri Mann-Whitney U testi kullanılarak karşılaştırıldı.

Bulgular: Histolojik grade 3 (11,7) olan grupta, grade 1 (20,5) ve 2 (23,7) ile karşılaştırıldığında SR değerlerinde düşüklük izlendi (grade 3–2 p=0,01, grade 3–1 p=0,2). Aynı histolojik gradelerde mikrokalsifikasyon olan gruplarda daha yüksek SR değerleri izlenmekle birlikte istatistiksel anlamlı farklılık bulunmadı (Resim 3). Moleküler alt tiplerde ise, Luminal A (21,2) ve Luminal B (22,2) gruplarında daha yüksek SR değerleri gözlenirken, Her 2 (18,9) ve bazal benzeri (16,2) gruplarda daha düşük SR değerleri elde edildi. Ancak gruplar arasında istatistiksel anlamlı farklılık saptanmadı (p>0,05).

Tartışma: Literatürde elastografinin benign-malign meme lezyonlarının ayrımında ve malign meme lezyonlarında histolojik özellikleri öngörmede katkı sağladığını bildiren çalışmalar vardır. Grade 3 invaziv duktal karsinomlar posterior akustik güçlenme ve daha az spiküle kontur gibi ultrasonografik olarak farklılık gösterebildikleri gibi elastografik olarak da diğer gradelere göre daha düşük SR değerleri göstermektedir. Bu durum, hızlı büyüyen tümörde daha az stromal reaksiyon gelişmesi nedeni ile olabileceği gibi daha yumuşak değerlerin alınmasına neden olan nekroz alanları ile de açıklanabilir. Grade 3 kanserlerdeki düşük SR değerleri tek başına değerlendirildiğinde yanlış negatif sonuçlara yol açabilir bu nedenle hastayı mammografi ve gri skala sonografi görüntüleri ile bir bütün olarak değerlendirmek gereklidir. Aynı histolojik gradelerde mikrokalsifikasyon varlığı ise elastografi değerlerinde anlamlı farka neden olmamıştır.

P değeri gradeler arasında p1–2=0,8, p1–3=0,2, p2–3=0,01

Tüm histolojik gradelerde mikrokalsifikasyon olan ve olmayan gruplarda $p > 0,05$.

Anahtar Kelimeler: Elastografi, meme kanseri, mikrokalsifikasyon, histopatoloji

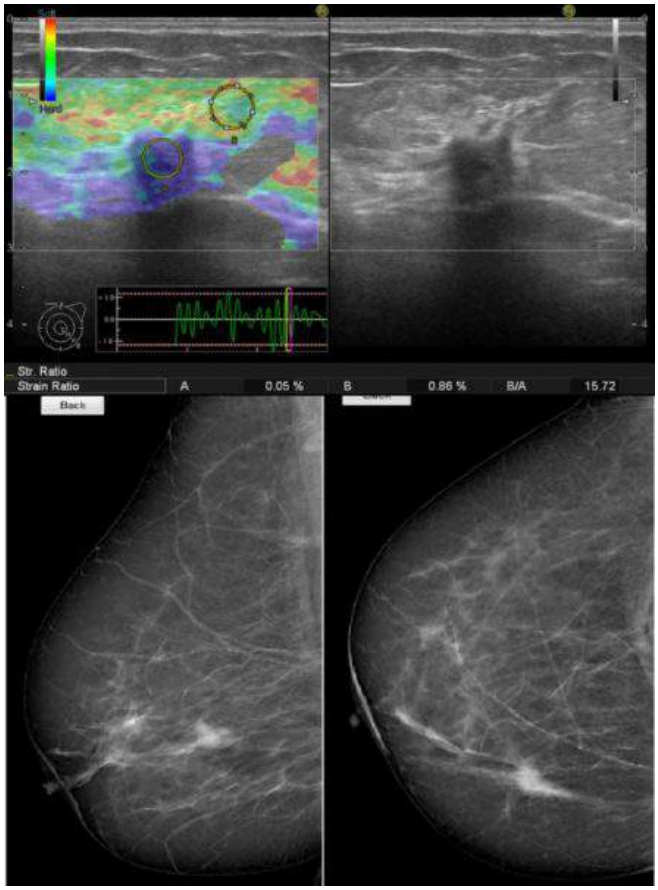

Resim 1. Grade 2 mikrokalsifikasyon içermeyen invaziv duktal karsinom.

Resim 2. Grade 3 mikrokalsifikasyon içermeyen invaziv duktal karsinom.

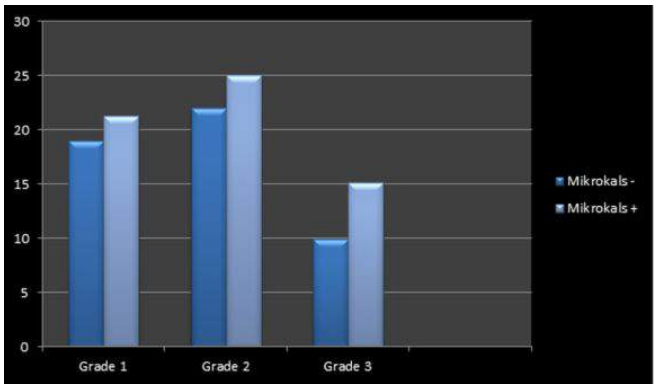

Resim 3. Histolojik grade ve mikrokalsifikasyon varlığına göre strain oranlarının karşılaştırılması.

Tablo 1. Vakaların genel özellikleri

Özellikler (s=94)	Sayı (%)	Ortalama (±SD)
Hasta yaşı (yıl)		54,4 (±12,6)
Kitle Boyutu (cm)		15,9 (±7,4)
Cilde uzaklığı (mm)		8,3 (±3,2)
Histolojik Grade		
Grade 1	15 (%16)	
Grade 2	54 (%57,4)	
Grade 3	25 (%26,6)	
Moleküler alt tipler		
Luminal A	41 (%43,6)	
Luminal B	31 (%33,0)	
Her 2	12 (%12,8)	
Bazal benzeri	10 (%10,6)	
Mikrokalsifikasyon		
var	37 (%39,4)	
yok	57 (%60,6)	

Abdominal Radyoloji

PS-064

İNFİLTRATİF ALVEOLAR KİST HİDATİK OLGUSU

Yıldız Gülseren[1], Senem Şentürk Güçel[1], Ahmet Aktan[1], Muzaffer Ayaz[1]

[1]İstanbul Medeniyet Üniversitesi Göztepe Eğitim ve Araştırma Hastanesi Radyoloji Anabilim Dalı

Alveolar ekinokokkozis etkeni Echinococcus multilocularis olan paraziter bir hastalıktır. Karaciğerdeki tüm ekinokokkal lezyonların sadece %3'ünden sorumludur Karaciğerde yavaş progresyon göstermekle birlikte malignite benzeri infiltrasyon eğilimi mevcuttur. Hastaların çoğunda tanı sırasında yaygın lezyonlar bulunmaktadır. Primer lezyonun karaciğer yetmezliğine neden olması ayrıca mide, diyafram, perikard, duodenum ve porta hepatis gibi bölgelere ulaşan metastatik lezyonların komplikasyonları mortaliteye yol açabilmektedir. Hastalığın erken dönem teşhisi kür açısından oldukça önemli olmasına karşın ülkemizde hastalar sıklıkla son dönemde tanı almaktadır. İmmünolojik testler ve biyopsi tanıda yardımcıdır. Buna ek olarak radyolojik bulguların teşhis koymada önemli bir yeri vardır. US'de çok sayıda ekojen nodül olarak, BT'de düzensiz sınırlı, kalsifikasyon içeren kontrast tutmayan infiltratif karakterde solid lezyon ve T2A MR incelemede içerisinde hiperintens alanlar bulunan hipointens solid lezyon, postkontrast serilerde ise periferinde reaktif parankime sekonder kontrast tutulumu ve difüzyon kısıtlanması gösteren lezyon olarak izlenir. Tedavi bütün uygun vakalarda radikal cerrahi ile yapılmalıdır. Bunu takiben en az iki yıl medikal tedaviye devam edilmelidir. Karaciğer rezeksiyonu ya da cerrahinin zor olduğu hiler tutulum, safra kanalları ve vasküler invazyon gelişmesi halinde karaciğer transplantasyonu hayat kurtarıcı olabilir.

Olgumuzda karaciğer sağ lobu difüz tutan infiltratif alveolar ekinokokun MR bulgularını literatür eşliğinde sunmayı amaçladık. Karaciğer sağ lobu dolduran heterojen iç yapıda T2 sekansta hipointens, vasküler yapıları iten kitlesel lezyon izlenmiştir. Ayırıcı tanıda ilk planda kolanjiyosellüler karsinom ve metastazı düşündürmüştür. Lezyonun postkontrast serilerde kontrast tutmaması periferinde ise reaktif parankime sekonder kontrast tutulumu ve difüzyon kısıtlaması gösteren alanlar bulunması nedeniyle kist hidatik tanısı öncelik kazanmıştır. Tablolar kısmında bahsettiğimiz MR sınıflamasına göre vakamız belirgin kistik komponent içermeyen solid yapısı nedeniyle tip 4 lezyon olarak değerlendirilmiştir.

Anahtar Kelimeler: infiltratif alveolar ekinokok,

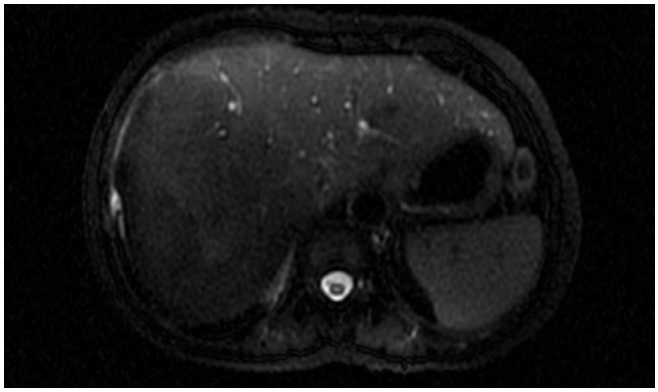

REsim 1.

Resim 2.

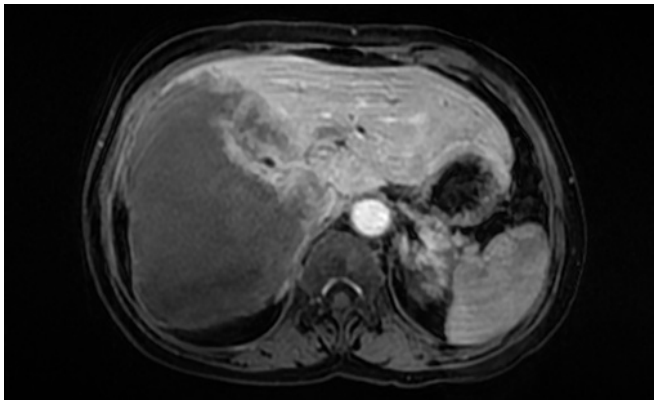

Resim 3.

Tablo 1. Alveolar ekinokok MR bulgularının sınıflandırması

Tip 1	Solid komponent içermeyen multipl küçük kistler
Tip 2	Solid komponent çevresinde multipl küçük kistler
Tip 3	Solid komponent ile çevrelenen geniş kistik alan ve multipl küçük kistler
Tip 4	Kist içermeyen solid komponent
Tip 5	Solid komponent içermeyen geniş kistik lezyon

Baş-Boyun Radyolojisi

PS-065

TİROİD GLANDINDA YERLEŞEN KİST HİDATİK VAKASI

Sonay Aydın[1], Erdem Fatihoğlu[1], Elif Ergün[1], Bünyamin Ece[1], Pınar Nercis Koşar[1]

[1]Ankara Eğitim ve Araştırma Hastanesi Radyoloji Kliniği

Giriş: Kist hidatik, ekinokok ailesinden parazitlerin sebep olduğu bir hastalıktır. Hidatik kistler genelde karaciğer (%65) ve akciğerde (%) 25 ortaya çıkmaktadır. Hidatik kistlere nadiren tiroid glandı içerisinde de rastlanabilmektedir (%0.5–1). Literatürde yaklaşık 160 adet tiroidal kist hidatik vakası bildirilmiştir. Tiroid glandında yerleşen hidatik kistler malignite ile karışabilmektedir. Bu olguda tiroidal kist hidatik vakasının US görüntüleri sunulacaktır.

Olgu Sunumu: 32 yaşında kadın hasta boyunda palpasyonla saptanan kitle lezyonu bulgusu ile tiroid US incelemesi için kliniğimize yönlendirildi. Sağ lobda 13 mm çaplı, sol lobda 15x10 mm boyutlarda pür anekoik, RDUS incelemesi ile kanlanma göstermeyen, ince cidarlı kistik lezyonlar izlendi (Resim 1 ve Resim2). Hastaya total tiroidektomi planlandı. Preop değerlendirmede PA akciğer grafisinde yaygın düşük yoğunluklu opasiteler saptandı (Resim 3). Takiben gerçekleştirilen toraks BT de tanımlı lezyonlar kist hidatik olarak değerlendirildi. Hastanın kist hidatik hemaglütinasyon testi de pozitif idi. Total tiroidektomi sonrası histopatolojik olarak da kist hidatik tanısı doğrulandı.

Tartışma: Kist hidatik genellikle E. Granulosus, daha nadir olarak da E. Multilocularis enfestasyonuna sekonder gelişmektedir. Ekinokok grubu parazitlerin primer konakları köpekler, ara konakları ise koyun, domuz ve insanlardır. İnce bağırsaktan emilerek kan dolaşımına katılan parazit yumurtaları karaciğer, akciğer ya da herhangi bir organda kistik lezyonlar oluşturmaktadır. Tiroidal kist hidatik vakaları oldukça nadir görülmektedir. Kist hidatik vakaları genelde asemptomatik olmakla birlikte tiroid glandında yerleşen lezyonlar nefes darlığı, yutma güçlüğü gibi semptomlara neden olabilmektedir. Tedavi cerrahidir. Tiroidal kistik lezyonların ayırıcı tanısında nadir bir sebep dahi olsa kist hidatiği akılda bulundurmak önemlidir.

Anahtar Kelimeler: Kist hidatik, tiroid, ultrason

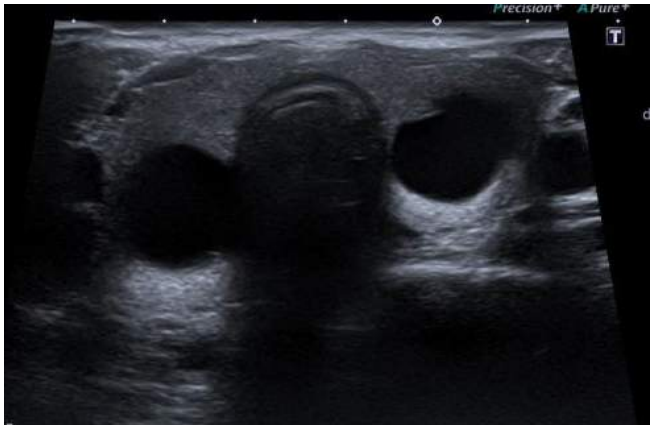

Resim 1.

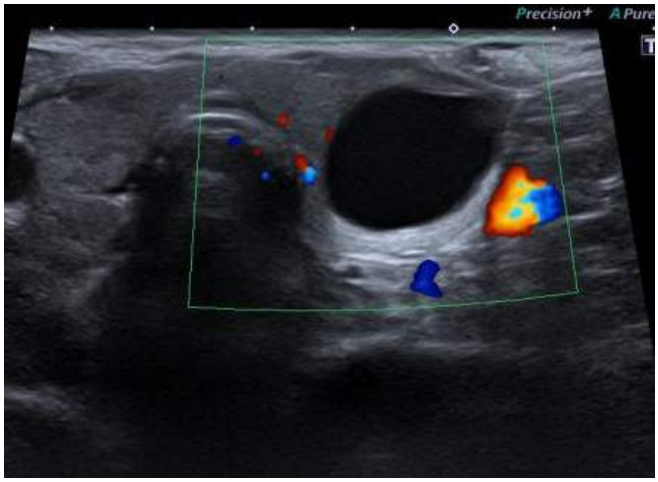

Resim 2.

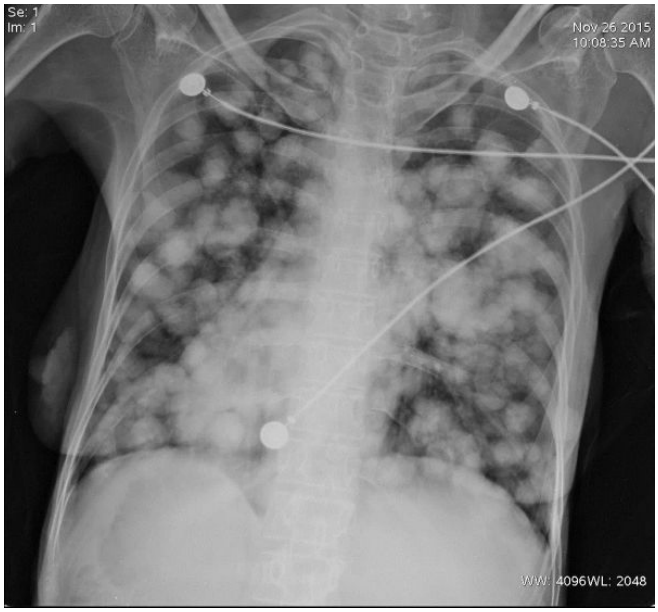

Resim 3.

Kardiyovasküler Görüntüleme

PS-066

AORT DUKTUS DİVERTİKÜLÜNDE BİLGİSAYARLI TOMOGRAFİ BULGULARI

Erdoğan Bülbül[1], Bahar Yanık[1], Gülen Demirpolat[1], Vildan Köksal[1], Hüseyin Çelik[1]

[1]Balıkesir Üniversitesi Tıp Fakültesi Radyoloji Anabilim Dalı

Amaç: Duktus arteriosus kalıntısı olan aort duktus divertikülü (ADD), aortik istmusun genellikle anteromedial kesiminde düzgün sınırlı bombeleşme şeklinde görülen genişlemedir. ADD'de izlenen genişleme 1cm'den azdır. ADD çoğu zaman klinik bulgu oluşturmaz ve radyolojik yöntemler ile tesadüfen saptanır. ADD'nin diğer aortik istmus patolojilerinden ayrılması önemlidir. Bu sunumuzda kontrastlı toraks bilgisayarlı tomografi (BT) incelemelerinde rastlantısal olarak ADD saptadığımız olgularımızın bulgularını paylaşmayı amaçlıyoruz.

Olgu Sunumu: İlk olgumuz ses kısıklığı şikâyetiyle başvuran 56 yaşındaki erkek olguydu. Fizik muayenesinde tek taraflı kord paralizi saptanması üzerine olguya ileri tetkik amacıyla toraks BT incelemesi yapıldı. Tetkik 64 kesitli (Toshiba Aquillon 64, Otawara, Japan) BT cihazı ile intravenöz non-iyonik kontrast madde verilmesini takiben 0,5 mm kesit kalınlığında gerçekleştirildi. İkinci olgumuz hemoptizi sebebinin araştırılması için BT incelemesi yapılan 21 yaşındaki bayan olguydu. Her iki incelemede elde olunan kesitler iş istasyonunda (TeraRecon, Aquarius NET Workstation 4.4.7) aksiyel, sagittal, koronal ve oblik planlarda maksimum yoğunluk kazandırılmış (MIP), multiplanar reformat (MPR) ve üç boyutlu hacim kazandırılmış (3DVR) görüntüler oluşturularak değerlendirildi. Toraks BT incelemelerinde akciğerlerde veya mediastende lezyon saptanmadı. Olgularda aorta istmus medial inferior kesiminde geniş açılı, düzgün sınırlı fokal bir genişleme görüldü (Resim1,2,3). Travma öyküsü ve intimal flep bulunmayışı; genişleme bölgesinde konturların düzgün olması ve normal segment ile geniş segment arasındaki geçişin geniş açılı olması nedeniyle bulgular ADD olarak değerlendirildi. ADD'nin rastlantısal olarak saptanması ve klinik bulgu oluşturmaması nedeniyle olgulara ADD için herhangi bir müdahele veya takip önerilmedi.

Sonuç: ADD tanısı radyolojik yöntemler ile rastlantısal olarak konulabilmektedir. BT incelemede sagital ve sagital oblik MIP ve MPR görüntülerde daha kolay farkedilebilir. Tipik ve atipik olmak üzere iki formu vardır. Her iki formunda da düzgün bir kontur kabarıklığı ve normal aort ile kabarıklık arasında geniş açı vardır. Tipik ADD'de kontur kabarıklığı inferior yönde, atipik formda ise süperior yöndedir. Bizim olgularımızda tipik ADD bulunmaktaydı.

ADD'nin başlıca ayırıcı tanısında travmatik istmus psödoanevrizması, ülsere aort plağı, aort anevrizması ve Kommerell divertikülü bulunmaktadır. Psödoanevrizmada düzensiz konturlu, dar bir ağızla lümene bağlanan, konturu aort ile dar açı oluşturan dolum fazlalığı şeklindeki lezyondur. İntimal flep, periaortik veya mediastinal hematom saptanabilir. Ülsere aort plakları yaşlı hastalarda mural kalınlaşma ve kalsifikasyonlarla ilişkili, tek veya çok sayıda düzensiz dolum fazlalığı oluştururlar. Aort anevrizmaları genelde yaşlı hastalarda aterosklerozla ilişkilidir. Aort duvarının her iki tarafında genişlemeye neden olurlar. Kommerell divertikülü aberran subklavian arter çıkış yerindeki genişleme olup eşlik eden diğer aortik ark anomalileri bulunabilir.

ADD radyolojik tetkikler sırasında tesadüfen saptanabilir. ADD ve ayırıcı tanısında bulunan patolojilerin görüntüleme özelliklerini bilmek doğru tanı ve tedavi planlaması için önemlidir.

Anahtar Kelimeler: aort, bilgisayarlı tomografi, divertikül

Resim 1.

Resim 2.

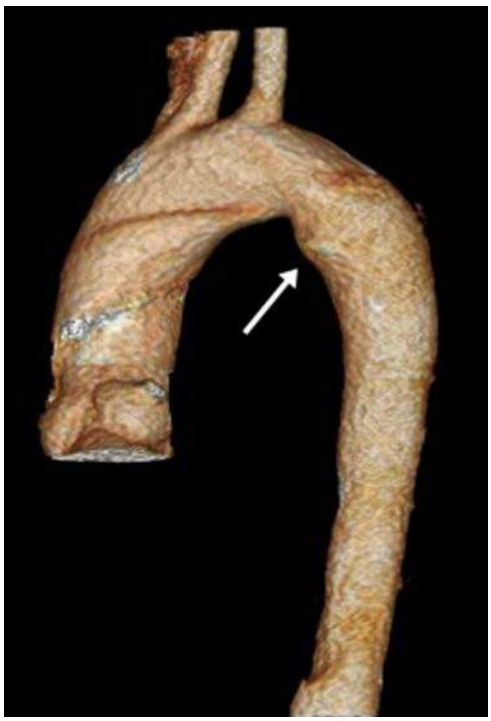

Resim 3.

Nöroradyoloji

PS-067

ŞARBON MENENGOENSEFALİTİ BİLGİSAYARLI TOMOGRAFİ VE MAGNETİK REZONANS BULGULARI; OLGU SUNUMU

Sercan Özkaçmaz[1]

[1]Van Bölge Eğitim Araştırma Hastanesi Radyoloji Kliniği

Giriş: Şarbon menengoensefaliti, şarbonun nadir ancak son derece mortal komplikasyonudur. Kötü prognozlu olup, agresif kombine antibioterapi ve destek tedavisine rağmen hemen her zaman fatal seyirlidir. Radyolojik bulgular, serebral ödem ile birlikte hemorajik ensefalit patternidir. Biz, şarbonun endemik olduğu Van yöresinden beyin omurilik sıvısı direkt gram boyaması ve beyin omurilik sıvısı kültürü ile tanı almış şarbon menengoensefalit vakasını akciğer grafisi, bilgisayarlı tomografi, konvansiyonel MR ve difüzyon MR görüntüleri ile sunduk.

Vaka sunumu: 1 gün önce şüpheli enfekte hayvan eti yeme anamnezi olan ve bunun dışındaki medikal anamnezi özelliksiz olan 22 yaşında erkek hasta 6 saattir olan şiddetli baş ağrısı ve yorgunluk şikayeti ile acile başvurdu. Muayenesinde hafif konfüzyon saptanın hastanın, beyaz küre sayısı 23500/mm^3'dü. Bu esnada çekilen bilgisayarlı tomografisinde hafif serebral ödem dışında patoloji yoktu. Hastanın kliniğinin ağırlaşması sonrası yapılan lomber ponksiyon neticesinde incelenen beyin omurilik sıvısı, hemorajik karakterde olup, protein miktarı artmış ve yaygın beyaz küre sayımı mevcuttu. Beyin omurilik sıvısının direkt gram boyamasında, gram pozitif basiller izlenmiş olup beyin omurilik sıvısı kültüründe daha sonra şarbon basilleri üredi. Hasta şarbon menengoensefaliti tanısı ile takip edilirken çekilen bilgisayarlı tomografisinde belirgin serebral ödem, hidrosefali ve solda daha belirgin olmak üzere bilateral frontoparietallerde lineer kanama alanları izlendi. Difüzyon ağırlıklı imajlarda bilateral frontoparietallerde difüzyon kısıtlanmaları, konvansiyonel MR sekanslarında ise bilateral kaudat nukleus başlarında ve bilateral frontoparietallerde T2 ve FLAİR de sinyal artışları saptandı.

Tartışma: Şarbon ensefaliti nadir görülmekte olup tüm şarbon vakalarının %5 inden azını teşkil etmektedir. Şarbon menengoensefalitinin %39 akciğer şarbonu, %29 deri şarbonu, %17 gastrointestinal şarbondan kaynaklandığı bildirilmiştir. Bizim hastamızda çekilen akciğer grafisinde mediastinal genişleme ve infiltrasyon bulguları olmaması ve cilt muayenesinin normal olmasından dolayı ve ayrıca hastanın şüpheli enfekte hayvan eti yeme anamnezi olması nedeniyle kaynak olarak gastrointestinal sistem düşünüldü.

Vakaların büyük kısmı hastaneye ulaşmadan kaybedildiği için görece radyolojik bulguları hakkındaki veriler sınırlı olmakla birlikte en sık rapor edilen radyolojik özellikler ödem, parankimal hemoraji ve subaraknoid kanamadır. Daha önceki yayınlar ile uyumlu olarak bizim hastamızda da beyin ödemi, hidrosefali ve subaraknoid kanama izlendi. Ayrıca bilateral frontoparietalde belirgin difüzyon kısıtlanması izlendi.

Sonuçta endemik bölgelerde deri ve akciğer lezyonu olmasa bile hemorajik ensefalit patterni olan hastalarda şarbon menengoensefaliti de akılda tutulmalıdır.

Anahtar Kelimeler: Şarbon, ensefalit, Bilgisayarlı tomografi

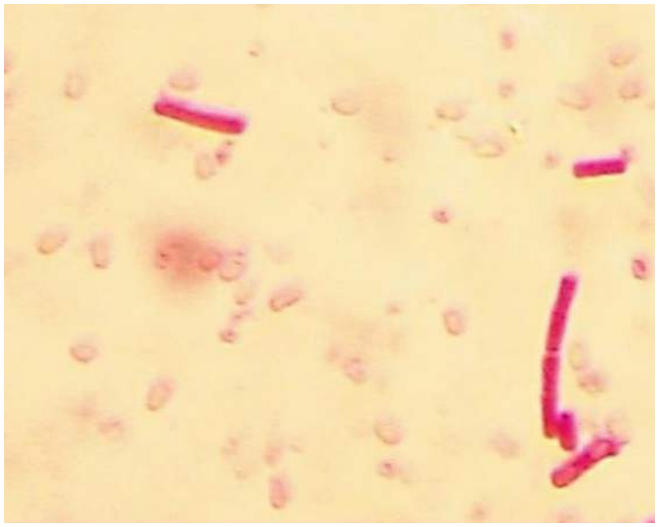

Resim 1.

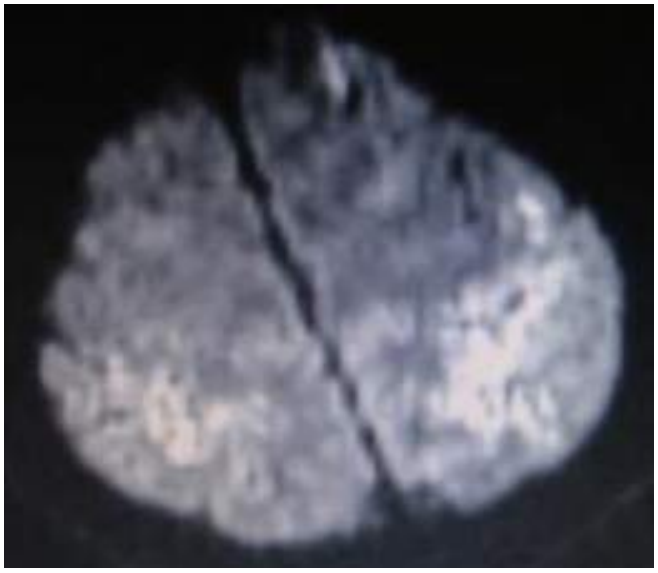

Resim 2.

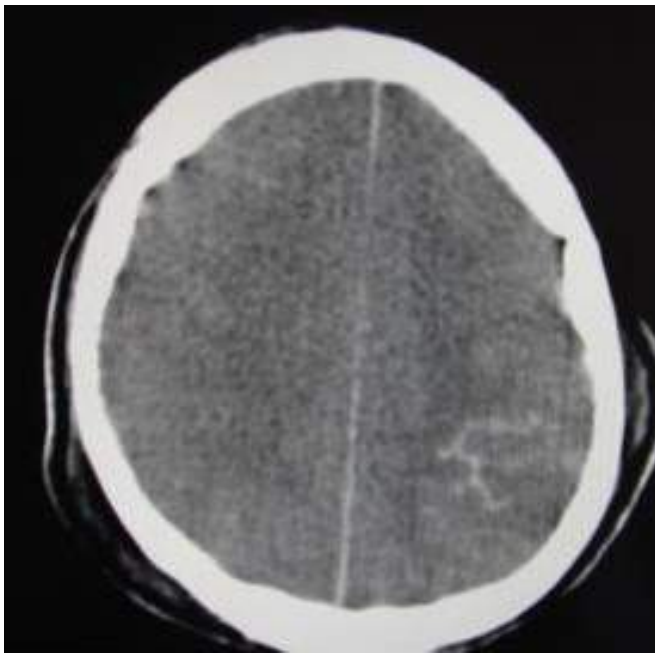

Resim 3.

Genitoüriner Sistem Radyolojisi

PS-068

RCC'Yİ TAKLİT EDEN TÜBERKÜLOZ OLGUSU

İlyas Dündar[1], O. Ensar Türk [1], İbrahim Akbudak[1], Oğuzhan Küçüktüvek[1], Abdussamet Batur[1]

[1]Yüzüncü Yıl Üniversitesi Dursun Odabaş Tıp Merkezi

Giriş-Amaç: Renal tüberküloz ekstrapulmoner tüberkülozun %15–20'sini oluşturmakta ve çok çeşitli ve şaşırtıcı radyolojik görünümlerle karşımıza çıkmaktadır. Görüntüleme bulguları tümörü taklit edebilmekte ve kesin tanıda biyopsiyi gerektirebilmektedir. Bu olguda RCC'yi taklit eden böbrek TBC olgusunun görüntüleme bulgularını sunmayı amaçladık.

Olgu: 74 yaşında erkek hasta kabızlık, iştahsızlık ve her iki yan ağrısı şikayetleri ile polikliniğe başvurdu. Hastanın çekilen kontrastlı abdomen BT'sinde sağ böbrek üst polden perirenal alana ve vena cava inferiora doğru uzanan 10x5.5 cm ebatlı düzensiz sınırlı heterojen kontrastlanan kitle lezyon izlendi. Lezyon sağ hemitoraksta diafragma ve akciğer parankimine uzanmaktaydı (Resim 1,2). Lezyonun görüntüleme bulguları RCC lehine değerlendirildi. RCC'ye yönelik cerrahi işlem yapılan lezyonun patoloji sonucu kazeifiye granülomatöz iltihap (TBC) ile uyumlu geldi ve malign hücre raporlanmadı.

Tartışma: Böbreğin tbc tutulumu çoğunlukla primer akciğer tutulumunu takiben 15–20 yılda ortaya çıkmakta, oldukça yavaş seyir göstermektedir. Erkekler kadınlara göre 2 kat daha fazla risk taşımaktadır. Hem renal parankim hem de üst toplayıcı sitem tutulabilir. İzole parenkim tutulumunda pyelonefritik ve psödotümöral olmak üzere iki farklı formda görülür. Psödotümöral tutulumun renal hücreli kanserden radyolojik ayrımı oldukça güçtür. Kesin tanı için histopatolojik örnekleme gerekmektedir. Endemik bölgelerde ayırıcı tanıda göz önünde bulundurulmalıdır.

Anahtar Kelimeler: Böbrek kitlesi, RCC, Tüberküloz

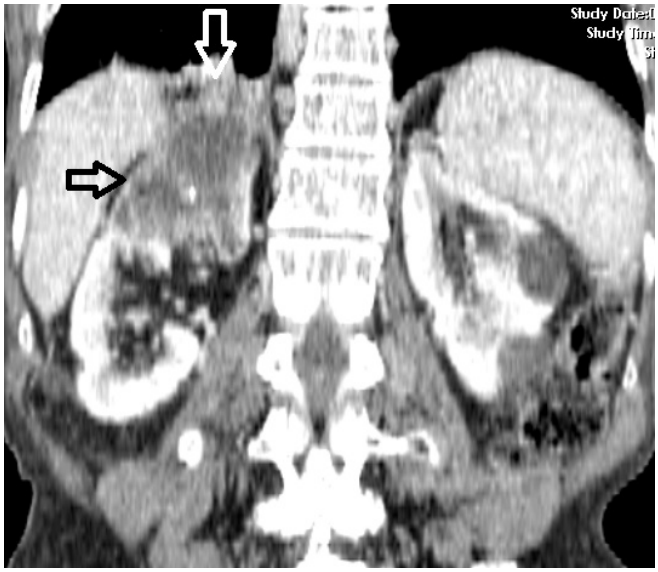

Resim 1.

Resim 2.

Kas-İskelet Radyolojisi

PS-069

HAFİF VE ORTA EVRE KARPAL TÜNEL SENDROMLU HASTALARDA ULTRASONOGRAFİNİN YERİ

H. Taner Bulut[1], Adem Yıldırım[1]

[1]Adıyaman Üniversitesi Tıp Fakültesi Radyoloji Anabilim Dalı
[2]Adıyaman Üniversitesi Tıp Fakültesi Fiziksel Tıp ve Rehabilitasyon Anabilim Dalı

Amaç: Karpal tünel sendromu (KTS) median sinirin el bileği düzeyindeki karpal tünel içinde lokalize kompresyonu ile karakterize en sık görülen tuzak nöropatisidir. Klinik bulgular ile birlikte elektrofizyolojik incelemeler tanıda altın standart olarak kabul edilmektedir. Hafif vakaların tanısında yaşanan zorluklar ve elektrofizyolojik çalışmaların yanlış negatiflik oranları nedeniyle daha hassas ve doğru tanısal yöntem arayışları azalmadan devam etmektedir. Bu prospektif çalışmanın amacı hafif ve orta düzeyde KTS'li hastaların tanısında ultrasonografik olarak ölçümü yapılabilen median sinir kesit alanı (MSKA) parametresinin tanısal değerini elektrofizyolojik parametreler ile karşılaştırarak ortaya koymaktı.

Materyal ve Metod: Çalışmaya en az bir el bileğinde KTS tanısı almış 25 hasta ile KTS tanısı olmayan 23 sağlıklı gönüllüye ait toplam 72 el bileği dahil edildi (hasta grubu: klinik ve elektrofizyolojik olarak KTS tanısı almış 37 el bileği; kontrol grubu: klinik ve elektrofizyolojik olarak normal olan 35 el bileği). Çalışmaya dahil edilen tüm hastaların median ve ulnar sinir duyusal ve motor sinir ileti çalışmaları ile ultrasonografi (US) ile MSKA değerleri kaydedildi. KTS'li hastalar elektrofizyolojik çalışmalara göre 6 evreye ayrıldı. Median sinir duyusal amplitüdünün elde edilemediği evre 4,5,6 olan hastalar çalışmaya dahil edilmedi. Hasta ve kontrol gruplarının elektrofizyolojik ve ultrasonografik verileri karşılaştırıldı, MSKA ile median sinirin duyusal ve motor ileti hız ve latansları arasındaki korelasyon araştırıldı. Ayrıca MSKA ile KTS tanısı koyabilmek için gereken kestirim değeri için ROC analizi yapıldı.

Bulgular: Hasta ve kontrol gurubu arasında MSKA, median sinir duyusal ileti hızı (DİH) ve motor distal latansı (MDL) ortalama değerleri arasındaki fark istatistiksel olarak anlamlı bulundu ($p< 0.001$). Çok hafif KTS olan Evre 1 hastalar ile kontrol gurubunun MSKA ortalama değerleri arasındaki fark istatistiksel olarak anlamlı idi. MSKA ile DİH arasında orta düzeyde ve negatif yönde korelasyon saptanırken; MSKA ile MDL arasında düşük düzeyde ve pozitif yönde korelasyon saptandı. Ayrıca MSKA değerleri ile evreler arasında da orta düzeyde ve pozitif yönde korelasyon mevcut idi. ROC analizinde elde edilen 10.25 mm^2 kestirim değeri %80 sensitivite ve %76 spesifisite ile hasta ile sağlıklı kontrol grupları arasında ayrım yapılmasına imkân verdi.

Sonuç: Ultrasonografi ile ölçümü yapılan MSKA parametresinin yüksek sensitivite ve spesifite değerleri ile hafif ve orta evre karpal tünel sendromu tanısında elektromiyelografi ile beraber ilk tanı aracı olarak kullanılabileceği kanısındayız.

Anahtar Kelimeler: karpal tünel sendromu, ultrasonografi, elektromiyografi

Tablo 1: Grupların yaş, median sinir kesit alanı ve elektrofizyolojik inceleme sonuçlarının karşılaştırılması (ortalama değerleri ± standart sapma)

	Kontrol Grubu (n=35)	Hasta Grubu (n=37)	*t testi* *p*
Yaş (29-62)	*46.5 ± 9.1*	*47.4 ± 7.0*	0.636
MSKA (mm^2)	9.1 ± 1.9	12.6 ± 2.6	**< 0.001**
DİH (m/s)	49.8 ± 6.1	40.3 ± 5.4	**< 0.001**
MDL (ms)	3.1 ± 0.4	3.7 ± 0.6	**< 0.001**
MİH (m/sn)	55.1 ± 6.8	54.4 ± 7.5	0.686

MSKA: median sinir kesit alanı, DİH: duyusal ileti hızı, MDL: motor distal latans, MİH: motor ileti hızı (önkol volar yüzde dirsek-bilek arası segmentte ölçülen hız)

Tablo 2: Median sinir kesit alanı ile elektrofizyolojik inceleme sonuçlarının korelasyon analizi sonuçları

KTS Evresi	Median sinir kesit alanı (mm^2)
0: Normal (n=35)	9.09 ± 1.89
1: Çok hafif (n=16)	10.98 ± 4.31
2: Hafif (n=16)	13,38 ± 2.73
3: Orta (n=5)	15.00 ± 4.18

KTS: karpal tünel sendromu

Tablo 3: Median sinir kesit alanı ile elektrofizyolojik inceleme sonuçlarının korelasyon analizi sonuçları

	Median sinir kesit alanı (mm^2)	
	r	*p*
DİH (m/s)	-0.515	**<0.001**
MDL (ms)	0.494	**<0.001**
MİH (m/sn)	-0.111	0.354
Evre (EMG'ye göre)	*0.644*	**<0.001**

DİH: duyusal ileti hızı, MDL: motor distal latans, MİH: motor ileti hızı (önkol volar yüzde dirsek-bilek arası segmentte ölçülen hız), EMG: elektromiyografi

Genitoüriner Sistem Radyolojisi

PS-070

KONJENİTAL UTERİN ARTERİOVENÖZ MALFORMASYON: OLGU SUNUMU

Mustafa Koç[1], Yaşar Birişik[1]

[1]Fırat Üniversitesi Tıp Fakültesi Radyoloji Anabilim Dalı

Amaç: Arteriovenöz malformasyonlar (AVM), vücudun herhangi bir yerinde görülebilmekle beraber, sıklıkla santral sinir sistemi yerleşimlidirler. Uterus nadir bir yerleşim yeridir. Uterin AVM'ler konjenital ve kazanılmış olarak sınıflandırılır. Uterusun konjenital AVM'leri oldukça nadir bir durumdur. Bu yazıda; büyük boyutlu, konjenital uterin AVM'si mevcut bir olguyu sunduk.

Gereç ve Yöntem: Karın ağrısı ve vajinal kanama şikayetleri olan, özgeçmişinde bir özellik olmayan, 35 yaşındaki kadın hastaya, myoma uteri ön tanısı ile ultrasonografi (US), doppler US ve kontraslı pelvik manyetik rezonans görüntüleme (MRG) incelemeleri yapıldı.

Bulgular: Pelvik US'de, uterus korpus anteriorda, yaklaşık 5x4x3 cm boyutta, tübüler anekoik vasküler yapılar içeren, renkli doppler USG ile belirgin renk kodlanması gösteren heterojen hipoekoik lezyon alanı mevcuttu. İ. V. kontrastlı pelvik MRG incelemede, uterus korpus kesiminden servikse doğru uzanan, geniş bir alanda, tübüler sinyal void alanları şeklinde vasküler lezyonlar izlendi. Hızlı venöz dönüş nedeniyle yer yer kontrast madde içeren sinyal void alanları şeklinde izlenen lezyon alanı, klinik ve radyolojik bulgular birlikte değerlendirildiğinde, konjenital uterin AVM olarak değerlendirildi.

Sonuç: Uterin AVM'ler, konjenital ve kazanılmış olarak sınıflandırılır. Uterusun konjenital AVM'leri oldukça nadir bir durumdur. Kazanılmış uterin AVM'ler; geçirilmiş uterin cerrahiler, endometrial adenokarsinom, maternal diethylstilbestrol maruziyeti, uterin enfeksiyonlar, myomlar, endometriozis, intrauterin aletler ve trofoblastik hastalıklar ile ilişkili olabilir. Tanıda radyolojik görüntüleme yöntemleri kullanılır. MR anjiografi ve konvansiyonel anjiografi ile ileri görüntüleme yapılabilir. Tedavi cerrahi (histerektomi) veya selektif uterin arter embolizasyonudur.

Anahtar Kelimeler: Vasküler malformasyon, uterus, konjenital, ultrasonografi, manyrtik rezonans görüntüleme

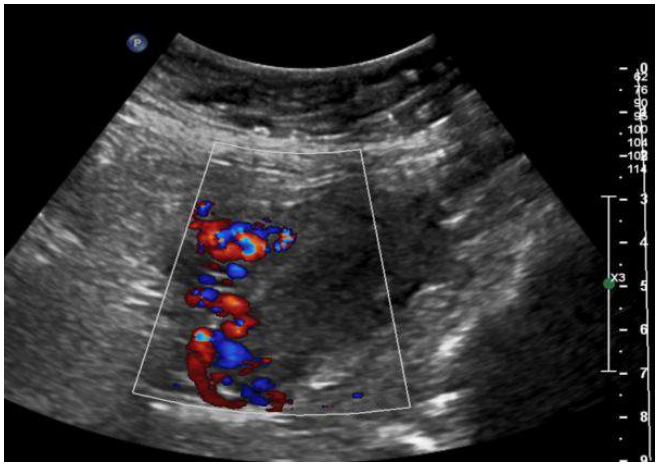

Resim 1.

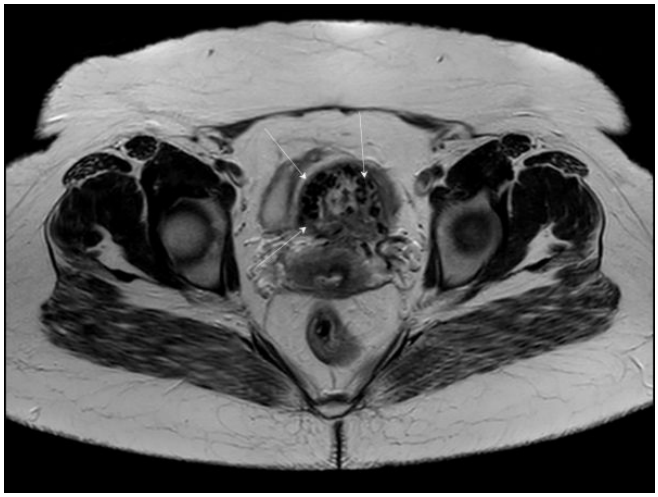

Resim 2.

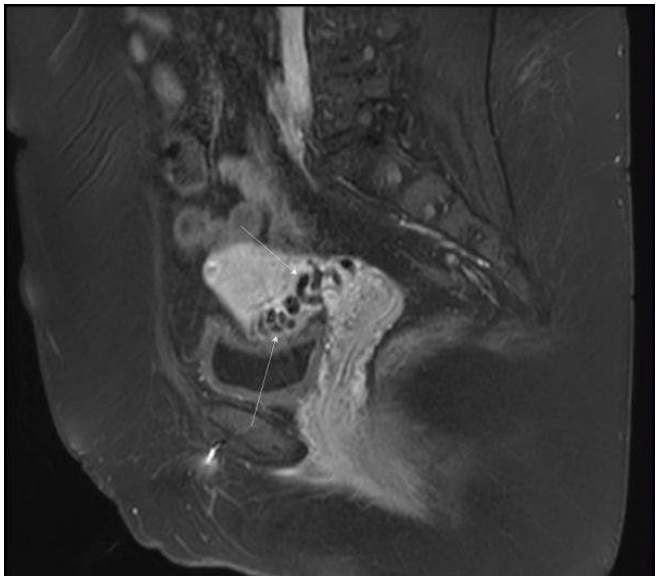

Resim 3.

Pediatrik Radyoloji

PS-071

PEDİATRİK İNTESTİNAL BURKİTT LENFOMA PANKREATİK VE RENAL TUTULUMU; OLGU SUNUMU

Sercan Özkaçmaz[1]

[1]Van Bölge Eğitim Araştırma Hastanesi

Giriş: Burkitt lenfomanın, çocukluk çağında pankreas tutulumu çok nadir olup sadece tıkanma sarılığı ve pankreatit kliniği ile presente olan vakalar bildirilmiştir. Biz 13 yaşında pankreas, böbrek tutulumu olan ileal burkitt lenfoma vakasını bilgisayarlı tomografi görüntüleri ile sunuyoruz.

Vaka sunumu: 13 yaşında kız çocuğu yaklaşık 5 gündür olan şiddetli bulantı, kusma, iştahsızlık, karın ağrısı ve şişliği şikayetleri ile çocuk polikliniğine getirildi. Yapılan fizik muayenesinde karaciğer ve dalağı normalden büyük olup batında orta hatta ele gelen kitlesi mevcuttu. Yapılan abdominal usg sinde karaciğer ve dalak normalden büyük olup batın orta hatta barsak ansı ile devamlılık gösteren ve artmış vaskülarite barındıran geniş boyutlarda rölatif homojen kitle lezyon saptandı. Çekilen kontrastlı abdomen BT sinde dalak ve karaciğer normalden büyüktü. Ayrıca pankreas ve böbreklerinin boyutları artmış olup parankimlerinde yaygın hipodens nodüler lezyonlar saptandı. Hastanın batın orta-alt kadranında uzun bir segmentte ileal ansında belirgin cidar kalınlaşması ve komşu peritonda omental kek ile uyumlu nodüler kalınlaşma ile kontrast tutulumu izlendi. Hastanın aynı zamanda retroperitoneal ve sol inguinal bölgelerinde patolojik görünümde lenf nodları vardı. (Resimler) Lenf nodu biyopsisi ve biyopsi materyalinin immunhistokimyasal boyamaları sonrası burkitt lenfoma tanısı kondu ve hastaya kemoterapi başlandı.

Tartışma: Burkitt lenfoma endemik, sporadik ve HIV-ilişki olmak üzere 3 alt tipi olan bir B-hücreli non-Hodgkin lenfoma türüdür. Bu alt tipler arasında coğrafik yayılım, yaş aralığı, tümör sahası (nodal/extranodal), kofaktörler konularında farklılıklar bulunmaktadır. İntestinal tutulum yaygın olmakla beraber en sık tutulum yeri ileal anslardır. Karaciğer ve dalak tutumlarına ek olarak böbrek ve pankreas tutulumları da bildirilmektedir. Ancak çocukluk çağında pankreas tutulumu oldukça nadirdir. Böbrek ve pankreas tutulumları, sadece diffüz parankim büyümesi şeklinde olabileceği gibi parankimde sınırları seçilen nodüler lezyonlar olarak veya bu iki durumun kombinasyonu şeklinde de olabilir. Bizim hastamızda hepatosplenomegaliye ek olarak böbrek ve pankreasta diffüz boyut artışı, pankreasın hem baş hem gövde hem kuyruk kısmında, böbreklerde ise dağınık yerleşimli multipl nodüler lezyonlar vardı. Yine hastamızda retroperitoneal ve sol inguinal patolojik lenf nodları, omental kek, asit ve plevral effüzyon (En sık torakal bulgularından biri) saptandı. Burkitt lenfomalı hastaların zaten büyük tümör yükü olduğundan tümör lizis sendromuna böbrek tutulumunun da eşlik edebilmesi ve lenfomalı hastaların pankreas tutulumuna bağlı bilier (sarılık gibi) şikayetlerle gelebilmesi, bu antitelerin ve radyolojik bulgularının bilinmesini gereli kılar. Spesifik immunhistokimyasal tanı yöntemleri olan burkitt lenfomanın tedavisinde en sık kemoterapi ve immunoterapi uygulanmakta olup tedaviye rölatif iyi yanıt vermektedir.

Anahtar Kelimeler: burkitt, lenfoma, bilgisayarlı tomografi

Resim 1.

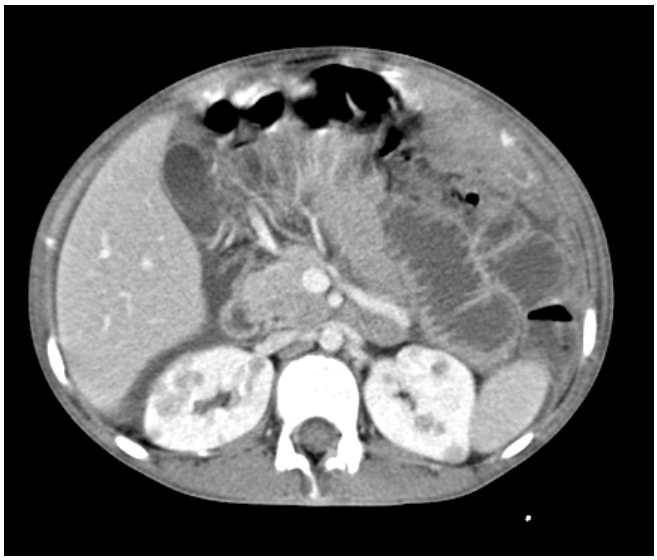

Resim 2.

Resim 3.

Kardiyovasküler Görüntüleme

PS-072

BÜYÜK SAFEN VENİN ANATOMİK VARYASYONLARININ RENKLİ DOPPLER ULTRASONOGRAFİ İLE DEĞERLENDİRİLMESİ

Ömer Kaya[1], Cengiz Yılmaz[1], Bozkurt Gülek[1], Okan Dilek[1], Mehmet Ali Akın[1], Gökhan Söker[1], Kaan Esen[2]

[1]Adana Numune Eğitim ve Araştırma Hastanesi, Radyoloji Kliniği, Adana
[2]Mersin Üniversitesi Tıp Fakültesi, Radyoloji Anabilim Dalı, Mersin

Venöz yapıların Doppler ultrasonografi (US) ile değerlendirilmesinin tanı ve tedavide önemli bir yeri bulunmaktadır. Venöz yapıların çok varyasyon göstermesi nedeniyle tanı ve tedavi etkinliğini arttırmak için varyasyonların bilinmesi gerekir. Bu çalışmanın amacı büyük safen venin anatomik varyasyonlarını değerlendirmektir.

Çalışmada Temmuz 2013 ile Ekim 2014 tarihleri arasında Adana Numune Eğitim ve Araştırma Hastanesi Radyoloji Kliniğine başvuran 54 erkek ve 196 kadın olmak üzere 250 hastanın toplam 500 büyük safen veni değerlendirilmiştir. Hastaların yaş aralıkları 17–48 ve yaş ortalamaları 33.3 ± 8.0 (ss)'dir. Değerlendirmede istatistiksel olarak yüzde oranlar ve standart sapma (ss) kullanılmıştır. Çalışmamızda 3 farklı ultrason cihazı ve 7.5 – 13 MHz lineer problar kullanılmıştır.

Çalışmada, uyluk düzeyinde vakaların %9.6'sında dallanma göstermeyen büyük safen ven (BSV), %56.2'sinde safenöz kompartman dışından BSV'ye herhangi bir seviyede dökülen bir dal, %29.6'sında ayrı safenöz kompartmanda seyreden anterior aksesuar safen ven (AASV), %4.6'sında safenofemoral bileşke (SFB) öncesinde BSV'e dökülen bir dal mevcuttur. Diz düzeyinde vakaların %25.2'sinde dallanma göstermeyen BSV, %28.8'inde diz altında dallanma, %21.0'inde diz üstünde dallanma saptanmıştır. Vakaların %11.8'inde BSV diz düzeyinde uzun segmentte izlenmemiş olup bu düzeyde subkutan bir tributuer ven görülmüştür. Vakaların %13.2'sinde BSV diz düzeyinde kısa segmentte izlenmemiş olup bu düzeyde subkutan bir tributuer ven görülmüştür. Bacak düzeyinde vakaların %43'ünde dallanma göstermeyen BSV (I tipi), 48.2'inde safenöz kompartman dışı bir dala sahip BSV (H tipi), %8.8'inde ise BSV'nin izlenmediği bir segment ve bu düzeyde dalının bulunduğu (S tipi) tespit edilmiştir.

Sonuç olarak, büyük safen venin anatomik varyasyonları ve görülme sıklıkları değerlendirilmiştir. Doppler US basit, ucuz ve etkili bir yöntem olduğundan venöz vasküler yapıların değerlendirilmesinde tercih edilmiş olup, tanıda önemli yere sahiptir.

Anahtar Kelimeler: Büyük safen ven, Varyasyon, Doppler ultrasonografi

Resim 1.

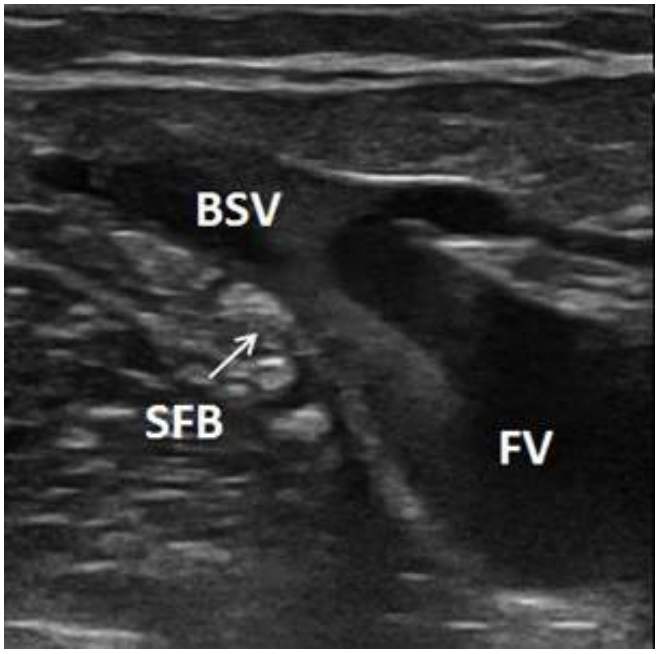

Resim 2.

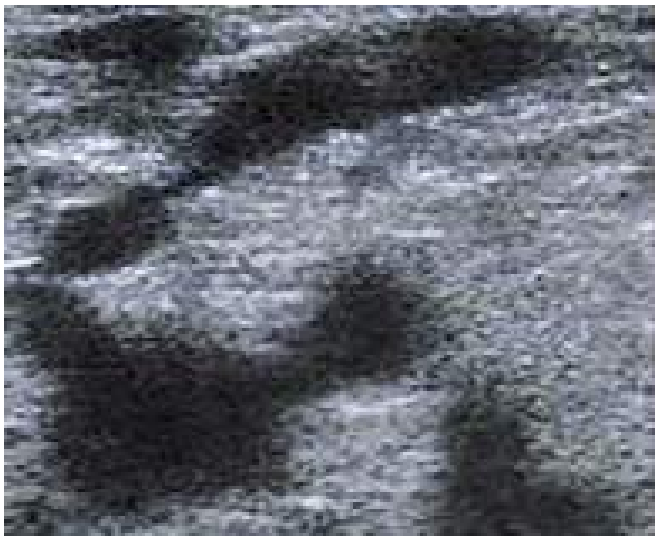

Resim 3

Kardiyovasküler Görüntüleme

PS-073

KARDİYAK KİST HİDATİK VE İNTRAVENTRİKÜLER RÜPTÜR BULGULARI; OLGU SUNUMU

Ruslan Asadov[1], Nilüfer Deniz Alberalar[1], Gazanfer Ekinci[1]

[1]Marmara Üniversitesi Radyoloji Anabilim Dalı

Kist hidatik endemik bölgelerde çok önemli bir sağlık sorunu olarak karşımıza çıkmaktadır. Yaşam döngüsü nedeniyle en sık karaciğer ve akciğerlerde rastlansa bile diğer organ tutulumları da bildirilmiştir. Kardiyak tutulumu en sık görülen endemik bölgelerde bile nadirdir. Tüm kist hidatik enfeksiyonlarının %0,5–2'ni oluşturur. Kardiyak tutulum nadir olsa da hayati önemli organ tutulumu ölümle sonuçlana bilecek sorunlar oluştura bilir. Literatürde intraventriküler rüptür gelişen ve arteriyel embolizasyona neden olarak ölümle sonlanan vakalar mevcuttur.

Olgumuz intraventriküler rüptür gelişen ve bunun sonucunda sistemik yayılımı bulunan sol ventrikül apeksinde yerleşimli kist hidatik olgusudur. Uzun süredir devam eden başağrısı ve yeni başlayan nöbet geçirmesi üzerine nöroloji polikliniğine başvuran 8 yaşında erkek hastaya epilepsi etiyolojisi araştırılması için kranial manyetik rezonans (MR) incelemesi yapılmıştır. İncelemede supratentorial nöral parenkimde çok sayıda kistik lezyonlar görülmesi üzerine kist hidatik ayrıcı anıda düşünülerek intrakranial kist operasyonu gerçekeştirilmiş olup kist hidatik tanısı patolojik olarak doğrulanmıştır. Bunun üzerine tetkikler devam ettirilmiş ve abdominal aort bifurkasyonuna oturan kist hidatik yapılan batın bilgisayarlı tomografisinde (BT) saptanmıştır. Yapılan ekokardiyografi incelemesinde sol ventrikülde kistik lezyon sapanması üzerine ileri görüntüleme yöntemi Kardiyak MR incelemesi yapılmış ve miyokart'ta yerleşimli ve rüptüre kist kidatik tanısı konulmuştur.

Kardiyak tutulumu nadir olmakla birlikte intrakardiyak rüptür gelişen olgularda anafilaksi ve sistemik embolizim hayatı tehtid eden etkenlerdir. Bu nedenle intraventriküler rüptür sonucu sistemik yayılımı olan olgumuzun görüntüleme bulgularını tartışmayı amaçladık.

Anahtar Kelimeler: kist hidatik, intraventriküler rüptür, kardiyak kist hidatik

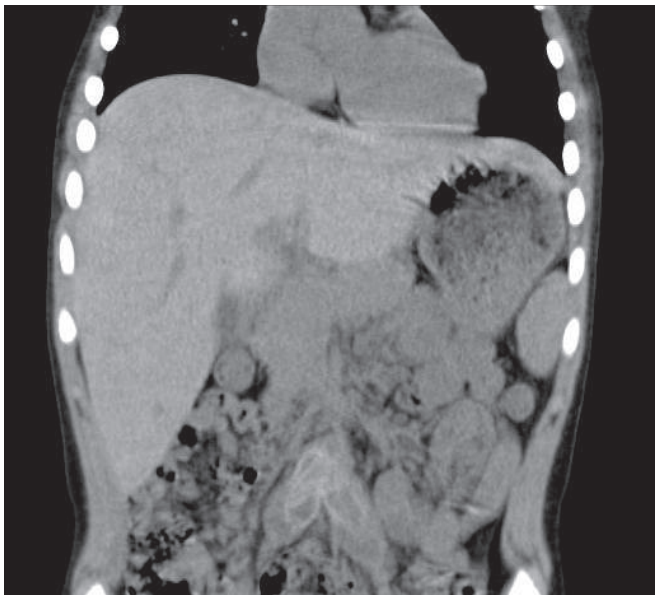

Resim 1.

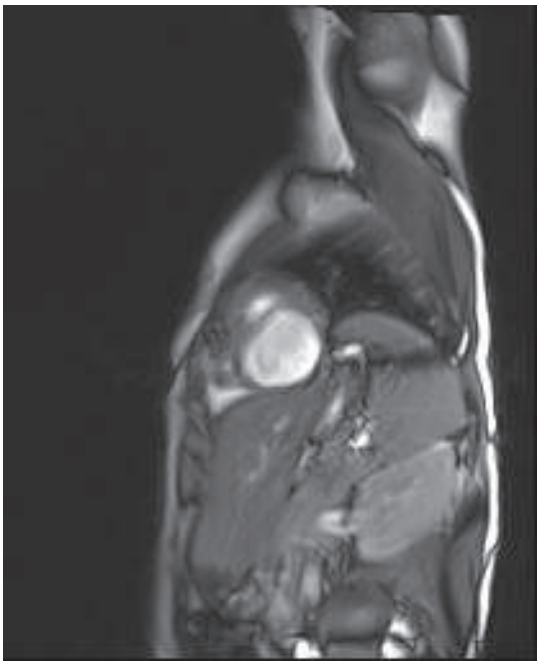

Resim 2.

Resim 3.

Girişimsel Radyoloji

PS-074

GÖRÜNTÜLEME KILAVUZLUĞUNDA KEMOTERAPİ PORTU YERLEŞTİRME İŞLEMİNİN KISA VE UZUN DÖNEM KOMPLİKASYONLARININ LİTERATÜR VERİLERİ İLE DEĞERLENDİRİLMESİ.

Sercan Özkaçmaz[1], Alpaslan Yavuz[2], Aydın Bora[2], Abdussamet Batur[2], Muhammed Alpaslan[3], Mehmet Deniz Bulut[2]

[1]Van Bölge Eğitim ve Araştırma Hastanesi Radyoloji Kliniği
[2]Yüzüncü Yıl Üniversitesi Tıp Fakültesi Radyoloji Anabilim Dalı
[3]Erciş Devlet Hastanesi Radyoloji Kliniği

Altyapı: Total implante venöz port sistemleri, onkolojide yaygın olarak kullanılmalarına rağmen komplikasyonları çok sık olup bu komplikasyonlar bazen cihazın çıkarılmasını gerektirmekte ve kemoterapinin aksamasına yol açmaktadır. Bu çalışmanın amacı literatür eşliğinde onkoloji hastalarımızda, görüntüleme eşliğinde venöz port implantasyonunun perioperatif, erken ve geç komplikasyonlarını araştırmaktır.

Metodlar: Bu retrospektif tek merkezli çalışmaya, 1 Ocak 2013 ve 1 Haziran 2014 tarihleri arasında toplam 219 kanser hastası dahil edildi (ortalama yaş: 56,9 yıl [1–81]; 108 kadın). Ultrason ve floroskopi kılavuzluğunda sağ veya sol internal juguler vene toplam 220 total implante port insersiyon (bir hastaya iki kez port insersiyon işlemi uygulandı) işlemi uygulandı. Hastalar ortalama 83.7 gün takip edildi (2–410 gün).

Sonuçlar: Toplam komplikasyon oranımız %8.6 (19/220) olup literatürdeki benzer prosedürler kullanan çalışmaların sonuçları ile uyumluydu.7 hastada cihaz çıkarılmasını gerektiren 8 komplikasyon meydana geldi. Bu komplikasyonlar arasında; port ilişkili kan akım enfeksiyonu (5), santral venöz tromboz (2), katater trombozu (1) vardı. Takip süresince herhangi bir major komplikasyon ve port ilişkili ölüm olayı meydana gelmedi. Sonuçta 7 perioperatif komplikasyon (2 lokal hematom, 2 katater uç retraksiyonu, 1 ağrı, 1 katater loop oluşumu, 1 katater malpozisyonu), 2 erken komplikasyon (1 yara yeri ayrılması, 1 yara yeri enfeksiyonu) ve 10 geç komplikasyon (5 katater ilişkili kan akım enfeksiyonu, 3 santral ven trombozu, 1 katater trombozu, 1 tünel hematomu) meydana geldi.

Komplikasyonlarının daha düşük insidansı ve daha az ciddiyeti, ultrason ve floroskopi kılavuzluğunda venöz port implantasyonunun uzun süreli ven yolu oluşturmada güvenli bir seçenek olduğunu ortaya koymaktadır.

Anahtar Kelimeler: ultrason, floroskopi, venöz, port

Resim 1.

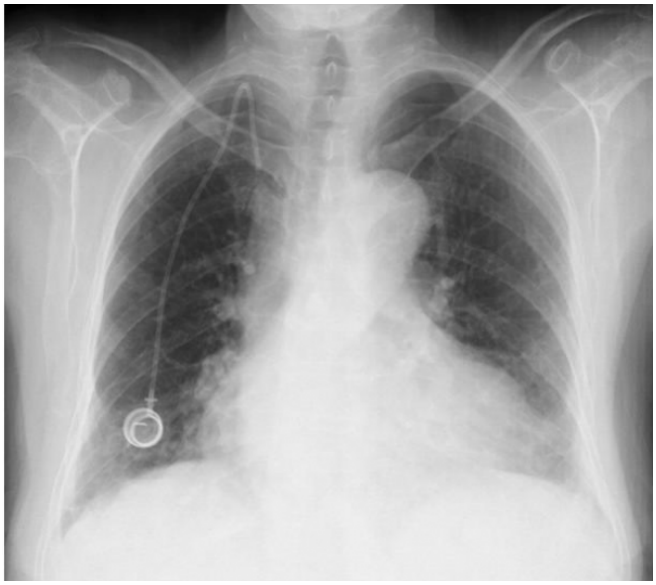

Resim 2.

Resim 3.

Baş-Boyun Radyolojisi

PS-075

OBSTRÜKTİF UYKU APNE SENDROMUNUN NADİR BİR NEDENİ: RETROFARENGEAL LİPOM

Okan Dilek[1], Ömer Kaya[1], Cengiz Yılmaz[1], Bozkurt Gülek[1], Gökhan Söker[1], Mehmet Ali Akın[1]

[1]Adana Numune Eğitim ve Araştırma Hastanesi, Radyoloji Kliniği, Adana

Lipom en sık benign mezenkimal tümördür. Lipomların yaklaşık olarak dörtte biri baş-boyun bölgesinde yerleşimli olup bu bölgedeki lipomlar genellikle retrofarengeal yerleşimlidir. Arka boyun düzeyinde yerleşimli büyük lipomlar disfoni, disfaji, horloma ve obstrüktif uyku apne sendromuna neden olabilir.

Bu çalışmada disfoni, horlama, uyku apne şikayetleriyle hastaneye başvuran ve bakılan BT'de retrofarengeal lipom tanısı alan 45 yaşındaki erkek hasta sunulacak ve obstrüktif uyku apne sendromunun nadir bir nedeni olarak retrofarengeal lipomun akılda tutulması gerektiği, klinik ve BT bulguları eşliğinde tartışılacaktır.

Anahtar Kelimeler: Retrofarengeal lipom, Uyku apne sendromu

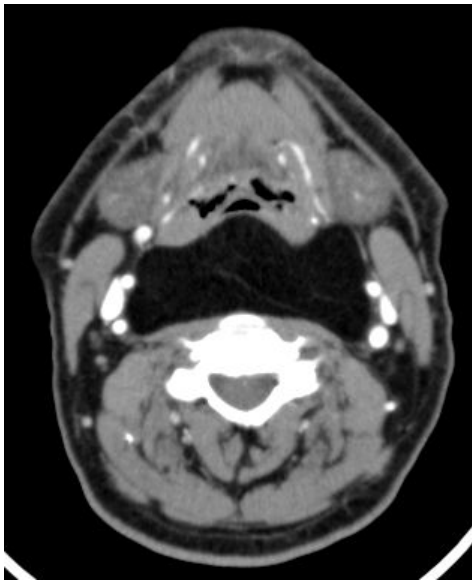

Resim 1.

Resim 2

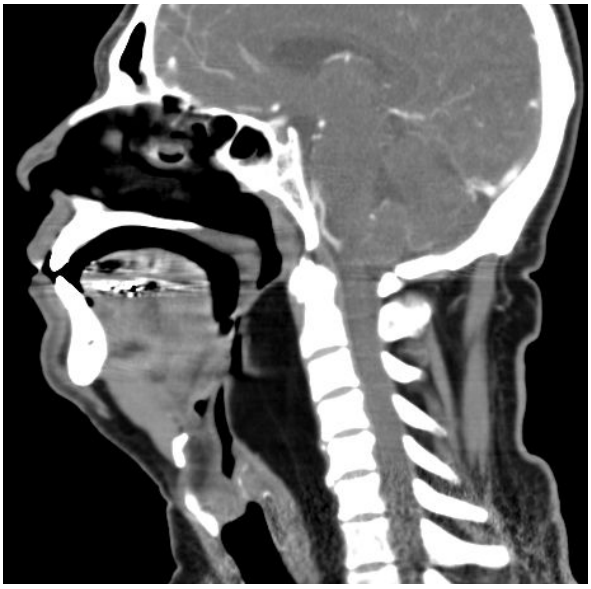

Resim 3

Nöroradyoloji

PS-076

İNTRAKRANİYAL HİPOTANSİYON İÇİN UYARICI BİR BULGU: PİTUİTER HİPEREMİ

Ali Murat Koç[1], Özgür Esen[1], Leyla İsayeva[1], Erdem Arslan[1], Türker Acar[1], Zehra Hilal Adıbelli[1]

[1]İzmir Bozyaka Eğitim ve Araştırma Hastanesi

Amaç: İntrakraniyal hipotansiyonun radyolojik görüntüleme bulgularının bir olgu üzerinden tartışılması.

Gereç-Yöntem: Hastanemiz nöroloji polikliniğine kronik baş ağrısı sebebiyle başvuran 30 yaşındaki bayan hastaya 13.04.2016 tarihinde kraniyal MR görüntüleme yapılmış ancak herhangi bir patolojik bulgu saptanmamıştır. Hasta 03.05.2016 tarihinde tekrar benzer şikayetler ile başvurmuş ve tetkiklerinin yapılabilmesi amacı ile hastaneye yatışı yapılmıştır. Hastaya BOS incelemesi amacıyla lomber ponksiyon (LP) işlemi yapılmış, sonrasında baş ağrısında artış ile birlikte baş dönmesi, görme ve işitme şikayetleri gelişmesi üzerine kraniyal MR venografi ve kontrastlı kraniyal MR inceleme gerçekleştirilmiştir.

Bulgular: Hastanın yapılan LP incelemesinde BOS basıncı 8 cmH_20 ölçülmüştür. Sonrasında yapılan kraniyal MR incelemede ilk göze çarpan bulgu hipofiz boyutlarındaki artış olmuştur. Eski kraniyal MR incelemesi tekrar incelenmiş ve bu bulgunun yeni geliştiği dikkati çekmiştir (Resim 1). Ventriküler sistemin boyutlarında eski inceleme ile anlamlı farklılık saptanmamıştır. Ancak post-kontrast görüntülerde beyinde dural hafif kalınlık artışı ve lineer kontrast tutulumu dikkati çekmiştir (Resim 2). Serebral hemisferler ve beyin sapında ancak eski inceleme ile karşılaştırılıdığında fark edilebilen az miktarda desensus izlenmiştir. Koronal kesitlerde superior sagital sinus ven çapında hafif artış ve konResimasyonunda hafif değişiklikler izlenmiştir. MR Venografi incelemesinde de bu bulguyu destekler sinüs kalibrasyonlarında simetrik artış izlenmiş ancak hastanın eski MR Venografi incelemesi olmaması nedeniyle karşılaştırılmamıştır (Resim 3). Servikal MR incelemede anterior subaraknoid mesafede genişleme dikkati çekmiş olup post-kontrast görüntülerde dural kalınlık artışı ve kontrast tutulumu dikkati çekmiştir. (Resim 2). Bu aşamada subdural hemoraji lehine bulgu saptanmamıştır.

Sonuç: LP inceleme sonrasında intrakraniyal hipotansiyon, subdural kanama, baş ağrısı görülebilmektedir. BOS açılış basıncının 6 cmH_20'den az olması tek başına intrakraniyal hipotansiyon tanısı için

yeterlidir. Ancak bu olguda olduğu gibi yakın zamanda yapılan MR incelemesi normal olan ve işlem sonrasında şikayetlerinde artış olan hastalarda tanıyı kesinleştirmek ve olası diğer komplikasyonları ekarte etmek amacıyla kraniyal ve spinal MR inceleme yapılabilir. Pituiter hiperemiyi işaret eden hipofiz boyutlarındaki artış kontrastsız görüntülerde bazen en dikkat çekici ve tanısal bulgu olabilir. Ancak genç hastalarda veya hipofizer kitle/adenomu olan hastalarda da hipofiz boyutları artmış olabilir. Bu durumda kesin tanı için hastanın varsa eski incelemeleri ile karşılaştırmak ve ek kontrastlı görüntüler almak gerekebilir. Beyindeki bulguların belirgin olmadığı durumlarda spinal MR incelemede dural kalınlık artışı ve kontrast tutulumunun görülmesi de tanıyı kolaylaştırabilir.

Tartışma: Pitüiter hiperemi intrakraniyal hipotansiyon hastalarında her zaman dikkat çekici bir şekilde görülmemekle birlikte; serebral hemisferlerde desensus, ventrikül boyutlarında azalma, venöz sinüs çaplarında artış ve konResimasyonlarında değişiklik, dural kalınlaşma ve kontrast tutulumu, sinüs ven trombozu, subdural kolleksiyon/hemoraji gibi intrakraniyal hipotansiyon bulgularının net olmadığı hastalarda özellikle eski MR incelemeleri karşılaştırılabilmesi durumunda tanıyı kolaylaştırabilir.

Anahtar Kelimeler: intrakraniyal hipotansiyon, pituiter hiperemi, lomber ponksiyon

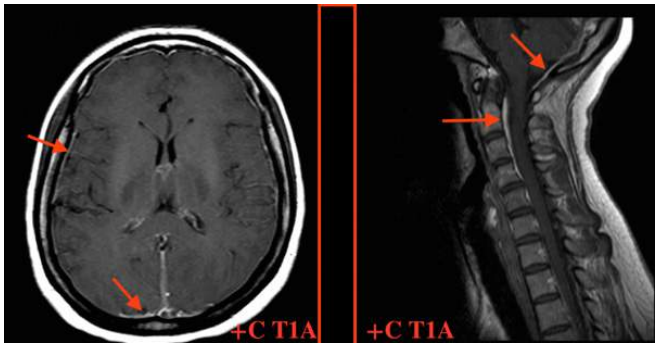

Resim 2.

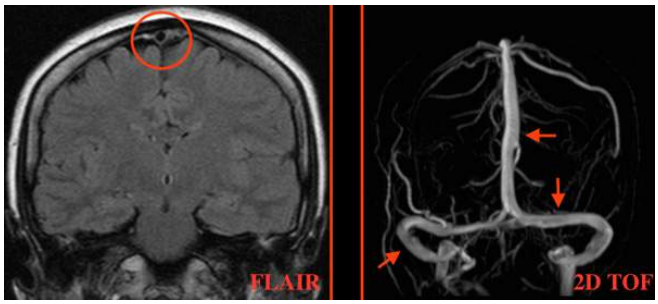

Resim 2.

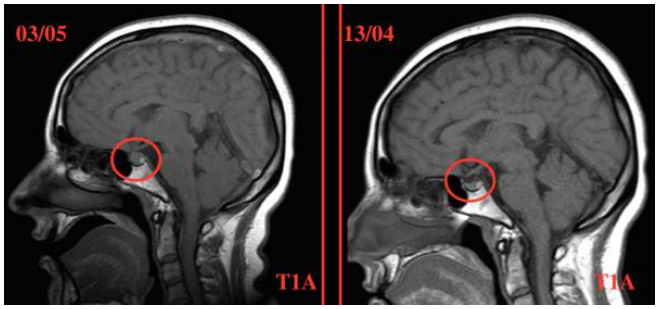

Resim 3.

Girişimsel Radyoloji

PS-077

PSÖDOANEVRİZMA İLE BİRLİKTE DEV ANJİOMYOLİPOMA OLGUSU: GÖRÜNTÜLEME BULGULARI VE SELEKTİF ARTERİAL EMBOLİZASYON İLE TEDAVİSİ

Burak Tanrıverdi[2], Ergin Karaman[1], Furkan Kaya[3], Ali Koçyiğit[1]

[1]Pamukkale Üniversitesi Tıp Fakültesi Radyoloji Anabilim Dalı
[2]Denizli Devlet Hastanesi Radyoloji Bölümü
[3]Kars Kağızman Devlet Hastanesi Radyoloji Bölümü

Giriş: Böbrek anjiomiyolipoma (AML) değişken miktarlarda adipoz dokusundan oluşan, kalın duvarlı kan damarları ve düz kas dokusu içeren, iyi huylu böbrek neoplazmıdır. Çocuklarda izlenen ve nadiren yağ içeren Willm's tümörü ile renal onkositoma dışında lezyon içerisinde yağ olması AML için tanısaldır. İnsidansı 0,3–3%civarındadır. Genelde tanısal Bilgisayarlı Tomografi (BT), ultrason (US) ya da Manyetik Rezonans (MR) görüntüleme anında insidental olarak tanı alır. İzole böbrek AML (olguların %80'i) ve tüberoskleroz ile ilişkili birden fazla AML lezyonları (olguların%20) olmak üzere iki tipi vardır ve genelde asemptomatiktir. Çoğu çalışmada 4 cm eşik değeri kabul edilerek böbrek koruyucu nefroktomi tedavide tercih edilse de son zamanlarda, selektif anjiografik embolizasyon (SAE), benzer uzun dönem sonuçları ile minimal invaziv alternatif tedavi yaklaşımı olarak kabul edilmiştir. Biz sol yan ağrısı ile gelen yalancı anevrizma içeren AML olgusunun görüntüleme bulgularını ve SAE ile tedavisini sunmayı amaçladık.

Olgu: 47 yaşında bayan hasta akut sol yan ağrısı ve kırmızı renkli idrar yapma şikayeti ile acil servise başvurdu. Hasta öyküsünde kronik hastalık yoktu. Laboratuar incelemede TİT'de hematüri, lökositüri, hafif beyaz küre yüksekliği (11.31 K/uL), hemoglobinde azalma (10.7 K/uL), CRP'de artış (8.325 mg/dL) dışında özellik yoktu. Renal kolik ön tanısı ile kontrast madde verilmeden çekilen BT incelemede yağ ve hemorajik dansiteli alanlar içeren solid kitle mevcuttu (Resim1). US incelemede hiperekojen kitle santralinde anekoik ve renkli Doppler incelemede iki farklı renk izlenen, yalancı anevrizma izlendi (Resim 1). MR incelemede sol böbrek üst polünde ekzofitik, pankreas kuyruk kesimini yukarı ve öne iten, renal hilusa uzanan, içinde değişik dönemlerde kan elemanları ve makroskopik yağ bulunan, 33x30 mm boyutlu yalancı anevrizma içeren, İVKM sonrası heterojen kontrastlanma gösteren 100x80x83 mm boyutlu düzgün sınırlı difüzyon kısıtlılığı gösteren kitle görüldü (Resim 2). T Hasta girişimsel radyoloji polikliniğine SAE için refere edildi. Sağ ana femoral arter kateterizasyonu ve aortogram ile ekstra renal besleyiciler dışlandıktan sonra üst renal arterin kitleyi besleyen dalının selektif kateterizasyonu sağlandı. Kitle içerisinde subsegment dalından köken alan yalancı anevrizmatik dolum görüldü ve süperselektif olarak mikro kateter ile ilgili besleyici dala girildi.4 adet 3mm, 2 adet 4mm çaplı hilal koiller ile embolizasyon yapıldı (Resim 3). Bu daldan kitle besleyici vasküler yatağa 400 mikron partiküller ile embolizasyon ile tam stagnasyon sağlandı. Kontrolde kitlede kontrast boyanması yoktu. Hastanın dört ay sonra çekilen kontrastlı abdomen BT tetkikinde kitle boyutunda azalma izlendi (Resim 3).

Tartışma: Renal AML'de kanama komplikasyonu için belirleyici faktörler kitlenin boyutu, semptomların varlığı, tüberoskleroz ile birlikteliğidir. Asemptomatik hastaları tedavi etmeye gerek yoktur. Yalancı anevrizma birlikteliğinde, 4 cm'nin üzerinde ve tüberoskleroz ile birlikte olan lezyonlarda hızlı büyüme ve kanama riski vardır. Biz bu olguda SAE'de hilal coil ve mikron partikülleri kullandık. Bu olguda kitle boyutunun 4 cm'den fazla olması ve yalancı anevrizma içermesi hayatı tehdit eden kanama açısından risk oluşturmaktadır. SAE'nın renal AML hastalarında acil nefroktomiye alternatif olarak hayatı tehdit edecek kanamaları azaltmada faydalı olacağını düşünmekteyiz.

Anahtar Kelimeler: Böbrek, anjiomiyolipoma, psödoanevrizma, hemoraji, embolizasyon

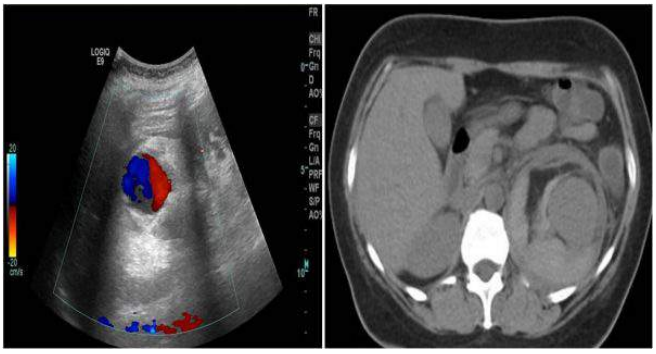

Resim 1.

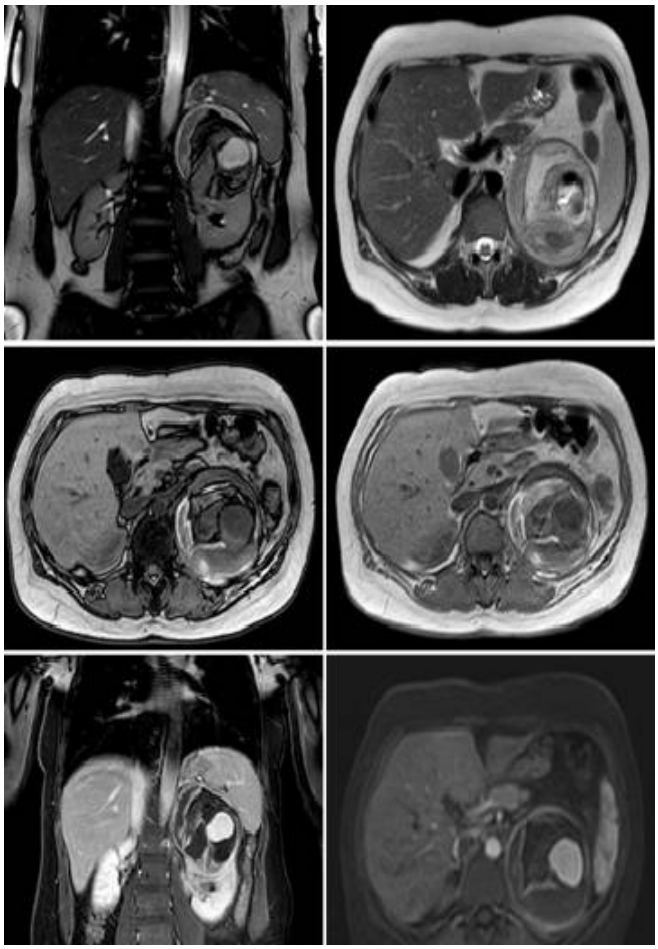

Resim 2.

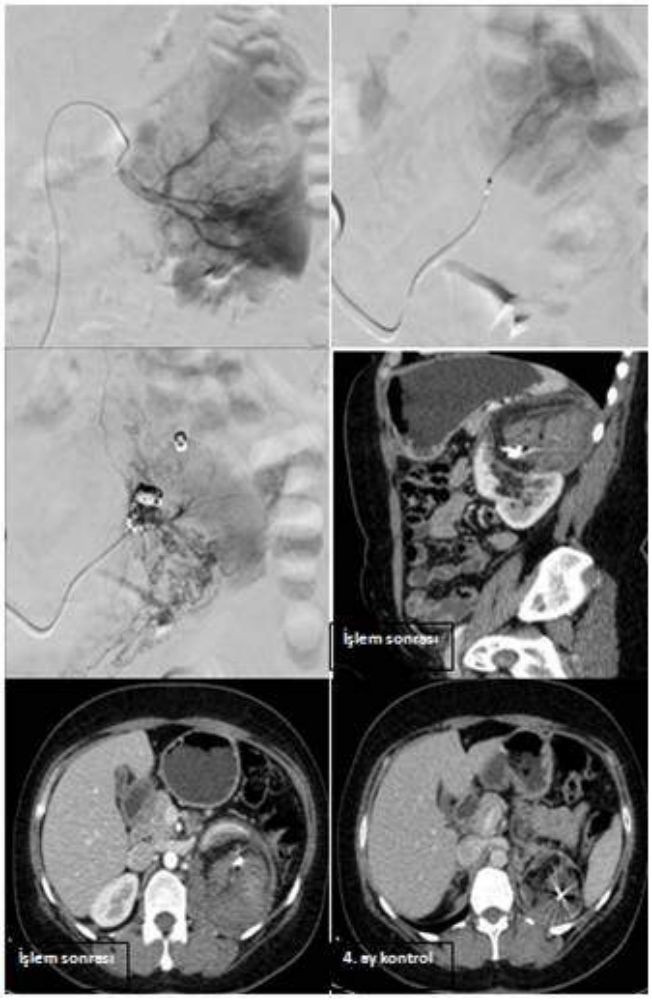

Resim 3

Nöroradyoloji

PS-078

İNTRAKRANİYAL KANAMA İLE BAŞVURAN GENÇ BAYAN: AKUT METAMFETAMİN NÖROTOKSİSİTESİ

Ali Murat Koç[1], Özgür Esen[1], Erdem Arslan[1], Leyla İsayeva[1], Türker Acar[1], Zehra Hilal Adıbelli[1]

[1]İzmir Bozyaka Eğitim ve Araştırma Hastanesi

Amaç: Akut metamfetamin toksisitesinin neden olduğu intrakraniyal kanama bulgularının bir olgu üzerinden tartışılması.

Gereç-Yöntem: Hastanemiz acil servise bilinci kapalı olarak getirilen, travma öyküsü olmayan ve nörolojik muayenesinde hemipleji bulguları saptanan 36 yaşındaki bayan hastanın, yapılan kraniyal BT inceleme sonrasında yoğun bakım ünitesine yatışı yapılmıştır. Hastanın takibinde altta yatan vasküler patolojilerin araştırılabilmesi amacıyla kraniyal MR ve MR Anjiografi (MRA) incelemeleri gerçekleştirilmiştir. Hastanın yakınlarından alınan bilgilere göre, hastanın metamfetamin kullandığı, daha önce de benzer şikayetler nedeniyle hastanede yattığı öğrenilmiştir. Semptomatik tedavi sonrasında bulguları gerileyen ve bilinci açılan hasta rehabilitasyon ünitesine yönlendirilmiştir.

Bulgular: Başvuru esnasında yapılan kraniyal BT incelemede her iki taraf bazal gangliada (BG) kaudat nükleus lokalizasyonlarında sağda 2.5x1.5 cm ve solda 3.5x3.5 cm boyutlarında olmak üzere hematom alanları izlenmiş olup solda hematom alanının lateral ventrikül içerisine uzanımı izlenmiştir (Resim 1). Ventriküler sistem içerisin-

de hemorajik seviyelenme mevcuttur. Hematom alanları periferinde vazojenik ödem dikkati çekmiştir. Buna sekonder lateral ventriküllere bası ve orta hat şifti izlenmiştir. Kontrastsız kraniyel MR incelemede, BT incelemede tanımlanan bulgular hafif gerilemiş olup bilateral BG'da subakut evre hematom alanları izlenmiştir (Resim 2). Kraniyal MRA incelemede bu aşamada altta yatan bir AVM ya da anevrizma saptanmamıştır. Ancak her iki orta serebral arter (OSA)'de hafif düzensizlik ve kalibrasyonunda vazospazm ile uyumlu azalma dikkati çekmiştir (Resim 3).

Sonuç: Hastanın başvuru anında ilaç kullanım öyküsünün bilinmemesi ve altta yatan başka bir hastalığı da bulunmaması nedeniyle hipertansif kanama ön planda düşünülmemiş, genel durumu düzeldikten sonra altta yatan olası patolojilerin gösterilebilmesi amacıyla hastaya kraniyal MR ve kraniyal arteriyal MRA incelemeleri gerçekleştirilmiştir. Hastanın metamfetamin kullanım öyküsünün öğrenilmesiyle birlikte BG yerleşimli hematom alanlarının akut toksisiteye bağlı sistemik vazokonstriksiyon ve hipertansiyona sekonder geliştiği düşünülmüştür. MRA incelemede OSA'larda izlenen vazospazmın akut hemorajiye sekonder gelişen otoregülasyon nedeniyle meydana geldiği düşünülmüştür. Ancak bu hastalarda akut ilaç toksisitesi nedeniyle iskemik enfarktların da olabileceği ve bu durumda da arteriyal yapılarda vazospazm görülebildiği bilinmektedir. Bu olguda hematom alanlarının bilateral olması nedeniyle anevrizma veya AVM'ye bağlı kanama ihtimali zayıf olmakla birlikte, bu hasta grubunda akut hipertansif kanama nedeniyle maskelenen vasküler malformasyonların nadir olmadığı bildirilmiştir. Bu nedenle hastaya vazospazm çözüldükten sonra kontrol MRA inceleme önerilmiştir. Kronik metamfetamin kullanımı olan genç hastalarda, hastanın yaşı ile uyumsuz serebral beyaz cevherde kronik enfarkt alanları, serebral atrofi ve diffüz ödem bulguları saptanabilir. Bu bulgular rekürren ilaç kullanımında başvuru esnasında saptanan akut bulguları da açıklamaya yardımcı olabilir.

Tartışma: Altta yatan bir hastalığı ve travma öyküsü olmayan, intrakraniyal kanama ile başvuran özellikle genç ve bilinci kapalı hastalarda akut ilaç toksisitesi açısından hastanın özgeçmişi detaylandırılmalıdır. Hasta ve yakınlarının legal sebepler nedeniyle ilaç kullanım öyküsünü belirtmekte çekinceleri olabileceği akılda tutulmalıdır.

Anahtar Kelimeler: intrakraniyal kanama, metamfetamin, toksisite

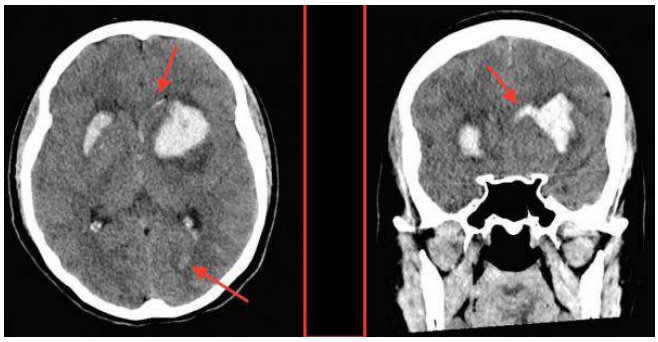

Resim 1.

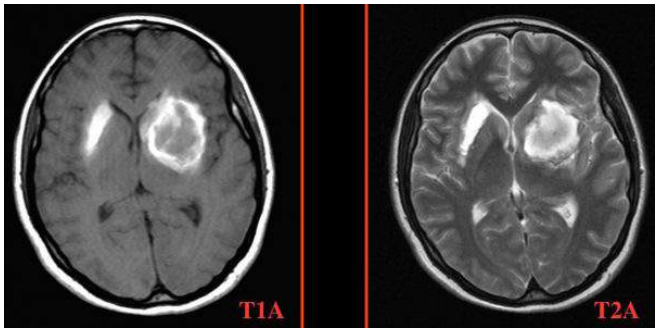

Resim 2.

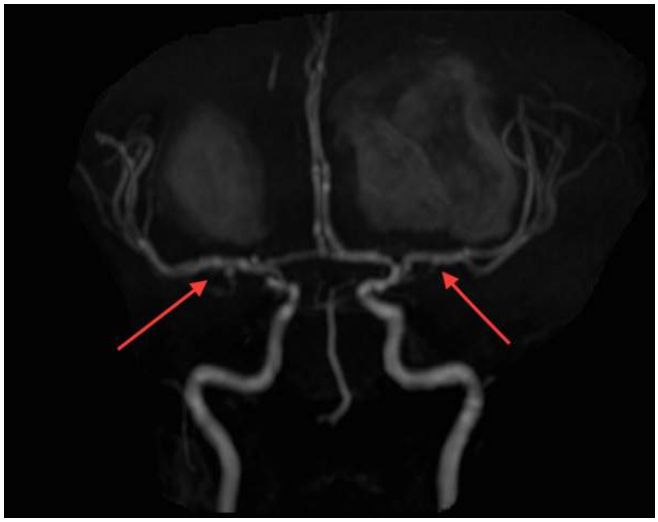

Resim 3.

Nöroradyoloji

PS-079

SPİNAL KORD HERNİASYONU: OLGU SUNUMU

Leyla İsayeva[1], Gülşen Yücel[1], Özgür Esen[1], Ali Murat Koç[1], Roukie Chousein[1], Zehra Hilal Adıbelli[1]

[1]İzmir Bozyaka Eğitim ve Araştırma Hastanesi

Giriş: İdiopatik torasik spinal kord herniasyonu nadir torasik miyelopati nedenlerinden olup dural defekten torasik kordun fokal herniasyonudur. Literatürde ilk olarak 1974 te Wortzman tarafından tanımlanmıştır. İdiopatik olabileceği gibi travma ya da cerrahiye sekonder de olabilir. Bayanlarda daha çok tesadüf edilir. Genellikle fizyolojik kifoz seviyesinde görülür (T4-T7). Spinal kord herniasyonuna klinikte genellikle Braun Seguard sendromu eşlik etmektedir. Amacımız literatürde oldukça nadir olan bu lezyonun manyetik rezonans görüntüleme (MR) özelliklerini göstermek ve klinik bulguları olan hastalarda ayırıcı tanıda akılda tutulmasını sağlamaktır.

Olgu Sunumu: Kliniğimiz nöroloji polikliniğine gittikçe artan sol bacakta güçsüzlük, yürüyememe şikayetleri ile baş vuran erkek hastada klinik incelemede giderek artan sırt ağrısı, sol bacakta gücsüzlğk ve harmstring kaslarında atrofi bulguları mevcuttu. Hastanın anamnezinde 8 yıl önce geçirilmiş travma öyküsü mevcut idi. Hastanın çekilen torakolomber MR görüntülemesinde T4 -T5 düzeyinde kordun anteriora yer değiştirdiği izlenmiştir. Bu düzeyde spinal kordun kalibrasyonu incelmişti. Ancak belirgin bir patolojik sinyal değişikliği veya patolojik kontrast tutulumu saptanmadı. Bulgu spinal kord herniasyonu ile uyumlu olarak yorumlandı. Klinik değerlendirilme sonucu cerrahi girişim düşünülmemiş olup hasta takibe alındı. Cerrahi olarak dural greft ya da duraplasti yapılabileceği düşünüldü.

Sonuç: Oldukça nadir görülen spinal kord herniasyonu, miyelopati ve Braunn Seguard sendromu olan hastalarda, travma anemnezi, cerrahi girişim olsun veya olmasın ayırıcı tanıda mutlaka akılda tuttulmalıdır. Progressiv torakal disfonksiyona ve nörolojik defisite neden olabileceği için erken teşhis, takib incelemeler ve zamanında yapılan cerrahi girişim oldukça önemlidir.

Anahtar Kelimeler: Torakal, kord, herniasyon, manyetik rezonans görüntüleme

Resim 1.

Resim 2.

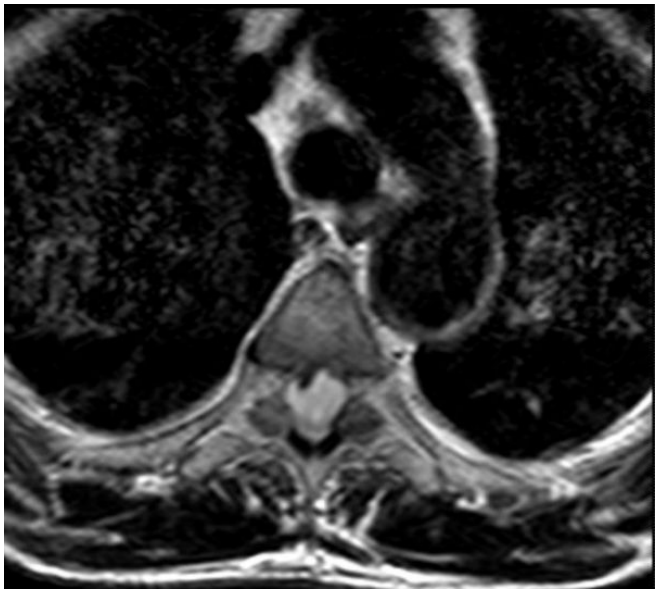

Resim 3.

Kas-İskelet Radyolojisi

PS-080

NADİR BİR LOKALİZASYON: TALUSTA OSTEOKONDROM (OLGU SUNUMU)

Mustafa Koç[1], Yaşar Birişik[1]

[1]Fırat Üniversitesi Tıp Fakültesi Radyoloji Anabilim Dalı

Amaç: Osteokondrom benign kemik tümörü olup, en sık proksimal humerus, tibia ve distal femurda ortaya çıkar. Talus osteokondromu oldukça nadirdir. Bu yazıda talusta yerleşimli osteokondromu mevcut olguyu, radyolojik görüntüleme yöntemleri eşliğinde sunduk.

Gereç ve Yöntem: Solda belirgin bilateral ayak bileğinde ağrı ve sol ayak bileği medialinde ele gelen şişlik şikâyeti ile polikliniğe başvuran 26 yaşındaki kadın hastaya, bilateral ayak bileği direkt grafisi çekildi. Direkt grafide sol talus medialinde kemik egzositoz izlenmesi üzerine, tanının netleşmesi açısından, sol ayak bileği bilgisayarlı tomografi (BT) ve manyetik rezonans (MR) görüntülemesi yapıldı.

Bulgular: BT incelemesinde, talustan köken alan ve mediale ekzofitik uzanımı izlenen, 4x3 cm boyutta, kemik dansitesinde lezyon izlendi. MR görüntülerinde T2A da hiperintens ince kıkırdak kepi bulunan, patolojik kontrast tutulumu göstermeyen, komşu yumuşak dokuda ödemin eşlik ettiği, pedinküle ekzofitik lezyon izlendi. Radyolojik görüntüleri osteokondrom lehine değerlendirilen olgu, cerrahi olarak tedavi edildi. Histopatolojisi osteokondrom ile uyumlu olarak raporlandı.

Sonuç: Osteokondromlar soliter veya multiple olabilen, pedinküle veya sesil olarak ekzofitik büyüyen, medüller ve kortikal kemiği içeren, hiyalin kıkırdak yapısında kep bulunduran, sık görülen benign kemik tümörüdür. En sık proksimal humerus, tibia ve distal femurda ortaya çıkmakla beraber, nadir olarak ayak ve el kemiklerinde, pelvik kemiklerde, skapulada ve vertebralarda da izlenebilirler. Radyolojik incelemede direkt grafi, BT ve MR görüntüleme kullanılabilir. Malign transformasyon riski bulunan ve kozmetik veya semptomatik rahatsızlıklara neden olan olgularda cerrahi tedavi yapılır.

Anahtar Kelimeler: Talus, osteokondrom, bilgisayarlı tomografi, manyetik rezonans görüntüleme

Resim 1.

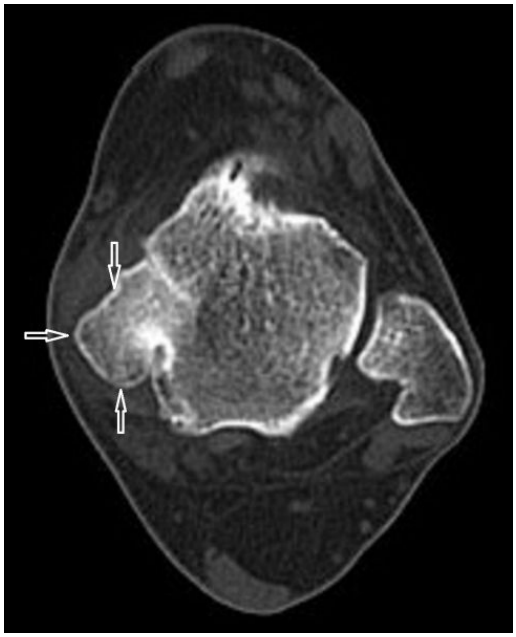

Resim 2.

Resim 3.

Pediatrik Radyoloji

PS-081

PEDİATRİK YAŞ GRUPLARINDA RENAL DOPPLER BULGULARININ DAĞILIMI

Ahmet Orhan Çelik[1], Mustafa Kayan[1], Mustafa Kara[1], Hikmet Orhan[2], Ayşe Umul[1], Hakan Demirtaş[1]

[1]Süleyman Demirel Üniversitesi, Radyoloji Anabilim Dalı
[2]Süleyman Demirel Üniversitesi, Biyoistatistik ve Tıbbi Bilişim Anabilim Dalı

Amaç: Çalışmamızın amacı, ultrason (US) ve Doppler ultrason incelemesi kullanılarak renal boyutların ve renal vasküler direnci gösteren parametrelerin yaş gruplarına göre dağılımı hesaplanarak standardizasyon yapılmasıdır.

Yöntem ve Gereç: Çalışmaya 107'si kız 74'ü erkek toplam 181 olgu dahil edilmiştir.0–18 yaş aralığında bulunan olguların ortalama yaşı 7.4 olarak hesaplanmıştır. Olgular ilk önce B-mod US ile değerlendirilerek çalışmaya dahil edilip edilmeyeceği belirlendi. Çalışmaya dahil edilen olguların renal boyutları ve renal vasküler direnç göstergesi olan rezistif indeks (RI) ve pulsatilite indeksleri ölçüldü. Ayrıca Doppler RI ve PI ölçümleri esnasında renal arter akım hızları da kaydedildi. Sonrasında da yaş gruplarına göre dağılımları hesaplandı. (Yaş grupları: 0–2 yaş, 3–5 yaş, 6–8 yaş, 9–11 yaş, 12–18 yaş)

Bulgular: Yaş gruplarına göre saptanan renal boyut ve renal vasküler direnç değerlerinde istatistiksel olarak anlamlı farklılıklar mevcuttu. Ortalama RI± SD değerleri 1. grupta: 0.75±0.05 iken, 2. grupta: 0.72±0.05,3. grupta: 0.69±0.04,4. grupta: 0.68±0.05 ve 5. grupta: 0.65±0.04 şeklinde hesaplandı. Renal vasküler direnç için kullanılan RI değerinin erişkin seviyeye ulaştığı yaş grubu 6–8 iken renal uzun aks boyutunun erişkin seviyeye ulaştığı yaş grubu ise 9–11 olarak bulundu. Renal kısa aks, parankim kalınlıkları ve PI değerleri de yaş gruplarına göre değerlendirildiğinde de aralarında istatistiksel olarak anlamlı farklılıklar izlendi. Ancak renal arter akım hızlarının yaş gruplarına göre dağılımında istatistiksel olarak anlamlı farklılık saptanmadı.

Sonuç: Pediatrik yaş gruplarında renal boyut ve renal vasküler direnç değerleri yaşa bağlı olarak belirgin farklılıklar göstermektedir. Pediatrik vakalara renal Doppler incelemesi yapılırken çalışmamızda ve literatürde verilen değerlerin dikkate alınması önerilir.

Anahtar Kelimeler: Renal Doppler, rezistif index, renal vasküler direnç

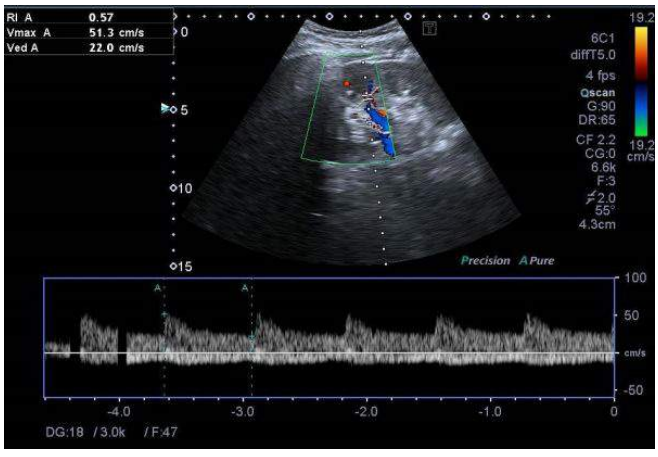

Tablo 1. İncelenen renal vasküler direnç özelliklerin yaş gruplarına göre tanımlayıcı istatistikleri ve önem düzeyleri

Yaş grubu	RI Sağ Böbrek	RI Sol Böbrek	PI Sağ Böbrek	PI Sol Böbrek
A (0–2)	0.75±0.05	0.74±0.04	1.38±0.22	1.35±0.20
B (3–5)	0.72±0.05	0.73±0.05	1.37±0.26	1.37±0.33
C (6–8)	0.69±0.04*	0.69±0.06*	1.18±0.26	1.24±0.22
D (9–11)	0.68±0.05	0.67±0.06	1.24±0.19	1.24±0.25
E (12–18)	0.65c±0.04	0.65c±0.06	1.13b±0.17	1.15b±0.22
p	0.001	0.001	0.001	0.001

Tablo 2. İncelenen renal boyut özelliklerin yaş gruplarına göre dağılımı (mm)

Yaş grubu	Sağ Uzun Aks	Sol Uzun Aks	Sağ Kısa Aks	Sol Kısa Aks	Sağ Parankim	Sol Parankim
A (0–2)	59^{a}±8.1	60^{a}±7.5	26^{a} ±4.9	27^{a}±5.7	7.1^{a}±1.2	7.3^{a}±1.3
B (3–5)	78^{b}±7.8	79^{a}±7.5	31^{b}±2.9	35^{b}±3.9	8.7^{b}±1	8.7^{ab}±0.9
C (6–8)	83^{c}±7.5	84^{b}±7.3	35^{c}±4.9	38^{bc}±4.7	9.1^{b}±1.5	10.2^{bc}±4.4
D (9–11)	96^{d}±9.9*	97^{b}±10*	39^{d}±6.9	41^{c}±4.6	10.4^{c}±1.4	10.8^{c}±1.8
E (12–18)	102^{e}±8.4	102^{c}±8.1	40^{d}±5.7	44^{d}±5.8	11^{c}±1.3	11.4^{c}±1.3
p	0.001	0.001	0.001	0.001	0.001	0.001

Kas-İskelet Radyolojisi

PS-082

BİR OSTEİTİS NEDENİ: SAPHO SENDROMU

Ezgi Anamurluoğlu[1], Zehra Akkaya[1], Gülden Şahin[1]

[1]*Ankara Üniversitesi Tıp Fakültesi*

Giriş ve Amaç: SAPHO sendromu; sinovit, akne, püstülozis, hiperostozis ve osteitisin baş harflerinden oluşan, kas- iskelet ve dermatolojik sistemlerin tutulumu ile giden klinik bir antitedir. Bu sendromun klinik bulguları, daha sık görülen ve daha iyi bilinen, enfeksiyonlar, tümörler ve seronegatif artropatiler gibi diğer bazı durumlara benzeyebileceğinden, SAPHO sendromuna karakteristik bazı bulguların farkında olunması ve bu sendromun tanınması önemlidir. Bu olgu bildirisindeki amacımız, SAPHO sendromunun radyolojik bulgularının tanınması ve karakteristik bazı bulguların varlığında ayırıcı tanıda akla gelmesinin önemini vurgulamaktır.

Yöntem: Olgu bildirisinde, hastanın elde olunan direk grafi, bilgisayarlı tomografi (BT) ve manyetik rezonans görüntüleme (MRG) bulgularından yararlanılmıştır.

Olgu: Dermatoloji polikliniğinde palmoplantar püstüler psöriazis tanısı ile takip edilen, 51 yaşında kadın hasta, fizik tedavi ve rehabilitasyon polikliniğine yaklaşık 2 sene boyunca farklı zamanlarda bel ve boyun ağrısı, sol uyluk ağrısı ve ön göğüs duvarı ağrısı nedenleriyle başvurmuştur. Yapılan görüntülemelerde, sakroiliak eklemlerde sinovit ve entezit bulguları, sol femur diyafizinde kortikal kalınlaşma ve kemik iliği ödemi ve sternoklavikuler, manubriosternal, kostoklavikuler eklemlerde hiperostozis ve osteitis bulguları saptanmıştır. Sol femurdan yapılan açık biyopside aşikar patoloji göstermeyen kortikomedüller dokular saptanmış olup ayırıcı tanıda yer alan osteoid osteoma ve parosteal osteosarkom ekarte edilmiştir.

Tartışma ve Sonuç: Tüm bu bulgular ışığında, palmoplantar psöriazis tanısı ile takip edilen hastada, sol femurda izlenen ve doku tanısı patoloji göstermeyen kortikomedüller dokular olarak gelen hipertrofik periost reaksiyonu ve kemik iliği ödemi, daha sonra ise sternoklavikuler, manubriosternal ve sternokostal eklemleri ilgilendiren hiperostozis ve osteitis bulguları ayırıcı tanıda ön planda SAPHO sendromunu akla getirmektedir. Sol femurda izlenen hipertrofik periost reaksiyonunun ayırıcı tanısında akla gelen diğer patolojiler yetmezlik kırığı, osteoid osteoma, parosteal osteosarkomdur. Yetmezlik kırığı, olguda bifosfonat kullanım öyküsü olmaması, kemik mineral dansitesinin normal sınırlarda olması ve yeni başlangıçlı bir aktivite veya aşırı kullanım öyküsünün olmaması nedeniyle ekarte edilebilmiştir. Diğer iki neoplazik süreç ise doku tanısının normal kortikomedüller dokular olarak raporlanması sonucu ekarte edilebilmektedir.

SAPHO sendromu, cilt ve kas-iskelet sistemlerinin tutulumuyla giden ve kemiklerde hiperostozis ve/veya osteitis yapan durumlarda ayırıcı tanıda akla gelmesi gereken klinik bir antitedir. Görüntüleme karakteristik kemik tutulumunun gösterilmesi ve böylece tanıya yardımcı olması açısından büyük önem taşımaktadır.

Anahtar Kelimeler: hiperostozis, osteitis, psöriatik artrit, sapho

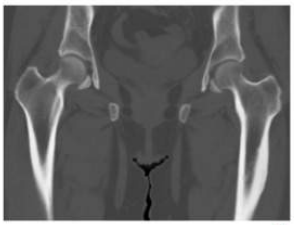

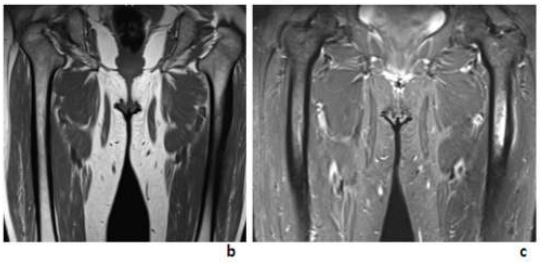

Figür 3: Koronal reformat BT görüntüsünde **(a)** sol femur proksimal diyafizindeki kortikal kalınlaşma görülmekte, T1 ağırlıklı koronal MRG **(b)** ve STIR sekansta **(c)** ise bu düzeyde eşlik eden kemik iliği ödemi dikkati çekmekte.

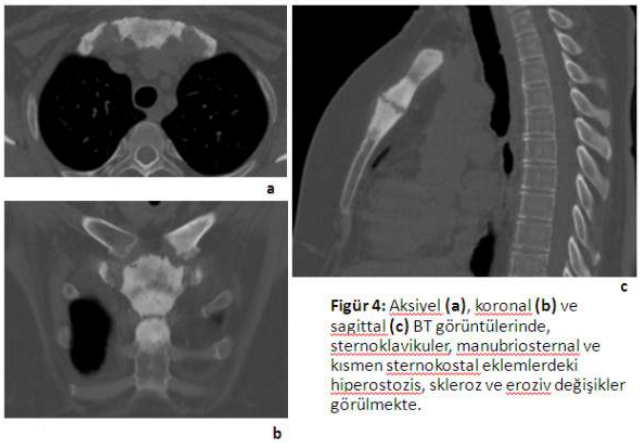

Figür 4: Aksiyel **(a)**, koronal **(b)** ve sagittal **(c)** BT görüntülerinde, sternoklavikuler, manubriosternal ve kısmen sternokostal eklemlerdeki hiperostozis, skleroz ve eroziv değişikler görülmekte.

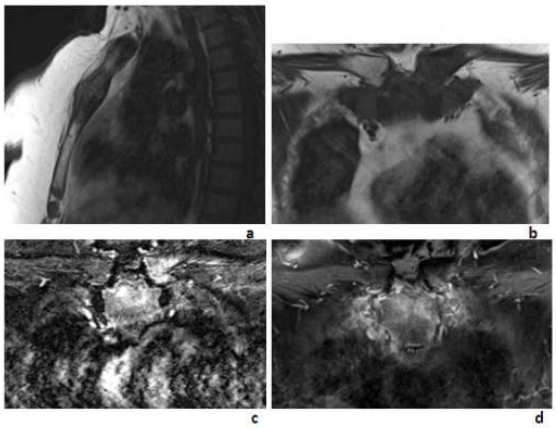

Figür 5: Göğüs duvarına yönelik çekilen sagittal T1 ağırlıklı (a), koronal T1 ağırlıklı, koronal STIR ve koronal T1 ağırlıklı yağ baskılı postkontrast görüntülerde sternoklavikuler, manubriosternal ve kısmen sternokostal eklemlerdeki kemik iliği ödemi ile uyumlu sinval değişiklikleri ve kontrastlanmalar dikkati çekmekte.

Toraks Radyolojisi

PS-083

GÖĞÜS DUVARINDAN KÖKEN ALAN HEMANJİOPERİSİTOM: OLGU SUNUMU

Onur Taydaş[1], Yasin Erarslan[1], Meltem Gülsün Akpınar[1]

[1]Hacettepe Üniversitesi Tıp Fakültesi Radyoloji Anabilim Dalı

Giriş: Hemanjioperisitom, ilk kez 1942 yılında Stout ve Murray tarafından tanımlanmış olup kapiller damarların çevresindeki perisit adı verilen hücrelerden köken alan bir tümördür. En sık kas-iskelet sisteminde ve ciltte görülmektedir. Göğüs duvarı kaynaklı hemanjioperisitom oldukça nadirdir.

Olgu: 32 yaşında erkek hasta sağ yan ağrısı nedeniyle hastanemize başvurdu. Yapılan fizik muayenede sağ 6–7. kostalar düzeyinde kitle olduğu anlaşıldı. Bunun üzerine çekilen toraks bilgisayarlı tomografisinde (BT) sağ 6. kosta posteriyorunda kemik destrüksiyonuna neden olan kitle saptandı (Resim 1). Çekilen pozitron emisyon tomografide (PET) lezyonun belirgin 18-florodeoksiglukoz (FDG) tutulumu gösterdiği görüldü (Resim 2). İlgili lezyondan yapılan biyopsi sonucu "anaplastik hemanjioperisitom" olarak geldi.

Tartışma ve Sonuç: Hemanjioperisitomlar nadir görülen tümörlerdendir. Erişkinlerde genelde iyi prognoz göstermekle beraber %20 –30 oranında metastaz yapabileceği bildirilmektedir. En sık baş ve boyun bölgesinde görülür. Bunu ekstremiteler ve retroperiton takip eder. En sık metastaz yaptığı organ akciğerlerdir. BT'de kontrast tutan, iyi sınırlı, çevre dokuları iten, yer yer kistik alanlar da içerebilen kitle olarak izlenirler. Kalsifikasyon nadirdir. PET'te belirgin FDG tutulumu önemli bir özellikleridir. Sonuç olarak, nadir görülse de hemanjioperisitomların göğüs duvarından köken alabileceğini bilmek hastanın yönetimi ve tedavisi açısından önemlidir.

Anahtar Kelimeler: hemanjioperisitom, bilgisayarlı tomografi, göğüs duvarı

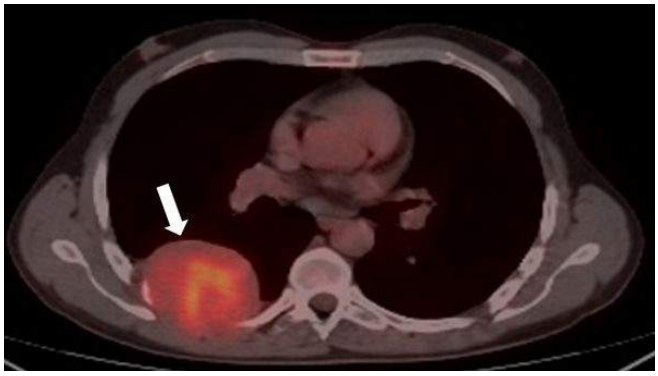

Resim 1. Toraks BT görüntüsünde iyi sınırlı, yer yer kontrast tutan heterojen kitle izleniyor (beyaz ok).

Resim 2. PET-BT füzyon görüntüde kitlenin belirgin FDG tutulumu gösterdiği izleniyor (beyaz ok).

Abdominal Radyoloji

PS-084

YAN DAL TİPİ İNTRADUKTAL PAPİLLER MÜSİNÖZ NEOPLAZİ: MANYETİK REZONANS KOLANJİYOPANKREATOGRAFİ İLE YERLEŞİM VE YAYGINLIĞININ DEĞERLENDİRİLMESİ

Ezgi Anamurluoğlu[1], Ayşe Erden[1]

[1]Ankara Üniversitesi Tıp Fakültesi

Giriş ve Amaç: İPMN, pankreasın müsin üreten tümörlerindendir. Ana pankreatik kanal ya da yan dallarının epitelinden köken alır ve köken aldığı epitele göre ana kanal tipi, yan dal tipi ya da mikst tip olarak üç alt grupta incelenir. Tüm İPMN'ler malignite potansiyeli taşıdığından cerrahi tümörler olarak değerlendirilmektedirler. Bu nedenle cerrahi öncesi karakterizasyonları ve yaygınlıklarının belirlenmesi önem taşımaktadır.

Manyetik rezonans kolanjiyopankreatografi (MRKP), bu amaçla kullanılan oldukça başarılı bir yöntemdir. Yan dal tipi İPMN tanısında, kistin normal genişlikteki pankreatik kanal ile ilişkilenmesi karakteristiktir. Biz de çalışmamızda, MRKP'de pankreatik kanal ile ilişkilendiği net olarak saptanan 94 olguda kistlerin sayısı ve yerleşimi ile ilgili bulgularımızı sunmayı amaçladık.

Yöntem: Çalışmamızda 1.5 T ve 3 T MR sistemlerde alınan ağır T2 ağırlıklı görüntüler ve radial thick slab görüntüler retrospektif olarak taranarak, ana pankreatik kanal ile ilişkilenen pankreatik kistler saptanan 94 olguda, hastaların yaşı ve cinsiyeti, pankreatik kistlerin yerleşimi, sayısı, en büyüğünün yerleşimi ve boyutu kaydedilmiştir.

Bulgular: Hastaların %61.7'si kadın, %38.3'ü erkektir. Yaş ortalaması 67.9 olarak saptanmıştır.

Pankreatik kanal ile ilişkilenen kistlerin sayısı, hastaların çoğunda (%37.2) 10'dan fazla iken, bunu kist sayısı 2–5 arasında olanlar izlemektedir (%31.9). Hastaların %17'sinde 6–10 arasında, %13.8'inde ise yalnızca 1 adet kist bulunmaktadır.

Hastaların %81.9'unda pankreatik gövde yerleşimli kist bulunmaktayken, %74.5'inde pankreatik baş, %69.1'inde pankreatik kuyruk ve %59.6 oranında pankreatik boyun yerleşimli kistler izlenmektedir.

En büyük kistin yerleşimi en sık olarak %39.4 oranında pankreatik gövdede ve ikinci sıklıkta %31.1 oranında pankreatik başta saptanmakta ve boyutu ortalama 13.4 mm ölçülmektedir. Pankreatik gövde ve baş yerleşimini %18.1 ile pankreatik boyun ve en az oranda %10.6 ile pankreatik kuyruk izlemektedir. Saptanan en büyük kist pankreatik başta 43 mm boyutunda ölçülmüştür.

Tartışma ve Sonuç: Literatürde, İPMN'lerin cerrahi öncesi değerlendirilmesinde görüntülemenin önemini vurgulayan birçok çalışma yer almaktadır. Yapılan çalışmalar görüntüleme bulgularıyla histopatolojik bulgular arasında sıkı korelasyon bulunduğunu göstermektedir. Bu nedenle görüntüleme, özellikle MRKP, İPMN'lerin cerrahi öncesi karakterizasyonları ve yaygınlıklarının belirlenmesi açısından önemlidir.

Procacci C ve arkadaşları, 56 İPMN olgusunda yaptıkları çalışmada yan dal tipi İPMN'lerde ortalama yaşı 63.4 olarak bulmuşlardır. Bizim çalışmamızda ise ortalama yaş 67.9 olarak saptanmış olup ileri yaş grubunda görüldüğü bir kez daha ortaya konmuştur.

Itoh S ve arkadaşları tarafından yapılan çalışmada, yan dal tipi iPMN'lerin en sık pankreas unsinat proçesinde saptandığı ancak pankreasın her bölümünde görülebileceği bildirilmiştir. Bizim çalışmamızda, unsinat proçes, pankreatik baş kesimi içerisinde incelenmiş olup; pankreatik kanal ile ilişkili İPMN kistlerinin en sık pankreatik gövde-de, ikinci sıklıkta ise pankreatik baş kesiminde yerleştiği saptanmıştır. Ancak diğer çalışmalarla benzer şekilde kistlerin tüm pankreatik bölümlerde yer alabileceği bir kez daha ortaya konmuştur.

Çalışmamızın en büyük sınırlılığı olguların patolojik tanısının bulunmamasıdır. Bununla birlikte çalışmaya yalnızca pankreatik kanal ile ilişkilendiği MRKP ile net olarak gösterilebilen kistler dahil edilmiştir.

Anahtar Kelimeler: İPMN, pankreas kistleri, yan dal tipi

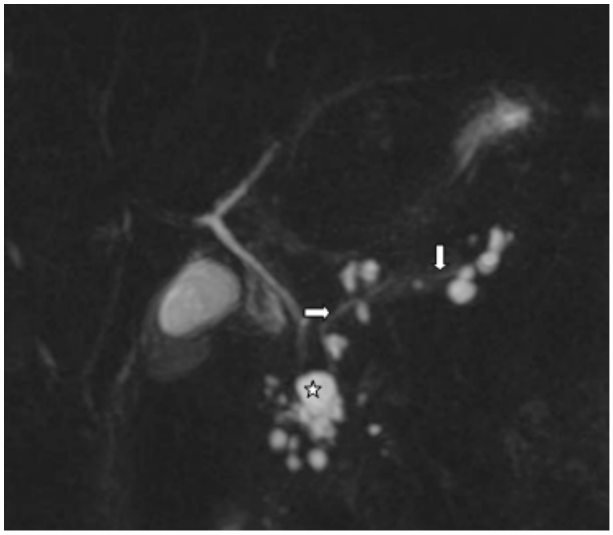

Resim 1: 69 yaşında erkek hastada, radial thick slab MRKP görüntüsünde, normal genişlikteki ana pankreatik kanal (oklar) ile ilişkilenen, büyüğü pankreas başında 25 mm çapında ölçülen (yıldız), 10'dan fazla yan dal tipi IPMN ile uyumlu kist izlenmekte.

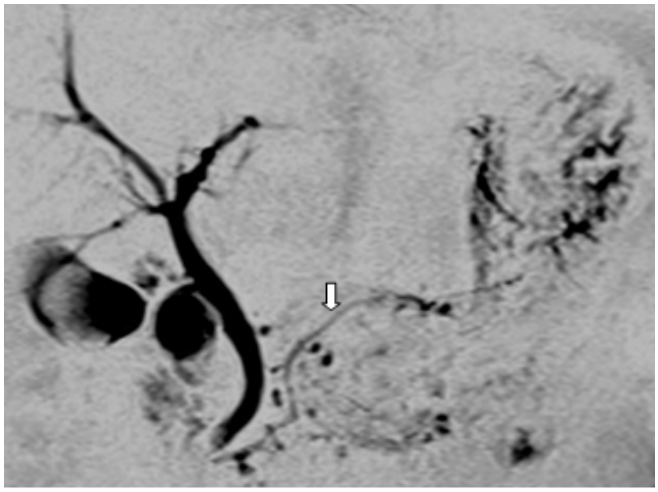

Resim 2: 65 yaşında kadın hastada, MRKP görüntüsünde normal genişlikteki pankreatik kanal (ok) ile ilişkili, büyüğü boyun kesiminde 3 mm çapında ölçülen 10'dan fazla yan dal tipi IPMN ile uyumlu kist izlenmekte.

Tablo 1. Yan dal tipi İPMN ile uyumlu kistlerin izlendiği 94 olguda yaş ve cinsiyet dağılımı

	Kadın	Erkek	Tüm Hastalar
Hasta Sayısı	58	36	94
Oran (%)	61.7	38.3	100
Yaş ortalaması	67.3	68.8	67.9

Tablo 2. Yan dal tipi İPMN ile uyumlu kistlerin pankreas bölümlerindeki yerleşimi

Yerleşim	Kişi sayısı	Oran (%)
Baş	70	74.5
Boyun	56	59.6
Gövde	77	81.9
Kuyruk	65	69.1

Kardiyovasküler Görüntüleme

PS-085

TAKAYASU ARTERİTİNİN KALP TUTULUMUNDA MRG BULGULARI: OLGU SUNUMU

Onur Taydaş[1], **Yasin Erarslan**[1], **Tuncay Hazırolan**[1]

[1]*Hacettepe Üniversitesi Tıp Fakültesi Radyoloji Anabilim Dalı*

Giriş: Takayasu arteriti, özellikle kadınları etkileyen, sebebi bilinmeyen bir büyük damar vaskülitidir. Özellikle aortu ve büyük damarları tutar. Tanısı klinik ve radyolojik bulguların birleştirilmesiyle konulur. Takayasu arteritinin kalp tutulumu genelde yol açtığı aort yetmezliğinin bir sonucu olarak veya hipertansiyonun kontrol altına alınmamasına bağlı gelişir. Ayrıca daha nadir olarak özellikle ostium düzeyinde koroner arter tutulumu da olabilir. Primer kalp tutulumu şimdiye kadar çok az sayıda bildirilmiş olup hiçbirinde MRG görüntüsü mevcut değildir.

Olgu: 45 yaşında kadın hasta, 5 yıldır Takayasu nedeniyle takipte iken nefes darlığı ve efor kapasitesinde tedrici azalma gelişmesi üzerine hastanemize başvurdu. Fizik muayenesinde kardiyak üfürüm olması nedeniyle ekokardiyografi yapılan hastada sağ ventrikülde genişleme ve septumda düzleşme saptandı. Aynı dönemde bakılan CRP değerinin de yüksek gelmesi üzerine kalp tutulumunun değerlendirilmesi açısından hastaya MRG çekildi. MRG'de sağ ventrikülde genişleme ve septumda düzleşme (Resim 1), bazal kesimden geçen sine imajlarda sağ ventrikül inferior duvarında diskinetik hareket gösteren bölge izlendi ve postkontrast imajlarda sağ ventrikül myokardında kontrastlanma saptandı (Resim 2). Bulgular Takayasu arteritinin sağ ventrikül tutulumu ile uyumlu bulunarak hastaya tedavi başlandı ve tedavi sonrası hastanın semptomlarında belirgin düzelme gözlendi.

Sonuç: Takayasu arteritinde ventrikül duvarında kalınlaşma büyük ölçüde sistemik ve pulmoner basınç artışına bağlıdır ve aort veya ana pulmoner arter tutulumu olan hastaların bir kısmında görülebilir. Ancak ilgili ventrikül duvarında kontrastlanma artışı literatürde az sayıda hastada ortaya konmuş olup hastalığın primer tutulumu ile ilgilidir. Ayrıca hastamızda saptanan sağ ventrikül duvarındaki hipokinetik alan da hastalığın primer tutulumunu düşündürmektedir. Kardiak MRG'nin her geçen gün daha da yaygınlaşması ve çok geniş bir hasta grubunda uygulanıyor olması nedeniyle, Takayasu hastalığının kalp tutulumu akılda bulundurulmalıdır.

Anahtar Kelimeler: Takayasu arteriti, manyetik rezonans görüntüleme, kalp tutulumu

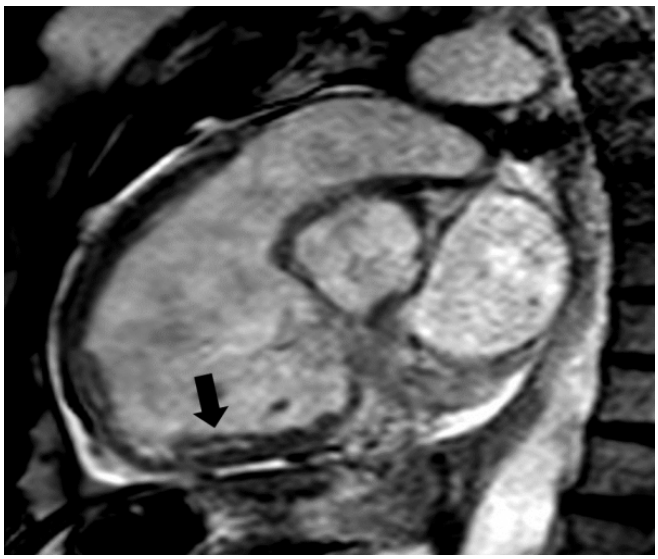

Resim 1. T2 ağırlıklı kardiyak MRG görüntüsünde sağ ventrikülde genişleme (beyaz yıldız) ve septumda düzleşme izleniyor (beyaz ok).

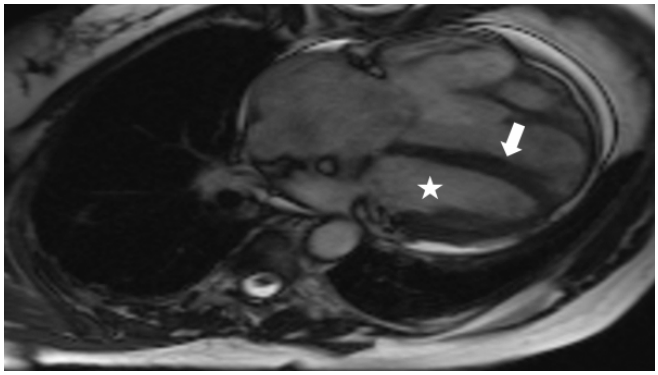

Resim 2. Postkontrast kardiyak MRG görüntüsünde myokardda patolojik kontrastlanma izleniyor (siyah ok).

Kas-İskelet Radyolojisi

PS-086

MEDİAL PLİKA VE TROKLEAR DİSPLAZİ BİRLİKTELİĞİ: MR ÇALIŞMASI

Elif Evrim Ekin[1], Hülya Kurtul Yıldız[1], Harun Mutlu[2], Engin Çetinkaya[3]

[1]Gop Taksim Eğitim ve Araştırma Hastanesi Radyoloji Kliniği
[2]Gop Taksim Eğitim ve Araştırma Hastanesi Ortopedi ve Travmatoloji Kiliniği
[3]Baltalimanı Eğitim ve Araştırma Hastanesi Ortopedi ve Travmatoloji Kiliniği

Amaç: Çalışmaya başlarken hipotezimiz; ön diz ağrısında sık karşılaşılan konjenital etiyolojik faktörlerden troklear displazi ve medial plika birlikteliği olup troklear displazisi olan ve olmayan hastalarda medial plika sıklığı, plika tiplerinin dağılımı araştırıldı.

Materyal Metod: Etik komite onayı alındıktan sonra power analiz yapılarak sıralı 70 troklear displazi saptanan ve 70 normal troklear yüzeye sahip toplam 140 hastada medial plika görülme sıklığı ve tipleri araştırıldı. Troklear displazide Dejour sınıflaması, medial plika için Sakakibara sınıflamasına göre MR incelemeye uyarlanmış bir sınıflama kullanıldı. Anlamlılık sınırı p<0.05 ve çift yönlü olarak alındı.

Sonuçlar: Tüm hastalar içerisinde (n=138), plika izlenen hasta sayısı n=104 (75.3%) olup medial plika tip dağılımı: n=70 (67.3%) Tip 1, n=25 (24%) Tip 2, n=9 (8.6%) Tip 3. Displazik troklealı hastalarla normal grup arasında medial plika görülme sıklığı farklı idi (P<0.001). Troklear displazisi olan grupta medial plika daha sık izlendi (P<0.001) (Tablo). Normal trokleaya sahip 69 dizde; 29 (42%) hastada medial plika izlenmezken (Şekil 1a), 35 (50.7%) hastada Tip 1 ve 5 (7.2%) hastada Tip 2 plika mevcuttu (Şekil 1b), tip 3 plika saptanmadı. Tip 2 ve Tip 3 medial plika troklear displazide daha sık izlendi (P<0.001) (Şekil 3,4).5 medial plika saptanmış hastamız artroskopik inceleme ile doğrulandı.

Tartışma: Farklı çalışmalarda medial plika saptanma oranlarında ki farklılık dikkat çekicidir. Bizim çalışmamızda medial plika saptama oranı 75.3%olup Nakayama ve ark (12)'nın artroskopik araştırmalarına yakındı. Literatürde medial plika sıklığında ki farklı oranlar; bazı araştırmacıların küçük synovium katlantılarını plika olarak değerlendirirken bazılarının bu katlantıları plika olarak kabul etmemesi ile açıklanmaktadır (15). Kang ve ark. (16) atravmatik ön diz ağrısı olan genç erkek askerler üzerinde yaptıkları çalışmada patellofemoral eklemde anormal geometri ve /veya medial plika varlığının anterior diz ağrısı ile ilişkisini belirttiler. Kang'ın açıklamasına ek olarak, çalışmamızda troklear displazi oranının medial plika sıklığını etkilediği açıktır. Troklear displazi göz önüne alındığında displazi olan grupta medial plika görülme sıklığı istatistiksel olarak anlamlı olarak yüksek bulundu. Yine troklear displazide daha kalın raf şeklindeki plikaların daha sık izlenmesi dikkat çekicidir.

Medial plika troklear displaziye sıklıkla eşlik etmekte olup troklear displazi saptadığımız hastaların medial plika yönünden detaylı değerlendirilmesi önerilir. Troklear displazi tipi ilerledikçe daha kalın ve raf tipi plikaların görülme sıklığı da artmaktadır.

Anahtar Kelimeler: medial plika, troklear displazi, ön diz ağrısı, konjenital diz patolojisi, patella

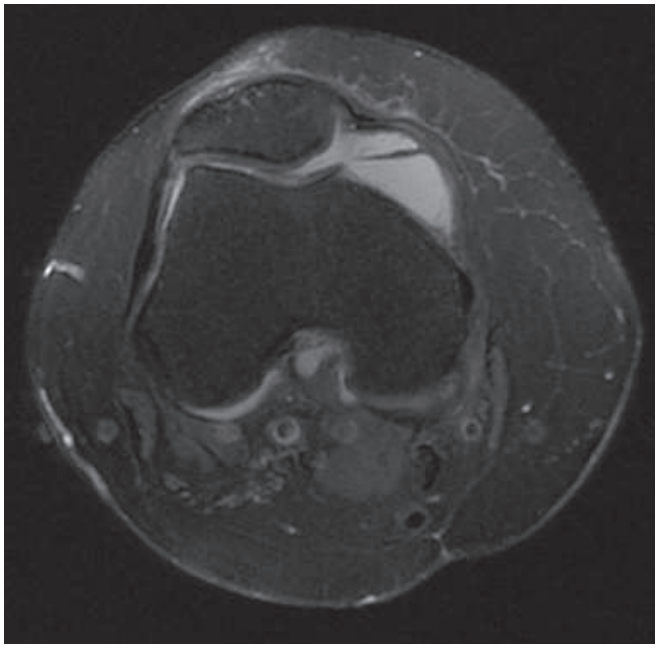

Resim 1.

Resim 2.

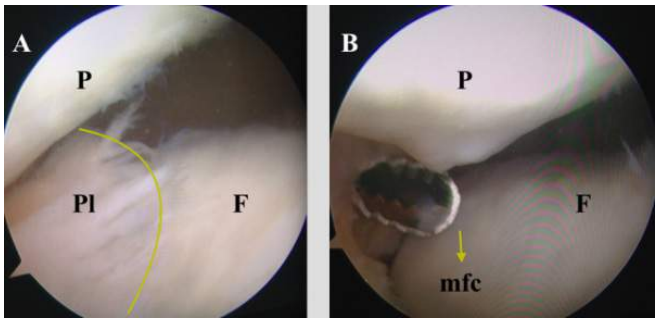

Resim 3.

Tablo 1. Troklear displazi ve medial plika birlikteliği

	Plika yok	Plika var	P	Tip1 plika	Tip2 plika	Tip3 plika
Normal troklea (n=69)	n=29 (%42)	n=40 (%58)		n=35 (%50.7)	n=5 (%7.2)	n=0 (%0)
Troklear displazi (n=69)	n=5 (%7.2)	n=64 (%92.7)	P<0.001	n=35 (%50.7)	n=20 (%29)	n=9 (%13)
Toplam (n=138)	n=34 (%24.6)	n=104 (%75.3)		n=70 (%50.7)	n=25 (%18.1)	n=9 (%6.5)

Kas-İskelet Radyolojisi

PS-087

VERTEBRAL EREZYONA NEDEN OLMUŞ NONRÜPTÜRE AORT ANEVRİZMASI

Elif Evrim Ekin[1], Hülya Kurtul Yıldız[1], Berrin Erok[1]

[1]GOP Taksim Eğitim ve Araştırma Hastanesi, Radyoloji Kliniği

Giriş: Vaskuler patolojilere bağlı olarak meydana gelen vertebral erezyon nadiren bildirilmiştir. Kronik bel ağrısı ile başvuran bu hastalarda ağrının nedeni aort anevrizmasına bağlı olabileceği gibi vertebral erezyondan da kaynaklanabilmektedir.

Bulgular: 71 yaşında erkek hastada bir yılı aşkın kronik bel ağrısı nedeni ile yapılan lomber MR incelemede yaygın dejeneratif değişiklikler yanı sıra L4 vertebra korpus anteriorunda kortikal erezyon ve sklerotik konturlu vertebral kist oluşumu saptandı. Vertebrada kompresyon fraktürü veya ödem saptanmamıştır. Ancak kist komşuluğunda abdominal aortada 70mm'ye varan fuziform nonrüptüre anevrizmatik dilatasyon saptandı (Şekil 1,2). Vertebral kistin AAA ile ilişkili olduğu görüldü. Anevrizmada MR ile saptanabilen duvar defekti veya paraaortik hematom izlenmedi. Kalp damar cerrahisine yönlendirilen hasta nonrüptüre AAA tanısı almış olup operasyonu kabul etmeyen hastamız takip altındadır.

Tartışma: Aort anevrizmasına bağlı gelişen vertebral erezyonlar için yaptığımız literatür taramasında 2000 yılından itibaren 18 hasta sunulmuştur. Lokasyona göre değerlendirmede; bir vaka torasik aort anevrizması, bir vaka torakoabdominal aort anevrizması ve bir Behçet hastasında iliak arter psödoanevrizması tanımlanmış olup bunun dışında 15 vakada abdominal aort anevrizması (AAA) mevcuttur. Literatürdeki toplam vakaların dördünde Behçet hastalığına bağlı çeşitli anevrizmalar tanımlanmıştır. Tüm vakaların diğer bir sınıflandırmasında; 8 hastada kronik rüptüre AAA, 4 hastada nonrüptüre AAA, 3 hastada postoperatif false AAA ve bir hastada postoperatif infeksiyona bağlı vertebral erezyon gösterilmiştir. En sık etkilenen vertebralar L3 vertebra ve azalan sıra ile L4-L2-L1 vertebralardır. AAA içerisinde nadir olarak görülen (%2.7) sınırlanmış kronik rüptüre aort anevrizmasında aort posterior duvarı net olarak ayırt edilememekte ve komşuluğunda sınırlanmış kronik dönem hematom ve sıklıkla buna bağlı oluşan vertebral erezyon ile birliktelik göstermektedir; aylarca süren bel ağrısı ile seyretmektedir. AAA operasyonu sonrasında aorta bifurkasyon protezi uygulanmış 3 hastada protez bileşkesinde tanımlanmış false anevrizmaya bağlı oluşan vertebral erezyonlar yanı sıra aortobifemoral bypass sonrasında Coxiella burnetii infeksiyonuna bağlı yaygın vertebral lizis saptanmış bir hasta literatürde yer almaktadır.

Kronik bel ağrısının nadir görülen vaskuler etiyolojik faktörlerinden aort anevrizmasına bağlı vertebral erezyon ve subkortikal kist oluşumu literatür bilgileri ışığında sunulmuştur. Aort anevrizması bulunan hastalarda sıklıkla sınırlanmış kronik rüptüre bağlı hematom nedeni ile vertebral erezyon oluşmaktadır, bizim vakamızda basınç ve pulsasyona bağlı vertebral kortikal erezyon ve vertebrada kırılganlığı artıran dev kist oluşumu olduğunu düşünmekteyiz.

Anahtar Kelimeler: Vertebral erezyon, aort anevrizması, kronik rüptüre aort anevrizması, kronik bel ağrısı

Resim 1.

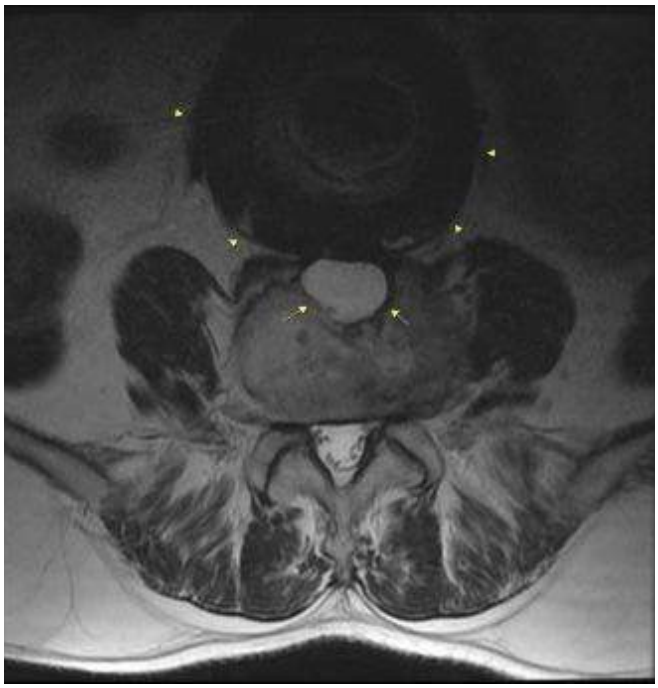

Resim 2.

Girişimsel Radyoloji

PS-088

SALVATION OF THE RENAL ARTERY IN A CASE OF ACUTE COMPLICATED TYPE B AORTIC DISSECTION UNDERGOING ENDOVASCULAR REPAIR

Muhammad Osama Awiwi[1], Ahmet Bas[1], Fatih Gülşen[1], Firuzan Numan[1]

[1]Istanbul University – Cerrahpaşa Faculty of Medicine, Department of Radiology

A 60 year old male patient with a history of smoking and hypertension presented to the emergency medicine unit with acute chest pain radiating to the back. CT angiography obtained revealed an acute type B aortic dissection originating from the descending aorta

(just distal to the origin of the left subclavian artery) and extending to the right common iliac artery. Aortic intramural hematoma and left isodense left pleural effusion suspicious of hemorrhage were also noticed (Figure 1a and figure 2a). The celiac trunk, superior mesenteric artery, inferior mesenteric artery and the right renal artery originated from the true lumen. The intimal tear propagated to the left renal artery causing occlusion of the artery (Figure 1b). An accessory inferior polar renal artery originating from the false lumen was also noticed. The left kidney appeared hypodense relative to the contralateral kidney on CT.

Laboratory work up excluded acute coronary syndrome. Pre-op creatinine was 0.71mg/dl (reference: 0.70 – 1.20 mg/dl). Pre-op hematocrit was 27.1%. The patient was diagnosed with complicated acute type B aortic dissection. The patient was taken to the angiography suite for emergent thoracic endovascular aortic repair (TEVAR).

Under general anesthesia, skin disinfection and draping were performed. The right femoral artery was surgically explored. A 5 Fr introducer sheath was inserted in the left brachial artery. A 20cm endovascular aortic stent was inserted through the femoral artery and it was placed just distal to the origin of the left subclavian artery obliterating the intimal tear and closing the entry to the false lumen. Using a 4F cobra catheter the left renal artery was catheterized (Figure 2b). An 18x50mm balloon expandable stent was placed in the left renal artery.

Post-op final abdominal angiography revealed no sign of endoleak. Satisfactory perfusion of the left kidney was observed (Figure 2c). In addition, accessory left polar renal artery was observed originating from the false lumen.

Post-op creatinine was 1.21mg/dl. Creatinine levels gradually decreased and was 1.02mg/dl in the third day post operatively. Creatinine levels returned to its baseline one week after the procedure and it was measured as 0.74mg/dl.

Anahtar Kelimeler: TEVAR, renal stent, complicated aortic dissection

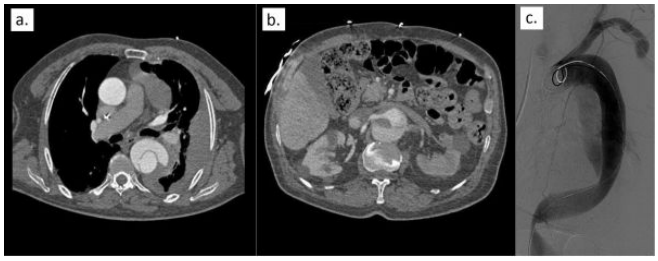

Figure 1. Pre-op CT angiography images **(a and b)** and DSA angiography image before the intervention. **a.** Notice the intimal tear in the descending aorta and the isodense left pleural effusion suspicious of hemorrhage. **b.** Notice the right renal artery originating from the abdominal aorta. The left renal artery does not show contrast enhancement and the left renal parenchyma is hypodense relative to the right kidney. Figure **c.** shows the false lumen in the descending aorta.

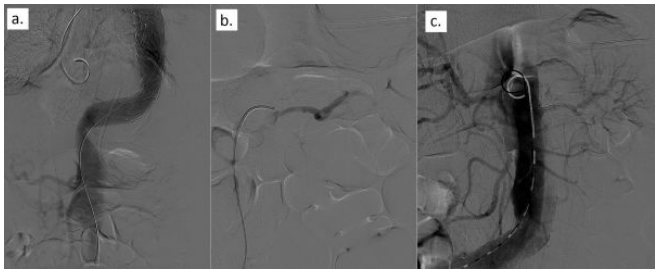

Figure 2. DSA images after the deployment of the endovascular graft. **a.** No filling of the left renal artery is seen. **b.** The right renal artery was catheterized with a 4F Cobra catheter. **c.** DSA image after deployment of an 18x50mm balloon expandable renal stent in the right renal artery.

Figure 3: Both kidneys enhance equally with IV contrast. The stent and short sections of the left renal artery are visible.

Genitoüriner Sistem Radyolojisi

PS-089

KONJENİTAL PULMONER HAVAYOLU MALFORMASYONU; PRENATAL ULTRASONOGRAFİ BULGULARI

Mehmet Sedat Durmaz[1], Ali Cengiz[1], Muhsin Nuh Aybay[1], Ender Alkan[1], Hasan Erdoğan[1], İsmet Tolu[1]

[1]Sağlık Bilimleri Üniversitesi Konya Eğitim ve Araştırma Hastanesi Radyoloji Kliniği

Konjenital pulmoner havayolu malformasyonu (KPHM) akciğerin nadir görülen bir gelişim anomalisidir. KPHM, dördüncü-sekizinci gebelik haftasında bronşiyoalveoler matürasyonun duraklayıp mezenkimal hücrelerin aşırı çoğalması sonucu meydana gelen hamartomatöz akciğer lezyonudur. Lober amfizemden sonra en sık görülen konjenital kistik akciğer hastalığı olup, tüm konjenital akciğer lezyonlarının %25 kadarını oluşturur. Tek lobun tutulma riski %95, bilateral olarak görülme sıklığı %2'dir. Histolojik özelliklerine göre üç tipe ayrılmış olup, tip 1 en sık görülendir. Tip 1'de tek veya multipl büyük kistler (1–2 cm), tip 2'de orta büyüklükte kistler (0.5–1cm) ve tip 3'te solid form (0.5 cm'nin altında küçük kistler) mevcuttur. Her üç tipte de kitle lezyonunun boyutuna bağlı olarak neden olduğu polihidramnioz, hidrops, pulmoner hipoplazi ve mediastinal yer değiştirme sık rastlanan sekonder bulgular arasındadır.

Sonografi, fetal toraks değerlendirilmesinde primer yöntemdir. KPHM tanısı prenatal ultrasonografi (US) ile konabilir, bu olgularda birlikte bulunabilen polihidroamnios, hidrops, pulmoner hipoplazi ve mediastinal şift, başlıca renal ve kardiyak olmak üzere eşlik edebilecek anomaliler tespit edilebilir. Polihidramnios, kitlenin özofagusa basısı ile fetal yutkunmanın azalması veya anormal adenomatoid doku içeren fetal akciğer dokusunda sıvı üretiminin artması ile gelişmektedir. Hidrops, lezyonun büyüyerek vena kava superiora veya mediastinal yer değiştirme nedeniyle kalbe bası yapması sonucu oluşur. Kitlenin basısına sekonder mediastyinal şift ve pulmoner hipoplazi gelişebilir.

Fetal torasik kitleler içerisinde ekstralober pulmoner sekestrasyon, diafragmatik herniasyon, konjenital lober amfizem, mediastinal kistik teratom, bronkojenik ve enterik kist ayırıcı tanıda düşünülmelidir. Tip I KPHM ile karışabilecek bronkojenik kist ayrımında, bronkojenik kistin tipik olarak daha küçük, tek ve orta hatta olması yardımcıdır. KPHM'nin diafragmatik herni ile ayrımında, içerinde peristaltizmin izlenmemesi ve diafragmatik bütünlük önemlidir. Yapılan Doppler

US incelemesinde, pulmoner sekestrasyonun aortadan kanlanmasının gösterilmesi önemli bir bulgudur.

Antenatal US'de izlenen bir fetal toraks kitlesi, doğum esnasında, doğum sonrasında fetal yaşamsal sorunlar yaratabilir. KPHM'nin prenatal erken sonografik tanısı prognozu belirleyici öneme sahiptir. Bu sunumda ikinci trimesterde yapılan obstetrik US'de akciğerde KPHM saptanan iki olgunun sonografi bulgularını, ayırıcı tanılarını mevcut literatür bilgileri eşliğinde tartışmayı amaçladık.

Anahtar Kelimeler: Konjenital pulmoner havayolu malformasyonu, Konjenital pulmoner malformasyon, Obstetrik ultrasonografi

Resim 1.

Resim 2

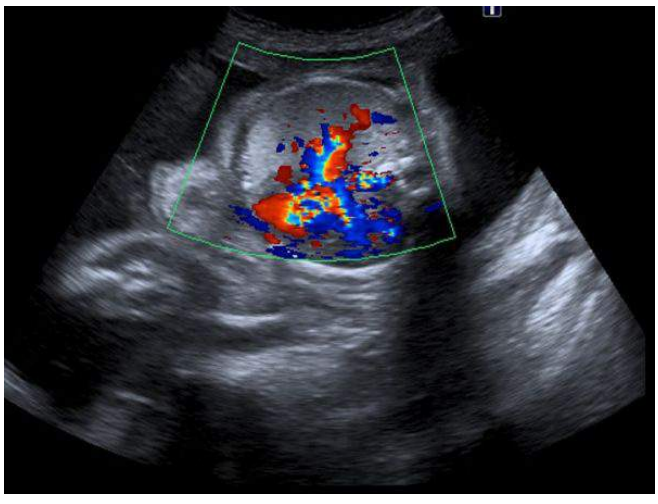

Resim 3.

Abdominal Radyoloji

PS-090

FASİOLA HEPATİKA AKUT EVRE KARACİĞER ULTRASONOGRAFİ BULGULARI

Mehmet Sedat Durmaz[1], Muhsin Nuh Abay[1], Serdar Arslan[1], Hasan Erdoğan[1], Ali Cengiz[1], İsmet Tolu[1]

[1]Sağlık Bilimleri Üniversitesi Konya Eğitim ve Araştırma Hastanesi, Radyoloji Kliniği

Fasciola hepatika daha çok gelişmekte olan ülkelerde görülen bir paraziter hastalıktır. Akut ve kronik olmak üzere iki evresi vardır. Akut evrede parazitin immatür larvasının barsak duvarında, peritoneal kavitede, karaciğer kapsülünde, karaciğer parankiminde migrasyonuna karşılık gelir. Bu evrede hastada sağ üst kadran ağrısı, ateş, hepatomegali bulguları izlenir. Parazitin final hedefi safra yoları ve safra kesesidir, burada parazit matürasyonunu tamamlar ve yumurta üretir. Bu aşamadan sonra hastada sarılık, ateş, intrahepatik abse izlenebilir. Fasiola hepatika görüntüleme bulguları enfeksiyonun evresine göre değişir. Akut evrede ultrasonografide nonspesifik bulgular, hepatomegali, hiler lenfadenopati, hipoekoik veya miks ekojenik lezyonlar izlenir. Karaciğer lezyonları genellikle kötü sınırlı, subkapsüler yerleşimli, birleşmeye eğilimli hipoekoik alanlar olarak izlenir. Subkapsüler hematom izlenebilir. Fasiola tanısında oldukça önemli olan larvanın safra yollarına ilerlemesi sırasında oluşan migratuar trakt ultrasonografide lineer hipoekoik alanlar olarak izlenir. Takiplerde bu traktların safra yollarına uzanım göstermesi tanısaldır. Kronik fazda safra kesesinde parazitler, safra yolarında dilatasyon izlenebilir.

İştahsızlık, bulantı, sağ üst karın ağrısı, yakınmalarıyla başvuran, kanda eozinofili ve fasiola hepatica serolojisi pozitif saptanan 32 yaşındaki bayan olguya yapılan sonografik incelemede karaciğerde fasiolanın akut evre ile uyumlu (subkapsüler hipoekoık alanlar, intrahepatik safra yolarına uzanım gösteren traktlar, hepatik abse) bulguları izlendi. Fasciolasis tanısında ultrasonografi bulguları oldukça yararlıdır, organizmanın karaciğerde oluşturduğu lezyon ultrasonografi ile tespit edilebilir. İncelemeye yüzeyel yüksek frekanslı probun eklenmesi ile küçük hepatik lezyonlar saptanabilir. Bu sunumda fasiola hepatika akut faz karaciğer ultrasonografi bulgularını mevcut literatür bilgileri eşliğinde sunmayı amaçladık.

Anahtar Kelimeler: Fasiola hepatika, Hepatik ultrasonografi

Resim 1.

Resim 2.

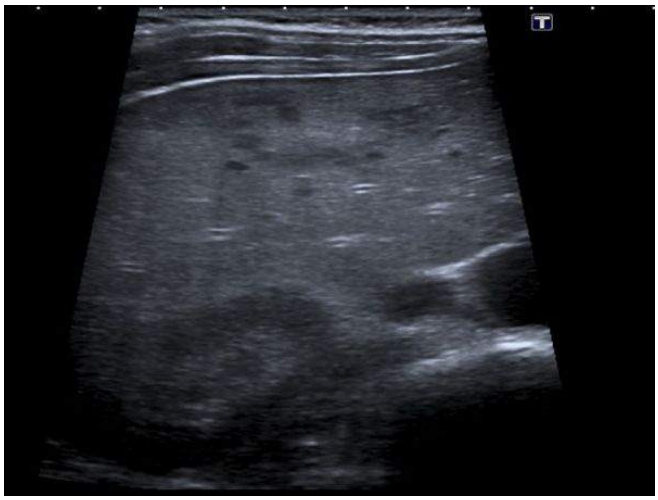

Resim 3.

Abdominal Radyoloji

PS-091

AMFİZEMATÖZ GASTRİT: BT BULGULARI

Muhsin Nuh Aybay[1], Ender Alkan[1], Mehmet Sedat Durmaz[1], Ali Cengiz[1], Hasan Erdoğan[1], İsmet Tolu[1]

[1]Konya Eğitim ve Araştırma Hastanesi, Radyoloji Bölümü

Giriş: Gastrik amfizem, mide duvarında gaz varlığı ile karakterize nispeten nadir bir görüntüleme bulgusudur. Mide, gastrointestinal sistemde intramural gazın en az görüldüğü lokalizasyonlardan biridir. Nedenleri arasında hayatı tehdit eden amfizematöz gastritten, kendi kendini sınırlayan durumlara kadar geniş bir yelpaze bulunmaktadır. Amfizematöz gastrite gaz üreten mikroorganizmalar neden olmaktadır.83 yaşındaki erkek hastada mortal seyreden amfizematöz gastritin BT bulgularını sunmaktayız.

Olgu Sunumu: Karın ağrısı şikâyetiyle başvuran 83 yaşındaki erkek hastanın genel durumu orta-kötü idi. Laboratuvar incelemesinde lökositoz, hiperglisemi, üre ve kreatinin yükseklik saptandı. Hastanın özgeçmişinde 7 sene önce kolon adenokarsinomu nedeniyle opere olduğu ve 1 ay önce pnömoni nedeniyle tedavi gördüğü öğrenildi. Hasta tanı aldıktan 4 gün sonra sepsis nedeniyle kaybedildi.

Bulgular: İntravenöz kontrastlı abdomen BT'de geniş boyutlu hiatal herni ve mide duvarında yaygın hava dansiteleri saptandı.

Anahtar Kelimeler: amfizem, mide, gastrit

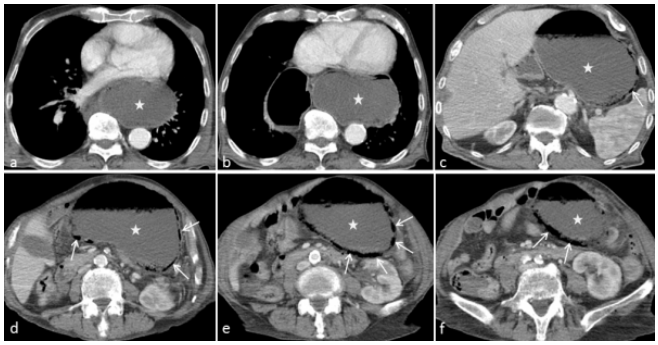

Resim 1. aksiyel intravenöz kontrastlı BT **a, b;** toraks kesitlerinde midenin (asteriks) geniş boyutlu hiatal herniasyonu görülüyor, **c, d, e, f;** üst abdomen kesitlerinde mide (asteriks) duvarlarında yaygın intramural hava dansiteleri *(oklar)* izleniyor.

Toraks Radyolojisi

PS-092

AKSESUAR KARDİYAK BRONŞ: ÇOK KESİTLİ BT BULGULARI VE ÖNERİLEN BT SINIFLAMASI

Elif Nisa Ünlü[1], Leyla Yılmaz Aydın[2], Sinan Bakırcı[3], Ömer Önbaş[1]

[1]Düzce Üniversitesi Tıp Fakültesi, Radyoloji Anabilim Dalı
[2]Düzce Üniversitesi Tıp Fakültesi, Göğüs Hastalıkları Anabilim Dalı
[3]Düzce Üniversitesi Tıp Fakültesi, Anatomi Anabilim Dalı

Giriş ve Amaç: Aksesuar kardiyak bronş (AKB), çok nadir bir konjenital trakeobronşial anomali olup, tekrarlayan enfeksiyonlar ve hemoptizi gibi bazı klinik komplikasyonlara neden olabileceğinden tanınması önemlidir. Bu çalışmada amaç, AKB'nin çok kesitli bilgisayarlı tomografi (ÇKBT) bulgularını tanımlamak ve buna göre bir radyoanatomik sınıflama yapılıp yapılamayacağını değerlendirmektir.

Materyal ve Metod: Toplam 5790 olguya ait rutin toraks BT incelemesi retrospektif olarak değerlendirildi. Aksesuar kardiyak bronş saptanan olgularda, anomalinin prevalansı, lokalizasyonu, uzunluğu, çapı, ayrılma açısı ve tipleri değerlendirildi.

Bulgular: Toplam 12 olguda AKB saptandı. AKB prevalansı %0.2 idi. Tüm AKB'ler bronkus intermediustan köken alıyordu. Median en geniş çap 7.75 mm (5.8–10.30 mm), median uzunluk 12.1 mm (8.6–35 mm), median ayrılma açısı 61° (42–93°) ve median karinaya uzaklık 16.95 mm (5.7–22.20 mm) olarak ölçüldü. Altı olguda (%50) AKB kör sonlanan kısa bir bronş şeklindeydi (Tip 1: divertiküler veya güdük tip). Üç olguda (%25) bronşun distal ucunda multiloküle kistik değişiklik vardı (Tip 2: kistik tip). Üç olguda (%50) ise bronşun distalinde aksesuar bir fissür ile çevrilmiş, havalanan aksesuar bir akciğer parankimi izleniyordu (Tip 3: ventile tip).

Sonuç: Çok kesitli BT görünümlerine göre AKB'nin üç tipi bulunmaktadır. Bu anomalinin tanınması, bazı klinik komplikasyonlara neden olabileceği ve travma hastalarında pnömotoraks ile karıştırılabileceği için önemlidir. Günümüzde yaygın olarak kullanılan ÇKBT bulgularına göre sınıflandırılması, hem ortak terminoloji kullanılması, hem de raporlama kolaylığı açısından yararlı olacaktır.

Anahtar Kelimeler: aksesuar kardiyak bronş, ÇKBT, konjenital anomali, sınıflama, toraks

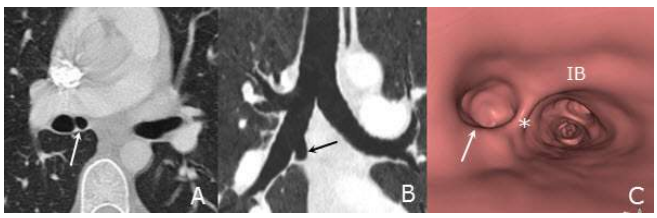

Resim 1.

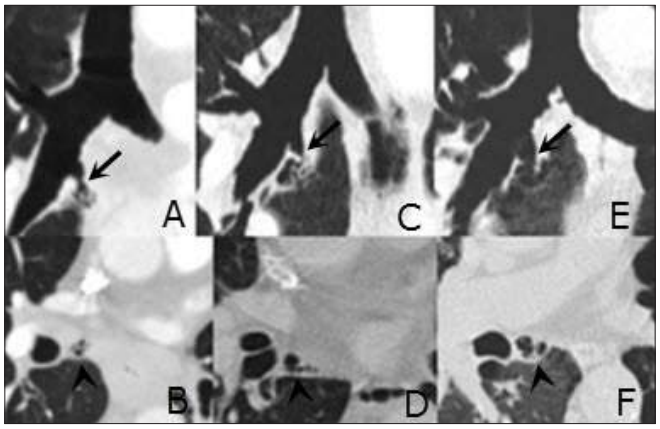

Resim 2.

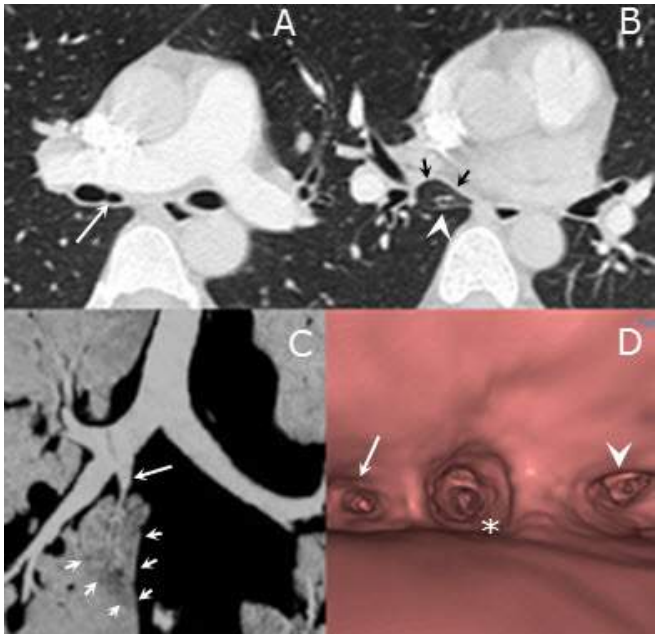

Resim 3.

Acil Radyoloji

PS-093

BLOW-İN FRAKTÜRÜ: 3 OLGU SUNUMU

Hasan Erdoğan[1], Ender Alkan[1], Muhsin Nuh Aybay[1], Mehmet Sedat Durmaz[1], Ali Cengiz[1]

[1]*Sağlık Bilimleri Üniversitesi Konya Eğitim ve Araştırma Hastanesi, Radyoloji Kliniği*

Amaç: Blow-in fraktürü, blow-out fraktürüne göre ters mekanizmayla oluşan, orbita duvarının içe doğru çökmesiyle karakterize nadir bir fraktür türüdür. Biz bu sunumda farklı tipte travmalara bağlı olarak oluşmuş blow-in fraktürü olan 3 olgunun bilgisayarlı tomografi (BT) bulgularını sunacağız.

Olgular: Olgu 1. 30 yaşındaki erkek olgu başına yüksekten taş düşmesi sonrası baş ağrısı ve sağ gözünde şişlik olması sebebiyle hastanemize başvurdu. Fizik muayenesinde sağ parietal bölgede skalpte şişlik ve sağ gözde egzoftalmus görünümü mevcuttu. BT incelemede, verteks düzeyinde sağ parietal kemikte çökme fraktürü ve sağ orbita superior duvarında orbita içerisine doğru deplase olan fraktür hattı görüldü (Resim 1).

Olgu 2. 80 yaşındaki erkek olgu araç içi trafik kazası sonrası hastanemize başvurdu. Fizik muayenesinde alnında ve yüzünde laserasyon ve kanama mevcuttu. Yapılan BT incelemede sağ frontal kemikte frontal sinüs anterior ve posterior duvarlarını etkileyen parçalı fraktür hatları izlendi. Sağ orbita superior duvarında orbita içerisine doğru yer değiştiren fraktür hattı mevcuttu (Resim 2). Ayrıca sağ maksiller sinüs anterior ve superior duvarında ve sağ frontoparietal sütur komşuluğunda frontal kemikte deplase olmayan fraktür hatları mevcuttu.

Olgu 3. 39 yaşındaki kadın olgu araç içi trafik kazası sonrası hastanemize başvurdu. Fizik muayenesinde burun kökünde şişlik ve burun kanaması vardı. Yapılan BT incelemede nazal kemikte fraktür ile birlikte sol orbita superior duvarında orbita içerisine doğru olan çökme fraktürü görüldü (Resim 3).

Tartışma ve Sonuç: Blow-in fraktürü, orbitanın herhangi bir duvarının intraorbital alana doğru deplase olmasıyla karakterize bir fraktür türüdür. En sık oluşum mekanizması maksiller sinüs anterior duvarındaki fraktür sonucu, orbita inferior duvarının elevasyonu şeklindedir. Daha az sıklıkta ise orbitaya yandan gelen travmalar sonucu lateral duvarın mediale yer değiştirmesi ve frontal sinüs anterior duvar fraktürüne sekonder orbita superior duvarındaki çökme şeklinde görülür. Çok daha nadir olarak kafatasında meydana gelen çökme fraktürleri sunucu beyin parankiminin basısına bağlı olarak orbita superior duvarının çökmesi şeklinde oluşur. Hangi mekanizma ile oluşursa oluşsun orbita duvarının intraorbital alana yer değiştirmesi sonucu sıklıkla egzoftalmus eşlik eder. BT tanıda kullanılan altın standart görüntüleme yöntemidir. Nadir olarak görülmesine rağmen travma sonrası kafa ya da yüz kemiklerinde fraktür varsa ve özellikle egzoftalmus eşlik ediyorsa blow-in fraktürü göz önünde bulundurulmalıdır.

Anahtar Kelimeler: Blow-in fraktürü, orbita, BT, travma

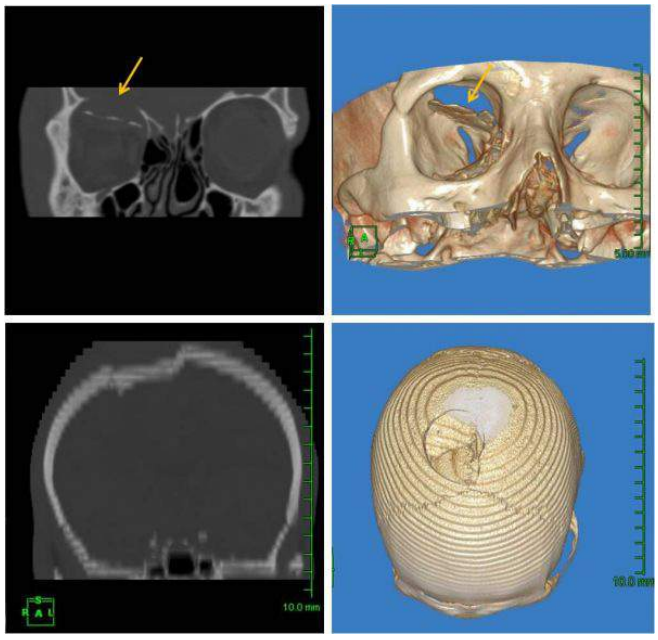

Resim 1.

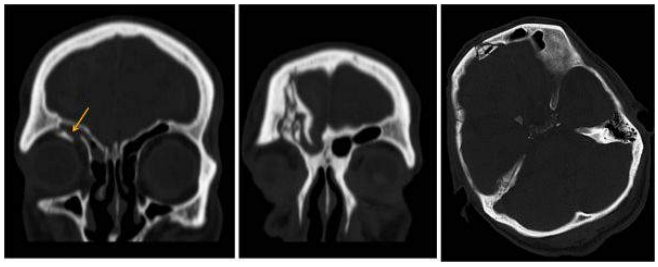

Resim 2.

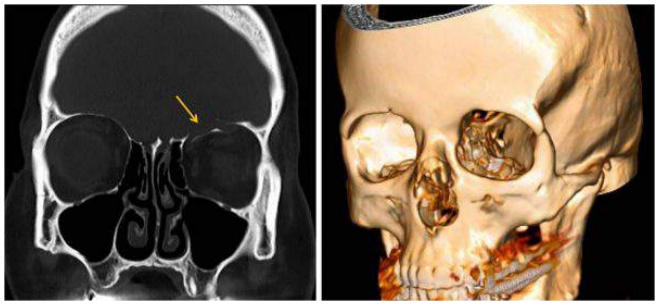

Resim 3.

Meme Radyolojisi

PS-094

MAMOGRAFİDE İZLENEN PARANKİM DİSTORSİYONLARININ TAKİP VEYA BİYOPSİ AÇISINDAN DEĞERLENDİRİLMESİNDE MRG YARDIMCI OLABİLİR Mİ?

Nesrin Erdoğan[1], Serap Gültekin[1]

[1]*Gazi Üniversitesi Tıp Fakültesi, Radyoloji Anabilim Dalı, Ankara*

Giriş ve Amaç: Parankimal distorsiyon, BI-RADS sisteminde belirgin kitle lezyonu olmadan glanduler dokuda olan fokal retraksiyon veya spikülasyonu tarif etmektedir. Ele gelmeyen meme kanserlerinin, özellikle invaziv lobuler kanserin yaygın olan bir mamografik bulgusu olmakla birlikte geçirilmiş operasyon-enfeksiyonlara bağlı skar dokularında ve sklerozan adenozis gibi benign patalojilerde de izlenebilmektedir. Bu çalışmada bölümümüzde 2010–2015 yılları arasında mamografide hafif derecede şüpheli, BI-RADS 4A olarak değerlendirilen eşlik eden başka malignite bulgusu olmayan, izole parankim distorsiyonu olan olguların Magnetik rezonanas görüntüleme (MRG) bulguları ile birlikte değerlendirilmesi amaçlanmıştır.

Yöntem: Ocak 2010-Aralık 2015 tarihleri arasında, mamografide izlenen ve ayrıca MRG ile de değerlendirilen 40 parankim distorsiyonu (40 kadında, ort yaş 49,40–58) çalışmaya dahil edilmiştir. Distorsiyona eşlik eden kitlesi, mikrokalsifikasyonu olan, semptomatik olan, operasyon hikayesi olan veya MRG'si olmayan distorsiyon olguları çalışmaya dahil edilmemiştir. Cerrahi olan olguların patoloji sonuçları, takip edilen olguların takip sonuçları radyolojik bulgularla karşılaştırılmıştır. Mamografide bu olgular BI-RADS 4A olarak değerlendirilmiş olup MRG ile ileri tetkiki önerilmiştir. Kırk olgudan yalnızca 2'sinde (%5) MRG'de asimetrik heterojen kitlesel olmayan kontrast tutulumu saptanmış olup bu olgularda doku tanısına gidilmiştir. Bunlardan biri invaziv duktal karsinom, diğeri lobuler intraepitelyal neoplazi tanısı almıştır. Diğer olgularda (%95) MRG'de patolojik bulgu saptanmamıştır. Bu durumda olgular mamografik bulguları takipe alınmış olup takiplerinde mamografik değişiklik saptanmamıştır. Yirmi dört aylık takiplerini tamamlayan olgular BI-RADS 2 kategorisine alınmıştır.

Tartışma ve Sonuç: Mamografide rastlantısal saptanan asemptomatik parankim distorsiyonlarının klinik takibinde görüş ayrılıkları mevcuttur. Bazı otörler cerrahi eksizyonun önerirken bazıları takip önermekte olup kesin takip kriterleri oluşmamıştır. Değişik klinik endikasyonları olan meme MRG, bu tür izole distorsiyon olgularında problem çözücü olarak kullanılabilmektedir. Kliniğimizde, eşlik eden şüpheli mamografik bulgusu olmayan asemptomatik izole distorsiyon olgularını meme MRG ile de değerlendirmektedir. Retrospektif olarak takip ettiğimiz 40 olguda, MRG'de patolojik bulgu saptanan iki olgu haricinde takiplerinde malignite saptanmamıştır. MRG'de eşlik eden patolojik bulgusu olan iki olguda malignite ve LIN tespit edilmiştir. Bu durumda, semptomsuz izole parankimal distorsiyonların değerlendirimesinde ve biyopsi ihtiyacının gerekliliğini belirlemede MRG uygun bir seçenek olarak görülmektedir. Ancak geniş olgu serileri ve çok merkezli çalışmalara hala ihtiyaç duyulmaktadır.

Anahtar Kelimeler: Parankim distorsiyonu, Magnetik rezonans görüntüleme

Resim 1.

Resim 2.

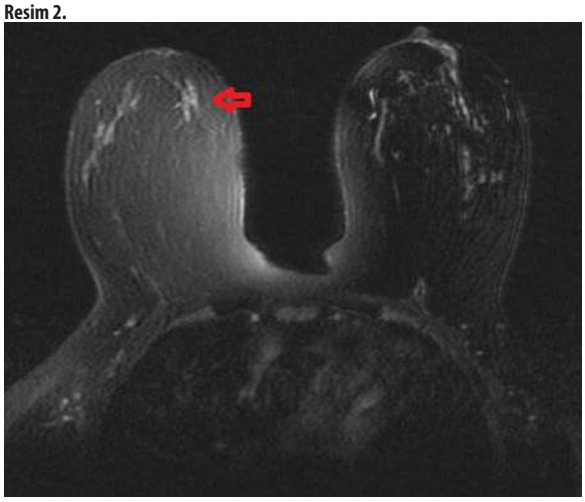

Resim 3.

Genitoüriner Sistem Radyolojisi

PS-095

DAR BOYUNLU TORAKAL MENİNGOMİYELOSEL FETAL ULTRASONOGRAFİ BULGULARI; TANIDA MATERNAL POZİSYON DEĞİŞİKLİĞİ VE LİNEER PROB İLE İNCELEMENİN ÖNEMİ

Mehmet Sedat Durmaz[1], Ali Cengiz[1], Hasan Erdoğan[1], Ender Alkan[1], Muhsin Nuh Aybay[1], İsmet Tolu[1]

[1]Sağlık Bilimleri Üniversitesi Konya Eğitim ve Araştırma Hastanesi Radyoloji Kliniği

Nöral tüp defektleri en sık lumbosakral bölgeden kaynaklanır. Nöral tüp defektlerinin %90'ı lumbosakral bölgede, %6–8'i torakal bölgede, %2–4'ü servikal bölgede izlenir. Bunlar sadece meninks içeriyorsa meningosel, nöral elemanlar da içeriyorsa meningomiyelosel olarak adlandırılır. Omurga defektlerinin sonografik görüntüleri posterior elemanlarda ayrılma, komşu yumuşak dokuda defekt ve omurganın arkasındaki kistik veya kompleks kitle halinde bulunan meningosel kesesini kapsamaktadır. Nöral tüp defekti tanısı için vertebra posterior elemanlarında defekt, spinal kanal çapında genişleme ve interpedinküler mesafede artışın gösterilmesi en iyi aksiyel ve koranal planlarda mümkündür. Eğer kistik kesede spinal kanal ile bağlantılı, hiperekoik uzantılar mevcut ise sinir kökleri de kesenin içinde yer almakta olup meningomiyelosel olarak tanımlanabilir. Eğer kistik kese tamamen anekoik ise meningomiyelosel tanısından çok nöral elemanların bulunmadığı meningosel tanısı düşünülmelidir. Defektin seviyesinin ve yaygınlığının belirtilmesi önemlidir, çünkü nöral tüp defektinin ciddiyeti defektin ilgilendirdiği vertebral eleman sayısı ve defektin seviyesi ile orantılıdır. Defekt ne kadar yukarıda ise nörolojik sonuçlar daha ağır olacaktır. Nöral tüp defekti saptandığında fetüs Chiari tip 2 malformasyonu açısından dikkatlice incelenmelidir, sisterna magna obliterasyonu, posterior fossa oluşumlarının şekillerinde bozulma, hidrosefali, kranium ve serebellum şeklinde bozulma araştırılmalıdır. Uygun pozisyonda sagital ve aksiyal planlarda meningosel kesesi kolayca tanımlanabilmektedir. Ancak fetal sırt uterin duvara dayanmışsa, oligohidroamniyoz mevcutsa, kemik defekti kısa bir segmente ise, meningosel kese boynu dar ise, kemik defekti daha nadir olarak izlenen torakal bölgede ise, meningomiyelosel kesesi nöral elamanlar ile tamamen dolu ise tanı güçleşmektedir. Bu durumlarda maternal pozisyon değişikliği ile kese boynu ve ilişkili olduğu vertebra seviyeleri saptanabilir. Kısa bir segmentte defekt varsa lineer prob ile yapılacak inceleme ile defekt daha net bir şekilde izlenebilir.

Dış merkezde yapılan obstetrik ultrasonografi incelemesinde, 22 hafta 0 günlük fetüste sırtta, sağda skapula altında kitle tanısı ile refere edilen olgunun yapılan fetal obstetrik ultrasonografi incelemesinde skapula komşuluğunda orjini net seçilemeyen solid kitle izlendi. Kitlenin orjinini net olarak anlayabilmek için annenin sola dönmesi istendi, bu pozisyonda yapılan incelemede kitlenin ince bir boyunla torakal bölgeden tek bir seviyeden kaynaklanan meningomiyelosel olduğu anlaşıldı. Lineer prob ile yapılan incelemede defekt net bir şekilde gösterildi. Fetüs Chiari malformasyonu açısından incelendiğinde Chiari tip 2 malformasyonu ile uyumlu kalvarial ve posterior fossa bulguları saptandı. Bu sunumda dar boyunlu kısa segment torakal meningomiyeloselin izlendiği chiari tip 2 malformasyonu fetal ultrasonografi bulgularını sunmayı, tanıda maternal pozisyon değişikliği ve lineer prob ile ek incelemenin önemini vurgulamayı, görülmesi zor küçük spinal defektlerde spina bifidanın indirekt bulgularının vizualize edilmesinin önemini tartışmayı amaçladık.

Anahtar Kelimeler: Fetal Ultrasonografi, Maternal Pozisyon Değişikliği, Meningomiyelosel, Lineer Prob ile İnceleme

Resim 1.

Resim 2.

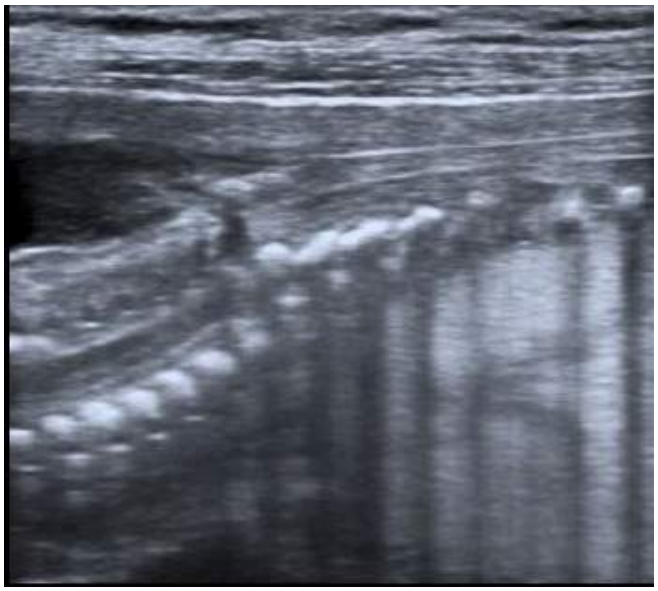

Resim 3.

Nöroradyoloji

PS-096

MEZENSEFALON VE PONS YERLEŞİMLİ DEV KİSTİK VİRCHOW-ROBİN MESAFESİNE SEKONDER GELİŞEN HİDROSEFALİ

Mehmet Sedat Durmaz[1], Serdar Arslan[1], Hasan Erdoğan[1], Ender Alkan[1], Ali Cengiz[1]

[1]Sağlık Bilimleri Üniversitesi Konya Eğitim ve Araştırma Hastanesi Radyoloji Kliniği

Virchow-Robin mesafesi (VRM) olarak da isimlendirilen perivasküler mesafeler, penetran arterler etrafındaki pia ile çevrili subaraknoid mesafenin beyin parenkimi içerisine uzanımıdır. Oluş mekanizması tam olarak bilinmemektedir. Arteriyel segmental nekrotizan iltihap ve duvar geçirgenliğinin artması, beyin omurilik sıvısı dolaşım bozukluğu, serebral atrofi sonucu ekstraselüler sıvının birikmesi, intraselüler kompartmandan interstisyel sıvının beyin parankimine sızması, fibrozis ve arteriollerde obstrüksiyona bağlı oluştuğu gibi teoriler mevcuttur. Manyetik rezonans görüntülemede yuvarlak veya oval, düzgün sınırlı, penetran arterlerin trasesinde, beyin omurilik sıvısı ile izointens görünümde izlenmekte olup kontrast tutulumu göstermezler. Beyin manyetik rezonans görüntüleme (MRG) incelemelerinde 2 mm den küçük çapta olanlarına sık rastlanır, nadiren 1.5 cm'nin üzerinde kistik görünümde izlenmekte olup dev kistik VRM olarak isimlendirilir. Büyük boyutlarda olduğunda kitle etkisine bağlı olarak bası semptomlarına neden olabilirler. Genellikle üç karakteristik yerde oluşur. Lentikülostriat arterler boyunca bazal ganglionlarda izlendiğinde tip I, perforan medüller arterlerin kortikal gri cevhere girdiği yerde tip II, orta beyinde izlendiğinde tip III olarak sınıflandırılır. Laküner infarkt, kistik periventriküler lökomalazi, multiple skleroz, mukopolisakkaridozlar, nöroepitelyal kist, kistik neoplazmlar, nörosistiserkozis, kriptokokozis gibi santral sinir sisteminin mantar ve parazitik enfeksiyonlarından ayırımı, lokalizasyon ve görüntüleme bulguları ile yapılmalıdır.

Bu sunumda 33 yaşında baş dönmesi şikayeti ile başvuran kadın hastada yapılan beyin MRG tetkikinde, pons sol kesimden mezensefelona ve sol talamus inferior komşuluğuna uzanım gösteren, aquaduktusa bası yaparak üçüncü ventrikül ve lateral ventriküllerde belirgin genişlemeye neden olan, kontrast tutulumu göstermeyen tip III, dev kistik VRM'nin görüntüleme bulgularını mevcut literatür bilgileri eşliğinde sunmayı amaçladık.

Anahtar Kelimeler: Dev perivasküler boşluk, Hidrosefali, Manyetik rezonans görüntüleme

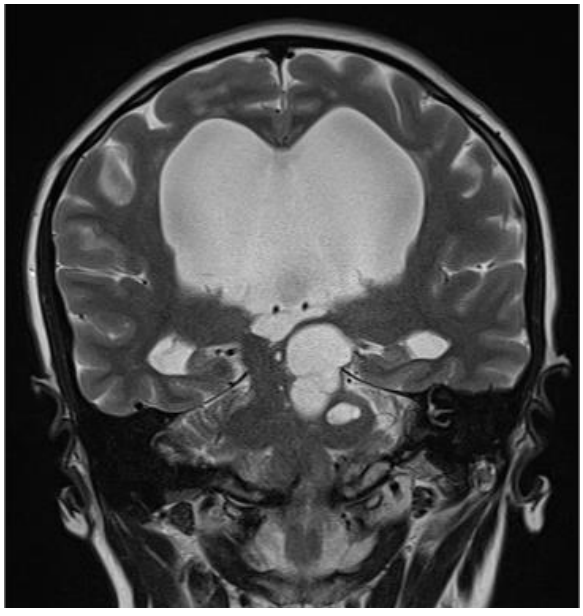

Resim 1.

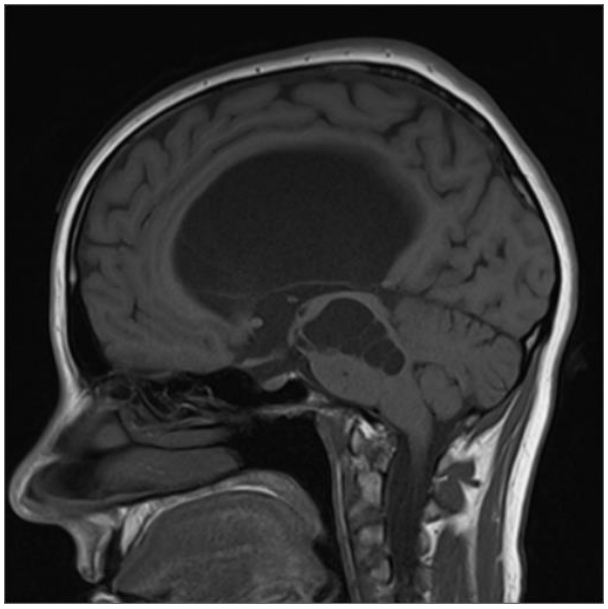

Resim 2.

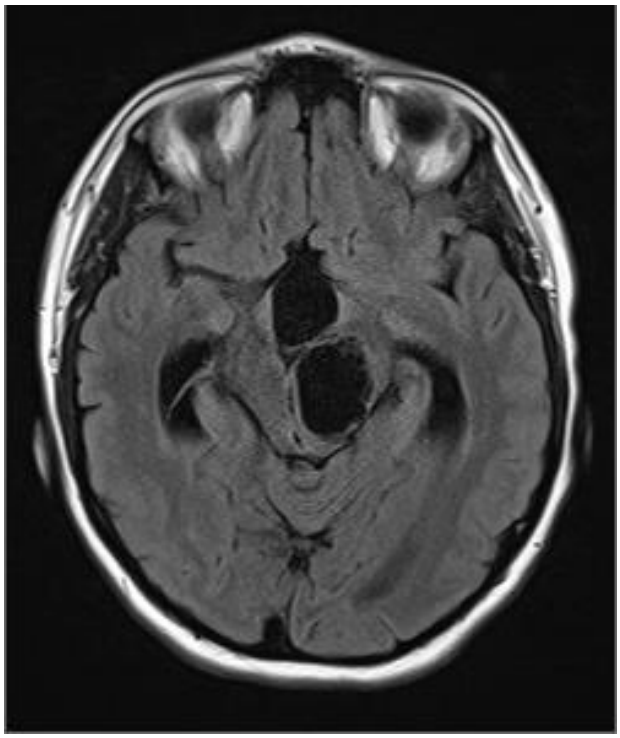

Resim 3.

Baş-Boyun Radyolojisi

PS-097

THE VALUE OF REAL-TIME AND STRAIN ELASTOGRAPHY IN DIFFERENTIAL DIAGNOSIS OF GRAVES, SUBACUTE AND CHRONIC AUTOIMMUN THYROIDITIS

Hatice Ayça Ata Korkmaz[1], Gaye Baki[1], Mustafa Köse[2], Bengü Yaldız Çobanoğlu[3]

[1]Department of Radiology, Kanuni Research and Education Hospital, Trabzon, Turkey
[2]Department of Endocrinology, Kanuni Research and Education Hospital, Trabzon, Turkey
[3]Department of Otorhinolaringology, Kanuni Research and Education Hospital, Trabzon, Turkey

In this prospective study, we aimed to investigate the elastographic characteristics of subacute thyroiditis (SAT), Graves' disease (GD), and Hashimoto's thyroiditis (HT), which share similar clinical, biochemical, and sonographic properties but have different etiopathogeneses and require different treatment modalities. Thus, we sought to determine the efficacy of real-time elastography (RTE) and strain elastography (STE) in the diagnosis of different thyroid diseases. We also aimed to calculate the cut-off points for the differential diagnosis of SAT, GD, and HT, which have a similar B-mode sonographic appearance.

A total of 24 patients with GD (10.9%), 94 patients with HT (42.7%), 20 patients with SAT (9.1%), and 82 individuals with normal healthy thyroids (37.3%) were evaluated to measure the strain index ratio (SR) of thyroid tissue and ipsilateral sternocleidomastoid muscle. The SRs (mean ± standard deviation) of patients with GD, HT, and SAT and the control group (CG) were 14.7 ± 14.8,8.4 ± 9.6,23.2 ± 10.8, and 1.37 ± 0.8, respectively. The cut-off points of STE of the patients with GD, HT, and SAT to the CG were 2.69 (sensitivity 92%, specificity 90%, AUC 0.983), 2.18 (sensitivity 100%, specificity 85%, AUC 0.898), and 5.54 (sensitivity 100%, specificity 100%, AUC 1.000), respectively. The cut-off point of the SRs of the total amount of patients with HT and GD to SAT was 14.79 (sensitivity 80%, specificity 85%, AUC 0.869).

Statistically significant differences were noted in the SR values and elasticity scores (ESs) of the three experimental groups and the CG. The ESs of the SAT and HT groups were not significantly different from those of the GD group. The diagnostic performance of STE was higher than that of RTE ($p < 0.0001$), and imaging of STE was significantly higher than that of RTE ($p < 0.001$).

Therefore, we found that SRs may be clinically useful in the diagnosis of different types of thyroid diseases.

Anahtar Kelimeler: Sonoelastography; Strain elastography; Real-time elastography; Subacute thyroiditis; Hashimoto's thyroiditis; Graves' disease

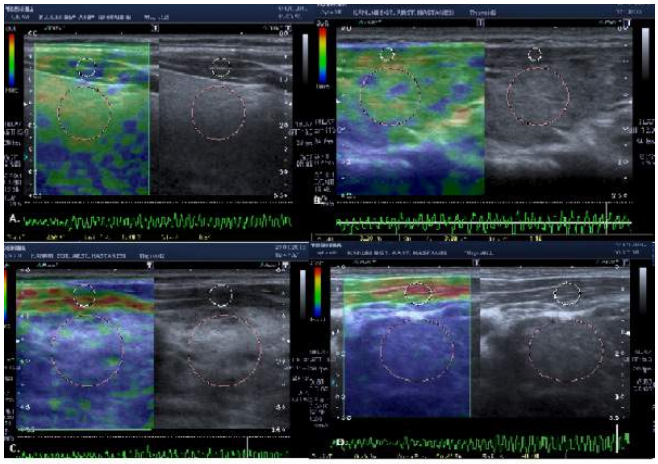

Figure 1. Modified Ueno Classification and method for measuring SR. Two ROIs for comparison were delineated to calculate the SR. The pink and big circle (target) A is the local ROI on the thyroid tissue, The White and small circle (referance) B is the local ROI on the sternocleidomastoid in front of the ipsilateral thyroid. SR—B/A. SR: strain ratio; ROI: region of interest. A. elastography score (ES) I, B. ES II, C. ES III, D. ES IV.

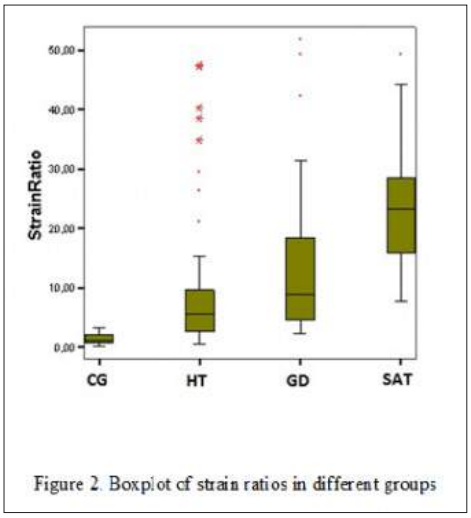

Figure 2. Boxplot of strain ratios in different groups

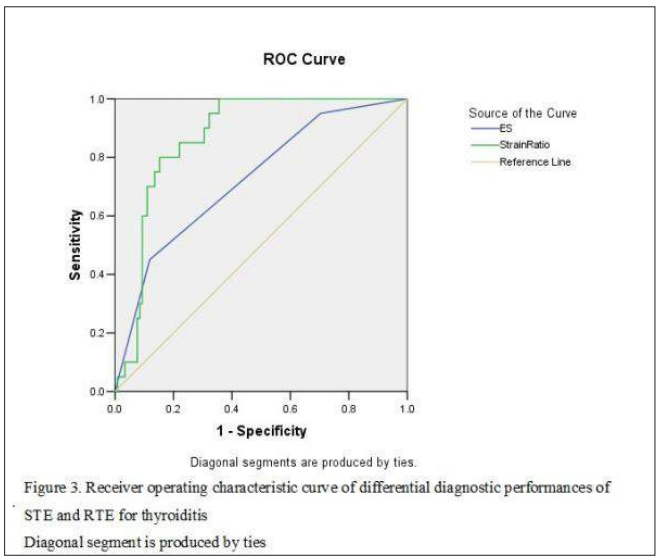

Figure 3. Receiver operating characteristic curve of differential diagnostic performances of STE and RTE for thyroiditis
Diagonal segment is produced by ties

Table 1. Analysis of the study population, number of cases

Variable	CG n (%) 82 (7,3)	HT n (%) 94 (42,7))	SAT n (%) 20 (9,1)	GD n (%) 24 (10,9)	P value
Female	69 (37,9)	86 (47,3)	12 (6,6)	15 (8,2)	
Male	13 (34,2)	8 (21,1)	8 (21,1)	9 (23,7)	
Age	42.7 ± 10.3	40.9 ± 13.0	47.2 ± 9.2	39.5 ± 13.6	0.041

Table 2. Strain ratio ranges of different groups

Group	Number of cases n (%)	Range	Mean ± SD
Control	82 (37.3)	0.16–3.26	1.37 ± 0.8
Hashimoto's thyroiditis	94 (42.7)	7.82–49.52	8.4 ± 9.6
Subacute thyroiditis	20 (9.09)	0.54–47.50	23.2 ± 10.8
Graves Disease	24 (10.9)	2.33–51.95	14.7 ± 14.8
Total	220 (100.0)		

Table 3. The Distributions of Elasticity Scores (ESs) for Thyroiditis (P<0.0001)

Group	ES 1 n (%)	ES 2 n (%)	ES 3 n (%)	ES 4 n (%)	TOTAL n (%)
Control	35 (42,7)	47 (57,3)	0 (0)	0 (0)	82 (100)
Hashimoto's thyroiditis	0 (0)	32 (34,0)	54 (57,4)	8, (8,5)	94 (100)
Subacute thyroiditis	0 (0)	1 (5,0)	10 (50,0)	9 (45,0)	20 (100)
Graves Disease	0 (0)	3 (12,5)	15 (62,5)	6 (25,0)	24 (100)
TOTAL	35 (15.9)	83 (37.7)	79 (35.9)	23 (10.5)	220 (100.0)

Meme Radyolojisi

PS-098

MEME VE AKSİLLER KİTLELERE UYGULANAN 16 – GAUGE KESİCİ İĞNE BİYOPSİSİNİN TANISAL PERFORMANSI

Gülten Sezgin[1], Mehmet Coşkun[1], Orhan Oyar[1]

[1]İkçü Atatürk Eğitim ve Araştırma Hastanesi

Amaç: Ultrason eşliğinde 16 -gauge kesici biyopsi iğnesi ile, meme kitlelerine ve aksillaya uygulanan biyopsi işleminin yanlış negatiflik ve underestimate oranlarını hesaplamak.

Gereç-Yöntem: Ultrason eşliğinde 16 -gauge kesici iğne ile yapılan 436 biyopsi sonuçları retrospektif olarak tarandı. Lezyonlardan 331'i malignite şüpheli meme lezyonlarına, 80'i benign radyolojik olarak benign solid lezyonlara, 25'i aksiller kitlelere uygulandı. Malignite şüpheli kitlelerin tümü, benign solid lezyonların 29'u, aksiller kitlelerin 11'i opere edildi. Biyopsi sonuçları benign olan, opere olmayan 64 lezyon ise 12– 24 ay sürecinde sonografik olarak takip edildi. Biyopsilerde en az iki, en çok beş (ortalama: 2,9) örnekleme yapıldı (Resim 1,2). Biyopsi sonuçlarının yanlış negatiflik ve underestimate oranları hesaplandı.

Bulgular: Olguların yaşları 18–94 (ortalama: 52,85) ve lezyonların boyutları 10–130 mm (ortalama: 25,26) arasında değişmekteydi. Cerrahi operasyonlarda malign lezyonların 321'i invaziv karsinom, 3'ü mikroinvaziv, 7'si duktal karsinoma insitu tanısı aldı. İki olguda, mikroinvaziv odaklar var iken, 16 -gauge kesici iğne biyopsisi ile sadece duktal karsinoma insitu odakları gösterilebildi (2/346). Underestimate oranı %0.57 olarak hesaplandı. Biyopsi ile benign histopatolojik tanıların 49'u fibroadenom, 9'u mastit, diğerleri filloid tümör, adenozis, fibrozis, fibrokistik değişiklikler, papillom, yağ nekrozu vb. olup sırasıyla 4,4,4,3,2,2 ve 3'er adetti. Operasyona giden 29 lezyonun tanısı, biyopsi ile uyumlu iken, 12–24 ay US ile takip edilen diğer lezyonlarda bulgular stabildi. Aksiller lezyonlardan 10'u metastatik lenf nodu, 10'u lenfadenit, 3'ü lenfoma, 2'si filloid tümör idi. Lezyonlardan 11'i cerrahi operasyon geçirdi, diğerleri 12–24 aylık US ile takiplerinde stabildi. Benign tanılı lezyonlar arasında yanlış negatiflik oranı ise (1/90) %1,1 idi. Radyolojik- patolojik korelasyona dikkat edildiği için tanıda bir gecikme yaşanmadı. Aksiller bir lezyonda, radyolojik kanı malignite yönünde iken, biyopsi sonucu fibroadenom geldi. Operasyona giden olguda, cerrahi tanı, malign filloid tümör idi.

Tartışma ve Sonuç: Ultrason eşliğinde 16 -gauge kesici biyopsi iğnesi ile meme kitlesi ve aksillaya uygulanan biyopsilerin yanlış negatiflik ve underestimate oranları, 11 ve 14– gauge iğnelerle yapılan biyopsilere benzer şekilde oldukça düşüktür. Radyolojik-patolojik korelasyon ve radyolog-patolog-cerrah arasındaki iletişim, meme kanseri tanısında gecikmeyi önlemekte, aynı zamanda doğru tedavi şansını belirgin arttırmaktadır (1,2).

Ultrason eşliğinde 16 -gauge kesici iğne ile meme ve aksiller kitlelere uygulanan biyopsilerin tanısal performansı oldukça yüksektir.

Kaynaklar

1. Zhang C, Lewis DR, Nasute P, Hayes M, Warren LJ, Gordon PB. The negative predictive value of ultrasound-guided 14-gauge core needle biopsy of breast masses: a validation study of 339 cases. Cancer Imaging.2012 Oct 31; 12: 488–96.
2. Soyder A, Taşkin F, Ozbas S. Imaging-histological discordance after sonographically guided percutaneous breast core biopsy. Breast Care (Basel).2015 Feb; 10 (1): 33–7.

Anahtar Kelimeler: meme, biyopsi, ultrasonografi

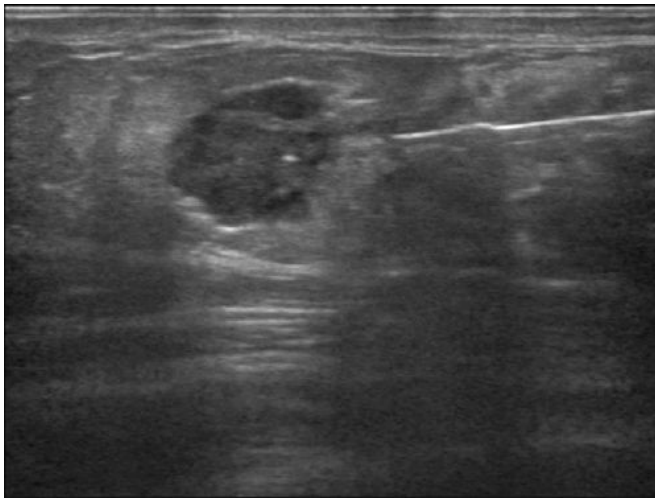

Resim 1.

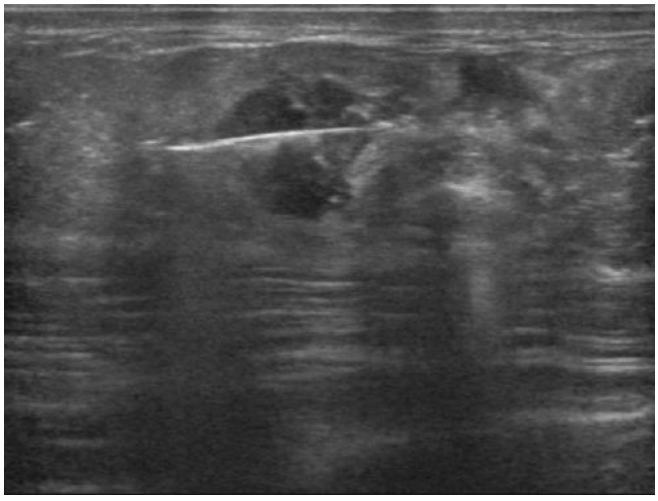

Resim 2.

Meme Radyolojisi

PS-099

REGRESİF TİPTE İNSİTU DUKTAL KARSİNOMLARDA RADYOLOJİK GÖRÜNTÜLEME

Sevcan Türk[1], Özlem Okçu[1], Işıl Bilgen[1], Ayşenur Oktay[1]
[1]Ege Üniversitesi Tıp Fakültesi Radyoloji Anabilim Dalı

Giriş ve Amaç: DKIS düşük ve yüksek derece alt grupları içeren heterojen lezyonlardır. Yüksek dereceli histolojik tipte invaziv kanser gelişme riski daha yüksek olup axiller lenf nodu tutuluşu da görülebilmektedir. Yüksek dereceli DKIS te malign duktuslarda fibrozis, atrofi ve avasküler faz ile birlikte duktuslarda obliterasyon şeklinde regresif değişiklikler tanımlanmıştır. Bu regresif değişikliklerin tümör hücrelerinin büyümesine karşı bariyer olabileceği görüşü yanısıra invaziv kansere ilerleyen bir biyolojik değişiklik olduğunu savunan araştırmacılar da mevcuttur.

Yüksek dereceli in situ duktal karsinomlarda regresif değişikliklere ait literartürde çok az yayın mevcuttur. Radyolojik bulgular bu alt tipte tanımlanmamıştır.

Materyal ve Method: Arşivimizde regresif tip in situ ductal karsinom tanısı almış 6 olgunun mamografi, ultrason ve MRG bulguları gözden geçirildi.

Bulgular: Hastaların yaşları 27 ile 54 arasındaydı. Tüm olguların ortak özelliği lezyonların mamografide kalsifikasyon ile ortaya çıkmaları idi. US bakıda kitlesel lezyon saptanmadı. MRG yapılan 3 olguda kitlesel olmayan kontrastlanma yanısıra retromammer yağ dokusunda ödem görüldü.2 olguda axilla metastazı mevcutken, hastalarda sistemik metastaz izlenmedi. Olguların tümünde lezyon tek taraflıydı. İmmünohistokimyasal incelemelerde spesifik bulgu saptanmadı.

Sonuç ve Tartışma: Regresif tip in situ duktal karsinomlar invazyon olmaksızın aksilla metastazı ile karşımıza çıkabilen lezyonlar olup radyolojik olarak kitle olmaksızın mikrokalsifikasyon izlenmesi ortak özellikleridir.

Resim 1–2–3: 30 yaşında kadın hasta, MRG'de sol üst dış ve üst orta kadranda kitlesel olmayan kontrastlanma, mamografide aynı lokalizasyonda polimorf mikrokalsifikasyonlar, US de kitlesel lezyon izlenmedi ancak aynı yerde duktuslarda minimal dilatasyon ve yer yer mikrokalsifikasyonlar seçilmekteydi.

Anahtar Kelimeler: regresif tipte insitu duktal karsinom, mamografi

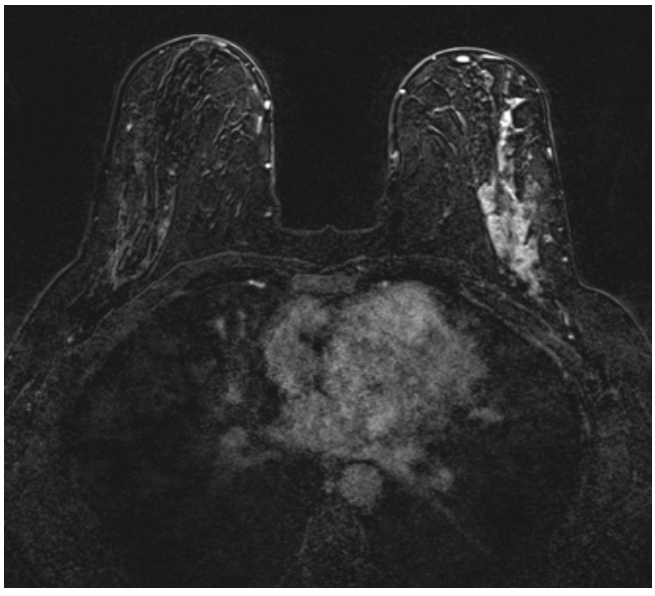

Resim 1.

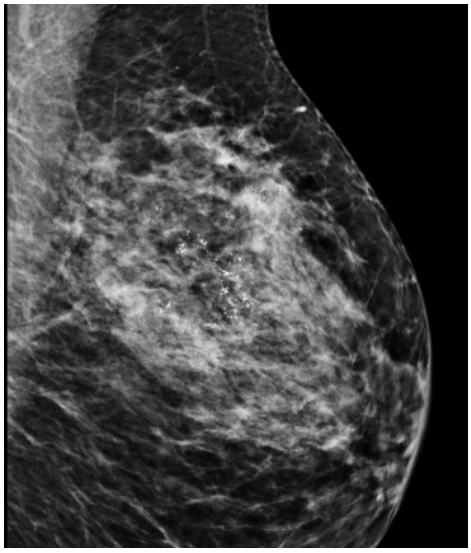

Resim 2.

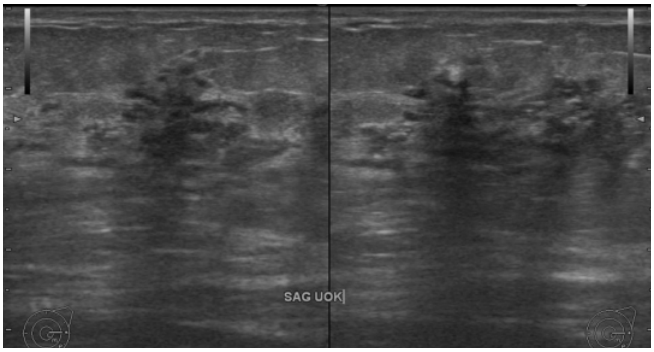

Resim 3.

Girişimsel Radyoloji

PS-100

PİAL ARTERİOVENÖZ FİSTÜLLERİN ENDOVASKÜLER TEDAVİSİ

Arastu Tizro[1], Rafail Jomardov[1], Celal Çınar[1], İsmail Oran[1]
[1]Ege Üniversitesi Tıp Fakültesi Radyoloji Anabilim Dalı

Amaç: İntrakranial Pial arteriovenöz fistüllerin endovasküler tedavisini sunmayı amaçladık.

Yöntem: Ege üniversitesi tıp fakültesi hastanesi radyoloji AD PACS arşivinde mevcut 2003–2016 arasında yaşları 1 ile 35 yaş arasında olan 4 pediatrik iki erişkin toplam 6 pial arteriovenöz fistül olgunun kranial MRG, MRA ve serebral anjiografileri ve post op kontrol ve takip görüntüleri değerlendirildi.

Bulgular: 3 olgu asemptomatik biri baş ağrısı ile, ve ikisi hemoraji ile başvurdu. Tüm hastalarda pial düzeyde geniş yüksek debili arteriovenöz fistüller izlendi. Nidus izlenmedi. Tüm vakalarda geniş tek drenaj veni saptandı. Olguların biri spontan tromboze oldu diğerleri endovasküler yolla transarterial (4 olgu koil embolizasyön ile, bir olguda koil migrasyon nedeniyle koil embolizasyon + Onyx) tedavi edildi. Spontan tromboze olan olgu bir yıl sonra stump anevrizma ve İPH ile komplike oldu ve komplikasyön endovasküler yolla tedavi edildi. Endovasküler tedavi uygulanan olgularda komplikasyön izlenmedi.

Sonuç: İntrakranial pial arteriovenöz fistüller AVM lerden farklı nidusu olmayan tek bir drenaj ven ile bağlantılı bir veya bir kaç pial veya kortikal arterden beslenen nadir bir serebrovasküler malformasyondur. Tedavi edilmeyen hastalarda ölümcül intrakranial hemoraji

riski yüksek olduğu için cerrahi veya endovasküler tedavi önemlidir. Endovasküler tedavi effektiv, küratif ve güvenilir bir yöntemdir.

Anahtar Kelimeler: Pial, Arteriovenöz, Fistül, Koil embolizasyon

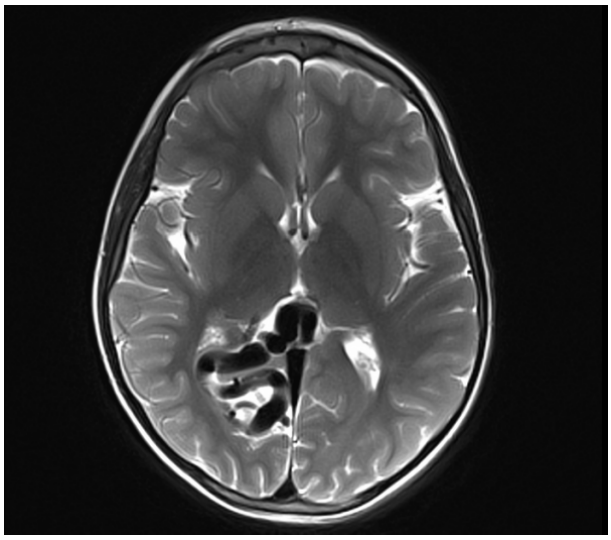

Resim 1.

Resim 2.

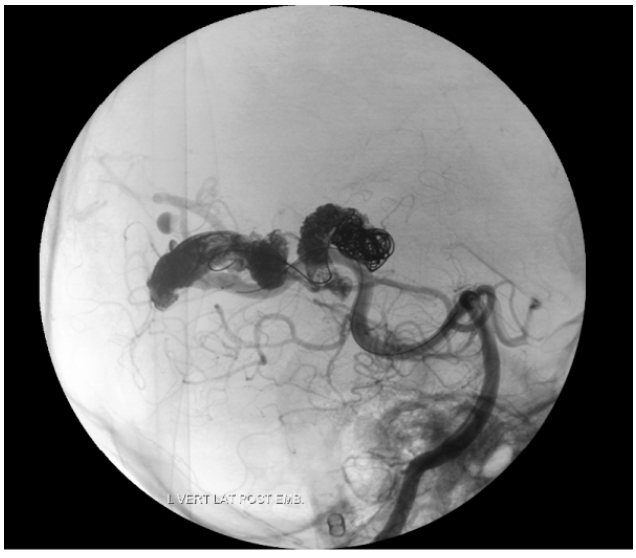

Resim 3.

Tablo 1. Olgular

yaş	cinsiyet	Başvuru	Arterial besleyici	Tedavi tekniği
1	K	İnsidental	Sol PCA	Koil EMB
2.5	K	İnsidental	Sağ ACA (A1)	Koil EMB
7	E	İnsidental	Sağ PCA	Koil EMB+Onyx
34	E	Baş ağrısı	Sol MCA (M2)	Koil EMB
14	E	SAK + İPH	Sol MCA (M3)	Koil EMB
35	K	İPH	Sağ MCA (M1)	Spontan Tromboz

Pediatrik Radyoloji

PS-101

PEDIATRIC ISOLATED TRACHEA RUPTURE TREATED WITH A CONSERVATIVE APPROACH

İsmail Akdulum[1], Mehmet Öztürk[2], Nurullah Dağ[1], Ahmet Sığırcı[1]

[1]Department of Pediatric Radiology, Inonu University School of Medicine
[2]Diyarbakır Children's Hospital

Introduction: The majority of tracheal ruptures occur following blunt trauma, constituting 1–2%of thoracic trauma and mortality rates of between 9–30%(1). Isolated tracheal rupture is extremely rare, and diagnosing it quickly is important for treatment and prognosis. Physical examination and imaging methods such as direct radiography and computed tomography (CT) are used in its diagnosis (2,3). Although the standard treatment method is surgical, in recent studies, a conservative approach has been recommended, especially for children (4,5). This paper presents the clinical and radiological results of an isolated tracheal rupture that developed following blunt thoracic trauma in a pediatric patient who recovered with conservative treatment.

Case Report: An eight-year-old girl was brought into the emergency room complaining of respiratory difficulties that had suddenly developed following a fall from a bicycle. The physical examination revealed a respiratory problem and crepitation consistent with subcutaneous emphysema in the neck.

On the posteroanterior (PA) and lateral pulmonary radiograph, widespread free air lucency was observed subcutaneously in the neck and thorax as well as in the paratracheal soft tissue (Figure 1. a, b).

On the thoracic axial, coronal, and sagittal multiplanar reformatted CT images, areas of free air density were seen around the trachea in the neck, in the soft tissue, and in the mediastinum, a defect consistent with a 2.5 mm width rupture in the posterior of the trachea at the level of the first thoracic vertebra and a line of air density extending to the surrounding soft tissue (Figure 2. a, b, c).

The patient was monitored conservatively in the intensive care unit. After one week, the general status of the patient had improved and the radiographs were normal (Figure 3).

Anahtar Kelimeler: thoracic injuries, trachea rupture, child

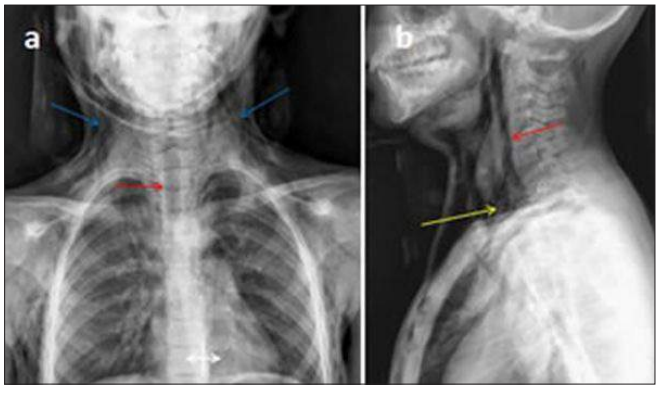

Figure 1.

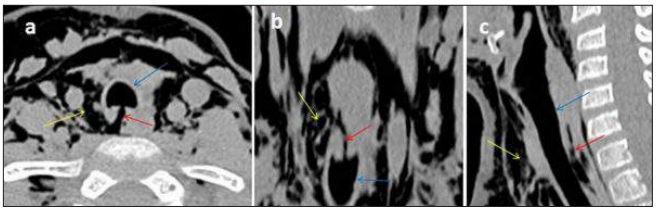

Figure 2.

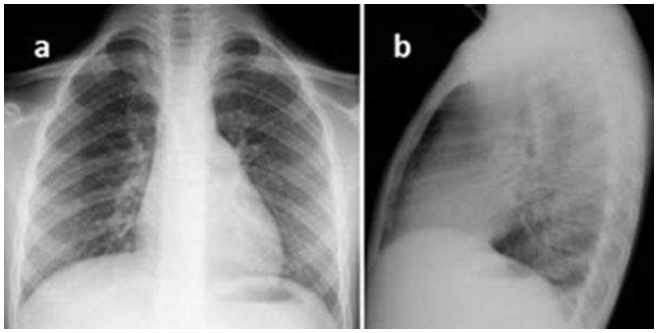

Figure 3.

Our patient has been diagnosed clinically and radiologically as a mixed laryngocele. There is no history of chronic cough, straining at stools, stridor, fever or loss of weight, trauma, and difficulty in swallowing or breathing. On examination, she was found to have a painless soft mass at the right side of the neck, about 5 cm in size, conducting vibration during speech, manually reducible, covered with normal skin.

Plain X-Ray demonstrating an air-filled mass in the right, anterior, paramedian region laterally displacing and compressing the airway (Figure 1).

The ultrasound study demonstrated a superficial mass, just below the subcutaneous plane, in the right submandibular paramedian region (Figure 2).

A computed tomography (CT) scan showed a right mixed type laryngocele containing external and internal components, 5.0 x 7.5 cm in size. Any obvious signs of malignancy or pathological lymph nodes in the neck were not detected (Figure 3).

In conclusion, laryngocele should be considered as an important differential diagnosis in patients with a soft palpable cervical mass with/without airway obstruction.

Anahtar Kelimeler: Mixed laryngocele, radiography, ultrasonography, computed tomography.

Resim 1.

Baş-Boyun Radyolojisi

PS-102

MİXED LARYNGOCELE: A CASE REPORT

Mete Özdikici[1]

[1]*Department of Radiology, Bakirkoy Training and Research Hospital, İstanbul, Turkey.*

Laryngocele, an abnormal cystic dilatation of the laryngeal saccule, is uncommon, usually benign and may occur in up to 5%of benign laryngeal lesions.[1] In this report, we present a 54-year-old female patient, which had an asymptomatic neck swelling for 10 years.

Based on location, three types of laryngocele have been described. The internal, external and mixed laryngocele. Internal laryngocele is confined to the endolarynx (paraglottic space) medial to the thyroid cartilage and thyrohyoid membrane, and it doesn't penetrate the thyrohyoid membrane. The external laryngocele is another type of laryngocele which extends and pass through the thyrohyoid membrane via the opening for the superior laryngeal nerves and vessels and extend into the subcutaneous tissues of the neck.[2] In the mixed laryngocele both the internal and external components are present.[3] Laryngocele is named as laryngopyocele if infected.[4] Usually, laryngoceles are unilateral and mixed. The incidence of laryngocele is estimated to be 1 per 2.5 million of the populations per year and laryngoceles have been reported to be five times more frequent in men, with a peak incidence in the sixth decade of life.[5]

The etiology of laryngocele is still unclear, but there are currently three main theories: congenital factors, increased laryngeal pressure, and mechanical obstruction.[6]

Clinically, patients may present with cough, hoarseness, dyspnea, dysphagia, and globus sensation.[1] Examination will typically reveal a lateral neck mass that is easily compressed and distends with increased intralaryngeal pressure.[2]

The diagnosis may be established by plain radiographs and ultrasonography, but more accurate information is gained by CT or MRI scan. They have proved to be the most accurate imaging method in defining the spatial relationship between the laryngocele and the laryngeal structures and extra-laryngeal soft tissues, in differentiating the laryngocele from other cystic formations and in identifying the coexistence of a laryngeal cancer.[1,7]

Asymptomatic cases require no treatment, however, surgical excision is the treatment of choice for symptomatic cases, to include incision and drainage and antibiotic management for laryngopyoceles.[2]

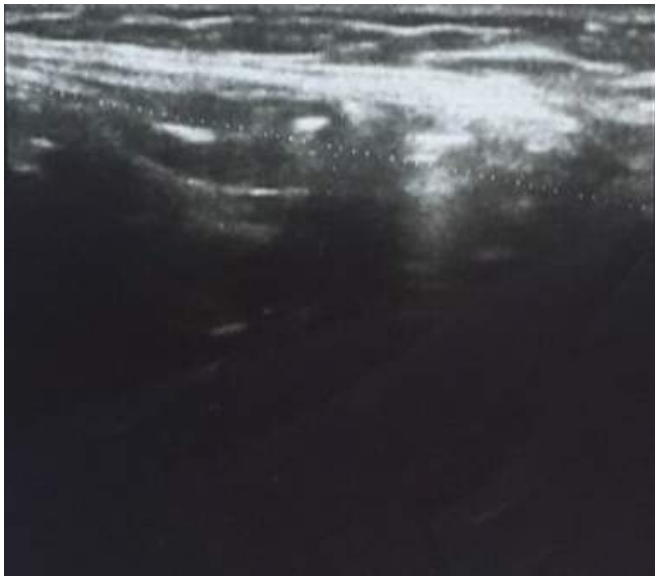

Resim 2.

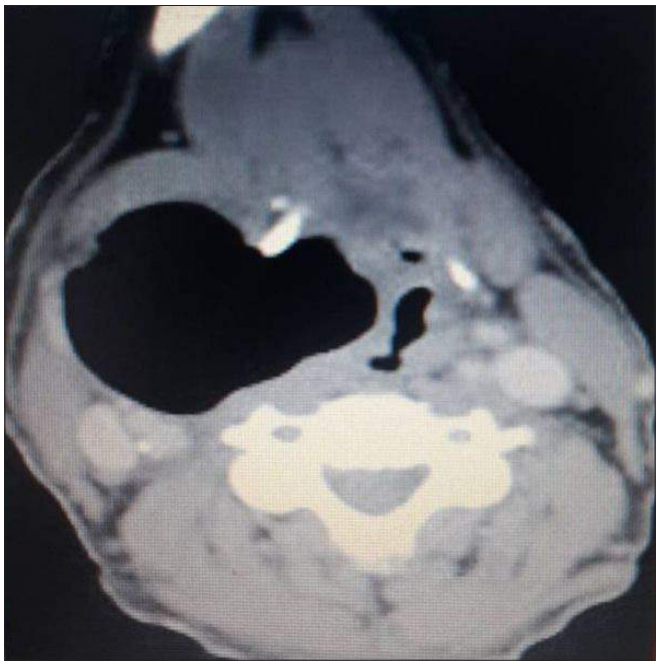

Resim 3.

Nöroradyoloji

PS-103

BAŞ AĞRISI İLE PREZENTE OLAN METASTATİK ALVEOLAR EKİNONOK OLGUSU

Sercan Özkaçmaz[1]

[1]*Van Bölge Eğitim ve Araştırma Hastanesi*

Echinococcus multilocularis bölgemizde endemik olarak izlenen ve öncelikli tutulum yeri karacieğr olan paraziter bir hastalıktır. Beyin tutulumu nadir olup %1 olup düzeyinde izlenmekte ve fatal seyredebilmektedir. Bu olgumuzda akciğer ve beyin metastazı yapan alveolar ekinokok olgusunu sunmayı amaçladık.

Ara ara olan baş ağrısı nedeniyle merkezimize başvuran 29 yaşındaki kadın hastada anamnez, fizik muayene ve laboratuvar bulgularında baş ağrısı öyküsü haricinde belirgin anormallik saptanmadı. Sekonder baş ağrısı etyolojisine yönelik elde edilen Beyin MR incelemesinde serebrum ve serebellum yerleşimli T2 de hipointens, T1'de izointens, IVKM sonrası periferal kontrastlanan ve belirgin vazojenik ödemin eşlik ettiği lezyonlar izlendi (Resim 1). T2 sinyal özelliğinden dolayı ayırıcı tanıda melanom metastazı, alveolar ekinokok ve tüberküloz absesi düşünüldü. Bu lezyonlara yönelik çekilen toraks ve abdomen BT lerde: akciğerde (Resim 2) düzgün sınırlı homojen lezyonlar, Karaciğerde de (Resim 3) 7x5 cm boyutunda hipodens heterojen lezyon izlendi. Bulgular alveolar ekinokok lehine değerlendirildi ve radyolojik ön tanı sonrası yapılan laboratuvar testi pozitif raporlandı. Hasta medikal tedaviyle takibe alındı.

E. multilokülaris ve E. granülozus ülkemizde endemik olarak görülen paraziter enfeksiyonlardır. Parazit larvaları oral alımdan sonra karaciğeri enfekte eder ve diğer organlara buradan yayılırlar. Diğer organ metastazları nadir görülür. Tutulum durumunda klinik bulgular non-spesifik olup şüphe duyulmuyorsa kiste yönelik laboratuvar tetkikleri rutinde istenmemektedir. Karaciğer tutlumunda radyolojik bulgular genellikle tanısaldır. Ancak akciğer ve beyin tutulumunda görüntüleme kafa karıştırıcı olabilir. Beyin lezyonlarındaki kalsifikasyona bağlı T2 hipointensitesi ve BT görüntüsü önemli bir bulgudur.

Anahtar Kelimeler: alevolar ekinokok, beyin tulumu, MR

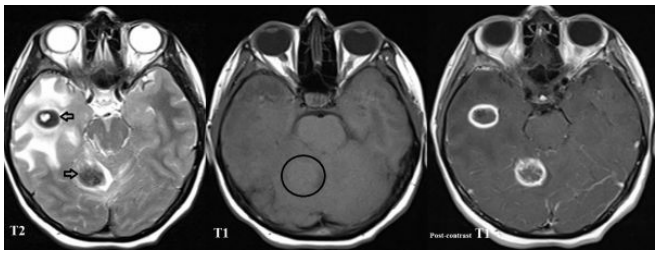

Resim 1.

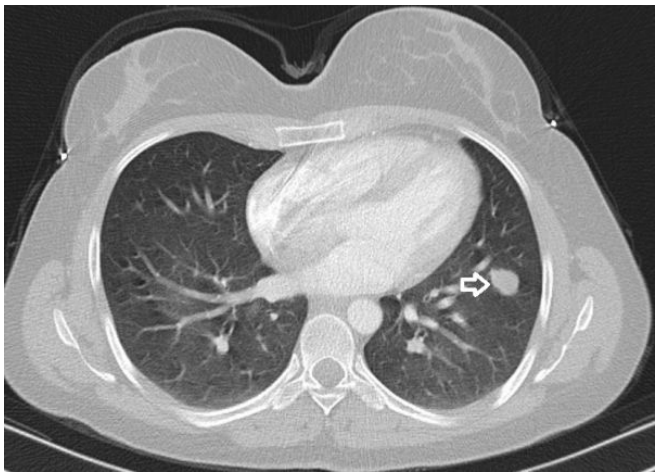

Resim 2.

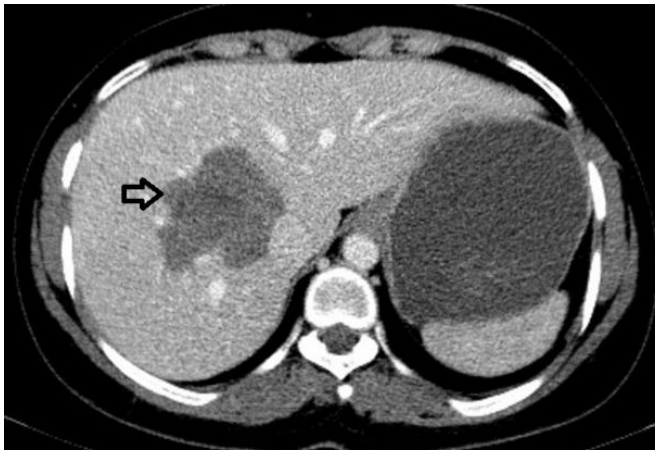

Resim 3.

Toraks Radyolojisi

PS-104

TESTİS TÜMÖRLÜ OLGUDA, POST-KEMOTERAPÖTİK KİSTİK TRANSFORMASYON GÖSTEREN AKCİĞER METASTAZI VE PNÖMOTORAKS: VAKA SUNUMU

Meliha Akın Dalı[1], Cihan Göktan[1], Ahmet Dirican[2]

[1]Celal Bayar Üniversitesi Tıp Fakültesi Hafsa Sultan Hastanesi, Radyoloji Anabilim Dalı
[2]Celal Bayar Üniversitesi Tıp Fakültesi Hafsa Sultan Hastanesi, İç Hastalıkları Anabilim Dalı

Özet: Literatürde, özellikle Bleomisin içeren kemoterapi protokolüne sekonder kistik metastazlar bildirilmiş olmakla beraber pnömotoraks gelişimi oldukça nadir rapor edilmiştir. Çalışmamızda; metastatik solid akciğer kitlesinde, Bleomisin içeren kemoterapi protokolüne yanıt olarak kaviteleşme, sonrasında bül ve pnomötoraks gelişimi saptanan, ileri evre mikst germ hücreli tümör tanılı 32 yaşında erkek olguyu tartıştık.

Giriş: Kistik akciğer metastazları oldukça nadirdir. Literatürde metastatik lezyonun tanı anında kistik özellikte olması veya kemoterapiye yanıt olarak kaviteleşmesi şeklinde iki tipi rapor edilmiştir. Bu çalışmada; metastatik solid akciğer kitlesinde kemoterapiye yanıt olarak kaviteleşen ve sonrasında bül ve pnomötoraks gelişen ileri evre mikst germ hücreli tümör tanılı bir olguyu sunacağız.

Olgu: 32 yaşında erkek hasta, 1 aydır devam eden baş ağrısı ve sol testiste ağrı şikayetiyle başvurdu. Doppler incelemede sol testiste, intratestiküler yerleşimli, 2.5x2 cm ve 2x1.5 boyutunda kitle lezyonları saptandı. Kraniyal MRG'de, sol serebral hemisferde parieto-oksipital yerleşimli 7x4,5 cm boyutunda kitle saptandı. Orşiektomi materyali; mikst germ hücreli tümör, oksipital kitle eksizyonu materyali mikst germ hücreli tümör metastazı olarak raporlandı. Başlangıç PA akciğer grafisinde, sağ akciğer üst zonda apikal yerleşimli 2x2 cm boyutunda düzgün kontürlü homojen opasite saptandı. BEP protokolünün (Bleomisin, Etoposide, Cisplatine) 2. küründen sonra çekilen akciğer grafisinde, sağ akciğer apikal segmentteki lezyonda kavitasyon geliştiği gözlendi. Toraks BT incelemesinde, lezyonun solid komponentinin, kist duvarına ince fibrotik uzantılar oluşturduğu izlendi. Ayrıca sağ hemitoraksta %53 pnömotoraks geliştiği izlendi. Kontrol akciğer grafilerinde lezyonun solid komponentinde tama yakın regresyon saptandı. Tüp torakostomi sonrası pnömotoraksta tama yakın regresyon izlendi. Olgu, 4 ay sonra pulmoner enfeksiyon nedeniyle eksitus oldu.

Tartışma: Akciğer metastazlarının yaklaşık %4'ü kaviteleşmektedir (1). Bunların yaklaşık 2/3'sini akciğerin skuamöz hücreli kanseri oluşturmaktadır. Ancak tedaviye bağlı kaviteleşme sıklığı ve pnömotoraks gelişimi oldukça nadirdir. Bernardt ve arkadaşları, non-seminomatöz germ hücre tümörü ve epiteloid trofoblastik tümör tanılı multipl metastatik solid akciğer nodülü bulunan iki olguda kemoterapi sonrası kistik transformasyon ve non-seminomatöz germ hücre tümörü tanılı olguda spontan pnömotoraks gelişimi bildirmişler (2). Bu olguda literatürdeki diğer olgulardan farklı olarak tek bir metastatik lezyon gözlendi.

Solid metastatik akciğer lezyonlarında kemoterapi sonrasında kaviteleşme ve kistik transformasyonun hızlı tümör yıkımına sekonder geliştiği düşünülmektedir (3). Subplevral büllerin rüptürüne sekonder spontan pnömotoraks gelişebilmektedir (2). Kaviter lezyonlar enfekte olabileceğinden, immünsüprese olgularda yakın takip önerilmektedir (2).

Kaynaklar

1. Dodd GD, Boyle JJ. Excavating pulmonary metastases. Am J Roentgenol Radium Ther Nucl Med 1961; 85,277–293.
2. Barnardt P, du Toit J. The radiological appearance of metastatic cystic lesions. SA J Radiol 2011: 131–133.
3. Topal NB, Oruc E, Gokalp G, Topal U. Atypical pulmonary metastases: Radiologic appearances. Indian J Radiol Imaging 2007; 17: 181–185.

Anahtar Kelimeler: mikst germ hücreli tümör, kistik metastaz, pnömotoraks, toraks BT,

Resim 1.

Resim 2.

Resim 3.

Genitoüriner Sistem Radyolojisi

PS-105

5 OLGU NEDENİ İLE TESTİS EPİDERMOİD KİSTİ: RADYOLOJİK- HİSTOPATOLOJİK KORELASYON

Mustafa Koç[1], Yaşar Birişik[1], Reşat Özercan[2]

[1]Fırat Üniversitesi Tıp Fakültesi Radyoloji Anabilim Dalı
[2]Özel Elazığ Medikalpark Hastanesi Patoloji Bölümü

Amaç: Epidermoid kist, histolojik orjini tartışmalı olan ve testisin nadir görülen benign tümörüdür. Klinik bulguları testisin germ hücreli malign tümörlerinden ayırt edilemez. Ultrasonografide (US) iç içe hiper ve hipoekoik halkalardan oluşan karakteristik soğan zarı görünümü tanıda yardımcıdır. Manyetik rezonans (MR) incelemede kontrastlanma göstermezler. Bu çalışmada; 5 olgu nedeniyle, nadir

görülen testis epidermoid kistini radyolojik ve histopatolojik görüntüleme bulguları ile sunmayı amaçladık.

Gereç ve Yöntem: Testiste ağrısız ele gelen şişlik-kitle şikayetleri ile polikliniğe başvuran, 25–45 yaş arası 5 erkek hastada, radyolojik olarak skrotal US ve kontrastlı pelvik MR incelemesi yapıldı.

Bulgular: US'de lezyonlar normal testis parankimi ile çevrili, keskin sınırlı, intratestiküler yerleşimli idi. Kitle parankiminde, ekojenik merkezi çevreleyen hipoekojenik konsantrik halkalar (target sign) veya hipo-hiperekoik konsantrik halkalar (soğan zarı görünümü) şeklinde sonografik görünümler mevcuttu. Yapılan İ. V. kontrastlı pelvik MR incelemede, testiste düzgün sınırlı, T1A da hipointens, T2A da hiperintens ve çevresel hipointens rimi bulunan ve kontrastlı T1A görüntülerde belirgin kontrast tutulumu göstermeyen nodüler lezyonlar izlendi. Olgularda cerrahi tedavi yapıldı. Lezyonların histopatolojik tanısı epidermoid kist olarak rapor edildi.

Sonuç: Testisin epidermoid kistleri nadir görülen benign lezyonlardır. Testiküler tümörlerin %1'inden azını oluştururlar. Hastalar genellikle 20–40 yaş aralığında bulunmaktadır. Klinik olarak palpabl ve soliter testiküler kitle şeklinde olup diğer testis tümörlerinden ayrılamazlar. αFP ve β-HCG gibi tümör markerları negatiftir. Erişkinlerde orşiektomi tercih edilen ve yeterli bir tedavi yöntemidir. Lokal nüks veya uzak metastaz görülmez. Radyolojik yöntemler tanıya yardımcı olmakla birlikte kesin tanı histopatolojik olarak konur.

Anahtar Kelimeler: testis, epidermoid kist, ultrasonografi, manyetik rezonans görüntüleme

Resim 1.

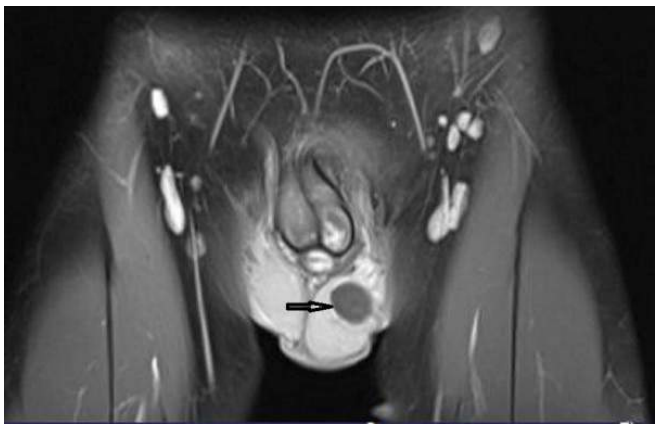

Resim 2.

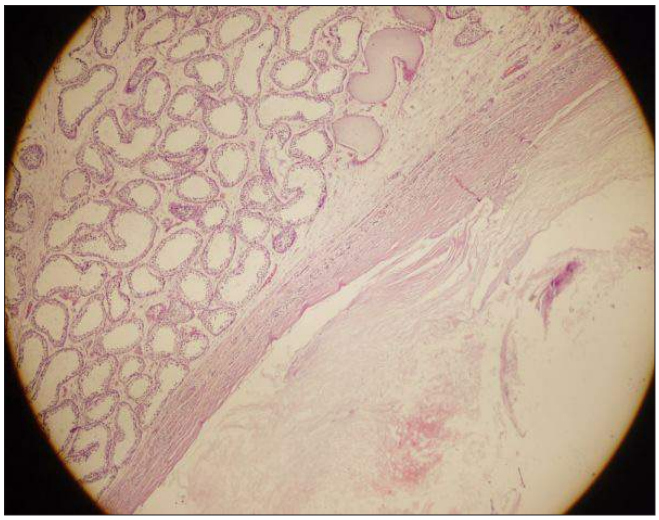

Resim 3.

Genitoüriner Sistem Radyolojisi

PS-106

UTERİN LİPOM: OLGU SUNUMU

Mustafa Koç[1], **Yaşar Birişik**[1]

[1]*Fırat Üniversitesi Tıp Fakültesi Radyoloji Anabilim Dalı*

Amaç: Uterin lipomlar nadir benign tümörlerdendir. Histolojik olarak saf lipomlar ve mikst yapıda lipomlar olarak ayrılmaktadır. Saf uterin lipomlar, kısıtlı vasküler bir bağ dokusu ile sadece yağ dokusu içeren lipomlardır. Miks lipomlar, düz kas dokusu, fibröz bağ dokusu, kırkırdak dokusu ve anormal damarlar içeren, genellikle lipoleiomyoma olarak adlandırılan lipomlardır. Literatürde daha çok miks tip lipomalı olgular tanımlanmıştır. Bu çalışmada nadir görülen saf uterin lipomalı olguyu, manyetik rezonans (MR) görüntüleme bulguları ile sunmayı amaçladık.

Gereç ve Yöntem: Pelvik ağrı nedeniyle polikliniğe başvuran 62 yaşındaki kadın hastada, radyolojik olarak ultrasonografi (US), kontrastlı alt batın MR incelemesi yapıldı.

Bulgular: US'de uterus parankiminde heterojenite, boyut artışı, konturlarda lobülasyon, parankimde 10x8 cm boyutta hiperekojen düzgün sınırlı lezyon ve büyüğü 4x3 cm boyutta birkaç adet hipoekoik solid nodüler lezyonlar izlendi. Yapılan İ. V. kontrastlı pelvik MR incelemede, US'de tanımlanan bulgulara ilaveten, uterus korpus sol kesimde tanımlanan hiperekojen solid görünüm, T1A ve T2A görüntülerde homojen hiperintens izlenmekte, yağ baskılı sekanslarda diffüz baskılanmakta ve kontrastlı T1A görüntülerde belirgin kontrast tutulumu göstermemekteydi. Lezyon radyolojik olarak uterin lipom lehine değerlendirildi. US'de tanımlanan diğer hipoekoik lezyonlar myom ile uyumlu idi. Cerrahi sonrası tanımlanan lezynların histopatolojik tanısı saf uterin lipom ve myoma uteri ile uyumlu olarak rapor edildi.

Sonuç: Uterin lipomların çoğu postmenapozal kadınlarda, 50 ile 70 yaş arasında görülür. Çoğu hasta asemptomatik olmakla beraber, lipomun boyutuna bağlı olarak bazı hastalarda pelvik ağrı, ağırlık ve basınç hissi, vajinal kanama görülebilir. Uterusta yağ dokusu komponenti olan dermoid tümör ve liposarkom ayırıcı tanıda düşünülmelidir. Bilgisayarlı tomografi ve MR ile tanı yapılabilmektedir. Semptomatik vakalarda cerrahi tedavi uygulanmaktadır. Malign dejenerasyon nadirdir.

Anahtar Kelimeler: Uterus, lipom, ultrasonografi, manyetik rezonans görüntüleme

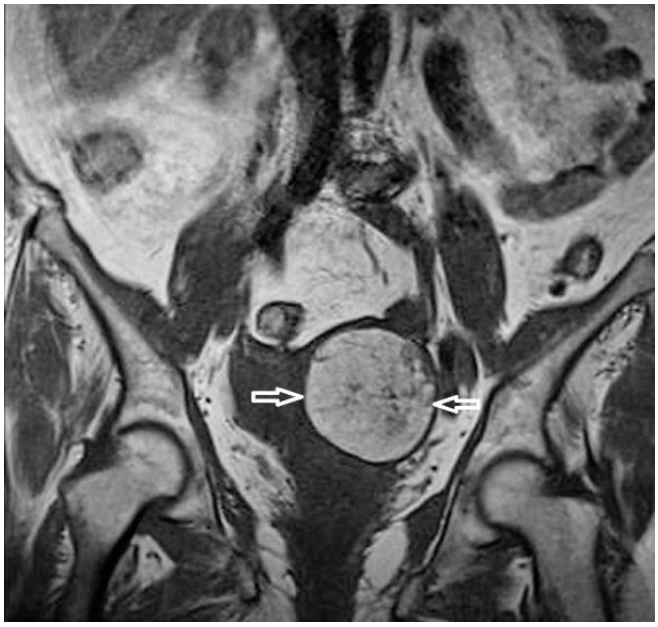

Resim 1.

Resim 2.

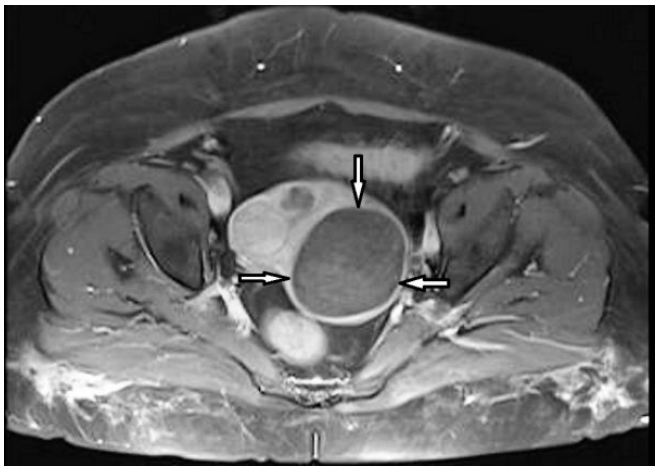

Resim 3.

Kas-İskelet Radyolojisi

PS-107

KÖŞELERE DİKKAT; BİR ANKİLOZAN SPONDİLİT BULGUSU, SHİNY CORNER

Servet Kahveci[1], Ahmet Alper Andaç[2], Ayhan Umay[3], Özge Orhan[4]

[1]Özel İbni Sina Hastanesi, Radyoloji Bölümü, Osmaniye
[2]Özel İbni Sina Hastanesi, Ortopedi Bölümü, Osmaniye
[3]Tunceli Devlet Hastanesi, Radyoloji Bölümü, Tunceli
[4]İzmir Menemen Devlet Hastanesi, Radyoloji Bölümü, İzmir

Giriş: Ankilozan Spondilit (AS) bilhassa omurga ve sakroiliak eklemleri etkileyen, kronik sistemik inflamatuar bir romatizmal hastalıktır. Özellikle inflamatuar bel ve kalça ağrısı ile karakterize, periferik eklem tutulumu ve eklem dışı bulguları da bulunabilen bir hastalıktır. Bu hasta grubu genelde bel ağrısı ile başvurmakta ve bel ağrısında en yaygın etyoloji olan lomber diskopatinin gölgesinde kalmakta ve görüntüleme yöntemlerine rağmen gözden kaçabilmektedir. Bu yazıda kalçaya da vuran bel ağrısıyla başvuran ve diskopati öntanısıyla lomber MR tetkiki yapılan AS olgusunu sunmayı amaçladık.

Olgu Sunumu: 38 yaşında erkek hasta kalça bölgesine de yayılan bel ağrısı nedeniyle polikliniğe başvurdu. Yapılan muayene sonrası diskopati öntanısıyla lomber MR tetkiki yapıldı. MR'de diskopati mevcut değildi ancak vertebra korpus köşelerinde özellikle anteriorda T1A ve T2A hiperintens alanlar mevcut idi. Bu görünümlerin AS'de gördüğümüz shiny corner bulgusu olabileceğini belirtip bu açıdan tekrar değerlendirilmesi ve gerekli görüldüğü takdirde sakroiliak MR tetkiki uygulanmasını önerdik. Tekrar klinik değerlendirme neticesi sakroiliak MR tetkiki uygulanan hastada sakroileit varlığı gösterilmesiyle hastaya AS tanısı kondu.

Sonuç: Bel ağrısında ilk tanı olarak akla gelen diskopati diğer tanıları gölgeleyebilmektedir. Ve özellikle radyoloji raporundan bağımsız çalışan ve kendi filmlerini kendi değerlendiren bölümlerce bu tanılar göz önünde bulundurulmamakta ve atlanabilmektedir. AS için tanımlanan shiny corner da klinisyen tarafından bilinmediğinden gözden kaçan veya göz ardı edilen patolojilerden biridir. Bu minvalde bize düşen sadece bilmek, görmek ve rapor etmek değil klinisyenle irtibat halinde olup durumu aksettirmek ve işi nihayetine vardırmaktır.

Anahtar Kelimeler: Ankilozan spondilit, Lomber MR, Sakroileit, Shiny corner

Resim 1.

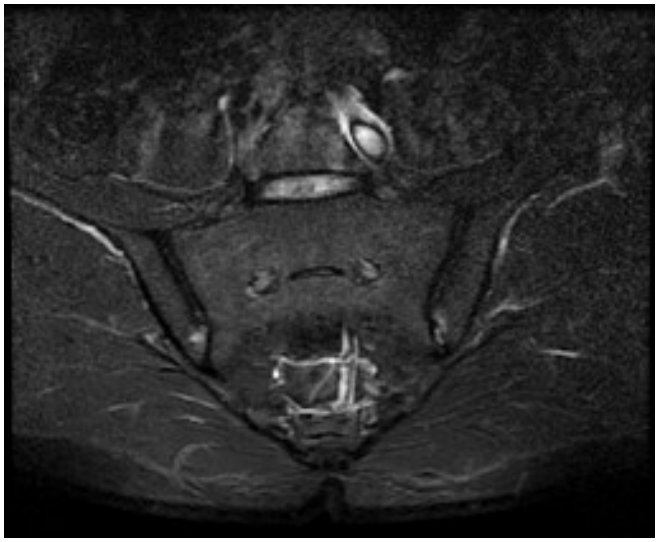

Resim 2.

Resim 3.

Abdominal Radyoloji

PS-108

APPENDİX VERMİFORMİS'İN EPİPLOİK APANDİSİTİ

Servet Kahveci[1], Ayhan Umay[2], Özge Orhan[3],
Umut Perçem Orhan Söylemez[4], Abdullah Alimoğlu[4]

[1]Özel İbni Sina Hastanesi, Radyoloji Ünitesi, Osmaniye
[2]Tunceli Devlet Hastanesi, Radyoloji Bölümü, Tunceli
[3]İzmir Menemen Devlet Hastanesi, İzmir
[4]Bingöl Devlet Hastanesi, Radyoloji Bölümü, Bingöl

Amaç: Sağ alt kadran ağrısı ayırıcı tanısı çok geniş olan cerrahi ve medikal olarak tedavi edilebilen patolojileri içerir. Klinik olarak ayırımı zor olan bu patolojilerde laboratuvar verileri ile de kesin bir sonuca varılamadığı için tanıda görüntüleme yöntemlerine büyük iş düşmektedir. Sağ alt kadran ağrısının ayırıcı tanılarından biri de bu lokalizasyonda seyrek olarak karşılaştığımız ve medikal olarak tedavi edilen epiploik apandisittir. Biz bu yazıda akut apandisiti taklit edebilen epiploik apandisitin radyolojik görünümlerinin bilinmesini ve sağ alt kadran ağrısının ayırıcı tanısında göz önünde bulundurulmasını hedefledik.

Gereç ve Yöntem: 29 yaşında kadın hastaya yapılan fizik muayene neticesi akut apandisit ön tanısı ile görüntüleme istemi yapıldı.

Bulgular: Fizik muayenede sağ alt kadranda hassasiyet ve defans mevcuttu. Beyaz küre değeri 6300 olup normal sınırlarda idi. İdrar tahlilleri normaldi. Sonografik incelemede appendiks normal olarak değerlendirildi ancak tam da hassasiyet lojunda periapendisyal yağlı dokuda inflamasyon ile uyumlu fokal eko artışı izlendi. Klinisyenin akut apandisit şüphesinin sebatı üzerine yapılan BT tetkikinde appendiks normaldi. Ancak periapendisyal yağlı dokuda, ultrasonda tanımlanan alanda periferinde hiperdens halka bulunduran yaklaşık 15*10 mm ebadında dansitesi artmış inflame yağlı doku ile uyumlu görünüm saptandı. Bu görünümüyle epiploik apandisit tanısı konuldu. Hasta medikal olarak tedavi edildi ve bir hafta sonra yapılan kontrol muayenede şikayetleri tamamen gerilemişti.

Sonuç: Sağ alt kadran ağrısı günlük pratiğimizde sık karşılaştığımız ve sıklıkla da akut apandisit ile özdeşleşmiş bir durumdur. Ancak daha az sıklıkla karşılaştığımız, klinik laboratuvar bulgular ile ayırımı zor olabilen ve medikal olarak tedavi edilen bazı patolojiler de sağ alt kadran ağrısı ile prezente olabilirler ki olgumuz olan epiploik apandisit de bu patolojilerden biridir. Sıklıkla sol alt kadran yerleşimli olan epiploik apandisit nadir olarak sağ alt kadranda çekum ve asendan kolon komşuluğunda da görülebilmektedir. Olgumuzda olduğu gibi apendiks vermiformisin epiploik apandisiti ise literatürde birkaç vaka ile sınırlıdır.

Sonuç olarak sağ alt kadran ağrısında görüntüleme yöntemlerinin kullanımı, ağrının etyolojisini ortaya koyarak gereksiz cerrahi girişimleri önleyebileceğinden imkan dahilinde görüntüleme yöntemlerine başvurulmalıdır.

Anahtar Kelimeler: akut batın, appendiks vermiformis, epiploik apandisit

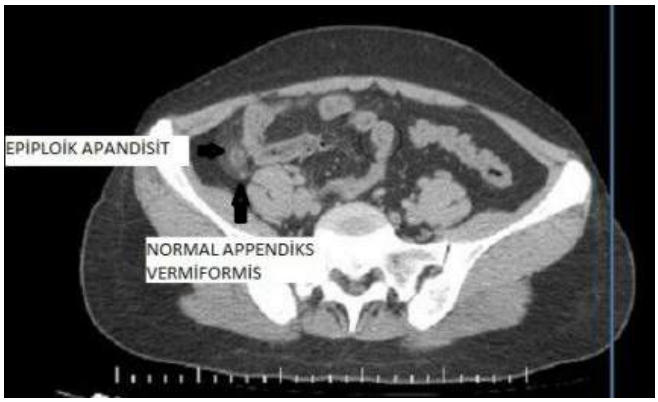

Resim 1.

Resim 2.

Nöroradyoloji

PS-109

ÇOK NADİR BİR KOMPLİKASYON; SİLDENAFİL KULLANIMI SONRASI GELİŞEN SPİNAL KORD İNTRAMEDÜLLER KANAMASI (HEMATOMİYELİ): OLGU SUNUMU

Mustafa Koç[1], İsmail Taşkent[1], Hanefi Yıldırım[1]

[1]Fırat Üniversitesi Tıp Fakültesi Radyoloji Anabilim Dalı

Amaç: Sildenafil kullanımının nadiren intrakranial kanamalara yol açtığı bildirilmekle birlikte, servikal spinal kordda sildenafil kullanımına bağlı kanama, literatürde henüz bildirilmemiştir. Biz bu yazıda, sildenafil kullanımı sonrası, sol kolda ağrı ve uyuşma şikayeti ile polikliniğe başvuran ve görüntüleme tetkikleri sonrası, servikal spinal kordda intramedüller kanama (hematomiyeli) tanısı alan, 50 yaşındaki erkek hastayı sunduk.

Gereç ve Yöntem: Sol kolda ağrı ve uyuşma şikayeti ile polikliniğe başvuran hastada, spinal kanal İ. V. kontrastsız ve kontrastlı bilgisayarlı tomografi (BT) ve manyetik rezonans görüntüleme (MRG) tetkikleri yapıldı.

Bulgular: İ. V. kontrastsız ve kontrastlı servikal BT ve MRG tetkikinde, C2-C6 vertebra düzeyinde, spinal kortta ekspansiyona yol açan, IVKM sonrası kontrast tutulumu göstermeyen, subakut dönem intramedüller kanama ile uyumlu radyolojik görünümler izlendi. Hastanın kontrol tetkiklerinde altta yatan organik bir neden saptanmadı. Tedavi sonrası kanama miktarında belirgin azalma izlendi.

Sonuç: İntraspinal kanama intrakranial kanamaya göre daha nadir olup, epidural, subdural, subaraknoid ve intramedüller kanama şeklinde kendini gösterebilir. Spontan nontravmatik hematomiyeli sebepleri arasında, vasküler malformasyonlar, pıhılaşma bozuklukları, inflamatuar myelit, spinal kord tümörleri, abse, syringomiyeli ve idiopatik etiyolojiler sayılabilir. Bizim olgumuzda hematomiyelinin yaygın sebepleri ekarte edildiğinden, hematomyelinin etyolojisi hastanın kısa aralıklarla sildenafil kullanımına bağlı olarak değerlendirildi.

Anahtar Kelimeler: Sildenafil, hematomiyeli, bilgisayarlı tomografi, manyetik rezonans görüntüleme

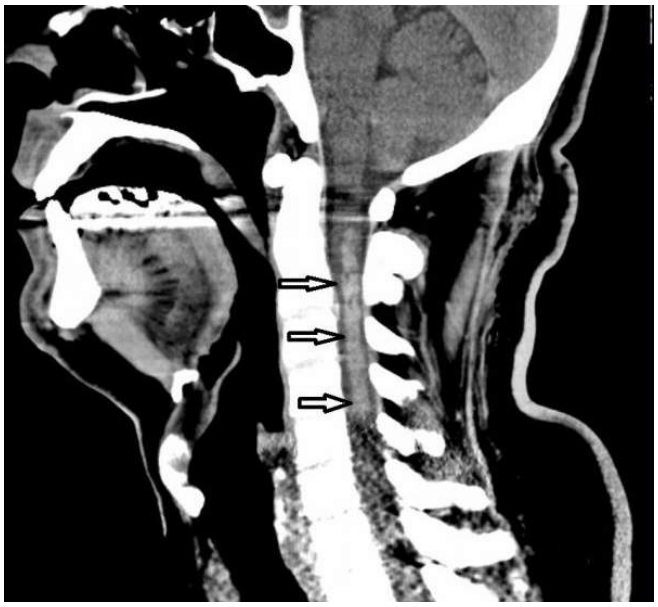

Resim 1.

Resim 2.

Resim 3.

Girişimsel Radyoloji

PS-110

TRAVMATİK AORTİK TRANSEKSİYONLAR: ENDOVASKULER TEDAVİ

Arastu Tizro[1], Halil Bozkaya[1], Celal Çınar[1], Mustafa Parıldar[1], Hakan Posacıoğlu[2]

[1]Ege Üniversitesi Tıp Fakültesi Hastanesi Radyoloji Anabilim Dalı
[2]Ege Üniversitesi Tıp Fakültesi Hastanesi Kalp Damar Cerrahi Anabilim Dalı

Amaç: Aortik transeksiyonların endovaskuler tedavisini sunmaya amaçladık.

Yöntem: 2005–2016 tarihler arasında Ege üniversitesi tıp fakültesi hastanesinde multitravma nedeniyle BT çekilen ve aortik transeksiyon nedeniyle endovaskuler tedavi uygulanan ortalama yaşları 43 olan 20 olgunun BT anjiografi ve digital subtraksiyon anjiografi bulguları retrospektiv olarak değerlendirildi. Femoral arteriotomi ile girişim yapılarak 14 hastada sağ ventriküler pacemaker kullanarak ve 6 olguda pacemaker kullanmadan stent graft uygulandı.

Bulgular: Ortalama yaşları 43 olan 20 olgunun klinik ve radyolojik bulguları (BT anjiografi ve digital subtraksiyon anjiografi bulguları) retrospektiv olarak değerlendirildi. Tüm hastalara aortun istmik bölgesinde grade 3 veya 4 aortik transeksiyon nedeniyle femoral arteriotomi ile aortın çapına göre %10 oversize yaparak 10cm uzunlukta stent graft uygulandı.14 olguda subklavian arter orifisini kapsamış şekilde stent graft implante edildi. Kafa travma ve kardiopulmoner arrest nedeniyle 4 exitus olgumuz dışında hastalarda ortalama 30 aylık takip süreçte işleme bağlı major komplikasyon saptanmadı.

Sonuç: Multitravmalarda aortik transeksiyonlar mortalite ve morbiditesi yüksek bir durum, konvansiyonel açık cerrahi eşlik eden diğer organ yaralanmarına bağlı morbidite ve mortalitesi yüksek bir tedavi yöntemdir. Endovaskuler stent graft tedavisi effektiv, güvenebilir, hızlı, mortalite ve morbiditeyi azaltan ve hastanede ve yoğun bakımda kalma zamanı kısaltan bir tedavi yöntemdir.

Anahtar Kelimeler: Aortik Transeksiyon, TEVAR

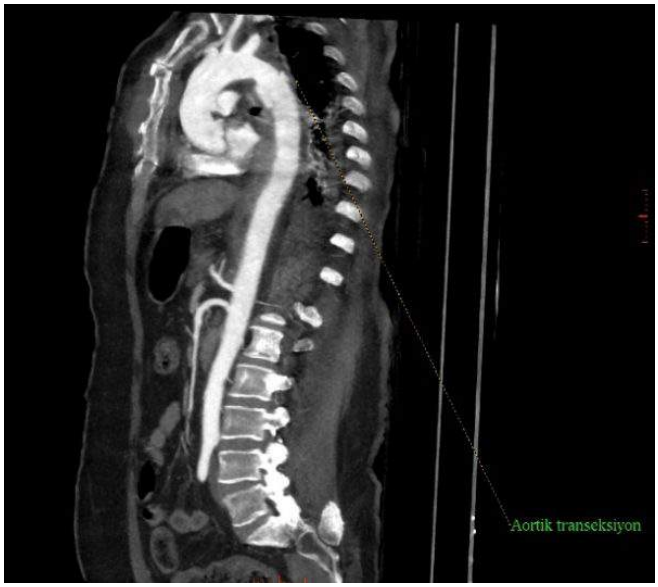

Resim 1.

Resim 2

Resim 3.

Pediatrik Radyoloji

PS-111

PİTUİTER STALK İNTERRUPTİON SENDROMU: OLGU SUNUMU

Mehmet Tahtabaşı[2], Evrim Özmen[1], Ömer Naci Tabakcı[1], Muzaffer Başak[1], Ender Uysal[1]

[1]Şişli Hamidiye Etfal Eğitim ve Araştırma Hastanesi
[2]Mehmet Akif İnan Eğitim ve Araştırma Hastanesi

Giriş ve Amaç: Pitüiter stalk interruption sendromu (PSIS) çok nadir görülen ve radyolojik bulguları oldukça patognomonik olan bir sendromdur. Bu sunumda PSIS tanısı alan bir olgumuzun klinik ve radyolojik bulgularını tartışmayı amaçladık.

Olgu: Boy kısalığı, mental retardasyonu ve yaşıtlarına kıyasla sekonder seksüel karakterleri gelişmeyen 12 yaşındaki kız çocuğunun kan tahlillerinde Growth hormonu (GH), Tiroid stimulan hormonu (TSH), Adrenokortikotropin hormonu (ACTH) normalden düşük bulundu. Bunun üzerine hipofiz glandına yönelik yapılan manyetik rezonans (MR) görüntülerinde; Adenohipofizi hipoplazik görünümde, infundibular stalk oldukça ince olup net seçilememekte ve nörohipofiz glandı hipotalamus komşuluğunda ektopik yerleşimliydi. Olgunun nörohipofiz glandı volümü normal olup gland ile ilişkili hormon düzeyleri normal değerlerde bulundu. MR görüntülerinde klasik triad olması ve mevcut klinik bulgularıyla olgumuzu PSIS olarak değerlendirdik.

Sonuç: PSIS tanısında; klinik bulgular ile hastalıktan şüphelenip, radyolojik olarak klasik MR bulgularını araştırmak hastalığın tanısında en etkili yöntemdir.

Anahtar Kelimeler: Ektopik nörohipofiz, Hipoplazik adenohipofiz, Boy kısalığı, Gelişme geriliği

Baş-Boyun Radyolojisi

PS-112

RADYOTEDAVİ GÖREN BAŞ VE BOYUN TÜMÖRLÜ OLGULARDA PET/BT VE DİFÜZYON AĞIRLIKLI MRG'NIN KORELASYONU VE PREDİKTİF ÖNEMİ

Edis Çolak[1], Selen Bayraktaroğlu[1], Özlem Akagündüz[2]

[1]Ege Üniversitesi, Radyoloji Anabilim Dalı
[2]Ege Üniversitesi, Radyasyon Onkolojisi Anabilim Dalı

Amaç: Baş ve boyun kanserler difüzyon ağırlıklı manyetik rezonans görüntülemede (DA-MRG) düşük ADC (apparent diffusion coefficient) değerler ve florodeoksiglikoz (FDG) pozitron emisyon tomografisinde (PET/BT) artmış SUV (standardized uptake value) değerlere neden olabilir. Baş ve boyun kanserlerinde ADC ve SUV değerlerinin birbirinden bağımsız ya da aralarında istatistiksel korelasyon olup olmadığı araştırıldı.

Gereç ve Yöntem: Çalışmamıza dahil edilen 36 baş – boyun kanserli hastanın DA-MRG ve FDG PET/BT parametreleri retrospektif olarak değerlendirildi. Tümörlerin ADC değerleri iki gözlemci tarafından bağımsız olarak ölçüldü ve ADC parametrelerinin uyumluluğu intraclass correlation coefficient (İCC) ile araştırıldı. Radyotedavi yanıtı olan ve olmayan baş-boyun tümörlerinin ADC ve SUV değerleri Kruskal Wallis tek yönlü ANOVA ve Mann-Whitney U testi kullanılarak karşılaştırıldı ve prognostik önemi olup olmadığı araştırıldı.

Bulgular: ADCmin (0,88) ve ADCmean (0,71) değerlerinin uyumluluğu Intraclass correlation coefficient (İCC) ile analize edildi ve önemli derecede uyumluluk tespit edildi. Baş-boyun karsinomlarda ortalama ADCmin, ADCmean ve ADCmin/mean değerleri sırasıyla $0,68 \pm 0.17 \times 10^{-3}$ mm^2/s; $0,82 \pm 0.17 \times 10^{-3}$ mm^2/s ve $0,83 \pm 0.10$ mm^2/s idi. Ortalama SUVmean ve SUVlbm değerleri sırasıyla 14.65 ± 5.5 ve 10.96 ± 5.1 idi. Spearman korelasyon katsayısı analizinde ADC ile SUV değerlerinin arasında istatistiksel olarak anlamlı korelasyon bulunmadı. Anlamlı korelasyon bulunmasa da, baş-boyun tümörlerinin SUV değerlerinde artış ile birlikte ADC değerlerinde düşüş izlendi. İstatistiksel anlamlı korelasyon bulunmasa da RT'ye yanıt veren tümörler ile kıyaslandığında RT'ye yanıt vermeyen tümörlerde ADC ve SUV değerlerinin daha yüksek olduğu tespit edildi.

Sonuç: Baş ve boyun tümörlerinde ADC ve SUV değerlerinin birbirinden bağımsız biyomarkerler olduğu sonucuna varıldı.

Anahtar Kelimeler: Baş ve boyun kanser, Difüzyon ağırlıklı manyetik rezonans görüntüleme, Pozitron emisyon tomografisi

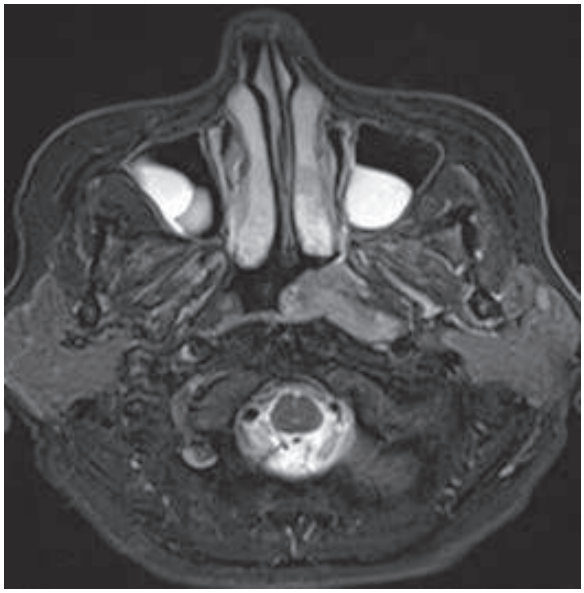

Resim 1.

Resim 2.

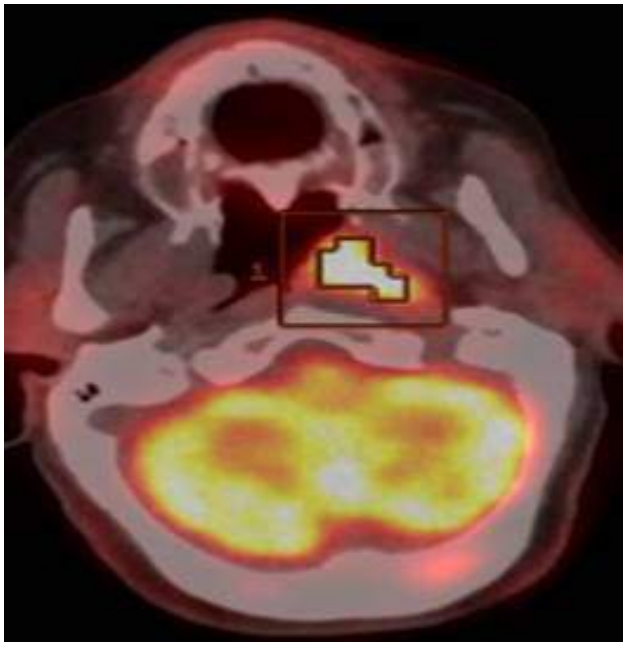

Resim 3.

Tablo 1. Baş-boyun tümörlerinin ADC değerleri

	Mean	Standard sapma	Median	Minimum	Maximum
ADCmin (× 10−3 mm2/s)	0,68	0,17	0,69	0,33	0,99
ADCmean (× 10−3 mm2/s)	0,82	0,17	0,81	0,44	1,25
ADCmin/mean	0,83	0,10	0,84	0,53	0,97

Tablo 2. Baş-boyun tümörlerinin SUV değerleri

	Mean	Standard sapma	Median	Minimum	Maximum
SUVmax	14,65	5,5	13,10	7,6	29,1
SUVlbm	10,96	5,1	9,4	5,0	22,5

Tablo 3. Baş-boyun tümörlerinde ADC ile SUV değerlerinin arasındaki Spearman korelasyon katsayısı analizi (Sig. (2-tailed) (p))

	ADC min	ADC mean	ADC min/mean
SUVmax	0,777	0,630	0,359
SUVlbm	0,746	0,606	0,419

Nöroradyoloji

PS-113

BRAİN MRI FİNDİNGS AS AN İMPORTANT DİAGNOSTİC CLUE İN GLUTARİC ACİDURİA TYPE 1

Edis Çolak[1], Cenk Eraslan[1], Rıfat Nuri Şener[1]

[1]*Department of Radiology, Ege University*

Purpose: Glutaric aciduria type 1 (GA-1) is an autosomal recessive disorder caused by deficiency of glutaryl-coenzyme A dehydrogenase, with accumulation of glutaric acid, 3-hydroxyglutaric acid and glutaconic acid. Increased blood glutarylcarnitine levels are the basis for identification of affected infants by newborn screening. Frequently, the only abnormality preceding the first episode is a progressive macrocephaly. Although neuroimaging findings are quite variable, the widening of the Sylvian fissures combined with abnormalities of the basal ganglia in a child with macrocephaly should raise the suspicion of this diagnosis. We describe a patients in whose diagnosis was suggested by the brain MRI findings.

Materials and Methods: 8-years-old male child born of consanguineous marriage presented with gross developmental delay, mental retardation and history of recurrent episodes of seizures. Investigations including peripheral blood picture, serum electrolytes, blood glucose, serum ammonia and liver function test were normal. Urine for tandem mass spectrometry (TMS) report was suggestive of glutaric aciduria.

Results: Cranial MRI showed abnormal low T1 and bright T2 signal intensities of the dentate nuclei, basal ganglia and white matter. There was also mildly frontotemporal atrophy and widening of the sylvian fissures and CSF spaces when compared to an age matched control. Diffusion weighted images with apparent diffusion coefficient map (ADC) revealed mildly diffusion restriction of the affected areas. There was no gadolinium enhancement in any of the lesions. The multivoxel MRS of the cerebral white matter lesions revealed increased lactate levels.

Conclusion: GA-1 is an important neurometabolic disorder in children that is sometimes misdiagnosed, but it can be diagnosed easily based on typical neuroimaging and laboratory findings. Neuroimaging serves as a useful tool, many times providing the first clue to the diagnosis. Timely diagnosis and start of treatment are likely to result in a better outcome.

Anahtar Kelimeler: Glutaric aciduria, Macrocephaly, Neurometabolic disorder

Resim 1.

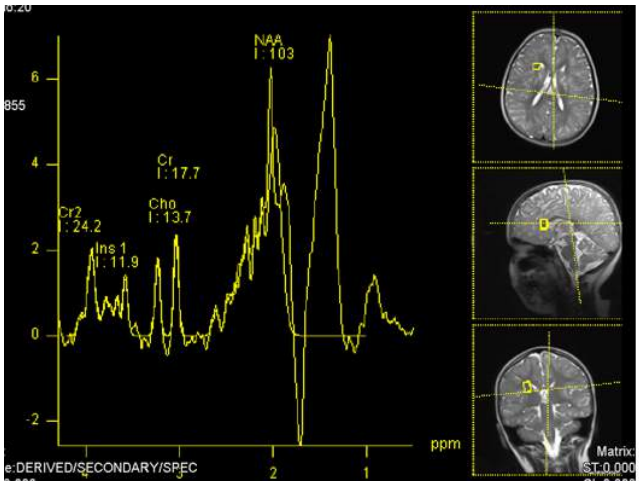

Resim 2.

Nöroradyoloji

PS-114

3-HİDROKSİ-3-METİLGLUTARİL-COA LİYAZ EKSİKLİĞİ OLGUNUN NÖRORADYOLOJİK BULGULARI

Edis Çolak[1], Cenk Eraslan[1], Rıfat Nuri Şener[1]

[1]Ege Üniversitesi, Radyoloji Anabilim Dalı

Amaç: 3-hidroksi-3-metilglutaril-CoA liyaz eksikliğine (HMG-CoA liyaz eksikliği) bağlı glutarik asidüri, otozomal resesif kalıtım gösteren ve yaşamın ilk yılında hayatı tehdit edici nitelikte şiddetli hipoglisemi atakları ile seyreden, lösin metabolizmasının bozukluğudur. HMG-CoA liyaz eksikliğinin görülme sıklığı 100.000 canlı doğumda 1 olarak tanımlanmıştır. Dünyada 100'dan fazla sayıda bildirilmiş olan bu hastalığın (3-HMG CoA liyaz) geni 1. kromozomun kısa kolunda bulunmakta olup 28 farklı mutasyon tanımlanmıştır. Hastalık özellikle Portekiz, İspanya ve Suudi Arabistan'da daha sık görülmektedir. Olgunun, hastalığın nadir görülmesi ve radyolojik bulgularının zenginliği nedeniyle sunulması amaçlandı.

Gereç ve Yöntem: Altı aylık erkek hasta kusma ve ishal şikayeti ile hastanemize başvurdu. Başvuru anında hipotonik ve takipneik olgunun laboratuar tetkiklerinde hipoglisemi, hiperamonyemi, metabolik asidoz ve idrarda 3-OH-3-metil glutarik asit atılımında artış saptanması üzerine 3-OH-3-metil glutarik asidüri tanısı konuldu. Anne baba arasında akrabalık yoktu. Takipte hastanın gelişimi normaldi. Hasta 13 yaşına geldiğinde uzun süren hipoglisemi ve ona bağlı gelişen konvülziyonlar nedeniyle hastanemize yatırıldı ve kraniyal MRG tetkiki yapılması önerildi.

Bulgular: Yapılan kraniyal MRG tetkikinde bilateral periventriküler ve subkortikal serebral beyaz cevherde diffüz ve koalesans oluşturan T2AG ve FLAIR sekanslarda hiperintens lezyonlar izlendi. DAG görüntülerde difüzyonel kısıtlama gösteren lezyonlar frontal ve periatriyal alanda daha belirgindi. MR-spektroskopide laktik asit pikinde artış saptandı. Klinik ve laboratuar korelasyon eşliğinde tarif edilen radyolojik bulgular organik asidemi ön tanısını desteklemekteydi.

Sonuç: Nadir görülen doğumsal hastalıklardan biri olan HMG-CoA liyaz eksikliği olgumuzda, literatürde de bahsedildiği gibi, hiperamonyemi, nonketotik asidoz ve hipoglisemi eşliğinde kraniyal MRG tetkikinde periventriküler beyaz cevherde diffüz lezyonlar ve MRS'de laktat piki olması organik asidemilerin mutlaka düşünülmesi gerektiğini vurgulamak istedik.

Anahtar Kelimeler: HMG-CoA liyaz, metabolik asidoz, nonketotik hipoglisemi

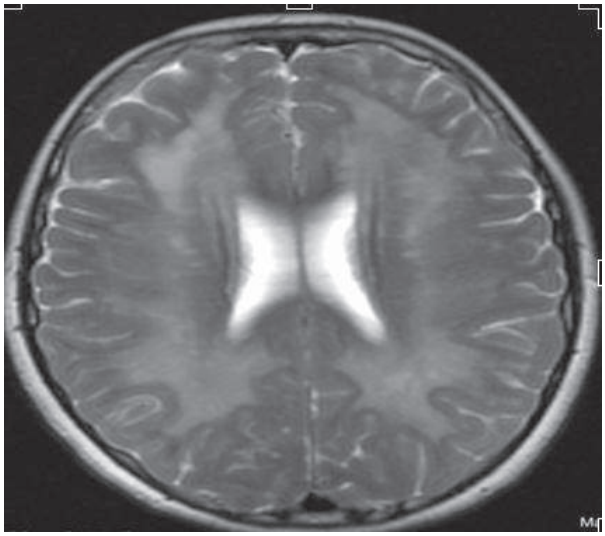

Resim 1.

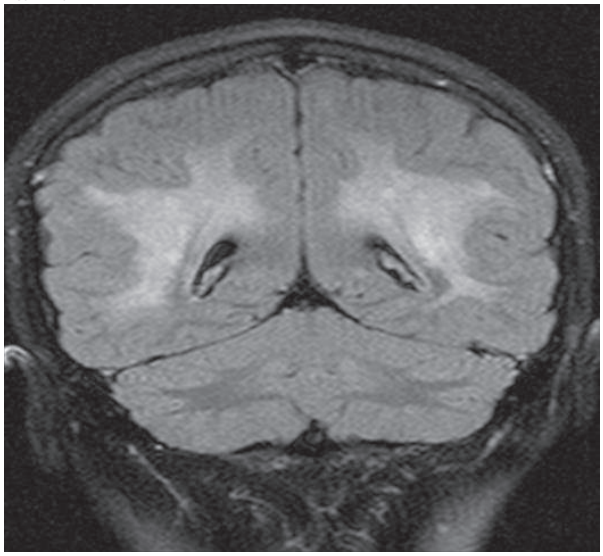

Resim 2.

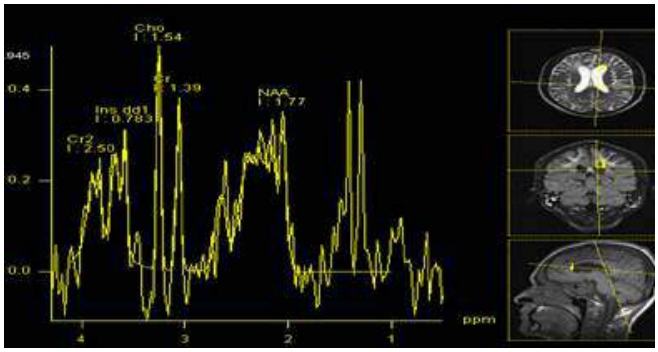

Resim 3.

Toraks Radyolojisi

PS-115

ANCA İLİŞKİLİ VASKULİTLERDE AKTİF VE REMİSYON DÖNEM TORAKS BT BULGULARININ KARŞILAŞTIRILMASI

Eren Mutlu[1], **Naim Ceylan**[1]

[1]*Ege Üniversitesi Tıp Fakultesi Radyoloji Anabilim Dalı*

Nisan 2007 ve Nisan 2015 tarihleri arasında klinik, laboratuvar ve histopatolojik olarak ANCA ilişkili vaskülit tanısı konan ve Ege Üniversitesi Tıp Fakultesi Romatoloji Polikliniğinde takip edilen olguların bu tarihler arasında hastalığın aktif ve remisyon dönemlerinde çekilmiş olan ve radyoloji arşiv (PACS) sisteminde kayıtlı olan 112 olgunun toraks BT bulguları analiz edilmiş ve hastalıkların aktif ve remisyon dönemlerindeki farklılıklar ortaya konmaya çalışılmıştır.

ANCA pozitif vaskülitler sistemik tutulum ile giden küçük ve orta çaplı damarları tutan noninfeksiyöz inflamatuar hastalıklardır. ANCA pozitif vaskülitler Chapel-Hill pulmoner vaskülit kalsifikasyonuna göre Wegener granülomatozu, eosonofilik granülomatoz vaskülit (Churg-Strauss Sendromu) ve mikroskobik polianjitis olarak sınıflandırılmaktadır. ANCA pozitif vaskülitler 5–10 yeni olgu/yıl/milyon gibi nadir görülmesine rağmen tanısının koymasıyla ve uygun tedavi ile uzun sağkalım süreleri sağlanabilen hastalık grubu olarak karşımıza çıkmaktadır.

Bu hastalarda klinik olarak böbrek, akciğer, kardiyovaskuler sistem, nörolojik sistem tutulumu olabilmektedir. Akciğer tutulumu bu hastalarda önemli bir mortalite ve morbidite nedeni olarak karşımıza çıkmaktadır.

ANCA pozitif vaskülitlerin aktif ve remisyon dönemlerinde akciğer tutulumları farklılık gösterebilmektedir. Çalışmamızda ANCA ilişkili pulmoner vaskülitlerin aktif ve remisyon dönemlerinde radyolojik bulgularda farklılıklar gösterilmiş ve bu farklılıkların hastalığın aktif veya remisyon döneminde olduğunu anlamada yol gösterici olabilecekleri gösterilmiştir. Bu farklılıkların saptanmasında ve vaskülite sekonder gelişen komplikasyonların gösterilmesinde spiral toraks BT tetkiki önemli rol oynamaktadır.

Anahtar Kelimeler: ANCA ilişkili vaskülitler, wegener granulomatozu, mikroskopik polianjitis, churg-strauss sendromu, aktif ve remisyon dönem vaskulitlerde toraks tutulumları

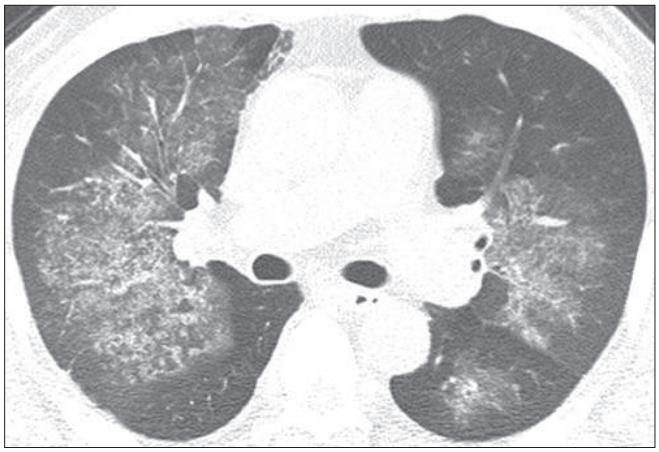

Resim 1.

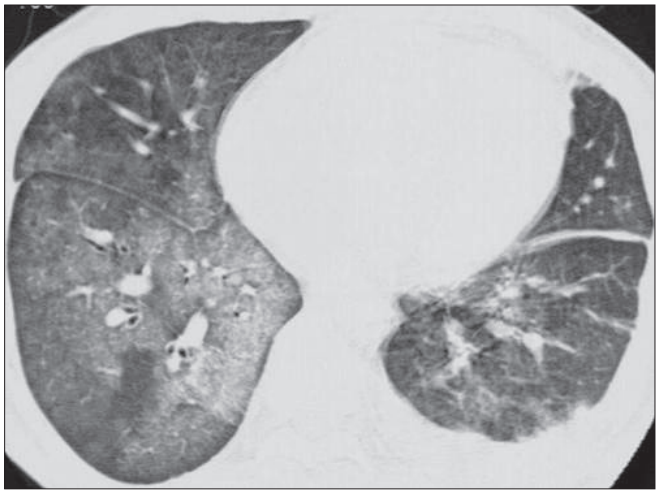

Resim 2.

Resim 3.

Genitoüriner Sistem Radyolojisi

PS-116

İNSİDENTAL OLARAK SAPTANAN COWPER'S SRİNGOSELİ: MRG BULGULARI

Afak Durur Karakaya[1], Mehmet Şeker[1], Meral Çetinkaya[1], Cengiz Erol[1]

[1]İstanbul Medipol Üniversitesi, Radyoloji Anabilim Dalı

Biz çalışmamızda Cowpers sringoselinin MRG bulgularını anlatmayı amaçladık. Cowpers sringoseli, ekskratuar bulboüretral gland kanalının kistik dilatasyonudur. Nadir görülür. Genellikle asemptomatiktir. Semptomatik olanlar tekrarlayan idrar yolu enfeksiyonu, hematüri ve dizüri ile prezentasyon gösterirler. Sıklıkla çocuk yaş grubunda görülür. Tanısında voiding sistoüretrogram, ultrasonografi ve manyetik rezonans görüntüleme kullanılabilir. Bizim olgumuz 48 yaşında kalça protezi nedeniyle MRG tetkiki yapılan asemptomatik erkek hastaydı. Manyetik rezonans görüntülerde insidental olarak saptandı. Manyetik rezonans görüntülerde korpus spongiozumda solda bulboüretral gland lokalizasyonunda T1 ağırlıklı görüntülerde hipointens, T2 ağırlıklı görüntülerde hiperintens, bulbar üretrayı minimal basılayan, üretra lümeni ile ilişkisi saptanmayan kistik lezyon mevcuttu. Manyetik rezonans görüntüleme üstün yumuşak doku kontrast çözünürlüğü ile bu lezyonun görüntülenmesinde anatomik konum, boyutu ve ikincil enfeksiyon gibi komplikasyonların saptanmasında yardımcı olur.

Anahtar Kelimeler: Cowper's sringoseli, periüretral kist.

Genitoüriner Sistem Radyolojisi

PS-117

NADİR BİR AKUT BATIN OLGUSU; TRANSPOZE OVERDE TORSİYON

Afak Durur Karakaya[1], Mehmet Şeker[1], Cengiz Erol[1]

[1]İstanbul Medipol Üniversitesi, Tıp Fakültesi, Radyoloji Anabilim Dalı

Over transpozisyonu radyoterapi yapılacak hastalarda overlerin korunması amacıyla yapılan cerrahi bir prosedürdür. Premenapozal kadınlarda pelvik malignitelerde uygulanır. Overler transpozisyon için parakollik alanlara ya da pelvik bölgede en lateral kesimlere yerleştirilir. Bizim olgumuz serviks kanseri nedeniyle overler parakolik alana yerleştirilmişti. Karın ağrısı nedeniyle servisimize başvuran hastada yapılan bilgisayarlı tomografi incelemede sağ overde boyut ve dansite artışı saptandı. Yapılan renkli doppler ultrasonda over dokusunda kanlanma yoktu. Over torsiyonu olarak değerlendirildi. Over torsiyonu sıklıkla gebelerde ve gen erişkinlerde görülür. Akut batın nedenidir ve şiddetli karın ağrısına yol açar. Tanısında ultrason, doppler ultrason, bilgisayarlı tomografi ve manyetik rezonans görüntüleme kullanılır. Biz çalışmamızda tanspoze over torsiyonunda görüntüleme bulgularını anlatmayı amaçladık.

Anahtar Kelimeler: over torsiyonu, over transpozisyonu.

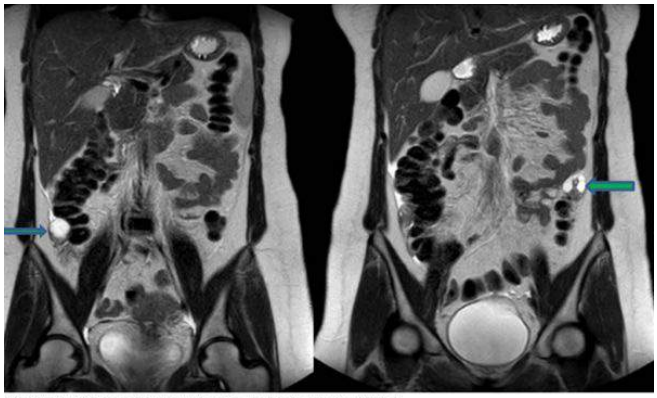

Resim 1: Transpozisyon yapılmış normal overler (oklar).

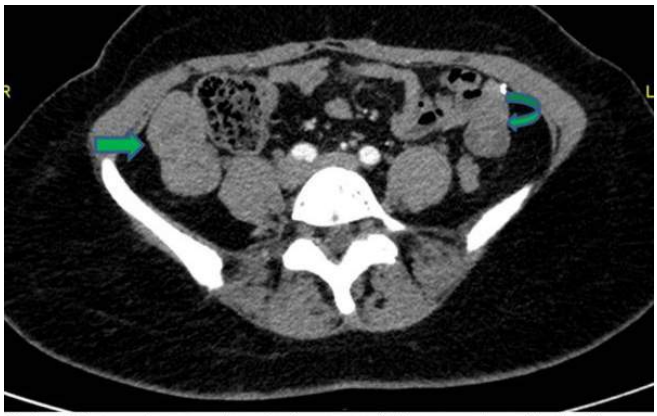

Resim 2: Transpozisyon yapılmış torsiyone over (ok) ve normal over (kıvrık ok).

Nöroradyoloji

PS-118

VİZÜEL SEMPTOMLAR İLE PREZENTE NÖROSARKOİDOZ OLGUSU

Yıldız Gülseren[1], Begümhan Baysal[1], Başak Atalay[1], Canver Önal[1]

[1]İstanbul Medeniyet Üniversitesi Göztepe Eğitim ve Araştırma Hastanesi Radyoloji Anabilim Dalı

Bu olguda optik yolak-hipotalamik tutulum gösteren ve vizüel semptomlar ile prezente olan nörosarkoidoz vakasını sunmayı amaçladık.43 yaşında erkek hasta sol gözde görme kaybı nedeniyle göz ve nöroloji kliniklerinde değerlendirilmiştir. VEP ve görme alanı testleri sonucu optik nörit ön tanısı ile kliniğimize kontrastlı kranial MR tetkiki için yönlendirilmiştir. Kontrastlı kranial MR da hipotalamik bölgede optik kiazma, optik yolaklar boyunca bazal sisternalarda, her iki serebellar tonsillerde ve bulbus düzeyinde yoğun kontrastlanma gösteren nodüler lezyonlar ve leptomeningeal kontrast tutulumu saptandı. Granülamatöz hastalıklar ve öncelikle nörosarkoidoz düşünüldü. Çekilen AC grafisinde hiler dolgunluk ve toraks BT de mediastinal lenf nodları, parenkimal nodüller ve interstisyel kalınlaşmalar izlendi. Laboratuvar bulgularında serum ACE düzeyi yüksekliği, hiperkalsemi ve hiperkalsiüri saptandı. Bu olgumuzda optik yolak tutulumu ile başvuran olgularda ayırıcı tanıda nörosarkoidozun bulunabileceği vurgulanmış ve radyolojik bulgular detaylı olarak gözden geçirilmiştir.

Anahtar Kelimeler: nörosarkoidoz, VEP, optik trakt, hipotalamus, optik kiazma

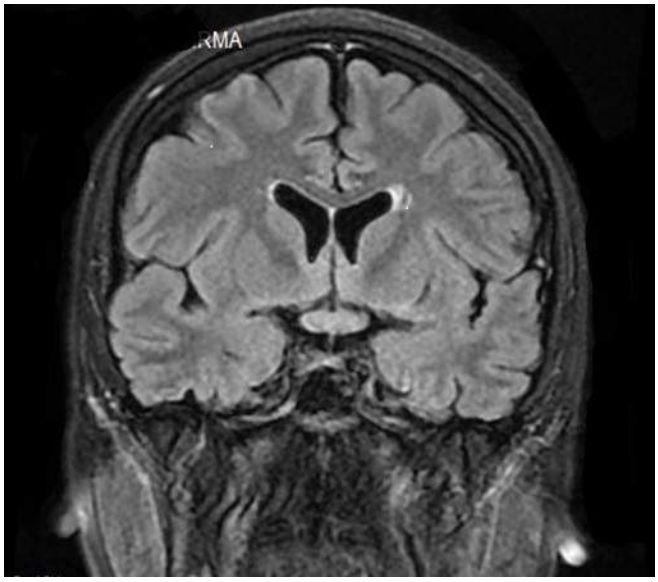

Resim 1.

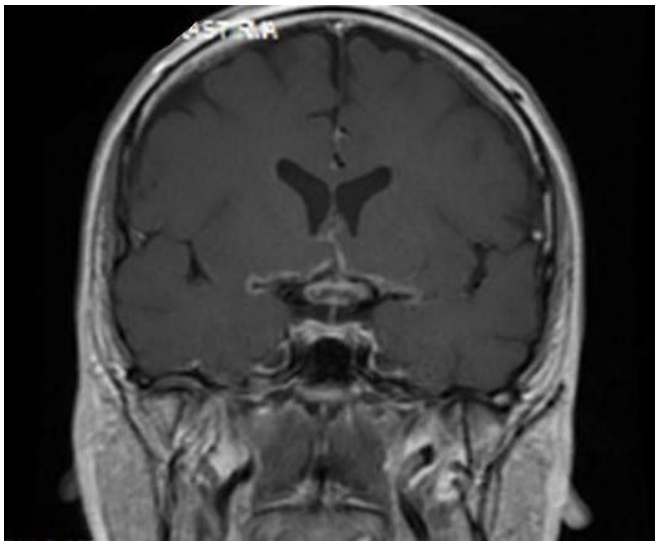

Resim 2.

Abdominal Radyoloji

PS-119

A TROUBLING ENTITY CALLED AS ABDOMINAL COCOON SYNDROME: REPORT OF THREE CASES

Mehmet Sertkaya[1], Arif Emre[1], Ali İşler[1], Halit Vicdan[2], Ertan Bülbüloğlu[1]

[1]Kahramanmaras Sutcu Imam University, Department of General Surgery
[2]Kahramanmaras Sutcu Imam University, Department of Radiology

Bacground: Abdominal cocoon syndrome is a rare and troubling entity in which a segmental bowel is encapsulated in a dense fibrotic membraneous tissue, causing intermittent and acute intestinal obstruction. The origins of this disease differ widely; it is with an unclear aetiology and pathogenesis and can be idiopathic or secondary to various abdominal disorders such as long term peritoneal dialysis.

Cases: In this paper we present three cases of abdominal cocoon syndrome with different features. Case 1: A 42 year old male with a history of having peritoneal dialysis for four years before converting to hemodialysis and was admitted to emergency unit with complaints of abdominal pain and inability of passing gass. Case 2: A 62 year old male patient with a nonspesific history was admitted to outpatient with complaints of general abdominal bloating, indigestion and vomiting after feeding resulting in relievence. Case 3: A 84 year old female with a history of emphysema and having a multidrug treatment consisting of escitalopram, mirtazapine and amitriptyline for severe depression was admitted to emergency unit with complaints. All of the patients were diagnosed as abdominal cocoon syndrome during surgery although pre-operative CT images were significantly diagnostic when retrospectively reviewed. The two of them died during postoperative course and the 62 year old male patient was survived. Table 1 summarizes the features of the patients, the imaging data, operations, survivals and outcomes.

Discussion: Abdominal cocoon or sclerosing encapsulating peritonitis is a rare benign cause of acute or subacute intestinal obstruction. It is characterized by total or partial encasement of the small bowel or colon within a thin fibrotic membraneous tissue. It has a high mortality rate due to delay in diagnosis and additional diseases. Clinical signs and symptoms are not always helpful. Abdominal CT may reveal the signs needed for the preoperative accurate diagnosis. If it is possible, just adhesions between bowel segments should be removed to open the obstruction without any resection. Due to both spontaneous and iatrogenic perforation during the surgery, we had to make a resection in two patients. It was also impossible to terminate the operations without making resection due to excessive adhesions in those two patients. We lost two patients who underwent resection and had additional diseases like cronic renaal failure and emphysema and also had an intestinal perforation. While the younger one died because of sepsis, the older one had a respiratory failure as the cause of death.

Conclusions: As with all diseases are diagnosed on the basis of the information and the suspect, radiologists and surgeons should keep in mind abdominal cocoon syndrome when they saw a membranous capsule surrounding intestine during evaluation of CT of a patient with intestinal obstruction. Delay in diagnosis, the presence of intestinal perforation at the time of admittance and additional diseases are important factors in determining mortality.

Anahtar Kelimeler: Abdominal cocoon syndrome, sclerosing encapsulating peritonitis, computed tomography

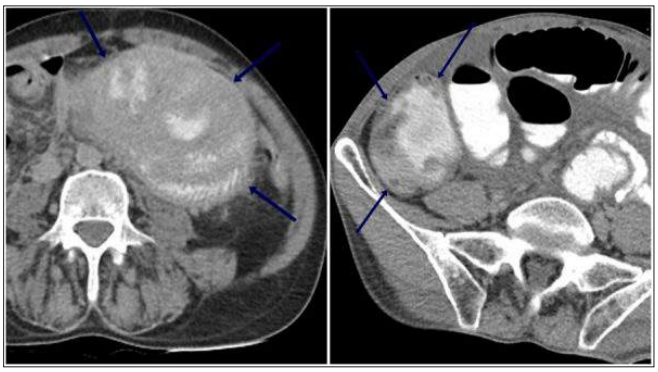

Figure 1.

Figure 2.

Table 1. Patients diagnosed with abdominal cocoon syndrom

Age/ gender	History	Admittance	Complaints	Preoperative CT	Operation	Follow up	Pathology	Survival
42/Male	Cronic Renal Failure, Peritoneal dialysis	Emergency	Abdominal pain, inability to passing gass	dirty and infiltration in the mesenteric fat plan, bowel wall thickening and edema, Suspicious findings in terms of ileus, millimetric air views among the intestinal loops	left hemicolectomy and visceral peritonectomy	1 day	development of fibrous connective tissue in the serosa and paracolic adipose tissue, places with mixed inflammation	Died due to septic shock
62/Male	Nonspecific	Outpatient	Abdominal bloating, indigestion vomiting after feding	concentric bowel wall thickening, significant intestinal distension, mild free liquid	visceral peritonectomy and appendectomy	3 months	vascularized fibrous adipose tissue and fibrinous inflammation	survived
84/ Female	Emphysema, severe depression,	Emergency	Severe abdominal pain,	left inguinal hernia, abdominal free air and fluid, mesenteric artery open	Segmental small intestine resection	7 days	ulceration, chronic active inflammation, fibrosis findings	Died due to respiratory failure

Abdominal Radyoloji

PS-120

KIRIM KONGO KANAMALI ATEŞİ HASTALIĞINDA ULTRASONOGRAFİ İŞARETLERİ

Zafer Özmen[1], **Fatma Aktaş**[1]

[1]*Gaziosmanpaşa Üniversitesi*

Amaç: Kırım – Kongo Kanamalı Ateşi (KKKA), özellikle kene ısırması ve insan sekresyonları aracılığıyla geçiş gösteren, bazı bölgelerde endemik olarak görülen, viral, fatal bir hastalıktır. Bu hastalıkta özellikle akciğerler olmak üzere birçok organ etkilenmektedir. Hastalığın akciğer tutulumu ile ilgili birçok çalışma mevcuttur. Ancak hastalığa bağlı abdominal organlarda tutulum ile ilgili halen yeterli çalışma bulunmamaktadır. Bu nedenle biz çalışmamızda; KKKA hastalığının ultrasonografi (US) bulgularını literatür eşliğinde tartışmayı amaçladık.

Materyal ve Metod: 2011– 2014 yılları arasında serolojik olarak KKKA hastalığı tanısı bulunan 283 hastanın hastanemizde tutulan kayıtları retrospektif olarak değerlendirildi. Bu hastalardan abdominal şikayetler nedeniyle abdominal ultrasonografi incelemesi yapılmış hastaların sonuçları incelendi. Batında bulgu saptanan hastaların US bulguları analiz edildi.

Sonuçlar: Toplam 18 hastada US'de batında bulgu saptandı. Hastaların 10'u (%55,6) erkek 8'i (%44,4) kadındı. Erkeklerin yaşları 20 ile 76 arasında (ortalama yaş=43,6), kadınların yaşları ise 18 ile 68 arasında (ortalama yaş=52) değişmekteydi. Abdominal US incelemesinde; en sık görülen bulgular, batın içi serbest sıvı ve hepatomegali idi (Resim 1). Safra kesesi duvar kalınlaşması ve splenomegali diğer sık saptanan bulgulardandı. Periportal ekojenite artışı, karaciğer parankim ekojenitesinde azalma, paraaortik lenf nodları, kas içi hemoraji, kolon duvar kalınlaşması, safra kesesinde çamur, renal ektazi ve üreter dilatasyonu ise nadir görülen bulgular arasındaydı (Resim 2). Hastaların abdominal US bulguları Tablo 1'de verilmiştir.

Tartışma: KKKA ülkemizde özellikle Kelkit havzası denilen Tokat; Amasya, Sivas gibi şehirlerin bulunduğu bölgede bahar ve yaz aylarında endemik olarak görülmektedir. Hastalığın patogenezinde endotelyal hasarın rol oynadığı düşünülmektedir. Endotelyal vasküler hasar sonucu gelişen kapiller sızıntı, plevral ve intraperitoneal efüzyonun yüksek sıklığını açıklar. Hastalarda görülen serbest sıvı genellikle drenaj gerekmeksizin düzelir. Bizim hastalarımızda da en yüksek sıklıkla görülen bulgulardan biri batın içi serbest sıvıdır. Çalışmamız KKKA'nın abdominal US işaretleri üzerine yapılmış çok nadir çalışmalar arasındadır. Hastalarımızda hepatomegali, batıniçi serbest sıvı ve safra kesesi duvar kalınlaşması en sık görülen bulgulardır.

Çalışmamızın limitasyonları; abdominal bulgu görülen hasta sayısının azlığı ve çalışmanın retrospektif olarak yapılmış olmasıdır. Hastalığın sadece bazı bölgelerde endemik olarak görülmesi ve bu endeminin de bahar ve yaz aylarında meydana gelmesi dikkate alındığında hasta sayımızın yeterli olduğu öngörülebilir. Çalışmamızın retrospektif olması nedeniyle takip eden incelemeler hakkındaki bilgiler ise oldukça sınırlıdır. Ancak bu limitasyonlarına rağmen, çalışmamızın ilerde yapılacak daha kapsamlı araştırmalara ışık tutacağı düşünülmektedir.

Anahtar Kelimeler: Kırım kongo kanamalı ateşi, Ultrasonografi

Resim 1.

Resim 2.

Tablo 1. KKKA hastalarında ultrasonografi işaretleri

	n	%
Hepatomegali	12	66,6
Serbest sıvı	10	55,5
Safra kesesi duvar kalınlaşması	7	38,9
Splenomegali	6	33,3
Lenfadenopati	3	16,6
Safra kesesinde çamur	2	11,1
Periportal ekojenite artışı	2	11,1
Karaciğer parankim ekojenitesinde azalma	1	5,5
Kolon duvar kalınlaşması	1	5,5
Renal ektazi	1	5,5
Üreter dilatasyonu	1	5,5
Kas hematomu	1	5,5

Abdominal Radyoloji

PS-121

BİLİNMEDİĞİNDEN BULUNAMAYAN PATOLOJİ; EPİPLOİK APANDİSİT

Servet Kahveci[1], Mehmet Öztürk[2], Ayhan Umay[3], Adem Aktürk[4], Kürşad Yalçınöz[5], Özge Orhan[6]

[1]Özel İbni Sina Hastanesi, Radyoloji Bölümü, Osmaniye
[2]Diyarbakır Çocuk Hastalıkları Hastanesi, Radyoloji Bölümü, Diyarbakır
[3]Tunceli Devlet Hastanesi, Radyoloji Bölümü, Tunceli
[4]Siirt Devlet Hastanesi, Radyoloji Bölümü, Siirt
[5]Elbistan Devlet Hastanesi, Radyoloji Bölümü, Kahramanmaraş
[6]İzmir Menemen Devlet Hastanesi, Radyoloji Bölümü, İzmir

Giriş ve Amaç: Epiploik apandisit (EA), medikal olarak tedavi edilen bir akut batın sebebidir. Sonografik bulguları tipik olmasına rağmen genelde tomografik tetkik neticesinde tanı alır. Bu durum literatürde tanımlanmış tipik klinik bulgularının olmamasına bağlanmıştır. Biz bu yazı ile EA'in farkındalığını arttırmayı ve tipik sayılabilecek klinik-labaratuar bulgularını tanımlamayı ve radyolojik bulgularını tartışmayı amaçladık.

Yöntem: Mayıs 2012-Mayıs 2016 tarihleri arasında epiploik apandisit tanısı alan 58 olgu çalışmaya alındı. Olgularının tamamının demografik verileri, semptomları, klinik bulguları, öntanıları, labaratuar ve görüntüleme bulguları kaydedildi.

Bulgular: Olguların 48'i erkek 10'u kadın yaş ortalaması 36,8±12,4 idi. Olguların tamamında lokalize sağ veya sol alt kadran ağrısı veya suprapubik ağrı mevcut olup fizik muayenede tüm olgularda hassasiyet ve defans mevcuttu. Hiçbir olguda bulantı veya kusma yoktu. Beyaz küre değerleri 7820±1534 idi. Beş olguda öntanıda apandisit, 17 olguda divertikülit, 8 olguda ürolitiazis, 2 olguda inguinal herni düşünülerek, 25 olguda ise öntanısız olarak görüntüleme istendi. Tanı 6 hastada sadece USG ile, 33 hastada sadece BT ile konuldu.19 hastada ise USG ile tanı konulmasına rağmen klinisyen tarafından BT tetkiki istendi ve tanı teyit edildi. Ürolitiazis düşünülen 8 olguya kontrastsız BT, 44 olguya kontrastlı BT tetkiki yapılmıştı. USG incelemelerde hassasiyetin olduğu lokalizasyonda kolon ansı anterior komşuluğunda periferinde hipoekoik rimi bulunan hiperekoik inflame yağlı doku izlenmekte idi. Kontrastlı BT tetkiklerinde yine kolon anteriorunda hassasiyetin olduğu lokalizasyonda etrafında hiperdens rimi bulunan inflame yağlı doku mevcut idi. Kontratsız BT tetkikinde de kontrastlı BT ile tanısal farklılık göstermeyen benzer bulgular mevcut idi. Lezyonların 49'u sigmoid-inen kolon bileşkesinde, dördü sigmoid kolonda, beşi çekumda idi. Lezyonların tamamı barsak anslarının anterior'unda yerleşim göstermekteydi. Lezyon boyutları 21,8±4,9*13,6±2,5 mm idi. Lezyonların cilde uzaklığı BT'de 39,4±13,6 mm, USG'de 24,9±9,8 mm idi. Hem BT hem USG ile tanı konan grupta lezyonların cilde uzaklığı BT'de 38,7±13,2 mm, USG'de 23,8±9,5 mm idi. Lezyonlar USG'de cilde daha yakın olarak izlenmekte olup bu durum kompresyona bağlı olarak değerlendirildi.

Tartışma ve Sonuç: EA genelde sol alt kadranda görülmekte olup, çok sık olmamakla birlikte sağ alt kadranda ve diğer lokalizasyonlarda da görülebilmektedir. Literatürde belirtildiği gibi EA tanısında en büyük sorun öntanıda düşünülmemesidir. Çalışmamızda belirtildiği üzere iyi lokalize ağrı karakteristiği, normal beyaz küre ve normal diğer labaratuar değerleri, apandisit, divertikülit ve ürolitiazise nazaran daha silik semptom ve bulguları ile özellikle 3– 4. dekat erkek hastalarda ayırıcı tanıda düşünülmeli ve bildirilmelidir. BT tetkiki (kontrastlı veya kontrastsız), öntanı varlığında EA'i rahatlıkla ortaya koyacaktır. Ayrıca EA öntanısı olduğu takdirde; boyutu, cilde yakın olması, barsak anslarının anterior'unda yerleşim göstermesi itibariyle sonografik olarak da rahatlıkla tanı alabilecektir. Ve böylelikle görüntüleme bulguları karakteristik ve tedavisi basit bir patoloji olan EA için tanıda x ışını ve kontrast madde israfı ve zararı önleneceği gibi tedavide antibiyoterapi, hospitalizasyon ve hatta cerrahiye kadar varan gereksiz ve gereksiz olduğu için masraf ve zarar olarak nitelenebileceğimiz müdahalelerin önü alınacaktır.

Anahtar Kelimeler: BT, Epiploik Apandisit, USG

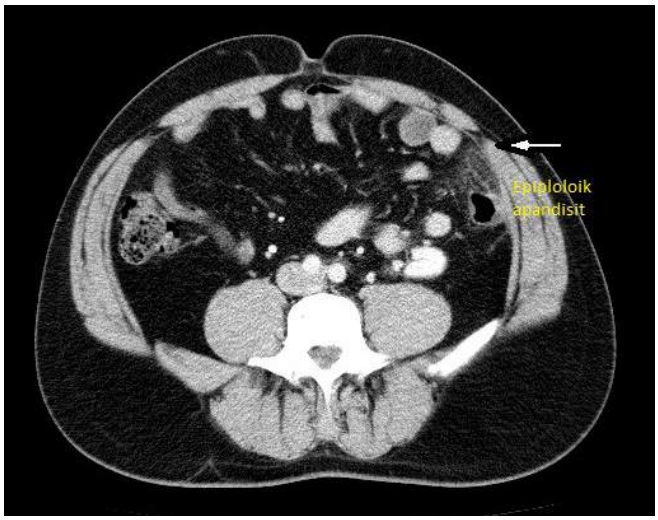

Resim 1.

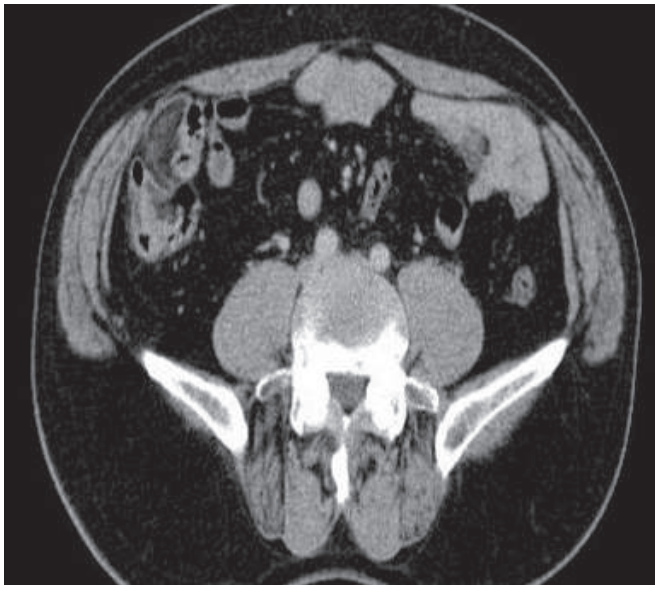

Resim 2.

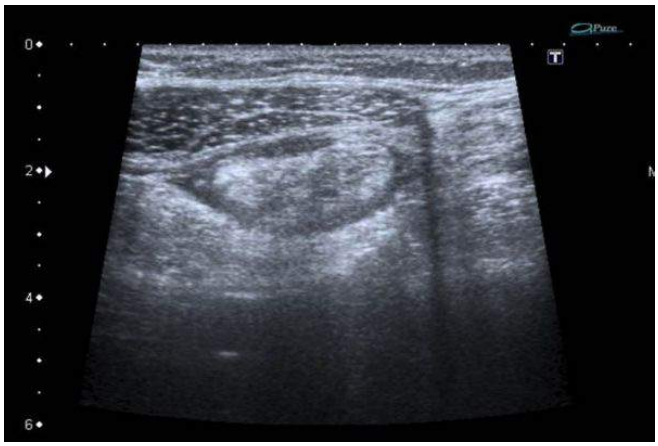

Resim 3.

Abdominal Radyoloji

PS-122

HEPATOSELLÜLER KARSİNOMU TAKLİT EDEN ABDOMİNAL SPLENOZİS

Erdem Fatihoğlu[1], Sonay Aydın[1], Hasan Yiğit[1], Fatma Dilek Gökharman[1], Pınar Nercis Koşar[1]

[1]Ankara Eğitim ve Araştırma Hastanesi, Radyoloji Kliniği

Giriş-Amaç: Abdominal splenozis splenik travma veya operasyona sekonder gelişen heterotopik ototransplantasyon olarak tariflenmektedir. İntrahepatik olması durumunda hepatosellüler karsinomu ve diğer malign süreçleri düşündüren bulgulara neden olabilmektedir. Splenik yaralanma öyküsü olan ya da normal lokalizasyonda dalak izlenmeyen hastalarda intrahepatik lezyonlarının ayırıcı tanısında splenozisi göz önünde bulundurmak bu hastalarda gereksiz tanısal girişimsel işlemlerden ya da tedavilerden kaçınılması açısından önem kazanmaktadır. Bu vakamızda nadir görülen intrahepatik splenozisin MRG bulgularını sunmayı amaçladık.

Olgu: 15 yıl önce travmaya sekonder splenektomi öyküsü olan 52 yaşında erkek hastadan, karın ağrısı ve ultrasonografide karaciğerde multiple lezyon saptanması nedeniyle karaciğer MRG incelemesi istendi. Hastada AFP ve karaciğer enzim yüksekliği yoktu. MRG'de karaciğerde kapsül komşuluğunda diffüzyon kısıtlaması gösteren multiple kitle lezyonları saptandı. Lezyonlar T2 ağırlıklı görüntülerde hiperintens, T1 ağırlıklı kontrastlı görüntülerde arteryal fazda belirgin vaskülarize ancak heterojen, portal fazda hafif kontrastlanan ve homojen, hepatobiliyer faz görüntülerde ise hipointens sinyal özelliğinde izlendi. Abdominal splenozis düşünülen hastada Teknesyum-99m (99mTc) ile gerçekleştirilen PET-BT ile tanı doğrulandı.

Sonuç: Splenozis peritoneal kavite ile ince bağırsak, omentum, mezenter ve diyafram komşuluğuna yayılım göstermektedir. Karciğerde dinamik kontrastlanma paterninin wash-out görünümü oluşturması hatalı olarak hepatosellüler karsinom tanısı ve buna bağlı gereksiz girişimsel işlemler ya da cerrahi riski taşımaktadır. Bilinen malignitesi olan hastalarda ise peritoneal metastaz ile karışabilmektedir. Splenektomili hastalarda abdominal splenozisin ayırıcı tanıda düşünülmesi ve doğru tanıya işaret eden MRG bulgularının bilinmesi, gereksiz invaziv işlemlerden ya da tedavilerden kaçınmak açısından yararlı olacaktır.

Anahtar Kelimeler: Splenozis, Hepatoselüler karsinom, MRG

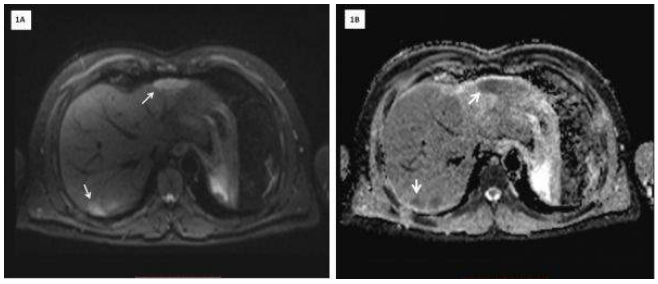

Resim 1 a,b.

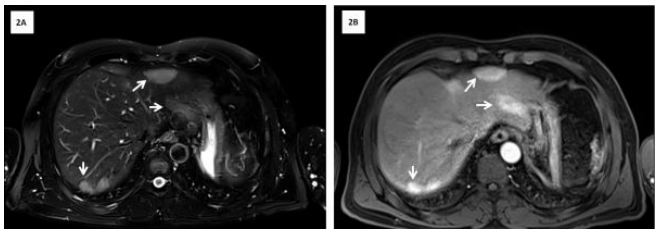

Resim 2 a,b.

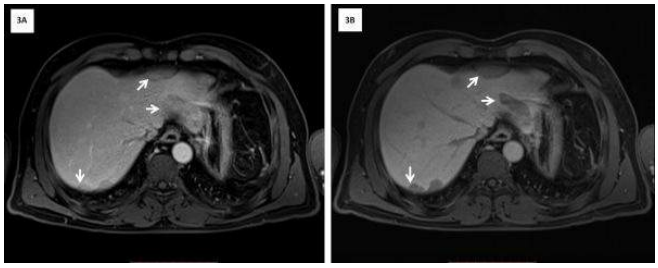

Resim 3 a,b.

Kas-İskelet Radyolojisi

PS-123

ASEMPTOMATİK HASTALARDA ANTERİYOR İNFERİYOR İLYAK SPİN MORFOLOJİSİNİ BELİRLEMEDE KANTİTATİF ÖLÇÜMLER: MORFOLOJİK SUBTİPLENDİRME İLE KARŞILAŞTIRMA

Osman Melih Topcuoğlu[1], Fatma Bilge Ergen[2], Tijen Cankurtaran[2], Ayşegül Görmez[2], Selin Ardalı[2]

[1]Keçiören Eğitim ve Araştırma Hastanesi
[2]Hacettepe Üniversitesi Tıp Fakültesi Hastanesi

Amaç: Anteriyor inferiyor ilyak spin (AİİS) tiplendirmesi günümüzde yalnızca kalitatif değerlendirmeye göre yapılmaktadır. Bu çalışmanın amacı asemptomatik hastalarda AİİS tiplendirmesi için normal morfolojik ölçüm aralıklarını belirlemek ve bu kantitatif kriterlerin AİİS tiplerini ayırt etmedeki kullanımını değerlendirmek.

Materyal ve Metod: Kalça şikayetleri dışındaki sebepler ile abdomen BT tetkiki yapılan ve subspin impingement testi negatif olan 179 hasta (92 erkek 87 kadın, ortalama yaş: 48.8±16.4) (358 kalça eklemi) prospektif olarak değerlendirildi. İki farklı radyolog tarafından konsensus yapılarak 2 boyutlu kalın kesit (30 mm) sagital oblik reformatlardan AİİS tipleri belirlendi. AİİS tipleri ile 2 boyutlu kalın kesit (30 mm) sagital oblik reformatlardan elde edilen morfolojik ölçümler—AİİS uç açısı (TA), direkt uzaklık (D), horizontal (H) ve vertikal (V) planlarda anteriyor asetabulum kenarı ile AİİS ucu arası uzaklıklar—arasındaki korelasyon bağımsız iki örnek T testi ile değerlendirildi. Değerlendiriciler arası uyum Pearson korelasyon ile hesaplandı. İki yönlü Anova testi ile yaş ve cinsiyet ilişkili faktörlerin etkisi araştırıldı.

Bulgular: 230 (%64.2) tip 1,126 (%35.2) tip 2 ve 2 (%0.6) adet tip 3 AİİS saptandı. Değerlendiriciler arası korelasyon TA için yüksek (kappa=0.75) olup 'D', 'H' ve 'V' için orta-düşüktü (kappa=0.15–0.69). Ortalama TA değeri tip 1 AİİS için 58°, tip 2 AİİS için 62°ydi ve bu değerler arasındaki farklılık istatistiksel olarak anlamlıydı ($p<0.001$). Tüm yaş gruplarında (G1=18–39 yaş, G2=40–59 yaş ve G3>60 yaş) TA değeri için iki farklı cinsiyet arasında istatistiksel olarak anlamlı farklılık vardı ($p<0.001$). 'D' değeri için tüm yaş gruplarında cinsiyetler arasında farklılık vardı ve G1-G2 ve G1-G3 arasında bu farklılık istatistiksel olarak anlamlıydı ($p<0.001$).

Sonuç: TA haricinde morfolojik ölçümler, değerlendiriciler arasında anlamlı farklılıklar göstermekte olup TA, AİİS tiplerinin ayrımında kantitatif bir ölçüm kriteri olarak kullanılabilir.

Anahtar Kelimeler: Anteriyor inferiyor ilyak spin, ekstraartiküler impingement, subspin impingement

Tablo 1. Yaş grubu ve cinsiyete göre kalça sayıları

Yaş grubu	Erkek	Kadın	Toplam
18–39 18–39	33 (%49.2)	34 (%50.7)	67
40–69	28 (%50.0)	27 (%49.0)	55
>60	31 (%54.3)	26 (%45.6)	57
Toplam	92 (%51.4)	87 (%48.6)	179 (%100)

Genitoüriner Sistem Radyolojisi

PS-124

MESANENİN İNGUİNAL KANALA HERNİASYONU

Esra Soyer Güldoğan[1], Serra Özbal Güneş[1], Onur Ergun[1], Meriç Özdemir Tüzün[1]

[1]Ankara Dışkapı Yıldırım Beyazıt Eğitim ve Araştırma Hastanesi Radyoloji Kliniği

Giriş: Mesanenin inguinal kanala herniasyonu cok sık görülmemekle birlikte en sık obez erkeklerde karşımıza çıkmaktadır. Genellikle asemptomatik olup görüntüleme sırasında insidental olarak rastlanmaktadır. Hastaların yakınması mesanenin tam boşalmaması olabilir. İnguinal herni onarımı sırasında olası mesane yaralanması önlemek için operasyon öncesi tanısı önemlidir. Tedavisi cerrahi olarak defektin onarılmasıdır.

Gereç ve Yöntem: 57 yaşında erkek hasta alt üriner sistem yakınmaları ile başvurdu. Suprapubik hassasiyeti, dizürisi ve hematürisi olması nedeniyle olası üriner sistem taşını saptamak amacıyla taş protokolünde abdomen BT çekildi. Üriner sistem trasesinde taş saptanmadı ancak insidental olarak mesane sağ inferolateral kesiminin inguinal kanala doğru herniye olduğu görüldü (Resim1,2,3).

Tartışma ve Sonuç: Mesane inguinal kanala, skrotal keseye ya da femoral kanala herniye olabilmektedir. İnguinal hernilerin yaklaşık %1–3'ünde mesane herniasyonu mevcuttur. En sık 50–70 yaş aralığındaki obez erkeklerde görülmektedir. Etyolojide kronik uriner obstruksiyon varlığı, obezite, azalmış mesane tonusu ve pelvik kasların zayıflığı gibi nedenler olabilmektedir. En sık paraperitoneal tip görülmekle birlikte intraperitoneal ve ekstraperitoneal tipleri de mevcuttur. Asemptomatik olabilir ve inguinal herninin radyolojik incelemesi sırasında ortaya çıkabilir. Dizüri, sık idrara çıkma, noktüri, hematüri gibi alt üriner sistem yakınmaları başvuru sebebi olabilir. Tipik semptomu voiding sonrası herni boyutunun küçülmesi ve voiding sırasında herni kesesine bası uygulanması ile idrar çıkışının artmasıdır. Görüntüleme şüpheli olgularda ve strangülasyon, hidronefroz gibi olası komplikasyonları göstermede ve cerrahi plan için oldukça faydalıdır. Ayrıca herniorafi öncesi olası mesane yada ureter yaralanması gibi kompliasyonlar açısından herni kesenin içeriğinin gösterilmesi önemlidir ve voiding sistografi, US, BT ve MR tanıda kullanılabilir. Retrograd sistografi kolay uygulanabilir bir tetkik olup BT hem tanı hem de cerrahi planlama olanağı sunmaktadır. Prone pozisyonunda çekilen BT tanıda daha değerlidir. US ile büyük boyutlardaki herniasyon görüntülenebilmekle birlikte herniye segment kücük ise tanı zordur. MR bulguları BT ye benzerdir. Tedavisi mesane redüksiyonu sonrası herniorafi işlemidir. Sonuç olarak herni onarımı öncesi tanı alması olası komplikasyonları önlemede önemlidir ve cerrahi planlama için BT oldukça faydalıdır.

Anahtar Kelimeler: mesane, herniasyon, inguinal herni

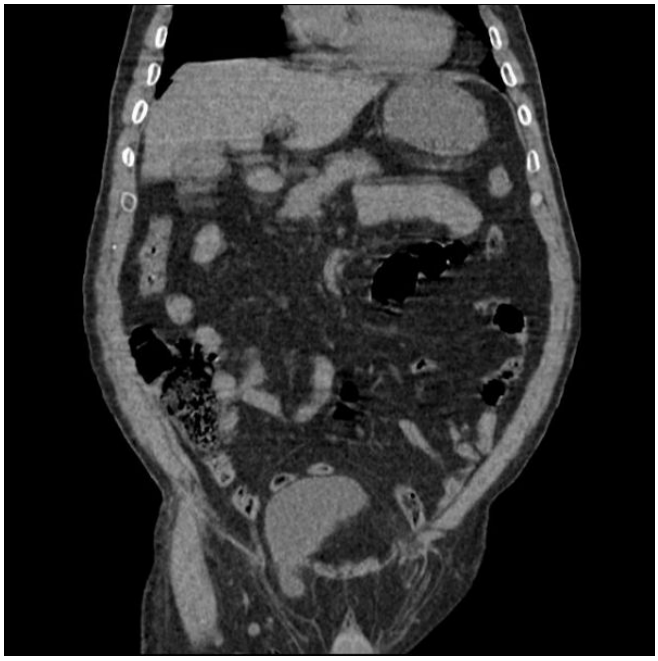

Resim 1.

Resim 2.

Resim 3.

Abdominal Radyoloji

PS-125

BT BULGULARI İLE AMYAND HERNİ VAKALARI

Sonay Aydın[1], Erdem Fatihoğlu[1], Mehmet Büyükşireci[1], Bünyamin Ece[1], Mahmut Kacar[1], Pınar Nercis Koşar[1]

[1]Ankara Eğitim ve Araştırma Hastanesi, Radyoloji Kliniği

Giriş-Amaç: Amyand herni appendiks vermiformisin inflame olsun ya da olmasın inguinal herni kesesi içerisinde bulunması olarak tanımlanmaktadır. Appendiksin inguinal kanalda yer alması oldukça nadir bir durumdur ve %0.2–%1 insidans ile izlenir. İnguinal herni sık karşılaşılan bir hastalık olmakla birlikte amyand herni inguinal herni vakalrının sadece %1'ini oluşturmaktadır. Bu bildiride, biri hidrosele eşlik eden, izole, noninflame appendiks segmentini, bir diğeri ise inkarsere ve akut inflame appendiksi barındıran iki amyand herni vakasının BT bulguları sunulacaktır.

Olgu 1: 65 yaşında erkek hasta, altı aydır devam eden kasıkta ağrısız şişlik şikayetiyle ve hidrosel öntanısı ile preoperatif değerlendirme amacıyla kliniğimize yönlendirildi. Ultrasonografide kısmen skrotum içerisine de uzanan ve Valsalva uygulaması ile redükte olmayan intestin segmenti izlenmesi ve tanımlı segmentin appendikse ait olabileceğinden şüphelenilmesi üzerine hastaya BT tetkiki önerildi. BT görüntülerinde sağda hidroseli olan hastada herni kesesi içerisine uzanan noninflame appendiks vermiformis izlenmektedir. (Resim 1A, 1B). Hastaya apendektomi yapılmamış, yalnızca herniorafi ve hidroselektomi operasyonları gerçekleştirilmiştir.

Olgu 2: 2 yıldır sağ kasıkta şişliği olan 62 yaşında erkek hasta, 12 saattir süren ve öncekilere benzemeyen şiddetli kasık ağrısı ile acil servise başvurdu. Klinik olarak akut apandisit ön tanısı konulan hasta, BT incelemesi için kliniğimize yönlendirildi. Gerçekleştirilen BT incelemesinde sağ inguinaldeki herni kesesi içerisinde kalınlaşmış ve ödematöz çekum izlenmektedir. Ayrıca apendiks vermiformis normalden kalın ve hafif inflame görünümdedir (Resim 2,3A ve 3B). Herniorafi ve apendektomi yapılan hastada akut apandisit varlığı patolojik olarak da doğrulandı.

Sonuç: Amyand herni çoğunlukla herni onarımı sırasında insidental olarak saptanmaktadır. Amyand hernisi olan hastaların kliniği herni kesesindeki appendiksin inflame ya da noninflame olmasına bağlı olarak değişiklik göstermektedir. Amyand herni içindeki appendiks vermiformisin yüzeyel yerleşimi, travmalara karşı korunaksız olması ve fasiyal defek içerisinde komprese olabilmesi nedeniyle akut apandisite yatkınlığı artmaktadır. Her ne kadar amyand herni vakalarına herniorafi esnasında apendektomi de uygulanmasını öneren kısıtlı sayıda çalışmalar olsa da, apendiks vermiformisin inflame ya da noninflame olması tedavi yaklaşımını belirleyen esas unsurdur.

Anahtar Kelimeler: Amyand Herni, BT, Apendiks

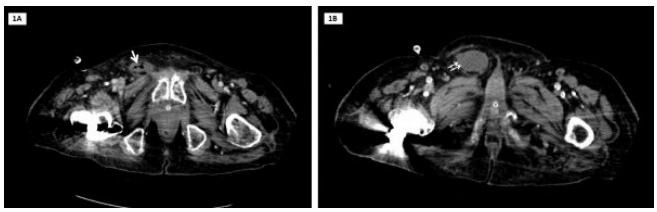

Resim 1a,b.

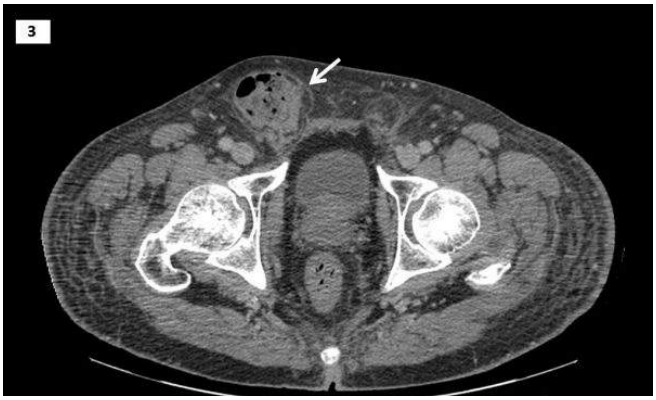

Resim 2.

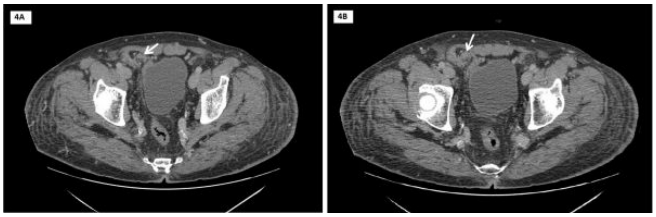

Resim 3 a.,b.

Acil Radyoloji

PS-126

ERKEK HASTADA RÜPTÜRE PELVİK EPİDERMOİD KİST

Erdem Fatihoğlu[1], Bünyamin Ece[1], Sonay Aydın[1], Elif Ergün[1], Pınar Nercis Koşar[1]

[1]Ankara Eğitim ve Araştırma Hastanesi, Radyoloji Kliniği

Giriş-Amaç: Epidermoid kistler ektoderm kökenli olup genellikle ciltte tanımlanan benign tümörlerdir. Yüz, boyun ve gövde tutulumu yapmakta ve literatürde tanımlanan olguların hemen çoğu reprodüktif dönemde kadın hastalarda izlenmektedir. Erkek hastalarda ve pelvik tutulum oldukça nadirdir. Bu vakamızla erkek hastada komplike epidermoid kistin BT ve MR bulgularını sunmayı hedefledik.

Olgu: 24 yaşında erkek hasta pelvik ağrı ve 38.6°C ateş nedeniyle acil servisten kliniğimize yönlendirildi. Yapılan ultrasonda prerektal düzlemde kistik lezyon ve batında yaygın mayii saptanması üzerine ileri tetkikleri önerildi. BT incelemesinde prerektal bölgede, içerisinde kalsifikasyonlar ve hava değerleri içeren, sıvı dansitesinde kistik kitle lezyonu ile batında serbest mayii görüntülendi (Resim 1A ve 1B). MR incelemesinde mesane ve rektal doluma sekonder kitle lezyonunun prerektal düzlemde sağa itildiği ve mobil olduğu izlendi. T2 Ağırlıklı görüntülerde lezyonun heterojen yapıda olduğu, sıvı içerdiği izlenmekte ve pelvik bölgede serbest mayiileri seçilmektedir (Resim 2). Yağ baskılı sekanslarda baskılanma ve periferal kontrastlanma izlenmektedir (Resim 3A, 3B). Rüptüre ve enfekte epidermoid kist ayırıcı tanıda öncelikli düşünülmüş, postoperatif patolojik tanı ile doğrulanmıştır.

Sonuç: Pelvik epidermoid kistler daha sık kadın hastalarda ve asemptomatik seyretmekte, sıklıkla enfeksiyon ve fistülizasyon gerçekleştiğinde pelvik ağrı ile tanı almaktadır. Erkek hastalarda ise oldukça nadirdir ve rüptür, malign transformasyon riski taşımaktadır. Bunlarla birlikte rüptüre sekonder bildirilen üreter ve ilyak damarlarda yaralanma olguları da bilinmektedir. Bu olgumuzla epidermoid kistin erkek hastalarda da pelvik kitle nedenleri arasında akılda tutulması gerektiğini vurgulamak istedik.

Anahtar Kelimeler: Epidermoid kist, Rüptür, Erkek, Pelvis

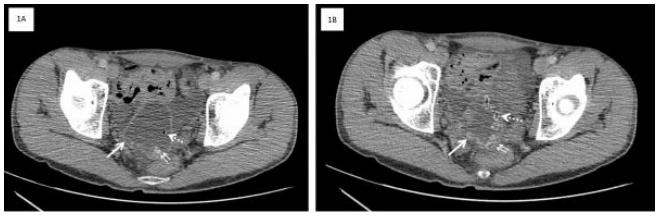

Resim 1 a,b.

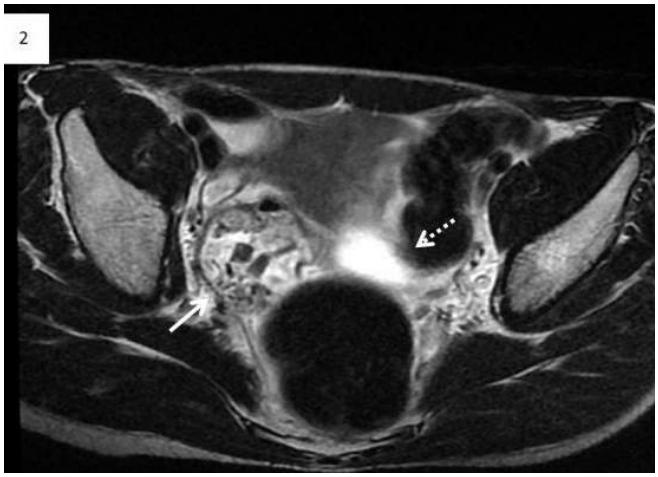

Resim 2.

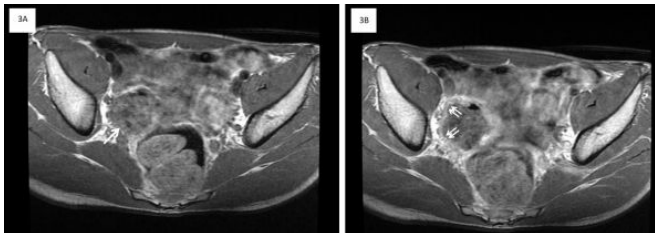

Resim 3 a,b.

Meme Radyolojisi

PS-127

GERÇEKTEN LENF NODU MU ?

Gamze Durhan[1], Pelin Seher Öztekin[1], Sonay Aydın[1], Erdem Fatihoğlu[1], Tülin Değirmenci[1], Pınar Nercis Koşar[1]

[1]Ankara Eğitim ve Araştırma Hastanesi, Radyoloji Kliniği

Giriş: Meme kanseri mamografide tipik olarak kitle şeklinde ortaya çıkar. Kitle oluşumundan önce malign meme lezyonları fokal asimetri halinde tespit edilebilirler. Malign lezyonların küçük kitleler ya da sadece asimetrik dansiteler şeklinde izlendikleri dönemlerde tespit edilmeleri meme kanseri mortalitesini azaltmak açısından çok önemlidir. Intramammaryan lenf nodları (IMLN), mammografi ile tetkik edilen vakaların %5'inde görülebilen, genellikle üst dış kadranda izlenen, düzgün konturlu, oval ve bir cm'den küçük boyutlu lezyonlardır. Bu bildiride görüntüleme özellikleriyle IMNL yi taklit eden invaziv duktal karsinom vakası sunulacaktır.

Olgu Sunumu: 53 yaşında kadın hasta rutin mammografi takibi için kliniğimize başvurdur. Hasta son 3 yıldır takiplerini kliniğimizde yaptırmakta ve BI-RADS 1 olarak takip edilmekteydi. Güncel incelemede, daha önceki mammografilerde mevcut olmayan, sol meme üst dış kadranda yerleşen, düzgün konturlu, 5x4 mm boyutlarda, oval dansite saptandı (Resim 1). Ultrasonografik incelemede hipoekoik noduler düzgün sınırlı, yağlı hilusu taklit eden santral ekojenite içeren lezyon izlendi (Resim 2). Ayırıcı tanıda öncelikle IMLN düşü-

nüldü. Ancak hastanın eski incelemelerinde tanımlı lezyonun olmaması malignite açısından şüphe uyandırdı. Meme MRG'de sol meme üst dış kadranda düzgün konturlu, ortasında yağ baskısız sekanslarda hafif hiperintensite izlenen, milimetrik lezyon izlenmiş olup, lezyon tip 3 kinetik eğri gösteriyor idi (Resim 3 a, b).

Lezyondan gerçekleştirilen eksizyonel biopsi sonucu invaziv duktal karsinom olarak raporlandı.

Tartışma: Invaziv meme kanseri olgularında erken tanı hayati önem taşımaktadır.1 cm den küçük çaplı kanser vakalarında 10 yıllık sağ kalım oranı %95 iken, bu oran 1–2 cm çaplı lezyonlarda %85 e, 2–5 cm çaplı lezyonlarda ise %60 a düşmektedir. IMLN her ne kadar tipik görüntüleme bulguları genel olarak bilinen ve kolaylıkla tanınan bir lezyon olsa da, yerleşim yeri ve hatta görüntüleme karakteristikleri ile ile IMLN'yi taklit eden invaziv kanser olguları ile de karşılaşılabilmektedir. Meme MR incelemesinde, IMLN ler tıpkı invaziv karsinomlar gibi kontrasttan yıkanma gösterebilmektedirler. Bu vakada görüldüğü gibi; meme kanseri tarama ve tespitinde lezyonların görüntüleme karakteristiklerinin yanında, yeni oluşan lezyonların tespiti yani eski tetkiklerle kıyaslamalı değerlendirme büyük önem taşımaktadır.

Anahtar Kelimeler: İntramammaryan lenf nodu, malignite, ultrason, mammografi

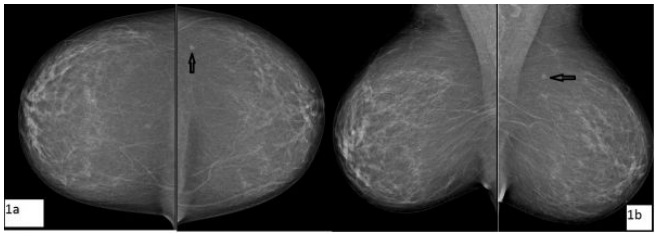

Resim 1a,b.

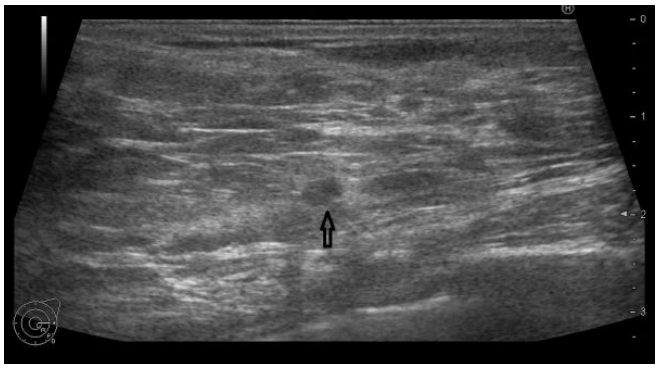

Resim 2.

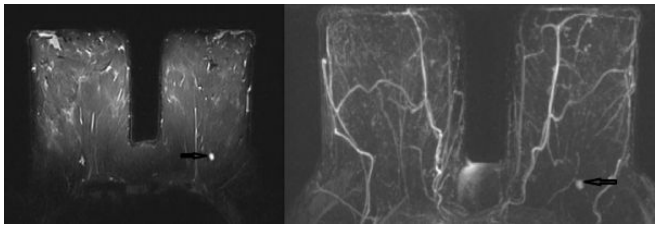

Resim 3.

Meme Radyolojisi

PS-128

NADİR BİR OLGU: MEME HEMANJİOMU

Pelin Seher Öztekin[1], Gamze Durhan[1], Sonay Aydın[1], Erdem Fatihoğlu[1], Enver Necip Köseoğlu[1]

[1]Ankara Eğitim ve Araştırma Hastanesi, Radyoloji Kliniği

Giriş: Hemanjiomlar vücudun çeşitli bölgelerinde yerleşebilen benign kitle lezyonlarıdır. Meme hemanjiomları nadir görülen vakalardır. Mastektomi spesmenlerinde %1,2, post mortem serilerde ise %11 sıklıkta tespit edilmişlerdir. Meme hemanjiomları her yaş grubunda görülebilirler (18 ay-82 yaş). Bu olguda nadir bir meme kitlesi olan hemanjiomun mammografi, US ve MR görüntüleri sunulacaktır.

Olgu Sunumu: 55 yaşında kadın hasta rutin mammografi tetkiki için kliniğimize yönlendirildi. Mammografi görüntülerinde sol meme üst kadranda 2x1.5 cm boyutlarda, mikro ve makro kalsifikasyonlar içeren nodüler dansite izlendi (Resim 1). Ultrasonografide, dansiteye karşılık gelen lokalizasyonda, saat 2 hizasında, yer yer mikrolobule kontur özelliği gösteren, heterojen hipoekoik solid lezyon mevcuttu (Resim 2). MR görüntülerde tanımlı lezyonun T2AG de hiperintens olduğu ve dinamik serilerde erken arteryel fazdan itibaren giderek artan, hızlı cidarsal kontrastlanma gösterdiği izlendi (Tip 1 dinamik eğri) (Resim 3 a, b, c). Tru-cut biyopsi sonucu lezyonun anjiosarkomdan ayırt edilememesi nedeniyle eksizyonel biyopsi gerçekleştirildi. Histopatolojik tanı hemanjiom olarak belirtildi.

Tartışma: Meme hemanjiomlarının mamografik görüntüsü nonspesifiktir. Tipik görünümü düzgün konturlu oval izodens lezyon şeklindedir. US'de genel olarak hipoekoik izlenir ve kalsifikasyon içerirler. Kalsifikasyon varlığı ve kontur lobulasyonu nedeniyle malign lezyonlarla karıştırılabilirler. Hemanjiomların MR karakteristiklerini belirten yeterli çalışma mevcut değildir. MR görüntüleri genellikle benign lezyonlarla uyumludur, ancak bazı vakalar, dinamik serilerde erken – hızlı kontrast tutulumu lezyonun eksizyonu için endikasyon oluşturmaktadır. Bu nadir antiteyi kalsifikasyon içermeleri ve yüzeyel yerleşimleri ile akılda bulundurmak tanının en önemli kısmını oluşturmaktadır.

Anahtar Kelimeler: Meme, Hemanjiom, Ultrason, Mammografi

Resim 1.

Resim 2.

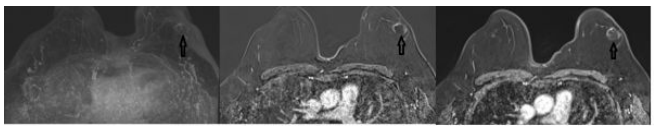

Resim 3.

Abdominal Radyoloji

PS-129

REPRODÜKTİF ÇAĞDAKİ KADINDA NADİR BİR OLGU: LEİOMYOMATOSİS PERİTONEALİS DİSSEMİNATA

Canver Önal[1], Muzaffer Ayaz[1], İbrahim İnan[1], Murat Acar[1]

[1]*İstanbul Medeniyet Üniversitesi Göztepe Eğitim ve Araştırma Hastanesi Radyoloji Anabilim Dalı*

Giriş: Leiomyomatosis Peritonealis Disseminata (LPD) yaygın subperitoneal benign natürlü, düz kas benzeri nodüler lezyonlar ile karakterize nadir bir hastalıktır. Nadir malign transformasyon vakaları bildirilmekle beraber histolojik olarak benign natürdedir. Genellikle laparotomi sırasında insidental saptanan nodüller, bazen reprodüktif çağdaki kadınlarda farklı ön tanılarla tetkik edilen kesitsel incelemeler ile saptanabilir. Tedavisi peritoneal karsinomatozis ve diğer abdominal kitlelerden tamamen farklı olduğundan ayırıcı tanısını yapmak önemlidir.

Yöntem ve Bulgular: Non-spesifik karın ağrısı şikayeti nedeniyle değerlendirilen 44 yaşındaki kadın hastada yapılan ultrasonografi tetkikinde batında hipoekoik-heterojen çok sayıda kitle lezyon saptandı. Sonrasında abdominal MR tetkikinde batın içerisinde T2A'da fibröz yapısı nedeniyle hipointens, T1A'da ara intensitede, hafif heterojen diffüz kontrastlanan, iyi sınırlı, çok sayıda solid peritoneal lezyon saptandı. Bazı lezyonlarda LPD görülebilen kistik nekrotik, dejenerasyon alanları ile uyumlu milimetrik T2 sinyal değişiklikleri de izlenmekteydi. Lezyonların en büyüğü mide inferior komşuluğunda izlendi. Her iki over ise normaldi.

Sonuç: LPD peritoneal kavitede uterus, fallop tüpleri, overler, intestinal anslar ve mezenterde bulunabilir. Histolojisi düşük dereceli leiomyosarkomu taklit edebildiğinden patolojik tanısı gereklidir. Bilateral ooforektemi veya GnRH antagonisti ile lezyonların regrese olması hormonal sitimulasyona sekonder oluşabilecekleri tezini güçlendirmektedir. Malign transformasyon riski bulunması nedeniyle tanıda olduğu kadar tedavinin takibinde de MR inceleme oldukça kullanışlıdır.

Anahtar Kelimeler: leiomyomatosis, peritonealis, disseminata, leiomyom, leiomyosarkom, peritoneal, karsinomatozis, GnRH, antagonist

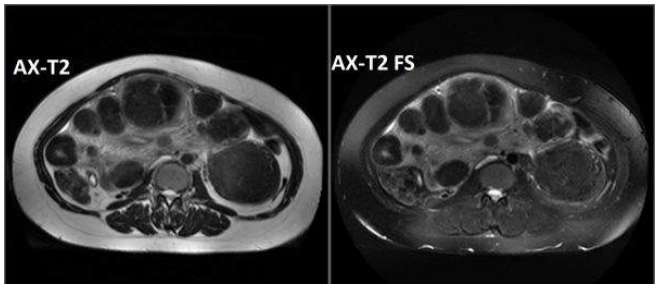

Resim 1.

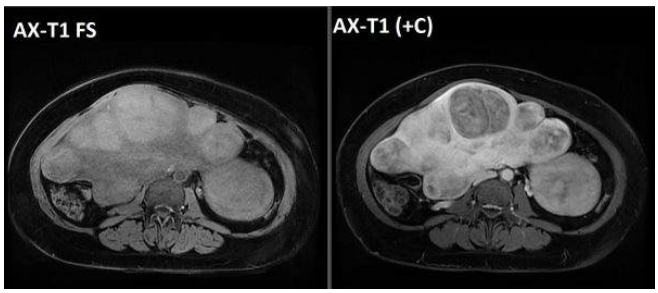

Resim 2.

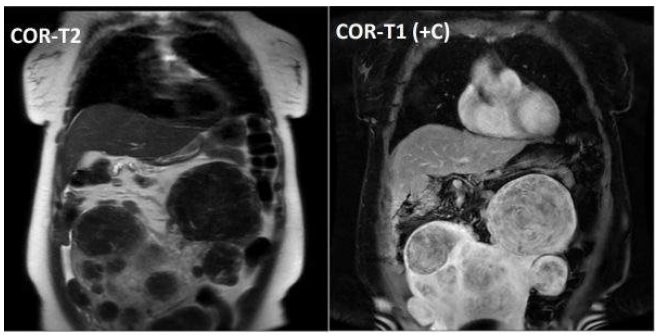

Resim 3.

Abdominal Radyoloji

PS-130

GASTRİK KİTLEYİ TAKLİT EDEN HEPATİK HEMANJİOM

Erdem Fatihoğlu[1], Sonay Aydın[1], Elif Ergün[1], Hasan Yiğit[1], Pınar Nercis Koşar[1]

[1]*Ankara Eğitim ve Araştırma Hastanesi, Radyoloji Kliniği*

Giriş: Hemanjiomlar en sık benign karaciğer kitleleridir. Kadınlarda daha sık izlenirler. Hepatik hemanjiomlar genelde asemptomatiktirler ve insidental saptanırlar.3 cm den büyük lezyonlar semptoma neden olabilirler. Egzofitik – pedinküle hemanjiomlar oldukça nadir lezyonlardır. Pedinküle hemanjiomlar çok çeşitli şekillerde görüntülenebilir ve farklı patolojilerle karışabilirler.

Olgu Sunumu: 70 yaşında erkek hasta ultrason incelemesinde mide büyük kurvatur komşuluğunda kitle lezyonu tespit edilmesi üzerine abdominopelvik BT incelemesine yönlendirildi.

BT görüntülerinde mide büyük kurvaturu ile ilişkili görünümde 22x26 mm boyutlarda egzofitik lezyon izlendi (Resim1) ve ön tanı olarak GİST düşünüldü. Hastaya endoskopik inceleme ve MR görüntüleme önerildi. Endoskopik incelemede patolojik bulgu saptanmadı. MR görüntülerinde, BT de tanımlanan lezyonun ise karaciğer sol lobundan köken alan ve egzofitik olarak perigastrik alana uzanan, pedinküle hemanjiom olduğu saptandı (Resim 2).

Tartışma: Tipik hemanjiomların tanısı oldukça kolaydır. US, BT ve MRG tanıda oldukça yararlıdır. Dinamik BT ve MRG serilerinde progresif sentrpedal kontrastlanma görülmesi hemanjiomlar için ti-

piktir. Ancak pedinküle hepatik hemanjiomlar oldukça nadir kitlelerdir. Literatürde yalnızca 18 vaka tanımlanmıştır. Pedinküle hemanjiomlar; gastrik tümörler, mezenkimal hamartomlar, FNH ve HCC gibi diğer pedinküle hepatik kitleler ile karışabilir. Hepatogastrik alanda tespit edilen kitle lezyonlarında pedinküle hemanjiomlar da ayırıcı tanıda akılda bulundurulmalıdır.

Anahtar Kelimeler: Hepatik hemanjiom, gastrik kitle, pedinküle

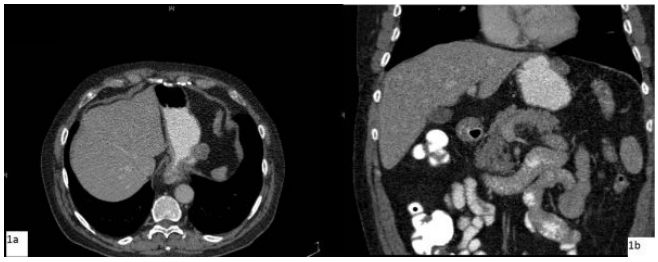

Resim 1a,b.

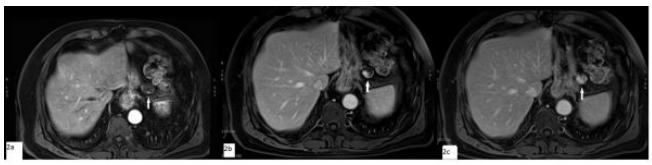

Resim 1a,b.

Meme Radyolojisi

PS-131

DEV FİBROADENOM FİLLOİDES TUMOR AYRIMI; CLEFT BULGUSU YANILTICI MI?

Mehmet Ali Can[1], Nesrin Erdoğan[1], Serap Gültekin[1]

[1]Gazi Üniversitesi Tıp Fakültesi Radyoloji Anabilimdalı

Giriş: Filloid tumor ve fibroadenom sıklıkla genç hastalarda görülen fibroepitelial orjinli tümörlerdir. Klinik açıdan benzerliği iki tümör ayrımını zorlaştırmıştır. Çeşitli klinik ve radyolojik farklılıklar fikir verse de kesin tanı patolojik olarak konulmaktadır. Bu olguda sonografik özelliklerin bazen yanıltabileceği rapor edilmiştir.

Olgu: 16 yaşında kız hasta sol memede hızla büyüme şikayeti ve meme ağrısı ile bölümümüze başvurdu. Yapılan US'de sol memede 10x8cm boyutunda düzgün sınırlı, yuvarlak şekilli, içerisinde avasküler yarıklanmalar bulunan hipoekoik heterojen lezyon izlenmiş olup öncelikle filloid tümör düşünülmüş olup dev fibroadenom da ön tanılar arasında yer almıştır. Hastaya meme MR önerilmiştir. Meme MR sonucu 'sol memede 10x7x10 (TRxAPxKK) cm boyutlar1nda düzgün sınırlı, yuvarlak-lobule şekilli heterojen hiperintens özellikte solid kitle mevcuttur. Kitle içerisinde T2A seride hiperintens yarıklanmalara benzer bulgular olduğu dikkati çekmektedir. İV. kontrast madde enjeksiyonu sonrası kitle içerisinde heterojen, yer yer nodüler yaygın heterojen kontrast tutulumları izlenmektedir. Görünüm öncelikle filloides tümörü akla getirmektedir' olarak raporlanmıştır. Sonrasında cerrahi eksizyon kararı verilmiş olup patoloji sonucu dev fibroadaenom olarak raporlanmıştır.

Tartışma ve Sonuç: Filloid tumor ve fibroadenom ayrımında patolojik tanı öncesi klinik ve radyolojik bulgular kullanılmaktadır. Klinik olarak filloid tümör; hızlı büyümesi ve memede ağrı şikayetine neden olması ile ayrılabilir. Radyolojik olarak ise mamografide hiperdens lezyon, sonografide ise lezyonun heterojen olması, lezyon içerisinde kistik alanların izlenmesi ve lezyon içerisinde cleft/yarık bulgusunun görülmesi yine filloid tümör lehinedir. Bu olguda sonografide lezyon heterojen olmakla ve lezyonda cleft bulgusu izlenmekle beraber patolojik tanı fibroadenom olarak raporlanmıştır. Radyolojik bulgular ayrımda fikir vermekle birlikte kesin tanı ancak patoljik olarak konulabilmektedir.

Anahtar Kelimeler: filloides tümör, dev fibroadenom, cleft bulgusu

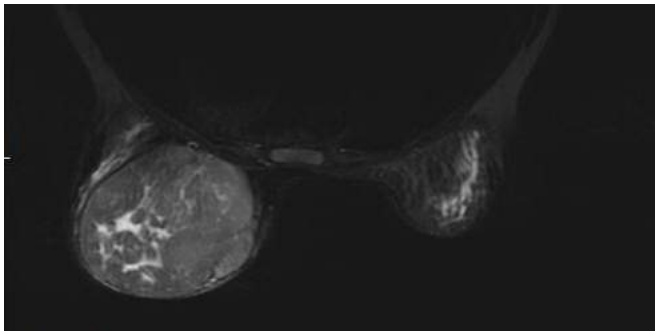

Resim 1.

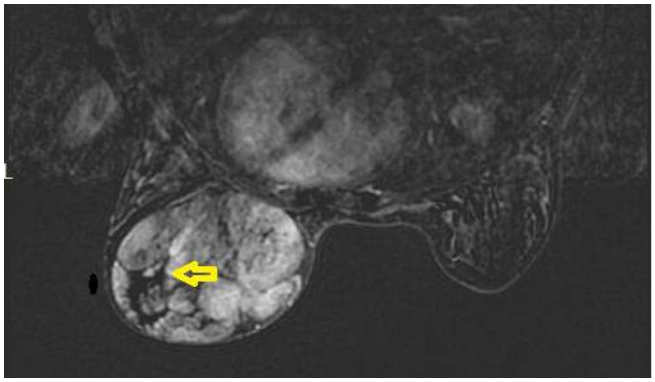

Resim 2.

Abdominal Radyoloji

PS-132

PERİTONEAL HİDATİDOZİS SONUCU GELİŞEN AKUT APANDİSİT OLGUSU

İlyas Dündar[1], Saim Türkoğlu[1], Suat İnce[1], İbrahim İlik[1], Fatma Durmaz[1], Sümeyra Demirkol[1], Abdussamet Batur[1]

[1]Yüzüncü Yıl Üniversitesi Tıp Fakültesi Radyoloji Anabilim Dalı

Akut batın bir klinik tablo olup birçok sebebi vardır. Karaciğerdeki kist hidatiğin rüptürü sonucu batına açılması sekonder peritoneal hidatitozise yol açabilir. Olgumuzda akut apandisitin nadir bir nedeni olan peritoneal hidatidozisin BT bulgularını sunmayı amaçladık. 20 yaşındaki erkek hasta batın sağ alt kadranda olan karın ağrısı ve bulantı-kusma şikayetleri ile acil servise başvurdu. Daha önce kist hidatik rüptürü nedeniyle opere olmuş hastaya kontrastlı BT tetkiki yapıldı. Kontrastlı Batın BT'de karaciğerde büyüğü 4.5 cm çapında olan birkaç adet kist hidatikle uyumlu lezyon mevcuttu (Resim 1). Appendiks çapı ve cidar kontrastlanması artmış olup çevresi enflame izlendi. Ayrıca appendiks proksimal düzeyinde milimetrik kistik lezyon izlendi (Resim 2). Yine sol seminal vezükülde kist hidatikle uyumlu olabilecek lezyon izlendi (Resim 3). Appendektomi oprasyonu sonrası histopatolojik incelemede apandisit bulguları ve appendiks serozasında kist hidatik raporlandı.

Kist hidatik genellikle asemptomatik olup insidental olarak tanı alan kronik paraziter hastalıktır. Karaciğer kist hidatiğinin spontan rüptürü ya da operasyon sırasında sıvı sızıntısına bağlı kontaminasyon yoluyla peritoneal hidatidozis oluşur. İçerisindeki kız veziküllerin bütünlüğünü koruması halinde intraperitoneal gezici kistik lezyonlar akut batın tablosu oluşturabilir. Rüptüre ya da opere kist hidatik öy-

küsü olan hastalarda gelişen akut batın ayırıcı tanısında hidatidozis de düşünülmelidir. Kistin gösterilmesinde BT yeterli bilgi verebilir.

Anahtar Kelimeler: akut apandisit, hidatidozis, seminal vezikül kisti

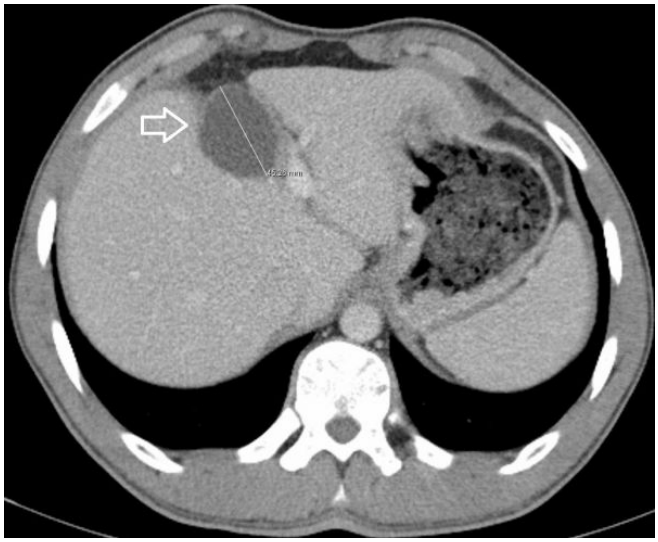

Resim 1.

Resim 2.

Resim 3.

Nöroradyoloji

PS-133

HEMOFAGOSİTİK LENFOHİSTİYOSİTOZUN SANTRAL SİNİR SİSTEMİ TUTULUMU

Eltan Maharramova[1], Cenk Erarslan[1], Ömer Kitiş[1], Cem Çallı[1]

[1]Ege Universitesi Tıp Fakültesi Hastanesi Radyoloji Anabilim Dalı

Amaç: HLH (Hemofagositik lenfohistiyositoz) kontrolsüz immun yanıta yol açan hiperenflamasyonla karakterize klinik bir sendromdur. Etyolojiye bağlı primer ve sekonder olarak sınıflanmaktadır. Klinik bulguları arasında ateş, splenomegali, hepatit yer almaktadır. Tanı doku örneklenmesi yapılması ile konulur. Familyal HLH'li hastaların SSS tutulumu hastalığın prognozunu ve klinik gidişini olumsuz etkileyen bir faktördür. SSS tutulumunun bulguları; progresif ensefalopati, irritabilite, nöbet, kranyal sinir paralizisi, ataksi, nistagmus, yürüme ve görme bozukluğu, psikomotor gelişim geriliğidir. Poster bildirimizde, HLH nedeniyle takip edilen 5 olgunun radyolojik görüntüleme bulgularını sunmayı amaçladık.

Gereç ve yöntemler: 8ay-8 yaş aralığında 5 hasta benzer nöroloji bulgularla hastanemize baş vurmuş olup izlemlerinde kranyal MRG incelenmesi elde olunmuştur.

Bulgular: 1. olgu (8 aylık) MR görüntülerinde her iki serebral hemisfer beyaz cevherde T2A-FLAİR hiperintens alanlar ve postkontrast serilerde bilateral parietoccipital sulkuslarda patolojik kontrastlanma etkileşimi izlenmiştir (Resim 1)

2. olgu (1 yaş) MR görüntülerinde her iki serebral hemisferlerde serebral sulkuslarda ve sağda bazal ganglionlar düzeyinde çok sayıda millimetrik T1 hiperintens odak, postkontrast serilerde leptomeningeal kontrastlanma etkileşimi ve difüzyon ağırlıklı MRG-de sağ serebral hemisfer frontal ve parietal lobda difüzyonel kısıtlanma gösteren akut iskemi alanları izlenmiştir.3. Olgu (2 yaş) MR görüntülerinde her iki serebral hemisferde kortikal-subkortikal alanda T2A-FLAİR hiperintens nodüler lezyonlar izlenmiştir

(Resim 2a). Tanımlanan lezyonlar postkontrast serilerde patoloji kontrastlanma etkileşimi göstermiştir (Resim 2b).4. olgu (5yaş) MR görüntülerinde her iki serebral hemisfer subkortikal beyaz cevher alanlarında ve bilateral bazal ganglionlar düzeyinde T2A-FLAİR sinyel artışları izlenmiştir.5. olgu (8 yaş) MR görüntülerinde her iki serebral hemisfer periventriküler beyaz cevherde nodüler yer-yer konflüens oluşturmuş T2A-FLAİR hiperintens odaklar izlenmiştir.

Sonuç: Hemofagositik lenfohistiyositoz hastalığının santral sinir sistemi tutulumu oldukça nadir olup yüksek mortalite ve morbidite ile seyretmektedir. Bu nedenle ayırıcı tanısında yer alabilecek infeksiyon ve tedaviye bağlı değişikliklerden ayrımı oldukça önemlidir.

Anahtar Kelimeler: hemofagostik lenfohistiyositoz, santral sinir sistemi, MRG

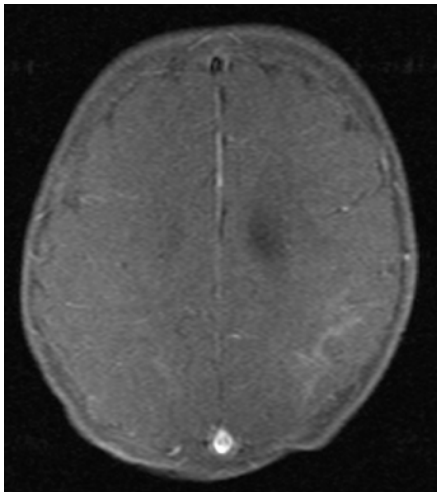

Resim 1. Postkontrast T1AG bilateral parietoccipital sulkuslarda patolojik kontrastlanma etkileşimi izlenmiştir.

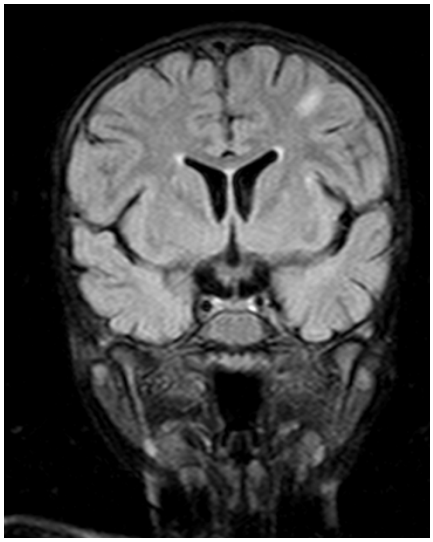

Resim 2a. T2A-FLAİR hiperintens nodüler lezyon izlemiştir.

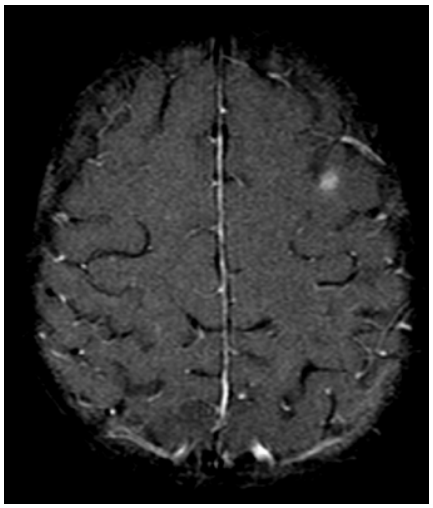

Resim 2b. T1AG patoloji kontrastlanma etkileşimi izlenmiştir.

Pediatrik Radyoloji

PS-134

PANTOTHENATE KİNASE İLE İLİŞKİLİ NÖRODEJENERASYON (PKAN) OLGU SUNUMU

Şükriye Yılmaz[1], Adalet Elçin Yıldız[1], Havva Akmaz Ünlü[1], Mehmet Tiftik[1]

[1]*Ankara Dışkapı Çocuk Hastalıkları Hematoloji Onkoloji Eğitim Araştırma Hastanesi*

Amaç: Pantotenat kinaz ile ilişkili nörodejenerasyon sendromu tanısında Beyin BT ve MRG bulgularını ortaya koymaktır.

Gereç ve Yöntem: Yürüme, konuşma ve yutma disfonksiyonu ile distonisi olan 11 yaşındaki kız hastaya intrakraniyal patolojiler açısından beyin BT ve MRG incelemeleri yapılmıştır.

Bulgular: Beyin BT tetkikinde her iki globus pallidusta simetrik kalsifikasyon ile uyumlu hiperdens görünümler izlenmiştir. Beyin MRG tetkikinde bilateral globus pallidusta içerisinde noduler hiperintensitelerin görüldüğü simetrik T2A ve FLAIR hipointens sinyal değişiklikleri (kaplan gözü) izlenmiş olup pantotenat kinaz ile ilişkili nörodejenerasyon sendromu açısından anlamlı bulunmuştur.

Sonuç: Pantotenat kinaz ile ilişkili nörodejenerasyon sendromu eski adıyla Hallervorden-Spatz hastalığı otozomal resesif geçişli bir hastalıktır. Patolojik olarak globus pallidus, nükleus ruber ve substansiya nigrada demir birikimi vardır. Bu da MRG'de bu alanların T2 ağırlıklı görüntülerde hipointens izlenmesine neden olur. Globus pallidusların medial kesimlerinin intensitesi yüksek olabilir, bu durumda tipik "kaplan gözü" işareti ortaya çıkar. Atrofi eşlik edebilir.

Anahtar Kelimeler: Hallervorden-Spatz, Pantotenat kinaz ile ilişkili nörodejenerasyon, MRG

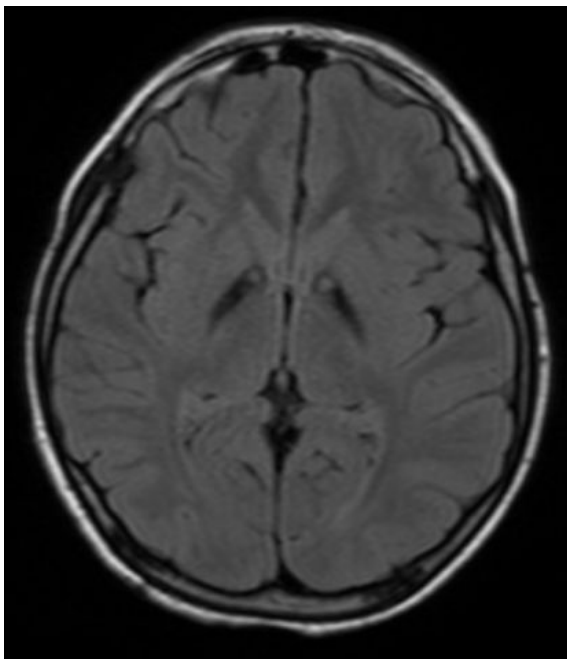

Resim 1.

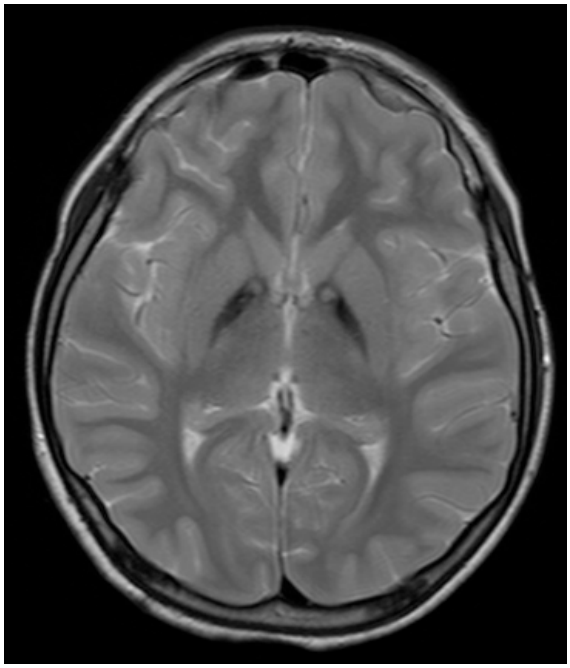

Resim 2.

Resim 3.

Abdominal Radyoloji

PS-135

NADİR BİR OLGU: KARACİĞER SOLİTER FİBRÖZ TÜMÖRÜ

Eltan Maharramova[1], Ezgi Güler[1], Mustafa Harman[1], Nevra Elmas[1]

[1]Ege Üniversitesi Tıp Fakültesi Radyoloji Anabilim Dalı

Amaç: Soliter fibröz tümör (SFT) nadir görülen mezenkimal bir neoplazidir. Çoğunlukla plevral, nadiren de mediastinal ve peritoneal orijinli olabilir. Karaciğer tutulumu nadirdir. Literatürde karaciğer tutulumu olan 60'tan az olgu bildirilmiştir. Klinik bulguları karın ağrısı, dispepsi gibi nonspesifik bulgulardır.

Gereç ve yöntemler: 43 yaşında kadın hasta karın ağrısı şikayeti ile hastanemize başvurmuş olup izleminde abdomen MRG incelemesi elde olunmuştur.

Bulgular: MR görüntülerinde karaciğerde segment 4A düzeyinde santralinde kistik alan barındıran, kontrastlı görüntülerde yoğun homojen kontrastlanan düzgün konturlu solid kitle izlenmiştir Geç faz kontrastlı görüntülerde kitlede kontrast stazının devam ettiği saptanmıştır (Resim 1a). Hepatosit spesifik kontrast madde ile elde olunmuş imajlarda hipointens görünüm nedeniyle ayırıcı tanıda öncelikle malignite düşünülmüştür (Resim 1b). Kitlenin karakterizasyonu amacıyla elde olunan PET- BT tetkikinde belirtilen kitlede aktif FDG tutulumu izlenmemiştir.9 ay sonra elde olunmuş kontrol MR görüntülerinde kitlesel lezyonun boyutlarında yaklaşık %20 artış ve santralindeki nekroz alanında progresyon izlenmiştir Bunun sonucunda karaciğer rezekziyonu yapılmış olup histopatolojik değerlendirmede karaciğer kitlesi SFT tanısı almıştır.

Sonuç: Karaciğer soliter fibröz tümörü oldukça nadir görülen bir malignitedir. BT ve MRG tetkiklerinde karaciğerde izlenen hipervasküler lezyonların ayırıcı tanısında akılda bulundurulmalıdır.

Anahtar Kelimeler: Karaciğer, Soliter Fibröz Tümör, Manyetik Rezonans Görüntüleme

Resim 1 A- B. Segment 4A düzeyinde santral nekrotik alan içeren, geç faz kontrastlı görüntüde (a) yoğun kontrastlanan ve hepatobiliyer fazda elde olunmuş görüntüde (b) düşük sinyal intensitesinde kitle izlenmiştir.

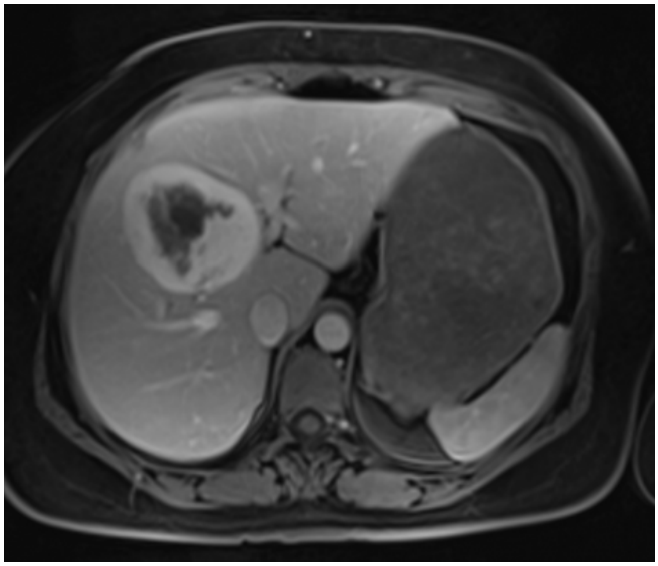

Resim 1A.

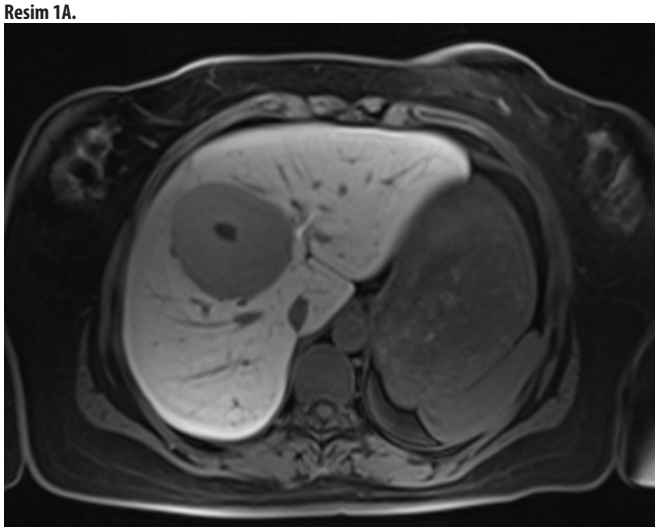

Resim 1B.

Abdominal Radyoloji

PS-136

NADİR BİR OLGU: RCC'NİN MİDE METASTAZI İLE BİRLİKTE MULTİORGAN METASTAZLARI

Nevin Şahin[1], Ezgi Güler[1], Başak Doğanavşargil Yakut[2], Mustafa Harman[1], Nevra Elmas[1]

[1]Ege Üniversitesi Tıp Fakültesi Radyoloji Anabilim Dalı
[2]Ege Üniversitesi Tıp Fakültesi Patoloji Anabilim Dalı

Amaç: RCC (renal hücreli karsinom) nadir görülen malignitelerdendir. Klinik bulguları; hematüri, yan ağrısı, palpabl kitle, ya da sol varikosel şeklinde bildirilmiştir. %50 olgu asemptomatik olup olguların 1/3'ü uzak metastaz bulguları ile başvurmaktadır. Metastazların genellikle akciğer, karaciğer, yumuşak doku ve kemiklerde görüldüğü bildirilmektedir. Mideye metastaz oldukça nadir görülen bir durumdur. Literatürde mide metastazı olan yaklaşık 23 RCC'li olgu bildirilmiştir. Bu bildiride RCC nedeniyle takip edilen ve histolojik olarak RCC'ye bağlı metastatik mide tanısı almış olgunun radyolojik görüntüleme bulguları sunulmaktadır.

Gereç ve yöntemler: RCC nedeniyle dış merkezde sol nefrektomi uygulanmış 63 yaşındaki erkek olgu hastanemizde rutin takip amaçlı BT ve MRG tetkikleri ile incelemeye alınmıştır.

Bulgular: BT görüntülerinde akciğerde, her iki sürrenal bezde ve pankreas kuyruk ve gövde kesimlerinde hipervasküler nodüler metastatik lezyonlar saptanmış olup mide fundus ve korpus kesiminde de multipl polipoid lezyonlar izlenmiştir (Resim 1). Aynı tarihli MR incelemesinde post-kontrast T1A görüntüde gastrik polipoid lezyonlarda belirgin kontrast tutulumu saptanması (Resim 2) metastaz tanısını desteklemiş ve doğrulama amaçlı endoskopik bakı önerilmiştir. Yapılan endoskopik biyopsi sonucu patoloji bulguları RCC'nin mideye metastaz tanısını doğrulamıştır. Hastanın sistemik kemoterapi sonrası 3. ay kontrol görüntülemesinde gastrik lezyonlarda anlamlı gerileme saptanmıştır.

Sonuç: RCC'nin mide metastazı oldukça nadir görülen bir durumdur. Radyologlar olarak BT ve MRG tetkiklerinde midede izlenen hipervasküler karakterli lezyonların ayırıcı tanısında metastatik hastalık akılda bulundurulmalıdır. Ancak olgumuzda olduğu gibi metastatik mide tanısı patolojik inceleme gerektirmektedir.

Anahtar Kelimeler: RCC, Hematüri, Metastaz

Resim 1. BT görüntülerinde midede multipl polipoid lezyonlar izlenmektedir.

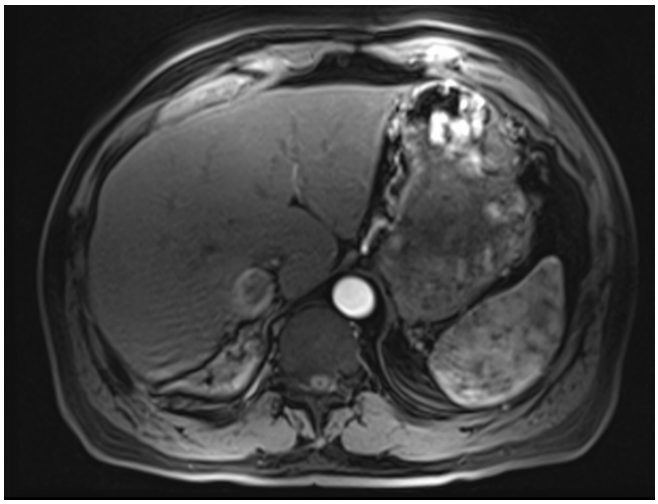

Resim 2. Post-kontrast T1 A görüntüde mide lümeninde kontrast tutulumu gösteren polipoid lezyonlar izlenmiştir.

Baş-Boyun Radyolojisi

PS-137

HORLAYAN HASTALARDA ÜST SOLUNUM YOLUNDAKİ MORFOLOJİK DEĞİŞİKLİKLERİN DİNAMİK MRG VE BT İLE DEĞERLENDİRİLMESİ

Fatma Aktaş[1], Zafer Özmen[1]

[1]Gaziosmanpaşa Üniversitesi Tıp Fakültesi Radyoloji Anabilim Dalı

Giriş: Horlama üst solunum yollarındaki yumuşak dokuların uyku sırasında gevşemesi sonucunda ortaya çıkan ve ciddi komplikasyonlara neden olan rahatsız edici sestir. Tıkayıcı uyku apne sendromunun (TUAS) ilk belirtisi olabilmesi nedeniyle ayrı bir öneme sahiptir. Çalışmamızda MRG ve BT ile üst hava yolunu görüntüleyerek horlamaya neden olabilecek etmenleri, kollapsa en yatkın bölgeyi, sağlıklı kişilerle karşılaştırıldığında bulunan anatomik farklılıkları belirlemeye çalıştık. Ayrıca çalışmalarda sıklıkla kullanılan MRG ve BT bulgularını karşılaştırarak en uygun tetkiki belirlemeyi amaçladık.

Materyal metod: Horlama şikayeti ile başvuran ve farinks BT ve MRG çekilen 38 hasta çalışmaya dahil edildi. Hastaların VKİ (vücut kitle indeksi) ve boyun çapları ölçüldü. Kontrol grubu olarak rutin boyun BT çekimi için başvuran 14 kişinin BT ile değerlendirilmesi sonucu elde edilen veriler, ve herhangi bir nedenle MRG çekimi için başvuran horlama şikayeti olmayan 12 kişinin verileri kullanıldı. Hasta grubunda BT ve MRG de farinks en dar bölgesi belirlenerek bu seviyeden dinamik değerlendirme yapıldı. Görüntüler üzerinden alan ölçümleri, parafaringeal yağ ve kas mesafesi ölçümleri yapılarak uygun istatistiksel testlerle analiz edildi.

Sonuçlar: Horlama şikayeti ile başvuran 26 erkek ve 12 kadından oluşan 38 hasta ve 26 kontrol grubu olarak toplam 64 kişi çalışmaya dahil edildi. Yaş ortalaması hasta grubunda 45, kontrol grubunda 46 idi. Hasta grubunun VKİ'nin (ort.30,35) kontrol grubuna göre (ort.25,08) anlamlı fazla olduğu (p: 0,001), yine boyun çapının benzer şekilde hasta grubunda fazla olduğu (p: 0,032) ortaya çıktı. MRG verileri üzerinden yapılan değerlendirmede hasta grubunun ve kontrol grubunun ort. değerleri ve p değerleri tablo1'de verilmiştir. Bilateral parafaringeal kas kalınlıkları hasta grubunda belirgin fazla (p: 0,000) olmakla birlikte parafaringeal yağ kalınlıkları arasında hasta ve kontrol grubunda istatistiksel farklılık tespit edilmedi. BT verileri değerlendirildiğinde MRG ile benzer şekilde en dar bölge orofarinks olup hasta grubunda M-L çap anlamlı az idi.

Tartışma: Polisomnografi TUAS tanısında altın standart yöntemdir. Ancak bu yöntem yüksek olanaklara sahip tam teçhizatlı bir uyku laboratuarı ve teknisyen gerektirmesi nedeniyle her yerde yapılamamakta uzun bekleme listeleri oluşmasına neden olmaktadır. Bu nedenle daha basit yöntemlere ihtiyaç duyulmaktadır.

Uyku apneli hastalarda anatomik olarak hava yolunun daha küçük olduğu ve çoğu araştırmada en çok etkilenen bölgenin orofarinks retropalatal bölge olduğu gösterilmiştir. Bu darlığın nedeni olarak bazı çalışmalarda parafaringeal yağ doku kalınlığındaki artış gösterilmekle birlikte son çalışmalarda parafaringeal kas kalınlığındaki artış sorumlu tutulmuştur. Çalışmamızda parafaringeal kas kalınlığının horlayanlarda anlamlı fazla olduğunu gördük. Kas kalınlık artışı darlığın nedeni mi yoksa hava pasajını açık tutmaya yönelik kompansasyon mekanizması olarak kaslardaki hipertrofinin mi sonucu bilinmemektedir. Ancak kesin olan ş VKİ arttıkça horlama artmakta, ancak bu sanıldığı gibi parafaringeal alanda yağ artışına bağlı olmamaktadır.

MRG ve BT bulguları kıyaslandığında her iki tetkikte de en dar alan reropalatal bölgedir.

Anahtar Kelimeler: horlama, farinks, BT, MRG

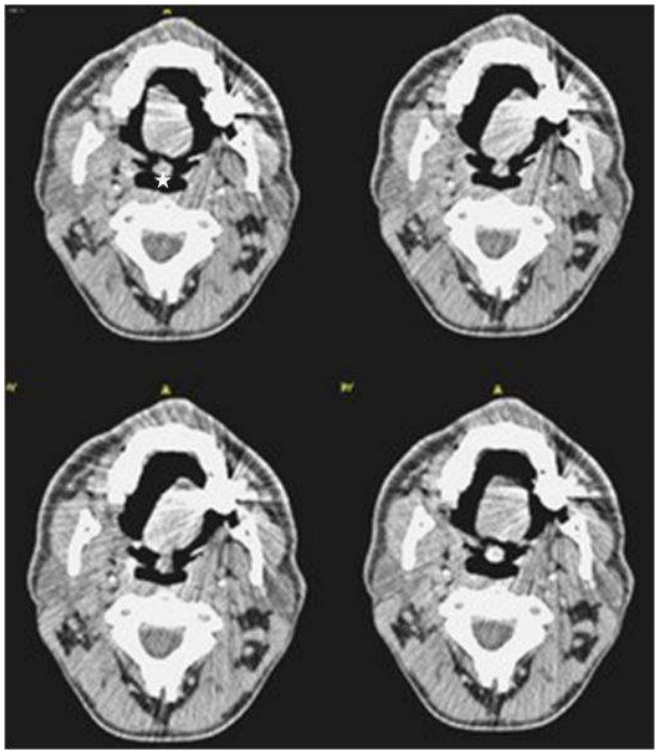

Resim 1.

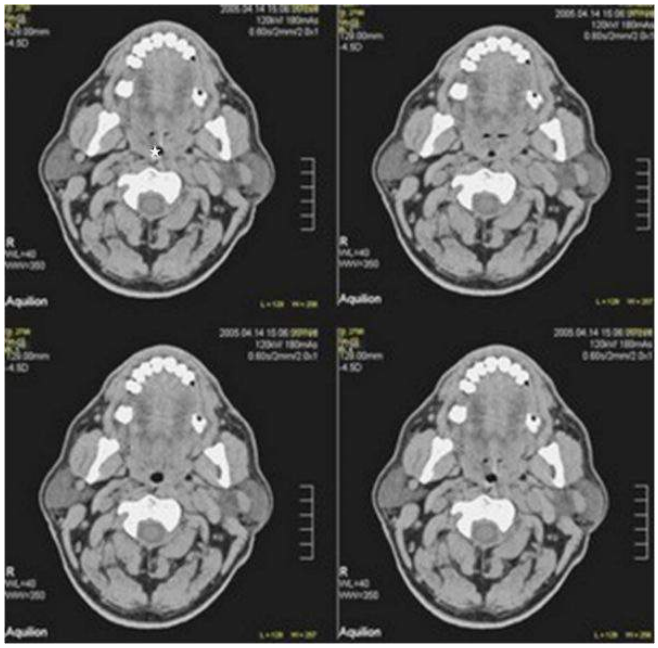

Resim 2.

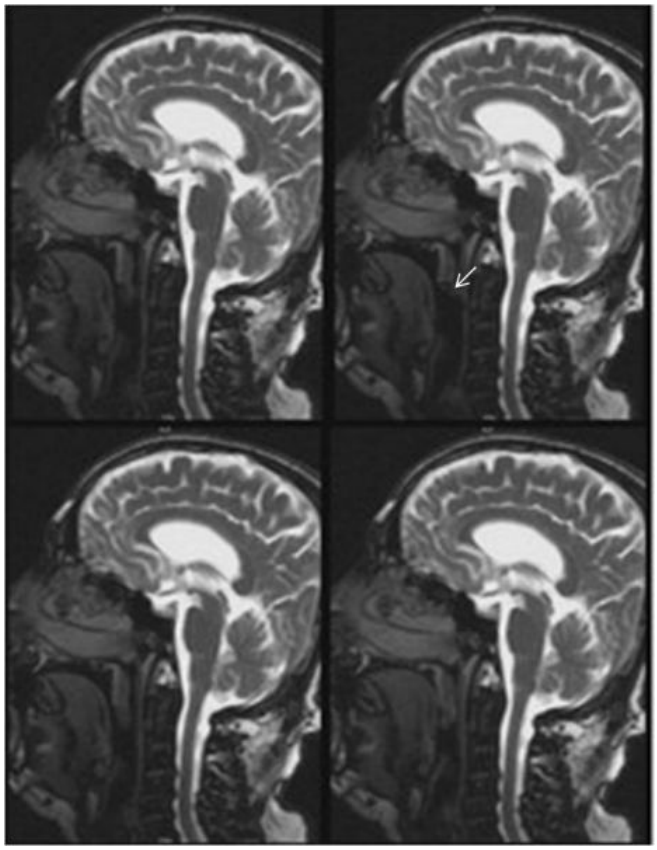

Resim 3.

Nöroradyoloji

PS-138

NADİR BİR PATOLOJİ: PONTOSEREBELLAR HİPOPLAZİ VE KRANİAL MRG BULGULARI

Tahsin Aybal[1], Gazanfer Ekinci[1], Gülten Thomas[2]

[1]Marmara Üniversitesi Pendik Eah Radyoloji Anabilim Dalı
[2]Marmara Üniversitesi Pendik Eah Çocuk Nörolojisi Bilim Dalı

Pontoserebellar hipoplaziler fatal seyirli olabilen otozomal resesif geçiş gösteren prenatal başlangıçlı çok nadir görülen nörodejeneratif patolojilerdir. Olgumuzda pontoserebellar hipoplazilerin MR bulgularını tartışmayı amaçladık.

Olgu: 16 yaşında erkek hastanın doğumdan beri olan dengesizlik, stereotipik hareketleri ve ataksisi mevcuttu. Ayrıca mental retarde idi. Fizik muayenesinde dismetri, disdiadokokinezisi vardı. Romberg testi pozitif ve tremoru mevcuttu. Mental motor durumunda orta dereceli gerilik tespit edilmişti. Bunun dışında diğer muayene bulguları ise sol gözde içe şaşılık ve el-ayak parmaklarının normalden uzun olmasıydı. Hastadan intrakranial patolojiler açısından kranial MR istendi. Kranial MR incelemesi iv kontrastlı olarak 3 T Siemens MR cihazında yapıldı. Bunun dışında hastanın yapılan genetik analizlerinde ise kromozom sayısı, frajil X ve subtelomerik FISH testi normal bulundu.

Bulgular: Yapılan iv kontrastlı 3 T kranial MR incelemesinde ise; ventral pons düz olarak izlenmiştir ve pons hipoplazik görünümdedir. Ayrıca serebellumda hem hemisferlerde hem vermiste ileri derecede hipoplazik görünüm dikkati çekmiştir.

Sonuç ve **Tartışma:** Pontoserebellar hipoplazilerin günümüze kadar 10 tane alt tipi tanımlanmıştır (tip 3 ve tip 8 non-progresif seyirlidir). En sık görülen alt tipi ise tip 2'dir. Bir çalışmaya göre literatürde toplam 169 vaka tanımlanmıştır. Bu vakaların 106 tanesinde (%62.7'sinde) genetik mutasyonlar belirlenebilmiştir. En sık görülen mutasyon ise toplam 100 vakada (%59.2'sinde) görülen TSEN54

(transferRNA (tRNA) splicing endonuclease subunit 54 gene) mutasyonudur. Bu mutasyon tipi özellikle tip 2 vakalarla ilişkilidir. Bunun dışında değişik mutasyon tipleri de tanımlanmıştır. Hastamızın pontoserebellar hipoplazilere eşlik eden bahsedilen mutasyonlar açısından ileri incelemesi devam etmektedir.

Anahtar Kelimeler: Pons, Serebellum, Hipoplazi

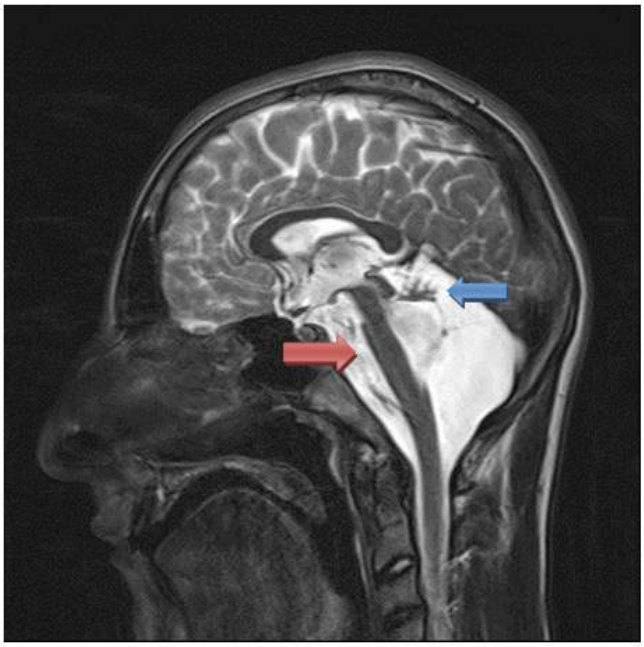

Resim 1: Sagittal T2 ağırlıklı incelemelerde ponsdaki hipoplazi ve ventral ponsdaki düzleşme(kırmızı ok) dikkati çekmektedir.Ayrıca serebellum ileri derecede hipoplazik görünümde izlenmektedir(mavi ok).

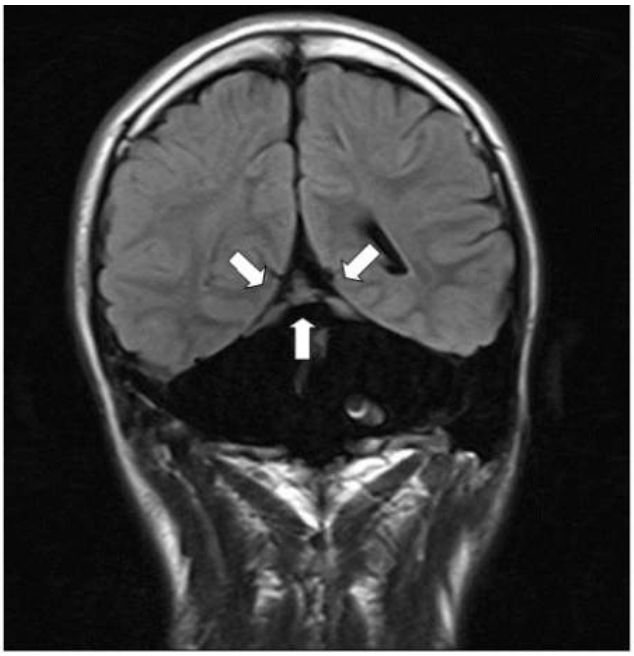

Resim 2: Koronal FLAIR ağırlıklı incelemelerde serebellar hemisferler ve vermis hipoplazik görünümdedir, bu görünüme "dragonfly apperance" denmektedir (beyaz oklar).

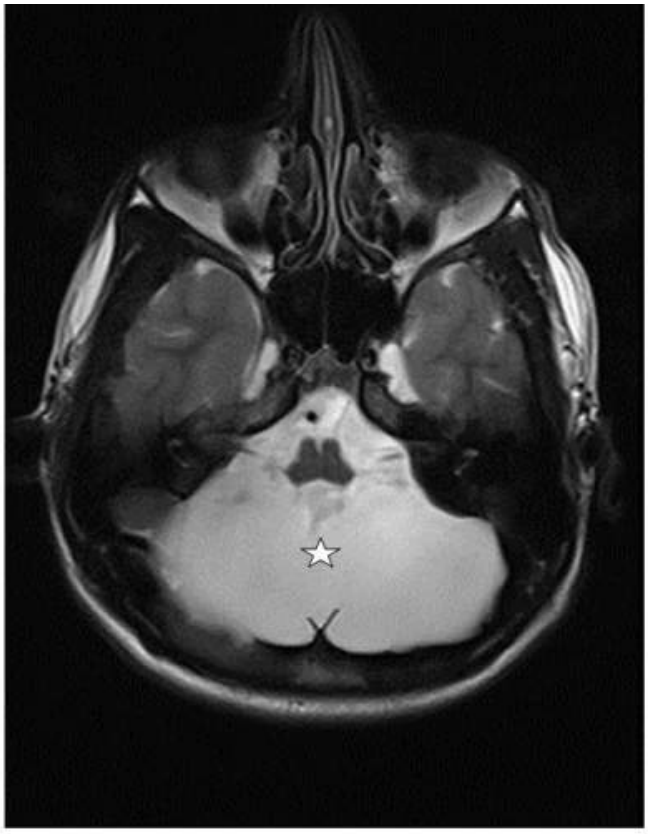

Resim 3: Aksiyal T2 ağırlıklı incelemelerde de serebellumdaki hipoplazik görünüme bağlı posterior fossa sıvı içerikli bir yapı olarak görülüyor(yıldız işareti).

Girişimsel Radyoloji

PS-139

POSTERİOR SEREBRAL ARTER DİSSEKAN ANEVRİZMALI OLGUDA; TELESKOPİK STENTLEME YÖNTEMİ İLE ENDOVASKÜLER TEDAVİ

Mehmet Tahtabaşı[1], Ömer Naci Tabakcı[1], Deniz Akan[1], Hüseyin Özkurt[1], Ender Uysal[1]

[1]Şişli Hamidiye Etfal Eğitim ve Araştırma Hastanesi

Giriş ve Amaç: Posterior Serebral arter (PCA) anevrizmaları nadir olup tüm intrakranyal anevrizmaların sadece %0.26–1'ini oluşturmaktadır. PCA dissekan anevrizmaları ise daha az sıklıkta görülmektedir. Bu tip disekan anevrizmalar endovasküler yöntemle parent arter korunarak güvenli bir şeklide tedavi edilebilmektedir. Bu olguda sol PCA P2 – P3 segmentte yerleşimli dissekan anevrizmanın teleskopik stentleme yöntemi ile endovasküler tedavi etkinliğini tartışmayı amaçladık.

Olgu: 35 yaşında kadın hastanın baş ağrısı şikayeti nedeniyle yapılan kranial MR ve Kranial MR anjiografi incemelesinde sol PCA P2 – P3 segmentinde 8x5 mm boyutunda anevrizmatik genişleme saptandı. Yapılan Dijital Substraksiyon Anjiografi (DSA) incelemesinde sol PCA P2 – P3 segmentinden kaynaklanan süperiora oryante olan disekan anevrizma saptandı. İşlem öncesi 5 gün süreyle dual antiplatelet tedavisini takiben (plavix: 75mg/gün aspirin: 300mg/gün) genel anestezi altında endovasküler yöntemle sol PCA P2 – P3 segmentindeki disekan anevrizma boynuna 2 adet Leo (Balt, Montmorency, France) stent teleskopik yöntemle (2.5x20 mm) yerleştirildi. İşlem sonrası kontrol DSA incelemesinde anevrizmada stagnasyon izlendiği ve anevrizmanın total olarak embolize olduğu görüldü.

Sonuç: Bu olguda disekan tip PCA anevrizması tedavisinde endovasküler yöntemle teleskopik stentleme ile etkin tedavi sağlandı.

Anahtar Kelimeler: Posterior serebral arter, Dissekan anevrizma, Teleskopik stentleme, Endovasküler tedavi,

Meme Radyolojisi

PS-140

İNTERPEKTORAL (ROTTER) LENF NODLARINA RADYOLOJİK YAKLAŞIM

Onur Taydaş[1], Meltem Gülsün Akpınar[1], Ali Rıza Sever[1]

[1]*Hacettepe Üniversitesi Tıp Fakültesi Radyoloji Anabilim Dalı*

Giriş: İnterpektoral lenf nodları, pektoralis majör ile minör kasları arasında yer almakta olup ilk kez Josef Rotter tarafından tanımlandığı için Rotter lenf nodları olarak da bilinmektedir. Aksiller lenf nodu sınıflamasında level 2 içinde yer alırlar (Şekil 1). Bu lenf nodları rutin meme ultrasonografisinde (US) kolaylıkla gözden kaçabildiği ve hastanın prognozunda önemli bir yere sahip olduğu için önemlidir. Bu çalışmanın amacı üç farklı olgu üzerinden interpektoral (Rotter) lenf nodlarının önemini vurgulamaktır.

Olgular

Olgu 1: 47 yaşında kadın hasta, 1 ay önce sol memede ortaya çıkan kitle şikâyetiyle başvurdu. Yapılan US incelemede sol memede derin yerleşimli, neredeyse bütün kadranlara uzanım gösteren, irregüler konturlu, distorsiyon-kitle ayırımı yapılamayan alan ile birlikte solda interpektoral bölgede korteks kalınlığı 6 mm olan lenfadenopati izlendi (Resim 1).

Olgu 2: 40 yaşında kadın hasta, 8 yıl önce dış merkezde sağ memeye lumpektomi yapıldıktan sonra yaklaşık 1 aydır sağ memede ele gelen kitle nedeniyle başvurdu. US incelemede hastanın ele gelen kitlesinin bulunduğu pozisyonunda hipoekoik, solid, zengin vaskülarizasyon gösteren kitle ve ayrıca interpektoral bölgede 4x3 mm boyutunda lenf nodu izlendi (Resim 2).

Olgu 3: 65 yaşında kadın hasta, 5 yıl önce dış merkezde sol modifiye radikal mastektomi ve sentinel lenf nodu diseksiyonu yapıldıktan sonra yaklaşık 2 aydır sol koltuk altında ele gelen kitle nedeniyle başvurdu. US incelemede interpektoral alanda irregüler konturlu, kasa invaze olduğu düşünülen, nodal morfolojinin tamamen kaybolduğu, solid kitle izlendi (Resim 3).

Tartışma ve Sonuç: Yapılan çalışmalarda, meme kanserli olguların yaklaşık %10'unda interpektoral lenf nodu tutulumu olduğu saptanmıştır. İnterpektoral (Rotter) lenf nodu tutulumu tanısı primer olarak US ile konmakla birlikte gibi, meme manyetik rezonans görüntülemede (MRG) de özellikle kontrast sonrası görüntülerle tanı koymak mümkündür (Resim 4). Bu tutulum, ilk olguda olduğu gibi tanı anında veya ikinci olguda olduğu gibi nüks ile beraber olabilir. Ayrıca daha nadir olarak, üçüncü olguda görüldüğü üzere bu bölgeden rekürrens olabilir. Halen birçok merkezde aksilla diseksiyonu sırasında interpektoral bölge diseksiyona dâhil edilmediği için bu bölgedeki olası bir metastatik lenf nodu hakkında bilgi vermek hastanın prognozunu ve sağ kalımını önemli ölçüde etkileyecektir. Bu nedenle özellikle memede kitle nedeniyle yapılan meme US'de interpektoral bölgenin de değerlendirilmesi büyük önem taşımaktadır.

Anahtar Kelimeler: interpektoral lenf nodları, Rotter, ultrasonografi, manyetik rezonans görüntüleme

Resim 1. US görüntüsünde pektoralis majör *(siyah yıldız)* ile pektoralis minör *(beyaz yıldız)* kasları arasında büyümüş interpektoral (Rotter) lenf nodu *(beyaz ok)* izleniyor.

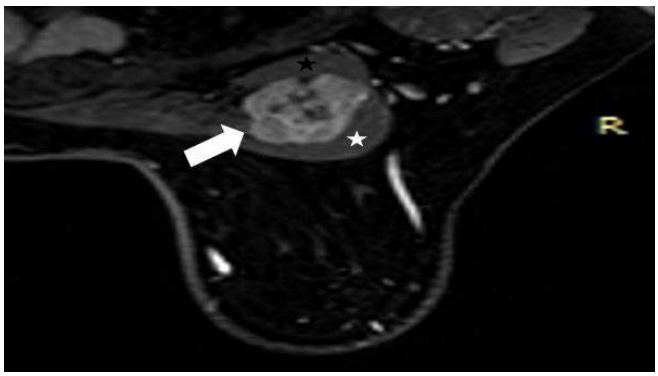

Resim 2. US görüntüsünde pektoralis majör *(siyah yıldız)* ile pektoralis minör *(beyaz yıldız)* kasları arasında büyümüş interpektoral (Rotter) lenf nodu *(beyaz ok)* izleniyor.

Resim 3. US görüntüsünde pektoralis majör *(siyah yıldız)* ile pektoralis minör *(beyaz yıldız)* kasları arasında büyümüş interpektoral (Rotter) lenf nodunun *(beyaz ok)* yer yer pektoralis minöre invaze olduğu *(siyah oklar)* izleniyor.

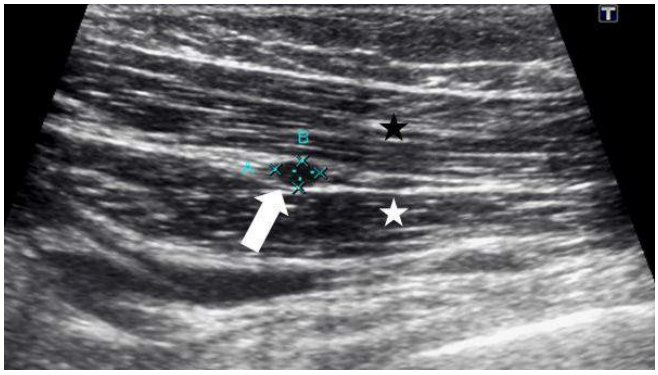

Resim 4. Kontrast sonrası meme MRG görüntüsünde pektoralis majör *(siyah yıldız)* ile pektoralis minör *(beyaz yıldız)* kasları arasında belirgin kontrast tutan büyümüş interpektoral (Rotter) lenf nodu (beyaz ok) izleniyor.

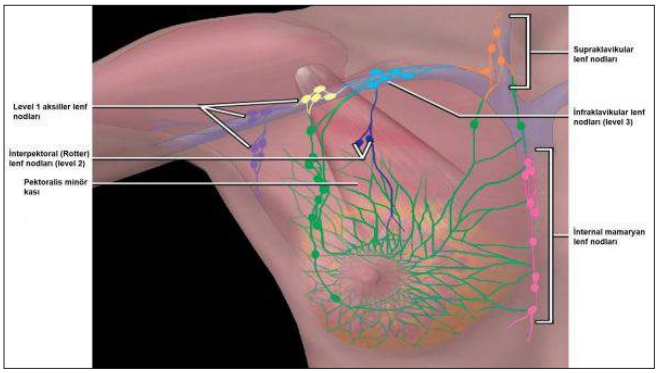

Şekil 1. İnterpektoral lenf nodları *(koyu mavi)* level 2 düzeyinde yer almaktadır.

Nöroradyoloji

PS-141

TANISAL ANJİOGRAFİ SIRASINDA TEKRAR KANAYAN SEREBRAL ANEVRİZMA

Onur Ergun[1], Önder Eraslan[1], Esra Soyer Güldoğan[1], Mehmet Erhan Türkoğlu[2]

[1]Dışkapı Yıldırım Beyazıt Eğitim ve Araştırma Hastanesi, Radyoloji Kliniği, Ankara
[2]Dışkapı Yıldırım Beyazıt Eğitim ve Araştırma Hastanesi, Beyin Cerrahisi Kliniği, Ankara

Giriş: Subaraknoid kanaması olan hastalarda kanama lokalizasyonu ve etyolojisini belirlemek için BT Anjiografi veya Digital Substraction Angiography (DSA) yapılmaktadır. Ancak her ikisinde de düşük de olsa tekrar kanama riski bulunmaktadır. Olgumuzda DSA sırasında tekrar kanayan Sol Orta Serebral Arter anevrizmasının sunulması amaçlandı.

Olgu: 85 yaşında, hipertansiyon öyküsü bulunan kadın hasta ani gelişen bilinç bulanıklığı nedeniyle acil servise getirildi. Geliş Glaskow Koma Skalası (GKS) 5 olan hastanın yapılan Beyin BT'sinde sol frontotemporoparietalde, hemisferik kortikal sulkuslarda, bazal ve prepontin sulkuslarda, interhemisferik fissürde subaraknoid kanama ile uyumlu dansite artımı mevcuttu. Hemisferik kortikal sulkuslar silik ve orta hat yapılarında şift mevcuttu. Sol Orta Serebral Arter trasesinde 10x10 mm boyutunda anevrizma açısından kuşkulu nodüler dansite izlendi. Acil ameliyat planlanan hasta DSA ünitemize tanısal anjiografi yapılması amacıyla kabul edildi. Hastada Sol Orta Serebral Arter anevrizma şüphesi bulunması nedeniyle öncelikle Sol Ana Karotid Arter kateterize edilerek rutin projeksiyonlar alınmaya başlandı. Hastanın bu aşamada başlangıç tansiyon değeri 160/100 mm Hg ölçüldü. Town Anterior-Posterior pozisyonda Sol Orta Serebral Arter bifurkasyonunda 13x10 mm boyutunda sakküler anevrizma izlendi. Lateral projeksiyon çekimi sırasında hastada aktif ekstravazasyon olduğu görüldü. Bu esnada hastanın tansiyonunun da aniden 220/120 mm Hg'ye yükseldiği görüldü. İşlem hızla sonlandırılarak beyin cerrahisine devredildi. Bilateral pupillaları fiks dilate olması ve GKS 3'e düşmesi nedeniyle ameliyat düşünülmeyen hasta aynı gün içinde eksitus oldu.

Tartışma ve Sonuç: Serebral anevrizmaların tedavisindeki gelişmelere rağmen tekrarlayan subaraknoid kanama en korkulan komplikasyonlardan biridir ve mortalitesi %80 civarında bildirilmektedir. Literatürde değişik serilerde BT Anjiografi ve DSA sırasında tekrar kanama oranı yaklaşık %3–4 olarak bildirilmektedir. Tekrar kanamanın rastlantısal olarak mı yoksa anjiografi prosedürlerine bağlı açıklanamayan mekanizmalara mı bağlı olduğu net değildir.

Anevrizmaların tekrar kanamasının artmış kan basıncı, azalmış intrakranial basınç, vazospazm ve yüksek volumlü kontrast maddenin hızlı enjeksiyonuna bağlı olabileceği düşünülmektedir. Ancak literatürdeki birçok çalışmaya bakıldığında tekrar kanama ile kontrast madde volumü, anevrizma boyutu, şekli arasında; veya hastanın yaşı ile cinsiyeti arasında; veya BT'de intraserebral-intraventriküler kanama olması arasında anlamlı bir bağlantı bulunamamıştır.

Subaraknoid kanama sonrası olgumuzda da olduğu gibi anjiografinin ilk 6 saatte yapılmasının ve hastanın bilinç durumunun kötü olmasının anevrizmanın tekrar kanaması yönünden risk faktörlerini olduğu düşünülmektedir. Ayrıca DSA'nın BT Anjiografi'ye oranla tekrar kanama açısından daha riskli olduğu düşünülmektedir.

Sonuç olarak kanamış serebral anevrizmaların tanısı için yapılan DSA özellikle ilk 3–6 saatte tekrar kanama açısından riskli olsa da erken yapılan tedavinin bu habu hastalıklarda morbidite ve mortaliteyi belirgin azalttığı gösterildiğinden DSA yapılmasından kaçınılması doğru değildir. Kanama sonrası hiperakut dönemde gelen hastalarda eğer uygunsa BT anjiografi iyi bir alternatif olabilir. Ancak DSA yapılması gerekiyorsa hastanın tansiyon kontrolü sağlanmalı ve böyle durumlara karşı hazırlıklı olunmalıdır.

Anahtar Kelimeler: Anjiografi, Anevrizma, Subaraknoid Kanama, Rüptür

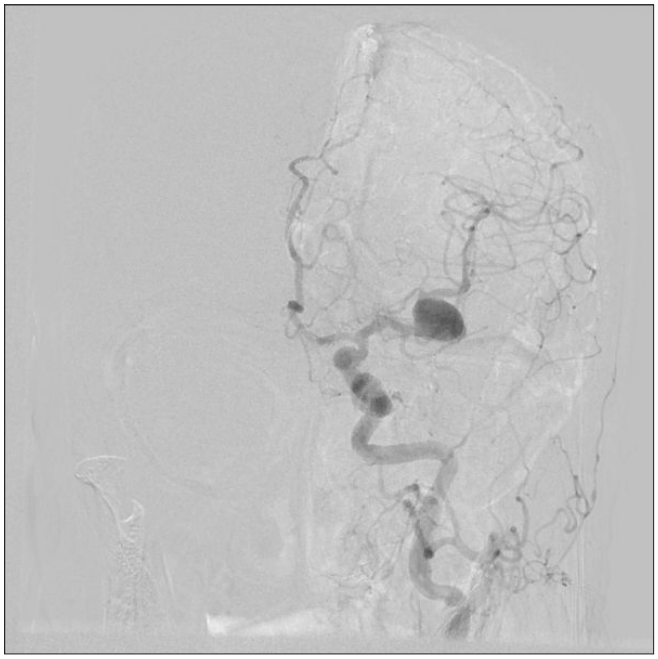

Resim 1.

Resim 2.

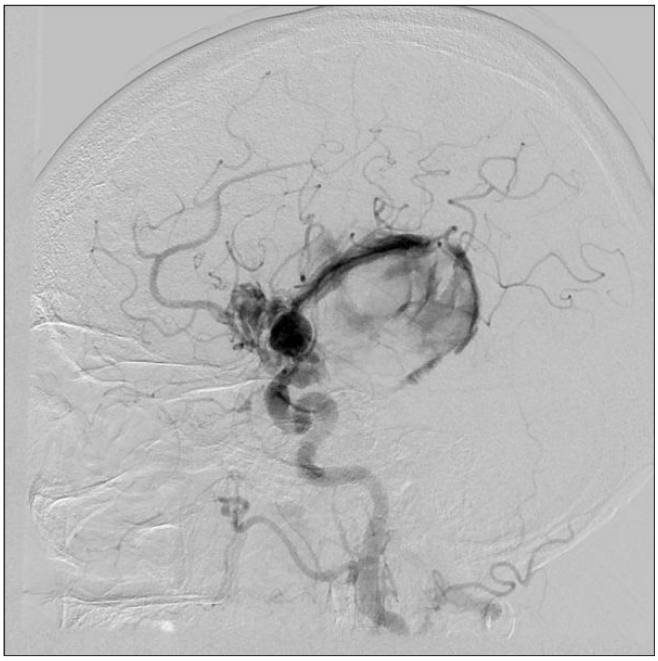

Resim 3.

Meme Radyolojisi

PS-142

AKUT MİYELOİD LÖSEMİ (AML) 'DE İKİ FARKLI MEME BULGUSU: GRANÜLOSİTİK SARKOM VE MEME ABSESİ

Nesrin Erdoğan[1], Melih Akyüz[1], Tolga Zeydanlı[1], Mehmet Ali Can[1], Serap Gültekin[1]

[1]Gazi Üniversitesi Tıp Fakültesi, radyoloji Anabilim Dalı, ankara

Giriş ve Amaç: Granülositik sarkom, diğer bilinen adıyla kloroma nadir rastlanan ektramedüller yerleşimli matür olmayan miyeloid hücelerden oluşan solid bir tümördür. Birincil olarak veya diğer hematolojik malignitelerle gelişimi nadir olup genellikle AML'de gelişmektedir. Meme tutulumu oldukça nadirdir. AML hastaları özellikle kemoterapi tedavisi sırasında immün baskılanma nedeni ile enfeksiyonlara yatkın hale gelebilmektedir. Çeşitli organlarda abse formasyonları, inflamatuvar süreçler gelişebilmektedir. Meme tutulumlarında radyolojik görünüm, bu iki durumda birbirine benzer olabilmekte olup tanı güçlükleri yaşanmaktadır. Biz bu çalışmada, AML'de, kloroma ve meme absesi şeklinde iki farklı meme bulgusunu, radyolojik bulguları ile sunmayı amaçladık.

Olgu: Birinci olgu, 45 yaşında AML klinik tanısı olan ve sağ memesinde sertlik, ağrı şikayeti olan olgu idi. Bölümümüzde, olguya tanısal amaçlı bilateral dijital mamografi ve bilateral meme ultrasonu (US) yapıldı. Mamografide sağ memede asimetrik difüz dansite artışı ve trabekülasyonda kabalaşma mevcut idi. US'de, memede ödem ve pektoral kas anteriorunda, renkli Doppler US'de internal vaskülarizasyon gösteren belirsiz sınırlı, düzensiz şekilli, hipoekoik alan saptandı ve BIRADS 4B tanı kategorisinde değerlendirildi. Bölümüzde yapılan US eşliğinde kor biyopsi sonucu "kronik inflamasyon" olarak gelmiştir. Olgu, 2 hafta sonra bölümümüze bu alanda cilde fistülize meme absesi ile tekrar başvurmuş olup antibiyotik tedavisi almıştır. Tedavi sonrası meme bulguları radyolojik olarak gerilemiştir.

İkinci olgu, 25 yaşında AML klinik tanısı ve sağ memede ele gelen kitlesi olan kadın olgu idi. US'de, renkli Doppler US de yoğun internal ve periferal vaskülarizasyon gösteren, nispeten düzgün sınırlı, oval şekilli, heterojen hipoekoik yapıda solid kitle saptanmıştır. US eşliğinde eşliğinde kor biyopsi sonucu "granülositik sarkom" olarak raporlandı.

Tartışma ve Sonuç: AML'de, kloroma gelişimi pek çok organda olmak ile birlikte meme tutulumu oldukça nadir olup diğer meme lezyonları ile kolaylıkla karışabilmektedir. Sıklıkla tek taraflı veya bilateral ağrısız kitle şeklinde bulgu vermektedir. Genellikle cilt değişikliği veya meme başı akıntısı şeklinde muayene bulgularına neden olmamaktadır. Radyolojik bulguları özgün değildir. Mamografi ve US'de düzgün sınırlı olabileceği gibi düzensiz sınırlı, infiltratif kitle lezyonu olarak da görülmektedir.

AML'de memede olan inflamatuar değişiklikler, mamografide global, fokal asimetri veya kitle lezyonu olarak görülebilir. US'de ise lokül kolleksiyon olabileceği gibi bizim olgumuzun erken döneminde olduğu gibi çevre dokudan sınırları net ayırt edilmeyen fokal hipoekoik alan şeklinde de izlenebilmektedir.

Hemotolojik hastalığı olan ve meme ile ilgili klinik şikayeti olan olgularda, hastalığının primer tutulumu ve enfektif süreçler akılda tutulmalıdır. Tarif edilen iki süreçde tedaviler çok farklı olduğundan dolayı, tanı muhakkak bizim olgularımızda olduğu gibi biyopsi ile doğrulanmalıdır.

Anahtar Kelimeler: Kloroma, Meme absesi, AML, Granulositik sarkom

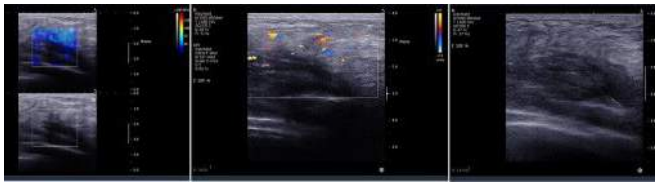

Resim 1.

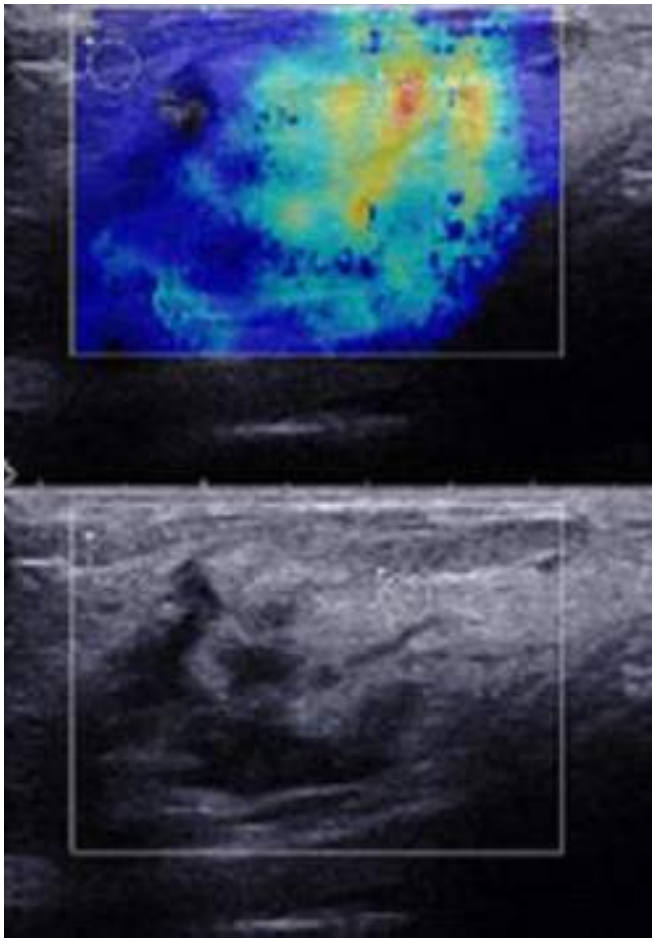

Resim 2.

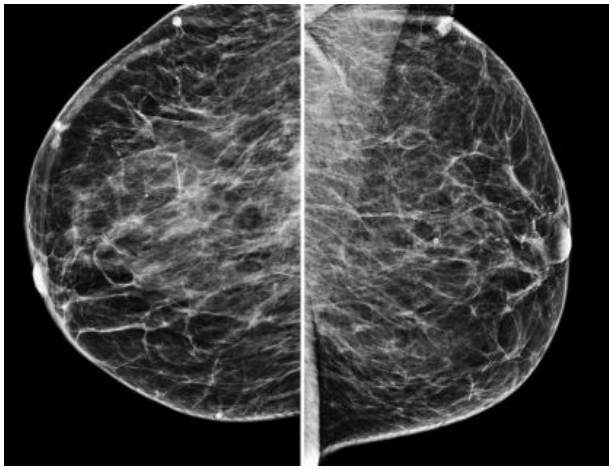

Resim 3.

Meme Radyolojisi

PS-143

NADİR BİR MEME LEZYONU: ADENOMYOEPİTELYOMA

Pelin Seher Öztekin[1], Gamze Durhan[1], Sonay Aydın[1], Erdem Fatihoğlu[1], Pınar Nercis Koşar[1], Sultan Uğur[1]

[1]Ankara Eğitim ve Araştırma Hastanesi, Radyoloji Kliniği

Giriş: Adenomyoepitelyoma (AME) memedeki epitelyal ve myoepitelyal hücrelerin anormal proliferasyonu ile ortaya çıkan bifazik bir tümördür. AME oldukça nadir bir patoloji olduğundan mammografi, ultrasonografi (US) ve manyetik rezonans görüntüleme (MRG) bulgularını kesin olarak tanımlayan az sayıda çalışma mevcuttur. Literatürde yaklaşık 150 AME vakası tanımlanmıştır. Bu bildiride AME tanısı alan iki vaka üzerinden bu nadir patolojinin görüntüleme bulgularının sunulması hedeflenmektedir.

Olgu Sunumu:

Olgu 1: 55 yaşında kadın hasta rutin mammografi incelemesi için kliniğimize yönlendirildi. Hastada aile öyküsü mevcuttu. Mammografide aşikar radyopatoloji saptanmadı (Resim 1). US incelemede sol meme saat 3–4 hizasında net sınır oluşturmayan ancak posterior gölgelenmeye neden olan heterojen alan izlenerek problem çözümüne yönelik meme MR inceleme gerçekleştirildi (Resim 2). MR incelemede sol meme saat 3–4 hizasında 8x5 mm boyutlarında T2AG'lerde izointens bu nedenle parankimden net olarak sınırlandırılamayan dinamik serilerde erken arteriyel fazdan itibaren hızlı ve heterojen kontrastlanan ve geç serilerde kontrast kaybına uğrayan sınırları görece silik lezyon kaydedildi (Resim 3). Lezyon BIRADS 4 kategorisinde değerlendirildi. US eşliğinde telle işaretleme yapılarak eksize edilen lezyonun patolojik sonucu adenomyoepitelyoma olarak raporlandı.

Olgu 2: Dış merkezde çekilen tarama mammografisinde sağ memede nodüler dansite saptanan ve aynı merkezde yapılan US incelemesi normal olarak değerlendirilen 60 yaşında kadın hasta meme MRG incelemesi için kliniğimize yönlendirildi. MRG incelemesinde sağ meme saat 2 hizasında 7 mm çapında T2AG'lerde heterojen hiperintens sinyal özelliğinde IV Gad enjeksiyonu sonrası dinamik serilerden elde edilen subtraksiyon görüntülerde erken arteryal fazda hızla kontrastlanan ve geç serilerde kontrastı kaybeden düzgün konturlu nodüler lezyon tespit edildi (Resim 4a, b, c, d). Lezyon BIRADS 4 kategorisinde değerlendirildi. Lezyona yönelik gerçekleştirilen ikinci US incelemede, lezyon iyi sınırlı, hipoekoik karakterde görüntülendi (Resim 5). US eşliğinde telle işaretleme yapılarak eksize edilen lezyonun patolojik sonucu adenomyoepitelyoma olarak raporlandı (Resim 6).

Tartışma: Adenomyoepitelyomalar çok nadir görülen meme lezyonları olduğundan görüntüleme karakteristikleri net olarak belirtilememiştir. AME vakaları benign ya da malign seyirli olabilirler. Bir lezyon biyopsi sonucunda AME tanısı alırsa lezyonun negatif cerrahi sınır elde edilerek eksize edilmesi önerilmektedir. Mammografik incelemede AME vakaları genellikle düzgün ya da hafif düzensiz konturlu düşük yoğunluklu kitleler halinde izlenmektedir. Kalsifikasyon varlığı oldukça değişkendir. Tipik bir US görüntüsü literatürde tanımlanmamıştır. MR incelemede benign seyirli AME vakalarının tip 1 ya da tip 2, malign seyirlilerin ise tip 3 kontrastlanma eğrileri gösterdiği belirtilmiş ise de çalışmalar çok az sayıda vaka ile gerçekleştirilmiştir.

Anahtar Kelimeler: Adenomyoepitelyoma, meme, MRG

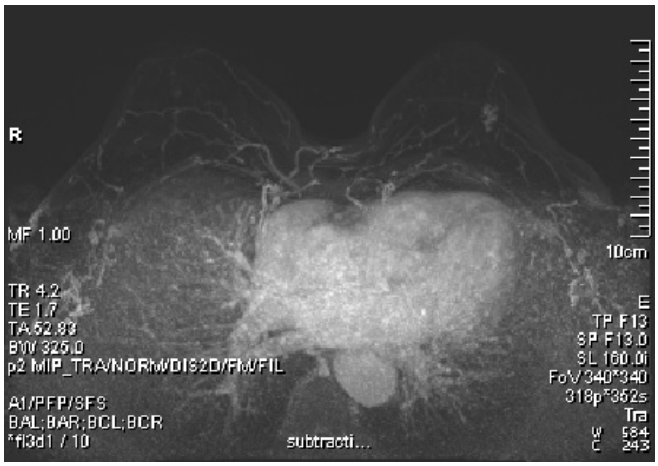

Resim 1.

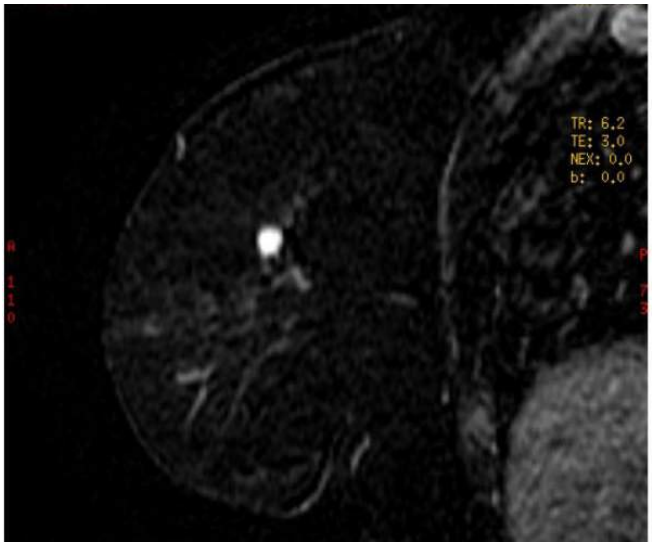

Resim 2.

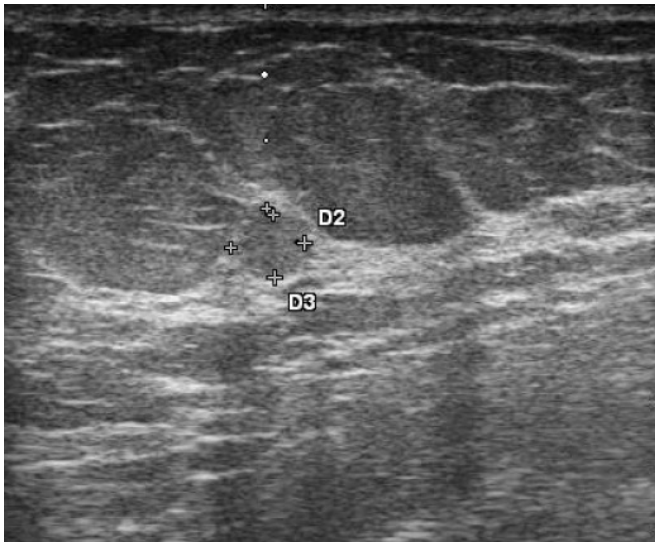

Resim 3.

Baş-Boyun Radyolojisi

PS-144

ORBİTAL BLOW-OUT FRAKTÜRLERİ

Dilara Güngör[1], Şükrü Oğuz[1], Merve Erkan[1], İsmet Miraç Çakır[2]

[1]Karadeniz Teknik Üniversitesi Radyoloji Anabilim Dalı
[2]Kanuni Eğitim ve Araştırma Hastanesi Radyoloji Kliniği

Amaç: Bu bildiride sizlere orbital blow-out fraktürlerinin görüntüleme bulgularını olgular üzerinden sunmayı amaçladık.

Giriş: Orbital blow-out fraktürleri; künt travmalar sonucu orbita duvarlarındaki kemiklerde çökme fraktürü görülmesi ve fraktürden retroorbital yağ doku ya da orbital kasların herniye olmasıdır.

Tartışma: Orbital blow-out fraktürleri genellikle orbitaya gelen direkt künt travmaların (yumruk ya da top çarpması gibi) sonucudur. Orbitaya gelen künt travma sonucu intraorbital basınç artar ve bunun sonucu olarak fraktür olan bölgeden dekompresyon gerçekleşir. Klinik bulgular; enoftalmi, diplopi, orbital amfizem, malar bölgede his kaybıdır. Dört çeşit orbital blow-out fraktürü vardır. Bunlar sıklık sırasına göre; inferior, medial, süperior ve lateral blow-out fraktürleridir. İnferior blow-out fraktüründe orbital yağ doku orbita inferior duvarındaki fraktürden maksiller sinüse doğru yer değiştirir. Bazı olgularda inferior rektus kası da maksiller sinüse yer değiştirebilir. Trapdoor fraktürü sıklıkla çocuklarda görülen inferior blow-out fraktürüdür. Bu fraktürde orbita duvarındaki elastikiyet nedeni ile çökme fraktürü olduktan sonra deplase kemik eski yerine geri döner. Bu esnada herniye olan komponent tuzaklanır bu nedenle semptomlar daha ciddidir. Medial blow-out fraktüründe orbital yağ doku ve/veya medial rektus kası lamina papriseadaki fraktürden etmoid hücrelere doğru yer değiştirir. Süperior blow-out fraktürlerinin tek duvar fraktürü olarak görülmesi nadirdir. Genellikle orbital rimdeki diğer fraktürlere eşlik eder. Bu fraktürlerde herniasyon frontal sinüse ve/veya anterior kranial fossaya olur. Lateral blow-out fraktürleri bu bölgedeki kemik doku kalınlığı ve kas yapılarının desteği nedeniyle çok nadirdir. Kontrastsız BT blow-out fraktürlerinin tanısında en iyi görüntüleme yöntemidir ve mutlaka koronal ve sagittal reformat BT görüntülerinden faydalanılmalıdır. Tedavide ciddi enoftalmi, diplopi varsa, defekt genişse cerrahi uygulanır.

Sonuç: Blow-out fraktürleri orbita duvarlarındaki çökme fraktürü olup tanı kontrastsız BT reformat görüntüler ile konur, hasta semptomatikse tedavide cerrahi uygulanır.

Anahtar Kelimeler: Blow-out fraktürleri, medial blow-out fraktürü, süperior blow-out fraktürü, inferior blow-out fraktürü

Resim 1. Medial blow-out fraktürlü olguda aksiyel kontrastsız BT görüntüsünde sağ lamina papriseadaki fraktürden medial rektus kası herniasyonu mevcut.

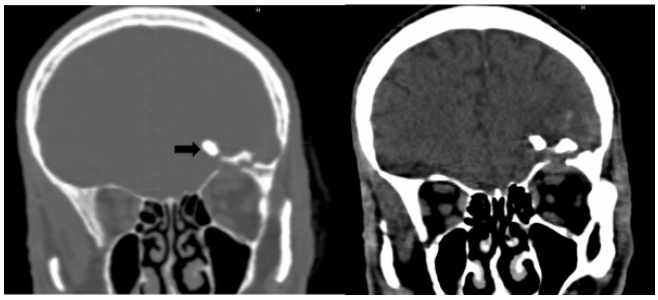

Resim 2. Süperior blow-out fraktürlü olguda koronal kontrastsız BT görüntülerinde sol orbita süperior duvarındaki çökme fraktüründen anterior kranial fossaya retroorbital içeriğin herniasyonu mevcut. Ayrıca medialde yabancı cisme ait dansite değeri izleniyor.

Resim 3. İnferior blow-out fraktürlü olguda koronal kontrastsız BT görüntüsünde sol orbita inferior duvarındaki fraktür ve bu bölgeden maksiller sinüse herniye yağ doku, inferior rektus kası izleniyor.

Abdominal Radyoloji

PS-145

İLEOÇEKAL BÖLGE PATOLOJİLERİNE RADYOLOJİK BAKIŞ: TİPİK VE ATİPİK BULGULAR

Fatma Ceren Sarıoğlu[1], Hilal Şahin[1], Orkun Sarıoğlu[2], Yeliz Pekçevik[1]

[1]Tepecik Eğitim ve Araştırma Hastanesi, Radyoloji Kliniği, İzmir
[2]Dokuz Eylül Üniversitesi Tıp Fakültesi, Radyoloji Anabilim Dalı, İzmir

Giriş-Amaç: İleoçekal bölge çekum, appendiks, ileoçekal valv ve terminal ileumdan oluşan gastrointestinal traktın önemli bir segmentidir. İleoçekal bölgede duvar kalınlık artışına sebep olan patolojiler; tümörler, inflamatuar, enfeksiyöz ve iskemik durumlardır. Bildirimizde ileoçekal bölgede duvar kalınlık artışına sebep olan çeşitli patolojilerin bilgisayarlı tomografi (BT) ve manyetik rezonans (MR) bulgularını farklı olgular ile sunmayı amaçladık.

Materyal-metod: Karın ağrısı sebebiyle acil servise ve polikliniğe başvuran 16 olgu abdominal BT ve 1.5 Tesla abdominal MR görüntüleme ile retrospektif olarak incelendi. İleoçekal bölgede duvar kalınlık artışı olan olgularda barsak duvarının kalınlaşmasının derecesi, mezenterik yağlı doku heterojenitesi, gastrointestinal traktın diğer segmentlerinin tutulumu, eşlik eden abse-fistül yapılarının olup olmadığı ayrıntılı olarak incelendi. Tüm olgular klinik olarak takip edildi ve histopatolojik tanı aldı.

Bulgular: Karın ağrısı sebebiyle hastanemize başvuran ve görüntüleme yöntemleri ile ileoçekal bölgede patolojik duvar kalınlaşması tespit edilen 16 hastanın 11'i inflamatuar barsak hastalığı (Crohn hastalığı n=10, ülseratif kolit n=1), 3'ü adenokanser, 1'i tüberküloz ve 1'i divertikülit tanısı aldı. İnflamatuar barsak hastalığı olgularında genellikle eşlik eden fistül traktları, yapışıklıklar ile mezenterik yağlı dokuda heterojenite mevcuttu. Tümöral kalınlaşma olgularında ise mezenterik yağlı doku heterojenitesi inflamatuar barsak hastalığına göre daha az belirgin olarak izlendi. Ancak adenokanser tanısı alan bir hasta ile tüberküloz olguları, inflamatuar barsak hastalığı ile benzer özellikte radyolojik bulgular göstermekteydi.

Sonuç: İleoçekal bölge patolojileri farklı yaş gruplarında, akut veya kronik semptomlarla prezente olmaktadır. Görüntüleme yöntemleri ile ileoçekal bölgedeki çeşitli parametreler (barsak duvarının kalınlaşma derecesi, kalınlaşmış barsak duvarının boyanma paterni, mezenterik yağlı doku heterojenitesi) ve eşlik eden bulgular (lenf nodu, abse, fistül, solid organ anormallikleri) değerlendirilerek doğru tanıya ulaşmak mümkün olabilmektedir.

Anahtar Kelimeler: ileoçekal, Crohn, tümör, inflamatuar

Resim 1.

Resim 2.

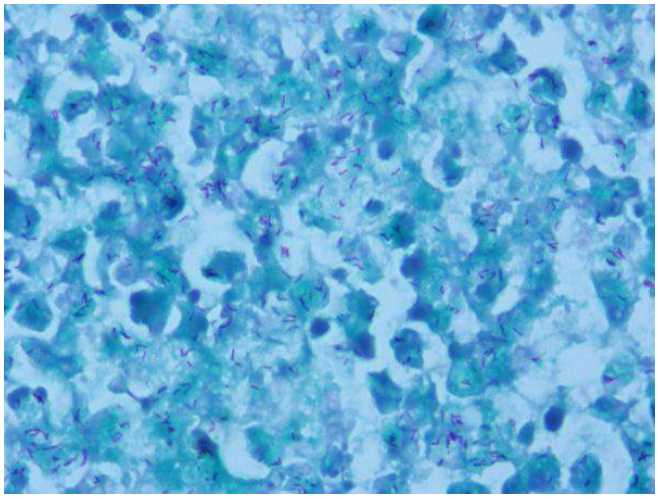

Resim 3.

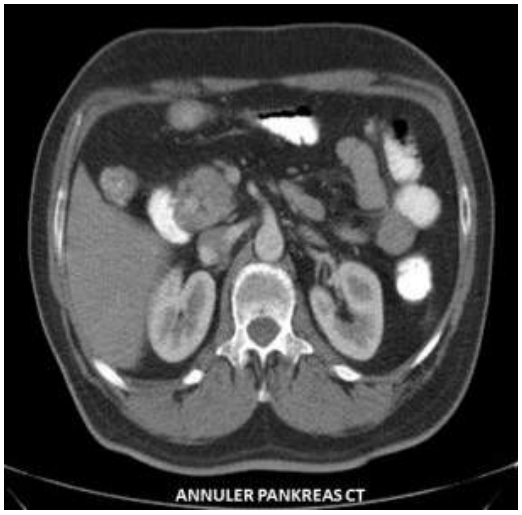

Resim 1.

Resim 2.

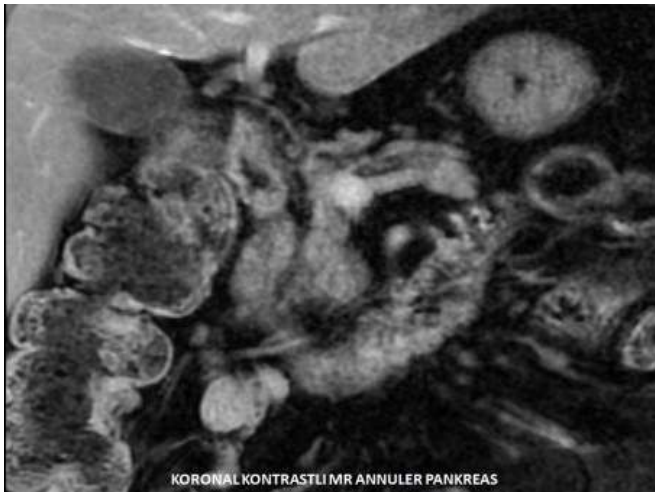

Resim 3.

Abdominal Radyoloji

PS-146

PANKRASIN ANOMALİLERİNDE TANI: İNKOMPLET ANÜLER PANKREASLI OLGU

Leyla İnce[1], Hatice Filiz Erdil[1], Törel Oğur[1], Işıl Esen Bostancı[1], Bilgin Kadri Arıbaş[1]

[1]Abdurrahman Yurtaslan Onkoloji Hastanesi

Giriş: Pankreas genellikle embriyolojik hayatın ilk 4–8 haftaları arasında dorsal ve ventral pankreas tomurcuklarının birleşmesinden gelişir. Anüler pankreas (AP), pankreas dokusunun duodenum ikinci kıtasını kısmi ya da tamamen halka şeklinde sarmasıyla oluşur. AP nadir görülen, etyolojisi tam olarak bilinmeyen konjenital bir anomalidtir. Klinik tablo pankreas başının duodenumu sıkıştırma derecesine bağlı olarak hafif karın ağrısı, dispeptik şikâyetlerden duodenal tıkanıklık ve akut-kronik pankreatit tablosuna kadar geniş bir spektrumda görülebilir. AP tanısı endoskopik ve radyolojik bulgularla konulur. İnkomplet AP'li bir olguyu sunmayı amaçladık.

Olgu: 57 yaşında erkek hasta uzun süredir devam eden karın ağrısı ve distansiyon şikâyetleriyle hastanemize başvurdu. Yapılan fizik muayenesi ve labaratuar tetkiklerinde anormal bulgu saptanmadı. Yapılan üst gastrointestianl sistem endoskopinde; Duodenum bulbus kesimi hafif dilatasyon dışında patolojik bulgu saptanması üzerine yapılan abdomen BT ve MRI'de; Pankreas baş kesiminin duodenum ikinci kıtasını kısmi çevrelediği görüldü ve inkomplet AP tanısı konuldu. Şikâyetlerinde artış saptanmayan hasta konservatif tedavi ile takip edilmekte olup, kontrol amaçlı yapılan tetkiklerinde AP bulgularında değişiklik olmadı.

Sonuç: İnkomplet AP, semptomlarına bağlı olarak göre konservatif veya cerrahi olarak tedavi edilebilir. Hastalığın derecesi radyolojik görüntüleme yöntemleri ile yakından takip edilmelidir.

Anahtar Kelimeler: Annüler, pankreas, inkomplet, anomali

Toraks Radyolojisi

PS-147

PLEVRAL SOLİTER FİBRÖZ TÜMÖR: PLEVRANIN NADİR GÖRÜLEN TÜMÖRÜ

Naciye Sinem Gezer[1], Mustafa Mahmut Barış[1], Işıl Başara Akın[1], Emine Çağnur Ulukuş[2], Aydın Şanlı[3], Pınar Balcı[1]

[1]Dokuz Eylül Üniversite Hastanesi, Radyoloji Anabilim Dalı
[2]Dokuz Eylül Üniversite Hastanesi, Patoloji Anabilim Dalı
[3]Dokuz Eylül Üniversite Hastanesi, Göğüs Cerrahisi Anabilim Dalı

Giriş: Plevranın soliter fibröz tümörü (PSFT), lokalize ve sıklıkla benign karakterde mezenkimal kökenli bir tümör grubudur. Tüm primer plevral tümörlerin %5'inden azını oluşturur.

PSFT, plevranın nadir görülen bir tümörü olması nedeniyle, tedavi planını ve prognozunu belirlemek açısından olgu sunumları ve serileri önem taşımaktadır.

Olgu Sunumu: İshal şikayeti nedeniyle abdomen BT çekilen 56 yaşındaki erkek hastada, sağ akciğer alt lob bazalde paravertebral yerleşimli, 3x5 cm boyutlarda, düzgün sınırlı, hafif heterojen iç yapıda plevral kitle izlendi (Resim 1a).3 yıl sonra nefrolitiazis ve piyelonefrit ön tanılarıyla çekilen abdomen BT'sinde stabildi (Resim 1b).4 yıl sonra kuru öksürük ve sağ tarafta göğüs ağrısı şikayetleri nedeniyle başvuran hastanın toraks BT'sinde, tarif edilen kitlenin 8.5x12 cm boyutlara progrese olduğu, iç yapısının daha heterojen ve nekrotik özellik kazandığı görüldü (Resim 1c). PET-BT incelemesinde hafif düzeyde artmış F-18 FDG tutulumu izlendi (SUVmax: 2.6) (Resim 2). Kitle eksizyonu yapılan hastanın patolojik tanısı malign PSFT olarak yorumlandı.

Tartışma: PSFT en sık 50–60 yaşları arasında, kadın ve erkeklerde eşit oranda görülür. Genellikle asemptomatiktir. Semptomatik hastalarda göğüs ağrısı, öksürük ve nefes darlığı şikayetleri bildirilmiştir. Bizim hastamız da başlangıçta asemptomatik olmasına rağmen boyutsal progresyon gösteren kitle literatürde belirtildiği şekilde öksürük ve göğüs ağrısına yol açmıştır.

Akciğer grafisinde periferik yerleşimli, düzgün sınırlı, yuvarlak veya oval şekilli kitlesel lezyonlardır (Resim 3). Sıklıkla bizim hastamızda da olduğu gibi, orta ve inferior torakal düzeylerde yerleşimlidir. Kontrastlı BT incelemesinde tarif edilen bulgulara ek olarak kitle boyutundaki artışla birlikte heterojenite izlenir. Nekrotik alanlar hipodens görünümdedir. Manyetik rezonas görüntülemede, T1 ve T2 ağırlıklı serilerde yüksek sellülerite ve kollajen içeriğine sahip olması nedeniyle düşük-orta sinyal intensitesindedir. Alt hemitoraks yerleşimli büyük boyutlu tümörler ultrasonografi ile de görüntülenebilir.

PSFT'ler sıklıkla benign olmakla birlikte yaklaşık %20 si malign karakterdedir. Heterojen içyapı, kistik nekrotik alanlar bulunması, tümör çapının 10 cm den büyük olması ve eşlik eden plevral efüzyon, malignite lehine değerlendirilen radyolojik bulgulardandır. Bununla birlikte PSFT'lerde benign-malign ayrımını ancak histopatolojik olarak yapılabilir. Malign davranış öngörebilecek histopatolojik kriterler arasında tümör boyutunun 10 cm üzerinde olması, nekroz-kanama varlığı, 10 büyük büyütme alanında 4 ve üzeri mitoz varlığı, sellüler pleomorfizm, hipersellülerite, sesil büyüme paterni ve tümörün parietal plevral orijinli olması gibi özellikler belirtilmektedir. Bizim olgumuzda tümörün en büyük çapının 16 cm olması, nekroz ve kanama bulunması, 10 büyük büyütme alanında 6–7 mitoz varlığı, ayrıca yer yer sellüler alanlar ve pleomorfizm olması nedeniyle malign PSFT tanısı konmuştur.

PSFT'lerin tedavisi temiz cerrahi sınırlarla eksizyondur. Malign PSFT'lerin 5 yıllık sağ kalım oranı %81 olarak bildirilmiştir. Rekürren tümörlerde cerrahi rezeksiyon yapılır ve seçilmiş olgularda radyoterapi uygulanır.

Sonuç: PSFT'lerin genel olarak benign olarak kabul edilirler. Radyolojik görüntüleme yöntemleri tümörün saptanmasında ve rezeksiyon alanının belirlenmesinde rol oynar. PSFT'lerin diğer plevral tümörlerden ayırıcı tanısı ve malign-benign ayrımı histopatolojik olarak yapılır. Tedavisi eksizyondur.

Anahtar Kelimeler: plevra, soliter, fibröz, tümör

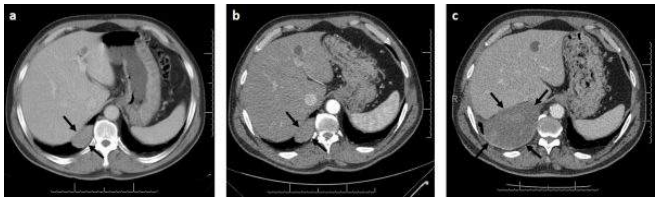

Resim 1.

Resim 2.

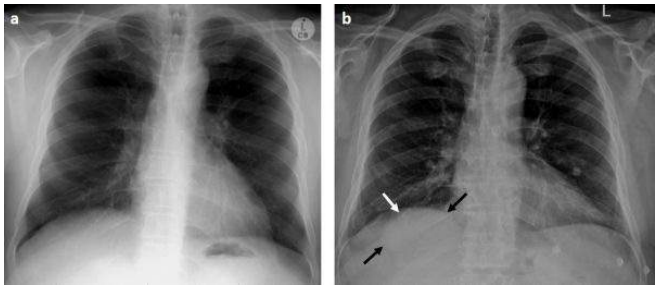

Resim 3 a,b.

Abdominal Radyoloji

PS-148

İNFERİOR VENA KAVA AGENEZİSİ OLGULARI

Erdem Fatihoğlu[1], Sonay Aydın[1], Mehmet Büyükşireci[1], Cihat Tek[1], Pınar Nercis Koşar[1]

[1]Ankara Eğitim ve Araştırma Hastanesi, Radyoloji Kliniği

Giriş-Amaç: İnferior vena kava (İVK) agenezisi genç hastalarda DVT'ye sebep olan nadir bir patolojidir. En sık prerenal ve renal segmentlerde tutulum göstermektedir. Oluşan venöz staz ile birlikte trombosit indeksi de artmaktadır ve hastalar bilateral alt ekstremitelerde derin ven trombozu ile karşımıza çıkmaktadır. Derin ven trombozu (DVT) ileri yaşlarda oldukça yaygın izlenmektedir ve yüksek morbidite/mortalite oranına sahiptir. Genç yaş grubunda ise genelde altta yatan konjenital ya da kazanılmış trombofili, otoimmün hastalıklar, oral kontraseptif kullanımı ve neoplasm gibi nedenler ile birlikte nadir de olsa İVK agenezisi de yer almalıdır. Bilateral alt ekstremite DVT ile merkezimize başvuran ve insidental olarak tespit edilen iki İVK agenezisi vakası BT ve MR bulguları ile sunulacaktır.

Olgu 1: Her iki alt ektremitede şişlik ve kızarıklık şikayeti ile acil servise başvuran 35 yaşında erkek hasta acil bilateral alt ekstremite venöz renkli Doppler Ultrason tetkiki istemi ile servisimize yönlen-

dirildi. Alt ekstremitelerde tüm derin venöz sistemde DVT izlenen hastada, DVT'nin intraabdominal uzanımı değerlendirmek amacıyla abdomen BT tetkiki gerçekleştirildi. İnferior vena kava tüm seyri boyunca ince fibröz band şeklinde izlenmekteydi. (Resim 1A ve 1B). Her iki ana ilyak, eksternal ilyak ve internal ilyak venlerde tromboza ait kalibrasyon artışı ile hipodens dolum defektleri mevcuttu. (Resim 2). Renal venler azigos ve hemiazigos venöz sistemine drene olmaktaydı. Asendan lomber venler normalden genişti (Resim 3A ve 3B).

Olgu 2: 40 yaşında kadın hasta ultrason incelemesinde karaciğerde multiple kistik lezyonlar saptanması üzerine üst abdomen MR istemi ile kliniğimize yönlendirildi. İncelemede insidental olarak vena kava agenizisi saptandı. Hepatik venler doğrudan sağ atriyuma, renal venler ise azigos ve hemiazigos venlerine açılmaktaydı. (Resim 4A ve 4B). Azigos, hemiazigos ve asendan lomber venlerin normalden geniş ve yer yer tortiyoze seyirli olduğu tespit edildi (Resim 5).

Sonuç: İVK agenezisi gestasyonel dönemin 6. ve 10. haftasındaki anatomik gelişim kusuru sonucunda ortaya çıkar. Toplumda %0.3 oranında izlenmekte olup vakaların %5.3'ünde DVT'ye rastlanmaktadır. İVK agenezisi olan olgularda asendan lomber ven trombüsü DVT gelişiminde en önemli etken iken DVT'li olgularda hemiazygos/azygos sistem aracılığıyla ile pulmoner emboli gelişme riski de bilinmektedir. DVT geçiren ya da geçirme riski olan tüm İVK agenezisi olgularının antikoagülan tedavi alması gerekmektedir. İVK tanılı hastalarda renal anomali riski de belirgin arttığından üriner sistem incelemesi de mutlaka yapılmalıdır. Gerek insidental olarak gerekse de DVT öyküsü sonrası IVK agenezisinin tespiti ve vurgulanması hastaların prognozu ve yaşam kalitesi açısından büyük önem arzetmektedir.

Anahtar Kelimeler: Vena kava, agenezis, tromboz

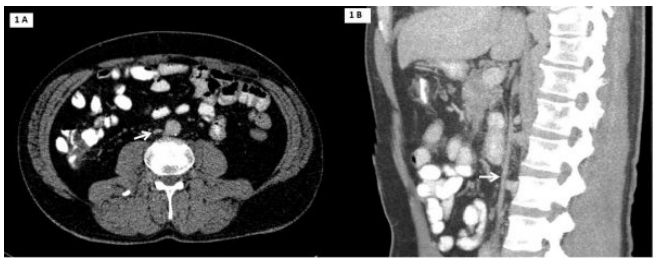

Resim 1 a,b.

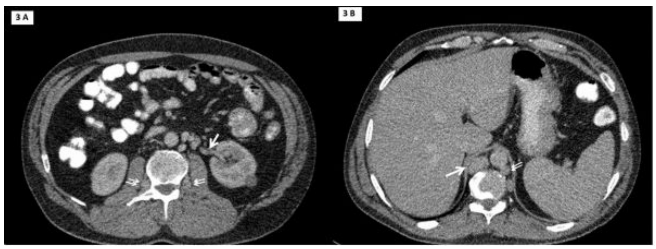

Resim 2 a,b.

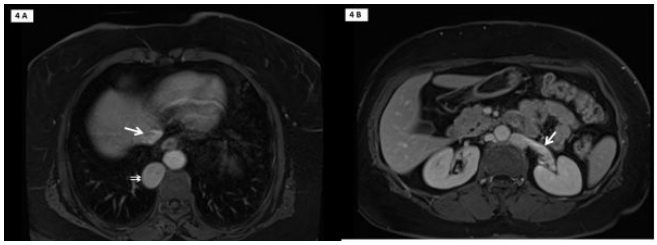

Resim 3 a,b.

Nöroradyoloji

PS-149

KALVARYAL ORTA HAT YERLEŞİMLİ EPİDERMAL KİST

Sibel Bayramoglu[1], Nurten Turan Güner[1], Tan Cimilli[1], Fatma Figen Ayas[1], Nurten Sever[2]

[1]Bakırköy Dr. Sadi Konuk Eğitim ve Araştırma Hastanesi, Radyoloji Kliniği
[2]Bakırköy Dr. Sadi Konuk Eğitim ve Araştırma Hastanesi, Patoloji Kliniği

Giriş-Amaç: Epidermal kistler yüz, skalp, boyun ve sırtta yerleşen, çevresi keratinize skuamöz epitelle çevrili, içi keratin yıkıntısı ile dolu olan kistik tümörlerdir. %7'si baş-boyunda yerleşir. Sıklıkla skalpte yerleşirler. İntraosseöz yerleşim oldukça nadirdir. Bu sunumda kalvariumda orta hat yerleşimli epidermal kist olgusu, nadir lokalizasyonu nedeniyle sunulmuştur.

Olgu: 20 yaşında bayan olgu frontal bölgede uzun süredir mevcut olan şişlik nedeniyle başvurdu. Fizik muayenede frontal lokalizasyonda, orta hatta sert, ağrısız kitle saptandı. Olası intrakraniyal ilişki açısından MR inceleme istendi. MR incelemede frontal bölgede orta hatta kalvariyal yerleşimli, T1, T2 ve FLAIR serilerde hiperintens, postkontrast çıkartılmış imajlarda çevresel kontrast tutulumu izlenen ancak lüminal kontrast tutulumu göstermeyen yaklaşık 3 cm çaplı lezyon izlendi (Resim1, Resim 3). Frontal kemik orta hatta defektif olup lezyon orta hatta duraya oturuyordu ve süperior sagittal sinüsle de yakın komşuluk gösteriyordu (Resim 2). Ancak sinüs dolumu doğal olarak izlendi.

Operasyonla çıkartılan kistin patoloji sonucu epidermal kist ile uyumlu geldi.

Tartışma: Epidermal skalp kistleri ekstrakraniyal kitleler olup kalvaryumda defekt ya da intrakraniyal uzanım göstermezler. Olgumuzda ise orta hatta defektif görünüm mevcut olup kistik lezyon dura ile komşuluk göstermekteydi. Kistlerin çoğu cerrahi ya da travma sonrasında yüzeyel epidermal dokunun subkutan alana implantasyonu sonucu gelişir. Bir kısmı ise konjenital olup embriyonal yaşamın 3–5. haftalarında nöral tüpün kapanması sırasında arada kalan ektodermal hücre kalıntılarından gelişir. Oksipital ya da frontal fontanelde yerleşirler. Bizim olgumuzda travma ya da cerrahi öyküsü yoktu. Ön fontanel lokalizasyonuna uyabilecek yerleşim gösteriyordu. Bu şekilde orta hat defekti ile giden olgularda ayırıcı tanıya sefalosel, meningosel, kistik higroma, hemanjiom, sinüs perikranii girmektedir. Ancak MR lezyonun yerleşimi ve çevre ilişkisini göstermesi yanında ayırıcı tanıya girebilecek bu patolojileri de ekarte etmek için çoğunlukla yeterlidir.

Anahtar Kelimeler: epidermoid kist, kalvariyum

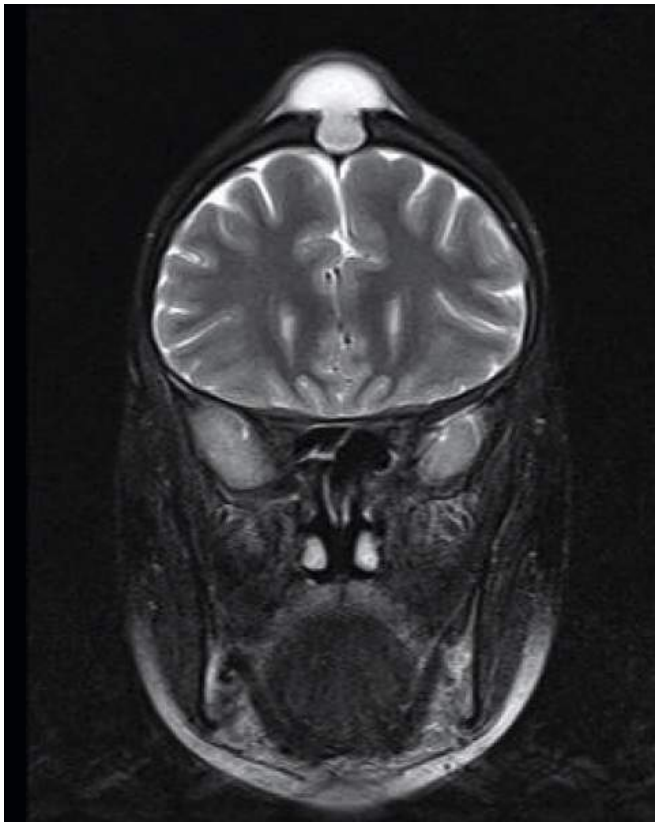

Resim 1.

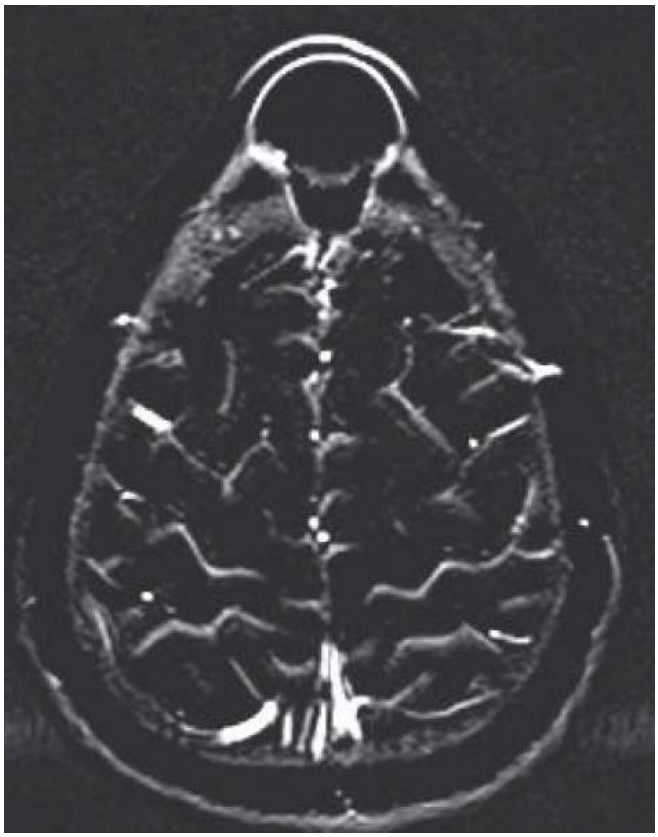

Resim 2.

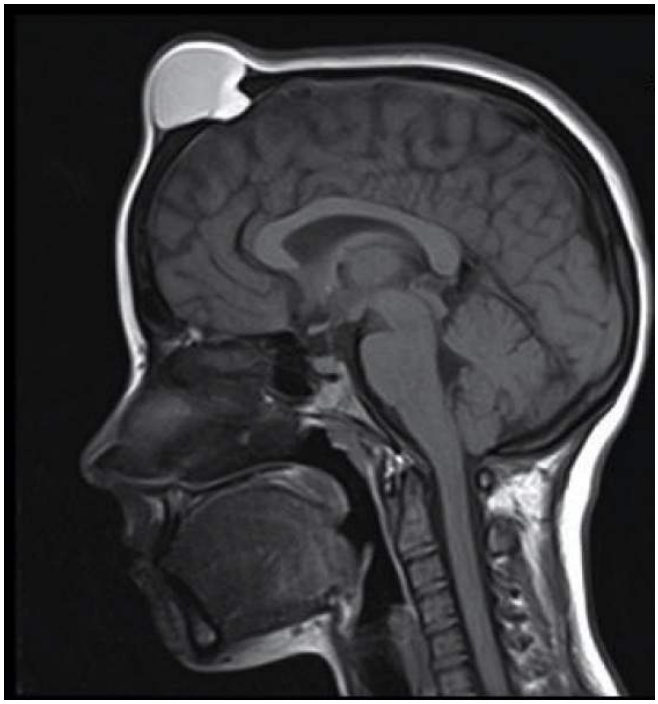

Resim 3.

Pediatrik Radyoloji

PS-150

SEREBRAL PALSİLİ ÇOCUKLARDA ACOUSTIC RADİATİON FORCE IMPULSE (ARFI) ULTRASON ELASTOGRAFİ İLE KAS SERTLİĞİNİN KANTİTATİF OLARAK DEĞERLENDİRİLMESİ

Meltem Ceyhan Bilgici[1], Tümay Bekçi[1], Yasemin Ulus[2], Hamit Özyürek[3], Ömer Faruk Aydın[3], Leman Tomak[4], Mustafa Bekir Selçuk[1]

[1]Ondokuz Mayıs Üniversitesi Tıp Fakültesi, Radyoloji Anabilim Dalı
[2]Ondokuz Mayıs Üniversitesi Tıp Fakültesi, Fizik Tedavi ve Rehablitasyon Anabilim Dalı
[3]Ondokuz Mayıs Üniversitesi Tıp Fakültesi, Çocuk Sağlığı ve Hastalıkları Anabilim Dalı
[4]Ondokuz Mayıs Üniversitesi Tıp Fakültesi, Biyoistatistik Anabilim Dalı

Giriş-Amaç: Serebral palsi (SP), beynin bir bölgesindeki hasar nedeniyle ortaya çıkan kas kontrol yetersizliğini anlatan bir terimdir. En sık spastik tip serebral palsi görülür. SP'li çocuklarda kas gücü objektif olarak değerlendirilemez, ancak muayenede bazı hareketler yaptırılarak fikir edinilebilir. SP'li çocukların erken dönemde tanımlanması ve tedaviye başlanması, tedaviye yanıtın değerlendirilmesi, tedavi seçeneklerinin karşılaştırılması, hastalığın progresyon veya regresyonunun değerlendirilebilmesi ancak kas tonusunun objektif olarak ölçülmesiyle mümkündür. Acoustic Radiation Forced Impulse (ARFI) ultrasound elastografi dokuların ve lezyonların sertlik derecesini sayısal değerle gösteren en son geliştirilen ultrasonografik inceleme yöntemidir. Bu çalışmamızdaki amacımız, spastik tip serebral palsili çocuklarda medial gastroknemius kas sertliğini ARFİ ultrason elastografi ile değerlendirmek ve bu tekniğin klinikte kullanılabilirliğini araştırmaktır.

Gereç – Yöntem: Onyedi spastik tip SP'li çocuk hasta ile özgeçmişinde ve muayenesinde herhangi bir nörolojik ve sistemik hastalığı bulunmayan 25 sağlıklı çocuk çalışmaya alındı. SP grubundan 32 alt ekstremite (2 çocuk hemiplejik), kontrol grubundan 50 alt ekstremite değerlendirildi. Serebral palsili çocukların spastisite değerlendirmesi fizik tedavi bölümünde modifiye Ashworth skalası (MAS) kullanılarak yapıldı. Hasta ve kontrol grubunun elastografi incelemesi, medial gastroknemius kaslarına yönelik olarak Acoustic Radiation Forced Impulse (ARFI) tekniği ile gerçekleştiridi. Serebral palsili hasta gru-

bundan elde edilen shear wave velosity (SWV) değerleri MAS dereceleri ve kontrol grubu SWV değerleri ile karşılaştırıldı.

Bulgular – Sonuç: Ortalama SWV değerleri, SP'li grupta 3.17±0.81 m/sn, kontrol grubunda 1.45±0.25 m/sn olarak ölçülmüş olup SP'li grupta istatiksel olarak anlamlı olarak artmış bulundu. (p<0.001). Ek olarak SP'li grupta SWV değerleri MAS dereceleri ile koreleydi (p <0.001). Kontrol grubu ve hastalar arasındaki SWV ayrımı, SWV cutt-off değeri 2.08 olarak alındığında %90 sensitivite, %100 spesifite ile gerçekleşti. ARFİ ultrason elastografi, SP'li hastalarda kas spastisitesinin derecesini objektif ve sayısal olarak değerlendiren noninvaziv bir yöntem olup klinikte tanı, takip ve tedavi planlamasında MAS ile kombine kullanımı daha faydalı sonuçlar verebilir.

Anahtar Kelimeler: Acoustic Radiation Force Impulse, elastography, muscle stiffness, cerebral palsy, medial gastrocnemius muscle

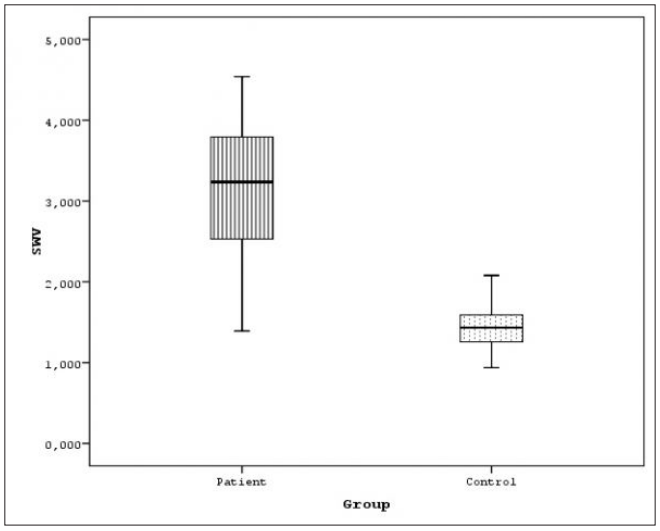

Resim 1.

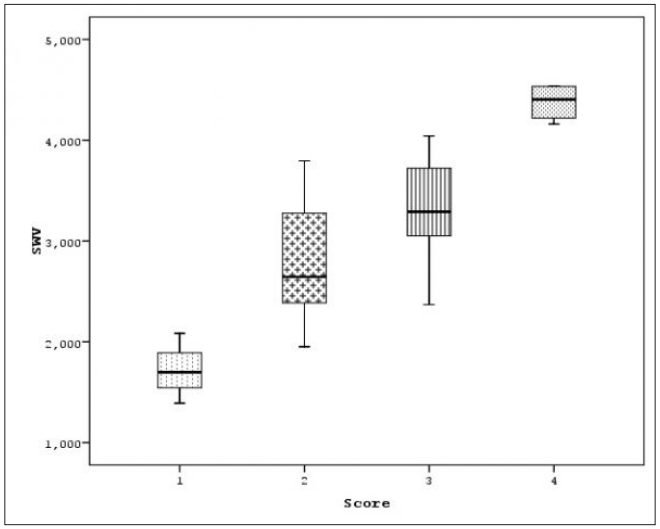

Resim 2.

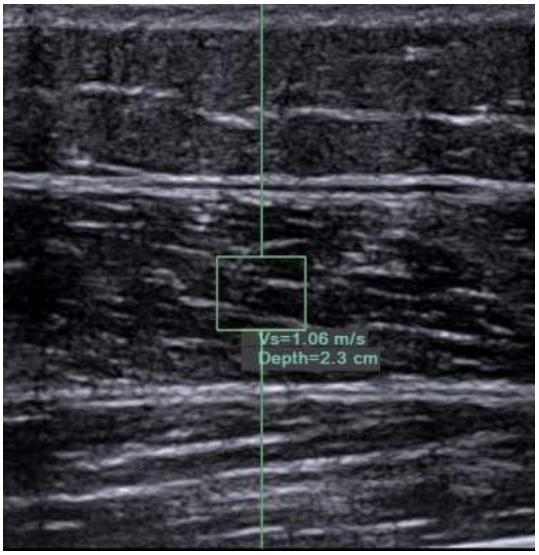

Resim 3.

Abdominal Radyoloji

PS-151

AMFİZEMATÖZ PYELONEFRİT: 2 AYRI OLGUDA BT BULGULARI

A. Ege Terzibaşıoğlu[1], Candan Varlık[1], Mehmet Öncü[1], Esra Bilgi[1], Ramazan Albayrak[1]

[1]Bağcılar Eğitim ve Araştırma Hastanesi, Radyoloji Kliniği, İstanbul

Amaç: Amfizematöz pyelonefrit oldukça nadir görülen, mortal seyirli olabilen, ciddi akut nekrotizan bir pyelonefrit türüdür. Sıklıkla diyabetik hastalarda görülür, diğer olgularda böbrek taşları en önemli predispozan faktördür.

Bulguları, semptom ve laboratuar sonuçları nonspesifik olup tanı radyolojik bulgularla konmaktadır. Burada amfizematöz pleyonefrit tanılı iki farklı olguda radyolojik bulguların sunulması amaçlanmıştır.

Olgu 1: 36 yaşında erkek hasta sağ lomber bölgede şiddetli ağrı, yüksek ateş, halsizlik yakınmaları ile hastanemize başvurdu. İnsülin bağımlı diabetes mellitus ile takipli hastada yapılan tetkiklerinde kan glukoz değerinde belirgin yükseklik (593mg/dL) saptandı. Hastaya ultrasonografi (US) ve batın bilgisayarlı tomografi (BT) inceleme yapıldı.

US incelemede sağ böbrek lojunda yaygın gaz gölgeleri izlendi, böbrek konturları net seçilemedi. Kontrastsız BT incelemede sağ böbrek boyutlarında artış, böbrek lojunu tamamen dolduran toplayıcı sistem ve parankim düzeyinde multipl hava dansiteleri ve seviye veren sıvı dansiteleri izlendi. Bulgular böbrek parankiminde harabiyete yol açmış yaygın abseleşme gösteren enfektif tutulum, amfizematöz pyelonefrit lehine değerlendirildi. Ayrıca sol böbrek toplayıcı sistemde de hava dansiteleri içeren hafif derece enfektif lezyon alanı saptandı. İdrar ve kan kültürlerinde E. Coli üredi. Hastanın antibiyoterapiye yetersiz yanıtı ve klinik bulguların kötüleşmesi nedeniyle sağ nefrektomi yapıldı. Cerrahi sonrası klinik bulguları hızla düzelen, sol böbrek tutulumu antibiyoterapiye yanıt veren hasta taburcu edildi.

Olgu 2: 34 yaşında kadın hasta sol lomber bölgede şiddetli ağrı, yüksek ateş, halsizlik yakınmaları ile hastanemize başvurdu. US incelemede sol böbrek toplayıcı sistemde dilatasyon, taşlar ve kuşkulu gaz gölgeleri izlendi.

Kontrastlı batın BT incelemede sol böbrek toplacıyı sistemde grade 2 hidronefroz, birkaç adet taş ve toplayıcı sistemde hava dansiteleri içeren yoğun içerikli sıvı alanları izlendi. Bulgular amfizematöz pleyonefrit lehine değerlendirildi. Böbrek taşları dışında predispozan faktör saptanmadı. İdrar kültüründe E. Coli üredi. Hastaya perkütan

nefrostomi ile drenaj ve antibiyoterapi uygulandı. Tedaviye yanıt veren hasta taburcu edildi, takiplerinde ek patolojik bulgu izlenmedi.

Tartışma ve Sonuç: Amfizematöz pyelonefrit renal paranimde, perirenal bölgede ve toplayıcı sistemde gaz oluşumu ile karakterize nadir görülen yüksek morbidite ve mortaliteye yol açan bir tablo olup erken tanı prognozda önemli rol oynar. Kadınlarda erkeklere göre 6 kat sık görülmekte ve kontrolsüz diyabet olguların büyük kısmını oluşturmaktadır. Diyabetik olmayan olgularda üriner sistem taşları en sık karşılaşılan eşlik eden bulgudur. Klinik ve laboratuvar **Bulgular:** spesifik değildir tanı radyolojik bulgularla konabilmektedir. US incelemede toplayıcı sistemde kirli akustik gölgeye neden olan hava ekojeniteleri görülmesi uyarıcı olmalıdır ancak üriner taş ve komşu barsak ansları nedeniyle tanıda güçlüklere neden olabilmektedir. BT amfizematöz pyelonefrit tanısında en değerli tanı yöntemidir.

Böbrek parankiminde, toplayıcı sistemde ve çevre dokularda gaz oluşumunu, abseleşme ve çevre dokulara yayılımı en iyi gösteren görüntüleme yöntemi BT dir. Tedavi sonrası takiplerde BT uygun seçenek olacaktır.

Anahtar Kelimeler: Amfizematöz Pyelonefrit, Bilgisayarlı Tomografi

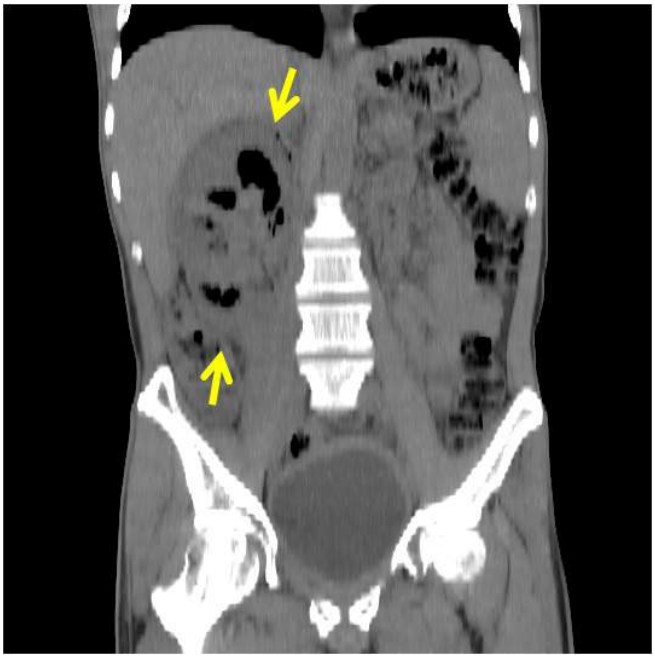

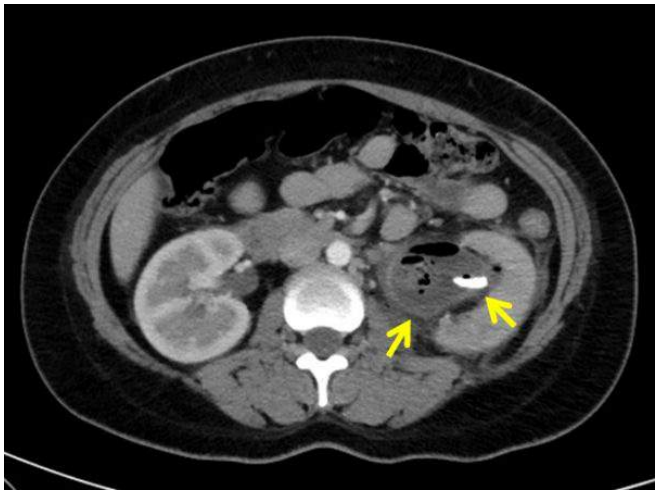

Pediatrik Radyoloji

PS-152

WOLF HİRSHORN SENDROMLU OLGUDA METASTATİK HEPATOBLASTOM

İnci Türkan Yılmaz[1], Handan Güleryüz[1], Hatice Nur Olgun[2]

[1]Dokuz Eylül Üniversitesi Hastanesi, Pediatrik Radyoloji Anabilim Dalı, İzmir
[2]Dokuz Eylül Üniversitesi Hastanesi, Pediatri Anabilim Dalı, İzmir

Giriş ve Amaç: Wolf Hirshorn sendromu (WHS) 4. kromozomun kısa kolundaki parsiyel delesyon sonucu ortaya çıkan nadir bir sendromdur. Literatürde sendroma eşlik eden malign karaciğer kitlesi bulunmamaktadır. Akciğer metastazı yapan hepatoblastom olgusunun US, BT, MRG verilerini sunmayı amaçladık.

Olgu Sunumu: 3 yaşında WHS tanılı hasta ateş yüksekliği nedeniyle hastanemize başvurdu. Çekilen PA grafisinde düzgün kontürlü, sol akciğer alt zonda, parakardiyak, kalp kontürünü silmeyen homojen radyoopasite artımı izlendi. Sonrasında çekilen tomografide sol akciğer alt lob posteromedio bazal segmentte yaklaşık 5x4 cm boyutunda düzgün sınırlı kitle lezyonu ve komşuluğunda pnömonik infiltrasyon görüldü. Tetkike dahil batın kesitlerinde karaciğer kontüründe lobülasyona neden olan ve kalsifikasyon içeren, hipodens, heterojen kitle saptandı. Yapılan batın US de karaciğerde ağırlıklı olarak segment 5,6'yı dolduran kalsifikasyon içeren solid, internal kanlanması olan, parankime göre hiperekojen solid kitle görüldü. MRG de T1 hipo, T2 heterojen hiperintens, kontrast sonrası wash out gösteren lobüle kontürlü, karaciğer parankiminden egzofitik uzanım gösteren solid kitle lezyonu izlendi. Torakstaki lezyonda karaciğerdeki ile benzer sinyal özellikleri gösteriyordu. Karaciğerdeki lezyona yapılan tru cut biyopsi ile hepatoblastom tanısı kondu.

Tartışma: Wolf Hirshorn sendromu (WHS) 4. kromozomun kısa kolundaki parsiyel delesyon sonucu ortaya çıkan nadir bir sendromdur. Prenatal dönemde başlayan ağır gelişim geriliği, mental retardasyon, hipotoni, kraniyofasyal, ekstremite, kardiyak anomaliler bu sendromun başlıca bulguları arasındadır. Bizim vakamızda da ciddi bir gelişme geriliği mevcuttu. Şİmdiye kadar literatürde WHS u ile birlikte karaciğer kitlesi olarak adenom tanımlanmıştır. Hepatoblastom özellikle 4 yaş altı grupta en sık görülen malign karaciğer tümörüdür. Spesifik marker olarak AFP kullanılmaktadır. Bizim vakamızda da AFP yaklaşık 14000 idi. Çoğu hepatoblastom sporadik olarak görülür. Ama Gardner, Beckwith Widemann, Ailevi adenomatöz polipozis sendromları, düşük doğum ağırlığı, prematürite, fetal alkol sendromu ile ilişkili olabilir. BT de heterojen, hipodenstiler. %40 oranında kalsifikasyon içerirler. MRG de genellikle T1 hipo T2 hiper heterojen kontrastlanan lezyonlardır. Bizim olgumuzda da benzer bulgular vardı.

Sonuç: WHS lu olgularda karaciğerde kalsifikasyon içeren solid heterojen iç yapıda kitle gördüğümüzde hepatoblastom ayırıcı tanıda düşünülmelidir.

Anahtar Kelimeler: Wolf Hirshorn Sendromu, Hepatoblastom, BT, MRG

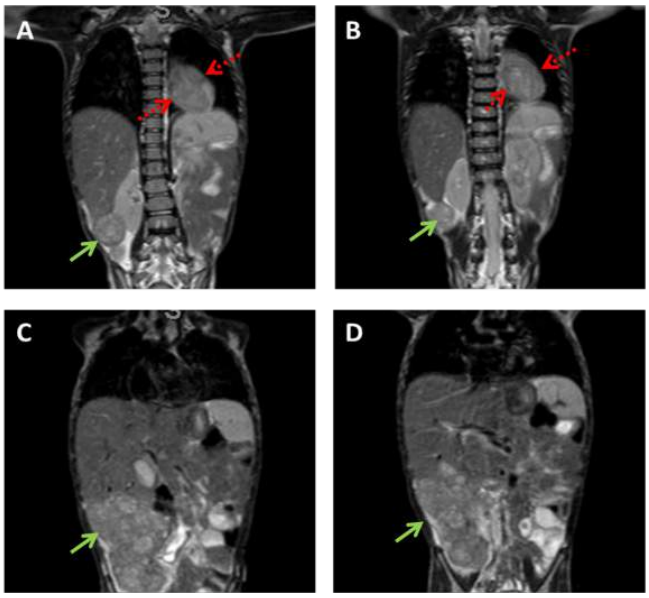

Resim 2: T2 A ardışık koronal görüntülerde karaciğer sağ lobda egzofitik uzanımlı heterojen hiperintens lobüle kontürlü kitlesel lezyon (yeşil oklar) izlenmektedir. Sol akciğer alt lobda metastatik akciğer kitlesi (kırmızı oklar) izlenmektedir (A, B).

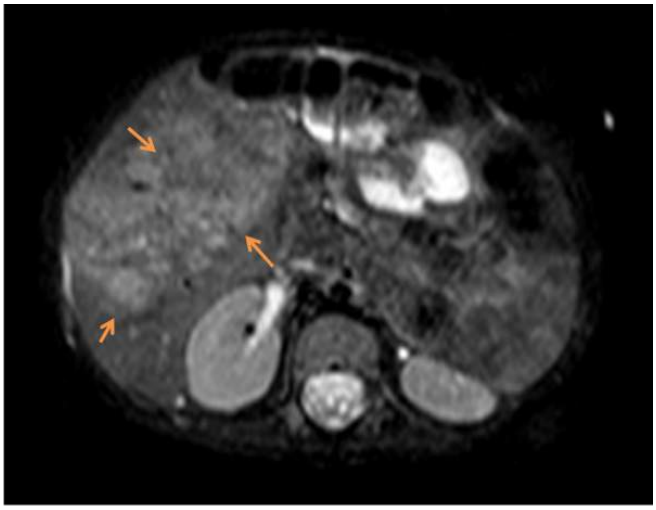

Resim 1: Yağ baskılı T2 ağırlıklı aksiyal görüntüde karaciğer sağ lob segment 5-6 ağırlıklı olmak üzere ve segment 4 ü dolduran Hiperintens lobüle kontürlü kitle lezyonu izlenmektedir (turuncu ok).

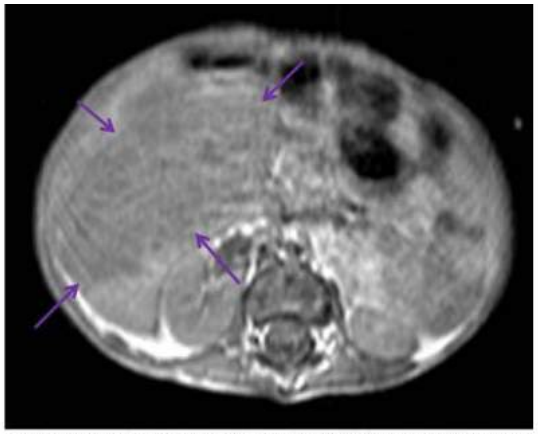

Resim 3: Geç postkontrast T1 ağırlıklı aksiyal görüntüde karaciğer sağ lob segment 5-6 ağırlıklı olmak üzere ve segment 4 ü dolduran wash out gösteren kitle lezyonu izlenmektedir.

Moleküler Görüntüleme Fiziği ve Radyasyondan Korunma

PS-153

BT SİMÜLASYON PROGRAMININ (RADISİM) ÖĞRENCİ BEKLENTİLERİNİ KARŞILAMASI ÇALIŞMASI

Gökçe Kaan Ataç[1], Emre Erkan[2], Ebru Özan Sanhal[1], Tolga İnal[3], Sadi Gündoğdu[1]

[1]Ufuk Üniversitesi Tıp Fakültesi Radyolji Anabilim Dalı
[2]İnterpacs Bilişim
[3]Ankara Üniversitesi Elektrik ve Elektronik Mühendisliği Fakültesi

Bilgisayarlı Tomografi (BT) eğitiminde simulasyon tekniğinin kullanımı ülkemizde yaygın değildir. Hastaya ekspojur uygulamadan önce, bu yöntemle öğrencinin geliştirilmesi hedeflenmektedir. Bu yöntemin öğrenci tarafından ne kadar benimsendiği, ne derecede anlaşıldığı ve ne tür beklentiler yarattığını anlamak amacıyla geliştirilen online simülasyon programı (RadIsim), bir dönemlik uygulama eğitiminde kullanılmak üzere hazırlanmıştır. Simülasyonun kullanılmaya başlamasından önce ikinci yıl öğrencilerine aldıkları eğitim, simülasyon eğitimi konusundaki ön bilgileri ve beklentileri çoktan seçmeli online anket formu ile sorulmuştur. Yaklaşık dört aylık eğitim öncesi alınan cevaplar sonrasında simülasyon eğitimi ders içinde ve öğrencilerin ders dışında online ulaşabilecekleri şekilde kullandırılmıştır. Çalışmanın amacı, simülasyon programı ile yapılan eğitimin ve kullanılan yazılımın öğrenci beklentilerine etkisinin değerlendirilmesi ve programın geliştirilme potansiyelinin araştırılmasıdır.

Yöntem: Çalışmaya sınıfın 43 öğrencisi katıldı. Dönem başı ve sonunda aynı sorulara aynı sayıda cevap alındı. Öğrencilerin demografik bilgileri, anket gününe kadar aldıkları dersler ve dönem boyunca alacakları simulasyon eğitimi ile ilgili beklentilerini sorgulayan 15 soruluk anket, öğrencilere e-posta yoluyla yönlendirildi. Dönem boyunca simulasyon programı (RadIsim BT simülasyonu) kullanılarak eğitim verildi. Dönem sonunda, simulasyon programı ile ilgili sorular, edilgen olarak yeniden e-posta ile gönderildi. Alınan cevaplar, aynı sorulara daha önceden verilen cevaplar ile karşılaştırıldı. Sonuçlar, beklentinin karşılanması yüzdesi olarak hesaplandı.

Bulgular: Öğrencilerin yaş ortalaması 24 idi. Yirmi bir kız ve 22 erkek öğrenci (toplam 43) çalışmaya katıldı. Simulasyon eğitiminin en önemli özelliği eğitime başlamadan önce «hastaya radyasyon vermeden istenilen sayıda çekim olanağı sunmalı» (29/43), eğitimden sonra «gerçek durumu-uygulamayı-cihazı yansıtmalı» (32/43) olarak belirtildi. Eğitimden önce önemli görülen özelliklerin 12/19 unun bu simulasyon ile karşılandığı, eğitim sonrasında, simülasyonun geliştirilmesi için en çok önerinin «yazılımın daha eğlenceli olması» konusunda (26/43) verildiği belirlendi.

Sonuç: BT uygulaması eğitiminde kullanılmak üzere hazırlanan online simulasyon programının (RadIsim) beklentileri çoğunlukla

karşıladığı, bu tip simulasyonların öğrenciye faydalı olabileceği ve anketler ile geliştirme yollarının araştırılması gerektiği sonucuna ulaşıldı.

Anahtar Kelimeler: BT, simülasyon, RadIsim

Tablo 1. Eğitim öncesi ve sonrası yanıtların sayısal karşılaştırılması

Kriter	Eğitimden önce yanıt	Eğitimden sonra yanıt	Yüzde değişimi
Eğlenceli olmalıdır	23	17	73,9
Hastanın kişisel bilgisini göstermemelidir	13	12	92,3
Kullanıcının kişisel bilgilerini göstermemelidir	10	13	130
Gerçek durumu-uygulamayı-cihazı yansıtmalıdır	20	32	160
Pratik bilgileri geliştirmelidir	28	31	110,7
Kullanımı basit olmalıdır	26	27	103,8
Kendine güveni arttırmalıdır	26	25	92,6
Aldığın teorik bilgiyi pekiştirmelidir	29	28	96,6
Görsel geri bildirim sağlamalı, yapılan görüntülemenin sonucunu göstermelidir	28	29	103,6
Problem çözücü olmalıdır	19	25	131,6
Hasta güvenliği-radyasyon bilgisi vermelidir	22	21	95,5
Uygulama laboratuvarı dışında da online erişilebilmelidir	25	25	100
Terminolojiyi pekiştirmeye katkısı olmalıdır	21	22	104,8
Hastaya pozisyon verme bilgisine katkısı olmalıdır	24	31	129,2
Radyolojik cihaz-malzemeyi tanımaya katkısı olmalıdır	24	28	116,7
Hastaya radyasyon vermeden istenilen sayıda çekim olanağı sunmalıdır	29	22	75,9
Öğrenme ile ilgili motivasyon-isteğimi artırmalıdır	24	29	120,8
Bilgi düzeyim ile ilgili farkındalığımı artırmalıdır	26	26	100

Abdominal Radyoloji

PS-154

NUCK KANAL KİSTİ (FEMALE HİDROSEL): MANYETİK REZONANS GÖRÜNTÜLEME BULGULARI

Ali Cengiz[1], Mehmet Sedat Durmaz[1], Serdar Arslan[1], Hasan Erdoğan[1], Muhsin Nuh Aybay[1], Özgür Öner[1]

[1]Konya Eğitim ve Araştırma Hastanesi

Giriş: Nuck kanal kisti (female hidrosel) prosesus vaginalisin kapanma defektine bağlı inguinal kanal içerisinde oluşan benign kistik lezyonlardır. Klinik bulguları herni ile karışan ve nadir görülen bu antitenin magnetik rezonans görüntüleme (MRG) bulgularını sunmayı amaçladık.

Olgu: Hastanemizin genel cerrahi bölümüne inguinal bölgede şişlik ve ağrı şikayetleri ile başvuran 3 bayan hastanın fizik muayene bulgularında inguinal bölgede ele gelen şişlik saptanması üzerine hastalara ultrasonografi (US) tetkiki uygulandı. US tetkikinde bir hastada sol inguinal bölgede ve diğer iki hastada sağ inguinal bölgede anekoik kontentli, ince duvarlı, solid komponent içermeyen kistik lezyonlar izlenmesi üzerine hastalara MRG tetkiki uygulandı. Her üç hastada da inguinal kanal içerisinde T1 ağırlıklı görüntülerde hipointens, T2 ağırlıklı görüntülerde hiperintens olarak izlenen, kontrast madde sonrasında elde olunan yağ baskılı T1 ağırlıklı görüntülerde kontrast madde tutulumu göstermeyen kistik lezyonlar saptandı.

Tartışma ve Sonuç: Female hidrosel (nuck kanal kisti) çocukluk çağında procesus vaginalisin kapanmasındaki yetersizliğe bağlı olarak ortaya çıkmaktadır. Kadın hastalarda nadir görülen bu durum inguinal bölgede ağrı ve şişlik şikayetlerine yol açmaktadır. Hastaların fizik muayene bulguları genellikle inguinal herni ile karışmakta olup bazı hastaların inguinal herni tanısı ile opere edildiği litaratürde bildirilmiştir. Bu hastaların US görüntülemesinde inguinal kanalda kistik lezyonlar saptanabilir ancak her zaman herni kesesi ile net olarak ayırımı yapılamayabilir. Bu hastalarda MRG tetkiki kistik lezyonların inguinal kanal ile ilişkisini net olarak değerlendirmede ve herni ile ayırt edilmesinde oldukça önemli bir görüntüleme yöntemidir.

Anahtar Kelimeler: Nuck kanal kisti, Manyetik Rezonans Görüntleme, Female hidrosel

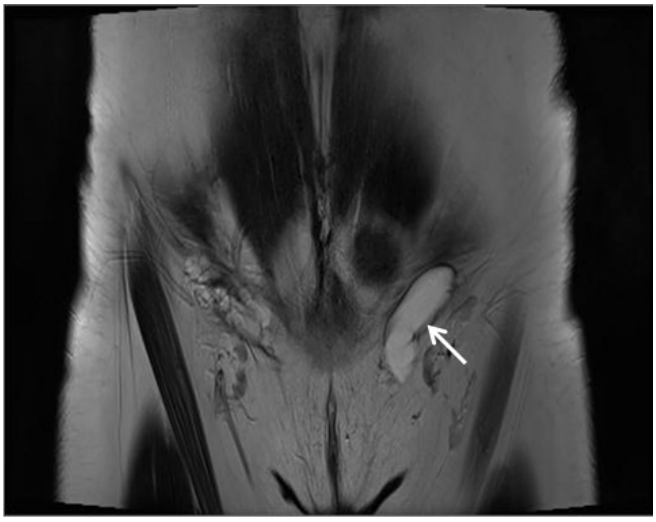

Resim 1.

Resim 2.

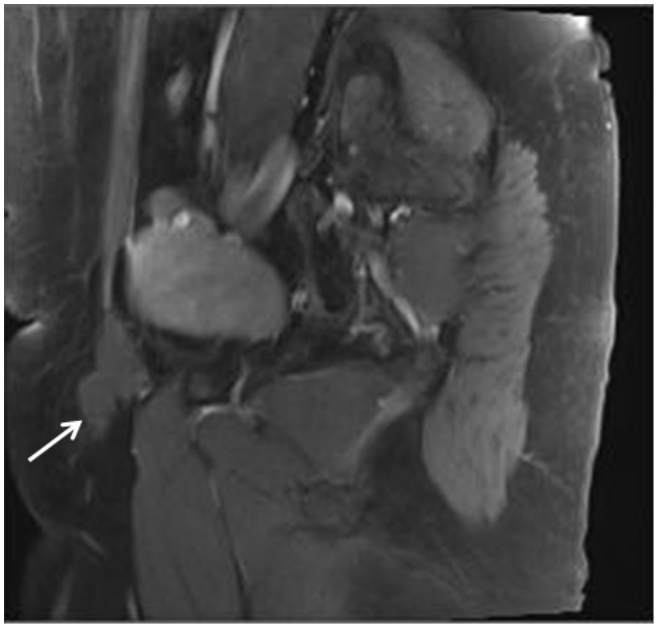

Resim 3.

Abdominal Radyoloji

PS-155

PELVİK LİPOMATOZİS, PORTAL-MEZENTERİK VEN TROMBOZU VE HİDRONEFROZ BİRLİKTELİĞİ: OLGU SUNUMU

Sercan Özkaçmaz[1]

[1]Van Bölge Eğitim ve Araştırma Hastanesi Radyoloji Kliniği

Giriş: Pelvik lipomatozis, adipoz hücrelerin aşırı artışına bağlı olarak, pelviste aşırı yağ birikimi olarak tanımlanır. Klinik ise bu birikimin sebep olduğu gastrointestinal, üriner ve vasküler sistem kompresyonlarına bağlı olarak ortaya çıkar.72 yaşında pelvik lipomatozis, portal-mezenterik ven trombozu ve sağ böbrekte hidronefroz birlikteliği olan kadın olguyu bilgisayarlı tomografi özellikleri ile sunuyoruz.

Olgu Sunumu: 72 yaşında kadın hasta, uzun süreli yaygın karın ağrısı ve şişliği şikayeti ile geldi. Yapılan abdominal ultrasonunda batın içi hafif sıvı, belirgin splenomegali ve karaciğer parankiminde hafif heterojenite saptandı. Portal ven dopplerinde splenik ven ile portal venin dilate olduğu ve portal ven ile mezenterik venin yer yer subtotal tromboze olduğu görüldü. Çekilen kontrastlı abdomen BT sinde belirgin splenomegali, gastrik varisler, batın içi sıvıya ek olarak portal -mezenterik vende yer yer subtotal trombozlar izlendi. Sağ böbrekte grade 1–2 hidronefroz bulunmakta olup, sağ üreter distal segmentleri sola göre hafif geniş izlendi. Ayrıca hastanın rektumunu saran ve mesaneye posteriordan kompresyon uygulayan pelvik lipomatozis ile uyumlu yağ dansitesi dikkati çekti. Aynı zamanda rektum cidarı ödemli olup perirektal hafif heterojenite ve milimetrik boyutlu lenf nodları vardı. (Resimler) Hastada hepatit markerleri negatif olup koagulasyon markerleri normal aralıktaydı. Hasta portal ven trombozu tedavisi için gastroenteroloji servisine yatırıldı.

Tartışma: Pelvik lipomatozis, pelviste aşırı yağ dokunun birikimi ile karakterize patolojisi bilinmeyen nadir bir hastalıktır. Daha çok siyah ırkta ve erkek cinsiyette görülür. Klinik, bası gören sistemlere göre değişir. Hastaların çok büyük kısmında kronik sistit olmakla beraber ciddi vakalarda hidronefroz ve renal yetmezlik oluşabilir. Bundan dolayı hastalar noktüri, dizüri ve sık idrara çıkma ile kronik suprapubik ağrı -dolgunluk hissi ile başvururlar. Bizim hastamızda kronik üriner sistem şikayetleri mevcut olup sağ böbrekte hidronefroz izlenmekteydi. Rektum ve sigmoid basısı bulguları ise konstipasyon ve perirektal ağrıdır. Nadir olmamakla birlikte vasküler kompresyonlar, iliak ve femoral ven trombozlarına yol açar. Bizim hastamızda sistemik venöz sistemde tromboz olmayıp, portal ve mezenterik vende subtotal trombozlar mevcuttu. Hastanın portal -mezenterik ven trombozunu açıklayacak net bir neden bulunamaması, pelvik lipomatozis ile portal -mezenterik ven trombozu arasında az da olsa bağlantı olabileceği ihtimali konusunda şüphe uyandırabilir. Zira rektumun proksimalinin kanını drene eden portal sistemin küçük dallarının kompresyonu konjesyona, kronik pelvik enflamasyon ise enfektif bir proçese yol açabilir.

Görüntüleme bulguları arasında, pelviste artmış yağ dansitesi, inverte gözyaşı-armut şeklinde mesane, dilate ve distalde yer değiştirmiş üreterler, sıklıkla bilateral olan hidronefroz, uzamış ve simetrik kompresse olan rektum (Kule rektum), seminal veziküller ve mesane arka duvarı arasında artmış mesafe ile vasküler konjesyon-kompresyona ait bulgular vardır.

Ayrıcı tanılar arasında; psoas kası hipertrofisi, retroperitoneal fibrozis, pelvik abse, pelvik hematom, iliak arter anevrizmaları ve pelvik adenopatiler vardır. Tedavide genellikle konservatif (steroidler, kilo verilmesi önerisi gibi) yaklaşım tercih edilirken ciddi obstrüksiyon durumlarında radikal ürolojik cerrahi girişimler (sistektomi gibi) de yapılmaktadır.

Anahtar Kelimeler: pelvik, lipomatozis, bilgisayarlı tomografi

Resim 1.

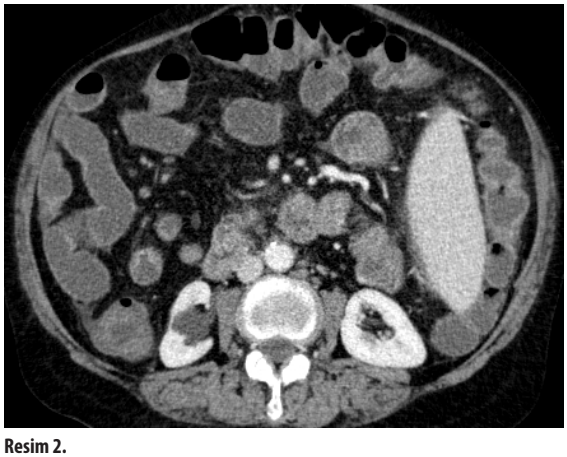

Resim 2.

Resim 3.

Abdominal Radyoloji

PS-156

NONALKOLİK YAĞLI KARACİĞERDE SHEAR WAVE ELASTOGRAFİDE ÖLÇÜLEN HIZ VE BİLGİSAYARLI TOMOGRAFİDE ÖLÇÜLEN DANSİTOMETRİ DEĞERLERİNİN KARŞILAŞTIRILMASI VE KARACİĞER HACİMİNİN DEĞERLENDİRİLMESİ

Mehmet Deniz Bulut[1], Hayrullah Özdemir[2], Aydın Bora[1], Alpaslan Yavuz[1], Harun Arslan[1], Abdussamet Batur[1], Mesut Özgökçe[1]

[1]Yüzüncü Yıl Üniversitesi Tıp Fakültesi Radyoloji Anabilim Dalı, Van
[2]Van Bölge Eğitim ve Araştırma Hastanesi Radyoloji Kliniği, Van

Amaç: Bu çalışmada amacımız, non alkolik yağlı karaciğerde (NAYK) bilgisayarlı tomografi (BT) dansitometride ölçülen karaciğer atenuasyon indeksi (LAİ) değerleri ile shear wave elastografi (SWE) ile ölçülen hız değerlerinin karşılaştırmalı değerlendirilmesidir. Bir başka değişle non alkolik karaciğer yağlanmasında BT'de ölçtüğümüz dansite değerleriyle elastografideki sertliği karşılaştırmaktır. Ayrıca hepatosteatozun karaciğer hacimi üzerine olan etkisini BT'de karaciğerin hacimini ölçerek ve sayısal veriler ortaya koyarak araştırmaktır.

Materyal ve Metod: Mart 2015 ile Nisan 2015 tarihleri arasında çeşitli kliniklerden istemi yapılıp radyoloji anabilim dalımızda rutin abdominal BT'si çekilmiş hastaların görüntüleri iş istasyonumuzda görsel derecelendirme ve dansitometrik BT yöntemi ile değerlendirildi. Hepatosteatoz şüphesi olan olgular arasından hepatosteatoz saptanan 45 olgu ile radyolojik olarak karaciğer yağlanması bulunmayan 50 olgu çalışmaya dahil edildi. Daha sonra bu olgular kliniğimize davet edilerek ultrasonografi (US) ve shear wave elastografi incelemeleri yapıldı. Hepatosteatozu değerlendirmek için karaciğer yağlanmasının ultrasonografik olarak derecelendirilme kriterleri dikkate alındı. Daha sonra olguların kontrastsız BT görüntülerinde karaciğer ve dalak atenuasyon değerleri ölçüldü ve karaciğer atenüasyon indeksleri hesaplandı. Abdomen BT görüntüleri CT-Volume software programına atılarak interaktif ve otamatik karaciğer segmantasyonu teknikleri birlikte kullanılarak volüm ölçümleri gerçekleştirildi. Hepatosteatozlu hastaların ve kontrol gurubunun shear wave hız ölçümleri, karaciğer hacimleri, LAİ değerleri ve karaciğer boyutları kaydedikten sonra istatiksel karşılaştırmalar yapıldı.

Bulgular: Nonalkolik yağlı karaciğerde, SWE'de ölçülen hız değerleri 1.08 (±0.11) m/sn ve BT dansitometride ölçülen LAİ değerleri –13.68 (±10.6) olup bu değerler arasında korelasyon izlenmedi ($p > 0,05$). Karaciğer hacmi hasta grubunda 1917.4 (±425.9) cm^3 kontrol grubunda ise 1311.4 (±241.4) cm^3 ölçüldü ve gruplar arasında yüksek istatistiksel anlamlı farklılık izlendi ($p<0.01$). Nonalkolik yağlı karaciğerde BT'de ölçülen karaciğer hacmi ve LAİ değerleri ile US'de bakılan hepatosteatoz gradeleri arasında direk korelasyon bulundu ve guruplar arasında yüksek istatistiksel anlamlı farklılık izlendi ($p<0.01$).

Sonuç: Çalışmamızda nonalkolik yağlı karaciğerde SWE'de ölçülen hız değerleri ile BT dansitometride ölçülen LAİ değerleri arasında korelasyon olmadığını saptadık ($p>0.05$). Bu da bize nonalkolik yağlı karaciğerde SWE'de ölçülen sertlik derecesi ve BT dansitometride ölçülen atenüasyon değerleri arasında ilişki olmadığını gösterdi. NAYK'de karaciğer volümünün arttığı sonucunu bulduk ve bunu sayısal verilerle gösterdik.

Resim 1. SWE, non-contrast BT imajlar ve kontarstlı BT MPR imajlar.55 yaşında bayan kontrol gurubu vakası, liver attenuation index +13,2, shear wave ortalama hız değeri 1,05 m/sn, karaciğer hacimi 912,56 cm^3 ve boyutu 13,2 cm

Resim 2. US, SWE, non-contrast BT imajlar ve kontarstlı BT MPR imajlar.33 yaşında bayan hasta, grade 2 hepatosteatoz mevcut, liver attenuation index –21, shear wave ortalama hız değeri 0,90 m/sn, karaciğer hacimi 1975,91 cm^3 ve boyutu 18,9 cm

Resim 3. US, SWE, non-contrast BT imajlar ve kontarstlı BT MPR imajlar.48 yaşında erkek hasta, grade 3 hepatosteatoz mevcut, liver attenuation index –30, shear wave ortalama hız değeri 1.01 m/sn, karaciğer hacimi 3018,14 cm^3 ve boyutu 19,2 cm

Anahtar Kelimeler: Hepatosteatoz, Shear wave elastografi, Bilgisayarlı tomografi, Karaciğer atenuasyon indeksi

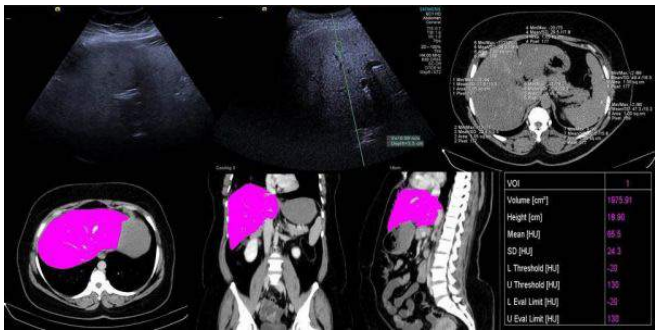

Resim 1.

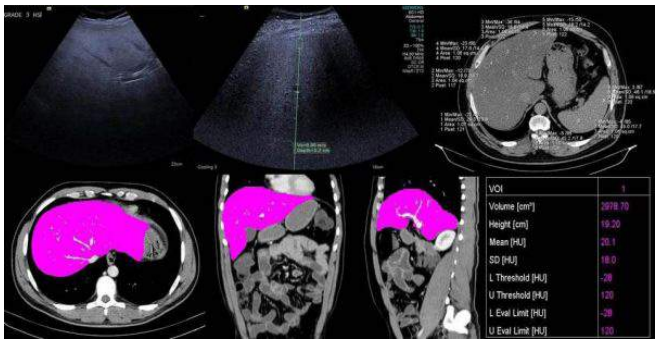

Resim 2.

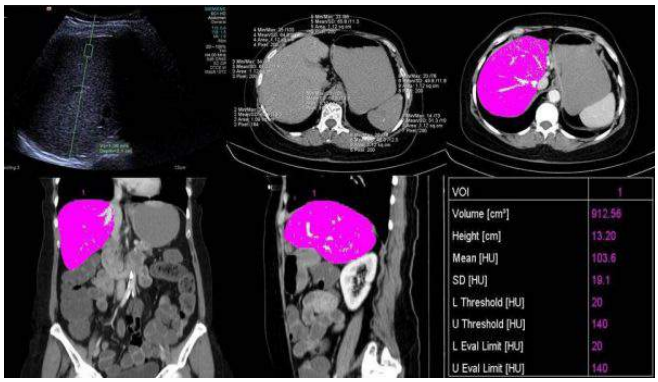

Resim 3.

Meme Radyolojisi

PS-157

ULTRASONOGRAFİ EŞLİĞİNDE BIRADS 3 VE 4 LEZYONLARIN MEME LEZYON EKSİZYON SİSTEMİ (BLES) İLE EKSİZYONEL BİYOPSİSİ

Tuğba İlkem Kurtoğlu Özçağlayan[1], Sibel Özkan Gürdal[2], Ömer Özçağlayan[1], Mücahit Doğru[1], Bozkurt Gülek[1]

[1]Namık Kemal Üniversitesi Tıp Fakültesi Radyoloji Anabilim Dalı
[2]Namık Kemal Üniversitesi Tıp Fakültesi Cerrahi Anabilim Dalı

Giriş ve Amaç: Meme lezyon eksizyon sistemi (BLES), şüpheli meme kitlelerini perkütan yolla çıkarmak için kullanılan radyofrekans enerjisi kullanarak çalışan bir eksizyon sistemidir. Çalışmamızın amacı BIRADS 3 ve 4 meme lezyonlarının meme lezyon eksizyon sistemi ile eksizyonel biyopsi sonuçlarını değerlendirmek, bu yeni yöntemin yararlılıklarını ve komplikasyonlarını tartışmak ve klinik tecrübemizi aktarmaktır.

Yöntem: Temmuz 2015 – Mayıs 2016 tarihleri içinde meme görüntülemede deneyimli radyologların değerlendirdiği boyutları 2,5cm'nin altındaki BIRADS 3 ve 4 lezyonlar çalışmaya dahil edildi. BIRADS 3 olan 16, BIRADS 4A olan 14, BIRADS 4B olan 1, BIRADS 4C olan 1 adet lezyon mevcuttu. Lezyon boyutlarına göre 12mm, 15mm ve 20mm boyutlarındaki basketler kullanılarak lokal anestezi altında işlemler gerçekleştirildi. İşlem sonrası postop takipleri meme cerrahı tarafından klinik muayene ile ve meme görüntülemede deneyimli radyolog tarafından ultrasonografi ile yapıldı. Komplikasyonlar kaydedildi.

Bulgular: İşlem tüm olgularda başarı ile gerçekleştirildi. Perop ciddi komplikasyon görülmedi. Sonografik olarak komplike kist olarak tanımlanan bir olguda basket boş geldi.2 hastada rezidü lezyon için aynı seansta ikinci işlem uygulandı.2 hasta işlemi ağrılı olarak değerlendirdi.1 hastada takip gerektiren major hematom izlendi. Ultrasonografi kontrollerinde 15 olguda postop rezidü, 5 olguda minör hematom sahası, 8 olguda postop distorsiyon, 3 olguda yağ nekrozu mevcuttur. Hiçbir hastada skar iyileşmesinde gecikme veya yara yeri enfeksiyonu gelişmedi.

Tartışma ve Sonuç: Bizim deneyimlerimize göre, BLES komplikasyon oranı düşük etkili ve güvenli bir yöntemdir. Total eksizyon hedeflenen olgularda, lezyon boyutlarının 15mm'nin altında seçilmesi veya aynı seansta ikinci bir prop ile rezidü lezyon için işlemin tekrarlanması uygun bir yaklaşım olabilir. Bu işlem cerrahi eksizyona ve diğer görüntüleme eşliğinde yapılan minimal invaziv perkütan biyopsi yöntemlerine alternatif olarak seçilebilir.

Anahtar Kelimeler: BLES, meme lezyon eksizyon sistemi

Resim 1.

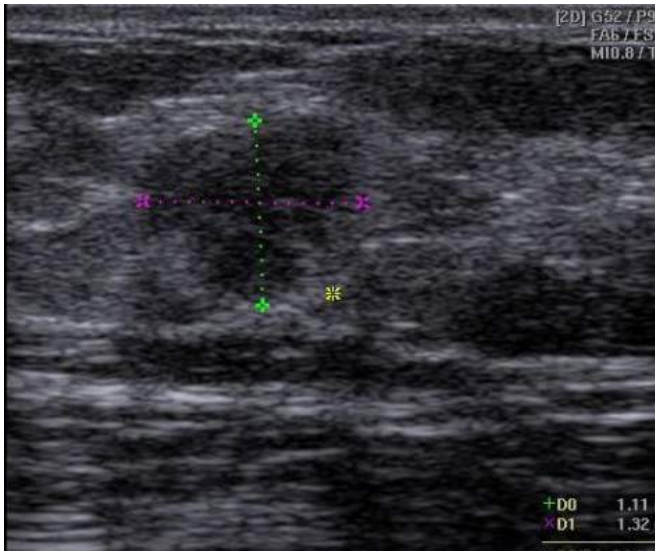

Resim 2.

Resim 3.

Abdominal Radyoloji

PS-158

FASİOLİAZİS USG, BT VE MR BULGULARI; OLGU SUNUMU

Sercan Özkaçmaz[1]

[1]Van Bölge Eğitim ve Araştırma Hastanesi Radyoloji Kliniği

Giriş: Fasciola hepatica, koyunlarda endemik olan, sığırları ve seyrek olarak da insanları enfekte eden zoonotik bir karaciğer trematodu olup ılıman iklimli subtropikal bölgelerde sıktır. Biz sağ üst kadran ağrısı ile başvuran ve fasiola serolojisi pozitif olan olguyu usg, BT ve MR görüntüleri ile sunuyoruz.

Vaka Sunumu: 56 yaşında önceki medikal anamnezi özelliksiz olan kadın hasta, yaklaşık 1 aydan bu yana olan sağ üst kadran ağrısı, yemeklerden sonra olan bulantı ve kusma şikayetleri nedeniyle dahiliye polikliniğine başvurdu. Fizik muayenesinde sağ üst kadranda hafif bir hassasiyet dışında patoloji yoktu. Hastanın tam kan sayımında belirgin hipereozinofili (2,410/mm^3, %42) olup hastanın IgE düzeyi (1,165 IU/ml) normalin üstündeydi. Hastaya yapılan abdominal usg de safra kesesi boynunda ve koledok orta kesimde 5–10 mm arasında değişen uzunluklarda hareketli ve akustik gölge bırakmayan lineer ekojen yapılar ve karaciğerde daha çok sağ lobda olmak üzere sınırları net seçilemeyen hipoekoik alanlar izlendi. Hastaya çekilen kontrastlı batın BT ve MR larında bu alanlar daha net seçilmekte

ve kontrast tutmamaktaydı. (Resimler). Bu sırada hastanın fasiola serolojisi pozitif gelmesi üzerine hasta fasioliazis tanısı aldı ve hastaya triklabendazol tedavisi uygulandı.2 ay sonraki kontrolünde kan eosinofil ve IgE düzeyleri belirgin düşmüş görüntüleme özellikleri ise tamamen normale dönmüştü.

Tartışma: Fasioliazis, Fasiola Hepatica metaserkeryalarının tatlı su sebzeleri yoluyla alınması ile meydana gelir. Duodenumda larvalar oluşarak intestinal duvarı delip peritoneal kaviteyi geçerler. Daha sonra karaciğer kapsülünü penetre ederek maturasyona uğradıkları safra kanallarına ulaşırlar. Bu süreçte kolanjit, pankreatit, hepatik abse, kolestit ve tıkanma sarılığına yol açabilirler. Çok nadiren bu göçleri sırasında yanlışlıkla yumuşak dokulara, beyine ve toraks kavitesine ulaştıkları da rapor edilmiştir. Hastalarda sık görülen şikayetler sağ üst kadran ağrısı, sarılık, ateş ve kaşıntı gibi alerjik reaksiyonlardır. Önemli laboratuar bulgusu kanda hipereozinofili ve IgE yüksekliğidir. Eğer hepatik ve bilier komplikasyonlar meydana gelirse kanda AST, ALT, ALP, GGT ve bilirubin de artar. Tanıda en değerleri yöntemler dışkıda parazitin yumurtasını görmek veya endoskopik incelemede duodenum veya koledokta parazitin kendisini veya yumurtasını saptamaktır. Ancak ultrasonda safra kesesi veya koledokta hareketli küçük lineer ekojen parazitlerin görünmesi ve BT veya MR da kontrast tutmayan tubuler lezyonların izlenmesi de oldukça fikir vericidir. Hastalığın tanısında olduğu kadar tedaviye yanıtının da değerlendirilmesi açısından görüntüleme modaliteleri oldukça faydalıdır. Çünkü antitrematod tedaviye iyi yanıt veren lezyonların klinik ve radyolojik düzelmeleri korelasyon göstermektedir.

Anahtar Kelimeler: fasioliazis, ultrason, bilgisayarlı tomografi

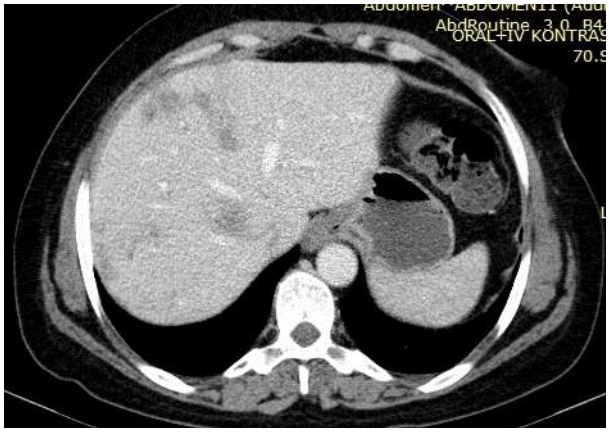

Resim 1.

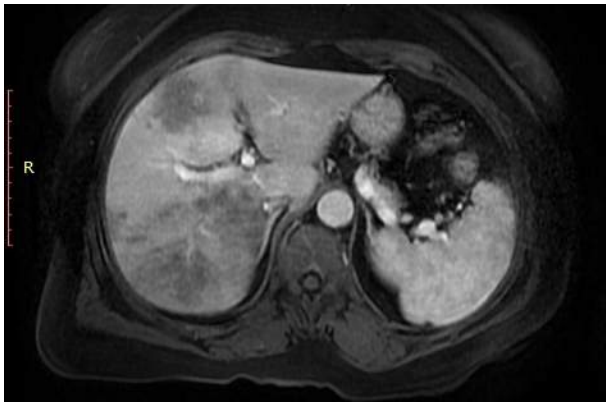

Resim 2.

Resim 3.

Baş-Boyun Radyolojisi

PS-159

POST TİROİDEKTOMİ BOYUN US: YANILGILAR

Ilgar Badalov[1], Gülgün Kavukçu[1], Rafail Jomardov[1]

[1]Ege Üniversitesi Tıp Fakültesi Radyoloji Anabilim Dalı

Amaç: Tiroid CA nedeniyle opere olan olgularda boyun ultrasonografisinde yanılgılara neden olabilecek patolojileri olgu örnekleri ile sunmak

Tiroid CA nedeniyle total tiroidektomı uygulanmış olan hastalarda boyun ultrasonografinin amacı rezidü tiroid dokularının, nüks kitlelerin ve metastatik lenf bezlerinin saptanmasıdır. Bu olgularda operasyon lojundakı hemostaz amacıyla uygulanmış gel foam, yabancı cisim granulasyon dokuları, involusyona uğramış timus kalıntıları, geç dönemde post operativ nöromalar yanılgılara neden olabilmektedir (Resim 1 ve 2). Total tiroidektomili olgularda yanılgıya neden olabilecek patolojilerin ultrasonografik görünümlerinin tanınması yanılgıları önleyebilir.

Anahtar Kelimeler: tiroidektomi, rezidü tiroid dokusu, granulasyon dokusu, timus

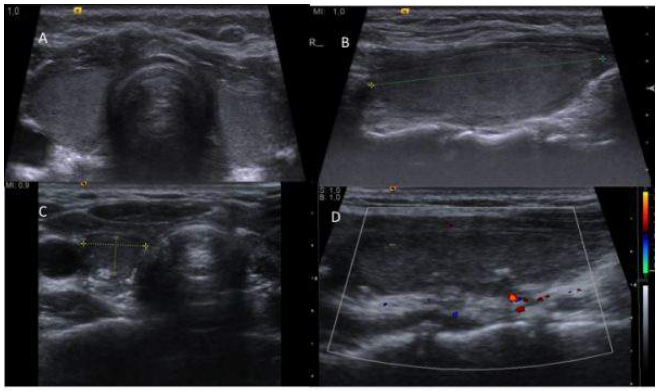

Figür 1

Total tiroidektomili olguda loju dolduran gel foam izlenmektedir (A ve B). Başka bir olguda da lojda içerisinde kalsifikasyonlar barındıran granulasyon dokusu izlenmektedir (C ve D)

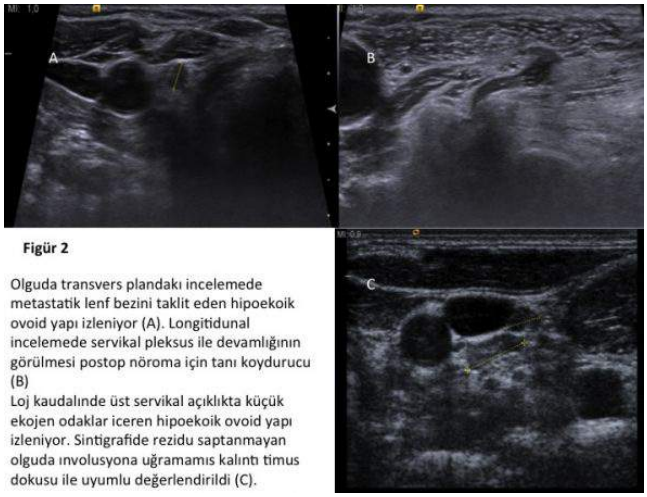

Figür 2

Olguda transvers plandakı incelemede metastatik lenf bezini taklit eden hipoekoik ovoid yapı izleniyor (A). Longitidunal incelemede servikal pleksus ile devamlığının görülmesi postop nöroma için tanı koydurucu (B)
Loj kaudalında üst servikal açıklıkta küçük ekojen odaklar iceren hipoekoik ovoid yapı izleniyor. Sintigrafide rezidu saptanmayan olguda ınvolusyona uğramamıs kalıntı timus dokusu ile uyumlu değerlendirildi (C).

Meme Radyolojisi

PS-160

ERKEK HASTADA ATİPİK DUKTAL HİPERPLAZİ

Gamze Durhan[1], Pelin Seher Öztekin[1], Erdem Fatihoğlu[1], Sonay Aydın[1], Enver Necip Köseoğlu[1]

[1]Ankara Eğitim ve Araştırma Hastanesi, Radyoloji Kliniği

Giriş: Atipik duktal hiperplazi (ADH) borderline histolojik bir lezyon olup duktal karsinoma in situnun (DCIS) bazı özelliklerini göstermektedir. Bazı vakalarda ADH ile DCIS arası ayrım sadece tutulan kanal sayısı ile yapılabilmektedir. ADH yüksek riskli meme lezyonu olarak kabul edilmektedir. Bu bildiride erkeklerde nadir görülen ADH olgusunun görüntüleme bulguları sunulacaktır.

Olgu Sunumu: 35 yaşında erkek hasta sol meme başında kanlı akıntı şikayeti ile kliniğimize yönlendirildi. Fizik muayenede ele gelen kitle ya da meme başı lezyonu saptanmadı. Mammaografide sınırlanabilen lezyon alanı mevcut değildi (Resim 1). Sonografik incelemede sınır veren belirgin kitle görüntüsü izlenmedi.

MR tetkikinde sol meme retroareolar alanda 5x4 mm boyutlarda, tip 1 dinamik eğriye sahip, fokal, kontrastlanan lezyon alanı kaydedildi (Resim 2). Lezyon BI-RADS 3 olarak değerlendirildi. Histopatolojik tanı atipik duktal hiperplazi idi.

Tartışma: Erkek meme kanseri olguları, tüm meme kanseri vakalarının yaklaşık %1'ini oluşturmaktadır. ADH ise erkekte oldukça nadir görülen bir patolojik antitedir. ADH nin erkeklerdeki kesin insidansını belirten yayın bulunmamaktadır; sadece ailevi meme kanseri ile ilgili bir kaç olgu serisinde erkeklerde ADH den bahsedilmektedir. ADH duktal epitelin maligniteye sebep olabilecek tarzda, proliferasyona yatkınlığını ifade etmektedir. Literatürde erkekte ADH vakalarını familyal meme kanseri ile ilişkilendiren yayınlar mevcuttur. ADH'nin kadınlarda meme karsinomu gelişme riskini 4 kata kadar arttırdığı belirtilmektedir. Ancak erkeklerde meme kanseri riskini ne yönde etkilediğini belirten yeterli yayın mevcut değildir. Meme başı akıntısı şikayeti olan erkek hastalarda da malign ya da maligniteye yatkınlık oluşturan lezyonlar tespit edilebileceği akılda bulundurulmalıdır.

Anahtar Kelimeler: Erkek, meme, duktal hiperplazi

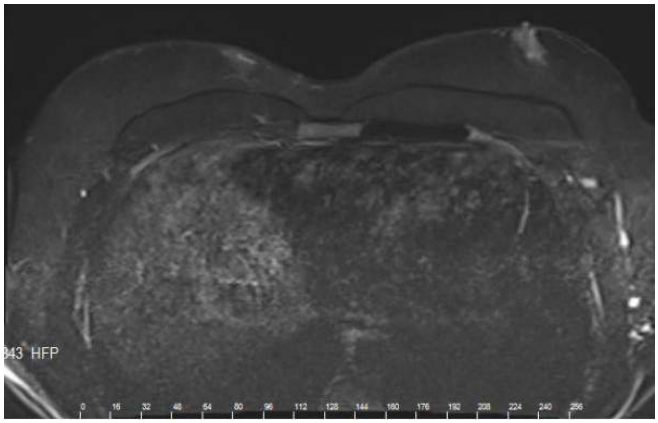

Resim 1.

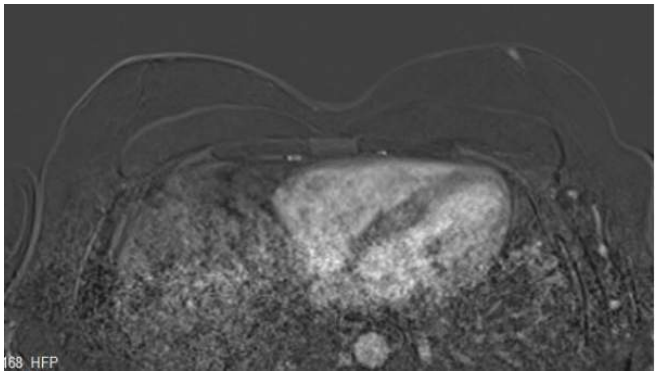

Resim 1.

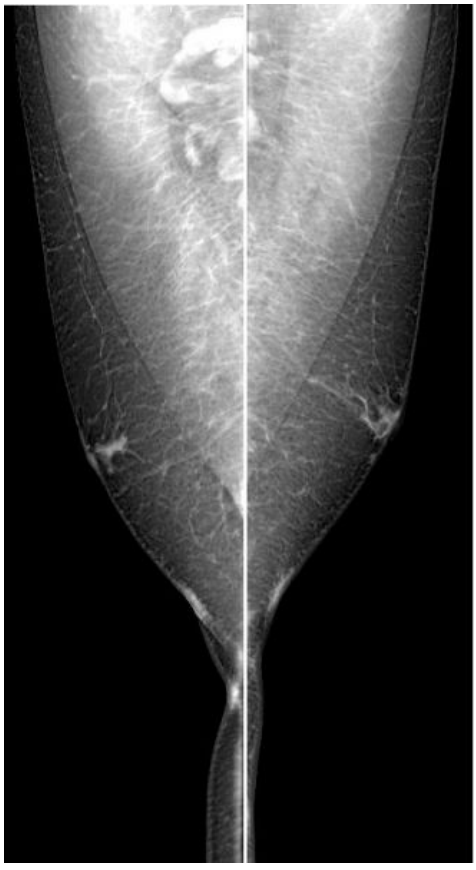

Resim 2.

Meme Radyolojisi

PS-161

NADİR BİR MEME MALİGNİTESİ: İNTRAKİSTİK PAPİLLER KARSİNOM

Pelin Seher Öztekin[1], Gamze Durhan[1], Erdem Fatihoğlu[1], Sonay Aydın[1], Pınar Nercis Koşar[1]

[1]Ankara Eğitim ve Araştırma Hastanesi, Radyoloji Kliniği

Giriş: İntrakistik papiller kanser, meme kanseri vakalarının yaklaşık %1–2'sini oluşturan nadir bir alt tiptir. Genellikle postmenopozal ve belli bir risk faktörü olmayan kadınlarda ortaya çıkar. Literatürde biyolojik davranış olarak duktal karsinoma in situnun noninvaziv bir formu olduğu belirtilmekle beraber, bazal membran invazyonu ve metastaz ile seyreden vakalar da bildirilmiştir. Bu bildiride bu nadir antitenin mammografi ve MR görüntüleri sunulacaktır.

Olgu Sunumu: 64 yaşında kadın hasta, rutin mamografi incelemesi için kliniğimize yönlendirildi. Mammografide, sol meme üst dış kadranda 18x11 mm boyutlarda, oval şekilli, düzgün konturlu yüksek yoğunluklu dansite kaydedildi (Resim 1a ve 1b). Ultrasonografide mural solid komponenti bulunan kompleks kistik-solid kitle mevcuttu. RDUS incelemede tanımlı lezyon alanında dirençli arteryel akım paterni izlendi. BI-RADS 4 olarak değerlendirilen lezyona yönelik gerçekleştirilrn tru-cut biyopsi sonucu intraduktal papillom olarak belirtildi Ancak radyolojik ve patolojik bulgular arası tutarsızlık nedeniyle MR inceleme gerçekleştirildi. MRG'de sol memede saat 12 hizasında 13x6 mm ve 7x5 mm boyutlarında T2AG de heterojen-hiperintens, düzensiz konturlu, distorsiyon oluşturan iki adet kitle lezyonu saptandı. (Resim 2a, b, c, d). Dinamik serilerde tip 2 eğriler elde edildi. BI-RADS 4 olarak değerlendirilen lezyonlara yönelik US eşliğinde telle işaretlemeli eksizyonel biyopsi işemi gerçekleştirildi. Eksizyonel biyopsi sonucu büyük lezyon intrakistik papiller karsinom, diğer lezyon ise kribriform tipte duktal karsinoma insitu patolojik tanısı aldı.

Tartışma: İntrakistik papiller kanser vakaları genellikle belirgin semptom oluşturmayan ve kanlı meme başı akıntısı ile prezente olan lezyonlardır. Lezyonlar mammografide oval şekilli, lobule konturlu, düzgün sınırlı izlenirler. US incelemede solid komponent de içeren kompleks kistik lezyon şeklinde karşımıza çıkarlar. RDUS de solid komponette genellikle vaskülarizasyon mevcuttur. MR görüntüleri kontrastlanan duvar yapısını, septa formasyonlarını ve mural nodulleri göstermede daha başarılıdır. Lezyonun kistik kısmından gerçekleştirilen sitolojik incelemeler yalancı negatif sonuçlar verebilir. Intrakistik papiller kanser antitesini ve klasik görüntüleme bulgularını bilmek, akılda bulundurmak tanının en önemli basamağını oluşturmaktadır.

Anahtar Kelimeler: İntrakistik papiller karsinom, meme, MRG

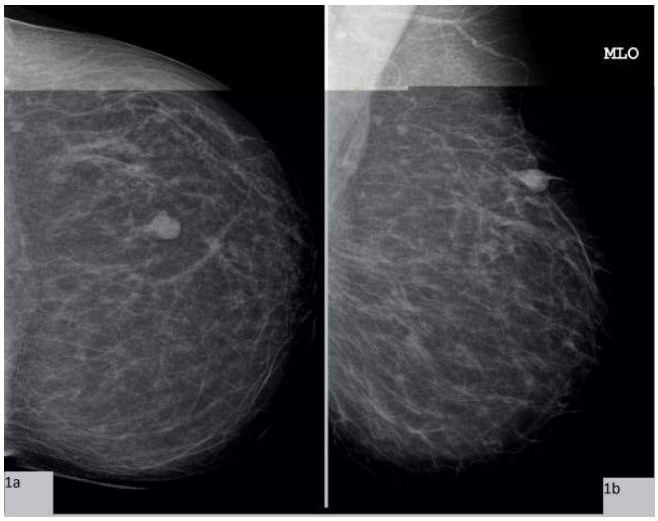

Resmi 1 a,b.

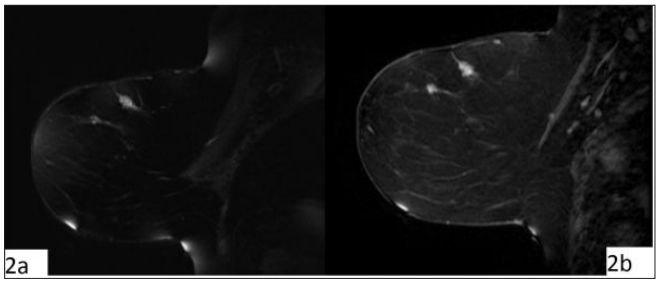

Resmi 2 a,b.

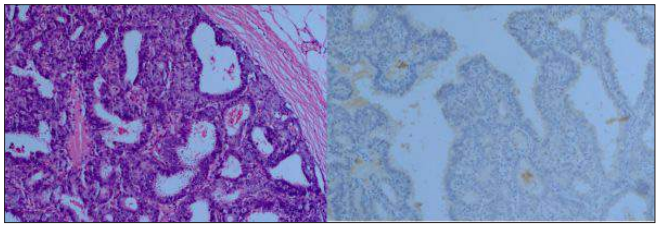

Resmi 3.

Baş-Boyun Radyolojisi

PS-162

DİSFAJİYE SEBEP OLAN YAYGIN İDİOPATİK İSKELET HİPEROSTOZU (DISH)

Hasan Erdoğan[1], Muhsin Nuh Aybay[1], Ender Alkan[1], Ali Cengiz[1], Mehmet Sedat Durmaz[1], İsmet Tolu[1]

[1]Sağlık Bilimleri Üniversitesi Konya Eğitim ve Araştırma Hastanesi, Radyoloji Kliniği

Amaç: Yaygın idiopatik iskelet hiperostozu (Diffuse idiopathic skeletal hyperostosis, DISH) 5. dekattan sonra görülen, etyolojisi bilinmeyen, vertebral kolonun anterior ve lateral kesimlerinde yaygın ossifikasyonlarla karakterize bir hastalıktır. Bu sunumda servikal bölgede yaygın idiopatik iskelet hiperostozu olan 52 yaşındaki bir olgunun radyolojik görüntüleme bulgularını sunmayı amaçladık.

Gereç ve Yöntem: Yaklaşık 5 yıldır olan boyun ağrısı ve son aylarda artan yutma güçlüğü şikayetleri olan 52 yaşındaki kadın hasta direkt grafi, bilgisayarlı tomografi (BT) ve manyetik rezonans görüntüleme (MRG) bulguları ile değerlendirildi.

Bulgular: Yapılan servikal lateral grafide, servikal BT ve servikal MRG'de, C2-T1 vertebralar arasında vertebra korpus anteriorunda belirgin osteofitik ve ligamentöz kalsifikasyonlar ve köprüleşme gösteren osseöz hipertrofik değişiklikler izlendi (Resim 1). Özellikle C3-C4 düzeyindeki osseöz hipertrofik değişiklikler anteriora doğru yaklaşık 4 cm uzanmakta olup özefagusa posteriordan bası oluşturmakta ve trakeayı anteriora doğru itmekteydi (Resim 2).

Tartışma ve Sonuç: DISH; Forestier hastalığı, spondilitis ossifikans ligamentoza, ankilozan hyperostozis ya da senil ankilozan spondiloz isimleri ile de bilinir. Dejeneratif, travmatik veya postenfeksiyöz bir değişiklik olmaksızın, yeni kemik oluşumu ile karakterize, yaş ile ilişkili kronik bir durumdur. Erkeklerde kadınlara göre üç kat daha sık görülür. DISH'te en sık karşılaşılan semptomlar omurgada ağrı, hareket kısıtlılığı ve özofagus kompresyonuna bağlı oluşan disfajidir. Disfaji olan olgularda ayırıcı tanıda özefajit, özefagial strüktür, boyun, mediasten veya medulla spinalis tümörleri, aberan damarsal oluşumlar, Zenker divertikülü ve nöromüsküler bozukluklar düşünülebilir. Daha nadir olarak postkrikoid alana hiperostotik yapının teması ile aritenoid hareketlerinin kısıtlanması sonucu ya da rekürren laringeal sinir basısına bağlı olarak disfoni gelişebilir. Görüntüleme yöntemi olarak direkt grafi, BT ve MRG kullanılır. Semptomları hafif olan vakalarda konservatif yaklaşım; ilerlemiş disfaji, persistan ağrı ve aşırı kilo kaybı gibi durumlarda ise cerrahi tedavi uygulanır. DISH, disfaji etyolojisi araştırılan yaşlı hastalarda akılda tutulması gereken tanısı oldukça basit olan bir hastalıktır.

Anahtar Kelimeler: Yaygın idiopatik iskelet hiperostozu, DISH, Forestier Hastalığı, BT

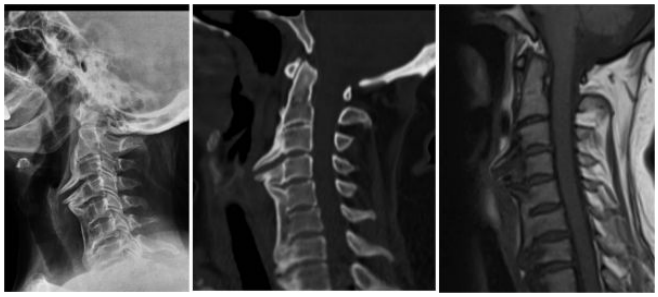

Resim 1.

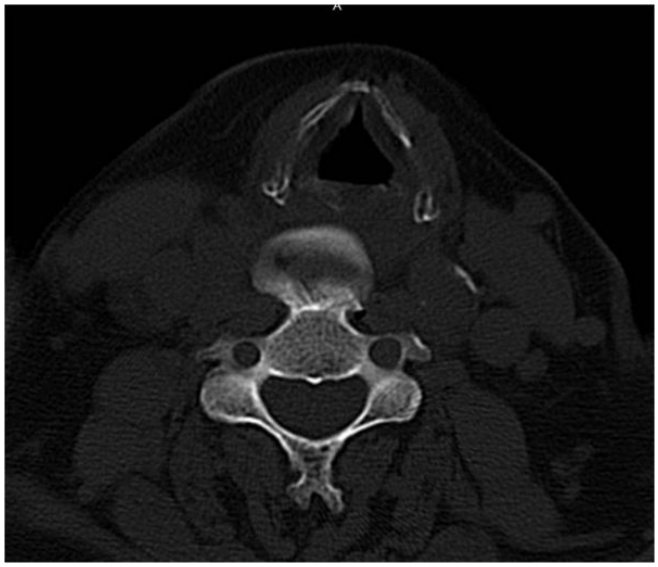

Resim 2.

Genitoüriner Sistem Radyolojisi

PS-163

NEFROKALSİNOZİS

Sevcan Türk[1], Sadık Tamsel[1], Süha Süreyya Özbek[1], Gülgün Kavukçu[1]

[1]*Ege Üniversitesi Tıp Fakültesi Hastanesi*

Giriş ve Amaç: Nefrokalsinozis renal parankimde radyolojik olarak saptanabilen difüz kalsiyum depozisyonudur. Medüller, kortikal veya global tutulum olabilir; ancak %95 oranında meduller tutulum izlenir. Hiperparatiroidizm, renal tubuler asidoz, akut kortikal nekroz, meduller sünger böbrek gibi çeşitli hastalıkların komponenti olarak karşımıza çıkabilir. Ultrasonda tutulum yerine göre ekojenite artışı, hastalık derecesine göre değişik tutulum paternleri gözlenebilir. En sık tutulum paterni olan meduller nefrokalsinozisin ayırıcı tanısında meduller hiperekojeniteye sebep olan yenidoğanın geçici hiperekojenitesi, iskemi, enfart, polikistik böbrek hastalıkları gibi pek çok durum göz önünde bulundurulmalıdır. Bu sunumda tanı ve ayırıcı tanıda dikkat edilmesi gereken bulguları hatırlatmak amaçlanmıştır.

Gereç ve Yöntem: Bölümümüze abdomen ultrason için başvurmuş ve medüller-kortikal hiperekojenite saptanan hastalar gri skala ve Doppler ultrason özellikleri ile klinik bilgi eşliğinde yorumlanmıştır.

Bulgular: Meduller ekojenite artışı 1'den 4'e kadar derecelendirilebilir; ancak etyoloji hakkında fikir vermez. Nefrokalsinoziste medüller kist formasyonu eşlik edebilir. Meduller sünger böbrek gibi polikistik böbrek hastalıklarında izlenen meduller hiperekojenite Doppler ultrasonografik bakıda twinkling artefaktı ile nefrokalsinozisten ayrılabilir; ancak kendisi de nefrokalsinozis sebebidir. Glikojen depo hastalıkları böbrek boyutlarında artışa sebep olurken üriner obstrüksiyona sekonder nefrokalsinoziste toplayıcı sistem dilatedir. Ayırıcı tanıda önemli yer tutan yenidoğanın geçici meduller hiperekojenitesi genellikle 2 hafta sonraki ultrason kontrolünde regrese olur.

Tartışma ve Sonuç: Renal ultrason nefrokalsinozis tanısında BT ve MR'a üstündür. Ultrason bulgularının bilinmesi ve klinik bilgi eşliğinde yorumlanabilmesi tanı ve ayırıcı tanıda ve klinisyene yol göstermede önem teşkil eder.

Anahtar Kelimeler: Nefrokalsinozis, renal ultrason

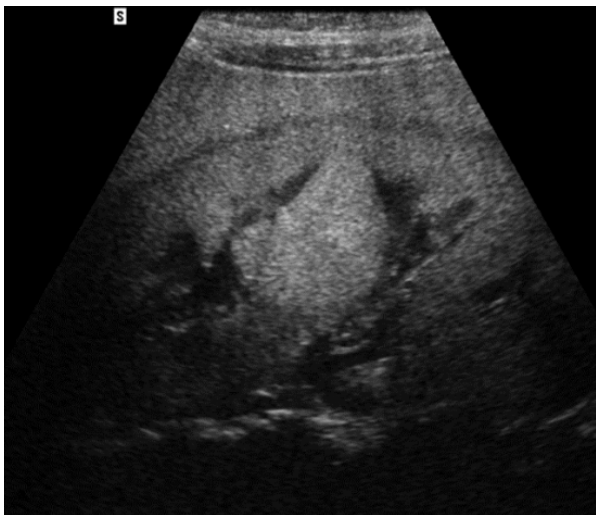

Resim 1. Tip 1 Glikojen Depo Hastalığı, artmış kortikal hiperekojenite

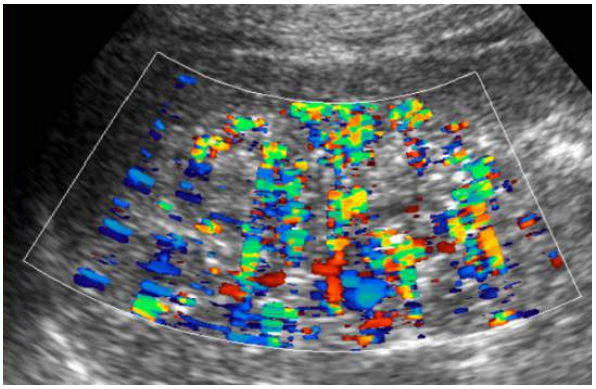

Resim 2. Medüller Sünger Böbrek, artmış medüller hiperekojenite ve milimetrik kistler

Resim 3. D hipervitaminozuna sekonder Grade 1 nefrokalsinozis

Abdominal Radyoloji

PS-164

GEBEDE BATIN İÇİ DEV KİST HİDATİK

Hasan Erdoğan[1], Serdar Arslan[1], Ali Cengiz[1], Mehmet Sedat Durmaz[1], Muhsin Nuh Aybay[1], İsmet Tolu[1]

[1]Sağlık Bilimleri Üniversitesi Konya Eğitim ve Araştırma Hastanesi, Radyoloji Kliniği

Giriş ve Amaç: Kist hidatik hastalığı, echinococcus granulosus'un neden olduğu tüm organları tutabilen parazitik bir hastalıktır. Bu sunumda 23 yaşında 14 haftalık gebeliği olan kadın olguda uterusu çepeçevre saran dev boyutlu omental hidatik kistin manyetik rezonans görüntüleme (MRG) bulguları sunulmuştur.

Olgu: Gebelik nedeniyle rutin kontrole gelen 23 yaşındaki kadın hasta obstetrik ultrasonografi (US) yapılması için kliniğimize başvurdu. Yapılan US incelemede, intrauterin 14 hafta ile uyumlu tekil gebelik mevcuttu. Uterus dışında, uterusu çepeçevre saran, en kalın yerinde 10 cm kalınlığa ulaşan, içerisinde yer yer ince septalar bulunan, anekoik kistik lezyon izlendi. US inceleme genişletilerek tüm abdomene yönelik yapıldı. Karaciğerde en büyüğü sağ lob 5. segmentte 85x65 mm boyutunda olmak üzere her iki lobda toplam 3 adet, kalın ve gergin duvarlı kistik lezyonlar izlendi (Resim 1). Ayrıntılı değerlendirme için üst-alt abdomen MRG incelemesi yapılan olguda karaciğerdeki kistlere ek olarak sol akciğer parankiminde de en büyüğü alt lob superior segmentte 50x37 mm çapına olmak üzere 3 adet kist izlendi (Resim 2). Söz konusu lezyonlar ve parauterin yerlişimli kistik lezyon kist hidatik lezyonları ile uyumlu olarak değerlendirildi. Hasta, Kadın Hastalıkları ve Doğum Kliniği tarafından yakın takibe alındı.

Tartışma ve Sonuç: Kist hidatik en sık karaciğer olmak üzere tüm organları tutabilen bir parazitozdur. Gebelik sırasında nadir rastlanır. İnsidansı endemik bölgelerde 20,000–30,000 gebelikte bir olarak bildirilmiştir (1). Hastalığın klinik bulguları çok farklı seyredebilir. Asemptomatik olabileceği gibi, karın ağrısı yapabilir ve/veya kitle etkisi oluşturabilir. Pelvik yerleşimli kist hidatik doğum kanalına bası yapabilir veya büyüyen uterusun kitle üzerinde basınç oluşturmasıyla rüptür gelişebilir. Karaciğer yerleşimli kist hidatik safra kanallarını tıkayarak sarılığa yol açabilir (2). US özellikle serolojik incelemelerle kombine edildiğinde tanısal değeri yüksek bir görüntüleme yöntemidir. Bilgisayarlı tomografi (BT) ve MRG inceleme hastalığa bağlı oluşabilecek komplikasyonların değerlendirilmesinde ve akciğer, beyin, kemik gibi diğer organların incelenmesinde kullanılabilecek görüntüleme yöntemleridir. Kist hidatik hastalığın gebelikte seyri ve yönetimi konusunda sağlanmış fikir birliği yoktur (3). Bizim olgumuz Genel Cerrahi ve Kadın Hastalıkları ve Doğum klinikleri önerisi ile takibe alınıp kist tedavisinin doğumdan sonra yapılmasına karar verilmiştir. Özellikle ilk trimesterde obstetrik değerlendirme yapılırken uterus ve adneksiyal alanın sonografik incelemesi yapılmalı, pelvis yerleşimli kistik lezyon saptandığında, hastalığın endemik olduğu ülkelerde kist hidatik de ayırıcı tanıda yer almalıdır.

Anahtar Kelimeler: Gebelik, kist hidatik, batın, BT

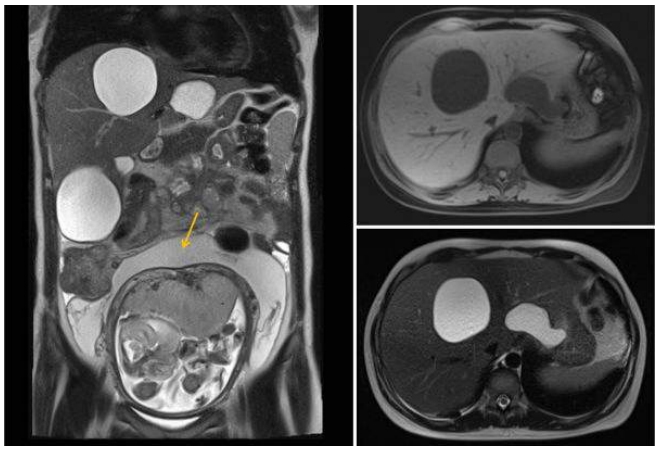

Resim 1.

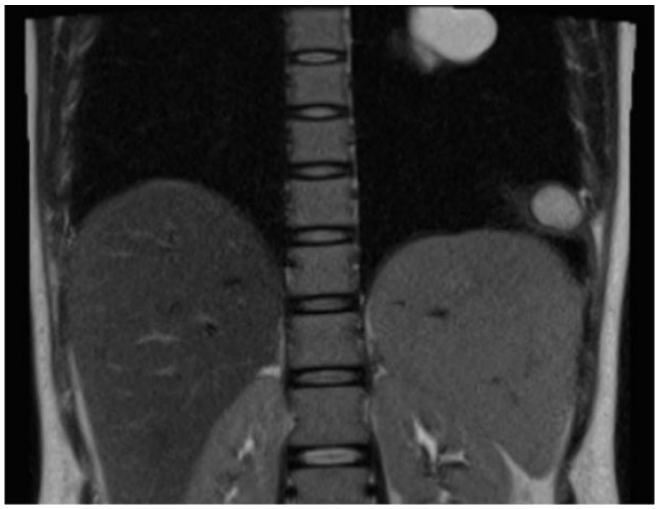

Resim 2.

Acil Radyoloji

PS-165

ERİŞKİNDE KOLONDA İNVAJİNASYONA NEDEN OLAN DEV LİPOM

Hasan Erdoğan[1], Muhsin Nuh Aybay[1], Ali Cengiz[1], Mehmet Sedat Durmaz[1], İbrahim Güler[2]

[1]Sağlık Bilimleri Üniversitesi Konya Eğitim ve Araştırma Hastanesi, Radyoloji Kliniği
[2]Selçuk Üniversitesi Tıp Fakültesi, Radyoloji Anabilim Dalı

Giriş ve Amaç: Kolonik lipomlar gastrointestinal sistemin nadir rastlanan tümörlerindendir. İnvajinasyon çocuklarda sık görülmesine rağmen erişkinlerde oldukça nadir görülen bir klinik durumdur. İnvajinasyon çocuk olguların %95'inde idiopatik olarak gelişirken, erişkinlerde %70–90 oranında altta yatan bir neden mevcuttur. Bu sunumda transvers kolonda invajinasyona neden olan dev kolon lipomu olan erişkin bir olgunun bilgisayarlı tomografi (BT) bulgularını sunduk.

Olgu: 44 yaşındaki kadın hasta son 12 saattir giderek artan sağ orta kadran ağrısı ve bulantı-kusma şikayetleri ile hastanemize başvurdu. Fizik muayenesinde batında yaygın hassasiyet, defans ve rebaund mevcuttu. Yapılan tüm abdomen BT incelemesinde, çıkan kolondaki 5x3 cm boyutundaki düzgün sınırlı, yağ dansitesindeki lezyonun çıkan kolon ile birlikte, transvers kolonun orta bölümüne kadar invajine olduğu görüldü (Resim 1). Hasta operasyona alınarak sağ hemikolektomi ve kitle eksizyonu yapıldı. Kitlenin patoloji sonucu lipom olarak geldi.

Tartışma ve Sonuç: Kolon lipomları gastrointestinal sistemin nadir görülen benign non-epitelyal tümörleridir. Kolon lipomları en sık çekum ve çıkan kolon kaynaklı olup, genellikle submukozal yerleşimli ve tektirler. Saplı veya sapsız olabilirler. Çapı 3 cm'den küçük olanlar genellikle asemptomatiktir, çapı 3 cm'nin üzerinde olanlar karın ağrısı, ishal, kabızlık, kanama ve invajinasyona sebep olabilirler.4 cm'den büyük lipomlar dev lipom olarak değerlendirilir ve bunların %75'i semptomatiktir. Özellikle büyük veya saplı olanlar, lümeni tıkayarak veya invaginasyona neden olarak kolonda obstrüksiyon yapabilirler. Baryumlu kolon grafisi, kolonoskopi ve BT ile tespit edilirler. Baryumlu kolon grafisinde düzgün yüzeyli, lümeni daraltan kitle görüntüsü saptanırken, kolonoskopide genellikle sağlam mukoza yüzeyine sahip kitle görülür. BT'de karakteristik yağ dansitesinde görülmeleri nedeniyle kolonik lipomların tanısında BT önemli bir yer tutar. Lipoma bağlı invajinasyon durumunda gelişebilecek nekroz ve infarktlar malignite ile karışmalarına sebep olabilir. Tedavide büyük boyutlu olan veya komplikasyona neden olmuş lipomlar cerrahi olarak çıkarılır. Cerrahi tedavi; küçük olanlarda kolonoskopi ile lipomun

enükleasyonundan, büyük boyutlu olanlarda laparatomi ile segmental kolon rezeksiyonuna kadar olan geniş bir spektrumu içerir. Kolon lipomları invajinasyonun izlendiği erişkin hastalarda altta yatan sebep olarak akılda tutulmalıdır.

Anahtar Kelimeler: İnvajinasyon, kolon, lipom, BT

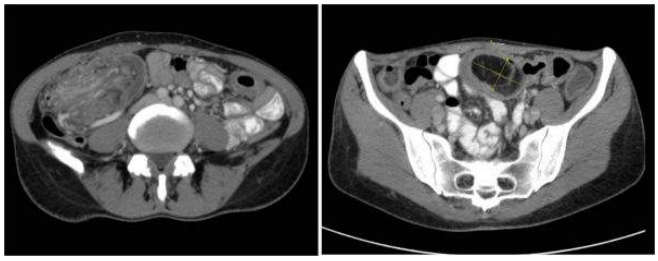

Resim 1.

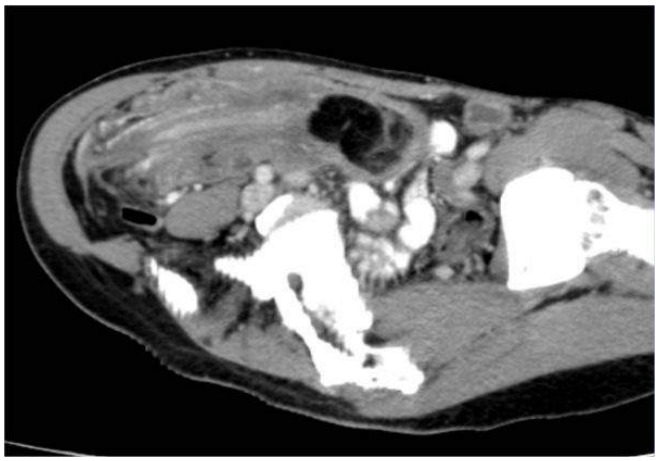

Resim 2.

Girişimsel Radyoloji

PS-166

PERSİSTAN SİYATİK ARTER SENDROMU: OLGU SUNUMU

Rafail Jomardov[1], Arastu Tizro[1], Celal Çınar[1], Halil Bozkaya[1]

[1]*Ege Universtesi Tıp Fakultesi Hastanesi Radyoloji Anabilim Dalı*

Giriş: Persistan siyatik arter (PSA) kronik iskemiye neden olan periferik arter hastalıkları etiyolojisinde yer almaktadır. Siyatik arter, embriyolojik aksial arterin persistanıdır ve interna iliak arterin popliteotibial damarlara doğru devamıdır ve genellikle iliofemoral hipoplazi ile birliktedir. Görülme sıklığı anjiyografi ve diseksiyon çalışmalarında %0.01–0.05 olarak bildirilmiştir Biz burada nadir bir anomali ve alt ekstremite iskemi nedeni olan olgumuzu sunmayı amaçladık.

Vaka: 34 yaşın da erkek olgu, efor ile bacakta ve kalçada ağrı bulguları ile hastanemize başvurdu. Olgunun çekilen alt ekstremite BT anjiografisinde interna iliak arterden başlayıp popliteal arterde sonlanan persistan siyatik arter ve hipoplastik yuzeyel femoral arter izlenmiştir. Ayrica persistan siyatik arter proksimal 1/3 kısmından itibaren tromboze olduğu saptanmiştir

Sonuç: Siyatik arter fetal hayatta, iliak arter ile popliteal arter arasındakı bağlantıyı sağlar. Doğum sonrası tamemen regrese olarak yerini yüzeyel femoral artere bırakır. Regresyon gelişmezse popliteal ile devam eder yüzeyel femoral arter regrese olur. Vakaların %40 dan fazlası asemptomatiktir ama coğunlukla anevrizma ve bizim olguda olduğu gibi tromboze olmasıyla bilinmektedir. Klinik olarak çoğunlukla alt extremite iskemi (%63) bulgusu PSA anatomik durumuna ve anevrizma formasyonuna bağlı olarak kendini göstermektedir. Cowie bulgusu; femoral arter ciddi hipoplazik veya gelişmemişse, popliteal ve distal nabızların varlığına rağmen femoral nabzın olmaması ile karekterizedir. Asemptomatik olgularda anevrizma ve tromboemboli riski nedeniyle ultrasonografik takip gerekir.

Anahtar Kelimeler: persistan siyatik arter, tromboemboli

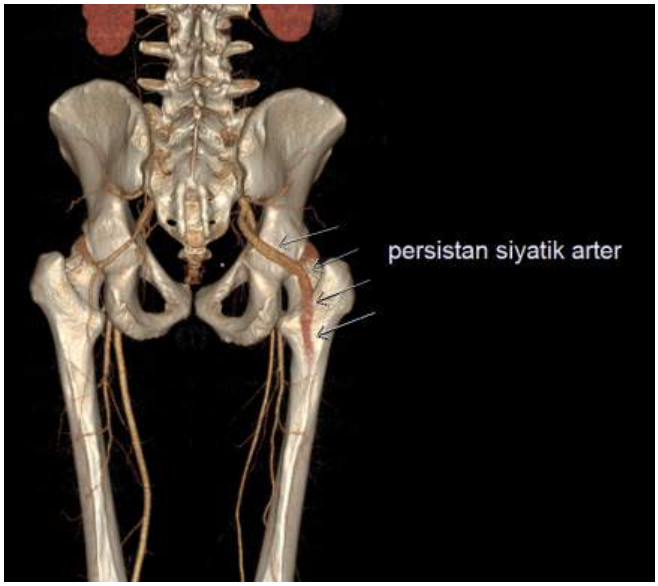

Resim 1.

Resim 2.

Resim 3.

Genitoüriner Sistem Radyolojisi

PS-167

NADİR BİR KARIN AĞRISI NEDENİ: HEMATOMETROKOLPOS GÖRÜNTÜLEME BULGULARI

Şahabettin Akbayrak[1], Mualla Akdeniz[1], Canan Kocaoğlu[2], Ali Fuat Tekin[1], Erdi Seçkin[1], Muhsin Nuh Aybay[1]

[1]Konya Eğitim ve Araştırma Hastanesi Radyoloji Kliniği
[2]Konya Eğitim ve Araştırma Hastanesi Çocuk Cerrahi Kliniği

Giriş-Amaç: Hematometrokolpos menstüral kanın dışarıya atılamayıp uterus ve vajen içinde birikmesi durumudur. Gençlerde tahmini insidansı 0,001–0,002'dir. Hematometrokoplos vakalarının 3 te 2'sinin nedeni olan imperfore himenin oluşturduğu vajinal obstrüksiyona bağlı gelişen nadir jinekolojik bir anomalidir. Bu yazımızda adet görememe, karında şişlik, tekrarlayan kasık ağrısı şikayetleriyle birimimize yönlendirilen 15 yaşındaki olguda hematometrokolposun görüntüleme bulgularını sunmaya amaçladık.

Olgu: Karın ağrısı, adet görememe, karında şişlik şikayetleriyle acil servise başvuran 15 yaşındaki kız hastada yapılan fizik muayenesinde infraumbikal yerşeşimli yaklaşık 10x20 cm boyutlarında yumuşak kıvamlı kitle palpe edildi. Transabdominal US incelemesinde mesane posteriorunda uterus lokalizasyonunda diffüz internal ekolar içeren kistik kitle saptandı. Pelvik kitle öntanısıyla yapılan batın BT incelemesinde uterus boyutları artmış olup uterusu ekspanse eden ortalama dansitesi 40 hounsfield unit (HU) olan 25x13x12 cm boyutlarda hemorajik vasıfta koleksiyon izlendi. Pelvik MRG incelemesinde uterus ve vajende T1A görüntülerde hiperintens, T2A görüntülerde hipointens sinyal özelliğinde hemorajik mayi ile uyumlu görünüm saptandı. Jinekolojik muayenede, imperfore himen saptandı. Hasta imperfore himene bağlı hematometrokolpos tanısı ile operasyona alındı.

Tartışma: Adölasanda görülen hematometrokolposun en önemli nedeni imperfore himendir. İmperfore himen müllerian sistem kanalizasyonun tamamlanamamasından kaynaklanan vajinal obstrüksiyonun oldukça nadir görülen bir nedenidir. İmperfore himen insidansı yaklaşık olarak %0.010 – %0.014'tür. Transvers vaginal septum, distal vaginal stenoz ve vajinal atrezi diğer konjenital genital trakt obstrüksiyonu nedenler arasında yer alır. İmperfore himene renal agenezi ve anorektal anomaliler eşlik edebilir. İmperfore himen genellikle menstürasyonun başlamasıyla, kanın himen proksimalinde birikmesinden sonra saptanabilir hale gelir. Sırasıyla kanın vaginada birikmesiyle hematokolpos, vaginayı doldurup uterusa ulaşmasıyla hematometrokolpos gelişmektedir. Uterus ileri derecede büyük boyutlara ulaşıp çevre organlar üzerine, özellikle mesaneye ve üreterlere kitle etkisiyle bası oluşturabilmektedir. Tipik olarak primer amenore ile başvuran bu olgulara karın ağrısı, üriner retansiyon ve konstipasyon eşlik edebilmektedir. Hematometrokolpos tanısında, US ilk tercih edilecek tanı yöntemi olmalıdır. Nadiren pelvik apse, over tümörü, over torsiyonu, fallop tüpü torsiyonu, pelvik rabdomyosarkoma gibi pelvik kitle yapan diğer patolojilerden ayırımı için BT ve MRG'ye gerek duyulabilir. İmperfore himen tedavisi üretra kateterizasyonu sonrası uygulanan himenotomidir. Hematometrokolpos ayırıcı tanısında hidrometrokolpos, piyokolpos, gartner kanal kistleri, üreterosel, glob vezikale, anteriyor meningosel, presakral teratom ve rektal duplikasyon kistleri yer almaktadır.

Sonuç olarak tekrarlayan alt karın ağrısı, amenore, pelvik kitle bulguları olan adölesan dönemindeki hastalarda imperfore himene bağlı hematometrokolpos ayırıcı tanıda düşünülmelidir. Hematometrokolpos tanısında, US ilk tercih edilecek tanı yöntemi olmalıdır. Eşlik eden anomaliler ve pelvik kitle yapan diğer patolojiler açısından BT ve MRG' başvurulabilir.

Anahtar Kelimeler: Hematometrokolpos, İmperfore Himen, Bilgisayarlı Tomografi, Ultrasonografi

Resim 1. US incelemesinde mesane posteriorunda uterus lokalizasyonunda diffüz internal ekolar içeren kistik kitlesel görünüm izleniyor

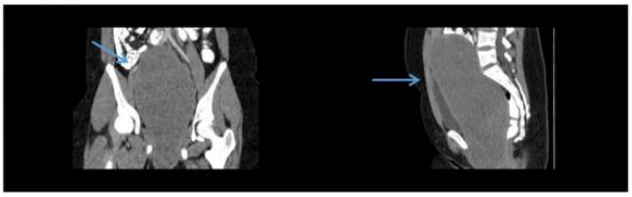

Resim 2. Koronal (solda) ve sagittal(sağda) bilgisayarlı tomografi incelemelerine uterus boyutları artmış olup uterin kavitede hemorajik vasıfta koleksiyon izleniyor

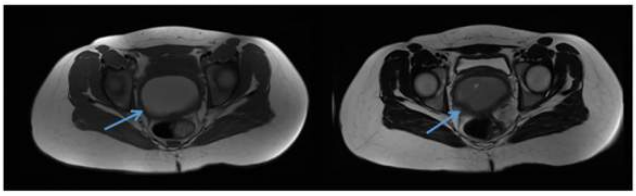

Resim 3. Manyetik rezonans görüntülemede uterin kavitede aksiyel T1(sol) kesitlerde hiperintens ve T2(sağ) ağırlıklı kesitlerde hipointens karakterde hematometrokolpos ile uyumlu görünümler izlendi.

Toraks Radyolojisi

PS-168

HEPATOPULMONER SENDROMUN BİLGİSAYARLI TOMOGRAFİ BULGULARI: OLGU SUNUMU

Atilla Hikmet Çilengir[1], Şebnem Karasu[1], Özgür Tosun[1], Muhsin Engin Uluç[1], Aynur Quliyeva[1], Yusuf Kenan Çetinoğlu[1]

[1]İzmir Katip Çelebi Üniversitesi Atatürk Eğitim ve Araştırma Hastanesi, Radyoloji Kliniği

Giriş: Kronik karaciğer hastalığı karaciğer parankiminin progresif yıkımı ve rejenerasyonu sonucu gelişen karaciğer yetmezliği tablosudur. İlerleyen dönemlerde birçok sistem etkilenmekle birlikte solunum komplikasyonları da görülebilmektedir. Sirotik hastalarda hafif hipoksemi sık görülen bir durumdur ancak dispne ve hepatopulmoner sendrom ileri dönemde %15–20 sıklıkta ortaya çıkmaktadır. Hepatopulmoner sendromda intrapulmoner vasküler dilatasyonlar ve şantlar sonucu alveolar-arterial oksijen gradienti artar ve periferal dokuların oksijenizasyonu bozulur. Vasküler dilatasyonların nedeni olarak karaciğerin yetersiz fonksiyonu sonucu klirensi azalan başta nitrik oksit gibi vazodilatatör faktörlerin dolaşımdaki artışı gösterilmiştir. Hepatopulmoner sendromun bilgisayarlı tomografi (BT) görüntülerinde en sık subplevral telenjiektaziler görülmektedir. Ayrıca arteriovenöz şantlar ve distal pulmoner damarlarda nodüler genişlemeler de izlenebilir.

Olgu: Kronik karaciğer hastalığı ve portal hipertansiyon nedeniyle takipte olan, splenektomi öyküsü bulunan 37 yaşında kadın hasta son zamanlarda gelişen eforla artan nefes darlığı şikayeti ile hastanemize başvurdu. Yapılan incelemelerde dispne yaratacak nedenler araştırıldıktan sonra hepatopulmoner sendrom şüphesi ile yapılan kontrast ekokardiyografide intrapulmoner şant varlığını düşündüren sekonder bulgular vardı. Toraks BT'de pulmoner arter-ven dalları

arasında şantlar, distal vasküler yapılarda genişlemeler izlendi. Bu şantların karaciğer yetmezliğine sekonder geliştiği düşünüldü.

Sonuç: Hepatopulmoner sendrom klinik bir tanı olmasına rağmen kronik karaciğer hastalığı bulunan olgularda gelişen dispne varlığında çekilecek toraks BT, arteriovenöz şantların gösterilmesinde tanısal bir yöntem olup hepatopulmoner sendrom tanısına katkıda bulunmaktadır.

Anahtar Kelimeler: Hepatopulmoner sendrom, Bilgisayarlı Tomografi

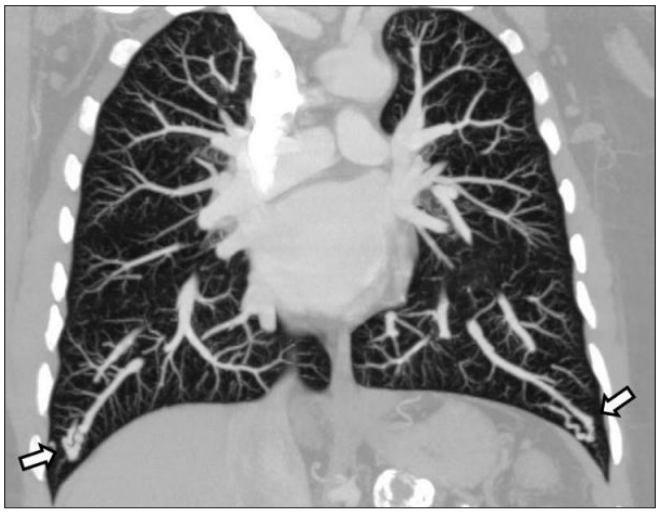

Resim 1.

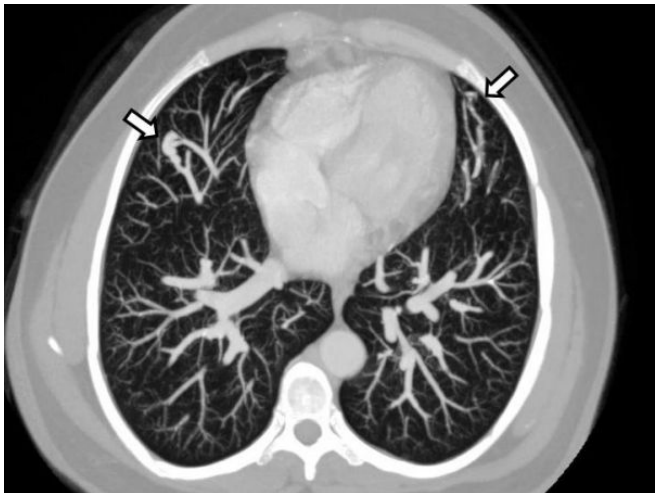

Resim 2.

Baş-Boyun Radyolojisi

PS-169

BAŞ-BOYUN KUTANÖZ ANJİOSARKOMU: BİR OLGU

Sevcan Türk[1], Naim Ceylan[1], Selen Bayraktaroğlu[1], Recep Savaş[1]

[1]*Ege Üniversitesi Tıp Fakültesi Hastanesi*

Giriş-Amaç: Anjiyosarkom vasküler endotelden köken alan nadir görülen yumuşak doku neoplazisidir. İleri yaşta ve en sık baş-boyunda izlenir; ancak bu bölge malignensilerinin %1'den azını oluşturur.5 yıllık yaşam oranı %20 olup lokal nüks sıktır.

Materyal-method: Yüzünde şişlik kızarıklık şikayetiyle hastanemize başvuran 76 yaşında erkek hastaya 3 Tesla MR ile maksillofasiyel ve orbital bölge pre-postkontrast T1 ve T2 ağırlıklı görüntüler elde olunmuştur.

Bulgular: Kalvaryal bölgenin anterior kesiminden başlayarak frontal, orbital, bukkal ve temporal yumuşak dokuyu diffüz olarak tutan, kalınlığı 12 mm'ye ulaşan infiltratif karakterde kitle izlenmiş olup T1 ağırlıklı serilerde hipointens, T2 ağırlıklı serilerde intermediate sinyal yapısındadır. Lezyon içerisinde vasküler yapılar ile uyumlu T2 hipointens tubuler alanlar mevcuttur. Postkontrast serilerde diffüz şekilde kontrastlanma dikkati çekmiştir. Boyunda patolojik görünümlü lenf nodu ayırt edilmemiştir. Deri punch biyopsi sonucu anjiosarkom olarak geldi.

Sonuç: Kutanöz anjiosarkomlar MR'da infiltratif, T1'de iso-hiperintens lezyonlar olup, ciltte kalınlaşma, ülser ve hemoraji ile prezente olabilir. Ayırıcı tanıda hemanjiom, hemanjioperisitom, hemanjioendotelioma, skuamoz hücreli kanser ve Kaposi sarkoma düşünülmelidir. Oldukça kötü prognoza sahip olup radyoterapi, kemoterapi ve cerrahiden oluşan multimodaliter yaklaşımla tedavi edilmektedir.

Anahtar Kelimeler: kutanöz anjiosarkom, baş-boyun

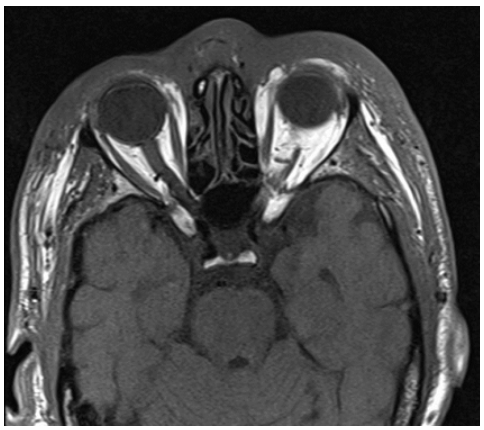

Resim 1.

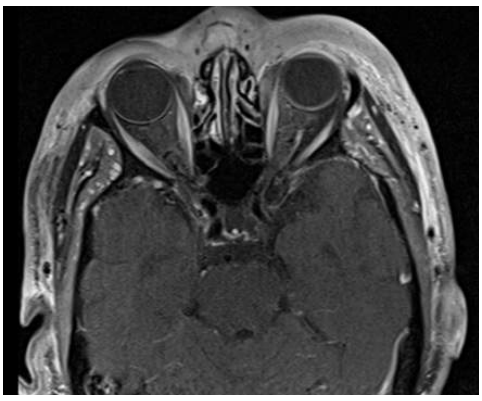

Resim 2.

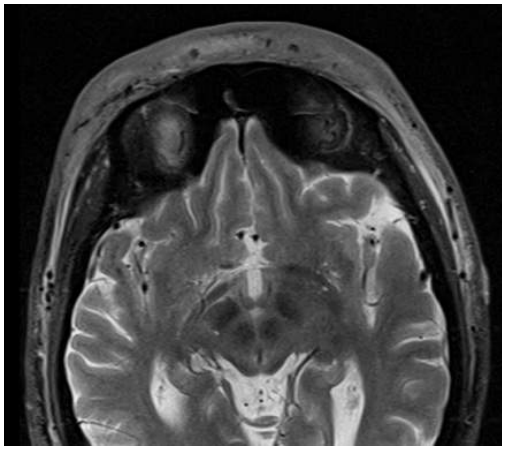

Resim 3.

Toraks Radyolojisi

PS-170

ALVEOLAR KİST HİDATİK: BİR OLGU

Sevcan Türk[1], Naim Ceylan[1], Selen Bayraktaroğlu[1], Recep Savaş[1]

[1]*Ege Üniversitesi Tıp Fakültesi Hastanesi*

Giriş ve Amaç: Kist hidatik ülkemizde yaygın olarak görülen parazitik bir enfeksiyondur. Genellikle etken E. granulosus, daha az sıklıkta E. alveolaris'tir. En sık tutulan organ karaciğer olup kolestatik sarılık, epigastrik ağrı ve kilo kaybı gibi semptomlara sebep olur.

Materyal-method: 34 yaşında kadın hasta Mart 2015'te hastanemize 3–4 aydır olan karın ağrısı, bulantı, kusma şikayetleriyle başvurmuş. Laboratuar testlerinde total bilurubin 1,5 mg/dl, direkt bilurubin 0,48 mg/dl olması dışında bir özellik izlenmemiş. USG'de segment 7'de hipoekoik 3,5 cm lik kitle saptanması üzerine çekilen MRG'de düzgün konturlu hipovasküler özellikleri dışında karekterize edilememiş. Aynı dönemde hastanın enfeksiyon etkenlerine yönelik serolojik testleri negatifmiş. Yapılan İİAB bening karakterde olduğundan hasta takibe alınmış. Bir yıl sonra aynı şikayetlerle kliniğimize tekrar başvuran hastanın bu kez kist hidatik hemaglütinasyonu pozitif idi. Toraks bölgesine yönelik alınan prekontrast T1A, T2A ve postkontrast TSE, VIBE, T1A multiplanar görüntüler tartışılacaktır.

Bulgular: Karaciğer sağ lob posteriorundan köken alarak diyafragmayı penetre ederek sağ hemitoraksa uzanan yaklaşık 9 cm'lik, T2A görüntülerde multiloküle kistik kitle izlendi. T1A'da hipointens olup postkontrast serilerde karaciğer komponentinde daha belirgin olmak üzere heterojen ve inhomojen tutulum izlenmekteydi. Sağda plevral efüzyonun eşlik etmekte olup patolojik lenf nodu izlenmedi.

Sonuç ve **Tartışma:** Kist hidatik, bening karaciğer kitlelerinin ayırıcı tanısında önemli yer tutar.

Anahtar Kelimeler: kist hidatik, toraks MRG

Resim 1.

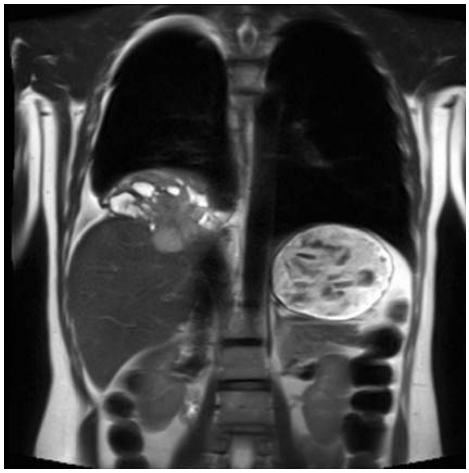

Resim 2.

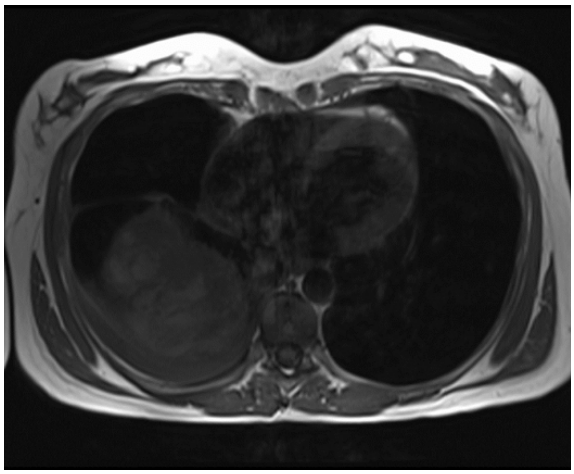

Resim 3.

Meme Radyolojisi

PS-171

NADİR BİR OLGU: ERKEK MEMEDE PSÖDOANJİYOMATÖZ STROMAL HİPERPLAZİ (PASH)

Nesrin Erdoğan[1], Mehmet Ali Can[1], Serap Gültekin[1]

[1]*Gazi Üniversitesi Tıp Fakültesi, radyoloji Anabilim Dalı*

Giriş: Psödoanjiomatöz stromal hiperplazi (PASH), meme stromasında yer alan myofibroblastlardan köken alan benign proliferatif bir lezyondur. Hormanal aktivite ile tetiklendiği düşünülen bu lezyon genellikle premenopozal kadınlarda görülmektedir. Erkeklerde görülmesi oldukça nadirdir. Bu olgu sunumunda ele gelen kitle ile başvuran ve US eşliğinde kor biyopsi ile PASH tanısı alan erkek hastanın radyolojik açıdan değerlendirilmesi amaçlanmıştır.

Olgu: 56 yaşında, kronik böbrek yetmezliği neden ile hastanemizde tedavi gören erkek bir olgu, sol memede ele gelen kitle şikâyeti ile bölümümüze yönlendirilmiştir. Ailede meme kanseri öyküsü bulunmayan olguya tanısal amaçlı iki yönlü bilateral dijital mamografi çekilmiştir. Mamografide sol meme retroaerolar alan posteriorda, kalsifikasyon içermeyen, yer yer düzensiz sınırlı dens kitle lezyonu izlenmiştir. Ultrasonografide (US), aynı alanda, palpasyon bulgusu lokalizasyonunda, düzensiz sınır ve şekil özelliklerinde, renkli Doppler US de heterojen internal vaskülarizasyon gösteren heterojen hipoekoik solid kitle lezyonu izlenmiştir. Bu bulgular ile BI-RADS 4C kategorisinde değerlendirilmiş olup bölümüzde US eşliğinde kor biyopsi yapılmıştır. Biyopsi sonucu PASH gelmiştir.

Tartışma ve Sonuç: PASH nadir görülen bir meme lezyonu olup genelikle hormonal aktivite ile ilişkilidir. Premenopozal kadınlarda, hormonal tedavi alan postmenopozal kadınlarda veya egzojen hormon tedavisi alan veya böbrek yetmezliği gibi hiperöstojenizm riski olan erkek hastalarda gelişebilmektedir. Literatürde bildirilen erkek olgu sayısı oldukça azdır. Radyolojik bulguları özgün değildir. Mamografi ve US'de genellikle düzgün sınırlı, oval veya yuvarlak şekilli homojen veya heterojen hipoekoik solid kitle lezyonu şeklindedir. Renkli Doppler US'de düşük vaskülarite not edilmiştir. Tüm bu bulgularla, görülen benign kitle lezyonu olan fibroadenomlar ile radyolojik olarak karışabilmektedir. Radyolojik olarak benign karakterde olan kitle lezyonlarında özellikle premenopozal dönemde PASH akılda tutulmalı, erkek hastalarda da (özellikle bizim olgumuzda olduğu gibi hiperöstrojenizm riski olan olgularda) gelişebileceği bilinmelidir.

Anahtar Kelimeler: PASH, Meme kanseri, Jinekomasti

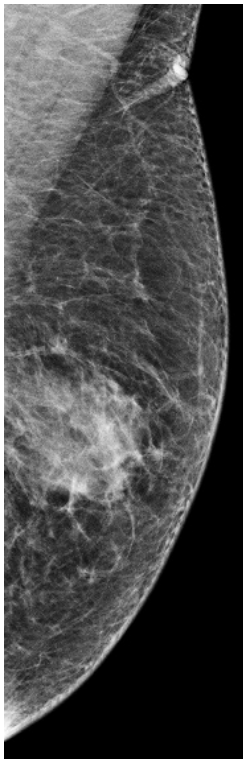

Resim

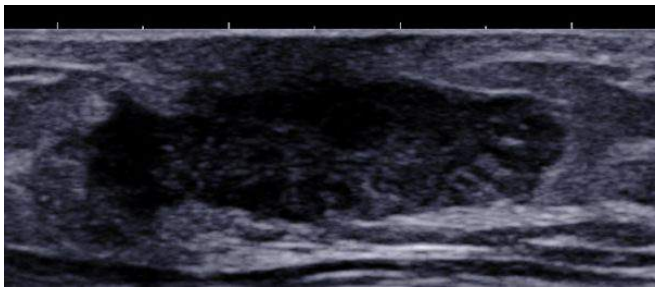

Resim 2.

Resim 3.

Toraks Radyolojisi

PS-172

DALAKTA KALSİFİK TUTULUM GÖSTEREN KOMPLİKE SİLİKOZİS; BT BULGULARI

Furkan Kaya[1], Burak Tanrıverdi[2], Ergin Karaman[3]

[1]Kağızman Devlet Hastanesi
[2]Denizli Devlet Hastanesi
[3]Pamukkale Üniversitesi Tıp Fakültesi Hastanesi

Amaç: Silikozis silika partiküllerinin inhalasyonuyla oluşan, çoğunlukla radyografiyle tespit edilen akciğer hastalığıdır. En tipik görünümü basit silikozis ve progresif masif fibrozistir ki bu klasik silikozis başlığında toplanır. Klinik olarak da silikozisin kronik, akselere ve akut olmak üzere 3 ayrı formu vardır. Silikozun oluştuğu iş kolları başlıca Dökümhane işleri, madencilik, taş ocağı çalışması, tünel çalışması, taşlama işleri, kumlama, taş kesme, döşeme, cam üretimi, işlenmesi ve seramik üretimidir. Silikozise bağlı karaciğer, dalak, kemik iliği gibi tutulumlar silikozisin lenfohemotojen yayılımıyla gelişen, nadir görülen tutulumlardır. Bu çalışmada akciğer parankiminde prograsif masif fibrozisi ve dalak tutulumu bulunan silikozis olgusunun BT bulguları eşliğinde tanısal ipuçları sunulmuştur.

Yöntem: İki yıldır kanlı tükürme şikayetiyle nedeniyle hastanemize başvuran 48 yaşındaki maden işçisi erkek hastaya PA akciğer grafi ve BT incelemeleri yapıldı.

Bulgular: Hastanın PA grafisinde; her iki akciğer üst zonlarda hiluslara uzanım gösteren kitlesel görünümlü opasiteler ve alt lob süperior segmentlerde kalsifik nodüller izlendi. Hastanın BT tetkikinde; Kalsifiye mediastinal ve hiler lenf nodları, içerisinde hava bronkogramları ve noktasal kalsifikasyon içeren PMF ile uyumlu kitle, kitle etrafında parasikatrisyal amfizem alanları, her iki alt loblarda kalsifik parankimal nodüller ve dalak parankiminde milimetrik çok sayıda noktasal kalsifikasyonlar izlendi. Bulgular maden işçisi hastada silikozise bağlı PMF ve dalak tutulumu lehine değerlendirildi.

Sonuç: Silikozis genel halk sağlığında bozulmalara hatta ölüme yol açabilen önlenebilir ancak tedavi edilemez bir pnömokonyozdur. Nadir görülmesine rağmen dalak parankiminde milimetrik çok sayıda noktasal kalsifikasyonları izlenen ve akciğerde progresif masif fibrozis ile uyumlu BT bulguları bulunan hastalarda ön planda komlike silikozis akla gelmelidir.

Anahtar Kelimeler: silikozis, prograsif masif fibrozis, BT

Resim 1.

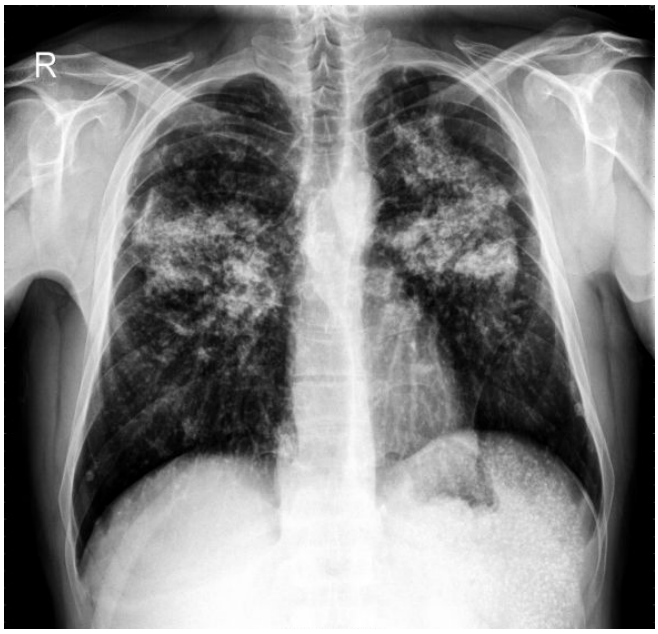

Resim 2.

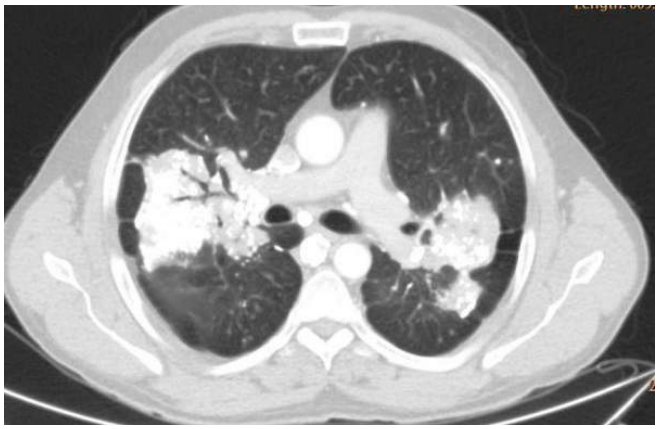

Resim 3.

Abdominal Radyoloji

PS-173

BİR OLGU EŞLİĞİNDE SAFRA KESESİ DUPLİKASYONUNDA GÖRÜNTÜLEME BULGULARI

Işıl Başara Akın[1], Canan Altay[1], Göksel Bengi[2], Mustafa Seçil[1]

[1]Dokuz Eylül Üniversitesi Tıp Fakültesi Radyoloji Anabilim Dalı
[2]Dokuz Eylül Üniversitesi Tıp Fakültesi İç Hastalıkları Anabilim Dalı

Giriş ve Amaç: Safra kesesi duplikasyonu, safra yollarında nadir görülen bir konjenital anomalidir. Otopsi serilerinde 3800 de 1 görülür. Klinik ve cerrahi açıdan bazı problemlere yol açtığından klinik uygulamada tanınması önemlidir. Asemptomatik olduğundan genellikle insidental olarak saptanır. Preoperatif tanısal tekniklerle operasyon öncesi tanı alabilir. Biz bu posterde karın ağrısı yakınması ile başvuran bir olguda, radyolojik olarak tesadüfen saptanan safra kesesi duplikasyonunun ultrasonografi (US), bilgisayarlı tomografi (BT) ve manyetik rezonans kolanjiopankreatikografi (MRCP) bulgularını sunmayı amaçladık.

Gereç ve Yöntem: Altmış beş yaşında kadın hasta karın ağrısı ve ishal yakınması ile başvurduğu gastroenteroloji polikliniğinden inflamatuar barsak hastalığı ön tanısı ile bölümümüze öncelikle US inceleme için yönlendirilmiştir. Daha sonra hem US bulgularının netleştirilmesi hem de barsakların optimal değerlendirilebilmesi için BT ve MRCP incelemeleri gerçekleştirilmiştir.

Bulgular: Yapılan US incelemede safra kesesi lojunda çift kistik görünüm izlenmiştir. İzlenen bu bulgunun optimal değerlendirilebilmesi için yapılan BT incelemede kese duplikasyonuna ait bulgular izlenmiş ancak sistik kanallara yönelik değerlendirim yapılamamıştır. Bunun için olgu MRCP ile değerlendirilmiştir. MRCP'de safra kesesi sağ üst kadranda varyasyonel olarak duplike görünümde izlenmiştir.

Tartışma: Safra kesesi duplikasyonu nadir bir konjenital anomalidir. Genellikle asemptomatik olabileceği gibi kolelitiyazis olmasa da safra koliğine yol açabilir. Duplikasyona sistik kanal ve hepatik arter varyasyonları da eşlik edebilir. Safra kesesi duplikasyonunun tanısında ilk yöntem US'dir ve bununla duplikasyon da saptanabilir. Ancak sistik kanal değerlendirimi, eşlik eden varyasyonların ve diğer safra yolları patolojilerinin saptanması için MRCP ve BT de yardımcı inceleme yöntemleridir. Yapılan bu incelemeler cerrahi tedavi öncesi komplikasyonların önlenmesi ve tam eksizyonun saptanması için de oldukça önemlidir. Ayırıcı tanıda safra kesesi divertikülü, safra kesesinde katlantı, Frigyalı şapkası, koledokal kist, perikolekistik sıvı, fokal adenomyomatozis ve intraperitoneal fibröz bantlar bulunmaktadır.

Safra kesesi duplikasyonun pre-operatif değerlendirilmesi önemlidir ve bu anomalinin radyolojik olarak tanısı hastaya yara sağlamaktadır.

Anahtar Kelimeler: Bilgisayarlı tomografi, manyetik rezonans kolanjiopankreatikografi, safra kesesi duplikasyonu, ultrasonografi

Aksiyel BT incelemede çift safra kesesine ait görünüm

Koronal BT incelemede çift safra kesesine ait görünüm

US incelemede çift safra kesesine ait görünüm

Abdominal Radyoloji

PS-174

AKUT APANDİSİT İLE PREZENTE OLAN APENDİKS ADENOKARSİNOMU

Hasan Erdoğan[1], Ender Alkan[1], Mehmet Sedat Durmaz[1], Ali Cengiz[1], Muhsin Nuh Aybay[1]

[1]Sağlık Bilimleri Üniversitesi Konya Eğitim ve Araştırma Hastanesi, Radyoloji Kliniği

Giriş ve Amaç: Apendiks adenokarsinomları apendiks vermiformisin çok nadir görülen tümörleridir. Adenokarsinom, tüm apendiks primer tümörlerinin %6'sını oluşturur. Ayrıca gastrointestinal sistem adenokarsinomlarının sadece %0,01–%0,2'si apendiks kökenlidir. Biz bu sunumda akut apandisit şeklinde prezente olan apendiks adenokarsinomunun bilgisayarlı tomografi (BT) bulgularını sunduk.

Olgu: Son 3 gündür sağ alt kadranda ağrı, bulantı ve kusma şikayetleri olan 94 yaşındaki kadın hastanın fizik muayenesinde sağ alt kadranda defans ve rebound mevcuttu. Yapılan ultrosonografik incelemede, sağ alt kadranda apendiks çapı 18 mm ile artmış görünümdeydi. Apendiksin distal kesiminde duvarı düzensizdi ve duvarda 11 mm'ye varan asimetrik kalınlık artışı izlendi. Kontrastlı abdomen BT incelemesinde apendiks çapı artmış olup, duvarında özellikle distal kesimde düzensizlikler ve asimetrik duvar kalınlaşmaları mevcuttu (Resim 1). Periapendiçekal mezenterik yağlı dokular inflamasyona sekonder heterojen görünümdeydi. Bulgular akut apandisit lehine değerlendirildi. Fakat ileri hasta yaşı ve apendiks duvarında düzensizlik ve kalınlık artışının asimetrik olması nedeniyle altta yatabilecek kitle şüphesi belirtildi. Apendektomi yapılan hastanın patoloji sonucu iyi diferansiye müsinöz adenokarsinom ve flegmonöz apandisit olarak gelmesi üzerine operasyon sağ hemikolektomi olarak genişletildi.

Tartışma ve Sonuç: Primer apendiks adenokarsinomları 4 gruba ayrılır: Müsinöz adenokarsinom, kolon tipli adenokarsinom, goblet hücreli karsinom ve taşlı yüzük hücreli karsinom. Bunlar içinde en sık görüleni kolon tipli adenokarsinom iken, en nadir görüleni taşlı yüzük hücreli karsinomdur. Hastaların yaklaşık %15–20'sinde gastrointestinal sistemde ikinci bir malign hastalığa rastlanır. Apendiks adenokarsinomları asemptomatik olabileceği gibi, semptomatik olanlar en sık akut apandisit ya da palpe edilebilen abdominal kitle şeklinde bulgu verirler. Akut apandisit şeklinde bulgu verebildiklerinden apendektomi yapılan tüm olgularda spesimenden malignite ekartasyonu açısından histopatolojik inceleme yapılması zorunludur. Müsinöz adenokarsinomlar genellikle iyi diferansiye olup, psödomiksoma peritonei yapma eğilimindedir ve geç döneme kadar metastaz yapma eğilimi göstermezler.50 yaş civarında ve erkeklerde daha sık görülürler. Uzak organ metastazı ve viseral tutulum çok nadirdir. Bu

hastalarda en sık ölüm nedeni peritoneal implantlara bağlı oluşan barsak fonksiyon kaybı ve tıkanıklığıdır. Tedavi sağ hemikolektomi ve adjuvan kemoterapiden oluşur. Sonuç olarak özellikle yaşlı hastalarda saptanan akut apandisit durumlarında altta yatabilecek olası bir apendiks malignitesi akılda tutulmalı ve bu açıdan ayrıntılı değerlendirme yapılmalıdır.

Anahtar Kelimeler: Apendiks, adenokarsinom, akut apandisit, BT

Resim 1.

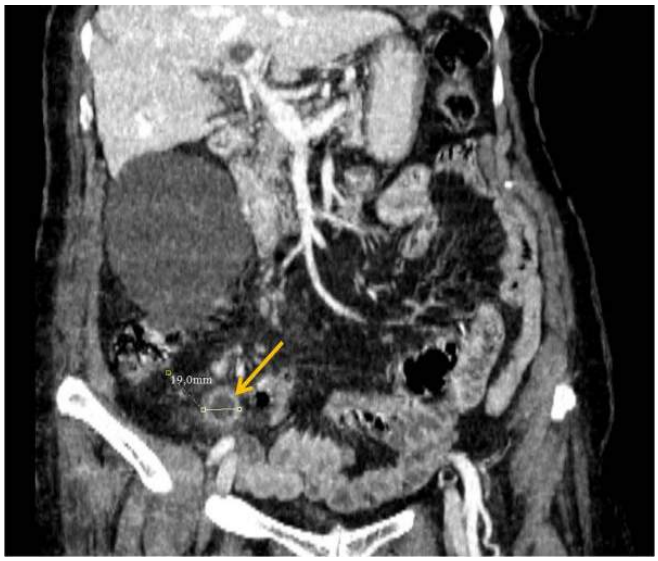

Resim 2.

Baş-Boyun Radyolojisi

PS-175

ÇENE TÜMÖRLERİNİN PRİMER LENFOMASI: İKİ OLGU

Gurbet Yanarateş[1], Sermin Tok[1], Hasan Hüsnü Yüksek[1], Kaan Esen[1], Anıl Özgür[1]

[1]Mersin Üniversitesi Tıp Fakültesi Radyoloji Anabilim Dalı

Amaç: Çene kemiklerinin primer Hodgkin dışı lenfoması nadir görülmekte ve dental enfeksiyonlarla karıştırılabildiğinden sıklıkla tanısı gecikmektedir. Bilgisayarlı tomografi (BT); maksillofasiyal kemik ile yumuşak dokuları ve lenfadenopati varlığını değerlendirmede ilk tercih edilen yöntemlerdendir. Bu çalışmada maksilla ve mandibulada primer Hodgkin dışı lenfoma saptanan iki ayrı olgu sunulmaktadır.

Olgu 1: Diş ağrısı nedeniyle diş hekimine başvuran 71 yaşında kadın hastada fizik muayenede sert damakta şişlik saptanması üzerine maksillofasiyal BT tetkiki yapıldı. BT incelemede, maksiller kemik alveoler proçeste ve sert damakta kemik destrüksiyonuna neden olan homojen kontrastlanan yumuşak doku lezyonu izlendi (Resim 1 ve 2). Sert damaktan yapılan biyopside Hodgkin dışı lenfoma saptanan hastada başka odak bulunamadığı için hasta primer maksiler kemik lenfoması olarak kabul edildi.

Olgu 2: Sağ yanakta şişlik şikayeti ile başvuran 15 yaşındaki erkek hastanın fizik muayenesinde sağ mandibular bölgede 10 cm'lik fikse kitle ve sağ submandibular lenfadenopati saptanması üzerine boyun yumuşak doku BT tetkiki yapıldı. Yapılan incelemede sağda mandibulayı yer yer destrükte ve erode eden, masseter ve pteregoid kasları da içeren yumuşak doku kitlesi ve boyun kompartmanlarında çok sayıda lenfadenopati izlendi (Resim 3). Yapılan lenf nodu biyopsisinde Hodgkin dışı lenfoma saptanan hastanın yapılan tetkiklerinde başka odak saptanmaması üzerine primer mandibular kemik lenfoması olarak kabul edildi.

Sonuç: Çene kemiklerinin lenfoması nadir görülmesi ve non-spesifik semptom vermesi nedeniyle sıklıkla gecikmiş ya da yanlış tanı alabilmektedir. Maksillofasiyal bölgede izlenen kitlelerin yerleşiminin ve uzanımının belirlenmesinde BT sıklıkla kullanılmaktadır. Çene lenfomasının spesifik radyolojik bulguları bulunmasa da genellikle kemik destrüksiyonuna eşlik eden ve homojen kontrastlanan yumuşak doku lezyonu olarak izlenmektedir. BT inceleme daha çok lezyonun yerini, uzanımını belirlemede, radyoterapiye yol göstermede, tedaviye yanıtı değerlendirmede ve rekürrensin saptanmasında yararlıdır. Çene bölgesinde izlenen destrüktif kitle varlığında nadir de olsa lenfoma ayırıcı tanıda düşünülmelidir.

Anahtar Kelimeler: Bilgisayarlı Tomografi, Çene Tümörleri, Hodgkin Dışı Lenfoma

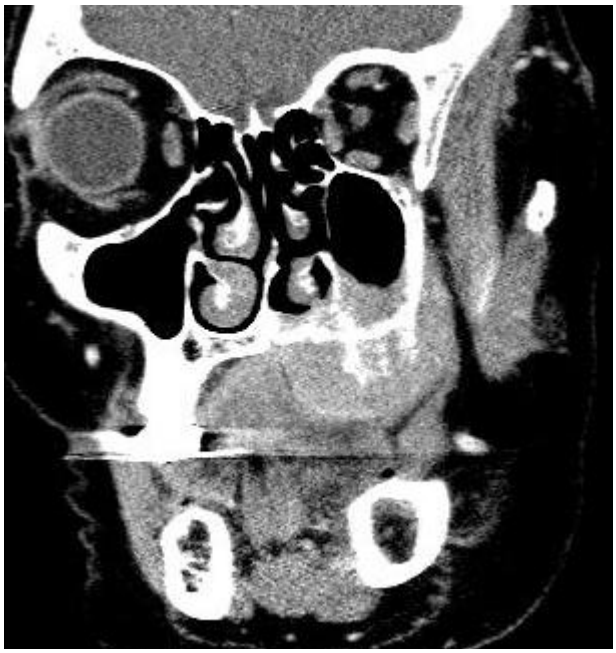

Resim 1.

Resim 2.

Resim 3.

Baş-Boyun Radyolojisi

PS-176

İŞİTME KAYBININ NADİR NEDENLERİNDEN BİRİ: MALLEUS BAŞI FİKSASYONU

Gurbet Yanarateş[1], Sermin Tok[1], Hasan Hüsnü Yüksek[1], Murat Ceren[1], Şehide Çağla Pınar[1]

[1]Mersin Üniversitesi Tıp Fakültesi Radyoloji Anabilim Dalı

Amaç: İşitme kaybı ile başvuran hastalarda orta ve iç kulağa yönelik yapılan bilgisayarlı tomografi (BT) ve manyetik rezonans görüntüleme teknikleri tanısal ve tedaviyi yönlendirici önem taşımaktadır. Bu çalışmada malleus başında fiksasyon izlenen hastaya ait BT bulgularını sunmaktayız.

Olgu: Kulakta dolgunluk ve işitme kaybı şikayetleri bulunan on-dört yaşındaki erkek hastanın özgeçmişinde yarık damak nedeniyle operasyon öyküsü ve kulak ağrısı nedeniyle çocuk acil polikliniğine mükerrer başvuruları vardı. İşitme testinde işitme kaybı saptanması üzerine, hastaya temporal kemik BT tetkiki yapıldı. Yapılan incelemede sol malleus başının timpanik kavite ön duvarına fiksasyon gösterdiği izlendi (Resim1 ve 2). Ayrıca sol internal akustik kanalın normalden geniş olduğu ve bilateral semisirküler kanal çaplarının 6 mm olarak normalden küçük olduğu saptandı. Hastadaki işitme kaybının malleus başı fiksasyonu ile sol iç kulak yapılarındaki anormalliğe bağlı olduğu düşünüldü.

Sonuç: İletim ve sensörinöral işitme kaybı bulunan hastalarda; temporal kemik BT multiplanar reformat görüntüleme, orta ve iç kulağa ait birçok patolojinin tanısında ilk tercih edilen görüntüleme yöntemlerinden biridir. Malleus başının fiksasyonu, iletim tipi işitme kaybının nadir görülen sebeplerindendir. Tanı BT'de malleus başı ile epitimpanyum arasındaki hava boşluğunun olmaması ve malleus başının kemik duvara fiksasyonu ile konulmaktadır. Ayrıca BT ile iç kulak yapılarına ait ek anomaliler de saptanabilmektedir.

Anahtar Kelimeler: Bilgisayarlı Tomografi, İşitme Kaybı, Malleus Başı Fiksasyonu

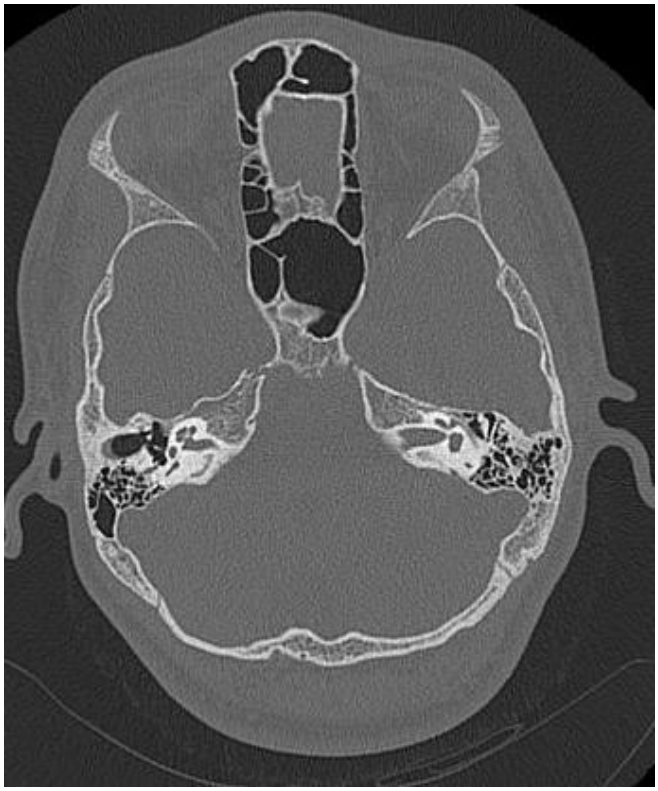

Resim 1.

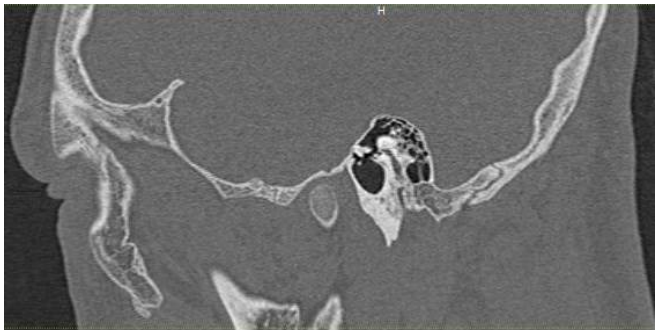

Resim 2.

Genitoüriner Sistem Radyolojisi

PS-177

NADİRLER DE OLUR: MESANENİN PRİMER LENFOMASI

Gurbet Yanarateş[1], Yüksel Balcı[1], Sarhun Zirek[1], Murat Ceren[1], Taylan Kara[1]

[1]*Mersin Üniversitesi Tıp Fakültesi Radyoloji Anabilim Dalı*

Amaç: Ürotelyal kanser, en sık izlenen mesane malignitesi olup yassı hücreli kanser, adeno kanser gibi epitelyal tümörler daha az sıklıkla görülmektedir. Mesanenin primer lenfoması ise oldukça nadir nadir görülen, soliter veya multipl kitle ya da difüz duvar kalınlaşması olarak kendini gösteren tümörlerdir. Bu sunumda primer mesane lenfoması saptanan hastaya ait bilgisayarlı tomografi (BT) ve manyetik rezonans görüntüleme (MRG) bulguları sunulmaktadır.

Olgu: Hematüri şikayeti ile başvuran 71 yaşında kadın hastanın idrar tetkikinde eritrositürinin yanısıra steril piyüri saptandı. Üriner sistemde malignite şüphesi bulunan hastanın abdominopelvik BT tetkikinde mesane üst duvarında heterojen iç yapı özelliğinde soliter, dev kitle izlendi (Resim 1). Uterus invazyonu şüphesiyle yapılan pelvik MRG tetkikinde kitle sınırları uterustan ayırt edilemedi (Resim 3). Sistoskopik biyopsi ile Hodgkin dışı lenfoma tanısı konulan hastada başka odak saptanmaması üzerine olgu primer mesane lenfoması olarak kabul edildi. Kemoterapi ile tedavi edilen hastanın takibinde mesane kitlesinin belirgin regresyon gösterdiği izlendi (Resim 2).

Sonuç: Primer mesane lenfoması nadir görülen bir patoloji olup, kesin tanısı histopatolojik inceleme ile konulmakla birlikte görüntüleme bulguları tanıda ipucu verebilmektedir. Doğru tanı, mesane lenfoması cerrahi dışı yöntemlerle tedavi edildiğinden, önem taşımaktadır.

Anahtar Kelimeler: Mesane Kanseri, Hodgkin Dışı Lenfoma, Pelvik Bilgisayarlı Tomografi, Pelvik Manyetik Rezonans Görüntüleme

Resim 1.

Resim 2.

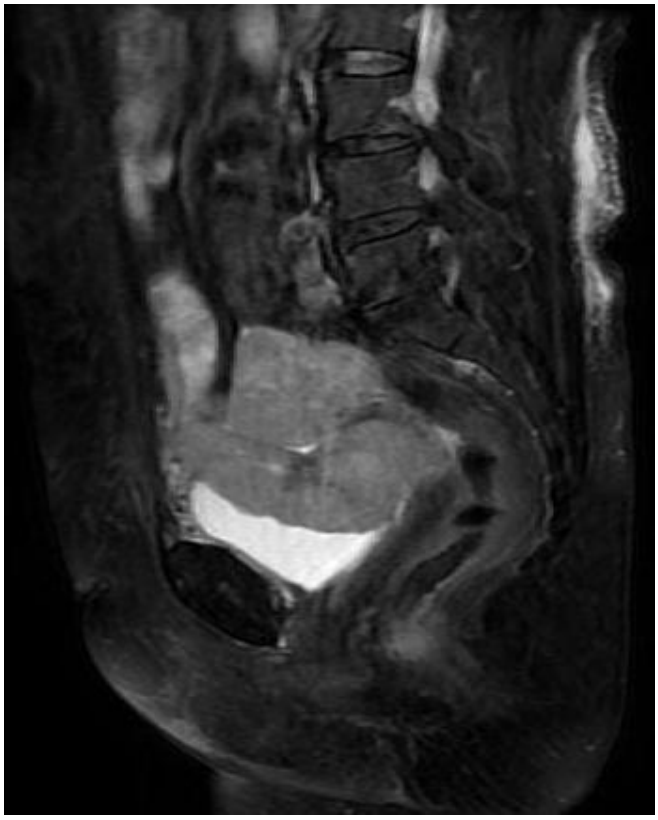

Resim 3.

Baş-Boyun Radyolojisi

PS-179

NADİR BİR OLGU: KALVARYUM OSTEOBLASTOMU

Yeşim Eroğlu[1], Zülkif Bozgeyik[1], Serpil Ağlamış[1]

[1]Fırat Üniversitesi Tıp Fakültesi Radyoloji Anabilim Dalı

Giriş-Amaç: Osteoblastom benign osteoblastik bir tümör olup kraniumda oldukça nadir yerleşir. Tüm kemik tümörlerinin %1'inden daha azını oluşturmaktadır. Bu sunuda temporal kemik yerleşimli osteoblastom olgusuna ait bilgisayarlı tomografi (BT) ve manyetik rezonans görüntüleme (MRG) bulgularını sunmayı amaçladık.

Gereç-Yöntem: 42 yaşında kadın olgu, uzun zamandır var olan baş ağrısı ve sol kulak üzerinde saçlı deride kabarıklık şikayeti ile hastanemize başvurdu. Kalvaryal kemik lezyonu düşünülen olguya önce kraniyal BT ve ardından da eşlik edebilecek patolojiler yönünden kraniyal MRG yapıldı.

Bulgular: Kranial BT'de sol temporal kemik squamöz kısmında, intramedüller yerleşimli, ekspansil, milimetrik hiperdens odaklar bulunduran, yaklaşık 2 cm boyutunda, iyi sınırlı kistik lezyon dikkati çekti (Resim 1). MRG'de lezyonun T1 ağırlıklı görüntülerde izo-hipointens olduğu ve kontrastlı T1 ağırlıklı görüntülerde belirgin kontrastlanma gösterdiği saptandı. Cerrahi olarak rezeksiyon yapılan olguya histopatolojik olarak osteoblastom tanısı konuldu.

Tartışma: Osteoblastom kalvaryumda nadiren yerleşen benign kemik tümörü olup ağrı temel yakınmadır. Osteoblastomlar genellikle 1.5–2 cm üzerinde lezyonlardır. Sıklıkla yassı kemik ve vertebralarda görülür. Kemiğin medullasında yerleşim gösterirler. BT'de osteoblastomlar iyi sınırlı, ekspansil lezyonlar olup litik, blastik ya da mikst görünümde olabilirler. Osteoblastomlar MRG'de T1 ağırlıklı görüntülerde düşük ya da ara sinyal intensitesinde ve T2 ağırlıklı görüntülerde heterojen yüksek sinyal intensitesinde görülürler. Kontrastlanma özellikleri değişkendir.

Sonuç: Osteoblastomlar nadir olmakla beraber kalvaryumda yerleşebilen, ağırlıklı olarak litik özellik gösteren benign tümörlerdir. Osteoblastomların spesifik BT ya da MRG bulguları olmamakla beraber, litik, kistik komponentleri olan kalvaryal lezyonların ayırıcı tanısında akılda tutulmalıdırlar.

Anahtar Kelimeler: kalvaryum, osteoblastom

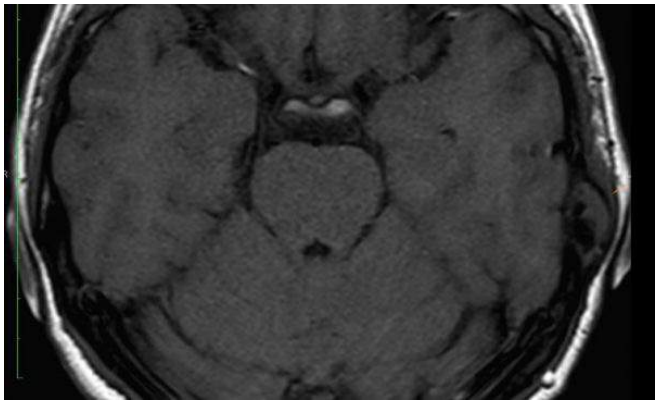

Resim 1.

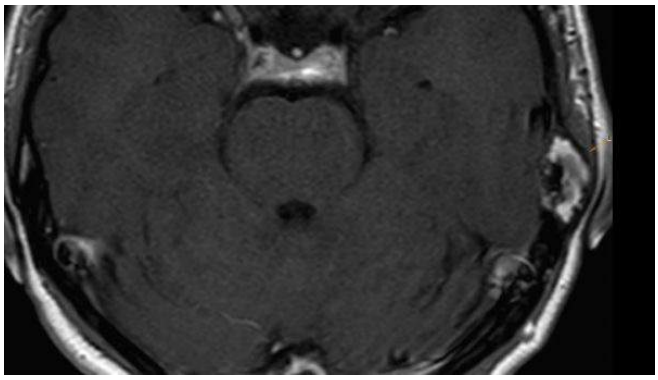

Resim 2.

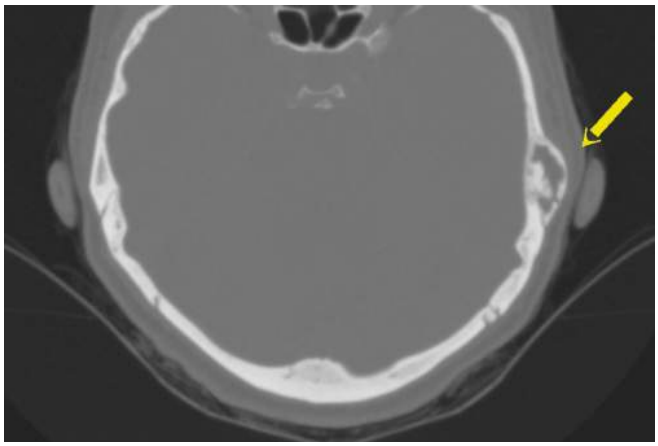

Resim 3.

Abdominal Radyoloji

PS-180

FASCİOLA HEPATİCA: RADYOLOJİK GÖRÜNTÜLEME BULGULARI

Hasan Erdoğan[1], Fatma Zeynep Arslan[1], İsmet Tolu[1]

[1]Sağlık Bilimleri Üniversitesi Konya Eğitim ve Araştırma Hastanesi, Radyoloji Kliniği

Giriş ve Amaç: Fasciola hepatica insanda tesadüfi ara konak olarak enfestasyon gösteren trematod grubundan nadir bir paraziter hepatobilier enfeksiyon nedenidir. Bu sunumda kronik abdominal ağrı yakınmasıyla başvuran 21 yaşındaki erkek olguda saptanan paraziter safra kesesi enfestasyonuna ait ultrasonografi (USG) ve manyetik rezonans görüntüleme (MRG) bulguları sunulmuştur.

Olgu: Sağ üst kadranda kronik ağrı şikayetiyle başvuran 21 yaşındaki erkek olgu USG ve MRG ile değerlendirildi. Yapılan USG'de safra kesesi boyutu ve duvar kalınlığı normaldi. Safra kesesi lümeninde 14x2,5 mm boyutunda lineer uzanım gösteren ve içerisinde anekoik tübüler boşluk bulunan yapı izlendi (Resim 1). Görünümün parazit andırması nedeniyle ayrıntılı inceleme için hastaya üst abdomen MRG ve MR kolanjiopankreatografi (MRCP) incelemesi yapıldı. Üst abdomen MRG'de safra kesesi lümeni içerisinde T2 ağırlıklı görüntülerde hipointens lineer şekilde görülen parazit lehine değerlendirilen oluşum izlendi (Resim 2). Karaciğer parankimi normaldi. Safra yollarında ve koledokta başka parazit izlenmedi. Kanda Fasciola hepatica serolojisinin pozitif gelmesi üzerine parazit tanısı doğrulandı.

Tartışma ve Sonuç: Fasciola hepatica koyun, keçi, sığır gibi geviş getiren enfekte ana konakların dışkıları ile kontamine içme suyu ve sebzelerin oral yoldan alınmasıyla metaserkaryaları insana bulaşır. Duodenumda açılan metaserkaryalar periton boşluğuna ve ardından karaciğer kapsülünü delerek karaciğer parankimine geçerler ve buradan safra yollarına geçerek yerleşirler. Fasciolasis özellikle Latin Amerika ve uzak doğuda endemik olarak yaygın görülen bir trematod enfestasyonudur. Dünya Sağlık Örgütü (WHO) verilerine göre 2.4 milyon insan fasciola ile enfestedir ve 180 milyon insan risk altındadır (1). Hastaların büyük bir kısmı asemptomatik olmakla beraber, akut enfeksiyonda parazit karaciğer parankimine invazyon gösterir ve bu dönemde ateş, hepatomegali, karın ağrısı, baş ağrısı, kilo kaybı, dispepsi, anemi ve eozinofili olabilir. Tedavi edilmeyen hastalar kronik (obstruktif) faza doğru ilerleyerek biliyer kolik, kolestaz, sarılık ve karaciğerde fibrozis gibi daha silik bulgular gösterirler (2). Safra yollarına yerleşebilen ve daha sık görülen diğer bir nematod türü ascariasis lumbricoides'tir. Sıklıkla jejenum ve duodenumda yerleşen intestinal ascariasis fascioladan farklı olarak, direkt ampulla vateri'yi geçerek safra yollarında asendan yoldan enfestasyon oluşturur. Biliyer askariyazis koledok ve sistik kanalda obstrüksiyon yaparak pankreatit, ampiyem, perikolesistik abse ve septisemi gibi komplikasyonlara neden olabilmektedir (3). Safra kesesinin paraziter enfeksiyonlarında ultrasonografik değerlendirme sensitivitesi yüksek, non-invazif ve ucuz bir method olduğu için ilk tercih görüntüleme yöntemidir. Parazit USG'de kese lümeninde, kenarları hiperekoik, santrali anekoik-hipoekoik, safra kesesine paralel lineer görünüm şeklinde izlenir. Bilgisayarlı tomografi, MRG, endoskopik retrograd kolanjiopankreatografi (ERCP) tanıda kullanılabilecek diğer yöntemlerdir. Tedavide oral triklebendazol ve metranidazol kullanılmakla birlikte obstrüktif komplikasyonların gelişmesi halinde ERCP ve cerrahi yöntemlere başvurulur (4). Sonuç olarak safra kesesi lümeninde polip ya da safta taşına benzemeyen tübüler boşluk içeren lineer bir yapı görüldüğünde parazitik enfeksiyonlar da akılda tutulmalıdır.

Anahtar Kelimeler: Fasciola hepatica, safra kesesi, USG, MRG

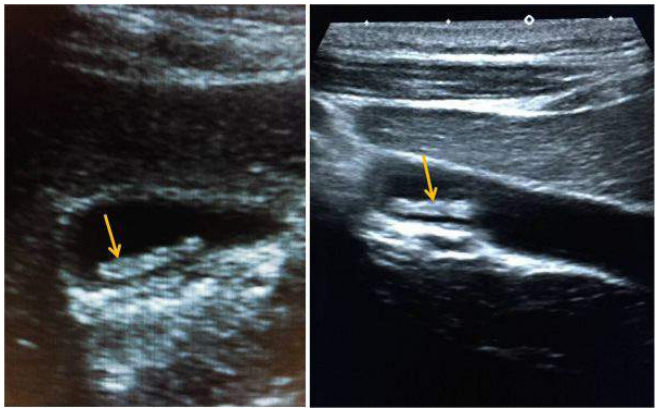

Resim 1.

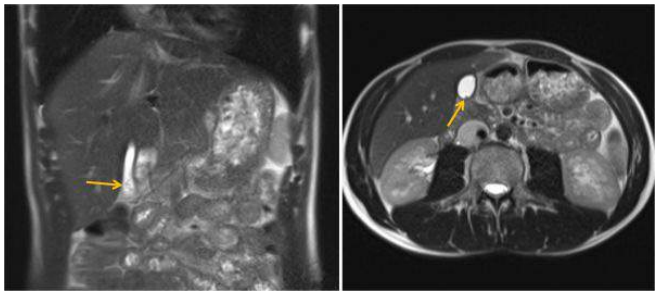

Resim 2.

Nöroradyoloji

PS-181

DEV SEREBRAL KAVERNÖZ HEMANJİOM VE MULTİPLE KAVERNOMLARI OLAN OLGUDA MRG BULGULARI

Zeynep İlerisoy Yakut[1], Karabekir Ercan[1], Leman Günbey Karabekmez[1], Şehnaz Durmuş Erkekel[1]

[1]Ankara Atatürk Eğitim ve Araştırma Hastanesi Radyoloji Anabilim Dalı

Serebral kavernöz hemanjiomlar vasküler yapıların nadir görülen hamartomudur. Bu patolojiler literatürde kavernöz anjiom ve kavernom olarak da adlandırılır. Tüm vasküler hamartomların %8–15'ni oluştururlar. Tüm santral sinir sistemi boyunca görülebilmelerine rağmen sıklıkla serebral hemisferde görülürler. Genellikle asemptomatik olup baş ağrısı, epilepsi, fokal nörolojik belirtilere neden olabilir. Kavernöz hemanjiomların görüntülenmesinde ve değerlendirilmesinde MR inceleme en sık kullanılan güvenilir tanı yöntemidir. Genellikle soliter lezyonlardır. Ancak çok sayıda da görülebilir. Günümüzde SWI'ın kullanılmaya başlaması ile klasik sekanslarda izlenemeyen lezyonlar da tanınmaya başlamıştır. Bu sunuda baş ağrısı şikayeti ile gelen dev serebral kavernöz hemanjiom ve çok sayıda küçük kavernomları olan erkek olgunun beyin MRG bulgularını literatür eşliğinde tartışmayı amaçladık.

Anahtar Kelimeler: dev kavernöz hemanjiom, beyin, MRG

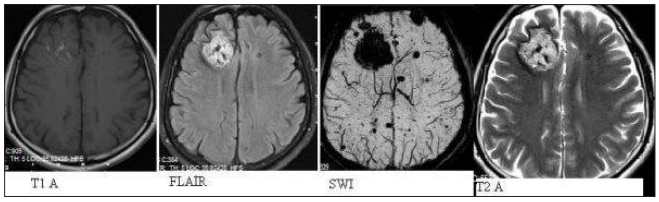

Resim 1.

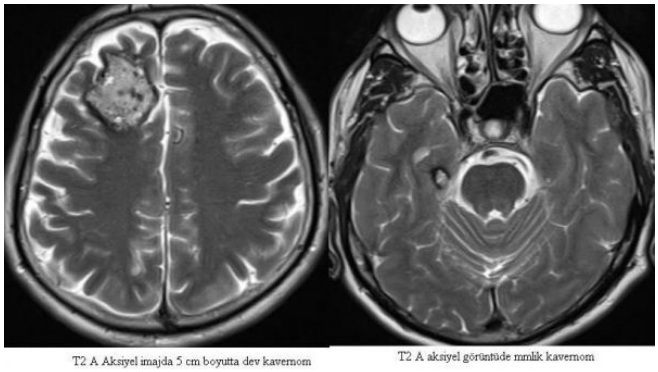

Resim 2.

Pediatrik Radyoloji

PS-182

OLGU SUNUMU: TİROİD KOMŞULUĞUNDA EKTOPİK TİMUS

Anıl Dediğidoğru[1], Sema Aksoy[1], Ercan İnci[1], Elif Hocaoğlu[1], Ayşegül Akdoğan Gemici[1]

[1]Bakırköy Dr. Sadi Konuk Eğitim ve Araştırma Hastanesi

Amaç: Ektopik servikal timus, boyun kitlelerinin nadir nedenlerinden olup sıklıkla benign veya malign diğer boyun kitleleri ile karışır. Çok nadir görülen ektopik timus dokusunun ultrasonografik (USG) görüntülerini açıklamayı amaçladık.

Gereç-Yöntem: Dört yaşında erkek hasta merkezimize, boyun sol tarafta sternokleidomastoid kas komşuluğunda ele gelen şişlik şikayeti ile başvurdu. Buna yönelik olarak Boyun USG incelemesi yapıldı.

Bulgular: Boyunda ele gelen şişlik öykülü olguda; tiroid sol lob infero-lateral komşuluğunda, yaklaşık 10x6 mm boyutlarında, normal timus dokusu ile benzer ekojenitede, tiroid parankimine göre minimal hipoekoik, içerisinde multiple sayıda ekojen lineer septalar bulunan, düzgün sınırlı, çevresindeki dokulara bası etkisi oluşturmayan kitle izlendi. Sonografik bulgularına göre ektopik timus olarak değerlendirildi.

Sonuç: Ektopik servikal timus en sık infant ve erken çocukluk döneminde tanı alır ve çoğunlukla insidental olarak saptanır. Timus dokusunun embriyolojik gelişimi ile ilgili olarak angulus mandibula ile anterior mediasten arasında herhangi bir yerde görülebilir. Gelişen yüksek rezolüsyonlu sonografik teknikler ile beraber yapılan çalışmalar, timus dokusunun internal karakteristiklerini tanımlamada USG'nin öneminin giderek arttığını göstermektedir. Ektopik timus dokusunda çok nadiren timoma ve timus karsinomu geliştiği bildirilmiştir. Ektopik timus dokusu, timus benzeri ultrasonografik görüntü özelliği ile akılda bulundurulmalı ve gereksiz invaziv işlemlerden kaçınılmalıdır.

Anahtar Kelimeler: ektopik timus, pediatrik, ultrason

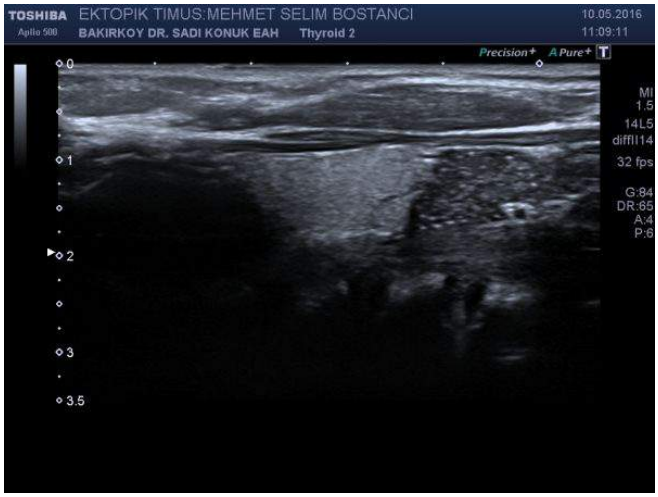

Resim 1.

Resim 2.

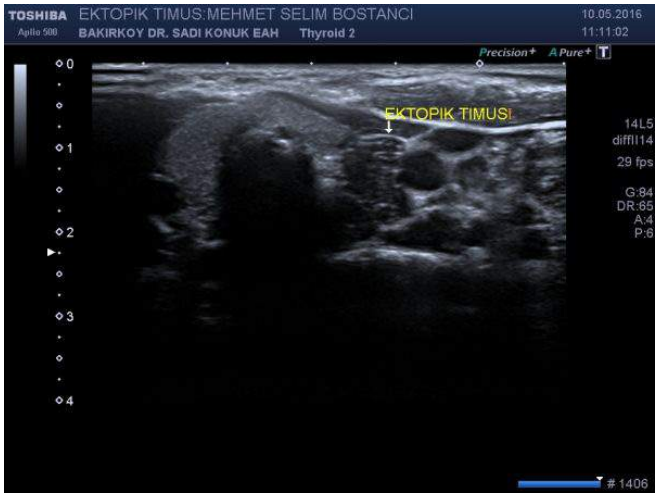

Resim 3.

Abdominal Radyoloji

PS-183

NADİR İNTRAHEPATİK KOLESTAZ NEDENİ: SARKOİDOZ VE PRİMER SKLEROZAN KOLANJİT BİRLİKTELİĞİ

Ayşegül Gürsoy Çoruh[1], Zehra Akkaya[1], Başak Gülpınar[1], Çağlar Uzun[1], Kayhan Çetin Atasoy[1], Gül Ayşe Erden[1]

[1]Ankara Üniversitesi Tıp Fakültesi Radyoloji Anabilim Dalı

Giriş: Sarkoidoz, etyolojisi bilinmeyen granülomatöz sistemik bir hastalıktır. Genellikle akciğer, lenf nodu, deri ve santral sinir sistemi etkilenir. Primer sklerozan kolanjit (PSK) ve sarkoidoz birlikteliği oldukça nadir olup, her iki hastalıkta otoimmun hastalıklar grubundadır. Bu bildiride, sarkoidoz ve primer sklerozan kolanjit birlikteliği olan olgunun BT ve MRG bulgularını sunmayı amaçladık.

Olgu: 45 yaşında kadın hasta, gastroenteroloji polikliniğine karın ağrısı şikayeti ile başvurmuştur. Yapılan ultrasonografi (US) incelemesinde, karaciğerde saptanan hipoekoik lezyonlar nedeniyle abdomenpelvik bilgisayarlı tomografi (BT) inceleme istenerek departmanımıza refere edilmiştir. Biyokimyasal test analizinde AST, ALT, LDH yüksekliği saptanmıştır.

Kontrastlı abdomenpelvik BT incelemesinde, karaciğer parankiminde periportal yerleşim ağırlıklı diffüz hipodens alanlar seçilmiş; intrahepatik safra kanallarında genişleme (Resim 1) izlenmiştir. Dalak parankiminde patoloji saptanmamıştır. İntraabdominal yerleşimli patolojik boyutlara ulaşan lenf bezi izlenmemiştir. MRCP incelemesinde intrahepatik safra kanallarında daralma ve genişlemeler ile karakterize düzensiz görünüm saptanmış (Resim 2) ve PSK lehine değerlendirilmiştir. Hastaya PSK tanısı ile ursodeoksilik asit tedavisi başlanmıştır. İlaç tedavisi ile karaciğer fonkiyon testlerinde gerileme kaydedilmiştir. Karaciğere, US eşliğinde ince iğne aspirasyon biyopsisi (İİAB) gerçekleştirilmiş ve sonucunda nonkazeifiye granülomlar ile karakterize fibrotik değişiklikler izlenmiştir. Biyokimya analizinde, serum ACE seviyelerinin yüksek olduğu belirlenmiştir. Hastada, olası sarkoidoz varlığını ortaya koymak için yapılan toraks BT incelemesinde mediastinal ve bilateral hiler alanda simetrik büyümüş lenf bezleri izlenmiştir. Akciğer parankiminde patoloji saptanmamıştır. Tanıyı verifiye etmek için gerçekleştirilen lenf nodu örneklemesi sonucu sarkoidoz ile uyumlu olabilecek granülomatöz değişiklikler şeklinde rapor edilmiştir.

Tartışma: PSK ve sarkoidoz sebebi bilinmeyen otoimmun hastalıklardır. Literatürde sarkoidoz ile PSK birlikteliği oldukça nadir bildirilmiştir. Sarkoidozlu olgularda karaciğer ve dalak tutulumunda genelikle kontrastlı BT kesitlerinde parankimde hipodens nodüler lezyonlar tarzında seçilir. MR incelemelerinde T1 ve T2 ağırlıklı görüntülerde hipointens sinyal özelliğinde nodüller izlenir. Gadolinyum enjeksiyonu sonrasında kontrastlanma seçilebilir. Tanımlanan nodüler lezyonların granülomlarla uyumlu olduğu düşünülmektedir. Bizim olgumuzda farklı olarak, nodüler görünümden daha çok periportal alanlarda yoğunlaşan diffüz tutulum mevcuttu. Sarkoidozlu olgularda intrahepatik ve ekstrahepatik safra kanallarında değişiklik beklenen bir durum değildir. Bizim olgumuzda MRCP incelemesinde safra kanallarında daralma ve genişlemeler seçilmekteydi. Tanımlanan görünüm PSK ile uyumlu bulundu.

Sonuç olarak, intrahepatik kolestaz bulguları olan sarkoidozlu bir hastada, nadir olsa da PSK birlikteliği söz konusu olabilmektedir. Tanı için, klinik, laboratuvar ve görüntüleme bulguları birlikte değerlendirilmelidir.

Anahtar Kelimeler: bilgisayarlı tomografi, sarkoidoz, primer sklerozan kolanjit, manyetik rezonans kolanjiopankreatografi

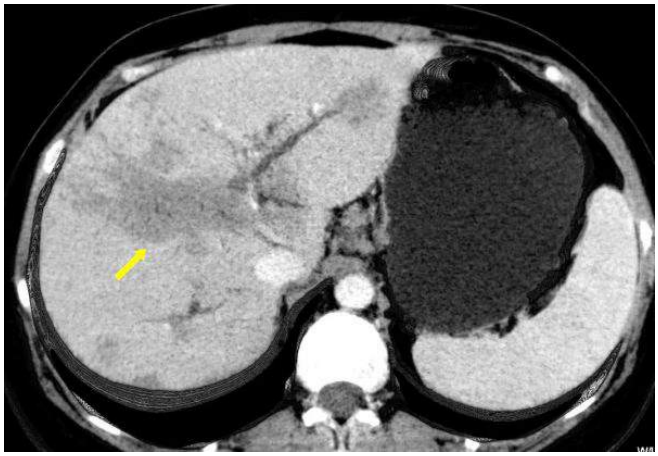

Resim 1.

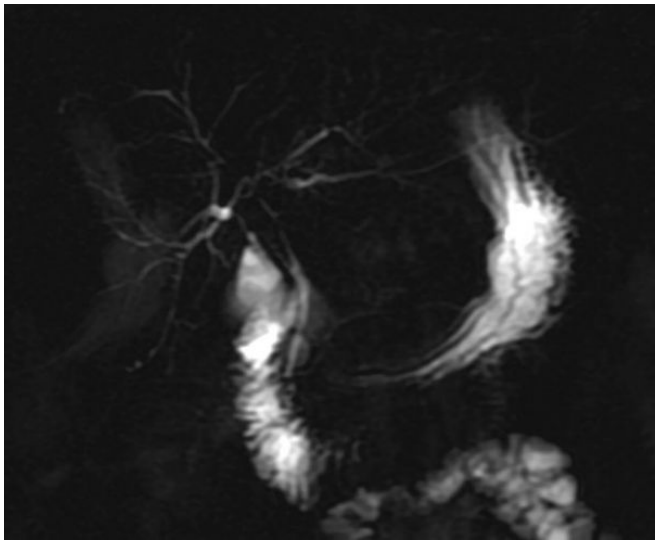

Resim 2.

Nöroradyoloji

PS-184

IMMÜN REKONSTİTÜSYON INFLAMATUAR SENDROMU VE SANTRAL SİNİR SİSTEM TÜBERKÜLOZU BİRLİKTELİĞİ: OLGU SUNUMU

Zeynep Keskin[1], Hatice Yazar Kıvrak[1], Ender Kalkan[1], Fatime Korkmaz[2], Suat Keskin[3]

[1]Konya Eğitim ve Araştırma Hastanesi, Radyoloji Kliniği
[2]Konya Eğitim ve Araştırma Hastanesi, Enfeksiyon Hastalıkları Kliniği
[3]Necmettin Erbakan Üniversitesi, Meram Tıp Fakültesi, Radyoloji Anabilim Dalı

Amaç: Bu olguda Immün rekonstitüsyon inflamatuar sendromu (IRIS) ve Santral Sinir Sistemi Tüberkulozu birlikteliğinin MR bulgularını sunmayı amaçladık.

Sunum: Antitüberküloz tedavisi (ATT) ve düşük doz steroid tedavisi alan, 36 yaşındaki bayan hastaya, nörolojik bulgularındaki artış ve yeni semptomlar gelişmesi üzerine 2 ay arayla kontrastlı beyin MR incelemesi uygulandı. Başlangıçta yapılan kontrastlı beyin MR incelemede her iki silvian fissür düzeyinde ve leptomeningeal alanlarda bazal menenjit ile uyumlu hafif kontrast tutulumu izlenmiştir. ATT'ye rağmen nörolojik semptomlardaki şiddetli artış üzerine 2 ay sonra yapılan incelemede prepontin sisternde, interpedinküler sisternde, kiazmatik sisternde, girus rektus seviyesinde, willis poligonu düzeyinde perivasküler alanlarda, optik kiazma ve bilateral optik sinirlerin proksimal kesimlerinde, kavernöz sinüslere uzanan kontrast

enjeksiyonu sonrasında yoğun kontrast tutulumu gösteren yaklaşık 35x18 mm boyutunda lezyon (Resim 1a) izlenmektedir. Yine bu lokalizasyonlarda çok sayıda konglemerasyon gösteren, T1A incelemelerde hiperintense, T2A incelemelerde hipointense rim şeklimde sinyal değişiklikleri ve kontrast tutulumları izlenmiştir. Her iki serebral ve serebellar hemisferlerde, pons sol yarıda büyüğü 6 mm çapında T1A da hipo-izointense, T2A da hiperintens tüberkülom (Resim 1b) ile uyumlu homojen nodüler kontrast tutan çok sayıda lezyon izlenmiştir.

Sonuç: IRIS, ilk olarak antiretroviral tedavi altındaki HIV/AIDS hastalarında tanımlanmıştır. Bu hastalarda CD4+ T lenfosit sayısında artma ve viral yükteki azalmaya rağmen, klinik seyirde kötüleşme izlenmiştir. Son zamanlarda organ ve kemik iliği transplantasyonu yapılan, kemoterapi alan ve nadiren tüberkülozlu hastalardada tanımlanmıştır. IRIS, ATT kullanımı esnasında paradoksal olarak kötüleşme gösteren hastalarda düşünülmesi gereken bir sendromdur.

Anahtar Kelimeler: İmmun Rekonstitüsyon İnflamatuar Sendrom, Santral Sinir Sistemi Tüberkulozu

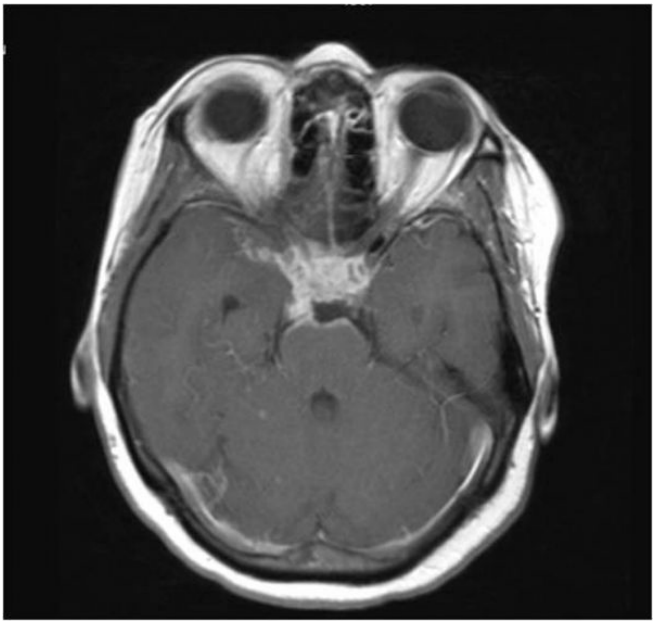

Resim 1.

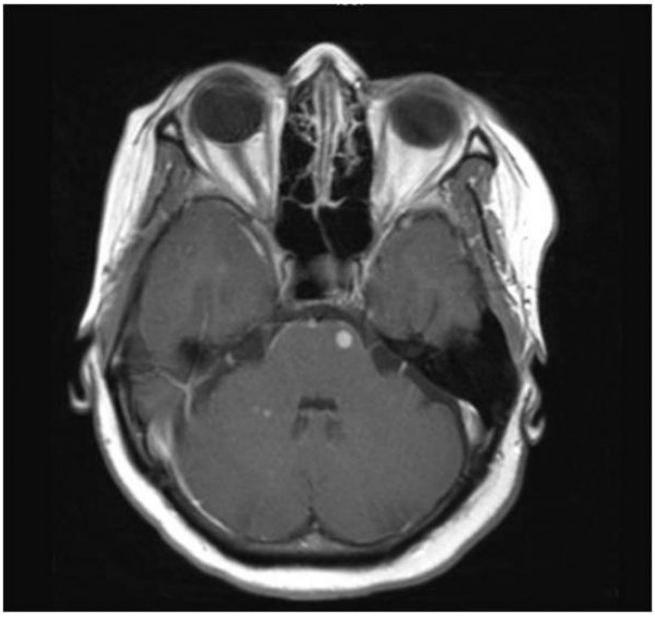

Resim 2.

Girişimsel Radyoloji

PS-185

TANISAL ANJİOGRAFİ SIRASINDA KAROTİS BLOW-OUT SENDROMUNUN ACİL ENDOVASKÜLER TEDAVİSİ

Onur Ergun[1], Esra Soyer Güldoğan[1], Hasan Ali Durmaz[1], Kemal Keseroğlu[2], Güleser Saylam[2], Baki Hekimoğlu[1]

[1]Ankara Dışkapı Yıldırım Beyazıt Eğitim ve Araştırma Hastanesi Radyoloji Kliniği
[2]Ankara Dışkapı Yıldırım Beyazıt Eğitim ve Araştırma Hastanesi Kulak Burun Boğaz Kliniği

Giriş: Karotis blow-out sendromu (KBS) karotis arter ve dallarının yırtılmasıdır. Nadirdir ve hızlı tanı-tedavi gerektiren ölümcül bir durumdur. Tedavisi cerrahi veya endovasküler teknik ile olabilir. Endovasküler teknik, hızlı sonuç vermesi ve genellikle malignitesi olan hastalardaki muhtemel cerrahi zorluk nedeniyle daha tercih edilebilir bir yöntemdir.

Gereç-Yöntem: Elli yaşında bayan hasta ağızdan kanama ile acil servise başvurdu. Hastanın kemoterapiye cevap vermeyen, ileri evre hipofarinks kanseri nedeniyle takip edildiği öğrenildi. İki yıl önce gastrik pull-up operasyonu geçiren hastanın trakeostomisi mevcuttu ve fizik muaynesinde cilt metastazları gözlendi. Hasta, kanaması kontrol altına alındıktan sonra tanısal karotis sistem anjiografisine alındı. Olası komplikasyonlara karşı işleme anestezi ekibi eşliğinde başlandı. Sağ ana karotis arter (AKA) kateterize edilerek anjiogramlar elde olundu. Sağ AKA orta kesim düzeyinde medial tarafta, psödoanevrizma lehine değerlendirilen damar duvarında bombeleşme ve kontur düzensizliği saptandı (Resim1). Ancak aktif kanama bulgusu yoktu. Bu düzeye yönelik kaplı stent yerleştirilmesi için yapılan planlama esnasında, hastada oral ve nazal aktif abondan kanama başladı (Resim2). Aneztezi ekibi tarafından hastanın hava yolu açık tutularak, sağ AKA'da bulunan mevcut kateter içerisinden tel gönderildi ve sağ AKA 8F 90cm damar kılıfı ile kateterize edildi. Hastanın aktif masif kanaması devam ederken 7x40mm boyutlu kendiliğinden açılan kaplı stent saniyeler içerisinde kanama düzeyini kapsayacak şekilde yerleştirildi. Kanama stent açıldığı anda dramatik şekilde durdu (Resim3). Hastanın birinci ay kontrolünde stenti patent olarak izlendi.

Tartışma: Karotis blow-out sendromu nadirdir ve hızlı tanı-tedavi gerektirir. Genellikle baş ve boyun kanserlerinin komplikasyonu veya uygulanan cerrahi tedavi sonrası iyatrojenik olarak ortaya çıkabilir. Baş boyun kanseri olan hastalarda %4.3 oranında görülmektedir ve %40 oranında mortaliteye sahiptir. Hastalarda genellikle radyoterapi öyküsü, lenf nodu metastazı, boyun diseksiyonu öyküsü vardır. Ağızdan yada servikal düzeyden ciddi kanama önemli ipucudur. BT ve anjiografi tanıya yardımcıdır. Tedavide endovasküler veya cerrahi teknik uygulanabilir. Cerrahi olarak karotis arter ligasyonu kesin tedavi yöntemidir. Ancak inme riski bulunması ve malignitesi olan hastalarda cerrahi zorluk nedeniyle her zaman kolay olmayabilir. Kaplı stent kullanımı kanamanın efektif ve hızlı kontrol edilebilmesini sağlayan bir yöntem olup yaklaşık %95 oranında başarıya sahiptir. Ancak kaplı stent uygulaması sonrası ilk bir ayda %25 oranında tekrar kanama görülebilmektedir. Ayrıca stent greft enfeksiyonu, endoleak ve stent trombozuna bağlı inme gibi komplikasyonlar olabilmektedir. Bazı çalımalarda stent öncesi kollateral değerlendirmesi için balon oklüzyon testinin yapılması gerektiği vurgulanmıştır ancak bizim vakamızda kanamanın işlem sırasında başlaması nedeniyle buna fırsat olmamıştır. Biz hastamıza kliniğimizde kullandığımız rutin karotis arter anjiogram dozunu uyguladık; ancak kanamanın anjiogramlar elde olunduktan sonrası başlaması ile kontrast madde miktarı ve kontrastın neden olduğu basınç değişikliği arasındaki ilişki literaturde çok net değildir.

Sonuç: KBS akut ve ölümcül bir durum olup tedavisinin olabildiğince hızlı olması gerekmektedir. Ayrıca endovasküler tedavi sırasında kanamaya bağlı akut hava yolu tıkanıklığı açısından dikkatli olunmalı ve işlem sırasında resusitasyonda deneyimli hekimler tarafınca yakın takip gereklidir.

Anahtar Kelimeler: karotis blow-out, endovasküler tedavi

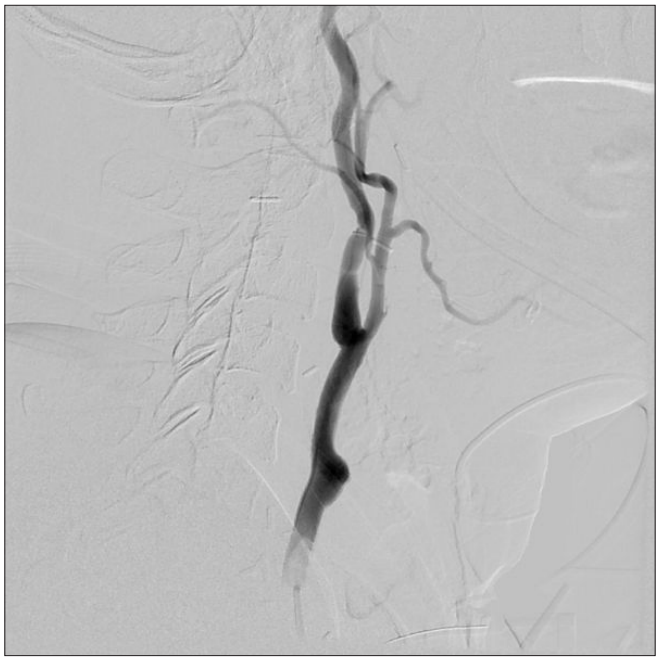

Resim 1.

Resim 2.

Resim 3.

Baş-Boyun Radyolojisi

PS-186

PARANAZAL SİNÜS ENFEKSİYONUNA SEKONDER GELİŞEN ORBİTAL ABSE

Yeşim Eroğlu[1], Zülkif Bozgeyik[1], Orkun Eroğlu[2]

[1]Fırat Üniversitesi Tıp Fakültesi Radyoloji Anabilim Dalı
[2]Fırat Üniversitesi Tıp Fakültesi Kulak Burun Boğaz Hastalıkları Anabilim Dalı

Amaç: Rinosinüzitli hastalarda %3 oranında orbital komplikasyon ortaya çıkmaktadır. Orbital enfeksiyonlar görme kaybına ve hayati tehlikeye neden olabilirler. Bu olguda sinüzite sekonder gelişen orbital absenin BT ve MRG bulgularını sunmayı amaçladık.

Gereç-Yöntem: 27 yaşında erkek olgu baş ağrısı, ateş, sol periorbital şişlik, kızarıklık şikayeti ile hastanemize başvurdu. Mevcut şikayetleri değerlendirmek amacıyla orbital BT ve ardından MRG yapıldı.

Bulgular: BT'de sol periorbital ve orbital yumuşak dokuda inflamasyonu düşündüren heterojen dansite değişiklikleri, glob inferiorunda ve medialinde abse formasyonunu düşündüren sıvı değerleri izlendi. MRG'de enfeksiyonun ciddiyetine bağlı olarak yumuşak dokularda ödemli görünümler, doku yağ planlarında silinme, ekstraokuler kas gruplarında ödemle uyumlu sinyal değişiklikleri izlendi. Kontrastlı MRG'de ise zayıf periferal kontrastlanan abseyi düşündüren görünümler izlendi. Ayrıca BT ve MRG'de paranazal sinüslerde sinüzit bulguları dikkati çekmekteydi.

Tartışma: Orbita, paranazal sinüslere ve özellikle etmoid hücrelere yakın komşuluğu nedeniyle sinüzit komplikasyonlarının en sık görüldüğü bölgedir. Lamina papriseanın çok ince olması, kemik defekti varlığı ve oftalmik venlerde valv olmaması enfeksiyonun orbita içine yayılmasını kolaylaştırır. Sinüzite sekonder orbitada ödem, selülit, subperiosteal abse ya da orbital abse, kavernöz sinüs trombozu gibi komplikasyonlar gelişebilir. Orbital abse, orbita dokularında selülit sonrası püy birikimi ile karakterizedir. Abse gelişmesi durumunda propitozis, oftalmopleji ve görme keskinliğinde azalma görülebilir.

Sonuç: Paranazal sinüs enfeksiyonlarının orbitaya yayılımıyla oluşabilen abse formasyonları oldukça ciddi komplikasyonlara neden olmaktadır. Tanıda BT ve MRG oldukça önemli olup, bu olguların hızlı tedavisinde yol göstericidir.

Anahtar Kelimeler: sinüzit, orbital abse, BT, MRG

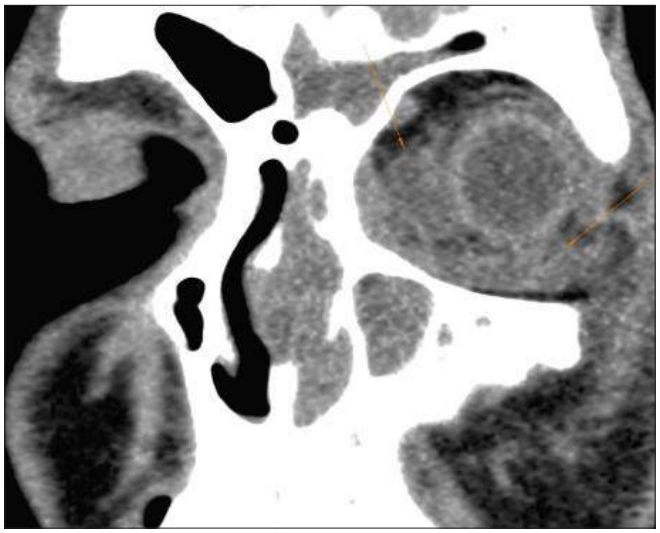

Resim 1.

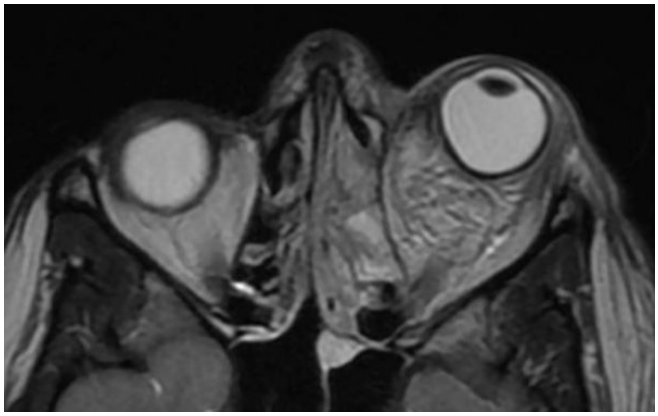

Resim 2.

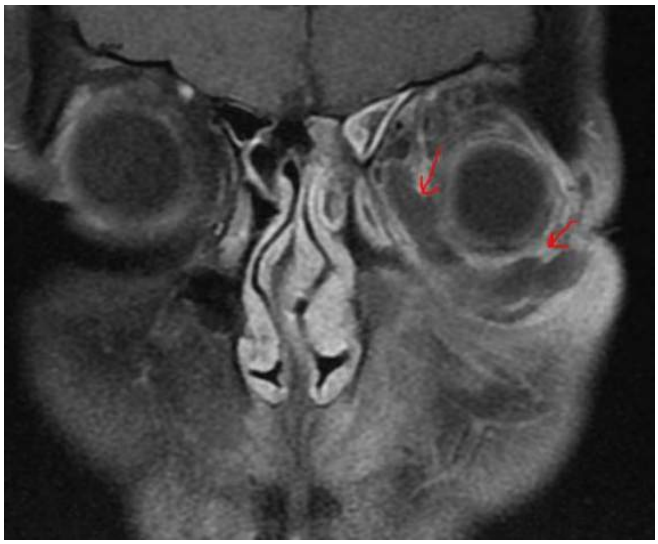

Resim 3.

Nöroradyoloji

PS-187

DUPLİKE PİTÜİTER GLAND (DPG) -PLUS SENDROMU: HİPOFİZ BEZİ DUPLİKASYONU, TUBOMAMİLLER FÜZYON VE ORAL TERATOMU OLAN BİR OLGU SUNUMU

Hasan Hüsnü Yüksek[1], Anıl Özgür[1], Kaan Esen[1], Yüksel Balcı[1], Sermin Tok[1], Rabia Bozdoğan Arpacı[2]

[1]Mersin Üniversitesi Radyoloji Anabilim Dalı
[2]Mersin Üniversitesi Patoloji Anabilim Dalı

Amaç: Duplike pitüiter gland (DPG) -plus sendromu, hipofiz bezi duplikasyonu ve eşlik eden orta hat anomalilerine neden olan gelişimsel bir bozukluktur. Bu nadir sendromun blastogenezis sırasında rostral notokord ve prekordal tabakadaki ayrışma nedeniyle ortaya çıktığı düşünülmektedir. Bu bildiride hipofiz bezi duplikasyonu, tubomamiller füzyon, oral teratom ve korpus kallosum hipoplazisi saptanarak DPG-plus sendromu tanısı alan bir yenidoğana ait manyetik rezonans görüntüleme (MRG) bulguları sunulacaktır.

Olgu: İntrauterin 22. haftada antenatal ultrasonografi ile oral kavitede kitle saptanan kız fetus, 35 yaşında annenin 3. gebeliğinden yaşayan 1. çocuk olarak 37 hafta 5 günlük iken sezeryan ile doğurtuldu. Fizik muayenesinde düşük kulak ve burun kökünde basıklık, damak ve dil anomalisi, üst sağ kesici diş kökünden köken alan 2 x 1.5 santimetre boyutta papillomatöz kitle ve damak sol arka kesimden köken alan dil benzeri yapı izlendi. Maksillofasiyal MRG'de yarık damak – yarık dudak anomalisi, orta hattın solunda sert damaktan orofarenkse uzanan, solda dili çevreleyerek anteriorda sonlanan 26 x 13 x 10 milimetre boyutta, T1A ve T2A sekanslarda hiperintens sinyalli, belirgin kontrast madde tutulumu göstermeyen, yağ baskılı serilerde sinyal kaybı izlenen heterojen solid kitle saptandı. Kitlenin intrakraniyal yapılar ile ilişkisini ve eşlik edebilecek diğer anomalileri ortaya koymak için serebral MRG çekildi. MRG'de iki ayrı hipofiz bezi, tubomamiller füzyon (hipotalamik psödohamartom) ve korpus kallozumda hipoplazi saptandı. Bu bulgularla olgu DPG-plus sendromu tanısı aldı. Eksize edilen oral kitle histopatolojik olarak matür teratom olarak yorumlandı. Olguda karyotip normal (46, XX) olup, abdominal ultrasonografi ve akciğer grafisinde majör organ anomalisi izlenmedi.

Sonuç: Hipofiz bezi duplikasyonu çok nadir görülen bir anomali olup fasiyal dismorfizm, dil anomalileri, yarık damak, oral kaviteye uzanan farengeal kitle, tubomamiller füzyon, korpus kallozum hipo/agenezisi, baziller arter duplikasyonu/fenestrasyonu, odontoid proçes duplikasyonu ya da posterior fossa anomalileri ile birliktelik gösterebilir. Bu nedenle konjenital orta hat lezyonları olan hastalarda hipofiz bezi de mutlaka değerlendirilmeli ve hipofiz bezi duplikasyonu olan olgularda DPG-plus sendromu düşünülmelidir.

Anahtar Kelimeler: Duplike pitüiter gland (DPG) -plus sendromu, hipofiz bezi duplikasyonu, oral teratom, manyetik rezonans

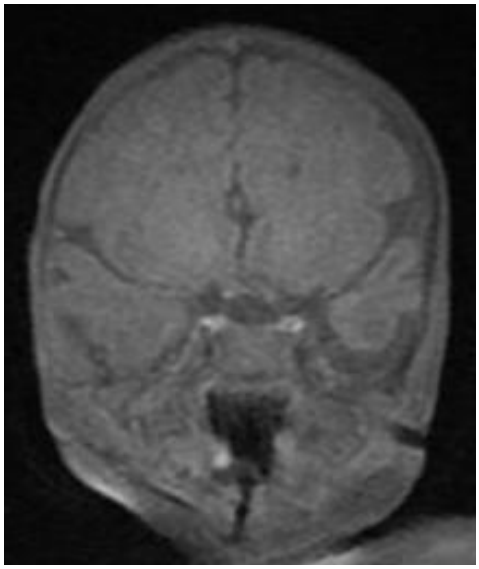

Resim 1.

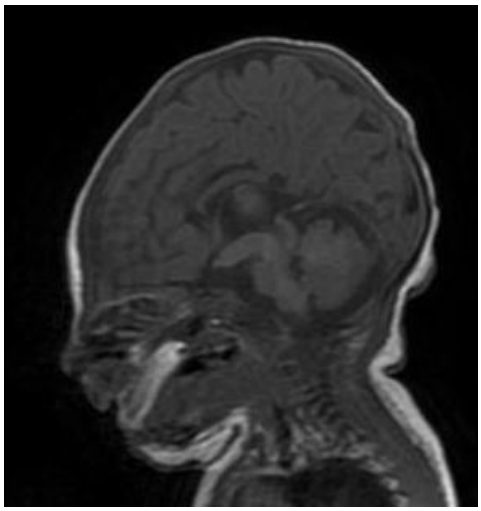

Resim 2.

Meme Radyolojisi

PS-188

NEOADJUVAN KEMOTERAPİ ALAN MEME KANSERLİ HASTALARDA ULTRASONOGRAFİK TÜMÖR BOYUT ÖLÇÜMLERİ NE KADAR HASSAS?

Onur Taydaş[1], Gökmen Umut Erdem[2], Meltem Gülsün Akpınar[1], Mustafa Kadri Altundağ[3], Ali Rıza Sever[1]

[1]Hacettepe Üniversitesi Tıp Fakültesi Radyoloji Anabilim Dalı
[2]Ankara Numune Eğitim ve Araştırma Hastanesi Tıbbi Onkoloji Kliniği
[3]Hacettepe Üniversitesi Tıp Fakültesi Medikal Onkoloji Bilim Dalı

Giriş ve Amaç: Meme kanseri, kadınlarda en sık görülen kanser olup olguların yaklaşık %10–15'i tanı anında lokal ileri evredir. Günümüzde neoadjuvan kemoterapi lokal ileri meme kanserinde standart tedavi durumundadır. Ancak neoadjuvan tedavi süresince, tedavi yanıtını gözlemlemek adına kullanılacak yöntem halen tartışmalıdır. Bu çalışmamızın amacı neoadjuvan kemoterapi alan hastalarda tedavi sonrası ultrasonografik boyut ile cerrahi sonrası histolojik tümör boyutunu karşılaştırarak ultrasonografi (USG) ile yapılan boyut ölçümlerinin hassasiyetini değerlendirmektir.

Gereç ve Yöntem: 2013 ile 2015 yılları arasında Hacettepe Üniversitesi Onkoloji Hastanesi'nde neoadjuvan kemoterapi alan ve USG ile takip edilen toplam 46 hasta çalışmaya dahil edildi. Bu hastaların tamamının tanı anında (Resim 1) ve cerrahi öncesi (Resim 2) USG'leri mevcuttu. Ayrıca 30 hastada ara değerlendirme USG (Resim 3) de yapılmıştı. Tüm hastalarda tedavi öncesi ultrasonografik hacim, cerrahi öncesi ultrasonografik hacim ve ara değerlendirme USG'si olan hastalarda ara değerlendirmedeki ultrasonografik hacim hesaplandı ve cerrahi materyaldeki tümör hacmi ile karşılaştırıldı. Veriler istatiksel olarak Wilcoxon ve Friedman testleri ile analiz edildi.

Bulgular: Cerrahi öncesi ultrasonografik hacim ile cerrahi materyaldeki tümör hacmi değerleri (Tablo 1) Wilcoxon testi kullanılarak karşılaştırıldı. Cerrahi öncesi ultrasonografik hacim, cerrahi materyaldeki tümör hacmi ile karşılaştırıldığında daha azdı (sırasıyla medyan 595 mm^3 vs.1075 mm^3) ($p=0.001$).12 hastada ultrasonografik olarak kemoterapiye tam yanıt izlendi. Bu hastaların 7'sinde patolojik olarak da tam yanıt mevcuttu. Diğer 5 hastada ise cerrahi materyaldeki rezidü tümör hacmi 1 ile 3375 mm^3 arasında değişmekteydi (medyan 28 mm^3) USG'nin tümör hacmini ölçmedeki hassasiyeti %55,3 olarak bulundu. Hacim değil tek boyut olarak bakıldığında ise hassasiyet %82 olarak hesaplandı. Tedavi öncesi, ara değerlendirme ve cerrahi öncesi öncesi ultrasonografik hacimlerde tedaviye bağlı istatiksel olarak anlamlı azalma mevcuttu ($p<0.001$).

Tartışma ve Sonuç: Yapılan çalışmalarda, neoadjuvan kemoterapi almamış meme kanserli hastalarda USG'nin lezyon boyutunu belirlemedeki hassasiyeti yaklaşık %86 olarak bulunmuştur. Neoadjuvan kemoterapi alan hastalarda ise bu oran %49 olarak bulunmuştur ve iki grup hastada da USG ile yapılan ölçümlerin cerrahi materyaldeki boyuttan daha küçük olduğu bildirilmiştir. Bizim yaptığımız çalışmada da USG'nin tümör hacmini ölçmedeki hassasiyeti %55,3; tek boyut ölçmedeki hassasiyeti ise %82 olarak bulunmuştur ve USG'nin lezyon boyutunu olduğundan daha küçük değerlendirdiği anlaşılmıştır. Sonuç olarak USG, neoadjuvan kemoterapi alan meme kanserli hastalarda tedaviye yanıt değerlendirmesi için ve takip için uygun bir yöntemdir. Ancak bu hastalara özellikle meme koruyucu cerrahi yapılacaksa, cerrahi öncesi ultrasonografik boyutun tümörün gerçek boyutundan küçük olabileceği göz önüne alınmalıdır.

Anahtar Kelimeler: neoadjuvan kemoterapi, meme kanseri, ultrasonografi

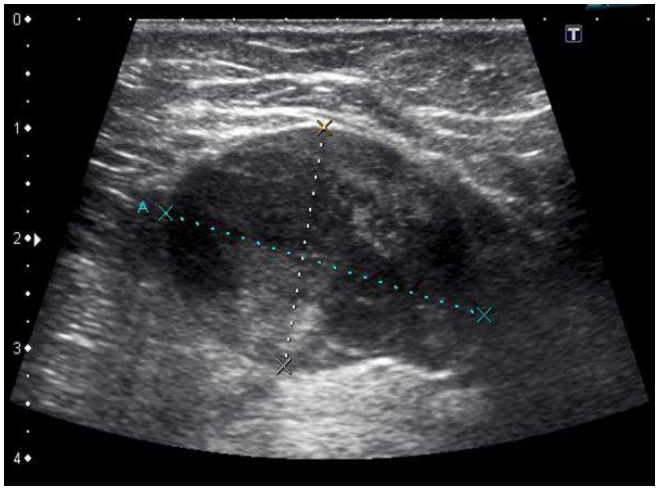

Resim 1. USG görüntüsünde neoadjuvan tedavi alması planlanan bir hastanın tedavi öncesindeki lokal ileri evre kitlesi izleniyor.

Resim 2. Aynı hastanın neoadjuvan kemoterapi bittikten sonra cerrahi öncesi USG görüntüsü.

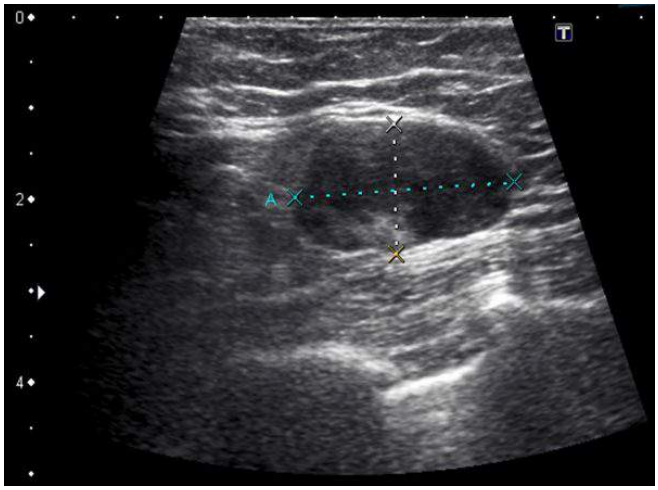

Resim 3. Aynı hastanın ilk kür kemoterapi sonrası ara değerlendirme USG görüntüsü.

Tablo 1. Neoadjuvan kemoterapi alan meme kanserli hastalarda tedavi öncesi, ara değerlendirmede, cerrahi öncesi medyan ultrasonografik hacimler ve cerrahi materyaldeki medyan tümör hacimleri görülüyor.

	Medyan hacim (mm^3)
Tedavi öncesi	7637 (378–182272)
Ara değerlendirme	1353 (36–43120)
Cerrahi Öncesi	595 (0–33635)
Cerrahi Materyal	1075 (0–72000)

Abdominal Radyoloji

PS-189

HEPATOSİT SPESİFİK KONTRAST MADDENİN KULLANILDIĞI MRG, KOLEDOK KİSTİ TANISINI KOLAYLAŞTIRIR MI?: OLGU SUNUMU

Sermin Tok[1], Kaan Esen[1], Yüksel Balcı[1], Hakan Canbaz[2], Feramuz Demir Apaydın[1]

[1]Mersin Üniversitesi Tıp Fakültesi, Radyoloji Anabilim Dalı
[2]Mersin Üniversitesi Tıp Fakültesi, Genel Cerrahi Anabilim Dalı

Gadolinyum etoksibenzil dimeglumin (Gd-EOB-DTPA) içeren manyetik rezonans (MR) kontrast maddeleri, atılımının %50'si hepatobiliyer sistemden olan karaciğer spesifik ajanlardır. Bu çalışmada, Gd-EOB-DTPA içeren kontrast madde kullanılarak tanısı konulan koledok kisti olgusu sunulmaktadır.

Olgu: 42 yaşında kadın hasta, yaklaşık 1 senedir süren sağ üst kadran ağrısı yakınmasıyla başvurdu. Fizik muayenede ve laboratuar testlerinde özellik yoktu. Abdomen bilgisayarlı tomografi tetkikinde, pankreas baş kesiminde 50x40 mm boyutlarında, ince çeperli, kistik dansitede oluşum izlendi (Resim 1). MR kolanjiyopankreatografi (MRKP) tetkikinde, lezyonun koledok ile ilişkisi net anlaşılamadı (Resim 2). Gd-EOB-DTPA (Primovist, Bayer HealtCare) kullanılarak yapılan MRG tetkikinde, 20. dakikada elde edilen hepatobiliyer faz görüntülerinde, koledok lümenindeki kontrast maddenin tanımlanan kistik lezyonun lümeni ile devamlılık gösterdiği izlendi; lezyonun bulunduğu lokalizasyonda ayrı bir koledok gözlenmedi (Resim 3). Bu bulgularla lezyon, tip 1 koledok kisti olarak tanımlandı. Tanı, operasyonda doğrulandı.

Tartışma: Koledok kistleri Todini'nin sınıflamasıyla beş tipe ayrılır. Tip 1 soliter ekstrahepatik kist, tip 2 ekstrahepatik divertikulum, tip 3 koledokosel, tip 4A çok sayıda ekstrahepatik ve intrahepatik kistler, tip 4 B çok sayıda ekstrahepatik kistler ve tip 5 Caroli hastalığıdır. En sık tip 1 koledok kistleri olur. Tanıda öncelikle ultrasonografi kullanılır. Bilier kistlerin tanısında altın standart, invaziv bir yöntem olan endoskopik retrograd kolanjiopankreatografidir. MRKP ise invaziv olmaması ve radyasyon içermemesi nedeniyle tanıda iyi bir alternatiftir. Koledokun kist ile bağlantısı net gösterilemediğinde, ayırıcı tanıda hepatik, adrenal, renal kistler, gastrointestinal duplikasyon kistleri, mezenterik ve omental kistler, pankreatik psödokist, kistik pankreas tümörü, distandü safra kesesi gibi kistik lezyonlar düşünülmelidir. Hepatosit spesifik kontrast madde kullanılarak yapılan MRG tetkiki arada kalınan olgularda 20. dakikadan sonra alınan görüntülerle koledok kistlerinin tanısında yardımcı bir yöntemdir.

Anahtar Kelimeler: Koledok kisti, kontrast madde, MR

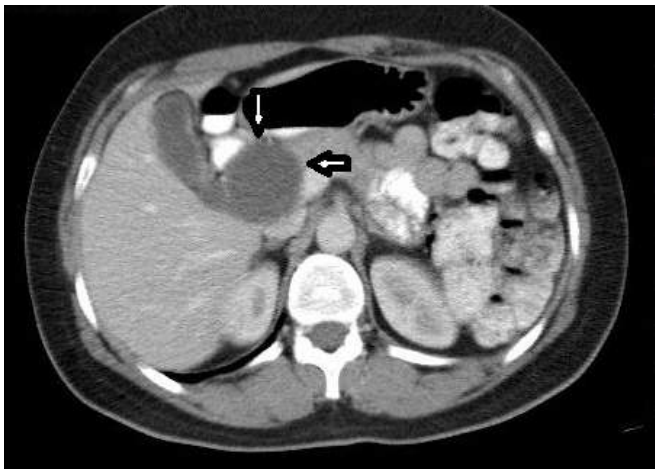

Resim 1.

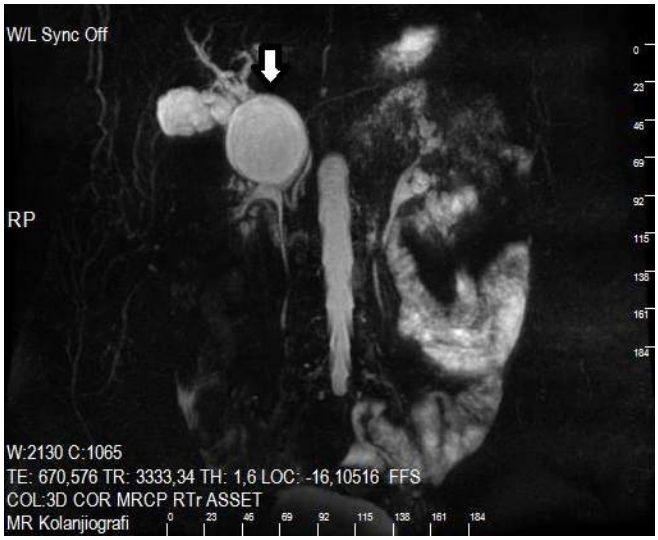

Resim 2.

Resim 3.

Nöroradyoloji

PS-190

NADİR BİR SOLUNUM ZORLUĞU NEDENİ: LATERAL MENİNGOMYELOSEL

Sermin Tok[1], Sarhun Zirek[1], Gurbet Yanarateş[1], Kaan Eser[1], Anıl Özgür[1]

[1]*Mersin Üniversitesi Tıp Fakültesi, Radyoloji Anabilim Dalı*

Spinal meningomyeloseller sıklıkla lumbosakral bölge posterior kesiminde izlenir. Lateral meningomyeloseller ise sıklıkla asemptomatik posterior mediastinal kitleler olarak karşımıza çıkar. Biz burada solunum zorluğuna neden olan lateral meningomyelosel olgusu sunacağız.

Olgu: 40 yaşında kadın olgu, öksürük ve nefes almada zorluk nedeniyle başvurdu. Direkt grafide sağ alt zonda, büyük nodüler radyoopasite ve bu lokalizasyonda torakal vertebralarda açıklığı sağa bakan skolyoza neden olan deformite mevcuttu (Resim 1). Çekilen toraks BT tetkikinde posterior mediastende akciğer ile ilişkisi olmayan, T9–10–11 vertabra sağ laminasındaki defektten herniye olan, komşu vertebra korpuslarında oyuklanmaya ve skolyoza neden olan, supradiafragmatik, kistik dansitede lezyon izlendi (Resim 2). Torakal vertebra manyetik reozonans (MR) tetkikinde sağ T9–10–11 vertebra sağ laminasındaki defektten herniye olan, içerisinde meninks bulunan yaklaşık 115x105x110 mm boyutlarında, lateral meningomyelosel ile uyumlu lezyon saptandı (Resim 3).

Tartışma: Meningomyelosel en sık rastlanan nöral tüp defektidir. Lateral yerleşimli olması çok nadirdir. Lateral meningomyeloseller sıklıkla torakal ve lumbar seviyededir. Diğer nörokutanöz sendromlar ve marfan sendromu eşlik edebilir. Pekçoğunda tethered cord, skolyoz, hemivertebra bulunur. Genellikle asemptomatik olur. Klinik semptomlar genellikler 4–5. dekatta ortaya çıkar. Sırt ağrısı ya da paraparasis en sık rastlanan semptomlardır.

Anahtar Kelimeler: BT, lateral meningomyelosel, MR

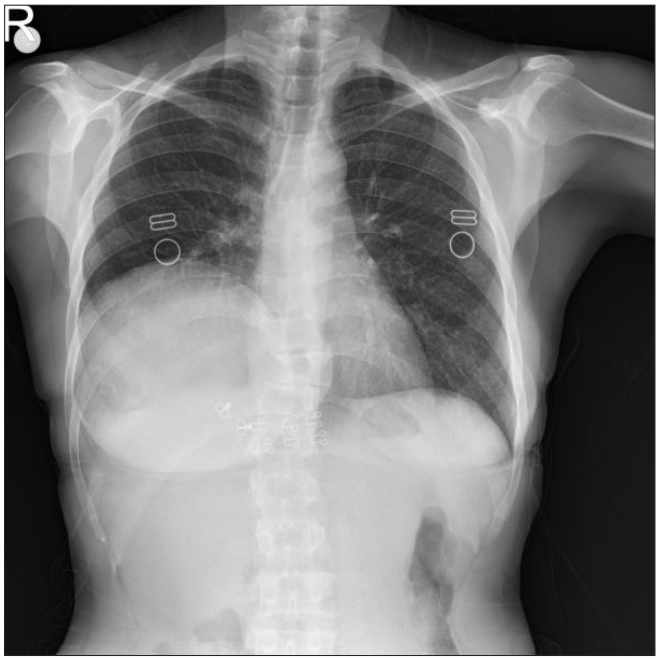

Resim 1.

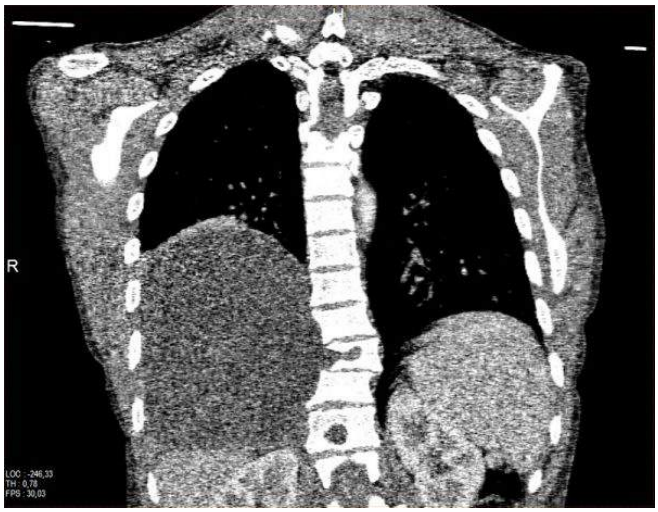

Resim 2.

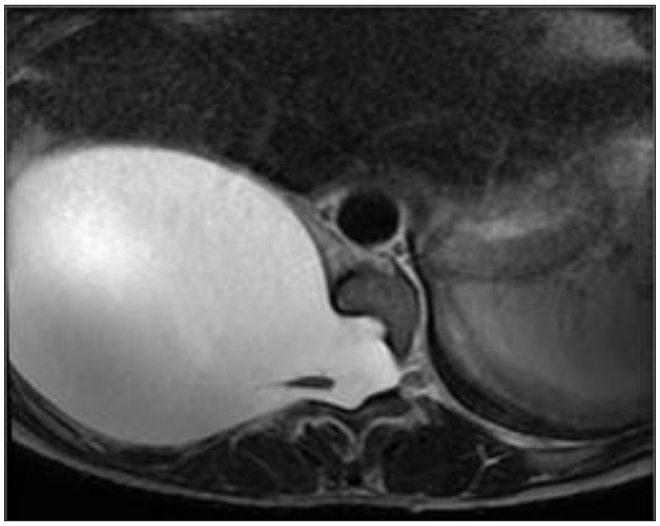

Resim 3.

Kardiyovasküler Görüntüleme

PS-191

VERTEBRAL EROZYONA VE ARTERYEL TROMBOZA YOL AÇAN ABDOMİNAL AORT ANEVRİZMASININ KRONİK SINIRLANMIŞ RÜPTÜRÜ; OLGU SUNUMU

Sercan Özkaçmaz[1]

[1]Van Bölge Eğitim ve Araştırma Hastanesi

Giriş: Vertebral erozyon, nadiren abdominal aortanın kronik sınırlamış rüptürünün sonucu olabilir ve hastalar sırt ağrısının yanında sinir kompresyonu bulguları ile de presente olabilirler. Bu yayında, vertebral erozyona yol açmış bir abdominal aort anevrizma rüptürü vakası BT ve MR görüntüleri ile sunulmaktadır.

Vaka Sunumu: 47 yaşında 2 yıldır hipertansiyon öyküsü olan erkek hasta, yeni başlayan bacaklarında uyuşma, ağrı ve kronik sırt ağrısı şikayeti ile hastanemize başvurdu. Fizik muayenede alt extremite arteryel nabızları distalde azalmıştı. Yapılan doppler usg de bilateral alt extremite arterlerinde akım saptanmış olup piksistolik hız ve akım volumleri azalmıştı. Hastaya çekilen kontrastlı torakoabdominal arteryel BT anjiografide ve kontrastlı MR da abdominal aortada yaklaşık 22 mm lik segmentte 3,2 cm yi bulan anevrizmatik dilatasyon ve bu dilatasyon ile bağlantılı posteriorda 84x65x53 mm ebatlı kontrast tutmayan heterojen lezyon izlendi. Bu lezyon L2 ve L3 vertebra korpuslarını anteriordan erode etmekte olup sol psoas kasını kompresse etmekteydi. Aynı zamanda anevrizma boynunun hemen distalinden itibaren inferior mezenterik arterin çıkımından hemen sonra abdominal aorta, ve bilateral kommon iliak arterler distale kadar total tromboze idi. Bu düzeyde dolum bilateral internal torasik arter-inferior epigastrik arter bağlantısı ile olmaktaydı. Hastada belirgin sinir kökü basısı ve posterior kemik elemanlarına uzanım olmadığından dolayı hastanın kliniği radikülopatiden ziyade arteryel yetmezlik ile uyumluydu. Hastaya antikoagulasyon sonrası cerrahi planlandı.

Tartışma: Abdominal aorta anevrizması, abdominal aortanın genellikle fokal olarak 3 cm den veya proksimalindeki normal segmentin 2 katından daha fazla genişlemesi olarak tanımlanır. Etyolojileri arasında ateroskleroz, enfeksiyon, enflamasyon, travma, otoimmun hastalıklar ve Marfan Sendromu gibi durumlar yer alır. Rüptür genellikle hızlı ilerleyip fatal seyreder. Ancak küçük rüptürü olan bazı vakalarda sızma tarzında olan hematomlar bazen çevre yumuşak dokular tarafından sınırlandırılabilir. Bizim vakamızda kronik sınırlanmış rüptür posteriorda, L2 ve L3 vertebra korpuslarını anteriordan destrükte etmiş ve muhtemelen yaptığı kompresyon ile abdominal aortanın distalinden itibaren bilateral kommon iliak arter distallerine kadar total tromboza yol açmıştı. Distaldeki dolum, tüm aorto-oklüzif hastalıkların %95 inde olduğu gibi bilateral internal torasik arter-inferior epigastrik arter bağlantısı ile olup BT anjio ile çok net gösterilmekteydi. Kronik sınırlanmış rüptür vakalarının önemli bir kısmının abdominal aort anevrizmalarının graft ile onarımlarından sonra meydana geldiği de unutulmamalıdır. Çünkü bu tür durumlarda anostomoz hatlarından masif bir kanamadan çok sızma tarzında sınırlanması daha muhtemel olan hematomlar meydana gelir. Literatürde bildirilen vakaların büyük kısmı ön planda sırt ağrısı ve radikülopati ile presente olmuşken bizim hastamız muhtemel sınırlanmış hematomun yol açtığı trombozun neden olduğu alt axtremite arteryel yetmezlik bulguları ile gelmişti. Ancak sırt ağrısının hemen hemen değişmez bulgu olduğunu akılda tutmak gerekir. Abdominal aortanın kronik sınırlanmış rüptürünün tedavisi özellikle seçilmiş vakalarda endovasküler tamir metodları ile çok başarılı yapılırken diğer vakalar açık cerrahiye gitmektedirler.

Anahtar Kelimeler: aorta, anevrizma, destrüksiyon

Resim 1.

Resim 2.

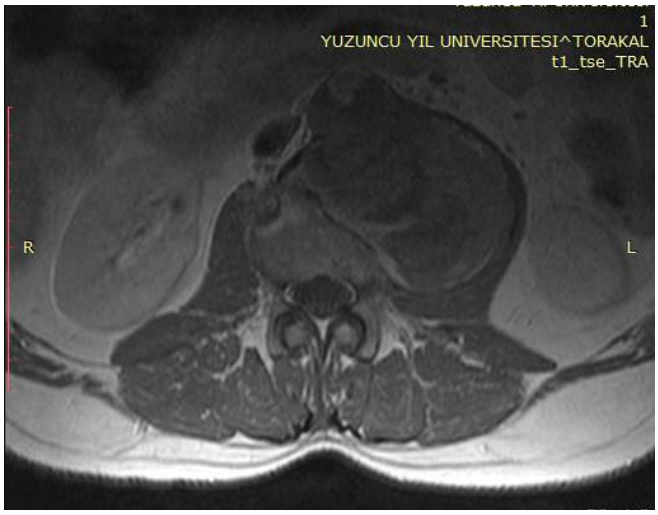

Resim 3.

Baş-Boyun Radyolojisi

PS-192

OFTALMOPLEJİ İLE PRESENTE OLAN RİNOORBİTOSEREBRAL MUKORMİKOZİS OLGU SUNUMU

Elif Yasemin Gülüm[1]

[1]*Ege Üniversitesi Tıp Fakültesi Radyoloji Anabilim Dalı*

Giriş ve Amaç: Mukormikoz nadir görülen ve sıklıkla yüksek mortalite ile seyreden invazif bir mantar enfeksiyonudur. Mukormikoz çoğunlukla paranazal sinüslerden orbital veya kraniyal alana yayılan agresif bir enfeksiyon olduğundan radyolojik görüntüleme tanıda çok önemlidir. Mukormikoziste karakteristik olarak, kan damarları, hifalar tarafından invaze edilir. Sekonder trombozis ve enfarkt olur. Sinüs tutulumu genellikle tek taraflıdır. Sinüslerin komşuluğundaki yapılara yayılım göstermesi, bakteriyel sinüzitten ayırımda oldukça yardımcı bir bulgudur. Premaksiller ve bukkal alan, ptergopalatin fossa, infratemporal fossa ve mastikatör bölgedeki yağ planlarını infiltre edebilir. Manyetik rezonans görüntülerde, sinüs içerisinde T1 ve T2 ağırlıklı görüntülerde hiflerin oldukça düşük sinyal yapısı göstermesi nedeniyle hipointens sinyal izlenir. Kontrastlı görüntülerde mukor odağı belirgin kontrast tutulumu göstermezken, çevresi boyunca yaygın infiltrasyona bağlı belirgin kontrast tutulumu izlenir. Kavernöz sinüslere invazyon oluşturduğunda kraniyal sinir ve internal karotid arterleri infiltre ederek mukor trombozu oluşturup beyinde enfakt gelişimine ve mortalitesi yüksek komplikasyonlara yol açabilir. Diyabetik rinoserebroorbital mukormikozis olgusunu radyolojik bulguları eşliğinde sunmayı amaçladık.

Gereç ve yöntemler: 78 yaşında diyabetes mellitus nedeniyle takipli kadın hasta 3 gündür sağ göz kapağında düşüklük, dışa bakış kısıtlılığı ve ateş yüksekliği yakınmaları ile başvuruyor. Kraniyal MRG, kraniyal MR anjiografi ve orbita MRG tetkikleri ile değerlendiriliyor.

Bulgular: Sağ sfenoid sinüste T2A belirgin hipointens, T1A izointens karakterde yumuşak dokunun, sağ kavernöz sinüse, sağ temporal loba, meckel cave, internal akustik kanala ve 6. kranyal sinire yaygın infitrasyonuna bağlı tanımlana alanlarda post kontrast belirgin kontrastlanma izlenmiştir. Kavernöz sinüste ve süperior oftalmik vende tromboz, sağ internal karotid arterde invazyon lümeninde belirgin daralma saptanmış ve bu düzeyde internal karotid arterden köken alan mikotik anevrizma gelişimi izlenmiştir. Sağ temporal lobda difüzyon ağırlıklı sekanslarda kısıtlanma oluşturan post kontrast periferik kontrastlanan abse ile uyumlu lezyon saptanmıştır. Tanımlanan bulguların invaziv fungal enfeksiyon ile uyumlu olduğu düşünülmüştür. KBB tarafından debritman yapılan, antifungal tedaviye yanıt alınan olgu klinik ve radyolojik olarak invaziv fungal enfeksiyon (mukormikozis) tanısı almıştır. Olgunun kontrol MRG sinde tanımlanan yumuşak doku alanlarında belirgin regresyon izlenmiştir, mikotik anvrizmada ise boyutsal artış saptanmıştır.

Sonuç: Mukormikoz çoğunlukla paranazal sinüslerden orbital veya kraniyal alana yayılan agresif ve mortal seyredebilen bir enfeksiyon olduğundan radyolojik görüntüleme erken tanıda oldukça önemlidir.

Anahtar Kelimeler: İnvaziv fungal enfeksiyon, radyolojik bulgular

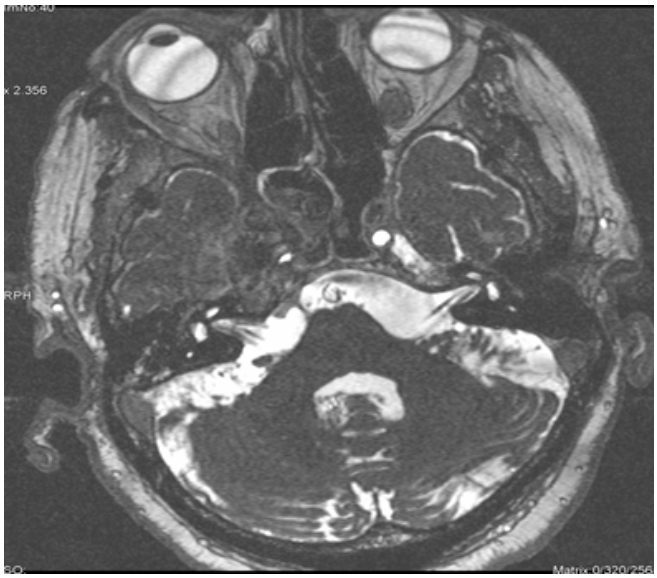
Resim 1.

Resim 2.

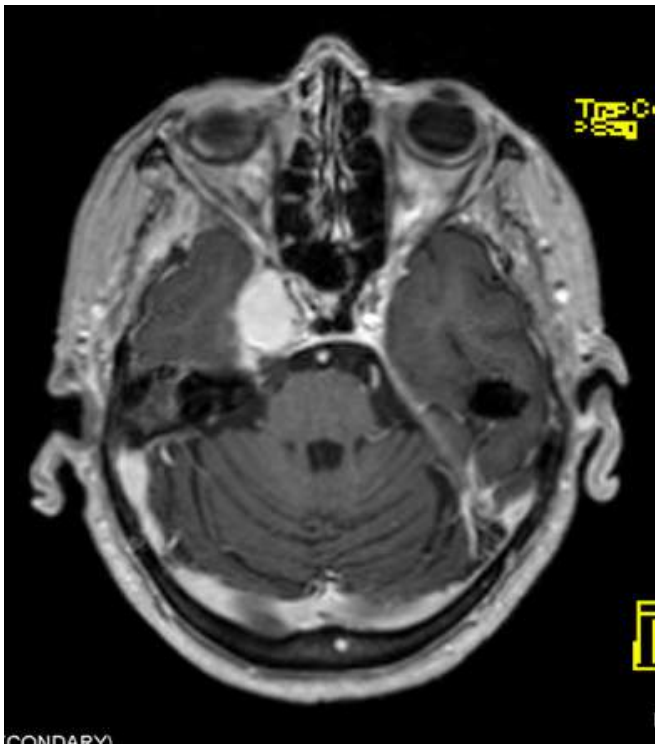
Resim 3.

Baş-Boyun Radyolojisi

PS-193

DİLDE YERLEŞEN TÜKÜRÜK BEZİ MALİGNİTESİ

Elif Ergün[1], Fatma Dilek Gökharman[1], Sonay Aydın[1], Enver Necip Köseoğlu[1], Pınar Nercis Koşar[1]

[1]Ankara Eğitim ve Araştırma Hastanesi, Radyoloji Kliniği

Giriş: Dil oral kavitenin ve orofarenksin santralinde yerleşen, tad almada ve konuşmada önemli rol oynayan bir organdır. Glossektomi vakalarında konuşma bozuklukları sıkça tanımlanmıştır. Dilin günlük yaşamı büyük ölçüde etkileyen fonksiyonları düşünüldüğünde, dil kanseri vakalarının erken tanısı, doğru evrelemesi ve uygun tedavisi büyük önem kazanmaktadır. Bu bildiride insidental olarak tespit edilen nadir bir dil malignitesinin görüntüleme bulguları sunulacaktır.

Olgu: 70 yaşında kadın hasta, servikal diskopati ön tanısıyla dış merkezde gerçekleştirilen MRG incelemede, kesitler dahilindeki dilde hiperintens bir lezyon tespit edilmesi üzerine kliniğimize Boyun BT tetkiki için yönlendirildi. BT görüntülerinde dilin posterior kesiminde ağırlıklı olarak kistik karakterde, solid komponent de içeren hipodens lezyon tespit edildi, solid komponent belirgin kontrast tutmaktaydı (Resim 1). Lezyon BT görüntüsü ile net olarak karakterize edilemediğinden hastaya MRG önerildi.

MR incelemede; lezyonun solid komponentinde ve cidarlarında kontrastlanma gelişti. Lezyon for. caecum düzeyinde yerleştiğinden ayırıcı tanıda öncelikle ektopik tiroid dokusu ya da tiroglosseal kanal artığı düşünüldü. Ancak kontrastlanma paterninin heterojen ve düzensiz olması malgnite şüphesi uyandırdı (Resim 2). Gerçekleştirilen sintigrafik incelemede lezyon ektopik tiroid dokusu/tükürük bezi olarak değerlendirildi.

Tanımlı lezyon eksize edildi. Histopatolojik örnekleme sonucunda, lezyonun ektopik tükürük bezinden köken aldığı ve nasal epitel kökenli malign hücreler de içerdiği saptandı.

Tartışma: Dil tümörlerinin tama yakını dilin lateralinden gelişir, ve sıklıkla posterior konumludurlar. En sık görülen histolojik alt tip yassı hücreli kanserdir.

Dil kanserleri cerrahi sırasında görülen gros tümör sınırlarından daha yaygın olabilirler. Pek çok kanser türü için 1 cm lik tümörsüz alan başarılı bir cerrahi sonuç olarak kabul edilirken, dil kanserlerinde cerrahi sınırın 1.5–2 cm olması hedeflenmektedir. Ektopik tükürük bezi dokusu, nazofarenkste, ağız tabanında, dudaklarda, bukkal mukozada ve hatta orta kulakta dahi görülebilmektedir. Ektopik lokalizasyonlardaki dokulardan oluşan tümöral lezyonların daha agresif seyrettiğini belirten yayınlar mevcuttur, ancak ektopik glandlardaki malignite vakaları nadiren tespit edildiğinden çalışmalar az sayıda hasta ile gerçekleştirilebilmiştir. MRG, hem dil kanserlerinin tespitinde ve karakterizasyonunda hem de cerrahi için büyük önem taşıyan lezyonun yaygınlığının tespitinde büyük öneme sahiptir.

Anahtar Kelimeler: Dil, malignite, ektopik tükürük bezi

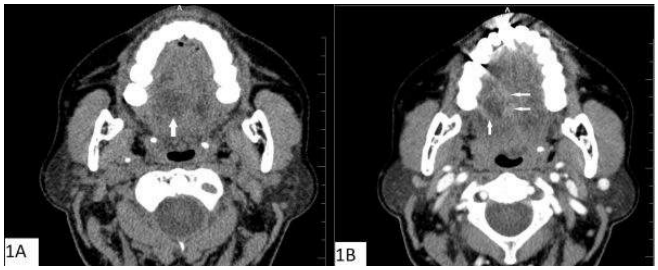

Resim 1 a,b.

Resim 2.

Resim 3.

Toraks Radyolojisi

PS-194

KÜÇÜK ÇAPLI DAMAR VASKÜLİTLERİNDE PULMONER TUTULUMUN RADYOLOJİK BULGULARI: WEGENER GRANÜLOMATOZU VE CHURG-STRAUSS SENDROMU

Naciye Sinem Gezer[1], Mustafa Mahmut Barış[1], Nadir Moustafa[1], Kemal Çağlar Tuna[1], Ahmet Peker[1], Pınar Balcı[1]

[1]Dokuz Eylül Üniversite Hastanesi, Radyoloji Anabilim Dalı

Vaskülitler; damarların duvarlarında inflamasyon ve nekroz ile karakterize multisistemik bir hastalık grubudur. Küçük, orta veya büyük çaplı damar olmasına göre üç gruba sınıflandırılmıştır. Akciğer tutulumu en sık, primer idiopatik küçük damar veya ANCA- ilişkili vakülitlerde yani; Wegener Granülomatozu, Mikroskopik Polianjiitis ve Churg-Strauss Sendromunda görülür. Bu bildiride, en sık görülen ANCA-ilişkili vaskülitlerden **Wegener Granülomatozu** ve **Churg-Strauss Sendromu** ve pulmoner tutulumlarının radyolojik bulguları sunulacaktır.

Wegener granülomatozu (WG): WG en sık görülen ANCA-ilişkili vaskülittir. En sık üst havayolları, alt havayolları ve böbrekleri tutar. Pulmoner tutulumu olan hastaların 1/3'ünde, belirgin semptomlar olmayabilir. Başlıca semptomları, öksürük, hemoptizi, dispne ve plöretik ağrıdır.

Akciğer grafisi: Görünümü oldukça değişkendir. Kaviteleşebilen nodüller, alveoler diffüz belirsiz opasiteler, lober veya segmental atelektazi, plevral opasiteler ve hiler adenopati görülebilir

Bilgisayarlı tomografi: Genellikle bilateral, dağınık veya peribronkovasküler yerleşimli, düzgün veya irregüler sınırlı, birkaç mm'den birkaç cm'ye kadar değişen büyüklükte, multipl nodül ya da kitle görülür. Nodüller kaviteleşebilir, iç düzeyi düzensiz olup kalın duvarlıdır. Diffüz pulmoner hemorajiye veya aktif vaskülite bağlı kama şeklinde veya diffüz, buzlu cam veya konsolidasyon formunda periferal opasiteler olabilir. Bazen konsolidasyon alanında kavitasyon gelişebilir. Nodüller ve konsolidasyon alanları çevresinde hemorajiye bağlı buzlu cam halosu bulunabilir. Bazallerde retikülonodüler patern izlenebilir. Plevral effüzyon (%10–25), hafif bronşektazi ve hiler adenopati görülebilir. Diffüz alveoler hemoraji, WG'nun önemli ve yaşamı tehdit eden, pulmoner bulgularından biridir. Hastaların %5–45'inde gelişir. Glomerulonefrit eşlik ettiği zaman pulmoner-renal sendrom olarak adlandırılır. Fokal segmental nekrotizan glomerulonefrit gelişir.

Churg-Strauss Sendromu (CSS) -Allerjik Granülomatozis: Kronik rinosinüzit, astma ve periferal kanda eozinofili ile karakterize bir multisistem hastalığıdır. En sık tutulan organ akciğer, bunu takiben de deridir. Akciğerlerdeki patolojik bulguları; astmatik bronşit, eozinofilik pnömoni, ekstravasküler granülomlar veya vaskülit olabilir.

Akciğer grafisi: Başlıca bulguları lober veya segmental dağılımı olmayan geçici ve yamalı opasiteler, periferal dağılım gösteren simetrik opasiteler, diffüz interstisyel veya milier opasiteler, pulmoner hemorajiye bağlı yaygın parankimal lezyonlar, hava hapsi, kavitasyon göstermeyen bilateral nodüller, plevral effüzyon (%30) ve nadiren de hiler adenopatidir.

HRCT: Peribronşial ve interlobuler septal kalınlaşma, yaygın olarak dağılmış yama şeklinde belirsiz opasiteler, buzlu cam görünümleri, fokal konsolidasyon ve plevra effüzyon görülebilir. Daha az sıklıkla görülen HRCT bulguları; komşuluğundaki bronşla kıyaslandığında periferal pulmoner arterlerde belirgin genişleme ile beraber bazı pulmoner arterlerin irregüler konResimasyonu, sentrlobuler nodüller ve bronşial duvar kalınlaşamasıdır.

Sonuç olarak, vaskülit şüphesi olan hastalarda ayrıntılı anamnez alınmalı ve fizik muayene yapılmalıdır. Çünkü vaskülitler ve onları taklit eden hastalıklar, çeşitli multisistem bulgularla birlikte gelebilir. Nedeni bilinmeyen ateş, açıklanamayan gezici poliartrit, multipl vasküler alanlarda açıklanamayan infarktlar, vaskülitleri akla getirmelidir. Radyolojik bulgular tanıya yardımcıdır.

Anahtar Kelimeler: Churg-Strauss Sendromu, pulmoner, vaskülit, Wegener Granülomatozu

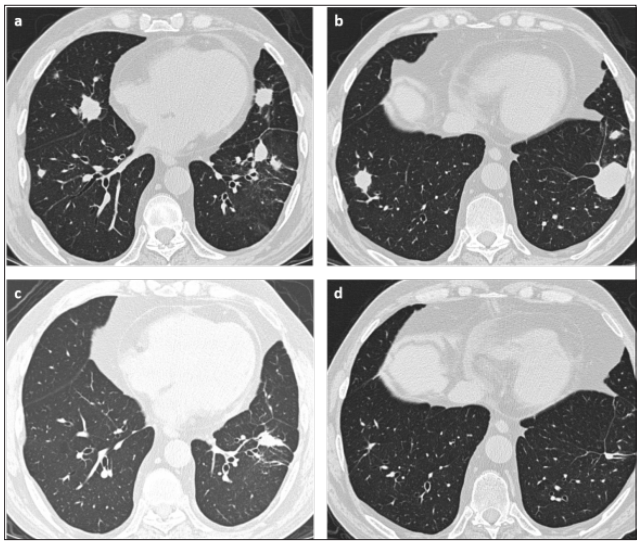

Resim 1 a, b,c,d.

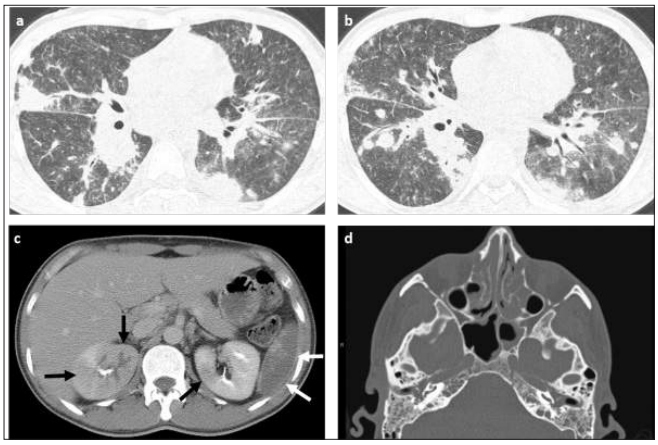

Resim 2 a, b,c,d.

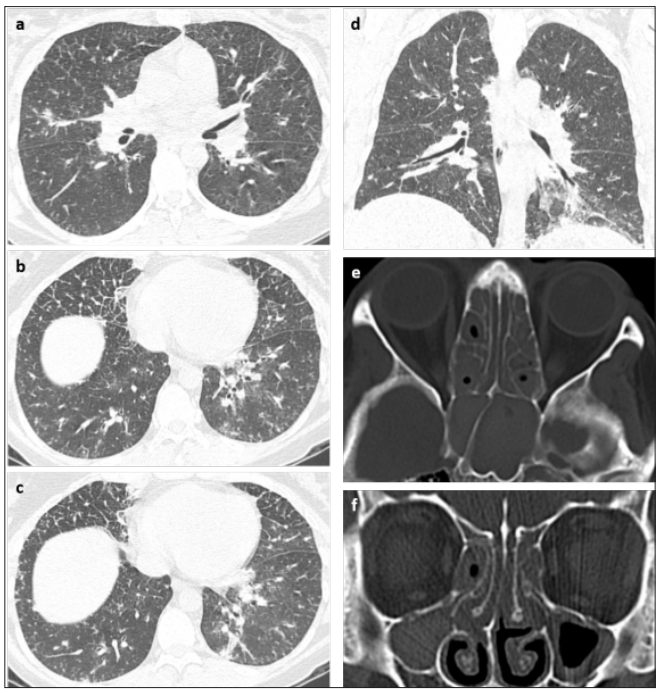

Resim 3 a, b,c,d, e,f.

Abdominal Radyoloji

PS-195

SKIN METASTASIS FROM COLON CANCER

Coşkun Öztürker[1], Veysel Özalper[2], Emre Kaya[3], Ali Kemal Sivrioğlu[4]

[1]Canakkale Military Hospital Department of Radiology
[2]Van Military Hospital Department of Internal Medicine
[3]Goztepe Training and Research Hospital Department of Radiology
[4]Kasimpasa Military Hospital Department of Radiology

Background: The most common site of metastases in colon cancer is lung and liver and skin metastasis are extremely rare. Skin metastases are usually distant metastasis and indicate poor prognosis. The most common site of development is postoperative scar tissue.

Case report: A 73-year-old female patient was admitted to our hospital with a history of 14 kg weight loss within the last 8 months, rapidly growing wound in the mid-section of abdomen, abdominal pain, night sweats and weakness. Tenderness in the left lower quadrant of abdomen was observed on physical examination. Computed tomography (CT) scans showed of a mass lesion narrowing the lumen of the distal colon and increased density in the neighboring fat regions (long arrow). Biopsy of skin lesions (short arrow) and colon lesions provided by colonoscopy was performed and the patient was diagnosed with colon adenocarcinoma showing metastasis to the skin.

Conclusion: Skin metastases of colon cancer are rare. Often are seen as distant metastasis and indicate poor prognosis. The most common site of metastasis are skin incision and particularly between the umbilicus and periumbilical region of the abdominal wall. In patients who presented with skin lesions in the periumbilical region colon cancer should be considered in the differential diagnosis.

Anahtar Kelimeler: skin metastasis, colon cancer, computed tomography

Figure 1.

Genitoüriner Sistem Radyolojisi

PS-196

OKSİPİTAL ENSEFALOSEL-MENİNGOSEL: PRENATAL TANI

Fatma Uysal[1], Ahmet Uysal[2]

[1]Çanakkale Onsekiz Mart Üniversitesi, Radyoloji Anabilim Dalı
[2]Çanakkale Onsekiz Mart Üniversitesi, Kadın Hastalıkları ve Doğum Anabilim Dalı

Giriş – Amaç: Nöral tüp defektleri konjenital anomaliler içerisinde en sık görülen ikinci anomalidir. Çoğu nöral tüp defekti sporadiktir. Ensefalosel, intrakranial yapıların kalvaryal ve dural bir defektden kranium dışına kese şeklinde çıktığı konjenital bir anomalidir. Kesede sadece Beyin-Omurilik Sıvısı (BOS) ile dolu meninksler varsa meningosel, meninksler ve BOS'dan başka beyin dokusu da varsa ensefalosel (veya meningoensefalosel) adını alır. Bu sunumda prenatal dönemde ultrasonografik olarak tanı konulan 2 ensefalosel ve 1 meningosel olgusu sunulacaktır.

Olgu 1: Biometrik ölçüm parametrelerine göre16 haftalık olguda yapılan iki boyutlu ultrasonografi taramasında; fetüste oksipital bölgedeki geniş kemik defektten herniye olan beyin parankimini de içeren ensefalosel mevcuttu.

Olgu 2: Yirmi üç haftalık olguda oksipital kemik defektten herniye olan beyin parankimi ve BOS içeren ensefalosel kesesi izlendi.

Olgu 3: Biometrik ölçüm parametrelerine göre 13 haftalık olguda en sık görülen lokalizasyon olan oksipital yerleşimli sadece BOS içeren herni kesesinden oluşan meningosel izlendi.

Tartışma: NTD'ler arasında ensefalosel insidansı 10.000 canlı doğumda 1–4 tür. Ensefalosel sıklıkla oksipital, frontoetmoidal, ve parietal bölgede yer almaktadır. İki boyutlu prenatal ultrason ile ensefalosel vakalarının yaklaşık %80 i tespit edilebilir. Prognoz kesedeki herniye nöral dokunun kapsamına ve eşlik eden anomalilerin varlığına bağlıdır. Parietal ensefaloselin prognozu oksipitalden daha kötüdür.

Sonuç: Kranial kemik defektlerine sekonder gelişen bu anomalilerin saptanmasında ilk kullanılacak yöntem, kolay ulaşılabilir, ucuz

bir yöntem olan ultrasonografi olup herniye olan kesenin içeriğinin belirlenmesiyle, erken gebelik haftalarında tanı konulabilir. Böylece aileye prognoz hakkında erken dönemde bilgi verilerek gereklilik halinde terminasyon kararı da erken dönemde alınabilir.

Anahtar Kelimeler: Prenatal tanı, ensefalosel, meningosel

Resim 1.

Resim 2.

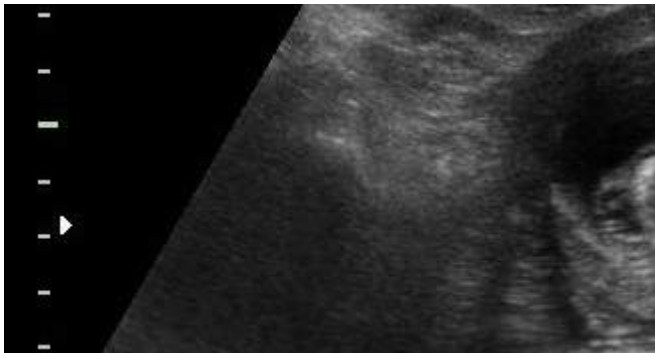

Resim 3.

Genitoüriner Sistem Radyolojisi

PS-197

OBSTETRİK ULTRASONOGRAFİDE BAZI TRİZOMİ 13 BELİRTEÇLERİ

Fatma Uysal[1], Ahmet Uysal[2]

[1]Çanakkale Onsekiz Mart Üniversitesi, Radyoloji Anabilim Dalı
[2]Çanakkale Onsekiz Mart Üniversitesi, Kadın Hastalıkları ve Doğum Anabilim Dalı

Giriş – Amaç: Trizomi 13 (Patau sendromu) 3. sıklıkta görülen kromozomal anomali olup az sayıda infant doğum sonrası birkaç gün yaşayabilmektedir. Bu nedenle prenatal olarak en erken dönemde tanı konmalı ve gebelik sonlandırılmalıdır. Bu sunumda obstetrik ultrasonografide trizomi 13 tanısı konulmasında önemli olan belirteçlerden bazılarına ait sonografik görüntüler eğitici amaçlı sunulacaktır.

Bulgular: Patau sendromu tanısında yardımcı olabilecek bu belirteçler ve görülme sıklıkları aşağıda belirtilmiştir.

Konjenital kalp hastalıkları %50–80 (Hipoplastik sol kalp sendromu, Ventriküler septal defekt), SSS ve baş- boyun anomalileri %70 (holoprosensefali, mikrosefali, hidrosefali, mega sisterna magna, korpus kallosum agenezisi), spinal anomaliler (spina bifida), fasial anomaliler (güçlü belirteç) %90 (yarık dudak- damak, mikroftalmi-anoftalmi, mikrognati, hipotelorizm, hipertelorizm, siklopi, iskelet anomalileri (polidaktili (%70), overlapping parmaklar), abdominal duvar anomalileri (mesane ekstrofisi, omfalosel), genitoüriner anomaliler (pyelokaliektazi, kistik renal displazi, ekojenik böbrek), kistik higroma ve tek umlikal arter.

Diğer genel özelliklerde anormal amniotik mai polihidramnios (daha yaygın) veya oligohidramnios, intrauterin gelişme geriliği, özellikle erken dönemde artmış ense kalınlığı, hidrops fetalis, ekojenik barsak, kardiak ekojenik odak.

Sonuç: Obstetrik ultrasonografi sırasında gördüğümüz anomalilerden bazıları bizi yaşamla bağdaşmadığı kabul edilen trizomi 13 tanısına yaklaştırmakta ve ileri basamak tanı araçlarına yönlendirmektedir. Bu nedenle bu belirteçlerin bilinmesi erken dönem terminasyon sağlanabilmesi açısından önemlidir.

Anahtar Kelimeler: Obstetrik ultrasonografi, Trizomi 13

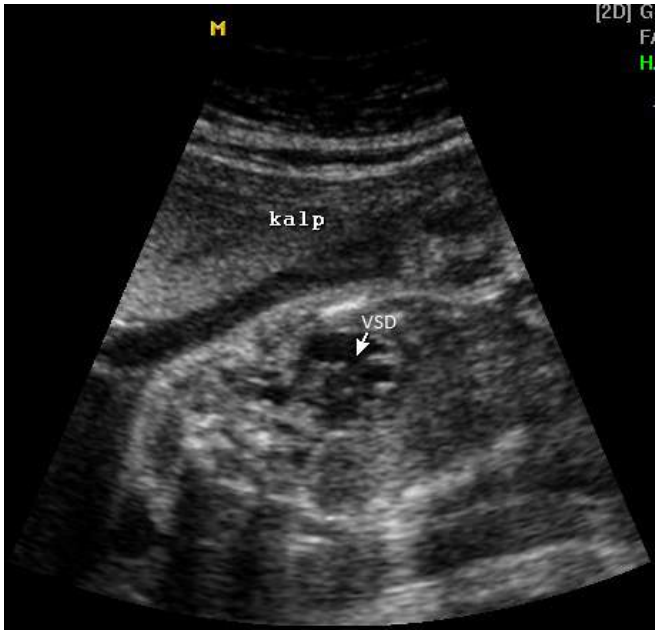

REsim 1.

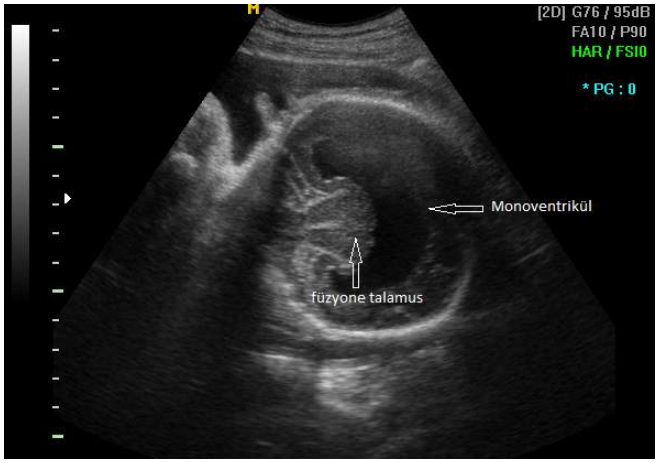

Resim 1.

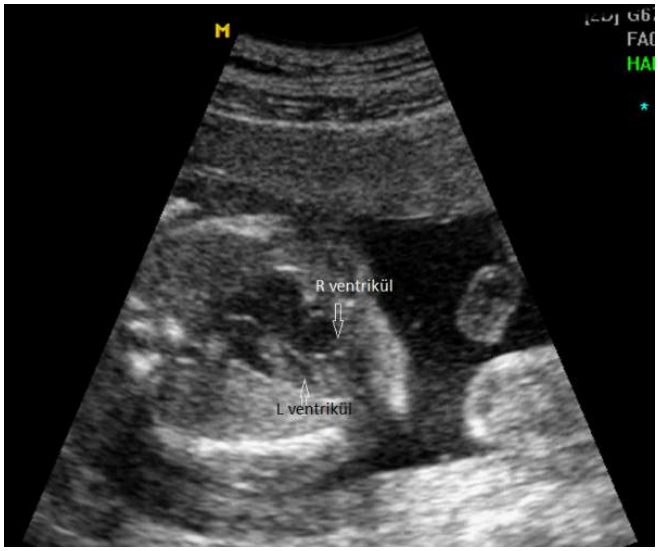

Resim 1.

Genitoüriner Sistem Radyolojisi

PS-198

PRENATAL TANI KONMUŞ TİP 1 VE TİP 2 KONJENİTAL KİSTİK ADENOİD MALFORMASYON OLGULARI

Fatma Uysal[1], Ahmet Uysal[2]

[1]Çanakkale Onsekiz Mart Üniversitesi Radyoloji Anabilim Dalı
[2]Çanakkale Onsekiz Mart Üniversitesi Kadın Hastalıkları ve Doğum Anabilim Dalı

Giriş – Amaç: Akciğerin hamartomatöz bir lezyonu olan konjenital kistik adenomatoid malformasyon (KKAM), birbirleriyle ilişkili prolifere terminal bronşioller, kistik ve solid yapılar ile karakterize bir anomalidir. Akciğer lezyonuna ek olarak polihidroamnios, hidrops, pulmoner hipoplazi ve mediastinal çekilme saptanabilir. Bu sunumda prenatal dönemde ultrasonografik (US) olarak tanı konan tip 1 ve 2 KKAM olgularına ait sonograkik bulgular sunulacaktır.

Olgu1: Yapılan rutin obstetrik US'da 22 hafta 1 günlük fetüste sol hemitoraksta büyüğü 22 mm olan birkaç adet kistik lezyon saptandı. Mide normal lokalizasyonunda gözlendi. Fetüste eşlik eden başka bir patoloji saptanmadı. Sol hemitorakstaki bu lezyon sonografik olarak tip 1 KKAM olarak değerlendirildi.

Olgu 2: Obstetrik US'de 20 hafta 5 günlük fetüste sol hemitoraksı tamamen kaplayan, inferiorda diafragmaya kadar uzanan, mediastende belirgin sağa doğru yer değişikliğine yol açarak sağ akciğerde volüm kaybına neden olan, en büyüğü 6 mm olan multipl mikrokistten oluşan kitle lezyonu mevcuttu. Sağ hemidiafragma ve mide normal lokalizasyonunda gözlendi. Fetüste eşlik eden başkaca patoloji saptanmadı. Sol hemitorakstaki bu lezyon sonografik olarak tip 2 KKAM olarak değerlendirildi.

Tartışma: KKAM antenatal taramalarda ultrasonografi ile tanımlanabilmekte; ancak tanısal hatalar sık görülmektedir. Ayırıcı tanıda konjenital lober amfizem, pulmoner sekestrasyon, bronkojenik kist, konjenital diyafram hernisi ve interstisyel amfizem gibi kistik akciğer hastalıkları düşünülmelidir. KKAM vakalarına yarık damak, renal agenezi, skolyoz gibi anomaliler eşlik edebilmektedir.

Sonografi, fetal toraks değerlendirilmesinde primer yöntemdir. Sonografik bulgular malformasyonun tipine bağlıdır. Tip I'de sıklıkla pulmoner lobun tümünü tutan, ekspansil multikistik lezyonlar şeklindedir. Tip II, küçük kistik yapılardan meydana gelen akciğer kitlesi formundadır. Sıklıkla diğer konjenital anomalilerle birlikte olduğundan US tanısını erken dönemde konabilir. Tip III malformasyonda ayırt edilebilen bir kistik yapı olmaksızın, solid homojen ekojenik kitle şeklinde görüntülenir.

Sonuç: Prenatal US'de tanı konabilen KKAM, doğum esnasında veya sonrasında fötal yaşamsal sorunlar yaratabileceğinden prenatal erken sonografik tanısı, lezyon boyut ve tipine göre postpartum müdahale açısından prognozu belirleyici öneme sahiptir.

Anahtar Kelimeler: Prenatal tanı, ultrasonografi, Kistik adenoid malformasyon

Resim 1.

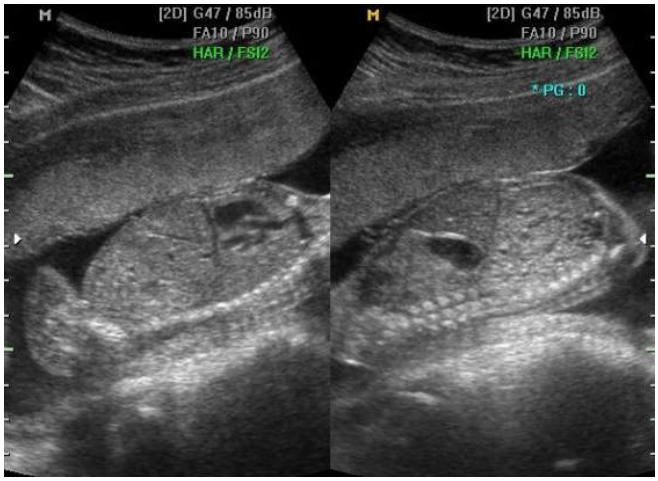

Resim 2.

Genitoüriner Sistem Radyolojisi

PS-199

SAFRA KESESİ DUPLİKASYONU: PRENATAL US BULGULARI

Fatma Uysal[1], Ahmet Uysal[2]

[1]Çanakkale Onsekiz Mart Üniversitesi, Radyoloji Anabilim Dalı
[2]Çanakkale Onsekiz Mart Üniversitesi, Kadın Hastalıkları ve Doğum Anabilim Dalı

Giriş – Amaç: Safra kesesi duplikasyonu safra kesesi kavitesinin her biri kistik kanal şeklinde izlenen ikiye ayrılması olup nadir bir konjenital anomalidir Bu sunumda prenatal dönemde obstetrik ultrasonografi ile tanısı konmuş nadir bir durum olan safra kesesi duplikasyonu olgusu sunulacaktır.

Olgu: Biyometrik ölçümlere göre 24 haftalık fetüste ultrasonografik incelemede safra kesesinin iki ayrı duktus şeklinde görüldüğü dikkati çekti. Doppler US da bu iki ayrı yapının vasküler yapı olmadığı teyit edildi. Eşlik eden başkaca bir anomali saptanmadı.

Tartışma: Safra kesesi duplikasyonu otopsi serilerinde 1/4000 oranında tespit edilmiştir. Safra taşı, koledok kistleri ve agenezisi dahil safra kesesi anomalileri, inutero gözlenmiştir, ancak fetal olarak tanı konan safra kesesi duplikasyonu olgusu çok az sayıda olguda rapor edilmiştir. Aberan hepatik ve mezenterik damarlar ve foregut malformasyonları dışında safta kesesi duplikasyonu ile ciddi fetal anomaliler gözlemlenmemiştir. Ancak akut ve kronik kolesistit, kolesterolozis, papillom, karsinom, biliyer siroz ve torsiyon riski rapor edilmiştir. Safra kesesi duplikasyonu ayırıcı tanısında fold, safra kesesi septum yada divertikulum, hepatik ya da mezenterik kist, persiste sağ umblikal ven sayılmaktadır. Safra kesesi duplikasyonuyla ilgili olası riskler akut ve kronik kolesistit, kolesterolosis, polip, karsinom, biliyer siroz ve torsiyon olarak bildirilmiştir. Ancak en sık karşılaşılabilecek sorun artmış kolelitiazis sıklığı ve intermitant koledok obstrüksiyonudur.

Sonuç: Prenatal dönemde görülen kese duplikasyonu ile ilgili hasta bu durumun benign bir durum olduğu ve yönetimin standart bir obstetrik takipten farklı olmadığı konusunda bilgilendirilmelidir.

Anahtar Kelimeler: Prenatal tanı, ultrasonografi, safra kesesi duplikasyonu

Resim 1.

Resim 2.

Genitoüriner Sistem Radyolojisi

PS-200

TEHLİKELİ BİR GEBELİK FORMU: SEZARYEN SKAR GEBELİĞİ

Fatma Uysal[1], Ahmet Uysal[2]

[1]Çanakkale Onsekiz Mart Üniversitesi, Radyoloji Anabilim Dalı
[2]Çanakkale Onsekiz Mart Üniversitesi, Kadın Hastalıkları ve Doğum Anabilim Dalı

Amaç: Sezaryen skar gebeliği nadir bir ektopik gebelik formu olup en tehlikeli ektopik gebelik şekillerindendir. Uterin rüptür ve masif kanamaya neden olabilmektedir. Bu sunumda nadir olarak görülen bir gebelik formu olan ve transvajinal ultrasonografi ile tanısı konan sezaryen skar gebeliği olgusunu sunmayı amaçladık.

Olgu: Olgu 32 yaşında, G2P1, obstetrik öyküsünde geçirilmiş sezaryen operasyonu bulunan olguda transvajinal ultrasonografide uterus ön yüzünde internal os'un hemen üzerinde eski sezaryen skar bölgesine uyan bölgeye yerleşmiş 30 mm boyutta düzgün sınırlı gestasyonel kese içerisinde CRL 6 hafta 6 gün ile uyumlu kardiyak aktivitesi izlenen embriyo saptandı. Uterin kavitenin boş olduğu görüldü. Hasta sezaryen skar gebeliği ön tanısıyla gerekli bilgilendirme sonrası operasyona alındı.

Tartışma: Sezaryen skar gebeliğinin patofizyolojisinde embriyonun skardaki mikroskobik ayrılma noktasına olan penetrasyonu sorumlu tutulmaktadır. Risk faktörleri; iki ve üzeri sayıda sezaryen, küretaj, ektopik gebelik, gebeliğin invitro fertilizasyonla sağlanmış olması ve önceki sezaryen ile gebelik gelişimi arasındaki sürenin kısalığıdır. Skar gebeliğinin servikal, servikoistmik gebelikler ve inkomplet abortusdan ayırıcı tanısının yapılması önemlidir. Sonografik tanı kriterleri; boş uterin kavite, boş servikal kanal, gestasyonel kesenin anterior istmik myometriumda izlenmesi ve mesane ile kese arasında incelmiş myometriyal tabaka varlığıdır. Sezaryen skar gebeliğinde tanıda gecikme olması durumunda artan gestasyon haftalarında hayatı tehdit eden uterin rüptür ve hemoraji riski arttığı bildirilmektedir.

Sonuç: Sezaryen insidansının artışına bağlı olarak görülme sıklığı artsada yine de nadir olarak görülen bu ektopik gebelik formunun erken tanısı komplikasyon gelişiminin önlenmesi açısından oldukça önemlidir.

Anahtar Kelimeler: Sezaryen skar gebeliği, ektopik gebelik

Resim 1.

Resim 2.

Resim 3.

Genitoüriner Sistem Radyolojisi

PS-201

PRENATAL TANI KONAN NADİR BİR OLGU: İNİENSEFALİ

Fatma Uysal[1], Ahmet Uysal[2]

[1]Çanakkale Onsekiz Mart Üniversitesi, Radyoloji Anabilim Dalı
[2]Çanakkale Onsekiz Mart Üniversitesi, Kadın Hastalıkları ve Doğum Anabilim Dalı

Giriş – Amaç: İniensefali, karakteristik bulguları oksipital kemik defekti, servikotorakal vertebraların tam veya kısmi yokluğu, fetal retrofleksiyon olan, nadir rastlanan genelde ölümcül olan bir nöral tüp defektidir. Bu sunumda prenatal dönemde ultrasonografi ile tanısı konmuş nadir görülen iniensefali olgusunun ultrasonografi, postmortem fotoğraf ve radyografik görüntüsü sunulacaktır.

Olgu: Son adet tarihine göre 13 haftalık olguda ultrasonografik değerlendirmede başta hiperfleksiyon mevcutken servikal vertebalar seçilmemekteydi. Ayrıca oksipital bölgedeki küçük kemik defektten herniye meningosel kesesi görüldü. Yaşamla bağdaşmayan iniensefali anomalisi tanısı sonrası gebelik sonlandırıldı. Spesmen ve direkt grafi görüntüleri de US görüntüleri ile uyumluydu. Direkt grafide servikal vertebralar izlenmemekte ve buna bağlı baş retrofleksiyon konumundaydı.

Tartışma: İniensefali gestasyonun 28. gününde tamamen kapanması gereken nöral tüpteki kapanma kusuru sonucu oluşur. İniensefali'ye sıklıkla merkezi sinir sistemi, gastrointestinal, kardiyovasküler sistem anomalileri eşlik edebilir.

Sonuç: İniensefalinin ultrasonografik olarak tanısında temel olarak oldukça kısa ve deforme olmuş omurga ile birlikte başın ileri derecede retrofleksiyonu mutlaka bulunmalıdır. Yaşamla bağdaşmayan ve nadir görülen bu sendromun tanı kriterlerinin bilinmesi, erken tanı ve gebelik terminasyonu maternal riskleri azaltmak açısından önemlidir.

Anahtar Kelimeler: Prenatal tanı, İniensefali, ultrasonografi, direkt grafi

Resim 1.

Resim 2.

Resim 3.

Pediatrik Radyoloji

PS-202

NADİR BİR OLGU: KONJENİTAL BİLTERAL ANOFTALMUS

Fatma Uysal[1]

[1]*Çanakkale Onsekiz Mart Üniversitesi, Radyoloji Anabilim Dalı*

Giriş – Amaç: Göz kapağı, lakrimal gland ve konjunktiva mevcut iken orbitada globun yokluğu anlamına gelen anoftalmi nadir görülen konjenital bir anomalidir. Anoftalmi genellikle bilateral olup santral sinir sistemi anomalileri eşlik edebilmektedir. Bu sunumda nadir görülen bir anomali olan bilateral primer anoftalmus olgusunun MR bulguları sunulacaktır.

Olgu: 15 aylık erkek bebekte MR tetkikinde her iki glob lokalizasyonunda disorganize rezidual doku mevcut olup bilateral optik sinir, optik kiazma izlenmedi. Korpus kallozum ve septum pellisidum mevcuttu. Eşlik eden başkaca anomali saptanmadı.

Tartışma: Göz kürelerinin gelişimi gestasyonel 4. haftada başlayıp 8. haftada tamamlanır. Bu dönemlerde embriyogenezisteki gecikme ya da bozulma anoftalmiyle sonuçlanabilir. Etyolojisinde; travma, fetal enfeksiyonlar (Toksoplazma, Rubella, Varicella), kromozomal anomaliler (Trizomi 13, Trizomi 18q-), genetik sendromlar (Meckel-Gruber, Walker-Warburg sendromu) ve çevresel (alkol, varfarin, retinoik asit) olabilmektedir. Anoftalmi-mikroftalmi hastalarının yalnızca %22'sinde etyolojik neden gösterilebilmiştir. Korpus kallozum, optik kiazma anomalileri, yüz anomalileri eşlik edebilir.

Akraba evliliklerinde daha sık görülmesi nedeni ile bebekler ile ailelerin genetik ve kromozomal taramasının yapılması gerekebilir. Anoftalmi bebeklerde hiç gelişmemiş veya çok az gelişmiş göz küresinin yerine orbital implant ve protez uygulamasının yapılması önem kazanmaktadır. MR tetkikinin yapılma nedenleri göz küresinin olmadığının gösterilmesi, optik sinir, korpus kallozum ve anomalilerin saptanması ve protez yerleştirilmesi için yeterli açıklığın olup olmadığının gösterilebilmesidir.

Sonuç: Bilateral anoftalmi anomalisi oldukça oldukça nadir görülür. Çeşitli kraniofasial anomaliler eşlik edebilir. Eşlik eden anomalilerin tespitinde ve optik traktus patolojilerinin gösterilmesinde MR görüntüleme ideal tetkiktir.

Anahtar Kelimeler: Konjenital bilteral anoftalmus, Manyetik Rezonans görüntüleme

Resim 1.

Resim 2.

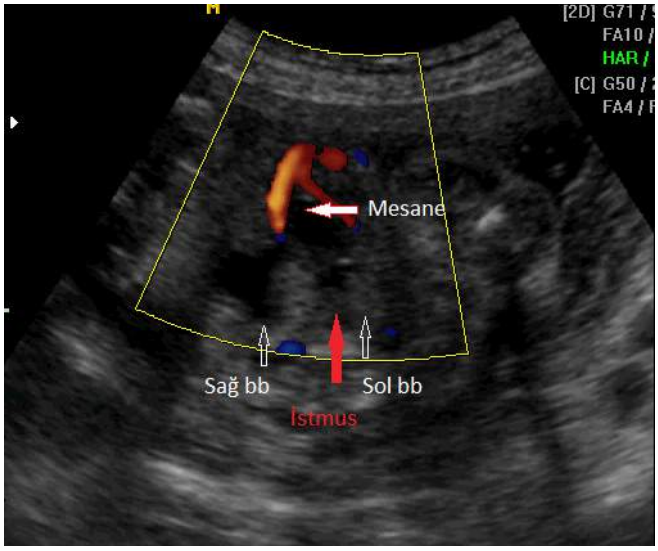

Resim 3.

Resim 2.

Resim 3.

Genitoüriner Sistem Radyolojisi

PS-203

AT NALI BÖBREK: PRENATAL US BULGULARI

Fatma Uysal[1], Ahmet Uysal[2]

[1]Çanakkale Onsekiz Mart Üniversitesi, Radyoloji Anabilim Dalı
[2]Çanakkale Onsekiz Mart Üniversitesi, Kadın Hastalıkları ve Doğum Anabilim Dalı

Giriş: At nalı böbrek sık görülen füzyon anomalisi olup insidansi yaklaşık 1/400'dür. Erkeklerde daha sıktır. Bu sunumda prenatal dönemde ultrasonografik olarak tanı konan atnalı böbrek anomalisine ait sonografi görüntüleri sunulacaktır.

Olgu: 27 yaşında, son adet tarihine göre 23 hafta 5 gün ile uyumlu, gebe ayrıntılı fetal ultrasonografi için kliniğimize başvurdu. Yapılan incelemede her iki böbrek normalden inferiorda yerleşim göstermekte olup orta hatta renal parankimal devamlılık aracılığıyla füzyone görünümdeydi. Sağda daha belirgin bilateral pelvikaliektazi izlendi. Füzyone kısım mesane süperior kesim komşuluğunda yer almaktaydı. Ayrıca unilateral yarık dudak saptandı. Fetal incelemede diğer sistemlerde ek anomali saptanmadı.

Tartışma: At nalı böbrek; toplumda sık görülmesine rağmen, barsak ansları füzyon oluşturan istmusun sonografik görüntülenmesine engel olabildiği için prenatal dönemde tanı konması güçtür. At nalı börek kromozomal anomaliler ve diğer sistem anomalileri (ürogenital, kardiyak, iskelet, santral sinir sistemi) ile birlikte olabileceği için tanı konması önemlidir. At nalı böbrekte; böbrek alt polleri medialde yerleşmekte ve orta hatta vertebral kolon anteriorunda birleşmektedir. Böbrekler bizim olgumuzda olduğu gibi normalden daha inferiora yerleşim gösterebilir. Füzyon, fibröz bir bant aracılığı ile olabileceği gibi olgumuzda olduğu gibi renal parankimin devamlılık göstermesi ile de olabilir.

Sonuç: At nalı böbrek kromozomal anomalilere eşlik edebileceği gibi izole olarak da saptanabilir. At nalı böbrek postnatal evrede taş, idrar yolu enfeksiyonu, vezikoüreteral reflü ve hidronefroz açısından risk taşır. Gelişebilecek komplikasyonların erken tanı ve tedavisini sağlamak amacıyla at nalı böbrek tanısının prenatal evrede konulması önemlidir.

Anahtar Kelimeler: Prenatal tanı, ultrason, atnalı böbrek

Genitoüriner Sistem Radyolojisi

PS-204

TRİZOMİ 21 DE MİNÖR BELİRTEÇLERİN ÖNEMİ: 3 MİNÖR BELİRTEÇLE TRİZOMİ 21 TANISI

Fatma Uysal[1], Ahmet Uysal[2]

[1]Çanakkale Onsekiz Mart Üniversitesi Tıp Fakültesi, Radyoloji Anabilim Dalı
[2]Çanakkale Onsekiz Mart Üniversitesi Tıp Fakültesi, Kadın Hastalıkları ve Doğum Anabilim Dalı

Giriş – Amaç: Canlı doğumda kromozom anomalisi sıklığı %0,1–0,2 olup klinikte en sık olanı trizomilerdir. Kromozom anomalilerinin tanısında bazı özgün sonografi belirteçleri de kullanılır. Bu belirteçler majör ve minör belirteçler olarak ayrılmaktadır. Bu sunumda minör belirteçlerin önemini vurgulamak için 3 minör belirteç nedeniyle ileri değerlendime yapılan ve trizomi 21 tanısı konan olguyu prenatal ultrasonografi görüntülerini sunmayı amaçladık.

Olgu: Biometrik ölçümlerine göre 15 hafta 4 gün ile uyumlu fetusta nazal kemik normalden hipoplazik (2.1mm), ense pilisi normalin üzerinde (3.7mm), el 5. parmak orta falanks hipoplazisi saptandı. Eşlik eden major belirteç bulunmayan olguda 3 minör belirteç ile kromozomal anomali kuşkusu nedeniyle yapılan amniosentez ile trizomi 21 tanısı kondu.

Tartışma: Kromozomal defekt belirlenen fetüslerde sonografik olarak saptanabilen majör yapısal anomaliler kardiyak (VSD, ASD, genişlemiş sağ ventrikül, perikardiyal efüzyon), santral sinir sitemi (ventrikülomegali, mega sisterna magna), renal (multikistik böbrek) abdominal (omfalosel), ekstremite (club food, sandal gap), diğer (tek umblikal arter, kistik higroma, hidrops fetalis), minör ultrasonografik belirteçler Artmış ense ödemi, artmış iliak kanat açısı, ekojen kalp odağı, elde 5. parmak hipoplazisi, nazal kemik hipolazisi, koroid pleksus kisti, iki damarlı umbilikal kord, artmış barsak ekojenitesi IUGR, renal pelvis dilatasyonu, kısa femur ve humerustur. Trizomi 21 izlenen fetüslerde kardiyak anomaliler en sık izlenen majör yapısal anomalidir. Minör ultrasonografik belirteçler değerlendirildiğinde ise artmış ense kalınlığı anöploidilerin öngörülmesinde en önemli belirteçtir. Trizomi 21 tanısı alan olguların %37'sinde sonografik belirteç tespit edilememektedir.

Sonuç. Trizomi 13 ve 18 çok yüksek oranda sonografik bulgu veren anöploidilerdir. Trizomi 21 olgularının ise önemli bir kısmında sonografik belirteç tespit edilememektedir ya da minör belirteçler gözden kaçabilmektedir. Bu yüzden sonografik bulgular ile 1. ve 2. trimester serum biyokimyasal tarama testlerinin birlikte kullanımı yapısal kromozomal anomalilerin tespit edilebilme şansını artıracaktır.

Anahtar Kelimeler: Trizomi 21, minör belirteç, prenatal tanı, ultrasonografi

Resim 1.

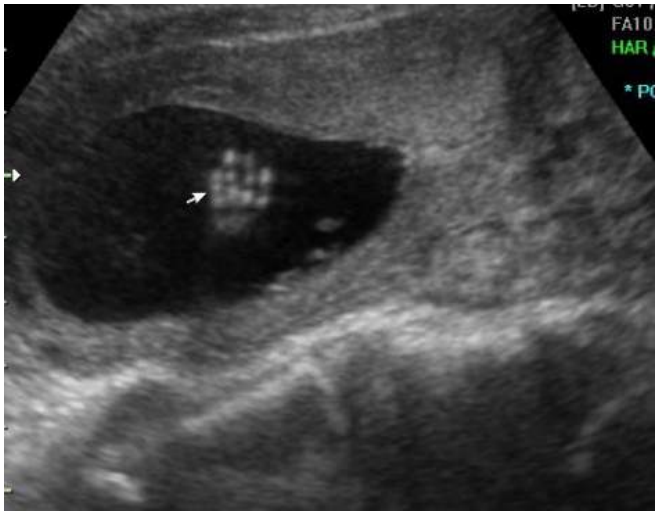

Resim 2.

Genitoüriner Sistem Radyolojisi

PS-205

PRENATAL TANI KONAN KARDİYAK RABDOMYOM OLGUSU

Fatma Uysal[1], Ahmet Uysal[2]

[1]Çanakkale Onsekiz Mart Üniversitesi, Radyoloji Anabilim Dalı
[2]Çanakkale Onsekiz Mart Üniversitesi, Kadın Hastalıkları ve Doğum Anabilim Dalı

Giriş – Amaç: Kardiyak rabdomyom infantil dönemde en sık görülen benign, primer kalp tümörüdür. Tanı sıklıkla fetal veya erken infantil dönemde yapılan ekokardiyografiyle konur. Tüberoskleroz, sebasöz adenomlar, renal anjiomyolipomlar ve hamartomlar hastalığa eşlik edebilir. Bu sunumda prenatal olarak kalpte rabdomyom tespit edilen olgunun sonografi bulguları sunuldu.

Olgu: Biometrik ölçümlerine göre 17 hafta 5 gün ile uyumlu fetusta kardiyak değerlendirmede sol ventrikül hipoplazik olup bu düzeyde interventriküler septumda midmuskuler alanda yerleşen 3x5 mm boyutta, ekojen kitle lezyonu saptandı. Lezyon kardiyak çıkımda belirgin obstrüksiyona neden olmamaktaydı. Fetüste eşlik eden başkaca anomali saptanmadı. Kardiyak rabdomyom hemodinamik bozukluk oluşturmaması nedeniyle terme kadar takip edildi. Boyutsal artış olmadı.

Tartışma: Rabdomyomlar kalbin herhangi bir bölümüne yerleşebilmekle birlikte genellikle ventriküllerde ve septuma yakın bölgelerde görülürler. Çoğunlukla birden çok kitle şeklinde bulunurlar. Rabdomyomların klinik bulguları oldukça değişkendir. Kalpte rabdomyomlar, doğum öncesi dönemde kalp yetersizliği, hidrops fetalis ve ölü doğuma neden olabilirler. YD döneminde ise hiç belirti vermeyebilecekleri gibi yerleşim yerlerine, büyüklüklerine ve sayılarına bağlı olarak kalpte mekanik darlığa, kalp yetmezliğine, aritmilere hatta ani ölümlere yol açabilirler. Kalpteki rabdomyomların en önemli özelliği kendiliğinden gerileme gösterebilmesidir. Tümör fetal hayatta en büyük boyutlara sahipken, yaşla birlikte küçülür ve hatta tamamen kaybolabilir. Bu nedenle çocuklarda erişkinlerden daha sık görülmektedir.

Sonuç: Rabdomyomlar zamanla gerileyebildikleri için ekokardiyografi ile izlenmesi önerilmekte, kalpte mekanik darlığa yol açması, kalp yetmezliği gelişmesi veya yaşamı tehdit edici aritmilere neden olması durumunda cerrahi tedavi uygulanmalıdır. Obstetrik ultrasonografide kardiyak değerlendirme esnasında kolayca tanınabilen kardiyak rabdomyom olguları prenatal dönemde takip edilip doğum için en uygun zaman belirlenebilir, gereklilik halinde erken postnatal dönemde uygun tıbbi yaklaşım sağlanarak kötü klinik seyir önlenebilir.

Anahtar Kelimeler: Prenatal tanı, kardiyak rabdomyom, ultrasonografi

Resim 1.

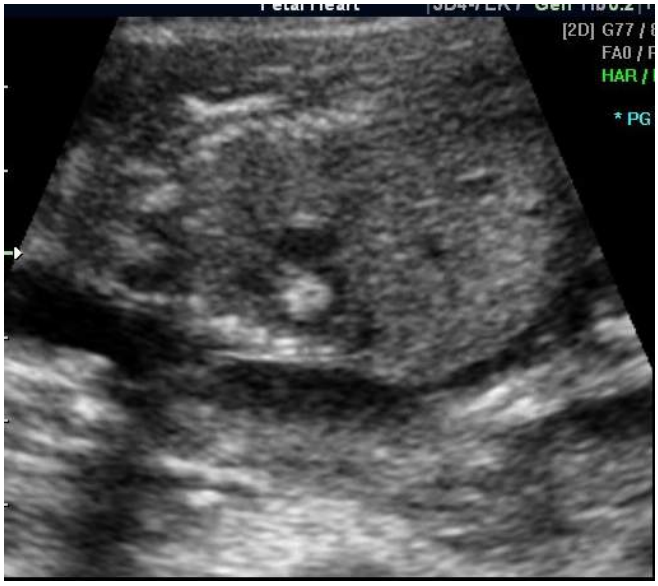

Resim 2.

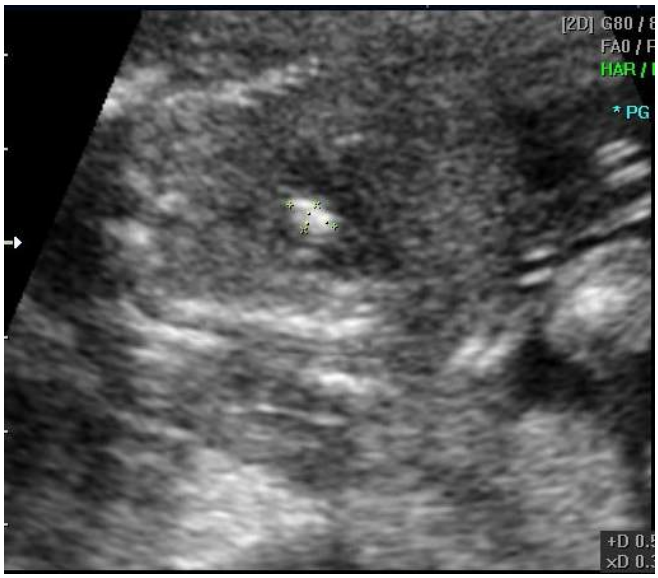

Resim 3.

Baş-Boyun Radyolojisi

PS-206

ORBİTA YERLEŞİMLİ NON-HODGKİN LENFOMA: OLGU SUNUMU VE LİTERATÜRÜN GÖZDEN GEÇİRİLMESİ

Fatma Uysal[1]

[1]Çanakkale Onsekiz Mart Üniversitesi Radyoloji Anabilim Dalı

Giriş: Orbitanın primer malign tümör olgularının çoğunu malign lenfoma, rabdomyosarkom ve lakrimal bez tümörleri oluşturmaktadır. Bu sunumda nadir orbita tümörü olan marjinal zon lenfoma tanısı alan orbita kitlesine ait takip MR görüntülerini sunmayı amaçladık.

Olgu: Sol göz hareketlerinde kısıtlılık şikayeti bulunan 63 yaşında kadın hastanın kontrastlı Orbita MR tetkikinde sol nazolakrimal kanal proksimali düzeyinden başlayarak posterosuperirora doğru orbital fossa medialinde büyüyen, medial rektus kasında invazyona neden olan, sınırları kısmen silik, konturları lobüle, T1 ağırlıklı serilerde kas grupları ile izointens, T2 ağırlıklı serilerde hafif hiperintens, postkontrastlı serilerde homojen kontrastlanan, en büyük boyutları 26x8x18mm (APxTRxCC) ölçülen kitlesel lezyon izlendi. Yapılan tüm vücüt taramada nodal yada başka organ tutulumuna ait ekstranodal tutulum bulgusu saptanmadı. Biopsi sonrası marjinal zon lenfoma tanısı kondu ve radyoterapi alan olgunun takiplerinde kitle lezyonunda boyutsal regresyon saptandı.

Tartışma: Malign lenfomalar daha çok Hodgkin dışı lenfomalardır. Marjinal zon lenfomalar (MZL) dalak, lenf nodu ve nod-dışı lenfoid dokudan köken alabilen, B-lenfositlerin oluşturduğu, ortak "marjinal zon" terimi ile adlandırılıyor olmasına rağmen heterojen bir lenfoma grubu olarak tanımlanırlar. Dünya Sağlık Örgütü'nün sınıflamasında MZL, Matür B-hücreli neoplaziler ana başlığı altında, ilk ortaya çıkış lokalizasyonları dikkate alınarak 3 farklı tipe ayrılırlar. • Splenik MZL • Nodal MZL • Ekstranodal MZL (=MALT lenfoma)

Klinik olarak, olguların çoğunluğu erken evredir. Lenf noduna yayılım ve kemik iliği tutulum oranları düşüktür. MALT lenfomalar, %50 oranı ile en sık midede görülürler. İnce bağırsak, tükrük bezi, akciğer, baş-boyun, oküler adneks, deri ve tiroid MALT lenfomanın görüldüğü diğer bölgelerdir. Ortalama görülme yaşı 61 dir.

İntrakranial lenfomaya benzer şekilde yüksek nükleus stoplazma oranına bağlı yoğun sellüler yapıda tümörlerdir. MR bulgular T1 kasla iso-hipointens, T2 kasla iso-hiperintens, postkontrast serilerde homojen kontrast tutan, ADC haritada difüzyon kısıtlanması gösteren kitle izlenir.

Ayırıcı tanıda diğer maligniteler (orbital rabdomyosarkom, üveal melanom, orbital metastazlar (dissemine lenfoma dahil), lakrimal gland tümörleri), idyopatik orbital inflamatuar pseudotümör (lenfoma ayırt etmek zor olabilir. Fibrozis ile ilişkili ise, T2 sinyali düşük olacaktır), tiroid orbitopati düşünülebilir.

Sonuç: Orbita ve adneks lenfomaları, nadirdir. Kitlenin yerleşim yerine göre degişik bulgularla karşımıza çıkabilen bir hastalık grubudur. Hastaların klinik ve radyolojik bulguları dikkatlice değerlendirilerek tanı biyopsi ile doğrulanmalı ve tüm hastalar mutlaka sistemik olarak incelenmelidir. Kapak ve konjonktiva lenfomalarında daha az olmakla birlikte, her hastada sistemik yayılım riski akılda bulundurulmalıdır. İlk taramada sistemilk açıdan yeniden değerlendirilmelidir.

Anahtar Kelimeler: Orbita MR, Non-Hodgkin Lenfoma

Resim 1.

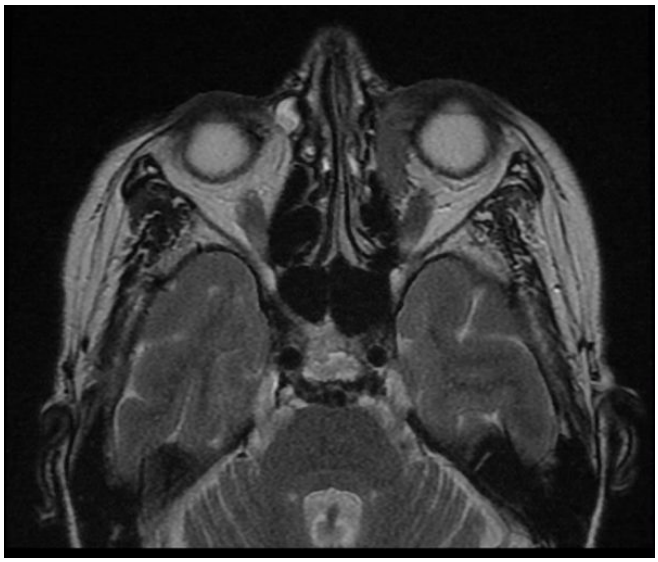

Resim 2.

Genitoüriner Sistem Radyolojisi

PS-207

KRANİAL MENİNGOSELİN EŞLİK ETTİĞİ DANDY WALKER MALFORMASYONUNUN PRENATAL SONOGRAFİK BULGULARI

Fatma Uysal[1], Ahmet Uysal[2]

[1]Çanakkale Onsekiz Mart Üniversitesi, Radyoloji Anabilim Dalı
[2]Çanakkale Onsekiz Mart Üniversitesi, Kadın Hastalıkları ve Doğum Anabilim Dalı

Giriş: Dandy-Walker Malformasyonu (DWM) nadir görülen ve etiyolojisi tam olarak bilinmeyen konjenital bir anomalidir. Bu sunumda prenatal dönemde ultrasonografik olarak tanı konan DWM'nuna eşlik eden meningosel olgusunun sonografik bulguları sunulacaktır.

Olgu: Son adet tarihine göre 26 haftalık ancak BPD ölçümüne göre 28 haftalık fetusta ultrasonografik değerlendirmede dilate posterior fossa, dördüncü ventrikülle ilişkili sisterna magna, serebellar vermisin total agenezisi ile serebellar hemisfer hipoplazisinin eşlik ettiği DWM mevcuttu. Supratentorial bölgede hidrosefali izlendi. Oksipital bölgedeki geniş kemik defektten herniye olan büyük boyutlu meningosel mevcuttu.

Tartışma: DWM, serebellar vermiste meydana gelen defekt sonucu dördüncü ventrikül ile ilişkili retroserebellar kist ile karakterizedir. Sisterna magna 10 mm'den büyüktür ve belirgin ventrikülomegali bulunur. DWM'da foramen magendi çıkışındaki obstrüksiyon ve malformasyon sonucu hidrosefali gelişir. Fetal hidrosefali saptanan DWM olgularında kromozomal anomali eşlik edebilmektedir. DWM'da %60 oranında eşlik eden MSS dışı anomaliler görülür. Prognoz eşlik eden MSS anomalilerine bağlı olarak değişiştir.

Sefalosel intrakraniyal yapıların kemik defekten dışarı çıkmasıdır. Sıklıkla defekt oksipital kemikte ve orta hatta, daha az parietal ve frontal kemiklerdedir. Ultrasonografik incelemede kraniyuma komşu kitle görüldüğünde şüphelenilmelidir. Kemik defektin görülmesi kesin tanı için şarttır. Görülmezse kistik higroma, teratom ve hemanjiom ayırıcı tanıda düşünülmelidir. En sık görülen formu %90 ile ensefaloseldir. Ensefalosellerde beyin dokusu dışarı çıkmıştır. Meningosel sadece beyin zarlarının dışarı çıkmasıdır. Prognoz kesede beyin dokusunun bulunup, bulunmamasına göre değişir.

Sonuç: Prenatal sonografik incelemelerde posterior fossanın dikkatle değerlendirilmesi sonucunda DWM ve ensefalosel tanısı kolayca konulabilmektedir.

Anahtar Kelimeler: Dandy Walker malformasyonu, kranial meningosel, prenatal tanı, ultrasonografi

Resim 1.

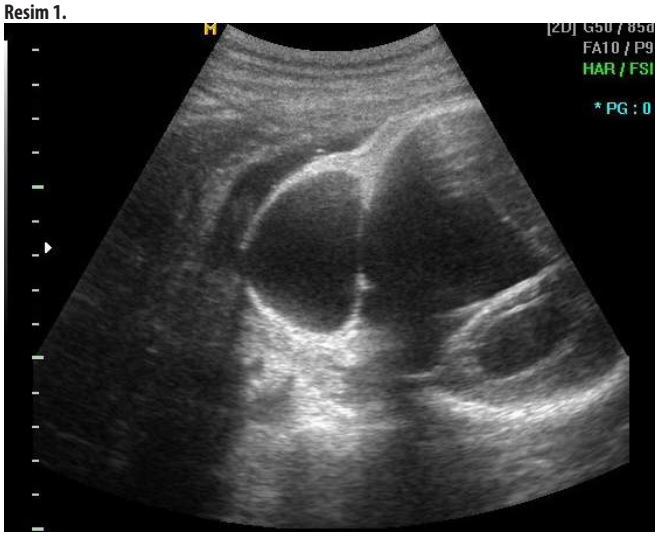

Resim 2.

Baş-Boyun Radyolojisi

PS-208

TİROGLOSSAL DUKTUS KİSTİ: ERİŞKİN OLGUDA MANYETİK REZONANS GÖRÜNTÜLEME BULGULARI

Fatma Uysal[1]

[1]Çanakkale Onsekiz Mart Üniversitesi, Radyoloji Anabilim Dalı

Giriş-Amaç: Konjenital boyun orta hat kitlelerinden de en sık görüleni yaklaşık %70 oranında tiroglossal duktus kisti (TGDK) veya fistülüdür. TGKK genellikle asemptomatik yumuşak doku kitlesi şeklinde prezente olur. Kistlerin çoğu (%75) boyun orta hatta yerleşim gösterir. Olguların %60'ı 20 yaş altında tanı alır. Bu sunumda boyunda şişlik yakınması ile gelen ve TGDK tanısı alan erişkin olgunun MR görüntüleri sunuldu.

Olgu: 28 yaşında erkek hastaya boyunda kitle nedeniyle boyun MR tetkiki yapıldı. MR'da sol infrahyoid düzeyde tiroid kartilaj komşuluğuna dek devam eden, paramedian yerleşimli, 19x26x31 mm boyutta T1ağırlıklı sekansta homojen hipointens, yağ baskılı ve baskısız T2 ağırlıklı sekansta homojen hiperintens sinyal özelliğinde, düzgün sınırlı, ince duvarlı kitle lezyonu izlendi. Tariflenen lezyon postkontrast serilerde hafif cidarsal kontrast tutulumu göstermekte ve solid komponent içermemektedir. TGDK ön tanısı ile opere edilen olgunun tanısı histopatolojik olarak da doğrulandı.

Tartışma: TGDK, fetüste tiroid bezinin dil kökünden (foremen çekum) boyundaki normal anatomik pozisyonuna inmesi esnasında tiroglossal duktustaki kısmi veya tam obliterasyon eksikliği sonucunda oluşur. Boyun derisine açılırsa tiroglossal fistül denir. TGDK foramen çekumdan sternuma kadar olan herhangi bir bölgede görülebilir. Başlıca yerleşim yerleri tirohyoid (%60), suprahyoid (%25), suprasternal (%13) ve intralingual (%2) bölgelerdir. Hastaların %10 kadarında boyun orta hattın dışında ve bu grupta da ortalama %95 oranında sol tarafta görülür.

Çocukluk çağında ve adölesanlarda sık görülmekle birlikte herhangi bir yaşta ortaya çıkabilir. Tanıyı doğrulamak, normal tiroid dokusunun varlığı-lokalizasyonu ve kist içinde oluşabilecek malign dejenerasyonları göstermek için yardımcı tetkiklerden faydalanılmalıdır. Ultrasonografi, bilgisayarlı tomografi, manyetik rezonans görüntüleme, tiroid sintigrafisi, tiroid fonksiyon testleri ve ince iğne aspirasyon biyopsisi (İİAB) kullanılan yardımcı tetkiklerdir. Brankiyal kist, dermoid kist, kistik higroma, epidermoid kist, timik kist, sebase kist, lipom, lenfadenopati, teratoma, hemangioma, larengosel, plunging ranula, ektopik tiroid dokusu, tiroid piramidal lob hiperplazisi ve kistleri, benign veya malign tükrük bezi ve tiroid bezi tümörleri, metastatik tümörler ile TGDK'lerin ayırıcı tanısı yapılmalıdır.

Sonuç: Tiroglossal duktus kisti, en sık görülen konjenital orta hat boyun kitlesidir. Radyolojik görüntüleme preoperatif tanıyı doğrulamak, fonksiyonel tiroid dokusu varlığını, laringeal yada cilt uzanımını göstermek ve kist içerisinde gelişebilecek malignite gelişimini saptamak açısından önemlidir.

Anahtar Kelimeler: Tiroglossal duktus kisti, erişkin olgu, Manyetik rezonans görüntüleme

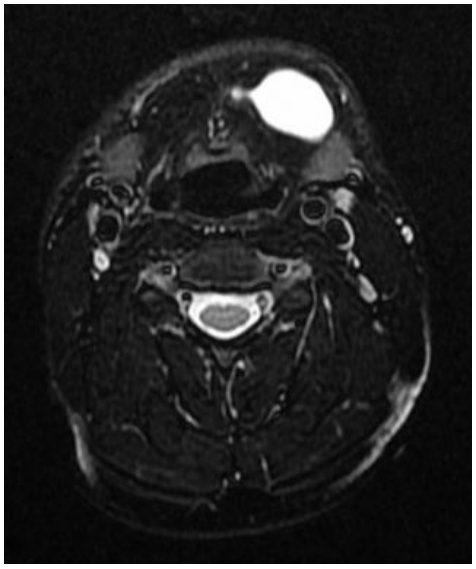

Resim 1.

Resim 2.

Genitoüriner Sistem Radyolojisi

PS-209

BİRİNCİ TRİMESTERDA DUKTUS VENOSUS AKIMI NASIL ÖLÇÜLMELİ?

Fatma Uysal[1]

[1]Çanakkale Onsekiz Mart Üniversitesi, Radyoloji Anabilim Dalı

Amaç: Duktus venozus vena cava inferior ile umblikal ven arasındaki bağlantıyı sağlayan kısa bir damardır. Kromozomal ve kardiyak anomalilerde, fetusun iyilik halinin değerlendirilmesinde önem kazanan duktus venosus akım dalga formunun bozulması bu anomalilerin tanınmasında katkı sağlamaktadır. Bu sunumda duktus venosus akım ölçüm kriterleri ve normal- patolojik akım dalga formlarına ait görüntüler eğitici amaçlı sunulacaktır.

Tartışma: Plesantadan umbilikal ven (UV) yolu ile gelen yüksek oksijen saturasyonlu kanın %30'u desatüre olmadan direkt olarak duktus venosus (DV) yolu ile sol atriyuma iletilmekte ve koroner dolaşım ve vücudun üst yarısının beslenmesinde kullanılmaktadır. DV kan akımı bu nedenle hayati öneme sahiptir. DV akım paterni tipik olarak kardiyak siklus boyunca antegrad olmakta ve kardiyak siklusun etkisi ile oluşan farklı dalga boyları pulsed wave (PW) Doppler ile kantitatif olarak ölçülebilmektedir. DV'den elde edilen akım traseleri

direkt olarak atriyum ile UV arasındaki basınç farkına ve tüm kardiyak siklus boyunca kalpte oluşan volüm değişikliğine bağlı oluşmaktadır. DV akımında majör kardiyak olayları tanımlayan dalga traseleri; S dalgası ventrikül sistolü, D dalgası ventrikül diyastolunün erken ve hızlı doluşu, a dalgası atriyal kontraksiyon ile ilişkilendirilmektedir.

Duktus venozus akım görüntülenmesinde bazı kriterler kullanılmaktadır. Bunlar fetus 11+0–13+6 hafta arasında, CRL 45 mm-84 mm arasında olmalı, fetus hareket etmemeli, fetal toraks ve abdomen tüm görüntüyü kaplamalı, gövdenin sağ mid-sagital kesiti umbilikal ven duktus venozus ve kalbi görüntülemelidir.

Tersine a-dalgası şu patolojilerle ilişkilidir: kromozomal anomaliler, kardiak defektler, fetal ölümdür. Ancak ters a-dalgası normal gebeliklerde de pozitif olabilir.

Sonuç: Kromozomal ve kardiyak anomalilerde, fetusun iyilik halinin değerlendirilmesinde önem kazanan duktus venozus akım dalga formunun bozulması bu anomalilerin tanınmasında katkı sağlayan duktus venozus akım dalga formunun doğru bir şekilde ölçülmesi ve bu ölçümün rutinde kullanılması oldukça önem taşımaktadır.

Anahtar Kelimeler: Birinci trimester ultrasonografi, duktus venosus akımı, kromozomal anomali

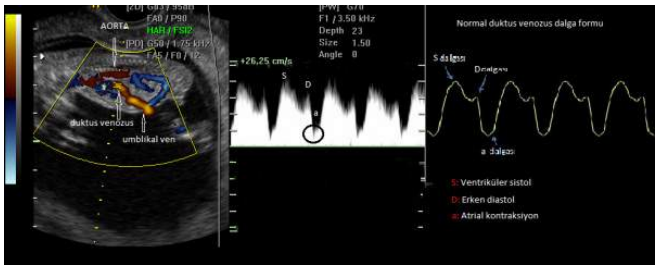

Resim 1.

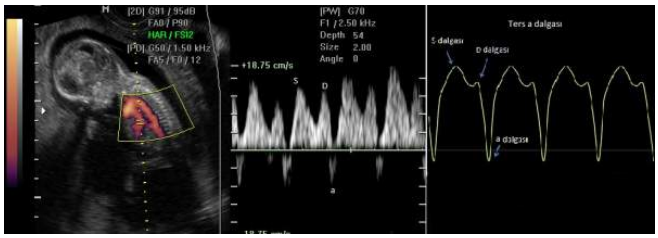

Resim 2.

Abdominal Radyoloji

PS-210

SÜPERİOR MEZENTERİK ARTER SENDROMU VE SÜPERİOR MEZENTERİK ARTER TROMBOZU BİRLİKTELİĞİ

Erdi Seçkin[1], Ali Fuat Tekin[1], Şahabettin Akbayrak[1], Ayşe Altuntaş[1]

[1]*Konya Eğitim ve Araştırma Hastanesi*

Süperior mezenterik arter (SMA) sendromu bulantı, kusma, epigastrik ağrı semptomları ile ortaya çıkan nadir bir sendromdur. SMA sendromu aynı zamanda Wilkie sendromu, mezenterik kök sendromu, kronik duodenal ileus sendromu olarak da bilinir. Biz bu yazıda acile karın ağrısı ile başvuran erişkin bir hastada yapılan kontrastlı abdomen bilgisayarlı tomografide (BT) nadir bir birliktelik olan süperior mezenterik arterinde trombozun eşlik ettiği SMA sendromlu bir hastamızı sunacağız.

Giriş: SMA sendromu duodenum 3. kıtasının aort ve süperior mezenterik arter arasına sıkışması ve duodenal (+/– mide) dilatasyona sebep olması ile karekterizedir (1). Süperior mezenterik arter aorttan yaklaşık 45 derece açı ile ayrılır, eğer bu açı 20 derecenin altına düşerse klinik olarak SMA sendromu ortaya çıkar. Bu açı standart değerleri erişkin hastalar içindir, pediatrik hastalar için bu açı değerleri daha düşüktür (1). SMA sendromu ilk 1861 yılında Carl Freiherr von Rokitansky tarafından tanımlamıştır ancak 1927 de Wilkie 75 hastalık serisini yayınlayana kadar patolojisi aydınlatılamamıştır (2).

Olgu Sunumu: 82 yaşında bayan hasta yemekten sonra başlayan karın ağrısı, bulantı ve kusma şikayetleri ile acil servisimize başvurdu. Hastamızın özgeçmişinde hipertansiyon ve 1 yıl önce geçirdiği SVO öyküsü vardı. Hastaya mezenter iskemi ön tanısı ile abdomen BT anjiografi çekildi. Abdomen BT'sinde duedonum 3. kıtasının aort ve süperior mezenterik arter arasına sıkışmış görünümde olduğu, bu düzeyde duedonum lümeninin belirgin daralmış olduğu ve duodenum proksimalinde özellikle 1. kıta ve midenin distandü olduğu görüldü (Resim1). Ayrıca superior mezenterik arterde orifis düzeyinden yaklaşık 3 cm distalde ve duodenumun aort ile süperir mezenterik arter arasından geçtiği düzeyden itibaren trombüs nedeniyle lümene kontrast madde geçişi izlenmedi. (Resim 2) Hasta mezenter iskemi nedeni ile operasyona alındı. Gözlemde treitz ligamanının 40. Santimetresinden itibaren tüm ince barsaklar ile transvers kolon yarısına kadar nekrotik izlendi. Subtotal ince barsak rezeksiyonu ve sağ hemikolektomi uygulandı. Postoperatif 3. haftada kardiopulmoner arrest nedeni ile kaybedildi.

Tartışma: SMA sendromu baryumlu üst gastrointestinal sistem incelemesi yapılan hastalarda %0,3 oranında tespit edilmiştir (3). Ancak semptomatik hasta oranı çok daha azdır. Sonuç olarak SMA sendromu ve trombozu birlikteliği nadir bir klinik durumdur ancak aralıklı ve nonspesifik semptomları nedeniyle kolayca atlanabilecek olması nedeniyle ayırıcı tanıda göz önünde bulundurulması gereken bir durumdur. Baryumlu grafiler, bilgisayarlı tomografi, BT anjiografi ve MR anjiografi tanıda kullanılabilecek radyolojik yöntemlerdir.

Kaynaklar

1. Gustafsson, L., et al. "Diagnosisandtreatment of superiormesentericarterysyndrome. " British Journal of Surgery 71.7 (1984): 499–501.2. Welsch, Thilo, Markus W. Büchler, and Peter Kienle. "Recallingsuperiormesentericarterysyndrome. " Digestivesurgery 24.3 (2007): 149–156.
3. Goin, Lowell S., and Stefan P. Wilk. "IntermittentArteriomesentericOcclusion of theDuodenum 1. " Radiology 67.5 (1956): 729–737.

Anahtar Kelimeler: Süperior Mezenterik Arter Sendromu, Süperior Mezenterik Arter Trombozu

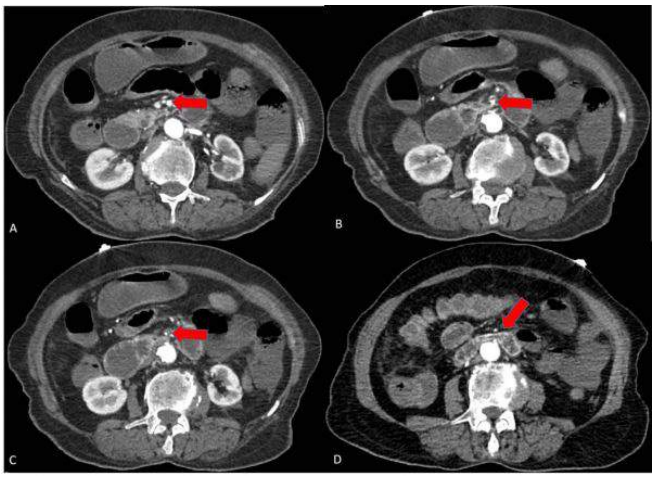

Resim 1.

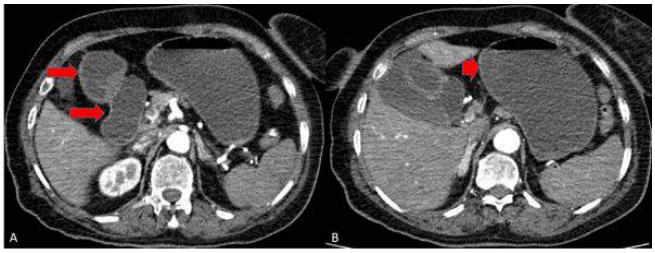

Resim 1.

Kardiyovasküler Görüntüleme

PS-211

WEGENER GRANULOMATOZUNUN NADİR KOMPLİKASYONU: PERİAORTİTE BAĞLI AORTİK ANEVRİZMA

Yasemin Gündüz[1], Kıyasettin Asil[1]

[1]Sakarya Üniversitesi Eğitim ve Araştırma Hastanesi Radyoloji Anabilim Dalı

Giriş: Wegener granulomatozu küçük ve orta boy damarları tutan sistemik vaskülitik bir hastalıktır. Vaskülitik tutulumlar özellikle üst solunum yolunda ve böbreklerdedir. Bu hastalıkta aortik tutulum oldukça nadir olup yüksek rüptür riski içermesi nedeniyle çok önemlidir. (1–2)

Olgu: 65 yaşında erkek olgu. Hastanemize Ateş, halsizlik, terleme, kilo kaybı, ağızdan kan gelmesi nedeniyle başvurmuş. Hastanın yapılan tetkikleri sırasında ultrasonografide böbrekte vasküleritesi azalmış hipoekoik alanlar izlenmesi nedeniyle bu alandan biyopsi incelemesi yapılmış ve biyopsi sonucu wegener granulomatozu tanısı konmuştur. Çekilen toraks BT incelemesinde periaortik hipodens alan ve anevrizma görülmesi nedeniyle çekilen BT anjiografide Periaortik yağlı dokuyu tutan enflamasyon ile uyumlu hipodens alan ve bu alana uzanan anevrizma izlenmiştir (Resim 1 ve 2).

Sonuç: Wegener granulomatozu nadir görülen bir vaskülit olup özellikle paranazal sisnüsleri, akciğeri ve böbrekleri tutsada aort gibi büyük damarlarda periaortitise bağlı rüptür riski akıldan çıkarılmamalıdır.

Kaynaklar

1. Çağdaş Ünlü, Martine Willems, Ineke JM Ten Berge, Dink A. Legemate. Aortitis with aneurysm formation as a rare complication of Wegener's granulomatosis. Journal of Vascular Surgery. Volume 54, Number 5 paper 1485–1487
2. Noriaki Aoki, Kazui Soma, Takashi Owada, Hideaki İshii. Wegener's Granulomatosis Complicated by Arterial Aneurysm. Internal Medicine Vol.34, No.8 (August 1995) paper: 790–793

Anahtar Kelimeler: wegener granulomatozu, periaortit, anevrizma, BT

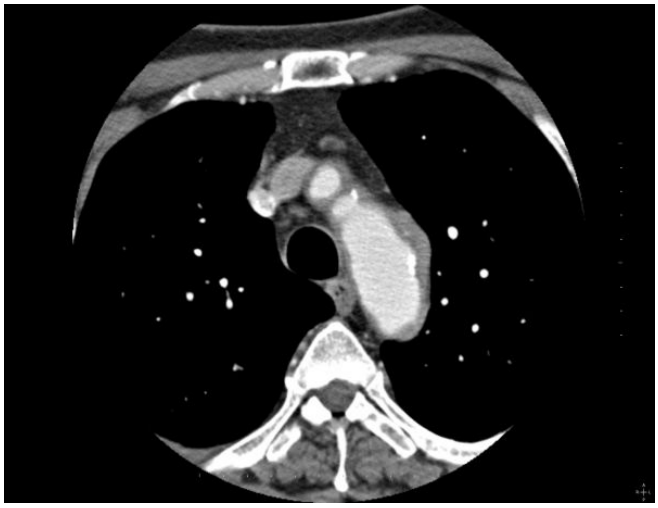

Resim 1. Aksiyel BT kesidinde arkus aorta sol lateral komşulukta hipodens periaortit görünümü

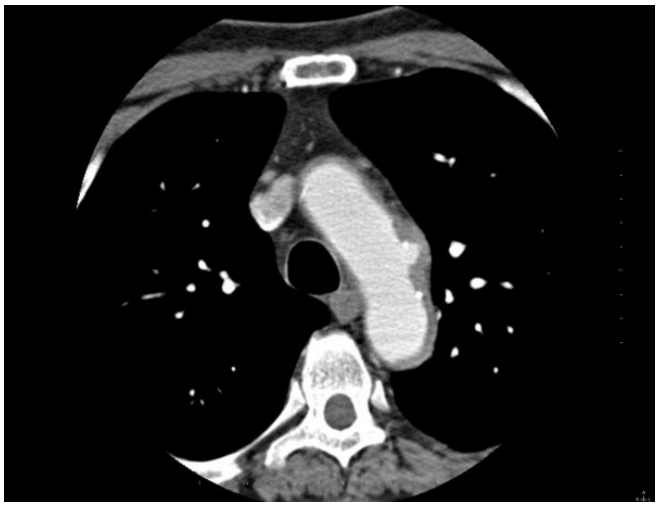

Resim 2. Aksiyel BT kesidinde arkus aorta periaortite eşlik eden anevrizma

Kardiyovasküler Görüntüleme

PS-212

ACUTE INFERIOR MYOCARDIAL INFARCTION COMPLICATED WITH ASCENDING AORTIC DISSECTION: DIAGNOSED BY FALSE LUMEN ANGIOGRAPHY DURING CATHETERIZATION

Hatice Kaplanoğlu[2], Osman Beton[1], Süleyman Sürer[3], Hakkı Kaya[1], Mehmet Birhan Yılmaz[1]

[1]Cumhuriyet University, Faculty of Medicine, Department of Cardiology, Heart Center Hospital, Sivas, Turkey
[2]Department of Radiology, Diskapi Yildirim Beyazit Research and Training Hospital, Ankara, Turkiye
[3]Department of Cardiovasculer Surgery, Diskapi Yildirim Beyazit Research and Training Hospital, Ankara, Turkiye

A 48 year old male patient who had a history of hypertension without regular treatment was admitted to our emergency department due to severe retrosternal chest pain for 2 hours and he denied back pain. Electrocardiogram showed sinus rhythm with ST segment elevation in leads II, III, and aVF and ST depression in leads I, aVL and V1-V3 (Figure 1). Transthoracic echocardiography showed hypokinesis of inferior and posterior-septum (EF 45%), mild mitral and mild aortic valve regurgitation, dilated ascending aorta (4,5cm) without any sign of dissection. Patient was taken to angiography lab for primary percutaneous intervention because of acute inferior myo-

cardial infraction but catheter was not able to be placed in right coronary arter. An aortogram (with hand) was performed to investigate the right coronary artery. We placed the AR2 catheter unintentionally in the false lumen and noted aortic dissection (figure 2). Emergent thorax CT angiography showed DeBakey type I (Stanford A) aortic dissection extending from ascending aorta to iliac artery (figure 3). Emergent surgical treatments with a replacement of the ascending aorta, aortic valve replacement and coronary artery bypass grafting were successfully performed.

Anahtar Kelimeler: Acute aortic dissection; myocardial infarction; computed tomography; coronary angiography

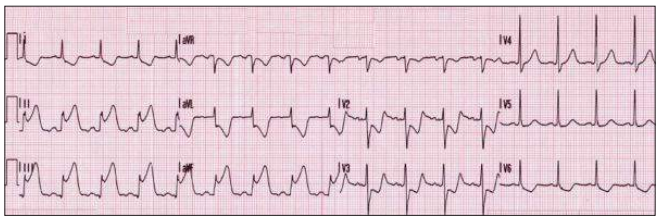

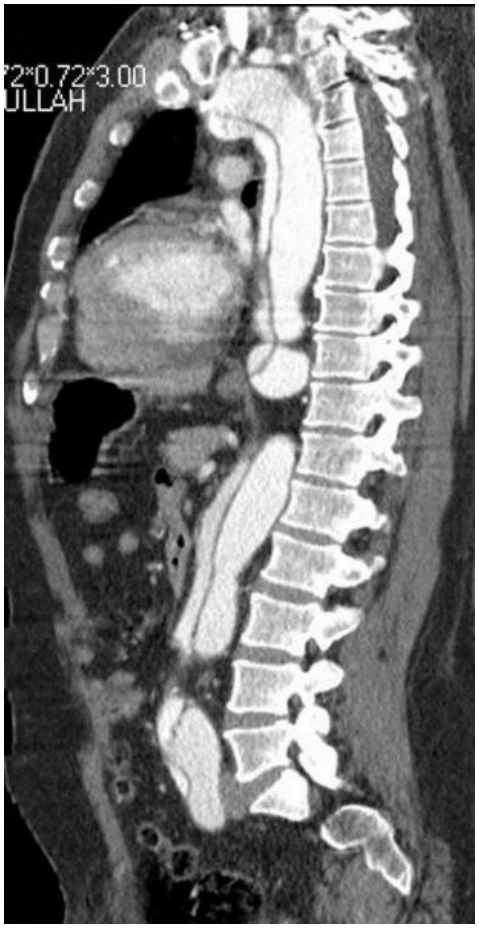

Resim 1.

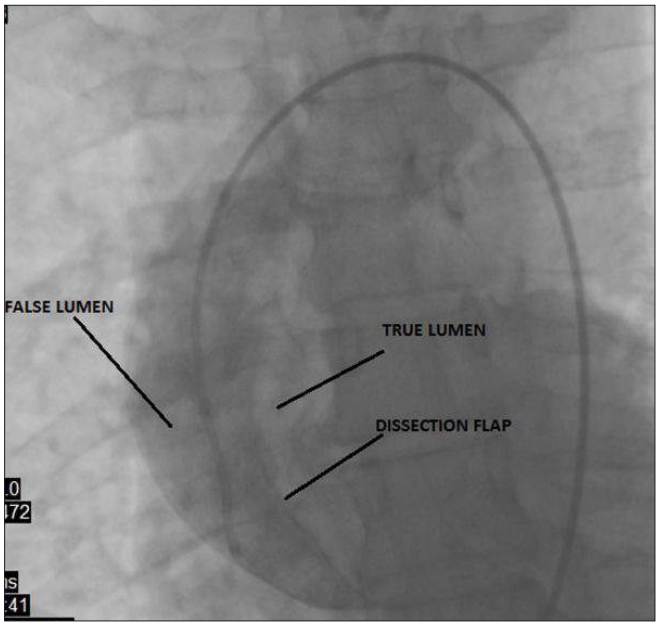

Resim 2.

Baş-Boyun Radyolojisi

PS-213

GLOKOM HASTALARINDA SHEAR-WAVE ELASTOSONOGRAFİ BULGULARI

Azad Hekimoğlu[1], Onur Ergun[1], Aysun Şanal Doğan[2], Şule Berk Ergun[3], Mutlu Acar[2], Canan Gürdal[2], Baki Hekimoğlu[1]

[1]Dışkapı Yıldırım Beyazıt Eğitim ve Araştırma Hastanesi, Radyoloji Kliniği
[2]Dışkapı Yıldırım Beyazıt Eğitim ve Araştırma Hastanesi, Göz Kliniği
[3]Ankara Numune Eğitim ve Araştırma Hastanesi, Göz Kliniği

Özet: Glokom intraoküler basınç artışı ile seyreden sinsi bir hastalık olup sekonder körlüğün en sık sebebidir. Çalışmamızın amacı glokom hastalarında daha önce kullanılmayan shear-wave elastosonografi ile gözün değişik bölgelerinin elastikiyetini inceleyerek normal gözler ile karşılaştırmak ve shear-wave elastosonografinin glokomun tanı ve takibinde kullanılabilirliğini değerlendirmektir.

Metod: Çalışmamızda 12 glokom tanısı almış hasta ve 32 sağlıklı birey karşılaştırıldı. Önce B-mode ultrasonografi ile glob genel olarak değerlendirildi. Ardından shear-wave elastosonografi ile optik sinir başı, retrobulber optik sinir, sklera-retina kompleksi, retrobulber yağ dokusu, kornea, lens ve ön kamaranın elastikiyet değerleri kiloPascal olarak ölçülerek kaydedildi.

Bulgular: Gözün değişik bölgelerinin elastikiyet değerleri arasında hasta ve kontrol grubunda istatiksel olarak anlamlı fark bulunmadı.

Sonuç: Gözün değerlendirilmesinde shear-wave elastosonografi uygulanma açısından strain elastosonografiye oranla daha kolay bir yöntem olsa da kısıtlı hasta sayısı ile yaptığımız çalışmamızda glokom ve kontrol grubu arasında anlamlı fark bulunamadı. Ancak gözün değişik bölgelerinin shear-wave elastosonografi için referans değerleri belirlendi.

Anahtar Kelimeler: Glokom, Göz, Sonoelastografi

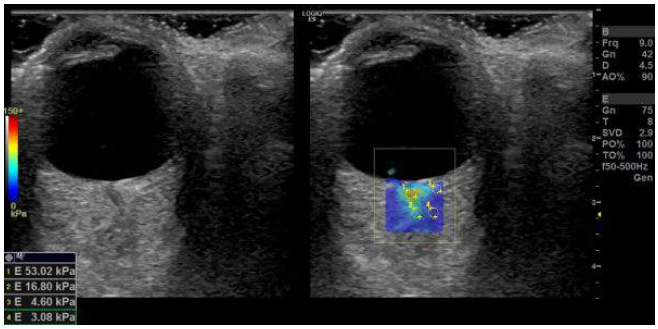

Resim 1.

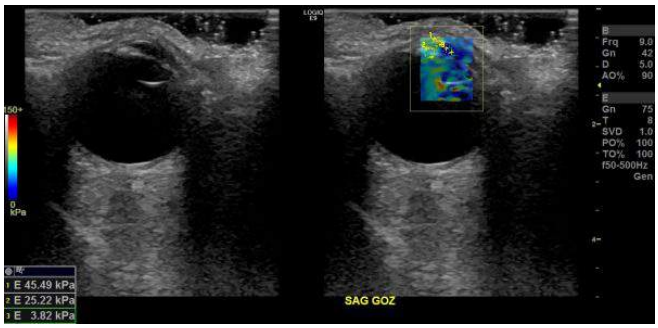

Resim 2.

Tablo 1. Glokom ve kontrol grubu hastalarının demografik ve klinik özellikleri

	Kontrol grubu (n=32)	Glokom grubu (n=12)	p-değeri
Yaş (yıl)	57.1±7.1	62.0±8.4	0.104†
Cinsiyet			
Erkek	14 (43.8%)	8 (66.7%)	
Kadın	18 (56.2%)	4 (33.3%)	
Sağ optik sinir başı	42.5±7.0	41.7±6.2	0.743†
Retro-orbital sinir	24.0±5.2	23.7±6.5	0.901†
Sklera-retina	4.5 (1.3–15.6)	4.7 (1.4–7.5)	0.928¶
Retro-orbital yağ dokusu	2.3 (1.1–4.8)	2.5 (1.6–4.8)	0.354¶
Kornea	43.1±7.8	38.2±11.8	0.200†
Lens	25.3±6.8	23.1±5.8	0.348†
Anterior kamera	3.8±1.1	3.7±1.4	0.826†

Kardiyovasküler Görüntüleme

PS-214

POSTERİOR NUTCRACKER SENDROMU: NADİR OLGU

Erbil Arık[1], **Kıyasettin Asil**[1]

[1]*Sakarya Üniversitesi Eğitim ve Araştırma Hastanesi, Radyoloji Anabilim Dalı*

Giriş: Renal ven kompresyon sendromları hematürinin nadir sebeplerinden olup anterior ve posterior nutcracker sendromları olarak ikiye ayrılırlar. Sol renal venin superior mezenterik arter ve abdominal aorta arasına sıkışması "anterior nutcracker sendromu" olarak bilinirken, daha nadir olarak retroaortik varyasyonlu sol renal venin abdominal aorta ile vertebra arasına sıkışması ise "posterior nutcracker sendromu" olarak bilinir (1-2). Retroaortik sol renal ven insidansı %1–3 arasında belirtilmiş olup olguların çoğunluğu asemptomatiktir (2). Semptomatik olması durumunda posterior nutcracker sendromu ya da fenomeni olarak isimlendirilir. Anterior ve Posterior nutcracker sendromları klinik olarak çoğunlukla makroskopik hematüri, sol yan ağrısı ya da sırt ağrısı şeklinde ortaya çıkar. Daha nadir olarak sol renal venden sol gonadal vene masif reflü akım oluşabilmesi sebebiyle kadınlarda pelvik konjesyon sendromu, erkeklerde ise varikosel gelişimi görülebilir. Nutcracker sendromlarında tanı koymak sıklıkla zordur. Tedavi planı hastanın detaylı anemneziyle birlikte laboratuar ve görüntüleme bulgularının dikkatlice ele alınmasını gerektirir (1–2).

Olgu: 66 yaşında erkek hasta. İdrarında kan görmesi ve sol yan ağrısı şikayetleri ile başvurdu. Yapılan laboratuar tetkiklerinde belirgin hematüri saptandı. Çekilen BT'de böbreklerde taş ve üriner sistemde kitle saptanmadı. Sol renal venin retroaortik yerleşimli olduğu, vertebra ile abdominal aorta arasında kompresyona uğradığı (Resim 1), kompresyonun proksimalinde sol renal ven segmentinin dilate olduğu (Resim 2) ve diafragma ile sol renal ven arasında uzanan kolateraller geliştiği görüldü. Hastaya posterior nutcracker sendromu tanısı ile cerrahi tedavi önerildi.

Sonuç: Hematüri ve sol yan ağrısı ile başvuran ileri yaş hastalarda, böbrek taşı ya da üriner sistemde kitle gibi daha sık görülen etiyolojiler ön planda düşünülmekle beraber, renal konjesyon sendromlarının da aynı tabloya yol açabileceği akılda tutulmalıdır. Görüntüleme yöntemleri kullanılarak sık görülen patolojilerin ekarte edilmesi yönlendirici olabilmektedir.

Kaynaklar

1. Skeik N, Gloviczki P, Macedo TA. Posterior nutcracker syndrome. Vasc Endovascular Surg.2011 Nov; 45 (8).749–55.
2. Marone E. M., Psacharopulo D, Kahlberg A, Coppi G, and Chiesa R. Surgical treatment of posterior nutcracker syndrome. J Vasc Surg 2011; 54.844–7.

Anahtar Kelimeler: retroaortik renal ven, renal konjesyon sendromu, posterior nutcracker sendromu, hematüri, sol yan ağrısı, BT

Resim 1. Aksiyel planda BT kesitinde sol reanl venin abdominal aortanın posteriorundan geçişi ve abdominal aorta ile vertebra arasında basılanması

Resim 2. Aksiyel planda BT kesitinde sol renal venin proksimalinde basıya bağlı dilatasyon

Pediatrik Radyoloji

PS-215

NADİR GÖRÜLEN POSTTRAVMATİK AKCİĞER YARALANMASI OLARAK TRAVMATİK PULMONER PSÖDOKİST; OLGU SUNUMU

Atakan Arslan[1], Hande Melike Halaç[1], İnci Türkan Yılmaz[1], Handan Güleryüz[1]

[1]*Dokuz Eylül Üniversitesi Tıp Fakültesi, Radyoloji Anabilim Dalı, İzmir*

Giriş – Amaç: Travmatik pulmoner psödokistler, künt göğüs travması sonrasında genellikle çocuk ve genç yaş olgularda görülen nadir patolojilerden biridir. Asemptomatik olmaları sebebiyle travma sonrası bilgisayarlı tomografi (BT) ile yaralanma araştırması yapılan olgularda insidental olarak saptanırlar. Bu olgu sunumunda, künt göğüs travması sonrasında travmatik pulmoner psödokist tanısı alan olgunun posteroanterior (PA) akciğer grafisi ve kontrastsız toraks BT bulgularıyla birlikte sunulması amaçlanmıştır.

Yöntem: Hastanemize ait dijital görüntüleme arşivinde bulunan; 3 yaşındaki olgunun, travmaya bağlı yaralanma şüphesi nedeniyle çekilen PA akciğer grafisi, kontrastsız toraks BT tetkiki ve yaralanmadan dört ay sonraki kontrol toraks BT tetkiki değerlendirilmiştir.

Bulgular: Akciğer grafisinde en büyüğü sağ parakardiyak alanda kalp kontürünü silmeyen, iç sınırı mediastende kaybolan kalın, düzensiz duvarlı, kaviter lezyonlar izlenmiştir. BT'de üç adet en büyüğü sağ akciğer alt lob mediobazal segmentte 2 cm kalınlıkta asimetrik duvar kalınlaşması olan 30x40x80 mm, diğerleri üst lob posterior segmentte 32x27x40 mm ve alt lob laterobazal segmentte 27x30x50 mm boyutlarında kaviter lezyonlar izlenmiştir. Kontrol BT'sinde kaviter lezyonlar saptanmamıştır. Alt lob mediobazal segmentte fokal plevral kalınlaşma ve lineer atelektatik bant izlenmektedir.

Tartışma ve Sonuç: Künt göğüs travması sonrasında kontuzyon ve laserasyon gibi değişik formlarda akciğer yaralanmaları olabilmektedir. En sık posttravmatik yaralanma pulmoner kontuzyondur. Travmatik pulmoner psödokistler ise genellikle 30 yaş altı olgularda görülen nadir bir posttravmatik akciğer patolojisidir. Genç olgularda, osteokondral torasik kafesin kompliyansı nedeniyle kompresif güçleri kayıp olmaksızın akciğer parankimine iletmesinin, bu patolojinin oluşumuna neden olduğu düşünülmektedir. Parankimdeki kompresyon-dekompresyon kuvveti küçük parankimal laserasyonlara sebebiyet vermekte, çevreleyen dokunun da retraksiyonu sonucu akciğer parankiminde hava ve/veya sıvı ile dolu kaviteler ortaya çıkmaktadır. Posttravmatik olgularda toraks BT incelemeleri değerlendirilirken ayırıcı tanıda bu patolojinin de göz önünde bulundurulması gerekmekte ve klinisyenin bu konuda bilgilendirilmesi önem taşımaktadır.

Anahtar Kelimeler: Travmatik pulmoner psödokist, Bilgisayarlı Tomografi, Künt göğüs travması

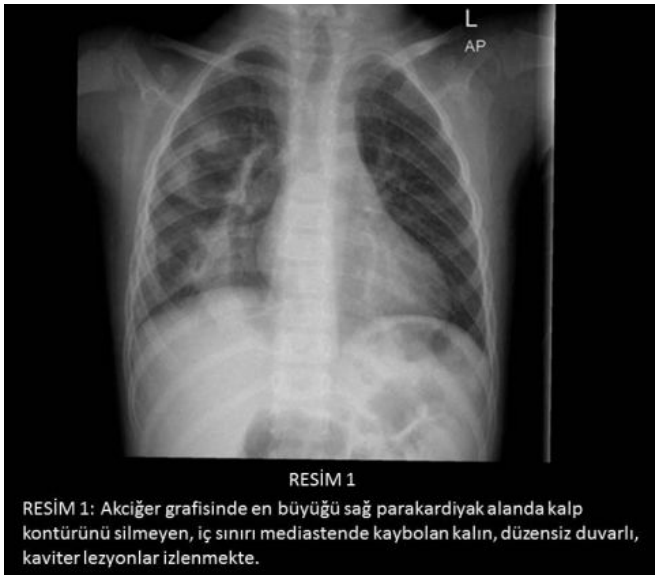

RESİM 1

RESİM 1: Akciğer grafisinde en büyüğü sağ parakardiyak alanda kalp kontürünü silmeyen, iç sınırı mediastende kaybolan kalın, düzensiz duvarlı, kaviter lezyonlar izlenmekte.

RESİM 2

RESİM 2: Kontrastsız toraks BT'de aksiyal kesitte sağ akciğer alt lob mediobazal segmentte 2 cm kalınlıkta asimetrik duvar kalınlaşması olan 30x40x80 mm boyutlarında ve alt lob laterobazal segmentte 27x30x50 mm boyutlarında kaviter lezyonlar izlenmekte.

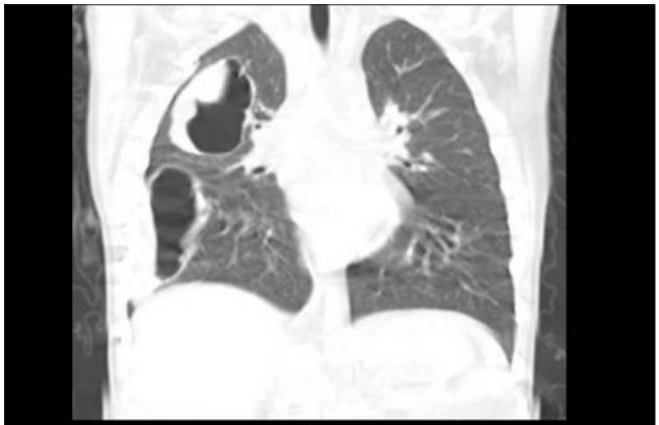

RESİM 3

RESİM 3: Kontrastsız toraks BT'de koronal kesitte sağ akciğer üst lob posterior segmentte 32x27x40 mm ve alt lob laterobazal segmentte 27x30x50 mm boyutlarında kaviter lezyonlar izlenmekte.

Pediatrik Radyoloji

PS-216

MULTIPLE GRANULOCYTIC SARCOMAS CONCOMITANT TO ACUTE MYELOGENOUS LEUKEMIA: A CASE REPORT

Ghizlane Lembarki[1], Nadia Moussali[1], Omar Amriss[1], Naima El Benna[1], Salma Fares[2], Cherkaoui Siham[2], Nisrine Khoubila[2], Asmaa Quessar[2]

[1]Radiology Unit, 20th August Hospital 1953, Chu Ibn Rochd, Casablanca, Morocco
[2]Pediatric Hematology Unit, 20th August Hospital 1953, Chu Ibn Rochd, Casablanca, Morocco

Introduction: Granulocytic sarcoma (GS), called also chloroma, is a rare extramedullary location of acute myeloid leukemia (AML).

Purpose: Our aim is to highlight the role of imaging in the diagnosis, staging and follow up of AML.

Case report: We report a case of GS associated with AML in a 3-years-old girl, admitted with 3 months history of asthenia, recurrent episodes of bronchitis and weight loss. Her clinical examination revealed a left supraclavicular mass of 4 cm with Claude-Bernard-Horner sign, right exophthalmy, and bilateral cervical lymph nodes at 2 cm. Chest radiography showed a left apical mass. CT scan revealed multiple locations: pulmonary, mediastinal, para-vertebral, orbital, maxillary sinuses and nasal cavity. A bone marrow smear confirmed the diagnosis of AML. Karyotype showed an 8,21 translocation. The patient was in complete remission after AML directed chemotherapy.

Conclusion: The presence of multiple GS in AML is a rare event. The diagnosis can be difficult if not associated with bone marrow involvement. The prognosis is linked to that of AML.

Anahtar Kelimeler: Multiple locations, granulocytic sarcoma, acute myelogenous leukemia, child

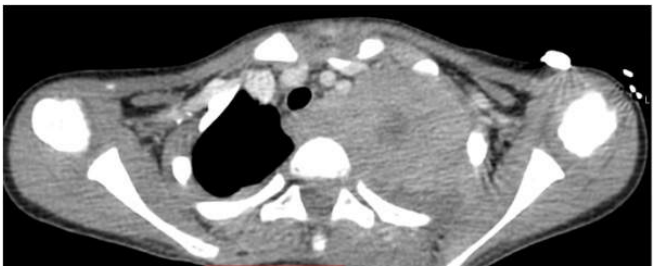

Resim 1.

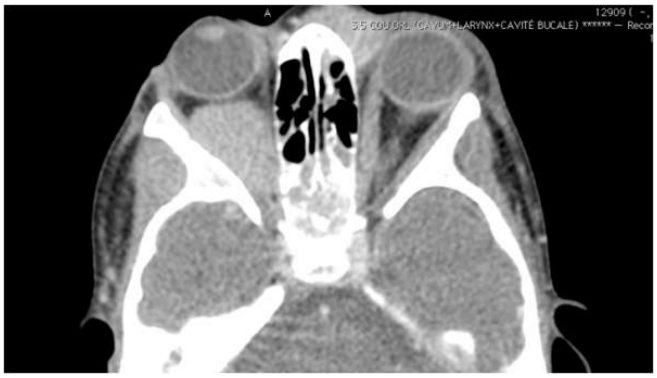

Resim 2.

Resim 3.

Toraks Radyolojisi

PS-217

NEFES DARLIĞI ŞİKAYETİ İLE GELEN HİPERSENSİTİVİTE PNÖMONİSİ OLGUSU

Furkan Kaya[1], Burak Tanrıverdi[2], Ergin Karaman[3]

[1]Kağızman Devlet Hastanesi, Radyoloji Bölümü
[2]Denizli Devlet Hastanesi, Radyoloji Bölümü
[3]Pamukkale Üniversitesi Tip Fakültesi Hastanesi, Radyoloji Anabilim Dalı.

Amaç: Hipersensitive pnömonisi (HP) inhale edilen antijenlere karşı gelişen immun reaksiyonu ifade eder. Bu antijen kaynakları mikropları, hayvanları, bitki ürünlerini ve bir takım kimyasalları kapsar. HP akut, subakut ve kronik olmak üzere üç olası ortaya çıkış şekli vardır. Bu çalışmada subakut HP BT bulguları ve tanısal ipuçları sunulmuştur.

Yöntem: Bir aydır devam eden nefes darlığı şikayetiyle nedeniyle hastanemize başvuran 29 yaşındaki çiftçi ve güvercin besleyicisi erkek hastanın toraks BT incelemesi yapıldı.

Bulgular: Hastanın BT tetkikinde; her iki akciğerde yaygın sentrilobuler buzlu cam tarzında nodüller ve alt loblarda yer yer fokal hava hapsi alanları izlendi. Görününüm çiftci ve güvercin besleyicisi hastada hipersensitive pnömonisi lehine değerlendirildi. Hasta HP tedavisine yanıt verdi.

Sonuç: Hipersensivite pnömonisi prevalansında antijen maruziyetine bağlı dikkat çekici farklılıklar söz konusudur. Örneğin güvercin besleyenlerde %15 kadarında HP gelişir. Ancak HP'li hastaların yalnızca %50'sinde saptanabilir bir maruziyet söz konusu olduğu dikkate alınmalıdır. Bu HP tanısı koymada başlıca zorluklardan biridir. Sonuç olarak çiftçi, güvercin besleyicisi gibi meslekleri olan, nefes darlığı şikayeti ile gelen, sentrilobuler buz cam nodülleri ve hava hapsi gibi BT bulguları olan hastalarda hipersensitivite pnömonisi ayırıcı tanıda düşünülmelidir.

Anahtar Kelimeler: hipersensitivite, pnömoni, çiftci, BT

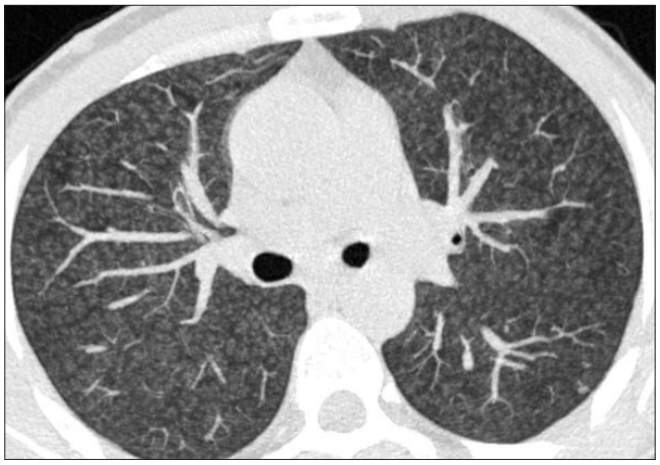

Resim 1.

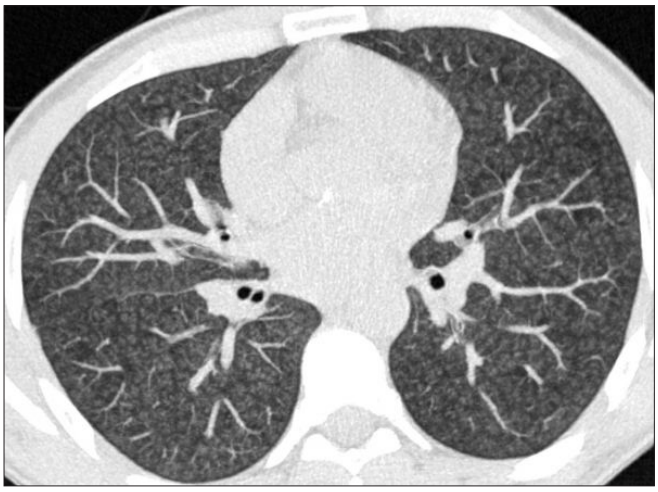

Resim 2.

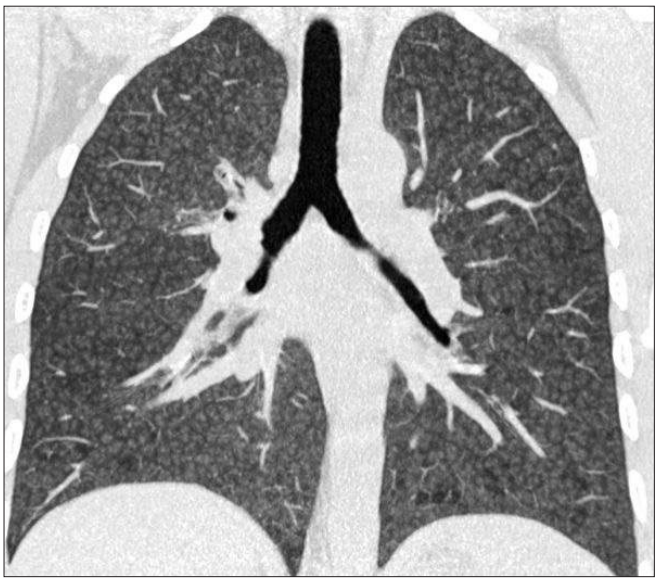

Resim 3.

Girişimsel Radyoloji

PS-218

KAROTİD ENDARTEREKTOMİ SONRASI KAROTİD ARTER PSÖDOANEVRİZMASI: OLGU SUNUMU VE LİTERATÜR REVİEW

Hatice Kaplanoğlu[1], Osman Beton[2]

[1]Dışkapı Yıldırım Beyazıt Eğitim ve Araştırma Hastanesi, Radyoloji Kliniği, Ankara
[2]Cumhuriyet Üniversitesi, Tıp Fakültesi, Kardiyoloji Anabilim Dalı, Sivas

Ekstrakranial karotid arter anevrizmaları (EKAA), oldukça nadirdir. Tüm periferal arter anevrizmalarının %0.4–4'ünü oluşturmaktadır. Anevrizmaların nörolojik komplikasyonlarından kaçınmak için kesin tedavi gerekmektedir. Altmış yedi yaşında erkek hasta üç ay önce efor sırasında ortaya çıkan göğüs ağrısı şikayeti ile hastanemiz kardiyoloji polikliniğine başvurdu. Olguya yapılan efor testinin pozitif çıkması üzerine koroner anjiyografi yapıldı. Anjiyografide; LAD proksimal kesimde %90 darlık, birinci Diagonal (D1) arter ostiumunda %90 darlık, LCx orta kesimde %75 darlık, RCA proksimal ksimde %80, orta kesimde %85 darlık saptandı. Olguya bypass kararı alındı. Operasyon öncesinde yapılan Doppler ultrasonografide (USG) sol internal karotid arter (İKA) proksimal kesimde lümende %80 darlığa neden olan egzantrik yerleşimli uzun segment mikst plak vardı. Dört damar bypass kararı alındı ve aynı senasta sol karotid endarterektomi yapıldı. Operasyonu takiben iki gün sonra hastanın boynunda şişlik ve morarma görüldü. Yapılan kontrol Doppler USG'de sol İKA'de anevrizma geliştiği izlendi. İlk operasyonu takiben bir hafta sonra tekrar opere edildi ve safen ven greft interpozisyonu ile uç uca anastamoz yapıldı.6 aylık Doppler USG kontrolleri ile takibi alındı.

Anahtar Kelimeler: Ekstrakranial internal karotis arter; Anevrizma; Cerrahi; Endovasküler

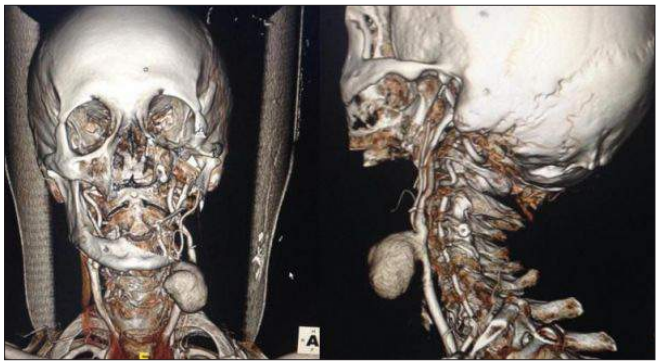

Resim 1.

Toraks Radyolojisi

PS-219

DİFFÜZ KİSTİK AKCİĞER HASTALIKLARINDA RADYOLOJİK BULGULAR

Naciye Sinem Gezer[1], Murat Altunay[1], Zeynep Aydın[1], Atakan Arslan[1], Pınar Balcı[1]

[1]Dokuz Eylül Üniversite Hastanesi, Radyoloji Anabilim Dalı

Akciğerde izlenen kistler, düzgün sınırlı, epitelial ve fibröz duvarı bulunan, sıklıkla hava dolu boşluklardır. Duvar kalınlığı değişken olup genellikle 2 mm'den incedir. Akciğerde multiple kistlere neden olabilen diğer durumlar (amfizem, bal peteği, bronşektazi, tüberküloz ve pnömosistis karini pnömonisi gibi enfeksiyonlar, Wegener gibi vaskülitler, kaviteleşmiş septik emboli vb.) ile karıştırılmamalıdır. Yüksek çözünürlüklü bilgisayarlı tomografi (YÇBT), tercih edilmesi gereken görüntüleme yöntemidir. Bu bildiride diffüz kistik akciğer

hastalıklarının klinik özelliklerini ve radyolojik görüntüleme bulgularını sunmak amaçlanmıştır.

Pulmoner Langerhans hücreli histiositoz (LHH): LHH, organların Langerhans hücreleri ile infiltrasyonu ile karekterize, etiyolojisi bilinmeyen, 3. ve 4. dekatta görülen bir hastalıktır. Hastaların yaklaşık %90–100'ü sigara içicisidir.

Hastalığın erken döneminde tipik olarak bilateral ve simetrik dağılım gösteren, irregüler veya düzgün kenarlı 1–10 mm çapında sentrilobuler nodüller (1.5–2 cm'e kadar olabilir) izlenir. Kistler 2 cm den küçük, yuvarlak, oval veya şekilsiz, bilobule vaya yonca yaprağı şeklindedir. Kist duvarları kalın veya ince olabilir. Nodüller ve kistler üst loblarda daha çok sayıda ve daha büyük boyutlarda olur. Kostafrenik sinüsler ve bazaller korunur.

Lenfanjiyoleyomiyomatozis (LAM): Sıklıkla doğurganlık dönemindeki kadınlarda görülen bir hastalıktır. Hiler ve mediastinel lenf nodları etkilenebilir. Lenfatik tutuluma bağlı şilöz plevral efüzyon görülebilir. Hastalarda ekürren pnömotoraks (kist rüptürü) ve şilotoraks görülebilir.

YÇBT'de normal akciğer parankimi içerisinde genellikle 2–5 mm arasında değişen boyutlarda diffüz dağılımlı ince duvarlı kistler görülür. Nadiren 1–10 mm boyutlarda nodüller de izlenebilir. İleri dönemde kisler tüm akciğer parankimini doldurabilir.

Lenfositik interstisyel pnömoni: Orta yaşta kadınları etkileyen benign bir lenfoproliferatif hastalıktır. YÇBT'de yamalı buzlu cam dansiteleri, konsolidasyonlar, interlobuler septal ve peribronşial kalınlaşmalar görülebilir. Nodüller varsa genelde sınırları belirsiz olup sentrilobuler veya periferik yerleşimlidir. Kistler 3 cm den küçük ve dağınık yerleşimlidir.

Birt-Hogg-Dube Sendromu: Cilt lezyonları, böbrek ve akciğer tümörleri ile karekterize otozomal dominant bir multisistemik hastalıktır. Değişen boyutlarda, ince duvarlı, subplevral ve bazal ağırlıklı yerleşim gösteren kistler, plevraya perfore olabilir. Kistlerin sayısı LAM ve LHH de görülenden daha azdır.

Sonuç olarak, diffüz kistik akciğer hastalıkları nadir görülmekle birlikte hastanın anamnezi, fizik muayene ve karakteristik radyolojik bulguları sayesinde sıklıkla biyopsi gerekmeksizin tanı koymak mümkündür.

Anahtar Kelimeler: akciğer, diffüz, kist

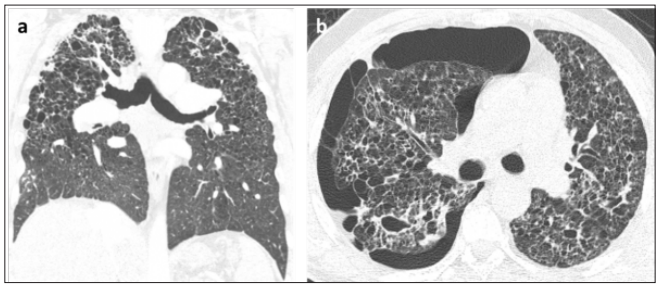

Resim 1 a,b.

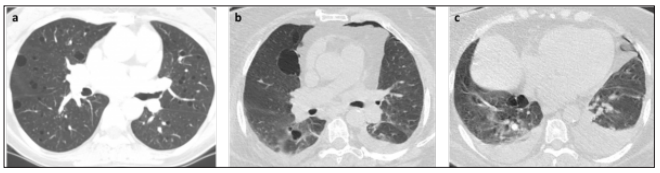

Resim 2 a,b,c.

Resim 3.

Genitoüriner Sistem Radyolojisi

PS-220

TURNER SENDROMUNUN EŞLİK ETTİĞİ KİSTİK HİGROMA OLGUSU

Fatma Uysal[1], Ahmet Uysal[2]

[1]Çanakkale Onsekiz Mart Üniversitesi, Radyoloji Anabilim Dalı
[2]Çanakkale Onsekiz Mart Üniversitesi, Kadın Hastalıkları ve Doğum Anabilim Dalı

Amaç: Sonografide kistik higromanın, jeneralize ödemin ve nonimmün hidropsun saptanması sıklıkla fetal Turner Sendromu ile ilişkilidir. Sunumumuzun amacı Turner Sendromunun tanısında ultrasonografinin önemini belirtmektir. Bu sunumda fetal Turner Sendromunun eşlik ettiği kistik higromalı olgunun prenatal sonografik bulguları sunuldu.

Olgu: Biyometrik ölçümlere göre 13 hafta 3 günlük olguda nukal bölgede en kalın yerde 13 mm ölçülen kistik higroma, hidrops ile uyumlu kraniumu, boynu, toraksı ve abdomeni çevreleyen ciltte diffüz kalınlaşma, minimal plevral efüzyon, hidrosefali, bilateral renal pelvis AP çapında minimal artış, barsak ekojenite artışı saptandı. Nazal kemik normal sınırlarda ölçüldü. Sonografik bulgularla turner sendromu tanısı kondu. Amniosentez ile tanı doğrulandı.

Tartışma: Kistik higroma konjenital bir anomaliolup yumuşak dokularda özellikle ensede görülen tek veya multipl kist varlığı ile karekterize lenfatik sistem anomalisidir. US yardımıyla erken dönemde prenatal tanısı mümkündür. Görülme sıklığı %1.7–5 arasındadır. Kistik higomalı fetusların %60'ında anormal karyotip görülmektedir. En sık görülen bozukluk ise Turner sendromu (46 X0) dur. Ağır hidropik fetuslarda prognoz kötüdür.

Bir çalışmada Turner sendromlu olgularda kistik higroma (%26), hidrops fetalis (%11), NT (>3 mm) (%13), kardiak anomaliler (%13), renal anomaliler (%11), kısa femur (%10, ekojenik barsak (%3), ekojenik intrakardiak foküs (%2) anomalileri saptanmış.

Sonuç: Ultrasonografik inceleme fetal kistik higroma ve ilişkili fetal malformasyonlarda Turner sendromu da düşünülerek karyotipleme yapılmalıdır. Karyotip sonucuna göre genetik danışmanın verilmesi sonraki gebelikler açısından önemlidir.

Anahtar Kelimeler: Turner sendromu, kistik higroma, prenatal tanı, ultrasonografi

Resim 1

Resim 2.

Moleküler Görüntüleme Fiziği ve Radyasyondan Korunma

PS-221

KAFA TRAVMASINDA BT REHBERLERİNİN KULLANIMI: BEYİN CERRAHİSİ VE RADYOLOJİ DOKTORLARININ YAKLAŞIMI

Ebru Özan Sanhal[1], Gökçe Kaan Ataç[1], Tolga İnal[2], Aslıhan Alhan[3], Sadi Gündoğdu[1], Mehmet Ali Yinanç[1]

[1]Ufuk Üniversitesi Tıp Fakültesi Radyoloji Anabilim Dalı
[2]Ankara Üniversitesi Elektrik ve Elektronik Mühendisliği Fakültesi
[3]Ufuk Üniversitesi Fen Edebiyat Fakültesi İstatistik Bölümü

Görüntüleme yöntemlerinin uygulanmasında kullanıcıya yol gösterecek rehberler, standart yaklaşımların oluşturulmasında etkili olarak kullanılmaktadır. Acil Servislerde BT'nin aşırı kullanımının engellenmesi amacıyla, yüksek riskli hastaların düşük riskli hastalardan ayrımını sağlayacak bazı klinik rehberler geliştirilmiştir. Rehberlerin radyasyon içeren incelemelerde kullanılması, hastanın radyasyondan korunmasına da katkı sağlayabilir. Minör kafa travması nedeniyle Acil Servislere başvuran hastalara kranial Bilgisayarlı Tomografi (BT) çekilmesi kararında uluslararası kabul görmüş rehberler mevcuttur. 'Kanada Beyin BT Kuralları' ve 'New Orleans Kriterleri' bu rehberlerin en bilinen örnekleridir. BT ile görüntülemede, hastanın radyasyondan korunmasında en önemli basamak, incelemenin gerekçelendirilmesi (justification) olup, rehberler bu amaçla etkili olarak kullanılabilir. Çalışmamızın amacı, ülkemizdeki Beyin Cerrahisi ve Radyoloji Uzmanlarının, minör kafa travmasında görüntüleme rehberlerinin kullanımı konusundaki tercihlerinin anket yoluyla araştırılarak, uygulamadaki mevcut durumun ve gereksinimlerin tespit edilmesidir.

Yöntem: Katılımcının demografik bilgileri ve minör kafa travmalı hastada BT çekim kararının verilmesi ile ilgili onbir soru, e-posta yolu ile online anket olarak yönlendirilmiştir. Çoktan seçmeli sorular yanında, birden fazla cevabın seçilebileceği sorular ve yorumların yazılabileceği düz metin tipi sorular da kullanılmıştır. Katılımcıya soruların sıra numarası ve önceki soruya geri dönme olanağı da verilerek, anketin zaman sınırlaması olmadan serbest olarak tamamlanabilmesi sağlanmıştır.

Bulgular: 179'u Beyin Cerrahisi Uzmanı ve 209'u Radyolog olmak üzere, toplam 388 katılımcı anket sorularını tam olarak cevapladı. Katılımcıların demografik bilgileri Tablo 1'de sunulmaktadır.

Beyin Cerrahisi Uzmanı katılımcıların 176 (%98)'sı ile Radyolog katılımcıların 183 (%88)'ü çalıştıkları kurumda BT'ye 24 saat ulaşabildiklerini belirtti. Beyin Cerrahisi Uzmanı katılımcıların 89 (%50)'u ayda yaklaşık < 100 akut kafa travması olgusu değerlendirdiğini belirtirken, Radyolog katılımcıların ise 67 (%32)'si ayda yaklaşık 100–500 akut kafa travması olgusu değerlendirdiğini belirtti.'Kurumunuzda, akut kafa travmasında BT ile görüntüleme kararını kim verir?' sorusuna Beyin Cerrahisi Uzmanı katılımcıların 105 (%59)'i ile Radyolog katılımcıların182 (%87)'si 'Acil Servis nöbetçi doktoru-sorumlu uzman doktor' yanıtını verdi.

Ülkemizdeki Beyin cerrahları ile radyologların; MKT'da görüntüleme rehberleri ile ilgili farkındalıkları, kullanım yaklaşımları ve rehberleri kullanmalarını engelleyen ana nedenler hakkındaki sorulara verdikleri yanıtlar Tablo 2'de sunulmaktadır.

Hastanın radyasyondan korunması ve MKT'da BT kullanımı konularında serbest metin kullanılarak verilen cevaplarda; her iki gruptaki katılımcılar tarafından; 'gereksiz beyin BT incelemelerinin sıklığı, eğitim ihtiyacı, Sağlık Bakanlığı ve Türk Radyoloji Derneği katkısıyla oluşturulacak ulusal görüntüleme rehberlerinin faydalı olacağı' öncelikli olarak belirtilen düşünce ve öneriler arasında yer almaktadır.

Sonuç: MKT'da BT ile görüntüleme ile ilgili ulusal rehberlerin oluşturulması ve uluslararası rehberlerin kullanılması konusunda eğitim gereksinimi olduğu değerlendirilmiştir.

Anahtar Kelimeler: minör kafa travması, bilgisayarlı tomografi, görüntüleme rehberi, gerekçelendirme, Beyin Cerrahisi, Radyoloji

Tablo 1. Katılımcıların kurum ve görev bilgileri

	Beyin Cerrahisi n (%)	Radyoloji n (%)
Kurum		
Üniversite Hastanesi	44 (%25)	75 (%36)
Eğitim Araştırma/Devlet Hastanesi	81 (%45)	100 (%48)
Özel Hastane/ Poliklinik/ Muayenehane	54 (%30)	34 (%16)
Görev		
Bölüm Başkanı-Bölüm Sorumlusu	15 (%8)	5 (%2)
Öğretim Üyesi	48 (%27)	36 (%17)
Uzman Doktor	116 (%65)	123 (%59)
Araştırma Görevlisi	0 (0%)	45 (%22)

Genitoüriner Sistem Radyolojisi

PS-222

İNTRAVENÖZ LEİYOMYOMATOZİS; İNTRAKARDİYAK UZANIM VE PULMONER METASTAZ

Gizem Günertem[1], K. Çetin Atasoy[1]

[1]Ankara Üniversitesi Tıp Fakültesi Radyoloji Anabilim Dalı

Giriş: Leiyomyom kadın genital traktında en sık görülen neoplazmlardan biridir (1). İntravenöz leiyomyomatozis ise benign histopatolojik bir varyantıdır. Bu yazı 33 yaşında intravenöz leiyomyomatozisi olan bir hastanın vaka sunumudur.

Vaka Sunumu: 33 yaşında kadın hasta her iki bacakta şişlik şikayeti ile hastanemize başvurdu. Hastanın tıbbi geçmişinde 2 yıl önce myomektomi ve 2 ay önce sağ atrial kitle nedeni ile kardiyovaskuler cerrahi öyküsü mevcuttu. Sağ atriumdan çıkarılan bu kitlenin patolojisinin leiyomyom olduğu öğrenildi. Hastanın mevcut kliniğinin intravenöz leiyomyomatozis ile uyumlu olabileceğinin düşünülmesi üzerine hasta tetkik amaçlı kliniğimize yönlendirildi. Hastaya intravenöz ve oral kontrast madde kullanılarak çekilen bilgisayarlı tomografi (BT) tetkikinde pelviste, yaklaşık 15x10x8 santimetre (cm) boyutlarında, heterojen, uterin leiyomyomu düşündüren kitle saptandı. (Resim 1). Sol internal iliak ven, eksternal iliak ven ve sol ovaryan ven yolu ile vena kava inferiora uzanan tümör trombüsü dikkati çekti (Resim 2). Toraks BT incelemesinde ise her iki akciğerde diffüz, multiple nodüller tespit edildi (Resim 3). Hastaya kadın doğum kliniği tarafından total histerektomi ve bilateral salfingooferektomi yapılmıştır. Hastanın patoloji anabilim dalına gönderilen 'vena kava inferior tümör trombüsü' kodlu preparatının leiyomyom ile uyumlu olduğu raporlanmıştır.

Tartışma: İntravenöz leiyomyomatozis histolojik olarak benign karakterde nadir görülen bir tümördür. İlk olarak 1896 yılında Birch-Hirschfeld tarafından tarif edilmiştir. (2) Klinik genellikle venöz obstrüksiyon ya da venöz dönüşün azalması ile bağlantılı semptomlara neden olur. Ancak ani ölüm ile de prezente olabilir. (3) Etyolojide 2 ana teori yer almaktadır. İlk teoride tümör ven duvarı boyunca yükselir, ikinci teoride ise tümör hücreleri primer odaktan çıkarak venöz dolaşım ile birbiri bağlantılı olan farklı bir lokalizasyona projekte olurlar. (4) Tipik görüntüleme bulguları intravaskuler dolum defektleri ve uterin leiyomyom birlikteliğidir. İntravaskuler tümörün pelvik venler ile devamlılık halinde olması da görüntülenebilir. Tümör yayılımı genellikle tek taraflı ve en sık uterin venler, ikinci sıklıkla ovarian venle olmak üzere 2 venöz yol ile olur. Vakamızda hem venöz yapılar ve sağ atriuma invazyon, hem de pulmoner metastaz mevcuttu. Sonuç olarak nadir görülen bir tümör olarak intravenöz leiyomyomatozis etkin tedavi ve ayırıcı tanı açısından akılda tutulmalıdır. İntravenöz leiyomyomatozis yayılım ve büyüme paterni açısından malign tümörü taklit edebildiği için histopatolojik ayırıcı tanı önemlidir.

Kaynaklar

1. S. J. Robboy, R. C. Bentley, K. Butnor, M. C. Anderson Pathology and pathophsiology of uterine smooth-muscle tumors Environ Health Perspect, 108 (Suppl.5) (2000), pp.779–784 [Epub2000/10/19]
2. Birch-Hirschfeld FV.5th edition. Leipzig, Germany: F C W Vogel, 1896. p.226.
3. Roman DA, Mirchandani H. Intravenous leiomyoma with İntracardiac extension causing sudden death. Arch Pathol Lab Med 1987; 111: 1176–8.
4. Noris HJ, Parmley T. Mesenchymal tumors of the uterus. v. İntravenous leimyomatosis: a clinical and pathological study of 14 cases. Cancer 1975; 36: 2164–78.

Anahtar Kelimeler: intravenöz leiyomyomatozis, pulmoner metastaz, benign metastaz yapan leiyomyom, tümör trombüsü

Resim 1.

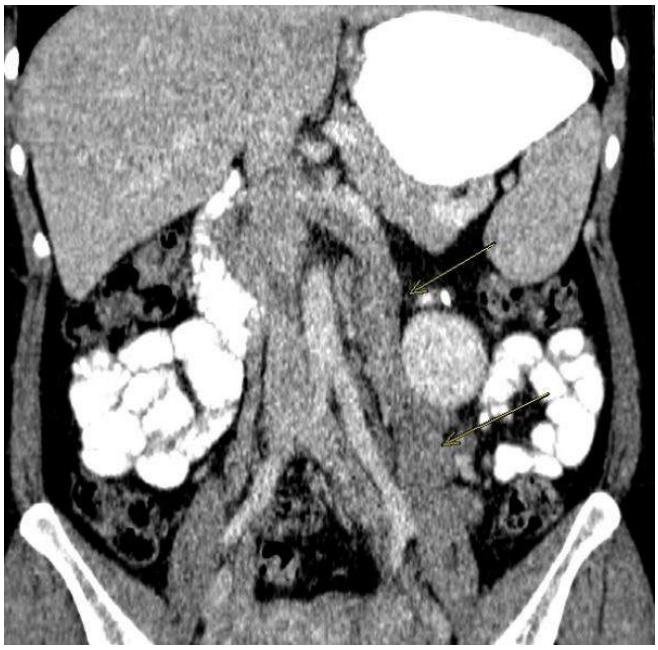

Resim 2.

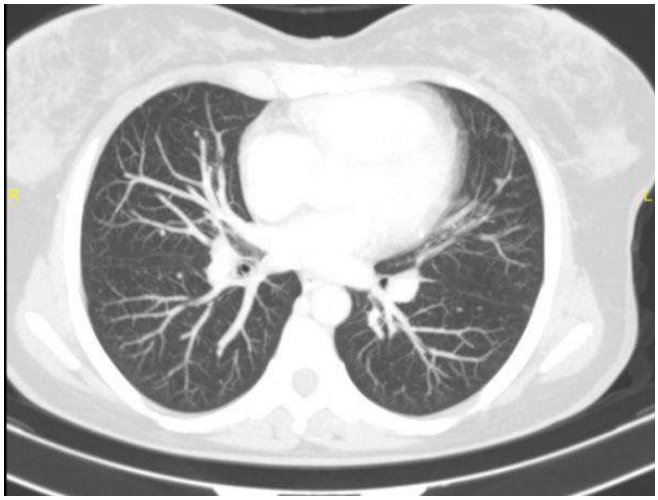

Resim 3.

Toraks Radyolojisi

PS-223

AKCİĞER TÜBERKÜLOZU HAVA YOLU TUTULUMU

Ferdi Çay[1], Onur Taydaş[1], Ekim Gümeler[2], Zeynep Atçeken[3], Orhan Macit Arıyürek[1]

[1]Hacettepe Üniversitesi Tıp Fakültesi Radyoloji Anabilim Dalı
[2]Sungurlu Devlet Hastanesi Radyoloji Bölümü
[3]Koç Üniversitesi Tıp Fakültesi Radyoloji Anabilim Dalı

Giriş: Dünyada hala yüksek insidansa sahip akciğer tüberkülozunun hava yolu tutulumuna ait toraks BT bulguları olgularla sunulmuştur.

Olgu 1: 72 yaşında erkek hasta hırıltılı solunum ve balgam şikayeti ile başvurdu. Toraks BT sinde sol akciğer üst lobta bazılarında kavitasyon alanlarının izlendiği nodüler lezyonlar ve sol akciğer üst lob bronşunda segmenter bronşlarıda etkileyen nodüler duvar kalınlaşmaları ve darlıklar izlendi.

Olgu 2: 56 yaşında erkek hasta öksürük, balgam çıkarma, kilo kaybı şikayetleri ile başvurdu. Toraks BT sinde çok sayıda nodül, yaygın tomurcuklanmış ağaç görünümleri, kaviter lezyonlar, sol akciğer üst lob bronşunda düzensiz duvar kalınlaşmaları ve darlıklar saptandı. Anti-tüberküloz tedavi verilen hasta 3 yıl sonra ateş ve öksürük şikayetleri ile başvurdu. Toraks BT incelemesinde bulgularda belirgin gerileme izlenmekle beraber sol akciğer üst lob bronşunda darlık ve sol akciğer üst lobda yeni gelişen postobstruktif pnömoni ile uyumlu konsodilasyon alanı izlendi.

Olgu 3: Geçirilmiş akciğer tüberkülozu öyküsü olan 45 yaşındaki kadın hasta öksürük, göğüs ağrısı ve balgam şikayetleri ile başvurdu. Toraks BT sinde sol akciğer üst lobta fibrotik değişiklikler, kalsifik nodüller ve sol ana bronşda düzgün konturlu belirgin daralma saptandı. Olgunun darlık alanının geçilememesine bağlı başarısız bir stentleme girişimi öyküsü mevcut.

Tartışma: Birinci ve ikinci olguda postprimer tüberküloz enfeksiyonu olup aktif parankim ve hava yolu tutulumuna ait bulguları vardır. Birinci olgu hastane takiplerine gelmeyip bir yıl boyunca tedavi almamıştır. Olguda devam eden aktif bronşiyal enfeksiyonu destekleyen nodüller kalınlaşmalar yanı sıra uzun süreli bronş tutulumuna bağlı daralmalar vardır (Resim 1). İkinci olguda bronş tutulumunun yanı sıra, endobronşiyal yayılıma ait yaygın tomurcuklanmış ağaç görünümleri vardır (Resim 2). Üçüncü olguda geçirilmiş akciğer tüberkülozuna ait sekel değişiklikler vardır. Bu olguda sol ana bronştada düzgün konturlu minimal duvar kalınlaşmasının eşlik ettiği, fibrozise bağlı belirgin bronşiyal stenoz vardır (Resim 3). Hava yolu tüberkülozunda aktif bronşiyal tutulumu saptamada nodüler duvar kalınlaşmasının varlığı önemli bir bulgudur. Üç olgumuzda da tüberkülozun sol akciğer hava yollarını tuttuğu dikkati çekmiştir. Akciğer tüberkülozu hava yolu tutulumunun neden olduğu bronşiyal daralmalar hasta semptomlarında kötüleşmeye ya da ikinci olguda izlendiği üzere postobstrüktif pnömoniye neden olabilmektedir. Hava yolu tüberkülozu gibi benign hastalıklara sekonder oluşan bronşiyal darlıklara yönelik tekrarlayan balon dilatasyonu hasta semptomlarında iyileşme sağlayabilmektedir.

Sonuç: Parankimal hastalığa göre daha az sıklıkla izlenmekle birlikte hasta semptomlarında kötüleşmeye neden olabilen tüberküloz hava yolu tutulumu bulguları toraks BT değerlendirilmesi sırasında dikkate alınmalıdır.

Anahtar Kelimeler: akciğer tüberkülozu, hava yolu tutulumu, endobronşiyal yayılım, bronşiyal stenoz

Resim 1. Toraks BT aksiyel görüntüde sol akciğer üst lob segmentter bronşunda aktif bronşiyal tutulum ile uyumlu nodüler duvar kalınlaşmaları (ok) ve darlıklar izlenmektedir.

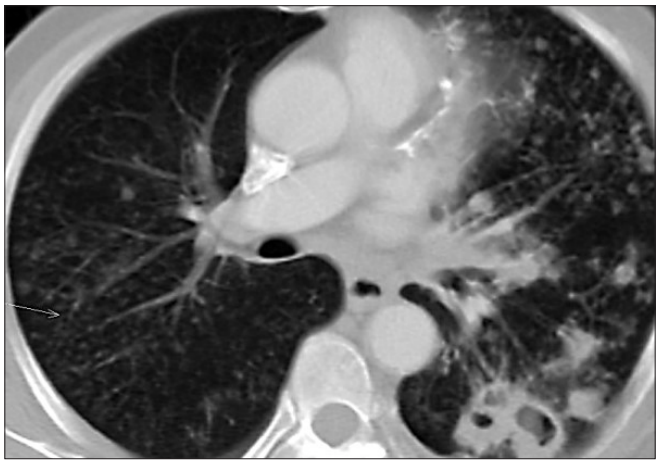

Resim2. İkinci olguya ait toraks BT aksiyel görüntüde tüberküloz endobronşiyal yayılımına ait yaygın tomurcuklanmış ağaç görünümleri izleniyor (ok).

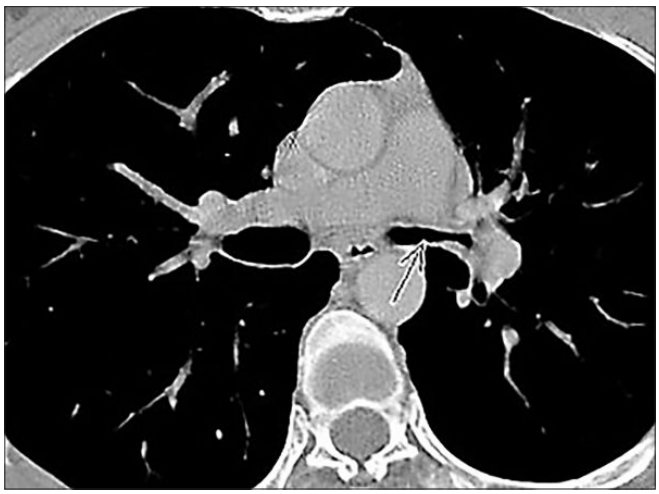

Resim3. Postprimer tüberküloz sekeli ileri derecede stenoz (ok). Kontrastsız BT kesitinde sol ana bronşta düzgün konturlu minimal duvar kalınlaşması ve fibrozise bağlı darlık izleniyor.

Abdominal Radyoloji

PS-224

RASTLANTISAL SAPTANAN ZİNNER SENDROMLU İKİ OLGU

Dilara Güngör[1], Ayşe Füsun Tatlı[1], Deniz Öztürk Koçakgöl[1], Ayşegül Cansu[1], Canan Şehit[2]

[1]Karadeniz Teknik Üniversitesi Radyoloji Anabilim Dalı
[2]Karadeniz Teknik Üniversitesi İç Hastalıkları Anabilim Dalı

Amaç: İki olgu ile nadir görülen zinner sendromunun karakteristik özelliklerini ortaya koymayı amaçladık.

Giriş: Zinner sendromu wolfian (mezonefrik) kanal anomalisi sonucu görülen tek taraflı renal agenezi, aynı taraflı seminal vezikül kisti, ejakülatör kanal tıkanıklığı ile karakterizedir.

Olgular: Olgu 1: 44 yaşında erkek hastaya böbrek donör adayı olması nedeniyle yapılan US bakıda sağ böbrek lojunda izlenmedi. Pelvik bölgede sağ seminal vezikül lokalizasyonunda 2x1,5 cm boyutlarında kistik yapı izlendi. Hastaya yapılan abdomen MRG incelemesi ile sağ renal agenezi, sağ seminal vezikülde kistik lezyon ve sağ vas deferenste dilatasyon doğrulanarak zinner sendromu tanısı konuldu.

Olgu 2: 38 yaşında erkek hastaya travmatik yaralanma sonucu yapılan abdomen US bakıda sol böbrek izlenmedi. Sol seminal vezikülde 3x3 cm boyutlarında kistik lezyon mevcuttu. Hastaya yapılan kontrastsız abdomen BT incelemede sol renal agenezi, sol seminal veziküldeki yüksek dansiteli kistik lezyon ve sol ektopik üreter izlenerek zinner sendromu tanısı konuldu.

Tartışma: Zinner sendromlu hastalar genellikle 3–4. dekadda pelvik ağrı, tekrarlayan prostatit atakları, ağrılı ejakülasyon, infertilite semptomları ile ya da rastlantısal olarak tanı alır. Zinner sendromu fizyopatolojisinde seminal vezikül ve üriner kanal yapılarının anomalilerinin birlikte görülmesinin nedeni iki yapının da embriyolojik dönemde wolfian kanaldan köken almaları nedeniyledir. Wolfian kanalının distal kesimindeki gelişim bozukluğu sonucu ejakulatuar kanalda atrezi olur ve bu seminal vezikülde kistik dilatasyona neden olur. Ayrıca bu gelişim bozukluğu üreteral tomurcukta anormalliğe neden olarak renal agenezi ya da displaziye sebebiyet verir. Renal agenezili olguların %70'ine seminal vezikül kisti eşlik eder. %27 oranında ise bu hastalara üretereal tomurcuk kalıntısı (ektopik üreter gibi) eşlik eder. Tanı US, BT ve MRG bulguları ile konur. Ayırıcı tanıda diğer pelvik kistik lezyonlar yer alır. Tedavi seçenekleri; seminal vezikül kistinin (eğer semptomlara neden oluyorsa) aspirasyonu ve cerrahi rezeksiyondur

Sonuç: Zinner sendromu unilateral renal agenezi, ipsilateral seminal vezikül kisti ve ejakülatör kanal obstruksiyonundan oluşan triaddır. Hastalar rastlantısal tanı alabileceği gibi seminal vezikül kistinin kitle etkisine bağlı bulgularla, infertiliteyle başvurabilir. Semptomatik hastalarda seminal vezikül kistinin aspirasyonu ya da cerrahi eksizyonu tedavi seçeneklerindendir.

Anahtar Kelimeler: Zinner sendromu, Renal agenezi, Seminal vezikül kisti

Resim 1. Sol renal agenezili olguda kontrastsız abdomen BT'de sol seminal vezikül lokalizasyonunda yüksek dansiteli, US bakıda (resimde yer almıyor) anekoik kistik lezyon, solda ektopik üreter görünümü izleniyor

Resim 2.

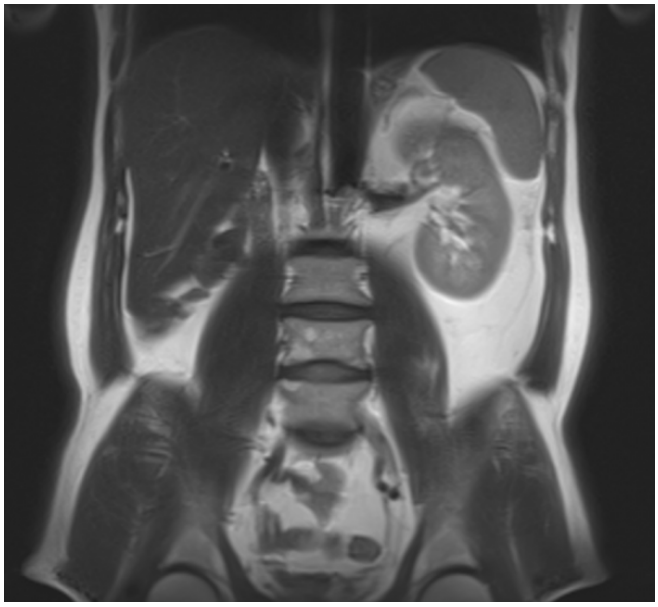

Resim 2–3. Sağ renal agenezili olguda abdomen MRG'de sağ seminal vezikül lokalizasyonunda kistik lezyon mevcut.

Kas-İskelet Radyolojisi

PS-225

OSTEOPOROZ DEĞERLENDİRİLMESİNDE RUTİN KONTRASTLI ABDOMEN BT KULLANIMININ TANISAL ETKİNLİĞİ

Ayşegül Cansu[1], Dilara Güngör[1], Şükrü Oğuz[1], Murat Karkucak[2]

[1]Karadeniz Teknik Üniversitesi Radyoloji Anabilimdalı
[2]Karadeniz Teknik Üniversitesi Fiziksel Tıp ve Rehabilitasyon Anabilimdalı

Giriş ve Amaç: Osteoporoz artmış fraktür riski ile karakterize önlenebilir ve tedavi edilebilir bir hastalıktır. Osteoporoz tanısında altın standart yöntem Dual-enerji X-ray absorpsiyometri (DEXA)'dır. Bu çalışmada osteoporoz tanısında farklı klinik endikasyonlarla çekilmiş kontrastlı abdomen BT incelemelerinden yapılan dansite ölçüm değerlerinin tanısal etkinliğinin DEXA ile karşılaştırılması amaçlandı.

Gereç ve Yöntem: Nisan 2013– Mayıs 2016 tarihleri arasında 6 aylık periyod içinde merkezimizde DEXA incelemesi ve kontrastlı abdomen BT tetkiki bulunan 111 hasta çalışmaya dahil edildi. DEXA incelemesinde hastalar lomber 1,2,3,4. vertebraların ortalama T skoruna göre osteoporotik (T skoru ≤ –2,5), osteopenik (–2,5 < T skoru < –1,0) ve normal (T skoru ≥ –1,0) olarak gruplandırıldı. Hastaların abdomen BT incelemelerinde dansite ölçümleri (Hounsfield Unit-HU) lomber 1,2,3,4. vertebralardan kemik pencerisinde aksiyel ve sagital planlarda yapıldı. Ölçümler yapılırken oval şekilli 'region of interest' (ROİ)'ler kullanıldı. ROİ'ler yerleştirilirken vertebraların orta hattı seçildi ve vertebraların posteriorundaki venöz pleksustan, fokal heterojen alan veya lezyonlardan, artefaktlı bölgelerden kaçınıldı. Çökme kırığı olan vertebralardan ölçüm yapılmadı. Lomber vertebra DEXA değerleri ile BT incelemede ölçülen HU değerleri arasındaki ilişki Pearson korelasyon testi ile değerlendirildi. Tanısal yeterlilik için ROC analizi ile eğri altında kalan alanlar (AUC) hesaplandı ve eşik değerler belirlendi. P < 0.05 istatiksel olarak anlamlı kabul edildi.

Bulgular: Olguların %73'ü kadın (n=81), %27'si erkekti (n=30), ortalama yaş 57.6 (16–87, SD 14.8) idi. Abdomen BT ile DEXA incelemeleri arasındaki ortalama zaman 54.1 gündü (0–205, SD 52.1). L1–4 ortalama T skoruna göre olguların 61'i (%55,5) normal, 31'i (%28,2) osteopenik, 18'i (%16,4) osteoporotikti. Lomber vertebraların DEXA değerleri ile BT'deki HU değerleri arasında güçlü korelasyon mevcuttu (p<0,001, Tablo 1). Korelasyonu en yüksek olan L3 vertabraydı (sagital planda r=0,619, aksiyel planda r=0,615). Osteoporotik, osteoporitik dışı (normal-osteopenik) ve düşük T skoruna sahip (osteoporoik ve osteopenik) grupları ayırmak için eşik değerler; L3 vertebra ve L1–4 vertebra ortalama dansite ölçümlerinde yüksek duyarlılık (yaklaşık %90), yüksek özgüllük (yaklaşık %90) ve ortalama duyarlılık-özgüllük (yaklaşık %70) için ayrı ayrı hesaplandı (Tablo 2–3).

Sonuç: Farklı klinik endikasyonlarla çekilmiş kontrastlı abdomen BT incelemeleri normal ve osteoporotik hastaların ayrımında ek maliyet ya da radyasyon dozu gerektirmeden DEXA yerine kullanılabilecek güvenilir bir yöntemdir.

Anahtar Kelimeler: Abdomen BT, Dual-enerji X-ray absorpsiyometri (DEXA), kemik mineral dansitesi, osteoporoz.

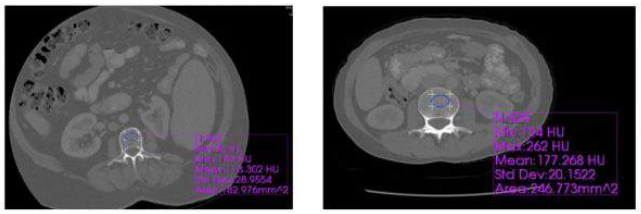

Kontrastlı abdomen BT incelemelerinde L3 vertebralardan aksiyel planda yapılan dansite ölçümlerinde soldaki hasta eşik değerin altında osteoporotik grupta yer alırken, sağdaki hasta eşik değerin üstünde normal grupta yer alıyor. DEXA ölçüm değerlerine göre soldaki hasta osteoporotik, sağdaki hasta normal T skoruna sahip.

Resim 1.

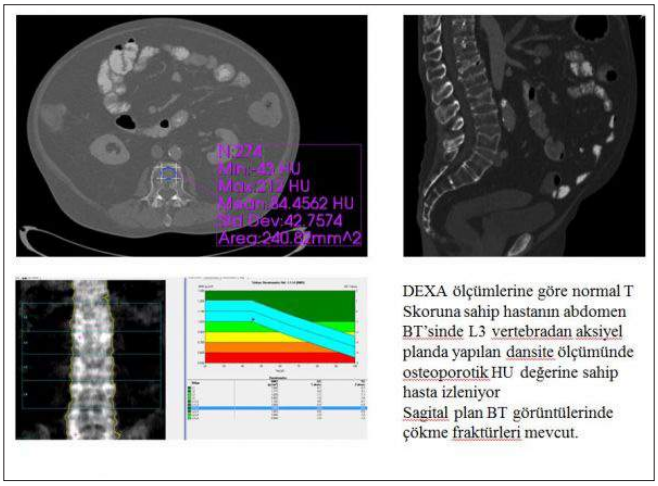

DEXA ölçümlerine göre normal T Skoruna sahip hastanın abdomen BT'sinde L3 vertebradan aksiyel planda yapılan dansite ölçümünde osteoporotik HU değerine sahip hasta izleniyor
Sagital plan BT görüntülerinde çökme fraktürleri mevcut.

Resim 2.

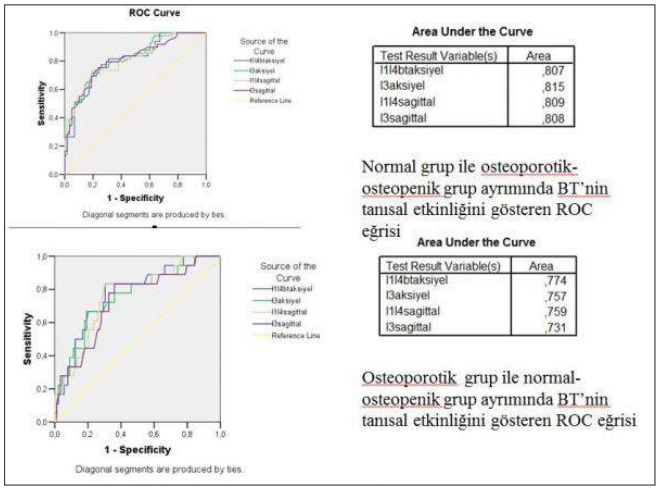

Resim 3.

Tablo 1. L1–4 **vertebralar için DEXA'daki T skorları ile BT'deki dansite ölçümleri arasında güçlü korelasyon mevcuttur**

	L1 aksiyel	L2 aksiyel	L3 aksiyel	L4 aksiyel	L1 sagital	L2 sagital	L3 sagital	L4 sagital	P değeri
L1 T skoru	0,493	0,488	0,516	0,431	0,503	0,513	0,518	0,455	<0,001
L2 T skoru	0,514	0,538	0,551	0,471	0,544	0,561	0,557	0,491	<0,001
L3 T skoru	0,552	0,580	0,615	0,515	0,551	0,593	0,619	0,534	<0,001
L4 T skoru	0,471	0,496	0,590	0,494	0,482	0,509	0,568	0,529	<0,001

Tablo 2. Osteoporotik ve osteoporotik dışı (normal ve osteopenik hastalar) grupların ayrımında eşik değerler

	Yüksek duyarlılık (%90 civarı)			Yüksek özgüllük (%90 civarı)			Dengeli duyarlılık ve özgüllük (%70 civarı)		
Vertebral seviye	**Eşik değer (HU)**	**Duyarlılık (%)**	**Özgüllük (%)**	**Eşik değer (HU)**	**Duyarlılık (%)**	**Özgüllük (%)**	**Eşik değer (HU)**	**Duyarlılık (%)**	**Özgüllük (%)**
L3 aksiyel	170	88,9	25,3	102	66,7	89,1	119	72,2	65,9
L3 sagital	172	88,9	21,1	93	44,4	80	122	77,8	63
L1–4 aksiyel	159	88,9	34,4	90	50	86,7	121	77,8	68,9
L1–4 sagital	171	88,9	28,1	94	44,4	80,9	121	70,8	77,8

Tablo 3. Normal ve düşük T skoruna sahip (osteoporotik ve osteopenik hastalar) grupların ayrımında eşik değerler

	Yüksek duyarlılık (%90 civarı)			Yüksek özgüllük (%90 civarı)			Dengeli duyarlılık ve özgüllük (%70 civarı)		
Vertebral seviye	**Eşik değer (HU)**	**Duyarlılık (%)**	**Özgüllük (%)**	**Eşik değer (HU)**	**Duyarlılık (%)**	**Özgüllük (%)**	**Eşik değer (HU)**	**Duyarlılık (%)**	**Özgüllük (%)**
L3 aksiyel	102	90	51	165	38	89,8	133	70	75
L3 sagital	102	89,8	49	170	33,9	89,8	133	69,5	75,5
L1–4 aksiyel	106	88	51	167	35,6	89,8	140	69,5	79,6
L1–4 sagital	111	89,7	55,1	172	36	87,8	141	70,7	73,5

Kas-İskelet Radyolojisi

PS-226

MUSCULO-SKELETAL LOCALISATIONS OF HYDATID CYSTS: A PICTORIAL ESSAY

Ghizlane Lembarki[1], Najwa Touil[1], Kacimi Omar[1], Nabil Chikhaoui[1]

[1]Emergencies Radiology Unit, Chu Ibn Rochd, Casablanca, Morocco

Hydatid disease primarily affects the liver, which makes it its main localisation and typically demonstrates characteristic imaging findings. Secondary involvement due to hematogenous dissemination may be seen in almost any anatomic location (eg: lung, kidney, spleen, bone, muscles, and brain).

Our purpose is to illustrate the role of different methods of imaging (US, CT scan and MRI) in the diagnosis of musculo-skeletal localisations of hydatid cysts.

The cases collected are located in the iliac wing with intra- and extrapelvic extension, the sacrum, the thighs, the calf and the posterior thoracic wall (secondary to an operated pulmonary localisation).

Familiarity with atypical manifestations and unusual localisations of hydatid disease such as musculo-skeletal ones may be helpful in making a prompt, accurate diagnosis.

Anahtar Kelimeler: hydatid cyst, muskulo-skeletal, unusual location, imaging

Figure 1.

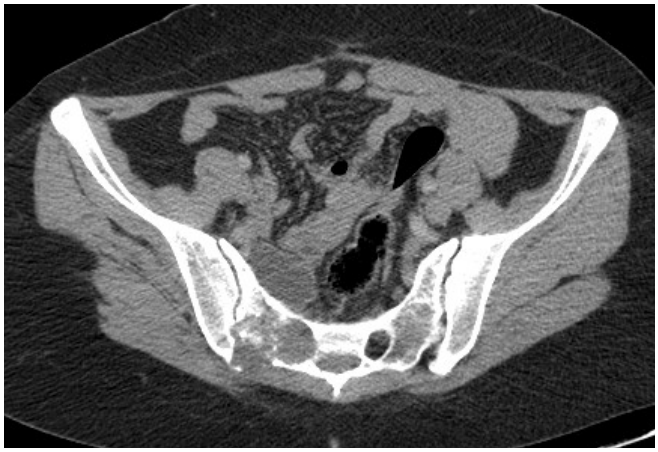

Figure 2.

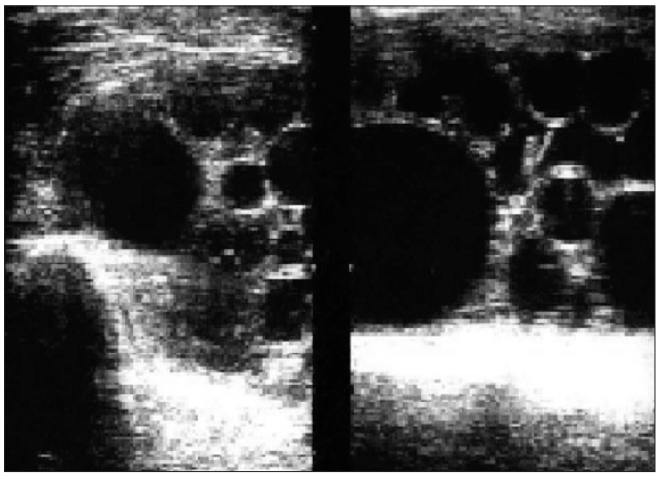

Figure 3.

Nöroradyoloji

PS-227

PONS GLİOMUNU TAKLİT EDEN RHOMBENSEFALİT OLGU SUNUMU

Mehmet Deniz Bulut[1], Aydın Bora[1], Harun Arslan[1], Alpaslan Yavuz[1], Abdussamet Batur[1], Mesut Özgökçe[1]

[1]Yüzüncü Yıl Üniversitesi Tıp Fakültesi Radyoloji Anabilim Dalı, Van

Rhombensefalit terimi arka beyini (beyin sapı ve serebellum) etkileyen inflamatuar hastalıklar olarak adlandırılmaktadır. Rhombensefalit etyolojisinde bir çok neden vardır ve erken tedavi edilmezlerse potansiyel olarak hayatı tehdit eden durumlar ortaya çıkabilir. Rhombensefalit nedenleri enfeksiyöz, otoimmün ve paraneoplastik sendromlar olarak sıralanabilir. Hastalık bulguları etyolojik nedene göre değişir. En yaygın enfeksiyöz nedenler listeria, enterovirüs 71 ve herpes virüsleridir. Doğru tanı potansiyel olarak ciddi ve hayatı tehdit eden komplikasyonları önlemek için zorunludur. Radyolojik görüntüleme bulguları ayırıcı tanıda, rhombensefalit tedavisinde ve yönetiminde hayati derecede önemlidir. Etiyolojik tanıda bazı klinik ve radyolojik bulgular ve beyin omurilik sıvısı analizi ilk yaklaşımda yol göstericidir. Bulanık görme, şuur bulanıklığı şikayeti ile başvuran 23 yaşında erkek hasta. Yapılan manyetik rezonans görüntülemede ponsu diffüz tutup ekspansiyona neden olan, T2 ve FLAİR ağırlıklı görüntülerde heterojen hiperintens, T1 ağırlıklı görüntülerde hafif hipointens lezyon izlenmekte olup intra venöz kontrast madde enjeksiyonu sonrası lezyonda kontrastlanma izlenmedi. Lezyon ilk etapta pons gliomu olarak düşünüldü ancak hastanın klinik bilgilerine bakıldığında beyin omurilik sıvısı analizinde hücre ve protein artışı izlendi. Beyin omurilik sıvısı analizi bulgularıyla beraber lezyon öncelikle beyin sapı enfeksiyonu olarak değerlendirilidi, ayırıcı tanıda pons gliomu düşünüldü ve takip önerildi. Hastaya antibakteryel, antiviral ve steroid tedavisi içeren üçlü amprik tedavi uyulandi. Bir hafta sonra yapılan manyetik rezonans görüntüme incelemesinde hastanın tedaviye cevap vermesi ve lezyonlarda belirgin regresyon izlenmesi üzerine rhombensefalit tanısı kesinleştirildi. Literatürde rhombensefalit manyetik rezonans görüntüme bulgularıyla nadir sunulmuştur. Ayrıca olgumuzdaki manyetik rezonans görüntüleme bulguları pons gliomunu taklit ettiğinden sunmayı amaçladık.

Anahtar Kelimeler: Rhombensefalit, Pons gliomu, Manyetik rezonans görüntüleme

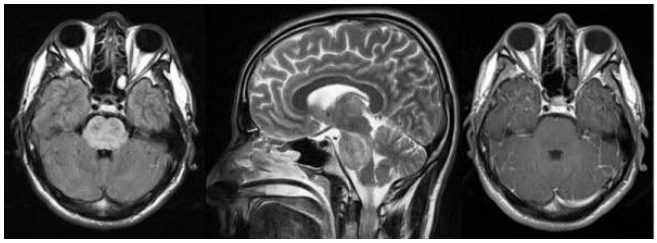

Resim 1. Manyetik rezonans görüntülemede ponsu diffüz tutup ekspansiyona neden olan, aksiyel FLAİR (A) ve sagital T2 (B) ağırlıklı görüntülerde heterojen hiperintens, kontrast madde enjeksiyonu sonrası T1 ağırlıklı (C) görüntülerde kontrast tutmayan lezyon izlenmekte.

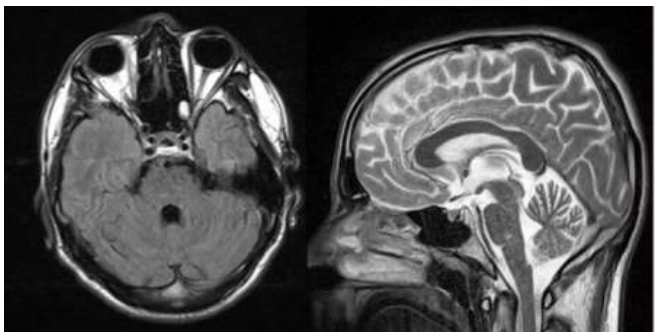

Resim 2. Tedavi sonrası yapılan manyetik rezonans görüntülemede aksiyel FLAİR (A) ve sagital T2 (B) ağırlıklı görüntülerde lezyonda belirgin regresyon izlenmekte.

Toraks Radyolojisi

PS-228

RESİMLERLE BİR KONU: FARKLI ETYOLOJİLERE SAHİP PNÖMOMEDİASTİNUM OLGULARI

Kemal Çağlar Tuna[1], Atakan Arslan[1], Işıl Başara Akın[1], Sinem Gezer[1], Canan Altay[1], Pınar Balcı[1]

[1]Dokuz Eylül Üniversitesi Radyoloji Anabilim Dalı

Giriş – Amaç: Pnömomediastinum diğer adıyla mediastinal amfizem mediastende ekstraluminal gaz varlığına verilen isimdir. Yoğun bakım hastaları dışında erişkinlerde nadir bir durum olup yenidoğanlarda daha sık görülür. İzlenen hava akciğerler, trakea, santral bronş ve özofagus kaynaklı olabilir. Pnömomediastinum spontan veya sekonder nedenler bağlı olarak gelişebilir. Tanı aşamasında akciğer grafisinin ve bilgisayarlı tomografinin (BT) yeri vardır. Bildirimizde biri kusma sonrası, diğeri ise iatrojenik olmak üzere 2 tane özofagus rüptürü sonrası, 1 tane trakeostomi sonrası, 1 tane uçak yolculuğu sonrası spontan, 1 tane post operatif ve 1 tane de post travmatik pnömomediastinum olgularının BT görüntüleri eşliğinde değerlendirilmesi amaçlanmıştır.

Yöntem: Hastanemize ait dijital görüntüleme arşivinde bulunan; farklı etiyolojilere bağlı pnömomediastinum tanısı almış 6 farklı hastanın BT görüntülerini değerlendirdik.

Bulgular: İntratorasik yapıların etrafında izlenen serbest hava görüntülemesinde bugüne dek birçok işaret tanımlanmıştır. Bunlardan bazıları akciğer grafilerinde görülen pulmoner arter ve diğer ana vasküler yapıların etrafında izlenen havaya bağlı ring işareti, çift bronşiyal duvar işareti, devamlı diafragma işareti ve özellikle pediatrik popülasyonda görülen ve timusun elevasyonu sonucu görülen yelken timus bulgusu sayılabilir.

BT bulguları tanıyı doğrulamak ve etiyolojik faktörü bulma noktasında devreye girmektedir. Havanın yoğun olarak izlendiği alan ve luminal organlardaki duvar defektleri, düzensizlikleri orijini göstermede yararlı olabilmektedir.

Görüntüleme yöntemleri ile subkutanöz amfizem ve pnömoperikardiyum da ek bulgu olarak görülebilir. **Tartışma ve Sonuç:**

Pnönmomediastinum, erişkinlerde ve çocuklarda en sık spontan olarak görülür. Burada asıl mekanizma kusma, öksürük gibi artmış intraalveolar basınç sonucu alveol duvarlarının yırtılmasıdır. Yenidoğanlarda pnömotoraks sık eşlik eden bir tablodur. Özellikle çocuklarda mediastinal hava boyuna geçemez ise büyük vasküler yapılarda akıma mani olan mediastinal hava bloğuna neden olabilir. Erişkinlerde hava genellikle boyun ve subkutan dokuya geçer. Diğer etiyolojik faktörler arasında künt ve keskin travma, özofagus perforasyonu, trakeobronşiyal perforasyon, astma, barotravma, enfeksiyonlar, endoskopik işlemler ve geçirilmiş torasik, boyun ve retroperiton cerrahileri sayılabilir.

Tanı aşamasında son yıllarda toraks BT rutin kullanılmaktadır. Şüphelenilen hastalarda tanıyı doğrulamak ve akciğer grafisi ile tanı konulan hastalarda ise etiyolojik faktörü araştırmak için BT ön plana çıkmıştır. Pnömomediastinum ve daha acil tedavi edilmesi gereken, daha dramatik seyir gösteren pnömoperikardiyum ayırıcı tanısında BT yararlıdır.

Anahtar Kelimeler: Bilgisayarlı tomografi, mediasten, pnömomediastinum

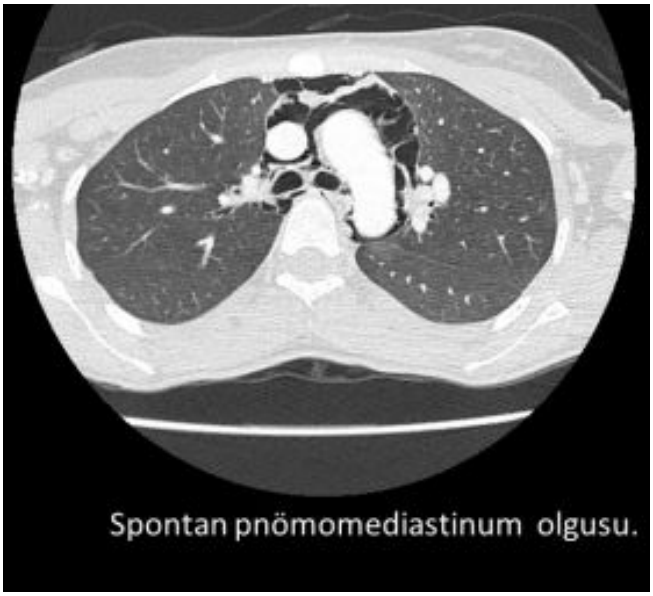

Sağ üst lobda kitle rezeksiyonu yapılan hastanın kontrol BT'sinde pnömomediastinum, pnömotoraks, göğüs duvarı ve sırtta doku planları arasında hava varlığı izlenmektedir. Ayrıca operasyon lojunda metalik materyaller vardır.

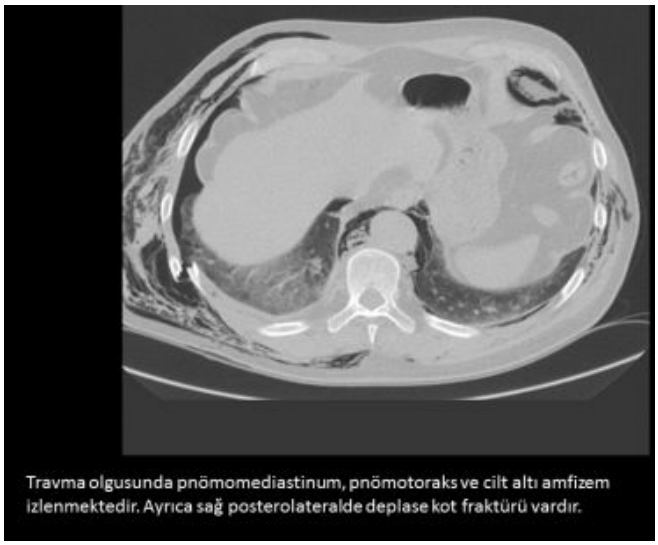
Travma olgusunda pnömomediastinum, pnömotoraks ve cilt altı amfizem izlenmektedir. Ayrıca sağ posterolateralde deplase kot fraktürü vardır.

Abdominal Radyoloji

PS-229

RESİMLERLE BİR KONU: ABDOMEN'İN LİPOMLARI

Kemal Çağlar Tuna[1], Işıl Başara Akın[1], Canan Altay[1], Atakan Arslan[1], Mustafa Seçil[1], Oğuz Dicle[1]

[1]Dokuz Eylül Üniversitesi Radyoloji Anabilim Dalı

Giriş – Amaç: Lipomlar matür adipositler tarafından oluşan ve toplumun yaklaşık %2'sinde görülen benign yumuşak doku tümörleridir. Mezenkimal doku tümörlerinin yaklaşık yarısını oluşturur. Hastalar genelde erişkin dönemdedir. Tipik olarak lipomlar yüzeyel, ağrısız olup yerleşim olarak gövde ve proksimal ekstremitelerde görülür. Boyut değişikliği hasta kilosundaki farklılıklar ile değişebilir. Bu bildiride lipomların daha nadir izlendiği abdominal organ ve dokularda saptanmış olan lipomlar değerlendirilmiştir.

Yöntem: Hastanemize ait dijital görüntüleme arşivinde bulunan; farklı abdominal doku ve organlarda izlenen çoğunluğu insidental lipomlara ait bilgisayarlı tomografi görüntüleri ile birlikte değerlendirilmiştir.

Bulgular: Lipomlar iyi sınırlı, ovoid konResimasyanda, homojen ve değişik görüntüleme yöntemleri ile tipik yağ doku karakteristiğinde izlenen kitlelerdir. İnce bir kapsül ve 2 mm'den daha ince izlenen septasyonlar görülebilir. Kalsifikasyon vakaların %11'inde görülebilir. Lipomlarda vasküler yapılar, kas lifleri, fibröz septalar ve yağ nekrozu olabilir. Ultrasonografi, bilgisayarlı tomografi (BT) ve manyetik rezonans gibi görüntüleme yöntemleri tanıda rol oynar. Çalışmamızda başka nedenlerden dolayı BT incelemeri olan 13 farklı hastanın değişik lokalizsyonlarda izlenen ve düşük attenüasyon gösteren (–65&–120 HU arasında) iyi sınırlı yumuşak doku kitle lezyonları görülmektedir. Lipom ile uyumlu kitlesel lezyonları izlenen 13 hastamızın 2 tanesinde midede, 2 tanesinde duedonumda, 1 tanesinde ileumda, 2 tanesinde çekumda, 3 tanesinde karaciğerde, 1 tanesinde uterusta ve 2 tanesinde de pankreasta izlenmiştir.

Tartışma ve Sonuç: Basit lipomlar neredeyse tamamen yağdan oluşmuş, iyi sınırlı ve kapsüllü yumuşak doku kitleleridir. Gastrointestinal sistemde lipomlar oldukça seyrek görülür. Tanı genelde 6. –8. dekatlar arasında konur. Çoğu lipom asemptomatik olup insidental olarak saptanır. Pedinküle lipomlar intusepsiyona neden olabikirler. Daha büyükleri mukozal ülserasyon, demir eksikliği anemisi be dışkıda gizli kana neden olabilir. %90– 95 oranında submukozaldir. En sık kolonda görülür. Daha sonra ince barsak, mide ve özofagusta da görülür. Lipomlar pankreas ve karaciğerde de makroskopik yağ içeren ve ender görülen benign tümörler arasında sayılabilir.

Malign transformasyon oldukça nadirdir. Büyük lezyon boyutları, invazyon bulguları ve solid komponent malignansi bulguları olarak kabul edilir.

Biz bu bildiride günlük radyoloji pratiğimizde sık karşılaştığımız ve insidental olarak tanı koyduğumuz bazı abdominal organ ve dokulara ait lipom olgularını BT görüntüleri ile değerlendirdik.

Anahtar Kelimeler: -lipom, -mezenkimal tümörler, -biligisayarlı tomografi

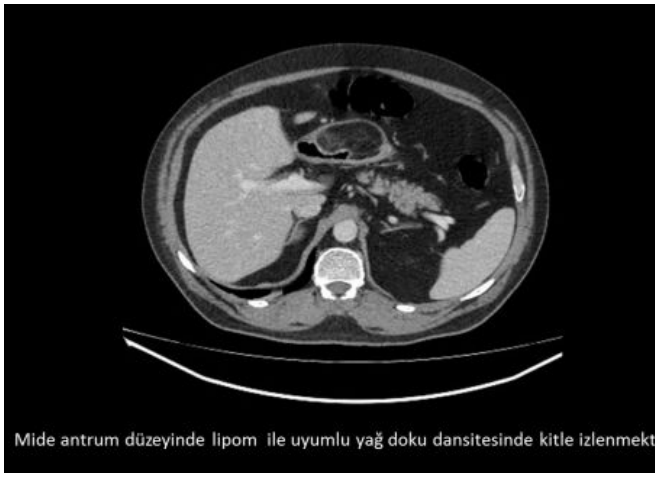

Resim 1.

Resim 2.

Resim 3.

Baş-Boyun Radyolojisi

PS-230

ATRETIC PARIETAL CEPHALOCELE IN THE ADULT, A CASE REPORT AND REVIEW OF LITERATURE

Feray Altun Çetin[1]

[1]Özel Bağlar Hastanesi
[2]Özel Sultan Hastanesi

Abstract: Atretic cephalocele was reported by James and Lassmann for the first time in 1972 as meningocele manquéandit was defined as a degenerative form of encephalocele.[1] It refers to a skin -covered subscalp lesion that consists of meninges and rests of glial and/or CNS tissues[2] Review of literature revealed only few cases in an adult[3–8]. We present here a case of atretic parietal cephalocele that were cently observed in an adult. CT and MRI findings of this entity are described.

Case: On physical examination a soft and flattened high parietal subgaleal mass with hairy skin overlying the lesion that had been present since birth was found. There was no other pathology, and the neurological examination was normal. Cranial CT scan of the head revealed a subscalp nodule arising in the parietal area and a bone defect in the parietal region on the calvaria in the midline (Fig ure 1). The scalp lesion was an atretic cephalocele, continuous with vertically oriented primitive falcine vein and CSF tract and vertical falcine vein point to the subcutaneous scalp mass (Fig2). There was no other obvious abnormal findings.

Discussion: Small subscalp lesions located in the parietal or the occipital midline that contain tissues of intracranial origin are termed atretic cephaloceles. They are usually associated with a osseous defect in the underlying skull and the lesion is separated by the dura from the underlying brain, where a dorsal cyst abuts in a majority of cases [2,9] Atretic parietal cephaloceles present clinically as a hairless well marginated round scalp lesion covered with atrophic skin. Initially after birth they are cystic but within several days they are transformed into a flat alopecic lesion. Sinus pericranii and dermoid cysts are the most common lesions that are confused with atretic parietal cephaloceles as subscalp masses[10]. The prognosis and the decision for surgery of the atretic parietal encephaloceles depend on whether there is an accompanying central nervous system or other systemic malformation[2,3]

Conclusion: This case indicates that an atretic parietal cephalocele should always be considered in the differential diagnosis of subscalp lesions. The frequent use of CT and MRI could improve the definition of these anomalies and detect under-lying malformations.

Figure 1. Cranial CT scan of the head revealed a subscalp nodule arising in the parietal area and a bone defect in the parietal region on the calvaria in the midline

Figure 2. The scalp lesion was an atretic cephalocele, continuous with vertically oriented primitive falcine vein and CSF tract and vertical falcine vein point to the subcutaneous scalp mass

Anahtar Kelimeler: Atretic parietal cephalocele

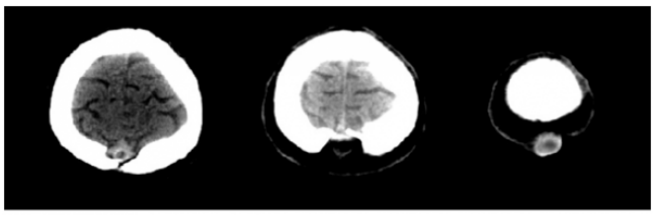

Resim 1.

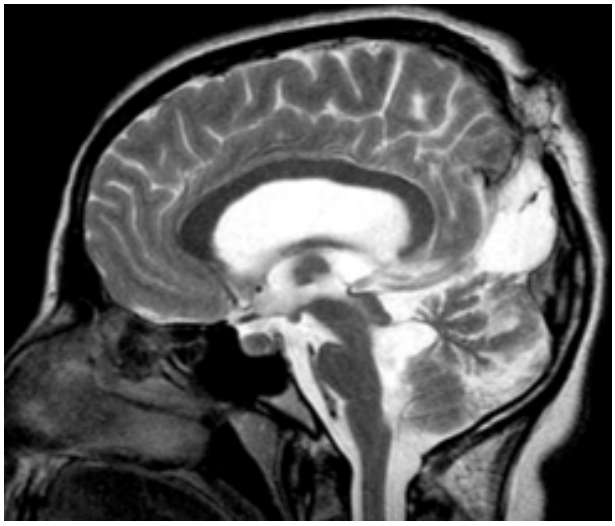

Resim 2.

Nöroradyoloji

PS-231

TORAKAL SPİNAL İNTRADURAL OSSİFİYE MENENJİOM OLGU SUNUMU

Mehmet Deniz Bulut[1], Gülay Bulut[2], Aydın Bora[1], Harun Arslan[1], Alpaslan Yavuz[1], Abdussamet Batur[1], Mesut Özgökçe[1]

[1]Yüzüncü Yıl Üniversitesi Tıp Fakültesi Radyoloji Anabilim Dalı, Van
[2]Yüzüncü Yıl Üniversitesi Tıp Fakültesi Patoloji Anabilim Dalı, Van

Spinal menenjiomlar schwannomlardan sonra ikinci en sık spinal tümörlerdir. Menenjiomlar araknoid hücrelerinden kaynaklanan genellikle selim nadiren de habis karakterde olan tümörlerdir. Spinal menenjiomlar tüm intradural spinal tümörlerin yaklaşık %25–%45'ini oluşturmaktadır ve tüm menenjiomlar içerisinde spinal menenjiomlar %12 sıklıkta görülmektedir. Spinal menenjiomlar bulundukları bölgeye göre servikal, torakal ve lomber bölge menenjiomları olarak isimlendirilir. En sık görülen spinal menenjiom lokalizasyonu torakal bölge olup daha sonra servikal ve lomber bölge gelir. Spinal menenjiomlar değişik klinik semptomlar ile ortaya çıkabilirler. Semptom olarak; ağrı, duyu kusuru, motor defisit, sfinkter kusuru, refleks kusuru ve spastisite tek başına veya değişik kombinasyonlar ile ortaya çıkabilir. Genellikle yavaş büyüme potansiyelinde olmaları ve bulundukları bölgeye göre değişebilen semptomlar ortaya çıkarmaları dolayısıyla, semptomlar ile tanı konulması arasında geçen süre değişik zaman aralıklarında olabilmektedir. En yaygın kalsifiye intradural spinal tümör menenjiom olmasına rağmen, total ossifiye menenjiom vakalari nadirdir. 39 yaşında bayan hasta, 6 aydır olan sırt ağrıları vardı ve ağrı sol bacağına yayılıyordu. Radyoloji kliniğimize görüntüleme tetkiklerinin yapılması için müracaat etti. Bilgisayarlı tomografi incelemesinde T7 vertebra düzeyinde spinal kanal içerisinde 19x9x7 mm ebatlı ossifiye kitle lezyon izlendi ve daha net karakterizasyon için manyetik rezonans görüntüleme önerilirdi. Manyetik rezonans görüntülemede T6–7 düzeyinde spinal kanalda ekstramedüller yerleşimli dural tabanlı 20x9x6mm ebatlı, T1 ve T2 ağırlıklı görüntülerde belirgin hipointens, intravenöz kontrast madde enjeksiyonu sonrası komşu dural yapılarda kontrastlanma ve kalınlık artışına yol açan (dural tail) kalsifiye kitle lezyon dikkati çekti. Lezyon spinal kanalı belirgin daraltmış olup spinal korda belirgin bası yapmaktaydı. Görüntüleme bulgularına dayanılarak kalsifiye menenjiom olarak raporlandı. Operasyon sonrasında yapılan histopatlojik değerlendirmede tanımız doğrulandı. Literatürde torakal ossifiye menenjiom vakası manyetik rezonans görüntüleme ve bilgisayarlı tomografi bulgularıyla nadir olduğundan sunmayı amaçladık.

Resime 1. Bilgisayarlı tomografi incelemesinde aksiyel (A) ve sagital reformat (B) görüntülerde T7 vertebra düzeyinde spinal kanal içersinde spinal kanalı daraltan ossifiye kitle lezyon izlenmekte.

Resime 2. Manyetik rezonans görüntülemede T6–7 düzeyinde spinal kanalda ekstramedüller yerleşimli dural tabanlı T1 ve T2 ağırlıklı görüntülerde (A-B) belirgin hipointens, intravenöz kontrast madde enjeksiyonu sonrası komşu dural yapılarda kontrastlanma ve kalınlık artışına yol açan (dural tail) kalsifiye kitle lezyon izlenmekte (C). Lezyon spinal kanalı belirgin daraltmakta ve spinal korda belirgin bası yapmakta.

Anahtar Kelimeler: Ossifiye Menenjiom, Manyetik rezonans görüntüleme, Bilgisayarlı tomografi

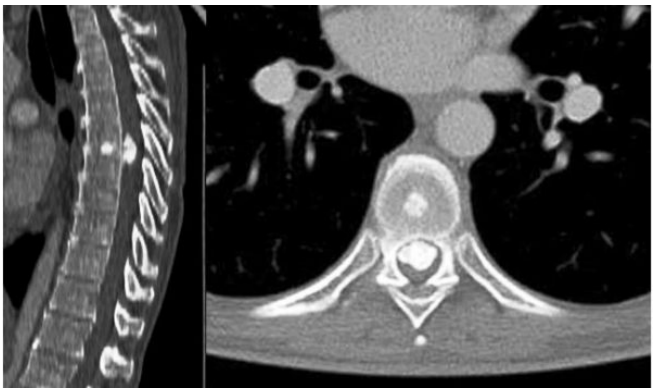

Resim 1.

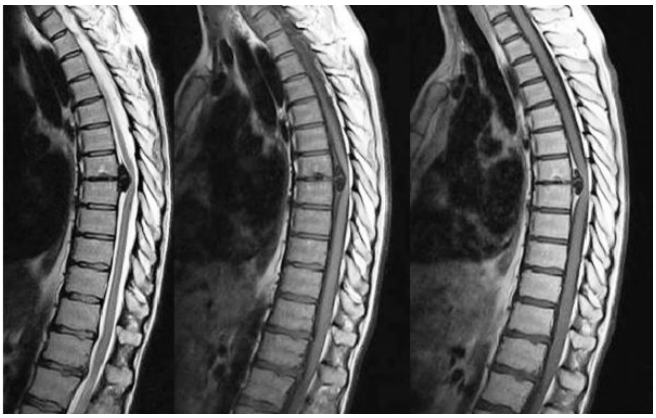

Resim 2.

Abdominal Radyoloji

PS-232

REKTUM KARSİNOMLU BİR OLGUDA KİTLE FORMU OLUŞTURMUŞ DESMOPLASTİK REAKSİYONUN GÖRÜNTÜLEME BULGULARI

Işıl Başara Akın[1], Canan Altay[1], Aras Emre Canda[2], Recep Bekiş[3], Sülen Sarıoğlu[4], Funda Obuz[1]

[1]Dokuz Eylül Üniversitesi Tıp Fakültesi Radyoloji Anabilim Dalı
[2]Dokuz Eylül Üniversitesi Tıp Fakültesi Genel Cerrahi Anabilim Dalı
[3]Dokuz Eylül Üniversitesi Tıp Fakültesi Nükleer Tıp Anabilim Dalı
[4]Dokuz Eylül Üniversitesi Tıp Fakültesi Patoloji Anabilim Dalı

Giriş ve Amaç: Rektum karsinomu uzak organ metastazı ve local rekürrenslerden dolayı kötü prognozludur. Küratif cerrahi tedavi sonrası lokal rekürrens oranları %3–%32 arasında değişim gösterir. Lokal ileri rektum karsimomlu olgularda preoperatif eş zamanlı kemoterapi ve radyoterapi tedavileri lokal rekürrens oranlarının azalmasıyla sonuçlanır. Tümör evrelemesinde T2 ve T3 evre tümörlerin

ayrımlarının yapılması tedavi seçeneklerinin saptanması için önemlidir. Desmoplastik reaksiyon (DR) tümör dokusu etrafında dens fibröz dokunun yaygın gelişmesi ile karakterize bir durumdur ve rektum karsinomunda radyolojik olarak da izlenebilen bu bulgu yanlış yorumlara ve yanlış evre değerlendirilmesine yol açabilir. Genellikle fibröz bant şeklinde izlenen DR nadiren kitle formu oluşturur. Biz bu olgu sunumunda andiferansiye rektum adenokarsinomlu bir olguda kitle formu oluşturmuş DR'a bağlı yanlışlıkla lokal nüks tanısı alan olguda bilgisayarlı tomografi (BT), manyetik rezonans görüntüleme (MRG) ve pozitron emisyon tomografi (PET) bulgularını sunmayı amaçladık.

Gereç ve Yöntem: Rektum karsinomu tanısı ile opere olan altmış beş yaşında kadın olgu uzun süre takipsiz kaldıktan sonra kontrol amaçlı yapılan BT incelmede pelvik bölgede nodüler kitle izlenmiş olup tanımlanan kitlenin karakterizasyonu için MRG ve PET incelemeleri gerçekleştirilmiştir.

Bulgular: Yapılan BT incelemede, pelvik düzeyde operasyon lojunda, düzensiz sınırlı, nodüler form oluşturmuş, 4.5cm boyutlu kitle izlenmiştir. Sonrasında yapılan MRG incelemede kitle T1 ağırlıklı (A) görüntülerde hipointens, T2A görüntülerde hiperintens, post-kontrast kontrastlanmakta olup difüzyon ağırlıklı incelemede sinyal artışı, PET incelemede de fluorodeoksiglukoz tutulumu izlenmiştir. Rayolojik bulguları ile malign nüks tanısı alan olgu opere olmuş ve operasyon sonucu desplastik reaksiyon tanısı almıştır.

Tartışma ve Sonuç: Rektum karsinomunda T2 ve T3 evre tümörlerin ayrımında MRG desmoplastik reaksiyon varlığına bağlı olarak yanlış pozitifliklere yol açabilir. Lezyon periferindeki yağ doku içerisindeki spikülasyonlar desmoplastik reaksiyona bağlı veya tümör hücresi içeren fibrotik değişikliklere bağlı olabilir. Desmoplastik reaksiyonlar genellikle lineer form oluşturmuş lezyonlar şeklinde iken kitlesel form da oluşturabilirler. Bu durum radyolojik incelemede akılda tutulmalı ve olgu klinik bulgularıyla birlikte bir bütün olarak değerlendirilmelidir.

Anahtar Kelimeler: Bilgisayarlı tomografi, desmoplastik reaksiyon, manyetik rezonans görüntüleme, rektum karsinomu

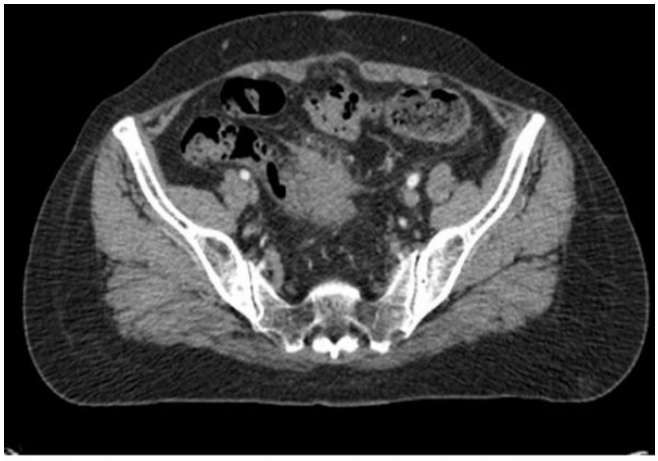

BT incelemede pelvik düzensiz sınırlı kitle

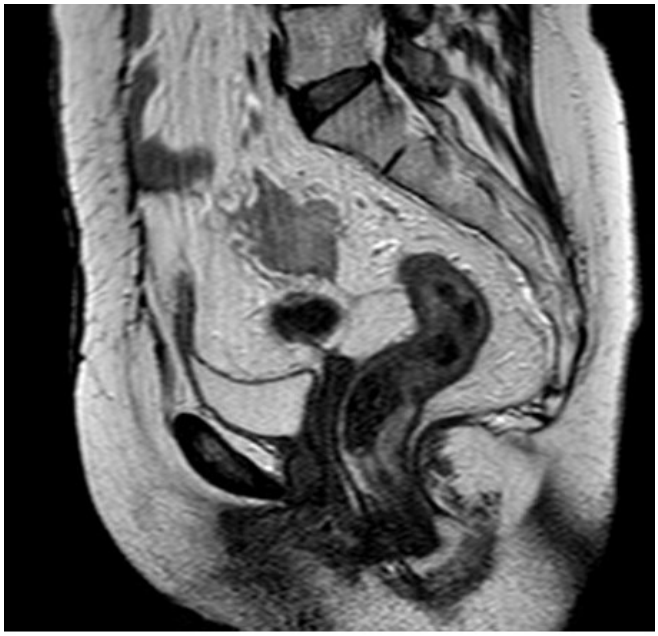

MRG incelemede pelvik düzensiz sınırlı kitle

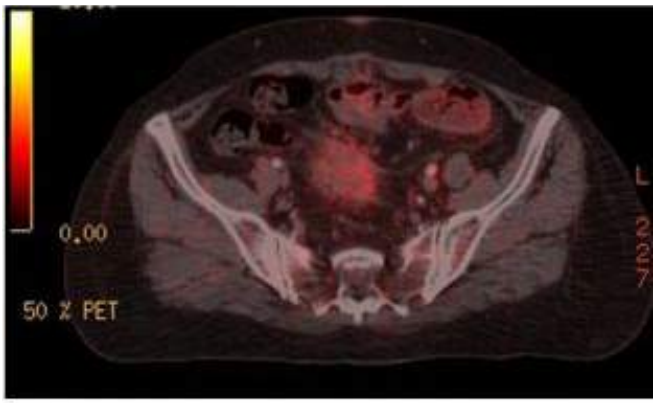

PET incelemede pelvik düzensiz sınırlı kitle

Abdominal Radyoloji

PS-233

HER PELVİK KİTLE JİNEKOLOJİK KÖKENLİ DEĞİLDİR: OLGU SUNUMU

Sermin Tok[1], Gurbet Yanarateş[1], Yüksel Balcı[1], Kaan Esen[1], Feramuz Demir Apaydın[1]

[1]Mersin Üniversitesi Tıp Fakültesi, Radyoloji Anabilim Dalı

Kadın hastalarda jinekolojik kaynaklı kitleler pelvik kitlelerin önemli bir kısmını oluşturmakla birlikte, jinekolojik organlardan köken almayan kitleler de görülebilmektedir. Bu çalışmada, pelvik yerleşimli nöral kaynaklı kitle olgusunu sunacağız.

Olgu: 75 yaşında kadın olgunun Kadın Hastalıkları ve Doğum Polikliniği'nde yapılan US tetkikinde sağ adneksiyel bölgede 8x7 cm boyutlarında, düzgün sınırlı, heterojen kitle tespit edildi. Pelvik MRG tetkikinde bu kitlenin orta hattın sağında yerleştiği, T1A serilerde heterojen hipointens, T2A serilerde heterojen izo-hiperintens olduğu, kontrastlı serilerde belirgin derecede kontrastlandığı ancak

fokal kistik alanlar içerdiği, uterus ve adneks ile ilişkisiz olduğu, sakral seviyede, sağ nöral foramene dil şeklinde uzanan fokal komponentinin bulunduğu dikkati çekti (Resim 1–2). Radyolojik olarak nörojenik tümör düşünüldü. Patolojik olarak benign natürde nörojenik tümör ile uyumlu idi.

Tartışma: Pelvik kitleler ağırlıkla jinekolojik kökenli olsalar da ayırıcı tanıda nöral, kemik ve mezenterik kaynaklı lezyonlar da akılda tutulmalıdır. Nöral kökenli pelvik patolojiler, schwannomlar, nörofibromlar, paraganglioma lar olabilir. Swannomlar genellikle iyi sınırlı, pelviste presakral alana yerleşen tümörlerdir. Nörofibromlar özellikle nörofibromatözis olgularında vücudun hemen her yerinde izlenebilirler. Paraganliomalar paraganglionik sistem kökenlidirler ve farklı lokalizasyonlarda izlenebilirler. Çok agresif davranabilirler. Nöral kökenli lezyonların patolojik alt tiplerini belirlemede USG, BT ve MR'da özellik yoktur. Ayrıca pelvik kitlelerin kemik, yumuşak doku, peritoneal kaynaklı olabileceği de göz önünde bulundurulmalıdır.

Pelvik kitle görüldüğü zaman lezyonun sadece adneks kaynaklı olmayabileceği akılda tutulmalı ve nereden kaynaklandığı değerlendirilmelidir

Anahtar Kelimeler: Pelvik kitle, nörojenik tümör

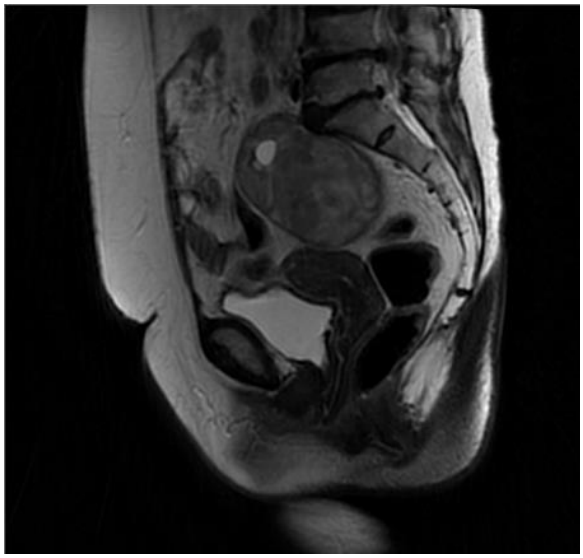

Resim 1.

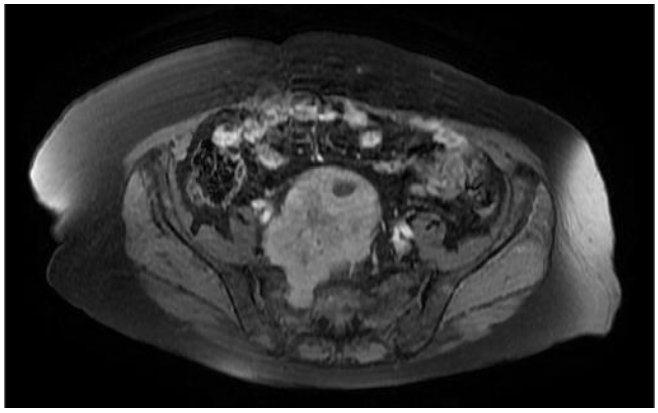

Resim 2.

Acil Radyoloji

PS-234

KOMPLEKS C1-C2 VERTEBRA SEGMENTASYON ANOMALİSİ: MDBT BULGULARI

Veysel Akgün[1], Uğurcan Balyemez[1], Bilal Battal[1], Bülent Karaman[1], Mustafa Taşar[1]

[1]Gülhane Askeri Tıp Akademisi Radyoloji Anabilim Dalı

Giriş: C1-C2 vertebraların kompleks füzyon-segmentasyon anomalileri nadir olup, özellikle travma hikayesi bulunan hastalarda segmentasyon defektleri ve füzyone segmentler yanlış değerlendirmelere sebep olabilmektedir. Bu anomalilerin kapsamlı değerlendirilmesinde ve travmatik patolojilerden ayırtedilmesinde ince kesit reformat ve volümetrik MDBT görüntüleri kolaylık sağlamaktadır. Bu bildiri ile baş-boyun travması sonrası acil servise başvurarak servikal BT ile değerlendirilen hastada fraktür taklitçisi kompleks C1-C2 vertebra segmentasyon anomalisinin BT bulgularını sunmayı amaçladık.

Gereç ve Yöntem: 21-yaşında erkek hasta dalış sırasında servikal ve kranial travma hikayesi ile acil servise başvurdu. Hasta fizik muayene sonrasında servikal spinal BT ile değerlendirildi.

Bulgular: BT incelemesinde C1 ve C2 vertebraların sağ yarılarının füzyone olduğu, C1 vertebra ön arkının sağ kesiminin dens aksis ile füzyone olduğu, anterior arkın sol yarısının hipoplazik olduğu ve anteriorda küçük kleftin bulunduğu izlendi. Ayrıca C1 vertebranın posterior arklarının da orta bölümde birleşmediği ve bu alanda geniş kleftin varlığı gözlendi.

Sonuç: Vakamızda, travma sonrası alınan BT görüntülerinde C1-C2 vertebralarda segmentasyon anomalisi fraktür ile karışabilecek bir görünüm sergilemekte ve tanıyı güçleştirmektedir. MDBT ile ince kesit reformat ve volümetrik görüntülerin değerlendirilmesi ve segmentasyon anomalilerinin bilinmesi ile ayırıcı tanı kolaylaşmaktadır.

Anahtar Kelimeler: MDBT, BT, travma, servikal, segmentasyon, anomali, vertebra, C1, C2

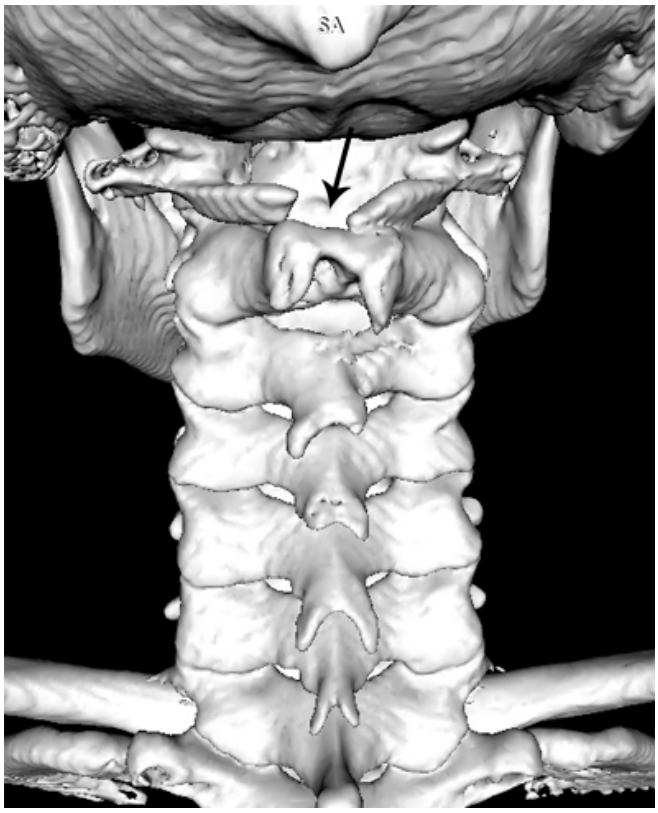

Resim 1.

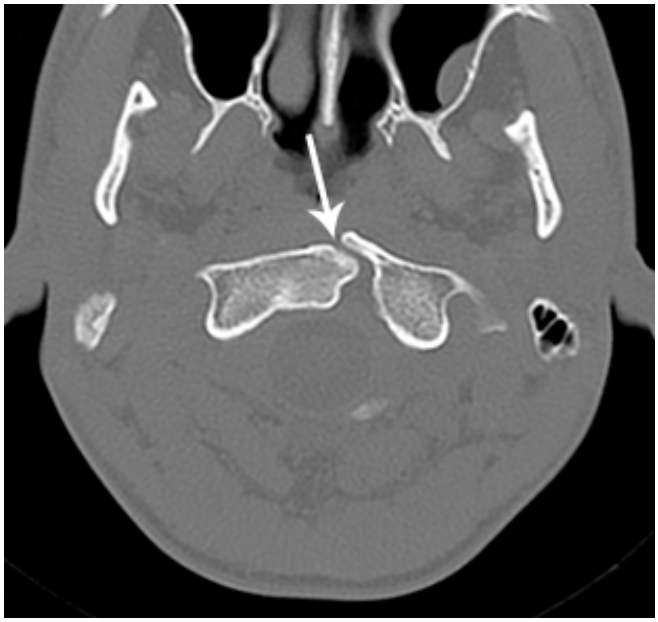

Resim 2.

Resim 3.

Nöroradyoloji

PS-235

SPİNAL KORD İNTRAMEDÜLLER DERMOİD OLGUSU: MRG BULGULARI

Veysel Akgün[1], Uğurcan Balyemez[1], Serhat Çelikkanat[1], Mehmet Şahin Uğurel[1]

[1]Gülhane Askeri Tıp Akademisi Radyoloji Anabilim Dalı

Giriş: Dermoid kistleri konjenital veya edinsel, benign, kutanöz inklüzyon tümörleridir. Kutanöz yapıları nedeni ile epidermis, koriyum, sebase bezler, yağ veya keratin alanları içerebilirler. Spinal tümörlerin sadece %1–2'sini oluştururlar ve %75 oranında ekstramedüller yerleşimli olarak izlenirler. Bu bildiri ile herhangi bir cerrahi öyküsü olmayan olguda izlenen intramedüller dermoidin MRG bulgularını sunmayı amaçladık.

Gereç ve Yöntem: 34-yaşında erkek olgu her iki bacağında güçsüzlük ve hissizlik nedeni ile kliniğimize yönlendirildi. Olgu kontrastlı sekansları da içeren spinal MRG ile değerlendirildi.

Bulgular: Spinal MR'da spinal kord'da intramedüller yerleşimli, 14x11x20mm (APxTRxKK) ebatlarında T1 ve T2A serilerde mikst sinyal intensitesi gösteren, posterior kesiminde yağ sinyalleri içeren, kontrastlanma göstermeyen lezyon dermoid lehine değerlendirildi.

Sonuç: Dermoid kistleri konjenital veya edinsel, benign, kutanöz inklüzyon tümörleridir. Edinsel olanlar nadirdir ve genellikle cerrahi, lomber ponksiyon veya travma sonrasında izlenirler. Konjenital olanlar ise embriyolojik gelişim sırasında nöral tüp içerisine heterotopik ektodermal hücre implantasyonu sonrasında ortaya çıkar. Spinal tümörlerin sadece %1–2'sini oluştururlar ve %75 oranında ekstramedüller yerleşimli olarak izlenirler. Tümörün prezentasyonu ve semptomlar tümörün lokasyonu ile ilişkilidir. Motor ve sensörial kayıp, ağrı, ürolojik disfonksiyonlar tümörün yerine göre ortaya çıkabilecek semptomlardır.

MR görüntülemede dermoidler genellikle T1 ve T2A serilerde mikst sinyal intensitesi gösterirler. Kontrastlanma nadiren minimal olarak izlenebilir. İçerdikleri yağ oranı ve fokal yağ alanlarına göre yağ baskısız görüntülerde hiperintens yağ doku alanları izlenebilir. Bu bulguları ile MR görüntüleme dermoidlerin tanısında etkin bir modalitedir. Tedavi seçeneği ise cerrahi eksizyondur.

Anahtar Kelimeler: Dermoid, intramedüller, spinal kord, MRG,

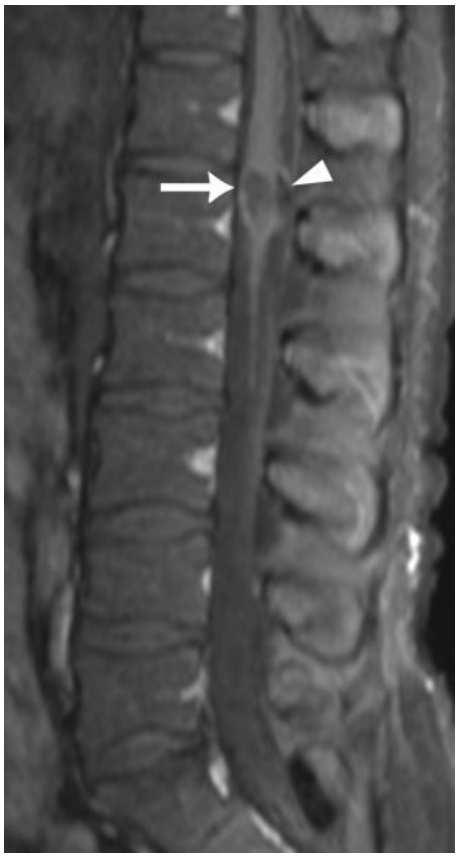

Resim 1.

Resim 2.

Resim 3.

Girişimsel Radyoloji

PS-236

TİROİD NODÜL ABLASYONUNDA RADYOFREKANS ABLASYON VE MİKROWAVE ABLASYONUNUN ETKİNLİĞİNİN KARŞILAŞTIRILMASI.

Ruslan Asadov[1], Abdullah Ramazan[1], Taha Yusuf Kuzan[1], İhsan Nuri Akpınar[1]

[1]Marmara Üniversitesi Tıp Fakültesi Radyoloji Anabilim Dalı

Giriş ve Amaç: Tiroid nodülleri populasyonada ultrasonografi (US) ile %20–76 arasında tespit edilir. Özellikle son yıllarda tiroid nodüllerinin tedavisinde yeni yöntemler geliştirilmiştir. Bizim çalışmamızın amacı Radyo Frekans Ablasyon (RFA) ve Mikrowave Ablasyon (MWA) sonrası tiroid nodülünde meydana gelen boyut değişikliklerin değerlendirip etkinliklerinin karşılaştırılmasıdır.

Gereç ve Yöntem: Ocak – Haziran 2015 arasında hastanemizde semptomatik benign solid tiroid nodülü olan 50 hastanın 57 nodülü çalışmaya dahil edildi. Hastalara yapılacak tedavi ile ilgili bilgi verilerek yazılı onam formu alındı. Hastalar randomize edilerek birinci grupa RF, diğerine ise MW ablasyon tedavisi uygulandı. İşlemi öncesinde ve takiplerinde hangi tedavi yöntemi uygulanacağından habersiz radyolog tarafından US ile değerlendirildi ve nodülerin hacmi hesaplandı.

MW ve RF ablasyon işlemi: MW ve RF ablasyon işlemi hastalar supin pozisyonda US görüntülemesi eşliğinde lokal ansetezi uygulamasının ardından uygulandı.

Verilerin Analizi: İstatistiksel analizler için SPSS 21.0 İstatistik paket programı kullanıldı. Sonuçlar %95 güven aralığında, $p<0,05$ anlamlılık düzeyinde değerlendirildi.

Bulgular: Çalışmaya 50 hastada 57 tiroid nodülü dahil edildi. Cinsiyet, yaş dağılımı ve nodül hacimleri açısından MW ve RF gruplar arasında anlamlı fark yoktu. MW grubundaki olgularda; işlem öncesi nodüllerin hacim ortalamasına (17,788 mm^3) göre işlem sonrası 6. ay hacim ortalamasında (4,759 mm^3) izlenen düşüş (%73,2) istatistiksel olarak anlamlıydı ($p=0,000<0,05$). RF grubundaki olgularda; işlem öncesi nodüllerin hacim ortalamasına (26,624 mm^3) göre işlem sonrası 6. ay hacim ortalamasında (7,552 mm^3) meydana gelen düşüş (%71,6) istatistiksel olarak anlamlıydı ($p=0,000<0,05$). MW ve RF ablasyon arasında işlem sonrası birinci, üçüncü ve altıncı ay sonrası hacim değerleri açısından anlamlı fark yoktu ($p>0,05$).

Sonuç: Çalışmamızda elde ettiğimiz, literatür ile de uyumlu olan bulgulardan yola çıkarak her iki ablsayon yönteminin nodül hacmindeki azalmayı hedefleyerek yaptığımız tedavideki başarısının bir-birine yakın olduğunu ve her iki yöntemin başarılı olduğunu düşünmekteyiz.

Anahtar Kelimeler: Tiroid ablasyonu, mikrodalga ablasyon, radiofrekans ablayon

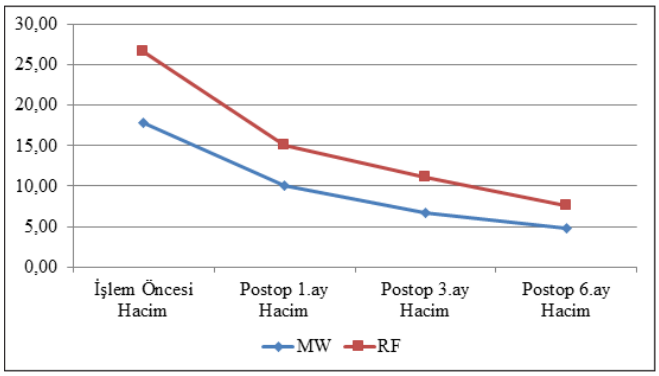

Resim 1.

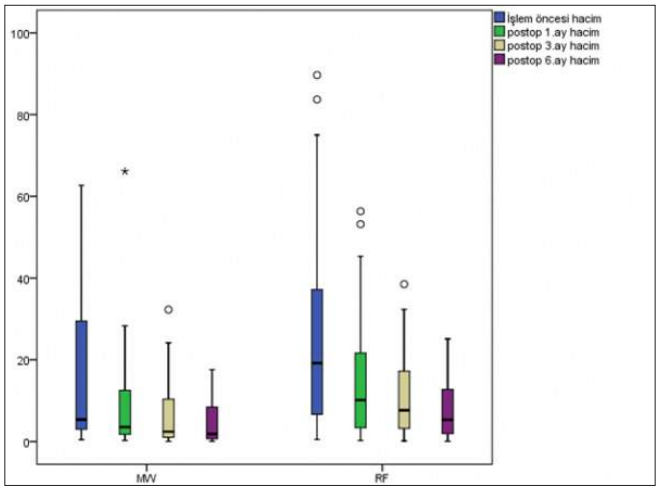

Resim 2.

Kas-İskelet Radyolojisi

PS-237

OMUZ AĞRISININ NADİR BİR NEDENİ KORAKOKLAVİKÜLER EKLEM

Aysel Özaşlamacı[1], Ali Koç[1], Özgür Karabıyık[1], Serhat Tekerek[1]

[1]Kayseri Eğitim ve Araştırma Hastanesi, Radyoloji Kliniği

Korakoklaviküler eklem nadir görülen anatomik varyasyondur. Çoğunlukla asemptomatik olup çok azı bizim vakamızda olduğu gibi semptomatik olabilir. Korakoklaviküler eklem, klavikula konoid tüberkülü ile skapula korokoid prosesi süperiyor yüzeyleri arası oluşmuş eklem sıvısı, kapsülü ve kıkırdak eklem yüzeyleri olan gerçek sinovial eklemdir.

Korakoklaviküler eklem omuz ağrısı, kol ağrısı, kolda uyuşma ve hareket kısıtlılığı gibi semptomlar oluşturur. Tedavide istirahat, analjezik, fizik tedavi gibi konservatif tedaviye yanıt azdır, cerrahi tedavi ile semptomatik hastalarda semptomlar düzelir.

Biz bu makalede uzun süredir omuz ağrısı olan 49 yaşındaki kadın hastada semptomatik korakoklaviküler eklem radyolojik bulgularını sunmak istedik.

Anahtar Kelimeler: omuz ağrısı, skapula, klavikula

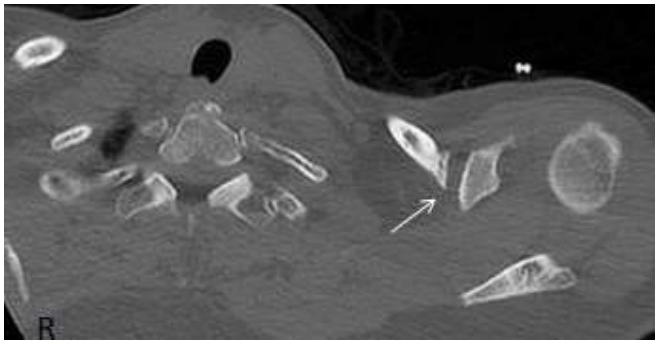

Resim 1.

Resim 2.

Kas-İskelet Radyolojisi

PS-238

MULTİPL EPİFİZER DİSPLAZİLİ OLGUDA ÇİFT TABAKALI PATELLA

İpek Tamsel[1], Sabahattin Yüzkan[1], Sevcan Türk[1], Eren Mutlu[1], Mehmet Argın[1]

[1]Ege Üniversitesi Tıp Fakültesi Hastanesi Radyoloji Anabilim Dalı

Giriş: Çift tabakalı patella 1925 tarihinde ilk kez Büttner tarafından tanımlanmıştır. Çift tabakalı patella günümüzde multipl epifizer displazi (MED) için tanısal olduğu kabul edilmektedir. Ancak diğer iskelet displazilerde ya da tek başına da görülebilir. Nadir görülmesi nedeniyle bu çalışmada her iki tarafta çift tabakalı patella izlenen 41 yaşındaki erkek olgunun direkt grafi bulgularının sunulması amaçlanmıştır.

Olgu Sunumu: Her iki dizde ağrı yakınması ile başvuran 41 yaşındaki erkek olgunun direkt radyogramlarında her iki patellanın ön ve arka olmak üzere iki parçalı olduğu gözlenmiştir. Her iki femur kondillerinde hipoplazik görünüm, ellerde metakarp başlarında ve humerus epikondillerinde yassılaşmaya bağlı deformasyonlar izlenmiştir. Ayrıca olguda her iki bacak uzunluğunda farklılık ve her iki elde 5. parmaklarda brakidaktili varlığı gözlenmiştir. Pelvis grafisinde her iki femur boynunda kısalık ve koksartroz bulguları izlenmiştir. Tanımlanan bulgular multipl epifizyer displaziyi desteklemektedir.

Tartışma ve Sonuç: Çift tabakalı patella, parçalı (partite) patellanın 5 tipi arasında tanımlanmakta olup, patella koronal bir septum ile ön ve arka segmentlere ayrılmaktadır. Bu patella tipi MED için yüksek tanısal olarak tanımlanmaktadır. MED otozomal dominant ya da resesif geçiş gösteren bir hastalık grubu olup, olgularda çarpık ayak (clubfoot) deformitesi, brakidaktili, skolyoz, yarık damak, eklem kontraktürleri ve patellar subluksasyonlar tanımlanmıştır. İskelet

displazilerinden multipl epifizer displazi için olgularda çift tabakalı patellanın görülmesi tanı koydurucudur.

Anahtar Kelimeler: Multipl epifizer displazi, çift tabakalı patella

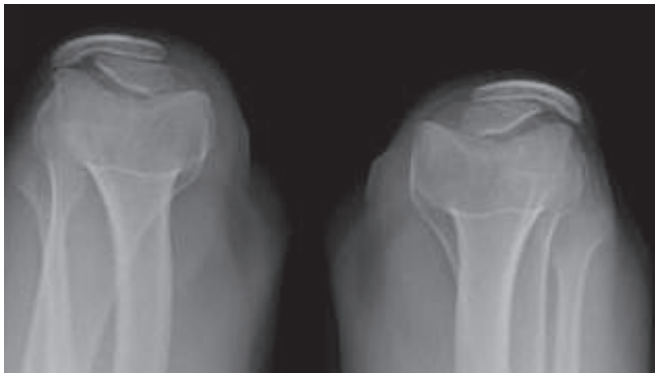

Resim 1.

Resim 2.

Resim 3.

Kas-İskelet Radyolojisi

PS-239

NADİR BİR OLGU: C6 SERVİKAL VERTEBRANIN BASİT KEMİK KİSTİ

Ender Alkan[1], Mehmet Sedat Durmaz[1], Muhsin Nuh Aybay[1], Ali Cengiz[1], Hasan Erdoğan[1], İsmet Tolu[1]

[1]Sağlık Bilimleri Üniversitesi Konya Eğitim ve Araştırma Hastanesi, Radyoloji Kliniği

Basit kemik kisti olguları, günümüze kadar literatürde vertebral kemiklerde, yaklaşık 11 tane bildirilmiş olup bunlardan ancak 5 tanesi servikal vertebral kemiklerdedir. Basit kemik kistleri uzun kemiklerin metafizlerinde sık görülür ancak vertebralarda özellikle servikalde çok nadiren izlenmektedir. Hastalar genellikle asemptomatik olup insidental olarak saptanmaktadır. Servikal basit kemik kistinin oldukça nadir izlenmesi nedeni ile literatüre katkı sağlayacağını düşünmekteyiz. Bu sunumumuzda, C6 vertebra spinöz proçeste basit kemik kisti olan 23 yaşında, erkek olgunun, bilgisayarlı tomografi (BT) ve manyetik rezonans görüntüleme (MRG) bulgularını sunmayı amaçladık.

Anahtar Kelimeler: Basit Kemik Kisti, Spinöz Proçes, Manyetik Rezonans Görüntüleme

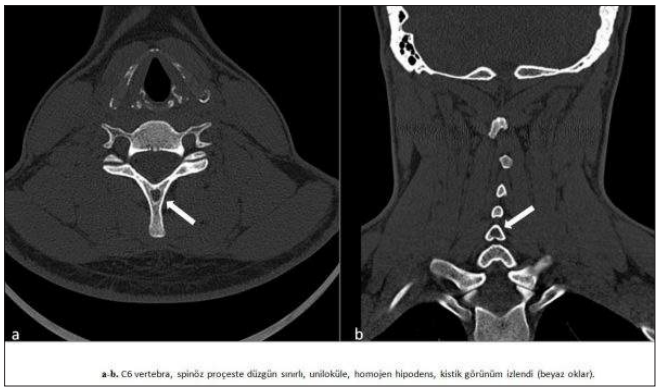

Resim 1.

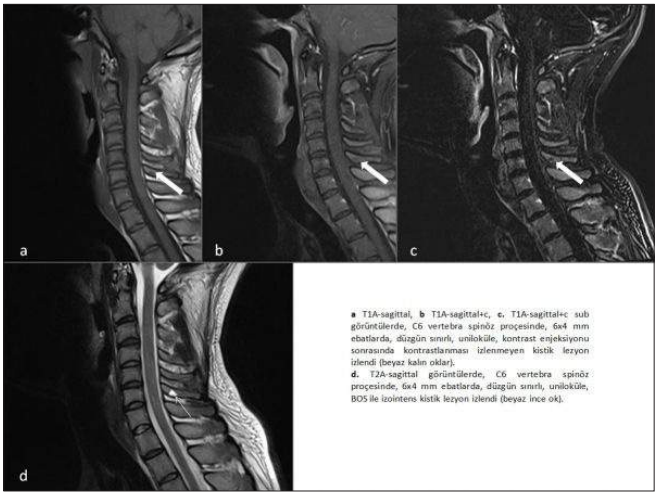

Resim 2.

Pediatrik Radyoloji

PS-240

ALIŞILMIŞIN DIŞINDA NADİR BİR HİDROSEL NEDENİ; VENTRİKÜLOPERİTONEAL ŞANT MALPOZİSYONU

Ender Alkan[1], Hasan Erdoğan[1], Muhsin Nuh Aybay[1], Ali Cengiz[1], Serdar Arslan[1]

[1]Sağlık Bilimleri Üniversitesi Konya Eğitim ve Araştırma Hastanesi, Radyoloji Kliniği

Hidroselin pediatrik yaş gurubunda genellikle nedeni inguinal kanalın kapanmamasıdır. Nadir olmayan bir sıklıkla karşımıza çıkmaktadır. Hidroselin pediatrik yaş gurubunda genellikle nedeni inguinal kanalın kapanmamasıdır. Bunun dışında enfeksiyon, geçirilmiş operasyon ve testis tümörleri etyolojide rol oynamaktadır. Ventriküloperitoneal şant malpozsiyonu sonucu hidrosel gelişmesi oldukça nadirdir. Hidrosefalinin tedavisinde aksaklıklara neden olabileceği için tanısı ayrıca önem arz etmektedir. Bu sunumda ventriküloperitoneal şant kateteri malpozisyonuna sekonder hidrosel gelişen 9 aylık, erkek olguyu sunmayı amaçladık

Anahtar Kelimeler: Hidrosel, Ventriküloperitoneal Şant, Skrotal Ultrasonografi

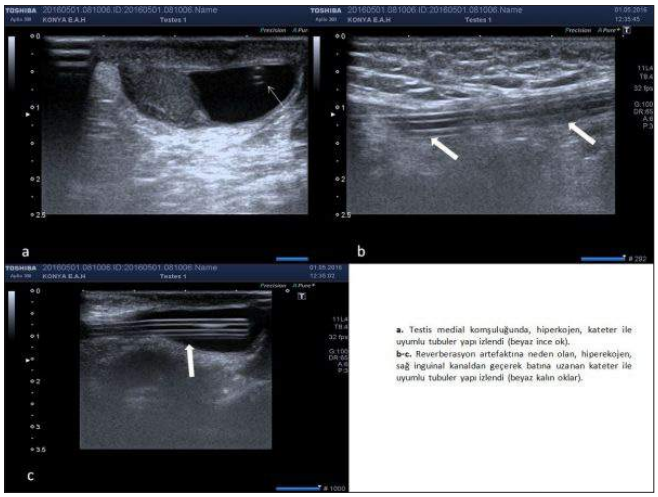

Resim 3.

Genitoüriner Sistem Radyolojisi

PS-241

OVER TORSİYONU OLAN 2 VAKADA DİFÜZYON AĞIRLIKLI GÖRÜNTÜLEMENİN ÖNEMİ

Ender Alkan[1], Muhsin Nuh Aybay[1], Ali Cengiz[1], Hasan Erdoğan[1], Serdar Arslan[1], İsmet Tolu[1]

[1]Sağlık Bilimleri Üniversitesi Konya Eğitim ve Araştırma Hastanesi, Radyoloji Kliniği

Pediatrik yaş gurubunda over torsiyonu insidansı net olarak bilinmiyor. Ancak karşımıza nadiren çıkmaktadır. Vakaların yaklaşık yarısı prepubertal dönemde olup daha çok 10–11 yaşlarında görülmektedir. Akut karın ağrısı etyolojisinde, over torsiyonu nadir görüldüğü için diğer nedenler ön planda düşünülüp tanısı geç konur veya atlanır. Tanısında B mod USG inceleme ve Doppler USG inceleme ilk basamak görüntüleme yöntemidir. Ancak arada kalınan vakalarda kontrastlı MRG görüntülemeye başvurulabilir. MRG incelemede difüzyon ağırlıklı sekansların eklenmesi over torsiyonunda kesin tanıya daha güvenle götürebilir. Bu sunumda, over torsiyonu olan iki vakada difüzyon ağırlıklı görüntüleme (DWI)'nin önemini vurgulamayı amaçladık.

Anahtar Kelimeler: Over Torsiyonu, Alt Abdomen Manyetik Rezonans Görüntüleme, Difüzyon Ağırlıklı Görüntüleme, Laparoskopi

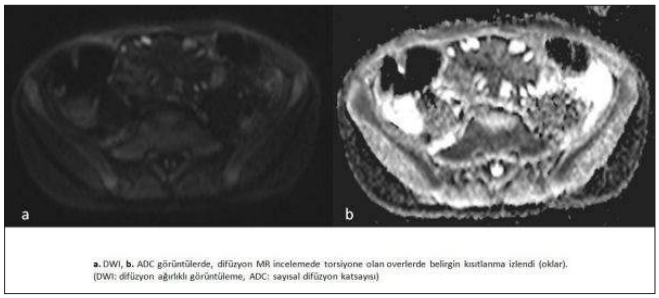

Resim 1.

Baş-Boyun Radyolojisi

PS-242

ENSEFALOKRANİOKUTANÖZ LİPOMATOZİS (FİSHMAN SENDROMU): NADİR NÖROKUTANÖZ SENDROM

Kader Şebnem Uluç[1], Bozkurt Gülek[1], Cengiz Yılmaz[1]

[1]Adana Numune Eğitim ve Araştırma Hastanesi

Giriş: Ensefalokraniokutanöz lipomatozis nadir konjenital nörokutanöz sendromlardandır. Mezoderm ve ektoderm orjinli organ ve dokular etkilenir: cilt, göz, yağ doku ve beyin. Ensefalokraniokutanöz lipomatozis kranium, yüz ve beyinin bir tarafını tutar. Nadir olarak bilateral tutulum literatürde bildirilmiştir. Biz 16 yaşında kız çocuğun bilateral leptomeningeal tutulumu ve progresyonunu MRG ve BT bulguları ile sunuyoruz.

Olgu: Sağlıklı normal travay sonrası zamanında doğum hikayesi bulunan kız olgunun ebeveynleri arasında akrabalık bulunmamaktadır. Doğumda sağ tarafta skleral limbus yerleşimli dermoid, sağ frontotemporalde saçsız alan ve ipsilateral sarı-pembe kutenöz lezyonlar mevcuttu. Nöbet, hafif hemiparezi ile ılımlı mental retardasyon hala devam etmekteydi. Cilt ve göz lezyonları zaman içerisinde değişim göstermedi.10 ve 13 aylıkken çekilen BT tetkikleri ile 2,3,6 ve 7 yaş MRG tetkikleri ve 16 yaş BT ve MRG tetkikleri değerlendirildi. İlk yıldaki BT ve 2–3 yaş MRG bulguları sağ serebral atrofi, sağ yan ventrikülde özellikle oksipital hornda belirginleşen genişleme, korpus kallozun spleniumunda agenezi, sağ frontal lob anteriorunda ekstraaksiyel subaraknoidal mesafede artış, orta kranial fossa araknoid kisti idi. Belirgin kortikopial kalsifikasyon ve lipomatozis izlenmemekteydi.

Takip 6 ve 7 yaş MRG çalışmalarında sağ kortekste incelme, irregüler sığlaşmış sulkuslar, oksipital ve parietal loblarda polimikrogri ve kortikal displazi izlendi. Postkontrast MRG incelemelerinde sağ hemisferde subaraknoidal pial kontrastlanma leptomeningeal anjiomatozis ile uyumlu bulundu. Kortikopial kalsifikasyonlar seçildi ancak lipomatozis belirginleşmemişti. Sol hemisferde hem kortikopial kalsifikasyon hem de lipomatozis seçilmedi. Son 16 yaş BT ve MRG incelemelerinde araknoid kist içinde, sağ tentoryumda ve sağda daha belirgin olmak üzere verteks düzeyinde bilateral meningeal lipomatozis ile yaygın kortikopial kalsifikasyonlar dikkati çekti.

Tartışma: Tüm bu bulgular daha önce literatürde tanımlanmıştır. Özellikle lateral ventrikül genişlemesi, intrakranial kist ve serebral hemisfer atrofisi en sık sabit bulgularıdır. Bilindiği kadarıyla 3 vaka leptomeningeal lipoangiomatozis bulguları ile bildirilmiştir. İzole leptomeningeal angiomatozis, lipomatozise kıyasla nispeten daha sık görülmüştür. Bu vaka ile leptomeningeal lipomatozisin ve kalsifikasyonun progresif olduğu belirlenmiş ve ilk yıllarda görülmezken, kalsifikasyon 6–7 yaşta hafif görülmeye başlamış, 16 yaşta hem kalsifikasyon hem de lipomatozis iyice belirginleşmiş ve bir miktar sol tarafta da gözlenmiştir. Leptomeningeal anjiomatozis ise 6 yaş ile 16 yaşlarda değişmemiş sabit kalmıştır.

Sonuç: Ensefalokraniokutanöz lipomatozisli hastaların okuler ve cilt lezyonları stabil olmakla birlikte leptomeningeal lipomatozis ve

kalsifikasyon gibi beyin bulgularının progresif olması nedeniyle takip edilmesi gerekmektedir. Özellikle yani gelişen nörolojik bulguların varlığında takip MRG yapılmalıdır.

Anahtar Kelimeler: Ensefalokraniokutanöz lipomatozis, Fishmann Sendromu, Nörokutanöz sendrom

Resim 1.

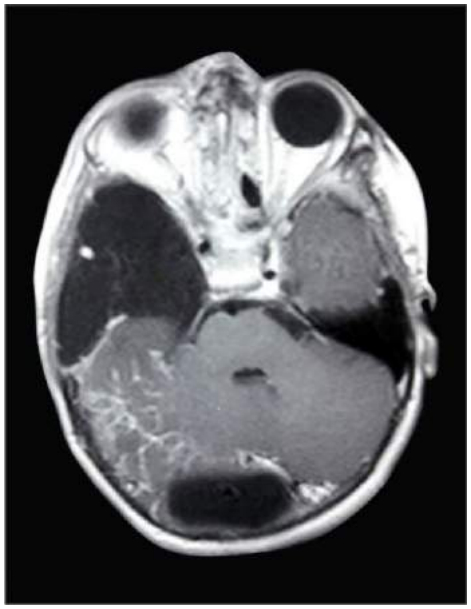

Resim 2.

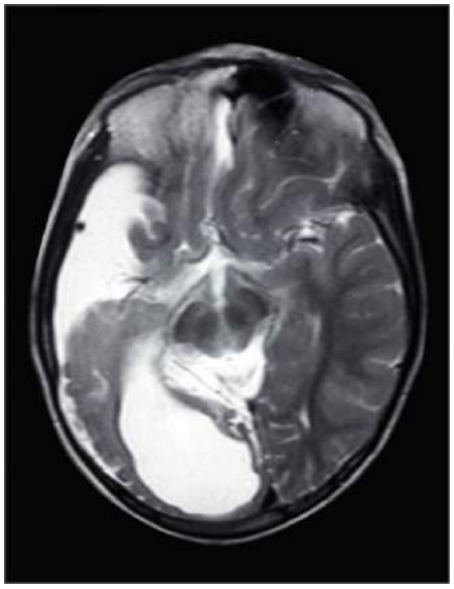

Resim 3.

Kardiyovasküler Görüntüleme

PS-243

ANOMALOUS ORIGIN AND INTERARTERIAL COURSE OF THE RIGHT CORONARY ARTERY: A CASE SERIES

Hatice Kaplanoğlu[1], Osman Beton[2]

[1]Department of Radiology, Diskapi Yildirim Beyazit Research and Training Hospital, Ankara, Turkiye
[2]Cumhuriyet University, Faculty of Medicine, Department of Cardiology, Heart Center Hospital, Sivas, Turkey

An origin of the RCA from the left sinus of Valsalva is an extremely rare anomaly found in approximately 0.019%to 0.49%of patients undergoing coronary angiography. An abnormal RCA origin may be either a benign and asymptomatic finding or a high-risk anatomical feature. We evaluated the prevalence and multislice computed tomographic (MSCT) findings of anomalous coronary arteries in a large number of patients. Between November 2013 and November 2015, a total of 1200 patients underwent MSCT coronary angiography for evaluation of chest pain, coronary artery status after coronary revascularization procedures, and possible coronary artery anomalies, in our radiology department. Results: Among them, only 6 cases (Male: 3 & Female: 3) had anomalous origin of the right coronary artery. None of them was admitted with acute inferior wall myocardial infarction. Patients' echocardiographic evaluations were normal but MSCT revealed anomalous origin of the right coronary artery, originating independently from the left coronary Sinus of Valsalva, close to the origin of the left coronary artery (figure 1). The proximal part of the RCA seemed to be coursing interarterial between aorta and pulmonary artery (figure 2). MSCT showed no significant stenosis in the anomalous coronary artery which requires percutaneous intervention (figure 3). These patients treated medically, at the end of one year follow-up no adverse cardiac event was recorded.

Anahtar Kelimeler: Anomalous coronary artery; Myocardial ischemia; Chest pain; MDCT

Figure 1.

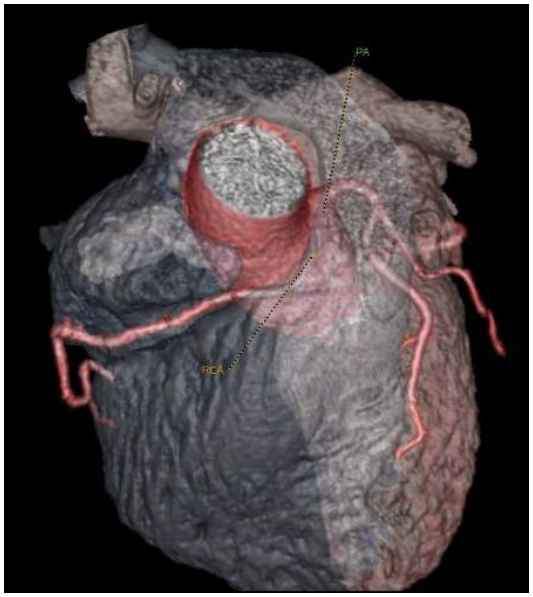

Figure 2.

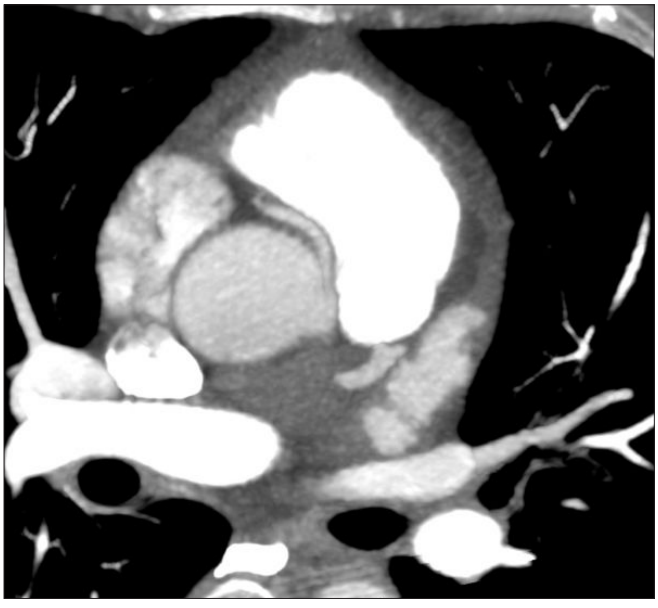

Resim 3.

Kardiyovasküler Görüntüleme

PS-244

SÜPERFİSYAL PALMAR ARKIN VE ÜST EKSTREMİTE ARTERLERİNİN ANATOMİ VE VARYASYONLARININ BT ANJİYOGRAFİ İLE DEĞERLENDİRİLMESİ

Hatice Kaplanoğlu[1], **Osman Beton**[2]

[1]*Department of Radiology, Diskapi Yildirim Beyazit Research and Training Hospital, Ankara, Turkiye*
[2]*Cumhuriyet University, Faculty of Medicine, Department of Cardiology, Heart Center Hospital, Sivas, Turkey*

Amaç: Üst ekstremite arteryal sistemi ve süperfisyal palmar arkı (SPA) oluşturan damarların anomali ve varyasyonlarının BT anjiyografi ile değerlendirerek klinisyene yol göstermektir.

Metod: Yetmiş sekiz olgunun 156 üst ekstremitesi BT anjiyografi ile incelendi. Her olgunun her iki üst ekstremitesinde RA, UA, BA çapları ve anomalileri, SPA'nın komplet-inkomplet olduğu kayıt edildi. SPA'nın dağılımının ve anatomik konResimasyonu nun BT anjiyografik olarak tiplendirmesi yapıldı.

Bulgular: Olguların bazal ortalama brakial arter çapı 4.7±0.6 mm, radial arter çapı 2.8±0.6 mm, ulnar arter çapı 2.5±0.7 mm'dir. Komplet ve inkomlet SPA'larda, sağ ve sol el arasında RA, UA ve BA çaplarında istatistiksel olarak anlamlı farklılık saptanmadı. Sağ SPA'nın ikisinde RA, 47'sinde UA dominant iken; 29'unda kodominansi izlendi. Sol SPA'nın birinde RA, 49'unda UA dominant iken; 28'inde kodominansi izlendi. SPA sınıflandırmasında, arklardan dördü (A-D) komplet ark, kalan üçü (E-G) inkomplet ark olarak tanımlandı.

Sonuç: BT anjiyografi tetkiki, SPA'nın sınıflaması transradial veya transulnar kateterizasyon, hemodiyaliz veya koroner arter bypass grefti olarak radial arterin kullanıldığı olgularda elin arteryal dolaşımının preoperatif dönemde değerlendirilmesinde etkili
ve noninvaziv bir görüntüleme yöntemidir.

Anahtar Kelimeler: El arteryal varyasyonları; Superfisyal palmar ark; Vasküler anatomi; Radial arter; Ulnar arter

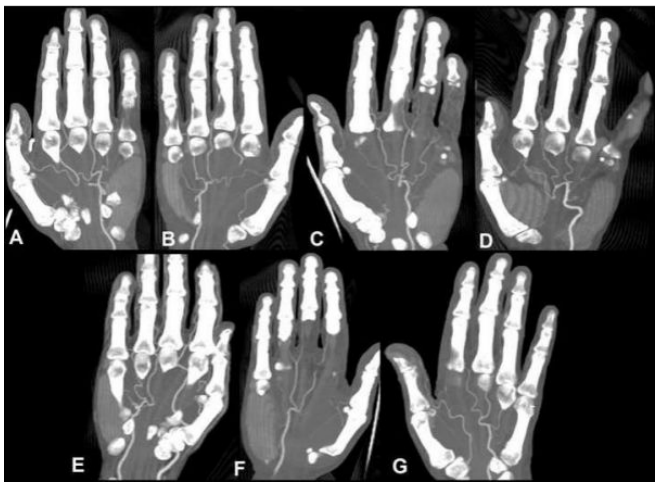

Resim 1.

Abdominal Radyoloji

PS-245

EOZİNOFİLİK ÖZEFAJİT VE GASTROENTERİT: OLGU SUNUMU

Cahit Kafadar[1], Güner Sönmez[1], Ersin Öztürk[1], Hakan Mutlu[1]

[1]Gata Haydarpaşa Eğitim Hastanesi Radyoloji Kliniği

Eozinofilik gastroenterit (EG) gastrointestinal trakt duvarının eozinofilik infiltrasyonu ile karakterize nadir görülen bir hastalıktır. Eozinofilik özefajit (EÖ) ve gastroenteritin görüntüleme bulgularını olgumuz eşliğinde sunmayı amaçladık.25 yaşında erkek hasta disfaji ve yaygın karın ağrısı şikayetiyle başvurdu. Özgeçmiş ve fizik muayene bulguları özellik arz etmemekteydi. Tam kan sayımında hipereozinofili (66%) ve beyaz küre sayısında artış (24,000/μL) mevcuttu. Toraks ve abdomene yönelik bilgisayarlı tomografi (BT) incelemesinde özefagus, mide, duodenum, distal ileum ve kolonda malignite ile uyumlu olmayan diffüz duvar kalınlık artışı izlendi. Ayrıca, abdominopelvik kavitede asit mayi görüldü. Özefagogastroskopi ve kolonoskopide bu bölümlerde mukoza ödematöz ve hiperemik görünümdeydi. Endoskopik biyopsilerin histopatolojik değerlendirmesinde duvarda eozinofilik infiltrasyon görüldü ve eozinofilik özefajit, gastroenterit ve asit tanısı kondu.

EG gastrointestinal trakt duvarının, EÖ ise özefagus duvarının yamasal veya diffüz eozinofilik infiltrasyonu ile karakterize, nedeni bilinmeyen, nadir görülen inflamatuvar durumlardır. Gastrointestinal sistemin herhangi bir yeri etkilenebilir; ancak en sık mide tutulumu görülür. Klinik semptomlar tutulan bölgeye göre değişmekle birlikte sıklıkla aralıklı disfaji, bulantı, karın ağrısı ve diyare şeklindedir. Olguların yaklaşık %60'ında periferik hipereozinofili görülür. Serozal tutulum, olgumuzda da olduğu gibi, sıklıkla asit ile prezente olur. Floroskopide lümende daralma, mukozal foldlarda kalınlaşma ve nodülarite görülebilir. BT bulguları gastrointestinal traktta multifokal segmental duvar kalınlık artışı, lümende obstrüksiyona neden olmayan daralma ve asit şeklindedir. Kesin tanı biyopsi ve eozinofilik infiltrasyonun histolojik olarak görülmesiyle konulur.

Anahtar Kelimeler: *eozinofilik gastroenterit, eozinofilik özefajit, eozinofilik asit*

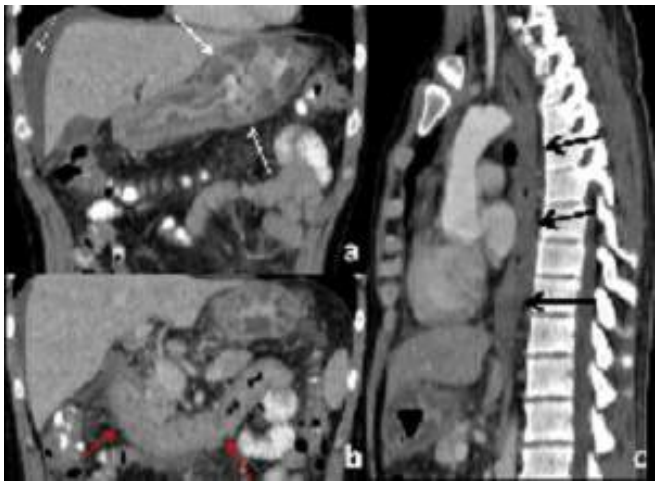

Resim 1. Aksiyel (a, b) ve sagittal (c) BT görüntülerinde mide (beyaz oklar), duodenum *(kırmızı oklar)* ve özefagus *(siyah oklar)* duvarında diffüz kalınlık artışı ve asit *(beyaz çizgili ok)* görülmektedir.

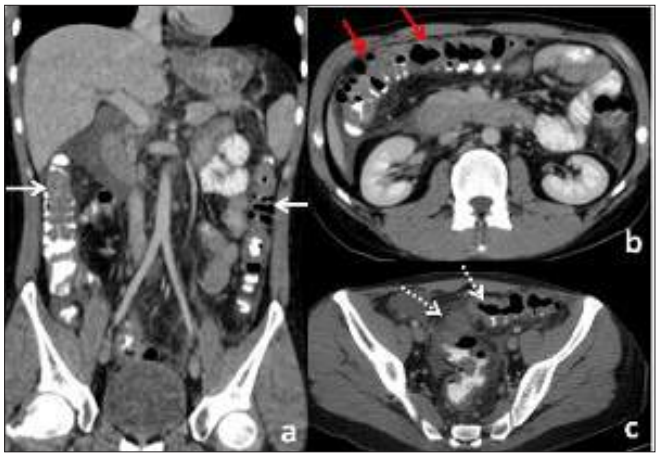

Resim 2. Koronal (a) ve aksiyel (b, c) BT görüntülerinde çıkan ve inen kolonda *(beyaz oklar)*, transvers kolonda *(kırmızı oklar)* ve sigmoid kolonda *(beyaz çizgili oklar)* diffüz duvar kalınlık artışı görülmektedir.

Girişimsel Radyoloji

PS-246

BİLGİSAYARLI TOMOGRAFİ EŞLİĞİNDE YAPILAN PERKÜTAN TRANSTORASİK BİYOPSİNİN TANI DOĞRULUĞU VE OLASI KOMPLİKASYONLARININ DEĞERLENDİRİLMESİ

Sarhun Zirek[1], Kaan Esen[1], Rabia Bozdoğan Arpacı[2], Engin Kara[1], Altan Yıldız[1]

[1]Mersin Üniversitesi Tıp Fakültesi Radyoloji Anabilim Dalı
[2]Mersin Üniversitesi Tıp Fakültesi Patoloji Anabilim Dalı

Giriş ve Amaç: Akciğer kanseri, insidansı giderek artan ve mortalitesi yüksek bir kanser türüdür. Histopatolojik tanının konulabilmesi tedavi şeklinin belirlenmesi açısından önemlidir. Perkütan transtorasik biyopsi (PTB), akciğer kitle-lezyonlarının patolojik doku örneklemesinde iyi tanımlanmış bir yöntemdir. Bu çalışmanın amacı, bilgisayarlı tomografi (BT) kılavuzluğunda yapılan perkütan transtorasik akciğer biyopsilerinin tekniğinin, komplikasyon oranlarının, tanı doğruluğunun ve komplikasyon oluşumunu etkileyen faktörlerin belirlenmesidir.

Gereç Yöntem: Bu çalışmada 01/01/2013 ve 30/11/2015 tarihleri arasında Mersin Üniversitesi Tıp Fakültesi Radyoloji Anabilim Dalı'nda BT eşliğinde perkütan transtorasik biyopsi yapılan, görüntü ve patoloji sonuçlarına ulaşılabilen hastalar retrospektif olarak değerlendirilmiştir. Bunun sonucunda çalışma grubunu, 21–88 yaş aralığında, 124'ü erkek 29'u kadın 153 olgu oluşturmuştur. On hastaya 2 kez biyopsi yapılması nedeni ile toplamda 163 BT eşliğinde transtorasik biyopsi işlemi çalışmaya dahil edilmiştir. Veriler ki-kare ve bağımsız örneklem T testi ile analiz edilmiştir.

Bulgular ve Sonuç: Çalışmamızda 163 biyopsi işleminin 142'sinde tanısal sonuç sağlanmış olup, patoloji sonuçları olguların 110'unda spesifik malign, 11'inde kuşkulu malign, 20'sinde spesifik benign, 1'inde ise nonspesifik benign olarak değerlendirilmiştir. Hastanın yaşı, cinsiyeti, lezyonun lobar yerleşimi, lezyon kenar özellikleri, lezyon iç yapı özellikleri, iğne kalınlığı ve geçilen parankim mesafesi ile tanı doğruluğu arasında istatistiksel anlamda ilişki saptanmamıştır.

Biyopsi işlemi sırasında ve sonrasında 30 (%18,4) hastada pnömotoraks, 21 (%12,8) hastadaparankimal hemoraji ve 2 (%1,2) hastada hemoptizi gelişmiştir. Pnömotoraks gelişimi ile hastanın yaşı (p: 0,021), lezyonun nekroz içermesi (p: 0,003), lezyon boyutu (p: 0,031) ve geçilen parankim mesafesi (p: 0,003) arasında anlamlı ilişki saptanmıştır. Parankimal hemoraji ile lezyon boyutu ve geçilen parankim mesafesi arasında istatistiksel olarak anlamlı ilişki saptanmıştır (p değeri sırasıyla 0,013 ve 0,004).

Toraks kitlelerinin histopatolojik tanısını koymak için BT kılavuzluğunda uygulanan PTB, invaziv olan cerrahi işlemlere duyulan ihtiyacı azaltan, düşük komplikasyon oranlarıyla güvenilir ve etkili bir yöntemdir.

Anahtar Kelimeler: BT rehberliğinde transtorasik biyopsi, komplikasyon, tru-cut

Tablo 1. Yaş, lezyon boyutu ve geçilen parankim mesafesi ile pnömotoraks ilişkisi

	pnömotoraks var	pnömotoraks yok	P
biyopsi sayısı	30	133	
ortalama yaş	64,23±10,8	62,77±6,9	0,021
ortalama lezyon boyut	4,9±1,7	5,6±2,7	0,031
geçilen ortalama parankim mesafesi	1,98±1,5	0,76±1,7	0,003

Tablo 2.Yaş, lezyon boyutu ve geçilen parankim mesafesi ile parankimal kanama ilişkisi

	parankimal kanama var	parankimal kanama yok	p
biyopsi sayısı	21	142	
ortalama yaş	64,67±10,3	63,85±9,7	0,713
ortalama lezyon boyut	4±1,5	5,7±2,6	0,013
geçilen ortalama parankim mesafesi	3,8±2,7	0,6±0,9	0,004

Tablo 3.Yaş, lezyon boyutu ve geçilen parankim mesafesi ile örnek yeterliliği ilişkisi

	yeterli örnek	yetersiz örnek	p
biyopsi sayısı	142	21	
ortalama yaş	63,85±10,2	64,67±12,1	0,177
ortalama lezyon boyut	5,5±2,6	4,9±2,5	0,842
geçilen ortalama parankim mesafesi	0,99±1,7	0,96±1,3	0,621

Kas-İskelet Radyolojisi

PS-247

SUPRAPATELLAR YAĞ YASTIKÇIĞI İMPİNGEMENT SENDROMU: MRG BULGULARI

Cahit Kafadar[1], Mehmet İncedayı[1], Ersin Ozturk[1], Hakan Mutlu[1]

[1]*Gata Haydarpaşa Eğitim Hastanesi Radyoloji Kliniği*

Anterior diz ağrısı etyolojisinde önemli yeri olan suprapatellar yağ yastıkçığı impingement sendromunun (SYYİS) manyetik rezonans görüntüleme (MRG) bulgularını olgumuz eşliğinde sunmayı amaçladık. 42 yaşında erkek hasta son birkaç haftadır olan sağ diz anteriorunda ağrı şikayetiyle başvurdu. Hastanın yakın zamanda herhangi bir travma öyküsü yoktu. MRG'de sağ suprapatellar (kuadriseps) yağ yastıkçığında T1A görüntülerde yağ sinyalinde silinme, proton dansite sekansta ise ödem lehine hiperintens sinyal değişikliği mevcuttu. Patellofemoral eklem aralığında ve suprapatellar bursada effüzyon izlendi. Diğer bulgular normaldi. Bulgular SYYİS ile uyumlu olarak değerlendirildi.

Diz ekleminin anteriorunda üç adet yağ yastıkçığı vardır: Kuadriseps (anterior suprapatellar), prefemoral (posterior suprapatellar) ve Hoffa (infrapatellar) yağ yastıkçığı. SYYİS, quadriseps tendonu ile suprapatellar reses arasında yerleşen anterior suprapatellar yağ yastıkçığının sıklıkla kronik mikrotravmaya bağlı gelişen inflamatuvar durumudur. MRG bulguları yağ yastıkçığında T1A görüntülerde hipointens, T2A görüntülerde hiperintens sinyal değişiklikleri ve yağ yastıkçığı posterior konturunda suprapatellar bursaya doğru konveksleşme şeklindedir.

Anterior diz ağrısı olan olguların MRG değerlendirmesinde SYYİS tanısı ayırıcı tanıda düşünülmelidir.

Resim 1. Suprapatellar yağ yastıkçığında (beyaz oklar) sagittal T1A (a) görüntülerde yağ sinyalinde silinme ve proton dansite (b) görüntülerde hiperintens sinyal değişikliği görülmektedir. Suprapatellar bursada effüzyon (kırmızı ok) mevcuttur.

Resim 2. Aksiyel proton dansite görüntülerde suprapatellar yağ yastıkçığında sinyal artımı (beyaz ok) mevcuttur. Suprapatellar bursada effüzyon (kırmızı ok) görülmektedir.

Anahtar Kelimeler: suprapatellar yağ yastıkçığı, impingement, manyetik rezonans görüntüleme

Resim 1 a,b.

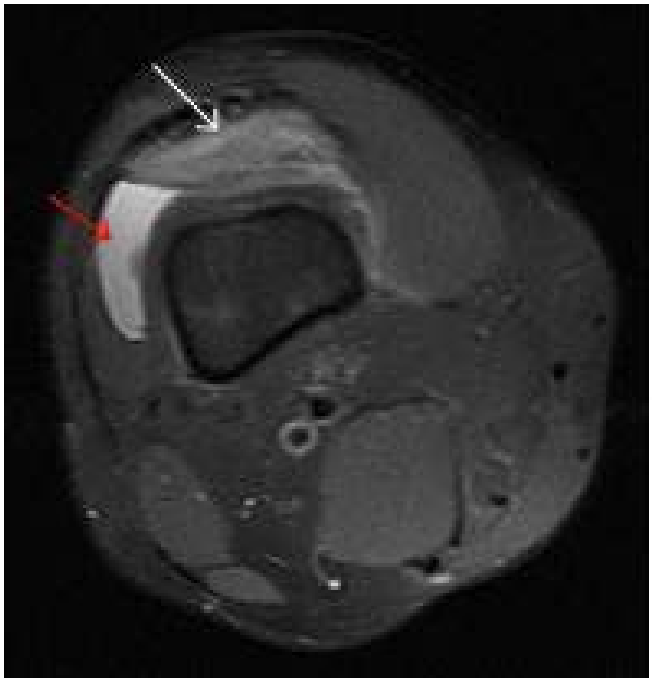

Resim 2.

Kardiyovasküler Görüntüleme

PS-248

KARDİYAK FİBROM: OLGULARLA RADYOLOJİK VE KLİNİK BULGULAR

Sabahattin Yüzkan[1], Selen Bayraktaroğlu[1], Naim Ceylan[1]

[1]*Ege Üniversitesi Tıp Fakültesi Hastanesi Radyoloji Ad*

Giriş ve Amaç: Kardiyak fibrom myokardın primer benign tümörlerindendir. Oldukça nadir görülür. (1976–2000 yılları arası yaklaşık 100 vaka bildirilmiştir.) %80 pediatrik populasyonda görülür. Bu yaş grubunda rabdomyomdan sonra 2. en sık görülen benign tümördür. Bu bildiride farklı 4 olgu ile oldukça nadir görülen kardiyak fibromun tipik radyolojik bulgularını sunmayı amaçladık

Olgu 1: 16 yaşında kız hasta ilk defa 2010 yılında iki yönlü akciğer grafisinde kapl üzerine süperpoze kalsifikasyonlar ve EKO'da kitle saptanması üzerine BT ve MRG tetkikleri yapıldı. Kontrastlı MRG tetkikinde sol ventrikül ön duvarını diffüz tutan ve interventriküler septuma uzanan tüm sekanslarda hipointens kitle saptandı. Geç kontrastlı myokard görüntülerinde diffüz kontrastlanma saptandı. BT tetkikinde kitle içerisinde punktat tarzda yoğun kalsifikanlar izlendi. Kitle 2011,2012,2013,2014,2015 yılları MRG'de boyutsal ve morfolojik farklılık göstermedi. Kardiyak fibrom açısından bulgular karakteristiktir.

Olgu 2: 18 yaşında kız hasta kardiyak MRG tetkikinde sol ventrikül inferolateral duvarını invaze eden ventrikül kavitesi ve ekstrakardiyak uzanımı olan apexe doğru uzanan postkontrast serilerde inhomojen yoğun kontrastlanan kitle saptandı. Klinik ve radyolojik bulgular fibrom öntanısını desteklemektedir.

Olgu 3: 19 yaşında kız hasta çarpıntı şikayetiyle başvuruyor. MRG tetkikinde sol ventrikül anterolateral duvarından başlayıp apekse uzanan T1 ve T2A görüntülerde myokard ile izointens heterojen kontrastlanan kitle saptandı. Hasta yaşı, kitle lokalizasyonu ve radyomorfolojisi nedeniyle kardiyak fibrom düşünüldü.2016 yılı MRG tetkikinde tüm bulgular stabil olup fibrom tanısını desteklemektedir

Olgu 4: 18 yaşında kız hasta ritim bozukluğu nedeniyle çekilen kardiyak MRG tetkikinde sağ ventrikul posterior kesiminde kaviteyi ekspanse eden interventrikuler septum posterioruna uzanan T1 ve T2 ağırlıklı görüntülerde myokard ile izointens kitle lezyonu saptandı.7 yıl sonraki kardiyak MRG tetkikinde kitle benzer boyut ve morfolojide olup postkontrast serilerde erken dönemde heterojen geç dönemde ise yoğun homojen kontrastlanma göstermektedir. Bulgular kardiyak fibrom öntanısını desteklemektedir.

Tartışma ve Sonuç: Kardiyak fibrom myokardın 2. en sık benign tümörüdür. Daha çok infant ve çocukluk çağında görülür. Tipik olarak interventrikuler septum ve sol ventrikül duvarından köken alır. Nadiren sağ ventrikül veya atriyumdan köken alabilir. Düzgün konturlu, soliter, intramyokardiyal, büyük boyutlu kitle şeklinde görülür. Diğer kardiak tümörlerin aksine kistik, nekrotik, hemorajik değişiklikler göstermez. Distrofik kalsifikasyonlar sıklıkla olur. En sık klinik bulgu aritmi olup nadiren ani ölüm görülebilir. Radyolojik olarak BT ve MRG tanısaldır. İnterventrikuler septum veya sol ventrikul duvarından kökenli düzgün konturlu, homojen yumuşak doku kitlesi şeklinde izlenir. MRG'de yoğun fibröz içeriğe bağlı myokard ile kıyaslandığında T2 hipointens, T1 izointens veya hafif hiperintens görünümdedir. Kalsifik odaklar sinyalsiz alanlar şekilde görülür. Postkontrast serilerde yoğun fibröz içerik ve düşük vaskuleriteye bağlı komşu myokarda göre hafif kontrastlanır. Postkontrast T1 de homojen, heterojen, periferik halka tarzı kontrastlanma paternleri de bildirilmiştir. Çocukluk yaş grubunda ayırıcı tanıda rabdomyom yer almaktadır. Rabdomyomda tuberoskleroz bulguları olması, multiple kitleler şeklinde olması ve kalsifik odak içermemesi tanısal açıdan önemlidir.

Anahtar Kelimeler: Cardiac tumor, Cardiac fibroma, Kardiyak fibrom, Fibroma, Fibromatosis

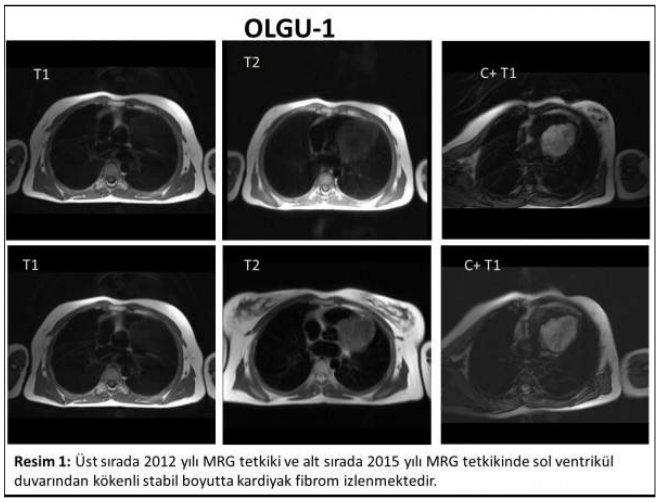

Resim 1: Üst sırada 2012 yılı MRG tetkiki ve alt sırada 2015 yılı MRG tetkikinde sol ventrikül duvarından kökenli stabil boyutta kardiyak fibrom izlenmektedir.

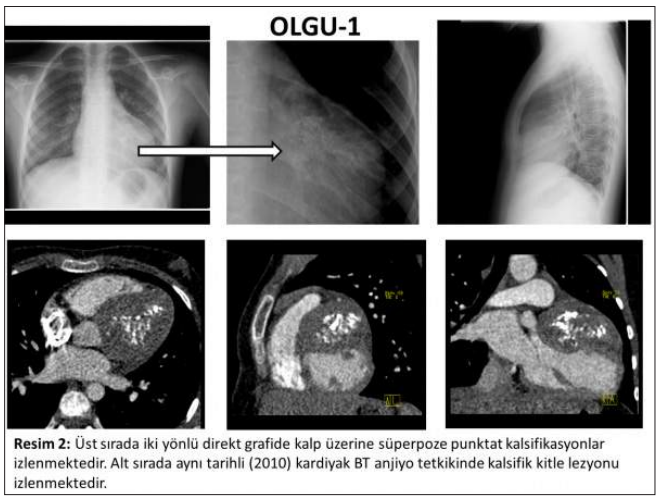

Resim 2: Üst sırada iki yönlü direkt grafide kalp üzerine süperpoze punktat kalsifikasyonlar izlenmektedir. Alt sırada aynı tarihli (2010) kardiyak BT anjiyo tetkikinde kalsifik kitle lezyonu izlenmektedir.

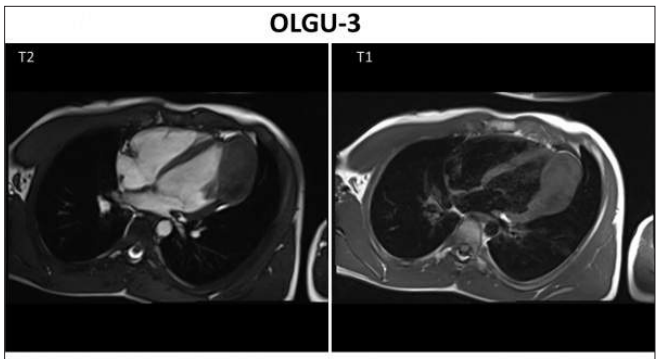

Resim 3: Sol ventrikül duvarından kökenli kitle lezyonu postkontrast serilerde (burda gösterilmedi) heterojen kontrastlanma göstermektedir. 4 yıl sonra(2016) yılı MRG tetkikinde(burda gösterilmedi) bulguları stabil olup kardiyak fibrom ile uyumludur.

Genitoüriner Sistem Radyolojisi

PS-249

İKİZ EŞİNDE İNTRAKRANİAL KİTLE OLGUSUNA AİT USG VE MRG BULGULARI

Hakan Abdullah Özgül[1], **Ergin Karaman**[1]

[1]*Pamukkale Üniversitesi Eğitim Uygulama ve Araştırma Hastanesi Radyoloji Anabilim Dalı, Denizli*

Giriş: Konjenital intrakranial kitleler tüm çocukluk dönemi tümörlerinin %0.5–1.9'unu oluşturmaktadır (1). Araştırabildiğimiz kadarıyla, litaratürde bizim vakamızda olduğu gibi prenatal dönemde, ikiz eşinde intrakranial kitle vakası bulunmamaktadır. Bu çalışmada ikinci trimestır anomali taraması sırasında tespit edilen olguya ait ultrason ve MRG bulgularını paylaşmayı amaçladık.

Sonuçlar: 24 hafta 3 günlük, monokoryonik diamniyotik gebelikte iki canlı fetüs izlendi. Yapılan USG'de fetüs-1 (intrakranial kitlesi olan) için; BPD: 25h 6g, HC: 26 h 0g, FL: 23h 3g, HL: 23h 6g, AC: 23 h 1g ile uyumlu izlendi. Fetüste intrakranial alanda orta hatta, yaklaşık olarak 33x35 mm boyutlarında, çevresine bası etkisi oluşturan, heterojen, içerisinde çok sayıda kistik alan izlenen, heterojen, sınırları düzensiz, izo-hiperekoik, solid lezyon izlendi. Lezyonun yaptığı basıya bağlı olarak her iki lateral ventrikül dilate olup çapları 15 mm olarak ölçüldü. Fetüste ek anomali saptanmadı. Fetüs-2 için yapılan tüm ölçümler gebelik haftası ile uyumlu bulundu ve herhangi bir anomali saptanmadı.

İki hafta sonra yapılan kontrol USG'de; fetüs 1'e ait BPD: 36h 2g, HC: 34h 4 g ile uyumlu; diğer parametreleri de gebelik haftasıyla uyumlu olarak ölçüldü. Kitlenin 75x65 mm boyutlara ulaştığı, hidrosefalinin belirginleştiği görüldü.

Tartışma: Oldukça nadir izlenen konjenital intrakranial tümörler, litaratürde en genişi 154 vakalık bir çalışmada incelenmiş olup; içlerinde en sık teratom (%41), ikinci sıklıkta astrositom (%24), üçüncü sıklıkta kraniofaringioma (%11) olarak saptanmıştır (2). Teratomlar karakteristik olarak orta hattan köken alan, multiple kistik alanlar içeren, heterojen görünümde, kalsifikasyon gösterebilen, solid lezyonlar olarak bulgu vermektedir. En sık olarak sakrokoksigeal alanda bulunan bu tümörler ikinci sıklıkta baş- boyun bölgesinde izlenir. Kitle etkisine bağlı hidrosefali ve makrosefaliye yol açabilirler. Genellikle prenatal US ile saptanan kitle lezyonlarında ileri inceleme olarak MRG ile korelasyon gerekebilir. Her açıdan alışılagelmiş tümörlerden farklı olan bu tümör grubunun tedavisi mutlaka büyük merkezlerde; radyolog, perinatalog, neonatalog, pediatrik cerrah ve tıbbi genetik uzmanın içerisinde olduğu bir ekip ile yürütülmelidir.

Kaynaklar

1. Fetal intracranial tumors: a review of 27 cases, M. Cassart, Eur Radiol (2008); 18: 2060–2066.
2. Fetal brain tumors. A review of 154 Cases, H. Isaacs, Am J Perinatol (2009); 26: 453–466.
3. Germ cell tumors. In: tumors of the fetüs and newborn, Isaacs H, Philadelphia, PA. saunders, (1997) 1–35.

Anahtar Kelimeler: İkiz, İntrakranial Kitle, Teratom, Konjenital Beyin Tümörleri, Anomali taraması

Aksiyal ve sagital US görüntülerinde orta hattı dolduran, her iki lateral ventrikülde genişlemeye yol açan, kistik bileşenleri de bulunan büyük oranda solid, heterojen hiperekoik kitle lezyonu izlendi.

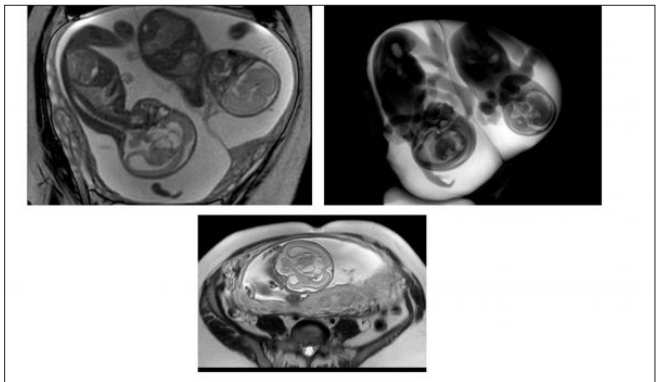

Aksiyal, koronal T2A sekanslarda ve 3D görüntüde orta hatta kistik ve solid bileşenleri bulunan, ventriküler dilataasyona yol açan kitle ve normal ikiz eşi izlenmektedir.

Kardiyovasküler Görüntüleme

PS-250

KAROTİS ARTER DARLIĞI OLAN HASTALARDA PLATELET TO LENFOSİT ORANININ DARLIK ŞİDDETİ VE STROKE İLE OLAN İLİŞKİSİ

Ayşegül İdil Soylu[1], **Sümeyra Cortçu**[1], **Fatih Uzunkaya**[1], **Yunus Oktay Atalay**[2], **Tümay Bekçi**[1]

[1]*Ondokuz Mayıs Üniversiyesi Radyoloji Anabilim Dalı*
[2]*Ondokuz Mayıs Üniversitesi Radyoloji Anabilim Dalı Dış Anestezi Servisi*

Amaç: Platelet lenfosit oranı (PLR) son yıllarda aterosklerotik inflamasyon ile ilişkisi ortaya konulmuş yeni bir biyomerkerdir. Buna karşın daha önce PLR ile karotid arter hastalığı ilişkisi incelenmemiştir.

Metod: Hastanemiz radyoloji ünitesinde MDBTA ile karotis anjiyografi çekilen hastaler geriye dönük olarak tarandı. Çalışmaya alınan hastalar PLR'ye göre 3 tertile ayrıldı. PLR değeri 55.0–106.71 olan 50 hasta grup I, PLR değeri 106.79–160.61 olan 50 hasta grup II ve PLR değeri 162.96–619.61 arasında olan 50 hasta ise grup III olarak belirlendi. Hesaplanan karotid stenozları North American Symptomatic Carotid Endarterectomy Trial (NASCET) kriterlerine göre sınıflandırıldı: I (normal), II (1%–29%stenosis), III (30%–49%stenosis), IV (50%–69%stenosis), V-a (70%–84%stenosis), V-b (85%–99%stenosis), and VI (occluded).

Bulgular: Çalışmamıza 150 hasta dahil edildi (mean age 61.9±13.1 and 104'ü erkekti). Yüksek PLR grubu hastalarda Karotis arter darlığı oranının daha yüksek olduğu tespit edildi (p=0.010). Ayrıca PLR değeri karotid darlık yüzdesi ile pozitif korelasyon göstermekteydi (r=0.250, p=0.002). (Resim 1) Stroke açısından bakıldığında Stroke geçiren hastaların PLR değeri geçirmeyenlere göre belirgin şekilde daha yüksekti. (163.55±78.92 ve 129.39±56.56, p=0.002) (Resim 2) Karotid arterdeki darlık ile diğer parametrelerin korelasyonu incelendiğinde PLR (r=0.250, p=0.002), HsCRP (r=0.299, p=0.005), HbA1c (r=0.495, p<0.001) ve yaş (r=0.394, p<0.001) ile karotid darlık yüzdesi arasında anlamlı pozitif korelasyon vardı. Ayrıca HsCRP ile PLR arasında da anlamlı pozitif korelasyon görüldü (r=0.498, p<0.001) (Resim 3) Çok değişkenli regresyon analizinde ise PLR stroke açısından bağımsız değişken olarak saptandı (OR=1.012, CI=1.001–1.024, p=0.031).

Sonuç: Çalışmamızda PLR değeri karotis arter darlığı ile korelasyon göstermiş ve stroke açısından bağımsız belirleyici olarak saptanmıştır. Artmış PLR karotis arter hastalarının klinik gidişatı açısından basit ve kullanışlı bir marker olabilir

Anahtar kelimeler: karotid stenozu, platelet lenfosit oranı, inme

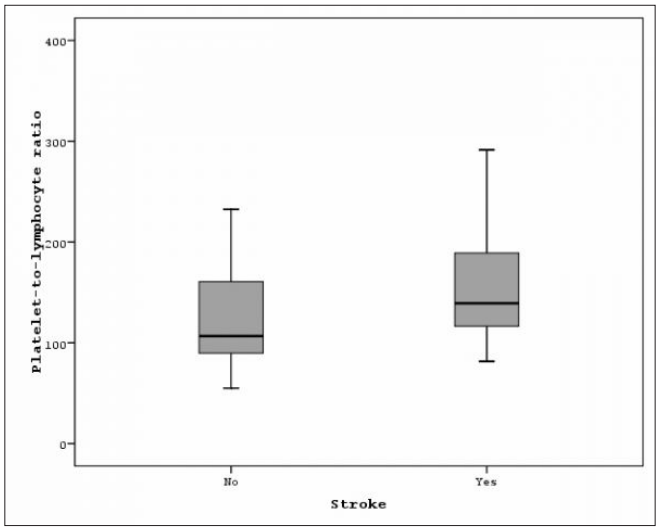

Resim 1.

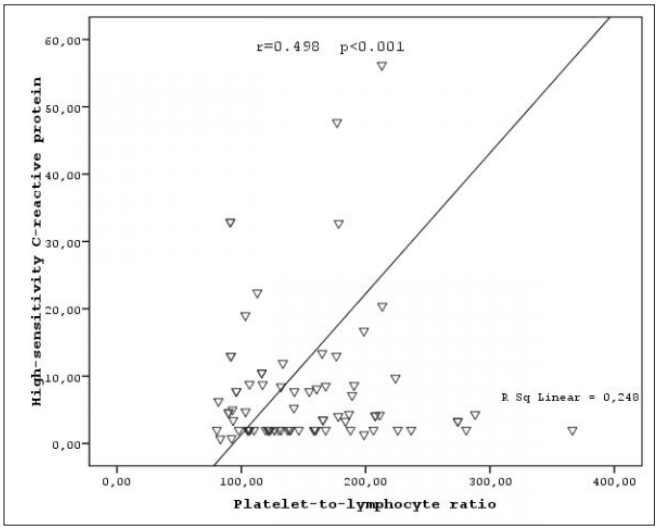

Resim 2.

Tablo 1.

	Group I (PLR=55.0-106.71) N=50	Group II (PLR=106.79-160.61) N=50	Group III (PLR=162.96-619.61) N=50	P
Stroke (%)	17 (34)	34 (68)*	34 (68)*	<0.001
NASCET score				0.338
NASCET 1,2,3	30 (61.2)	27 (61.4)	31 (64.6)	0.972
NASCET IV-Va	13 (26.5)	16 (32)	9(18)	0.271
NASCET Vb-Vi	7 (14)	4 (8)	10 (20)	0.224
Maximum Stenosis (%)	42.4±35.0	37.2±30.8	54.4±36.6*	0.010
High-sensitivity CRP (mg/L) (n=87)	8.05±9.25	4.62±4.64	26.04±48.7*	0.015

Kardiyovasküler Görüntüleme

PS-251

POSTERİOR SEREBRAL ARTER EMBOLİK ENFARKTINA YOL AÇAN NADİR BİR NEDEN: SAĞ PERSİSTAN PROATLANTAL INTERSEGMENTAL ARTER

Ayşegül İdil Soylu[1], Fatih Uzunkaya[1], Mehmet Halil Öztürk[1]

[1]Ondokuz Mayıs Üniversitesi Tıp Fakültesi Radyoloji Anabilim Dalı

Persistant proatlantal intersegmental arter (PPIA) oldukça nadir karşılaşılan bir vertebrobaziler sistem anastomozudur. Genellikle insidental olarak saptanan PPIA en sık inme ya da anevrizmaya bağlı subarachnoid kanama nedeniyle semptomatik hale gelmektedir. Olgumuzda posterior sistemde akut inme gelişen hastanın CTA'de saptanan PPIA ve bilateral vertebral arter hipoplazi varyasyonu sunulmuştur.

Olgu Sunumu: Tip II diabet ve HT öyküsü olan 70 yaşında bayan hasta sol kolda uyuşukluk şikayetleri ile başvurdu. Beyin MR ve difüzyon MR incelemesinde sağda PCA sulama alanında oksipital lobda ve talamusta kapsula interna posterior bacağına uzanan 10 mm çapında akut diffüzyon kısıtlaması gösteren lezyon izlendi. BTA incelemesinde sağ posterior serebral arter P1 segment orta kesimde yaklaşık 6 mm'lik segmentte total oklüzyona neden olan trombüsle uyumlu dolum defekti mevcuttu. Sağ CCA bulbus lokalizasyonundan İCA proksimal segmentine uzanan mix vasıfta plak dikkati çekti. Sağ İCA servikal segment orta kesimden aberran bir arterin ayrılarak sağ vertebral arter başlangıcına V3 segmentine drene olduğu görüldü. Arter foramen magnumdan intrakranial alana girmekteydi. Her iki vertebral arter hipoplazik olup bu aberran arteryal yapı unilateral persistan proatlantal intersegmental arter (PPIA) tip-I varyasyonu olarak raporlandı.

Tartışma: Embriyolojik hayatın erken dönemlerinde primitif carotid ve vertebrobaziler sistem arasında trigeminal, otik, hipoglossal ve proatlantal intersegmental arterler olmak üzere dört adet fetal anastomoz mevcuttur. Trigeminal, otik ve hipoglossal arterler baziler arter ile anastomoz yaparken proatlantal intersegmental arter vertebral arter ile birleşir. Posterior kominikan arter geliştikten sonra otik, hipoglossal ve trigeminal arterler; vertebral arterin gelişiminden sonra ise PPIA regrese olur. En sık görülen fetal anastomoz trigeminal arter olup yaklaşık %0,2 oranında rastlanmaktadır. Oldukça nadir görülen PPIA'nın görülme sıklığı bilinmemektedir.

İlk kez Padget tarafından tanımlanan PPIA için günümüzde Lasjaunias'un yaptığı sınıflama kullanılmaktadır. Tip-I PPIA ICA'den orjin alırken Tip-II PPIA ECA'den orjin alır. Her iki tipinde de PPIA foramen magnum düzeyinden intrakranial alana girip vertebral arter ile birleşir. Vertebral arter organizasyonu tamamlanana kadar posterior sirkülasyon PPIA vasıtasıyla karşılanmaktadır. PPIA varlığına en sık eşlik eden vasküler varyasyon vertebral arterlerin unilateral ya da bilateral, agenezi ya da hipoplazileridir. Eşlik eden aortik ark ya da subklavian arter çıkış varyasyonları da tanımlanmıştır.

PPIA nadiren semptomatik olup genelde insidental olarak saptanmaktadırlar. Literatürde sunulan semptomatik PPIA olgularında eşlik eden serebral anevrizma, stroke ve galen veni malformasyonu tanımlanmıştır. Az sayıda vakada enfark olguları sunulmuştur. Vakamızda sağ ana karotis arter bulbus düzeyinden başlayarak internal carotis arter proksimalinde devam eden ülsere miks vasıfta plak mevcuttur. Aynı tarafta tip- I PPIA varlığında sağ posterior serebral arter P1 segmentteki embolinin sağ İCA'daki plaktan orjin aldığı düşünülmüştür.

. Nadir karşılaşılan PPIA varyasyonunun özellikle endarterektomi ya da endovasküler tedavi uygulanacak hastaların preoperatif değerlendirmesinde saptanması önemlidir. Tetkiki değerlendiren rayoloğun carotico-vertebrobasiler sistem anostomozları hakkında yeterli bilgiye sahip olması anastomozların saptanabilirliğini arttıracaktır.

Anahtar Kelimeler: persistant proatlantal intersegmental arter, enfarkt

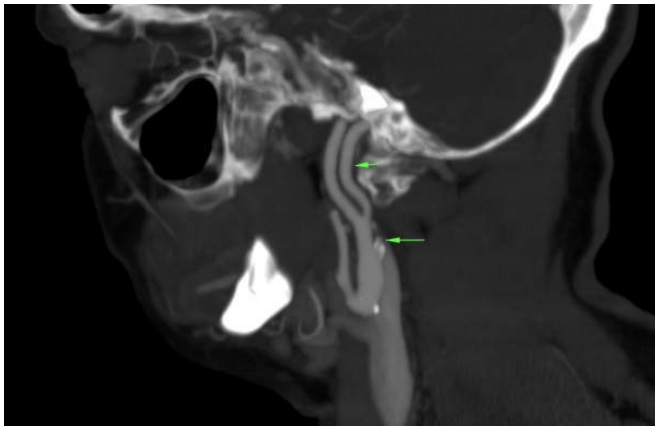

Resim 1.

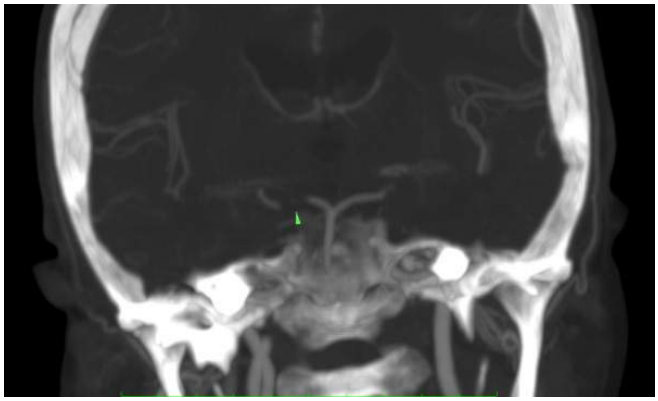

Resim 2.

Acil Radyoloji

PS-252

ÇOCUK HASTADA KAPALI KAFA TRAVMASI SONRASI FRAKTÜR OLMAKSIZIN GELİŞEN ERKEN SPONTAN REKANALİZE DURAL SİNÜS TROMBOZU VE SUBDURAL HEMOROJİ; OLGU SUNUMU

Aydan Arslan[1], Sıla Ulus[1], Seda Koşak[2], Ercan Karaarslan[1]

[1]Acıbadem Üniversitesi Tıp Fakültesi Radyoloji Anabilim Dalı
[2]Acıbadem Üniversitesi Tıp Fakültesi Nöroloji Anabilim Dalı

Giriş ve Amaç: Dural sinüs trombozu yaşamı tehdit eden nadir bir hastalıktır. Etyolojisinde gebelik, puerperium, oral kontraseptif kullanımı (OKS), koagulopatilere sıklıkla rastlansada; kranial tümörler, penetran kafa travmaları, lomber ponksiyon, çeşitli ilaçlar ve bağ dokusu hastalıklarında yer almaktadır. Tüm araştırmalara rağmen %20 –25 hastada idiyoptik olarak izlenmektedir. En sık superior sagittal sinüs (%70–80) sonra transvers, sigmoid ve daha az oranda kavernöz sinüste görülür. En yaygın izlenen semptom baş ağrısı (%74–90), fokal nörolojik defisit, izole intrakranial hipertansiyon (baş ağrısı, papil ödem, görme kaybı, bulantı, baş dönmesi, sersemlik hali – dizziness) bulgularıdır.

Bu bildiride kliniğimize araç dışı trafik kazası sonrası başvuran fraktür olmaksızın gelişen sigmoid sinus trombozu ve subdural kanamalı olgumuzu sunacağız.

Olgu: Özgeçmiş ve soygeçmişinde belirgin özellik olmayan 4 yaşında erkek hasta; araç dışı trafik kazası sonrası kapalı kafa travması nedeniyle, 1 saat içinde kliniğimize başvurdu. Görmede azalma tarifleyen olguda ve olası travmatik bulguların ekertasyonu açısından beyin, servikal BT istendi.

Kontrassız Beyin BT de ve VRT rekonstürükte imajda fraktür görülmedi. (Resim I)

Kraniyal MR- MR Venografide; solda transvers sinüs komşuluğunda serebellum boyunca uzanan 7mm çaplı subdural ekstraaksiyel kanama, solda sigmoid sinüste trombüs ile uyumlu olabilecek dolum defekti; sol oksipital lobta ve superior temporal girusta subkortikal alanda lokalize milimetrik boyutlu SWI sekansında hipointens sinyalli peteşiyal hemoroji bulguları, sol talamusta milimetrik boyutlu T2-flair hiperintens alan, yüksek olasılık venöz tromboz ile ilişkili venöz ödem-iskemi alanı ile uyumlu bulgular mevcuttur (Resim II) Difuzyon kısıtlaması izlenmedi.

Servikal BT de acil tramvatik patoloji izlenmemiştir.

Sonuç: Kafa travması sonrası izlenen dural sinüs trombozu oldukça nadir olup patofizyolojisi net olarak aydınlatılamamıştır. Kırık hattının dural sinüs üzerinden geçiyor olması sinüs trombozuna predispozan zemin hazırladığı düşünülmüştür. Litaretür araştırması yapıldığında şimdiye kadar sadece birkaç vakada fraktür olmaksızın kapalı kafa travması sonrası dural sinüs trombozu ve subdural hemoroji izlendi. Olgumuzun yapılan radyolojik takiplerinde erken dönemde trombüsün spontan rekanalize olduğu izlendi. (Resim III) Kafa travması ile gelen çocuklarda fraktür olmasa bile hematom varlığıda sinüs trombüsü açısından dikkatli olunması önerilir.

Anahtar Kelimeler: cerebral venöz sinüs trombozu, hemoroji, kafa travması, MRG, MR venografi,

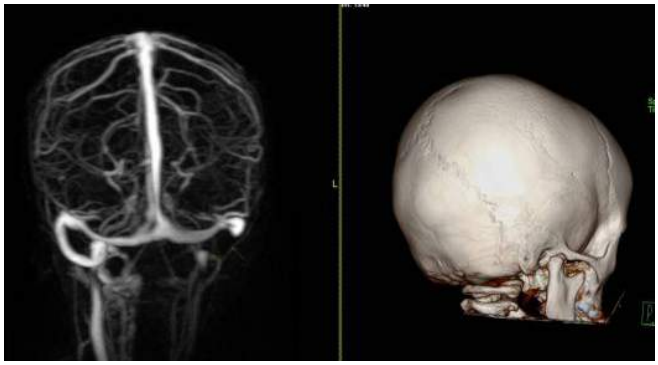

Resim 1.

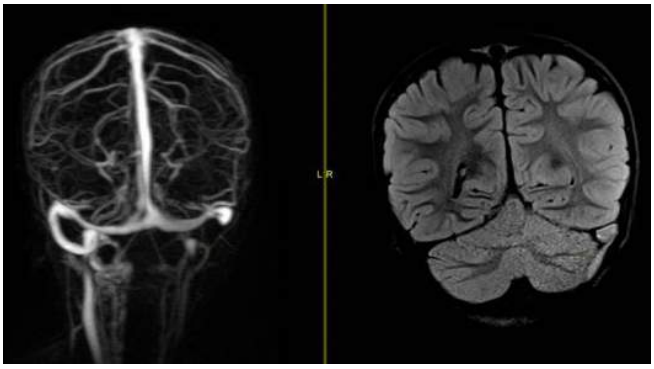

Resim 2.

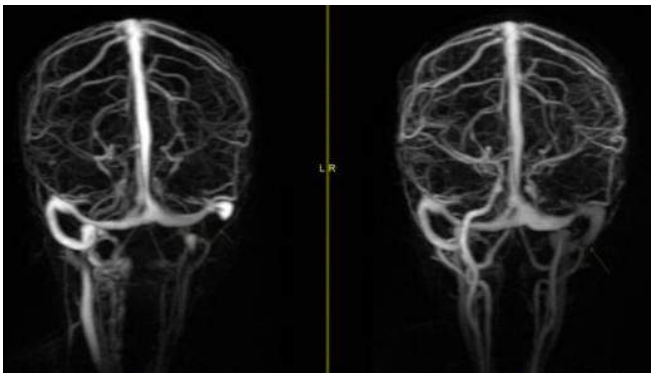

Resim 3.

Kardiyovasküler Görüntüleme

PS-253

TORASİK OUTLET SENDROMUNDA SUBKLAVİAN ARTER ANEVRİZMASI

Kaan Esen[1], Engin Kara[1], Altan Yıldız[1]

[1]Mersin Üniversitesi, Tıp Fakültesi, Radyoloji Anabilim Dalı

Amaç: Torasik outlet sendromunun (TOS) görece daha az rastlanılan vasküler komponentini bir olgu örneği ile sunmayı ve tartışmayı amaçladık.

Gereç-Yöntem: Sağ üst ekstremitede iskemi semptomları bulunan olgunun görüntüleme bulguları değerlendirildi.

Bulgular: Sağ kolunda ve elinde aniden başlayan ağrı, soğukluk ve renk değişikliği şikayetiyle konsülte edilen 42 yaşındaki kadın hastaya yapılan dijital subtraksiyon anjiyografi (DSA) tetkikinde sağ subklavian arterde anevrizma ve brakial arterde okluzyon saptandı. Anjiyografi sırasında bilateral servikal kot izlenmesi üzerine servikal kotlarla subklavian arterlerin ilişkisini değerlendirmek amacıyla BT anjiyografi (BTA) tetkiki yapıldı. BTA'da servikal kotların subklavian arterler ile temas halinde olduğu ve bu noktada sağ subklavian arterde anevrizmanın bulunduğu izlendi. Sol subklavian arterde ise servikal kota temas ettiği noktanın hemen distalinde dolikoektazik görünüm tespit edildi.

Sonuç: Toraks çıkımında üst ekstremitelere giden nörovasküler yapılara bası sonucu gelişen klinik tabloya TOS adı verilmekte olup brakial pleksus, subklavian arter ve venin sıkışmasına bağlı olarak semptomlar değişmektedir. Etyolojik faktörler posttravmatik veya anatomik olarak sınıflandırılmaktadır. Servikal kot, birinci kosta anomalileri, kas hipertrofileri, konjenital fibromuskuler bantlar önemli anatomik nedenlerdir. Subklavian arter basısı olguların %1'inde izlenmekte olup genellikle basıya bağlı arterde darlık ve üst ekstremitede iskemi bulguları saptanır. Ancak bizim olgumuzda izlenen subklavian arterde anevrizma ve distal tromboemboli de literatürde daha nadir olarak tanımlanan bulgular arasındadır. TOS'un vasküler komponenti, özellikle üst ekstremitede iskemi tespit edilen genç yaşlardaki olgularda ayırıcı tanıda akılda tutulması gereken önemli bir antitedir.

Anahtar Kelimeler: Subklavian arter, torasik outlet, anevrizma

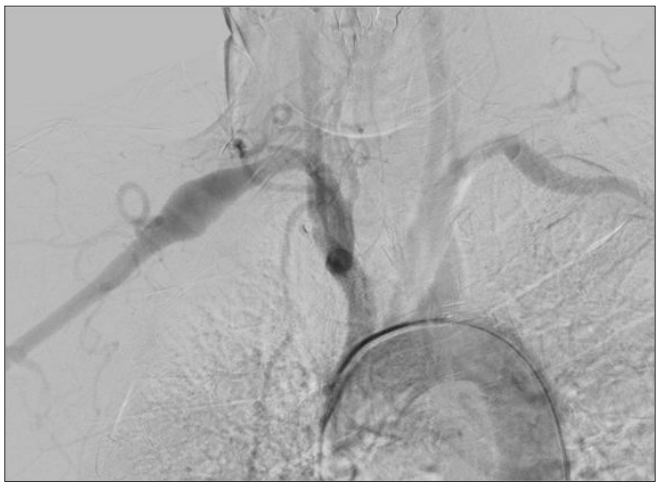

Resim 1.

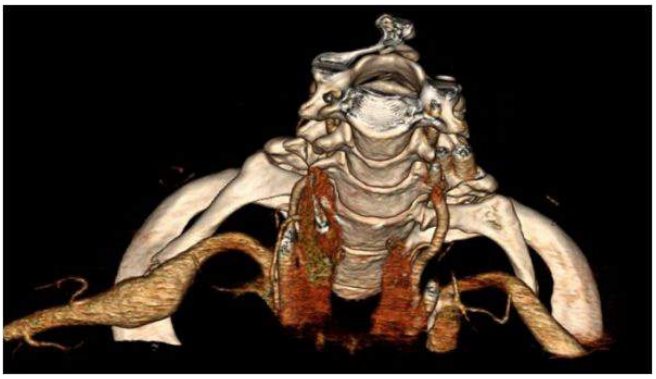

Resim 2.

Pediatrik Radyoloji

PS-254

HEMİKONVÜLZİYON-HEMİPLEJİ-EPİLEPSİ SENDROMLU OLGUDA KRONİK DÖNEM MRG BULGULARI

Adalet Elçin Yıldız[1], Şükriye Yılmaz[1], Havva Akmaz Ünlü[1], Mehmet Tiftik[1], Alev Güven[2]

[1]Ankara Çocuk Sağlığı ve Hastalıkları, Hematoloji Onkoloji Eğitim ve Araştırma Hastanesi, Radyoloji Bölümü
[2]Ankara Çocuk Sağlığı ve Hastalıkları, Hematoloji Onkoloji Eğitim ve Araştırma Hastanesi, Pediyatrik Nöroloji Bölümü

Giriş ve Amaç: Hemikonvülziyon-Hemipleji-Epilepsi sendromu infantil veya erken çocukluk döneminde geçirilen tek taraflı uzamış febril konvülziv nöbetin tek taraflı kalıcı ya da geçici hemiparezi/pleji ve epilepsi ile komplike olmasıdır. Akut dönemde serebral hemisferde tek taraflı olarak T2 hiperintensite ve difüzyon kısıtlanması ile karakterize ödematöz sinyal değişikliklerine neden olur. Kronik dönemde tek taraflı serebral atrofi, ventriküler dilatasyon sözkonusudur.

Gereç ve Yöntem: Geç infantil dönemden beri sol hemiparezi ve epilepsi tanıları ile izlenen, EEG'sinde sağda epileptik aktivitesi saptanan 11 yaşındaki kız hastada elde olunan beyin MRG inceleme bulguları sunulmuştur.

Bulgular: Sağ serebral hemisferde talamusu da içeren tek taraflı serebral atrofi ve ventriküler dilatasyon saptanmıştır. Beyin sapı sağ yarısının da hacim kaybı gösterdiği gözlenmiştir. Sağda bazal ganglion yapılarında ve hippokampüste atrofi saptanmamıştır. T2 ağırlıklı, FLAIR ya da difüzyon ağırlıklı görüntülemede patolojik sinyal değişikliği gözlenmemiştir.

Sonuç ve Tartışma: Hemikonvülziyon-hemipleji-epilepsi sendromunda uzamış hemikonvülziyonlar değişen siddetlerde hemiparezi-pleji ile prezente olabilir. Klinik öykü, EEG bulguları ile birlikte karakteristik nörogörüntüleme bulguları tanısal olup özellikle akut dönemde tanı alabilen hastalarda uygun nöbet kontrolünün sağlanması hemiplejinin geri dönmesinde fayda sağlar.

Anahtar Kelimeler: Hemikonvülziyon-Hemipleji-Epilepsi sendromu, MRG

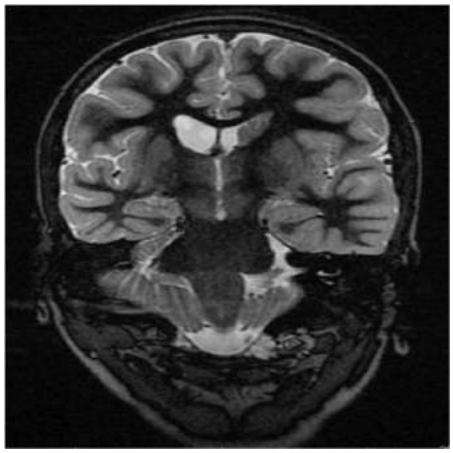

Resim 1.

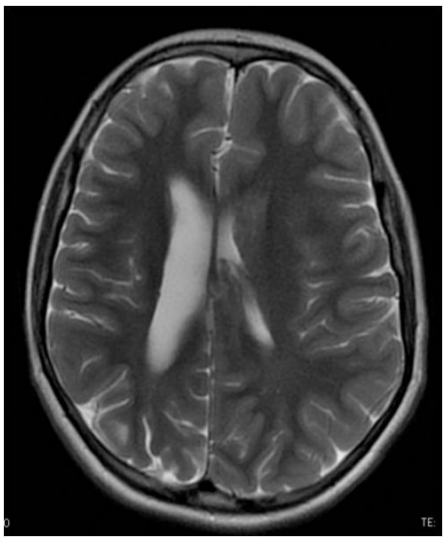

Resim 2.

Meme Radyolojisi

PS-255

MEME MR DA BIRADS 3 LEZYONLARIN TAKİP SONUÇLARI

Fatma Can[1], Ayşenur Oktay[2], Özlem Sezgin Okçu[2], Işıl Bilgen[2]

[1]Dumlupınar Üniversitesi Tıp Fakültesi Radyoloji Anabilim Dalı
[2]Ege Üniversitesi Tıp Fakültesi Radyoloji Anabilim Dalı

Giriş ve Amaç: Meme MRG (Manyetik Rezonans Görüntüleme)'de BIRADS 3 kategoride değerlendirilen lezyonların takip bulgularını, maligniteye dönüşüm oranlarını ve takipte kullanılan modalitelerin seçimini değerlendirmek.

Yöntem: 2004–2014 yılları arasında BIRADS 3 olarak raporlanan lezyonlar retrospektif incelendi.253 olgunun 368 tane BIRADS 3 lezyonunun morfolojik ve kinetik özellikleri, takipteki değişimleri, patoloji sonuçları ve takip süreleri gözden geçirildi. Fibroglandüler dokuların dağılım paternleri, eşlik eden prekontrast lezyonlar ve zemin parlaklaşması da değerlendirildi. Lezyonların özelliklerinin tanımlanmasında BIRADS atlasındaki kriterler kullanıldı.

Bulgular: Olguların meme MRG endikasyonları 11 grupta toplandı (Tablo 1). Yaş grubu 17–73 (ort 47) arasında değişen 368 lezyonda takipte malignite saptanma oranı %0.8 di. Morfolojik özelliklerin dağılımı 14 (%3.8) foküs, 24 (%6.5) multipl foküs, 260 (%70.7) kitle, 46 (%12.5) kitlesel olmayan kontrastlanma, 8 (%2,2) retroareolar duktal boyanma, 11 (%3) çevresel kontrastlanma gösteren kistik lezyonlar şeklindeydi. Kitlelerin 153'ü (%41.6) yuvarlak, 152'si (%41.3) oval, 6 tanesi (%1.6) düzensiz şekle sahipti.368 lezyondan 168 tanesinin takip edildiği ve bunlardan 47 (%12.8) tanesinin kaybolduğu, 10 (%2.7) tanesinin boyutunun azaldığı, 3 (%0.8) tanesinin boyut artışı gösterdiği, 101 (%27.4) tanesinin ise stabil kaldığı, 7 (%1.9) lezyonun ise opere edildiği tesbit edildi (Resim 1,2).

Tartışma ve Sonuç: MRG BIRADS3 lezyonlarda en fazla çekim endikasyonunu problem çözücü yöntem oluşturmaktadır. Malignite yakalama oranımız literatür ile uyumludur. BIRADS 3 kategoride değerlendirilen lezyonlarda mamografideki gibi takip iyi bir seçenektir. BIRADS 3 lezyonlarda takipte boyut ve morfolojik değişiklikler malignite gelişimi açısından önemini korumaktadır.

Anahtar Kelimeler: BIRADS, olası benign, meme kanseri, tarama

Resim 1.

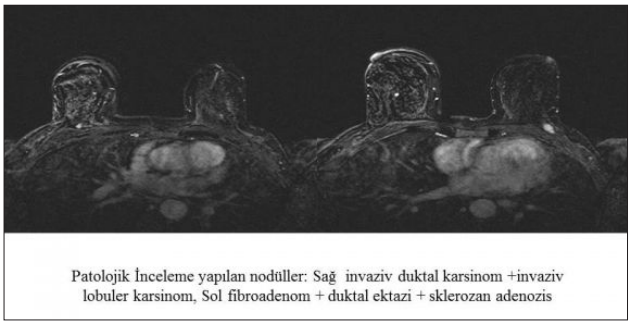

Resim 2.

Tablo 1. Meme MR endikasyonları

Endikasyon	Lezyon sayısı	%
Meme Başı Akıntı, Çekinti, Dilate Dukt	9	2,4
Kitle	14	3,8
Problem Çözücü	92	25,0
Yüksek Risk Tarama	13	3,5
Neoadjuvan KT Yanıt	2	0,5
Kontrol, Takip MR	13	3,5
Biopsi Kuşkulu, Yüksek Riskli	7	1,9
Parsiyel Opere	25	6,8
İmplant Kontrol	16	4,3
Evreleme	12	3,3
Poland Sendromu	1	0,3
Total	204	55,4
Belirtilmemiş	164	44,6
Total	368	100,0

Toraks Radyolojisi

PS-257

PULMONER İNFARKT SONUCU GELİŞEN KAVİTASYON: İKİ OLGU

Mustafa Faraşat[1], Cihan Göktan[2], Tuğba Göktalay[3]

[1]Merkezefendi Devlet Hastanesi Radyoloji Bölümü
[2]Celal Bayar Üniversitesi Radyoloji Anabilim Dalı
[3]Celal Bayar Üniversitesi Göğüs Hastalıkları Anabilim Dalı

Pulmoner infarkt, pulmoner arterin tıkanması sonucu akciğer dokusunun lokalize destrüksiyonudur. Pulmoner infarkt, pulmoner emboli vakalarının %15 veya daha azında görülür. Kaviter pulmoner infarkt nadir ve sıklıkla atlanan bir hastalıktır. Kaviter pulmoner infarkt ve diğer kaviter hastalıklar arasında ayrım yapmak benzer klinik bulguları ve radyolojik özellikleri nedeni ile zordur. Bu posterimizde iki olgu eşliğinde kaviter pulmoner infarkt görüntüleme bulgularını sunmayı amaçladık.

Olgu 1.71 yaş kadın, ayak bileği fraktürü nedeni ile immobil olan hasta bacakta şişlik ve morarma nedeni ile 2 hafta önce dış merkezde Derin Ven Trombozis tedavisi almış. Acil servise nefes darlığı ve hemoptizi ile başvurdu. Toraks BT'de solda daha belirgin olmak üzere her iki ana pulmoner arter ve dallarında trombüs ile sol akciğerde kavitasyonlar, oligemi ve pulmoner hemoraji ile uyumlu buzlu cam ve konsolidasyon alanları izlendi. Hastanın daha önceki trombüs öyküleri ve pulmoner anjio bulguları nedeni ile akciğerde izlenen kavitelerin kaviter pulmoner infaktlara ait olduğu düşünüldü.

Olgu 2.4 yıldır bilinen pankreas Ca öyküsü olan 41 yaşında kadın hasta ateş yüksekliği nedeni ile acile başvurdu. Çekilen akciğer grafisinde ve toraks BT'sinde bilateral kavitasyonlar ve sol ağırlıklı bilateral plevral efüzyon mevcuttu. Direkt akciğer grafisi ve toraks Bt de görülen kavitasyonlar ile hastada ayırıcı tanıda tüberküloz ve kaviter metastaz düşünüldü. Ancak hastanın arşivdeki (yaklaşık bir ay önceki) toraks BT leri değerlendirildiğinde her iki pulmoner arter ve segmental dallarında inkomplet trombüs defektleri ve infarkt ile uyumlu periferik konsolide alanlar olduğu ayrıca hemorojik alanlar ile uyumlu olarak değerlendirilen buzlu cam alanlarının olduğu görüldü. Arşiv görüntüleri ile birlikte değerlendirildiğinde her iki akciğerde alt lobta izlenen orta ve kalın duvarlı kavitelerin bir ay önce saptanmış pulmoner infakt alanlarında oluştuğu düşünüldü. Hasta takibe alındı.

Tartışma: Kavite kanser, otoimmün, vasküler, enfeksiyöz, travmatik ve konjenitel bir çok hastalıkta görülebilir. Ayırıcı tanısının yapılması tedaviyi belirleyeceği için oldukça önemlidir. Bu nedenle kaviter akciğer hastalıkları iyi bilinmeli ve klinik ve laboratuar bulguları ile hasta öyküsü birlikte değerlendirilmeli ve gerekirse kontrol görüntüleme ile ayırıcı tanısı yapılmalıdır. Ayrıca bizim ikinci olgumuzda olduğu gibi hastann eski tromboemboli öyküsü olup olmadığı ve kaviter akciğer bulgularının nadir de olsa pulmoner emboliye sekonder infakt zemininde gelişmiş olabileceği hatırlanmalıdır. Bu kaviteler aseptik olabileceği gibi enfeksiyonla süperpoze olabilir. Ayıcı tanıda malignite ile birlikte bazen yaygın konsolidasyonlar ve buzlu cam görüntüleri ile birlikte nekrotizan pnomoni veya tüberküloz düşünülür. Ayrıca kaviter pulmoner infaktların komplikasyonları pnomotoraks ampiyem abse ve bronkoplevral fistüldür. Biz kendi olgularımızda bu komplikasyonları saptamadık.

Sonuç: Kaviter akciğer hastalıkları ayırıcı tanısında çok ender de olsa pulmoner emboli geçirmiş ve infakt oluşmuş hastalarda kavitasyonlar gelişebiceğini düşünmek gerekir.

Anahtar Kelimeler: Kaviter akciğer hastalıkları, pulmoner emboli

Resim 1.

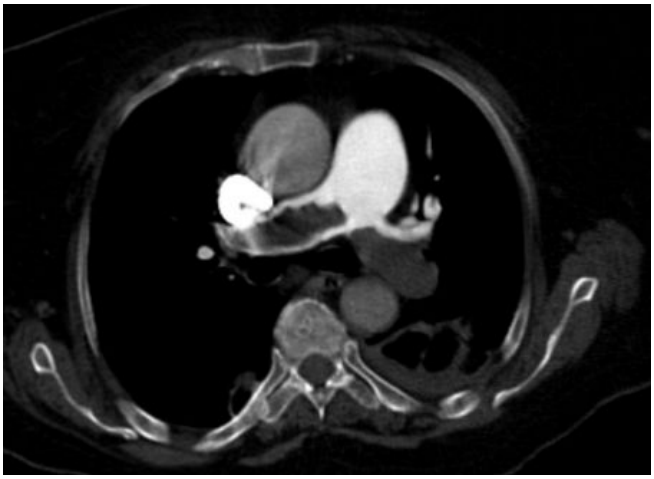

Resim 2

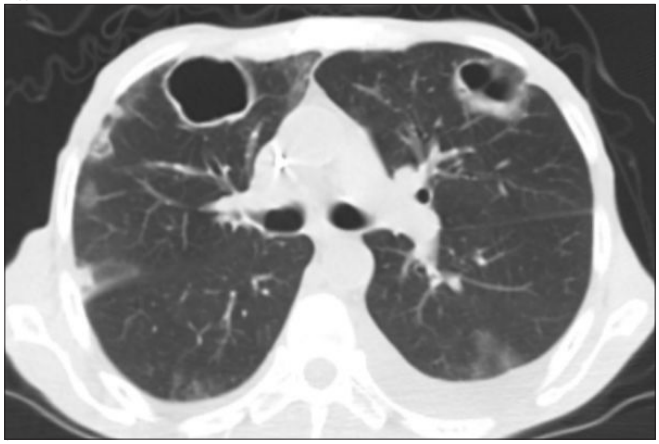

Resim 3.

Genitoüriner Sistem Radyolojisi

PS-258

OBSTRÜKTİF HİDROKOLPOSU TAKLİT EDEN NADİR BİR ERİŞKİN İNKONTİNANS SEBEBİ: VEZİKOVAGİNAL REFLÜ

Taha Yusuf Kuzan[1], **Ruslan Asadov**[1]

[1]*Marmara Üniversitesi Radyoloji Anabilim Dalı-istanbul*

Giriş: İnkontinans çocuklarda sık görülen semptomlardan biri olmasına karşın erişkinlerde nadirdir. İdrar kaçırmanın sebebi anatomik ya da nörolojik bir bozukluk olabileceği gibi herhangi bir bozukluk olmadan da karşımıza çıkabilir. Vesikovaginal reflü (VVR) kız çocuklarında inkontinansın sık nedenlerinden biri olmasına karşın postpubertal dönem ve ileri yaşlarda bildirilmiş vaka nadirdir. Oluşum mekanizması net olmamakla birlikte labia minorde adezyon, ürogenital yapısal anormallik yada doğru olmayan pozisyonda miksiyonun gibi fonksiyonel sebeplerin etken olabileceği öne sürülmüştür. Vesikovaginal reflü olgularında miksiyon sırasında vagene kaçan idrar miktarındaki artışa bağlı vagendeki dilatasyon obstrüktif hidrokolpos ile benzer radyolojik görünüm oluşturmaktadır.

Bu çalışmanın amacı inkontinans nedeniyle tetkik edilen erişkinde nadirde olsa vesikovaginal reflünün radyolojik olarak hidrokolpos görünümünü taklit edebileceğini ve erişkin hastalara inkontinans sebepleri arasında vezikovaginal reflünün düşünülmesi gerektiğini vurgulamaktır.

Olgu: İnkontinans nedeniyle tetkik edilen 26 yaşında kadın olguda ultrasonografi (US), Voiding sistoürografi (VCUG), manyetik rezonans görüntüleme (MRG), sistoskopi tetkikleri yapıldı.26 yaşındaki olguda laboratuar özellik yoktu. Mesane dolu iken yapılan US'de, mesane normal görünümde olup, vagen loju ile uyumlu lokalizasyonda, mesane ile ilişkisi bulunmayan 8x8 cm boyutlu kistik görünüm izlendi. Böbreklere ait patoloji saptanmadı. Postmiksiyonel US'de kistik yapının mesane ile birlikte tam boşaldığı görüldü (Görüntüler belirtilmedi). MRG'de mesane az dolu iken vagen lojunda 9x9x12 cm boyuta ulaşan kistik genişleme görüldü, vezikovaginal fistül lehine bulgu saptanmadı (Figure 1). Uterus ve overler normal olarak saptandı. Postmiksiyonel MRG'de vagen tümüyle boşalarak normal konResimasyonda izlendi (Figure 2). VSUG'de mesane tam doluluğa ulaştığında fistül ile uymlu mesane dışına ekstravazasyon saptanmadı, miksiyon sırasında vagene belirgin kontrast madde kaçışı saptanmadı (Figure 3). Yapılan sistoskopi incelemesinde özellik saptanmayan olgu radyolojik ve klinik olarak vezikovaginal reflü tanısı konuldu.

Sonuçlar: US ya da MR'da vagende az miktarda sıvı seyrek olarak bulunabilmesine karşın vagenin sıvı distansiyonu nadirdir. Hidrokolposa genelde anatomik vaginal obstrüksiyon sebep olmakla birlikte non-obstüktif nedenler de yol açabilir. İnkontinans sebebiyle başvuran kız çocuklarında %12 ile 15'inde vezikovajinal reflü görülebilirken postpubertal dönem ve ileri yaşlarda bildirilmiş vaka nadirdir. Anatomik bir obstrüksiyon yokluğunda genellikle miksiyon sırasında bacaklarını kapalı tutan kız çocuklarında labia majorda oluşan doğal tıkanıklığa bağlı vagene reflü olur buna bağlı vagen içinde sıvı koleksiyonu oluşur.

İleri dönem VVR olgularında, reflü nedeniyle ürin ile dilate olan vajina, hidrokolpos olarak yanlış değerlendirilebilir ve tanı-tadavi hatalarına neden olabilir. İnkontinans nedeniyle araştırılan erişkin olgularda nadirde olsa hidrokolpos düşündüren radyolojik bulgular varlığında; ileri evre vezikovaginal reflünün benzer radyolojik görünüm oluşturabileceğini ve potmiksiyonel tetkiklerin reflü ile hidrokolpos ayrımını yapabileceğini unutulmamalıdır.

Anahtar Kelimeler: Hidrokolpos, ürokolpos, veziko vaginal reflü, inkontinans, erişkin

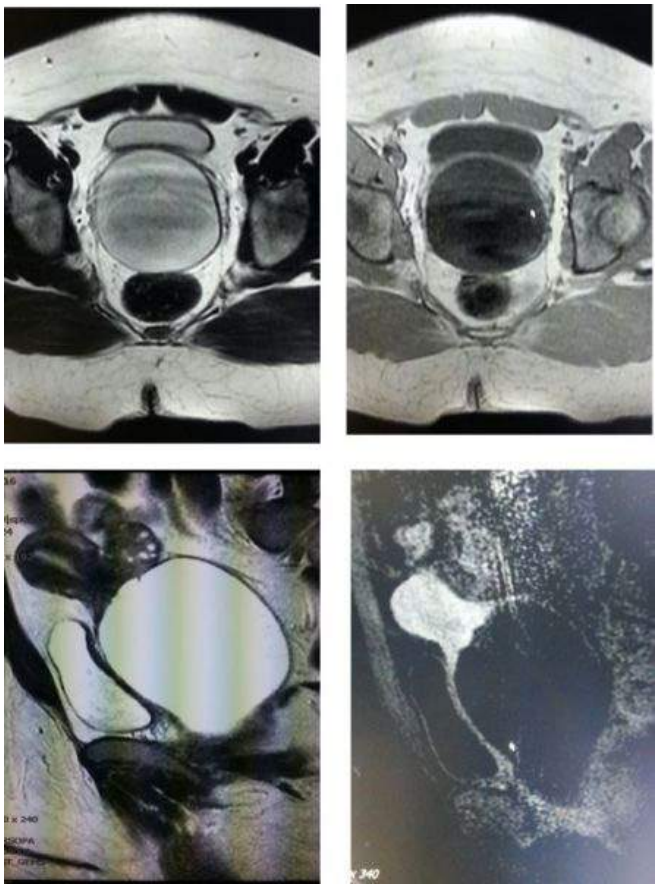

Resim 1.

Resim 2.

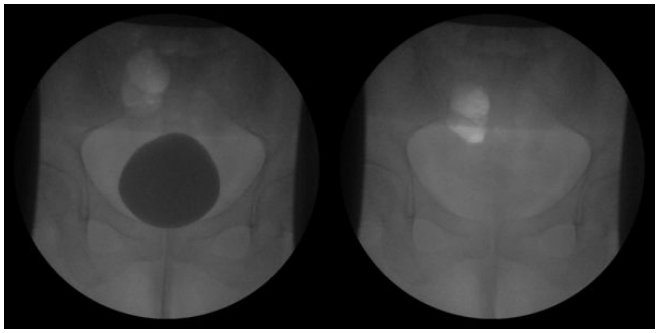

Resim 3.

Abdominal Radyoloji

PS-259

DİSSEMİNE ABDOMİNAL METASTAZLI İLİAK KEMİK PERİOSTEAL OSTEASARKOMLU OLGUNUN BT VE MRG BULGULARI

Aydan Arslan[1], Sıla Ulus[1], Mustafa Özbayrak[2], Buğra Alpan[1], Harzem Özger[3], Ercan Karaarslan[1]

[1]Acıbadem Üniversitesi Tıp Fakültesi Radyoloji Anabilim Dalı
[2]İstanbul Üniversitesi Cerrahpaşa Tıp Fakültesi Radyoloji Anabilim Dalı
[3]İstanbul Üniversitesi Tıp Fakültesi Ortopedi Anabilim Dalı

Amaç: Periostal osteosarkom oldukça ender görülen malign bir kemik tümörü olup; osteosarkomun varyantıdır. Periostal osteosarkom en sık distal femur, sonrasında proksimal tibia lokalizasyonunda görülür. Litaretür araştırması yapıldığında periostal osteosarkomlu olgularda uzun dönemde en sık lokal rekürens; akciğer ve kemik metastazı izlendi.

Bu bildiride nadir görülen sol iliak kemik- koksofemoral eklem periosteal osteasarkomu nedeniyle opere edilen hastada uzun dönemde takiplerinde gelişen dissemine abdominal metastazın BT-Anjiyo ve MRG bulgularını sunmayı amaçladık.

Olgu: 34 yaşında bayan hasta; 2012 yılında 2 yıldır devam eden bel ağrısı ve son 5 aydır olan karın şişliği nedeniyle dış merkeze başvurmuş; yapılan tetkiklerde solda iliak kanatda, kemik ve kas dokularına infiltre; içinde kalsifikasyonlar bulunan; yer yer vasküler yapılar içeren 13x6cm boyutunda solid kitle saptanmış; histopatolojik verifikasyon önerilmiş. Solid kitleden yapılan tru-cut biyopside periosteal osteasarkom ile uyumlu rapor edilmiş; metastaz araştırması açısından yapılan toraks BT, üst batın MR, kemik sintigrafisinde metastaz ile uyumlu lezyon saptanmamış.

Neoadjuvan kemoterapi ve sonrasında sol kalça, iliak kemik ve proksimal femur rezeksiyonu yapılan hasta takibinde yapılan tüm batın BT ve MR da en büyüğü; sol iliak kanat üst kesiminde 15x16cm çaplı, batın içinde multipl (10 dan fazla) sayıda en büyüğü 8x7cm çaplı, büyük çoğunluğu kalsifiye ostesarkom metastazı- implantı ile uyumlu tümoral kitle lezyonları mevcuttur. Batın duvarında ve intestinal – kolonik anslara infiltrasyon bulguları izlendi. Solda ortak iliak arter proksimalden oklüdedir.

Toraks BT de metastazla uyumlu lezyon izlenmemiştir.

Sonuç: Osteosarkomun batın metastazı oldukça nadir olup genellikle tümör cerrahisine sekonder diseminasyona bağlıdır. Metastazları çoğunlukla primer tümör gibi kalsifiye özelliktedir. BT incelemede tanıması kolaylaşır.

Anahtar Kelimeler: osteosarkom, periosteal osteasarkom, BT, MRG, kalsifiye metastaz,

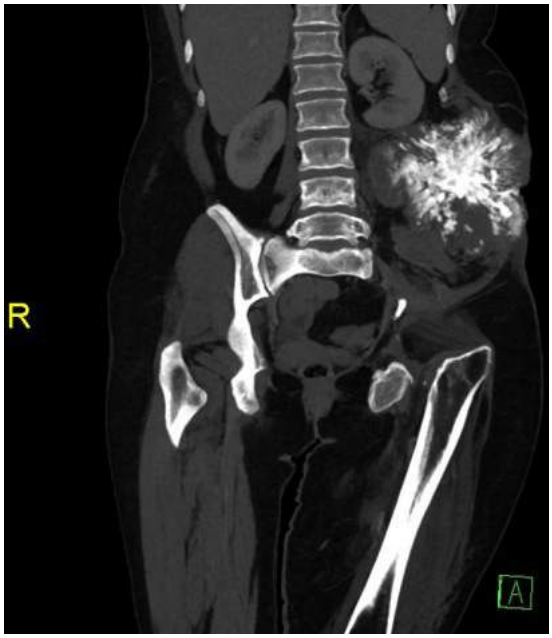

Resim 1.

Resim 2.

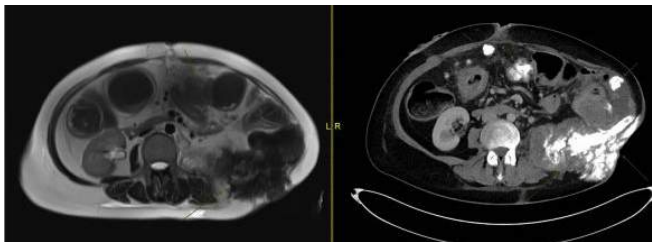

Resim 3.

Abdominal Radyoloji

PS-260

İLEUM VE MESANE TUTULUMLU ENDOMETRİOSİS; MR ENTEROGRAFİ BULGULARI

Aydan Arslan[1], Bahattin Çicek[2], Tayfun Karahasanoğlu[3], Ercan Karaarslan[1]

[1]Acıbadem Üniversitesi Tıp Fakültesi Radyoloji Anabilim Dalı
[2]Acıbadem Üniversitesi Tıp Fakültesi İç Hastalıkları Anabilim Dalı
[3]Acıbadem Üniversitesi Tıp Fakültesi Genel Cerrahi Anabilim Dalı

Giriş: Endometriosis; endometrial gland ve stromanın uterin kavite dışında ektopik alanlarda bulunmasıdır. Ektopik endometriosis en sık pelvik organlar, over, douglas poşu, sakrouterin ligaman, pelvik periton, rectovajinal septum ve servikste izlenmektedir. İntestinal endometriosisin en sık bulunduğu yer rektosigmoid bölge ve rektovajinal septumdur.

Kliniğimize sağ alt kadran ağrısı nedeniyle başvuran, bilinen endometriosis öyküsü bulunan 35 yaşında kadın hastayı sunacağız.

Olgu: Bilinen endometriosis öyküsü olan hasta, acile sağ alt kadran ağrısı nedeniyle başvurdu. Akut cerrahi patoloji düşünülmeyen hastaya yapılan kolonoskopide; terminal ileumda darlik görülmesi üzerine; etyolojiye yönelik MR Enterografi istendi. MR Enterografide; sağ overe komşu ileal ans distalinde 5–10 cm lik seğmentte ince bağırsak duvarında ve batın içi çeşitli lokalizasyonlarda kontast öncesi yağ baskılı T1 incelemede hiperintesn odaklar izlendi. İleum duvarında T2 incelemede hipointens sinyalli kalınlaşma mevcuttur. Lümen çapı daralmış olup lezyon alanı sonrası distal ileum ve terminal ileum düzenlidir. Bulgu endometriosis açısından anlamlı olarak yorumlanıp laparoskopik kontrolü önerildi. (Resim 1)

Sağ ve sol overde 1.5–2.5cm çaplı T1 incelemede spontan hiperintens endometrioma ile uyumlu kistler ve çevresinde hemorojik implant ile uyumlu odaklar izlendi. Uterus posterior duvarda 2–3 mm çaplı hiperintens sinyalli endometrial implantla uyumlu odaklar izlendi (Resim 2).

Robotik segmenter ileum rezeksiyonu ve laparoskopik endometriosis cerrahisi yapılan olguda patoloji spesmenlerinde ileumda subseroza ve muskularis propriada; batın içinde multifokal endometriosis alanları izlendi.

Sonuç: İnce bağırsak tutulumu endometriosis olgularında oldukça nadirdir. Klinik prezentasyonu daha çok karın ağrısı ve şişkinliktir. İntestinal endometriosis değerlendirmesinde ve ince bağırsak duvarını kalınlaştıran hastalıkların ayırıcı tanısında MR ve MR Enterografi yol göstericidir. Endometriozi tanımlamak ve dışlamak için en duyarlı inceleme nefes tutularak alınan ince kesitli gradient eko, yağ baskılı T1 sekansdır. T2 incelemede hipointens görülmesi ve az kontrastlanma diğer lezyonlardan ayırmada destekleyici bulgudur.

Anahtar Kelimeler: MR enterografi, intestinal endometriozis

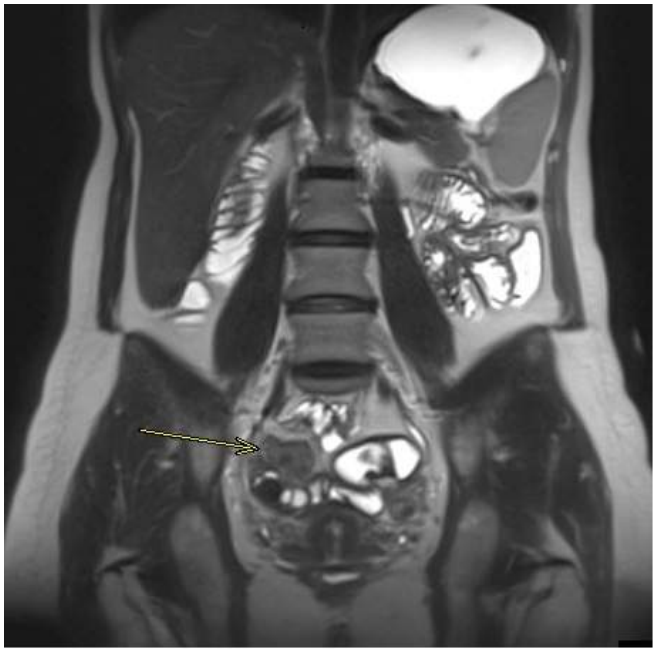

Resim 1.

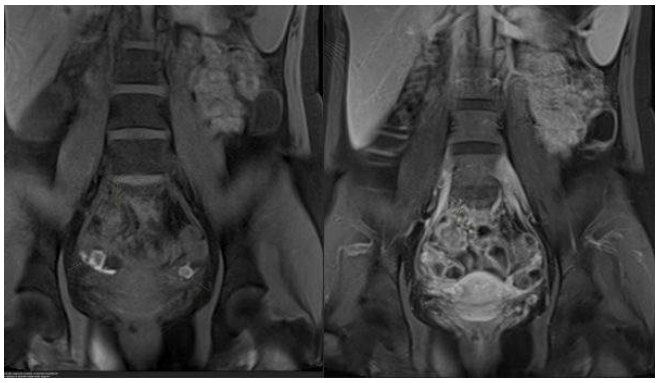

Resim 2.

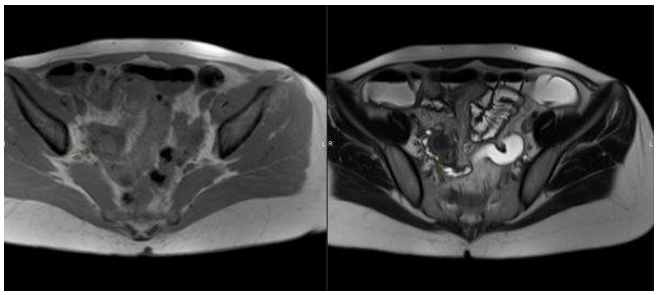

Resim 3.

Baş-Boyun Radyolojisi

PS-261

ERİŞKİN YAŞTA NADİR GÖRÜLEN BOYUNDA LENFATİK MALFORMASYON

Uğur Toprak[1], Muhammed Said Beşler[1], Aysun Erdoğan[1], Deniz Baklacı[2], Rauf Oğuzhan Kum[2]

[1]Ankara Numune Eğitim ve Araştırma Hastanesi Radyoloji Kliniği
[2]Ankara Numune Eğitim ve Araştırma Hastanesi Kulak Burun Boğaz Kliniği

Amaç: Uluslararası Vasküler Anomaliler Çalışma Grubunun yeni adlandırması ile lenfatik malformasyonlar, eski adı ile lenfanjiomlar

servikofasiyal bölgede kitle olarak karşımıza çıkmaktadır. Hemen hemen tamamıyla pediatrik yaş grubunda ve özellikle de ilk 2 yaşta (%90) görülmektedir.

Bu olgu sunumunda erişkinlerde çok nadir karşılaşılan boyun kitlelerinden lenfatik malformasyonların radyolojik görüntüleme bulgularını sunmak ve ayırıcı tanıda farkındalık oluşturmak hedeflenmiştir.

Olgu Sunumu: İlk olgu, 53 yaşında kadındır; yaklaşık 15 yıldır var olan, modifiye Valsalva manevrasını taklit eden durumlar ile (ağlama, yanak şişirme gibi) belirginleşen servikal kitle ile başvurmuştur.

Ultrasonografide, sol submandibular fossayı dolduran, infrahyoid subkutan alanda ilerleyen, parotis glandı içerisine ve preepiglottik yağ dokusuna uzanan multikompartmantal kistik lezyon kaydedildi (Resim 1).

Arteryel ve geç venöz faz BT'sinde multiloküle, venöz fazda kontrastlanan septa ve debris içeren kistik lezyon izlenmiştir. Biyopside duvar örneği elde edilemezken; aspire sıvıda lenfoid elemanlar izlenmiştir (Resim 1).

Klostrofobi nedeni ile MRG çekilemedi. Lenfosintigrafi ise nükleer tıp lezyonun uygun olmadığını belirttiğinden yapılamadı.

İkinci olgu, 55 yaşında erkektir; yaklaşık 10 yıldır sağ supraklaviküler bölgede ele gelen ağrısız kitle yakınması ile başvurmuştur.

Lezyonun BT ve MRG'de tamamen kistik olduğu trapezius ve supraspinatus kasları arasına uzandığı görülmektedir. Biyopside yoğun matür lenfoid hücreler izlenmiştir (Resim 2).

Tartışma: Servikofasiyal lenfatik malformasyonlarda hayati öneme sahip yapılar etkilenebilmekte; dispne, disfaji, disfoni gibi semptomlar ve tekrarlayıcı enfeksiyonlar görülebilmektedir.

Ağrı oluşturmaması, palpasyonda yumuşak olması ve komprese edilebilmesi karakteristik özelliklerdir.

Boyun kistik boyun kitlelerinin ayırıcı tanısında dermoid-epidermoid kist, tiroglossal duktus kistleri, brankial yarık kistleri, laringosel, tiroid kistleri, vasküler malformasyonlar (lenfatik veya venolenfatik) ve dalan ranula düşünülmelidir.

Lenfatik malformasyonların tanısında US, BT, MRG, lenfosintigrafi ve doku biyopsisi; tedavisinde, cerrahi rezeksiyon veya sklerozan terapi uygulanabilmektedir.

Anahtar Kelimeler: vasküler malformasyon, lenfatik malformasyon, bilgisayarlı tomografi, boyun kistik kitleleri, ultrason, manyetik rezonans görüntüleme

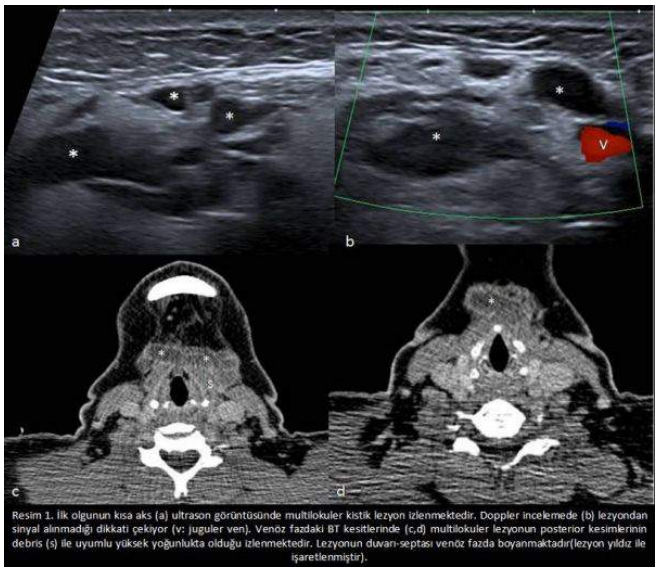

Resim 1. İlk olgunun kısa aks (a) ultrason görüntüsünde multilokuler kistik lezyon izlenmektedir. Doppler incelemede (b) lezyondan sinyal alınmadığı dikkati çekiyor (v: juguler ven). Venöz fazdaki BT kesitlerinde (c,d) multilokuler lezyonun posterior kesimlerinin debris (s) ile uyumlu yüksek yoğunlukta olduğu izlenmektedir. Lezyonun duvarı-septası venöz fazda boyanmaktadır(lezyon yıldız ile işaretlenmiştir).

Resim 1.

Resim 2. İkinci olgunun BT'sinde (a) lezyon kontrastlanmamaktadır . MR'de T2A'da (b) hiperintens iç yapısı ve ince duvarı görülürken koronal STIR kesitinde (c) baskılanmadığı ve koronal üç boyutlu kontrastlı T1A görüntüde (d) boyanmadığı (yıldız) görülmektedir.

Resim 2.

Nöroradyoloji

PS-262

SEKONDER SANTRAL SİNİR SİSTEMİ LENFOMA OLGUSUNUN MRG BULGULARI

Burcu Şahin[1], Elif Aktaş[1], Nazan Çiledağ[1], Hıdır Kaygusuz[1], Bilgin Kadri Arıbaş[1]

[1]Dr Abdurrahman Yurtaslan Ankara Onkoloji Eah Radyoloji Kliniği

Sekonder santral sinir sistemi (SSS) lenfoması bir Non-Hodgkin lenfoması olup izole rekürrens olarak ya da tanı esnasında sistemik hastalığın bir parçası olarak karşımıza çıkar (1). Primer lenfoma ne kadar agresiv seyir gösteriyorsa sekonder SSS lenfoma gelişme riski o kadar yüksektir. (1) Bizim olgumuz 61 yaşında erkek hasta Non-Hodgkin lenfoma tanısı aldıktan 1 yıl sonra yeni başlayan şiddetli başağrısı nedeniyle kliniğimize başvurmuş ve yapılan kranial MRG incelemede sol lateral ventrikül gövdesi komşuluğunda T1 ağırlıklı görüntülerde hipointens, T2 ağırlıklı görüntülerde hiperintens sinyal özelliğinde, periferal halkasal kontrastlanma ve difüzyon kısıtlanması gösteren kitle lezyonu izlenmiştir. Sekonder SSS lenfoma vakalarının üçte ikisinde leptomeningeal tutulum görülmekle birlikte, kalan üçte birinde; bizim olgumuzda da olduğu gibi parankimal hastalık görülebilmektedir. Non- Hodgkin lenfoma hastalarında SSS tutulumunu değerlendirmede MRG en değerli görüntüleme yöntemidir.

Anahtar Kelimeler: Santral sinir sistemi, lenfoma, sekonder, MRG

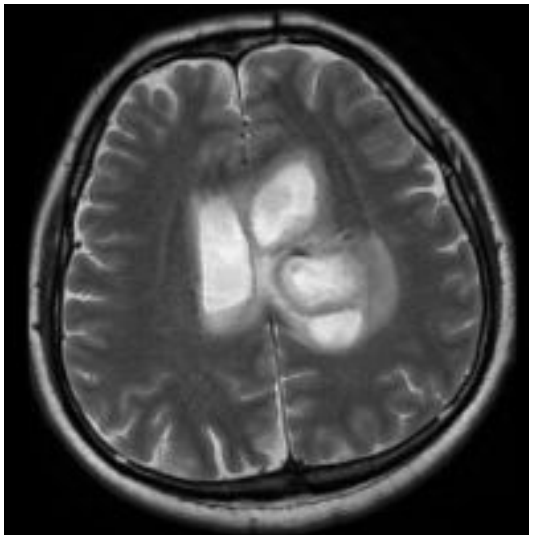

Resim 1.

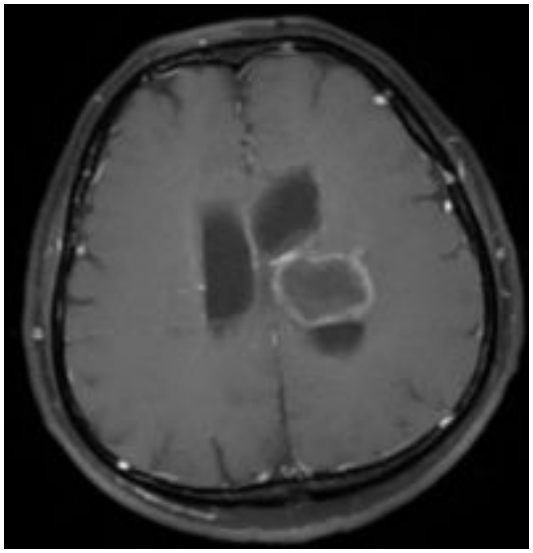

Resim 2.

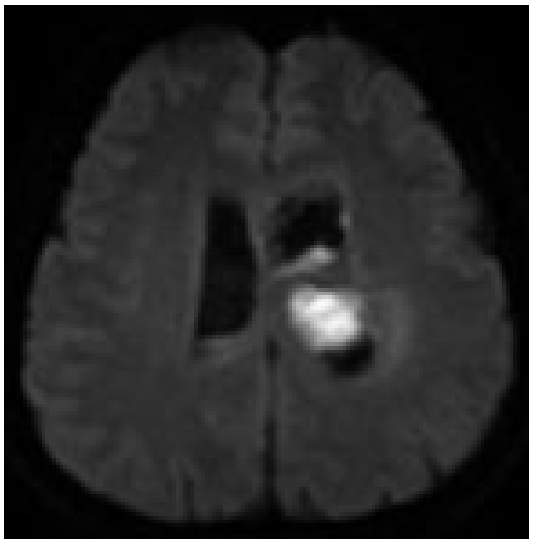

Resim 3.

Abdominal Radyoloji

PS-263

DEV PELVİK SCHWANNOM OLGUSUNIN BT BULGULARI

Burcu Şahin[1], Elif Aktaş[1], Nazan Çiledağ[1], Törel Oğur[1], Işıl Esen Bostancı[1], Hıdır Kaygusuz[1], Bilgin Kadri Arıbaş[1]

[1]Dr Abdurrahman Yurtaslan Ankara Onkoloji Eah Radyoloji Kliniği

Schwannomalar iyi huylu periferal sinir kılıfı tümörleridir. Lezyonların yarısından fazlası baş-boyun ve ekstremitelerde görülmektedir (1). Sıklıkla genç erişkinlerde görülen pelvik yerleşimli schwannomalar oldukça seyrek görülürler. Genellikle belirsiz semptomlara neden olan, büyüdükçe bası semptomlarıyla daha çok kendini gösteren geniş boyutlu kitleler olarak karşımıza çıkarlar. Bizim olgumuz 56 yaşında erkek hasta 3 aydır olan karın ve bel ağrısı şikayetiyle hastanemize başvurmuş olup pelvik BT incelemede pelviste sakrumu sol yarıda destrükte eden, S1, S2 sol nöral foramenleri dolduran ve pelvise uzanan, kalsifikasyon içeren heterojen dev kitle lezyonu izlendi. Kitlenin patolojik tanısı schwannom olarak belirlendi. Sakral tümörlerin ayırıcı tanısı çok geniş olduğundan genellikle tanı için histopatolojik inceleme gerekmektedir. Ancak kitlenin neden olduğu kemik destrüksüyonunu ve nöral foramenlere uzanımı değerlendirmede BT etkin bir görüntüleme yöntemidir.

Anahtar Kelimeler: sinir kılıfı tümörü, pelvik, BT

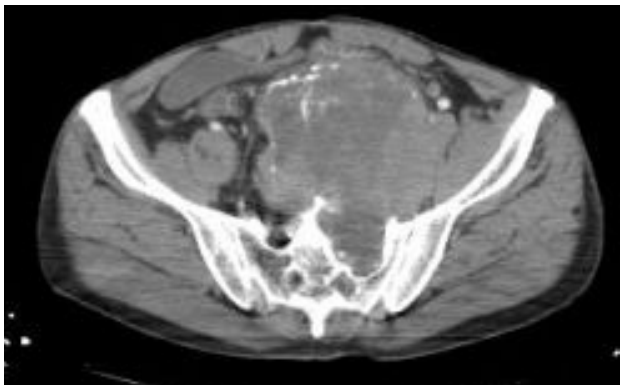

Resim 1.

Dev Pelvik Schwannom Olgusunın BT bulguları

Resim 2.

Nöroradyoloji

PS-264

NÖROSARKOİDOZ: OLGU SUNUMU

Sercan Özkaçmaz[1]

[1]*Van Bölge Eğitim Araştırma Hastanesi Radyoloji Kliniği*

Giriş: Nörosarkoidoz olarak da adlandırılan Sarkoidozun santral sinir sistemi tutulumu, sistemik sarkoidozlu hastalarda rölatif olarak sık olup birçok ve farklı serebral, serebellar ve spinal kord lezyonlarına yol açarak geniş bir klinik semptom yelpazesine neden olur. Bu yayında 75 yaşındaki nörosarkoidoz olgusu MR görüntüleri ile sunulmaktadır.

Vaka sunumu: 75 yaşında kadın hasta, gittikçe kötüleşen denge kaybı ve ara ara olan farklı extremitelerindeki güç-his kayıpları şikayeti ile nöroloji polikliniğine başurdu. Anamnezinde 10 yıl önce halsizlik, nefes darlığı ve kilo kaybı ile hastaneye başvurusu ve bu esnada sarkoidoz tanısı mevcuttu. Hasta o dönem tedavi aldığını ve şikayetlerinin tamamen kaybolduğunu belirtti. Nöroloji polikliniğinde yapılan muayenesinde hafif ataksi dışında bulgu saptanmadı. Rutin laboratuar sonuçları normal değerler arasındaydı. Hastaya çekilen kontrastlı beyin MR de serebrum ve serebellumda dağınık ve bilateral yerleşim gösteren yaygın T1 de izo-hafif hipointens, T2-FLAIR de santrali hafif hipo çevresi hiperintens lezyonlar izlendi. Kontrast madde enjeksiyonu sonrası lezyonlarda konsantrik halkasal kontrast tutulumu saptandı. Belirgin pakimenengeal-leptomengeal ve hipotalamik tutulum bulgusu saptanmayan hastada parankimal tutulumlu nörosarkoidozis düşünüldü ve steroid tedavisi başlandı. Hastanın 2 ay sonraki kontrollerinde lezyonlarda ve kliniğinde hafif regresyon kayıt edildi.

Tartışma: Nörosarkoidoz, sistemik sarkoidoza benzer şekilde, genellikle 30–40 yaşındaki populasyonu ve kadın cinsiyeti daha çok etkiler. İzole nörosarkoidoz, çok nadir olmakla birlikte, genellikle sistemik sarkoidoz ile birlikte görülür (tüm sistemik sarkoidoz vakalarının %14–27'si) ve vakaların önemli bir kısmı asemptomatiktir. Klinik ise hidrosefalinin neden olduğu artmış intrakranial basınca bağlı patolojiler, kranial sinir felçleri (optik sinir tutulumu va fasial sinir felci gibi) hipotalamik/pituiter tutuluma bağlı endokrin bozukluklar (diabetes insipitus, hiperprolaktinemi, hipotiroidizm gibi) nöbetler, güç kayıpları, parastezi ve spinal kord tutulumuna bağlı gelişen myelopati gibi durumların yol açtığı sonuçlara bağlıdır. Radyolojik bulgular da tutulan komponente bağlı olup; kafa tabanı tutulumu, pakimengeal tutulum, leptomengeal tutulum (vakaların %40 ında), pituiter -hipotalamik tutulum, kranial sinir tutulumu ve parankimal tutuluma (en sık) sekonderdir. Menenkslerde kalınlaşma ve homojen kontrast tutulumu ve parankimal lezyonlar MR da ayrıntılı incelenebilir. Parankimal lezyonlar kontrast tutan nodül veya kitlesel lezyonlar şeklinde izlenmekte olup bazen artmış sellülariteye bağlı T2 de düşük sinyal intensitesi gösterebilir. Ancak görüntüleme özelliklerinin, tedaviye yanıt ile zayıf korelasyon gösterdiği akılda tutulmalıdır. Ayırıcı tanılar arasında; menengeomlar, dural-leptomenengeal metastazlar, lösemi-lenfoma infiltrasyonları, tbc menenjiti, histiyositozis, hipofiz lezyonları, optik sinir gliomları, optik nörit, MS-ADEM gibi demyelinizan süreçler ve beyin tümörleri yer alır. Tedavide kortikosteroidler esas teşkil ederken ikinci seçenek olarak metotreksat da kullanılabilmektedir.

Anahtar Kelimeler: nörosarkoidoz, Magnetik Rezonans, leptomenengeal

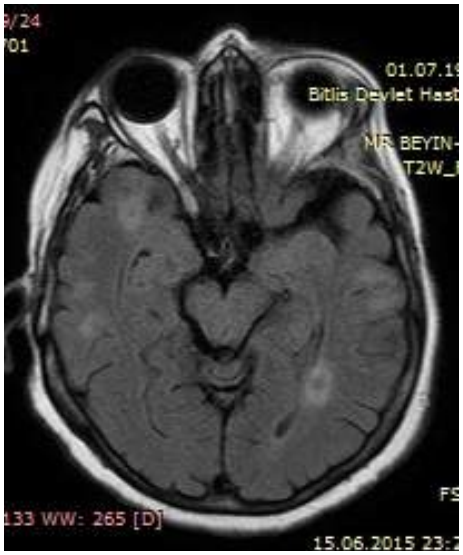

Resim 1.

Resim 2.

Resim 3./

Pediatrik Radyoloji

PS-265

ÇOCUKLUK YAŞ GRUBUNDA SAĞLIKLI TİROİD BEZİNİN SHEAR-WAVE HIZLARININ 'ACOUSTİC RADİATİON FORCE İMPULSE' ELASTOGRAFİ İLE DEĞERLENDİRİLMESİ

Meltem Ceyhan Bilgici[1], Dilek Sağlam[1], Semra Delibalta[1], Serap Yücel[1], Leman Tomak[2], Muzaffer Elmalı[1]

[1]Ondokuz Mayıs Üniversitesi Tıp Fakültesi Radyoloji Anabilim Dalı
[2]Ondokuz Mayıs Üniversitesi Tıp Fakültesi, Biyoistatistik Anabilim Dalı

Amaç: 'Acoustic radiation force impulse (ARFI)' görüntüleme bir çeşit shear-wave elastografidir ve çocuklarda tiroid hastalıklarının ayırt edilmesinde kullanılabilir. Çocuklarda büyüme sürecine bağlı olarak sağlıklı tiroid bezinde meydana gelebilecek olası değişiklikler, çocuk yaş grubu hastalarda tiroid patolojilerinde shear-wave elastografinin kullanılmasında zorluklara neden olabilir. Bu nedenle, çocuklarda sağlıklı tiroid bezi shear-wave hızları bilinmelidir. Bu çalışmanın amacı çocuk yaş grubunda sağlıklı tiroid bezinin shear-wave hızlarını belirlemektir.

Yöntem: Ocak 2016 ve Aralık 2016 tarihleri arasında çocuk hastalıkları polikliniğine tiroid bezi dışı patolojiler nedeniyle başvuran ve tiroid bezini etkileyebilecek sistemik hastalığı olmayan toplam 145 çocuk (81 kız, 38 erkek; ortalama, 10,5± 3,14 yaş; aralık, 6–17 yaş) çalışmaya dahil edildi. Çocukların demografik verileri kaydedildi ve çocuklar yaşlarına gore 3 gruba (grup 1: 6–9 yaş, grup 2: 10–13 yaş, grup 3: 14–17 yaş) ayrıldı. Shear wave hızlarının saptanması için 4–9 MHz lineer prob ve ARFI elastografi özelliği olan ultrasonografi cihazı (*Siemens Acuson S2000, Mountain View, CA, USA)* kullanıldı. Her bir tiroid lobundan 5 ölçüm yapıldı ve veriler m/s birimiyle kaydedildi. Verilerin istatistiksel analizi için SPSS programı, 21. versiyon (IBM Corporation, Armonk, NY, USA) kullanıldı.

Bulgular: Grup 1, grup 2 ve grup 3'te ortalama shear-wave hızları sırasıyla, 1.17 ± 0.20,1.19 ± 0.20 ve 1.26 ± 0.22 m/s olarak saptandı. Gruplar arasında artan yaşla birlikte shear-wave hızlarında hafif bir artış mevcuttu ancak istatistiksel olarak anlamlı fark saptanmadı (p> 0.05). Cinsiyet ve vücut yüzey alanı ile shear-wave hızları arasında ilişki saptanmadı.

Sonuç: Bu çalışmada sağlıklı çocuklarda tiroid bezinin shear-wave hızları tespit edildi. Shear-wave hızlarının yaş, vücut yüzey alanı ve cinsiyetten etkilenmediği belirlendi. Ancak çocuklarda sağlıklı tiroid dokusundaki olası sertlik değişikliklerini belirlemek için daha büyük gruplarda çalışmalara ihtiyaç vardır. Bildiğimiz kadarıyla bu çalışma çocuk yaş grubunda sağlıklı tiroid bezinin shear-wave hızlarını belirleyen ilk çalışmadır. Bu çalışmanın, tiroid patolojilerinde ARFI elastografi tekniğinin kullanılmasında faydalı olacağını düşünmekteyiz.

Anahtar Kelimeler: ARFI elastografi, tiroid, çocuk

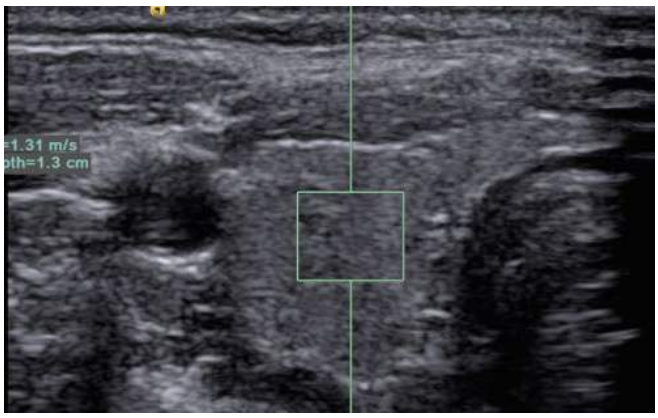

Resim 1.

Tables: Tablo 1: Yaş gruplarına göre ortalama tiroid bezi hacimleri

	Tiroid bezi hacmi (mm^3)	Tiroid bezi hacmi (mm^3)
	Ortalama± SD	Minimum-maksimum
Grup 1 (6–9 yaş)	3212,09 ± 1116,16	1333–5759
Grup 2 (10–13 yaş)	4904,99 ±168,71	1863–8224
Grup 3 (14–17 yaş)	8180,78± 3735,51	2340–20180

Tablo 2. Yaş gruplarına gore tiroid bezinin ortalama shear-wave hızları

	Shear wave hızı (m/s)	**Shear wave hızı (m/s)**
	Ortalama± SD	**Minimum-maksimum**
Grup 1 (6–9 yaş)	1,17 ± 0,20	0,81–1,64
Grup 2 (10–13 yaş)	1,19 ± 0,20	0,84–1,70
Grup 3 (14–17 yaş)	1,26 ± 0,22	0,84–1,87

Tablo 3. Kız ve erkek çocuklarda tiroid bezinin ortalama shear-wave hızları

	Shear wave hızı (m/s)	**Shear wave hızı (m/s)**
	Ortalama± SD	**Minimum-maksimum**
Kız	1,24± 0,20	0,83–1,87
Erkek	1,19± 0,21	0,81–1,68
Toplam	1,22±0,20	0,81–1,87

Nöroradyoloji

PS-266

KOMPLET ASD'YE SEKONDER PERCHERON ARTER OKLÜZYONUNA BAĞLI BİLATERAL TALAMUS ENFARKTI

Taha Yusuf Kuzan[1], Gazanfer Ekinci[1]

[1]Marmara Üniversitesi Radyoloji Anabilim Dalı-İstanbul

Amaç: Talamus ağırlıklı olarak posterior kominikan arterlerden köken alan küçük damarlardan ve posterior cerebral arterin P1 ve P2 segmentlerinden beslenir. Talamus ve orta beyni besleyen perforan arterlerde çok sayıda varyasyon mevcuttur. Talamusun vasküler beslenmesi klasik olarak anterior, paramedian, inferolateral, posterior olarak 4 zona ayrılır. Talamusun paramedian bölgesi ise PCA'nın P1 segmentinden köken alan paramedian (talamoperforan) arter tarafından beslenir. Paramedian arter sayı, boyut ve sulama alanı bakımından çok sayıda varyasyona sahiptir. Percheron arter nadir görülen anatomik bir varyasyon olup, tek dominant talamoperforan arter her iki medial talamusu besler ve rostral orta beynin kanlanmasına değişik oranda katkı sağlar. Bu arterin tıkanması bilateral paramedian talamik ve mezensefalik enfarkta yol açar. Percheron arter enfarktına bağlı klinik bulgular vertikal bakış parazisi, duygu değişikliği, bellek sorunları, uyanıklık periyodunda azalma şeklinde rapor edilmiştir. Bu çalışmada Percheron arter sulama alanı ile uyumlu bilateral talamusda paramedian enfarktı olan Komplet ASD'li olguyu sunmayı amaçladık.

Bulgular: 34 yaşında bilinen kronik bir hastalığı olmayan kadın hasta aniden gözlerinde kayma, çift görme şikayeti ile acil servise getirildi. Hasta yakınlarından alınan bilgiye göre o sırada baş ağrısı tariflememiş. Laboratuar bulgularında özellik saptanmadı. Nörolojik muayenesinde bilinç bulanıklığı, uykuya meyil ve göz hareketlerinde sağda inferiora, solda lateral inferior kısıtlılık izlendi. Olgunun acile başvurduğunda çekilen beyin BT'sinde kanama, yer kaplayan lezyon yok, ödem veya şift izlenmedi (Resim 1). Difüzyon MR incelemesinde ise bilateral talamuslardan başlayıp, mezensefalona uzanan sağda daha belirgin diffizyon kısıtlanması izlendi (Resime 2).

Bulgular Percheron arter sulama alanı enfarktı ile uyumlu değerlendirildi. Kranial MRG, kranial ve servikal MRA da ek patoloji saptanmadı. EKO'su normal olan olgunun TEE'de Komplet tip ASD izlendi.

Sonuç: Bilateral paramedian talamik infarkt nadir bir durumdur. Talamus ve orta beynin etkilenme derecesi ve değişik klinik bulguları nedeniyle Percheron arter oklüzyonuna bağlı talamus ve orta beyin infarktını klinik olarak tanımak zordur. Acil şartlarında klinik bulguların (vertikal bakış kısıtlılığı, bilinç bulanıklığı) görüntüleme bulguları (normal BT, normal difüzyon MR) ile uyumsuz olduğu durumlarda Percheron arter enfarkt olasılığı düşünülmeli doğru tanıyı koymak için takip kranial BT ve MR görüntülemesi yapılmalıdır. Bilateral talamus lezyonu saptandığında Percheron arteri tıkanıklığı ayırıcı tanıda düşünülmelidir.

Anahtar Kelimeler: Percheron arter, bilateral, talamus, stroke, enfarkt

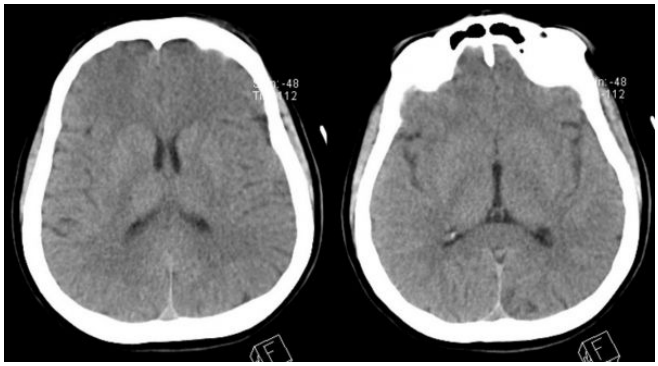

Resim 1.

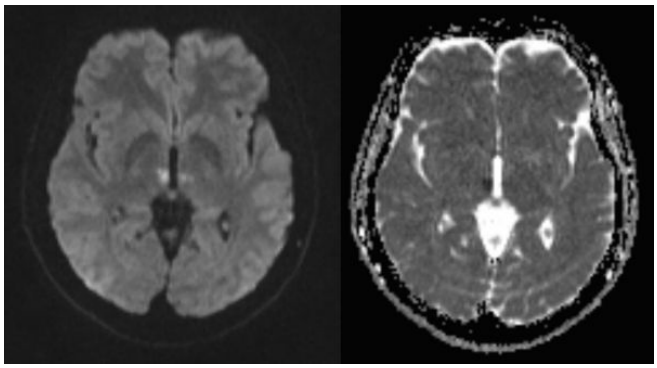

Resim 2.

Toraks Radyolojisi

PS-267

OLGU SUNUMU: PLEVRANIN DEV SOLİTER FİBRÖZ TÜMÖRÜ

Taha Yusuf Kuzan[1], Leyla Mikayili[1], İrem İşgör[2], Emine Bozkurt[2], Nuri Çagatay Çimşit[1]

[1]Marmara Üniversitesi Radyoloji Anabilim Dalı-İstanbul
[2]Marmara Üniversitesi Patoloji Anabilim Dalı-İstanbul

Giriş: Plevranın primer tümörleri diffüz ve soliter (lokalize) olmak üzere iki gruba ayrılır. Plevranın diffüz tümörleri daha sıktır, asbest maruziyeti vardır, fatal seyrederler ve mezotelioma olarak bilinirler. Soliter fibröz tümörler ise daha nadir görülürler, genellikle benigndirler ve asbest maruziyeti yoktur. Soliter fibröz tümörü plevranın submezotelyal dokusunun mezenkimal hücrelerinden kaynak alır. Histolojik olarak tümör, fibroblast benzeri hücreler ile bağ dokusu elemanlarından oluşmaktadır. Tümör hücreleri genellikle CD34 ile pozitiftir. Klinik bulgular genellikle tümörün büyüklüğüne ve yerleşim yerine göre değişmektedir. Genellikle asemptomatik seyretmeleri ile birlikte göğüs ağrısı, öksürük, dispne, eklem ağrısı, çomak parmak ve hipoglisemi görülebilir. Bu sunumda plevrada soliter fibröz tümör tanısı alan olgunun klinik, radyolojik, histolojik ve immunhistokimyasal özellikleri tartışıldı.

Olgu: 66 yaşındaki kadın hasta, birkaç aydır devam eden nefes darlığı ve öksürük şikayeti ile hastanemize başvurdu. Hastanın özgeçmiş ve soygeçmişinde bir özellik yoktu. Asbestoz maruziyet ve sigara kullanım öyküsü yoktu. Fizik muayene bulguları normaldi. P-A akciğer grafisinde sol akciğer alt lobu dolduran düzgün sınırlı heterojen bir kitle saptandı (Görüntüler belirtilmedi). Bu lezyon lokalizasyonunda bilgisayarlı tomografide sol akciğer alt lob anterior segmentti dolduran torax duvarlarına dayanan düzgün yüzeyli 11x12x16 cm ölçülerinde kitle tespit edildi (Resim 1). Sol torakotomi ile göğüs boşluğuna girildi ve sol alt lobdaki kitle eksize edilerek çıkarıldı.

Olgunun mikroskobik incelemesinde mitoz nekroz izlenmeyen iğsi hücre proliferasyonu mevcuttu. İmmunhistokimyasal olarak bütün tümör hücrelerinde yaygın kuvetli CD34 ve yer yer desmin ile zayıf pozitif sitoplazmik boyanma saptandı. PanCK, S-100, SMA negatifti. (Resim 2A-B-C). Histomorfolojik ve immünhistokimyasa bulgular Soliter fibröz tümör ile uyumlu bulundu.

Sonuçlar: Soliter fibröz tümör plevral tümörlerin %5'ini oluşturur. Erkek kadın sıklığı eşittir ve en sık 50–80 yaşları arasında görülürler. Klinik olarak vakalar asemptomatik olabileceği gibi öksürük, nefes darlığı ve göğüs ağrısı gibi torasik semptomlar görülebilmektedir. Ayrıca pulmoner osteoartropati, artralji, çomak parmak ve hipoglisemi gibi ekstrapulmoner semptomlar da görülebilmektedir. Radyolojik görüntüler spesifik olmamakla soliter fibröz tümörün tespitinde önemlidir. P-A akciğer grafisinde tümörün boyutları, yerleştiği yer ve pozisyonu, kitlenin yuvarlak ya da lobule, saplı veya sapsız olması, eşlik eden plevral sıvının varlığı tespit edilebilmektedir. Bilgisayarlı tomografi ve MRI özellikle tümör ile çevre dokular arasındaki ilişkiyi ve tümörün çıkartılabilmesini değerlendirmede önemlidir. Tümör hücreleri immunhistokimyasal olarak sitokeratin, S-100, desmin, epitelyal membran antijen, karsinoembriyojenik antijen ve Faktör VIII ile negatifken vimentin ve CD34 ile pozitif boyanma göstermektedir. Özellikle CD34'ün soliter fibröz tümörün tanısında önemli bir belirleyici olduğu iddia edilmektedir.

Klinik, radyolojik, makroskopik ve mikroskopik özellikleriyle plevranın soliter fibröz tümörü benign ve nadir görülen bir tümördür. Olgular semptomatik veya asemptomatik olabilirler ve sıklıkla visseral plevra kaynaklıdırlar. Tümörün tamamen çıkarılması tedavide yeterlidir. Malign özellikler taşıyan vakalarda nüks riski yüksektir.

Anahtar Kelimeler: plevra, fibröz, tümör

Resim 1a,b,c.

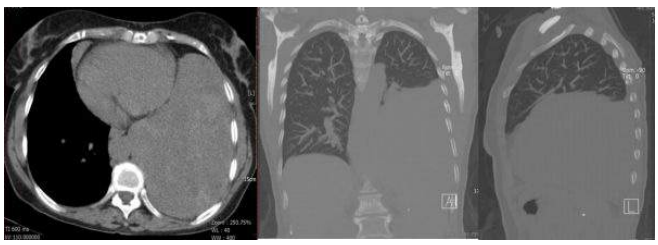

Resim 2.

Genitoüriner Sistem Radyolojisi

PS-268

İNFERTİL VE İNFERTİL OLMAYAN OLGULARDA TESTİS EKO SİNYALİNİN HİSTOGRAM ANALİZİYLE DEĞERLENDİRİLMESİ

Özcan Emre[1], Murat Baykara[1], Mehmet Akif Sarıca[1], Nursel Yurttutan[1], Betül Kızıldağ[1]

[1]Kahramanmaraş Sütçü İmam Üniversitesi Radyoloji Anabilim Dalı

Amaç: Testis eko sinyalinin infertil olan ve olmayan olgularda histogram analiziyle değerlendirilerek olası farklılıkların belirlenmesi.

Gereç ve Yöntem: 13 Fertil 13 İnfertil olgunun toplam 52 testisi ile çalışıldı. Eko sinyal intensitesi ölçümleri hep aynı bölgeden aynı büyüklükteki ROI ile ultrasonografi sistemi (Aplio™ 400 Platinum, Toshiba Medical Systems Corporation, Tochigi, Japan) kullanılarak yapıldı. MATLAB versiyon 2009b programı kullanılarak entropi değerleri hesaplandı. İstatistik için SPSS versiyon 22 programı kullanıldı.

Bulgular: Ortalama ROI değerleri arasında (Fertil 143,60±13,86; İnfertil 149,47±21,21) anlamlı fark (p=0,243) bulunamamasına karşın (Şekil 1) standart sapma değerlerinin oldukça farklı olduğu (p=0,030) gözlemlendi (Şekil 2). Yapılan histogram analizinde ortalama entropi değerleri (Fertil 0,675±0,291; İnfertil 0,432±0,362) arasında anlamlı farklılık vardı (p=0,010) (Şekil 3). Ortalamanın 1 standart sapma üst ve altını içeren alanın da gruplar arasında farklı olduğu gözlendi (p<0,001) (Şekil 4).

Sonuç: Testis ekosu infertil olgularda daha düşük entropiye sahip olup daha homojen olma eğilimindedir.

Kaynaklar

1. Yamashita K, Yoshiura T, Hiwatashi A, Togao O, Kikuchi K, Inoguchi T, Kumazawa S, Honda H. The radiological diagnosis of fenestral otosclerosis: the utility of histogram analysis using multidetector row CT. Eur Arch Otorhinolaryngol.2014 Dec; 271 (12): 3277–82. doi: 10.1007/s00405–014–2933–6.
2. Yu H, Caldwell C, Mah K et al (2009) Automated radiation targeting in head-and-neck cancer using region-based texture analysis of PET and CT images. Int J Radiat Oncol Biol Phys 75 (2): 618–625
3. Ganeshan B, Miles KA, Young RC, Chatwin CR (2009) Texture analysis in non-contrast enhanced CT: impact of malignancy on texture in apparently disease-free areas of the liver. Eur J Radiol 70 (1): 101–110
4. Levi C, Gray JE, McCullough EC, Hattery RR (1982) The unreliability of CT numbers as absolute values. AJR Am J Roentgenol 139 (3): 443–447

Anahtar Kelimeler: entropi, infertilite, testis, ultrason

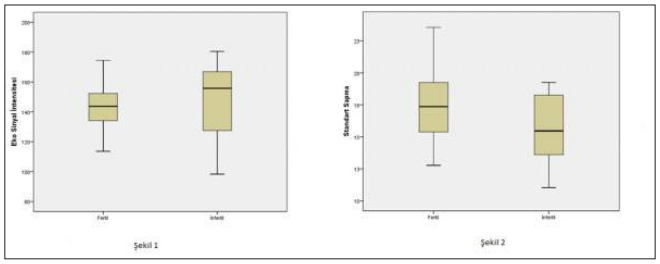

Resim 1.

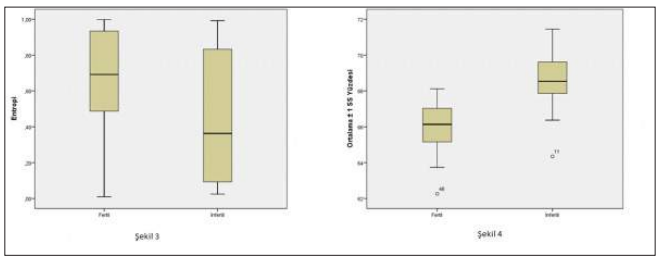

Resim 2.

Abdominal Radyoloji

PS-269

OLGU SUNUMU: PRİMER ABDOMİNAL EKTOPİK GEBELİK

Seda Erat Koluçolak[1], Seçil Sakarya[1], Ahmet Özden[1]

[1]Dr. Münif İslamoğlu Devlet Hastanesi

31 yaşında nullipar hasta kliniğimize 2 gündür devam eden sağ üst kadranda batma tarzında ağrı yakınması ile başvurdu. Abdominal US incelemede batın içerisinde sağ paraumblikal düzeyde abdominal ön duvar komşuluğunda yaklaşık 2 cm boyutunda hipoekoık lezyon ve douglasda az miktarda serbest sıvı izlendi. Yüzeyel incelemede tanımlanan lezyonda şüpheli yolk sak benzeri görünüm ve komşuluğunda az miktarda serbest sıvı mevcuttu. Beta-hCG değeri 1390 IU saptandı. Uterus normal görünümde olup kavitede gebelik düşündürecek bulgu saptanmamıştı. Her iki over normal görünümdeydi. Primer abdominal dış gebelik tanısı konularak beta-hCG takibi yapıldı. Takiplerde beta-hCG düzeyi düşen hastada ve lezyon yaklaşık 3 ay içerisinde regrese olarak kayboldu.

Primer abdominal gebelik tüm gebeliklerin %1–2'sini, ektopik gebeliklerin ise %1'ini oluşturur. Gestasyonel kese genellikle pelvise veya KC ve mezenter gibi yüksek vasküler bölgelere implante olur. Primer-sekonder ayrımı için Studdiford kriterleri kullanılır. Primer abdominal gebelik tanısı kriterleri; tüpler ve overlerin intakt olması, uteroplesantal fistül saptanmamasıve erken gestasyonel haftalarda kesenin sadece peritoneal yüzeye bağlı olmasıdır. Ektopik gebelik risk faktörleri PİD, geçirilmiş tubal veya abdominal cerrahi, geçirilmiş ektopik gebelik öyküsü ve infertilite tedavisidir. Bizim hastamızda bu risk faktörlerinden hiçbiri saptanmamıştı ve vakamız Studdiford kriterlerini karşılıyordu. Bu vaka ile risk faktörü olmadan primer abdominal ektopik gebelik erken tanısı koymada US'nin rolünü sunmayı amaçladık.

Anahtar Kelimeler: Ektopik gebelik, primer abdominal gebelik

Resim 1.

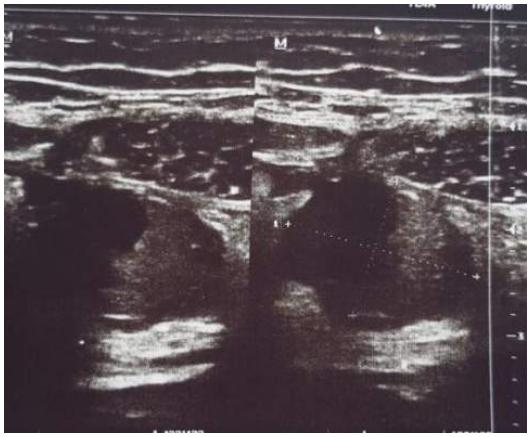

Resim 2.

Resim 3.

Girişimsel Radyoloji

PS-270

MASTEKTOMİLİ HASTALARDAKİ SUBKUTAN PORT KATETERİNİN YERLEŞTİRİLMESİNDE UYGUN TARAF SEÇİMİ: İPSİLATERAL Mİ? VEYA KONTRLATERAL Mİ?

Ömer Fatih Nas[1], Kadir Hacıkurt[1], Ahmet Kaya[1], Nurullah Doğan[2], Bekir Şanal[3], Güven Özkaya[4], Halit Ziya Dündar[5], Cüneyt Erdoğan[1]

[1]Uludağ Üniversitesi Tıp Fakültesi Radyoloji Anabilim Dalı, Bursa
[2]Doruk Tıp Merkezi, Bursa
[3]Dumlupınar Üniversitesi Tıp Fakültesi Radyoloji Anabilim Dalı, Kütahya
[4]Uludağ Üniversitesi Tıp Fakültesi Biyoistatistik Anabilim Dalı, Bursa
[5]Uludağ Üniversitesi Tıp Fakültesi Genel Cerrahi Anabilim Dalı, Bursa

Amaç: Aksiller lenf nodu diseksiyonu olan mastektomili hastalarda subkutan port kateterinin (SPK) venöz girişimde ipsilateral ya da kontrlateral tercih edilmesinin hastalar üzerindeki uzun dönem etkilerini değerlendirmektir.

Materyal ve Metod: Operasyon tarafı ile aynı 34 (İpsilateral grup) ve operasyonun karşı tarafına 39 (kontrlateral grup) toplam 73 hastaya SPK yerleştirildi. Tüm hastalara meme kanseri nedeniyle meme koruyucu cerrahisi (lumpektomi) veya modifiye radikal mastektomi (MRM) yapıldı. İpsilateral ve kontrlateral grubunda benzer parametreler oluşturuldu.

Bulgular: İpsilateral grupta 4'ü venöz trombozis ve 1'i venöz trombozis ve infeksiyon nedenli 5 hastada, kontrlateral grubunda 1'i venöz trombozis ve 1'i kateter oklüzyonu ve infeksiyon nedenli 2 hastada geç dönem komplikasyonları izlendi. Her iki grup arasında geç dönem komplikasyonlar açısından anlamlı fark izlenmedi. Society of Interventional Radiology (SIR) sınıflamasına göre ipsilateral grupta 3'ü venöz trombozis ve 1'i venöz trombozis ve infeksiyon nedenli 4 hastada C sınıfı ve venöz trombozis nedenli 1 hastada D sınıfı major komplikasyonlar izlendi. Kontrlateral grubunda venöz trombozis nedenli 1 hastada B sınıfı minör komplikasyon ve kateter oklüzyonu ve infeksiyon nedenli 1 hastada C sınıfı major komplikasyon izlendi. Her iki grup arasında SIR sınıflamasına göre komplikasyon oranlarında anlamlı fark saptanmadı.

Sonuç: Lenf nodu diseksiyonlu meme kanserli hastalarda SPK ipsilateral ya da kontrlateral yaklaşımla yerleştirilebilir.

Anahtar Kelimeler: Meme kanseri, subkutan port kateteri (SPK), ipsilateral, kontrlateral, Society of Interventional Radiology (SIR)

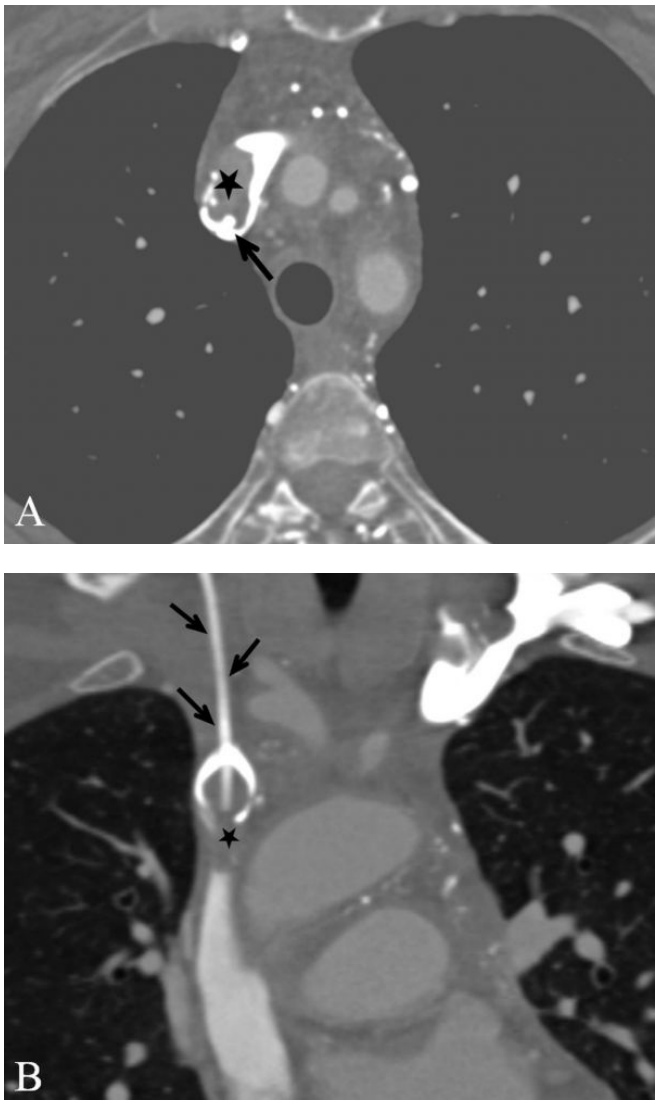

Resim 1 a,b.

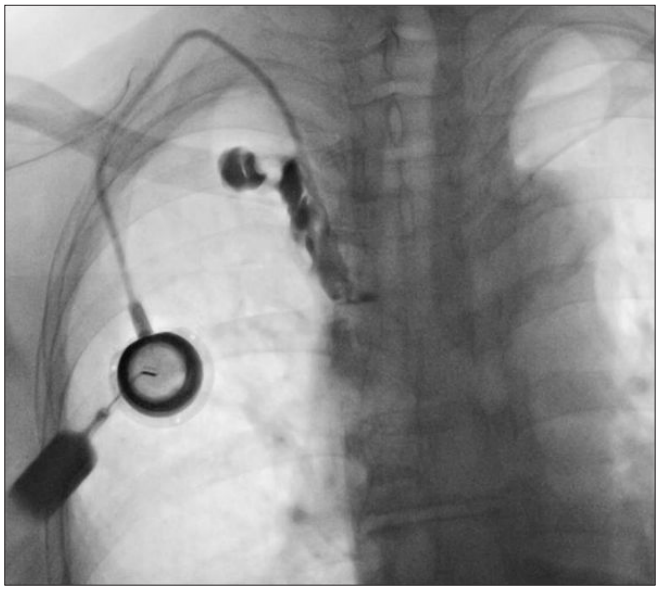

Resim 1.

Tablo 1. Kullanılan Subkutan Port Kateterlerinin Tipleri

Port	Kateter	Hasta sayısı (ipsilateral grup)	Hasta sayısı (kontrlateral grup)
Port-A-Cath II Low-profile (SIMS Deltec, St Paul, MN)	7,8 F, polyurethane	1	4
Pro-Fuse® CT Power Injectable Low Profile (MedCOMP®, Harleysville, PA)	8 F, polyurethane	13	16
INFU-KT® Titanium Standard Intravenous Access (FB Medical, France)	7,8 F, silicone	6	11
Polysite Adult Standard (Perouse Medical, France)	7,2 F, polyurethane	7	7
Polysite Adult Standard (Perouse Medical, France)	9,5 F, polyurethane	0	1
Focus Titanium&Polysulfone (Promecon GmbH, Germany)	10,5 F, polyurethane	7	0

Tablo 2. İpsilateral ve kontrlateral gruplarında karşılaştırılan parametreler

	İpsilateral grup n=34	kontrlateral grup n=39	p
Yaş ortalaması	47.3 (28–66 yıl)	50 (34–68 yıl)	0,226
Portun yerleştirme tarafı	Sağ: 31; %91,2 Sol: 3; %8,8	Sağ: 34; %87,2 Sol: 5; %12,8	0,716
Portun takılma dönemi	Preoperatif: 5; %14,7 Postoperatif: 29; %85,3	Preoperatif: 10; %25,6 Postoperatif: 29; %74,4	0,249
Operasyon türü	Lumpektomi: 28; %82,4 MRM: 6; %17,6	Lumpektomi: 32; %82,1 MRM: 7; %17,9	0,973
Portun çıkarılma nedeni	Tedavi süresinin bitmesi: 12; %35,3 Komplikasyon: 5; %14,7	Tedavi süresinin bitmesi: 16; %41 Komplikasyon: 2; %5,1	0,423
Geç dönem komplikasyon	5; %14,7	2; %5,1	0,240
Port yerleştirilen ekstremitede ödem varlığı	1; %2,9	0	0,466
SIR sınıflamasına göre komplikasyonlar	C sınıfı: 4; %11,8 D sınıfı: 1; %2,9	B sınıfı: 1; %2,6 C sınıfı: 1; %2,6	0,140
1000 kateter günü başına enfeksiyon hızı (%95 Güven Aralığı)	0,066 (0,0169–0,037)	0,044 (0,0011–0,017)	0,773
Kateterin toplam kalma süresi	30–742 gün (441,7±205,8)	130–1127 gün (577±229,7)	0,100
Postoperatif dönemde portun kalma süresi	30–742 gün (420,9±216,7)	130–1127 gün (531±236)	0,043

Abdominal Radyoloji

PS-271

BİLATERAL RENAL SUBKAPSÜLLER EFÜZYON

Mehmet Erşen[1], Salih Hamcan[1], Bülent Karaman[1], Mustafa Taşar[1]

[1]Gülhane Askeri Tıp Akademisi, Radyoloji Anabilim Dalı

Giriş: Bilateral renal subkapsüler efüzyon (yüzen böbrek) oldukça nadir görülen bir hastalıktır. Hastalığın önemi bel ağrısından, böbrek yetmezliğine kadar geniş spektrumda semptomlara neden olmasıdır. Biz bu bildiride bilateral renal subkapsüller efüzyon olgusunun US ve BT bulgularını sunmayı amaçladık.

Materyal ve Metod: 27 yaşında acil servise bilateral yan ağrısı ile başvuran kadın hasta sonografik takip ve BT ile değerlendirildi.

Bulgular: 25 gün önce sezeryan öyküsü olan hastada fizik muayenede bilateral kostovertebral açı hassasiyeti ve hipertansiyon tespit edildi. US incelemede bilateral perirenal subkapsüller efüzyon, renal parankimde basılanma ve parankim ekojenitesinde artış saptandı. RDUS incelemede her iki böbrek interlobar arterlerden alınan spektral analizde RI değerlerinin arttığı izlendi. BT incelemede; US bulguları ile benzer olarak sıvı dansitesi 0–20 Hounsfield (HU) olarak ölçülen subkapsüler efüzyon ve renal parankimde basılanma saptandı (Resim 1,2).

Sonuç: Bilateral renal subkapsüler sıvı kolleksiyonu oldukça nadir bir durumdur. Hastalarda lomber ağrı, hipertansiyon, abdominal ele gelen kitle gibi değişik bulgular ile gelmektedir. Litaratürde bu konu ile ilgili oldukça az olgu yayınlanmış olup etiyolojisi net olarak ortaya konamamıştır. Primer tedavi renal parankime basıyı ortadan kaldırmaya yönelik olup tedavisinde perkütan drenaj uygulanmaktadır. Böbrekte muhtemel hasarı değerlendirmek için gri skala ve Doppler US takibi önemlidir.

Kaynaklar

1. Yalcin AU, Akcar N, Can C, Kasapoglu E, Sahin G. An unusual presentation for nephrotic syndrome. Bilateral perirenal subcapsular fluid collection. *Nephron.* Sep 2002; 92 (1): 244–245.
2. Polzl G, Lhotta K, Tiefenthaler M, Smekal A, Muller S. Bilateral perirenal fluid accumulation associated with Eisenmenger's syndrome. *Nephrology, dialysis, transplantation: official publication of the European Dialysis and Transplant Association – European Renal Association.* Jul 2004; 19 (7): 1928–1929.
3. Bagheri MH, Zare Z, Sefidbakht S, et al. Bilateral renal lymphangiomatosis: sonographic findings. *Journal of clinical ultrasound: JCU.* Feb 2009; 37 (2): 115–118.
4. Aliasgari M, Atabak S, Lashay A, Amini E, Shahabi A. Bilateral perirenal subcapsular fluid collection: a rare presentation of renal parenchymal disease. *Urology journal.* Winter 2010; 7 (1): 61–62.
5. Koppelstaetter C, Peschel R, Glodny B, Riegler P, Passler W, Lhotta K. Fenestration of the Gerota's fascia as symptomatic treatment of floating kidneys. *American journal of kidney diseases: the official journal of the National Kidney Foundation.* Dec 2007; 50 (6): 1020–1022.
6. Orofino L, Herrero JA, Quereda C, et al. Perirenal subcapsular fluid collection in a patient with membranous nephropathy and renal vein thrombosis. *The Journal of urology.* Dec 1986; 136 (6): 1287–1289.
7. Pentimone F, Meola M, Del Corso L. Bilateral perinephric fluid accumulation: an unusual manifestation of pulmonary hypertension—a case report. *Angiology.* Jun 1993; 44 (6): 500–505.

Anahtar Kelimeler: Subkapsüler Renal Efüzyon, BT, US, hipertansiyon

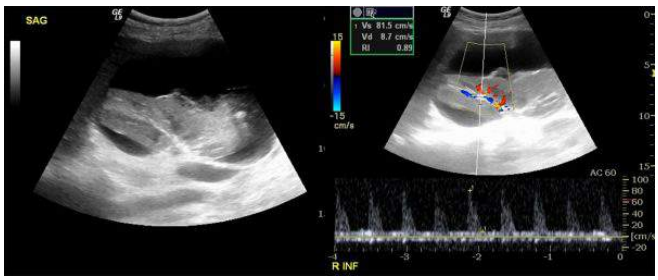

Resim 1.

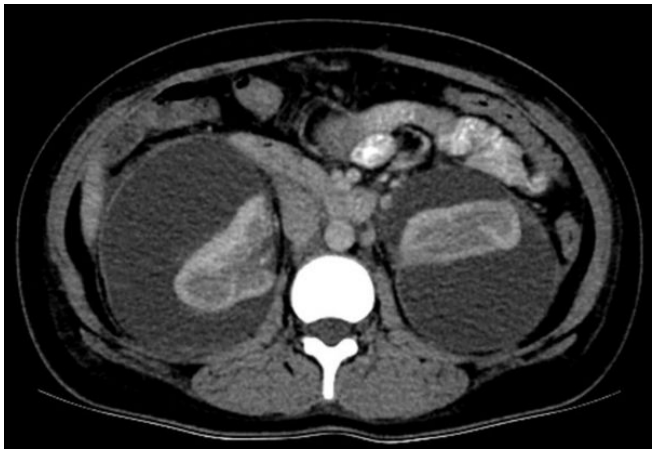

Resim 2.

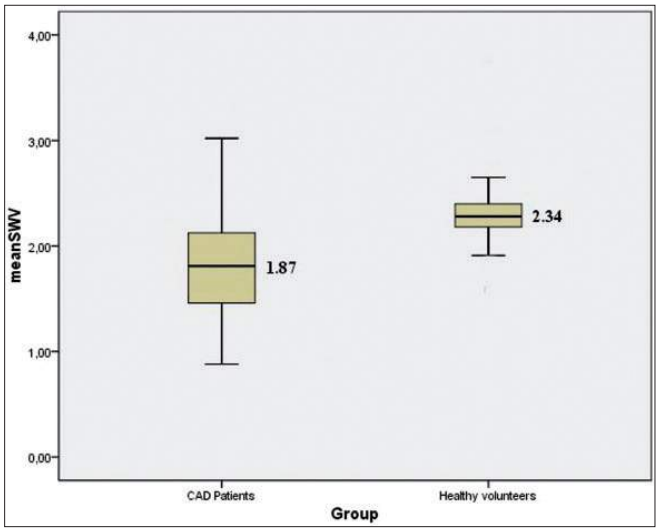

Figure 1. (a) Measurement of SWV in the upper pole of the renal parenchyma. (b) Measurement of SWV in the middle pole of the renal parenchyma (SWV values given in (a) and (b) are measurements of different poles from the same patient).

Abdominal Radyoloji

PS-272

RENAL ACOUSTIC RADIATION FORCE IMPULSE ELASTOGRAPHY IN THE EVALUATION OF CORONARY ARTERY DISEASE

Bircan Alan[1], Cemil Göya[1], Adem Aktan[2]

[1]Dicle University Medical Faculty Department of Radiology
[2]Dicle University Medical Faculty Department of Cardiology

Background: Renal insufficiency may occur in patients with coronary artery disease (CAD). Acoustic radiation force impulse (ARFI) is a method for quantifying tissue elasticity, which could be used as an additional diagnostic test for renal insufficiency and provide an additional contribution to the determination of CAD.

Purpose: To evaluate ARFI elastography with shear wave velocity (SWV) measurements in the diagnosis of mild-to-moderate chronic kidney disease (CKD) in CAD patients, and to analyze the relationship between the severity of CAD assessed by the Gensini scoring system and kidney stiffness.

Material and Methods: The study included 76 CAD patients and 79 healthy volunteers. SWV was measured for each kidney in the both groups. The CAD group was divided into two subgroups based on Gensini score: mild CAD and severe CAD. SWV values of the CAD patients were compared to those of the healthy volunteers; values of subgroups were also compared with each other.

Results: The patient group had significantly lower renal mean SWV values than those of the healthy group (1.87±0.58 vs.2.34±0.38, P<0.001). The SWV value decreased as the eGFR level decreased. Mean SWV values for kidneys of the patients with severe CAD were lower than those of the mild CAD patients (1.64±0.39 vs.2.42±0.60, P<0.001).

Conclusion: Renal mean SWV values of CAD patients decreased in proportion to the reduction in eGFR, and the SWV values decreased as the severity of CAD increased. ARFI elastography is a novel technique for diagnosing CKD and defining illness severity in CAD patients.

Anahtar Kelimeler: Acoustic radiation force impulse elastography, coronary artery disease, chronic renal failure, Gensini score

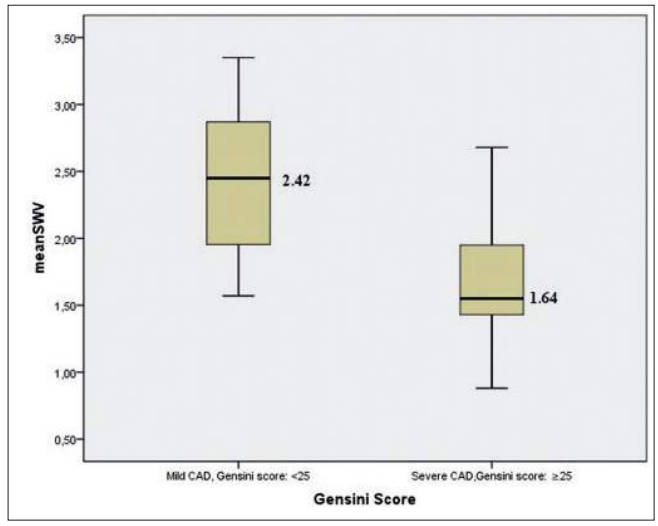

Figure 2. Comparison of mean renal SWV values between the patients with CAD and healthy volunteers

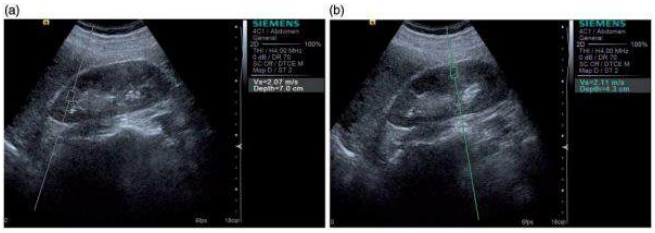

Figure 3. Comparison of mean SWV levels between the patients with mild CAD (Gensini score <25) and severe CAD (Gensini score ≥25).

Table 1. Comparison of patients with mild CAD (Gensini score<25) and severe CAD (Gensini score ≥ 25).

Parameters	Mild CAD	Severe CAD	P
Age (years)	58± 10 (43–81)	62 ± 11 (42–83)	0.1
BMI (kg/m 2)	26.4± 2 (23–31)	26.8± 3 (21–34)	0.6
eGFR (mL/min/1.73 m 2)	102 ± 23 (53–130)	86 ± 21 (30–122)	0.02
Serum creatinine (mg/dl)	109±30 (48–162)	88 ±30 (35–140)	0.03
Urea (mg/dl)	32± 7 (20–44)	34 ± 9 (16–60)	0.1
Albumine (g/dl)	3.7± 0.3 (3–4	3.7 ± 0.4 (3–5)	0.7
Total protein (g/dl)	7.02 ± 0.4 (6–8)	7.02 ± 0.6 (6–8)	0.9
Uric acid (mg/dl)	5.6± 1 (4–9)	5.9 ± 2 (3–12)	0.7
Triglyceride (mg/dl)	233± 179 (145–685)	195 ± 134 (172–599)	0.4
, Cholesterol (mg/dl)	203 ± 49 (135–319)	181 ± 46 (135–273)	0.2
LDL, Cholesterol (mg/dl)	126.4 ± 38 (75–209)	110.4± 31 (75–189)	0.1
HDL, Cholesterol (mg/dl)	33.7 ± 5 (25–43)	33.9± 7 (24–54)	0.9
MeanSWV (m/s)	2.42± 0.60 (1.57–3.35)	1.64 ± 0.39 (0.88–2.68)	<0.01
Systolic BP (mmHg)	118.3 ±9 (100–135)	121.5± 10 (105–135)	0.3
Diastolic BP (mmHg)	76±8 (60–85)	79.5 ± 5 (70–89)	0.07

Table 2. Relationship between eGFR and ARFI in patients with CAD

Stage	Descriptive	eGFR	n	MeanSWV, m/s	p
1	Normal	≥90	37	2.04±0.49 (1.39–3.23)	0.006
2	Mild	60–89	26	1.70±0.66 (0.88–3.35)	0.006
3	Moderately	30–59	13	1.38±0.28 (1.03–1.72)	0.006

Kas-İskelet Radyolojisi

PS-273

NADİR GÖRÜLEN İNGUİNAL KİTLE NEDENİ OLARAK İNGUİNAL OSTEOKONDROMA; OLGU SUNUMU

Atakan Arslan[1], Işıl Başara Akın[1], Canan Altay[1], Kemal Çağlar Tuna[1], Ali Balcı[1], Tevfik Demir[2], Mustafa Seçil[1]

[1]Dokuz Eylül Üniversitesi Tıp Fakültesi, Radyoloji Anabilim Dalı, İzmir
[2]Dokuz Eylül Üniversitesi Tıp Fakültesi, İç Hastalıkları Anabilim Dalı, İzmir

Giriş – Amaç: Osteokondromalar, benign kemik tümörlerinden olup sıklıkla asemptomatiktir. Sporadik ve soliter olduklarında çok düşük malign potansiyele sahip oldukları bilinmektedir. Lezyonun mekanik etkilerine, kırıklara veya malign transformasyona sekonder semptomatik olabilmektedirler. Komşuluğundaki sinir, vaskuler yapılara bası veya reaktif miyozit şeklinde karşımıza gelebilmekle birlikte yumuşak doku şişliği veya bursit şeklinde de klinik verebilmektedir. Biz bu bildiride çok sık görülmeyen inguinal bölge yerleşimli osteokondromu saptanan iki olgunun radyolojik görüntüleme bulgularını sunmayı amaçladık.

Yöntem: Hastanemize ait dijital görüntüleme arşivinde bulunan; 45 yaşındaki kadın ve 48 yaşındaki erkek olgunun, inguinal bölgede ağrı ve ele gelen kitle şikayeti ile inguinal kitle şüphesiyle yapılan yüzeyel doku ultrasonografi (US) ve bilgisayarlı tomografi (BT) tetkikleri değerlendirilmiştir.

Bulgular: Sağ inguinal bölgeye yönelik yapılan yüzeyel doku US incelemede posterior akustik gölge oluşturan ekojen kitlesel lezyon izlenmekteydi. Bunun üzerine çekilen kontrastlı abdomen BT kesitlerinde sağ superior pubik ramustan kaynaklanarak inguinal bölgeye uzanan kemik korteks ve medulla devamlılığı bulunan osteokondrom ile uyumlu lezyon saptandı. Her iki olgu da bu bulgularla inguinal osteokondroma tanısı almıştır.

Tartışma ve Sonuç: Osteokondromalar, tüm kemik tümörlerinin %10–15'ini, benign kemik tümörlerinin ise %20–50'sini oluşturan göreceli olarak sık tümörlerdir. Genellikle benign bir kemik tümörü olarak tanımlanmakla birlikte gelişimsel anomali olabileceği de düşünülmektedir. Osteokondromalar sesil veya pedinkule olabilirler. Metafiz yerleşimli olup tipik olarak epifizden projekte olmaktadırlar. Sıklıkla femur distalinde yerleşmektedirler. Diğer sık görüldüğü lokalizasyonlar ise tibia proksimal kesimi ve humerustur. Tipik görüntüleme bulguları ve sık görüldüğü yerler göz önünde bulundurulduğunda tanıya kolaylıkla gidilebilmektedir. Ancak atipik lokalizasyonlarda da olabileceği akılda tutulmalıdır.

Anahtar Kelimeler: Osteokondroma, bilgisayarlı tomografi, kemik, tümör

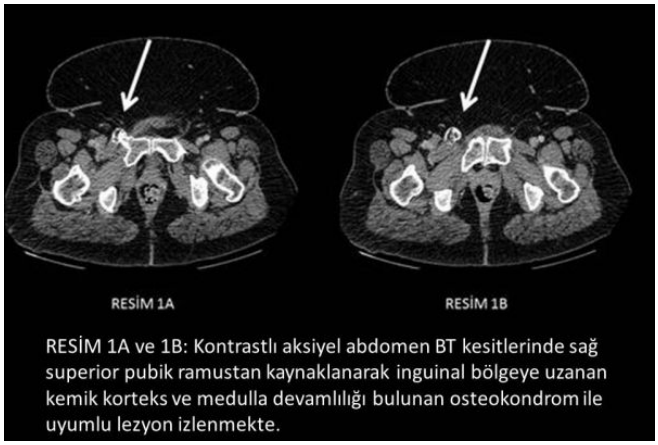

RESİM 1A RESİM 1B

RESİM 1A ve 1B: Kontrastlı aksiyel abdomen BT kesitlerinde sağ superior pubik ramustan kaynaklanarak inguinal bölgeye uzanan kemik korteks ve medulla devamlılığı bulunan osteokondrom ile uyumlu lezyon izlenmekte.

RESİM 2

RESİM 2: Kontrastlı koronal reformat abdomen BT kesitinde sağ superior pubik ramustan kaynaklanarak inguinal bölgeye uzanan kemik korteks ve medulla devamlılığı bulunan osteokondrom ile uyumlu lezyon izlenmekte.

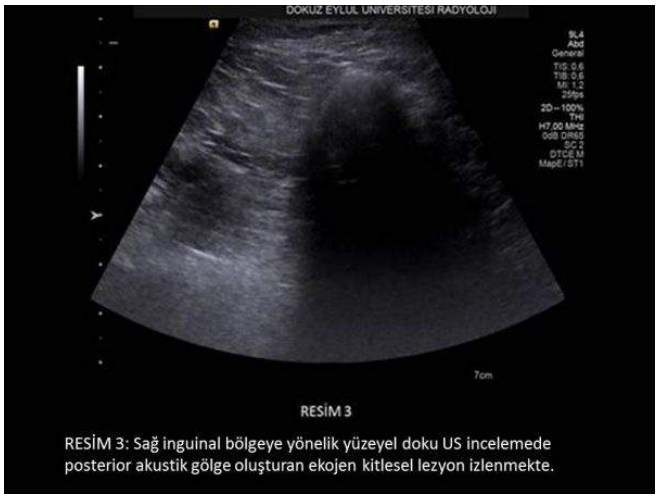

RESİM 3

RESİM 3: Sağ inguinal bölgeye yönelik yüzeyel doku US incelemede posterior akustik gölge oluşturan ekojen kitlesel lezyon izlenmekte.

Kas-İskelet Radyolojisi

PS-274

HEREDİTER MULTİPLE EKZOSTOZLU BİR HASTADA İNTRAABDOMİNAL YERLEŞİMLİ DEV OSTEOKONDROM

Emel Yerli[1], Aydan Ahmadova[1], Kayhan Çetin Atasoy[1]

[1]Ankara Üniversitesi Tıp Fakültesi, Radyoloji Anabilim Dalı

Giriş: Herediter multiple ekzostoz (HME), çok sayıda osteokondromun varlığı ile karakterize otozomal dominant kalıtılan bir hastalıktır. Özellikle uzun kemiklerin epifiz bölgelerini etkileyerek, kemiklerde anormal büyüme paternine yol açar. Görülme sıklığı 1/50.000'dir. Büyüme plaklarının periferik kısımlarının displazisine ikincil anormal kondro-osseoz büyüme gerçekleşir. Patogenezi tam olarak bilinmemesine karşın osteokondromlar yumuşak dokularda da gelişebilir.

Pelviste yumuşak doku yerleşimli osteokondrom saptanan HME tanılı olgu sunulmuştur.

Olgu Sunumu: 36 yaşında erkek hasta, çocukluk döneminden itibaren var olan vücudunda farklı bölgelerde şişlik ve ağrı yakınması ile hastanemize başvurdu. Fizik değerlendirmesinde vücudun çeşitli eklemlerinde belirgin hareket kısıtlılığına neden olan sert hareketsiz kitleler saptandı. Hastanın soy geçmişinde kız kardeşinde HME tanısı bulunduğu öğrenildi.

Hastanın kemik lezyonlarına yönelik yapılan kontrastsız alt abdomen bilgisayarlı tomografi (BT) görüntülemelerinde pelvik kemiklerde ve alt lomber vertebralarda çok sayıda ekzostoz ile uyumlu kitle saptandı. Lezyonların en büyüğünün sol alt kadranda 15x14x9 cm boyutlarında olup pelvik kaviteye ilerlediği ve herhangi bir kemikle bağlantısı olmadığı görüldü (Resim 1–2). Bu kitlenin açık cerrahi ile yapılan total eksizyonunda da kemik yapılar ile bağlantısı görülmemiş ve patolojik incelemesi osteokondrom ile uyumlu bulunmuştur.

Tartışma: HME kemiklerden köken alıp, ekzofitik uzanım gösteren; kemiklerde anormal büyüme paternine yol açan çok sayıda osteokondromdan oluşmuş otozomal dominant geçişli bir hastalıktır. Olgumuz da çocukluğundan itibaren HME tanısı ile takip edilmekteydi.

Literatürde nadir de olsa yumuşak dokuda yerleşimli osteokondromlar bildirilmiştir. Yumuşak dokuda görülen osifiye kitlelerin ayırıcı tanısında ön planda miyozitis osifikans, sinovyal kondromatozis, tümöral kalsinozis ve sinovyal sarkom düşünülürken iskelet dışı yerleşimli osteokondromlar da akla gelmelidir.

Yumuşak doku osteokondromları çok nadir görülür. Literatürde vakaların %82–84'ünde lezyonlar el ve ayak yerleşimli olup ortalama boyutlarının 2 cm'nin altında olduğu bildirilmiştir. Yumuşak doku osteokondromlarının patogenezi bilinmemektedir ve hemen her yaşta görülebilse de ortalama görülme yaşı 30–60 yaş arasıdır.

Olgumuzda pelviste bulunan geniş boyutlu osifiye kitleye cerrahi eksizyon öncesi abdominal BT görüntüleme yapılmış ve bu lezyonun pelvik kemik yapılar ile ilişkisiz olduğu tespit edilmiştir. Kitlenin açık cerrahi ile yapılan total eksizyonunda da kemik yapılar ile bağlantısı görülmemiş ve patolojik incelemesinde osteokondrom ile uyumlu bulunmuştur. Yumuşak doku yerleşimli bu osteokondrom literatürde çoğu olguda belirtildiği gibi ekstremitelerde değil batında yerleşim gösteriyordu ve boyutu diğer olgulardan çok daha büyüktü.

Klinisyenlerin ve radyologların kemik ile herhangi bir bağlantısı seçilmeyen yumuşak doku yerleşimli osifiye kitlelerin ayırıcı tanısında osteokondromu da göz önünde bulundurması gerekmektedir.

Anahtar Kelimeler: Herediter multiple ekzostoz, osteokondrom, yumuşak doku

Resim 1. Kontrastsız BT aksiyel görüntüde pelvik kavitede kemik ile ilişkisiz serbest büyük ekzostoz mevcuttur. Her iki iliak kemikte multiple osteokondromlar izlenmektedir (oklar).

Resim 2. Hacimsel gösterimde (volume rendering) üç boyutlu olarak pelvik yumuşak doku yerleşimli ekzostoz izlenmektedir. Ayrıca pelvik kemiklerde çok sayıda osteokondrom vardır.

Genitoüriner Sistem Radyolojisi

PS-275

GENİTOÜRİNER FİSTULLERİN NADİR NEDENLERİNDEN BİRİ OLARAK VEZİKOUTERİN FİSTÜL; OLGU SUNUMU

Atakan Arslan[1], Canan Altay[1], Işıl Başara Akın[1], Kemal Çağlar Tuna[1], Funda Obuz[1], Sefa Kurt[2]

[1]Dokuz Eylül Üniversitesi Tıp Fakültesi, Radyoloji Anabilim Dalı, İzmir
[2]Dokuz Eylül Üniversitesi Tıp Fakültesi, Kadın Hastalıkları ve Doğum Anabilim Dalı, İzmir

Giriş – Amaç: Genitoüriner sistem fistülleri birçok alt gruptan oluşmakla birlikte anatomisi ve klinik semptomları gözönünde bulundurularak birbirinden ayrılmaktadır. Etyolojileri; kronik infeksiyonlar veya inflamatuar hastalıklar, maligniteler, konjenital nedenler ve iatrojenik travma gibi ana başlıklar altında toplanabilir. Vezikouterin fistüller, genitoüriner sistem fistülleri arasında son derece nadir görülmektedir. Tanısında klinik ve görüntüleme bulguları son derece önemlidir. Bu olgu sunumunda, vezikouterin fistül tanısı alan olgunun kontrastlı abdomen bilgisayarlı tomografi (BT) ve abdomen manyetik rezonans (MR) bulgularıyla birlikte sunulması amaçlanmıştır.

Yöntem: Hastanemize ait dijital görüntüleme arşivinde bulunan; 45 yaşındaki kadın olgunun, pelvik cerrahi ardından ara ara olan hematuri ve adet görememe yakınması nedeniyle, vezikouterin fistül şüphesiyle çekilen kontrastlı abdomen BT ve abdomen MR tetkiki değerlendirilmiştir.

Bulgular: Olguya ait kontrastlı abdomen BT tetkikinde uterus korpus kesimi anteriorundan, mesaneye uzanan fistül traktı izlenmekteydi. Çekilen abdomen MR görüntülemede de mesane duvarı ile uterus korpus kesimi arasında fistül hattı net bir şekilde ortaya kondu. Klinik bulguları da olan hasta, bu bulgular eşliğinde vezikouterin fistül tanısı almıştır.

Tartışma ve Sonuç: Vezikouterin fistüller, genitoüriner sistem fistülleri içerisinde oldukça küçük bir yüzdeye sahiptir. Genellikle sezaryan kesileri veya pelvik maligniteler nedeniyle geçirilen cerrahiler sonrasında iatrojenik olarak görülmektedir. Klinikte; siklik hematuri, amenore ve üriner inkontinans triadı ile karşımıza çıkmaktadır. Patent serviks varlığında görülen bu semptomlar literatürde "Youssef sendromu" olarak tariflenmiştir. Geleneksel tanı yöntemleri sistoskopi, sistografi ve histerosalpingografi olmakla birlikte transvajinal ultrasonografide fistül hattı izlenebilmektedir. Ağır T2 ağırlıklı MR görüntüleme de fistül hattını başarıyla gösterebilmektedir. BT de tanıda kullanılabilmektedir. Vezikouterin fistül şüphesi bulunan hastaların tanısında ve tedaviyi yönlendirecek bilgilerin verilmesinde görüntüleme yöntemlerine ve dolayısıyla radyologlara son derece önemli görev düşmektedir.

Anahtar Kelimeler: vezikouterin fistül, Manyetik Rezonans, hematuri, amenore

RESİM 1
RESİM 1: Kontrastlı sagital reformat abdomen BT'de uterus korpus anterioru ile mesane duvarı arasındaki fistül traktı izlenmekte.

RESİM 2A
RESİM 2A: Sagital düzlemde TSE T2A (Resim 2A) ve iv paramanyetik kontrast madde kullanımı sonrasında yağ baskılı T1A (Resim 2B) görüntülerde sıvı sinyalinde vezikouterin fistül traktı izlenmekte.

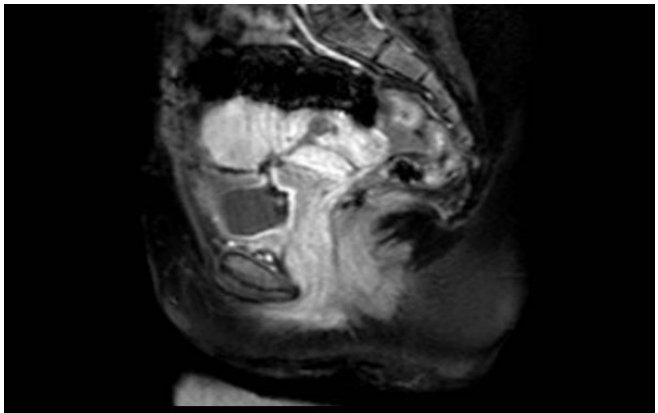

RESİM 2B
RESİM 2B: Sagital düzlemde TSE T2A (Resim 2A) ve iv paramanyetik kontrast madde kullanımı sonrasında yağ baskılı T1A (Resim 2B) görüntülerde sıvı sinyalinde vezikouterin fistül traktı izlenmekte.

Nöroradyoloji

PS-276

NÖROFİBROMATOZİS TİP-1'DE OLFAKTOR BULBUS ETKİLENİR Mİ?

Muzaffer Sağlam[1], Murat Salihoğlu[2], Ercan Karabacak[3], Hakan Tekeli[4], Güner Sönmez[1], Hakan Mutlu[1]

[1]Gata Haydarpaşa Eğitim Hastanesi, Radyoloji Kliniği
[2]Gata Haydarpaşa Eğitim Hastanesi, Kulak-burun-boğaz Kliniği
[3]Gata Haydarpaşa Eğitim Hastanesi, Dermatoloji Kliniği
[4]Gata Haydarpaşa Eğitim Hastanesi, Nöroloji Kliniği

Amaç: Nörofibromatozis (NF) Tip-1 hastalarında koku, tat ve olfaktor bulbus hacmini (OBH) değerlendirmek.

Gereç Yöntem: Çalışmaya 13 NF Tip-1 hastası (12 erkek, 1 kadın, ortalama yaş; 22.3 yıl) ve 30 sağlıklı kontrol grubu (28 erkek, 2 kadın, ortalama yaş; 22.8 yıl) dahil edildi. Her iki gruba ayrı ayrı koku ve tat testleri yapılıp OBH'leri ölçüldü. Koku testi; koku eşiği (T: Threshold), kokuyu ayırtedebilme (D: Discrimination) ve kokuyu tanıma (I: Identification) şeklinde 3 bileşeni bulunan «Sniffin' Sticks» testi ile yapıldı. Ayrıca toplam TDI skoru da hesaplandı. Tat testi için 4 temel tat kullanıldı (acı, tatlı, ekşi, tuzlu). OBH ölçümü, 1.5 Tesla manyetik rezonans cihazında 3 boyutlu T2 STIR SPACE sekansı ile yapıldı. Koku ve tat testleri ile OBH sonuçları NF Tip-1 grubu ile kontrol grubu arasında karşılaştırıldı.

Bulgular: NF Tip-1 grubunda ortalama sağ ve sol OBH'ler sırasıyla 82,84±26,17 mm^3 ve 83,76±27,63 mm^3 ölçüldü (Resim 1A, B, C). Kontrol grubunda ise sırasıyla 52,14±11,92 mm^3 ve 53,9±11,1 mm^3 ölçüldü (Resim 2A, B, C). Gruplar arasında yapılan karşılaştırmada her iki taraf OBH'leri arasında istatistiksel anlamlı ilişki saptandı (P<0,0001). NF Tip-1 grubunda OBH ile toplam TDI skoru ilişkisi araştırıldı, ancak anlamlı ilişki saptanmadı (sağ; p= –0,088, sol; p= 0,575). Koku eşiği açısından NF Tip-1 grubu ile kontrol grubu arasında farklılık saptanmadı (eşik değerler: 7,75±0,43 ve 7,85±0,56, p=0,766). NF Tip-1 grubunda kokuyu ayırt edebilme, tanıma ve toplam TDI skorları kontrol grubuna göre belirgin düşük saptandı (ayırt edebilme: 12,08±0,76 ve 13,27±1,05, p=0,001; farketme: 12,69±0,63 ve 13,5±1,01, p=0,011; toplam TDI skoru: 33,17±1,75 ve 34,58±1,37, p=0,016). Tat testleri sonucuna göre gruplar arasında anlamlı farklılık saptanmadı (Tablo 1).

Sonuç: Sağlıklı kontrol grubu ile yapılan karşılaştırmada, NF Tip-1 hastaları daha büyük olfaktor bulbusa sahip olmalarına rağmen daha düşük kokuyu tanıma, ayırt edebilme ve toplam TDI skorlarına sahiptir. Tat testlerinde iki grup arasında anlamlı farklılık saptanmamıştır.

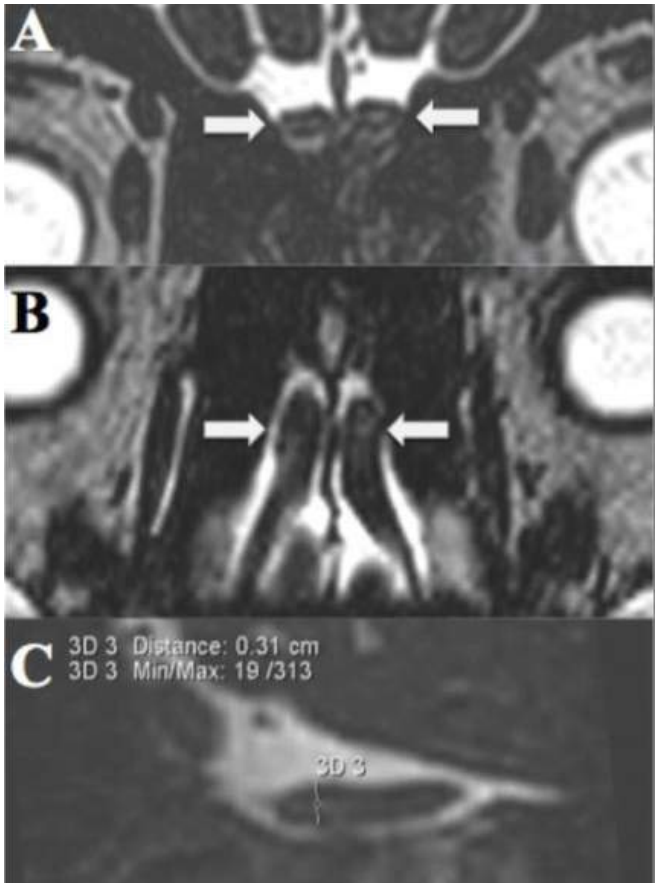

Resim 1 A, B, C. NF tip-1 hastasında; koronal (A), aksiyal (B), ve sagittal (C) 3 boyutlu T2 STIR SPACE imajlarında yüksek hacme sahip her iki olfaktor bulbus (oklar) ve sagittal planda yükseklik ölçümü görülmekte.

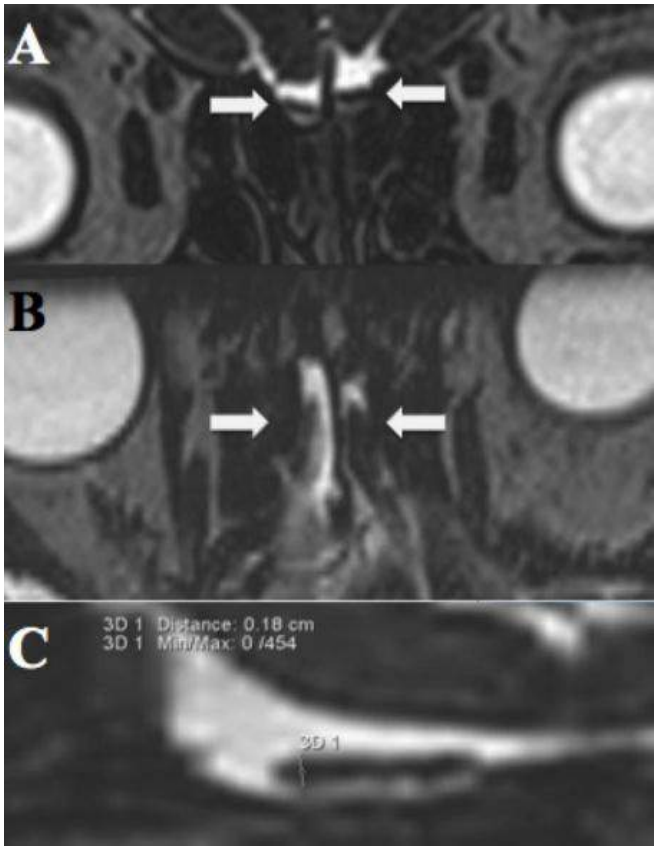

Resim 2 A, B, C. Sağlıklı kontrol grubunda; koronal (A), aksiyal (B), ve sagittal (C) 3 boyutlu T2 STIR SPACE imajlarında her iki olfaktor bulbus (oklar) ve sagittal planda yükseklik ölçümü görülmekte.

Tablo 1. NF tip-1 hastaları ve kontrol grubunda koku ve tat testi sonuçları.

Test (mean±SD)	NF Tip-1 (n=13)	Kontrol (n=30)	*P* değeri**
Koku eşiği (T:Threshold)	7,75±0,43	7,85±0,56	,766
Koku ayırtetme (D:Discrimination)	12,08±0,76	13,27±1,05	,001*
Koku tanıma (I:Identification)	12,69±0,63	13,5±1,01	,011*
Toplam TDI skoru	33,17±1,75	34,58±1,37	,016*
Acı	3,38±0,51	3,43±0,5	,769
Tatlı	3,31±0,48	3,33±0,61	,784
Tuzlu	3,38±0,65	3,4±0,67	,895
Ekşi	3,31±0,63	3,33±0,55	,951
Toplam tat skoru	13,31±1,93	13,57±1,98	,674

Kısaltmalar: *; Ortalama ve standart deviasyonlar, NF; Nörofibromatozis, **; Mann Whitney U test. İstatistiksel anlamlı değerler koyu yazılmıştır (P<0.05).

Abdominal Radyoloji

PS-277

CANLI VERİCİLİ KARACİĞER NAKLİNDE VERİCİNİN HEPATİK VASKÜLER VARYASYONLARININ ÇOK DEDEKTÖRLÜ BİLGİSAYARLI TOMOGRAFİ İLE DEĞERLENDİRİLMESİ

Fatma Tayfun[1], Mehmet Sedat Durmaz[2], Cemil Göya[3], Hakan Demirtaş[4], Yasemin Durum Polat[5], Süleyman Metin Çubuk[6]

[1]Çankırı Devlet Hastanesi Radyoloji Bölümü
[2]Sağlık Bilimleri Üniversitesi Konya Eğitim ve Araştırma Hastanesi, Radyoloji Kliniği
[3]Dicle Üniversitesi Tıp Fakültesi Radyoloji Anabilim Dalı
[4]Süleyman Demirel Üniversitesi Tıp Fakültesi Radyoloji Anabilim Dalı
[5]Adnan Menderes Üniversitesi Tıp Fakültesi Radyoloji Anabilim Dalı
[6]Akdeniz Üniversitesi Tıp Fakültesi Radyoloji Anabilim Dalı

Amaç: Karaciğer transplantasyonu donör adaylarının değerlendirilmesinde, çok dedektörlü bilgisayarlı tomografi (ÇDBT) anjiyografi tetkikinin hepatik vasküler anatomiyi, transplantasyona kontrendikasyon oluşturabilecek veya cerrahi işlemi güçleştirebilecek damar varyasyonlarını gösterme yeteneği ve bu varyasyonların sıklığı araştırılmıştır.

Materyal ve Metod: Karaciğer transplantasyonu için donör adayı olan, 19 – 58 yaşları arasında (ortalama yaş: 32) 29'u kadın (%46.8), 33'ü erkek (%53.2) toplam 62 erişkin olgu çalışmaya alındı. Kaynak imajlar ve rekonstrüksiyon ile elde edilen görüntüler olası, çöliak trunkus, hepatik arter (HA), portal ven ve hepatik ven varyasyonları açısından değerlendirildi. Hepatik arteryel sistem, portal venöz sistem ve hepatik venlerin anatomik varyasyonları sırasıyla Michels, Koç ve Nakamura tarafından tanımlanan klasifikasyon sistemlerine göre sınıflandırıldı. Uygun donör olarak kabul edilen ve organ nakli merkezinde opere edilen 15 vericinin ÇDBT inceleme sonuçları ile cerrahi bulguları retrospektif olarak karşılaştırıldı.

Bulgular: Normal çölyak trunkus anatomisi 62 verici adayının 57'sinde (%91.9) mevcuttu. İki olguda comman hepatik arterin (CHA) süperior mezenterik arterden (SMA) ayrıldığı gastrosplenik trunkus varyasyonu, üç adayda Left gastrik arterin (LGA) direkt olarak aortadan ayrıldığı hepatosplenik trunkus varyasyonu izlendi. Michels sınıflamasına göre 32 (%51.6) olgu normal hepatik arteriyel anatomiye (tip I) sahipti. HA'da varyasyon 30 (%48.4) olguda izlendi. Koç ve arkadaşlarının klasifikasyon sistemine göre 47 (%75.8) olgu normal (tip 1) portal venöz anatomiye sahipti. Portal vende anatomik varyasyon 15 (%24.2) olguda izlendi. Hepatik venöz sistemde 21 olgu (%34) normal hepatik venöz anatomiye, 41 (%66) olgu anatomik varyasyona sahipti. Donörlerin 12'sinin sağ lobu, 2'sinin sol lobu, 1'inin de sol lob lateral segmenti alındı. Tüm donörlerin operasyon öncesi bilgisayarlı tomografik (BT) anjiografi bulguları ile cerrahi sonuçları uyumluydu.

Sonuç: ÇDBT anjiyografi, karaciğer donör adaylarında çöliak trunkus, hepatik vasküler sistemin normal anatomi ve varyasyonlarının yüksek doğrulukla noninvaziv olarak değerlendirilmesine olanak sağlamaktadır.

Anahtar Kelimeler: Çok Dedektörlü Bilgisayarlı Tomografi, Hepatik vasküler varyasyonlar, Karaciğer Transplantasyonu

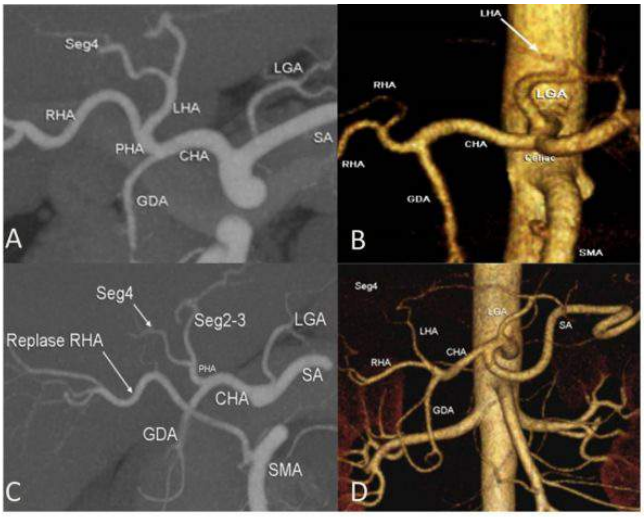

A. Koronal MIP görüntüde normal hepatik arter anatomisi (Tip I). **B.** Michels Tip II varyasyon (Replase LHA). **C.** Michels Tip III varyasyon (Replase RHA). **D.** Michels Tip V varyasyon Aksesuar LHA).

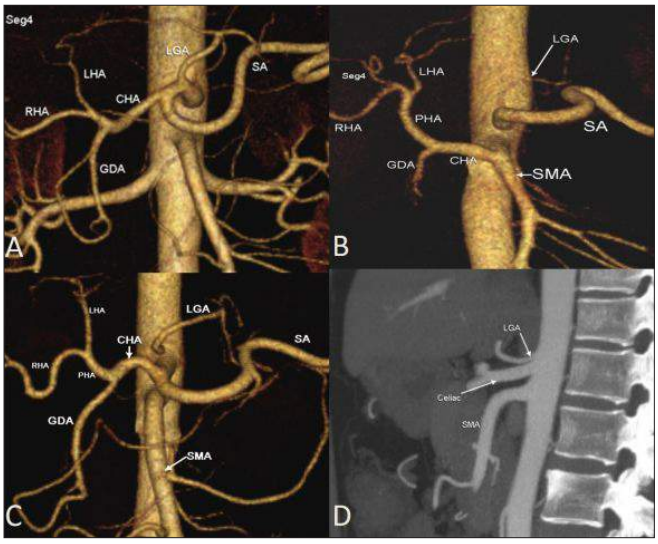

Resim 1.

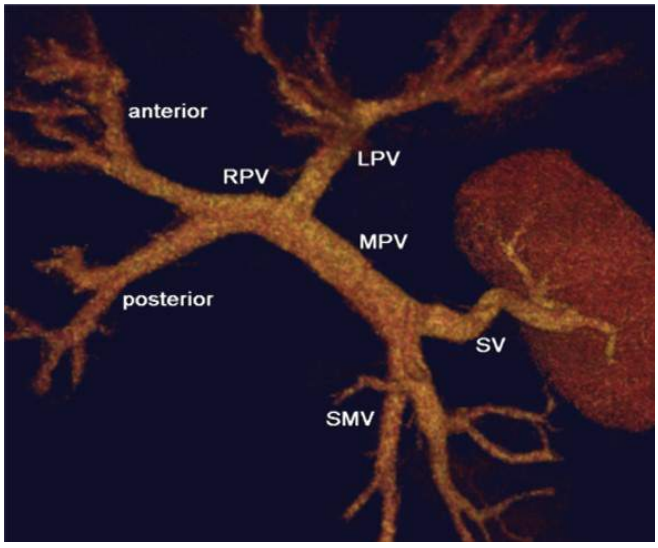

Resim 2.

Baş-Boyun Radyolojisi

PS-278

UNUTULMUŞ BİR TANI: LEMİERRE SENDROMU

Murat Tepe[1], **Suzan Şaylısoy**[1]

[1]*Eskişehir Osmangazi Üniversitesi Radyoloji Anabilim Dalı*

Lemierre Sendromu yeni geçirilmiş bir orofaringeal enfeksiyon, internal juguler vende trombüs ve mikrobiyolojik olarak anaerobik patojenlerin, özellikle de Fusobacterium necrophorum'un izole edilmesi ile karakterize bir sendromdur. Yirminci yüzyılda tanımlanan ve o dönemde sık görülen ve mortalitenin sık bir nedeni olan Lemierre Sendromu, antibiyotiklerin 1940'lı yıllardan sonra yaygın kullanıma girmesi ile nadir görülen bir hastalık haline gelmiştir. Ancak literatür gözden geçirildiğinde son 10–15 yıllık dönemde Lemierre Sendromu daha sık rapor edilmektedir. Bu yazıda Lemierre Sendromu tanısı alan bir olgunun klinik ve radyolojik özellikleri gözden geçirilecektir.

Anahtar Kelimeler: Lemierre Sendromu, İnternal Juguler Ven Trombozu, Fusobacterium Necrophorum

Resim 1.

Resim 2.

Resim 3.

Genitoüriner Sistem Radyolojisi

PS-279

İNTRAABDOMİNAL KAYIP RAHİM İÇİ ARAÇ VE İNTRAUTERİN GEBELİK; KLİNİK ÖNEMİ

Ahmet Uysal[1], Fatma Uysal[2]

[1]Çanakkale Onsekiz Mart Üniversitesi, Kadın Hastalıkları ve Doğum Anabilim Dalı
[2]Çanakkale Onsekiz Mart Üniversitesi, Radyoloji Anabilim Dalı

Giriş: Rahim içi araçlar (RİA), tüm dünyada özellikle de gelişmekte olan ülkelerde sık kullanılan bir kontraseptif yöntemdir. Güvenli olarak kullanılmalarına rağmen nadir olarak RİA uygulamalarından sonra uterin perforasyon ve RİA'nın uterusa komşu yapılara ve intraabdominal bölgeye migrasyonu ile organlara zarar verme riski bulunmaktadır. Literatürde uterin perforasyonu ve RİA migrasyon riski 0.05– 13 /1000 uygulama arasında bildirilmiştir. Migrate RİA peritoneal kavitede adezyon formasyonuna, kronik pelvik ağrı, infertilite ve intestinal obstrüksiyona yol açabilir ve organlara zarar verme riski yüzünden çıkarılması önerilir. Sağlıklı büyüyen bir gebelik ve kayıp bir abdominal RİA varlığı bulunduğu yer açısından çıkarılması hayati bir önem taşıyabilir. Bizim bu olgu sunumundaki amacımız, perforasyon sonucu peritoneal kaviteye migrate olan ve veziko-uterin alana migrate RİA olgusuna ait ultrasonografi görüntülerini sunmaktır.

Olgu: 28 yaşında gebelik 3, partus 2, yaşayan 2 olgu kliniğimize adet gecikmesi nedeniyle başvurdu. Yapılan vaginal ultrasonografide uterin kavitede 11 hafta 5 gün canlı fetüs izlendi. Kavite içinde ve uterin gövdenin herhangi bir yerinde RİA'ya ait olabilecek bir ekojenite izlenmedi. Periuterin alan dikkatle değerlendirildiğinde vezikouterin alanda, mesane inferoposterior, uterus anterior yüzünde RİA izlendi. Olgu bilgilendirilmiş onamı alınarak spinal anestezi altında mini laparatomi ile uterus ön yüzünde periton katlantısına saplanmış olan cupper T-RİA eksize edildi. Olgu postoperatif 1. günde kardiak aktivite izlenerek taburcu edildi.

Tartışma: RİA halen dünyada en sık kullanılan kontraseptif yöntem olup, uterus perforasyonu çok sık olmamakla beraber RİA olgularındaki en ciddi sorunlardan biridir. Abdominal kavitede copper RİA, adezyon formasyonuna ve buna bağlı tekrarlayan abdominal ağrı, bağırsak obstrüksiyonuna, bağırsak perforasyonu sonucu abse formasyonu, intestinal infarkt veya volvulusa yol açabilir. Kayıp RİA hasta asemptomatik olsa bile çıkarılmalıdır. Bakırlı RİA'lar uterin kavitede izlenmediği takdirde radyasyanla çalışan bir modalite olan Direkt Batın Grafisi ile kolaylıkla tespit edilebilmektedir. Ancak gebelik varlığında kayıp RİA'nın yerini tespit için tek radyolojik modalite ultrasonografidir. Yeri doğru tespit edilip çıkarılamayan kayıp bir RİA çeşitli komplikasyonlara neden olabilmekte ve ayrıca olası problemler büyüyen gebelik uterusunun çevreye basısı nedeniyle daha komplike hale gelebilmektedir.

Sonuç: İntraabdominal kayıp RİA olguları ciddi morbidite ve mortaliteye sebep olan bir durum olup, dikkatli bir şekilde yönetimi yapılmalıdır. Gebe hastalarda tanı için tek güvenli yöntem ultrasonografidir. Hasta asemptomatik olsa bile RİA çıkartılmalıdır.

Anahtar Kelimeler: İntraabdominal rahim içi araç, intrauterin gebelik

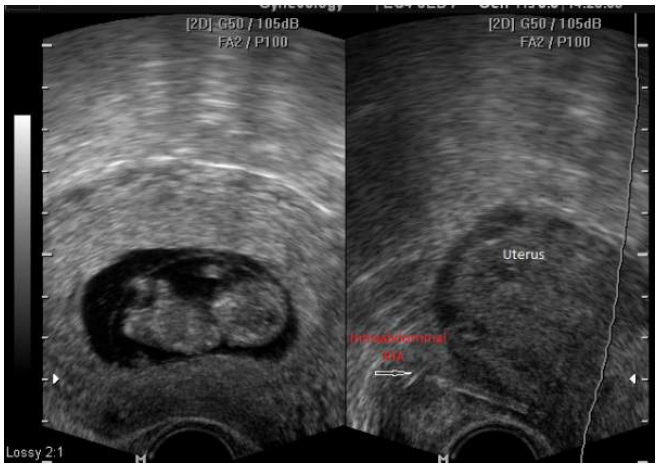

Resim 1.

Resim 2.

Kas-İskelet Radyolojisi

PS-280

MADELUNG DEFORMİTESİNDE MANYETİK REZONANS GÖRÜNTÜLEME İLE SAPTANAN VİCKERS LİGAMANI

Erdoğan Bülbül[1], Vildan Köksal[1], Bahar Yanık[1], Gülen Demirpolat[1], Hüseyin Çelik[1]

[1]Balıkesir Üniversitesi Tıp Fakültesi Radyoloji Anabilim Dalı

Amaç: Madelung deformitesi (MD) el bileğinde ağrılı şekil bozukluğu ve hareket kısıtlılığına yol açan nadir bir deformitedir. "Gerçek MD" ve "Madelung türü deformiteler" şeklinde iki ana grupta sınıflanabilir. Gerçek MD konjenital olup Vickers ligamanı (VL) olarak adlandırılan kalınlaşmış volar radiolunat ligaman bulunur. Madelung türü deformiteler travma, Turner sendromu, Ollier hastalığı, herediter multipl ekzostoz gibi farklı sebeplerden gelişebilir; VL görülmesi beklenmez.

MD'de VL'ın belirlenmesi tedavi planlaması için önemlidir. VL varlığında cerrahi esnasında osteotomi yanısıra ligaman serbestleş-

tirilmesi uygulanır. Radyolojik bulgular hem tanı konulmasında hem de VL'nın belirlenmesinde faydalıdır. Bu sunumuzda radyografi ve manyetik rezonans görüntüleme (MRG) ile MD tanısı koyduğumuz ve VL tespit ettiğimiz olgumuzun bulgularını paylaşmayı amaçladık.

Olgu Sunumu: Sağ el bileğinde ağrı ve şişlik şikayetiyle ortopedi polikliniğine başvuran 12 yaşındaki kız olgunun fizik muayenesinde el bileğinde hareket kısıtlılığı ve dorsalinde şişlik tespit edildi. Olgunun sol el bileğinde herhangi bir bulgu yoktu. Radyografide radioulnar eklem aralığında genişleme, radius distalinde ulnar kesimde kısalma ve medial metafizde alev şeklinde çentiklenme, karpal kemiklerde proksimale migrasyon ve üçgen şekilde görünüm izlendi (Resim 1). El bileğine yönelik MRG'de triangüler fibroz kartilaj (TFK) ve ulnadan başlayıp distal radius medial kenarına bağlanan VL saptandı (Resim 2). Ayrıca radioulnar eklem aralığında genişleme, distal radius epifizi ulnar ve volar kesimlerinde displazi, karpal kemiklerde proksimale migrasyon, ulna distalinde dorsale yer değişikliği belirlendi. Radyolojik bulgular "gerçek MD" ile uyumlu olarak değerlendirildi. Olguya operasyon önerilmesine rağmen operasyon kabul edilmediğinden olgu takibe alındı.

Sonuç: "Gerçek MD" daha çok adölesan çağda, kızlarda ve bilateral görülür. Palmar ve ulnar tarafa açılanan kısa radius, dorsale çıkık ulnar baş ve triangüler dizilim gösteren karpal kemikler bulunur. VL anormal şekilde kalınlaşmış ligaman olup radius medial metafizini TFK ve lunat kemiği palmar yüzüne bağlar. Bu ligamanın oluşturduğu bası etkisi nedeniyle radiusun medial ve volar yönde büyümesini kısıtlar ve karakteristik radyolojik bulgular meydana gelir. Ayrıca lunat fossa ve distal radius epifizinde incelme ortaya çıkar.

Radyografide VL'nın radius medialine yapışma yeri "alev şeklinde" çentik görülür. Bu bulgu "gerçek MD'ni, "Madelung türü deformitelerden" ayırmada önemlidir. VL en iyi MRG ile saptanır. MRG ile VL dışında kalınlaşmış volar radiyotrikuetral ligaman; oblik seyirli ve kalınlaşmış TFK; olası TFK ve tendon rüptürleri belirlenebilir.

MD radyolojik bulguları belirgin olsa da bazı olgularda ciddi kozmetik veya fonksiyonel bozukluk oluşturmayabilir. Bulguları hafif olan olgular takip edilerek konservatif olarak tedavi edilebilir. Şiddetli ağrı, deformite ve fonksiyon bozukluğu bulunan hastalara cerrahi müdahele önerilir. Düzeltici osteotomi ve VL'nın serbestleştirmesi uygulanabilecek cerrahi yöntemlerdir.

Anahtar Kelimeler: Madelung deformites, manyetik rezonans görüntüleme, Vickers ligamanı

Resim 1.

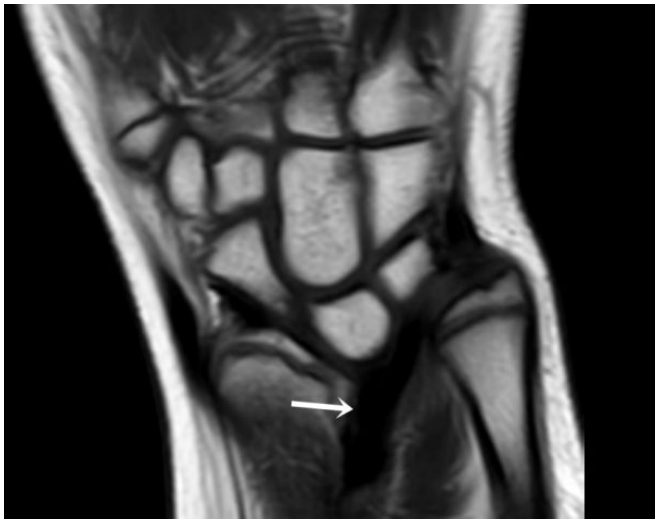

Resim 2.

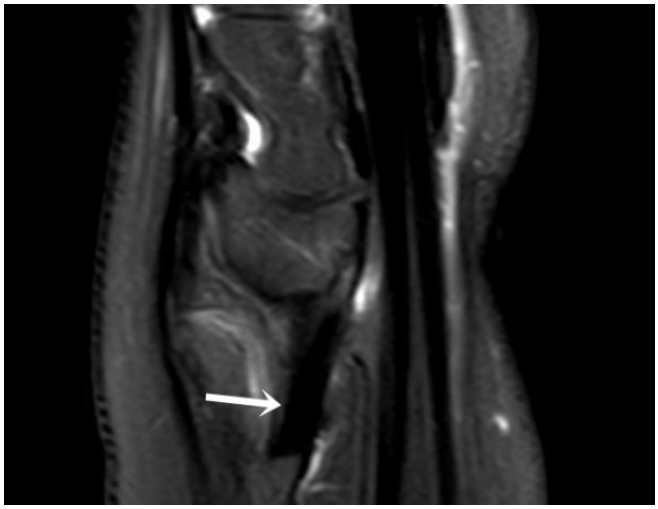

Resim 3.

Kas-İskelet Radyolojisi

PS-281

ULNAR VARYANSIN EL BİLEĞİ AÇILARINA ETKİSİ; ORİJİNAL ARAŞTIRMA

Özgür Tosun[1], Atilla Hikmet Çilengir[1], Berna Dirim Mete[1], Muhsin Engin Uluç[1], Mehmet Coşkun[1], Orhan Oyar[1]

[1]İzmir Katip Çelebi Üniversitesi Atatürk Eğitim ve Araştırma Hastanesi, Radyoloji Kliniği

Giriş ve Amaç: Ulnar varyans (UV) (Hulter varyans) radiusa göre distal ulnanın pozisyonunu tanımlar. Ulna distal uzanım gösteriyorsa pozitif, radius distal uzanım gösteriyorsa negatif, ikisi de aynı seviyede ise nötral UV ifade eder. UV el bileği üzerinde baskı yapan kuvvetleri değiştirebilir. Karpal kemikler arasındaki açılar (KKAA)'daki farklılık ve UV asemptomatik olabileceği gibi el bileği ağrısı gibi çeşitli klinik bulgularla ilişkili olabilir. KKAA ile UV arasındaki ilişkiyi inceleyen çok az sayıda çalışma mevcuttur. Çalışmamızda KKAA ile UV arasında bir ilişki olup olmadığını saptamayı amaçladık.

Materyal-Metot: Ekim 2014 – Ekim 2015 tarihleri arasında 2 yönlü el bilek grafisi çekilen 18–80 yaş aralığında, travma veya operasyon öyküsü olmayan 140 hasta çalışmaya dahil edildi. Ön arka el bileği grafisine göre negatif, nötral ve pozitif UV olan hastalar olarak üç gruba ayrıldı. Her hasta grubunda lateral el bileği grafisinde skafolunat ve kapitolunat açılar, ön arka grafide ise karpal yükseklik

ve radyal inklinasyon açısı ölçüldü. Bulunan değerler ile UV ilişkisi istatiksel olarak değerlendirildi.140 hasta (Negatif ulnar varyans grubu (NeUVG) 46, nötral ulnar varyans grubu (NöUVG) 57, pozitif ulnar varyans grubu (PUVG) 37) çalışmaya dahil edildi. Skafolunat açı ortalama değerleri PUVG'nda 42,57 (±9,77), NeUVG'nda 44,10 (±9,68), NöUVG'nda 42,92 (±9,11) olarak saptanmıştır (p=0,734). Kapitolunat açı PUVG'nda 20,99 (±11,37), NeUVG'nda 19,32 (±9,09), NöUVG'nda 18,41 (±9,20) olarak saptanmıştır (p=0,461). Karpal yükseklik ortalama değerleri PUVG'nda 34,74 (±3,24), NeUVG'nda 34,65 (±3,92), NöUVG'nda 34,60 (±3,31) olarak saptanmıştır (p=0,982). Radial inklinasyon açısı ortalama değerleri PUVG'nda 24,77 (±4,38), NeUVG'nda 26,26 (±3,68), NöUVG'nda 25,48 (±3,28) saptanmıştır (p=0,194).

Sonuç: Çalışmamızda UV ile KKAA arasında istatiksel olarak anlamlı ilişki bulunmamıştır. UV ile karpal kemikler arasındaki ilişki el bileği ağrısı, ulnar impaksiyon sendromu, Kienbock hastalığı ve ulnar sıkışma sendromu gibi sonuçlara yol açabileceği gibi asemptomatik olarak da karşımıza gelebilmektedir. Sonuç olarak; KKAA'daki bozukluklar el bileğinde instabiliteye neden olabilmektedir ancak UV el bileğinde instabiliteye neden olmamaktadır.

Anahtar Kelimeler: Ulnar varyans, İnstabilite, El bileği açıları

Tablo 1. Ulnar Varyans ile Karpal Kemikler Arası Açıların İlişkisi

	Negatif	Nötral	Pozitif	p
Skafolunat Açı	44,10 ± 9,68	42,92 ± 9,11	42,57 ± 9,77	0,734
Kapitolunat Açı	19,32 ± 9,09	18,41 ± 9,20	20,99 ± 11,37	0,461
Karpal Yükseklik (mm)	34,65 ± 3,92	34,60 ± 3,31	34,74 ± 3,24	0,982
Radial İnklinasyon Açısı	26,26 ± 3,68	25,48 ± 3,28	24,77 ± 4,38	0,194

Tablo 1. Ulnar Varyansın Cinsiyet ile İlişkisi (p=0,993)

	Negatif	Nötral	Pozitif
Kadın	24 (%52,2)	30 (%52,6)	19 (%51,4)
Erkek	22 (%47,8)	27 (%47,4)	18 (%48,6)
Toplam Sayı	46 (%100)	57 (%100)	37 (%100)

Tablo 3. Ulnar Varyansın Dominant El ile İlişkisi (p=0,467)

	Negatif	Nötral	Pozitif
Sağ	25 (%54,3)	35 (%61,4)	25 (%67,6)
Sol	21 (%45,7)	22 (%38,6)	12 (%32,4)
Toplam Sayı	46 (%100)	57 (%100)	37 (%100)

Nöroradyoloji

PS-282

HEPATİK ENSEFALOPATİ'DE KRANİYAL MR GÖRÜNTÜLEME

Ali Murat Koç[1], Türker Acar[1], Özgür Esen[1], Leyla İsayeva[1], Erdem Arslan[1], Zehra Hilal Adıbelli[1]

[1]İzmir Bozyaka Eğitim ve Araştırma Hastanesi

Amaç: Hepatik ensefalopatinin radyolojik görüntüleme bulgularının bir olgu üzerinden tartışılması.

Gereç-Yöntem: Kronik karaciğer hastalığı nedeniyle rutin takiplerine devam eden 37 yaşındaki kadın hasta, bir süredir devam eden hafif bilinç bulanıklığı, ellerde titreme ve konuşmada bozulma nedeniyle hastanemize başvurmuştur. Yapılan muayanesinde hafif konfüzyon, ellerde tremor ve reflekslerde zayıflama saptanmış olup karaciğer fonksiyonlarına yönelik laboratuar testleri ve kraniyal MRG incelemesi yapılmaya karar verilmiştir.

Bulgular: Laboratuar testlerinde serum amonyum değerlerinde artış saptanmıştır. Kontrastsız kraniyal MRG'de bilateral globus pallidus, dentat nukleus ve beyin sapı lokalizasyonlarında T1A görüntülerde hiperintens sinyalli alanlar izlenmiştir (Resim 1). Bu alanlarda T2A ve Diffüzyon ağırlıklı görüntülerde belirgin sinyal değişikliği saptanmamıştır. Ayrıca sağ amigdala, sağ temporal ve pariteal subkortikal beyaz cevherde FLAIR görüntülerde hiperintens sinyaller izlenmiş olup sağ hipokampus atrofik görünümdedir (Resim 2). Hastanın yatışı yapılarak tedavisi düzenlenmiştir.

Sonuç: Hepatik ensefalopati, kronik karaciğer yetmezliği olan hastalarda portal sistemdeki basınç artışı ile birlikte şantlar aracılığıyla portal venöz kanın sistemik dolaşıma karışması ve bunun neticesinde hastada nöropsikiyatrik semptomların gelişmesidir. Bu durum hastalığın seyrinde kronik olarak yer almakla birlikte özellikle yeni gelişen nörolojik semptomların varlığında kronik zeminde akut alevlenme ile kendini gösterebilir. Bu esnada serum amonyum değerlerinde yükseklik izlenir ve amonyum yüksekliği ile kraniyal MRG bulguları paralellik gösterir. Bu aşamada yapılan kraniyal MRG incelemede, kortikospinal traktuslarda paramagnetik bir madde olan manganez birikimini gösteren T1A hiperintens sinyaller izlenir ancak T2A görüntülerde bu alanlar çoğunlukla normal görünümdedir. Ek olarak; insula, talamus, internal kapsül posterior bacağı, singulat giruslarda özellikle FLAIR görüntülerde daha belirgin olan yüksek sinyaller izlenebilir. Akut alevlenmenin şiddetlenmesi ile birlikte perirolandik ve oksipital lobların genellikle korunduğu yaygın kortikal ödem ve sinyal artımı izlenebilir. Bu görünüm akut safhanın atlatılmasını takiben günler içerisinde kaybolur. Hatta karaciğer transplantasyon şansı olan hastalarda, transplant sonrasında bazal ganglia ve dentat nükleuslardaki T1A hiperintens sinyaller de gerileyebilir. MR Spektroskopi yapılan olgularda glutamin-glutamat piki ve azalmış myoinozitol-kolin sinyalleri saptanabilir.

Tartışma: Bilinen kronik karaciğer hastalığı olan hastaların kraniyal MRG incelemeleri değerlendirilirken hepatik ensefalopati bulguları açısından dikkatli olunmalı, hastanın özellikle nörolojik durumu ve serum amonyum değerleri sorgulanmalıdır. Bu hastaların rutin kraniyel MRG incelemesinde T1A görüntüler mutlaka değerlendirilmeli, T2A görüntülerde patolojinin gizlenebileceği unutulmamalıdır. MR Spektroskopi ve takip kraniyal MR incelemeler tanın net olmadığı durumlarda kullanılmalıdır.

Anahtar Kelimeler: hepatik ensefalopati, mrg, kronik karaciğer hastalığı

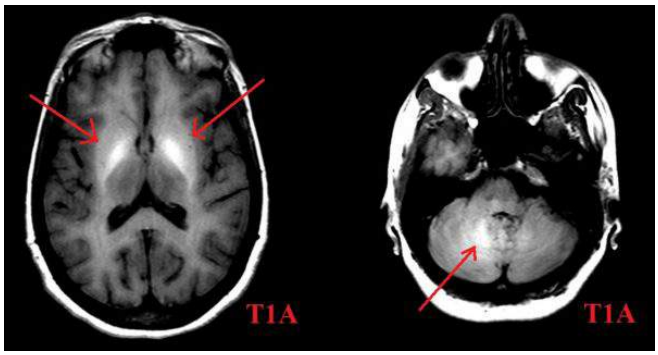

Resim 1.

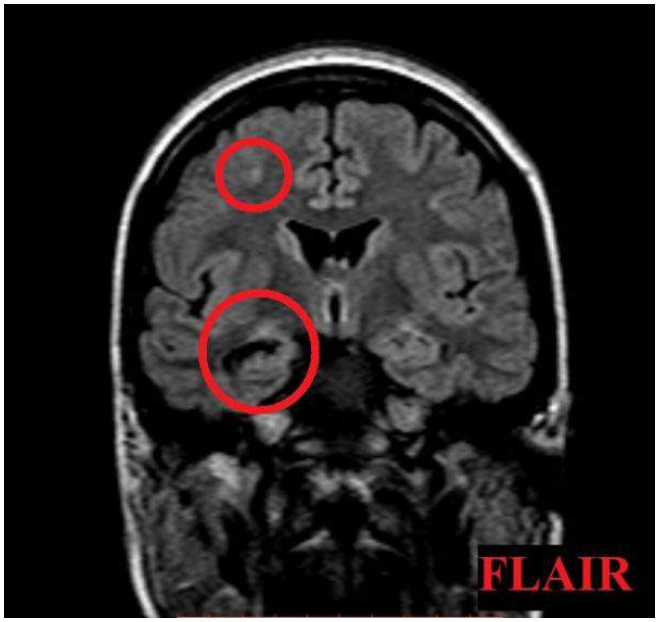

Resim 2.

Kas-İskelet Radyolojisi

PS-283

KAS VE TENDONLARDAKİ YAŞ İLE İLGİLİ DEĞİŞİKLİKLERE ELASTOSONOGRAFİK YAKLAŞIM

Mahmut Duymuş[1], Mehmet Sait Menzilcioğlu[1], Büşra Canbaz[2], Özgür Kara[2], Güneş Arık[2], Gözde Şengül Ayçiçek[2], Fatih Sümer[2], Serhat Avcu[1], Zekeriya Ülger[2]

[1]Gazi Üniversitesi, Radyoloji Anabilim Dalı, Bahçelievler, Ankara
[2]Gazi Üniversitesi, Geriatri Bilim Dalı, Bahçelievler, Ankara

Sarkopeni yaşlanma ile birlikte kas kitlesinde ve fonksiyonunda azalma ile karakterize bir geriatrik sendromdur. Yaşlanma kas kalitesinde ve kantitesinde azalmaya neden olmaktadır. Elastografi, uygulanan kuvvet yönünde dokunun ekspansibilite ve kontraktibilite özelliklerine dayanarak elastikiyetini ölçen bir yöntemdir. Hipotezimiz yaşlılarda kas kalınlığının ve elastisitesinin azalması, sertliğin artması yönündedir. Amacımız sağlıklı genç erişkinlerde ve yaşlılarda kas ve tendon kalınlık ve elastisitesinin Strain Elastografi yöntemi ile ölçülüp ortaya konmasıdır. Çalışmaya bilinen bir kas hastalığı olmayan 25 yaşlı birey (yaş ortalaması 73.44±6.77 yıl), ve 18 gönüülü ve sağlıklı genç erişkin birey (yaş ortalaması 32.22±6.89 yıl) dahil edildi. Yaşlılarda tüm kas gruplarının kalınlığı anlamlı olarak ince iken gençlerde tendon kalınlıkları ince olarak tespit edilmiştir. Strain ratio (SR) değerlerinde gruplar arası anlamlı fark bulunmadı (Resim 1,2 ve 3). Yaşlanmanın kas-iskelet sistemi üzerindeki etkilerini anlamak, yaşlılarda hareketliliği artırmak ve düşmenin risklerini azaltmak açısından önemli fonksiyonel çıkarımlar sağlayabilir.

Anahtar Kelimeler: Sarkopeni, elastografi, ultrason elastografi, strain elastografi, rektus femoris kası, gastroknemius kası, kas kalınlığı, kas elastisitesi, sarkopenik obesite, tendon elastisitesi

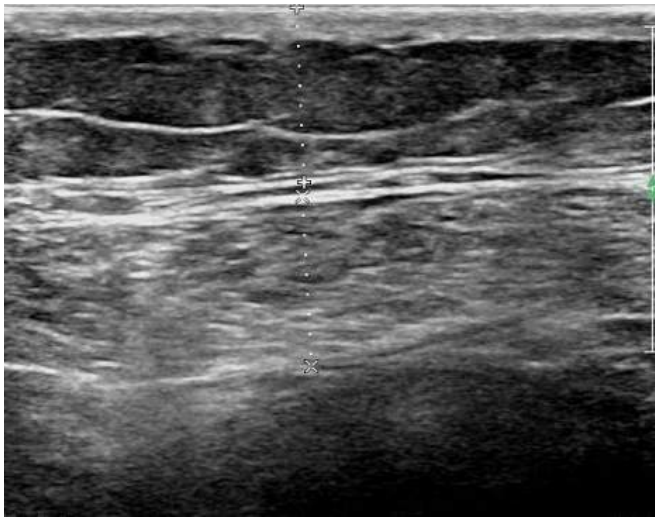

Resim 1. Yaşlı bireyde rektus femooris kası ve ciltatı yağ doku kalınlığının ölçümü

Resim 2. Yaşlı bireyde patellar tendon ve ciltaltı yağ doku kalınlığının ölçümü

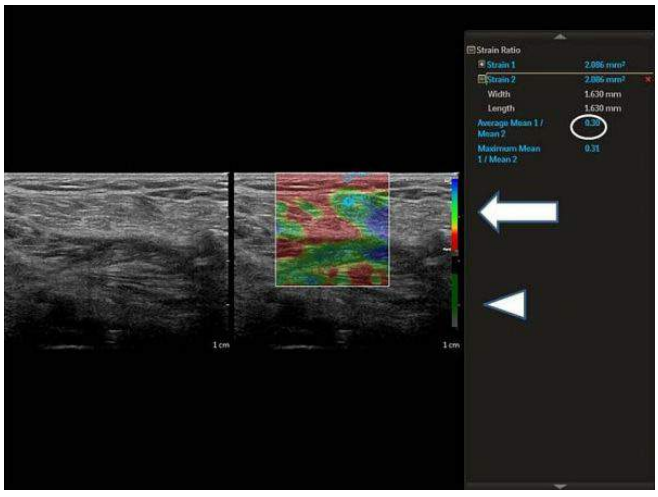

Resim 3. Kasta Strain Ratio ölçümü. Sol tarafta B mod gri skala görüntüsü ve sağ tarafta renk kodlamalı elastograf görüntüsü görülmekte. Referans ROI ciltaltı yağ doku üzerinde, ikinci ROI kas üzerinde yeşil alanda görülmekte. Sağ tarafta ortalama ve maksimum Strain ratio değerleri görülmekte (İstatistik için beyaz halka içerisindeki ortalama değerleri kullanıldı). Beyaz ok renk kodlamasını, beyaz okbaşı optimal kompresyonun uygulandığı yeşil çizgi barı göstermektedir.

Tablo 1. Demografik veri

	Genç erişkinler (E/K: 9/9	Yaşlılar (E/K: 13/12)	p
Yaş (yıl)	32.22±6.89 (21–42)	73.44±6.77 (65–88)	0.000 *
Boy (cm)	170.11±9.78 (152–187)	161.88±9.06 (148–180)	0.007 * *
Ağırlık (kg)	77.39±22.39 (46–125)	78.88±13.82 (58–102)	0.804 * *
VKİ (kg/m2)	26.37±6.03 (18.36–38.58)	30.54±6.15 (20.90–44.30)	0.045 * *

		Genç erişkinler	Yaşlılar	p
	Ciltaltı doku	4.57±0.94 (2.95–6.00)	4.62±1.24 (2.40–6.70)	0.883*
Masseter kası	Kas kalınlığı	10.07 (6.95–13.60) IR: 3.65	9.05 (5.70–14.05) IR: 3.20	0.168
	Strain Ratio	0.40 (0.32–0.93) IR: 0.28	0.38 (0.29–0.77) IR: 0.20	0.141
	Ciltaltı doku	11.23±4.92 (5.10–20.90)	11.40±4.60 (4.45–21.10)	0.909 *
Rektus femoris kası	Kas kalınlığı	18.99±2.86 (14.75–25.60)	13.84±4.03 (2.25–21.00)	0.000 *
	Strain Ratio	0.54 (0.28–3.92) IR: 0.30	0.47 (0.19–1.25)	0.216
	Ciltaltı doku	5.72 (3.30–13.55) IR: 2.38	5.65 (4.10–16.90) IR: 2.30	0.786
Patellar Tendon	Tendon kalınlığı	3.30±0.62 (2.50–5.00)	3.34±0.43 (2.25–4.25)	0.842 *
	Strain Ratio	0.48 (0.18–1.91) IR: 1.35	0.34 (0.18–2.53) IR: 1.18	0.765
	Ciltaltı doku	5.75 (2.65–16.20) IR: 1.89	7.00 (2.70–12.00) IR: 5.73	0.375
Gastroknemius medial başı	Kas kalınlığı	17.00 (12.20–29.00) IR: 4.30	14.55 (11.45–20.75) IR: 4.08	0.002
	Strain Ratio	0.48 (0.33–0.75) IR: 0.19	0.42 (0.28–0.90) IR: 0.20	0.166
	Ciltaltı doku	7.42 (4.10–22.40) IR: 3.10	7.65 (3.25–15.20) IR: 5.68	0.853
Gastroknemius lateral başı	Kas kalınlığı	15.07 (11.05–25.50) IR: 4.96	12.05 (8.55–17.70) IR: 3.30	0.007
	Strain Ratio	0.32±0.12 (0.19–0.58)	0.43±0.14 (0.20–0.92)	0.008 *
	Ciltaltı doku	2.60 (1.95–4.00) IR: 1.03	2.75 (2.05–4.05) IR: 0.70	0.530
Achilles Tendon	Tendon kalınlığı	3.85±0.66 (2.55–5.15)	4.17±0.69 (2.95–5.55)	0.142 *
	Strain Ratio	0.68 (0.17–1.88) IR: 0.54	0.58 (0.18–2.25) IR: 0.42	0.983

Abdominal Radyoloji

PS-284

GASTROİNTESTİNAL STROMAL TÜMÖRLERİN RADYOLOJİK BULGULARININ MALİGNİTE POTANSİYELİNİ ÖNGÖRMEDEKİ ETKİNLİĞİ

Fatma Ceren Sarıoğlu[1], Ayşe Gülden Diniz Ünlü[2], Dilek Öncel[1]

[1]Tepecik Eğitim ve Araştırma Hastanesi, Radyoloji Kliniği, İzmir
[2]Tepecik Eğitim ve Araştırma Hastanesi, Patoloji Kliniği, İzmir

Giriş- Amaç: Gastrointestinal stromal tümörler gastrointestinal sisteme ait en sık görülen mezenkimal kaynaklı tümörler olmakla birlikte, gastrointestinal traktus tümörlerinin %1–3'ünü oluşturan nadir tümörlerdir. Gastrointestinal stromal tümörler yaklaşık %20–30 oranında malign histopatoloji gösterirler. Benign ve malign gastrointestinal stromal tümörler arasında tedavi ve takip sürecinde önemli farklılıklar mevcuttur. Çalışmamızın amacı radyolojik bulguların gastrointestinal stromal tümörlerin malingnite potansiyelini öngörmedeki etkinliğini araştırmaktır.

Gereç-Yöntem: Çalışmamıza ocak 2010– ocak 2016 tarihleri arasında gastrointestinal sistemde tümör sebebiyle opere olmuş ve patolojik olarak gastrointestinal stromal tümör tanısı almış 23 hasta dahil edildi. Tümörler boyut ve mitoz sayıları referans alınarak patolojik olarak yüksek riskli (malign) ve yüksek riskli olmayan grup olmak üzere ikiye ayrıldı (yüksek riskli grup n=15, yüksek riskli olmayan grup n=8). Tümörlerin radyolojik bulguları (boyut, kontur özellikleri, homojenite, kontrastla boyanma şekli, santral hipoatenüasyon varlığı, büyüme paterni, tümör çevresinde mezenterik kirlenme, çevre dokulara invazyon, kalsifikasyon içeriği, kavitasyon, eşlik eden batın içi serbest sıvı, eşlik eden karaciğer metastazı ve 1 cm'den büyük lenf nodu varlığı) histopatolojik sonuçları ile kıyaslandı.

Bulgular: Tümörlerin radyolojik bulgularından tümör yüzeyinin düzensiz olması (p=0.042) ve tümör çevresinde mezenterik kirlenme (p=0.021) ile malignite arasında anlamlı istatistiksel olarak ilişki saptandı.

Sonuç: Gastrointestinal stromal tümörlerin patolojik olarak yüksek riskli olma özellikleri tedavi ve takip sürecini önemli ölçüde değiştirmektedir. Radyolojik bulgular malignite potansiyelini öngörmede anlamlı katkılar sağlamaktadır.

Anahtar Kelimeler: Gastrointestinal stromal tümör, malignite, BT

Resim 1.

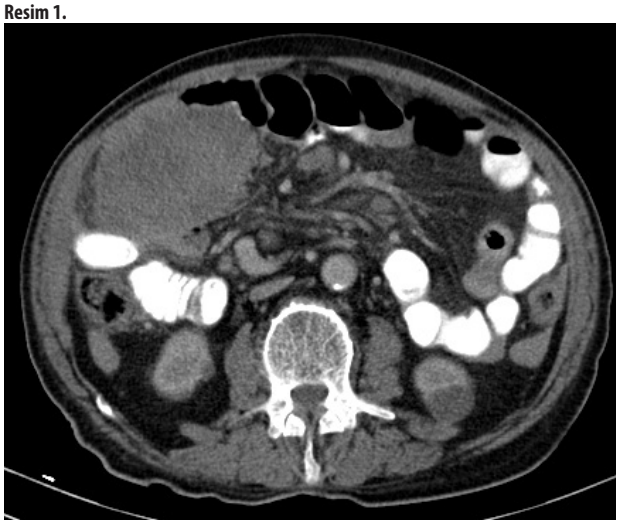

Resim 2.

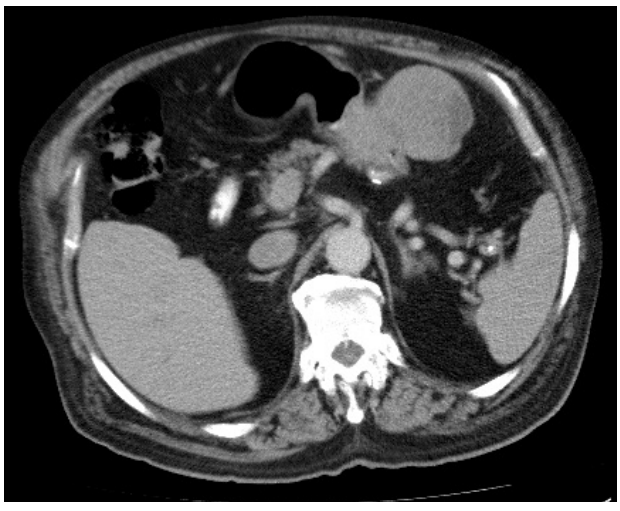

Resim 3.

Abdominal Radyoloji

PS-285

ERİŞKİNDE İNTUSSUSEPSİYONUN NADİR BİR NEDENİ: İNFLAMATUAR FİBROİD POLİP

Tahsin Aybal[1], Davut Tüney[1], Rabia Ergelen[1]

[1]Marmara Üniversitesi Pendik Eah Radyoloji Anabilim Dalı

İntussusepsiyon tüm hastane başvurularının %0.02–0.003'ünü oluşturmakta olup, erişkinlerde nadir görülen bir akut batın nedenidir. Tüm intussusepsiyonların yaklaşık %5'lik bir kısmı erişkin hastalarda görülmektedir. İntussusepsiyona sıklıkla altta yatan bir patoloji eşlik etmekte olup, inflamatuar fibroid polip bunlar arasındaki nadir nedenlerden biridir. İnflamatuar fibroid polip gastrointestinal sistemde nadir görülen submukozal kökenli, benign karakterde bir lezyondur. En sık yerleşim yeri mide ve ince barsak olup, nadiren de kalın barsak, duodenum, safra kesesi ve özofagusta da görülür.

Olgumuzda inflamatuar fibroid polipe sekonder intussusepsiyon tanısı alan kadın hastanın abdominal BT bulgularını tartışacağız.

Olgu: Olgumuz, 33 yaş kadın hasta olup, 2 aydır ara ara olan karın ağrısı ve şişkinlik şikayetleri mevcuttur. Hastanın son zamanlarda şikayetlerinin artması üzerine acil servise başvurmuştur. Fizik muayenesinde karın alt kadranlarda hassasiyet ve barsak seslerinde artış izlenmiştir. Laboratuvar bulgularında ise; C-reaktif protein (CRP) yüksekliği dışında anlamlı bulgu saptanmamıştır (CRP: 199 mg/L). Bu bulgulara göre hasta akut batın olarak kabul edilmiş ve hastaya intravenöz kontrastlı tüm batın bilgisayarlı tomografi (BT) çekilmiştir.

Batın BT'de distal ileal anslar düzeyinde lümen içerisinde lümen görünümü ve psödokidney bulgusu izlenmiş olup, bu düzeyin proksimalindeki ileal anslar dilate görünümdedir. BT'de tanımlanan bulgular üzerine hastaya intussusepsiyona bağlı obstruksiyon ön tanısıyla laparotomi yapılmasına karar verildi. Laparotomide, terminal ileumda invajine olmuş yaklaşık 10 cm'lik ileal ans izlendi ve lümen içinde yaklaşık 5 cm'lik polipoid lezyon palpe edildi ve segmental ileal rezeksiyon yapıldı.

Histopatolojik incelemede; lezyonun makroskopisi polipoid görünümde, sarı renkli yer yer kanamalı alanların olduğu yumuşak kıvamlı olarak tariflendi. Uygulanan immünhistokimyasal panelde;

PanCK: (–), ALK (–), SMA: (–), Desmin: (–), CD 117: (–), DOG-1: (–), CD 34: Fokal pozitif, S-100: (–) olarak saptandı ve lezyon inflamatuar fibroid polip olarak tanımlandı.

Tartışma ve Sonuç: Erişkinlerde intussusepsiyon nadir görülmekte olup, hastaların %80–90 oranında altta yatan etiyolojik neden ortaya konmaktadır. İnflamatuar fibroid polip intussusepsiyona neden olabilen nadir nedenlerden biri olarak karşımıza çıkabilmektedir. Literatürde 86 adet inflamatuar fibroid polipe sekonder intussusepsiyon olgusu tanımlanmıştır.

Anahtar Kelimeler: İntussusepsiyon, İnflamatuar fibroid polip

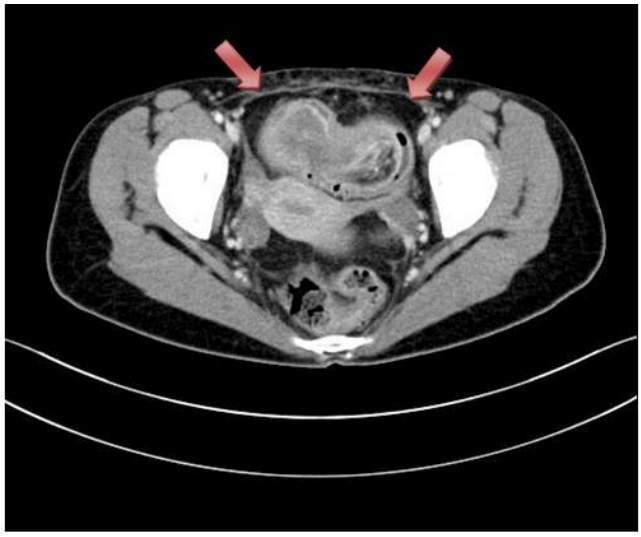

Resim 1: iv kontrastlı aksiyal tüm batın BT incelemesinde tipik lümen içinde lümen görünümü ve psödokidney bulgusu izlenmektedir(kırmızı oklar).

Resim 2: iv kontrastlı tüm batın BT koronal reformat görüntülerde ileoileal düzeydeki intussusepsiyon ve lümen içerisinde lümen görüntüsü net olarak izlenmektedir (beyaz ok).İnvagine segmentin proksimalindeki ileal anslarda gaz-gaita distansiyonu dikkati çekmektedir(mavi ok).

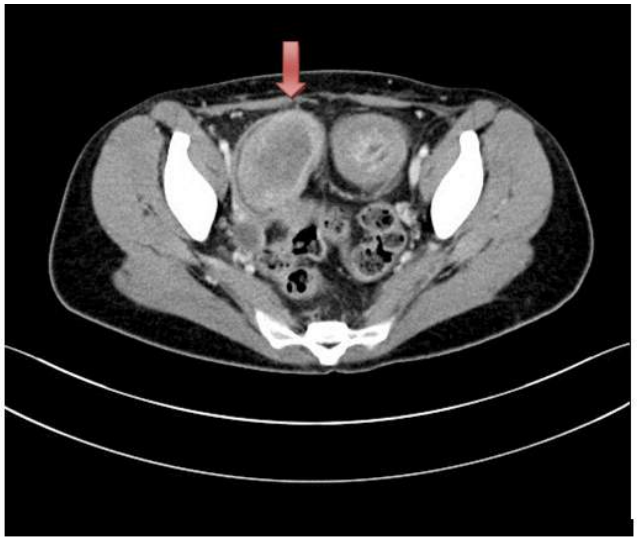

Resim 3: iv kontrastlı aksiyal tüm batın BT incelemesinde intussusepsiyona neden olan, patolojik tanısı inflamatuar fibroid polip gelen lezyon görülmektedir(kırmızı ok).

Girişimsel Radyoloji

PS-286

BENİGN BİLİYER DARLIKLARDA PERKÜTAN ENDOLÜMİNAL RADYOFREKANS ABLASYON TEDAVİSİNDE ERKEN DÖNEM SONUÇLARIMIZ

Mustafa Özdemir[1], Ruşen Acu[2], Fatma Ayça Edis Özdemir[1], Muharrem Tola[1], Mehmet Yurdakul[1], Rıza Sarper Ökten[1], Ensar Özdemir[1]

[1]Türkiye Yüksek İhtisas Eğitim ve Araştırma Hastanesi [2]Batman Bölge Hastanesi

Giriş: Benign hepatikojejunostomi (HJ) ve eşlik eden biliyer darlıkların klasik girişimsel radyolojik tedavisi perkütan biliyer balon dilatasyonudur. Bu tedaviler fibröz hiperplaziyi ortadan kaldırmadığı için darlık tekrarlayabilmekte ve dirençli vakalarda uzun süreli kalıcı iyileşme sağlanamamaktadır. Yeni bir yöntem olan endolüminal radyofrekans ablasyon (ERFA) tedavisinin kullanımı giderek artmaktadır. Biz çalışmamızda dirençli benign hepatikojejunostomi darlığı gelişmiş olgularda perkütan olarak uyguladığımız ERFA tedavisinin erken dönem sonuçlarını sunmayı amaçladık.

Materyal ve Metod: Şubat 2015 ile Ekim 2015 tarihleri arasında bölümümüzde hepatikojejunostomi (HJ) darlığı nedeniyle perkütan transhepatik yaklaşımla ERFA uygulanan 12 hasta çalışmaya dahil edildi. (7 erkek 5 kadın; yaş aralığı 35 – 67 y; ortalama yaş +– SD, 50.4 y +– 18.0). Hepatikojejunostomi nedenleri; Postkolesistektomi biliyer injüri (n 9; 75%), Whipple sonrası (Malignite nedeni ile yapılmış), (n 2; 16.7%) ve künt abdominal travma sonrası safra yolu yaralanması (n 1; 8.3%) idi. Toplam 21 striktür alanında striktür uzunluğu 0.3 cm ile 2,2 cm (ortalama 0,8 cm) arasında değişmekteydi.

Bulgular: Çalışmamıza dahil edilen 12 hastanın takip sonuçları teknik başarı, klinik başarı, major komplikasyonlar, mortalite ve erken dönem (3 ay) obstrüksiyon gelişimi üzerinden değerlendirilmiştir. Teknik başarı %100, klinik başarı %83,3 olarak tespit edildi. Prosedür ile ilişkili mortalite gelişmedi. İşlem sonrası bir hastada (%8,3) drenaj sonrası gerileyen plevral effüzyon gelişti.6 hastada (%50) tek doz analjezik ile gerileyen karın ağrısı görüldü. Bir hastada (%8,3) işlemden 2 gün sonra tedavisiz gerileyen lökositoz izlendi.

Tartışma: ERFA prosedürü benign HJ darlıklarında ve biliyer striktürlerde güvenli bir yöntemdir. Erken dönem sonuçları diğer tedavilerle benzerlik göstermektedir. Refraktör benign biliyer striktürün tam rezolüsyonunda veya daha az sıklıkla rekürrens gelişmesinde yeni ve teorik olarak umut vadeden ERFA tedavisinin bu konularda gerçekten efektif olup olmadığını daha fazla hasta sayısı ile uzun dönem takip sonuçlarını içeren çalışmalar belirleyecektir.

Anahtar Kelimeler: Ablasyon, Benign, Biliyer, Darlık, Endobiliyer, Radyofrekans

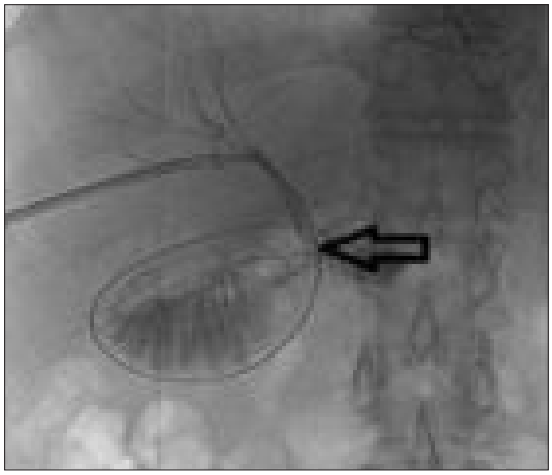

Resim 1.

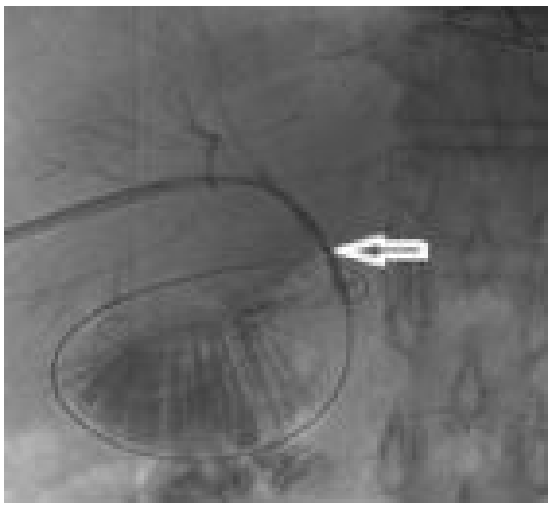

Resim 2.

Resim 3.

Pediatrik Radyoloji

PS-287

TESTİKÜLER MİKROLİTİAZİSLİ ÇOCUKLARDA TESTİSLERDE MEYDANA GELEN MİKROYAPISAL DEĞİŞİKLİKLERİ BELİRLEMEDE ARFI ELASTROGRAFİ'NİN YERİ

Serdar Aslan[1], Meltem Ceyhan Bilgici[1], Dilek Sağlam[1], Ünal Bıçakçı[2]

[1]Ondokuz Mayıs Üniversitesi Radyoloji Anabilim Dalı [2]Ondokuz Mayıs Üniversitesi Çocuk Cerrahisi Anabilim Dalı

Giriş ve Amaç: Testiküler mikrolitiazis (TM) seminifer tübüller içerisinde asemptomatik yaygın kalsifikasyonlar ile karakterize nadir bir klinik durumdur. TM tanısı herhangi bir nedenle yapılan skrotal ultrasonografilerde (US) tesadüfen konur. Bazı çalışmalarda TM'nin germ hücreli tümör prekürsörü olduğu belirtilmektedir. Elastografi doku sertliğinin değerlendirilmesinde kullanılan ultrasonografik bir yöntemdir. 'Acoustic radiation force impulse' (ARFİ) Elastografi dinamik bir elastografi tekniği olup, incelenen dokuya akustik dalgalar gönderilir ve dokuda oluşan shear dalgalarının yayılım hızı ölçülür. Kompresyona ihtiyaç duyulmaması ve kantitatif veriler elde edilmesi strain elastografiye üstünlüğüdür. Bu çalışmadaki amacımız TM'li çocuklarda testislerde meydana gelen mikroyapısal değişiklikleri ARFİ Elastografi ile değerlendirmek ve sağlıklı kontrol grubu ile karşılaştırmaktır.

Yöntem: Kliniğimize Kasım 2015-Mayıs 2016 tarihleri arasında başvuran ve skrotal US'lerinde TM saptanan 14 çocuk hasta (ortalama yaş 7,9± 4,18, yaş aralığı; 6 ay-17 yaş) çalışmaya dahil edildi. Kontrol grubu olarak, skrotal patolojisi veya sistemik hastalığı olmayan, 14 çocuğa (ortalama yaş 6,7± 3,17; yaş aralığı; 1–13 yaş) skrotal US yapıldı. Kontrol grubu US incelemesinde testisler normaldi. Toplamda 26 TM'li (opere testis tümörü nedeniyle 2 çocuğun tek testisi değerlendirildi), 28 normal testis incelenmiştir. İncelemede ARFI Elastografi özelliği olan US cihazı (*Siemens Acuson S2000, MountainView, CA, USA) ve* 9–14 MHz lineer prob kullanılmıştır. Hasta grubunda testislerde mikrolitiazisli alanlardan ve kontrol grubunda testis parankiminin farklı yerlerinden Shear wave hız değerleri m/sn cinsinden ölçülerek kaydedilmiştir. Her testis için ortalama 5 ölçüm yapılmıştır.

Bulgular: Testiküler mikrolitiazisli çocukların tümünde diffüz ve multipl mikrolitiazis bulunmaktaydı. Hasta grubunda incelenen toplam 26 testisin volüm ortalaması 1,14 cm3 (min 0,191 – max 8,39) kontrol grubunda incelenen toplam 28 testisin volüm ortalaması 1,21 cm3 (min 0,178 – max 10,725) bulundu. Hasta ve kontrol grubu arasında testis volümleri açısından anlamlı farklılık saptanmadı (p=0,986). Hasta grubunda ortalama shear wave hız değerleri 1,18 ± 0,22 cm/sn ölçüldü. Kontrol grubunda ortalama shearwave hız değerleri 0,88 ± 0,11 cm/sn ölçüldü. Hasta grubundaki shear wave hız değerleri kontrol grubuna göre daha yüksek olup bulunan sonuç istatiksel olarak anlamlıydı. (p<0,001).

Sonuç: Çalışmamızda ARFI Elastografi ile hız ölçümüne dayanan kantitatif değerlendirme sonucunda TM'li çocuklarda testis doku sertliğinin, kontrol grubundaki çocuklarla kıyaslandığında anlamlı artış gösterdiği saptandı. Bu çalışma, TM'li olgularda testis dokusundaki mikroyapısal değişiklikleri ARFI Elastografi kullanarak noninvaziv olarak gösteren ilk çalışmadır. İlerleyen dönemde bu hastaların prospektif olarak ARFI Elastografi ile takibi ve olası tümöral dönüşüm açısından klinik önemini gösteren çalışmaların ortaya konulması açısından da öncü bir çalışma niteliğindedir.

Anahtar Kelimeler: Testiküler mikrolitiazis, ARFI Elastografi, Çocuk

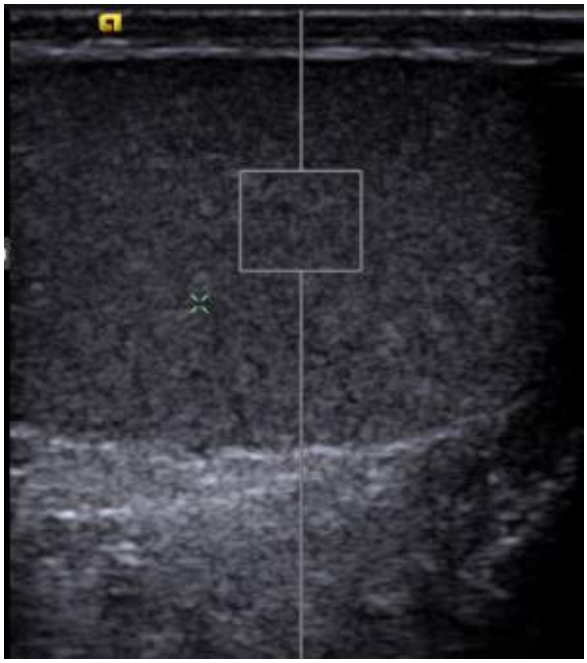

Resim 1.

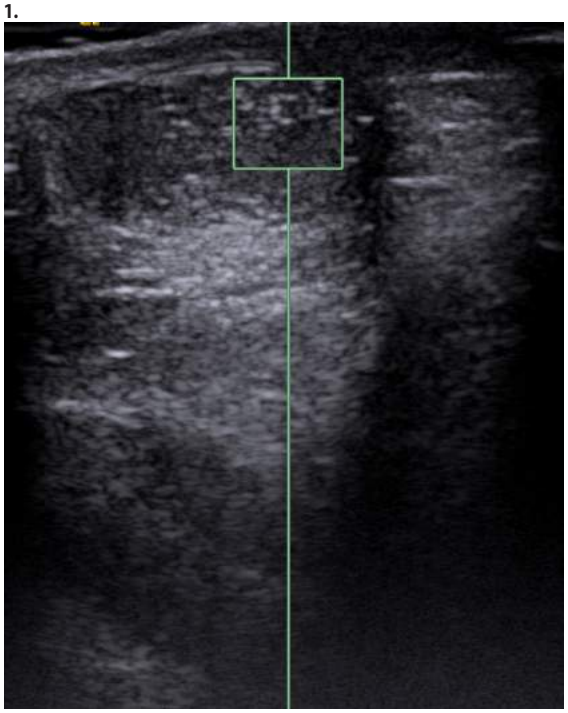

Resim 2.

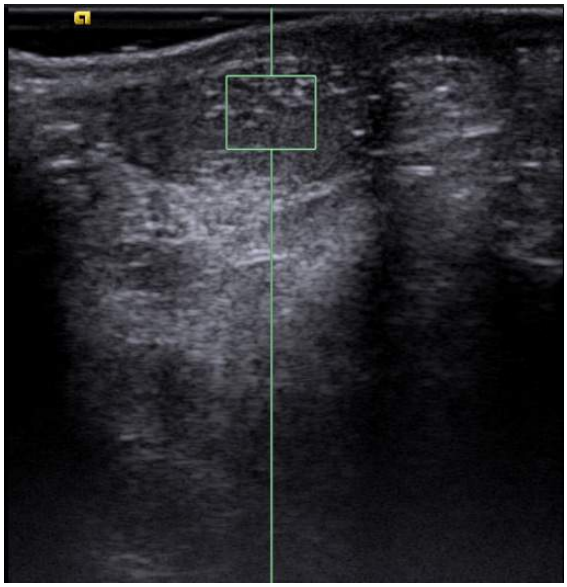

Resim 3.

Kardiyovasküler Görüntüleme

PS-288

VİSSERAL VE PERİFERİK ARTERİYEL TROMBOEMBOLİLERİN NADİR BİR NEDENİ: YÜZEN İNTRAAORTİK TROMBÜS

Rıfat Özpar[1], Uğur Topal[1], Işık Şenkaya Sığınak[2], Oğuz Arı[1], Gökhan Öngen[1]

[1]Uludağ Üniversitesi Tıp Fakültesi Radyoloji Anabilim Dalı [2]Uludağ Üniversitesi Tıp Fakültesi Kalp Damar Cerrahisi Anabilim Dalı

Giriş-Amaç: Yüzen ("floating") intraaortik trombüs, nadir görülür; ancak tekrarlayan serebral, visseral ve periferik embolilerin etyolojisinde rol oynar. Departmanımızda yapılan incelemelerinde yüzen intraaortik trombüs saptanan bir olgunun klinik ve radyolojik takipleriyle hastalığı ve seyrini değerlendirmeyi amaçladık.

Olgu Sunumu: Acil servise sağ yan ağrısı şikayeti ile başvuran 41 yaşında kadın olgunun fizik incelemesinde, kostovertebral açı hassasiyeti vardı. İki yıldır DM tanısıyla takip edilen olguya 5 yıl önce dalakta kist nedeniyle splenektomi yapıldığı öğrenildi. Laboratuar incelemelerinde trombosit yüksekliği (700.000/mm3), anemi (9,73 g/dl) dışında anormali saptanmadı. Yapılan BT incelemesinde, inen torasik aortada, damar duvarından kaynaklanan, yaklaşık 12cm'lik bir segment boyunca lümen içerisine polipoid tarzda uzanan trombüs görüldü. Çölyak trunkus ve süperior mezenterik arterin proksimal kesimlerinde tromboza bağlı daralma, sağ böbrekte kortikal kenar bulgusu ve enfarktı düşündüren hipodansite izlendi. Splenektomiden beri trombosit yüksekliği olan olgunun bir süredir düşük doz aspirin tedavisini kestiği öğrenildi. Antiagregan tedavi başlandı. Bağ doku hastalıkları, vaskülit ve hiperkoagülopati açısından yapılan laboratuvar incelemelerinde trombositoz dışında anlamlı bulgu saptanmadı. İki ay sonra yapılan BT incelemesinde, sol eksternal iliak arter ve ana femoral arterde de tromboemboliye bağlı tıkanma saptanması nedeniyle yüzen trombüse yönelik cerrahi planlandı.

Tartışma: Trombüsün nadir bir formu olan lümen içinde yüzen trombüs, aortada oluşan diğer trombotik lezyonlarda olduğu gibi, aterosklerotik kalp -damar hastalığı, bağ dokusu hastalıkları, vaskülit, travmatik ve iatrojenik yaralanmalara, hiperkoagülasyon tabloları, tümör ve idiyopatik durumlara bağlı gelişebilir. Oluşma mekanizması tam olarak bilinmemektedir. Yüzen trombüsün, damar lümeninde mobil olması ölümcül inme ve periferal emboli riskini artırmakta; bu nedenle tanınması ve tedavisi önem taşımaktadır. Antiagregan tedavi başlangıçta uygulanabilmekte ancak küçülmeyen ve büyük trombüslerde cerrahi yapılmaktadır.

Olgumuz 5 yıl önce geçirdiği splenektomi sonrası gelişen trombositoz nedeniyle aldığı düşük doz aspirin tedavisini kesmesiyle tromboza yatkın hale gelmiş, ancak klinik olarak sessiz bir dönem geçirmiştir. Yüzen trombüs, yüksek hayati riskine karşın klinik olarak sessiz de seyredebilmektedir. Olgunun acile başvuru ve takip incelemelerinde saptanan trombotik tıkanmalar, yüzen trombüsün yüksek komplikasyon riskleri nedeniyle hızla cerrahi müdahale gerekliliğini göstermektedir.

Sonuç: Yüzen intraaortik trombüs, oluşumu tam olarak açıklanamayan ancak tekrarlayan multisistem emboli riski nedeniyle hızla müdahale edilmesi gereken bir durumdur.

Anahtar Kelimeler: yüzen, intraaortik, trombüs, floating, viseral, periferal, emboli

Resim 1.

Resim 2.

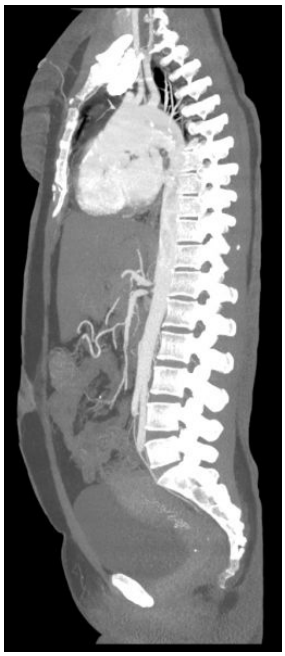

Resim 3.

Abdominal Radyoloji

PS-289

SAFRA YOLLARI ANATOMİK VARYASYONLARININ MANYETİK REZONANS KOLANJİOPANKREATOGRAFİ İLE DEĞERLENDİRİLMESİ

İsmail Kartal[1], Nesrin Atcı[1], Sinem Karazincir[1]

[1]Mustafa Kemal Üniversitesi Tıp Fakültesi Radyoloji Bölümü

Amaç: Safra yolları, bilinen anatomik dağılımı dışında pek çok varyasyonu ve komşu yapılar ile sıkı bağlantısı olan oluşumlardır. Bu varyasyonlar genellikle klinik olarak önem taşımamakla birlikte tanısal incelemelerde karışıklığa yol açabilmektedir. İntra ya da ekstrahepatik safra kanallarında görülebilen anatomik varyasyonlar, endoskopik girişimsel işlemlerde, laparaskopik cerrahi ve karaciğer transplantasyonu gibi operasyonlarda çeşitli problemlere yol açabilmektedir. Operasyonel hasar riskini aza indirmek için öncesinde bu anatomik varyasyonların bilinmesi fayda sağlayacaktır. Biz bu çalışmamızda safra yollarındaki anatomik varyasyonları MRKP yöntemi ile gözden geçirmeyi amaçladık.

Gereç ve Yöntem: Çalışmamızda, 2012–2015 yılları arasındaki 663 hastanın MRKP'si retrospektif olarak değerlendirildi. MRKP incelemeleri 1.5 Tesla MR (Achieva, Philips Medical System, Netherland) cihazında, faz dizilimli sargı kullanılarak, SSFSE tekniği ile ağır T2 görüntüler elde edilerek yapıldı.

Bulgular: Değerlendirilen 663 hastanın 224'ünde anatomik varyasyon tespit edildi (%33.8). Varyasyonlar dört ana başlıkta ele alındı. Bunlar sırasıyla intrahepatik safra yolları varyasyonları, ekstrahepatik safra yolları dublikasyonları, sistik kanal varyasyonları ve diğer varyasyonlar olarak gruplandırıldı. İntrahepatik safra yolları düzeyinde en sık varyasyon trifurkasyon olarak tespit edildi (%9.4). Literatürde çok nadir görülen ekstrahepatik safra yolu duplikasyon varyasyonu 3 olgumuzda mevcut idi (%0.5). Sistik kanal düzeyinde en sık varyasyon uzun sistik kanal (distal birleşim), diğer varyasyonlardan ise en sık görülenler pankreas divizium ve ana hepatik kanala vasküler bası olarak değerlendirildi.

Sonuç: Safra yolları, MRKP tetkiki ile noninvaziv olarak, iyonizan radyasyon maruziyeti olmadan, kontrast madde kullanılmadan, komplikasyonsuz bir şekilde ve çok kısa inceleme süresinde görüntülenebilmektedir. Pankreatobilier girişimsel işlem veya operasyon planlanan hastalarda MRKP tetkiki ile safra yolları varyasyonlarının tespit edilmesi ve belirtilmesi oluşabilecek iyatrojenik travmaların önüne geçmiş olacaktır.

Anahtar Kelimeler: Anatomik varyasyon, MRG, MRKP, Safra yolları

Resim 1.

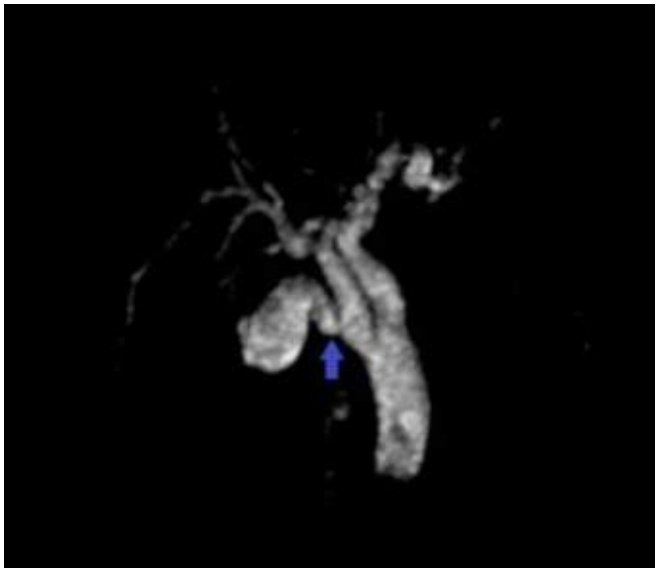

Resim 2.

Resim 3.

Abdominal Radyoloji

PS-290

İZOLE RETROPERİTONEAL DEV UTERİN SARKOM METASTAZI: BT BULGULARI

Mustafa Koç[1], Mustafa Girgin[2]

[1]Fırat Üniversitesi Tıp Fakültesi Radyoloji Anabilim Dalı [2]Fırat Üniversitesi Tıp Fakültesi Genel Cerrahi Anabilim Dalı

Amaç: Uterin sarkomlar, uterusun nadir, malign ve agresif seyirli tümörleridir. Tüm jinekolojik malignitelerin %1'ini ve uterus malignitelerinin de %3–7'sini oluştururlar. Lokal rekürrens ve uzak metastaza eğilimi yüksek tümörlerdir. En sık metastaz akciğer ve pelviste görülür. Biz bu yazıda, opere az diferansiye uterus leiomyosarkomu tanısı bulunan, 65 yaşındaki kadın hastada, takiplerinde ortaya çıkan, izole retroroperitoneal dev metastaz olgusunu, bilgisayarlı tomografi (BT) bulguları ile birlikte sunduk.

Gereç ve Yöntem: Yaklaşık 1 yıl önce uterin sarkomatöz kitle nedeniyle opere edilen, kontrol ve takip programında olan hasta, batında kitle bulgusu ile kliniğe başvurdu. Yapılan tüm batın ultrasonografi incelemesinde, batında kitle tariflenmesi üzerine, kontrastlı üst ve alt batın BT incelemesi yapıldı.

Bulgular: Kontrastlı tüm batın BT tetkikinde; batın sol üst kadranda, sol diyafragma altından başlayarak, sol böbrek orta bölüm düzeyine kadar uzanım gösteren, mide, dalak ve sol böbrek üst polünü belirgin komprese eden, bu düzeyde bağırsak anslarını komprese ve mediale deplase eden, yaklaşık 19x13 cm çapta, 20 cm uzunlukta, düzgün konturlu, heterojen kontrastlanan, içerisinde kistik-nekrotik alanlar içeren, solid kitle lezyonu izlendi. Kitle cerrahi olarak total çıkarıldı. Kitlenin histopatolojik inceleme sonucu, az diferansiye uterus leiomyosarkom metastazı olarak rapor edildi.

Sonuç: Uterus sarkomu her yaşta görülebilmekle birlikte, 50–60 yaşlarında pik yapar. Hastaların primer şikâyeti genellikle vajinal kanamadır. Hastaların yarısından fazlası erken tanı almakla birlikte, endometriyal karsinoma göre oldukça agresif seyirli ve kötü prognozlu olup, lokal rekkürrens ve uzak metastaza eğilimi yüksektir. En sık metastaz akciğer ve kemik pelvis içerisine olur. İzole retroperitoneal metastaz oldukça nadirdir. Histerektomi + bilateral salpingo-ooferektomi standart cerrahi olarak kabul edilmektedir. Cerrahi tedavinin yanında, adjuvan kemoterapi ve/veya radyoterapi tedavileri de yapılabilir.

Anahtar Kelimeler: Retroperiton, uterin sarkom, bilgisayarlı tomografi

Resim 1.

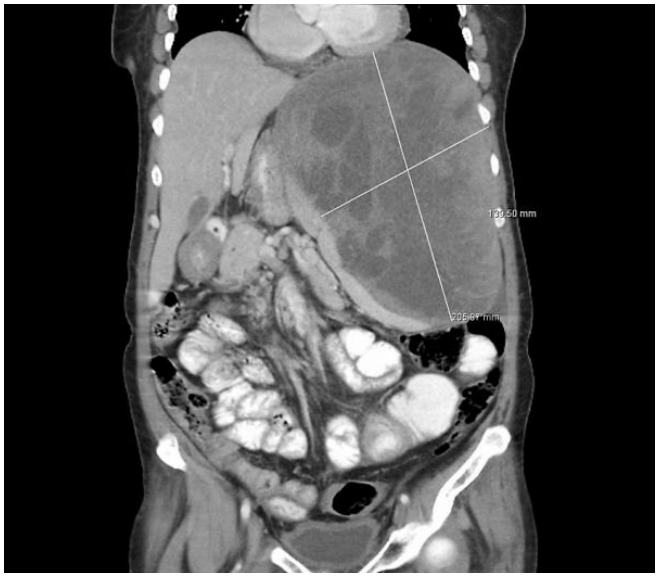

Resim 2.

Resim 3.

Nöroradyoloji

PS-291

SEREBELLOPONTİN KÖŞEDE MENİNGİOMA VE SCHWANNOMA AYRIMINDA DİFÜZYON MR İNCELEMESİNİN ROLÜ

Parviz Samadov[1], Cemal Aydın Gündoğmuş[1], Aşkın Şeker[2], Gazanfer Ekinci[1]

[1]Marmara Üniversitesi Pendik Eğitim ve Araştırma Hastanesi, Radyoloji Anabilim Dalı
[2]Marmara Üniversitesi Pendik Eğitim ve Araştırma Hastanesi, Beyin ve Sinir Cerrahisi Anabilim Dalı

Amaç: Serebellopontin köşe yerleşimli menengioma ile schwannoma ayrımında ADC (apparent diffusion coefficient) değerlerinin rolünün saptanmasıdır.

Materyal-metod: Retrospektif olarak dizayn edilen bu çalışmaya operasyon öncesi difüzyon MR (b=0 ve 1000 sn/mm2) incelemesi bulunan ve histopatolojik tanı almış 27 grade I meningioma ve 27 schwannoma hastası dahil edildi. Her bir hasta için lezyon içerisinde, ardarda iki kesitte toplam 6 adet ROI manuel olarak yerleştirildi. ROI değerlerinin ortalaması hesaplandı.

Bulgular: Meningioma grubundaki olgularda yaş ve tümör çapı schwannoma grubundaki olgulara göre anlamlı yüksek bulundu. Schwannoma grubunda ADC ortalaması (1212,2x 10^{-6}) meningioma grubuna (821,5x10^{-6}) göre anlamlı yüksek bulundu ($p<0,05$). ROC eğrisi analizinde eğri altında kalan alan (EAA) 0,997 istatistiksel olarak anlamlıydı ($p<0,0001$). Optimum cut-off değeri 983x10^{-6} bulundu. Bu noktada sensitivite %100; spesifite %96,3; PPV %96,4; NPV %100 bulundu.

Sonuç: Çalışma sonucuna göre serebellopontin köşe schawannomalarında ADC değerleri serebellopontin köşe meningiomalarına göre anlamlı olarak yüksektir. Difüzyon MR meningioma ve schwannoma ayrımında kullanılabilir.

Anahtar Kelimeler: MR, ADC, Difüzyon, serebellopontin köşe, schwannoma, meningioma

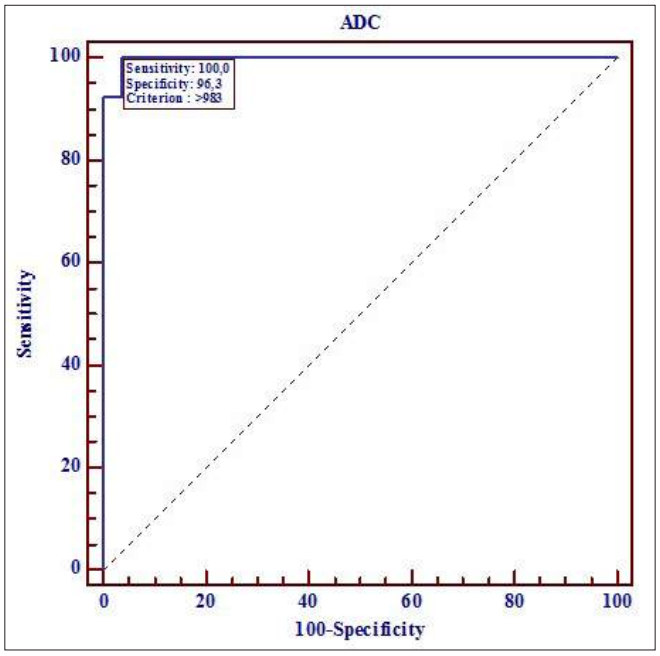

Resim 1.

Tablo 1. Gruplar arasında yaş, tümör çapı ve ADC karşılaştırması

	Meningioma		Schwannoma		t	p
	Ortalama	ss	Ortalama	Ss		
Yaş	53,296	10,604	41,556	16,835	3,066	0,004
Tümör Çapı	39,296	9,631	33,185	8,753	2,440	0,018
ADC	821,519	101,465	1212,222	203,120	–8,941	0,000

Tablo 2. ROC eğrisi

	Meningioma		Schwannoma		p
	n	%	n	%	
ADC<=983	26	%96,3	0	%0	X2=50,143 p=0,000
ADC>983	1	%3,7	27	%100	X2=50,143 p=0,000

Girişimsel Radyoloji

PS-293

TROKAR YÖNTEMİ İLE PERKÜTAN KOLESİSTOSTOMİ

Gülen Safiye Temel[1], Hakan Önder[2]

[1]Çorlu Devlet Hastanesi [2]Okmeydanı Eah

Giriş: Perkütan kolesistostomi (PK), yüksek cerrahi riskli hastalarda akut kolesistit tedavisinde etkin bir yöntem olarak tanımlanmıştır (1,2). PK işlemi trokar veya seldinger tekniği ile uygulanabilir. Bu çalışmada akut kolesistit tedavisinde ultrasonografi (USG) kılavuzluğunda uygulanan trokar yöntemi ile PK'nin sonuçlarının değerlendirilmesi amaçlandı.

Gereç ve Yöntem: Okmeydanı EAH'de Ağustos 2015-Mart 2016 tarihleri arasında trokar yöntemi ile PK uygulanan 18 hastanın kayıtları retrospektif olarak incelendi. Hastaların 9'i kadın, 9'u erkek olup yaşları 33 ile 89 (ort: 66.4) arasında değişmekteydi. Bir hastada tablo akalkülöz kolesistit (%5), geri kalan 17 hastada (%94.4) ise akut taşlı kolesistit şeklindeydi. PK lokal anestezi ile, USG kılavuzluğunda, trokar yöntemi ile transhepatik yoldan 7–10 F kateterler kullanılarak gerçekleştirildi.

Bulgular: PK işlemi trokar yöntemi ile 16 hastada %88.8 teknik olarak başarıyla gerçekleştirildi. Biri akalküloz olmak üzere 2 hastada yetersiz hidropi nedeniyle işlem başarısız oldu. Kalkülöz kolesistitli hasta opere edildi.3 hastaya 7F, 1 hastaya 8F, 11 hastaya 9F, 1 hastaya 10 F drenaj kateteri yerleştirildi. Kateter takılan 15 hastanın (%93.7) AK semptomları geriledi. Perfore kolesistitli bir hasta işlemden bir gün sonra kliniği kötüleşmesi nedeniyle opere edildi. Bir hastada işlem sırasında ağrı oluştu. Bir hastada işlem sonrasında safra kesesi etrafına kanama oluştu, ancak izlemde sorun çıkmadı.8 hastaya (%50), cerrahi riskler en aza indirildikten sonra kolesistektomi uygulandı. Bir hasta kateteri ile operasyona alındı. Diğer 15 hastanın klinik olarak belirgin düzelme göstermesi üzerine kateterleri çekildi. İşleme bağlı mortalite izlenmedi. Bir hastanın kateteri takıldıktan 7 gün sonra kendiliğinden çıktı ve izlemde tekrar kateterizasyona gerek duyulmadı.

Tartışma: PK uygulanırken trokar veya seldinger olmak üzere iki teknik kullanılabilir. Seldinger tekniği çok basamaklı olduğu için daha çok zaman almaktadır. Ancak komşu organ yaralanması açısından daha güvenli bulunmuştur. Trokar tekniği ise iğne üzerinden kataterin direk yerleştirilmesine olanak sağlamaktadır. Ancak dikkatsiz girişim yapıldığında transhepatik yöntem ile karaciğer kanama riski ve komşu organ perforasyon riskini artırmaktadır. Komplikasyonlar açısından ise her iki yöntem arasında farklılık raporlanmamasına rağmen pratikte Seldinger tekniği daha çok kullanılmaktadır (3). Hastanemizde 18 hastada trokar yöntem ile PK denenmiş ve 16 hastaya (%88) katater başarılı bir şekilde yerleştirilmiştir. PK erken komplikasyonları; kanama, vagal reaksiyonlar, sepsis, safra peritoniti, pnömotoraks, bağırsak perforasyonu, sekonder infeksiyon ve kateter çıkması olarak sayılabilir. Geç komplikasyonlar ise kateter çıkması ve tekrarlayan kolesistittir (4,5). Bu çalışmada da bir hastada intraperitoneal kanama oluştu ancak izlemde sorun olmadı. En sık geç komplikasyon olarak bildirilen kateter çıkması ise 1 hastada (%5) gözlendi. Takipte sorun olmadı ve tekrar kateterizasyona gerek duyulmadı. Trokar tekniğinde iğne-kateter birlikte olması sonografik takibi ve girişimi zorlaştırmaktadır.2 hastada hidropi belirgin olmadığı için katater yerleştirilememiştir. Hasta sayısının az olması ve izlemdeki kayıtların yetersiz olması çalışmamızın kısıtlılıkları olarak sayılabilir. Sonuç olarak, AKakut kolesistit tedavisinde US eşliğinde PK trokar yöntemi ile de yüksek başarı ve düşük komplikasyon oranları ile etkin ve güvenli bir yöntemdir.

Anahtar Kelimeler: Perkütan kolesistostomi, trokar

Meme Radyolojisi

PS-294

ADOLESAN YAŞTA MEMEDE İNTRADUKTAL PAPİLLOM

Serpil Ağlamış[1], Özlem Sezgin Okçu[2], Ayşe Murat Aydın[1], Mustafa Akın[3], Cüneyt Kırkıl[4]

[1]Fırat Üniversitesi Hastanesi Radyoloji Anabilim Dalı
[2]Ege Üniversitesi Tıp Fakültesi Hastanesi Radyoloji Anabilim Dalı
[3]Fırat Üniversitesi Hastanesi Patoloji Anabilim Dalı
[4]Fırat Üniversitesi Hastanesi Genel Cerrahi Anabilim Dalı

Amaç: Memede intraduktal papillom her yaşta görülebilmekle beraber en sık geç reprodüktif ve postmenopozal dönemde görülür. İlk bulgu ele gelen kitle veya kanlı meme başı akıntısıdır. Bu olgumuzda adolesan yaşta intraduktal papillomlu hastanın ultrasonografi (USG) ve manyetik rezonans (MRG) bulgularını sunmayı amaçladık.

Gereç- Yöntem: 14 yaşında kız hasta, sol memede ele gelen şişlik ve kanlı meme başı akıntısıyla hastanemize başvurdu. Klinisyen tarafından USG ve MRG tetkikleri istenen hastaya birimimizde bu görüntüleme yöntemleri uygulandı.

Bulgular: USG'de sol meme retroareolar bölgede 48x33 mm boyutta vaskülarizasyonu alınan, içerisinde kistik alan bulunduran düzgün sınırlı solid lezyon izlendi. Lezyon komşuluğunda duktal dilatasyonlar izlendi. MRG'de retroareolar bölgede difüzyon kısıtlaması göstermeyen, T2A heterojen hiperintens, tip 2 kontrastlanma eğri-

si gösteren düzgün sınırlı oval lezyon izlendi. Öncelikle intraduktal papillom düşünülen olgunun trucut biyopsi sonucu filloides tümör, eksizyonel biyopsi sonucu intraduktal papillom olarak geldi.

Sonuç: İntraduktal papillom, ileri yaşlarda görülmesine rağmen adolesan dönemde kanlı meme başı akıntısı veya memede ele gelen kitle ile başvuran çocuk olgularda da ayırıcı tanıda düşünülmelidir.

Anahtar Kelimeler: Adolesan, İntraduktal Papillom, Ultrasonografi, Manyetik Rezonans Görüntüleme

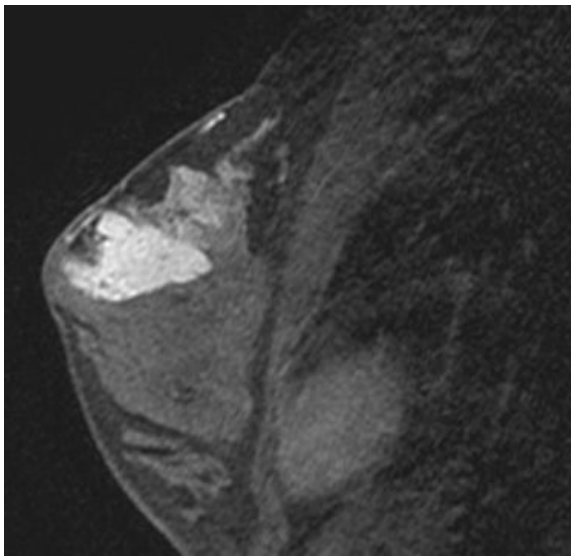

Resim 1.

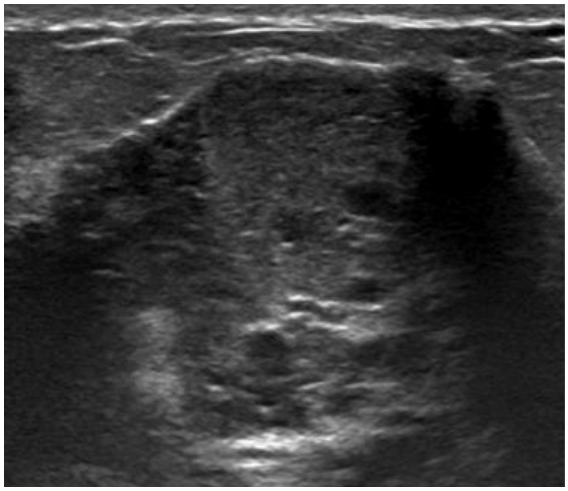

Resim 2.

Kas-İskelet Radyolojisi

PS-295

DİZ EKLEMİ ANATOMİK VARYASYONLARININ MRG İLE DEĞERLENDİRİLMESİ

İsmet Biçer[1], Hakan Yeral[1], Burcu Düzel[1], Ayça Seyfettin[1], Sinem Karazincir[1]

[1]Mkü Tayfur Sökmen Tıp Fakültesi Radyoloji Anabilim Dalı

Amaç: Diz eklemi anatomik varyasyonlarının MRG ile değerlendirilmesi

Gereç ve Yöntem: Ocak 2012-Haziran 2015 tarihleri arasında diz MRG tetkiki çekilen 3185 hasta çalışmaya dahil edildi. Bu çalışmada opere olan 63 hasta ve görüntü kalitesi iyi olmayan 33 hasta ekarte edildi. Geriye kalan 3089 (1477 kadın, 1612 erkek) hastanın görüntüleri retrospektif olarak değerlendirildi. Kemik varyasyonlarından Bipartat/multipartat patella, dorsal patellar defekt, fabella, kortikal desmoid, kas varyasyonlarından Gastroknemius üçüncü başı, aksesuar popliteus kası, tensor fasia lata kası varlığı, ligaman varyasyonlarından anterior transvers intermeniskal ligaman, oblik meniskomeniskal ligaman ve meniskofemoral ligaman, menisküs varyasyonlarınadan menisküste dalgalanma, lateral menisküs anterior hornunda striasyon (beneklenme), diskoid menisküs ve meniskal ossikül varlığı, plikalardan süperior, inferior ve medial plika varlığı değerlendirildi.

Bulgular: Kemik varyasyonlarından; Bipartat patella (%0,4), multipartat patella (%0,1), dorsal patellar defekt (%1), fabella (%12) ve kortikal desmoid (%12) oranında saptandı. Kas varyasyonlarından; gastroknemius üçüncü başı (%3) oranında saptandı. Menisküs varyasyonlarından; diskoid menisküs (%2,5), meniskal dalgalanma (%2) ve lateral menisküs anterior hornunda striasyon (%35) oranında saptandı. Ligaman varyasyonlarından; anterior transvers intermeniskal ligaman (%39,5), oblik meniskomeniskeal ligaman (%1,4), anterior meniskofemoral (Humprey) ligaman (%16) ve posterior meniskofemoral ligaman (Wrisberg) (%41) oranında saptandı. Plika varyasyonlarından; suprapatellar plika (%9), mediopatellar plika (%2) ve infrapatellar plika (%8) oranında saptandı.

Sonuç: Diz çevresi ve içerisinde çok sayıda ligaman ve tendon bulunmakta ve bunların birçoğu anatomik varyasyon içermektedir. Bunların bilinmesi ve tanımlanması doğru tanı, gereksiz ekstra görüntüleme ve ekstra tedavileri önlemek açısından önemlidir.

Anahtar Kelimeler: Anatomik varyasyon, MRG, Diz

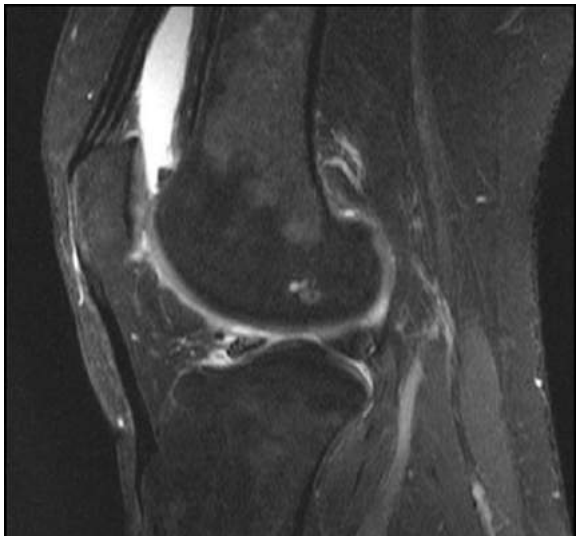

Resim 1.

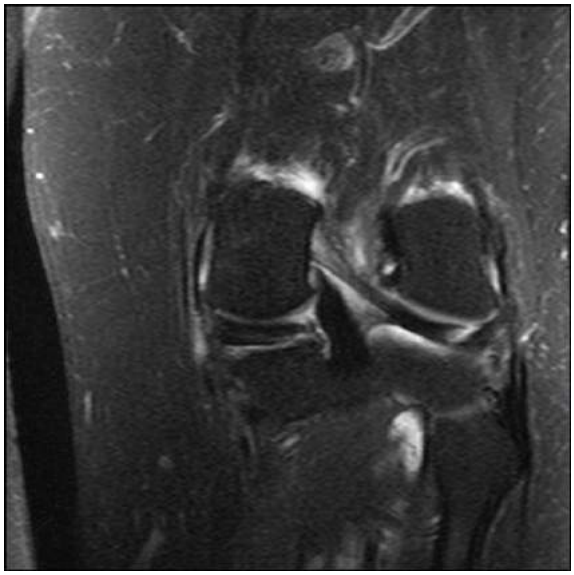

Resim 2.

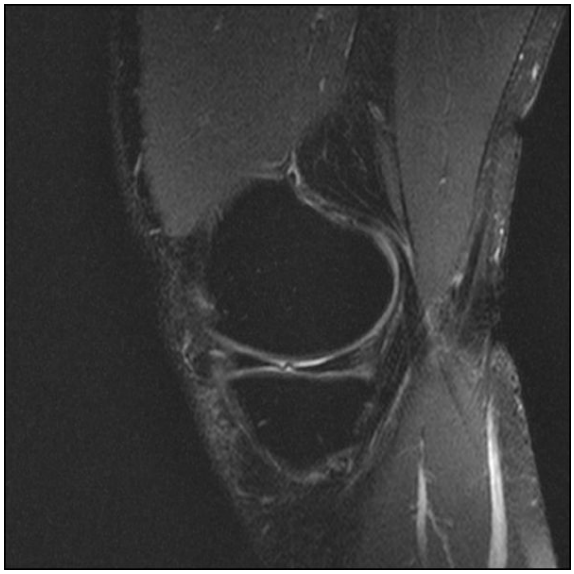

Resim 3.

Tablo 1. Saptanan varyasyonların sayı ve yüzdeleri

Varyasyon	Saptanan olgu sayısı	Saptanan olgu yüzdesi
Bipartat patella	11	%0.4
Multipartat patella	3	%0.1
Dorsal patellar defekt	30	%1
Fabella	370	%12
Kortikal desmoid	13	%12
Gastroknemius üçüncü başı	92	%3
Diskoid menisküs	75	%2.50
Meniskal dalgalanma	56	%2
Lateral menisküs anterior hornunda beneklenme	1081	%35
Anterior transvers intermeniskal ligament	1215	%39.5
Oblik meniskomeniskeal ligament	42	%1.40
Anterior meniskofemoral ligament (humprey)	492	%16
Posterior meniskofemoral ligament (wrisberg)	1270	%41.11
Suprapatellar plika	279	%9
Mediopatellar plika	54	%2
İnfrapatellar plika	247	%8

Kardiyovasküler Görüntüleme

PS-296

OKSİPİTAL ARTERLERDE DEV HÜCRELİ ARTERİT TUTULUMU

Ilgar Badalov[1], Yasemin Kabasakal[2], Gökhan Keser[2], Süha Süreyya Özbek[1]

[1]Ege Universitesi Tıp Fakultesi Radyoloji Anabilim Dalı
[2]Ege Universitesi Tıp Fakultesi İç Hastalıkları Anabilim Dalı

Giriş: Dev hücreli ("temporal") arterit, bazı olgularda oksipital bölgedeki arterleri tutarak baş ağrısına neden olabilir. Yapılan çalışmalarda dev hücreli arterit (DHA) hastalarında oksipital arter tutulumu %66–69 olarak bildirilmiştir. Hatta bazı DHA olgularında oksipital arter tutulumu mevcut tek bulgu olarak da ortaya çıkabilmektedir. Bu olgu sunumundaki amaç coğrafyamızda nispeten nadir rastlanan DHA patolojisinin nispeten seyrek bir formu olan oksipital arter tutulumlu bir olguyu RDUS ve klinik bulguları ile paylaşmaktır.

Olgu: 61 yaşındaki erkek hasta oksipital bölgede 5 gündür mevcut küçük ağrılı şişlikler ile sağlık kuruluşumuza başvurdu. Kan sedimantasyon hızı (83 mm/saat) ve C-reaktif protein (33.8 mg/dl) değerleri yüksek bulunan hastada bölgeye yönelik renkli Doppler ultrasonografi (RDUS) tetkiki istendi. Oksipital bölge saçlı derisinde ağrılı alanlarda yapılan RDUS tetkikinde segmental duvar kalınlaşması (halo bulgusu) gösteren cilt altı yerleşimli arteriyel yapılar izlendi; bölgesel akım hız artışları ve akım düzensizlikleri saptandı (Resim 1). Bölgesel enfeksiyon ve malignitenin dışlanması ardından, olguya arterit tanısı amacı ile lokal şişliklerden önerilen biyopsiyi hasta kabul etmedi. Bunun ardından olguya 1 mg/kg/gün olacak şekilde yüksek doz metil prednizolon başlandı. Üç hafta sonraki bakıda oksipital ağrı, lokal duyarlılık ve şişlikler yok olmuştu. Yapılan kontrol RDUS tetkikinde oksipital arterlerdeki patolojik yapısal ve hemodinamik bulguların tümü ile kaybolduğu gözlendi (Resim 2).

Ense saçlı deri bölgesindeki ağrılı şişliklerde DHA akılda tutulmalı ve tanı sürecinde RDUS'tan yararlanılmalıdır. Tıpkı yüzeyel temporal arterlerde olduğu gibi okspital arterlerde de DHA tanısı için kalınlaşmış arter duvarları ve lokal stenooklüziv değişiklikler araştırılmalıdır.

Anahtar Kelimeler: Dev Hücreli Arterit, Oksital Arter Vaskuliti, Temporal Arterit, Vaskulit

Resim 1

Dev hücreli arterit öntanılı olguda sağ oksipital arterde longitudinal (a) ve aksiyel (b) görüntülerde perivaskuler hipoekoik alanlar (ok işareti) izlenmektedir. Ayrıca akım hızlarında artış ve düzensizlik dikkat cekmektedir. (c)

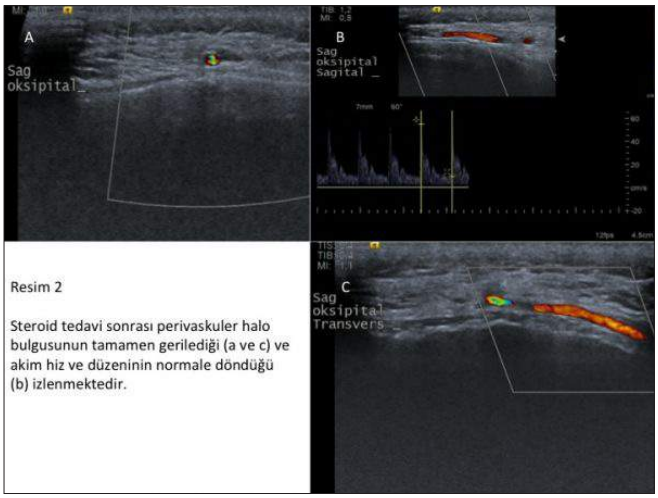

Resim 2

Steroid tedavi sonrası perivaskuler halo bulgusunun tamamen gerilediği (a ve c) ve akim hiz ve düzeninin normale döndüğü (b) izlenmektedir.

Toraks Radyolojisi

PS-297

SANTRAL SİNİR SİSTEMİ KÖKENLİ MENENJİOMUN MULTİPL AKCİĞER METASTAZLARI: VAKA SUNUMU

Başak Gülpınar[1], Çağlar Uzun[1], Ayşegül Gürsoy Çoruh[1], Çetin Atasoy[1]

[1]Ankara Üniversitesi Tıp Fakültesi Radyoloji Anabilim Dalı

Giriş: Menenjiom intrakranial meninkslerden köken alan santral sinir sisteminin en sık görülen tümörlerindendir. Çoğunlukla benign seyirlidir. Histolojik alt tiplerinden olan atipik ve anaplastik menenjiomlar daha agresif seyirli olup lokal rekurrens ve uzak metastaz görülebilir. Ekstrakranial metastaz oldukça nadirdir. Dünya sağlık örgütü (DSÖ) sınıflamasına göre Grade 1 menenjiomların metastaz yapması literatürde oldukça nadir görülen bir durumdur. Bu yazı, patolojik tanısı DSÖ grade 1 menenjiomlu bir hastanın histopatolojik olarak gösterilmiş multipl akciğer metastazının vaka sunumudur.

Vaka sunumu: 30 yaşında erkek hasta akciğerde multipl nodül ön tanısı ile bilgisayarlı tomografi (BT) çekimi için hastanemize başvurdu. Hastanın tıbbi geçmişinde, dış merkezde; inkomplet rezeksiyon sebebiyle toplam altı defa geçirilmiş olan menenjiyom eksizyon operasyonu öyküsü mevcuttu. Çıkarılabilen primer kranial kitlenin patolojisinin DSÖ Grade 1 menenjiom ile uyumlu olduğu öğrenildi. Hastaya intravenöz kontrast madde kullanılarak çekilen BT tetkikinde her iki akciğerde değişik lokalizasyonlu çok sayıda parankimal ve subplevral yerleşimli nodül ve kitle saptandı (Resim 1,2). Lezyonların bir kısmı düzensiz sınırlıydı. Bazı lezyonlar hematojen yayılımı destekleyecek şekilde vasküler yapıların trasesinde izlenmekteydi. Hastanın 2013 yılına ait dış merkezli BT tetkikleri temin edildi ve bu tetkikler incelendiğinde akciğerdeki lezyonların eski BT incelemesinde de mevcut olduğu görüldü (Resim 3). Lezyonların minimal büyüme gösterdiği gözlendi. Hastanın sağ akciğer orta lobdaki kitlesine bölümümüzde BT rehberliğinde transtorasik ince iğne aspirasyon biyopsisi yapıldı. Hastanın patoloji anabilim dalına gönderilen preperatları sitomorfolojik bulgular menenjiom metastazı ile uyumlu olarak raporlandı.

Tartışma: Menenjiomlar en sık görülen non-glial intrakranial tümörlerdir. Tüm intrakranial tümörlerin yaklaşık %20'ni oluştururlar. Otopsi kaynaklı çalışmalarda bu oran %30'lara kadar çıkmaktadır. Felix Plater 1614 yılında otopside ilk menenjiomu tariflemiştir. Antoine Louis 1754'deki makalesinde menenjiomları ilk kez yayınlamıştır. %90'nı supratentorial yerleşimlidir. Sıklıkla 40–60 yaş arası erişkinlerde görülürler. DSÖ sınıflamasına göre histolojik olarak 3 alt tipi bulunmaktadır. DSÖ Grade 1 (menenjiom), DSÖ Grade 2 (Atipik menenjiom), DSÖ Grade 3 (Malign menenjiom). Atipik ve anaplastik menenjiomların lokal rekurrens riskleri yüksektir. Metastatik menenjiomların büyük çoğunluğu histolojik olarak DSÖ Grade 2 ve Grade 3 tiplerdir. DSÖ Grade 1 menenjiomların uzak metastaz yapması oldukça nadir bir durumdur ve literatürde bildirilen vakaların hemen tümü büyük boyutlu intrakranial kitlelerin metastazıdır. En sık ekstrakranial metastaz %61 oranına akciğere olmaktadır. Bu vaka sunumu ile multipl akciğer nodül ve kitleleri olan hastaya yaklaşımda tıbbi özgeçmişin önemi ve menenjiomların takibinde uzak metastaz açısından dikkatli olunmasının vurgulanması amaçlanmıştır

Anahtar Kelimeler: menenjiom, metastaz, toraks bilgisayarlı tomografi, nodül ve kitleler.

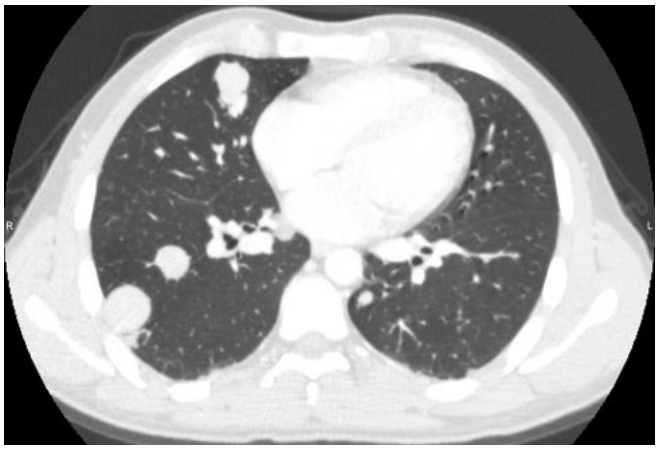

Resim 1.

Resim 2.

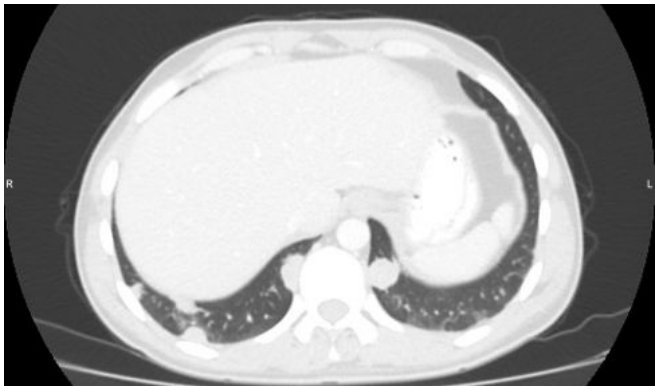

Resim 3.

Baş-Boyun Radyolojisi

PS-298

MASTİKATÖR BÖLGEDE HİDATİK KİST OLGUSU

Habip Eser Akkaya[1], Burcu Budak[1], Hakan Baş[1], Elif Peker[1], İlhan Erden[1]

[1]*Ankara Ünversitesi Tıp Fakültesi Radyoloji Anabilim Dalı*

Amaç: Kist hidatik, Ekinokokusun neden olduğu zoonotik bir hastalıktır. En sık karaciğerde (%60–70), ikinci sıklıkta ise akciğerde (%10–15) görülmektedir. Bizim bilgimize göre literatürde mastikator bölgede hidatik kist bildirilmemiştir. Bu bildiride mastikator bölge yerleşimli hidatik kist olgusunun BT ve MR bulgularının sunulması amaçlanmıştır.

Gereç-Yöntem: Sol gözde kızarıklık ve şişlik şikayeti nedeni ile başvuran hasta orbita BT ve yüz MR tetkikleri ile değerlendirilmiştir.

Bulgular: Orbita BT'de; sol mastikatör bölge yer yer kontrastlanan duvar yapısı bulunan, ön duvarında kalsifikasyonlar içeren yüksek dansiteli kistik lezyon izlendi. MR incelemede; T1AG'de izointens, T2AG'de hiperintens sinyal özelliğinde, içerisinde germinatif membranlara ait lineer hipointensitelerin izlendiği periferal kontrastlanan, kistik lezyon izlendi. Hidatik kist için beklenmeyen bir lokalizasyon olmasına rağmen tipik MR ve BT bulguları ile radyolojik olarak hidatik kist düşünüldü. Eksize edilen lezyonun tanısı patolojik olarak doğrulandı.

Sonuç: Kist hidatik başlıca karaciğer (%50–70) ve akciğer (%10–15) olmak üzere tüm organ ve dokulara yerleşebilir. Bizim bilgimize göre literatürde mastikatör bölgede hidatik kist tanımlanmamıştır. Atipik lokalizasyonlarda olmasına rağmen hidatik kistin tipik görüntüleme bulguları ile tanı konulabilmektedir.

Anahtar Kelimeler: kist hidatik, mastikatör bölge

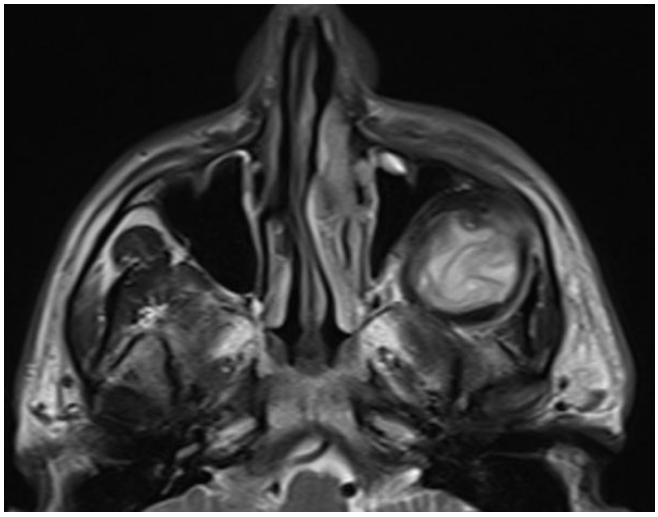

Resim 1.

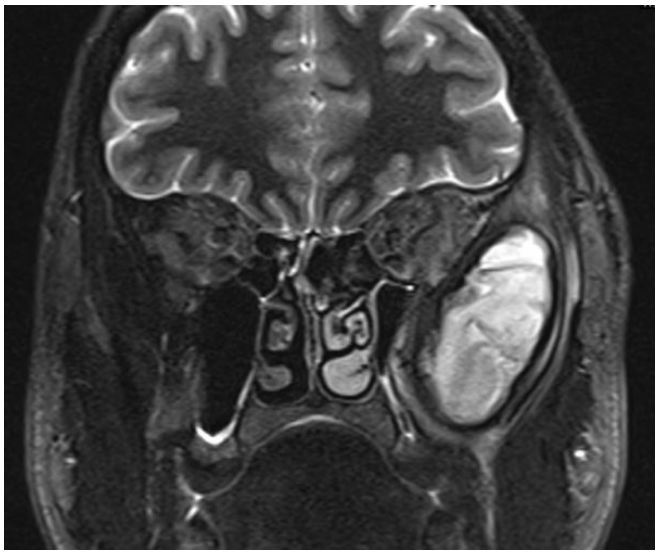

Resim 2.

Resim 3.

Abdominal Radyoloji

PS-299

İSKELET KASI METASTAZI SONRASINDA PRİMER PELVİK EKTOPİK RENAL HÜCRELİ KARSİNOM TANISI KONAN NADİR BİR OLGU

Yüksel Balcı[1], Taylan Kara[1], Sermin Tok[1], Tuğba Tümer[1], Meltem Nass Duce[1]

[1]Mersin Üniversitesi Tıp Fakültesi

Giriş ve Amaç: Renal ektopi, böbreklerin olması gereken pozisyon dışında başka bir lokalizasyonda bulunmasıdır. En sık pelvis lokalizasyonunda görülür. Ektopik böbrek sıklıkla radyolojik tetkikler esnasında tesadüfen saptanır. Pelvik böbrekte renal hücreli kanser (RCC) gelişimi oldukça enderdir, günümüze kadar çok az olgu bildirilmiştir. RCC'nin iskelet kası metastazı da oldukça nadirdir. Yapılan geniş otopsi serilerinde, RCC'li hastaların sadece %0.4'ünde kas metastazı saptanmıştır. Bu sunumda, iskelet kası metastazı bulguları ile farkedilen ve primer tümör araştırması sonrasında pelvik ektopik böbrek RCC tanısı alan nadir bir olgu radyolojik bulguları ile birlikte sunulmaktadır.

Olgu: Yaklaşık 1.5 yıldır üroloji polikliniği tarafından sağ ektopik pelvik böbrek ve bilateral tekrarlayan ürolitiazis nedeniyle takip edilen ve birkaç kez taşlara bağlı geçirilmiş cerrahi operasyon ve ESWL öyküsü mevcut 59 yaşındaki erkek hastaya abdominopelvik BT yapıldı. Sol böbrekte birkaç adet taş izlendi. Sağ böbrek pelvik ektopik yerleşimli olup, toplayıcı sisteminde ileri derecede dilatasyon ve dilate pelvis içerisinde yer yer nodüler konResimasyonlu dansiteler saptandı. Ayrıca solda gluteus maksimus kası içerisinde yaklaşık 6x8 cm boyutunda, duvarında heterojen tarzda belirgin kontrastlanma izlenen kitle saptandı. Bunlara ek olarak tetkike dahil her iki akciğer alt lobda en büyüğü 10 mm çapında birkaç adet parankimal–subplevral metastatik nodül izlendi. Primer tümör araştırması amacıyla yapılan PET-BT'de; vücutta yaygın kas planları içinde multiple kitlesel lezyonlar, multiple akciğer ve cilt altı metastazları saptandı. Sol kalçadaki lezyona yönelik kalça MR incelemede; gluteus maksimus kası içerisinde 10x5 cm boyutlarında T1A'da kas ile izointens, T2A'da heterojen hiperintens, belirgin heterojen tarzda kontrastlanma paterni gösteren, santrali nekrotik görünümde öncelikle sarkom ya da metastatik lezyonla uyumlu kitle mevcuttu. Lezyon cerrahi olarak eksize edildi ve patolojik olarak yüksek dereceli RCC metastazı lehine değerlendirildi. Hastaya sağ nefrektomi ve KT planlandı.

Sonuç: Ektopik böbrekte RCC gelişimi oldukça nadir bir durumdur. Literatürde pelvik ektopik böbrekli sadece 8 olguda RCC gelişimi rapor edilmiştir. Böbreklerde taş oluşu ve taşın oluşturduğu kronik inflamatuar süreç malignite insidansında artışa neden olmaktadır. RCC'nin iskelet kası metastazı da oldukça nadir görülen bir durumdur. Yumuşak doku kitlesi mevcut olan ve özellikle uzun süreli tekrarlayan taş hastalığı olan hastalarda RCC gelişim riskini ve buna bağlı iskelet kası metastazlarının olabileceğini akılda tutmak gerekir.

Anahtar Kelimeler: Pelvik ektopik böbrek, renal hücreli kanser, iskelet kası metastaz

Resim 1.

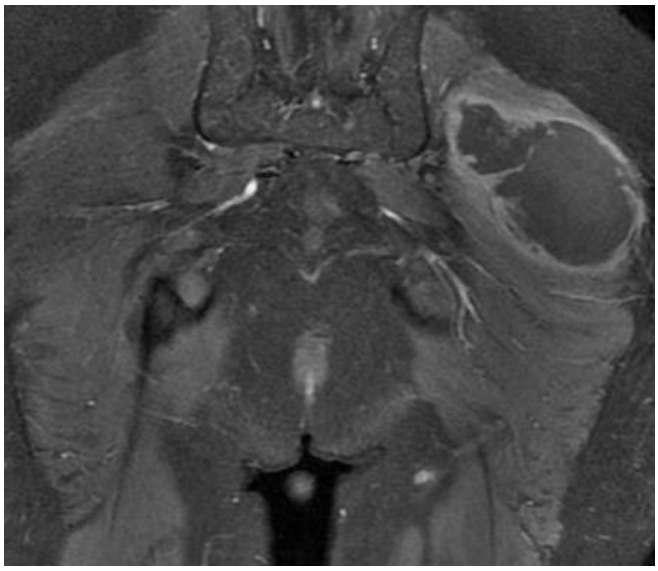

Resim 2.

Abdominal Radyoloji

PS-302

SOL SİYATİK AĞRI İLE BAŞVURAN DEV ATİPİK PELVİK LİPOM OLGUSU

Yüksel Balcı[1], Sermin Tok[1], Kaan Esen[1], Gurbet Yanarateş[1], Feramuz Demir Apaydın[1]

[1]Mersin Üniversitesi Tıp Fakültesi

Giriş ve Amaç: Lipomlar matür yağ hücreleri ve minimal fibröz dokudan oluşan benin tümörlerdir. Genellikle asemptomatiktirler. Ancak büyük boyutlara ulaşıp komşu anatomik yapılara baskı yaparak klinik bulgu verebilirler. Bu yazıda kilo alma, karın ağrısı ve sol kalça ağrısı şikayetleri ile başvuran bir hastada yapılan MR ve BT tetkikleri ile tanısı konulan dev atipik pelvik lipom olgusunu sunmayı amaçladık.

Olgu: Son 1 yılda özellikle abdominal bölgeden kilo alma, karında ve pelvik bölgede ağrı ve sol kalça ağrısı nedeni ile başvuran 40 yaşında kadın hastada öncelikle priformis sendromu ön tanısı düşünülerek yapılan kalça MR'de; douglasda orta hattan başlayarak sola doğru uzanan, siyatik foramen yolu ile priformis kasının önünde seyredip gluteal kaslara doğru uzanım gösteren, rektumu sağa doğru iterek yaylandıran, posteriorda presakral alana uzanan, internal iliak vasküler yapılarda da deplasmana yol açan T1 ve T2A görüntülerde yağ doku ile benzer intensitede 18x10x10 cm boyutunda yağ doku tümörü ile uyumlu düşünülen dev kitlesel lezyon saptanmıştır. Kontrast madde kullanılmadığından lezyonun kontrastlanması değerlendirilememiştir. Abdominopelvik BT'de; MR ile benzer konfigürasyonda, intrapelvik komponentinde birkaç adet internal septasyonu olan yaklaşık 12x10 cm boyutunda homojen yağ dansitesinde dev kitlesel lezyon saptandı. Uterus orta hattın sağında olup, her iki adneks ve overler tanımlanan lezyondan ayrı ve normal iç yapı özelliğinde gözlenmekteydi. Lezyon benin veya malin özellikte yağ doku tümörü ile uyumlu düşünüldü. Operasyonla total eksize edilen kitle patolojik olarak lipom olarak değerlendirildi.

Sonuç: Lipomlar genellikle iyi sınırlı, kapsüllü, matür yağ hücreleri ve minimal fibröz dokudan oluşan benin lezyonlardır. Ekstremiteler, pelvis, retroperiton ve mediastende yerleşebilirler. Yavaş büyürler, sıklıkla asemptomatiktirler ancak büyük boyutlara ulaştıklarında lokalizasyonuna göre komşuluğundaki anatomik yapılara baskı yaparak karın ağrısı, siyatik ağrı, venöz obstrüksiyon, distansiyon ya da ele gelen kitle şeklinde semptomlara yol açabilirler. Lezyonların BT ve MR bulguları tanıda oldukça yardımcı olur. Etyolojisi tam olarak bulunamayan siyatik ağrısı olan hastalarda geleneksel tedavi yöntemlerine başvurmadan önce nadir de olsa pelvik lipomların da ayırıcı tanıda düşünülmesi gerekir.

Anahtar Kelimeler: Lipom, siyatik ağrı, pelvik kitle

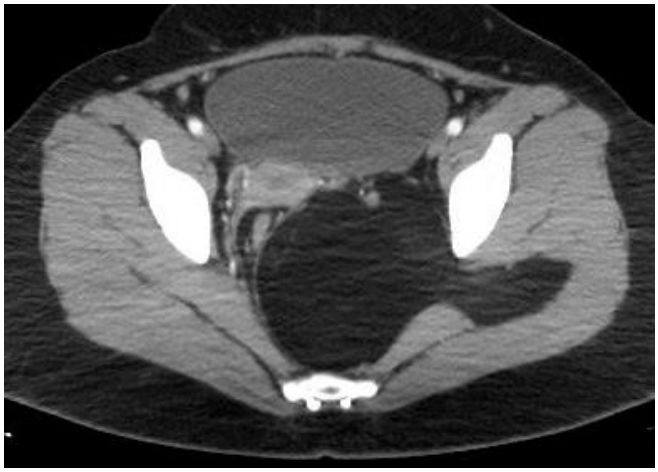

Resim 1.

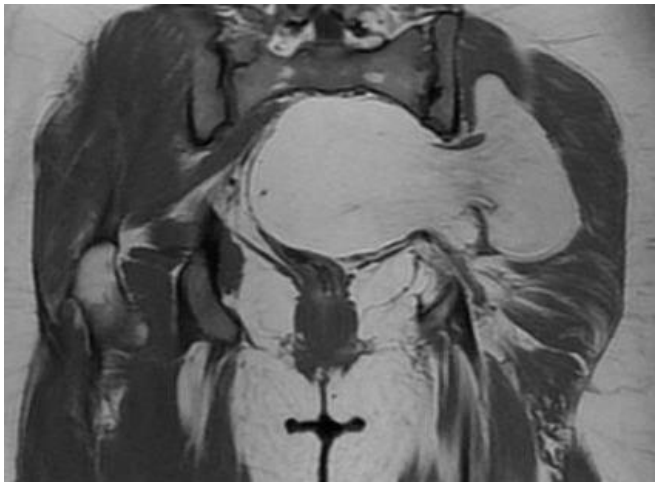

Resim 2.

Baş-Boyun Radyolojisi

PS-303

KLİNİK OLARAK GLOMUS TÜMÖRÜNÜ, BT'DE KRONİK OTİTİS MEDİYAYI TAKLİT EDEN ORTA KULAK KOLESTEROL GRANULOMU

Dinara Mamedova[1], Deniz Cılız[1], Uğur Toprak[1]

[1]Ankara Numune Eğitim ve Araştırma Hastanesi, Radyoloji Kliniği, Ankara

Giriş: Kolesterol granulomu vucudun kolesterol kristallerine karşı oluşturduğu yabancı cisim reaksyionudur. Kolesterol granulomu nadir, genellikle petroz apeksi tutan ve çoğunlukla bulgu vermeyen eskpansil lezyon şeklinde görülür. Orta kulağı tutan semptomatik kolesterol granulumu ise çok nadirdir.

Klinik bulgular ve BT'de nonspesik olup özellikle kronik otit, kolesteatom, paragangliom, beyin herniyasyonu gibi birçok patolojileriyle karışabilmektedir.

Klinik olarak tani güçlüğü oluşturan, cerrahi ve histopatolojik olarak dogrulanmış kolesterol granulomu olgusunun BT ve MR bulguları ortaya konularak, bunun gibi nadir olgularda doğru ayırıcı tani listesi yapılmasına yardımcı olmak amaçlanmıştır.

Olgu sunumu: 18 yaşında erkek olgu sol kulakta çınlama, işitme kaybı yakınmaları ile başvurdu. Geçirilmiş travma ve enfeksiyon öyküsü yoktu. Hafif retrakte timpanik membran arkasında mavi refle; bilateral adenoid hiperplazi; odyogramda hafif iletim tipi işitme kaybı saptandi.

Kontrastsız temporal BT'de sol orta kulakta ve mastoid hücrelerde nonspesifik inflamasyonu düşündüren yumuşak doku izlendi (Resim 1. Kemik erozyonu saptanmadı.

MRG'de orta kulakta T1A'da hiperintens, T2A'da hiperintens, boyanma veya diffizyon kısıtlanması göstermeyen lezyonda GRE-T2* sekansında kan yıkım ürünlerine bağlı sinyal kaybı kaydedildi (Resim 2. Bulgular orta kulak kolesterol granulomu ile uyumlu bulundu.

Olgu semptomatik olduğundan timpanoplasti yapıldı. Histopatolojik olarak lezyonun kolesterol granulomu olduğu doğrulandı.

Tartışma: Orta kulak kolesterol granulomu nadirdir. Kolesteatomla birliktelik gösterebildiğinden terminoloji karmaşasına yol açmıştır. Kolesterol granulomunun sarı-kahve rengi, kolesteatomun inci tanesi gibi beyaz olması makroskopik ayrımını sağlar.

Orta kulak kolesterol granulomunun etiyolojisi ile ilgili hipotezde orta kulak havalanmasının ve drenajının bozulması suçlanmaktadır. Kolesterol granulomu otitis media ve kolesteatomla sıklıla birliktelik gösterse de tamamen izole görülebilir. Bu durumlarda östaki borusunun geçici disfonksiyonu suçlanmaktadır. Olgumuzda da adenoid hiperplazisine sekonder östaki disfonksiyonu mevcuttu.

Klinik olarak kolesterol granulomu genellikle asempotmatik olup, genellikle insidental olarak bulunur. Ancak bazı durumlarda yavaş gelişen iletim tipi işitme kaybi ile seyredebilir. İlk kez Miglettsve Boots tarafından tariflenen tinnitus sunulan olguda da görülmektedir.

Otoskopik olarak içi kulata kistik olarak da bilinen kolesterol granulomu, minimal retrakte timpanik mebranın arkasında mavimsi röfle olarak görülür. Ancak bu bulgu spesifik olmayıp kronik otit ve postravmatik hemotimpanumla karışabilir.

Orta kulak kolesterol granulomunun BT bulguları çok değişken olup, genel olarak kontrastlanmayan beyin dokusuyla izodens doku olarak tariflenmişse de bazı olgularda kemikçik zinciri erozyonuda yaptığı için kolesteatomu taklit edebilmektedir.

MR görüntüleme kolesterol granulomu için oldukça spesifik olup hem T1A hem T2A'dahiperintens, kontrastlı serilerde kontrastlanmayan lezyon gorulmektedir.

Sonuç: Sonuç olaraki kolesterol granulomu kolesterol kristallerine karşı oluşan nonspesifik vücut reaksiyonudur. En iyi görüntüleme yöntemi MRG olup, tedavi ve cerrahiyi planlamada yardımcıdır.

Anahtar Kelimeler: Temporal kemik, orta kulak, kolesterol granulomu, kolesteatom, glomus tümörü, MRG, BT

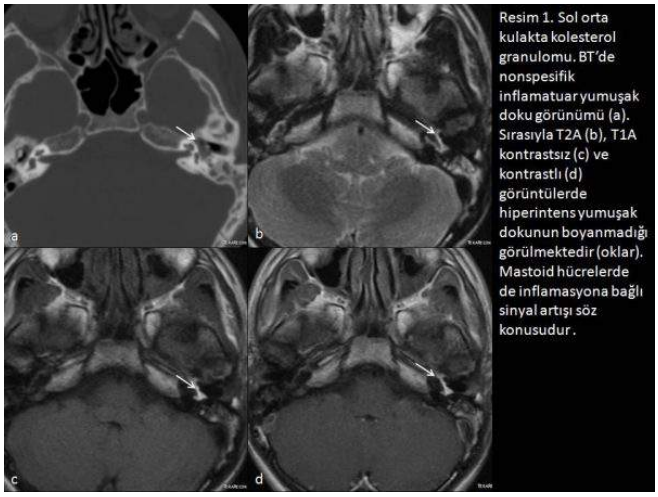

Resim 1. Sol orta kulakta kolesterol granulomu. BT'de nonspesifik inflamatuar yumuşak doku görünümü (a). Sırasıyla T2A (b), T1A kontrastsız (c) ve kontrastlı (d) görüntülerde hiperintens yumuşak dokunun boyanmadığı görülmektedir (oklar). Mastoid hücrelerde de inflamasyona bağlı sinyal artışı söz konusudur.

Resim 1.

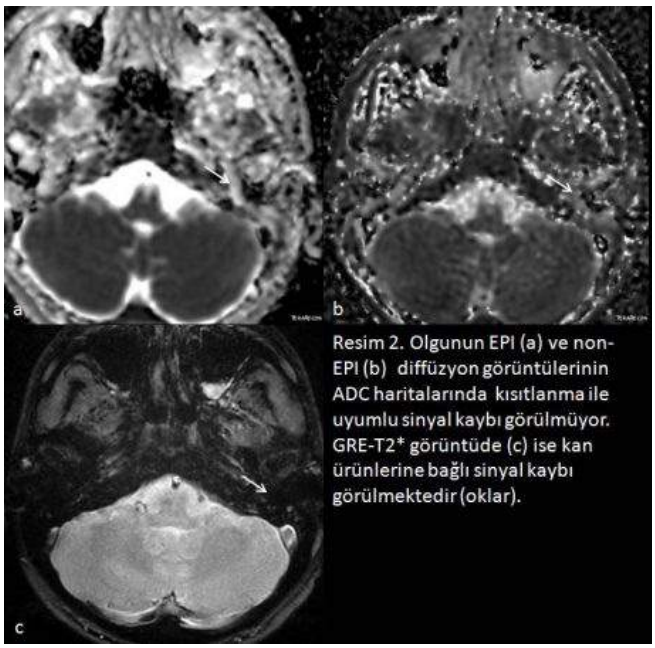

Resim 2. Olgunun EPI (a) ve non-EPI (b) diffüzyon görüntülerinin ADC haritalarında kısıtlanma ile uyumlu sinyal kaybı görülmüyor. GRE-T2* görüntüde (c) ise kan ürünlerine bağlı sinyal kaybı görülmektedir (oklar).

Resim 2.

Baş-Boyun Radyolojisi

PS-304

AKUT İNVAZİV RİNO-ORBİTAL MUKORMİKOZ

Uğur Toprak[1], Muhammed Said Beşler[1], Hatice Gül Hatipoğlu Çetin[1]

[1]Ankara Numune Eğitim ve Araştırma Hastanesi Radyoloji Kliniği

Amaç: Mukormikoz mortalite ve morbiditesi yüksek nadir görülen akut invaziv bir fungal enfeksiyon tablosudur. Rinoserebral, pulmoner, kutanöz, gastrointestinal, orbital tutulum görülebilmektedir.

Bu olgu sunumunda çok nadir karşılaşılan rino-orbital mukormikoz olgusunun radyolojik bulgularını paylaşmak, ayırıcı tanıda zenginlik ve kolaylık oluşturmak hedeflenmiştir.

Olgu sunumu: Olgumuz 42 yaşında diyabetes mellitus tanısı olan kadındır. Yaklaşık 20 günlük fasiyal ağrı sonrası sol gözde şişlik ve kızarıklık, burundan gelen pürülan sekresyon şikayetleri ile hastaneye başvurmuştur.

BT'de maksiller sinüs posterior ve superior duvar harabiyeti, sinüs içerisini dolduran, orbital ve kafa tabanı uzanımı bulunan yaygın apse tespit edilmiştir (Resim 1).

MRG'de lezyonun T2A hipointens sinyal karakteri dikkati çekmiştir. Apseyi destekleyen diffüzyon kısıtlaması görülmüştür. Foramen rotundum tutulmuş ve orta kranial fossa tabanında durada hafif kalınlaşma kaydedilmiştir (Resim 2). Orbital apeks veya kavernöz sinüs tutulmamıştır.

Maksiller sinüsten alınan örnekte mukormikoz tespit edilmiştir.

Takip MRG'lerinde lezyonun tedaviye cevap verip gerilediği kaydedilmiştir.

Tartışma: Mukormikoz genellikle Rhizopus, Mucor, Absidia gibi mikroorganizmalardan kaynaklanan fungal enfeksiyon tablosudur. Rino-orbital mukormikozun dünya genelinde insidansı 0.4–1.7/1 000 000'dir, mortalitesi ise yaklaşık %50'dir.

Diyabetes mellitus, uzun süreli steroid kullanımı, hematolojik malignensiler, kemik iliği transplantasyonu gibi immünsüpresyon oluşturan durumlar predispozandır.

Ateş, nazal ülserasyon ya da nekroz, görmede azalma, proptozis, kemozis, parestezi, periorbital ödem ve mukopürülan rinore sık görülen özelliklerdir.

Mukormikoz tanısında BT, MRG ve lezyondan alınan kültür yol göstericidir. Tedavisinde cerrahi debridman, antifungal tedaviler, hiperbarik oksijen tedavisi kullanılmaktadır.

Anahtar Kelimeler: Fungal sinüzit, BT, MRG, mukormikoz, orbital apse, kafa tabanı enfeksiyonu

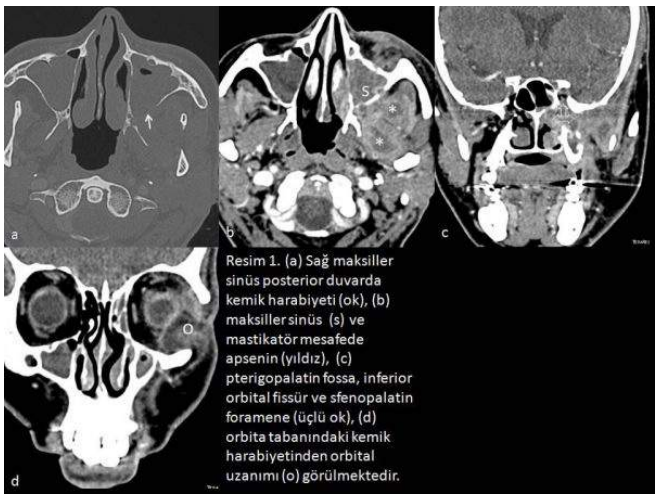

Resim 1. (a) Sağ maksiller sinüs posterior duvarda kemik harabiyeti (ok), (b) maksiller sinüs (s) ve mastikatör mesafede apsenin (yıldız), (c) pterigopalatin fossa, inferior orbital fissür ve sfenopalatin foramene (üçlü ok), (d) orbita tabanındaki kemik harabiyetinden orbital uzanımı (o) görülmektedir.

Resim 1.

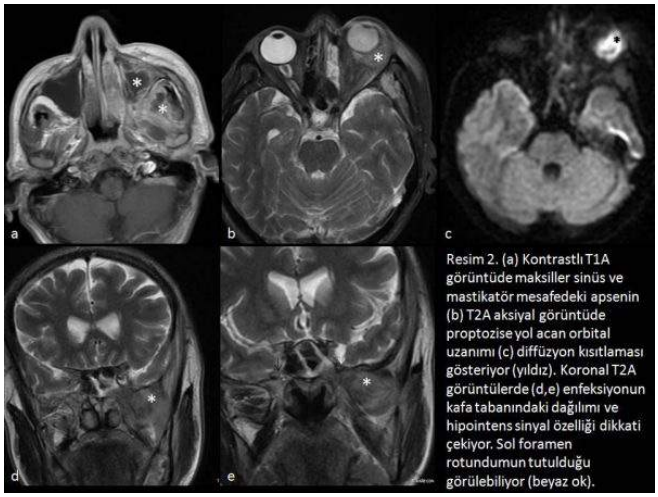

Resim 2. (a) Kontrastlı T1A görüntüde maksiller sinüs ve mastikatör mesafedeki apsenin (b) T2A aksiyal görüntüde proptozise yol acan orbital uzanımı (c) diffüzyon kısıtlaması gösteriyor (yıldız). Koronal T2A görüntülerde (d,e) enfeksiyonun kafa tabanındaki dağılımı ve hipointens sinyal özelliği dikkati çekiyor. Sol foramen rotundumun tutulduğu görülebiliyor (beyaz ok).

Resim 2.

Abdominal Radyoloji

PS-305

APENDİKS DEĞERLENDİRMEDE KONTRAST GEREKLİ Mİ?

Ayşegül Altunkaş[1], Ömer Aydın[1]

[1]Gaziosmanpaşa Üniversitesi Tıp Fakültesi Eğitim ve Aaraştırma Hastanesi, Radyoloji Anabilim Dalı, Tokat

Giriş: Apendiks pozisyonu yalnızca gelişimsel önemi nedeniyle değil aynı zamanda patolojik ve cerrahi önemi nedeniylede büyük ilgi konusudur. Apendiks pozisyonu apandisitin prognozu, cerrahi yaklaşımı, sunum ve patogenezi açısından önemlidir. Apendiksin nihai pozisyonu çekumun büyüme ve gelişme dönemindeki geçirdiği değişikliklerden oldukça etkilenir.

Apendiks kökü sabit olmakla birlikte ucu retroçekal, pelvik, subçekal, paraçekal, postileal, preileal, promontorik pozisyonlarından herhangi birinde bulunabilir (5).

Bu çalışmada abdominopelvik CT çekilen hastalarda apendiksin pozisyonel farklılıklarının sıklığını saptamanın yanında kontrastlı (IV, IV+oral) ve kontrastsız tetkiklerde apendiks görülebilirliğini karşılaştırmayı amaçladık.

Materyal-Metod: Ocak 2014-Ocak 2015 tarihleri arasında hastanemizde çekilmiş 1842 abdomen BT tetkiki tarandı. Toplamda 1268 hastanın alt-üst abdomen BT tetkiki değerlendirildi, 1007 hastanın (424 kadın, 583 erkek) apendiksi vizualize edilebildi.

Vizualize edilebilen apendiks kalınlığı, lokasyonu not edildi. Eğer apendikste intralüminal içerik yok ise ölçüm apendiksin çift duvar kalınlığı alınarak yapıldı. Lüminal içeriği olan apendikslerde ise ölçüm duvardan duvara yapıldı. Apendiks lokalizasyonu appendiks ucunun pozisyonuna göre klasifiye edildi.

Sonuçlar: Elde edilen sonuçlara göre apendektomi öyküsü olmadığı bilinen hastaların %79'unda apendiks vizualize edilebildi. Kontrastsız, IV kontrast ve IV+oral kontrast kullanılan tetkiklerde apendiks vizualize edilebilirliği bakımından ve apendiks çapında tetkikler arasında anlamlı farklılık saptanmamıştır.

Apendiks çapı apandisit bulunmayan hastalarda ortalama 5,38 ± 1,37 olarak bulundu. Apandisit bulunmayan hastaların %8,4'ünde apendiks çapı 6 mm ve üzerinde değerlendirildi.

Apendiks tipi için en sık lokalizasyonlar pelvik %32,1 (323 hasta), subçekal %22,7 (229 hasta), retrochecal %18,6 (187 hasta), retroileal %18,1 (182 hasta), periileal %8,5 (86 hasta) idi.

Tartışma: IV kontrast madde verilmeksizin apendisitin CT ile değerlendirilmesi artan bir trend. Konrastlı BT'de apendiks lümeni oral ve rektal kontrastla her zaman dolmaz ve apendisiyal ölçüm için apendiks üst sınırının tanımlanmasında kontrastsız CT önemli hale gelir (21). Çalışmamızdaki tetkiklerin %38'i (390) kontrastsız, %32'si (322) IV kontrastlı, %30'u (295) IV+oral kontrastlı olarak gerçekleştirilmiştir. Tetkikler arasında apendiks görülebilirliğinde anlamlı farklılık saptanmamıştır. Aynı zamanda ortalama apendiks çaplarında da anlamlı farklılık yoktur.

Bizim çalışmamızda apendiks lokasyonu pelvik %32,1 (323 hasta), subçekal %22,7 (229 hasta), retrochecal %18,6 (187 hasta), retroileal %18,1 (182 hasta), periileal %8,5 (86 hasta) idi. Çalışmamızda en sık lokalizasyon pelvik olarak hesaplandı.

Akut apandisit tanısı için ana kriter BT'de apendiks çift duvar kalınlığının 6–7 mmden daha büyük olması, periapendisyel inflamatuar değişiklikler ve kalsifiye apendikolitdir (9,14,18). Bizim çalışmamızda apendiks çift duvar kalınlığı apandisit bulguları olmaksızın hastaların %8,4'ünde 6 mm'nin üzerinde bulunmuştur. Benzer çalışmalar periapendisyel inflamatuar değişikliklerin yokluğunda BTde akut apendisit tanısı için optimal bir cut-off değeri tanımlamayı gerektirir.

Sonuç olarak kontrastsız BT'de apendiks görülebilirliği kontrastlı tetkiklerle benzer olduğundan apendiks değerlendirilirken kontrastsız tetkiklerde kullanılabilir. Aynı zamanda BT'de apendiks çapı normal apendiksi olan hastalarda cut-off değeri olan 6mm'nin üzerinde ölçülebilir.

Anahtar Kelimeler: Apendiks lokasyon, kontrastsız BT, apendiks çap

Figür1; aksiyel planda kontrastsız abdomen BT tetkiki, apandisit bulguları olmamasına rağmen apendiks çapı 11 mm olarak ölçülmüştür.

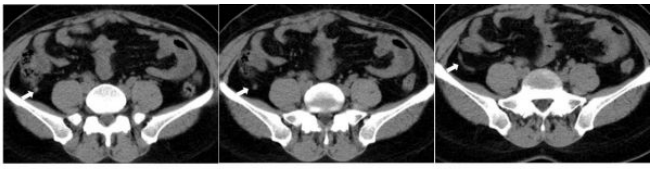

Figür 2; Aksiyel planda kontrastsız abdomen BT tetkiki, retroçekal uzanımlı apendiks

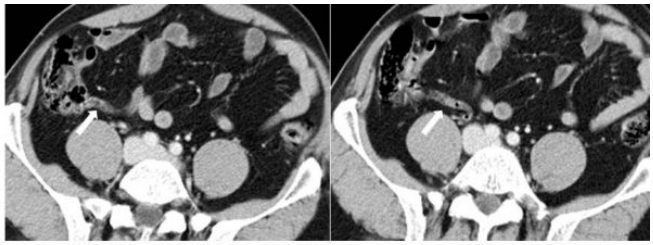

Fiğür 3; aksiyel planda IV kontrast madde kullanılan abdomen BT tetkiki, pelvik uzanımlı apendiks.

Kardiyovasküler Görüntüleme

PS-306

KUADRİKÜSPİT AORT KAPAĞI

Ömer Faruk Ateş[1], Serkan Sivri[3], Halil Arslan[2]

[1]Atatürk Eğitim ve Araştırma Hastanesi, Radyoloji Kliniği
[2]Yıldırım Beyazıt Üniversitesi Tıp Fakültesi, Radyoloji Anabilim Dalı
[3]Atatürk Eğitim ve Araştırma Hastanesi, Kardiyoloji Kliniği

Kuadriküspit aort kapağı, oldukça nadir görülen bir konjenital anomali olup, biküspit ve uniküspit aorta göre çok daha nadir görülür. Normalde 3 ayrı semilunar kapakçığa sahip olan aort kapağında, bu anomali de 4 ayrı küspis bulunmaktadır. Olgular, çoğunlukla gö-

rüntüleme veya cerrahi sırasında insidental olarak saptanırlar. Ancak bazen yetmezlik veya stenoz nedeniyle semptomatik olabildikleri de bildirilmiştir.

Bizim olgumuzda 60 yaşında erkek hasta, aort darlığı nedeniyle TAVI planlanması öncesi, BT anjiografi için kliniğimize yönlendirildi. EKG tetiklemeli olarak çekilen torakoabdominal BT anjiografide, aort kapağında 4 küspis görülmekteydi. Ayrıca aort kapak açıklığı sistolde belirgin olarak düşüktü. Çıkan aortta 48 mm olarak ölçülmüş olup dilateydi.

Aort kapağının konjenital anomalileri en sık biküspit kapak şeklinde görülmekle birlikte, kuadriküspit aort kapağı şeklinde de olabilmektedir. Kardiyak görüntüleme, aort başta olmak üzere kapak yapısını göstermede yüksek zamansal, uzaysal ve kontrast çözünürlüğü ile oldukça başarılıdır.

Anahtar Kelimeler: BTA, aort, kuadriküspit, TAVI

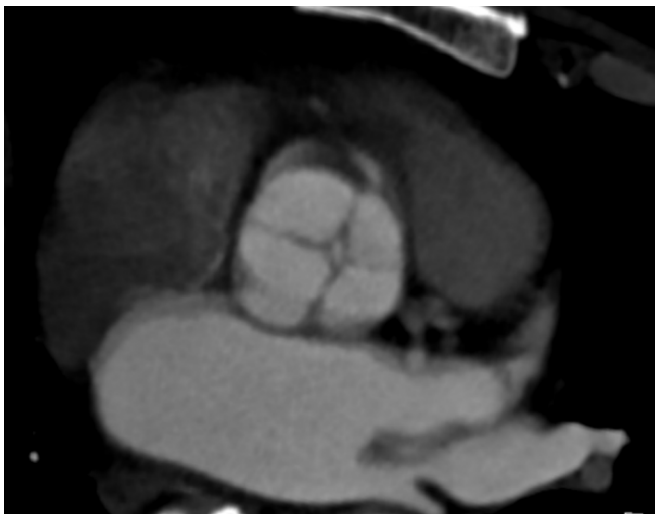

Resim 1.

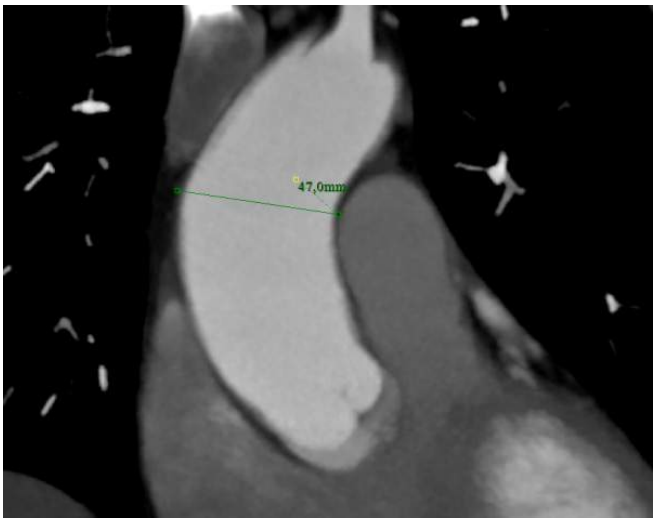

Resim 2.

Genitoüriner Sistem Radyolojisi

PS-307

İNTRATESTİKÜLER VARİKOSEL OLGUSU VE SONOGRAFİK BULGULARI

Namık Kemal Altınbaş[1], Deniz Gizem Oktay[1], Orhan Avcı[1], Bilgesu Arıkan[1]

[1]Ankara Üniversitesi Tıp Fakültesi, İbni Sina Hastanesi Radyoloji Anabilim Dalı

Giriş ve Amaç: Varikosel spermatik kord venlerinin dilatasyonu ile karakterize, kasık ağrısı ve baskı hissi gibi semptomlarla seyreden, kısırlığın en sık nedeni olarak karşımıza çıkan bir patolojidir. Sıklıkla sol tarafta ve ekstratestiküler yerleşimlidir. Ekstratestiküler varikosel erkeklerin yaklaşık %15'inde görülen, pampiniform pleksus ven çaplarında genişleme (>2 mm) ile karakterize bir durumdur. İntratestiküler varikosel ise testis içerisindeki ve mediastinumdaki venlerin dilatasyonu ile seyreder. Semptomatik erkeklerin yaklaşık %2'sinde görülen nadir bir patolojidir. Varikosel tanısında ve malignite dahil diğer intratestiküler kistik patolojilerden ayırıcı tanısında ultrasonografi (US) ve renkli Doppler ultrasonografi (RDUS) oldukça etkilidir. Bu sunuda, nadir görülen intratestiküler varikosel olgusu ve US bulgularının tartışılması amaçlandı.

Olgu: Bilinen bir hastalığı bulunmayan 59 yaşındaki erkek hasta, dispne şikayetleri ile başvurduğu merkezde mediastende kitle saptanması ve yapılan biyopsinin malign epitelyal tümör çıkması üzerine ileri tetkik ve tedavi amacı ile hastanemize başvurdu. Sol hemiskrotumda ağrı ve şişlik şikayetleri bulunan hasta, sırtüstü pozisyonda, istirahatte ve Valsalva manevrası eşliğinde skrotal US ve RDUS incelemeleri ile değerlendirildi. Gri skalada yapılan değerlendirmede her iki testis boyutları benzer ve normal sınırlardaydı. Sol testis alt kutbu heterojen ekoya sahipti ve parankim içerisinde mediastinum testisten perifere uzanan, genişlemiş tübüler yapı dikkati çekti. Sol testis komşuluğunda pampiniform pleksus venlerine ait genişlemiş hipoekoik tübüler yapılar kaydedildi. RDUS incelemesinde intratestiküler ve ekstratestiküler hipoekoik tübüler yapılarda Valsalva ile belirginleşen ve sonrasında tersine dönen venöz akım paterni kaydedildi (Resim 1,2,3).

Tartışma: Varikosel spermatik kord venlerinin dilatasyonu ile karakterize bir patolojidir. Varikosel yaklaşık %85 oranında sol tarafta, %10 bilateral görülür. Sol taraf sıklığının sebebi sol testiküler venin sol renal vene girerken açılanması ve simetriğine oranla daha uzun seyir göstermesidir. İntratestiküler varikosele sıklıkla, bizim olgumuzda olduğu gibi, aynı tarafta ekstratestiküler varikosel de eşlik eder. İntratestiküler varikoselin en sık semptomu testiküler ağrıdır. Bunun nedeni variköz venlerdeki konjesyona bağlı tunika albugineanın gerilmesidir. Tanı ve ayırıcı tanısında ultrasonografi oldukça önemlidir. Gri skala incelemesinde mediastinumdan perifere uzanan genişlemiş intratestiküler variköz venlerin görülmesi, RDUS incelemesinde Valsalva manevrası ile intra/peritestiküler venlerde geri akımın izlenmesi ve manevra sonrası akımın normale dönmesi tanı koydurucudur. Ultrasonografide, intratestiküler varikoselin tübüler (en sık), kistik ve mikst paternleri ayırtedilebilir. İntratestiküler varikoselin ayırıcı tanısında testiküler kist, hematom, fokal enfeksiyon, rete testis ektazisi ve kistik intratestiküler neoplaziler bulunmaktadır.

Sonuç: İntratestiküler varikosel oldukça nadir görülen ve genellikle ekstratestiküler varikosel ile birliktelik gösteren bir durumdur. Tanısı US ve RDUS ile rahatlıkla konulabilmektedir. Diğer intratestiküler kistik patolojilerden ayırıcı tanısının yapılmasında da US ve RDUS oldukça önemlidir.

Anahtar Kelimeler: İntratestiküler varikosel, Ultrasonografi

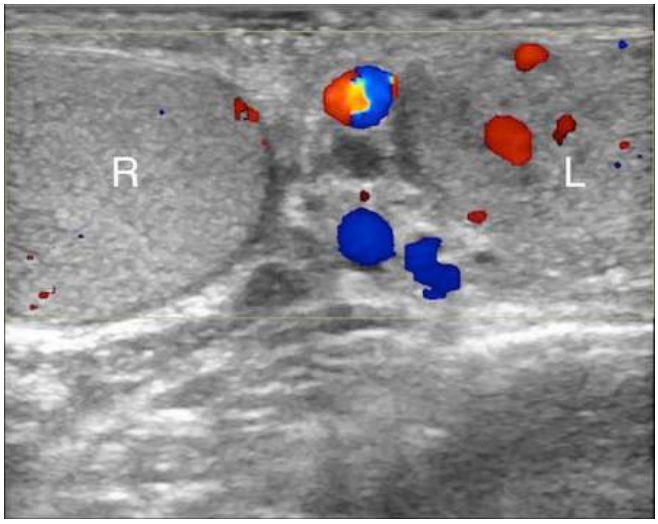

Resim 1.

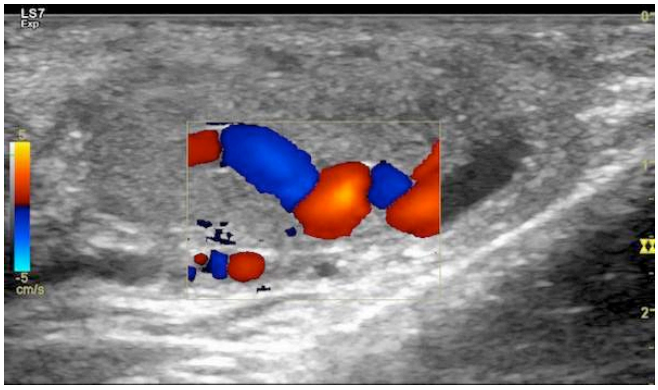

Resim 2.

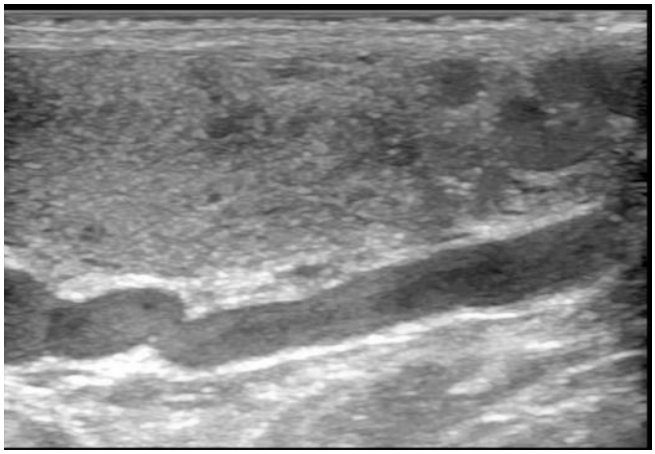

Resim 3.

Girişimsel Radyoloji

PS-308

DEV SOL SUBKLAVİAN ARTER ANEVRİZMASI VE ENDOVASKÜLER STENT-GREFT TEDAVİSİ

Orkun Sarıoğlu[1], Sinem Gezer[1], Aytaç Gülcü[1]

[1]Dokuz Eylül Üniversitesi, Radyoloji Anabilim Dalı

Giriş/Amaç: Üst ekstremite periferik arter anevrizmalarının görülme sıklığı, alt ekstremiteden çok daha azdır. Subklavian arter anevrizmaları tüm periferik arter anevrizmaların %1'ini oluşturmaktadır. İntratorasik ve ekstratorasik olmak üzere ikiye ayrılır. İntratorasik segmentin anevrizmatik dilatasyonu daha nadirdir ve genellikle asemptomatiktir. Genellikle tromboembolik komplikasyonlar, rüptür ya da komşu yapılara bası nedeniyle semptomatik olurlar. Subklavian arter anevrizmalarında prognoztromboembolik komplikasyonlara ve rüptüre bağlıdır. Günümüzde standart tedavi yöntemi cerrahidir. Ancak anatomik olarak uygun hastalarda endovasküler stentgreft onarımı, minimal invaziv bir işlem olması ve komplikasyonların çok daha az olması nedeniyle cerrahiye iyi bir alternatiftir. Bu bildiride dev intratorasik sol subklavian arter anevrizması saptanan hastanın görüntüleme bulguları ve uygulanan başarılı endovasküler stent-greft tedavisinin sunulması amaçlanmıştır.

Olgu Sunumu: Kontrol amaçlı çekilen akciğer grafisinde mediastinal genişleme farkedilen 40 yaşında erkek hastanın, Bilgisiyarlı Tomografi Anjiografi incelemesinde sol subklavian arterinin tratorasik proksimal 11 cm'lik segmentinde, en geniş yerinde 6 cm çapa ulaşan dev boyutlu anevrizmatik dilatasyon izlendi. Hastaya tarafımızca yapılan endovasküler stent-grefttedavisinde, sol ana femoral arter eksplorasyonu ardından retrograd kataterize edildi. İnen torasik aortaya sol ana karotis arter çıkımının hemen distalinden başlayacak ve sol subklavian arter çıkımını örtecek şekilde stent-greft yerleştirildi. Aortik stent-greftin proksimalde sol ana karotis arter orifisini parsiyel örtme ihtimali nedeniyle sağ aksiller arterden yaklaşarak sol ana karotis arter orijinine balon dilatasyon uygulandı. Kontrol anjiogramda stentgreftin patent olduğu ve sol subklavian arterin antegrad dolumunun ortadan kalktığı ve anevrizma kesesine retrograd dolum gerçekleşmediği gözlendi. Sol subklavian arter distalinin vertebral arterden çalma yolu ile dolduğu izlendi.

Tartışma: Subklavian arterde künt veya penetran travmalara bağlı arter yaralanmaları ve ateroskleroz nedenli anevrizmalar oluşabilmektedir. Distal embolizasyon, rüptür, brakial pleksus basısı, arteriovenöz fistül gelişimi gibi komplikasyonları bulunmaktadır. Bu nedenle acil ayırıcı tanısı ve tedavisi önem taşımaktadır.

Geleneksel cerrahi yaklaşım subklavian arter anevrizmalarının tedavisinde halen en iyi yöntem olarak yerini korumakla birlikte seçilmiş olgularda endovasküler onarım yapılabilir. Endovasküler tedavi planlanırken anevrizmanın kaidesine girişteki zorluklar ve önemli büyük damar yan dallarında gelişebilecek obstrüksiyon olasılığı göz önünde bulundurulmalıdır.

Sonuç: Subklavian arterin intratorasik segment anevrizması nadir görülür. Temel tedavi yöntemi cerrahi olup endovasküler stent-greft onarımı cerrahiye iyi bir alternatiftir.

Anahtar Kelimeler: subklavian arter, anevrizma, endovasküler

Resim 1: BT Anjiografi incelemesinin 3 boyutlu reformat görüntülerinde, subklavian arterin intratorasik proksimal segmentinde dev boyutlu anevrizmatik dilatasyon görülmekte (yeşil oklar). Anevrizmatik segment sonrasında subklavian arter normal kalibrasyonda izlenmekte (kırmızı oklar) (A). Dev anevrizmaya bağlı inen torasik aortada tortiözite ve basamaklanma mevcut (sarı oklar) (B).

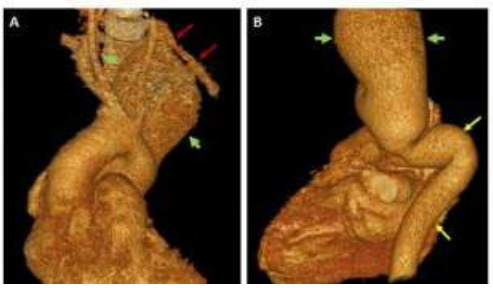

Resim 2: Aynı hastanın dijital substraksiyon anjiyografi incelemesinde dev boyutlu subklavian arter anevrizması görülmekte (yeşil oklar) (A). Endovasküler stent-greft tedavisi sonrasında elde olunan kontrol anjiogramda stent greftin patent olduğu ve sol subklavian arterin antegrad dolumunun ortadan kalktığı izlenmekte (B).

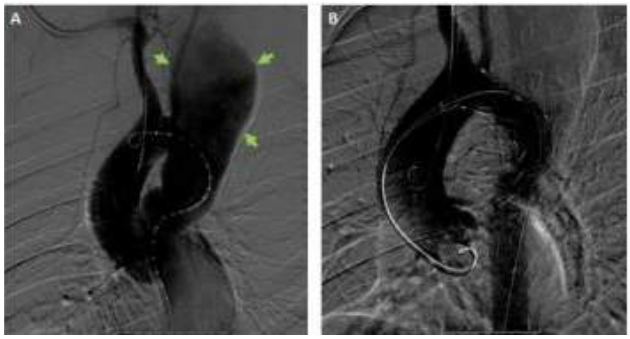

Resim 3: Aynı hastanın bir ay sonra çekilen kontrol BT Anjiografi incelemesinin ardışık kesitlerinde stent greftin patent olduğu ve anevrizma kesesine retrograd dolumunun gerçekleşmediği görülmekte.

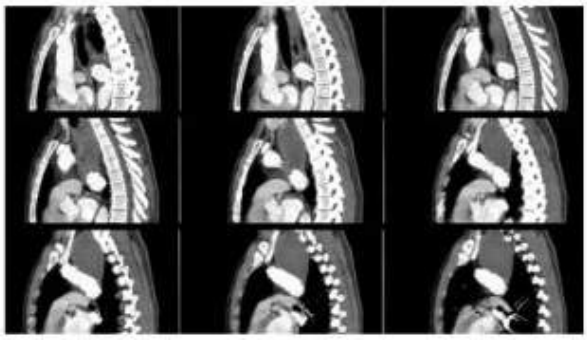

Abdominal Radyoloji

PS-309

MAYER ROKİTANSKY KÜSTER HAUSER SENDROMU OLGU SUNUMU

İbrahim Uysal[1], Hüseyin Özkurt[1], Deniz Akan[1], Ender Uysal[1], Evrim Özmen[1], Muzaffer Başak[1]

[1]Şişli Hamidiye Etfal Eğitim ve Araştırma Hastanesi

Giriş: Mayer Rokitansky Küster Hauser sendromu müllerian kanal gelişim bozuklukları sonucu ortaya çıkan, konjenital olarak vajen 2/3 proksimal kesim ve uterus aplazisi ile karakterize, otozomal ressesif geçen bir sendromdur.

Amaç: Mayer Rokitansky Küster Hauser Sendromunda manyetik rezonans görüntüleme (MRG) bulgularının paylaşılması amaçlanmıştır.

Yöntem-Gereç: 26 yaşında bayan hasta amenore şikayeti ile başvurdu. Sekonder sex karakterleri yaş ile uyumlu, hormon profilleri normal ve fenotipi kadın olarak izlendi Olası patolojiler açısından pelvik MRG tetkiki istendi.

Bulgular: Yapılan pelvik MRG incelemesinde; Uterus, tubalar ve 2/3 proksimal vajen izlenmedi.1/3 distal vajenin güdük şekilde sonlandığı dikkati çekti. Her iki adneksiyal lojda içerisinde milimetrik follikül kistleri barındıran overler izlendi.

Sonuç: Pelvik MRG inceleme Mayer Rokitansky Küster Hauser sendromu tanısında radyolojik anatomiyi en etkili biçimde ortaya koyması açısından tercih edilmesi gereken görüntüleme metodudur.

Anahtar Kelimeler: Mayer Rokitansky Küster Hauser Sendromu, Pelvik MRG

Resim 1.

Toraks Radyolojisi

PS-310

WEGENER GRANÜLOMATOZİS AKCİĞER TUTULUMU OLGU SUNUMU

İbrahim Uysal[1], Hüseyin Özkurt[1], Umut Erdem[1], Muzaffer Başak[1]

[1]Şişli Hamidiye Etfal Eğitim ve Araştırma Hastanesi

Giriş: Wegener granülomatozisi başta akciğer ve böbrek olmak üzere multi-sistemik olarak etki gösteren, küçük ve orta çaptaki arterial yapılarda tutulum ile seyreden nekrotizan, idiopatik bir vaskülittir. Serum antinötrofilik sitoplazmik antikorları (C-ANCA) ilişkili bir vaskülit tipidir. Histopatolojik olarak nekrotizan granülomatöz vaskülitin gösterilmesi ile tanı konulur.

Amaç: Wegener granülomatozisi tanısında Toraks BT bulgularının değerlendirilmesi amaçlanmıştır.

Yöntem- Gereç: 30 yaşında erkek hasta hemoptizi şikayeti ile başvurdu. Olası patolojiler açısından hastadan Toraks BT tetkiki istendi.

Bulgular: Yapılan Toraks BT incelemede her iki akciğerde multipl sayıda santral kaviter açıklıkları izlenen spiküle konturlu nodüler lezyonlar saptanmıştır. Bunun üzerine yapılan C-ANCA testi pozitif saptanmış olup; radyolojik bulgular, C-ANCA pozitifliği ve klinik bulgular ile hastaya wegener granülomatozisi tanısı koyulmuştur.

Sonuç: Wegener granülomatozisi olgularında akciğer tutulumunun radyolojik manifestasyonlarının saptanmasında Toraks BT incelemesi en etkin görüntüleme yöntemidir.

Anahtar Kelimeler: Wegener Granulomatozisi, Toraks

Resim 1.

Kas-İskelet Radyolojisi

PS-311

ALIŞILMADIK BİR SIRT AĞRISI NEDENİ; BAASTRUP HASTALIĞI

Cemil Oktay[1], **Can Çevikol**[1], **Utku Şenol**[1], **Ali Dablan**[1]

[1]*Akdeniz Üniversitesi Radyoloji Anabilim Dalı*

Baastrup Hastalığı ("Kissing Spine Sendromu") spinöz proçeslerin ve interspinöz yumuşak dokunun dejeneratif değişikliği ile karakterize bir antitedir.

Bu bildirinin amacı 2 ayrı olgu üzerinden sıklıklı gözden kaçırılan Baastrup Hastalığının görüntüleme bulgularını vurgulamak ve olası sırt ağrısı sebepleri ayırıcı listesine bu hastalığı katmaktır. Bel ağrısı yakınması ile başvuran 47 ve 46 yaşlarında iki kadın hasta direk grafi ve MRG tetkiki ile değerlendirilmiştir. Birinci olguda direk grafide L2–3 seviyesinde, ikinci olguda direk grafide L2–3 ve L3–4 seviyelerinde spinöz proçesler arası mesafede daralma ve skleroz izlendi. Bunun üzerine yapılan MRG tetkikinde her iki olguda spinöz proçesler arasında interspinöz bursit ile uyumlu sıvı intensitesi ve ek olarak birinci olguda posterior santral epidural kist izlenmiş olup bulgular Baastrup Hastalığı ile uyumlu bulunmuştur.

Baasrtup Hastalığı L4–5 seviyesinde daha belirgin olmak üzere sıklıkla lumbal vertebraları etkiler. Cinsiyete göre dominansi göstermemekle birlikte 70 yaş üstünde sıklığı artar. Klinik bulgusu, özellikle ekstansiyon ile kötüleşen lokalize orta hat sırt ağrısıdır. Ağrı ilgili bölgeye parmak basısı ile artarken, fleksiyonla azalmaktadır. Tanı klinik muayne ve radyolojik incelemelerle konmaktadır.

Strandart lateral lumbal direk grafide en sık bulgu komşu spinöz proçeslerde skleroz, spinöz proçesler arası mesafede daralmadır. Ek olarak ilerliyen süreçte etkilenen spinöz proçeslerde temas, eklemleşme, eklemleşen yüzeylerde genişleme ve düzleşme izlenebilir. Ayrıca lumbal bölgedeki dejeneratif değişiklikler özellikle patolojik seviyede belirgin izlenmektedir. Özellikle obez hastalarda ve patolojinin alt lumbal seviyelerde olduğu vakalarda direk grafi görüntü kalitesi azalmaktadır.

Bilgisayarlı tomografide rekonstrüksyon teknikleri ile özellikle kemik doku anatomisi çok daha net ve detaylı olarak değerlendirilmektedir.

Manyetik rezonans görüntülemede interspinöz proçesler arası mesafede interspinöz bursit ile uyumlu sıvı benzeri intesite değişiklikleri izlenmektedir. Bunlara ek olarak eklem yüzlerinde düzleşme, skleroz, genişleme, posterosantral epidural kist ve etkilenen spinöz proçeslerde kemik ödemi görülebilecek diğer bulgulardır. Ayrıca intravenöz Gadolinium uygulaması sonrası kontrast enhansmanı izlenebilmektedir. Posterosantral epidural kist; interspinöz bursadaki sıvının, posteriorsantral epidural mesafeye uzanımı ile gelişmekte olup bu seviyede santral spinal darlığa, tekal kese basısına ve bu alanda orta hat yerleşimli fibrotik kitleye neden olabilmektedir.

Sırt ağrısı kliniği ile yapılan incelemelerde, sırt ağrısının pek rastlanmayan sebebi olan Baastrup hastalığı akılda tutulmaldır.

Anahtar Kelimeler: Baastrup Hastalığı Kissing Spine Sendromu

Resim 1.

Resim 2.

Resim 3.

Baş-Boyun Radyolojisi

PS-312

ETMOİDAL KEMİK MUKOSEL OLGUSUNUN BİLGİSAYARLI TOMOGRAFİ BULGULARI

Eray Darıcı[1], Hadi Sasani[2], Ahmet Alp Dilek[2], Mehdi Sasani[3]

[1]Baku Clinic, Radyoloji Bölümü, Bakü, Azerbaycan
[2]Yakın Doğu Üniversitesi Tıp Fakültesi, Radyoloji Anabilim Dalı, Lefkoşa, Kıbrıs
[3]Trakya Üniversitesi Tıp Fakültesi, Anatomi Anabilim Dalı, Edirne, Türkiye

Amaç: Paranazal sinüslerin mukoselleri, mukus içeren epitelyal lezyonlar olup, yavaş büyüyerek ekspansif ve osteolitik karakterde olabilir, sıklıkla orbita ve intrakranial alanlara uzanım gösterirler. Etyolojisinde etkilenen sinüste (inflamasyon, travma, kitle lezyonlara bağlı) sıklıkla ostial tıkanıklık söz konusudur. Baş ve yüz ağrıları, burun tıkanıklığı, yüz ödemi ve menenjit belirtileri olabilir. Mukoseller sıklıkla frontal ve etmoidal sinüslerde görülür. Her iki cins etkilenebilir. Tanıda bilgisayarlı tomografi (BT) altın standarttır.

Bu bildiride, etmoidal kemikte ekspansiyon oluşturan mukoseli olan olgunun BT bulguları sunulmuştur.

Olgu Sunumu: 34 yaşında erkek hasta baş ağrısı ve burun tıkanıklığı ve progresif şekilde gelişen fasiyal asimetri nedeniyle başvurdu. Anamnezinde 10 yıl önce sinüzit nedeniyle ameliyat olduğu öğrenildi. Yapılan paranazal sinüs BT incelemesinde opere sağ orta konka, sağ frontal sinüste minimal effüzyon ve mukozal kalınlaşma mevcut idi. Ancak sağda orbita medial duvarını oluşturan kemik yapı içerisinde (etmoidal kemik), kemik yapıyı belirgin derecede ekspanse eden yumuşak doku dansitesinde lezyon izlendi (Resim 1). Ayrıca septum nazide belirgin sağa deviyasyon mevcuttu. Bulgular sağ etmoidal kemik mukoseli olarak düşünüldü. Yapılan transnazal endoskopik incelemede, radyolojik bulgular teyit edildi.

Tartışma: Frontal mukoseller orbita anterioruna uzanım gösterir; posterior etmoidal mukoseller orbital apeks basısına, sfenoidal mukoseller posteriora uzanarak hipofiz ve beyin sapı basısına, maksiller mukoseller orbital tabanı kaldırarak proptozise neden olabilirler. Mukosel infekte olduğunda ise semptomlar akut sinüzite benzer ve infeksiyon, intrakranial, orbital ve ciltaltı alan gibi potansiyel çevre boşluklara yayılabilir.

BT, paranasal mukoselleri değerlendirmede altın standart olmakla beraber, manyetik rezeonans görüntüleme (MRG) de bazı olgularda yardımcı olabilir. BT kemik yapılardaki değişiklikleri, MRG mukosellerin orbita veya intrakranial alanlara uzanımını daha iyi gösterir.

BT 'de etkilenen sinüs tamamen opasifiye olup kenarları genişlemiş ve genellikle incelmiştir. Kitlenin çevre dokulara uzanımına bağlı kemik yapılarda rezorpsiyon ve kemik defektleri olabilir. Periferik kalsifikasyon ve postkontrast görüntülerde çevresel kontrastlanma görülebilir.

Sinüs içeriği lezyonun içerdiği su derecesine göre değişkenlik göstermekte olup, su dansitesindeki hipodansiteden sekresyonel hiperdansiteye kadar değişebilir.

MRG'de sinyal özelliği su, mukus ve protein içeriğine göre farklılık gösterir.

Ayırıcı tanıda paranazal tümörler (sinonazal karsinom), mukus retansiyon kisti, antrokoanal polip, akut sinüzit düşünülebilir.

Sonuç: Mukosel olgularında, yüksek uzaysal çözünürlüğü nedeniyle BT 'de kemik yapılar daha iyi değerlendirilir.

Anahtar Kelimeler: Etmoidal mukosel, Bilgisayarlı tomografi, Kemik destrüksiyonu.

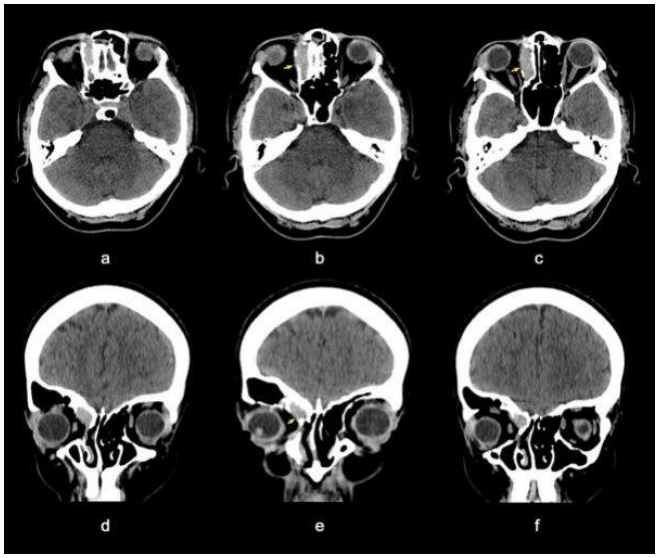

Resim 1.

Toraks Radyolojisi

PS-313

PULMONER ALVEOLAR MİKROLİTİAZİS: OLGU SUNUMU

Adem Ağyar[1], Fatıma Nurefşan Boyacı[1], Mesut Çetin[1], Dilek Şen Dokumacı[1]

[1]Harran Üniversitesi Tıp Fakültesi, Radyoloji Anabilim Dalı

Giriş: Pulmoner alveoler mikrolitiyazis (PAM) etiyolojisi bilinmeyen, her iki akciğerde intraalveoler lameller kalsiferitlerin birikmesi ile karakterize, ailesel yatkınlığı bilinen ender bir hastalıktır. Otozomal resesif geçişi olduğu kabul edilen bu hastalığın etiyopatogenezinde bir enzim defektinin, kalsiyum matabolizma bozukluğunun ve çevresel faktörlerin rol oynayabileceği düşünülmüştür.

Olgu: Acil servise bir haftadır mevcut olan öksürük ve göğüs şikayetiyle başvuran 17 yaşındaki erkek hastanın çekilen PA akciğer grafisinde alt zonlarda daha belirgin olmak üzere bilateral yaygın retiküler ve mikronoduler opasiteler izlendi. Toraks BT'sinde alt loblarda daha belirgin olmak üzere bilateral akciğerde peribronşial ve alveoler kalsifikasyon alanları vardı. Ayrıca siyah plevral hat bulgusu izlendi. Bu bulgularla hastaya PAM tanısı konuldu.

Tartışma ve Sonuç: PAM her yaş grubunda görülmekle birlikte en sık 30–50 yaşları arasında ortaya çıkar. Her iki cinsiyette eşit oranda görülür. PAM'ın tipik radyolojik bulgusu, daha çok alt ve orta zonları tutan mikronodüler kalsifik lezyonlardır. En sık saptanan tomografi bulguları ise buzlu cam opasiteleri ile linear subplevral kalsifikasyonlardır. Ayırıcı tanıda; milier akciğer tüberkülozu, alveoler hemoraji sendromları, diffüz interstisyel amiloidozis, diffüz pulmoner kalsifikasyon yapan hastalıklar (primer hiperparatioridizm, KBY'ye bağlı hiperparatiroidizm, süt alkali sendromu, hipervitaminoz D, sarkoidoz, multiple myelom ve metastatik akciğer) yer almaktadır. Hastalığın şiddetini belirlemek için tomografi çekimi gerekmektedir. Kesin tedavisi akciğer transplantasyonudur.

Kaynaklar

1. Yalın T, Arslan A, Selçuk M, Tanık A. Pulmoner alveoler mikrolitiazis: O. M. Ü. Tıp Dergisi 1993; 10: 47–50
2. Thapa R, Ganguly D, Ghosh A. Pulmonary alveolar microlithiasis in siblings. Indian Pediatrics 2008; 45: 154–156.3) Mariotta S, Ricci A, Papale M, De Clementi F, Sposato B, Guidi L, et al. Pulmonary alveolar microlithiasis: report on 576 cases published in the literature. Sarcoidosis Vasc Diffuse Lung Dis.2004; 21: 173–81.4) Castellana G, Lamorgese V. Pulmonary alveolar microlithiasis: World cases and review of the literature. Respiration 2003; 70: 549–555.

Anahtar Kelimeler: Pulmoner alveoler mikrolitiyazis, siyah plevral hat bulgusu, toraks bilgisayarlı tomografi

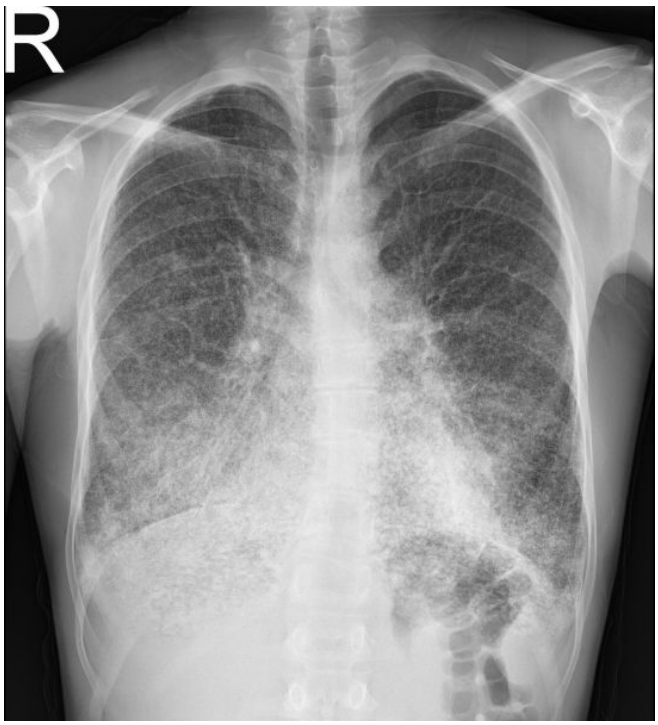

Resim 1.

Resim 2.

Resim 3.

Pediatrik Radyoloji

PS-314

OVARYAN KİSTİ TAKLİT EDEN ANTERİOR SAKRAL MENİNGOMYELOSEL

Dilek Sağlam[1], Meltem Ceyhan Bilgici[1], Hediye Pınar Günbey[1], İlkay Çamlıdağ[1]

[1]Ondokuz Mayıs Üniversitesi Tıp Fakültesi, Radyoloji Anabilim Dalı

Amaç: Anterior sakral meningomyelosel, sakral meninkslerin ve nöral elemanların sakral ve/veya koksigeal vertebral segmentlerdeki fokal hipogenetik alandan pelvise doğru anteriora herniasyonu ile karakterizedir. Bu posterde ovaryan kisti taklit eden anterior meningomyelosel olgusunu sunmayı amaçladık.

Yöntem: Dismenore nedeniyle hastanemiz acil servisine başvuran 16 yaşındaki kız hastanın fizik muayenesinde batında minimal hassasiyet mevcuttu, defans ve rebound saptanmadı. Laboratuvar incelemesinde kanda biyokimyasal parametreleri ve hemogramı normal olan hasta abdominal ultrasonografi ve pelvik MRG tetkikleri ile değerlendirildi.

Bulgular: Hastanın abdominal US incelemesinde mesane posterior komşuluğunda pelvisi kaplayan 9x10x10 cm boyutlarında, ince duvarlı, septasyon veya mural nodül içermeyen kist tespit edildi. Kistin bası etkisi nedeniyle mesane anteriora doğru itilmişti. Her iki over kistten ayrı olarak görüntülenemedi. Ayrıntılı değerlendirme için yapılan kontrastlı pelvik MRG incelemesinde sakral kemik anterio-

runda fokal defekt ve bu defektten pelvise doğru uzanım göstererek pelvisi dolduran meningosel kesesi izlendi. Ayrıca konus medullaris sakral 1 vertebra düzeyine yapışarak sonlanmakta ve dismorfik nöral dokular kistin proksimal kesimine uzanım göstermekteydi. Her iki over normal boyut ve intensitede, ve kistten ayrı olarak izlenmekteydi. Bulgular anterior meningomyelosel ile uyumlu olarak değerlendirildi.

Sonuç: Anterior sakral meningomyelosel, sakral elemanlarda disgenezi veya erozyon nedeniyle meningeal kesenin anterior pelvise herniasyonu ile seyreden ve kaudal hücre anomalileri spektrumunda yer alan konjenital bir anomalidir. Genetik, sporadik ya da kalıtsal predispozisyona seconder görülebilir. Konstipasyon, inkontinans, dismenore ve pelvik ağrı gibi basıya bağlı semptomlarla prezente olabilir. Anterior sakral meningomyelosel özellikle dismenore ve pelvik ağrı ile gelen hastalarda ovaryan kistlerin ayırıcı tanısında akılda tutulmalıdır. Gerektiği taktide seçilmiş hastaların MRG gibi ileri görüntüleme yöntemleriyle değerlendirilmesinin yanlış teşhis ve tedaviden kaynaklanacak sorunları önlemede faydalı olacağını düşünmekteyiz.

Anahtar Kelimeler: Anterior sakral meningomyelosel, MRG, dismenore

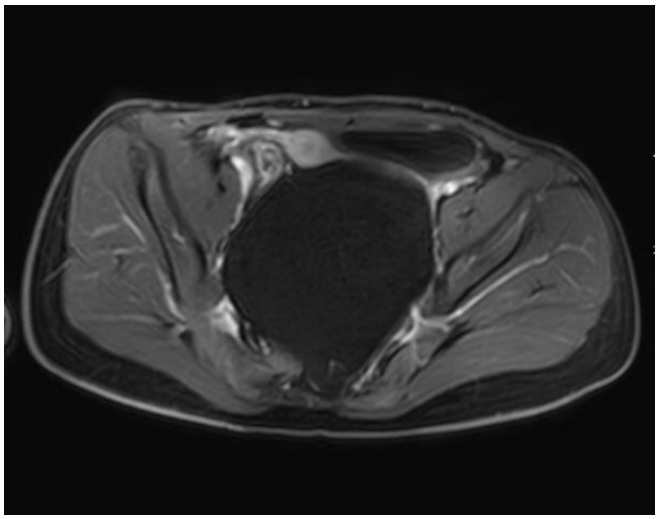

Resim 1.

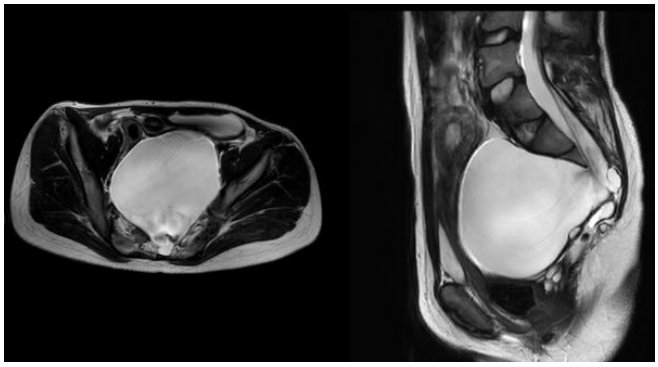

Resim 2.

Pediatrik Radyoloji

PS-315

ÇOCUKLARDA TRANSVERS SİNÜS ARAKNOİD GRANÜLASYONLARININ VE ARAKNOİD GRANÜLASYON İÇERİSİNE BEYİN HERNİASYONLARININ PREVALANSI VE 3T MR'DA 3D T2 SPACE GÖRÜNTÜLEME BULGULARI

Fatih Ergün[1], Recep Sade[1], Hayri Oğul[1]

[1]Atatürk Üniversitesi Radyoloji Anabilim Dalı

Amaç: Araknoid granülasyonlar (AG) araknoid membranın dural sinuslere doğru büyümesiyle oluşur ve genellikle insidental olarak tespit edilirler. Araknoid granülasyonlar içine serebral giral herniasyon çok nadir bir durumdur. Biz bu çalışmada çocuklarda transvers sinus içerisindeki araknoid granülasyonların ve araknoid granülasyonlar içine beyin herniasyonlarının prevalansı ve 3T MR görüntüleme bulgularını sunmayı amaçladık.

Gereç Ve Yöntem: Çalışmada Eylül 2015-Nisan 2016 tarihleri arasında başvuran 18 yaş altı ardışık 1600 hastanın 3T MR cihazında alınan isotropic 3D T2 SPACE görüntüleri incelendi. Hastaların yaşı, cinsiyeti, araknoid granülasyonların boyutları ve araknoid granülasyon içerisine beyin herniasyonları incelendi. Beyin herniasyonu içeren araknoid granülasyonlar ve normal araknoid granülasyonlar boyut, yaş ve cinsiyet yönünden istatistiksel olarak karşılaştırıldı.

Bulgular: Çalışmaya dahil edilen 1600 hastanın isotropic 3D T2 SPACE görüntülerinin incelemesinde toplam 96 araknoid granülasyon tespit edildi. Hastaların ortalama yaşı 11.6 (0–17 arasında) olup 51'I kız, 38'i erkek hastaydı.7 hastada iki araknoid granülasyon mevcuttu.11 hastada araknoid granülasyon içerisinde beyin herniasyonu izlendi. Araknoid granülasyonların ve beyin herniasyonu içeren araknoid granülasyonların prevalansı sırasıyla 5,93%ve 0,67%olarak bulundu. Normal araknoid granülasyon boyutları ortalama 4,66mm x 3.51mm x 4,39mm ve herniasyon içeren araknoid granülayonların boyutları ortalama 6,16mm x 5,49mm x 5,58mm olarak ölçüldü. Beyin herniasyonu içeren araknoid granülasyonların çapları normal araknoid granülasyonların çaplarından anlamlı olarak yüksek bulundu ($p<0.05$). İki grupta yaş ve cinsiyet açısından istatistiksel olarak anlamlı farklılık yoktu ($p>0.05$).

Sonuç: Araknoid granülasyonlar herhangi bir yaşta görülebilir. Yeni ince kesit görüntülemeye olanak sağlayan sekanslarla beyin herniasyonu içeren ve normal araknoid granülasyonlar daha yüksek oranda tespit edilebilmektedirler. Araknoid granülasyon boyutu arttıkça herniasyon olasılığı da artmaktadır. Özellikle sinüs cerrahisi planlanan hastalarda araknoid granülasyon varlığında beyin herniasyonu araştırılarak istenmeyen parankim hasarları önlenebilir.

Anahtar Kelimeler: Araknoid granülasyon, serebral giral herniasyon, 3D T2 SPACE MRI

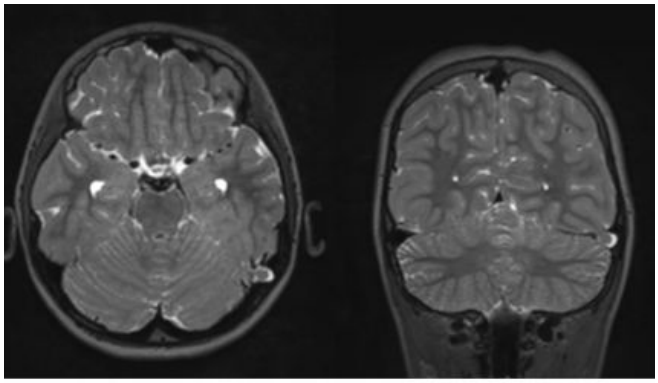

Figure 1: T2 SPACE aksiyel ve koronal görüntülerde sol transvers sinüs lokalizasyonunda araknoid granülasyon içerisinde herniye beyin parankimi görülüyor.

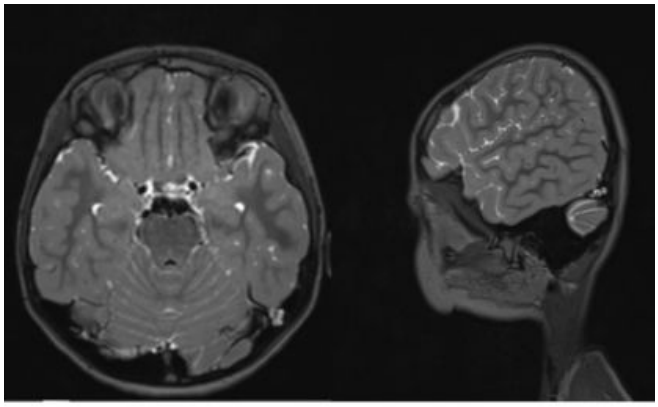

Figure 2: T2 space aksiyel ve sagittal görüntülerde solda transvers sinüs lokalizasyonunda araknoid granülasyon izlenmekte.

Toraks Radyolojisi

PS-316

PULMONER VENÖZ VARYASYONLARIN ÇOK DEDEKTÖRLÜ BİLGİSAYARLI TOMOGRAFİ İLE İNCELENMESİ

Ayşe Umul[1], Mustafa Kayan[1], Hakan Demirtaş[1], Mustafa Kara[1], Ahmet Orhan Çelik[1], Hasan Ali Ekşili[1], Fatmanur Kayan[2]

[1]Süleyman Demirel Üniversitesi Tıp Fakültesi, Radyoloji Anabilim Dalı, Isparta
[2]S.B. Isparta Devlet Hastanesi, Göğüs Hastalıkları Bölümü

Amaç: Anatomik olarak, normal popülasyonun yaklaşık %70'inde 4 pulmoner ven bulunur: sağ üst, sağ alt, sol üst ve sol alt pulmoner venler. Pulmoner venlerdeki anatomik bozukluk ve varasyonlar, ablasyon terapisi yada torasik cerrahi uygulanacak hastalarda komplikasyonlara neden olabilir. Bu çalışmada amacımız, Isparta ve çevresindeki Türk popülasyonunun pulmoner venöz drenaj tiplerini tanımlamak ve varyasyon sıklığını belirlemekti.

Materyal-Metod: Ocak 2015– Aralık 2015 arasında farklı nedenlerle çekilen ve yaşları 9 ile 82 arasında değişen, rastgele seçilmiş 500 hastanın ince kesit (1 mm kolimasyon) 128 kanallı multidedektörlü kontrastlı toraks BT'leri rutin transvers ve koronal planlarda değerlendirildi. Her iki tarafta venöz ostium sayısına ve pulmoner venlerin drenaj tiplerine göre Marom klasifikasyonu göz önüne alınarak sınıflama yapıldı. Her bir paternin sıklığı ve cinsiyetler arası farklar değerlendirildi.

Bulgular: Kadın olgu sayısı 228 (yaklaşık %45,6), erkek olgu sayısı 272 (yaklaşık %54,4) olup iki cinsiyet arasında anlamlı istatiksel fark saptanmadı. Sağ akciğerde en fazla (%86,4) üst ve alt lob venlerine giden çift ostium bulundu ve orta lob veni üst daldan ayrılıyordu. Bir hastada (%0,6) tek ostium saptandı. Sol akciğerde de en fazla (%95,2) üst ve alt lob venlerine açılan iki ostium saptandı. Kalan hasta grubunda (%4,2) tek ostium mevcuttu. Çalışmamızda, sol tarafta, Marom sınıflamasında bulunmayan iki varyasyon saptadık. Birincisi tek hastada gördüğümüz, üç ostium varlığı idi (Resim 1). İkincisi ise, iki hastada gördüğümüz ve L2c olarak adlandırdığımız varyasyondu (Resim 2). Bu varyasyonda iki ostium varlığı ile birlikte lingual dalın üst lob veninden 1 cm. den daha kısa segment sonrası ayrılmasıydı.

Sonuç: Türk popülasyonunda, bilateral pulmoner venöz ostial varyasyon sık olmayıp sağda varyasyon olasılığı daha fazladır. Multidedektörlü ince kesit BT, pulmoner venöz varyasyon taramasında gold standart tanı yöntemidir.

Anahtar Kelimeler: pulmoner ven, drenaj tipleri, bilgisayarlı tomografi, ince kesit

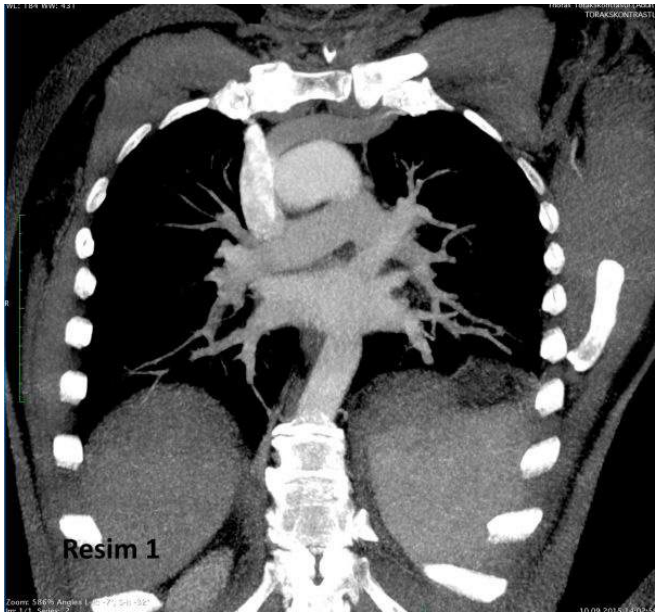

Resim 1

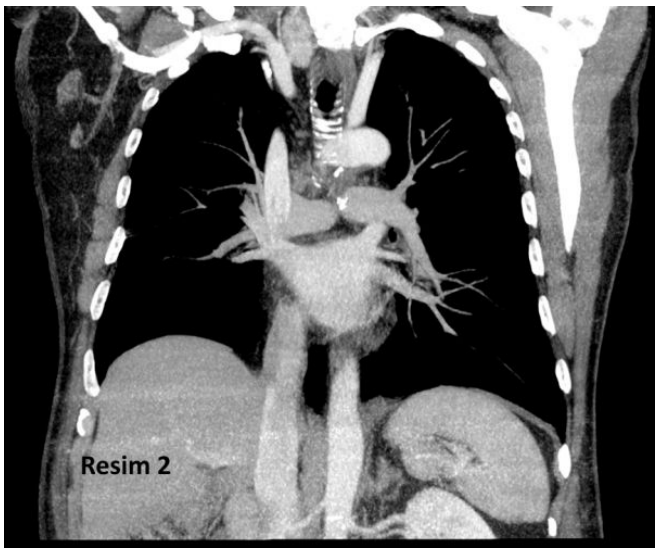

Resim 2

Tablo 1. Sağ lob venleri drenaj paternleri, yüzdelik ve cinsiyete göre dağılımları

Drenaj Patern	Açıklaması	Hasta sayısı (%)	Kadın hasta sayısı (%)	Erkek hasta sayısı (%)
R1	Tek bir ana ostium olup buradan 3 dal ayrılır	3 (0.6)	1 (0,4)	2 (0,7)
R2a	Üst ve alt lob venlerine giden iki ostium varlığı ve orta lob veninin üst daldan ayrılması (1cm'den kısa)	299 (59,8)	147 (64,5)	152 (55,9)
R2b	Üst ve alt lob venlerine giden iki ostium varlığı ve orta lob veninin üst daldan ayrılması (1 cm'den uzun)	133 (26,6)	53 (23,2)	80 (29,4)
R2c	Üst ve alt lob venlerine giden iki ostium varlığı ve orta lob venin alt lob veninden ayrılması	21 (4,2)	7 (3,1)	14 (5,1)
R3a	Üç ostium bulunur, orta lob ven direkt sol atriuma açılır	44 (8,8)	20 (8,8)	24 (8,8)

Tablo 2. Sol lob venleri drenaj paternleri, yüzdelik ve cinsiyete göre dağılımları

Drenaj Patern	Açıklaması	Hasta sayısı (%)	Kadın hasta sayısı (%)	Erkek hasta sayısı (%)
L1a	Tek ostium; alt lob veni üst lob venine katılarak (atriuma açılım yerine uzaklığı 1 cm'den az) ortak tek veni oluşturur	9 (1,8)	2 (0,9)	7 (2,6)
L1b	Tek ostium; alt lob veni üst lob venine katılarak (atriuma açılım yerine uzaklığı 1 cm'den fazla) ortak tek veni oluşturur	12 (2,4)	3 (1,3)	9 (3,3)
L2a	Üst ve alt lob venleri için çift ostium, ostiumlar sol atrial duvarla birbirinden ayrılır	242 (48,4)	106 (46,5)	136 (50,0)
L2b	Üst ve alt lob venleri için çift ostium, ostiumlar sol atrial duvarla birbirinden ayrılmaz	234 (46,8)	116 (50,9)	118 (43,4)
L2c	İki ostium varlığı ile birlikte lingual dalın üst lob veninden 1 cm. den daha kısa segment sonrası ayrılması	2 (0,4)	1 (0,4)	1 (0,4)
L3	Üç ostium; Üst lob, alt lob ve lingular segment için	1 (0,2)	0 (0)	1 (0,4)

Abdominal Radyoloji

PS-317

TRANSVERS KOLON UZUNLUĞU İLE ORTA KOLİK ARTER SAYISI ARASINDAKİ İLİŞKİ: MDBT İLE ANATOMİK ÇALIŞMA

Sanaz Pashapoor[1], Ayşegül Gürsoy Çoruh[1], Halil İbrahim Açar[2], Mehmet Ayhan Kuzu[3], Kayhan Çetin Atasoy[1]

[1]Ankara Üniversitesi Tıp Fakültesi, Radyoloji Anabilim Dalı
[2]Ankara Üniversitesi Tıp Fakültesi, Anatomi Anabilim Dalı
[3]Ankara Üniversitesi Tıp Fakültesi, Genel Cerrahi Anabilim Dalı

Amaç: Kolorektal kanserler gastrointestinal sistemin en çok rastlanan kanseridir. Dünya çapında kanserler arasında 3. sırada yer almakta olup gün geçtikçe insidansı artmaktadır. Kolon cerrahisinde kolon segmentinin uzun olması operasyonu kolaylaştırmakta, operasyon sonrası mortalite ve morbiditeyi azaltmaktadır. Bu çalışmamızda, literatürde daha önce bahsedilmeyen, transvers kolon uzunluğu ile orta kolik arter sayısı arasındaki ilişkiyi tanımlamaktayız.

Materyal-Metod: Ankara Üniversitesi İbn-i Sina Hastanesi polikliniklerine çeşitli gastrointestinal sistem rahatsızlıkları ile başvuran ve Radyoloji Ana Bilim Dalı'nda temmuz 2014-mayıs 2016 tarihleri arasında bilgisayarlı tomografi çekilen 97 hasta randomize olarak çalışmaya dahil edilmiştir.

Abdomen pelvik bilgisayarlı tomografi (BT) incelemeleri 64-dedektörlü (Toshiba Aquilion 64, Japan) ve 16-dedektörlü (Siemens Somatom Sensation 16, Forcheim, Germany) BT cihazları ile gerçekleştirilmiştir. İncelemeler antekubital yoldan İV kontrast madde enjeksiyonu yapılarak gerçekleştirilmiştir. Hastalara toplamda 130 ml kontrast madde enjekte edilmiştir. Antekubital yolla 0. Saniyede 100 mL ve 40. saniyede 30 mL, 3 ml/sn hız ile toplamda 130 mL İV kontrast madde enjeksiyonu yapılmış olup 70. saniyede çekim gerçekleştirilmiştir. Kontrast maddenin iki ayrı bolus şeklinde verilmesi hem parankimal organların ve venlerin (0. saniyede verilen 100 mL kontrast madde ile), hem de arterlerin (40. saniyede verilen 30 mL kontrast madde ile) opasifikasyonu mümkün olmuştur.1 mm kalınlığında spiral BT kesitleri alınmış olup üç boyutlu görüntüler elde edildikten sonra orta kolik arterin (MCA) sayısı (Resim 1) değerlendirilmiştir. Hastalar tek MCA ve birden fazla MCA'ya sahip olanlar olarak iki gruba ayrılmıştır. Sonrasında aynı hastalar iki radyolog tarafından iki ayrı iş istasyonunda (Vitrea 2 Version 4.1.14.0, Vital Images Minneapolis, USA) eş zamanlı olarak transvers kolon uzunluğunu koronal düzlemden ölçmüş olup elde edilen ölçümlerin ortalaması çalışmaya dahil edilmiştir. Hepatik ve splenik fleksura arası düzeyindeki kolon segmenti transvers kolon olarak belirlenmiştir. Hepatik fleksura duedonumun ikinci kıtasının inferomediale döndüğü düzey (Resim 2), splenik fleksura ise dalak hilusu düzeyinde inferiora dönüş yapmadan hemen önceki segment (Resim 3) olarak kabul edilmiştir.

Veriler Student's t-test SPSS programında analiz edilmiştir.

Bulgular: Çalışmaya randomize olarak 97 olgu dahil edilmiştir.58 erkek (%59.8), 39 kadın (%40.2) olgunun yaş ortalaması 54.1±13.9 (22–83) bulunmuştur. Tüm hastaların ortalama transvers kolon uzunluğu 458.9±87.2 mm (270–720 mm) hesaplanmıştır.31 olguda (%31.9) çift MCA, 66 olguda (%68) tek MCA izlenmiştir. Tek MCA'lı olgularda ortalama transvers kolon uzunluğu 440.5±80.2 mm (270–628 mm), çift MCA'lı olgularda ise 448.06±89.9 mm (376–720 mm) ölçülmüş olup çift MCA'ya sahip olgularda transvers kolon daha uzun bulunmuştur (Tablo 1). Çift MCA varlığı ile transvers kolon uzunluğu arasında anlamlı ilişki olduğu saptanmıştır ($p \leq 0,002$).

Sonuç: Tarama programları ve geliştirilmiş cerrahi teknikler ile kolorektal kanser sağkalım oranı oldukça artmıştır. Operasyon sonrası mortalite ve morbiditeye azaltan en önemli unsurlar arasında kolon uzunluğu ve vaskuler varyasyonların operasyon öncesinde belirlenmesidir. Uzun kolon segmenti cerrahi işlemi kolaylaştırmakta hastanın sağkalımında önem taşımaktadır.

Anahtar Kelimeler: orta kolik arter, transvers kolon, bilgisayarlı tomografi

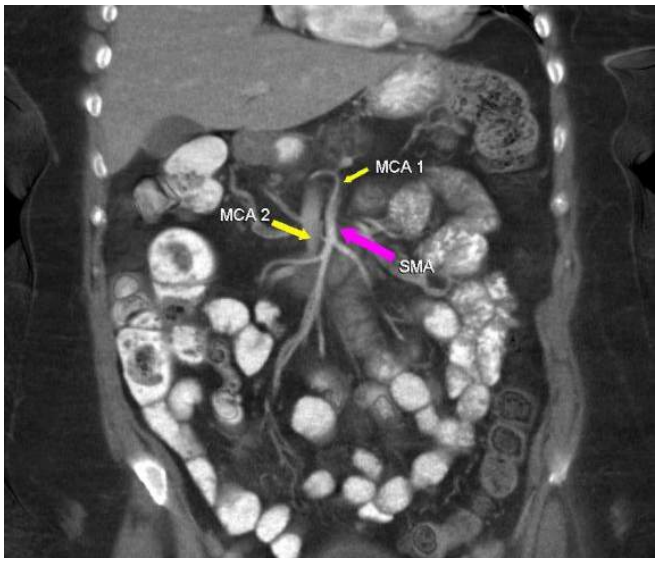

Resim 1.

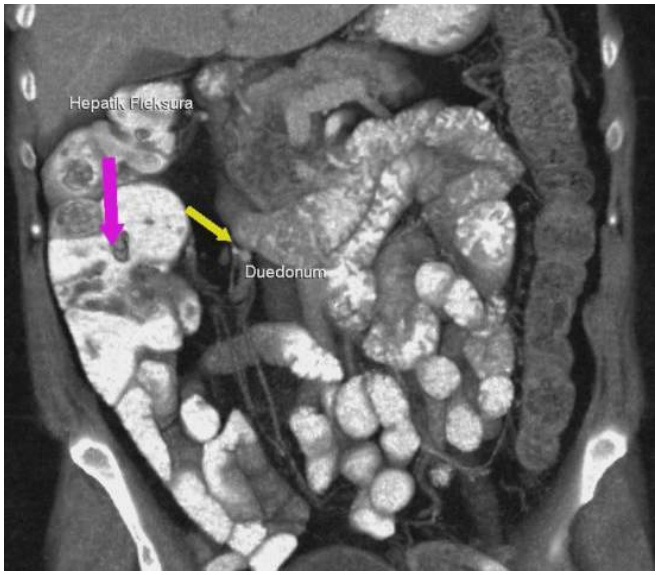

Resim 2.

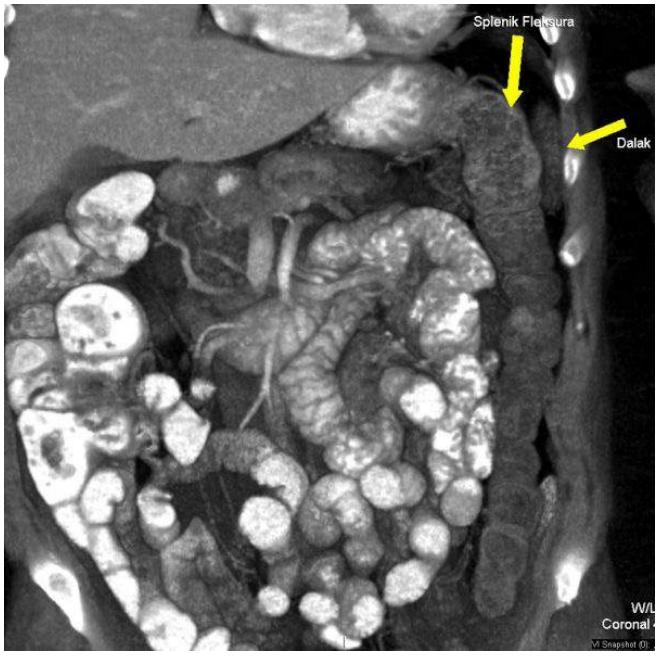

Resim 3.

Tablo 1. Orta kolik arter sayısı 1 ve 2 olan hastalarda transvers kolon uzunluğu

MCA	Hasta Sayısı	Ortalama (mm)	Standart Deviyasyon	Ortanca (mm)	Minimum (Mm)	Maksimum (Mm)	P Değeri
1	66	440.57	80.22	435	270	628	≤ 0,002
2	31	498.06	89.93	489	376	720	≤ 0,002
Toplam	97	458.94	87.24	445	270	720	≤ 0,002

Toraks Radyolojisi

PS-318

PNEUMOMEDİASTİNUM AYIRICI TANISINDA PARATRAKEAL VE SUBKARİNAL HAVA KİSTLERİ

Ceren Yalnız[1], Sinem Cömert[1], Kaan Meriç[1], Zeynep Gamze Kılıçoğlu[1], Mehmet Masum Şimşek[1]

[1]*Haydarpaşa Numune Eğitim ve Araştırma Hastanesi Radyoloji Kliniği*

Giriş: Paratrakeal hava kistleri toraks bilgisayarlı tomografi (BT) görüntülerinde sık karşılaştığımız insidental lezyonlardandır. En sık torasik giriş lokalizasyonunda, sağ posterolateral trakea duvarı komşuluğunda izlenmektedirler. %8–35 oranında BT'de trakea ile bağlantısı seçilebilmektedir. Böyle durumlarda trakeal divertikül terimi kullanılmakla beraber paratrakeal hava kistleri de aslında trakea ile bağlantısını gösteremediğimiz divertiküllerdir. Paratrakeal hava kistlerine göre oldukça nadir görülen subkarinal hava kistleri ise benzer şekilde ana bronş divertikülleridir. Biz bu olguda pratrakeal ve subkarinal hava kistlerini birlikte görüntülediğimiz ve muhtemel tekrarlayan pnömoniye sekonder sağ akciğer orta lob atelektazisi izlediğimiz bir hastayı sunmayı amaçladık.

Olgu: 73 yaşında kadın hasta ateş, öksürük, balgam şikayetleri ile hastanemiz Göğüs Hastalıkları Kliniği'ne başvurdu. Hastanın kontrastsız BT tetkikinde sağ paratrakeal hava kisti ve subkarinal lokalizasyonda, çok sayıda, en büyüğü 2 cm çapında hava kistleri izlendi. Ek olarak hastada sağ akciğer orta lob atelektazisi mevcuttu.

Tartışma: Paratrakeal ya da subkarinal hava kistleri ya da divertiküller hava koleksiyonları olarak karşımıza çıkan mukoza hernileridir. Paratrakeal hava kistleri toplumda %3 sıklıkla görülmektedir. Bu lezyonları travmatik mediastinal hava ile karıştırmamak oldukça önemlidir. Paratrakeal hava kistlerinin tipik sağ posterolateral trakea duvarı komşuluğunda yerleşimi mediastinal hava ayırıcı tanısında kullandığımız en önemli kriterdir. Sıklıkla insidental karşımıza çıkan bu lezyonların ayırıcı tanısında laringosel, faringosel, Zenker divertikülü, apikal akciğer hernisi, paraseptal bleb ya da bül gibi diğer lezyonlar bulunmaktadır. Subkarinal hava kistleri genelde lobule konturlu, tek ya da çok sayıda, bazen ana bronşun posterointerior duvarıyla bağlantıları seçilebilen lezyonlardır. Boyutları arttıkça multiloküle karakter kazanabilirler. Paratrakeal hava kistleri gibi bunların da tipik lokalizasyonları pnömomediastinumdan ayrımlarında yardımcıdır.

Paratrakeal hava kistleri genelde tek sayıda ve subkarinal kistlerden daha büyük boyutlardadır. Subkarinal hava kistleri ise sıklıkla multiple izlenmektedir. Her iki lezyonun enflamatuar değişikliklerin izlendiği kronik hava yolu hastalıkları ya da hava yollarında lümen içi basıncı arttıran kronik obstrüktif akciğer hastalıkları ile ilişkili olabileceği düşünülmektedir. Etiyolojileri benzer olsa da her iki lezyonun birlikte izlenmesi oldukça nadirdir. Genelde asemptomatik olmalarına rağmen sekresyonlara rezervuar teşkil edip sekonder enfeksiyonlara predispozan olabilirler.

Anahtar Kelimeler: pnömomediastinum; paratrakeal kist; subkarinal kist

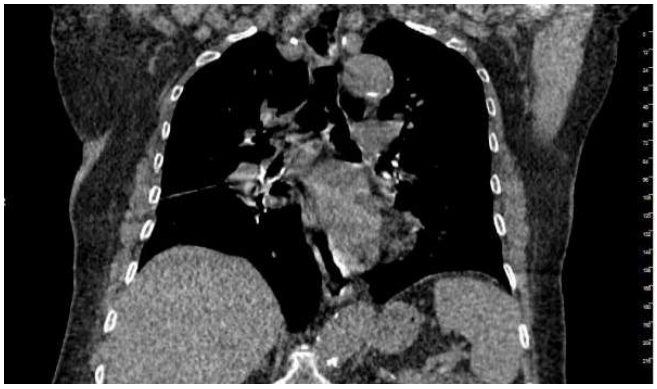

Resim 1.

Resim 2.

Resim 3.

Toraks Radyolojisi

PS-319

BEHÇET'TE NADİR BİR KOMPLİKASYON: SUPERİOR VENA KAVA TROMBOZU VE YAYGIN KOLLATERAL DOLAŞIM

Ceren Yalnız[1], Sinem Cömert[1], Kaan Meriç[1], Ayşegül Görmez[1], Zeynep Gamze Kılıçoğlu[1], Mehmet Masum Şimşek[1]

[1]Haydarpaşa Numune Eğitim ve Araştırma Hastanesi Radyoloji Kliniği

Giriş: Behçet, ülkemizde prevalansı diğer dünya ülkelerine göre oldukça yüksek olan, multisistemik, relapslar ile seyreden kronik enflamatuar bir hastalıktır. Gastrointestinal, nörolojik, kardiyovasküler ve torasik tutulumlar ile karakterizedir. Vasküler sistemde en sık yüzeyel tromboflebit ve alt ekstremite derin ven trombozu ile karşımıza çıkmakta olup vena kava inferior ve vena kava superior trombozları daha nadir de olsa görülebilmektedir. Vena kava superior trombozunun görülme oranı literatürde %2 olarak bildirilmiştir. Behçet hastalığının komplikasyonlarını tespit etmede radyolojik tetkikler oldukça önemlidir. Biz bu olguda pulmoner arter anevrizması nedeniyle istenen toraks BT anjiyografi tetkikinde SVC trombozu ve buna sekonder yaygın mediastinal kollateral gelişimi izlediğimiz bir Behçet hastasını sunmayı amaçladık.

Olgu: 33 yaşında 8 yıl önce Behçet tanısıyla takip edilen erkek hasta, sağ ayakta iyileşmeyen yarasının biyopsisi için hastanemiz Dermatoloji Kliniği'ne başvurdu. Yapılan fizik muayenede 1 haftadır sağ kolda kızarıklık ve ödem şikayetinin olduğu tespit edilmesi üzerine hasta tromboflebit şüphesiyle yatırıldı. Hastaya Radyoloji Kliniğimiz tarafından yapılan üst ekstremite venöz doppler tetkikinde sağ üst ekstremite venlerinde kronik trombüsle uyumlu ekojenite artışları izlendi. Yapılan incelemede akut trombüs lehine patoloji saptanmadı. Pulmoner arterlerde anevrizma şüphesiyle yapılan BT anjiografi tetkikinde; sol koldan kontrast madde verilmiştir. Kontrast madde geçişi VCS da izlenen trombüse sekonder ileri derecede azalmıştı. Mediastende yaygın venöz kollateraller izlendi. Kontrast maddenin VCS'a dönüşü azigos-hemiazigos sistemi ve mediastinal kollateraller aracılığıyla sağlanmaktaydı.

Sonuç: Damar tutulumu Behçet hastalığının majör ve minör kriterleri arasında olmamasına, sadece %25 hastada görülmesine rağmen bu hastalarda en önemli mortalite nedenidir. Damar tutulumu yaklaşık %90 oranında venöz sistemde izlenmektedir. En sık yüzeyel venlerde tromboflebit şeklinde görülmekle beraber kaval sistem gibi geniş çaplı damarlarda trombüs formasyonu ile de karşımıza çıkabilir. Superior vena kava trombozu Behçet hastalığında %2 oranında karşılaşılan bir komplikasyondur. Klinik olarak plevral ve perikardiyal efüzyona bağlı göğüs ağrısı, baş ağrısı, bilateral papil ödem, yüzde ve üst ekstremitelerde şişkinlik gibi agresif seyredebilir. Ancak bizim olgumuzda olduğu gibi yavaş seyrederek hastada semptoma yol açmayabileceği ve iyi tolere edilebileceği de akılda tutulmalıdır.

Anahtar Kelimeler: Behçet; superior vena kava; trombüs; kollateral

Resim 1.

Resim 2.

Resim 3.

Pediatrik Radyoloji

PS-320

HERLYN-WERNER- WUNDERLİCH SENDROMU: NADİR GÖRÜLEN ÜROGENİTAL ANOMALİ

Şükriye Yılmaz[1], Adalet Elçin Yıldız[1], Mehmet Tiftik[1], Havva Akmaz Ünlü[1]

[1]Ankara Çocuk Sağlığı ve Hastalıkları Hematoloji Onkoloji Eğitim Araştırma Hastanesi

Amaç: Nadir görülen bir ürogenital anomali olan, uterus didelfis ve çift vajene eşlik eden tek taraflı imperfore veya septat hemivajen ve aynı taraflı renal agenezi ile karakterize Herlyn-Werner- Wunderlich sendromunun radyolojik bulgularını sunmaktır.

Gereç -Yöntem: Pelvik ağrı ve kötü kokulu vajinal akıntı nedeniyle acil servise başvuran ve henüz 2–3 aydır menstruasyon gördüğü öğrenilen 13 yaşındaki kız hastaya US ve MRG incelemeleri yapılmıştır.

Bulgular: Ultrasonografik incelemede uterus didelfis ile birlikte çift vajen olduğu ve sol hemivajende yoğun içerikli sıvı ile distansiyon saptanmıştır. Sol böbrek izlenmemiştir. Anatomik yapıların daha ayrıntılı değerlendirilmesi için yapılan abdomen MRG'de uterus didelfis varlığı, solda distansiyona da neden olan ve her iki proksimal hemivajeni dolduran T2 hiperintens, T1 hipointens sıvı varlığı gösterilmiştir. Sol böbrek agenetik olduğu anlaşılmıştır. Tanımlanan bulgular ile Herlyn-Werner- Wunderlich sendromu tanısı konulmuştur.

Sonuç: Herlyn-Werner- Wunderlich sendromu genellikle menarş sonrası şiddetli ve tekrarlayan pelvik ağrı, pelvik kitle ve pelvik inflamatuar hastalık şeklinde bulgu veren nadir bir ürogenital amomalidir. Hastaların düzenli adet görmeleri tanısal çelişki yarattığından tanı genellikle US bulguları ile şüphe edilebilmesi halinde konulabilir. Hastalarda bulguların ana nedeni hemato (metro) kolpos olup bizim hastamızda görülen pelvik inflamatuar hastalık gelişmesi nadir bir başvuru sebebidir. MRG anatomik yapıların daha detaylı değerlendirilmesini sağladığından altın standart görüntüleme yöntemidir.

Anahtar Kelimeler: Herlyn-Werner- Wunderlich Sendromu, uterus didelfis, US, MRG

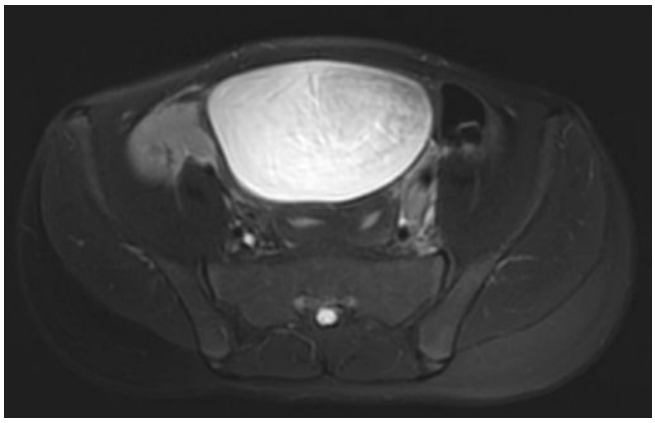

Resim 1.

Resim 2.

Resim 3.

Kardiyovasküler Görüntüleme

PS-321

TRAM (TRANSVERSE RECTUS ABDOMİNİS MYOCUTANEOUS) GREFTİNDE BT ANJİYOGRAFİNİN ROLÜ: CERRAHİ SONRASI GELİŞEBİLECEK KOMPLİKASYONLAR

Ceren Yalnız[1], Sinem Cömert[1], Kaan Meriç[1], Zeynep Gamze Kılıçoğlu[1], Mehmet Masum Şimşek[1]

[1]Haydarpaşa Numune Eğitim ve Araştırma Hastanesi Radyoloji Kliniği

Giriş: BT anjiyografi, Plastik ve Rekonstrüktif Cerrahi Kliniği tarafından greft planlanan hastalarda operasyona hazırlık evresinde sıklıkla kullanılan bir modalite haline gelmiştir. Greft vaskülerizasyonun gösterilmesi, operasyon öncesi hazırlık ve operasyon sonrası görü-

lebilecek komplikasyonların ön görülmesinde klinisyene yol göstermektedir. Biz bu olguda genital ve uyluk bölgesinde nekrotizan fasiit bulunan ve yara yerine TRAM (transverse rectus abdominis myocutaneous) grefti planlanan hastanın BT anjiyografi tetkikinde elde ettiğimiz bulguları ve klinisyenlere operasyon öncesinde sağladığımız bilgilerin önemini sunmayı amaçladık.

Olgu: 51 yaşında kadın hastanın 2008 senesindeki kolesistektomi operasyonu sonrasında bacaklarında şişlik meydana gelmiştir. Yapılan tetkiklerinde sağ ana femoral ve popliteal arterde total oklüzyon tespit edilmesi üzerine hastaya cross femoral stent yerleştirildi. Hasta 2016 Mart ayında sol genital ve uyluk bölgesinde gelişen nekrotizan fasiit nedeniyle hastanemiz Genel Cerrahi Kliniği tarafından opere edildi. Hastaya operasyon sonrasında Plastik Cerrahi Kliniği tarafından pediküllü sağ transvers rektus abdominis miyokutanöz greft operasyonu planlandı. Hastanın sağ alt ekstremite beslenmesinin greft aracılığıyla sol ana femoral arterden mi yoksa sağ inferior epigastrik arter ve eşlik eden kollateralden mi sağlandığının tespit edilmesi için hastaya BT anjiyografi çekildi. Tetkik sonucunda abdominal aort infra renal düzeyden başlayan ve bilateral ana iliak arterlerin distaline kadar devam eden, lümende total oklüzyona yol açan trombüs izlendi. Bilateral ana iliak arterlerin distalinden itibaren eksternal ve internal iliak arterler kollateraller aracılığıyla dolmaktaydı. Bilateral ana femoral arterlerin distal dallanma öncesinde cross femoral bypass stenti görüntülendi. Stent içerisinde kontrast madde dolumu izlenmedi.

Tartışma: Güncel pratikte özellikle mastektomi ameliyatlarından sonra sıklıkla kullanılmakta olan TRAM, kas-koruyucu TRAM ve DIEAP (deep inferior epigastric artery perforator) greftlerinde operasyon planlanmasında BT anjiyografi sıklıkla kullanılmaya başlanmıştır. Aynı şekilde vücudun farklı yerlerinde kullanılacak greftlerin damarlanmasını göstermesi açısından da anjiyografik tetkikler önemlidir. Bizim sunduğumuz hastanın alt ekstremite damarlarındaki tıkanıklıklar ve cross-femoral stenti operasyondan önce BT anjiyografiyi zorunlu bir tetkik haline getirmiştir. Hastanın stent oklüzyonu bu inceleme ile gösterilmiştir. Ek olarak sağ alt ekstremite beslenmesinin sağ karın ön duvarı arterlerinden gelişen kollateraller ile sağlanması ve bu alandan alınacak olan bir greftin sağ alt ekstremite iskemisine yol açabileceği vurgulanmıştır.

Anahtar Kelimeler: TRAM; femoral bypass; stent; kollateral

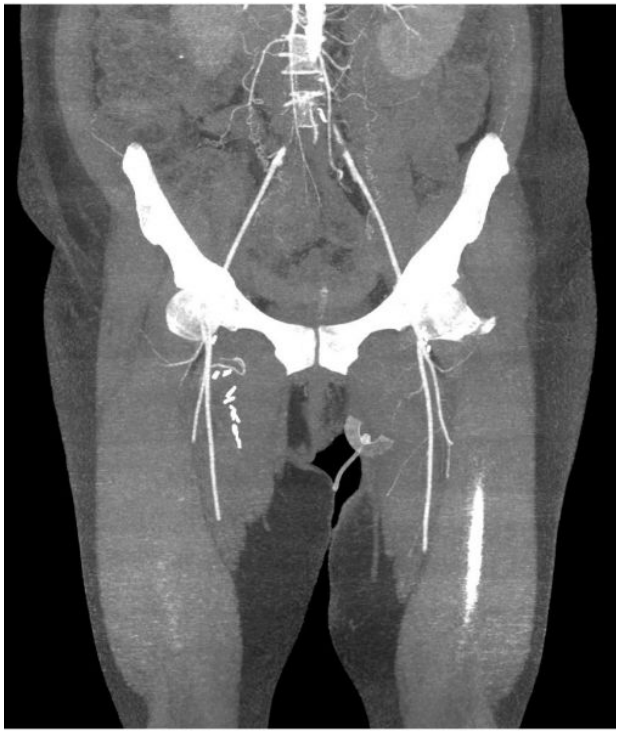

Resim 1.

Resim 2.

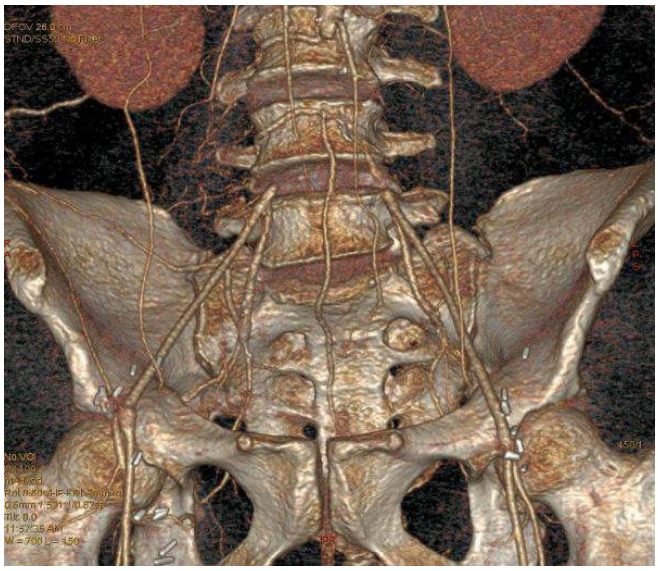

Resim 3.

Pediatrik Radyoloji

PS-322

HERPES SİMPLEKS ENSEFALİTİ SONRASI GELİŞEN ANTİ-NMDA RESEPTÖR ENSEFALİTİ

Şükriye Yılmaz[1], Tülin Yıldırım[2], Adalet Elçin Yıldız[1], Havva Akmaz Ünlü[1]

[1]Ankara Çocuk Sağlığı ve Hastalıkları Hematoloji Onkoloji Eğitim Araştırma Hastanesi
[2]Başkent Üniversitesi Tıp Fakültesi, Radyoloji Anabilim Dalı, Ankara

Amaç: Herpes ensefaliti tanısı ile tedavi edildikten kısa süre sonra benzer bulgular ile başvuran ve Anti-NMDA (Anti-N- metil-D- aspartat) reseptör ensefaliti tanısı konulan olguya ait MR görüntüleme bulgularının sunulması amaçlanmıştır.

Gereç -yöntem: Dokuz yaşındaki kız hasta ajitasyon ve bilinç bulanıklığı bulguları ile kliniğimize başvurduğunda ve iyileşme sürecini takiben tekrar benzer şikayetlerle başvurduğu iki ayrı dönemde beyin MRG incelemeleri elde olunmuştur.

Bulgular: İlk başvuruda elde olunan Beyin MRG incelemede sağ temporal lob ve her iki insuler kortekste ödem ile uyumlu T2A/FLAIR hiperintens alanlar, tarif edilen alanlarda difüzyon kısıtlaması ve kontrastlanma izlendi (Resim 1). BOS PCR inceleme sonucu ile herpes ensefaliti tanısı kesinleştirilmiş ve tedavisini takiben taburcu edilmiştir. Taburcu olduktan 21 gün sonra benzer semptomlar ile tekrar başvuran hastanın beyin MRG tetkikinde her iki serebral ve serebellar beyaz cevherde ödem ile uyumlu T2A/FLAIR hiperintens sinyal değişiklikleri, serebral alanlarda diffüzyon kısıtlanmaları izlendi (Resim2). Sağ temporal lobda, her iki insüler kortekste geçirilen HSV ensefalitine bağlı ensefaliogliома-

lazi alanları görüldü (Resim3). BOS incelemede HSV (–), Anti-NMDA reseptör antikoru (+) saptandı. Anti-NMDA reseptör ensefaliti tanısı alan hasta İVİG ve siklofosfamid tedavisinden fayda gördü.

Sonuç: Herpes virüsü ve bir otoimmün ensafalit nedeni olan anti-NMDA reseptör ensefaliti çocuk ve adelösan yaş gurubunda ensefalitin çok farklı iki sebebi gibi gözükse de bu olgu ikisi arasında bir ilişki olabileceğini göstermektedir. Otoimmün ensefalit, ensefalopati bulguları ile gelen hastalarda mutlaka akılda tutulması gereken bir etkendir. Benzer şekilde herpes ensefaliti tanısı konulan hastalarda da takip sürecinde tekrar ensefalopati gelişmesi durumunda akılda bulundurulması gereken bir antitedir.

Anahtar Kelimeler: Anti-N- methil-D- aspartat, Anti-MNDA reseptör ensefaliti, Herpes simpleks ensefaliti, Otoimmün ensefalit

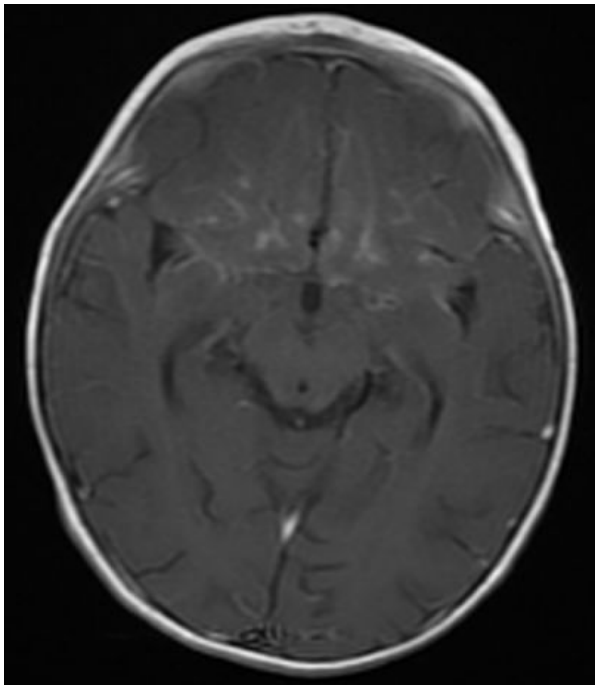

Resim 1.

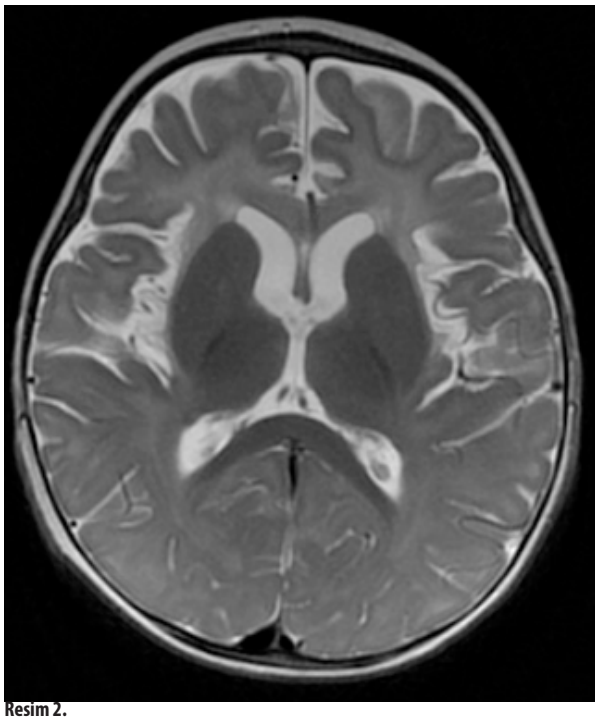

Resim 2.

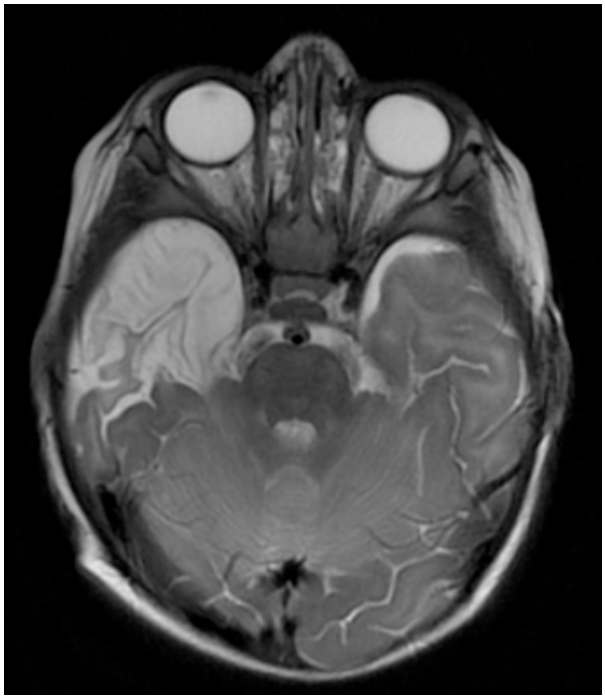

Resim 3.

Abdominal Radyoloji

PS-323

KOLON İNTERPOZİYONU AMELİYATI ÖNCESİ BT ANJİYOGRAFİDE DEĞERLENDİRİLEN KRİTERLER

Ceren Yalnız[1], Sinem Cömert[1], Kaan Meriç[1], Levent Soydan[1], Zeynep Gamze Kılçoğlu[1], Mehmet Masum Şimşek[1]

[1]Haydarpaşa Numune Eğitim ve Araştırma Hastanesi Radyoloji Kliniği

Giriş: Özefajektomi ameliyatlarından sonra midenin kullanılmasının uygun olmadığı durumlarda tercih edilen yöntem kolon interpozisyonudur. Kolonun greft olarak kullanılmasının avantajları arasında uzunluğu, aside dayanıklılığı ve zengin vasküler beslenmesi sayılmaktadır. Başarılı bir kolon interpozisyon greftinin özelliği yeterli kan akımının mevcudiyetidir. Bu nedenle operasyon öncesinde vaskülerizasyonun saptanması amacıyla BT anjiyografi tetkiki sıklıkla istenmektedir. Bu yöntem ile kolonik arteryel beslenmenin gösterilmesine ve aberran ya da anormal damarların tespit edilip rekonstrüksiyon opsiyonlarının yeniden değerlendirilmesine ışık tutulabilmektedir. Biz bu olguda kolonik interpozisyon ameliyatı planlanan hastalarda dikkat edilmesi gereken hususları bir vaka üzerinden radyolojik görüntüleriyle aktarmayı amaçladık.

Olgu: 2014 yılında dış merkezde özofagus kanseri nedeniyle transhiatal özefajektomi ve piloroplasti ameliyatı yapılan hastanın anostomoz hattında darlık gelişmesi üzerine hastanemiz Genel Cerrahi Kliniği'ne yatışı yapıldı. Hastaya daha önceki gastroplasti operasyonunun başarısız olmasından ötürü kolon interpoziyonu ameliyatı planlandı. Greft iskemisinin kolon interpozisyonu operasyonlarında en sık görülen komplikasyonlardan biri olmasından ötürü hastanın kolon vaskülerizasyonunun operasyon öncesinde gösterilmesi amacıyla batın BT anjiyografi çekildi. Hastanın BT anjiyografi tetkikinde superior ve inferior mezenterik arterler ile bu iki arter arasında yer alan anostomozlardan Drummond marjinal arterinin ve Riolan arkının patent olduğu saptandı.

Tartışma: Özefajektomi sonrası kolon interpozisyonu uygulanan hastalarda operasyon sonrası greft iskemisi %10 oranında görülen ve %14 oranında mortaliteye yol açan önemli bir komplikasyondur. Bu komplikasyonun ön görülebilmesi açısından abdominal BT anji-

yografi önemli bir tetkiktir. Superior ve inferior mezenterik arterlerin patent olmasının yanında bunlardan gelişen anostomozlar da cerrahi esnasında majör damarların klemplenmesinden ötürü oldukça önemlidir. Bu anostomozlardan ilki iliokolik, sağ, orta, sol kolik ve sigmoid arterlerden dallar alan, kolona paralel seyreden ve sol kolonda daha iyi gelişmiş olan Drummond'un marjinal arteridir. Diğeri ise mezenter içerisinde santralde lokalize orta ve sol kolik arterler arasındaki anostomoz olan Riolan arkıdır. Bu ark toplumda %7–10 oranında izlenmektedir. İnferior mezenterik arterin patent olması, sol kolik arterin asendan dalının gösterilmesi, orta ve sol kolik arasında gelişen Drummond marjinal arterinin ve Riolan arkının izlenmesi, orta kolik arterin sağ ve sol dallarına ayrılmadan önce tek bir kök halinde çıkması, sağ kolik arterin ayrı bir dal olarak çıkması BT anjiyografide değerlendirilmesi gereken kriterlerdir.

Anahtar Kelimeler: kolon interpozisyonu; BT anjiyografi; Riolan; Drummond

Resim 1.

Resim 2.

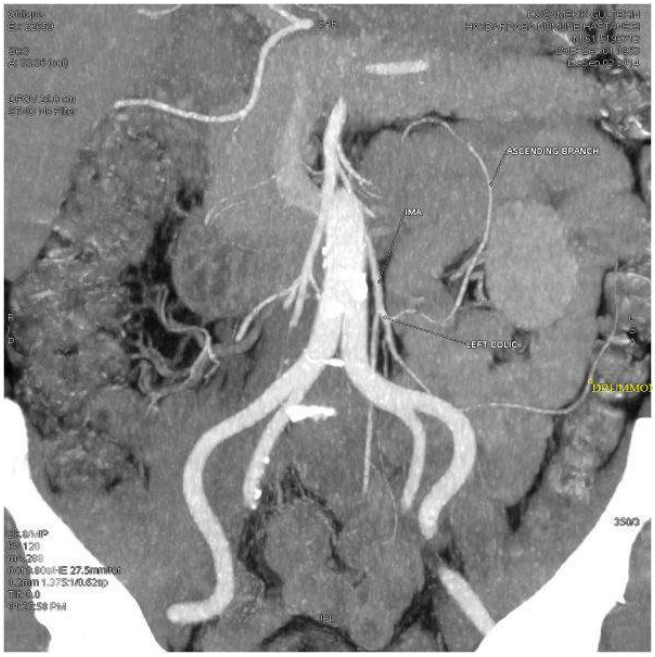

Resim 3.

Kardiyovasküler Görüntüleme

PS-324

TRANSVERSE REKTUS ABDOMİNİS MYOKUTANÖZ FLEPLERİNDE BT ANJİYOGRAFİDE NELERE DİKKAT ETMELİYİZ?

Ceren Yalnız[1], Sinem Cömert[1], Kaan Meriç[1], Levent Soydan[1], Zeynep Gamze Kılıçoğlu[1], Mehmet Masum Şimşek[1]

[1]Haydarpaşa Numune Eğitim ve Araştırma Hastanesi Radyoloji Kliniği

Giriş: Göğüs rekonstrüksiyon ameliyatlarında kullanılan transverse rektus abdominis myokutanöz flepleri yerini kas rezeksiyonu yapılmadığı için daha düşük oranda karın ön duvarı komplikasyonlarına yola açan derin inferior epigastrik arter perforatör fleplerine (DIEAP) bırakmıştır. DIEAP fleplerinde uygun perforatör damarların bulunması ve motor sinirlerle beraber kasın korunması oldukça önemlidir. Günümüzde operasyon öncesi yapılan karın ön duvarına yönelik BT anjiyografi yöntemi ile inferior epigastrik arter ve perforatörleri görüntülenebilmekte ve bu yöntemin intraoperatif perforan eksplorasyonuna kıyasla çok daha efektif olduğu bildirilmektedir. Biz bu olguda seçtiğimiz bir hasta üzerinden DIEAP fleplerinin BT anjiyografi yöntemiyle değerlendirilmesinde önemli noktaları vurgulamayı amaçladık.

Olgu: Meme kanseri tanısıyla üç sene önce dış merkezde modifiye radikal mastektomi operasyonu geçirmiş 42 yaşında kadın hasta hastanemiz Plastik ve Rekonstrüktif Cerrahi Kliniği'ne DIEAP flep operasyonu amacıyla yatırıldı. Hastaya operasyon öncesi inferior epigastrik arter perforatör görüntülemesi amacıyla abdominal BT anjiyografi istendi. BT anjiyografi raporunda bilateral derin inferior epigastrik arterlerin seyri, dallanmaları, kontrast madde dolumları ve perforatörlerinin intramuskuler ve subfasiyal traseleri değerlendirildi.

Tartışma: DIEAP flep uygulanacak meme rekonstrüksiyon hastalarında operasyon öncesi çekilen abdominal BT anjiyografi en uygun perforatör damarın saptanmasını sağlamakta, ameliyat süresini kısaltıp operasyonda gelişebilecek komplikasyonları azaltmaktadır. DIEAP flep uygunluğunun belirlenmesinde perforatörün anterior rektus kasını deldiği lokalizasyondaki çapının 2 mm den daha geniş olması önemli kriterlerden biridir. Diğer kriter; perforatörün lokalizasyonu olmakla beraber umblikusun 3 cm den daha az inferior

ve lateralinde yer alması tercih edilmektedir. Perforatörün tortiyöz intramuskuler seyri ve subfasiyal segmentinin uzun olması rezeksiyon esnasında rektus kasına hasar verilebileceğinden ötürü olumsuz özellikleri arasındadır. Son olarak 3 cm den daha az kas içi seyir eden perforatörler diseksiyonu kolaylaştırmaktadır. Aynı zamanda DIEA dallanma tipinin belirtilmesi de önemlidir. Sırasıyla dallanma göstermeyen arter, bifurkasyon gösteren DIEA ve birden çok dal veren DIEA tip 1,2,3 olarak sınıflanmıştır. Tip 1 ve 2 DIEA perforatörlerinin daha kısa intramuskuler seyir izlediği bildirilmiştir. Tip 2 ve 3 DIEA lerin lateral ve medial dallanmalarının seyri genelde lateralden seyreden sinirler nedeniyle operasyon sonrası komplikasyon açısından önem teşkil etmektedir.

Anahtar Kelimeler: TRAM; BT anjiyografi; derin inferior epigastrik arter

Resim 1.

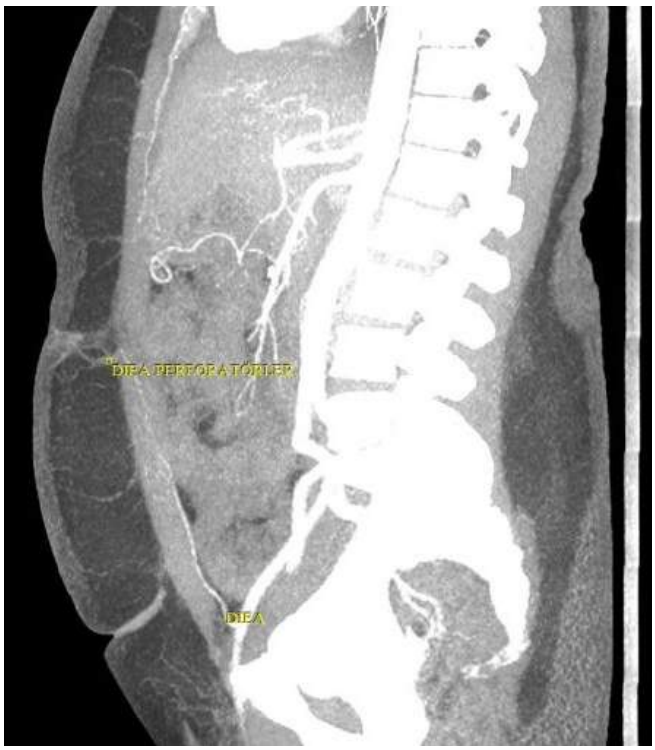

Resim 2.

Resim 3.

Meme Radyolojisi

PS-325

ÜRETRAL DİVERTİKÜL: ÇKBT GÖRÜNTÜLEME BULGULARI

Kemal Çağlar Tuna[1], Atakan Arslan[1], Canan Altay[1], Işıl Başara Akın[1], Mustafa Seçil[1]

[1]Dokuz Eylül Üniversitesi Tıp Fakültesi, Radyoloji Anabilim Dalı

Giriş – Amaç: Üretral divertikül üretranın fokal bir odaktan dışa doğru poşlaşması olup daha sıklıkta kadın hastalarda görülür. Klinik olarak stres inkontinansı ile birliktelik gösterir. Toplumda yıllık görülme oranı 20/1.000.000'den daha azdır. Her yaş grubunda görülmekle birlikte hastalar genelde 3. ve 5. dekadlar arasında tanı alır. Bu bildirimimizde acil servise sağ üst kadran ağrısı ile başvuran 41 yaşındaki, kadın hastada rastalantısal olarak tanı konan üretral divertikül olgusunu sunmayı amaçladık.

Yöntem: Hastanemize ait dijital görüntüleme arşivinde bulunan; hastanın acil serviste kolesistit ön tanısı ile gerçekleştirilen çok kesitli bilgisayarlı tomografi (ÇKBT) görüntüleri sunulmuştur.

Bulgular: Kontrastlı ve tek faz abdomen ÇKBT incelemede, mesane hemen inferiorundan geçen kesitlerde, orta hatta, üretra posteriorunda, ince duvarlı, üretrayı %50 oranında çevreleyen, kistik lezyon satandı. Bu lezyon içinde, taş, solid bileşen ya da septasyon izlenmedi.

Tartışma Ve Sonuç: Üretral divertikül çoğunlukla üretra orta 1/3'lik segmentinde ve ürtera postero-lateral duvarından orijin alır. Hastaların yarısında fizik muayene vajina anterior duvarında kistik kitle palpe edilebilir. Hastaların üçte birinde birden fazla ya da kompound divertikül görülür. En yaygın oluşum teorisi paraüretral bez kanallarının enfeksiyonlar sonrası obstrükte olması, apseleşmesi ve ürteraya fistülize olması sonucu olduğu düşünülmektedir. Diğer mekanizmalar arasında obstetrik travmalar, vajinal ve üretra cerrahi işlemleri sayılabilir. Konjenital oluşum enderdir.

Bilgisayarlı tomografi kadın üretrasını değerlendirmede sınırlı yere sahiptir. Ürteral divertikül sympyhisis pubis düzeyinde, orta hatta, kalın duvarlı ve kontrastlanma gösteren kistik kitle olarak görülmektedir. Divertikül içerisinde kalkül var ise BT'de taban kısımında radyo-opasite görülebilir. İnflamatuvar durumlar üretral divertiküle eşlik ediyorsa BT'de septasyonlar ve debris görülebilir. Divertikül içerisinde oluşabilecek neoplastik lezyonlar BT'de kontrastlanma gösteren solid bileşen şeklinde görülür.

Üretral semptomlar ile başvuran kadın hastaları değerlendirmek çoğu zaman zordur. Divertikül tanısını koymada kontrastlı çalışmalar, (işeme sistoüretrografisi, çift balon üretrografi gibi) ve fiberoptik üretrografi cerrahi sonuçlar ile korele yüksek başarıya sahip olmakla birlikte bu incelemelerin invaziv olması dezavantajıdır. Geleneksel

kontrastlı çalışmalar divertikül orifisini göstermede cerrahlara yol göstermede çok da başarılı değildir. Son yıllarda gelişen yüksek rezolüsyon gücüne sahip ultrasonografi, ÇKBT ve manyetik rezonans görüntülemeler bu limitasyonları iyileştirmiştir.

Anahtar Kelimeler: -Üretral Divertikül, -Bilgisayarlı Tomografi, -Üretra

Resim 1.

Resim 2.

Kardiyovasküler Görüntüleme

PS-326

MİYOKARDİYAL KÖPRÜLEŞMEDE KORONER BT ANJİYOGRAFİ RAPORUMUZDA NELER YER ALMALI?

Ceren Yalnız[1], Sinem Cömert[1], Kaan Meriç[1], Sibel Aydın[1], Zeynep Gamze Kılıçoğlu[1], Mehmet Masum Şimşek[1]

[1]Haydarpaşa Numune Eğitim ve Araştırma Hastanesi Radyoloji Kliniği

Giriş: Miyokardiyal köprüleşme normalde epikardiyal seyreden koroner arterlerin bazı segmentlerinin miyokardiyum içerisinde intramural seyretmesine verilen isimdir. Sık görülen koroner arter anomalilerinden birisi olup otopsi serilerinde %20–30, koroner anjiyografilerde %2–15 oranında izlenmektedir. Köprüleşme en sık sol anterior desendan (LAD) arterde ve bu arterin orta kesiminde görülmektedir. Çoğu hastada klinik semptom vermemekle beraber derin yerleşimli (>2 mm) köprüleşmeler iskemi sonucu göğüs ağrısı ile karşımıza çıkabilmektedir. Koroner BT anjiyografi köprüleşme tanısında önceden altın standart olarak sayılan ancak sadece damar lümenini görüntüleyen ve sistolde 'milking effect' adı verilen damar daralmasını tespit ederek köprüleşme tanısını koyan konvansiyel anjiyografinin yerini almıştır. Koroner BT anjiyografide sadece damar lümeni değil damarın komşu miyokard ile ilişkisi de tespit edilebilmekte ve sistolde minimal daralma gösteren ya da hiç daralma göstermeyen köprüleşme vakaları da yakalanabilmektedir. Biz bu olguda koroner BT anjiyografi çekimlerinde miyokardiyal köprüleşmeler değerlendirilirken dikkate alınması gereken hususları örnek hasta üzerinden sunmayı amaçladık.

Olgu: 52 yaşında bilinen mitral valve prolapsusu öyküsü olan erkek hasta merdiven çıkarken hissettiği göğüs ağrısı şikayetiyle hastanemiz Kardiyoloji Kliniği'ne başvurdu. Hastaya çekilen koroner BT anjiyografide LAD orta kesimden itibaren damarın değişik segmentlerinin miyokard içerisinde seyrettiği (köprüleşme) izlendi. Hastanın koroner BT anjiyografi raporunda köprüleşmenin LAD orta kesimden başladığı, damarın normal trasesinde seyrettiği, köprüleşmenin ventriküler miyokard içerisinde meydana geldiği, köprüleşen segmentin uzunluğu, lümen genişliği, bu lokalizasyonda damar üzerinde yer alan miyokard kalınlığı, LAD'de ya da diğer koroner arterlerde plak formasyonu ve darlığın izlenmediği bildirildi.

Tartışma: Koroner BT anjiyografi miyokardial köprüleşme tanısında alternatif noninvaziv bir yöntem olarak konvansiyonel anjiyografinin yerini almıştır. Özellikle risk faktörü bulunmayan, genç yaş hastalarda anjina benzeri göğüs ağrısının ayırıcı tanısında ilk planda akla gelen köprüleşme şüphesinde tercih edilmektedir. Koroner BT anjiyografide köprüleşme değerlendirilmesinde klinisyen için özellik arz eden bulguların belirtildiği bir şablon kullanılması önemlidir.

Köprüleşmenin lokalizasyonu, sayısı, aynı damarda tek ya da multiple olması, köprüleşen segmentin uzunluğu, lümen çapı, izlediği trase, köprüleşen segmentin yer aldığı miyokardın tipi (atriyal ya da ventriküler), kas liflerinin köprüleşen damar üzerindeki seyri (dikey, paralel ya da oblik), damar segmenti üzerindeki miyokardın kalınlığı, damarda kalsifik ya da nonkalsifik plak formasyonu, plakların köprüleşen segmentte yer alıp almadığı, meydana getirdikleri darlıklar bu şablonda yer alması gerektiğini düşündüğümüz kriterlerdir.

Anahtar Kelimeler: miyokardiyal köprüleşme; koroner BT anjiyografi

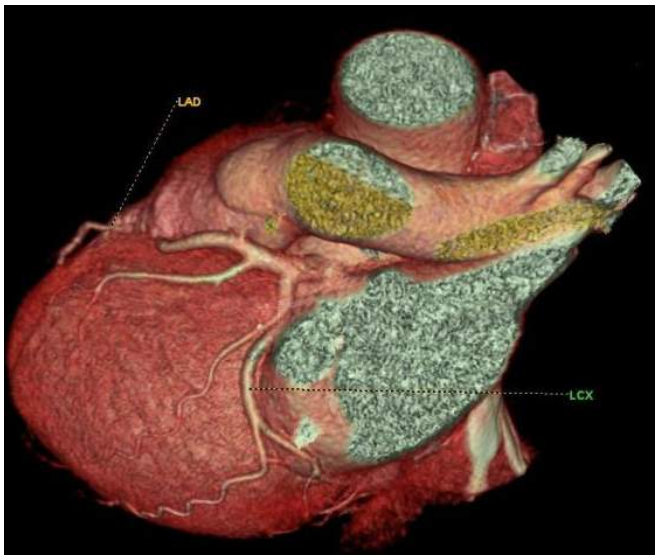

Resim 1.

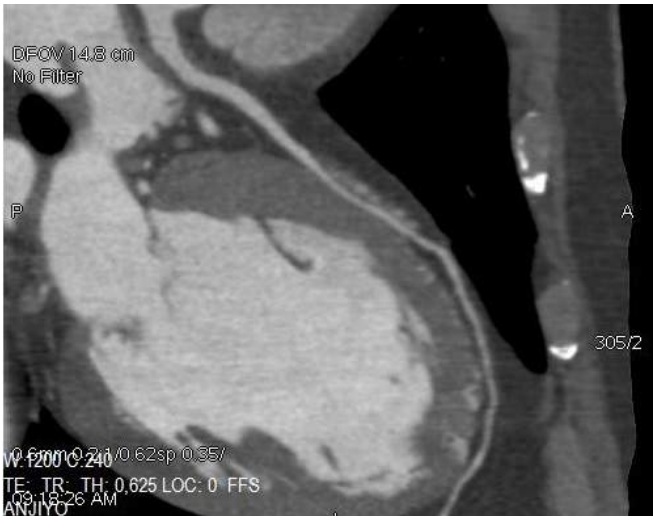

Resim 2.

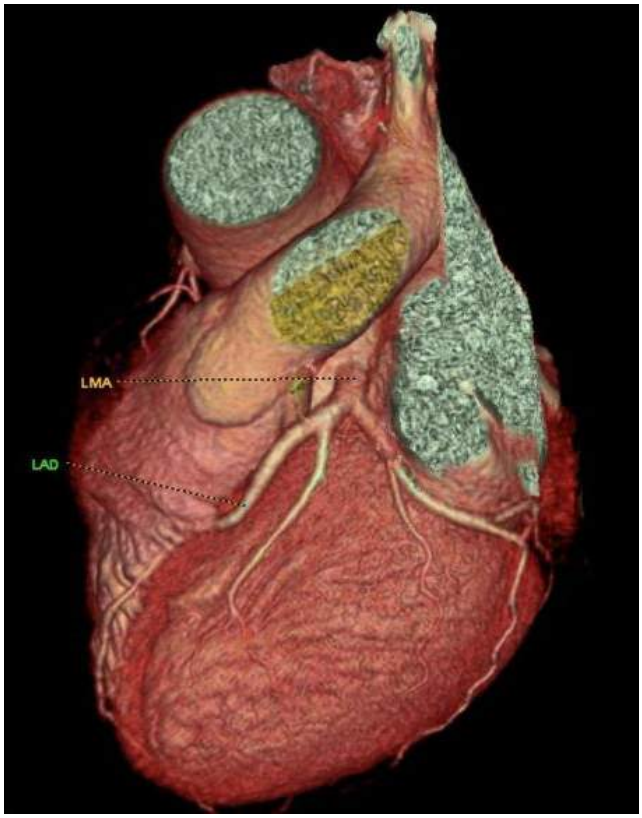

Resim 3.

Baş-Boyun Radyolojisi

PS-327

FASİYAL ARTERİYOVENÖZ MALFORMASYONLARDA UZANIMIN BT ANJİYOGRAFİ İLE DEĞERLENDİRİLMESİ

Sinem Cömert[1], Ceren Yalnız[1], Kaan Meriç[1], Ayşegül Görmez[1], Zeynep Gamze Kılıçoğlu[1], Mehmet Masum Şimşek[1]

[1]*Haydarpaşa Numune Eğitim ve Araştırma Hastanesi Radyoloji Kliniği*

Giriş: Arteriyovenöz malformasyonlar; arterler ve venler arasındaki direkt bağlantılar aracılığı ile ortaya çıkan, normal kapiller ağın gözlenmediği nidus içeren vasküler malformasyonlardır. Periferik (ekstrakraniyal) arteriyovenöz malformasyonlar (AVM) lokal agresif seyrederler. Genellikle puberte boyunca lezyonlar ekspansil büyüyerek kozmetik ve fonksiyonel yönden rahatsız edici olabilirler. İleri safhalarda AVM ler normal dokuyu dekstrükte ederek kontrol edilemeyen kanamalara, ülserasyonlara, inme ve kalp yetmezliğine sebep olabilirler.

Tanıda klinisyene yardımcı olabilecek görüntüleme teknikleri; Doppler ultrasonografi, BT anjiyografi, MR anjiyografi ve konvansiyonel anjiyografidir. Biz bu olguda yüzün sağ tarafında lokalize, gözle yakın komşulukta olan burun kökü ve temporal bölgeye de uzanım gösteren bir fasyal AVM yi BT anjiyografi görüntüleriyle sunmayı amaçladık.

Olgu: Sağ üst göz kapağında 1 aydır mevcut kitle şikayeti ile 20 yaşındaki erkek hasta hastanemizin Plastik ve Rekonstrüktif Cerrahi Kliniği' ne yatırıldı. Sağ orbita üzerinde lokalize kitleye yönelik Radyoloji Kliniği'mizde BT anjiyografi tetkiki yapıldı. Sağda cilt altında supraorbital yerleşimli kitlenin, göz kapağına, temporal sahaya ve medialde burun kökü üzerine uzanım gösterdiği, oftalmik arter, oftalmik arterin lakrimal dalı, temporal arter, fasyal arter ve eksternal karotis arterle bağlantılı olduğu izlendi. Ayrıca lezyonun variköz tarzda venler ihtiva ettiği saptandı. Kitlenin temporal kas, masseter kası ve lateral piterigoid kasa uzanımı da bulunmaktaydı. Kitlenin intrakraniyal ve intraorbital yayılımı izlenmedi. Lezyon ilk planda AVM lehine değerlendirildi.

Tartışma: Arteriyovenöz malformasyonlar otopsi sonuçlarına göre toplumda %4.3 oranında karşılaşılan lezyonlardır. Semptomatik AVM oranı 1.2/100.000 olarak bildirilmiştir. Yüz ve skalp eksternal karotid arterin dalları tarafından beslenen zengin bir arteryel ağa sahiptir. BT anjiyografi AVM lerin non-invaziv görüntülenmesinde çok önemli bir yere sahiptir. BT anjiyografi aynı zamanda ekstrakraniyal vasküler hastalıkların tanısında konvansiyonel anjiyografiye alternatif olarak oldukça başarılı bir görüntüleme yöntemidir.

Anahtar Kelimeler: fasiyal AVM; BT anjiografi

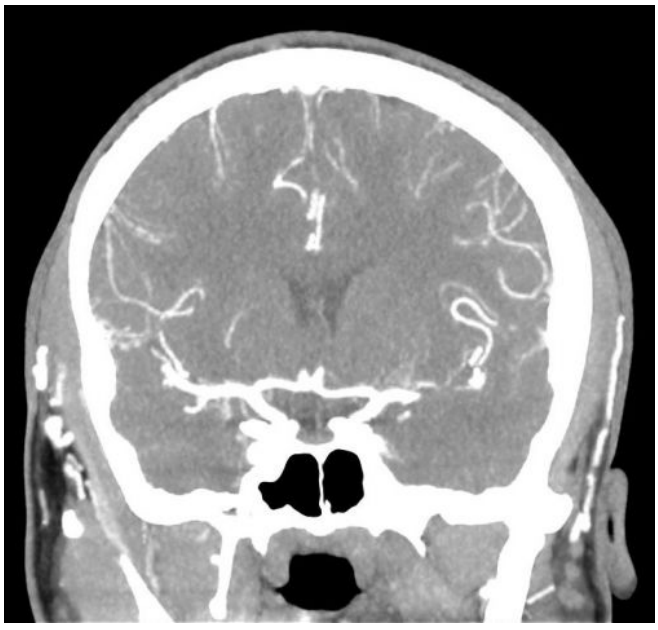
Resim 1.

Resim 2.

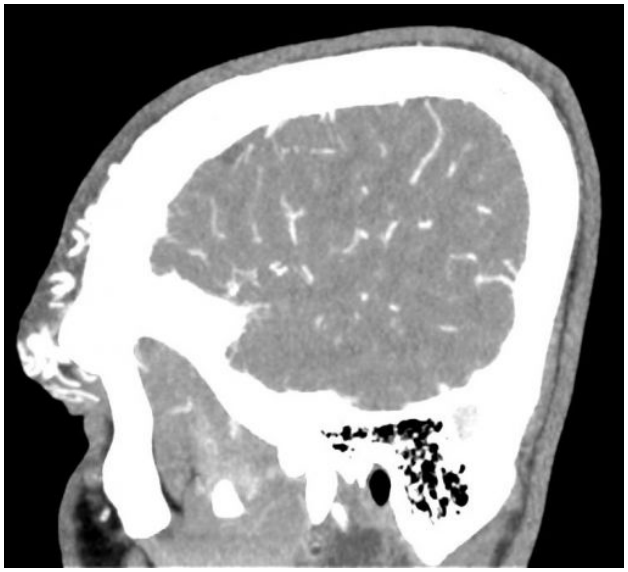

Resim 3.

Kas-İskelet Radyolojisi

PS-328

NADİR GÖRÜLEN EKLEM PATOLOJİSİ: LİPOMA ARBORESANS

Nevin Şahin[1], İpek Tamsel[1], Mehmet Argın[1]

[1]*Ege Üniversitesi Tıp Fakültesi, Radyoloji Anabilim Dalı, İzmir*

Lipoma arboresans (LA); sinovyanın lipomatöz proliferasyonu ile oluşan, nadir görülen eklem içi bir lezyondur. Tüm lipomatöz lezyonların %1'inden azını oluşturur. Hastalar genellikle 5–7. dekatlarda başvururlar. Literatürde daha genç yaşlarda izlenen olgular bildirilmiştir. Genellikle sporadik lezyonlardır. Osteoartit, kollajen doku hastalıkları, diabetes mellitus veya travmaya sekonder görülebilir. Klinik bulguları; tutulan eklemde kronik ağrısız şişlik ve effüzyondur. Sinovyal kist, kemiklerde erozyonlar, osteokondromatozis, pateller subluksasyon, diskoid menisküs ve menisküs yırtıkları birlikte izlenebilen ek bulgulardır. En sık tek taraflı diz eklem tutulumu izlenmekle birlikte kalça, omuz ve dirsek eklem tutulumu bildirilmiştir. Tanıda MRG altın standart yöntemdir. Aspirasyon mayisinde kristal ve hücre sayımı negatiftir, kültürde üreme olmaz. Patolojik olarak sinovyal membranın villöz proliferasyonu ile subsinovyal dokuda matür yağ dokusunun hiperplazisi izlenmektedir. LA benign bir durumdur ve sinovektomi ile kür sağlanır. Rekürrens nadirdir.

Olgu: 13 yaşında kız çocuk hasta 2011 yılından beri Jüvenil Romatoid Artrit ile takip ediliyor. Son dönemde her iki diz ekleminde artralji bulguları ile başvuran hastanın sinovyal erozyon veya proliferasyon açısından bilateral diz eklem MRG tetkiki ile değerlendirildi. MRG bulguları; her iki dizde suprapateller bölgede, infrapateller yağ dokusu komşuluğunda diz eklemlerinin posteriorunda belirgin effüzyon izlenmektedir. Effüzyonların içerisine doğru yağ dokusunun yer yer uzanımları şeklinde proliferasyon bulguları izlenmektedir. Klinik ve radyolojik bulgular lipoma arboresans ile uyumlu olarak değerlendirilmiştir.

Anahtar Kelimeler: Lipoma Arboresans, Eklem, Jüvenil Romatoid Artrit

Resim 1.

Resim 2.

Baş-Boyun Radyolojisi

PS-329

TİROİD NODÜLÜNÜ TAKLİT EDEN ÖZEFAGUS DİVERTİKÜLÜ (ZENKER DİVERTİKÜLÜ)

Nevin Şahin[1], Sadık Tamsel[1], Gülgün Kavukçu[1], Süha Süreyya Özbek[1]

[1]*Ege Üniversitesi Tıp Fakültesi, Radyoloji Anabilim Dalı, İzmir*

Tiroid nodülleri radyoloji pratiğinde sık karşılaşılan bir durumdur. Ultrasonografi (US), tiroid patolojilerinin saptanmasında, lezyonların karakterizasyonunda ve biyopsi rehberliğinde kullanılan hızlı, ulaşılabilir ve ucuz bir yöntemdir. Lezyonların solid- kistik ayrımında yüksek sensitiviteye sahiptir. Tiroid nodülleri; iç yapısı, mikrokalsifikasyon varlığı, sınır özellikleri, ekojenitesi ve boyutuna göre değerlendirilir. Nodüllerin ayırıcı tanısında tiroid bezi ile ilişkili; kolloid nodül, kist, fokal tiroidit, adenom, tiroid karsinomu, tiroid metastazı; tiroid bezi komşuluğunda yerleşerek nodülü taklit eden patolojiler arasında ise; lenf nodu, paratiroid adenomu, laringosel, kistik higroma, dermoid kist, teratom, tiroglossal duktus kisti düşünülmelidir. Bu bildiride tiroid bezi arka komşuluğunda yerleşimli tiroid nodülünü taklit eden ve dış bir merkezde tiroid nodülü zannedilerek İİAB uygulanmış olan Zenker Divertikülü olgusuna ait US bulgularının gösterilmesi ve nodül ayırımında dikkat edilmesi gereken püf noktaların sunulması amaçlanmıştır.

Olgu Sunumu: 60 yaşında bayan hasta, dış merkezde tiroid bezi sol lob üst zon arka komşuluğuna yerleşim göstermiş, solid görünümlü ve içerdiği hava kabarcıklarının oluşturduğu ekojen odakların tiroid nodüllerinin en önemli malignite kriteri olan mikrokalsifikasyon lehine yorumlanıp şüpheli kabul edilmiş ve yapılan İİAB sonucu non-diagnostik olarak yorumlanmıştır. Daha sonra bizim hastanemizde yapılan ultrasonografik değerlendirmede ise tiroid bezinde tiroidit bulguları ile birlikte sol tiroid lobu üst zon arka komşuluğunda yerleşimli, solid görünümlü olmasına karşın RDUS inceleme ile kanlanma ayırt edilmeyen nodüler yapı izlenmiştir. Belirtilen lezyonun yutkunma hareketi ile posteromedial komşuluğundaki özefagus duvarı ve lümeni ile ilişkili olduğu belirlenmiş olup içerisinde hava kabarcıklarına ait ekojen odaklar izlenmiştir. Belirtilen lezyonun özefagus divertikülüne (Zenker Divertikülü) ait olduğu anlaşılmıştır.

Anahtar Kelimeler: Tiroid Nodülü, Ultrasonografi (US), Özefagus Divertikülü

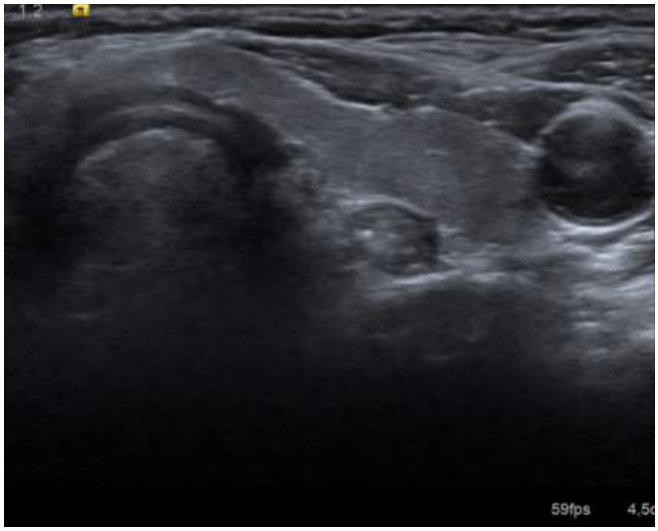

Resim 1.

Resim 2.

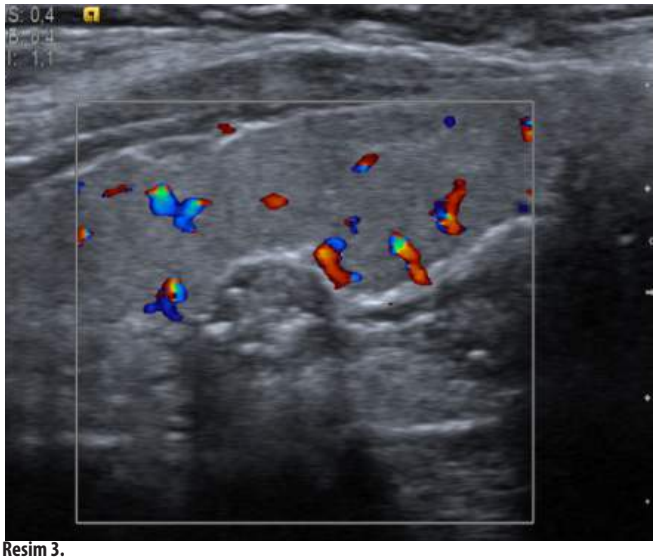

Resim 3.

Pediatrik Radyoloji

PS-330

FALLOT TETRALOJİSİ NEDENİYLE OPERE 1 YAŞINDA ERKEK ÇOCUKTA NADİR BİR ACİL ABDOMİNAL PATOLOJİ; AMFİZEMATÖZ GASTRİT

Ahmet Yalnız[1], Elif Salman Yalnız[1], Serdar Çağlayangil[1], Yonca Anık[1]

[1]Kocaeli Üniversitesi Tıp Fakültesi, Radyoloji Anabilim Dalı

Abdomende içi boş viseral organlar arasında amfizematöz enfeksiyonların en az görüldüğü organ midedir. Amfizematöz gastrit etyolojisinde; koroziv madde, alkol, geçirilmiş cerrahi, travma ve gastrik infarkt yer almaktadır. Cinsiyet, yaş ve diabetik durum farkı gözetmez. Biz bir olguda amfizematöz gastrit BT bulgularını tanımladık.2 hf önce fallot tetralojisi nedeniyle opere 13 aylık erkek bebek hastada soğukluk, solukluk, TA düşüklüğü, dolaşım bozukluğu semptomları yanı sıra çilek jölesi kıvamında dışkılama şikayeti üzerine invajinasyon ön tanısı ile US isteniyor. US incelemede belirgin gaz distansiyonu mevcut olup belirgin invajine barsak segmenti saptanmamaktadır. Olası içi boş organ perforasyonu ve invajinasyon ekartasyonu için oral kontrastlı BT önerildi.

BT incelemede barsak anslarında yaygın gaz distansiyonunun yanı sıra mide ve özefagus duvarlarında diffüz gaz dansiteleri izlendi.

Anahtar Kelimeler: Amfizematöz gastrit

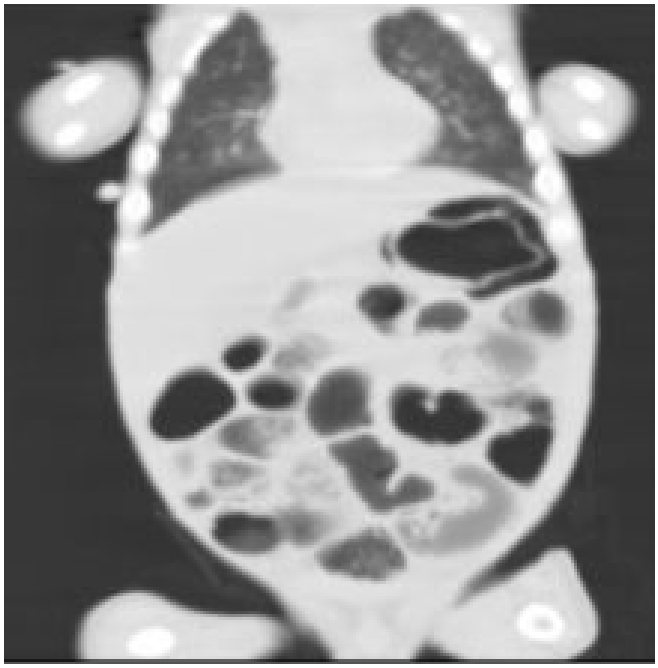

Resim 1. Sol üst kadranda mide duvarında diffüz gaz dansiteleri izleniyor.

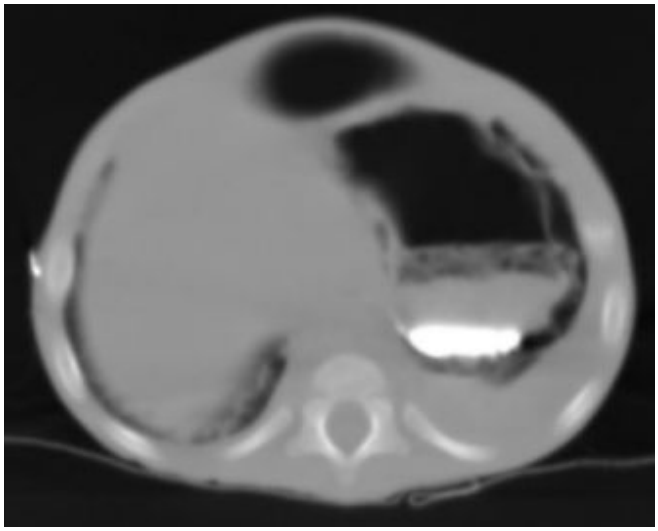

Resim 2. Aksiyel oral kontrastlı BT incelemede mide lümeninde kontrast madde ve mide içeriği yanı sıra mide duvarında diffüz gaz dansiteleri izleniyor.

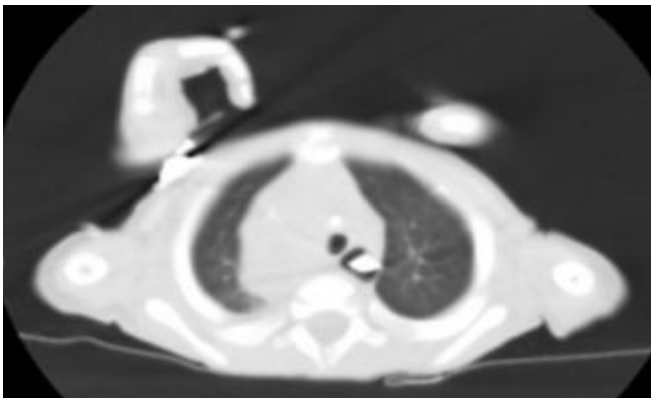

Resim 3. Özefagus lümeninde oral yoldan verilen kontrast madde özefagus duvarında diffüz gaz dansiteleri izleniyor.

Abdominal Radyoloji

PS-331

ONKOLOJİ HASTALARINDA İLEUSUN ETİYOLOJİSİ VE RADYOLOJİK BULGULARI

Tuğana Akbaş[1], Sıla Ulus[2], Taner Arpacı[1]

[1]Acıbadem Üniversitesi Sağlık Hizmetleri Yüksekokulu, Adana Acıbadem Hastanesi Radyoloji Bölümü
[2]Acıbadem Üniversitesi Radyoloji Anabilim Dalı

Amaç: Bu çalışmanın amacı ileus bulguları ile acil servise başvuran tanı anında, tedavi altında veya takipte olan yetişkin onkoloji hastalarında multidedektör bilgisayarlı tomografi (MDBT) ile etiyolojilerini belirlemek ve görüntüleme bulgularını tartışmaktır.

Metot ve materyaller: İleus bulguları ile acile başvuran 60 onkoloji hastası (45 [%75] intra-abdominal, 5 [%25] ekstra-abdominal malignansi mevcut) çalışmaya dahil edildi. Hastalar tanı anında, post-operatif dönemde, kemoterapi ve/veya radyoterapi tedavisi sürecinde veya remisyonda olup takipteydi. Abdominal MDBT görüntüleme bulguları ileus varlığını doğrulamak, yerini ve etiyolojisini belirlemek amacıyla retrospektif olarak incelendi.

Sonuçlar: Paralitik ileusu olan medikal olarak tedavi edilen 14 hastanın 5'inde peritoneal karsinomatozis bulguları vardı. Mekanik obstrüksiyonu olan diğer 46 hasta cerrahi olarak tedavi edildi. Onkoloji hastalarında ileusun en sık nedeni kitle basılarına bağlıydı. Kitleler sıklıkla rekürren tümörler olup batında implanta sekonder

ileus bulguları mevcuttu. İleusun diğer nedenleri sıklık sırasına göre paralitik ileuslar, brit ileus, herniler ve operasyon lojundaki diğer patolojilerdi.

Sonuç: İleus etiyolojisi onkoloji hastalarında diğer hastalardan farklılık göstermektedir. Farklı etiyolojilere ve radyolojik bulgularına aşina olmak onkoloji hastalarına doğru tanı koyabilmek için çok önemlidir. İleusun tanısı ve etiyolojisini belirlemek, mekanik obstrüksiyonda geçiş zonunu tespit etmek ve sonrasında tedaviye yol gösterici olması açısından MDBT radyolojik görüntülemede esastır.

Anahtar Kelimeler: ileus, onkoloji, multidedektör, bilgisayarlı tomografi

Resim 1.

Resim 2.

Resim 3.

Tablo 1.

İleus etiyolojisi	Nedenleri	Hasta sayısı	Yüzdesi
Kitle (%38.3)	Primer tümör	4	6.7
	Rekürren tümör-Operasyon lojunda	5	8.3
	Rekürren tümör-Batında implant şeklinde	14	23.3
Herniler (%10)	Postoperatif transmezenterik herniler	2	3.3
	İnsizyonel herniler	3	5.0
	İnguinal herniler	1	1.7
Brit ileus (%20)	Yapışıklıklara bağlı	12	20
Paralitik ileus (%23.3)	Peritoneal karsinomatozis var	5	8.3
	Peritoneal karsinomatozis yok	9	15
Operasyon lojundaki diğer patolojiler (%8.3)	Striktür	2	3.3
	Abse	2	3.3
	Bezoar	1	1.7

Girişimsel Radyoloji

PS-332

TİROİDİN PAPİLLER KANSERİ İLE TAKİPLİ OLGUDA ATİPİK VERTEBRAL HEMANJİOMUN ENDOVASKÜLER VE VERTEBROPLASTİ TEDAVİSİ

Ömer Fatih Nas[1], Esra Soylu Öztürk[1], Kadir Hacıkurt[1], Bahattin Hakyemez[1]

[1]Uludağ Üniversitesi Tıp Fakültesi, Radyoloji Anabilim Dalı

Giriş: Olgumuzda vertebranın metastatik lezyonlarının atipik hemanjiomlardan ayrımında radyolojinin rolünü ve atipik hemanjiomlarda tercih edilecek tedavi yöntemlerini değerlendirmek amaçlanmaktadır.

Olgu: 42 yaşındaki bayan hasta artan sırt ağrıları nedeniyle merkezimize başvurdu. Özgeçmişinden tiroidin papiller kanseri nedeniyle tiroidektomi ile takipli olduğu öğrenildi. Sırt ağrıları nedeniyle yapılan manyetik rezonans incelemede metastatik papiller kanser veya agresif hemanjioma açısından anlamlı olabilecek T11 vertebrada kontrastlanan, T1 ağırlıklı görüntülerde hipointens, T2 ağırlıklı görüntülerde hiperintens lezyon izlendi. Primer maligniteli olguda vertebral metastaz veya atipik hemanjiom düşünüldü. Spinal anjiografik tanısal incelemede lezyonun hipervaskuler karakterde olduğu tespit edildi. Embolizan ajanlar ile lezyonun endovasküler devaskülarizasyonu gerçekleştirildi. Vertebroplasti ve biyopsi aynı işlem sırasında uygulandı. Biyopsi sonucu atipik hemanjiom olarak değerlendirildi. Endovasküler embolizasyon ve vertebroplasti tedavi sonrasındaki takiplerde hastanın sırt ağrılarının kaybolduğu gözlendi.

Tartışma: Vertebral hemanjiomlar çoğunlukla asemptomatik lezyonlardır ancak nadir olarak sırt ağrısı ve vertebral çökme fraktürleri ile presente olabilmektedir. Ekstraosseöz yumuşak doku komponentleri epidural aralığa uzanıp spinal korda ve sinir köklerine bası oluşturabilmektedir. Agresif hemanjiomların metastatik lezyonlardan ayrımı ve tedavileri oldukça zordur. Literatürde atipik hemanjiomlarda endovasküler, cerrahi, radyoterapi ve vertebroplasti gibi tedavi yöntemlerinin kombinasyonu kabul gören yaklaşımlardır.

Sonuç: Primer malignite varlığında atipik vertebral hemanjiomların metastazlardan ayrımı önem arz etmektedir. Agresif vertebral hemanjiomların tedavisinde bizim olgumuzda olduğu gibi embolizasyon ile devaskülarizasyon sonrası vertebroplasti işlemi tercih edilebilecek yöntemlerdendir.

Anahtar Kelimeler: Atipik Vertebral Hemanjiom, Vertebroplasti, Embolizasyon

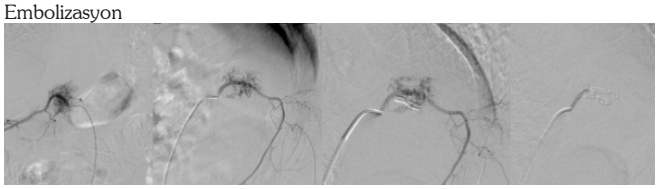

Resim 1.

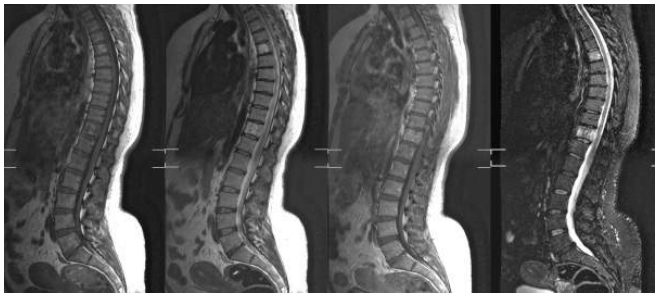

Resim 2.

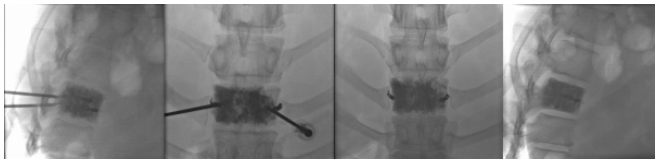

Resim 3.

Girişimsel Radyoloji

PS-333

RADYOFREKANS ABLASYON İLE TEDAVİ ETTİĞİMİZ OSTEOİD OSTEOMALI OLGULARDA KISA DÖNEM TEDAVİ SONUÇLARIMIZ

Cennet Şahin[1], Yunus Öç[2], Özgür Genç[1], Aylin Hasanefendioğlu Bayrak[1]

[1]Şişli Hamidiye Etfal Eğitim ve Araştırma Hastanesi Radyoloji Kliniği
[2]Şişli Hamidiye Etfal Eğitim ve Araştırma Hastanesi Ortopedi Kliniği

Giriş ve Amaç: Osteoid osteoma (OO) sıklıkla ikinci dekadda görülen, erkek predominansı olan benign kemik tümörüdür. Geceleri artan ve nonsteroid antienflamatuar ilaçlar ile geçen ağrı hastalığın tipik bulgusudur. Radyolojik bulgusu, genellikle 15 mm den daha küçük olan radyolusent nidus ve buna eşlik eden çevresel sklerozdur (Resim 1). Her ne kadar kesin tedavi operasyon ile OO nüvesinin eksizyonu olsa da, Radyofrekans Ablasyon (RFA) tedavisi %90 lara ulaşan başarı sağlaması nedeni ile son yıllarda sıklıkla tercih edilmektedir. Biz bu prospektif çalışmamızda, Bilgisayarlı Tomografi (BT) kılavuzluğunda perkutan RFA tedavisi uyguladığımız OO olgularını ve kısa dönem tedavi sonuçlarımızı paylaşmayı amaçladık.

Yöntem: Mayıs 2015 ile Mayıs 2016 tarihleri arasında, klinik semptom ve radyolojik bulgulara dayanarak tanı almış, 5 ile 26 yaş (ort. =13.6) arası, 16 OO'lı hasta (7K, 9E) çalışmaya alındı. Polikliniğimizde değerlendirilen hastaların hemogram ve koagülasyon kontrolleri yapıldı, aydınlatılmış onamları alındı. BT (Siemens Somotom, Emotion, Germany) kılavuzluğunda yaptığımız işlem öncesi, intravenöz yolla, 20 mg/kg Sefazolin uygulandı, damar ve sinir zedelenme riskini azaltmak için planlama yapıldı, gerekli durumlarda Doppler US kılavuzluğundan yararlanıldı. OO nidusuna, sedasyon eşliğinde ve anestezi hekimi gözetiminde, perkütan yolla, 5–7 dakika süresince, RFA jeneratörüne (Rita 1500X, AngioDynamics, Inc., USA) bağlı olan, uç sıcaklığı kademeli olarak artırılarak 90°'ye ayarlanmış RFA elektrodu (UniBlade, AngioDynamics, USA) ile RFA uygulandı (Resim 2). Tüm hastalar işlem sonrasında 4–24 saat gözlem altında tutuldu, işlemden 1 hafta sonra poliklinikte ağrı kontrolü ve 1 ay sonra kontrol MRG yapılması planlandı.

Bulgular: Femur (8), tibia (5), humerus (1), fibula (1) ve iskion pubis (1) lokalizasyonunda yerleşimli 16 lezyonun boyutları 5 ile 12.2 mm (ort.6.6 mm) arasında değişmekte idi. İşlem sırasında 14 hastada komplikasyon izlenmez iken, iki hastada komplikasyon izlendi. Bunlardan ilkinde (13 y, E) işlem sırasında RF probunun ucu kırılarak distal epifiz düzeyindeki lezyon içerisinde kaldı. Kırılan uç daha sonra operasyon ile çıkarıldı. İkinci hastada ise (26y, E) işlem sırasında, femur diafizindeki lezyona giriş sırasında minimal kortikal fissür oluştu. Ortopedi uzmanına konsulte edilen hastaya ekstremitesini zorlamaması önerildi, ek tedavi gerekmedi. Hastaların 14'ünde ağrı yakınması işlemden sonraki üç gün içerisinde kayboldu. İşlem esnasında komplikasyon gelişen 2 hastada erken dönem ağrı yanıtı değerlendirmeye alınamadı. Hastaların 6'sı birinci ay kontrol MRG çektirdi, 6 hasta ağrı yakınması geçtiği için MRG yaptırmak istemedi, 4 hastada ise işlem bir aydan daha kısa bir süre önce yapıldığı için MRG henüz planlanmadı. MRG çekilen 5 hastada lezyon çevresi ve nidusundaki ödemde gerileme izlendi. Bir hastada (5y, K) ödem alanı gerilemedi ancak hastanın ağrı semptomu kayboldu.

Tartışma ve Sonuç: OO tedavisinde her ne kadar cerrahi rezeksiyon küratif tedavi seçeneği olsa da, operasyon sırasında nidusun lokalizasyonunu belirlemekteki zorluk, uzun hospitalizasyon gerek-

tirmesi ve geniş diseksiyondan kaynaklanabilecek komplikasyon olasılıkları nedeni ile dezavantajlara sahiptir. Bir termal koagülasyon yöntemi olan ve lezyon nidusunda perkutan yolla nekroz oluşturan RFA yöntemi, minimal invaziv olması, kozmetik avantajı, güvenilirliği ve tedavideki etkinliği sayesinde OO tedavisinde cerrahi tedaviye kuvvetli bir alternatifdir.

Anahtar Kelimeler: Radyofrekans Ablasyon, Osteoid Osteoma, Tedavi

Resim 1.

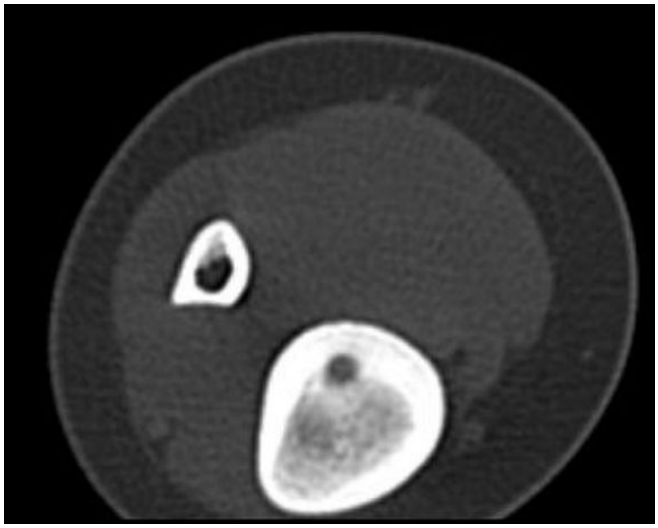

Resim 2.

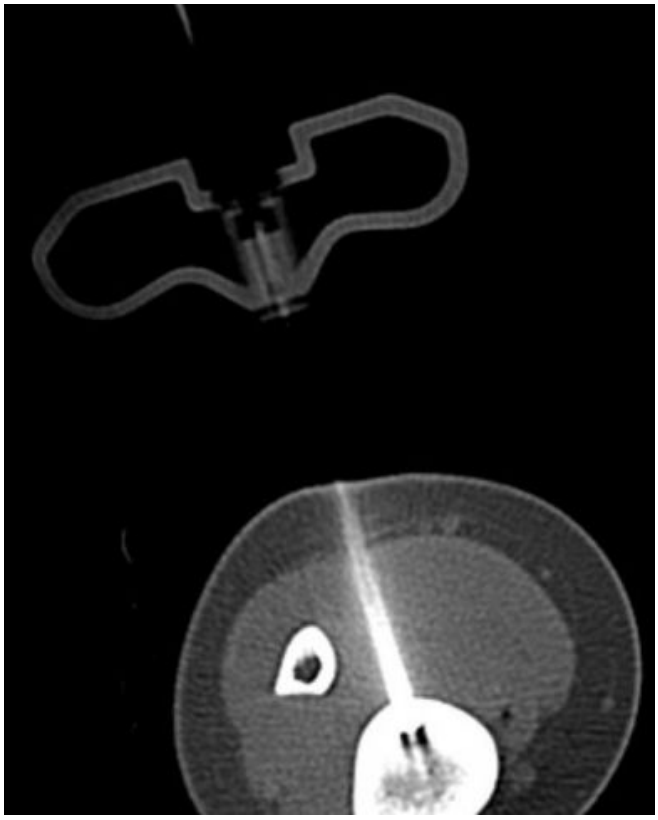

Resim 3.

Kas-İskelet Radyolojisi

PS-334

KALÇA İMPİNGEMENT SPEKTRUMU

Evşen Polattaş Solak[1], Ş. Eser Şanverdi[1], Mustafa Erdem Türköz[2], Mehmet Ali Gürses[1], Reha Tandoğan[3], Asım Kayaalp[3]

[1]İntegra Tıbbi Görüntüleme Merkezi
[2]Güven Hastanesi
[3]Özel Çankaya Hastanesi

İmpingement, nondisplazik kalça ekleminde labrum ve artiküler kartilaj dejenerasyonun ve ağrının önemli bir nedenidir.

Klasik sınıflaması "cam" tipi (femur baş-boyun bileşkesinde kortikal tümsek varlığı), "pincer" tipi (asetabulumun femur başını fazla kapsaması) ve her ikisinin kombinasyonundan oluşan "mikst" tip şeklindedir. İliopsoas sıkışması (femur baş-boyun bileşkesi ile psoas tendonu arasındaki sıkışma), subspine sıkışma (femur baş-boyun bileşkesi ile anterior inferior iliak çıkıntı arasındaki sıkışma), iskiofemoral sıkışma (küçük trokanter-tuber iskiadikum arasındaki mesafede daralma ve kuadratus femoris kasına bası oluşması), anormal femoral versiyona, anormal pelvik ve asetabular tilte ya da aşırı kalça eklem hareketine bağlı sıkışma klasik femoroasetabular sıkışma tiplerine kıyasla çok daha nadir görülür. Kemik anomaliler femurda ve labrumda anormal temasa ve tekrarlayan eklem hareketleri ile erken dejenerasyona yol açmakta, cerrahi tedavi gerektirmektedir.

Femoroasetabular sıkışmanın klasik formları ile ilgili fazla bilgi sahibi olunsa da ekstraartiküler sıkışma sendromları nadir ve son zamanlarda tanımlanmış antitelerdir. Bu çalışmada çeşitli kalça sıkışma sendromlarını klinik bulguları ile sunmaktayız.

Anahtar Kelimeler: femoroasetabular sıkışma, cam, pincer, subspine sıkışma, iskiofemoral sıkışma, iliopsoas sıkışma

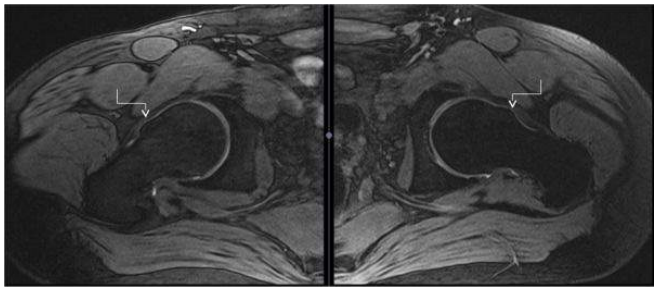

Resim 1. 44Y / E; aksiyel-oblik T2A görüntüde her iki femur baş - boyun bileşkesinde dev cam lezyonları *(oklar)*

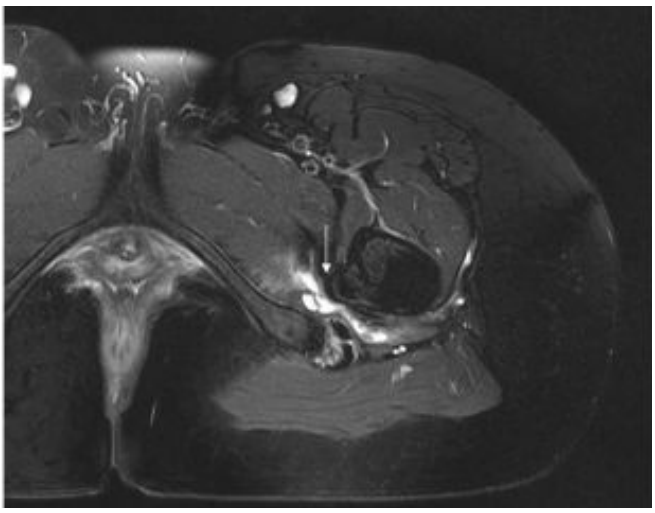

Resim 2. 44Y / K; aksiyel T2A görüntüde solda iskifemoral sıkışma ve bursa formasyonu *(ok)*

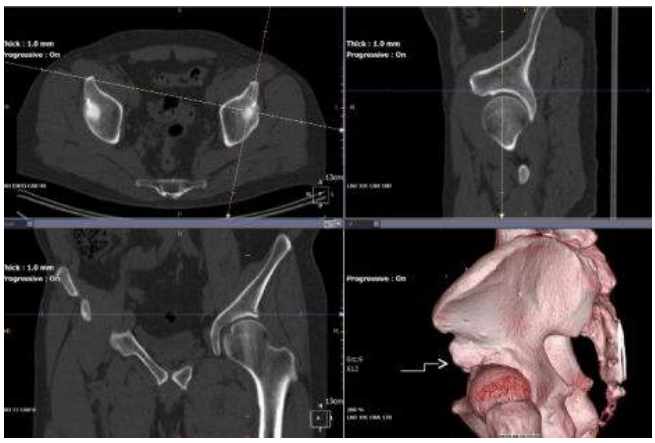

Resim 3. 46 Y/E; subspine sıkışma bulguları olan hastanın üç boyutlu BT reformatında ve VR görüntüde tip-2 anterior inferior iliak çıkıntı ***(ok)***

Nöroradyoloji

PS-335

JOUBERT SENDROMU NÖRADYOLOJİK BULGULARI

Abdujalil Umurzakov[1], **Solijon Ermatov**[1]

[1]*Kamolot Radyolojik Tanı Merkezi Tursunzade/Tajıkıstan*

Giriş: Joubert sendromu (JS) otozomal resesif geçiş gösteren, mental motor gelişme geriliği, hipotoni, ataksi gibi nörolojik bulgular ve anormal solunum ve göz hareketleri ile seyreden, nadir görülen bir hastalıktır. Çeşitli biyokimyasal ve genetik çalışmalar yapılmakta olsada esas tanı klinik ve radyolojik bulgularla konmaktadır.

Olgu: Mental motor gelişme geriliği, hipotoni, ataksi, nistagmus ve solunum düzensizlikleri olan 16 aylık kız hasta beyin Manyetik Rezonans (MR) incelemesi için tarafımıza sevk edilmiştir. Yapılan beyin MR incelemesinde vermis hipoplazisi, pontomezensefalik bileşkede incelme, superior serebellar pedinkül kalınlaşması ve bunlara bağlı olarak orta beyinde klasik «molar diş» görünümü ve IV. ventrikül genişlemesi ile «yarasa kanadı» bulgusu tespit edilmiştir. Ayrıca hastada corpus callosum splenium disgenezisi görüldü.

Bu klinik ve radyolojik bulgular sonucunda hasta Joubert sendromu tanısı aldı.

Sonuç: Hipotoni, ataksi, psikomotor gelişme geriliği, nistagmus ve solunum düzensizlikleri olan hastalarda Joubert sendromu tanısı için biyokimyasal ve genetik tanı çalışmaları yapılmakta olsada, klinik ve radyolojik bulgular esas tanı koyucu kriterler olmaya devam etmektedir.

Anahtar Kelimeler: Joubert sendromu, molar diş görünümü, hipotoni

Resim 1.

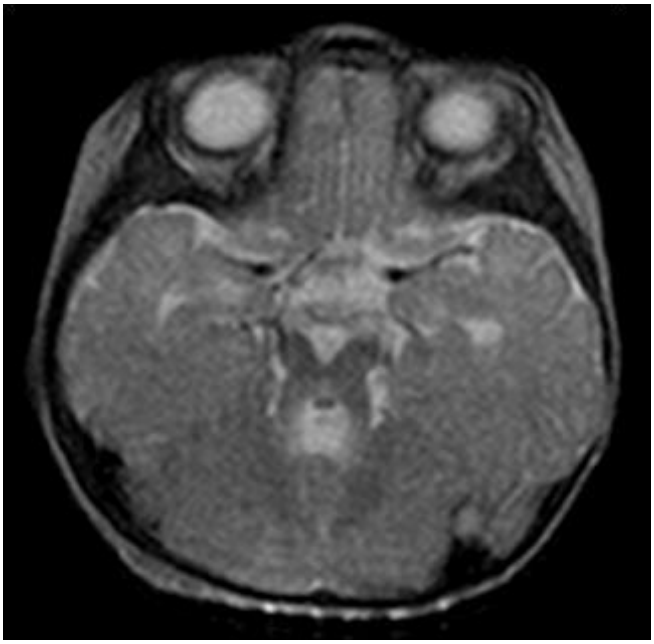

Resim 2.

Resim 3.

Meme Radyolojisi

PS-336

MEMENİN MÜSİNÖZ KANSERLERİ

Duygu İmre Yetkin[1], **Ali Rıza Sever**[1]

[1]*Hacettepe Üniversitesi Radyoloji Anabilim Dalı*

Müsinöz kanser invaziv duktal kanserlerin bir alt tipidir ve tüm invaziv kanserler içerisinde nadir olarak yaklaşık %4 oranında görülmektedir. Ekstraselüler müsin içermesi ve invaziv duktal kanserlerin sınıflandırılamayan tipiyle karşılaştırıldığında daha iyi prognozlu olmasıyla bilinir. Müsinöz kanserler ekstraselüler müsin oranına göre pür müsinöz kanserler ve miks tip müsinöz kanserler olmak üzere iki tipe ayrılır. Müsinöz kanserlerin prognozu özellikle pür müsinöz kanserlerde olmak üzere iyidir ve 10 yıllık yaşam oranı %90 olarak bildirilmekte ve perimenopozal ve post menopozal kadınlarda daha sık olarak görülmektedir. Müsinöz kanserlerin 35 yaş altında görülme oranı %1'in altındadır. Genç hastalarda müsinöz kanserler daha agresif seyirlidir ve lenf nodu metastazı daha sık görülmektedir. US 'de miks kistik ve solid komponent içeren ve posteriounda akustik güçlenme gösteren lezyonlar olarak görülür. MRG 'de müsin içerdiğinden dolayı T2 ağırlıklı görüntülerde hiperintens lobüle düzgün konturlu lezyonlar şeklinde görülür. Kontrastlı görüntülerde periferik halkasal kontraslanan ve santralinde kontrastlanmayan alan içeren düzgün konturlu lezyonlar şeklinde görünür. Dinamik serilerde Tip1 boyanma eğirisi çizer.

Anahtar Kelimeler: Müsinöz, meme, iyi prognoz, mamografi, meme US, meme MRG, kolloidal kanser.

Resim 1.

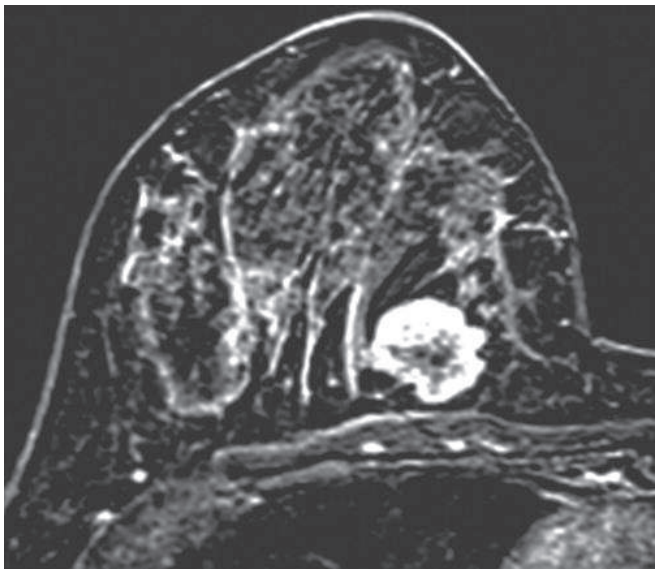

Resim 2.

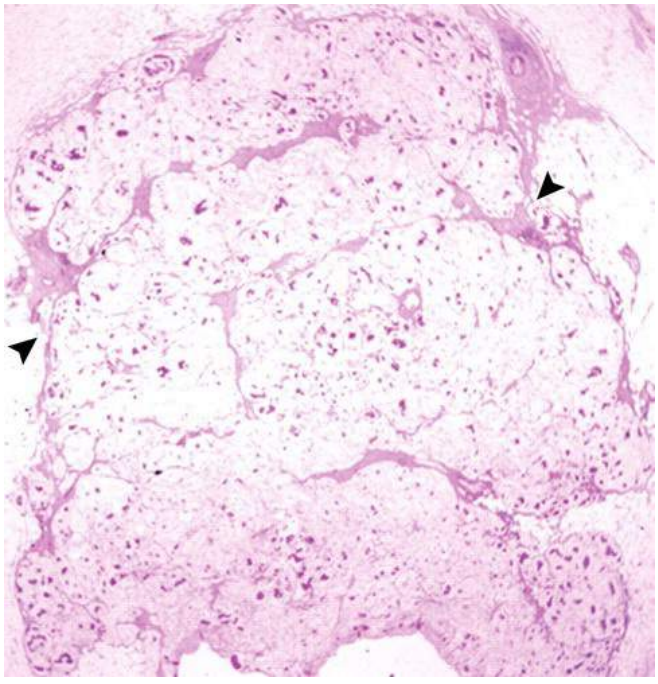

Resim 3.

Baş-Boyun Radyolojisi

PS-337

BİLATERAL OTOSKLEROZ: BİR OLGU SUNUMU

Emrah Toklu[1], Rıfat Özpar[1], Gökhan Öngen[1], Kadir Hacıkurt[1], Ömer Fatih Nas[1]

[1]Uludağ Üniversitesi Tıp Fakültesi, Radyoloji Anabilim Dalı, Bursa

Otoskleroz otik kapsülün otozomal dominant bir distrofisidir. Kompakt kemik yapının önce spongioz, daha sonra sklerotik değişimi ile karakterizedir. İnsidansı genel populasyonun yaklaşık %9'u dur. Daha çok 3. ve 4. dekatta ortaya çıkar. Yavaş seyirli ancak ilerleyici iletim, sensörinöral ya da mixed tip işitme kaybıyla gider. Timpanik membran normal olup, orta kulakta bir inflamasyon bulgusu izlenmez. Klinik remisyonlarla karakterize olup, bazen de tinnitus eşlik edebilir. Fenestral ve koklear tip olarak ikiye ayrılır. Fenestral tipte oval ve yuvarlak pencere, stapes etkilenip iletim tipi işitme kaybıyla gider. Koklear tipte perikoklear bölgede kapsül etkilenmiş olup sensörinöral işitme kaybına neden olur. Bu düzeylerde BT incelemede demineralizasyona bağlı hipodansite mevcuttur.

Bizim olgumuzda 37 yaş bayan hasta. Hastamızın 10 yıldır süregelen, gitgide artan bilateral işitme kaybı mevcuttur. Son zamanlarda ara ara çınlama da olduğunu belirten olgunun sağ kulağında daha önceden yerleştirilen işitme cihazı vardır. Ancak bu cihazında 2 yıldır tam olarak çalışmadığını belirtmektedir. Olgumuzda aile öyküsü pozitiftir (teyze otoskleroz (+)). Yapılan temporal YÇBT incelemesinde bilateral koklea çevresinde ve fissula ante fenestram düzeyinde otoskleroz ile uyumlu hipodansite mevcuttur.

İlerleyici işitme kaybı ile giden hastalarda otoskleroz ayırıcı tanımızda bulunulması gereken bir antitedir. Hastalığın tanısında, anatomik detay ve ameliyat planı için radyoloji, YÇBT, önemli bir rol oynar.

Anahtar Kelimeler: otoskleroz, sensörinöral, yçbt

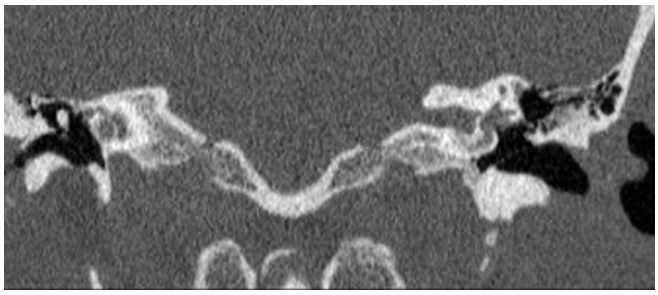

Resim 1.

Resim 2.

Nöroradyoloji

PS-338

İNTRAKRANİYAL ATİPİK YERLEŞİMLİ NÖROENTERİK KİST: BİR OLGU SUNUMU

Emrah Toklu[1], Kadir Hacıkurt[1], Gökhan Öngen[1], Rıfat Özpar[1], Müfit Parlak[1]

[1]Uludağ Üniversitesi Tıp Fakültesi, Radyoloji Anabilim Dalı, Bursa

Nöroenterik kistler ön bağırsak duplikasyon kistlerinin nadir bir tipi olup benign lezyonlardır. Enterojinöz ya da gastrositoma olarak da bilinir. Spinal kanalda, özellikle alt servikal üst torakal düzeyde yerleşen bu kistler daha nadir olarak intrakranial yerleşimli de olabilirler. Tipik olarak posterior fossa, foramen magnum düzeyinde saptanırlar. Genelde asemptomatik seyreder; ancak bazen motor yada sensörinöral semptomlarla hastalar gelebilir. Kistin içeriğine bağlı MR incelemede T1 ve T2 ağırlıklı imajlarda izo yada hiperintens görülebilirler.

Olgumuz 26 yaşında erkek hasta. Dalgınlık ve unutkanlık şikayetiyle dış merkeze başvuran hastaya yapılan kranial BT tetkikinde sağ frontal konveksitede menengiom teşhisi konmuştur. Daha sonra hastanemizde yapılan BT incelemesinde konveksitede ekstraaksiyal yerleşimli, düzgün konturlu, parankime göre hafif hiperintens, kontrast tutmayan bir lezyon mevcut idi. Hasta opere edildi ve histopatolojisinde nöroenterik kist tanısı aldı.

Daha çok spinal kanalda, nadiren de olsa intrakraniyal yerleşimli ekstraaksiyal lezyonlarda ayırıcı tanı olarak nöroenterik kist yer almalıdır. Olgumuzdaki gibi supratentorial yerleşimli olabilir ve proteinöz içeriğe bağlı dansitesi değişkenlik gösterebilir.

Anahtar Kelimeler: nöroenterik kist, gastrositoma, ekstraaksiyal

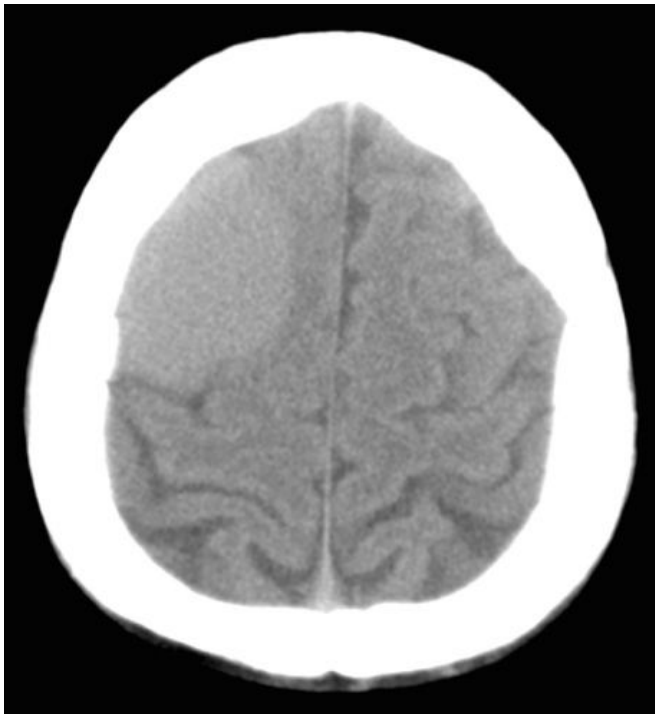

Resim 1.

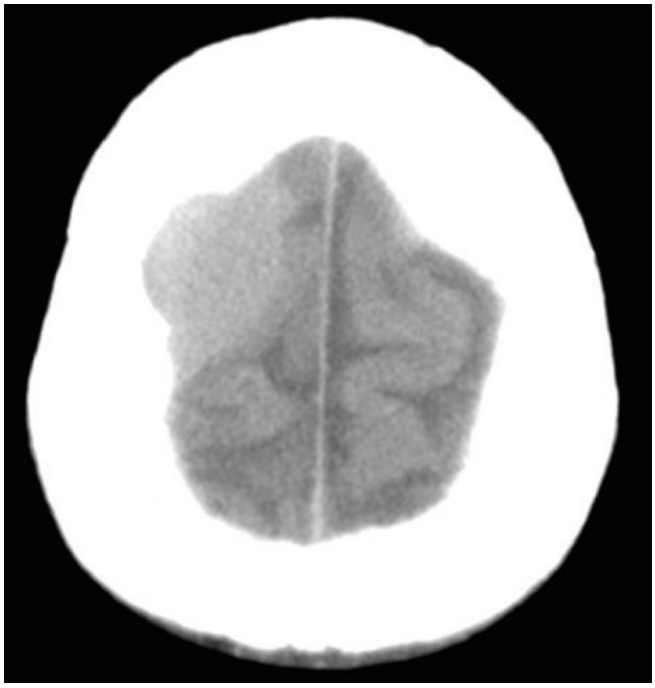

Resim 2.

Nöroradyoloji

PS-339

BİLATERAL KORTİKOSPİNAL TRAKTUS TUTULUMUNUN EŞLİK ETTİĞİ PONTİN VE EKSTRAPONTİN MYELİNOZİS

Gökhan Öngen[1], Ömer Fatih Nas[1], Kadir Hacıkurt[1], Emrah Toklu[1], Bahattin Hakyemez[1]

[1]Uludağ Üniversitesi Tıp Fakültesi, Radyoloji Anabilim Dalı

Pontin ve ekstrapontin miyelinozis sıklıkla alkolizm, malnutrisyon ve kronik debilizan hastalıkların seyrinde ortaya çıkan demiyelizan bir antitedir. Klinik olarak sıklıkla psödobulber palsi ve spastik kuadroparezi görülebilmektedir. Osmotik myelinozis literatürde ilk kez 1959'da tanımlanmıştır. Altta yatan asıl neden akut ve kronik hiponatremi ve hiponatreminin hızlı düzeltilmesidir.

Olgumuz altmış bir yaşında on yıl önce bilateral adrenal kitle (feokromositoma) nedeni ile bilateral adrenalektomi öyküsü olan kadın hastadır. Takiplerinde yaklaşık 2–3 ay önce başlayan boğaz ağrısı, yanma ve sonrasında gelişen nefes darlığı şikayeti ile hastanemize başvurdu. Hastamız bilateral adrenalektomiye sekonder sodyum replasman tedavisi sırasında pnömoni gelişmesi üzerine reanimasyon ünitesinde tedavi edilmekteydi. İzlemde tetrapleji gelişen hastada sürrenal yetmezlik nedeniyle uzun süre sodyum düzeltici tedavi öyküsü bulunması göz önüne alınarak kranial manyetik rezonans (MR) incelemesi yapıldı. Kranial MR'da T2A ve FLAIR imajlarda bilateral simetrik presantal girusta, subkortikal beyaz cevherde, pons ve mezensefalon düzeyinde bilateral kortikospinal traktus boyunca hiperintens pontin ve ekstrapontin myelinozis ile uyumlu görünümler izlendi.

Osmotik demiyelinizasyonunun sebep ve patogenezi tam olarak bilinmemektedir. Kronik renal yetmezlik, diabetes mellitus ve hepatik disfonksiyona bağlı sodyum dengesizliği ve hızlı sodyum replasmanı bağlı gelişebilir. Sinir hücrelerinin ve aksonların korunduğu, osmotik strese bağlı ortaya çıkan demiyelinizasyon temel patofizyolojidir. Ani sodyum yükseklikliklerinde sodyumun endotelde oluşturduğu miyelinotoksik etkilerin yol açtığı düşünülmektedir. Klinik olarak sıklıkla psödobulber palsi, spastik kuadroparezi, stupor, koma ve hatta ölüm görülebilmektedir.

Radyolojik olarak tanı sıklıkla kranial MR incelemesiyle konmaktadır. Kranial MR incelemede sıklıkla T2 ağırlıklı imajlarda pons, mezensefalon subkortikal beyaz cevher ve serebellum düzeyinde artmış sinyal intensitesi görülür. Gadolinyum bazlı kontrast maddelerin uygulanmasında belirgin kontrast madde boyanması görülmez. Diffüzyon ağırlıklı imajlarda sıklıkla difüzyon kısıtlaması beklenmezken, nadir de olsa eşlik eden diffüzyon kısıtlaması görülebilmektedir.

Bu hastalarda kortikospinal traktus tutulumu beklenmezken, olgumuzda ise simetrik presantral girus düzeyinden başlayan ve kortikospinal traktus boyunca devam eden T2 ağırlıklı ve FLAİR imajlarda intensite artışları izlendi. Santral pontin demiyelinizasyon sıklıkla kronik dönem böbrek ve karaciğer hastalıklarında, atipik bakteriyel hastalıklarında ve diğer kronik debilizan durumlarda ortaya çıkan bir durumdur. Sodyum başta olmak üzere elektrolit imbalansı olan ve eşlik eden kuadroparezili olgularda santral pontin ve ekstrapontin demiyelinazyon akılda tutulmalıdır.

Anahtar Kelimeler: Kortikospinal traktus, santral pontin demiyelinizasyon, hiponatremi

Resim 1.

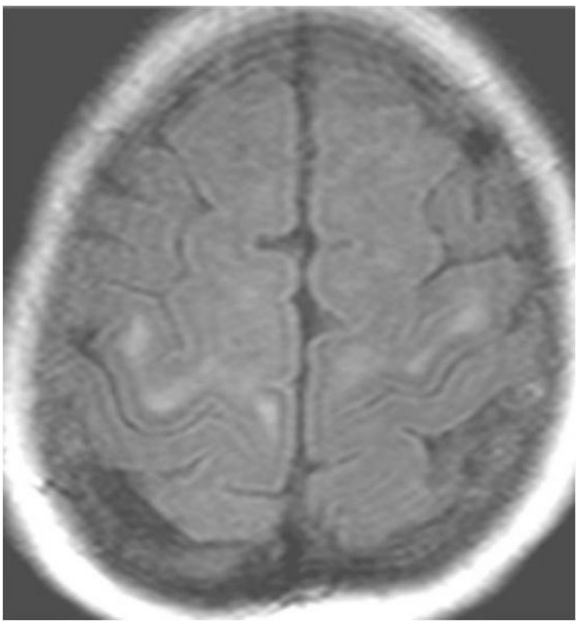

Resim 2.

Nöroradyoloji

PS-340

ÜREMİLİ OLGULARDA SİMETRİK LENTİFORM NÜKLEUS TUTULUMU

Gökhan Öngen[1], Ömer Fatih Nas[1], Rıfat Özpar[1], Kadir Hacıkurt[1], Bahattin Hakyemez[1], Emrah Toklu[1]

[1]Uludağ Üniversitesi Tıp Fakültesi, Radyoloji Anabilim Dalı

Üremik ensefalopati son dönem böbrek yetmezlikliği olan hastalarda nadir görülen kazanılmış toksik bir sendromdur. Üremik ensefalopatili hastalar bilinçte bozulma, letarji, stupor gibi klinik bulgularla karşımıza çıkabilmektedir. Bu hastalarda ortaya çıkan nörobiyokimyasal değişiklikler bilinç değişikliklerinin temelini oluşturmaktadır. Bu yazımızda uzun süre periton diyalizi alan ve kan üre-kreatinin seviyeleri yüksek seyreden bilinç bozukluğu gelişen ve yapılan kranial manyetik rezonans (MRG) incelemelerinde serebral ödeme sekonder lentiform nükleuslar düzeyinde tutulumları izlenen 2 olgu sunulmaktadır.

Birinci olgumuz 2008 yılında polikistik böbrek hastalığı nedeni ile kronik renal yetmezlik tanısı ve 2011 yılından itibaren periton dializi alan 38 yaşındaki erkek hastadır. Kan üre değeri 105 mg/dL, kreatinin değeri ise 10.5 md/dL olup normalden yüksektir. Ani başlayan baş dönmesi, dengesizlik, yürümede bozukluk nedeniyle tetkik edilen hastada üremik ensefolopati ön tanısıyla kranial MR görüntülemesi elde olundu. Kranial MR görüntülemede bazal ganglionları simetrik etkileyen T1 ağırlıklı imajlarda hipointens T2A ve FLAIR imajlarda hiperintens görünüm izlendi.

İkinci olgumuz 4 senedir kronik böbrek yetmezliği nedeniyle periton dializi alan 57 yaşında kadın hastadır. Kan üre değeri 54 mg/dL, kreatinin değeri ise 8 mg/dL olup normalden yüksektir. El ve ayaklarda uyuşukluk, bilinç bulanıklığı, ellerde karıncalanma, yürürken sendelenme ve ses kısıklığı nedeniyle tetkik edilen hastada Guillain Barre Sendromu ön tanısıyla kranial ve whole spine MR görüntülemeleri elde olundu. Kranial MR görüntülemelerde bazal ganglionları simetrik etkileyen T1 ağırlıklı imajlarda hipointens, T2A ve FLAIR imajlarda hiperintens görünüm izlendi.

Üremik ensefalopati son dönem böbrek yetmezlikli hastalarda akut dönemde letarji, stupor ve kronik dönemde komaya neden olabilmektedir. Kronik böbrek yetmezlikli olgularda değişen nörobiyokimyasal parametreler sıklıkla kan beyin bariyerinde bozulmaya ve serebral ödeme yol açmaktadır. Ortaya çıkan üremi ve biyokimyasal değişiklikler sıklıkla serebral parankimde arteryel beslenmenin perforan arterler aracılığıyla sağlandığı mezensefalon, mezial temporal lob, bazal ganglionlar ve subkortikal beyaz cevher düzeyinde ortaya çıkmaktadır. Serebral parankimde etkilenen düzeyde sitotoksik ödem esas patofizyolojiyi oluşturmaktadır. Kraniyal bilgisayarlı tomografide bazal ganglionlar, talamus, mezensefalon düzeyinde hipodansite, kraniyal MR incelemesinde aynı lokalizasyonlarda T2 ağırlıklı imajlarda ve FLAIR de simetrik intensite artışları izlenebilmektedir. Bu görünüm literatürde lentiform nükleusun çatal bulgusu olarak bilinmektedir.

Son dönem böbrek yetmezlikli ve bilinç bulanıklığı gelişen olgularda üremik ensefalopatiye bağlı lentiform nükleusların tutulması nadir bir durumdur. Ayırıcı tanıda arteryel/venöz enfarkt, karaciğer metabolizma bozukluğu ve diabetes mellitusun serebral tutulumu bulundurulmalıdır.

Anahtar Kelimeler: Üremik ensefalopati, lentiform nükleus tutulumu, kronik böbrek yetmezliği

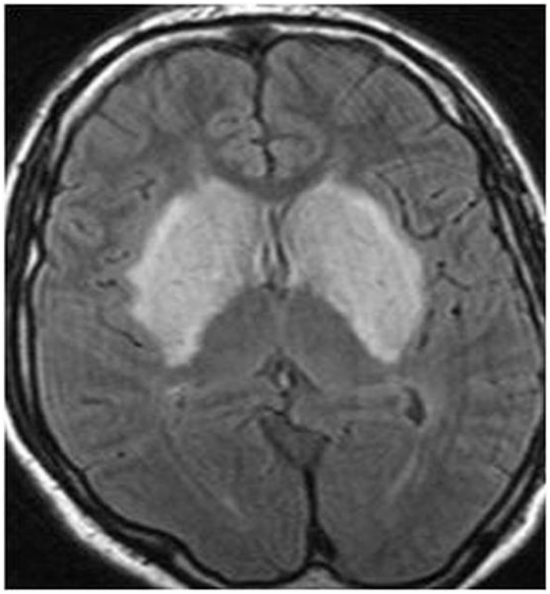

Resim 1.

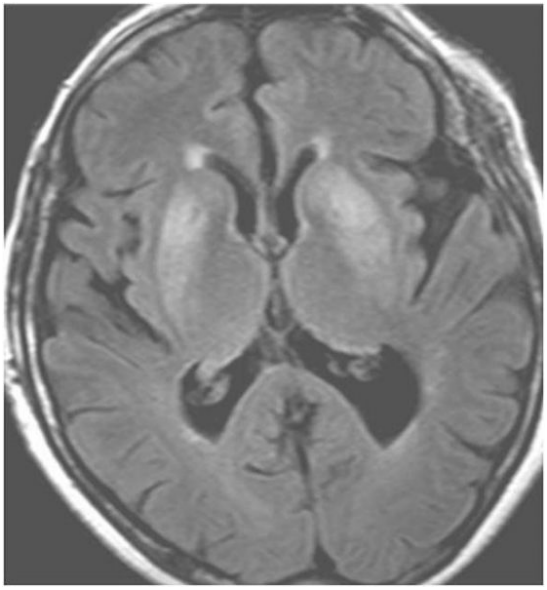

Resim 2.

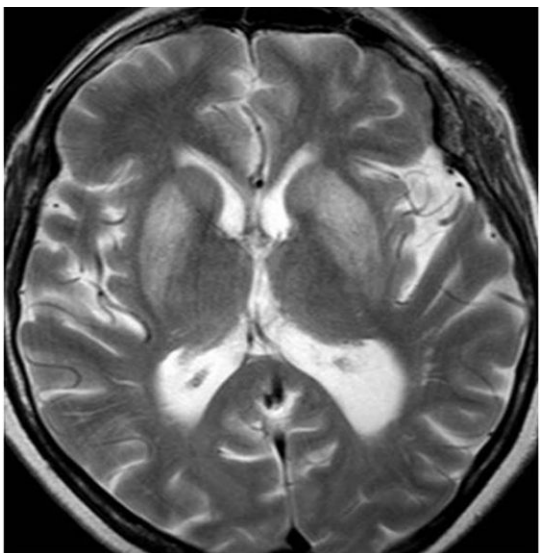

Resim 3.

Acil Radyoloji

PS-341

YÜKSEK BASINÇLI SU KAYNAKLI NADİR GÖRÜLEN ABDOMİNAL DUVAR YARALANMASI

Çiğdem Özer Gökaslan[1], Muhammed Said Beşler[1], Uğur Toprak[1], Erhan Akpınar[2]

[1]Ankara Numune Eğitim ve Araştırma Hastanesi Radyoloji Kliniği
[2]Hacettepe Üniversitesi Radyoloji Bölümü

Amaç: Yüksek basınçlı su kaynaklı yaralanmalar çoğu zaman ekstremitelerde, nadiren de toraks ve abdomende karşımıza çıkmaktadır. Bu yaralanmanın en önemli özelliği küçük giriş yerine karşın derin dokularda tahmin edilemez yaralanmanın oluşma olasılığıdır.

Bu olgu sunumunda; çok nadir olarak karşılaşılan peritonu penetre etmeyen yüksek basınçlı su jetine bağlı abdomen duvar yaralanmasının radyolojik görüntüleme bulgularının sunulması hedeflenmiştir.

Olgu Sunumu: Hidroelektrik santralde çalışan 28 yaşında erkek hasta, yüksek basınçlı suya maruz kalması sonucunda ciltte oluşmuş 2 cm'lik açıklık ve karın ağrısı şikayeti ile acil servise başvurmuştur.

BT'de karın ön duvarında solda yüksek basınçlı suyun giriş yeri altında karın ön duvarında ve lomber bölgede subkütan yağ dokusunda laserasyon ve karın duvarı kas planlarında seperasyon alanlarında su drenajı sonrası oluşmuş amfizem görülmüştür (Resim 1).

Tartışma: Yüksek basınçlı su yaralanmaları dış travmaların sıklıkla görülmeyen nedenlerindendir. Su jetlerinden çıkan su 6000 bar basınca kadar ulaşabilmektedir. Yaralanmaların etkisi suyun basıncı ve etkilenen vücut bölgesine göre değişmektedir.

Fizik muayene ile küçük bir cilt açıklığı olarak değerlendirilebilmekte ve genellikle bu durum yanıltıcı olmaktadır. İlgili dokuda amfizem ve ödemden, vaskülit, venöz obstrüksiyon, tromboz, sinir ve iç organ yaralanmalarına kadar varabilen geniş spektrumda hasar oluşabilmektedir. Ayrıca yara kontaminasyonu ve yabancı madde girişi gibi durumlar izlenebilmektedir.

Ayırıcı tanıda ve vakanın ciddiyetinin tespit edilmesinde radyolojik görüntüleme teknikleri kullanılması sonucunda tedavi planlaması yapılabilmektedir.

Anahtar Kelimeler: su jeti yaralanması, yüksek basınç

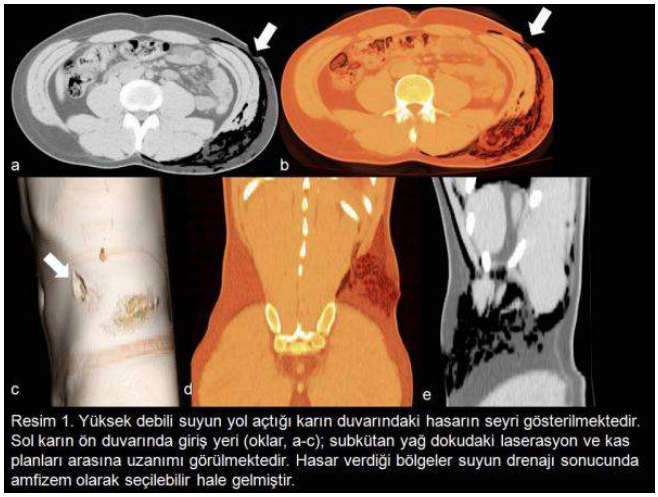

Resim 1. Yüksek debili suyun yol açtığı karın duvarındaki hasarın seyri gösterilmektedir. Sol karın ön duvarında giriş yeri (oklar, a-c); subkütan yağ dokudaki laserasyon ve kas planları arasına uzanımı görülmektedir. Hasar verdiği bölgeler suyun drenajı sonucunda amfizem olarak seçilebilir hale gelmiştir.

Abdominal Radyoloji

PS-342

İNTESTİNAL ASKARİAZİS: BİLGİSAYARLI TOMOGRAFİ GÖRÜNTÜLEME BULGULARI

Ali Cengiz[1], Mehmet Sedat Durmaz[1], Muhsin Nuh Aybay[1], Hasan Erdoğan[1], Ender Alkan[1], Hatice Yazar Kıvrak[1]

[1]Konya Eğitim ve Araştırma Hastanesi

Giriş: Intestinal askariazis en sık görülen parazitik enfestasyon olup populasyonun yaklaşık ¼'ü hayatının bir döneminde bu parazit ile karşılaşabilmektedir. Genellikle tropikal ve gelişmekte olan ülkelerde çocuklarda gelişen intestinal obstrüksiyonun sık nedenleri arasındadır. Bu olgu sunumunda ileum yerleşimli intestinal askariazisin bilgisayarlı tomografi (BT) bulgularını sunmayı amaçladık.

Olgu: 32 yaşında kadın hasta hastanemizin acil servis bölümüne karın ağrısı ve halsizlik şikayetleri ile başvurdu. US görüntülemesinde ince barsak segmentlerinde hafif dilatasyon ve mezenter yaprakları arasında en büyüğü 11x5 mm boyutlarında lenf nodları saptandı. BT görüntülemesinde opak ile dolu olan ileum segmentleri içerisinde tübüler uzanım gösteren yaklaşık 15–20 cm uzunluğunda kontrast madde tutulumu göstermeyen hipodens lezyon izlendi. Hastanın yapılan gayta incelemesinde parazit yumurtası görülmesi üzerine askariazis tanısı konuldu.

Tartışma ve sonuç: Intestinal askariazis, parazit yumurtaları ile kontamine besinlerin oral yolla alınması ile bulaşmaktadır. Hastalar genellikle asemptomatik olmakla birlikte karın ağrısı, bulantı, kusma, diare veya solunum bulguları görülebilmektedir. Ayrıca instestinal obstrüksiyon, kolesistit, pankreatit, karaciğer absesi ve volvulus gibi ciddi komplikasyonlara neden olmaktadır. Görüntülemede spesifik bir bulgusu olmamakla birlikte baryumlu pasaj grafisinde ve oral kontrastlı BT tetkiklerinde lümen içerisinde lineer tübüler dolma defektleri şeklinde görülmektedir. Ülkemizde de sık görülen bu antiteyi, geçmeyen karın ağrısı, inatçı ishal gibi enfestasyon semptomları olan hastalarda ayırıcı tanı listesine eklememiz gerekir.

Anahtar Kelimeler: Askariazis, Bilgisayarlı Tomografi, Obstrüksiyon

Resim 1.

Resim 2.

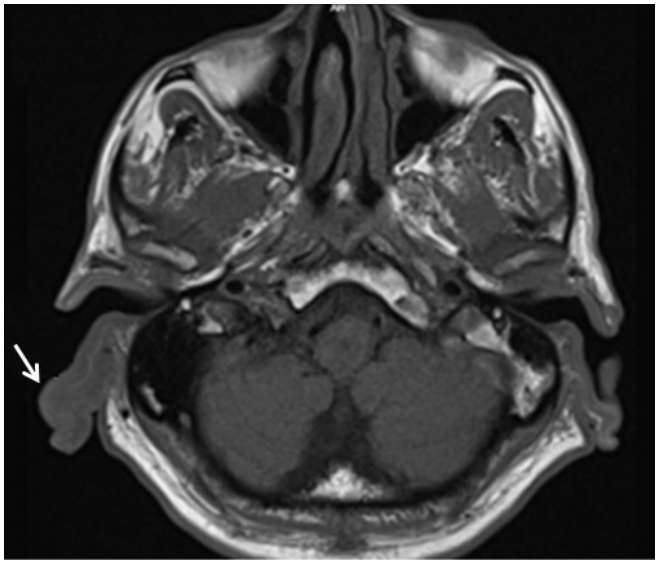

Resim 1.

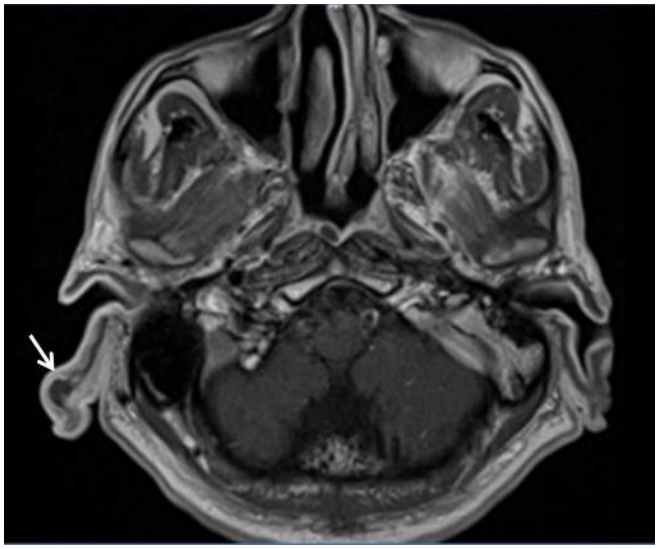

Resim 2.

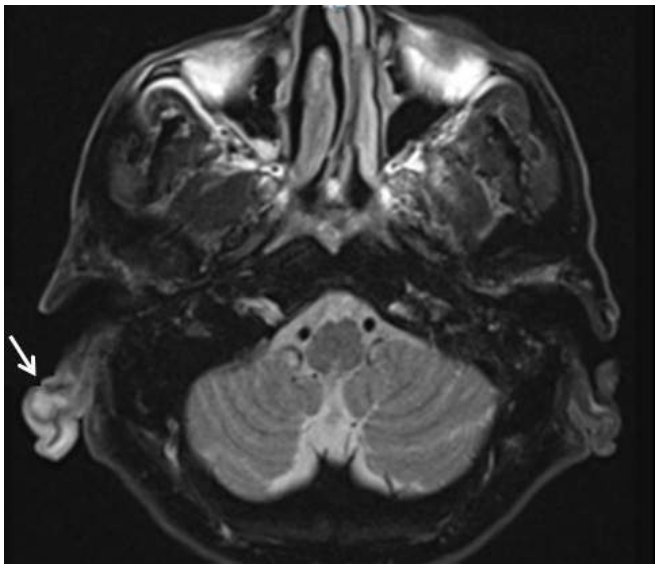

Resim 3.

Baş-Boyun Radyolojisi

PS-343

KONDRODERMATİTİS NODÜLARİS KRONİKA HELİCİS MANYETİK REZONANS GÖRÜNTÜLEME BULGULARI

Ali Cengiz[1], Hasan Erdoğan[1], Muhsin Nuh Aybay[1], Mehmet Sedat Durmaz[1], Fatma Zeynep Arslan[1], Özgür Öner[1]

[1]*Konya Eğitim ve Araştırma Hastanesi*

Giriş: Kondrodermatitis nodülaris kronika helisis, sıklıkla kulak kepçesi heliksinde daha az sıklıkta antiheliksinde yerleşen ağrılı nodül veya nodüller ile karakterize, iyi seyirli inflamatuar bir hastalıktır. Litaratürde çok az sayıda görüntüleme bulgusu bildirilen bu lezyonun manyetik rezonans görüntüleme (MRG) bulgularını sunmayı amaçladık.

Olgu: Sol temporal bölge squamöz hücreli karsinom nedeni ile opere olan ve 1 yıldır takip edilen 66 yaşında erkek hasta sağ kulak ağrısı ve şişlik nedeni ile hastanemize başvurdu. Malignite hikayesi bulunan hastaya metastaz şüphesi ile kontrastlı boyun MRG tetkiki uygulandı. MRG tetkikinde sağ aurikula heliks lokalizasyonuna uyan kesimde 15x10 mm boyutlarında, T1 ağırlıklı serilerde hipointens, T2 ağırlıklı serilerde hiperintens, kontrast madde sonrasında kontrast tutulumu göstermeyen lezyon saptandı. Eksize edilen lezyonun histopatolojik tanısı kondrodermatitis nodülaris kronika helicis olarak sonuçlandı.

Tartışma ve sonuç: Kondrodermatitis nodülaris kronika helicis etyolojisi net olarak bilinmeyen kronik iritasyon, soğuğa maruziyet, lokal kan akımı yetersizliği gibi sebeplere bağlı olarak geliştiği düşünülen inflamatuar bir hastalıktır. Erkeklerde 10 kat daha sık görülmektedir. Lezyonlar genellikle 10 mm'den küçük, bazen sadece palpasyonla fark edilebilen, tek ya da birden fazla, hareketsiz ve sert nodüller şeklindedir. En sık semptom ağrı olup litaratürde malign dönüşüm bildirilmemiştir. Radyolojik bulguları spesifik olmamakla birlikte özellikle bazal hücreli kanser veya squamöz hücreli kanser gibi malignitelerden ayırımı önemlidir. Ancak lezyonun kesin tanısı patolojik inceleme ile konulabilir.

Anahtar Kelimeler: Kondrodermatitis nodülaris kronika helisis, Manyetik Rezonans Görüntleme

Baş-Boyun Radyolojisi

PS-344

NADİR BİR OLGU SUNUMU: LARİNGEAL SCHWANNOM

Ali Cengiz[1], Mehmet Sedat Durmaz[1], Hasan Erdoğan[1], Muhsin Nuh Aybay[1], Ender Alkan[1], Ayşe Altuntaş[1]

[1]Konya Eğitim ve Araştırma Hastanesi

Giriş: Schwannomlar periferik sinir kılıfı schwann hücrelerinden gelişen tümörler olup %25'i baş-boyun bölgesinde görülmektir. %80–90 oranında vestibüler sinir kaynaklıdır. Larinkste oldukça nadir görülen bu tümörler ses kısıklığı, nefes darlığı, yutma güçlüğü gibi semptomlara yol açmaktadır. Bu olgu sunumunda litaratürde az sayıda bildirilen laringeal schwannom tanısı alan bir hastanın manyetik rezonans görüntüleme (MRG) bulgularını sunmayı amaçladık.

Olgu: 51 yaşında erkek hasta hastanemizin kulak burun boğaz kliniğine bir aydır devam eden yutma güçlüğü ve ses kısıklığı şikayetleri ile başvurdu. Hastaya uygulanan laringoskopi tetkikinde sağda vokal kord seviyesinde üzeri mukoza ile kaplı düzgün konturlu lezyon saptanması üzerine hastaya boyun MRG tetkiki uygulandı. MRG tetkikinde sağda gilottik seviyede infraglottik uzanımı da izlenen, sağ piriform sinüsü oblitere eden ve vokal kordu yaylandıran T1 ağırlıklı görüntülerde hipointens, T2 ağırlıklı görüntülerde hiperintens, difüzyon ağırlıklı görüntülerde difüzyon kısıtlaması gösteren ve iv kontrast madde verilmesini takiben diffüz homojen kontrast tutulumu gösteren düzgün sınırlı kitle lezyonu saptandı. Cerrahi olarak çıkarılan lezyonun histopatolojik tanısı schwannom olarak sonuçlandı.

Tartışma ve sonuç: Laringeal schwannomlar oldukça nadir görülmekte birlikte sıklıkla süperior laringeal sinirin internal dalından köken almaktadır. Çoğu benign karakterde ve soliterdir. Schwannomlar submukozal iyi sınırlı kitleler olup MRG'de T1 ağırlıklı görüntülerde hipointens, T2 ağırlıklı görüntülerde hiperintens izlenip kontrast madde sonrasında homojen kontrast tutulumu gösterirler. Ses kısıklığı ile başvuran hastalarda laringeal kitlelerin ayırıcı tanısında akılda tutulmalıdır.

Anahtar Kelimeler: Laringeal Schwannom, Manyetik Rezonans Görüntüleme

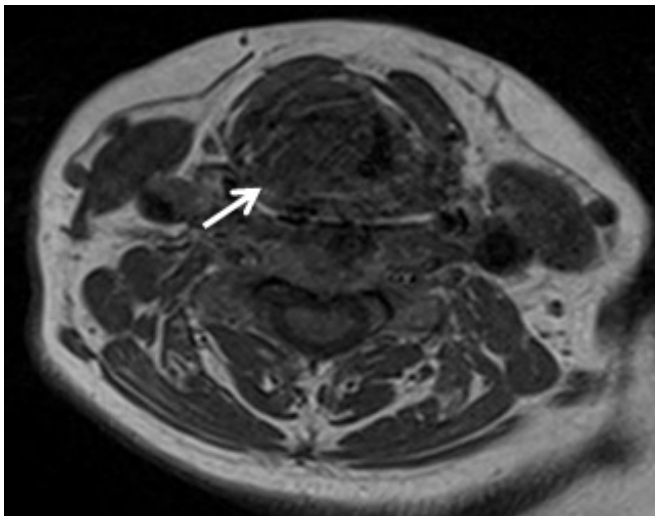

Resim 1.

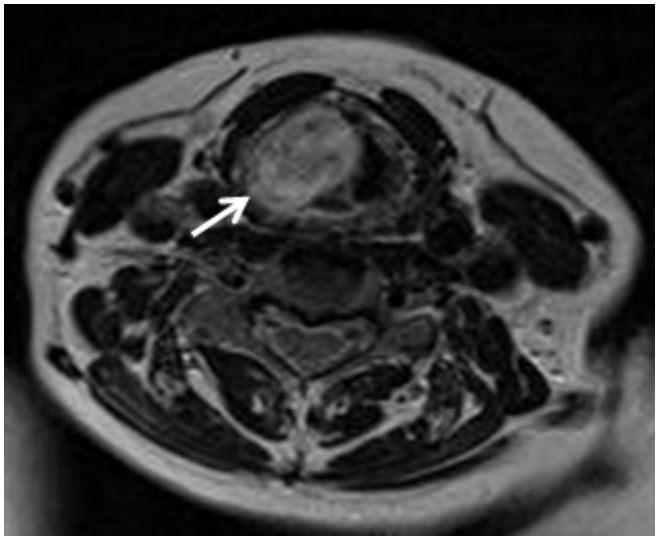

Resim 2.

Resim 3.

Nöroradyoloji

PS-345

ERİŞKİN DÖNEMDE NADİR GÖRÜLEN SUPRATENTORİAL KİTLE: PRİMİTİF NÖROEKTODERMAL TÜMÖR (PNET)

Ali Cengiz[1], Hasan Erdoğan[1], Mehmet Sedat Durmaz[1], Ender Alkan[1], Arzu Cengiz[1], Vefa Öner[1]

[1]Konya Eğitim ve Araştırma Hastanesi

Giriş ve amaç: Primitif nöroektodermal tümör (PNET) primitif ve undiferansiye nöroepitelyal hücrelerden köken alan malign seyirli bir tümördür. Spesifik görüntüleme bulgusu olmayan PNET daha çok çocukluk çağında görülmektedir. Bu olgu sunumunda erişkin hastada supratentorial yerleşim gösteren PNET lezyonunun radyolojik görüntüleme bulgularını sunmayı hedefledik.

Olgu: 53 yaşında erkek hasta hastanemizin acil servis bölümüne bir haftadır geçmeyen baş ağrısı ve kusma şikayetleri ile başvurdu.

Hastaya uygulanan kontrastsız bilgisayarlı tomografi (BT) tetkikinde sağ frontal lobda 82x44mm boyutlarında, duvarında solid komponenti bulunan lobüle konturlu kistik lezyon izlendi. Lezyon çevresinde vazojenik ödem ile uyumlu hipodens alanlar mevcuttu. Sağ lateral ventrikül kitle basısına sekonder daralmış görünümde olup orta hat yapılarında sola yaklaşık 12 mm şift saptandı. Manyetik rezonans görüntülemede ise lezyon içerisinde T2 ağırlıklı görüntülerde hiperintens T1 ağırlıklı görüntülerde hipointens kistik kompoenent izlendi. Lezyon medial duvarında T2 ağırlıklı serilerde hipo-izointes T1 ağırlıklı serilerde izointens, kontrast madde sonrasında heterojen kontrast madde tutulumu gösteren komponent izlendi. Orta hat yapılarında sola şift ve vazojenik ödem alanları BT tetkikine benzer şekilde izlendi.

Tartışma ve sonuç: PNET çocukluk çağı embriyoblastik küçük hücreli malign neoplazisidir. Erişkinde çok nadir görülen bu tümörün lokalizasyonu değişkendir. Supratentoryal PNET sıklıkla temporo-parietal bölgede görülür. MRG tetkikinde geniş boyutlu, lobüle konturlu, iyi sınırlı heterojen sinyal özelliğinde kitleler şeklinde görülür. Görüntüleme bulguları spesifik olmasa da, PNET'in erişkin yaşta da görülebileceğini unutmamak ve ayırıcı tanıda akılda tutmak gerekir.

Anahtar Kelimeler: Primitif Nöroektodermal Tümör, Bilgisayarlı Tomografi, Manyetik Rezonans Görüntüleme

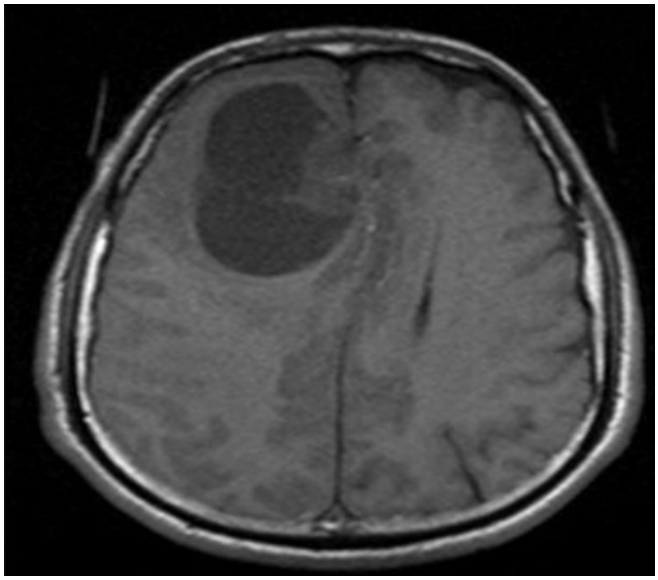

Resim 1.

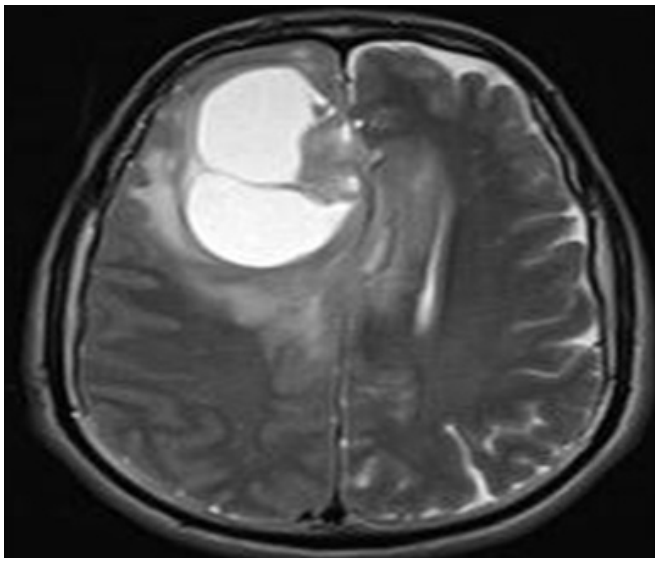

Resim 2.

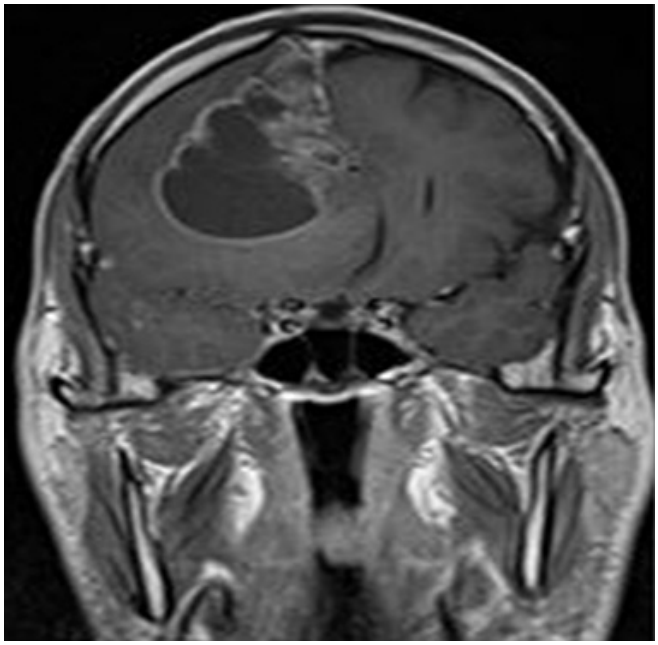

Resim 3.

Toraks Radyolojisi

PS-346

NADİR BİR OLGU: POSTERİOR MEDİASTEN YERLEŞİMLİ KİSTİK DEJENERE SCHWANNOM

Ali Cengiz[1], Muhsin Nuh Aybay[1], Hasan Erdoğan[1], Mehmet Sedat Durmaz[1], Serdar Arslan[1], Mualla Akdeniz[1]

[1]*Konya Eğitim ve Araştırma Hastanesi*

Giriş ve amaç: Posterior mediasten yerleşimli schwannomlar genellikle interkostal sinirlerin schwann hücrelerinden kaynaklanan ve benign seyirli nörojenik tümörlerdir. Nörojenik tümörlerin %10'u intervertebral foramene yayılım gösterir ve çok nadir olarak kistik dejenerasyon gösterir. Bu olgu sunumunda posterior mediasten yerleşimli kistik dejeneratif özellikte ve intervertebral foremene yayılım gösteren schwannom lezyonun radyolojik bulgularını sunmayı hedefledik.

Olgu: 45 yaşında kadın hasta meme karsinomu nedeni ile hastanemizin genel cerrahi bölümünde takip edilmekte olup uygulanan posterior-anterior akciğer grafisinde sağ hemitoraksta orta zonda 72x52 mm boyutlarında nodüler konfigürasyonda radyoopasite saptandı. MRG tetkikinde sağ torakal 7. vertebra düzeyinde 63x58 mm boyutlarında, sağ nöral forameni dolduran ve spinal korda sağ lateralden bası oluşturan, düzgün konturlu T1 ağırlıklı görüntülerde kas yapılar ile izointens, T2 ağırlıklı görüntülerde hiperintens-heterojen, kistik-dejeneratif alanlar içeren, intravenöz kontrast madde verilmesini takiben yağ baskılı T1 ağırlıklı sekanslarda solid alanlarda diffüz kontrastlanma gösteren lezyon izlendi. Hastaya uygulanan trucut biyopsinin histopatolojik sonucu schwannom olarak rapor edildi.

Tartışma ve sonuç: Mediasten yerleşimli nörojenik tümörler %90 oranında posteriorda yerleşim gösterirler. En sık 3. ve 5. dekadlar arasında görülürler. Kistik dejenerasyon veya kalsifikasyon alanları görülebilir. Erişkinlerde malign dönüşüm çok az sayıda olguda bildirilmiştir. MRG tetkikinde tipik olarak T1 ağırlıklı görüntülerde izo-hipointens, T2 ağırlıklı görüntülerde hiperintens, kontrast madde sonrasında homojen kontrast tutulumu gösteren iyi sınırlı kitleleler olarak izlenmektedir. Posterior mediasten yerleşimli kitlelerin ayırıcı tanısında diğer nörojenik neoplazmlar, kistler, özofageal tümörler, torasik vertebra hastalıkları ve abse oluşumu gibi infeksiyöz lezyonlar akılda tutulmalıdır.

Anahtar Kelimeler: Posterior mediasten, Manyetik Rezonans Görüntüleme, Schwannom

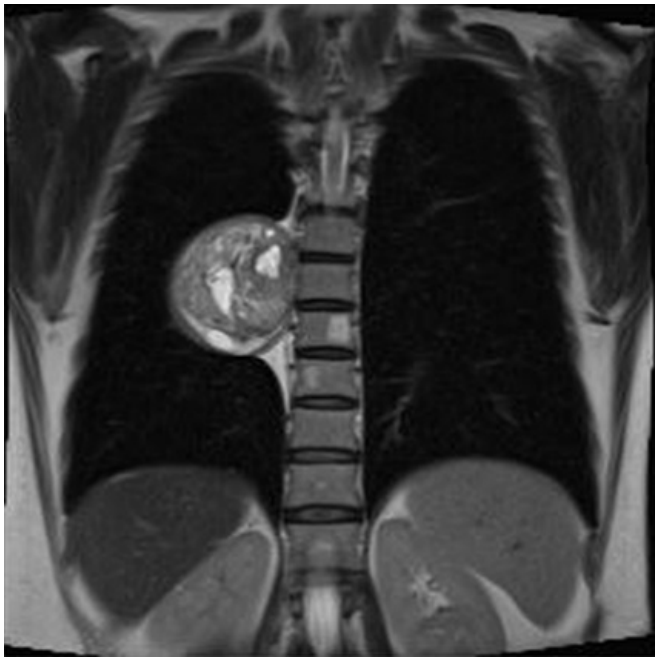

Resim 1.

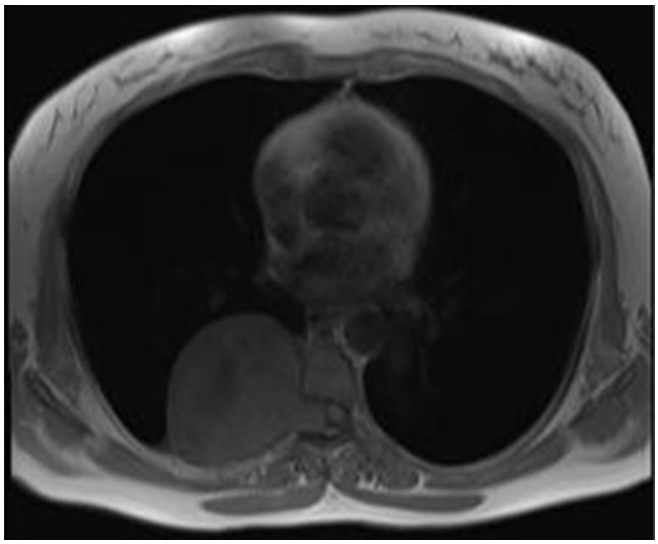

Resim 2.

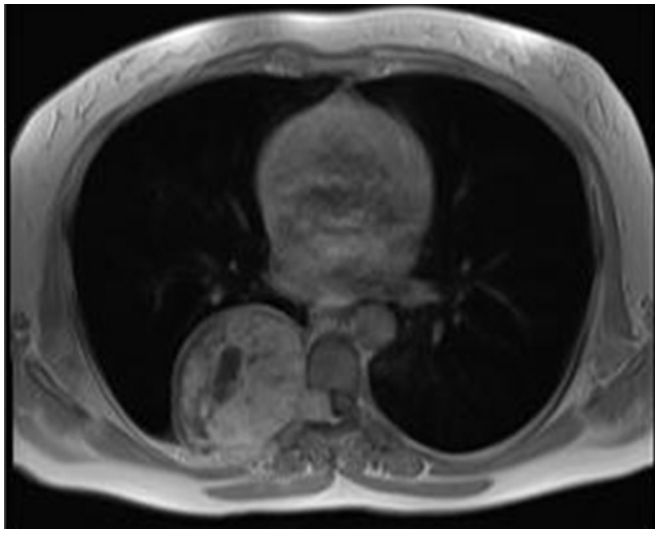

Resim 3.

Kas-İskelet Radyolojisi

PS-347

TEKRARLAYAN ANTERİOR OMUZ ÇIKIĞI OLGULARINDA GLENOİD VERSİYONUNUN MANYETİK REZONANS GÖRÜNTÜLEME (MRG) İLE DEĞERLENDİRİLMESİ

Ahmet Akça[1], Zeki Taşdemir[2], Avşar Uzun[2], Güven Bulut[2]

[1]Dr. Lütfi Kırdar Kartal Eğitim ve Araştırma Hastanesi, Radyoloji Bölümü
[2]Dr. Lütfi Kırdar Kartal Eğitim ve Araştırma Hastanesi, ortopedi ve Travmatoloji Bölümü

Amaç: Bu çalışmada glenoid versiyonunun tekrarlayan anterior glenohumeral çıkıklar üzerine etkisinin olup olmadığının araştırılması amaçlandı.

Yöntem ve Gereç: Son bir yıl içerisinde acil polikliniğimize omuz çıkığı ile başvuran hastalar retrospektif olarak tarandı. Bir yılda en az 3 kez anterior glenohumeral luksasyonu MRG ile görüntülenmiş olan 30 hasta çalışmaya dahil edildi. Glenoidde ve humerus başında kemik lezyonu olan hastalar çalışmadan çıkarıldı. Kontrol grubu olarak hiç çıkık geçirmemiş ve omuzunda ek patoloji saptanmayan omuz MRG'si olan hastalar seçildi. Glenoidin versiyonunun ölçümü literatürde 2 şekilde tanımlanmış olup, bu çalışmada Friedman ve ark'nın tanımladığı BT ile yapılan glenoid versiyonu ölçümü MRG ile yapıldı. Hasta ve kontrol grubu arasında glenoid versiyon ölçümleri karşılaştırıldı.

Bulgular: Hasta grupta 30 hastanın 27'si erkek olup 3'ü kadın olup yaş ortalamaarı 32.77±13.84 dır. Kontrol grubunda 30 hastanın 26'sı erkek 4'ü kadın olup yaş ortlaması 33.27±13.83 dır. Hasta ve kontrol grup yaş ve cinsiyet olarak eşleştirilmiştir. Heriki grupta tüm hastalarda glenoid retrovert olup hasta grupta (9.02±2.96), kontrol gruba (10.97±3.42) göre istatistiksel olarak daha düşüktür (p= 0.021).

Sonuç: Bu çalışmada MRG ile ölçülen glenoid versiyon açılarının literatürle uyumludur. Tekrarlayan anterior glenohumeral luksasyon geçiren hastaların glenoid versiyon açıları, literatürde olduğu gibi, normal popülasyona göre daha az retrovert bulunmuştur.

Anahtar Kelimeler: glenoid version; rekürren omuz çıkığı, anterior omuz çıkığı, MRG

Kas-İskelet Radyolojisi

PS-348

TÜRK TOPLUMUNDA KALKANEAL SPUR VE AŞİL SPUR GÖRÜLME SIKLIĞI

Ozan Beytemür[1], Mehmet Öncü[2]

[1]Bağcılar Eğitim ve Araştırma Hastanesi, Ortopedi ve Travmatoloji Kliniği
[2]Bağcılar Eğitim ve Araştırma Hastanesi, Radyoloji Kliniği

Giriş: Kalkaneal spur halk arasında topuk dikeni olarak bilinen hastalık ortopedi polikliniklerinde oldukça sık rastlanılan bir hastalık grubudur. Yine Haglund deformitesi olarak bilinen Aşil spur da önemli bir sağlık problemidir. Bildiğimiz kadarı ile Türk toplumunda kalkaneal spur ve aşil spur sıklığını bildiren bir çalışma bulunmamaktadır. Amacımız retrospektif olarak yapılan bu çalışmada Türk toplumundaki kalkaneal spur ve aşil spur sıklığını belirlemektir.

Materyal ve Method: Çalışmamız için hastanemiz etik kurulunda etik kurul onayı alınmıştır. Hastanemiz acil ortopedi polikliniğe ayak -ayak bileği travması (kırık dahil) nedeni ile başvuran hastalar ICD tanı kod sistemi ile belirlenmiştir. Bu hastalardan ayak bileği lateral grafisi çekilen 18 yaş üstü hastalar çalışmamıza dahil edilmiştir.18 yaşından küçük hastalar, travma dışı nedeni ile başvuran hastalar çalışamıza dahil edilmemiştir.

Bulgular: 2011–2016 yılları arasında hastanemiz acil ortopedi polikliniğine başvuran ve travma nedeni ile ayak bileği lateral grafisi çekilen 462 hasta çalışmamıza dahil edilmiştir. Hastaların 254 tanesi erkek (%54), 208 tanesi (%46) bayan idi. Çalışmaya dahil edilen 92

hastada (%19) kalkaneal spur tespit ediliştir.55 hastada (%11,9) Aşil spur (haglund deformitesi) tespit edilmiştir.55 Aşil spur görülen hastanın 50 tanesinde (%90,1) kalkaneal spur ilebirliktelik görülmektedir.

Tartışma ve Sonuç: Literatürde kalkaneal spur prevelansı %11 ile %27 arasında bildirilmiştir. Bizim çalışmamızda da %29 olarak tespit edilmiş olup literatür ile uyumlu bulunmuştur. Yine haglun deformitesi de %11,9 oranında tespit edilmiş olup bunların büyük bir kısmında kalkaneal spur ile birliktelik görülmektedir. Özellikle topuk tabanı ve arkasında ağrı ile başvuran hastalarda mutlaka radyolojik inceleme yapılmalı ve kalkaneal spur, aşil spur varlığı değerlendirmelidir.

Anahtar Kelimeler: kalkaneal spur, aşil spur, haglund deformitesi, prevelans

Resim 1.

Resim 2.

Kas-İskelet Radyolojisi

PS-349

TÜRK TOPLUMUNDA ORTALAMA HALLUKS VALGUS AÇISI VE İLGİLİ RADYOLOJİK PARAMETRELERİN DEĞERLENDİRİLMESİ

Mehmet Öncü[2], Ozan Beytemür[1]

[1]Bağcılar Eğitim ve Araştırma Hastanesi, Ortopedi ve Travmatoloji Kliniği
[2]Bağcılar Eğitim ve Araştırma Hastanesi, Radyoloji Kliniği

Giriş: Halluks valgus erişkin yaşlarda sık karşılaşılan bir ayak deformitesidir. Etiyolojik nedenler arasında ön kısmı dar ayakkabı giyilmesi önemli bir nedendir. Bildiğimiz kadarı ile Türk Toplumunda halluks valgus sıklığı ve ortalama radyolojik değerleri bildiren bir çalışma bulunmamaktadır. Amacımız retrospektif olarak yaptığımız bu çalışmada Türk toplumunda halluks valgus sıklığı ve halluks valgus ile ilişkili açısal ölçümlerin değerlendirilmesidir.

Materyal Method: Bu çalışma için hastanemiz etik kurulundan etik kurul onayı alınmıştır.2011–2016 yılları arasında hastanemiz ortopedi polikliniğine başvuran hastalardan ICD tanı kod sistemi ile ayak ile ilişkili tanılar belirlenerek bu hastalardan Bilateral basarak ayak iki yönlü grafileri olan hastalar çalışmamıza dahil edildi.18 yaşından küçük hastalar, herhangi bir cerrahi müdehale, kırık öyküsü olan hastalar, grafileri basarak çekilmeyen hastalar çalışmamıza dahil edilmedi. Bilaterak basarak ayak iki yönlü grafileri olan hastalarda yaş, cinsiyet, Halluks valgus açısı, İntermetatarsal açı, distal metatarsal artiküler açı ve interfalengeal açılar ölçüldü. Ölçümlerde diyafizer kemikte en az 3 seviyedi medial ve lateral kenarlar belirlenerek orta noktalar tespit edildi ve 1. metatars, 2. metatars, proksimal falanks aksları belirlendi. Ve ilgili ölçümler yapıldı. Halluks valgus açısı 20 derece ve üstü olan hastalar halluks valgus olarak değerlendirildi.

Bulgular: Bilateral basarak ayak iki yönlü grafilerine ulaşılan 397 hasta çalışmamıza dahil edildi. 236 hasta bayan (%59,45), 161 hasta (%40,55) erkek idi. Hastaların ortalama yaşı 45,6 idi.157 hastada halluks valgus tespit edildi. Çalışmamıza dahil edilen hastalarda halluks valgus görülme sıklığı %39 olarak sapanmıştır. Ortalama halluks valgus açısı 17,9 derece, ortalama intermetatarsal açı 5,7 derece, Ortalama halluks valgus interfalengeus açısı 13,7derece, ortalama distal metatarsal artiküler açı 5,2 derece olarak saptanmıştır.

Tartışma ve Sonuç: Literatürde halluks valgus sıklığı %28 ile %64 arasında çeşitli oranlarda bildirilmiştir. Bizim çalışmamızda ise halluks valgus sıklığının %39 olarak tespit ettik. Çalışmamızda hastalarımızın büyük bir kısmını bayan hastaların oluşturması ve bu hastalığın bayanlarda daha faza görülmesi nedeni ile bu sayının %39 olarak tespit edildiğini düşünmekteyiz. Halluks valgus hastaları esas olarak ortopedi polikliniklerine kozmetik nedenler ile başvurmaktadır. Ağrı şikayeti her hastada görülmeyebilir. Bu nedenle toplumda halluks valgus sıklığının bilinmesi ve radyolojik değerlendirmelerin dikkatli bir şekilde yapılması çok önemlidir.

Anahtar Kelimeler: halluks valgus, açı, prevelans,

Resim 1.

Resim 2.

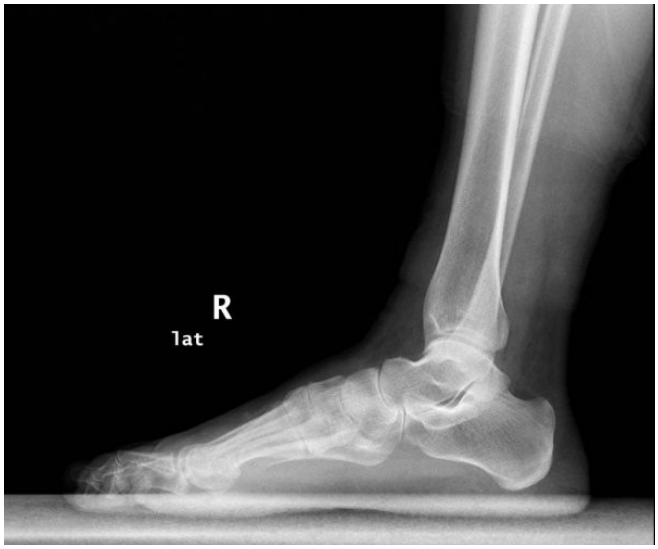

Resim 3.

Genitoüriner Sistem Radyolojisi

PS-350

FETUSTA FALLOT TETRALOJİSİNE LİNEER PROBLA BAKIŞ

Emrah Şeker[1]

[1]*Bitlis Tatvan Devlet Hastanesi*

Rutin fetal anatomik tarama için tarafımıza konsülte edilen 22 haftalık gebenin obstetrik incelemesinde kardiyak değerlendirmede aort çapında artış ve pulmoner arter kalibrasyonunda azalma izlendi. Başta konveks probla yapılan inceleme, görüntü rezolüsyonunun artırılması amacı ve fetus pozisyon uygunluğunun etkisi ile lineer probla devam edildi. Lineer probla aortun heriki ventrikülden çıkış aldığı gösterildi. Hasta Fallot tetralojisi tanısı ile doğum ve sonrası tedavisinin planlanması için üçüncü basamak sağlık kuruluşlarına yönlendirildi. Bu sunumda amaçlanan; lineer probun görüntü kalitesindeki pozitif etkisinin fetal kardiyak anomalilerin saptanmasında da kullanılabileceğinin hatırlatılmasıdır.

Anahtar Kelimeler: obstetrik, ultrason, fallot tetralojisi, lineer prob, fetal kardiyak inceleme, fetus, kalp, aort, pulmoner arter

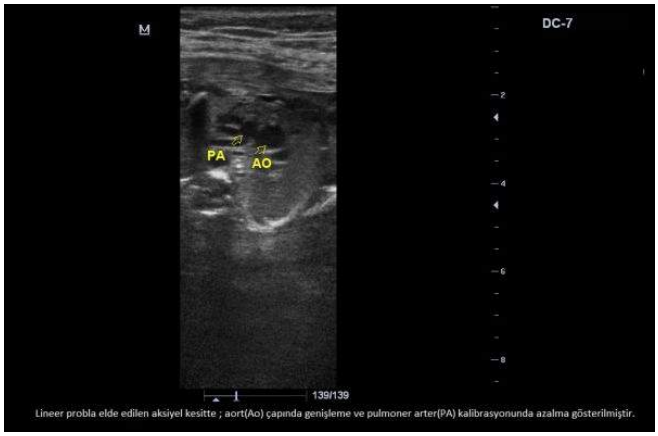

Resim 1.

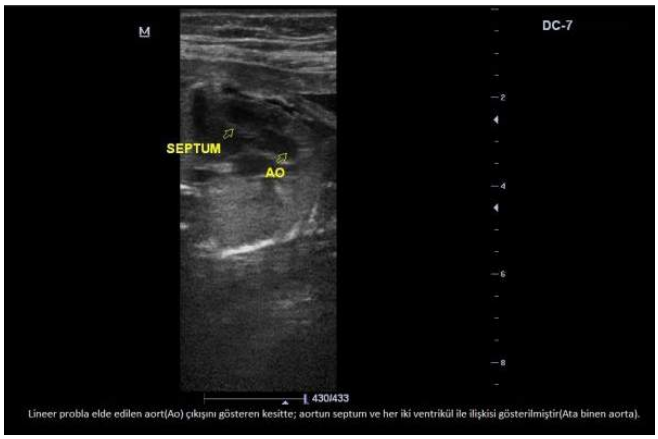

Resim 2.

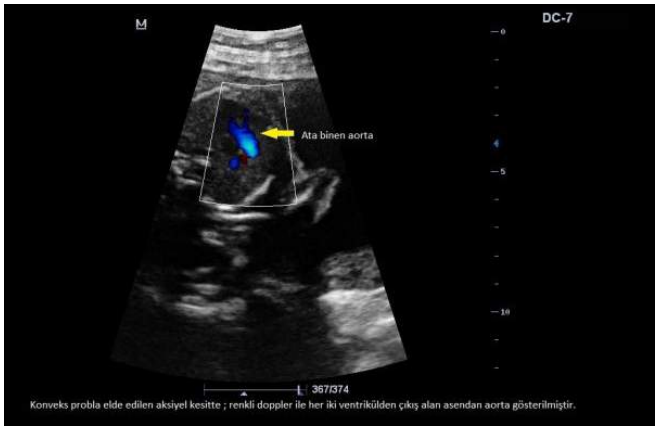

Resim 3.

Toraks Radyolojisi

PS-351

LOKALİZE FORM FİBRÖZ MEDİASTİNİTİN NEDEN OLDUĞU VENA KAVA SÜPERİOR SENDROMU

Murat Tepe[1], **Fatma Didem Duman**[1]

[1]*Eskişehir Osmangazi Üniversitesi Radyoloji Anabilim Dalı*

Fibröz mediastinit, mediastende fibröz doku ve kollajen proliferasyonu sonucu oluşan nadir görülen benign bir hastalıktır. Çoğu vaka idiopatik olmakla birlikte etyolojide Histoplazma ve Mikobakteri enfeksiyonlarına karşı gelişen anormal immünolojik yanıtın neden olabildiği bildirilmektedir. Hastalık genellikle genç yaşlarda görülür.

Hastalar vena kava süperior sendromu, pulmoner venlerde, pulmoner arterlerde, trakea, santral bronşlarda ve özefagusta obstrüksiyon semptom ve bulguları ile prezente olabilir. Fibröz mediastinit lokalize ve diffüz olarak iki gruba ayrılır. Lokalize form genellikle paratrakeal veya subkarinal alanların tutulumu ile seyir gösterirken, diffüz formda mediastinal kompartmanlarda yaygın tutulum mevcuttur.

Vena kava süperior sendromu, vena kavada kan akımında tıkanıklık olması ile karakterizedir. Medikal bir acil olarak kabul edilir ve hastaların yaklaşık %90'ında akciğer maligniteleri ya da toraksı tutan diğer malign nedenlere sekonder gelişir. Vena kava süperior sendromunun özellikle ileri yaşlarda benign nedenleri nadirdir.

Bu poster sunumunda; göz kapağında ve sağ yüzde şişlik, göğüs ağrısı ve dispne şikayeti ile kliniğe başvuran, klinik, radyolojik ve histopatolojik incelemeler sonucu idiyopatik fibröz mediastinite sekonder süperior vena kava sendromu tanısı alan olgunun klinik ve radyolojik bulgularının tartışılması amaçlanmaktadır.

Anahtar Kelimeler: fibröz mediastinit, vena kava süperior sendromu

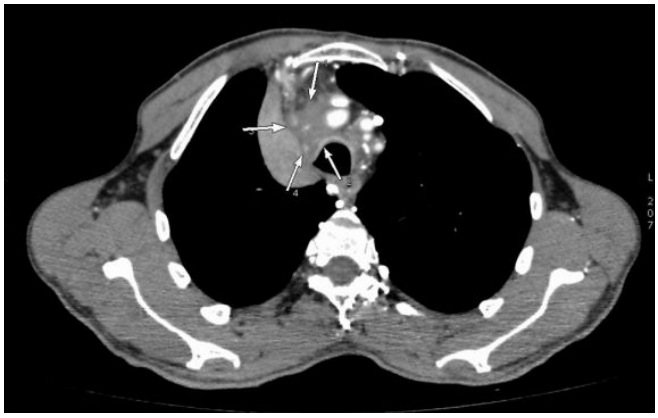

Resim 1.

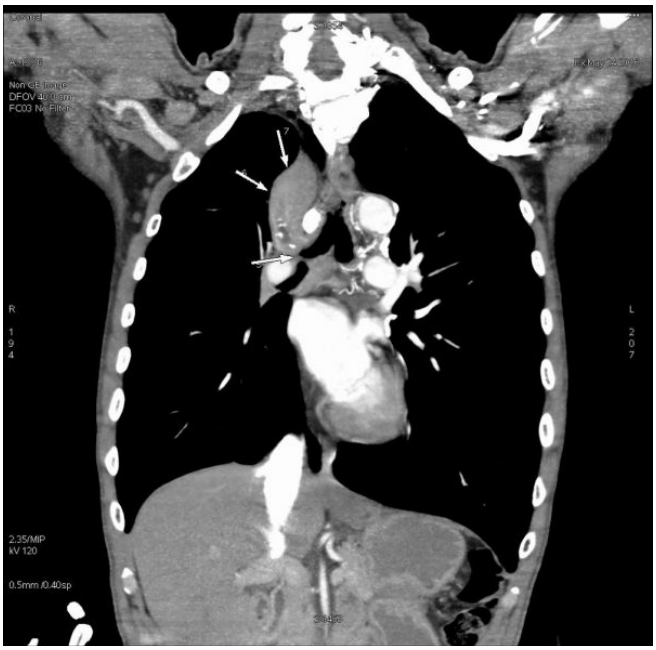

Resim 2.

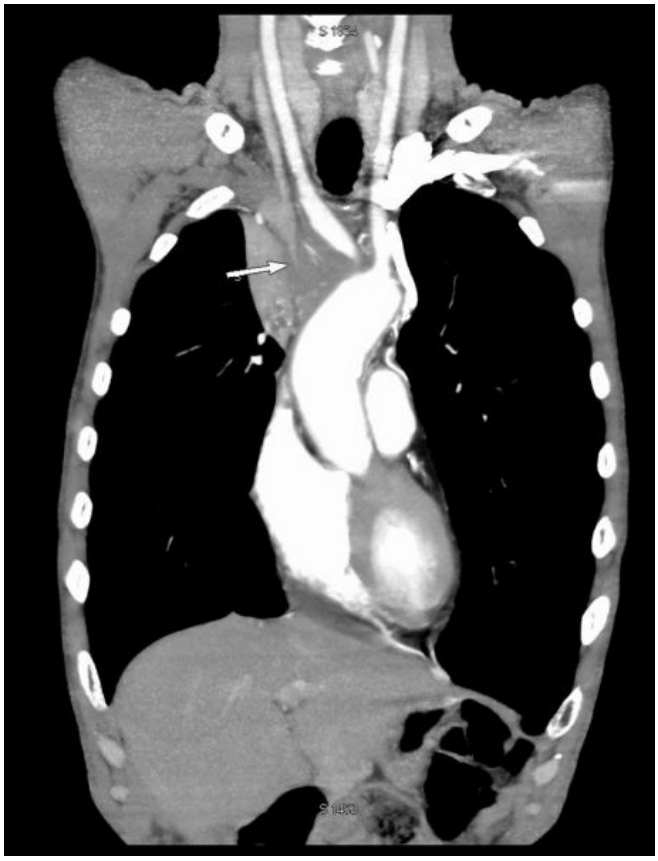

Resim 3.

Genitoüriner Sistem Radyolojisi

PS-352

MESANE ENDOMETRİOZİSİ

Khadija Ahmadova[1], Sadık Tamsel[1], Gülgün Demirpolat[1], Süha Süreyya Özbek[1]

[1]Ege üniversitesi Tıp Fakültesi Hastanesi

Giriş: Endometriozis, fonksiyonel endometriyal bez ve stromal dokunun uterin kavite dışındaki ektopik alanlarda bulunmasıdır. Ektopik endometrium dokusu ençok pelvik organlar, overler, Douglas poşu, sakrouterin ligamentler, pelvikperiton, rektovaginal septum ve serviksi tutmaktadır. Akciğerler, plevra, diyafragma, barsaklar, safrakesesi, mesane böbrekler, üreterler, umblikus, cilt, santral sinir sistemİi ve ekstremiteler gibi ekstrapelvik bölgelerde nadiren de olsa görülebilmektedir. Endometriozis sıklığı üreme çağındaki kadınlarda %3 ile %30 arasında değişmektedir.

Amaç: Hematuri nedeniyle tetkik edilen gebe olguda mesane lümeni içinde maligniteyi taklit eden ve histopatolojik olarak vezikal endometriozis tanısı alan olguya ait radyolojik görüntüleme bulgularının sunulması amaçlanmıştır.

Olgu: 28 yaşında gebe olgu hematuri nedeniyle baş vurmuş ve ultrason yapılmıştır.

Bulgu: Mesane sağ posterior lateralinde lümene protrude lobule konturlu heterojen mikrokistik yapılar içeren dopler bakıda arterial kanlanma gösteren kitlesel lezyon izlendi.

Sonuç: Endometriozis, en sık olarak overlerde ve uterin ligamentte izlenen, uriner sistem tutulumu nadir olmakla beraber (%1–4) mesane en sık etkilenen bölgedir.

Anahtar Kelimeler: mesane, endometriozis, kitle

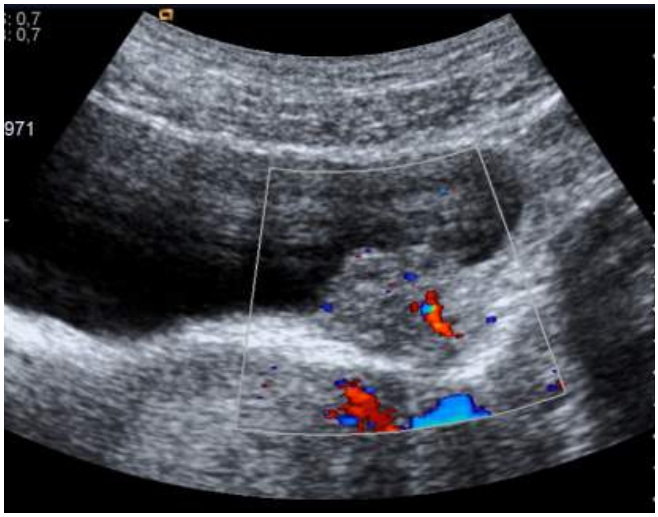

Resim 1.

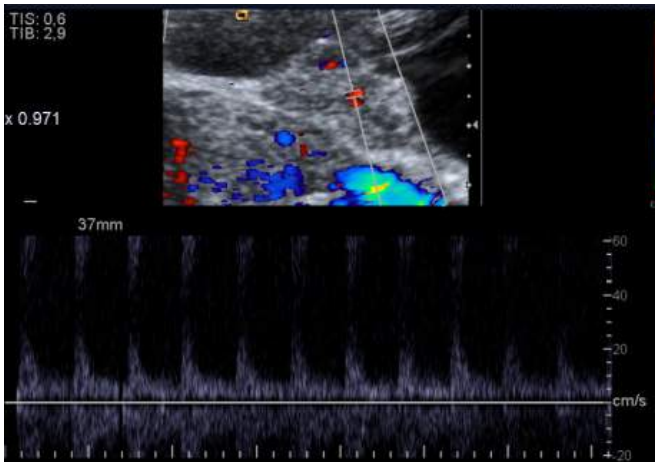

Resim 2.

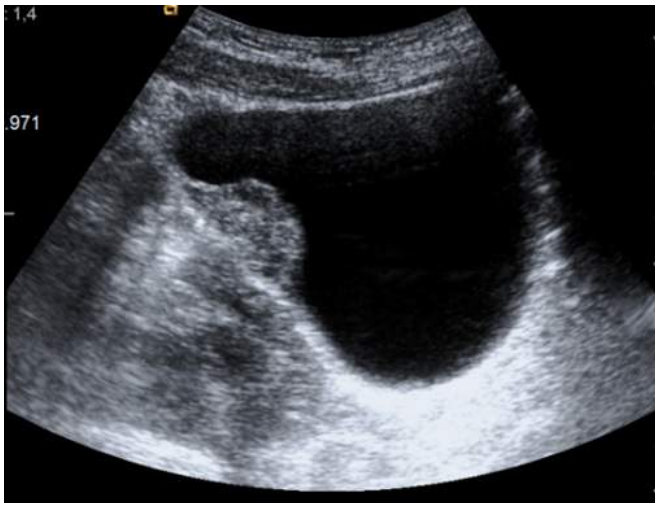

Resim 3.

Girişimsel Radyoloji

PS-353

KRONİK HEPATİT B HASTALARINDA PERKÜTAN KESİCİ İĞNE KARACİĞER BİYOPSİ SONUÇLARININ DEĞERLENDİRİLMESİ

Rabia Karasu[1], Müveddet Banu Yılmaz Özgüven[2], Umut Erdem[1], Aylin Hasanefendioğlu Bayrak[1]

[1]Şişli Hamidiye Etfal Eğitim ve Araştırma Hastanesi, Radyoloji Kliniği
[2]Şişli Hamidiye Etfal Eğitim ve Araştırma Hastanesi, Patoloji Kliniği

Giriş ve Amaç: Karaciğer biyopsisi, gelişen serolojik ve radyolojik tetkiklere rağmen karaciğer hastalıkları tanısında hala önemidir. Bu çalışmada, kronik hepatit B nedeniyle karaciğer tru cut biyopsisi yapılan hastaların patoloji sonuçlarının değerlendirilmesi amaçlandı.

Yöntem: Perkütan karaciğer biyopsisinde en önemli mortalite sebebi kanama olduğundan, biyopsi öncesi kanama parametreleri değerlendirildi. Hastaların tamamına sağ lobdan, interkostal yaklaşım ile ultrasonografi eşliğinde biopsi yapıldı. Kapsül ile biyopsi alınan yer arasında normal karaciğer dokusu olmasına özen gösterildi. Ocak 2016-Nisan 2016 tarihleri arasında alınan 51 adet karaciğer biyopsisinin 29'u kronik hepatit B nedeniyle yapıldı. Bu hastaların patoloji sonuçlarına hastanemiz kayıtlarından ulaşıldı. Hastaların biyopsi sonuçları retrospektif olarak değerlendirildi.

Bulgular: En sık karaciğer biyopsi endikasyonunun hepatit B virüsü infeksiyonu olduğu saptandı ve bunun üzerine patoloji sonuçlarında iltihabi aktivite ve fibrozis miktarları ISHAK skorlama sistemine göre değerlendirildi. Bu skorlama sisteminde; inflamasyon hastalığın şiddetini (grade), fibrozis ise hastalığın evresini (stage) belirlemektedir.

Tartışma ve Sonuç: Patoloji sonuçlarında iltihabi aktivite; 1 hastada minimal (%3.4), 19 hastada hafif (%65.5), 8 hastada orta şiddette (%27.6), 1 hastada şiddetli (%3.4); fibrozis miktarları ise, 26 hastada hafif (%89.7), 3 hastada orta derecede (%10.3) olarak saptandı. Hastalarımızın hiçbirinde belirgin bir komplikasyonla karşılaşılmadı ve bu hastaların patoloji raporlarında yetersiz materyal sonucuna rastlanmadı. Sonuç olarak; görüntüleme eşliğinde yapılan karaciğer biopsisi ile histopatolojik değerlendirme güvenli ve hastaların tedavilerinin yönlendirilmesinde önemli bir yöntemdir.

Anahtar Kelimeler: Karaciğer biyopsisi, kronik hepatit B, radyoloji, skorlama, patoloji

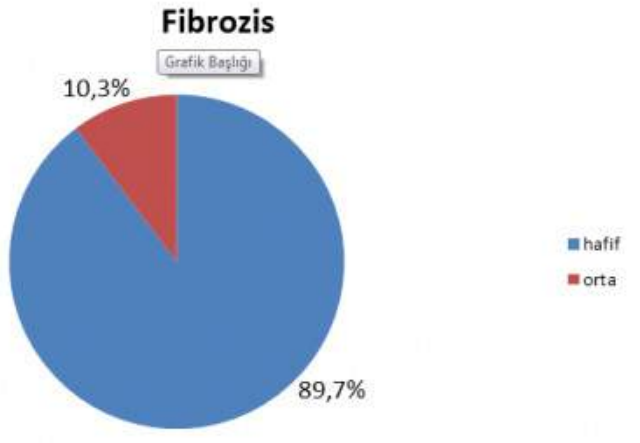

Resim 1.

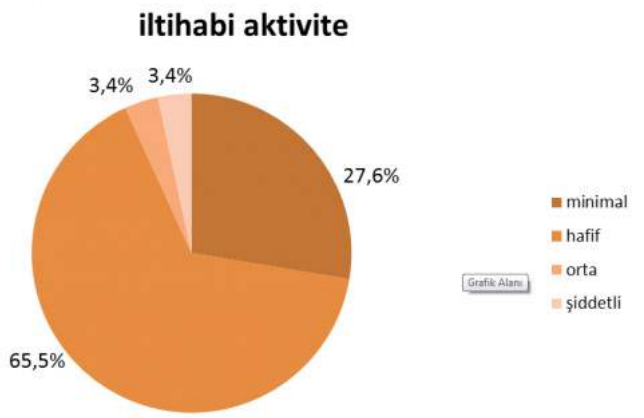

Resim 2.

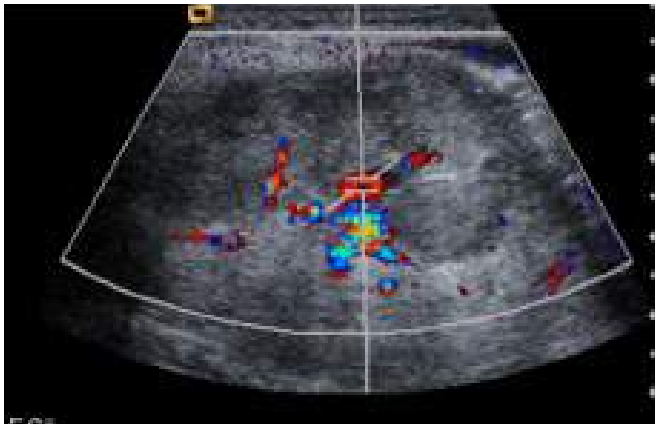

Resim 1.

Resim 2.

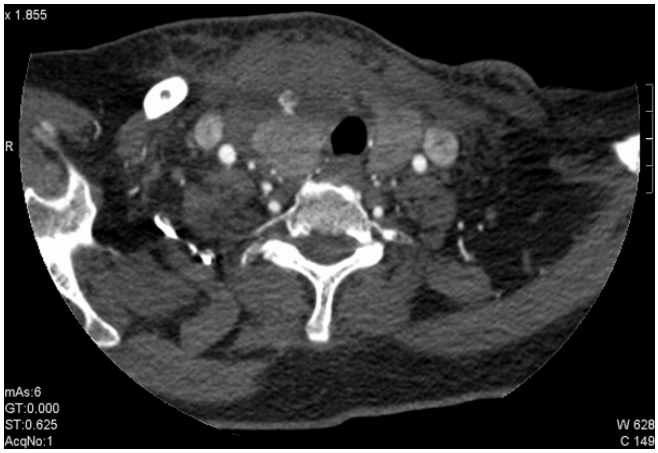

Resim 3.

Baş-Boyun Radyolojisi

PS-354

TİROİD BİYOPSİSİ SONRASI NADİR KOMPLİKASYON: PSÖDOANEVRİZMA

Khadija Ahmadova[1], Sadık Tamsel[1], Gülgün Demirpolat[1], Süha Süreyya Özbek[1], Celal Çınar[1]

[1]*Ege Üniversitesi Tıp Fakültesi Hastanesi*

Giriş: Tiroid ince iyne biyopsisi tiroid nodüllerinin karakterizasyonunu belirlemekte kullalınan ulaşılabilir, ucuz ve güvenilir metoddur. Lokal ağrı ve küçük hematomlar ençok rastlanan komplikasyonlar olup enfeksiyon, yakın komşulukta organların hasarı, anestetiklere karşı reaksiyon, nadiren de olsa psödoanevrizma gelişebilir.

Amaç: Tiroid biyopsisini takiben ortaya çıkan psödoanevrizma komplikasyonuna ait radyolojik görüntüleme bulgularının sunulması amaçlanmıştır.

Olgu: 62 yaşında kadın olgu

Bulgular: Tiroid biyopsisini takiben boyunda şişlik ve ekimoz nedeniyle tetkik edilen olguda sağ lobun önkomşuluğunda yerleşen büyük boyutlu hematom ve hematomun arka bölümünde küçük kistik yapı izlenmiştir. Renkli Doppler US incelemede kistik yapının psödoanevrizma kesesine ait olduğu ve spektral incelemede kese içinde diyastolik bileşeni olmayan yüksek dirençli akımlar gösterilmiştir.

Psödoanevrizmanın major tiroid arter dallarıyla ilişkisini göstermek ve endovasküler girişim açısısndan hastaya bilgisayarlı tomografi anjiografi önerilmiştir.

Bilgisayarlı tomografi anjiografi görüntülerde sağ lob anteriora uzanan ve lobu çevreleyen hematom ve 7x7 mm boyutda psödoanevrizma izlenmektedir.

Psödoanevrizma bazen spontan tromboze olabilse de tedavi seçenekleri olarak ultrason eşliğinde kompresyon, transkateter koil embolizasyonu ve perkutan trombinenjeksiyonudur. Bizim vakamızda perkutan trombin enjeksiyonu uygulanmıştır.

Sonuç: Psödoanevrizma biyopsi sonrası nadir görülen bir komplikasyon olup biyopsiyi takiben tiroid bezi içinde veya komşuluğunda hematom gelişen olgularda hematomun içinde veya komşuluğunda gözlenen kistik yapıların psödoanevrizma kesesine aitolabileceği akılda bulundurulmalı ve renkli Doppler US inceleme yapılmalıdır

Anahtar Kelimeler: biyopsi, komplikasyon, psödoanevrizma

Toraks Radyolojisi

PS-355

PRİMER STERNUM OSTEOMYELİTİ: DİREKT GRAFİ, BİLGİSAYARLI TOMOGRAFİ VE MANYETİK REZONANS GÖRÜNTÜLEME BULGULARI

Burak Omay[1], Zeynep Atçeken[2], Onur Taydaş[1], Ekim Gümeler[3], Macit Arıyürek[1]

[1]Hacettepe Üniversitesi Tıp Fakültesi, Radyoloji Anabilim Dalı
[2]Koç Üniversitesi Tıp Fakültesi, Radyoloji Anabilim Dalı
[3]Çorum Sungurlu Devlet Hastanesi Radyoloji Kliniği

Giriş: Sternum osteomyeliti primer ve sekonder olmak üzere iki farklı şekilde görülebilir. Sternumun sekonder osteomyeliti primer olana göre daha sık görülür ve sternotomi yapılan ameliyatlardan sonra görülen ostemoyeliti temsil eder. Buna karşın primer sternum osteomyeliti oldukça nadir görülen bir durumdur. Genel olarak intravenöz ilaç bağımlılıarında, edinsel immünyetmezlik sendromunda, hemoglinopatilerde veya diğer immün yetmezlik durumlarında görülebilir. Bu olgu sunumunda primer osteomyelit tanısı alan hastanın direkt grafi, bilgisayarlı tomografi (BT) ve manyetik rezonans görüntüleme (MRG) bulguları paylaşılacaktır.

Olgu: 71 yaşında kadın hasta yaklaşık bir haftadır olan göğüs ağrısı, sırt ağrısı ve mide bulantısı şikayetleriyle Hacettepe Üniversitesi Hastaneleri Büyük Acil Polikliniğine başvurdu. Osteoporoz dışında bilinen dahili hastalığı yoktu. Kardiyak enzimleri ve EKG bulguları normal sınırlardaydı. Fizik muayenede sternum önünde ciltte kızarıklık ve ısı artışı vardı. Hastanın ateşi yoktu. Lateral projeksiyonda akciğer grafisinde sternum korpusunda kortikal devamlılık kaybı ve sternum önünde yumuşak dokuda kalınlaşma vardı. Beyaz küresi 18700 olan, izleminde taşikardi ve oksijen ihtiyacı bulunan hastaya pulmoner tromboemboli ve pnömoni ön tanılarıyla toraks BT tetkiki yapıldı. Toraks BT tetkikinde sternum korpusunda kortikal bütünlükte bozulma ve eşlik eden yumuşak doku enfeksiyonu bulguları saptandı. Bunun üzerine yapılan sternum MRG'de manubriyokorporal bileşkenin hemen inferiyorunda apse-benzeri oblik transvers sıvı intensitesinde lezyonla birlikte olan, sağda ikinci kostosternal bileşkeyi tutan ve anteriyorda kemik dışına cilde uzanan osteomyelit saptandı.

Tartışma ve Sonuç: Geçmişte son derece az sıklıkta görülen primer sternum osteomyeliti, günümüzde özellikle immün yetmezlikli hasta sayısı ve madde bağımlılığının artmasıyla birlikte daha sık ortaya çıkmaya başlamıştır. Primer sternum osteomyelitinde en sık patojen mikroorganizma *S. aureus*'tur. Primer sternal osteomyelitin ayırıcı tanısında sellülit, yumuşak doku apsesi, benign ve malign kemik tümörleriyle bu bölgede görülebilecek yumuşak doku tümörleri yer alır. Primer sternum osteomyelitin tanısında direkt grafi faydalı bilgiler sağlayabilir; ancak BT ve MRG tanıda önemli rol oynamaktadır. Ayrıca $Tc^{99}m$ ve Ga^{67} kullanılarak yapılan kemik sintigrafileri diğer kemiklerde olduğu sternum ostemomyelitinde de yüksek duyarlılık ile kullanılabilir; ancak bu tetkiklerin özgünlükleri düşüktür. Günümüzde özellikle onkolojik hastaların değerlendirilmesinde giderek daha sıklıkla kullanılan florin-18 florodeoksiglukoz (FDG) -pozitron emisyon tomografisi (PET) ve PET-BT incelemesinin, özellikle kronik osteomyelitte diğer sintigrafik yöntemlere göre daha duyarlı olduğu gösterilmiştir.

Anahtar Kelimeler: Bilgisayarlı Tomografi, Manyetik Rezonans Görüntüleme, Osteomyelit, Sternum

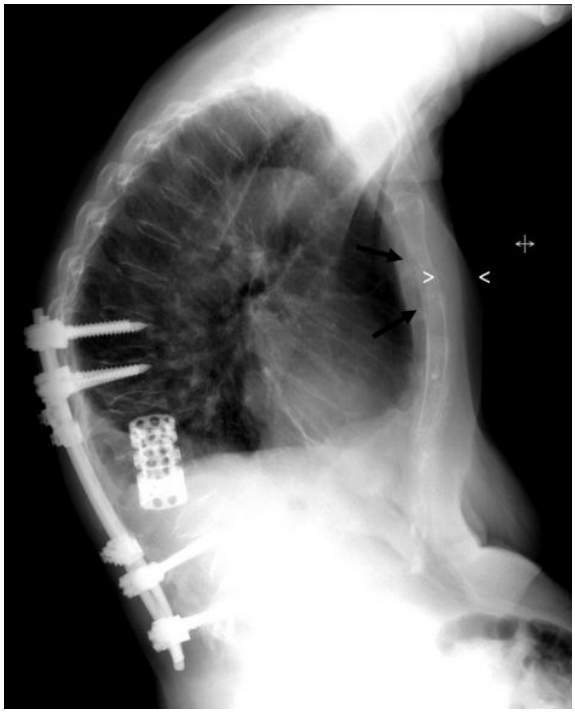

Resim 1.

Resim 2.

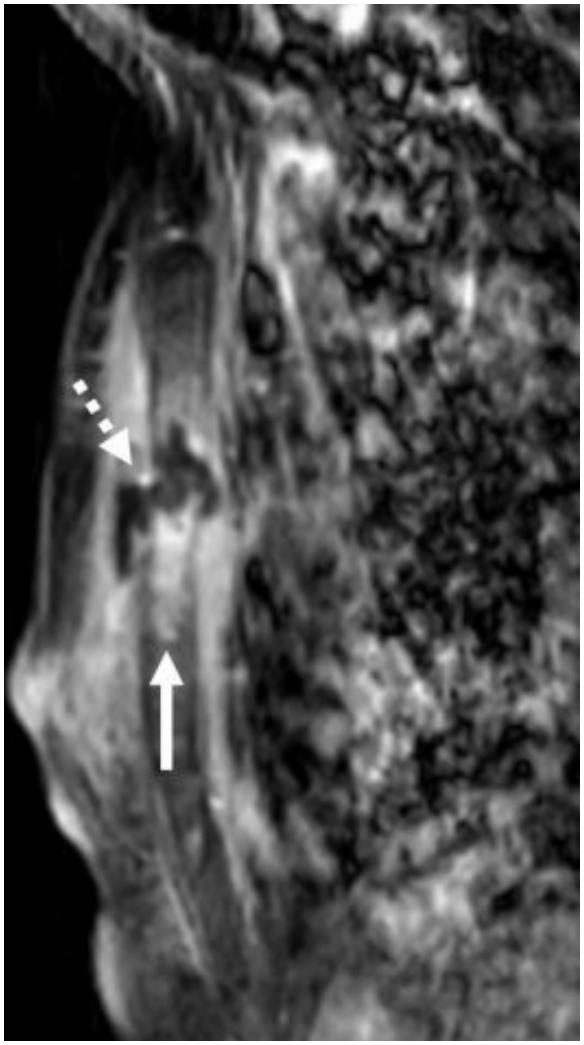

Resim 3.

Abdominal Radyoloji

PS-356

PORTAL VEIN TUMOR THROMBUS IN PATIENT WITH METASTATIC BREAST CANCER

Murat Tepe[1], Muhammet Ali Polat[1]

[1]*Eskisehir Osmangazi University Medical Faculty Radiology Department*

Portal vein tumor thrombus (PVTT) is a rare entity even in the presence of hepatic metastasis. Hepatocellular carcinoma is the most common tumor associated with portal vein tumor thrombus however it is a rare complication of metastatic liver lesions. In the literature, there are several reports those describe PVTT associated other than hepatocellular carcinoma. Metastatic tumor thrombus of portal vein was reported for pancreas, colorectal, gastric, lung carcinoma and malign melanoma. Primary leiomyosarcoma of the portal vein was also reported. We found only one report describing pathologic findings of PVTT from primary breast cancer but there is no report in the literature that describes radiologic findings. We show herein first radiologic case report of PVTT associated with hepatic metastasis of breast carcinoma.

Case Report: A 44-year-old woman with history of metastatic breast carcinoma presented with jaundice and abdominal pain. She had diagnosed for breast carcinoma 11 years ago and lumpectomy and axillary lymph node dissection was performed (T3N1M0). Three years after diagnosis, bone and liver metastatic lesions were found. She received multiple courses of chemotherapy after metastatic lesions discovered. Also she had multiple courses of radiotherapy for metastatic bone and liver lesions.

Abdominal ultrasound examination revealed multiple metastatic lesions in the liver and also total occlusion of the left portal vein and anterior branch of the right portal vein. The thrombus was filled and expanded lumen of the portal vein at the affected sites. Abdominal contrast enhanced CT scan confirmed ultrasound findings and also showed that thrombus in the portal vein was enhancing. Based on the patient history, negative chronic liver disease findings, negative hepatitis markers, negative AFP and radiologic findings, we considered that liver metastasis of breast carcinoma and tumor thrombus of portal vein was the most likely diagnosis.

Anahtar Kelimeler: Portal vein tumor thrombus, breast carcinoma

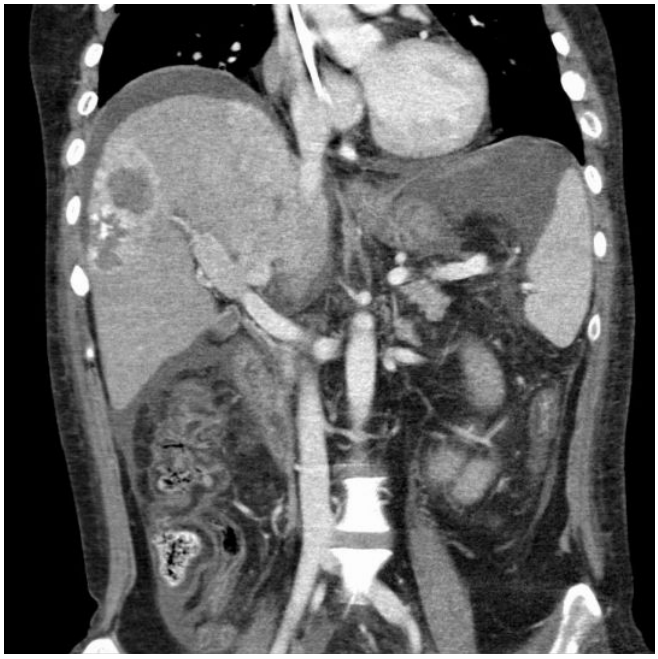

Figure 1.

Figure 2.

Figure 3.

Nöroradyoloji

PS-357

TEMPORAL LOB EPİLEPSİLERİNDE DİFÜZYON TENSÖR GÖRÜNTÜLEMENİN TANIYA KATKISI

Arif Ertuğ[1], Zeyneb Yüceler Şener[2], Mustafa Eren[3], Yasin Görücü[4], Adem Kırış[5]

[1]Konya Numune Hastanesi, Radyoloji Bölümü
[2]Karadeniz Ereğli Devlet Hastanesi, Radyoloji Bölümü
[3]Diyarbakır Ergani Devlet Hastanesi, Radyoloji Bölümü
[4]Kayseri Eğitim ve Araştırma Hastanesi, Radyoloji Kliniği
[5]İstanbul Gaziosmanpaşa Medical Park Hastanesi, Radyoloji Bölümü

Amaç: Temporal Lob Epilepsisi tanısı ile izlenen olgularda medial temporal lob sklerozu (MTS) varlığının saptanması cerrahi tedavinin yönlendirilmesinde önem arz etmektedir. Çalışmamızda elektroensefalografi, konvansiyonel MR, diffüzyon ve difüzyon tensör görüntüleme (DTG) bulgularının normal toplum ile kıyaslanması ve tanıya katkısını incelemeyi amaçladık.

Materyal Ve Metod: Çalışmaya 13 aylık süreçte Haseki Eğitim ve Araştırma Hastanesi Nöroloji Kliniği epilepsi polikliniğinde izlenen basit veya kompleks özellikli parsiyel nöbetleri olan ve EEG'de temporal bölgede fokal epileptik odak veya temel aktivite bozukluğu saptanan 41 olgu ile baş ağrısı nedeni ile başvuran 15 olgu dahil edildi. Çalışmamızda 1.5 Tesla (Philips Achieva, The Netherlands) MR cihazı ve sekiz kanallı kafa koili kullanıldı. Difüzyon tensör görüntüleme verilerinden fraksiyonel anizotropi (FA) ve görünüşteki difüzyon katsayısı (ADC) haritaları elde edilerek analiz yapıldı.

Bulgular: Çalışmamızda sol temporal lob epilepsili olgularda konvansiyonel MR ve elektroensefalografi bulguları ile uyumlu olarak istatiksel olarak anlamlı düzeyde FA değerlerinde düşme ve ADC değerlerinde artma izlenmekle beraber sağ temporal lob epilepsili olgularda ancak 10 yıldan uzun süreli dirençli epilepsisi olan olgularda, istatiksel olarak anlamlı düzeyde FA değerlerinde düşme ve ADC değerlerinde artma izlendi.

Sonuç: Konvansiyonel MR bulguları olmayan temporal lob epilepsili olgularda DTG özellikle cerrahi planlanan hastalarda noninvaziv bir tetkik olarak ek bilgi sağlamak amacıyla kullanılabilir.

Anahtar Kelimeler: epilepsi, difüzyon tensör görüntüleme, manyetik rezonans

Girişimsel Radyoloji

PS-358

PERKÜTAN TRANSARTERYEL KEMOEMBOLİZASYON İÇİN KULLANILAN KONTRAST MADDE SONRASI GELİŞEN BİLATERAL SUBMADİBULER VE PAROTİD SİALADENİT OLGUSU

Muhammet Arslan[1], Murat Gedikoğlu[2]

[1]Sağlık Bilimleri Üniversitesi Adana Numune Eğitim ve Araştırma Hastanesi Girişimsel Radyoloji Kliniği
[2]Başkent Üniversitesi Adana Dr. Turgut Noyan Uygulama ve Araştırma Merkezi Girişimsel Radyoloji Kliniği

Giriş: İyotlu kontrast maddenin çok nadir görülen bir yan etkisi sialadenittir.337647 hastanın kontrast maddeye bağlı yan etkilerinin değerlendirildiği bir çalışmada bu yan etkiden bahsedilmemiştir (1). Kontrast madde kullanımına bağlı ilk sialadenit vakası 1956 yılında bildirilmiştir (2).62 yaşındaki orta derece diferansiye kolon adenokanser tanılı erkek hastaya karaciğerdeki metastaz nedeniyle TAKE uygulanması sonrası sialadenit oluşan olguyu sunuyoruz.

Olgu Sunumu: Orta derece diferansiye kolon adenocancer tanılı 62 yaşında erkek hastaya karaciğerdeki 32x25 mm çaplı tek metastaz nedeniyle sağ femoral arterden perkütan girim yapılarak selektif anjiyografi sonrası irinotecan yüklü mikropartiküllerle TAKE tedavisi yapıldı. İşlem sırasında selektif anjiografi için 80 cc 350mg/ml ioversol içeren iyotlu kontrast madde kullanıldı. İşlemden yaklaşık 10 saat sonra boynunda şişlik hisseden hastaya yapılan doppler ultrasonografi sonrası her iki submandibuler ve parotid bezde şişlik ve ödem dikkati çekti (Resim 1). Hastanın tam kan sayımı ve böbrek fonksiyon testleri normaldi. İşlemden yaklaşık 5 gün sonra hastanın boynundaki şişlik indi ve sonografik bakıda ödemin ve bez boyutunun normale geldiği görüldü (Resim2).

Tartışma ve Sonuç: İyotlu kontrast maddeye bağlı gelişen sialadenit çok nadir görülen bir yan etkidir. Hastalığın ultrasonografi bulguları bilateral submandibuler bezlerde daha belirgin olmak üzere tükürük bezlerinde şişme, vaskülarite artmadan bez içerisinde oluşan internal hipoekoik septalardır (3,4). Kontrast maddeye bağlı sialadenitin oluşum mekanizması net olarak bilinmemektedir. Ancak idiosenkrazik bir reaksiyon olduğu ilk planda düşünülmektedir (5). Hastalığın gelişme riskinin serum iyot seviyesiyle ilişkili olduğu gösterilmiştir (6,7). Hastalığın tekrarlayan kontrast alımı sonrasında tekrarladığı ve daha erken gelişip daha erken iyileştiği belirtilmiş (7). Fakat bizim olgumuza daha önce en az 10 defa intravenöz kontrast madde kullanarak (daha önce karaciğer segment 6 daki lezyona yönelik TAKE tedavisi dahil) işlemler yapılmasına rağmen bu sefer ilk ortaya çıktığını öğrendik. Sonuç olarak tanısal görüntülemelerde iyotlu kontrast madde kullanımına bağlı sialadenit gelişebileceği gibi tedavi sırasında da kullanılan iyotlu kontrast maddelere bağlı sialadenit oluşabileceğini aklımızda tutmamız gerekmektedir. Bu tür sialadenit geliştiğinde tedavinin semptomatik ve çoğu zaman gereksiz olduğunu, yan etkinin kendiliğinden geçeceğini bilmemiz ve bu konuda hastayı bilgilendirmemiz olası kaygıları azaltacaktır. Ayrıca hastayı gereksiz tetkik ve tedaviden koruyabileceğini düşünmekteyiz.

Kaynaklar

1. Katayama H, Yamaguchi K, Kozuka T, Takashima T, Seez P, Matsuura K. Adverse reactions to ionic and nonionic contrast media. A report from the Japanese Committee on the Safety of Contrast Media. Radiology 175.3 (1990): 621–628.
2. Sussman RM, Miller J. (1956). Iodide mumps after intravenous urography. New England Journal of Medicine, 255 (9), 433–434.
3. Park SJ, Lee HK, Joh JH, et al. Ultrasound findings of iodide mumps. Br J Radiol 2005; 78: 164–165
4. Noola, B. Iodide Mumps. Bangkok Medical Journal 5 (2014).
5. Zhang Guilian, Li Yaqi, Zhang Ru, Guo Yingying, Ma Zhulin et al. Acute Submandibular Swelling Complicating Arteriography With Iodide Contrast: A Case Report and Literature Review. Medicine 94.33 (2015).
6. Cohen JC, Roxe DM, Said R, et al. Iodide mumps after repeated exposure to iodinated contrast media. Lancet 1980; 1: 762–763

Anahtar Kelimeler: Kontrast madde, sialadenit, yan etki, TAKE

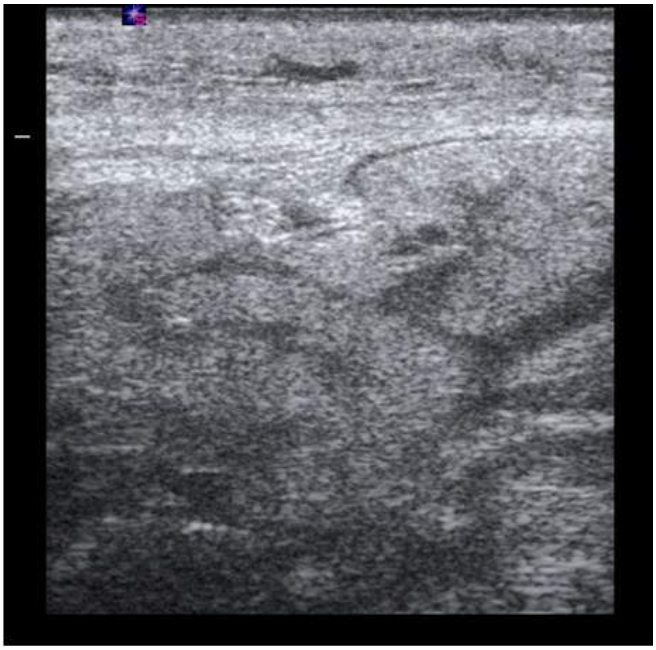

Ultrasonografide submandibuler bezde şişlik ve ödem

Resim 1.

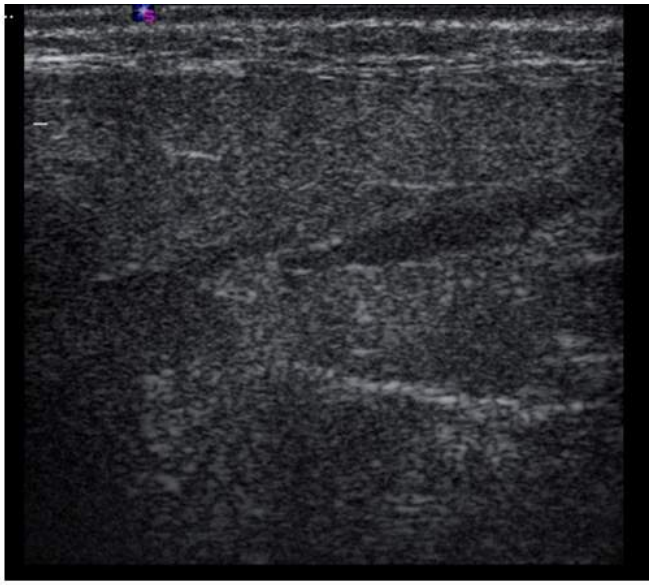

İşlemden 5 gün sonra sonografik bakıda ödemin geçtiği bez boyutlarının normale geldiği görüldü.

Resim 2.

Girişimsel Radyoloji

PS-360

İNFRATEMPORAL FOSSA YERLEŞİMLİ HİDATİK KİSTİN GÖRÜNTÜLEME BULGULARI VE PERKÜTAN TEDAVİSİ: OLGU SUNUMU

Güven Kahriman[1], Nevzat Özcan[1], Mustafa Sağıt[1]

[1]Erciyes Üniversitesi, Tıp Fakültesi, Gevher Nesibe Hastanesi, Radyoloji Anabilim Dalı; Kayseri Eğitim ve Araştırma Hastanesi, Kulak Burun Boğaz Kliniği, Kayseri

Amaç: Bir olgu nedeni ile sağ infratemporal fossa yerleşimli hidatik kistin radyolojik bulguları ve perkütan drenaj sonuçlarını sunmaktır.

Olgu ve yöntem: Yüzünün sağ tarafında şişlik nedeni ile başvuran 17 yaşındaki erkek hastanın bu bölgeye yönelik US ve MRG incelemeleri yapıldı.

Bulgular: US ve MRG incelemede sağ infratemporal fosaysa yerleşmiş ve kemik yapıyı genişletmiş tip 2 hidatik kist ile uyumlu, germinatif membran içeren, kistik lezyon izlendi (resim 1). Kist içine perkütan olarak girildi ve 12 F drenaj kateteri yerleştirildi. Kateter aracılığı ile kist içeriği tamamen boşaltıldı. Sıvı drenajı kesilince kateter çıkarıldı. Komplikasyon olmadı.

Sonuç: İnfratemporal yerleşimli kistik lezyonların ayırıcı tanısında hidatik kist de düşünülmelidir. Tedavisinde perkütan drenaj uygulanabilir, etkili ve güvenli bir yöntemdir.

Anahtar Kelimeler: Hidatik kist, infratemporal fossa, perkütan drenaj

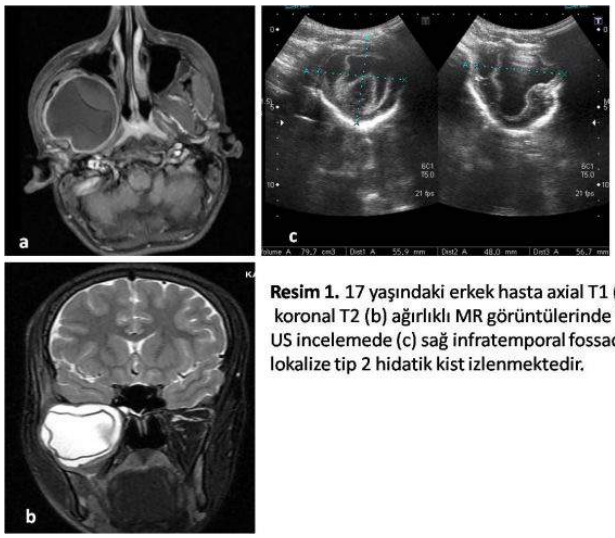

Resim 1. 17 yaşındaki erkek hasta axial T1 (a), koronal T2 (b) ağırlıklı MR görüntülerinde ve US incelemede (c) sağ infratemporal fossada lokalize tip 2 hidatik kist izlenmektedir.

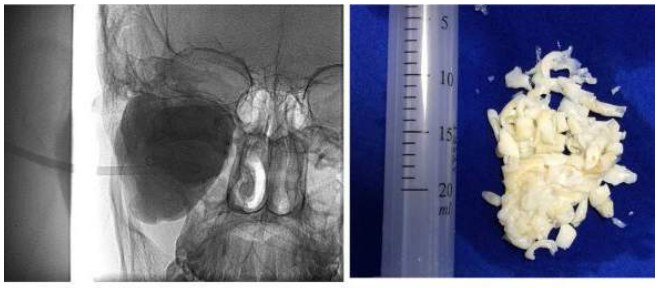

Resim 2. Kist içine perkütan olarak US ve skopi rehberliğinde 12 F drenaj kateteri yerleştirildi (a). Kateter aracılığı ile kist içerisindeki germinatif membranlar tamamen boşaltıldı (b). Yedi günlük kateterizasyon sonrasında kateter çıkarıldı.

Abdominal Radyoloji

PS-361

SCLEROSING ENCAPSULATING PERITONITIS: AN UNUSUAL AETIOLOGY OF BOWEL OBSTRUCTION THAT RADIOLOGISTS NEED TO KNOW

Ghizlane Lembarki[1], Najwa Touil[1], Omar Kacimi[1], Nabil Chikhaoui[1]

[1]Emergencies Radiology Unit, Chu Ibn Rochd, Casablanca, Morocco

Introduction: Sclerosing encapsulating peritonitis (SEP) is a rare condition characterized by total or partial encapsulation of the small bowel by a fibro-collagenous membrane (cocoon) leading to acute or chronic bowel obstruction.

Diagnosis is usually incidental at laparotomy. A high index of clinical suspicion may be generated by the recurrent character of small bowel ileus combined with relevant imaging findings and lack of other plausible aetiologies.

Purpose: Our aim is to discuss the radiological appearance of SEP and highlight the role of imaging in its management.

Case report: A 25 years old patient, with no medical history, was admitted in emergencies for an acute intestinal obstructive syndrome.

The physical examination of the patient found an abdominal distension, dull flanks and a decline of general health evolving in a context of apyrexia.

A CT scan of the abdomen and pelvis, before and after injection of contrast product, was performed and showed a distension of the bowel loops, almost all of which are grouped in the center of the abdomen, contained in a membrane in the form of a "cocoon".

A negative sign was important to consider: the inferior mesenteric vein remained in its original localisation and was also encased within the thin membrane.

The diagnosis of SEP as a complication of peritoneal tuberculosis was retained in this case and was confirmed by surgical findings and pathological study.

Conclusion: SEP is a rare condition but it is also the cause of a very common clinical condition which is acute bowel obstruction.

When it comes to SEP, clinicians must rigorously pursue a preoperative diagnosis, as it may prevent a "surprise" upon laparotomy and unnecessary procedures for the patient, such as bowel resection. Imaging gives the opportunity of suspecting SEP before surgery and even distinguishing it from its main differential diagnosis: **paraduodenal internal hernias.**

Anahtar Kelimeler: Acute obstructive syndrome, CT scan, sclerosing encapsulating peritonitis, abdominal cocoon, tuberculosis, internal hernia.

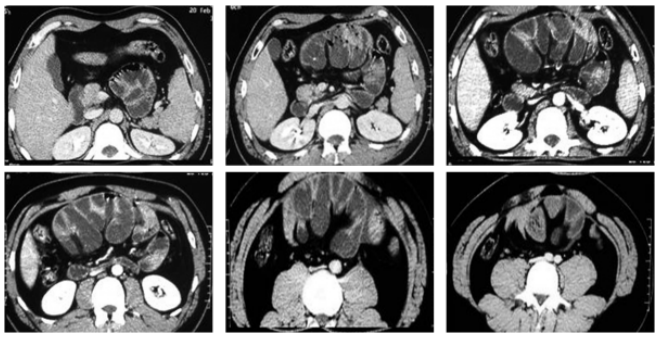

Resim 1.

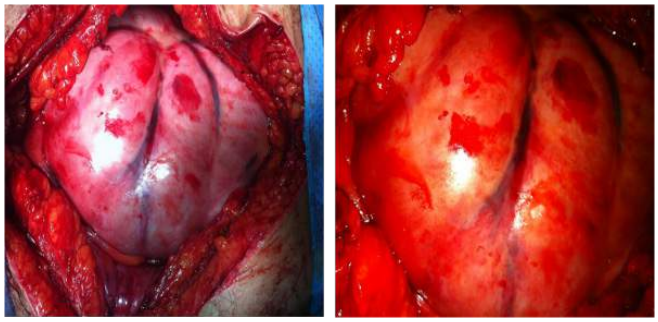

Resim 2.

Abdominal Radyoloji

PS-362

KRONİK MİYELOPROLİFERATİF HASTALIKLARDA TRANSVERS DALGA ELASTOGRAFİSİ İLE KARACİĞER VE DALAĞIN DEĞERLENDİRİLMESİ

Mehmet Taha Avcı[1], Süha Süreyya Özbek[1], Gülgün Kavukçu[1], Melda Cömert[2], Mine Hekimgil[3], Demet Kiper[2], Nazan Özsan[3], Sadık Tamsel[1], Murat Tombuloğlu[2], Ayhan Dönmez[2]

[1]Ege Üniversitesi Tıp Fakültesi, Radyoloji Anabilim Dalı
[2]Ege Üniversitesi Tıp Fakültesi, İç Hastalıkları Anabilim DalıHematoloji Bilim Dalı
[3]Ege Üniversitesi Tıp Fakültesi, Patoloji Anabilim Dalı

Özet

Amaç: Çalışmamızda farklı kronik miyeloproliferatif hastalık (KMPH) tiplerinde karaciğer ve dalak parankimi sertlik derecelerinin transvers dalga sonoelastografi ile ortaya konulup, birbirleri ve sağlıklı gönüllüler ile karşılaştırılması amaçlanmıştır. Bu yolla hastalığın göstergelerinden biri olan kemik iliği retiküler lif derecesinin yanı sıra klinik hematolojik parametreler arasındaki ilişkiler incelenerek elastografi tekniğinin tanısal süreçlerde ve tedavi takibinde katkısını araştırılmıştır.

Gereç Ve Yöntem: Çalışmamızda Ege Üniversitesi Tıp Fakültesi İç Hastalıkları Anabilim Dalı Hematoloji Bilim Dalına Haziran 2013 ve Ağustos 2015 tarihleri arasında başvuran, uygun klinik ve laboratuar kriterler sonucu KMPH tanısı alan ve henüz spesifik tedavisi başlanmamış, yaşları 19–81 arasında değişen 35 hasta ile yaşları 27 ile 79 arasında değişen 31 sağlık birey dahil edildi.

Tüm olgularda karaciğer ve dalağın anatomik ve noktasal transvers dalga ("shear wave, SW") sonoelastografisini de kapsayan üst abdomen ultrasonografisi gerçekleştirildi. Sonoelastografik değerlendirmede "acoustic radiation force imaging " teknolojisini temel alan "Virtual Touch Tissue Quantification™ " yöntemi kullanıldı. Tüm hastaların klinik, laboratuar değerleri toplandı. Bu verilerden habersiz olarak yapılan noktasal SW elastografi değerlendirmeleri gözlemciler arası yüksek uyuma sahip oldukları gösterilen iki radyolog tarafından gerçekleştirildi. Veri analizinde hastaların rutin laboratuar verileri, yapısal karaciğer ve dalak sonografik verileri, bu iki organda ölçülmüş SW hızları (Vs), ayrıca "Dalak/Karaciğer Vs" oranları ile karşılaştırıldı.

Bulgular: Hasta ve kontrol grubunun kıyaslanmasında KMPH hastalarının ortalama karaciğer Vs değeri, kontrol grubununkinden anlamlı olarak fazla bulundu. Buna karşın dalak Vs ortalamaları, KMPH hasta ve kontrol grupları arasında anlamlı bir fark göstermedi. "Dalak Vs /Karaciğer Vs" oranı hasta grubunda, kontrol grubundan anlamlı şekilde düşük ortalamaya sahipti.

KMPH alt gruplarında esansiyel trombositoz ya da polistemia vera hastalarında karaciğer veya dalak Vs ortalamaları ile kontrol grubu Vs ortalamaları arasında anlamlı fark gözlenmezken, primer myelofibrozisli hastalardan oluşan alt grupta ortalama karaciğer Vs değeri, sağlıklı kontrol grubuna göre anlamlı derecede yüksek bulun-

du. Hasta grubunda dalak uzunluğu ile dalak Vs değerleri arasında istatistiksel olarak orta dereceli bir korelasyon saptandı.

Hasta grubunda olguların beyaz kan hücre sayıları ile karaciğer Vs değerleri arasında istatistiksel olarak iyi dereceli, primer miyelofibrozis'li olgularda hematokrit değerleri ile karaciğer Vs arasında çok iyi dereceli ve pozitif yönde korelasyon saptandı. Polisitemia veralı olgularda hemoglobin değerleri ile karaciğer Vs arasında çok iyi dereceli ve negatif, hematokrit değerleri ile karaciğer Vs değerleri arasında iyi dereceli ve negatif korelasyon belirlendi.

Sonuç: KMPH 'larda ve primer miyelofibrozis alt grubunda karaciğer Vs 'nin kontrollerdekinden yüksek olması, beklenenin aksine bu olgularda karaciğer elastisitesinin dalaktan daha fazla etkilendiğini ortaya koymaktadır. Total vücut sıvı yükü gibi nedensel faktörlerin etkisinin daha geniş olgu serilerinde araştırılması uygun olacaktır.

Anahtar Kelimeler: Elastografi, Miyeloproliferatif, ARFI, Miyelofibrozis

Resim 1.

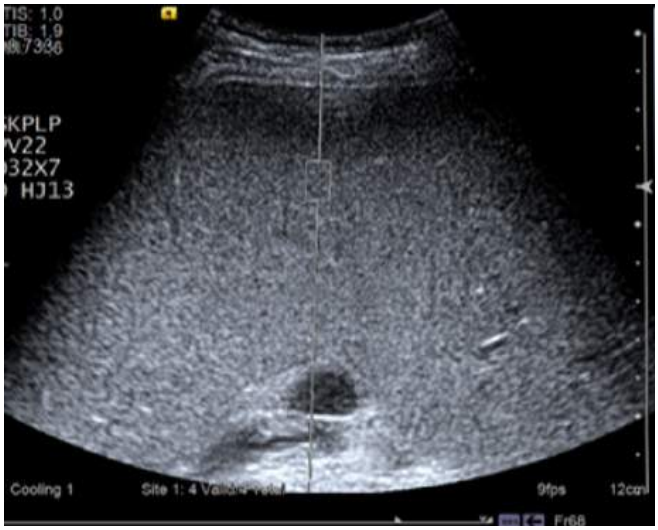

Resim 2.

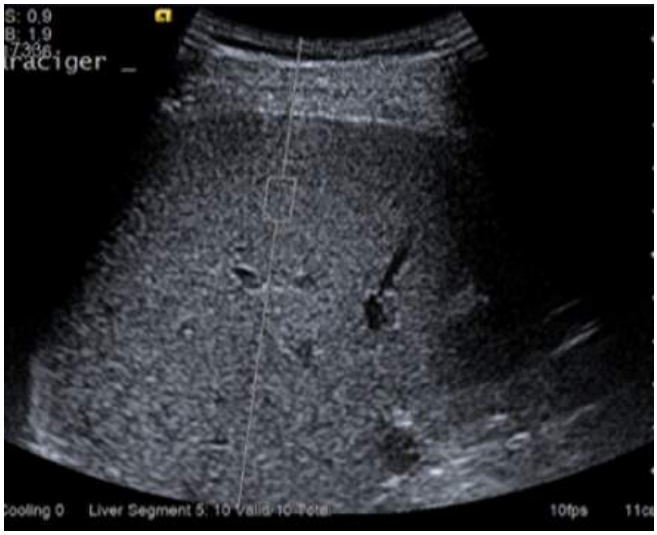

Resim 3.

Tablo 1.

	Sayı	Ortalama	Standart Deviasyon
Karaciğer Vs (m/sn) Ortanca K	31	0.99	0.14
Karaciğer Vs (m/sn) Ortanca E	33	1.36	0.59
Dalak Vs (m/sn) Ortanca K	28	3.20	0.42
Dalak Vs (m/sn) Ortanca E	30	3.15	0.60
Dalak/Kc Vs (m/sn) Ortanca K	28	3.37	0.79
Dalak/Kc Vs (m/sn) Ortanca E	30	2.44	0.64

Nöroradyoloji

PS-363

LOMBER VERTEBRADA FİBRÖZ DİSPLAZİ VE BASİT KEMİK KİSTİ

Mehmet Erşen[1], Veysel Akgün[1], Salih Hamcan[1], Mustafa Taşar[1]

[1]Gülhane Askeri Tıp Akademisi, Radyoloji Anabilim Dalı

Giriş: Fibröz displazi genellikle kemikte ekspansiyon ve immatür kemik artışı ile seyreden nontümöral bir hastalıktır. Biz bu bildiride fibröz displaziye, basit kemik kistinin eşlik ettiği olgunun bulgularını tartıştık.

Gereç Yöntem: 21 yaşında erkek hasta bel ağrısı şikayeti ile kliniğimize yönledirildi.320 dedektörlü bilgisayarlı tomografi (BT) ve 1.5 Tesla Manyetik Rezonans ile değerlendirildi.

Bulgular: Manyetik rezonans görüntülemede (MRG) L3 vertebra korpusunda sol pediküle taşan kistik lezyon izlenmekteydi. Aynı vertebranın sağ posterior elemanlarını ilgilendiren T1 ağırlıklı serilerde heterojen sinyalde, T2 ağırlıklı serilerde hafif hiperintens, paramenyetik kontrast madde enjeksiyonu sonrasında heterojen kontrastlanma gösteren lezyon mevcuttu. BT incelemede kemik kisti sklerotik rim ile çevrili hipointens lezyon olarak seçilmekteydi. MRG'de heterojen kontrastlanan lezyon ise, buzlu-cam opasinte ve eksansil olduğu hali ile seçilmekteydi (Resim 1,2,3). Tüm vücut sintigrafisinde sadece L3 vertebrada Tc^{99} aktivitesi izlenmekteydi.

Tartışma Ve Sonuç: Fibröz displazi, neoplasitk olmayan tümör-benzeri kemik hastalığıdır. Osteoblastların anormal proliferasyonu immatür kemiğin ve fibröz stromanın, normal kemik iliği ve kalkönöz kemiğin yerini almasına sebebiyet verir. Fibröz displazi polyostatik (birden fazla kemiğin tutulduğu) ya da monostotik (tek kemiğin tutulduğu) formda olabilir. Monostotik formu oldukça nadirdir. Çok nadir olarak sarkomatöz dejenerasyonda tanımlanmıştır. Tanı görüntüleme bulguları ile konulabilir. Kemik biyopsisinden kırıklara

neden olabileceği için kaçınılmalıdır. Hastalığın yaygınlığını belirlemek için en az bir kez tüm vücut taraması yapılmalıdır. BT inceleme kırık riski için ek bilgi sağlayabilir.

Basit kemik kistleri, sıvı-dolu hafif ekspansil iyi huylu lezyonlardır. Çoğunlukla uzun kemiklerin metafizyel kesimlerinde nadirende vertebralarda görülürler. MRG'de T1 ağırlıklı görüntülerde hipointens, T2 ağırlıklı görüntülerde hiperintens görünümdedirler. Post kontrast T1 ağırlıklı görüntülerde, sinyalsiz duvar benzeri kalsifikasyon izlenir. Bu lezyonların anevrizmal kemik kisti ve dev hücreli tümörden ayrımları yapılmalıdır.

Kaynaklar

1. Fitzpatrick KA, Taljanovic MS, Speer DP, et al. Imaging findings of fibrous dysplasia with histopathologic and intraoperative correlation. AJR Am J Roentgenol.2004; 182(6):1389–98.
2. Chow LT, Griffith J, Chow WH, Kumta SM. Monostotic fibrous dysplasia of the spine: report of a case involving the lumbar transverse process and review of the literature. Arch Orthop Trauma Surg.2000; 120 (7–8):460-4.
3. Ruggieri P, Sim FH, Bond JR, Krishnan Unni K. Malignancies in fibrous dysplasia. Cancer.1994;73(5):1411–24.
4. Chapurlat RD, Meunier PJ. Fibrous dysplasia of bone. Best Practice & Research Clinical Rheumatology.2000;14(2):385–98.
5. Coskun B, Akpek S, Dogulu F, Uluoglu Ö, Eken G. Simple bone cyst in spinous process of the c4 vertebra. American journal of neuroradiology.2004; 25(7):1291–3.
6. Chang H, Park J-B, Lee E-J. Simple bone cyst of lamina of lumbar spine: a case report. Spine.2001; 26 (22): E531-E4.

Anahtar Kelimeler: Fibröz displazi, Basit kemik kisti, MRG, BT

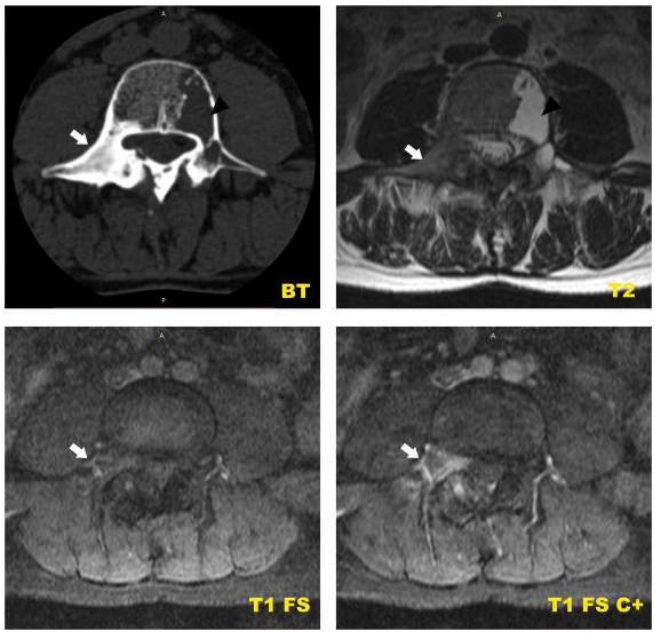

Resim 1.

Resim 2.

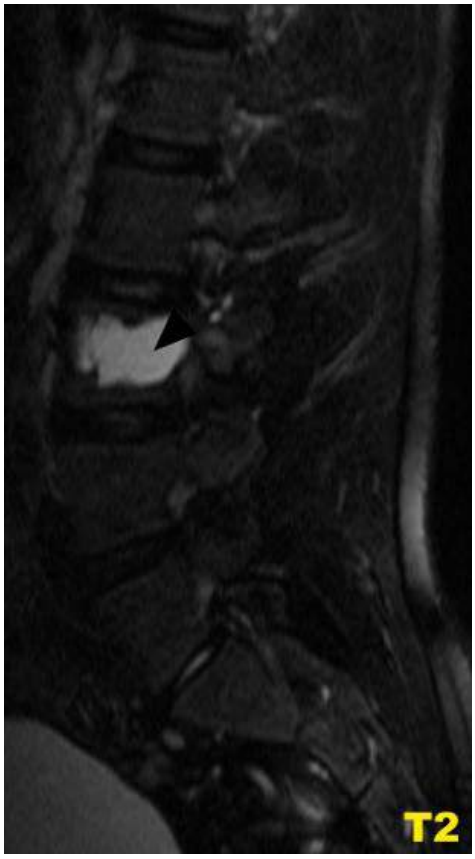

Resim 3.

Meme Radyolojisi

PS-364

SPESİMEN DEĞERLENDİRMEDE TOMOSENTEZ YAPILMALI MI?

Işıl Başara Akın[1], Pınar Balcı[1], Naciye Sinem Gezer[1], Merih Güray Durak[2], Kemal Çağlar Tuna[1], Süleyman Özkan Aksoy[3]

[1]Dokuz Eylül Üniversitesi Tıp Fakültesi, Radyoloji Anabilim Dalı
[2]Dokuz Eylül Üniversitesi Tıp Fakültesi, Patoloji Anabilim Dalı
[3]Dokuz Eylül Üniversitesi Tıp Fakültesi, Genel Cerrahi Anabilim Dalı

Giriş ve Amaç: Meme kanserlerinin %20'si tanı sırasında nonpalpabldır. Palpe edilemeyen lezyonlar; asimetrik dansite artışı, derin doku yerleşimli kitle olşumu ve kalsifikasyonlar olarak karşımıza çıkmaktadır. Bu lezyonların histopatolojik tanısını koymak ve tedavilerini sağlamak amacıyla çeşitli yöntemler kullanılmaktadır. Bu tür lezyonlarda tel ile işaretleyip açık biyopsi uygulanması yöntemlerden birisidir. Operasyonda lezyonun çıktığından emin olmak ve rezeksiyonun tam olup olmadığına karar vermek için hasta ameliyat masasında iken spesimen radyografisi (RG) çekilmeli ve pre-operatif mamografi (MG) ile birlikte değerlendirilmelidir.

Çalışmamızda, meme işaretleme spesimenleri kullanılarak, tümörün karakterizasyonu, pre-op tanısal MG ve tomosentez (TS), spesimen RG ve spesimen TS'deki boyutlarının, patolojik boyutlarla karşılaştırılmalı değerlendirilmesi amaçlanmıştır.

Gereç ve Yöntem Kasım 2014– Mayıs 2015 tarihleri arasında mamografi ünitesinde, MG ile işaretlemesi yapılan, spesimenlerine RG ve TS yapılan hastalar değerlendirilmiştir. Değerlendirmeler iki radyolog tarafından geriye dönük olarak fikir birliğinde gerçekleştirilmiştir. Meme lezyonlarının Breast Imaging Reporting and Data Systems (BI-RADS) sınıflamasına göre karakterizasyonu yapılmış, lezyonların en uzun aksı ölçülmüştür. Bulgular patolojik ölçümlerle karşılaştırılmıştır. İstatistiksel analiz SPSS 22.0 kullanılarak gerçekleştirilmiştir. Her incelemede ve patolojide ölçülen boyutlar one-way-ANOVA test ile karşılaştırılmıştır. Bağımsız değişkenler paired-t test ile karşılaştırılmış, $p<0.05$ istatistiksel olarak anlamlı kabul edilmiştir.

Bulgular Toplam 85 hastanın yaş ortalaması 54.2±10.8'dir. Lezyonlardan 46'sı (%54) malign, 39'u (%45) benigndir. Tanısal MG'de ortalama kitle boyutu 14±9.7mm, tanısal TS'de 13±6.8mm, spesimen RG'de 12±6mm, spesimen TS'de 12±6.2mm olarak hesaplanmıştır. Makroskopik ortalama kitle boyutu 12±6.3'tür. Ortalama boyutlar karşılaştırıldığında, spesimen RG ve spesimen TS bulguları arasında istatistiksel anlamlı fark izlenmezken, tanısal MG bulguları ile spesimen RG ve spesimen TS bulguları arasında istatistiksel açıdan anlamlı fark bulunmuştur ($p= 0.02$, $p= 0.01$). Tanısal TS, spesimen RG, spesimen TS arasında ve bu parametrelerin makroskopik ortalama boyutlarla arasında anlamlı fark izlenmemiştir. BI-RADS sınıflaması her görüntüleme yöntemi üzerinden ayrı ayrı gerçekleştirilmiştir. Spesimen RG, tanısal ve spesimen TS ile yapılan BI-RADS değerlendirmede sonuçlar benzerlik gösterirken, tanısal MG'den farklı bulunmuştur ($p= 0.01$). BI-RADS 3 lezyonlar benign, BI-RADS 4 ve 5 lezyonlar malign kabul edildiğinde, spesimen ve tanısal TS bulgularıyla, tanısal MG bulguları arasında istatistiksel olarak anlamlı fark bulunmuştur ($p= 0.01$).

Tartışma ve Sonuç Meme işaretleme, lezyonların spesimende kesin boyutlarının ve uzanımının ölçülmesi cerrahi yöntemin efektivitesinin belirlenmesinde oldukça önemlidir. Çalışmamızda, per-op süreçte, spesimen RG ve spesimen TS arasında lezyon boyutları ve BI-RADS özellikleri açısından istatistiksel olarak anlamlı fark saptanmamıştır. Ancak, spesimen TS ile lezyonun boyutunun, spesimen ve tanısal TS ile BI-RADS özelliklerinin daha iyi değerlendirilebildiği gözlenmiştir. Pre-op MG'de saptanan yapısal distorsiyon veya asimetrik dansitelerin spesimen RG'de algılanması zor olabildiğinden TS'in bu olgularda tanı kolaylığı sağlayacağı düşünülmektedir.

Anahtar Kelimeler: Mamografi, spesimen, tomosentez

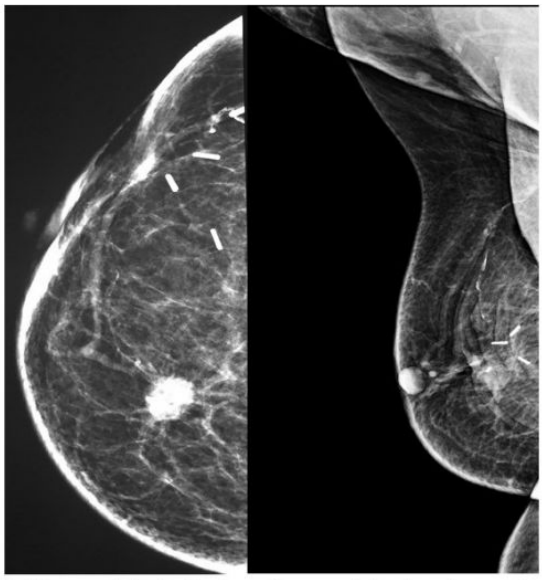

Resim 1. 79 yaşında kadın hasta, sağ meme iç kadranda, saat 3 lokalizasyonunda, yuvarlak, ışınsal sınırlı, BIRADS-5 lezyon izlendi.

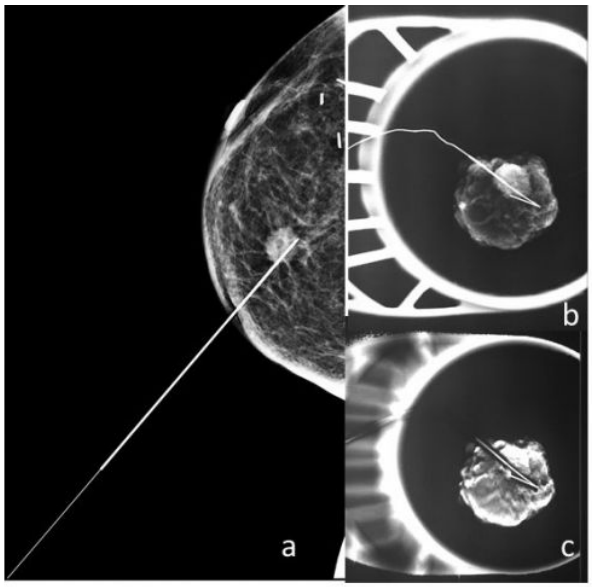

Resim 2a. Lezyona mamografi eşliğinde işaretleme yapıldı, **b.** Spesimenin radyografisi ve **c.** Tomosentez görüntüleri alındı.

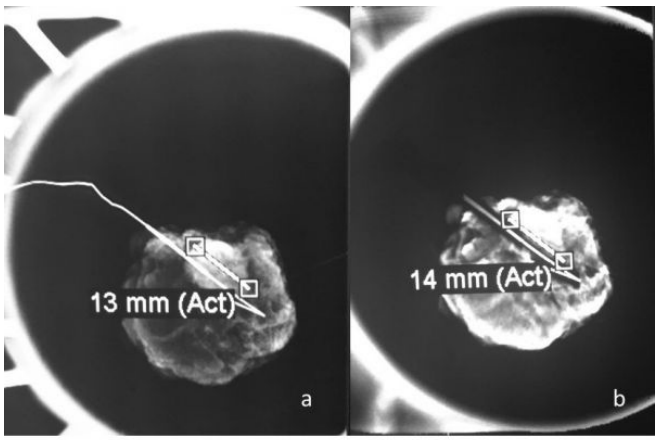

Resim 3a. Spesimen radyografide kitle 13 mm, **b.** Tomosentezde 14 mm ölçüldü.
Tanı: *İnvaziv duktal karsinom*
Patolojik boyut: *14.2 mm*

Tablo 1. Tanısal mamografi, tanısal tomosentez, spesimen mamografi, spesimen tomosentez ve patoloji boyutlarının ortalamalarının çapraz tabloda karşılaştırılması.

Parametre	Tanısal mamografi boyut ortalama 14±9.7	Tanısal tomosentez boyut ortalama 13±6.87	Spesimen mamogrfi boyut ortalama 12±6	Spesimen tomosentez boyut ortalama 12±6.2	Patoloji Boyut Ortalama 12±6.3
Tanısal mamografi boyut ortalama14±9.7		p=0.2	p=0.02*	p=0.01*	p=0.08
Tanısal tomosentez boyut ortalama 13±6.87			p=0.1	p=0.06	p=0.2
Spesimen mamogrfi boyut ortalama 12±6				p=0.1	p=0.7
Patoloji Boyut Ortalama 12±6.3					p=0.5

Girişimsel Radyoloji

PS-365

BİLGİSAYARLI TOMOGRAFİ EŞLİĞİNDE PERKÜTAN TRANSTORASİK AKCİĞER BİYOPSİSİ: TEK MERKEZ DENEYİMİ

Pınar Tuncel[1], Onur Ergun[1], Nurcan Çetin[1], Tuğba Taşkın Türkmenoğlu[2], Hasan Ali Durmaz[1], Baki Hekimoğlu[1]

[1]Dışkapı Yıldırım Beyazıt Eğitim ve Araştırma Hastanesi, Radyoloji Kliniği
[2]Dışkapı Yıldırım Beyazıt Eğitim ve Araştırma Hastanesi, Patoloji Kliniği

Giriş: Akciğer biyopsileri lezyona ulaşım yoluna göre perkütan transtorasik, bronkoskopik, video yardımlı torakoskopik cerrahi ve açık cerrahi biyopsiler olarak dört grupta sınıflandırılabilir. Günümüzde en çok BT eşliğinde uygulanan perkütan transtorasik akciğer biyopsileri (PTAB) tercih edilmektedir. Araştırmamızda retrospektif olarak, hastanemizde PTAB yapılmış akciğer lezyonlarının radyolojik özelliklerini, tanısal örnek elde edilme oranlarını, işlem sonrası komplikasyonlarını değerlendirmek amaçlanmıştır.

Yöntem: Nisan 2013 ve Nisan 2016 tarihleri arasında hastanemizde BT eşliğinde PTAB yapılmış 210 hasta çalışmaya dahil edilmiştir. Hastaların yaş ve cinsiyeti, lezyonun lokalizasyonu ve derinliği, ortalama boyut ve dansitesi, lezyon tipi (solid, subsolid, buzlu cam), lezyon sayısı (soliter, multiple), sınır özelliği (lobüle, spiküle, düzgün), lezyon içinde hava bronkogramı, kavitasyon, kalsifikasyon varlığı, lezyon çevresinde satellit nodül varlığı, lezyonun plevral tabanlı olup olmaması, iğne ile fissür geçilip geçilmediği, amfizem varlığı, işlemin yapıldığı pozisyon, işlem sırası ve sonrası komplikasyonlar ve patoloji sonucu araştırma dahilinde incelenen parametreleri oluşturmaktadır. Hastanemizde uygulanan PTAB işlemi 16 kesitli BT ile 3 mm kalınlığında kesitler alınarak yapılmıştır. Çalışmamız dahilindeki tüm lezyonlara 22 G iğne ile İİAB yapılmış olup büyük çoğunluğu patolog eşliğindedir. Bazı lezyonlara ek olarak tek iğne yöntemiyle 18 G iğne kullanılarak kor biyopsi yapılmıştır. Alınan biyopsi materyalleri tek patolog tarafından değerlendirilmiştir. İşlem tamamlandıktan sonra oluşabilecek olası komplikasyonlar açısından kontrol BT elde edilmiş ayrıca hastaların yatışı yapılarak birinci saatte ayakta çekilmiş akciğer filmi ile asemptomatik pnömotoraks açısından değerlendirilme yapılmıştır.

Bulgular: İİAB patoloji raporlarında 103 hastanın malignite yönünden kesin pozitif olduğu, 21 hastanın malignite yönünden kuşkulu sitolojik bulgular gösterdiği, 22 hastanın açık bir malignite bulgusu göstermediği ve benign sitolojide olduğu, 18 hastada kronik, süpüratif veya granülomatöz inflamasyon bulguları olduğu, 4 hastada apse formasyonu görüldüğü, 42 hastanın örneklerinin ise tanısal olmadığı bildirilmiştir. İİAB yapılmış 51 hastaya ek olarak 18 G iğne ile kor biyopsi yapılmıştır.25 hastada İİAB ve kor biyopsi sonuçları benign-malign ayrımı açısından aynı yönde raporlanmıştır. Malign sitoloji bildirilmiş 6 hastada kor biyopsi sonucu nekroz, fibrozis gibi non-spesifik bulgular olarak bildirilmiştir. Malignite yönünden kuşkulu veya tanısal olmayan sitoloji bildirilmiş 12 hastada kor biyopsi ile kesin malignite saptanmıştır. Bu veriler ile çalışmamızın tanısal olma oranı %81 olarak belirlenmiştir. Malign sitoloji oranı %54.7 iken benign sitoloji oranı %21.9 olarak hesaplanmıştır. Toplam 64 hastanın işlemden hemen sonra alınan kontrol BT görüntülerinde pnömotoraks saptanmış olup ortalama kalınlığın 11.1 mm olduğu belirlenmiştir. Pnömotoraks gelişme oranı %30.4 olarak hesaplanmıştır. Bu 64 hastanın sadece 3 tanesinde pnömotoraks nedeniyle girişim yapılmıştır. Ayrıca 48 hastada pulmoner hemoraji saptanmıştır.

Sonuç: BT eşliğinde PTAB tanısal olma oranı oldukça yüksek ve komplikasyonları kabul edilebilir düzeylerde olduğundan günümüzde pulmoner lezyonların patolojik tanısında en sık kullanılan yöntemdir. Çalışmamız kapsamındaki PTAB ile tanısal örnek elde edilme oranı ve tanısal doğruluk geniş ölçekli çalışmalarla korelasyon göstermektedir.

Anahtar Kelimeler: akciğer, biyopsi, perkütan, transtorasik, bilgisayarlı tomografi

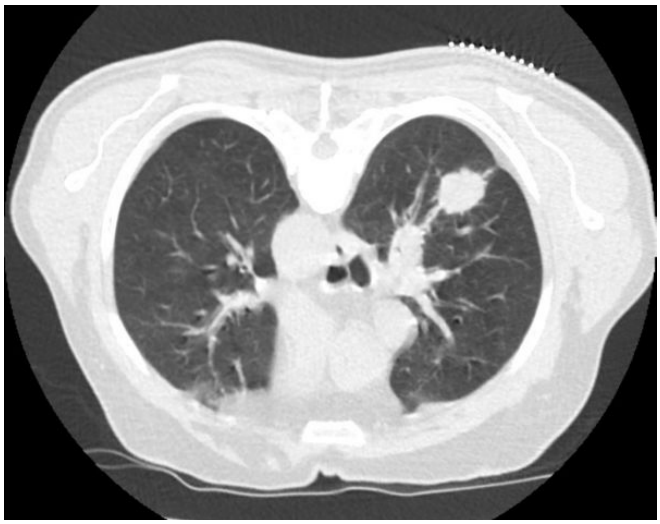

Resim 1.

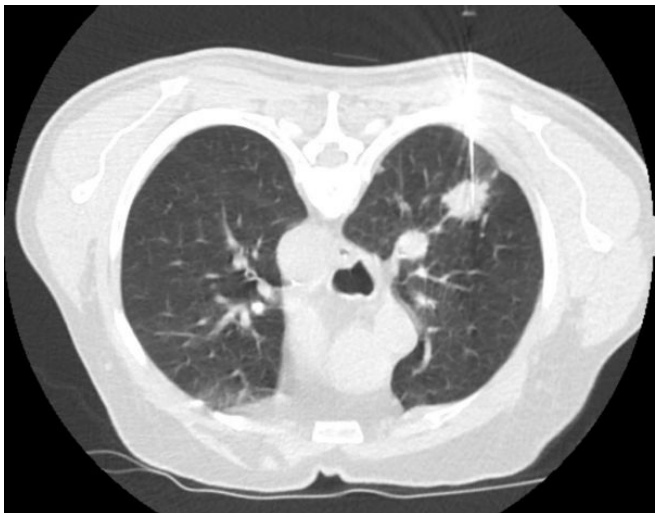

Resim 2.

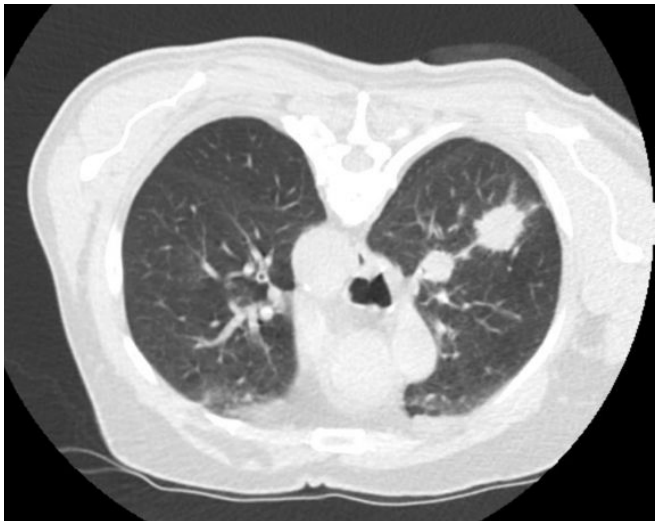

Resim 3.

Girişimsel Radyoloji

PS-366

ANTEKUBİTAL BÖLGEDE ARTER YARALANMASI OLAN VAKADA NADİR BİR VASKÜLER VARYASYON: AKSİLLER ARTER ORİJİNLİ RADİAL ARTER

Pınar Tuncel[1], Onur Ergun[1], Işık Conkbayır[1], Serra Özbal Güneş[1], Hasan Ali Durmaz[1], Baki Hekimoğlu[1]

[1]Dışkapı Yıldırım Beyazıt Eğitim ve Araştırma Hastanesi, Radyoloji Kliniği

Giriş ve Amaç: Üst ekstremite arteriyel sistemindeki varyasyonel dallanma paternleri rutin kadavra diseksiyonlarında sık karşılaşılan bir durum olduğundan anatomi literatüründe geniş yer bulmuştur. Literatürde üst ekstremite vasküler yapılarındaki anatomik varyasyon oranı %11–24 arasında değişmektedir. Sıklığı dolayısıyla radyolog ve cerrahların bu varyasyonları akılda bulundurmaları klinik açıdan önem taşımaktadır. Bu vaka sunumunda üst ekstremite arteriyel sisteminin nadir bir varyasyonu olan aksiller arter orijinli radial arterin antekübital bölgede arter yaralanması olan vakaya klinik yaklaşımdaki önemine dikkat çekmek amaçlanmıştır.

Yöntem: Temmuz 2015'te hastanemize sağ üst ekstremite antekübital bölgede cam kesisi ile başvuran ve arteriyel yaralanma tespit edilerek Kalp-Damar Cerrahisi tarafından ameliyata alınan 13 yaşındaki kadın hastanın renkli doppler ultrasonografi (RDUS) ve anjiografi bulguları incelenmiştir.

Bulgular: Hastaya brakial arter yaralanması düşünülerek Kalp-Damar Cerrahisi tarafından safen ven grefti interpozisyonu yapıldı. Ancak ameliyat sonrası üst ekstremite nabızları zayıf alındığından hasta tarafımıza yönlendirildi. RDUS'de sağ radial arterin yüksek orijinli olduğu, sağ kol 1/2 distal kesiminde brakial arter olduğu düşünülerek safen ven greft interpozisyonu yapılan damarın brakiyoulnar arter olduğu ve bu segmentteki safen ven greftinin proksimal ve distal anastomoz kesimlerinde stenoz açısından anlamlı akım hız artışları olduğu saptandı. RDUS sonrası sağ subklavian arterin selektif kateterizasyonu ile elde edilen anjiogramlarda da radial arterin varyasyonel olarak aksiller arterden ayrıldığı, brakiyoulnar arterin kol 1/2 distal kesiminde safen ven greft interpozisyonu yapılan düzeyde yaklaşık 10 cm'lik segmentte oklüde olduğu görüldü. Oklüde segmentin distalinde antekübital düzeyde ulnar arterin radial arter aracılığıyla tekrar doluş gösterdiği ve ulnar arterin el bileği düzeyine kadar gecikmeli ve yavaş olarak doluş gösterdiği izlendi. El arkını primer olarak radial arter doldurmakta olduğundan greft oklüzyonuna rağmen elin beslenmesinin bozulmadığı görüldü.

Tartışma ve Sonuç: Anatomik olarak 1. kostanın dış konturundan itibaren subklavian arterin devamı olan aksiller arter pektoralis major kasının alt sınırından itibaren brakial arter olarak seyreder. Brakial arter antekübital fossada, radius başı düzeyinde terminal dalları olan radial ve ulnar artere ayrılır. Üst ekstremite ana vasküler yapılarının orijin ve seyrinde oluşan varyasyonlar oblitere olması gereken damarların persistansı, normal damarların füzyonu veya regresyonu gibi embriyolojik gelişim sürecindeki defektlerden kaynaklanır. Yüksek orijinli radial arter yaklaşık %14 ile en sık görülen üst ekstremite arteriyel sistem varyasyonudur. Yaklaşık %12'si brakial arter orijinli iken %2'si vakamızda olduğu gibi aksiller arter orijinlidir. Varyasyonel vasküler seyir ve çap nedeniyle travmatik yaralanma olasılığının artması, cerrahi yaralanma, rekonstrüksiyon veya greft interpozisyonu gibi cerrahi işlemlerde başarısızlık, hatalı kateterizasyon veya kanülasyon, anjiografik görüntülerin yanlış yorumlanması söz konusu olabilir. Çalışılan vücut bölgesindeki olası varyasyonlar göz önünde bulundurulup gerekli tedbirlerin alınması ile bu durumların önüne geçilebilir.

Anahtar Kelimeler: vasküler varyasyon, radial arter, yüksek orijin

Resim 1.

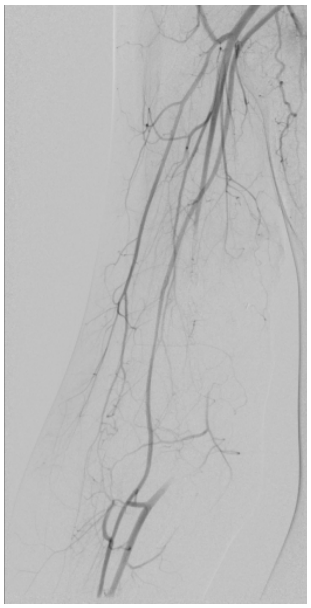

Resim 2.

Resim 3.

Nöroradyoloji

PS-367

PİTÜİTER YETMEZLİĞİ GÖSTERMEDE ÖZGÜN BİR İNDEKS: PONS ORANI

Özüm Tunçyürek[1], Mehmet Turgut[2], Tolga Ünüvar[3], R. Shane Tubbs[4], Yelda Ozsunar Dayanır[1]

[1]Adnan Menderes Üniversitesi Tıp Fakültesi, Radyoloji Anabilim Dalı
[2]Adnan Menderes Üniversitesi Tıp Fakültesi, Beyin Cerrahisi Anabilim Dalı
[3]Adnan Menderes Üniversitesi Tıp Fakültesi, Pediatrik Endokrinoloji Anabilim Dalı
[4]Seattle Science Foundation

Amaç: Pitüiter yetmezlik (PY) tedavinin seçimi için araştırılması gereken bir hastalıktır. Amaç, MR ile pediatrik yaş gurubunda PY ile Ponsun anatomik yerleşimi arasında ilişki varlığını belirlemektir.

Metod: PY şüphesi olan 48 olgunun (22 kız, 26 erkek; ortalama yaş 11.6±2.2) MR tetkikleri retrospektif olarak değerlendirildi. Pons'un yerleşimini ortaya koymak için, sagital planda dorsum sellada 4. ventrikül tepesine çizilen hatta göre, üzerinde kalan Pons yüksekliği (A) ve total Pons yüksekliği (B) ölçüldü, oranlandı (A/B, pons oran). Pons oranı, PY tanısı olan ve olmayan olgularda karşılaştırıldı.

Bulgular: 15 olgu PY tanısı ile büyüme hormonu tedavisi almakta idi. Pons oranı değerleri açısından, PY tedavisi alan olgularla (0.31±0.07, aralık: 0.18 to 0.42), PY tanısı olmayan olgular (0.26±0.06, aralık: 0.17 to 0.44) arasında fark mevcuttu (*p=0.018).*

Sonuç: Gösterilen ilişki, posterior fossada, orta hat anomalilerinin sık olduğu PY olgularında yapısal olarak rhombensefalona yeterince yer kalmamasıyla açıklanabilir.

Gelecekte, PY den şüphelenilen olgularda radyolojik posterior fossa ölçümleri tanıda kolaylık sağlayabilir.

Anahtar Kelimeler: pediatrik olgular, pituiter yetmezlik, MR, pons, posterior fossa

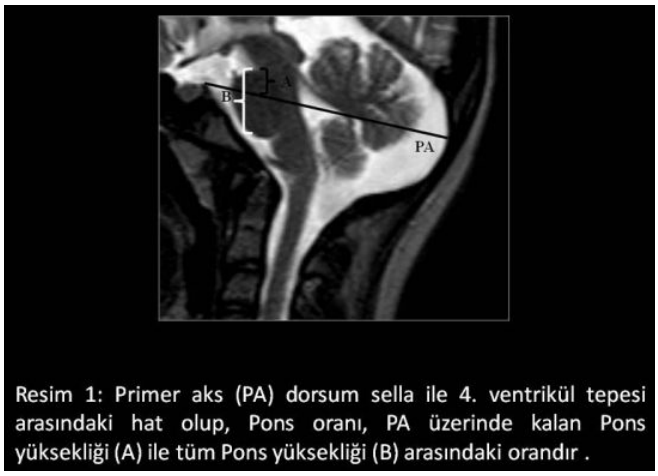

Resim 1: Primer aks (PA) dorsum sella ile 4. ventrikül tepesi arasındaki hat olup, Pons oranı, PA üzerinde kalan Pons yüksekliği (A) ile tüm Pons yüksekliği (B) arasındaki orandır .

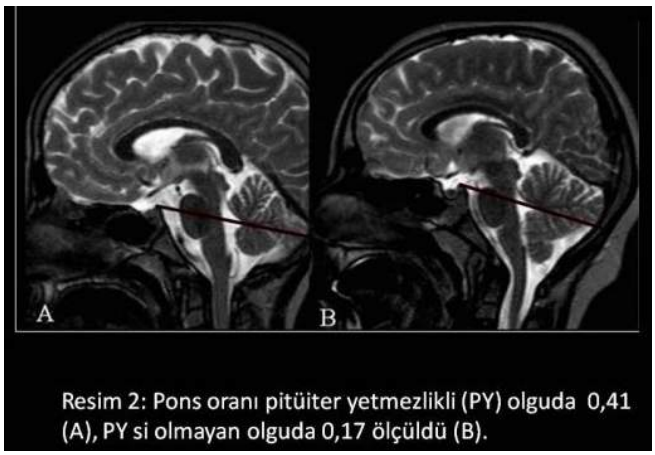

Resim 2: Pons oranı pitüiter yetmezlikli (PY) olguda 0,41 (A), PY si olmayan olguda 0,17 ölçüldü (B).

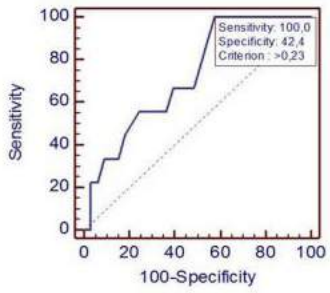

Resim 3: PY tanısında Pons oranı bulgusunun ROC eğrisi, %100 sensitivite ve %42,4 spesifisite ile kesme değeri >0,23 bulundu.

Görüntüleme Bilişimi

PS-368

ULTRASONOGRAFİ EŞLİĞİNDE İNCE İĞNE ASPİRASYON BİYOPSİ YAPILAN TİROİD NODULLERİNİN BASİT KANTİTATİF ANALİZİ: ORTALAMA GRİ DEĞER ORANI İLE MALİGN NODÜL TESPİT EDİLEBİLİR Mİ?

Fuat Özkan[1], Safiye Gülen Temel[1], Deniz Özel[1], Hakan Önder[1]

[1]Okmeydanı Eğitim ve Araştırma Hastanesi, Radyoloji Kliniği, İstanbul

Amaç: Retrospektif çalışmamızda tiroid nodüllerinin ultrasonografi görüntülerinin basit kantitatif analizi ile benign-malign ayırımındaki rolünün saptanması amaçlandı.

Gereç ve Yöntemler: 174 tiroid nodülüne ultrasonografi eşliğinde ince iğne aspirasyon biyopsisi uygulandı. Solid veya kısmen solid nodülü olan hastalar çalışmaya dahil edildi. Kistik nodüller, otoimmun tiroiditi olanlar çalışma dışı bırakıldı. Sitolojik tanılar benign, önemi belirsiz atipi, kuşkulu foliküler neoplazi ve papiller karsinom olarak sınıflandırıldı. Kantitatif analiz ImageJ 1.50i (Ulusal sağlık enstitüsü, ABD) programı ile yapıldı. Standardize edilmiş ROI (900 piksel) ile nodülden, normal tiroid parankiminden ortalama gri değerler, gri değer standart deviasyonları ölçüldü. Nodül ortalama gri değer- normal parankim ortalama gri değer oranları hesaplandı. Medcalc (ver 16.4.3) istatistik programı ile ROC ve diğer analizler yapıldı.

Bulgular: Sitolojik değerlendirme sonucu 132 nodül benign, 16 nodül papiller karsinom, 20 nodül önemi belirsiz atipi ve 6 nodül ise kuşkulu foliküler neoplazi olarak rapor edildi. Papiller karsinom olgularında ortalama gri değer (p=0,0001), ortalama gri değer oranlarında (p=0,0005) benign nodüllere göre istatistiki olarak anlamlı fark saptandı. Ayrıca her iki grup arasında gri değer standart deviasyonları (p=0,0065) ve standart deviasyon oranları (p=0,0003) istastistiki olarak anlamlı farklı idi. ROC analizinde ≤ 66.7 eşik değerinin papiller karsinomun benign nodülden ayrımında en uygun değer olduğu bulundu. Bu değer 0,70 düzeyinde duyarlık, 0,81 düzeyinde özgüllük gösterdi. Pozitif ve negatif prediktif değerleri sırasıyla 0,23 ve 0,97 idi. Ancak önemi belirsiz atipi, kuşkulu foliküler neoplazi grupları ile benign olgular arasında kantitatif değerler açısından anlamlı fark saptanmadı.

Sonuç: Sitolojik değerlendirmesi papiller karsinom olan nodülleri tespit etmede ultrasonografi görüntülerinin basit kantitatif analizi yararlı bir yöntemdir. Ancak yöntemin etkinliğinin belirlenebilmesi için daha geniş serili çalışmalara ihtiyaç vardır

Anahtar Kelimeler: Tiroid, Kantitatif, Görüntü İşleme

Meme Radyolojisi

PS-369

İNVAZİV MEME KANSERLERİNDE PREOPERATİF MANYETİK REZONANS GÖRÜNTÜLEMENİN ÖNEMİ, SAPTANAN TÜMÖR BÜYÜKLÜĞÜNÜN DOĞRULUĞU VE MOLEKÜLER SUBTİPLEMEYLE İLİŞKİSİ

Gülten Sezgin[1], Melda Apaydın[1], Engin Uluç[1]

[1]İzmir Katip Çelebi Üniversitesi Atatürk Eğitim ve Araştırma Hastanesi Radyoloji Kliniği

Amaç: Çalışmanın amacı, invaziv meme tümörlerinde MR'ın, mamografi ve US'ye göre üstün olduğu durumları tartışmak, tümör büyüklüğünü tespitte doğruluğu ve bunun moleküler subtiplemeyle ilişkisini ortaya koymaktır.

Metod: Merkezimizde preoperatif dönemde, mamografi, sonografi ve manyetik rezonans görüntüleme ile değerlendirilip opere olmuş 83 invaziv meme kanserli hastayı çalışmamıza dahil ettik. Neoadjuvan kemoterapi alan olgular ve insitu karsinomlar ile operasyonu dış merkezde yapılan 18 olgu çalışma dışında bırakıldı. Multifokal ve multisentrik olgularda en büyük kitle değerlendirmeye alındı.

Her bir görüntüleme modalitesi ile saptanan tümör büyüklüğü, patolojik sonuçlarla karşılaştırıldı. Preoperatif görüntüleme ile saptanan tümör büyüklüğünün, moleküler subtiplemeyle ilişkisi analiz edildi.

Sonuçlar: Olguların yaş ortalaması 55 (31–90 arasında) olup 83 olguda tanılar, invaziv duktal karsinom (50–%60,2), invaziv lobüler karsinom (6–%7,2), miks tip (16–%19,3) ve diğer karsinomlar (11–%13,3) olarak gruplandırıldı. Moleküler subtiplemede olgu sayıları; luminal A (33–%39,8), luminal B (19–%22,9), HER (+) (18–%21,7) ve triple (–) (13–%15,7) şeklindeydi.

Mamografinin (17) ve US'nin (16) yetersiz kaldığı olgularda patolojik boyut ve MR boyut arasında aynı yönlü güçlü korelasyon tespit edildi ($p<0.001$).

Tümör büyüklüğü, MR ile 9 (10.8%) olguda patolojik boyuttan daha yüksek sonuç verirken, 63 (75.9%) olguda patolojik boyut ile anlamlı fark göstermedi (<10mm) ve 11 (13.3%) olguda patolojik boyuttan daha düşük hesaplandı. MR ile en üstün boyutsal korelasyon luminal A'da görüldü ($p<0,001$)

MR, invaziv meme kanserlerinde, özellikle mamografi ve US'nin yetersiz kaldığı durumlarda, tanısal üstünlüğe ve doğruluğa sahiptir. Moleküler subtiplemede tümör büyüklüğü ile en önemli korelasyon, prognozu iyi seyreden luminal A ile saptanmıştır.

Anahtar Kelimeler: invaziv meme kanseri, manyetik rezonans görüntüleme, moleküler subtip

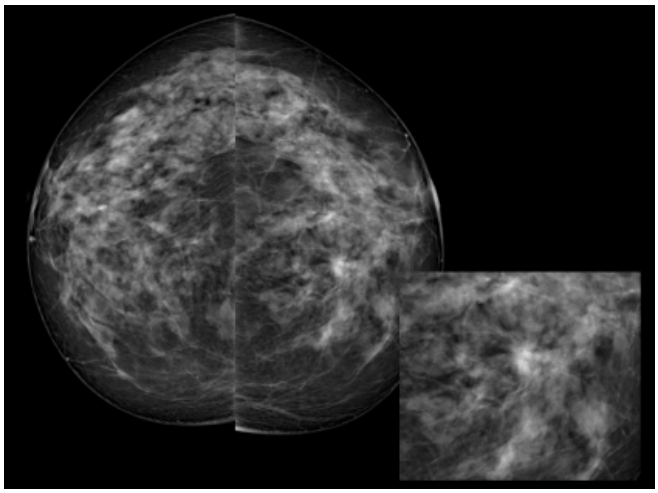

Resim 1.

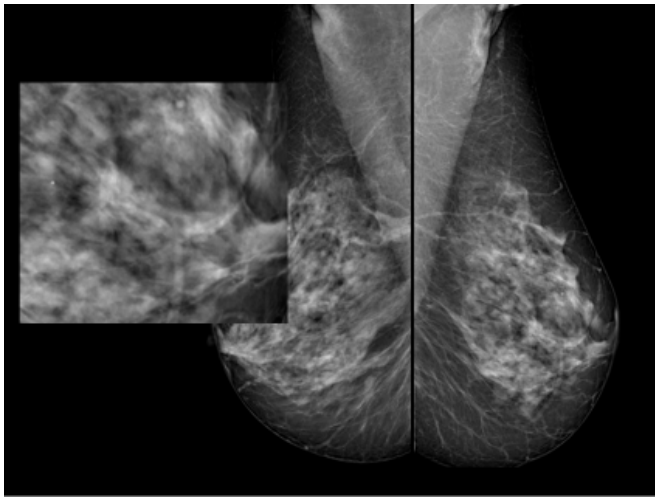

Resim 2.

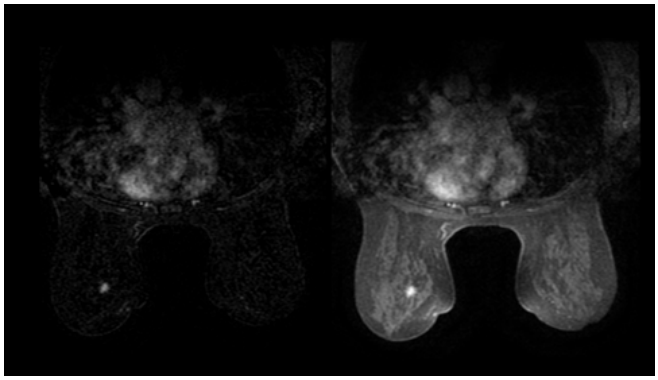

Resim 3.

Tablo 1. Görüntüleme modaliteleri arasında korelasyon

	Patolojik tm boyutu-r	Patolojik tm boyutu-p	R tm boyutu-r	R tm boyutu-p	Mamografi tm boyutu-r	Mamografi tm boyutu-p
MR tm boyutu	0.895	<0.001				
Mamografi tm boyutu	0.833	<0.001	0.895	<0.001		
US tm boyutu	0.807	<0.001	0.858	<0.001	0,892	<0.001

Tablo 2. Moleküler subtipler için farklı ölçümlerin karşılaştırılması

subtipler	Patolojil tm boyutu Medyan (IQR)	MR tm boyutu Medyan (IQR)	Mamografi tm boyutu Medyan (IQR)	US tm boyutu Medyan (IQR)	p
luminal A	21 (30)	20 (29)	15 (12.5)	15 (10.5)	<0.001
luminal B	30 (20)	28 (21)	30 (21.25)	29 (22.5)	< 0.127
HER (+)	19 (16.25)	17.5 (15.75)	11.5 (10)	18 (12)	< 0.007
Triple (–)	22 (18.5)	25 (18.5)	25 (15)	20 (15.75)	<0.337

Pediatrik Radyoloji

PS-370

SİNTELENSEFALİ (ORTA İNTERHEMİSFERİK VARYANT): OLGU ÜZERİNDEN PRENATAL VE POSTNATAL MRG BULGULARI

Halil Çaylak[1], Büşra Soylu[1], Ali Akman[1], Mehmet Haydar Atalar[1]

[1]Cumhuriyet Üniversitesi Hastanesi Radyoloji Anabilim Dalı

Orta İnterhemisferik Varyant veya diğer adı ile Sintelensefali ilk kez Barkovich ve Quint tarafından tanımlanmıştır. Bu anomalide frontal ve oksipital loblarda interhemisferik fissür oluşurken, frontal lobun posteriorunda ve parietal lobda füzyon izlenmektedir. Holoprosensefalinin nadir bir varyantı olarak kabul edilen sintelensefali, farklı kliniklerle karşımıza gelebilmekte olup prenatal USG ve MRG ile tanı konabilmektedir. Bu vakamızda bölümümüze başvuran 35 yaşındaki gebe, USG ile incelenmiş daha sonra fetüsün prenatal ve postnatal MR görüntüleri ile tanı desteklenmiştir.

Anahtar Kelimeler: orta interhemisferik varyant, sintelensefali, anomali, holoprosensefali, prenatal

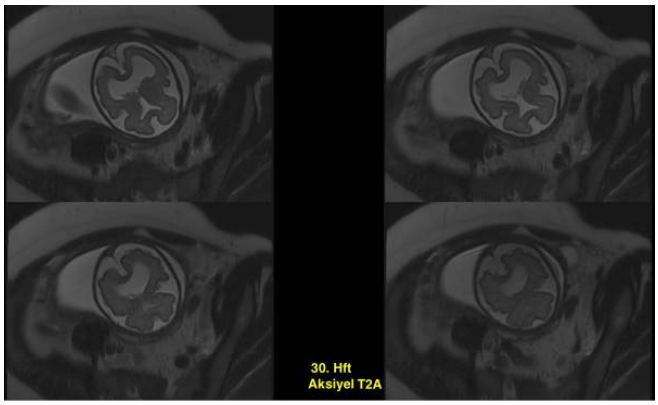

Resim 1.

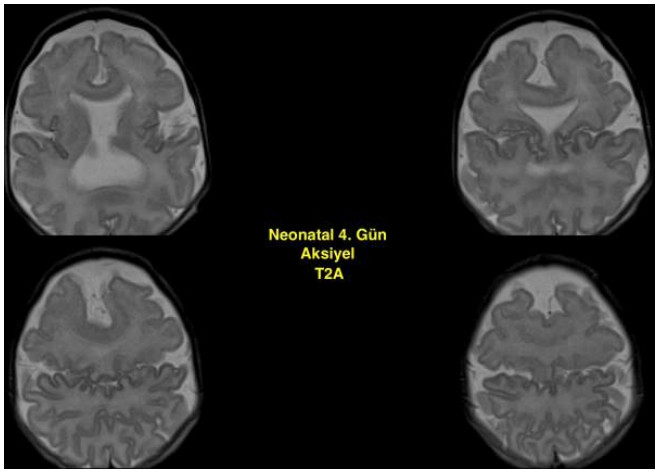

Resim 2.

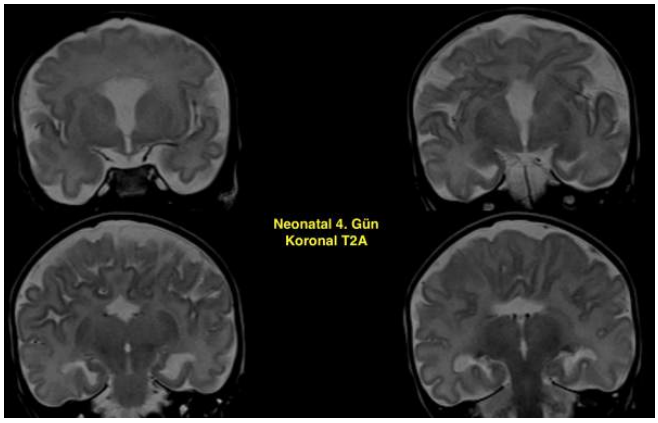

Resim 3.

Pediatrik Radyoloji

PS-371

PEDİATRİK RENAL RABDOİD TÜMÖR OLGUSUNDA RADYOLOJİK GÖRÜNTÜLEME BULGULARI

Özge Yapıcı Uğurlar[1], Sümeyra Doğan[1], Mehmet Sait Doğan[2], Erdem Yılmaz[1], Hakan Gençhellaç[1]

[1]Trakya Üniversitesi Tıp Fakültesi Hastanesi, Radyoloji Anabilim Dalı
[2]Edirne Sultan 1. Murat Devlet Hastanesi, Radyoloji Bölümü

Giriş – Amaç: Renal rabdoid tümörler, tüm pediatrik renal tümörlerin %2'sini oluşturan nadir tümörlerdir. İsmini iskelet kasına olan histolojik benzerliği nedeniyle almış olmasına rağmen kanıtlanmış miyojenik bir kökeni yoktur. Rabdoid tümörler, tüm renal tümörler içerisinde en kötü prognoza sahip olanlardır. 18 aylık sağ kalım oranı %20 olarak belirtilmiştir. Bu sunumda, renal rabdoid tümör tanılı pediatrik olgunun batın ultrasonografi (USG) ve bilgisayarlı tomografi (BT) bulgularını sunmayı amaçladık.

Olgu – Bulgular: Hematüri şikayeti ile hastanemiz çocuk acil servisine başvuran 2.5 yaşında erkek hastanın yapılan batın ultrasonografisinde, sol böbrek lojunda yaklaşık 10 cm çapında hipoekoik heterojen kitlesel lezyon izlenmiştir (Resim 1). Ayırıcı tanıda öncelikle Wilms tümör düşünülerek ileri tetkik amaçlı kontrastlı toraks ve batın BT incelemeleri gerçekleştirilmiştir. Batın BT'sinde sol böbrek parankimi tama yakın kaplayan, santral yerleşimli, lobüle konturlu, 105x90x87 mm boyutlarında, hipodens geniş kistik-nekrotik alanlar içeren, abdominal aortayı sağa yaylandıran kitlesel lezyon izlenmiştir (Resim 2a,b). Tümöre ait belirgin kalsifikasyon, renal venler ve inferior vena kava'da tümör trombüsü saptanmamıştır. Toraks BT'de, akciğer parankimde yaygın ve dağınık yerleşimli farklı boyutlarda çok sayıda metastatik nodül saptanmıştır (Resim 3a). Ayrıca karaciğer segment 6'da subkapsüler alanda yaklaşık 6 mm çapında hipodens nodüler lezyon izlenmiş olup metastaz açısından şüpheli olarak değerlendirilmiştir (Resim 3b). Radikal nefrektomi uygulanan olgunun patoloji raporu rabdoid tümör ile uyumlu olarak gelmiştir. Kemoterapisi planlanan olgu, Çocuk Hematoloji – Onkoloji servisine yatırılmıştır.

Tartışma – Sonuç: Renal rabdoid tümörler, erken çocukluk döneminde özellikle infantlarda görülen yüksek oranda malign ve agresif tümörlerdir. Olguların yaklaşık %80'i 2 yaş altında tanı alır.5 yaş üstünde görülmesi oldukça nadirdir. Klinikte hematüri veya metastatik hastalığa bağlı semptomlarla prezente olabilirler. Beyin metastazları, senkron veya metakron primer intrakranial kitleler ile ilişkisi bu tümörlerin ayırt edici özelliğidir. Beyin lezyonları genellikle orta hatta yakın ve sıklıkla arka fossa yerleşimlidir. Bizim olgumuza tarama amaçlı yapılan kontrastlı beyin BT'de kitle veya metastaz bulgusu saptanmamıştır. Radyolojik görüntülemede, büyük, santral yerleşimli, renal hilusu içine alan, sınırları belirsiz heterojen yumuşak doku kitlesi şeklinde prezente olur. Görünümü Wilms tümöre çok

benzemesine rağmen bazı özellikler tanıyı destekler: subkapsüler sıvı koleksiyonu, nekroz ve kanama alanları ile ayrılmış tümör lobülleri, tümör lobülleri dış hattında lineer kalsifikasyonlar. Bizim olgumuzda subkapsüler sıvı koleksiyonu ve lineer kalsifikasyonlar saptanmamıştır. Vasküler ve lokal invazyon literatürde sık olarak belirtilmesine rağmen bizim olgumuzda saptanmamıştır. En sık bölgesel lenf nodları ve akciğerlere metastaz yaparlar, karaciğer, kemik ve beyin metastazları daha nadirdir. Bizim olgumuzda da tanı anında akciğere metastaz mevcuttur, bölgesel lenf nodlarında metastaz saptanmamıştır. Karaciğerde ise metastaz açısından yüksek oranda şüpheli bir lezyonu mevcuttur. Sonuç olarak, radyolojik ve klinik özellikleri Wilms tümör ile benzerlik gösteren rabdoid tümörlere ait bazı karakteristik bulgular spesifik tanıyı desteklese de kesin tanı için patolojik inceleme gerekmektedir.

Anahtar Kelimeler: rabdoid tümör, pediatrik, abdomen, ultrason, bilgisayarlı tomografi

Resim 1.

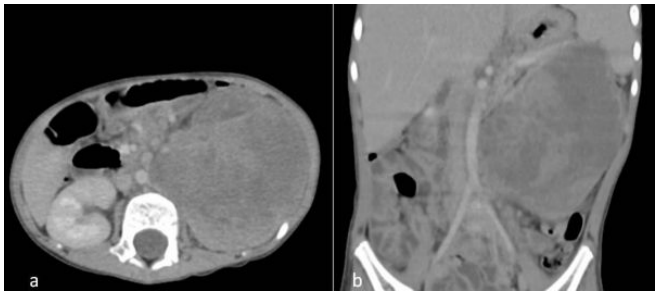

Resim 2.

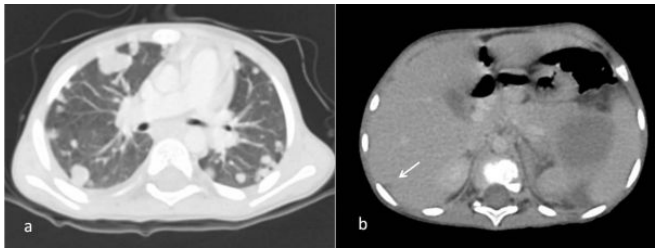

Resim 3.

Girişimsel Radyoloji

PS-372

İNTRAKRANYAL ANEVRİZMALARIN TEDAVİSİNDE KOİL EMBOLİZASYON VE GÜNCEL AKIM YÖNLENDİRİCİLERİN BAŞARI VE KOMPLİKASYONLARININ DEĞERLENDİRİLMESİ: TEK MERKEZ DENEYİMLERİ

Serhat Çelikkanat[1], Salih Hamcan[1], Bülent Karaman[1], Ali Dadaşov[1], Mehmet Şahin Uğurel[1]

[1]Gata Radyoloji Anabilim Dalı, Ankara

Giriş: İntrakranyal anevrizmaların prevalansı %1–5 olup en korkulan komplikasyonu, rüptürü ve neticesinde gelişen subaraknoid kanamadır (SAK). SAK nedeniyle, hastaların %10'u daha hastaneye ulaşamadan, %25'i ilk 24 saat içerisinde ve %40–49'u ise 3 aylık zaman dilimi içerisinde hayatlarını kaybetmektedir.

Son 30 yılda intrakranyal anevrizma tedavisi cerrahi yöntemlerden endovasküler yöntemlere kaymıştır.

Bu bildiride, intrakranyal anevrizmaların tedavisinde kullanılan koil embolizasyon, stent destekli koil ve akım yönlendirici tekniklerinin retrospektif olarak değerlendirilmesini amaçladık.

Yöntem: Nisan 2016 tarihinde GATA Bilimsel Etik Kurulundan onay alındıktan sonra Ocak 2010 – Haziran 2016 tarihleri arasında tedavi edilmiş olan intrakranyal anevrizma olguları retrospektif olarak taranmış olup toplamda 60 olguya ulaşılmıştır.11 olgu yetersiz doya içeriği nedeniyle çalışmadan çıkarılmıştır. Geriye kalan 49 olguda toplam 63 anevrizma çalışılmış olup bunlardan 43'ü geleneksel tedavi grubunda (koil ve stent destekli koil), 20'si ise güncel tedavi grubunda (endolüminal akım yönlendirici ve intrasakküler akım bozucu) bulunmaktayadı. Çalışma dahilindeki olguların anevrizma özellikleri, demografik bilgileri, tedavi yöntemleri, perioperatif komplikasyon oranları ve kısa ve orta dönem sonuçları çalışılmıştır.

Bulgular: Çalışmamıza dahil ettiğimiz 63 olgunun 23'ü erkek (%36.5) 40'ı kadın (%63.5) idi. SAK ile gelen 20 olgunun 15'inde (%75) sigara kullanım öyküsü bulunmaktaydı. Geleneksel yöntemler ile tedavi edilen grupta anevrizma çapı ortalama 7.5 mm. ve %54'ü geniş boyunlu; güncel tedavi grubunda ise anevrizma çapı ortalama 8.5 mm. ve %75'i geniş boyunluydu.

Geleneksel tedavi gurubunda komplikasyon oranı %12, teknik başarı %60; güncel tedavi grubunda komplikasyon oranı %10, teknik başarı %90 olarak bulunmuştur.

Geleneksel tedavi grubunda mortalite ve morbidite oranları sırasıyla %2 ve %7, güncel tedavi grubunda ise bu oranlar sırasıyla %5 ve %0 olarak bulunmuştur.

Sonuç: Dar boyunlu anevrizmalarda sıklıkla koil ve stent destekli koil tedavileri uygulanmaktadır. Akım yönlendiriciler ise dar boyunlu anevrizmalarda da kullanılmakla birlikte asıl olarak geleneksel endovasküler tedavi yöntemleri ile tedavinin neredeyse olanaksız olduğu geniş boyunlu ya da fusiform anevrizmaların tedavisinde kullanılmaktadır.

Komplikasyon oranlarına bakıldığında güncel tedavi yöntemlerinin (akım yönlendirici) geleneksel yöntemlere göre belirgin bir üstünlüğü göze çarpmamaktadır ancak yapılan tedavinin devamlılığı akım yönlendiricilerde oldukça yüksektir. Akım yönlendiriciler ile tedavinin, diğer tedavi yöntemleri olan geleneksel endovasküler koil oklüzyonu ve cerrahi kliplemeye göre daha kısa sürede tamamlanabilme, daha az maliyet, daha az radyasyon maruziyeti ve daha iyi maliyet/etkinlik oranı gibi üstünlükleri bulunmaktadır.

Normal popülasyonda sigara kullanım oranı %50 iken SAK ile gelen anevrizma olgularında bu oranın %75 olması, anevrizmaların rüptürü ile sigara kullanımı arasında bir ilişki olduğunu ortaya koymaktadır.

Anahtar Kelimeler: Akım yönlendirici, intrakranyal, anevrizma, koil, stent destekli koil, endolüminal, akım bozucu

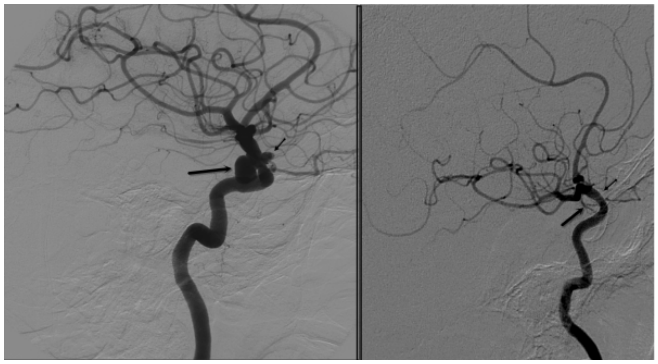

Resim 1.

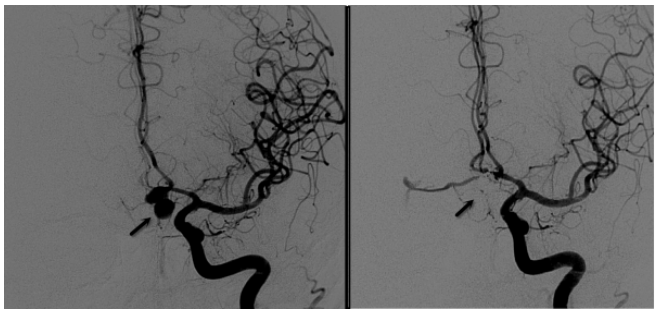

Resim 2.

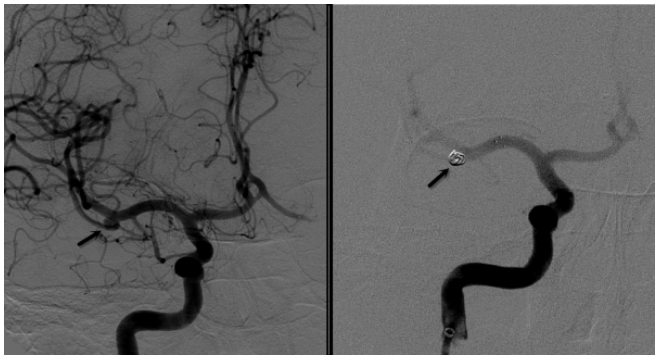

Resim 3.

Tablo 1 (Anevrizma Lokalizasyonları ve Tedavi Tipleri)

Lokalizasyon	Koil	Stent + Koil	Web (intrasakküler akım bozucu)	Akım Yönlendirici (endolüminal akım yönlendirici)	Toplam
MCA Bifurkasyon	8	8	2		18
Anterior Kominikan Arter	8	4			12
Paraklinoid İCA	2	3		6	9
Supraklinoid İCA	1	1		11	13
Terminal İCA	2				2
Anterior Koroidal Arter	1				1
PCA P2	1				1
MCA M2	1				1
Süperior Serebellar Arter	1				1
Posterior Kominikan Arter	1				1
Baziler Arter		1			1
Posterior İnferior Serebellar Arter				1	1
Toplam	26	17	2	18	

Abdominal Radyoloji

PS-373

ASEMPTOMATİK MULTİPLE POLİPOİD ANJİODİSPLAZİ OLGUSU: MDBT İLE TANIYA GİDİŞ

Ayşegül Gürsoy Çoruh[1], Başak Gülpınar[1], Zehra Akkaya[1], Çağlar Uzun[1], Kayhan Çetin Atasoy[1], Gül Ayşe Erden[1]

[1]Ankara Üniversitesi Tıp Fakültesi, Radyoloji Anabilim Dalı

Giriş: Anjiodisplazi, gastrointestinal sistemin en sık görülen nonneoplastik vasküler lezyonlarıdır. Gastrointestinal sistem (GIS) kaynaklı kanama nedenleri arasında oldukça büyük öneme sahiptir. Bu bildiride multiple polipoid anjiodisplazi olgusunun BT bulgularını sunmayı amaçladık.

Olgu: 45 yaşında meme kanseri öyküsü olan kadın hasta, kliniğimize yıllık rutin kontrolü için başvurmuştur. Hastanın primer hastalığı ile ilişkili şikayeti bulunmamaktadır. Kronik bir hastalığı yoktur. Tam kan ve biyokimya testlerinde patoloji saptanmamıştır. Opere olduğu lokalizasyona 3 yıl önce radyoterapi uygulanmıştır. Semptomu bulunmayan hastanın kontrastlı torakoabdominopelvik bilgisayarlı tomografi (BT) incelemesinde, sağ akciğer üst lob parankiminde radyoterapiye ikincil fibrozis dışında anlamlı patoloji izlenmemiştir. Abdominal parankimatöz organlarda metastaz saptanmamıştır. Jejunum ve ileum duvarlarında, lümene doğru minimal uzanımı seçilen, kontrastsız serilerde barsak mukozasından ayrık olarak seçilemeyen (Resim 1), İV kontrast madde enjeksiyonu sonrasında kontrastlanan çok sayıda nodüler ve fusiform vasıfta lezyon (Resim 2,3) saptanmıştır. Hastanın BT görüntüsü multiple polipoid anjiodisplazi lehine değerlendirilmiştir.

Tartışma: Gastrointestinal sistem kaynaklı vasküler lezyonlar, kanamaların tanısı zor konulan nedenlerinden biridir. Neoplastik ve nonneoplastik vasküler lezyonlar olarak ikiye ayrılmaktadır. Neoplastik lezyonlardan en önemlisi hemanjiyomlardır. Anjiodisplaziler ve arteriovenöz (AV) malformasyonlar nonneoplastik nedenler arasındadır.

Anjiodisplaziler alt GİS kanamalarının %6'sından sorumlu olup 60 yaş üzerindeki bireylerde divertikülozdan sonraki en sık ikinci sebebi oluşturmaktadır. Üst GİS kanamalarının ise %1,2– 8'inde etyoloji anjiodisplaziler olup en sık mide ve duodenumda lokalizedir. Orjini bilinmeyen GİS kanamalarının %30–40'ını ince barsak anjiodisplazileri oluşturur. Kalın barsakta ise en sık çekum ve sağ kolonda izlenmektedir. Anjiodisplazi oluşum sebebi tam olarak bilinmemektedir. Klinikte hematemez, melena, hematokezya ile karşımıza çıkabilir. Asemptomatik olabilir.

Tanı, selektif viseral anjiyografi ve/veya endoskopi ile konulmaktadır. Kanama riskinden dolayı biyopsi önerilmez. Multiple lezyonlar literatürde nadir bildirilmiştir.

BT anjiyografi ve/veya abdominopelvik BT incelemesi noninvaziv tanı yöntemlerindendir. Bizim vakamızda olduğu gibi BT incelemede bağırsak lümeninde kontrastlanan lezyonlar olarak izlenirler. BT anjiyografi ve daha üstün olarak selektif mezenter anjiyografi ile aktif kanaması olan hastada ekstravazyon yeri tesbit edilebilir.

Ayırıcı tanısında hemanjiyom ve AV malformasyon bulunmaktadır. Hemanjiyom ince bağırsakta oldukça nadir görülen neoplastik lezyonlardır ve genelde multiple olmazlar. AV malformasyonlar ile ayırımı net yapılamamakla birlikte AV malformasyonlar genelde konjenital olup daha genç yaşta izlenen lezyonlardır. Kesin ayırım ise histopatolojik olarak konulur.

Asemptomatik olan olgumuzda, oldukça tipik görüntüleme bulguları ile polipoid anjiodisplazi tanısı konulmuştur. Ülkemizde ince bağırsaklara yönelik endoskopi incelemesinin yapılamaması nedeniyle bu nadir patolojinin tanısında BT önemli yere sahiptir.

Anahtar Kelimeler: anjiodisplazi, abdomen pelvik bilgisayarlı tomografi, gastrointestinal sistemin vasküler lezyonları

Resim 1.

Resim 2.

Resim 3.

Pediatrik Radyoloji

PS-374

POSTERİOR REVERSİBLE ENSEFELOPATİ SENDROMU (PRES): İKİ PEDİATRİK OLGUDA KRANİYAL MANYETİK REZONANS GÖRÜNTÜLEME (MRG) BULGULARI

Özge Yapıcı Uğurlar[1], Sümeyra Doğan[1], Mehmet Sait Doğan[2], Bekir Çağlı[1], Hakan Gençhellaç[1]

[1]Trakya Üniversitesi Radyoloji Anabilim Dalı, Pediatrik Radyoloji Bilim Dalı
[2]Edirne Sultan 1. Murat Devlet Hastanesi, Radyoloji Bölümü

Giriş-Amaç: Posterior Reversible Ensefalopati Sendromu (PRES), başağrısı, nöbet, bilinç ve/veya görme bozuklukları gibi hızlı ilerleyen belirti ve bulgularla karakterize klinik nöroradyolojik bir durumdur. Bu sunumda, PRES sendromu tanısı alan 2 pediatrik olgunun tipik ve atipik özellikteki kraniyal MR bulgularını sunmayı amaçladık.

Olgu-Bulgular: İlk olgumuz nefrotik sendrom nedeniyle Çocuk Nefroloji servisinde yatan, takrolimus ve prednizon tedavisi gören 9 yaşında kız hasta. Yatışı sırasında tansiyon yüksekliği (ortalama 140/100 mm Hg), sonrasında bilinç bulanıklığı, kusma ve genel durumda hızlı kötüleşme sonrasında çekilen kranial MR incelemesinde, biparyetal parasagital düzeyde T2 ve FLAIR hiperintens patolojik sinyal alanları ve bitemporooksipitalde eşlik eden difüzyon kısıtlanması gösteren alanlar dikkati çekmiştir (Resim 1). PRES tanısı ile çocuk yoğun bakım servisinde tedavi gören, tansiyonları kontrol altına alınan olgu, 2 gün sonra genel durumunun düzelmesiyle çocuk nefroloji servisince devralınmıştır. İkinci olgumuz trombotik trombositopenik purpura (TTP) nedeniyle Çocuk Hematoloji servisinde yatmakta olan 15 yaşında kız hasta. Tedavisi sırasında tansiyonları yüksek seyreden ve sonrasında 2 kez 3'er dakikalık jeneralize tonik klonik nöbet öyküsü olan olgunun çekilen konrastlı kraniyal MR incelemesinde, her iki hemisferde simetrik, bifrontalde ACA-MCA sınır sulama sahasına uyan düzeylerde, biparyetotemporooksipitalde posterior dolaşım alanlarında kortikal-subkortikal, pons sol yarımında ve her iki serebellar hemisfer periferinde simetrik T2 ve FLAIR hiperintens (Resim 2), difüzyon ağırlıklı görüntülerde difüzyon artışı gösteren, kontrast tutulumu göstermeyen patolojik sinyal değişiklikleri izlenmiştir (Resim 3). PRES tanısı alan olguya antiepileptik tedavi başlanarak tansiyonları kontrol altına alınmış ve takiplerinde nöbet geçirmemiştir.

Tartışma-Sonuç: PRES, başağrısı, mental durumda bozulma, görme bozuklukları ve nöbet gibi çeşitli semptomlarla karakterize bir nörolojik sendromu tarif eder. Sendroma özgü görüntüleme bulguları potansiyel olarak geri dönüşümlüdür. PRES sebepleri arasında hipertansiyon, eklampsi/ pre-eklampsi, sepsis, immünsüpresif ajanlar, kemoterapi, kollajen doku hastalığı ve renal yetmezlik yer alır. PRES'in patofizyolojisi halen bilinmese de hipertansiyon, bozulmuş otoregülasyon ve hiperperfüzyon ile ilişkili olduğu bilinmektedir. Klasik görüntüleme bulguları paryetal ve oksipial loblarda subkortikal beyaz cevherdeki vazojenik ödeme bağlıdır. PRES'e ait atipik vazojenik ödem dağılım paternleri arasında frontal lob, serebellum, bazal ganglion ve beyin sapı tutulumu yanı sıra tek taraflı tutulum paterni da gösterilmiştir. Ek olarak kanama ve geri dönüşlü difüzyon kısıtlanması da tarif edilmiştir. İlk olgumuzda tutulan alanlar posterior alanlar olmasıyla tipik olsa da sitotoksik ödemi temsil eden difüzyon kısıtlanmaları nadir de olsa rastlanabilir. İkinci olgumuzda ise tipik olarak görülebilen holohemisferik sınır sulama sahası paternine ek olarak unilateral pons ve bilateral serebellar tutulum olmasıyla atipik özellikler de sergilemektedir. Uygun klinik zemin varlığında PRES e ait tipik ve atipik görüntüleme bulgularının bilinmesi PRES tanısından uzaklaşmamak adına önemlidir.

Anahtar Kelimeler: posterior reversible ensefalopati sendromu, pediatrik, kraniyal MRG

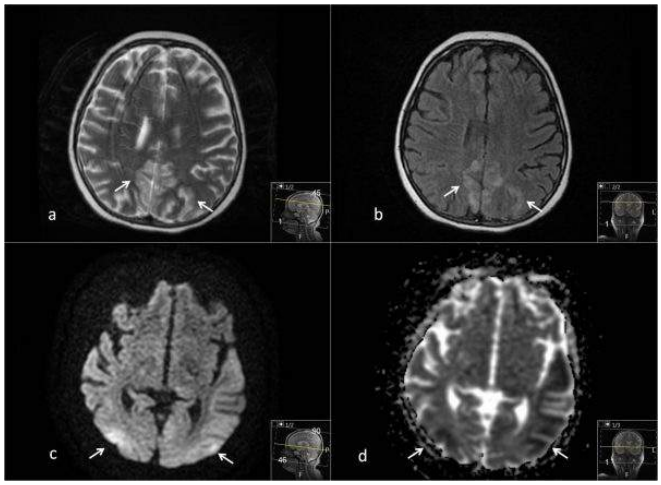

Resim 1.

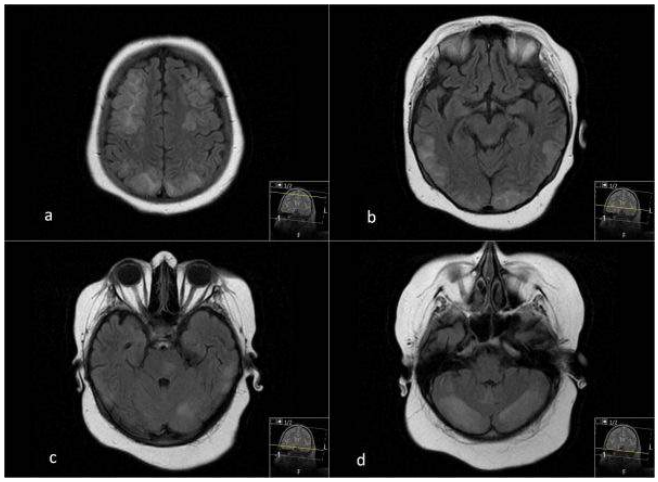

Resim 2.

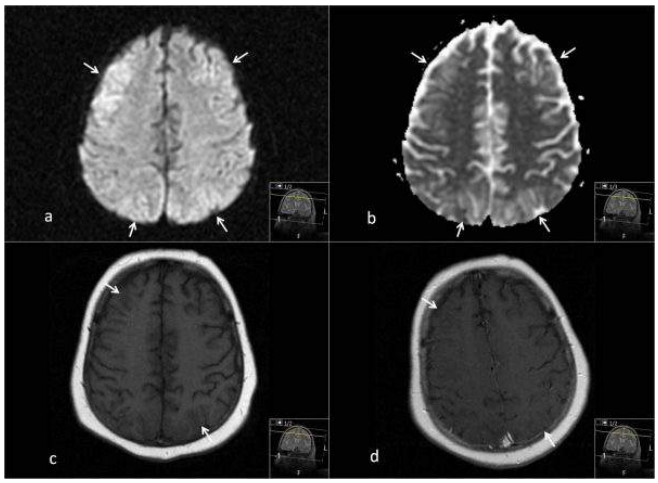

Resim 3.

Abdominal Radyoloji

PS-375

OLGU SUNUMU: EPİTELOİD HEMANJİOENDOTELİOMA

Elçin Aydın[1], Hasan Yerli[1], Cihan Altın[2]

[1]Başkent Üniversitesi Radyoloji Anabilim Dalı
[2]Başkent Üniversitesi Kardiyoloji Anabilim Dalı

Amaç: Nadir görülen, karaciğerin düşük-orta dereceli malign hepatik vasküler tümörü olan epiteloid hemanjioendotelioma hastalığının radyolojik bulgularını literatür eşliğinde tartışmak.

Gereç ve Yöntem: 39 yaşında hipertansiyon dışında bir şikayeti olmayan, rutin laboratuvar değerleri normal olan erkek hastadan renovasküler hipertansiyon ön tanısıyla renal doppler ultrasonografi (US) istendi. Renal doppler US'de rastlantısal olarak karaciğerde solid oluşumlar gözlendi. Karaciğer lezyonlarının karakterizasyonu açısından hasta manyetik rezonans görüntülemeye (MRG) alındı.

Bulgular: Renal doppler US'de renal arterlerde stenoz saptanmadı ancak rastlantısal olarak karaciğerde çok sayıda boyutları 0.5–1.7 cm arasında değişen hipoekoik, heterojen iç yapıda, solid oluşumlar gözlendi. MRG'de T1 ağırlıklı imajlarda karaciğer parankimine göre hipointens (Resim 1A), T2 ağırlıklı imajlarda heterojen artmış sinyal gösteren, düzgün sınırlı, yuvarlak konfigürasyonlu (Resim 1B), kontrastlı kesitlerde hedef tipi santralden kontrastlanma gösteren (Resim 1C), solid kitlesel lezyonlar izlendi. Özellikle kontrastlı MRG görüntüleri epiteloid hemanjioendotelioma tanısını desteklemekteydi. Hastaya biyopsi önerildi.

Sonuç: Hepatik epiteloid hemanjioendotelioma nadir görülen, ancak metastaz riski nedeniyle tanınması gereken tümörel lezyondur. Kadınlarda daha fazla görülmektedir, pik insidansı 30–40 yaşları arasındadır. Karaciğerde multipl sayıda, daha çok periferal yerleşimli ve bazen kapsülde retraksiyona yolaçan, kontrastlı serilerde halo tarzı ya da hedef şeklinde kontrastlanma gösteren solid oluşumlardır. Tedavi olarak radikal cerrahi rezeksiyon veya karaciğer transplantasyonu yapılmaktadır. Metastaz olasılığı %30 olarak belirtilmiştir ve en sık metastaz yaptığı yer akciğerlerdir. Radyolojik değerlendirmede epiteloid hemanjioendotelioma düşünülen hastalarda biyopsi ile değerlendirme yapılmalıdır

Anahtar Kelimeler: karaciğer, epiteloid hemanjioendotelioma, MRG

Resim 1.

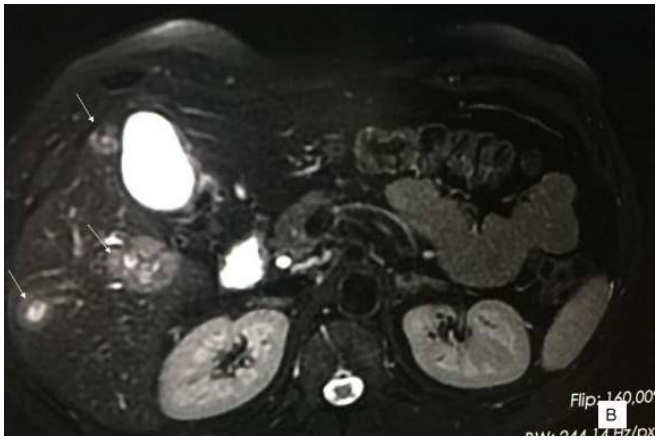

Resim 2.

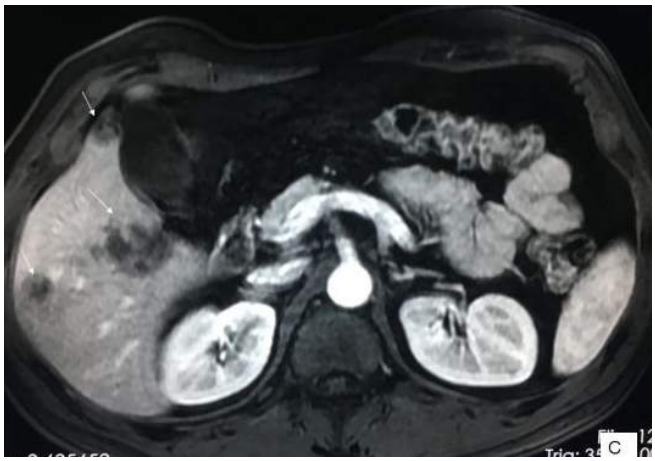

Resim 3.

Kas-İskelet Radyolojisi

PS-376

OMUZ EKLEMİNDE PİRİNÇ TANESİ CİSİMCİKLERİ (RİCE BODİES)

Hasan Erdoğan[1], Fatma Zeynep Arslan[1], Arzu Cengiz[1], Muhsin Nuh Aybay[1], Özgür Öner[1]

[1]Sağlık Bilimleri Üniversitesi Konya Eğitim ve Araştırma Hastanesi, Radyoloji Kliniği

Giriş ve Amaç: Pirinç tanesi cisimcikleri (Rice bodies) eklem içinde sinovyal kaynaklı yüzlerce sayıda serbest cisimler şeklinde görülen nadir bir inflamatuar hastalıktır. Etyolojiden genellikle sinovyal hipertrofiye sebep olan romatolojik veya enfeksiyöz patolojiler sorumlu tutulmuştur. Bu sunumda omuz ekleminde pirinç tanesi cisimcikleri olan 61 yaşındaki erkek hastanın manyetik rezonans görüntüleme (MRG) bulgularını sunmayı amaçlıyoruz.

Olgu: Son 1 yıldır sol omzunda şişlik ve ağrı şikayetleri olan 61 yaşındaki erkek hasta fizik muayene ve MRG ile değerlendirildi. Fizik muayenesinde sol omuzda inspeksiyon ve palpasyonda şişlik, ağrı ve hareket kısıtlılığı olan 61 yaşındaki erkek hastaya omuz MRG istendi. Yapılan MRG incelemede, subakromial-subdeltoid bursada sıvı artışı ve bursayı tamamen dolduran çok sayıda, milimetrik boyutlu T1 ve T2 ağırlıklı görüntülerde hipointens olarak izlenen ve kontrastlı serilerde periferal kontrast tutulumu gösteren nodüler lezyonlar izlendi. Ayrıca sinoviyal kontrastlanma ve kalınlaşma da eşlik etmekteydi. Bulgular sinovite bağlı pirinç tanesi cisimcikleri lehine değerlendirildi (Resim 1).

Tartışma ve Sonuç: Bazı romatolojik hastalıklarda, özellikle diz ve omuz eklemlerinde sinovyal kaynaklı, pirinç tanesi şeklinde ve büyüklüğünde, eklem içinde serbest olarak yüzen, ya da sinoviuma yapışık olabilen çok sayıda cisimcik oluşabilmektedir. Bu oluşumlara pirinç tanesi cisimcikleri (rice bodies) denir. Pirinç tanesi cisimcikleri kollajen, hücre artıkları ve fibrin oluşumu ile seyreden sinoviyal bir proliferasyon ve dejenerasyon süreci sonucunda oluşur. Pirinç tanesi cisimciği tüberküloz, romatoid artrit, osteoartrit ve kristal artropatisi gibi kronik inflamatuvar hastalıklarla birlikte de görülebilir. MRG, serbest cisimlerin tanımlanması, tümöral lezyonlardan ayırıcı tanısının yapılması ve mevcut eklem tutulumunun boyutunun değerlendirilmesi açısından önemlidir. Ayırıcı tanıda pirinç tanesi cisimcikleri ile en çok karışan patoloji sinovyal kondromatozistir. MRG'de, pirinç tanesi cisimcikleri T1 ve T2 ağırlıklı görüntülerde hipointens olarak görülür ve serbest cisimler en iyi T2 ağırlıklı görüntülerde seçilir. Sinovyal kondromatoziste ise, serbest cisimler kalsifiye olmadığı sürece T1 ağırlıklı görüntülerde orta-yüksek sinyal özelliğinde; T2 ağırlıklı görüntülerde ise yüksek sinyal özelliğinde izlenirler ve en iyi T1 ağırlıklı görüntülerde seçilirler. Tedavide cisimciler bursa dokusu ile birlikte cerrahi olarak çıkartılır. Pirinç tanesi cisimcikleri görülen hastalar romatolojik ve enfeksiyöz hastalıklar açısından araştırılmalı ve diğer patolojiler ile ayırıcı tanısı yapılmalıdır.

Anahtar Kelimeler: Pirinç tanesi cisimcikleri, Rice body, MRG

Resim 1.

Girişimsel Radyoloji

PS-377

OMURGA CERRAHİSİ SONRASI İYATROJENİK VASKÜLER YARALANMALARIN ENDOVASKÜLER TEDAVİSİ

Elçin Aydın[1], Mustafa Gök[2], Celal Çınar[3], Halil Bozkaya[3], İsmail Oran[3]

[1]Başkent Üniversitesi Radyoloji Anabilim Dalı
[2]Adnan Menderes Üniversitesi Radyoloji Anabilim Dalı
[3]Ege Üniversitesi Radyoloji Anabilim Dalı

Amaç: Spinal cerrahiye bağlı vasküler yaralanma nadir görülen ciddi bir komplikasyondur. Komplikasyonun cerrahi yöntemlerle etkin tedavisi zor ve morbiditesi yüksektir. Bu sunuda spinal cerrahi sonrası gelişen vasküler yaralanmaların endovasküler tedavisinin sonuçları tartışılacaktır.

Gereç ve Yötem: Servikal ve lomber vertebra cerrahisine bağlı vasküler yaralanma saptanan 9 olgunun (6 erkek, 3 kadın) klinik ve radyolojik bulguları retrospektif incelendi. Klinik olarak 2 olguda

kanama, 2 olguda nörolojik bulgular, 4 olguda bacakta şişlik, bir olguda ise venöz hipertansiyon ve pulmoner emboli bulguları mevcuttu. Olguların yaş ortalaması 54.3 tü (yaş aralığı: 42–66). Dört olgu işlem öncesi BT anjiografiyle incelendi. Beş hasta ise tanı ve tedavi amacıyla direkt DSA incelemeye alındı. Vasküler yaralanma saptanan olgulara vasküler yaralanmanın tipi ve lokalizasyonuna uygun endovasküler tedavisi yapıldı.

Bulgular: Olgulara yapılan cerrahi işlemler; servikal disk cerrahisi (n: 2), servikal kafes operasyonu (n: 1), lomber disk cerrahisi (n: 4), servikal kordoma cerrahisi (n: 2) idi. BTA ve DSA ile 1 olguda vertebral arter rüptürü ve 1 olguda subklaviyan arterde pseudoanevrizma, 1 olguda vertebral arterde darlık, 4 olguda iliyak arteriyovenöz fistül, 1 olguda vertebral arter pseudoanevrizması ve 1 olguda vertebral arter oklüzyonu saptandı. Vertebral arter rüptürü ve pseudoanevrizması parent arter oklüzyonuyla, diğer olgular stent greft implantasyonuyla tedavi edildi. Vertebral arterde diseksiyona bağlı oklüzyonu olan bir hastaya endovasküler işlem yapılmadı. Endovasküler işlemle ilişkili major komplikasyon yada mortalite saptanmadı. Endovasküler işlemden taburculuğa kadar geçen sürede hiçbir olguda kanama yada iskemi bulgusu olmadı. Olguların demografik verileri, yapılan cerrahi, yaralanan arter ve yapılan endovasküler girişim tablo1 de özetlenmiştir.

Sonuç: Spinal cerrahisi sonrası gelişen vasküler yaralanmalar ender görümekle birlikte ciddi morbidite ve mortalite nedenidir. Vasküler yaralanmaların tanı ve tedavisinde endovasküler yöntemler güvenle kullanılabilir.

Anahtar Kelimeler: İyatrojenik, vasküler yaralanma, endovasküler tanı, endovasküler tedavi, omurga cerrahisi

Resim 1. DSA imajda solda iliak arteriovenöz fistül **(A)**, stentle tedavi sonrası düzelme **(B)**.

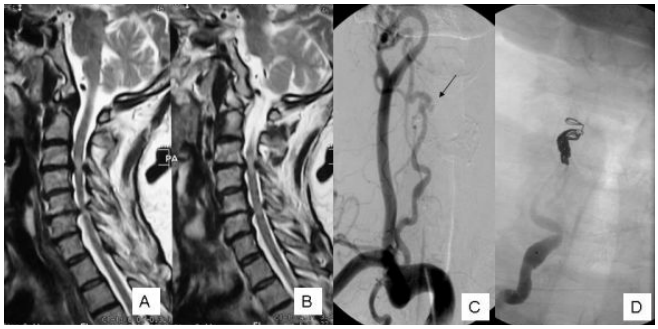

Resim 2. Sagittal T2 ağırlıklı MR imajlarında servikal spinal bölgede multipl seviyelerde disk protrüzyonları **(A, B)**, DSA'da sağ vertebral arterde operasyon sonrası oluşan pseudoanevrizma *(**C**, ok)*, koil ile parent arter oklüzyonu **(D)**.

Tablo 1. Omurga cerrahisi sonrası iyatrojenik vasküler yaralanmaların endovasküler tanısı ve tedavisi

Olgu	Yaş	Cinsiyet	Cerrahi girişim	Postoperatif zaman	Anjiografik bulgular	Tedavi	Klinik seyir
1	63	K	Servikal disk operasyonu	1	Vertebral arter rüptürü	PAO (koiling)	İyi
2	62	K	Servikal kordoma cerrahisi	1	Sağ vertebral arter oklüzyonu	–	İyi
3	42	K	Disk operasyonu	7	İliak AVF	Stent	İyi
4	50	E	Disk operasyonu	3	İliak AVF	Stent	İyi
5	50	E	Disk operasyonu	5	İliak AVF	Stent	İyi
6	65	K	Disk operasyonu	4	İliak AVF	Stent	İyi
7	45	E	Servikal disk operasyonu	4	Subclavian PA	Stent	İyi
8	46	K	Servikal kafes	1	Vertebral arterde darlık	Stent	İyi
9	66	K	Servikal kordoma operasyonu	1	Vertebral arter V2 sakküler pseudoanevrizması	PAO (koiling)	İyi

Pediatrik Radyoloji

PS-378

FETAL SAĞ VENTRİKÜL ANEVRİZMASI

Andelib Babatürk[1], Esra Özkavukcu[1], Tuncay Yüce[2], Tayfun Uçar[3]

[1]Ankara Üniversitesi Tıp Fakültesi, Radyoloji Anabilim Dalı
[2]Ankara Üniversitesi Tıp Fakültesi, Kadın Hastalıkları ve Doğum Anabilim Dalı
[3]Ankara Üniversitesi Tıp Fakültesi, Çocuk Sağlığı ve Hastalıkları Anabilim Dalı

Giriş: Konjenital kardiyak anomaliler 1000 canlı doğumda 2–6.5 oranında görülmektedir. Fetal ventriküler anevrizmanın antenatal tanısı ise oldukça yenidir. İlk olgu 1990 yılında bildirilmiş olup 2005'e kadar toplam 20 olgu bildirilmiştir. İnsidansı 100000 canlı doğumda 0.5'tir. Sağ ventrikül anevrizması sola nazaran daha da nadir görülmektedir. Bu olgu sunumunda, detaylı fetal US sırasında saptanan fetal sağ ventrikül anevrizmasının US ve renkli Doppler US görüntülerinin literatür bilgileri eşliğinde sunulması amaçlanmıştır.

Olgu Sunumu: İkili test sonucu Down sendromu açısından riskli gelen ancak koryon villüs örneklemesi ya da amniyosentezi kabul etmeyen G2P1 35 yaşında gebe hastanın ikinci trimester fetal US'sinde gestasyonel yaşı 22 hafta 3 gün ile uyumlu canlı, tek fetüs izlendi. Fetal kardiyak incelemede; sağ ventrikül tabanında, diyafram komşuluğunda, ventrikül duvarında yaklaşık 1 cm'lik bir segmentte fokal incelme ile birlikte hafif dilatasyon dikkati çekti. Kalp ritmi düzenli, hızı 154 bpm'di. Diğer kalp boşlukları ve ventrikül çıkışları doğaldı. Fetüste ekstrakardiyak ek bir anomali izlenmedi. Sağ ventrikül anevrizması ön tanısı ile fetal ekokardiyografi ile değerlendirilmesi önerildi. Pediatrik Kardiyoloji Bölümü tarafından yapılan fetal ekokardiyografide bulgular doğrulandı. Diğer bulguların doğal olduğu belirtildi. Hasta Pediatrik Kardiyoloji ve Kadın Hastalıkları ve Doğum Bölümü'nce takibe alındı. İki aylık bir süreç içerisinde fetüsün gelişiminde herhangi bir kötüye gidiş saptanmadı. Hastanın rutin gebelik takibi halen devam etmektedir.

Tartışma ve Sonuç: Konjenital kardiyak ventriküler anevrizmaların etiyolojisi genellikle bilinmemektedir. Enfeksiyonlar ve miyokard enfarktlarının ya da intrensek bir anormalliğin duvarda fokal zayıflamaya neden olduğunu savunan teoriler vardır. Anevrizmalara genellikle başka anomaliler eşlik etmezken, divertiküller torasik ve abdominal orta hat defektleri ile birlikte olabilmektedir. Görüntülemede anevrizma-divertikül ayrımı yapmak her zaman kolay olmayabilir. Bu nedenle her iki patolojiyi de kapsayan "outpouching" (keseleşme) teriminin kullanılması önerilmiştir.

Konjenital sağ ventrikül keseleşmeleri, konjenital kalp hastalıklarının nadir bir formudur. Çoğu asemptomatik ve tanısız olduğundan gerçek insidansı bilinmemektedir. Literatürde bildirilen çoğu olgu prenatal ve postnatal takiplerinde asemptomatik seyretmektedir. Ancak nadir de olsa kalp yetmezliği, aritmi gelişebilmektedir. Ayrıca bazı olgularda antitrombotik tedavi verilmesi gerekebilmektedir. Bu sebeple fetal ventriküler anevrizmanın prenatal dönemde tanınması ve takibi önemlidir.

Anahtar Kelimeler: fetüs, fetal US, ventrikül anevrizması

Resim 1.

Resim 2.

Resim 3.

Girişimsel Radyoloji

PS-380

İNTRAKRANİAL ANEVRİZMANIN FLOW DİVERTER STENT İLE TEDAVİSİ SIRASINDA GELİŞEN İATROJENİK KAROTİKOKAVERNÖZ FİSTÜL VE ENDOVASKÜLER TEDAVİSİ

Arastu Tizro[1], Celal Çınar[1], İsmail Oran[1]

[1]*Ege Üniversitesi Tıp Fakültesi Hastanesi, Radyoloji Anabilim Dalı*

Amaç: İntrakranial anevrizmanın endovaskuler akım çevirici stent tedavisinde gelişen iatrojenik karotikokavernöz fistülü ve endovasküler tedavisini retrospektif olarak sunmayı amaçladık.

Yöntem: İnsidental olarak intrakranial anevrizma saptanan 50 ve 62 yaşlarda 2 kadın hastanın akım çevirici stent implantasyonu gerçekleştirildi. Olguların işlemdeki anjiografi bulguları, embolizasyon tekniği ve takip radyolojik görüntülemeleri ile değerlendirildi.

Bulgular: Olgularımızın birinde sağ İCA kavernöz segment; diğerinde ise sağ paroftalmik ve sol ACA A1 segmentinde sakküler anevrizmalar izlendi. Hastalar işlem öncesinde dual antiagregan tedavi altına alındı. Bir olguda kılavuz tel (0.016 double angle Terumo GT) ve diğerinde mikrokateter (Marksman, ev3 Inc., Irvine, California, USA) nedeniyle inferolateral trunkusta perforasyon oluştu. Kavernöz segment anevrizması bulunan olguda akım çevirici stent uzatılarak fistül embolizasyonu yapıldı. Diğer bilateral anevrizmalı olguda ise akım çevirici stent fistül deliğini kapsamadı.2. bir stent yerine aynı seansta transvenöz yaklaşımla inferior petrozal ven kateterize edildi ve fistül traktı koiller ile embolize edildi. Kontrol anjiografilerde her iki olguda da fistülün kapandığı saptandı. Olguların takibinde karotikokavernözal fistül bulgusu gelişmedi. Antiagregan medikasyonuna devam edildi. Olgular 3. ayda MRA ile değerlendirildiğinde fistül bulgusuna rastlanılmadı.

Sonuç: Endovasküler tedavi sırasında gelişen iatrojenik karotikokavernöz fistüller spontan olarak kapanabilirler. Ancak dual antiagregan tedavi altında fistül gelişmiş ise spontan kapanma ihtimali düşüktür. Bu tip olgularda ikili antiagregan tedavinin kesilememesi nedeni ile bu fistüllerin tedavisi gereklidir. Bu olgularda iç içe teleskopik stent implantasyonu yada transvenöz yolla embolizasyon oldukça etkin ve güvenilir bir tedavi yöntemidir.

Anahtar Kelimeler: Flow Diverter, Stent, İntrakranial Anevrizma, İatrojenik, Karotikokavernöz Fistül

Resim 1.

Resim 2.

Resim 3.

Nöroradyoloji

PS-381

SEREBRAL DEV TÜMEFAKTİF PERİVASKÜLER (VİRCHOW ROBİN) BOŞLUKLAR

Alpaslan Yavuz[1], Abdusssamet Batur[1], Mehmet Deniz Bulut[1], Harun Arslan[1], Mesut Özgökçe[1], Aydın Bora[1]

[1]Yüzüncü Yıl Üniversitesi Tıp Fakültesi, Radyoloji Anabilim Dalı

Serebral perivasküler boşluklar (PVB- Virchow-Robin boşlukları) pial hücreler ile döşeli ve interstisyel sıvı ile dolu boşluklar olup serebral yapı içerisinde derinlere ilerleyen penetran arter ve arteriyollere eşlik ederler (1–3). Literatürdeki çalışmalarda yer alan bu anatomik oluşumları gerek mikro-yapı, gerek ise fonksiyon olarak pek çok varyasyon gösterebileceği bildirilmiştir. Rutin serebral MR tetkikleri ile farklı yaş guruplarında beyin parankimi pek çok farklı alanlarında PVB'lar belirtilmiştir (4). Nadiren bu boşluklar dikkat çekecek ölçüde genişleyebilir ve bizar konfigürasyonlu, kitle etkisi gösteren yapılar olarak karşımıza çıkabilir (Resim 1). Bu gibi durumlarda bu yapılar görüntüleme teknikleri sonrası yanlışlıkla "kistik serebral neoplazm" olarak tanımlanabilirler (5–7). Literatürde özellikle dev boyutlu tümefaktif karakterdeki PVB'lar genelde "vaka takdimi" şeklinde yer almış ve pek çok farklı klinik ve görüntüleme spektrumuna sahip olmuşlardır. Biz bu sunuda 34 yaşındaki bayan hastada baş ağrısı şikayeti ile çekilen MR tetkikinde saptanan, perikallosal alanda, singulat girusta yer alan ve T2 ağırlıklı aksiyel ve sagital MR görüntülemelerde "sabun köpüğü" formasyonunda izlenen dev tümefaktif PVB'lara ait serebral MR bulgularını demonstre etmeyi amaçladık.

Anahtar Kelimeler: MRG, Perivasküler Boşluk, Virchow-Robin Boşluğu

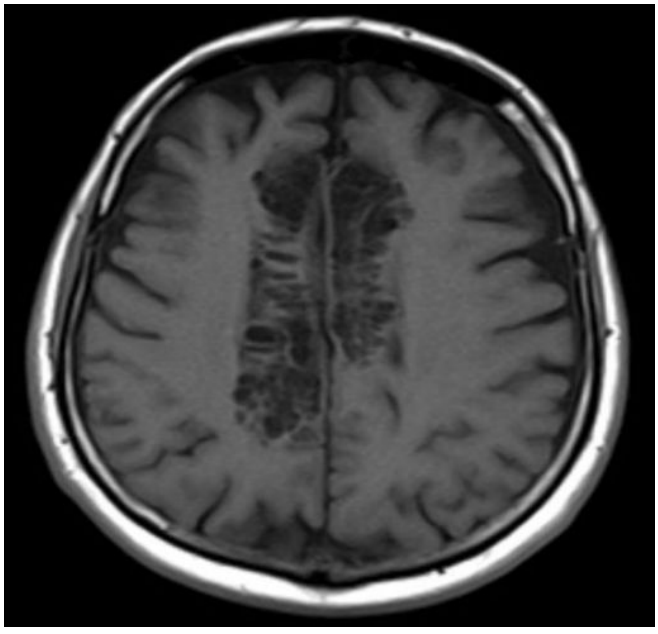

Resim 1.

Resim 2.

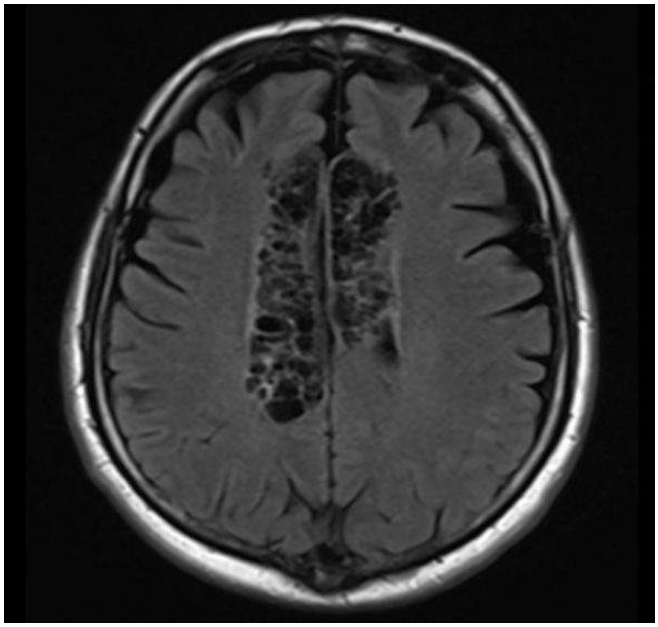

Resim 3.

Toraks Radyolojisi

PS-382

ZENKER DİVERTİKÜLÜNDE GÖRÜNTÜLEME BULGULARI

Onur Taydaş[1], Zeynep Atçeken[2], Orhan Macit Arıyürek[1], Ferhun Balkancı[1]

[1]Hacettepe Üniversitesi Tıp Fakültesi, Radyoloji Anabilim Dalı
[2]Koç Üniversitesi Tıp Fakültesi, Radyoloji Anabilim Dalı

Giriş ve Amaç: Zenker divertikülü ilk kez 1767 yılında Ludlow tarafından tanımlanmış olmakla beraber bir hastalık olarak tıp literatürüne 1877 yılında Zenker tarafından sokulduğu için bu isimle anılmaktadır.100 binde 2'lik insidansı ile nadir bir hastalık olmasına karşın yutma güçlüğü nedeniyle başvuran 50 yaş üstü hastaların %16–22'sinde görülebildiği için önemlidir. Bu çalışmada amacımız, tanısında radyolojinin önemli bir yere sahip olduğu bu hastalığı üç farklı hasta üzerinden bilgisayarlı tomografi (BT) ve özofagografi üzerinden değerlendirmektir.

Olgular

Olgu 1: 77 yaşında erkek hasta, 4 aydır devam eden öksürük ve yutma güçlüğü şikayetiyle başvurdu. Çekilen toraks BT'de T1–2 düzeyinde Zenker divertikülü ile uyumlu özofagusun sağ lateral duvarında divertiküler yapı izlendi (Resim 1). Daha sonra çekilen özofagografide servikal 6. vertebra düzeyinde posteriorda geniş boyunlu Zenker divertikülü doluşu saptandı (Resim 2).

Olgu 2: 62 yaşında erkek hasta, 1 yıldır devam eden yutma güçlüğü şikayetiyle başvurdu. Çekilen ayakta posteroanterior akciğer grafisi (PAAG) ve toraks BT'de hipofarinks düzeyinde sol posteromedyan yerleşimli Zenker divertikülü ile uyumlu poş izlendi (Resim 3 ve 4).

Olgu 3: 61 yaşında kadın hasta daha önce 3 yıl önce Zenker divertikülü nedeniyle opere olmuş fakat şikayetlerinin tekrarlaması üzerine tekrar başvurdu. Ayakta PAAG'de (Resim 5) ve özofagografide (Resim 6) solda C7-T1 düzeyinde Zenker divertükülü ile uyumlu görünüm vardı.

Tartışma ve Sonuç: Zenker divertikülü, Killian üçgeni denilen krikofaringeus kasının transvers lifleri ile inferior konstrüktör kasının oblik lifleri arasındaki kasların zayıf olduğu bölgeden dışarı doğru oluşan mukozal poş olarak tanımlanır. Özofagustaki basınç artışı ve üst özofagus sfinkterinin direnci nedeniyle oluşur. Genellikle 60 yaş üstü erkek hastalarda görülür. Tanıda en önemli yöntem kontrastlı özofagografi tetkikidir. Sternoklavikuler eklem düzeyinde özofagus arka duvarındaki poşun görülmesi tanıyı koydurur. Özofagografi ile tanı konulduktan sonra özofagoskopiye gerek yoktur. Ancak poş içerisindeki dolum defektleri ve kontur düzensizliği maligniteyi akla getirmelidir ve bu durumda hastaya özofagoskopi yapılmalıdır. En önemli komplikasyonu aspirasyon pnömonisidir. Ayrıca perforasyon ve kanama da nadir de olsa görülebilir. Poş içerisinde kanser gelişebileceği de akılda tutulmalıdır. Sonuç olarak tanısında radyolojinin olmazsa olmaz olması nedeniyle özellikle yutma güçlüğü şikayeti olan hastalarda Zenker divertikülü mutlaka akılda tutulmalıdır.

Anahtar Kelimeler: Zenker divertikülü, özofagografi, bilgisayarlı tomografi, akciğer grafisi

Resim 1. Aksiyel toraks BT görüntüsünde özefagus **(Ö)**, sağ lateral duvarında divertiküler yapı *(kıvrık oklar)* ve divertikül içerisinde hava-sıvı seviyesi *(düz oklar)* görülüyor.

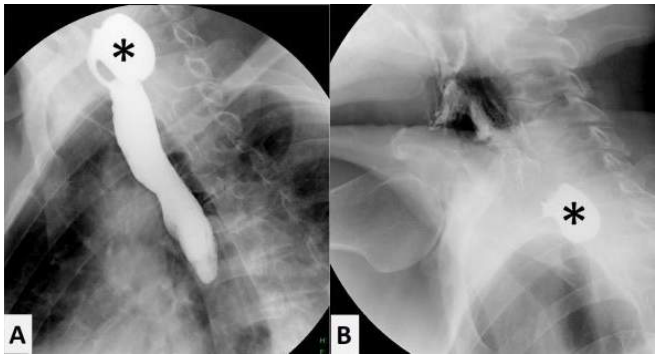

Resim 2. Koronal **(A)** ve sagital **(B)** özofagografi görüntüsünde Zenker divertikülü izleniyor *(siyah yıldız)*.

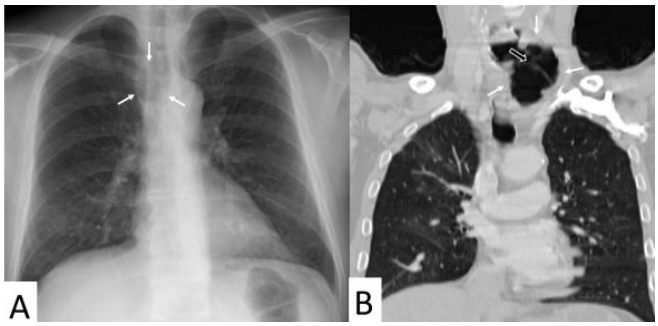

Resim 3. Ayakta PAAG'de **(A)** ve koronal MPR toraks BT görüntüsünde **(B)** Zenker divertikülü pozisyona bağlı yer değiştirmiş olarak izleniyor *(beyaz oklar)*. Ayrıca BT'de divertikül boynu görülüyor *(siyah ok)*.

Resim 4. Aksiyel toraks BT görüntüsünde özefagus (Ö), sol posteromedyan yerleşimli Zenker divertikülü *(kıvrık oklar)* ve divertikül içerisinde gıda artıkları *(düz oklar)* görülüyor.

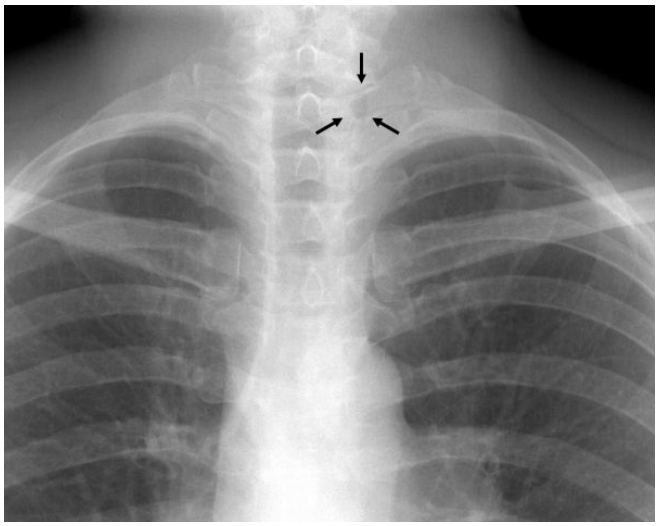

Resim 5. Ayakta PAAG'de Zenker divertikülü ile uyumlu opasite izleniyor *(siyah oklar)*.

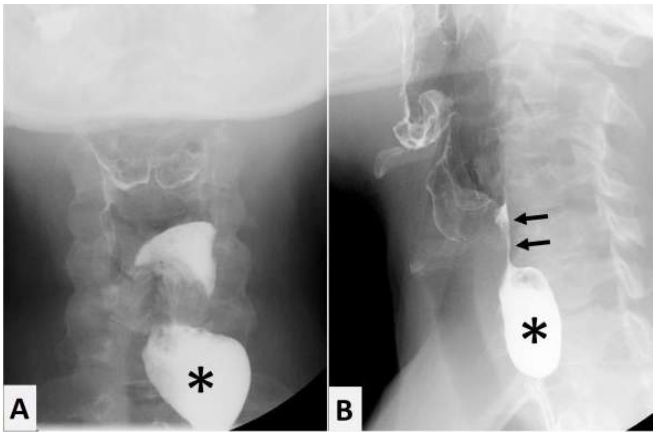

Resim 6. Koronal **(A)** ve sagital **(B)** özofagografi görüntüsünde Zenker divertikülü izleniyor *(siyah yıldız)*. Ayrıca sagital görüntüde divertikül boynu da görülüyor *(siyah oklar)*.

Toraks Radyolojisi

PS-383

AMNİYOTİK SIVI EMBOLİSİ: OLGU SUNUMU

Ahmet Gürkan Erdemir[1], Onur Taydaş[1], Zeynep Atçeken[2], Orhan Macit Arıyürek[1]

[1]Hacettepe Üniversitesi Tıp Fakültesi, Radyoloji Anabilim Dalı
[2]Koç Üniversitesi Tıp Fakültesi, Radyoloji Anabilim Dalı

Giriş: Amniyotik sıvı embolisi, uterin venüllere amniyotik sıvının sızması sonucu, ani başlangıçlı ve hızla ölüme sebep olan obstetrik bir acildir. Akciğerlerde amniyon sıvısının neden olduğu temel patolofizyolojik mekanizma ise akut pulmoner ödemdir. Hastalığın çok akut ilerlemesi sebebiyle bilgisayarlı tomografi (BT) ile toraks görüntülenmesine fırsat kalmayabilir. Bu vakada amniyotik sıvı embolisi toraks BT ile gözlenebilmiştir.

Olgu: 32 yaşında hastada, sezaryen sonrası, postpartum 2. günde dispne şikâyetleri gelişmiştir. Çekilen akciğer grafisinde (Resim 1) bilateral santral dansite artışı gözlenen hastada, kontrastlı toraks BT çekilmesi kararı verilmiştir. Elde olunan toraks BT tetkikinde (Resim 2 ve 3) santralden perifere doğru uzanım gösteren buzlu cam dansitesinde alanlar ve az miktarda bilateral plevral efüzyon saptanmıştır. Pulmoner ödem ile uyumlu tomografik bulguları olan hastada, postpartum 2. günde tablonun gelişmesi sebebiyle, klinik ve radyolojik olarak amniyon sıvı embolisi düşünülmüştür. Destek tedavisi ile gözlem altında tutulan hasta 15 gün sonra şifa ile taburcu edilmiştir.

Tartışma ve Sonuç: Amniyotik sıvı embolisi vakalarının %70'i spontan doğum esnasında uterin venüllere amniotik sıvının sızması sonucu oluşur. Vakaların %20 ise sezaryen sonrası gelişir. Amniyotik sıvı embolisi oldukça akut olarak gelişen yüksek mortaliteye sahip bir acildir. Bu sebeple hastaların önemli bir kesimi toraks BT ile değerlendirme fırsatı bulamadan kaybedilir. Spesifik BT bulguları olmamakla birlikte, akut pulmoner ödem bulguları izlenir. Akut pulmoner ödemin diğer etyolojik etmenlerinden ayırıcı tanısı kesin olarak yapılamamakla birlikte; ayırıcı tanıda öncelikle aspirasyon ve pulmoner hemoraji düşünülmelidir.

Anahtar Kelimeler: amniyon sıvısı, bilgisayarlı tomografi, pulmoner ödem

Resim 1. Dispne şikayeti gelişen hastada, çekilen akciğer grafisinde, bilateral hiler dansite artışı izlenmektedir.

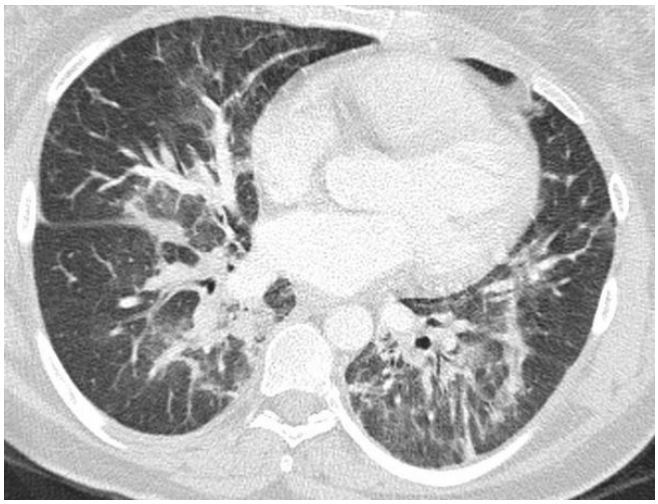

Resim 2. Karina düzeyi altından geçen parankim penceresindeki toraks BT kesitlerinde, peribronkovasküler alanlarda daha çok santral yerleşimli santralden perifere doğru uzanım gösteren buzlu cam dansitesinde alanlar izlenmektedir

Resim 3. Mediasten posteriorun bilateral kostofrenik sinus posteriorunda sağda daha belirgin olmak üzere az miktarda plevral efüzyon izlenmektedir *(siyah oklar)*.

Abdominal Radyoloji

PS-384

ÇOCUK HASTALARDA VERTEBRA KORPUSLARINA GÖRE APENDİKS LOKALİZASYONUNUN BELİRLENMESİ VE RADYASYON DOZUNUN AZALTILMASI

Furkan Ufuk[1]

[1]*Sandıklı Devlet Hastanesi Radyoloji Bölümü, Sandıklı, Afyonkarahisar*

Giriş ve Amaç: Akut apandisit çocuklarda en sık cerrahi tedavi gerektiren karın ağrısı nedenidir. Tanıda ultrasonografi ilk tercih edilen yöntem olup atipik klinik bulguları olan ve apendiksi görülemeyen hastalarda ileri inceleme için bilgisayarlı tomografi (BT) gerekebilmektedir. Ancak radyasyon maruziyeti, BT'nin rutin kullanımında çekince oluşturmakta olup radyasyon dozunu azaltmak için düşük doz BT protokolleri kullanılmaktadır. Bu çalışmadaki amacımız apendiksin çocuklarda yaşa göre BT'deki yerleşimini ortaya koyarak apandisit düşünülen olgularda BT çekim alanını daraltarak radyasyon dozunu daha da azaltmaktır.

Yöntem: Mart 2015 ila Mayıs 2016 tarihleri arasında intravenöz (i. v) kontrastlı alt batın BT tetkiki yapılan 1–18 yaş grubu hastaların görüntüleri retrospektif olarak apendiks yerleşimini belirlemek üzere incelendi. Apendiksin yerleşimi, göre apendiksin başladığı ve bittiği konuma bakarak vertebra korpusları seviyesine (örn: L3-S1 arası) göre değerlendirildi (Resim 1).

Bulgular: Toplam 98 i. v kontrastlı alt batın BT tetkiki değerlendirilmiş olup görüntüleri yoğun artefaktlı olan 7 hasta ve apendiksi net olarak ayırt edilemeyen 10 hasta çalışma dışı bırakıldı. Çalışmaya 81 hasta (46 kız, 35 erkek; ortalama yaş, 10.8±5.6) dahil edildi (Tablo – 1). Tüm olgularda apendiks L1 ve S3 vertebra korpusları arasında uzanım göstermekteydi. En sık apendiks yerleşimi L3-S2 (%93.8) ve L3-S1 (%87.6) vertebra korpus seviyeleri arasındaydı.1–6 yaş grubu olgularda apendiks %85.7 oranında L3-S1 seviyeleri arasında uzanım göstermekteydi.7–12 yaş olgularda apendiks %86.4 oranında L3-S1 seviyeleri arasında ve 13–18 yaş arası olgularda ise apendiks %89.4 oranında L3-S1 vertebra korpus seviyeleri arasında uzanım göstermekteydi (Tablo – 2).

Tartışma ve Sonuç: Akut apandisit olduğu düşünülen çocuklarda BT çekimlerinde L3-S1 vertebra korpusları seviyelerinin görüntülenmesi %90 civarında apendiksin tamamının görülmesine imkan sağlamaktadır. Bu bilgilerle Z-eksenindeki daralma radyasyon dozunda belirgin azalma sağlayacaktır. Bu bilgi ayrıca, akut apandisit nedeniyle manyetik rezonans görüntüleme planlanan hastalarda da çekim süresini belirgin azaltarak apendiksin görüntülenmesine imkan sağlayacaktır.

Anahtar Kelimeler: Apendiks, Vertebra, Çocuk, Bilgisayarlı Tomografi, Radyasyon Dozu

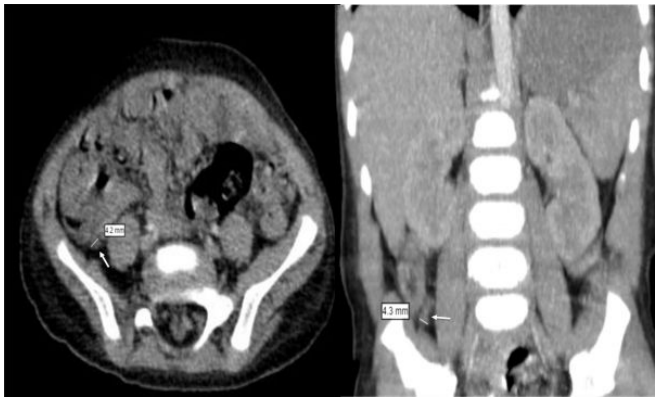

Resim 1.

Tablo 1. Olguların yaşları, gruplardaki olgu sayısı ve apendiksin grup içinde uzandığı en üst ve en alt seviyeler.

Grup	Ortalama Yaş	Olgu Sayışı	En Üst seviye	En Alt Seviye
1–6 Yaş	3.5	21	L1	S2
7–12 Yaş	8.8	22	L3	S2
13–18 Yaş	15.4	38	L3	S3
Toplam	10.8	81	L1	S3

Tablo 2. Vertebra korpus seviyelerine göre olgu sayılarının dağılımı.

	1–6 Yaş Üst Seviye	1–6 Yaş Alt Seviye	7–12 Yaş Üst Seviye	7–12 Yaş Alt Seviye	13–18 Yaş Üst Seviye	13–18 Yaş Alt Seviye
L1	1	–	–	–	–	–
L2	1	–	1	–	–	–
L3	7	2	2	–	2	2
L4	7	1	7	–	8	3
L5	3	9	7	8	19	10
S1	2	7	5	12	6	20
S2	–	1	–	2	1	1
S3	–	–	–	–	–	2

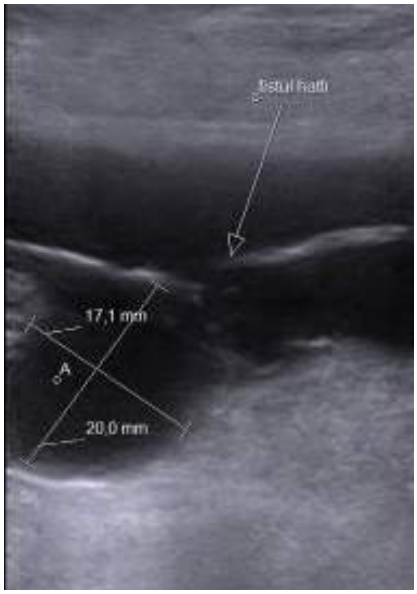

Resim 1.

Resim 2.

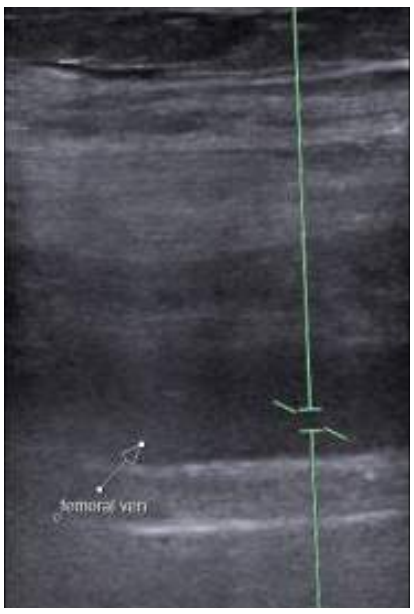

Resim 3.

Kardiyovasküler Görüntüleme

PS-385

ATEŞLİ SİLAH YARALANMASI SONRASI SOL ALT EXTREMİTEDE GELİŞEN ARTERİYOVENÖZ FİSTÜL OLGUSU

Yunus Emre Oruk[1], Ersen Ertekin[1], Veli Süha Öztürk[1], Özüm Tunçyürek[1]

[1]*Adnan Menderes Üniversitesi Uygulama ve Araştırma Hastanesi, Radyoloji Anabilim Dalı*

Özet: Arteriyovenöz fistüller, arterler ve venler arasında gelişen anormal bağlantılardır. Travmatik arteriyovenöz fistüller, penetran ve künt travmalar sonucu oluşabileceği gibi, iyatrojenik nedenlerle de oluşabilir. Ateşli silah yaralanmaları sonucu oluşan arteriyovenöz fistüller sık görülür ve travmadan yıllar sonra geç tanı alabilirler. Birçok A-V fistül sıklıkla alt extremitede görülmekle birlikte tedavi edilmezse anevrizmatik dilatasyon gibi komplikasyonlara neden olabilir.83 yaşında ateşli silah yaralanması öyküsü olan erkek hasta, sol uyluk bölgesi üst kısmında şişlik ve ağrı nedeniyle Venöz Doppler US incelemesi için kliniğimize yönlendirildi. Hastaya yapılan Gri-skala incelemede femoral venlerin belirgin şekilde dilate olduğu gözlendi. Renkli doppler US'de ven lümeni açık olarak izlendi. Spektral incelemede hunter kanalı kranialinde femoral vende ve ana femoral vende fistülize akım saptanması üzerine fistül lokalizasyonu araştırıldı. Hunter kanalı düzeyinde femoral arter ile ven arasında fistül ve bu düzeyin hemen superiorunda femoral vende yaklaşık 20 mm çapında sakküler anevrizmatik dilatasyon tespit edildi. Fistül kaudalinde femoral vende ise arterialize akım izlendi. Fistül düzeyi distalinde yüzeyel femoral ve popliteal arter kalibrasyonları azalmış olarak gözlendi. Tanının doğrulanması amacıyla BT Anjiografi ve 3 Boyutlu BT görüntüleme yapıldı. BT'de Doppler US'ye ek olarak uyluk orta kesimde birbirine komşu iki adet ince fistül hattı daha tespit edildi.

Bu yazımızda, ateşli silah yaralanması sonrası sol alt extremitede gelişen A-V fistül olgusunun tanısında kullanılan görüntüleme basamakları sunuldu.

Anahtar Kelimeler: Arteriyovenöz fistül, Ateşli silah yaralanması, Femoral Ven

Kardiyovasküler Görüntüleme

PS-386

PERİFERİK AKUT ARTER HASTALIĞI SEMPTOMLARI İLE BAŞVURAN DEBAKEY TİP II AORT DİSEKSİYONU

Esra Çıvgın[1], **Naim Boran Tümer**[2], **Ahmet Burak Aydemir**[3], **Perihan Polattaş**[1]

[1]*Ankara Numune Eğitim ve Araştırma Hastanesi, Radyoloji Kliniği*
[2]*Ankara Numune Eğitim ve Araştırma Hastanesi, Kalp ve Damar Cerrahi Kliniği*
[3]*Gazi Üniversitesi, Radyoloji Kliniği*

Amaç: Akut arter tıkanıklığı vasküler cerrahinin en sık acilidir. Erken tanı ve cerrahi müdahale yüksek mortalite ve morbidite oranlarını azaltmakta önemli rol oynar. En sık nedeni akut arteriel emboli ve trombustür. Diğer nedenleri arasında aortik diseksiyon ve akut kompartman sendromu sayılabilir. Bu bildiride akut arter tıkanıklığı ön tanısı ile sağ üst ekstremite arteriel doppler ultrasonografi görüntülemesi (USG) için kliniğimize yönlendirilen ve doppler USG'de intramural hematom saptanması üzerine çekilen torakoabdominal aorta çok kesitli bilgisayarlı tomografik anjiografide (ÇKBTA) DeBakey tip II diseksiyon saptanan hastanın doppler USG ve ÇKBTA görüntülerini sunmayı amaçladık.

Olgu: 84 yaşındaki erkek hasta 3 gündür sağ kolda uyuşma, soğukluk şikayeti ile acil servise başvurdu. Fizik muayenede nabız alınamayan hastada, doppler USG'de sağ aksiller arter duvarında yaklaşık 6 cm'lik bir segmentte, intimal tabakayı basılayan, en kalın yerinde 6 mm ölçülen mural hematom ve distalinde brakial, radial ve ulnar arterde düşük hızlı poststenotik monofazik akım saptandı. Hastanın travma öyküsü olmaması ve normotansif olması primer diseksiyondan uzaklaştırdı. Diseksiyonun yaygınlığını saptamak amacı ile çekilen ÇKBTA'da; çıkan aortada aortik kapak düzeyinden başlayan; sağ subklavian ve aksiller artere, arkus aortaya uzanan yaklaşık 13 cm uzunlukta intimal fleb, diseksiyon saptandı. Acil cerrahi önerilen hasta ameliyat olmayı kabul etmedi.

Sonuç: Ekstremitelerde iskemi akut aort diseksiyonunun nadir görülen fakat önemli bir belirtisidir. Aort diseksiyonlu hastaların %40'ında periferal nabız defisitleri saptanmaktadır. Daha sıklıkla proksimal aort diseksiyonlarında görülür ve tanı konulmasında önemli bir ipucudur. Subklavian ve iliak arterler gibi aortadan çıkan vasküler yapıların duvarına uzanan hematom ya da orijinlerini çevreleyen hatta bazen tamamen ayıran diseksiyon oklüzyona neden olabilmektedir. Nabız farklılığı flebin salınımına ve hematomun gerçek lümene distal açılma yerine göre geçici olabilir. Kollar arasında tansiyon farklılığı nadir değildir. Hipertansiyon, göğüs ağrısı olan akut arter semptomları ile başvuran hastalarda aort diseksiyonu ayırıcı tanıda düşünülmelidir. Periferal arterlerin aorta tutulmadan primer diseksiyonu çok nadir bir durumdur. Genellikle 50 yaş altındaki hipertansif veya travma/radyoterapi öyküsü olan erkeklerde saptanır. ÇKBTA ile diseksiyonun yaygınlığını gösterir ve primer veya sekonder ayrımı yapılabilir.

Anahtar Kelimeler: sekonder periferik arter diseksiyonu, aort diseksiyonu

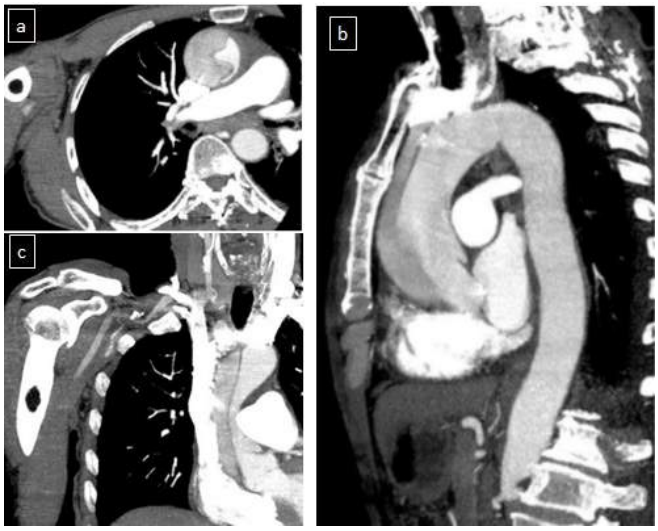

Resim 1.

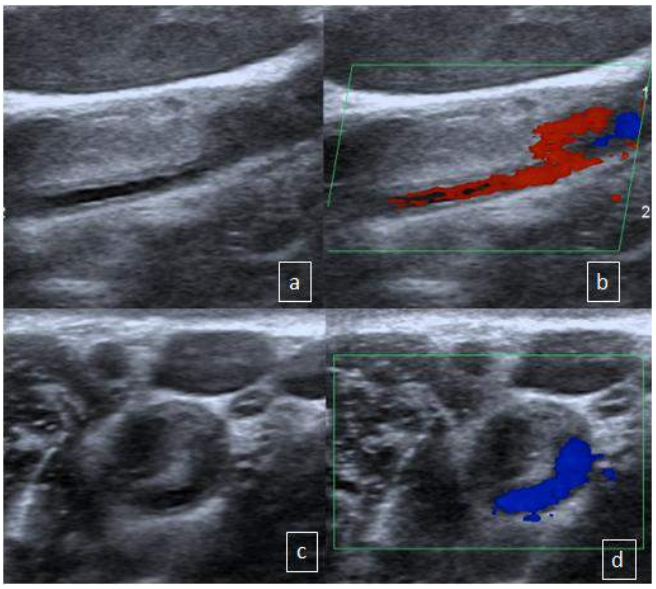

Resim 2.

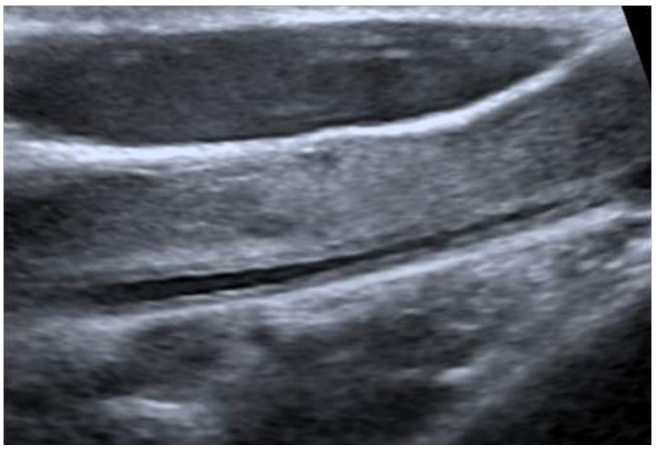

Resim 3.

Abdominal Radyoloji

PS-388

RENAL ANJİOMYOLİPOM SAPTAMA VE DEĞERLENDİRİLMESİNDE TWO POİNT DİXON: YAĞ-SU FRAKSİYON GÖRÜNTÜLEMENİN EK KATKISI VAR MI?

Hakan Demirtaş[1], Bumin Değirmenci[1], Ahmet Orhan Çelik[1], Mustafa Kara[1], Aykut Recep Aktaş[1], Hasan Ali Ekşili[1], Hikmet Orhan[2]

[1]Süleyman Demirel Üniversitesi Tıp Fakültesi, Radyoloji Anabilim Dalı
[2]Süleyman Demirel Üniversitesi Tıp Fakültesi, Biyoistatistik ve Tıbbi Bilişim Anabilim Dalı

Giriş: Angiomyolipoma (AML) değişik miktarlarda mature yağ dokusu, düz kas ve angiogenik dokuları barındıran, böbreğin en sık benign neoplazmıdır. CT'de yağ doku negatif Hounsfield Units (HU) değerleri ile karakterizedir. Standart in-and-opposed-phase sekanslar, renal ve adrenal kitlelerin yağ komponentlerini, opposed-phase'daki sinyal kaybına bağlı olarak değerlendiren MR teknikleridir.

Materyal-Metod: 35 hasta, 3D two-point Dixon T1-weighted sekansını içeren böbrek kitle protokolleri ile tarandı.

Dört ayrı görüntü setleri oluşturuldu [in-phase (IP), opposed-phase (OP), water-only (WO), andfat-only (FO)]. Abdominal MR görüntülemede iki yıl ve oniki yıl deneyimi olan iki radyolog tüm imajları ticari bir iş istasyonunu (Osirix MD, Pixmeo) kullanarak değerlendirdi (Resim 1).

3D sekans tarafından oluşturulan dört ayrı görüntü setleri aynı zaman dilimlerinde incelendi. Lezyonların boyutları, boyutlara göre gruplar, lokalizasyonları ve intensite değerleri ayrı ayrı kaydedildi. Lezyonların saptanabilirliği açısından ilk önce IP ve WO görüntüler incelendi. Daha sonra OP ve FO görüntüler değerlendirildi.

Sınıflandırılmış özelliklerin çapraz karşılaştırılmasında ki-kare bağımsızlık testi kullanıldı. İki okuyucu arasındaki sınıflandırılmış özellikler açısından uyum, Cohen Kappa (κ) istatistiği ile incelendi. Sekanslar arasında lezyon saptama ilişkisi Cochranve Ki-kare testleri ile yapıldı.

Bulgular: 35 hastada toplam 82 yağ içeren lezyon AML olarak tanımlandı ve değerlendirildi.

Sekanslar arası yapılan değerlendirmede, OP ve FO sekaslarında saptanabilen lezyon sayısı WO ve IP sekaslarına göre istatistiksel olarak belirgin fazla idi. Her bir sekansta saptanan lezyon sayılarında da istatistiksel olarak anlamlı farklılık saptanmıştır. FO sekansında diğerlerine göre daha fazla lezyon saptandı. (Tablo 1) Bulgular iki okuyucu içinde benzerlik göstermekte idi. FO sekansında saptanan ancak OP sekansında izlenemeyen 9 lezyonun 7'sinin boyutu 5 mm altında bulundu (okuyucu 1). Okuyucu 2 için ise 8 benzer lezyonun 7'sinin boyutu 5 mm altında bulundu.

FO sekansı hariç diğer sekanslarda ve her iki inceleyici de, küçük lezyonların daha büyük lezyonlara göre istatistiksel olarak daha zor farkedilebildiğini saptadık. (Tablo 2)

Yerleşimlerine göre değerlendirildiğinde WO ve IP sekanslarında periferik lezyonların saptanabilirliği istatistiksel olarak anlamlı bulundu.

Bölgelere göre yapılan incelemede, tüm sekanslarda lezyonların saptanabirliğinde anlamlı istatistiksel ilişki izlemedik.

Tartışma: Çalışmamızda OP ve FO sekanslarında izlenen lezyon sayılarında diğer sekanslara göre fark izlenmiş olup istatistiksel olarak anlamlı bulundu. IP ve OP sekansı böbrek kaynaklı AML'leri diğer lezyonlardan ayırmada oldukça etkilidir. Ancak AML saptanabirliğinde OP sekansının öne çıktığını gördük. Özelliklede 5 mm altındaki lezyonlarda FO sekansının OP'ye göre daha etkin olduğunu saptadık. İngilizce literatürde bu bilgiyle ilgili herhangi bir veri bulamadık.

FO sekansı hariç diğer sekanslarda, küçük lezyonların daha büyük lezyonlara göre istatistiksel olarak daha zor farkedilebildiğini saptadık.

WO ve IP görüntülerde daha periferik yerleşimli AML'ların saptanabilirliği merkezi lezyonlara göre daha kolay izlenebildiğini saptadık.

Sonuç olarak FO'da daha belirgin olmak üzere FO ve OP sekanslar, AML tanısını koymada oldukça etkilidir. FO sekansı 5 mm'den küçük lezyonları belirlemede faydalıdır. Ayrıca merkez yerleşimli lezyonların değerlendirilmesinde FO ve OP sekanslar kullanılmalıdır.

Anahtar Kelimeler: anjiomyolipom, MR, in-phase, opposed-phase

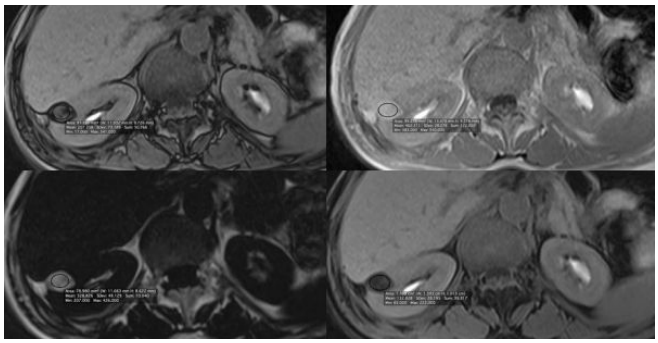

Resim 1.

Tablo 1. Okuyuculara göre her bir sekansta saptanan ve saptanmayan lezyonların dağılımı ve lezyonların her bir sekanstaki mean intensite değerleri

	Okuyucu 1	Okuyucu 1	Okuyucu 2	Okuyucu 2	Okuyucu 1&2
	Yok	Var	Yok	Var	Mean İntensite Value
IP	42	40 (%48)	39	43 (%52)	373.7 & 369,4
WO	28	54 (%66)	21	61 (%74)	152,4 & 153,5
OP	16	66 (%80)	11	71 (%86)	229,7 & 216,3
FO	7	75 (%91)	3	79 (%96)	123,0 & 127,5

Tablo 2. Okuyucu iki için FO ve OP sekanslarındaki lezyonların boyutlara göre dağılımı

	FO	FO	Total	OP	OP	Total
	var	yok		var	yok	
Boyut grup I	1 (3%)	30 (97%)	31	8 (26%)	23 (74%)	31
Boyut grup II	2 (7%)	25 (93%)	27	3 (11%)	24 (89%)	27
Boyut grup III	0 (0%)	11 (100%)	11	0 (0%)	11 (100%)	11
Boyut grup IV	0 (0%)	13 (100%)	13	0 (0%)	13 (100%)	13
Total	3 (4%)	79 (%96)	82	11 (13%)	71 (87%)	82

Kas-İskelet Radyolojisi

PS-389

OLGU SUNUMU: TALUS OSTEOİD OSTEOMU

Çağrı Erdim[1], Çiğdem Özer Gökaslan[2], Hanife Özdemir[1], Tanju Kisbet[1], Melis Baykara[1], Nuri Özgür Kılıçkesmez[1]

[1]İstanbul Eğitim ve Araştırma Hastanesi
[2]Ankara Numune Eğitim ve Araştırma Hastanesi

Giriş: Osteoid osteom, kemiğin benign lezyonu olup genellikle uzun kemik korteksinde yerleşim gösterir. En sık femur ve tibia'da görülür. Primer kemik tümörlerinin %3'ünü oluşturur. Talar boyun osteoid osteomları nadir görülmekle birlikte vakaların %2'sinde görülür. Monoartiküler artrit ve travmayı taklit edebilir bu yüzden yanlış tanı alıp tedavi gecikebilir. Karakteristik tedavi cerrahi olarak total eksizyon olmakla birlikte nadir olarak rekürrens görülebilir.

Gereç-Yöntem ve Bulgular: Ayakta 6 aydır ağrısı olan 26 yaşında erkek hasta ortopedi polikliniğine başvuruyor. Çekilen direkt grafisinde net karakterize edilemeyen lezyon BTve MR ile değerlendiriliyor.

BT'de talus baş-boyun bileşkesinde 10x5 mm boyutunda santralinde hipodens nidusu izlenen etrafı sklerotik lezyon ve komşu yumuşak dokuda ödem izleniyor.

MR incelemede aynı lokalizasyonda T1A serilerde hipointens, STIR sekanslarda santralinde baskılanma izlenen periferinde belirgin

kemik iliği ödeminin eşlik ettiği lezyon osteoid osteom olarak değerlendiriliyor. Cerrahi olarak eksize edildi.

Tartışma ve Sonuç: Osteoid osteom santralde nidus ve etrafında reaksiyonel sklerotik kemik izlenen spesifik yapısıyla karakterize olup tüm benign kemik tümörlerinin %12'sini oluşturur. Kronik ağrısı olan ve tipik görünüm bulguları olmayan hastalarda talusta nadir görülmesi nedeniyle tanı gecikebilir. Vakamızda görünüm tipik olduğu için ve hastanın aspirinle ağrısının geçmesi nedeniyle tanı konuldu ve kitle cerrahiolarak eksize edildi. İntraartriküler, subperiostal yerleşim gösterenlerde laparoskopik yöntem kullanılabilir. İnterstisyel lazer fotokoagülasyon'da bir başka etkin yöntemdir.

Anahtar Kelimeler: talus, osteoid, osteom

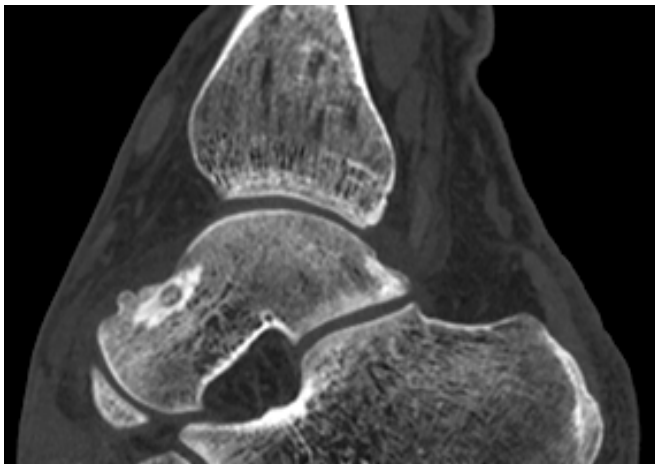

Resim 1.

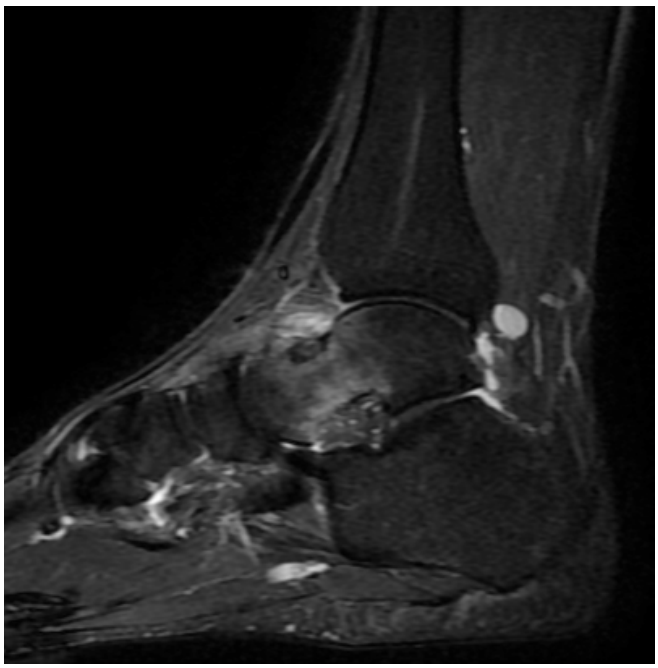

Resim 2.

Resim 3.

Abdominal Radyoloji

PS-390

OLGU SUNUMU: RETROPERİTONEAL CASTELMAN HASTALIĞI

Çağrı Erdim[1], Mehmet Semih Çakır[1], Aytül Hande Yardımcı[1], Ceyda Turan Bektaş[1], Tanju Kisbet[1], Melis Baykara[1], Nuri Özgür Kılıçkesmez[1]

[1]İstanbul Eğitim ve Araştırma Hastanesi

Giriş: Castelman hastalığı anjiofoliküler lenf nodu hiperplazisi veya dev lenf nodu hiperplazisi olarak bilinen nadir benign B hücreli lenfoproliferatif hastalıktır. Etyolojisi tam olarak bilinmemektedir.

Patolojik olarak 2 major tipi vardır: hyalinize-vasküler tip ve plazma hücresi tipi. Sıklıkla göğüste, özellikle mediastende görülmekle birlikte abdomende nadiren bulunurlar. Klinik olarak unisentrik ve multisentrik olarak iki ayrı tipi vardır. Unisentrik olanlar daha sıktır.

Gereç-Yöntem ve Bulgular: Karın ağrısı şikayetiyle acil polikliniğe gelen 47 yaşında erkek hastaya yapılan Abdomen ultrasonunda safra kesesinde taşlar ve böbrek kistleri saptanıyor. Daha sonra yapılan kontrastlı BT'sinde insidental olarak pankreas posteroinferiorunda, çölyak arterle splenik ven arasında uzanım gösteren, santralinde dallanan kalsifikasyonlar izlenen, kontrastlı görüntülerde homojen kontrast tutulumu gösteren retroperitoneal solid kitle saptanıyor. Hastada ilk olarak kalsifiye lenfadenomegali düşünüldü. Daha sonra BT eşliğinde yapılan tru-cut biopsisi sonucunda tanı Castelman Hastalığı olarak konuluyor. Cerrahi olarak laparoskopik teknikle kitle çıkarıldı.

Tartışma-Sonuç: Castelman hastalığı lenfositlerin atipik proliferasyonu sonucu gelişen nadir benign bir durumdur. Vakamızda olduğu gibi unisentrik olanlar asemptomatik insidental olarak saptanır. Görüntülemede lenf nodları ile karıştırılabilir.5 cm den küçük kitleler homojen kontrastlanma gösterirken, 5 cm'den büyük olanlar heterojen kontrast tutma eğilimindedir. Farklı şekillerde kalsifikasyonlar izlenebilir. Unisentrik hyalinize vasküler Castelman'da cerrahi küratif olup, multisentrik Castelman hastalığında steroid tedavisi, kemoterapi, antiviral ilaçlar kullanılmaktadır. Çünkü cerrahi prosedür küratif değildir.

Anahtar Kelimeler: Castelman, Retroperiton

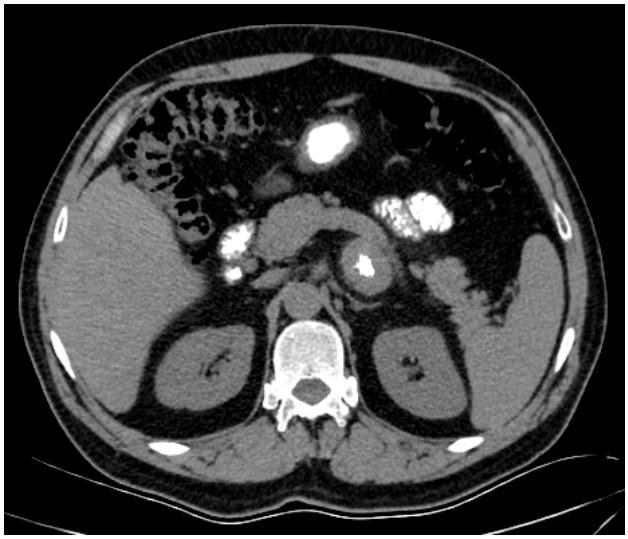

Resim 1.

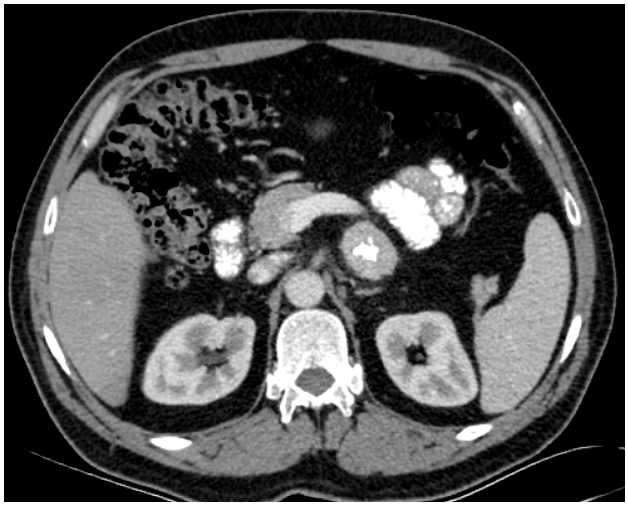

Resim 2.

Resim 3.

Meme Radyolojisi

PS-391

TİROİD PAPİLLER KANSERLİ HASTADA MEMEYE METASTAZ: OLGU SUNUMU

Rabia Karasu[1], Canan Tanık[2], Ramazan Uçak[2], Cihat Atilla Karakelleoğlu[3], Alper Demirci[1]

[1]Şişli Hamidiye Etfal Eğitim ve Araştırma Hastanesi Radyoloji Kliniği
[2]Şişli Hamidiye Etfal Eğitim ve Araştırma Hastanesi Patoloji Kliniği
[3]Şişli Hamidiye Etfal Eğitim ve Araştırma Hastanesi Genel Cerrahi Kliniği

Giriş ve Amaç: Kırk yaş altındaki bireylerde ve kadınlarda görülen tiroid kanserlerinin büyük bir kısmı papiller kanserdir. Lenfatik yayılım hematojen yayılımdan çok daha sık olup prognozu oldukça iyidir. Uzak metastaz enderdir.

Yöntem ve Bulgular: 39 yaşında ve daha önce tiroid papiller kanseri nedeniyle opere olan vaka, ultrasonografide her iki memede ve abdomende cilt altında kitle şikayetiyle geldi. Sağ meme üst iç kadranda 23x13mm, sol meme üst iç kadranda 20x17mm boyutlu düzgün konturlu, heterojen hipoekoik ekopaterne sahip lezyonlar ve abdomende sağ alt kadranda 16x8mm boyutlu aynı karakterdeki lezyona 14G iğne ile tru cut biopsi yapıldı. Her üç lezyonun patolojik sonucu, az diferansiye malin tümör infiltrasyonu olarak bildirildi. Yapılan immünokimyasal çalışmada; sitokeratin 10, CEA, TTF-1 ile boyanma izlendi. Olgu morfolojik ve immünohistokimyasal bulgularla birlikte, tiroid kaynaklı az diferansiye papiller karsinom metastazı olarak değerlendirildi. Hastanın Pet BT'sinde de mediastinal, intraabdominal ve kemik yapılarda da FDG tutulumu olduğu izlendi.

Tartışma ve Sonuç: Nadiren metastaz alan bir olarak memeye en sık, lenfoma, melanom ve sarkomlardan yayılım olurken; metastaz yapan organlardan başlıcaları akciğer, over, mide, daha az sıklıkla böbrek, karaciğerdir. O nedenle bu vaka önem taşımaktadır.

Anahtar Kelimeler: Meme, tiroid papiller kanseri, radyoloji, patoloji

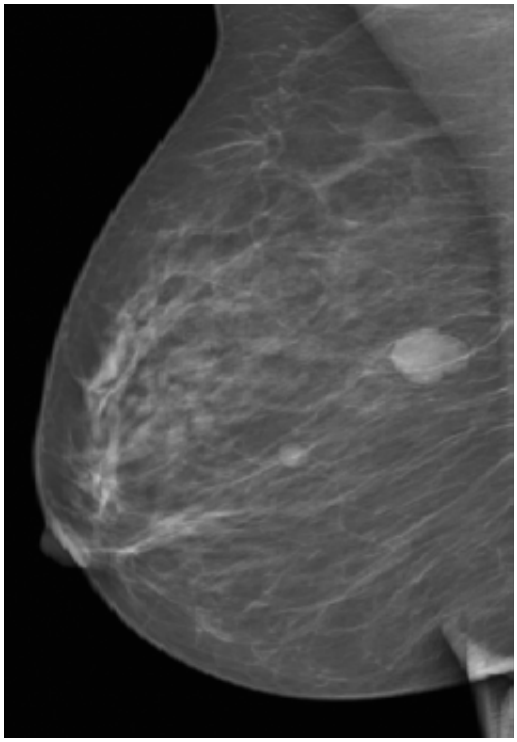

Resim 1.

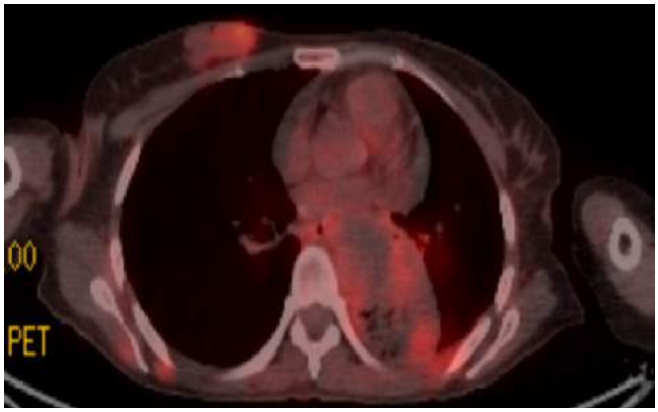

Resim 2.

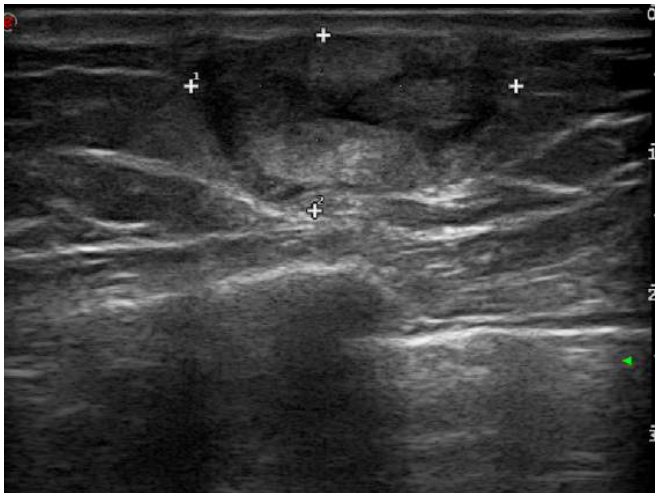

Resim 3.

Meme Radyolojisi

PS-392

MİKRO KALSİFİKASYON KÜMELERİNİN MAMOGRAFİ GÖRÜNTÜLERİ ÜZERİNDE GÖRÜNÜRLÜĞÜNÜN ARTMASI İÇİN GÖRÜNTÜ İŞLEME ALGORİTMALARININ UYGULANMASI

Gülay Sülü Gençer[1], Cansu Akbay[2], Nevzat Güneri Gençer[2]

[1]*Ankara Sincan Devlet Hastanesi*
[2]*Odtü Elektrik Elektronik Mühendisliği Bölümü*

Giriş ve amaç: Meme kanseri kadınlarda görülen kanser tipleri arasında ilk sırada yer almaktadır. Ülkemizde ve dünyada kadınlarda akciğer kanserlerinden sonra en çok ölümle sonuçlanan kanser türüdür. Bu nedenle erken teşhis önem taşımaktadır. Günümüzde meme kanserinin tanısında en etkin görüntüleme yöntemi mamografidir. Meme kanserine yönelik mamografi tetkiki bulguları; iki meme arasındaki asimetrik alanlar, yapısal bozukluklar, kitle ve mikro kalsifikasyon kümeleridir. Mikro kalsifikasyonların değerlendirilmesi radyologlara göre farklılık göstermekte ve zaman zaman tartışmalı sonuçlara neden olmaktadır.

Mamografinin düşük çözünürlükte olması, düşük lokal kontrast yaratması, gürültü içermesi ve memenin dense (yoğun) paternde olması gibi faktörler mikrokalsifikasyonların tespitini zorlaştırmaktadır.

Bu çalışmada, Mamografi tetkiki üzerinde Bilgisayar Destekli Tanı (Computer Aided Diagnosis) yönteminin geliştirilmesi ile mikrokalsifikasyon kümelerinin görünürlüğünün arttırılması amaçlanmıştır.

Yöntem: Mamografi tetkiki üzerinde Bilgisayar Destekli Tanı Yöntemi bilgisayar tabanlı görüntü iyileştirme ve örüntü tanıma algoritmalarının uygulanmasından oluşmaktadır. Bilgisayarlı Destek Tanı yönteminde, bölgenin daha saptanabilir olması için ön işlem basamağı olan görüntü iyileştirmeye (image enhancement) yer verilmiştir. Ön işlem aşamaları, gürültü azaltma ve/veya kontrast iyileştirmeden oluşmaktadır.

Görüntü iyileştirme metotları olarak konumsal düzlemde ve frekans düzleminde görüntü iyileştirme metotları 108 mamografi görüntüsü üzerine uygulanmıştır. farklı görüntü iyileştirme yöntemleri uygulanmıştır.

Bulgular: Bu iki metottan ilki olan konumsal düzlemde uygulanan görüntü iyileştirme metodunda görüntü piksellerine ait her bir gri seviyenin eşit dağılmasına, başka bir değişle histogramın genişletilerek kontrastın artmasına dayanmaktadır. Oluşan radyolojik görüntüler kliniğimizce değerlendirildiğinde hem mikr kalsifikasyonların, hem de etraftaki dokulara ait piksellerin gri seviyelerinin arttığı gözlemlenmiş, spesifik olarak mikrokalsifikasyonların tüm görüntünün bütünlüğü içerisinde, görünürlüğünün artmadığı sonucuna varılmıştır.

Frekans düzleminde uygulanan görüntü iyileştirme yöntemlerinde mikro kalsifikasyonlara ait frekansın etrafındaki dokulara göre daha yüksek olduğu düşünülmüştür. Sadece mikrokalsifikasyonlara ait piksel değerleri tespit edilip, bunların gri seviye değerleri yükseltilmiş, diğer dokulara ait piksellerin gri seviye değerleri sabit tutulmuştur.

Şekil 1–3 de verilen mamografi orijinal görüntüleri üzerinde frekans düzleminde uygulanan görüntü iyileştirme yöntemleri sonucunda elde edilen yeni görüntülerde mikrokalsifikasyonların fark edilebilirliğinin daha anlamlı düzeylerde olduğu görülmüştür.

Tartışma ve sonuç: MATLAB ortamında her iki yöntemle elde edilen veriler kliniğimizde değerlendirilmiştir. ''Frekans düzleminde'' görüntü iyileştirme metodu uygulanan mamografi görüntülerinde, tanımlanan mikrokalsifikasyonların çevre kontrast dokulara göre kontrast farkının belirginleştiği, gözle görünürlüğünün arttığı sonucuna varılmıştır.

Anahtar Kelimeler: Mikro kalsifikasyon, görüntü iyileleştirme algoritmaları, bilgisayar destekli tanı

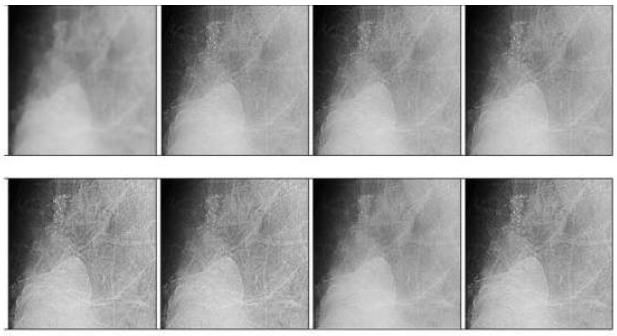

Şekil 1. Mamografi görüntüsündeki mikrokalsifikasyon kümesi üzerine frekans düzleminde uygulanan görüntü iyileştirme yöntemleri sonucu elde edilen görüntüler. Sol üst köşede orijinal görüntü verilmiştir.



Şekil 2. Sol üst köşedeki mamografi görüntüsü üzerine frekans düzleminde uygulanan görüntü iyileştirme metodu sonucu elde edilen görüntüler

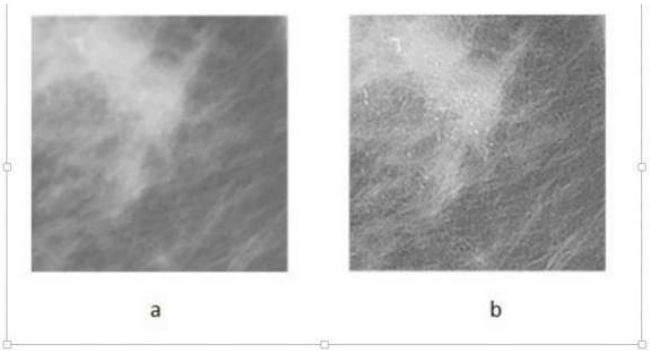

Şekil 3. (a) orijinal görünüm, (b) frekans düzleminde uygulanan görüntü iyileştirme yöntemi sonucu elde edilen görüntü).

Meme Radyolojisi

PS-393

MEMEDE HEMANJİOM: OLGU SUNUMU

Rabia Karasu[1], Canan Tanık[2], Gürkan Yetkin[3], Ramazan Ucak[2], Umman Guliyev[1]

[1]Şişli Hamidiye Etfal Eğitim ve Araştırma Hastanesi Radyoloji Kliniği
[2]Şişli Hamidiye Etfal Eğitim ve Araştırma Hastanesi Patoloji Kliniği
[3]Şişli Hamidiye Etfal Eğitim ve Araştırma Hastanesi Genel Cerrahi Kliniği

Giriş ve Amaç: Memenin vasküler lezyonlarından olan hemanjiomlar sık rastlanmayan, spesifik radyolojik bulguları olmayan lezyonlar olup benign grup içinde yer alırlar. Ayırıcı tanısını, memenin malign lezyonları ve anjiosarkomlardan yapmak önemlidir.

Yöntem ve Bulgular: 58 yaşında kadın hasta sağ memede şişlik ve özellikle muayeneden sonra oluşan ağrı şikayetiyle geldi. Lezyonlar, sağ meme saat 9–10 hizasında, periferik ve yüzeyel yerleşimliydi. Bu alanda, 15x10mm boyutlu, santralı hipoekoik, periferi isoekoik ve bunun hemen superior-medialinde net sınır vermemekle birlikte yaklaşık 3,5x1,5cm boyutlu heterojen, iso-hipoekoik lezyonlar mevcuttu. Büyük olan lezyonda posterior akustik gölgelenme vardı. Lezyonlardan 14G kesici iğne ile yapılan biopsi sonucu hemanjiom ile uyumlu olarak geldi.

Tartışma ve Sonuç: Hemanjiomlar genellikle yüzeyel yerleşimdirler. Ultrasonografik olarak, oval şekilli, iyi sınırlı, isoekoik veya hipoekoik lezyonlardır. Ekopaterni, içerdiği vasküler yapılara bağlı olarak heterojen olabilir. Bazen kalsifikasyon içeriebilir ve malin patolojilerle karıştırılabilirler. Hastamızın postmenopozal dönemde olması ve lezyon karakterlerinden bazılarının malinite şüphesi düşündürmesi nedeniyle bu vakayı paylaştık.

Anahtar Kelimeler: Meme, hemanjiom, radyoloji, patoloji

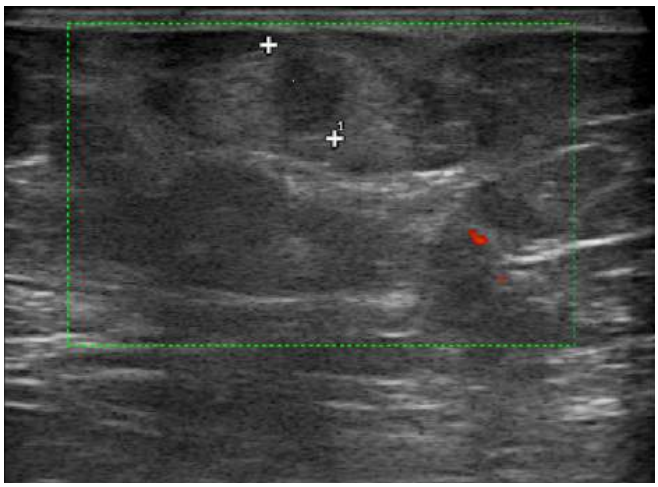

Resim 1.

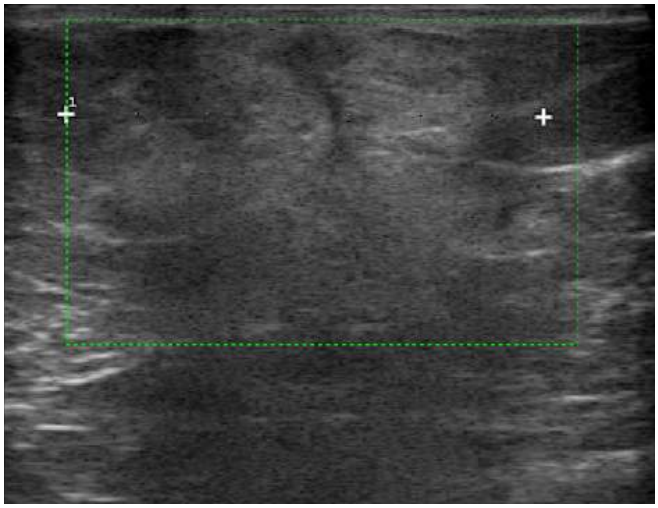

Resim 2.

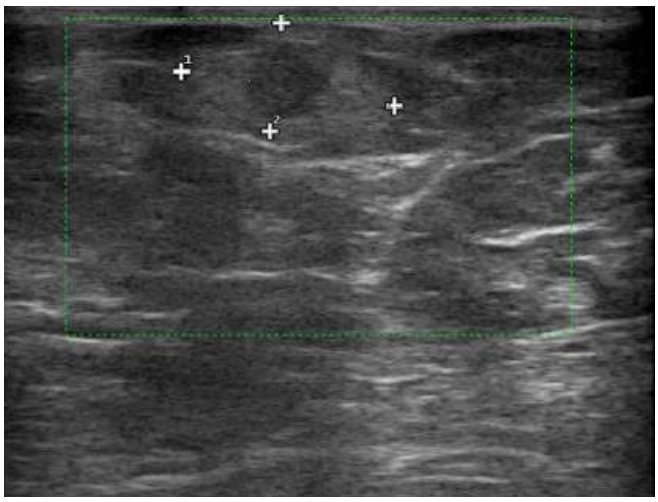

Resim 3.

Nöroradyoloji

PS-394

HİPOFİZ ADENOMLARINDA CYBERKNİFE RADYOTERAPİSİ SONRASI MR İZLEMİ

Ali Fırat Sarp[1], Mustafa Fazıl Gelal[2], Ali Ölmezoğlu[3], Melda Apaydın[2], Mehmet Coşkun[2], Engin Uğur Yardımcı[2]

[1]Bitlis Devlet Hastanesi, Radyoloji Bölümü
[2]İzmir Kâtip Çelebi Üniversitesi Tıp Fakültesi, Radyoloji Anabilim Dalı
[3]Celal Bayar Üniversitesi Tıp Fakültesi, Radyasyon Onkolojisi Anabilim Dalı

Hipofiz adenomları toplumda sık izlenen tümörler olup cerrahi sonrasında rezidü veya nüks tümörlerin tedavi endikasyonu bulunmaktadır. Bu olgularda ve genel durumu cerrahi tedaviye uygun olmayan hastalarda primer tedavi olarak steryotaktik radyocerrahi metodları yaygın olarak kullanılmaktadır. Bu retrospektif çalışmada Cyberknife steryotaktik radyocerrahisi uygulanmış olan hipofiz makroadenomlu 38 hastanın MRG takipleri değerlendirilmiştir.19 kadın 19 erkek olgunun medyan izlem süresi 27 ay olup (6 ile 51 ay arası) tedavi öncesi tümör hacmi ortalaması 4722 mm^3, tedavi sonrası ortalama tümör hacmi 3475 mm^3 olarak hesaplandı. Tedavi ile tümör hacimlerinde istatistiksel olarak anlamlı ve izlem süresi ile korele azalma bulundu. Tümörün lokal kontrol oranı %94.7 hesaplandı. Tedavi öncesi ve sonrası değerlendirmelerde kavernöz sinüs invazyonu ve optik aparat basısı bulunan olgularda, tedavinin bu durumlara herhangi bir etkisi olmadığı görüldü. Tümörler nekroz de-

recelerine göre değerlendirildiğinde tedavi ile nekroz miktarında istatistiksel olarak anlamlı bir değişiklik izlenmedi. CyberKnife tedavisine bağlı herhangi bir beyin nekrozu bulgusu saptanmadı.

Sonuç olarak CyberKnife tedavisi hipofiz makroadenomlarının lokal kontrolünde oldukça etkili bulunmakla birlikte, optik aparat basısı ve kavernöz sinüs invazyonu durumlarında değişikliğe yol açmamaktadır.

Anahtar Kelimeler: CyberKnife radyocerrahisi, hipofiz adenomu, manyetik rezonans görüntüleme.

Nöroradyoloji

PS-395

KONJENİTAL MUSKULER DİSTROFİNİN KRANİAL MR BUULGULARI OLAN 2 KARDEŞ OLGU

Tülin Hakan Demirkan[1], Başak Gülleroğlu[1], Ayşe Özlem Balık[2], Gülşah Bayram[1], Mehmet Tiftik[1], Şükriye Yılmaz[1], Havva Akmaz Ünlü[1], Nazlı Akyel[1], Elçin Yıldız[1]

[1]Dışkapı Çocuk Sağlığı ve Hastalıkları Hematoloji ve Onkoloji Eğitim ve Araştırma Hastanesi
[2]Haydarpaşa Numune Eğitim ve Araştırma Hastanesi

Abstrakt: Konjenital müsküler distrofiler (KMD) en sık görülen otozomal çekinik nöromüsküler hastalıklardandır. Muskuler distrofi alt motor nöronda bir bozukluk olmaksızın iskelet kaslarının progresif dejenerasyonu ile karekterize bir grup hastalıktır.

Konjenital muskuler distrofi dogum sırasında kas güçsüzlüğü, hipotoni, kontraktürlerle karekterize heterojen bir grup hastalıktır. Distrofik patern kas biopsisinde bulunabilir. Bilinen iki önemli yapı tanımlanmıştır. Biri klasik veya pur KMD bu hastalar normal veya normale yakın zekadadır. İkinci formda ise mental reterdasyon ve beyin anomalileri ile birliktedir. Bu grup içersinde japon varyantı Fukuyama KMD olarak bilinir, Walker-Warburg sendromu ve santavuori (kas-göz-beyin) hastalığı.

Bizim olgularımızda 5 aylık ikiz kardeşlerdi. Bu kardeşlerin her ikisinde de beyaz cevherde hipo/dismyelinizasyon, pontin ve vermian hipoplazi, pontin yarıklanma, serebellar kistik tipte polimikrogri, bilateral kortikal displazi polimikrogrik yer yer kablestone tipinde, oksipital bölgede subkortikal kurvilineer band heterotopi alanı, ventriküler dilatasyon ve her ikisinde de göz patolojileri mevcuttu.

Nadir görülen bir olgular olması nedeni ile tartışılması düşünüldü.

Anahtar Kelimeler: konjenital muskuler distrofi, fukuyama tipi konjenital muskuler ditrofi, serebral ve serebellar kortikal displazi,

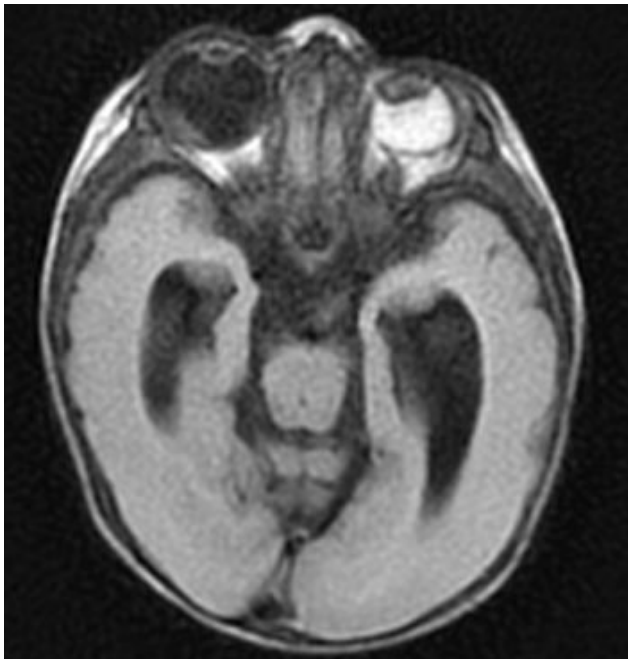

Resim 1.

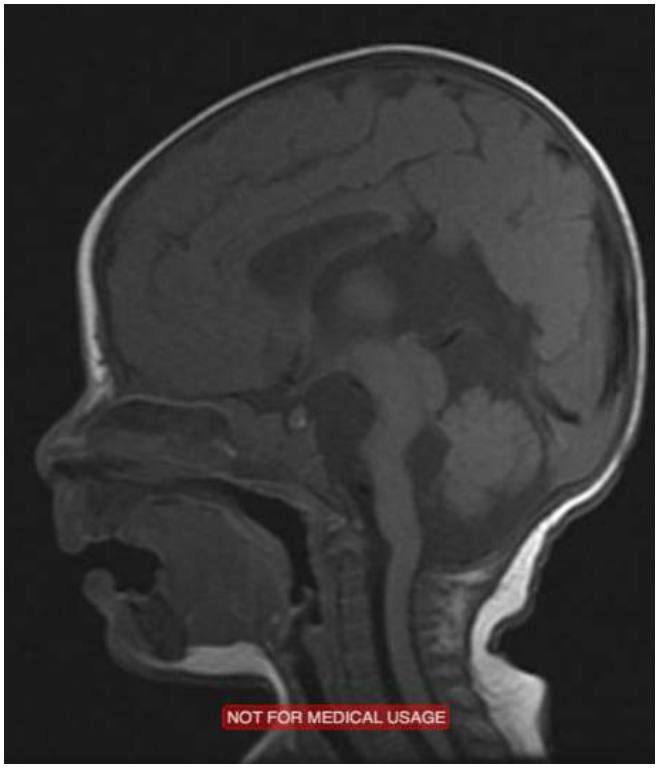

Resim 2.

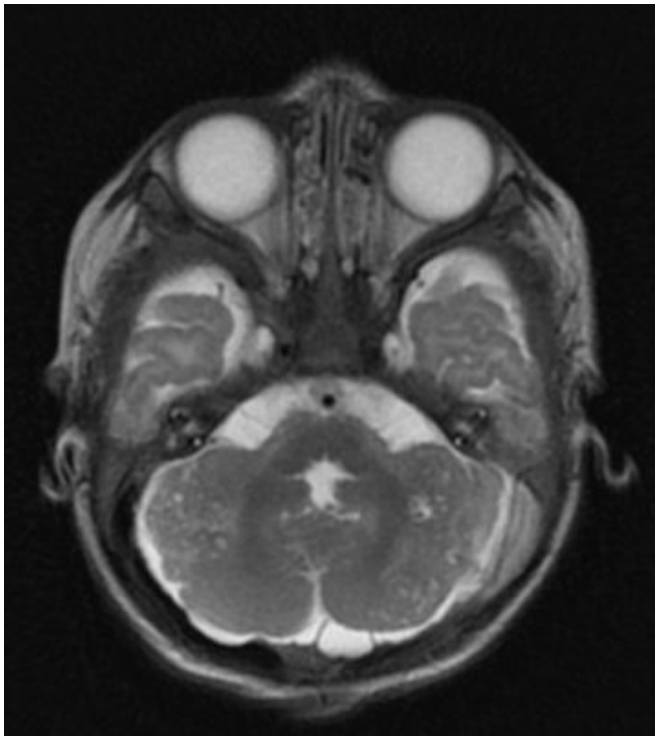

Resim 3.

Abdominal Radyoloji

PS-396

KRONİK LENFOSİTER LÖSEMİ HASTASINDA KARIN AĞRISI İLE PRESENTE OLAN GEZİCİ DALAK

Esra Çıvgın[1], Hamza Özer[1], Erdoğan Aktaş[1]

[1]Ankara Numune Eğitim ve Araştırma Hastanesi, Radyoloji Kliniği

Amaç: Gezici dalak; dalağın normal anatomik lokalizasyonunda olmayıp, çoğunlukla abdomen ve pelvise doğru yer değiştirmesidir. Bu bildiride, Kronik Lenfositer Lösemi (KLL) öyküsü olan karın ağrısı ve şişkinlik şikayetiyle acil servisimize nakledilen hastada saptanan gezici dalağın bilgisayarlı tomografi (BT) bulgularını sunmayı amaçladık.

Olgu: KLL öyküsü olan, karın ağrısı ve şişkinlik şikayeti ile acil servise yönlendirilen 74 yaşındaki erkek hastanın dış merkezde çekilen tomografisinde, midede distansiyon ve karın sol alt kadranda kitle tarif edilmekteydi. Dış merkez intravenöz (IV) kontrastlı BT görüntüleri değerlendirilen hastada sol alt kadranda heterojen kontrastlanma gösteren 18.5 cm boyuta ulaşan kitle ve mide de volvulus mevcuttu, ameliyat öyküsü olmayan hastada dalak normal lokalizasyonunda izlenmedi. Kitlenin mide ve intestinal yapılarla ilişkisini değerlendirmek amacı ile oral ve IV kontrast madde verilerek çekilen kontrol BT'de; midenin normal konum ve boyutta izlendi; distansiyonun bir önceki tetkike göre belirgin azaldığı saptandı. Önceki tetkikte sol alt kadranda yerleşen kitlenin yukarı dalak lojuna yer değiştirdiği saptandı ve tanımlı kitlenin hastanın primer patolojisi nedeni ile boyutları artan dalağa ait olduğu anlaşıldı. Genel cerrahi servisinde gözlem altına alınan hastanın takipte genel durumunun düzelmesi üzerine taburcu edildi.

Sonuç: Gezici dalak sadece uzamış bir vasküler pedinküle bağlı olan dalağın normal yerinde olmayıp abdomen ve pelviste yer değiştirmesidir. Splenik torsiyon ve gastrik volvulusa yatkınlığı mevcuttur. Hastalarda asemptomatik ya da ağrılı kitle şeklinde ya da karın ağrısı hatta akut abdomen (intestinal obstriksiyon, akut pankreatit) bulguları ile presente olabilir Splenektomi serilerinde yapılan değerlendirmelerde sıklığı %0,2'den az olduğu görülmüştür. Daha çok çocuk yaş grubunda ve multipar kadınlarda izlenmektedir. Konjenital olarak dorsal mezogastriumun anormal gelişimi ve dalağın süspansatuar ligamanlarında zayıflık veya malformasyonu sonucu oluşabilmektedir. Hastalar, arteryel okluzyona bağlı fonksiyonel asplenizm gelişebilir ve hatta enfarkta ilerleyebilir. Ayrıca komşu organlar, pankreas ve midede volvulusa devamında organ enfarktına neden olabilmektedir. BT incelemede, sol üst kadranda dalak yokluğu, abdominal şüpheli kitle ve dalaktaki malpozisyona bağlı hilusta hortum belirtisi izlenmektedir. Dalağın normal lokalizasyonunda izlenmediği vakalarda batında herhangi bir kitle saptandığında gezici dalağa ait olabileceği ve torsiyona yatkınlığının bulunduğu akılda bulundurulmalıdır. IV kontrastlı tomografi ile dalaktaki iskemi değerlendirilebilmektedir.

Anahtar Kelimeler: wandering spleen, gezici dalak, splenik torsiyon, gastrik volvulus

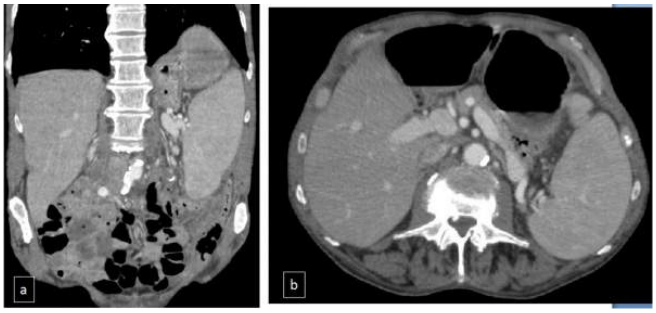

Resim 1.

Resim 2.

Abdominal Radyoloji

PS-398

NADİR BİR İLEUS NEDENİ: PARAÇEKAL İNTERNAL HERNİ

Furkan Ufuk[1], Muhammet Gündüz[2], Cihan Kaya[2]

[1]Sandıklı Devlet Hastanesi, Radyoloji Bölümü, Afyonkarahisar
[2]Pamukkale Üniversitesi Tıp Fakültesi, Radyoloji Bölümü, Denizli

Giriş ve Amaç: İnternal herni, nadir görülen intestinal obstrüksiyon nedenidir. Hastalarda karın ağrısı, bulantı ve kusma gibi semptomlar bulunabilir. İnternal herni tanısı sıklıkla atlanmakta olup, yüksek mortalitesi nedeniyle intestinal obstrüksiyon bulgularıyla başvuran hastalarda internal herninin araştırılması, erken tanı ve tedavi büyük önem taşımaktadır. Biz burada periçekal internal hernisi bulunan bir olgu sunarak, bilgisayarlı tomografinin (BT) tanıdaki rolünü değerlendirdik.

Bulgular: Yetmişaltı yaşında erkek hasta bir gündür devam eden karın ağrısı, bulantı ve kusma yakınmasıyla acil servise başvurdu. Elde olunan ayakta direkt batın grafisinde birkaç adet hava-sıvı seviyesi görüldü. Bunun üzerine intravenöz ve oral kontrast madde verilerek batın bilgisayarlı tomografi (BT) tetkikleri elde olundu. Çekilen batın BT tetkikinde ince barsak anslarında yaygın dilatasyon saptandı (Resim 1). Ayrıca sağ alt kadranda ileal ansların çekum posterolateralinde kümelenme gösterdiği ve ince barsak anslarının bu segment proksimalinde dilate olduğu görüldü (Resim 2–3). Komşu vasküler yapılarda anormal kıvrımlanmalar dikkati çekti.

Tartışma ve Sonuç: Olguya periçekal internal herni ön tanısıyla laparatomi yapıldı. Operasyonda ileal ansların çekum posteroinferiorundaki defekten periçekal alana doğru herniye olduğu görüldü. Herniye anslar normal konumuna getirilerek, defekt onarıldı. Hasta operasyondan 10 gün sonra taburcu edildi.

Anahtar Kelimeler: Bilgisayarlı Tomografi, İnternal herni, Barsak obstrüksiyonu

Resim 1.

Resim 2.

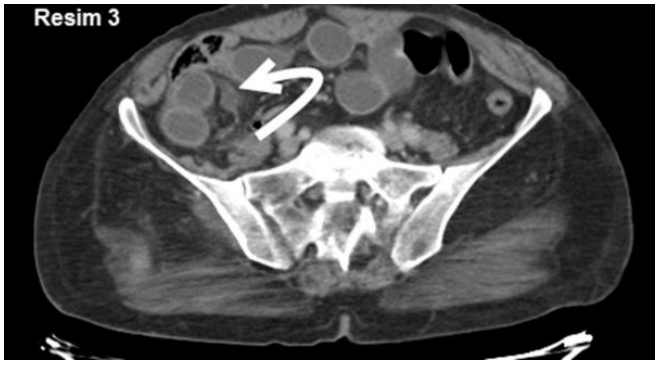

Resim 3.

Baş-Boyun Radyolojisi

PS-399

ANAPLASTİK TİROİD KARSİNOMU OLGUSUNDA TÜMÖR TROMBÜSÜ, PET-BT BULGULARI

Ahmet Yalnız[1], Elif Salman Yalnız[1], Tuğçe Ağırlar Trabzonlu[1], Arzu Serpil Arslan[1]

[1]Kocaeli Üniversitesi Tıp Fakültesi, Radyoloji Anabilim Dalı

Tümörlerin vasküler yayılımını değerlendirmede FDG-PET/BT oldukça değerli inceleme yöntemidir. Literatürde PET/BT kullanımı ile akciğer karsimomu, renal hücreli karsinom, hepatoselüler karsinom ve osteosarkomda tümör trombüsünü belirten raporlar bulunmaktadır. Biz bir olguda anaplastik tiroid karsinomu ve brakiosefalik vende tümör trombüsünü tanımladık.63 Yaşında erkek hasta sol boyun yarımında şişlik ve nefes darlığı nedeniyle tetkik ediliyor. Yapılan boyun BT ve US incelemde sol tiroid lobu kaynaklı 11cm çaplı kitle saptanıyor ve biyopsi sonucu anaplastik tiroid karsinomu olarak raporlanıyor. Tümör cerrahi olarak olarak çıkartılıyor ve sonrasında takiplerinde FDG PET/BT incelemede anterior mediastende yoğun metabolizma gösteren kitle rapor ediliyor. FDG tutulumunun olduğu lezyon dikkatli incelendiğinde operasyon lojundan sol brakiosefalik vene uzanan tümör trombüsü olduğu anlaşılıyor. Geriye dönük olarak preoperatif boyun BT incelemesi değerlendirildiğinde kitleden brakiosefalik vene uzanan tümör trombüsü ayırtedilebiliyor.

Anahtar Kelimeler: anaplastik tiroid karsinomu, tümör trombüsü, FDG PET/BT

Tiroid sol lob kaynaklı yaklaşık 11cm çaplı kitle, larinks sağa deviye görünümde

Resim 1.

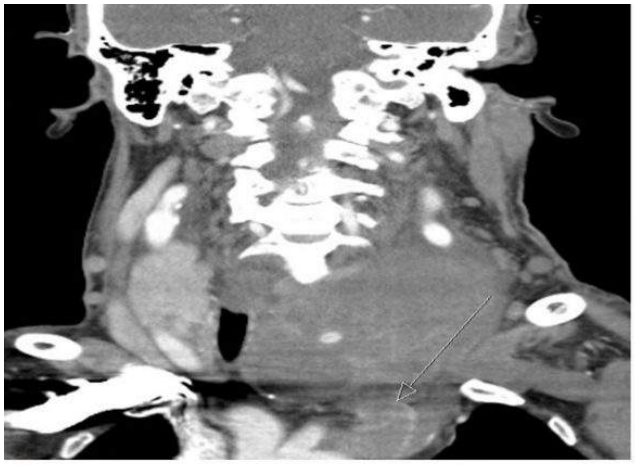

Görüntü alanına giren sol brakiosefalik vende trombüs izleniyor.

Resim 2.

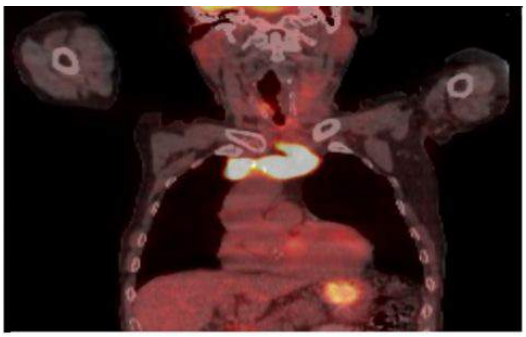

Operasyon sonrası yapılan PET/BT incelemede operasyon loju solundan brakiosefalik vene uzanan yoğun artmış metabolizma gösteren tümör trombüsü izleniyor.

Resim 3.

Baş-Boyun Radyolojisi

PS-400

VOKAL KORD PARALİZİSİNİ TAKLİT EDEN NADİR BİR PATOLOJİ; ARİTENOİD KIKIRDAK DİSLOKASYONU

Elif Salman Yalnız[1], Ahmet Yalnız[1], Ceylan Taşlıçay[1], Gür Akansel[1]

[1]Kocaeli Üniversitesi Radyoloji Anabilim Dalı

Aritenoid kıkırdak dislokasyon genellikle yanlış tanı alan entübasyonun nadir bir komplikasyonudur. Klinik öykü dikkate alınmadan ve dikkatli incelenmeyen görüntüleme ile hastalar kolaylıkla vokal kord paralizisi tanısı alabilir. Vokal kord paralizisinin aksine aritenoid kıkırdak dislokasyonu cerrahi olarak düzeltilebilir. Biz bir olguda aritenoid kıkırdak dislokasyonunun BT bulgularını tanımladık.50 yaşında erkek hasta travma nedeniyle yoğun bakım ve entübasyon öyküsü mevcut. Yoğun bakım sonrasında kaba ses şikayetiyle tetkik ediliyor. Laringoskopide sağ vokal kord immobil izlenmiş olup vokal kord paralizisi ile uyumlu olabileceği düşünülüyor. Yapılan kranial MR ve Toraks BT incelemede özellik saptanmıyor. Boyun BT incelemede sağ aritenoid kıkırdak mediale ve hafif süperiora deplase ve sola göre asimetrik izlenmekte ve buna sekonder sağ vokal kord medialde izlenmektedir. Bulgular aritenoid kıkırdak dislokasyonu ile uyumlu değerlendirilmiştir.

Anahtar Kelimeler: aritenoid kıkırdak dislokasyonu, bt

Sağ aritenoid kıkırdak mediale ve hafif süperiora deplase görünümde,

Abdominal Radyoloji

PS-402

EPİPLOİK APANDİSİT HASTALARINDA ZORLAMA VE YAKIŞTIRMA BİR ÖNTANI; ÜROLİTİAZİS

Servet Kahveci[1], Ayhan Umay[2], Özge Orhan[3], Kürşat Yalçınöz[4], Adem Aktürk[5]

[1]Özel İbni Sina Hastanesi, Radyoloji Bölümü, Osmaniye
[2]Tunceli Devlet Hastanesi, Radyoloji Bölümü, Tunceli
[3]Menemen Devlet Hastanesi, Radyoloji Bölümü, İzmir
[4]Elbistan Devlet Hastanesi, Radyoloji Bölümü, Kahramanmaraş
[5]Siirt Devlet Hastanesi, Radyoloji Bölümü, Siirt

Giriş ve Amaç: Epiploik apandisit, medikal olarak tedavi edilen ve seyrek olmayarak da karşılaştığımız bir akut batın sebebidir. Bu hasta grubu, görüntülemeye çoğunlukla öntanısız olarak refere edilmektedir. Bununla birlikte, şikayetleri sağ alt kadranda olduğu takdirde akut apandisit, sol alt kadranda olduğu takdirde ise genellikle divertikülit ön tanısıyla bizlere gönderilmektedir. Ayrıca sol alt kadrana lokalize olduğunda ürolitiazis de sıklıkla belirtilen bir öntanıdır. Ancak yine de çoğunlukla öntanısız olarak karşımıza çıkmaktadır. Bu durum literatürde tanımlanmış tipik klinik bulgularının olmamasına bağlanmıştır. Bu nedenledir ki sonografik bulguları tipik olmasına rağmen genelde tomografik tetkik neticesinde tanı almakta bazen tomografide dahi gözden kaçmaktadır. Biz bu yazı ile epiploik apandisitin farkındalığını arttırmayı ve sol alt kadran ağrısının ayırıcı tanısında farklı öntanılar belirtilse dahi düşünülmesini sağlamayı amaçladık.

Yöntem: Şubat 2012 Haziran 2016 tarihleri arasında ürolitiazis öntanısı ile çekilen BT'de epiploik apandisit tanısı alan 8 olgu çalışmaya alındı. Olguların 4'ü BT tetkiki öncesi üriner USG tetkiki ile de değerlendirilmişti. Olguların tamamının demografik verileri, semptomları, klinik bulguları, labaratuar ve BT bulguları kaydedildi.

Bulgular: Olguların 6'sı erkek 2'si kadın yaş ortalaması 32,8±8,2 idi. Olguların birinde suprapubik bölgede ve sol alt kadranda ağrı, yedisinde sol alt kadran ağrısı vardı. Fizik muayenede tüm olgularda hassasiyet ve defans mevcuttu. Beyaz küre değerleri mevcut üç olguda 7967±1365 idi. Tüm olgularda idrar tahlilleri normaldi. Dört olguda ürolitiazis öntanısı ile Üriner USG istendi. Üriner USG normal olan bu dört olguya kontrastsız BT tetkiki yapıldı. Ayrıca diğer dört olguya da acil şartlarda yine ürolitiazis öntanısı ile direk kontrastsız BT tetkiki istendi. BT'de üriner sistem normal idi ancak şikayet tanımlanan alanda periferinde hiperdens rim bulunduran dansitesi artmış inflame yağlı doku saptanmış olup epiploik apandisit lehine değerlendirildi. BT'de lezyonların yedisi sigmoid-inen kolon bileşkesinde, biri sigmoid kolonda idi. Lezyon boyutları 23,5±4,8*14,1±1,9 mm, lezyonların cilde uzaklığı 38,8±10 mm idi.

Tartışma ve Sonuç: Sol alt kadrana lokalize ağrıda bir türlü ayırıcı tanıya giremeyen epiploik apandisitin ayırıcı tanısında genellikle divertikülit belirtilmektedir. Bu lojda kadın hastalarda jinekolojik patolojiler de ayırıcı tanıda kendine yer bulmaktadır. Ürolitiazis de çalışmamızda olduğu gibi kliniği ve labaratuar parametreleri ürolitiazis için pek de uygun olmamasına rağmen özellikle erkek hastalarda zorlama bir şekilde ayırıcı tanı listesine eklenmektedir. Epiploik apandisit de en sık görüldüğü yer olan sol alt kadrana lokalize ağrı, normal beyaz küre değerleri ve idrar tahlilleri ile, apandisit, divertikülit ve ürolitiazise nazaran daha silik ve tipik klinik bulguları ile özellikle 3–5. dekatlardaki erkek hastalarda ayırıcı tanı listesine mutlaka eklenmelidir. Kontrastsız BT'de, kontrastlı BT ile hemen hemen aynı görünüme sahip olup kontrast olmaması tanısal bir problem oluşturmamaktadır. Aslında nadir olmayan bir akut batın sebebi olan epiploik apandisitin gözden kaçma sebebi ise taş aramaya odaklı bir nazardır. Öntanıda olduğu takdirde; boyutu, cilde yakın olması, barsak anslarının anterior'unda yerleşim göstermesi itibariyle sonografik olarak da rahatlıkla tanı alacak ve BT tetkikine ihtiyaç dahi kalmayacaktır.

Anahtar Kelimeler: BT, epiploik apandisit, ürolitiazis

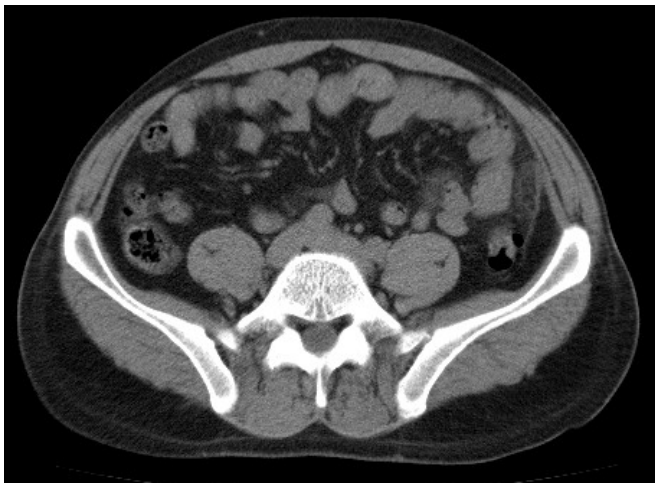

Resim 1.

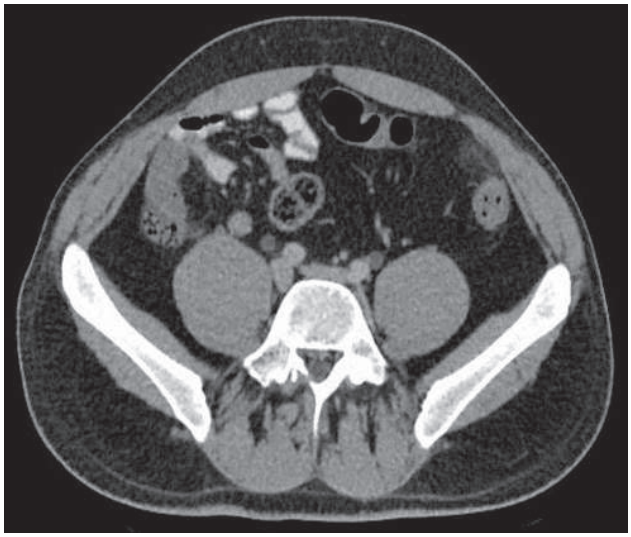

Resim 2.

Toraks Radyolojisi

PS-403

TUBEROSKLEROZ HASTALIĞI OLGUSUNDA MULTİFOKAL MİKRONODÜLER PNÖMOSİT HİPERPLAZİ ŞEKLİNDE PULMONER TUTULUMUN BİLGİSAYARLI TOMOGRAFİ BULGULARI

Başak Gülpınar[1], Ayşegül Gürsoy[1], Çağlar Uzun[1], Zehra Akkaya[1], Çetin Atasoy[1]

[1]Ankara Üniversitesi Tıp Fakültesi, Radyoloji Anabilim Dalı

Giriş: Tuberoskleroz; mental retardasyon, epilepsi ve adenoma sebaseum triadı ile karakterize ailesel multisistem bir hastalıktır. Tuberoskleroz, başlıca santral sinir sistemi, deri, retina, böbrek ve kalbi tutan bir hamartomatozistir. Akciğerler, gastrointestinal sistem, dalak; lenf nodları, gonadlar, endokrin bezler ve kemik de daha az oranda etkilenebilir. Tuberosklerozun akciğer tutulumu lenfanjiomyomatozis (LAM) ve multifokal mikronodüler pnömosit hiperplazi (MMPH) şeklinde olmak üzere iki tiptir. MMPH literatürde birkaç vakada bildirilen oldukça nadir bir tutulum tarzıdır. Bu bildiride MMPH tarzında akciğer tutulumu olan tüberoskleroz olgusunda toraks BT bulguları tartışılmaktadır.

Vaka: Bir ay önce ellerde, bacaklarda ve yüzde şişlik şikayeti ile Nefroloji Anabilim Dalı'na başvuran hastanın nefrotik sendrom tanısı ile hastaneye yatışı yapılmıştır. Yapılan laboratuar tetkiklerinde Tüberoskleroz tanısı konulan hastaya akciğer ve diğer organların tutulumunun araştırılması amacıyla bölümümüzde toraks-abdomen-pelvik Bilgisayarlı tomografisi (BT) çekildi. BT'de her iki akciğerde dağınık yerleşimli 1 cm'den küçük değişik boyutlarda multipl nodüller saptandı. Nodüllerin bazıları solid, bazıları subsolid vasıftaydı (Resim 1). Böbreklerde anjiomyolipom ile uyumlu çok sayıda yağ dansitesinde lezyon görüldü (Resim 2). Kemiklerde de tuberoskleroz tutulumunu düşündüren multipl sklerotik lezyonlar izlendi.

Tartışma: Epiloia veya Bourneville hastalığı olarak da bilinen tuberoz skleroz, ektodermal ve mezodermal hücrelerin programlanmış hiperplazisinden kaynaklanan başlıca deri, beyin, göz, böbrek ve kalp olmak üzere çok sayıda organda hamartomatöz lezyonlarla karakterize otozomal dominant kalıtımlı nörokutan bir sendromdur. Klasik triadı; adenoma sebaseum, mental retardasyon ve epilepsidir. Hastalığın başlangıç yaşı ve şiddeti değişken olmakla birlikte, genellikle beş yaş öncesinde epilepsi ve deri bulguları ile başlar. Tuberosklerozun akciğer tutulumu lenfanjiomyomatozis (LAM) ve multifokal mikronodüler pnömosit hiperplazi (MMPH) şeklinde olmak üzere başlıca iki tiptir. LAM lenfatikler, hava yolları ve damarlarda anormal düz kas proliferasyonu ile karakterize nadir bir hastalıktır. Başlıca BT bulgusu akciğer kistleridir. Kistler genellikle yuvarlak ve ince duvarlıdır. Akciğerleri apeksten bazale kadar uniform bir şekilde tutar. Plevral efüzyon sıktır ve lenfatik obstrüksiyona bağlıdır. MMPH Tuberoskleroz kompleksinde görülen nadir bir tutulum şeklidir. Alveolar septa boyunca uzanan tip 2 pnömositlerin nodüler proliferasyonu ile karakterizedir. Mikronodüler epitelial proliferasyonların hamartamatöz yapısından dolayı *multipl adenomatoid tümör, asinar atipik adenomatoid proliferasyon* gibi isimlerle de adlandırılabilir. LAM ile birliktelik gösterebilir. Fatal veya progresif seyirli olmadığından LAM 'ın aksine genellikle MMPH'li hastalara özel bir tedavi uygulanması gerekmez. BT bulguları akciğerde rastgele dağılım gösteren multipl küçük (1–8 mm) nodüllerdir. MMPH'nin metastatik hastalık veya milier Tüberkülozdan ayırımı oldukça güçtür ancak tuberosklerozlu hastalarda multipl milimetrik nodüller saptandığında MMPH ayırıcı tanılar arasında düşünülmelidir.

Anahtar Kelimeler: Tuberoskleroz, Multifokal Mikronodüler Pnömosit Hiperplazi, Toraks Bilgisayarlı Tomografisi, Hamartamatöz lezyon, nodül.

Resim 1.

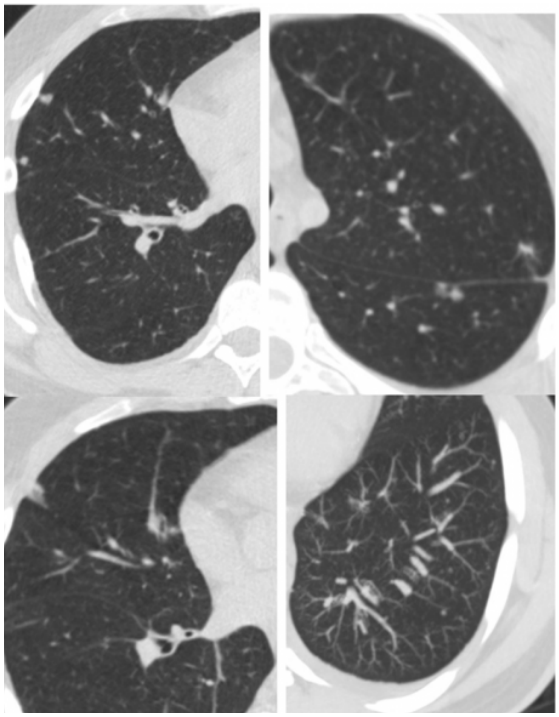

Resim 2.

Abdominal Radyoloji

PS-404

MDBT ANJİOGRAFİ'DE DÜŞÜK DOZ KONTRAST KULLANILARAK CANLI BÖBREK DONÖRLERİN CERRAHİ BULGULARIYLA KARŞILAŞTIRILMASI

Hasan Gündoğdu[1], Ceren Yalnız[1], Melih Kara[2], Mesut İzzet Titiz[3], Sinem Cömert[1], Zeynep Gamze Kılıçoğlu[1], Mehmet Masum Şimşek[1]

[1]Haydarpaşa Numune Eğitim ve Araştırma Hastanesi Radyoloji Kliniği
[2]Haydarpaşa Numune Eğitim ve Araştırma Hastanesi Genel Cerrahi Kliniği
[3]Namık Kemal Üniversitesi Tıp Fakültesi, Genel Cerrahi Kliniği

Amaç: MDBT Anjiografide düşük doz kontrast kullanımı ile canlı böbrek donörlerinin preoperatif ve postoperatif bulgularının karşılaştırılması

Materyal ve Metod: Çalışmamıza 53 canlı donör dahil edilmiş olup 12 hasta malignite yada cross match sonucunun pozitif olması nedeniyle çalışmadan çıkarıldı. 41 hastanın 21'i erkek 20'si kadın olup ortalama yaşı 40.2'ydi BTA uygulamalarımız Haydarpaşa Numune Hastanesi Tomografi Ünitesinde 128 kesitli BT'de; intravenöz yolla 60cc/4 sn kontrast madde verilerek, arteryel (25 sn), portal (60sn) ve geç venöz (300 sn) fazlar alınarak yapıldı. Kesitler 0,6 mm lik intervallerle rekonstrükte edilerek üç boyutlu görüntüler oluşturuldu. Aksiyel BT kesitleri ve üç boyutlu anjiografi görüntüleri iki radyolog tarafından cerrahi sonuçlardan ve birbirlerinden bağımsız olarak değerlendirildi. Primer ve aksesuar renal arter, erken arteryel dallanma, renal ven ve üreter anomalisi bulguları cerrahi sonuçlar ile karşılaştırıldı.

Sonuçlar: Yirmi üç donöre sağ nefrektomi ve onsekiz donöre sol nefrektomi yapıldı. Tüm vakalarda radyolojik ve cerrahi sonuçlar birlikte değerlendirildi. Üç olguda aksesuar renal arter, iki olguda erken arteryel dallanma varyasyonu izlenmiş olup BT ile korelasyonu %95.1, iki olguda renal ven anomalisi mevcut olup BT ile korelasyonu %100, iki olguda üreter anomalisi mevcut olup BT ile uyumu %97.5 olarak saptandı.

MDBT'de düşük doz kontrast madde kullanılarak canlı donör hastalarda arteryel, venöz anomaliler ve üreter anomalileri cerrahi ile yüksek korelasyonlu olarak tespit edilebilmektedir.

Anahtar Kelimeler: MDBT; renal; donör

Nöroradyoloji

PS-405

HİPOFİZ ADENOMUNU TAKLİT EDEN SELLAR ANEVRİZMALAR

Leyla İsayeva[1], Ali Murat Koç[1], Özgür Esen[1], Gülşen Yücel[1], Roukie Chousein[1], Tuğçe Birkin[1], Zehra Hilal Adıbelli[1]

[1]İzmir Bozyaka Eğitim ve Araştırma Hastanesi Radyoloji Kliniği

Giriş: Sellar ve parasellar bölge, çok sayıda vasküler ve nöral yapıları içeren bölgedir. Her ne kadar sellar ve parasellar bölgede en sık hipofiz adenomları görülse de, bu bölgede farklı neoplastik, enfeksiyöz, inflamatuvar, gelişimsel ve vasküler lezyonlar ile de karşılaşılmaktadır. Bu lezyonlar sıklıkla hormonal düzensizlikler, görme bozuklukları ve farklı nörolojik bulgularla ortaya çıkabilirler. Bu lezyonların tanısında endokrinolojik, oftalmolojik ve nörolojik muayene ile gelişmiş görüntüleme yöntemlerinin birlikte kullanılması gerekmektedir. Manyetik rezonans görüntüleme, sellar ve parasellar lezyonların değerlendirilmesinde altın standart görüntüleme yöntemidir. Bilgisayarlı tomografi bu lezyonların kemik tutulumunu ve sellar bölgenin genel kemik anatomisinin değerlendirilmesine olanak sağlar. Amacımız kliniğinde hipofiz adenomunu taklit eden anevrizmaların mrg özeliklerini tanımlamak ve ayırıcı tanıda gözardı edilmemesini vurgulamaktır.

Olgu 1: Hastanemiz nöroloji kliniğine başağrısı, görmede bulanıklaşma nedeniyle baş vuran 48 yaşlı bayan hastaya hipofiz adenomu şübhesi ile hipofiz mr ve ardından mr anjio tetkikleri gerçekleştirlmiştir.

Yapılan hipofiz mrg de suprasellar sisterna sağ bölümde karotis ile ilişkili olduğu düşünülen lezyon izlendi. ek olarak yapılan mr anjio da suprasellar sistern sağ bölümde 12x9mm boyutlu intarnal karotid arter kavernöz segmentinden köken almış, kısmen tromboze anevrizma ile uyumlu lezyon izlenmiştir.

Olgu 2: Hastanemiz nöroloji kliniğine baş ağrısı şikayetiyle baş vuran 40 yaşlı bayan hastaya öncelikle beyin mrg tetkiki yapılmıştır. sağ suprasellar sisternaya uzanan hipointens görünümün izlenmesi nedeniyle hastaya hipofiz mrg, ardından mr anjio tetkiki yapılmıştır ve sağda internal karotis arter kavernozal segmenti ile ilişkili olduğu düşünülen yaklaşık 5,8x5,3x7,4mm boyutlarında sella sağ yarısına doğru uzanımı bulunan lümeni kısmen tromboze sakküler anevrizmatik dilatasyon izlenmiştir.

Sonuç: İntrasellar anevrizmalar internal karotid arterin kavernöz ve supraklinoid segmentlerinden köken alırlar. Cerrahi öncesi sıklıkla hipofiz adenomlarıyla karıştırılabilen ve cerrahi esnasında tanınabilen nadir lezyonlardır. Bu nedenle görüntüleme teknikleriyle cerrahi öncesi ayırıcı tanının yapılması gereklidir. Sonuç olarak hipofiz adenomu şüphesi olan olgularda ayırıcı tanıda sellar anevrizmalar unutulmamalı ve tanının desteklenmesi için bu hastalara mr anjio tetkiki yapılmalıdır.

Anahtar Kelimeler: anevrizma, karotis, manyetik rezonans görüntüleme, Mr-anjio

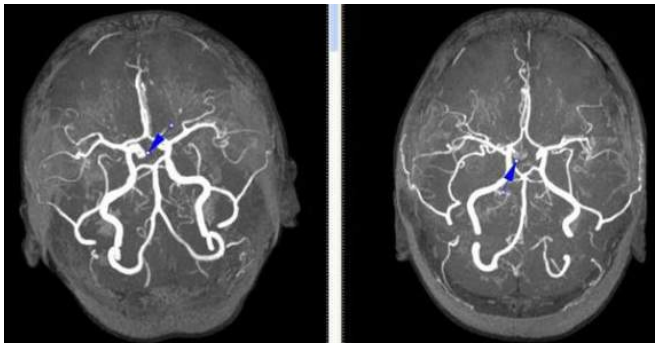

Resim 1.

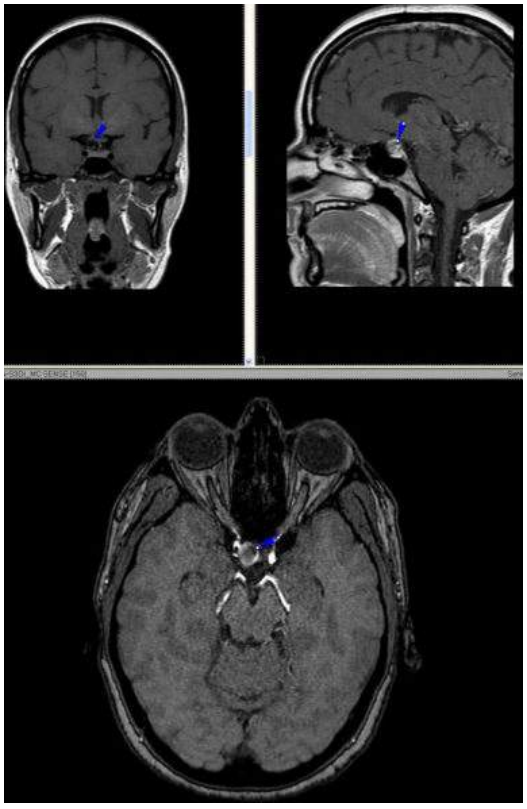

Resim 2.

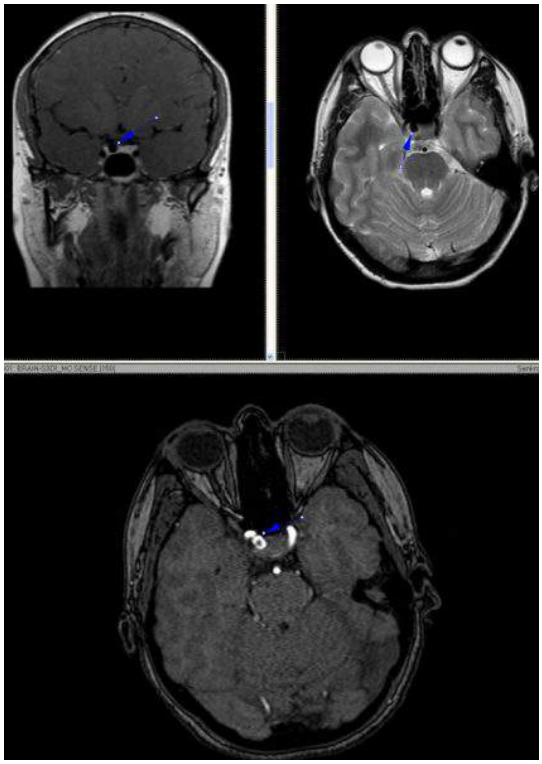

Resim 3.

Baş-Boyun Radyolojisi

PS-406

EKTOPİK LİNGULER TİROİDDE NODULER GUATR. BT VE MRG ÖZELLİKLERİ

Leyla İsayeva[1], Gülşen Yücel[1], Türker Acar[1], Hülya Mollamehmetoğlu[1], Tuğçe Birkin[1], Ali Murat Koç[1], Zehra Hilal Adıbelli[1]

[1]İzmir Bozyaka Eğitim ve Araştırma Hastanesi Radyoloji Kliniği

Ektopik tiroid en sık lingual bölgede görülmektedir. Klinik olarak yapılan çalışmalarda lingual tiroid insidansı genel popülasyonda 1/3000–1/4000 oranında bulunmuştur Kadınlarda oran daha yüksektir. Herhangi bir yaşta görülebilmekle birlikte ikinci dekatta pik yapmaktadır.

Amacımız lingual tiroid dokusunda gelişmiş olan noduler guatrlı (MNG) olgunun ultrasonografi (US) manyetik rezonans görüntüleme (MRG) ve bilgisayarlı tomografi (BT) bulgularını sunmaktır.

Materyal ve Metod: Hastanemiz endokrin kliniğinde hipotiroidi nedeniyle takib edilen 54 yaşlı hastaya tanı amaçlı rutin ultrasonografi ve ardından kontrastlı boyun mr ve bilgisayarlı tomografi tetkikleri yapılmıştır.

Bulgular: Yapılan MRG de dil kökünden kaynaklı dil kökü ile arasında kapsüler bir klivaj izlenen 25x32mm ölçülen T2 serilerde komşu kas dokulara göre hiperintens T1 serilerde izointens lezyon izlenmiştir. ek olarak yapılan BT incelemede dil kökünden orjin almış tiroid dokusu gibi kontrast tutulumu gösteren yaklaşık 3 cm lik yumuşak dokunun varlığı dikkati çekmektedir Olguda tiroid bezi normal lojunda seçilememiştir. Tarif edilen lingual tiroid dokusu içersinde büyük boyutlu kistik karakterde ve solid alanlar bulunan 23 mm lik düzgün konturlu nodül izlenmiştir.

Sonuç: Sonuç olarak ektopik tiroid dokusunda da normal tiroid dokusunda olduğu gibi multinodüler guatr gelişebileceği akılda tutulmalıdır. İlk inceleme yöntemi olarak US kullanılmakla birlikte, MRG ve BT lezyonun iç yapısını, yayılımını ve çevre dokularla ilişkisini göstererek cerrahi tedavi öncesinde en etkili tanı yöntemi olarak ön plana çıkmaktadır.

Anahtar Kelimeler: linguler, tiroid, bilgisayarlı tomografi, manyetik rezonans görüntüleme

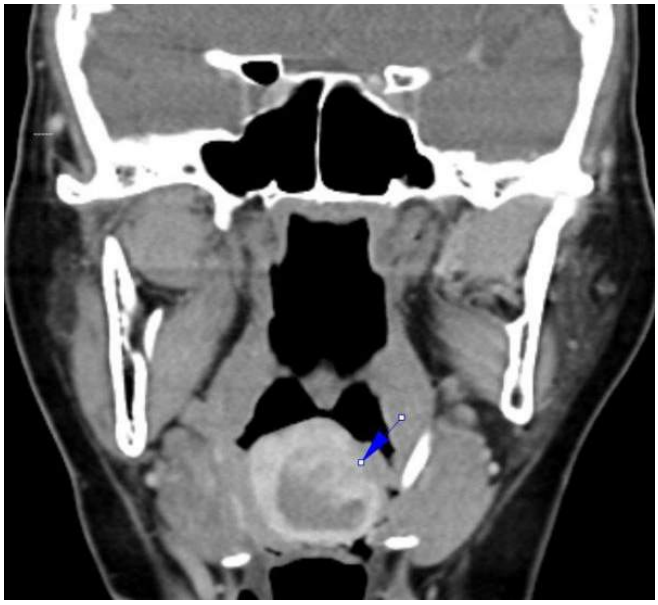

Resim 1.

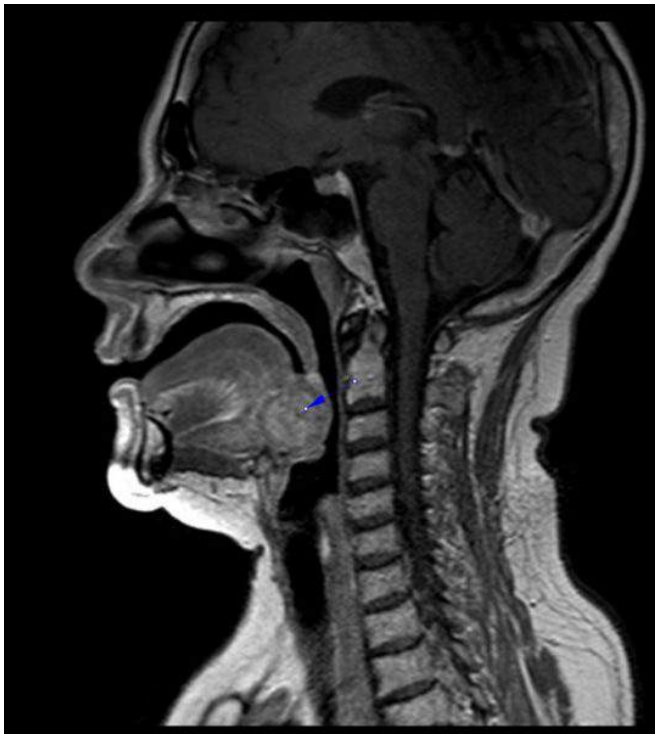

Resim 2.

Resim 3.

Nöroradyoloji

PS-408

NADİR GÖRÜLEN BİR OLGU: BİLATERAL CCA OKLÜZYONU

Hande Melike Halaç[1], Mustafa Barış[1], Atakan Arslan[1], Nuri Karabay[1]

[1]Dokuz Eylül Üniversitesi Tıp Fakültesi Hastanesi, Radyoloji Anabilim Dalı

Giriş ve Amaç: İnme geçiren hastalarda Ana Karotis Arter oklüzyon (CCAO) insidansı %1–5 olarak bilinmektedir. Semptomatik karotid arter hastalığı olanlarda CCAO riski %2 dir. Bilateral CCAO indisansı ise oldukça seyrek olup liteatürdeki yeri olgu sunumları şeklindedir. CCAO'nun en sık sebebi aterosklerozdur. Diğer nadir sebepleri ise; radyoterapiye bağlı arteriyopati, fibromuskuler displazi, kardiyak emboli, hiperkoagulabilite, CCA diseksiyonu ve boyun travmasıdır. En sık klinik başvuru şekli inme, geçici iskemik atak ve görme kaybıdır. Sıklıkla CCAO olanlarda ipsilateral İnternal Karotis Arter (ICA) oklüzyonu birlikte görülür. Ancak bazen ICA ve Eksternal Karotis Arter (ECA) akımı kollateraller sayesinde patent kalıp yalnızca CCAO görülebilir. Bu patolojik varyasyonların bilinmesi cerrahi müdahelenin uygun olup olmadığının berlirlenmesinde yararlıdır. Bu çalışmanın amacı; multiple risk faktörlerine bağlı bilateral CCAO olan bir vakada Doppler US ve BT anjiyografik bulgularını sunmaktır.

Yöntem: Hipertansiyon, diyabet, larenks kanseri nedeniyle total larenjektomi ve radyoterapi öyküsü olan 66 yaşında erkek hasta her iki gözde görmede azalma nedeniyle göz polikliniğine başvurdu. Bilateral oküler iskemik sendrom düşünülen hastaya Servikal Doppler US ve takiben Beyin-Boyun BT anjiyografi tetkikleri yapıldı.

Bulgular: Yapılan servikal Doppler US incelemesinde her iki CCA ‹da trase boyunca lümende ekojenite artışı, akım sinyali ve pulsasyonun yokluğu izlendi. Bununla birlikte bifurkasyon düzeyi itibariyle her iki ECA ve ICA'da retrograd akım mevcuttu. BT anjiyografide de benzer şekilde her iki CCAO, bilateral ECA ve ICA'da patent akım ve bifurkasyon düzeyinde bilateral ICA'da yaklaşık %70 darlığa yol açan aterosklerotik plaklar izlendi. Retrograd akımı sağlamak üzere her iki vertebral arterin de normale kıyasla belirginlik kazandığı gözlendi. Willis poligonu salim olup intrakranial dolaşım vertebrobaziler sistem tarafından sağlanmaktaydı. Beyin parankiminde belirgin iskemik değişiklik izlenmedi. Hastada ilk planda cerrahi tedavi düşünülmeyerek oral antikoagulan ile takibe karar verildi.

Sonuç: Bilateral CCAO oldukça nadir görülen bir klinik tablo olup en önemli risk faktörleri ateroskleroz ve radyoterapiye bağlı arteriyopatidir. Doppler US bilateral CCAO tanısını koymada ve distal dallardaki akımı değerlendimede önemli noninvaziv ve güvenilir bir yöntemdir. Bilateral CCAO'da kliniğin temel belirleyicisi distal dallardaki akım durumudur. Nadiren spontan rekanalizasyon görülebilmekle birlikte tedavide cerrahi ya da medikal yöntemler kullanılabilir.

Anahtar Kelimeler: Ana Karotis Arter Oklüzyonu, BT anjiyografi, Doppler US

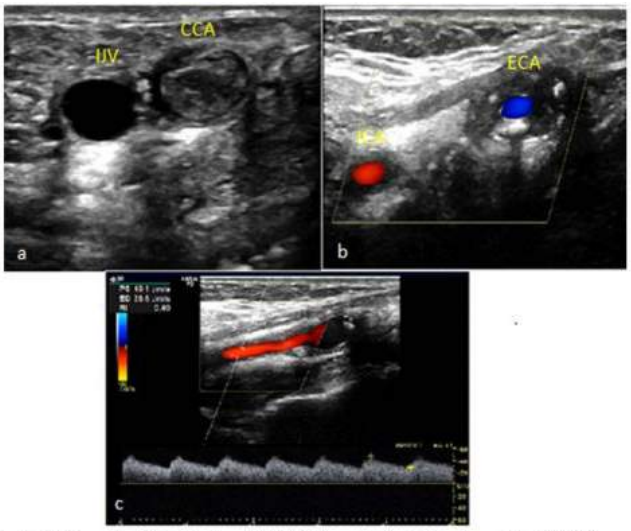

Resim 1: Doppler US bulguları ; (a)CCA lümeninde ekojen trombüs, (b) ICA ve ECA'da bifurkasyon sonrası dolum, (c) ICA'da retrograd doluma bağlı akım izlenmekte.

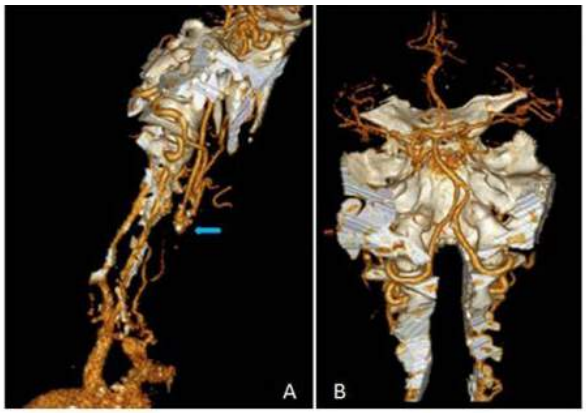

Resim 2: BT anjiyografi tetkikinde bilateral CCA'larda dolum olmamakla birlikte bifurkasyon itibariyle (ok) bilateral ECA ve ICA dolumu mevcuttur (A). Bilateral vertebral arter dolumu olağan olup intrakranial arteriel dallada retrograd dolum izlenmektedir (B).

Toraks Radyolojisi

PS-409

APEKS VE ÜST LOB LEZYONLARINDA AKILDA TUTULMASI GEREKEN BİR PATOLOJİ: KRONİK NEKROTİZAN (SEMİİNVAZİV) ASPERGİLLOZİS: VAKA SUNUMU

Başak Gülpınar[1], Ayşegül Gürsoy[1], Zehra Akkaya[1], Çağlar Uzun[1], Çetin Atasoy[1]

[1]Ankara Üniversitesi Tıp Fakültesi, Radyoloji Anabilim Dalı

Giriş: Kronik nekrotizan (semiinvaziv) aspergilloz genellikle altta yatan kronik akciğer hastalığı zemininde gelişen yavaş ilerleyen bir mantar enfeksiyonudur. Radyografide tipik olarak üst loblarda; kavitasyon içeren konsolidasyon sahaları şeklinde görülür. Klinik bulguları nonspesifik olduğundan apeks ve üst lobun kaviter lezyonlarında akılda tutulması gerekmektedir. Bu yazı bronkoskopik biyopsi ile aspergilloz olduğu histopatolojik olarak kanıtlanan lezyonun vaka sunumudur.

Vaka: 10 yıldır kronik obstrüktif akciğer hastalığı (KOAH) tanısı ile takipli 67 yaşında erkek hasta bir hafta öne başlayan öksürük, balgam, nefes darlığı ve hemoptizi şikayetleriyle acil servise başvurdu. Hastanın klinik öyküsünde 75–80 paket/yıl sigara içimi mevcuttu.

Göğüs Hastalıkları Anabilim Dalı tarafından değerlendirilen hastaya malignite ön tanısı ile bölümümüzde intravenöz kontrast madde kullanılarak toraks bilgisayarlı tomografisi (BT) çekildi. BT'de sol akciğer üst lobda apikoposterior bronşunu oblitere eden santral yerleşimli düzensiz spiküle konturlu malignite yönünden oldukça şüpheli endobronşial kitle lezyonu saptandı (resim 1). Bir hafta sonra çekilen PET BT incelemesinde lezyonun belirgin büyüdüğü ve santral kesimde kavitasyon geliştiği görüldü (resim 2). Bir hafta gibi kısa bir sürede lezyonda saptanan bu değişimden dolayı malignite tanısından uzaklaşıldı. Ayırıcı tanıda öncelikle kronik nekrotizan (semiinvaziv) aspergillozis ve tüberküloz düşünüldü. Hastanın gönderilen ARB kültürleri negatif geldi. Yapılan bronkoskopik biyopsi malignite ve tüberküloz yönünden negatif olarak raporlandı. Balgam kültürleri ve bronkoskopik biyopsi sonucu aspergilloz ile uyumlu olarak raporlandı. Antifungal tedavi başlanan hastada klinik yanıt saptandı.

Tartışma: Kronik nekrotizan (semiinvaziv) aspergilloz; Tüberüloz, KOAH, pnömonkonyoz veya fibrozis gibi altta yatan kronik akciğer hastalığı zemininde gelişen yavaş ilerleyen bir mantar enfeksiyonudur. Patolojisi tüberkülozdakine benzer şekilde inflamasyon, nekroz ve fibrozisden oluşmaktadır. Genellikle yavaş seyirli bir enfeksiyon olmasına rağmen nadir olgularda birkaç hafta içerisinde progresyon görülebilir. BT bulguları üst lobları etkilen konsolidasyon ve genellikle 1 cm'den büyük nodüllerdir. Endobronşial kitle şeklinde de görülebilir. Kavitasyon sık görülen bir bulgudur. Lezyona komşu plevral kalınlaşma görülebilir. Tanı genellikle bronkoskopik biyopsi ile konulur. Ayırıcı tanısında tüberküloz, mukormukozis ve akciğer kanseri yer almaktadır. Bu yazıdaki öğrenme amacı apeks ve üst lob lezyonlarında kronik nekrotizan (semiinvaziv) aspergillozun da ayırıcı tanıda akılda tutulması gerektiğini hatırlatmaktır.

Anahtar Kelimeler: Kronik nekrotizan aspergilloz, üst lob, kitle, kavitasyon, toraks bilgisayarlı tomografi.

Resim 1.

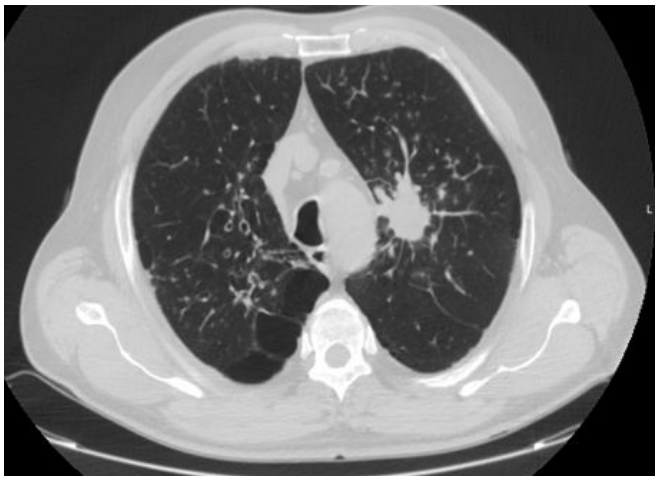

Resim 2.

Nöroradyoloji

PS-410

İNFİNDİBULER BÖLGE LEZYONLARINDA MR GÖRÜNTÜLEME

Alper Karacan[1], Keziban Karacan[2]

[1]Sakarya Üniversitesi Tıp Fakültesi, Radyoloji Bölümü
[2]Sakarya Üniversitesi Tıp Fakültesi, Anatomi Bölümü

Giriş: İnfindibulum nörohipofiz ve adenohipofiz kaynaklı hormonların hipotalamus tarafından kontrol edilmesinde bir köprü vazifesi görmektedir. Stalkın etkilenmesi halinde diabetes insipitus, prolaktin haricinde diğer hormonlarda azalmaya bağlı hipopitiutarizm gelişir. Magnetik rezonans görüntülemenin (MRG) kullanılması ile stalkı görüntülemek, adenohipofiz ile nörohipofizin ayrımını yapabilmek ve lezyonların köken aldığı yapıyı ayırt edebilmek mümkün olmuştur.

Olgu Sunumu: 12 yaşında bayan hasta diabetes insipitus bulguları ile araştırılırken hipofiz MRG tetkikinde infindibuler kalınlaşma saptanmıştır. Konjenital anomali veya kitlesel lezyon saptanmayan hastada inflamatuar-enfeksiyöz etyoloji düşünülmüş ve takipte bulgular gerilemiştir. Hastaya kontrol görüntüleme yapılmamıştır.

İnfindibuler görüntüleme ve lezyonlar: Nörohipofiz MR'da T1A sekanslarda hiperintens görünür ve adenohipofizden kolayca ayrılabilir. Normal infindibulumun T1A sekanslarda intensitesi kiazma ve nörohipofize göre daha azdır. T2A sekanslarda infindibulumun infindibular sap nedeniyle merkezi hiperintens, pars tuberalis nedeniyle periferi izointens görülür. İnfindibular bölgede kan beyin bariyerinin olmaması nedeniyle normal dokuya göre daha fazla kontrast tutulumu olur. Normal infindibulumun üst kısmı daha geniş alt kısmı daha incedir. MRG'de stalk 2–3 mm den kalın tespit edilirse patolojik olarak kabul edilir. Pitüter hipoplazi, Rathke kleft kisti, ektopik nörohipofiz, hipofiz kisti, hipofiz duplikasyonu ve salgı üreten nörohipofiz kisti iyi bilinen gelişimsel lezyon tipleridir. İnfindibulum MR'da görüntülenemez veya normal yapısından farklıdır.

İnflamatuar ve enfeksiyöz lezyonlar genellikle orta yaş grubunda görülmesine rağmen çocuk ve ileri yaş grubunda da nadiren görülebilir. MR da infindibulum kalınlaşmış olarak görülür. T1A sekanslarda nörohipofizin parlaklığının kaybolmuş olması karakteristiktir.

Sarkoidoz infindibulum ve nörohipofizi de tutabilen etyolojisi bilinmeyen multisistemik granülomatöz bir hastalıktır. Steroid tedavisi ile MRI görüntüleri normale dönse de hormonal bozukluklar çoğu zaman hipofiz destrüksiyonu nedeniyle kalıcı olabilir.

Langerhans histiyositozisi çocukluk yaş grubunda en sık görülen tümör tipidir. MR'da T1A sekanslarda nörohipofiz parlaklığını kaybetmiş stalk kalınlaşmış olarak görülür.

Germinomlar genellikle hipotalamus ve pineal bölgeden kaynaklanan tümörler olsa da infindibulum ve nö- rohipofizde de görülebilir. Germinomlar ilk önce infindibulumda kalınlaşmaya sonrasında da diabet insipit kliniğine sebep olur.

Erişkinlerde infindibulum ve nörohipofizde en sık metastatik tümörler görülür. Çevre dokuya invazyon yapmaları önemli radyolojik bulgularıdır.

Lösemiler ve lenfomalar İnfindibulumu tutabilirler. Lösemilerde stalk kalınlaşması görülmezken lenfomalarda karakteristiktir.

Sonuç: Diabetes insipitus kliniği olan hastalarda hipofiz bölgesinde yönelik görüntülemede MRG ilk tercih edilmesi gereken yöntem olup T1A da nörohipofizde sinyal kaybı, T1A ve T2A da stalk kalınlaşması aranacak bulgular arasında ilk sırada yer almaktadır.

Anahtar Kelimeler: Nörohipofiz, İnfindibulum, Stalk lezyonları

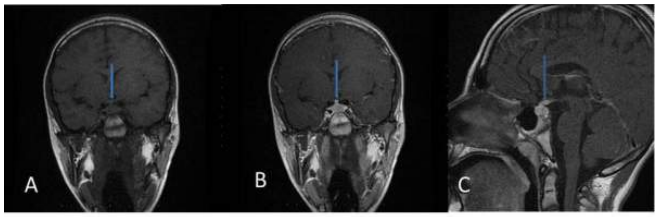

A-Koronal T1A B-Koronal T2A ve C-Sagittal T2A sekans MR görüntülerinde infindibulumda kalınlaşma izlenmektedir.

Nöroradyoloji

PS-411

PONS YERLEŞİMLİ KAPİLLER TELENJİEKTAZİ: MR BULGULARI

Feyza Yılmaz[1], Zeynep Şahyazıcı Sarı[2]

[1]Gaziantep Üniversitesi Tıp Fakültesi, Radyoloji Anabilim Dalı
[2]25 Aralık Devlet Hastanesi Radyoloji Polikliniği

Beyinde kapiller telenjiektazi vasküler bir malformasyon olup çoğunlukla pons yerleşimli olmakla birlikte pons dışı yerleşimli de olabilmektedir. Primer veya metastatik lezyonlardan, demyelizan hastalıklardan, inflamasyon veya iskemiden ayırıcı tanısı yapılmalıdır. Hastalar çoğunlukla asemptomatiktir. Özellikle hastaların takibinde lezyon boyut ve natüründe değişiklik olmaması, çoğunlukla asemptomatik olmaları ve Magnetik Rezonans bulguları ile tanısı konulabilir ve ayırıcı tanısı yapılabilir.

Baş dönmesi nedeniyle daha önce MR çekilen olgumuz ponsda lezyon görülmesi üzerine kontrastlı inceleme ve MR anjiografi ile değerlendirilmiştir. Yıllık takipler sonunda farklılık saptanmaması ve MR bulguları ışığında kapiller telenjiektazi tanısı konulan olgumuzun mr bulgularını sunmayı amaçladık

Anahtar Kelimeler: kapiller telenjiektazi, Magnetik Rezonans

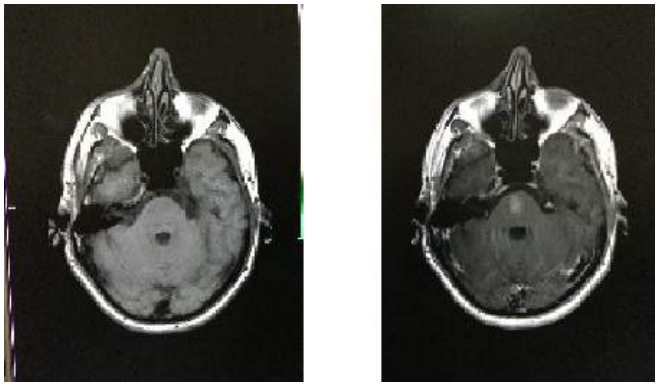

Resim 1.

Resim 2.

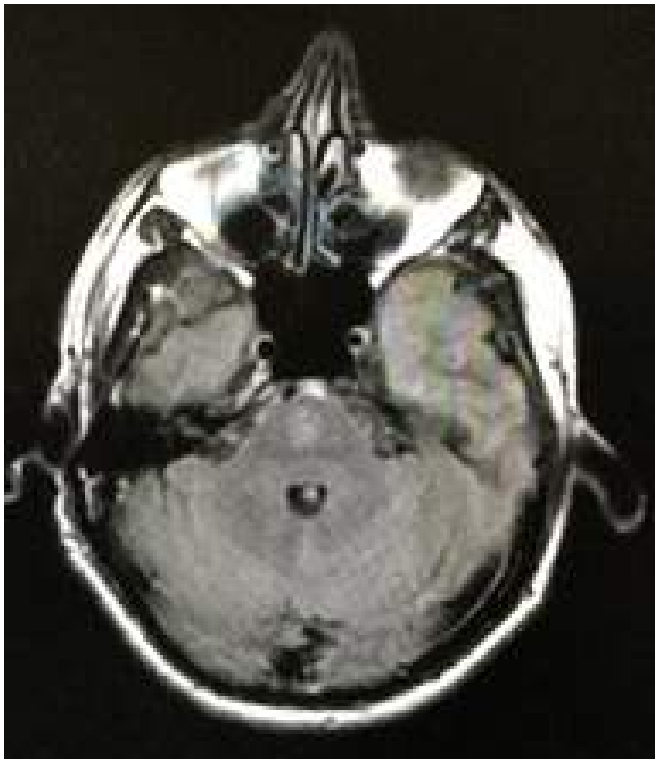

Resim 3.

Baş-Boyun Radyolojisi

PS-412

ELONGE STİLOİD PROSES: EAGLE SENDROMU

Alper Karacan[1], Keziban Karacan[2]

[1]Sakarya Üniversitesi Tıp Fakültesi, Radyoloji Bölümü
[2]Sakarya Üniversitesi Tıp Fakültesi, Anatomi Bölümü

Giriş: Stiloid proses temporal kemiğin ince ve uzun bir parçası olup, karotid arterler, internal juguler ven, fasial sinir, glossofaringial sinir, vagus ve hipoglossal sinirlerin geçtiği maksillo vertebro faringial boşluğa kaudal, medial veya anterior yönlerde uzanım gösterir. Eagle sendromu, stiloid proçesin (SP) semptomatik uzaması veya stylohyoid ve stylomandibular ligamentin kalsifikasyonu olarak tanımlanır. Eagle sendromu semptomları, baş rotasyonu, dil hareketleri, yutma ve çiğneme sırasında meydana gelen persistan boğaz ağrısı ve tonsiller fossada stiloid proçesin palpasyonu, palpasyon sırasında hastada yakınılan ağrı hissinin ortaya çıkmasıdır. Tanı annamnez, fizik muayene bulguları ve radyolojik yöntemler kullanılarak konulur ama ilk önce nonspesifik yakınmalarla gelen hastalarda Eagle sendromundan şüphelenmek ile başlar. Towne grafisi, maksillofasial BT ve üç boyutlu bilgisayarlı tomografi (3B-BT) görüntüleme aracı olarak kullanılabilir.

Olgu Sunumu: 66 yaşında erkek hasta da boyun ağrısı nedeni ile yapılan kontrastlı servikal BT tetkikinde her iki stiloid proses normalden uzun (sağda 45 mm, solda 40 mm) izlenmiş olup sol tarafta internal juguler veni hafif basıladığı saptanmıştır. Boyun ağrısını açıklayacak başka patoloji izlenmeyen hasta da eagle sendromu düşünülmüştür.

Tartışma: Eagle, yaptığı çalışmalarda stiloid proçesin normal boyutunu 25 mm olarak saptamış ve 25 mm'den fazlasını uzun stiloid proces olarak tanımlamıştır. Uzun stiloid proses sendromunun insidansı %4 olarak saptanmıştır. Genellikle 50 yaş üstünde ve kadınlarda erkeklerden daha sık olduğu bildirilmiştir.

Sonuç: Uzamış stiloid proses tanısında anamnez, fizik muayene ve radyolojik görüntülemeden yararlanılmaktadır. Görüntüleme

yöntemlerinden konvensiyonel grafiler, panoramik radyografi ve bilgisayarlı tomografidir kullanılmaktadır. Radyolojik olarak BT styloid çıkıntının uzunluğunu, açılanmasını ve styloid prosesin anatomik ilişkilerini tanımlayabilir ve tanıda en değerli yöntemlerdin biridir.3BBT bölge anatomisinin değerlendirilmesi ve cerrahi planın yapılmasında değerli bir tanı aracıdır.

Anahtar Kelimeler: elonge, stiloid proses, eagle sendromu

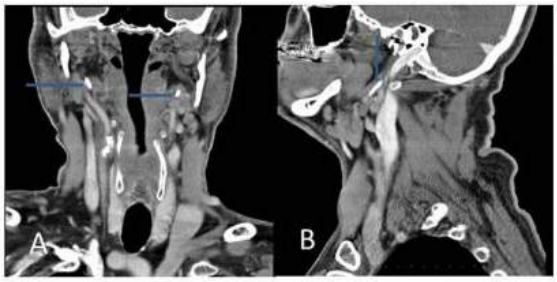

A-Koronal ve B-Sagittal BT görüntülerinde elonge stiloid proses izlenmektedir.

Genitoüriner Sistem Radyolojisi

PS-413

NADİR GÖRÜLEN BİR OLGU ÖRNEĞİ: GENÇ ERİŞKİN HASTADA POPLİTEAL VE GLUTEAL TUTULUMUN EŞLİK ETTİĞİ CİLTALTI YAĞLI DOKUYA SINIRLI SKROTAL VENÖZ MALFORMASYON

Yusuf Aksu[1], İbrahim Karademir[1], Ali Uğur Uslu[3], Yakup Yeşilkaya[2], Yahya Sekin[3], Zafer Demirer[4]

[1]Eskişehir Asker Hastanesi Radyoloji Bölümü
[2]Etimesgut Asker Hastanesi Radyoloji Bölümü
[3]Eskişehir Asker Hastanesi Dahiliye Bölümü
[4]Eskişehir Asker Hastanesi Üroloji Bölümü

Venöz malformasyon vasküler malformasyonun bir alt tipi olup gerçek bir neoplazi değildirler. Venöz malformasyonun insidansı yaklaşık %0.01–0.02 arasındadır. Sıklıkla baş boyun, extremite ve gövdede yerleşirler. Doğum sırasında ve herhangi bir yaşta tespit edilebilirler. Genelde infantil hemanjioma gibi boyutta küçülme göstermezler. Hastalar genellikle yumuşak doku şişliği, ağrı şikayeti ile baş vurur. Skrotal venöz malformasyon (SVM) literatürde tam olarak tanımlanmamış nadir görülen bir vasküler malformasyon türüdür. Atipik hikayesi olan ve derin yerleşimli lezyonlarda güvenilir görüntüleme yöntemleri tanıyı destekler. Vasküler malformasyonlar Mülliken Glowacki sınıflamasına göre arteryel akımın olup olmamasına göre düşük ve yüksek akımlı olmak üzere 2 ye ayrılır. Düşük akımlı lezyonlar ise venöz, lenfatik, kapiller ve miks tip olmak üzere alt gruplara ayrılır. Genelde bu gruptaki malformasyonlar tipik pembe mor cilt rengi ve komprese edilebilir, non pulsatil kitle şeklinde baş vurmaktadırlar. Bu vakaların özellikle skrotal venöz malformasyonun oldukça nadir görülmesi nedeniyle diğer kitle lezyonları ile karışmaktadır. Bu nedenle skrotal yerleşmli lezyonlarda yanlış tanı konmaması ve radyologların klinisyene çözüm odaklı bilgiler sunabilmesi için skrotal venöz malformasyonla birlikte diğer vasküler malformasyonlar ayırıcı tanıda düşünülmelidir.21 yaşında erkek hasta şubat 2016 da üroloji polikiniğine sol skrotum ve popliteal bölgede şişlik nedeniyle başvurdu. Fizik muayenede sağ skrotumda kitle ve porto şarabı lekesi mevcuttu. Sol popliteal bölgede yalnızca kitle izlendi. hastaya skrotal renkli doppler ve kitle lezyonu renkli doppler USG yapıldı. Skrotal RDUS de skrotal cilt altı yağlı dokuda komprese olabilen içerisinde düşük dirençli venöz akım paterninin olduğu tübüler vasküler lezyon mevcuttu. Kitle RDUS de sol popliteal bölgede skrotumdakine benzer özellikte tübüler vasküler yapılar içeren lezyon mevcuttu her iki lezyonun derin yapılara uzanımının gösterilmesi amacıyla kontrastlı MRG tetkiki yapıldı. MRG de skrotumdaki lezyonun sağ gluteal bölgeye uzanımı ve sadece ciltaltı yağlı dokuya sınırlı olduğu tespit edildi. Benzer şekilde popliteal bölgedeki lezyonda ciltaltına sınırlı idi. Her iki lezyonda T1 A kas dokusu ile izointens, T2 A görüntülerde hiperintens ve Kontrastlı T1 A görüntülerde geç venöz fazda daha belirginleşen serpentijinöz tarzda kontraslanma göstermekte idi. Ayrıca popliteal bölgedeki lezyonda flebolite ait tüm sekanlarda hipointens nodüler görünüm mevcuttu. Lezyon komprese edilebilmesi, düşük dirençli venöz akım paterni içermesi nedeniyle skrotal venöz malformasyon tanısı kondu. Biz bu olguyu venöz malformasyonun skrotumda nadir görülmesi, gluteal ve popliteal tutulumun eşlik etmesi nedeniyle sunmak istedik.

Anahtar Kelimeler: skrotal venöz malfomasyon

Resim 1.

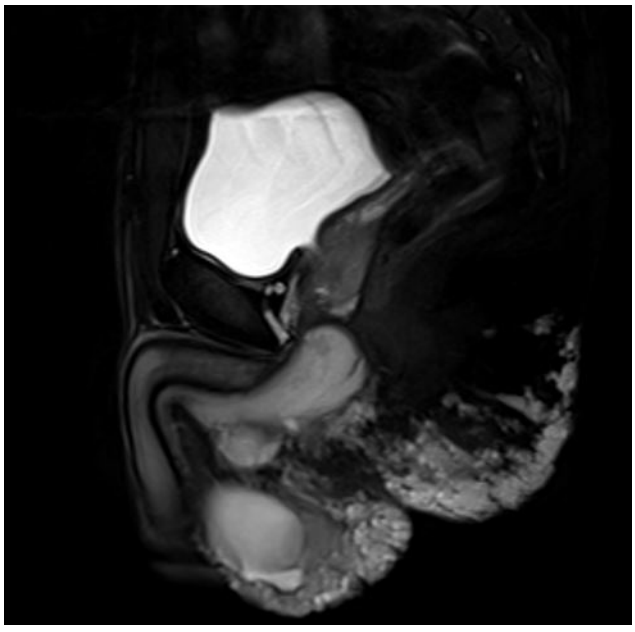

Resim 2.

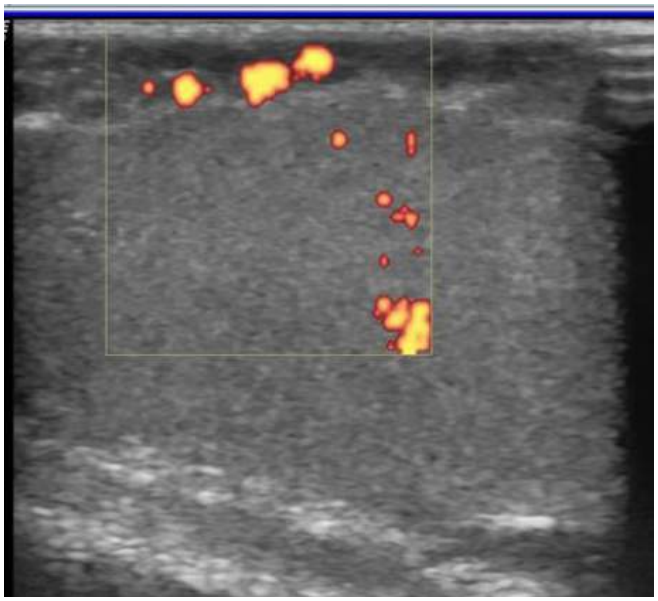

Resim 3.

Toraks Radyolojisi

PS-414

LENFOMATOİD GRANÜLOMATOZİSLİ OLGUDA TORAKS BT BULGULARI VE TEDAVİYLE ZAMAN İÇERİSİNDE DEĞİŞİMİ

Burak Demirbaş[1], Ekim Gümeler[2], Onur Taydaş[1], Orhan Macit Arıyürek[1]

[1]Hacettepe Üniversitesi Tıp Fakültesi, Radyoloji Anabilim Dalı
[2]T. C. Sağlık Bakanlığı Çorum Sungurlu Devlet Hastanesi Radyoloji Ünitesi

Giriş: Lenfomatoid granülomatozis, anjiyosentrik/anjiyodestrüktif, bir B hücre lenfoproliferatif hastalığıdır. Akciğerin primer lenfoid lezyonları içerisinde yer almaktadır. Öksürük, dispne, halsizlik gibi non-spesifik ve ateş ve kilo kaybı gibi konstitüsyonel semptomlarla kendini göstermektedir. Radyolojik olarak ağırlıklı olarak akciğer bazalinde hastalığın patolojisiyle uyumlu şekilde peribronkovasküler yerleşim gösteren nodüller, kitleler, konsolidasyonlar, hava bronkogramları görülebilmektedir. Kesin tanı doku örneklemesi ile koyulmakta, tedavide interferon ve kemoterapi rejimleri kullanılmaktadır. Hastalığın nadir görülebilmesi sebebiyle tanıda gecikmeler yaşanabilmektedir. Hastanemizce takibinde görüntülemenin tedavi sürecine etki ettiği bir hastayı tarafınıza sunacağız.

Olgu: 68 yaşında erkek hasta, yaklaşık 1 yıldır süren kuru öksürük ve kilo kaybı şikayetiyle dış merkeze başvurmuş. Toraks BT de sol akciğer bazalde yumuşak doku dansitesi saptanmış. PET-BT de primer tümör şüphesini uyandıran hipermetabolik lezyon görülmesi üzerine yapılan biyopsiyle lenfomatoid granülomatozis tanısı konulan hasta kendi isteğiyle hastanemize başvurmuş. Hastanemizde değerlendirilen ilk BT de sağda minör fissüre uyan yerleşimde buzlu cam dansitesi, alt lob anterobazal segmentte küçük bir parankimal konsolidasyon ve içinde hava bronkogramları görüldü. Her iki akciğerde birkaç adet 4 mm den küçük nodül vardı. Lingulada dikiş materyaline ait görünüm ve sol alt lob diyaframa komşu akciğer parankiminde hava bronkogramı gösteren konsolidasyonlar vardı. Hastaya interferon tedavisi başlandı ve 6 ay sonra takibinde hastanın klinik semptomları kayboldu. Toraks BT sinde ise sağ minör fissür komşuluğundaki opasitenin boyut ve dansite olarak arttığı görüldü. Yeni gelişen, her iki akciğer bazallerde ve plevraya yakın kesimlerde çok sayıda, en büyüğü 5 mm den küçük nodül ve peribronkovasküler küçük parankimal konsolidasyonlar vardı. Sol lingula bronşu devamında izlenen opasitenin ise kaybolduğu görüldü. Hastanın kliniği düzelmesine rağmen görüntüleme bulgularında progresyon izlenmesi üzerine hastaya CHOP tedavisi başlandı ve 6 ay sonra kontrolde sağ minör fissür konşuluğundaki opasitenin gerileyerek buzlu cam dansitesinde opasitenin kaldığı, önceki BT de yeni gelişen çok sayıda nodülün sayı ve boyut olarak belirgin gerilediği görüldü.

Tartışma ve sonuç: Lenfomatoid granülomatoziste, radyolojik olarak çok çeşitli bulgular olması sebebiyle, enfeksiyöz, enflamatuar, ve neoplastik birçok hastalık ayırıcı tanıda yer almaktadır. Literatürde tanımlanan bulguları arasında ağırlıklı olarak akciğer bazallerinde görülen multipl nodüller ilk sıradadır. Bronkovasküler yapılar etrafında kalınlaşma ve nodüler görünüm, hastalığın patolojisiyle uyuşmaktadır. Ayrıca, hastalıkta görülen difüz retikülonodüler opasiteler ve daha büyük kitle benzeri opasiteler geçmişte hastalığın iki ayrı radyolojik manifestasyonu olarak da sınıflandırılmıştır. Konsolidasyon ve hava bronkogramları, kavitasyon ve periferal buzlu cam dansitesinde halo da görülebilmektedir. Olgumuzda, literatüre uygun şekilde, bazallerde yerleşmiş nodüller, peribronkovasküler küçük konsolidasyonlar ve kitle benzeri opasiteler bulunmaktaydı ve takipte hastanın kliniği düzelmesine karşın görüntüleme bulguları ilerlemesi üzerine daha agresif bir tedaviye geçilerek klinikle birlikte radyolojik iyileşme de sağlandı.

Anahtar Kelimeler: lenfomatoid granülomatozis, akciğer, toraks, tomografi

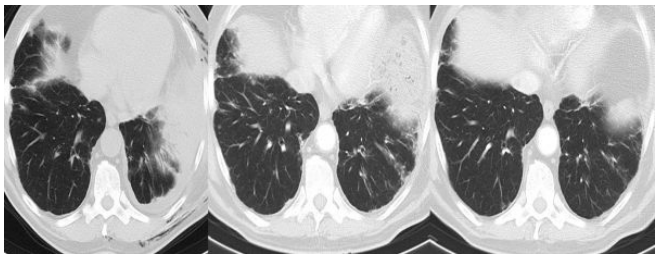

Resim 1.

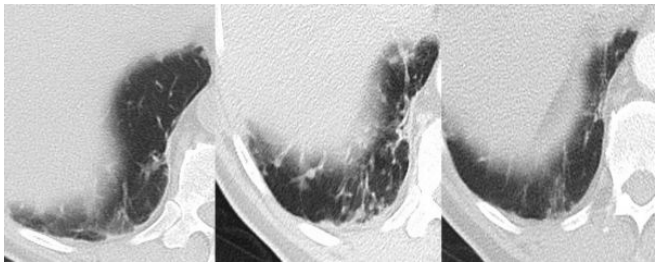

Resim 2.

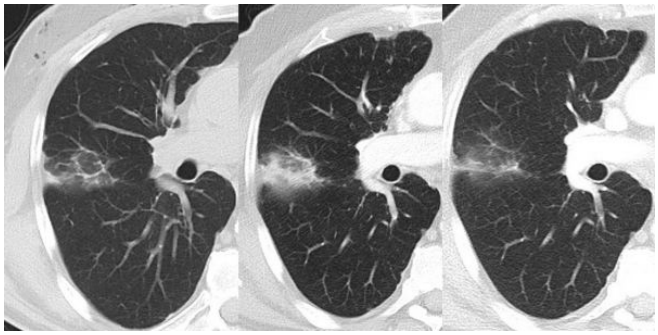

Resim 3.

Girişimsel Radyoloji

PS-415

SPONTAN AKTİF İNTRAMÜSKÜLER KANAMALARDA N-BÜTİL 2-SİYANOAKRİLAT İLE SELEKTİF EMBOLİZASYON

Umut Eşref Özyer[1]

[1]Başkent Üniversitesi

Amaç: Spontan musküler hemorajilerin tedavisinde n-bütil 2- siyanoakrilat (Histoakril) ile transkateter embolizasyonunun değerlendirilmesi.

Materyal-Metod: Ocak 2003 ile Ekim 2015 arası spontan hematomla başvuran hastalar değerlendirildi. Hemodinami bozukluğuna yol açan veya konservatif tedaviye rağmen hemoglobin seviyesinde düşme devam eden 19 erkek, 19 kadın hastada yapılan 41 işlem çalışmaya alındı. Başvuru sırasındaki semptomlar, hemoglobin seviyesi, INR, antikoagülasyon, eşlik eden hastalıklar değerledirildi. BT ve DSA tetkikleri incelenerek hematom lokalizasyonu, aktif kanama varlığı ve kanayan arter (ler) değerlendirildi. Süperselektif DSA ile aktif ekstravazasyon izlenen arterler embolize edildi. Aktif ekstravazasyon yokluğunda ampirik embolizasyonu yapıldı. Embolizasyon işlemleri süperselektif kateterizasyonu takiben %15-20 dilüe histoakril enjeksiyonu ile yapıldı. Proksimal akımın devam ettiği arterlerde mikrokoiller ile proksimal embolizasyon da yapıldı. Teknik başarı işlem sonrası aktif ekstravazasyon olmaması ve şüpheli arterin doluş göstermemesi olarak, klinik başarı ise takipte hemoglobin seviyesinde transfüzyon gereksinimi olmadan düşüş olmaması olarak tanımlandı.

Sonuçlar: 36 hasta ağrı, 23 hastada belirgin şişlik mevcuttu. Hemoglobin seviyesi 5,1 ile 12,3 gr/dl (ortalama: 7,9), INR seviyesi 1 ile 7,6 (ortalama: 2,56) arasındaydı.41 işlem öncesi yapılan 39 kontrastlı BT tetkikinin 34'ünde arteriyel kanama izlendi.3 hastada geç venöz fazda kanama izlenirken 2 hastada ekstravazasyon yoktu. DSA sonucu 29 hastada BT ile uyumluydu. BT de arteriyel kanama izlenmeyen 4 vakada süperselektif anjiogramlarda arteriyel ekstravazasyon mevcuttu. BT'de arteriyel kanama izlenen 5 ve geç venöz fazda kanama izlenen 1 vakada DSA'da aktif kanama izlenmedi. Bu hastalarda BT'de kanama izlenen arterler ampirik embolize edildi.26 tek ve 1 çift taraflı rektus kılıfı, 3 oblik kaslara uzanan rektus kılıfı, 1 oblik kaslar, 8 ilio-psoas, 1 latissimus dorsi ve 1 pektoralis majör kas hematomu için 17 vakada 18 inferior epigastrik arter (İEA) (dördü ampirik), 5 vakada derin sirkumfleks iliak arter (DSİA), 5 vakada süperior epigastrik arter (SEA), 2 vakada İEA ve SEA, 1 vakada İEA ve DSİA, 1 vakada DSİA ve interkostal arter, 2 vakada inferior frenik arter, 6 vakada lomber arter (ikisi ampirik), 1 vakada lateral torasik arter ve 1 vakada interkostal arter süperselektif kateterizasyonu takiben Histoakril ile embolize edildi. Proksimalden doluş gösteren arterler orijin düzeyinden mikrokoiller ile embolize edildi (n=11). Teknik başarı %97,6 (40/41) ölçüldü.35 hastada (%92,1) tek işlem, 1 hastada (%2,6) çift işlem, 1 hastada (%2,6) ise 3 işlemle klinik başarı sağlandı. Toplam klinik başarı oranı %97,4 bulundu.1 hastada İEA'nın ampirik embolizasyonu takiben internal mammaryan arter kateterize edilemediğinden işlem başarısız oldu. DSA ve embolizasyon işlemine bağlı komplikasyon izlenmedi.6 hasta işlem sonrası 1–9 gün içerisinde öldü. Hiçbir ölen hastada hematom boyutunda artış ya da hemoglobin düşüşü saptanmadı.

Yorum: Klinik olarak müdahele gerektiren spontan müsküler kanamalarda Histoakril ile selektif transkateter embolizasyon teknik ve klinik başarısı yüksek, güvenli bir yöntemdir. İşlem öncesi kontrastlı BT ile değerlendirme yapılması olası kanayan damarı göstererek işlemin daha hızlı ve etkili olmasını sağlar.

Anahtar Kelimeler: Histoakril, rektus kılıf hematomu, embolizasyon,

Resim 1.

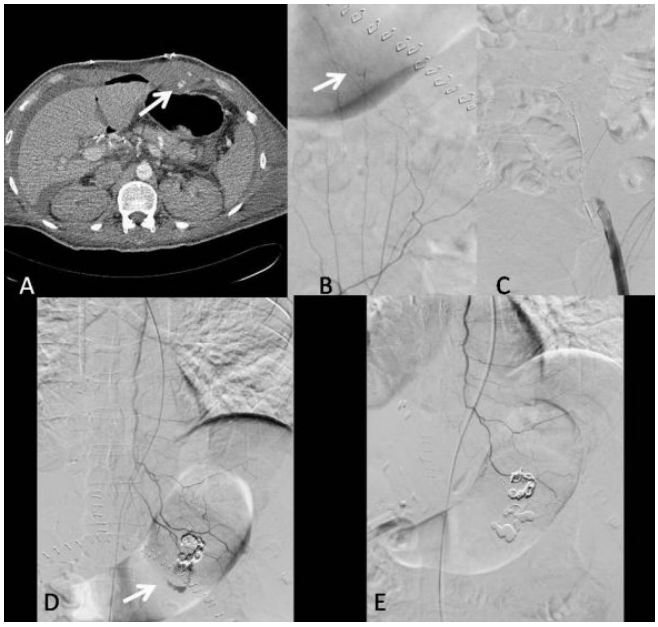

Resim 2.

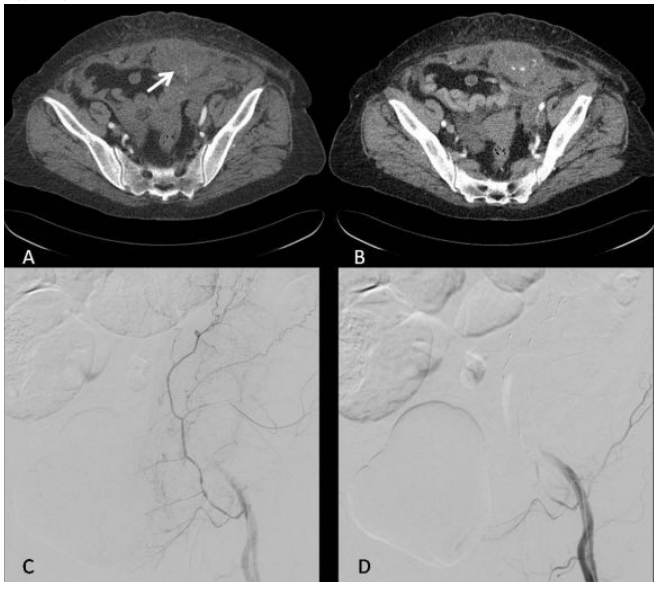

Resim 3.

Nöroradyoloji

PS-416

KRONİK ENFLAMATUAR DEMYELİZAN NÖROPATİYLE BULGU VEREN NADİR BİR LENFOMA OLGUSU

Feyza Yılmaz[1], Zeynep Şahyazıcı Sarı[2]

[1]Gaziantep Üniversitesi Tıp Fakültesi, Radyoloji Anabilim Dalı
[2]25 Aralık Devlet Hastanesi Radyoloji Kliniği

Paraneoplastik nöropatiler nadir olup özellikle kanser tanısı almış hastalarda tanısı zordur. Lenfoma birçok paraneoplastik nörolojik sendromlarla karşımıza çıkabileceği gibi nadiren demyelizan polinöropatiye eşlik edebilir. Kronik enflamatuar demyelizan nöropatiye eşlik eden ise çok daha az görülür.

Bu yayınımızda 45 yaşında birçok kompleks nörolojik sendromu olan AML tanısı alarak zamanında tanı ve tedavisini almış olan erkek hastada semptomlarında ilerleme olması üzerine yapılan lomber MR incelemesinde tüm lomber düzeylerde lumbosakral düzeyde daha belirgin olmak üzere distal dural sac sinir liflerinden kaynaklanan, nöral foramenleri oblitere eden ve ekstraspinal alana uzanan nöral köklerde (dorsal- ventral) diffüz kalınlaşma genişleme ve nodulariteye neden olan T1-T2 A da hipointens IVKM E sonrası diffüz homojen opaklaşan lezyonlar izlendi. İkincil bir malignite düşünülerek sistemik tarama yapılan hastada beyin MR ında lezyonlar izlenmesi üzerine lenfoma düşünülerek tedaviye başlandı.

Lenfoma birçok paraneoplastik nörolojik sendroma eşlik edebilir. Bazen altta yatan lenfomanın tek bulgusu paraneoplastik nörolojik bulgular olabilir. Zamanında yapılan onkolojik ve immünoterapi oldukça faydalıdır.

Anahtar Kelimeler: lenfoma, paraneoplastik sendrom

Resim 1.

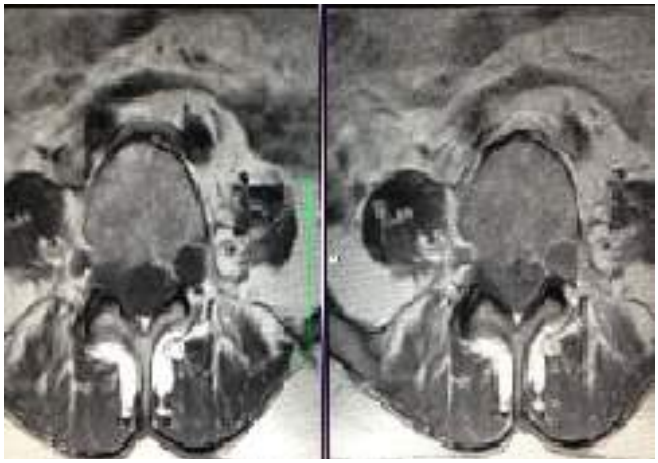

Resim 2.

Resim 3.

Pediatrik Radyoloji

PS-417

KALVARYAL LANGERHANS HÜCRELİ HİSTİYOSİTOZ: PEDİATRİK OLGUDA GÖRÜNTÜLEME BULGULARI

Özge Yapıcı Uğurlar[1], Sümeyra Doğan[1], Mehmet Sait Doğan[2], Sedat Alpaslan Tuncel[1], Mehmet Ercüment Ünlü[1], Hakan Gençhellaç[1]

[1]Trakya Üniversitesi Tıp Fakültesi Hastanesi, Radyoloji Anabilim Dalı
[2]Edirne Sultan 1. Murat Devlet Hastanesi, Radyoloji Bölümü

Giriş - Amaç: Langerhans hücreli histiyositoz (LHH), Langerhans hücrelerinin kemik ve/veya yumuşak dokuda lokalize proliferasyonu ile karakterize nadir bir hastalıktır. LHH'un en sık rastlanan radyolojik bulgusu kemik lezyonları olup olguların %80'inde görülür. LHH özellikle yassı kemikleri etkiler. Kalvaryum en sık etkilenen yassı kemik olup bunu mandibula, kosta, pelvis ve vertebra takip eder. Kalvaryal lezyonlar asemptomatik olabileceği gibi fokal ağrı ve skalpte yumuşak doku şişliği şeklinde prezente olabilirler. Bu yazıda kalvaryal yumuşak doku şişliği ile hastanemize başvuran çocuk hastanın kraniyal Manyetik Rezonans Görüntüleme (MRG) ve Bilgisayarlı Tomografi (BT) incelemesine ait görüntüleri sunmayı amaçladık.

Olgu - Bulgular: Kafasında 3 aydır inmeyen şişlik nedeniyle genel çocuk polikliniğine başvuran 19 aylık kız hastaya ileri tetkik amacıyla kraniyal MRG yapılmıştır. Kontrastlı kranial MRG'de, konveksite düzeyi sağ paryetal bölgede subgaleal alanda 40x28x10 mm boyutlarında, septasyon içerikli, T2 hiperintens, T1 hipointens, SWI sekansta kanama ürünlerine ait olabilecek hipointens alanlar barındıran, intravenöz gadolinyum enjeksiyon sonrasında periferinde daha belirgin olmak üzere hafif kontrastlanma gösteren (Resim 1), belirgin diffüzyon kısıtlanması göstermeyen (Resim 2a, b), komşu kalvaryumda defektin eşlik ettiği yumuşak doku kitlesi izlenmiştir. Tarif edilen lezyon ekstradural mesafede dura komşuluğuna uzanım göstermektedir. Bu düzeyde reaktif dural kontrastlanma ve kalınlık artışı mevcuttur (Resim 2d). Kalvaryal kemik yapının daha iyi gösterilmesi adına, 2 hafta arayla gerçekleştirilen kranial BT incelemede, sağda konveksite düzeyi paryetal subgaleal alanda yaklaşık 45x38x15 mm boyutlarında, komşu dış tabulada oyuklanmalarla karakterize kalvaryal defekte neden olan, periferinde belirgin yüksek dansiteli alanlar içeren, önceki MR incelemeye göre boyutsal progresyon gösteren heterojen dansitede kitle izlenmiştir (Resim 3). Bulgular ışığında olgu LHH ön tanısıyla nöroşirurji kliniğince devralınmış ve operasyon sonrası patoloji raporu LHH ile uyumlu gelmiştir.

Tartışma - Sonuç: LHH, çoğunlukla çocuklarda görülen nadir bir hastalıktır. Radyografide iyi sınırlı, "zımba deliği" tarzında litik lezyonlar şeklinde görünür. İç ve dış tabulanın asimetrik destrüksiyona bağlı karakteristik eğik kesimli kenar ("beveled edge") görüntüsü oluşur. LHH tutulumu gösteren diğer osseöz alanlardan farklı olarak kalvaryal hastalıkta periost reaksiyonu görülmez. Olgumuzun BT'sinde dış tabuladaki destrüksiyon iç tabulaya göre daha belirgin olup LHH için tipik olan eğik kesimli kenar görüntüsünü oluşturmaktadır. Periost reaksiyonu bizim olgumuzda da görülmemektedir. Literatürde spontane tümör içine kanama nadir bir durum olarak belirtilmekte olup bizim olgumuzda da yumuşak doku lezyonu içerisinde kanamaya ait olduğu düşünülen BT'de yüksek dansiteli, MRG'de SWI sekansta hipointens alanlar yer almaktadır. Kalvaryal lezyonların ayırıcı tanısında tekli lezyonlar için epidermoid, dermoid kist, çoklu lezyonlar için lenfoma, lösemi, metastaz ve osteomyelit yer alır. BT, kemik yıkımının uzanımını, MRG ise kemik iliği ve yumuşak doku tutulumunu göstererek tanıya yardımcı olur. Pediatrik olgularda kalvaryumda yumuşak doku bileşeniyle birlikte litik lezyon varlığında LHH'yi ayırıcı tanıda düşünmek gerekir.

Anahtar Kelimeler: Langerhans Hücreli Histiyositoz, kalvaryum, BT, MRG, pediatrik

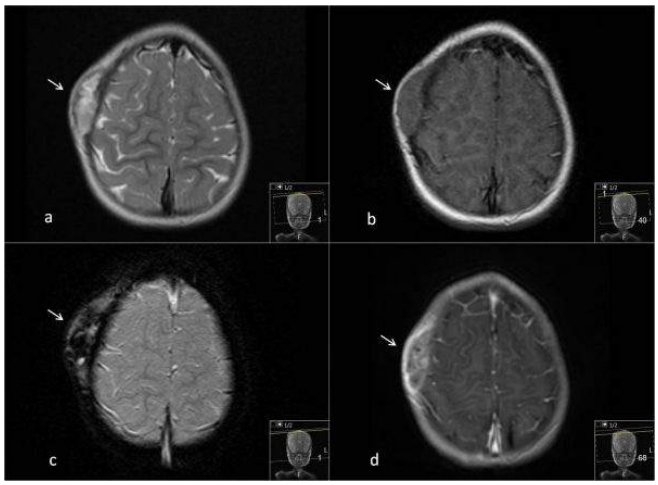

Resim 1.

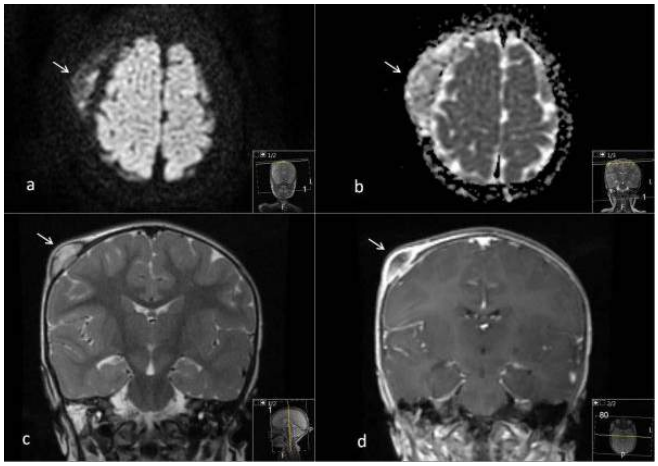

Resim 2.

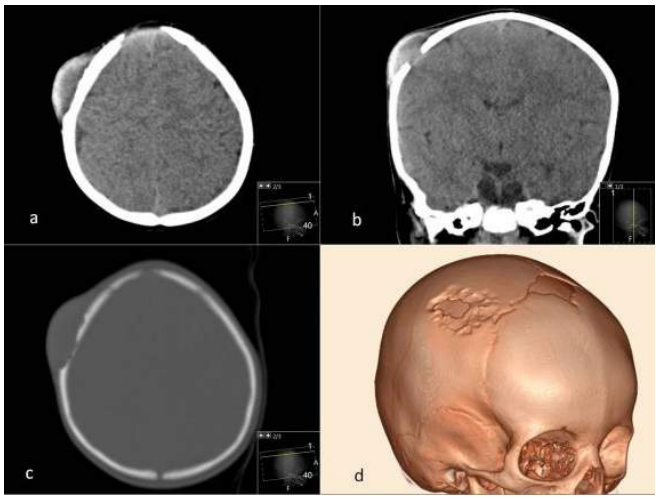

Resim 3.

Pediatrik Radyoloji

PS-418

SOLUNUM SIKINTISI İLE BAŞVURAN ÇOCUK HASTADA RÜPTÜRE HİDATİD KİST

Bora Korkmazer[1], Furkan Ertürk Urfalı[1], Fehmi Serdar Koşar[1], Mevlüt Mete Haznedaroğlu[1], Gülsün Su Acar[2]

[1]Çanakkale Devlet Hastanesi Radyoloji Bölümü
[2]Çanakkale Devlet Hastanesi Çocuk Hastalıkları Bölümü

Amaç: Echinococcus granuloza patojeninin etken olduğu kist hidatik hastalığı öncelikle Akdeniz ülkeleri olmak üzere, pek çok bölgede endemik olarak görülen paraziter bir hastalıktır. Erişkin yaş grubu ile karşılaştırıldığında, kistin civar dokuya yaptığı bası veya rüptür nedeniyle çocuklarda klinik bulgular daha erken dönemde tespit edilmektedir. Akciğer kist hidatiği olgularının çoğunda klinik bulgular lezyonun çevreye yaptığı basıya bağlı ortaya çıkarken, hastalar nadiren de olsa bronş içerisine rüptür nedeniyle hemoptizi veya hemoptizi olmaksızın öksürük şikayeti ile başvurabilirler. Kistin plevra içine rüptüre olduğu durumlarda hidropnömotoraks, anaflaktik şok, dispne ve kistin enfekte olduğunun belirtisi olarak ateş eşlik edebilir. Kist hidatik tedavisinde antihelmitik (Albendezol) ilaç kullanımı kabul gören bir tedavi seçeneği olmasına rağmen pulmoner kist hidatik olgularda öncelikle cerrahi tedavi önerilmektedir. Bildirimizde pediatrik vakada rüptüre torasik hidatik kistinin BT bulgularını sunmayı hedefledik.

Gereç ve Yöntem: 12 yaşında solunmu sıkıntısı ile başvuran erkeke hastanın BT bulguları değerlendirildir.

Bulgular: Sol akciğer alt lobda yaklaşık 8x6 cm boyutunda içerisinde hava imajları bulunan posterior kesimde lümen içerisinde hipodens lineer yapılar barındıran ince cidarlı kistik lezyon ve sol hemitoraksta yer yer majör fissür süperiorunda lokülasyon gösteren en geniş yeride 4 cm kalınlığa ulaşan plevral efüzyon izlenmiştir. Görünüm rüptüre hidatik kist açısından anlamlı bulunmuştur.

Sonuç: Rüptüre hidatik kist radyolojik bulgularının tanınması anaflaktik şok, hidropnömotoraks ve benzeri komplikasyonların erken tedavisinde önemli rol oynamaktadır.

Anahtar Kelimeler: Rüptüre hidatik kist, akciğerin kistik hastalıkları, kaviter akciğer lezyonları

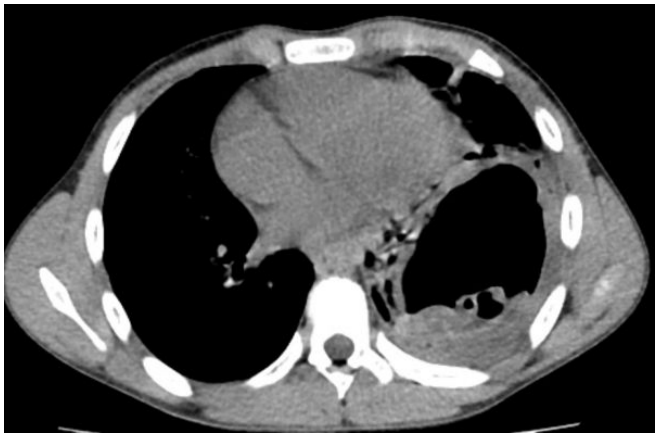

Resim 1.

Resim 2.

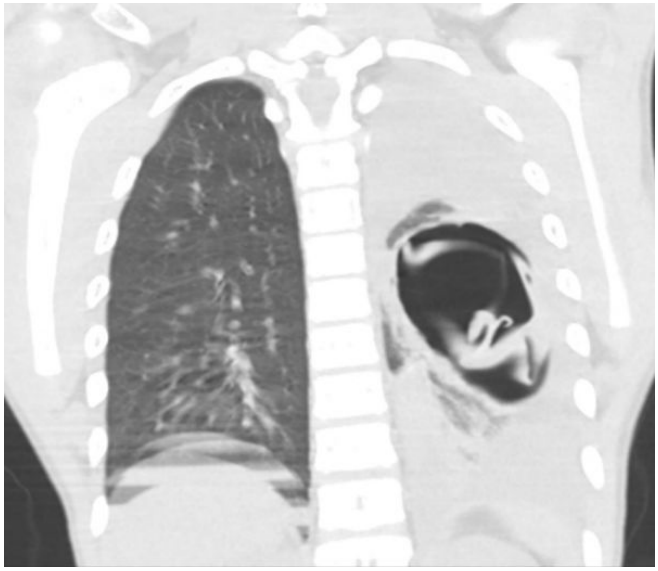

Resim 3.

Genitoüriner Sistem Radyolojisi

PS-419

PENİL MONDOR HASTALIĞI: ÜÇ HASTADA DOPPLER ULTRASONOGRAFİ BULGULARI

Muhsin Nuh Aybay[1], Ali Cengiz[1], Mehmet Sedat Durmaz[1], Hasan Erdoğan[1], Ender Alkan[1], Şahabettin Akbayrak[1]

[1]Konya Eğitim ve Araştırma Hastanesi, Radyoloji Bölümü

Giriş: Penil Mondor hastalığı penisin yüzeyel dorsal veninin trombozu veya tromboflebiti ile karakterize nadir görülen bir hastalıktır. Göğüs duvarındaki yüzeyel venlerin tromboflebiti kadınlarda 3 kat daha fazla görülmekte iken, penil Mondor hastalığı insidansı %1.4'tür. Hastaların korku veya çekince hissetmeleri nedeniyle hekime başvurmaktan kaçınmaları veya olguların yeterince tanımlanamaması, olguların daha az tanı almasına neden olmaktadır. Penil Mondor hastalığı genellikle 21–70 yaş arasındaki cinsel olarak aktif erkeklerde görülmektedir. Hastalığın tanısı genellikle anamnez ve fizik muayene ile konmaktadır. Lezyonların çoğu asemptomatik iken bazı erkekler özellikle ereksiyondurumunda ağrı veya rahatsızlık tarif etmektedirler. Fizik muayenede penis dorsal yüzde ve penis boyunca hissedilen ağrılı olabilen trombozeven (penis dorsalinde sert kordon benzeri yapı) tanı koydurucudur. Lezyon sıklıkla suprapubik alana uzanım göstermekte ve değişik oranlarda epizodik veya devamlı ağrı, eritem ve şişlik, penis cildinde ödem de eşlik edebilmektedir. Fakat kesin tanının renkli Doppler ultrasonografi ile doğrulanması gerekmektedir. Tromboze venöz segment Doppler ultrasonografide akım sinyali içermeyen ve komprese olmayan ya da güçlükle komprese olan tübüler oluşum şeklinde izlenmektedir. Ven duvarında flebite bağlı kalınlaşma görülebilmektedir. Bu yazıda peniste ağrı ve ele gelen sertlik şikayetleri ile başvuran üç erkek hastanın Doppler Ultrasonografi bulgularını sunmaktayız.

Anahtar Kelimeler: Penis, Mondor Hastalığı, Tromboflebit, Doppler

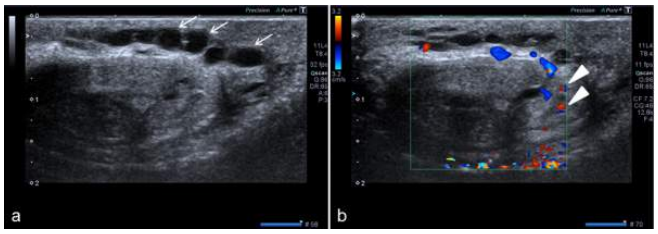

Resim 1. 57 yaşında erkek hastada penisin aksiyel kesitlerinde dorsal arterlere (ok başları) komşu tromboze variköz venöz yapı (*oklar*) izlenmektedir. **A:** B-mod US, **B:** renkli Doppler US

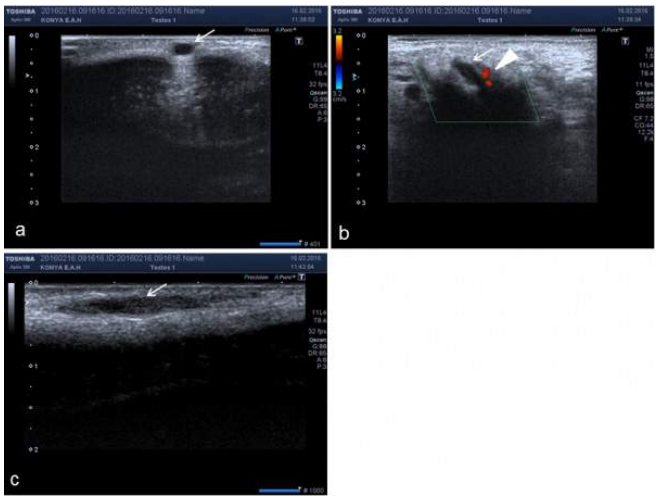

Resim 2. 53 yaşında erkek hastada dorsal artere (ok başı) komşu komprese olmayan tromboze dorsal ven (*oklar*) izleniyor. **A:** aksiyel B-mod US, **B:** renkli Doppler US, **C:** longitudinal B-mod US

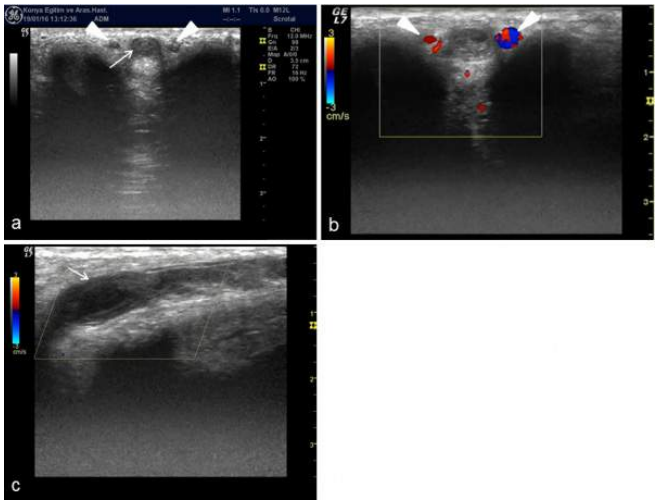

Resim 3. 61 yaşında erkek hastada dorsal arterlere (ok başı) komşu komprese olmayan tromboze dorsal ven (oklar) izleniyor. **A:** aksiyel B-mod US, **B:** renkli Doppler US, **C:** longitudinal B-mod US

Abdominal Radyoloji

PS-420

RADYOLOJİK OLARAK CROHN HASTALIĞINI TAKLİT EDEN GASTROİNTESTİNAL TÜBERKÜLOZ OLGUSU

Umut Erdem[1], Hüseyin Özkurt[1], İbrahim Uysal[1], Ender Uysal[1], Muzaffer Başak[1]

[1]*Şişli Hamidiye Etfal Eğitim ve Araştırma Hastanesi, Radyoloji Kliniği*

Giriş ve Amaç: Tüberküloz ülkemizde önemli morbidite ve mortaliteye neden olan multisistemik tutulum gösteren kazeifiye granulomlarla karakterize bir enfeksiyon hastalığıdır. Gastrointestinal sistem tüberkülozu özofagustan rektuma kadar herhangi bir organı tutabilmesine karşın en sık olarak ileoçekal bölgede görülmektedir. Yerleşimi ve radyolojik bulguları itibari ile crohn hastalığı ile sık karıştırılmaktadır. Bizde crohn hastalığı düşünülerek takip edilen fakat daha sonra tüberküloz tanısı alan bir olgu paylaşmayı amaçladık.

Gereç-Yöntem: Hastanemiz acil servisine sağ alt kadran ağrısı, bulantı şikayetleri ile başvuran hastaya batın ultrasonografi ve kontrastlı tüm batın bt tetkiki uygulanmış.

Bulgular: Hastanın batın ultrasonografisinde çekumda nonspesifik duvar kalınlığı haricinde ek bulgu saptanmadı. Apendiks normal izlendi. Bunun üzerine yapılan kontrastlı tüm batın bt tetkikinde çekumdan başlayarak hepatik fleksura düzeyine kadar asendan kolonda duvar kalınlık artışı ve etraf mezenterik yağlı planlarda inflamasyon ile uyumlu dansite artışları görüldü. Yine sağ alt kadranda en büyüğü 2 cm uzun aksta ölçülen birkaç adet lenf nodu izlendi. Olgu Crohn hastalığı öntanısı ile gastroenteroloji servisine yatırıldı. Hastamıza kolonoskopi ve biyopsi tetkiki ile intestinal tbc tanısı kondu.

Sonuç: Ülkemizde tüberkülozun önemli problem ve multisistemik bir hastalık olduğu akılda tutulmalı, intestinal veya abdominal bir patoloji varlığında tüberküloz her zaman düşünülmelidir. İntestinal tüberkülozun klinik ve laboratuar bulguları Crohn hastalığı, Y. enterokolitika, kanser, amebiazis gibi hastalıklarla karışabilir. Bu hastalıkların düşünüldüğü durumlarda mutlaka tüberküloz da ayırıcı tanı arasında düşünülmeli, buna yönelik tetkikler yapılmalıdır.

Anahtar Kelimeler: tüberküloz, gastrointestinal tüberküloz, crohn hastalığı

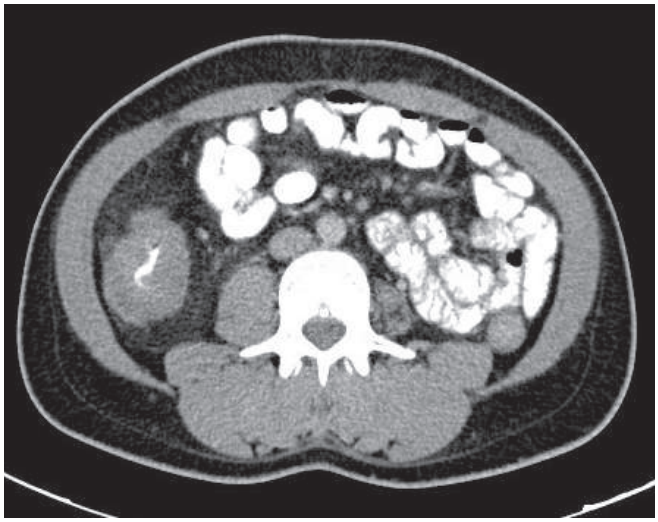

Resim 1.

Resim 2.

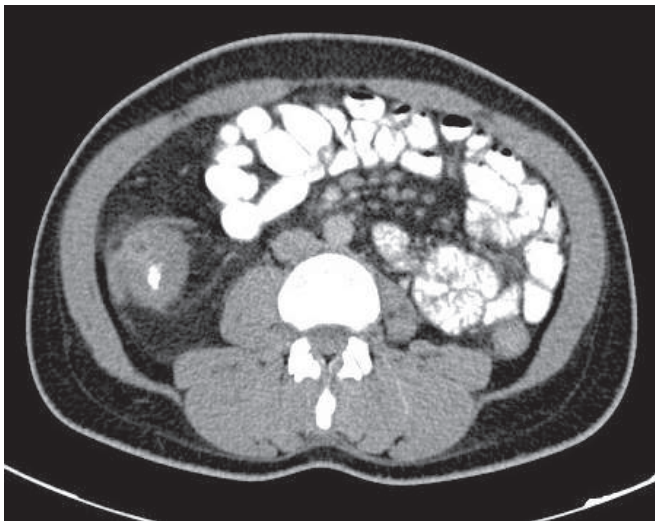

Resim 3.

Nöroradyoloji

PS-421

ATLANTOOKSİPİTAL ASİMİLASYONLU OLGULARDA, İLAVE KRANYOSERVİKAL BİLEŞKE ANORMALLİKLERİNİN SERVİKAL MRG İLE DEĞERLENDİRİLMESİ

Ali Koç[1], Özgür Karabıyık[1], Ümit Erkan Vurdem[1], Mustafa Bilgili[1], Tuba Kurt Uysal[1]

[1]Kayseri Eğitim ve Araştırma Hastanesi, Radyoloji Kliniği

Amaç: Atlantooksipital asimilasyona (AOA) eşlik eden ilave kranyoservikal bileşke anormalliklerini servikal MRG ile değerlendirerek, AOA tanısında ipucu olabilecek, tanılama oranını arttıracak bulguların ortaya konmasını amaçladık.

Gereç-Yöntem: Ocak 2008-Ekim 2011 tarihleri arasında elde olunan, Kayseri Eğitim ve Araştırma Hastanesi Radyoloji Kliniği PACS'ına kayıtlı 11.813 servikal MR incelemesi taradık ve 40 olguda AOA saptadık. Sagittal TSE T1 ve T2 ağırlıklı görüntüler ile AOA tiplendirmesi, anterior atlantodental interval (AADİ) ölçümleri, posterior atlantodental interval (PADİ) ölçümleri yapıldı, eşlik eden olası vertebra füzyon anormallikleri, baziler invajinasyon (Bİ), tonsiller herniasyon, myelomalazi varlığı not edildi. Suboksipital kaslar (rektus kapitis posterior minör ve majör, oblik kapitis posterior inferior) ve vertebral arterler (VA) değerlendirildi. İnceleme alanına girmeyen oblik kapitis posterior superior kası değerlendirmeye dahil edilmedi.

Bulgular: 12 olguda komplet, 14 olguda simetrik lateral cisim, 7 olguda simetrik anterior ark ve lateral cisim, üç olguda simetrik posterior ark ve lateral cisim, üç olguda tek taraflı lateral cisim ve bir olguda parsiyel tek taraflı lateral cisim tip füzyonlar saptandı. Olguların 16'sında posterior ark hipoplazisi, üçünde posterior ark orta hat defekti ve üçünde tek taraflı posterior ark agenezisi mevcuttu.

Baziler invajinasyona (Bİ) 9 olguda rastlandı. PADİ 14 olguda 14 mm'nin altında idi.10 olguda ise PADİ 15–17 mm arasında ölçüldü. Anterior atlantodental interval (AADİ) 10 olguda 3 mm'nin üzerinde ölçüldü. Kranyoservikal bileşke düzeyi spinal kord myelomalazisi 6 olguda mevcuttu. RCPMinör kası olguların tümünde anormaldi ve 25 olguda MR inceleme ile gösterilemedi, geri kalan 15 olguda ise ilgili kas ileri atrofiye idi. RCPMajör kası 13 hastada simetrik atrofiye, 8 hastada ise tek taraflı atrofiye idi. OKPİnferior kası 5 olguda simetrik atrofiye, bir hastada ise tek taraflı atrofiye idi (Resim 1).13 olguda C2–3 vertebra füzyonu eşlik ediyordu (Resim 2).14 olguda bilateral VA, kemik tünel içerisinden serbest, normal prepontin sisterna seyri gösterdi.8 olguda bilateral VA kemik tünel içerisinde olup tek taraflı VA hipoplazisi eşlik etmekteydi.8 olguda bilateral VA kemik tünel içerisinde olup hemen intrakranyal seyirleri; odontoid proçes, C1-lateral cisimi ve beyin sapı tarafından oluşturulan dar mesafede entrapment göstermekteydi. Üç olguda tek taraflı kemik tünel içerisinde VA'e eşlik eden VA agenezisi, iki olguda tek taraflı kemik tünel içerisinde VA'e eşlik eden normal VA, iki olguda normal VA'e eşlik eden hipoplazik ve agenetik VA mevcuttu. Bir olguda ise tek taraflı kemik tünel içerisinde VA'e serebellum ile oksiput arasında seyirli VA eşlik ediyordu. İki olguda VA'ler normaldi (Resim 3).

Tonsiller herniasyona iki olguda rastlandı.

Sonuç: Çalışmamızda, komplet veya parsiyel tip AOA'ların tümüne ilave kranyoservikal bileşke anormalliği eşlik etti ve suboksipital kaslar olguların %100'ünde, vertebral arterler %95'inde anormaldi. Olguların %60'ında azalmış PADİ, %32'sinde C2–3 vertebra füzyonu, %25'inde artmış AADİ, %22.5'inde baziler invajinasyon, %15'inde myelomalazi ve %5'inde tonsiller herniasyon saptandı.

Anahtar Kelimeler: Atlantooksipital asimilasyon, kranyoservikal bileşke, Manyetik Rezonans Görüntüleme

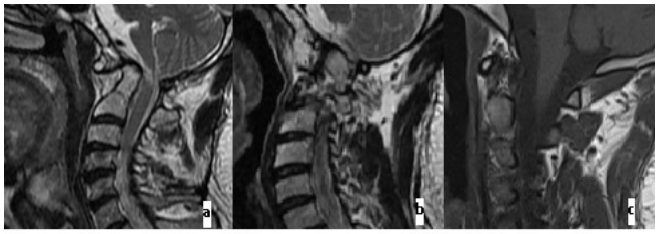

Resim 1: 42 y simetrik lateral AOA olan erkek olgu. Sagittal T2A görüntülerde (a) foramen magnum sagittal çapında azalma, baziler invajinasyon, kranyoservikal bileşke düzeyi spinal kordda myelomalazi, RCPminör kasında, (b) RCPmajör ve OCPinferior kaslarında belirgin atrofi izleniyor. (c) 42 y craniovertebral bileşke anormalliği olmayan olguya ait normal RCPminör, RCPmajor ve OCPinferior kaslar.

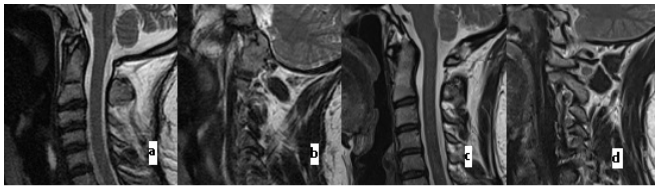

Resim 2:37 y simetrik lateral AOA olan bayan olgunun sagittal T2A görüntülerinde (a) RCPminör kası ileri derecede atrofiye olup belirgin kas dokusu seçilememekte, ayrıca C2 ve C3 vertebra füzyonu mevcut, (b) RCPmajör kası belirgin atrofik, (c) ve (d) 37 y kranyovertebral bileşke anormalliği olmayan bayan olguda normal RCPminör, RCP majör ve OCPİ kasları.

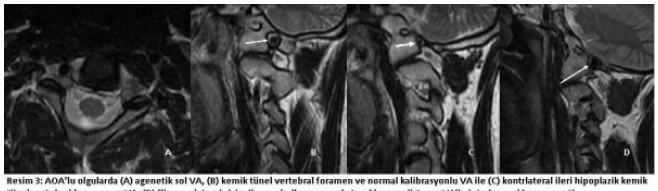

Resim 3: AOA'lı olgularda (A) agenetik sol VA, (B) kemik tünel vertebral foramen ve normal kalibrasyonlu VA ile (C) kontrlateral ileri hipoplazik kemik tünel vertebral foramen ve VA, (D) füzyone lateral cisim ile serebellum arasında tuzaklanma gösteren VA'in intrakranyal komponenti.

Baş-Boyun Radyolojisi

PS-422

AKUT SUPURATİF OTOMASTOİDİTİN NEDEN OLDUĞU GRADENİGO SENDROMU VE SİNÜS VEN TROMBOZU MR BULGULARI; OLGU SUNUMU

Sercan Özkaçmaz[1], Ali Fırat Sarp[2]

[1]Van Bölge Eğitim ve Araştırma Hastanesi Radyoloji Kliniği
[2]Bitlis Devlet Hastanesi Radyoloji Kliniği

Giriş: Akut otomastoidit, pediatrik yaşlarda sık görülen ve enfeksiyonun petroz apekse uzanımı olduğunda, ciddi komplikasyonlara yol açan orta kulak kavitesi ve mastoid hücrelerin bakteriyel enfeksiyonudur. Biz 14 yaşında akut supuratif otomastoidite bağlı gelişen unilateral gradenigo sendromu ve transvers sinüs trombozu vakasını MR bulguları ile sunuyoruz.

Vaka Sunumu: 14 yaşında kız çocuğu, 2 gündür olan sağ kulak ağrısı ve akıntısı, baş ve yüzün sağ tarafında ağrı ve dolgunluk hissi şikayetleri ile acil servise getirildi. Ayrıca hasta son 6 saattir olan çift görmeden yakınmaktaydı. Yapılan fizik muayenesinde ateşi 39,2 derece olup periaurikuler alanda ve yüz sağ yarımında hassasiyet saptandı. Nörolojik muayenesinde hastanın sağ 6. Kranial sinir paralizisi tespit edilmesi üzerine çekilen acil kontrastlı beyin MR da, sağ orta kulak kavitesinde ve mastoid hücrelerde yer yer seviye veren yoğun içerikli T1 de heterojen intensitede sıvı değerleri ve petroz apekste T2 ağırlıklı imajlarda hafif sinyal artışları mevcuttu. İntravenöz kontrast madde enjeksiyonu sonrası mastoid hücrelerde artmış kontrast tutulumu izlendi. Ayrıca sağ mastoid kemik anterior komşuluğundan petroz apeks komşuluğuna ve clivus sağ yan komşuluğuna uzanan alanda dural kontrast tutulumu dikkat çekti. Aynı zamanda hastanın sağ sigmoid ve transvers sinüsünde total tromboz ile uyumlu sinyal void görünüm mevcut olup postkontrast serilerde hafif oblitere sağ sigmoid ve transvers sinüs lümenlerinde kontrast dolumu saptanma-

dı. Bu bulgular ışığında hastaya otomastoidite sekonder Gradenigo sendromu ve sinüs ven trombozu tanısı konularak antibiyoterapi ve antikoagülan tedavi başlandı.

Tartışma: Enfeksiyonun orta kulak kavitesinden, mastoid kemik ve petroz apekslere uzanımı otitis medianın komplikasyonlarına yol açar. Yayılım direkt uzanım, tromboflebit veya hematojen disseminasyon ile olur. Bu komplikasyonlar arasında postaurikuler abse, fasial-abdusens ve trigeminal sinir paralizileri, labirintit, labirintin fistül, mastoidit, temporal abse, petrozit, intrakranial abse, menenjit, otitik hidrosefali, sigmoid sinüs trombozu, ensefalosel ve BOS sızıntısı bulunur. Bu komplikasyonlarda biri olan Gradenigo sendromu, supuratif otitis media, trigeminal sinirin 1. ve 2. dallarının dağılım alanlarında ağrı ve abdusens sinir paralizisi triadından oluşmaktadır. Patogenezinde ise enfeksiyonun petroz apekse uzanımı sonrası bu lokalizasyona yakın yerleşimli olan Dorello kanalı (abdusens siniri) ve Meckel cave (trigeminal sinir) in etkilenmesi bulunmaktadır. Vakaların çok büyük bir kısmında ek komplikasyon gelişmediği sürece bu sinir paralizilerinin ortadan kaybolduğu bildirilmektedir. Bizim hastamızda da petroz apekste sinyal artışları ve komşuluklarında dural kontrast tutulumları izlenmekteydi. Ancak sinüs ven trombozu otitis medianın daha ciddi ve daha sık görülen bir komplikasyonudur. En sık enfeksiyonun komşu erode kemik üzerinden direk disseminasyonu ile olmakla beraber intakt bir kemikte emisser venler aracılığı ile ve ayrıca menenjite sekonder de oluşabildiği rapor edilmiştir. Kliniğinde genellikle ateş, başağrısı ve otore olup erken tanının önemi açısından yeterli ve uygun antibiyotik tedavisine rağmen persistan ateş, otore ve başağrısı olup kliniği düzelmeyen otitis medialı hastalarda sinüs ven trombozundan şüphelenmek gerekir.

Anahtar Kelimeler: otitis media, gradenigo sendromu, tromboz

Resim 1.

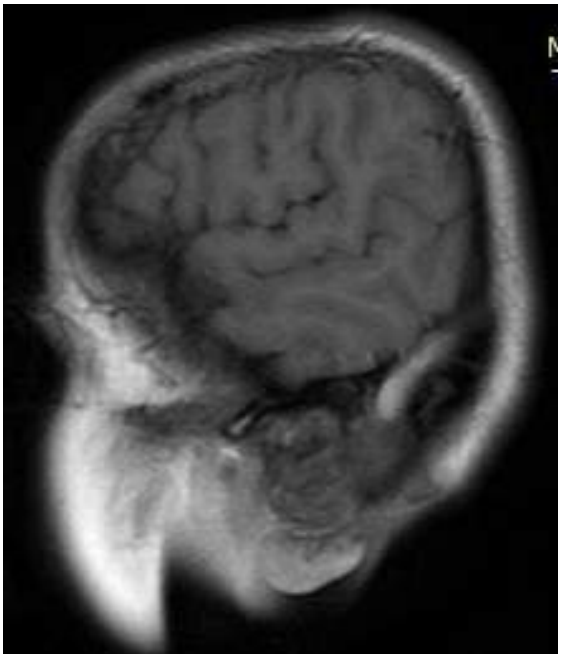

Resim 2.

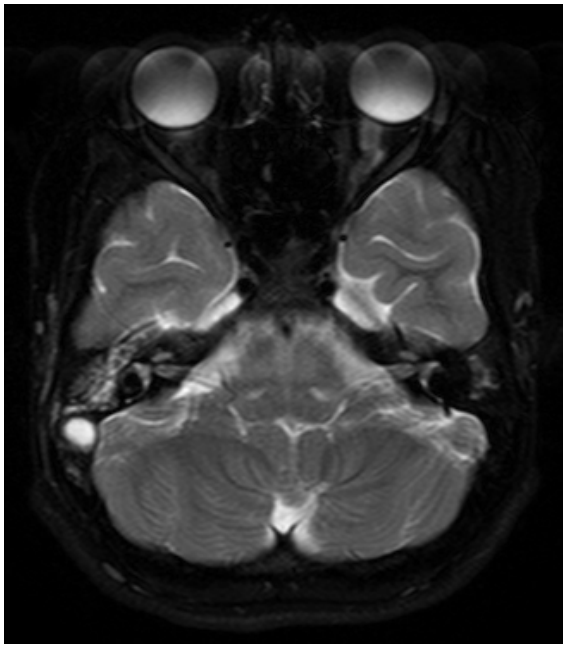

Resim 3.

Abdominal Radyoloji

PS-423

DİFFÜZ PERİTONEAL LEİOMYOMATOZİS: OLGU SUNUMU

İlhan Hekimsoy[1], Ezgi Güler[1], Ahmet Sever[1], Mustafa Harman[1], Nevra Elmas[1]

[1]Ege Üniversitesi Tıp Fakültesi, Radyoloji Anabilim Dalı, İzmir

Giriş ve Amaç: Leiomyomlar en sık karşılaşılan jinekolojik ve uterin neoplazilerdir. Otuz beş yaş üzeri kadınların yaklaşık %20 -30'unda klinik olarak semptom veren leiomyom bulunmaktadır. Radyolojik tanısı kolay olmakla birlikte nadiren diffüz peritoneal veya intravenöz leiomyomatozis gibi atipik büyüme paternleri göstererek

tanısal güçlüğe neden olabilmektedir. Bu olgu sunumunda oldukça nadir olarak görülen diffüz peritoneal leiomyomatozisin BT ve MRG bulgularını sunmayı amaçladık.

Bulgular: Dört sene önce myom nedeniyle histerektomi uygulanan otuz sekiz yaşındaki kadın hasta artan karın ağrısı şikayeti nedeniyle hastanemize başvurdu. Bölümümüzde kontrastlı abdomen BT ve MRG tetkikleri ile incelendi. Elde olunan BT ve MRG tetkiklerinde karın ön duvarında, intraperitoneal alanda barsak ansları komşuluğunda ve pelvik düzeyde bazılarının santralinde dejenerasyon ile uyumlu kistik ve nekrotik alanlar da izlenen en büyüğü pelvik düzeyde 9 cm'ye ulaşan homojen kontrastlanma gösteren yumuşak doku kitleleri izlendi. Bulgular diffüz peritoneal leiomyomatozis lehine değerlendirildi ve tanı patoloji sonucu ile doğrulandı.

Sonuç: Diffüz peritoneal leiomyomatozis; benign olmakla birlikte diffüz yayılması, çok sayıda kitle lezyonun varlığı ve tekrarlayabilmesi nedeniyle malign süreçlerle karışabilmektedir. Histerektomi sonrasında yeni gelişen batın içi kitle olgularında ayırıcı tanıda diffüz peritoneal leiomyomatozis de akla gelmelidir.

Anahtar Kelimeler: BT, histerektomi, leiomyomatozis, MRG

Resim 1.

Resim 2.

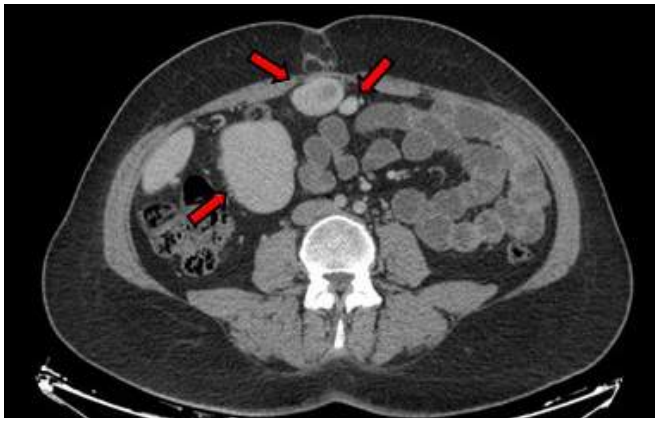

Resim 3.

Nöroradyoloji

PS-424

CREUTZFELDT JAKOP HASTALIĞI: OLGU SUNUMU

İlhan Hekimsoy[1], Fatih Gülpınar[1], Cenk Eraslan[1], Ömer Kitiş[1], Cem Çallı[1]

[1]Ege Üniversitesi Tıp Fakültesi, Radyoloji Anabilim Dalı, İzmir

Giriş ve Amaç: Creutzfeldt Jakop Hastalığı (CJH) insanlarda en sık görülen bulaşıcı spongioform ensefalopati olup yıllık görülme sıklığı milyonda bir kadardır. Genellikle ileri yaşta görülür ve ortaya çıktıktan sonra ortalama yaşam süresi yaklaşık bir yıldır. Başlıca klinik bulguları bellek kaybı, kişilik değişiklikleri, ataksi, myoklonus ve duyusal bozukluklardır. Sporadik, variant, ailesel, iyatrojenik olmak üzere dört tipi tanımlanmıştır. Görüntülemede en iyi tanısal ipucu T2A, FLAIR ve difüzyon ağırlıklı MRG sekansları ile sağlanmakla birlikte erken dönemde bulgular sadece difüzyon ağırlıklı görüntüler ile saptanabilmektedir. Bu olgu sunumunda CJH'nın kranial MRG bulgularını literatür bilgileri eşliğinde sunmayı amaçladık.

Bulgular: Hastanemiz nöroloji polikliniğine yaklaşık iki ay önce başlayan artan unutkanlık, anlamsız konuşma, yakınlarına ve kendisine zarar verme şikayetleri ile başvuran altmış dört yaşındaki erkek hastaya bölümümüzde kranial MRG incelemesi yapıldı. Elde olunan MRG tetkikinde her iki serebral hemisferde frontal korteks düzeyinde, bazal ganglionlarda, pulvinar ve dorsomedial talamik nükleuslar düzeyinde T2A/FLAIR sekanslarda hiperintesite ve difüzyon ağırlıklı görüntülerde kısıtlanma izlendi. Bulgular CJH lehine değerlendirildi. Yapılan BOS incelemesinde 14–3–3 proteini saptanarak tanı klinik ve laboratuvar verileri ile de desteklendi.

Sonuç: Hızlı ilerleyen demans ile başvuran olgularda kranial MRG tetkikinde serebral korteks ve derin gri cevherde T2A/FLAIR sekanslarda hiperintensite ve difüzyon ağırlıklı görüntülerde kısıtlanma saptanan olgularda ayırıcı tanıda CJH akla gelmelidir.

Anahtar Kelimeler: Creutzfeldt Jakop Hastalığı, demans, kranial MRG

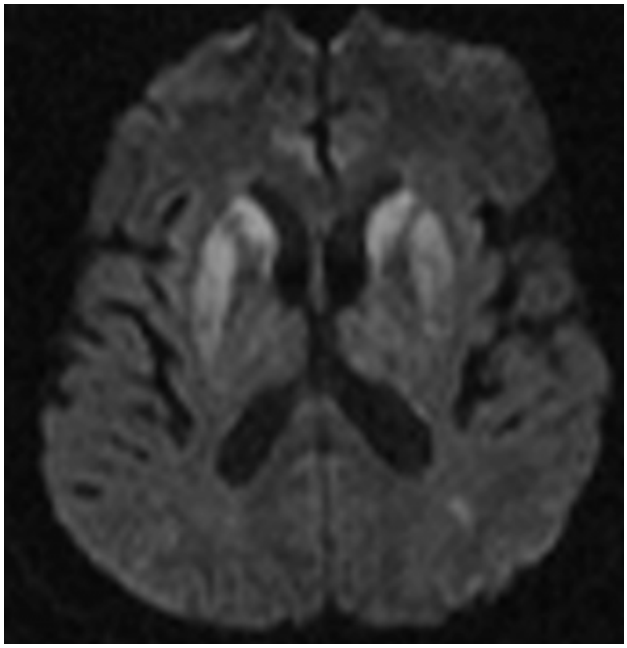

Resim 1.

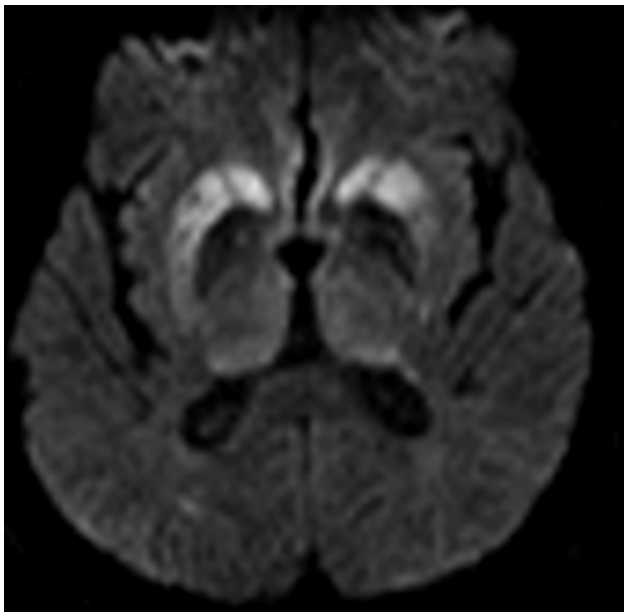

Resim 2.

Girişimsel Radyoloji

PS-425

DEV RENAL ANJİOMYOLİPOMA VE ENDOVASKÜLER TEDAVİSİ

Mehmet Korkmaz[1], Bekir Şanal[1], Mehmet Yücel[2], Bekir Aras[2]

[1]Dumlupınar Üniversitesi Tıp Fakültesi, Radyoloji Anabilim Dalı
[2]Dumlupınar Üniversitesi Tıp Fakültesi, Üroloji Anabilim Dalı

Giriş: Anjiomyolipoma (AML) matür yağ hücreleri, düz kas dokusu ve kalın duvarlı kan damarlarını değişen oranlarda içeren, mezenşimal kaynaklı benign bir tümördür. AML popülasyonda yaklaşık %0.3 oranında görülür ve solid böbrek kitlelerinin %5'ini oluşturur. Benign karakterde olduğundan, tanı konmadan önce büyük boyutlara ulaşabilir ve hatta tümör içi hemoraji gelişirse, acil tedavi gerekebilir.

Olgu: 32 yaşında kadın hasta karın ağrısı, hematüri ve karın sol yanında eline gelen sertlik nedeniyle üroloji polikliniğine başvurdu. Çekilen kontrastlı batın BT'de sol böbrekte yaklaşık 16*12*10 cm boyutlarında dev AML ile uyumlu kitlesel lezyon izlendi. (Resim 1) Kitlenin dev boyutlu olması nedeniyle embolizasyon amacıyla girişimsel radyoloji bölümümüze yönlendirildi. Dev AML'nin damarlarına selektif olarak girilerek coil ve PVA partikülleri ile selektif olarak girilerek embolizasyon işlemi geçekleştirildi (Resim 2). Embolizasyon sonrasında hastanın semptomları belirgin geriledi.1. ay kontrol BT'de kitle boyutlarının küçüldüğü (12*10*6 cm) ve vaskülerizasyonun belirgin azaldığı gözlendi. (Resim 3)

Tartışma: AML en sık böbrekte görülür. Boyutu 4 cm'den küçük tümörler genellikle asemptomatiktir. Chen ve arkadaşlarının çalışmasında, 4 cm'den büyük tümörlerin %90'ı semptomatik olarak bildirilmiştir. Renal AML'nin bildirilen en sık bulgu ve semptomları; karın ağrısı, palpabl kitle, hematüri, toplayıcı sistem obstrüksiyonu, üriner sistem infeksiyonu, nefrolitiasis ve böbrek yetmezliğidir. Bizim olgumuzda şiddetli yan ağrısı, ele gelen kitle ve hematüri bulguları mevcuttu. Tümörün komplikasyonları nadir görülür, fakat ciddidir. Komplikasyonlar tümörün boyutu ve içeriğine bağlı değişir. Büyük boyutlu tümörlerde spontan rüptür riski artar, subkapsüler, perirenal veya pararenal hematom gelişebilir, hatta %10 hastada fatal sonuçlanabilen masif kanama görülebilir. Bu hastada olduğu gibi, çok büyük boyutlara ulaşabilen AML nadirdir. Bizim olgumuz literatürde bildirilen dev AML'lerden biridir. Bu gibi vakalarda ortaya çıkan ağrı, tümör içine tekrarlayan kanamaları düşündürmelidir. Renal AML'ler benign tümörler olduklarından genellikle tedavi gerektirmezler ve USG ile takip edilebilirler. Ancak büyüme gösterirlerse zamanla semptomatik hale gelebilirler. Ağrı, hematüri semptomları varsa, boyutu 4 cm'den büyükse ya da malignite ekarte edilemiyorsa tedavi endikedir. Büyük ve semptomatik tümörlerde cerrahi eksizyon ve/veya nefrektomi gerekebilir. Ancak bizim vakamızda olduğu gibi kitlenin çok vasküler ve dev boyutlu olması özellikle genç hastalarda hastayı nefrektomiden kurtarmak için yapılan selektif endovasküler tedavi minimal invaziv başarılı bir tedavi yöntemidir. Primer veya operasyon öncesi kitleyi küçültmek amacıyla yapılabilir.

Sonuç: Sempomatik olan dev AML lerde, kanama veya rüptür gelişmesini önlemek amacıyla yapılan endovasküler tedavi yöntemi oldukça başarılıdır.

Anahtar Kelimeler: Dev Anjiomyolipoma, Embolizasyon, Endovasküler Tedavi

Resim 1. Kontrastlı batın BT; Sol böbrekte dev anjiomyolipoma

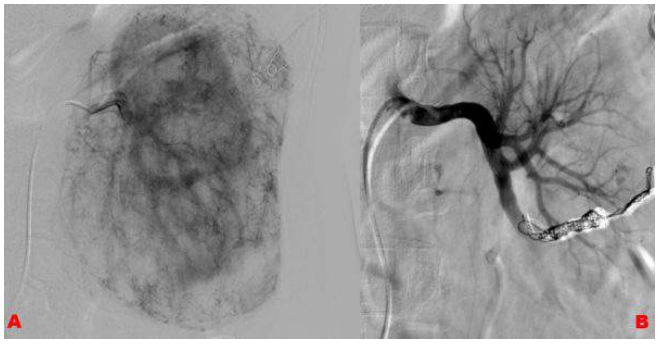

Resim 2. Pre-embolizason **(A)** sol renal arter anjiografi, dev anjiomyolipomaya ait belirgin vaskülerizasyon, böbrek vaskülerizasyonu net olarak izlenmiyor; Post-embolizasyon **(B)** sol renal anjiografi, anjiomyolipoma vaskülerizasyonu izlenmiyor. Böbrek vasküler yapıları ortaya çıkmış.

Resim 3. Embolizasyon sonrası 1. ay kontrol BT de anjiomyolipoma boyutlarında küçülme ve vaskülerizasyonunda azalma

Acil Radyoloji

PS-426

ATLANTOOKSİPİTAL DİSLOKASYON: BT VE MR BULGULARI

Muhsin Nuh Aybay[1], Mehmet Sedat Durmaz[1], Hasan Erdoğan[1], Ali Cengiz[1], Şahabettin Akbayrak[1], Süleyman Bakdık[1]

[1]*Konya Eğitim ve Araştırma Hastanesi, Radyoloji Bölümü*

Özet: Atlantookisital dislokasyon, oksiput ve C1 vertebra arasındaki stabilizan ligamanlarda bütünlük kaybı ile karakterize nadir bir travmatik patolojidir. Akut servikal omurga yaralanmalarının %1'inden azında görülür. Rölatif olarak kafanın büyük olması ve kondillerin horizontal oryantasyonuna bağlı çocuklarda daha sık görülür. Sıklıkla ani ölümcül bir durumdur. Görüntülemede oksipital kondil ile C1'in lateral parçası arasındaki mesafenin 4 mm'den fazla ölçümesi en sensitif bulgudur. Basiondan odontoide artmış mesafe (>10 mm) ve Power oranının 1.15'in üzerinde olması diğer ölçüm bulgularıdır. Bu yazıda yüksek hızlı motorlu araç kazası sonrası atlantooksipital dislokasyon gelişen 2 yaşındaki kız olgunun görüntüleme bulguları tartışılmıştır.

Anahtar Kelimeler: atlantooksipital, dislokasyon, travma

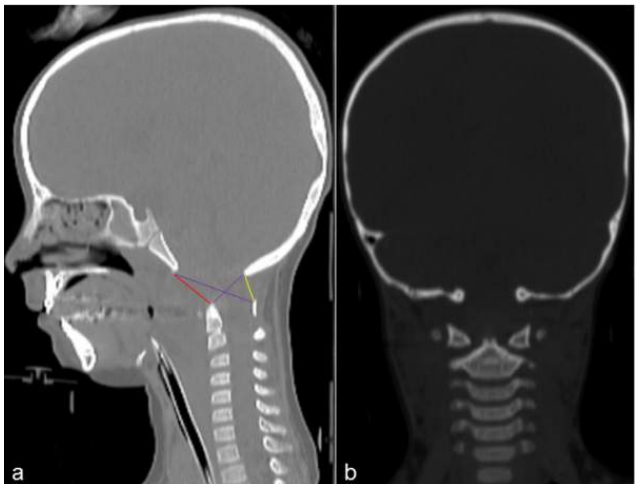

Resim 1. BT kesitlerinde oksipital kondiller ile C1 arasındaki mesafenin genişlediği *(sarı çizgi)*, basiondan odontoide 10 mm'in üzerinde artmış mesafe *(kırmızı çizgi)*, Power oranı (mor çizgiler) 1'in üzerinde olup bulgular anterior atlantooksipital dislokasyonu gösteriyor, **A;** sagital, **B;** koronal reformat görüntüler

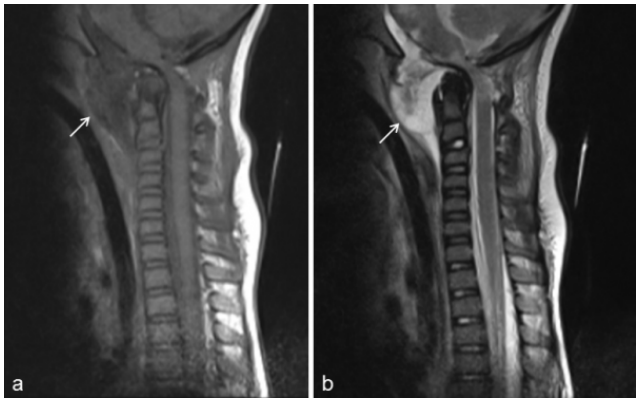

Resim 2. sagital MR kesitlerinde anterior atlantooksipital dislokasyon görülüyor. Apikal, alar ve anterior atlantoaksiyel ligamanlar seçilemiyor. Beyin sapında kontüzyonel değişiklikler, servikal kordda belirgin incelme mevcut. Basion ile C1 arasında psödomeningosel kesesi (I) gelişmiş olup içerisinde hematom görülüyor. **A;** T1A, **B;** T2A görüntüler

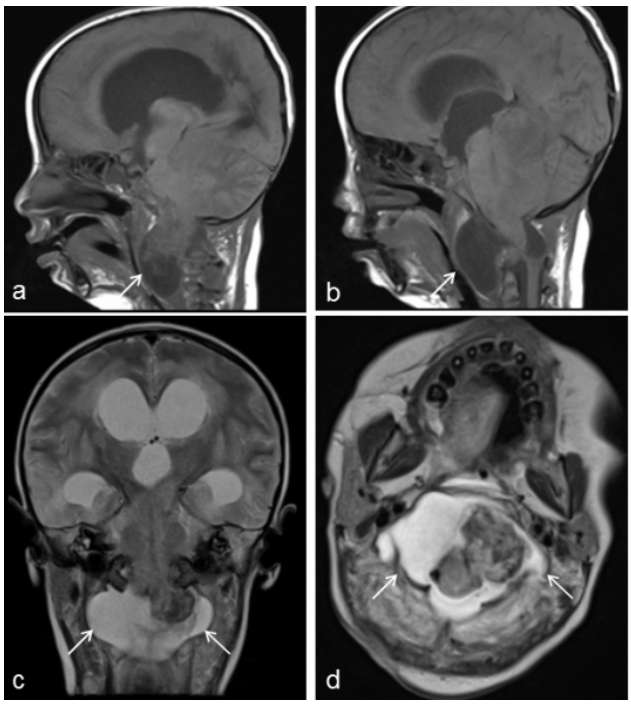

Resim 3. MR kesitlerinde psödomeningosel (*oklar*) ve içerisinde beyin sapı kaynaklı herniasyon ve hematom görülüyor, **A, B;** sagital T1A, **C;** koronal T2A, **D;** aksiyel T2A görüntü

Nöroradyoloji

PS-427

PONTİN GLİOMU DÜŞÜNDÜREN AKUT DİSSEMİNE ENSEFALOMYELİT OLGUSU

Harun Arslan[1], Aydın Bora[1], Mehmet Deniz Bulut[1], Alpaslan Yavuz[1], İbrahim Akbudak[1], Abdussamet Batur[1], Mesut Özgökçe[1]

[1]Yüzüncü Yıl Üniversitesi Dursun Odabaş Tıp Merkezi Radyoloji Anabilim Dalı, Van

Acil servise baş ağrısı, baş dönmesi ve gün içerisinde başlayan ani görme problemleri nedeniyle başvuran 20 yaşındaki erkek hasta radyoloji bölümünde çekilen MR görüntülerde T1 A görüntülerde hipointens, Flair görüntülerde ponsu ekspanse eden hiperintens kitle görünümü mevcuttu. iV kontrast madde enjeksiyonu sonrası bu alanda belirgin kontrast tutulumu izlenmedi. Ensefalit ve pontin glioma ön tanısı düşündügümüz hastada yapılan BOS incelemesinde hücre 20, protein 64, şeker 64 saptanmış. Klinik olarak ensefalit tanısı konulan hastada 10 günlük tedavi sonrası pons ve diğer alanlardaki lezyonlar MR görüntülerde tama yakın regresyon izlendi. Ponsu tutan ensefalomyelit olguları radyoloji görünüm olarak ayırıcı tanıda pons gliomlarına benzemesi nedeniyle bu olguyu sunmayı uygun bulduk.

Anahtar Kelimeler: Ensefalomiyelit, Pons Gliomu, MR

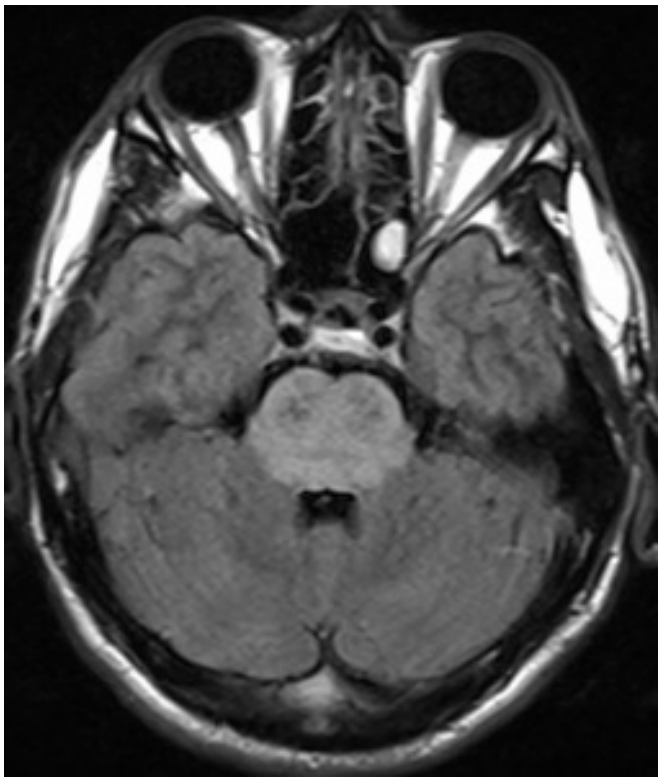

Resim 1

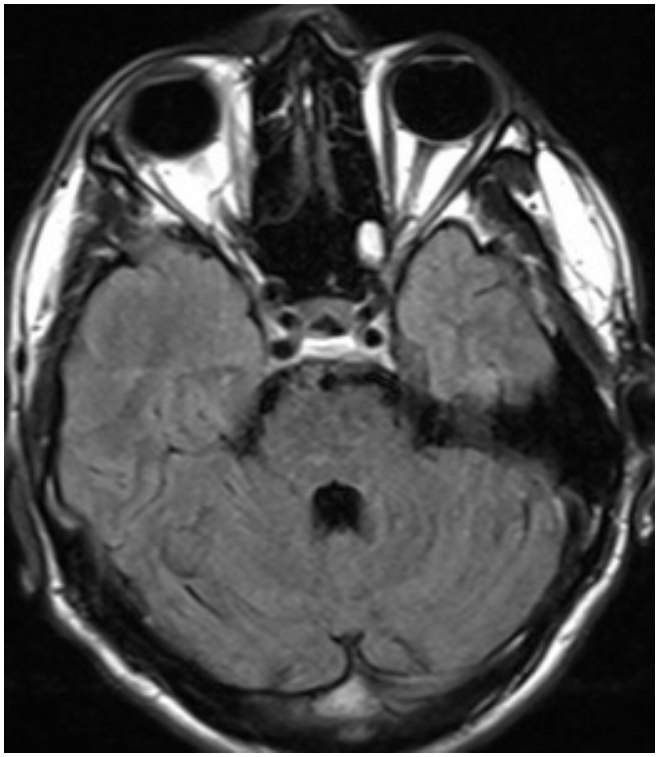

Resim 2.

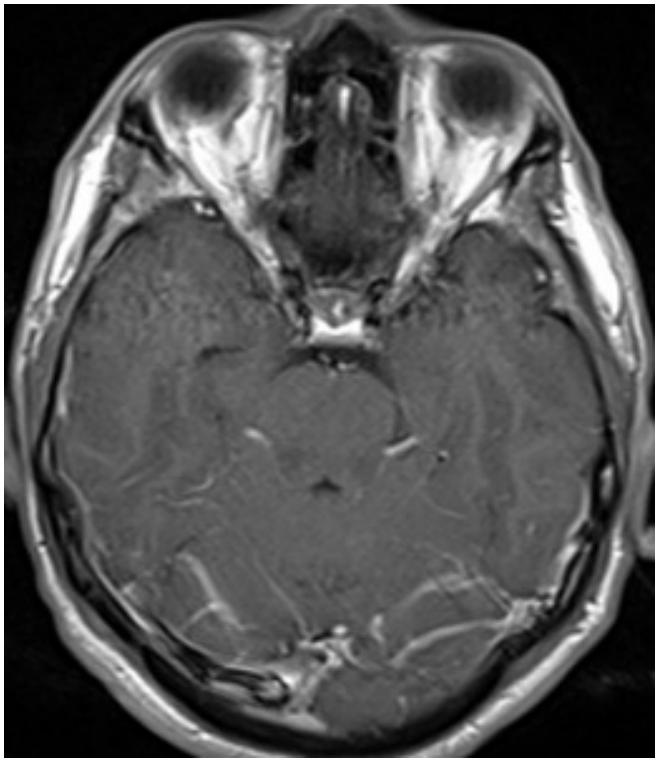

Resim 3.

Abdominal Radyoloji

PS-429

NORMAL ANATOMİK YERLEŞİMLİ DALAĞIN PARSİYEL TORSİYONU

Mert Bayramoğlu[1], Kemal Murat Haberal[1], Tevfik Avcı[2], Mehmet Coşkun[1]

[1]Başkent Üniversitesi Tıp Fakültesi, Ankara Hastanesi Radyoloji Anabilim Dalı
[2]Başkent Üniversitesi Tıp Fakültesi, Ankara Hastanesi Genel Cerrahi Anabilim Dalı

Giriş: Dalak iki ligament tarafından normal anatomik pozisyonunda sabitlenmektedir. Bunlar mide büyük kurvaturu ile dalak arasındaki gastrosplenik ligaman ve sol böbrek ile dalak arasında splenorenal ligamandır. Bu ligamanların konjenital ve edinsel anomalileri normalden uzun splenik mezenter ve anormal mobil dalak ile sonuçlanır. Gezici dalak çoğu zaman asemptomatiktir ancak torsiyone olduğu zaman semptom vermektedir. Akut splenik torsiyon venöz dönüşü bozmaktadır, buna sekonder gelişen konjesyon sonucunda da arteriyel akım bozulmaktadır. Literatürde normal anatomik pozisyonda dalak torsiyonu ile ilgili yalnız tek bir olgu sunumu bulunmaktadır. Biz de olgumuzda normal anatomik pozisyonda parsiyel torsiyone dalak ile uyumlu radyolojik bulguları sunmaktayız.

Olgu: 20 yaşında kadın hasta 3 gündür devam eden ve ara ara sol alt kadrana yansıyan sol üst kadran ağrısı ve kusma şikayeti ile acilimize başvurdu. Hastamız travma öyküsü tariflemedi. Muayenesinde ve laboratuar çalışmasında CRP yüksekliği dışında bir özellik saptanmadı.

Tartışma: Bu olguda yapılan ultrasonografik değerlendirmede, splenik parenkim ekojenitesi normal değerlendirilmiştir. Doppler incelemede ise dalak hilusunda yalnız splenik arterde akım olduğu dikkatimizi çekmiş olup splenik vende akım izlenmedi. (Fig.1). Splenik ven trombozunu ekarte etmek amacı ile yapılan bilgisayarlı tomografi incelemesinde portal faz imajlarda distal splenik vende doluş izlenmedi. Dalak parankimi rölatif olarak hipodens olarak dikkati çekti. Proksimal splenik vende izlenen kontrast maddenin kronik venöz konjesyona bağlı gelişmiş olan inferior mezenterik ven kaynaklı kollateral venlere bağlı olduğu düşünüldü. (Fig.2). Geç faz imajlarda splenik venin tamamen kontrast ile dolduğu ve dalak dansitesinin düzeldiği izlenmesi üzerine parsiyel torsiyon tanısı konuldu. (Fig.3). Laparoskopik olarak detorsiyon ve splenopeksi yapılan hastanın yapılan postoperatif ultrasonografi incelemesi ile splenik venin patent olduğu konfirme edilmiştir.

Gezici dalak torsiyonu nadirdir ve sadece 500 olgu bildirilmiş olup %0,2 insidansla görülmektedir. Bu durum kadınlarda 15 kat daha sıktır ve genelde 20 ila 40 yaş arasında görülmektedir. Ultrasonografi ve bilgisayarlı tomografi tanıda esasdır çünkü klinik muayene ve laboratuar bulguları nonspesifiktir.

Sonuç: Keskin ve devamlı sol üst kadran ağrısı bulunan, tanı alamamış ve semptompları başka bir şekilde açıklanamayan hastalarda, dalak normal pozisyonunda izlense bile torsiyon akla gelmelidir. Doppler Ultrasonografi tanıda başvurulacak ilk yöntemdir.

Anahtar Kelimeler: DALAK TORSİYONU, PARSİYEL TORSİYON

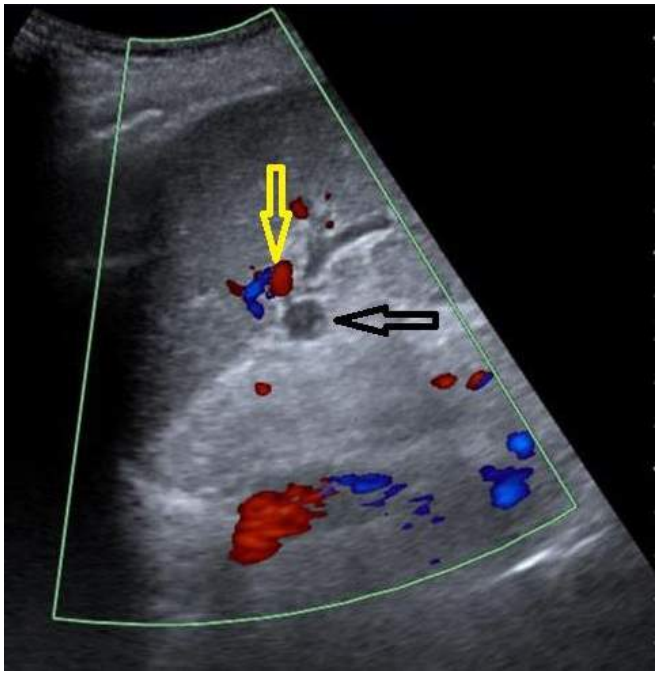

Resim 1.

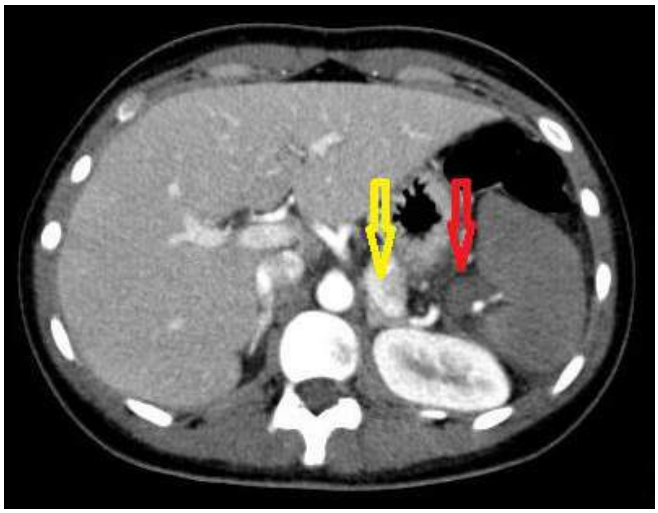

Resim 2.

Resim 3.

Genitoüriner Sistem Radyolojisi

PS-430

KSANTOGRANÜLOMATÖZ PİYELONEFRİT: BT BULGULARI

Muhsin Nuh Aybay[1], Ali Cengiz[1], Serdar Arslan[1], Hasan Erdoğan[1], Mehmet Sedat Durmaz[1], İsmet Tolu[1]

[1]Konya Eğitim ve Araştırma Hastanesi, Radyoloji Bölümü

Özet: Ksantogranülomatöz piyelonefrit; üriner sistem taş hastalığı varlığında, uzun süreli ve yineleyen enfeksiyonlara bağlı olarak ortaya çıkan, nadir görülen, kronik bir enflamasyondur. Renal parankimin parçalandığı ve yerine lipid içerikli makrofajların geçtiği böbrek ve çevre dokularının kronik enfeksiyonu olarak karşımıza çıkar. Renal pelvis ya da kalikslerden başlayarak toplayıcı sistem ve parankimde yıkıma yol açar. Böbrekte sınırlı olmasından, perirenal alana ve abdominal duvara uzanımına göre üç evresi tanımlanmıştır. Kadınlarda 2–3 kat daha sıktır, çocukluk dönemi dahil olmak üzere herhangi bir yaşta ortaya çıkabilir ancak en sık görülme yaşı 50–70 arasındadır. Böbrekte kitlesel şekil oluşturan bir yapı olarak görülebildiğinden tümörle ayırıcı tanıya girmektedir. Kesin tanı patoloji ile konulur. Bu yazıda böbrek kitlesi nedeniyle tetkik edilen ve patolojide tanı almış 63 yaşında erkek hastanın BT bulgularını sunmaktayız.

Anahtar Kelimeler: ksantogranülomatöz, piyelonefrit, genitoüriner

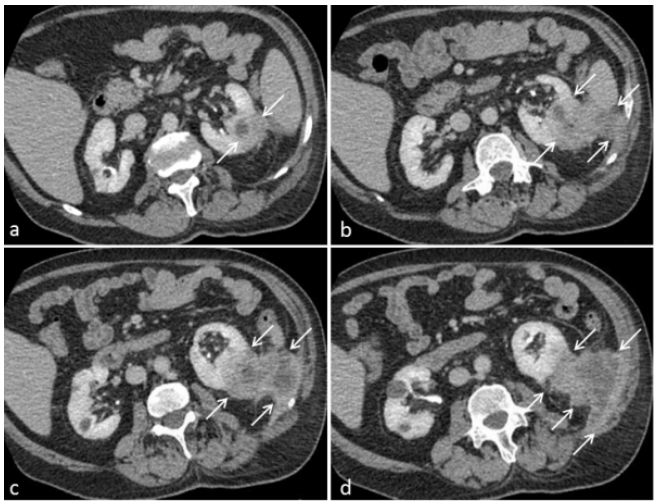

Resim 1. A, B, C, D; intravenöz kontrastlı aksiyel BT kesitlerinde, solda pararenal alana ve abdominal duvara uzanımı bulunan santralinde daha düşük dansiteli alanların izlendiği fokal böbrek lezyonu (*oklar*) görülüyor.

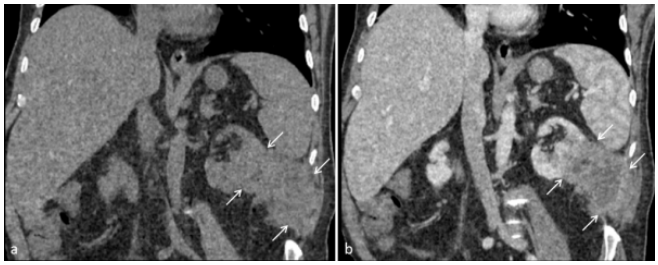

Resim 2. koronal reformat görüntülerde lezyonun abdominal duvara uzanımı daha güzel görülüyor. **A;** kontrastız BT, **B;** intravenöz kontrastlı BT

Baş-Boyun Radyolojisi

PS-431

LARİNKSİN NADİR LEZYONLARI

Egemen Öztürk[1], Selen Bayraktaroğlu[1], Recep Savaş[1], Naim Ceylan[1]

[1]Ege Üniversitesi Tıp Fakültesi Hastanesi Radyoloji Anabilim Dalı, İzmir

Amaç: Larinks orofarinksin devamında epiglottis ile krikoid kartilaj alt kenarı arasında yer alan üst solunum yoluna ait organdır.

Larinks benign ve malign tümoral oluşumlarla birlikte birtakım sistemik infeksiyöz ve non-infeksiyöz hastalığın tutulumunun görülebildiği bir lokalizasyon olup ayırıcı tanıda sık görülen antitelerle birlikte nadir görülen patolojilerin de akılda tutulması gereklidir.

Bu bildiride larinkste nadir görülen tümöral ve tümöral olmayan lezyonların görüntüleme bulguları sunulmaktadır.

Gereç Ve Yöntem: Larinksin nadir görülen tümöral ve tümöral olmayan lezyonları tanımlaması ve sınıflaması yapılarak BT ve MRG görüntüleri eşliğinde derlenmiştir.

Bulgular: Patoloji sonuçları ile tanıları konan ve larengeal elemanlarda nadiren tutulum yapan lezyonlar (Amiloidoz, Granülomatöz Polianjitis, Tüberküloz, Eksternal Laringosel, Kavernöz Hemanjiom, Multipl Myelom tutuluşu, Kondrosarkom, Plazmositom, Hemanjioperisitom) görüntüleme özellikleri ve radyolojik - histopatolojik korelasyonu ile ilgili veriler görüntülerle derlenerek sunulmuştur.

Sonuç: BT ve MRG ile larinkste tespit edilen patolojik bulguların ayırıcı tanısında nadir görülen lezyonlar da radyoloğun ayırıcı tanı listesinde bulunmalı ve klinisyene yol göterici olmalıdır.

Anahtar Kelimeler: larinks, bilgisayarlı tomografi, manyetik rezonans görüntüleme

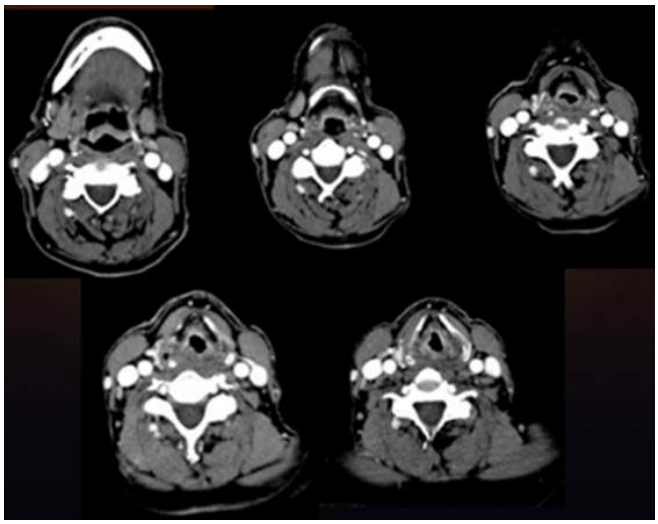

Resim 1.

Resim 2.

Resim 3.

Kas-İskelet Radyolojisi

PS-432

SKOLYOZ HASTALARINDA KANTİTATİF BİLGİSAYARLI TOMOGRAFİ İLE VERTEBRA KEMİK MİNERAL YOĞUNLUĞU DEĞİŞİKLİKLERİNİN SAPTANMASI

Orkun Sarıoğlu[1], Sinem Naciye Gezer[1], Ali Balcı[1], Nevin Köremezli Keskin[1], Ömer Akçalı[2], Tolga Kara[2], Dinç Özaksoy[1]

[1]Dokuz Eylül Üniversitesi Hastanesi, Radyoloji Anabilim Dalı, izmir
[2]Dokuz Eylül Üniversitesi Hastanesi, Ortopedi ve Travmatoloji Anabilim Dalı, izmir

Giriş ve Amaç: Skolyoz, omurganın lateral eğriliği olarak tanımlanmaktadır. Yapılan bazı çalışmalarda skolyoz hastalarında kemik mineral yoğunluğu (KMY) 'nun normal popülasyona göre düşük olduğu gösterilmiştir. Bu çalışmalarda skolyoz hastalarında kemik mineral yoğunluğu Dual Enerji X-Ray Absorbsiyometri (DEXA) ile ölçülmüştür. Projeksiyonel görüntüleme yöntemi olan DEXA ile skolyoz vakalarında yanılgı olasılığı yüksektir. Bizim çalışmamızda Kantitatif Bilgisiyarlı Tomografi (KBT) ile rekonstrüksiyon yapılan görüntüler üzerinden, en uygun anatomik kısımlar belirlenerek ölçümler yapılmıştır. Bu çalışmanın amacı kemik mineral yoğunluğunun değerlendirilmesinde altın standart olarak kabul edilen KBT yöntemini kullanarak skolyoz hastalarının vertebral kemik mineral yoğunluğu değişikliklerini ortaya koymaktır.

Gereç ve Yöntem: Hastanemiz radyolojik görüntüleme arşivi retrospektif olarak taranarak 2005–2016 yılları arasında 64 kanallı ve 16 kanallı çok kesitli bilgisayarlı tomografi (ÇKBT) cihazları (Brilliance, Philips Medical Systems) ile torakolomber vertebral kolona yönelik elde olunmuş BT incelemeleri değerlendirilmiştir. Skolyoz saptanan 43 hasta ile yaş ve cinsiyet bakımından eşleşmiş 41 sağlıklı kontrol olgusu çalışmaya dahil edilmiştir. Kemik yoğunluğu, Philips iş istasyonunda (Philips Extended Brilliance Workspace V3.5.0.2254) KBT software programı kullanılarak aksiyel planda elde olunmuş BT görüntüleri üzerinde ölçülmüştür. T12-L5 düzeylerinde her bir vertebra korpusunun trabeküler kemiğine Region of Interest (ROI) 'ler yerleştirilmiştir. Verilerin dağılımı Kolmogorov-Smirnov testiyle değerlendirilmiş ve normal dağılım gösterdiği saptanmıştır ($p>0.05$). Skolyoz ve kontrol grupları kemik mineral yoğunluğu açısından bağımsız t-testi ile karşılaştırılmıştır.

Bulgular: Çalışmamızdaki 43 hastanın 23'ü kadın, 20'si erkekti. Sağlıklı kontrol grubunun 23'ü kadın, 18'i erkekti. Hasta grubunun yaş ortalaması 14.9±10.1; kontrol grubunun yaş ortalaması 15.1±10.2 olarak ölçülmüştür. Hasta grubunun ortalama kemik mineral yoğunluğu (KMY) değeri 106.8±33.4 g/cm^3, kontrol grubunun ortalama KMY değeri 124.9±29.1 g/cm^3 olarak ölçülmüş olup iki grup arasında istatistiksel olarak anlamlı farklılık saptanmıştır ($p= 0.009$).

Sonuç: Osteoporoz erişkin hastalarda en sık görülen metabolik kemik hastalığı olmasına karşın, genç hastalarda nadir görülür. Bu çalışmada skolyozu bulunan genç hastaların KMY kontrol grubuna göre anlamlı derecede düşük bulunmuştur. Ancak skolyoz hastalarındaki düşük kemik kalitesinin primer olarak bir sebep mi yoksa sonuç mu olduğu hala net olarak bilinmemektedir. Skolyozun kemik mineral yoğunluğu üzerindeki etkisinin anlaşılması, hem osteoporoz hem de skolyozun patofizyolojisinin anlaşılmasını sağlayarak tedavilerine katkıda bulunacaktır. İleriye dönük takip çalışmaları ile bu ilişki ortaya konulabilir.

Anahtar Kelimeler: skolyoz, kantitatif BT, osteoporoz

Resim 1 : Kontrol grubunda vertebra korpusundan kemik mineral yoğunluğu ölçümü

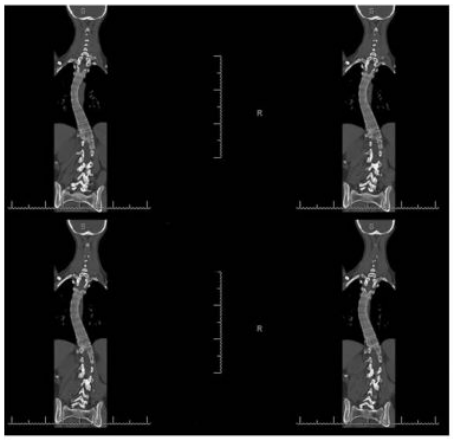

Resim 2 : 15 yaşında kız hastanın koronal BTsinde açıklığı sola bakan torakal skolyoz

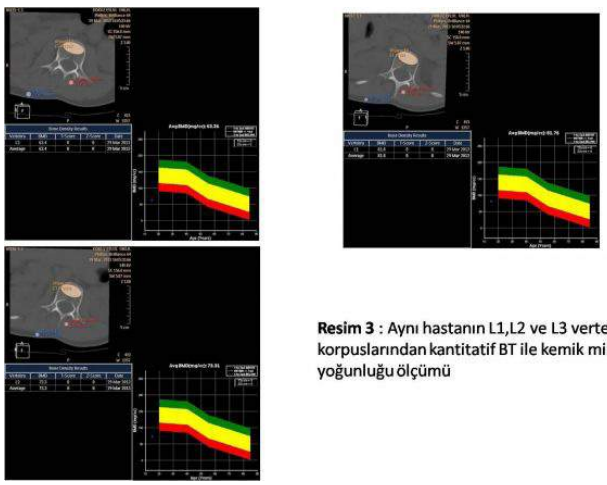

Resim 3 : Aynı hastanın L1,L2 ve L3 vertebra korpuslarından kantitatif BT ile kemik mineral yoğunluğu ölçümü

Nöroradyoloji

PS-433

FOLİKÜLER LENFOMA OLGUSUNDA PERİFERAL NÖROLENFOMATOZİSİN GÖRÜNTÜLEME BULGULARI

İlhan Hekimsoy[1], Recep Savaş[1], Naim Ceylan[1], Selen Bayraktaroğlu[1], Ömer Kitiş[1]

[1]Ege Üniversitesi Tıp Fakültesi, Radyoloji Anabilim Dalı, İzmir

Giriş ve Amaç: Nörolenfomatozis; periferik sinir sisteminin nadir görülen lenfatik infiltrasyonu olup sıklıkla B hücreli non-Hodgkin lenfoma olgularında izlenir. Sıklıkla proksimal periferik sinirleri, brakial ve lumbosakral pleksusu etkiler. Etkilenen sinirlerde nodüler veya fuziform kalınlaşma izlenir. Bu olgu sunumunda periferal nörolenfomatozisin görüntüleme bulgularını sunmayı amaçladık.

Gereç ve Yöntem: Olgu kontrastlı toraks ve abdomen BT, PET/BT, torakal ve lomber vertebra MRG tetkikleri ile incelendi.

Bulgular: Hastanemizde foliküler lenfoma tanısı alan yetmiş bir yaşındaki kadın hastanın bölümümüzde çekilen kontrastlı toraks ve abdomen BT'sinde yaygın retroperitoneal, mediastinal, aksiller lenfadenopatilerin yanı sıra lumbosakral bölgede sinir traselerine uyan lokalizasyonlarda artmış yumuşak doku dansitesi izlendi. MRG tetkikinde lumbosakral pleksus düzeyinde periferik sinirlerde kalınlaşma ve PET/BT tetkikinde yaygın FDG tutulumu saptandı. Bulgular lenfoma tanılı olguda periferal nörolenfomatozis lehine değerlendirildi.

Sonuç: Periferal nöropatisi olan lenfomalı olgularda ayırıcı tanıda periferal nörolenfomatozis de yer almalıdır.

Anahtar Kelimeler: lenfoma, nörolenfomatozis, PET/BT

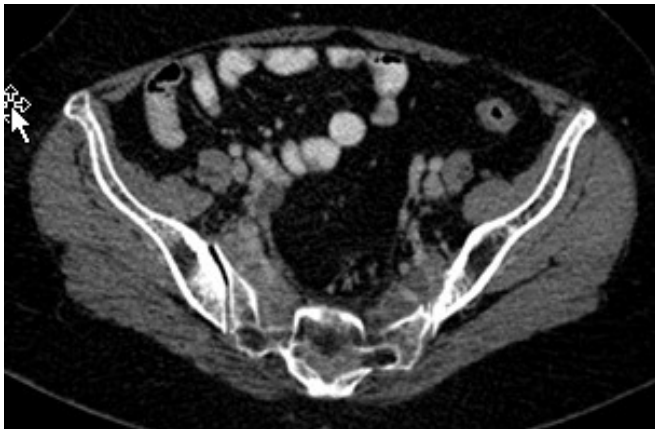

Resim 1.

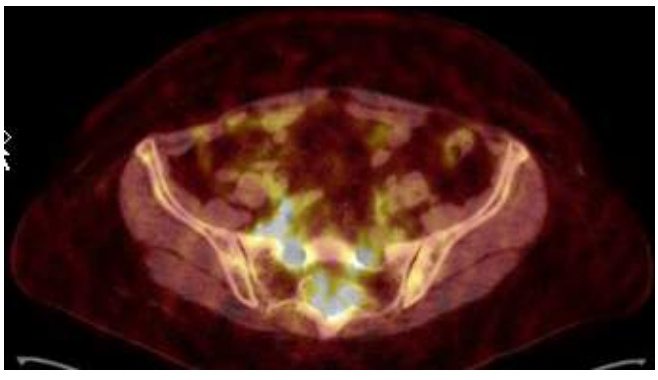

Resim 2.

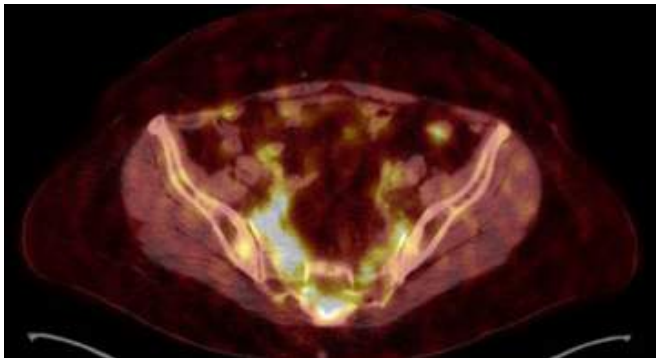

Resim 3.

Abdominal Radyoloji

PS-434

RETROPERİTONEAL KİTLEYİ TAKLİT EDEN ATİPİK GENİŞ SİSTERNA ŞİLİ: OLGU SUNUMU

İlhan Hekimsoy[1], Sadık Tamsel[1], Gülgün Kavukçu[1], Mustafa Harman[1], Nevra Elmas[1], Süha Süreyya Özbek[1]

[1]Ege Üniversitesi Tıp Fakültesi, Radyoloji Anabilim Dalı, İzmir

Giriş ve Amaç: Sisterna şili, abdomen ve alt ekstremiteye ait lenf sıvısını toplayan, L1-L2 vertebra korpuslarının ön tarafında, retrokrural alanda, abdominal aortanın hemen sağında yer alan ve duktus torasikusun başlangıç kısmını oluşturan kese şeklinde bir yapıdır. Otopsilerin %20'si ve lenfanjiyografik çalışmaların yaklaşık olarak yarısında görülür. Klasik tanımlamaların aksine sisterna şili çok değişken görüntüleme bulgularına sahiptir. Bu olgu sunumunda, retroperitoneal kitleyi taklit eden atipik geniş sisterna şilinin radyolojik görüntüleme bulgularını sunmayı amaçladık.

Bulgular: Hastanemiz nöroloji servisinde serebral iskemi nedeniyle yatan yetmiş yaşında kadın hastanın ateş, sedimantasyon ve CRP yüksekliği olması nedeniyle enfeksiyon odağı saptanması için çekilen kontrastlı abdomen BT tetkikinde interaortakaval alanda en büyüğü 3,5 cm'ye ulaşan yumuşak doku dansitesinde kitle lezyonları izlendi. Yapılan abdomen US tetkikinde ise BT'de tanımlanan lezyonların anekoik kistik iç yapıda olduğu saptandı. Tipik lokalizasyon ve US'de izlenen kistik iç yapı nedeniyle abdomen BT'deki görünümün yoğun içerikli atipik geniş sisterna şiliye ait olduğu anlaşıldı.

Sonuç: Sisterna şilinin anatomik yerleşim yeri ve radyolojik özelliklerinin bilinmesi, retroperitoneal alandaki diğer anatomik yapılar ve olası patolojik oluşumlarla ayırıcı tanısının yapılabilmesi yönünden önemlidir. US veya BT'de rastlantısal olarak saptanan paraaortik yerleşimli kistik oluşumların ayırıcı tanısında sisterna şili akla gelmelidir.

Anahtar Kelimeler: retroperiton, sisterna şili, ultrasonografi

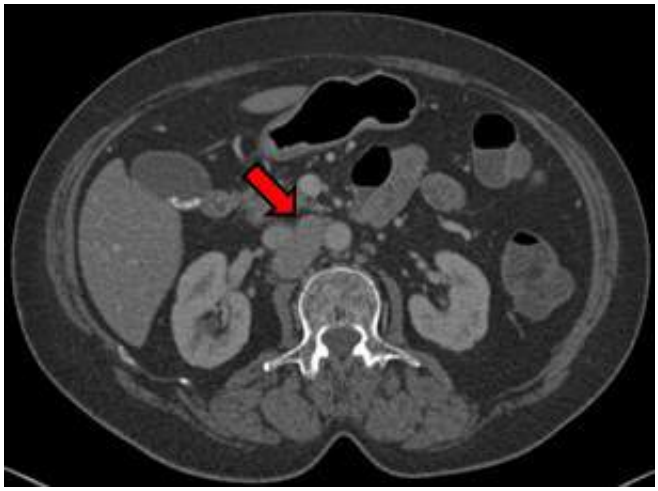

Resim 1.

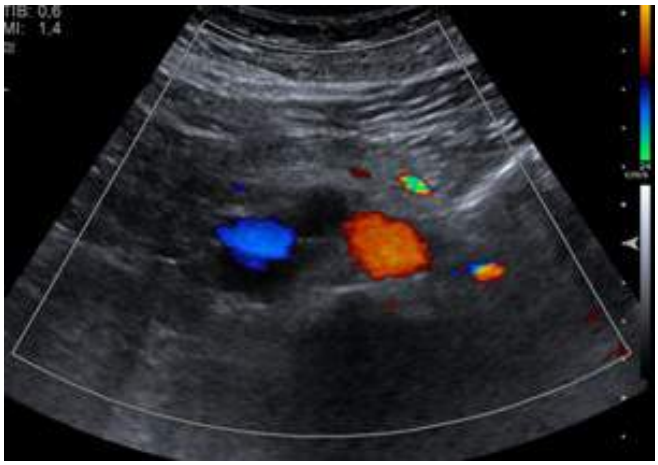

Resim 2.

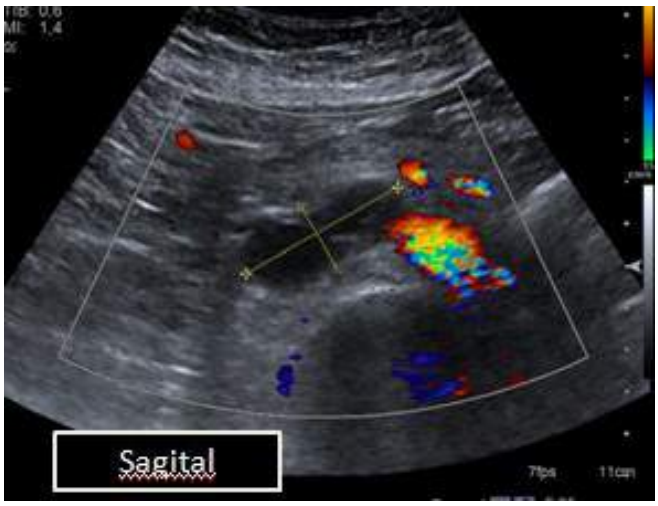

Resim 3.

Abdominal Radyoloji

PS-435

TORAKOABDOMİNAL MYOFİBROBLASTİK TÜMÖLER: RADYOLOJİK BULGULARI

Ergin Karaman[1]

[1]*Pamukkale Üniversitesi*

Amaç: Bu çalışmamızda torakoabdominal bölgede inflamatuvar myofibroblastik tümörü (İMT) bulunan yedi hastanın görüntüleme bulgularını sunmayı amaçladık.

Yöntem: Patolojik olarak İMT tanısı bulunan yedi olgunun görüntüleme bulguları geriye dönük tarandı. Lezyonların üçü toraks (ikisi intrapulmoner, diğeri intraligamentöz), dördü abdomen (ikisi karaciğer, ikisi mesane) yerleşimliydi. Yedi hastanın iv kontrastlı BT'leri vardı, karaciğer lezyonu bulunan hastaların ayrıca MRG'si de mevcuttu. Lezyonların lokalizasyonu, boyutları, şekilleri ve kontrast tutulum paternleri kaydedildi.

Sonuçlar: Radyolojik görüntüleri taranan yedi hasta (dört kadın, üç erkek) 12–81 yaş aralığındaydı (ortalama 57). Yedi hastanın beşinde tek lezyon, karaciğer İMT'si bulunan iki hastanın birinde iki, diğerinde üç lezyon vardı. Toraks lezyonlarından ikisi akciğer parankim yerleşimli, diğeri inferior pulmoner ligament yerleşimli olup boyutları sağ üst lobda 3x4 cm, sol alt lobda 4x4 cm ve sağ inferior pulmoner ligament içerisinde 7x7 cm idi. Parankimal lezyonlar spiküle konturlu ve plevra tabanlıydı. İnterligamentöz İMT lobüle konturlu olup kaba kalsifikasyonlar içermekteydi. Toplam beş adet karaciğer lezyonu düzgün sınırlı ve lobüle konturlu olup boyutları 23x12 cm-46x43 cm arasında değişmekteydi. Lezyonların dördü karaciğer sağ lobunda biri sol lobdaydı. IVKM sonrası lezyonlar arteryal ve portal fazda periferal kesim dışında diffüz boyanırken geç fazda ise periferal boyanma daha belirgindi. Mesane lezyonları tek olup sol anterolateral duvardaki 25x8 mm boyutlu, geniş tabanlı ve polipoid natürde, sağ posterolateral duvardaki 39x11 mm boyutlarında, geniş tabanlı ve düzensiz sınırlıydı.

Tartışma: İMT erişkinlerde nadir görülmekte olup özellikle akciğer ve mesanede maligniteyi taklit edebilir. Karaciğer İMT'si ise tipik boyanma paterni ile çocuk ve erişkinlerde karaciğer lezyonlarının ayırıcı tanısında düşünülmelidir.

Anahtar Kelimeler: Myofibroblastik tümör, toraks, karaciğer, mesane

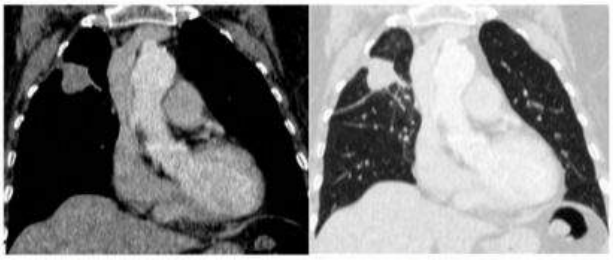

Kontrastlı koronal reformat BT görüntülerde sağ akciğer üst lobda plevraya uzanım gösteren lobüle konturlu kitle lezyonu

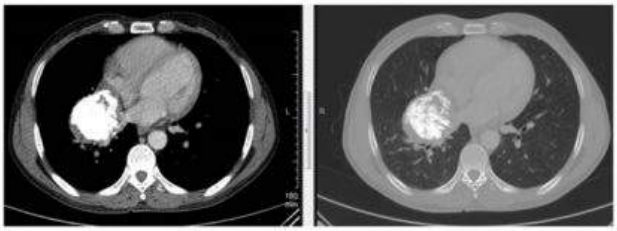

Kontrastlı Aksiyal BT görüntülerde sağ parakardiyak alanda inferior pulmoner ligament içerisinde kaba kalsifikasyonlar içeren kitle lezyonu

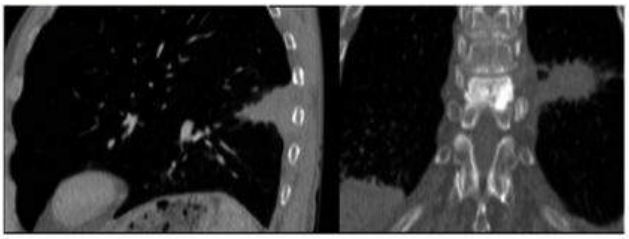

Koronal reformat BT görüntülerde sol akciğer alt lobda plevra tabanlı düzensiz sınırlı kitle lezyonu

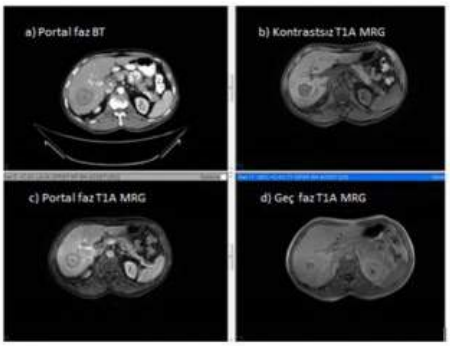

KC sağ lobda T1A'da santrali hipo, periferi hiperintens (b), portal fazda santral boyanan (a,c) ve geç fazda belirgin periferal boyanma gösteren kitle lezyonu (d)

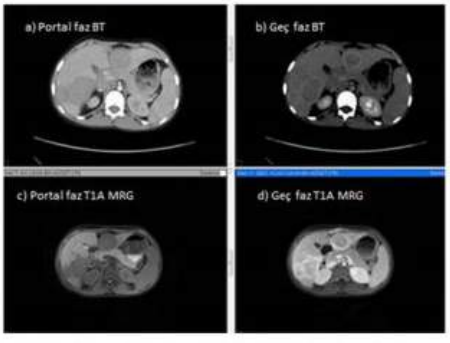

KC'de BT (a,b) ve MRG'de (c,d) portal fazda periferi dışında büyük oranda yoğun boyanan, geç fazda ise periferal belirgin boyanma gösteren üç adet kitle lezyonu

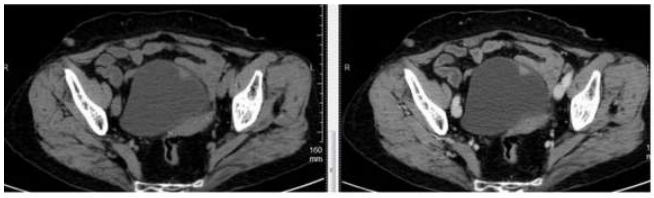

BT kesitlerinde mesane sol anterior duvarda kontrast tutulumu bulunan geniş tabanlı polipoid lezyon

Kontrastlı BT'de mesane sağ posterolateral duvarda geniş tabanlı düzensiz sınırlı kitle lezyonu

Kas-İskelet Radyolojisi

PS-436

NADİR BİR LOKALİZASYON OLARAK QUADRİCEPS FEMORİS TENDONUNDA GANGLİYON KİSTİ

Çiğdem Özer[1], Çağrı Erdim[2], Muhammed Said Beşler[1], Tanju Kısbet[2], Uğur Toprak[1]

[1]Ankara Numune Eğitim ve Araştırma Hastanesi Radyoloji Kliniği
[2]İstanbul Eğitim ve Araştırma Hastanesi Radyoloji Kliniği

Giriş: Gangliyon kisti genellikle el ve ayak eklem ve tendonları çevresinde görülür. Diz eklemi çevresinde gangliyon kisti nadir görülür. Bu çalışmada quadriceps femoris tendonundan orjin alan gangliyon kisti sunulmuştur. Bu lokalizasyon gangliyon kisti açısından nadir görülen bir lokalizasyondur.

Vaka sunumu: Travma öyküsü olmayan, sistemik bir hastalığı olmayan, yaklaşık 3 aydır sağ dizinde lobüle şişlik ve yürümekle diz anteriorunda ağrısı olan 18 yaşındaki hastanın sağ diz MRG tetkiki sunulmuştur. Klinik muayenesinde diz eklemi anteriorunda ele gelen lobule kitle mevcut olup inflamasyona ait bulgular izlenmedi. Eklem hareketinde kısıtlılık mevcut değildi.

Sağ diz MRG tetkikinde quadriceps tendonunda, T1 serilerde hipointens, yağ baskılı PD ağırlıklı serilerde hiperintens, düzgün sınırlı, lobüle konturlu kistik lezyon izlenmiştir. Kontrast madde sonrası alınan yağ baskılı T1 serilerde kontrast tutulumu izlenmemiştir (Resim 1). Kistik lezyonun eklem ile ilişkisi yoktur. Eklem aralığında sıvı saptanmamıştır.

Tartışma: Gangliyon kistleri eklem ve tendonların çevresinde görülen benign kistik lezyonlar olup el ve ayaktaki eklemler ve tendonlar çevresinde ve popliteal fossada daha sık görülür.

Quadriceps tendonundan orijin alan gangliyon kisti çok nadir bir durumdur. Literatürde sadece birkaç vaka bildirilmiştir.

Kronik anterior diz ağrısı olan ve/veya diz anteriorunda lobüle şişlik olan hastalarda gangliyon kisti ultrason ve MRG ile kolaylıkla saptanabilir.

Anahtar Kelimeler: gangliyon kist, quadriceps tendon, MRG

Resim 1.

Nöroradyoloji

PS-438

GLUTARİK ASİDÜRİ TİP-1: NADİR ERİŞKİN BAŞLANGIÇ

Gökhan Yılmaz[1], Bülent Yıldız[1], Derya Seven[1], Mehmet Haydar Atalar[1], İbrahim Öztoprak[1]

[1]*Cumhuriyet Üniversitesi Radyoloji Anabilim Dalı*

Giriş: Glutarik asidüri tip 1 (GA-1), lizin-hidroksilizin ve triptofan metabolizmasında görevli mitokondrial bir enzim olan glutaril koenzim A dehidrogenaz eksikliğine bağlı olarak gelişen, otozomal resesif geçişli nadir görülen nörometabolik bir hastalıktır. Sıklıkla çocukluk döneminde tetikleyici bir enfeksiyöz ya da metabolik hastalık sonucu ortaya çıkar. erişkin başlangıçlı formu nadirdir.

Bulgular: 28 yaşında erkek hasta baş ağrısı şikâyeti ile başvurdu. Nörolojik muayenesinde anlamlı bulgusu olmayan hastada yapılan kranial mr incelemede bilateral dentat nukleuslarda, bilateral serebral derin beyaz cevherde, korpus kallozum genu-korpus anterior kesiminde birleşme eğiliminde T2A ve FLAİR hiperintens patolojik sinyeller izlendi. Ayrıca bilateral silviyan fissürler simetrik ve belirgin olarak genişlemiş olarak izlendi.

Tartışma: Hastanın radyolojik bulguları tipik olmakla birlikte raporlamada silviyan fissür genişlemeleri araknoid kist olarak yorumlanabilmektedir. Her atak hastanın motor mental durumunda sekel bırakabileceği için radyolog olarak tanı koymak koymak önemlidir.

Anahtar Kelimeler: glutarik asidüri tip 1 dentat nukleus erişkin başlangıç

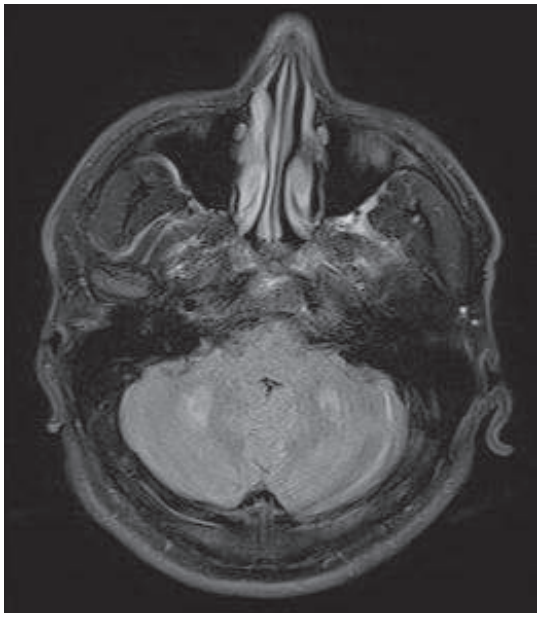

Resim 1.

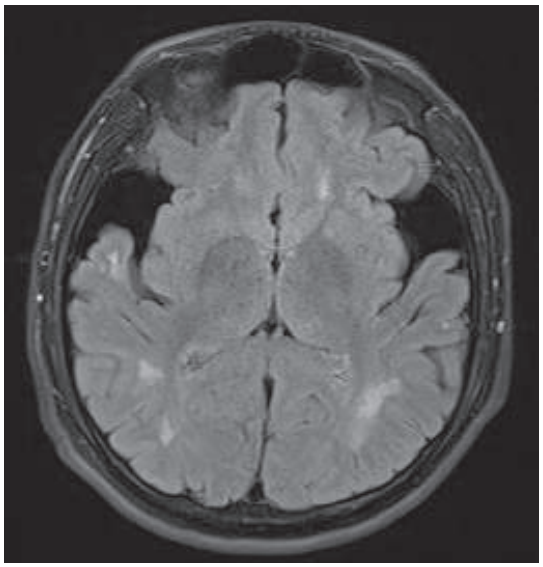

Resim 2.

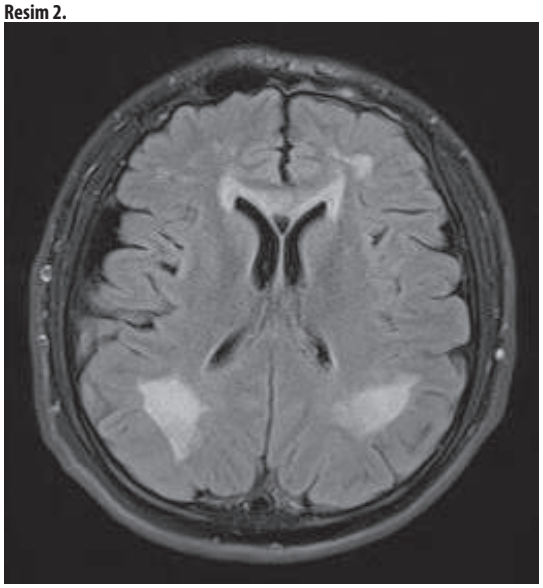

Resim 3.

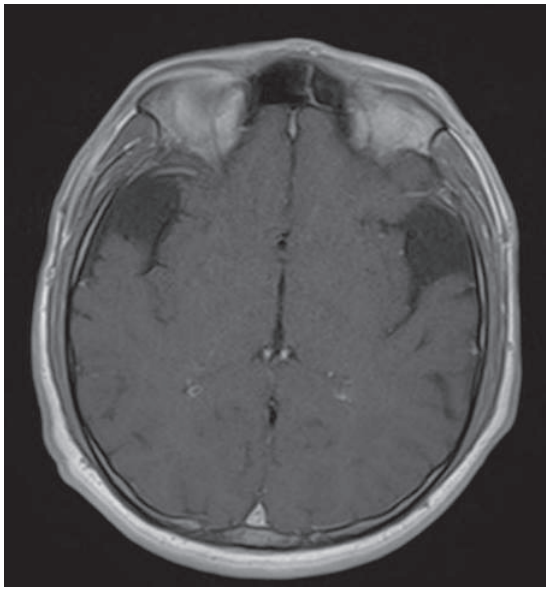

Resim 4.

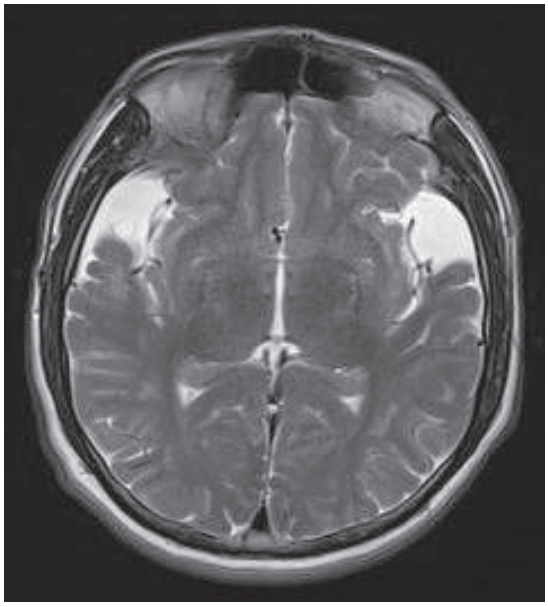

Resim 5.

Baş-Boyun Radyolojisi

PS-439

GENİŞ VESTİBÜLER AKUADUKTUS SENDROMU: OLGU SUNUMU

Harun Arslan[1], Aydın Bora[1], Mehmet Deniz Bulut[1], Alpaslan Yavuz[1], İbrahim Akbudak[1], Mesut Özgökçe[1], Abdussamet Batur[1]

[1]Yüzüncü Yıl Üniversitesi Dursun Odabaşı Tıp Merkezi Radyoloji A, d, van

Çocuk ve adolesan yaş grubunda nörosensoriyal işitme kaybının %1,5'u Geniş Vestibüler Akuaduktus Sendrom lu hastalardır. Bu hastalarda nörosensoriyal işitme kaybının sıklıkla yüksek frekanslarda, bilateral ve progresif tarzda olup, bazen ünilateral ve flüktüan şekilde de olabilir. Son yıllarda Geniş Vestibüler Akuaduktus Sendromunun oluşmasında kompleks etiyolojinin rol aldığı anlaşılmıştır. Geniş Vestibüler Akuaduktus Sendrom'da işitme kaybının nedeni açık olmamasına rağmen, minor baş travmaları ile arttığı bilinmektedir. KBB Polikliğine On iki yaşında kız hasta sağ kulağında daha fazla olmak üzere biteral işitme kaybı yakınmasıyla başvurması üzerine radyoloji kliniğimize temporal kemik tomografisi ve kulak MR istemi ile refere edilen hastada çekilen Tomografi ve MR görüntülerde bilateral genişlemiş vestibüler akuadukt kanalları izlendi. Bu nadir olgunun klinik ve radyolojik bulguları literatür verileri ışığında sunulmuştur.

Anahtar Kelimeler: Geniş Vestibüler Akuaduktus Sendromu. Nörosensoriyal işitme kaybı Temporal Kemik Bilgiyarlı Tomografisi

Resim 1.

Resim 2.

Baş-Boyun Radyolojisi

PS-441

NADİR GÖRÜLEN SUBMANDİBULAR DERMOİD KİST VE KARAKTERİSTİK MERMER TAŞI BULGUSU

Esin Kurtuluş Öztürk[1], Saffet Öztürk[1], Baki Adapınar[1], Suzan Şaylısoy[1]

[1]*Eskişehir Osmangazi Üniversitesi, Tıp Fakültesi, Radyoloji Ana Bilim Dalı, Eskişehir*

Amaç: Dermoid kistler nadir görülen benign teratomatöz konjenital lezyonlardır. Baş-boyun bölgesinde nadir (%1–7) görülürler. Literarürde submandibular bezden orijin alan dermoid kist bildirimi ise oldukça azdır. Bu çalışmada submandibular yerleşimli dermoid kistin BT görüntüsü ve karakteristik mermer taşı bulgusunu literatür bilgisi eşliğinde sunmayı amaçladık.

Gereç-Yöntem: 44 yaşında erkek hasta boyunda uzun süredir şişlik yakınması nedeniyle Kulak burun boğaz hastalıkları polikliniğine başvurdu. İleri tetkik ve görüntüleme amacıyla tarafımıza refere edilen hastaya boyun US ve ardından kontrastlı boyun BT çekildi.

Bulgular: Boyun ultrasonunda; sağ submandibular bez derininde heterojen kistik lezyon izlendi. Kontrastlı boyun BT incelemesinde ise sağ submandibular bez içerisinde içerisnde küçük yağ partiküllerinin oluşturduğu karakteristik bulgu olan mermer taşı görünümünün izlendiği 5,5x3,6cm boyutta heterojen kitlesel lezyon izlendi ve dermoid kist olarak rapor edildi. Kitlesel lezyon lateral boyun diseksiyonu ile eksize edildi ve radyolojik tanı histopatolojik olarak da teyit edildi.

Sonuç: Dermoid kistler vücuttaki herhangi bir embriyolojik birleşme noktas'ndan gelişebilen teratomatöz kistlerdir. Primer olarak testis ve overlerde görülmekle birlikte nadir de olsa baş-boyun bölgesinde de görülebilirler. Sıklıkla orta hatta yerleşirler ve genellikle orbita, ağız ve nazal kavitede saptanırlar. Nadir de olsa malign transformasyon gelişebilir. Ayırıcı tanıda boyun orta hat kistik lezyonları olmakla birlikte lezyonun yağ içermesi dermoid kist için tanı koydurucudur.

Anahtar Kelimeler: submandibular bez, dermoid kist, bilgisayarlı tomografi, mermer taşı bulgusu

Resim 1.

Resim 2.

Resim 3.

Girişimsel Radyoloji

PS-442

HEPATOSELÜLER KARSİNOM TEDAVİSİNDE İLAÇ YÜKLÜ KÜÇÜK BOYUTLU MİKROSFERLER İLE TRANSARTERYEL KEMOEMBOLİZASYON: ORTA VE GEÇ DÖNEM SONUÇLARI

Hüseyin Tuğsan Ballı[1], Hüseyin Erol Aksungur[1], Erol Akgül[1], Hasan Bilen Onan[1], Kairgueldy Aikimbaev[1]

[1]Çukurova Üniversitesi Tıp Fakültesi, Balcalı Hastanesi Radyoloji Anabilim Dalı

Barselona Klinik Karaciğer Kanser (BCLC) evreleme sistemine göre evre B hepatoselüler karsinomda (HCC'da) tedavi palyatiftir ve yöntem transarteryel kemoembolizasyon (TAKE) olarak belirlenmiştir. Doksorubisin yüklü mikrosferler ile TAKE yakın geçmişe kadar 100 mikron ve üzeri boyutlu mikrosferler ile yapılabilirken günümüzde daha küçük boyutlu (40 ve 75 mikron) mikrosferler kullanılabilmektedir. Bu çalışmanın amacı doksorubisin yüklü küçük boyutlu mikrosferler ile TAKE'nin orta ve geç dönem sonuçlarını sunmaktır.

Ekim 2012 – Ekim 2015 döneminde kliniğimize BCLC evre B ve operasyon ve/veya termal ablasyona uygun olmayan BCLC evre A HCC ile refere edilen 33 hastada toplamda 40 seans doksorubisin yüklü 40 ve 75 mikron mikrosferler kullanılarak TAKE uygulanmıştır. Bu hastaların 1. gün, 1,3. ay ve sonrasında 3 ay aralıklarla dinamik MR takipleri planlanlanarak mRECIST kriterlerine göre değerlendirilmiştir. Ayrıca postembolizasyon sendromu açısından klinik olarak takipleri yapılmıştır.

Uzun ve orta dönem takiplerinde hastaların büyük bir çoğunluğunda mRECIST kriterlerine göre total ve parsiyel yanıt elde edilmiştir. Bununla beraber tüm hastalarda postembolizasyon sendrom bulguları farklı derecelerde görülmesine rağmen daha büyük mikrosferler ile uygulanan TAKE işlemlerine göre belirgin farklılık saptanmamıştır.

Doksorubisin yüklü daha küçük sferler ile uygulanan TAKE daha distal vasküler yatağı embolize edebilme avantajından dolayı efektif bir yöntemdir. Ancak teorideki, özellikle biliyer sistem komplikasyon riski nedeniyle olabildiğince distal kemoembolizasyon yapılmalıdır. Ayrıca büyük tümörlerde olası şantlardan dolayı dikkatli kullanılmalı ve gerekirse makroagregat albümin sintigrafisi ile işlem öncesi değerlendirme yapılmalıdır.

Anahtar Kelimeler: HCC, kemoembolizasyon, ilaç salınımlı mikrosferler.

Abdominal Radyoloji

PS-443

MİDGUT MALROTASYON İLE AKUT APANDİSİT BİRLİKTELİĞİ

Kemal Çağlar Tuna[1], Işıl Başara Akın[1], Canan Altay[1], Atakan Arskan[1], Mücahit Özbilgin[2], Mustafa Seçil[1]

[1]Dokuz Eylül Üniversitesi Tıp Fakültesi, Radyoloji Anabilim Dalı
[2]Dokuz Eylül Üniversitesi Tıp Fakültesi, Genel Cerrahi Anabilim Dalı

Giriş ve Amaç: Malrotasyon, orta bağırsak olarak adlandırabileceğimiz "midgut"ın superior mezenterik arter çevresinde dönerken oluşan ve periton duvarına anormal fiksasyonla sonlanan anomalisidir. Midgut malrotasyonu olan hastalar genellikle yaşamın ilk ayı içinde semptom vererek teşhis alırlar. Ancak bazı vakalar asemptomatik olarak yaşamlarına devam eder. Akut apandisit midgut malrotasyonu olan hastalarda nadirdir. Bunun gibi anatomik anomalileri olan asemptomatik olgularda akut apandisit gibi abdominal patolojilerin tanısını koymak güçleşir.

Bu bildiride, yetişkin dönemde, asemptomatik midgut malrotasyonu olan hastada akut apandisit birlikteliğininin sunulması amaçlandı.

Gereç ve Yöntem: Acil servise karın ağrısı, bulantı ve kusma yakınmalarıyla başvuran 46 yaşındaki kadın hasta yapılan fizik muayene ve laboratuvar incelmesi sonrası akut apandisit-tuboovaryan patolojiler ön tanısıyla, bölümümüze bilgisayarlı tomografi (BT) tetkiki için yönlendirilmiştir.

Bulgular: Hastaya çekilen kontrastlı abdomen BT incelemede duedonum segmentleri superior mezenterik arterin anteriorunda yerleşimli, ince barsak segmentleri sağ alt kadranda yoğunlaşmış, çekum ve çıkan kolon birbirine bitişik lokalizasyonda, orta hattın solunda ve orta hat düzeyinde yerleştiği izlenmiştir. Sağ alt kadranda izlenen appendiks çapının normalin üzerinde ve peri-appendiküler yağ doku planlarının heterojen olduğu ve bu düzeyde mikro-perforasyon ile uyumlu birkaç adet milimetrik hava dansitesinin varlığı görülmüştür. Bulgular malrotasyon ve akut apandisit birlikteliği ile uyumlu olarak yorumlanmıştır.

Tartışma ve Sonuç: Malrotasyon barsakların ebriyogenez esnasında abdominal kavitede anormal rotasyonu sonucu oluşan konjenital, anotomik anomalidir. Bazı olgularda hastalar yaşamlarına asemptomatik olarak devam etse de bu anomali midgut volvulus ve internal herni gibi klinik tablolar için predispozan faktördür. İntestinal malrotasyon 1: 6000 oranında izlenir. Aynı zamanda %50 oranında diğer abdominal anomaliler (duedonal atrezi, heteroteksi, gastroşisiz gibi) ile birlikte görülür. Normal embriyogenez sırasında intestinin abdominal kaviteye dönüp saat tersi yönünde 270 derece dönmesi sonucu duodeno-jejunal bileşke solda çekum sağ alt kadranda izlenir. İnkomplet rotasyon ve fiksasyon malrotasyon anomalilerine neden olur. Birçok sınıflama olsa da temel olarak 6 ayrı şekilde görülebilr. Bildirdiğimiz olgudaki gibi intestinin sağ abdomen yarısında çekumun ise sol-orta abdomen kısmında görülmesi non-rotasyon ile uyumludur. Tanıda floroskopi özellikle pediatrik olgularda tercih edilen ilk yöntemdir. BT diğer tanı yöntemidir. Erişkin, malrotasyonu olan hastalarda akut apandisit olguları oldukça nadir olarak bildirilmiştir. Bulguları klasik lokalizasyonunda olmaması tanının gecikmesi, laparoskopik ve cerrahi girişimlerin oranının artmasında neden olur.

Sonuç olarak akut apandisit, malrotasyonu olan hastalarda atipik lokalizasyonlarda bulgu verebilir ve görüntüleme; zamanında ve kesin tanı için önemli avantaj sunmaktadır.

Anahtar Kelimeler: -malrotasyon; -akut apandisit; -bilgisayarlı tomografi

Resim 1.

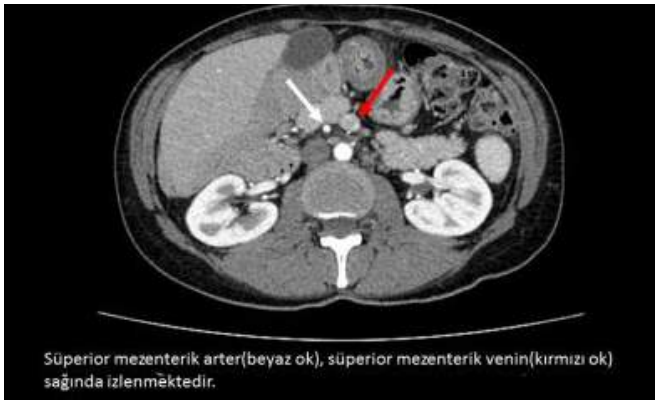

Resim 2.

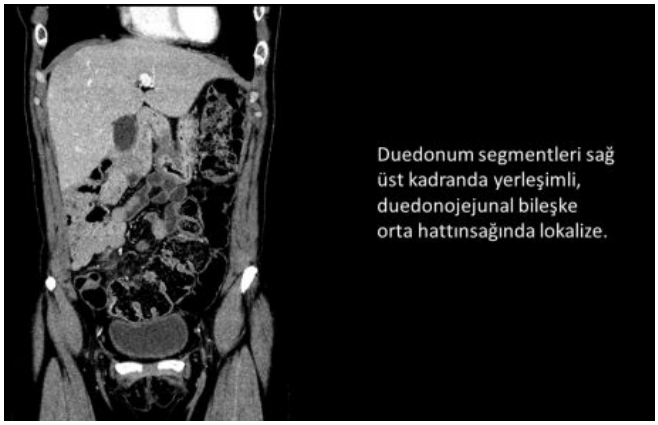

Resim 3.

Baş-Boyun Radyolojisi

PS-444

PAPİLLER TİROİD KANSERİNİN NADİR GÖRÜLEN ONKOSİTİK VARYANTI: DÖRT OLGUNUN SUNUMU

Fatma Dede[1], Süha Süreyya Özbek[1], Yeşim Ertan[2], Özer Makay[3], Ahmet Gökhan Özgen[4], Mehmet Mahir Akyıldız[3], Recep Gökhan İçöz[3], Mustafa Yılmaz[3]

[1]Ege Üniversitesi Tıp Fakültesi, Radyoloji Anabilim Dalı
[2]Ege Üniversitesi Tıp Fakültesi, Patoloji Anabilim Dalı
[3]Ege Üniversitesi Tıp Fakültesi, Genel Cerrahi Anabilim Dalı
[4]Ege Üniversitesi Tıp Fakültesi, İç Hastalıkları Anabilim Dalı

Giriş- Amaç: Çalışmamızda en sık rastlanan tiroid kanser tipi olan papiller tiroid kanserinin (PTC) nadir görülen bir varyantı olan onkositik (Hürthle hücreli, oksifilik) PTC 'li 4 olguyu sonografik ve patolojik özellikleriyle sunmayı amaçladık.

Materyal- Metod: Yaşları 42–62 arasındaki üçü kadın olan dört olgudaki birer tiroid nodülü renkli Doppler ultrasonografi incelememizde kuşkulu bulunarak operasyona alındı ve onkositik PTC histopatolojik tanısı aldı.

Bulgular: Ultrasonografik değerlendirmede uzun çapları 15–30 mm arasındaki dört lezyonun üçünde düzgün sınır izlenmişti. Yarısında heterojen izoekoik, yarısında ise hipoekoik görünüm ve tüm nodüllerde tam solid iç yapı belirlenmişti. Üç lezyonda kaba kalsifikasyonlar, birinde ise mikrokalsifikasyonlar mevcuttu. Bir lezyonun ön-arka çapı, transvers çapından büyüktü. Tümünde perinodüler ve periferik ağırlıklı intranodüler vasküler sinyaller saptandı. İleri tetkik istenmesine gerekçe oluşturan US bulguları arasında solid yapı, mikrokalsifikasyonlar, hipoekojenik içerik, düzensiz lobüle kontur ve zaman içinde büyüme yer almaktaydı. Histopatolojik bakılarda iki lezyonda kapsül izlendi. Üç lezyonda sınırlar düzgündü. Düzensiz sınırlı lezyon kapsülsüzdü. Hiçbir lezyonda tiroid kapsül invazyonu gözlenmedi. Üç olguda sitokeratin 19, üç olguda ise Galektin 3 pozitifti.

Sonuç: PTC onkositik varyantı lezyonlarda literatüre paralel olarak daha çok benigniteyi taklit eden US görünüm mevcuttu. Onbeş mm. den uzun, heterojen izoekoik/hipoekoik görünümlü ve tam solid nodüllerde onkositik PTC varyantının da akılda tutulması gerektiği kanısına varıldı.

Anahtar Kelimeler: Kanser, onkositik, Hürthle, papiller, tiroid, ultrasonografi

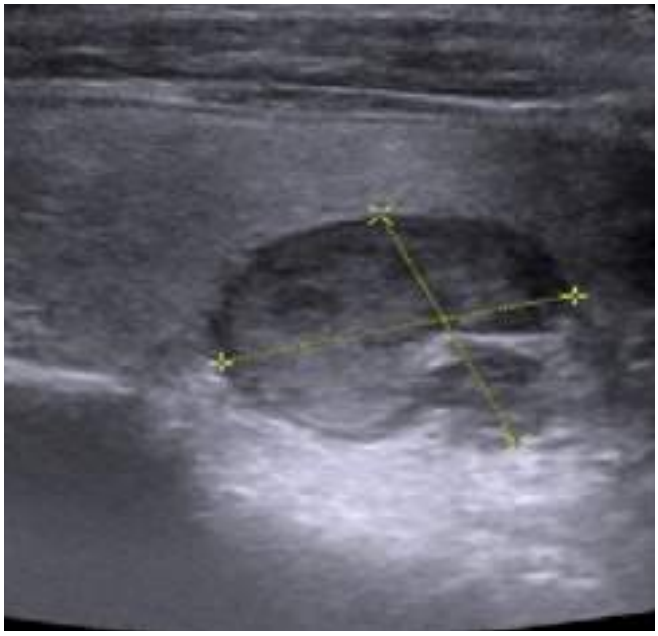

Resim 1.

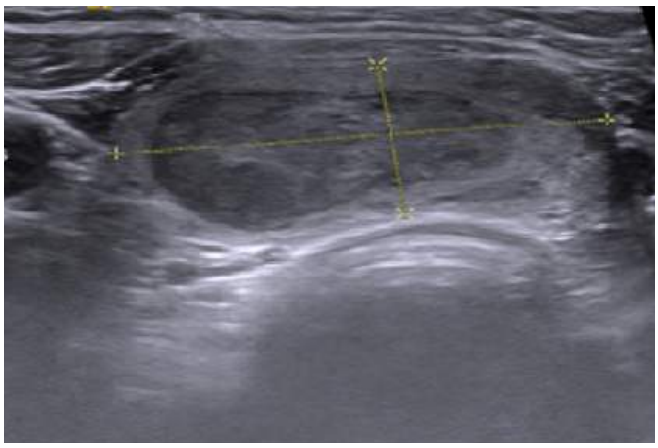

Resim 2.

Genitoüriner Sistem Radyolojisi

PS-445

PROSTAT KANSERİNİN PENİSE DİFFÜZ METASTAZI VE MRG BULGULARI

Esin Kurtuluş Öztürk[1], Saffet Öztürk[1], Duygu Baylam Geleri[1], Berat Acu[1], Mahmut Kebapçı[1]

[1]Eskişehir Osmangazi Üniversitesi, Tıp Fakültesi Radyoloji Anabilim Dalı, Eskişehir

Amaç: Penisin metastatik karsinomları nadir olmakla birlikte primer odak genellikle genitoüriner sistem maligniteleridir. En sık mesane ve prostat metastazları izlenmektedir. Bu bildiride nadir görülmesi nedeniyle diffüz penis metastazı saptanan prostat karsinomunun radyolojik bulgularını literatür eşliğinde sunmayı amaçladık.

Gereç- Yöntem: 74 yaşında 5 yıl önce metastatik prostat kanseri tanılı erkek hasta peniste ağrı, şişlik ve miksiyonda zorlanma şikayetleri ile üroloji kliniğine başvurdu. Metastaz şüphesi nedeniyle tarafımıza refere edilen hastaya kontrastlı penis MRG yapıldı.

Bulgular: Kontrastlı penis MRG'de her iki tarafta korpus kavernozumda, penis boyunca penil üretrayı saran, tunika albugineayı aşarak konturde düzensizlikler yaratan, posteriorda prostata uzanımı olan, heterojen kontrastlanan nodüler-kitlesel alanlar izlendi.

Bulgular prostat kanserinin penise diffüz metastazı lehine değerlendirildi. Yapılan açık biyopsi ie histopatolojik olarakta teyit edildi.

Sonuç: Penise metastaz hematojen, lenfatik yolla veya direkt invazyonla gerçekleşebilir. Genellikle metastatik lezyonlar korpus kavenozumda fokal odak şeklinde izlenir. Diffüz tutulum literatürde çok nadir bildirilmiştir. Penis metastazı genellikle yaygın hastalık belirtisi olup kötü prognoz seyrinin işaretidir. Tedavi seçenekleri lokal veya total penis eksizyonu, radyoterapi ve kemoterapidir.

Anahtar Kelimeler: prastat kanseri, penis metastazı, diffüz, MRG

Resim 1.

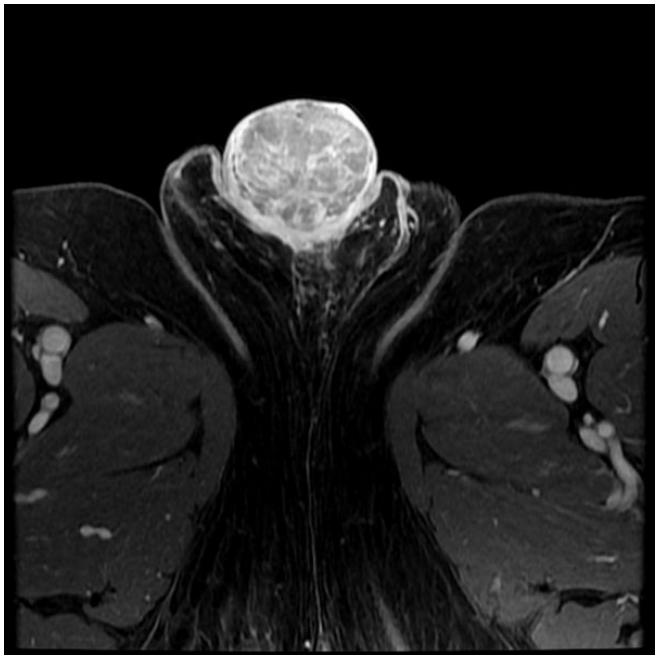

Resim 3.

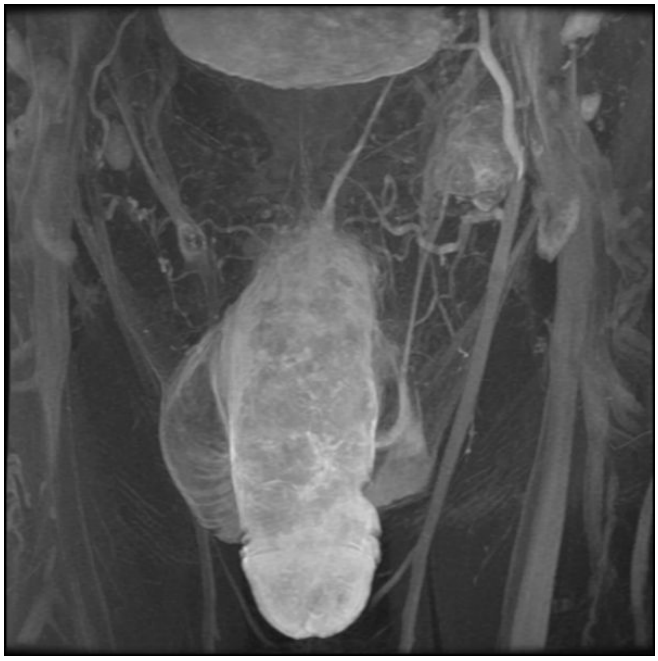

Resim 3.

Abdominal Radyoloji

PS-446

SOL SÜRRENAL KİTLE İLE KARIŞAN GASTRİK FUNDUS DİVERTİKÜLÜ

Esin Kurtuluş Öztürk[1], Saffet Öztürk[1], Berat Acu[1], Mahmut Kebapçı[1]

[1]Eskişehir Osmangazi Üniversitesi, Tıp Fakültesi Radyoloji Anabilim Dalı, Eskişehir

Amaç: Divertikül gastrointestinal sistem içinde en az midede görülmektedir. İnsidental olarak saptanmakta olup insidansı %0,01–%0,11 değişmektedir. Gastrik divertiküllerin %75'i fundusta, %15'i prepilorik antrumda, %10'u da midenin diğer bölümlerinde görülür. Adrenal kitle, pankreas kuyruk lezyonları veya dalak patolojileri ile karıştırılabilir. Bu çalışmada sol sürrenal kitle ile karışan mide fundus divertiküllerini literatür eşliğinde sunmayı amaçladık.

Gereç-Yöntem: 50 yaşında kadın hasta dış merkezde yapılan abdomen ultrasonografisinde sol sürrenal kitle ile uyumlu görünmüş saptanmış olup kitlesel lezyonun karakterizasyonu için dinamik sürrenal bilgisayarlı tomografi (BT) çalışılması için bölümümüze refere edilmiştir.

Bulgular: Mide fundus bölümünden kaynaklanan sol sürrenal loja uzanım gösteren sol sürreanl bez süperiorunda yaklaşık olarak 4cm uzun aksa sahip divertikül ile uyumlu dolum fazlalığı saptandı.

Sonuç: Gastrik divertiküller çoğunlukla asemptomatiktir. Gastrik divertiküllerin gerçek ve yalancı olmak üzere iki tipi vardır. Gerçek divertiküller konjenital olup daha yaygındır ve tüm gastrik divertiküllerin %70-75'ini oluşturur. Genellikle mide fundus kısmında oluşurlar ve midenin tüm duvar katlarını içerirler. Yalancı divertiküller edinilmiş olup kas tabakaları içermezler. Gastrik malignite, peptik ülser, pankreatit ve önceki cerrahiye sekonder gelişebilir. Genellikle gastrik antrum yakınında oluşur. Gastrik divertiküller adrenal kitle, dalak patolojileri veya pankreas kuyruk lezyonları ile karışabilir. Tanısında radyolojik (kontrastlı radyografik çalışmalar, bilgisayarlı tomografi, manyetik rezonans görüntüleme) ve endoskopik (özefagogastroduodenoskopi) kullanılabilir. Genellikle tedavi gerektirmez. Hemoraji, ülserasyon ve perforasyon gibi ciddi komplikasyonlar varlığında cerrahi tedavi gerekir.

Anahtar Kelimeler: fundus divertikülü, sol sürrenal kitle

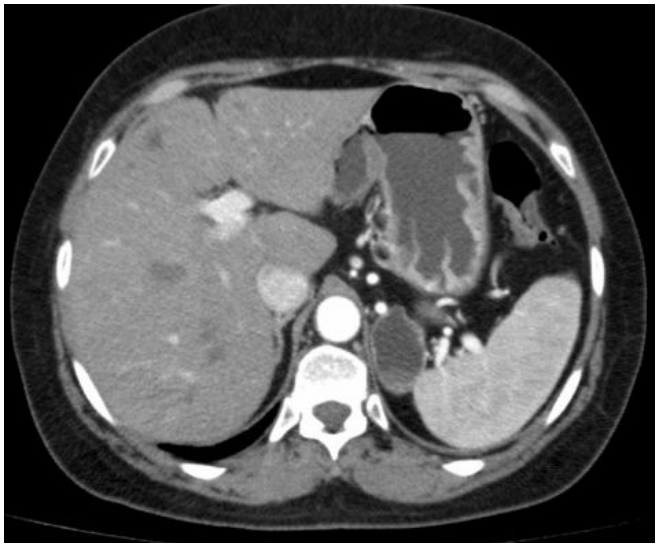

Resim 1.

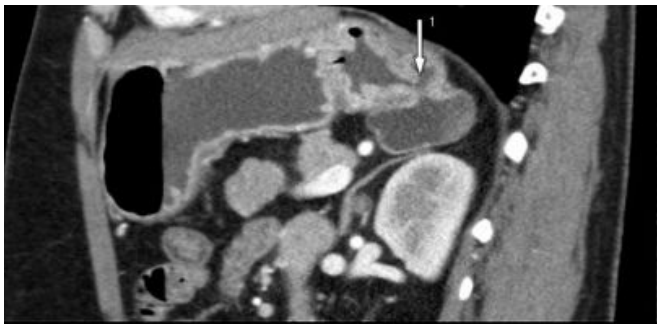

Resim 2.

Resim 3.

Meme Radyolojisi

PS-447

ERKEK HASTADA MEMEDE KOMPLEKS KİSTİK NİTELİKLİ MYOFİBROBLASTOM OLGUSU

Rabia Karasu[1], Canan Tanık[2], Ebru Şen[3], Ramazan Uçak[2]

[1]Şişli Hamidiye Etfal Eğitim ve Araştırma Hastanesi Radyoloji Kliniği
[2]Şişli Hamidiye Etfal Eğitim ve Araştırma Hastanesi Patoloji Kliniği
[3]Bakırköy Sadi Konuk Eğitim ve Araştırma Hastanesi Genel Cerrahi Kliniği

Giriş ve Amaç: Memede ender olarak karşılaşılan vakalar olan myofibroblastomlar, benign mezenkimal tümörlerdir. Genellikle erişkin ve ileri yaştaki erkeklerde ya da postmenopozal kadınlarda görülmektedir.

Bulgular: 64 yaşındaki erkek hasta sol memede ele gelen sertlik şikayetiyle geldi. Sol meme üst iç kadranda, septaları olan, periferinde hiperekojen halo bulunan, yer yer kalın olarak izlenen çeperine, az miktarda solid bileşenin eşlik ettiği, kompleks kistik lezyon mevcuttu. Doppler incelemede duvarı ile septalarının belirgin vaskülaritesi vardı. Lezyondan önce kistik kısımdan aspirasyon ve ardından solid kısımdan 14G kesici iğne biyopsisi yapıldı. Yapılan biopsi sonucu, yüksek sellülarite içeren iğsi hücerelerden oluşan tümör ile uyumlu geldi. Ayırıcı tanıda, borderline filloides tümör, myoepitelial ve myofibroblastik tümör ile uyumlu olabileceği belirtilmişti. Daha sonra yapılan geniş eksizyonda lezyonun immunohistokimyasal calışmasında, vimentin, SMA ve CD34 yaygın ve kuvvetli pozitif, desmin ile fokal pozitif olarak boyanma izlendi. Tariflenen patolojik bulgularla olguya myofibroblastom tanısı konuldu.

Tartışma ve Sonuç: Myofibroblastomlar, radyolojik olarak; mamografide genelde iyi sınırlı yuvarlak veya oval şekillidir ve kalsifikasyon içermeyen lezyonlar olarak izlenirler. Ultrasonografide ise iyi sınırlı iso-hipoekoik veya karma ekojenitede solid lezyonlar şeklinde görülürler. Bu özellikleri nedeniyle öncelikle hamartom ve fibroadenomlarla karıştırılırlar. Ancak bizim vakamız, lezyonun kompleks kistik karakter taşıması, periferindeki desmoplastik reaksiyon benzeri görünüm ve Doppler özellikleri nedeniyle de literatürde bahsi geçen tipik myofibroblastomlardan faklılık göstermektedir.

Anahtar Kelimeler: Meme, kompleks kistik, myofibroblastom, radyoloji, patoloji

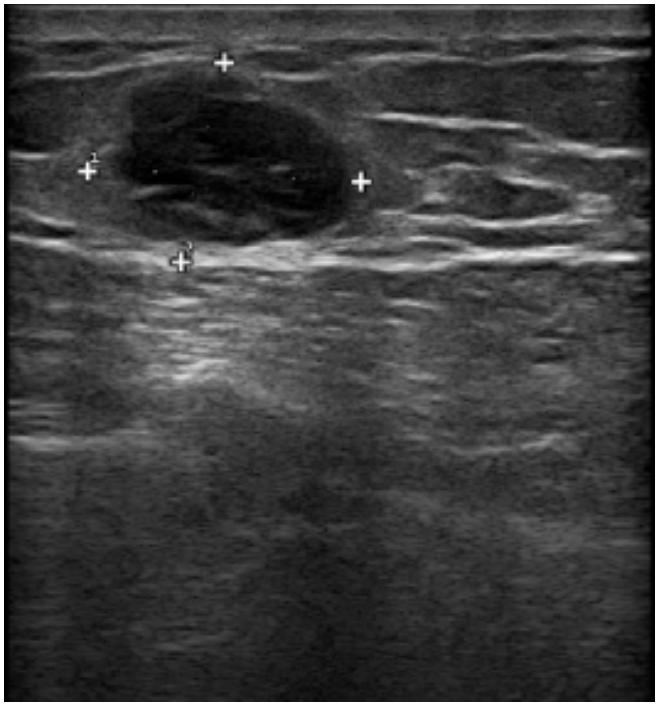

Resim 1.

Nöroradyoloji

PS-448

BEL AĞRISIN NADİR BİR NEDENİ: SAKRAL YETMEZLİK KIRIĞI

Serap Yücel[1], Hediye Pınar Günbey[1], Kerim Aslan[1], Dilek Sağlam[1], Lütfi İnceesu[1]

[1]Ondokuz Mayıs Üniversitesi Radyoloji Anabilim Dalı

Giriş: Sakral yetmezlik kırığı nadir görülen; ancak tedavi edilebilir bel ağrısı nedenlerinden biridir (1). Çeşitli nedenlerle zayıflamış kemikte artmış stress olmadan görülen kırıktır (2). Etiyolojide osteoporoz, sakral bölgeye radyoterapi alımı gibi kemikte zayıflamaya yol açan hastalıklar yer alır. Semptomları nonspesifiktir; bu nedenle tanı ve tedavi gecikebilir.

Amaç: Bu olguda sakral yetmezlik kırığının farkındalığını artırmayı, tanıda görüntülemenin önemini vurgulamayı ve görüntülemede kullanılan teknikler ile görüntüleme bulgularını özetlemeyi amaçladık.

Yöntem: Serviks kanseri nedeniyle pelvik bölgeye radyoterapi almış, travma öyküsü olamayan 70 yaşında kadın hasta bel ağrısı şikayetiyle polikliniğine başvurdu. Lomber disk hernisi ve metastaz ön tanılarıyla hastaya öncelikle lomber ve pelvik grafiler alındı. Direkt grafilerde belirgin patoloji saptanmadı. Bunun üzerine kontratlı lomber manyetik rezonans görüntüleme (MRG) planlandı.

Bulgular: Kontrastlı lomber MRG incelmesinde solda sakroiliyak ekleme paralel zon 1'de yerleşimli şüpheli kırık hattı ve kırık hattı boyunca eşlik eden ödeme ait T2 ağırlıklı (T2A) sekanslarda ve short tau inversion recovery (STIR) sekansta hiperintens, T1 ağırlıklı (T1A) sekanslarda hipointens sinyaller görüldü. Sağda ise yine zon 1'de sakroiliyak ekleme paralel skleroza ait olabilecek T2 hipointens alanlar görüldü, net bir kırık hattı ayırt edilmedi. Yağ baskılı kontrastlı T1A görüntülerde sakrumda yamasal tarzda difüz kontraslanmalar izlendi. Serviks kanseri öyküsü olan hastada metastatik kemik tulumunu ekarte etmek ve kırık hatlarını daha iyi görüntüleyebilmek için BT tetkiki planlandı. Kontrastsız BT incelemesinde; MRG'de tarif edilen alanlarda solda daha belirgin kırık hattı ve sağda eşlik eden minimal skleroz görüldü. Hastaya bu bulgularla SYK tanısı konuldu.

Sonuç: Sakral yetmezlik kırığı nonspesifik semptomlara sahip ve klinisyenler tarafından aşina olunmadığı için tansısı gecikebilen bel ağrısı nedenidir. Görüntüleme teknikleri tanıda primer role sahiptir. SYK'ya yatkınlık yaratan durumlara ve görüntüleme bulgularına hakim olmak yanlış ve gecikmiş tanının önüne geçmek için büyük öneme sahiptir.

Anahtar Kelimeler: Anahtar kelimeler; Sakral yetmezlik kırığı, sakral yetmezlik kırığı görüntüleme, sakral kırıklar

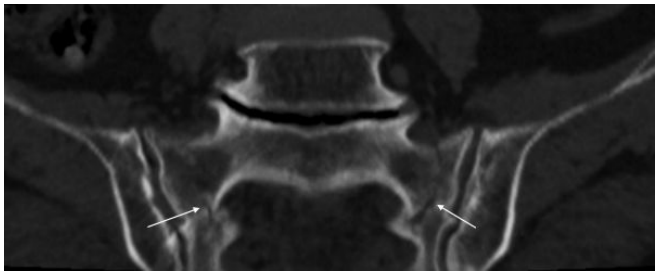

Resim 1.

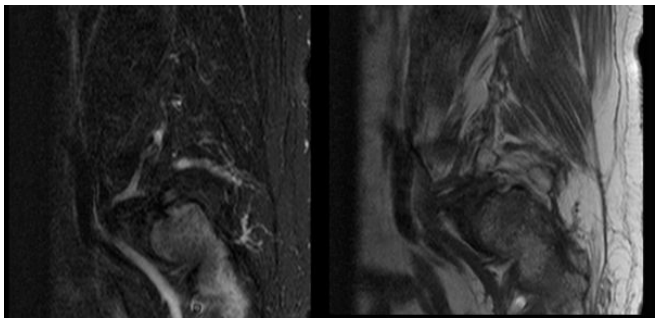

Resim 2.

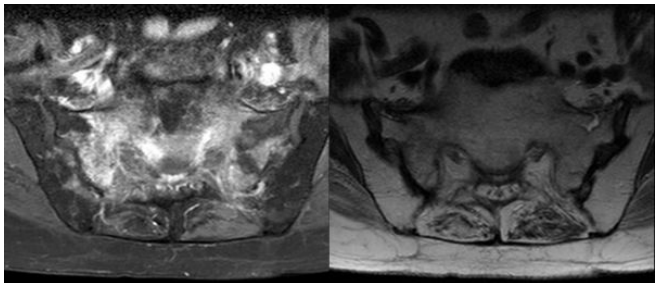

Resim 3.

Abdominal Radyoloji

PS-449

NADİR BİR OLGU: BERARDİNELLİ-SEİP KONJENİTAL LİPODİSTROFİSİNİN SONOGRAFİK DEĞERLENDİRMESİ

Atilla Süleyman Dikici[1], Sabri Şirolu[1], Selim Bakan[1], İsmail Mihmanlı[1], Fatih Kantarcı[1]

[1]İstanbul Üniversitesi Cerrahpaşa Tıp Fakültesi Radyoloji Anabilim Dalı

Amaç: Berardinelli-Seip Konjenital Lipodistrofisinin (BSKL) radyolojik değerlendirmesini paylaşmak ve radyologlar arasında bilinirliğini anlatmak

Arka plan: BSKL otozomal resesif kalıtım gösteren, patogenezinde özellikle subkutan adipoz dokunun eksikliği bulunan konjenital bir lipodistrofidir. Bugüne kadar 4 tip ve bu tiplerden sorumlu 4 gen tariflenmiştir. Literatürde 250–300 vaka bildirilmiş olup 4 vakadan 1'inin tanı aldığı varsayılmış ve prevalansı 10 milyonda 1 olarak tahmin edilmiştir. Subkutan adipoz doku eksikliği nedeniyle insüline fonksiyonel bir direnç oluşmakta, bu da ketozemi dirençli diabetes mellitus, hepatosplenomegali ve hepatosteatoz, kas hipertrofisi ile karakterize klinik tabloyu oluşturmaktadır. Ayrıca aşırı iştah, kasların ve yüzeyel venlerin belirginleşmesi ve umbilikal herni tabloya eklenmektedir. Hastalarda tipik fenotipik görünüm "akromegaloid jigantizm" olarak tanımlanmakta ve insülinin IGF reseptörleri üzerindeki etkisine bağlı olduğu düşünülmektedir. Sonografik olarak cilt altı yağ dokusunun yokluğu, hepatosteatoz ve umbilikal herni gözlenebilir ve bu bulgular uygun aile öyküsüyle birleştirildiğinde tanı için yüksek şüphe oluşturabilir.

Materyal ve metod: 27 yaşında kadın hasta dirençli hiperlipidemi ve hiperglisemi nedeniyle tetkik edilirken tipik fenotipik özellikleri de bulunduğundan BSKL ön tanısıyla kliniğimize sonografik incelemeye gönderildi. Hasta yüzeyel ve batın ultrasonografisi ile değerlendirildi. Aynı fenotipik özelliklere sahip 5 adet 1. ve 2. derece akrabası daha incelendi.

Sonuçlar: Hastanın batın ultrasonografisinde grade 1–2 hepatosteatoz izlendi. Yapılan yüzeyel ultrason incelemesinde subkutan adipoz doku eksikliği ve umbilikal herni görüldü. Hastanın akrabalarının sonografik incelemesinde 4'ünde subkutan adipoz doku eksikliği, 4'ünde hepatosteatoz ve 3'ünde umbilikal herni saptandı. Akrabaların hepsinde hiperlipidemi mevcuttu.

Sonuç: BSKL hiperlipidemi ve hipergliseminin nadir ve şiddetli bir nedeni olarak özel bir durumdur. Tipik fenotipik özellikleri ve genetik analizlerle tanısı kolaylıkla konabilecek bir sendrom olan BSKL için klinik farkındalık önem teşkil etmektedir.

Anahtar Kelimeler: Berardinelli Seip lipodistrofi

Meme Radyolojisi

PS-450

OLGULAR ÜZERİNDEN İYİ SINIRLI MALİGN MEME LEZYONLARININ DEĞERLENDİRİLMESİ

Kemal Çağlar Tuna[1], Işıl Başara Akın[1], Atakan Arslan[1], Canan Altay[1], Merih Güray Durak[2], Pınar Balcı[1]

[1]Dokuz Eylül Üniversitesi Tıp Fakültesi, Radyoloji Anabilim Dalı
[2]Dokuz Eylül Üniversitesi Tıp Fakültesi, Patoloji Anabilim Dalı

Giriş ve Amaç: Meme kanseri kadınlarda en çok görülen malignitedir. En sık patolojik sub-tip terminal duktus (duktal karsinom) ya da lobül (lobüler karsinom) kaynaklıdır. Orijinine genellikle mikroskobik görünüm ile karar verilir. Tanı koymada ultrasonografi (US), mamografi (MG) ve meme manyetik rezonans görüntüleme (MRG) kullanılır. Meme kanserleri genellikle irregüler sınırlı, mikrokalsifikasyon içeren veya içermeyen lezyonlar olarak görülür. İyi sınırlı lez-

yonların çoğu benign natürde lezyonlar olmakla birlikte %10–%20'si malign özellikler taşımaktadır.

Bu bildiride malign natürdeki iyi sınırlı lezyonlardan olgular eşliğinde örnekler sunulması amaçlanmıştır.

Gereç ve Yöntem: Memede kitle ön tanısıyla farklı zamanlarda bölümümüze görüntüleme amaçlı yönlendirilen 3 farklı hastanın US, MG ve MRG incelemeleri dijital görüntüleme arşivinden geriye dönük olarak değerlendirilmiştir.

Bulgular:

Olgu 1: Otuz altı yaşında kadın hastada US incelemesinde sol meme alt- iç kadranda düzgün sınırlı kitlesel lezyon izlenmiş. Meme MRG'de ise tanımlanan lezyonun halkasal tarzda kontrast tuttuğu görülmüş. Post operatif patolojik tanısı metaplastik karsinom olarak raporlandırılmıştır.

Olgu 2: Otuz dokuz yaşında kadın hastada MG'de sol meme dış kadranda iyi sınırlı, mikrokalsifikasyonlar içeren kitle lezyonu görülmüş. Post operatif patolojik tanısı invaziv duktal ve invaziv lobüler karsinom olarak raporlandırılmıştır.

Olgu 3: Otuz iki yaşında kadın hastaya yapılan US'de sağ meme saat 3 pozisyonunda iyi sınırlı kitle lezyonu izlenmiş. MG'de bu kitlede ince kalsifikasyonlar ve meme MRG'de yoğun kontrast madde tutulumu görülmüş. Tru-cut biyopsi sonrası patolojik tanısı invaziv duktal karsinom olarak raporlandırılmıştır.

Tartışma ve Sonuç: İyi sınırlı meme lezyonlarının büyük çoğunluğunu kistler, fibroadenomlar ve meme içi lenf nodları oluşturur. Fakat iyi sınırlı lezyonların %10–%20'si malign natürdedir. Bu malign lezyonlar arasında müsinöz karsinom, medullar karsiom, metaplastik karsinom, malign filloid tümör, intrakistik papiller karsinom ve invaziv papiller karsinom subtipleri sayılabilir. Bu lezyonları benign natürdeki lezyonlardan ayırt etmek önemli olmak birlikte çok da kolay değildir. Konvansiyonel görüntüleme yöntemleri bu konuda yardımı sınırlı olmakla birlikte MRG malign lezyonların ayırt edilmesinde günümüzde önemli hale gelmiştir. Malignensi oranı 1 cm'den küçük iyi sınırlı lezyonlarda oldukça düşüktür. Tüm iyi sınırlı meme lezyonları dansiteleri, şekilleri, marjinleri, kalsifikasyon tipleri, boyut ve sayı açısından dikkatlice değerlendirilmelidir. İyi sınırlı lezyonlar non-spesifik olmakla birlikte bazı özellikler malignite açısından uyarıcı olmalıdır. Örneğin medüller kanser düşünülen olgularda yaş genellike 35'ten büyüktür. MG'de düzgün sınırlı lezyonlarda malignite nadir olmakla birlikte görülebilir. Lobülasyon, kitlenin bir sınırında görülen kuyruklu yıldız işareti benzeri projenksiyon, bir sınırında yassılaşma ve sınırlı alanda irregülerite iyi sınırlı lezyonlarda uyarıcı olmalıdır. Ayrıca MG'de kompresyon görüntüleri lezyonun marjının ve mikrokalsifikasyonların değerlendirilmesi için gereklidir. Sonuç olarak iyi sınırlı lezyonlarında malign natürde olabilecekleri ve bunların günlük radyoloji pratiğimizde akılda tutulması gerektiğini düşünmekteyiz.

Anahtar Kelimeler: Mamografi, manyetik rezonans görüntüleme, meme kanseri

Resim 1.

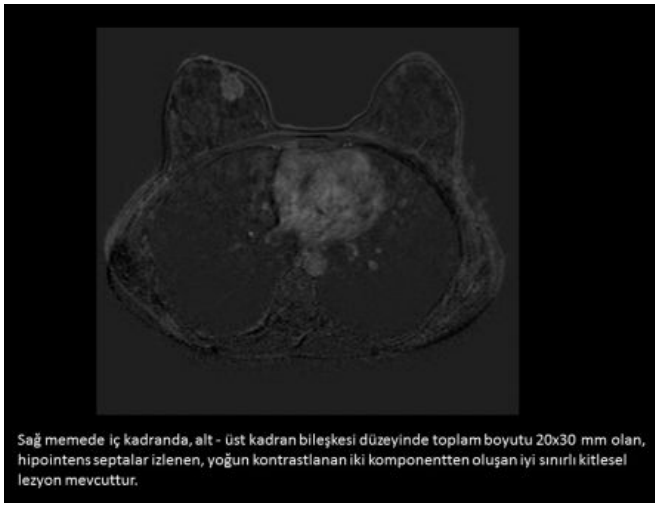

Resim 2.

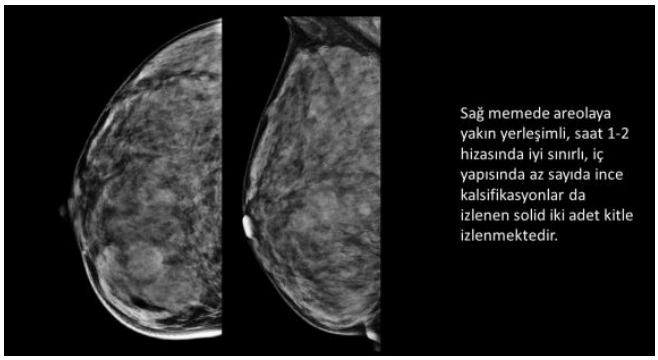

Resim 3.

Baş-Boyun Radyolojisi

PS-451

HEMODİYALİZ HASTALARINDA TİROİD DOPPLER ARTERİYEL DİRENÇ, VOLÜM VE EKO PATERNLERİNİN OLASI TİROİD HASTALIĞI İLE İLİŞKİSİ

Zuhal Gülşen[1], Berivan Tunca[2]

[1]Kızıltepe Devlet Hastanesi Radyoloji Kliniği
[2]Kızıltepe Devlet Hastanesi Enfeksiyon Hastalıkları ve Klinik Mikrobiyoloji Kliniği

Giriş: Son dönem böbrek yetmezliği, tiroid fonksiyonlarında bozulmaya neden olmaktadır Hemodiyaliz hastalarında düşük T3 seviyelerinin endotelyal hasar, inflamasyon ve bilinmeyen bazı mekanizmalarla kardiyovasküler mortalitenin erken göstergesi olabileceği belirtilmektedir. Tiroid ultrasonografisi, tiroid glandının boyutunu, ekosu ve nodülaritesi hakkında bilgi almak ve doppler ultrasonografi sayesinde fonksiyonunu anlamak için kullanılan ucuz, kolay ulaşılabilir, noninvazif bir yöntemdir. Tiroid vaskülaritesi ve inferior tiroid arterin doppler parametreleri erken tiroid hastalıklarının tahmininde kullanılmaktadır. Çalışmada hemodiyaliz hastalarında kontrol grubuna göre tiroid fonksiyon testleri ve tiroid doppler ultrasonografi bulguları açısından ortaya çıkabilecek farklılıkların araştırılması amaçlandı.

Yöntem: Retrospektif olarak tiroid fonksiyon testleri, tiroid bezi ultrasonografisi ve doppler incelemelerinin değerlendirildiği olgu kontrol çalışması, 1 Kasım 2015 ile 1 Nisan 2016 tarihleri arasında İnfeksiyon Hastalıkları ve Klinik Mikrobiyoloji polikliniğine başvuran hemodiyaliz hastaları ile böbrek fonksiyonları normal olan kontrollere ait verilere dayanmaktadır. Daha önce bilinen tiroid hastalığı olmayan hasta ve kontrol gruplarına ait TSH, FT4, FT3 kan tet-

kikleri ile tiroid ultrasonografi ve doppler ultrasonografisi tetkikleri değerlendirildi.

Bulgular: Olgular 16–83 yaş arası 33 hemodiyaliz hastası ve kontroller 16–78 yaş arası 90 kişi idi. Her iki grup içerisinde yaş ortalaması ve cinsiyet dağılımı homojen bulundu. Hemodiyaliz hastalarında kontrol grubuna göre, tiroid ekosu normal olan olguların oranı daha düşük, belirgin heterojen olanların oranı ise daha yüksek (p=0,002); tiroid nodülü saptanmayanların oranı daha düşük, solid nodülü olanların oranı ise daha yüksekti (p<0,001). Tiroid Doppler USG bulguları değerlendirildiğinde, hemodiyaliz hastalarının ortalama sağ inferior tiroid arter RI, PI ve S/D düzeyleri daha yüksek, PSV ve EDV düzeyleri ise daha düşük (p<0,001); ortalama sol inferior tiroid arter PI düzeyi anlamlı olarak daha yüksek, EDV düzeyi ise istatistiksel anlamlı olarak daha düşüktü (p=0,013 ve p=0,023). Kontrol grubuna göre hemodiyaliz hastalarının medyan FT3 düzeyleri anlamlı olarak daha düşüktü (p<0,001).

Tartışma: Bu olgu kontrol çalışmasında, hemodiyaliz ile sonuçlanan son dönem böbrek yetmezliğinin tiroid fonksiyonlarında bozulmaya neden olduğunu göstermiş bulunmaktayız. Tiroid bezinin radyolojik incelemelerinden gri skala ultrasonun yanında inferior tiroid arter doppler verilerinin bu doğrultuda önemli veriler ortaya koyduğunu tespit ettik.

Anahtar Kelimeler: Hemodializ, Triiodotironin, Tiroid ultrason, İnferior tiroid arter

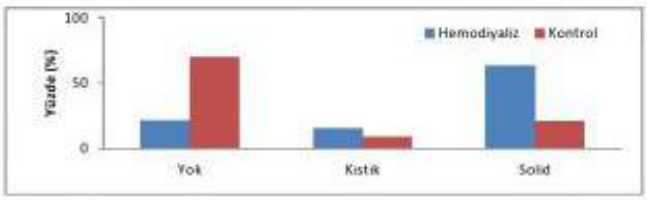

Şekil 1. Hemodiyaliz hastaları ile kontrol grubunun tiroid nodülleri yönünden dağılımı

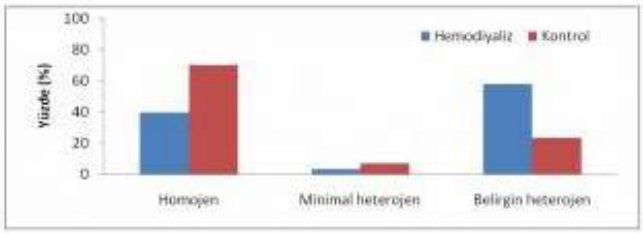

Şekil 2. Hemodiyaliz hastaları ile kontrol grubunun tiroid ekojeniteleri yönünden dağılımı

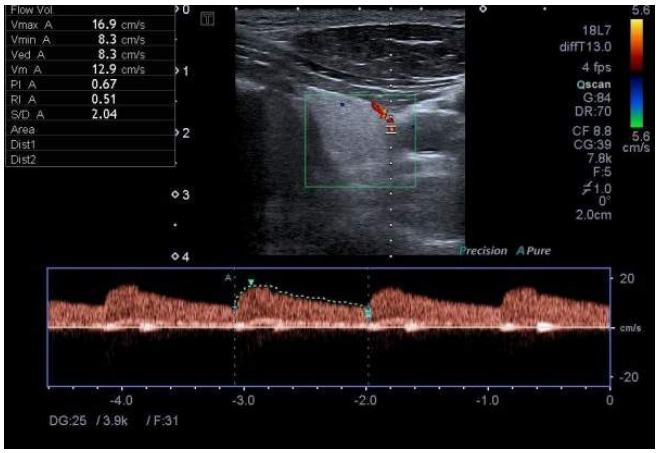

Resim 3.

Tablo 1. Gruplara göre olguların Ultrason ve Renkli Doppler US bulguları

Değişkenler	Hemodiyaliz Hastaları (n=33)	Kontrol Grubu (n=90)	p değeri
Tiroid volüm (ml)			
Sağ	6,1 (1,4–17,1)	5,8 (1,9–15,4)	0,212
Sol	4,7 (1,0–12,0)	4,8 (1,1–16,8)	0,925
Toplam	10,6 (2,4–28,5)	10,7 (3,0–32,2)	0,526
Sağ inferior tiroid arter			
RI	0,66 (0,38–0,85)	0,55 (0,25–0,76)	<0,001
PI	1,04 (0,51–1,93)	0,77 (0,29–2,13)	<0,001
S/D	2,92 (1,61–6,79)	2,21 (1,00–4,16)	<0,001
PSV	9,4 (3,7–29,2)	13,3 (5,0–30,5)	<0,001
EDV	2,5 (0,8–10,6)	5,4 (2,0–16,0)	<0,001
Sol inferior tiroid arter			
RI	0,59 (0,25–0,83)	0,55 (0,29–0,81)	0,124
PI	0,95 (0,42–1,65)	0,77 (0,46–1,30)	0,013
S/D	2,44 (1,33–5,73)	2,21 (1,40–4,87)	0,135
PSV	11,7 (4,5–31,9)	11,4 (5,0–50,0)	0,359
EDV	3,6 (1,0–10,1)	4,5 (1,3–25,0)	0,023

Tablo 2. Gruplara göre olguların laboratuvar bulguları

Laboratuvar ölçümleri	Hemodiyaliz Hastaları (n=33)	Kontrol Grubu (n=90)	p değeri
TSH (mIU/mL)	3.2 (0,3–10,8)	2.4 (0,4–6,3)	0,068
FT4 (ng/dl)	0,9 (0,5–1,5)	0,76 (0,4–1,0)	0,982
FT3 (pg/dl)	2,5 (1,8–3,0)	3,1 (2,5–3,85)	<0,001

Tablo 3. Hemodiyaliz hastalarının demografik ve klinik özellikleri

Özellik	Değer
Yaş	46,6±16,7
Cins (kadın)	18 (%54,5)
Komorbidite	11 tip 2 DM, 2 KAH, 2 KKY, 4 HT, 2 Kronik HBV, 1 Astım, 1 Şizofreni, 1 Epilepsi, 12 komorbidite yok
SDBY etiyolojisi	11 tip 2 DM, 4 HT, 18 bilinmiyor
SDBY süresi (yıl)	6,9 (min 2, max 17)
Diyabet varlığı	11 (%33,3)
Hiperlipidemi varlığı	4 (%12,1)
Sistolik kan basıncı (mm Hg)	82 (min 60, max 100)
Diyastolik kan basıncı (mm Hg)	134,5 (min 100, max 160)
Vücut kitle indeksi (kg/m2)	24,25 (min 16.7, max 32.5)

Toraks Radyolojisi

PS-452

KİŞİSELLEŞTİRİLMİŞ RADYASYON DOZ KONTROLÜNDE TORAKS BÖLGESİ İÇİN YENİ BİR SOMATOMETRİK PARAMETREYE AİT FİZİBİLİTE ÇALIŞMASI: BOYUN ÇEVRESİ

Ferhat Cüce[1], Serkan Arıbal[2], Erdem Çevik[3]

[1]Mevki Asker Hastanesi, Radyoloji Servisi
[2]Aksaz Asker Hastanesi, Radyoloji Servisi
[3]Van Asker Hastanesi, Acil Tıp Servisi

Amaç: Boyun çevresinin (BÇ), Vücut kitle İndeksi (VKİ) ile karşılaştırıldığında toraks bölgesi için radyasyon dozu azaltımında uygun bir parametre olup olmadığının araştırılması

Gereç ve Yöntem: Prospektif bu çalışmaya kontrastsız toraks BT çekimi yapılan 76 hasta dahil edildi. Hastaların çekim öncesinde BÇ, boy, kilo ve VKİ'leri ölçüldü ve hesaplandı. Çekim sonrasında AP ve lateral toraks çaplarının ölçümü ve aritmetik ortalaması ile radyasyon doz hesaplamaları (mSv) yapıldı. Görüntü kalitesi; objektif olarak aorta gürültü değeri ölçümü ile, subjektif olarak ise 5 dereceli puan sistemi temelinde toraks BT raporlaması konusunda en az 5 yıl deneyimli 2 radyolog tarafından yapıldı. Grupların karşılaştırılmasında Kruskal-Wallis testi, korelasyon analizinde ise spearmen korelasyon testi kullanıldı.

Bulgular: VKİ, BÇ ve kilo arasında yüksek derecede korelasyon saptandı. Ayrıca bu üç somatometrik parametre ile doz arasındaki korelasyon da yüksek derede idi. Doz ile BÇ arasındaki korelasyon (r=0.839), doz ile VKİ arasındaki korelasyondan (r=0.635) daha yüksek olarak bulundu.

Sonuç: Toraks BT incelemelerinde kV/mAs değerlerinin ayarlanılmasında BÇ değerinin kullanılmasının VKİ'ne göre yapılan ayarlamaya oranla daha uygun bir yöntem olacağı düşünülmektedir.

Anahtar Kelimeler: Boyun çevresi, Vücut kitle indeksi, Kişiselleştirilmiş Radyasyon Dozu, Bilgisayarlı Tomografi

Genitoüriner Sistem Radyolojisi

PS-453

NADİR BİR SKROTAL AĞRI SEBEBİ; PAMPİNİFORM PLEKSUSUN SPONTAN TROMBOFLEBİTİ

İlkay S. İdilman[1], Mehtap Balaban[1], Ali Ipek[1], Meltem Yıldırım[1]

[1]Ankara Atatürk Eğitim ve Araştırma Hastanesi

Amaç: Bu olguda, nadir bir akut skrotum sebebi olan pampiniform pleksus tromboflebitinin ultrasonografi (US) ve Doppler US bulgularını sunmayı amaçladık.

Gereç ve Yöntem: 19 yaşındaki erkek hasta hastanemizin acil servisine 5 gündür mevcut olan sol skrotal ağrı şikayeti ile başvurdu. Hastanın fizik muayenesinde sol skrotumda hassasiyet ile birlikte palpe edilebilir tortuöz yapılar dikkati çekti. Hasta skrotal US ve renkli Doppler US tetkiki için bölümümüze yönlendirildi.

Bulgular: Hasta supin pozisyonda 6–15 MHz lineer transdüser ile değerlendirildi. Her iki testis ve epididimin B-mod US görünümü normaldi ve renkli Doppler US incelemede her iki testis ve epididim kanlanması normal sınırlardaydı. Sağda pampiniform pleksus genişliği normal olarak değerlendirildi. Ancak solda pampiniform pleksusta 6.2 mm'ye ulaşan genişleme ve vasküler yapılar içerisinde hiperekoik trombüs görünümleri dikkati çekti. Doppler US incelemesinde sol pampiniform pleksusta renkle dolum olmadığı saptandı. Bununla birlikte çevre yumuşak dokularda ekojenite ve kanlanma artışı dikkati çekti. Bu bulgularla hastaya sol pampiniform pleksus tromboflebiti tanısı konuldu.

Sonuç: Tromboflebit, venlerin trombüsle birliktelik gösteren inflamasyonu olup sıklıkla safena manga veya parvada görülür. Bunun yanı sıra yüzeyel anterolateral torakaabdominal duvar venlerinde (Mondor hastalığı), yüzeyel kol veya karın ön duvarı venleri gibi vücudun çeşitli yerlerinde de tespit edilebilir. Biz bu olguda nadir bir antite olan pampiniform pleksus tromboflebitini US ve Doppler US bulguları ile gösterdik. Literatürde pampiniform pleksus tromboflebiti bulunan az sayıdaki benzer vakada ameliyat bulguları tanımlanmış olup çoğunda görüntüleme bulguları tanımlanmamıştır. Bu vakada olduğu gibi US ve renkli Doppler US incelemesinde içerisinde bulunan trombüs ve akım yokluğu ile birlikte genişlemiş pampiniform pleksus bulguları pampiniform pleksus tromboflebiti açısından uyarıcı olmalıdır.

Anahtar Kelimeler: Pampiniform pleksus, tromboflebit, US, renkli Doppler US

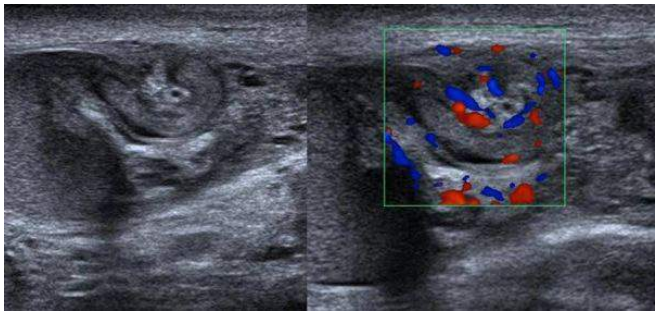

Resim 1.

Baş-Boyun Radyolojisi

PS-454

KONJENİTAL İÇ KULAK MALFORMASYONLARINDA GÖRÜNTÜLEMENİN ÖNEMİ

Seçil Telli Erdoğan[1], Rukiye Kılıçarslan[2], Mehmet Şeker[2], Cengiz Erol[2]

[1]Özel Medipol Mega Hastaneler Kompleksi, Radyoloji Bölümü, İstanbul
[2]Medipol Üniversitesi, Radyoloji Anabilim Dalı, İstanbul

Amaç: Konjenital sensorinöral işitme kaybının değerlendirmesinde görüntüleme bulguları önemli bir yere sahiptir. Bu ön tanıyla kliniğimize başvuran ve iç kulak malformasyonlarının sık karşılaşılan tiplerine sahip iki olguyu sunmayı amaçladık.

Gereç-Yöntem: Kliniğimize, bilateral sensorinöral işitme kaybı tanısı ile başvuran kohlear implant cerrahisi adayı pediatrik ve erişkin yaş grubu iki olgunun Temporal Manyetik Rezonans Görüntüleme (MRG) ve Temporal Bilgisayarlı Tomografi (BT) bulguları incelenmiştir.

Bulgular:

Olgu 1: 4 yaşında bayan olgunun Temporal MRG incelemesinde, aksiyal ve koronal T2A-TSE görüntülerde kohleanın bazal dönüşü normal görünmekte olup orta ve apikal sarmal kistik bir kavite oluşturacak şekilde birleşmiştir (Fig.1). Aksiyal BFFE imajlarda interskalar septal ayırım yapılamamakta, skala timpani ve skala vestibuli ayrı ayrı değerlendirilememektedir (Fig.2). Modiolus izlenmedi. Semisirküler kanallar ve vestibüler akuaduktus genişliği normaldir. Görüntüleme bulguları birlikte değerlendirildiğinde iç kulak malformasyonu inkomplet partisyon tip 2 (Mondini deformitesi) ile uyumludur.

Olgu 2: 27 yaşında bayan olgunun Temporal kemik BT incelemesinde bilateral kohlea, vestibül ve semisirküler kanallar doğal görünümdedir. Her iki vestibüler akuadukt genişliği sağda 3.2 mm, solda 2 mm ile artmıştır (Fig.3). Temporal kemik MRG incelemesinde aksiyal T2A-TSE görüntülerde her iki vestibüler akuadukt hiperintens sıvı intensitesinde genişlemiş boşluklar olarak görülmektedir. Eşlik eden anomali izlenmemiştir. Görünüm izole genişlemiş vestibuler akuadukt ile uyumludur.

Sonuç: Konjenital iç kulak malformasyonları çocuklarda sensorinöral işitme kaybının majör nedenlerinden biridir. Erken tanı ve

uygun rehabilitasyon, konuşma ve lisan gelişiminin normal süreç içerisinde tamamlanması için önemlidir. Bu nedenle özellikle kohlear implantasyon cerrahisi adayı çocuklarda, görüntüleme büyük önem taşımaktadır. BT ve MRG birbirlerini tamamlayıcı tetkikler olup BT kemik yapıların ince detaylarını, MRG ise vestibulokohlear sinir ve sıvı dolu boşlukların görüntülenmesine olanak sağlar.

Anahtar Kelimeler: Konjenital, Mondini Deformitesi, Genişlemiş Vestibuler Akuadukt

Resim 1.

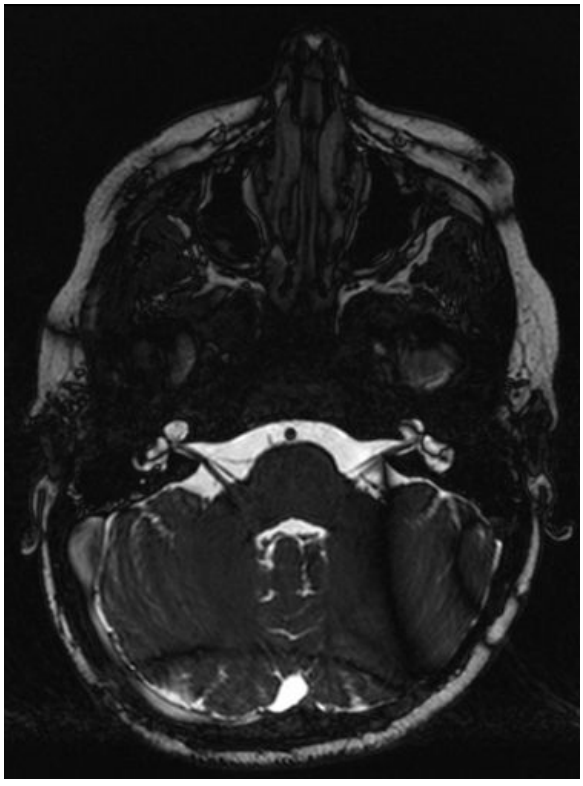

Resim 2.

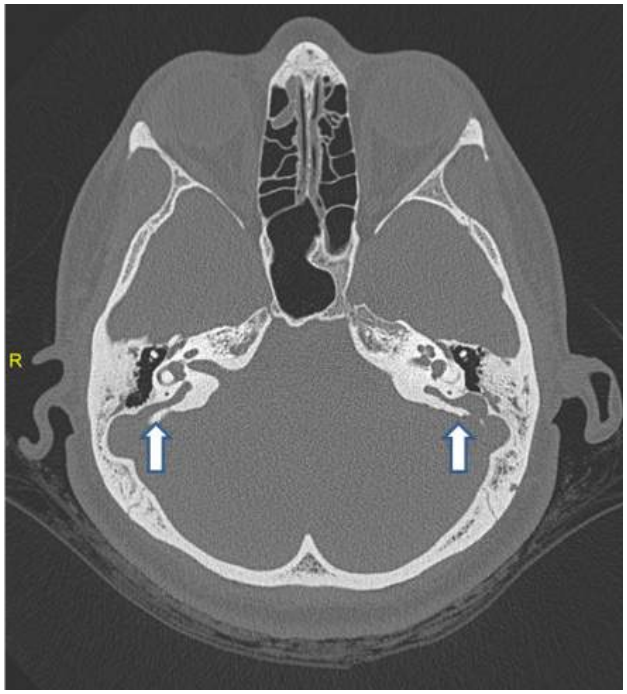

Resim 3.

Abdominal Radyoloji

PS-455

UNUSUAL CAUSE OF SMALL BOWEL OBSTRUCTİON: MESODİVERTİCULAR BAND

Çisel Yazgan[1], Tolga Tevfik Şahin[2], Mahir Mehmet Özmen[2]

[1]Hacettepe University Department of Radiology
[2]Hacettepe University Department of Surgery

Small bowel obstruction due to mesodiverticular band is a rare complication of Meckel's diverticulum and preoperative diagnosis is challenging. However, with the improving image quality of computed tomography (CT) it is possible to be diagnosed precisely. Herein, we report a case of small bowel obstruction caused by mesodiverticular band of Meckel's diverticulum and describe its CT features.

Anahtar Kelimeler: mesodiverticular band, intestinal obstruction

Resim 1.

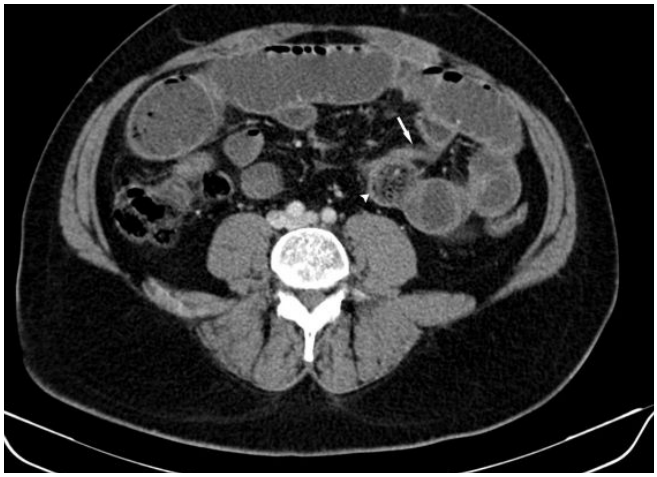

Resim 2.

Kardiyovasküler Görüntüleme

PS-456

SOLUNUM SIKINTISININ NADİR BİR NEDENİ: PULMONER ARTER SLİNG

Esin Kurtuluş Öztürk[1], Saffet Öztürk[1], Berat Acu[1]

[1]Eskişehir Osmangazi Üniversitesi, Tıp Fakültesi Radyoloji Anabilim Dalı, Eskişehir

Amaç: Pulmoner vasküler sling, sol pulmoner arterin sağ pulmoner arterden orijin aldığı, trakea ve özofagus arasında seyir göstererek trakeal basıya neden olan çok nadir rastlanan gelişimsel konjenital vasküler bir anomalidir. Bu çalışmada vasküler ringler içinde en az rastlanan olan pulmoner vasküler ring ve radyolojik bulgularını literatür eşliğinde sunmayı amaçladık.

Gereç-Yöntem: 1,5 yaşında kadın hasta doğumdan beri olan hışıltılı solunum, yeni gelişen solunum sıkıntısı ve kardiyolojik bir takım anomalileri (ASD, VSD, PFO) nedeni ile pediatrik kardiyoloji kliniğinden tarafımıza refere edildi. Hastaya direkt grafi ve pediatrik dozda kontrastlı pulmoner BT anjiyo tetkikleri yapıldı.

Bulgular: Pulmoner BT anjiyo tetkikinde sol ana pulmoner arter sağ ana pulmoner arter dalından orjin almakta olup trakea ile özefagus arasından ve sol ana bronş ile inen torasik aorta arasından aberran seyir gösterdiği izlendi. Trakea vasküler ring seviyesinde belirgin daralmakta olup 3,2mm çapta ölçüldü. Ayrıca ana pulmoner trank ile arcus aorta distali arasında yaklaşık 1mm çapta PDA saptandı.

Sonuç: Pulmoner arter sling, vasküler ring anomalilerinin en nadir formudur. Sol pulmoner arter, sağ pulmoner arterin bir dalı şeklindedir ve çapı normalden daha küçüktür. Sağ pulmoner arterden ayrıldıktan sonra, karinanın biraz üzerinden, trakea ve özefagusun arasından seyrederek sol akciğer hilusuna uzanır. Trakea ve sağ ana bronşun arka kısımları ile özefagusun ön kısmına bası yapabilir ve basıya ait semptomlar ortaya çıkabilir. Tekrarlayan hışıltı, persistan solunum sıkıntısı ve alt solunum yolu enfeksiyonu olan çocuk hastalarda, pulmoner vasküler sling ayırıcı tanılar arasında düşünülmelidir.

Anahtar Kelimeler: solunum sıkıntısı, pulmoner artersling, PDA

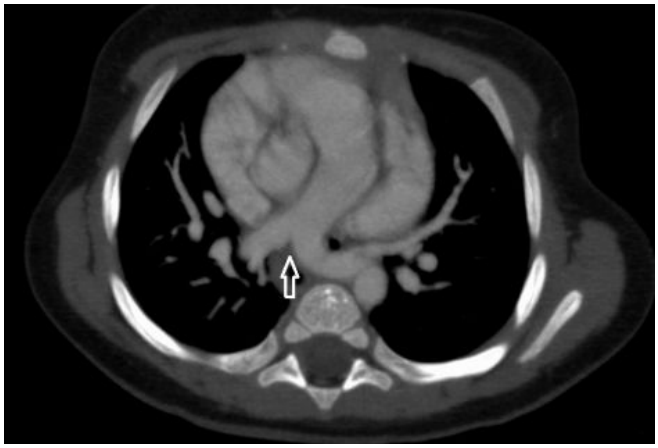

Resim 1.

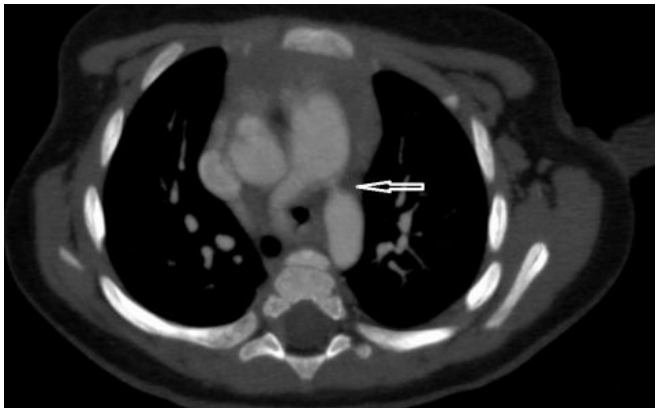

Resim 2.

Nöroradyoloji

PS-457

SPONTAN EPİDURAL PNÖMOSEFALİ

Serap Yücel[1], Hediye Pınar Günbey[1], Gökhan Kutlar[2], Kerim Aslan[1], Lütfi İncesu[1]

[1]Ondokuz Mayıs Üniversitesi Radyoloji Anabilim Dalı
[2]Ondokuz Mayıs Üniversitesi Kulak Burun ve Boğaz Anabilim Dalı

Giriş: Spontan epidural pnömosefali nadir görülen bir durumdur. Etiyolojik faktörleri değişkenlik göstermektedir. Semptomları nonspesifik olabilir. Görüntüleme bu nedenle tanıda büyük önem taşımaktadır.

Amaç: Bu olguda atipik prezentasyonu olan hasta ışığında spontan epidural pnömosefalinin klinik prezentasyonunu, etiyolojisini ve radyolojik bulgularını özetlemeyi amaçladık.

Yöntem: Bu olguda kulakta çınlama, künt baş ağrısı ve kafada şişlik şikayeti ile başvuran 35 yaşında erkek hasta anlatılıyor. Hastanın özgeçmişinde 5 yaşında geçirilmiş kafa travması ve buna bağlı kafa kaidesi kırık öyküsü mevcuttu. Diğer muayene bulguları normaldi. Hastandan kontrastsız kraniyal ve temporal BT istendi.

Bulgular: Kraniyal bilgisayarlı tomografi incelemesinde, sağ mastoid hava hücrelerinde havalanma artışı, sağ temporal kemikte iç tabulada incelme ve parietotemporal loblar komşuluğunda geniş epidural hava görüldü. Epidural havanın temporal kemik iç tabulasındaki milimetrik defekt yoluyla mastoid hava hücreleriyle ilişkili olduğu görüldü. Yine sağda parietal kemikteki incelme mevcuttu. Bu incelme yoluyla epidural hava sağda parietal kemik komşuluğunda subperiostal alana uzanmakta bu da yumuşak dokuda şişlik görünümüne yol açmaktaydı. Epidural hava septalar içermekte ve komşu parietal loba bası etkisi oluşturmaktaydı. Kırık hattı izlenmedi.

Sonuç ve tartışma: Spontan epidural pnömosefali nadir olup etiyolojik faktörleri değişkenlik göstermektedir. Bu olguda travma başlatıcı faktör olarak düşünülmektedir. Tanıda görüntüleme tartışmasız yere sahiptir.

Anahtar Kelimeler: Anahtar kelimeler; Spontan pnömosefali, otojenik pnömosefali, epidural pnömosefali

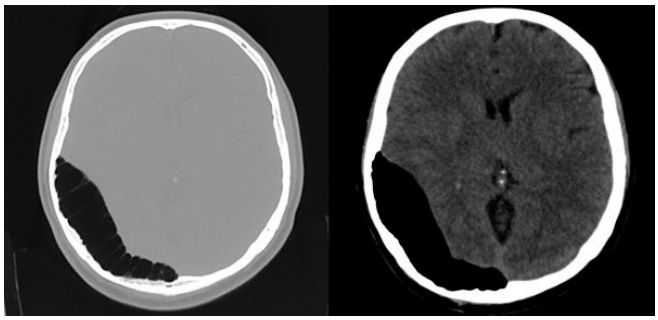

Resim 1.

Kas-İskelet Radyolojisi

PS-458

EKSTRAABDOMİNAL DESMOİD FİBROMATOZİS: OLGU SUNUMU

Cahit Kafadar[1], Mehmet İncedayı[1], Ersin Öztürk[1], Hakan Mutlu[1]

[1]*Gata Haydarpaşa Eğitim Hastanesi Radyoloji Kliniği*

Ekstraabdominal desmoid fibromatozisin (EDF) manyetik rezonans görüntüleme (MRG) özelliklerini olgumuz eşliğinde sunmayı amaçladık. 27 yaşında erkek hasta sol önkolda kitle şikayetiyle başvurdu. MRG'de sol önkol orta-distal bölüm seviyesinde volar yüz derin kompartmandan radius ve ulna arası interosseöz aralığa ve dorsal derin kompartmana uzanım gösteren ve bu düzeydeki kas planları infiltre eden, 6.5x4x3.6 cm boyutlu yumuşak doku kitlesel lezyonu görüldü (Resim 1). Lezyon interosseöz aralığa uzandığı seviyede radius medial korteksinde destrüksiyona yol açarak medüller kaviteyi infiltre etmekteydi (Resim 2). Kitle T1-ağırlıklı (A) görüntülerde komşu kas planları ile izointens, T2A görüntülerde hiperintens sinyalde izlenmiş olup postkontrast serilerde belirgin kontrast tutulumu göstermekteydi. Lezyondan ultrasonografi rehberliğinde kor biyopsi gerçekleştirildi. Histopatolojik değerlendirme ile desmoid fibromatozis (desmoid fibrom) tanısı konuldu.

Fibromatozisler infiltratif büyüme ve lokal invazyon gösteren benign fibröz doku tümör grubudur. Sıklıkla rekürrens gösterirler; ancak metastaz oluşturmazlar. EDF kasların bağ dokusundan, aponevrozundan veya fasyasından köken alan derin yumuşak doku tümörleridir. Fasial planlar boyunca büyüme gösterip komşu yumuşak doku ve kas planlarını infiltre ederler. Sıklıkla puberte ile 40 yaş arasında ve kadınlarda görülür. En sık üst-alt ekstremitede, baş ve boyunda görülür. Olguların %10–15'inde multisentrik olabilir. MRG'de T1A görüntülerde çevre kas planlarına göre izo-hafif hiperintens, T2A görüntülerde ise izo-hiperintens sinyalde izlenirler. Heterojen iç yapıdadırlar. İçerisinde kontrastlanmayan hipointens bantlar görülebilir. Yoğun kontrast tutulumu gösterirler. Ayırıcı tanıda fibrosarkom veya posttravmatik reaktif fibroblastik proliferasyon düşünülmelidir. Radyolojik tanının doğrulanması için sıklıkla histopatolojik değerlendirme gerekmektedir.

Derin yumuşak dokuda lokalize olan, fasial planlar boyunca uzanan, büyük boyutlu, agresif lezyonların ayırıcı tanısında EDF akılda bulundurulmalıdır.

Anahtar Kelimeler: ekstraabdominal desmoid fibromatozis, desmoid fibrom, manyetik rezonans görüntüleme

Resim 1. Lezyon *(oklar)* koronal T2A görüntüde **(A)** komşu kas planlarına göre hiperintens, T1A görüntüde **(B)** izointens sinyaldedir. Postkontrast T1A görüntüde **(C)** lezyonda yoğun kontrast tutulumu görülmektedir.

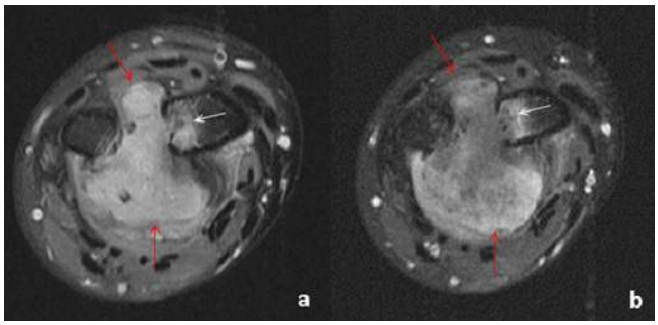

Resim 2. Aksiyel proton dansite sekansta **(A)** ve postkontrast T1A sekansta **(B)** lezyonun *(kırmızı oklar)* sınırları ile radius medial korteksinde oluşturduğu destrüksiyon ve medüller kaviteyi infiltrasyonu *(beyaz oklar)* görülmektedir.

Pediatrik Radyoloji

PS-459

BİR İNFANTTA İATROJENİK CUSHİNG SENDROMUNA BAĞLI BEYİN ATROFİSİ VE HİPOMYELİNASYON

Sümeyra Doğan[1], Mehmet Sait Doğan[2], Filiz Tütüncüler[3], Özge Yapıcı Uğurlar[1], Hakan Gençhellaç[1]

[1]*Trakya Üniversitesi Tıp Fakültesi Radyoloji Anabilim Dalı*
[2]*Edirne Sultan 1. Murat Devlet Hastanesi Radyoloji Kliniği*
[3]*Trakya Üniversitesi Tıp Fakültesi Çocuk Endokrinolojisi Bilim Dalı*

Giriş: Topikal kortikosteroidlerin uzun süreli kullanımı, özellikle infantlarda, nadiren de olsa Cushing Sendromuna yol açabilir. Kortikosteroid tedavisi alan hastalarda beyin atrofisi ve gecikmiş myelinleşmeyi içeren kraniyal manyetik rezonans görüntüleme bulguları tanımlanmıştır. Bu olgu sunumunda 5 aylık kız hastanın kraniyel manyetik rezonans görüntüleme incelemesinde saptanan topikal kortikosteroid kullanımının yol açtığı Cushing Sendromu'na bağlı geliştiği düşünülen beyin atrofisi ve gecikmiş myelinleşme bulguları tartışılacaktır.

Olgu Sunumu: Beş aylık kız hasta hastanemizin pediatrik endokrinoloji departmanına aşırı kilo alımı şikayetiyle başvurdu. Klinik muayenesinde hipertansiyon, taşikardi, taşipne, Cushingoid yüz görünümü (Resim 1), buffalo hörgücü ve trunkal obezite izlendi. Ayrıntılı anamnezinde diaper dermatit nedeniyle son 2 aydır reçetesiz olarak topikal steroidli pomad (klobetazol-17-propionat) kullanıldığı öğrenildi. Laboratuar tetkiklerinde düşük bazal serum kortizol ve adrenokortikotropik hormon (ACTH) düzeylerinin saptanmasıyla iatrojenik Cushing sendromu tanısı konularak hastaneye yatışı yapıldı. Klinik izlemde ateş yüksekliği, fontanel kabarıklığı, letarji nedeniyle menenjit öntanısıyla lomber ponksiyon öncesinde kraniyel manyetik rezonans görüntüleme (MRG) yapıldı. MRG'de yaygın serebral atrofi ve yaşa göre myelinleşmede gerilik izlendi (Resim 2).

Tartışma: Kronik kortikosteroid kullanımına bağlı beyin atrofisi ve myelinleşmede gecikmeye yol açan patogenetik mekanizma net olarak bilinmemektedir. Glukokortikoidlerin nöronal maturasyonda ve miyelinleşme sürecinde oligodendriosit prekürsörlerinin differansiasyonunu engelleyerek inhibitör rol oynadıkları düşünülmektedir. Azalmış glukoz alımının, eksitatör aminoasit nörotransmitterlerin artan etkilerinin, nörotropik faktörlerde ve nörogenezisdeki azalmanın atrofiden sorumlu mekanizmalar olabileceği varsayılmaktadır.

MRG myelinleşme sürecini göstermede en önemli görüntüleme yöntemidir. Gelişmekte olan beyinin myelinleşme sürecini göstermede yaşamın ilk yılında T1 ağırlıklı görüntüler değerli bilgi verirken, sonraki dönemlerde T2 ağırlıklı görüntüler önem kazanır. Myelinleşmiş beyaz cevher, myelin membranlarındaki artmış kolesterol ve galaktoserebrozid içeriğine bağlı olarak T1 ağırlıklı görüntülerde hiperintens, hidrofobik myelin kılıfları arasındaki azalmış serbest su miktarına bağlı olarak T2 ağırlıklı görüntülerde hipointens izlenir.5 aylık olgumuzda MRG tetkikinde T1 ağırlıklı görüntülerde bilateral perirölandik beyaz cevherde, internal kapsülün arka bacağında, optik radyasyoda, beyin sapında ve derin serebellar beyaz cevherde myelinleşme ile uyumulu yüksek sinyal izlenirken 3–4. ayda myelinleşmesi beklenen korpus kallosum arka bacağında yüksek sinyal izlenmemiştir. Böylece olguda atrofiye ek olarak gecikmiş myelinleşme varlığı da ortaya konmuştur.

Sonuç olarak bu olgu, iatrojenik Cushing Sendromunun MRG ile beyin atrofisi ve gecikmiş myelinleşme bulgularının gösterildiği bir olgudur. Böylelikle topikal steroidlerin klinik ve laboratuar yardımıyla ortaya konabilen sistemik yan etkilerinin yanı sıra nörogelişimsel etkilerinin saptanmasında MRG'nin önemli rol oynadığını düşünmekteyiz.

Anahtar Kelimeler: Cushing sendromu, miyelinleşme, atrofi, manyetik rezonans görüntüleme

Resim 1.

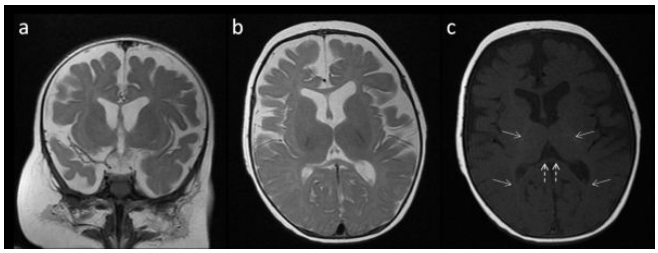

Resim 2.

Girişimsel Radyoloji

PS-460

RADYOLOJİK İNVAZİF BİYOPSİ İŞLEMLERİNDEKİ HASTA STRES SKORLARININ DEĞERLENDİRİLMESİ

Özlem Türkoğlu[1], Hasan Hüseyin Mutlu[2]

[1]SB Kartal Lütfi Kırdar Eğitim Araştırma Hastanesi Radyoloji Kliniği
[2]SB Medeniyet Üniversitesi Göztepe Eğitim Araştırma Hastanesi Aile Hekimliği Kliniği

Amaç: Çalışmamızın amacı radyolojik invazif biyopsi bekleme odasındaki hastaların stresinin değerlendirilmesiydi.

Materyal-Metod: Bu prospektif çalışmaya Radyoloji Bölümü invazif işlemler bölümüne yönlendirilen yaşları arasında olan 35 kadın ve 65 erkek katıldı. Hastalar fenotipik özellikleri, eğitim durumları (alt düzey, normal, yüksek düzey) ve biyopsi özellikleri (lokalizasyon; boyun, toraks, batın ve kemik; sayı; 1 ve >1) yönünden gruplandırıldı. Hasta biyopsi öncesi, biyopsi odasında DASS skalasını içeren formu; durumluk kaygı ölçeği (STAI-I) ve sürekli kaygı ölçeği (STAI-II) doldurdular.20 tiroid ve parotiroid, 20 toraks, 20 Kc ve böbrek, ve 20 kemik biyopsi olmak üzere toplam 100 hastaya biyopsi yapıldı.

İstatiksel metod: İstatistiksel analiz için SPSS 15.0 for Windows programı kullanıldı. Tanımlayıcı istatistikler; kategorik değişkenler için sayı ve yüzde, sayısal değişkenler için ortalama, standart sapma, minumum, maksimum olarak verildi. Sayısal değişkenler normal dağılım koşulunu sağladığında iki grup arası karşılaştırmaları Student t Test, ikiden çok grup karşılaştırmaları One Way Anova Testi ile, sayısal değişkenler normal dağılım koşulunu sağlamadığında iki grup karşılaştırmaları Mann Whitney U Test İkiden çok grup karşılaştırmaları Kruskal Wallis H test ile yapıldı. . Alt grup analizleri Mann Whitney U testi ile yapılıp Bonferroni düzeltmesi ile yorumlandı. Kategorik değişkenlerin gruplar arasındaki oranları Ki Kare Analizi ile test edildi. Koşulların sağlanamadığı durumda Monte Carlo Simülasyonu uygulandı. İstatistiksel alfa anlamlılık seviyesi $p<0,05$ olarak kabul edildi.

Bulgular: Çalışmaya katılan hastaların sosyodemografik özellikleri değerlendirildiğinde hastaların %35'i kadın %65'i erkekdi. Bu hastaların çoğu yaşlı ilkokul mezunu idi.

Durumluk kaygı ölçeği (STAI-I), sürekli kaygı ölçeği (STAI-II) ortalamalarında farklılık yoktu.

Çalışma grubunda, DAS 42, STAI-I ve STAI-II ölçeklerinde ve dayanıklılık ölçek skor (DÖS) toplam değerlendirmelerinde cinsiyetin ve eğitim düzeylerinin; DAS 42 skorlarında, STAI-I, STAI-II ve DÖS toplam düzeylerinde ise yaşın etkisi saptanmadı. Hasta biyopsi uygulama sayıları ile uygulama bölge, DASS, DÖS (toplam), STAI-I ve STAI-II skorları arasında anlamlı bir ilişki yoktu. Boyun bölgesi biyopsilerinde hastalar orta, ileri derece depresif, stresli iken anksiyeteleri ileri ve çok ileri oranlarda anlamlı derecede yüksekti.

STAI-I ve II boyun> kemik> toraks > batın diye sıralanırken STAI-I boyun biyopsilerinde toraks ve batına göre daha yüksekti. STAI-I ve II ölçeklerine göre boyun biyopsi hastaları en yüksek skorlu anksiyeteli gruptu. Toraks bölgesinde STAI-I ile gelecek algısı boyutuna göre psikolojik dayanıklılık alt ölçeği arasında negatif korelasyon mevcuttu.

Sonuç: Çalışmada görülen yüksek anksiyete skorlu boyun bölgesi ve kemik lokalizayonlu hastalara biyopsi öncesi sağlık ekibinin etkin informasyonunun hastanın psikolojik mizaç kontrolünde etkin olup, tedavide etkinliği arttıracağını düşünmekteyiz.

Anahtar Kelimeler: biyopsi, stres, anksiyete, depresyon

Toraks Radyolojisi

PS-461

ERİŞKİNDE AKCİĞER KİSTİK ADENOMATOİD MALFORMASYONUNUN KLİNİK VE BT ÖZELLİKLERİ

Taha Yusuf Kuzan[1], Burcu Özdemir[1], Derya Kocakaya[2], Nuri Çağatay Çimşit[1]

[1]Marmara Üniversitesi Radyoloji Anabilim Dalı, istanbul
[2]Marmara Üniversitesi Göğüs Hastalıkları Anabilim Dalı, istanbul

Giriş ve Amaç: Konjeniatal kistik adenomatoid malformasyon (CCAM) nadir görülen alt solunum yolu gelişimsel anomalisi olup genellikle prenatal yada neonatal daha az oranda erişkin dönemde tanı alır. Konjeniatal pulmoner havayolu malformasyon olarak da bilinen CCAM bronkopulmoner sekestrasyon, bronkojenik kist, konjenital lobar amfizem ve bronşial atrezinin aralarında bulunduğu geniş bronkopulmoner ön bağırsak malfarmasyon spektrumunun bir parçası olarak kabul edilir. Konjeniatal kistik adenomatoid malformasyonun erişkin dönemde tanı alması yada bulgu vermesi nadirdir. Erişkin dönemde CCAM'lı olgular asemptomatik olabileceği gibi rekürren alt solunum yolu enfeksiyonu, hemoptizi yada öksürük ve dispne gibi non-spesifik semptomlarla prezente olabilir. Bu çalışmanın amacı erişkinde konjeniatal kistik adenomatoid malformasyon klinik ve BT bulgularını değerlendirmekdir.

Yöntem: Bu çalışmaya ocak 2011 ile ocak 2016 arasında Marmara Üniversitesi Pendik EAH'de herhengi bir sebeple Torax BT çekilen erişkin olgulardan radyolojik olarak konjeniatal kistik adenomatoid malformasyon saptanan 13 hasta dahil edildi. Olgular yaş, cinsiyet, başvuru sebebi, takip süresi, CCAM lokalizasyonu ve sayısı, CT bulguları yönünden değerlendirildi.

Bulgular: Çalışmaya dahil edilen hastaların demografik özellikleri, klinik karakteristikleri ve radyolojik özellikleri Tablo 1'de belirtilmiştir. Hastaların 6'sı (%46.1) erkek, 7'si (%53.9) kadındır. Hastaların yaş ortalaması 38.7 (18–84)'dur. 13 olgunun 2'sinde 2 CCAM odağı izlendi. 4 (%28.5) olguda sol akciğerde, 11 (%71.5) olguda sağ akciğerde CCAM izlendi. 2 olguda öksürük, 2 olguda tekrarlayan solunum yolu enfeksiyonu bir olguda ise göğüs ağrısı şikayeti mevcuttu. Diğer olgularda ise başka nedenlerle çekilen Torax BT'lerinde CCAM saptandı.

Tartışma ve Sonuç: Torax BT'nin rutinde sık kullanılmasıyla birlikte insidental CCAM sıklığında artış ortaya çıkmıştır. Erişkin yaş grubunda saptanan CCAM radyolojik olarak başka patolojilerle karışabilmesi ve tedavisi konusunda yeterli bilgi olmaması nedeniyle bir sorun oluşturur. CCAM asemptomatik olabileceği gibi öksürük, tekrarlayan akciğer enfeksiyonunu semptomlara yol açabilir. Erişkin grupta saptanan akciğerin kistik lezyonlarının ayırıcı tanısında sık olmasa da CCAM akla getirilmelidir.

Anahtar Kelimeler: Erişkin, Akciğer, Kistik Adenomatoid Malformasyon

Resim 1.

Tablo 1.

	Cinsiyet	Yaş	Tanı Yaşı	Lokalizasyon	Semptom
1	Erkek	54	51	LLL	Öksürük
2	Erkek	18	18	RUL	
3	Kadın	58	54	RUL-RLL	
4	Kadın	32	30	RLL	Öksürük
5	Kadın	24	21	RML	
6	Erkek	38	36	RUL	
7	Kadın	20	19	RLL	
8	Kadın	18	18	RLL	Solunum yolu enfeksiyonu
9	Erkek	31	29	RLL	Solunum yolu enfeksiyonu
10	Kadın	32	27	RLL	
11	Erkek	28	24	LUL	Göğüs ağrısı
12	Kadın	70	68	RUL	
13	Erkek	84	84	LLL	

Baş-Boyun Radyolojisi

PS-462

MİYELODİSPLASTİK SENDROM ATİPİK PREZENTASYON: LENF NODLARINDA DİFFÜZ YAĞ DOKU İNFİLTRASYONU

Esin Kurtuluş Öztürk[1], Saffet Öztürk[1], Berat Acu[1]

[1]Eskişehir Osmangazi Üniversitesi Tıp Fakültesi Radyoloji Anabilim Dalı, Eskişehir

Amaç: Myelodisplastik Sendrom (MDS) kemik iliğinde displastik değişiklikler, inefektif eritropoez ve periferik kanda sitopeni ile karakterize akut lösemiye dönüşüm riski olan heterojen bir grup hastalığın ortak adıdır. Farklı klinik prezentasyonlar izlenmekle birlikte hepatosplenomegali ve lenfadenomegali alt tipi olan kronik myelositer lösemi (KML) haricinde sık rastlanmaz. İngiliz literatüründe bildirilen ilk vaka olarak MDS'nin bu atipik prezentasyonunu ve radyolojik görüntüleme bulgularını literatür bilgileri eşliğinde sunmayı amaçladık.

Gereç-Yöntem: 44 yaşında trombositopeni nedeniyle takip edilen kadın hastanın rutin kontrol amaçlı yapılan boyun ultrasonografi incelemesinde hiler yağ dokusu artmış lenfadenomegali saptandı. İleri değerlendirme amaçlı kontrastlı boyun, toraks ve abdomen BT çekildi.

Bulgular: Kontrastlı BT tetkiklerinde servikal, medastinal, aksiller, intraabdominal, pelvik ve inguinal lenf nodlarında diffüz yağ doku infiltrasyonuna sekonder hiler genişleme, kortekste belirgin incelmenin eşlik ettiği çok sayıda lenfadenomegaliler saptandı. Servikal patolojik lenf nodu İİAB biyopsi sonucu lenf nodunda yağ doku infiltrasyonu saptandı. Kemik iliği aspirasyon biyopsi sonucu ise MDS olarak raporlandı.

Sonuç: MDS kan hücrelerinin inefektif üretimi ve displazisi ile karakterize bir kolonal kök hücre hastalığı grubudur. Klinik olarak birlikte veya tek başına anemi, lökositopeni veya trombositoperni izlenir. Tanı periferik yayma ve kemik iliği aspirasyonu ile konur.

Anahtar Kelimeler: Miyelodisplastik Sendrom, atipik lenfadenopati, yağ infiltrasyonu

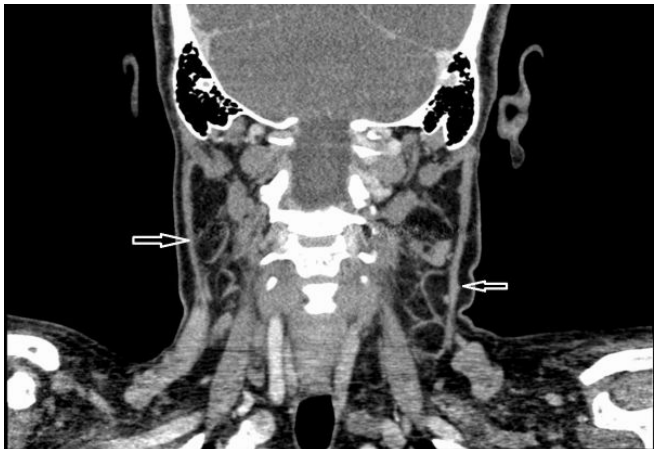

Resim 1.

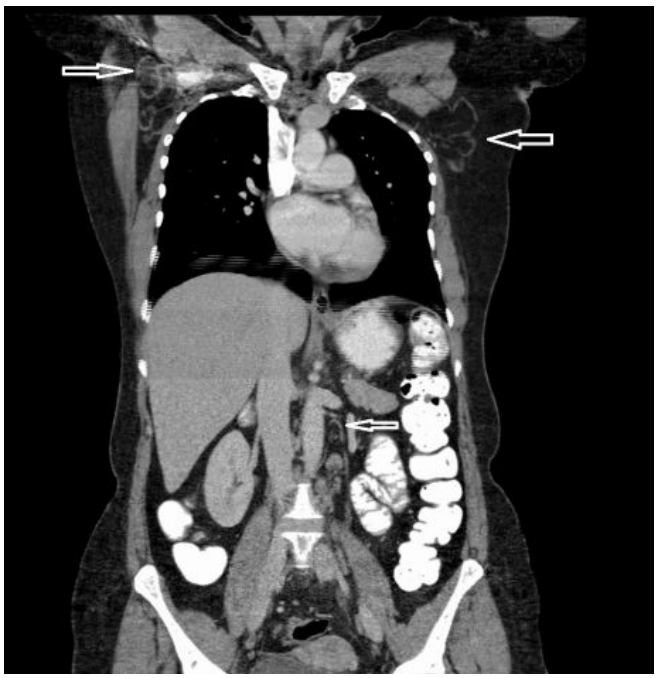

Resim 2.

Resim 3.

Kas-İskelet Radyolojisi

PS-463

KONJENİTAL İZOLE ARKA ÇAPRAZ BAĞ YOKLUĞU: NADİR BİR OLGU

Hatice Yazar Kıvrak[1], Zeynep Keskin[1]

[1]Konya Eğitim Araştırma Hastanesi, Radyoloji Kliniği

Giriş-Amaç: Arka çapraz bağın konjenital izole yokluğu oldukça nadir olup literatürde sunulmuş tek vaka vardır. Bu olguda MRG ile saptanan konjenital izole arka çapraz bağ yokluğunu sunmayı amaçladık.

Gereç-Yöntem: Diz ağrısı nedeniyle hastaneye başvuran 43 yaşında erkek hastaya, intra venöz kontrast madde vermeden sağ diz MRG yapıldı.

Bulgular: Travma ve opereasyon öyküsü olmayan hastanın sağ diz MR incelemesinde arka çapraz bağ izlenmedi. Wrisbergin arka meniskofemoral ligamanı belirgin olarak kalınlaşmış izlendi (Resim 1 ve 2). Diz yapılarına ait diğer ligaman ve yapılar normal olarak değerlendirildi

Sonuç: Çapraz bağ yokluğu oldukça nadir konjenital bir malformasyon olup sıklıkla eklem yapılarında oluşan anormalliklerle birliktedir. Bu hastalarda klinik, radyografik ve terapötik yaklaşım oldukça zordur. Literatürde yanlış teşhis edilmiş, konjenital instabilite olarak MR bulguları yanlış yorumlanmış vakalar bildirilmiştir. MR raporlama esnasında çapraz bağların yokluğu, göz önünde bulundurulması gereken bir durumdur.

Anahtar Kelimeler: Konjenital izole arka çapraz bağ yokluğu, MR

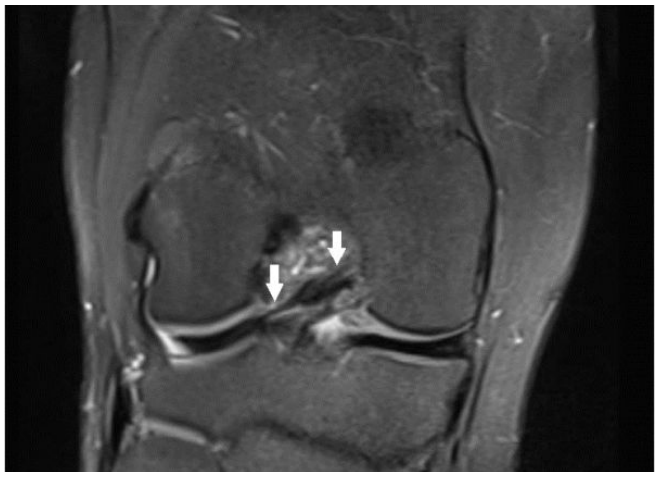

Resim 1.

Resim 2.

Acil Radyoloji

PS-464

TRAVMA HASTALARINDA VERTEBRAL ARTER DİSEKSİYONU NE ZAMAN DÜŞÜNÜLMELİMİ?

Mehmet Beyazal[1], Fatma Çeliker Beyazal[1], Mehmet Fatih İnecikli[1], Tuba Eldeş[1], Yavuz Metin[1], Oğuzhan Özdemir[1]

[1]Recep Tayyip Erdoğan Üniversitesi,Tıp Fakültesi, Radyoloji Anabilim Dalı

Giriş ve amaç: Serebrovasküler hastalıkların nedenlerinden biride arter diseksiyonlarıdır ve tanısı giderek artmaktadır. Vertebral arter diseksiyonları karotis arterlere göre daha az izlenmektedir. Geciken tanılarda morbidite ve mortalite yüksektir.

Olgu: 57 yaşında erkek hasta bilinç kaybı şikayeti ile kliniğe başvurdu. Serebrovasküler olay ön tanısı ile kranial BT çekilen hastada intrakranial hematom veya akut infarkt ile uyumlu bulgu saptanmaması üzerine serebral difüzyon MR inceleme yapıldı. Ponsda akut enfarkt ile uyumlu difüzyon kısıtlanması saptandı (Şekil 1). Hastanın öyküsünde yaklaşık 1 hafta önce araç içi trafik kazası geçirdiği ve birkaç saat acil servisde takip edildikten sonra herhangibir yakınması olmadığından kendi isteği ile taburcu olduğu öğrenildi. Hastanın travma öyküsü olması nedeni ile vasküler diseksiyon ön tanısı ile BT anijo tetkiki yapıldı. Sol vertebral arterde C6 vertebra transvers proçesi düzeyinde kalibrasyon kaybı izlendi. Baziler arterde kontrast doluşu saptanmadı. Ayrıca her iki C6 vertebra pedinküllerinde sklerotik kenarlı, eski fraktür ile uyumlu görünüm mevcuttu (Şekil 2). Hastaya yapılan DSA icelemede sol vertebral arterde diseksiyon ile uyumlu görünüm saptandı. Baziler arter distalinde kontrast doluşu izlenmedi (Şekil 3). Posterior serebral arterler posterior komunikan arterlerden dolmaktaydı.

Tartışma ve sonuç: Travma sonrası günler içerisinde vertebral veya karotis arter diseksiyonlarına ikincil olarak serebral infarkt görülebilmektedir. Akut travma hastalarında travmaya ikincil saptanan kemik fraktürleri arter hasarına neden olabileceği bilinen bir gerçektir. Ancak servikal kolonda instabiliteye neden olabilecek eski fraktürlerinde basit travmatik hadiselerde vertebral arter diseksiyonuna neden olabileceği unutulmamalıdır.

Anahtar Kelimeler: vertebral arter, diseksiyon, asemptomatik eski fraktür, travma

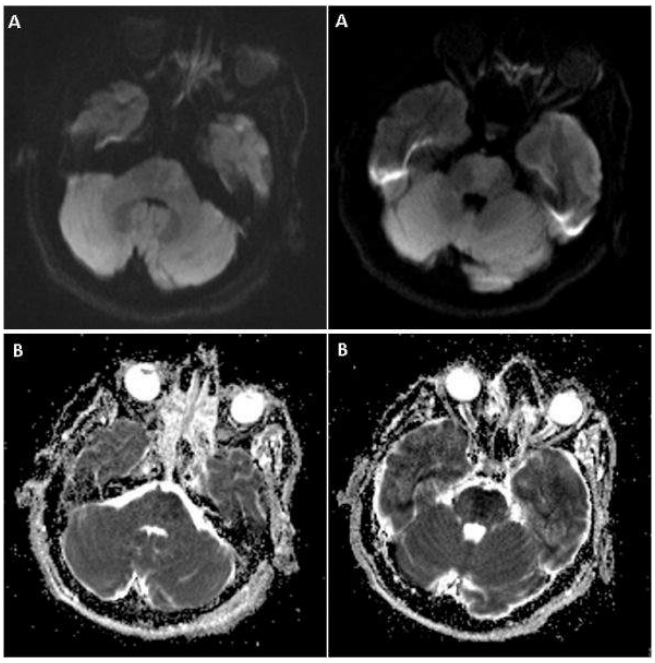

Resim 1.

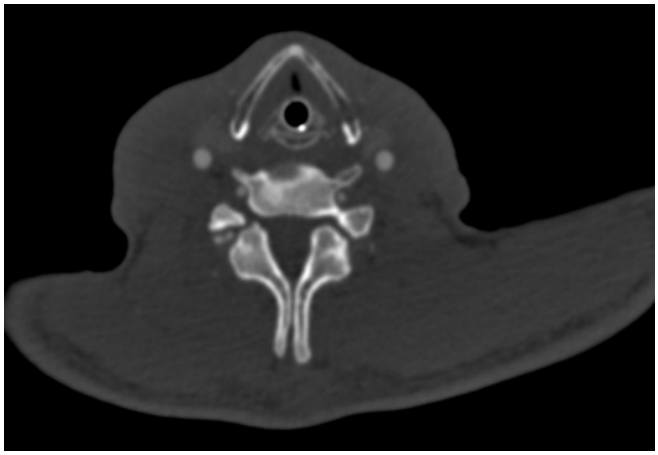

Resim 2.

Resim 3.

Baş-Boyun Radyolojisi

PS-465

SFENOİD SİNUSTE ARRESTED PNÖMATİZASYON; BT VE MR BULGULARI

Kayhan Karakuş[1], Mehmet Haydar Atalar[2]

[1]Sivas Numune Hastanesi Radyoloji Bölümü, Sivas
[2]Cumhuriyet Üniversitesi Tıp Fakültesi Çocuk Radyolojisi Bilim Dalı, Sivas

Sfenoid sinüste normalde beklenen pnömatizasyonda duraksama olması sfenoid sinüsün arrested pnömatizasyonu (AP) olarak adlandırılır. AP benign asemptomatik bir hadise olmakla beraber, gereksiz cerrahi müdahaleden kaçınmak için radyolojik olarak AP tanısı konulması önemlidir. Bu çalışmada insidental saptadığımız iki AP olgusunu literatür bilgileri eşliğinde sunmayı amaçlıyoruz.

Olgu 1: Kronik otit media nedeni ile temporal kemik BT inceleme yapılan 51 yaşında kadın hastada sfenoid sinüs sol yarıda sinüs içi yerleşimli sklerotik marjini bulunan kurvilineer kalsifikasyonlar içeren nonekspansil yumuşak doku dansitesinde (yer yer yağ dansitesinde alanlar da içeren) lezyon izlendi (Resim 1).

Olgu 2: Başağrısı nedeni ile kraniyel MR inceleme yapılan 7 yaşındaki erkek çocuğun sağda sfenoid sinus içerisinde T1A ve T2A serilerde hiperintens nonekspansil karakterde lezyon izlenmesi üzerine bu bölgeye yönelik yapılan BT incelemede sfenoid sinüs sağ yarıda nonekspansil nonkalsifik yumuşak doku dansitesinde lezyon izlendi, sfenoid sinüs sol yarısının ise aerasyon göstermediği değerlendirildi (Resim 2).

Kafa tabanını oluşturan kemik yapılardaki normalde beklenen pnömatizasyonun olmayışı AP olarak adlandırılır. AP en sık sfenoid sinüste izlenen gelişimsel bir varyasyondur. Sfenoid kemikteki yağlı kemik iliğinde izlenen konversiyonun pnömatizasyonun habercisi olduğu bilinmektedir. AP olan bireylerde normalde olması gereken kırmızı kemik

iliğinin yağlı kemik iliğine dönüşümü ve bunu takiben yağ dokusunun involusyonu neticesinde sfenoid sinüsün pnömatizasyonu ve respiratuar epitelle kaplanması süreçlerinde, özellikle atipik yağlı kemik iliği evresinde duraksama olmaktadır. Bu gelişimsel varyasyon ve ayırıcı tanıları bilinmez ise BT ve MR incelemelerinin yorumlanmasında güçlüklere ve gereksiz cerrahi müdahalelere yol açılabilmektedir. AP herhangi bir semptoma yol açmaz ve tanısı insidental konur. Sıklıkla sfenoid sinüs tabanı, pterigoid proçes ve klivus gibi normal yada aksesuar sfenoid sinüsle ilgili bölgelerde devamlılık gösteren şekilde etkilenim izlenmektedir. Kafa tabanına yönelik yapılan BT ve MR incelemede, Vidian kanal ve inferior orbital fissürde yer değişikliği ve morfolojik bozulma olmayışı, AP'nin nonekspansil karekterini yansıtan en iyi belirteçlerdir. BT'de kurvilineer kalsifikasyon içeren, sklerotik marjini bulunan nonekspansil lezyon olarak izlenir. MR'da ise kitle etkisi göstermeyen lezyonda internal yağ ve mikrokistlerin varlığı tanısaldır. T1A'da bu internal yağ içeriği hiperintens izlenirken mikrokistler, kalsifiye alanlar ve sklerotik marjin hipointens izlenir. Postgadolinyumlu serilerde lezyonda kontrastlanma izlenmez. T2A'da ise mikrokistik kompanent hiperintens izlenir. AP ayırıcı tanısında fibröz displazi, ossifiye fibrom, kondrosarkom, kafa tabanı osteomyeliti, kordoma, kemik metastazı düşünülebilir. Ancak AP'den farklı olarak tüm bu patolojilerde internal yağ içeriğinde kayıp veya komşu yapılara bası veya yer değişikliği şeklinde kitle etkisine ait bulgular izlenir.

Sonuç olarak; insidental saptanan benign ve asemptomatik gelişimsel bir varyasyon olan AP'nin tanısının konulması ve ayırıcı tanısına giren lezyonlar açısından dikkatli olunması durumunda hastaların gereksiz biyopsi ve cerrahi Girişimlerden kurtarılması yanında tedavi maliyetlerinde de belirgin azalma olacaktır.

Anahtar Kelimeler: arrested pnömatizasyon, BT, MR, sfenoid sinüs, sklerotik marjin

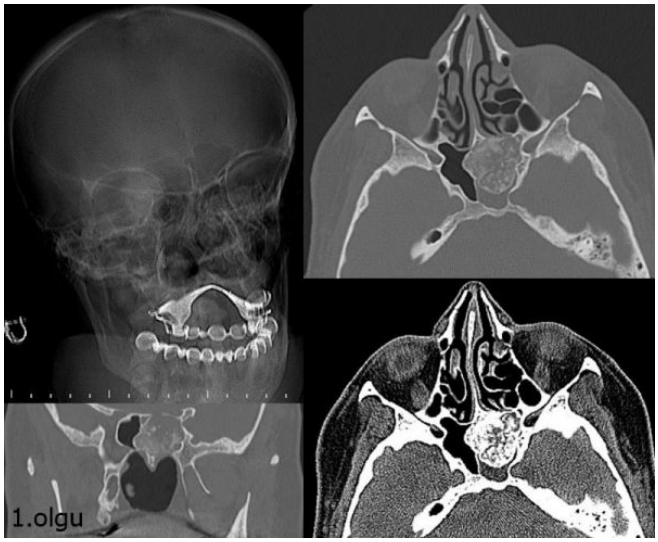

Resim 1.

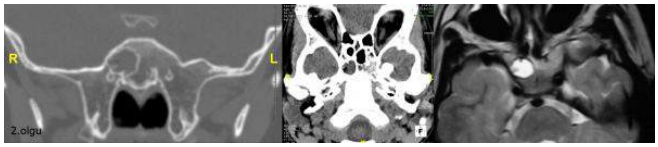

Resim 2.

Tablo 1. AP karakteristik özellikleri

AP tanısı konulurken lezyon şu kriterlerin tümünü karşılamalıdır;
– Lezyon normal pnömatizasyon veya bilinen aksesuar pnömatizasyon alanlarında olmalı,
– Nonekspansil karakterde olmalı, iyi sınırlı sklerotik marjini olmalı
– Lezyonda internal yağ içeriği olmalı
– BT incelemede kurvilineer kalsifikasyonlar izlenmeli
– Komşu kafa tabanı foramenleri normal izlenmelidir.

Genitoüriner Sistem Radyolojisi

PS-466

PELVİK VE PERİNEAL YERLEŞİMLİ ANJİOMİKSOMA: İKİ OLGU SUNUMU

Aslı Irmak Birancı[1], Hilal Şahin[1], Yeliz Pekçevik[1], Fatma Ceren Sarıoğlu[1]

[1]İzmir Tepecik Eğitim ve Araştırma Hastanesi, radyoloji Kliniği

Giriş ve Amaç: Anjiomiksoma çoğunlukla pelvis ve perineden gelişen nadir görülen benign mezenkimal kaynaklı bir tümördür. Kadınlarda daha sık görülür (K/E: 6/1). Lokal olarak agresif büyüme paterni göstermesi, çevre organlardan ayrı gelişmesi ve postoperatif rekürrens oranının yüksek olması önemli özelliklerindendir. Bu bildiride iki anjiomiksoma olgusunun operasyon öncesi MRG'si ve takip süreci rekürrens bulguları tartışılmıştır.

Olgu 1: İlk olgumuz 43 yaşında kadın hastanın perine bölgesinde şişlik şikayetiyle başvurması üzerine yapılan MRG'sinde sağ iskioanal fossadan perineye ve perianal bölgeye uzanımı bulunan heterojen, iç yapısında T2 hipointens lineer yapılar bulunan büyük kitle lezyonu izlendi. Kitle içerisinde girdap işaretine benzer şekilde T2 hipointens görünüm mevcuttu. Bunun üzerine kitle eksizyonu gerçekleştirilen olgunun patolojik tanısı anjiomiksoma ile uyumlu olarak değerlendirildi. Takip sürecinde yapılan kontrol MRG'sinde operasyon lojunda T2A hipointens, iç yapısında kistik alanlar içeren ve postkontrast görüntülerde kontrastlanma gösteren rezidü kitle açısından anlamlı görünüm izlendi.

Olgu 2: İkinci olgumuz 44 yaşında kadın hasta pelvik bölgede ağrı şikayeti ile başvurmuş olup MRG'sinde pelviste her iki over, uterus ve rektumdan ayrı olarak izlenen T2A hipointens heterojen kitle lezyonu saptandı. Kitle içerisinde postkontrast görüntülerde vasküler yapılar ile uyumlu lineer kontrastlanan alanlar izlendi. Kitle eksizyonu sonrası patolojik tanısı anjiomiksoma ile uyumlu bulundu. Takip sürecinde yapılan kontrol MRG'sinde operasyon lojunda T2A hipointens, postkontrast görüntülerde kontrastlanma gösteren rezidü kitle açısından anlamlı görünüm saptandı.

Tartışma ve Sonuç: Anjiomiksoma benign olmakla birlikte büyük boyutlara ulaşabilen ve lokal olarak agresif seyir gösteren nadir bir tümördür. MRG'de kitle içerisindeki 'whirl sign'in gösterilmesi oldukça karakteristiktir. Rekürrens oranının yüksek olması sebebiyle operasyon öncesinde sınırlarının belirlenerek, perineal veya abdominopelvik yaklaşımın karar verilebilmesi açısından MRG önemlidir.

Anahtar Kelimeler: anjiomiksoma, tümör, genitoüriner, MRG

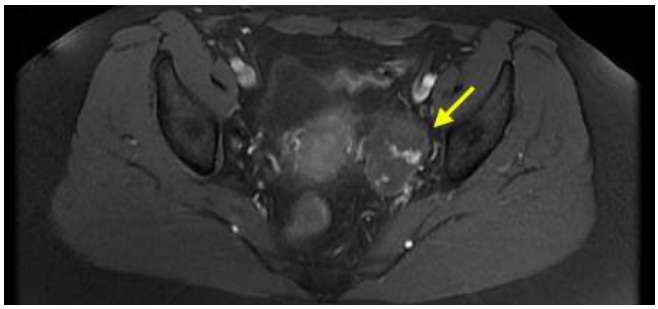

Resim 1.

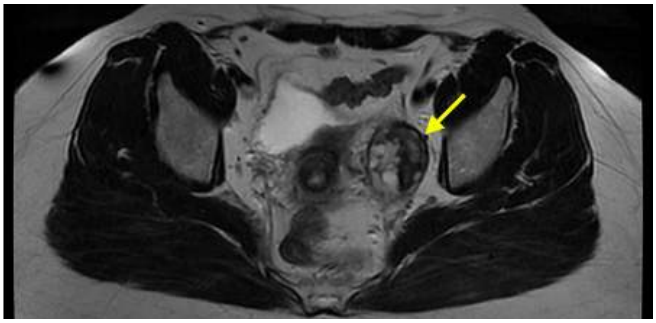

Resim 2.

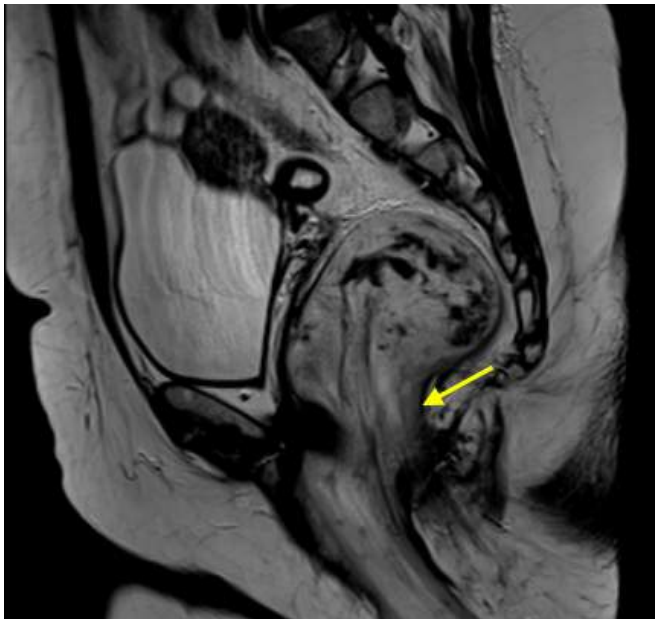

Resim 3.

Toraks Radyolojisi

PS-467

KONTRASTSIZ BT'DE HU ÖLÇÜMLERİNİN ANEMİ TANISINDAKİ DEĞERİ

Ahmet Akça[1], Kadihan Yalçın Şafak[1], Sacide Yekta Ünel[1]

[1]Dr. Lütfi Kırdar Kartal Eğitim ve Araştırma Hastanesi

Amaç: Bu çalışmada kontrastsız toraks BT'de HU ölçümünü hangi bölgeden yapılan HU ölçümünü anemi tanısında daha değerli olduğunu belirlemeyi amaçladık.

Yöntem-Gereç: Değişik sebeplerle kontrastsız toraks BT çektimiş olan 280 hastayı geri dönük taradık. Bu hastalardan tomografi çekiminde once veya sonar tam kan sayımı olmayanlar ile aktif kanama veya kan transfüzyon anamnezi olanları çalışmaya dahil etmedik. Erkek hastalarda < 14 g/dL'den kadın hastalarda ise < 12 g/dL'den daha düşük Hb değerleri anemik olarak kabul edildi. Tüm hastalarda çıkan aorta, abdominal aorta, inferior vena kava, sol ventrikül kavitesi ve interventriküler septumdan dairesel ROI HU ölçümü yapıldı. Tüm lokalizasyonlardan 3'er kez ölçüm yapıldıktan sonar 3 ölçümün ortalaması alındı. Her hastada ayrıca sol venrtikül HU değerlinden interventriküler septum HU değeri matematiksel olarak çıkarıldı. Elde edilen değerler anemik hastalar ile anemik olmayan hastalar arasında karşılaştırıldı.

Bulgular: 144 hasta anemik iken 136 hasta'da anemi saptanmadı. Anemik hastalarda çıkan aorta, abdominal aorta, inferior vena kava ve sol ventrikül kavitesinden elde edilen HU değerleri anemik olmayanlara göre istatistiksel olarak anlamlı derecede düşük bulundu ($p<0.001$). IVS'dan ölçülen HU değerlerinde anlamlı farklılık saptanmadı. Tanımlanan tüm bölgelerin HU değerleri ile Hb seviyeleri arasında istatistiksel olarak anlamlı pozitif korelasyon bulundu. Sol ventrikül ile IVS HU değerleri farkı ile Hb değerleri arasında istatistiksel olarak anlamlı negatif korelasyon bulunmuş olup en ileri derecede korelasyonu göstermektedir (r: –0,720, $p<0.001$).

Tartışma: Kontrastsz BT'de anemi açısından en güvenilir ölçüm sol ventrikül ile IVS'nin HU değerini çıkararak elde edilen değerdir.

Anahtar Kelimeler: anemi, Bilgisayarlı tomografi, Hounsfield Unit

Genitoüriner Sistem Radyolojisi

PS-468

BÖBREK KİTLELERİNİN ALT GRUPLARININ AYRIMINDA DİFÜZYON AĞIRLIKLI GÖRÜNTÜLEMENİN YERİ

Ahmet Akça[1], İrem Sarı[1], Kadihan Yalçın Şafak[1], Oktay Akça[1]

[1]Dr. Lütfi Kırdar Kartal Eğitim ve Araştırma Hastanesi

Amaç: Bu çalışmada difüzyon ağırlıklı MR ve ADC haritlamanın börek kitlelerinde berrak hücerli tip'in diğer tiplerden ayrımında ki rolünü araştırmayı amaçladık.

Yöntem ve Gereç: 2013–2015 yılları arasında hastanemizde radikal nefrektomi ameliyatı geçirmiş olan hastalardan hastanemizde görüntülemesi yapılmış olan 30 hastayı retrospektif olarak taradık. Bu hastalarda böbrek kitlesinin difüzyon ağırlıklı görüntülemede (DAG) ve ADC haritalamada ölçtüğümüz siyal intensite değerleri, dalak parankiminden aynı sekanslarda yapılan sinyal intensite ölçümleri ile oranlandı. Elde edilen ölçümleri berrak hücreli böbrek hücreli kitleler ile diğer kitlele arasında karşılaştırıldı. Görüntüleme tüm hastalarda 1,5 Tesla MR'da yapıldı. DAG görüntüleme tüm hastalarda 400 s/mm2 b değeri ile yapıldı.

Bulgular: Böbreğin berrak hücreli renal hücreli kitleleri ile diğer kitleler arasında DAG ve ADC haritalamada ölçülen sinyallerde istatistiksel olarak anlamlı farklılık saptanmadı.

Tartışma: Çalışmamızdaki sonuçlara göre, literatürdeki mevcut bazı çalışmaların aksine DAG ve ADC haritalama böbrek kitlelerinin alt grup ayrımında katkı sağlamamaktadır.

Anahtar Kelimeler: böbrek hücreli karsinom, berrak hücreli böbrek hücreli karsinom, difüzyon ağırlıklı görüntüleme, ADC haritalama

Pediatrik Radyoloji

PS-469

HİPOFOSFATAZYASI OLAN YENİ DOĞAN HASTANIN KEMİK BULGULARI

Tülin Hakan Demirkan[1], Şükriye Yılmaz[1], Gülşah Bayram[1], Ayşe Özlem Balık[2], Mehmet Tiftik[1], Havva Akmaz Ünlü[1], Başak Gülleroglu[1], Elçin Yıldız[1]

[1]Dışkapı Çocuk Sağlığı ve Hastalıkları Hematoloji ve Onkoloji Eğitim ve Araştırma Hastanesi
[2]Haydarpaşa Numune Eğitim ve Araştırma Hastanesi

Abstrakt: Hipofasfatazya serum alkalen fosfataz enzim eksikliğine bağlı kemik ve dismineralizasyobn bozukluğu ile belirgin olan nadir bir kalitımsal hastalıktır. Hastalığın ciddi tiplerinin sıklığı 1/100000 dir. Bulgular kemiklerde mineralizasyon göstermeyen ölü dogumdan, kemik bulgusu olmaksızın erken diş kaybıyla giden şekle kadar oldukça değişkenlik gösterir.

Tanı sırasında yaşa bağlı olarak perinatal letal, perinatal selim, süt çocukluğu, çocukluk, yetişkin ve odonto-hipofosfatazya olmak üzere klinik tipler tanımlanmıştır.

Perinatal hipofosfatazya alkalen fosfataz enzim eksikliğine bağlı kemik ve diş mineralizasyon bozukluğu ile belirgin nadir kalıtımsal bozukluktur. Hastalarda intrauterin belirgin kemik mineralizastyonda belirgin azalma görülür. Yumuşak ve kemik izlenimi vermeyen kafatası, geniş suturlar, ekstremitelerde üst kesimlerde distale göre daha kısa olması beklenir.

Bizim olgumuzda yenidogan döneminde olup, kranial kemiklerde belirgin mineralizasyon eksikliği mevcuttu. Kraniumda yüzen kemik görünümü mevcuttu. tüm kemiklerde yaygın hipomineralizasyon mevcuttu. Kostalar geniş görünümdeydi. Uzun kemiklerde metafiz lerde düzensizlik, raşitizme benzer şekilde çeneklaşma ve genişleme mevcuttu.

Nadir görülen bir hastalık olması nedeni ile tartışılması düşünüldü.

Anahtar Kelimeler: hipofosfatazya, infaltil hipofosfatazya, demineralizasyon

Resim 1.

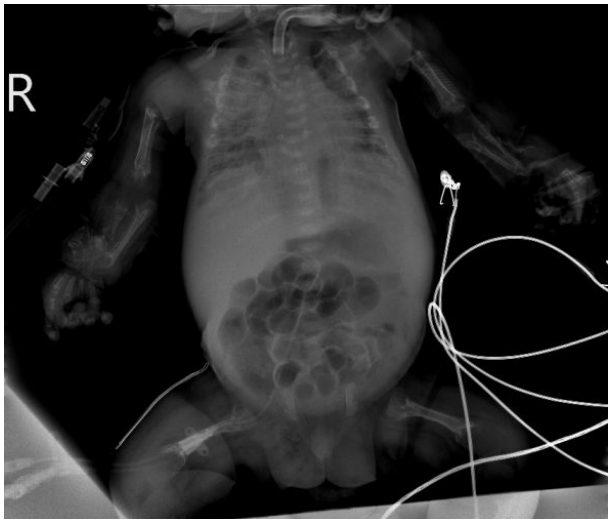

Resim 2.

Resim 3.

Abdominal Radyoloji

PS-470

DEV SKROTAL HERNİASYON

Fatma Kulalı[1], Şafak Fırat Kulalı[2], Yunus Yaşar[1], Aslıhan Semiz-Oysu[1], Yaşar Bükte[1]

[1]Sağlık Bilimleri Üniversitesi Ümraniye Eğitim ve Araştırma Hastanesi Radyoloji Anabilim Dalı
[2]Üsküdar Devlet Hastanesi Üroloji Kliniği

Giriş: Skrotal herniasyon, sıklıkla karşılaştığımız bir sağlık sorunudur. Ancak, ince bağırsakları tamamına yakın kısmını, sigmoid, inen kolon ve transvers kolonun tamamını içeren ve femur distal kesimi seviyesine kadar uzanan skrotal herniasyon oldukça nadirdir. Mezenterik vasküler yapıları da içine alan dev skrotal herniasyonu olan olgumuzun bilgisayarlı tomografi (BT) görüntüleri aşağıda sunulmuştur.

Olgu Sunumu: 55 yaşında erkek hasta sol kasıktan bacak iç kısmı boyunca uzanan şişlik şikayeti ile hastanemize başvurdu. Fizik muayenede sol inguinal ve skrotumda diz seviyesine doğru uzanan herniasyon tespit edildi. Yapılan intravenöz kontrastlı tüm batın BT tetkikinde sol inguinal ve skrotal bölgede, femur distal diafiz komşuluğuna kadar uzanan herniasyon izlendi. İnce bağırsak anslarının tamamına yakın kısmı, mezenterik vasküler yapılar, sigmoid, inen kolon ve transvers kolonun tamamı herniasyon kesesi içerisindeydi. Bağırsak anslarının duvar kalınlığı ve kontrastlanması normaldi. Obstrüksiyon bulgusu saptanmadı. Hasta opere edildi.

Tartışma: Skrotal herniasyon tanısı, çoğunlukla fizik muayene ile konulmaktadır. Ancak, bazı olgularda operasyon esnasında gelişebilecek komplikasyonları önlemek için, herniasyon kesesinin içeriğinin, obstrüksiyon bulgusu varlığının, bağırsak anslarının perfüzyonunun görüntüleme modaliteleri ile değerlendirilmesi önemlidir. Özellikle pre-operatif kontrastlı BT tetkiki operasyona yaklaşımda yol göstericidir.

Anahtar Kelimeler: bilgisayarlı tomografi, herniasyon, skrotum

Resim 1.

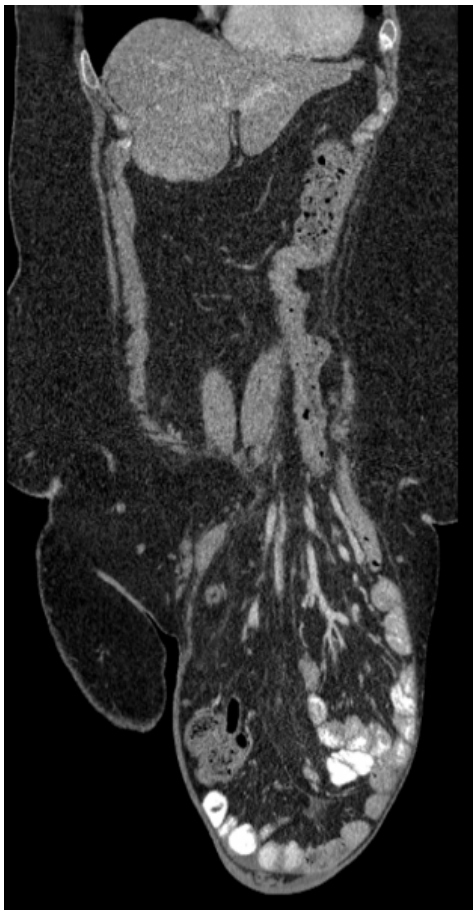

Resim 2.

Pediatrik Radyoloji

PS-471

DİYAFRAGMATİK MEZOTELYAL KİST; RADYOLOJİK BULGULAR

İsmail Akdulum[1], Ahmet Sığırcı[1], Mehmet Öztürk[2], Sinan Karatoprak[1]

[1]İnönü Üniversitesi Turgut Özal Tıp Merkezi Radyoloji Anabilim Dalı, Malatya
[2]Diyarbakır Çocuk Hastanesi, Diyarbakır

Giriş: Diafragmatik mezotelyal kistler (DMK) çölemik artıklardan gelişen, nadir görülen konjenital lezyonlardır. Çölemik artıklar adrenal gland, over, falsiform ligaman, dalak, mezenter ve nadir olarak diyaframda bulunmaktadır. Çalışmamızda DMK'lerin radyolojik bulgularını tanımlamayız.

Bulgular: Son bir yıl içerisinde merkezimizde abdomen ultrasonografisi (US) yaptığımız hastalarda tespit ettiğimiz, radyolojik bulguları ile DMK ile uyumlu sekiz pediatrik hastamız bulunmaktadır. Hastaların yaş aralığı 4 ay ile 10 yaş arasındadır. Hastaların 5'i kız, 3'ü erkekdir (Tablo 1). Sekiz hastanın hepsinde US'de karaciğer segment 6-7 posterior kesim komşuğunda, karaciğer parankimini yaylandıran, bilobüle kistik lezyonlar izlenmiştir. Bu kistlerin ortak bulgusu daha önce tanımlanmayan lateral yağ bulgusu olarak isimlendirebileceğimiz kistin süperior ve lateralinde yağa ait üçgen şekilde ekojen alandı (Resim 1). Hastalarımızın hepsi belirttiğimiz bulguları ile takip edilmektedir. Kontrol US yaptığımız üç hastada lezyon boyutunda değişiklik tespit etmedik. Hastalarımızın dördünün bilgisayarlı tomografisi (BT) ve birinin manyetik rezonans görüntülemesi (MR) bulunmaktadır. Kesitsel görüntülemelerinde özellikle BT'de sagital reformat görüntülerde kistin karaciğerin dışında yer aldığı anlaşılmaktadır (Resim 3). Ayrıca kistin lateral-süperior kesimlerinde US'de izlediğimiz lateral yağ bulgusu olarak tanımladığımız üçgen şekilde yağa ait alanı konfirme etmekteyiz (Resim 2).

Tartışma: Olgularımızın biri yüksekten düşme kliniği ile acil servise başvurmuştur. İlk tetkiklerde travma öyküsüyle birlikte subkapsüler hematom olabileceği de düşünülmüştür. Ancak takiplerinde stabil boyutta kalması, lokalizasyonu, lateral yağ bulgusunun olması ve bilobüle olması nedeniyle DMK lehine değerlendirdik.

Üç hastamızda karın ağrısı nedeniyle yapılan US'de insidental olarak kist tespit ettik. Diğer dört olgumuz dış merkezde yapılan US'lerde karaciğerde kist tespit edilip kliniğimize yönlendirilmiştir. US'de kistler değişken boyutlarda ancak benzer olarak bilobüle ve ince duvarlıydı. Kistlerin karaciğerde olmadığını, karaciğerin posterior komşuluğunda olduğunu tespit ettik. Karaciğer dışında olduğunu anlamamıza yardımcı olan bulgular karaciğerin kist tarafından yaylandırılıyor olması ve yaylandırdığı karaciğer dokusu ile arasına giren yağ dokusunun görülmesiydi. US'de kist kenarında ekojen olarak izlediğimiz bu görünümü lateral yağ bulgusu olarak tanımlamaktayız.

Sonuç: DMK'ler nadir görülmeleri nedeniyle iyi tanınmamaktadır. Sıklıkla karaciğer kistleriyle karışmaktadır. Tipik olarak karaciğer posterior kesiminde bulunan bilobüle ince duvarlı kistlerde akla gelmelidir. Kistin karaciğer dışında olduğunu gösteren lateral yağ bulgusunu tüm modalite görüntülemelerde bulmak işimizi kolaylaştırmaktadır.

Anahtar Kelimeler: Diyafragmatik Mezotelyal Kist, Ultrasonografi, Lateral Yağ Bulgusu

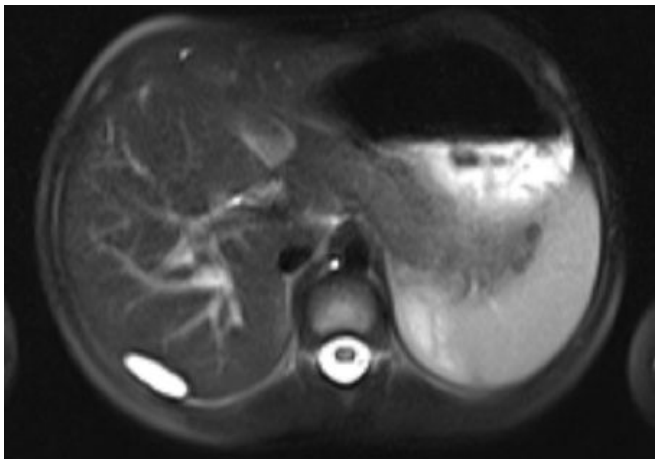

Resim 1.

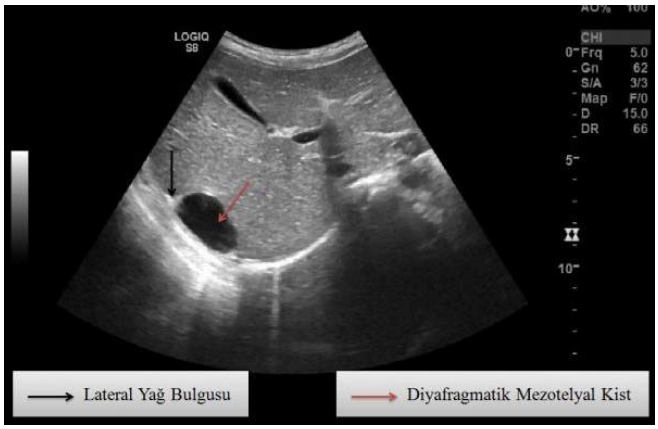

Resim 2.

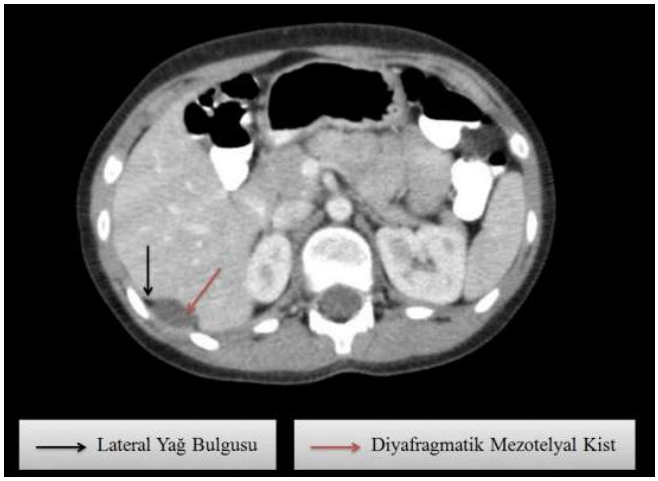

Resim 3.

Tablo 1. Hastaların demografik bilgileri ve lezyon boyutları

No	Yaş	Cins	Lezyon Boyutu	Ek Tetkik
1	10 ay	Kız	21*5	BT
2	2 yaş	Erkek	28*16	yok
3	6 yaş	Kız	23*9	MR
4	8 yaş	Kız	23*12	BT
5	2 yaş	Erkek	14*8	BT
6	10 yaş	Kız	32*19	BT
7	6 yaş	Erkek	14*7	yok
8	4 aylık	Kız	18*9	yok

Pediatrik Radyoloji

PS-472

RÜPTÜRE MATÜR KİSTİK TERATOM: BİR PEDİATRİK OLGUNUN ULTRASONOGRAFİ VE BT BULGULARI

Sümeyra Doğan[1], Mehmet Sait Doğan[2], Hakan Gençhellaç[1], Özge Yapıcı Uğurlar[1]

[1]Trakya Üniversitesi Tıp Fakültesi Çocuk Radyolojisi Bilim Dalı
[2]Edirne Sultan 1. Murat Devlet Hastanesi Radyoloji Kliniği

Giriş: Çocukluk yaş grubunda over torsiyonu nadir rastlanan akut batın sebeplerindendir ve adneksiyel hasarı önlemek için erken zorunlu cerrahi tedavi gerektirmektedir. Çocuklarda over torsiyonu genellikle over tümörlerinin komplikasyonu olarak görülür ve en sık sebep benign teratomlardır.

Matür kistik teratomlar çocukluk döneminde en sık görülen over tümörüdür. Klinik olarak asemptomatik adneksiyel kitle şeklinde görülmekle birlikte torsiyon (%16), bunu takiben rüptür (%1.3) ve enfeksiyon (%1.2), oldukça nadir olmakla birlikte malign dejenerasyon ve hemolitik anemi gibi ciddi komplikasyonlarla ortaya çıkabilir. Bu olgu sunumunda over torsiyonuna yol açmış ve rüptüre olmuş matür kistik teratom olgusunun görüntüleme bulguları sunulacaktır.

Olgu Sunumu: Karın ağrısı şikayeti ile hastanemize basvuran 14 yaşında kız hastaya yapılan batın ultrasonografi (US) tetkikinde sol adneksiyel lojda sınırları net olarak seçilemeyen yaklaşık 9x6 cm boyutlarında kaba kalsifikasyonlar, kistik komponentler içeren kitlesel lezyon izlenmiştir. Lezyonun medial komşuluğunda hematom ile uyumlu semisolid multikistik görünüm ve pelvik serbest sıvı varlığı dikkati çekmiştir. Doppler US incelemesinde lezyonda düşük akım parametrelerine rağmen akım kodlanamamıştır. Ardından yapılan kontrastsız pelvik BT tetkikinde sol adneksiyel lojda içerisinde yağ ve kalsifikasyon saptanan kistik kitlesel lezyon, komşuluğunda hematom, ve intraperitoneal hemoraji ile uyumlu yüksek dansiteli sıvı saptanmıştır (Resim). Sağ over ve uterusun yaş ile uyumlu normal olduğu not edilmiştir. Bulgular sol overde, torsiyona yol açmış ve rüptüre olmuş matür kistik teratom lehine değerlendirilmiştir. Cerrahi eksplorasyon ve patoloji sonucu radyolojik tanıyı doğrulamıştır.

Tartışma: Akut over torsiyonu çocukluk yaş grubunda akut batının nadir ama önemli bir sebebidir. Çocukluk yaş grubunda yapılan çalışmalarda en sık 9–12.5 yaş grubu görüldüğü bildirilmiştir. Oltman ve arkadaşları 97 over torsiyonlu olguda yaptıkları çalışmada %98 olguda altta yatan benign patoloji saptamış olup başlıca sebep ödemli doku veya enfarkt, benign over kisti veya benign over tümörleri olarak sıralanmıştır. Çocukluk yaş grubunda en sık görülen over tümörü matür teratomlardır. Matür teratomlar 3 germ yaprağından iyi diferansiye en az iki türevini içeren kitlelerdir. Direk grafilerde abdomende veya pelvik bölgede kalsifikasyon – diş komponenti görülebilir. Ultrason matür kistik teratomların tanısında, kalsifiye yapıların, saç, yağ ve ekojen sebase komponentlerin gösterilmesinde %58 sensitivite ve %99 spesifiteye sahip modalitedir. Bilgisayarlı tomografi matür kistik teratom tanısında ve yağ komponentinin saptanmasında %98 sensitivite ve %100 spesifiteye sahiptir. Matür kistik teratomlarda spontan rüptür yaklaşık %0.2–3 olguda görülen nadir bir komplikasyondur. Görüntülemede tümör duvar devamsızlığının saptanması tanı koydurucudur. Olgumuzda sol adneksiyel lojda matür teratomun klasik bulgusu olan yağ, kalsifikasyon ve kistik komponenti saptanan, sınırları net olarak seçilemeyen kitlesel lezyon, medial komşuluğunda hematom ve intraperitoneal kanama ile uyumlu yüksek dansiteli serbest sıvı saptanmıştır.

Sonuç olarak çocukluk çağında akut batın sebepleri arasında oldukça az rastlanan over torsiyonunun altta yatan nedenleri arasında gösterilen matür teratomun çok nadiren de olsa, rüptüre olarak daha komplike bir tablo oluşturabileceği göz önünde bulundurulmalıdır.

Anahtar Kelimeler: Teratom, dermoid kist, over torsiyonu

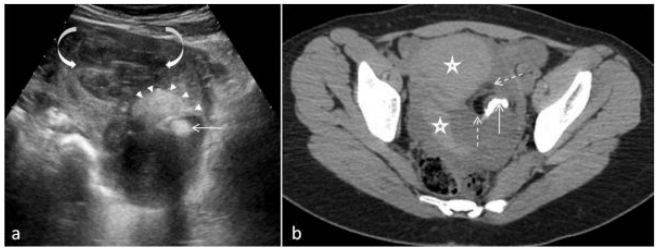

Resim 1.

Meme Radyolojisi

PS-473

KALIN-İĞNE BİYOPSİSİ İLE YÜKSEK RİSKLİ MEME LEZYONU TANISI ALAN VE EKSİZYON YAPILMAYAN OLGULARIN RADYOLOJİK İZLEMİ

Özlem Sezgin Okcu[1], Ayşenur Oktay[1], Osman Zekioğlu[2], Işıl Bilgen[1], Levent Yeniay[3]

[1]Ege Üniversitesi Tıp Fakültesi Radyoloji Anabilim Dalı
[2]Ege Üniversitesi Tıp Fakültesi Patoloji Anabilim Dalı
[3]Ege Üniversitesi Tıp Fakültesi Genel Cerrahi Anabilim Dalı

Giriş ve Amaç: Yüksek-riskli meme lezyonlarında hastaya cerrahi ve radyolojik yaklaşım kriterleri literatürde farklılık göstermektedir. Olguların belli bir grubuna biyopsi sonrasında cerrahi eksiyon önerilmektedir. Bu nedenle literatürde eksize edilmeden izlenen olgulara ait veri ve çalışma sayısı yetersizdir. Bu çalışmada bölümümüzde kalın-iğne biyopsisi ile yüksek-riskli meme lezyonu tanısı alan ve sonrasında cerrahi eksiyon yapılmadan izlenen olgulara radyolojik yaklaşımımızı gözden geçirmek ve sonuçlarımızı literatür verileri eşliğinde değerlendirerek sunmayı amaçladık.

Yöntem: 2010–2016 yılları arasında bölümümüzde görüntüleme rehberliğinde kalın-iğne biyopsisi yapılan ve histopatolojik tanısı

yüksek-riskli meme lezyonu kategorisinde olan, sonrasında cerrahi eksizyon yapılmaksızın izlenen toplam 12 olgu retrospektif olarak çalışmaya dahil edildi. Bu olguların arşivimizde mevcut dosyaları ve radyolojik görüntüleri incelendi. İzlem süreleri, sonuçları ve izlem esnasında eksizyon önerilen olgularda histopatolojik tanı sonuçları değerlendirildi.

Bulgular: Belirtilen dönemde kalın-iğne biyopsisi yapılan toplam 820 hastanın (619 US rehberliğinde tru-cut biyopsi ve 201 mammografi eşliğinde stereotaksik vakum biyopsi) 50'si (%6) histopatolojik inceleme sonrasında yüksek-riskli meme lezyonu tanısı aldı. Bu olgulardan 19'u atipili veya atipisiz intraduktal papillom, 18'i ADH, 6'sı kolumnar hücre değişikliği, 3'ü ADH ve kolumnar hücre değişikliği, 2'si ADH ve intraduktal papillom ve 2'si LKİS olarak tanı aldı.29 olguya biyopsi sonrasında cerrahi ile ortak karar alınarak en fazla 3 ay içinde eksizyon uygulanırken, 11 olgu cerrahi-radyoloji ortak kararı veya hasta isteği ile klinik ve radyolojik izleme alındı. İzlem yapılan olgularda ortalama 39 aylık (6–94 ay) izlem sonucunda olgulardan sadece 2 tanesinde (1 ADH'li olgu ve 1 intraduktal papillom tanılı olgu) malignite geliştiği görüldü. Diğerlerinde lezyonlar stabil kaldı. Olgulardan 10 tanesi izlem dışı kaldı. Bunlardan biri kalın-iğne biyopsisi sonrasındaki 3. yılda malignite ön tanısı ile bölümümüze başvurdu.

Tartışma ve sonuç: Görüntüleme eşlikli kalın-iğne biyopsisi sonrasında yüksek-riskli meme lezyonu tanısı alan hastalarda izlem ya da eksizyonel biyopsi kararının verilmesi hala tartışmalıdır. Başlıca ADH, lobuler neoplazi, papiller lezyonlar, radyal skar ve kolumnar hücre değişiklikleri olarak tanımlanan yüksek-riskli meme lezyonlarına malignitenin çeşitli oranlarda eşlik etme olasılığı vardır. Bu lezyonların bir grubunda kalın-iğne biyopsisi sonucunda eksik tanı olasılığı nedeniyle eksizyonel biyopsi gerekliliği kabul görmüştür. Ancak lezyonların eksizyon yapılmadan izlendiği durumlara ait sonuçları bildiren çalışmalar yetersizdir. Menes'in çalışmasında bu olgularda biyopsi sonrası ilk yılda malignite gelişme olasılığı %4 olarak bildirilmiştir. Bu oranın ilerleyen yıllarda azaldığı belirtilmiştir. Bizim çalışmamızda ortalama 39 aylık sürede sadece 2 olguda izlemde malignite geliştiği görülmektedir. Biyopside kullanılan iğne-kalınlığı, alınan örnek sayısının yeterliliği ve biyopsi sonrası görüntülemede kalıntı lezyon varlığı ve hastaya kemoprevensiyon uygulanması gibi faktörler izlem sürecinde olguda malignite gelişme olasılığını belirlemede dolayısıyla izlem kararının verilmesinde yardımcı olabilir. Çalışmamızın en önemli sınırlılığı olgu sayımızın azlığıdır. Bu konuda kesin ve doğru kriterler belirlenebilmesi için geniş hasta populasyonunu içeren ileriye dönük çalışmaların yapılması gereklidir.

Anahtar Kelimeler: Yüksek-riskli meme lezyonu, kalın-iğne biyopsisi, mamografi, eksizyon

Nöroradyoloji

PS-474

KLİVAL SEFALOSEL

Ahmet Yalnız[1], Elif Salman Yalnız[1], Törehan Özer[1], Arzu Serpil Arslan[1]

[1]*Kocaeli Üniversitesi Tıp Fakültesi Radyoloji Anabilim Dalı*

BOS fistülleri subaraknoid mesafe ile kafa kaidesinde sinonazal trakt, mastoid selüller ve orta kulak gibi hava içeren bir yapı arasında anormal osteodural defekt sonucu oluşur. İnfeksiyon, tümör, travma-cerrahi veya spontan gelişebilir. Biz bir olguda klivusta sefalosel MR ve BT bulgularını tanımladık.32 yaşında erkek hasta rinore nedeniyle tetkik ediliyor. Çocukluk döneminde düşme öyküsüdışında detaylı özgeçmiş alınamayan hastada rinore etyolojisini açıklamak amacıyla Beyin-Paranasal sinüs BT çekiliyor. BT incelemede klivus solunda ekspansil litik lezyon izleniyor. Karakterizasyon için yapılan MR (T2 drive) incelemede klivus solunda tanımlanan litik lezyon BOS ile eş intensitede ve subaraknoid mesafe ile bağlantılı izleniyor. Tanımlanan bulguların eski bir travmaya sekonder gelişen klival sefalosel ile uyumlu olabileceği düşünüldü.

Anahtar Kelimeler: Bos fistülü, sefalosel, rinore, klivus

Klivus solunda ekspansil hipodens lezyon izleniyor.

Resim 1.

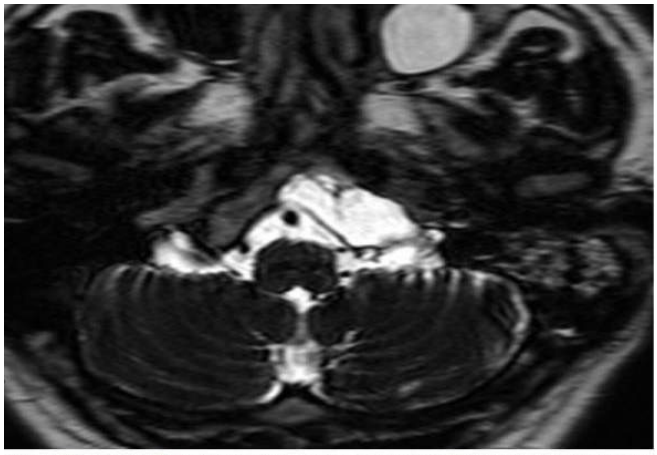

Klivus solunda BOS ile eş intensite de subaraknoid mesafe ile ilişkili ekspansil kistik yapı izlenmektedir.

Resim 2.

Radyoloji Tarihi

PS-475

ÜLKEMİZDE YAYINLANAN İLK RADYOLOJİ DERGİSİ: KLİNİK RADYOLOJİ

Cihat Çınar Başekim[1]

[1]*Türk Radyoloji Derneği Tarih Araştırmaları Çalışma Grubu*

Klinik Radyoloji Dergisi ülkemizde yayınlanmış olan ilk periyodik radyoloji dergisidir. Bu derginin 1940–1941 yıllarında en az 5 sayı olarak yayınlanmıştır. Derginin Sahibi ve Yayın Müdürü Dr. Naci Gören'dir. Dergide yurt içinden ve yurt dışından radyolog ve klinisyen çok sayıda danışman görev almıştır. Yazılarda Türkçe özet yanı sıra İngilizce, Almanca ve Fransızca özet de bulunmaktadır.

Anahtar Kelimeler: Radyoloji Tarihi

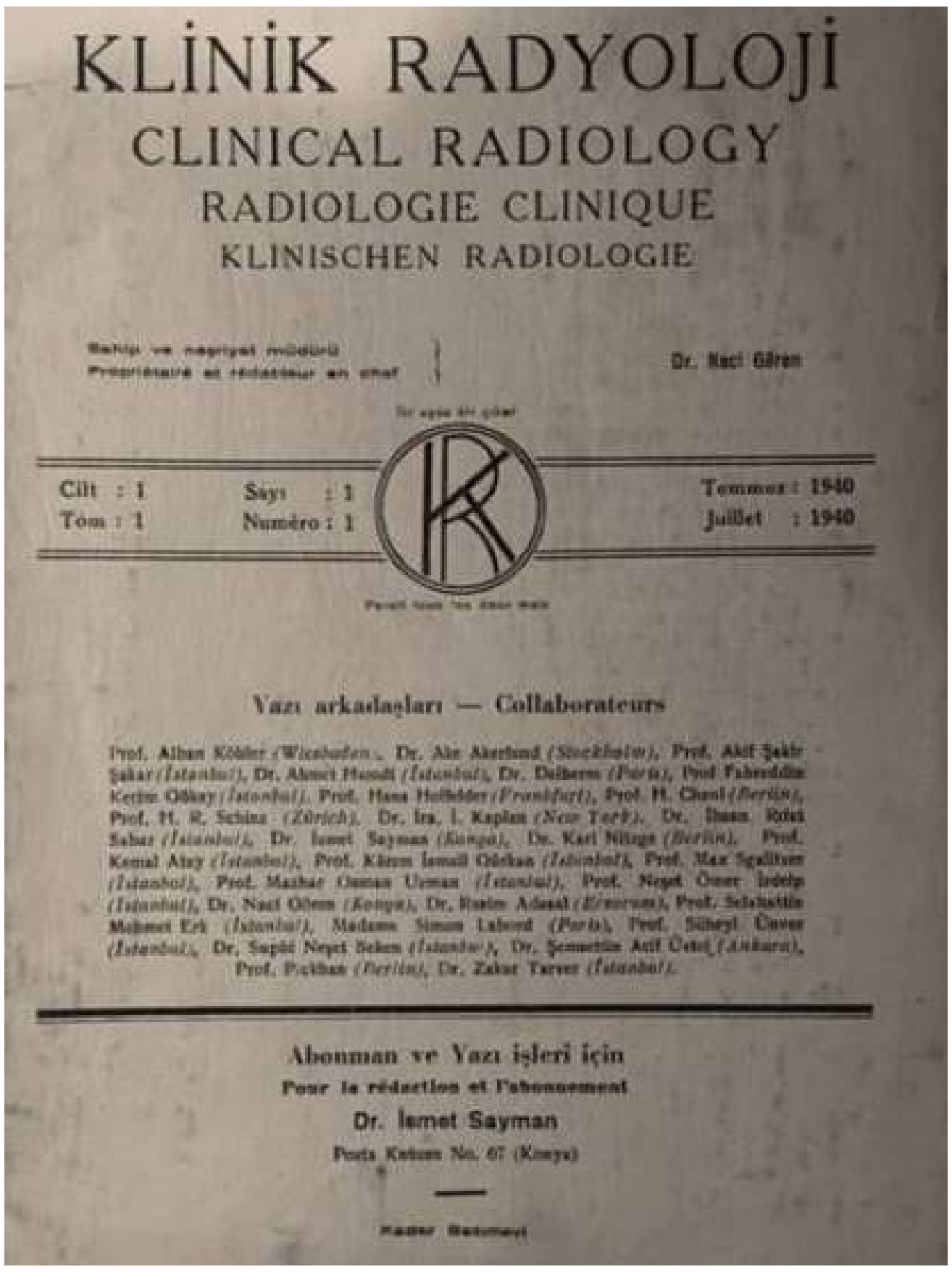

KLİNİK RADYOLOJİ

CLINICAL RADIOLOGY

RADIOLOGIE CLINIQUE

KLINISCHEN RADIOLOGIE

Dr. Naci Gören

Cilt : 1 Sayı : 1 Temmuz : 1940

Tom : 1 Numéro : 1 Juillet : 1940

Yazı arkadaşları — Collaborateurs

Abonman ve Yazı işleri için

Pour la rédaction et l'abonnement

Dr. İsmet Sayman

Posta Kutusu No. 67 (Konya)

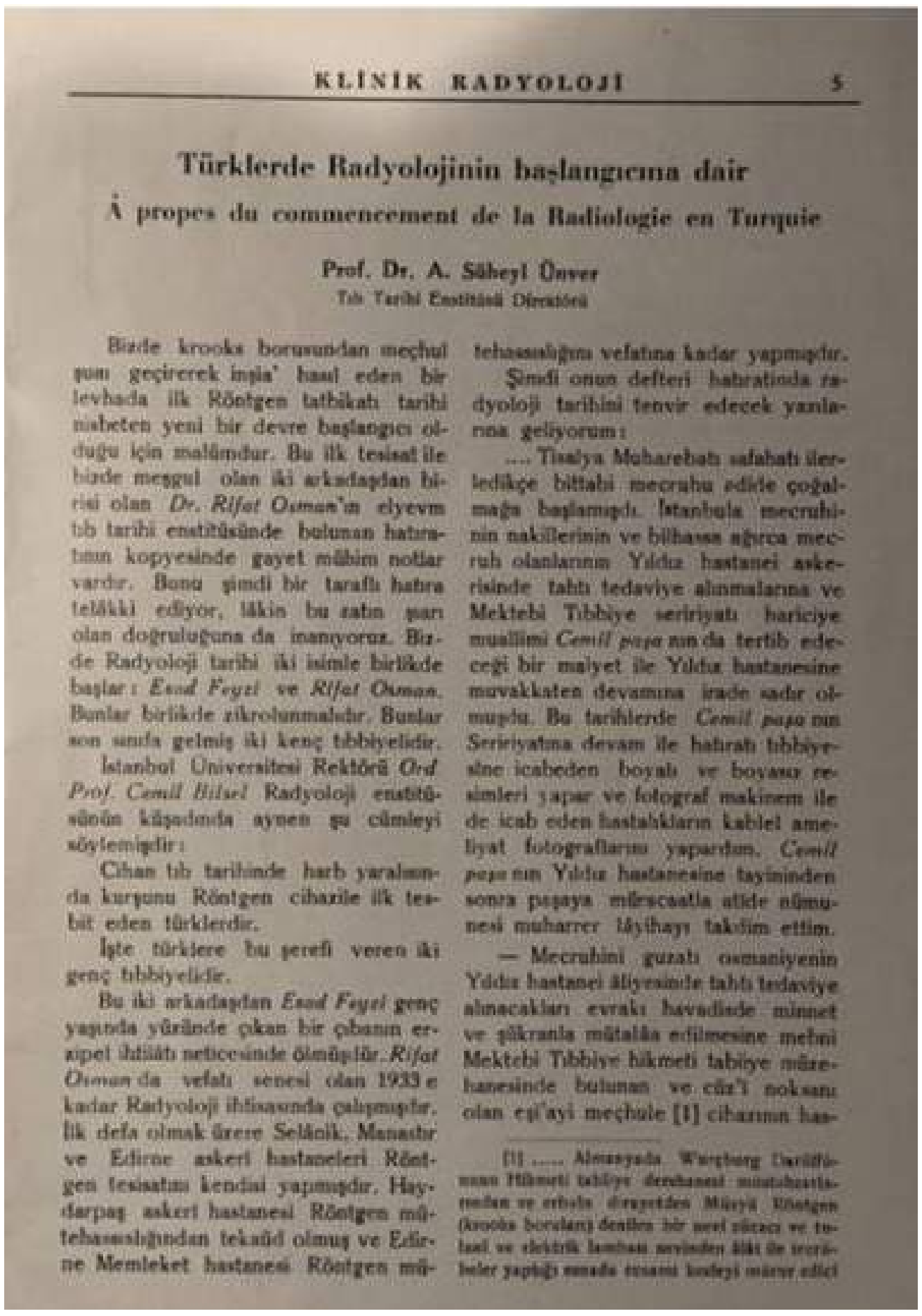

KLİNİK RADYOLOJİ 5

Türklerde Radyolojinin başlangıcına dair

À propos du commencement de la Radiologie en Turquie

Prof. Dr. A. Süheyl Ünver

Tıb Tarihi Enstitüsü Direktörü

Bizde krooks borusundan meçhul şuaı geçirerek inşia' hasıl eden bir levhada ilk Röntgen tatbikatı tarihi nisbeten yeni bir devre başlangıcı olduğu için malûmdur. Bu ilk tesisat ile bizde meşgul olan iki arkadaştan birisi olan *Dr. Rifat Osman*'ın elyevm tıb tarihi enstitüsünde bulunan hatıratının kopyesinde gayet mühim notlar vardır. Bunu şimdi bir taraflı hatıra telâkki ediyor, lâkin bu satırı şarı olan doğruluğuna da inanıyoruz. Bizde Radyoloji tarihi iki isimle birlikde başlar: *Esad Feyzi* ve *Rifat Osman*. Bunlar birlikde zikrolunmalıdır. Bunlar son sınıfa gelmiş iki kenç tıbbiyelidir.

İstanbul Üniversitesi Rektörü *Ord Prof. Cemil Bilsel* Radyoloji enstitüsünün küşadında aynen şu cümleyi söylemişdir:

Cihan tıb tarihinde harb yaralarında kurşunu Röntgen cihazile ilk tesbit eden türklerdir.

İşte türklere bu şerefi veren iki genç tıbbiyelidir.

Bu iki arkadaştan *Esad Feyzi* genç yaşında yüzünde çıkan bir çıbanın ersipel ihtilâtı neticesinde ölmüşdür. *Rifat Osman* da vefatı senesi olan 1933 e kadar Radyoloji ihtisasında çalışmışdır. İlk defa olmak üzere Selânik, Manastır ve Edirne askeri hastaneleri Röntgen tesisatını kendisi yapmışdır. Haydarpaşa askeri hastanesi Röntgen mütehassıslığından tekaüd olmuş ve Edirne Memleket hastanesi Röntgen mütehassıslığını vefatına kadar yapmışdır.

Şimdi onun defteri hatıratında radyoloji tarihini tenvir edecek yanlarına geliyorum:

.... Tisalya Muharebatı safahatı ilerledikçe bittabi mecruhu adide çoğalmağa başlamışdı. İstanbula mecruhinin nakillerinin ve bilhassa ağırca mecruh olanlarının Yıldız hastanei askerisinde tahtı tedaviye alınmalarına ve Mektebi Tıbbiye seririyatı hariciye muallimi *Cemil paşa*'nın da tertib edeceği bir maiyet ile Yıldız hastanesine muvakkaten devamına irade sadır olmuşdu. Bu tarihlerde *Cemil paşa*'nın Seririyatına devam ile hatırat tıbbiyesine icabeden boyalı ve boyasız resimleri yapar ve fotograf makinem ile de icab eden hastalıkların kablel ameliyat fotograflarını yapardım. *Cemil paşa*'nın Yıldız hastanesine tayininden sonra paşaya müracaatla atide nümunesi muharrer lâyihayı takdim ettim.

— Mecruhini guzatı osmaniyenin Yıldız hastanei âliyesinde tahtı tedaviye alınacakları evrakı havadisde minnet ve şükranla mütalâa edilmesine mebni Mektebi Tıbbiye hikmeti tabiiye müzehanesinde bulunan ve cüz'i noksanı olan eşi'ayi meçhule [1] cihazının has-

[1] ..... Almanyada Würzburg Darülfünunu Hikmeti tabiiye ...

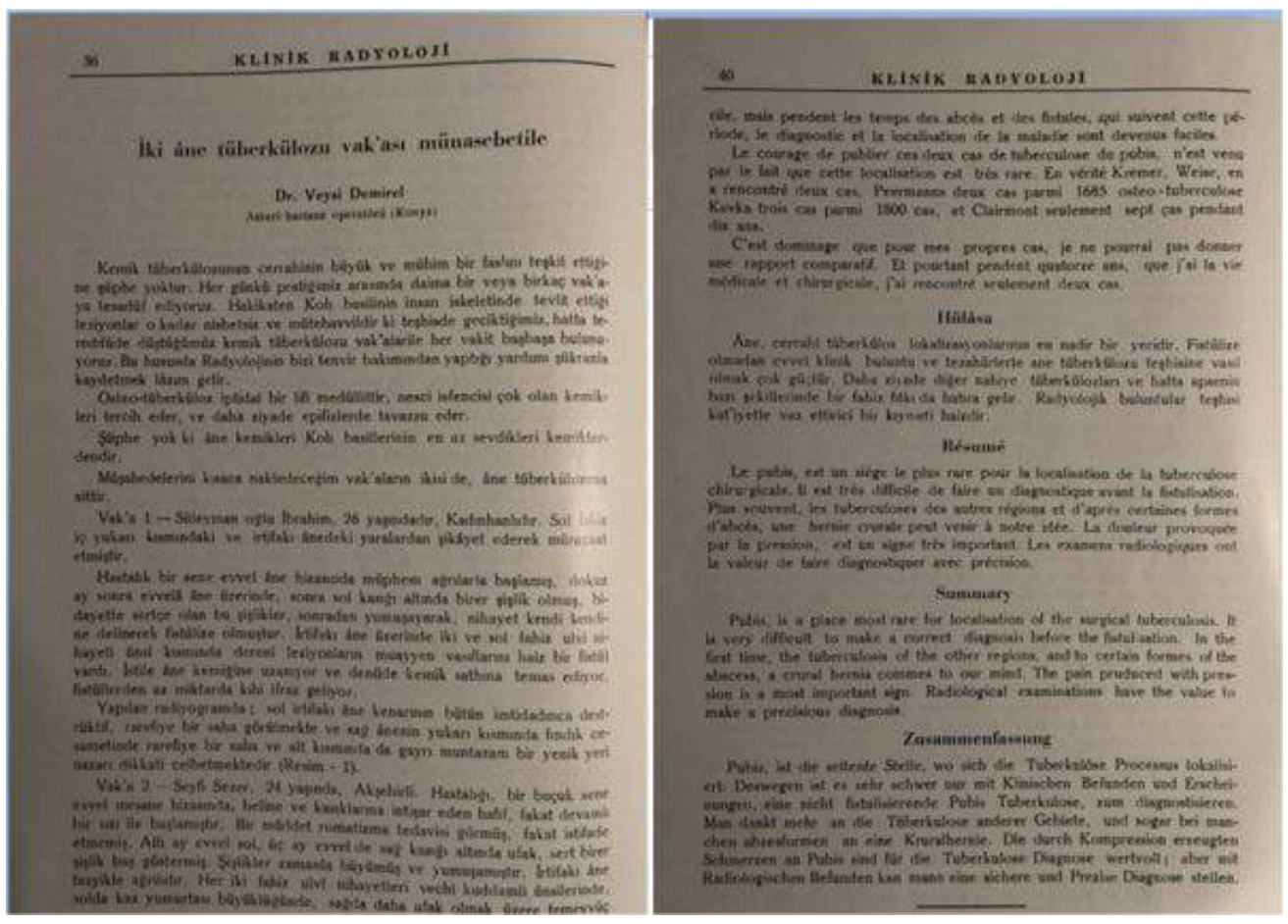

KLİNİK RADYOLOJİ

İki âne tüberkülozu vak'ası münasebetile

Dr. Veysi Demirel

Résumé

Summary

Zusammenfassung

Abdominal Radyoloji

PS-476

ABDOMİNAL DESMOİD FİBROMATOZİSİN GÖRÜNTÜLEME BULGULARI: OLGU SUNUMU

Cahit Kafadar[1], Hasan Saygın[2], Çağrı Yurtsever[1], Kemal Kara[1], Güner Sönmez[1]

[1]*Gata Haydarpaşa Eğitim Hastanesi Radyoloji Kliniği*

[2]*Girne Asker Hastanesi Radyoloji Servisi*

Abdominal desmoid fibromatozisin (ADF) görüntüleme bulgularını olgumuz eşliğinde sunmayı amaçladık.30 yaşında kadın hasta yaklaşık iki yıldır hissettiği karın ön duvarında sağ paramedian hatta şişlik şikayetiyle başvurdu. Ultrasonografide (US) abdomen ön duvarında sağ rektus abdominis kası içerisinde, medialde linea alba seviyesine kadar uzanan, 35x30x13 mm boyutlu, çevre kas planlarına göre hipoekoik düzgün sınırlı lezyon izlendi. Doppler US'de lezyon içerisinde vasküler sinyal görülmedi. Manyetik rezonans görüntülemede lezyon T1-ağırlıklı (A) görüntülerde izo-hafif hipointens, T2A görüntülerde hafif hiperintens sinyalde izlendi. T2A görüntülerde santralinde hipointens alan mevcuttu. Postkontrast görüntülerde lezyonda periferal ağırlıklı kontrast tutulumu görüldü. Difüzyon ağırlıklı görüntülemede lezyonda kısıtlanmış difüzyon mevcut değildi. US eşliğinde biyopsi sonrasında yapılan histopatolojik değerlendirme ile ADF tanısı konuldu.

Fibromatozisler infiltratif büyüme ve lokal invazyon gösteren benign yumuşak doku tümör grubudur. Yüzeyel (fasial) ve derin (muskuloaponeurotik) olarak iki ana gruba ayrılırlar. Derin grup ise lokalizasyonuna göre üç alt gruba ayrılır: intraabdominal, abdominal ve ekstraabdominal. ADF (desmoid fibrom, desmoid tümör) 25–40 yaşları arasında ve kadınlarda daha sıktır. Özellikle hamilelik sırasında veya hemen sonrasında, oral kontraseptif kullanan kadınlarda daha sık görülür. Lokal invazyon veya rekürrens gösterebilirler; ancak metastaz oluşturmazlar. En sık anterior abdomen duvarında rektus abdominis ve internal oblik kasta lokalize olurlar. MRG'de T1A görüntülerde çevre kas planlarına göre izo-hafif hiperintens, T2A görüntülerde ise izo-hiperintens sinyalde izlenirler. Heterojen iç yapıdadırlar. Kontrast tutulumu gösterirler. İçerisinde kontrastlanmayan hipointens bantlar görülebilir.

Anterior abdomen duvarını oluşturan kas planları içerisinde görülen lezyonların ayırıcı tanısında ADF düşünülmelidir.

Anahtar Kelimeler: abdominal desmoid fibromatozis, desmoid tümör, ultrasonografi, manyetik rezonans görüntüleme

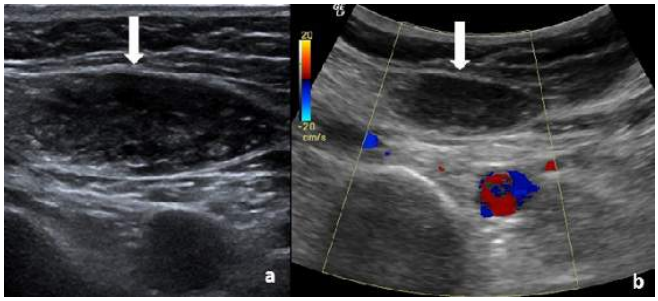

Resim 1. Ultrasonografi (US) görüntüsünde **(A)** abdomen ön duvarında sağ rektus abdominis kası içerisinde çevre kas planlarına göre hipoekoik düzgün sınırlı lezyon izlenmektedir (*oklar*) Doppler US görüntüsünde **(B)** lezyon içerisinde vasküler sinyal görülmemektedir.

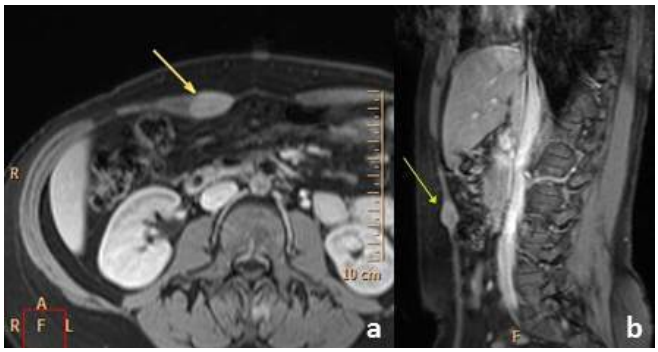

Resim 2. Aksiyel **(A)** ve sagittal **(B)** düzlemdeki postkontrast T1A görüntülerde sağ rektus abdominis kası içerisindeki lezyonda (*oklar*) kontrast tutulumu görülmektedir.

Genitoüriner Sistem Radyolojisi

PS-477

PELVİK AKTİNOMİKOZİS OLGUSU: BT VE MRG BULGULARI

Merve Gulbiz Kartal[1], Ömer Faruk Ünal[1], Erhan Çelenk[1], Burak Çelik[2], Cem İyibozkurt[3], Semen Önder[4], Ekrem Yavuz[4], Bülent Acunaş[1]

[1]İstanbul Üniversitesi Tıp Fakültesi Radyoloji Anabilim Dalı
[2]İstanbul Üniversitesi Tıp Fakültesi Genel Cerrahi Anabilim Dalı
[3]İstanbul Üniversitesi Tıp Fakültesi Kadın Doğum ve Hastalıkları Anabilim Dalı
[4]İstanbul Üniverstesi Tıp Fakültesi Patoloji Anabilim Dalı

Pelvik aktinomikozis gram (+) opportunistik bir bakteri olan aktinomiçese bağlı olarak gelişen pelvisin nadir bir hastalığıdır. Abse formasyonu, barsak obstrüksiyonu ve birçok komplikasyona neden olabilir. En önemli risk faktörlerinden biri uzun dönem rahimiçi araç (RIA) kullanımıdır. Komplike olmamış vakalarde antibiyoterapiye (iv penisilin) iyi yanıt sağlanmaktadır. Ancak özellikle komplike vakalarda kesin tanı genelde cerrahide sonra konulur. Ayırıcı tanıda ön planda pelvik tuberküloz ve pelvik neoplazmlar bulunmaktadır.

Bu olgu sunumunda, RIA kullanım hikayesi olmayan bir hastaya ait BT ve MRG bulguları sunulmaktadir. Hastanın BT tetkikinde uterusun posteriorunu, her iki adneksi ve sigmoid kolonu infiltre eden yumuşak doku kitlesi mevcut olup MRG bulguları bunu desteklemektedir. İnfiltratif süreçler ekarte edilemediğinden yapılan cerrahi sonrası histopatolojide yoğun sulfur granülleri saptanması üzerine hasta aktinomikozis tanısı almıştır. Bu olgu neoplazmların ayırıcı tanısında aktinomiçese bağlı enfeksiyonun bulunması gerektiğini ve her zaman RIA öyküsüyle eşleştirilmeyeceğini göstermesi açısından önemlidir.

Anahtar Kelimeler: aktinomiçes, pelvik inflamatuar hastalık, MRG, BT

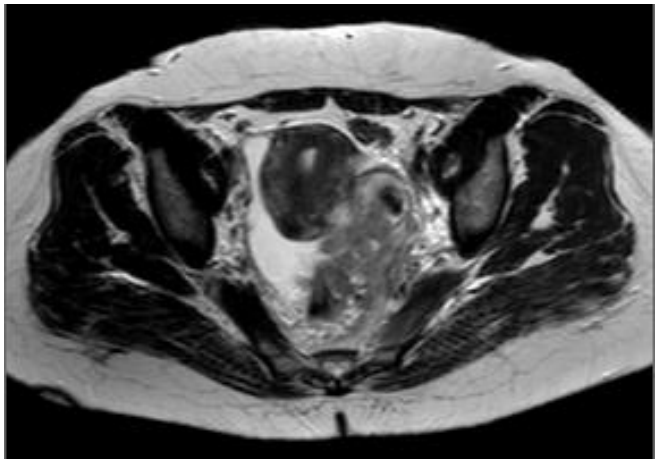

Resim 1.

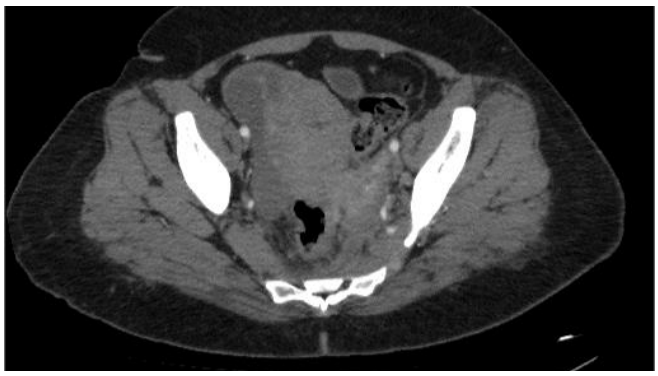

Resim 2.

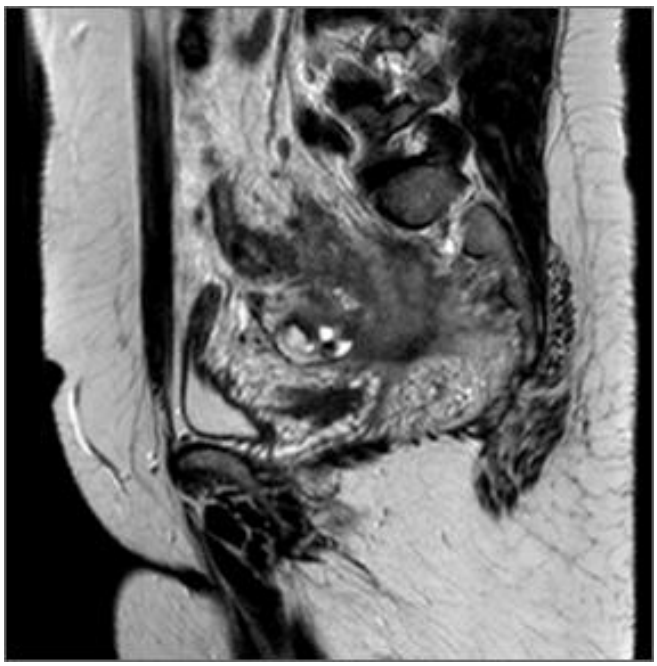

Resim 3.

Toraks Radyolojisi

PS-478

LENFANJİOLEİOMYOMATOZİSLİ BİR OLGUDA HEPATİK VE REKÜRREN RENAL ANJİOMYOLİPOM

Yasin Sarıkaya[1], Onur Taydaş[1], Zeynep Atçeken[2], Selçuk Akkaya[1], Orhan Macit Arıyürek[1]

[1]Hacettepe Üniversitesi Tıp Fakültesi Radyoloji Anabilim Dalı
[2]Koç Üniversitesi Tıp Fakültesi Radyoloji Anabilim Dalı

Giriş: Lenfanjioleiomyomatozis (LAM) nadir, idiopatik, sıklıkla akciğer parankimini etkileyen multisistemik bir hastalık olup genellikle doğurganlık çağındaki kadınlarda görülmektedir. LAM sporadik veya tüberosklerozun bir komponenti olarak görülebilmektedir. Bu çalışmada nadir görülen bir olgu olan LAM'lı bir hastada hepatik ve rekürren renal anjiomyolipom birlikteliği tartışılacaktır.

Olgu: 33 yaşında kadın hasta, ilk kez 13 yaşında iken sol nefrektomi sonrası hastanemize başvurdu. Sol böbrekteki kitlenin malign olduğu varsayılarak opere edildiği ve sonrasında spesmenin histopatolojik incelemesinde anjiomyolipom olarak tariflendiği öğrenildi. Hastanın abdomen manyetik rezonans görüntülemesinde (MRG) incelemesinde sol böbrekte rekürren kitle (Resim 1), karaciğerde yağ içeren lezyonlar (Resim 2) ve toraks bilgisayarlı tomografide (BT) her iki akciğer parankiminde ince duvarlı kistik lezyonlar (Resim 3) izlendi. Karaciğerdeki lezyonlardan yapılan biyopsi sonucu histopatolojik olarak anjiomyolipom olarak tariflendi. Olası tüberosklerozis şüphesine yönelik uygulanan nörolojik, dermatolojik, oftalmolojik ve kardiyak incelemelerde ek özellik saptanmadı.

Tartışma: LAM düz kas hücresi benzeri hücrelerin (LAM hücreleri) anormal proliferasyonu nedeniyle küçük hava yollarının, venüllerin ve lenfatiklerin obstrüksiyonu sonucunda pulmoner içi hava dolu kistler, lenfatik sistemde sıvı dolu kistler (lenfanjioleiomyoma) ve anjiomyolipom ile karakterizedir. Bilgisayarlı tomografide akciğerde ince duvarlı, düzgün konturlu kistlerle karakterize olan bu hastalıkta hastaların %70'sinden fazlasında en sık renal anjiomyolipom olmak üzere hepatik anjiomyolipom, lenfanjioleiomyoma, lenfadenopati ve şilöz asit gibi abdominal bulgular eşlik etmektedir. LAM multisistem bir hastalık olup pulmoner tutulum hastaların tamamına yakınında görülmektedir. Pulmoner tutulumda ince duvarlı ve iyi sınırlı hava dolu kistler en önemli tomografi bulgusu olmak üzere, pnömotoraks, şilöz plevral efüzyon, retiküler opasiteler, kanama veya ödeme bağlı atenüasyon artışı ve duktus torasikusta genişleme de görülebilmektedir. Pulmoner tutulumun tanısında altın standart akciğer biyopsisi olmakla birlikte YÇBT bulguları çoğu olguda tanısal olarak yeterli olmaktadır. Ekstrapulmoner hastalıkta renal anjiomyolipom, hepatik anjiomyolipom, lenfanjioleiomyoma, lenfadenopati ve şilöz asit görülebilmekle birlikte en sık renal anjiomyolipom görülmektedir.

Resim Açıklamaları

Resim 1: İç ve dış faz MRG görüntülerde sol böbrek lojunda rekürren anjiyomyolipom izleniyor (beyaz oklar).

Resim 2: T2A, difüzyon, iç ve dış faz MRG görüntülerde karaciğerde anjiyomyolipom izleniyor (siyah oklar).

Resim 3: Aksiyel toraks BT görüntüsünde her iki akciğerde ince duvarlı, düzgün sınırlı, içi hava dolu kistler izleniyor (mavi oklar).

Anahtar Kelimeler: Lenfanjioleiomyomatozis, anjiomyolipom, manyetik rezonans görüntüleme, bilgisayarlı tomografi

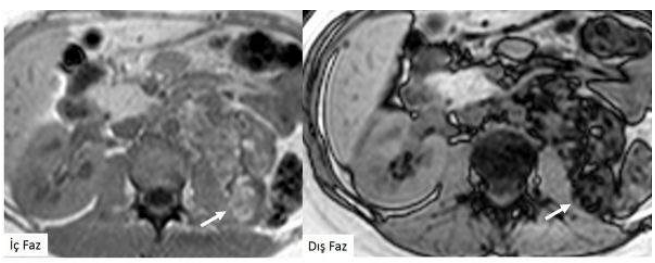

Resim 1.

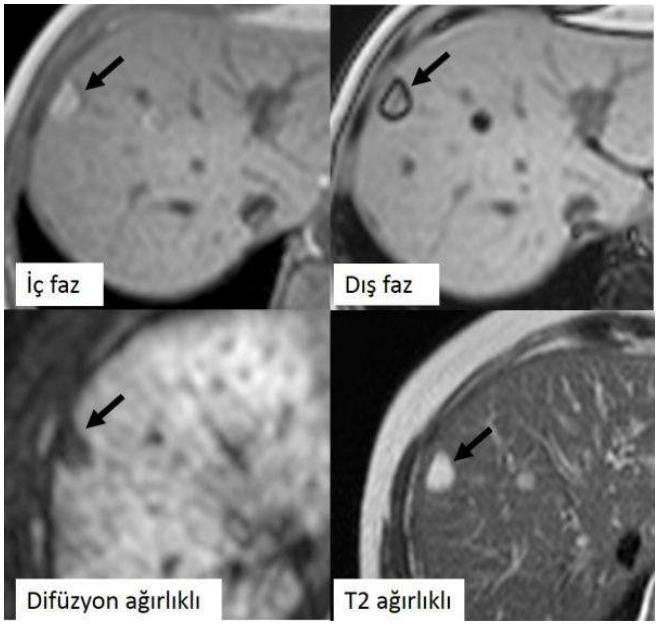

Resim 2.

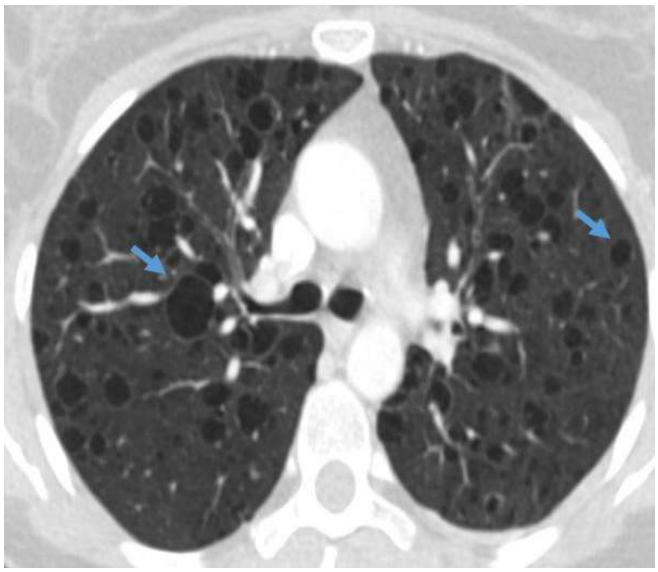

Resim 3.

Abdominal Radyoloji

PS-479

SOLİTER KARACİĞER KİTLESİ ŞEKLİNDE PRESENTE OLAN NHL

Evşen Polattaş Solak[1], Ş. Eser Şanverdi[1], Mustafa Erdem Türköz[2], Onur Akça[1], Mehmet T. Kitapçı[1], Mehmet Ali Gürses[1]

[1]İntegra Tibbi Görüntüleme Merkezi
[2]Güven Hastanesi

Hodgkin ve Non-Hodgkin lenfomada (NHL) abdomen ve pelviste birçok organ tutulabilirse de ekstranodal tutulum NHL'da daha sık görülür. Birçok organda görülebilen ekstranodal lenfomada sıklık sırasına göre dalak, karaciğer, gastrointestinal sistem, pankreas, karın duvarı, genitoüriner sistem, sürrenal bez ve peritoneal kavite tutulabilir. Karaciğer, NHL'da lenf nodu, dalak ve kemik iliğİnden sonra en sık tutulan organdır. Sekonder hepatik tutulum genellikle multinodüler ve diffüzdür. Tek KC kitlesi genellikle nadir görülen primer hepatik lenfomanın bulgusudur. Soliter KC kitlesinin ayırıcı tanısında

ek olarak metastaz, abse, hemajiom ve HCC yer alır. Geniş ayırıcı tanı listesi soliter KC kitlesi bulunan NHL olgularında doğru tanı ve uygun tedavide gecikmeye neden olur.

Bu yazıda nonspesifik semptomlarla başvuran, KC de soliter kitle saptanan ve biopsi ile NHL tanısı alan bir hastayı sunacağız.

Anahtar Kelimeler: Hodgkin dışı lenfoma, karaciğer, MRG, BT

Kontrastlı aksiyel BT görüntüde KC sağ lobda "hedef" şeklinde periferal heterojen kontrast tutulumu gösteren büyük kitle lezyonu görülüyor

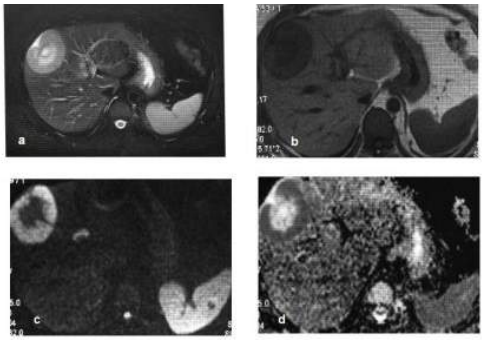

Hedef şeklindeki lezyonun MRG incelemesinde T2A aksiyel görüntüde (a) hiperintens, T1A seride (b) hipointens sinyal özelliğinde olduğu ve difüzyon ağırlıklı görüntülemede (c,d) periferal kesimde düşük ADC değerleri sergilediği anlaşılıyor

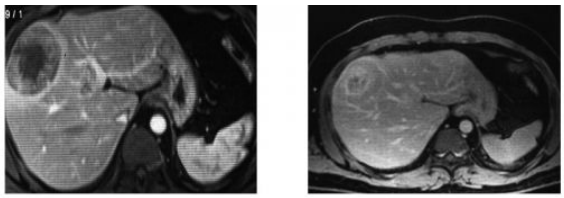

Kontrast sonrası dinamik MRG incelemesinde lezyonda halka şeklinde ve progresif kontrast tutulumu gözleniyor

Pediatrik Radyoloji

PS-481

DALAKTA SKLEROZAN ANJİYOMATÖZ NODÜLER TRANSFORMASYON (SANT)

İsmail Akdulum[1], Ahmet Sığırcı[1]

[1]İnönü Üniversitesi Turgut Özal Tıp Merkezi Radyoloji Anabilim Dalı, Malatya

Giriş: Dalağın sklerozan anjiyomatöz nodüler transformasyonu (SANT) nadir görülen benign vasküler patolojidir. Geniş skleroziz alanı ve multiple anjiyomatoid nodul içermektedir. Etyolojisi bilinmemektedir.

Olgu Sunumu: Olgumuz 12 yaşında erkek hastadır. Karın ağrısı şikayeti ile başvurduğu merkezde yapılan ultrasonografide (US) dalak alt polde kitle tespit edilmesi üzerine merkezimize refere edilmiştir. Yaptığımız US'de dalak alt kesimde 10*8 cm boyutlarında, dalak ile eş ekoda, hafif heterojen iç yapıda, içerisinde ekojen düzgün kontürlü, böbreği inferiora iten, böbrek ile ara yağ planı seçilebilen kitle lezyonu tespit ettik. Manyetik rezonans görüntülemede (MRG) dalak alt polde, T1 ağırlıklı sekansta dalak ile eş intensitede, T2 ağırlıklı sekansta dalağa göre hafif hipointens, düzgün kontürlü kitle lezyonu tespit ettik. Kitlenin santral kesimde araba tekerleği görünümünde T2'de hiperintens alanlar izlenmekteydi. Dinamik serilerde bu alanlarda belirgin kontrastlanma saptanmadı. Bu alanlar dışında kalan kesimlerde arteriyel serilerde diffüz hafif zemin kontrastlanması ile birlikte periferal nodüler kontrastlanma izlendi. İlerleyen serilerde santrale ilerleyen ve homojen hal alan, giderek artan kontrastlanma paterni tespit edildi. Hastamız bu bulgular ile opere oldu. Patoloji ile bulgularımız doğrulandı.

Tartışma ve Sonuç: SANT nadir görülen ve yakın zamanda tanımlanmış antitedir. Benign olmasına karşı radyolojik bulguları çok bilinmediğinden maligniteler ile karışabilmektedir. Literatürdeki olguların tipik bilgisayarlı tomografi (BT) ve MRG görünümleri tanımlanmıştır. Olgumuzun görüntülemesinde benzer bulgular tespit ettik. Bu görününtü özellikleri bulunan kitlelerde akla gelmelidir.

Anahtar Kelimeler: sklerozan anjiyomatöz nodüler transformasyon, Dalak, SANT

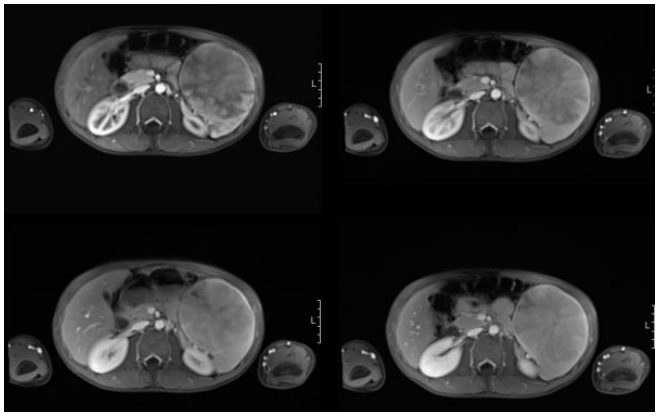

Resim 1.

Resim 2.

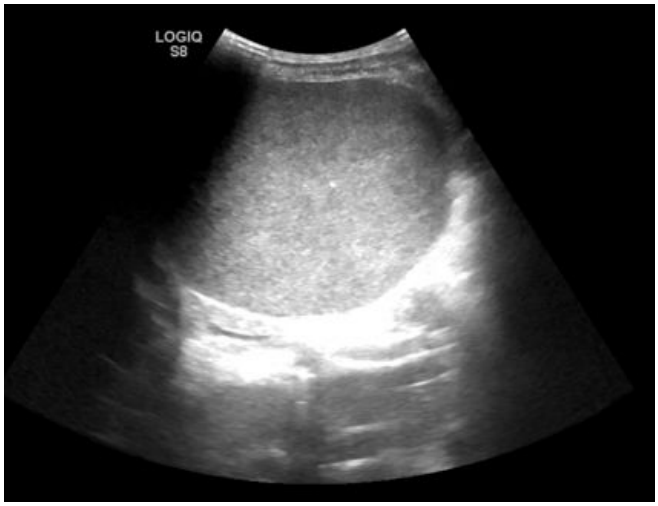

Resim 3.

Baş-Boyun Radyolojisi

PS-483

ORTA KONKA ANOMALİLERİNİN BT BULGULARI

Fatma Can[1], Özlem Sezgin Okçu[2], Mehmet Korkmaz[1], Bekir Şanal[1]

[1]Dumlupınar Üniversitesi Tıp Fakültesi, Radyoloji Anabilim Dalı
[2]Ege Üniversitesi Tıp Fakültesi, Radyoloji Anabilim Dalı

Orta konkanın (OK) anatomik anomalilerinden en sık konka büllosa görülmekte olup diğer anomaliler paradoksal, sekonder, aksesuar OK veya OK'nın agenezisidir. Posterimizde rutin incelemelerde saptadığımız nadir orta konka anomalilerini sunduk.

Olgu 1: Kronik sinüzit ön tanısı ile paranazal sinüs bilgisayarlı tomografi (BT) tetkiki yapılan 35 yaşındaki erkek olguda sağ orta konka agenetik olup posterior kesimde sağ maksiller sinüs medial duvardan başlayarak koanaya uzanan uzun pedinküllü anormal yerleşimli OK saptandı (Resim1).

Olgu 2: 48 yaşındaki kadın olguya sinüzit ve burun tıkanıklığı ön tanısı ile paranazal sinüs BT tetkiki yapıldı. Sağ orta konka bifit görünümde izlendi. Her iki maksiller sinüste sinüzit ile uyumlu havalanma kaybına yol açan mukozal kalınlaşmalar ve sekresyon izlendi. Solda unsinat çıkıntıda medializasyon ve etmoid bulla eşlik etmekteydi (Resim 2).

Olgu 3: Burun tıkanıklığı nedeni ile başvuran 46 yaşındaki erkek olguda paranazal sinüs BT tetkikinde sol da çift orta konka anomalisi saptandı (Resim 3).

OK'nın anomalilerinin bilinmesi ve tanımlanması önemlidir. Cerrahi sırasında önemli bir belirteç olan OK nın farklılılarını tanımlamak operasyon sırasında işlemleri kolaylaştıracak ve nasal şikayetlerin sebebinin ortaya çıkarılmasını sağlayacaktır.

Anahtar Kelimeler: Paranasal sinüs, Orta konka, Bilgisayarlı tomografi

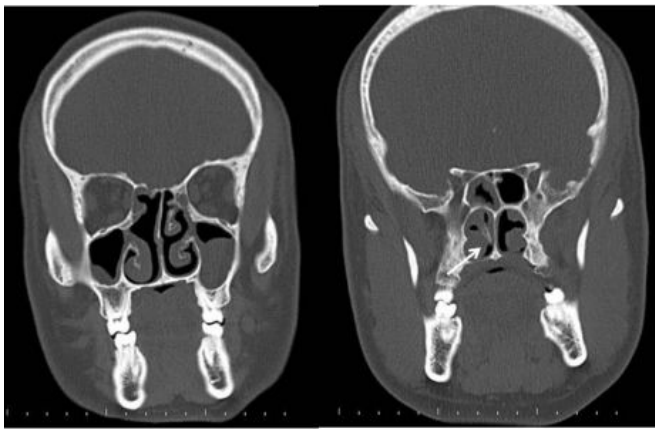

Resim 1. Sağ orta konka agenetik, koanaya uzanan uzun pedinküllü anormal orta konka *(ok)*

Resim 2. Sağ bifit orta konka *(kalın ok)*, etmoid bulla (*), medialize unsinat çıkıntı

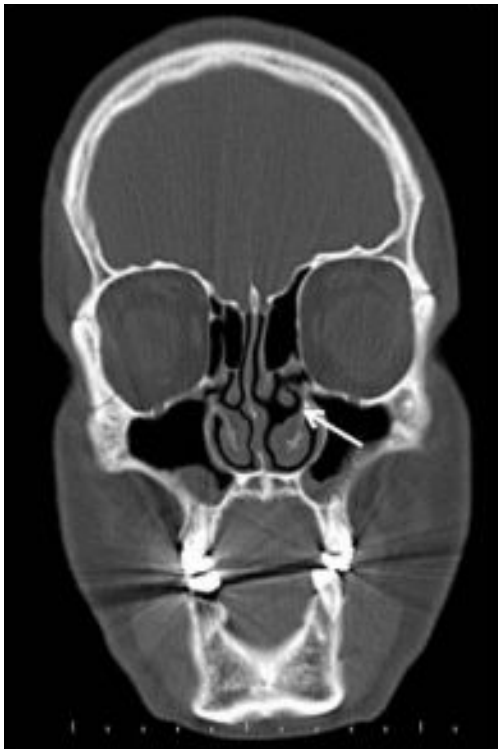

Resim 3. Solda çift orta konka anomalisi, anormal ikinci konka *(ok)*

Abdominal Radyoloji

PS-484

OKSALİPLATİN HEPATOTOKSİSİTESİ; KARACİĞER METASTAZINI TAKLİT EDEN NODÜLLER

Ş. Eser Şanverdi[1], Evşen Polattaş Solak[1], Onur Akça[1], Mehmet Ali Gürses[1]

[1]İntegra Tıbbi Görüntüleme Merkezi

Oksaliplatin kolon ve rektum kanseri tedavisinde sıklıkla kullanılan sisplatin derivesi bir kemoterapötik ajandır. Sisplatine kıyasla böbrek hasarı oksaliplatinde daha az görülür, ancak venookluziv hastalık yaparak KC hasarına yol açar. Sinuzoidal obstrüksiyon sendromu olarak bilinen yan etkisi sinuzoidal dilatasyondan, venuler obstrüksiyon, perisinuzoidal kanama, peliozis, rejenetarif nodüler hiperplaziye uzanan geniş bir spektruma sahiptir. Nadir görülse de tedaviye ikincil gelişen KC nodülleri metastaz ile karışıklığa yol açar. Biz bu sunumda kolon ca nedeni ile opere edilmiş, oksaliplatin tedavisi almış 37 yaşındaki kadın olgunun takiplerinde ortaya çıkan, sayı ve boyut artışı göstererek metastaz şüphesi uyandıran, biyopsi ile sinüzoidal obstrüksiyon sendromu tanısı kanıtlanmış KC nodüllerinin radyolojik bulgularını göstermeyi amaçladık. Literatürde sınırlı sayıda vaka sunumu şeklinde yer alan bu yan etki mevcut hasta grubunda ayırıcı tanıda akılda tutulmalıdır. Böylelikle dikkatli radyolojik değerlendirme gereksiz tedaviyi önlenmiş olacaktır.

Anahtar Kelimeler: oksaliplatin hepatotoksisitesi, sinüzoidal obstrüksiyon sendromu

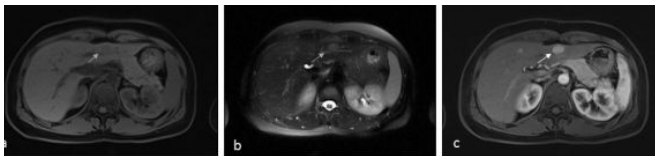

Resim 1. MR'da T1A seride **(A)** hipointens, T2A seride **(B)** hiperintens sinyal özelliğindeki lezyonda kontrast sonrası **(C)** yoğun kontrast tutulumu mevcut *(oklar)*

Resim 2. Us incelemesinde KC sol lobda subkapsüler alanda düzgün sınırlı hipoekoik lezyon izleniyor

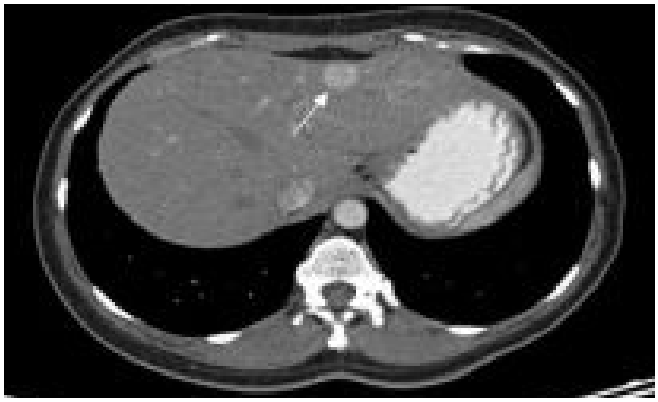

Resim 3. Kontrastlı Bt incelemesinde lezyonda *(ok) yoğun kontrast tutulumu mevcur*

Meme Radyolojisi

PS-485

MEME KANSERİNDE BOYUT DEĞERLENDİRMEDE DİFÜZYON AĞIRLIKLI GÖRÜNTÜLEMENİN ROLÜ

Erdem Yılmaz[1], Nermin Tunçbilek[1], Veli Ermiş[1], Ebru Taştekin[2], Atakan Sezer[3], Mehmet Ercüment Unlü[1]

[1]Trakya Üniversitesi, Radyoloji Anabilim Dalı
[2]Trakya Üniversitesi, Patoloji Anabilim Dalı
[3]Trakya Üniversitesi, Genel Cerrahi Anabilim Dalı

Giriş ve Amaç: Meme kanserli olgularda en önemli prognostik faktörlerden biri olan tümör boyutu ölçümü farklı görüntüleme yöntemleri ile literatürde bildirilmiştir. Biz, bu çalışmada tümör boyutunu ölçmede Difüzyon ağırlıklı grüntülemenin (DAG) rolünü, STIR, T2 ve dinamik MR sekansları ve patolojik sonuçlarla karşılaştırdık.

Gereç ve Yöntem: Yaş aralığı 22 ile 82 (ortalama 54.1 ± SD 14.4) arasında olan 26 olgu çalışmaya alınmıştır. Tüm olgulara preoperatif dönemde MR inceleme yapılmış olup neoadjuvan kemoterapi alan olgular çalışma dışı bırakılmıştır. Tüm olgularda T2, STIR, DAG ve dinamik incelemede aksiyal kesitlerde ölçülebilen en büyük tümör boyutu alınmış olup altın standart olarak patolojik tümör boyutu ile karşılaştırılmıştır. Tanımlayıcı analiz ve diskriminant analiz yapılmış olup $p<0.05$ anlamlı olarak kabul edilmiştir.

Bulgular: 26 olgunun 19'u invaziv duktal karsinom, 5'i invaziv lobüler karsinom, 1 olgu in situ karsinom, 1 olgu invaziv medüller karsinom tanısı aldı. Tümör boyutları STIR sekansta ortalama 32.65 mm (Resim 1), T2'de 31.23 mm (Resim 2), DAG'de 35.57 mm (Resim 3) olarak ve kontrastlı dinamik serilerde ortalama 34.03 mm (Resim 4) ölçüldü. Patolojik tümör boyutu ortalama 35.4 mm olarak tanımlandı. Tüm sekanslarla patolojik tumor boyutu arasında Pearson korelasyon testi ile anlamlı uyum saptandı (<0.01). DAG ile patolojik tümör boyutu arasında T test ile anlamlı uyum saptandı ($p<0.01$).

Sonuç: Meme kanserli olgularda DAG, renal disfonksiyon varlığında evrelemede tümör boyutunu tahmin etmede güvenli bir yol olarak kullanılabilir.

Anahtar Kelimeler: Meme kanseri, Difüzyon MRG, Tümör boyutu

Resim 1.

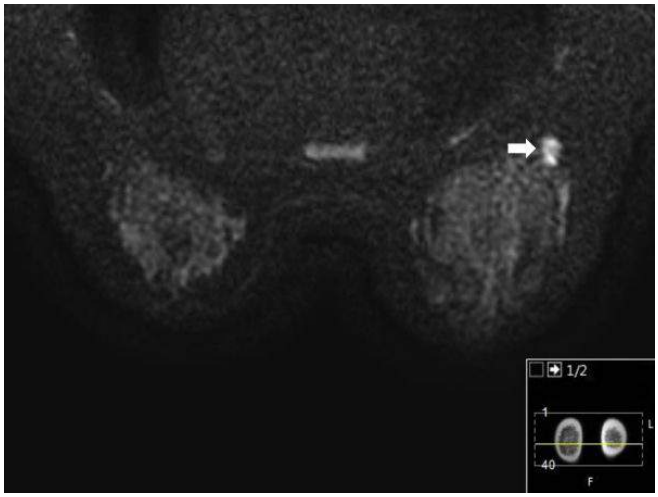

Resim 2.

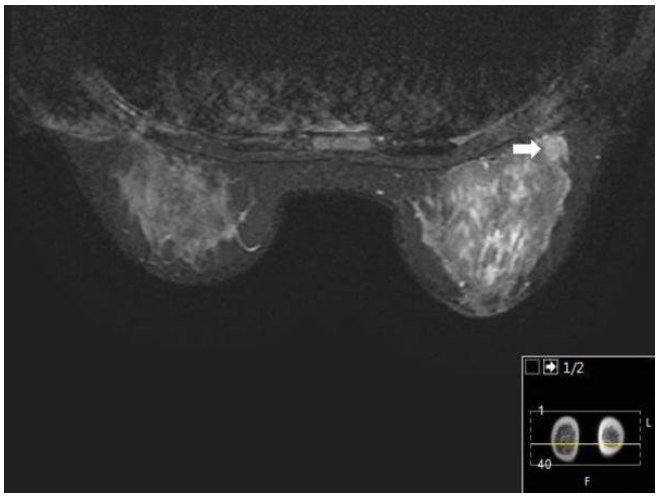

Resim 3.

Nöroradyoloji

PS-487

VHL TANILI OLGUDA SPİNAL HEMANJİOBLASTOM

Gülcin Durukan Günaydın[1], Başak Atalay[1], Ercan Ayaz[1]

[1]İstanbul Medeniyet Üniversitesi

Giriş: Von hippel lindau benign ve malign tümörlerle prezente olan nadir otozomal dominant bir hastalıktır. Klinik prezentasyonu geniş olan hastalıkta CNS hemanjioblastomları, endolenfatik kese tümörleri, pankreatik kistler ve tümörler, renal kistler ve tümörler, feokromasitoma ve epididimal kistadenom görülebilir. Hemanjioblastomların %3–13 ü spinal yerleşimli olup bu vakaların %80 i VHL sendromu ile birlikte görülmektedir. Bu yazıda VHL tanılı olguda spinal hemanjioblastomun MR bulgularının sunulması amaçlanmıştır.

Olgu: 3 yıl önce renal hücreli karsinom ve 5 yıl önce spinal tümor nedeniyle opere olan 33 yaşında VHL tanılı kadın hastanın hastanemizde çekilen lomber MR'sinde Spinal kanal içerisinde L1 korpus orta düzeyinden L2–3 disk aralığı seviyesine dek uzanımlı spinal kanalı dolduran konnus medüllarisi tümü ile içine alan T2A sekansta iç yapısında ve periferinde signal void vasküler yapılar içeren IVKM enjeksiyonundan sonra yoğun homojen kontrast tutulumu gösteren yaklaşık 59x 24x25mm boyutlu hafif lobüle konturlu kitle izlenmektedir. Opere olan olguda tanımlanan spinal kitlenin patolojisi hemanjioblastom olarak gelmiştir.

Tartışma-Sonuç: Hemanjioblastom sporadik olarak görülebileceği gibi genellikle VHL sendromu ile birlikte de görülebilen vasküler orijinli bir tümordür. Spinal hemanjioblastom tüm spinal intramedüller tümorlerin yaklaşık %2–6'sını oluşturur. MR görüntülemede T1A görüntülerde genellikle iso-hipointens, T2A görüntülerde iso-hiperintens içerisinde ve çevresinde signal void görünümlerin izlendiği yoğun kontrast tutulumu gösteren kitlelerdir. Ayırıcı tanıda signal void görünümden dolayı vasküler malformasyonlar düşünülebilir. Hemanjioblastomlar yavaş büyüyen kitleler olup genellikle cerrahi olarak tedavi edilir.

Anahtar Kelimeler: von hippel lindau, spinal, hemanjioblastom

Resim 1.

Resim 2.

Resim 3.

Abdominal Radyoloji

PS-488

MEZENTERİK FİBROMATOZİS: NADİR BİR ASEMPTOMATİK KİTLE NEDENİ

Derya Güllü[1], Nilgün Işıksalan Özbülbül[1], Sarper Ökten[1], Fahrettin Küçükay[1]

[1]Türkiye Yüksek İhtisas Hastanesi Radyoloji Bölümü

Giriş ve Amaç: Mezenterik fibromatozis (intraabdominal desmoid tümör) mezenterik alanı dolduran fibröz proliferasyon ile seyreden nadir bir tümördür. Malign değildir, metastaz yapmaz ancak lokal invaziv bir tümördür. Tedavi sonrası rekürrens sıktır. Mezenşimal doku kaynaklı olduğundan sıklıkla gastrointestinal stromal tümörler ile karıştırılır. Patolojik tanı ile rahatlıkla birbirinden ayrılır. Sıklıkla asemptomatik intraabdominal kitle ile prezente olur. Nadiren obstrüksiyona neden olur.

Bu sunumda, asemptomatik kitle ile başvuran olguda radyolojik bulguları sunmayı ve literatür bilgilerini gözden geçirmeyi planladık.

Gereç ve Yöntem: 64-detektörlü BT cihazında abdomen BT tetkiki yapıldı.

Bulgular: 47 yaşında, karında şişlik şikayeti ile başvuran erkek hastaya yapılan ÇKBT tetkikinde orta hatta, ince barsak mezosunda 35X67 mm boyutlarında lobule konturlu, nisbeten düzensiz sınırlı, IVKM sonrası minimal (20 HU) kontrast tutan, kistik natür göstermeyen, hipodens kitle lezyonu tespit edildi. Tarfilene lezyon ince barsak loopları ile yakın komşuluk göstermekteydi. Eşlik eden lenfadenopati ve mezenterik yapraklarda serbest sıvı saptanmadı. Cerrahi sonrası yapılan patolojik incelemede hastada mezenterik fibromatozis olduğu tespit edildi.

Tartışma: Mezenterik fibromatozis nedeni tam olarak bilinmeyen, çoğunlukla asemptomatik kitleyle prezente olan nadir bir tümöral patolojidir. Mezentreik fibromatozis mezenterin en sık görülen primer tümörüdür. Metastaz yapmazlar, histopatolojik olarak benigndirler ancak rezeksiyonun zor olması, komşu organ invazyonu ve lokal rekürrensin sık olması nedeniyle lokal agresif bir tümördür. Ayırıcı tanıda benign fibromatozis, GİST ve mezenterik kistler sayılabilir. Lezyonun kistik dansitede olmaması ile mezentrik kistten radyolojik olarak ayrılır. Benign fibromatozisden çevre dokuya invazyon yapması ve patolojik olarak ayrılabilir. GİST'ler ise barsak duvarındaki otonomik sinir hücrelerinden kaynaklanır, patolojik olarak farklı boyanma özellikleri gösterir. Radyologların mezenterik kitle ile karşılaştıklarında bu antitenin görüntüleme bulgularına aşina olması önem taşımaktadır.

Anahtar Kelimeler: mezenterik fibromatozis, intraabdominal kitle, çok kesitli BT, asemptomatik kitle

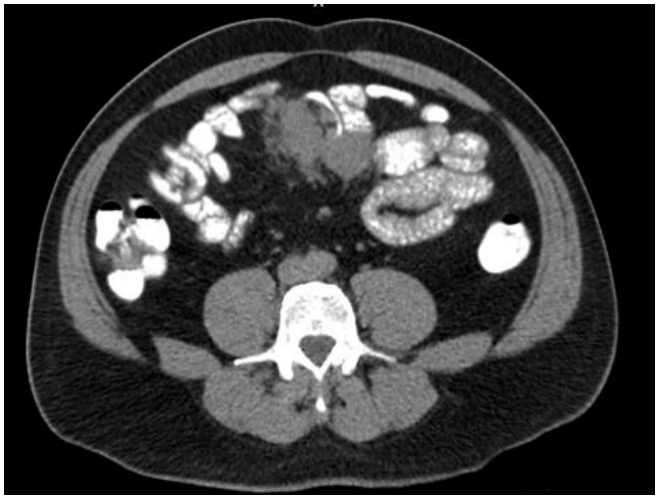

Resim 1.

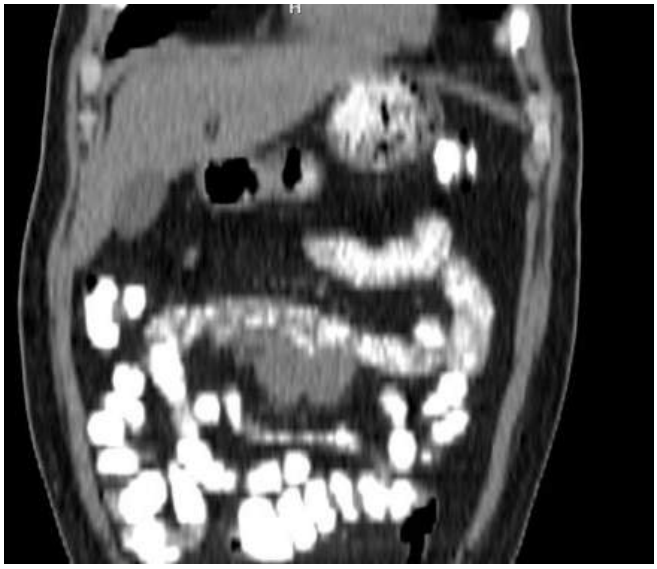

Resim 2.

Abdominal Radyoloji

PS-489

ADRENAL GLANDDA KALINLAŞMA NEDENİ: TUBERKÜLOZİS

Çiğdem Hacıfazlıoğlu[1], Veysel Kaplanoğlu[1], Çetin Murat Altay[1], Selma Uysal Ramadan[1]

[1]Keçiören Eğitim ve Araştırma Hastanesi Radyodiagnostik Bölümü

Giriş: Tüberküloz birçok organı etkileyen geniş bir hastalık spektrumudur. Adrenal tüberküloz, hematojen yayılımla oluşur. Klinik bulguların ortaya çıkması yıllar alabilir ve asemptomatik enfeksiyon

nadir değildir. Adrenal tutulum otopsi serilerinde %6 olarak rapor edilmiştir. Semptomatik hastalarda adrenokortikal yetmezlik bulguları vardır. Kliniğimize adrenal kitle ön tanısı ile yönlendirilen ve adrenokortikal yetmezlik bulguları olan olguyu BT ve MR bulguları ile sunmayı amaçladık.

Gereç, Yöntem ve Bulgular: Birkaç aydır var olan ve giderek artan halsizlik, bulantı-kusma, iştahsızlık, kilo kaybı şikayetleri ile dahiliye polikliniğine başvuran, 61 yaşındaki kadın olguya yapılan laboratuar tetkikleri sonucunda adrenokortikal yetmezlik (Addison hastalığı) tanısı konuldu. Adrenokortikal yetmezlik nedeni olarak Adrenal kitle? ön tanısı ile kliniğimize MR tetkiki için yönlendirildi. Üst abdomen MR incelemesinde her iki adrenal bezde genişleme ve solda T1A ve T2A sekanslarda hipointens milimetrik boyutlu lineer oluşum (kalsifikasyon?) tespit edilmesi üzerine hastaya BT inceleme planlandı. İVKM sonrası her iki adrenal bez içerisinde mevcut olan kalınlaşma alanlarında çevresel kontrastlanma izlendi. BT incelemesinde de solda tanımlı milimetrik oluşumun kalsifikasyona ait olduğu doğrulandı. Görüntüleme bulguları ve laboratuar tetkikleri ile hastaya adrenal gland tüberkülozu ve buna bağlı adrenokortikal yetmezlik tanısı konuldu.

Tartışma ve Sonuç: Tüberküloz, gelişmekte olan ülkelerde, adrenal yetmezliğin sık nedeni olan bir enfeksiyondur. Adrenal glandlar, hematojen yayılımla tutulur. Adrenal yetmezlik, adrenal korteksten salınan hormonların yeterli salınamaması sonucunda oluşan bir klinik tablodur. Klinik belirtiler hastalığın şiddetine ve yerleşme hızına göre değişmektedir. Hastaların çoğunda hastalık uzun sürede yavaş yerleştiğinden dolayı klinik tablo uzun süre belirsiz kalabilir ve tanı adrenal krize girmesine dek gecikebilir. Adrenal yetmezlik nedenini (adrenal tümör, kanama, enfeksiyon, hipofiz veya hipotalamus patolojileri vs) ortaya koymada laboratuar testleri yanı sıra görüntüleme yöntemlerine ihtiyaç vardır. Görüntüleme yöntemleri özellikle BT ve MR, adrenal tümör, enfeksiyon kanama, hipofiz veya hipotalamus patolojileri gibi adrenal yetmezlik nedenlerini ayırmada gereklidir.

Anahtar Kelimeler: adrenal gland, tuberküloz

Toraks Radyolojisi

PS-490

PARSİYEL BİLATERAL ANORMAL PULMONER V ENÖZ DÖNÜŞ: NADİR BİR OLGU

Derya Güllü[1], Nilgün Işıksalan Özbülbül[1], Sarper Ökten[1], Fahrettin Küçükay[1]

[1]Türkiye Yüksek İhtisas Hastanesi Radyoloji Bölümü

Giriş ve Amaç: Parsiyel anormal pulmoner venöz dönüş anomalisi (PAPVD) nadir bir konjenital anomalidir. Bir veya daha fazla pulmoner venin sol atrium dışında bir vene dökülmesi olarak tanımlanır. Sıklıkla sağda saptanır. En sık olarak süperior vena kavaya olmak üzere, sağ atriuma, koroner sinüse, inferior vena kavaya, hepatik venlere, azigos venine açılım görülür. Sıklıkla sağ süperior pulmoner venin süperior vena kava veya sağ atriuma açılımına rastlanır. Parsiyel bilateral anormal venöz dönüş ise oldukça nadir rastlanan bir anomalidir. Biz olgumuz üzerinden parsiyel bilateral anormal pulmoner venöz dönüşe ait BT anjiografi bulgularını sunmayı ve literatür bilgilerini gözden geçirmeyi amaçladık.

Gereç ve Yöntem: Hastaya 64 dedektörlü BT cihazında pulmoner arterlere yönelik BT Anjiografi yapıldı.

Bulgular: 36 yaşında bayan hasta çarpıntı, solunum sıkıntısı şikayetleri ile başvurması üzerine yapılan pulmoner BTA'da sağ akciğer üst lob pulmoner venin süperior vena kavaya ve sol akciğer üst lob pulmoner venin sol brakiosefalik vene drene olduğu saptandı. Bilateral inferior pulmoner ven sol atriyuma drene olmaktaydı.

Sonuç: PAPVD anomalisi nadir görülen bir anomalidir, bilateral formuna ise daha ender rastlanır. Sıklıkla asemptomatik olmasına rağmen bilateral olan vakalarda sağ kalbe giden kan miktarında artışa neden olması sebebiyle semptomatik olabilir ve cerrahi müdehale gerekebilmektedir. Pulmoner BTA hızlı, non invaziv ve anatomiyi ayrıntılı bir şekilde ortaya koyması nedeniyle tek taraflı ve bilateral PAPVD tanısında önemli bir görüntüleme yöntemidir.

Anahtar Kelimeler: PAPVDA, bilateral pulmoner venöz dönüş anomalisi, çok kestli BT

Resim 1.

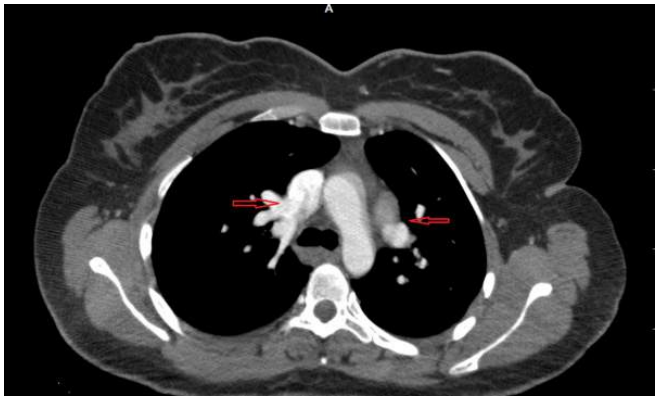

Resim 2.

Resim 3.

Abdominal Radyoloji

PS-491

AMFİZEMATÖZ KOLESİSTİTİN NADİR BİR KOMPLİKASYONU: SİSTİK ARTER PSÖDOANEVRİZMASI

Nilgün Işıksalan Özbülbül[1], Derya Güllü[1], Sarper Ökten[1], Fahrettin Küçükay[1], Mustafa Özdemir[1]

[1]Türkiye Yüksek İhtisas Hastanesi Radyoloji Bölümü

Giriş ve Amaç: Amfizematöz kolesistit; safra kesesi lümeninde veya duvarında gaz oluşumu ile genellikle gangrenöz seyreden nadir bir kolesistit varyantıdır. Patogenizde, aseptik başlayan inflamasyonun anaerobik basiller ile sekonder enfeksiyonu sorumludur. Mortalite ve morbidite oranı diğer kolesistit formlarına oranla yüksektir. Oldukça nadir bir komplikasyonu, gangrenöz inflamasyona bağlı damar duvarının erode edilmesine sekonder gelişen sistik arter psödoanevrizmasıdır.

Amacımız, amfizematöz kolesistitin nadir görülen komplikasyonu olan sistik arter psödoanevrizmasının görüntüleme bulgularını sunmak ve güncel literatür bilgilerini gözden geçirmektir.

Gereç ve Yöntem: Tüm abdomen US ve 64-detektörlü BT cihazı ile IV kontrast verilerek trifazik abdomen BT tetkiki yapılmıştır.

Bulgular: 76 yaşında erkek hasta sağ üst kadran ağrısı ile acil servise başvurmuştu. US'de, kese lojunda 114x85 mm boyutlarında içerisinde hiperekoik bant benzeri yapılanmaların bulunduğu hipoekoik lezyon izlenmesi üzerine, BT tetkiki önerilmiştir. Trifazik abdomen BT'de, kese duvar kalınlığı 5,4 mm olup diffüz artmıştı. Kese lümeninde, kontrastsız kesitlerde 83 HU dansiteye ulaşan hiperdens alanlar, ayrıca milimetrik hava değerleri mevcuttu. Arteriyel fazda 9x8 mm boyutlarında sistik arter psödoanevrizması tesbit edildi. Kese duvarından kaynaklanıp kontur dışına uzanım gösteren 28x26 mm boyutlarında koleksiyon izlendi. Hasta amfizematöz kolesistit perforasyonu-psödoanevrizma öntanısı ile cerrahi kliniğine refere edilmiştir. Yüksek bilirubin değerleri nedeniyle girişimsel radyoloji tarafından biliyer drenaj kateteri takılmıştır. Takip BT'sinde perforasyona sekonder kese lojunda keseyi de içine alan, kolon hepatik fleksura ile birleşen yaklaşık 106x94 mm boyutlarında hava değerleri içeren yer yer yüksek dansiteli (hemorajik vasıfta) koleksiyon ve 5x4 mm boyutlarında sistik arter psödoanevrizması izlenmiştir. Operasyonda, kese lojundan hematom boşaltılmış, kolesistektomi ve sağ hemikolektomi yapılmıştır. Takiplerinde hasta ex olmuştur.

Sonuç: Amfizematöz kolesistit ve nadir görülen komplikasyonu olan sistik arter psödoanevrizması hayatı tehdit eden ciddi bir klinik tablo olup kolesistit kliniği ile başvuran hastada vasküler komplikasyonların radyolojik bulgularının tanınması önem arz etmektedir.

Anahtar Kelimeler: sistik arter psödoanevrizması, amfizematöz kolesistit, çok kesitli BT

Resim 1.

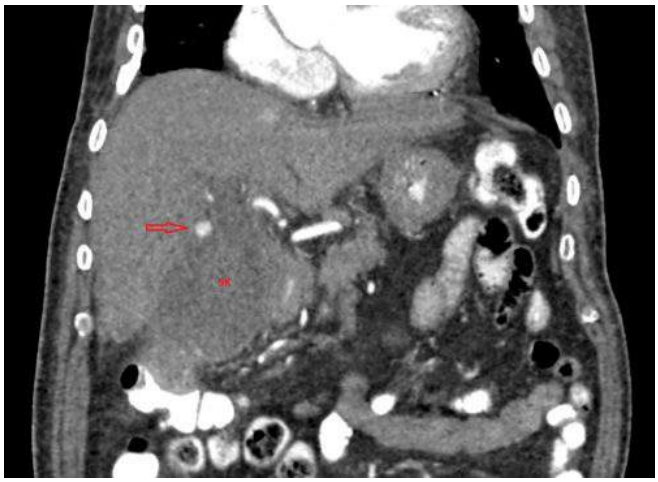

Resim 2.

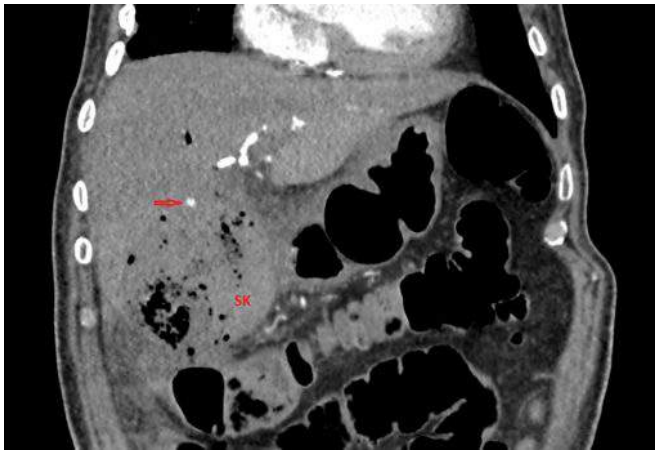

Resim 3.

Abdominal Radyoloji

PS-492

ANJİOGRAFİ SIRASINDA GERÇEKLEŞEN TOPLAYICI SİSTEM RÜTÜRÜ: KRONİK ÜRİNER RETANSİYONUN NADİR KOMPLİKASYONU

Derya Güllü[1], Mehmet Yurdakul[1], Mustafa Dağlı[1], Mustafa Özdemir[1], Ayça Özdemir[1]

[1]Türkiye Yüksek İhtisas Hastanesi Radyoloji Bölümü

Giriş ve Amaç: Toplayıcı sistem rüptürü primer veya altta yatan patolojiye bağlı olarak gelişebilen, akut karına neden olan nadir bir bulgudur. Etyolojisinde sıklıkla künt travma, nadiren penetran travma, kateterizasyon, maligniteye bağlı üreter invazyonu, üreter taşı, radyterapi yer alır. Prostat bezi büyümesine sekonder kronik retansiyona bağlı toplayıcı sistem rüptürü nadir bir komplikasyondur.

Biz anjiografi sırasında gerçekleşen toplayıcı sistem rüptürü olan olgumuzu paylaşmayı amaçladık.

Gereç ve Yöntem: Hastay ÇKBT tetkiki yapıldı.

Bulgular: 80 yaşında erkek hasta kaldikasyo şikayetine yönelik yapılan DSA sonrasında ani karın ağrısı olması nedeniyle hastaya acil şartlarda IV kontarstlı ÇKBT tetkiki yapılmıştır. ÇKBT de kronik obstriksiyona sekonder bilateral perinefritik sıvılar, glob vezikale, prostat hipertrofisi, kontarsız serilerde sağ renal pelvis anterior kesiminde DSA sırasında verilen kontrast maddenin renal hilus düzeyinde toplayıcı sistemden ekstraluminasyonu görülmüştür. Üroloji servisine yatırılarak takip edilen hastanın kullandığı asetilsalisik asit

kesilmiş, takip ultrason incelemesinde perirenal alanda tariflenen sıvı miktarında azalma ve genel durumunda düzelme olması ile hasta ayaktan takip edilmek üzere taburcu edilmiştir.

Sonuç: Prostat bezi büyümesine sekonder kronik retansiyonda toplayıcı sistem rüptürü nadir görülen bir komplikasyondur ve prostat bezi büyümesi olan hastalarda ani gelişen karın ağrısında akılda bulundurulmalıdır.

Anahtar Kelimeler: toplayıcı sistem rüptürü, kronik üriner retansiyon komplikasypnu, ani karın ağrısı, çok kesitli BT

Resim 1.

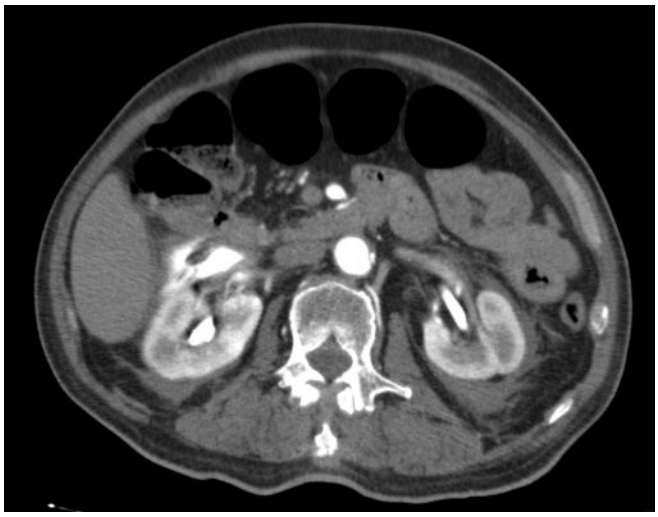

Resim 2.

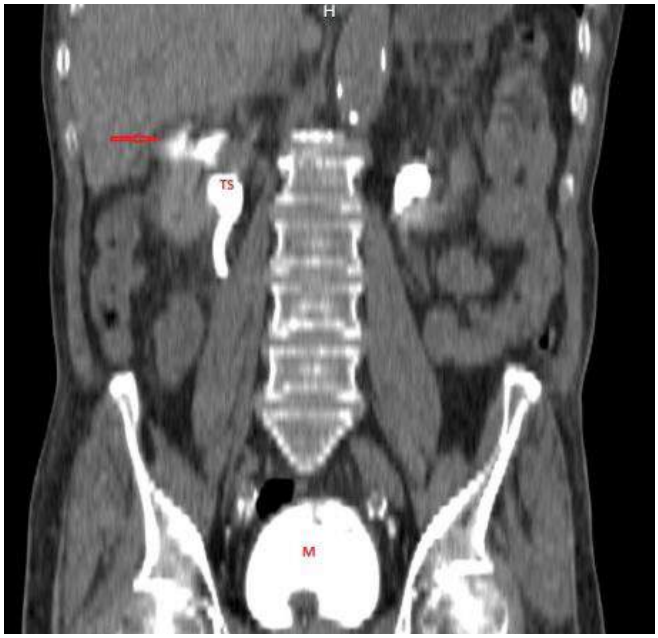

Resim 3.

Abdominal Radyoloji

PS-493

KONTRAST MADDE NEFROPATİSİ VE PERSİSTAN BT NEFROGRAM İŞARETİ

Sevde Nur Emir[1], Ahmet Aslan[1], Abdulbaki Ağaçkıran[1], Fatma Kulalı[1], Gökhan Asanatuci[1], Fatih Karagüzel[1], Aslıhan Semiz Oysu[1], Yaşar Bükte[1]

[1]*Sağlık Bilimleri Üniversitesi Ümraniye Eğitim ve Araştırma Hastanesi*

Giriş ve Amaç: Kontrast maddde nefropatisi (KMN) başka hiçbir neden olmaksızın, IV iyotlu kontrast madde verilmesini takiben 3 gün içerisinde renal fonksiyon bozukluğunun meydana geldiği bir klinik tablodur (serum kreatinin düzeyinde %25'ten veya 44 mmol/l den fazla artış). KMN, hastane kaynaklı akut böbrek yetmezliği (ABY) sebeplerinde operasyon ve hipotansiyondan sonra 3. sırada gelmektedir. Yazımızda radyoloji bölümümüzde kontrastlı ve kontrastsız BT yapılan 82 yaşında erkek hastada ortaya çıkan BT nefrogram işaretinin görüntülerini sunduk.

Gereç- Yöntem: 82 yaşında erkek hasta ani başlayan nefes darlığı ve şiddetli göğüs ağrısı şikayetleri ile acil servisimize başvurdu. Akut aortik disseksiyon- pulmoner emboli öntanıları ile hastaya intravasküler (IV) kontrastlı torakal BT Anjiografi planlandı. BT öncesi yapılan serum kreatinin değerlerinin 1.07 mg/dL ile normal sınırlardaydı. Pulmoner emboli ve aort diseksiyonu ekarte edilerek pnömoni öntanısıyla interne edildi. IV antibiyotik tedavisine başlandı. Ertesi gün hastada ani başlayan karın ağrısı ve ishal gelişmesi üzerine torakoabdominal BT tetkiki planlandı. Ancak serum kreatinin (3.25 mg/dL) ile normalin üzerindeydi. Bu nedenle kontrastsız inceleme tercih edildi.

Bulgular: Her iki böbrek parankimi hiperdensti ve kortekslerden hilusa uzanım gösteren hipodens çizgilenmeler mevcuttu. Böbreklerdeki bu görünüm kontrast madde birikimine bağlı persistan BT nefrogram işareti olarak yorumlandı.

Tartışma ve Sonuç: KMN gelişiminde hasta ve kontrast madde ile ilgili risk faktörleri vardır. Bilinen böbrek yetmezliği ve diyabetes mellitus (DM), KMN gelişmesinde en önemli sebeplerdir. Bununla birlikte konjestif kalp yetmezliği, myokard enfarktüsü, hipotansiyon, anemi ve ileri yaş diğer risk faktörlerindendir. Kontrast madde ile ilgili olanlar ise; intraarteryel enjeksiyon, yakın zamanda birden fazla kontrast madde kullanımı, yüksek doz ve yüksek osmolariteli kontrast madde kullanılmasıdır. Bizim olgumuzda ileri yaş, KMN için risk

oluşturmaktaydı. Tetkik öncesi kreatinin değerinin normal olması nedeniyle IV kontrastlı BT görüntülemesi yapıldı. Ancak hastanın dehidratasyonuna neden olan ishali gözden kaçtı. Sonuç olarak; iyotlu IV kontrast madde verilmesi planlanan hastalarda, özellikle 60 yaş üstü hastalarda, normal böbrek fonksiyon testleri olsa bile yeterli hidrasyon sağlanması açısından hasta ve hasta yakınlarının bilgilendirilmesi gerekmektedir.

Anahtar Kelimeler: Kontrast madde nefropatisi, Persistan BT nefrogram işareti

Resim 1.

Resim 2.

Resim 3.

Baş-Boyun Radyolojisi

PS-494

HİPERDENS BAZİLLER ARTER BULGUSU

Derya Güllü[1], Nilgün Işıksaln Özbülbül[1], Sarper Ökten[1], Fahrettin Küçükay[1], Esin Ölçücüoğlu[1]

[1]Türkiye Yüksek İhtisas Hastanesi Radyoloji Bölümü

Giriş ve Amaç: Hiperdens baziller arter bulgusu; kontrastsız BT'de baziller arterin akut trombozuna bağlı olarak hiperdens görünmesidir. İnmede hiper akut evrede BT de henüz hiçbir bulgu olmazken baziller arterin hiperdens görülmesi posterior dolaşıma ait iskemide ilk bulgu olarak karşımız çıkabilir. Posterior dolaşıma ait iskemide serebellum ve beyin sapı etkilendiğinden hasta için morbidite ve mortalite açısından yüksek risk taşımaktadır. Bu nedenle erken tanıda hiperdens baziller arter bulgusunun tespit edilmesi erken tedavi için önemlidir. By-pass sonrası nörolojik defisit gelişen hastada tespit edilen hiperdens baziller arter bulgusunu ve bu bulgunun radyolojik önemini vurgulamayı amaçladık.

Gereç ve Yöntem: By-pass sonrası nörolojik defisit saptanan hastaya 64 dedektörlü BT ile kontrastsız beyin BT ve sonrasında beyin BT Anjiografi tetkikleri yapıldı.

Bulgular: 54 yaşında erkek hastada, kontrastsız beyin BT de sol vertebral arterde ve baziller arterde hiperdens görünüm tespit edildi. Kontrast madde verilerek yapılan beyin BTA'da sol vertebral arter distalden başlayıp baziller arterde total oklüzyona neden olan trombüse ait hipodens dolum defekti izlenmiştir. Bir gün sonra yapılan kontrol kontrastsız BT'de sol serbellar hemisferde, sağ paryetooksipital lobda ve sağ serebellar hemisferde geniş hipodens enfarkt alanı, bu düzeyde seberal sulkuslarda ve sereballar folialarda silinme, ödeme sekonder sağ lateral ventrikül posterior hornunda basılanma izlenmiştir. Ayrıca sol vertabral arter ve baziller arterdeki hiperdansitenin Will's poligonu düzeyinde sağ posterior serebral artere uzandığı görülmüştür.

Sonuç: Klinik semptomlara dayanarak yüksek olasılıkla posterior dolaşıma ait inme geçiren hastalarda; kontrassız BT de hiperdens baziller arter işaretinin varlığı trombozun güçlü bir göstergesidir.

Anahtar Kelimeler: hiperdens baziller arter, akut SVO, çok kesitli BT

Resim 1.

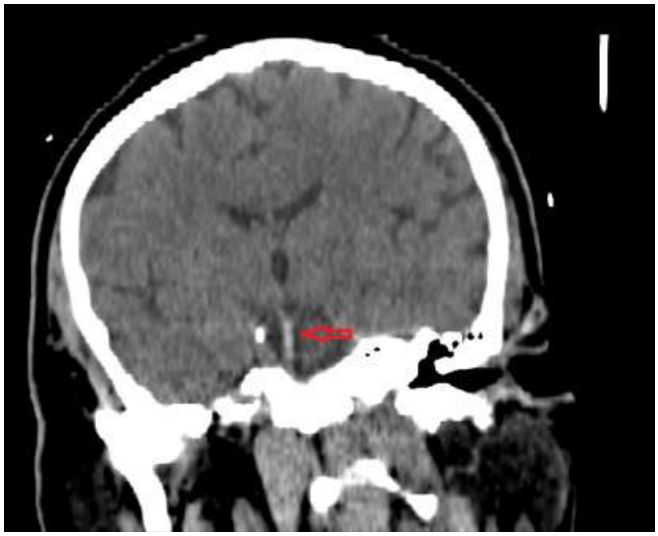

Resim 2.

Resim 3.

Toraks Radyolojisi

PS-495

BİR OLGU İLE PULMONER VENOOKLUZİV HASTALIK

Derya Güllü[1], Mustafa Dağlı[1], Sarper Ökten[1],
Nilgün Işıksalan Özbülbül[1], Fahrettin Küçükay[1]

[1]*Türkiye Yüksek İhtisas Hastanesi Radyoloji Bölümü*

Giriş Amaç: Pulmoner venookluziv hastalık (PVOH), pulmoner hipertansiyon gelişimi ile sonuçlanan nadir bir antitedir. Dispne, sağ kalp yermezliği bulguları ve siyanoz gibi nonspesifik bulgularla prezente olur. PVOH, fibröz doku tarafından pulmoner venlerin diffüz oklüzyonuna bağlı gelişir. Lobuler septalarda yerleşimli küçük pulmoner ven ve venüllerin intiması kalınlaşır, nadiren büyük venlerde kalınlaşma olur. Zamanla venlerdeki total oklüzyona bağlı damar lümeninde ya da alveolde kalsifikasyon görülür. Radyolojik bulguları direkt grafide Kerley B çizgilerinde belirginleşme ve daha karakteristik olan BT bulguları ise sentrilobuler yerleşimli buzlu cam dansiteleri, mediastinal lenfadenopati, düzgün septal kalınlaşma, plevral efüzyondur. Ancak bu bulgular hastalık için spesifik değildir. Tanı biyopsi ile konur. Biz olgumuzun radyolojik bulgularını sunmayı ve literatür bilgilerini gözden geçirmeyi amaçladık.

Gereç Yöntem: Hastaya direkt grafi ve 64 dedektörlü BT ile kontrastlı pulmoner BT Anjiografi tetkiki yapılmıştır.

Bulgular: 28 yaşında kadın hastada yapılan pulmoner BT Anjiografi tetkikinde her iki akciğerde yaygın buzlu cam dansiteleri, bilateral mediastinal lenfadenopati, pulmoner venlerde genişleme, bronişal arterlerde belirginlşeme saptanmıştır.

Sonuç: PVOH nadir görülen bir primer pulmoner hipertansiyon nedenidir. Klinik olarak, ciddi pulmoner hipertansiyon bulguları, pulmoner ödemle uyumlu radyolojik bulgular ve normal pulmoner arter oklüzyon basıncı ile karekterizedir. BT bulguları tanıya yardımcıdır. Ancak kesin tanı için akciğer biyopsisi gerekir. Prognozu kötü olup hastalar akcğer nakli adayıdır. Radyologların, nadir görülen bu antitenin görüntüleme bulgularına aşina olmaları ve ayırıcı tanıda akılda bulundurmaları gerekmektedir.

Anahtar Kelimeler: pulmoner venookluziv hastalık, pulmoner hipertansiyon, çok kesitli BT

Resim 1.

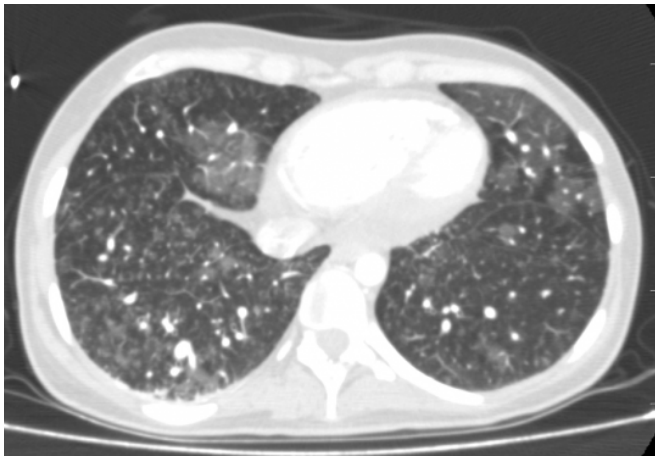

Resim 2.

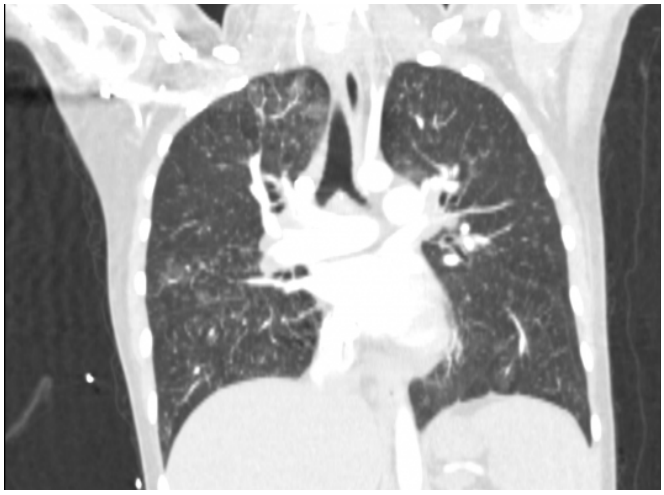

Resim 3.

Kardiyovasküler Görüntüleme

PS-496

ÇİFT SOL ÖN İNEN KORONER ARTER

Mehmet Şeker[1], Afak Durur Karakaya[1], Meral Çetinkaya[1], Cengiz Erol[1]

[1]İstanbul Medipol Üniversitesi, Radyoloji Anabilim Dalı

Koroner arter anomalileri kardiyak hastalıklar içerisinde nispeten nadir olan grubu oluştururlar. Koroner arter anomalilerinin prevelansının, farklı çalışmalarda farklı bildirilse de, genel popülasyonda yaklaşık %1–2 olduğu düşünülmektedir. Hatta anomali tanımı içine myokardiyal köprüleşme gibi daha sık varyasyonlar dahil edilirse bu oran yükselir.

Koroner arter anomalilerinin bir kısmının klinik önemi yokken veya çok az klinik önemi varken bir kısmı iskemi ve ani kardiyak ölüm gibi ciddi kardiyovasküler sonuçlara neden olabilir. Koroner arter anomalileri genel olarak hemodinamik olarak anlamlı ve hemodinamik olarak önemsiz anomaliler olarak sınıflanırlar.

Çift (dual) LAD arter nadir anomalilerden biri olup ilk defa Spindola-Franco ve arkadaşları tarafından 1983 yılında tanımlanmış ve sınıflanmıştır. Çift LAD arter anomalisinde biri kısa olan ve anterior interventriküler oluk proksimalinde sonlanan ve biri uzun olan ve ventriküler apekse uzanan ve apeksi besleyen iki LAD arteri vardır. Bunlardan her ikisi de diyagonal ve-veya septal dallar verirler.

Koroner BT anjiyografinin yaygın olarak kullanılmaya başlamasıyla beraber radyologların da koroner arter anomalileri hakkındaki farkındalıklarını arttırmaları ve özellikle Girişimsel işlem veya cerrahi işlem zarureti oluşturan anomaliler hakkında bilgi sahibi olmaları kaçınılmaz olmuştur. İşte biz burada tip 4 çift LAD arter (sağ koroner arterden (RCA) orijin alan uzun LAD ve LMCA'den orijin alan kısa LAD arter) örneği üzerinden bu nadir anomaliyi kısaca tanıtmaya çalışacağız.

Koroner arter anomalileri kardiyak hastalıklar içerisinde nispeten nadir olan grubu oluştururlar. Koroner arter anomalilerinin prevelansının, farklı çalışmalarda farklı bildirilse de, genel popülasyonda yaklaşık %1–2 olduğu düşünülmektedir. Hatta anomali tanımı içine myokardiyal köprüleşme gibi daha sık varyasyonlar da dahil edilirse bu oran yükselir.

Koroner arter anomalilerinin bir kısmının klinik önemi yokken veya çok az klinik önemi varken bir kısmı iskemi, ani kardiyak ölüm ve şant oluşumu gibi ciddi kardiyovasküler sonuçlara neden olabilir. Koroner arter anomalileri genel olarak hemodinamik olarak anlamlı veya malign ve hemodinamik olarak önemsiz veya benign anomaliler olarak sınıflanırlar.

Sol inen koroner (LAD) arter genelde sol ana koroner arterden (LMCA) orijin aldıktan sonra anterior interventriküler olukta ventrikül apeksine doğru devam eder ve sol ventrikül anterior duvarını besleyen diyagonal dallarını ve interventriküler septumu besleyen septal dallarını verir. LAD arter anomalilerine diğer koroner arter anomalilerine nispeten daha nadiren rastlanır.

Çift (dual) LAD arter işte bu nadir anomalilerden biri olup ilk defa Spindola-Franco ve arkadaşları tarafından 1983 yılında tanımlanmış ve sınıflanmış ve daha sonra bu sınıflamaya başka çalışmalarda yeni tipler eklenmiştir. Çift LAD arter anomalisinde biri kısa olan ve anterior interventriküler oluk proksimalinde sonlanan ve biri uzun olan ve ventriküler apekse uzanan ve apeksi besleyen iki LAD arteri vardır. Bunlardan her ikisi de diyagonal ve-veya septal dallar verirler.

Koroner BT anjiyografinin yaygın olarak kullanılmaya başlamasıyla beraber radyologların da koroner arter anomalileri hakkındaki farkındalıklarını arttırmaları ve özellikle Girişimsel işlem veya cerrahi işlem zarureti oluşturan anomaliler hakkında bilgi sahibi olmaları kaçınılmaz olmuştur. İşte biz burada tip 4 çift LAD arter örneği üzerinden bu nadir anomaliyi kısaca tanıtmaya çalışacağız.

Anahtar Kelimeler: koroner arter anomalileri, dual LAD, çift sol ön inen koroner arter

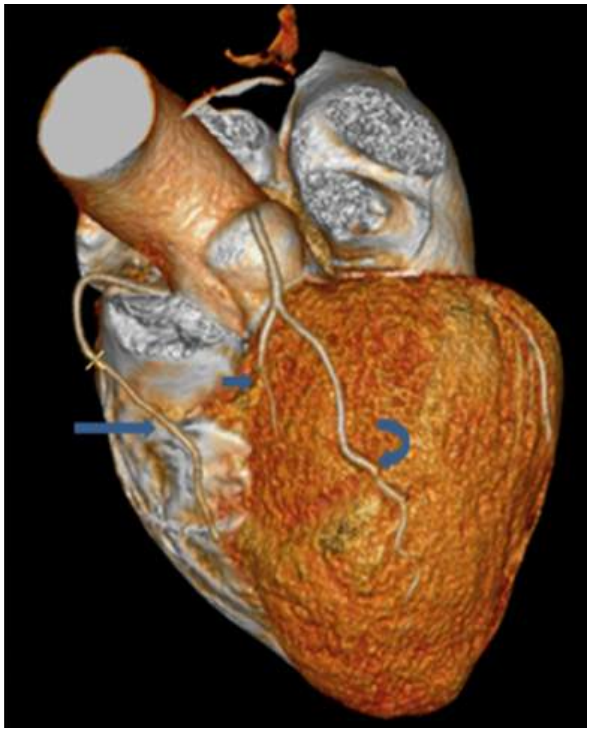

Resim 1. Kısa LAD *(kısa ok)*, kısa LAD'den çıkan diyagonal dal *(kıvrık ok)* ve sağ koroner arterden çıkan sol sirkumfleks arter *(uzun ok)*

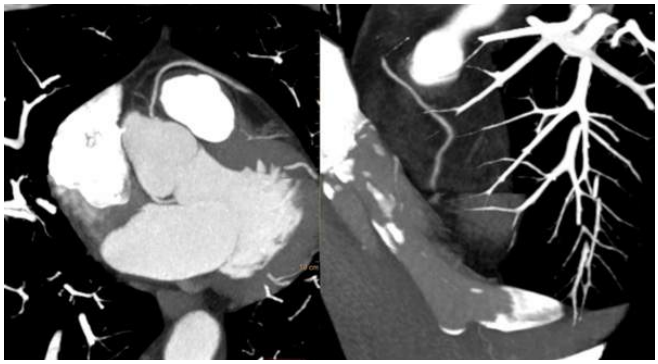

Resim 2. Sağ koroner arterden orijin alan uzun LAD *(ok)*.

Resim 3. Sağ koroner arterden çıkan sol sirkumfleks arter *(uzun ok)*, kısa LAD *(kısa ok)* ve diyagonal dal *(kıvrık ok)*.

Nöroradyoloji

PS-497

UNİLATERAL BAZAL GANGLİON T1 HİPERİNTENSİTESİ: HEMİKORE-HEMİBALLİSMUS

Çiğdem Hacıfazlıoğlu[1], Veysel Kaplanoğlu[1], Çetin Murat Altay[1], Osman Melih Topçuoğlu[1], Selma Uysal Ramadan[1]

[1]Keçiören Eğitim ve Araştırma Hastanesi Radyodiagnostik Bölümü

Giriş: Hemikore-hemiballismus, vücudun bir yarısını etkileyen, sürekli ve istemsiz hareketlerle karakterize klinik bir sendromdur. Etiyolojisinde serebrovasküler hastalıklar, dejeneratif, metabolik, enfeksiyöz süreçler ve yer kaplayan kitleler yer alabilir. Ayrıca kontrolü iyi olmayan yada takipsiz tip 2 diabetes mellituslu (DM) olgularda non ketotik hipergliseminin nadir görülen komplikasyonlarından biri olarak da karşımıza çıkabilir. Bu sunumda kliniğimize serebral iskemi ? ön tanısı ile görüntüleme amaçlı başvuran olguyu klinik ve radyolojik bulguları sunmayı amaçladık.

Gereç, Yöntem ve Bulgular: 68 yaşında kadın olgu, yaklaşık 2 gündür var olan, sol kol ve bacağında, sürekli, düzensiz ve istemsiz hareket nedeni ile nöroloji polikliniğine başvurdu. Hasta yürümekte zorlanmaktaydı. Laboratuar bulgularında açlık kan şekeri, hemoglobin A1C değeri yüksek bulundu (sırası ile 284 mg/dl, %9,8). Üre ve BUN değerleri hafif yüksek idi (sırası ile 65 mg/dl, 33 mg/dl). Bu bulgularla hastaya hemikore klinik tanısı konarak, radyoloji kliniğimize kranial bilgisayarlı tomografi (BT) ve manyetik rezonans görüntüleme (MRG) tetkiki için yönlendirildi. Yapılan kranial BT tetkikinde, atrofi bulguları ile beyaz cevherde kronik iskemik dansiteler saptandı. MRG incelemesinde ise sağ lentiform nükleusta T1A sekansta diffüz hiperintensite tespit edildi. Beyaz cevherde kronik iskemik sinyal değişiklikleri kaydedildi. Diffüzyon MR incelemesinde akut iskemi ile uyumlu kısıtlanma saptanmadı. Böbrek fonksiyon testleri yüksekliği nedeni ile kontrast madde verilememekle birlikte belirgin yer kaplayan lezyon görünümü seçilemedi. MRG de benzer T1A hiperintensitesine neden olabilecek diğer patolojiler klinik ve laboratuar bulguları ile dışlandı. Hastanın klinik öyküsü ve görüntüleme bulguları ile nonketotik hiperglisemik hemikore düşünüldü. Medikal tedavi sonrası kontrol MR tetkiki önerildi.

Tartışma ve Sonuç: Hemikore-hemiballismus, inme, nörodejeneratif hastalıklar, tümörler, infeksiyöz hastalıklar, madde suistimali ve metabolik bozukluklar sonucunda ortaya çıkabilir. Ayrıca diabetes mellituslu hastalarda, nonketotik-hiperglisemik krizlerde klinik ve radyolojik olarak ortaya çıkabilen bir tablodur. Vücudun bir yarısında istem dışı düzensiz hareketlerle karakterizedir. MRG de genellikle kontralateral lentiform nükleusta yada bilateral ancak ağırlıklı olarak kontralateralde T1A sekansta hiperintens sinyal izlenir. Her iki durum da reversibl olup, olguların birçoğunda, klinik tablo ve MRG bulguları, kan glukoz konsantrasyonunun normalizasyonu ile birkaç gün yada hafta içerisinde düzelir. Birkaç vakada kalıcı koreik hareketler tanımlanmıştır. Benzer olarak T1A sekansta bazal ganglion hiperintensitesi yapabilen, manganez toksisitesi, hepatik ensefalopati, Wilson hastalığı, Nörofibromatozis tip 1, hipoksik iskemik ensefalopati ve kalsiyum metabolizma bozuklukları gibi diğer nedenler de klinik ve laboratuvar bulgular ile ayırtedilebilir.

Sonuç olarak tek taraflı kore ve ballistik hareketlerle kliniğe başvuran erişkin olgularda, nonketotik hiperglisemi, öyküsünde diabetes mellitus olan yada diabetes mellitus olduğu bilinmeyen olgularda, akılda tutulması gereken, bir klinik sendromdur.

Anahtar Kelimeler: hemikore-hemiballismus, manyetik rezonans görüntüleme

Kardiyovasküler Görüntüleme

PS-498

NADİR VE ÖNEMLİ BİR VARYASYON YÜKSEK ORİJİNLİ ANTERİOR TİBİAL ARTER

Ender Alkan[1], Muhsin Nuh Aybay[1], Mehmet Sedat Durmaz[1], Hasan Erdoğan[1], İsmet Tolu[1]

[1]Sağlık Bilimleri Üniversitesi Konya Eğitim ve Araştırma Hastanesi, Radyoloji Kliniği

Anterior tibial arter normal anatomik olarak popliteal arterin iki dalından birisidir ve popliteus kasının distal kenarından orijin alarak interosseöz ligament anteriorunda seyredip dorsalis pedis arterini oluşturarak sonlanır. Ancak toplumda %6 gibi bir sıklıkta, yüksekten köken alan anterior tibial arter varyasyonu izlenmektedir. Bu anatomik varyasyonun hastada herhangi bir belirtisi olmamakla birlikte insidental olarak tanı alırlar. Ancak varyasyonun saptanması diz bölgesine ortopedik operasyon yapılacak hastalarda, cerrahi açıdan önem taşımakta olup cerrahın bu varyasyondan haberi yoksa arteri zedeleyebilir hatta kesebilir. Bu sebeple morbidite ve mortaliteye sebep olabilen bir varyasyon olması nedeni ile pre-op tanısının önem arz ettiği bir durumdur. Bu sunumda, diz bölgesine ortopedik operasyon planlanan hastalarda pre-op tanısının konup cerraha yol göstermede gerekli olan, yüksek orijinli anterior tibial arter varyasyonu olan olgunun manyetik rezonans anjiyografi (MRA) bulgularını sunmayı amaçladık.

Anahtar Kelimeler: Anterior Tibial Arter, Manyetik Rezonans Anjiyografi (MRA), Doppler Ultrasonografi

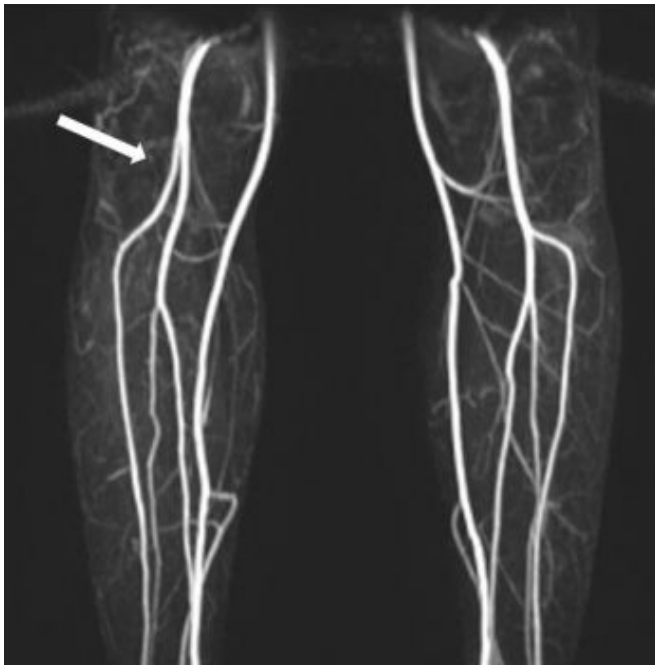

Resim 1. Sağ anterior tibial arter, popliteal arter proksimal kesiminden orijin almakta olduğu izlenmektedir *(ok)*.

Toraks Radyolojisi

PS-499

PULMONER HİPERTANSİYONA BAĞLI HEMODİNAMİK DEĞİŞİKLİKLERİN BİLGİSAYARLI TOMOGRAFİ İLE GÖSTERİLMESİ: SİSTEMİK-PULMONER ANOSTOMOZLAR

Bilgesu Arıkan[1], Ayşegül Gürsoy Çoruh[1], Çetin Atasoy[1]

[1]*Ankara Üniversitesi Tıp Fakültesi, Radyoloji Anabilim Dalı*

Giriş: Akciğer dolaşımının sistemik arterler tarafından desteklenmesi konjenital ya da edinilmiş hastalıklara ikincil olabilir. Edinilmiş hastalıklarda sistemik arterler hipertrofiye uğrayıp anastomozlarla akciğer dolaşımını destekler. Sistemik arterlerin hipertrofisi bronşiektazi, pulmoner tüberküloz, kronik tromboembolik hastalık ve kronik obstruktif akciğer hastalığında görülebilir. Bu sistemik arterlerin akciğer parankimi ya da transplevral düzeyde bronşiyal ve pulmoner arterlerle anastomoz yaparak akciğer dolaşımına katkıda bulunduğu bilinmektedir. Bu olguda tüberküloz sekeli fibrotik değişiklikleri ve plevral adezyonları olan hastada izlenen pulmoner-sistemik anastomozları ve pulmoner arterde neden oldukları yalancı dolum defekti anlatılmıştır.

Olgu: 56 yaşında erkek hasta, dispne şikayeti ile başvurdu. Çekilen akciğer filminde sağ akciğerde hacim kaybının eşlik ettiği, her iki üst zonda şüpheli opasiteler görülmesi üzerine hastaya intravenöz kontrastlı toraks bilgisayarlı tomografi (BT) çekildi. Sağ hemitoraksta traksiyonel bronşiektazilerin eşlik ettiği ağır fibrozis izlendi (Resim 1). Genişlemiş bronş lümenlerine yer yer fungus topu ile uyumlu olabilecek yumuşak doku görünümleri seçilmekteydi. Pulmoner hipertansiyon ile uyumlu şekilde ana pulmoner arter ve dallarının geniş olduğu görüldü; ana pulmoner arterde yalancı dolum defekti dikkati çekti (Resim 2). Bununla birlikte özellikle sağ akciğer üst lober pulmoner arteri diğer dallara göre daha dens görünümde kaydedildi. Sağ akciğer üst zonda belirgin olmak üzere ağır fibrotik değişiklikler ve plevral adezyonlara eşlik eden ekstraplevral yağ doku hipertrofisi nedeniyle transplevral düzeyde sistemik arterlerin hipertrofiye olduğu ve pulmoner-sistemik arterler arasında şantlar gelişmiş olduğu dikkati çekti (Resim 3). Sağ ana pulmoner arter ve üst lober arterinde daha belirgin seçilen dens görünümün sistemik-pulmoner arterler arasında mevcut olan anostomozlara ikincil olduğu düşünüldü.

Tartışma: Akciğerin sistemik arteriyelizasyonu sıklıkla konjenital olmakla birlikte pulmoner arter basınç artışına neden olan kronik pulmoner inflamasyonu olan hastalarda sistemik ve pulmoner arterler arasında geniş anastomozlar gelişebilmektedir. Bu anastomozlar sıklıkla bronşiyal arterlerle periferik pulmoner arter dalları arasında gelişmekle birlikte plevral adezyonlar varlığında transplevral sistemik-pulmoner arter anastomozları da gelişebilmektedir. Bu anastomozlar kontrastlı toraks BT ve ile kolayca gösterilebilmekte olup; anastomozların gösterilmesi hemoptizi gelişmesi durumunda hemoptizi nedeninin tanınması ve tedavi planında yol gösterici olacaktır.

Anahtar Kelimeler: bilgisayarlı tomografi, pulmoner hipertansiyon, sistemik pulmoner şant, transplevral sistemik anastomozlar

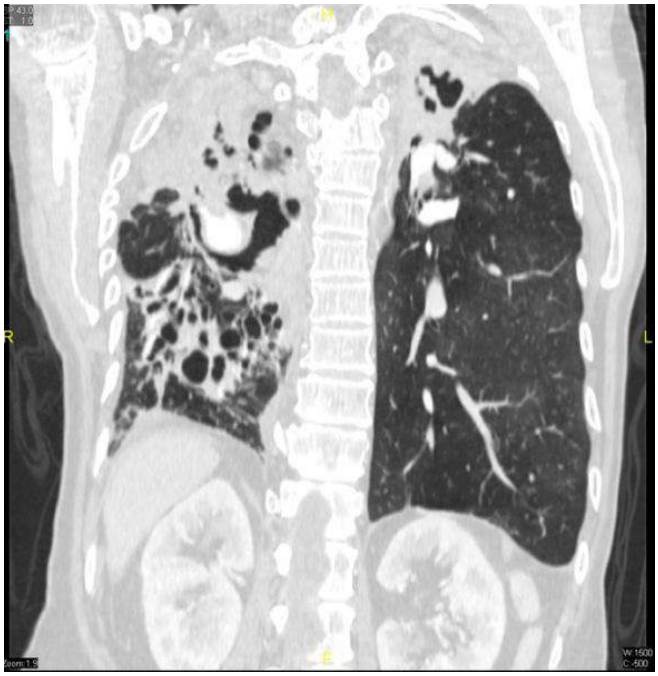

Resim 1.

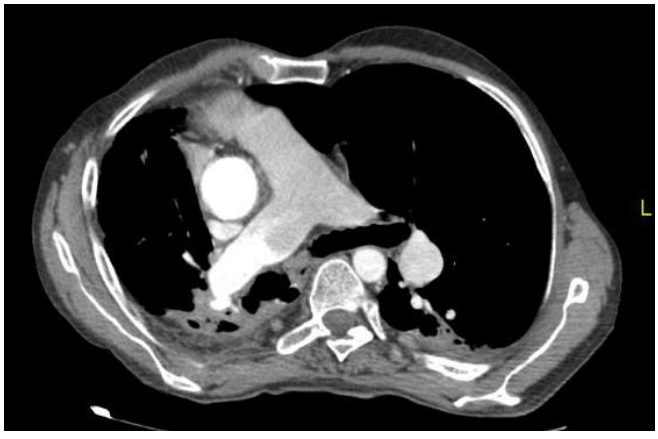

Resim 2.

Resim 3.

Nöroradyoloji

PS-500

İNTRAAKSİYEL BEYİN TÜMÖRÜ EVRELEMESİNDE SWI SEKANSININ KATKISININ ARAŞTIRILMASI

Ömer Naci Tabakcı[1], Ender Uysal[2], Mehmet Tahtabaşı[3], Deniz Türkyılmaz[4], Hüseyin Özkurt[2], Şükrü Mehmet Ertürk[2]

[1]Ağrı Devlet Hastanesi
[2]Şişli Hamidiye Etfal Eğitim ve Araştırma Hastanesi
[3]Şanlıurfa Mehmet Akif İnan Eğitim ve Araştırma Hastanesi
[4]Siirt Kurtalan Devlet Hastanesi

Amaç: İntraaksiyel tümörlerin evrelemesinde altın standart histopatolojik değerlendirme olmakla birlikte, nöroradyolojideki ve özellikle MR yöntemlerindeki gelişmeler ışığında, beyin tümörlerinin evresi hakkında preoperatif radyolojik değerlendirmede fikir sahibi olunabilmektedir. Biz de bu çalışmada nisbeten yeni bir MR tekniği olan SWI'ın intraaksiyel tümör evrelemesindeki olası katkısını araştırdık.

Materyal ve Metot: Hastanemiz nöropatologları tarafından histopatolojik olarak tanısı konmuş, toplam 44 hastanın kliniğimizde yapılmış preoperatif SWI MR sekansları retrospektif olarak, histopatolojik tanıyı bilmeyen iki nöroradyolog tarafından değerlendirilerek ITSS sayıları hesaplanmıştır. Tümör merkezi ve tümörün tamamından ayrı ayrı ITSS sayıları hesaplanarak ve evreleme yapılmıştır. Hiç ITSS bulunmayan lezyonlar ITSS evre 0,1–5 arası içerenler evre 1,6–10 arası içerenler evre 2,11 ve daha fazla içerenler evre 3 olarak sınıflandırılmştır. Elde olunan SWI evresi ile tümörün tamamının ve merkezinin histopatolojik evre ile arasındaki ilişkisi non parametrik Spearman's korelasyon testi ile araştırıldı. SWI sekans pozitifliğinin histopatolojik olarak düşük ve yüksek evre tümörleri ayırabilme düzeyi Fisher Freeman Halton testi ile araştırıldı.

Bulgular: SWI evresi ile histopatolojik evre arasında anlamlı ancak orta kuvvette ilişki bulundu. (p=0,002). SWI sekans pozitifliğinin, histopatolojik düşük ve yüksek evre tümörleri istatistiksel olarak ayırabildiği saptandı. (p=0,003) Tümörün tamamından yapılan değerlendirmede ise bu konuda sensitivite %74, pozitif prediktif değer %74, spesifite %71, negatif prediktif değer %71 olarak hesaplandı. Tümör merkezinden yapılan değerlendirmenin, tümörün tamamından yapılan değerlendirmeye kıyasla anlamlı farklılık oluşturmadığı saptandı. Yüksek evreli tümörlerin yaş ortalaması düşük evreli tümörlerin yaş ortalamasından istatistiksel açıdan anlamlı şekilde daha fazla olarak görüldü. (p=0,001)

Sonuç: SWI evresi histopatolojik evre ile anlamlı ilişki göstermekle birlikte birebir korelasyon mevcut değildir. Düşük ve yüksek grade tümör ayrımında ITSS pozitifliğinin araştırılmasının anlamlı olabileceği gözükmektedir. Tümör neoanjiogenezini gösterebilen iki yöntem; SWI ve perfüzyon MR'ın kombine kullanımı, tümör evresinin pre operatif değerlendirilmesi açısından ek fayda sağlayacaktır.

Anahtar Kelimeler: SWI, ITSS, Beyin Tümörü, Evreleme

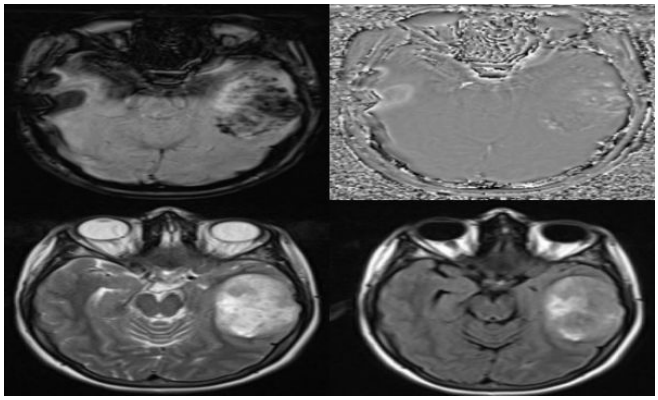

Resim 1.

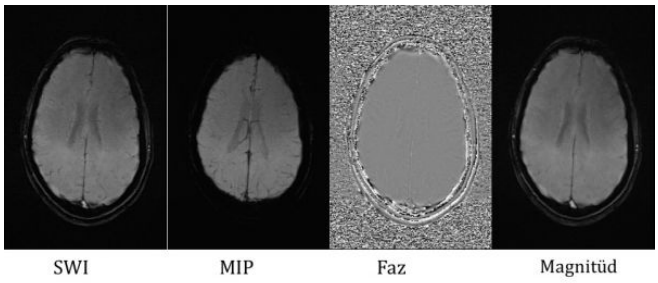

Resim 2.

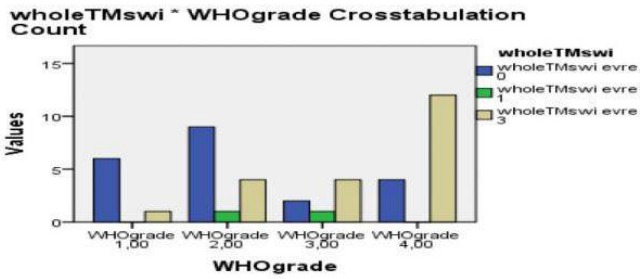

Resim 3.

Baş-Boyun Radyolojisi

PS-501

T HÜCRELİ LENFOMA OLGUSUNDA NÖROLENFOMATOZİS

Hediye Pınar Günbey[1], Kerim Aslan[1], Dilek Sağlam[1], Lütfi İncesu[1]

[1]Ondokuz Mayıs Üniversitesi Tıp Fakültesi Radyoloji Bölümü

Nörolenfomatozis lenfoma infiltrasyonuna sekonder periferal ve kranial sinir kökleri tutulumu ile giden nadir bir sendromdur. Vakaların çoğunluğu B-hücreli lenfoma ile görülse de literatürde beşten az sayıda T-hücreli lenfoma ile nörolenfomatozis vakası bildirilmiştir. Değişken semptomlarla ortaya çıkabilen ve klinik tanı için yüksek şüphe gerektiren bu durumda MR görüntüleme sensitivesi yüksek non-invaziv bir tanı tekniğidir. Biz size lenfomanın en az görülen tutulumu olarak kabul edilen nörolenfomatozisin oldukça nadir görülen T-hücreli lenfomada ortaya çıkışını sunmak istedik. 25 yaşında hematoloji servisinde T-hücreli lenfoma tanısı ile takip edilen bayan hasta çift görme şikayeti beyin MR istemi ile bölümümüze başvurdu. Kranial sinirlere yönelik 1 mm kalınlığında ince kesit çekilen beyin MR tetkikinde tüm kranial sinirlerde nörolenfomatozis ile uyumlu kalınlaşma ve kontrastlanma izlendi (Resim 1). Parankimal tutuluma ait lezyon saptanmadı. Hastanın periferik sinir tutulumu açısından kontrastlı tüm spinal MR ile değerlendirilmesi önerildi.

Kontrastlı lomber MR tetkikinde periferik sinir tutulumu ile uyumlu kauda equine liflerinde kalınlaşma ve belirgin kontrastlanma dikkati çekti (Resim 2). Hastanın kemoterapi sonrası 2 ay sonra çekilen kontrol beyin ve tüm spinal kontrastlı MR tetkiklerinde kranial sinirlerde ve kauda equine liflerindeki kalınlaşma ve kontrastlanmaların tama yakın regresyon ile uyumlu kaybolduğu görüldü.

Lenfomanın kranial ve periferik sinirlere yayılımı nadir bir komplikasyondur. Hastalığın tanısını gecikmeden koymak, sinir sisteminde yayılımını ortaya koymak kadar önemlidir. Doğru klinik değerlendirme varlığında karakteristik nörogörüntüleme bulguları patolojik korelasyona gerek kalmadan tanı için yeterli olabilir. Uzun dönem sonuçları yüksek oranda değişkenlik gösterebilse de kemoterapi ile tedavinin %80'lere varan objektif yanıtı gösterilmiştir. Ayırıcı tanıda radyoterapi, kemoterapi ve paraneoplastik etkiler gibi lenfoma ile ilişkili periferik sinir sistemini etkileyen non-tümoral durumlar düşünülmelidir. Tedavi ile regresyona ragmen bu hastaların prognozu hastalığın progresif seyri ile kötü gözükmektedir.

Anahtar Kelimeler: MR, Lenfoma, kranial sinir

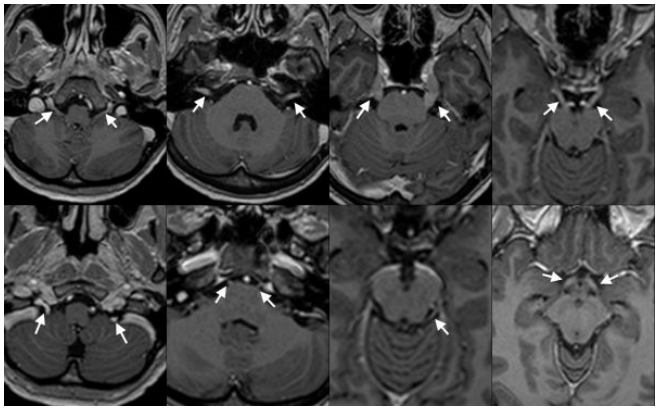

Resim 1.

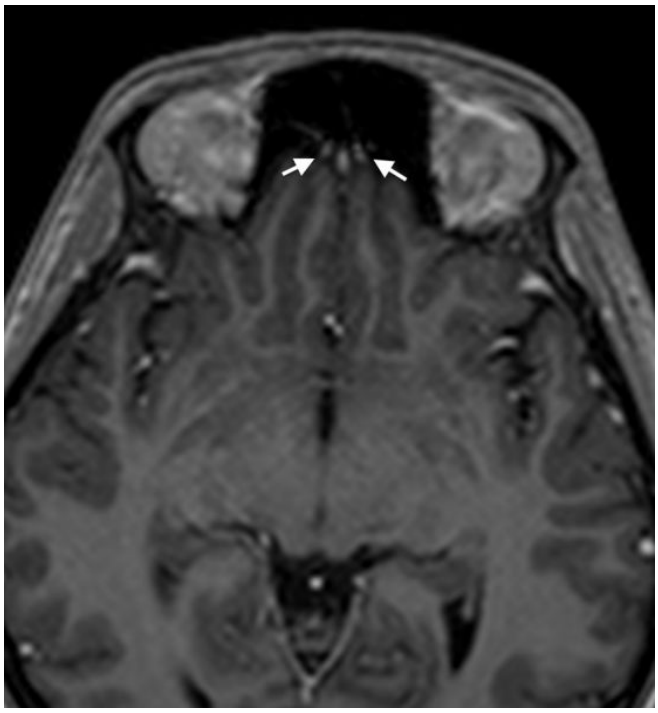

Resim 2.

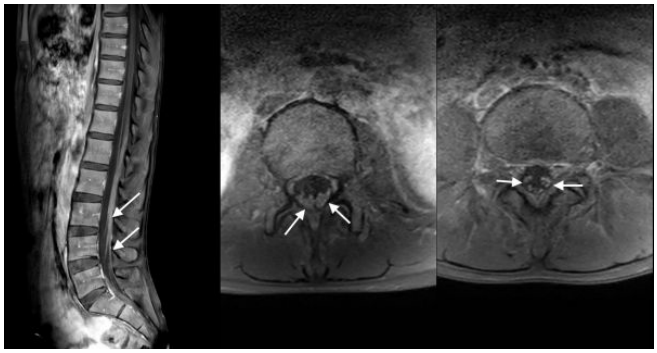

Resim 3.

Abdominal Radyoloji

PS-502

OVERDE HİDATİK KİST HASTALIĞI

Meltem Oruç[1], Suat Keskin[1], Zeynep Keskin[2], Orhan Özbek[1]

[1]Necmettin Erbakan Üniversitesi Meram Tıp Fakültesi Radyoloji Anabilim Dalı
[2]Konya Eğitim ve Araştırma Hastanesi Radyoloji Kliniği

Amaç: Nadir görülen over kist hidatiğinin pelvik MR bulgularını bir olgu eşliğinde sunmak

Olgu: 47 yaşında kadın hasta pelvik ağrı şikayeti ile hastanemize başvurmuştur. Hastaya çekilen pelvik MR incelemesinde sağ adneksiyel lojda T1 ağırlıklı görüntülerde hipointens, T2 ağırlıklı görüntülerde hiperintens, yaklaşık 52x53 mm ve 43x42 mm boyutlarında, yan yana yerleşik iki adet multikistik lezyon izlenmiştir. Douglas'ta yaklaşık 26x16 mm boyutlarında benzer karakterde üçüncü kistik lezyon dikkati çekmiştir. Hastanın primer karaciğer yerleşimli kist hidatik hastalığı bilindiği için tanımlananlezyonların kız veziküller içeren tip 3 kist hidatik olduğu düşünülmüştür.

Tartışma: Hidatik kist hastalığı ekinokokkus larvalarının sebep olduğu zoonotik bir hastalıktır. İnsanda kist oluşturan varyantları primer olarak karaciğer ve akciğeri etkiler. Pelvik yerleşimli olması çok nadirdir (%0,2-%0,9). Genellikle karaciğer kistlerinin rüptürüne sekonderdir ancak primer olarak da bulunabilir. Pelvik yerleşimli kist hidatik hastalığı çok nadir olmasına rağmen endemik bölgelerde pelvik kitlelerin ayırıcı tanısında yer alır.

Sonuç:Türkiye gibi kist hidatik hastalığının endemik olduğu ülkelerde overyan kaynaklı kistik kitlelere yaklaşımda hidatik kist hastalığı da göz önünde bulundurulmalıdır. Tedavi amacıyla laparoskopik kistektomi ve marsupializasyon gibi cerrahi seçenekler veya albendazol /mebendazol gibi medikal tedaviler uygulanmaktadır.

Anahtar Kelimeler: hidatik kist, over, manyetik rezonans görüntüleme

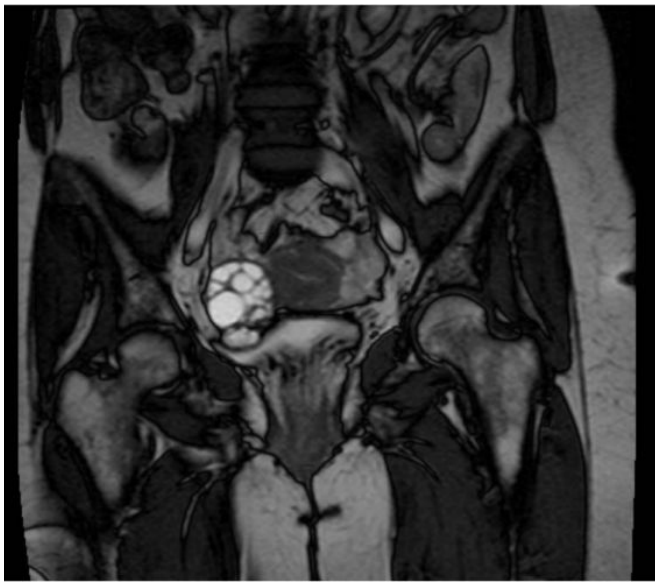

Resim 1.

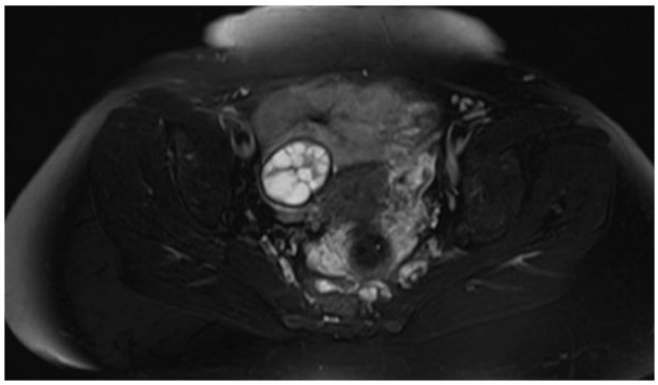

Resim 2.

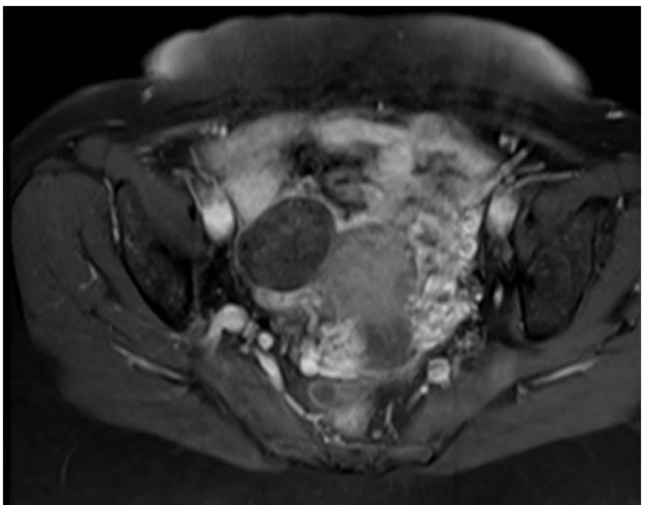

Resim 3.

Meme Radyolojisi

PS-503

POLİKİSTİK OVER SENDROMU OLGULARINDA MEME DOKUSUNDA TERMİNAL DUKTUS ÇAPLARI VE KAN AKIMINDA OLAN DEĞİŞİKLİKLER

Ruken Zekiye Yüksekkaya Çelikyay[1], Fazlı Demirtürk[2], Fatih Çelikyay[1], Mehmet Can Nacar[2], Hakan Aytan[3], Mehmet Yüksekkaya[4]

[1]Gaziosmanpaşa Üniversitesi Tıp Fakültesi Radyoloji Anabilim Dalı
[2]Gaziosmanpaşa Üniversitesi Tıp Fakültesi Kadın Hastalıkları ve Doğum Anabilim Dalı
[3]Mersin Üniversitesi Tıp Fakültesi Kadın Hastalıkları ve Doğum Anabilim Dalı
[4]Başkent Üniversitesi Mühendislik Fakültesi Biyomedikal Mühendisliği Bölümü

Amaç: Polikistik over sendromu (PKOS) olgularındaki hormonal değişiklikler over ve endometriyumda kan akımı ve anjiogenezisde değişikliklere yol açabilmektedir. Overleri etkileyen bu hormonların ayrıca meme, tiroid ve pankreası da etkilediği bilinmektedir. Ayrıca meme büyümesinde östrojen ve progesteron arasındaki kritik denge rol almaktadır. Çalışmamızın amacı PKOS olgularında meme US'de terminal duktus çaplarının ve renkli Doppler US'de rezistivite indeksi (RI) değerlerinin araştırılmasıdır.

Gereç Yöntem: Çalışma grubu Gaziosmanpaşa Üniversitesi Tıp Fakültesi Kadın Hastalıkları ve Doğum AD'da Ocak 2012-Mart 2013 tarihleri arasında PKOS tanısı alan 29 olgudan kontrol grubu ise PKOS olmayan aynı yaş grubundaki 22 olgudan oluşmaydı. PKOS tanısı 2003 Rotterdam ESHRE/ASRM (European Society for Human Reproduction and Embryology/American Society for Reproductive Medicine) tanı kriterleri; oligomenore (yılda < 6 menstrüel siklus) ve/veya anovulasyon, hiperandrojenizmin klinik ve/veya biyokimyasal bulguları, US'de her overde 2–9 mm çapında 12 adet follikül varlığı ve/veya over hacminde artış (>10 cc) bulguları ile kondu. Kontrol grubu ultrasonografik ve klinik olarak PKOS tanısı olmayan 22 sağlıklı hastane personelinden oluşmaktaydı. Tüm olguların vücut kitle indeksleri (VKİ) ve aterosklerotik risk faktörleri ile doğum öyküleri kaydedildi. Tüm olguların gri skala US ile her iki meme retroareolar bölgede terminal duktus çapları ve renkli Doppler US ile memenin medial, lateral ve retroareolar bölgelerdeki RI değerleri ölçüldü. Bu değerlerin her olgu için ortalama değerleri hesaplandı.

Bulgular: İki grup arasında yaş ile VKİ ve aterosklerotik risk faktörleri arasında istatistiksel anlamlı farklılık saptanmadı. PKOS olgularının terminal duktus çapları ortalamaları (2.04±0.73) kontrol grubunun terminal duktus çapları ortalamalarından (1.65±0.64) istatistiksel anlamlı olarak büyüktü (p=0.04). PKOS olgularının RI değerleri ortalamaları (0.68±0.06) ile kontrol grubunun RI değerleri ortalamaları (0.66±0.06) arasında istatistiksel anlamlı farklılık saptanmadı (p = 0.432).

Tartışma ve Sonuç: PKOS en sık (%15) karşılaşılan jinekolojik ve endokrin bozukluktur. Bu olgularda steroid reseptörleri içeren östrojen bağımlı over ve meme kanserlerinde artış olduğu bildirilmiştir. Ayrıca karşılanmamış östrojen artışının benign meme hastalıkları, duktal proliferasyon ve ektazi ile ilişkili olduğu da bilinmektedir. Tüm benign ve malign tümörlerin vaskülarizasyon yolu ile oluştuğu göz önünde bulundurulduğunda PKOS olgularında meme kanlanmasının araştırılmasının önemi ortaya çıkmaktadır. Çalışmamızda PKOS olgularında memede normal olgulara göre terminal duktus çaplarında artış izlenmekle birlikte kan akımında belirgin farklılık saptanmamıştır. PKOS olgularında meme değişikliklerinin US ve Doppler US bulgularının araştırılması için ileri çalışmalar gerekmektedir.

Anahtar Kelimeler: Polikistik over sendromu, PKOS, meme, US, Doppler US

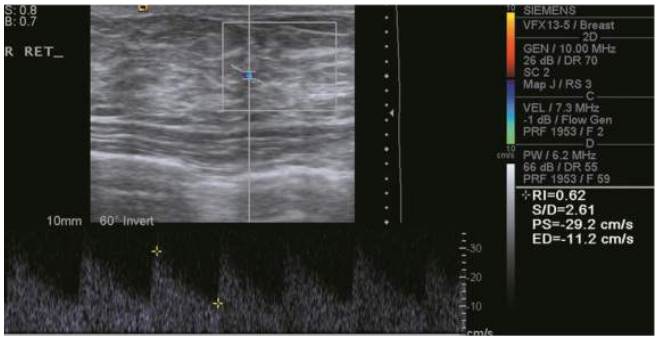

Resim 1. Doppler US görüntüde 26 yaşındaki PKOS olgusunun sağ meme retroareolar bölgedeki kan akımı ölçümleri gösterilmektedir.

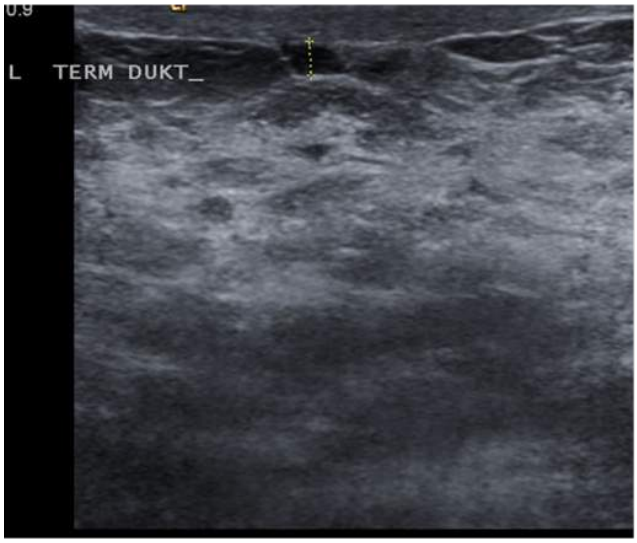

Resim 2. Doppler US görüntüde 26 yaşındaki PKOS olgusunun sağ meme retroareolar bölgede terminal duktus çapının ölçüldüğü gösterilmektedir.

Tablo 1. Çalışma ve kontrol grubu olgularının terminal duktus çapları ve rezistivite indeksi değerleri ortalamaları

	PKOS (n = 29)	Kontrol (n = 22)	
	Ortalama ± SS	Ortalama ±SS	P değeri
Terminal duktus çapları ortalamaları	2.04 ± 0.73	1.65 ± 0.64	0.04
RI değerleri ortalamaları	0.68 ± 0.06	0.66 ± 0.06	0.432

Toraks Radyolojisi

PS-504

AKCİĞER KANSERİ NADİR KOMPLİKASYONU: İSKELET KASI METASTAZI

Çiğdem Hacıfazlıoğlu[1], Veysel Kaplanoğlu[1], Çetin Murat Altay[1], Osman Melih Topçuoğlu[1], Selma Uysal Ramadan[1]

[1]Keçiören Eğitim ve Araştırma Hastanesi Radyodiagnostik Bölümü

Giriş: Akciğer kanseri, kansere bağlı ölüm nedenlerinin önde gelen sebebidir. Tanı anında olguların %50'si uzak metastaz yapmıştır. Çoğunlukla beyin, kemik, karaciğer ve sürrenal bez metastazı yapmaktadır. Akciğer kanserinin iskelet kası metastazı nadir bir durumdur ve nedeni bilinmemektedir. Çoğunlukla diğer organ metastazları ile birlikte görülür. İzole kas metastazı çok nadir bir durumdur. Nadirende olsa asemptomatik olabileceği gibi en sık şikayet ağrı ve ele gelen kitledir. Kliniğimize sağ kolda ağrı ve şişlik şikayeti ile başvuran akciğer kanseri tanılı olguyu, MR bulguları ile sunmayı amaçladık.

Gereç, Yöntem ve Bulgular: Dış merkezde akciğer kanseri nedeni ile takipli, 71 yaşında erkek hasta, yaklaşık 2 haftadır farkettiği sağ kolda ağrı ve şişlik şikayeti ile kliniğimize başvurdu. Hikayesinde travma öyküsü, yüksek ateş, şişlik bölgesinde kızarıklık yada ısı artışı mevcut değildi. Kliniğimizde yapılan manyetik rezonans (MR) incelemesinde, sağ kolda şişlik bölgesinde biseps brakii kası kısa başı içerisinde yaklaşık 2x6 cm ebatlarında, T1A sekansta hipointens, T2A sekansta hiperintens, kontrast madde enjeksiyonu sonrasında ağırlıklı olarak çevresel kontrast tutan kitle saptandı. Klinik öykü ve görüntüleme bulguları ile hastada iskelet kası metastazı düşünüldü. Biyopsi ile doğrulandı.

Tartışma ve Sonuç: Akciğer kanseri olgularında çoğunlukla tanı anında metastaz mevcuttur. En sık olarak beyin, karaciğer, sürrenal bez ve kemik metastazı olmaktadır. İskelet kası metastazı akciğer kanseri olgularında çok nadirdir. Gluteal kaslar, pektoralis majör kası, triseps kası, biseps kası, quadratus lumborum kası metastazı nadirende olsa olabilmektedir. Genellikle diğer organ metastazları ile birlikte görülmekle birlikte izole iskelet kası metastazı çok az vakada bildirilmiştir. Olgumuzda da ek olarak kranial metastaz mevcuttu. Sıklıkla ağrı ve şişlik şikayeti mevcuttur. Ancak asemptomatik veya akciğer kanserinin ilk manifestasyonu olabileceğini bildiren yayınlar da vardır. Sonuç olarak akciğer kanseri olduğu bilinen olgularda, iskelet kası metastazı olabileceği akılda tutulmalıdır. Manyetik rezonans görüntüleme ise lezyonun karakterizasyonu ve sınırlarını belirlemede en iyi yöntemdir.

Anahtar Kelimeler: biseps kası, akciğer karsinomu

Kardiyovasküler Görüntüleme

PS-505

PULMONER HİPERTANSİYON'DA KARDİYAK MANYETİK REZONANS GÖRÜNTÜLEME

Ali Aslan Demir[1], Rıfat Arslan[1], Zuhal Bayramoğlu[1], Memduh Dursun[1]

[1]İstanbul Tıp Fakültesi

Giriş Ve Amaç: Pulmoner Hipertansiyon (PHT); pulmoner dolaşımda, vasküler rezistansa sebep olabilecek düzeyde progresif seyir gösteren arteryal basınç artışıdır. Dinlenme halinde sağ kalp kateterizasyonu sonrası ölçülen ortalama pulmoner arter basıncının (PAB) ≥25 mmHg olması gerekmekttedir. Kardiyak Manyetik Rezonans Görüntüleme (MRG), PHT'de kullanılan görüntüleme yöntemlerinden biridir.

Yöntem: Departmanlığımıza pulmoner hipertansiyon ön tanı ve/veya tanısı ile yönlendirilen hastalara Kardiyak MRG tetkiki uygulandı. Kardiyak MRG de anatomi ve fonksiyonel değerlendirmeyi yapmak amacı ile cine (2 pencere, 4 pencere, kısa aks), T1A ve T2A (2 pencere, 4 pencere), sağ ve sol ventrikül çıkış yolu (RVOT-LVOT)

görüntüleri alındı. Ardından İV gadolinyumlu kontrast ajan verilerek pulmoner anjiografi yapılıp geç dönem kontrastlı görüntülerde gelişmiş olabilecek fibrosiz değerlendirildi. Son olarak da bazı vakalarda pulmoner arter kısa aksı üzerinden yetmezlik fraksiyonu hesaplandı. İnceleme esnasında artefaktları azaltmak amacı ile EKG ve solunum tetikleme kullanıldı.

Bulgular: Kardiyak MRG incelemesi yapılan olgular PHT sınıflamasında yer alan "Pulmoner Arteryal Hipertansiyon, Sol kalp hastalığıyla ilişkili PHT, Kronik trombo-embolik PHT ve Multifaktöryel PHT (bağ dokusu-konjenital kalp hastalığı)" ile ilişkilendirilirilip sağ kalp fonksiyonları hesaplanarak sunuldu.

Tartışma ve Sonuç: PHT'da Manyetik rezonans görüntüleme ile birlikte kullanılan "Ekokardiyograf"i ve "Sağ Kalp Kateterizasyonu"nun tanıda, etyolojiyi belirlemede ve prognozu etkileyebilecek faktörlerin incelenmesinde birbirlerine farklı üstünlükleri bulunmaktadır. Kardiyak MRG ise tanıdan ziyade etyolojiyi saptamada ve prognozu belirlemede kullanılmaktadır. Özellikle sistolik ve diyastolik fonksiyonların değerlendirilip kantitatif hesaplanmasında ve pulmoner vasküler yapıların incelenmesinde diğer görüntüleme modalitelerine üstünlük sağlamaktadır.

Anahtar Kelimeler: pulmoner hipertansiyon, kardiyak MRG,

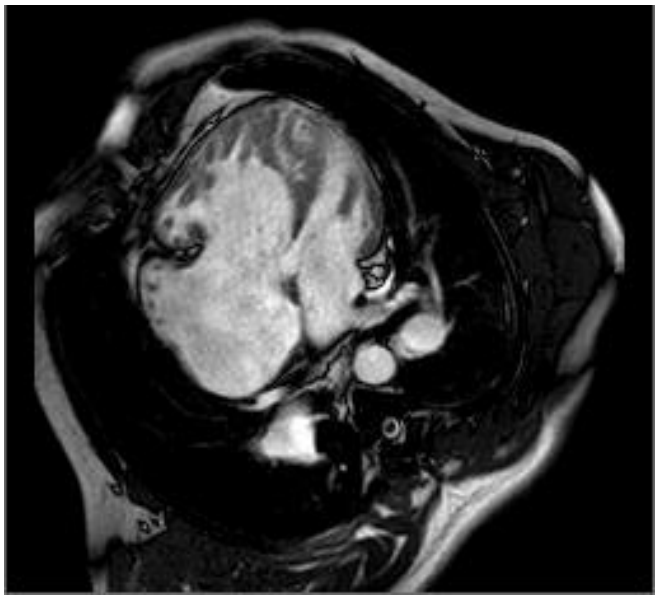

Resim 1.

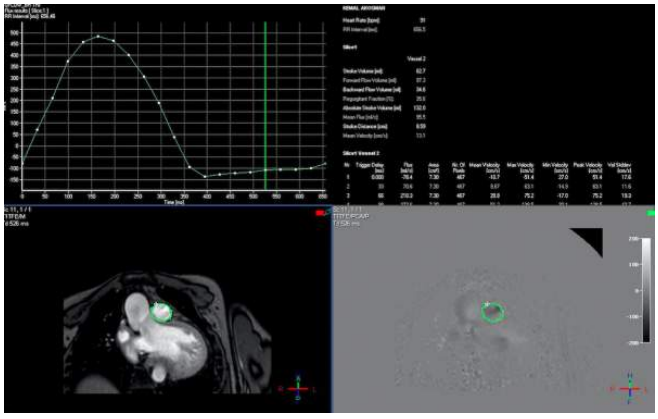

Resim 2.

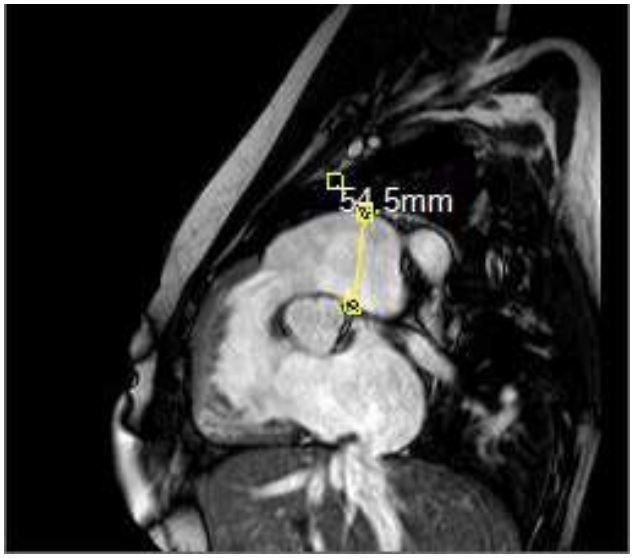

Resim 3.

Pediatrik Radyoloji

PS-506

İNTUSSEPSİYONUN US İLE TEDAVİSİNİN BAŞARI SONUÇLARI

Özüm Tunçyürek[1], Ersen Ertekin[1], Sezen Özkısacık[1], Yelda Özsunar Dayanır[1]

[1]Adnan Menderes Üniversitesi

Materay-Metod: Üniversitemiz çocuk cerrahisi kliniğine karın ağrısı ile 2014–16 yılları arasında başvuran yaklaşık 2500 olgu arşivden taranmıştır. Kayıtlarına ulaşılabilen yaklaşık 65 olgunun verileri değerlendirilmitir.

Bulgular: Hasta grubu, yaş ortalaması 4,5 (SD: 2,3, mi-max: 1–10 yaş) olan 65 olgu, 15 kız 50 erkek hastadan oluşmaktaydı (%23 ve %77). %37 hastada ileal, %37 hastada ileokolik ve %17 hastada jejunal intussepsiyon mevcut idi. Redüksiyon sonrası %80 olguda başarı sağlandı.13 hastada ise redüksiyona cevap alınmadı ve olgular ameliyat edildi.

İntussepsiyonun yerleşim yeri ile US tedavi başarısı arasında belirgin korelasyon saptanmadı (p=0,1). İntussepsiyone segment uzunluğu ile US başarı oranları arasında negatif yönde korelasyon gözlendi (r=0,257, p=0,049). Lenfadenopati varlığı ile intussepsiyonun tekrarlaması arasında korelasyon saptanmadı.

Sonuç: US ile redüksiyon, intussepsiyon tedavisinde tedavi süresini kısaltan, minimal invaziv ve efektif bir tedavi yöntemidir.

Anahtar Kelimeler: İntussepsiyon, ultrasonografi, US ile redüksiyon

RESİM 1: US eşliğinde redüksiyon ile tedavisi başarılı olmayan ileal intussepsiyon

RESİM 2: US eşliğinde redüksiyon ile tedavisi başarılı olan jejunal intussepsiyon

RESİM 3: US eşliğinde redüksiyon ile segmentin açılma görüntüsü

Nöroradyoloji

PS-507

ADENOMATÖZ POLİPOZİS KOLİ GENİNDE TANIMLANMIŞ YENİ BİR MUTASYON: SANTRAL SİNİR SİSTEMİ LİPOMUYLA İLİŞKİLİ OLABİLİR Mİ?

Türker Acar[1], Hüseyin Aslan[2], Serdar Ceylaner[3]

[1]Osmangazi Üniversitesi Tıp Fakültesi Radyoloji Anabilim Dalı; Bozyaka Eğitim Araştırma Hastanesi Radyoloji Kliniği
[2]Osmangazi Üniversitesi Tıp Fakültesi Genetik Anabilim Dalı
[3]İntergen Genetik Hastalıklar Tanı Merkezi

Giriş ve amaç: Bu çalışmada intrakranial ve intramedüller lipomu bulunan Gardner sendromlu bir olgunun genetik çalışma sonuçlarını paylaşmak istedik.

Materyal ve metod: Elli yaşında bilinen Garner sendromlu (GS) kadın hasta bacaklarında güçsüzlük ve nöbet şikayetiyle getirilir. Öyküsünde total kolektomi ve tekrarlayan desmoid tümör eksizyon hikayesi bulunmaktaydı. Yapılan kraniospinal görüntülemesinde tipik Garner sendrıomunda beklenmeyen ve daha önce literatürde tanımlanmamış intrakranial ve intramedüller lipomlar izlendi. Bazı aile fertlerinde polipozis ve total kolektomi öyküsü tariflendiği için olgudan alınan kan örneğiyle genetik inceleme yapıldı.

Sonuç ve tartışma: Yapılan genetik çalışmada Adenomatöz Polipozis Koli geninde daha önce tanımlanmayan çerçeve kaymasına neden olan ve erken stop kodon oluşturmasıyla hastalık etkeni olan yeni bir mutasyon bulunmuştur. Bu bulgu adı geçen mutasyonun lipom ile olan bağlantısını akla getirmektedir. Bunun değerlendirilmesi için aile fertlerinin araştırılması ve hayvan deneyleri gibi ileri analizler gerekmektedir.

Anahtar Kelimeler: Gardner sendromu, intrakranial lipom, intramedüller lipom, APC geni, mutasyon

Kas-İskelet Radyolojisi

PS-508

DİZ EKLEMİ YERLEŞİMLİ SİNOVYAL FİBROMA

Sezgi Burçin Barlas[1], Onur Levent Ulusoy[2], Hadi Sasani[3], Ayhan Mutlu[2], Ayşegül Öz[1]

[1]İstanbul Bilim Üniversitesi
[2]İstanbul Florence Nightingale Hastanesi
[3]Yakın Doğu Üniversitesi

Eklem içi yerleşimli sinovyal fibroma nonspesifik MRG bulguları ve atipik kliniği ile geç tanı alan nadir patolojidir. Biz bu bildiride MRG bulguları ile lokalize pigmente villonodüler sinoviti (PVNS) taklit eden eklem içi sinovyal fibroma olgusunu sunduk. Olgumuz 56 yaşında erkek hasta fleksiyonda gelişen sağ ön diz ağrısı yakınması mevcut idi. MRG'de sağ diz eklemi suprapatellar reseste saptanan nodüler lezyona PVNS tanısı düşünüldü. Hastaya BT eşliğinde biopsi yapıldı. Histopatolojik olarak sinovyal fibroma tanısı konuldu. Lezyon cerrahi olarak eksize edildi.

Oldukça nadir bir sinovyal tümör olan eklem içi sinovyal fibroma MRG'de düşük sinyal barındıran fokal lezyonların ayırıcı tanısında düşünülmelidir.

Anahtar Kelimeler: Sinovyal fibroma, diz eklemi

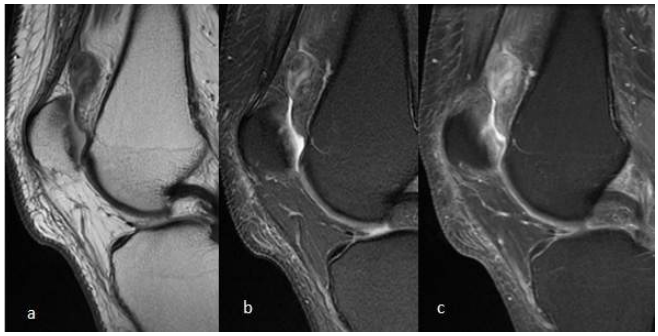

Resim 1.

Nöroradyoloji

PS-509

DURAL EKTAZİ İLE BİRLİKTELİK GÖSTEREN KAUDA EKUİNA SENDROMU; UZUN DÖNEMLİ KRONİK ANKİLOZAN SPONDİLİTİN NADİR KOMPLİKASYONU

Onur Levent Ulusoy[1], Sezgi Burçin Barlas[2], Ayhan Mutlu[1], Hadi Sasani[3], Mustafa Şirvancı[2], Levent Onat[2]

[1]İstanbul Florence Nightingale Hastanesi
[2]İstanbul Bilim Üniversitesi
[3]Yakın Doğu Üniversitesi

Kauda ekuina sendromu kronik ankilozan spondilitte nadir bir bulgudur. Biz bu bildiride kauda ekuina sendromu gelişen ankilozan spondilit (AS) tanılı 71 yaşında erkek olgumuzu sunduk.40 yaşında AS tanısı alan hastada 10 yıl önce travma sonrası lomber fleksiyon-distraksiyon tipi yaralanma nedeni ile T11-S1 arası posterior laminar ankor-rod sistemi ile stabilizasyon ameliyatı mevcut idi. Son iki yılda gelişen kauda ekuina sendromu nedeni ile MRG planlanan hastada artefaktsız inceleme için posterior laminar ankor-rod sistemi çıkartıldı.

Yapılan lomber BT ve MR'da intradural postop hava, L2-L4 düzeyleri arasında dural kesede özellikle posteriora doğru izlenen kemik yapılarda kronik basınç erozyonu oluşturmuş divertikül formasyonları ve bu alanlarda yer yer nodüler izlenen dural kalınlaşmalar görüldü. Kauda ekuina liflerinin bir kısmı bu seviyeler boyunca posteriorda dural kese ile birlikte yapışık görünümde idi. Hastaya lumboperitoneal şant uygulandı. Takiplerinde motor defisitinin gerilediği gözlemlendi.

Anahtar Kelimeler: ankilozan spondilit, dural ektazi, kauda ekuina

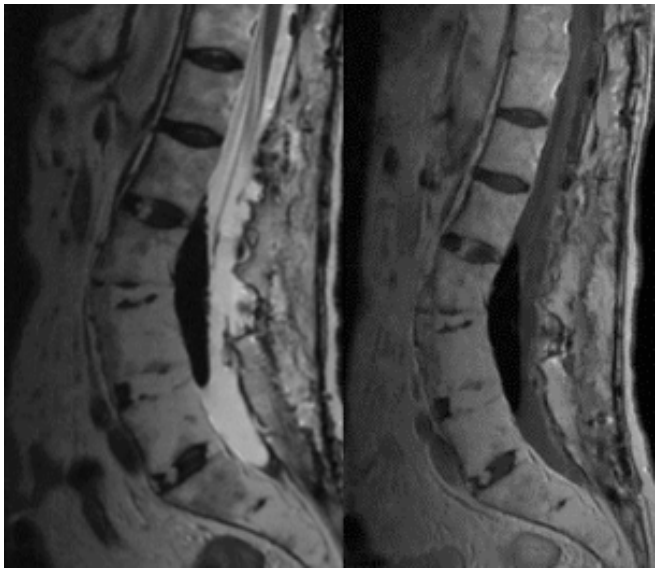

Resim 1.

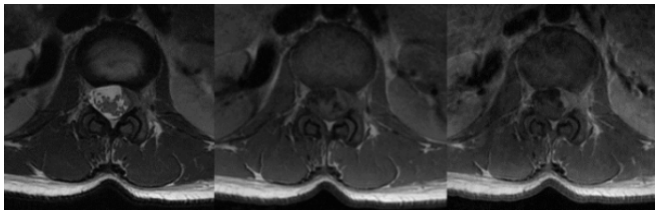

Resim 2.

Girişimsel Radyoloji

PS-510

BEHÇET HASTALIĞI'NDA ARTERYEL TUTULUM VE ENDOVASKÜLER TEDAVİ YÖNTEMLERİ:

Can Şahin[1], Celal Çınar[1], Halil Bozkaya[1], Mustafa Parıldar[1], Pelin Öztürk[2], Hakan Posacıoğlu[2]

[1]Ege Üniversitesi Tıp Fakültesi Radyoloji Anabilim Dalı
[2]Ege Üniversitesi Tıp Fakültesi Kalp-Damar Cerrahisi Anabilim Dalı

Amaç: Behçet Hastalığı'na bağlı arteryel tutulum; hayatı tehdit eden ciddi komplikasyonlara neden olabilir. Vaskülit zemininde gelişen bu komplikasyonlarda cerrahi tedavi oldukça zor ve morbiditesi yüksektir. Bu sunuda Behçet hastalığı'nın arteriel vasküler tutulumlarında endovasküler tedavinin etkinliği tartışılacaktır.

Gereç ve Yöntem: Behçet Hastalığı'na bağlı vaskülit tanılı endovasküler tedavi yapılan toplam 14 hastanın (13 erkek+1 kadın) radyolojik ve klinik bulguları retrospektif olarak değerlendirilmiştir. Hastaların ortalama yaşı: 39 (+ 4) idi. Tüm hastalar Romatoloji kliniği tarafından takipli olup hepsi immün supresif tedavi altında idi. Hastaların tümü işlem öncesi BT anjiografik olarak incelenmişti. Aortik tutulumu olan hastaların endovasküler işlemi; genel anestezi altında arteriyotomik yaklaşımla, diğer olgular ise; lokal anestezi ile perkütan yapılmıştı. Tüm olguların takibi BT anjiyografi ile yapıldı. Ortalama takip süresi 12 aydır. (6–18 ay). İnfrarenal yerleşimli lezyonların tamamı "contained rupture" niteliğinde olup hastalar klinik açıdan stabil durumdaydı. İCA tutulumu olan olgu Boyun-Beyin BTA ile, pulmoner tutulumu olan olgular Toraks BTA ile, brakiyal ve popliteal arter tutulumu olan olgular ise Ekstremite BTA ile pre-operatif tedavi planlaması ve radyolojik takibi yapıldı.

Bulgular: Behçet vasküliti nedeniyle endovasküler tedavi yapılan 14 hastanın 9'unda aort tutulumuna bağlı anevrizma, 2 hastada pulmoner arter, 1 hastada İCA, 1 hastada brakiyal arter, 1 hastada popliteal arter anevrizması mevcuttu. Aorta tutulumlu olgularda karın ağrısı, hipotansiyon (Aorta lezyonların %63'ü infrarenal aorta seviyesinde geri kalanı torakal seviyede idi.), İCA tutulumu olguda nörolojik bulgular ve baş ağrısı (İCA tutulumu olan olguda kavernöz segment düzeyindeydi.), brakial (proksimal) ve popliteal arter (diz altı segment) tutulumu olan olgularda ekstremitede parezi ve soluk-luk nedeniyle, pulmoner arter (ana segmental dal) tutulumu olan olgu ise hemoptizi nedeniyle Acil servise başvurmuş ve daha sonra tarafımıza konsülte edilmiştir. Abdominal aort anevrizmasına akım modülatörü stent yerleştirilen bir olguda postoperatif erken dönemde bilateral renal arter trombozu gelişti. Bu olgu stent implantasyonu ve trombolitik infüzyonu ile tedavi edildi. Diğer olgularda (n: 13) işlem ile ilişkili major morbidite ya da mortalite saptanmadı. Tüm olguların Radyolojik takibinde greft stent patensi normaldi; embolize edilen olgularda ise nüks yada rezidü doluş saptanmadı.

Sonuç: Endovasküler tedaviler daha az invaziv olması nedeniyle Behçet gibi inflamatuar vasküler patolojilerde açık cerrahiye alternatif bir tedavi seçeneği olmaktadır. Endovasküler tedavi immunsupresif tedavi ile birlikte; efektif ve güvenilir bir yöntem gibi gözükmektedir.

Anahtar Kelimeler: behçet, anevrizma, endovasküler, vaskülit

Resim 1.

Resim 2.

Resim 3.

Girişimsel Radyoloji

PS-511

UTERİN ARTERİYOVENÖZ MALFORMASYON TRANSARTERİYEL EMBOLİZASYONU OLGU SUNUMU

İsmail Yardımcıoğlu[1], Osman Kula[1], Hakkı Muammer Karakaş[1]

[1]Fatih Sultan Mehmet Eğitim ve Araştırma Hastanesi, Radyoloji Kliniği

Giriş – Amaç: Uterin AVM nadir görülen ancak abondan vajinal kanama ile hayatı tehdit edebilecek patolojik durumdur. Konjenital ve akkiz olarak görülebilir. Klinik olarak şüphe duyulan olgularda ilk tanı yöntemi olarak ultrasonografi kullanılır. Hastanın vital bulguları stabil ise non invaziv tanı yöntemlerinden olan Pelvik MR inceleme de yapılabilir. Ancak uterin AVM tanısında 'gold standart' tanı yöntemi konvansiyonel anjiografidir. Anjiografi; aynı zamanda, saptanan AVM'nin embolizasyon yöntemi ile aynı seansta tedavi edilmesine de olanak sağlar. Bu bildiride Uterin AVM'ye bağlı abondan vajinal kanamalı olgunun, transarteriyel embolizasyon tedavisi sunulmuştur.

Yöntem: Abondan vajinal kanama nedeniyle acil servise başvuran 17 yaşında kadın hastanın hikayesinde, son 2 aydır menstrüel siklus ile ilişkisiz ara ara olan vajinal kanamaları mevcuttu. Yapılan fizik muayenede, belirgin pelvik hassasiyet ve defans izlendi. Vital bulguları stabil olan olgunun Beta HCG'yi de içeren rutin laboratuvar tetkikleri ile Pelvik Doppler USG tetkiki istendi.

Bulgular: Rutin kan tahlillerinde derin anemi dışında özellik saptanmadı. Yapılan USG'de endometrial kavite içerisinde özellikle sol taraf yerleşimli yaklaşık 1.5x3.5 cm'lik alanda multiloküle, tübüler kistik görünümler mevcuttu. Yapılan renkli doppler incelemede tübüler kistik yapılara ait belirgin renkle dolum izlendi. Alınan spektral örneklemede; yaygın arteriyel ve venöz akımlar saptandığından lezyonun öncelikle uterin arteriyovenöz malformasyon olduğu düşünüldü. Uterin AV malformasyon ön tanısıyla konvansiyonel anjiografi ünitesine alındı. Yapılan anjiografide; sol uterin arter dalının asendan terminal dalından arteryel besleyicisi izlenen AV malformasyona ait nidus görünümü ve erken dönüş gösteren drenaj veni saptandı. Sonrasında embolizasyon işlemine geçildi ve sol internal iliyak arter kontra dönüş ile kateterize edildi. Ardından mikrokateter-mikrotel kombinasyonu ile uterin arterin distalindeki asendan segmentine erişildi. Bu bölgeden alınan runlarda, bu seviyeden itibaren AVM'ye ait arteryel yapıların başladığı izlendi ve superselektif olarak koil embolizasyon işlemi yapıldı. Alınan kontrol görüntülerde; AVM 'de belirgin kontrastla dolum izlenmedi ve AVM'nin tümüyle embolize edildiği görüldü. Kontrollerde; anormal vajinal kanama olmadığı ve menstrüel siklusun düzenli olduğu öğrenildi.1. haftada yapılan transabdominal pelvik doppler ultrasonografilerde, uterus sol yan duvarda düşük debili birkaç adet venöz yapı dışında, anormal arteryel yapı izlenmedi. AVM 'nin tama yakın embolize olduğu görüldü.

Tartışma ve Sonuç: Uterin arteriyovenöz malformasyonlar, nadir görülen ve anormal vajinal kanamaya bağlı hemodinamide bozulma ve buna bağlı hemorajik şoka kadar gidebilecek klinik bir durumdur. Doppler ultrasonografi ile tanı non-invaziv olarak konulabilir ancak 'gold standart' yöntem konvansiyonel DSA incelemedir. Eğer embolizasyon işlemi planlanmıyorsa DSA'dan önce MR inceleme ile de tanı koyulabilir. MR'da en belirgin bulgu spin eko sekanslarda vasküler akıma bağlı oluşan sinyal void alanların izlenmesidir. Embolizasyon düşünülen olgularda mikrokoiller, jelatin süngerler, partiküller, polivinil alkol gibi çeşitli ajanlar kullanılabilir. Embolizasyon işlemi sayesinde özellikle doğum beklentisi olan genç hastalar başta olmak üzere birçok hasta histerektomi gibi çok daha invaziv ve radikal yöntemlerden kurtulmuş olur.

Anahtar Kelimeler: girişimsel radyoloji, anjiografi, anjio, endovasküler, transarteryel, embolizasyon, koil, coil, AVM, kanama, USG, ultrason, doppler, uterus, uterin, malformasyon, arteryovenöz malformasyon

Resim 1.

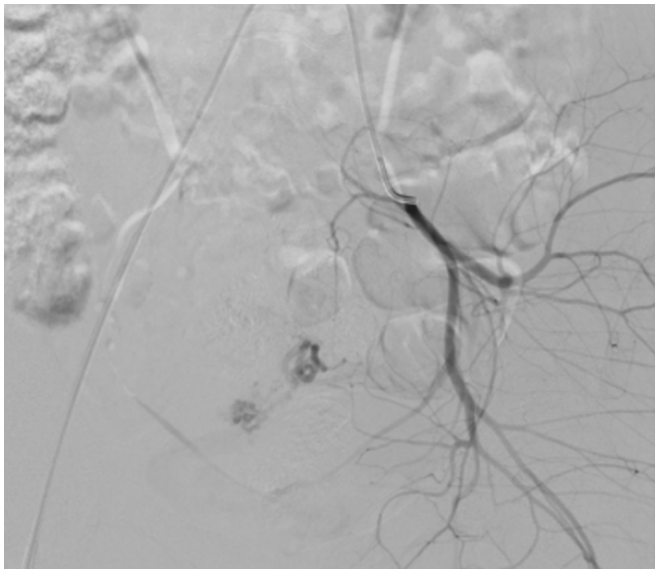

Resim 2.

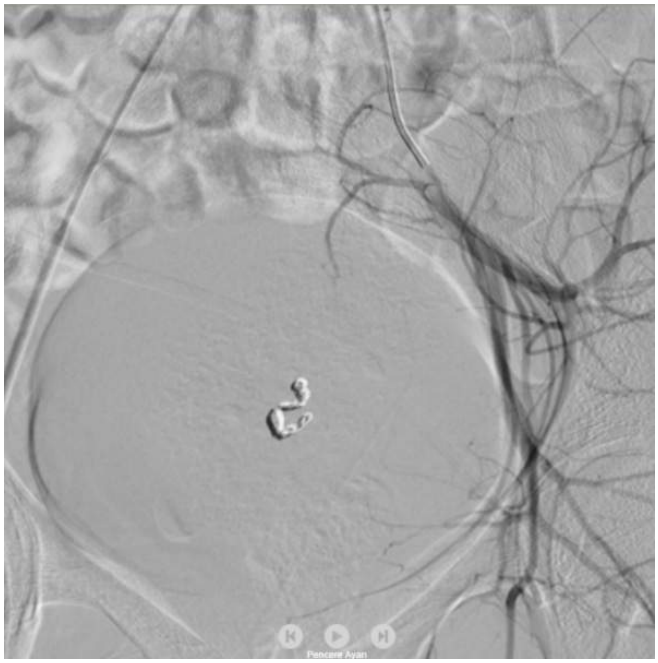

Resim 3.

Nöroradyoloji

PS-512

LOMBER EPİDURAL MESAFEDE İNFLAMATUAR PSÖDOTÜMÖR

Onur Levent Ulusoy[1], Sezgi Burçin Barlas[2], Ayhan Mutlu[1], Ayşegül Öz[2], Işık Karalök[2], Mustafa Şirvancı[2]

[1]İstanbul Florence Nightingale Hastanesi
[2]İstanbul Bilim Üniversitesi

İnflamatuar psödotümörler benign lezyonlardır. Etyoloji hala bilinmese de travma veya enfeksiyona ikincil oluşan immünolojik reaksiyon veya IgG4 ilişkili otoimmun hastalık olduğu düşünülmektedir. Literatürde omurgada bugüne kadar 8 vaka bildirilmiştir. Biz 42 yaşında kadın hastada bel ağrısı şikayeti ile başvuran, travma anamnezi olmayan ve ek hastalığı bulunmayan olgumuzu sunduk. Yapılan lomber BT ve MRG'de L1-L2 düzeyinde, L1 vertebra sol pedikül altından başlayarak L1-L2 sol nöral forameni oblitere eden, sol lateral epidural mesafe boyunca L2 sol pedikül altına uzanan fuziform şekilli dural kese ile sınırları ayırt edilemeyen ve dural kesede indentasyon oluşturan, T1 ve T2 ağırlıklı sekanslarda nispeten hipointans diffüz opaklanan yumuşak doku kitlesi izlendi. Radyolojik olarak spesifik olmamakla birlikte, ayırıcı tanısında öncelikle neoplaziler, ekstradural meningioma, ikinci olarak granülomatöz- inflamatuar proçesler düşünüldü. Lezyon cerrahi olarak eksize edildi. Histopatolojik olarak inflamatuar psödotümör tanısı kondu. Hastanın ameliyat sonrası 6. ay MRG kontrolünde nüks ya da rezidiüel tümör saptanmadı.

Anahtar Kelimeler: inflamatuar psödotümör

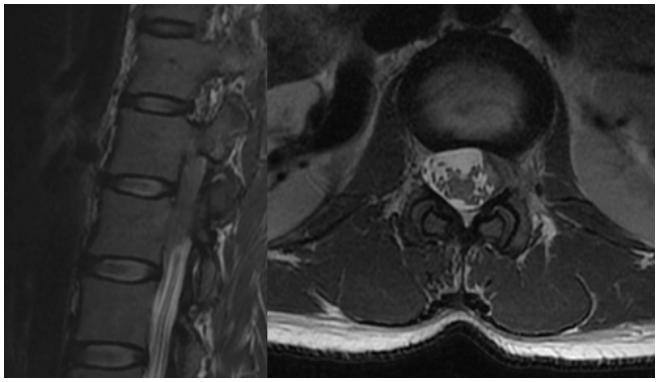

Resim 1.

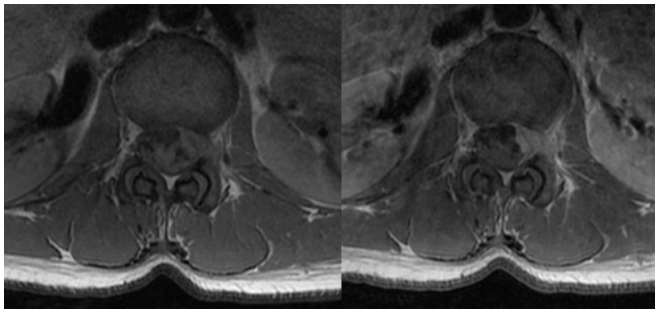

Resim 2.

Abdominal Radyoloji

PS-513

IG G4 İLİŞKİLİ OTOİMMÜN KOLANJİT OLGUSU: BT VE MRG BULGULARI

Gürcan Erbay[1], Elif Karadeli[1], Burçak Çakır Peköz[1], Kenan Çalışkan[2], Fazilet Kayaselçuk[3]

[1]Başkent Üniversitesi Adana Uygulama ve Araştırma Merkezi, Radyoloji Bölümü
[2]Başkent Üniversitesi Adana Uygulama ve Araştırma Merkezi, Genel Cerrahi Bölümü
[3]Başkent Üniversitesi Adana Uygulama ve Araştırma Merkezi, Patoloji Bölümü

Giriş ve Amaç: Ig G4 ilişkili hastalık yakın zamanda tanımlanmış, multiorgan tutulumu ile giden, spesifik klinik, serolojik, radyolojik ve patolojijk bulguları olan yeni bir klinik antitedir. Otoimmün kolanjit bu tablonun bir bölümünü oluşturur. Bu sunumda tanısı histopatolojik olarak desteklenmiş olan Ig G4 ilişkili otoimmün kolanjit olgusunun BT ve MRG bulgularını sunmayı amaçladık.

Olgu: Kırk üç yaşında erkek hasta 10 gündür var olan karın ağrısı ve sarılık şikayeti ile hastanemize başvurdu. ERCP, koledoka stent yerleştirilme ve kolesistektomi öyküsü olan olguda yapılan abdominal BT incelemesinde safra kesesi lojunda 2x3 cm boyutta yumuşak doku dansiteli alan ve MRG incelemelerinde sağ ve sol intrahepatik safra yollarının birleşme lokalizasyonunda T1 ve T2 ağırlıklı görüntülerde hipointens, intravenöz kontrast madde verilmesini takiben geç dönemde hafif kontrast tutan ve difüzyon ağırlıklı görüntülemede hafif difüzyon kısıtlılığı gösteren lezyon izlendi. Serum Ig G4 düzeyi yüksek bulundu ancak bulgular kolanjiokarsinomu ekarte ettirmediği için olgu opere edildi. Operasyon sırasında koledok ve intrahepatik safra yollarında yaygın fibrozis dikkati çekti. Frozen incelemede aktif kronik inflamasyon ve fibrozis izlendi. Sağ hepatektomi ve hepatikojejunostomi ile operasyon sonlandırıldı. Histopatolojik değerlendirmede Ig G4 ilişkili otoimmün kolanjit, kronik inflamasyon ve fibrozis dikkati çekti.

Tartışma ve Sonuç: Ig G4 ilişkili kolanjit genellikle intrahepatik safra yolları ile ekstrahepatik safra yollarını tutan otoimmün bir hastalık olup %90 oranla otoimmün pankreatite eşlik etmektedir. Otoimmün pankreatite eşlik etmediği durumda tanısı oldukça zordur.

Primer sklerozan kolanjit, psödotümöral lezyonlar ve kolanjiokarsinom gibi birçok hastalığı taklit edebilir. Tanı klinik, serolojik, radyolojik ve histopatolojik bulgular ile koyulabilir. Serum Ig G4 seviyesi yüksekliği önemli bir bulgu olup tanı için tek başına yeterli değildir. Primer sklerozan kolanjit gibi başka hastalıklarda da yüksek olabileceği bildirilmiştir. Ig G4 ilişkili kolanjit olgularında da başlangıçta serum Ig G4 seviyesi düşük olabilir. Bu nedenle takiplerde tekrar serum Ig G4 seviyesi değerlendirilmelidir. Bizim olgumuzda otoimmün kolanjite otoimmün pankreatit eşlik etmiyordu, klinik ve radyolojik bulgular ile kolanjiokarsinomdan ayrım kesin olarak yapılamadı. Histopatolojik değerlendirme ile kesin tanı konuldu.

Sonuç olarak, Ig G4 ilişkili otoimmün kolanjit yakın zamanda tanımlanmış intra ve ekstrahepatik safra yollarını tutan inflamatuvar bir hastalıktır. Tanısı klinik, serolojik, radyolojik ve histopatolojik bulgular ile koyulabilir. Otoimmün pankreatit eşlik etmiyorsa tanı koymak zorlaşır. Ayırıcı tanı hastalığın tedavisini yönlendirmek için önemlidir.

Anahtar Kelimeler: Ig G4, MRG, otoimmün kolanjit

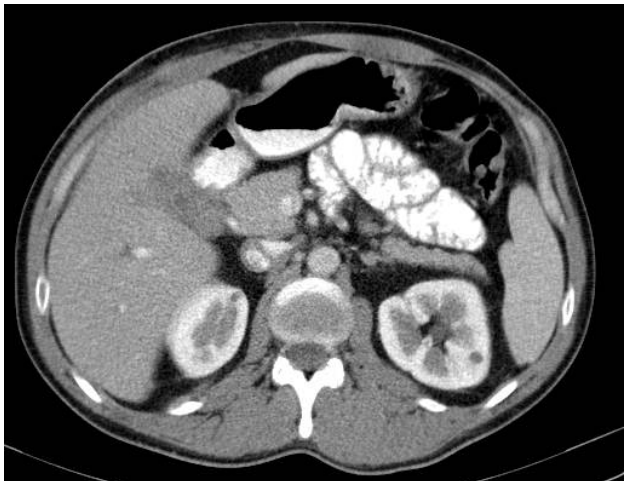

Resim 1.

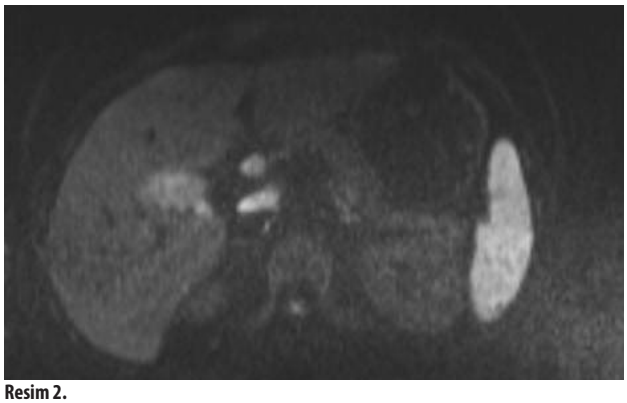

Resim 2.

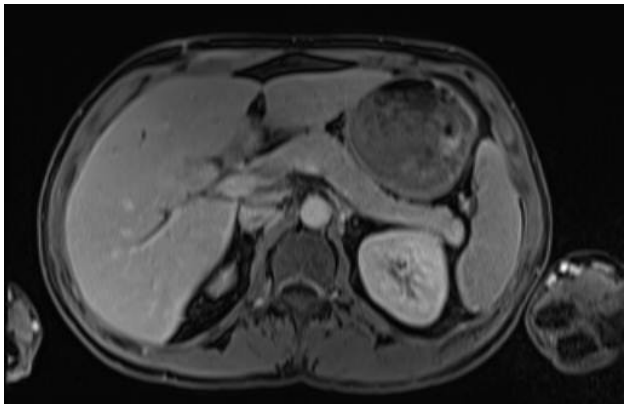

Resim 3.

Abdominal Radyoloji

PS-514

MEME KANSERİ OLGUSUNDA HEPATOPORTAL SKLEROZ: MRG BULGULARI

Elif Karadeli[1], Gürcan Erbay[1], Burçak Çakır Peköz[1], Fazilet Kayaselçuk[2]

[1]Başkent Üniversitesi Adana Uygulama ve Araştırma Merkezi, Radyoloji Bölümü
[2]Başkent Üniversitesi Adana Uygulama ve Araştırma Merkezi, Patoloji Bölümü

Giriş ve Amaç: Hepatoportal skleroz nadir bir hastalık olup nonsirotik portal hipertansiyonun nedeni olarak bilinmektedir. Etyolojisi henüz anlaşılamamakla birlikte, altta yatan protrombotik durumlar, antiviral tedaviler ve HIV suçlanmaktadır. Tanı karaciğer biyopsisi ile konur. Histopatolojik incelemede fibrozisin sadece portal traktlar çevresinde olması sirozdan ayrımını sağlar. Bu sunumda portal hipertansiyon bulgularının eşlik etmediği ve tanısı histopatolojik olarak desteklenmiş olan hepatoportal skleroz olgusunun MRG bulgularını sunmayı amaçladık.

Olgu: Kırk yaşında kadın hasta meme kanseri nedeni ile üç yıldır hastanemizde takip edilmekte idi. Kontrol abdomen ultrasonografi incelemesinde karaciğer sağ lobta hafif düzensiz konturlu heterojen hipoekoik fokal lezyon izlenmesi üzerine metastaz ekartasyonu açısından olgu abdomen MRG ile tetkik edildi. Sağ lob 6. segmentte yaklaşık 3x2.5 cm boyutta, T2 ağırlıklı serilerde hiperintens, T1 ağırlıklı seride hipointens, intravenöz kontrast madde verilmesini takiben arteriyel fazdan itibaren ve geç fazda da devam eden homojen kontrastlanma gösteren lezyon izlendi. Difüzyon MRG'de hafif derecede difüzyon kısıtlaması eşlik etmekteydi. Primer meme kanseri nedeni ile metastaz ekarte edilemedi ve lezyondan biyopsi alındı. Histopatolojisi hepatoportal skleroz ile uyumlu bulundu.

Tartışma ve Sonuç: Hepatoportal skleroz etiyolojisi bilinmeyen nadir bir hastalık olup nonsirotik portal hipertansiyonun nedeni olarak bilinmektedir. Literatürdeki hepatoportal skleroz olgularının çoğunda kaudat lob hipertrofisi, sağ hepatik lob atrofisi ve splenomegali izlenmiş olup genellikle karaciğer konturlarında nodülarite eşlik etmemektedir. Bu olguların çok azında karaciğerde T2 hiperintens ve kontrastlı serilerde homojen kontrastlanma gösteren fokal lezyonlar bildirilmiştir. Primer meme kanseri nedeni ile tedavi edilen olgumuzda karaciğerde izlenen fokal lezyonun özellikleri literatürde belirtilene uymaktaydı. Olgumuzda portal hipertansiyon bulguları eşlik etmemekteydi. Doxorubicin, endoxan, tamoxifen kullanım öyküsü olan olguda bu ilaçların özellikle de doxorubicinin karaciğerde hasar, skleroz yapabildiği bilinmektedir. Olgumuzdaki bulgunun da öncelikle kemoterapi ilaçlarının yan etkisi olduğunu düşündük.

Anahtar Kelimeler: hepatoportal skleroz, kemoterapi, meme kanseri, MRG

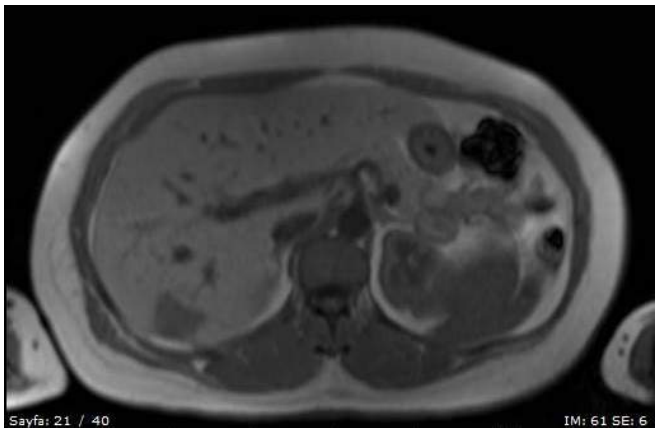

Resim 1.

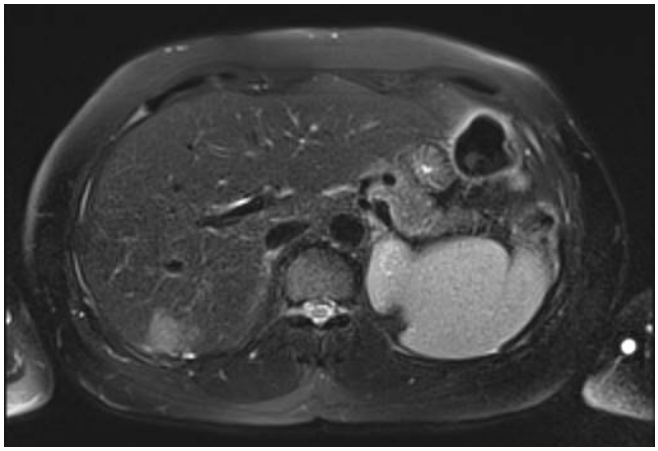

Resim 2.

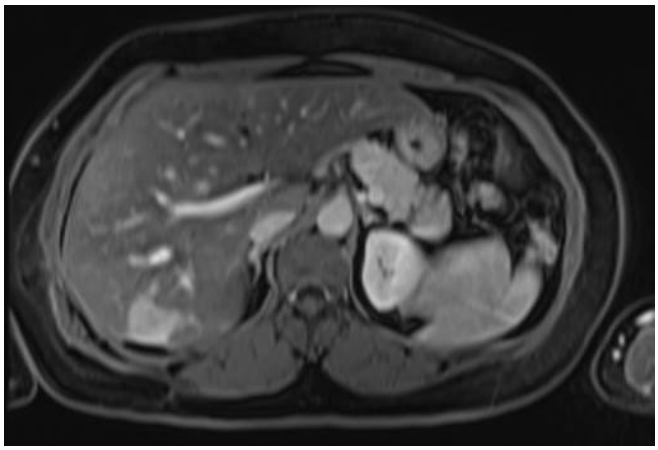

Resim 3.

Pediatrik Radyoloji

PS-515

A CASE OF CHRONIC LYMPHOCYTIC INFLAMMATION WITH PONTINE PERIVASCULAR ENHANCEMENT RESPONSIVE TO STEROIDS (CLIPPERS): MRI FINDINGS

Burçak Çakır Peköz[1], Özlem Alkan[1], İlknur Erol[2], Murat Durdu[3]

[1]Başkent University Adana Hospital, Radiology Department
[2]Başkent University Adana Hospital, Pediatric Neurology Department
[3]Başkent University Adana Hospital, Dermatology Department

Introduction: CLIPPERS is a recently defined inflammatory central nervous system disorder, prominently involving the pons. Punctate and curvilinear enhancement 'peppering' the pons is the characteristic MRI finding. The purpose of this report is to present MRI findings of a patient with CLIPPERS.

Case: A fourteen-year-old boy was admitted to our hospital for diplopia and ataxia. There was no history of illness. The haematological, biochemical tests and cerebrospinal fluid analysis were normally. Brain MRI showed punctate and patchy spot-like hyperintense lesions in the pons on T2-weighted images, and 'salt-and-pepper like appearance' on contrast enhanced T1 weighted images. There was no mass effect, vasogenic oedema and restricted diffusion. Additionally T2-hyperintense lesions were observed in cerebral white matter without contrast enhancement. With the use of steroid, the patient showed early and marked clinical improvement. After 9 months, the patient became with ataxia, diplopia and blurred vision. We demonstrated new enhancing lesions in the pons, cerebellum, cerebral white matter, corpus callosum and cervical spinal cord. After immunosuppressive therapy, significant clinical and radiological response occurred. Skin rash developed during the follow-up, and biopsy of this skin rash was performed. Histopathological examination revealed a striking perivascular lymphocytosis with neurotrophic T cells, and it was considered as CLIPPERS.

Conclusion: Diagnosis of CLIPPERS is based on clinical, radiological, laboratory investigations, steroid responsiveness and, if necessary, brain biopsy. Extensive work-up is also mandatory to exclude other inflammatory and neoplastic disorders.

Anahtar Kelimeler: CLIPPERS, MRI, pons

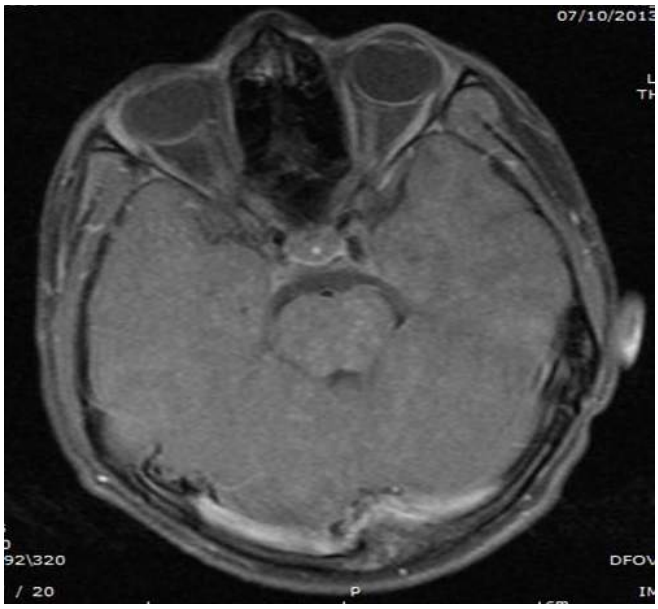

Resim 1.

Resim 2.

Resim 3.

Pediatrik Radyoloji

PS-516

TRAVMA İLE PREZENTE OLAN KSANTOGRANÜLOMATOZ PYELONEFRİT

Dilek Sağlam[1], Meltem Ceyhan Bilgici[1], İlkay Çamlıdağ[1], Hediye Pınar Günbey[1], Sema Gülnar Şensoy[2]

[1]Ondokuz Mayıs Üniversitesi Tıp Fakültesi Radyoloji Anabilim Dalı
[2]Ondokuz Mayıs Üniversitesi Tıp Fakültesi Çocuk Hastalıkları Anabilim Dalı

Amaç: Ksantogranulomatoz glomerulonefrit böbreğin kronik granülomatoz bir hastalığıdır. Tüm yaş gruplarında görülmekle birlikte orta yaş grubunda ve kadınlarda daha sık görülür. Çocuk yaş grubunda nadirdir. Etiyolojisinde taşa bağlı veya taşa bağlı olmayan üriner obstrüksiyon, etkin tedavi edilmemiş ürosepsis, kronik renal iskemi, lenfatik obstrüksiyon, lipid metabolizmasındaki veya immun yanıttaki değişiklikler gibi çeşitli faktörler rol oynayabilir. Bu posterde travma sonrası ksanogranülomatoz glomerulonefrit ve cilde fistüle olan perirenal abse olgusunu görüntüleme bulguları ile sunmayı amaçladık

Gereç ve Yöntem: Sırt üstü düştükten 5 gün sonra sırtının sağ tarafında şişlik oluşan 6 yaşındaki erkek hasta hastanemiz acil servisine başvurdu. Yapılan fizik muayenede sırtın sağ alt kesiminde şişlik, kızarıklık ve pürülan vasıfta akıntı saptandı. Hiperemi yoktu. Hikayesinde gece terlemesi, kilo kaybı, çiğ süt tüketimi veya ailede tüberküloz öyküsü mevcut değildi. Laboratuvar incelemesinde hemogramı normal olan hastada CRP: 12 mg/L ve sedimantasyon: 80 mm/saat olarak saptandı. Hasta PA akciğer grafisi, abdominal USG ve MRG tetkikleri ile değerlendirildi.

Bulgular: Hastanın PA akciğer grafisinde görüntüleme alanına giren sağ paravertebral alanda L2–3 vertebra düzeyinde renal pelviste geyikboynuzu taş ile uyumlu olabilecek radyoopasite izlendi (Resim 1). Yapılan abdominal US incelemede, sağ böbrek boyutu 47x49 mm ölçülmüş olup azalmıştı. Sağ böbrek konturları lobüleydi ve parankimde kalsifikasyona ait ekojeniteler izlendi. Yine sağ böbrek parankiminde çok sayıda yuvarlak ve lobüle konturlu hipoekoik heterojen abse ile uyumlu alanlar mevcuttu. Ayrıca perirenal alanda 17x7 mm boyutlarında koleksiyon dikkati çekmişti. Kontrastlı abdominal MRG incelemesinde; Sağ böbrekte çok sayıda birbiri ile ilişkisi net değerlendirilemeyen T1 ağırlıklı görüntülerde hipointens, T2 ağırlıklı görüntülerde hiperintens, İVKM sonrası periferal kontrastlanma gösteren, difüzyon ağırlıklı görüntülerde difüzyon kısıtlanması izlenen abse ile uyumlu lezyonlar mevcuttu (Resim 2). Perirenal alanda benzer görüntüleme özelliklerinde abse ile uyumlu koleksiyon mevcut olup abseden cilde açılan fistül traktı izlendi (Resim 3).

Sonuç: Ksantogranulomatoz pyelonefrit çocukluk çağı yaş grubunda nadir görülmekle birlikte perirenal veya psoas absesi, renal kitle veya nonfonksiyone böbreği olan çocuk yaş grubu hastalarda ayırıcı tanıda düşünülmesi gereken bir antitedir. Bu hastalığın radyologlar tarafından tanınması gerektiğini ve şüphelenilen hastaların US'nin yanı sıra MRG gibi ileri görüntüleme yöntemleriyle incelenmesinin çevre dokulara yayılımın optimal değerlendirilebilmesi için gerekli olduğunu düşünmekteyiz. Erken ve doğru teşhis tedavinin doğru yönlendirilmesine ve zamanında müdahaleye olanak sağlayacaktır.

Anahtar Kelimeler: ksantogranülomatoz pyelonefrit, perirenal abse, fistül

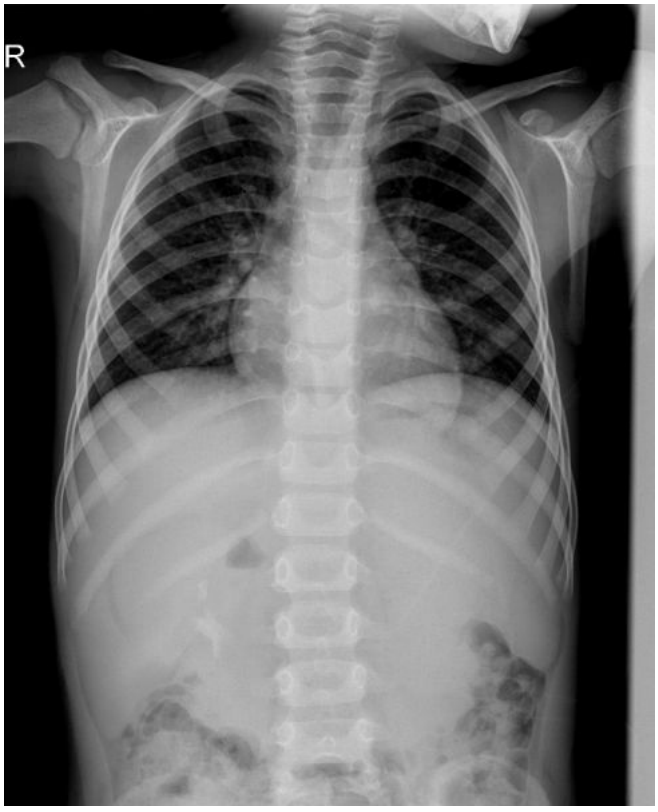

Resim 1.

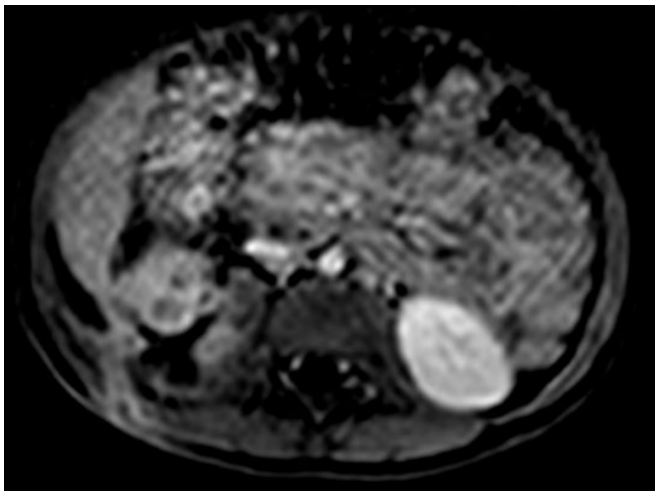

Resim 2.

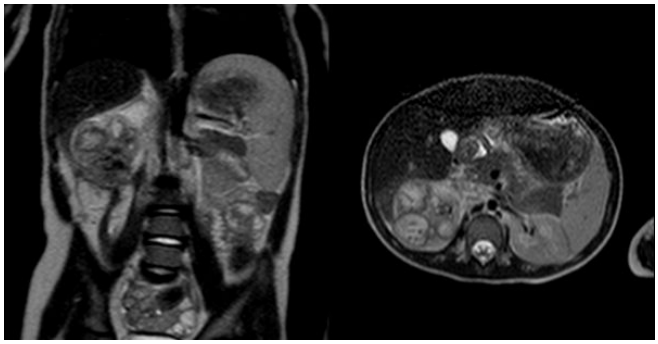

Resim 3.

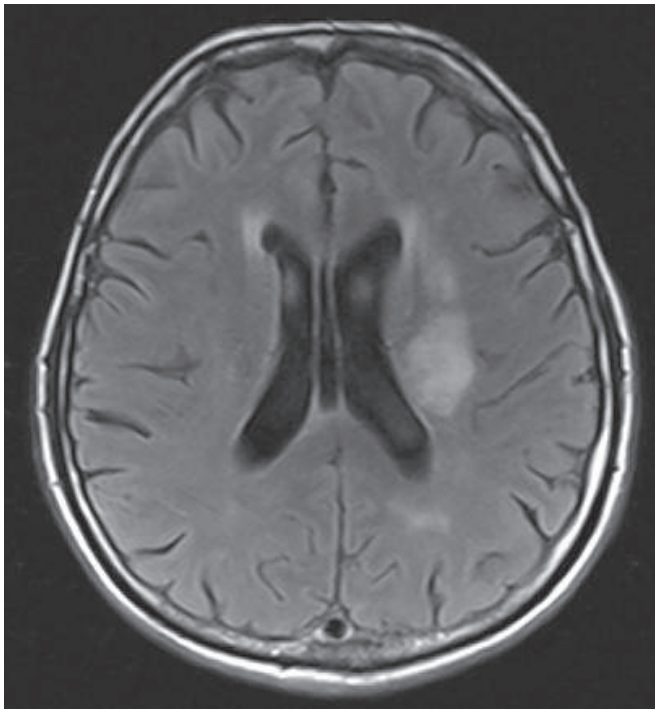

Resim 1.

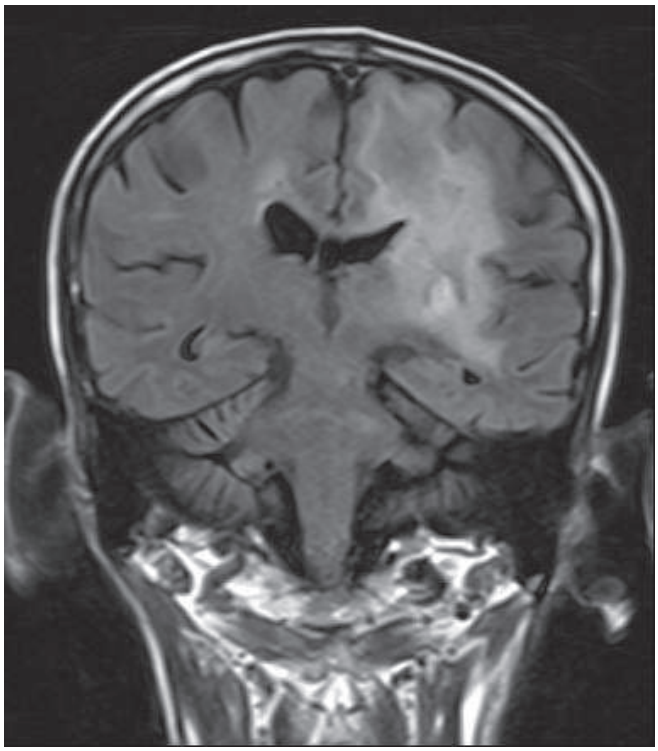

Resim 2.

Nöroradyoloji

PS-517

İMMUNKOMPRESE OLGULARDA AKILDA TUTULMASI GEREKEN TANI: PROGRESİF MULTİFOKAL LÖKOENSEFALOPATİ

Nilüfer Deniz Alberalar[1], Ruslan Asadov[1], Rabia Ergelen[1]

[1]Marmara Üniversitesi Pendik Eğitim ve Araştırma Hastanesi

Progresif Multifokal Lökoensefalopati (PML) JC virusun oligodendrositleri enfekte etmesi sonucu oluşan demiyelinizan bir hastalıktır. JC virusun beyindeki en sık prezentasyon şeklidir. İmmunkomprese durumlar ile yakından ilişkilidir. AIDS'li hastalarda sıklıkla görülmekle beraber, transplante olgularda ve lösemilerde de sık görülür. İmmunkompetan bir hastada primer PML görülmesi nadirdir. Kesin tanı beyin biyopsisi ile konur. Prognozu kötüdür.

Hastalar değişik nörolojik semptomlarla başvururlar. Mental durumda değişiklik, motor defisitler, ataksi, görme ile ilgili semptomlar, nöbetler en sık rastlanan bulgulardır. Optik sinir ve spinal kordun tutulmaması tipiktir.

MR (manyetik rezonans) inceleme bulguları tipik olarak multifokal, asimetrik periventriküler ve subkortikal tutulumdur. Tutulum alanları T1 ağırlıklı incelemelerde hipointens, T2 ağırlıklı incelemelerde hiperintenstir. Kitle etkisi veya kontrast tutulumu bulunmaz. Difüzyon ağırlıklı MR incelemesinde periferal yama tarzı kısıtlanma paterni izlenebilir.

Olgumuz 63 yaşında, bilinen HIV (+) erkek hasta. Yaklaşık 1 hafta önce başlayan iştahsızlık, yemek yememe, konuşmada bozulma şikayetiyle akciğer tüberkülozu sebebiyle takipli olduğu göğüs hastalıkları polikliniğine başvurmuş. Fizik muayenede sağ kol ve sağ bacakta 1/5 kas güçsüzlüğü saptanan olgu, nöroloji doktoruna danışılarak tümör ön tanısıyla kontrastlı kranial MR incelemesine yönlendirilmiş.

Kontrastlı kranial MR incelemesinde, bilateral periventriküler beyaz cevherde solda daha belirgin olmak üzere T2 ağırlıklı ve FLAIR sekanslarda hiperintens, T1 ağırlıklı incelemede hipointens, intravenöz kontrast madde sonrası kontrast tutulumu gözlenmeyen, kitle etkisi bulunmayan lezyonlar izlendi. Diffüzyon MR incelemesinde kısıtlanma izlenmedi. Bir hafta sonra hastanın klinik bulgularının kötüleşmesi üzerine çekilen kontrastlı kranial MR incelemesinde lezyonların boyutlarının arttığı, fakat karakterlerinde değişiklik olmadığı görüldü. Hastanın klinik bulguları ve epikrizi göz önünde bulundurulduğunda radyolojik bulgular PML ile uyumlu olarak yorumlandı.

Anahtar Kelimeler: Progresif Multifokal Lökoensefalopati, HIV, immunsuprese, PML

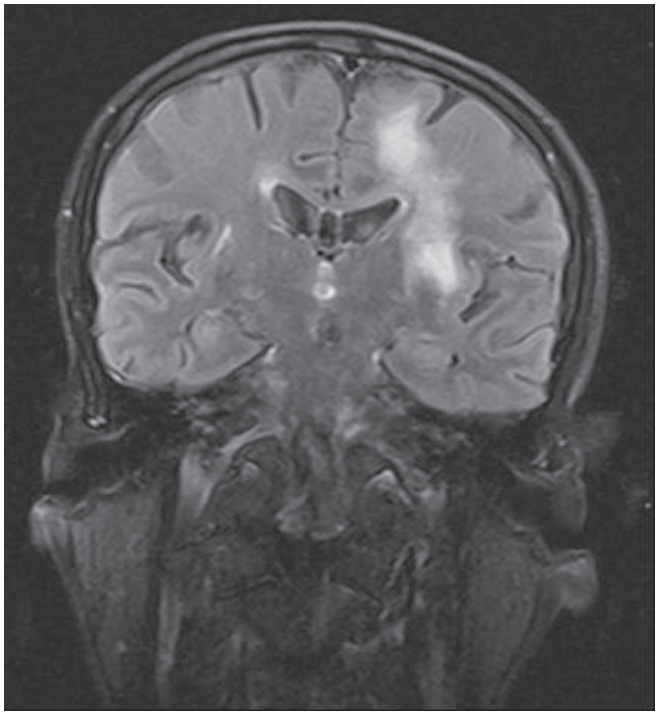

Resim 3.

Nöroradyoloji

PS-518

GİANT ARACNOİD GRANÜLASYONU OLAN ÇOCUK OLGU

Tülin Hakan Demirkan[1], Gülşah Bayram[1], Şükriye Yılmaz[1], Başak Gülleroğlu[1], Mehmet Tiftik[1], Havva Akmaz Ünlü[1], Ayşe Özlem Balık[1], Elçin Yıldız[1]

[1]Dışkapı Çocuk Sağlığı ve Hastalıkları Hematoloji ve Onkoloji Eğitim ve Araştırma Hastanesi
[2]Haydarpaşa Numune Eğitim ve Araştırma Hastanesi

Abstarkt: Araknoid granulasyonlar dural sinüs veya internal tabulada genişleme yapabilirler.

Giant araknoid granülasyonlar genellikle insidentrtal olarak saptanmış olup, dural sinüsde lokal dilatasyonla veya dolma defekti ile beraber nadiren dural sinüsde obstruksiyon veya venöz hipertansiyona neden olabilirler.

Araknodi granülasyonlar araknoid memebrandan dural sinüs içersine dogru büyüyen yapılardır. Normalde bir kaç milimetredirler. Bazen ise dural sünüsüveya internal tabulayı doldurabilirler. İncidental olarak sıklıkla transvers sinüsde veya posterior sagittal sinüsde izlenirler. Parsiyel sinüs oklüzyonu sonucu venöz hipertansiyona neden olmaktadır.

Bizim olgumuzda 6 yaşında kız hasta olup, posterior sagittal sinüsde yerleşim gösteren sinüsde dolma defektine neden olan ve büyük oranda sinüsü dolduran ve genişleten araknoid granülasyon mevcuttu. Hastanın 2 yıl önceki MR tetkikinde de benzer şekilde izlenmekteydi.

Nadir görülmesi nedeni ile tartışılması düşünüldü.

Anahtar Kelimeler: araknoid granulasyon, giant araknoid granülasyon, kranial venöz hipertansiyon

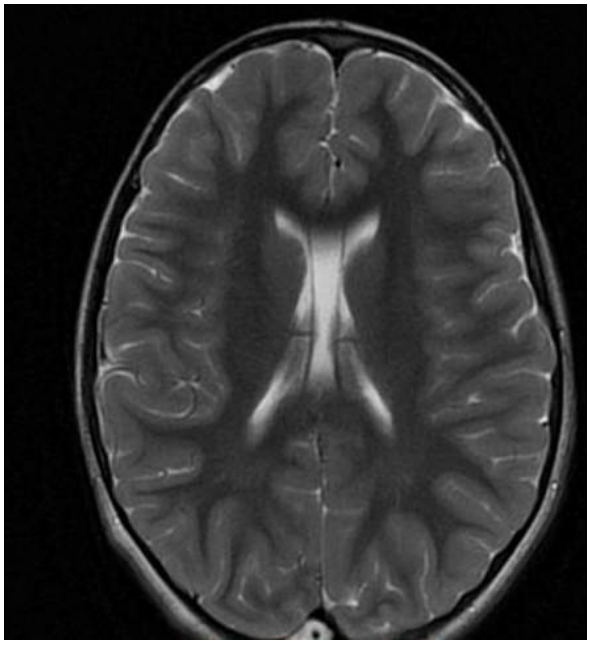

Resim 1.

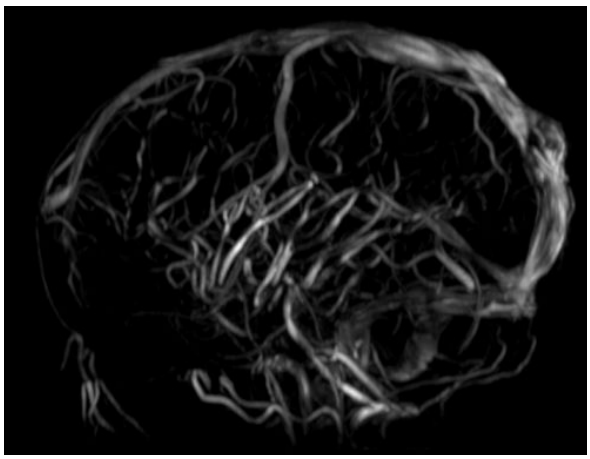

Resim 2.

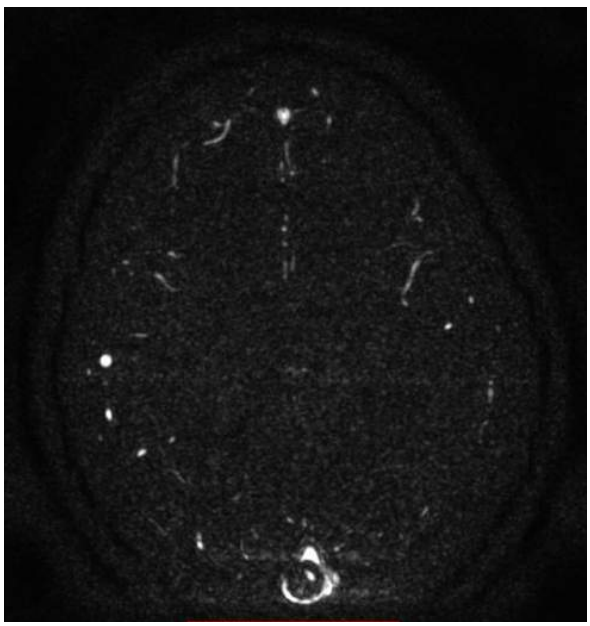

Resim 3.

Nöroradyoloji

PS-519

KOROİD PLEKSUS PAPİLLOMUNUN NADİR GÖRÜLEN LOKALİZASYONU: FORAMEN LUSCHKA

Nilüfer Deniz Alberalar[1], Ruslan Asadov[1], Rabia Ergelen[1]

[1]Marmara Üniversitesi Pendik Eğitim ve Araştırma Hastanesi

Koroid pleksus papillomları sıklıkla lateral ventrikül veya 4. ventrikül yerleşimli olarak prezente olan benign, nadir tümörlerdir. Tüm beyin tümörleri içerisinde sıklıkları %1'dir. Yetişkinlerde 4. ventikülde daha sık görülürken, pediatrik popülasyonda lateral ventrikül yerleşimi daha sıktır. Olguların yaklaşık %80'i hidrosefali kliniği ile başvururlar.

Kontrastlı kranial MR (manyetik rezonans) incelemesinde lezyonlar, T1 ağırlıklı incelemelerde izo-hipointens, T2 ağırlıklı incelemelerde izo-hiperintens görünümde olurlar. İntravenöz kontrast maddeyi takiben yoğun, homojen, karnabahar görünümüne benzetilen kontrast tutulumu tipiktir.

Foramen Luschka'da bulunan koroid pleksustan kaynaklı tümörler çok nadirdir. Serebellopontin köşeye doğru ekspanse olan kitle şeklinde görülürler. Diğer serebellopontin köşe tümörleriyle karışabilirler. Tipik kontrastlanma paterni ile tanınırlar.

Olgumuz 50 yaşında erkek hastadır. Baş dönmesi ve baş ağrısı şikayetiyle nöroloji polikliniğine başvurusu sonrası çekilen kontrastlı kranial MR incelemesinde, sol serebellopontin köşede, foramen Luschka lokalizasyonunda; T1 ağırlıklı incelemelerde izo-hipointens, T2 ağırlıklı incelemelerde izo-hiperintens karakterde, intravenöz kontrast maddeyi takiben yoğun kontrast tutulumu izlenen yer kaplayan lezyon izlenmiştir. Lezyon görünümünün tipik olması sebebiyle koroid pleksus papillomu olarak değerlendirilmiştir.

Anahtar Kelimeler: Koroid pleksus, papillom, Foramen Luschka, serebellopontin köşe

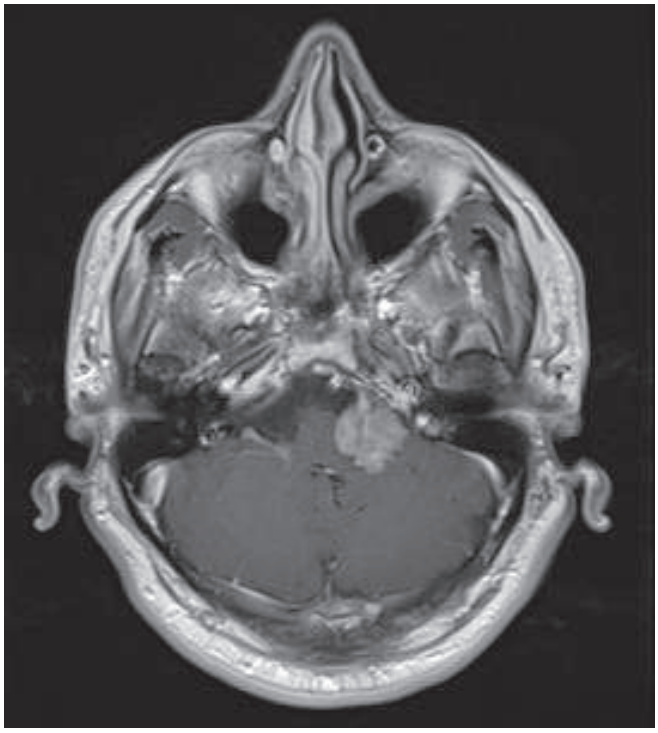

Resim 1.

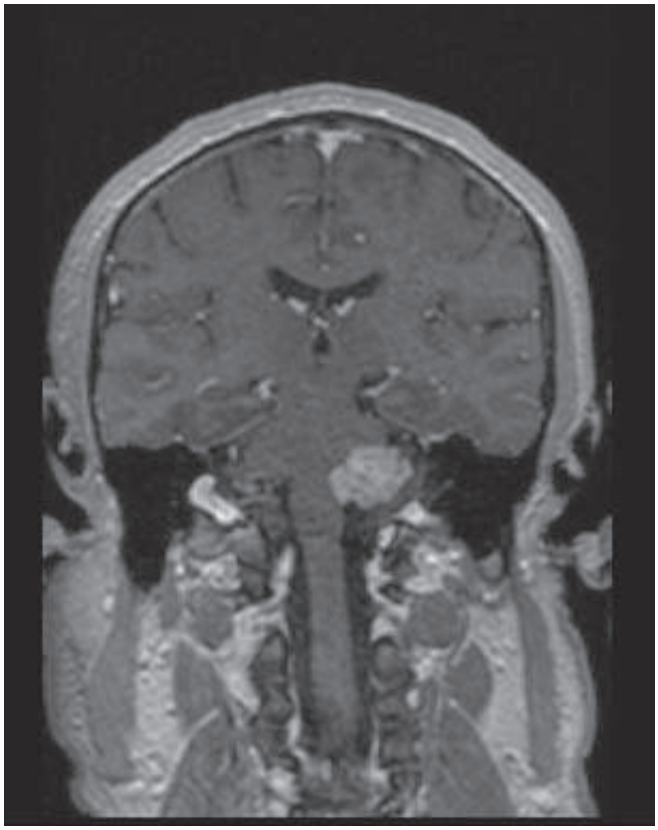

Resim 2.

Abdominal Radyoloji

PS-520

BUDD-CHİARİ SENDROMUNA NEDEN OLAN HİPEREOZİNOFİLİK KARACİĞER TUTULUMU

Habip Eser Akkaya[1], Burcu Budak[1], Gül Ayşe Erden[1]

[1]Ankara Üniversitesi Tıp Fakültesi Radyoloji Anabilim Dalı

Amaç: Hipereozinofilik sendrom (HES) idiopatik eozinofiliye bağlı gelişen doku hasarı ve multiorgan yetmezligi ile karakterize nadir bir hastalıktır. Karaciğer tutulumu sık görülmekle beraber MRG bulguları ile ilgili sınırlı bilgi bulunmaktadır. Bu bildiride Budd-Chiari Sendromuna neden olan HES'in karaciğer tutulumunun MRG bulguları sunulmuştur.

Gereç-Yöntem: Budd-Chiari ve HES tanısıyla takipli 28 yaşındaki erkek hastada dış merkezde yapılan USG'de hepatomegali ve karaciğerde ekojen nodüller saptanması üzerine dinamik karaciğer MRG ile değerlendirilmiştir.

Bulgular: Karaciğer MRG'de karaciğer konturlarında nodülarite, hepatomegali, hepatik venlerde ince ve düzensiz görünüm izlendi. Karaciğerde ağırlıklı olarak periportal yerleşimli, yaygın T1AG ve T2 AG'de hipo ve hiperitens sinyal özelliğinde çok sayıda nodüler yapıda ve sınırları belirsiz, coğrafik tarzda lezyonlar saptandı. Lezyonların bazılarında postkontrast arteryel serilerde kontrast tutulumu izlendi. Tanıda Budd-Chiari Sendorumu yanı sıra nodüler lezyonların HES'in tutulumuna ait olduğu düşünüldü. Yapılan biyopside presirotik prosesin yanı sıra HES ile ilişkili olabilecek yer yer eozinofilden zengin inflamasyon saptandı.

Sonuç: HES'te kronik hepatit, fokal hepatik lezyonlar, eozinofilik kolanjit, mikrovasküler tromboz ve oklüzyona bağlı Budd- Chiari Sendromu gelişebilir. Budd- Chiari sendromunda hepatik venlerde incelme ve oklüzyon izlenir. Kronik karaciğer parankim hastalığı gelişen hastalarda rejeneratif ve displastik nodüller, HCC görülebilir.

Rejenereratif nodüller T1AG'de hiperintens ve kontrast madde enjeksiyonu sonrası yoğun kontrastlanırlar. Bu nodüller T2AG'de izointens ya da göreceli hipointens sinyal özelliğinde görülürler. HES'li olguda karaciğer tutulumu MRG ile saptanabilmesine karşın diğer karaciğer lezyonlarından kesin olarak ayırmak mümkün olmamaktadır. Karaciğer lezyonlarına yaklaşımda HES'in de ayırıcı tanıda göz önünde bulundurulması tanı ve tedavinin yönlendirilmesinde önemlidir.

Anahtar Kelimeler: Hipereozinofilik sendrom, budd-chiari sendromu

Resim 1.

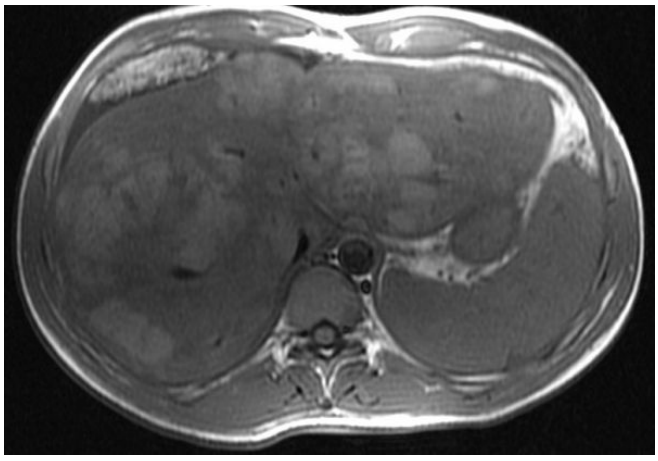

Resim 2.

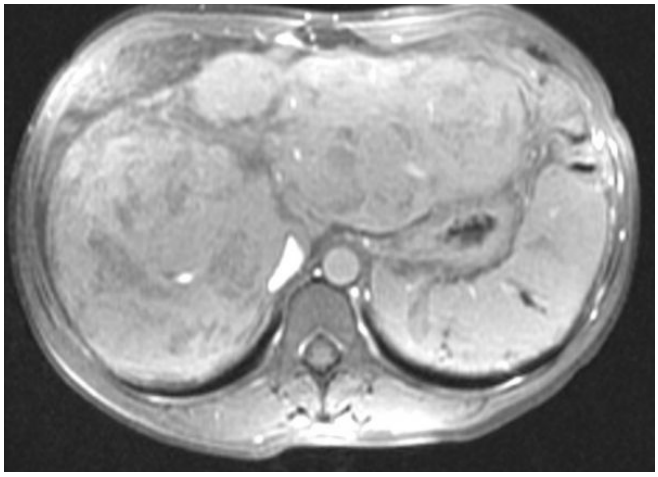

Resim 3.

Abdominal Radyoloji

PS-521

POSTTRANSPLANT LENFOPROLİFERATİF HASTALIK: RENAL TRANSPLANT SONRASI GELİŞEN T HÜCRELİ İNTESTİNAL LENFOMA

Kemal Murat Haberal[1], Pelin Börcek[2], Feride Kural Rahatlı[1], Arash Soudmand[1], Fuldem Yıldırım Dönmez[1]

[1]Başkent Üniversitesi Tıp Fakültesi, Ankara Hastanesi Radyoloji Anabilim Dalı
[2]Başkent Üniversitesi Tıp Fakültesi, Ankara Hastanesi Patoloji Anabilim Dalı

Giriş: Transplantasyon sonrası hastalara uygulanan immün supresif tedaviye bağlı hastalarda enfeksiyöz hastalık ve malignansi görülme sıklığı artmaktadır. Transplantasyon sonrası görülen posttransplant lenfoproliferatif hastalık (PTLH) bir komplikasyon olarak tanımlanmaktadır. Genellikle B hücre proliferasyonu izlenmekte olup T hücre kaynaklı proliferatif hastalık nadirdir. PTLH sıklıkla Epstein-Barr virüs (EBV) pozitifliği ile seyretmekte olup enfeksiyon veya neoplastik süreç gibi geniş klinik spektrumda ortaya çıkabilir.

Olgu: 2005 yılında renal transplantasyon yapılan ve 2 senedir karaciğer parankimal hastalığına bağlı alıcı adayı olarak takip edilen 52 yaşında erkek hasta genel cerrahi polikliniğine batında distansiyon ve ağrı şikayetleri ile başvurdu. Hasta posttransplant azathioprine ve takrolimus tedavisi ile takip edilmekteydi. Akut patolji ekartasyonu için uygulanan abdomen bilgisayar tomografi tetkikinde ileal segmentlerde diffüz duvar kalınlaşması ve birbirine yakın komşulukta 2 adet 6 cm ve 2.5 cm çaplarda intralüminal solid kitle lezyonları izlendi (Resim 1,2). Tanımlanan kitle lezyonlarının proksimalinde ince barsak segmentlerinde dilatasyon kaydedildi. Patolojik lenf nodu saptanmadı. Hastaya segmental ince barsak rezeksiyonu yapıldı ve patolojik değerlendirmede anaplastik fenotipi büyük T hücreli lenfoma tanısı koyuldu. Hastada EBV pozifliği mevcuttu.

Tartışma: PTLH insidansı %2'dir. Görülme süresi ve sıklığı yapılan organ transplantasyonuna ve uygulanan tedaviye bağlı değişmektedir, renal tranplantasyon sonrası görülme sıklığı %1.8–2 ve görülme süresi 23–32 ay olarak bildirilmiştir. EBV ilişkili B hücreli PTLH genellikle lenfadenopati ile bulgu vermekte olup T hücreli PTLH'de sıklıkla ekstranodal tutulum gözlenmektedir. EBV B hücrelerini CD21 yoluyla enfekte ederek onkogenezisis indüklediği bilinmektedir. T hücrelerinin az bir kısmında da CD21 reseptör pozitifliği olduğu ve bu nedenle EBV ile enfekte olabileceği tanımlanmıştır. Bizim vakamızda da EBV pozitifliğinin eşlik ettiği T hücreli lenfoma izlenmekteydi. PTLH tedavisinde ilk uygulama immünsupresyonun sonlandırılmasıdır, ancak lokalize tümoral hastalıkta cerrahi ve yaygın hastalıkda kemoterapi, radyoterapi seçenekleri fayda sağlamaktadır.

Sonuç: Transplantasyon hastalarında yapılan rutin takiplerde EBV pozitifliği varlığında nodal ve ekstranodal PTLH akılda tutulması gereken bir komplikasyondur.

Anahtar Kelimeler: Transplantasyon, lenfoma, posttransplant lenfoproliferatif hastalık, ince barsak obstrüksiyon

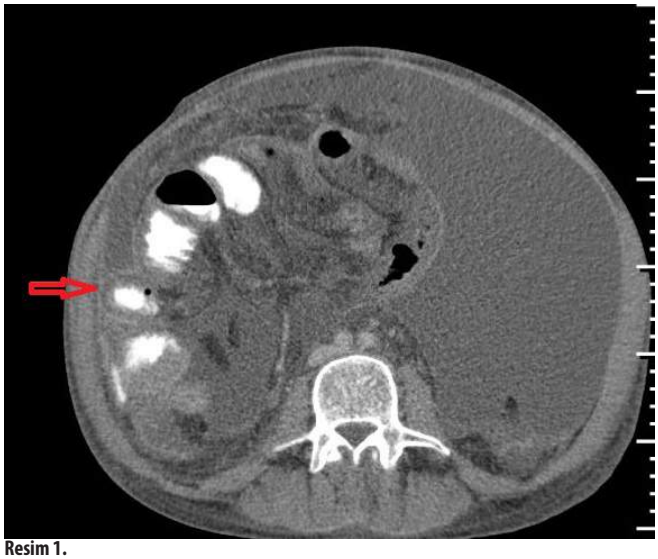

Resim 1.

Resim 2.

Kas-İskelet Radyolojisi

PS-523

HOFFA VE PREFEMORAL YAĞ YASTIĞI İMPİNGEMENT SENDROMLARI BİRLLİKTELİĞİ: MRG BULGULARI

Ali Fırat Sarp[1], Sercan Özkaçmaz[2], Mehmet Turmak[1], Özgür Özer[1]

[1]Bitlis Devlet Hastanesi, Radyoloji Bölümü
[2]Van Bölge Eğitim ve Araştırma Hastanesi, Radyoloji Kliniği

Diz çevresinde çok sayıda yağ yastığı bulunmaktadır. İnfrapatellar (Hoffa), suprapatellar ve prefemoral yağ yastıklarında oluşan impingement sendromları klinik pratikte kronik ön diz ağrısı şikayeti ile prezente olmakta ve tipik manyetik rezonans görüntüleme (MRG) bulguları oluşturmaktadır. Benzer patofizyolojik mekanızmalar ile ortaya çıktığı düşünülen yağ yastığı sendromlarından; Hoffa (İnfrapatellar) ve prefemoral yağ yastıkçığı sendromlarının birlikte görülebileceği bildirilmektedir. Biz bu sunumda 23 yaşındaki erkek hastada saptadığımız Hoffa ve prefemoral yağ yastığı impingement sendromlarının MRG bulgularını paylaşmayı amaçladık.

Kronik ön diz ağrısı şikayeti ile tarafımıza refere edilen olguya, 1.5 Tesla MRG cihazı ile (Intera, Philips Medical Systems) diz incelemesi gerçekleştirildi. İncelemede Hoffa yağ yastığının süperolateral kısmında yoğun ödem sinyali izlendi. Bu kısıma komşu patella alt polde minimal kemik iliği ödemi ve osteofitik sivrileşme bulguları mevcuttu (Resim a1–3, b1–2). Aksiyel kesitlerde patellofemoral eklemde uyumsuzluk bulguları, sagittal kesitlerde ise yüksek yerleşimli patella (Insall-Salvati oranı: 1.4) bulguları gözlendi. Prefemoral yağ yastığı lateral kısmında ödem bulguları ve bu kısıma komşu patellar kartilajda kondromalazi izlenmekteydi (Resim c1–3).

Yağ yastığı impingement sendromları anterior yağ yastıklarının, patellofemoral eklem mekaniğindeki patolojilere bağlı, yineleyen mikrotravmaya uğraması sonucu; kronik inflamasyon, dejenerasyon ve fibrozise uğraması ile oluşmaktadır. Prefemoral yağ yastığı impingement sendromu distal femur anterior kısmı ile suprapatellar bursa arasında yerleşen prefemoral yağ yastığının, genelde lateral kısımda görülür. Özellikle dikkat edilmedikçe MRG tanısı konması zor olan bu patolojinin Hoffa yağ yastığı impingement sendromu ile birliktelik gösterebileceği bildirilmektedir. Hoffa yağ yastığının superolateral kısmını etkileyen kronik mikrotravmaların, Hoffa yağ yastığı sendromunu oluşturduğu ve patellofemoral eklem biyomekaniğindeki anomalilerin bu duruma yol açabileceği bilinmektedir. Bizim olgumuzda görüldüğü gibi yüksek yerleşimli patella, sığ trohlear sulkus ve lateral patellar tilt gibi durumlar bu patolojiye predispozan olabilmektedir.

Sonuç olarak özellikle genç erişkinlerde, kronik anterior diz ağrısı ile prezente olan anterior diz yağ yastığı impingement sendromlarının MRG bulgularının ve predispozan nedenlerinin bilinmesi, aslında çok nadir görülmeyen bu patolojilerin tanı oranlarını arttıracaktır.

Anahtar Kelimeler: hoffa yağ yastığı, impingement, patellofemoral uyumsuzluk, prefemoral yağ yastığı

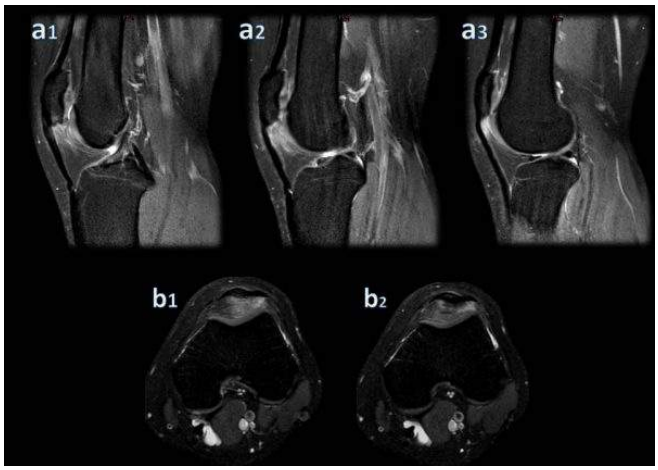

Resim 1.

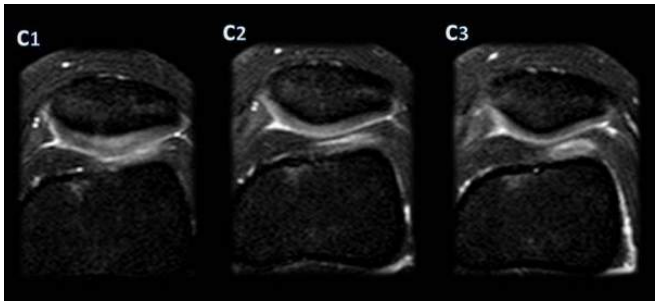

Resim 2.

Pediatrik Radyoloji

PS-524

BONE MINERAL DENSITY OF THE FEMUR AT ITS DYSPLASIA IN INFANTS

Olena Sharmazanova[1], Tetiana Arsenidze[1], Victoriya Shapovalova[1], Oleg Avrunin[2], Liliya Averianovna[2]

[1]Kharkiv Medical Academy of Postgraduate Education
[2]Kharkiv National University of Radioelectronics

Introdaction: Hip dysplasia is changing not only bones shape and size, but also bone structure. It is known that in childhood bone tissue is increase and after 40–45 years the bone begins to lose its weight from 0.5 to 1% per year (without any reason), which can lead to the osteoporosis. Bone mineral density is one of the most important factors that determine its strength. Dual-energy X-ray absorptiometry is the «gold standard» in quantitative assessment of bone mineral density in adults and children but most densitometers are designed for children over 5–7 years and in its program is absent normative values for younger children.

X-ray densitometry is one of the methods that allow to objectively judging about bone mineral density in infants. It is based on optical density measurements on bone X-ray by densitometry or computer in comparison with aluminum test-object, whose density close to the density of bone. X-rays are used to diagnose different pathology that is why the radiation dose is the same as in conventional X-rays.

The aim of our study was to explore cortical index (CI) and indicators of X-ray densitometry by femur with test-object on digital radiographs in infants in dynamics.

Materials and methods: We have analyzed 11 X-rays of children's pelvis with test-object (age 3–6 month) aimed to research with suspected hip dysplasia in present and through 4 months after treatment was started. Aluminum test-object with 9 steps was the standard of densitometric values, where each step differed from the next by height of 1 mm. Radiographs were analyzed using specialized program "OsteoGraf".

Results: Visual structural changes of the femur on radiographs were not found. At present X-rays CI=56,5±3,6%; during the analysis of radiographs with using of special program mineral density of cortical layer of the femur was 0,1325±0,0472 g/cm^3 and mineral density of spongy substance – 0,0247±0,003 g/cm^3.

Through 4 months after treatment was started CI=50,1±2,1%; mineral density of cortical layer of the femur was 0,1185±0,0472 g/cm^3 and mineral density of spongy substance – 0,0187±0,003 g/cm^3.

Conclusions: The presence of osteoporotic condition in children can be confirmed by X-ray densitometry. Using of X-ray densitometry we can study the mineral density of the femur separately for cortical layer and spongy substance that can objectively judge about the condition of bone tissue in infants.

Anahtar Kelimeler: bone densitometry, osteoporosis, hip dysplasia.

Nöroradyoloji

PS-525

İNTRAUTERİN LUMBOSAKRAL NÖRAL TÜP DEFEKTİ ONARIMI YAPILAN HASTALARDA EŞLİK EDEN İNTRAKRANİAL ANOMALİLERİN MRG İLE DEĞERLENDİRİLMESİ

Sabriye Sennur Bilgin[1], Carolin Gramsch[2], Bernd Andreas Neubauer[3], Ahmed Akgol[2], Zeynep Busra Akgol[4]

[1]Medipol Üniversitesi, Tip Fakültesi, Radyoloji Anabilim Dalı, Istanbul, Türkiye
[2]Giessen Üniversitesi Tip Fakültesi, Nöroradyoloji Anabilim Dalı, Giessen, Almanya
[3]Giessen Üniversitesi Tip Fakültesi, Cocuk Nörolojisi Anabilim Dalı, Giessen, Almanya
[4]Giessen Üniversitesi Tip Fakültesi, Nöroloji Anabilim Dalı, Giessen, Almanya

Giriş ve amaç: Nöral tüp kapanma defekti (miyelomeningosel=MMC) santral sinir sisteminin en sık görülen konjenital malformasyonudur ve ortalama insidansı 4,5/10,000 doğum olarak bildirilmiştir. Hastaların çoğunda Arnold Chiari tip 2 ve hidrosefali (değişik derecede mental retardasyon ile birlikte) görülür. Arka beyin yapıları foramen magnumdan spinal kanal içerisine doğru değişen derecelerde herniye olur. Bunlara sıklıkla merkezi sinir sisteminin diğer anomalileri de eşlik eder. Seviyeye bağlı olarak alt ekstremitelerde değişik derecelerde motor ve sensorik defektlere (nörojenik mesane, fekal inkontinans ve iskelet malformasyonları) yol açar.

Bu çalışmanın amacı, endoskopik yöntem ile miyelomeningosel onarımı uygulanan olgularda eşlik eden intrakranial anomalileri postpartum dönemde MRG yöntemi ile ortaya koymaktır.

Materyal ve metod: 2010–2015 yılları arasında merkezimizde lumbosakral nöral tüp kapanma defekti (MMC) olan ve intrauterin laparoskopik yöntemle (24. –27. gebelik haftaları arasında) MMC onarımı yapılan 63 olguya (26 erkek, 37 kız, 0–11yaşları arasında, yaş ortalaması 9,4± 3,6 ay) takip amacı ile kranial MRG incelemesi yapıldı. Bu olgular retrospektif olarak eşlik eden kranial anomaliler açısından değerlendirildi. Bu olguların 5 tanesine intrauterin, 58 tanesine postnatal dönemde MR inceleme uygulandı. Ventrikülomegali için transtentoryal genişliğin 10 mm'nin altında olması normal, 10–12 mm arasında hafif, 12–15 mm arasında orta ve 15 mm üzerindeki değerler belirgin ventrikülomegali olarak değerlendirildi. Serebellar herniyasyon için Basion- Opisthion arasındaki çizgi ile herniyasyon gösteren tonsillanın en uç noktası arasındaki mesafe ölçüldü ve 5 mm üzerindeki değerler patolojik kabul edildi.

Bulgular: Toplam 53 olguda (%84) ventrikülomegali tespit edilmiş olup bunlardan 6 tanesinde (%9,5) hafif, 9 tanesinde (%14,3) orta ve 38 tanesinde (%60,3) belirgin ventrikülomegali görüldü (Resim 1).10 olguda (%16) ventrikülomegali izlenmedi.9 olguda (%14) polimikrogri, 3 olguda (%5) heterotopik gri cevher varlığı görüldü (Resim 1).24 olguda (%38) korpus kallozum hipoplazisi veya parsiyel agenezisi görüldü (Resim 2).29 olguda (%46) serebellar herniyasyon (Resim 3), 16 (%25) olguda servikomeduller anomaliler izlendi.4 olguda (%6) prematürite ve düşük doğum ağırlığı sonucu gelişen periventriküler kanamaya bağlı periventriküler lokomalazi görüldü. Toplam 10 olguya (%16) ventriküloperitoneal şant uygulandığı görüldü.

Tartışma: MMC ile doğan çocuklar genellikle erken postnatal dönemde (ilk 48 saatte) defektin kapatılması için opere edilirler. Eşlik eden hidrosefali varlığında ventriküloperitoneal şant takılır. Postnatal MMC tamirinin serebellum sarkmasını kısmen iyileştirdiği gösterilmiştir. Fakat doğumda beyin sapı bası olan bebeklerde mevcut bulgularda düzelme görülmemiştir. İntrauterin miyelomeningosel operasyonu yapılan bebeklerde serebellar herniyasyon insidansının ve şant gereksiniminin azaldığı bildirilmiştir. Son yıllarda yeni fetoskopik tamir yöntemleri geliştirilmiştir. Agresif tedaviye rağmen, spina bifidalı yenidoğanların yaklaşık %14'ü 5 yaşına ulaşamamaktadır.

Sonuç olarak: Nöral tüp defektleri onarımı yapılsa dahi hastalarda önemli bir morbitite ve mortalite nedenidir. Dolayısıyla bu hastaların yaşamları boyunca multidisipliner takipleri gerekir. MRG nöral tüp defektlerinin ve eşlik eden kranial anomalilerin teşhis ve takibinde önemli bir inceleme yöntemidir.

Anahtar Kelimeler: Miyelomeningosel, nöral tüp defekti, Arnold Chiari, MRG

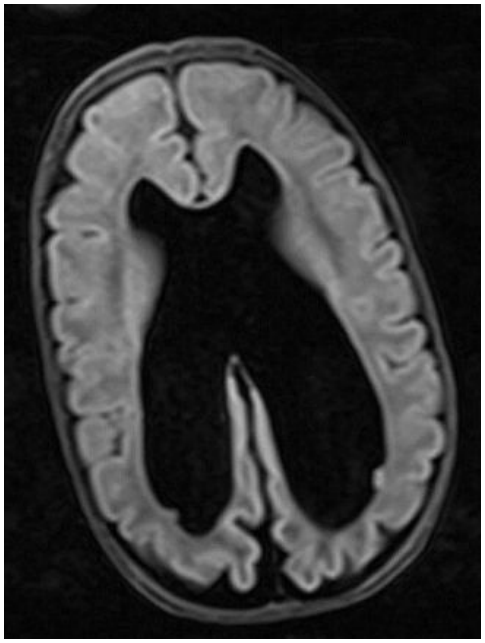

Resim 1.

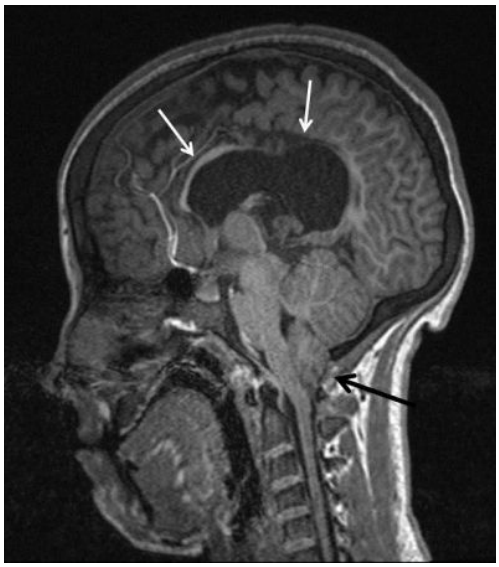

Resim 2.

Resim 3.

Kardiyovasküler Görüntüleme

PS-526

KALPTE ANATOMİK VARYASYONLAR; 1000 OLGU EŞLİĞİNDE RETROSPEKTİF KORONER BİLGİSAYARLI TOMOGRAFİ ANJİOGRAFİ ÇALIŞMASI

Erhan Çelenk[1], Menduh Dursun[2], Yılmaz Önal[2], Rıfat Arslan[2], Ali Aslan Demir[2]

[1]Lüleburgaz Devlet Hastanesi
[2]İstanbul Üniversitesi İstanbul Tıp Fakültesi Hastanesi

Çok kesitli bilgisayarlı tomografi (ÇKBT) teknolojisinin hızla gelişmesi ile birlikte, kardiyak incelemeler bilgisayarlı tomografının (BT) en yaygın uygulama alanlarından biri haline gelmiştir. Çalışmamızın amacı 1000 olgu eşliğinde kalbe ait anatomik yapıların varyasyonlarının ne sıklıkta olduğunu değerlendirmektir.

Araştırdığımız anatomik yapılar veya varyasyonları: Krista terminalis, interatriyal lipomatöz hipertrofi, östakian valf, subtebesian poş, aksesuar atriyal appendiks, atriyal appendiks dolma defekti, sol atriyal divertikül, moderatör bant, aksesuar pulmoner ven, interatriyal septal flep, interatriyal septal anevrizma, aksesuar sol ventrikül papiller kas, patent foramen ovale, kapanmış VSD.

Anahtar Kelimeler: Kalp, anatomik varyasyonlar, koroner bilgisayarlı tomografi anjiografi

Resim 1.

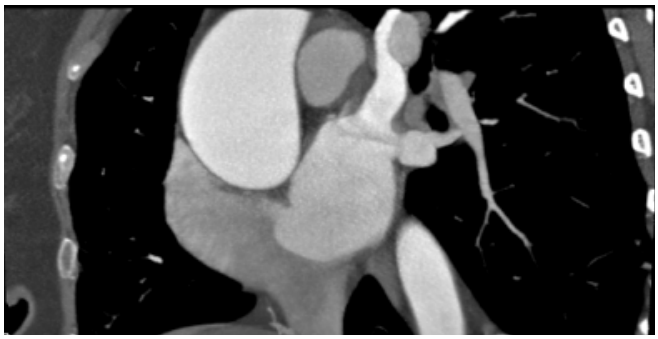

Resim 2.

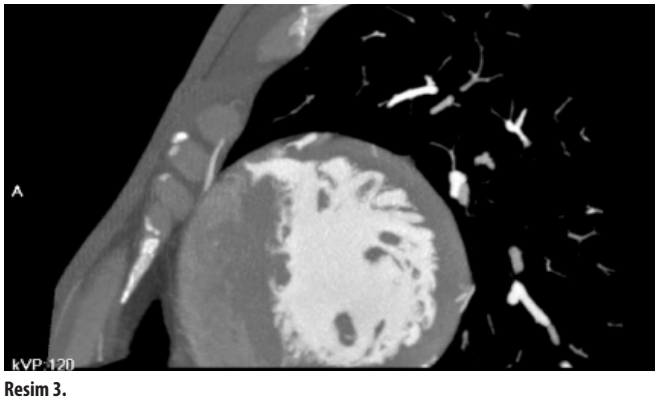

Resim 3.

Meme Radyolojisi

PS-527

NADİR BİR OLGU: MEMENİN TÜBÜLER ADENOMU

Fatma Uysal[1], **Canan Akgün Toprak**[1]

[1]*Çanakkale Onsekiz Mart Üniversitesi, Radyoloji Anabilim Dalı*

Giriş: Pür adenom olarakta bilinen tübüler adenom (TA) memenin nadir görülen benign epitelial tümörüdür. TA sıklıkla (%90) 40 yaş altı kadınlarda görülmektedir. Bu sunumda histopatolojik tanısı tübüler adenom olan postmenapozal olguya ait mamografi, ultrasonografi ve meme MR görüntüleri sunulacaktır.

Olgu: Postmenapozal dönemde 50 yaşındaki kadın hasta, muayene bulgusu olmaksızın rutin mamografi taraması için bölümümüze başvurdu. Mamografi tetkikinde sol meme üst iç kadranda, derin planda asimetrik dansite izlendi. Alınan spot grafide asimetrik dansitenin net kitlesel form kazanmadığı ancak dağılmadığı görüldü. Yapılan US incelemede mamografideki lezyon alanına uyabilecek lokalizasyonda, saat 11 hizasında, 6x10 mm boyutta, derin planda, cilde dik olarak yerleşen, düzensiz sınırlı, posterior akustik gölgelenmesi bulunan malignite açısından anlamlı özellikler gösteren solid kitle lezyonu saptandı. MR tetkikinde T2A'da hiperintens, düzensiz sınırlı, dinamik serilerde homojen yoğun kontrast tutan ve yapılan ölçümlerde Tip 1 kinetik eğri (progresif artış gösteren) saptanan solid kitle lezyonu izlendi. Radyolojik görüntüleme bulguları maligniteyi destekler nitelikte olan olgu BI-RADS kategori 4C olarak değerlendirildi. Hasta biopsi yapılmasını kabul etmeyip eksizyon talep etmesi nedeniyle palpe edilmeyen bu lezyon US eşliğinde iğne tel yöntemi ile işaretlenerek eksize edildi. Patolojik tanı sonucu TA olarak rapor edildi.

Tartışma: TA benign meme lezyonlarının %0.13 –%1.7'sini oluşturmaktadır. Mamografide non kalsifiye fibroadenom gibi düzgün sınırlı ovoid, ultrasonografide düzgün konturlu hipoekoik kitle şeklinde bulgu verir. Fizik muayene ve radyolojik bulgular fibroadenoma benzediğinden ayırım güçtür. Postmenapozal kadınlarda mikrokalsifikasyon içeren malign kitle lezyonunu taklit edebilir. Bizim olgumuz tübüler adenomun nadir görüldüğü yaş grubu olan postmenapozal dönemdeydi. Meme US ve meme MR bulguları malign lezyonu destekler nitelikteydi. Tübüler meme adenomları çoğunlukla üreme çağındaki genç kadınları etkiler ve oral kontraseptif tedavisi veya gebelik ile ilişkili değildir. İleri yaş kadınlar çok nadiren etkilenir. Boyutları 1–7.5 cm arasında değişebilir. Tübüler adenom meme kanseri gelişme riski ile ilişkili bulunmamıştır. Ancak bizim olgumuzda olduğu gibi radyolojik görüntüleme bulguları maligniteyi taklit edebildiğinden birçok durumda, cerrahi eksizyon kesin tanı için gereklidir.

Sonuç: Memenin tübüler adenomu en sık üreme çağındaki genç kadınlarda görülen, çoğu durumda klinik bulgular ve görüntüleme özellikleri fibroadenomlara benzeyen, preoperatif tanısı konması zor olan lezyonlardır. Postmenapozal olguda US ve meme MR da maligniteyi destekleyen bulgular olmasına rağmen benign bir antite olan tübüler adenom da akılda bulundurulmalıdır. Ancak bu olgu grubunda histopatolojik tanı olmaksızın radyolojik görüntülemeler ile malignite ekartasyonu yapılamamaktadır.

Anahtar Kelimeler: Mamografi, meme US, meme MR, maligniteyi taklit eden benign lezyon, tübüler adenom

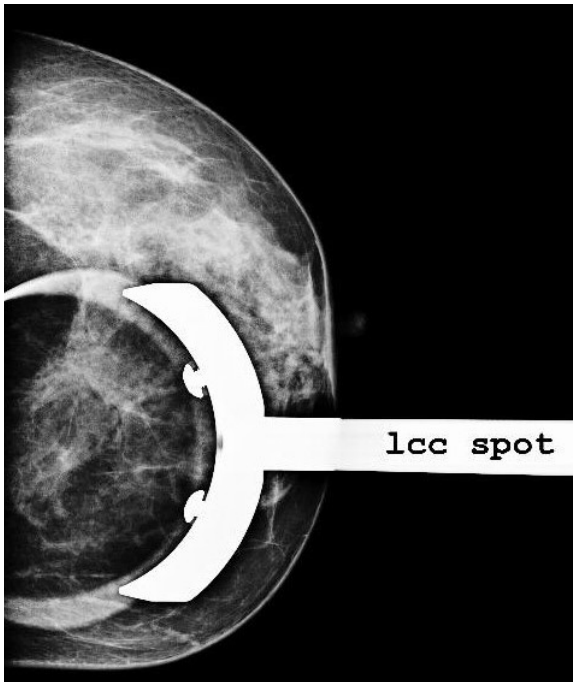

Resim 1.

Resim 2.

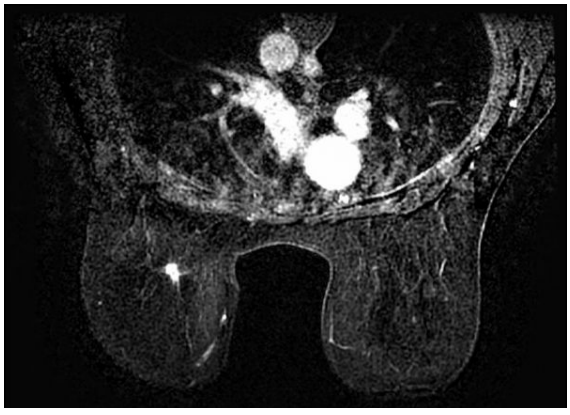

Resim 3.

Pediatrik Radyoloji

PS-528

SPIRAL COMPUTED TOMOGRAPHY IN DETERMINATION OF THE SEVERITY OF BRONCHOPULMONARY DYSPLASIA IN NEWBORNS

Olena Sharmazanova[1], Victoriya Shapovalova[1], Mykola Bortnyi[1]

[1]Kharkiv Medical Academy of Postgraduate Education

Bronchopulmonary dysplasia (BPD) -is a chronic polyetiological disease of morphologically immature lungs that develops in infants, mainly in small premature infants as a result of intensive care respiratory distress syndrome and/or pneumonia.

The aim of the study: improvement of diagnosis efficiency of BPD by studying SCT pictures of the chest and development of the injury severity score criteria.

Materials and methods: The data of chest SCT of 42 children with BPD (28 boys, 14 girls) aged from 25 days to 3 years were studied.34 children were prematurely born (81.0%), 8 children were full-term (19.0%).

All children were on the artificial lung ventilation (ALV) on average 32,9±22,7 days (min – 4, max – 94). Reintubation was held to 28.5% of prematurely born.

SCT of chest was performed in the phase of physiological and pharmacological sleep. Technical conditions: voltage of X-ray radiation – 110 kV; current strength – 36 mA; the time of scanning – 3 seconds; slice thickness 1–3 mm; field of view (FOV) – from 9x9x19 cm to 19 cm (depending on the weight of the child); pitch – 1.5.

Results: Symptom complex of the injury severity score according BPD were allocated. Moderate transparency increase of lung tissue in the anterior sections (90%); single delicate transpulmonary strands of fibrosis (80%) were diagnosed in 10 infants with the first degree (23.8 ± 9%).

For the second degree of severity that diagnosed in 20 children (47.6±10%) there were: uneven transparency increase in the anterior parts with crowding out of lung tissue in the intercostal spaces (90%); small (3 mm) emphysematous bullae (80%); "Mosaic" pneumatization on a limited area of the lung (85%); thickening of the subsegmental bronchi walls and single bronchiectasis were found in 80% and 70% respectively; pleura-pulmonary, pleuro pericardial commissure (95%).

A sharp inflating of the anterior mediastinal with pseudo-hernia formation (83.3%); «Hypovascular» zone or «air trap» (66.7%); emphysematous bullae (83.3%); «Honey comb» symptom (41.7%); diffuse «mosaic» pneumatization (41.7%); rough fibrous changes with signs of volumetric affected lobes reduction (58.3%); multiple traction bronchiectasis (66.7%); numerous rough pleura-pulmonary, pleural, pericardial, pleural, diaphragmatic commissures (91.7%) were found in 12 children with BPD of third degree (28.6 ± 10%).

In 5 cases (11.9%) of children with moderate and severe course of BPD at SCT of chest were found: malformations, 2 of them are tracheobronchomalacias (40%), 1 case (20%) of left lung hypoplastic, 1 case of tracheal bronchus (20%) and 1 case of trachea-esophageal fistula (20%)

Conclusions: SCT allows to detect early signs of lung changes with BPD and determine the severity that influences on the choice of patients ‹ treatment strategy. With help of SCT you may establish BPD connection with anomalies and malformations of the lungs that determines their future prognosis and quality of life.

Anahtar Kelimeler: Spiral computed tomography, bronchopulmonary dysplasia, newborns

Baş-Boyun Radyolojisi

PS-529

INCIDENTALLY DETECTED BILATERAL PETROUS APEX CEPHALOCELES: CT AND MRI FEATURES

Arzu Canan[1], Kamil Çıra[1], Özgür Özbilek[1], Koray Koç[1], Cihat Aksoy[1]

[1]Antalya Ataturk State Hospital, Radiology Clinic, Antalya, Turkey

Introduction: We report a incidentally detected case with bilateral petrous apex cephalocele to demonstrate its distinctive radiological (computed tomography and magnetic resonance imaging) findings due to differentiate them from the other cystic petrous apex lesions and to avoid unnecessary surgery

Case: A-61-years old woman was referred to our service with complaint of tinnitus at left side. Neurological examination showed no significant abnormality. High-resolution temporal bone computed tomography (CT) in the axial and coronal planes with a slice thickness of 1 mm and a bone algorithm was performed. CT images showed bilateral smoothly marginated expansile lesions which caused adjacent bones scalloping especially on right side (Figure 1a). The right lesion was larger and more expansile than left. Magnetic resonance imaging (MRI) of brain, including axial T1 (Figure 1b), T2 (Figure 1c) and coronal T2 (Figure 2) weighted images demonstrated cystic lesions located in bilateral Meckel's cave and extending into the petrous apex. The lesions had a similar signal intensity with cerebrospinal fluid on all sequences. There is no contrast enhancement. According to MRI findings, the lesions were diagnosed as bilateral petrous apex cephaloceles.

Discussion: Petrous apex cephaloceles (PAC) are uncommon developmental lesions of the petrous apex. However, there are a few case reports in the literature which described symptoms of headache, hearing loss, otorrhea, or pulsatile tinnitus due to PACs.[1] They are usually asymptomatic and can be unilateral or bilateral. These are detected incidentally by CT or MRI, so they are considered "leave alone" lesions.[2,3] Hence, the radiologist should be familiar with the distinctive radiological findings of PACs due to differentiate them from the other cystic petrous apex lesions and to avoid further investigations and surgery.

Anahtar Kelimeler: computed tomography, magnetic resonance imaging, petrous apex cephalocele

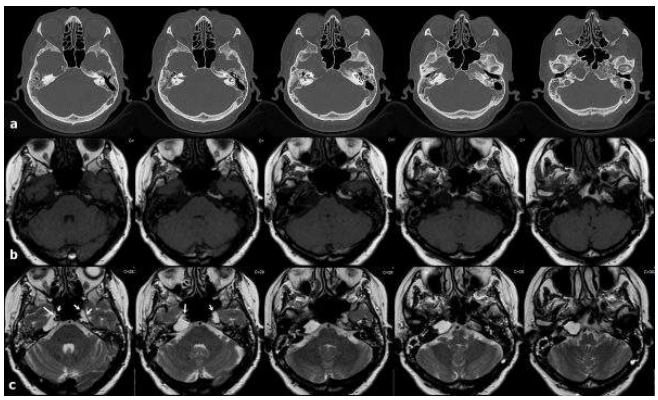

Resim 1.

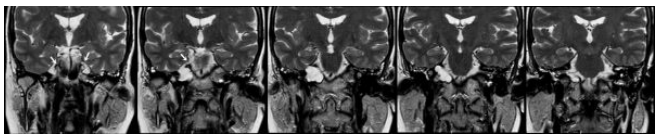

Resim 2.

Kas-İskelet Radyolojisi

PS-530

LATERAL HİNDFOOT SIKIŞMA SENDROMU: OLGU SUNUMU

Serdar Arslan[1], Mehmet Sedat Durmaz[1], Ali Cengiz[1], Hasan Erdoğan[1], Muhsin Nuh Aybay[1], Fatih Öncü[1]

[1]Konya Eğitim ve Araştırma Hastanesi

Amaç: Lateral hindfoot sıkışma sendromu ayak posteriorunda valgus deformitesi ve ayak tabanı düzleşmesine bağlı olarak meydana gelen talokalkaneal ve subfibular sıkışmayı içeren bir sendromdur. Bu olgu sunumunda lateral hindfoot sıkışma sendromu bulunan bir hastanın manyetik rezonans görüntüleme (MRG) bulgularını sunmayı amaçladık.

Olgu: 53 yaşında kadın hasta hastanemizin ortopedi kliniğine sağ ayak bileğinde ağrı şikayeti ile başvurdu. Hastaya uygulanan MRG tetkikinde sağ ayak bileği talus, kalkaneus ve distal fibulada eklem yüzlerine komşu kesimlerde kemik iliği ödem alanları saptandı. Ayrıca hastada ayak posteriorunda valgus açısı artmış olup 43 derece (<6) hesaplandı. Bu bulgular ile hasta lateral hindfoot sıkışma sendromu olarak tanımlandı.

Tartışma ve Sonuç: Ayak bileği sıkışma sendromları yumuşak doku veya kemik patolojilerine bağlı olarak gelişen, kronik ağrı ve hareket kısıtlılıklarına yol açan patolojilerdir. Lateral hindfoot sıkışma sendromu posterior tibial tendon disfonksiyonu, iyileşmiş kalkaneal fraktür, nöropatik artropati ve inflamatuar artropatiye bağlı olarak gelişebilmektedir. Bu sebeplere bağlı oluşan taban düzleşmesi veya ayak posteriorunda gelişen valgusun şiddetti sıkışma sendromununda şiddetini belirlemektedir. Klinik tanısı konulamayan kronik ayak bileği ağrısı olan hastalarda MRG sıkışma sendromunlarının saptanmasında önemli bir görüntüleme yöntemidir.

Anahtar Kelimeler: Sıkışma sendromu, Ayak bileği, Manyetik rezonans görüntüleme

Resim 1.

Resim 2.

Resim 3.

Baş-Boyun Radyolojisi

PS-531

A RARE FETAL CASE: THE GALEN VEIN ANEURYSM CAUSING CARDIAC FAILURE

Halil İbrahim Serin[1], Selim Doğanay[2], Serdar Kütük[2], Süreyya Burcu Görkem[2], Gonca Koç[2], Saliha Çıracı[2], Abdulhakim Coşkun[2]

[1]Bozok Unıversity Medicine Faculty Radiology Department
[2]Erciyes Unıversity Medicine Faculty Radiology Department, Pediatric Radiology

A 33-year-old pregnant woman with gestational age of 37 weeks presented to our facility with decreased fetal movements. On fetal sonography, cardiomegaly and marked dilatation at right atrium were detected in the fetus. There was also suspicious pleural fluid and ascites in abdomen.

When detailed evaluation was performed with initial diagnoses on congenital heart disease or hydrops fetalis, an intracranial cystic lesion (4.5x2.5 cm in size) was obser vedin posterior midline of brain. Lesion showed venous flow with mild turbulence on Doppler sonography. On fetal MR imaging, it was seen that vein of galen was 44x24 mm in size with aneurysmatic dilatation and that sinus rectus and sinuses transversus were larger than normal. In addition, tortoise collateral vessels were observed in quadrigeminal cistern, around brainstem and area left to aneurysmatic vein of Galen. Mild dilatation secondary to compression by aneurysm was observed in the right lateral ventricle. Thus, immediate delivery was performed due to vein of Galen aneurysm and hydrops fetalis, IN newborn, it was seen that Doppler sonography and fetal MRI findings persisted on postpartum transfontanelle Doppler sonography. After birth, embolization via umbilical artery anf vein catheterization was performed to made newborn in interventional radiology clinic. Marked improvement was observed in the symptoms of cardiac failure after therapy.

Vein of Galen aneurysm is a rare congenital intracranial vascular malformation that accounts from approximately 1% of all vascular malformations and 30% of pediatric vascular malformations. The important feature of vein of Galen vaneurysms is aneurysmal dilatation of venous structure which is termed as vein of Galen. Vein of Galen aneurysm can present several distinct clinical pictures at childhood; however, the most common presentation is high-output heart failure at neonatal period. Presenting symptoms are slightly different in older children, including headache mopst freguently, hydrocephaly, several neurological symptoms and subarachnoid hemorrhage. The morbidity and mortality are higher in vein of Galen aneurysm at neonatal period. In vein of Galen aneurysm, successful outcomes are achieved by reducing aneurysmal flow with ambolization of supplying arteries via andovascular approach, particularly in infants presented with severe cardiac failure during neonatal period.

In newborns presented with severe cardiac failure due to vein of Galen aneurysm at early life, prognosis is poor due to rapid development of multi-organ failure and death if interventional neuroradiology and embolization techniques aren't used. In these patients, reducing blood flow supplying vein of Galen by early neurointerventional therapy and treatment of cardiac failure are needed to decrease these complications and severe cerebral injury. It is reported that neurological sequels could be reduced only by this approach. Mortality rate was 90%in newborns at the era where safe imaging modalities and endovascular treatment are unavailable. Currently, likelihood of survival is 70–80% with endovascular treatment and complete recovery rate is approximately 50%.

In our case, vein of Galen aneurysm causing hydrops fetalis was diagnosed during intrauterine life and aneurysm was treated after premature delivery via cesarean section; thus, potentially fatal complications of hydrops fetalis was prevented by early diagnosis and treatment.

Anahtar Kelimeler: Galen vein aneurisym, kardiac failure, cranial MRİ, fetal RDUS

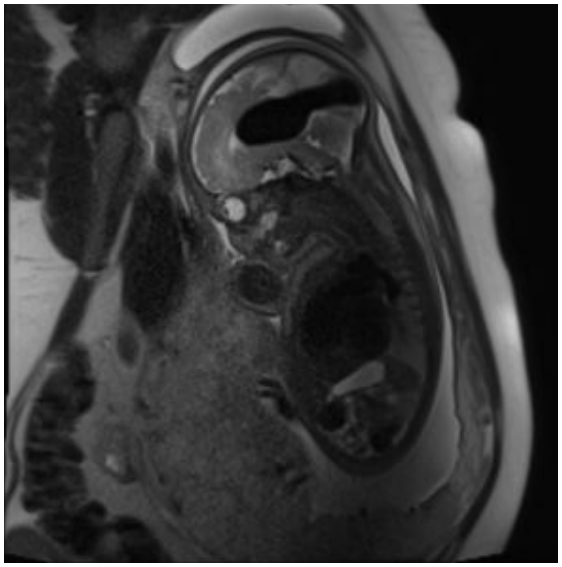

Resim 1.

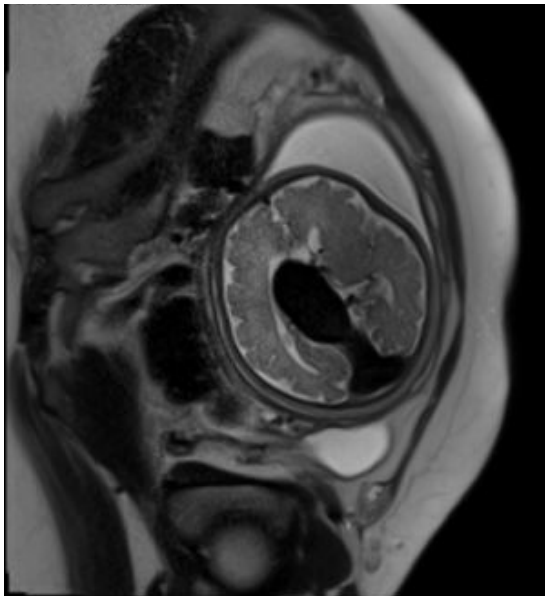

Resim 2.

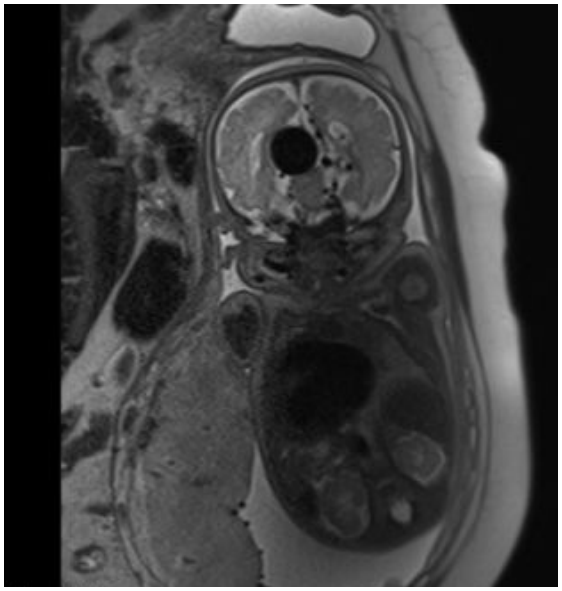

Resim 3.

Abdominal Radyoloji

PS-532

NADİR BİR OLGU SUNUMU: OVERİN İNDİREKT İNGUİNAL HERNİASYONU

Serdar Arslan[1], Hasan Erdoğan[1], Ali Cengiz[1], Muhsin Nuh Aybay[1], Mehmet Sedat Durmaz[1], Meral Büyükterzi[1]

[1]Konya Eğitim ve Araştırma Hastanesi

Amaç: İnguinal herni kadınlarda %5'den daha az oranda görülmektedir. Herniye olan doku genellike omentum veya barsak segmentlerinden oluşmakta olup overin inguinal kanal içerisine herniasyonu çok nadir görülmektedir. Bu olgu sunumunda overin indirekt inguinal hernisi saptadığımız bir hastanın bilgisayarlı tomografi (BT) bulgularını sunmayı amaçladık.

Olgu: 48 yaşında kadın hasta hastanemizin genel cerrahi kliniğine sol alt kadran ağrısı nedeni ile başvurdu. Hastanın fizik muayenesinde sol alt kadranda şişlik saptanan hastaya ultrasonografi tetkiki uygulandı. USG'de herni saptanmaması üzerine hastaya BT tetkiki uygulandı. BT tetkikinde içerisinde hipodens milimetrik çaplı foliküllerinde izlendiği sol over dokusunun inguinal kanal içerisine herniasyonu saptandı.

Tartışma ve Sonuç: İnguinal herniler direkt ve indirekt olarak ikiye ayrılmaktadır. Erişkin kadınlarda indirekt inguinal herniler daha sık izlenir ve genellikle 40–60 yaşları arasında görülmektedir. Herni kesesi içerisinde over veya fallopian tüplerin görülmesi litaratürde %3'den daha az sıklıkta bildirilmiştir. Ayrıca bu bölgede nadir olarak görülen nuck kanal kistleri ve round ligament kistleride ayırıcı tanıda akılda tutulmaldır. Herniye over dokusunun torsiyon riski mevcut olup over herniasyonunun erken tanı ve tedavisi oldukça önemlidir.

Anahtar Kelimeler: İnguinal herni, bilgisayarlı tomografi, over

Resim 1.

Resim 2.

Genitoüriner Sistem Radyolojisi

PS-533

NADİR BİR OLGU SUNUMU: UTERİN ROUND LİGAMENT KİSTİNİN İNGUİNAL KANALA HERNİASYONU

Serdar Arslan[1], Hasan Erdoğan[1], Ali Cengiz[1], Muhsin Nuh Aybay[1], Ender Alkan[1], İsmet Tolu[1]

[1]Konya Eğitim ve Araştırma Hastanesi

Amaç: Kadınlarda herni, büyümüş lenf nodları, endometriozis, benign ve malign yumuşak doku tümörleri inguinal bölgede yer alan çeşitli patolojilerdir. Bu patolojilerin ayırımını sağlayıp tedavi edebilmek için radyolojik görüntüleme yöntemlerinden faydalanılmaktadır. Bu olgu sunumunda oldukça nadir görülen round ligament kisti herniasyonu saptadığımız bir hastanın bilgisayarlı tomografi (BT) bulgularını sunmayı amaçladık.

Olgu: 53 yaşında kadın hasta hastanemizin kadın hastalıkları ve doğum bölümüne sol alt kadran ve sol kasık ağrısı şikayetleri ile başvurdu. Fizik muayenede sol inguinal bölgede şişlik palpe edilmesi üzerine hastaya ultrasonografi (US) tetkiki uygulandı. US'de solda inguinal kanal içerisine uzanım gösteren anekoik kontentli, ince duvarlı kistik lezyon saptandı. BT tetkiki ile değerlendirilen hastada solda round ligamentten kaynaklanan ve sol inguinal kanala uzanım gösteren hipodens, kontrast madde tutulumu göstermeyen round ligament kisti ile uyumlu kistik lezyon saptandı.

Tartışma ve Sonuç: Uterin round ligamenti gubernakulumun bir türevidir ve gestasyonun 9. haftasında gelişim gösterip paramesonefrik kanala bitişik halde bulunmaktadır. Round ligament inguinal kanala doğru uzanım gösterir ve labioskrotal şişkinliği oluşturur ve birinci trimester sonunda fibröz bir bant halini alır. Uterin round ligament kistleri ile ilgili litaratürde çok az sayıda vaka bildirilmiş olup bu bölgede daha sık inguinal ve femoral herniler, lipom, lenf nodları gibi benign lezyonlar daha sık olarak karşımıza çıkmaktadır. Uterin round ligament kistleri inguinal herni sebepleri arasında olup akılda tutulması gereken önemli bir antitedir.

Anahtar Kelimeler: round ligament, kist, bilgisayarlı tomografi

Resim 1.

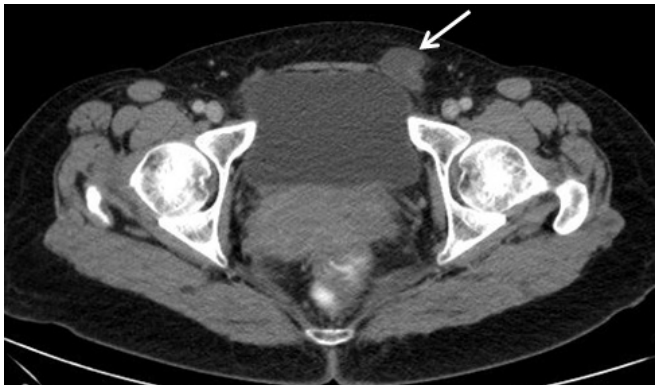

Resim 2.

Resim 3.

Abdominal Radyoloji

PS-534

İNTRAABDOMİNAL YERLEŞİMLİ İSKİOANAL FOSSA YAĞ DOKUSU İÇERİSİNDE NADİR BİR LOKALİZASYONDA KİST HİDATİK

Serdar Arslan[1], Mehmet Sedat Durmaz[1], Hasan Erdoğan[1], Muhsin Nuh Aybay[1], Ali Cengiz[1], Fatih Öncü[1]

[1]Konya Eğitim ve Araştırma Hastanesi

Amaç: Kist hidatik, Echinococcus granüloza larvalarının hayvanlar aracılığıyla bulaşması sonucu ortaya çıkan paraziter bir hastalıktır. Orta Doğu, Asya, Güney Amerika, Afrika, Yeni Zellanda ve Türkiye gibi endemik bölgelerde daha sık olarak görülmektedir. En sık karaciğer (%50–70) ve akciğer (%5–30) tutulumu izlenir. Litaratürde daha az sıklıkta dalak, böbrek, adrenal bez, beyin, testis, over ve kas- iskelet sistemi tutulumlarıda bildirilmiştir. Bu olgu sunumunda çok nadir bir lokalizasyonda izlenen kist hidatik lezyonunun manyetik rezonans görüntüleme (MRG) bulgularını sunmayı amaçladık.

Olgu: 35 yaşında kadın hasta genel cerrahi kliniğine sol alt kadranda ağrı şikayeti ile başvurdu.10 yıl önce karaciğer kist hidatiği ve 8 yıl önce over yerleşimli kist hidatik nedeni ile operasyon öyküsü olan hastaya tariflenen şikayetleri nedeni ile ultrasonografi (US) tetkiki uygulandı. US tetkikinde sol alt kadranda içerisinde milimetrik çaplı kistlerin izlendiği hipoeoik-anekoik lezyon saptanması üzerine hasta MRG tetkiki ile değerlendirildi. MRG tetkikinde sol alt kadranda sol iliopsoas kası inferior komşuluğunda solda iskioanal fossaya kadar uzanım gösteren 110x75x41 mm boytlarında T2 ağırlıklı serierde hiperintens T1 ağırlıklı serilerde hipointens içerisinde kız veziküllerin izlendiği lezyon dikkati çekti. Opere edilen hastanın tanısı kist hidatik ile uyumlu sonuçlandı.

Tartışma ve Sonuç: Endemik bölgelerde dahi kist hidatik lezyonları yumuşak doku tutulumu çok nadir olarak görülmektedir. Yumuşak doku kist hidatik lezyonları genelde asemptomatik olup yerleşim yerine göre ağrı veya çevre dokuya uyguladıkları kompresyona bağlı semptomlar gösterebilirler. Ultrasonografi (US) kist hidatik lezyonlarının tespitinde ve takibinde en sık kullanılan non-invaziv görüntüleme yöntemidir. Ancak US ile obez hastalar ve derin yerleşimli lezyonlar optimal değerlendirilemeyebilir. Bu hastalarda bilgisayarlı tomografi ve MRG tetkikleri tanı koymada yardımcı yöntemlerdir. MRG tetkiki ile kız veziküller ve perikist endokist ayrışmasını daha iyi göstermektedir. Kist hidatik lezyonları nadir de olsa yumuşak dokularda izlenmekte olup MRG yöntemi tanı koymada önemli ve etkili bir görüntüleme yöntemidir.

Anahtar Kelimeler: kist hidatik, manyetik rezonans görüntüleme,

Resim 1.

Resim 2.

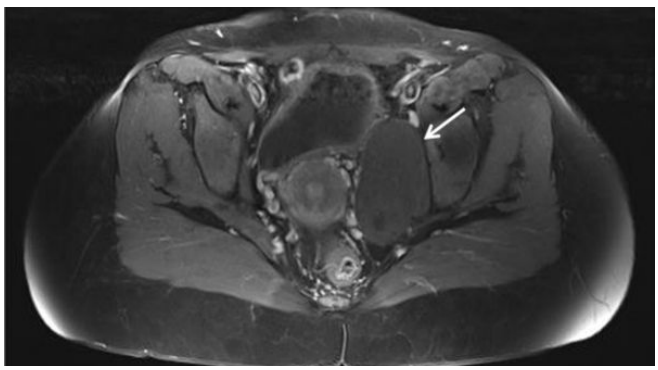

Resim 3.

Kas-İskelet Radyolojisi

PS-535

NADİR YERLEŞİMLİ KLAVİKULA OSTEOİD OSTEOMASI: OLGU SUNUMU

Serdar Arslan[1], Ali Cengiz[1], Hasan Erdoğan[1], Muhsin Nuh Aybay[1], Mehmet Sedat Durmaz[1], İsmet Tolu[1]

[1]Konya Eğitim ve Araştırma Hastanesi

Amaç: Osteoid osteomalar benign kemik tümörleri olup hayatın ikinci dekadında ve ortalama %10 oranında görülmektedir. Üst ekstremitede daha nadir olarak görülen bu lezyonlar genellikle femur ve tibia diafizinde izlenmektedir. Bu olgu sunumunda nadir bir lokalizasyon olan klavikula kaynaklı osteoid osteoma lezyonunun bilgisayarlı tomografi (BT) bulgularını sunmayı amaçladık.

Olgu: 27 yaşında kadın hastanemizin göğüs hastalıkları bölümüne sol omuza yayılım gösteren sol göğüs ağrısı şikayeti ile başvurdu. Fizik muayene bulgularında herhangi bir patoloji saptanmayan hastaya BT tetkiki uygulandı. BT tetkikinde sol klvaikula orta kesimde santralinde 3 mm çaplı hipodens nidusu izlenen periferi sklerotik ve komşu kortekste kalınlaşmaya neden olan lezyon saptandı. Opere edilen hastanın histopatolojik tanısı osteoid osteoma olarak sonuçlandı.

Tartışma ve Sonuç: Osteoid osteomalar tipik olarak 1.5 cm'den küçük ağrılı lezyonlardır. Kotikal, trabeküler ve subperiostal subtipleri mevcuttur. Direkt grafilerde radyolusent nidusu saptanabilir. Ancak direkt grafilerde nidusu tam seçilemeyen olgularda nidusu ve etrafındaki sklerotik rimi saptamada bilgisayarlı tomografi daha etkili bir yöntemdir. MRG daha az sensitif bir yöntem olmak ile birlikte T2 ağırlıklı serilerde nidus değişken intensite özellikleri gösterebilir. Klavikula tutulumu osteoid osteomalar için nadir görülen bir lokalizasyon olsada ayırıcı tanıda akılda tutulması ve gecikmeden tedavi uygulanması açısından bu olgu sunumu önemli bir örnek teşkil etmektedir.

Anahtar Kelimeler: osteoid osteoma, klavikula, bilgisayarlı tomografi

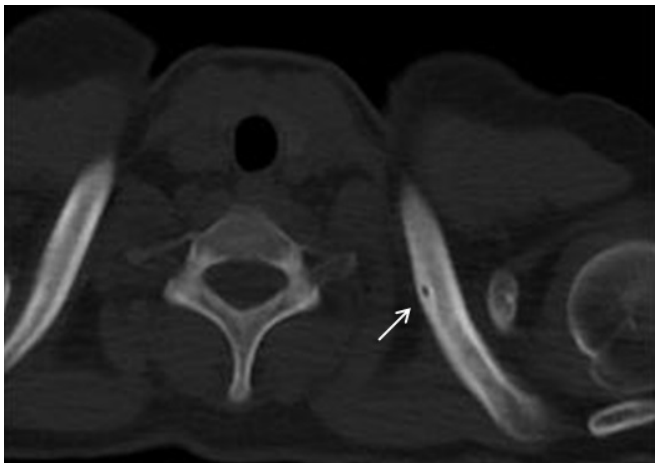

Resim 1.

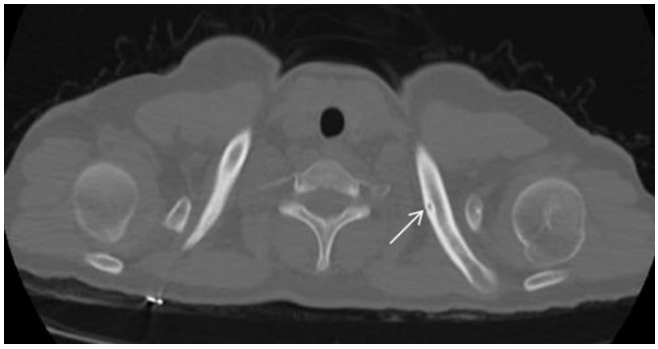

Resim 2.

Kas-İskelet Radyolojisi

PS-536

NADİR BİR OLGU: RİZOMELİK KONDRODİSPLAZİ PUNKTATA

Nurten Turan Güner[1], Sibel Bayramoğlu[1], Tan Cimilli[1], Enis Öztürk[1]

[1]Bakırköy Dr. Sadi Konuk Eğitim ve Araştırma Hastanesi

Giriş-Amaç: Rizomelik kondrodisplazi punktata (RKP), peroksizom metabolizması bozukluğu ile ilgili, epifizyal kıkırdaklarda noktasal tarzda kalsifikasyonlar, vertebral koronal kleftler, proksimal uzun kemiklerde simetrik kısalık (rizomeli), tipik dismorfik yüz, eklemlerde hareket kısıtlılığı, bilateral katarakt, nöbetler, ciddi solunumsal sorunlar, ekzema, ağır büyüme geriliği ve psikomotor gerilik ile karakterizedir. Nadir görülen bu olgu ile RKP'da saptanabilen kraniospinal radyolojik bulguları literatür eşliğinde gözden geçirmeyi amaçladık.

Olgu Sunumu: 2 yaşında erkek hasta mikropenis, anormal yüz görünümü nedeniyle polikliniğe başvurmuş ve çocuk endokrinoloji polikliniğinden "hipopitüatirizm" ön tanısıyla kranial MR için bölümümüze gönderildi. Kliniğimizde olguya iskelet grafilerinin yanısıra kranial ve tüm spinal MR incelemeleri yapıldı.

Anne ve baba birinci dereceden akraba (hala dayı çocukları) olan hastanın fizik muayenesinde boyu 62 cm (0 persentil), vücut ağırlığı 5590 gr (0 persentil), baş çevresi 38 cm (0 persentil), BMI: 14.54 (13. persentil) idi. Basık burun kökü, belirgin frontal bölge, kısa boyun, bilateral konjenital katarakt nedeniyle opere, bilateral simetrik proksimal ekstremite kısalığı ve mikropenis saptandı. Laboratuvar incelemelerinde tam kan sayımı, serum kalsiyum, fosfor ve alkalen fosfataz düzeyleri, karaciğer ve böbrek fonksiyon testleri ve idrar incelemesi normal sınırlardaydı. Annenin hamilelikte ilaç kullanım hikayesi yoktu.

İskelet sistemi grafilerinde, olgunun tüm ekstremitelerinde simetrik rizomelik kısalık mevcuttu. Kemik pelvis displazik görünümdeydi. Rizomelik kısalığa ek olarak, humerus ve femur metafizlerinde genişlemeler, humerus ve femur epifizlerinde, her iki patellada kalsifikasyonlar görüldü (Resim 1). Yan torakolomber grafide vertebralarda koronal kleftler izlendi (Resim 2).

Kranial MR'da cavum septum pellucidum et vergae varyasyonu ve her iki lateral ventrikül ve üçüncü ventrikül genişliği belirgin izlenmiştir. Periventriküler derin ak maddede T2 ve FLAİR serilerde hiperintens alanlar gözlenmiş olup myelinize olmamış alanlar veya myelinizasyon anomalileri eşliği açısından takibe alınmıştır. Bilateral lens sinyalleri konjenital katarakt nedeniyle opere edilen olguda T2 ağırlıklı serilerde hiperintens izlenmiştir.

Tüm spinal MR incelemelerde; servikal ve torakal osseöz spinal kanal çapı dardır. Tüm vertebralar dismorfik görünümde olup vertebralarda koronal kleft görünümleri mevcuttur (Resim 3). C2 düzeyinde spinal kordda T2 serilerde basıya sekonder hiperintensite izlenmektedir. Sakrumda ani açılanma izlenmiş olup kesitler dahilinde bilateral koksofemoral eklemler dismorfik görünümdedir.

Tartışma-Sonuç: RKP nörolojik, oftalmolojik, respiratuar, iskelet, dermatolojik bulgular ile seyreden peroksizomal hastalık grubunda nadir görülen bir hastalıktır. Tipik radyolojik bulgular vertebra gövdelerindeki ön ve arka ossifikasyon merkezlerini ayıran kıkırdak doku nedeniyle izlenen koronal kleftler, uzun kemik metafizlerinde genişlemeler ve uzun kemik epifizlerinde punktat kalsifikasyonlardır. Santral sinir sisteminde MR ve MR spektroskopi görüntülemesinde, gecikmiş miyelinizasyon ve supratentorial beyaz cevherde sinyal değişiklikleri görülebilir.

RKP'da iskelet sistemine yönelik tipik radyografik bulgular tanıda oldukça yardımcıdır. Eşlik edebilecek SSS patolojilerinin ortaya konması ve mevcut nörolojik bulguların aydınlatılması açısından kranial ve spinal MR incelemeler yardımcı olacaktır.

Anahtar Kelimeler: rizomelik kondrodisplazi punktata, dar spinal kanal kanal

Resim 1.

Resim 2.

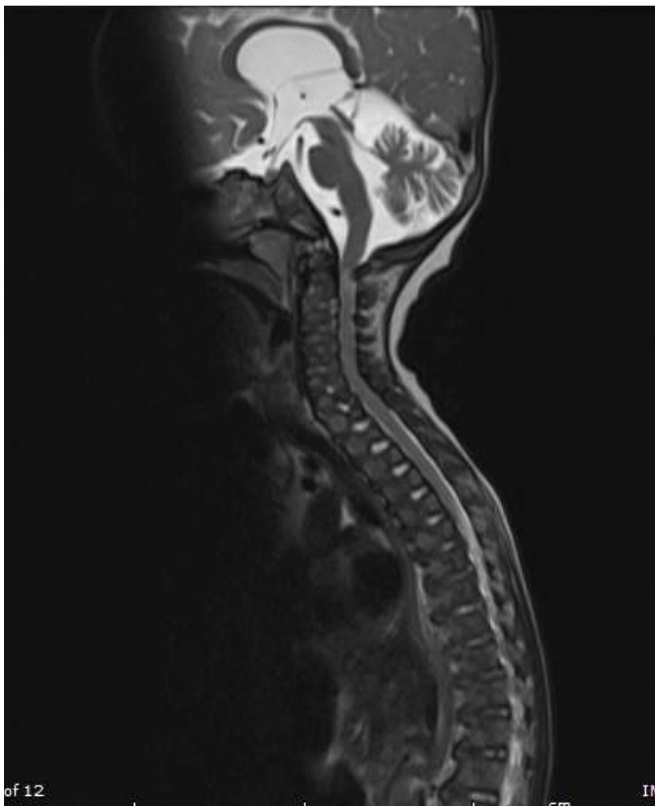

Resim 3.

Abdominal Radyoloji

PS-537

A RARE PEDIATRIC CASE: SMA SYNDROME FOLLOWING TREATMENT OF NEUROBLASTOMA

Halil İbrahim Serin[1], Süreyya Burcu Görkem[2], Selim Doğanay[2], Gonca Koç[2], Saliha Çıracı[2], Ekrem Ünal[2], Mustafa Küçükaydın[2], Abdulhakim Coşkun[2]

[1]*Bozok University Medicine Faculty Yozgat*
[2]*Erciyes University Medicine Faculty Kayseri*

Clinical History: A 3-year-old boy presented to our facility with loss of appetite, abdominal pain, bloating, nausea and vomiting after receiving 3 cycles of chemotherapy for parailiac retroperitoneal neuroblastoma.

Imaging Findings: On abdominal sonography, there were multiple gallstones (as largest being 3–4 mm in size) in the case with residual parailiac retroperitoneal neuroblastoma on abdominal MR imaging. However, this finding was far away from explaining patient's symptoms. Fluoroscopic examination of upper GIS (gastrointestinal system) was performed to exclude a potential problem in gastroduodenal passage. On upper GIS examination, the passage of contrast material from second to third duodenal segment was prolonged up to 10–15 minutes with continuous forward-reverse movement of contrast material at this level. Then, contrast material passed to fourth segment and no abnormality was detected at these levels. These findings are compatible with SMA syndrome.

Discussion: Superior mesenteric artery (SMA) syndrome occurs due to compression of third segment of duodenum between aorta and proximal part of superior mesenteric artery. It is termed as Wilkie syndrome since it was first described by Wilkie as chronic duodenal ileus in 1927 [1]. It has been also termed as aorto-mesenteric compression, arteriomesenteric duodenal obstruction or duodenal vascular compression. It is a rare syndrome manifested by epigastric pain

after food intake, bloating, nausea, vomiting, anorexia and weight loss [2]. Because it is a rare disease and the diagnosis can be confirmed by only invasive examinations, patients receive symptomatic treatment for prolonged periods. Symptoms can be acute or chronic [3]. In acute cases, conservative treatments are given preferentially while surgical treatment is considered in chronic cases [2,3]. Various techniques have been described for surgical treatment but the most commonly preferred technique is side-to-side duodenojejunostomy.

SMA travels inferior/anterior course with an angle of 45° (38–56°) after arising from aorta [4]. Between these arteries, third segment of duodenum passes from right to left. Acute or chronic causes narrowing aorto-mesenteric angle (6–16°) lead to compression of duodenum in this space and complete or partial narrowing [4]. Approximately 15 reasons have been proposed for development of SMA syndrome. These include narrow SMA-aorta space, narrow aorto-mesenteric vascular angle, high insertion of Treitz ligament duodenojejunal flexure, lower SMA origin, loss in mesenteric and retroperitoneal adipose tissue following marked weight loss seen in diseases causing severe deterioration such as cancer or burns, severe injuries such as head injury, peritoneal adhesions due to duodenal malrotation, excessive lumbar lordosis, visceroptosis, laxity of abdominal wall and anorexia nervosa [2,5]. Our case experienced marked weight loss and SMA syndrome presumably developed secondary to loss of mesenteric and retroperitoneal adipose tissue.

Anahtar Kelimeler: superior mysenteric arteria syndrome, neuroblostoma treatment, gastrointestinal tract fluoroscopic researc

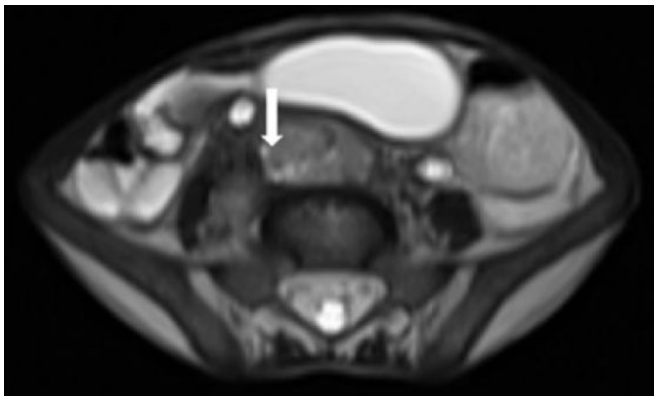

Resim 1.

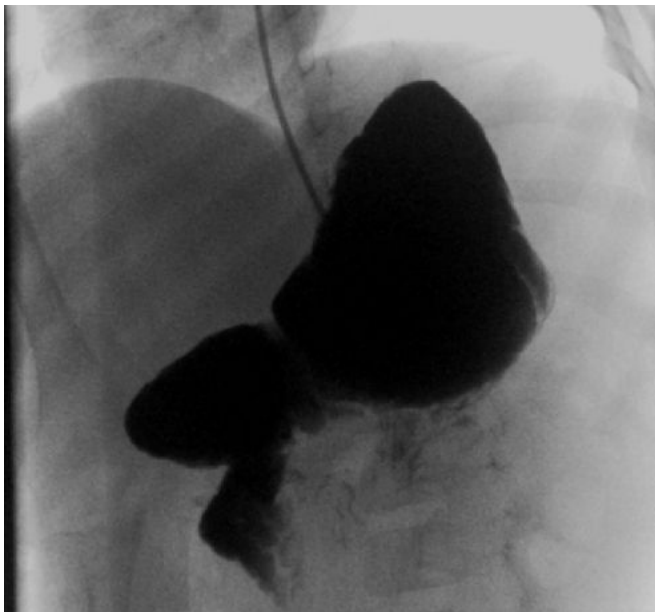

Resim 2.

Pediatrik Radyoloji

PS-538

RADIOLOGICAL DIAGNOSTICS OF NECROTIC ENTEROCOLITIS IN NEWBORNS

Olena Sharmazanova[1], Mykola Bortnyi[1], Victoriya Shapovalova[1]

[1]Kharkiv Medical Academy of Postgraduate Education

Necrotizing enterocolitis (NEC) – is a nonspecific inflammatory disease caused by infectious agents against the background of immaturity of local protection mechanisms and/or hypoxic-ischemic injury of the intestinal mucosa, prone to generalization with the development of systemic inflammatory response and characterized by high mortality.

The aim of the research- to study the peculiarities of X-ray and ultrasound semiotics of NEC in newborns depending on the severity of the disease.

Materials and methods: The study included 32 infants (21 boys and 11 girls), 28 of children (87.5%) were prematurely born, 4 of them (12.5%) – were full-term. In 25% of cases the diagnosis was confirmed at autopsy.

All newborns were carried out the plan X-ray of the abdomen in AP projection and lateroposition supine.

Ultrasound investigation performed on ultrasound devices using multifrequency convex probe 8C (4,0–10,0 MHz). All children were performed in B scanning mode, if necessary it was performed by color Doppler mapping mode (DMM).

Research results: NEC staging was performed by Kliegman R. M., Walsh M. C. (1987). NEC of 1 stage was diagnosed in 18.8%. While performing X-ray investigation there were found: at stage I "A" – moderate hyper pneumatosis of intestines was found (16.7%), at stage II "B" – uneven expansion of bowel loops, loops in the form of "staples", thickening of the intestine walls (83.3%); enlargement of the liver; small horizontal level of liquid with gas above them (33.3%). While performing ultrasound a thickening of the intestine walls, decreasing of motility in the affected segments, enlargement of the liver and spleen was found.

II NEC of stage "A" was found in 31.3%. X-rays investigation of the abdomen determined "rigid" loops of intestine (30%); static (fixed) loop of intestine (40%). Ultrasound scan revealed thickening of the walls of the intestine, reduced motility in the affected segments and the presence of "transparent" effusion. Pneumatosis of the bowel wall was determined in 20%. While DMM – reinforced or hyperemic type of intestinal wall blood flow as a result of vascular dilatation due to inflammation. At NEC stage II B ultrasound showed gas in the portal vein (30%).

III NEC of stage "A" was diagnosed in 28.1% of infants. While X-ray investigation: pneumatosis of intestinal wall was diagnosed in 77.8%; air circuit of branches of the portal vein was determined in 33.3% against a background of the liver shadow ("the tree of death"). While performing ultrasound investigation: the signs of the intestinal wall inflammation, infiltrates were found out, liquid with sediment in the abdomen (77.8%), pneumatosis of bowel wall (88.9%) and distribution of gas in the portal vein (44.4%), ascites were detected (22.2%). At the III "B" stage pneumoperitoneum was found in 21.9% of infants

Conclusions: Radiological study of children with NEC allows to identify the full range and manifestation, respectively, to determine adequate treatment for the patient. Ultrasound should be performed in all patients, particularly with nonspecific radiological or questionable clinical NEC signs.

Anahtar Kelimeler: Radiological diagnostics, necrotic enterocolitis, newborns

Genitoüriner Sistem Radyolojisi

PS-539

A RARE CASE: LEFT TRANSVERSE TESTICULAR ECTOPIA

Halil İbrahim Serin[1], Süreyya Burcu Görkem[2], Selim Doğanay[2], Gonca Koç[2], Saliha Çıracı[2], Mustafa Küçükaydın[2], Abdulhakim Coşkun[2]

[1]Bozok Unıversity Medicine Faculty Yozgat
[2]Erciyes Unıversity Medicine Faculty Kayseri

Clinical History: A one-year old boy presented with lack of testicles and swelling at right inguinal region

Imaging Findings: On abdominal and scrotal sonography, it was failed to observe both testicles in scrotum. Two testicular tissues (7x12x16 mm and 7x10x15 mm in size) were observed in middle region of right inguinal canal. Punctate echogenicity was observed within parenchyma, suggesting microlithiasis. It was concluded that there was congenital transverse ectopia in left testicle.

Discussion: Transverse testicular ectopia (TTE) is a rare form of testicular ectopia. In this pathology, termed as contralateral ectopia, both testicles are localized at one inguinal canal [1]. The persistent Mullerian duct syndrome (PMDS) can accompany to 20%of cases with TTE. PMDS is condition resulting from persistence of mullerian structures that should have to disappear during intrauterine period. In general, this condition seen in boys is detected incidentally by observation of uterine tissue of fallopian tubes within hernial sac during inguinal hernia repair [1,2,3].

PMDS is a rare form of male pseudohermaphroditism. In PMDS, uterus and fallopian tubes are present in male individuals with 46 XY karyotype and normal virilization [4,5]. Mullerian inhibitory factor (MIF), also known as anti-Mullerian hormone, plays role in the regression of Mullerian duct, which is released from Sertoli cells. Abolition of MIF activity due to deficits in synthesis of MIF or at receptor level lead PMDS [5,6]. In previous studies, it was seen that specific mutations in MIF gene (chromosome 19) and MIF type II specific receptor gene (chromosome 12) disrupt MIF synthesis and/or MIF receptor [6,7]. It is thought that urogenital malformation develops due to hereditary autosomal recessive mutation in 85%and unknown cause in 15%of cases with PMDS [7]. The relationship between TTE and PMDS isn't fully elucidated. It is generally suggested that both lack of MIF activity and mechanical effect resulted from presence of mullerian structures lead cryptorchidism. Persistence of mullerian duct residues in inguinal region leads resting of testicle in pelvic position and orientation of both testicles in the same hemiscrotum [2,7].

In our case, it was seen that both testicles were localized in right inguinal canal during surgery. Orchiopexy was performed by reduction of both testicles to corresponding inguinal canal. Biopsy samples taken from each testicle were reported as immature testicular tissue.

Anahtar Kelimeler: testicular ectopia, scrotal sonography, persistent Mullerian duct syndrome, inguinal mass

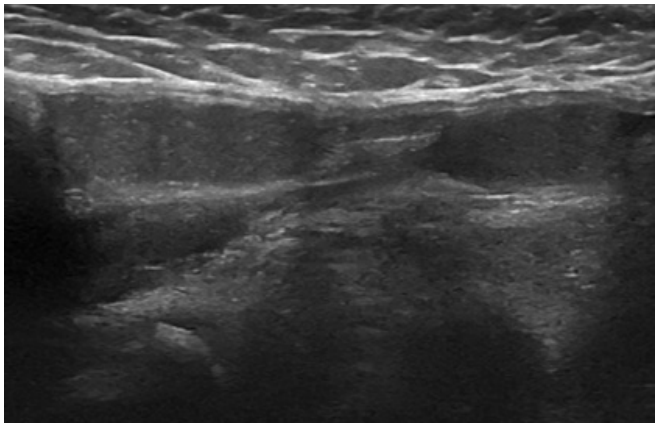

Resim 1.

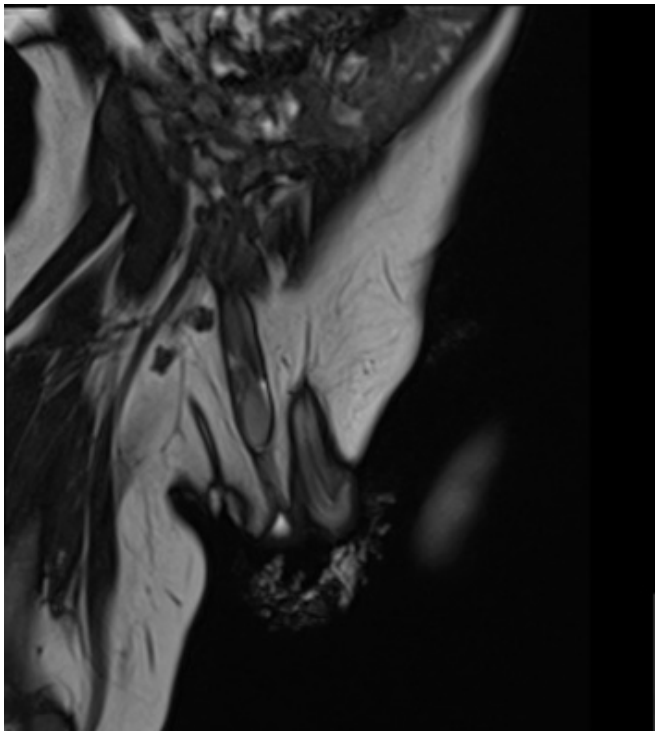

Resim 2.

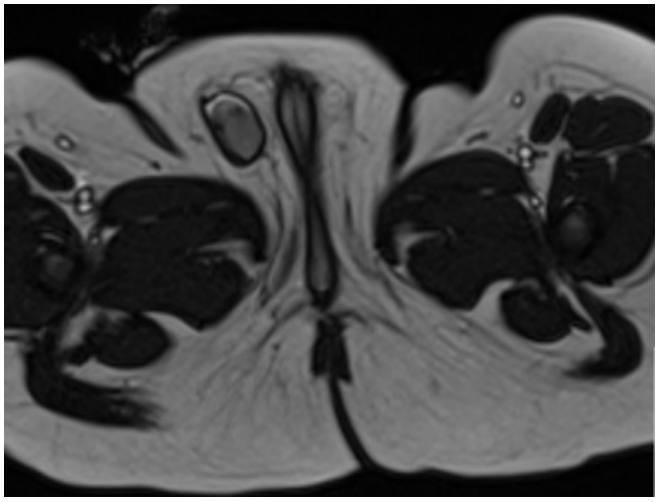

Resim 3.

Nöroradyoloji

PS-540

DÜŞÜK VE YÜKSEK DERECELİ GLİAL TÜMÖRLERDE MR SPEKTROSKOPİDE KREATİN DEĞİŞİKLİKLERİNİN ARAŞTIRILMASI

Nadir Moustafa[1], **Emel Ada**[1]

[1]*Dokuz Eylül Üniversitesi Radyoloji Anabilim Dalı*

Amaç: Çalışmamızda glial tümörü olan hastaların single voksel (SV) ve multi voksel (MV) MRS incelemesinde Cr miktarında değişiklik olup olmadığını ve eğer değişiklik varsa bu değişikliğin tümör derecesini belirlemedeki etkinliğini ortaya koymayı amaçladık.

Gereç ve Yöntem: Çalışmada Temmuz 2010 – Aralık 2015 yılları arasında patolojik olarak glial tümör tanısı alan 32 hastanın MRS görüntüleri geriye dönük olarak incelenmiştir. Toplam 32 hastanın 20'sine tümörden ve kontrol amaçlı karşı hemisfer simetrik sağlıklı beyin parankiminden (SV) ve aynı şekilde diğer 20 hastaya (8'i SV ile ortak) da (MV) incelemesi yapılmıştır. SV incelemede tümörde ölçülen Cr (a), Cr (h), (Cho+Cr) /NAA ve Cho/NAA, MV incelemede ise tümör dokusunda en yüksek ve en düşük "Cr (h) " değerinin ölçüldüğü iki voksel seçilmiş ve seçilen bu voksellerdeki Cr (h) ve Cho/NAA değerleri karşı taraf simetrik sağlıklı parankimdeki değerler ile karşılaştırılmıştır. Verilerin dağılımı Kolmogorov-Smirnov testi ile değerlendirildikten sonra eşleştirilmiş T-testi ile karşı taraf verileri ile karşılaştırılmıştır. Ardından Pearson korelasyon testi ile veriler arasında korelasyonun olup olmadığını araştırılmıştır. Her iki testte de $p<0,05$ olan değerler istatistiksel olarak anlamlı olarak kabul edilmiştir.

Bulgular: Çalışmamızda SV incelemede tüm tümör dereceleri bir arada değerlendirildiğinde tümör dokusunda Cr (a) değerleri ve Cr (h) değerlerinin ortalaması karşı taraf Cr (a) ve Cr (h) değerleri ile karşılaştırıldığında p değerleri sırasıyla 0,104 ve 0,553 bulunmuş ve anlamlı istatistiksel fark saptanmamıştır. Ancak SV incelemede (Cho+Cr) /NAA ve Cho/NAA değerleri tümör dokusu ile karşı sağlıklı beyin parankimi arasında anlamlı istatistiksel fark göstermiştir ($p<0,05$).

MV incelemede tüm tümör dereceleri birarada değerlendirildiğinde tümör dokusundaki en düşük Cr (h) içeren voksellerin karşı taraf ortalama Cr (h) değeri ile kıyaslandığında anlamlı fark bulunmamıştır ($p<0,131$). Tüm tümör derecelerinin en yüksek Cr (h) içeren voksellerinin değerleri ile karşı taraf değerleri arasında ise anlamlı istatistiksel fark bulunmuştur ($p<0,003$). Tüm tümör dereceleri bir arada değerlendirildiğinde sağlıklı parankimdeki Cho/NAA oranı ile tümör dokusunda en düşük Cr (h) ve en yüksek Cr (h) değerindeki voksellerin Cho/NAA oranları arasında anlamlı istatistiksel fark saptanmıştır ($p<0,000$). Ayrıca Pearson korelasyon testinde tümör dokusundaki "en düşük ve en yüksek Cr (h)" değerlerindeki Cho/NAA oranları arasında $p<0,001$ ile anlamlı korelasyon göstermiştir. Düşük Cr (h) içeren alanların yüksek Cho/NAA, yüksek Cr (h) içeren alanların ise düşük Cho/NAA oranı gösterdiği bulunmuştur.

Sonuç: Kreatinin hem SV hem de MV incelemede değişken olduğu, MV incelemede tümör dokusunda yüksek Cr (h) değerli alanların düşük tümör dereceli alanlar, düşük Cr (h) değerli alanların ise yüksek dereceli alanlar ile korelasyon gösterdiği görülmüş olup Cr değerlerinin ve Cho/NAA oranının tümör tanısında ve derecesinin belirlenmesinde yararlı olduğu bulunmuştur.

Anahtar Kelimeler: MR spektroskopi, Glial tümörler, DSÖ derecesi, Kreatin

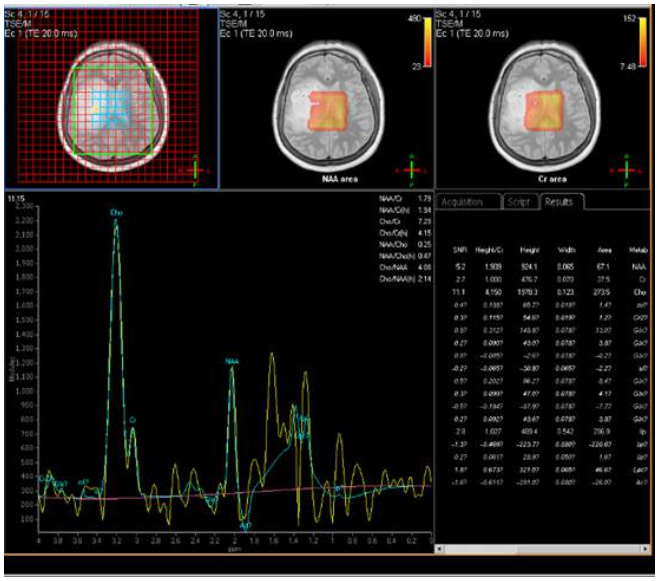

Resim 1.

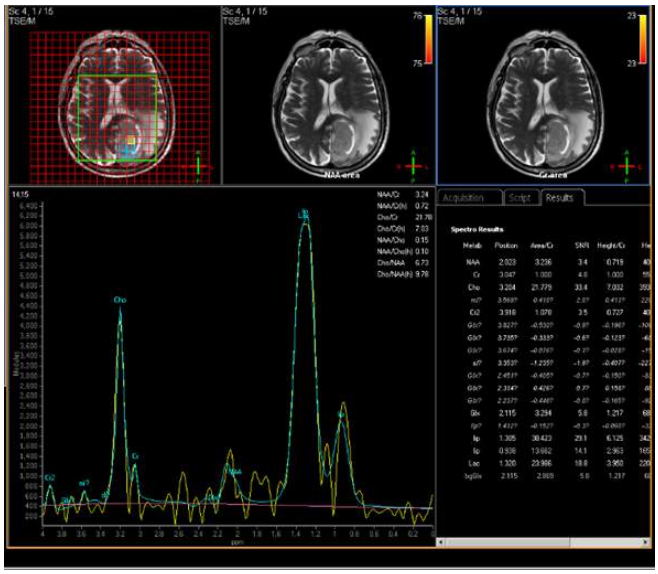

Resim 2.

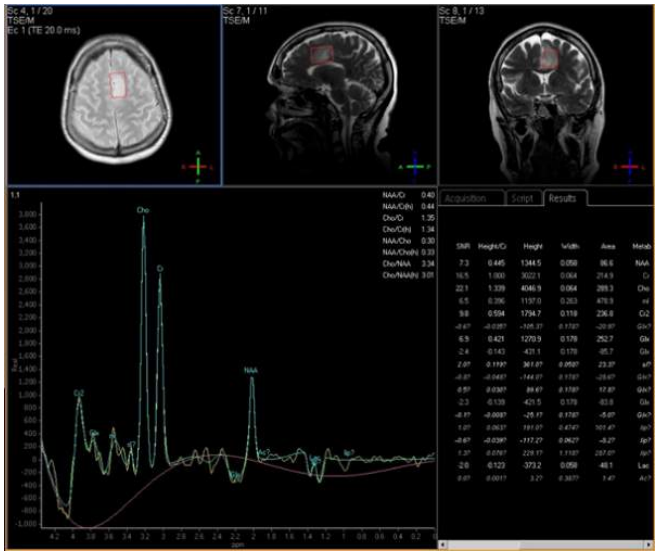

Resim 3.

Abdominal Radyoloji

PS-541

PELVİK AĞRI İLE BAŞVURAN HASTADA SÜRPRİZ TANI: ADNEKSİYAL SCHWANNOM

Ömer Kaya[1], Mehmet Ali Akın[1], Okan Dilek[1], Bozkurt Gülek[1], Cengiz Yılmaz[1], Gokhan Söker[1], Ayşe Selcan Koç[1]

[1]Adana Numune Eğitim ve Araştırma Hastanesi, Radyoloji Kliniği

Schwannom, periferik sinir kılıflarının schwan hücrelerinden gelişen, genellikle benign morfolojide, yavaş büyüme paterni gösteren kitlelerdir. Periferik sinirlerin bulunduğu her yerde görülebildiği gibi sıklıkla baş-boyun bölgesinde görülür. Pelvik yerleşim nadirdir.

Bu sunumda nadir yerleşim alanlarından pelviste görülen bir schwannom olgusu anlatılacaktır. 22 yaşında kadın hasta, sağ alt karın düzeyinden kasığa kadar uzanan ağrı şikayetiyle kadın hastalıkları ve doğum kliniğine başvurmuştur. Yapılan muayene sonrasında ultrasonografi istemiyle kliniğimize gönderilen hastaya bakılan tetkikte sağ adneksiyal lojdan inferiora uzanan yaklaşık 10 cm çapında hipoekoik kitle lezyon saptanmış, sonrasında bakılan MRG'de T1A'da hipointens, T2A'da hafif hiperintens, yoğun heterojen kontrastlanan, sağ over ve uterusla ilişkisi bulunmayan, yaklaşık 10x8 cm boyutlarda kitle lezyon mevcuttu. Yağ baskısız T1A ve T2A görüntülerde schwannom için işaret olabilecek, kitle periferinde ince rim tarzı hiperintesite izlenmekteydi. MRG bulguları ile schwannom ön tanısı düşünülerek opere edilen hastanın patoloji raporu da schwannom olarak gelmiştir.

Pelvik ağrı yapan lezyonların başında uterin ve ovaryan kitleler bulunmakla birlikte adneksiyal schwannomlar da pelvik ağrının nadir bir nedeni olarak akılda tutulmalıdır.

Anahtar Kelimeler: pelvik kitle, adneksiyal schwannom

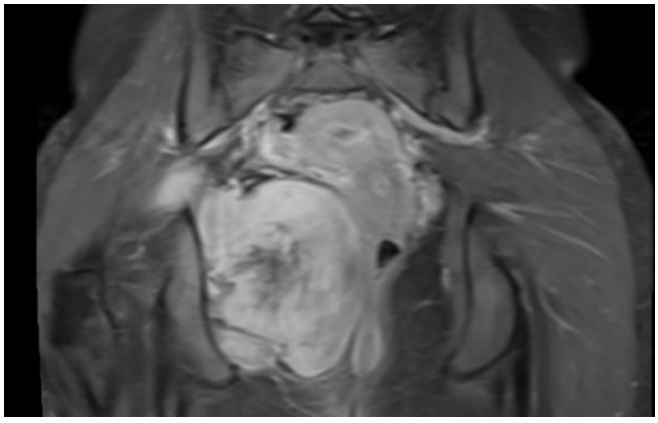

Resim 1.

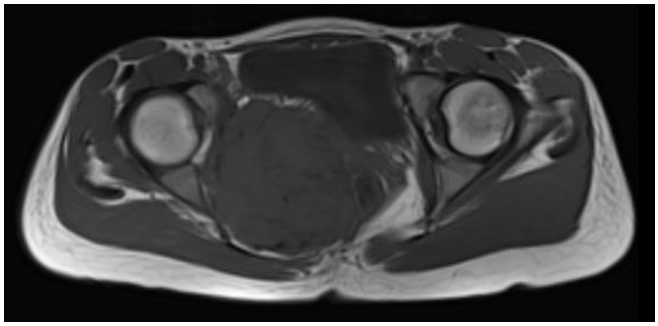

Resim 2.

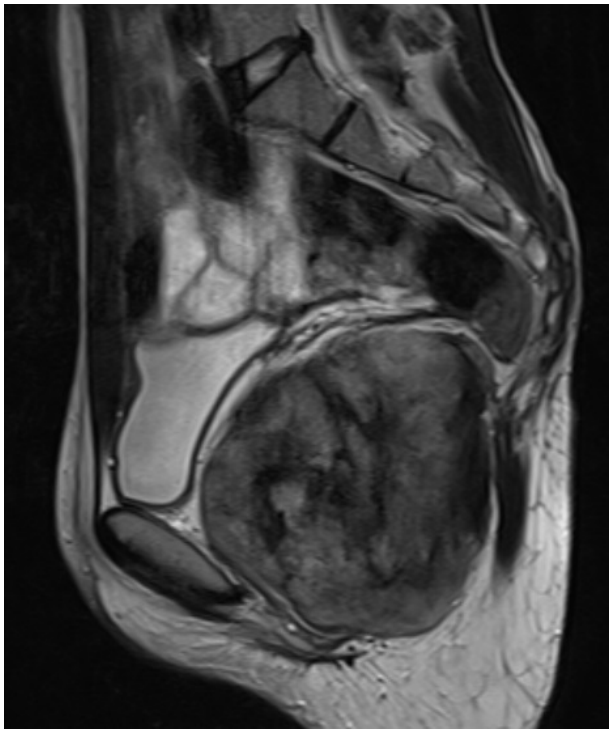

Resim 3.

Pediatrik Radyoloji

PS-542

PEDİATRİK KÖK HÜCRE NAKLİ SONRASI GELİŞEN VENOOKLÜZİV HASTALIK TANISINDA HEPATİK ARTER HIZININ TANI DEĞERİ.

Nüşabe Kaya[1], Fatih Erbey[2], Didem Atay[2], Arzu Akçay[2], Ceyhun Bozkurt[2], Gülyüz Öztürk[2]

[1]Kemerburgaz Üniversitesi Tıp Fakültesi Radyoloji Anabilim Dalı, Medikal Park Hastanesi
[2]Kemerburgaz Üniversitesi Tıp Fakültesi Medikal Park Hastanesi Pediatrik Hematoloji, Onkoloji ve Nakil Ünitesi

Hepatik venooklüziv hastalık (VOD) veya sinozoidal obstrüksiyon sendromu (SOS) kök hücre nakli sonrası genellikle ilk 3 haftada gelişen mortalitesi yüksek komplikasyondur. Histopatolojik olarak VOD sentrolobüler venlerin nontrombotik obstrüksiyonu, subendotelial bağ dokusu ve sentrolobüler hepatosit nekrozu ile karakterizedir. Mikrovasküler venöz obstrüksiyon portal akımı azaltmaktadır. Hepatik perfüzyon üzerine yapılan çalışmalarda portal venöz perfüzyonunun azalmasının hepatik arter perfüzyonunun artması ile sonuçlandığı gösterilmiştir (hepatik arter tampon yanıtı). Bu çalışmanın amacı hepatik arter akım hızı ölçümünün VOD tanısında tanı değerini belirlemektir.

Gereç ve Yöntem: 2012–2016 yıllarında kliniğimizde yapılan tüm nakil hastalarına prospektif olarak seri sonografik değerlendirmeler yapıldı. Her hastaya nakil öncesi, +1, +7, +14 ve +28. günlerde hepatik arter hız ölçümü yapıldı. Hastalar klinik ve laboratuvar kriterlerine göre VOD tanısı alanlar (grup 1) ve almayanlar (grup 2) olarak iki gruba ayrıldı. İki gruptaki hepatik arter hızları karşılaştırıldı.

Bulgular: VOD tanısı alan hastaların klinik ve laboratuvar bulgularının pik gösterdiği günlerde hepatik arter akım hızı nakil öncesine göre belirgin artmıştır (Tablo 1). VOD tanısı almayan hastalarda engrafman döneminde hepatik arter hızında hafif artış olmasına rağmen VOD olanlardaki kadar artış saptanmamıştır (Tablo 2).

Sonuç: Hepatik arter hız değerinin ölçülmesi VOD tanısında klinik ve laboratuvar bulgulara önemli katkı sağlayabilir.

Anahtar Kelimeler: Kök hücre nakli, venooklüziv hastalık, doppler ultrasonografi, hepatik arter



Grup 1. (VOD olan) hastalarda hepatik arter hız (V) değişimi.

	Hasta No	Vmin, cm/s	Vmax, cm/s	Ortalama hız	St. deviasyon
Nakil öncesi	18	26	35	30,6	3,1
+1	18	40	90	71,6	18,2
+7	18	70	153	111,5	23,0
+14	18	40	125	74,7	24,5
+28	18	35	122	48,3	19,2

Grup 2. (VOD olmayan) hastalarda hepatik arter hız (V) değişimi.

	Hasta No	Vmin, cm/s	Vmax, cm/s	Ortalama hız	St. deviasyon
Nakil öncesi	18	15	55	30,5	10,2
+1	18	15	58	35,0	10,7
+7	18	26	80	48,0	16,6
+14	18	19	62	36,7	12,2
+28	18	17	76	37,8	18,9

Pediatrik Radyoloji

PS-543

ÇOCUKLUK ÇAĞI YAŞ GRUBUNDA TİP 1 DİYABET HASTALARINDA PANKREAS VE BÖBREK ELASTİSİTESİNİN 'ACOUSTİC RADİATİON FORCE İMPULSE' ELASTOGRAFİ İLE DEĞERLENDİRİLMESİ

Dilek Sağlam[1], Meltem Ceyhan Bilgici[1], Gülay Can Yılmaz[2], Cengiz Kara[2], İlkay Çamlıdağ[1]

[1]Ondokuz Mayıs Üniversitesi Tıp Fakültesi Radyoloji Anabilim Dalı
[2]Ondokuz Mayıs Üniversitesi Tıp Fakültesi Çocuk Sağlığı ve Hastalıkları Anabilim Dalı

Amaç: Tip 1 diyabet (T1D) genetik ve çevresel faktörlerin etkisiyle insülin üreten pankreas B hücrelerinin otoimmüm yıkımı sonucu oluşan çocukluk çağının en sık kronik hastalığıdır. Nefropati sık görülen mikrovasküler bir komplikasyonudur. Klinik semptomlar görülmeden önce pankreas ve böbrekte patolojik değişiklikler oluşur. Bir çeşit shear-wave elastografi olan 'acoustic radiation force impulse (ARFI)' elastografi karaciğer fibrozisini ve malign ve benign meme lezyonlarını değerlendirmek için kullanılan bir yöntemdir. Bildiğimiz kadarıyla, T1D hastalarında erişkin veya çocuk yaş grubunda pankreas ve böbrek shear wave hızlarını değerlendiren çalışma yoktur. Bu çalışmanın amacı T1D hastalarının pankreas ve böbrek elastisitesinin sağlıklı çocuklarınkinden farklı olup olmadığı araştırmaktır.

Materyal ve metot: Eylül 2015-Ocak 2016 tarihleri arasında hastanemiz pediatrik endokrinoloji polikliniğinde otoantikor pozitif T1D tanısıyla izlenen 60 hasta ve pankreası ve böbreği etkileyebilecek herhangi bir sistemik hastalığı olmayan, 1. derece yakınlarında T1D ve böbrek hastalığı bulunmayan 32 sağlıklı çocuk pankreas ve böbrek US ile değerlendirildi. Tüm çalışma grubu için pankreastan ve her iki böbrekten 5'er shear wave hız ölçümü yapıldı ve veriler m/s birimiyle kaydedildi. Shear wave hızlarının saptanması için 9–14 MHz konveks prob ve ARFI elastografi özelliği olan ultrasonografi cihazı (*Siemens Acuson S2000, Mountain View, CA, USA)* kullanıldı. Hastaların klinik ve laboratuvar verileri kaydedildi. Verilerin istatistiksel analizi için SPSS programı, 21. versiyon (IBM Corporation, Armonk, NY, USA) kullanıldı. Bu prospektif çalışma hastanemiz etik kurulu tarafından onaylandı ve tüm olguların ebeveynleri tarafından bilgilendirilmiş onam alındı.

Bulgular: Çalışmaya alınan toplam 60 hasta [%45 kız; 11,7±4,4 (1,9–19,3) yaş] ve 32 sağlıklı çocuğun [%50 kız; 10,2±3,8 (2–17) yaş] yaş, cinsiyet dağılımları ve boy, ağırlık, beden kitle indeksi değerleri arasında fark yoktu (p>0,05). Hastaların diyabet süresi 3,7±2,7 (0,3–12,5) yıl ve HbA1c %8,2±1,7 (4,9–12,5) arasındaydı ve hiçbirinde nefropati ve retinopati yoktu. Pankreas ortalama shear wave hızı hasta (n: 54) ve kontrol (n: 27) gruplarında sırasıyla 0,99±0,26 m/s ve 1,09±0,22 m/s olarak hesaplandı (*p=0,08*). Sağ böbrek medyan (min-maks) shear wave hızı, hasta (n: 47) ve kontrol (n: 25) gruplarında sırasıyla 2,48 (1,53–3,08) ve 2,46 (1,7–3,16) m/s olarak hesaplandı (*p=0,93*). Sol böbrek shear wave hızları ise hasta ve kontrol gruplarında sırasıyla 2,46 (1,26–3,08) ve 2,5 (1,64–3,26) m/s olarak saptandı (*p=0,62*).

Sonuç: Bu çalışmada T1D hastaları ve kontrol grubu arasında pankreas ve böbrek elastisiteleri açısından anlamlı farklılık saptanmadı. ARFI elastografi pankreastaki B hücre kaybını ve buna bağlı morfolojik değişiklikleri göstermekte yeterli olmayabilir. Ayrıca çocuk yaş grubu olmaları nedeniyle bu olgularda böbrek etkilenim süresi kısa olduğundan, böbrekte belirgin fonksiyon kaybı olmadan meydana gelmesi muhtemel yapısal değişiklikler elastografi ile saptanabilecek seviyede olmayabilir. Bu açıdan farklı görüntüleme teknikleri ve daha geniş gruplarla yapılacak çalışmalara ihtiyaç vardır.

Anahtar Kelimeler: 'acoustic radiation force impulse', tip 1 diyabet, çocuk

Tip 1. Diyabet hastalarında ve kontrol grubunda pankreas ve böbrek shear wave hızları

	Sağ böbrek shear wave hızı (m/s) Median (minimum-maksimum)	Sol böbrek shear wave hızı (m/s) Median (minimum-maksimum)	Pankreas shear wave hızı (m/s) Ortalama±standart sapma
Tip 1 diyabet	2,48 (1,53–3,08)	2,46 (1,26–3,08)	0,99 +0,26
Kontrol	2,46 (1,7–3,16)	2,5 (1,64–3,26)	1,09 +0,22

Kas-İskelet Radyolojisi

PS-544

BİR OLGUYLA AKONDROPLAZİ TAKİBİ

Nurten Turan Güner[1], Sibel Bayramoğlu[1], Tan Cimilli[1], Enis Öztürk[1]

[1]*Bakırköy Dr. Sadi Konuk Eğitim ve Araştırma Hastanesi*

Giriş-Amaç: Akondroplazi, fibroblast büyüme faktörü reseptor-3'ü (FGFR3) kodlayan gende meydana gelen mutasyon sonucu ekstremite kısalığı ile seyreden bir cücelik sendromudur. Enkondral kemikleşme defektleri ile seyreder, dolayısıyla kalvaryum normalken kafa tabanı ve foramen magnum az gelişmiş olabilir. Daralmış foramen magnum, beyin sapı ve omurilik basısına ve subaraknoid alanda daralmaya bağlı klinik bulgulara yol açabilir. Foramen magnum darlığı dışında odontoid displazisi ve bazioksiput hipoplazi de görülebilir. Bu çalışmada akondroplazi genetik tanılı olguda takipte radyolojik bulguları literatür eşliğinde tartışmayı amaçladık.

Olgu Sunumu: Genetik analiz sonucu akondroplazi tanılı 2 yaşında erkek olgu kafada büyüme şikayetiyle çocuk nörolojisine başvurmuş, hidrosefali ön tanısıyla tarafımıza kranial MR incelemesi talebiyle gönderilmiştir.

Özgeçmişinde 38 haftalık sezaryanla doğum sonrası 5 gün yenidoğan yoğun bakım ünitesinde 5 gün yatış ve hastaneye alt solunum yolu enfeksiyonu nedeniyle mükerrer başvuru olduğu öğrenildi. Kranial MR incelemede her iki lateral (VSİ: 0.38) ve 3. ventrikülde genişlemenin yanı sıra lateral ventriküllerde asimetri saptanmıştır (Resim 1). Her iki mastoid kavitede T2 A serilerde hiperintensiteler ve her iki iç kulak kavitesinin normal konfigürasyona göre daha anteromedial ve inferior yerleşimli olduğu saptanmıştır. Kranioservikal düzeyde ve inceleme alanına giren servikal düzeyde kemik spinal kanal dar olup bu düzeylerde BOS mesafeleri siliktir (Resim 2).

Tartışma-Sonuç: İskelet displazilerinin en sık görülen şekli olan akondroplazide kafa yapısı gövdeye göre büyük, frontal kemik belirgin ve burun kökü basıktır. Tipik yüz görünümünün yanısıra, elde üçüncü ve dördüncü parmaklar arası boşluğun geniş olması (trident el), pediküller arası mesafenin omurganın alt kısımlarına doğru azalması, iliak kemikler ve asetabulumun düz olması ve uzun kemiklerde özellikle rizomelik kısalık karakteristiktir.

Akondroplazi hastalarında bir çok ciddi komplikasyon gelişebilir. Bunlardan başlıcaları spinal stenoza bağlı uyku apnesi ve hidrosefalidir. Spinal stenozun en ciddi formu kraniyoservikal darlıktır. Hipotoni, beslenme sorunları, solunum yetersizliği, siyanoz atakları ve uyku apnesi acil cerrahi müdahaleyi gerektirebilir.

Fizik muayene ve iskelet röntgen bulguları ile tanıya gitmek zor değildir. Ancak bu olgularda radyoloğa düşen en büyük görev, çoklu problemlerin bir arada olduğunu, problemi ortaya koyan en iyi modaliteyle hasta için en uygun tedavinin seçiminde ilgili klinisyenle işbirliğinde olmak gerektiğini unutmamaktır.

Anahtar Kelimeler: akondroplazi, spinal stenoz

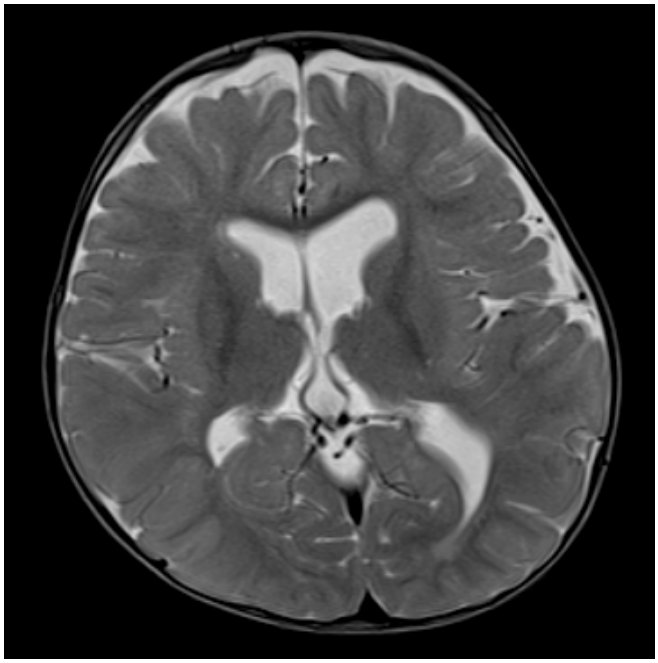

Resim 1.

Resim 2.

Pediatrik Radyoloji

PS-545

THE X-RAY IMAGE CHARACTERISTICS OF COMPLICATIONS FOLLOWING ARTIFICIAL LUNG VENTILATION IN PREMATURE INFANTS

Olena Sharmazanova[1], Victoriya Shapovalova[1], Mykola Bortnyi[1]

[1]Kharkiv Medical Academy of Postgraduate Education

The widespread use of intensive care methods and respiratory support has allowed to increase the survival rate of premature infants with extremely low birth weight, but has sharpened the problem of complications following artificial lung ventilation (ALV) that probably displays very high sensitivity of immature lungs to barotrauma.

The aim of the research: Clarify the X-ray semiotics complications of artificial ventilation in prematurely born infants.

Materials and methods: Analyzed radiographs of the chest of 110 prematurely born (81 males, 29 females): with very low (1000 – 1499) – 42.7% low (1500 – 1999) – 37.3% and extremely low birth weight (500 – 999 g) – 20%. All examined children were on artificial lung ventilation in average during 32,9 ± 22,7 days. Radiography of chest was conducted from the moment of birth with suspicion of lung damage and in dynamics at all stages of the child's care.

Results: The most common complication of ALV was pulmonary air-leak syndrome into the chest (79% prematurely born): pulmonary interstitial emphysema (PIE) (13.6%), pneumothorax (30.9%), pneumomediastinum (30%), pneumopericardium (4.5%). Atelectasis was diagnosed in 53.6% of children: segmental atelectasis – 22.7%, lobe atelectasis – 13% of cases. Pervasive atelectasis was identified in 18% of children, 14.5% of them had left-sided process. Pneumonia mostly was of protracted and recurrent nature (72.7%), bilateral segmental pneumonia occurred in 34.5% of children. Bronchopulmonary dysplasia is diagnosed in 62.7% of cases, especially in children with a very low and extremely low birth weight at birth. In children whose birth weight was less than 1000 g (92.1%), a combination of ALV was observed.

Conclusions: X-ray method of investigation allows monitoring the effectiveness of treatment and preventing the development of severe complications. The complications mentioned above lead to increasing oxygen dependency or the necessity to increase the pressure in the airway, and actually they launch a "vicious circle" in which required therapy causes further damage of the lungs.

Anahtar Kelimeler: radiographic complications, artificial lung ventilation, premature infants

Nöroradyoloji

PS-546

MİNÖR SERVİKAL TRAVMA SONRASI OLUŞAN ANTERİOR SERVİKAL EPİDURAL KANAMA OLGU SUNUMU

Mehmet Özerk Okutan[1], Elif Akpınar[1], Elif Arıkan[1]

[1]Özel Medicana Konya Hastanesi

Amaç: Servikal epidural kanama (SEK)'lar spontan veya travmatik olabilir. %40'ı spontan ve idiyopatiktir. Spinal kanal basısı yapan nedenler arasında nadiren görülür. En sık 50–80 yaş arasında görülür. Nadiren 16 yaşından önce de görülebilmektedir. Genellikle cerrahi tedavi gerekir, inkomplet ve ilerleyici defisiti olmayan hastalarda konservatif tedavi endikasyonu vardır. Burada41 yaşında minör servikal travma sonrası sırt, göğüs ve sol kol ağrısıyla kardiyoloji bölümüne başvuran anterior SEK olgusundan bahsedeceğiz.

Gereç Yöntem: 41 yaşında erkek hasta voleybol oynarken aniden gelişen sol kol, sırt ve göğüs ağrısı şikayetiyle kardiyoloji bölümüne başvurdu. Kardiyak patoloji saptanmayan hastanın çekilen servikal vertebra manyetik rezonans görüntüleme (MRG) tetkikinde C7-T1 seviyesinde korda bası yapan anterior SEK ile karşılaşıldı. Hastanın nörolojik muayenesi normaldi. Hasta takip amaçlı yatırıldı. Boyunluk takıldı ve analjezik, antiödem tedavi başlandı.2 gün sonra çekilen servikal vertebra MRG tetkikinde epidural kanamanın ve kord basısının gerilediği görüldü. Hasta 3 gün takip edilip sonrasında kontrole gelmek üzere taburcu edildi.

Bulgular: SEK nadir görülen bir durumdur. %40'ı spontandır. Spontan diyebilmek için neoplazi, antikoagülan kullanımı, sistemik hastalık, gebelik, vasküler malformasyon gibi nedenlerin elenmesi gerekmektedir. En sık 50–80 yaş arasında görülür, nadiren 16 yaş altında da görülebilmektedir. Erkeklerde 5 kat daha fazladır. Orjininin arteriyel ya da venöz olduğu tam kanıtlanmamış olmakla birlikte daha çok venöz olduğu savunulmaktadır. İntraabdominal veya intratorasik basınç artışı sonrası ince duvarlı epidural ven yırtılmasına bağlı meydana geldiği düşünülmektedir. Ayrıca servikotorasik bölgedeki anormal hareketler sonrası bu bölgedeki epidural arterlerde hasar sonucu oluşabileceği de diğer bir düşüncedir. Akut başlayan boyun, sırt ve radiküler kol ağrısı en sık görülen semptomdur. Kanamanın yerine ve tutulan sinir kökü ve basıya uğrayan spinal kord bölgesine bağlı olarak ağrının yeri değişebilir. Spinal epidural kanamalalarda çoğunlukla önerilen tedavi nörolojik defisit gelişimini önlemek amacıyla ilk 36–48 saatte yapılacak olan dekompresyondur. SEK bulunan hastalarda nörolojik defisit yoksa, sıkı takip ve gözlem sonrası kanamanın spontan rezorbe olabileğini savunan otörler de vardır.

Sonuç: Minör travma sonrası kalp krizi benzer şikayetlerle başvuran hastalarda kardiyak patoloji saptanmadığı zaman mutlaka servikal bölge incelenmelidir. Hastada motor defisit yoksa gözlem ve takip sonucu hematomun rezorbe olabileği unutulmamalıdır.

Anahtar Kelimeler: Kalp krizi benzeri semptomlar, minör travma, servikal epidural kanama

Toraks Radyolojisi

PS-547

PLEVRAL TÜMÖRÜ TAKLİT EDEN KİST HİDATİK OLGUSU

Fatma Durmaz[1], Mesut Özgökçe[1], Fuat Sayır[2], Abdussamet Batur[1], Alpaslan Yavuz[1], Harun Arslan[1], Mehmet Deniz Bulut[1], Aydın Bora[1], Suat İnce[1]

[1]Yüzüncü Yıl Üniversitesi Tıp Fakültesi Radyoloji Anabilim Dalı
[2]Yüzüncü Yıl Üniversitesi Tıp Fakültesi Göğüs Cerrahisi Anabilim Dalı

Amaç: Kist hidatik en sık karaciğer ve akciğerde görülmekle birlikte nadiren diğer organlarda da görülebilen paraziter bir hastalıktır. Plevral tutulum çok nadir olup kist hidatik olgularının yalnızca %0.5'inde görülür. Komşu kostal kemiği de destrükte eden primer plevral kist hidatik olgusunun Bilgisayarlı Tomografi görüntüleme bulgularını literatür eşliğinde sunmayı amaçladık.

Bulgular: 34 yaşında göğüs ağrısı şikayetiyle hastanemize başvuran hastanın çekilen toraks BT'sinde sağ akciğerde plevral kaynaklı, düzgün sınırlı, spinal korda uzanmayan, posteriora doğru ekstraplevral kısmen uzanan, komşu vertebrayı erode eden (Resim 1,2) düşük atenuasyonlu homojen kitle lezyon izlendi (Resim 3). Hastada parankimal ek bulgu saptanmadı. bölgemizde endemik olan kist hidatik öncelikle düşünüldü. Labaratuvar bulgusu da pozitif çıkması üzerine cerrahisi planlandı. Patoloji sonucu kist hidatik olarak raporlandı.

Tartışma ve Sonuç: Primer plevral kist hidatik oldukça nadir görülen paraziter bir hastalık olup kist hidatik olgularının ancak %0,5inde görülür. Kist hidatik yerleştiği bölgeye göre semptom verebilmekle birlikte asemptomatik insidental olarak da tanısı konabilir. Sonuç olarak da plevral kaynaklı kistik içerikli lezyonlarda ayırıcı tanıda kist hidatik, özellikle ülkemiz gibi endemik toplumlarda akılda tutulmalıdır.

Anahtar Kelimeler: kist hidatik, plevral tümör, plevral kist

Resim 1.

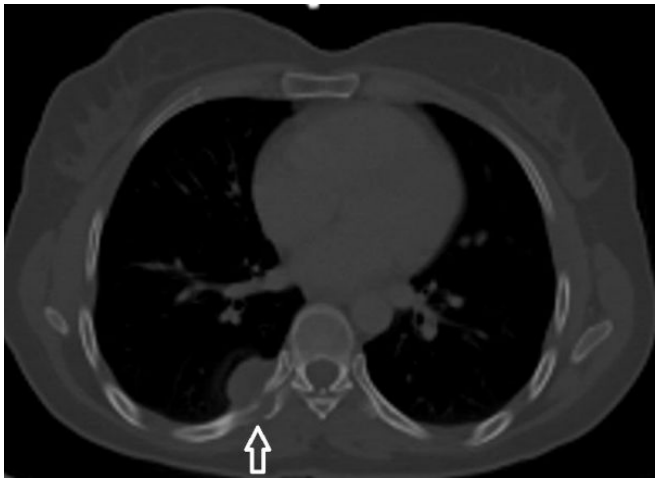

Resim 2.

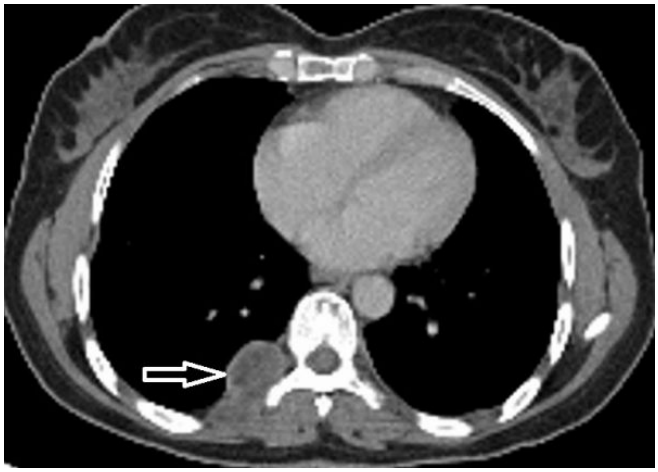

Resim 3.

Kas-İskelet Radyolojisi

PS-548

NADİR BİR OLGU SUNUMU: BİZARRE PAROSTEAL OSTEOKONDRAMATOZ PROLİFERASYON- NORA LEZYONU

Muhammet Kürşat Şimşek[1], Işıl Başara Akın[1], Ahmet Peker[1], Canan Altay[1], Ali Balcı[1], Burçin Tuna[3], Hasan Havıtçıoğlu[2]

[1]Dokuz Eylül Üniversitesi, Radyoloji Anabilim Dalı, İzmir
[2]Dokuz Eylül Üniversitesi, Ortopedi Anabilim Dalı, İzmir
[3]Dokuz Eylül Üniversitesi, Patoloji Anabilim Dalı, İzmir

Giriş ve Amaç: Bizarre parosteal osteokondramotoz proliferasyon (BPOP), Nora ve arkadaşlarının 1983'de tanımladığı, kıkırdak ve fibröz dokudan oluşan, kemik korteksten ekzofitik büyüyen benign ancak agresif seyri olan nadir bir lezyondur. Nora lezyonu olarak da tanımlanır. Genellikle proksimal-orta falanksları, metakarpal ve metatarsal kemikleri tutar. Eller, ayaklardan 4 kat sık tutulmakla birlikte uzun kemikler, kafatası, maksilla da tutulan diğer alanlardandır. Cinsiyet ayrımı olmamakla birlikte 2. ve 3. dekatta sık görülür. Benign bir lezyon olmasına rağmen hızlı büyümesi, rekürrens göstermesi ve tipik histolojik görünümü olmaması nedeniyle malign lezyonlarla karıştırılabilinmektedir. Bu bildiride Nora lezyonuna ait direk grafi ve manyetik rezonans görüntüleme (MRG) bulgularının sunulması amaçlanmıştır.

Gereç ve Yöntem: Ayak bileğinde şişlik ve ağrı yakınması ile ortopedi polikliniğine başvuran başvuran 65 yaşındaki olgu rad-

yolojik inceleme için bölümümüze yönlendirilmiştir. Hastanın AP, lateral direkt grafisi ve T1 yağ baskılı, T1 TSE MRG incelemeleri değerlendirilmiştir.

Bulgular: Direkt grafide sol ayak bileğinde yumuşak doku içerisinde osteoproliferatif alanlar izlenmektedir (Resim 1). T1 TSE koronal (Resim 2a), Proton aksial (Resim 2b) ve T1 yağ baskılı koronal (Resim 2c) MRG incelemesinde yumuşak doku içerisinde kalsifikasyonlara bağlı hipointensiteler, yağlı kemik iliği alanları ve yağ baskılı serilerde yağın baskılanması izlenmektedir. (Resim 2). MRG bulguları ile birlikte Nora lezyonu tanısı almıştır. Olgu bu bulgularla opere edilmiş ve tanı patolojik olarak da doğrulanmıştır.

Tartışma ve Sonuç: BPOP- Nora lezyonu, nadir görülen ancak kemik malign süreçleri ile karışmasından dolayı klinisyenler ve radyologlar açısından akılda tutulması gereken benign bir kemik tümörüdür. Çoğunlukla el ve ayakların tubuler kemiklerinin tutulum gösterdiği çok nadirde olsa proksimal humerusta da gözlenen iyi huylu ancak lokal agresif seyirlidir. Yavaş büyür ve genellikle ağrısızdır. Radyolojik olarak özellikle MRG bulguları tanıda önemlidir. Klinik davranışı ve görüntüleme özellikleri nedeniyle osteokondrom, periostal kondrom ve periostal osteosarkom ayırıcı tanısında akılda tutulmalıdır. Cerrahi eksizyon yapılarak tedavi edilir

Nora lezyonları radyolojik ve histolojik olarak diğer lezyonlarla sıklıkla karışan iyi huylu ve nadir oluşumlardır. Bu nedenle görüntüleme bulgularının iyi bilinmesi ve bu lezyonun da ayırıcı tanıda akılda tutulması gerekir.

Anahtar Kelimeler: Parosteal Osteokondramatoz Proliferasyon, Nora

Resim 1
Direkt grafide sol ayak bileğinde yumuşak doku içerisinde osteoproliferatif alanlar izlenmektedir.

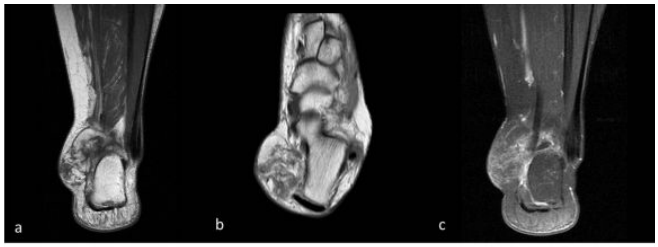

Resim 2
MRG incelemesinde yumuşak doku içerisinde kalsifikasyonlara bağlı hipointensiteler ve yağlı kemik iliği alanları izlenmektedir. Yağ baskılı serilerde yağın baskılanması saptanmaktadır.

Kas-İskelet Radyolojisi

PS-549

ENFLAMATUAR EKLEM HASTALIKLARI AYIRICI TANISINDA ÖNEMLİ BİR BULGU; HATCHET İŞARETİ

Muhammet Kürşat Şimşek[1], Işıl Başara Akın[1], Ahmet Peker[1], Ali Balcı[1]

[1]Dokuz Eylül Üniversitesi, Radyoloji Anabilim Dalı, İzmir

Giriş ve Amaç: Ankilozan spondilit toplumda %0,1–%0,2 oranında görülen, %95 HLA-B27 antijen pozitifliği gösteren seronegatif spondiloartropatilerden biridir. Hatchet işareti humerus başı lateral kenarının balta şeklinde deforme görünmesi şeklinde tanımlanabilir. Osteoporoz olmayan hastalarda ankilozan spondiliti romatoid artritten ayırmada faydalıdır.

Gereç ve Yöntem: Hastenimize ait dijital görüntüleme arşiv sistemimizde bulunan; 4 yıldır hastanemizde ankilozan spondilit nedeniyle takipli 46 yaşında erkek hastanın AP, lateral omuz grafisi ve Proton Dansite yağ baskılı koronal, T1 koronal kesit MR görüntüleri değerlendirilmiştir.

Bulgular: Direk grafi incelemesinde lateral humerus başında tipik erozyon ve skleroz izlenmektedir. Bu bulgular humerus başında hatchet (balta) görünümünü vermektedir (Resim 1). Ayrıca Proton dansite yağ baskılı ve T1 Turbo Spin Echo koronal kesitlerinde humerus başında erozyon ve ödem izlenmektedir (Resim 2).

Tartışma ve Sonuç: Tanı konulma oranları artmakla birlikte ankilozan spondilit sıklığında artmaktadır. Omuz eklemi bir çok artropatide tutulabilmektedir. Bu hastalıkların ayırıcı tanısında primer görüntüleme yöntemi olarak kullanılabilecek direk grafide tarif edilen Hatchet işareti radyologlar tarafından akılda tutulmalıdır.

Anahtar Kelimeler: enflamatuar eklem hastalıkları, hatchet işareti

Resim 1
Bilateral Humerus başı AP grafisinde lateral kenarlarda Hatchet (balta) işareti şeklinde erozyon izlenmektedir.

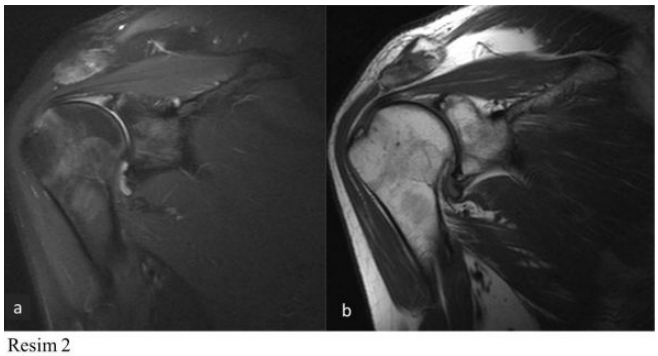

Resim 2
Proton dansite yağ baskılı ve T1 Turbo Spin Eco koronal kesitlerinde humerus başında erozyon ve ödem izlenmektedir.

Pediatrik Radyoloji

PS-550

DİSTAL ÜRETERAL ATREZİ: OLGU SUNUMU

Murat Tepe[1]

[1]*Eskişehir Osmangazi Üniversitesi Tıp Fakültesi, Radyoloji Anabilim Dalı*

Giriş: Distal üreter atrezisi nadir bir anomalidir ve genellikle ipsilateral non-fonksiyone displastik böbrek ile birlikte görülür. Embriyolojik olarak gebeliğin 5. haftasında mezonefrik kanaldan gelişmeye başlayan üreter tomurcuğunun uzaması ve rekanalizasyonu sırasında distal kesimde rekanalizasyon kusurundan dolayı distal üreteral atrezi geliştiği düşünülmektedir. Bu bildiride distal üreter atrezisi tanısı alan olgu ve bu patoljinin radyolojik bulguları, ayırıcı tanısı tartışılacaktır.

Materyal-Metod: Oniki yaşında kız hasta umbilikal herni şikayeti ile kliniğe başvuruyor. Özgeçmişinde ve soygeçmişinde herhangi bir özellik mevcut değil. Rutin laboratuvar değerlerinde anormallik saptanmıyor. Muayenesinde batında kitleden şüphe edilen hastada önce batın sonografi ve sonrasında batın MR görüntülemesi, İşeme Sistoüretrogafisi ve Dinamik Böbrek Sintigrafisi yapılıyor.

Bulgular: Batın sonografisinde sol böbrek normal görünümde olmakla birlikte sağ böbrek boyutları belirgin artmış olarak izlendi. Sağ böbrekte normal parankim izlenmemekle birlikte sağ böbreği tamamen replase eden birbiri ile ilişkisiz kistler izlendi. Sağda pelvikaliksiyel yapıların ve sağ üreterin ileri derecede dilate olduğu görüldü. Ayrıca sağ üreterin üreterovezikal bileşke düzeyinden önce mesane ile birleşmeden önce sonlandığı saptandı. Hastanın Abdomen MR incelemesinde sonografide izlenen bulgular doğrulandı ve başka batın içi anomali saptanmadı. İşeme Sistoüretrografi tetkikinde vezikoüreteral reflü izlenmedi. Dinamik Böbrek Sintigrafisinde sol böbrek normal sınırlarda olmakla birlikte sağ böbrekte fonksiyonel böbrek dokusu izlenmedi. Hastaya distal üreter atrezisi ön tanısı ile nefrektomi ve üreterektomi yapıldı ve operasyonda üreter distal kesiminin retroperitoneal bölgede kör sonlandığı izlendi.

Tartışma: Distal üreter atrezisi çok nadir görülen bir konjenital anomali olup literatürde sadece birkaç adet vaka bildirilmiştir. Bildirilen vakaların çoğunda ipsilateral non-fonksiyone displastik böbrek eşlik etmektedir. Multikistik displastik böbrek (MKDB), displastik böbrek ile birlikte görülen distal üreter atrezisinin ayırıcı tanısında yer alır. İki hastalıkta da non-fonksiyone birbiri ile birleşmeyen kistlerden oluşan displastik böbrek görülmekle birlikte MKDB tanılı hastalarda geniş üreter görülmemelidir. Çünkü bu hastaların patogenezinde in-utero renal pelvis atrezisi yer alır. Ayrıca ilerleyen yaşla birlikte MKDB tanılı hastalarda displastik böbreğin atrofiye gitmesi beklenir. Ancak distal üreter atrezisi tanısı ile bildirilen hastalarda bizim olgumuzda da olduğu gibi üreterin belirgin dilate olduğu ve displastik böbreğin ileri yaşlarda bile atrofiye gitmediği bildirilmektedir. Distal üreter atrezisinin ayrıca megaüreter ile ayırıcı tanısı yapılmalıdır. Primer obstruktif megaüreter tanılı hastalarda mesane ile normal şekilde birleşen üreter orifisi mevcuttur. Üreterovezikal bileşkenin yakınındaki kısa bir segmentte aperistaltizm nedeniyle fonksiyonel bir obstrüksiyon gelişir. Proksimal üreter dilatedir ve ipsilateral böbrekte hidronefroz görülebilmekle birlikte böbrek fonksiyonedir. Ancak distal üreter atrezisi tanılı hastalarda obstrüksiyon seviyesinin distalinde üreter kör sonlanır ve normal bir üreterovezikal bileşke görülmez. Ayrıca bu hastalarda yukarıda belirtildiği gibi ipsilateral böbrekte kistik displazi mevcuttur. Distal üreter atrezisi nadir olmakla birlikte üriner sistemin konjenital anomalilerinin ayırıcı tanısında akılda tutulmalıdır.

Anahtar Kelimeler: distal üreter atrezisi, displastik böbrek

Resim 1.

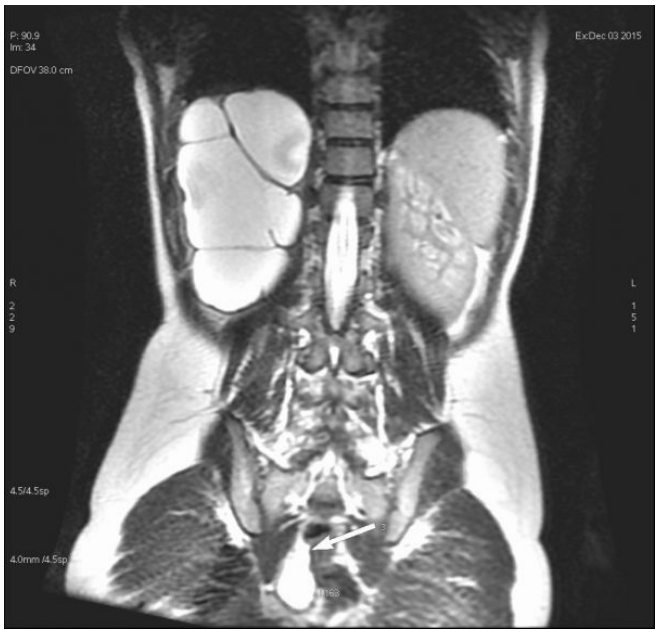

Resim 2.

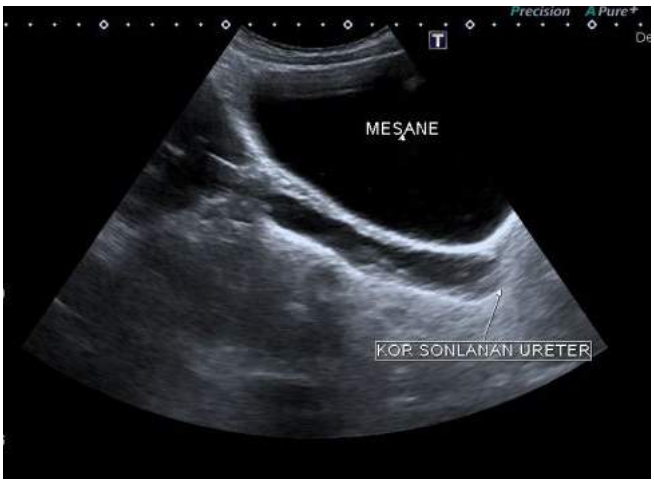

Resim 3.

Genitoüriner Sistem Radyolojisi

PS-551

2 OLGU İLE PROSTAT APSESİ MULTİPARAMETRİK MRG BULGULARI

Ali Akman[1], Halil Çaylak[1], Cesur Gümüş[1], Gökhan Yılmaz[1], Abdurrahman Gölbaşı[1]

[1]Cumhuriyet Üniversitesi

Giriş: Prostat apsesi çok nadir görülen bir durumdur. Ürolojik yakınmalarla gelen hastaların %0,2'sinde görülür. Hastaların %70'inde Escherichia coli izole edilmiştir. Prostat apseleri genelde asendan enfeksiyonlarla gelişir. Asendan yolla gelen enfeksiyon ajanları intraprostatik reflü ile birlikte prostat parankimi içine yayılıp akut enflemasyona yol açar. Prostat apsesi gelişiminde diğer bir önemli yol ise hematojen yol olup bu yolla en sık Stafilococcus aureus enfeksiyona yol açmaktadır. Prostat apseleri özellikle diyabetik, immun sistemi baskılanmış, üretral travmalar veya devamlı kataterizasyon yaplan hasta gruplarında daha sıklıkla gözlenir.

Olgular: Prostat kanseri şüphesi nedeniyle TRUS biyopsi planlanan 60 ve 62 yaşında iki hastaya biyopsi öncesi multiparametrik MRG yapılmıştır. Radyolojik olarak prostat apsesi tanısı alan iki hastaya transrektal ultrasonografi (TRUS) eşliğinde %0,2'lik lidokainle lokal anestezi sonrası transrektal prostatik apse drenajı yapıldı. Aspiratlar kültür ve mikrobiyolojik inceleme için labatatuvara gönderildi.

Sonuç: Prostat apsesi prostatizm bulgularına yol açabileceği gibi PSA yüksekliğine neden olarak prostat ca şüphesinede neden olabilmektedir. Tanısında MpMRG oldukça yüksek başarıya sahip olup tedavi yönetiminde de önemli bilgiler sunmaktadır.

Anahtar Kelimeler: prostat apsesi, multiparametrik manyetik rezonans görüntüleme, TRUS

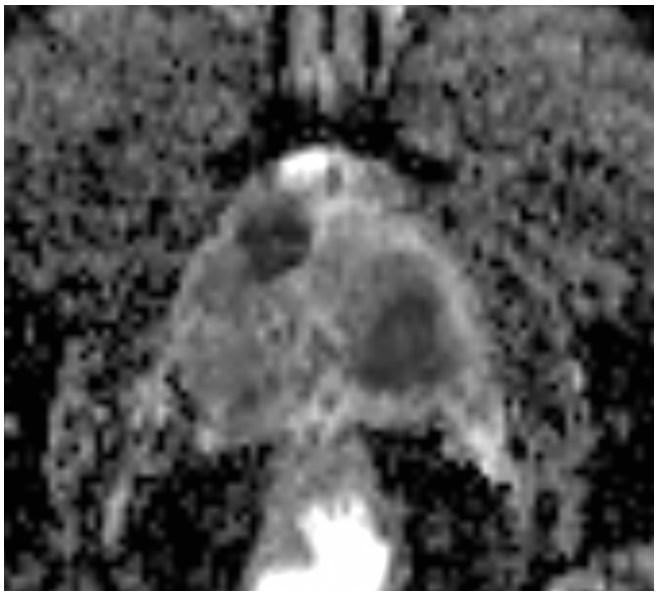

Resim 1.

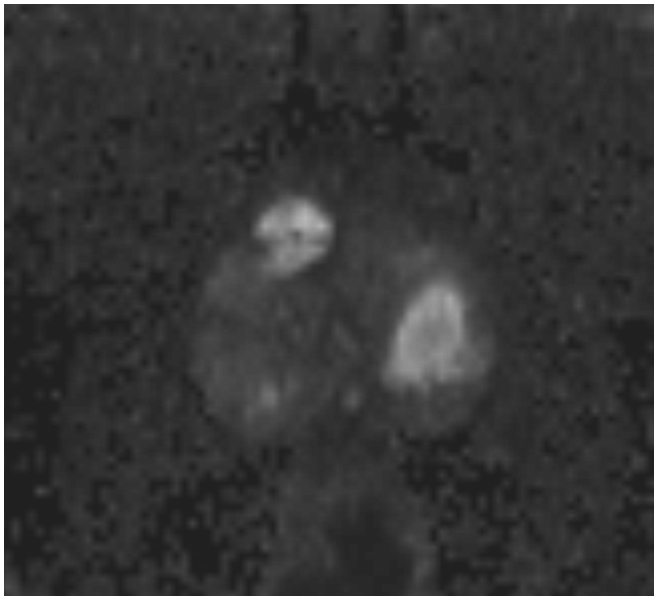

Resim 2.

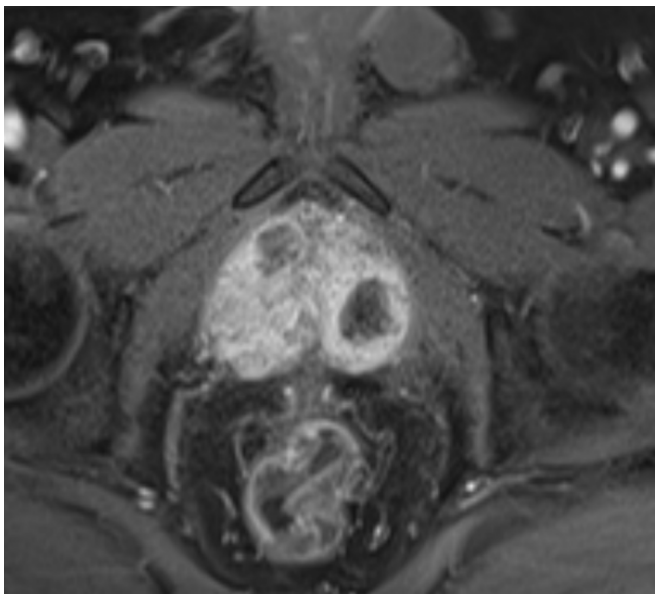

Resim 3.

Genitoüriner Sistem Radyolojisi

PS-552

PROSTAT KANSERİ ŞÜPHESİYLE BİYOPSİ PLANLANAN HASTALARDA İŞLEM ÖNCESİ ÇEKİLEN MULTİPARAMETRİK MANYETİK REZONANS GÖRÜNTÜLEME BULGULARININ PI-RADS V2 İLE SKORLANMASI VE HİSTOPATOLOJİK KORELASYONU

Ali Akman[1], Cesur Gümüş[1], Halil Çaylak[1], Kaan Gökçen[1], Gökçe Dündar[1], Mehmet Fatih Erkoç[2]

[1]Cumhuriyet Üniversitesi
[2]Bozok Üniversitesi

Amaç: Prostat kanserini şüphesinde 1,5T multiparametrik prostat manyetik rezonans görüntülemenin PI-RADS v2 klavuzu ile değerlendirilmesi ve bulguların histopatolojik korelasyonu.

Materyal ve Metod: Bu çalışmada Aralık 2015 ile Haziran 2016 tarihleri arasında CÜTF hastanesi Radyoloji ünitesinde 1,5T multi-

parametrik prostat manyetik rezonans görüntüleme (MRG) yapılan prostat kanseri şüpheli 60 olgunun dijital radyoloji arşiv sisteminde (PACS) kayıtlı olan görüntüleri TRUS biyopsi öncesinde prospektif olarak değerlendirildi. Bu olguların görüntüleme protokolü; T1A aksiyel, T2A aksiyel-koronal-sagittal, yüksek b değerli (b: 1400) Difüzyon ağırlıklı görüntüleme ve Dinamik kontrastlı MR (DkMRG) serilerinden oluşmaktaydı. MR görüntülemede periferal zon ve transizyonel zon morfolojisi, T2A sinyalleri, difüzyon ağırlıklı görüntüler, kontrast tutulumu PI-RADS v2 ile skorlandı. Ayrıca lezyonu olan hastalarda ADC değerleri ölçüldü. Daha sonra bu bulgular TRUS eşliğinde 12/16 kadran kor biyopsi ve radikal prostatektomi sonrası elde edilen histopatolojik sonuçlar ile karşılaştırıldı. Bulgular arasındaki ilişki SPSS 22.0 programı ile hesaplandı.

Bulgular: Çalışmaya alınan 60 hastanın yaş ortalaması 61.13 ± 6,8 (48 – 77) 'dir. T2A, DAG ve DkMRG'den oluşan multiparametrik MRG PI-RADS v2 skorları ve tüm parametreler ayrı ayrı ROC analizi eğrileri patoloji sonuçları karşılaştırıldığında aradaki fark istatistiksel olarak anlamı bulundu (p<0,05). T2A için sensitivite %61,5 spesifite %76,6 (kesim skoru>2, area: 0,714), DAG için sensitivite %100 spesifite %61,7 (kesim skoru>2, area: 0,912), DkMRG için sensitivite %92,3 spesifite %85,1 (kesim skoru>1, area: 0,887) belirlendi. MpMRG gücü en yüksek değişken olarak belirlenmiş olup sensitivite %92,3, spesifite %85,1 (kesim skoru>3, area: 0,934) olarak bulundu. Ayrıca ADC değeri için lezyonu olan hastalarda bir cut off değeri araştırıldığında kesim skoru<700 olarak saptandı. Patoloji sonucu kronik prostatit ve prostat ca olarak gelen hastaların ADC ölçümleri karşılaştırıldığında aradaki fark istatistiksel olarak anlamlı bulundu (p<0,05, kesim skoru<700, sensitivite %84,6, spesifite %88,9). Prostat ca tanısı alan hastaların gleason skorları ve ADC değerleri karşılaştırıldığında arasında negatif korelasyon saptandı.

Sonuç: Multiparametrik prostat MRG noninvaziv şekilde prostat kanserini ortaya koyan en değerli yöntem konumundadır. Bu yöntemin tedavi edilmesi gereken asıl lezyonları belirleyerek, biyopsiye daha doğru rehberlik etmesi giderek önem kazanmaktadır. Bunun yanısıra belirsiz PSA yüksekliği saptanan veya kanserin ön planda düşünülmediği olgularda biyopsi ihtiyacını ortadan kaldırabilir. Tüm bu nedenlerden dolayı; artan çalışmalar eşliğinde multiparametrik prostat MRG'nin kanser şüphesi bulunan olgularda klinik olarak önemli kanseri yakalamak adına biyopsi öncesi değerlendirme testi olarak kullanılabileceğini düşünmekteyiz.

Anahtar Kelimeler: Prostat Kanseri, Multiparametrik Manyetik Rezonans Görüntüleme, PI-RADS v2, TRUS biyopsi.

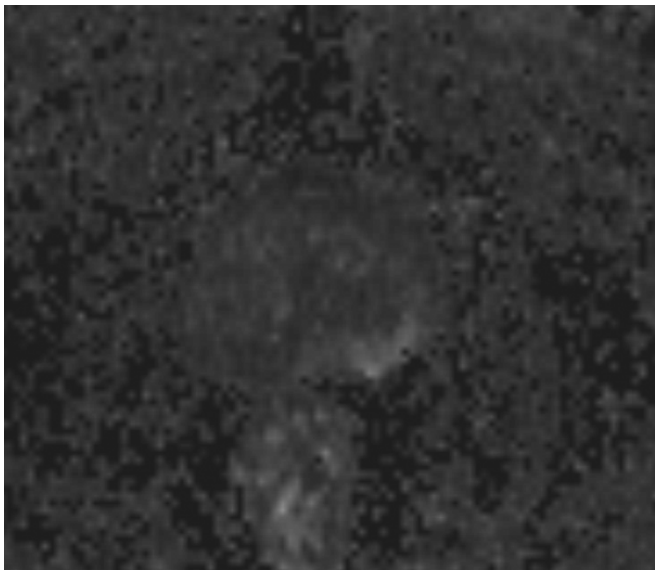

Resim 1.

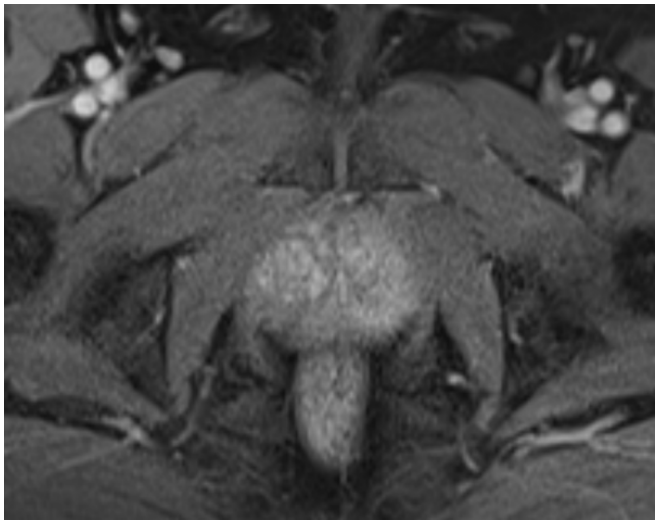

Resim 2.

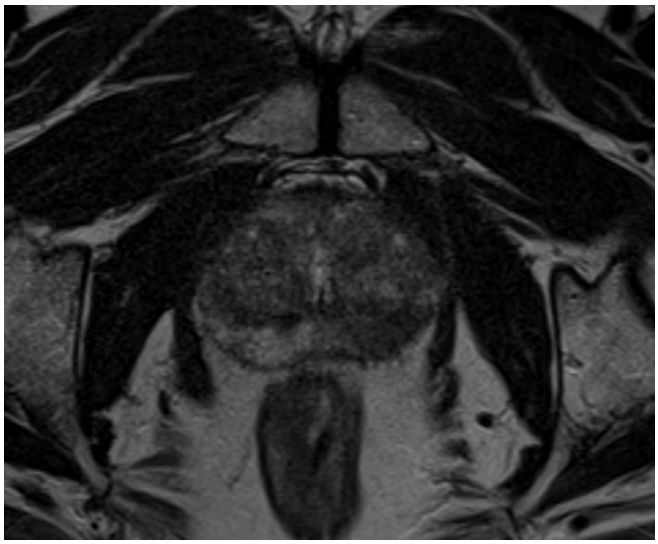

Resim 3.

Tablo 1. MpMRG, T2A, DAG, DkMRG için Eğri Altında Kalan Alan

				95%Güven Aralığı	95%Güven Aralığı		
DEĞİSKENLER	Area	Standart Hata	p	Alt sınır	Üst sınır	Sensitivite	Spesifite
MpMRG	,934	,032	,000	,872	,996	92,3	85,1
T2A	,714	,089	,019	,538	,889	61,5	76,6
DAG	,912	,040	,000	,833	,991	100	61,7
DkMRG	,887	,053	,000	,783	,991	92,3	85,1

Acil Radyoloji

PS-553

RENAL ANJİYOMYOLİPOMUN ÖLÜMCÜL SEYREDEBİLEN AKUT KOMPLİKASYONU: WUNDERLİCH SENDROMU

Ercan Ayaz[1], Umut Özdamarlar[2], Zafer Küçükodacı[3], Mustafa Kemal Demir[2]

[1]İstanbul Medeniyet Üniversitesi, Radyoloji Anabilim Dalı
[2]Medical Park Göztepe Hastanesi, Radyoloji Bölümü
[3]Gata Haydarpaşa Eğitim ve Araştırma Hastanesi, Patoloji Kliniği

Giriş: Wunderlich Sendromu perinefrik alanda sınırlı spontan nontravmatik kanama olup medikal acil durumlardandır. En sık sebebi renal anjiomyolipomlardir. Bu makalede; vital bulguları aniden kötüleşerek hipovolemik şoka giren ve acil cerrahi yaklaşım gereken Wunderlich Sendromu vakası sunulmaktadır.

Olgu Sunumu: 55 yaşında kadın hasta acil servise 4 gündür devam eden ve bu sabah kötüleşen yan ağrısı ile başvurdu. Fizik muayenede batında hassasiyet ve sol lomber bölgede palpasyonla ağrı mevcuttu. Batın ultrasonunda sol böbrek üst polde anjiomyolipom ile uyumlu kitle izlendi. Ayrıca subkapsüler sıvı koleksiyonu mevcuttu. Intravenöz kontrastlı BT incelemesinde 9.5 cm çapında kitle ve subkapsüler alan ve kitleye intraarteryel kontrast ekstravasazyonu izlendi. Büyük perinefrik hematom da mevcuttu. Acil servise geldikten iki saat sonra hastanın hemodinamik stabilitesi bozuldu ve hipovolemik şok durumunda acil ameliyata alındı. Radikal nefrektomi uygulandı.

Sonuç: Wunderlich sendromu akut batının nadir görülen sebeplerinden biridir. Bu nedenle olabilecek en çabuk zamanda tanı ve tedaviye ulaşmak için acil tıp hekimi, radyoloi hekimi ve üroloji hekimlerinin işbirliği ile hızlı ve spesifik durum yönetimi gerektirmektedir.

Anahtar Kelimeler: Retroperitoneal hemoraji, Akut batın, Renal Anjiomyolipom

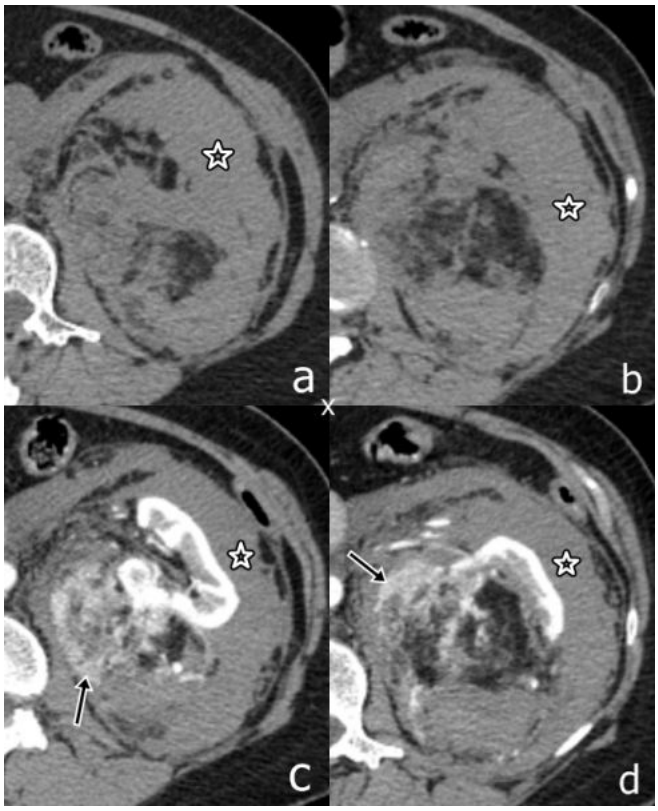

Resim 1. a,b,c,d

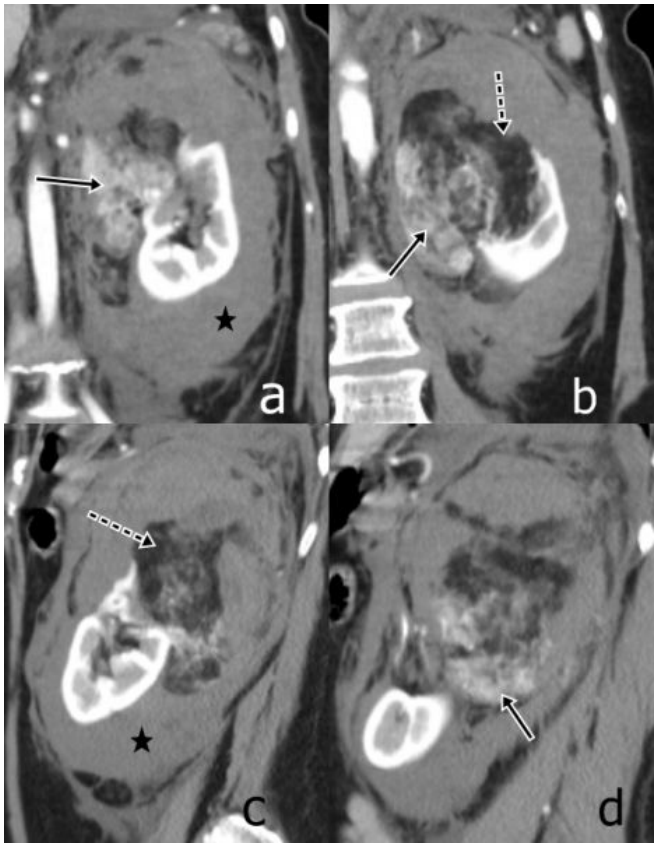

Resim 2. a,b,c,d

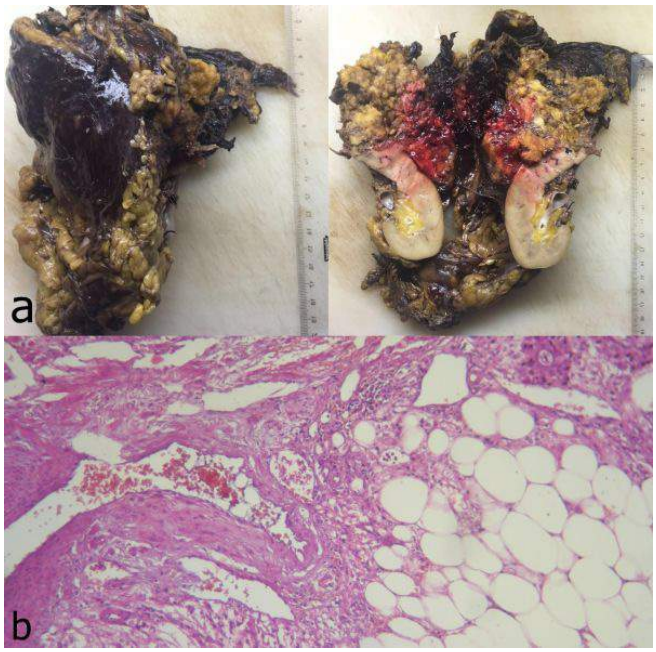

Resim 3. a,b

Meme Radyolojisi

PS-554

MAMOGRAFİ VE US İNCELEMEDE MALİGNİTEYİ TAKLİT EDEN MİYOİD DİFERANSİYASYON GÖSTEREN FİBROEPİTELİYAL TÜMÖR OLGUSU

Cüneyt Yücesoy[1], Emine Öztürk[2], Ünsal Han[3], Hakan Güzel[4], Baki Hekimoğlu[1]

[1]Dışkapı Yıldırım Beyazıt Eğitim ve Araştırma Hastanesi Radyoloji Kliniği
[2]Düzen Laboratuvarları, radyoloji Bölümü, Ankara
[3]Dışkapı Yıldırım Beyazıt Eğitim ve Araştırma Hastanesi Patoloji Kliniği, Ankara
[4]Dışkapı Yıldırım Beyazıt Eğitim ve Araştırma Hastanesi Genel Cerrahi Kliniği, Ankara

Giriş ve Amaç: Memenin fibroepiteliyal tümörleri bifazik olup stromal ve epiteliyal bileşenlerin proliferasyonundan oluşan heterojen neoplazilerdir. Radyolojik olarak maligniteyi taklit eden ve kor biyopsi sonucu ile belirgin malignite bulgusu içermeyen ve bu nedenle yalnızca kitle eksizyonu uygulanarak benign fibroepitelyal tümör tanısı alan olgumuzu radyolojik ve patolojik uyumsuzluk nedeni olabilecek antiteler yönünden paylaştık.

Olgu: Sağ memede ele gelen sertlik şikayeti ile genel cerrahi kliniğine başvuran ve fizik muayenede saat 12 hizasında sert, yarı mobil kitle palpe edilen hastanın mamografi incelemesinde üst orta kesimde kısmen fibroglandüler doku ile örtülü makrolobule, düzensiz kenarlı dens kitle izlendi. US incelemede ise ön arka aksı belirgin, makro ve mikrolobüle, minimal düzensiz kenarlı, periferinde dezmoid reaksiyonu düşündüren ekojenite içeren solid kitle saptandı ve lezyon BI-RADS 4 C olarak kategorize edildi. Kalın iğne biyopsisi ile alınan örneğin patoloji değerlendirmesi "iğsi hücreli stromal proliferasyon "olarak değerlendirildi ve düşük Ki67 proliferatif aktivitesi olmasına karşın benign veya düşük dereceli fibroepitelyal lezyonlar yönünden eksizyonu önerildi. Radyolojik-patolojik uyumsuzluk düşünüldüğü için yapılan eksizyonel biyopsi sonrası olgu belirgin malignite bulgusu olmayan yaygın miyoid diferansiasyon gösteren bifazik fibroepiteliyal tümör olarak raporlandı. Yine düşük Ki67 proliferatif aktivitesi, stromal aşırı büyüme olmaması gibi nedenlerle benign kategoride değerlendirildi. Ancak filloides büyüme paterni izlenmediği için bizfazik fibroepitelyal lezyon olarak genel başlık altında tanı verilerek özellikle myoid hamartom, pür leiomyoma ve periduktal stromal tumorden ayırıcı tanısı yapıldı.

Tartışma ve Sonuç: Memenin fibroepiteliyal lezyonları bifazik tümörler olup; sıklıkla fibroedenom ve daha nadir olarak değişik biyolojik davranışları olabilen filloides tümörleri içerir. Bu olgu ile vurgulamak istediğimiz; görüntüleme bulguları malignite açısından kuşkulu olan lezyon varlığında kalın iğne biyopsi sonucu ile radyolojik -patolojik uyumsuzluk sözkonusu ise multidisipliner yaklaşımla eksizyonel biyopsi yapılarak kesin tanıya gidilmek olmalıdır.

Anahtar Kelimeler: mamografi, ultrasonografi, filloides

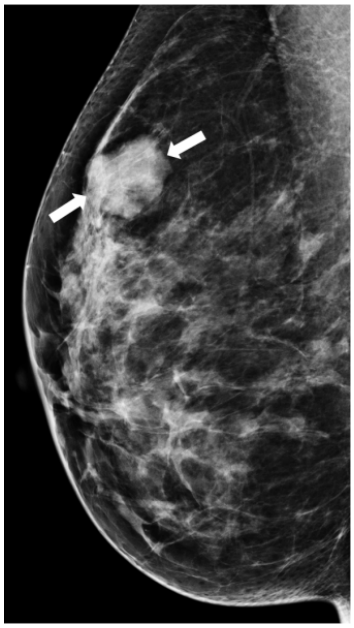

Resim 1.

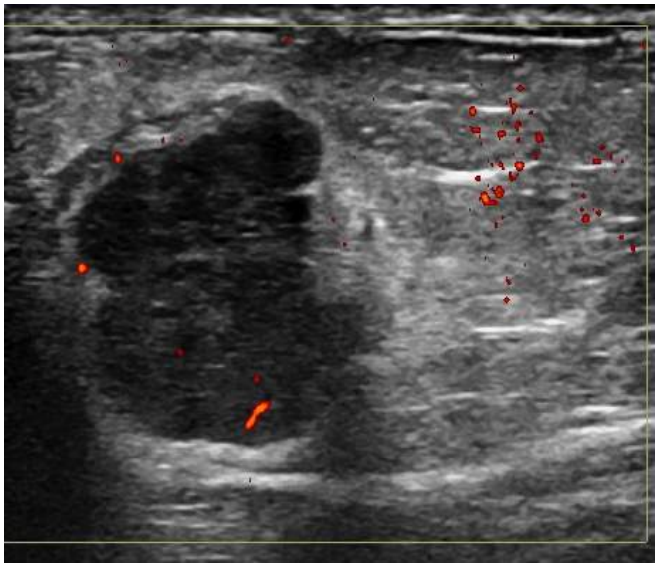

Resim 2.

Kas-İskelet Radyolojisi

PS-555

DİFFÜZ İDİOPATİK SKELETAL HİPEROSTOZİSE BAĞLI GELİŞEN DİSFAJİ: OLGU SUNUMU

Cahit Kafadar[1], Ersin Öztürk[1], Güner Sönmez[1], Hakan Mutlu[1]

[1]Gata Haydarpaşa Eğitim Hastanesi Radyoloji Kliniği

Diffüz İdiopatik Skeletal Hiperostozisin (DISH) görüntüleme bulgularını olgumuz eşliğinde sunmayı amaçladık.70 yaşında erkek hasta yutma güçlüğü şikayetiyle başvurdu. Tıbbi özgeçmişi, fizik muayenesi ve laboratuvar bulguları özellik arz etmemekteydi. Boyun bölgesine yönelik bilgisayarlı tomografide (BT) C2-C7 seviyeleri arasındaki ardışık servikal vertebraların anterior ve anterolateral yüzleri boyunca uzanan kalın bant tarzında ossifikasyon izlendi (Resim 1,2). İntervertebral disk aralıkları normal genişlikteydi. Hipofarenkste C2-C3 seviyesindeki ossifikasyon ve belirgin osteofitlerin protrüzyon ve eksternal basısına sekonder darlık mevcuttu (Resim 1). Bu düzey

hastanın yutma güçlüğü tarif ettiği lokalizasyon ile uyumlu olup disfajinin sebebi DISH olarak değerlendirildi. BT'de boyun diğer kesimlerinde bulgular normal sınırlardaydı. Özefagoskopide kitlesel lezyon izlenmedi.

DISH (Forestier hastalığı) omurgada tendinöz ve ligamentöz insertio düzeylerinde kemik proliferasyonu ile seyreden sebebi bilinmeyen bir hastalıktır. Sıklıkla yaşlılarda görülür. En sık alt torakal düzeyi tutmakla birlikte servikal ve lomber seviyelerde de görülebilir. Tanı çoğunlukla direkt grafi ile konulur. En az ardışık dört vertebra boyunca, vertebra korpus anterior ve anterolateral yüzlerinde devamlılık gösteren kalsifikasyon veya ossifikasyon görülmesi en önemli bulgudur. Disk aralıkları genellikle korunmuştur ve normal genişliktedir. Apofizyel eklemlerde ankilozun ve sakroileitin eşlik etmemesi, ankilozan spondilitten ayrımında faydalıdır. DISH'de belirgin ossifikasyonlar özefagus başta olmak üzere birçok yapıya bası oluşturabilir. DISH'e sekonder disfaji mekanik bası, kronik irritasyona bağlı krikofarengeal spazm, periözefageal inflamasyon, ödem ve fibrozise bağlı olarak gelişebilir.

DISH, özellikle yaşlı hastaların disfaji etyolojisinde akılda bulundurulmalıdır.

Anahtar Kelimeler: diffüz idiopatik skeletal hiperostozis, DISH, disfaji

Resim 1 a,b. Sagittal **(a)** ve aksiyel **(b)** BT görüntülerinde ardışık vertebra korpuslarının ön yüzleri boyunca devamlılık gösteren kalın ossifikasyon görülmektedir. Hipofarenks ve özefagusta ossifikasyon ve osteofitlerin eksternal basısına bağlı daralma mevcuttur *(oklar)*.

Resim 2. 3D volume-rendering rekonstrüksiyon BT görüntüsünde servikal vertebra korpus ön yüzleri boyunca devamlılık gösteren ossifikasyon görülmektedir.

Abdominal Radyoloji

PS-556

STERCORAL COLITIS: A RARE BUT FATAL DISEASE OF COLON

Çisel Yazgan[1]

[1]*Hacettepe University Department Of Radiology*

Background: Stercoral colitis is a rare inflammatory colitis related to increased intraluminal pressure from impacted fecaloid in the colon. Increased colonic wall and intraluminal pressure impairs regional transmural perfusion. If not treated properly ulceration and ultimately colonic perforation might be caused by ischemia. The most susceptible colonic segments are rectum and sigmoid colon. Fecal impaction causing colonic obstruction occurs primarily in elderly or bed -ridden patients.

Early diagnosis and treatment are crucal due to rapidly progressive course of disease. Most patients present to emergency department with abdominal pain. However physical examination findings and laboratuary tests are not specific. Computed tomography is a valuable diagnostic tool for stercoral colitis.

Casereport: A 66-year-old female with paraplegia was admitted to our hospital with abdominal pain, nausea and vomiting. Abdominal examination revealed diffuse tenderness, markedly distension of the abdomen and hard stool on the rectal exam. Plain abdominal radiography revealed severe colonic distension CT scan showed dilatation of the colon, impacted fecaloid throughout markedly dilated rectosigmoid colon associated with rectum wall thickening, and pericolonic fat stranding. Intravenous fluid and enema were performed. The patient's pain and distension resolved and she was discharged uneventfully.

Conclusion: This potentially fatal disease should be considered in the differential diagnosis of acute abdominal pain, particularly in elderly or bed-ridden patients. Awareness of CT findings is vital to establish diagnosis correctly and prevent some devastating consequences.

Anahtar Kelimeler: Stercoral colitis, fecal impaction, CT

Resim 1.

Resim 2.

Nöroradyoloji

PS-557

STURGE-WEBER'E EŞLİK EDEN İNTRAKRANİYAL VASKÜLER MALFORMASYON

Sibel Bayramoğlu[1], Batuhan Kara[1], Nurten Turan Güner[1], Figen Palabıyık[1], Tan Cimilli[1]

[1]*Bakırköy Dr. Sadi Konuk Eğitim ve Araştırma Hastanesi Radyoloji Kliniği*

Giriş-Amaç: Sturge-Weber sendromu yüzde trigeminal sinir trasesinde kapiller anjiomatozisle uyumlu şarap rengi leke ve aynı tarafta beyinde leptomeningeal yüzde piyal anjiomatozis ile karekterize bir sendromdur. Kronik perfüzyon bozukluğu sonucu nöbet, hemisferik volüm kaybı, kortikal atrofi, subkortikal ak maddede kalsifikasyon gelişir. Venöz gelişimin kusurlu olması nedeniyle kortikal venler dural sinüsler yerine subaraknoid aralıktaki küçük pleksuslara açılır. Aynı zamanda medüller venler aracılığı ile periventriküler derin venöz sisteme doğru geriye dolum izlenir. Ancak belirgin vasküler malformasyon nadirdir. Biz de bu sunuda nadir görülmesi nedeniyle vasküler malformasyonun eşlik ettiği Sturge-Weber olgusunu sunmayı amaçladık.

Olgu: 10 aylıkken geçirdiği konvülzyon nedeniyle yapılan kraniyal BT incelemesinde Sturge-Weber tanısı koyulan 21 aylık erkek olgu 2 gün önce başlayan ateş, kusma ve ishal tablosu ile acil servise başvurdu. Ateş sonrası sağ kol ve bacakta kasılmaları başlayan ve generalize tonik-klonik nöbetle gelen olgu taburcu edildikten sonra aile sağ ayağının üstüne basamadığını farketmiş. Olgu takip ve tedavi amacıyla servise yatırıldı.

Acil koşullarda yapılan kontrastsız kraniyal BT incelemede; sol hemisferde parietooksipital lokalizasyonda subkortikal ak maddede kalsifikasyon saptandı (Resim 1). MR incelemede sol serebral hemisferde volüm kaybı, sulkuslarda belirgin görünüm gözlendi. Kontrast sonrası alınan T1 A görüntülerde sol parietooksipital bölgede daha belirgin olmak üzere piyal anjiomlatozis ile uyumlu anormal venöz yapılar izlendi (Resim 2). Aksiyal ve koronal T2 A serilerde sol temporal lokalizasyonda korteks düzeyinde piyal yüz ile sol lateral ventrikül atrium lokalizasyonunda derin venöz sisteme uzanım gösteren anormal vasküler yapılarla uyumlu tübüler sinyal void alanlar saptandı (Resim 3). MR Venografide sol serebral hemisferde kortikal yapılar izlenmedi. Sol transvers sinüs ileri derecede ince olarak izlendi. T2 serilerde tanımlanan anormal vasküler yapı MR venografide de görüldü.

Tartışma: Sturge Weber hastalığında nadiren vasküler anomalilere rastlanmaktadır. Eşlikli AVM ve AVF ve gelişimsel venöz anomali ile giden birkaç olgu tanımlanmıştır. Bizim olgumuzda da korteks komşuluğunda piyal yüz ile derin venöz sistem arasında yerleşmiş anormal vasküler yapılanma izlenmektedir. Literatürde Sturge Weber eşlikli vasküler anomalilerin az sayıda bildirilmesi nedeniyle bu olgu paylaşılmıştır.

Anahtar Kelimeler: vasküler malformasyon, Sturge Weber Sendromu

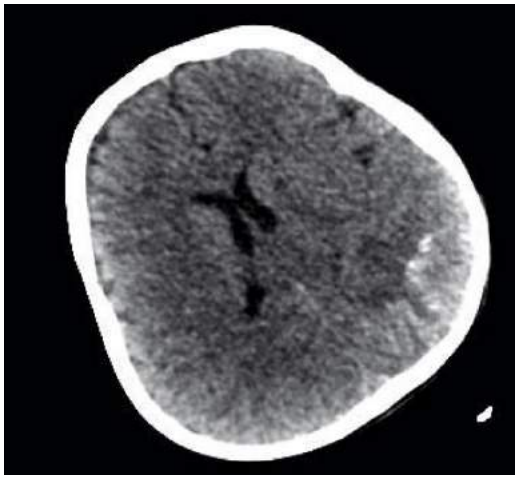

Resim 1.

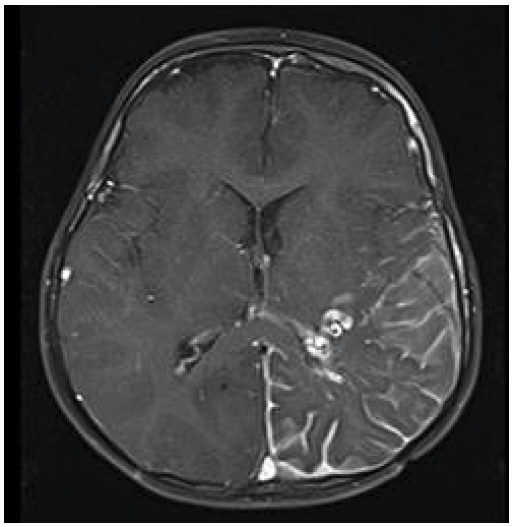

Resim 2.

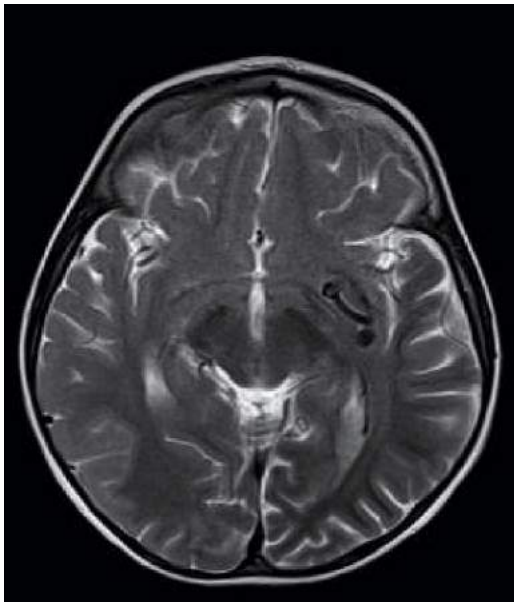

Resim 3.

Nöroradyoloji

PS-558

PEDİATRİK SOL İCA DİSEKSİYONU

Sibel Bayramoğlu[1], Hatem Hakan Selçuk[1], Tan Cimilli[1], Enis Öztürk[1], Ebru Kolsal[2]

[1]Bakırköy Dr. Sadi Konuk Eğitim ve Araştırma Hastanesi, Radyoloji Kliniği
[2]Bakırköy Dr. Sadi Konuk Eğitim ve Araştırma Hastanesi, Çocuk Nörolojisi

Giriş-Amaç: Çocuklarda diseksiyon nedeniyle inme nadir bir bulgudur. Bu sunuda pediatrik bir olguda diseksiyon nedeniyle inme bulguları nadir olması dolayısıyla tartışılmıştır.

Olgu: 5 yaşındaki erkek olguda 2 ay önce karda yürürken düşme sonrası sağ kol ve bacakta hareket kısıtlılığı ve güçsüzlük gelişmiş. Başvurduğu dış merkez ortopedik bir sorun olmadığını söylemiş, EMG incelemesi normal olarak değerlendirilmiş. Çocuk Nöroloji Polikliniğine başvuran olgunun yapılan MR incelemesinde; sol putamen lokalizasyonunda volüm kaybı ile T2 sinyal artım alanı izlendi (Resim 1). MR anjiografi incelemesinde sol internal karotid arterin distal servikal seviyeden itibaren dar olduğu gözledi (Resim 2). Aksiyal T1 serilerde ise karotid arter duvarında yarımay şeklinde ekzantrik hiperintensite izlendi (Resim 3).

Tartışma: Pediatrik grupta inme ile gelen olgularda travma mutlaka sorgulanmalı, kranial incelemede etyolojiye yönelik bir açıklık yoksa diseksiyon olasılığı düşünülmeli ve MR Anjiografi ve özellikle yağ baskılı T1 sekansı incelemeye eklenmelidir.

Anahtar Kelimeler: ICA diseksiyonu, pediatrik olgu

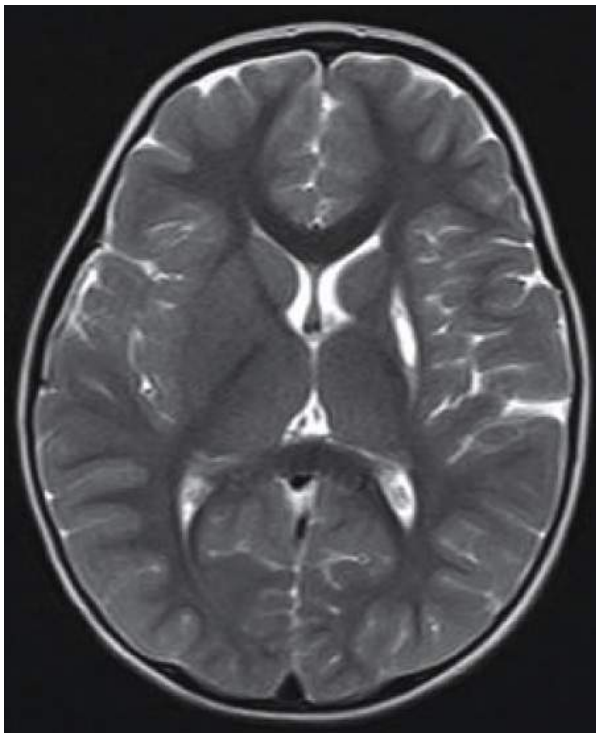

Resim 1.

Resim 2.

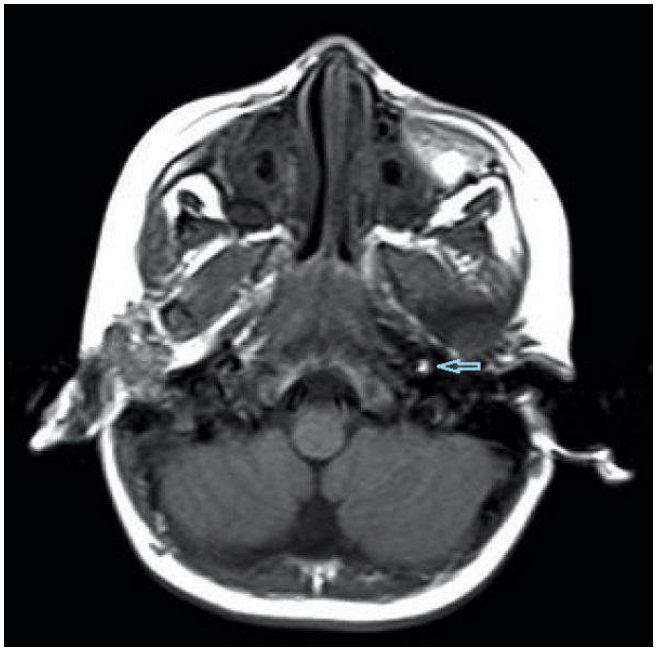

Resim 3.

Kas-İskelet Radyolojisi

PS-561

PET BT'DE MALİGNİTEYİ TAKLİT EDEN, NADİR YERLEŞİMLİ ADDUKTOR MAGNUS TENDON KILIFI DEV HÜCRELİ TÜMÖR OLGUSU

Agah Baran[1], Orkun Sarıoğlu[1], Ali Balcı[1], Hasan Havitcioğlu[2], Erkan Derebek[3], Burçin Tuna[4]

[1]Dokuz Eylül Üniversitesi Hastanesi Radyoloji Bölümü
[2]Dokuz Eylül Üniversitesi Hastanesi Ortopedi ve Travmatoloji Bölümü
[3]Dokuz Eylül Üniversitesi Hastanesi Nükleer Tıp Bölümü
[4]Dokuz Eylül Üniversitesi Hastanesi Patoloji Bölümü

Giriş: Tendon kılıfı dev hücreli tümör, diğer bir adıyla pigmente villonodüler sinovit tendon kılıfından gelişen nadiren santral yerleşim gösteren ve genellikle benign karakterde lezyonlardır. Tipik olarak 3–5. dekadlarda ve kadınlarda daha sık görülen bir hastalıktır. Klinik olarak bu kitleler en sık elde, ağrılı veya ağrısız lokalize şişlikle kendini belli eder. Yavaş büyüyen kitleler olarak bilinirler.

Olgu sunum: Eritema nodozum lezyonu bulunan 60 yaşındaki bayan hasta 2 yıldır sağ uylukta süregelen ağrısız şişlikle başvurdu. Eritema nodozumun sebebini araştırmak amacıyla çekilen Toraks BT sinde mediastinal ve paraaortik – parakaval büyümüş lenf nodları mevcuttu. Ayrıca her iki akciğerde, en büyüğü 12 mm çapında multiple nodüller izlendi. Malignite şüphesi taşıyan bu nodüllere yönelik F-18 FDG PET BT planlandı. Çekilen PET BT de izlenen nodüler lezyonlarda hafif düzeyde F-18 FDG tutulumu izlendi (SUV max: 1.0–1.8). Sağ femoral bölge 1/3 proksimalinde, femura komşu alanda adduktor magnus kası içinde sınırları tam olarak belirlenemeyen kitlesel lezyonda patolojik F-18 FDG tutulumu izlendi (SUV max: 8.1). Malignite düşünülen bu lezyona yönelik çekilen Kalça MR görüntülemesinde sağ uyluk, femur boynu hemen inferior kesiminde adduktor kas grupları arasına yerleşim gösteren yaklaşık boyutu 2,5x3x3 cm olarak ölçülen, T1 ve yağ baskılı T2 ağırlıklı serilerde kasla izointens ve post kontrast görüntülerde hafif boyanması izlenen kitlesel lezyon izlendi. Çevresel yumuşak dokuda belirgin bir ödem saptanmadı. Malignite şüphesi taşıyan kitlesel lezyona yönelik cerrahi planlandı. Lezyonun morfolojik ve immünohistokimyasal bulguları birlikte histopatolojik değerlendirmesinde mevcut lezyonun özellikleri "Tendon Kılıfı Dev Hücreli Tümör" ile uyumlu bulundu.

Tartışma: PET son zamanlarda birçok tümörün biyolojik aktivitesini ve fonksiyonunu değerlendirmek için kullanılmaktadır. Tümörde yüksek SUV değeri birçok faktörün sebebi (yüksek hekzokinaz veya düşük glukoz-6-fosfataz gibi) olarak ortaya çıkmış ''artmış glukoz metabolizmasını''göstermektedir. F-18 FDG PET BT ile yapılan çalışmalarda birçok tümöral lezyonun benign veya malign ayrımında yararlı bulunmuştur. Fakat yine yapılan çalışmalarda tendon kılıfının dev hücreli tümörünün PET BT'de yanlış pozitifliğe sebep olduğu izlenmiştir. Geçmişte yapılan çalışmalarda F-18 FDG PET BT'de yüksek SUV değerinin histiositik veya dev hücre içeren lezyonlara (dev hücreli tümör veya inflamtuar granülasyon dokusu gibi) bağlı olduğu saptanmıştır. Bizde bu vakada tendon kılıfı dev hücreli tümörünün lokalizasyonu dışında tipik histopatolojik ve MR görüntülerini saptadık. Cerrahi sonrası tendon kılıfının dev hücreli tümörünün rekürrens riski diğer eklem ilişkili tendon kılıfının dev hücreli tümörleri ile karşılaştırıldığında daha düşük oranda izlenmektedir. Bunun sebebi tümörün tamamının rezeke edilebilmesinden kaynaklanmaktadır.

Sonuç: Tendon kılıfının dev hücreli tümörü klinik olarak santral kas grupları arasında yerleşimi son derece nadir ve sıklıkla asemptomatik bir tümördür. Bizim vakamızda olduğu gibi PET BT 'de yüksek SUV değerleri gösterip maligniteyi taklit edebilir.

Anahtar kelimeler: adduktor magnus yerleşimli tendon kılıfı dev hücreli tümör, F-18 FDG PET BT, maligniteyi taklit eden kitlesel lezyonun mr da ayırıcı tanısı

Resim 1 : 60 yaşındaki bayan hastaya ait PET BT görüntüsünde sağ femoral bölge 1/3 proksimalinde, femura komşu alanda adduktor magnus kası içinde sınırları tam olarak belirlenemeyen kitlesel lezyonda(mavi ok) patolojik F-18 FDG tutulumu izlendi (SUV max: 8.1)

Resim 1.

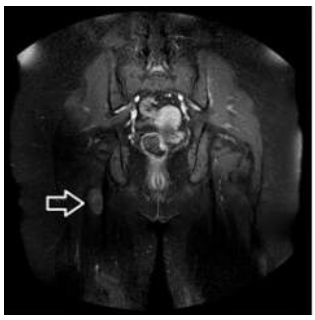

Resim 2 : T1 Koronal post-kontrast yağ baskılı MR sekansında sağ adduktor magnus kası yerleşimli belirgin kontrastlanmayan,kasla izointens kitlesel lezyon görülmektedir.(beyaz ok)

Resim 2.

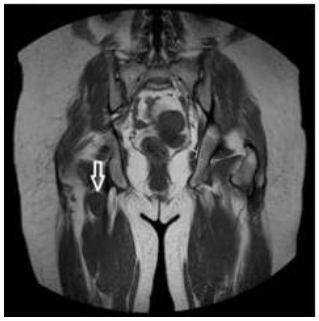

Resim 3 : T1 koronal MR sekansında kasla izointens kitlesel lezyon (beyaz ok)

Resim 3.

Pediatrik Radyoloji

PS-562

PEDİATRİK BİR OLGUDA İNTERVERTEBRAL DİSK KALSİFİKASYONU VE EŞLİK EDEN EPİDURAL KALSİFİKASYON

Taha Yusuf Kuzan[1], Gazanfer Ekinci[1]

[1]Marmara Üniversitesi Radyoloji Anabilim Dalı-İstanbul

Amaç: İntervertebral disk kalsifikasyonu; ileri yaşlarda sık görülmesine rağmen, pediatrik grupta çok az rastlanılan, etyolojisi belli olmayan nadir bir durumdur. Olguların çoğunda asemptomatik olup, rutin taramalar vey nonspesifik klinik şikayetlerle başvuru sonucu tesadüfen tespit edilir. Bu çalışmada, 6 yaşında erkek çocukta nadir görülen idiopatik intervertebral disk kalsifikasyonu ve eşlik eden epidural mesafede kalsifikasyon olgusu sunuldu. Klinik ve radyolojik bulguları tartışıldı.

Bulgular: Altı yaşında erkek çocuk, 1.5 metre yüksekten düşme nedeni ile acil servise getirildi. Nörolojik muayenesi tamamen normaldi. Yapılan fizik muayenede boyun hareketlerinde kısıtlılık ve rijidite yoktu. Laboratuar bulguları normal sınırlar içindeydi. Radyolojik bulgular: Kranial BT incelemesinde özellik saptanmayan olgunun (Figür.1), Servikal BT incelemesinde; C5–6 intervertebral disk seviyesinde belirgin hiperdens, elipsoid, ossifiye (1000 HU) lezyon ve komşu epidural mesafede kalsifikasyon görüldü (Figür.2–3).

Sonuç: Pediatrik yaş grubunda intervertebral disk kalsifikasyonu nadir bir durum olup radyolojik görüntülemelerde insidental olarak rastlanmaktadır. Literatürde bildirilen vakalar genellikle asemptomak olmakla birlikte intervertebral disk kalsifikasyonuna bağlı progresif nörolojik defisit gelişen az sayıda olgu mevcuttur. Nörolojik defisit gelişen olgularda cerrahi tedavi gerekirken asemptomatik olgularda tedaviye gerek yoktur.

Anahtar Kelimeler: Kalsifikasyon, servikal, intervertebral disk, pediatrik

Resim 1.

Resim 2.

Pediatrik Radyoloji

PS-563

KONJENİTAL PULMONER HAVA YOLU MALFORMASYONU PRENATAL US, FETAL MRG VE POSTNATAL BT BULGULARI

Hatice Arıöz Habibi[1], Ebru Alıcı Davutoğlu[2], Ayşegül Özel[2], Ayşe Kalyoncu Uçar[1], Mine Aslan[1], İbrahim Adaletli[1]

[1]İ. ü. Cerrahpaşa Tıp Fakültesi, Radyoloji Anabilim Dalı, Pediatrik Radyoloji Bilim Dalı
[2]İ. ü. Cerrahpaşa Tıp Fakültesi, Kadın Doğum Hastalıkları Anabilim Dalı, Perinataloji Bilim Dalı

Giriş-Amaç: Konjenital pulmoner havayolu malformasyonu (CPAM), bronşioalveoler maturasyonun duraklaması ve mezenşimal hücrelerin aşırı çoğalması ile meydana gelen gelişimsel hamartomatöz bir lezyondur. Eski adı konjenital kistik adenomatoid malformasyon olan bu hastalık da pulmoner sekestrasyon, bronkojenik kist gibi bronkopulmoner foregut malformasyonları spektrumunda yer alır. Konjenital akciğer lezyonlarının %25'ini oluşturur. Biz prenatal CPAM tanısı alan olgumuzun prenatal US, fetal MRG ve postnatal toraks BT bulgularını sunmayı amaçladık.

Olgu: 22 yaşındaki 21 hafta 3 günlük gebe olgunun rutin II. Trimester US taramasında fetal sol hemitoraksın büyük kısmını kaplayan multikistik kitle lezyonu saptandı. Torakal kistik kitlenin ayırıcı tanısı, uzanımı ve normal akciğer parankimini değerlendirmek amacıyla fetal MRG incelemesi yapıldı.

Bulgular: Prenatal US incelemesinde sol hemitoraksın büyük kısmını kaplayan içerisinde en büyüğü 1 cm boyutunda olmak üzere multipl kistler barındıran hiperekojen kitle lezyonu izlendi. Kitle nedeniyle kalp ve mediastinal yapılarda sağa şift mevcuttu. Fetal MRG'de sol hemitoraksta orta ve alt zonda birbiri ile iştirakli, lobule konturlu T2 hiperintens multikistik lezyon izlendi. Sol apikalde oldukça sınırlı bir alanda normal akciğer dokusu izlendi. Eşlik eden başka patoloji saptanmadı. Bu bulgular doğrultusunda CPAM tanısı alan olgunun postnatal çekilen toraks BT'sinde sol akciğer alt lobda multikistik kitle lezyonunun prenatal döneme göre boyutunda belirgin azalma ve normal akciğer dokusunda artış dikkati çekmiştir.

Tartışma: CPAM doğumda bronşial ağaç ile ilişkili olup erken dönemde lezyonların içi hava ile doludur. İnsidansı 1: 25000–35000 canlı doğumdur. Kistlerin 5 kategoriye ayrılır. Tip I, en sık görülendir.2– 10 cm arasında değişen bir ya da birkaç dominant kist ve çevresel daha küçük boyutta kistlerle karakterize, lezyonlardır. Tip II, olguların %15–20'ini oluşturur.2 cm'den küçük kistlerden oluşur. Genellikle renal agenezi, pulmoner sekestrasyon ve konjenital kardiak anomaliler eşlik edebilir. Tip III, olguların %10'undan azı bu gruptadır. Sıklıkla tüm lobu tutan 5 mm' den küçük boyutta kistlerden oluşan mikrokistik formdur. Solid homojen kitle şeklinde görüntülenir. Hidropsun eşlik ettiği olgularda prognoz kötüdür. Tip IV, tek lobu tutan duvarsız kistlerden oluşan tipi olup radyolojik olarak tip I' den ayırt edilemez. Tip 0 çok nadir olup postnatal dönemde olgular kaybedilir. CPAM'ın nadir de olsa rabdomyosarkom ve bronkoalveoler hücreli karsinoma dönüşme olasılığı mevcuttur. Bizim olgumuzda olduğu gibi literatürde kistik lezyonda postnatal gerileme tariflenen olgular mevcuttur. Bunun nedeni bilinmemekle birlikte, akciğer maturasyonunun sağlanması açısından prenatal dönemde anneye verilen steroidlere bağlı olabileceği düşünülmektedir. Postnatal takipte ilk 3 ayda çekilecek BT ile lezyon yaygınlığı, eşlikli anomali, lezyonun vasküler beslenmesi ve normal akciğer dokusu volümü değerlendirilebilir.

Sonuç: CPAM prenatal dönemde yapılan US ve MRG inceleme ile tanı konulup eşlikli anomalilerin tesbit edilebildiği bir konjenital malfromasyondur. Erken tanı konulması aileyi bilgilendirme, doğum sırasında ve sonrasında gerekebilecek destek tedavi ve cerrahinin planlanması açısından önemlidir.

Anahtar Kelimeler: pediatri, konjenital, CPAM, Fetal MRG

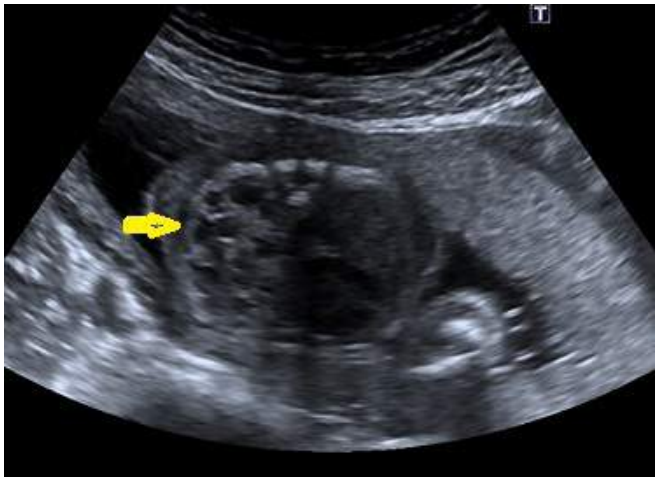

Resim 1.

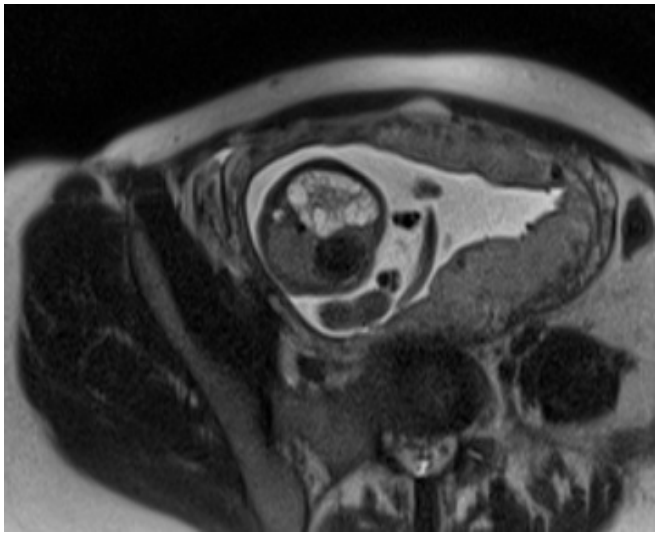

Resim 2.

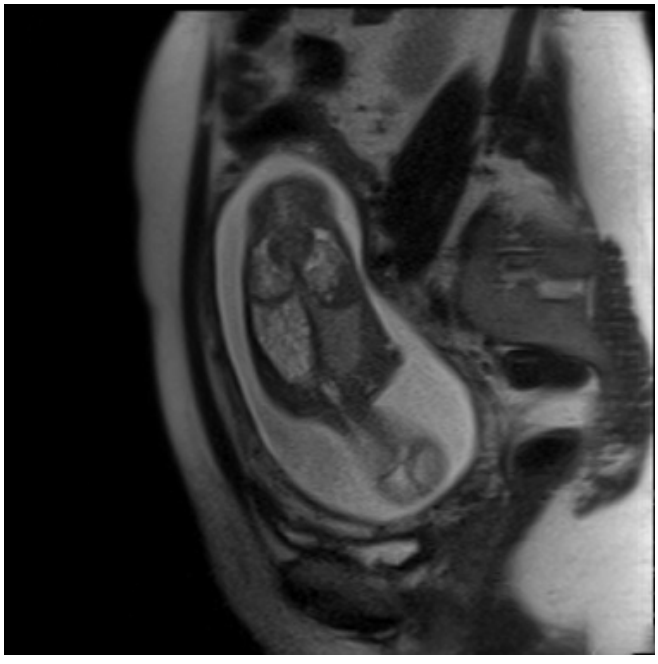

Resim 3.

Pediatrik Radyoloji

PS-564

NADİR RASTLANAN BİR PRESAKRAL KİTLE NEDENİ: PRESAKRAL PNET

Hatice Arıöz Habibi[1], Merve Turgut Arman[1], Mine Aslan[1], Ayşe Kalyoncu Uçar[1], Sebuh Kuruğoğlu[1]

[1]İ. Ü. Cerrahpaşa Tıp Fakültesi, Radyoloji Anabilim Dalı, Pediatrik Radyoloji Bilim Dalı

Giriş- Amaç: Santral ve periferik primitif nöroektodermal tümörler (PNET) nadir görülen, nöroektodermal orijinli, küçük yuvarlak hücrelerden oluşan yüksek dereceli malign tümörlerdir. Periferik PNET'ler nöral krest kökenli tümörlerdir. Santral ve otonom sinir sistemi dışındaki dokulardan gelişir. Oldukça nadir görülen tümörler olup tüm sarkomların yüzde 1'ini oluştururlar. Biz presakral alanda PNET saptanan hastanın ultrason (US) ve bilgisayarlı tomografi (BT) bulgularını sunmayı amaçladık.

Olgu Sunumu: Bilinen herhangi bir hastalığı olmayan 3 yaşında kız hasta idrar yapamama ve konstipasyon şikayetiyle başvurdu. USG incelemesinde pelviste uterus komşuluğunda mesaneye ve barsak anslarına bası yapan heterojen kitle lezyonu ve etrafında çok sayıda LAP saptandı. Lezyon boyut, orjin ve komşuluğunu değerlendirmek için çekilen kontrastlı batın BT'de presakral alanda nöral foramenlere uzanımı izlenen 7x5x8 cm (APxTRxKK) boyutlu düzensiz konturlu heterojen kontrastlanma gösteren kistik- nekrotik komponenti bulunan kitle görüldü. Kitlenin sol internal iliak arter ve veni çevrelediği, sol muskulus piriformise invaze olduğu görüldü. Tüm sakral kemiklerde litik-sklerotik lezyonlar saptandı, ayrıca inferior vena cava'da tromboz izlendi. Toraks BT'de ise akciğerlerde metastazla uyumlu nodüller saptandı. Ultrason eşliğinde tru-cut biyopsi yapılan hasta patolojik inceleme sonucunda PNET tanısı aldı. Kemoradyoterapi tedavisi verildi.

Tartışma-Sonuç: Periferik PNET'lerin en sık yerleşim yerleri torakopulmoner, retroperitoneal paravertebral alan, baş- boyun, intraabdominal ve pelvik bölge ile ekstemitelerdir. İntraabdominal ve pelvik yerleşimli periferik PNET'ler tüm periferik PNET'lerin %14'ünü oluştururlar. Presakral alanda yağ doku, mezenkimal doku, sinir pleksusları, lenf nodları ve vasküler yapılar bulunmakta ve bu nedenle bu bölgeden kaynaklanan çok çeşitli tümöral kitleler saptanabilmektedir. Bu kitleler germ hücreli tümörler (sakrokoksigeal teratom, germinatöz ve nongerminatöz germ hücreli tümörler) nörojenik tümörler (nöroblastom, schwannom, gangioblastom) mezenkimal tümörler (rabdomyosarkom, PNET), lenfoma, sakral kemiklerde yerleşimli tümörlerin presakral alana uzanımı olarak özetlenebilir. Bu alandaki kitleler kitlenin yeri ve boyutuna göre barsak alışkanlıklarında değişiklik, lomber ve sakral bölgede ağrı, karın ağrısı, üriner semptomlar, rektal kanama gibi şikayetlerle başvurabilirler.

Presakral alanda yerleşimli periferik PNET'ler büyük ve agresif olma eğilimindedirler. Genellikle heterojen kontrastlanma gösteren kitle içinde hemoraji, nekroz, septasyon içeren kistik alanlar, komşu organ invazyonu, vasküler invazyon, tanı esnasında uzak metastaz görülebilir. Görüntüleme bulguları periferik PNET için spesifik olmamakla birlikte agresif özellikler gösteren büyük presakral kitlelerde periferik PNET'ler de ayırıcı tanıda düşünülmelidir.

Sonuç olarak; periferik PNET'ler nadir görülen, oldukça malign tümörlerdir. Büyük, düzensiz sınırlı, İçerisinde kistik dejenere alanlar ve internal septasyonlar bulunduran kitleler saptandığı zaman, özellikle de nöral yapılar komşuluğunda ve gövdenin orta hattına yakın yerleşimli ise periferik PNET'ler ayırıcı tanıda düşünülmelidir. Klinik bilgi ile görüntülerin birlikte değerlendirilmesi doğru tanıya ulaşılmasını kolaylaştıracaktır.

Anahtar Kelimeler: Pediatri, Presakral kitle, PNET

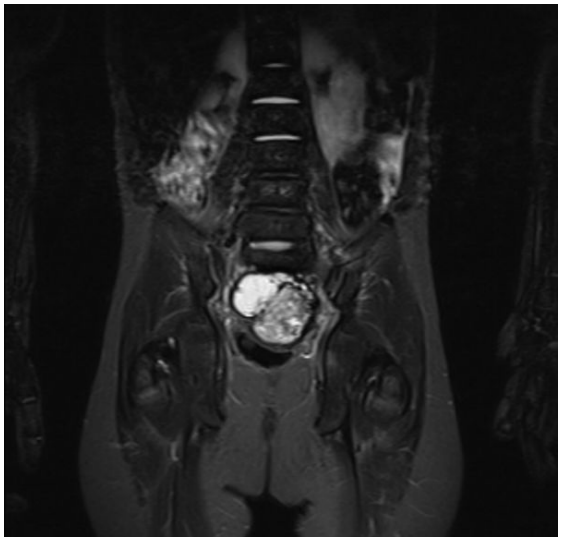

Resim 1.

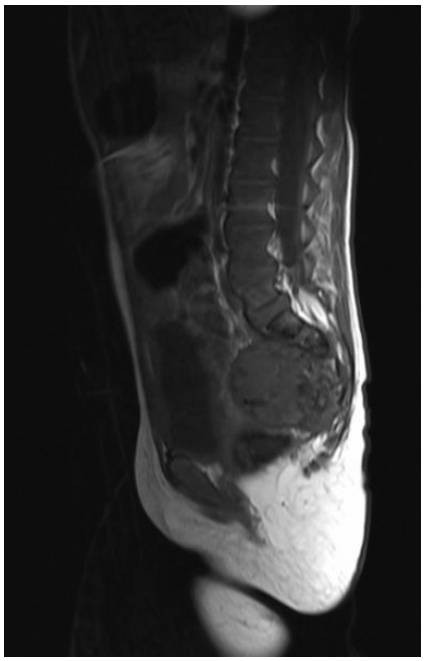

Resim 2.

Resim 3.

Pediatrik Radyoloji

PS-565

YENİDOĞANDA TROMBOZE VİTELLİN VEN ANEVRİZMASI: MULTİDİSİPLİNER YAKLAŞIM

Şenol Emre[1], Hatice Arıöz Habibi[2], Gürcan Dikme[3], Deniz Alış[2], İbrahim Adaletli[2], Osman Faruk Şenyüz[1]

[1]İ. Ü. Cerrahpaşa Tıp Fakültesi, Çocuk Cerrahisi Anabilim Dalı
[2]İ. Ü. Cerrahpaşa Tıp Fakültesi, Radyoloji Anabilim Dalı, Pediatrik Radyoloji Bilim Dalı
[3]İ. Ü. Cerrahpaşa Tıp Fakültesi, Pediatri Anabilim Dalı, Pediatrik Hematoloji- Onkoloji Bilim Dalı

Giriş-Amaç: Fetal hayatta hepatik venöz perfüzyon; umbilikal ven ve vitellin ven olmak üzere iki farklı sistemden sağlanır. Vitellin ven portal sistemi oluşturduktan sonra regrese olur. Nadiren regrese olamaz ve tromboze anevrizmatik dilatasyon gelişebilir. Türbülan akım nedeniyle trombüs hızla büyüyüp portal vene ya da sistemik dolaşıma ulaşabilir. Bu hastalarda erken operasyon hayati önem taşımaktadır. Biz tromboze vitellin ven anevrizması olan, intraoperatif portal ven trombozu gelişen ve postoperatif dönemde yeniden operasyona ihtiyaç duymadan fibrinolitik tedavi sonrası tamamen iyileşen olgunun görüntüleme bulgularını sunmayı amaçladık.

Olgu Sunumu: 23. haftada prenatal ultrasonografi (US) ile karaciğer inferiorunda kistik kitle tesbit edilen 7 günlük yenidoğan bölümümüze yönlendirildi. US ve Doppler US incelemelerinde portal ven ile umbilikus arasında uzanım gösteren 2.5 x 2 cm boyutunda tromboze tübüler yapı izlendi. Trombüsün ana portal vene hafif uzanımı izlenmiş olup dallarına uzanım saptanmadı. Preoperatif BT incelemede görünüm, tromboze vitellin ven anevrizması lehine değerlendirildi. İntraoperatif US incelemede tromboze vitellin ven anevrizması eksizyonu sonrasında portal ven ve splenik ven içerisinde akım saptanmadı. Trombektomi sonrası kontrol Doppler US'de de lümende akım izlenmedi. Postoperatif rezidüel tromboz tedavisinde DPA uygulandı ve kontrol Doppler US'de trombüsün tamamen lizise uğradığı görüldü.

Tartışma-Sonuç: Fetal hayatta karşılaşılan intraabdominal vasküler lezyonlar sıklıkla umbilikal ven dilatasyonu sanılmaktadır. Umbilikal ven dilatasyonunun prognozu iyi olup yakın fetal monitörizasyon yeterlidir. Ancak nadir görülse de neonatal dönemde batında vasküler kitle görüldüğünde ayırıcı tanıda vitellin ven anevrizması düşünülmelidir. Erken cerrahi müdahale yapılmazsa içerisinde gelişen trombüs portal hipertansiyona yol açabilir. Kivilevitch ve arkadaşları prenatal US incelemede vitellin ven anevrizması tanısında 3 kriter tanımlamıştır.1. Gestasyonel yaş: vitellin ven anevrizması 23–24. haftalarda görülürken umbilikal ven anevrizması 27–29. haftalarda görülür.2. Vitellin ven anevrizması aşağı seyirli olup safra kesesinin altında yerleşirken umbilikal ven anevrizması yukarı seyirlidir ve safra kesesinin üzerinde yer alır.3. Eşlikli normal umbilikal portal venöz sistem olmamasıdır.

Bizim olgumuzda postnatal dönemde intrahepatik portal sistem normaldi ve anevrizma ile portal ven arasında direk ilişki mevcuttu. Ek olarak lezyonun 23. gestasyonel haftada tesbit edilmesi vitellin ven anevrizması lehine idi.

US ve Doppler US kullanıcı bağımlı olup zaman zaman yetersiz bilgi verebilse de halen yenidoğanlarda ve çocuklarda intraabdominal vasküler kitlelerde ilk kullanılan tanısal inceleme yöntemidir. Preoperatif BT ve MRG; vasküler varyasyonları ve anatomiyi ayrıntılı olarak gösterir. Ayrıca trombüsün progresyonunu ve komplikasyonları göstermede de önemlidir. Literatürde yayınlanan önceki olgularda tromboze vitellin ven anevrizmasına uygulanan tedavi cerrahi, portal ven trombozu gelişirse reoperasyon ve postoperatif antitrombotik tedavi şeklinde iken bizim olgumuzda postoperatif dönemde rezidü trombüs tedavisinde antifibrinolitik tedavi uygulandı ve tedaviye tam yanıt alındı. Ayrıca çocuk cerrahı, çocuk radyoloğu ve çocuk hematoloğundan oluşan bir ekibin yer aldığı multidisipliner yaklaşım vitellin ven anevrizması ve potansiyel komplikasyonlarının yönetiminde önem taşımaktadır.

Anahtar Kelimeler: Vitellin ven, Neonatal, Tromboz, fibrinolitik tedavi

Resim 1.

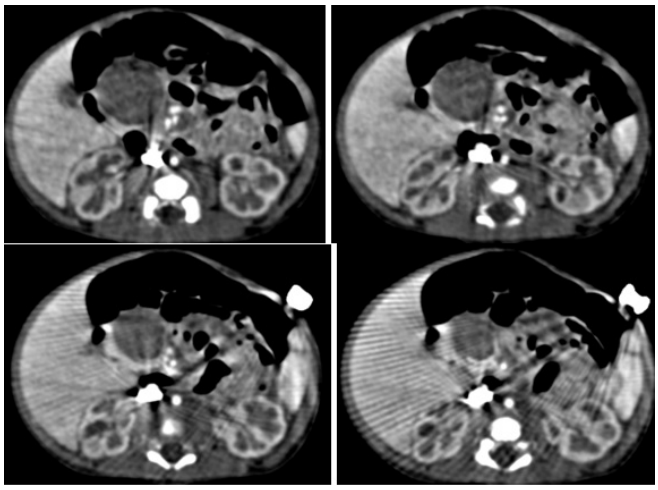

Resim 2.

Meme Radyolojisi

PS-566

POSTTRAVMATİK GELİŞEN GRANÜLOMATÖZ MASTİT OLGUSUNUN RADYOLOJİK BULGULARI

Nurdan Fidan[1], Esra Ümmühan Mermi[1], Tuna Parpar[1], Ethem Zobacı[2], Dilek Yılmaz[3]

[1]Hitit Üniversitesi Çorum Eğitim ve Araştırma Hastanesi, Radyoloji Kliniği, Çorum
[2]Hitit Üniversitesi Çorum Eğitim ve Araştırma Hastanesi, Genel Cerrahi Kliniği, Çorum
[3]Hitit Üniversitesi Çorum Eğitim ve Araştırma Hastanesi, Patoloji Kliniği, Çorum

Giriş-Amaç: İdiyopatik granülomatöz mastit (İGM), memenin nadir görülen, nedeni bilinmeyen, kronik enflamatuar bir hastalığıdır. Sıklıkla genç-orta yaşlarda ve doğum sonrası ilk birkaç yıl içinde tek taraflı meme kitlesi olarak ortaya çıkar. Klinik ve radyolojik özellikleri ile meme kanserini taklit eder. Kesin tanısı histopatolojik olarak konur. Bu yazıda idiyopatik granülomatöz mastit tanısı konan bir olgunun görüntüleme bulgularını sunmayı amaçladık.

Olgu ve Bulgular: Yirmi beş yaşında, evli, 4 yıl önce doğum yapmış olan ve hiç emzirmemiş olan kadın hasta, 20 gün önce geçirdiği meme travması sonrası sol memede ele gelen kitle şikayeti ile genel cerrahi polikliniğine başvurdu. Anamnezde oral kontraseptif kullanma öyküsü, travma öncesinde şişlik, kızarıklık, ağrı ve meme başı akıntısı şikayeti yoktu. Fizik muayenesinde; sol meme üst kadranda sınırları net ayırt edilemeyen, mobil olmayan, 7x6 cm boyutlarında, ağrısız sert kitle palpe edildi. Ciltte hiperemi yada ekimoz, fistül ağzı yoktu. Ultrasonografik (US) incelemede sol meme retroareolar alanda en kalın yerinde 37 mm ye ulaşan, etrafa tübüler uzantılar gösteren, doppler inceleme ile içinde kanlanma bulunan, düzensiz sınırlı heterojen hipoekoik lezyon izlendi, sıvı koleksiyonu saptanmadı (Resim 1a, c, d). Aynı taraf aksiller bölgede büyüğü 12x10mm olan ekojen hilusu kenara itilmiş kalın korteksli lenf nodları mevcuttu (Resim 1b). Hastanın sol memeye travma öyküsü olması nedeniyle hematom zemininde mastit/kitle ayrıcı tanısı için manyetik rezonans görüntüleme (MRG) yapıldı. MRG de sol meme üst kadranı dolduran ve yer yer kistik alanlar içeren, postkontrast serilerde erken fazda kitlesel olmayan ılımlı kontrast tutulumu ve geç fazda yıkanma gösteren düzensiz sınırlı heterojen kitle lezyonu izlendi (Resim 2,3,4,5). Radyolojik incelemeler sonucu malignite tanısı ekarte edilemeyen hastaya US eşliğinde kor biyopsi yapıldı. Patolojide mikroskopik incelemede duktal-lobüler ünite çevresinde multinükleer dev hücreler, nonkazeifiye granülomlar izlenmiş olup granülomatöz mastit olarak rapor edildi.

Tartışma ve Sonuç: İGM etyolojisi kesin olarak bilinmemektedir. Otoimmun bir bozukluk, oral kontraseptif kullanımı, meme travması, hormonal dengesizlikler, gebelik, hiperprolaktinemi, alfa-1 antitripsin eksikliği gibi çeşitli faktörler oluşumunda suçlanmıştır. Patogenez belirsizdir. Etyolojideki faktörler nedeniyle frajilitesi artmış duktus ve lobüllerden emzirme, süt stazı gibi mikrotravmalar sonucu extravaze olan sekresyona karşı otoimmun cevap geliştiği düşünülmektedir.

Tipik kliniği ağrılı, hızlı büyüyen meme kitlesidir. Enfeksiyon bulguları ve apse gelişebilir. Tanıda radyolojik yöntemler yardımcıdır ancak kesin tanı histopatolojik inceleme ve diğer granülomatöz nedenlerin ekartasyonundan sonra konur. İGM'in tedavisinde konsensus yoktur. Konservatif yaklaşım, cerrahi veya tıbbi tedavi (kortizon ve immun süpresifler) uygulanabilir.

Sonuç olarak İGM özellikle genç-orta yaşlardaki kadınlarda, maligniteden ayırt edilemeyen veya basit mastit gibi düşünülen kitlelerin ayırıcı tanısında akılda bulundurulması gereken bir hastalıktır. Travmadan sonra gelişmesi oldukça nadirdir. İGM tanısı koyulan ve klinik bulguları çok ciddi olmayan hastalarda başlangıç tedavisi olarak agresif cerrahi yaklaşımlardan kaçınmak gereklidir.

Anahtar Kelimeler: İdiyopatik granülomatöz mastit, Manyetik Rezonans, Travma

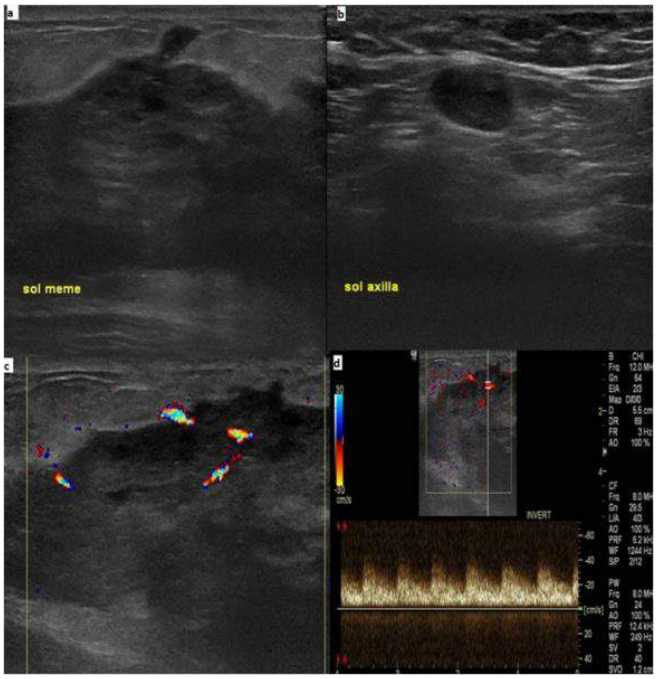

Resim 1.

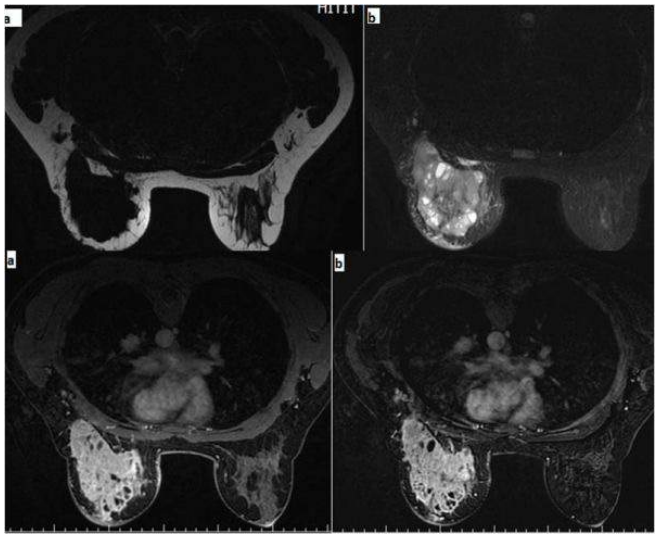

Resim 2.

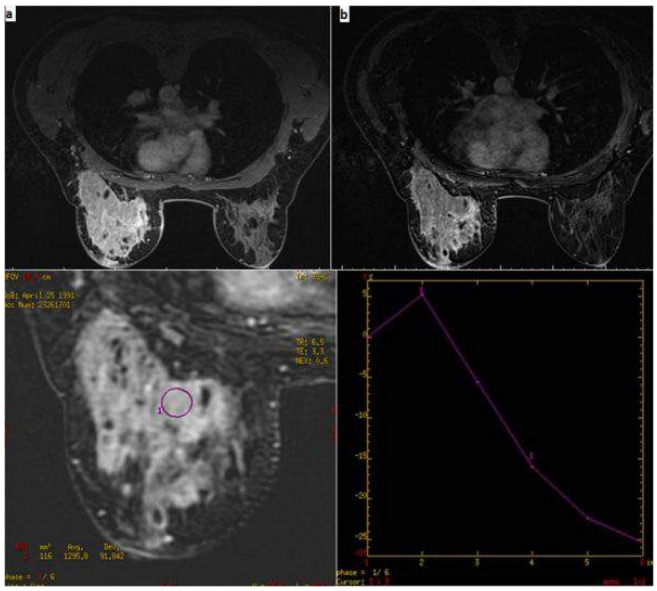

Resim 3.

Abdominal Radyoloji

PS-567

STRAİN ELASTOGRAFİNİN BÖBREK TRANSİZYONEL HÜCRELİ KARSİNOMU VE RENAL HÜCRELİ KARSİNOM AYRIMINDA TANISAL DEĞERİ

Mehmet Fatih İnci[1], Özlem Tuğçe Kalaycı[2], Sinan Tan[3], Şebnem Karasu[2], Eda Albayrak[4], Volkan Çakır[1], İrfan Öcal[5], Fuat Özkan[6]

[1]İzmir Katip Çelebi Üniversitesi Atatürk Eğitim ve Araştırma Hastanesi, Radyoloji Anabilim Dalı
[2]İzmir Katip Çelebi Üniversitesi Atatürk Eğitim ve Araştırma Hastanesi, Radyoloji Kliniği
[3]Kırıkkale Üniversitesi Tıp Fakültesi, Radyoloji Anabilim Dalı
[4]Gaziosmanpaşa Üniversitesi Tıp Fakültesi, Radyoloji Anabilim Dalı
[5]İzmir Katip Çelebi Üniversitesi Atatürk Eğitim ve Araştırma Hastanesi, Patoloji Anabilim Dalı
[6]Okmeydanı Eğitim ve Araştırma Hastanesi, Radyoloji Kliniği

Amaç: Çalışmamızın amacı, böbrekteki renal hücreli karsinom (RHK) ve transizyonel hücreli karsinom (THK) ayrımında gerinim elastografinin tanısal performansını prospektif olarak değerlendirmektir.

Metod: Yeni tanı almış solid böbrek kitlesi bulunan ve radyolojik incelemeler sırasında malignite açısından şüpheli olarak değerlendirilerek kliniğimize yönlendirilen 99 ardışık hasta çalışmaya dahil edildi. Tümör içinde kistik komponenti olmayan ve eşlik eden başka böbrek patolojisi bulunmayan 71 olguya renal USG ve kitleye yönelik gerinim elastografi inceleme yapıldı. Gerinim elastografi böbrekteki kitle ve böbrek korteks sertliğinin karşılaştırması için kullanıldı. Böbrek kitlesi ve kitle komşusunda böbrek korteksindeki gerinim oranı, gerilme indeks değeri olarak tanımlandı. Olguların tamamında histolojik inceleme ile tanısal konfirmasyon sağlandı. Çalışmaya dahil edilen olgulara ait RHK ve THK'ların ortalama gerilme indeks değerleri karşılaştırıldı ve ayrıca RHK histolojik alt tipleri arasındaki gerilme indeks ortalama değerleri de karşılaştırıldı.

Sonuçlar: Tümör boyutu THK'larda, RHK'lardan daha küçük olmasına rağmen ($p < 0.001$); cinsiyet dağılımı, hastaların yaş ortalaması ve ortalama prob-tümör mesafesi açısından gruplar arasında anlamlı bir fark saptanmadı. THK'larda ortalama gerilme indeks değeri (5.18 ± 1.12), RHK'ların ortalama gerilme indeks değerinden (4.04 ± 0.72) belirgin şekilde yüksekti ($p < 0.001$). Papiller hücreli karsinomlarda ortalama gerilme indeks değeri (4.09 ± 0.45), berrak hücreli karsinomlardan (3.85 ± 0.78) hafifçe yüksekti, ancak fark istatistiksel olarak anlamlı değildi ($p = 0.51$).

Tartışma: Strain elastografi, RHK ve THK'ların preoperatif olarak ayırımında değerli bir görüntüleme tekniği olarak kullanılabilir.

Anahtar Kelimeler: Strain elastografi- Renal hücreli kanser- Transizyonel hücreli kanser- Gerilme indeks değeri

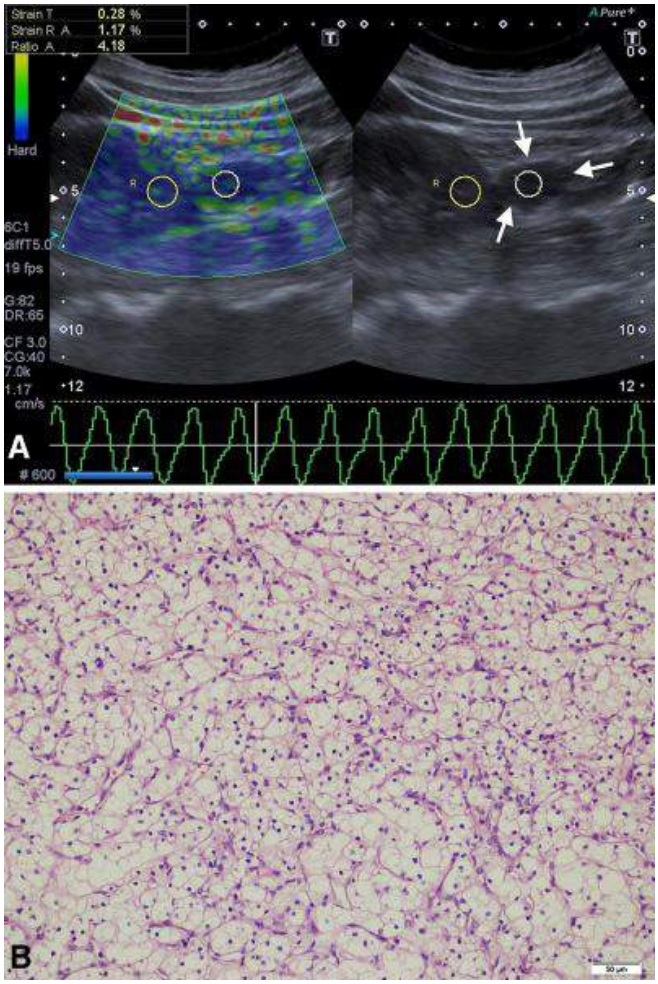

Resim 1 a,b. (A) Renal hücreli karsinomlu olguya ait elastografi and gri skala ultrasonografi görüntüsü. Gri skala görüntü ve renk kodlu strain elastografi görüntüde sağ böbrekte egzofitik hipoekoik kitle (oklar) ve altta kompresyon ve dekompresyonda elde olunan sinüzoidal dalga görülmektedir. Daireler ilgi alanını göstermektedir; sağdaki daire kitle üzerinde ve soldaki daire normal renal kortekstedir. Gerilme indeks değeri (4.18) otomatik olarak hesaplanmıştır. **(B)** Histolojik incelemede Hematoksilen ve Eozin (H&E) boyama ile berrak hücreli karsinom tanısı konulmuştur. (orijinal magnifikasyon, 9200).

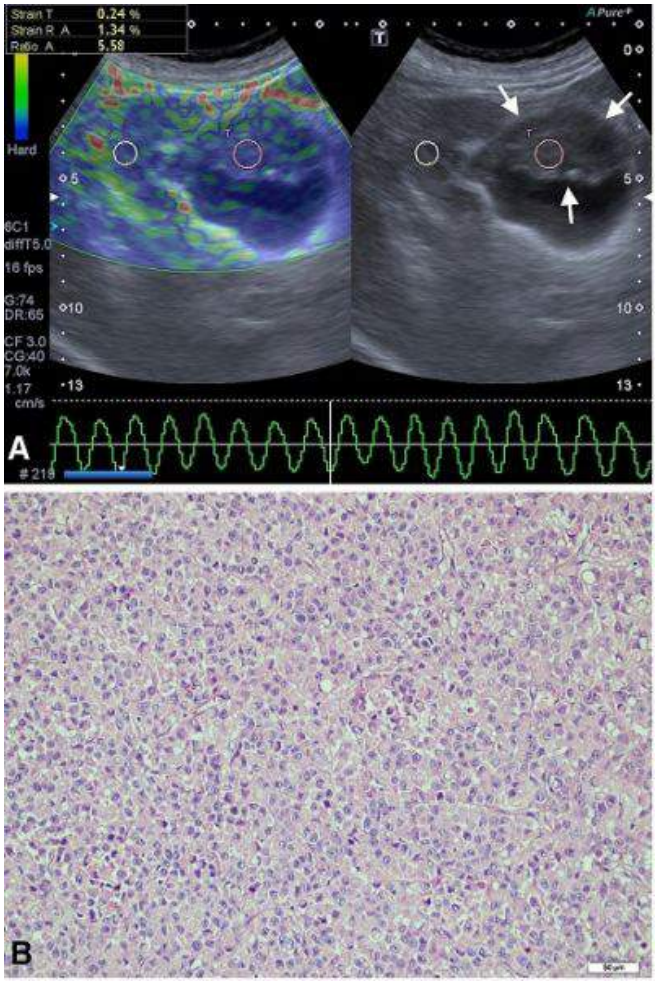

Resim 2 a,b. (a) Transizyonel hücreli karsinomlu olguya ait elastografi and gri skala ultrasonografi görüntüsü. Gri skala görüntüde genişlemiş sağ renal pelvis posterior duvarında hipoekoik kitle (oklar), renk kodlu strain elastografik görüntü ve altında kompresyon ve dekompresyonda elde olunan sinüzoidal dalga görülmektedir. Gri skala görüntü ve renk kodlu strain elastografi görüntüde sağ böbrekte egzofitik hipoekoik kitle (oklar) ile altta kompresyon ve dekompresyonda elde olunan sinüzoidal dalga görülmektedir. Daireler ilgi alanını göstermektedir; sağdaki daire kitle üzerinde ve soldaki daire normal renal kortekstedir. Gerilme indeks değeri (5.58) otomatik olarak hesaplanmıştır. **(B)** Hematoksilen ve Eozin (H&E) boyama ile histolojik tanı transizyonel hücreli karsinom olarak konfirme edilmiştir. (orijinal magnifikasyon, 9200).

Tablo 1. Hastaların ve tümörlerin karakteristik özellikleri.

	n	Yaş (yıl)	Cinsiyet (E/K)	Tümör boyutu (mm)	Gerilme indeks değeri
Renal hücreli karsinom	44	59.3±5.8	31/13	53.3±12.6	4.04±0.72
Transizyonel hücreli karsinom	18	66.7±6.5	12/6	40.1±6.7	5.18 ±1.12
Metastaz	3	61.6±9.2	1/2	31±7.9	3.04 ± 1.09
Onkositom	3	60.2±7.4	2/1	64±10.5	1.98 ± 0.43
Lenfoma	1	53	0/1	49	3.32
Sarkom	1	65	1/0	68	4.13
Anjiyomiyolipom	1	54	1/0	54	1.42

Kardiyovasküler Görüntüleme

PS-568

MİGREN HASTALARINDA ULTRASON RADYOFREKANS-VERİ ANALİZİ İLE SUBKLİNİK ATEROSKLEROZUN SAPTANMASI, ÖN SONUÇLAR

İdil Güneş Tatar[1], Onur Ergun[1], Pınar Çeltikçi[1], Aydın Kurt[1], Neşe Yavaşoğlu[2], Erdem Birgi[3], Tolga Tatar[4], Baki Hekimoğlu[1]

[1]Dışkapı Yıldırım Beyazıt Eğitim ve Araştırma Hastanesi, Radyoloji Kliniği, Ankara, Türkiye
[2]Dışkapı Yıldırım Beyazıt Eğitim ve Araştırma Hastanesi, Nöroloji Kliniği, Ankara, Türkiye
[3]Gazi Yaşargil Eğitim ve Araştırma Hastanesi, Radyoloji Kliniği, Diyarbakır, Türkiye
[4]Gazi Üniversitesi Tıp Fakültesi, Kalp ve Damar Cerrahisi Kliniği, Ankara, Türkiye

Amaç: Migren, toplumun yaklaşık %12'sini ve ağırlıklı olarak da kadın bireyleri etkileyen bir baş ağrısı bozukluğudur. Migren, inme ve kalp-damar hastalığı gibi vasküler patolojiler ile ilişkilendirilmiştir. Bu vasküler bozukluklar ile ateroskleroz arasındaki yakın bağlantı iyi bilinmektedir. Karotis arter intima media kalınlığı, subklinik aterosklerozun saptanması için bir göstergedir. Biz bu çalışmada; migren hastalarında subklinik aterosklerozun varlığını incelemeyi amaçladık.

Materyal-method: Karotis arter intima media kalınlığı, 25 kadın migren hastasında ve 27 kadın kontrol grubunda yeni bir teknik olan ultrason radyofrekans-veri teknolojisi ile değerlendirildi. Hasta ve kontrol gruplarında fark varlığını analiz etmek için Mann-Whitney U testi kullanıldı.

Bulgular: Migren hastaları ve kontrol grubu arasında ortalama karotis intima media kalınlığı açısından istatistiksel olarak anlamlı fark saptandı ($p < 0.005$). Ortalama karotis intima media kalınlığı migren hastalarında 701 ± 114 mikrometre iken kontrol grubunda 400 ± 64 mikrometre ölçüldü.

Sonuç: Migren hastaları, sağlıklı bireylere oranla ateroskleroza daha yatkındır. Sonografi ile karotis arter intima media kalınlığı ölçümü bu hastalarda subklinik aterosklerozun tanınması amacıyla takiplerde kullanılabilir.

Anahtar Kelimeler: Karotis, intima media kalınlık, migren, ultrason radyofrekans-veri analizi

Toraks Radyolojisi

PS-569

GÖĞÜS DUVARI AGRESİF FİBROMATOZİSİ'NİN MANYETİK REZONANS GÖRÜNTÜLEME VE HİSTOPATOLOJİK BULGULARI İLE BİRLİKTE DEĞERLENDİRİLMESİ: OLGU SUNUMU

Aslı Tanrıvermiş Sayıt[1], Muzaffer Elmalı[1], Filiz Karagöz[2], İlkay Koray Bayrak[1]

[1]Ondokuz Mayıs Üniversitesi, Radyoloji Anabilim Dalı, Samsun
[2]Ondokuz Mayıs Üniversitesi, Patoloji Anabilim Dalı, Samsun

Giriş: Fibromatozis, fibroblastik orjinli monoklonal proliferatif bir hastalıktır. Yavaş büyüyen metastatik potansiyeli olmayan ancak lokal invazyon ve rekürrensin sık görüldüğü benign bir tümördür. Fibromatozis yüzeyel ve derin olmak üzere ikiye ayrılır. Derin fibromatozis (Agresif fibromatozis (AF)), intrabdominal ve ekstraabdominal yerleşim gösterebilir. Ekstraabdominal yerleşimli AF'lerin %8–10'u göğüs duvarında yerleşimlidir. AF 'nin sporadik görülme insidansı milyonda 2–4 iken ailevi adenomatöz polipozis ile birlikte görülme insidansı 3.5–32%dir. Radyolojik görüntüleme bu tümörlerin anatomik orjinini ve yayılımını belirlemede, tedaviye cevabı ve rekürrensi değerlendirmede çok faydalıdır. Biz burada 25 yaşında bayan olguda göğüs duvarına invaze olup memeye doğru uzanım gösteren AF olgusunu manyetik rezonans görüntüleme (MRG) bulguları ile birlikte ilgili literatür eşliğinde tartışmayı amaçladık.

Olgu: Sağ memede şişlik şikayeti ile hastanemize başvuran 25 yaşında bayan olguda fizik muayenede ele gelen sert kitle saptandı.

Medikal öyküsünde 3 yıl önce sağ memede 2x3.5 cm boyutlarında kitle tespit edildiği ve segmental mastektomi yapıldığı öğrenildi. Histopatolojik tanısı AF olan ve takiplerine gelmeyen olguya toraks BT (bilgisayarlı tomografi) önerildi.

Bulgular: Toraks BT'de sağda göğüs ön duvarından memeye doğru uzanım gösteren 6x9 cm boyutlarında düzensiz sınırlı hipointens kitlesel lezyon izlendi. Göğüs duvarı invazyonunu değerlendirmek amacıyla yapılan MRG'de göğüs ön duvarına invaze 6x9 cm boyutlarında T1A'da kas ile izointens, yağ baskılı T2A'da belirgin hiperintens (Fig.1), kontrast sonrasında belirgin heterojen tarzda kontrastlanan düzensiz spiküle konturlu kitlesel lezyon (Fig.2) izlendi. Tekrar biyopsi önerildi ve histopatolojik sonucu AF ile uyumlu geldi. Lezyonun boyutlarının çok büyük olması ve göğüs duvarına invaze olması nedeniyle öncelikle radyoterapiye ve daha sonra geniş cerrahi eksizyona karar verildi.

Tartışma: Ekstrabdominal AF'ler omuz ve üst ekstemitede (%33), gluteal alan ve alt ektremite (%30), göğüs duvarı ve sırtta (%17), baş boyunda (%10) görülebilir. Nadiren de memede görülebilir. Ayrıca literatürde göğüs duvarından memeye doğru uzanım gösteren AF'li olgu sunumları mevcuttur. Bizim olgumuzda da sağda göğüs ön duvarından memeye doğru uzanım gösteren kitle lezyonu mevcuttu.

AF, ultrasonografide düzensiz sınırlı hipoekoik kitlesel lezyon olarak izlenir. BT ve MRG tümörü saptamada, karakterize etmede ve komşuluğundaki yumuşak dokulara yayılımı göstermede çok faydalıdır. AF, BT'de kas dokusuna göre düşük, aynı ya da yüksek dansitede yumuşak doku kitlesi olarak izlenir. Ancak diğer yumuşak doku tümörlerinden net olarak ayırt edilemez. MRG, BT'ye göre yumuşak dokuları ve tümörün çevreye yayılımını daha iyi göstermesi nedeniyle daha üstündür. AF, T1A'da kas ile benzer ya da düşük sinyal intensitesinde, T2A'da sıklıkla ara sinyal intensitesinde izlenmekte olup nadiren düşük ya da yüksek sinyal intensitesinde izlenebilir. T1A ve T2A'da düşük sinyalli izlenen lezyonlarda ayırıcı tanıda dens kalsifiye kitleler, elastofibroma, granüler hücreli tümörler, desmoplastik fibroblastom ve malign fibröz histiyositom akılda bulundurulmalıdır.

Tedavide cerrahi, radyoterapi ve sistemik medikal tedavi uygulanabilir. Ancak en önemlisi negatif kenar ile birlikte cerrahi rezeksiyondur.

Anahtar Kelimeler: Agresif Fibromatozis, BT, Göğüs duvarı, MRG

Resim 1.

Resim 2.

Girişimsel Radyoloji

PS-570

PRİMER RENAL ARTER ANEVRİZMASININ KOİL EMBOLİZASYON İLE TEDAVİSİ

Hüseyin Çoşkun[1], Hasan Ali Durmaz[1], Onur Ergün[1], Esra Soyer Güdoğan[1], Baki Hekimoğlu[1]

[1]Dışkapı Yıldırım Beyazıt Eğitim ve Araştırma Hastanesi Radyoloji Kliniği

Giriş:-Yöntem: Abdomende visseral anevrizmalar nadir olarak görülür. Primer renal arter anevrizması (RAA) nadir olmasına karşın visseral anevrizmaların %25'ini oluşturur ve patofizyolojileri belirsizdir. Primer gerçek renal arter anevrizmalarının genel populasyonda öngörülen insidansı %0,09, anjiyografi serilerinde %0,3–0,7, otopsi serilerinde ise %9,7 dir. Erkekler ve kadınlar eşit oranda etkilenirler, çoğunlukla yaşamın 4. ve 6. dekadlarında saptanırlar ve anevrizmalar en sık olarak ana renal artere yerleşirler. Genellikle asemptomatik olup yapılan görüntüleme yöntemleri sırasında rastlantısal olarak saptanırlar. Semptomatik olan hastalarda ise en sık görülen bulgu (%90) hipertansiyondur. Bu sunumda yan ağrısı ve hipertansiyon şikayeti ile başvuran ve sağ renal arter anevrizması saptanan hastanın koil embolizasyon ile tedavisinin sunulması amaçlanmıştır.

Olgu: 37 yaşında sağ yan ağrısı ve hipertansiyon şikayeti ile merkezimize başvuran hastaya çekilen renal Doppler USG' de alt polde renal enfarkt ve ana renal arter anevrizması tanımlanması üzerine yapılan renal arter anjiyografisinde ana renal arter distal kesiminde yaklaşık 28x24 mm boyutlarında sakküler anevrizma saptandı. Parankimal fazda sağ böbrek alt polde dolum defekti olduğu görüldü. Boyutu 2 cm' nin üzerinde olduğu için kanama olasılığı bulunduğundan ve distal embolik komplikasyonlar tekrarlayabileceğinden tedavi edilmesine karar verildi. Tedavi yöntemi olarak endovasküler yöntem tercih edildi. Alt arkuat arter ayrımının hemen öncesinde bulunan anevrizma kesesine mikrokatater ile girilerek 12 adet koil kullanılarak primer koil embolizasyon uygulandı. Sonrasında alınan kontrol anjiyogramlarda anevrizmada doluşu saptanmadı.

Tartışma-sonuç: Dört temel tipte RAA bulunmaktadır: sakküler, fuziform, disekan ve intrarenal. Sakküler anevrizmalar RAA'ların %80'ini oluşturur. Bu anevrizmalar klinik olarak; insidental bulgu, hipertansiyon, renal arter embolisine bağlı yan ağrısı ve hematüri, enfarkt veya rüptür ile karşımıza çıkabilir. Çapları 2 cm'yi geçtiğinde, kalsifikasyon içerdiğinde ve hastanın gebe olması durumunda kanama olasılıkları artar. Anevrizma basısına veya deplasmanına bağlı renal arter dalı iskemisi, anevrizma içerisindeki mural trombüse bağlı periferik renal enfarkt, değişen antegrad akım veya anevrizmal segmentin oluşturduğu türbülansa bağlı rölatif renal iskemiye neden olabilir. İlaç tedavisi, endovasküler oklüzyon ve cerrahi,

tedavi seçenekleridir. Geniş renal anevrizmaların standart tedavisi cerrahidir. Cerrahi seçenekler, anevrizma rezeksiyonu, aortorenal bypass, reno-renal interpozisyon, patch anjiyoplasti ve nefrektomiyi içerir. Ancak anevrizma tedavisinin cerrahi yaklaşımı teknik olarak güçtür, retroperiton diseksiyonu gerektirir ve %28 morbidite riski taşır, bu durum endovasküler yaklaşımı daha değerli kılar. Perkütan yöntemler koil veya onyx embolizasyonu, stent ile koil embolizasyonu, kaplı stent ile stentleme ve anevrizma içerisine alkol verilmesini içerir. Bizim olgumuzda da koil ile embolizasyon yapılarak başarılı bir sonuç alınmıştır. Renal arter anevrizmasının koil embolizasyon ile tedavisi güvenli ve etkin bir yöntemdir, fakat işlem sonrası renal vasküler yapıların uzun dönem patensisi bilinmemekte olup bu teknikle tedavi edilen olguların yakın takibi ve bu konu ile ilgili uzun süreçli çalışmalar gereklidir.

Anahtar Kelimeler: Renal Anevrizma, Coil Embolizasyon, Endovasküler Tedavi, Hipertansiyon

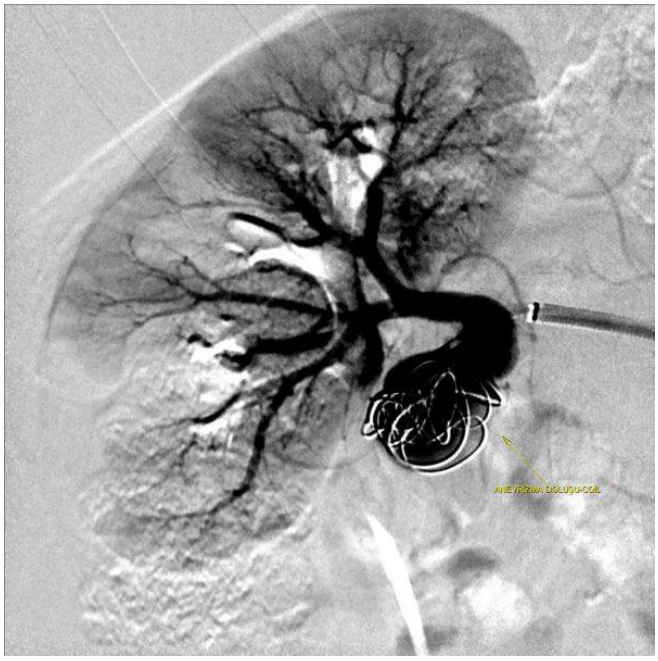

Resim 1.

Resim 2.

Resim 3.

Toraks Radyolojisi

PS-571

VERTEBROPLASTİ SONRASINDA KEMİK ÇİMENTONUN ASEMPTOMATİK PULMONER EMBOLİZASYONU

Ezgi Anamurluoğlu[1], Çağlar Uzun[1]

[1]Ankara Üniversitesi Tıp Fakültesi

Giriş ve Amaç: Vertebroplasti, vertebra kompresyon kırıklarında, vertebra yüksekliğini korumak amacıyla, vertebra korpusuna polimetilmetakrilat (PMMA) enjeksiyonunun yapıldığı yaygın olarak kullanılan bir yöntemdir. Genellikle güvenli bir işlem olmasına karşın, nadir olarak kemik çimentonun (PMMA) perivertebral venöz sisteme sızmasıyla bazı komplikasyonlar oluşabilmektedir. Bu komplikasyonlardan olan kemik çimentonun pulmoner embolizasyonu, vertebroplasti yapılan hastaların %25'inde görülebilmekte ve kemik çimentonun perivertebral venöz sisteme sızması sonucu gerçekleşmektedir. Bu olgu bildirisinde, torasik vertebralarda kompresyon kırıkları nedeniyle yapılmış vertebroplasti sonrasında, çekilen toraks bilgisayarlı tomografisinde insidental olarak saptanan pulmoner kemik çimento embolizasyonu ve görüntüleme bulguları tanımlanmakta ve vertebroplasti komplikasyonları konusunda farkındalığın arttırılması amaçlanmaktadır.

Olgu Bildirisi: Erişkin Still hastalığı tanısıyla tedavi alan 31 yaşındaki erkek hastada, torasik vertebralarda sekonder osteoporoza ikincil kompresyon kırıkları gelişmiş olup hastanemiz beyin cerrahi kliniğinde 9 ve 10. torasik vertebralara vertebroplasti uygulanmıştır. İleri değerlendirme amacıyla hastanemiz romatoloji bölümüne başvuran hastaya, sarkoidoz ön tanısıyla toraks BT çekilmiştir. Çekilen toraks BT'de kemik çimentonun pulmoner embolizasyonunu düşündüren bulgular şu şekildedir:

7,8,9 ve 10. torasik vertebralarda kompresyon, 9 ve 10. torasik vertebra korpuslarında kemik çimento materyali görülmektedir. Bu vertebralarda aynı seviyede, kemik çimento materyalinin epidural venlere sızdığı seçilmektedir. Ayrıca, sağ akciğer üst lob anterior segment, sağ akciğer alt lob süperior segment ve lateral bazal segment, sol akciğer üst lob anterior segmentlerde, periferik pulmoner arter dallarında yüksek dansiteli kemik çimento materyali dikkati çekmektedir.

Tartışma ve Sonuç: Önceki çalışmalarda, kemik çimento embolizasyonunun primer sebebi, bizim olgumuzda da olduğu gibi, kemik çimento materyalinin epidural venlere sızması olarak tanımlanmıştır. Pulmoner kemik çimento embolizasyonunun klinik bulguları, bizim olgumuzda olduğu gibi asemptomatik insidental radyolojik bir bulgudan, hayatı tehtid eden ciddi komplikasyonlara dek değişen geniş bir yelpazeyi içermektedir. Vertebroplasti sonrasında asemptomatik hastaların taranması konusunda herhangi bir rehber bulunmamakla birlikte, akciğer grafileri tanıda yardımcı olabilmektedir. Önceki çalışmalarda radyografik bulgular, akciğerlerin periferik kesimlerinde spesifik dağılım göstermeyen, tübüler ve dallanan multipl dens opasiteler şeklinde tanımlanmıştır. Kim YJ benzer bulguları BT'de de tanımlamış, ayrıca, distal pulmoner arterlerde izlenen çimento embolizasyonunun sayısının 1–20 arasında değiştiğini bildirmiştir. Bizim olgumuzda da, çimento embolizasyonu akciğerlerde rastgele dağılım göstermiş olup, 4 farklı segmentte izlenmiştir.

Pulmoner kemik çimento embolizasyonu, vertebroplasti sonrasında görülen majör komplikasyonlardan biridir. Çoğu vaka asemptomatik olup insidental olarak saptanmakla birlikte majör klinik bulgularla da karşımıza çıkabilmektedir. Bu nedenle, vertebroplasti uygulanan hastaların yakın takibi ve tüm hastaların akciğer grafisi ile, işlem sırasında çimento sızıntısı fark edilen ve/veya semptomatik hastalarda ise BT ile değerlendirilmesi büyük önem taşımaktadır.

Anahtar Kelimeler: kemik çimento, PMMA, pulmoner embolizasyon, vertebroplasti

Resim 1a ve 1b: T9 ve T10 vertebralar merkez alınarak çekilen yan grafide (**a**) ve sagittal toraks BT kemik penceresinde (**b**) T7, T8, T9 ve T10 vertebra korpuslarında yükseklik kaybı ve T9, T10 vertebra korpuslarında yüksek dansiteli kemik çimento materyali görülmekte.

Resim 1.

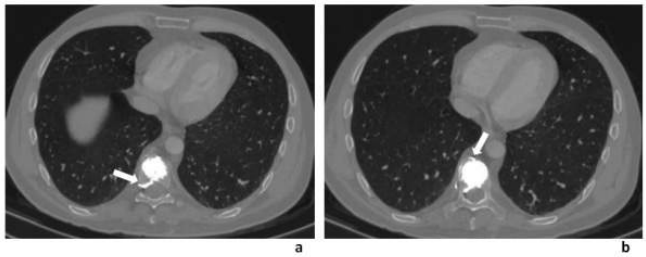

Resim 2a ve 2b: Aksiyel toraks BT kesitlerinde, vertebra korpusundaki yüksek dansiteli kemik çimento materyalinin epidural venlere *(ok)* sızdığı dikkati çekmekte.

Resim 2.

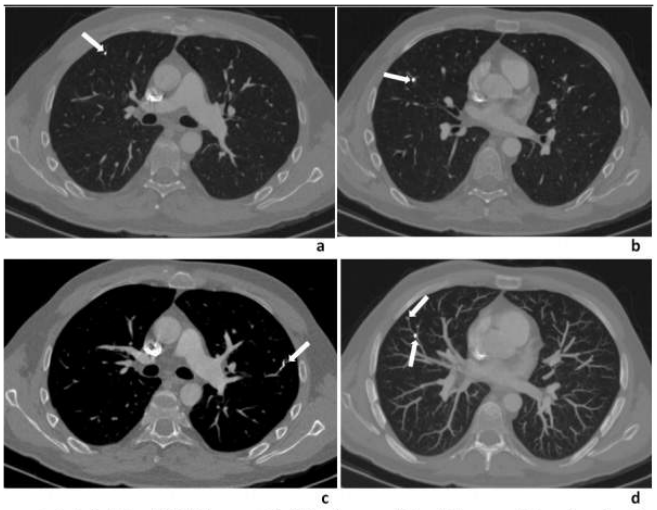

Resim 4: Aksiyel toraks BT akciğer penceresi (**a, b**), kemik penceresi (**c**) ve akciğer pencresinde *maximum-intensity-projection* görüntülerde (**d**), periferik pulmoner arter dallarındaki yüksek dansiteli kemik çimento embolizasyonları gösterilmekte *(oklar)*.

Resim 3.

Nöroradyoloji

PS-572

NÖRAL FORAMİNAL UZANIM GÖSTEREN SPİNAL MENENJİOM OLGUSU

Mesut Öztürk[1], Hediye Pınar Günbey[1], Kerim Aslan[1], Dilek Sağlam[1], Lütfi İncesu[1]

[1]Ondokuz Mayıs Üniversitesi Tıp Fakültesi Radyoloji Anabilim Dalı

Amaç: Menenjiomlar spinal kordun ikinci en sık görülen tümörleridir ve spinal tümörlerin yaklaşık %25'ini oluştururlar. Spinal menenjiomlar çoğunlukla torasik seviyeden köken alır. Servikal ve lumbosakral menenjiomlar daha nadirdir. Olguların çoğu ekstramedüller intradural tümörler olup ekstradural menenjiomlar daha nadir görülür. Nöral foraminal uzanım gösteren ekstradural spinal menenjiom oldukça nadir görülen bir olgudur. Bu olgu sunumunda servikal bölgede nöral foraminal uzanım gösteren ekstradural spinal menenjiom olgusunun Bilgisayarlı Tomografi (BT) ve Manyetik Rezonans Görütüleme (MRG) bulgularını sunmayı amaçladık

Bulgular: 37 yaşında kadın hasta, sol kol ve el bileğine yayılan sol taraflı boyun ağrısı şikayeti ile başvurdu.5 yıldır olan ağrısı son 3 ayda artış göstermişti, sol elinde aralıklı olan uyuşma şikayeti mevcuttu. Nörolojik muayenesi sol el medialinde hafif duyu kaybı dışında normaldi. BT ve MRG inceleme yapıldı. BT incelemede C2-C5 vertebra arasında, sol C4 nöral foraminal uzanım gösteren, kalsifikasyon içeren kitle görüldü. MRG incelemede kitle T1A izointens, T2A hafif hipointens izlendi. IVKM sonrası homojen kontrastlanma mevcuttu. Cerrahi uygulanarak kitle çıkarıldı. Patolojik inceleme sonucunda menenjiom tanısı kondu.

Sonuç: Menenjiomlar BT'de kalsifikasyon içerebilen ekstramedüller tümörlerdir. Nadir olmakla birlikte nöral foraminal uzanım gösterebilirler. Boyun ağrısı ile başvuran ve nöral foraminal uzanım gösteren spinal kitle saptanan hastalarda ayırıcı tanıda menenjiom göz önünde bulundurulmalıdır. Doğru tanı ve tedavi planlaması için görüntüleme bulgularının radyologlar ve klinisyenler tarafından bilinmesi önemlidir.

Anahtar Kelimeler: Spinal foraminal menenjiom, spinal menenjiom, bilgisayarlı tomografi, manyetik rezonans görüntüleme

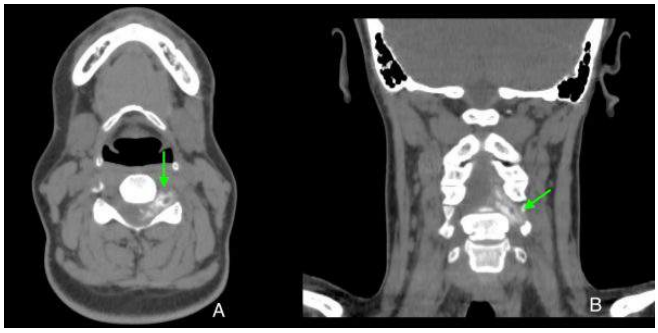

Resim 1.

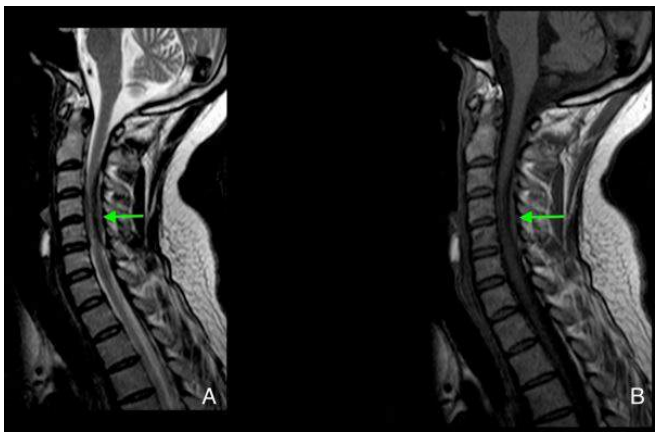

Resim 2.

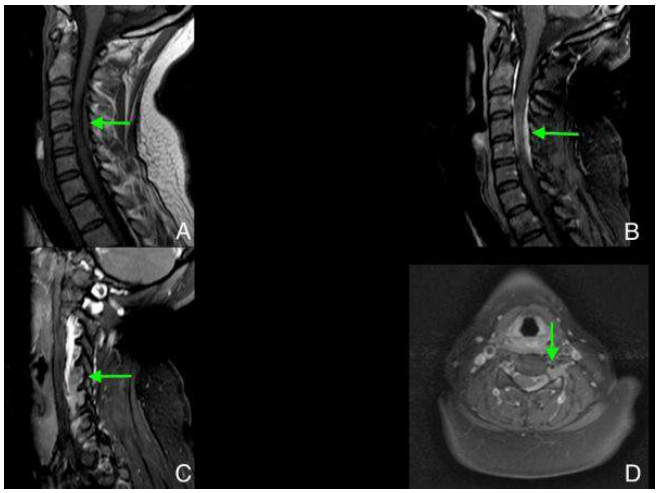

Resim 3.

Pediatrik Radyoloji

PS-573

DUANE RETRAKSİYON SENDROMU (6. KRANİAL SİNİRİN KONJENİTAL YOKLUĞU): OLGU SUNUMU

Derya Seven[1], Mehmet Haydar Atalar[1], İsa Köseoğlu[2], Gökhan Yılmaz[1], Ali Akman[1]

[1]Cumhuriyet Üniversitesi Radyoloji Anabilim Dalı
[2]Cumhuriyet Üniversitesi Göz Hastalıkları Anabilim Dalı

Giriş: Duane retraksiyon sendromu 6. kranial sinirin bilateral ya da tek taraflı konjenital yokluğudur. Hastalarda addüksiyon yapıldığında glob retraksiyonu ve anormal oküler innervasyon sonucu göz kapağı aralığında daralma ile karakterize tablo görülür. Lateral rektus kasının yular etkisine bağlı inferior oblik veya süperior oblik kas hiperfonksiyonunu taklit eder.

Olgu: 17 aylık kız bebek hasta şaşılık nedeniyle göz polikliniğine başvurdu, fizik muayene bulgusunda sol gözde dışa bakış kısıtlılığı saptandı fakat klinik olarak 6. kranial sinir paraliziyle ayrımı yapılamadı. Daha sonra hastaya 6. kranial sinir felcine neden olabilecek patoloji açısından ve 6. kranial sinirin gösterilmesi için beyin MR ve ek olarak posterior fossaya yönelik CISS sekansı alındı.

Bulgular: Yapılan kranial MR da patoloji saptanmazken, posterior fossaya yönelik çekilen CISS sekansında sağ abdusens siniri seyri tabii iken sol abdusens siniri izlenmedi ve agenezi olarak değerlendirildi.

Sonuç: Duane retraksiyon sendromu, tüm şaşılıkların yaklaşık %1'ini oluşturmaktadır. Klinik olarak 3 tipi bulunmakta olup en sık tip I formu görünür. Tip I formda abdüksiyonda kısıtlılık, primer pozisyonda ezotropya, ekzotropya veya ortoforya, addüksiyonda glob retraksiyonu, abdüksiyonda kapak aralığında genişleme, Tip II' de addüksiyonda kısıtlılık ve Tip III' de ise hem abdüksiyon, hem de addüksiyonda kısıtlılığın varlığı şeklinde tarif edilmiştir. Ayırıcı tanıda 6. kranial sinir paralizisi başta bulunmakta olup genelde klinik olarak ayırıcı yapılmakla birlikte bazen olgumuzda olduğu gibi duane retraksiyon sendromu tanısını güç olmaktadır. Bu yüzden özellikle CISS sekansında 6. kranial sinir agenezisinin gösterilmesi tanı koyma adına faydalıdır.

Anahtar Kelimeler: duane retraksiyon sendromu, 6. Kranial sinirin konjenital yokluğu

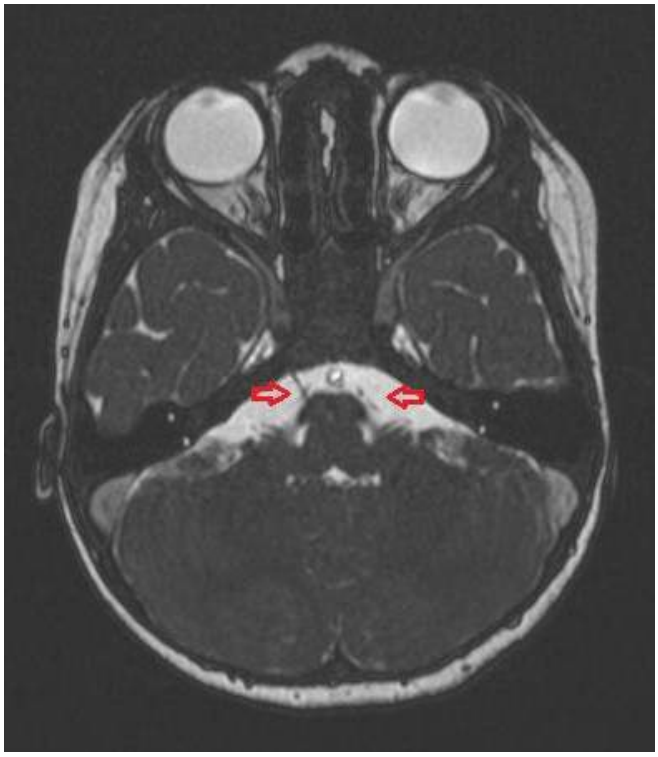

Resim 1.

Resim 2.

Baş-Boyun Radyolojisi

PS-574

AMELOBLASTOM; OLGU SUNUMU

Derya Seven[1], Kadriye İpek[2], Gökhan Yılmaz[1], Mehmet Haydar Atalar[1], Abdurrahman Gölbaşı[1], Halil Çaylak[1], Vilyam Gasanovi[1]

[1]Cumhuriyet Üniversitesi Radyoloji Anabilim Dalı
[2]Cumhuriyet Üniversitesi Plastik Cerrahi Anabilim Dalı

Giriş: Ameloblastom, odontojenik kökenli, nadir görülen, benign, lokal agresif tümördür.3–5 dekatlarda sık görülmektedir. Genelde mandibula angulusunu tutmakta olup %20 maksillada görülmektedir. Yavaş büyüyen ağrısız kitle olduğundan hastalar genelde yüzde asimetri ve şişlik şikayetiyle başvururlar.

Bu olgu ile ameloblastomu literatur bilgileriyle sunmak istedik.

Olgu: 22 yaşında erkek hasta, sağ mandibuler ağrısız şişlik nedeniyle kliniğimize başvurdu. Hastaya mandibula grafisi ve maksillofasiyal BT tetkikleri çekildi.

Bulgular: Mandibula grafisinde, sağda angulus mandibula lokalizasyonunda ekspansil radyolusen kitle görüldükten sonra biyopsi ve daha sonra maksillofasiyal BT çekildi. BT de sağ korpus mandibulada 40x21 mm boyutta, kemikte ekspansiyona, kortekstte incelmeye, medialde kemikte destrüksiyona neden olan septalı kistik lezyon izlenmiş olup içerisinde biyopsi sonrası oluşan hava-sıvı seviyelenmesi izlendi. Kontrast madde ile lezyonda kontrastlanma saptanmadı. Operasyon sonrası histopatolojik olarak ameloblastom tanısı aldı ve 2 ay sonra çekilen kontrol BT sinde nüks saptanmadı.

Sonuç: Ameloblastomların intraosseöz (solid veya multikistik), iyi sınırlı unikistik ve periferal olmak üzere üç formu bulunmaktadır. Diğer odontojenik kistlerden ayrımı zordur. Tedavisi cerrahi ile sağlanmaktadır. Cerrahi sonrası nüks sık görülmekle birlikte solid alan içeren ameloblastomlarda nüks oranı artmıştır. Etkin cerrahi tedavi açısından ameloblastomlu olgularda lezyonun doğru, ayrıntılı tanımlanması hatta içerisinde solid alan varlığının özellikle belirtilmesi önemlidir.

Anahtar Kelimeler: Ameloblastom

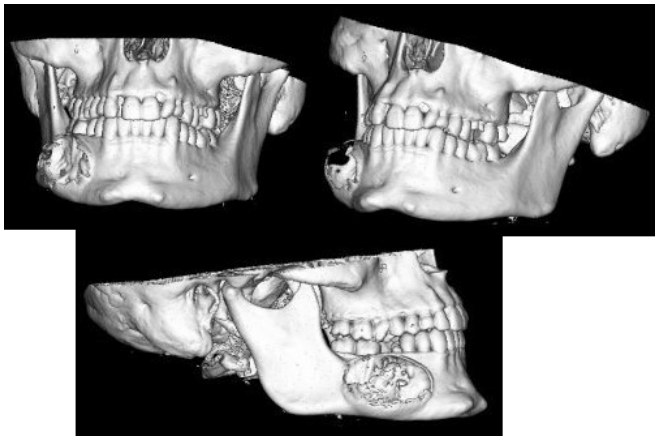

Resim 1.

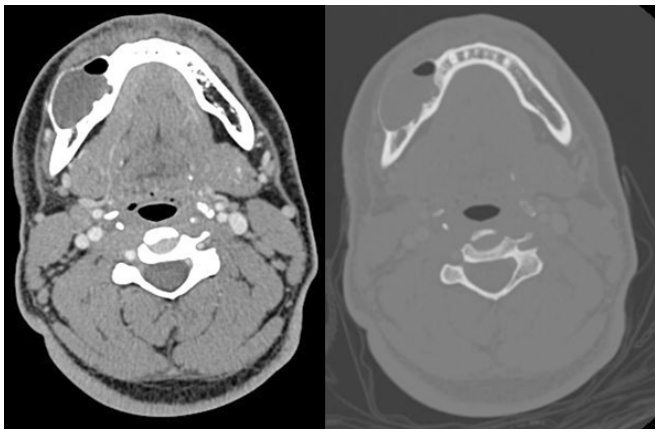

Resim 2.

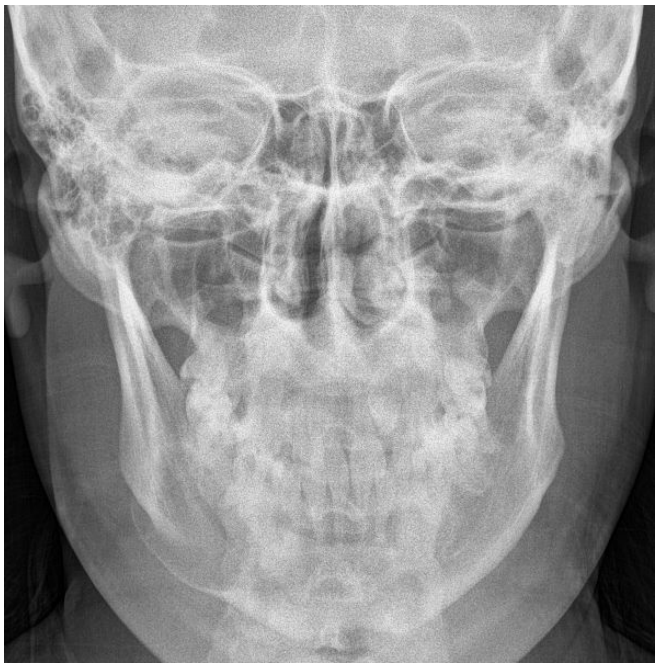

Resim 3.

Pediatrik Radyoloji

PS-575

YONCA YAPRAĞI KAFATASI (CLOVERLEAF SKULL) İLE EK BULGULARIN BİRLİKTELİĞİ

Derya Seven[1], Mehmet Haydar Atalar[1], Hilal Gavas[2], Gökhan Yılmaz[1], Büşra Soylu[1], Neslihan Köse[1], Ahmet Sarı[2]

[1]Cumhuriyet Üniversitesi Radyoloji Anabilim Dalı
[2]Cumhuriyet Üniversitesi Çocuk Hastalıkları Anabilim Dalı

Giriş: Kraniosinositozlar, kalvaryal suturların erken kapanmasıyla oluşan sendromik ve non sendromik formları bulunan, 2000–2500 doğumda bir görülen deformitelerdir. Genellikle asimetrik olarak görülürler ve olgumuzda olduğu gibi önemli yüz anomalilerine sebep olur (1,2)

Bu sunuda intrauterin ve doğum sonrası takip ettiğimiz, kraniosinositozlar içerisinde nadir görülen sagital, koronal ve lambdoid suturların intrauterin erken kapanması nedeniyle oluşan yonca yaprağı kafatası olgusunda görülen ek bulguları göstermeyi hedefledik.

Olgu: 38 yaşında 35w0d gebe hasta fetal kranial anomali nedeniyle kliniğimize başvurdu. Hastaya obstetrik US, fetal kranial MR ve doğum sonrası bebeğe kranial BT, MR ve abdomen US yapılmıştır.

Bulgular: Yapılan obstetrik ultrasonografide fetal kafa bilateral temporal bölge ve vertekstte genişleme izlendi. Çekilen fetal kranial MR da yonca yaprağı kafatası saptandı.

Doğum sonrası fizik muayenede bebekte, kafada yonca yaprağı kafatası, kutis girata ve yüksek damak; gözde propitoz ve lagoftalmus; üst ekstremitede fleksiyon deformitesi ve ekstansiyon kısıtlılığı, ellerde simian çizgisi; göğüste pektus ekskavatum; nörolojik muayenede ışık refleksi yok, pupiller miyotik, DTR ler alınamıyor, moro refleksi zayıf, 4 ekstremitede spastisite saaptandı.

Doğum sonrası yapılan kranial BT de yonca yaprağı kafatası ve kutis girata görünümü 3 boyutlu elde edilirken kranial MR da eşlik eden straight sinüsten paryetal bölgeye uzanan persistan falsin sinüs; abdomen US de ise her iki böbreğin ekojenitesinde artış ve milimetrik boyutta çok sayıda kist izlendi.

Sonuç: Kraniosinositozların epidemiyolojisinde çoğul gebelik, yüksek doğum ağırlığı, ileri anne-baba yaşı bulunmakta olup suturlerin erken kapanmasında osteogenesis ile ilişkili genlerin kromozomal bozuklukların yanı sıra kafatasına baskı yapan internal ve eksternal başka nedenler de bulunabilir (3)

Olgumuzda olduğu gibi kraniosinositozlu olgularda genetik bozukluk olabileceğini düşünerek ek anomali olasılığı her zaman göz önünde bulundurularak hastaların tüm sistemi taranmalıdır.

Kaynaklar

1. Rubio, Eva I., Anna Blask, and Dorothy I. Bulas. "Ultrasound and MR imaging findings in prenatal diagnosis of craniosynostosis syndromes. " Pediatric radiology 46.5 (2016): 709–718.
2. S. R. Twigg, A. O. Wilkie A genetic-pathophysiological framework for craniosynostosis Am. J. Hum. Genet., 97 (2015), pp.359–377
3. E. Lajeunie, M. Le Merrer, C. Bonaiti-Pellie, D. Marchac, D. Renier Genetic study of nonsyndromic coronal craniosynostosis Am. J. Med. Genet., 55 (1995), pp.500–50

Anahtar Kelimeler: yonca yaprağı kafatası (Cloverleaf Skull), kutis girata, persistan falsin sinüs

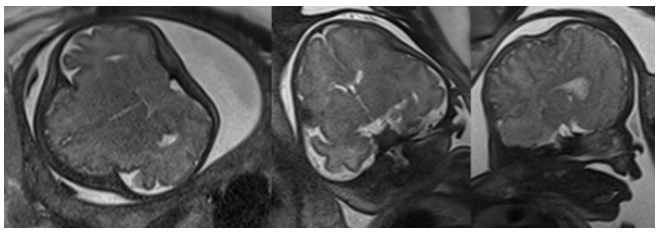

Resim 1.

Resim 2.

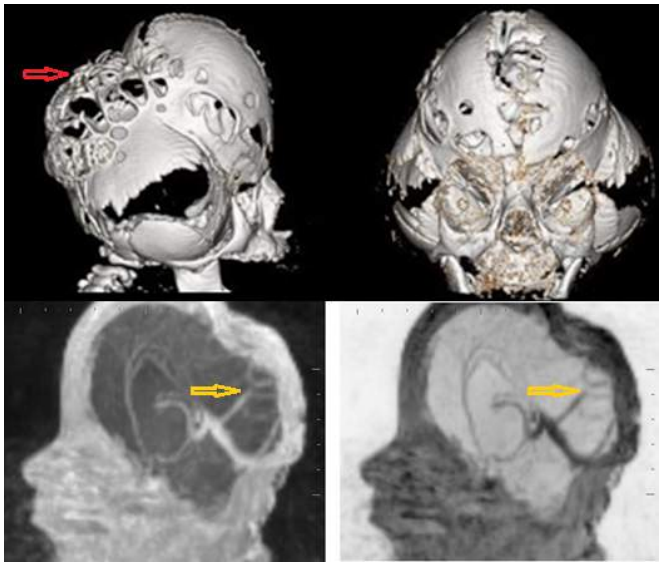

Resim 3.

Nöroradyoloji

PS-576

SEREBRAL VE SPİNAL KORD TUTUTLUMU OLAN METAKROMATİK LÖKODİSTROFİ OLGUSU

Emel Üre[1], Deniz Esin Tekcan Şanlı[1], Emine Şebnem Memiş[1], Vusale Garayeva[1], Yasemin Kayadibi[1], Zehra Işık Haşıloğlu[1]

[1]İstanbul Üniversitesi Cerrahpaşa Tıp Fakütesi, İstanbul, Türkiye

Özet: Bu yazıda, gelişme geriliği, hareket azlığı ve kas tonusunda azalma şikayetiyle başvuran; yapılan radyolojik incelemeler sonucu tipik kraniyal tutulumun yanı sıra kauda equina ve filum terminale liflerinde de tutulum saptanan metakromatik lökodistrofi (ML) olgusu sunulmuştur.

Giriş ve Amaç: ML, katabolik bir enzim olan arilsülfataz A enziminin eksikliği ile karakterize, otozomal resesif geçiş gösteren lizozomal bir depo hastalığıdır. Hem santral hem de periferik sinir sistemini tutan ve demyelinizasyonla giden bu hastalık en sık herediter lökodistrofi olarak bilinir. Biz burada, radyolojik olarak tipik kraniyal tutulum bulgularıyla birlikte daha nadir olarak görülen kauda equina ve filum terminale liflerinde tutulumla giden ML olgusunu sunmayı amaçladık.

Olgu: 4 yaşında kız hasta kas tonusunda azalma, gelişme geriliği ve hareketlerinde azalma şikayetleriyle başvurdu. Muayenesinde; muskuler hipotoni, hiperirritabilite ve derin tendon reflekslerinde azalma saptandı. Kraniyal manyetik rezonans görüntülemede (MRG), her iki serebral derin ak maddede ve kısmen subkortikal ak maddeyaygin, T2– ağırlıklı (T2A) ve FLAIR (fluid attenuation inversion recovery) sekanslarda hiperintens karakterde, korunmuş perivasküler alanlara ait tigroid paternin görüldüğü sinyal değişiklikleri izlendi. Ayrıca her iki serebellar hemisfer ak madde de benzer nitelikte T2-FLAIR hiperintens sinyal değişiklikleri mevcuttu. Kontrastlı serilerde tariflenen alanlarda kontrast tutulumu izlenmedi. Spinal MRG'de; kauda equina ve filum terminale liflerinde kalınlaşma ve kontrast tutulumu saptandı. Hastanın bulgularının ML ile uyumlu olabileceği düşünülerek bu konuda araştırılması önerildi. Lökosit arilsülfataz A enzim düzeyi araştırmasında normalden düşük düzeyler saptandı. Bu da ML tanısıyla uyumluydu.

Tartışma ve Sonuç: ML'nin serebral tutulum bulguları radyolojik olarak iyi bilinse de spinal tutulum bulguları hakkında nispeten daha az bilgi mevcuttur. ML'nin geç infantil, juvenil ve erişkin tip olmak üzere 3 fenotipi mevcuttur. Vakaların %80'I geç infantil fenotipte olup sıklıkla yürüme ve denge bozukluğu, konuşmada gecikme veya kuadripleji gibi semptomlarla karakterizedir. MRG'de, periventriküler ak maddede ve sentrum semiovalede simetrik demyelinizan alanlar, baslangıç evresinde subkortikal U-liflerinin korunması ve tutulum paterninde frontal predominansının görülmesi tipiktir. Lezyonların kontrast tutmaması tipiktir. Spinal tutulumda literatürde alt torasik-lumbosakral spinal sinir köklerinde ve kauda equina liflerinde kontrast tutulumu ve kalınlaşma ile karakterize bildirilen olgular bulunmaktadır. Kauda equina ve filum terminale liflerinde kalinlaşma ve kontrast tutulumu ile giden birçok hastalık bulunmaktadır. Bunlar arasında Gullian-Barre Sendromu, kronik inflamatuar demyelinizan polinöropati, Lyme hastalığı, tüberküloz, sarkoidoz, lenfoma, metastazlar sayılabilir.

Sonuç olarak; ML'nin iyi bilinen kranial tutulum paternleri olmakla birlikte spinal tutulum da yapabileceği akılda tutulmalıdır. Bu sebepten ötürü ML'yi düşündüren klinik semptomları olan hastalarda kranial görüntülemenin yanı sıra spinal görüntüleme modaliteleri de incelemeye eklenmelidir.

Anahtar Kelimeler: Filum terminale, Kauda equina, Metakromatik lökodistrofi, Spinal Kord

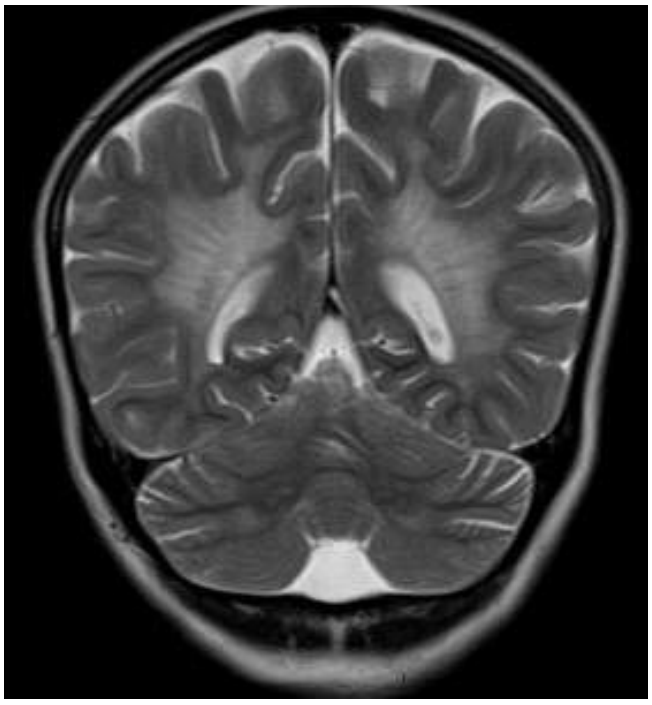

Resim 1.

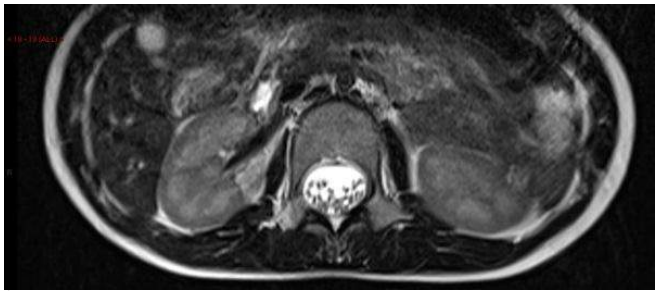

Resim 2.

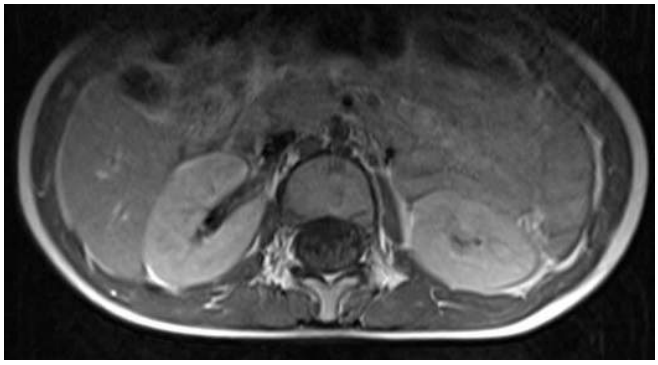

Resim 3.

Girişimsel Radyoloji

PS-577

TEKRARLAYAN HEMODİYALİZ ARTERİOVENÖZ FİSTÜL DARLIĞI TEDAVİSİNDE İLAÇLI BALONLA YAPILAN PERKÜTAN ANJİOPLASTİNİN AÇIK KALIM SÜRESİNE ETKİSİ

Mehmet Burak Çildağ[1], **Ömer Faruk Kutsi Köseoğlu**[1]

[1]*Adnan Menderes Üniversitesi Radyoloji Anabilim Dalı*

Giriş: Kronik böbrek yetmezliği olan hasta sayısındaki hızlı artış hemodiyaliz vasküler akseslerin açık kalım sürelerini önemli hale getirmiştir. Hemodiyaliz vasküler akseslerden en sık tercih edileni arteriovenöz fistüllerdir. Arteriovenöz fistül (AVF) disfonsiyonunun en sık sebebi stenoza bağlı tromboz gelişimidir. Son yıllarda, öncelikle kardiyak anjioplastilerde kullanılmaya başlanan ilaç salınımlı balonlar periferik vasküler yapılardada kullanılmaya başlanmıştır. Arteriovenöz fistüllerdeki venöz yapılarda meydana gelen arteriyalizasyon ilaç salınımlı balonların fistül venlerinde kullanılabileceğini düşündürmüş ve fistül venlerinde ilaç salınımlı balon kullanımı ile ilgili çalışmalar yapılmıştır. Bu çalışmaların çoğunda ilaç salınımlı balon kullanılarak yapılan anjioplasti olgularının stenozları denovo stenozlardır. Bu çalışmanın amacı tekrarlayan arteriovenöz fistül stenozu olan ve önceden konvansiyonel balon anjioplasti yapılmış olan ve restenoz gelişmiş olgularda ilaçlı balon kullanımının açık kalım süresine etkisini araştırmaktır.

Materyal- Method: 2014–2015 yılları arasında girişimsel radyoloji ünitesine arteriovenöz fistül disfonksiyonu nedeniyle gönderilmiş, önceden konvansiyonel balon anjioplasti yapılmış ve restenoz gelişmiş, son işlemde ilaç salınımlı balon kullanılmış ve işlem sonrası teknik ve klinik olarak %100 başarı elde edilmiş olgular çalışmaya dahil edildi. İşlem yapılan olgular 24 ay takip edildi.

Sonuçlar: Çalışma kriterlerine uyan 11 olgu saptandı. AVF lerin 7 tanesi radiosefalik, 4 tanesi brakiosefalik tipteydi. Lezyonlardan 7 tanesi jukstra anastomotik, 4 tanesi fistül veninde saptandı. Olguların konvansiyonel balon anjioplasti sonrası açık kalım süreleri ile ilaç salınımlı balon anjioplasti sonrası açık kalım süreleri arasında anlamlı bir farklılık izlenmedi.

Tartışma: Hemodiyaliz arteriovenöz fistül stenozu tedavisinde son yıllarda perkütan transluminal anjioplasti kolay ve hızlı uygulanabilmesi, başarılı sonuçlara sahip olması ve işlem sonrası hemen diyalize girme imkanı sağlaması nedeniyle artık günümüzde ilk tercih haline gelmiştir. Ancak işlem sonrası açık kalım sürelerinin fazla olmaması dezavantajdır. Son yıllarda ilaç salınımlı balonların fistül stenozlarında açık kalım sürelerini uzattığına dair çalışmalar bulunmaktadır. Bu çalışmalarda ki hastaların stenozların çoğu denovo stenozdur. Biz tekrarlayan stenozu olan ve önceden konvansiyonel balon anjioplasti yapılmış son olarak ilaç salınımlı balon ile anjioplasti yapılmış olgularda fistül açık kalım süresine baktık ve iki grup arasında anlamlı bir değişiklik saptamadık. Sonuç olarak tekrarlayan stenoza sahip olgularda ilaç salınımlı balonun açık kalım süresine katkıda bulunmadığı görüldü.

Anahtar Kelimeler: Arteriovenöz fistül, perkütan anjioplasti, ilaç salınımlı balon

Tablo 1. Çalışmadaki Hastaların Arteriovenöz fistül stenoz özellikleri ve uygulanan balon tipine göre açık kalım süreleri

Olgular	Konvansiyonel Balon Anjioplasti ile Açık Kalım Süresi	İlaçlı Balon Anjioplasti ile Açık Kalım Süresi	Fistül tip	Stenoz lokalizasyonu	Fsitül açılma zamanı ile ilk PTA arası süre
olgu 1	6 ay	12 ay	Brakiosefalik	Jukstra anastomotik	18 ay
olgu 2	4 ay	3 ay	Radiosefalik	Fistül veni	22 ay
olgu 3	6 ay	4 ay	Radiosefalik	Jukstra anastomotik	9 ay
olgu 4	10 ay	10 ay	Radiosefalik	Fistül veni	9 ay
olgu 5	20 ay	5 ay	Radiosefalik	Jukstra anastomotik	25 ay
olgu 6	19 ay	12 ay	Radiosefalik	Fistül veni	22 ay
olgu 7	9 ay	6 ay	Radiosefalik	Jukstra anastomotik	7 ay
olgu 8	28 ay	16ay	Brakiosefalik	Jukstra anastomotik	18 ay
olgu 9	6 ay	7 ay	Brakiosefalik	Jukstra anastomotik	10 ay
olgu 10	16 ay	9 ay	Radiosefalik	Fistül veni	11 ay
olgu 11	7 ay	3 ay	Brakiosefalik	Jukstra anastomotik	21 ay

Abdominal Radyoloji

PS-578

MEDİAN ARKUAT LİGAMAN SENDROMU: BİLGİSAYARLI TOMOGRAFİ BULGULARININ GÖZDEN GEÇİRİLMESİ

Mustafa Koç[1], Hakan Artaş[1], Selami Serhatlıoğlu[1]

[1]Fırat Üniversitesi Tıp Fakültesi Radyoloji Anabilim Dalı

Amaç: Diyafragmanın median arkuat ligamanın, çölyak trunkusun proksimal kesimine basısına sekonder gelişen ve gastrointestinal iskemiyle karekterize olan median arkuat ligaman sendromunun (MALS) bölgemizdeki prevalansını, abdomen çok dedektörlü bilgisayarlı tomografi (ÇKBT) uygulanan hastalarda, retrospektif olarak değerlendirmektir.

Gereç ve Yöntem: Anabilim Dalımızda, 2010–2016 yılları arasında, karın ağrısı endikasyonu ile arterial faz abdomen ÇKBT ve ÇKBT anjiografi tetkiki yapılan toplam 4028 hasta MALS açısından çalışmaya dâhil edildi.

Bulgular: Özellikle aksiyel ve sagital reformat yapılan görüntülerde, toplam 141 olguda (%3.5) tipik MALS bulguları olan diyafragma krusunun çölyak arter orjinini çevrelemesine sekonder darlık izlendi Olguların 84' ü (%59) erkek, 57' si (%41) kadın idi. Yaşları 24 ile 91 arasında olup, ortalama yaş 62 bulundu. Post stenotik genişleme olguların 74' ünde (%52) mevcuttu. Çölyak arter stenoz oranları 45 olguda %30–50 oranında (%32) ve 96 olguda %51–90 oranında (%68) idi.

Sonuç: MALS, median arkuat ligamentin çöliak arter proksimaline basısı sonucu oluşan nadir bir vasküler patolojidir. Özellikle ekspirasyon ile artan epigastrik ağrı, kilo kaybı, abdominal rahatsızlık hissi bulunan orta yaş olgularda akla gelmelidir. ÇKBT' lerin kullanıma girmesi, hızlı, ince kesit, multiplanar reformat ve 3B angiografik görüntüler alabilmesinden dolayı, anjiografik görüntüler kolaylıkla elde edilmekte olup, MALS tanısı rahatlıkla konulabilmektedir. Özellikle sagital planda yapılan reformat görüntüler tanıyı kolaylaştırmakta ve tedavi seçeneklerine yol göstermektedir.

Anahtar Kelimeler: Median arkuat ligament, çölyak arter, bilgisayarlı tomografi

Resim 1.

Resim 2.

Kas-İskelet Radyolojisi

PS-579

MORAL LAVALLEE LEZYONU

Ahmet Peker[1], Işıl Başara Akın[1], Naciye Sinem Gezer[1], Ali Balcı[1], Hasan Havıtçıoglu[2]

[1]Dokuz Eylul Universitesi Radyoloji Anabilim Dalı
[2]Dokuz Eylul Universitesi Ortopedi Anabilim Dalı

Giriş ve Amaç: Moral Lavallee lezyonu kanamaya bağlı seröz sıvı içeren kavite oluşturarak subkutan dokunun altta yer alan fasyadan sıyrılma tarzında ayrılmasıyla oluşan kapalı internal bir yaralanmadır. Moral lavallee lezyonu en sık tanımlandığı yer olan trokanterik bölge ve proksimal uyluk bölgesinde görülmektedir. Acil servis koşullarında sıklıkla atlanabilen Moral Lavallee lezyonu büyüyen ağrılı kitle lezyonu şeklinde ortaya çıkabilir. Travma öyküsü varlığında karakteristik MRI bulgularıyla doğru tanı konulabilmektedir.

Gereç ve Yöntem: Hastanemize ait dijital görüntü arşivleme sistemimizde bulunan; 6 hafta önce travma öyküsü olan, sol uylukta giderek artan şişlik şikayeti ile başvuran 46 yaşındaki kadın hastaya ait direkt grafi ve ekstremite Manyetik Rezonans (MR) tetkikleri değerlendirilmiştir.

Bulgular: Yapılan direkt grafi incelemesinde sol uyluk anterolateralinde kemik yapılar normal izlenmiş olup yumuşak dokuda kalınlık artışı dikkati çekmiştir (Resim 1). İleri değerlendirme için yapılan ekstremite MR incelemesinde; Sol femur anterolateralinde subkutan dokuda, derin fasya ile yağ doku arasında 28x3.5x14 cm boyutlarında popliteal bölgeye doğru ilerleyen, T1 ağırlıklı serilerde hipointens, T2 ağırlıklı serilerde ise hiperintens koleksiyon izlenmiştir (Resim 2).

Sonuç: Moral Lavallee lezyonu büyüyen ağrılı kitle şeklinde ortaya çıkabilmekte ve bu semptomlarla hemanjiom, synovial sarkom gibi yumuşak doku tümörleri ya da travma sonrası gelişen yağ nekrozu ve hematom ile karışabilir. Ancak travma öyküsü varlığında karakteristik MRG bulguları ile bu olgulara doğru tanı konabilmektedir.

Anahtar Kelimeler: Moral Lavallee

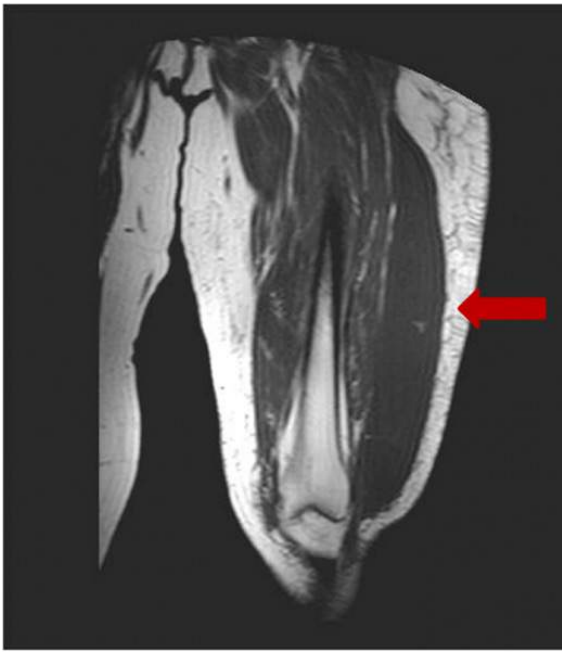

Resim 1.

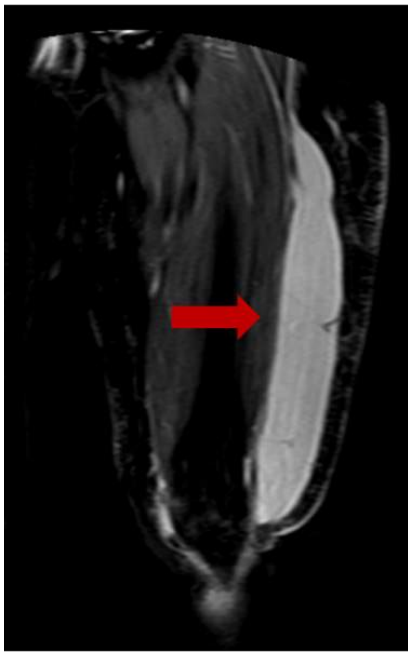

Resim 2.

Resim 3.

M eme Radyolojisi

PS-580

MAMOGRAFİ VE EKLENEN DİĞER GÖRÜNTÜLEME YÖNTEMLERİNİN MEME KANSERİ SAPTAMA BAŞARISI

Mehmet Burak Çildağ[1], Füsun Taşkın[1], Recep Özgür[1], Alparslan Ünsal[1]

[1]Adnan Menderes Üniversitesi Tıp Fakültesi Radyoloji Anabilim Dalı

Amaç: Bölümümüzde meme kanseri tanısı alan olgularda mamografi (MG), tomosentez, ultrasonografi (US) ve manyetik rezonans görüntülemenin (MRG) kanser saptama başarısını değerlendirmek.

Gereç ve Yöntem: Ocak 2013-Ocak 2016 tarihleri arasında bölümümüzde tanı alan 333 meme kanserli olguya ait görüntüleme bulguları geri dönük olarak değerlendirildi. Hastaların tümünün MG ve US bulguları, 109 hastada tomosentez ve 202 hastada MRG bulguları belirlendi ve kaydedildi. Tanımlayıcı bir çalışma yapıldı ve istatistiksel analiz yapılmadı.

Bulgular: Mamografi olguların %84.4'ünde pozitifken, tomosentez eklenen olgularda tomosentezde %96.4 olguda bulgu saptandı. Ultrasonografide olguların %96.7'sinde pozitif bulgu vardı. Manyetik Rezonans Görüntülemede olguların %99'unda pozitif bulgu vardı. Tüm yöntemlerin kullanıldığı, genç, dens meme yapısı ya da belirgin asimetrik parankim yapısı olan 104 hasta için MG, US, tomosentez ve MRG için kanser saptama oranları sırasıyla %66, %98, %97, %98 olarak bulundu (Resim1,2).

Tartışma: Mamografinin meme kanseri saptama duyarlılığının düşük olduğu durumlarda kullanılan bütünleyici US ve tomosentez, farklı endikasyonlarla eklenebilen MRG, kanser saptamaya belirgin katkı sağlamaktadır. Dens ya da yoğun asimetrik parankim yapısı olan olgularda görüntüleme yöntemlerinin genel başarıları bir miktar değişiklik göstermektedir. İkinci basamak taramada ve tanısal amaçlı değerlendirmelerde görüntüleme yöntemlerinin etkin ve doğru kullanımı ile kanser saptama başarısı belirgin artmaktadır.

Anahtar Kelimeler: Meme kanseri, mamografi, US, MRG

Sağ MLO mamogram (a) ve tomosentez kesiti (b). Mamografide kanser kuşkulu bulgu yok, tomosentez kesitinde alt kadranda kuşkulu yapısal bozulma mevcut. Sağ aksillada malign özellikler taşıyan lenf nodları izleniyor.

Resim 1.

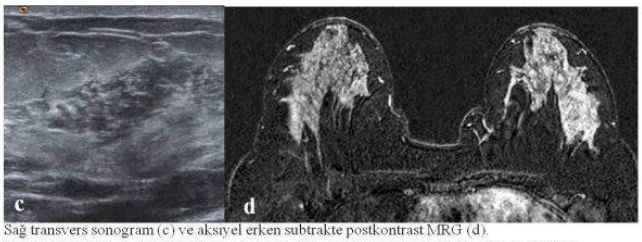

Sağ transvers sonogram (c) ve aksiyel erken subtrakte postkontrast MRG (d). Sonografide sağ orta dış kadranda parankimal heterojenite. Aşırı glandüler doku boyanması nedeniyle MRG'de lezyon saptanmadı. Histopatolojik tanı: İnvazif duktal kanser.

Resim 2.

Nöroradyoloji

PS-581

PRİMER PARASELLAR LENFOMA: MRG BULGULARI

Serkan Şenol[1], Aslı Erzurumdağ Gör[1], Şükrü Bişiren[1], Halil Ulutabanca[2], Ahmet Candan Durak[1]

[1]Erciyes Üniversitesi Radyoloji
[2]Erciyes Üniversitesi Beyin Cerrahi

Amaç: Lenfomalar tüm vücut maligniteleri içinde %3–5 oranında görülürler. İntrakraniyal tümörlerin %1–2'sini oluşturur. Merkezi sinir sisteminde lenfoma sıklıkla metastatik olarak görülür. Ancak daha seyrek olarak ekstra-nöral bir odak olmaksızın sinir sisteminde lenfoma gelişebilir. Sekonder lenfomada ise leptomeningeal tutulum görülür. Çok nadir görülen parasellar lenfomalar hipofiz bezini hem primer, hem de metastatik yolla sekonder olarak tutabilirler. Altıncı dekatta ve erkeklerde sık görülür. Hipofiz adenomu, lenfositik hipofizit, immun yetmezlik ve AIDS'li olgularda sellar ve parasellar lenfoma riski artmıştır. Olgularda hipopituitarizm, diabetes insipidus ve kitle etkisine bağlı nörolojik bulgular gözlemlenebilir. Bilgisayarlı tomografide (BT), hiperselülariteye sekonderizo-silik hiperdens, manyetik rezonans görüntülerde (MRG) gri cevher ile izointens izlenirler. Postkontrast görüntülerde yoğun, homojen kontrast tutulumu tipiktir. Bu sunumda sağ göz kranial nöropati bulguları ile müracat eden hastanın çekilen MRG incelemesinde adenohipofiz sağ lateralinde sağ kavernöz sinüsüde invaze eden makroadenom ile uyumlu olabilecek görünüm mevcuttu. Nonfonksiyone adenom olarak kabul edilen hastaya transsfenoidal cerrahi yapıldı. Cerrahi sonucu diffüz büyük hücreli lenfoma geldi. Çekilen PET BT incelemede boyunda birkaç adet lenf nodu dışında tutulum saptanmadı. Nadir bir olgu olan primer parasellar lenfomanın MRG bulgularının sunulması amaçlanmıştır.

Bulgular: MRG incelemede adenohipofiz sağ lateralinde sağ kavernöz sinüsüde invaze eden T1A görüntülerde korteks ile izointens, T2A görüntülerde kortekse göre hiperintens olarak izlenen yumuşak doku görünümü kontrast madde enjeksiyonu sonrası belirgin kontrast tutulumu göstermekteydi.

Sonuç: Sellar ve parasellar bölge, anatomik olarak birbirlerinden farklı, çok sayıda vasküler ve nöral yapıları içeren karmaşık bir bölgedir. Her ne kadar sellar ve parasellar bölgede en sık hipofiz adenomları görülse de, bu bölgede farklı neoplastik, enfeksiyöz, inflamatuvar, gelişimsel ve vasküler lezyonlar ile de karşılaşılmaktadır. Primer parasellar lenfoma çok nadir görülmekle birlikte sellar-parasellar patolojilerde ayırıcı tanıda düşünülmelidir.

Anahtar Kelimeler: Hipofiz, Lenfoma, Kavernöz sinüs

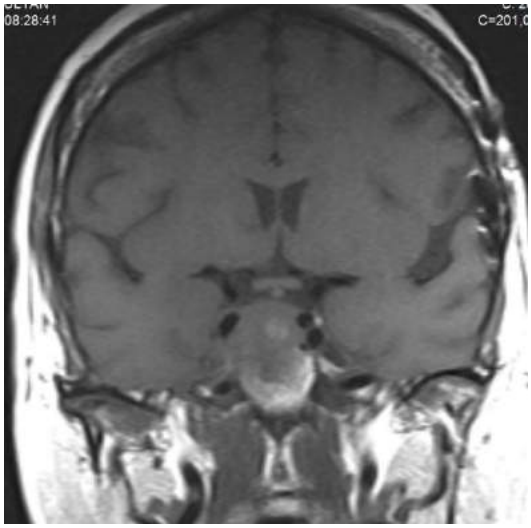

Resim 1.

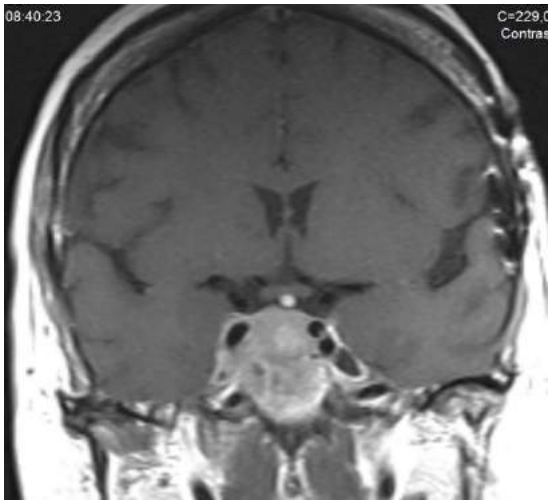

Resim 2.

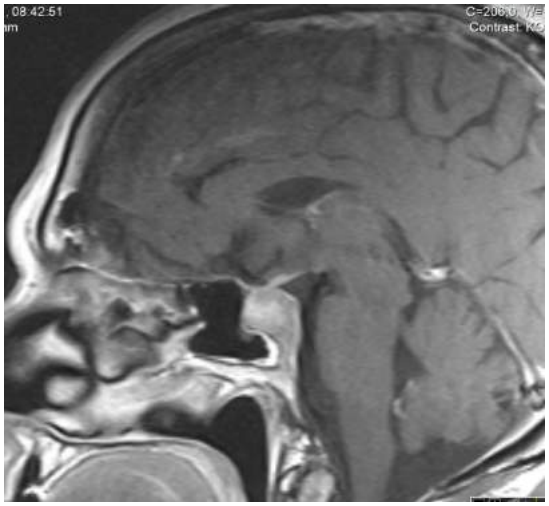

Resim 3.

Nöroradyoloji

PS-582

LOCALIZATION OF THE EPILEPTOGENIC NEURAL NETWORK BY THE RESTING STATE FMRI IN PATIENTS WITH THE TEMPORAL LOBE EPILEPSY

Oleksii Omelchenko[1], Zinayida Rozhkova[2], Mykola Makarchuk[1], Volodymyr Rogozhyn[3]

[1]Human And Animal Physiology Department, Taras Shevchenko National University Of Kyiv, Ukraine
[2]Radiology Division, Medical Clinic Boris, Kyiv, Ukraine
[3]Radiology Department, Shupyk National Medical Academy Of Postgraduate Education, Kyiv, Ukraine

Epilepsy is a chronic neurological disorder characterised by the recurrent seizures and it occurs in over 0.5%of the world population. Temporal lobe epilepsy (TLE) accounts for more than a half of cases in the epilepsy cohort. Usually, TLE exhibits recurrent seizures and has its epileptogenic zone. The hippocampus plays an important role in seizure origin as it possesses a large number of epileptogenic potassium ion channels. Controversial data are present about the TLE influence onto the neural network functional connectivity in the brain. One part of authors claim that TLE disrupts the functional connectivity, while others support the idea of connectivity increase, especially in the local temporal lobe network. Drug-resistant epilepsy surgical treatment is relatively widespread. Precise localization of the epileptogenic zone and its delineation from the eloquent cortex, are crucial for the successful surgery. We propose the analysis of macroscopic brain neural networks connectivity in the resting state and during the movement execution in patients with TLE for the possible epileptogenic macroscopic neural network localization and motor cortex mapping.

Group of 8 patients (4M, 4F, age 19–49 y. o.) was studied with the functional MRI. Temporal lobe epilepsy (TLE) was diagnosed by the neurologist with the EEG. We used 1.5T SIGNA EXCITE (GE, USA) for routine MRI, DWI (b=1000) with ADC maps and fMRI. Simple finger tapping task (6 min, 6 blocks of activation) and resting state data acquisition was used for the fMRI. EPI sequence was used for BOLD imaging (TR/TE=3000/71 ms, voxel 4x4x5 mm). FMRI data processing was carried out using GLM (FEAT) and ICA (MELODIC) based software from FSL (Oxford, GB).

Functional MRI data analysis revealed activation of the intact motor neural network of the brain (Fig.1, red). It consisted of the contralateral (left) primary sensorimotor cortices (pre- and postcentral gyri) supplementary motor area (medial dorsal superior frontal gyrus), ventral premotor area and ipsilateral (right) hemisphere of the cerebellum. Deactivation of the left hippocampus was found during the movement execution (Fig.2, blue). Resting state fMRI data analysis revealed increased functional connectivity of the anterior pole of the inferior temporal gyrus, the posterior pole of the middle temporal gyrus, hippocampus and parahippocampal gyrus of the left hemisphere (Fig.1,2, green). Spectral analysis of the BOLD signal fluctuations revealed the main frequency of 0.001 Hz. It excludes the possibility of the artificial origin (heartbeat, breath movements) of the respective independent component. This independent component potentially depicts the epileptogenic neural network as it topographically coincides with the localization of the EEG epileptiform activity. Here we propose a data-driven method utilizing resting state fMRI data. Our results show the concordant topography of the resting state network and the EEG epileptiform activity. Currently fMRI, and especially correlated or simultaneously recorded with EEG is promising technique with high sensitivity and specificity for detection of epileptic zones.

To conclude, according to our data, resting state functional MRI could potentially depict the epileptogenic neural network in TLE which includes regions of temporal lobe and hippocampus. Also left hippocampus was shown to deactivate during the motor task execution. Motor network was shown to remain unaffected in TLE during interictal period.

Anahtar Kelimeler: resting state, fMRI, epilepsy

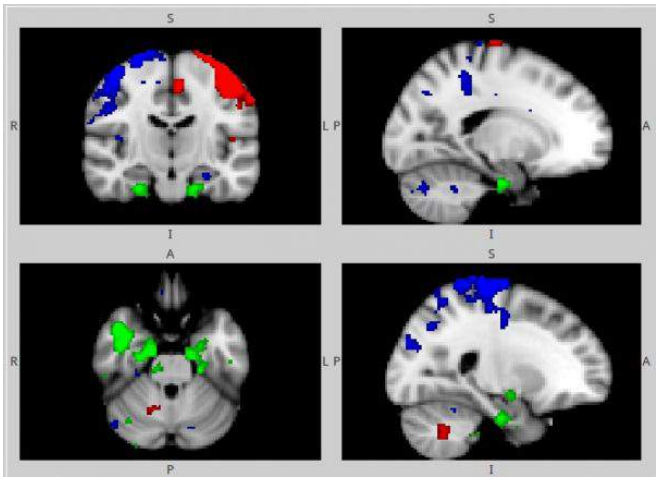

Resim 1.

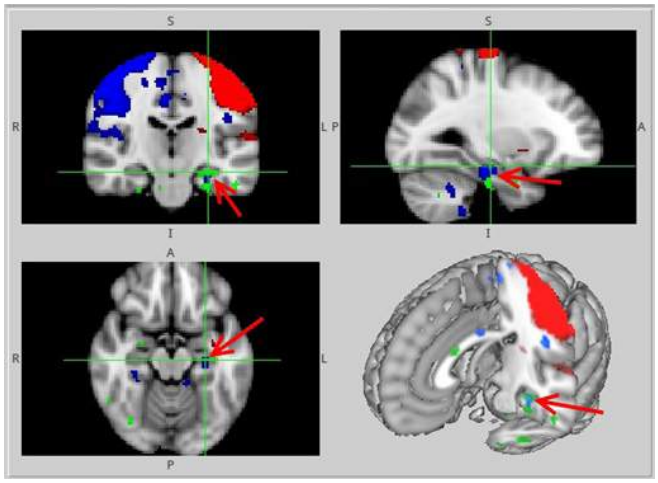

Resim 2.

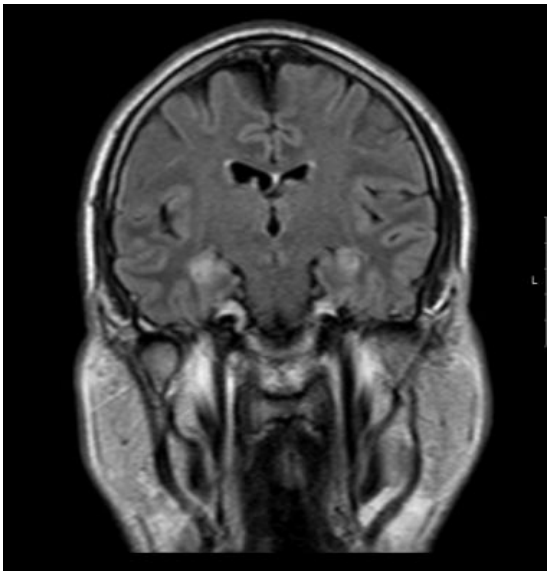

Resim 1.

Nöroradyoloji

PS-583

PARANEOPLASTİK LİMBİK ENSEFALİT: OLGU SUNUMU

Tuğçe Ağırlar Trabzonlu[1], Gür Akansel[1], Seda Aydınlık[2], Levent Trabzonlu[3]

[1]Kocaeli Üniversitesi Tıp Fakültesi, Radyoloji Anabilim Dalı
[2]Kocaeli Üniversitesi Tıp Fakültesi, Nöroloji Anabilim Dalı
[3]Kocaeli Üniversitesi Tıp Fakültesi, Patoloji Anabilim Dalı

Giriş: Paraneoplastik limbik ensefalit nadir bir nörolojik paraneoplastik sendrom olup mental durumda değişiklikler ve davranış anormallikleri ile karakterizedir. En sık primer tümör, akciğerin küçük hücreli karsinomu olarak tanımlanmakla beraber diğer karsinomlara da sekonder olarak gelişebileceği bildirilmiştir. Etiyolojisinde otoimmün nedenler olduğu düşünülmektedir. Bu posterde kranial MR ile limbik ensefalit tanısı alan ve sonraki taramalarında akciğer kanseri tespit edilen olgu, literatür gözden geçirilerek sunuldu.

Olgu sunumu: 10 gündür kafa karışıklığı, hafıza problemleri, yer-zaman karıştırma şikâyetleri olan 61 yaşında erkek hasta nöroloji polikliniğine başvuruyor. Yapılan kranial MR incelemede bilateral temporal lobda sağda daha belirgin hipokampüse doğru uzanım gösteren T2 sinyal artışı izlendi. Bulgular limbik ensefalit ile uyumlu olarak değerlendirildi. Bunun üzerine paraneoplastik olabileceği düşünülerek sistemik tarama yapıldı. Toraks BT'de sol akciğer alt lob süperiorda 5,5x5x4,5 cm boyutlarında spiküle konturlu kitle lezyon izlendi. Transtorasik tru-cut biopsisi, kombine küçük hücreli karsinom olarak rapor edildi.

Tartışma: Limbik ensefalit, genellikle temporal lobları, özellikle mesiotemporal bölgeyi tutan ve en sık olarak da akciğerin küçük hücreli karsinomuna sekonder olarak izlenen paraneoplastik bir hastalıktır. Çoğu olguda, spesifik MR bulguları olmamasına rağmen, kontrastlı MR en sensitif görüntüleme yöntemidir. Bilateral tutulum sıktır (%60). Medial temporal lobda ve limbik sistemde kortikal kalınlaşma ve T2/FLAIR sekanslarda bu alanlarda sinyal artışı izlenir. Difüzyon kısıtlılığı sık değildir. Ayırıcı tanısında herpes simpleks ensefaliti yer almaktadır. Böyle olgularda paraneoplastik sendromların araştırılması açısından limbik ensefalitlerin tanısı kritik öneme haizdir.

Anahtar Kelimeler: limbik ensefalit, kranial MR, küçük hücreli karsinom, paraneoplastik

Resim 2.

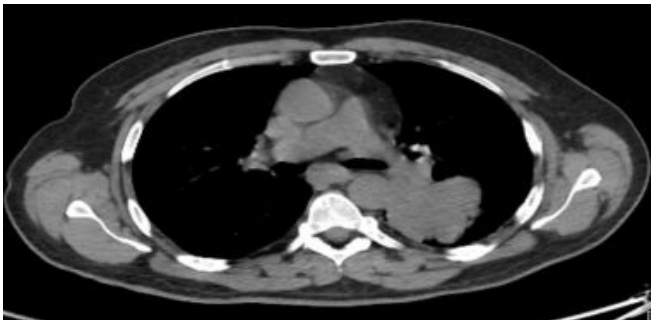

Resim 3.

Genitoüriner Sistem Radyolojisi

PS-584

KRONİK BÖBREK HASTALIĞININ DEĞERLENDİRİLMESİNDE YENİ BİR YÖNTEM: SONOGRAFİK KRONİK BÖBREK HASTALIĞI SKORU

Özgür Çakır[1], Mustafa Yaprak[2], Mustafa Yıldırım[3], Ahmet Kaya[1]

[1]Kocaeli Üniversitesi Tıp Fakültesi, Radyoloji Kliniği
[2]Mustafa Kemal Üniversitesi Tıpfakültesi, Nefroloji Kliniği
[3]Medikal Park Gaziantep Hastanesi, Onkoloji Kliniği

Giriş: Kronik böbrek hastalığı (KBH) tanısı böbrek fonksiyon testlerindeki uzun süreli bozulma, idrar tetkikindeki anormallikler, görüntüleme yöntemleri ile saptanan bulgular veya yapılan böbrek biyopsisindeki patolojik değişiklikler ile konulabilir. Ultrason (USG) böbrek hastalıklarının teşhisinde ucuz, noninvaziv ve kolay ulaşılabilir olması nedeniyle ilk tercih edilen görüntüleme yöntemidir. KBH'da böbrek boyutu, parankim ekojenitesi ve parankim kalınlığı gibi 3 ultrasonografik parametrenin tamamının glomerül filtrasyon hızı (GFH) ile ilişkisini gösteren veriler sınırlıdır. Bu çalışmada KBH değerlendirmesinde kullanılan böbrek boyutu, parankim kalınlığı ve parankim ekojenitesi gibi 3 ultrasonografik parametrenin GFH ile ilişkisinin araştırılması amaçlanmıştır.

Yöntemler: Çalışmaya Batman Bölge Devlet Hastanesi Nefroloji Polikliniğine başvuran ve Renal ultrasonografi istenen hastalar alındı. Hastaların verileri geriye dönük olarak Hastane Bilgi Sistemi üzerinden dosyalarına ulaşılarak elde edildi. Hastalardan son 3 ay içinde 2 kez kreatinin değeri bakılmamış veya bakılan kreatinin değerinde 0,5 mg/dL'den fazla fark olanlar çalışmaya dahil edilmedi. Son 3 ay içerisinde bakılan kreatinin değerlerinin ortalaması alınarak hastaların GFH değerleri, kısa MDRD formülü kullanılarak hesaplandı. Tüm hastaların USG'leri aynı Radyolog tarafından yapıldı. Hastaların USG verileri figür 1›deki gibi ölçüm yapıldıktan sonra, tablo 1'de gösterildiği gibi puanlanarak kategorize edildi. Puanlama sağ ve sol böbrek için ayrı ayrı yapılarak daha sonra ortalaması alındı. Tek böbrekli veya akut böbrek yetmezliği nedeniyle takip edilen hastalar (n: 96) çalışma dışı bırakıldı.

Bulgular: Çalışmaya yaş ortalaması 63,34±14,19 olan 55'i kadın 65'i erkek olmak üzere toplam 120 hasta alındı. Hastaların ortalama üre ve kreatinin değerleri sırasıyla 88,45±48,32 mg/dL ve 2,81±2,08 mg/dL saptandı. MDRD formülü ile hesaplanan GFH ortalama 35,8±23,6 ml/dk saptandı. Ortalama böbrek boyutu 96,2±12,3 mm, ortalama parankim kalınlığı 10,97±2,59 mm, ortalama parankim ekojenitesi 1,31±0,95 saptandı. Skorlama sistemine göre ortalama sonografik KBH skoru 6,28±2,52 saptandı. GFH ile böbrek boyutu ve parankim kalınlığı arasında pozitif korelasyon saptanırken (p<0,001), GFH ile KBH skoru ve ortalama ekojenitesi arasında negatif korelasyon saptandı (p<0.001). GFH ile parankim ekojenitesi arasındaki korelasyon, GFH ile diğer sonografik parametreler arasındaki korelasyona göre daha belirgin saptandı (r: –0,676). Sonografik KBH skoru ile KBH evreleri arasında anlamlı pozitif bir korelasyon saptandı (p<0,001) (Resim 2). Hastalar KBH etyolojileri açısından değerlendirildiğinde %47,5 (n: 57) diyabetes mellitus (DM), %52,5 (n: 63) DM dışı nedenler saptandı.

Sonuç: KBH değerlendirilmesinde USG noninvaziv kolay erişilebilen bir yöntemdir. Bu çalışmada sonografik KBH skoru ile GFR arasındaki ilişkiyi gösterdik. Tarafımızca tarif edilen ultrasonografik KBH skoru, tüm sonografik parametreleri kullanarak KBH'da daha objektif veriler sağlayabilir. Ancak bu konuda, çalışmamızı destekleyecek daha geniş ölçekli çalışmalara ihtiyaç vardır.

Anahtar Kelimeler: ultrason, böbrek, yetmezlik, skor, üre, kreatinin

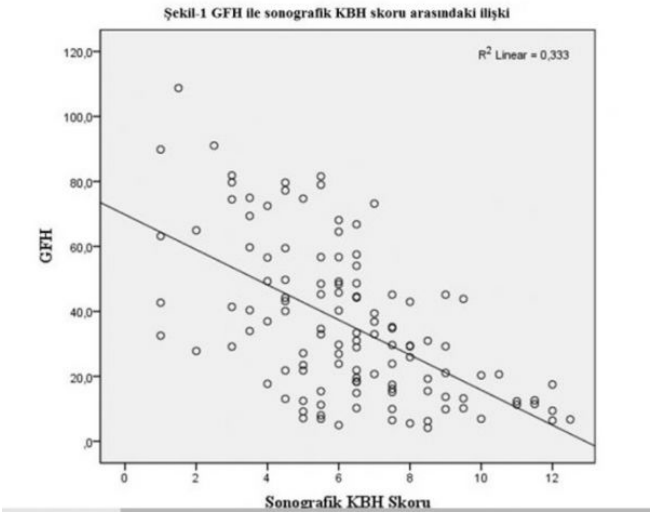

Resim 1.

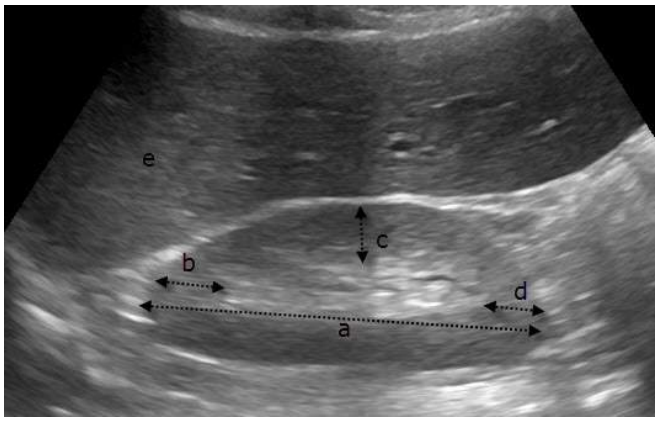

Resim 2.

Tablo 1.

Böbrek Boyutu	Puan	Parankim Kalınlığı	Puan	Parankim Ekojenitesi	Puan
<80	5	<9	4	Gr 4	4
80–89	4	9–10	3	Gr 3	3
90–99	3	11–12	2	Gr 2	2
100–109	2	13–14	1	Gr 1	1
110–119	1	>14	0	Gr 0	0
>120	0				

Meme Radyolojisi

PS-585

AKSİLLADA NADİR GÖRÜLEN BİR YAĞ DOKU TÜMÖRÜ; HİBERNOMA

Mehmet Sertkaya[1], Arif Emre[1], Murat Baykara[2], Abdulkadir Yasir Bahar[3], İlhami Taner Kale[1]

[1]Sütçü İmam Üniversitesi, Tıp Fakültesi, Genel Cerrahi Anabilim Dalı, Kahramanmaraş,
[2]Sütçü İmam Üniversitesi, Tıp Fakültesi, Radyoloji Anabilim Dalı, Kahramanmaraş,
[3]Sütçü İmam Üniversitesi, Tıp Fakültesi, Patoloji Anabilim Dalı, Kahramanmaraş,

Giriş: Hibernomalar fetal kahverengi yağ kalıntılarından kaynaklanan ve kış uykusuna yatan hayvanlardaki kahverengi yağ dokusuna olan benzerliğinden dolayı hibernoma olarak adlandırılan nadir görülen tümörlerdir. Genellikle 20–40 yaş arasında ve kadınlarda biraz daha sık görülür. Genellikle ağrısız bir şekilde yavaş büyürler

ve komşu dokulara olan bası nedeniyle semptomlara yol açarlar. Tedavisi cerrahi eksizyon olup, malign transformasyon veya metastaz bildirilmemiştir.

Olgu sunumu: 31 yaşında bayan hasta polikliniğimize, 2 ay önce fark edilen, giderek büyüyen ve son 1 aydır ağrıya yol açan sol aksillada kitle şikayeti ile başvurdu. Hikayesinde aşırı terleme, eskisine göre iştahta azalma ve önce kilo kaybı daha sonra tekrar kilo alma olduğu öğrenildi. Başka ek bir hastalığı yoktu. Yapılan yüzeyel ultrasonografik (US) incelemede, sol aksiler yerleşimli 49x42 mm boyutunda ölçülen hiperekoik, sol aksiler arter ve veni saran kitle izlendi. US eşliğinde yapılan trucut biyopsinin histopatolojik incelemesi hibernoma olarak rapor edildi. Ameliyat öncesinde kitlenin aksiler arter ve venle olan ilişkisini ortaya koymak amacıyla önce manyetik rezonans (MR) daha sonra bilgisayarlı tomografi (BT) çekildi. MR raporunda aksiller fossada glenohumeral eklem komşuluğuna uzanan, ana vasküler yapıların anteriorunda T1A serilerde kas planları ile izointens, proton ağırlıklı serilerde hiperintens yaklaşık 58x43 mm aksiyel boyutlu heterojen kontrast tutan kitlenin hemanjiom olabileceği ancak diğer yumuşak doku kitle lezyonlarının ekarte edilemediği bildirildi. BT raporunda ise sol aksiller bölgede en geniş yerinde 60x42 mm ölçülen vasküler yapılarla yakın komşuluk gösteren heterojen, etraf kas dokulara göre hipodens lezyon izlendiği bildirildi. Hasta genel anestezi altında ameliyat edilerek kitle sorunsuz bir şekilde tamamen çıkarıldı. Hasta postoperatif 2. günde sorunsuz bir şekilde taburcu edildi ve kontrol muayenelerinde problem olmadığı görüldü. Patoloji raporunda 105 gr ağırlığında 15x7x3 cm boyutunda sarı kahve renkte semisolid kitleden hazırlanan kesitlerde, üzerinde ince kapsül izlenen, iyi sınırlı, lobüle tümöral dokuda, uniform görünümde oval, yuvarlak, granüler eozinofilik sitoplazmalı hücreler ile multivakuoler ve univakuoler hücreler izlendiği ve İmmünohistokimyasal çalışmada tümör hücrelerinde S-100 protein (+) pozitif, PSk (–) negatif, CD68 (–) negatif, EMA (–) negatif, P53 (–) negatif boyanma izlendiği ve histopatolojik tanının hibernoma olduğu bildirildi.

Tartışma: Morfolojik yapılarına göre hibernomanın azalan sıklık sırasına göre, tipik (en yaygın), miksoid, lipom benzeri ve iğsi hücreli varyantları mevcuttur. Hibernomalar azalan sıklık sırasına göre uyluk, omuz, sırt, boyun, göğüs, kol ve nadiren retroperiton gibi normal kahverengi adipoz dokunun bulunduğu yerlerde görülür. Çapları genellikle 5–10 cm arasında değişmekle beraber özellikle retroperitonda 20 cm'ye kadar büyüyebilirler. BT'de yağ ve iskelet kası arasında değişen, iyi sınırlı ve zayıf bir kapsülle çevrili bir görünüme sahiptir. MR'da, T1 ve T2 ağırlıklı kesitlerde subkutan yağ dokudan biraz daha az olan hafif sinyal intensitesi gösterirler. Ayırıcı tanıda liposarkom, rabdomyom ve çözülmekte olan hematom yer almaktadır.

Sonuç: Hibernoma çok nadir görülen benign bir tümör olup, radyolojik görüntülemede tanısını koymak zordur ancak daha önce karşılaşmış olmak, akılda bulundurmak tanıya yardımcı olabilir. Kesin tanısı histopatolojik inceleme ile konulabilir.

Anahtar Kelimeler: Hibernoma, adipoz doku, yağ dokusu, benign yağ doku tümörü, aksilla

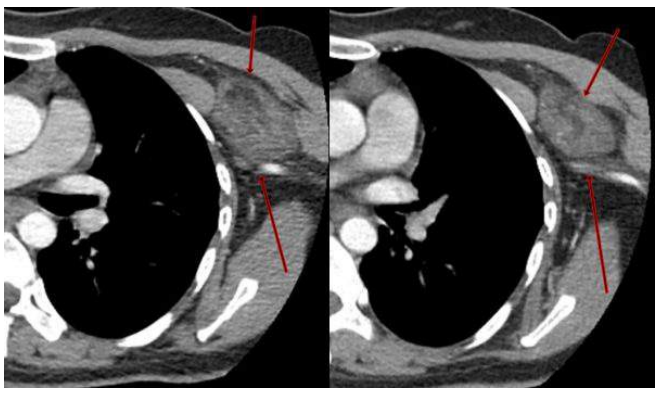

Resim 1.

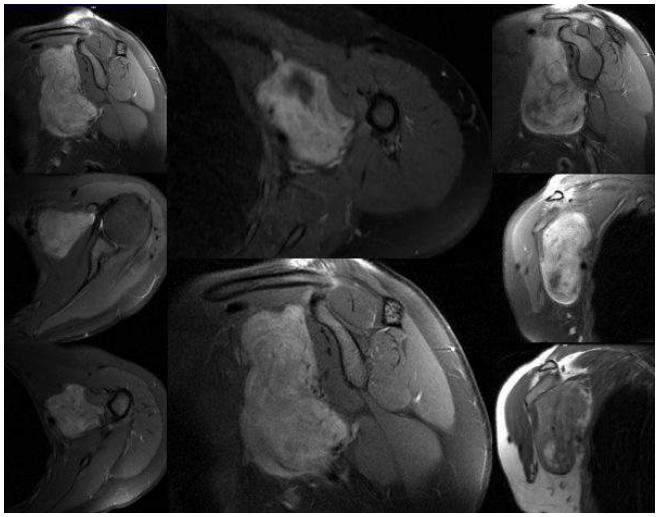

Resim 2.

Girişimsel Radyoloji

PS-586

SERVİKAL VE SEZERYAN SKARI EKTOPİK GEBELİKLERİNDE UTERİN ARTER EMBOLİZASYONU

Hüseyin Tuğsan Ballı[1], Hüseyin Erol Aksungur[1], Erol Akgül[1], Hasan Bilen Onan[1], İsmail Karluka[1]

[1]Çukurova Üniversitesi Tıp Fakültesi Balcalı Hastanesi Radyoloji Anabilim Dalı

Amaç: Çalışmanın amacı servikal ve sezeryan skarı ektopik gebeliklerde uterin arter embolizasyonunun (UAE'nun) etkin, güvenilir ve doğurganığı koruyucu bir yöntem olduğunu ortaya koymaktır.

MM: Ocak 2012-Ocak 2016 arasında kadın hastalıkları ve doğum kliniği tarafından refere edilen ve UAE uygulanan 4 servikal ve 8 sezeryan skarı yerleşimli ektopik gebeliği mevcut toplam 12 hasta (yaş aralığı 33–38, ortalama 35,8) retrospektif olarak değerlendirildi. Tüm hastaların ektopik gebelik yerleşim yeri embolizasyon öncesi pelvik MR ile doğrulandı.

Bulgular: Servikal veya sezeryan skarı ektopik gebelik ile refere edilen ve pelvik MR ile yerleşim yeri doğrulanan 12 hastaya konvansiyonel anjiografi yapılarak gebelik kesesini besleyen arterler tespit edildikten sonra 10 (%84) hastada bilateral, 1 (%8) hastada sağ ve 1 (%8) hastada sol uterin arterler 300–900 mikron boyutundaki mikrosferler ile staz oluşuncaya kadar embolize edildi. Teknik başarı %100 idi. Embolizasyona ek 8 hastaya kemoterapötik olarak Metotreksat tedavisi uygulandı. Daha sonrasında kadın hastalıkları ve doğum kliniği tarafından hastalara küretaj veya laparatomik ektopik gebelik kesesi eksizyonu yapıldı.

Sonuç: Servikal veya sezeryan skarı ektopik gebelik nadir ancak ciddi ektopik gebelik formlarıdır. Bu hastalarda UAE ve kemoterapötiklerle birlikte rahim koruyucu cerrahi girişimler hastanın doğurganlığının da korunması açısından etkin tedavi yöntemleridir.

Anahtar Kelimeler: sezeryan skar ve servikal ektopik gebelik, embolizasyon, doğurganlığın korunması

Baş-Boyun Radyolojisi

PS-587

NAZOFARENKS KANSERLERİNDE DİFÜZYON AĞIRLIKLI MAGNETİK REZONANS GÖRÜNTÜLEME (DA/MRG), 18F-FLUORODEOKSİGLUKOZ POSİTRON EMİSSİON TOMOGRAFİ'YE (18F-FDG PET/CT) ALTERNATİF OLABİLİR Mİ ?

İsmail Okan Yıldırım[1], Kemal Ekici[2], Metin Doğan[1], Öztun Temelli[2], Ersoy Kekilli[3], Semih Sağlık[1], Fatih Erbay[1], Aylin Çomak[3], İsmail Köksal[4]

[1]İnönü Üniversitesi Tıp Fakültesi Radyoloji Anabilim Dalı
[2]İnönü Üniversitesi Radyasyon Onkoloji Anabilim Dalı
[3]İnönü Üniversitesi Nükleer Tıp Anabilim Dalı
[4]Malatya Devlet Hastanesi Nükleer Tıp Bölümü

Amaç: Bu çalışmamızda nazofarenks kanseri olan hastaların DA/MRG'deki (Apparent Diffusion Coefficient) ADC ölçümleri ile PET/CT'deki SUVmax ve SUVmean değerleri arasında bir korelasyon olup olmadığını araştırarak, DA/MRG'nin nazofarenks kanserlerinin tedaviye cevabın değerlendirilmesinde ve prognoz tayininde PET/CT'ye alternatif bir yöntem olup olamayacağına dair fikir edinmeyi amaçladık.

Materyal ve Metod: Bu çalışma Ocak 2015– şubat 2016 tarihleri arasında İnönü Üniversitesi Radyoloji Anabilim Dalı'nda gerçekleştirilmiş olup İnönü Üniversitesi Patoloji Anabilim Dalı'nda histopatolojik değerlendirilmeler sonucunda kanıtlanmış 22 nazofarenks kanserli hasta üzerinde yapılmıştır. Tüm hastalar için DAG, 1.5 T MRG cihazı kullanılarak elde edildi.^{18}F-FDG PET/CT görüntülemeleri difüzyon ağırlıklı görüntülerden yaklaşık 1–2 hafta sonra elde edildi.

Bulgular: Histopatolojik olarak nazofarenks kanser tanısı kesinleşmiş 22 olguda histolojik alt tiplerine göre 8'i keratinize ve 14'ü non-keratinize olmak üzere iki grup oluşturuldu. Gruplar arasında SUVmax, SUVmean ve ADCmean değerleri açısından istatiksel olarak anlamlı farklılık saptanmadı. ($p>0.05$) Nazofarenks kanserli hastalardan ölçülen ADC mean değerleri ile SUVmax ve SUVmean değerleri arasında istatistiksel olarak anlamlı negatif korelasyon tespit edildi. (sırasıyla $r = -0.619$, $p <0.001$, $r = -0.677$, $p<0.001$).

Sonuç: Her ne kadar nazofarenks kanserlerinde DA/MRG yönteminin anatomik ve hastaya bağlı kısıtlayıcı yanları bulunsa da; nazofarenks kanserlerinde tedaviye cevabın değerlendirilmesinde ve prognoz tayininde ^{18}F-FDG PET/CT'yi tamamlayıcı ve alternatif bir yöntem olabileceğini düşünmekteyiz.

Anahtar Kelimeler: Nazofarenks Kanserleri, Difüzyon Ağırlıklı Magnetik Rezonans Görüntüleme, 18-F FDG PET/CT

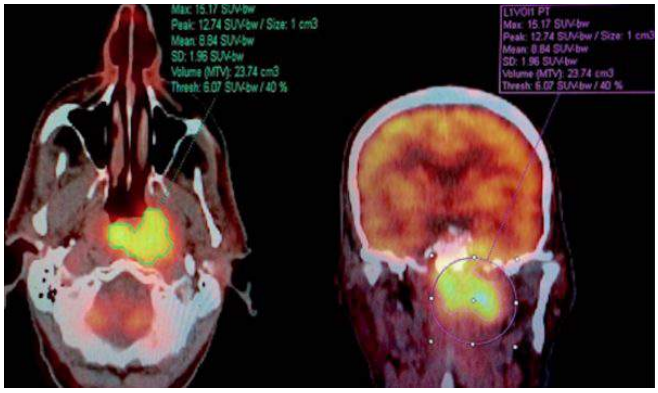

Resim 1.

Nöroradyoloji

PS-588

OKSİPİTAL KEMİKTE İKİNCİ KAFA GÖRÜNÜMÜNE NEDEN OLAN FİBROZ DİSPLAZİ

Serkan Şenol[1], Oğuz Aslan[1], Serap Doğan[1], Hakan İmamoğlu[1], Burak Kütük[2], Murat Gültekin[2]

[1]Erciyes Üniversitesi Tıp Fakültesi Radyoloji
[2]Erciyes Üniversitesi Tıp Fakültesi Nöroloji

Fibröz displazi, normal medüller kemiğin yerini alan anormal fibroosseöz dokunun yavaş ancak ilerleyici büyümesi ile karakterize benign bir hastalıktır. Gelişim sürecindeki kemiklerin hastalığıdır ve dolayısıyla en sık geç çocukluk ve adolesan çağda görülür. Sıklıkla tutulan kemikler kosta, femur, tibia, maksilla ve mandibuladır.

Üç alt grubu tanımlanmıştır.

a. Monostotik fibröz displazi (MFD),
b. Poliostotik fibröz displazi (PFD),
c. Albright Sendromu.

Klinik olarak yavaş ilerlemesi nedeniyle genellikle asemptomatiktir.

Kraniofasiyal fibröz displazi, en sık mandibula ve maksillada lokalizedir. Daha az sıklıkla sfenoid, frontal, etmoid, oksipital ve temporal kemikte görülür. Radyolojik olarak ayırıcı tanıda; Paget hastalığı, ossifying fibroma, osteoma, menegioma, hemangioma ve mukosel düşünülmelidir. Prognoz çoğunlukla iyi olmasına karşın, malign transformasyon ve agressiv gelişim de tanımlanmıştır.68 yaşında bayan sol hemiparezi ve görme de azalma şikayeti ile başvuran hastanın çekilen MR incelemede sağ posterior serebral arter enfarktı ve kronik iskemileri mevcuttu. Hastanın BT ve MR incelemesinde oksipital bölgede belirgin tabulada ekspansiyona neden olan kemik yapılarda buzlu cam görünümlerinin izlendiği ve belirgin distrofik kalsifikasyonların eşlik ettiği fibröz displazi ile uyumlu görünüm saptandı. Hasta klinik bilgisinde oksipital şişliğin çocukluk döneminden itibaren olduğu ve yavaş progresif seyir gösterdiğini ifade etmekteydi. Oksipital bölgede bu şekilde ekspansiyona neden olan fibröz displazinin BT ve MR bulgularını sunmayı amaçladık.

Anahtar Kelimeler: Buzlu cam, Fibröz displazi, Oksipital kemik,

Resim 1.

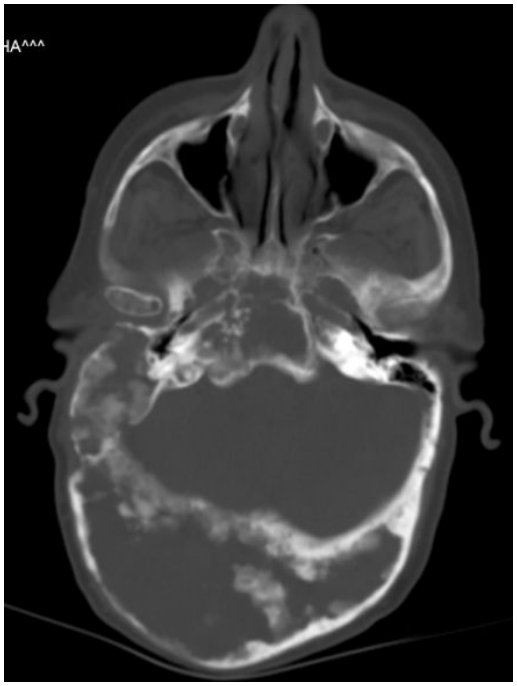

Resim 2.

Resim 3.

Nöroradyoloji

PS-589

SEREBRAL ANEVRİZMAYI VE SUBARAKNOİD KANAMAYI (SAK) TAKLİT EDEN RÜPTÜRE İNTRAKRANİAL DERMOİD KİST (RDK): MRG BULGULARI

Serkan Şenol[1], Aslı Erzurudağ Gör[1], Hakan İmamoğlu[1], Afra Ekinci[1], Ahmet Candan Durak[1]

[1]Erciyes Üniversitesi Tıp Fakültesi Radyoloji

Amaç: Dermoid kist (DK), embriyolojik dönemde intrakranial bölge içerisinde kalan ektodermal hücrelerden köken alan, epidermis ve dermisten gelişen saç, ter ve yağ komponentleri içerebilen nadir kistik benign tümördür. Sıklıkla parasellar sisternlerde ve serebellopontin açı sisternasında izlenir. Primer intrakranial tümörlerin %0.2 ile %1.8'ini oluşturur. Sıklıkla asemptomatiktir ancak rüptür yada infeksiyon sonrası semptomatik hale gelebilirler. Klinik bulgu lezyonun yerleşimine ve komşu parankime basısına bağlıdır. DK, travma sonrası, cerrahi sırasında veya spontan olarak rüptüre olabilir. Rüptüre olduğunda kist içeriği subaraknoid mesafeye yayılır. RDK başağrısı, bulantı, kusma, görme bozuklukları, epilepsi, aseptik kimyasal menenjit, mental değişiklikler ile klinik bulgu verebilir. Bilgisayarlı tomografi (BT) ve manyetik rezonans görüntülemede (MRG), DK rüptürü sonucu subaraknoid boşlukta yağ partiküllerinin görülmesi tipik bulgular arasındadır. Ventriküler sisteme rüptüre olursa BOS içinde ve ventriküler sistemde yağ-sıvı seviyelenmesi, hidrosefali izlenebilir. Bu olgu sunumunda suprasellar yerleşimli RDK saptanan olgunun MRG bulgularını sunmayı amaçladık.

Bulgular: 26 yaşında acil servise şiddetli başağrısı şikayetiyle başvuran bayan olguya yönelik Radyoloji Anabilim dalı tarafından MRG incelemesi yapıldı. Kranial MRG incelemede suprasellar alanda 38x22 mm boyutlarında düzgün lobüle konturlu yer kaplayıcı lezyon izlendi. SulkuslardaT1A görüntülerde hiperintens sinyal değişiklikleri mevcuttu. Görünüm tromboze komponenti olan rüptüre anevrizma olabileceği düşünüldü. Hasta anemnezinde kitlenin 4 yıldır takip edilen dermoid kist olduğu öğredildi. SulkuslardaT1A görüntülerde hiperintens sinyal değişikliklerinin ise şiddetli başağrısını açıklayan DKR'ne sekonder yağ partikülleri ile uyumlu olarak değerlendirildi.

Sonuç: Sonuç olarak DK, spontan veya operatif-postoperatif süreçte rüptüre olabilen, nadir görülen bir tümördür. MRG, DK tanısında ve preoperatif değerlendirilmesinde, postoperatif takipte seçilecek tanı yöntemidir. Yerleşim yerine göre ayırıcı tanıda anevrizmalar düşünülmelidir.

Anahtar Kelimeler: Anevrizma, Dermoid kist, Rüptür

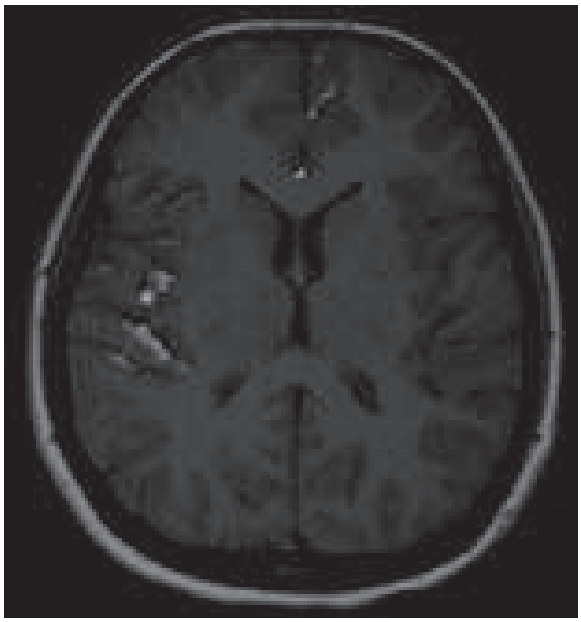

Resim 1.

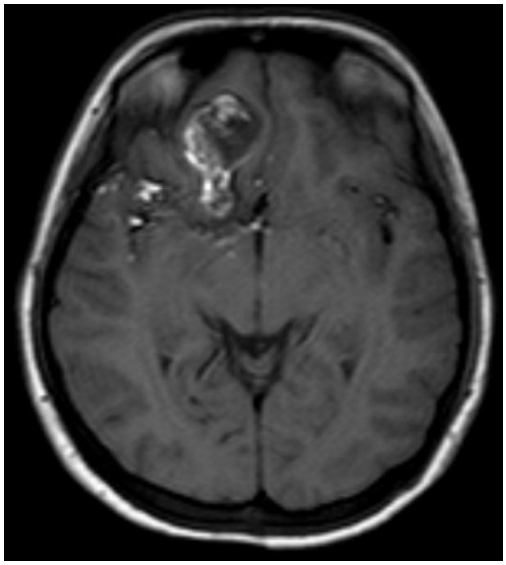

Resim 2.

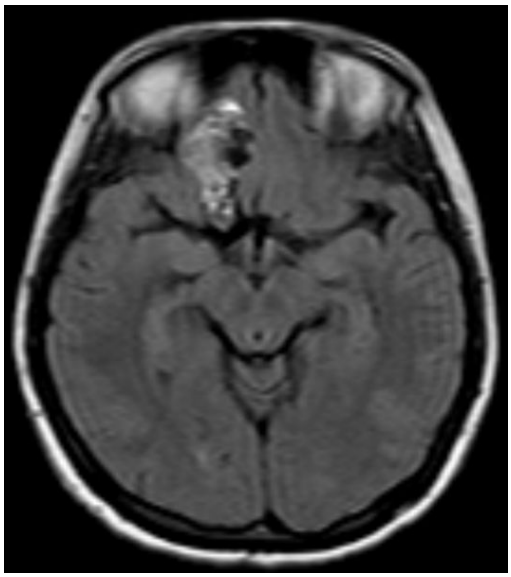

Resim 3.

Toraks Radyolojisi

PS-590

NADİR BİR OLGU: EPİPERİKARDİAL YAĞ NEKROZU

Mehmet Ali Gültekin[1], Halil Yıldırım[1], Selim Barış Gül[1]

[1]*Aksaray Devlet Hastanesi Radyoloji Bölümü*

Giriş ve Amaç: Epiperikardial yağ nekrozu sebebi net olarak belli olmayan nadir görülen fakat klinik önemi büyük benign bir hastalıktır. Daha öncesinde sağlıklı olan ve akut başlayan plöretik göğüs ağrısıyla presente olmaktadır. AP akciğer grafilerinde iyi sınırlı parakardiak opasite ile ilişkilidir. Bilgisayarlı tomografi lezyonun yağ içeriğini ortaya koyar, komşu perikardium ile ilişkisini ve lokalizasyonu belirleyerek lezyon karekterizasyonuna yardımcı olur. Nadir görülen olguyu literatür ışığında tartışmayı amaçladık.

Olgu: Ani başlayan göğüs ağrısı nedeniyle acil servise başvuran 31 yaşında erkek hastanın, laboratuar bulgularında hafif CRP yüksekliği mevcuttu. Kardiak enzimleri normal sınırlardaydı. EKG incelemesi normaldi. Pulmoner emboli şüphesiyle IV kontrastlı BT inceleme yapıldı. Parakardiak yağlı dokuda sağ tarafta yaklaşık 21x16 mm boyutlarında kalın rimi bulunan dansitesi artmış yağ lezyonu mevcuttu. Komşu perikard hafif kalınlaşmıştı. Pulmoner emboliyi düşündüren bulgu mevcut değildi. Takiplerinde klinik bulguları gerileyen olguya epiperikardial yağ nekrozu tanısı kondu.

Sonuç: Epiperikardial yağ nekrozu ilk kez 1957 yılında, Jackson ve arkadaşları tarafından rapor edilen benign bir durumdur. Patogenezi net olarak bilinmemektedir. Etyolojide obezite, akut torsiyon ve torasik basıncın artışı şuçlanmaktadır. Patolojik özellikleri epiploik appendagitis, omentum ve memede görülen yağ nekrozlarıyla benzerdir. PA akciğer grafisinde, genellikle, ağırlıklı olarak sol tarafta olmak üzere, parakardiak opasite görülmektedir. Plevral efüzyon ve komşu perikartta kalınlaşma görülebilir. Tüm vakalarda nekrozun oluştuğu bölge, kapsülü bulunan yağ dansitesinde lezyon olarak görülmektedir. Benign ve kendini sınırlayan natürü nedeniyle, abdominal epiploik apendagitis olgularında olduğu gibi konservatif tedavi yeterli olmaktadır. Lezyonun ayırıcı tanısında lipom ve liposarkom gibi yağ içerikli lezyonlar düşünülmelidir. Ağrının akut başlangıçlı olması tanı koymada yardımcıdır. Klinik olarak myokard infarktüsü ve pulmoner emboli gibi acil durumlarla karışıyor olması önemini artırmaktadır. Epiperikardial yağ nekrozu nadir bir antite olmakla birlikte, klinik ve radyolojik bulguların tanıya götürmesi ve tanı için daha agresiv tekniklere ihtiyaç bırakmaması nedeniyle önem arzetmektedir.

Anahtar Kelimeler: Epiperikardial yağ nekrozu, BT

Resim 1.

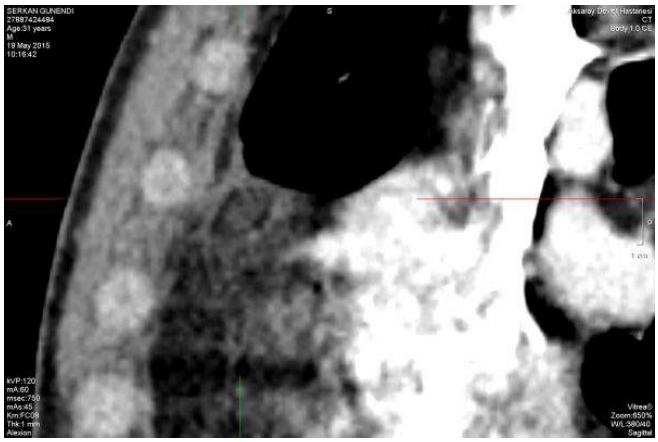

Resim 2.

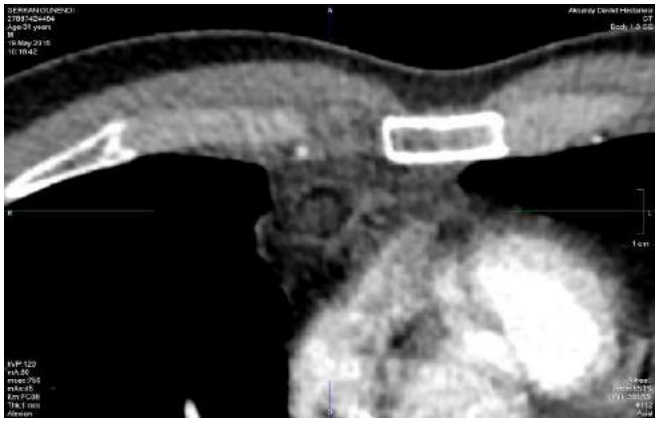

Resim 3.

Nöroradyoloji

PS-591

CROSS SEREBELLAR DİASCHİSİS: OLGU SUNUMU

Bülent Yıldız[1], Mehmet Haydar Atalar[1], İbrahim Öztoprak[1], Gökhan Yılmaz[1]

[1]Cumhuriyet Üniversitesi Tıp Fakültesi Radyoloji Anabilim Dalı, sivas

Giriş: Crossed Serebellar Diaschisis (CSD) supratentoryal nöral parankimde oluşan patolojiye sekonder kortikopontoserebellar trakt etkilenmesi ile karşı serebellar hemisferde akut dönemde fonksiyonel hipometabolizm kronik dönemde atrofi ile sonuçlanan patolojinin adıdır. En sık olarak orta serebral arter infarktlarında görülmektedir. Ayrıca rasmussen ensefalit, travma, status epileptikus, neoplazm, cerrahi, migren vb patolojilerde de izlenmektedir. Olguların büyük çoğunluğunda serebellar patoloji iyileşmekte, ancak yaklaşık %20 oranında hastada ise serebellar atrofi oluşmaktadır. Serebellar atrofi yıllar sonra ortaya çıkabilmektedir. Akut dönemde oluşan hipometabolizm BT/MR perfüzyon ile saptanabilir, PET CT incelemede düşük glukoz uptake değerleri bulunmaktadır. Biz bu yazıda uzun süredir epilepsi tanısı ile takip edilen 33 yaşında erkek hastanın konvansiyonel kranial MRG bulgularını sunuyoruz.

Olgu: 33 yaşında erkek hasta çocukluktan beri bilinen ve medikal tedavi altında epilepsi tanısıyla takip ediliyor. Ani gelişen epilepsi atağı nedeniyle nöroloji kliniğine başvuruyor. Rutin biokimya testleri normal olan olguda postiktal dönemde yapılan nörolojik muayenesinde dizartri, bilateral end point nistagmus, sağ alt ekstremitede hafif güçsüzlük saptanıyor. Serebellar testler sağda işlev bozukluğu gösteriyor. EEG tetkikinde solda zemin aktivitesinde yavaşlama ve sol frontotemporal epileptiform aktivite nedeniyle kranial MR istendi. Yapılan incelemede dikkati çeken bulgular olarak sol serebral hemisferde hemiatrofi, sol serebral hemisferde ileri derecede atrofi, sol serebral hemisferde hafif gliozis ve sağ serebellar hemisferde atrofi izlendi. Hastanın klinik öyküsü, medikal tedaviye dirençli olması ve sağ serebellar CSD nedeniyle MR bulguları rasmussen ensefalit ile uyumlu olarak değerlendirilmiştir.

Sonuç: CSD farklı patolojiler ile birlikte görülebilen akut ve kronik dönem radyolojik ve klinik bulguları olan bir antitedir. CSD 'ye eşlik eden lezyonların bilinmesi, CSD'nin kranial MR raporlarında belirtilmesi klinik ve radyolojik bulguların daha doğru yorumlanmasına ve doğru tanı, tedavi-takip süreçlerine yol gösterebilir.

Anahtar Kelimeler: Crossed Cerebellar Diaschisis, MR, Rasmussen Ensefalit

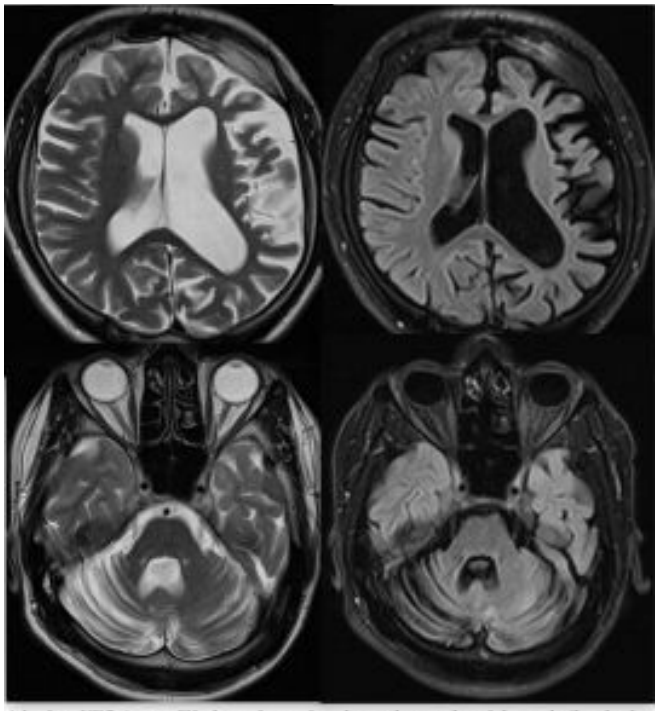

AksiyelT2A ve Flair sekanslarda sol serebral hemisferde he
miatrofi,sol serebral hemisferde atrofi,sağ serebellar CSD
izleniyor.

Resim 1.

Abdominal Radyoloji

PS-592

TİPİK MRG BULGULARI İLE TÜRKİYE İÇİN ENDEMİK OLAN MALİGN PARAZİTOZ: ALVEOLAR EKİNOKOKKOZİS

Ercan Ayaz[1], Ahmet Aslan[2], İbrahim İnan[1], Murat Acar[3]

[1]İstanbul Medeniyet Üniversitesi, Radyoloji Anabilim Dalı
[2]Ümraniye Eğitim ve Araştırma Hastanesi, Radyoloji Kliniği
[3]King Hammad Üniversitesi, Radyoloji Anabilim Dalı, Bahreyn

Giriş: Alveolar ekinokokkozis (AE), sinsi klinik bulgularla ilerleyen ve yüksek mortalite ile seyreden bir parazitoz olup özellikle Doğu Anadolu Bölgesi için endemiktir. Primer olarak en sık tutulan organ karaciğerdir. Tanısında, serolojik testler, görüntüleme bulguları ve perkütan biyopsi kullanılmaktadır. Biz burada tipik görüntüleme bulguları ve klinik öyküsü ile AE vakamızı sunmak ve karaciğer kitlelerinde ayırıcı tanıda düşünülmesi gerektiğini vurgulamak istedik.

Olgu: 33 yaşında köyde yaşayan ve çiftçilik yapan erkek olgu 1 yıldan beri devam eden sağ üst kadranda şişkinlik ve son 1 aydır giderek artan kronik epigastrik ağrı yakınması ile merkezimize başvurdu. Fizik muayenesinde anlamlı bulgu saptanmayan hastanın üst abdomen USG incelemesinde karaciğer sağ lobda düzensiz konturlu, heterojen, hipoekoik lezyon izlendi. Anti echinococcus antikorları Indirek Hemaglütinin (IHA) testi pozitif gelen hastanın diğer laboratuar değerleri normal sınırlardaydı. Lezyon karakterizasyonu için yapılan MRG incelemede; karaciğer segment 8'de düzensiz konturlu T2 ağırlıklı incelemede hipointens, T1 ağırlıklı incelemede hafif hipointens, IV kontrast madde enjeksiyonu sonrası silik periferal kontrast tutulumu gösteren solid karakterde lezyon izlendi. Lezyonda diffüzyon ağırlıklı görüntülemede belirgin diffüzyon kısıtlaması saptanmadı. Cerrahi planlanan hastaya karaciğer segmentektomi işlem uygulandı. Operasyon sonrası genle durumu iyi, vital değerleri stabil olarak izlenen hasta taburcu edildi.

Tartışma ve Sonuç: Alveolar ekinokokkozis (AE); Doğu Anadolu bölgesinde avcılar ve kürk işiyle uğraşan kişilerde daha çok görülmektedir. Köpekler, doğal hayatlarında tarla fareleri ile beslenerek ve sahiplerince kendilerine verilen sakatat ve etlerle E. Multilocularis ile enfekte olmakta ve yerleşim alanlarını kontamine etmektedirler.

Hepatik AE'nin her ne kadar medikal tedaviye (albendazol) yanıtı umut verici görünse de prognozu genellikle kötüdür ve küratif tedavi seçeneği cerrahi rezeksiyondur. Ancak lezyonların kapsülü olmadığından cerrahi olarak tamamen çıkarılması mümkün olmayabilir, bu yüzden organ rezeksiyonu gerekebilir. Ayrıca kapsül olmadığı için, larvaları ile ekstrahepatik alana yayılabilir, hatta uzak organ metastazı yapabilir.

AE tanısı serolojik testler, görüntüleme bulguları ve perkütan biyopsi ile konur. MR incelemelerde; lezyonlar düzensiz sınırlı T1 ve T2 hipointens solid lezyonlar olarak görülmekte olup T2 hiperintens kistik alanlar içerebilir. Postkontrast incelemelerde kontrast tutulumu beklenmemekte olup bizim vakamızda olduğu gibi silik cidar kontrastlanması gösterebilir. T2 ağırlıklı incelemede lezyonların uzanımı BT ve USG'ye göre daha net değerlendirilebilmektedir.

Sonuç olarak; Malign seyirli paraziter hastalık olan AE'nin, endemik bölgelerde radyolojik görüntüleme ile erken dönemde teşhisi sağlanmalıdır. Böylece, rezeksiyon şansı olan lezyonların yakalanması mümkün olabilecek ve hastalığın seyri daha iyiye çekilebilecektir.

Anahtar Kelimeler: Alveolar ekinokok, Hepatik parazitoz, Manyetik rezonans görüntüleme, Karaciğer kitle

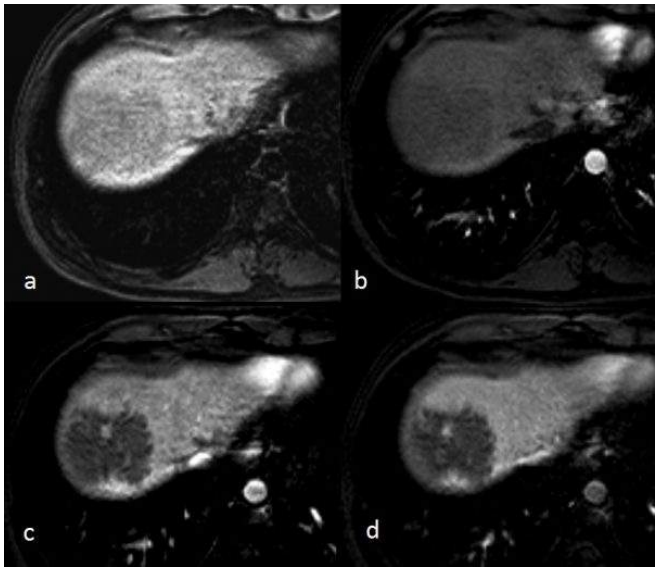

Resim 1.

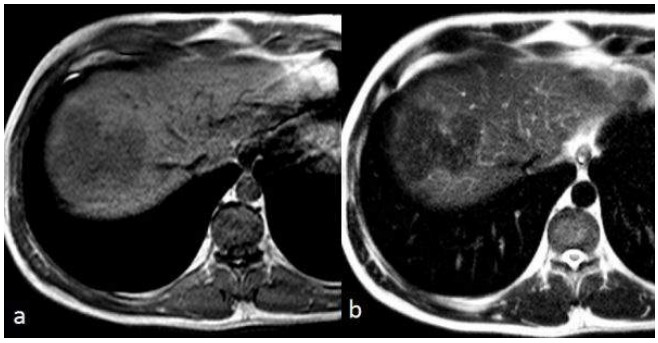

Resim 2.

Kas-İskelet Radyolojisi

PS-593

TEK TARAFLI HİPERLUSENT AKCİĞER: POLAND SENDROMU

İbrahim Karademir[1], Yalçın Bozkurt[2], Zafer Demirer[1], Suela Karademir[3], Yusuf Aksu[1]

[1]Eskişehir Asker Hastanesi
[2]Gölcük Asker Hastanesi
[3]Yunus Emre Devlet Hastanesi

Giriş-Amaç: Poland sendromu pektoralis majör ve minör kaslarının unilateral yokluğudur ve unilateral hiperlusent hemitoraks nedenleri arasında aklımızda bulundurulması gereken bir tanıdır. Bu yazıda, aslında PA akciğer grafilerinden de şüphelenmemiz gereken ve ayırıcı tanıda listemizde bulunması gereken Poland Sendromunu hatırlatmayı amaçladık.

Material-Method: Hastanemize öksürük şikayeti ile başvuran 27 yaşındaki erkek hastanın çekilen PA akciğer grafisinde unilateral hiperlusent akciğer bulgusu saptanması sonrasında, kontrastsız toraks BT tetkiki gerçekleştirildi.

Bulgular: Elde olunan aksiyal toraks BT kesitlerinde akciğer parankimine ait herhangi bir pataloji saptanmamakla birlikte, sağ tarafta pektoralis majör ve minör kaslarının yokluğu tespit edildi. Eşlik eden majör bir anomali tespit edilmedi ve Poland sendromu tanısı kondu.

Sonuç: Poland sendromu genellikle sporadik olmakla birlikte nadir ailesel vakalarda tariflenmişitir. Nadir bir anomali olup yaklaşık insidansı 1: 36000–50000' dir. Cinsiyet eğilimi yoktur. Möbius sendromu ile nadir birlikteliği yanında Morning glory sendromu ve Pierre-Robin sendromlarıyla da birlikteliği mevcuttur. Ayırıcı tanıda; unilateral hiperlusent toraks nedenleri ile birlikte amazi (meme parankimi yokluğu) yada amasti gibi asimetrik toraks nedenleri de gözönünde bulundurulmalıdır.

Anahtar Kelimeler: Poland, Hiperlusent, Bilgisayarlı Tomografi

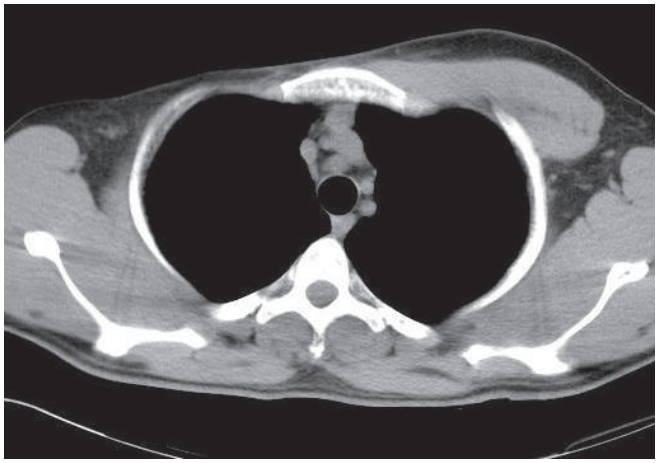

Resim 1.

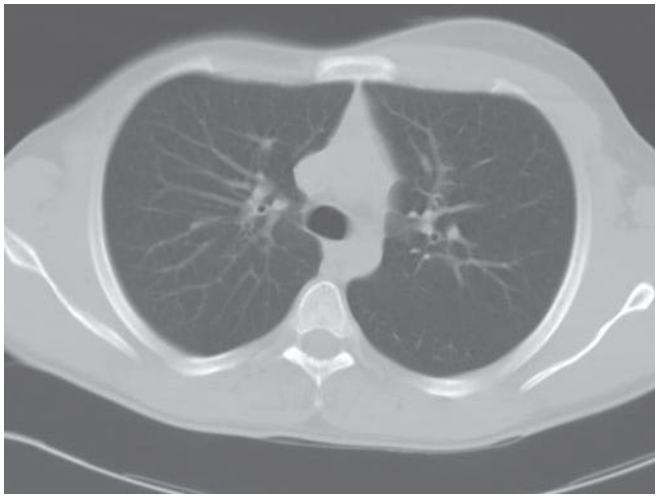

Resim 2.

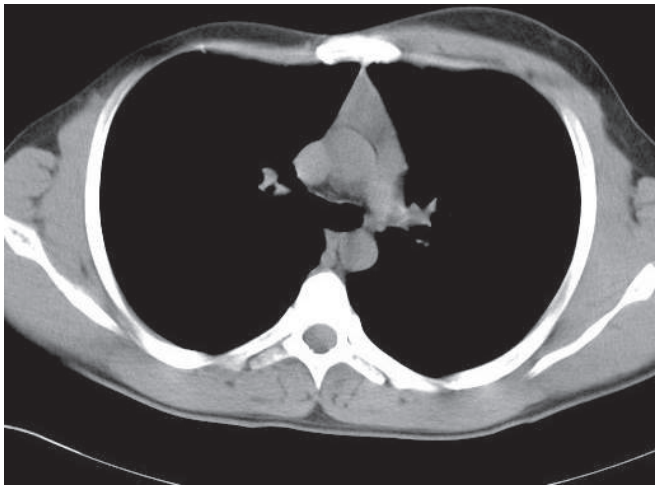

Resim 3

Nöroradyoloji

PS-594

MELAS (MİTOKONDRİYAL MİYOPATİ, ENSEFALOPATİ, LAKTİK ASİDOZ, İNME BENZERİ ATAKLAR); MR BULGULARI

Ahmet Yalnız[1], Elif Salman Yalnız[1], Bayram Yıldırım[1], Nagihan İnan[1]

[1]Kocaeli Üniversitesi Tıp Fakültesi Radyoloji Anabilim Dalı

MELAS (Mitokondriyal miyopati, ensefalopati, laktik asidoz, inme benzeri ataklar); oksidatif metabolik yolda enerji üretiminde defektin neden olduğu genellikle çocukluk çağında semptom veren, maternal kalıtım gösteren, nadir herediter hastalıktır. Biz MELAS tanısı alan bir olguda Kranial MR bulgularını tanımladık. 12 Yaşında erkek çocuk 2 yıldır epilepsi nedeniyle tetkik ediliyor. Başlangıçta kranial MR incelemede özellik saptanmazken, takiplerinde serebral parankimde farklı lokalizasyonlarda ortaya çıkan kortikal-subkortikal T2 sinyal artışı ve kalınlaşma ile karakterize infarkt benzeri alanlar izleniyor. Ancak infarkttan farklı olarak difüzyon ağırlıklı incelemelerde ya artmış difüzyon, ya da kortekste belirgin difüzyon kısıtlanması olmadan komşuluğundaki subkortikal beyaz cevherde difüzyon kısıtlılığı izleniyor.

Anahtar Kelimeler: MELAS (Mitokondriyal miyopati, ensefalopati, laktik asidoz, inme benzeri ataklar); MR bulguları

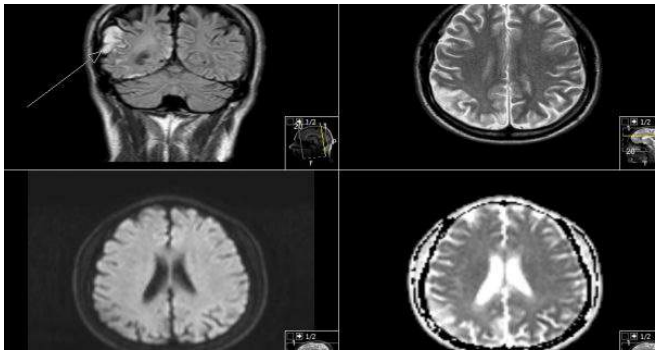

Resim 1.

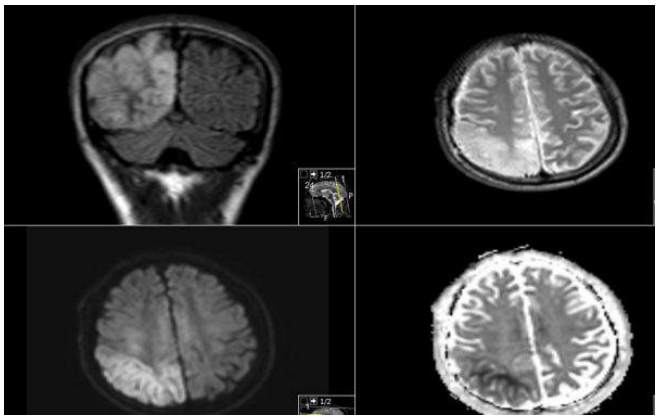

Resim 2.

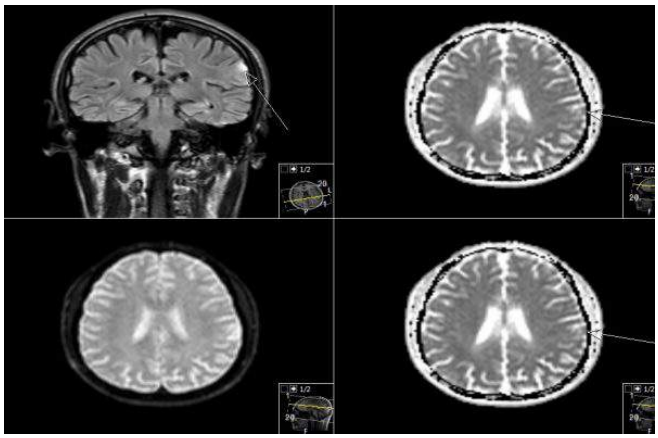

Resim 3

Pediatrik Radyoloji

PS-595

UNİLATERAL İNMEMİŞ TESTİSLİ OLGULARIN DEĞERLENDİRMESİNDE SHEAR WAVE ELASTOGRAFİ

Ayşe Kalyoncu Uçar[1], Deniz Aliş[1], Cesur Samancı[1], Mine Aslan[1], Hatice Arıöz Habibi[1], Bülent Önal[2], İbrahim Adaletli[1]

[1]İ. Ü. Cerrahpaşa Tıp Fakültesi Radyoloji Anabilim Dalı, Pediatrik Radyoloji Bilim Dalı
[2]İ. Ü. Cerrahpaşa Tıp Fakültesi Üroloji Anabilim Dalı

Amaç: Bu çalışmanın amacı unilateral inmemiş testisli olgularda histolojik durumun potansiyel bir yansıtıcı olabilecek shear wave elastografi (SWE) değerlerini kontralateral inmiş testis dokusu ile karşılaştırmaktı.

Metod: 2013 Şubat ve 2016 Nisan ayları arasında başvuran unilateral palpe edilebilen inmemiş testisi olan 29 hastanın (ortalama

yaş: 7.52; 1–18 yaş arası) inmemiş taraftaki testisi ve kontralateral inmiş testisi gri skala ultrasonografi ve shear wave elastografi ile değerlendirildi. Her iki testisin volüm ve elastisitesi değerlendirilen ana parametrelerdi.

Sonuç: Volüm açısından inmemiş ve kontralateral inmiş taraftaki testislerde anlamlı farklılık saptanmadı. Ancak SWE elastografi değerlerinde anlamlı fark mevcuttu.

Tartışma: SWE, inmemiş testis dokularında histolojik hasarı öngörmede yararlı bir sonografik teknik olarak gözükmektedir.

Anahtar Kelimeler: SWE, İnmemiş testis

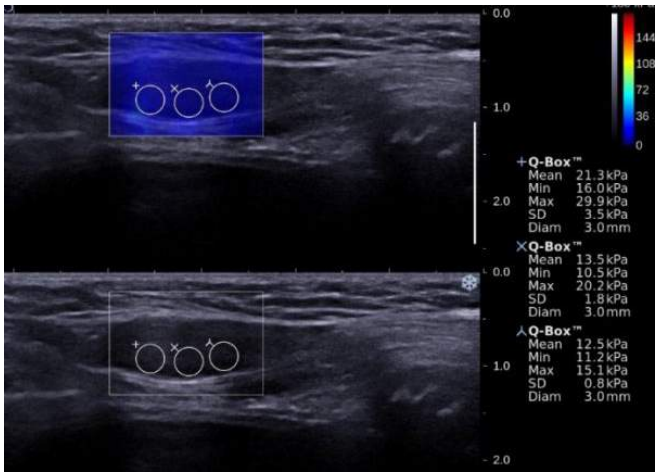

Resim 1.

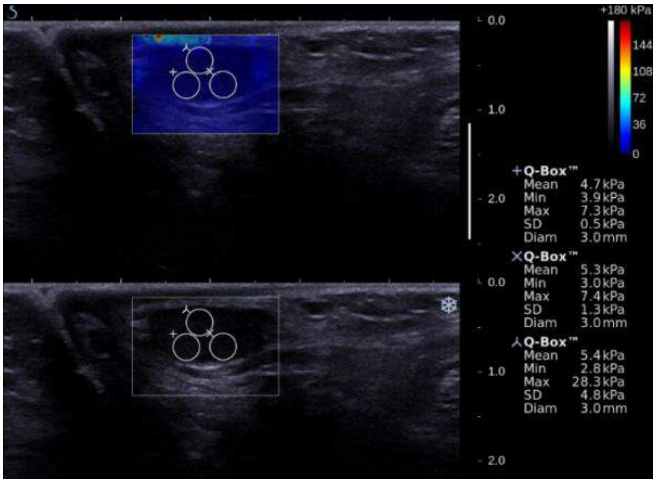

Resim 2.

Pediatrik Radyoloji

PS-596

ACOUSTİC RADİATİON FORCE İMPULSE (ARFI) QUANTİFİCATİON İN THE EVALUATİON OF RENAL PARENCHYMA ELASTİCİTY İN PEDİATRİC PATİENTS WİTH CHRONİC KİDNEY DİSEASE: PRELİMİNARY RESULTS

Tümay Bekci[1], Meltem Ceyhan Bilgici[2], Gürkan Genç[2], Demet Tekcan[2], Leman Tomak[1]

[1]Samsun Eğitim ve Araştırma Hastanesi
[2]Ondokuz Mayıs Üniversitesi Tıp Fakültesi

Objective: To evaluate renal parenchymal elasticity with Virtual Touch™ Quantification (VTQ) of acoustic radiation force impulse (ARFI) imaging in pediatric patients with chronic kidney disease and to compare with healthy volunteers.

Materials and Methods: Thirty-eight healthy volunteers and 30 pediatric CKD patients were enrolled in this prospective study. SWV values of both kidneys in CKD patients and healthy volunteers were evaluated. Mean SVW values for each CKD stage calculated and used for statistics.

Results: The mean SWV in healthy volunteers was 2.15±0.44 m/s, while was 1.69±0.49,1.62±0.52,1.66±0.36,1.44±0.37 and 1.25±0.33 for stage 1,2,3,4 and 5 in CKD patients respectively. the SWV was significantly higher for healthy volunteers compared with each stage in CKD patients. ARFI could not predict the different stages of CKD except stage 5. The cut-off value for predicting CKD was 1.82 m/s; at this threshold, sensitivity was %84.3 and specificity was %76.8 (AUC=0,905 (%95 CI 0,850–0,959) p<0.001). Interobserver agreement expressed as intraclass coefficient correlation was 0.65 (95%CI: 0.34 to 0.83, p<0.001).

Conclusions: ARFI may be a potentially useful tool in detecting CKD in pediatric patients.

Anahtar Kelimeler: Acoustic radiation force impulse (ARFI), Chronic kidney disease, Pediatrics, Ultrasound elastography

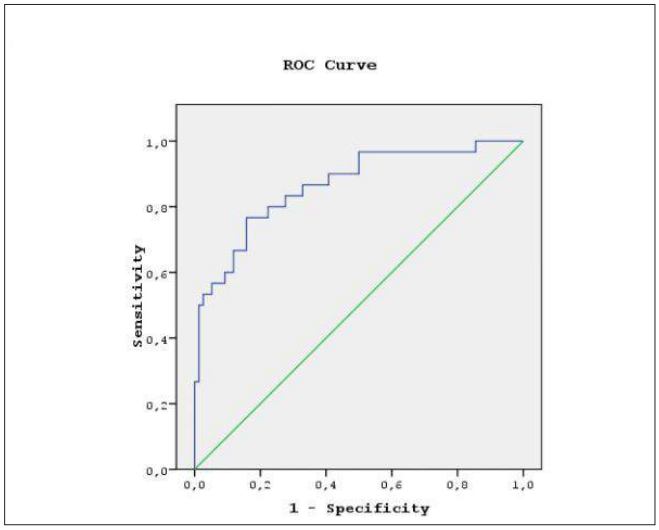

Resim 1.

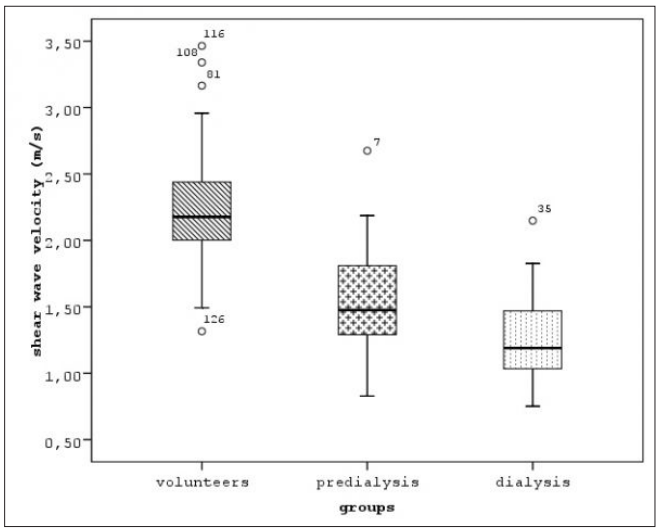

Resim 2

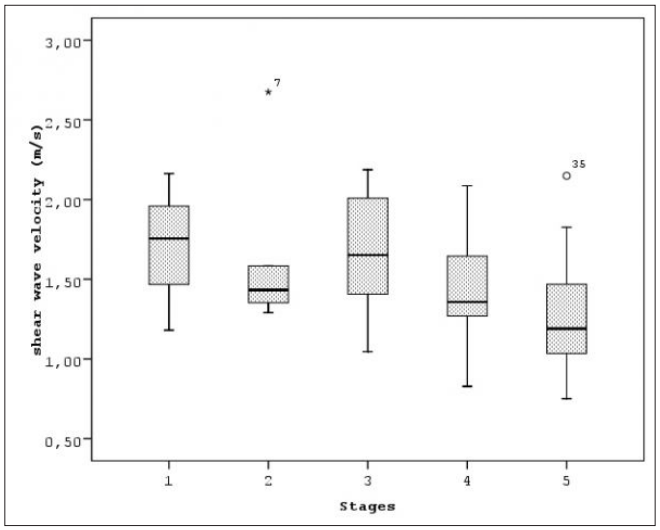

Resim 3.

Abdominal Radyoloji

PS-597

HİYALİNİZASYON GÖSTEREN ADRENAL KORTİKAL ADENOM: NADİR GÖRÜLEN BİR OLGU

Hande Melike Halaç[1], Atakan Arslan[1], Canan Altay[1], Serkan Yener[2], Uğur Mungan[3], Burçin Tuna[4], Mustafa Seçil[1]

[1]Dokuz Eylül Üniversitesi Tıp Fakültesi Hastanesi Radyoloji Anabilim Dalı
[2]Dokuz Eylül Üniversitesi Tıp Fakültesi Hastanesi İç Hastalıkları Anabilim Dalı
[3]Dokuz Eylül Üniversitesi Tıp Fakültesi Hastanesi Üroloji Anabilim Dalı
[4]Dokuz Eylül Üniversitesi Tıp Fakültesi Hastanesi Patoloji Anabilim Dalı

Giriş ve Amaç: Adrenal kortikal adenomlar yetişkinlerde sık görülen, rastlantısal tümörlerdir. Kontrastsız BT incelemelerde düşük dansiteli ve düzgün sınırlı, homojen iç yapıda lezyonlardır. Tipik olarak MR incelemede hücre içi yağdan zengindir ve kontrastlı görüntülerde, kontrasttan hızlıca yıkanırlar. Kistik, hemorajik, fibroitk ve/veya hiyalin dejenerasyon varlığı oldukça nadirdir. Bu bildirinin amacı; adrenal adenom yönünden, atipik radyolojik özellikler taşıyan ve histopatolojik olarak hiyalin dejenerasyon gösteren adrenal kortikal adenom tanısı alan lezyonun görüntüleme bulgularını sunmaktır.

Yöntem: Üç yıldır sol adrenal kortikal adenom nedeniyle izlemde olan 58 yaşında erkek hastanın adrenal lezyon boyutunda büyüme saptanması sonrasında gerçekleştirilen, kontrastsız – kontrastlı üst abdomen BT ve üst abdomen MRG incelemeleri değerlendirilmiştir.

Bulgular: Abdomen BT incelemede, sol adrenal bezde 5x6x6,5 cm boyutlarda, kontrastsız abdomen BT incelemede ortalama 24 HU değerde, arteriyel fazda belirgin kontrastlanma göstermeyen, 15. dk görüntülerde progresif boyanan bir kitlesel lezyon saptanmıştır. MR incelemede ise, T2 ağırlıklı görüntülerde (AG) heterojen yüksek sinyalde, dual faz T1AG'de hücre içi yağ barındırmayan, paramanyetik kontrast madde kullanılması sonrasında ise heterojen ve çevresel boyanan bir lezyon izlenmiş ve difüzyon ağırlıklı görüntülerdebu lezyonda çevresel difüzyon kısıtlanması saptanmıştır. Lezyon boyutunun büyük olması ve tipik adenom ile uyumlu bulgular taşımaması nedeniyle operasyon kararı alınmış ve histopatolojik olarak belirgin hiyalinizasyon bulguları gösteren adrenal kortikal adenom tanısı konmuştur.

Tartışma: Adrenal kortikal adenomların yetişkinlerde görülme sıklığı %2–9'dir. Çoğunlukla hastalar asemptomatiktir. Radyolojik olarak sıklıkla 5 cm'den küçük, homojen iç yapıda, iyot ya da gadolinyum içeren kontrast maddeleri homojen olarak tutup geç fazda hızlı yıkanma gösteren lezyonlardır. Ayrıca hücre içi yağ içerikleri yüksektir, nadiren kalsifikasyon içerebilirler. Nadiren, tümör içi kanamayla birlikte, kistik ve avasküler alanlar görülebilir. Bunun sonucunda tümör boyutunda artış, santral ya da periferal kalsifikasyon, fibrozis, internal yumuşak doku nodülleri ve heterojen kontrastlanma görülebilir. Adrenal kortikal adenomlarda kistik, hemorajik, fibrotik ya da hiyalin dejenerasyon gelişebilmektedir. Özellikle hiyalin dejenerasyon gösteren adrenal kortikal adenomlar malign adrenal lezyonları taklit edebilmektedir ve T2AG'de heterojen yüksek sinyalli, santrali avasküler progresif kontrastlanan lezyonların ayırıcı tanısında düşünülmelidir.

Anahtar Kelimeler: Adrenal kortikal adenom, hiyalin dejenerasyon, MR, BT

Resim 1: T2A yağ baskılı aksiyal görüntüde, sol sürrenal bezde içerisinde hipointens çizgilenmeler barındıran, belirgin hiperintens, heterojen kitlesel lezyon izlenmektedir.

Resim 1.

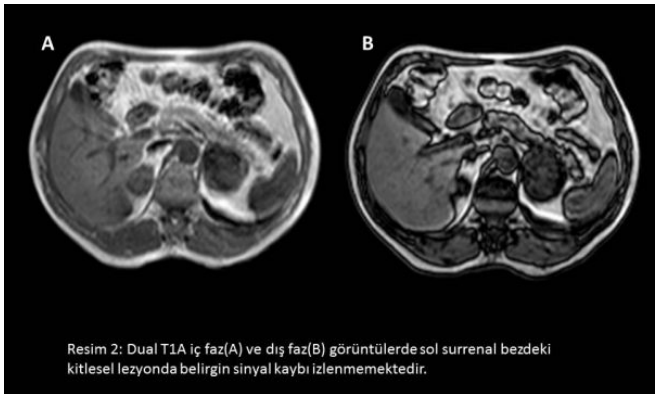

Resim 2: Dual T1A iç faz(A) ve dış faz(B) görüntülerde sol surrenal bezdeki kitlesel lezyonda belirgin sinyal kaybı izlenmemektedir.

Resim 2.

Girişimsel Radyoloji

PS-598

SUBARAKNOİD KANAMAYA NEDEN OLAN MİRROR-LİKE ANEVRİZMANIN ENDOVASKÜLER TEDAVİSİ

Pırıl Erbay Öztürk[1], Gürhan Adam[1], Tarık Akman[2], Nilüfer Aylanç[1], Mustafa Reşorlu[1], Hüseyin Özdemir[1]

[1]Çanakkale Onsekiz Mart Üniversitesi Tıp Fakültesi Radyoloji Anabilim Dalı
[2]Çanakkale Onsekiz Mart Üniversitesi Tıp Fakültesi Nöroşirürji Anabilim Dalı

Mirror-like (ayna hayali) ya da ikiz anevrizmalar, analog arterlerde bilateral anevrizma olmasına verilen addır. Tüm intrakranial anevrizmaların %5 inden daha azını ancak multiple anevrizmaların ise %40ını oluşturur. Ayna hayali anevrizmalar kadınlarda erkeklerden daha sık olarak görülmekte olup yaş, sigara içiciliği, hipertansiyon ve diyabetten etkilenmemektedir. En sık görülen arterler ise internal karotid-posterior kommunikan arterdir. Diğer anevrizmalar daha geç yaşta görülmekte ve olası mekanizması damar duvar zayıflaması olmakla beraber ayna hayali anevrizmaların en büyük risk faktörü aile hikayesidir ve genç yaşlarda daha sık görülür.

Bu bildiride subaraknoid kanama (SAK) tanısı alan ve yapılan angiografik tetkiklerinde bilateral posterior kommunikan arterde sakküler anevrizma görülen 34 yaşındaki kadın hastanın görüntüleme bulguları ve tedavi amaçlı yapılan koil embolizasyon anlatılacaktır.

Anahtar Kelimeler: ayna hayali intrakranial anevrizma, mirror-like anevrizma, SAK, koil embolizasyon

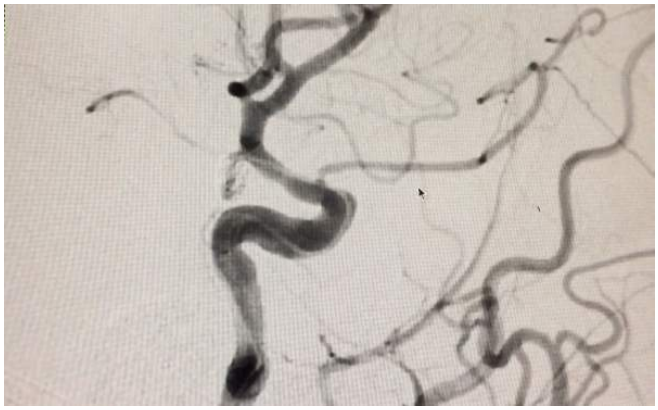

Resim 1.

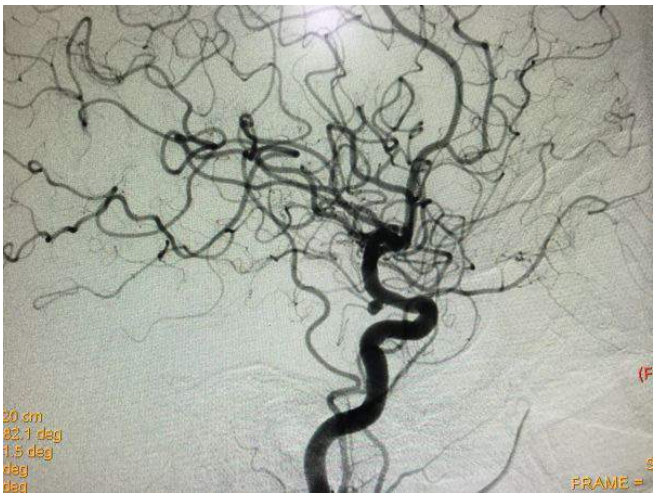

Resim 2.

Resim 3.

Nöroradyoloji

PS-599

METİL MALONİK ASİDEMİSİ OLAN ÇOCUK OLGUNUN KRANİAL MR BULGULARI

Tülin Hakan Demirkan[1], Ayşe Özlem Balık[2], Gülşah Bayram[1], Şükriye Yılmaz[1], Nazlı Akyel[1], Havva Akmaz Ünlü[1], Elçin Yıldız[1], Mehmet Tiftik[1], Başak Gülleroğlu[1]

[1]Dışkapı Çocuk Sağlığı ve Hastalıkları Hematoloji ve Onkoloji Eğitim ve Araştırma Hastanesi
[2]Haydarpaşa NumuneEğitim ve Araştırma Hastanesi

Metil Malonik Asidemi (MMA), metilmalonilKoA'nın süksinil-KoA'ya dönüşümünde bozukluk sonucu ortaya çıkan otozomal resesif geçişli kalıtsal metabolik bir hastalıktır. Mitokondrial matriks enzimi olan metilmalonil-KoA mutazın (MCM) fonksiyonunun yetersizliği veya koenzimi olan 5-deoksiadenozilkobalaminin sentezinde, hücre içine alınmasında, transportundaki bozukluk sonucu kanda, idrarda, vücut sıvılarında metilmalonik asit ve yan ürünleri birikmektedir. Metilmalonil-KoA mutazın (MCM) enziminin eksikliği tam, kısmi veya kobalamin koenzim eksikliği metilmalonik asit birikimi ile sonuçlanmaktadır.

Yenidoğan döneminde, emmeme, beslenme güçlüğü, hipotoni gibi klinik bulgular, dehidratasyon, ağır metabolik asidoz gibi laboratuvar bulguları görülür. Daha az sıklıkta hipoglisemi ve hiperamonyemi görülürken hiperglisinemi de bulgular arasındadır. Daha geç başlangıçlı çocukluk döneminde ise, büyüme ve gelişme geriliği görülmektedir.

MR da bilateral simetrik T2A serilerde globus pallidum hiperintensite. Selektif MRI da globus pallidumda selektif nekroz olabilir. MR tetkiklerinde erken dönmlerde supratentorial beyaz cevherde T2A serilerde hiperintensite izlenmekteyken, daha sonaki dönemlerde beyaz cevherde belirgin kayıp, agırlıklı olarak posteriorda, rezidü beyaz cevherde ise hiperintensite mevcuttur. Genellikle ventriküler dilatasyon, serebellar ve serebellar atrofi, bazal cevher anomalisi ve myelinizasyonda defekt izlenmektedir.

Bizim olgumuzda 9 aylık hasta olup, ventriküler dilatasyon ile birlikte, beyaz cevherde belirgin kayıp, sinyal artışı ve yer yer lineer kalsifikasyonlar izlenmektedir. Nadir görülmesi nedeni ile tartışılması düşünüldü.

Anahtar Kelimeler: metil malonik asidemi, metabolik hastalık

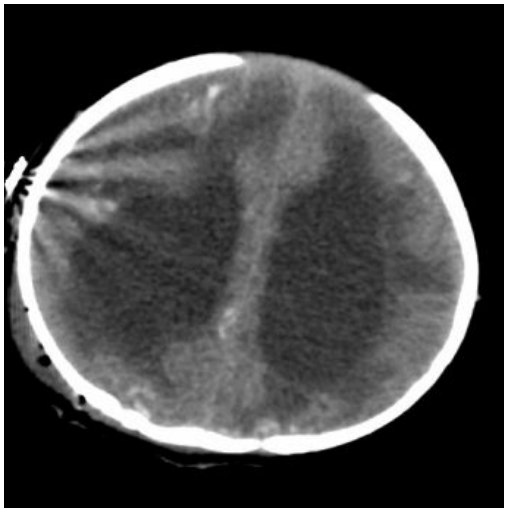

Resim 1.

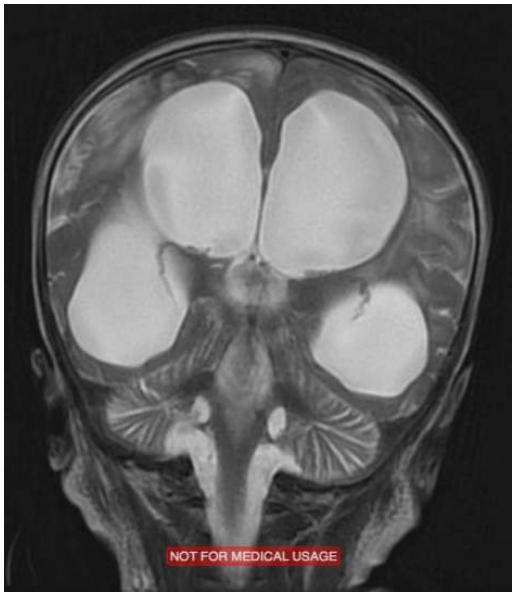

Resim 2.

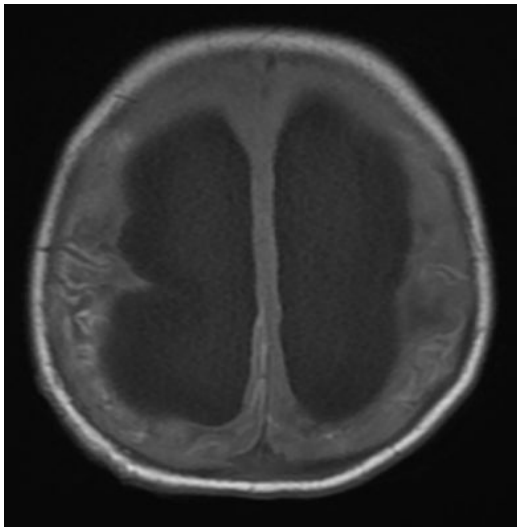

Resim 3.

Baş-Boyun Radyolojisi

PS-600

PAROTİS BEZİ KİTLELERİNİN BENİGN-MALİGN AYRIMINDA SONOELASTOGRAFİNİN ETKİNLİĞİ

Sümeyra Cortcu[1], Muzaffer Elmalı[1], Aslı Tanrıvermiş Sayıt[1], Yüksel Terzi[2]

[1]Ondokuz Mayıs Üniversitesi, Radyoloji Anabilim Dalı, Samsun
[2]Ondokuz Mayıs Üniversitesi, İstatistik Anabilim Dalı, Samsun

Giriş ve Amaç: Ultrasonografi (US), tükrük bezi patolojilerini değerlendirmek amacıyla yapılan ilk görüntüleme tetkidir. Parotis bezi tümörlerinde sensitivitesi yüksek olmakla birlikte spesifitesi düşüktür. Ancak günümüzde çoğu lezyonun karakterizasyonunda kullanılmaya başlanılan sonoelastografinin (SE) hem sensitivite hem de spesifitesi yüksektir. Bizim buradaki amacımız SE'nin benign ve malign parotis tümörlerinin ayırt edilmesinde duyarlılığını araştırmaktır.

Yöntem: Parotis bezinde kitle tespit edilen ve US için kliniğimize gönderilen hastalara biyopsi öncesinde eş zamanlı B-mod US, Doppler US ve SE yapıldı. B-mod US de tüm lezyonların boyutları (anterior posterior ve transvers çapları), şekli (oval-yuvarlak- lobüle ya da amorf), kenar özelliği (düzgün sınırlı, düzensiz sınırlı), eko özelliği (hipoekoik, izoekoik, hiperekoik) ve parankim homojenitesi (homojen, non-homojen, heterojen), renkli Doppler incelmede ise lezyonların vaskülerizasyonu değerlendirildi. Daha sonra lezyonlara manuel eksternal kompresyon yöntemi kullanılarak SE yapıldı. Elastogram görüntüsü en yumuşak dokuyu kırmızı rengin, en sert dokuyu ise mavi rengin gösterdiği bir renk skalası şeklinde B-mod görüntüsü üzerinde gösterildi. Elastogramlar elde edildikten sonra parotis kitlesinin tamamı içerecek şekilde ayarlanan ilk ROI'nin ölçümü A, aynı elastogramda gösterilen komşu normal parotis dokusunun ROI ile gerinim değeri B olarak belirlenerek parankim kitle gerinim oranı (PKGO) =B/A) hesaplandı.

Bulgular: Çalışmaya 34 hasta (19 erkek, 15 kadın) dahil edildi. Lezyonların hepsi tek taraflı olup 19'u sağ parotis bezinde, 15'i sol parotis bezinde saptandı. Histopatolojilerine göre 34 lezyonun 30'u benign, 4'ü ise malign olarak sonuçlandı. Benign lezyonların parankim gerinim oranı 1.15±0.6, malign lezyonların parankim gerinim oranı 2.83±0.5 olup her iki grup arasında istatistiksel olarak anlamlı farklılık saptandı. ROC analizde parankim gerinim oranının cutof değeri 2.1 olup sensitivitesi %100, spesifitesi %80, pozitif öngörü değeri %96.7, negatif öngörü değeri %100, doğruluk oranı %97.1 olarak saptandı.24 olguda elastisite skoru 1–2,10 olguda elastisite skoru 3–4 olarak saptandı. Ayrıca skor 1–2 benign, 3–4 malign kabul edildiğinde iki grup arasında istatistiksel olarak anlamlı farklılık saptandı (p=0.005). Bu sonuçlara göre elastisite skorunun sensitivitesi %100, spesifitesi %50, pozitif öngörü değeri %86.7, negatif öngörü değeri %100, doğruluk oranı %88.2 olarak saptandı.

Tartışma ve Sonuç: B mod US ile lezyonun yerleşim yeri, boyutları, şekli, kenar özelliği, ekojenitesi ve parankim homojenitesi, renkli Doppler US ile lezyonların vaskülerizasyonu değerlendirilebilir. SE ile de lezyonların elastisitesi değerlendirilebilmekte ve parankim gerinim oranı ölçülebilmektedir. Ayrıca SE ile lezyonların sertlik derecesi değişik renk kodlarında gerçek zamanlı olarak gösterilerek görsel olarak niteliksel skorlama yapılabilmektedir. Bizim çalışmamızda parankim gerinim oranının cutof değeri 2.1 olup benign ve malign lezyonların ayırt edilmesinde sensitivitesi ve spesifitesi yüksek bulundu. Ayrıca istatistiksel olarak da anlamlı bulunmuş olup bu değerin parotis tümörlerinin ayırıcı tanısına katkı sağlayacağı sonucuna varılmıştır.

Anahtar Kelimeler: Parotis bezi, Sonoelastografi, Parankim kitle gerinim oranı

Nöroradyoloji

PS-601

ZELWEGER SENDROMU OLAN İKİ ÇOCUK OLGUNUN KRANİAL MR BULGULARI

Tülin Hakan Demirkan[1], Gülşah Bayram[1], Başak Gülleroğlu[1], Ayşe Özlem Balık[2], Havva Akmaz Ünlü[1], Şükriye Yılmaz[1], Mehmet Tiftik[1], Elçin Yıldız[1]

[1]Dışkapı Çocuk Sağlığı ve Hastalıkları Hematoloji ve Onkoloji Eğitim ve Araştırma Hastanesi
[2]Haydarpaşa NumuneEğitim ve Araştırma Hastanesi

Zellweger Sendromu (ZS) peroksizom eksikliğine bağlı, nörolojik sistem, iskelet sistemi, karaciğer ve göze ait anomalilerin izlendiği, nadir görülen bir sendromdur.

Serebrohepatorenal sendrom olarak da bilinen ZS yenidoğan döneminde hipotoni, gelişme geriliği, fasiyal dimorfizm, retinal disfonksiyon ve sağırlığın eşlik ettiği ciddi kognitif bozukluk, hepatomegali, renal kistler ile karakterizedir. Yenidoğan döneminde uzayan sarılık, kusma ve diyareye eşlik eden malabsorbsiyon sendromları da gözlenebilir. Zellweger Sendromunda tanı çok uzun zincirli yağ asitlerinin birikimine dayanan biyokimyasal metodlarla konur. Hastalığın prognozu kötü olup genellikle gastrointestinal kanama, solunum ve karaciğer yetmezliği nedeniyle bir yaş altında ölümle sonuçlanır.

MR bulgulaında ventriküler dilatasyon, anormal giral patern (pakigri, polimikrogri), serebral periventirküler psödokistler mevcuttur.

Bizim iki olgumuz mevcuttu. biri 5 yaşında digeri ise 3 aylık idi.3 aylık olanda belirgin mr bulgusu yoktu, diğer hastada ise periventriküler alanda özellikle gövde kesim komşuluklarında septalı kistik görünümler mevcuttu. Nadir görülen olgular olamsı nedeni ile tartışılması düşünüldü.

Anahtar Kelimeler: zelweger sendromu

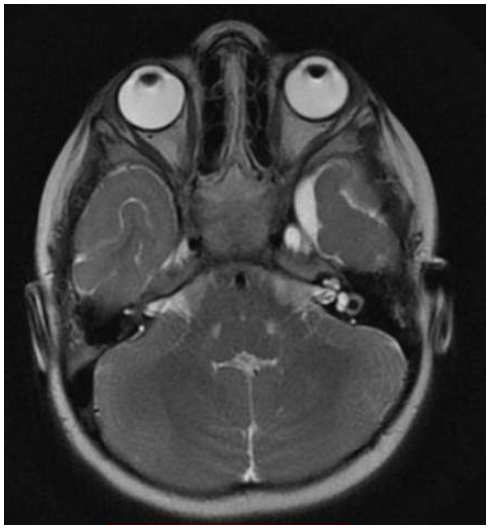

Resim 1.

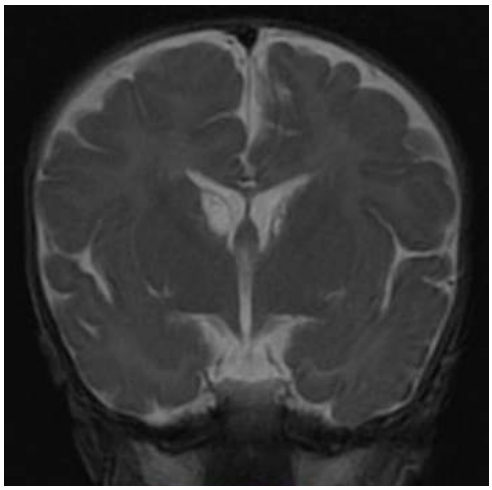

Resim 2.

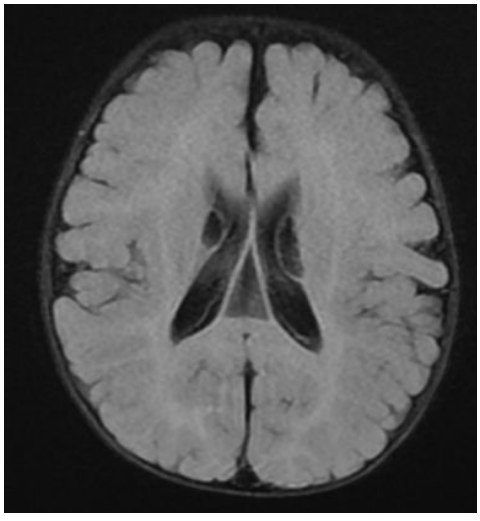

Resim 3.

Nöroradyoloji

PS-602

VAN DER KNAAP OLAN ÇOCUK OLGU

Tülin Hakan Demirkan[1], Gülşah Bayram[1], Ayşe Özlem Balık[2], Başak Gülleroğlu[1], Nazlı Akyel[1], Şükriye Yılmaz[1], Mehmet Tiftik[1], Elçin Yıldız[1], Havva Akmaz Ünlü[1]

[1]Dışkapı Çocuk Sağlığı ve Hastalıkları Hematoloji ve Onkoloji Eğitim ve Araştırma Hastanesi
[2]Haydarpaşa Numune Eğitim ve Araştırma Hastanesi

Van der Knaap hastalığı, çok nadir görülen ve genellikle MLC1 geni mutasyonu sonucunda gelişen bir hastalıktır. Yaygın beyin beyaz cevher tutulumu ve subkortikal kistlerin varlığı karakteristiktir. İnfantil başlangıçlı makrosefali ve yavaş ilerleyici nörolojik bulgular ayırıcı tanıda önemlidir.

Megaloensefalik beyinde bilateral bos dansitesinde kistik lezyonlar özellikle anterior temporal lobda mevcuttur. Beyaz cevherde diffüz anormalik izlenmektedir.

Ayırıcı tanıda öncelikle metakromatik lökodistrofidir.

Bizim olgumuz 12 aylık kız hasta olup, bilatera l simetrik olarak periventirküler alandan, subkortikal alana kadar uzanan T2A da hiperintensite izlenmekte olup, internal ve eksternal kapsüllerde de hiperintensite izlenmektedir.

Anahtar Kelimeler: metabolik hastalık, van der knapp hastalıgı

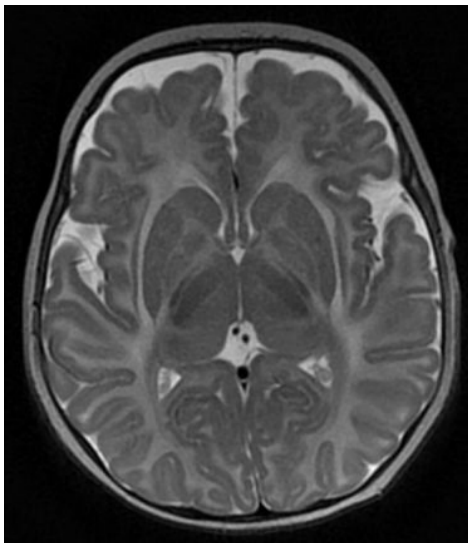

Resim 1.

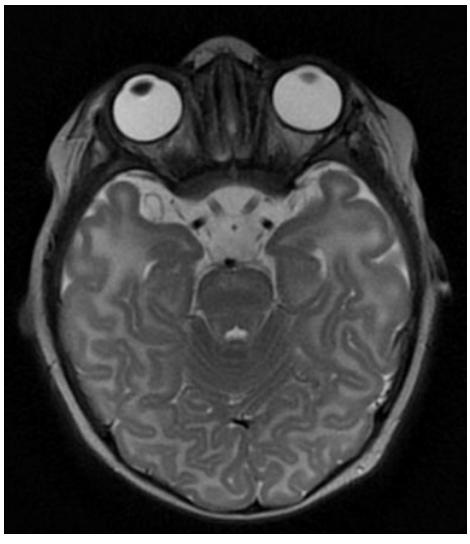

Resim 2.

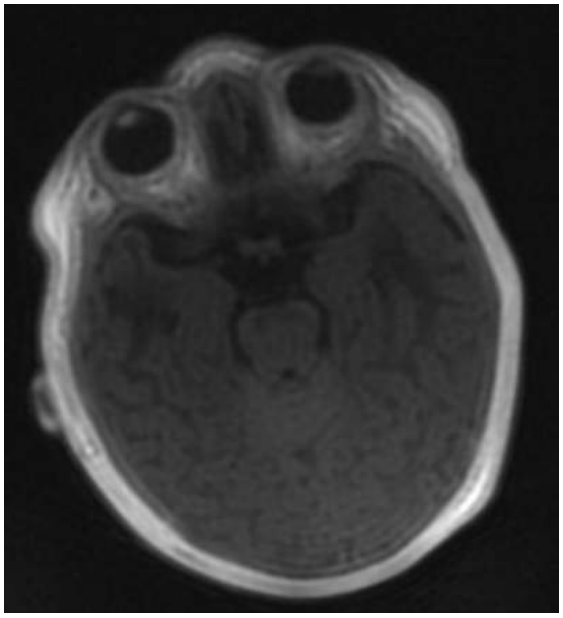

Resim 3.

Resim 1.

Nöroradyoloji

PS-603

OKSİPİTAL MENİNGOSELİ, OKSİPİTAL BÖLGEDE PARANKİMAL VE SUBEPENDİMAL HETEROTOPİSİ VE RANULASI OALN ÇOCUK OLGU

Tülin Hakan Demirkan[1], Gülşah Bayram[1], Başak Gülleroğlu[1], Ayşe Özlem Balık[2], Şükriye Yılmaz[1], Mehmet Tiftik[1], Nazlı Akyel[1], Havva Akmaz Ünlü[1]

[1]Dışkapı Çocuk Sağlığı ve Hastalıkları Hematoloji ve Onkoloji Eğitim ve Araştırma Hastanesi
[2]Haydarpaşa Numune Eğitim ve Araştırma Hastanesi

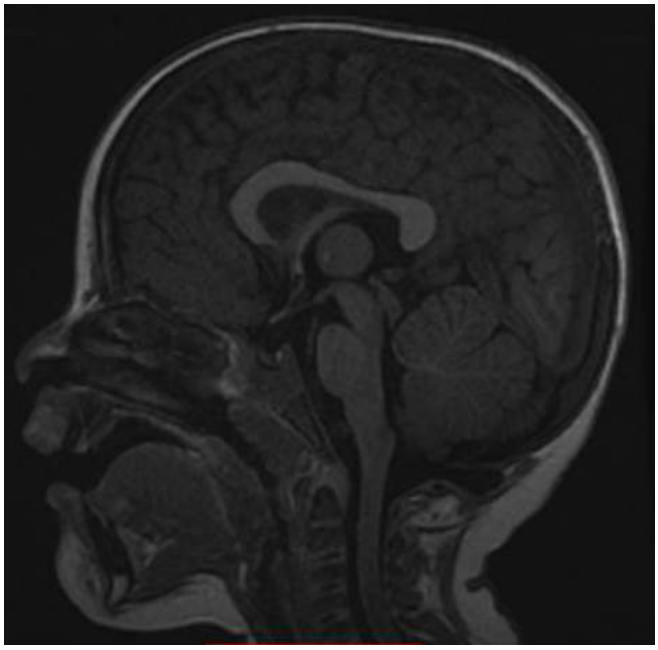

Resim 2.

Kranium bifidum kraniyal kemiklerin kaynama defektidir, orta hatta görülür ve oksipital bölgede daha sıktır. Ensefalosel, intrakranial yapıların kalvaryal ve dural bir defektden kranium dışına kese şeklinde çıktığı konjenital bir anomalidir, sefalosel olarak da anılır. Kesede sadece Beyin-Omurilik Sıvısı (BOS) ile dolu meninksler varsa, kesede meninksler ve BOS dan başka beyin dokusu da varsa ensefaloselden (veya meningoensefaloselden), kesede meninksler, BOS ve beyin dokusundan başka ventrikülün bir kısmı da varsa hidromeningoensefaloselden bahsedilir.

Atretik Sefalosel ise belirgin kese yapısı olmaksızın düz veya ufak nodüler lezyonlardan oluşmuş non kistik sefaloseldir. Orta hatta olurlar, vertekse yakın olanlara parietal tip, iniona yakın olanlara oksipital tip denir.

Yirminci haftadan önce intrauterin dönemdeki enfeksiyonlar, hipoksi, travma, metabolik ve kromozomal bozukluklar gibi nedenler nöronal migrasyonun bozulmasına neden olabilmektedir. Nöronal migrasyonun lokal olarak bozulması sonucu gelişen nadir patolojilerden biri de kortikal heterotopilerdir.

Bizim olgumuz 4 yaşında erkek hasta olup epilepsi nedeni ile yapılan tetkikte orta hatta oksipitalde iöersinde nöral doku bulunmayan küçük sefalosel mevcuttu. Ayrıca solda oksipital bölgede subkortikal aandan başlayarak periventriküler alana uzanan heterotopi görünümü mevcuttu. Kesitlere giren dil posteriorunda kistik ranulaya ait olabilecek görünüm izlenmişti.

Nadir bulgular olması nedeni ile tartışılması düşünüldü.

Anahtar Kelimeler: sefalosel, meningosel, heterotopi

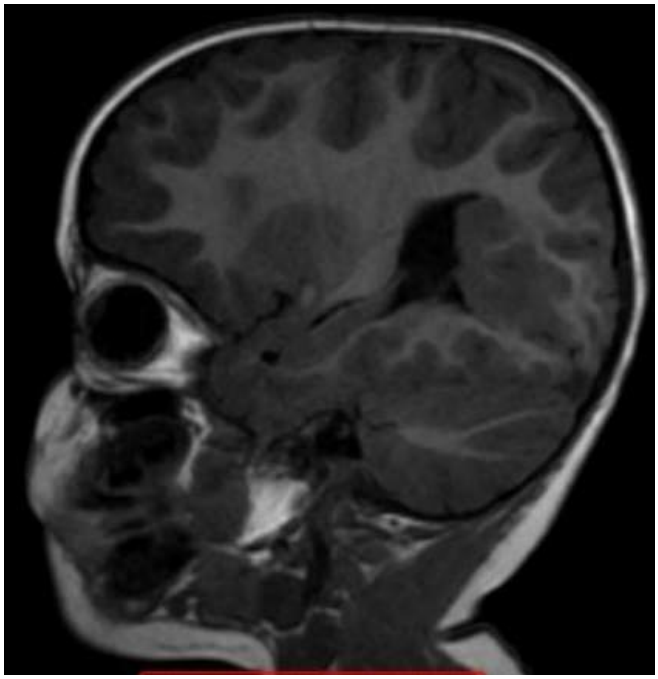

Resim 3.

Nöroradyoloji

PS-604

BİLATERAL İCA HİPOPLAZİSİ

Fatma Gül İmamoğlu[1], Halil Arslan[1], Çetin İmamoğlu[2]

[1]Atatürk Eğitim ve Araştırma Hastanesi Radyoloji Kliniği
[2]Abdurrahman Yurtaslan Onkoloji Eğitim ve Araştırma Hastanesi Radyoloji Kliniği

Giriş ve Amaç: Biz bu yazıda oldukça nadir görülen konjenital bir anomali olan bilateral internal karotid arter (İCA) hipoplazili olguyu BT görüntüleri ile birlikte sunmayı amaçladık.

Olgu: 41 yaşında erkek hasta kliniğimize baş ağrısı şikayeti ile beyin BT çektirmek için başvurdu. Yapılan kontrastsız beyin BT de karotid kanalın dar gözükmesi nedeniyle hasta beyin BT anjio ile değerlendirildi. Kontrastlı BT kesitlerinde karotid kanalın dar olduğu, İCA'nın çapının küçük olduğu izlendi (Resim-1). Yapılan volume rendering reformat görüntülerde bilateral İCA'nın ince kalibrasyonlu olduğu, her iki vertebral ve baziller arterin çapının arttığı izlenmektedir (Resim-2 ve 3).

Tartışma: Hipoplazi; vasküler organın gelişminin yeterli olması ancak boyut ve çapının normale göre küçük olmasıdır. İCA hipoplazisi genellikle unilateraldir ve solda daha sıktır. Rastlanma oranı <1/10.000 olup bizim vakamızda olan bilateral İCA hipoplazisi daha da nadir görülür.

Çoğu asemptomatik ancak semptomatik olduklarında en sık rastlanan semptomlar; başağrısı, epilepsi, iskemi, hemipleji ve subaraknoid kanamadır. Bizim hastamızda baş ağrısı mevcuttu.

Bu hastalarda anevrizma sıklığında 8–10 kat artış olduğu bildirilmektedir. Bizim hastamızın beyin anjiosunda anevrizma izlenmedi. İCA hipoplazisinde beyin kan akımı bizim vakamızda da olduğu gibi en sık willus poligonu aracılığıyla izlenen kollateral yapılar ile karşılanır.

Sonuç: Bilateral İCA hipoplazisi genellikle asemptomatik olan nadir rastlanan bir durumdur. Bununla birlikte tespit edildiğinde kranial anevrizma oranında belirgin artış nedeniyle BT anjio ile aralıklı olarak takip edilmesi uygun bir yaklaşım olacaktır.

Anahtar Kelimeler: Bilateral, ICA hipoplazisi, BT

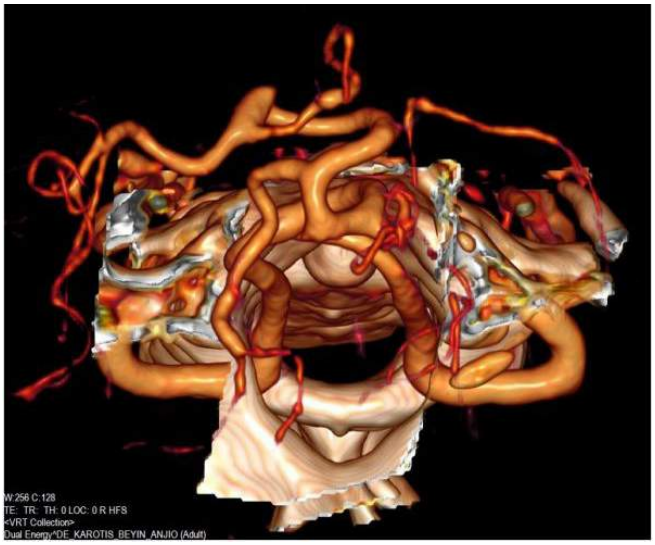

Resim 1

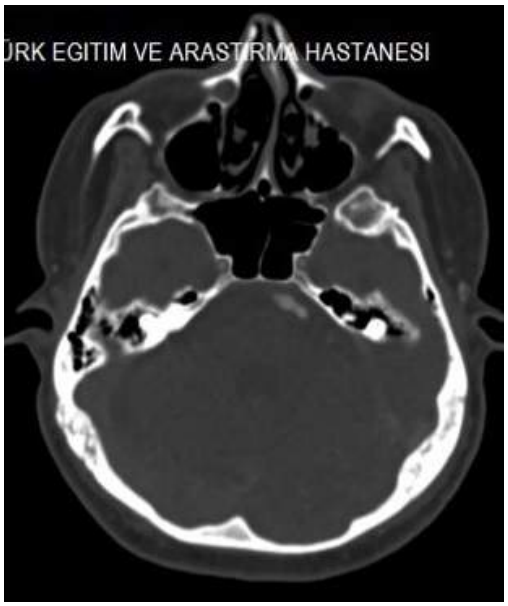

Resim 2.

Resim 3.

Nöroradyoloji

PS-605

KAFA TRAVMASI SONRASI SUBDURAL HİGROMAYA NEDEN OLAN ARAKNOİD KİST RÜPTÜRÜ

Harun Arslan[1], Sümeyra Demirkol Alagöz[1], Aydın Bora[1], Mehmet Deniz Bulut[1], Mesut Özgökçe[1], Alpaslan Yavuz[1], Abdussamet Batur[1], Fatma Durmaz[1]

[1]Yüzüncü Yıl Üniversitesi Dursun Odabaş Tıp Merkezi Radyoloji Anabilim Dalı, Van

Araknoid kist, beyin-omurilik sıvısı (BOS) benzeri sıvı birikimiyle karakterize gelişimsel bir anomalidir. Spontan, travma ya da valsalva manevrası ile rüptüre olup kist sıvısı subdural mesafeye veya subdural ve subaraknoid mesafenin her ikisine de geçebilir. Araknoid kiste sekonder olarak hastada subdural higroma, subdural hematom, subaraknoid kanama, intrakistik kanama, intradiploik kitle lezyonu oluşumu ve epidural kanama gelişebilir. Biz yazımızda nadir olarak görülen travma sonrası subdural higromaya neden olan rüptüre araknoid kist olgusunu sunduk.

Anahtar Kelimeler: Araknoid kist rüptürü, Subdural Higroma, MR

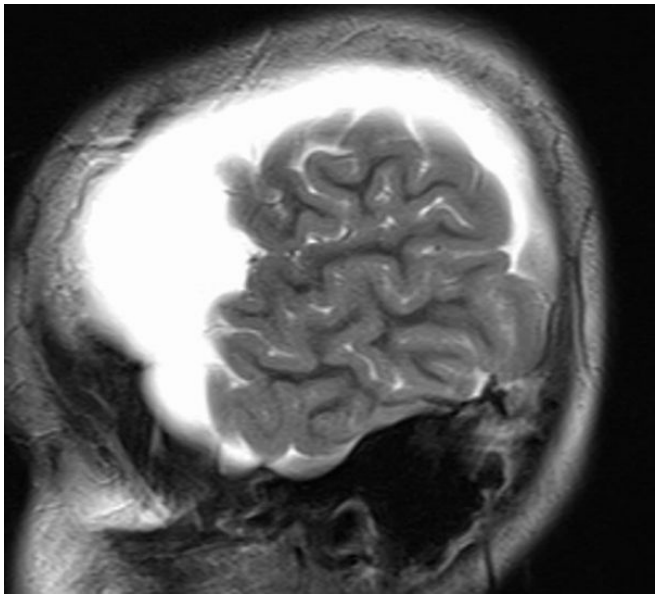

Resim 1.

Baş-Boyun Radyolojisi

PS-606

OKSİPİTAL KIRIK MI?, MENDOSAL SÜTÜR MÜ?

Sibel Çağlar Atacan[1], Ajda Ağırbaş[1], Hatice Ak[1], Ümit Naci Gündoğmuş[1]

[1]Adli Tıp Kurumu

Giriş: Çocuklardaki kafa travmalarında kırık tanısı için en uygun radyolojik tetkik direkt kraniografidir. Ancak kırık, sütür veya vasküler yapı ayrımını yapmak her zaman kolay olmayabilir.

Mendosal sütür gibi aksesuar sütürler hatalı olarak kırık gibi yorumlanabilir. Bu gibi durumlarda ek görüntüleme yöntemleri kullanılmalıdır.

Olgu: 8 aylık erkek bebek çekyattan düşme sonrası kafasında yumuşak doku şişliği ile acil servise başvurmuş. Direkt grafide parietal ve oksipital kemiklerde kırıkla uyumlu olabilecek keskin radyolusensiler izlenmiştir. Kranial BT ve 3D rekonstrükte görüntülerde sağ parietal kemikte lineer kırık ve komşuluğunda en kalın yerinde 8mm ölçülen epidural hematom saptadık. Lateral kraniografide oksipital bölgedeki kırık düşündüren görünümün mendosal sütür olduğu anlaşılmıştır.

Sonuç: Mendosal sütür; supraoksipital ve interparietal kemikler arasında olan aksesuar bir sütürdür. Bu sütürün kapanması intrauterin dönemden 10 yaşına kadar değişkendir. Mendosal sütür genellikle bilateral ve simetrik olup, sklerotik sınırlı ve dentat yapıdadır.

Özetle kafatası kırığı ile aksesuar sütür ayırımında normal anatominin ve sütürlerin kapanma dönemlerinin bilinmesi önemlidir.

Anahtar Kelimeler: Mendosal Sütür, Oksipital Kırık

Resim 1.

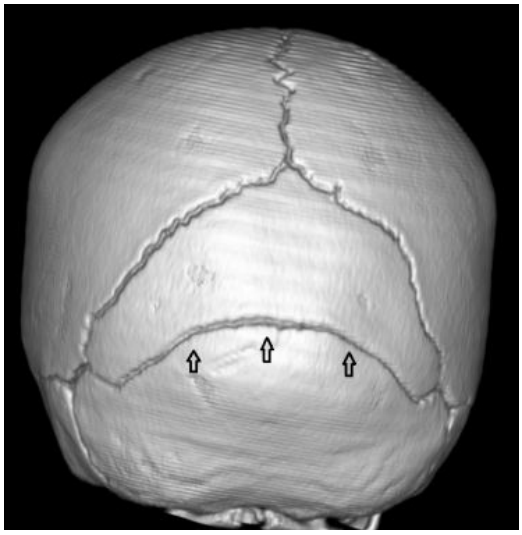

Resim 2.

Nöroradyoloji

PS-607

BEL AĞRISI NEDENİ OLAN NADİR BİR DURUM: SPİNAL EPİDURAL KALSİFİKASYON

Fatih Düzgün[1], Gülgün Yılmaz Ovalı[1], Mustafa Gök[2]

[1]Celal Bayar Üniversitesi Tıp Fakültesi Radyoloji Anabilim Dalı
[2]Adnan Menderes Üniversitesi Tıp Fakültesi Radyoloji Anabilim Dalı

Bel ağrısına neden olan spinal epidural kalsifikasyon az sıklıkla tanımlanmıştır. Kalsifikasyon nedenleri olarak eski travma ve operasyon sonrası kanamalar, menejiom ve intradiskal uygulanan triamcinalone hexacetonide tanımlanmıştır. Epidural kalsifikasyon sinir kökü vya spinal korda bası yapaak semptom olusturmaktadır. Bu

olgu sunumda daha önce vertebral operasyon geciren ve internal fiksasyon materyellari bulunan olgudaki epidural kalsifikasyonlar sunulmustur.

Anahtar Kelimeler: epidual kalsifikasyon, bel ağrısı, operasyon

Resim 1.

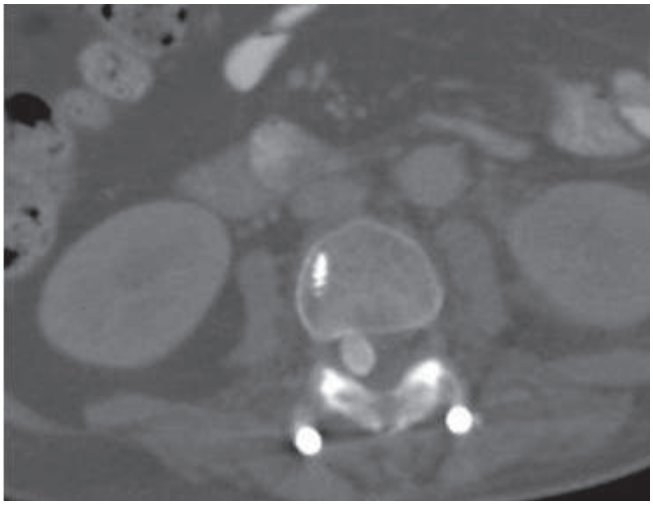

Resim 2.

Kas-İskelet Radyolojisi

PS-608

İLİOPSOAS ABSESİ VE ATİPİK GENİŞ EKSTREMİTE YAYILIMI

Tugba Eldeş[1], Maksude Esra Kadıoğlu[1], Fatma Beyazal Çeliker[1], Mehmet Beyazal[1], Mehmet Fatih İnecikli[1], Adem Savur[1]

[1]Recep Tayyip Erdoğan Üniversitesi Tıp Fakültesi Radyoloji Anabilim Dalı

Giriş: İiopsoas absesi iliopsoas kası kompartmanları arasındaki püy kolleksiyonudur. Primer ya da sekonder olabilir. Primer iliopsoas abseleri nadirdir ve genellikle idiopatiktir. İmmünsuprese hastalarda görülme oranı daha fazladır. Sekonder abse gelişimi daha sıktır ve böbreklerden, kemiklerden ve komşu intestinal yapılardan yayılım yoluyla olur. Biz bu olguda kronik böbrek yetmezliği nedeniyle takip edilen ve iliopsoas absesi bulunan hastanin geniş ekstremite yayılımını görüntüleme yöntemleriyle göstermeyi amaçladık.

Olgu: 71 yaşında kronik böbrek yetmezliği nedeniyle takipli hasta sağ bacaginda yaklaşık 1 aydır olan şişlik nedeniyle hastanemize başvurdu. Yapılan ultrason incelemesinde sağ retroperitoneal kas planları arasında ve tüm sağ alt ekstremite kas planları arasında yoğun içerikli sıvı koleksiyonları izlendi. Hastaya çekilen torakoabdominal kontrastlı BT incelemesinde; sağ L1 vertebra düzeyinde psöas kasında abse formasyonu mevcuttu. Abse psoas kasından pelvik fasya planlarına uzanan bir traktla iliakus kasına ve alt ekstremite fasyal yapılarına uzanıyordu ve bu kısımlarda da genis abse formasyonları mevcuttu. Koronal reformat goruntulerde sağ krural bölgeye kadar uzanan, loküle, periferal kontrast tutulumu sergileyen multipl abse formasyonları izlendi. Sağ böbrek etrafında yağ planları arasında ince lineer kirlenme alanları ve sağ böbrekte staghorn taşları vardı. Pyelonefrit tanısı bulunan hastanın ayrıca sağ plevral alanda reaktif olduğu düşünülen plevral efüzyonu mevcuttu. Abselerden tanısal amaçlı örnek alındı. Ayrıca ortopedi tarafından hastaya geniş abse drenajı uygulandı. Mikrobiyolojik olarak E. coli üremesi olan hastaya uygun antibiyotik tedavisi başlandı.

Tartışma ve Sonuç: Abseler süpüratif inflamatuar materyallerin hapsedildiği koleksiyonlardır. Çoğu bakteriyel infeksiyonlar yumuşak dokularda lokalize kalmasına rağmen, özellikle gibi immünsuprese hastalarda abse oluşumuna sebep olabilirler. BT'de abseler rim şeklinde kontrastlanma gösteren periferal psödokapsülleri bulunan iyi sınırlı sıvı koleksiyonlarıdır. Bizim olgumuzda kronik böbrek yetmezliği gibi immünsupresyon oluşturan bir durum ve sağ böbrekte staghorn taşa sekonder oluşmuş pyelonefrit mevcuttu ve geniş psoas absesinin bu durumlardan kaynaklanabileceği düşünüldü.

Anahtar Kelimeler: PSOAS ABSESİ

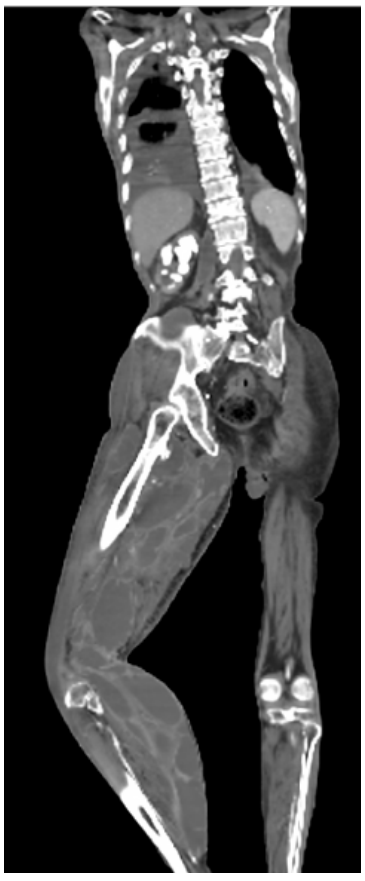

Resim 1.

Resim 2.

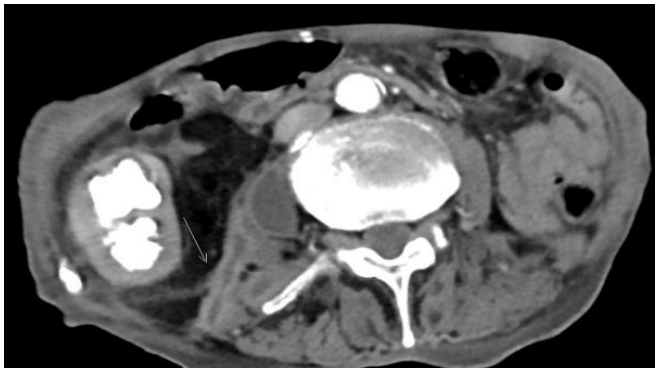

Resim 3.

Toraks Radyolojisi

PS-609

RIB-ORIGINATED GIANT EXOCYTOSIS MIMICKING PULMONARY MASS

Halil İbrahim Serin[1], Süreyya Burcu Görkem[2], Selim Doğanay[2], Gonca Koç[2], Saliha Çıracı[2], Abdulhakim Coşkun[2]

[1]Bozok Unıversity Medicine Faculty Yozgat
[2]Erciyes Unıversity Medicine Faculty Kayseri

Clinical History: A 3-years old boy presented to our hospital with back pain at right side and pleuritic pain. On PA chest radiograph, increased density with partially undulating contours was observed at upper zone of left lung, appearing as a solid mass. Low-dose thorax CT scan was obtained.

Imaging findings: Thorax CT: A mass lesion (36x30 mm in size) originating from anterior rib with continuum of bone cortex and medulla that extends into right hemithorax with indentation to pulmonary parenchyma was observed. In addition, in bone survey, lesions compatible with multiple osteochondroma were observed at both tibias, femur and humerus.

Discussion: Osteochondroma that can involve all bones often arises from cartilage tissue of long bones. The most common involvement sites include distal femur, tibia and proximal humerus. It can be rarely localized to base of skull, vertebral column, rib, scapula and pelvis [1,2]. Osteochondroma localized to rib involves epiphyseal costochondral junction or vertebral end of ribs [3]. Thoracic wall tumors can be primary or secondary. They can originate from soft tissues, cartilage or bone. Primary tumors of thoracic wall comprise 2%of all primary tumors. The most common malignant tumors of thoracic wall are fibrous histiocytoma, chondrosarcoma and fibrosarcoma, while most common benign tumors are chondroma, lipoma and fibroma [4]. The largest group of benign bone tumors is osteochondroma surrounded by cartilage tissue. Osteochondroma localized to ribs can be confused with mass lesion or pulmonary lesions on chest radiographs. Chest radiographs can provide inadequate information or be normal. As in our case, computerized tomography can provide sufficient data for diagnosis and planning treatment [5]. There is a risk for malignant transformation by 1%in solitary osteochondroma and 10%in multiple hereditary osteochondroma. Malignant degeneration is more commonly seen in osteochondroma with pelvic and scapular localization. Cartilage cap>2 cm is considered as a marker of malignant degeneration.

Anahtar Kelimeler: Bone tumors, giant exocytosis, pulmonary mass, thoracıc CT,

Resim 1.

Resim 2.

Acil Radyoloji

PS-610

JOUBERT SENDROMU KRANİYAL BULGULARI

Büşra Soylu[1], Halil Çaylak[1], Derya Seven[1], Neslihan Köse[1], Mehmet Haydar Atalar[1]

[1]Cumhuriyet Üniversitesi Radyoloji Anabilim Dalı

Giriş: Joubert Sendromu anormal solunum düzeni ve göz hareketleri, hipotoni, ataksi, serebellum ve beyin sapının nöropatolojik anomalileri ile birlikte gelişimsel geriliğin olduğu nadir görülen (1/100.000) otozomal resesif bir sendromdur. Biz bu olgumuzda huzursuzluk, ateş, bulantı kusma şikayeti ile başvuran hastanın kranial görüntülerinde literatur bilgilerinin de ışığında nöroradyolojik bulgularını tanımlamayı amaçladık

Olgu: 1 yaşından itibaren JS ile takipli 16 yaşında kadın hasta acil servise huzursuzluk, ateş, bulantı-kusma şikayeti ile başvurduğunda bilinç durumu bozukluğu nedeniyle kranial görüntüleme yapıldı.

Bulgular: Kranial BT/MR aksiyal kesitlerde klasik molar diş bulgusu (1. horizontal seyirli kalınlaşmış elonge superior serebellar pedinküller 2. mezensefalon-pons AP çapında azalma 3. interpedinküler sisternde belirginleşme) Aksiyal T2 ağırlıklı görüntülerde midsagittal vermis klefti, dördüncü ventrikülde yarasa kanadı bulgusu

Anahtar Kelimeler: joubert sendromu, molar diş bulgusu

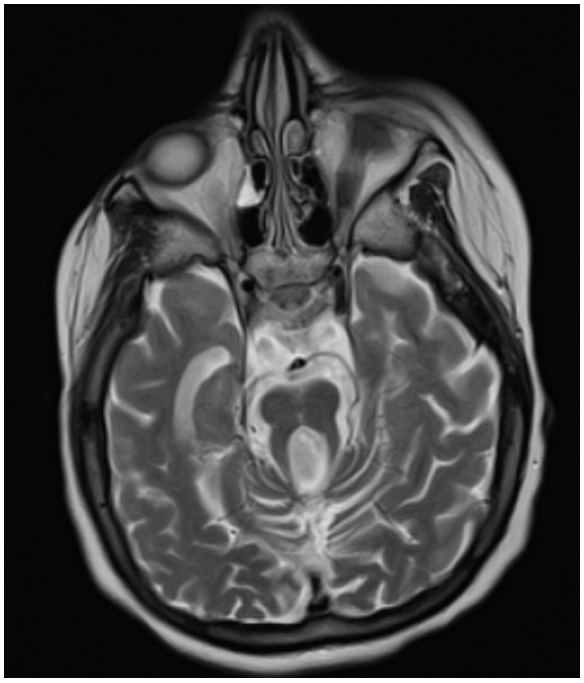

Resim 1.

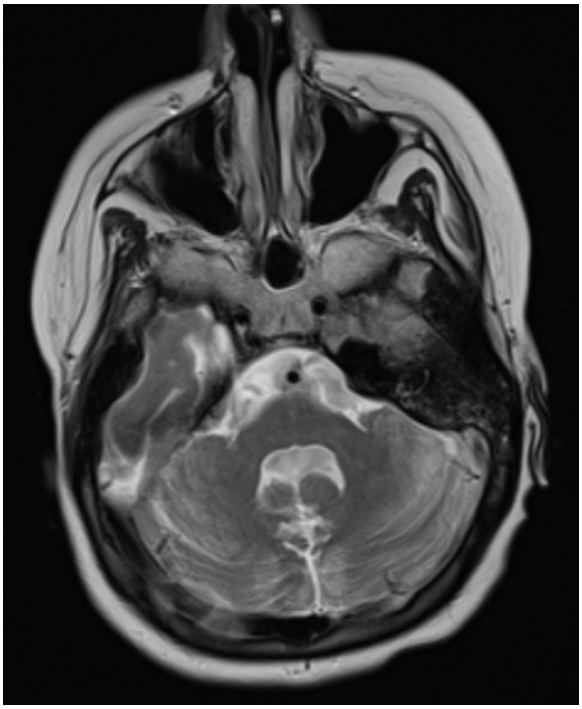

Resim 2.

Resim 3.

Nöroradyoloji

PS-611

BİLATERAL PCA İNFARKTI İLE PREZENTE OLAN VERTEBRAL ARTER DİSEKSİYONU OLGUSU

Gökhan Söker[1], Cengiz Yılmaz[1], Bozkurt Gülek[1], Ömer Kaya[1], Okan Dilek[1], Feride Fatma Görgülü[1], Muhammet Arslan[1]

[1]Adana Numune Eğitim ve Araştırma Hastanesi Radyoloji Kliniği

Vertebral arter idseksiyonu (VAD) genç ve orta yaş erişkinlerde posterior dolaşım infaktına bağlı inmenin önemli bir nedenidir. Hastaların büyük çoğunluğunda başağrısı, boyun ağrısı ve yürüme bozukluğu gibi nonspesifik semptomlar vardır.

Ani gelişen başağrısı ve yürüme bozukluğu semptomları ile başvuran hastada difüzyon ağırlıklı beyin MRG tetkikinde posterior serebral arter sulama alanında akut iskemi ve difüzyon kısıtlılığı saptandı (Figür 1). VAD şüphesi üzerine yapılan RDUS'de sağ vertebral arterde akım saptanmadı (Figür 2). Yağ baskılı T1 Ağırlıklı sekansta VAD için tipik olan methemoglobine bağlı hilal bulgusu saptandı (Figür 3).

Çocuk ve genç erişkinde posterior dolaşım bozukluğu semptomları varlığında VAD diseksiyonu akılda tutulmalıdır. Yağ baskılı T1 ağırlıklı sekans VAD tanısında altın standart olarak kullanılmaktadır. RDUS erken dönemde vertebral arterde akım bozukluğunu göstermede oldukça etkin bir yöntemdir.

Anahtar Kelimeler: vertebral arter diseksiyonu, RDUS, MRG

Resim 1.

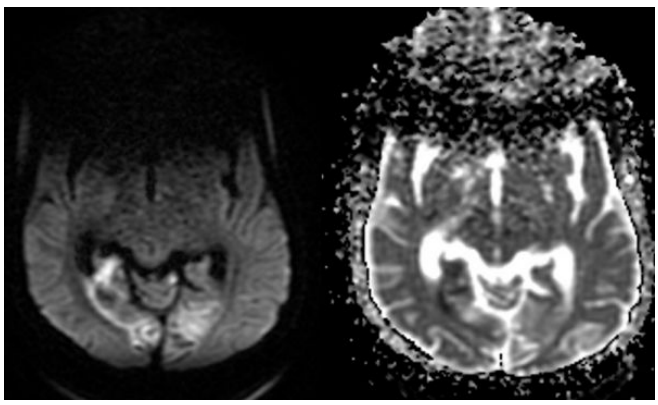

Resim 2.

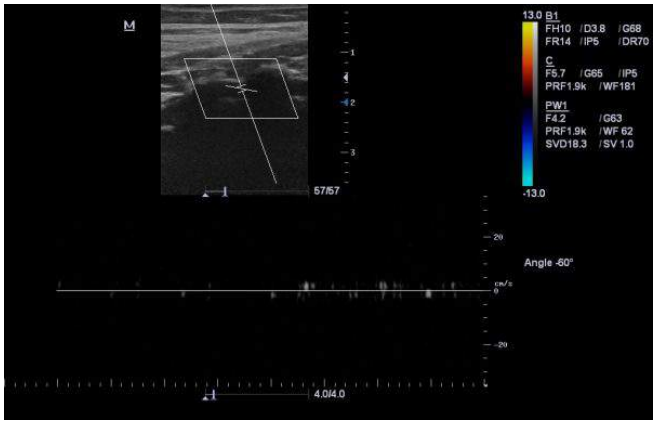

Resim 3.

Nöroradyoloji

PS-612

3 TESLA MR NÖROGRAFİ İLE BRAKİAL PLEKSUS PATOLOJİLERİNİN GÖRÜNTÜLENMESİ

Nilay Akhun[1], Simay Kara[1], Deniz Dalayman[1], Gülgün Atilla[1], Aydın Yücetürk[1]

[1]Fulya Acıbadem Hastanesi

Giriş - Amaç: Bu çalışmanın amacı 3 Tesla MR nörografi ile brakial pleksus patolojilerini belirlemek ve brakial pleksusu daha ayrıntılı incelemeyebilmektir.

Method: Bu çalışmada hastanemizin ortopedi, nöroşirürji ve nöroloji kliniğine başvuran yaşları 1 ile 56 arasında değişen 17 erkek, 8 kadın hasta olmak üzere çoğunlukla travmatik pleksopatisi olan 25 hasta incelendi.9 hasta travma sonrası üst ekstremitelerde güçsüzlük, 4 hasta doğum travması sonrası gelişen obstetrik palsi, 2 hasta üst ekstremitelerde uyuşma, güçsüzlük, 4 hasta diskopatiye sekonder geliştiği düşünülen uyuşma, 2 hasta konvansiyonel boyun mr incelemelerde saptanan perinöral kitle ve cerrahi eksizyon sonrası takip amacıyla mr nörografi ile değerlendirildi.

Bulgular: Travmatik hastalarda kök hasarına eşlik eden travmatik meningosel ile ek bulgular ve eşlik eden diğer yumuşak doku değişiklikleri saptandı. Diskopatiye sekonder nörolojik problemler gelişen 2 hastada nörografide herhangi bir patoloji izlenmedi. Perinöral kitleler ve post operatif değişiklikler değerlendirildi.

Sonu: 3 Tesla mr nörografi brakial pleksus patolojilerini belirlemede travmanın ya da diskopatinin oluşturduğu nöronal hasarı belirleme de cerrahiye de yol göstermesi açısından faydalı bir görüntüleme yöntemidir.

Anahtar Kelimeler: 3 Tesla, MR nörografi, Brakial Pleksus

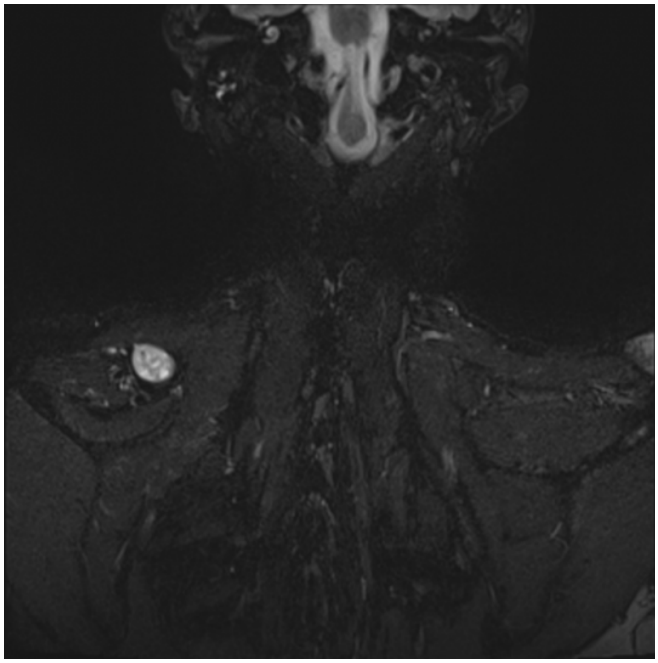

Resim 1.

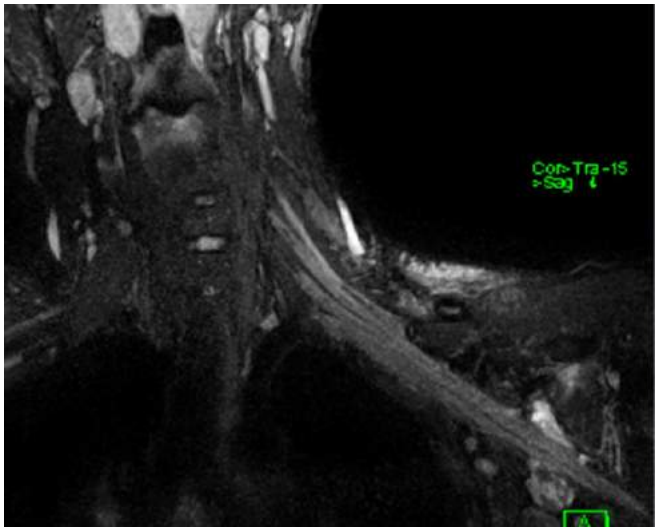

Resim 2.

Abdominal Radyoloji

PS-613

BATIN İÇİNDE MULTİPL ASKARİS LUMBRİKOİDES: OLGU SUNUMU

Sevim Aslan Yaşar[1], Tevfik Güzelbey[1], Ezgi Kartal[1], Hamit Afşar[1], Arda Kayhan[1]

[1]*Kanuni Sultan Süleyman Eğitim Araştırma Hastanesi Radyoloji Kliniği*

Askaris lumbrikoides, gastrointestinal traktın en sık görülen parazitik enfeksiyon nedenlerinden biridir. Hastalığın intestinal fazında klinik genellikle sessiz seyretmekle birlikte, non spesifik abdominal semptomlar da izlenebilir. Çok sayıda parazit varlığı, intestinal obstrüksiyon, volvulus hatta perforasyona da yol açabilir. Erişkin parazitler nadiren ampulla vateriden biliyer ya da pankreatik kanala geçerek biliyer kolik, safra kesesi taşı, kolesistit, piyojenik kolanjit, karaciğer absesi ve pankreatite neden olabilir. Görüntüleme yöntemleri, parazit varlığını, olası intestinal komplikasyonları ve hepatobiliyer askariyazisi ortaya koymakta önemli rol oynar. Karın ağrısı şikayeti nedeniyle hastaneye başvuran 19 yaşında erkek hastada, bilgisayarlı tomografide saptanan askaris lumbrikoides bulgularını tartışmayı amaçladık.

Anahtar Kelimeler: parazit, abdomen, bilgisayarlı tomografi

Resim 1.

Resim 2.

Resim 3.

Pediatrik Radyoloji

PS-614

NADİR BİR TORAKOSEFALOPAGUS OLGUSU: JANİCEPS

Tevfik Güzelbey[1], Hatice Yıldırım[1], Seda Yılmaz Semerci[2], Merih Çetinkaya[2], Nilüfer Anadol[1], Arda Kayhan[1]

[1]Kanuni Sultan Süleyman Eğitim Araştırma Hastanesi Radyoloji Kliniği
[2]Kanuni Sultan Süleyman Eğitim Araştırma Hastanesi Neonataloji Kliniği

Birleşik ikizler 50.000–200.000/1 sıklıkta görülmektedir. Her 546 ikiz doğumda bir görülür ve monozigotik ikizlerin %1'i etkilenir. Tamamı monokoryonik monozigotik olan birleşik ikizlerin, embriyo plağının fertilizasyonun 13–17. günlerinde ayrılması sırasında oluşan bir defekt sonucu geliştiği bilinmektedir. Bilinen 8 alt tipi mevcut olup, en nadir tip olan torakosefalopagus (TSP) 3 milyonda bir oranında görülmektedir. Torakosefalopagus kendi içinde; her iki tarafta da farklı yüz yapısı gösteren Janiceps (diprosoporus) ve tek tarafta yüz yapısının bulunduğu non-Janiceps olarak adlandırılan iki alt tipten oluşmaktadır. Birleşik ikizlerin %40–60'ı ölü doğmakta, sadece %35'i 24 saat yaşamaktadır. Toplam sağkalım %25 olarak bildirilmiştir. Torakosefalopagus gibi cerrahi ayırmanın olanaksız olduğu tiplerde sağkalım beklentisi yoktur.21 yaşındaki anneden ölü doğan nadir görülen bir Janiceps TSP olgusunun postmortem manyetik rezonans görüntüleme bulguları sunulmuştur.

Anahtar Kelimeler: Torakosefalopagus, postmortem, manyetik rezonans

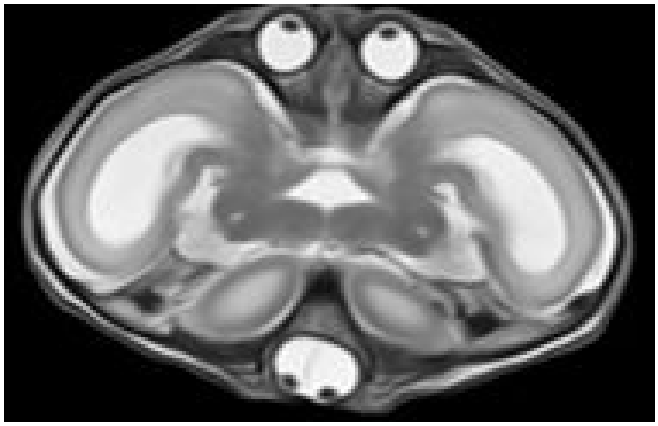

Resim 1.

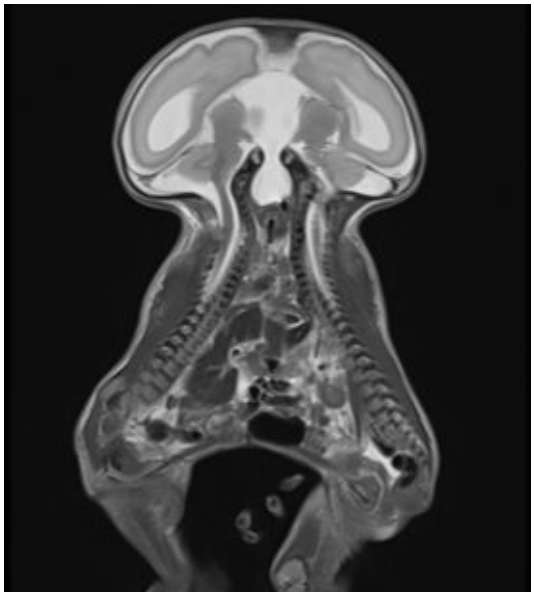

Resim 2.

Resim 3.

Toraks Radyolojisi

PS-615

BRONŞİAL ATREZİ İLE BİRLİKTE KONJENİTAL KİSTİK ADENOMATOİD MALFORMASYON: BİR VAKA SUNUMU

Ali Dadaşov[1], Uğur Bozlar[1], Fatih Örs[1], Mustafa Taşar[1]

[1]Gülhane Askeri Tıp Akedemisi

Giriş ve Amaç: Konjenital kistik adenomatoid malformasyon (KKAM) akciğerlerin nadir bir patolojisi olup 25–30 bin gebelikte bir görülmektedir. KKAM tek başına olabileceği gibi diğer konjenital akciğer hastalıkları ile birliktelik gösterebilmektedir. Bunlara örnek olarak bronkopulmoner sekestrasyon, ekstralobar intra-abdominal sekestrasyon ve bronşial atrezi gösterilebilir.

Konjenital akciğer patolojileri prenatal dönemde saptanabildiği gibi prenatal KKAM tanısı almayan hastalar nadiren asemptomatik olarak yetişkin yaşlara ulaşabilmektedir.

Bu makalede herhangi bir şikayeti olmayan genç erişkin bir asemptomatik bir olguda insidental olarak tesbit edilen KKAM ve eşlik eden bronşial atrezinin BT bulgularının sunulması amaçlanmıştır.

Materyal ve Metod: 24 yaşında erkek hastanın rutin muayene esnasında çekilen posteroanterior akciğer grafisinde sağ akciğer alt lobunda lüsensi artışı görülmesi üzerine dış merkezde yüksek rezolüsyonlu toraks BT (YRBT) incelemesi yapılmış, ardından pulmoner arterlerin değerlendirilmesi amacıyla kliniğimizde 320 dedektörlü BT cihazı ile pulmoner BT anjiografi (BTA) tetkiki yapılmıştır.

Bulgular: Dış merkezde yapılan YRBT incelemesi "Sağ akciğer alt lobta yaygın sentirolobüler paraseptal amfizem alanları" olarak raporlanmıştır. Bunun üzerine göğüs hastalıkları kliniği tarafından olası Swyer-James sendromunun ayrıcı tanısı amacıyla pulmoner BT anjiografi tetkiki talep edilmiştir. Yapılna incelemede pulmoner arter dallarının patent ve normal kalibrasyonda oldukları ancak sağ akcğer alt lob lateral segment bronşunun kısman atrezik olduğu atrezi distalindeki bronşun ise genişlemiş ve mukus tıkaçları içerdiği tespit edildi. Bronş atrezisi olan segment ile posterior segmentin bir kısmını içeren bir alanda ise hava hapsi ve amfizomatöz değişiklikler ile birlikte en büyükleri yaklaşık 30 mm boyutlarında multipl hava kistlerinin eşlik ettiği görüldü. Mevcut bulgular tip 1 KKAM'a eşlik eden bronşial atrezi ile uyumlu olarak değerlendirildi.

Sonuç: KKAM'la birlikte bronşial atrezi birliktelik gösterebilmekte ve asemptomatik olarak erişkin yaşlara ulaşabilmekte olup nadir görülen bu patolojiler BT inceleme ile hızlı ve non invaziv bir şekilde tanınabilmektedir.

Anahtar Kelimeler: Konjenital kistik adenamatoid malformasyon; Bronş atrezisi

Resim 1.

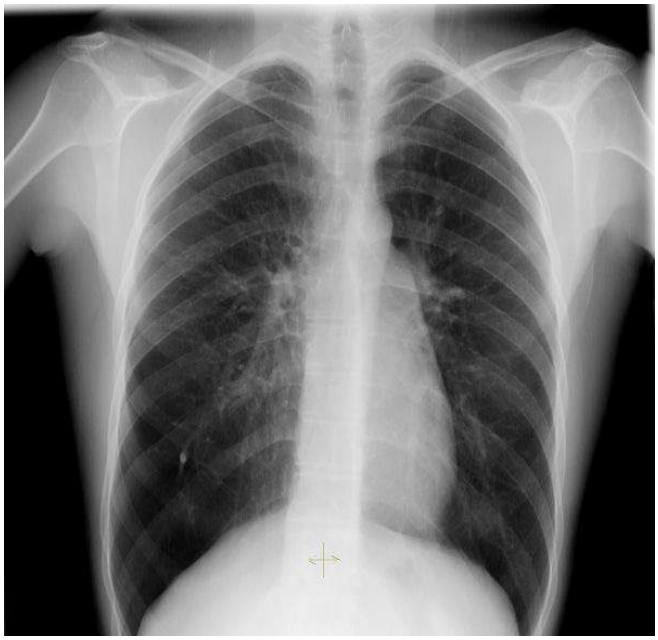

Resim 2.

Genitoüriner Sistem Radyolojisi

PS-616

UTERUS RUDİMENTER BOYNUZ EKTOPİK GEBELİĞİ: OLGU SUNUMU

Tevfik Güzelbey[1], Nail Uzunlulu[1], Sibel Dağlar[1], Hamit Afşar[1], Arda Kayhan[1]

[1]Kanuni Sultan Süleyman Eğitim Araştırma Hastanesi Radyoloji Kliniği

Rudimenter boynuz, Müllerian kanal füzyon defektlerinden biri olup, rudimenter boynuzda gebelik sıklığı 1/76000 ile 1/150000 arasında bildirilmiştir. Tanı, çoğu zaman rüptüre olduktan sonra konulmaktadır ve hayati tehlikesi yüksek bir durumdur. Olgu sunumumuzda takipleri sırasında rudimenter boynuz ektopik gebelik mevcut 22 yaşında primipar gebenin manyetik rezonans görüntüleme bulguları sunulmuştur.

Anahtar Kelimeler: ektopik gebelik, rudimenter uterus kornu, manyetik rezonans

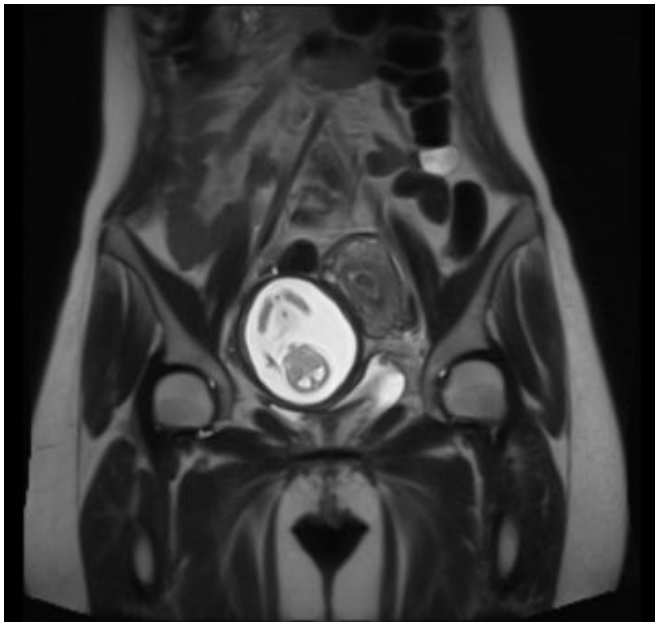

Resim 1.

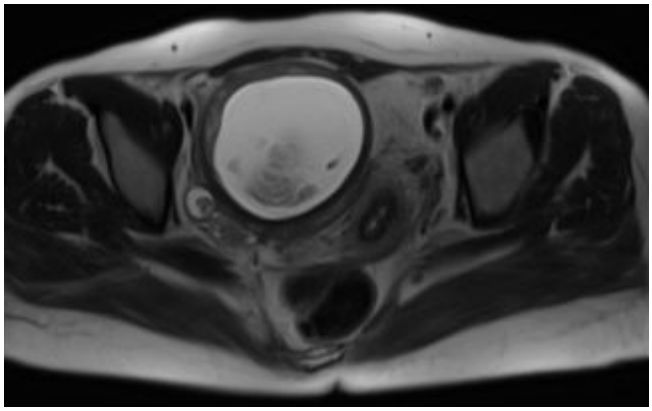

Resim 2.

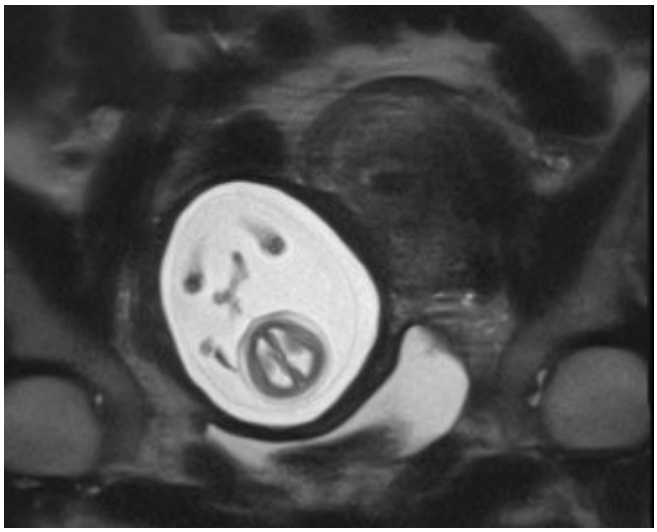

Resim 2.

Acil Radyoloji

PS-617

AKUT TABLOYA NEDEN OLAN TORAKS VE BATIN İÇİ YABANCI CİSİMLER: 5 OLGU SUNUMU

Tevfik Güzelbey[1], Nail Uzunlulu[1], Hatice Yıldırım[1], Ümmihan Topal[1], Arda Kayhan[1]

[1]Kanuni Sultan Süleyman Eğitim Araştırma Hastanesi Radyoloji Kliniği

Yabancı cisimlere bağlı oluşan akut patolojilere toraks ve batın bilgisayarlı tomografide (BT) nadiren rastlanır. Yabancı cismin karakterizasyonu, lokalizasyonun tam olarak belirlenmesi ve bulgunun klinik önemi ile ilgili doğru kararı vermek radyolog için her zaman kolay olmamaktadır. Yabancı cisimler istemli ya da istemsiz yutulabilir, aspire edilebilir, travmatik veya iatrojenik yolla vücuda girebilir. Yutulan yabancı cisimler sıklıkla gastrointestinal sistemden sorunsuz atılabilir ancak barsak obstrüksiyonuna ya da perforasyona, ciddi kanamalara, abseye ya da sepsise neden olabilir. Aspire edilen yabancı cisimler ciddi bir hasar vermeden granülasyon dokusuna dönüşebileceği gibi pnömoni, a bse ya da sepsis, solunum sıkıntısı, ciddi hemoraji ya da embolizasyon gibi yüksek mortalite nedenlerine yol açabilir. Akut tablo ile acil servis ünitesine başvuran ve etyolojisinde yabancı cisim olan 5 olgunun bilgisayarlı tomografi bulguları sunulmuştur.

Anahtar Kelimeler: yabancı cisim, RİA, iğne, bilgisayarlı tomografi

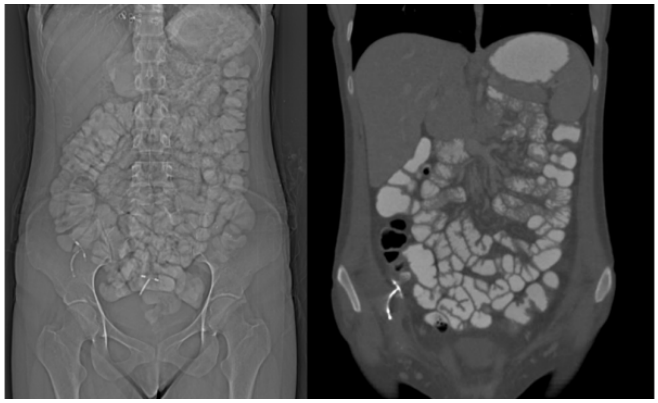

Resim 1.

Resim 2.

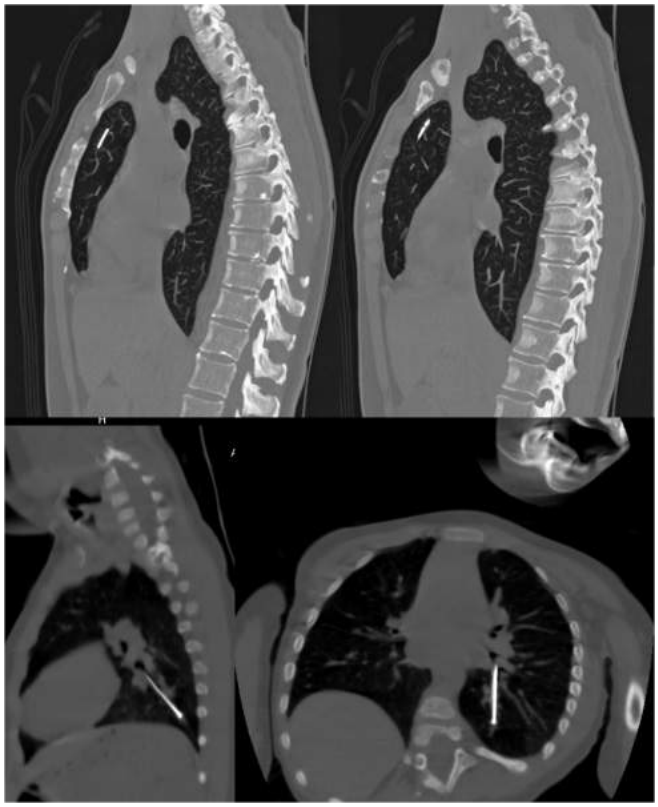

Resim 3.

Baş-Boyun Radyolojisi

PS-618

ABERRAN SAĞ VERTEBRAL ARTER: OLGU SUNUMU

İhsan Yalçınkaya[1], Yeliz Aktürk[1], Serra Özbal Güneş[1], Pınar Tuncel[1], Baki Hekimoğlu[1]

[1]Dışkapı Yıldırım Beyazıt Eğitim ve Araştırma Hastanesi Radyoloji Kliniği

Giriş ve Amaç: Sağ vertebral arter (VA) normalde sağ subklavyen arterin ilk dalıdır. Arkus aortadan orijin alan sol VA görece sık karşılaşılan bir varyasyon olsa da aortik arktan orijin alan sağ VA oldukça nadir karşılaşılan bir varyasyondur. Bu sunumda amacımız tesadüfi olarak rastlanan sağ VA orijin anomalisinin BT bulgularını sunmaktır.

Olgu sunumu: 52 yaşındaki larenks kanseri ile takip edilen erkek hastanın boyun ve toraks BT incelemeleri esnasında sol VA beklenen seyrini izlerken, sağ VA arkus aortadan orijin alarak özefagusun arkasından sağ tarafa geçerek devam ettiği görüldü. Koronal ve sagital reformatlar oluşturularak değerlendirildi. Sağ VA aortik arkın son dalı olarak sol subklavyen arterin distalinden orijin almaktaydı.

Tartışma: Yapılan literatür araştırmasında oldukça nadir olan bu varyasyonun bildiğimiz kadarıyla 20'den az bildirimi vardır. VA orijin anomalileri genellikle insidental olarak bulunmaktadır çünkü genellikle asemptomatiktir.

Bu varyasyonun klinik önemi yanlış yorumlamaya neden olabilmesi ve ayrıca diseksiyon riskini arttırabilmesidir. İncelemeler esnasında varyasyonların değerlendirilebilmesi açısından kesitlere ligamentum arteriosumun hemen altından başlanması önemlidir.

Sağ VA orijin varyasyonlarında genelde supraaortik kök distalindedir.1999'daki Lemke ve arkadaşlarının literatür gözden geçirmesinde sol karotis arter ile subklavyen arter arasından 1 tane, sağ subklavyan ve sağ ana karotis arter arasından 1 tane ve 7 tane subklavyen arterin distalinde bildirilmiştir.

Literatürdeki vakaların büyük kısmında VA orijin anomalisi klinik semptom vermemektedir. Bazı hastalar halsizlikten yakınsa da anormal VA orijiniyle bağlantılı olduğu düşünülmemiştir. Anomalili

orijinin ve büyük bir servikal arterin değişikliğinin hemodinamik düzensizliğe ve sekonder serebral değişikliklere yol açabileceğine dair hipotezler olsa da herhangi bir kanıt yoktur. Anomalili orijini belirlemenin asıl değeri; vasküler cerrahilerden önce potansiyel diagnostik kazanç ve endovasküler girişimler ile aortik ark cerrahisini planlarken bilinmesi zorunlu gözüken potansiyel VA orijin varyasyonu bilgisidir. VA orijin anomalisi ayrıca serebrovasküler hasarların tanısında potansiyel bir tuzak oluşturur. Bir veya her iki VA invaziv veya non invaziv tüm tetkiklerde oklüde ve ya patolojik olarak değerlendirilebilir.

Aberran sağ vertebral arter özellikle diseksiyonu olan cerrahi tedaviye girecek hastalar için önemlidir. Çünkü aortun sol subklaviyen arterin proksimalinden klemplenmesi bilateral beyin sapı enfaktına sebep olabilir.

Anahtar Kelimeler: vertebral arter, anomali, aberran

Resim 1.

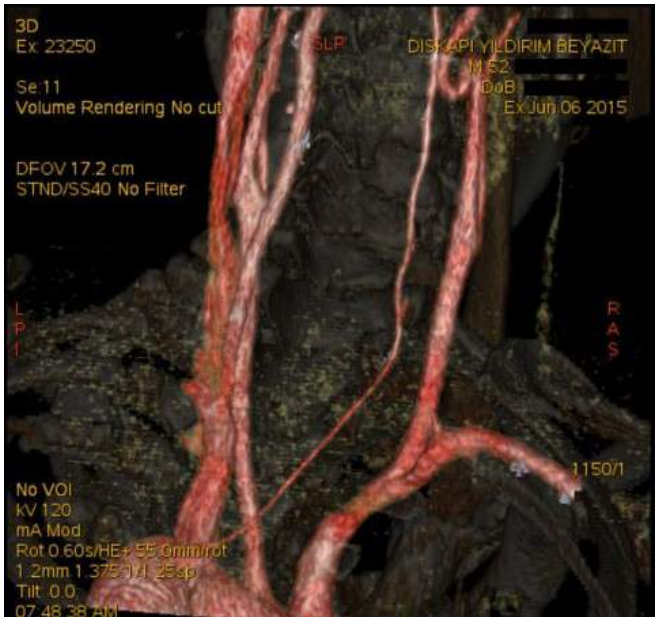

Resim 2.

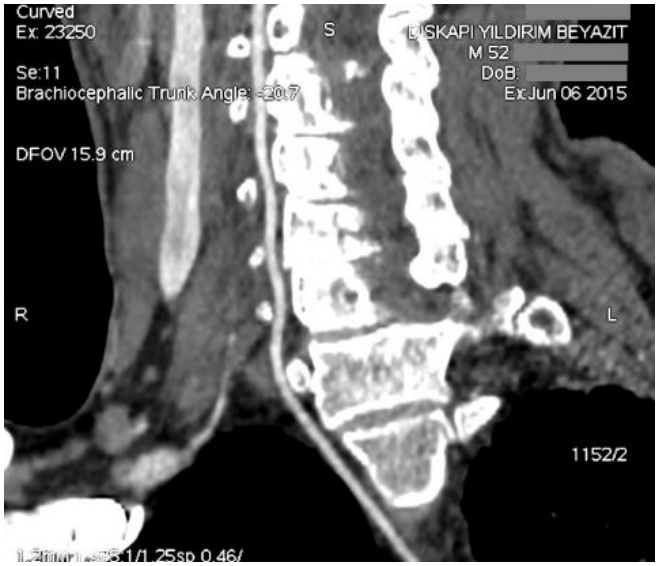

Resim 3.

Pediatrik Radyoloji

PS-619

MEZENTERİK DEV LENFATİK MALFORMASYON: OLGU SUNUMU

Nail Uzunlulu[1], Tevfik Güzelbey[1], Hatice Yıldırım[1], Arda Kayhan[1]

[1]*Kanuni Sultan Süleyman Eğitim Araştırma Hastanesi Radyoloji Kliniği*

Mezenterik lenfatik malformasyonlar, nadir görülen benign abdominal kistik kitleler olup %80'i 5 yaş altı çocuklarda görülür. Sıklıkla boyunda ve aksiller bölgede yerleşen lezyonlar nadiren abdominal mezenterde, retroperitonda ve abdominal organlarda da görülebilir. Klinik bulguları nonspesifik olup, sıklıkla karın ağrısı, distansiyon ve batında ele gelen kitle şeklindedir. 3 aylık kız bebekte, çocuk yaş grubunda nadir saptanan dev boyutlarda kistik lenfatik malformasyon olgusunun manyetik rezonans görüntüleme bulgularını sunmayı amaçladık.

Anahtar Kelimeler: lenfatik malformasyon, pediatrik, manyetik rezonans

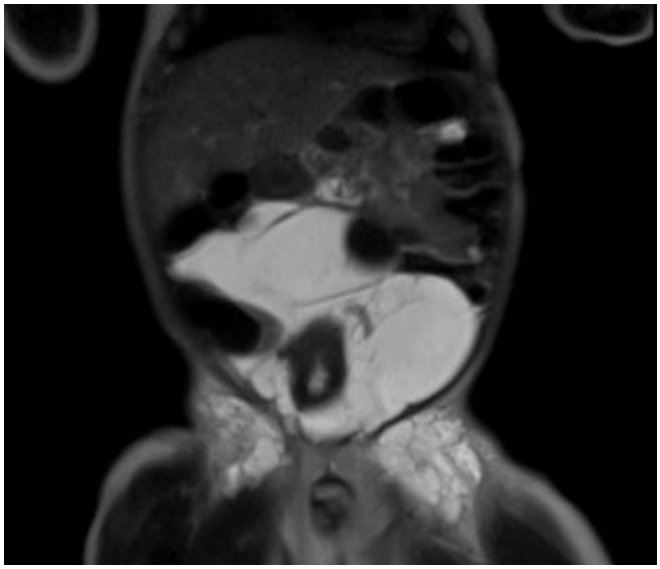

Resim 1.

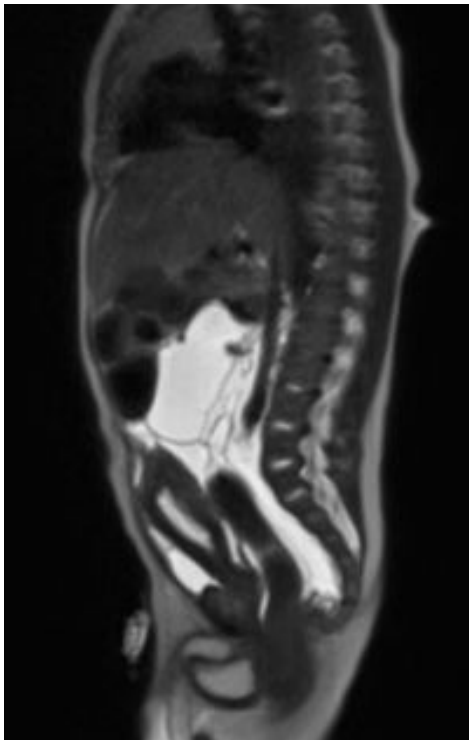

Resim 2.

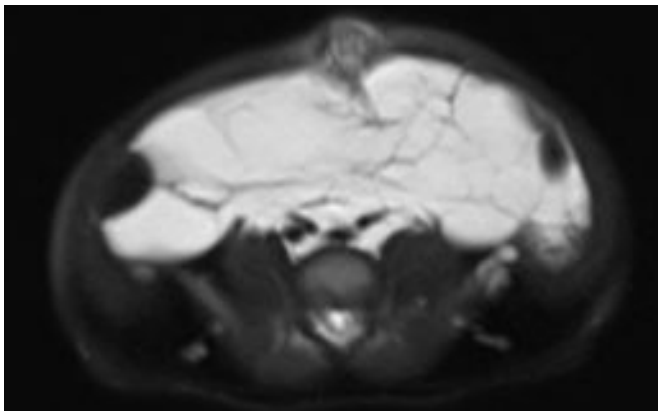

Resim 3.

Abdominal Radyoloji

PS-620

RENAL TRANSPLANT HASTASINDA İNSİZYONEL SCC: OLGU SUNUMU

O. Ensar Türk[1], Saim Türkoğlu[1], Fatma Durmaz[1], İbrahim İlik[1], Abdussamet Batur[1], Alpaslan Yavuz[1]

[1]Yüzüncü Yıl Üniversitesi Dursun Odabaş Tıp Merkezi

Giriş: Son dönem böbrek yetmezlikli hastalarda ranal transplantasyon tedavi seçeneği olarak tercih edilmektedir. Özellikle son dönemde cerrahi teknik ve immunsupresif tedavinin gelişmesi, dünya genelinde transplante edilen hasta sayısını artırmakta ve uzun dönem greft fonksiyonunu sürdürmesine olanak sağlamaktadır. Bu sunumuzda Renal transplantlı hastada batın sağ alt kadran insizyon hattında gelişen SCC nin radyolojik bulugularını sunmayı amaçladık.

Olgu: 2013 yılında böbrek nakli olan 55 yaşındaki erkek hasta sağ alt kadranda gelişen şişlik şikayetiyle kliniğimize başvurdu. Batın sağ alt kadran insizyon hattında ele gelen kitleye yönelik biyopsi yapıldı. Biyopsi sonucu invazyon ekarte edilemeyen displazi gelmesi üzerine hasaya abdominal BT planlandı. Elde edilen abdominal BT de, sağ alt kadranda batın duvarında kas yapılarını içe ve dışa doğru ekspanse eden yaklaşık 50x56 mm ebatlı hafif heterojen solid kitlesel lezyon izlenmiş olup Dezmoid tümör? şeklinde raporlandı (Resim 1). Kitleye yönelik yapılan operasyonda eksizyon materyali orta derece diferansiye skuamöz hücreli karsinom olarak raporlandı.

Tartışma: Renal transplantasyon sonrası malignite riski artmaktadır. Son dönemlerde kullanılan immunsupresif tedavi sonrası yaşam süresini artması, immunsupresif tedavinin yan etkilerini daha belirgin olarak göz önüne sermektedir. Cilt malignitesi artmış malignite riskinin en sık görülenidir. Renal transplantlı hastaların %3–10 unda görülmektedir. Normal popülasyondan 100 kat daha artmış risk mevcuttur. Organ transplantlı hastalarda gelişen deri kanseri sıklıkla multıpl, invaziv ve tedavi sonrası rekürrensi sık olan tiptedir. Ayrıca bu hastalarda metastaz riskide artmaktadır.

Anahtar Kelimeler: Renal Transplant, SCC, BT

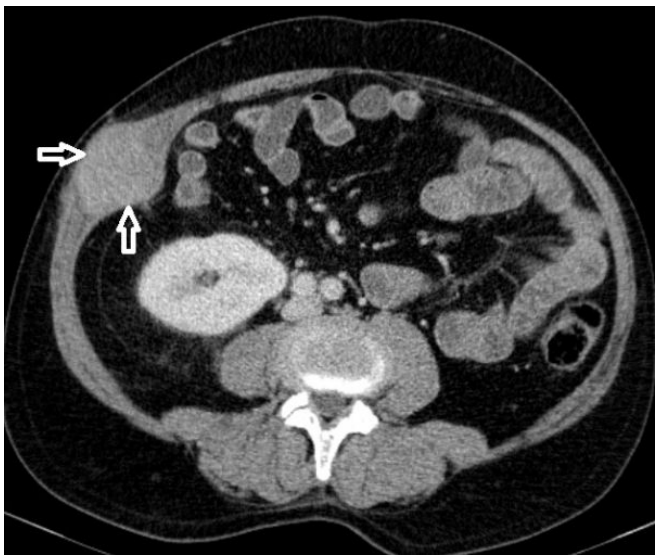

Resim 1.

Abdominal Radyoloji

PS-621

ADRENAL KOLLİZYON TÜMÖRÜNDE MR BULGULARI

Saim Türkoğlu[1], İbrahim İlik[1], Ensar Türk[1], Suat İnce[1], Fatma Durmaz[1], Abdussamet Batur[1], Alpaslan Yavuz[1]

[1]Yüzüncü Yıl Üniversitesi Tıp Fakültesi Dursun Odabaş Tıp Merkezi

Giriş ve Amaç: Kollizyon tümörü aynı organda iki farklı histolojik primer tümörün bir arada olmasıdır. Bu sunuda adenom ve myelolipom birlikteliği gösteren adrenal kollizyon tümörünün MR bulgularını sunmayı amaçladık.

Bulgular: 50 yaşında kadın hasta aşırı halsizlik ve yaygın kemik ağrıları ile hastenemize başvurdu. DM, hiperlipidemi ve ara ara tansiyon yüksekliği olan hastada Feokromasitomayı dışlamaya yönelik MR görüntüleri elde edildi. Sürrenal glanda yönelik MR incelemede sağ adrenal yerleşimli 45x30mm boyutunda kitle lezyonu izlendi. Lezyon posterior kesimde out-off fazda sinyalde azalma izlenmiş olup öncelikle adenom lehine değerlendirildi (Resim 1). Lezyon 1/3 anterior kesiminde ise yağ baskılı sekanslarda baskılanma (Resim 2) ve T2 hiperintens komponent (Resim 3) izlenmiş olup Myelolipom lehine değerlendirildi. Yapılan cerrahi sonrası patoloji raporu adenom ve myelolipom birlikteliği olarak bildirildi.

Sonuç: Adrenal kollizyon/kompozit tümörü adrenal bezde görülen nadir bir tümör olup aynı organda iki farklı histolojik primer tümörün bir arada olması ya da bir tümör ve bir metastazın birlik-

te olmasıdır. Hemen her organda kollizyon tümörü rapor edilmiştir. Histopatogenezi çok açık olmamakla birlikte görüşler pluripotent prekursör hücrelerin proliferasyonu üzerine yoğunlaşmaktadır. MR görüntülemedeki farklı sekanslar sayesinde stoplazmik ve makroskobik yağ komponenti gösterilebilmekte ve lezyon karakterizasyonu net olarak yapılabilmektedir.

Anahtar Kelimeler: Kollizyon tümörü, adrenal, myelolipom, adenom, MR

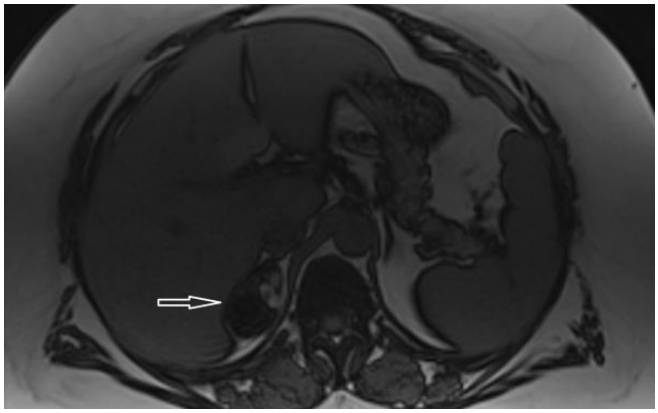

Resim 1.

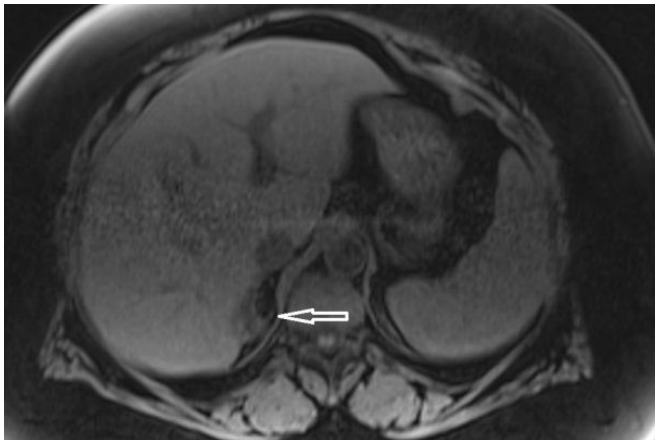

Resim 2.

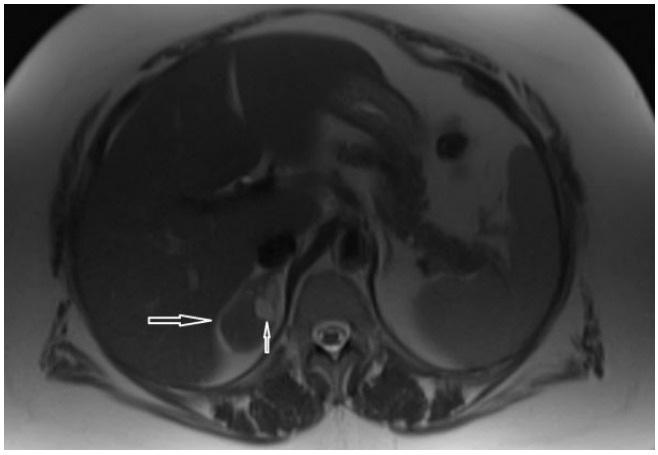

Resim 3.

Baş-Boyun Radyolojisi

PS-622

DRENE OLMUŞ SEKONDER KAZANILMIŞ KOLESTEATOMLARDA BT BULGULARI

Umman Guliyev[1], İrfan Çelebi[1], Abdullah Soydan Mahmutoğlu[2], Berna Uslu Coşkun[3], Gülpembe Bozkurt[3]

[1]Şişli Hamidiye Etfal Eğitim ve Araştırma Hastanesi, Radyoloji Kliniği
[2]İstanbul Eğitim ve Araştırma Hastanesi, Radyoloji Kliniği
[3]Şişli Hamidiye Etfal Eğitim ve Araştırma Hastanesi, Kulak Burun Boğaz Kliniği

Amaç: Drene olmuş sekonder kazanılmış kolesteatomun (DSKK) bilgisayarlı tomografi (BT) bulgularını sunmak

Metod: Kronik kulak akıntısı şikayeti ile gelen ve otoskopik ve/veya otomikroskopik olarak SKK tanısı alıp, cerrahi tedavi gören (17–74 yaş arasında 11 kadın, 24 erkek olmak üzere) 35 hasta retrospektif olarak çalışmaya dahil edildi.35 hastalıklı kulağa sahip 35 hasta (17 pars flaksida, 11 pars tensa, 7 otoattikotomi/mural kolesteatom) opere edildi ve tanıları intraoperatif olarak konfirme edildi. Tüm hastaların pre-operatif temporal kemik BT görüntüleri inferior lateral attik reses ve superior medial attik reseslerin kantitatif analizleri dahil olmak üzere morfolojik olarak yeniden değerlendirmeye alındı.

Sonuç: DSKK'in genel BT bulguları kısmen veya non-opasifiye görünümlü, granülasyon dokusu ile çevrili, gergin duvarlı sirküler veya eliptik aerasyon defektleri oldu. Gergin duvarlı izlenimi veren hava dolu, sirküler veya eliptik defektler 21 hasta kulakta tespit edildi (%60). Pars flaksida kolesteatomlarında lateral attik reses mesafesi kontrlateral sağlam kulağa kıyasla belirgin yüksek çıktı (hasta kulakta: 2.56 ± 0.76 mm, sağlam kulakta: 1.20 ± 0.22 mm koronal planda, $p<0.05$; hasta kulakta: 3.83 ± 1.52 mm, sağlam kulakta: 2.50 ± 0.51 mm aksiyal planda, $p < 0.05$). Pars tensa kolesteatomlarında medial attik reses mesafesi sağlam kontralateral kulağa kıyasla aksiyal planda belirgin yüksek çıktı (hasta kulakta: 4.10 ± 1.19 mm, sağlam kulakta: 2.73 ± 1.01 mm, $p<0.05$), ancak koronal planda farklılık saptanmadı ($p>0.05$).

Tartışma: Temporal Kemik BT incelemesinde orta kulakta ekspansil görünümlü, membranöz duvarı olduğu izlenimi veren, oldukça düzgün yüzeyli hava kaviteleri akla drene olmuş kolesteatomları getirmelidir. Bu nedenle kronik aural akıntısı olan hastalarda orta kulakta sadece opasifiye alanlara değil destrüktif olmasalar bile nonopasifiye aere alanlara da kolesteatom açısından kuşku ile bakmak ve kantitatif ölçümler yapmak gerekebilir.

Anahtar Kelimeler: Kolesteatom, Bilgisayarlı Tomografi, Aural akıntı

Genitoüriner Sistem Radyolojisi

PS-623

UTERUSTA LİPOM: OLGU SUNUMU

Burçin Anışcıklı[1], Nail Uzunlulu[1], Tevfik Güzelbey[1], Arda Kayhan[1]

[1]Kanuni Sultan Süleyman Eğitim Araştırma Hastanesi Radyoloji Kliniği

Lipom, vücutta en sık görülen yumuşak doku kitlesi olduğu halde uterusta yerleşimi oldukça nadirdir. Uterusun yapısında yağ dokusu bulunmadığından etyolojisinde embriyonik kökenli teoriler öne sürülmüştür. Lipomatöz tümörler uterusta nadir rastlanılan benign yumuşak doku tümörleri olup genellikle postmenapozal dönemde görülür. Semptomları nonsopesifik olup klinik bulguları leiomiyomlara benzer. Karın ağrısı yakınması ile hastanemize başvuran 65 yaşında kadın olguda insidental olarak saptanan uterusta lipom olgusunun bilgisayarlı tomografi bulgularını sunmayı amaçladık.

Anahtar Kelimeler: lipom, bilgisayarlı tomografi, uterus

Resim 1.

Resim 2.

Resim 3.

Girişimsel Radyoloji

PS-624

BÖBREK PARANKİM BİYOPSİLERİNDE TANJANSİYEL VE GELENEKSEL YÖNTEMLERİN KARŞILAŞTIRILMASI

Ergin Karaman[1], **Fahri Tercan**[1]

[1]*Pamukkale Üniversitesi Radyoloji Anabilim Dalı*

Giriş ve Amaç: Perkütan böbrek biyopsisi (PBB) renal parankim hastalıklarında uygulanan rutin bir metot olup klinisyene tanı, tedavi ve hastalığın prognozu hakkında önemli bilgiler sağlamaktadır. Radyologlar ve deneyimli klinisyenler tarafından USG eşliğinde yapılan PBB tanısal yeterlilik ve komplikasyonlar açısından güvenilir bir yöntemdir. Biz tek merkezli bu çalışmamızda USG eşliğinde yapılan erişkin böbrek parankim biyopsilerinde tanjansiyel ve geleneksel yöntemleri doku yeterliliği ve komplikasyonlar açısından karşılaştırmayı amaçladık.

Yöntem: Nefroloji ve Romatoloji servislerinden 69 hasta (66 nativ, 3 transplant) böbrek parankim biyopsisi için kliniğimize yönlendirildi. Randomize ve prospektif olarak 34 hastaya tanjansiyel, 35 hastaya geleneksel yöntem kullanılarak PBB yapıldı. Biyopsiler en az 500 böbrek biyopsisi tecrübesi bulunan girişimsel radyolog tarafından otomatik biyopsi tabancası kullanılarak 18G iğne ile yapıldı. Nativ böbrek biyopsileri pron pozisyonda sol böbrek alt polünden, transplant biyopsiler supin pozisyonda böbrek alt polünden yapıldı. Her hastadan iki kere biyopsi yapıldı. Tanjansiyel yöntemde transvers düzlemde iğne traktusu böbrek alt pol korteksine olabildiğince paralel olacak şekilde, geleneksel yöntemde ise sagital düzlemde iğne traktusu böbrek alt pol korteksine dik olacak ve renal hilus korunacak şekilde biyopsiler alındı.

Bulgular: İki hastada (biri tanjansiyel, diğeri geleneksel yöntem uygulanan) transfüzyon gerektirecek perirenal hematom oluştu (majör komplikasyon). Tanjansiyel yöntem uygulanan 4 hastada, geleneksel yöntem uygulanan 8 hastada minör komplikasyon (mikroskopik hematüri ve tedavi gerektirmeyen perirenal hematom) gelişti. Yetersiz tanı gelen 5 hastaya geleneksel yöntemle biyopsi yapılmıştı. Tanjansiyel yöntemde ortalama glomerül sayısı 19.06, geleneksel yöntemde ise 12.37 bulundu. Optimal (≥15 glomerül) ve suboptimal (<15 glomerül) materyal olarak iki yöntemi karşılaştırdığımızda istatistiksel olarak anlamlı bulduk (p=0.004).

Tartışma ve Sonuç: Tanjansiyel yöntem Patel ve arkadaşları tarafından 2010 yılında transplante böbrek biyopsilerinde tanımlanmıştır. Bu yöntemde biyopsi korteks ile renal sinüs yağı arasındaki mesafenin dış 1/3–1/2'sini içerecek şekilde alınmakta olup Patel ve arkadaşları çalışmalarında tanısal yeterlilik oranını %95 olarak saptamıştır. Bizim çalışmamızda tanjansiyel yöntemle yaptığımız tüm biyopsiler tanısal olarak yeterliydi, geleneksel yöntemde ise bu oran %86 idi. Caliskan ve arkadaşlarının pediatrik hastalarda geleneksel ve tanjansiyel yöntemi karşılaştırdıkları çalışmada tanısal yeterlilik geleneksel yöntemde %93.7, tanjansiyel yöntemde ise %99.4 bulunmuş olup bizim sonuçlarımızla paraleldir. Aynı çalışmada minör komplikasyonlar geleneksel yöntemde %20.3, tanjansiyel yöntemde ise %9.6 bulunmuştur. Bizim çalışmamızda geleneksel yöntemde (n=8) %22.9, tanjansiyel yöntemde (n=4) %11.8 minör komplikasyon izlenmiş olup benzerdir. Majör komplikasyon gelişen iki hastanın sistolik kan basınçları 160 mmHg'nın üzerindeydi. Kriegshauser ve arkadaşları PBB sonrası majör komplikasyonların sistolik kan basıncı yüksek olanlarda daha fazla olduğunu saptamışlardır. Sonuç olarak tanjansiyel yöntem, geleneksel yöntemle karşılaştırıldığında daha yüksek tanısal yeterlilik oranına ve daha düşük komplikasyon oranına sahip olup perkütan böbrek biyopsilerinde güvenle kullanılabilir. Hipertansiyonu olan hastalarda işlem öncesinde sistolik kan basıncı 140 mmHg'nın altına düşürülmelidir.

Anahtar Kelimeler: Perkütan böbrek biyopsisi, tanjansiyel yöntem, geleneksel yöntem, tanısal yeterlilik, komplikasyon

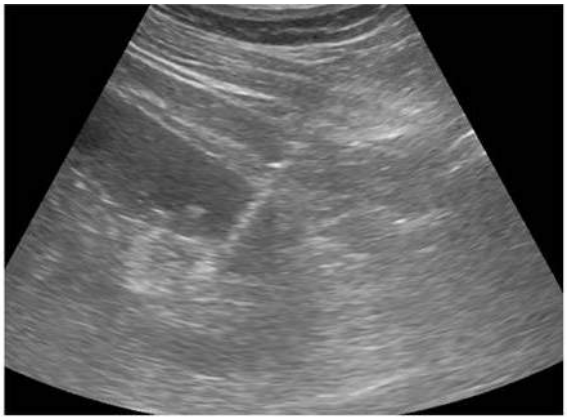

52 yaşında kadın hastada sol böbrek alt polünden sagital düzlemde geleneksel yöntemle yapılan böbrek biyopsisinde iğne traktusunu gösteren US görüntüsü

Resim 1.

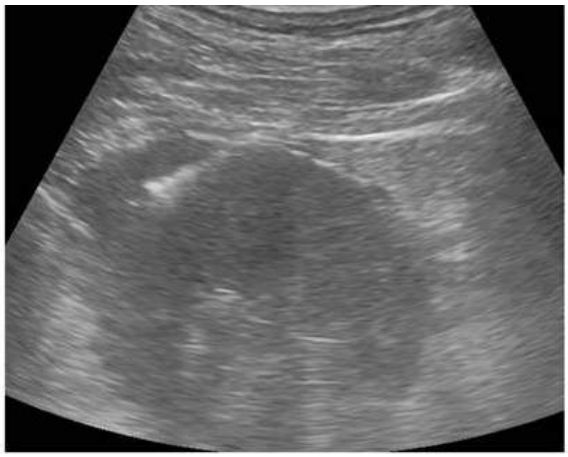

58 yaşında erkek hastada sol böbrek alt polünden transvers düzlemde tanjansiyel yöntemle yapılan böbrek biyopsisinde iğne traktusunu gösteren US görüntüsü

Resim 2.

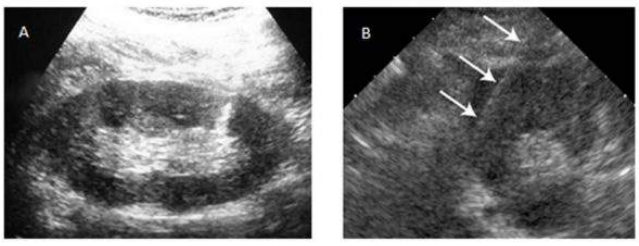

A) Geleneksel yöntem B) Tanjansiyel yöntem

Resim 3.

Tablo 1. Materyal yeterliliği açısından iki yöntemin karşılaştırılması

	Tanjansiyel	Geleneksel	
Ortalama glomerül sayısı	19.06	12.37	p=0.000
Optimal spesmen (≥15 glomerül) sayısı	26/34 (%63.4)	15/35 (%36.6)	p=0.004
Ortalama spesmen uzunluğu	23.76	22.40	p=0.326

Tablo 1. Minör komplikasyonlar açısından iki yöntemin karşılaştırılması

	Tanjansiyel, n (%)	Geleneksel, n (%)	Toplam, n (%)
Minör komplikasyon var	4 (11.8)	8 (22.9)	12 (17.4)
Minör komplikasyon yok	30 (88.2)	27 (77.1)	57 (82.6)
TOPLAM, n (%)	34 (100)	35 (100)	69 (100)

Baş-Boyun Radyolojisi

PS-625

BENİGN TİROİD NODÜLLERİNDE RADYOFREKANS ABLASYON (RFA) VE MİCROWAVE ABLASYON (MWA) TEDAVİLERİNİN ETKİNLİĞİNİN ELASTOGRAFİK DEĞERLENDİRİLMESİ

Taha Yusuf Kuzan[1], Abdullah Ramazan[1], Ruslan Asadov[1], İhsan Nuri Akpınar[1]

[1]*Marmara Üniversitesi Radyoloji Anabilim Dalı*

Giriş ve Amaç: Tiroid nodülleri populasyonada ultrasonografi (US) ile %20–76 arasında tespit edilir. Nodüllerin tedavisinde cerrahi ve radyoiyot tedavi dışında birkaç yol mevcuttur. Özellikle son yıllarda tiroid nodüllerinin tedavisinde yeni yöntemler geliştirilmiştir. Bizim çalışmamızın amacı Radyofrekans Ablasyon (RFA) ve Mikrowave Ablasyon (MWA) sonrası tiroid nodülünde meydana gelen yapısal değişikliklerin Ultrasonografik Elastografi yöntemiyle değerlendirip etkinliklerinin karşılaştırılmasıdır.

Gereç ve Yöntem: Ocak – Haziran 2015 arasında hastanemizde biyopsi ile kanıtlanmış semptomatik benign solid tiroid nodülü olan 50 hastanın 57 nodülü çalışmaya dahil edildi. Hastalara yapılacak tedavi ile ilgili bilgi verilerek yazılı onam formu alındı. Hastalar randomize edilerek birinci grupa RF, diğerine ise MW ablasyon tedavisi uygulandı. İşlemi öncesinde ve 1,3,6. ay takiplerinde hangi tedavi yöntemi uygulandığından habersiz aynı radyolog tarafından her nodül US ile değerlendirildi nodülerin strain indeksleri hesaplandı.

MW ve RF ablasyon işlemi: MW ve RF ablasyon işlemi hastalar supin pozisyonda US görüntülemesi eşliğinde lokal ansetezi uygulamasının ardından uygulandı.

Verilerin Analizi: İstatistiksel analizler için SPSS 21.0 İstatistik paket programı kullanıldı. Sonuçlar %95 güven aralığında, $p<0,05$ anlamlılık düzeyinde değerlendirildi.

Bulgular: Çalışmaya 50 hastada 57 tiroid nodülü dahil edildi. Hastaların 35'i kadın 15'i erkekti. Hastaların yaş ortalaması 48,5 ± 10,2 (27–76) idi. Cinsiyet ve yaş dağılımı açısından MW ve RF gruplar arasında anlamlı fark yoktu. Ayrıca İşlem öncesinde nodüllerin strain indeksi ortalaması açısından gruplar arasında istatistiksel olarak anlamlı fark saptanmadı. MW grubundaki olgularda; işlem öncesi strain indeksi ölçümüne göre, işlem sonrası 6. ay ölçümünde meydana gelen düşüş istatistiksel olarak anlamlıydı ($p=0,013<0,05$). RF grubundaki olgularda; işlem öncesi strain indeksi ölçümüne göre 6. ayda meydana gelen düşüş istatistiksel olarak anlamlıydı ($p=0,000<0,05$). MW ve RF ablasyon yapılan gruplar arasında işlem öncesi, 1. ay, 3. ay ve 6. ay strain indeksi değerleri açısından anlamlı fark yoktu ($p>0,05$).

Sonuç: Çalışmamızda elde ettiğimiz sonuçlara göre benzer özelliklerde benign tiroid nodüllerinde radyofrekans yada mikrowave ablsayon yöntemlerinin nodül elastisetisindeki etkisi birbirine yakın olmaktır. Literatür taramamızda değerlendirebildiğimiz kadarıyla bu çalışma termal ablasyon uygulanan tiroid nodüllerinde yapılan ilk elastografi çalışmasıdır. Bu çalışmada nodüllerin strain indekslerindeki düşüşün her iki termal ablasyon yöteminden sonra benzer oranda saptanmıştır. Çalışma bulgularımıza dayanarak nodül sertliğinden bağımsız olarak her iki ablasyon yöntemi ile de tiroid nodül ablasyon tedavisinde başarılı sonuçlar elde bileceğini düşünmekteyiz.

Anahtar Kelimeler: Tiroid, Nodül, Radyofrekans Ablasyon, Mikrowave Ablasyon, Strain Elastografi

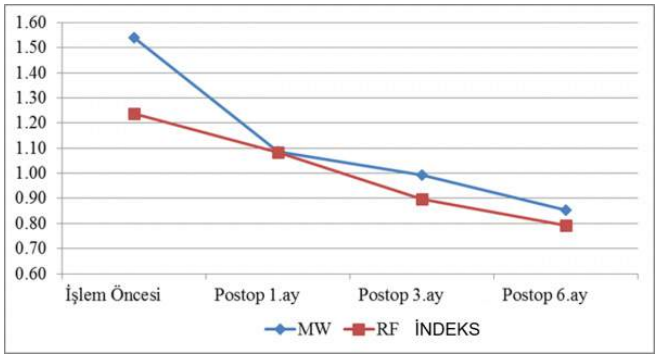

Resim 1.

RAbdominal Radyoloji

PS-626

KARACİĞER PARANKİMİNDE MALİGNİTE DÜŞÜNDÜREN SPLENOZİS OLGUSU

Hatice Yıldırım[1], Sibel Dağlar[1], Burçin Anışcıklı[1], Orhan Korkmaz[1], Arda Kayhan[1]

[1]*Kanuni Sultan Süleyman Eğitim Araştırma Hastanesi Radyoloji Kliniği*

Splenozis, dalak yaralanması veya splenektomi sonrası dalak dokusunun heterotopik ototransplantasyonu ve implantasyonudur. Organ içi splenozis malign lezyonları taklit edebildiği için, dalak travması veya splenektomi öyküsü bulunan hastalarda akılda bulunması önemlidir. Karın içerisinde neoplastik lezyonları taklit eden splenozisli olgunun, manyetik rezonans, bilgisayarlı tomografi ve nükleer görüntüleme bulgularını sunacağız.

Anahtar Kelimeler: splenozis, difüzyon ağırlıklı görüntü, karaciğer

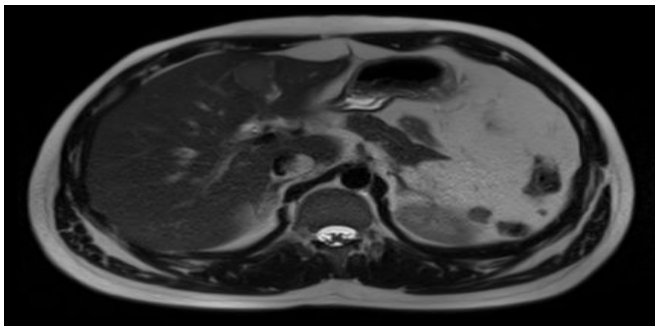

Resim 1.

Resim 2.

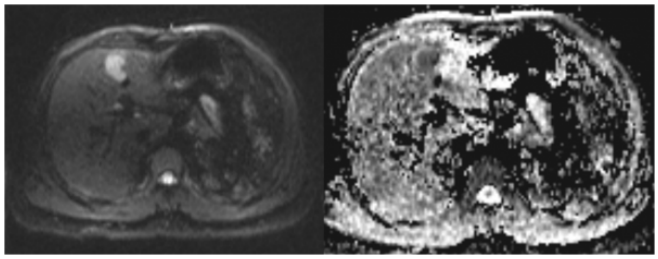

Resim 3.

Meme Radyolojisi

PS-627

BİRADS-3 MEME LEZYONLARININ DİNAMİK KONTRASTLI MEME MRG TETKİKİ İLE DEĞERLENDİRİLMESİ VE HİSTOPATOLOJİK KORELASYONU

Muhammet Çoban[1], Ali Koç[1], Özgür Karabıyık[1], Ümit Erkan Vurdem[1], Zafer Altun[1], Mustafa Bilgili[1], Ahmet Savranlar[1]

[1]*Kayseri Eğitim ve Araştırma Hastanesi*

Amaç: Bu çalışma ile BIRADS-3 meme lezyonlarının manyetik rezonans görüntüleme (MRG) ile değerlendirilmesi ve histopatolojik sonuçlarının karşılaştırılması, takip ve tedavi gerekliliğinin değerlendirilmesi açısından meme MRG' nin etkinliğini saptamayı amaçladık.

Gereç ve Yöntem: Kayseri Eğitim ve Araştırma Hatanesi Radyoloji bölümünde Eylül 2014 -Eylül 2015 tarihleri arasında 12 aylık bir süreçte farklı radyologlar ile gerçekleştirilmiş ve yorumlanmış ultrasonografi (USG) ve/ veya mamografi incelemeleri ile BIRADS-3 lezyon olarak belirtilmiş 82 kadın olgunun meme MRG' leri ile histopatolojik sonuçlarını retrospektif olarak karşılaştırdık. Olguların yaşları 15 ile 76 arasında olup ortalama yaş 42 idi. İstatistiksel analizde çalışma karakteristikleri ortalamalar, frekanslar veya oranlar olarak belirtilmiştir.

Bulgular: USG ve/veya mamografi ile BIRADS-3 olarak 82 olguda tanımlanan 82 lezyonun 9' unda (%10,9) MRG' de malign özellikler mevcuttu ve histopatolojik olarak malignite tanısı verifiye edildi. MRG ile histopatolojik sonuçların karşılaştırılmasında bulduğumuz sonuçlar litaratürde belirtilen sonuçlara yakın değerler olup tüm lezyonların değerlendirilmesinde MRG'nin sensitivitesi %95,6, spesifitesi %70, pozitif prediktif değeri (PPD) %90,7, negatif prediktif değeri (NPD) %82,3 olarak hesapladık. Malignite açısından MRG bulguları ile histopatolojik sonuçlar benzer korelasyon göstermekteydi ve malign lezyonlarda MRG'nin sensitivitesi ve NPD' si %100 idi.

Sonuç: Çalışmamızda malign-benign ayrımı MRG ile %100 doğrulukta yapılabilmekteydi. Meme MRG' ile malign-benign ayrımını yüksek doğrulukta yapabiliyor olmasından dolayı mamografi ve/ veya USG ile BİRADS-3 lezyon olarak tariflenen olgularda özellikle aile öyküsü pozitif hastalarda meme MRG' nin klinik ilave tanı aracı ve problem çözücü bir yöntem olarak kullanılacağını ve meme MRG negatif olgularda gereksiz biopsi prosedürlerini azaltabileceği düşüncesindeyiz.

Anahtar Kelimeler: BIRADS-3, Histopatoloji, Manyetik Rezonans Görüntüleme

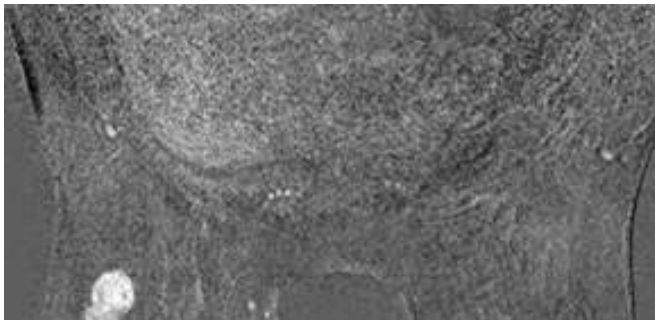

Resim 1.

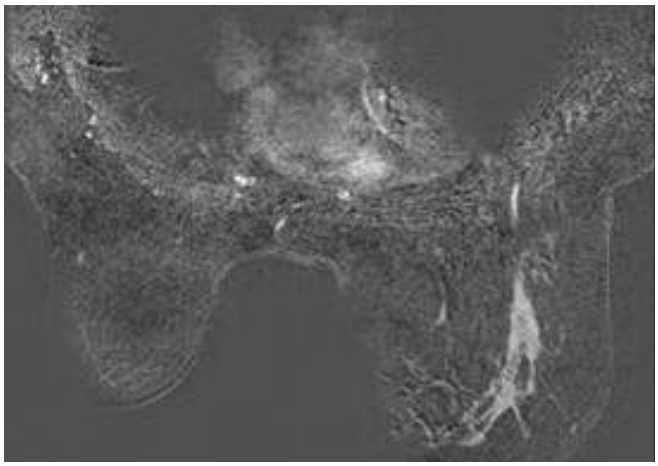

Resim 2.

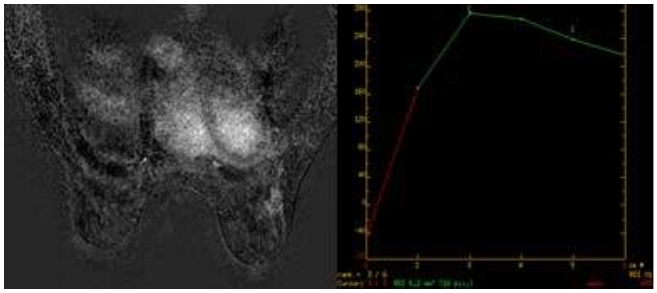

Resim 3.

Meme Radyolojisi

PS-628

MEMENİN NADİR BENİNG TÜMÖRÜ: PASH (PSÖDOANJİOMATÖZ STROMAL HİPERPLAZİ)

Hafize Aktaş[1], Arzu Özsoy[1], Eda Elverici[1]

[1]Ankara Numune Eğitim ve Araştırma Hastanesi

Giriş: Pash memenin benign stromal bir tümörüdür. Pash sendromundan hormonal aktivitenin sorumlu olduğu düşünülmektedir. Bu sebeple premenapozal ve perimenapozal kadın grubunda görülmektedir. Pash kendisini mikroskopik bir foküs şeklinde gösterebileceği gibi yaygın- gross bir kitle şeklinde de gösterebilir.

Bulgular: 43 yaşında premenopozal bayan olgu, sol memede asimetrik büyüme şikayeti ile cerrahi polikliniği tarafından meme görüntüleme ünitesine refere edildi. Fizik muayenesinde sol memeyi tama yakın dolduran sert kitle palpe edildi. Bilateral aksiller patoloji saptanmadı. Bilateral mamografi ve meme USG tetkikleri yapıldı. Mamografide sol memede hipertrofi, global cilt kalınlaşması ve trabeküler paternde artış mevcuttu. Ultrasonografide sol memeyi tama yakın dolduran iç yapısında yaygın kistik alanlar içeren renkli dopplerde vaskülarizasyon artışı izlenmeyen heterojen- hipoekoik solid kitle mevcuttu. Yapılan dinamik meme MRG tetkikinde sol memeyi tama yakın dolduran 17x8cm boyutlarında, T1A'da yağ doku ihtiva eden, T2A'da heterojen sinyal intensitesinde, kontrastlı serilerde heterojen, giderek artan (tip-1) vasıfta kontrastlanan kitle saptandı. Bı-rads 4b olarak rapor edildi. Cerrahi eksizyon sonrasında histopatolojik sonucu PASH olarak geldi.

Sonuç: PASH memenin nadir görülen, iyi prognozlu benign tümörüdür. Premenapozal dönemde memede kitle şikayeti ile gelen kadınlarda ayırıcı tanıda düşünülmesi gereken bir lezyon olup, düşük gradeli anjiosarkom ve sistosarkoma filloides ile karışabilmektedir.

Anahtar Kelimeler: meme, kitle, hipertrofi, psödoanjiomatoz

Nöroradyoloji

PS-629

SHEEHAN SENDROMU, MR BULGULARI

Ahmet Yalnız[1], Elif Salman Yalnız[1], Elmire Dervişoğlu[1], Ercüment Çiftçi[1]

[1]Kocaeli Üniversitesi Tıp Fakültesi Radyoloji Anabilim Dalı

Sheehan sendromu doğum sonrası aşırı kanama, hipovolemi ve hipotansiyona bağlı olarak hipofiz glandında infarkt gelişmesi sonucu oluşan hipofiz ve adrenal yetersizliğidir. Temel olay azalmış kan volümü neticesinde anterior hipofizde nekroz oluşmasıdır. Biz bir olguda sheehan sendromu dinamik sella MR özelliklerini tanımladık.

Postpartum ciddi kanaması olan 32 yaşında kadın hasta emzireme şikayetiyle tetkik ediliyor. Laboratuvar incelemelerinde panhipopituarizm saptanan hastada, hipofize yönelik yapılan dinamik sella MR incelemede hipofiz glandında boyut artışı yanı sıra kontrast sonrası serilerde adenohipofizde periferal rim tarzında kontrast tutulumu izleniyor. Bulgular klinikte tanımlanan sheehan sendromu ön tanısını desteklemektedir.

Anahtar Kelimeler: Sheehan sendromu, mr bulguları

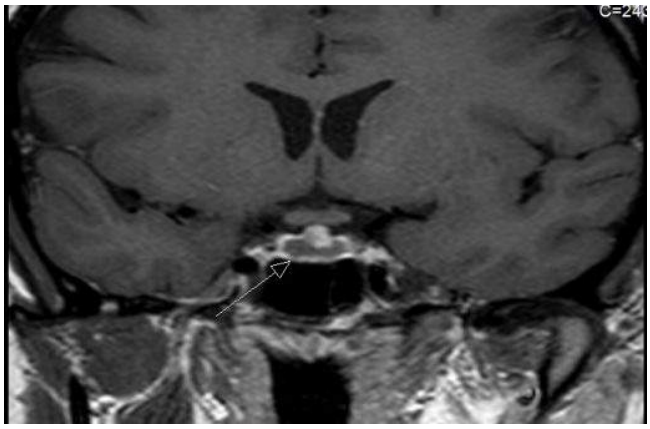

Resim 1.

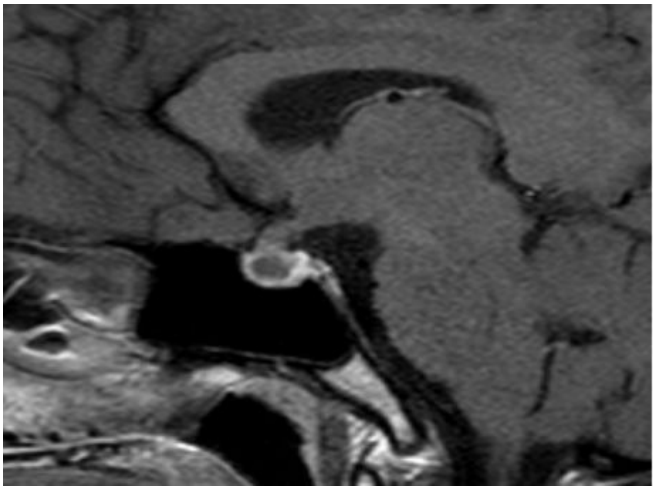

Resim 2.

Abdominal Radyoloji

PS-630

NÖTROPENİK HASTADA NADİR BİR AKUT BATIN NEDENİ: KEMOTERAPİ İLİŞKİLİ PNÖMATOZİS İNTESTİNALİS

Mesut Öztürk[1], İlkay Çamlıdağ[1], Gökhan Selçuk Özbalcı[2], Mehmet Selim Nural[1], Tümay Bekci[1]

[1]Ondokuz Mayıs Üniversitesi Tıp Fakültesi Radyoloji Anabilim Dalı
[2]Ondokuz Mayıs Üniversitesi Tıp Fakültesi Genel Cerrahi Anabilim Dalı

Giriş: Pnömatozis intestinalis bağırsak duvarında hava olması ile karakterize nadir bir durumdur. İdiyopatik olabileceği gibi mezenter iskemi, enfeksiyon, cerrahi girişim ve kemoterapiye sekonder ortaya çıkabilir. Pnömatozis intestinalis nedeni ile hayatı tehdit edebilecek komplikasyonlar ortaya çıkabileceğinden, zamanında tanı konulması çok önemlidir. Bu olgu sunumunda kemoterapi sonrası acil servise şiddetli karın ağrısı ile başvuran hastada pnömatozis intestinalis ve portal ven içindeki yaygın gaz görünümünün Bilgisayarlı Tomografi (BT) ve Ultrasonografi (USG) bulgularının sunmayı amaçladık.

Vaka Sunumu: 67 yaşında erkek hasta, acil servise son 10 saattir olan şiddetli karın ağrısı şikayeti ile başvurdu. Ağrı başladıktan sonra iki kez safralı kusma hikayesi mevcuttu. Nazofarinks karsinomu nedeni ile bir hafta önce dosetaksel ve florourasil kemoterapisi alan hastanın, başvuru sırasındaki beyaz küre sayısı 310/uL idi. Ultrasonografi incelemesinde portal vende ve karaciğer periferinde çok sayıda hareketli ekojen hava değerleri izlendi. Mezenter iskemi ön tanısı ile BT inceleme yapıldı. BT incelemede sağ alt kadran bağırsak ansları duvarında, mezenter venöz yapılarda ve portal vende hava görüldü. Arteryel ya da venöz obstruksiyon bulgusu saptanmadı. Şiddetli karın ağrısı olması nedeni ile laparotomi yapıldı. Eksplorasyonda intestinal nekrotik segment izlenmedi. Laparotomi sonrası nazogastrik dekompresyon, intravenöz sıvı ve antibiyotik ile takip edilen hastanın semptomları geriledi.

Sonuç: Pnömatozis intestinalis bağırsak duvarında hava bulunması ile karakterize nadir bir durumdur. Bağırsak duvarındaki hava mezenter venöz yapılar aracılığı ile portal vene kadar yayılabilir. Kemoterapi ilişkili pnömatozis intestinalis oldukça nadir görülür ve çoğu zaman konservatif tedavi ile iyileşir. Bizim sunduğumuz vakada hastanın şiddetli karın ağrısı ve peritonit bulgularının bulunması nedeni ile acil laparotomi yapıldı. Eksplorasyonda nekrotik segment bulunmaması üzerine konservatif tedavi edildi ve hastanın semptomları geriledi. Kemoterapi alan, karın ağrısı ile başvuran ve pnömatozis intestinalis saptanan hastalarda uygun tanı ve tedavi planlaması için nadir görülen bu durum da akılda tutulmalıdır.

Anahtar Kelimeler: Pnömatozis İntestinalis, Kemoterapi, Portal Venöz Hava, Akut Batın

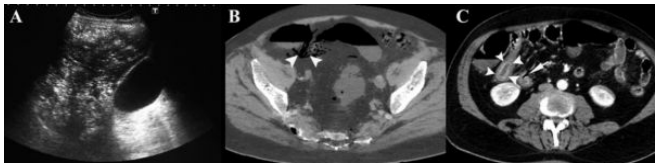

Resim 1.

Meme Radyolojisi

PS-631

KİTLENİN EŞLİK ETMEDİĞİ YALNIZ MİKROKALSİFİKASYON İÇEREN LEZYONA US EŞLİĞİNDE BİYOPSİ: BAŞARI ORANIMIZ NEDİR

Hüseyin Balcı[1], Şerife Balcı[1], Meltem Gülsün Akpınar[1], Ali Rıza Sever[1]

[1]Hacettepe Üniversitesi Tıp Fakültesi Radyoloji Anabilim Dalı

Kitlenin eşlik etmediği yalnız mikrokalsifikasyon içeren lezyonlarda en çok tercih edilen yöntem steroataktik biyopsidir. Ancak biz Hacettepe Üniversitesi Tıp Fakültesi Hastenesinde 2014 yılından itibaren bu lezyonlara US eşliğinde biyopsiler yaptık. Bu işlemi yaparken dikkat ettiğimiz en önemli nokta hasta seçimiydi. Kitlenin eşlik etmediği yalnız mikrokalsifikasyon içeren lezyonun US de net görüldüğünden emin olduğumuz hastalara bu yöntemi uyguladık.

US eşliğinde mikrokalsifikasyon kümesine biyopsi yapmanın avantajı lezyonun her defasında farklı yerine gidip örnekler alınabilmesidir. Ayrıca olası minimal parankimal distorsiyon veya mikroinvazyonu düşündüren alan varlığında buradan da biyopsi yapma olanağı bulunmaktadır. Sterotaktik biyosinin avantajı ise lezyonun bir yerine gidip büyük miktarda doku alınmasıdır.

Merkezimizde bu yöntemle 31 hastaya biyopsi yaptık. Mikrokalsifikasyonlardan biyopsi yaptığımızı ispatlamak için her hastadan spesimen grafileri aldık.31 hastadan yalnızca 2 tanesinde spesimen grafisinde kalsifikasyonu göremedik ve stereotaktik biyopsiye geçtik. Bu hastalardan da bir tanesinde bizim spesimen grafisinde göremediğimiz kalsifikasyonu patolog gördü ve tanıya gidebildi.

Bu vakalardan yaptığımız biyopsilerin sonuçları 18 DCIS, 1 pleomorfik LCIS, 7 invaziv duktal ca, 1 radyal skar, 1 atipili duktal hiperplazi (ADH), 2 adet duktal epitelyum hiperplazisi ve 1 adet (steroataktik biyopsiye giden vakamız) fibrokistik değişiklik olarak geldi.

Bu vakalardan 20 tanesi biyopsiden sonra ameliyat edilmiş olup postoperatif biyopsi sonuçlarını biyopsi sonuçlarımızla karşılaştırdık.16 vakada preoperatif biyopsi ile postoperatif eksizyon materyallerinin patoloji sonuçları aynı geldi. Preoperatif biyopsisi DCIS gelen 3 hastanın postoperatif patoloji sonucunda invaziv komponentler izlendi. Preoperatif ADH gelen bir hastanın postoperatif sonucu DCIS geldi.

Sonuç: Sterotaktik biyopsi daha uzun süren bir yöntem olup maliyeti de yüksektir. Yalnız mikrokalsifikasyon içeren lezyonlarda uygun hasta secimiyle sterotaktik biyopsiye ihtiyaç kalmadan US eşliğinde biyosi yapılabilir. Böylece daha kısa sürede ve daha az maliyetle sonuça gidilebilir.

Anahtar Kelimeler: memede mikrokalsifikasyon, stereotaktik biyopsi, US eşliğinde biyopsi.

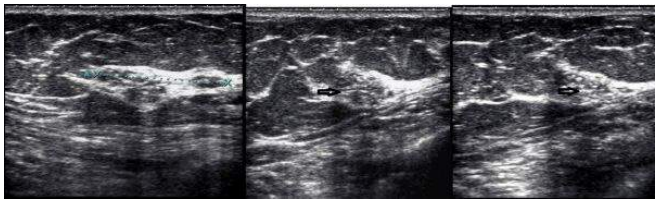

Resim 1.

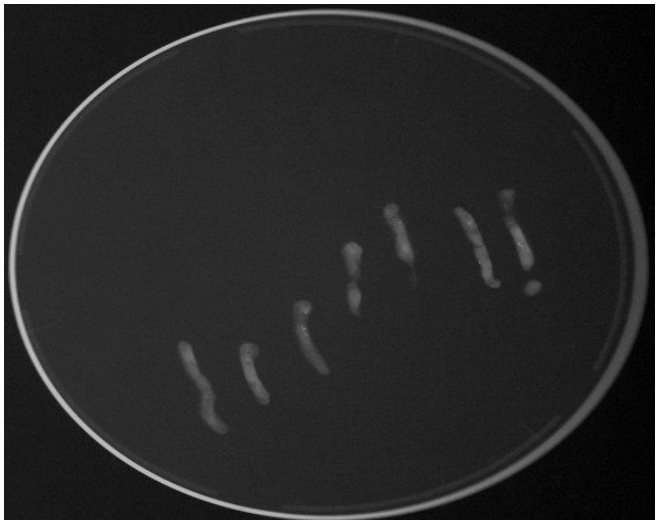

Resim 2.

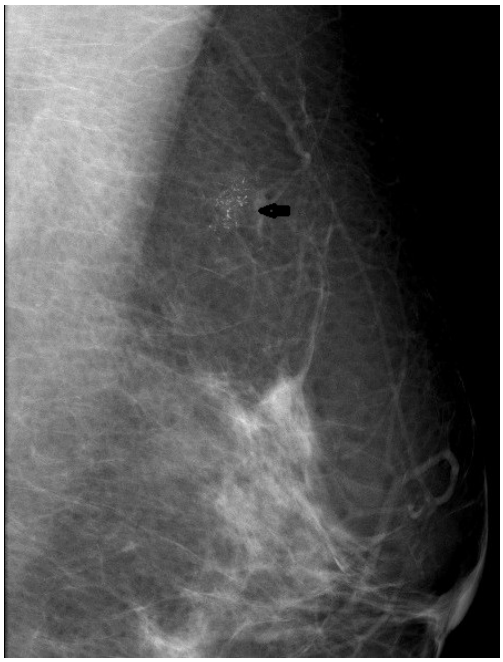

Resim 3.

Toraks Radyolojisi

PS-632

SARKOİDOZUN AKCİĞER PARANKİMİ VE MEDİASTEN TUTULUMUNUN KESİTSEL BULGULARI

Zeynep Aydın[1], Işıl Başara Akın[1], Naciye Sinem Gezer[1], Canan Altay[1], Pınar Balcı[1]

[1]Dokuz Eylül Üniversitesi Tıp Fakültesi Radyoloji Anabilim Dalı

Giriş ve Amaç: Sarkoidoz, non-kazeifiye epiteloid granülomlarla karakterize, hemen her organı tutabilen multisistem bir hastalıktır. Pulmoner ve mediastinal tutulum hastaların %90'ında görülür. Hastalıkla ilişkili mortalite ve morbiditenin en sık nedeni pulmoner tutulumdur. Sarkoidozun pulmoner tutulumu radyolojik olarak evrelenmekte ve bu evreleme prognoz hakkında önemli bilgiler vermektedir. Bu bildiride sarkodiozlu hastalarda pulmoner tutulum bulgularının bilgisayarlı tomografi (BT) bulgularının sunulması amaçlanmıştır.

Gereç ve Yöntem: Hastanemize ait dijital görüntü arşivleme sistemimizde bulunan, patolojik ve klinik olarak sarkoidoz olarak tanısı kanıtlanmış, 22 hastaya ait BT incelemeleri değerlendirilmiştir.

Bulgular: İncelenen 22 hastanın;

22'sinde de mediastinal- hiler lendadenopati varlığı izlenmiştir.9 hastada multiple, peribronkovasküler yerleşimli mikronodüller mevcuttur.3 hastada makronodüller izlenmiştir.4 hastada septal yapılarda kalınlaşmalar saptanmıştır.4 hastada fibrozis bulguları izlenmiştir.3 hastada mozaik attenüasyon patterni izlenmiştir.3 hastada buzlu cam opasiteleri mevcuttur.1 hastada alveolar konsolidasyonlar izlenmiştir.1 hastada da fungus topu varlığının eşlik ettiği kaviter lezyonlar mevcuttur.

Tartışma ve Sonuç: Sarkoidozun evrelemesi akciğer grafisi üzerinden tanımlanmıştır. Ancak BT (Bilgisayarlı tomografi) incelemeleri ile parankim ve mediastinal tutulum hakkında çok daha detaylı bilgi verilebilmektedir.

-Lenfadenopati: Hiler, mediastinal (Sağ paratrakeal) simetrik ve bilateral tutulum. İyi sınırlı mikronodüller (2–4 mm, iyi sınırlı, bilateral) makronodüller (5 mm ve üstü, gruplaşma eğiliminde).

-Lenfanjitik yayılım görülebilir. (perivasküler, subplevral, interlobüler ve septal)

-Fibrotik değişiklikler: Retiküler opasiteler, yapısal distorsiyon, traksiyon bronşiektazileri, volüm kaybı izlenebilmektedir. Tanımlanan bu bulgular üst lob ve orta lob ağırlıklıdır.

Atipik Bulgular: -Lenfadenopatiler (Unilateral, izole, anterior mediastinal yerleşimli olanlar)

-Alveolar konsolidasyon,
-Kitle benzeri opasiteler,
-Konglomere kitleler,
-Soliter pulmoner nodüller,
-Buzlu cam dansite artımları,
-Fibrokistik değişiklikler,
-Mozaik attenüasyon,
-Trakeobronşial anormallikler,
-Atelektazi,
-Plevral effüzyon ve şilotoraks, hemotoraks, pnömotoraks, plevral plak benzeri opasiteler,
-Miçetoma ve aspergillomayı içerir.

Sarkoidozun pulmoner manifestasyonlarının belirlenmesinde radyolojik görüntülemeler ilk sırada yer almaktadır. Hastanın mortalite ve morbiditesi pulmoner tutuluma bağlıdır. Bu nedenle pulmoner tutulumun tanınması ve uygun şekilde tanımlanması tedaviye düzenlenmesi açısından oldukça önem taşımaktadır.

Anahtar Kelimeler: Bilgisayarlı tomografi, fibrozis, kavite, lenfadenopati, mediastinal, miçetoma, nodül, perilenfatik yayılım, sarkoidoz.

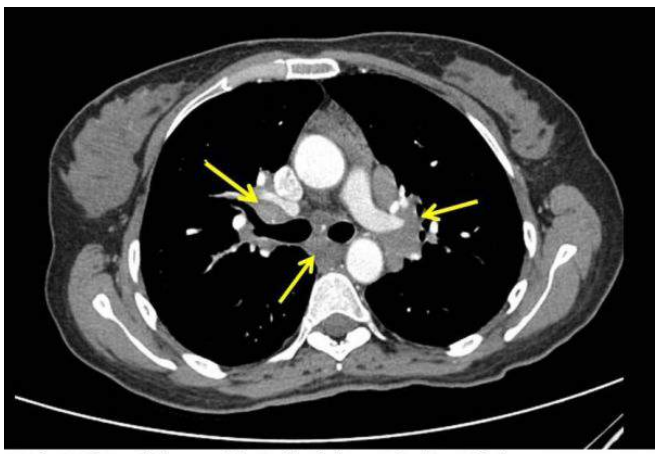

Resim 1: Bilateral hiler ve subkarinal lenfadenopatiler (Sarı oklar)

Resim 1.

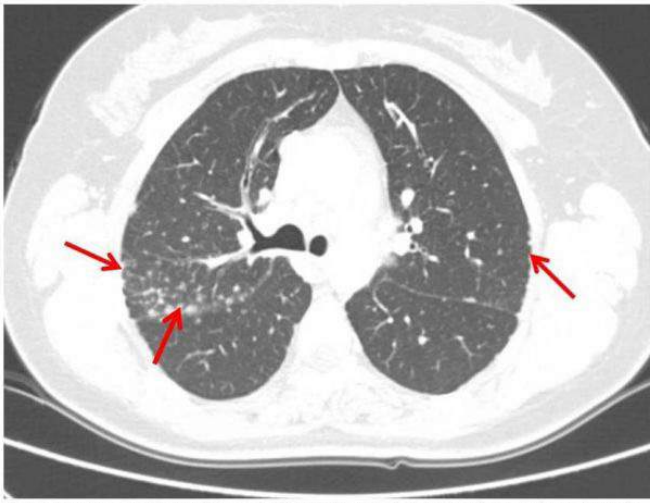

Resim 2: Kırmızı oklar; Sağda major fissür düzeyinde peribronkovasküler yerleşimli ve bilateral subplevral alanlarda, multipl milimetrik nodüller.

Resim 2.

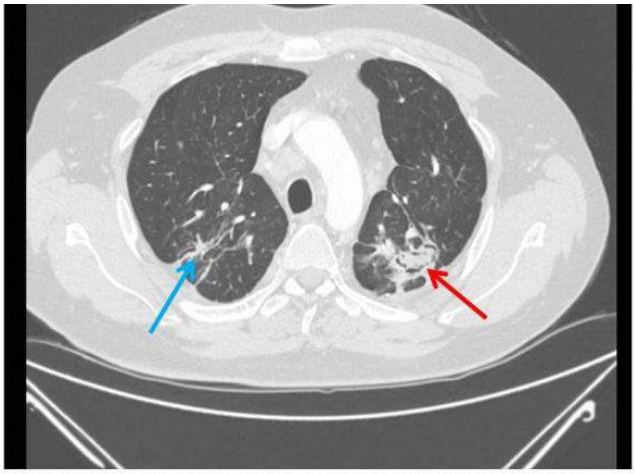

Resim 3: Mavi ok; sağ üst lob posterior segmentte fibrozise bağlı değişiklikler izlenmekte. Kırmızı ok; sol üst lob apikoposterior segmentte kaviter lezyon içerisinde miçetoma ile uyumlu nodüler dansite artımı izleniyor.

Resim 3.

Acil Radyoloji

PS-633

NADİR BİR POSTRAVMATİK İNTRAABDOMİNAL SIVI NEDENİ: RÜPTÜRE KİST HİDATİK

Yeliz Aktürk[1], Onur Karacif[1], Serra Özbal Güneş[1], Baki Hekimoğlu[1]

[1]*Dışkapı Yıldırım Beyazıt Eğitim ve Araştırma Hastanesi, Radyoloji Kliniği*

Giriş ve Amaç: İntraabdominal serbest sıvı posttravmatik hastalarda çok önemli bir bulgu olup laparotomi endikasyonu gerektirebilir. BT inceleme sıvının varlığını, lokalizasyonunu, miktarını belirlemede önemlidir. Postravmatik olgularda karaciğer ve böbrek hasarı gibi solid organ injürileri en sık serbest sıvı nedenleridir. Bu sunumda; travma sonrası organ hasarı olmaksızın batın içi yaygın serbest sıvısı bulunan ve rüptüre kist hidatik saptanan olgunun BT bulgularını sunmayı amaçladık.

Olgu Sunumu: 9 yaşında erkek çocuk, arkadaşıyla çarpışma sonrası karın ağrısı ve kusma şikayetiyle acil servise başvurdu. Yapılan ultrasonografide batın içi yaygın serbest sıvı saptandı. BT incelemede karaciğer komşuluğunda iç basıncı düşük, laminer duvar yapısı gösteren, ayrılmış membranı seçilen, düzensiz konturlu kistik lezyon ve yaygın serbest sıvı izlendi. Herhangi bir organ laserasyonu bulgusu saptanmadı. BT bulguları intraoperatif olarak doğrulandı.

Tartışma: Travma sonrası görüntülemede intrabdominal serbest sıvı varlığı önemli bir bulgudur ve sıklıkla solid organ hasarını akla getirir. Hipotansiyon, peritoneal irritasyon ve solid organ hasarı varlığında cerrahi tedavi gerekebilir. Nadiren (yaklaşık %5 olguda) visseral hasar olmaksızın serbest sıvı saptanabilir. Geniş sıvı birikimleri izole bir bulgu olarak saptandığında öncelikle barsak ve mezenterik yaralanma açısından BT inceleme yeniden gözden geçirilmeli ve organ hasarı dışındaki bulgular taranmalıdır.

Rüptüre ekinokok kisti, kist hidatikli bir hastada ilk ortaya çıkan bulgu olabilir. Bizim olgumuzda da öyküde önceden bilinen yada takip edilen kist hidatik bilgisi yoktu. Kist hidatik rüptürü değişik nedenlerle olabileceği gibi en sık travmaya sekonder meydana gelir. Travma endokistin yada endokist ve perikistin yırtılmasına neden olabilir. Sonuçta peritoneal ekilim meydana gelebilir.

Sonuç: Travma sonrası yapılan görüntüleme yöntemlerinde intraabdominal serbest sıvı saptandığında nedenleri çok yönlü olarak araştırılmalıdır ve bizim olgumuzda olduğu gibi kist rüptürü ve diğer organ hasarı dışı nedenler de akılda tutulmalıdır.

Anahtar Kelimeler: kist hidatik, rüptür, travma

Resim 1.

Resim 2.

Resim 3.

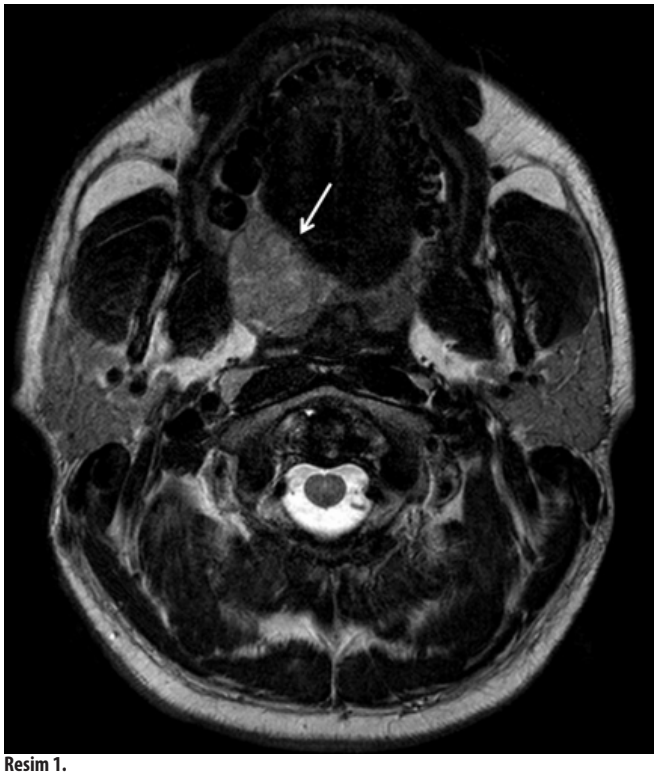

Resim 1.

Resim 2.

Baş-Boyun Radyolojisi

PS-634

YUMUŞAK DAMAK SUBMUKOZAL LOKALİZASYONDA ŞIVANNOM: MRG BULGULARI

Veysel Akgün[1], Uğurcan Balyemez[1], Deniz Güvenir[1], Bilal Battal[1]

[1]Gülhane Askeri Tip Akademisi Radyoloji Anabilim Dalı

Giriş: Şıvannomlar sinir kılıflarındaki şıvan hücrelerinden köken alan benign tümörlerdir. Bu tümörlerin %25–45'i baş boyun bölgesinde ortaya çıkmakta olup bunların sadece %1'i oral kavite yerleşimlidir. Oral kavite şıvannomları ise genellikle dilde görülür ve yumuşak damak tutulumu çok nadirdir. Bu olgu ile şıvannomun nadir karşılaşılan yumuşak damak tutulumunun MRG bulgularını sunmayı amaçladık.

Gereç ve Yöntem: 21 yaşında erkek olgu yumuşak damakta ağrısız, son zamanlarda büyümüş şişlik şikayeti ile kliniğimize sevk edildi.

Olgu: 3D sekansları da içeren kontrastlı boyun MR ile değerlendirildi.

Bulgular: MR' da oral kavitede yumuşak-sert damak bileşkesinin sağ tarafında oral kaviteye protruzyon gösteren 22x29x32 mm boyutlarında, düzgün sınırlı, T1 ağırlıklı serilerde heterojen hafif hipointens, T2 ağırlıklı serilerde heterojen hiperintens, belirgin difüzyon kısıtlılığı sergilemeyen ve heterojen tarzda kontrastlanan kitle lezyonu izlendi. Ayırıcı tanıda minör tükrük bezi tümörlerinden pleomorfik adenom ve şıvannom düşünüldü. Cerrahi eksizyon sonrasında histopatolojik inceleme şıvannom olarak raporlandı.

Sonuç: Şıvannomlar genelde soliter olup multipl olduklarında NF 2 göz önünde bulundurulmalıdır. Yavaş büyürler ve ağrısız bir kliniğe sahiptirler. Genelde iyi kapsüllü olup bu durum cerrahi tedavi ve prognoz açısından avantajlıdır. Tüm şıvannom olgularının %25–45 i baş boyun bölgesinde görülüp sadece %1 i oral kavite yerleşimlidir ve oral kavitede damak tutulumu nadirdir. Bu bölgenin tutulumunda ayırıcı tanıda minör tükrük bezi tümörleri, fibroma, lenfoma, retansiyon kisti, abse ve lipom düşünülmelidir. MRG inceleme şıvannom tanısında özellikle kontrastlı sekansların katkısı ile diğer görüntüleme yöntemlerine üstündür. Oral kavite lezyonlarında nadir de olsa şıvannomun ayırıcı tanıda akla gelmesi ve radyolog olarak klinisyeni yönlendirmek hastanın evaluasyonunda ve cerrahisinde önem arz etmektedir.

Anahtar Kelimeler: şıvannom, damak tutulumu, yumuşak damak, MR inceleme, oral kavite, NF 2

Resim 3.

Genitoüriner Sistem Radyolojisi

PS-635

ÇOK NADİR BİR RENAL TÜMÖR: RENAL KARSİNOİD

Yeliz Aktürk[1], Alper Dilli[1], Serra Özbal Güneş[1], Baki Hekimoğlu[1]

[1]*Dışkapı Yıldırım Beyazıt Eğitim ve Araştırma Hastanesi, Radyoloji Kliniği*

Giriş ve Amaç: Karsinoid tümörler sıklıkla gastrointestinal sistem, bronkopulmoner sistem ve daha az sıklıkta hepatobiliyer sistemde görülür. Primer renal karsinoid tümör ise oldukça nadir olup literatürdeki sayıları100'ün altında olarak bildirilmiştir. Bu sunumda amacımız; hematüri nedeniyle başvuran, nefrektomi sonucu renal karsinoid tümör saptanan bir olgunun operasyon öncesi BT ve MRG bulgularını sunmaktır.

Olgu Sunumu: 39 yaşında erkek hastanın abdomen BT ve MRG incelemesinde sağ böbrek alt polde, egzofitik uzanımı da bulunan, yoğun içerikli, solid komponentleri bulunan, kalın septalı, septalarında kontrast tutulumu izlenen kistik kitle lezyonu saptandı. Çevre yağ dokuda invazyon bulgusu yada metastazı düşündüren lezyon izlenmedi.

Tartışma: Karsinoid tümörler genellikle nöroendokrin hücre kökenli olup %74 oranında gastrointestinal sistemde, %25 oranında respiratuar sistemde görülürken; testis, overler, böbrek ve prostat gibi nadir yerleşimleri ise %1 'in altında olarak bildirilmiştir. Literatürdeki olgular 13 ile 79 yaşları arasındadır. Patogenezi tartışmalı olup nöroendokrin hücrelerin embriyogenez sırasında nöral krestten yada pankreatik dokudan kaynaklanabilceği öne sürülmüştür. Ayrıca kronik inflamasyonun; pelvikalisiyel ürotelyumun intestinal metaplazisisine yol açtığı ve nöroendokrin hücrelerin dönüşümünün tetiklendiği de söylenmektedir. Daha çok atnalı böbrek gibi konjenital anormalliklerle birlikte görülmektedir. Bazıları inaktif olmakla beraber karakteristik olarak seratonin salgılarlar. Ayrıca seratoninin bir metaboliti olan 5-hidroksiindol asetik asitin üriner sekresyonu artar. Kortikotropin, histamin, dopamin, substans P, nörotensin, prostoglandinler ve kallikrein salgılanabilecek diğer hormon ve biyokimyasal maddelerdir.

Radyolojik bulgular sıklıkla solid tümör şeklinde olup kistik komponentleri bulunabilir. Kalsifikasyon olguların %26.5'inde bildirilmiştir. Renal nöroendokrin tümörlerin diğer renal karsinomlardan daha iyi gidişli olduğu bildirilmiş olsa da çok nadir görüldüklerinden prognozları net bilinmemektedir. En önemli prognostik faktörler; proliferasyon indeksleri, anjioinvazyon ve mitoz derecesidir.

Anahtar Kelimeler: renal, karsinoid, hematüri

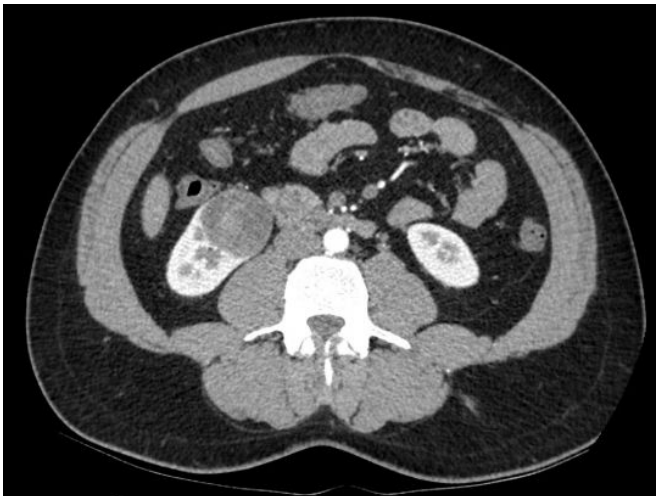

Resim 1.

Resim 2.

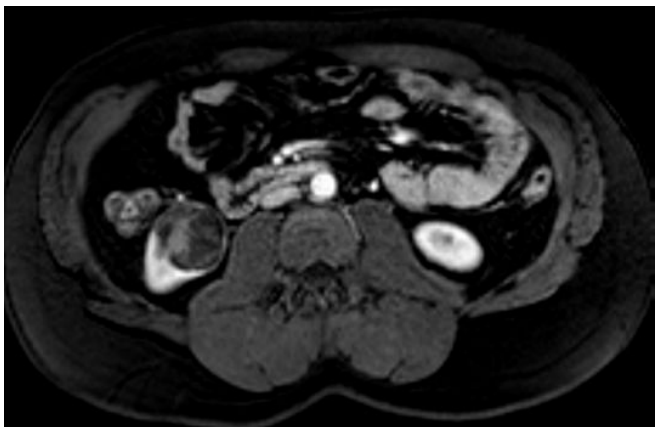

Resim 3.

Toraks Radyolojisi

PS-636

CİDDİ SOLUMUN SIKINTISINA NEDEN OLAN DEV BRONKOJENİK KİST

Esin Kurtuluş Öztürk[1], Saffet Öztürk[1], Berat Acu[1]

[1]Eskişehir Osmangazi Üniversitesi, Tıp Fakültesi Radyoloji Anabilim Dalı, Eskişehir

Amaç: Bronkojenik kistler, trakeobronşiyal ağaç ve ön bağırsağa ait konjenital anomalilerdir. En sık görülen bronkopulmoner malformasyonlardan biridir. Sıklıkla karinanın arka bölgesinde yerleşirler ve mediastinal kitlelerin yaklaşık %50'sini oluştururlar. Asemptomatik olabilecekleri gibi kistlerin zaman içerisinde çevre dokulara bası yaparak, kanayarak ya da enfekte olarak semptomatik hale gelebilmektedir. Bu çalışmada ciddi solumun sıkıntısına neden olan dev bronkojenik kisti literatür bilgileri eşliğinde sunmayı amaçladık.

Gereç-Yöntem: 52 yaşında kadın hasta ani başlayan nefes darlığı ve göğüs ağrısı nedeniyle acil servise başvurdu. İki yönlü akciğer grafisinde posterior mediastende kitle ve sağ alt lob total atelektazik saptanması üzerine hastaya kontrastlı toraks BT çekildi.

Bulgular: Kontrastlı toraks BT'de posterior mediasten sağ yarıda, sağ alt lobu totale yakın kollabe eden, periferinde kalsifikasyonlar izlenen, özefagus ve trakeada deplasmana neden olan, içerisinde hava sıvı seviyesinin izlendiği yaklaşık olarak 17x17x19cm boyutlarında kistik lezyon izlendi. Sağ alt lob kollapsına sekonder solumun sıkıntısı yaratan komplike dev bronkojenik kist olabileceği düşünüldü. Operasyon sonrası histopatolojik tanı bronkojenik kist olarak raporlandı.

Sonuç: Bronkojenik kistler primer mediastinal kitlelerin %6.3'ünü, primer mediasten kistlerinin ise %34'ünü oluşturur. Hastalar çoğunlukla büyük çocuk veya erişkinlerdir. Olguların yaklaşık 2/3'ü asemptomatiktir ve insidental saptanır. Semptomların başında göğüs ağrısı, disfaji, dispne ve öksürük gelmektedir. Pediatrik hastalarda kistlerin mutlaka çıkarılması gerekmektedir, çünkü yer kaplayarak organ gelişimini engellemekte, hatta solunum sıkıntısı ve ölüme neden olabilmektedirler. Malign transformasyon riski ve gelişebilecek komplikasyonlar nedeniyle de erişkin hastalarda da bronkojenik kistlerin eksize edilmesi gerektiği düşünülmektedir.

Anahtar Kelimeler: bronkojenik kist, posterior mediasten, toraks BT

Resim 1.

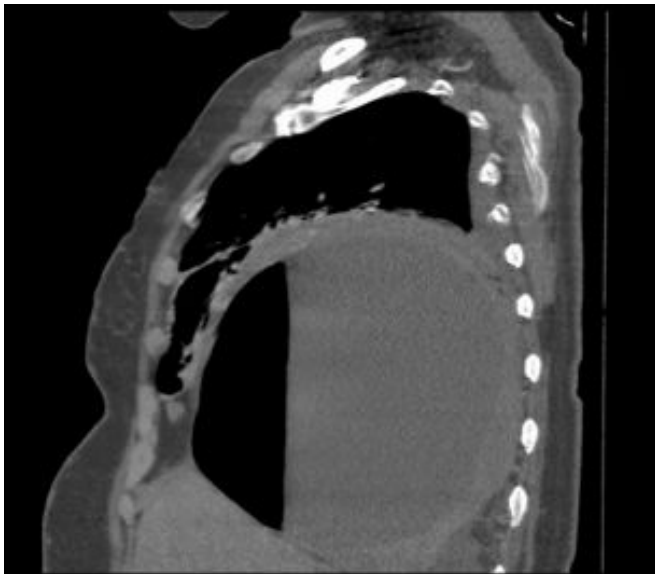

Resim 2.

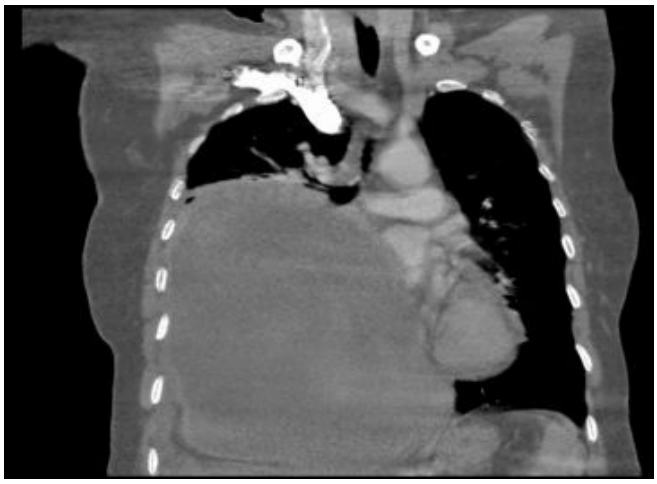

Resim 3.

Abdominal Radyoloji

PS-637

TİP II DİYABETLİ HASTALARDAKİ HEPATOSTEATOZU DEĞERLENDİRMEDE, ACOUSTİC RADİATİON FORCE IMPULSE DEĞERLERİ ANLAMLI MIDIR?

Birnur Yılmaz Tavaslı[1], Kürşat Şener[2], Halime Çevik[1], İsmail Caymaz[1], Burçak Gümüş[1]

[1]Başkent Üniversitesi Tıp Fakültesi İstanbul Hastanesi
[2]Bakırköy Dr. Sadi Konuk Eğitim ve Araştırma Hastanesi

Amaç: Bu çalışmada, Tip II diyabetli hastalardaki yağlanma miktarının belirlenmesinde 'Acoustic Radiation Force Impulse' (ARFI) elastografinin etkinliğinin değerlendirilmesi amaçlanmıştır. **Gereç-Yöntem:** Hasta grubu olarak İç Hastalıkları polikliniğinde, Tip II diyabeti olan ve alkolik olmayan yağlı karaciğer hastalığı tanısı ile takip edilen 47 erişkin hasta (27 erkek, 20 kadın, yaş ortalaması 45,23), kontrol grubu olarak ise herhangi bir karaciğer hastalığı bulunmayan ve sonografik olarak steatozu saptanmayan 40 sağlıklı erişkin (26 erkek, 14 kadın, yaş ortalaması 48,03) çalışmaya kabul edilmiştir. ARFI elastografi değerlendirmesi 9 MHz lineer prob ile gerçekleştirilmiştir. Steatoz varlığı ve derecelendirmesi sonografik kriterlere göre yapılmıştır. Her bir kişide karaciğer sağ lob parankiminden, her seg-

mentten en az ikişer kez olmak üzere, toplam on adet geçerli ölçüm yapılmıştır. Shear-wave hızları (SMV) m/sn olarak hesaplanmıştır. Her hastada SMV ortalama değerleri alınmıştır. Hasta grubunda sonografik steatoz derecesi, ARFI elastografi hız değerleri ve eş zamanlı alınan laboratuvar değerleri karşılaştırılmıştır.

Bulgular: ARFI elastografi ortalama SMV değeri; hasta grubunda 2,56±0,57 m/sn; kontrol grubunda 1,61±0,34 m/sn hesaplanmıştır. ARFI hız değerleri hasta ve kontrol grubunda istatiksel olarak anlamlı farklılık göstermektedir. ARFI hız değerleri ile hepatostetoz grade derecelerine göre de istatiksel anlamlı farklılık saptanmıştır. Karaciğer kraniokaudal uzunluk artışı ile trigliserid, çok düşük dansiteli lipoprotein (VLDL), aspartat aminotransferaz (AST) ve alanin aminotransferaz (ALT) değerlerindeki artış birbiri ile istatiksel olarak anlamlı korelasyon göstermiştir. Benzer şekilde grade derecesinde artış ile karaciğer kraniokaudal uzunluk artışı ve vücut kitle indeksi (BMI) değerindeki artış arasında; trigliserid, AST ve ALT değerindeki artış ile SMV değerindeki artış arasında istatiksel anlamlı korelasyon tespit edilmiştir. BMI normal ve fazla olan grup arasında SMV değerleri arasında istatiksel olarak anlamlı fark bulunmamıştır. Hepatomegali ve normal karaciğer boyutu ile SMV değerleri arasında istatiksel olarak anlamlı fark bulunmamıştır.

Sonuç: Tip II diyabette hepatosteatoz varlığı ve derecesi, ARFI elastografi ile ölçülen shear wave hız değerlerini etkilemektedir. Hepatosteatoz derecesinin değerlendirilmesi ve yağ miktarının nicel olarak saptanması ARFI elastografi ile mümkün görülmektedir. Grade 0, grade 1, grade 2 ve grade 3 karaciğer yağlanma düzeyleri ile ARFI değerleri arasında istatistiki anlamlı korelasyon bulunmaktadır. Hepatosteatoz fibrozise neden olmaktadır. SMV değerleri ortalama 2 ve üzerinde olan hastalarda, trigliserid, AST ve ALT değerindeki artış, hastada karaciğer fibrozisi geliştiğinin göstergesi olabilir. Bu çalışma; ARFI elastografinin Tip II diyabetli alkolik olmayan yağlı karaciğer hastalığındaki, karaciğer fibrozisini tespit etmede kullanılabileceğini göstermektedir.

Anahtar Kelimeler: Tip II diyabet, Hepatosteatoz, ARFI

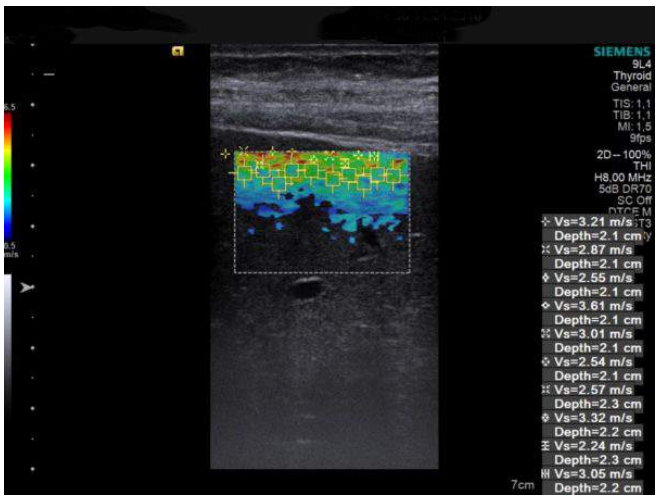

Resim 1.

Nöroradyoloji

PS-638

PELİZAEUS-MERZBACHER 'Lİ OLGUNUN BEYİN MRG VE MRS BULGULARI

Feride Kural Rahatlı[1], Hale Turnaoğlu[1], Özge Öztürk[1], Fuldem Yıldırım Dönmez[1], Muhteşem Ağıldere[1]

[1]Başkent Üniversitesi Tıp Fakültesi Ankara Hastanesi Radyoloji Anabilim Dalı

Giriş: Pelizaeus-Merzbacher hastalığı (PMD) X'e bağlı resesif geçiş gösteren bebeklikte ya da erken çocuklukta ortaya çıkan santral sinir sisteminin myelinasyonunu etkileyen nadir görülen bir hastalıktır. Proteolipid protein 1 genindeki mutasyonlar sonucu gelişir. Major klinik bulguları progresif nistagmus, ataksi, spastisite, tremor, hipotoni, psikomotor geriliktir. Beyin MRGde T2 ağırlıklı görüntülerde beyin sapında, serebellar ve supratentoryal beyaz cevherde miyelin azalmasına bağlı difüz ya da yama tarzında hiperintensiteler izlenir. Atrofi ve beyaz cevherde volüm kaybı da görülebilir. Bu olgu bildirisinde PMD tanılı hastanın beyin MRG ve MRS bulgularını sunmaktayız.

Olgu: Mental motor retardasyon, nistagmus ve ataksi şikâyetleri bulunan PMD tanılı 9 yaşındaki erkek hastaya beyin MRG ve MRS tekikleri yapıldı. Beyin MRG de her iki periventriküler, subkortikal beyaz cevherde, sentrum semiovalede T2 ağırlıklı görüntülerde difüz simetrik hiperintensite saptandı. Difüz serebral atrofi izlendi (Fig 1,2). MRS tetkikinde periventriküler beyaz cevherde NAA miktarında artış saptandı.

Tartışma ve Sonuç: PMD 1885'de Peliazeus ve 1910 yılında Merzbacher tarafından tanımlanmış hipomyelinizasyon ile karakterize nadir görülen bir hastalıktır. Klasik, connatal, değişken ve adult olarak 4 tipi vardır. En sık görülen ilk iki tipidir. Connatal tip doğumda ya da erken bebeklikte ortaya çıkan, histopatolojik değerlendirmede beyinde total miyelin kaybı saptanan en ağır formudur. Klasik tip geç bebeklikte ortaya çıkan ve en sık görülen formudur. Beyin MRG de miyelin yokluğuna bağlı periventriküler ve subkortikal beyaz cevherde T2 hiperintensiteleri izlenir. Bizim olgumuzda periventriküler, subkortikal beyaz cevherde, sentrum semiovalede yaygın T2 hiperintensiteleri izlenmektedir. PMD'nin MRS bulguları literatürde farklılık göstermektedir. Pizzini ve arkadaşlarının yaptığı çalışmada PMD'li 3 hastanın MRS bulguları 3 sağlıklı çocuk ile karşılaştırılmış ve etkilenen beyaz cevher alanlarında NAA miktarında azalma saptanmıştır. Hanefeld ve arkadaşları çalışmalarında PMD'li 5 hastaya MRS tetkiki yapmış ve NAA miktarında artış saptamıştır. Takanashi ve arkadaşları da çalışmalarında NAA miktarında hafif artış saptamıştır. Bizim olgumuzda etkilenen periventriküler ve subkortikal beyaz cevherde NAA miktarında artış saptanmıştır. MRS bulguları arasındaki bu farklılık hastalığın değişik tiplerinde myelin kaybının değişik derecelerde olmasıyla açıklanabilir. Ayrıca normal çocukların beyin MRS bulgularını içeren, yaşa bağlı metabolit değişimini gösteren az sayıda yayın olması MRS bulgularının değerlendirilmesini güçleştirmektedir.

Anahtar Kelimeler: Pelizaeus-Merzbacher, Beyin MRG, Beyin MRS

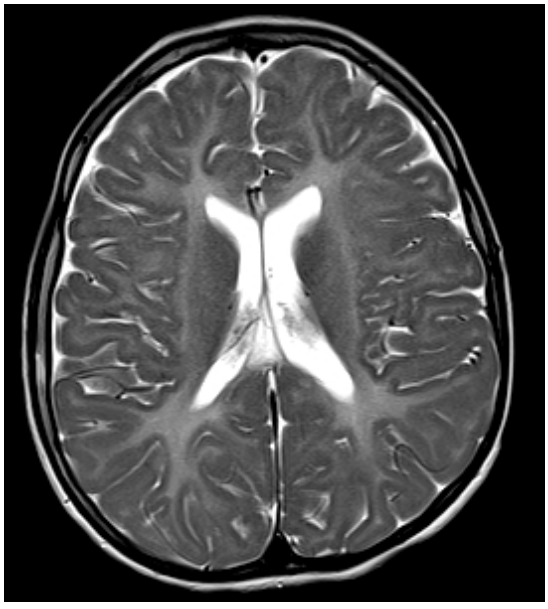

Resim 1.

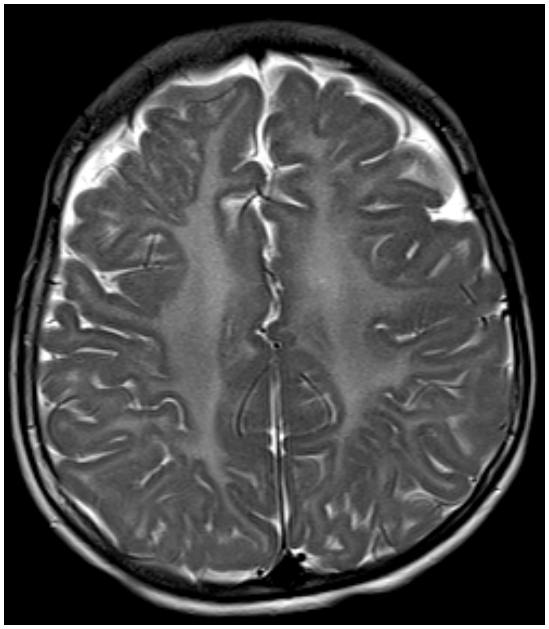

Resim 2.

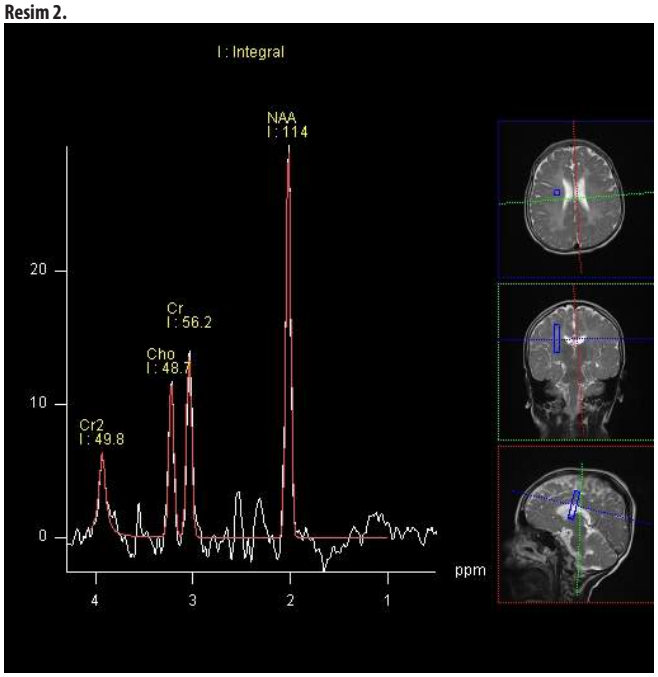

Resim 3.

Nöroradyoloji

PS-639

PROPİONİK ASİDEMİ'Lİ OLGUNUN BEYİN MRG BULGULARI

Feride Kural Rahatlı[1], Murat Haberal[1], Güliz Özcan[1], Fuldem Yıldırım Dönmez[1], Muhteşem Ağıldere[1]

[1]Başkent Üniversitesi Tıp Fakültesi Ankara Hastanesi Radyoloji Anabilim Dalı

Giriş: Propionik asidemi propionil CoA karboksilaz eksikliğine bağlı gelişen nadir görülen kalıtsal bir hastalıktır. Tedavisiz olgularda metabolik asidoz, hiperammonemi ve toksik ensefalopati gelişir. En sık görülen semptomlar beslenme bozukluğu, hipotoni, solunum problemleri, konvülziyon, hepatomegali, diyare ve hipotermidir. Hastaların %80'inde klinik bulgular neonatal dönemden itibaren görülür. Geç başlangıçlı propionik asidemi nadirdir. Episodik asidoz, akut ensefalopati, mental retardaasyon, hareket bozuklukları, koreatetozu içeren heterojen klinik spektruma sahiptir. Beyin MRG'de difüz serebral atrofi, lökoensefalopati görülür. Bu olgu bildirisinde propionik asidemili hastanın beyin MRG bulgularını sunmaktayız.

Olgu: Mental motor retardasyonu bulunan, nöbet geçiren propionik asidemi tanısı bulunan 24 aylık kız hastaya hastanemizde beyin MRG tetkiki yapıldı. Difüz serebral ve serebellar atrofi saptandı. Her iki bazal ganglion düzeyinde laküner enfarktlara ait görünümler, SWI sekansında ve T2 ağırlıklı görüntülerde eski hemorajik enfarktlara sekonder olduğu düşünülen hipointensiteler izlendi (Fig1–3). Difüzyon ağırlıklı sekansların değerlendirilmesinde akut enfarkt saptanmadı.

Tartışma: Propionik asideminin kesin tanısı idrarla atılan propionik asitlerin vücut sıvılarında saptamasıyla konur. Brismar ve Ozand propionik asidemili 20 çocuğun beyin BT ve beyin MRG bulgularını değerlendirdikleri çalışmalarında doğumdan sonraki ilk ayda çekilen beyin BT' leri normal olarak değerlendirmişler, beyin MRG' de 18 hastada hafif beyaz cevher bozuklukları saptamışlardır. Sonraki 1 yıl içerisinde çekilen beyin MRG tetkiklerinde serebral atrofi ve 2 hastada bazal ganglionlarda enfarkt saptamışlar. Propionik asidemili olgularda yenidoğan döneminde minimal nonspesifik bazal ganglion değişiklikleri izlenirken 6 aydan itibaren hafif atrofi görülebilir. Metabolik krizler sırasında beyin MRGde atrofi, ödem ve bazal ganglionlarda akut enfarkt saptanabilir. Hastalığın progresyonu ile bazal ganglionlarda atrofi kronik değişiklikler saptanabilir.

Sonuç: Nadir görülen kalıtsal bir hastalık olan propionik asidemi tanısında beyin MRG bulguları faydalıdır.

Anahtar Kelimeler: Propionik Asidemi, Beyin MRG

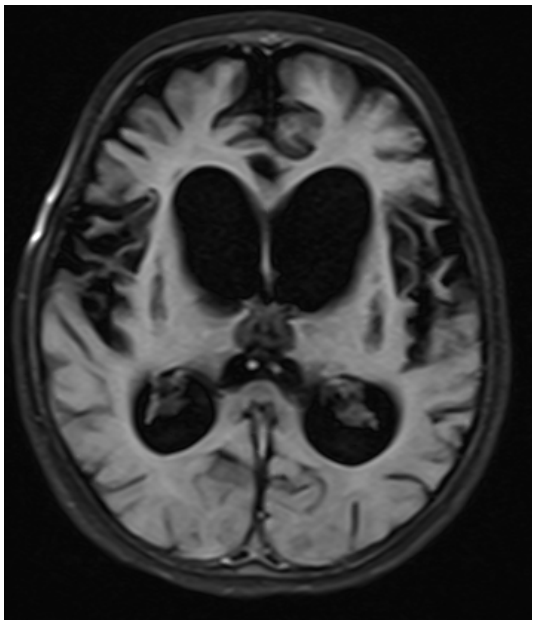

Resim 1.

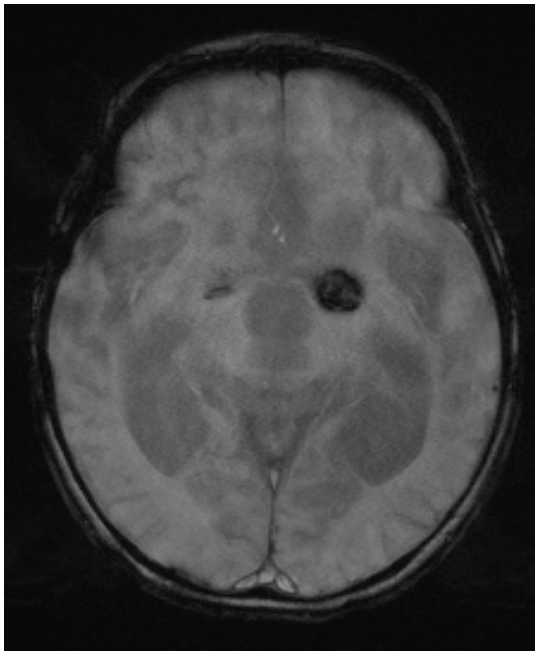

Resim 2.

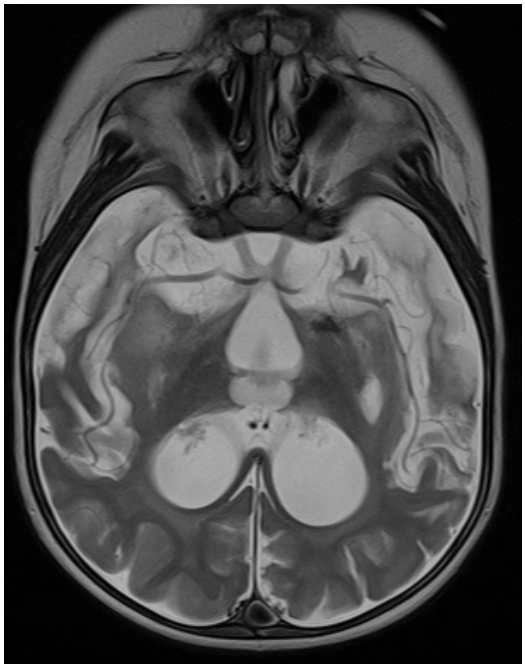

Resim 3.

Meme Radyolojisi

PS-640

MULTİSENTRİK MEME KANSERİNİ TAKLİT EDEN NÖROFİBROMATOZİS

Salih Hamcan[1], Mehmet Erşen[1], Ali Fuat Çiçek[2], Bilal Battal[1], Veysel Akgün[1]

[1]Gülhane Askeri Tıp Akademisi, Radyoloji Anabilim Dalı
[2]Gülhane Askeri Tıp Akademisi, Patoloji Anabilim Dalı

Giriş: Nörofibrom periferik sinir kılıfı hücrelerinden gelişen pleksiform, kutanöz, soliter formda prezente olabilen benign tümorlerdir. Pleksiform nörofibromlari nörofibromatozis (NF) tip 1 için patogonomik kabul edilmektedir. Memede neurofibrom nadir olur ve oldugunda siklikla NF tip 1 ile ilişkilidir. Biz bu bildiride malignite ile karışan meme nörofibromatozis olgusunu sunmayı amaçladık.

Materyal ve Metod: 57 yaşında asimetrik meme büyüklüğü şikayeti ile başvuran ve tarama mamografisinde multisentrik meme kanseri olabileceği öngörülen kadın hasta US ve MRG ile değerlendirildi. k

Bulgular: US incelemede sol meme ödemli parankim ile benzer difüz olarak ekojenite artışı göstermekteydi. Ayrıca ekojen meme parankimi içerisinde düzgün sınırlı fusiform şekilli, cilde paralelel oryantasyonda morfolojik olarak fibroadenoma benzer birkaç lezyon tespit edildi. MR incelemede sol memede difüz asimetrik parankimal kontrastlanma ve birkaç adet düzgün sınırlı bazılarında heterojen ve tip 1–2 kontrastlanma kinetiği gösteren lezyonlar izlendi. Ayrıca prepektoral alanda tespih benzeri çok sayıda lezyonlar tespit edildi. Lezyonların büyüğü ve kontrastlanma tutulumu sergileyenden US eşliğinde biyopsi alınd. Histopatolojik inceleme sonucu nörofibromatozis olarak yorumlandı.

Sonuç: Meme parankiminde norofibromlar nadir karşılaşılan patolojilerdir. Meme kanseri taramalarında çogunlukla malign lezyonlar ile karışabilmektedir. İzlendiklerinde çoğunlukla NF-1 ile ilişkilidir. Otozomal dominant gecişli bir fakomatoz olan NF-1'in insidansı yaklaşik 3000–4000 canlı doğumda 1'dir. Lezyonlar hızlı büyüme paterni gösterdiklerinde malign periferik sinir kılıfı tumorune (MPNST) dönüşüm duşünülmelidir. Nörofibromlar MR incelemede düzgün sınırlı T1A serilerde kasa göre izo-hiperintens, T2A serilerde hiperintens veya santrali hipointens (target sign) olarak görülür. Kontrastlı serilerde heterojen tarzda kontrastlanma göstermekedirler. Radyolojik incelemeler esnasında memedeki lezyonlara eşlik eden cilt lezyonlari nerofibromatozis için uyarıcı olmalıdır.

Hastanın fizik muayene bulgularının bilinmesi tanıda faydalıdır. Ayrıca neurofibromlar malign transformasyon gösterme patansiyeline karşı takip edilmelidir. Takiplerde US ve MR faydali bilgiler sunmaktadir. Şüpheli durumlarda histopatolojik inceleme yapmak gerekmektedir.

Anahtar Kelimeler: NF 1, nörofibrom, meme, MRG, US

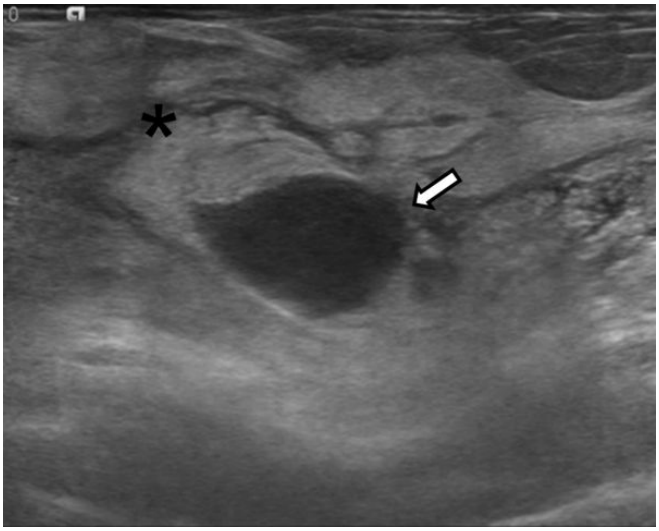

Resim 1.

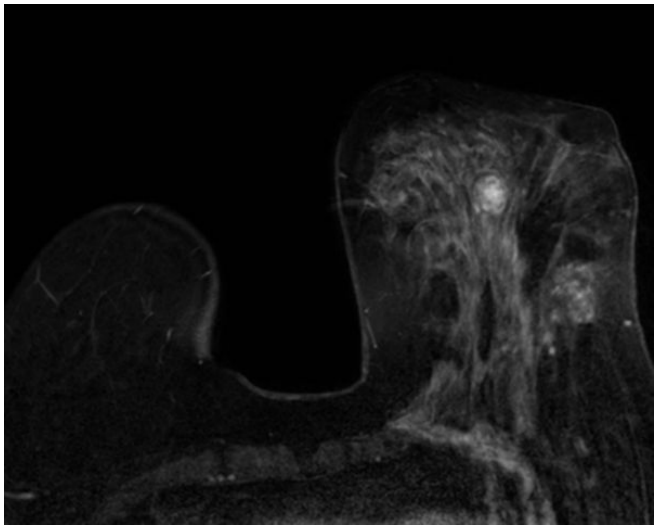

Resim 2.

Abdominal Radyoloji

PS-641

VENA KAVA İNFERİORUN AZİGOS VENİ İLE DEVAMLILIĞI: OLGU SUNUMU

Serap Kırlı[1], Ayşe Erden[1]

[1]*Ankara Üniversitesi Tıp Fakültesi İbni Sina Hastanesi*

Giriş ve Amaç: Kesitsel görüntülemedeki gelişmeler sayesinde asemptomatik hastalarda vena kava inferiorun (VKİ) anatomik varyasyonları daha sık ortaya konulmaktadır. Bu olguda nadir görülen konjenital anomalilerinden biri olan azigos veni ile devamlılık gösteren VKİ'nin radyolojik bulgularının güncel literatür bilgileri eşliğinde tartışılması amaçlanmaktadır.

Olgu: 55 yaşındaki olgu mide ağrısı şikayeti nedeniyle hastanemizde araştırıldı. Yapılan bilgisayarlı tomografi ve manyetik rezonans incelemesinde renal venler döküldükten sonra VKİ'nin retrokrural bölgede azigos venle devamlılık gösterdiği ve hepatik segmentinin gelişmediği izlendi. Hepatik venler ise ortak bir trunkus halinde sağ atriuma açıldığı izlendi. Ayrıca olguda kronik karaciğer hastalığı bulguları mevcut olup özefagogastrik bileşkede, midede mural tabakada, sol gastrik ve perisplenik alanlarda venöz kollaterallerin geliştiği izlendi.

Tartışma ve Sonuç: VKİ embriyogenezinin postkardinal, subkardinal ve suprakardinal venler olarak adlandırılan üç çift embriyonik venin arasındaki birçok anastomoz formasyonunu içeren komplike bir olay olması, değişik anatomik varyasyonlara yol açabilmektedir. VKİ embriyonik yapılardan köken alan dört segmente ayrılabilir: hepatik, suprarenal, renal, infrarenal. Konjenital anomalilerden biri olan VKİ'un azigos veni ile devamlılığında hepatik segmentte agenezi söz konusu olup diğer bir şekilde 'azigos veni ile devamlılık gösteren VKİ'de hepatik segment yokluğu' olarak adlandırılmaktadır, prevalansı %0,6'dır. Embriyoda subdiyafragmatik alandan gelen venöz kan sağ paramedian yerleşimli tek bir VKİ'a kanalize edilmektedir. Kaudalden kraniale doğru gidildikçe sırasıyla iliak venler postkardinal venlerden, infrarenal segment sağ suprakardinal venden, renal segment sağ suprakardinal ve kardinal venin anastomozundan, suprarenal segment sağ subkardinal venden ve hepatik segment hepatokardiyak kanaldan gelişmektedir. Azigos sistemi ise sağ (azigos) ve sol (hemiazigos) suprakardinal venin torasik segmentinden gelişmektedir. Embriyolojik olarak VKİ'un azigos veni ile devamlılığı sağ subkardinal-hepatik anostomozların oluşumundaki hata ve sağ subkardinal ven atrofisi ile karakterizedir. Kısmen sağ suprakardinal venin torasik segmentinden gelen ve suprakardinal anastomozlardan gelen kan azigos vene açılmaktadır. Bu anomalide VKİ'un renal segmenti böbreklerin venöz kanını alarak diafragmatik krusların posteriorundan geçip azigos venle birleşmektedir. Azigos ven normal lokalizasyonu olan sağ paratrakeal boşlukta seyredip vena kava superiora (VKS) ve hepatik venler ise doğrudan sağ atriuma drene olmaktadır. Bu anomali konjenital kalp hastalıkları, aspleni veya polispleni sendromları ile birlikte görülebileceği gibi asemptomatik hastalarda kesitsel görüntülemedeki gelişmeler sayesinde daha sık tanımlanmaktadır. VKS ile bağlantılı genişlemiş azigos venini tanımak, sağ paratrakeal alanda yerleşimli bir kitle ve retrokrural lenfadenopati gibi yanlış tanılardan kaçınmamızı sağlar. Ayrıca anatominin preoperatif olarak ortaya konması kardiyopulmoner bypass planlanan hastalarda kalp kateterizasyonundaki zorlukları önler.

Anahtar Kelimeler: Vena kava inferior, azigos veni, anatomik varyasyon, vena kava inferior hepatik segment yokluğu

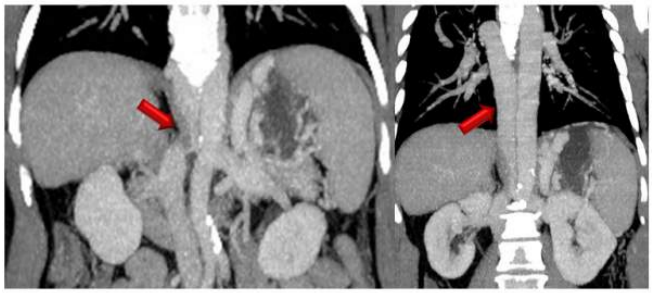

Resim 1: 07.04.2016 tarihli portal venöz fazda elde olunan kontrastlı bilgisayarlı tomografi incelemesi koronal MIP görüntülerinde, sol renal ven drenajını alan vena kana inferiorun hepatik kesimi izlenmemekte olup retrokural alanda azigos veni ile devamlılığı göstermekte. Azigos sistemi dilate görünümde.

Resim 1.

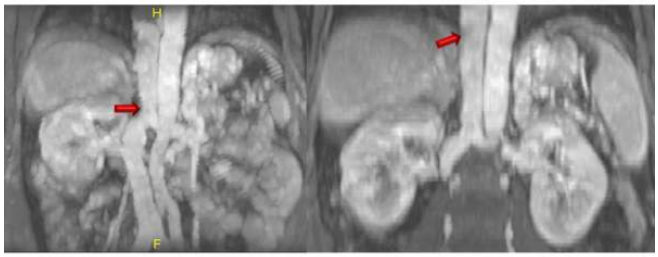

Resim 2: 14.04.2016 tarihli dinamik karaciğer MR incelemesinde kontrastlı T1 ağırlıklı aksiyel görüntülerden elden edilen koronal MIP görüntülerde azigos veni ile devamlılık gösteren inferior vena kavanın izlenmekte. Torakal aortanın hemen komşuluğundaki azigos ven sisteminde dilatasyon dikkati çekmekte.

Resim 2.

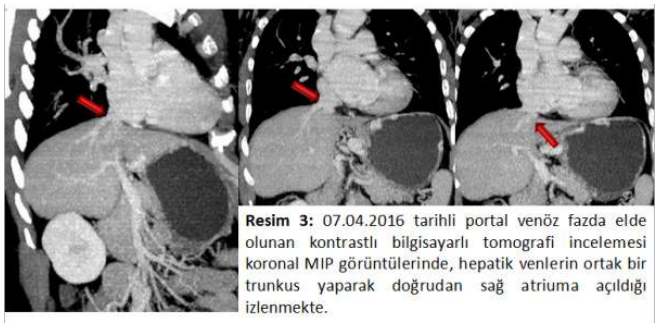

Resim 3: 07.04.2016 tarihli portal venöz fazda elde olunan kontrastlı bilgisayarlı tomografi incelemesi koronal MIP görüntülerinde, hepatik venlerin ortak bir trunkus yaparak doğrudan sağ atriuma açıldığı izlenmekte.

Resim 3.

Baş-Boyun Radyolojisi

PS-642

SÜPERİOR TİROİDAL ARTER'İN REZİSTİVİTE INDEKS DEĞERLERİNİN GESTASYONEL VE OTOIMMUN DIŞI HİPERTİROİDİ AYIRICI TANISINDA BELİRGİN ROLÜ

Tuğba Eldeş[1], Serap Baydur Şahin[2], Fatma Beyazal Çeliker[1], Mehmet Beyazal[1], Teslime Ayaz[3], Maksude Esra Kadıoğlu[1]

[1]Recep Tayyip Erdoğan Üniversitesi Eğitim ve Araştırma Hastanesi Radyoloji Anabilim Dalı, Rize
[2]Recep Tayyip Erdoğan Üniversitesi Eğitim ve Araştırma Hastanesi İç Hastalıkları Anabilim Dalı, Endokrinoloji ve Metabolizma Hastalıkları, Rize
[3]Recep Tayyip Erdoğan Üniversitesi Eğitim ve Araştırma Hastanesi İç Hastalıkları Anabilim Dalı, Rize

Giriş ve Amaç: Gebelikte biyokimyasal hipertiroidizmin en sık nedeni gestasyonel hipertiroidizm (beta-HCG kaynaklı geçici hipertiroidizm) ve Graves hastalığıdır. Ancak toksik multinodüler guatr gibi otoimmun dışı tiroid hastalıklar (ODH) gebelikte hipertiroidinin sebebi olarak karşımıza çıkabilmektedir. Gestasyonel hipertiroidizm (GH) ilk trimestırde görülen, sıklıkla asemptomatik ve TSH supresyonunun olduğu tablodur. Erken gebelikte fizyolojik değişiklerin neden olduğu bu durum için tedavi gerekmemektedir. Gestasyonel hipertiroidi dışı hastalıklar tedavi edilmezse, ölü doğum, erken doğum riski, preeklampsi ve intrauterin gelişme geriliği gibi çok ciddi sorunlara yol açabilmektedir. Otoimmün (Graves) dışı hipertirodisi (ODH) olan gebeler ve gestasyona bağlı hipertiroidiyi ayırabilecek objektif parametreler bulunmamaktadır. Özellikle gebelikte sintigrafisinin kontrendike olması nedeniyle ODH tanısını koymak zordur.

Çalışmamızın amacı, GH ve ODH olan reproduktif çağdaki kadın hastaların süperior tiroidal arterin (STA) doppler bulgularını karşılaştırmak ve hipertiroidinin ayırıcı tanısında yararı olup olmadığını araştırmaktı.

Gereç-Yöntem: Çalışmamıza üç grup, toplam 64 reprodüktif kadın dahil edildi. Bu gruplar; GH'li hastalar (n: 26), yeni tanı konmuş ve tedavi almamış ODH'li hastalar (n: 18), tiroid fonksiyon testi ve otoantikorları doğal olan (n: 20) sağlıklı bireylerdi. Aplio 500 ultrasonografi cihazı (Toshiba, Toshiba Medical Systems, Tokyo, Japonya), PLT-704AT probu ile STA doppler incelemesi yapıldı. Eksternal Karotis Arterin ilk dalı olan STA, glanda kadar takip edildi. İntraglandüler segmentten alınan peak sistolik hız (PSH), end diastolik hız (EDH) ve rezistivite indek (RI) 'leri karşılaştırıldı.

Bulgular: Yapılan ROC analizi sonucunda STA'nın RI değerleri gestasyonel hipertiroidi ve otoimmün dışı hipertiroidiyi ayırmada anlamlıdır (AUC = 0.74, p=0.002). Ayrım için kesim noktası RI değişkeni için 0.57 bulunmuştur (duyarlılık = %89 ve seçicilik = %65). PSH ve EDH değişkenleri için eğri altında kalan alan değerleri rasgelelikten anlamlı derecede fark bulunamamıştır (sırasıyla, AUC = 0.56, p=0.50 ve AUC = 0.52, p= 0.85; Şekil 1). STA'nın RI değerleri, hipertiroidi ve sağlıklı grupları ayırımda anlamlıdır (AUC = 0.86, p<0.001; Şekil 2). Bu iki grubu birbirinden optimum düzeyde ayıran kesim noktası ise 0.55 bulunmuştur (duyarlılık = %68 ve seçicilik = %90). Buna göre, 0.55 üzerindeki RI değerleri hipertiroidi (otoimmün dışı ve gebelik) göstergesidir (Şekil 3). Otoimmün dışı ve gebelik grupları arasında yapılan ROC analizi sonucuna göre 0.57 üzerindeki STA'nın RI değerleri ise otoimmün dışı hipertiroidi göstergesidir.

Sonuç: Gebelikte hipertiroidizmde süperior tiroidal arterin doppler bulgularından RI değeri gestasyonel hipertiroidi – otoimmün dışı hipertiroidi vakalarından ayırt edebilmektedir.

Anahtar Kelimeler: Süperior Tiroidal Arter, Rezistivite İndeksi

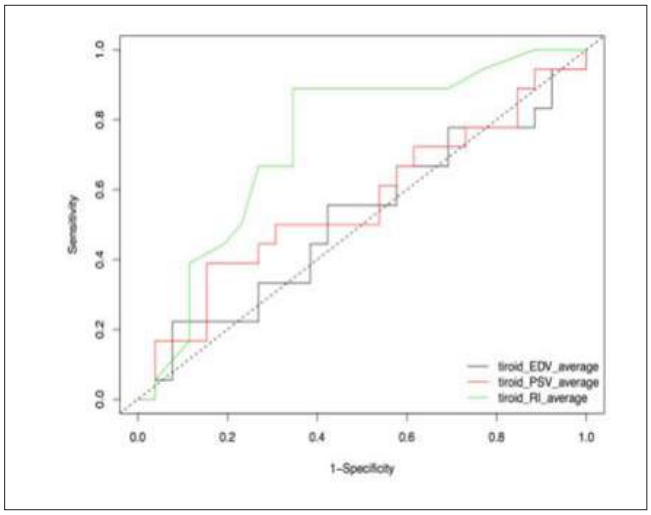

Resim 1.

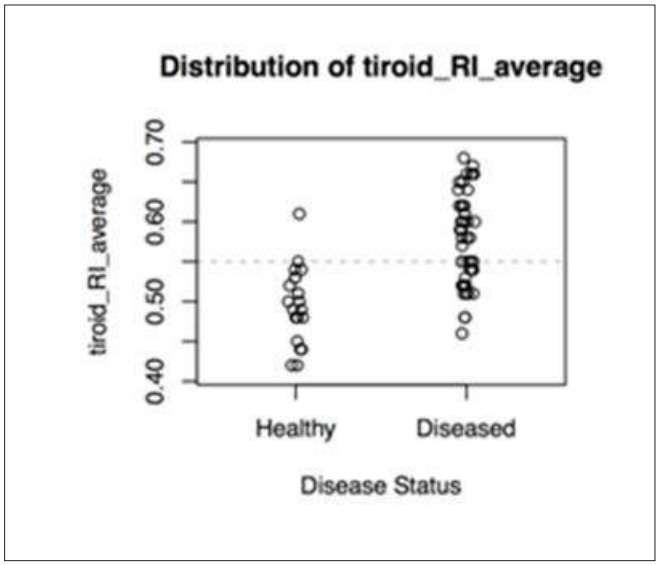

Resim 2.

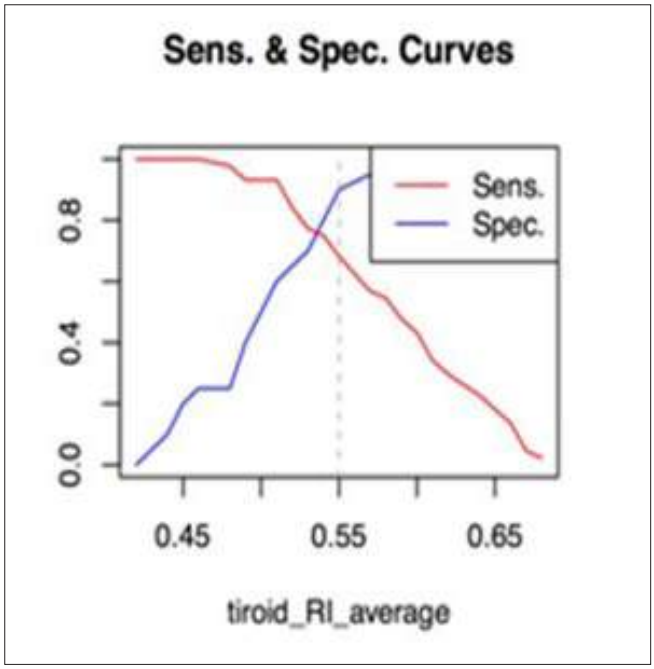

Resim 3.

Abdominal Radyoloji

PS-643

PRİMER HEPATİK NÖROENDOKRİN TÜMÖRÜN ABDOMİNAL ULTRASONOGRAFİ VE BİLGİSAYARLI TOMOGRAFİ BULGULARI

Feride Kural Rahatlı[1], Murat Haberal[1], Çağrı Kesim[1], Arash Soudmand[1], Mehmet Coşkun[1]

[1]Başkent Üniversitesi Tıp Fakültesi Ankara Hastanesi Radyoloji Anabilim Dalı

Giriş: Nöroendokrin tümörler nöroendokrin hücrelerden gelişen ve nadir görülen tümörlerdir. Fonksiyonel ya da nonfonksiyonel olabilirler. Fonksiyonel olanlar serotonin, gastrin, insulin, glukagon ve somatostatin gibi vasoaktif hormonlar salgılar. Sıklıkla gastrointestinal sistem (%55), akciğer (%30), pankreasdan (%2) gelişir. Karaciğerin primer nöroendokrin tümörü oldukça nadir görülmekle birlikte nöroendokrin tümörler özellikle de gastrointestinal sistem kaynaklı olanlar sıklıkla karaciğere metastaz yaparlar. Karaciğerde nöroendokrin tümör saptandığı zaman ekstrahepatik bölgeden metastaz ekarte edilmelidir. Bu olgu bildirisinde primer hepatik nöroendokrin tümörün abdominal ultrasonografi ve abdomen BT bulgularını sunmaktayız.

Olgu: Karında şişlik ve mide bulantısı sebebiyle hastanemize başvuran 27 yaşında kadın hastaya abdominal ultrasonografi ve abdomen BT tetkiki yapıldı. Abdominal ultrasonografide karaciğerde büyüme, karaciğer sol lob medial-sağ lob anterior segmentte 20x14 cm boyutlarında, sağ lob posterior inferior segmentte 14x8 cm boyutlarında hiperekoik içeresinde multipl bazıları yoğun içerikli kistik alanlar da izlenen 2 adet solid lezyon saptandı. Ardından yapılan abdomen BT tetkikinde lezyonların solid komponenti prekontrast kesitlerde karaciğer parankimine göre minimal hiperdens izlenirken, portal faz görüntülerde belirgin kontrast tutulumu saptandı (Fig1,2). Lezyonların içerisinde multipl en büyüğü 5 cm çaplı ince duvarlı tüm fazlarda hipodens olarak izlenen kistler saptandı. Karaciğer biyopsisi sonucunda WHO grade 2 nöroendokrin tümör saptandı. Olası primer odaklara yönelik toraks BT, endoskopi tetkikleri yapılıp, karaciğer dışında başka bir organda lezyon saptanmaması nedeniyle primer hepatik nöroendokrin tümör tanısı kondu. Hastanın inoperable kabul edilerek medikal onkoloji bölümüne tedavi amacıyla yönlendirildi.

Tartışma: Primer hepatik nöroendokrin tümörler oldukça nadir görülen yavaş büyüyen, insidental olarak saptanan nonfonksiyonel tümörlerdir. Ortalama görülme yaşı 49,8dir ve kadınlarda daha sık görülür. Hepatik nöroendokrin tümörlerin orijini net değildir. Fenwick ve arkadaşları hepatik nöroendokrin tümörlerin intrahepatik bilier sistemdeki nöroendokrin hücrelerden ya da karaciğer içerisinde bulunan heterotopik pankreatik, adrenal dokudan gelişebileceğini öne sürmüştür. Primer hepatik nöroendokrin tümörler diğer nöroendokrin tümörlerin aksine sessizdirler, hastalar genellikle karaciğerde kitle etkisine sekonder ağrı, kilo kaybı veya ele gelen kitle semptomları ile başvururlar. Görüntüleme yöntemleri ile hepatoselllüler karsinom, kolanjiokarsinom gibi karaciğer kitlelerinden, metastazdan ayırt edilemez. Kesin tanı için biyopsi gereklidir.

Sonuç: Primer hepatik nöroendokrin tümör oldukça nadir görülmekte olup görüntüleme bulguları ile diğer karaciğer tümörlerinden ayırt edilemez, ekstrahepatik odaktan metastaz ekartasyonu için hastanın detaylı sistemik taramadan geçirilmesi gereklidir.

Anahtar Kelimeler: Hepatik nöroendokrin tümör, abdomen BT, ultrasonografi

Resim 1.

Resim 2.

Pediatrik Radyoloji

PS-644

ÜRİNER ÇİFT TOPLAYICI SİSTEM: RADYOLOJİK DEĞERLENDİRME

Burak Omay[1], Altan Güneş[2], Berna Oğuz[2], Mithat Haliloğlu[2]

[1]Hacettepe Üniversitesi Tıp Fakültesi Radyoloji Anabilim Dalı
[2]Hacettepe Üniversitesi Tıp Fakültesi Radyoloji Anabilim Dalı, Pediyatrik Radyoloji Bilim Dalı

Giriş ve Amaç: Üriner çift toplayıcı sistem, sık görülen genitoüriner sistem anomalielerinden bir tanesidir. Böbreğin üst ve alt yarılarının gelişimi sırasındaki tam veya kısmi füzyon defektleri nedeniyle değişik tiplerde ortaya çıkar. Çoğunlukla anatomik bir varyant olarak kabul edilmekle birlikte, çift toplayıcı sistemler vezikoüreteral reflü, obstrüksiyon ve üreterosel ile komplike olabilmektedir. Çift toplayıcı sistem normal erişkin popülasyonda yaklaşık %0,7 sıklığında görülür. Üriner sistem patolojilerini ilgilendiren şikayetleri olan hastaların ise %2–4'ünde bildirilmiştir. Çoğunlukla çift toplayıcı sistem olguları asemptomatiktir ve insidental tanı almaktadır.

Üriner çift toplayıcı sistem anomalileri füzyon defektinin olduğu yere göre şu şekilde sınıflandırılabilir: Bifid toplayıcı sistemde böbrek içerisinde çift pelvikaliksiyel sistem izlenmekle birlikte bunlar üreteropelvik bileşke düzeyinde birleşerek tek üreter olarak mesaneye açılır. Bifid üreter bu birleşimin daha distalde ancak mesaneye açılmadan önce füzyonu ile karakterizedir. Çift üreter (diğer ismiyle çift toplayıcı sistem) olan toplayıcı sistemlerde ise iki ayrı üreter mesaneye açılmaktadır.

Bu derlemede değişik şekillerde karşımıza çıkan üriner çift toplayıcı sistem olgularının farklı görüntüleme tekniklerindeki bulguları anlatılacaktır.

Tartışma ve Sonuç: Tüm üriner sistem hastalıklarında olduğu gibi, üriner çift toplayıcı sistem tanısında da günümüzde ultrasonografi (US) ilk seçenek olarak kullanılmaktadır. Üriner çift toplayıcı sistemin farklı seviyelerde olabilmesi ve US'nin özellikle üreterlerin değerlendirilmesinde çoğunlukla yetersiz kalması nedeniyle bütün anatominin detaylı gösterilmesi için çoğunlukla diğer görüntüleme yöntemlerine de ihtiyaç duyulmaktadır. Günümüzde artık kullanımı son derece kısıtlı olan intravenöz pyelografi (IVP) doğru yapıldığı zaman üriner sistem anatomisi hakkında detaylı bilgi verebilir; ancak iyonizan radyasyon içermesi ve iyotlu kontrast madde verilerek yapılması gerektiğinden ve obstrüksiyon durumlarında doğru bilgi sağlayamayabileceğinden günümüzde artık kullanımı önerilmemektedir. Bilgisayarlı tomografi ürografisi (BTU) üriner anomalilerin tanımlanmasında detaylı bilgiler sağlayabilmekle birlikte çocukluk yaş grubunda kullanılması tercih edilmemelidir. Özellikle çocuklarda üriner sistem anomalilerinin detaylı görüntülenmesi için günümüzde manyetik rezonans ürogafisi (MRU) tercih edilmelidir. Bunların dışında her ne kadar esas kullanım amacı çift toplayıcı sistem olan olgularda komplikasyon varlığını göstermek olsa da, işeme sistoüreterografilerinde de çift toplayıcı sistem hakkında bilgi edinmek mümkündür.

Üriner çift toplayıcı sistemin kendisi çoğunlukla herhangi bir tedavi yapılmasını gerekli kılmaz. Ancak başta vezikoüreteral reflü ve obstrüksiyon olmak üzere komplikasyonların gelişmesi durumunda, tekrarlayan idrar yolları enfeksiyonu, buna bağlı kronik renal parankimal skarlar ve bu durumlara bağlı hiç de az sıklıkta görülmeyen son dönem böbrek hastalığı ve böbreğin kaybının önlenmesi için erken tanı ve tedavi büyük önem kazanmaktadır. Tedavi protokollerinin ve gerekirse perkütan veya cerrahi girişimlerin doğru planlanması amacıyla bu anomalilerin doğru tanımlanması hasta yönetiminde ilk basamağı oluşturmaktadır.

Anahtar Kelimeler: Çift toplayıcı sistem, işeme sistoüreterografisi, manyetik rezonans ürografisi, ultrasonografi, üriner sistem

Resim 1.

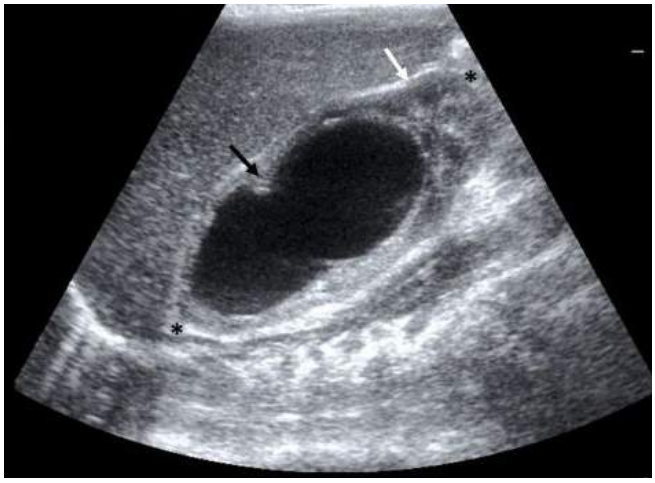

Resim 2.

Resim 3.

Kas-İskelet Radyolojisi

PS-646

İNTRAOSSEÖZ KİST HİDATİĞE BAĞLI PATOLOJİK FEMUR FRAKTÜRÜ

Kemal Murat Haberal[1], Hale Turnaoğlu[1], Hüseyin Demirörs[2], Mehmet Coşkun[1], Özge Öztürk[1]

[1]Başkent Üniversitesi, Radyoloji Anabilim Dalı, Ankara
[2]Başkent Üniversitesi, Ortopedi ve Travmatoloji Anabilim Dalı, Ankara

Giriş: Kist hidatik, ekinokokkus adıyla bilinen bir sestodun yaptığı paraziter bir hastalıktır. Sıklıkla karaciğer ve akciğerde yerleşim göstermekle birlikte, hemen hemen bütün organ ve sistemlerin tutulumu görülebilmektedir. Kist hidatiğin kemik tutulumu, özellikle femur tutulumu nadirdir (1). Bu olguda, patolojik fraktüre neden olan bir femur kist hidatiği bulgularının sunulması amaçlanmıştır.

Olgu: Sağ diz ağrısı ve yürümede güçlük şikayeti ile ortopedi polikliniğine başvuran 78 yaşındaki erkek hasta, fizik muayenesinde eklemde hassasiyet bulunması nedeniye diz MRG incelemesi için bölümümüze gönderildi. Diz MRG incelemesinde, diz ile ilgili patolojilerin yanında, femur diyafizinde intramedüller yerleşimli kistik lezyon izlenmesi üzerine, femur MRG incelemesi tetkike eklendi. Femur

MRG'de, femur proksimal metafizinden distal diyafizine uzanan, ekspansiyona neden olmayan, intravenöz kontrast madde enjeksiyonu sonrası solid komponent içermediği görülen, septalı, multiloküle, kistik lezyon izlendi (Fig.1). Lezyonun, proksimalde, infratrokanterik düzeyde, korteksi destrükte ederek, kas planlarına yayıldığı görüldü. Evre V karaciğer kist hidatiği ile takip edildiği öğrenilen hastada ayırıcı tanıda ilk planda kist hidatik tutulumu düşünüldü (Fig.2). MRG incelemesinden 48 saat sonra, şiddetli bacak ağrısı nedeni ile acil servise başvuran hastanın yapılan BT tetkikinde, femur proksimal diyafizinde, belirgin deplase komplet fraktür izlendi ve hasta opere edildi (Fig 3). Operasyonda femur proksimal ve distali boydan boya kürete edilerek membranlar ve kist sıvısı boşaltıldı. Sonrasında SF ile basınçlı yıkama yapıldı. %20 lik hipertonik 15 dakika femur boyunca bekletildi. Sonrasında povidine-iyot 10 dakika bekletildi. Kırık hattı redükte edildi. Patoloji tanısı kist hidatik olarak geldi.

Tartışma: Kist hidatiğin kemik tutulumu nadir olup %1'in altındadır (1). Kemik tutulumu olduğunda sıklıkla vertebralarda, kostalarda ve pelviste izlenir. Femur tutulumu ise çok nadirdir (2,3). Osseöz dokunun dirençli yapısı parazitin büyümesini kısıtlar. Büyüme, metafizden başlayarak medüller ve trabeküler kanallar boyunca yayılma şeklinde olur. Eğer korteks aşınırsa, çevre yumuşak dokulara uniform bir yayılma olur (1,4). Osseöz hidatik kist, tüberküloz, kronik osteomiyelit, basit kemik kisti, subakut artrit, dev hücreli tümör, osteosarkom, malign fibröz histiyositom, myelom ve kondrosarkom ile karışabilir. Direkt grafi, BT ve MRG bulguları, immünolojik testler ile birlikte ayırıcı tanıya yardımcı olur. Kemikte yerleşimli hidatik kistlerin tedavisi radikal rezeksiyondur. Küretaj ve hipertonik salin, %1 formalin veya %0.5 gümüş nitrat çözeltileri ile yıkama da uygulanabilir (5).

Sonuç: Kist hidatiğin kemik tutulumu nadir görülmekle birlikte, kistik kemik lezyonu varlığında, özellikle endemik bölgelerde ve karaciğer ya da akciğer kist hidatiği öyküsü olan hastalarda ayırıcı tanıda akılda bulundurulmalıdır.

Anahtar Kelimeler: kist hidatik, kemik, femur, patolojik fraktür, BT, MRG

Resim 1.

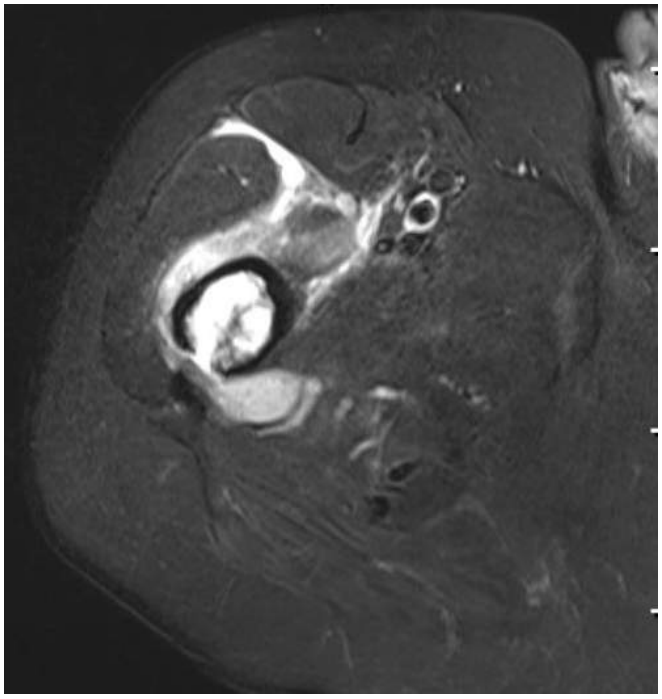

Resim 2.

Resim 3.

Meme Radyolojisi

PS-647

MEME KANSERİ TARAMA OLGULARINDA MEME KANSERİ VE RİSK FAKTÖRLERİ ARASINDAKİ İLİŞKİ: TEK MERKEZLİ ÇALIŞMA

Arzu Özsoy[1], Nurdan Barça [1], Betül Akdal Dölek[1], Hafize Aktaş[1], Eda Elverici[1], Levent Araz[1]

[1]Ankara Numune Eğitim ve Araştırma Hastanesi

Amaç: Meme kanser taraması amacıyla mamografi ve -veya ultrasonografi uygulanan olgularda meme kanseri ve bilinen risk faktörleri arasındaki ilişkiyi saptamak.

Materyal ve Metod: Ocak 2011-Aralık 2011 tarihleri arasında Ankara Numune eğitim araştırma hastanesi meme görüntüleme ünitesine tarama ve kontrol amaçlı başvuran 2862 bayan hastaya tetkik öncesinde meme kanseri açısından risk faktörleri içeren 17 soruluk (yaş, eğitim düzeyi, medeni hali, sahip olduğu çocuk sayısı, ailesinde ve kendisinde meme kanseri hikayesi, emzirme, menarş, menopoz vb) hasta bilgi anketi uygulandı. Olgulara anket sonrasında mamografi ve -veya US yapıldı. İnceleme sonuçları BI-RADS sınıflamasına göre kategorize edildi. Bilinen meme kanserli ve yeni tanılı olgular ile kanser saptanmayan olgular risk faktörleri açısından karşılaştırıldı. İstatistiksel analizde SPSS ki-kare ve kruskal-wallis testleri uygulandı.

Bulgular: Olguların ortalama yaşı 51.05±8.98, ortalama menarş yaşı 13.0±1.6, menopoz yaşı 47±5.2, ilk gebelik yaşları 20±4.6 olarak bulundu.2862 olgunun 242'si meme kanseri tanılı, 210'u meme kanseri nedeni ile takipte olan, 32 hasta ise inceleme sonucunda meme kanseri saptanan olgulardı. Meme kanseri tanılı olan olguların ortalama menarş yaşı 14±1.5, ortalama menopoz yaşı 48.5±5.4, ilk gebelik yaşları 21±4.8 olarak bulundu. Menaş yaşı, menapoz yaşı ve ilk gebelik yaşı meme kanseri arasında ilişki saptanmadı. (p=0.67, p=0.61, p=0.70) Olguların ilk menarş yaşı ve menopoz oldukları yıl arasındaki süreler incelendiğinde ise meme kanseri olan olgularda bu süre 32.9±5.9 yıl, hasta olmayan grupta ise 32.7±5.3 yıl olarak ölçülmüştür. İstatiksel olarak ilişki saptanmamıştır. (p= 0.99)

Emzirme açısından incelendiğinde 295 (%11.4) olgunun hiç çocuk emzirmediği ve bunların 31 (%1.1) 'nin meme kanseri tanılı olgular olduğu tespit edilmiştir. İstatiksel analiz sonucunda emzirme varlığı ve süresi açısından meme kanseri ile ilişki saptanmadı. (p= 0.39, p= 0.6) OKS ve HRT kullanımına bakıldığında, tüm olguların 553'ü (%20.2) yaşamlarının bir döneminde OKS, 192'si (%7) ise HRT kullanmıştı. Meme kanseri tanılı olup, OKS kullanan 50 (%9), HRT kullanan ise 15 (%7.8) kişi idi. İstatiksel analiz sonucunda, OKS ve HRT kullanımının meme kanseri ile ilişkisi saptanmadı. (p= 0.39, p= 0.6)

575 (%20) olguda ailesinde meme kanseri mevcuttu. Meme kanseri tanılı 242 olgunun ise 61'inde (%25) ailesinde meme kanseri mevcuttu. Ailesinde meme kanseri olanların en sık kızkardeşinde (n= 17) ve annnesinde (n=12) meme kanseri bulunmaktaydı. İstatiksel olarak ailede meme kanseri mevcudiyeti ile meme kanseri olma arasında anlamlı ilişki saptandı. (p= 0.003)

Sonuç: Çalışmamızda meme kanseri risk faktörleri arasında ailesinde meme kanseri varlığı en güçlü ilişkiyi göstermektedir. Bu grubun takiplerinin düzenli olması ve hastaların biliçlendirilmesi önem kazanmaktadır.

Anahtar Kelimeler: meme kanseri, risk, mamografi

Abdominal Radyoloji

PS-648

NADİR GÖRÜLEN İNCE BARSAK KAYNAKLI İLEUS NEDENLERİNDEN PERİÇEKAL İNTERNAL HERNİASYON

Ahmet Peker[1], Muhammet Kursat Şimşek[1], Zeynep Aydın[1], Canan Altay[1], Işıl Başara Akın[1], Zekai Serhan Derici[2], Mustafa Seçil[1]

[1]Dokuz Eylul Universitesi Radyoloji Anabilim Dalı
[2]Dokuz Eylul Universitesi Genel Cerrahi Anabilim Dalı

Giriş: İnternal herniasyon abdominal kavitedeki mezenterik defektten ince barsakların herniasyonu olarak tanımlanmaktadır. Bu bildiride, periçekal herni tanısı alan 52 yaşında kadın hastaya ait ayakta direk grafisi ve bilgisayarlı tomografi (BT) inceleme bulgularının sunulması amaçlanmıştır.

Yöntem: Hastanemize ait dijital görüntüleme arşivinde bulunan; 3 gündür gaz gaita çıkışı olmayan vehisterektomi öyküsü olan52 yaşındakadın hastanın ayakta direk karın grafisi ve BT incelemeleri sunulmuştur.

Bulgular: Acil serviste elde olunan, hastaya ait ayakta direk grafisindeileus ile uyumlu hava-sıvı seviyeleri ve ince barsak segmentlerindedilatasyonsaptanmıştır (Resim 1). İleus sebebini ortaya koymak için yapılan BT incelemede distalilealanslardageçiş zonu, bu seviye proksimalindeileus ile uyumlu ince barsak kalibrasyon artışı ve abdominal serbest sıvı varlığı izlenmiştir (Resim 2). Yapılan değerlendirmede distalilealanslarınperiçekal oluktan herniye oldukları saptanmıştır (Resim3). Acil olarak gerçekleştirilen cerrahi işlem sonrası tanı doğrulanmıştır.

Sonuç: İnternalherniler nadir görülen ince barsak kaynaklı ileus nedenlerindendir. Sıklığı ileusa sebep olan nedenler arasında, %1'den daha azdır. Alt türleri paraduodenal (%53), periçekal (%13), foramenWinslow (%8), transmezenterik, transmezokolik, intersigmoid ve retroanastomotik olarak sıklık sırasına göre sınıflandırılmaktadır. Abdomen BT incelemelerde, yerleşimine göre, ileusa eşlik eden, mezenterik kirlenme ve herni kesesi ağzında mezenterik damarlarda konverjans ve kese ağzına yönlenme izlenmektedir. Barsakların olması gerektiği yerden farklı bir bölgede kümeleşmeleri ve kolon segmentlerinde yer değişikliği diğer BT bulgularıdır. Periçekalherniler, internalhernilerin sık rastlanmayan bir alt tipi olup yüksek mortalitede seyredebilmesi ve tanı zorluğu nedeniyle erken ve doğru radyolojik tanı önemlidir.

Anahtar Kelimeler: İLEUS, İNTERNAL HERNİ, PERİÇEKAL HERNİ

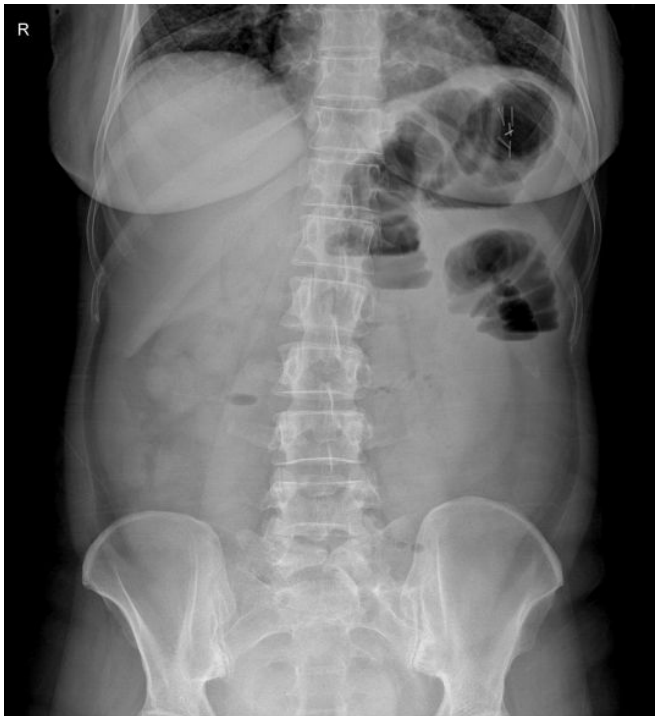

Resim 1.

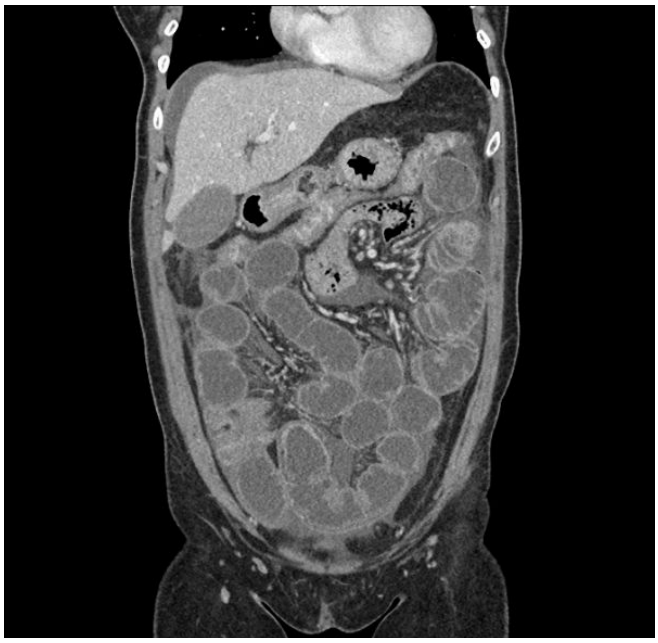

Resim 2.

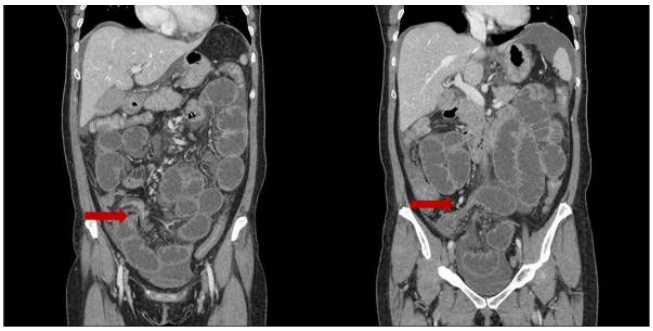

Sağ alt kadranda distal ileal anslarda periçekal oluğa herniasyon ve buna sekonder distal ileal anslarda proksimal ve distalinde çap artışının izlendiği geçiş zonu.

Resim 3.

Meme Radyolojisi

PS-649

MEMEDE FİBROMATOZİS: NADİR GÖRÜLEN BİR OLGU

Hüseyin Balcı[1], Şerife Balcı[1], Meltem Gülsün Akpınar[1], Ali Rıza Sever[1]

[1]Hacettepe Üniversitesi Tıp Fakültesi Radyoloji Anabilim Dalı

Memede fibromatozis diğer adı memenin desmoid tümoru olan nadir bir meme tümörü tipidir. Ve metastaz yapmayan, benign ancak lokal invazyon gösteren stromal bir tümördür. Klinik ve görüntüleme bulguları olarak meme kanserini taklit edebilir.

Tüm meme tümörlerinin yalnızca %0.2–0.3 unu oluşturur. Tümör fibroblast ve miyofibroblastlardan köken almaktadır. Genelde pektoral kas fasyası ya da deriyle bağlantılı ağrısız, sert, soliter bir tümördür. Memenin heryerinde olabilmekler beraber daha ziyade pektoral kas komşuluğundadır.

Tümörün etyoljisinde; travma, geçirilmiş cerrahi, meme implantları, gardner sendromu, genetik ve hormonal faktörler yer almaktadır.

Vaka: 53 yaşında kadın hasta Mayıs 2015 tarihinde dış merkezde ameliyat olmuş ve patoloji sonucu memede fibromatozis ile uyumlu ve cerrahi sınır pozitif olarak raporlanmıştır. Hasta takibinde hastanın eline kitle gelmiş ve Mart 2016 tarihinde hastenemize başvurmuştur. Olası nüksü değerlendirmek için hastaya meme MRG çekilmiş ve nüks ile uyumlu olarak değerlendirilmiştir.

Hastada sağ meme üst iç kadranda insizyon hattı ve cerrahı loj görüntülenmiştir. Cerrahi lojun hemen inferiyoru komşuluğunda pektoral kasa invaze, yaklaşık 3 cm boyutunda T1A hipointens, T2A hiperintens ve postkontast tip 2 (plato) kontrastlanma gösteren konturları düzensiz kitle izlenmiş olup rekürrens lehine değerlendirilmiştir.

Anahtar Kelimeler: meme, tümör, desmoid tümör

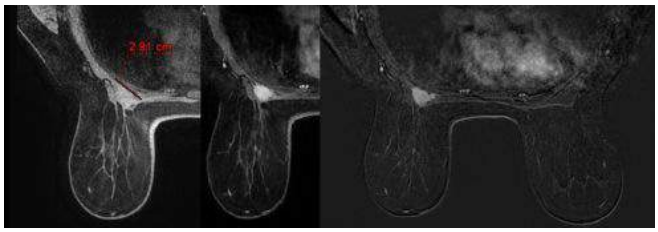

Resim 1.

Nöroradyoloji

PS-650

ÇİFT ENSEFALOSEL OLGUSU

Cihat Tek[1], Hasan Yiğit[1], Bünyamin Ece[1], Sonay Aydın[1], Pınar Nercis Koşar[1]

[1]Ankara Eğitim ve Araştırma Hastanesi, Radyoloji Kliniği

Giriş: Ensefalosel, beyin dokusu ve/veya meninklerin kranial kemik defektinden ciltaltına herniasyonuyla karakterize olan bir tür nöral tüp defektidir. Yaklaşık olarak her 10000 doğumdan 0.8–5'inde gelişir. Sıklıkla oksipital bölgede görülür. Kafa tabanı ve posterior fossa kemik yapılarının gelişimindeki geriliğin ensefalosel gelişiminde etkili olduğu düşünülmektedir. Literatürde aynı hastada birden fazla ensefalosel varlığının çok nadir olduğu belirtilmiştir

Bu bildiride henüz birkaç günlük yenidoğanda gergin (tethered) kord, izole yarık damak ve mikrognatinin eşlik ettiği parietal ve oksipital kemiklerdeki defektten gelişen çift ensefalosel olgusundan bahsedilecektir.

Olgu: Takipsiz gebelik sonrası (G4Y4) doğan bir haftalık yenidoğan kızda doğum sonrası mikrosefali, mikrognati, yarık damak ve kafanın posteriorunda iki adet büyük çaplı şişlik mevcuttu. Hasta başvurduktan sonra görüntüleme amacıyla kliniğimize yönlendirildi.

Hastanın görüntüleme bulgularında parietooksipitalde ve oksipital kemik inferiorunda genel olarak orta hatta iki adet geniş kemik defekti mevcuttu. Parietooksipitaldeki daha büyük olan defektten ciltaltına her iki parietal lobun ve oksipital lobların bir bölümünün; oksipital kemik inferiorundaki defektten ise oksipital lobun bir kısmının ciltaltına herniasyonunu içeren iki adet ensefalosel kesesi izlendi (Resim 1). Parietooksipitaldeki defekt içerisinde lateral ventriküllerin posterior kesimleri de mevcuttu ve sağ lateral ventrikül basılı görünümdeyken, sol lateral ventrikül oksipital hornunun ise belirgin geniş olduğu ve içerisinde seviyelenme veren hemorajik değerlerin olduğu dikkati çekti (Resim 2). Korpus kallosum net olarak ayırt edilemedi ve agenezi/disgenezi açısından şüpheli bulundu. Kesitlere giren oral-nazal kavite düzeyinde orta hatta izole yarık damak defekti izlendi (Resim 3). Bunun dışında hastanın lomber MR görüntülemesinde gergin (tethered) kord mevcuttu (Resim 4).

Tartışma ve Sonuç: Ensefalosel diğer nöral tüp defektlerine nazaran daha nadir görülür (her 10.000 doğumda yaklaşık 0.8–5 arası). Daha sık rastlanan oksipital yerleşimli formları daha çok Avrupa ve Kuzey Amerika'da görülürken, anterior ensefaloseller Asya ve Afrika ülkelerinde görülme eğilimindedir. Etnik, genetik, çevresel faktörler, anne yaşı ve ailede spina bifida öyküsü ensefalosel gelişiminde risk faktörleridir.

Aynı hastada çift ensefalosel varlığı ise çok çok nadir görülen bir durumdur ve literatürde 6 olgu mevcuttur.

Ensefalosel olgularında kemik yapı BT ile daha iyi değerlendirilirken, herni kesesinin içeriği ve yumuşak doku komponentlerinin değerlendirilmesinde MRG daha başarılıdır. Multiplanar reformat yöntemi sayesinde preoperatif BT inceleme cerrahi öncesi kemik yapılar hakkında mükemmel bilgi sağlar. Preoperatif MRG inceleme, herni kesesinin içeriği ve eşlik edebilecek Chiari gibi malformasyonların varlığını ortaya koymada önemlidir. Ayrıca MR venografi de preoperatif değerlendirmede venöz sinüslerin ensefalosel kesesi ile ilişkisini göstermede ve cerrahi yaklaşımda büyük önem taşır.

Anahtar Kelimeler: Ensefalosel, Çift, MRG

Resim 1.

Resim 2.

Resim 3.

Meme Radyolojisi

PS-651

PALPE EDİLEMEYEN MEME LEZYONLARINDA CERRAHİ ÖNCESİ LOKALİZASYON TEKNİKLERİNİN KARŞILAŞTIRILMASI

Arzu Özsoy[1], Gül Dağlar[1], Pelin Arıcan[1], Berna Tekin[1]

[1]*Ankara Numune Eğitim ve Araştırma Hastanesi*

Giriş: Meme kanseri tarama programlarının yaygınlaşması mamografi ve ultrasonografinin geniş çapta kullanımı ile ele gelmeyen in situ ve invaziv meme kanserlerinin tespitinde önemli bir artış olmuştur. Cerrahi eksizyon öncesinde non- palpable lezyonların lokalizasyonunda en sık kullanılan teknik tel ile işaretlemedir. Son zamanlarda bu yönteme alternatif olarak teknesyum 99 ile işaretlenmiş human albuminin ultrasonografi veya mamografi altında lezyon içine verilmesi ve gama prob yardımı ile lezyonun çıkarılması ilkesine dayanan ROLL (Radioguided Occult Lesion Localisation) tekniğide kullanılmaktadır.

Bizim çalışmamızın amacı bu iki tekniği cerrahi süre, çıkarılan parçanın ağırlığı, cerrahi sınır ve komplikasyonlar açısından karşılaştırmaktı.

Materyal – Metod: Nopalpable meme lezyonu olan 44 kadın hastanın 24'ne ROLL, 20 sine tel tekniği uygulandı. Cerrahi işlemin süresi, çıkarılan parçanın ağırlığı, temiz cerrahi sınır elde etme oranları, hasta konforu ve komplikasyonlar açısından iki grup karşılaştırıldı. İstatistiksel analizler ki-kare testi ile yapıldı.

Bulgular: İki grup arasında tümörsüz cerrahi sınır, reoperasyon gereği, kozmetik sonuç bakımından fark görülmemiştir. Operasyon süresi ROLL grubunda ortalama 18 dakika olup tel tekniğinde 28 dakikadır. ($p<0.5$). Çıkarılan doku tartıları karşılaştırıldığında ROLL ile ortalama 30 gram doku tel tekniğinde ise ortalama 38 gram doku çıkarılmıştır. ($P<0.05$).

Sonuç: Bu çalışmada cerrahi işlemin sonucu bakımından iki yöntem arasında anlamlı fark bulunmamıştır. Ancak işlem süresi ve çıkarılan doku miktarları karşılaştırıldığında ROLL tekniği daha üstün bulunmuştur. Sonuç olarak; meme kanserinin erken tanı aşamasında, ROLL yöntemi basit ve güvenilir bir metod olması nedeniyle tel ile işaretlemeye alternatif bir yöntemdir.

Anahtar Kelimeler: meme, işaretleme, eksizyon, cerrahi

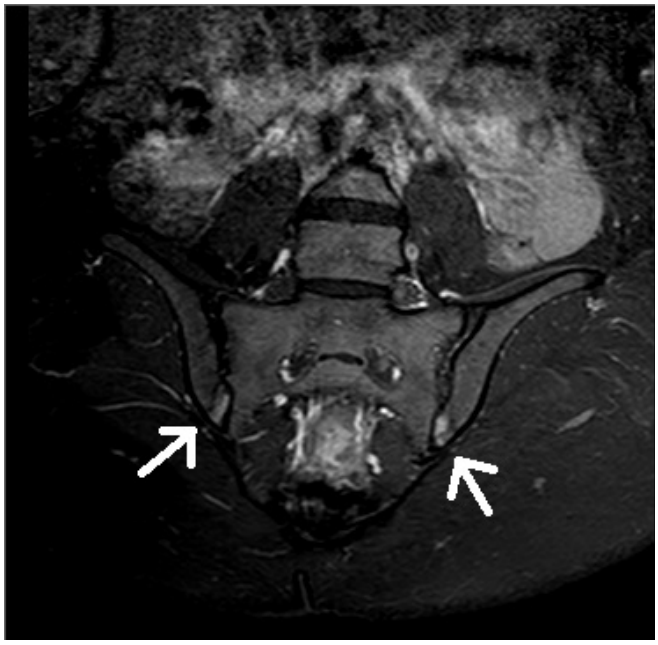

Resim 1.

Kas-İskelet Radyolojisi

PS-652

ERKEN EVRE SPONDİLOARTROPATİLERDE MRG BULGULARI

Zuhal Bayramoğlu[1], Ali Aslan Demir[1], Rıfat Arslan[1], Memduh Dursun[1]

[1]İstanbul Üniversitesi, İstanbul Tıp Fakültesi, Radyoloji Anabilim Dalı

Konvansiyonel röntgenografi eklem ve kemik patolojileri tanısında ilk tercih görüntüleme modalitesidir. Ancak erken evredeki kartilaj erozyonu, subkondral kemik iliği değişiklikleri, spondiloartropatilerde hastalık aktivasyonu ve tedavi yanıtı değerlendirmede, bunlarla birlikte spondiloartropatilerin osteitis condensans ilii, DISH, dejeneratif disk hastalığı ile ayırıcı tanısında manyetik rezonans görüntüleme diğer modalitelere üstündür.

Seronegatif spondiloartropatilerde temel fizyopatoloji entesopatidir. İlerlemiş olgularda omurgada sindesmofitler sonucu belirgin kifotik açılanma, sakroiliak eklemde ise osseoz ankiloz meydana gelmekte; bu sebeple eklem hareket açıklıkları belirgin azalmaktadır. Bu yazıda deformiteler gelişmeden önce tedavi edilebilir aşamadaki artrit, osteit, kapsullit, sinovit, entezit ve spondilodiskit gibi bulguları MRG görüntüleri ile sunmayı amaçladık.

Anahtar Kelimeler: Entezit, osteit, spondilodiskit

Resim 2.

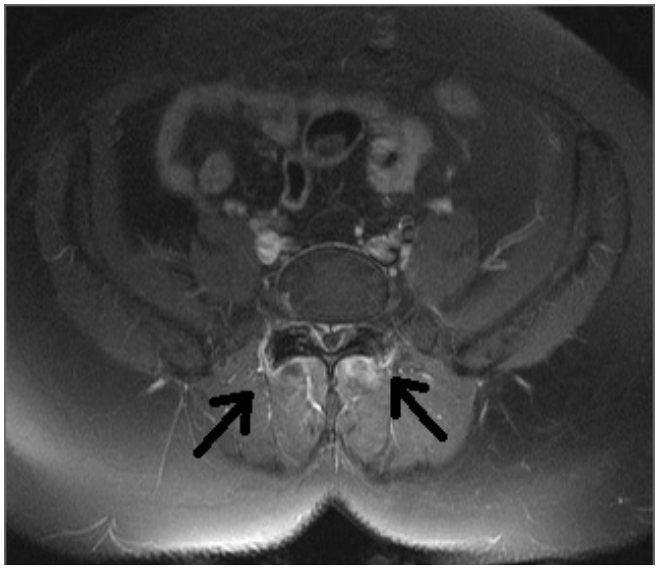

Resim 3.

Abdominal Radyoloji

PS-653

NADİR BİR OLGU: İNTRAHEPATİK PORTAL VEN ANEVRİZMASI

İlkay S. İdilman[1], Mehtap Balaban[1], Melike Bedel Koruyucu[1], Ali İpek[1], Hamit Doğan[1]

[1]Ankara Atatürk Eğitim ve Araştırma Hastanesi, Radyoloji Kliniği

Amaç: Nadir bir patoloji olan intrahepatik portal ven anevrizmasının ultrasonografi (US) ve renkli Doppler US (RDUS) bulgularının tanımlanması.

Gereç-Yöntem: 19 yaşında erkek hasta lökopeni etyolojisinin araştırılması amacıyla abdominal US tetkiki için departmanımızın US ünitesine yönlendirildi.

Bulgular: Yapılan US incelemede portal hilus lokalizasyonunda yaklaşık 34x24 mm boyuta ulaşan anekoik kistik lezyon dikkati çekti. Tariflenen lezyonun ana portal ven ile sağ posterior portal ven arasında yer alması ve içerisinden sol portal ven ve sağ anterior portal venin orjin alması sebebiyle lezyonun portal ven anevrizmasına ait olduğu düşünüldü. Yapılan RDUS incelemede lezyonun renkle doluş gösterdiği belirlendi. US incelemesinde de izlendiği üzere sol portal ven ve sağ anterior portal venin anevrizmadan doluş gösterdiği saptandı. Mevcut bulgularla hastaya intrahepatik portal ven anevrizma tanısı konuldu.

Sonuç: Portal ven anevrizması nadir görülen bir vasküler anomalidir. Tüm venöz anevrizmaların %3'nü oluşturur. En sık görülen visseral venöz anevrizma tipidir. Konjenital veya akkiz olarak ortaya çıkabilir. Konjenital sebepler damarın internal duvar anormalliği, distal sağ primitif vitellin venin yetersiz regresyonu veya portal ven dallarındaki anatomik varyasyonlar olarak sayılabilir. Akkiz sebepler ise portal hipertansiyon, kronik karaciğer hastalığı, pankreatit, travma, bazı enfeksiyöz ajanlar ve cerrahi işlemler sayılabilir. Genellikle asemptomatiktir. Ana portal ven çapındaki 2 cm'yi aşan genişlemeler anevrizma olarak rapor edilir. Anevrizmatik segment intrahepatik veya ekstrahepatik olabilir. Tanı için US ve RDUS yeterli görüntüleme modaliteleri olmakla birlikte bilgisayarlı tomografi ve manyetik rezonans görüntüleme de kullanılabilir. Çoğu hasta asemptomatik olmakla birlikte komplikasyon gelişmedikçe tedaviye gerek olmadığından takip önerilmektedir. Boyut artışı ve trombüs gelişimi gibi komplikasyonlar cerrahi tedavi endikasyonudur.

Anahtar Kelimeler: intrahepatik portal ven anevrizması, US, RDUS

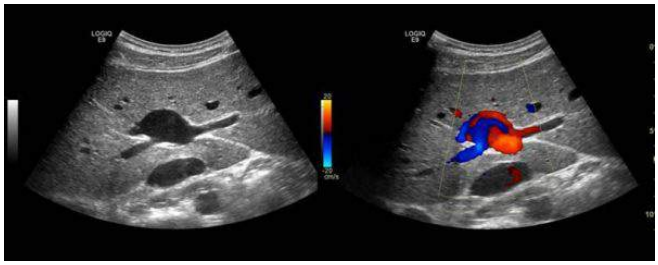

Baş-Boyun Radyolojisi

PS-654

LİDOKAİN HCL PUMP SPREYİN TİROİD NODÜLLERİNİN İNCE İĞNE ASPİRASYON BİYOPSİSİ SIRASINDAKİ ANALJEZİK ETKİNLİĞİ

Gökhan Duygulu[1], Tülay Özer[2]

[1]İzmir Katip Çelebi Üniversitesi Atatürk Eğitim ve Araştırma Hastanesi, Radyoloji Kliniği
[2]Kocaeli Derince Eğitim ve Araştırma Hastanesi, Radyoloji Kliniği

Amaç: Tiroid ince iğne aspirasyon biyopsisi (İİAB), tiroid nodüllerinin ayırıcı tanısında altın standart yöntemdir. İşlem öncesinde genellikle analjeziye ihtiyaç duyulmamaktadır. Bununla birlikte, işlem lokal anestezi altında yapıldığında, hastaların daha rahat hissedebileceğine inanılmaktadır. Bu çalışmada, ultrasonografi eşliğindeki İİAB sırasında, lidokain HCl pump sprey ile dermal anestezi kullanımının hastanın rahatsızlık düzeyine etkisi araştırılmıştır

Gereç ve Yöntem: Tiroid İİAB için kliniğimize refere edilen ve biyopsi işlemi uygulanan 84 kadın hasta çalışmaya dahil edilmiştir. Hastalar randomize olarak iki gruba ayrılmıştır: İİAB öncesinde Grup 1› e lokal anestezi (lidokain HCl pump sprey) 42 kadın; ortalama yaşları 46.24 +/– 10.30 yıl), ve Grup 2› ye plasebo spray uygulanmıştır (42 kadın; ortalama yaşları 49.12 +/– 9.56 yıl) (. Tüm hastalardan, İİAB sırasında hissettikleri ağrıyı Vizüel Analog Skala (VAS) üzerinde işaretlemeleri istenmiştir. Çalışmamızda istatistiksel analizler için IBM SPSS Statistic Version 20.0 programı kullanılmıştır. İki grup arasında VAS skorları yönünden istatistiksel olarak anlamlı farklılık olup olmadığını anlamak için bağımsız grup t testi, kategorik veri için ki-kare, sürekli değişkenlerin karşılaştırılması için Student t testi kullanıldı.

Bulgular: Tiroid İİAB sırasındaki ağrı skorları, Grup 1 için 34.84 +/– 21.09 mm ve Grup 2 için 37.21 +/– 21.61 mm olarak bulundu. İki grup arasında VAS skoru yönünden istatistiksel olarak anlamlı fark saptanmadı (p = 0.446).

Sonuç: Tiroid İİAB öncesinde cilde uygulanan lidokain HCL pump sprey analjezi yönünden yarar sağlamamaktadır.

Anahtar Kelimeler: Tiroid, İnce İğne Biyopsi, Lidokain hidroklorür, Analjezi

Tablo 1: Hasta özellikleri ve lidokain ve plasebo grubunun İİAB sırasındaki ağrı skorları

	Grup 1 (n:42)	Grup 2 (n:42)	p değeri
Yaş	46.24 +/- 10.30	49.12 +/- 9.56	> 0.05
Nodül boyutu	20.5 ± 7.4	18.7 ± 4.9	> 0.05
VAS	37.21 +/- 21.61	34.84 +/- 21.09	> 0.05
Analjezik kullanımı (evet/hayır)	3/39	5/37	> 0.05

Resim 1.

Tablo 3. Ağrı hissi üzerine çeşitli parametrelerin etkisi

	Grup 1, VAS (mm)	Grup 2, VAS (mm)	p değeri
Solid nodül	38.15 +/- 20.41	35.97 +/- 22.29	> 0.05
Kistik nodül	38.60 ± 16.82	37.20 ± 21.84	> 0.05
Sağ lob	34.65± 17.92	32.25± 22.32	> 0.05
Sol lob	29.15± 16.01	26.84± 21.98	> 0.05
Analjezik kullanımı (evet)	36.5 ± 16.01	33.01± 23.32	> 0.05
Analjezik kullanımı (hayır)	36.66 ± 19.01	33.01± 19.84	> 0.05

Resim 2.

VİZUEL ANALOG SKALA (VAS)

Adınız Soyadınız: _____ Tarih: _____

Ağrı şiddetinizi aşağıdaki ölçek üzerinde işaretleyin.

Hiç ağrı olmaması — En dayanılmaz ağrı

Resim 3.

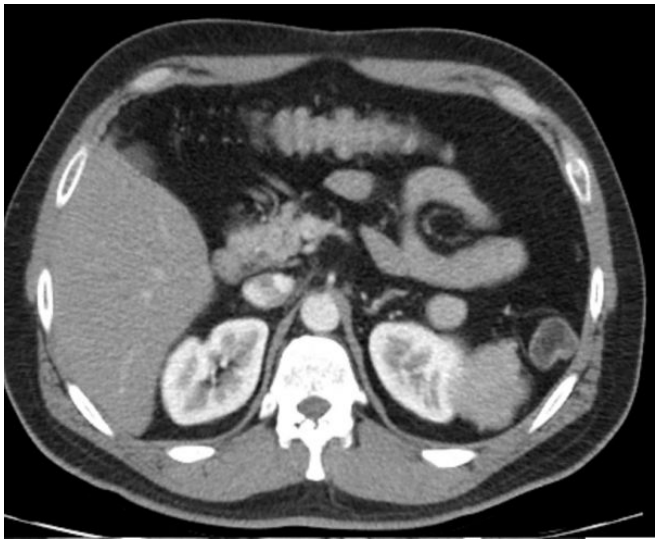

Resim 1.

Resim 2.

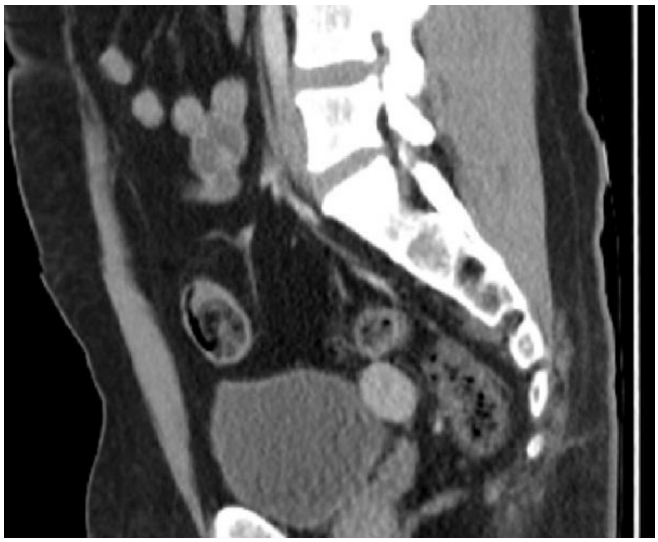

Resim 3.

Abdominal Radyoloji

PS-655

PELVİK AĞRI İLE BAŞVURAN ERKEK HASTADA NADİR BİR TANI: PELVİK SPLENOZİS

Bora Korkmazer[1], Furkan Ertürk Urfalı[1], Fehmi Serdar Koşar[1], Mevlüt Mete Hazinedaroğlu[1], Mehmet Yılmaz[2]

[1]Çanakkale Devlet Hastanesi Radyoloji Bölümü
[2]Çanakkale Devlet Hastanesi Genel Cerrahi Bölümü

Amaç: Splenozis, dalak yaralanması veya splenektomi sonrasında dalak dokusunun heterotopik ototransplantasyonu ve implantasyonu olup; sıklıkla asemptomatiktir. Splenik rüptür olgularında splenozis sıklığı %67'lere dek çıkabilmektedir. İlk travma ile tanı süresi arasında geçen zaman 3 –45 yıl arasında bildirilmiştir. Splenozis; sol üst kadran dışında yerleştiğinde neoplaziyi taklit edebilir; bu nedenle eksik anamnez ve radyolojik bulguların yetersiz yorumlanması gereksiz cerrahi girişimlere neden olabilmektedir. Olgumuzda, sol iliak bölgede ağrı ile genel cerrahi polikliniğine başvuran 45 yaşında erkek hastada saptanan pararektal splenozis BT bulguları eşliğinde sunulmaktadır.

Gereç ve Yöntem: 39 yıl önce geçirdiği trafik kazası sonrasında splenektomi operasyonu geçiren 45 yaşındaki erkek hastanın USG, BT ve difüzyon MR bulguları değerlendirildi.

Bulgular: Batın US ve BT incelemesinde dalak lojunda büyüğü 34 mm çapında birkaç adet splenozis ile uyumlu dalak parankim dansitesinde yapı izlenmektedir. Ayrıca sol pararektal mesafede seminal vezikül komşuluğunda 31x25 mm boyutunda homojen hiperdens lezyon dikkati çekmiştir. Difüzyon MR incelemede bu lezyon dalak ile benzer natürde difüzyon özellikleri göstermektedir.

Sonuç: Splenozis sıklığı travmatik dalak rüptürü olgularında düşünülenden sık bir antite olup; batında ve toraksta özellikle birden çok sayıda nodüler lezyonun varlığı tanıyı akla getirmelidir. Bu olgularda splenozis radyolojik tanısı gereksiz cerrahi ve girişimsel işlemlerin sıklığını azaltacağı için büyük önem taşımaktadır.

Anahtar Kelimeler: Pelvik splenozis, Splenektomi, Adneksiyal kitle, Pararektal kitle

Pediatrik Radyoloji

PS-656

ÇOCUKLUK YAŞ GRUBUNDA EKSTRASPİNAL YERLEŞİMLİ OSTEOİD OSTEOMALI OLGULARIN BT EŞLİĞİNDE RADYOFREKANS ABLASYON İLE TEDAVİSİ

Sümeyra Doğan[1], Hakan Gençhellaç[1], Mehmet Sait Doğan[2], Özge Yapıcı Uğurlar[1], Sedat Alpaslan Tuncel[1]

[1]Trakya Üniversitesi Tıp Fakültesi Radyoloji Anabilim Dalı
[2]Edirne Sultan 1. Murat Devlet Hastanesi Radyoloji Kliniği

Amaç: Osteoid osteoma (OO) genellikle çocuklarda veya genç erişkinlerde görülen oldukça ağrılı, osteoblastik benign kemik tümörüdür. Ağrı tedavisi için geleneksel antienflamatuar ilaçlar kullanılmaktadır. Cerrahi kesin tedavi yöntemi olmakla birlikte lezyon lokalizasyonundaki zorluk ve geniş insizyona ihtiyaç duyulması önemli problem teşkil etmektedir. Radyofrekans ablasyon (RFA) OO tedavisinde tehlikesiz, hızlı ve güvenilir bir tedavi yöntemi olarak kabul edilmektedir. Amacımız çocukluk yaş grubunda Bilgisayarlı Tomografi (BT) kılavuzluğunda RFA ile başarılı olarak tedavi ettiğimiz osteoid osteomalı olguların sunulmasıdır.

Materyal-Metod: Ocak 2014 – Nisan 2015 tarihleri arasında hastanemize başvuran 13 osteoid osteomalı çocuk olgunun 9'una RFA yapılmıştır. Lezyonun 3 olguda vertebral kolon yerleşimi, 1 olguda fiz hattına yakın olması nedeniyle cerrahi tedavi uygulanmıştır. RFA uyguladığımız olguların yaş aralığı 7–18 olup ortalama yaş 14.8'dir. RFA yapılan olgularda lezyonlar asetabulum (n=1), femur (n=7), tibia (n=1) yerleşimliydi. Deri hazırlığı ve sterilazyon yapıldıktan sonra sedasyon uygulanan olgularda prosedür standart teknik kullanılarak gerçekleştirilmiştir. Nidus çapı 5–18 mm arasında ölçülmüş olup ortalama çap 10.5 mm bulunmuştur. Nidus çapı 1 cm'den büyük olan olgulara aynı seansta 2. kez ablasyon uygulanmıştır. Bütün hastalarda iğne nidus içerisine lokalize edilmiş ve lezyon ablasyonu başarıyla gerçekleştirilmiştir. Tüm olgularda işlem sonrasındaki 24 saat hospitalizasyonun ardından taburculuk işlemi öncesindeki sorgulamada ağrı yakınması ortadan kalktığı not edilmiştir. Hastalara işlem sonrası desteksiz yüklenmeye izin verilmiştir. Hiçbir olguda komplikasyon görülmemiştir.

Sonuç-Tartışma: OO tedavi seçenekleri arasında cerrahi, konservatif ve perkütan teknikler yer almaktadır. OO yıllar içerisinde spontan regresyona uğrayabildiği için nonsteroid antienflamatuar (NSAI) ilaçlarla konservatif tedavi uygulanabilir. Konservatif tedaviye yanıt vermeyen, ağrısı sebat eden olgularda klasik tedavi yöntemi cerrahidir. Ancak lezyonun tamamen çıkarıldığından emin olmak için yapılacak normal kemik dokusunu da içeren geniş rezeksiyon, güçsüzlük ve hareket kısıtlılığı oluşturabilmektedir. Özellikle asetabulum, femur başı -boynu, glenoid gibi anatomik olarak zor yerleşimli vakalarda cerrahi komplikasyon riski artmaktadır. Cerrahinin dezavantajları perkütanöz yaklaşımları OO tedavisinde alternatif hale getirmiştir. RFA 'ın cerrahiye göre dezavantajı, histopatolojik tanının her zaman elde edilememisidir, ancak genelde tipik bulgularıyla OO tanısı BT ile kuşkusuz olarak konabilmektedir. RFA'nın spinal yerleşimli lezyonlarda kullanımı yakın komşuluktaki yapılarda oluşabilecek istenmeyen penetrasyon ve termal hasar nedeniyle sınırlıdır. Bazı yazarlar RFA yapılacak olgularda nidus ile sinir, eklem kartilajı, dura ve kan damarları gibi hassas dokularla en az 10 mm arasında mesafe olması gerektiğini savunmaktadır. Bu nedenle 2 servikal, 1 torakal vertebra yerleşimli ve 1 fiz hattı komşuluğundaki OO olgusunda RFA uygulanmamış ve cerrahi yöntemle tedavi edilmiştir.

Sonuç olarak çocukluk yaş grubunda ekstraspinal yerleşimli OO tedavisinde perkütan RFA komplikasyonsuz, teknik ve klinik olarak %100 başarı sağladığımız hızlı, güvenli, etkin ve şifa sağlayan bir tedavi yöntemidir.

Anahtar Kelimeler: Osteoid osteoma, radyofrekans ablasyon, bilgisayarlı tomografi

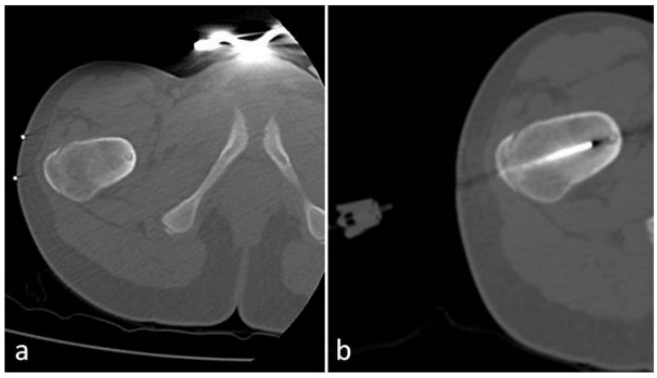

Resim 1.

Girişimsel Radyoloji

PS-657

MEDTRONİCS ENDURANT ENDOVASKÜLER STENT GREFT KULLANILARAK İNFRARENAL ABDOMİNAL AORT ANEVRİZMASI ONARIMI YAPILAN HASTALARDA, TEDAVİ ETKİNLİĞİNİN IFU KRİTERLERİNE GÖRE DEĞERLENDİRİLMESİ

Necati Baturalp Güner[1], Aytaç Gülcü[1], Ahmet Yiğit Göktay[1]

[1]Dokuz Eylül Üniversitesi Tıp Fakültesi Hastanesi, Radyoloji Anabilim Dalı

Amaç ve Hipotez: Endovasküler anevrizmal onarım (EVAR) işleminde kullanılan stent greftlerin lisanslama aşamasında, uygun oldukları anatomik sınırların belirlendiği, İngilizce'de indications for use (IFU) olarak adlandırılan kriterleri bulunmaktadır. Ancak pratik uygulamada bu kriterlerin dışında anatomiye sahip olmakla birlikte EVAR işlemi yapılan büyük bir hasta grubu mevcuttur. EVAR uygulanan hastalarının IFU kriterleri dışında veya diğer zorlayıcı anatomik durumlarda tedavi etkinliğinin değerlendirildiği pek çok çalışma bulunmaktadır. Bizim çalışmamızda Medtronics Endurant stent greft kullanılarak tedavi edilmiş hastaların tedavi etkinlikleri, hastaların cihaza ait IFU kriterlerine ve seçilmiş diğer bazı anatomik kriterlere uygunluklarına göre gruplandırılarak değerlendirilmiştir.

Yöntem: 2009–2015 yılları arasında hastanemizde Endurant stent greftle EVAR işlemi yapılmış ve takip altındaki hastalar çalışmaya dahil edilmiştir (50 hasta). Hastalar IFU kriterlerine uygunluklarına, ve buna ek olarak IFU kriterlerini oluşturan 1-aortik boyun uzunluğu, 2-zor boyun anatomisi (hostile neck anatomy), 3-IFU dışı iliak anatomi (>25mm), 4-İliak fiksasyon uzunluğu (<15mm), ve hastanın tedavi etkinliğini değiştirebileceği öngörülen 5-İliak çap (>20mm) 6-Anevrizmal kese çapı (>7cm), 7– Aortik boyunda trombüs ve kalsifikasyon içermesine bağlı olarak gruplandırılmıştır. Tedavi etkinliğini değerlendirmesi amacıyla hastaların 1-Primer operasyonda kullanılan parça sayısı, 2-Takiplerinde tip 1–3 endoleak görülme oranı, 3-Takip görüntülemede 5mm'nin üzerinde anevrizmal çap artış görülme oranı, 4-Takip görüntülemede 2mm'nin üzerinde iliak çap artış görülme oranı, 5-Takipler sırasında ek girişim ihtiyacı not edilerek gruplar arası istatistiksel farklılıklar gözlenmiştir

Bulgular: Takip grubundaki hastaların %48'i (24 hasta) IFU içi, %52'si (26 hasta) IFU dışı anatomiye sahipti. IFU dışı grupta primer operasyon sırasında kullanılan stent greft parça sayısı istatistiksel olarak anlamlı yüksekti (p=0,02). Tip 1–3 endoleak geliştirme, aortik çap artışı görülme ve ek girişim ihtiyacı görülme oranlarında istatistiksel anlamlı farklılık saptanmadı (p değerleri sırasıyla 0,351; 0,669; 1). Oluşturulan diğer anatomik kriterler değerlendirildiğinde IFU kriterlerine göre proksimal veya distal anatomik özellikleri bakımından zor anatomiye sahip hastalarda tedavi etkinliğinde anlamlı farklılık saptanmadı. Ancak iliak fiksasyon uzunluğu 15mm'nin altında olan hastalarda tip1–3 endoleak görülme ve ek girişim ihtiyacı oranları istatistiksel olarak anlamlı yüksek bulundu (p değerleri sırasıyla 0,002

ve 0,008). Anevrizmal maksimum çapı 7cm'i aşan hastalarda ek girişim oranları istatistiksel olarak anlamlı yüksek izlendi (p=0,035)

Sonuç: Çalışmamızda IFU kriterlerinin dışarısında kalan hastaların tedavi etkinliğinin IFU içi grup ile benzer sonuçlar verdiğini izlendi. IFU kriterlerini oluşturan maddeler tek tek değerlendirildiğinde distal fiksasyon uzunluğunun tedavi etkinliğinde istatistiksel farklılık oluşturan tek faktör olduğu görüldü. Geçmiş dönemde proksimal anatomik özelliklerinin EVAR işlem başarısında en önemli faktör olduğu düşünülmekteydi, ancak stent greft tasarındaki yenilikler nedeniyle günümüzde distal fiksasyon özelliklerinin stent greft kaderinde daha belirleyici olabileceğini düşünüyoruz. Konu üzerine bilimsel literatürde bulunan üç araştırmada da benzer bulgular izlenmektedir. Distal fiksasyon özellikleri EVAR hastalarında araştırılmayı bekleyen bir konudur

Anahtar Kelimeler: EVAR, iliak fiksasyon, medtronics, endurant, abdominal aort anevrizması, proksimal fiksasyon, anevrizma çapı, proksimal açılanma, endoleak, tip 1 endoleak, anevrizmal çap artışı, aortik boyun

Abdominal Radyoloji

PS-658

MR ENTEROGRAFİ İNCELEMELERİNDE DOLİKOKOLON ORANI

Recep Yılmaz Bayraktarlı[1], Yüksel Demir[1], Suzan Deniz Önol[1], Yasemin Gökden[2]

[1]Okmeydanı Eğitim Araştırma Hastanesi Radyoloji Kliniği
[2]Okmeydanı Eğitim Araştırma Hastanesi Gastroenteroloji Kliniği

Kalın bağırsak, uzunluğu 130–160cm arasında ve ince barsakları kemer gibi çevreleyen sindirim sistemi organıdır. Kalın bağırsak, çok geniş olabildiği gibi çok uzun da olabilir. Kalın bağırsakta oluşan birçok yapısal bozukluğun en önemli belirtisi kabızlıktır ve karın ağrısıdır. Kalın barsak kaynaklı şikayetlerin sebebinin görüntülenmesi klinisyenin tedavide başarılı olmasına büyük ölçüde katkıda bulunacaktır.

MR Enterografi, ince bağırsak ve çekumu incelemek için geliştirilmiş görüntüleme yöntemidir. Ancak bununla beraber çoğunlukla kalın bağırsaklarda görüntü alanına girer ve varsa patolojileri değerlendirilir. Karın ağrısı gibi sindirim sistemi belirtilerini açıklamak için istenen MR enterografilerde kalın bağırsağında zaman zaman görüntülendiği ve açıklayıcı cevaplar sunduğunu incelemelerimizde gördük.

Kliniğimizde son 1,5 yılda yaptığımız 110 MR Enterografi ve Enteroklisiz incelemesinde bir çok yüksek sigmoid, uzun transvers kolon veya geniş çıkan kolon bulguları bulduk. Bu hastalara intermittant karın ağrısı ve kabızlık gibi şikayetler ile MR Enterografi incelemeleri yapıldı. Görüntülerinde ise ince barsak bulguları yerine kolon bulguları gözlendi. Bunun üzerine MR Enterografilerde izlenen dolikokolon oranını bulmak için yaptığımız MR enterografileri retrospektif olarak bu açıdan değerlendirdik ve çalışmada sunmayı amaçladık.

Anahtar Kelimeler: Dolikokolon, Manyetik Rezonans Enterografi, Karın Ağrısı

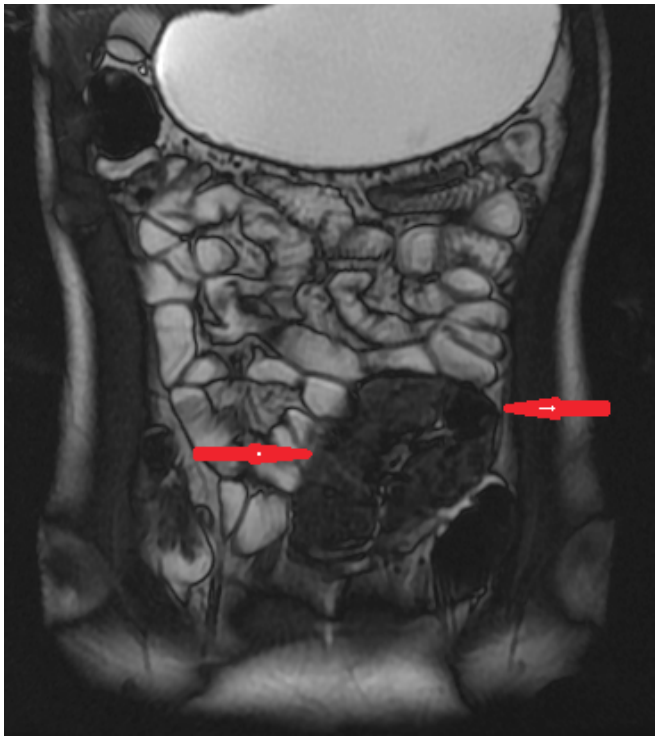

Resim 1.

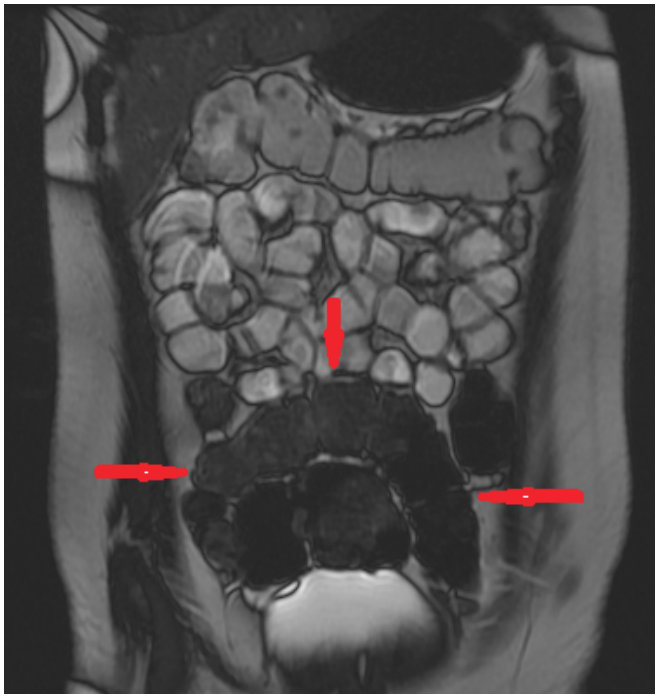

Resim 2.

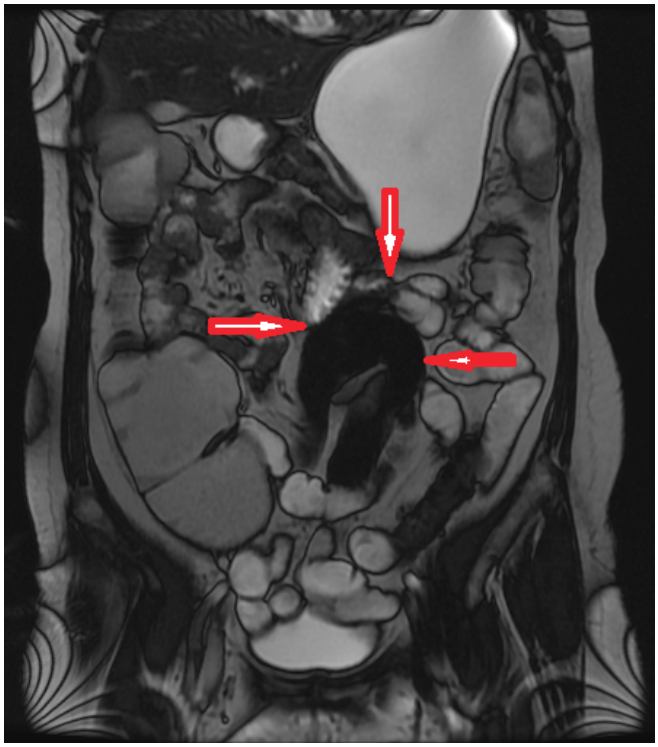

Resim 3.

Meme Radyolojisi

PS-659

MEMEDE BİLATERAL KARDİYOJENİK ÖDEM: OLGU SUNUMU

Kübra Murzoğlu Altıntoprak[1], Nur Betül Ünal Özdemir[1], Gözde Arslan[1], Mehmet Mahir Atasoy[1], Rahmi Çubuk[1]

[1]Maltepe Üniversitesi Tıp Fakültesi, Radyoloji Anabilim Dalı

Amaç-Genel Bilgi: Memede ödem ve 'peau d'orange' bulgusu, meme kaynaklı veya sistemik nedenlere bağlı benign ve malign birçok hastalığın neden olabileceği sık bir durumdur. Malign nedenlerden kaynaklı meme ödemi, tümör hücrelerinin lenfovasküler sisteme embolizasyonu ile obstrüksiyona yol açması nedeniyledir (inflamatuar meme kanseri). Sistemik hastalıklarda ödem cilt ve parankimdedir, ancak meme tümörü mevcut değildir. Cilt ve sistematik hastalıklardan kaynaklanan ödem de malign nedenlerden kaynaklananlara benzer bulgular verebilir. Ödemin unilateral veya bilateral oluşu ayırıcı tanıda yardımcı olur. Bilateral meme ödemi, sistemik hastalıklar (konjestif kalp yetmezliği, santral venöz obstrüksiyon -superior vena cava sendromu) ve dermatozis durumlarında görülebilir. Unilateral meme ödemi sebeplerinde meme kaynaklı olmayanlar; cerrahi, radyasyon, benign veya malign aksiller lenfadenopati (lenfoma, venöz obstrüksiyon) nedeni ile yetersiz lenfatik drenaj ve dermatozis (skleroderma, anjioödem, Churg-Strauss sendromu) 'dir. Meme kaynaklı olan nedenler ise, mastit, abse, inflamatuar lokal ileri ve yüzeyel meme kanseridir. Konjestif kalp yetmezliğinde, bilateral meme ödemi kalp yetmezliği nedeni ile olabilir. Genellikle hastalarda ayaklar ve dependan bölgeleri de içeren diffüz ödem vardır. Genellikle bilateraldir. Eğer hasta lateral dekübit pozisyonda yatmışsa, unilateral ve asimetrik olabilir.

Amaç: Bu sunumda, konjestif kalp yetmezliği mevcut olgunun, ultrasonografi, mamografi ve PA akciğer grafisi ile bilateral meme ödemi bulgularını sunmayı amaçladık.

Olgu: 79 yaşında kadın olguda, sol memede ağrı şikayeti mevcuttu. Hastanın her iki memesinde 'peau d'orange' görünümü izlendi. Olgunun her iki memesinde sıcaklık artışı veya dermal eritem yoktu. Fizik muayenede ele gelen patoloji saptanmamıştı. Olguya mamografi veultrasonografi tetkiki yapıldı.

Bulgular: Mamografide; Her iki meme dansitesinde diffüz olarak artma, ciltte kalınlık artışı, Cooper ligamanlarında kalaınlaşma, stromal trabeküler kabalaşma saptandı. Ultrasonografide; Her iki meme cilt altı doku kalınlığı ve ekojenitesinde diffüz olarak artma, subdermal yağ içerisinde dilate lenfatik kanallar (anekoik tübüler imajlar) izlendi. Bu zeminde net demarke solid kitlesel lezyon saptanmadı. PA Akciğer grafisinde; kardiyomegali, bilateral plevral effüzyon, peribronkovasküler kalınlaşma izlendi. Bu bulgular da konjestif kalp yetmezliğini desteklemekte idi.

Tartışma: Memede ödem olgularında, görüntüleme ve klinik bulguları belirleyip/değerlendirme ve bu hastalar için spesifik iş akışı, tanı için önemlidir. Memede ödem saptanması gibi sık bir durumun birçok nedeninin olduğu bilinmelidir. 'Peau d'orange' bulgusuna inflamatuar meme kanseri yol açabileceği gibi, konjestif kalp yetmezliği gibi benign inflamatuar süreçler de meme ödeminin prezentasyon şekli olarak akılda tutulmalıdır. Yaşlı populasyonda özellikle unilateral meme ödeminde inflamatuar meme kanseri ayırıcı tanısında klinik bulgular da destekliyor ise konjestif kalp yetmezliği de düşünülmelidir. Konjestif kalp yetmezliğinde; olguların her iki meme dansitesinde diffüz olarak artma, ciltte kalınlık artışı, Cooper ligamanlarında kalaınlaşma, ultrasonografide ekojenitesinde diffüz olarak artma, subdermal yağ içerisinde dilate lenfatik kanallar izlenebileceği bilinmelidir. Ayırıcı tanının kesin olarak yapılamadığı olgularda kesin tanıya doku tanısı ile gidilmelidir.

Anahtar Kelimeler: meme ödemi, konjestif kalp yetmezliği, bilateral meme ödemi, ultrasonografi, mamografi

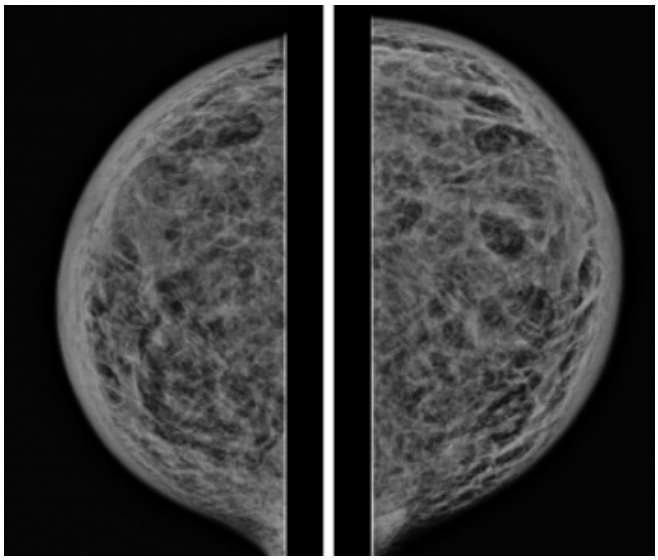

Resim 1.

Resim 2.

Resim 3.

Meme Radyolojisi

PS-660

PLASMOCYTOMA OF THE BREAST: AN UNUSUAL EXPRESSION OF MULTIPL MYELOMA

Yasin Erarslan[1], Onur Taydaş[1], Halitcan Batur[1], Meltem Gülsün Akpınar[1]

[1]*Hacettepe University Hospitals Radiology Department*

Introduction: Multipl myeloma is the most common plasma cell neoplasm and occur mostly in elderly people *(1)* Extraosseous involvement can be seen in liver, spleen, kidneys but also in breast. Breast involvement occurs as a part of disseminated illness or as a solitary extramedullary plasmocytoma.

Case history: An elderly patient with known multipl myeloma involving osseous sites of thorax and abdomen, also paravertebral sites in thoracic vertebrae, presented with a palpable mass on his left breast. On physical examination, a solid mass imitating gynecomastia was palpated. On sonographic examination revealed a heterogenous solid mass behind areola. This mass showed markly vascularisation on Doppler sonography.

Pathologic examination revealed atypical plasma cell infiltration. Morphological and immunohistrochemistry studies resulted in plasmocytoma.

Discussion: Breast enlargement is a common clinical condition in adult men, with the peak incidence for gynecomastia in the fifth to the eighth decades.

Hematological disorders like lymphoma may involve male breast. EMP usually occurs in the head and neck area in 90%of cases, for example, the upper respiratory tract, nasal cavity, paranasal sinuses, oropharynx and salivary glands. Extramedullary plasmocytoma of the breast is a rare subtype. It can be a solitary plasmocytoma or part of disseminated disease.

Conclusion: Lymphoma is the most frequent hematologic malignant tumour in breast. Leukemia and rarely myeloma may involve breast. In a patient with known multipl myeloma, plasmocytoma should be considered in the differential diagnosis of a unilateral solid mass.

Anahtar Kelimeler: male breast, multipl myeloma, plasmocytoma

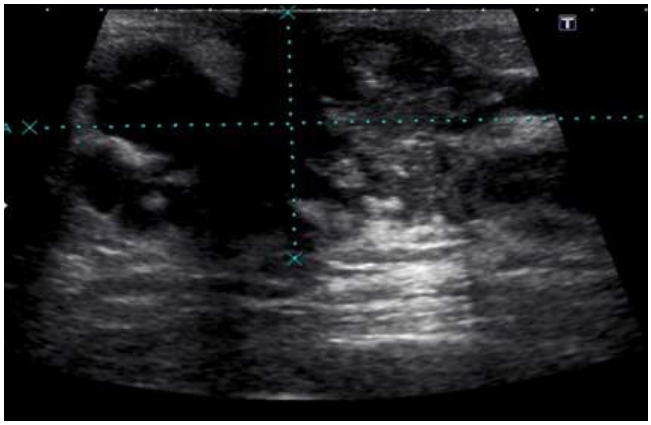

Figure 1.

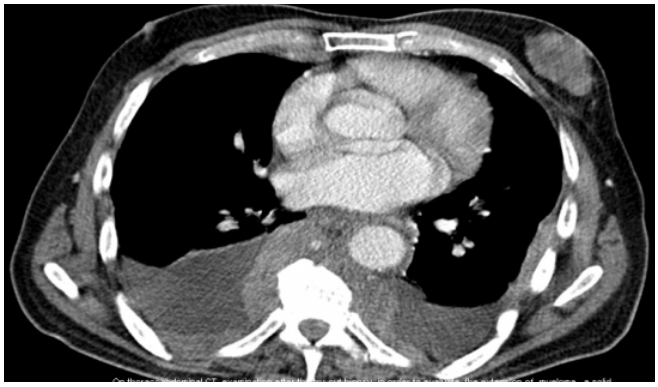

Figure 2.

Girişimsel Radyoloji

PS-661

PROSTAT CA HASTALARINDA RADYOTERAPİ YAN ETKİLERİNİ AZALTAN GİRİŞ:İMSEL RADYOLOJİKYÖNTEM: HİDROJEL ENJEKSİYONU. İLK TECRÜBELER

Mehmet Fatih İnecikli[1], Sema Yılmaz Rakıcı[2], Mehmet Beyazal[1], Yavuz Metin[1], Hakkı Uzun[3], Sibel Gök İnecikli[4], Orhan Ünal Zorba[1]

[1]Recep Tayyip Erdoğan Üniversitesi Tıp Fakültesi Radyoloji Anabilim Dalı
[2]Recep Tayyip Erdoğan Üniversitesi Tıp Fakültesi Radyasyon Onkolojisi Anabilim Dalı
[3]Recep Tayyip Erdoğan Üniversitesi Tıp Fakültesi Üroloji Anabilim Dalı
[4]Recep Tayyip Erdoğan Üniversitesi Tıp Fakültesi Aile Hekimliği Anabilim Dalı

Prostat kanseri tedavisinde radyoterapi (RT), cerrahiye iyi bir alternatif tedavi olarak uygulanmaktadır. RT başarısı, doza bağlıdır. Doz artırımının neden olduğu rektal toksisite geliştirme riski sınırlayıcı bir faktördür. Rektumu korumak için, rektum ile prostat arasındaki mesafeyi artırarak etki gösteren yeni bir girişimsel radyolojik uygulama mevcuttur: Hidrojel enjeksiyonu. Rektumu hedef dokulardan uzaklaştırdığı için, rektal toksisiteyi önleyen en etkili yöntem olduğu söylenebilir. Çalışmamız, prostat kanserinde radyoterapiye bağlı rektal yan etkilerin, hidrojel enjeksiyonu ile azaltıldığını ortaya koymayı amaçlamaktadır.

Prostat posterior kapsülü ve rektum anterior duvarı serozası arasına transperineal hidrojel enjeksiyonu yapılmıştır. Hastaların hidrojel öncesi ve sonrası planlama bilgisayarlı tomografi (BT) 'leri çekilerek 3 boyutlu konformal planları yapılmış ve bu planlar dozimetrik olarak ölçülerek karşılaştırılmıştır. Bu amaçla, hidrojel yerleştirilerek RT almış 7 hasta incelenmiştir.

Uygulama, ameliyathane şartlarında genel anestezi ya da sedoanaljezi altında yapıldı. Hasta litotomi pozisyonuna alındı. Perine bölgesi ve anal bölgeye usulüne uygun asepsi ve antisepsi prosedürleri uygulandı. Transrektal ultrason (TRUS) probu, steril kamera kılıfına konuldu ve anal açıklıktan rektuma yerleştirildi. Perine bölgesine lokal anestezi uygulanması sonrası, 18G x 15cm'lik iğne (chiba iğnesi), saat 12 yönünde, anal açıklığın 1cm önüne transperineal yerleştirildi. İğne, TRUS probuna paralel konumlandırıldı ve rektouretral kas boyunca posterior prostatik kapsül ve çevresindeki Denonvillier's fasyası ile rektum anterior serozası arasındaki potansiyel boşluğa doğru ilerletildi. İğne ucu, öncelikle prostatik apex inferioru seviyesine konumlandırıldı. İğne konumu, US ile aksiyel ve sagittal planda doğrulandı.10cc SF ile hidrodiseksiyon yapılarak prostat ile rektum arası mesafe artırıldı. Denonvillier's fasyası ile rektum anterior duvarı serozası arasındaki net ayrılma izlendiğinde iğne ucu, prostat midbazal seviyesine doğru kontrollü olarak ilerletildi. İğnenin doğru konumda olduğu transrektal US ile aksiyel ve sagittal planda teyid edildi. İğnenin herhangi bir vasküler yapı içerisinde olup olmadığından emin olmak için enjektör ile aspirasyon yapıldı. Kan gelmediği gözlendikten sonra enjektör iğneden ayırıldı. Hidrojel enjeksiyonu için solüsyon hazırlandı. İğnenin konumu korunarak, hidrojel sistemi uygulama aparatları iğneye takıldı ve 10 saniye içinde enjekte edildi.

Hidrojel injeksiyonuna bağlı olarak prostat ile rektum arası mesafe 14–15 mm artırıldı. Manyetik rezonans (MR) ve bilgisayarlı tomografi (BT) ile teyit edildi. Oluşturulan bu hidrojel alanı RT süresince yaklaşık üç ay boyunca aynı pozisyonda kalmakta ve altı ay içinde emilerek böbreklerden süzülme yoluyla temizlenmektedir.

Hidrojelli ve hidrojelsiz planlarda RT tedavi planlamaları yapıldı. Rektum için doz volüm histogramları çizildi. Oluşturulan her iki plan dozimetrik olarak karşılaştırıldı. Hidrojelsiz plana göre hidrojelli planda rektum dozunun etkili bir şekilde azaltıldığı istatistiksel olarak tespit edildi ($p<0.05$). Girişimsel Radyolojik modaliteler ile yerleştirilmiş hidrojelli planda rektumun bariz şekilde korunduğu saptandı. Hidrojel enjeksiyonu, prostat karsinomlu hastalarda, RT'ye bağlı gelişen rektal toksisiteyi azaltan etkin bir yöntemdir.

Anahtar Kelimeler: Prostat karsinomu, hidrojel enjeksiyonu, yan etkileri azaltma, Girişimsel Radyoloji

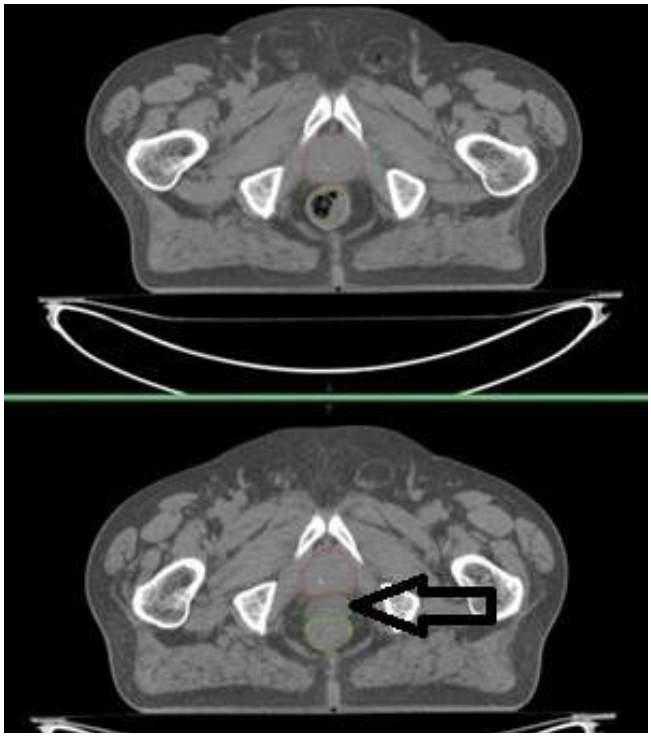

Resim 1.

Resim 2.

Baş-Boyun Radyolojisi

PS-662

TEMPORAL KEMİKTE ANEVRİZMAL KEMİK KİSTİ

Sena Ünal[1], Habip Eser Akkaya[1], Hakan Baş[1], Elif Peker[1], İlhan Erden[1]

[1]Ankara Üniversitesi Tıp Fakültesi Radyoloji Anabilim Dalı

Amaç: Anevrizmal kemik kistleri (AKK) primer kemik tümörlerinin %1–6'sını oluşturmaktadır. AKK'ler osteolitik ekspansil lezyonlar olup en sık uzun kemiklerin metafizyal bölgelerini, vertebra ve yassı kemikleri tutar. Genelde ilk iki dekatta görülür. Kafatasının AKK görülme insidansı düşük olup temporal kemik tutulumu nadirdir. Bu bildiride temporal kemikte AKK'nin MRG bulgularının sunulması amaçlanmıştır.

Gereç-Yöntem: İşitme kaybı şikayetiyle dış merkeze başvuran 35 yaşında erkek hastaya yapılan temporal BT'de sol temporal kemikte kitle saptanması üzerine hastanemizde kulak MRG ile ileri değerlendirme yapılmıştır.

Bulgular: Temporal MRG'de, sol temporal kemikte 5x4 cm boyutlarında, içerisinde T2AG'lerde hiperintens, T1AG'lerde hipoin-

tens sinyal özelliğinde periferal kontrastlanan kistik alanlar bulunan, postkontrast görüntülerde kontrastlanan hipointens septalar içeren, hipointens rime sahip ekspansil lezyon izlenmiştir. Lezyon içerisinde T1AG'lerde hiperintens sinyal özelliğinde kanama alanları dikkati çekmiştir. Ayrıca solda mastoid hücrelerde ve orta kulak boşluğunda sıvı eşlik etmekteydi. Olgumuzda görüntüleme bulguları tipik olması nedeniyle AKK düşünülmüştür.

Sonuç: Anevrizmal kemik kistleri litik ekspansil benign kemik tümörleridir. Lezyonlarda kan içeren, çok sayıda ince duvarlı kistik kaviteler izlenir. Genellikle uzun kemik metafizlerinde, yassı kemiklerde ve vertebralarda görülür. Kafatası kemiklerinin tutulumu nadirdir. Kafatası grafisinde sabun köpüğü görünümü tipiktir. BT ve MRG'de sıvı-sıvı seviyeleri veren multiloküle kistik kavitelere sahip ekspansil lezyon olarak izlenirler. MRG'de lezyonu saran hipointens fizbröz kapsül ve kistik kaviteleri çevreleyen hipointens internal septalar görülür. MRG bulguları tanıda oldukça yardımcı olup tedavi planlamasında yol gösterici olabilir.

Anahtar Kelimeler: Anevrizmal kemik kisti, temporal kemik

Resim 1.

Resim 2.

Resim 3.

Genitoüriner Sistem Radyolojisi

PS-663

SÜRRENAL KİTLELERDE DİNAMİK MANYETİK REZONANS VE DİFÜZYON AĞIRLIKLI GÖRÜNTÜLEMENİN TANIYA KATKISI

Veli Ermiş[1], Erdem Yılmaz[1], Bekir Çağlı[1], Sedat Alpaslan Tuncel[1], Hakan Gençhellaç[1], Nermin Tunçbilek[1], Mehmet Ercüment Ünlü[1]

[1]*Trakya Üniversitesi Tıp Fakültesi, Radyoloji Anabilim Dalı*

Giriş ve Amaç: Adrenal kitleleri saptamada radyolojik yöntemler yeterli olsa da, bazen lezyonların karakterizasyonu ve özellikle nonfonksiyonel adenomların metastazlardan ayrımı sorun oluşturabilmektedir. Bu çalışmada adrenal kitlelerinin karakterizasyonu ve benign-malign lezyonların ayrımında difüzyon ağırlıklı görüntüleme (DAG), dinamik MR ve kimyasal şift sekansının etkinliğini non-invaziv yöntemlerle araştırdık.

Gereç ve Yöntem: Haziran 2011–2015 tarihleri arasında adrenal kitleye sahip 83 olguda 96 adrenal lezyon çalışmaya dahil edildi. Tüm lezyonlar dinamik MR, kimyasal şift MR, DAG ve 'apperent diffusion coefficient' (ADC) haritaları değerlendirildi.

Bulgular: Radyolojik, klinik/laboratuar verileri, histopatolojik değerlendirmeye göre 27 lezyon malign, 69 lezyon benign olarak belirlendi. Benign ve malign lezyonların ortalama ADC değerleri arasında istatiksel fark saptanmadı ($p>0.05$). Dinamik incelemelerde faz 1 (70. sn)'den faz 2 (105. sn)'ye geçişte ve faz 1 (70. sn)'den faz 3 (140. sn)'e geçişte kontrastlanma yoğunlukları arasında istatiksel olarak anlamlı fark bulundu ($p<0.05$). Kimyasal şift sinyal intensitesi indeks ölçümlerinde, lezyonların benign-malign ayrımında istatiksel olarak anlamlı fark bulundu ($p<0.05$).

Sonuç: Adrenal kitlelerde benign-malign ayrımı ADC ile literatürle uyumlu olarak yapılamamaktadır. Dinamik çalışmalarda erken dönem kontrast tutulum farklarının incelenmesi benign-malign ayrımında faydalı olabilir.

Giriş ve Amaç: Adrenal kitleleri saptamada radyolojik yöntemler yeterli olsa da, bazen lezyonların karakterizasyonu ve özellikle nonfonksiyonel adenomların metastazlardan ayrımı sorun oluşturabilmektedir. Bu çalışmada adrenal kitlelerinin karakterizasyonu ve benign-malign lezyonların ayrımında difüzyon ağırlıklı görüntüleme (DAG), dinamik MR ve kimyasal şift artefaktının etkinliğini non-invaziv yöntemlerle araştırdık.

Gereç ve Yöntem: Haziran 2011–2015 tarihleri arasında adrenal kitleye sahip 83 olguda 96 adrenal lezyon çalımaya dahil edildi. Tüm lezyonlar dinamik MR, kimyasal şift MR, DAG ve 'apperent diffusion coefficient' (ADC) haritaları değerlendirildi.

Bulgular: Radyolojik, klinik/laboratuar verileri, histopatolojik değerlendirmeye göre 27 lezyon malign, 69 lezyon benign olarak belirlendi. Benign ve malign lezyonların ortalama ADC değerleri arasında da istatiksel fark saptanmadı (p>0.05). Dinamik incelemelerde faz 1 (70. sn) ' den faz 2 (105. sn) ' ye geçişte ve faz 1 (70. sn) ' den faz 3 (140. sn) ' e geçişte kontrastlanma yoğunlukları arasında istatiksel olarak anlamlı fark bulundu (p<0.05). Kimyasal şift sinyal intensitesi indeks ölçümlerinde, lezyonların benign-malign ayrımında istatiksel olarak anlamlı fark bulundu (p<0.05).

Sonuç: Adrenal kitlelerde benign-malign ayrımı ADC ile literatürle uyumlu olarak yapılamamaktadır. Dinamik çalışmalarda erken dönem kontrast tutulum farklarının incelenmesi benign-malign ayrımında faydalı olabilir.

Anahtar Kelimeler: Adrenal lezyon, ADC, Dinamik manyetik rezonans görüntüleme, Manyetik rezonans kimyasal şift sekansı

Baş-Boyun Radyolojisi

PS-664

NADİR BİR OLGU: PERSİSTAN HİPOGLOSSAL ARTER

Derya Güllü[1], Mustafa Dağlı[1], Mustafa Özdemir[1], Ayça Özdemir[1]

[1]Türkiye Yüksek İhtisas Hastanesi Radyoloji Bölümü

Giriş: ve Amaç: Persistan hipoglossal arter karotid-vertebrobaziller sisteme ait fetal anastamozlardandır. Trigemial arterden sonra ikinci sıklıkla görülen anastamozdur. İnsidansı %0,1–0,2 olarak bildirilmiştir. Postfetal dönemde ICA' nın hiç dalı bulunmaz ancak embriyolojik gelişim aşamasında karotid-vertebrobaziller arter arasında dört anastamoz bulunmaktadır. Bunlar; en distalde ve en sık olanı trigeminal arter, diğerleri ve daha proksimal yerleşimli olanları otik arter, hipoglossal arter ve proatlantal arterdir.

Persistan hipoglossal arter sıklıkla C1-C3 düzeyinden distal servikal ICA'dan kaynaklanıp genişlemiş hipoglossal kanal yoluyla baziller arter inferior kesimine bağlanır. Sıklıkla insidental olarak tespit edilir. Eşlik eden bulgular olarak vertebral arter aplazisi-hipoplazisi ve baziller arter ile birleşim noktasında anevrizma görülebilir.

Bizim amacımız olgumuz üzerinden nadir görülen bu anastamoz hakkında literatür bilgilerini gözden geçirmek ve olgumuzun görünütülerini paylaşmak.

Gereç ve Yöntem: Hastaya doppler USG ve 64 dedektörlü BT ile serebral BT Anjiografi incelemeleri yapılmıştır.

Bulgular: 49 yaşında erkek hastanın kliniğe baş dönmesi şikayeti ile başvurması üzerine yapılan doppler US incelemesinde her iki vertebral arter kalibrasyonunda azalma ve düşük akım hızları tespit edilmiştir. Yapılan serebral BTA'da bilateral hipoplazik verebral arter ve distal servikal ICA'dan kaynaklanan persistan hipoglossal arter tespit edilmiştir.

Sonuç: Persistan hipoglossal arter nadir görülen sıklıkla asemptomatik seyreden bir anomalidir. Genellikle insidental olarak BTA veya MRA da tespit edilir. BT Anjiografi noninvaziv, hızlı ve kesin tanı koymada günümüzde altın standart tanı yöntemidir.

Anahtar Kelimeler: persistan hipoglossal arter, BT Anjiografi, hipoplazik vertebral arter, ICA varyasyonu

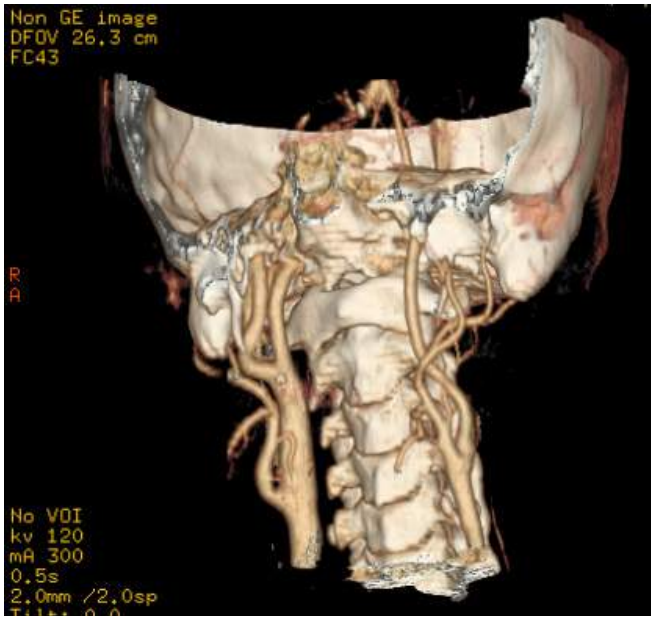

Resim 1.

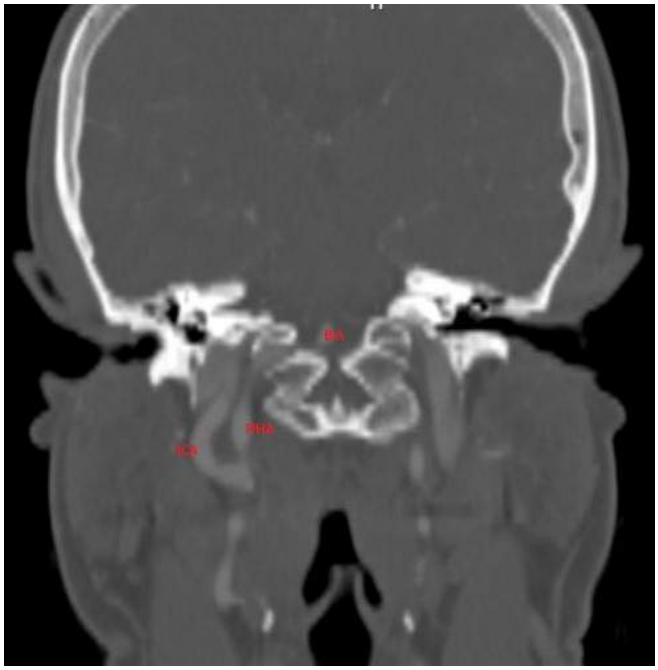

Resim 2.

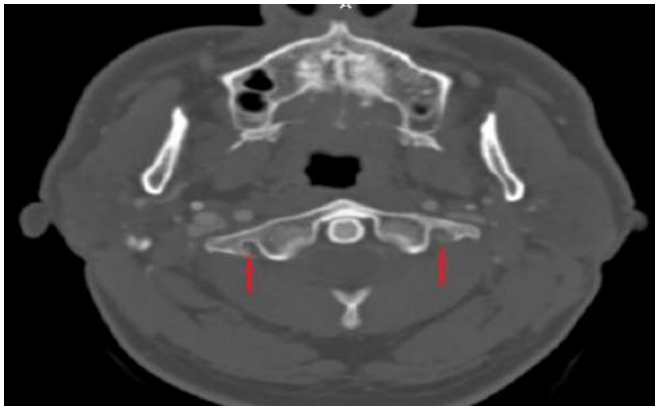

Resim 3.

Meme Radyolojisi

PS-665

MENSTRÜEL SİKLUS SIRASINDA ULTRASONOGRAFİ İLE GÖZLEMLENEN MEME LEZYONLARININ BOYUTUNDAKİ DEĞİŞİKLİKLER: İLK ÇALIŞMA.

Emine Dağıstan[1], Arzu Canan[2], Sıddıka Halıcıoğlu[1], Zeliha Coşgun[1], Safiye Gürel[1]

[1]Abant İzzet Baysal Üniversitesi İzzet Baysal Eğitim ve Araştırma Hastanesi;
[2]Antalya Ataturk Devlet Hastanesi, Radyoloji Klinigi

Giriş ve Amaç: Ultrasonografi (US) meme parankimi ve lezyonlarının değerlendirilmesinde yaygın olarak kullanılan bir görüntüleme yöntemidir. Özellikle klinik muayene ile, mamografik (MG) veya manyetik rezonans görüntülemede (MRG) tespit edilen lezyonların değerlendirilmesinde oldukça yararlıdır.

Menstrüel siklusa bağlı gelişen hormonal değişiklikler sonucu, siklusun luteal fazında meme parankiminde ödem ve proliferasyonda artış gerçekleşmektedir. Bu durum MG' de dansite artışına neden olmakta ve lezyonların tespitinde MG duyarlılığını azaltmaktadır. Ayrıca meme MRG incelemeleri sekretuar fazdaki bu değişiklikler sonucu parankimal boyanmada artışa neden olduğu için siklusun ilk yarısında uygulanmaktadır. Bugüne dek menstrüel siklus sırasında meme lezyonlarının US'de görülen özellikleri incelenmemiştir. Biz bu çalışmada menstrüel siklus sırasında meme lezyonlarında sonografik olarak görülen değişiklikleri değerlendirmeyi amaçladık.

Materyal-Metod: Bu prospektif çalışmada, 2014–2016 yılları arasında radyoloji kliniğine sevk edilen ve meme USG' de kistik veya solid 5 mm'den büyük meme lezyonu saptanan 18–35 yaş arası 46 kadın hasta çalışmaya alındı. Ultrasonografi (US), iki farklı zamanda gerçekleştirildi; adet kanamasından önceki 5 gün içinde ve adet kanamasından sonraki 5 gün içerisinde uygulandı. Lezyonların ön-arka ve transvers çapları ölçüldü.

Bulgular: US'de toplam 145 meme lezyonu tespit edildi. Bu lezyonların altısı premenstrüel fazda (sekretuar faz) postmenstrüel fazda (foliküler faz) ise görülemedi. Altı lezyonda ise bu durum tam tersi olarak gerçekleşti.123 lezyon ise US ile hem sekretuar hem de foliküler fazda tespit edildi.

Sonuç: Biz çalışmamızda menstrüel siklusun dönemine göre meme lezyonlarının özelliklerinde US'de anlamlı değişiklikler olduğunu tespit ettik. Meme US incelemesinin uygun olmayan zamanda yapılması yanlış sonuçlar ve gereksiz ileri inceleme yöntemlerinin yapılmasına neden olabilir. Bu nedenle, meme US incelemesinin menstrüel siklusun foliküler fazında yapılmasını öneriyoruz.

Anahtar Kelimeler: Ultrasonografi, menstrual siklus, solid, kist.

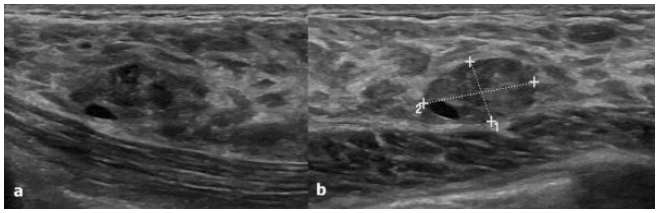

Resim 1.

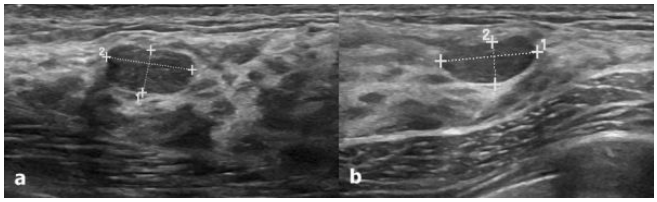

Resim 2.

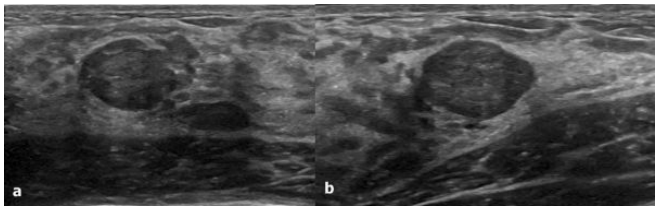

Resim 3.

Toraks Radyolojisi

PS-666

İNSİDENTAL SAPTANAN RENAL ARTERİOVENÖZ MALFORMASYON

Furkan Ertürk Urfalı[1], Bora Korkmazer[1], Mevlüt Mete Hazinedaroğlu[1], Fehmi Serdar Koşar[1], Mehmet Yılmaz[2]

[1]Çanakkale Devlet Hastanesi Radyoloji Bölümü
[2]Çanakkale Devlet Hastanesi Genel Cerrahi Bölümü

Amaç: Renal arteriovenöz malformasyonlar (AVM), intrarenal ven ve ve arterler arasındaki anormal yapılardır. Konjenital veya kazanılmış olabilen renal AVM'ler hematürinin nadir nedenlerindedir. Klinik prezentazyonda hematüriden başka hipertansiyon ve flank ağrı yer alır. Tanı renkli Doppler ultrasonografi (USG), bilgisayarlı tomografi (BT) veya konvansiyonel anjiografi ile konulabilir. Tedavide transkatater embolizasyon veya cerrahi uygulanır. Sunumumuzda insidental saptanan renal AVM'nin BT bulgularını paylaşmayı hedefledik.

Gereç ve Yöntem: Kolesistit ön tanısı ile genel cerrahi bölümünden yönlendirilen 73 yaşındaki kadın hastanın USG tetkikinde sol böbrek üst polde serpenjinöz vasküler yapılar izlenmesi üzerine dinamik renal BT değerlendirildi.

Bulgular: Hastanın BT tetkikinde erken fazda dolum gösteren ve arteriovenöz fistüller sol renal ven ve VCİ de erken kontrastlanmaya neden olan 7x5,5x4 cm boyutlarında arteriovenöz malformasyon izlendi.

Sonuç: Persistant hematüri, flank ağrı ve hipertansiyon şikayetleri olan hastalarda renal AVM' ler gözönünde bulundurulmalıdır. Renal AVM'lerin olgumuzdaki gibi bazen asemptomatik olabileceği için radyolojik bulgularının tanınması ve klinik yönlendirme önemlidir.

Anahtar Kelimeler: Renal AVM, hematüri, transarteriel embolizasyon

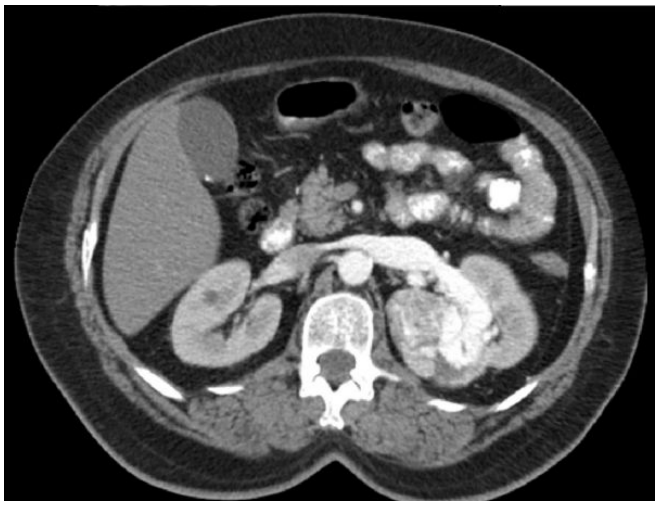

Resim 1.

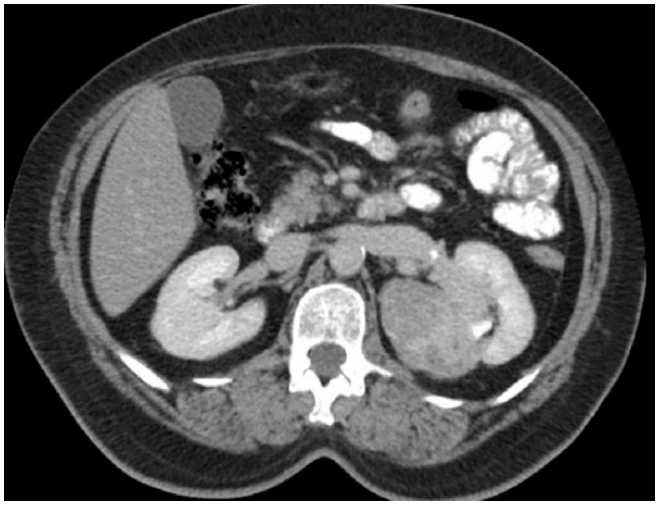

Resim 2.

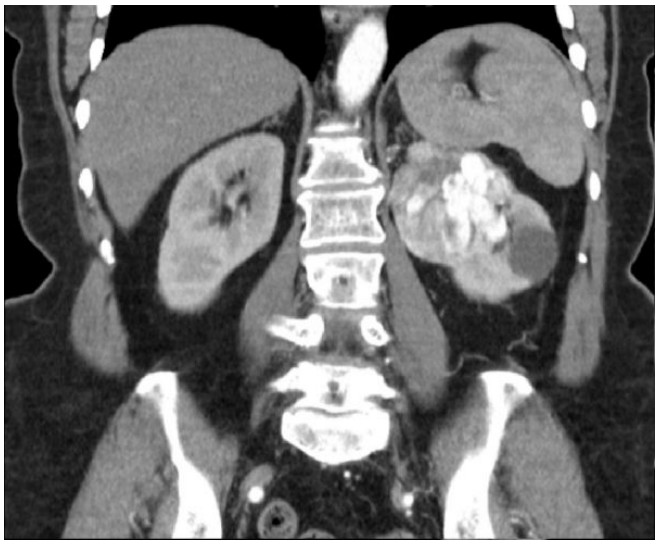

Resim 3.

Kas-İskelet Radyolojisi

PS-667

İNCE KESİTLİ BİLGİSAYARLI TOMOGRAFİDE SAKRAL VERTEBRALAR ARASI FÜZYON DERECESİNE BAKILARAK YAŞ TAYİNİ YAPILMASI

Eren Tobcu[1]

[1]*Uludağ Üniversitesi Tıp Fakültesi Radyoloji Anabilim Dalı*

Kemik yaşı tayininin tıbbi ve adli uygulamalarda önemli bir yeri vardır. Günümüzde 18 yaş altı bireylerde tamamlanmış el ve el bileği kemik osifikasyonlarına bakılarak yaş tayini yapılabilmektedir. Ancak tamamlanmış el ve elbileği osifikasyonları nedeni ile 18 yaş üstü vakalarda yaş tayini yapmak oldukça zordur. Bu çalışma, 18 yaş üstü bireylerde sakral vertebra korpusları arasındaki füzyon derecesini skorlayarak, yaş tayini yapılabilmesini amaçlamaktadır. Bu pilot çalışmamızda, lomber ya da sakrum bilgisayarlı tomografi (BT) tetkiki yapılmış, yaşları 15–64 arasında değişen 174 erkek, 179 kadın toplamda 353 hastanın sagittal reformat BT görüntüleri, iki radyolog tarafından çift kör olarak değerlendirilmiştir. Sakral vertebra korpusları arasındaki füzyon dereceleri Belcastro ve ark.'nın tanımladığı 4'lü evreleme sistemine göre evrelendirilmiştir. Çalışmamızda erkek olgularda yaş ile sakral füzyon skorları arasında istatistiksel olarak anlamlı ilişki saptanmıştır ($p<0,05$). Kadın olgularda ise S2-S3 ve S3-S4 düzeyleri için yaş ile sakral füzyon düzeyleri arasında istatistiksel olarak anlamlı farklılık mevcuttur ($p<0,05$). Ayrıca kadın olgularda genel olarak aynı yaş grubundaki erkeklere kıyasla daha ileri füzyon dereceleri izlenmiştir. Ancak her iki cinsiyette de Spearman korelasyon katsayısı ile yapılan incelemede sakral vertebral füzyon dereceleri ile yaş arasında düşük derecede uyum olması, bu tekniğin pratikte yaş tayininde uygulanabilirliğinin önünde engel oluşturmaktadır. Bu konuda objektif bir değerlendirmenin yapılabilmesi için daha fazla olgu sayısı ile yeni araştırmaların yapılması gerekmektedir.

Anahtar Kelimeler: Yaş tayini, sakral vertebra korpus füzyon, bilgisayarlı tomografi.

Resim 1.

Resim 2.

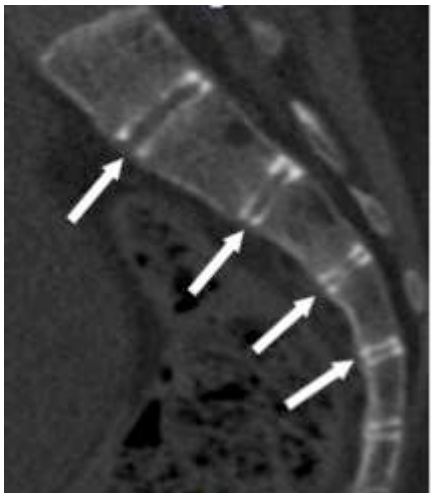

Resim 3.

Tablo 1. Olguların yaş ve cinsiyete göre dağılımı

Yaş	Kadın	Erkek
15–19	19	19
20–24	16	15
25–29	18	18
30–34	18	18
35–39	17	16
40–44	18	16
45–49	22	20
50–54	16	16
55–59	17	18
60–64	18	18
n	179	174

Tablo 2. Yaş ile her bir sakral intervertebral füzyon evre ortalamasının karşılaştırması

	M	M	M	M	F	F	F	F
Yaş	S1-S2	S2-S3	S3-S4	S4-S5	S1-S2	S2-S3	S3-S4	S4-S5
15–19	0.10	0,78	1	1,31	0,10	1,10	1,84	2,21
20–24	0,06	0,73	1,06	1,46	0,37	1,43	1,81	2,18
25–29	0,16	0,88	1,33	1,22	0,55	1,38	1,88	1,77
30–34	0,38	1,61	1,94	1,77	0,16	1,33	2,16	2,44
35–39	0,12	1,12	1,56	2,06	0,38	1,61	2,11	2,22
40–44	0,18	1,31	1,56	2,06	0,38	1,61	2,11	2,22
45–49	0,3	1,45	1,75	2,2	0,54	1,72	2	2,22
50–54	0,12	1,25	1,75	1,87	0,62	1,56	2,12	2,62
55–59	0,5	1,61	1,83	2,16	0,11	1,58	2	2,29
60–64	0,44	1,44	2	2,05	0,44	1,77	2,33	2,5
p	0,02	<0,001	<0,001	0,001	0,053	<0,001	0,024	0,058

Meme Radyolojisi

PS-668

EFFECTIVENESS OF DIFFUSION-WEIGHTED IMAGING IN THE EVALUATION OF BREAST TUMOR MORPHOLOGY: COMPARISON WITH CONTRAST ENHANCED MR IMAGING

Sibel Kul[1], Yavuz Metin[2], Musa Kul[3], Nurgül Metin[2], Oğuzhan Özdemir[2], İlker Eyüpoğlu[1]

[1]Karadeniz Technical University
[2]Recep Tayyip Erdoğan University
[3]Trabzon Kanuni Eğitim ve Araştırma Hastanesi

Purpose: To evaluate the effectiveness of diffusion weighted (DW) imaging in the assessment of tumor morphology by comparing with dynamic contrast enhanced-magnetic resonance (DCE-MR) imaging and to determine the contribution of this morphologic information to apparent diffusion coefficient (ADC) evaluation in the characterization of breast masses.

Material and methods: We analyzed data from two university facilities after the institutional review board approvals.222 consecutive women (age range, 18–83 years) that were MR imaged due to their suspicious breast masses and later on took a definite diagnosis were retrospectively analyzed. Foci, non-mass enhancement type lesions, cysts were not included. Nine cases were excluded from the study due to the failed fat suppression or artifacts on DW images. Definite diagnoses were provided by the histopathologic examination in 217 cases and by confirming the lesion stability at more than 1-year follow-up in five cases. All MR images were interpreted by two trained radiologists in consensus. During the interpretation, radiologists were blinded to final diagnoses. Shape, margin and internal pattern of the masses were evaluated according to BI-RADS lexicon first on DW images later on DCE-MR images, and ADC values were measured. Lesion visibility (3 point scale) and tumor size was also assessed. Pearson's correlation coefficient, Cohen's kappa statistics and multivariate analysis was applied.

Results: The study included 145 malignant, 77 benign cases. Morphologic features at DW and DCE-MR imaging were identical in 89%cases for shape and in 87%cases for margin and in 67%cases for internal pattern. Consistency between DW and DCE-MR imaging was substantial (kappa=0.79) for shape and margin and moderate (kappa=0.48) for internal pattern descriptors. In DW imaging, area under the curve (AUC) values were 0.795 for shape, 0.823 for margin, 0.722 for internal pattern and 0.906 for ADC evaluation and tumor visibility was high to moderate in 90 %of cases. Morphologic analysis on DW images provided overall 88%sensitivity and 77%specificity. Sensitivity and specificity of ADC measurement were 90%and 91%, respectively. ADC values evaluated together with tumor margin and pattern provided highest diagnostic efficacy with 97%sensitivity and 82%specificity. Sensitivity of DWI increased by 7%with the addition of morphologic information to ADC evaluation. There was strong correlation between DW and DCE-MR imaging for tumor size (correlation coefficient=0.993, p<0.001). In 93%cases size difference between DWI and pathology was less than 10 mm.

Conclusion: Tumor morphology and size can also be assessed successfully by DW imaging and this morphologic information when combined with ADC has the capability to increase the sensitivity of breast DW imaging.

Summary statement: With the addition of morphologic features to quantitative breast DW imaging assessment higher diagnostic accuracies might be obtained.

Anahtar Kelimeler: breast, diffusion-weighted imaging, tumor morphology, dynamic contrast enhanced magnetic resonance imaging

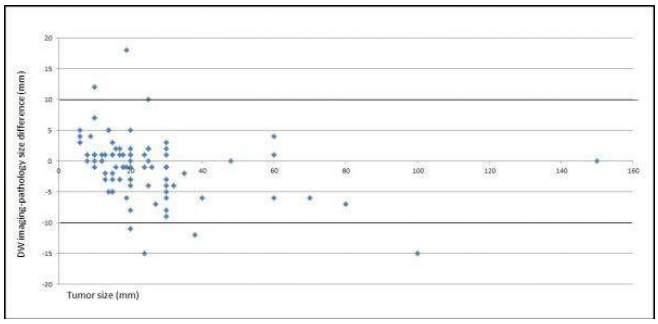

Resim 1.

DW Imaging Features			OR	95% CI	p
Step 1	ADC	High ADC	1		
		Low ADC	89.6	34.5-232.5	<0.0001
Step 2	ADC	High ADC	1		
		Low ADC	65.8	22.1-195.8	<0.0001
	DWI Margin	Circumscribed	1		
		Non-circumscribed	16.5	5.3-51.0	<0.0001
Step 3	ADC	High ADC	1		
		Low ADC	52.1	17.1-158.6	<0.0001
	DWI Margin	Circumscribed	1		
		Non-circumscribed	19.3	6.0-62.6	<0.0001
	DWI Pattern	Non-rim	1		
		Rim	4.5	1.2-17.1	0.018
Constant (-5.789)					

Resim 2.

Diagnostic efficacies obtained with multivariate analysis

Analysis steps	Components	Sensitivity	Specificity	Accuracy
Step 1	ADC	90.3%	90.5%	90.4%
Step 2	ADC + Margin	97.2%	82.4%	92.2%
Step 3	ADC + Margin + Pattern	97.2%	82.4%	92.2%

Resim 3.

Meme Radyolojisi

PS-669

TÜBÜLER ADENOMDA RADYOLOJİK BULGULARIN İKİ OLGUDA DEĞERLENDİRİLMESİ

Betül Duran Özel[1], Ersin Vanlı[1], Deniz Özel[2], Ahmet Mesrur Halefoğlu[1], Ozan Aşmakutlu[1], Muzaffer Başak[1]

[1]Şişli Hamidiye Etfal Eğitim ve Araştırma Hastanesi
[2]Okmeydanı Eğitim ve Araştırma Hastanesi

Amaç: Memede tübüler adenomun 2 olgu üzerinden radyolojik görüntüleme bulgularını tanımlamak

Olgular: İlk olgu 46 yaşında kadın hasta, tarama mamografisinde sol meme alt iç kadranda 51x32 mm boyutunda lobüle konturlu yüksek dansiteli kitle lezyonu saptanmıştır. Lezyonun karakterizasyonu için yapılan USG de internal vaskülarizasyon saptanan solid lezyon olarak verifiye edilmiştir. Yapılan MR incelemesinde T2A görüntülerde hiperintens lobüle konturlu, heterojen kontrastlanan ve Tip 1 kontrast zaman eğrisine sahip solid lezyon olarak izlenmiştir. USG eşliğinde yapılan biopsi ve histopatolojik değerlendirmede tübüler adenom tanısı almıştır.

İkinci olgu 15 yaşında sol memede ele gelen ağrılı kitle nedeniyle USG tetki için kliniğimize başvuran kadın hastada; yapılan sonografik incelemede sağ meme dış kadranı tama yakın dolduran 95x47 mm boyutlarında hipoekojen, RDUS incelemede belirgin internal vaskülarizasyonu olan makrolobüle konturlu solid kitlesel lezyon saptanmıştır. USG eşliğinde yapılan biopsi ve histopatolojik değerlendirmede tübüler adenom tanısı almıştır.

Sonuç: Tubuler adenomlar çoğunlukla 40 yaş altı kadınları etkileyen memenin nadir görülen benign epitelyal tümörler olup benign meme lezyonlarının %0.13–%1.7'sini oluşturmaktadır. Makroskobik olarak iyi sınırlı kitleler olan tubuler adenomlar klinik ve görüntüleme bulguları ile fibroadenomlardan ayrılamazlar. Literatürde bilidrilen olgular incelendiğinde genellikle tübüler adenom boyutları 5cm altında bildirilmiş olup sunduğumuz olgular 5 cm üzerinde saptanan nadir görülen vakalardır. Bu nedenle memenin büyük boyuta ulaşan genç yaşlarda görülen kitleleri olan juvenil dev fibroadenom ve filloides tümör ile ayırıcı tanıda akılda bulundurulması gerekir.

Anahtar Kelimeler: tübüler adenom, meme, radyoloji

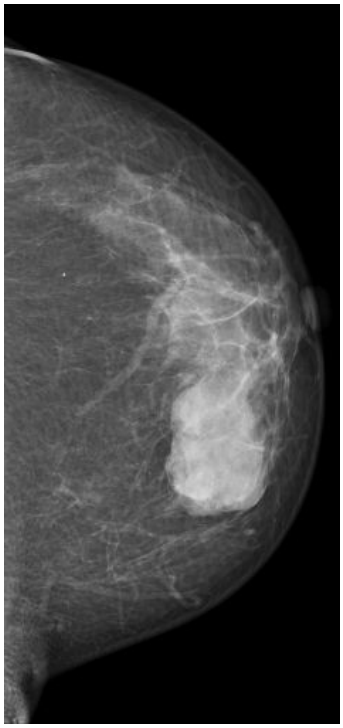

Resim 1.

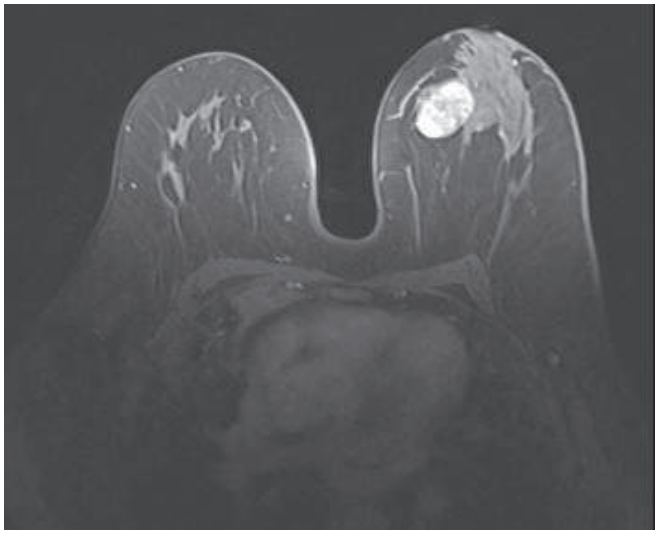

Resim 2.

Baş-Boyun Radyolojisi

PS-670

TİROİD NODÜLLERİNDE SONOPATOLOJİK KORELASYON

Cengiz Erol[1], Fatma Zeynep Güngören[1], Afak Durur Karakaya[1], Mehmet Şeker[1], Saime Ramadan[2]

[1]Istanbul Medipol Üniversitesi Radyoloji Anabilim Dalı
[2]Istanbul Medipol Üniversitesi Patoloji Anabilim Dalı

Amaç: Çalışmamızda tiroid nodüllerinin sonografik bulguları ile İİAB sonucu elde edilen Bethesda skorlarını karşılaştırmayı amaçladık.

Yöntem: Mayıs 2015-Mayıs 2016 tarihleri arasında kliniğimizde US'de tiroid nodülü saptanan ve İİAB yapılan 194 hastadaki 208 nodülün, US özellikleri ile patolojik Bethesda skorlaması arasındaki

korelasyonu inceledik. Histopatolojik olarak yetersiz materyal elde olunan nodüller Bethesda 1 olarak sınıflandırıldı ve çalışma dışında bırakıldı. Bethesda 2 olarak değerlendirilen nodüller benign, Bethesda 3–4 olanlar intermediyet, Bethesda 5–6 olarak raporlanan nodüller ise malign olarak kategorize edildi.

Bulgular: 5 hastadaki 5 nodül İİAB sonucu yetersiz materyal nedeniyle çalışmaya dahil edilmedi.194 hastadaki 203 nodül, US ve histopatolojik bulgularına göre değerlendirildi. Histopatolojik olarak 133 nodül benign, 39 nodül intermediyet ve 31 nodül malign olarak sınıflandırıldı. Verilere Kruskal Wallis testi uygulandı. Gruplar arasında nodüllerin komponent, kontur ve cilde uzanım parametrelerinin anlamlı farklılık gösterdiği saptandı.

Sonuç: Tiroid nodülü olan hastalarda US'nin tanı ve tedavi planlamasında önemli rolü vardır. US'de saptanan nodüllerde kontur, boyut, solid ya da kistik komponent, kalsifikasyon, ekojenite, vaskülarizasyon, cilde uzanım, periferik halo ve nodül sayısı gibi özelliklere bakılarak malignite açısından risk sınıflandırması yapılabilir. US malign tiroid nodüllerini saptamada duyarlılığı ve spesifitesi yüksek, noninvazif, ucuz ve kolay uygulanabilir bir tetkiktir. Çalışmamızda malign, intermediyet ve benign tiroid nodülleri arasında özellikle malign benign ayırımında komponent, kontur özellikleri ve cilde uzanım şeklinin ultrason ve histopatoloji bulguları açısından anlamlı olduğu ortaya çıkmıştır.

Anahtar Kelimeler: tiroid nodül, US, İİAB, malignite

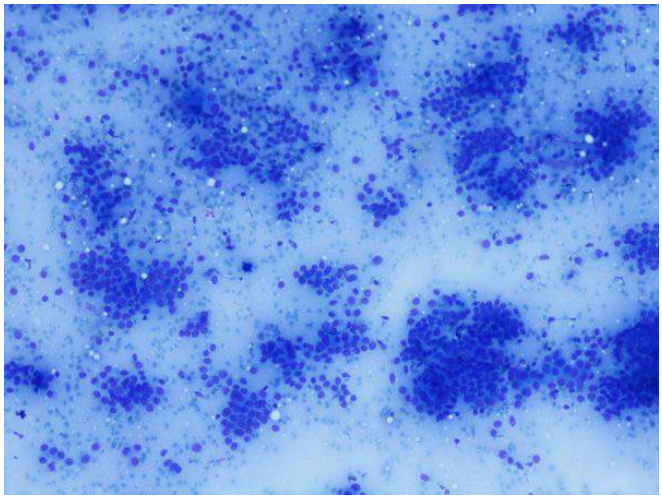

Resim 1.

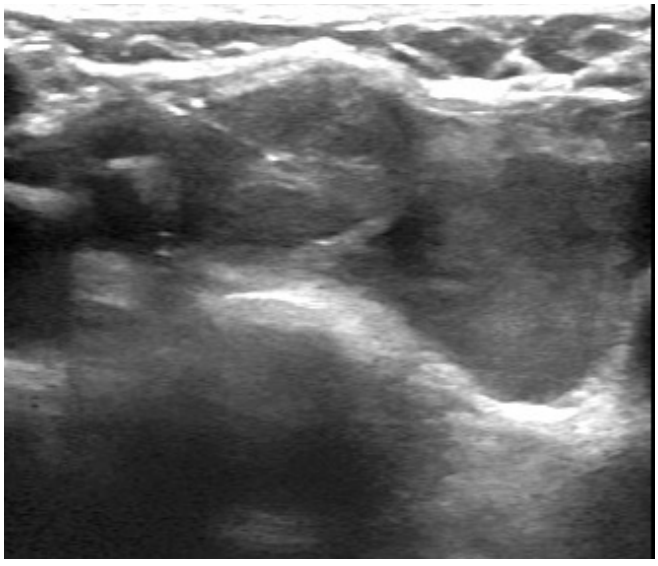

Resim 2.

Tablo 1.

		Benign grup (133 nodül)	İntermediyet grup (139 nodül)	Malign grupo (31 nodül)
Kontur düzensizliği		125 (%94)	32 (%23)	23 (%74)
	Solid	10 (%7,5)	0 (%0)	0 (%0)
Komponent	Solid-kistik	60 (%45)	8 (%5,7)	5 (%16)
	Kistik	63 (%47,3)	31 (%22)	24 (%77,4)
Cilde uzanım		7 (%5,2)	5 (%3,5)	13 (%42)

Kas-İskelet Radyolojisi

PS-671

GLUTEAL BÖLGE YERLEŞİMLİ DERMATOFİBROSARKOM PROTUBERANS: US VE SONOELASTOGRAFİ BULGULARI

Mehtap Balaban[1], İlkay S. İdilman[1], Ali İpek[1], Yüksel Demir[2], Mustafa Karaoğlanoğlu[1]

[1]Ankara Atatürk Eğitim ve Araştırma Hastanesi, Radyoloji Bölümü
[2]İstanbul Okmeydanı Eğitim ve Araştırma Hastanesi, Radyoloji Bölümü

Amaç: Gluteal bölge yerleşimli lokal agresif bir tümör olan dermatofibrosarkom protuberans olgusunun ultrasonografi (US) ve sonoelastografi bulgularının tanımlanması.

Gereç-Yöntem: 32 yaşında bayan hasta sol gluteal bölgede ele gelen ağrılı şişlik şikayetiyle genel cerrahi polikliniğine ve ardından kitle karakterizasyonu amacıyla bölümümüz US ünitesine yönlendirildi.

Bulgular: Sol gluteal bölgede fizik muayenede hassas şişlik saptanan bölgeye yönelik 6–15 MHz lineer prob ile US ve eş zamanlı sonoelastografi incelemesi yapıldı. Cilt-cilt altı yağ dokusu içerisinde, posterior konturları ile çevre yağ doku ara planları net seçilemeyen 23.5x14.5 mm boyutlarda, posterior akustik güçlenmesi bulunan, renkli Doppler US'de internal arteriyel vaskülarizasyonu izlenen, heterojen hipo-hiperekoik solid lezyon saptandı. Lezyon anteriorundaki ciltte belirgin incelme dikkati çekti. Kitleye yönelik yapılan eş zamanlı sonoelastografik incelemede kompresyon etkisine bağlı renk skalasında kitlenin belirgin mavi ağırlıklı (sert), yer yer yeşil (orta sert) kodlanma gösterdiği izlendi. Histopatolojik korelasyon önerilen kitlenin total eksizyonel biyopsi sonucu dermatofibrosarkom protuberans olarak rapor edildi.

Sonuç: Dermatofibrosarkom protuberans deriden kaynaklanan, sıklıkla gövde yerleşimli, ağrısız, yavaş büyüyen, genellikle küçük boyutlu ve nadir görülen bir tümördür. Tüm kanserlerin %0,1'inden azını ve yaklaşık olarak da tüm sarkomların %1'ni oluşturmaktadır. Boyutlarının büyümesiyle birlikte cilt altı doku, kas ve kemiğe infiltrasyon şeklinde lokal agresif karakter gösterebilmektedir. Lokal agresif özelliğine rağmen nadiren uzak metastaz yapabilir. Uzak metastaz sıklıkla tekrarlayan lokal rekürrenslerden sonra gelişir. Bölgesel lenf nodlarına metastaz literatürde birkaç vakada bildirilmiştir. Geniş cerrahi sınırlı total eksizyon tanı ve tedavi için gereklidir.

Anahtar Kelimeler: Dermatofibrosarkom protuberans, US, sonoelastografi.

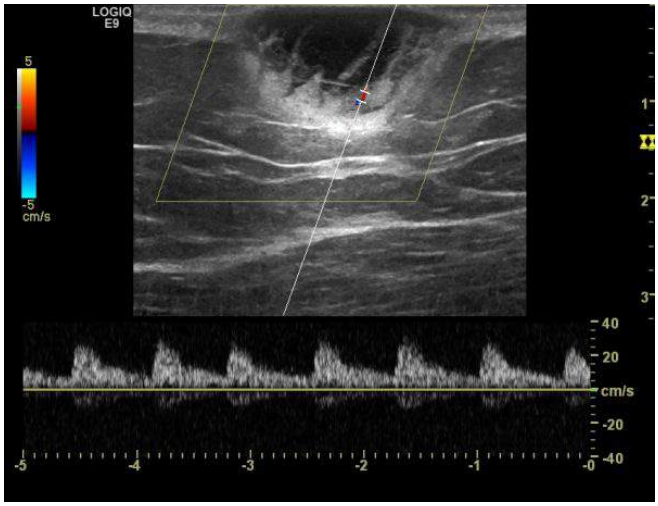

Resim 1.

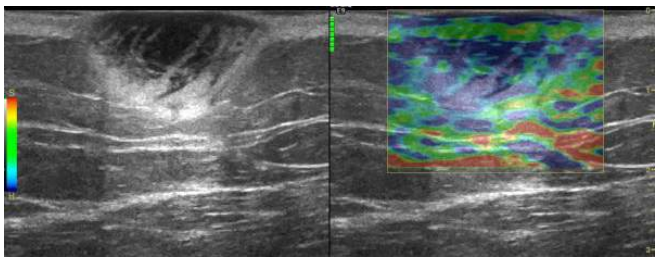

Resim 2.

Kas-İskelet Radyolojisi

PS-672

ÖN ÇAPRAZ BAĞ MUKOİD DEJENERASYONU İLE RÜPTÜRÜNÜN MRG BULGULARININ KARŞILAŞTIRILMASI

Fatih Çelikyay[1], Ruken Yüksekkaya[1], Erkal Bilgiç Bilgiç[2], Murat Aşcı[2]

[1]*Gaziosmanpaşa Üniversitesi Tıp Fakültesi, Radyoloji Bölümü*
[2]*Gaziosmanpaşa Üniversitesi Tıp Fakültesi, Ortopedi ve Travmatoloji Bölümü*

Amaç: Ön çapraz bağın (ÖÇB) mukoid dejenerasyonu ile rüptürü, özellikle ön klinik bilgi yetersizliğinde MRG›de sıklıkla karışabilmektedir. Ancak her iki tanının tedavi yaklaşımı oldukça farklıdır. Bu çalışmadaki amacımız ÖÇB mukoid dejenerasyonu ile ÖÇB rüptüründe izlenen MR görüntüleme bulgularının karşılaştırılmasıdır.

Gereç ve Yöntem: Arşiv sisteminden son 5 yıllık 3756 diz MRG incelemesi değerlendirildi. MRG'de ÖÇB mukoid dejenerasyonu ve artroskopik olarak doğrulanmış ÖÇB rüptürü bulunan toplam 80 olgu çalışmaya dahil edildi. ÖÇB rüptürü ve mukoid dejenerasyonu grupları oluşturuldu. Olguların demografik özellikleri, klinik bulguları ve mevcutsa artroskopi bulguları kaydedildi. ÖÇB rüptürü primer bulguları; ligamanda sinyal artışı (fokal, diffüz), bütünlükte fokal ya da diffüz kayıp, dalgalı görünüm olarak değerlendirildi. ÖÇB'ın Bloomensaat ve tibial plato açısı ölçüldü. ÖÇB rüptürü sekonder bulguları; derin lateral femoral çentik, arka çapraz bağ (AÇB) açısında azalma, kontüzyon, Segond fraktürü, örtülmemiş menisküs işareti, anterior tibial translasyon ile effüzyon varlığı olarak değerlendirildi. Mukoid dejenerasyon bulguları ÖÇB'da tüm sekanslarda artmış sinyal varlığı, kalınlaşma, sınırlarında belirsizleşme, kereviz sapı bulgusu, eşlik eden ganglion, intraosseöz kist ve ödem varlığı olarak değerlendirildi. Bunun yanında ilişkili ganglion ve intraosseöz kistlerin sayısı, boyutları, yerleşim ve iç yapı özellikleri değerlendirildi. Tüm bu bulgular her iki grup arasında karşılaştırıldı.

Bulgular: ÖÇB rüptürü olan 37 (%46) olgunun 3'ü (%8) mukoid dejenerasyonu olan 43 (%54) olgunun 32'si (%74) kadındı ve aradaki fark istatistiksel olarak anlamlıydı ($p<0.05$). ÖÇB rüptürü olgularının yaş ortalaması 29.4±9.1 iken mukoid dejenerasyon olgularının yaş ortalaması 54.6±10.7 olarak bulundu ve aradaki fark anlamlıydı ($p<0.05$). Her iki gruptaki tüm olgularda ÖÇB rüptürünün primer bulgularından en az birisi ile ÖÇB'de sinyal artışı bulgusu mevcuttu. İki grup arasında; ÖÇB sinyal artışının fokal ya da diffüz olması, tüm sekanslarda artmış sinyal, effüzyon varlığı ve miktarı arasında istatistiksel olarak anlamlı farklılık saptanmadı ($p>0.05$). Dalgalı ÖÇB görünümü, bütünlükte fokal ya da diffüz kayıp, rüptürün sekonder bulgularından en az birinin varlığı, derin lateral femoral çentik, anterior tibial translasyon, kontüzyon, tüm sekanslarda belirsiz ÖÇB, ligamanda kalınlaşma, kereviz sapı bulgusu, ilişkili ganglion ve intraosseöz kist varlığı iki grup arasında anlamlı farklılık gösterdi ($p<0.05$).

Tartışma ve Sonuç: ÖÇB rüptürleri dizin sık görülen ve fonksiyonel bozukluğu neden olan travmatik bağ yaralanmalarından biridir. ÖÇB'ın mukoid dejenerasyonu ise göreceli olarak daha az görülen, eklemde hareket kısıtlığı ve ağrı nedeni olabilen diğer bir bağ patolojisidir. ÖÇB rüptürünün primer, sekonder bulguları ve mukoid dejenerasyon MRG bulguları literatürde tanımlanmıştır. Ancak bu bulguların bazıları hem rüptür olgularında hem de mukoid dejenerasyon olgularında izlenebilmektedir. Ek olarak tanımlanmış bu bulguların, bu iki farklı patoloji arasında değerlendirilmesi literatürde oldukça sınırlıdır. Değerlendirilen bulgulardan, ligamanda sinyal değişikliğinden ziyade eşlik eden diğer yardımcı bulguların bilinmesi, bunların kombinasyonlarının kullanılması ve bulguların tanımlamasının net yapılması bu farklı patolojilerin ayırımında MRG'nin tanısal duyarlılığı ve özgünlüğünü artıracaktır.

Anahtar Kelimeler: ÖÇB (ön çapraz bağ), mukoid dejenerasyon, rüptür, MRG

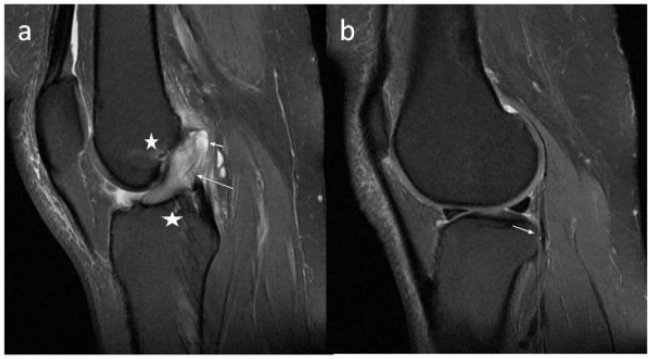

Figür 1. a, b. 47 yaşında kadın olgunun sağ diz sagittal PD ağırlıklı MR görüntülerinde ÖÇB'da mukoid dejenerasyon ile uyumlu kereviz sapı bulgusu (uzun ok), ligaman proksimalinde ganglion kisti (kısa ok), tibial ve femoral yapışma yerlerinde ödem ve kistler mevcut (yıldız) **(a)**. Lateral tibial plato seviyesindeki kesitte belirgin anterior tibial translasyon (ok) izlenmiyor **(b)**.

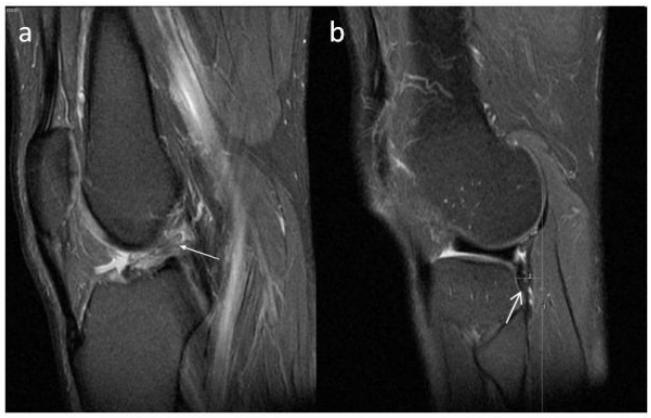

Figüre 2 a, b: Artroskopik olarak kanıtlanmış ÖÇB rüptürü olan 30 yaşındaki erkek olgunun sağ diz sagittal PD ağırlıklı MR görüntülerinde ligaman bütünlüğünde bozulma ve artmış sinyal intensitesi (ok) mevcut **(a)**. Anterior tibial translasyon mesafesi 9 mm olup artmıştır (ok) **(b)**.

Tablo 1. ÖÇB rüptüründeki ve mukoid dejenerasyondaki anlamlı MRG bulguları

	ÖÇB rüptürü n, (%)	Mukoid dejenerasyon n, (%)	P değeri
ÖÇB sinyal artışı	37 (100)	43 (100)	0
Dalgalı ÖÇB	33 (90)	21 (49)	0
Derin lateral femoral çentik	8 (22)	0 (0)	0.001
ÖÇB açısında azalma	32 (87)	23 (54)	0.03
ÖÇB yok ya da fokal olarak izlenemiyor	36 (97)	0 (0)	0
Anterior tibial translasyon	26 (70)	6 (14)	0
Boş çentik	18 (49)	0 (0)	0
Kontüzyon	24 (65)	1 (2)	0
Örtülmemiş menisküs	17 (46)	3 (7)	0
T1A'da belirsiz sınır varlığı	20 (54)	43 (100)	0
PD'de belirsiz sınır varlığı	25 (68)	42 (98)	0.01
ÖÇB'de kalınlaşma	7 (19)	43 (100)	0
Kereviz sapı bulgusu	0 (0)	28 (65)	0
ÖÇB'nin normal oryantasyanda olması	7 (19)	43 (100)	0
İlişkili ganglion kisti varlığı	5 (14)	30 (70)	0
İntraosseöz kist varlığı	3 (8)	27 (63)	0

Girişimsel Radyoloji

PS-673

BRUSELLA KAYNAKLI DERİN FEMORAL ARTER ANEVRİZMASI: OLGU SUNUMU

Mustafa Akçaoğlu[1], Ali Er[1], Mustafa Bozdağ[1], Hazal Albayrak[2], Ümit Belet[1]

[1]Tepecik Eğitim ve Araştırma Hastanesi, radyoloji kliniği
[2]Tepecik Eğitim ve Araştırma Hastanesi, Enfeksiyon Hastalıkları ve Klinik Mikrobiyoloji Kliniği

Bruselloz gelişmekte olan ülkelerde hala ciddi bir halk sağlığı problemidir. Bruselloz nonspesifik belirtilerle karakterize bir enfeksiyondur. Genellikle retiküloendotelyal ve kas-iskelet sistemlerini tutar. Enfekte pastörize edilmemiş süt ürünlerinin ve kontamine et ürünlerinin tuketilmesiyle veya mukoza zarları yoluyla doğrudan temas ile bulaşır. Primer enfeksiyondan sonra, kronik evre nonspesifik belirtilerle karşımıza çıkabilir. Kesin tanı kan, idrar, beyin omurilik sıvısı ya da dokulardan organizmanın izolasyonu ile olur.1: 80 den daha yüksek immünglobülin G aglütinasyon titresi enfeksiyon göstergesidir. Burada sunduğumuz 42 yaşındaki erkek hastada uyluk üst iç tarafında ağrılı büyüyen kitle şikayeti mevcuttu. Hastanın ilaç bağımlılığı, cerrahi, travma veya geçirilmiş invaziv tanı yöntemi hikayesi yoktu. Hastanın bruselloz tanısı mevcuttu ve bunun için tedavi almaktaydı. Laboratuvar incelemede hb ve hematokrit değerlerinde düşme saptanmıştı. Renkli Doppler Ultrasonografide derin femoral arter distal bölümüyle devamlılık gösteren pseudoanevrizma lumeni ve çevreleyen hematom-tromboz saptandı. Anevrizmanin dar bir boynu mevcuttu ve buradan yapılan incelemede tipik to-and-fro flow görünümü izlendi. BT anjiografi ile anevrizmanin lokalizasyonu ve çevre dokular ile ilişkisi net olarak saptandı. Koil embolizasyon ile tedavisi yapılıp takibe alındı.

Anahtar Kelimeler: bruselloz, anevrizma, femoral arter

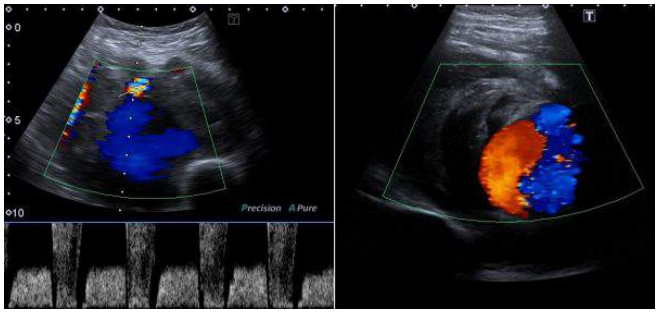

Resim 1.

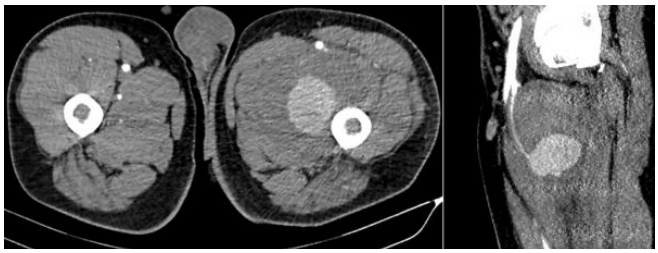

Resim 2.

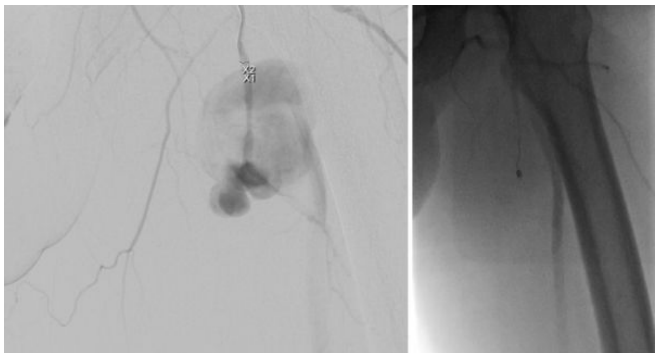

Resim 3.

Abdominal Radyoloji

PS-674

ULTRASON VE BİLGİSAYARLI TOMOGRAFİ BULGULARI EŞLİĞİNDE KÜNT BATIN TRAVMASINA SEKONDER KOLONDA SUBMUKOZAL HEMATOM OLGU SUNUMU

Meltem Yıldırım[1], Mehtap Balaban[1], İlkay S. İdilman[1], Ali İpek[1], Halil Arslan[1]

[1]Ankara Atatürk Eğitim ve Araştırma Hastanesi, Radyoloji Bölümü

Amaç: Çıkan kolonda nadir görülen posttravmatik submukozal hematom olgusunun ultrasonografi (US) ve bilgisayarlı tomografi (BT) bulgularını sunmak.

Gereç-Yöntem: Acil servise araç içi motorlu trafik kazası sonrası başvuran 27 yaşında erkek hastanın genel durumu iyi ve hemodinamik durumu stabildi. Hasta US incelemesi için bölümümüze yönlendirildi.

Bulgular: Hastaya sağ alt kadrana yönelik yapılan yüzeyel US incelemede çekum lokalizasyonunda submukozal-intramural lokalizasyonlu, yaklaşık 7.5x5 cm boyutlarında, düzgün konturlu, anekoik-hipoekoik, belirgin kanlanması bulunmayan ve lüminal daralmaya neden olan kitle lezyonu saptandı. Takibinde çekilen İV kontrastlı abdomen BT'de aynı lokalizasyonda 8x6x6 cm boyutlarında hematom ile uyumlu hipodens kitle lezyonu ile lezyon periferinde akut hemorajiyi düşündüren hiperdens lineer görünüm izlendi. Hasta takip sırasında hemodinamik kötüleşme sebebiyle acil operasyona alındı. Parsiyel hemikolektomi yapılan hastanın patolojisi submukozal hematom olarak raporlandı.

Sonuç: Künt batın travmasına sekonder barsak ve mezenter yaralanması, olguların yaklaşık %1–5'inde gözlenmesi ile nadir görülen ve tanınması zor olgulardır. Vakaların çoğu motorlu araç kazası sonrası gerçekleşir. Diğer nedenler yüksekten düşme, çocuk istismarı, endüstriyel kazalar ve Heimlich manevrası sonrası şeklinde sıralanabilir. En sık tam kat yaralanma gözlenen lokalizasyon jejunum ve ileum (%81), takiben kolon ve rektum, duodenum ve mide şeklinde sıralanmaktadır. Barsak yaralanmaları küçük bir hematomdan perforasyona kadar değişen çeşitlilik gösterir. Barsak duvar kalınlaşması, barsak duvarında kitlesel görünüm (hematom), serbest sıvı ve omental heterojenite artışı ultrason ile saptanabilir. Hastamızda izlenen intramural hematom karın ağrısı, rektal kanama ve barsak obstrüksiyonu gibi semptomlar ile prezente olabilir. Bu semptomlar olay anından hemen sonra olabileceği gibi 1 haftaya kadar gecikmiş olarak da ortaya çıkabilir. Genelde cerrahi müdahale gerektiren intramural hematomlar nadiren sıkı takip ile de kontrol altına alınabilir. Erken cerrahi onarım da gerektiren künt abdominal travma sonrası intramural hematomun tanınması mortalite ve morbiditeyi azaltmak adına son derece önemlidir.

Anahtar Kelimeler: Submukozal hematom, kolon, US, BT

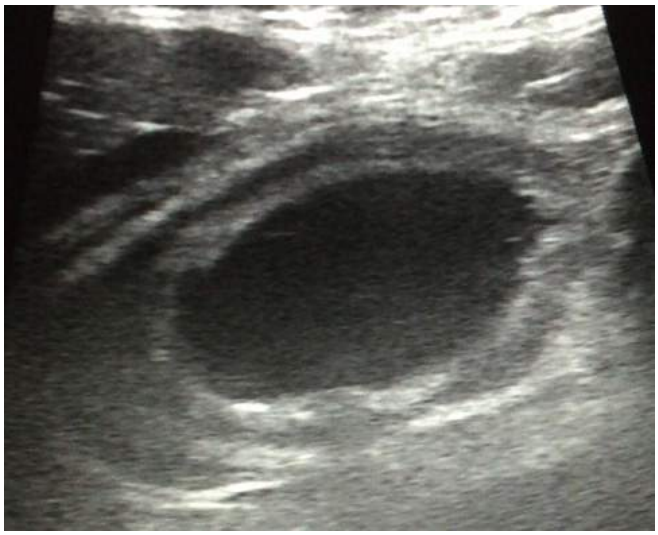

Resim 1.

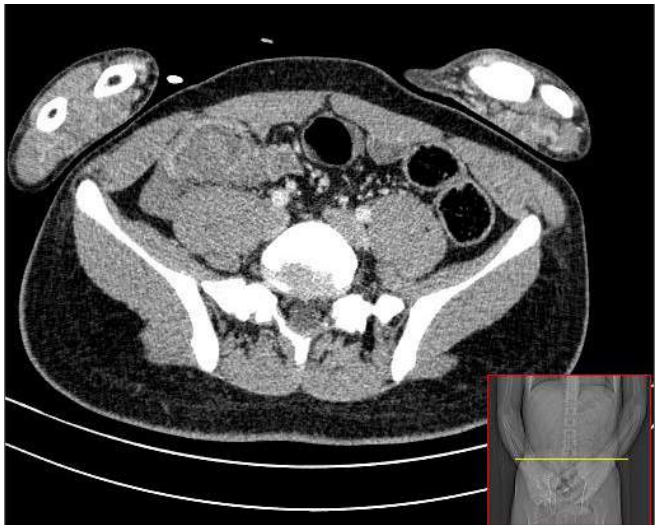

Resim 2.

Baş-Boyun Radyolojisi

PS-675

ARKUS AORTA ANEVRİZMASINA SEKONDER GELİŞEN SOL VOKAL KORD PARALİZİSİ; ÇKBT BULGULARI

Safa Şahin[1], Kayhan Karakuş[1]

[1]Sivas Numune Hastanesi Radyoloji Bölümü Sivas

Kardiyovasküler patolojilere bağlı olarak gelişen sol vokal kord paralizisi Ortner sendromu olarak adlandırılmaktadır. Bu çalışmada arkus aortada anevrizmaya bağlı sol vokal kord paralizisi gelişmiş olan hastanın ÇKBT bulguları sunulmaktadır.

Son 3 aydır ses kısıklığı şikayeti olan, baş-boyun bölgesine yönelik cerrahi işlem geçirmemiş 54 yaşındaki erkek hastanın laringoskopik muayenesinde sol vokal kordun paramedian konumda hareketsiz olduğu değerlendirildi. Boyun BT ' de (figür 1); Solda piriform sinüste genişleme, sol ariepiglotik foldda kalınlaşma ve mediale yer değiştirme, sol laringeal ventrikülde genişleme, sol aritenoid kartilajda anteromediale deviasyon ve sol posterior krikoaritenoid kasta simetriğine göre atrofi izlendi. Fizik muayene, laringoskopik değerlendirme ve boyun BT incelemede vokal kord paralizisine neden olabilecek laringeal patoloji saptanmayan hastaya Toraks BT inceleme yapıldı. Toraks BT' de (figür 2); çıkan aorta distal bölümü ve arkus aortada 4 cm kalınlıkta mural trombüsü bulunan, 86 mm çapa ulaşan anevrizmatik dilatasyon izlendi.

Rekürrent laringeal sinir etkilenimine bağlı vokal kord paralizisinde, BT ve MR' de; tiroaritenoid kasta atrofi, ipsilateral ventrikül ve priform sinüste genişleme, paramedian yerleşimli vokal kordda küçülme ve yağlı içerik izlenir. Tiroaritenoid kas atrofisi tam gelişmediğinde gevşek kas nedeniyle yalancı kitle görünümü izlenebilir, bu durumda ventrikülün genişlemiş olması paraliziyi doğrular. Rekürrent laringeal sinir paralizisi sıklıkla tiroid cerrahisi sonrası izlenen iatrojenik bir durumdur. Bunun dışında mediasten, tiroid ve özefagus kitleleri ile anevrizmalar da rekürrent laringeal sinir paralizisine yol açabilir. Özellikle intratorasik malign lezyonlar ve bunlara bağlı oluşan lenfadenopatilerin basısı önemlidir.

Sonuç olarak ses kısıklığı ile başvuran hastaların değerlendirilmesinde fizik muayene, laringoskopik inceleme ve boyuna yönelik BT-MR incelemede vokal kord paralizisine yol açabilecek laringeal patoloji saptanamaması durumunda, özellikle kardiyovasküler patolojilerinde etyolojide sorumlu olduğu düşünülüp bu bölgeye yönelik BT-MR incelemeler ile gerekli durumlarda da anjiografik incelemeler yapılması önemlidir.

Anahtar Kelimeler: aort anevrizması, BT, paralizi, rekürrent laringeal sinir,

ses kısıklığı, vokal kord

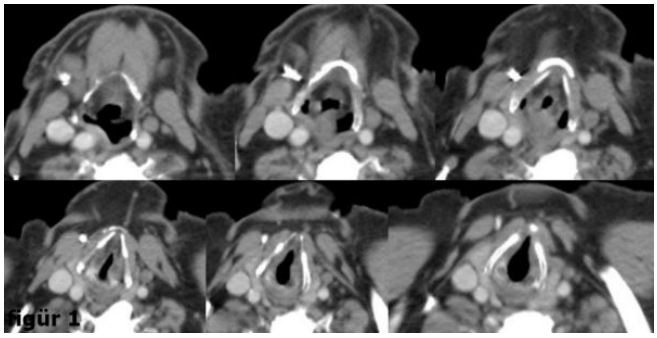

Resim 1.

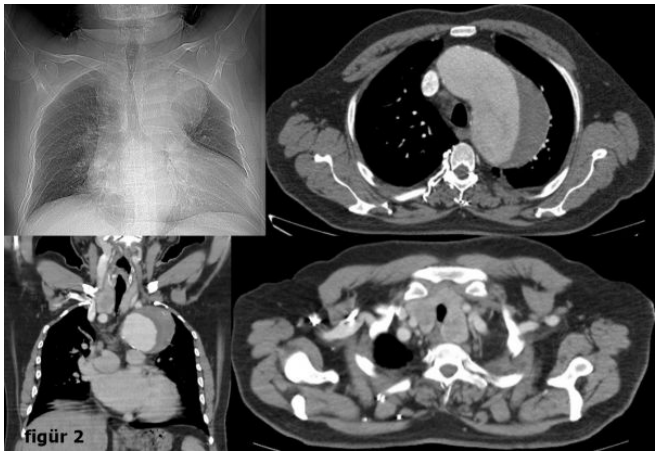

Resim 2.

Baş-Boyun Radyolojisi

PS-676

OLGU SUNUMU: SEREBELLOPONTİN AÇI LİPOMU

Ersoy Bayram[1], Aylin Karahasanoğlu[1], Ercan İnci[1], Rüştü Türkay[1], Sema Aksoy[1]

[1]Bakırköy Dr Sadi Konuk Eğitim ve Araştırma Hastanesi, Radyoloji Kliniği

Amaç: Serebellopontin açı lipomu oldukça nadir görülen benign intrakraniyal tümörlerdir. Genellikle hastalarda yavaş gelişen işitme kaybı, tinnitus, vertigo ve fasiyal paralizi ile klinik belirti gösterir. Bu olguda sol kulakta işitme kaybı ile gelen, internal akustik kanala uzanım gösteren, serebellopontin açı lipomu olan 27 yaşındaki bayan hastanın BT ve MR bulgularını sunmayı amaçladık.

Gereç ve Yöntem: Sol kulakta işitme kaybı ile gelen hastada temporal kemik BT ve temporal MRI inceleme yapıldı.

Bulgular: Temporal kemik BT incelemesinde sol serebellopontin açı lokalizasyonunda 14x10 mm boyutlarında, vertikal uzunlığu 10 mm ölçülen, internal akustik kanala uzanım gösteren, yağ dansitesinde lobüle konturlu lezyon izlendi. Temporal MR incelemesinde sol serebellopontin açıda internal akustik kanala uzanım gösteren 10x9,5x12 mm boyutlarında T1A ve T2A da hiperintens, IV kontrast madde enjeksiyonu sonrası belirgin kontrast madde tutulumu göstermeyen, yağ baskılı sekanslarda sinyal kaybı saptanan lobüle konturlu lezyon izlendi.

Sonuç: İntrakraniyal lipomlar nadir görülen genellikle asemptomatik olmakla birlikte lokalizasyonuna göre klinik belirti veren iyi huylu tümörlerdir. İntrakraniyal lipomlar %45 oranında perikallosal, %25 kuadrigeminal sisternde, %15 suprasellar bölgede, %10 serebellopontin açıda ve %5 oranında silviyan fissürde yerleşim gösterir. Serebellopontin açı lipomu çok nadir olarak internal akustik kanala uzanım gösterir. Diğerlerinden farklı olarak interkranial malformasyonlarla ilişkili olmayıp bulunduğu bölgedeki kranial sinirlere bası yaparak klinik bulgu oluştururlar. BT de tipik olarak yağ dansitesinde lobüle konturlu, çevre dokuları invaze etmeyen lezyonlar olarak izlenir. MR incelemede T1A ve T2A sekanslarda hiperintens, kontrast tutulumu göstermeyen, yağ baskılı sekanslarda baskılanan lezyonlar olarak görülür. Ayırıcı tanısında intrakraniyal dermoid, teratom, lipomatöz transformasyon gösteren PNET, epandimom, gliom bulunur.

Anahtar Kelimeler: intrakranial kitle, lipom, serebellopontin açı tümörleri

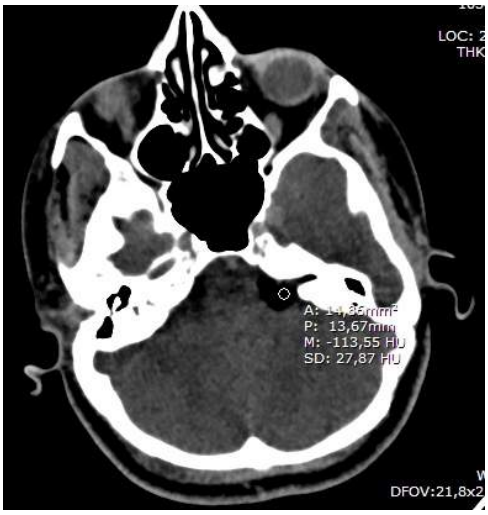

Resim 1.

Resim 2.

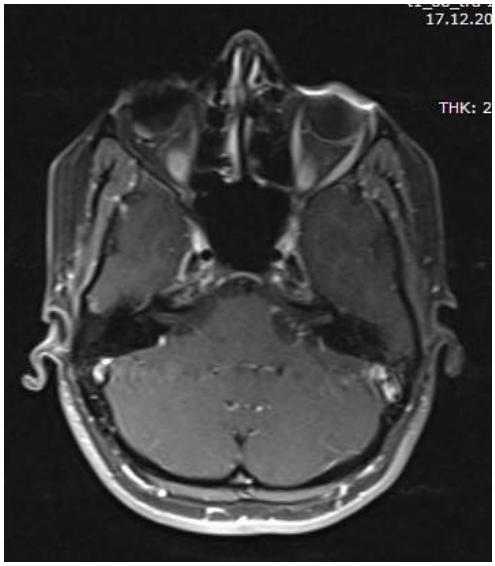

Resim 3.

Genitoüriner Sistem Radyolojisi

PS-677

PROSTAT KANSERİ EVRELEMESİNDE MULTİPARAMETRİK MRI'IN ROLÜ

Rüştü Türkay[1], Mustafa Orhan Nalbant[1], Elif Hocaoğlu[1], Ercan İnci[1], Sema Aksoy[1]

[1]Bakırköy Dr. Sadi Konuk Eğitim ve Araştırma Hastanesi Radyoloji Kliniği

Giriş: Prostat kanserinde, erken tanı tedavide başarı oranını belirgin yükseltmektedir. Kan PSA düzeyinin artmış olması iyi bir göstergedir. Bunu takiben gerçekleştirilen ultrason eşliğinde prostat biyopsisi ile tanı netleştirilir. Fakat biyopsi sonucu kanser tanısı gelmese bile anormal olarak yüksek kalan veya yükselmeye devam eden PSA değerleri kanser şüphesinin devam etmesine neden olur. Bu durumlarda yeni bir görüntüleme tekniği olan multiparametrik prostat MRI (mpMRI) önemli katkılar sağlayabilmektedir.

Materyal-Metod: 55 yaşında dış merkezde prostat biyopsi sonucu "3+3" olarak değerlendirilen hastada 2/12 kor aktif takipliyken üroloji kliniğimize başvurmuştur. PSA değeri: 2,62 ng/ml olan hastaya mpMRI tetkiki istenmiştir.

Bulgular: mpMRI incelemesinde prostat midgland seviyesinden başlayıp bazise dek uzanım gösteren T2A sekanslarda hipointens, Diffüzyon MRI da hiperintens, ADC haritalamada hipointens, perfüzyon incelemede erken arteryel kontrast tutulumu gösteren PIRADS 5 lezyon izlendi. ADC haritalamada belirgin hipointens izlenen lezyonun patoloji sonucu radyolojik olarak uyumsuz değerlendirildi. Yeni biyopsi sonucu "4+3" olarak geldi. Bunun üzerine hastaya tüm vücut kemik sintigrafisi çekildi. Solda 7. kotta anteriorda liner, posteriorda her iki 6–7–8. kotlarda düşük düzeyli fokal, T9-T12. vertebralarda fokal, L5 vertebrada SPECT görüntülerde belirgin, her iki sakroiliak eklem inferiorunda ve sol femur subtrokanterik bölgede fokal artmış aktivite tutulumları saptanmış olup metastazla uyumlu olarak değerlendirildi. Hasta aktif takip edilecekken inop kabul edilerek hormonoterapi başlandı.

Sonuç: Multiparametrik prostat MRI bileşenleri başlıca; yüksek çözünürlüklü MR imajları, Diffüzyon MRI, ADC haritalaması, Perfüzyon MRI. Tüm bu bileşenler kullanılarak tümör varlığı, var olan tümörün prostat bezi dışına invazyonu ve/veya metastaz olup olmadığının tanısı konup, aynı seansta tümörün evrelemesine (erken evre, geç evre. .) katkıda bulunmaktadır. Multiparametrik prostat MR avantajları:

– Prostat kanser tespitindeki sensivitesi en yüksek non-invaziv yöntemdir. – Elde edilen parametrelerin skorlaması yapılarak hastalara erken evrede tanı konulur. – Tümörün yerini daha net olarak belirleyebilen yöntem sayesinde biyopsi öncesi uygulanması durumunda biyopside daha doğru sonuçlar elde edilebilmektedir. – Kanserin görüntülenmesinde sağlanan başarı sayesinde MRG incelemesi ile prostatında anormal bulgu saptanmayan hastalarda biyopsi yapılması gerekliliğini azaltır.

Olgumuzda da görüldüğü gibi mpMRI'ın hasta takibinde ve tedavi yönetiminde rolü büyüktür.

Anahtar Kelimeler: Multiparametrik MRI, PIRADS, Prostat Kanseri

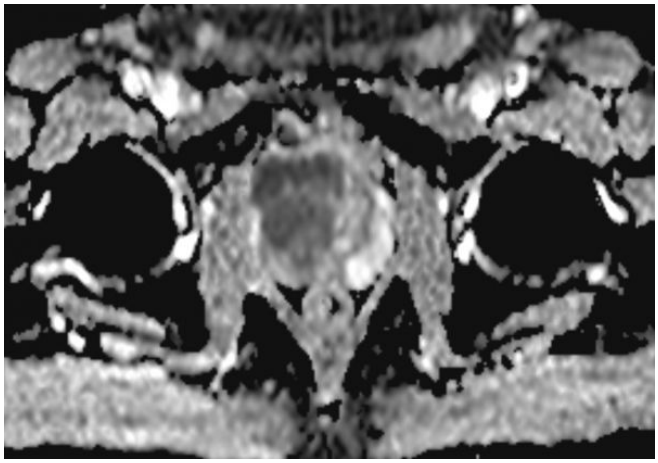

Resim 1.

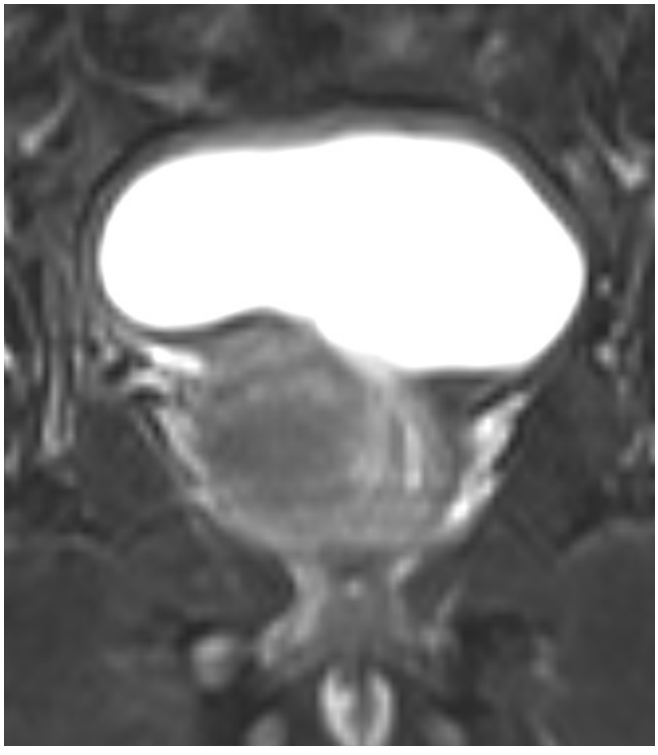

Resim 2.

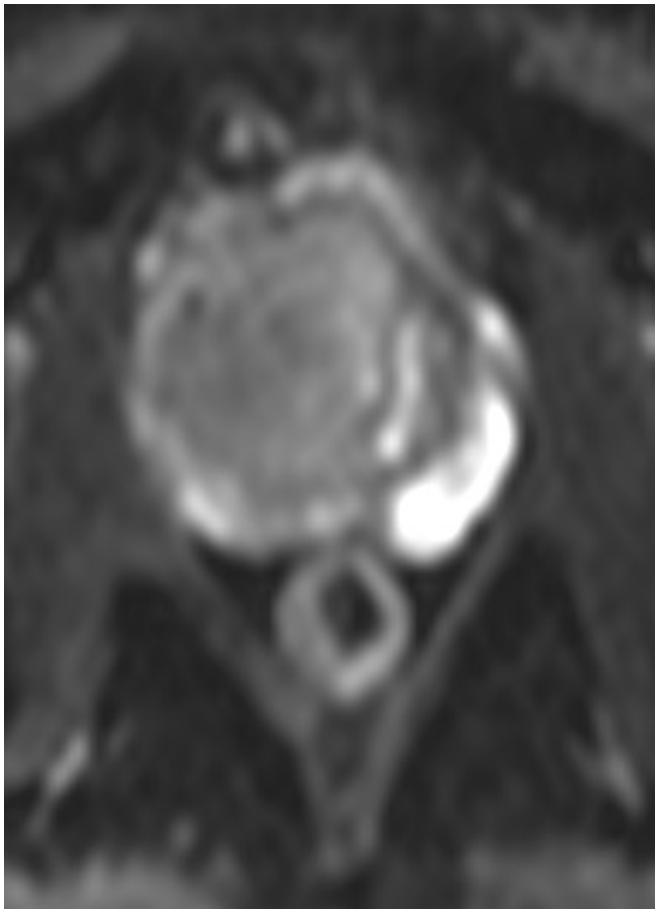

Resim 3.

Abdominal Radyoloji

PS-678

NADİR GÖRÜLEN SOL RENAL VEN ANOMALİSİ: SİRKÜMAORTİK SOL RENAL VEN

Neslihan Köse[1], Viliam Gasanovi[1], Büşra Soylu[1], Bilge Öztoprak[1]

[1]Cumhuriyet Üniversitesi Radyoloji Anabilim Dalı

Giriş: Sirkumaortik venöz halkanın sol parçasının ventral ve dorsal olmak üzere iki komponenti mevcuttur. Normalde dorsal kol atrofiye uğrar ve preaortik sol renal ven şekillenir. Eğer ventral ve dorsal komponentler atrofiye uğramazlarsa sirkumaortik sol renal ven anomalisi ortaya çıkar.

Bulgular: Küçük hücreli akciğer ca tanısı bulunan hastaya çekilen kontrastlı abdomen BT'de sol renal venin abdominal aortanın solunda iki dala ayrıldığı, dallardan birinin aortanın önünden diğerinin ise arkasından geçerek inferior vena cavaya (IVC) döküldüğü izlenmektedir.

Tartışma ve Sonuç: Sirkümaortik sol renal ven %0.9 sıklıkta izlenen nadir bir anomalidir. Literatürde dört tip Sol Renal Ven Anomalisi (SRVA) bildirilmiştir. Tip 3 sirkumaortik sol renal vendir. Retroperitoneal cerrahi operasyon planlananlarda ve renal transplant vericilerinde Sol Renal Ven Anomalileri (SRVA) 'nin teşhisi hayati önem taşımaktadır.

Anahtar Kelimeler: Sirkümaortik sol renal ven sol renal ven anomalileri

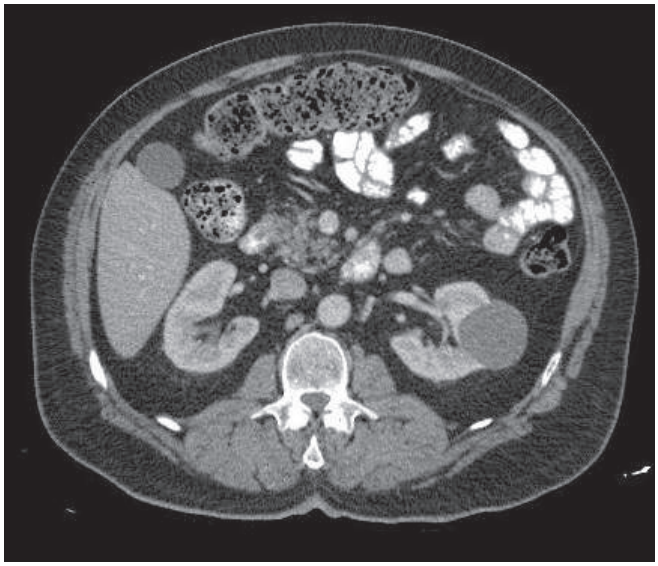

Resim 1.

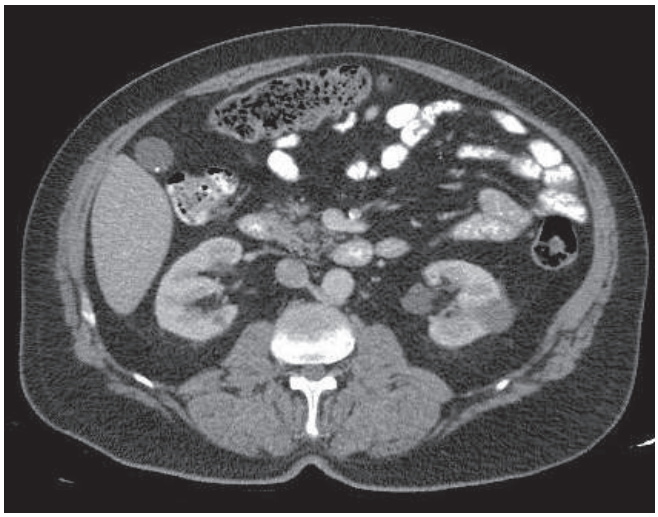

Resim 2.

Nöroradyoloji

PS-679

FALKS OSSİFİKASYONU

Sibel Bayramoğlu[1], Nurten Turan Güner[1], Aylin Karahasanoğlu[1], Tan Cimilli[1]

[1]Bakırköy Dr.Sadi Konuk Eğitim ve Araştırma Hastanesi Radyoloji Bölümü

Giriş: Dural foldların ossifikasyonu oldukça nadir bir bulgu olup % 0.7 olguda rastlanmaktadır.İzole falks serebri ossifikasyonu ise çok daha nadirdir. Bu sunuda başağrısı ve sinüzit nedeniyle kraniyal MR ve BT incelemesi yapılan ve falks ossifikasyonu saptanan olgunun BT ve MR bulgularının sunulması amaçlanmıştır.

Olgu: Başağrısı nedeniyle başvuran 35 yaşındaki bayan olguya MR inceleme yapılmıştır. Olguda orta hatta falks düzeyinde tüm sekanslarda kalvaryal kemikler ile eş intensitede T1ve T2 sekanslarda santralinde kemik iliği intensitesi ile uyumlu hiperintensite ve çevresinde kortikal kemik ile uyumlu hipointensitenin izlendiği lezyon alanı saptanmıştır(Resim 1 ve Resim 2). BT incelemede orta hatta ossifiye doku ile uyumlu görünüm doğrulanmıştır(Resim 3).

Aynı zamanda olguda MR incelemede sol frontal sinüsü tama yakın dolduran, kontrast tutulumu gösteren, yumuşak doku intensitesinde lezyon izlenmiş, BT incelemede bu alanda buzlu cam gö-

rünümü saptanmış ve bu alanın da fibröz displazi ile uyumlu olduğu düşünülmüştür.

Tartışma: Falks serebri mezenkimal hücrelerden köken alır. Travma ya da hemoraji gibi faktörler membranöz kemik formasyonu gelişimi le sonuçlanabilir. Hiperparatiroidi, vitamin D intoksikasyonu, kronik böbrek yetmezliği, bazal hücreli nevüs sendromu gibi bazı hastalıklara da eşlik edebileceği bilindiğinden kalsifikasyondan ayırt edilmesi önemlidir. Olgumuzda görülen fibröz displazi birlikteliğine ise literatürde rastlamadık.

Anahtar Kelimeler: Falks ossifikasyonu

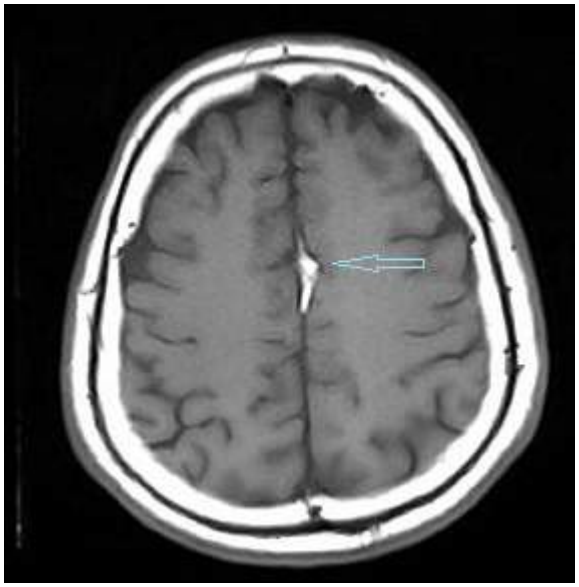

Resim 1.

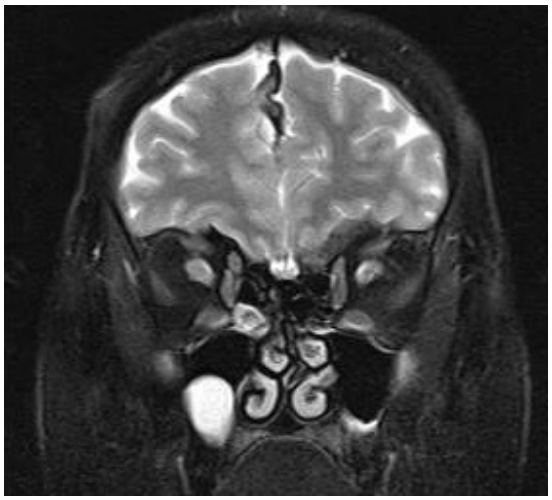

Resim 2.

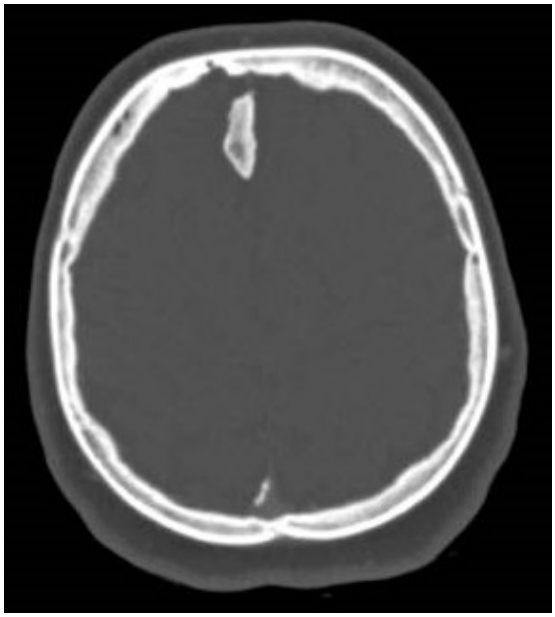

Resim 3.

Toraks Radyolojisi

PS-681

TEK TARAFLI PULMONER ARTER AGENEZİ

Suzan Biri[1]

[1]*Atatürk Göğüs Hastalıkları ve Göğüs Cerrahisi Eğitim ve Araştırma Hastanesi*

İzole tek taraflı pulmoner arter yokluğu nadir görülür. Bu anomali posteroanterior akciğer grafisinde hiperlüsent akciğer görünümüne neden olur. Bu vakada hasta nefes darlığı, öksürük, göğüs ağrısı ve ayaklarda şişlik ile başvurmuştur.55 yaşında erkek hasta 5 yıl önce nefes darlığı şikayetiyle kardiyoloji bölümüne başvurmuş. Hastaya koroner anjiografi yapılmış ve koroner arter hastalığı tanısı konmuş. Hastaya solunum fonksiyon testi bulguları ile kronik obstrüktif akciğer hastalığı tanısı kondu. Son 5 gündür nefes darlığında artış, ayaklarda şişlik ve göğüs ağrısı olunca hastanemize tekrar başvurdu. Toraks BT Anjiografide sağ pulmoner arterde agenezi, ana pulmoner arter ile sol pulmoner arterde genişleme ve sağda dilate bronşiyal arterler izlendi. Solunum fonksiyon testlerinde FEV1 %48, FVC %68, FEV1/FVC 56 ve DLCO %85 idi. Kan gazlarında PO2 51.4 mmHg, pCO2 46.8 mmHg idi. Yapılan incelemeler sonucunda izole tek taraflı pulmoner arter yokluğu saptanan hasta pulmoner rehabilitasyon programına alındı. Hasta uzun süreli oksijen tedavisi ve takip kararı ile taburcu edildi. Asemptomatik olgularda tedaviye gerek yoktur. Eşlik eden kardiyak anomalilere yönelik cerrahi tedaviler uygulanabilir. Sunduğumuz olgunun hipoplazik akciğer dokusunda kistik bronşektazi, kardiyak anomali veya başka bir vasküler anomali saptanmadığı için cerrahi müdahale düşünülmedi.

Anahtar Kelimeler: Pulmoner arter, Agenezi, BT Anjiyografi

Resim 1.

Resim 2.

Resim 3.

Toraks Radyolojisi

PS-682

PARSİYEL PULMONER VENÖZ DÖNÜŞ ANOMALİSİ OLAN OLGU

Esin Ölçücüoğlu[1], Mustafa Özdemir[1], Fatma Ayça Özdemir[1], Derya Güllü[1], Rıza Sarper Ökten[1]

[1]Türkiye Yüksek İhtisas Eğititm ve Araştırma Hastanesi, Radyoloji Kliniği

Giriş ve Amaç: Parsiyel anormal pulmoner venöz dönüş anomalisi (PAPVD) nadir bir konjenital anomaldir. Bir veya daha çok pulmoner venin sol atriyum dışında sistemik dolaşıma katılması olarak tanımlanır. Bu yazıda sağ akciğer üst ve orta lob segmentlerini drene eden pulmoner venin sağ hepatik vene açılımı olan parsiyel pulmoner ven dönüş anomali olgusunun çok kesitli bilgisayarlı tomografi bulguları sunuldu. Görülme sıklığı otopsi serilerinde %0.4–0.7 olarak bildirilmiştir.

Olgu: 26 yaşındaki erkek hasta göğüs ağrısı şikayeti ile gögüs hastalıkları polikliniğine başvuruyor. PA akciğer grafisinde sağ akciğer alt zonda şüpheli kitle görünümü dikkati çekiyor. Bunun üstüne yapılan BT tetkikinde sağ akciğer üst ve orta lob segmentlerini drene eden pulmoner venlerin normalden geniş olduğu ve sağ hepatik ven ile birleşerek VCİ'a açılım gösterdiği dikkati çekmiştir. Karaciğer segment 7 de bir kesimde diyafragma oluşan defektten toraksa herniye görünümde olup yalancı kitle görünümü oluşturmaktadır.

Tartışma ve Sonuç: PAPVD'nin sağda görülme sıklığı sola kıyasla fazladır. Anormal venin drenaj bölgeleri; sağda süperiyor vena kava, azygos ven, inferiyor vena kava, hepatik ven, portal ven veya sağ atriyum, solda sol brakiosefalik ven, koroner sinüs ve hemiazygos ven olabilir. Genellikle en yakın sistemik vene, dolaylı olarak da sağ atriyuma veya doğrudan sağ atriyuma drene olurlar. Sıklıkla sağ süperiyor pulmoner venin direkt olarak sağ atriyum veya süperiyor vena kavaya açılan tipi ile karşılaşılır. Bu form, sıklıkla sinus venosos tip atrial septal defekt (ASD) ile birliktelik göstermektedir. Hastalar genelde hafif semptomatik veya asemptomatik olduğundan, BT ve MR incelemelerinde insidental olarak karşılaşılır. Klinik bulgular anormal venlerin sayısına, lokalizasyonlarına, eşlik eden kalp anomalilerine bağlı olarak değişir. Çok kesitli BT, hızlı, noninvaziv ve yüksek çözünürlüğe sahip görüntüleme yöntemidir. Tomografik anjiyografik görüntüler, vasküler yapıların ayrıntılı olarak değerlendirilmesine olanak sağlar. Ayrıca, kardiyak patolojilerin saptanmasında da yardımcı olabilir. Çok kesitli BTA, PAPVD anomali tanısının konmasında hızlı, non invaziv bir görüntüleme yöntemidir. Ayrıca eşlik kardiyak anomalilerin varlığı hakkında da bilgi verebilir. Bu anomalinin tanısının konulması, eşlik edebilecek kardiyak anomalileri araştırmaya yol açması ve erken tedavi şansının olması sebebiyle önemlidir. Parsiyel pulmoner venöz dönüş anomalisi bulunan olgular eşlik eden herhangi bir anomali yoksa sıklıkla asemptomatiktirler. Semptomların ortaya çıkması şantın derecesine, anormal venlerin sayısına, eşlik eden kapak bozuklukları ile kardiyak veya pulmoner hastalıkların varlığına bağlıdır. Yaşamın erken döneminde genellikle asemptomatik olan izole parsiyel pulmoner venöz dönüş anomalisi bulunan olgularda zamanla egzersiz dispnesi, pulmoner hipertansiyon ve sağ kalp yetmezliği ortaya çıkabilir. Semptomatik olgularda ve pulmoner-sistemik kan akımı oranı 1.5'in üzerinde olan olgularda pulmoner hipertansiyon ve sağ ventrikül yetmezliği gelişme olasılığının yüksek olmasından dolayı cerrahi endikasyonu vardır. Cerrahi düşünülen olgularda pulmoner venöz anatominin açık bir şekilde ortaya konulması oldukça önemlidir.

Anahtar Kelimeler: papvda, hepatik ven, pulmoner ven

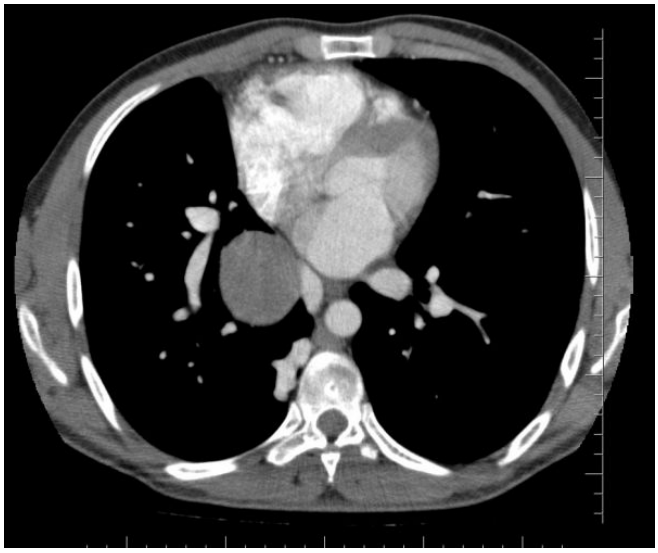

Resim 1.

Resim 2.

Pediatrik Radyoloji

PS-683

ÇOCUKLUK ÇAĞI YAŞ GRUBUNDA ULTRASONOGRAFİK OLARAK OTOİMMUN TİROİDİT GELİŞMEMİŞ TİP 1 DİYABET HASTALARINDA TİROİD PARANKİMİNİN 'ACOUSTİC RADİATİON FORCE İMPULSE' ELASTOGRAFİ İLE DEĞERLENDİRİLMESİ

Dilek Sağlam[1], Meltem Ceyhan Bilgici[1], Gülay Can Yılmaz[1], Cengiz Kara[1], Aslı Sayıt Tanrıvermiş[1]

[1]Ondokuz Mayıs Üniversitesi Tıp Fakültesi Radyoloji Anabilim Dalı
[2]Ondokuz Mayıs Üniversitesi Tıp Fakültesi Çocuk Sağlığı ve Hastalıkları Anabilim Dalı

Amaç: Tip 1 diyabet, gelişmiş ülkelerde çocukluk çağının en sık görülen kronik hastalığıdır. Tip 1 diyabette otoimunite ile ilişkili olarak pankreasta insülin salgılayan B hücrelerinde yıkım meydana gelir. Tip 1 diyabet hastalarında benzer mekanizma ile gelişen otoimmun tiroid hastalığı en sık görülen endokrinopatidir. 'Acoustic radiation force impulse (ARFI) ' elastografi, bir çeşit shear wave elastografidir ve doku elastisitesini kantitatif olarak değerlendirebilir. Otoimmun tiroid hastalıklarında tiroid parankimini ARFI elastografi ile değerlendiren çalışmalar mevcuttur. Tip 1 diyabet hastalarında tiroid parankim elastisitesini ARFI elastografi ile değerlendiren çalışma yoktur. Bu çalışmanın amacı, henüz otoimmun tiroidit bulguları gelişmemiş tip 1 diyabet hastalarında tiroid parankim elastisitesini değerlendirmektir.

Materyal ve metot: Bu prospektif çalışma hastanemiz etik kurulu tarafından onaylandı ve tüm olguların ebeveynleri tarafından bilgilendirilmiş onam alındı. Kasım 2015-Nisan 2016 tarihleri arasında hastanemiz endokrinoloji polikliniğine başvuran otoantikor pozitif 41 tip 1 diyabet hastası ve kontrol grubunda tiroid hastalığı veya tiroid bezini etkileyebilecek herhangi bir sistemik hastalığı olmayan, 1. derece akrabalarında tiroid patolojisi bulunmayan 30 çocuk değerlendirildi. Ultrasonografi ve ARFI elastografi incelemelerinde 4–9 MHz lineer prob ve *Siemens Acuson S2000, Mountain View, CA, USA* ultrasonografi cihazı kullanıldı. Gri skala görüntülemede tiroid bezinde heterojenite ve nodül varlığı hem tip 1 diyabet hastalarında hem de kontrol grubunda dışlama kriteri olarak kabul edildi. Tip 1 diyabet grubunda 6 hasta gri skala US bulguları nedeniyle çalışma dışı bırakıldı. Toplam 35 hasta (ortalama 11,59±1,9 yaş, aralık 1,9–17,9 yaş) ve kontrol grubunda 30 çocuk (ortalama 11,3±3,08 yaş, aralık 7–17 yaş) çalışmaya dahil edildi. Her iki tiroid lobundan 5'er ölçüm yapıldı ve veriler m/s birimiyle kaydedildi. Tip 1 diyabet hastalarında HbA1c değeri, c-peptit seviyesi ve diyabet yaşı kaydedildi. Verilerin istatistiksel analizi için SPSS programı, 21. versiyon (IBM Corporation, Armonk, NY, USA) kullanıldı.

Bulgular: Hasta ve kontrol grubunda tiroid bezi sağ lob ve sol lob için ortalama shear wave hızları arasında anlamlı farklılık saptanmadı. Tiroid bezi ortalama shear wave hızı tip 1 diyabet hasta grubunda ve kontrol grubunda sırasıyla, 1,13±0,24 ve 1,33±0,22 m/s olarak hesaplandı. Hasta grubunda tiroid bezi ortalama shear wave hızı kontrol grubuna göre azalmıştı ve bu fark istatistiksel olarak anlamlıydı (p=0,001).

Sonuç: Bu çalışmada, otoimmun tiroidit bulgusu olmayan tip 1 diyabet hastalarında tiroid bezi shear wave hızlarının kontrol grubuna göre azaldığı saptandı. Bu bulgu literatürde erişkin yaş grubunda kronik otoimmun tiroidit hastalarında yapılan çalışmalarda tiroid bezi shear wave hızında kontrol grubuna göre saptanan artış ile çelişmektedir. Bu çelişki otoimmun tiroidit bulgusu gelişmeden önce çocukluk çağı yaş grubunda tiroid bezinde meydana gelen olası mikroyapısal değişikliklere bağlı olabilir. Çocukluk çağı yaş grubunda tip 1 diyabet hastalarında tiroid patolojilerinin çocukların büyümesine ve entellektüel gelişimine etkisi vardır. Bu nedenle tip 1 diyabet hastalarında otoimmun tiroid hastalıklarının taranması ve erken dönemde saptanmasında ARFI elastografinin faydalı olacağını ve bu hastaların tiroidit gelişimi açısından yakın takibinin önemli olduğunu düşünmekteyiz.

Anahtar Kelimeler: 'acoustic radiation force impulse' elastografi, otoimmun tiroidit, tip 1 diyabet

Genitoüriner Sistem Radyolojisi

PS-684

GEBELİKTE DEV MÜSİNÖZ KİSTADENOM

Mustafa Gök[1], Veli Süha Öztürk[1], Meryem Eken[2]

[1]Adnan Menderes Üniversitesi Tıp Fakültesi Radyoloji Anabilim Dalı
[2]Adnan Menderes Üniversitesi Tıp Fakültesi Kadın Hastalıkları ve Doğum Anabilim Dalı

Gebelikte overyan kistler %5'den az sıklıkla görülür, bunların büyük kısmı benign olmakla birlikte; müsinöz kistadenomlar büyük boyutlara ulaşabilir ve gebelik sırasında hormon uyarılarına cevap verebilir. Bizde bu olgumuzda gebelikte saptanan dev adneksiyal kitleyi tartışmak istedik. Olgumuz; 20 yaşında 37 haftalık hamile; karın ağrısı, şişkinlik hissi şikayetleri ile acil servise başvurdu. Yapılan ultrasonografi tetkikinde olasılıkla sağ adneksten köken aldığı düşünülen pelvik bölgeden subhepatik alana dek uzanım gösteren batın orta hat-sağ kesimini tümüyle doldurmuş, büyük boyutlarda, unilokule, ince cidarlı, iç yapısında septasyon-solid komponent barındırmayan pür kistik özellikte kitle izlendi (Resim 1). Sonrasında elde edilen abdomen MRG tetkiki ile de US tetkikinde tanımlanan lokalizasyonda 240x150x95mm boyutta kistik kitle lezyonu gösterildi (Resim 2).

Aynı gün içerisinde opere edilen olguda histopatoloji sonucu, müsinöz kistadenom olarak değerlendirildi (Resim 3).

Anahtar Kelimeler: Adneksiyal Kitle, Gebelik, Müsinöz Kistadenom

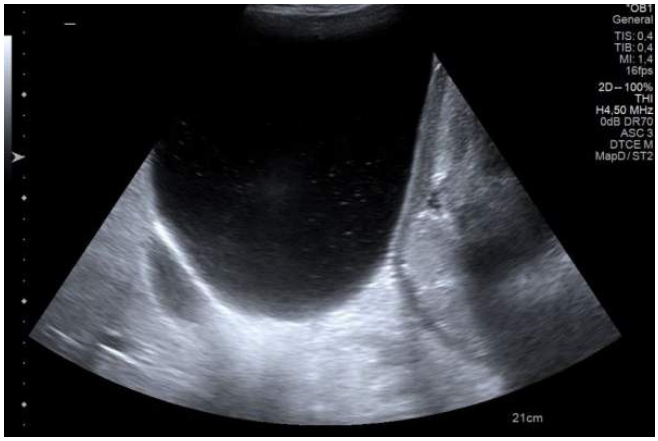

Resim 1.

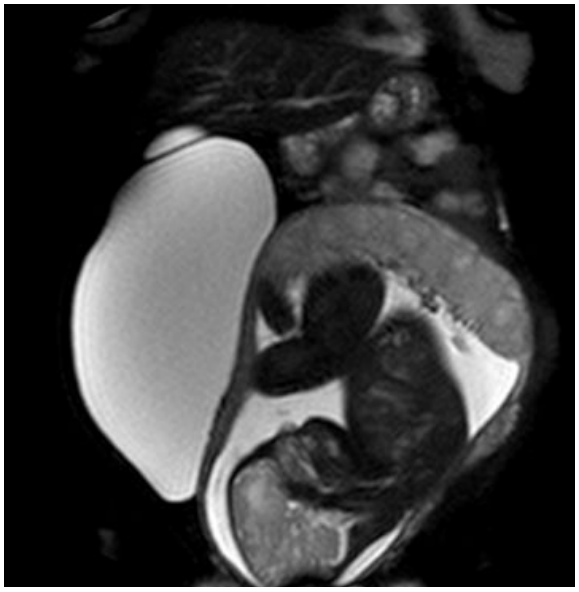

Resim 2.

Resim 3.

Abdominal Radyoloji

PS-685

ENDOVASKÜLER STENT GREFT SONRASI TİP V KAÇAĞA SEKONDER GELİŞEN AORTOENTERİK FİSTÜL

Kemal Murat Haberal[1], Hale Turnaoğlu[1], Ömer Koray Hekimoğlu[1], Feride Kural[1], Çağrı Kesim[1]

[1]Başkent Üniversitesi Tıp Fakültesi Ankara Hastanesi Radyoloji Anabilim Dalı

Giriş: Abdominal aort cerrahisi sonrası sekonder aortoenterik fistül görülme sıklığı literatürde %0.36–%1.6 oranında belirtilmiştir. Endovasküler stent greft (EVSG) sonrası aortoenterik fistül gelişimi oldukça nadirdir. Bu olguda EVSG uygulamasını takiben 4 yıl sonra tip V kaçağa sekonder ortaya çıkan aortoenterik fistül oluşumu sunulmuştur.

Olgu: Koroner arter hastalığı tanısı ile hastanemize başvuran 77 erkek hastaya 2012 yılında dış merkezde abdominal aort anevrizmasına yönelik EVSG uygulaması gerçekleştirildi. Hastamız 01/2015 tarihinden itibaren kronik böbrek yetmezliği tanısı ile takip edilmekteydi. Hastanemizde çekilen 02/2015 tarihli abdomen bilgisayarlı tomografi (BT) tetkikinde ve takibinde 06/2015 tarihli abdomen BT tetkikinde infrarenal lokalizasyonlu abdominal aort anevrizmasının boyutları yaklaşık 105x80mm ölçülmüştü. Anevrizmanın konturlu düzgündü ve kaçak saptanmamıştı (Resim 1). Karın ağrı şikayetiyle 07/2015 tarihinde tekrar acil servisimize başvuran hastaya çekilen IV kontrastlı abdominal BT'de anevrizma konturlarında lobulasyon ve boyutlarında artış dikkati çekmişti. Bu tetkikte boyutları yaklaşık 123x75mm ölçülmüştü (Resim 2). Belirgin kaçak saptanmamıştır. Tüm tetkiklerde aortobiiliak stent greft patent değerlendirildir. Akut patoloji saptanmayan hasta uygun tedaviyi takiben polikliniğe yönlendirildi ve 08/2015 hemoglobin düşüklüğü ve C reaktif protein yüksekliği ile hastanemize yatışa yapıldı. Üst ve alt gastrointestinal kanamayı düşündürecek laboratuar ve görüntüleme bulgusu saptanmayan hastada hemoglobin düşüklüğü kronik hastalık anemisi ile uyumlu değerlendirildi. Hastaya geniş spektrumlu antibiyotik tedavisi başlanmasını takiben enfeksiyon odağı araştırılması amacıyla oral ve IV kontrastlı abdomen BT çekildi. BT tetkikinde duodenum 2. kıtası düzeyinden tromboze anevrizma kesesi lümenine oral kontrast kaçağı saptandı (Resim 3). Kalp damar cerrahisi bölümüne konsulte edilen hasta ani gelişen genel durum bozukluğunu takiben ex oldu.

Tartışma: Nadir görülen EVSG uygulamasını takiben aortoenterik fistül gelişimini örneklenen olgu sunumlarında nedenler greft migrasyonu, greftte burkulma ve kırılma, hastada eşlik eden inflamatuar barsak hastalığı görülmesi gösterilmiştir. Blaine ve arkadaşları olgularında fistüle neden olarak anevrizma kesesinin belirgin kaçak gösterilememesine rağmen çap artışına bağlı komşu intestinal yapıların duvarında yaptığı erozyona sekonder geliştiğini göstermişlerdir. Benzer şekilde bue vakada direkt greftle ilişkisi bulunmadan ve kaçak izlenmeden çap artışı ile beraber izlenen aortoenterik fistülü örneklenmiştir. Yapılan literatür taramasında bu tip ikinci vaka olarak dikkati çekmiştir.

Sonuç: EVSG işlemini takiben gastrointestinal kanama veya karın ağrısı şikayeti ile başvuran hastalarda aortoenterik fistül ayrıcı tanıda düşünülmelidir.

Anahtar Kelimeler: Endovasküler stent greft, aortoenterik fistül, fistül, anevrizma, abdominal aort

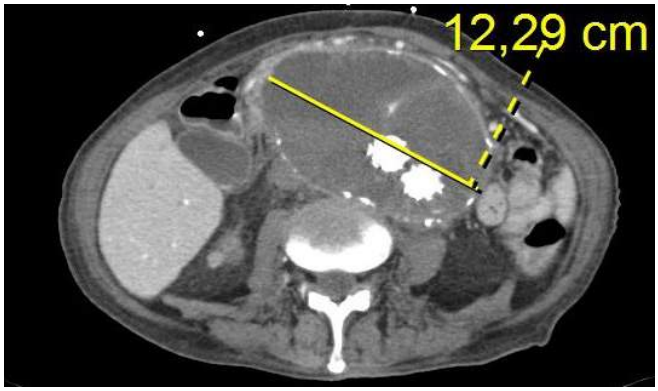

Resim 1.

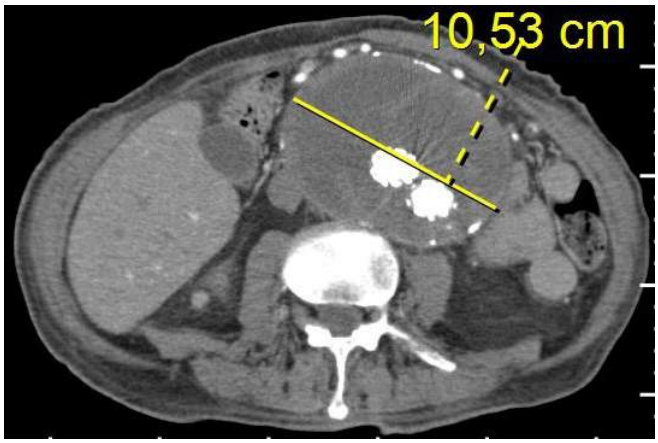

Resim 2.

Resim 3.

Genitoüriner Sistem Radyolojisi

PS-686

ÇAPRAZ TESTİKÜLER EKTOPİ MR BULGULARI: OLGU SUNUMU

İbrahim İlik[1], Alpaslan Yavuz[1], Abdussamet Batur[1], Aydın Bora[1], Harun Arslan[1], Mehmet Deniz Bulut[1], Mesut Özgökçe[1]

[1]Yüzüncü Yıl Üniversitesi Dursun Odabaş Tıp Merkezi

Giriş: Çapraz testiküler ektopi testis anomalileri içerisinde oldukça nadir görülen bir migrasyon anomalisi durumudur. Bu sunumumuzda sağ çapraz testiküler ektopinin MRG bulgularını sunmayı amaçladık.

Vaka Takdimi: Polikliniğe sağ inguinal şişlik ile başvuran 2 yaşındaki erkek hastaya skrotal ve inguinal alana yönelik fizik muayene yapıldıktan sonra pelvik MRG çekilip değerlendirildi. Fizik muayenede sağda iki gonad ile uyumlu olabilecek iki elipsoid şişlik palpe edildi ve solda gonad palpe edilmedi. Ayrıca bilateral inguinal alanda birkaç milimetrik lenf nodu palpe edildi. Sağ inguinal herni? Ön tanısı ile Pelvik MRG incelemesine yönlendirilen hastaya pelvik alana yönelik T_1 ve T_2 ağırlıklı sagital, aksial, coronal MR sekansları alındı. Bu sekanslara yönelik incelemede sağda süperior-distal inguinal kanal komşuluğunda lokalize 11 × 7 mm boyutlu ve daha inferiorda yerleşik 11 × 6 mm ebatlı toplam iki adet testis intensite özelliklerinde (T1 hipointens, T2 hiperintens) noduler doku izlendi (Resim 1). Solda testis dokusu izlenmedi. Bulgular çapraz testiküler ektopi lehine yorumlandı.

Sonuç: Çapraz testiküler ektopi inguinal bölgede şişlik ile kendini gösteren nadir bir testis migrasyon anomalisidir. Etyoloji hala varsayımlar dışında net bilinmemektedir. Ektopik testis dokusu karşı taraf hemiskrotumda, inginal kanalda olabilir. Beslenmesi aynı taraftaki testis ile aynıdır. Çoğu zaman başka nedenden dolayı (ör: inguinal herni, inmemiş testis vs.) cerrahi eksplorasyonda insidental olarak tespit edilir. Ultrasonografi ve özellikle olgumuzda olduğu gibi Pelvik MRG tanı için etkin bir yöntemdir.

Anahtar kelimeler: testiküler ektopi, testis,

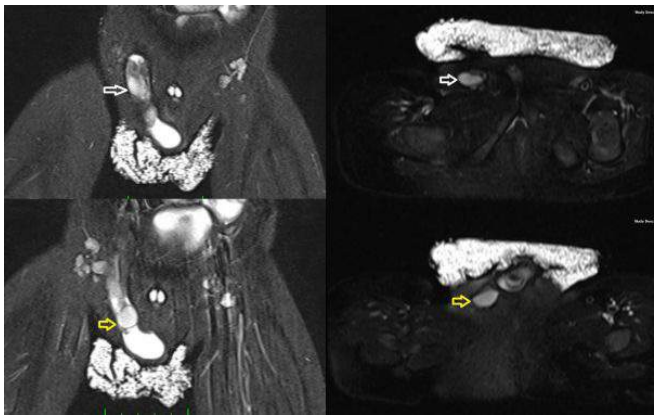
Resim 1.

Genitoüriner Sistem Radyolojisi

PS-687

POLAR ARTER BASISINA BAĞLI HİDRONEFROZ, OLGU SUNUMU

Nazım Çetinkaya[1], Mustafa Gök[1], Alparslan Ünsal[1]

[1]Adnan Menderes Üniversitesi Hastanesi, Radyoloji Anabilim Dalı

Giriş ve Amaç: Renal arter ve venin varyasyonları oldukça sık olup %25–40 sıklıkta görülür. Genellikle asemptomatiktir ancak

cerrahide büyük önemi bulunmaktadır. Nadiren komşu yapılara basarak hidronefroza ve taş oluşumuna neden olabilir. Bu sunuda alt polar arter basısına bağlı hidronefroz gelişen olguyu literatür bilgileri ile birlikte sunmayı amaçladık.

Olgu: 47 yaşındaki bayan hasta sağ yan ağrısı nedeniyle başvurdu. Olgunun dış merkezli US tetkikinde sağ toplayıcı sistemde hidronefroz olduğu bildirilmiştir. Kurumumuzda gerçekleştirilen BT ürografi tetkikinde sağda toplayıcı sistemde hidronefroz, çok sayıda taş ve UP bileşke düzeyini çaprazlayan alt pol aksesuar polar arteri izlendi.

Tartışma ve Sonuç: Renal vasküler yapıların varyasyonları sıktır. En sık görülen varyasyon, çok sayıda renal arter olmasıdır. Genellikle asemptomatik olmakla birlikte bilinmeleri özellikle cerrahide büyük önem taşımaktadır. Bununla birlikte alt pol aksesuar arteri nadiren üreteropelvik (UP) bileşke düzeyinde basıya bağlı olarak hidronefroza neden olabilir.

Anahtar Kelimeler: Polar renal arter, hidronefroz, taş

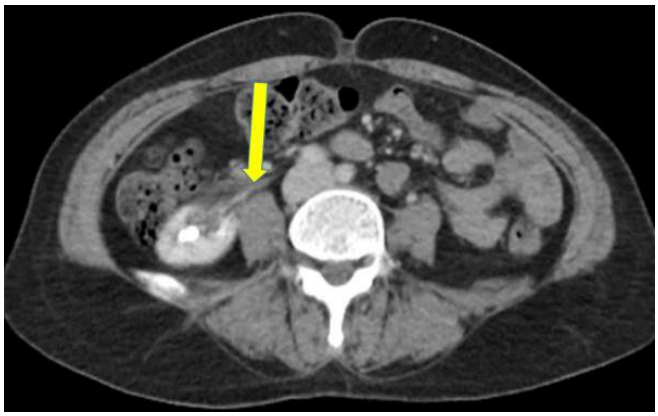

Resim 1.

Resim 2.

Resim 3.

Genitoüriner Sistem Radyolojisi

PS-689

PRİMER RENAL LENFOMA VE APENDİKSİN MÜSİNÖZ NEOPLAZİ BİRLİKTELİĞİ: NADİR BİR OLGU

Hakan İmamoğlu[1], Ezgi Mezgitli[1], Serap Doğan[1], Serkan Şenol[1]

[1]*Erciyes Üniversitesi Tıp Fakültesi Radyoloji Anabilim Dalı*

Giriş Amaç: Primer renal lenfoma az rastlanan renal kanser türüdür. Apendiks müsinöz neoplazisi ise görece daha fazla görülür. Ancak iki tümörün birlikte görüldüğü vaka araştırmalarımıza göre yayınlanmamıştır. Biz bu olguda bu iki tümörün Bilgisayarlı Tomografi (BT) bulgularını sunmayı amaçladık.

Materyal-Metod: Renal taş nedeni ile takipli olan 68 yaşında kadın hasta karın ağrısı nedeni ile acile başvurdu. Üreter taşı ön tanısı ile batın BT çekildi.

Bulgular: Apendiks kalibrasyonunun belirgin arttığı görüldü ayrıca hastada apandiksde lineer kalsifikasyon tespit edildi. Belirgin mezenterik kirlenme izlenmedi. Sağ böbrekte ise diffüz kortikal kalınlaşma saptandı. Hastaya akut apandisit-tümör ön tanısı ile apendektomi yapıldı. Patoloji raporu apendiks müsinöz neoplazm olarak geldi. Sağ böbrekte ise perkütan böbrek biyopsisi sonucu yüksek dereceli B hücreli lenfoma olarak geldi, çekilen radyolojik tetkikler ve Pet-BT' de ise böbrek dışında lenfomayı düşündürecek bulguya saptanmadı ve hasta primer böbrek lenfoma tanısı aldı.

Sonuç: Renal lenfoma ve apendiks müsinöz neoplazm çok nadir de olsa birlikte görülebilir. Apendiksde lineer kalsifikasyon ve böbrekte diffüz parankimal kalınlaşma tanı için uyarıcı bulgulardır.

Anahtar Kelimeler: Renal lenfoma, apendiks müsinöz neoplazi, Bilgisayarlı Tomografi

Resim 1.

Resim 2.

Resim 3.

Moleküler Görüntüleme Fiziği Ve Radyasyondan Korunma

PS-690

GÖRÜNMEYENİ GÖRMEK: ÇOK DÜŞÜK HIZLI VASKÜLER AKIMLARIN İNCELENMESİNDE SUPERB MİCRO-VASCULAR IMAGİNG (SMI) YÖNTEMİ

Hakkı Muammer Karakaş[1], Gülşah Biçer[1], Ahmet Nedim Kahraman[1]

[1]Sağlık Bilimleri Üniversitesi İstanbul Fatih Sultan Mehmet Eğitim ve Araştırma Hastanesi Radyoloji Kliniği

SMI (Superb Micro-Vascular Imaging), Doppler sinyalini kullanarak düşük hızlı akım içeren ince kalibrasyonlu mikrovasküler yapıları gösteren yeni bir ultrasonografik (US) görüntüleme yöntemidir. Bu yöntem "clutter" artefaktların giderilmesinde çok düşük kan akımına duyarlılığın korunmasını sağlayan özel filtrasyon algoritmaları kullanmaktadır. Mevcut Doppler US yöntemlerinde ise düşük hızlı akım bilgisinin kaybına neden olan high-pass filtreleme uygulanmakta ve belirtilen işlem filtreleme esnasında akım bilgilerinin "clutter" artefaktları ile birlikte istenmeyen eliminasyonuna neden olmaktadır (Resim 1, Resim 2 B). SMI ise düşük hızlı akımları asgari düzeyde hareket artefaktı içerecek şekilde, yüksek çözünürlük ve yüksek pencere hızında (~ 50 fps) görüntüleyebilmektedir.

SMI yönteminin iki farklı kullanım modu bulunmaktadır. Monokrom modda (mSMI) (Resim 2 F); zemin US görüntüsü baskılanarak sadece küçük vasküler yapılara odaklanılmakta ve böylelikle görsel duyarlılık arttırılmaktadır. Renk modunda (cSMI) (Resim 2 E) ise B-mod ve renk bilgileri aynı görüntü üzerinde örtüştürülmektedir. cSMI modunun üç boyutlu (3D) vasküler haritalamaya olanak tanıyan yeni bir sürümü de bulunmaktadır. Küçük vasküler yapıların ve dallanmalarının kitle ile üç boyutlu ilişkilerini ortaya koymada önemli bir teknik gelişmeyi temsil eden 3D SMI cerrahi planlamada, biyopsi hedeflemesinde ve tedavi sürecinin değerlendirilmesinde yeni olanaklar sunmaktadır.

SMI, özellikle düşük renal fonksiyon nedeniyle intravenöz kontrast madde kullanılamayan hastalarda gelecek vaat etmektedir. Belirtilen yöntem mikrovasküler yapıların görüntülenmesinde rutinde kullanılan alternatif US yöntemleri olan kontrastlı US, power Doppler (Resim 2 C) ve ADF (Advanced Dynamic Flow) (Resim 2 D) 'ye göre belirgin üstünlükler arz etmektedir. Kontrastlı US yöntemi yüksek maliyet ve her ülkede erişilebilir olmama dezavantajlarına sahiptir. ADF ise dar frekans bandına sahip, yüksek çözünürlüklü ve yüksek pencere hızlı bir yöntem olmakla birlikte, düşük hızlı akımları göstermede başarısızdır.

SMI konusunda halen çok az sayıda klinik çalışma yapılmıştır. Bu yöntem, 2 boyutlu (Resim 2) ve 3 boyutlu (Resim 3) uygulamaları kapsamında kliniğimize tanı amaçlı girişimsel işlemler için kabul edilmiş 600'den fazla olguda preklinik olarak denenmiştir. SMI incelemeleri Aplio Platinum 500 ultrason sisteminde (Toshiba Medical Systems Corporation, Japonya) gerçekleştirilmiştir. Bu çalışmada yöntemin teknik ayrıntıları; tiroid, karaciğer (Resim 2), böbrek, barsak, yumuşak doku (Resim 3), lenf nodu ve diğer yapılardan köken alan kitlelerde malign-benign ayırımının yapılması, renal perfüzyonun değerlendirilmesi ve romatizmal hastalıklarda eklemin değerlendirilmesi gibi değişik klinik uygulamaları ayrıntılandırılmaktadır.

SMI, günlük radyoloji iş akışı içerisinde, kitle ve parankim damarlanmasının önem taşıdığı her olguda kullanım alanı bulan; uygulamada konvansiyonel Doppler gibi tek tuşla aktive olan; uygulanması ve değerlendirilmesi kolay, gelecek vaat eden bir yöntem olarak büyük önem taşımaktadır.

Anahtar Kelimeler: Superb micro-vascular imaging, SMI, Doppler ultrasonografi, Mikrovasküler görüntüleme

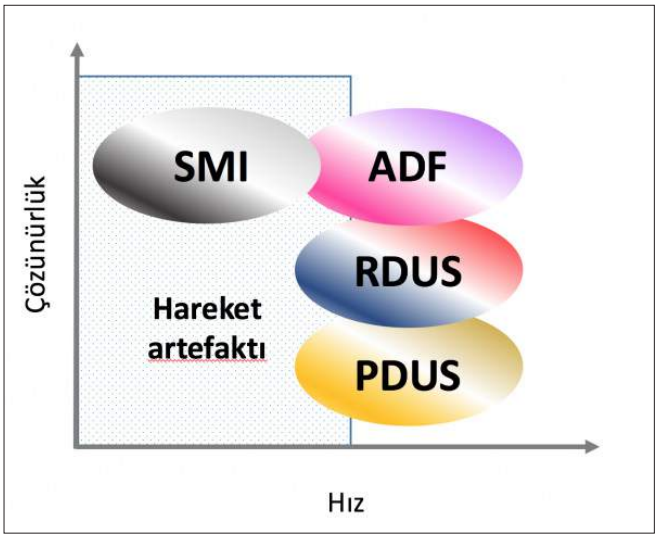

Resim 1.

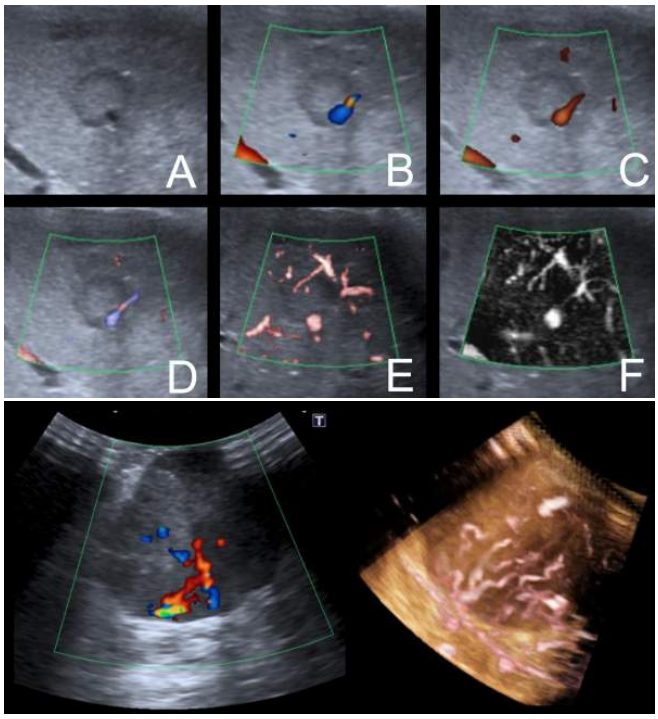

Resim 2.

Baş-Boyun Radyolojisi

PS-691

EKSTRATEMPORAL UZANIMI OLAN FASİYAL SCHWANNOM

Özlem Tokgöz[1], Buket Yağcı[1], Mürüvet Akın[1]

[1]Antalya Eğitim ve Araştırma Hastanesi

Amaç- Giriş: Fasiyal sinir schwannomaları çok nadir tümörler olup %0,15–0,8 oranında görülmekte ve fasiyal sinir trasesi boyunca herhangi bir yere yerleşebilmektedirler. En sık genikülat ganglion, labirintin ve timpanik segmentte görülürken; en az iç kulak, mastoid, pontoserebellar köşe ve ekstratemporal lokalizasyonda görülmektedirler. Burada, temporal ve ekstratemporal uzanımı olan fasiyal sinir schwanmomalı (FSS) olgunun Manyetik Rezonans görüntüleme (MRG) bulgularının sunulması amaçlanmıştır.

Bulgular: Periferik fasiyal paralizi nedeniyle MRG çekilen 27 yaşındaki erkek olguda; sol parotis derin lobunda, mastoid kemiğe uzanımı olan yaklaşık 3x2,5 cm boyutlarında periferinde kistik komponenti bulunan, santral kesimi heterojen kontrastlanan semisolid kitle lezyonu izlenmiştir. Lezyonun sol fasiyal sinir mastoid segment düzeyinden geçerek foramen stylomastoideumu genişletip parotis içerisinde fasiyal sinir intraparotis segmenti düzeyine uzanım gösteren fasiyal sinirin intramastoid ve parotis segmentine ait schwannomu olduğu düşünülmüştür ve daha sonra da histopatolojik olarak FSS olduğu doğrulanmıştır.

Sonuç: Schwannomalar primer intrakraniyal tümörlerin %8'ini oluşturan benign sinir kılıfı tümörleridir. FSS'larının büyük çoğunluğu histopatolojik olarak benign karakterli olmasına rağmen malign olanlar da bildirilmiştir. En sık akustik sinir ve trigeminal sinirden, nadiren de fasiyal sinirden kaynaklanırlar. Fasiyal schwannomalar herhangi bir yaşta görülebilmekle beraber 3. ve 6. dekatlar arasında pik yapmaktadırlar. Fasiyal schwannomların klinik bulguları fasiyal sinirin etkilendiği segmente göre değişmekte ve en sık fasiyal paralizi, iletim ve sensorinöral tipte işitme kaybına yol açmaktadırlar. FSS'larının ayırıcı tanısında, diğer komşu sinirlerin schwannomaları, meningiomalar ve dural metastazlar gibi ekstraaksiyel lezyonlar sayılabilirken, epidermoid kist ve araknoid kist gibi lezyonlar ise kistik schwannomalar ile ayırıcı tanı gerektirebilmektedir. Ekstratemporal FSS'ları ise parotid bezin tümörleriyle karışabilmektedir. Kontrastlı MRG fasiyal sinir schwannomalarının tanısında en etkin görüntüleme yöntemidir.

Anahtar Kelimeler: Fasiyal sinir, schwannoma, Manyetik Rezonans

Resim 1.

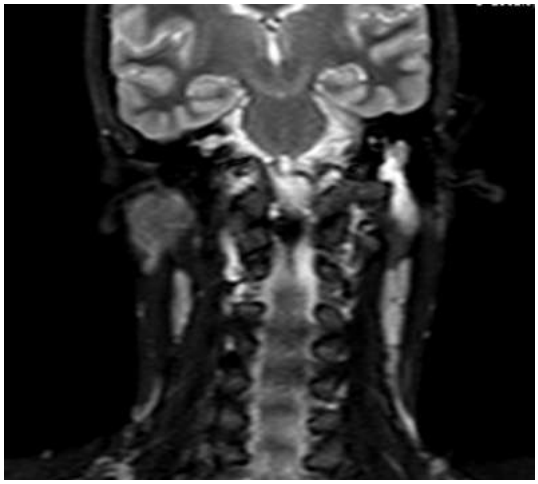

Resim 2.

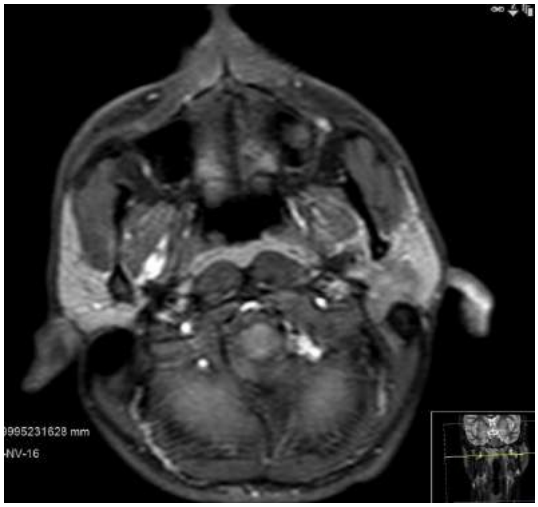

Resim 3.

Abdominal Radyoloji

PS-692

JEJUNAL DUPLİKASYON KİSTİ OLGUDA: RADYOLOJİK BULGULAR

Mehmet Kılın[1], **Mehmet Hamdi Şahan**[2]

[1]*Şehitkamil Devlet Hastanesi Radyoloji Bölümü, Gaziantep*
[2]*Kırıkkale Üniversitesi Tıp Fakültesi RadyolojiA nabilim Dalı, Kırıkkale*

Gastrointestinal sistem duplikasyon kistleri en sık ince barsakta, ileumda görülür. Hastalığın semptomları sıklıkla duplikasyon kistinin olduğu bölgeye bağlı olarak değişiklik gösterir. Klinik bulgular, kistin tipine, büyüklüğüne, lokalizasyonuna ve duplikasyon kistinin mukozal kalınlığına göre farklılık gösterebilir.7 yaşında erkek hasta, karın ağrısı ve karında şişlik şikayeti ile acil servise başvurdu. Yapılan Ultrason (US) incelemesinde mesane superior komşuluğu, orta hatta 70x58x50 mm boyutunda, düzgün sınırlı, kalın duvarlı, multiloküle multiseptalı, yoğun içerikli kistik lezyon izlendi. Renkli Doppler US bakıda periferal vasküler akımlar görüldü. Araştırılmak üzere çocuk cerrahi servisine yatışı yapılarak Bilgisayarlı Tomografi (BT) ve Manyetik Rezonans Görüntüleme (MRG) tetkiklerinin yapılması planlandı. BT tetkikinde batın orta hatta mesane süperiorunda distal ince barsak ansları arasında kalın duvarlı, multiloküle hipodens kistik lezyon izlendi. Barsak anslarında dilatasyon saptanmadı. Lezyon içeriğinin, ince barsak içeriği ile aynı dansitede olduğu ve içerisinde hava bulunduğu gözlendi. MRG tetkikinde; ince barsak ansları arasında T1A serilerde hipointens, T2A seriler hiperintens, kontrast tutulumu göstermeyen, kalın duvarlı multiloküle kist izlendi. Lezyon proksimalinde ince barsak anslarında dilatasyon gözlenmedi, ancak içeriğinde artış olduğu ve mekanik obstrüksiyona bağlı dilatasyon olabileceği ön tanısı ile opere edilen hastada, patoloji sonucu jejunal duplikasyon kisti olarak saptandı.

Anahtar Kelimeler: Jejunal, Duplikasyon, Kist, Blgisayarlı Tomografi, MRG, Ultrason

Resim 1.

Figür 3 a,b,c,d. T1A,T2A aksiyel, T2A koronal ve T1A kontrastlı MRG tetkiklerde mesane süperior, orta hatta, kontrast tutulumu göstermeyen, multiloküle kist görülmektedir.

Resim 2.

Figür 2. Kontrastlı BT aksiyel görüntüde, batın orta hatta kontrast tutulumu göstermeyen multiloküle hipodens kist izlenmektedir.

Resim 3.

Nöroradyoloji

PS-693

NADİR BİR OLGU: ROMATOİD ARTRİT BEYİN TUTULUMU

Gökhan Yılmaz[1], Bülent Yıldız[1], Derya Seven[1], Halil Çaylak[1], Abdurrahman Gölbaşı[1]

[1]Cumhuriyet Üniversitesi Tıp Fakültesi Radyoloji Anabilim Dalı

Giriş: Damar duvarı inflamasyonu, nekroz paterni tüm vaskülitler için ortaktır. Geniş bir spektrumdan kaynaklanan primer ya da sekonder vaskülitler olabilir. Aterosklerotik hastalık için atipik olan bir paternde düzensizlik, stenozlar ve vasküler oklüzyonlar izlenir. Görüntüleme çalışmaları normal olabilir. Bu yüzden klinik laboratuar korelasyon gereklidir. Romatoid artrit olgularında serebral tutulum nadir olarak görülmektedir.

Olgu: 47 yaşında erkek hasta 20 yıldır romatoid artrit ile takip edilen hastaya yapılan kranial mr incelemede serebral, serebelar ve beyin sapı atrofisi izlendi. Serebellumda beyin sapında ve serebral beyaz cevherde yaygın olarak konfluent oluşturan T2A ve FLAİR hiperintens patolojik sinyaller izlendi. Ayrıca bilateral bazal ganglionlar, Talamuslar ve eksternal kapsül düzeylerinde de benzer sinyal değişiklikleri izlendi. Bilateral lentiform nukleus düzeylerinde ve periventriküler beyaz cevherde laküner infarkt alanlar izlendi. SWI sekanslarda serebral beyaz cevherde yaygın mikrohemoraji odakları izlendi. Ayrıca sol parietal lobda 5x3 cm çapında hematom izlendi. Ardından yapılan serebral DSA incelemede anterior-posterior dolaşımda yaygın vaskülitik tutulum ile uyumlu stenozlar ve dilatasyonlar izlendi.

Tartışma ve Sonuç: Primer ve sekonder vaskülit olarak radyolojik ayrım mümkün değildir. Bu yüzden hastaların klinik olarak değerlendirilip seçili vakaların değerlendirilmesi gerekmektedir. BT ve MR bulguları bizi yönlendirmekle birlikte vaskülit ayırıcı tanısında altın standart DSA incelemedir.

Anahtar Kelimeler: romatoid artrit beyin tutulumu vaskülit

Resim 1.

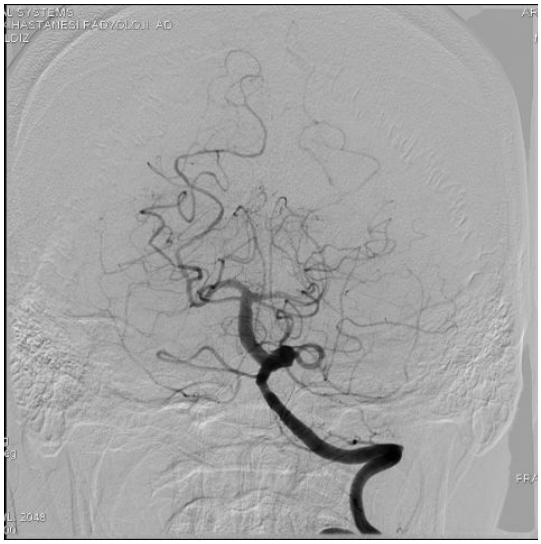

Resim 2.

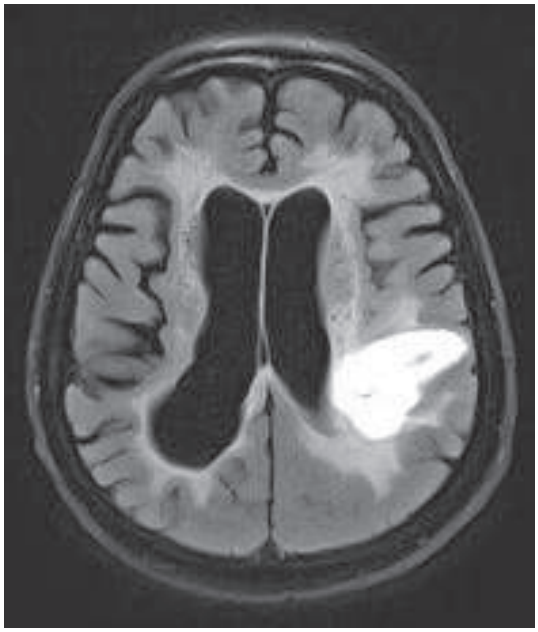

Resim 3.

Kardiyovasküler Görüntüleme

PS-694

NADİR BİR ALT EKSTREMİTE ARTERYEL ANOMALİSİ: BİLATERAL PERSİSTAN SİYATİK ARTER: 320 DEDEKTÖRLÜ BT ANJİYOGRAFİ BULGULARI

Serhat Çelikkanat[1], Uğur Bozlar[1], Bulent Karaman[1], Mehmet Şahin Uğurel[1]

[1]Gata Radyoloji Anabilim Dalı, Ankara

Giriş ve Amaç: Embriyonik gelişimin erken safhasında pirimitif siyatik arterler alt ekstremiteleri beslemek üzere umblikal arterden orijin alırlar. Gelişim aşamalarında ana ve süperfisyal femoral arter oluştuktan sonra sıklıkla regrese olurlar. Bu regresyondaki bozulma neticesinde postnatal yaşamda internal ilyak arterler ile popliteal arterler arasında bir bağlantı arteri şeklinde persistan olarak kalırlar. %0.025 oranında göülen persistan siyatik arter, %12–50 oranında bilateral görülmekte olup bu arterlerde %25 oranında anevrizma ve erken ateroskleroz görülür.

Biz bu olguda bilateral persistan siyatik arteri olan 22 yaşında erkek olgunun 320 dedektörlü BT Anjiyografi bulgularını sunmayı amaçladık.

Gereç ve Yöntem: Alt ekstremitelerde uyuşma şikayeti ile hastaneye başvuran hasta alt ekstremitelere yönelik BT anjiyografi tetkiki amacıyla kliniğimize yönelndirildi.

Bulgular: Olgunun BTA incelemesinde her iki tarafta ana ilyak arterlerden orijin alıp distale doğru seyreden ve her iki tarafta popliteal arterlere katılan bilateral persistan siyatik arterler görülmüştür. Olgumuzda aterosklerotik değişiklikler ya da anevrizma kesesi görülmemiştir.

Tartışma ve Sonuç: Persistan siyatik arter, internal ilyak arter ve popliteal arter arasında uzanım gösterir. Bu olgulara eksternal ilyak, ana femoral ve süperfisyal femoral arter hipoplazileri eşlik edebilir. Her iki taraf etkilenebilir ve anevrizmatik genişlemeler görülebilir.

Olgular, genellikle 5. –6. dekatlarda prezente olur ve basen ve kalça bölgesinde pulsatil kitle ve ağrı tariflerler. Bu arteryel yapılardaki erken ateroskleroza bağlı olarak akut iskemi ya da tromboembolizm gelişebilir. Ayrıca yapılacak olan muayenede femoral pulsalitenin olmayışı ve bacakta akut iskemi bulguları görülebilir.

Tanıya götüren en önemli bulgu bu arteryel yapının seyri, lokalizasyonu ve diğer arterlerin hipoplazisidir. BT ve MR anjiyografilerde arterin tipik seyri, geniş internal ilyak arter, aksine ince eksternal ilyak ve femoral arterler görülebilir. Bunların yanısıra anevrizmatik dilatasyonlar, trombüsler ve kalsiyum depozitleri de BT' de MR' a göre daha iyi şekilde görülebilir.

Persistan siyatik arter nadir vir anatomik varyasyondur. BT anjiyografi yapıları göstermede ve patolojilerini ortaya koymada etkili bir görüntüleme yöntemidir.

Anahtar Kelimeler: Siyatik, Anomali, BTA, 320, Arter

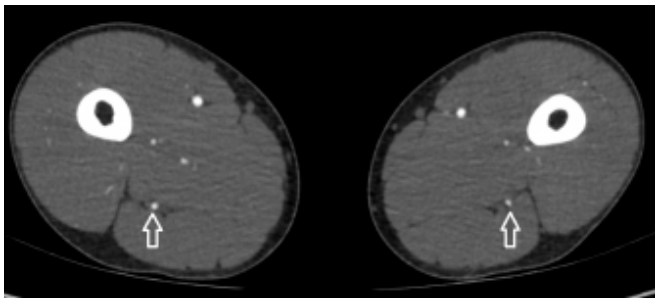

Resim 1.

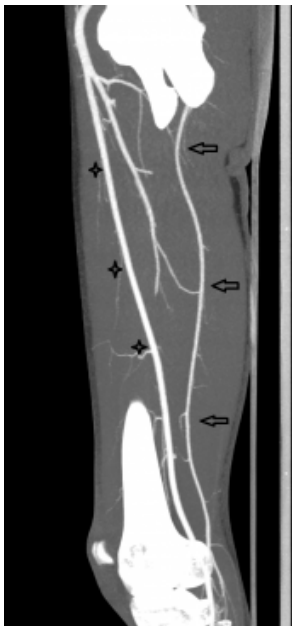

Resim 2.

Genitoüriner Sistem Radyolojisi

PS-695

PROSTAT MRG'DE TRANSİZYONEL ZON LEZYONLARININ VAKA ÖRNEKLERİYLE PIRADS V2 KRİTERLERİYLE DEĞERLENDİRİLMESİ

Merve Gülbiz Kartal[1], Ömer Faruk Ünal[1], Ravza Yılmaz[1], Gülçin Akkavak[1], Barış Bakır[1], Atadan Tunacı[1], Bülent Acunaş[1]

[1]İstanbul Üniversitesi İstanbul Tıp Fakültesi Radyoloji Anabilim Dalı

Multi parametrik prostat MRG tetkikinde transizyonel zonda bulunan lezyonların değerlendirilmesinde kullanılan sekanslar ve lezyonların PIRADS V2 kriterlerine göre sınıflandırılması vaka örnekleriyle derlenmiştir.

Anahtar Kelimeler: Multiparametrik prostat MRG, transizyonel zon, PIRAD v2

Resim 1.

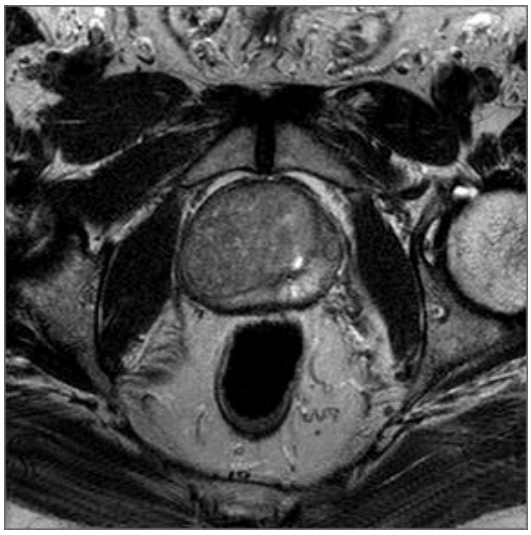

Resim 2.

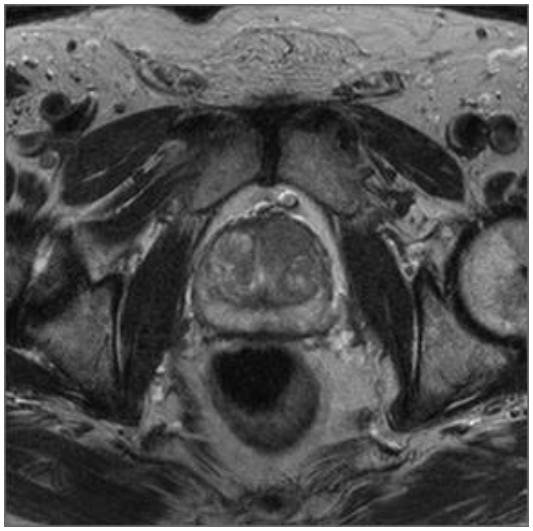

Resim 3.

Nöroradyoloji

PS-696

ANTERİOR SERVİKAL MYELOMENİNGOSEL, ATİPİK YERLEŞİMLİ NÖROENTERİK KİST VE KLİPPEL FEİL ANOMALİSİNİN BİRLİKTELİĞİ: NADİR BİR OLGUNUN MRG BULGULARI

Bilal Battal[1], Serhat Çelikkanat[1], Veysel Akgün[1]

[1]Gata Radyoloji Anabilim Dalı, Ankara

Giriş: Klippel-Feil sendromuna anterior servikal myelomeningosel (MMS) oldukça nadir olarak eşlik etmektedir. Literatürde anterior servikal MMS yalnızca 2 vakada tariflenmiştir. Embriyonik gelişimin 3. haftasında notokord ve foregutun ayrımında ortaya çıkan bozukluk sonucu gelişen nöroenterik kistler ise sıklıkla vertebralarda defektler ile seyretmektedir. Spinal bölgede sıklıkla anteriorda izlenen bu kistler, servikal ve torakal bölgede spinal kanal içerisine uzanım göstermekte ve anterior subaraknoidal mesafede ya da intramedüller alanda bulunabilmektedirler.

Biz bu olguda anterior servikal MMS olgusuna eşlik eden atipik yerleşimli nöroenterik kist ve Klippel-Feil sendromunun 3 Tesla MRG bulgularını sunmayı amaçladık.

Yöntem: 10 yaşından beri ellerinde titreme, hiperhidrozis ve güçsüzlük yakınmaları olan ve bu duruma son 1–2 yılda ellerde ve ayaklarda titreme şikayetleri eklenen 22 yaşındaki erkek olgunun yapılan nörolojik muayenesinde servikal distoni ve ellerde koreiform hareketler saptanmış olup kliniğimizde beyin ve servikal MRG ile değerlendirilmiştir.

Bulgular: Olgunun MR incelemesinde C5-C6 vertebraların anterior bölümlerinde, korpuslarda, 25×25 mm boyutunda defektif kleft görünümü saptandı. Bu defektif alandan dura, BOS ve servikal spinal sinirler anteriora retrofarengeal alana herniasyon göstermekteydi. Görünüm anterior servikal MMS ile uyumlu olarak değerlendirildi. Ayrıca defektin olduğu bölümde servikal spinal kord da MMS kavitesi içerisine doğru hafif bulging göstermekteydi ve intramedüller alanda siringohidromyeli kavitesi mevcuttu. Yine C5 vertebra seviyesinde servikal spinal kordun sol posterolateral kesiminde düzgün sınırlı, 2 cm çapında, T1A serilerde BOS' a göre hafif hiperintens, T2A serilerde ise BOS' a göre hafif hipointens olarak izlenen ve bu sinyal özellikleri ile yoğun içerikli olduğu değerlendirilen, ancak DAG' de difüzyon kısıtlılığı sergilemeyen kistik oluşum atipik yerleşimli nöroenterik kist ile uyumlu olarak değerlendirildi. Ayrıca hastada servikal ve üst grup torakal vertebra korpuslarında ve posterior elemanlarında multipl hemivertebra, kelebek vertebra ve füzyon görünümleri ile karakterize Klippel-Feil anomalisi tespit edildi.

Tartışma: Dorsal nöral tüpteki füzyon defektleri sonucu gelişen MMS servikal bölgede oldukça nadir görülmektedir. Servikal MMS, tüm nöral tüp defektlerinin %1–5' inden sorumludur. Bu lezyonlar büyük oranda posterior yerleşimli olup sıklıkla diğer spinal anomaliler ve Klippel-Feil sendromu ile ilişkili olabilir.

Nöroenterik kistler, diğer adıyla spinal enterojinöz kistler ise spinal kanalın herhangi bir seviyesinde sıklıkla anterior lokalizasyonda görülürler. Sıklıkla vertebral anomaliler, diastematomyeli, spinal lipom, dermal sinüs ve tethered kord gibi anomaliler ile birlikte olabilir. Ayrıca sporadik görülebileceği gibi Klippel-Feil, VACTERL, OEIS gibi split notokord sendromların bir parçası olabilirler.

MMS' de spinal defektten hernie olan kese içerisinde BOS, spinal kord ve ekleri bulunmaktadır. Nöroenterik kistler ise BOS' a göre T1A görüntülerde izo-hafif hiperintens, T2A görüntülerde ise BOS' a göre hipo ya da izointens (içerdiği müsin/protein oranına göre) görülürler. Kontraslı incelemelerde periferik rim kontrastlanması ya yoktur ya da çok azdır. DAG' de genellikle difüzyonu kısıtlamazlar.

Sunulan bu nadir patolojinin kemik anomalilerinin tespitinde BT; BOS, dura ve nöral elemanların anomalilerinin ortaya konmasında ise MRG değerli bulgular sağlar.

Anahtar Kelimeler: Servikal, Myelomeningosel, Nadir, Nöroenterik kist, Klippel-Feil, MRG, Siringohidromyeli, Anomali, Konjenital

Resim 1.

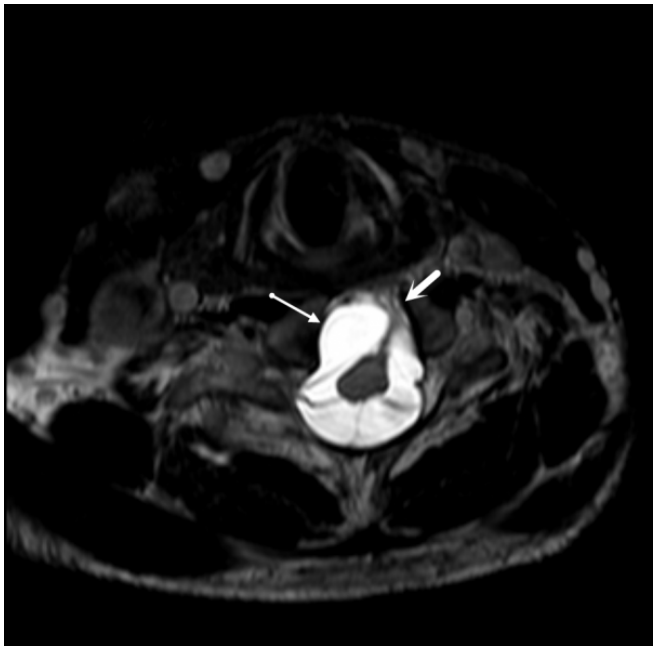

Resim 2.

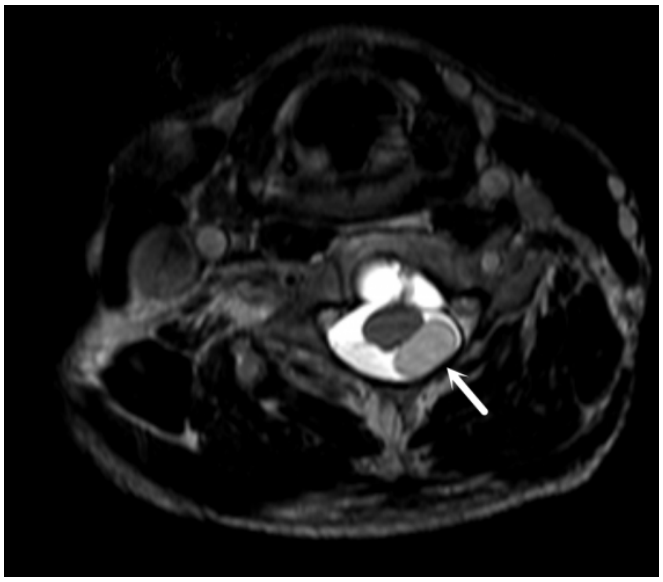

Resim 3.

Kas-İskelet Radyolojisi

PS-697

TRAVMATİK DİZ AĞRILARININ NADİR BİR NEDENİ OLARAK TRANSİENT LATERAL PATELLAR DİSLOKASYON

Mehmet Selçuk[1], Hatice Gümüş[1]

[1]Dicle Üniversitesi Tıp Fakültesi Radyoloji Abd

Giriş: Travmatik patella çıkığı genellikle uyluk kasları gevşek durumda iken oluşan şiddetli bir travma sonucunda meydana gelir. Transient lateral patellar dislokasyon klinik bulgulara dayanarak doğru teşhis etmek genellikle zordur.

Travma sonrası diz ağrısı bulunan hastamızda; transient lateral patellar dislokasyonu MRG bulguları ile sunmayı amaçladık.

Olgu Sunumu: 12 yaşında erkek hasta 4 gün önce başlayan sol diz ağrısı nedeniyle hastanemize başvurdu. Fizik muayenesinde; sol dizde ağrı, şişlik ve sol alt ekstremite üzerine basamama şikayeti mevcuttu. Bağ muayesi normal olan hastanın direk grafisinde anlamlı patoloji gözlenmedi. Eklemi oluşturan kemik yapıları ve yumuşak dokuları daha iyi değerlendirmek açısından çekilen sol diz MRG'de; sol femur lateral kondilde ve patella medial fasette ödem ile uyumlu intensite değişiklikleri, medial patellar kondral yüzde tam kat kondral defekt, medial patellar retinakulumda sprain, suprapatellar bursada efüzyon artışı ve çevre yumuşak dokularda ödem ile uyumlu yaygın intensite değişiklikleri ile birlikte patella hafif laterale sublukse görünümde izlendi.

Bu bulgular ışında hastamıza transient lateral patellar dislokasyon tanısı kondu.

Sonuç: Patella dislokasyonu travmatik ya da konjenital olarak oluşmaktadır. Patella dislokasyonu, hastalarda dizi ekstansiyona getirmede zorluğa neden olmaktadır. Travmatik olgularında daha çok medialden alınan darbe sonrası laterale dislokasyon görülmektedir.

Tüm diz travmalarının %2–3'ünü oluşturan patella dislokasyonları, yaklaşık olarak 6/100000 oranında görülmektedir. Olgumuzu travmatik diz olgularında patellar dislokasyonları hatırlatmak amacıyla sunduk.

Anahtar Kelimeler: MRG, patellar dislokasyon, travma

Genitoüriner Sistem Radyolojisi

PS-698

PROSTATİK LEİOMYOSARKOM: NADİR BİR OLGU SUNUMU

Veysel Akgün[1], Şeref Barbaros Arık[1], Mehmet Serindere[1], Bilal Battal[1], Bülent Karaman[1]

[1]Gata Radyoloji Anabilim Dalı

Amaç: Prostat malignitelerinin çoğunluğunu adenokarsinom oluşturmakta. Prostat sarkomları oldukça nadir ve agresif neoplazilerdir. Primer prostat neoplazilerinin %0,1'ini oluşturmakta. Erişkinlerde primer prostat sarkomunun çoğunluğunu leiomyosarkomlar oluşturmakta ve primer prostat sarkomlarının %38–52'sine karşılık gelmekte. Bu bildiride nadir bir olgu olan prostat leiomyosarkomlu bir hastayı sunmayı amaçladık.

Yöntem-gereçler: 42 yaşında dış merkezde prostatta nodül ön tanısıyla kliniğimize başvuran hasta. PSA değeri normal. Rektal muayenede ele gelen kitleler mevcut ve bu kitlelerin rektum kaynaklı olabileceği düşünüldü. Hastaya rektum protokolünde MR incelemesi yapıldı.

Bulgular: MR incelemesinde prostat periferal gland sol yarısında yaklaşık 50x51x43 mm boyutlarında T2A görüntülerde heterojen hipointens görünümde, solda nörovasküler demet ve seminal vezikül ile ara planların kaybolduğu kitle lezyon izlendi. Komşuluğunda yer yer rektum duvarı ile ara planlarda ayırt edilemediği için invazyon açısından şüpheli bulundu. Hastaya TRUS eşliğinde biyopsi alındı ve sonucu leiomyosarkom olarak raporlandı.

Sonuç: Leiomyosarkom prostatın düz kaslarından köken alan, tüm prostat kanserlerinin %0,1'inden azını oluşturan prostatın nadir primer malign neoplazisidir.

Hastaların sık başvuru yaş aralığı 40–78 yaştır (ortalama 61 yaş).

En sık şikayet üriner obstrüksiyon bulgularıdır. Bunun dışında ilişkili diğer semptomlar perineal ağrı, hematüri, ejakülasyon sırasında yanma, konstipasyon ve kilo kaybıdır.

Erken spesifik bulgusu olmadığı için sıklıkla başvuru anında ileri hastalık mevcuttur. Tanın anında hastaların %25'i metastatiktir. En sık metastazlar akciğer, karaciğer ve kemiktir.

Rektal muayenede nonspesfik prostat büyümesi saptanır. PSA çoğunlukla normal sınırlardadır. Tanı TRUS biyopsi ile konur.

Nadir olduğu için kabul gören bir tedavi protokolü yoktur. Cerrahi, preoperatif ve/veya postoperatif radyoterapi, preoperatif ve/veya postoperatif kemoterarpinin dahil olduğu multimodaliter tedavi seçenekleri kullanılmakta. Buna rağmen 5 yıllık sağ kalım %0–60 arasında değişmektedir.

Kaynaklar

1. Venyo, Anthony Kodzo-Grey. "A Review of the Literature on Primary Leiomyosarcoma of the Prostate Gland. " Advances in urology 2015 (2015).
2. Singh, Jitendra Pratap, et al. "Leiomyosarcoma of prostate: A rare, aggressive tumor. " Journal of cancer research and therapeutics 9.4 (2013): 743.
3. A Dubey, G Sivananthan, T Bradel, R Koul. Prostatic Leiomyosarcoma -A Rare Case Report With Review Of Literature. The Internet Journal of Oncology.2010 Volume 8 Number 1.
4. Vandoros, Gerasimos P., et al. "Leiomyosarcoma of the prostate: case report and review of 54 previously published cases. " Sarcoma 2008 (2008).
5. Vakilha, M., F. N. Dadgar, and T. Tirgari. "Leiomyosarcoma of prostate: report of a case. " Iranian Journal of Radiation Research 1.4 (2004): 229–231.

Anahtar Kelimeler: Leiomyosarkom, Prostat, Sarkom

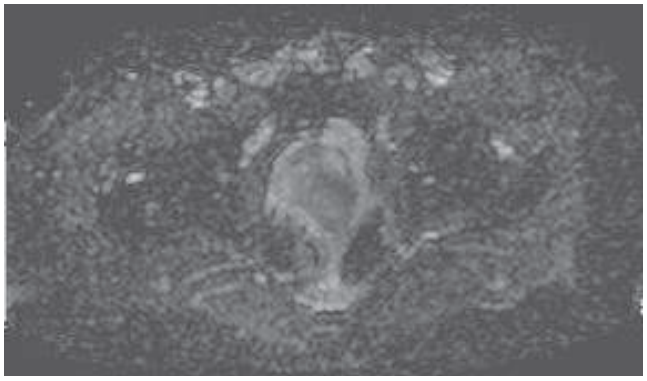

Resim 1.

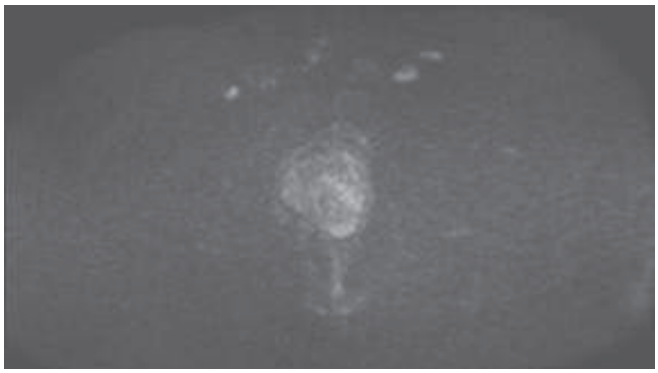

Resim 2.

Resim 3.

Baş-Boyun Radyolojisi

PS-699

COMPARISON BETWEEN US, DW MR IMAGING AND 99M TC MIBI SCINTIGRAPHY IN THE PREOPERATIVE LOCALIZATION OF HYPERFUNCTIONING PARATHYROID TISSUE IN PATIENTS WITH HYPERPARATHYROIDISM: PRELIMINARY RESULTS

Yavuz Metin[1], Nurgül Orhan Metin[1], Oğuzhan Özdemir[1], Ahmet Fikret Yücel[2]

[1]Recep Tayyip Erdoğan University Faculty Of Medicine Research And Training Hospital, Department Of Radiology, Rize, Turkey
[2]Recep Tayyip Erdoğan University Faculty Of Medicine Research And Training Hospital, Department Of General Surgery, Rize, Turkey

Purpose: The purpose of this study was to compare the sensitivity, specificity, positive (PPV) and negative predictive value (NPV) of diffusion-weighted (DW) MR imaging, ultrasonography and 99m 2-methoxyisobutyl-isonitrile (MIBI) scintigraphy for the preoperative detection of hyperfunctioning parathyroid tissue in patients with hyperparathyroidism (HPT).

Material and Methods: Preoperative diffusion-weighted MR imaging, US and ^{99m}Tc MIBI study findings in 47 patients (28 male, 19 female patients, age range, 31–83 years, mean age 56.8± 12.1years) with pathologically proven parathyroid pathologies were evaluated retrospectively. This retrospective study was approved by the ethics committee of our hospital and informed consent was obtained from each patient before imaging.

Results: The mean blood parathyroid hormone and calcium levels of the patients were 441.6 picograms per milliliter (pg/ml) and 10,6 milligrams per deciliter (mg/dl) respectively. Among the abnormal parathyroid glands, 16 were hyperplastic, 26 were adenomas and four were lymph node and one was thymic tissue. The sensitivity, specificity, PPV and NPV for 99mTc MIBI scintigraphy were 79.5%, 87.5%, 96.9%, 46.7%, respectively. The sensitivity, specificity, PPV and NPV for US were 89.7%, 37.5%, 87.5%, 42.9%, respectively. The sensitivity, specificity, PPV and NPV for DW-MR imaging were 89.7%, 62.5%, 92.1%, 55.6%, respectively.

Conclusion: Adding DWI to conventional MRI sequences increase detection of parathyroid adenomas and also may help to discriminate pathologic parathyroid glands from cervical lymph nodes.

Anahtar Kelimeler: diffusion weighted, parathyroid adenoma, scintigraphy, ultrasonography

Nöroradyoloji

PS-700

ROTA VİRÜS ENFEKSİYONUNA SEKONDER KORPUS KALLOZUM LEZYONU OLAN ÇOCUK OLGU

Tülin Hakan Demirkan[1], Başak Gülleroğlu[1], Gülşah Bayram[1], Şükriye Yılmaz[1], Mehmet Tiftik[1], Nazlı Akyel[1], Havva Akmaz Ünlü[1], Ayşe Özlem Balık[2]

[1]Dışkapı Çocuk Sağlığı Ve Hastalıkları Hematoloji Onkoloji E. a. h
[2]Haydarpaşa Numune E. a. h

Rotavirüs 5 yaş altı çocuklardaki en sık gastroenterit nedenidir. Rotavirüsün gastrointesitnal semptomları iyi tanımlanmıştır. BUnlarla birlikte nörolojik olarak ensefalopati bulguları olabilir. Orta derecede ensefalopati ile beraber reversibl splenium lezyonu olabilir (MERS).

Bizim olgumuzda da 4 yaşında rota virus enfeksiyonu sırasında görme kaybı nedeni ile çekilen MR da korpus kallozum spleniumunda T2A serilerde hiperintens fokal lezyon izlendi.

Rota virüsle daha önce bu tip lezyonlar tanımlanmıştır. Ayrıca serebellit olabileceğide belirtilmiştir.

Nadir görülmesi nedeni ile tartışılmasının yararlı olacağı düşünüldü.

Anahtar Kelimeler: rota virüs ensefalopatisi, MERS lezyonu, korpus kallozum ve splenium lezyonları

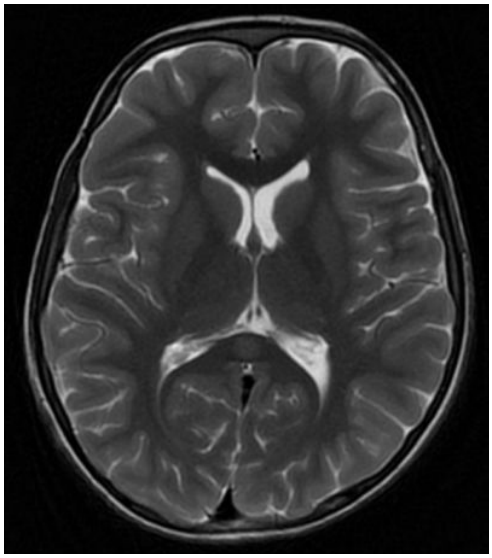

Resim 1.

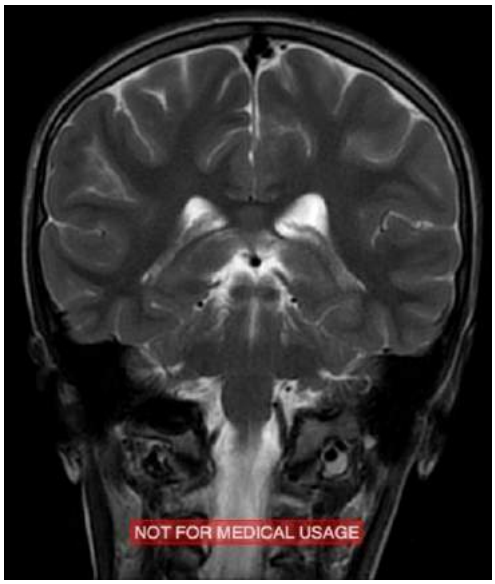

Resim 2.

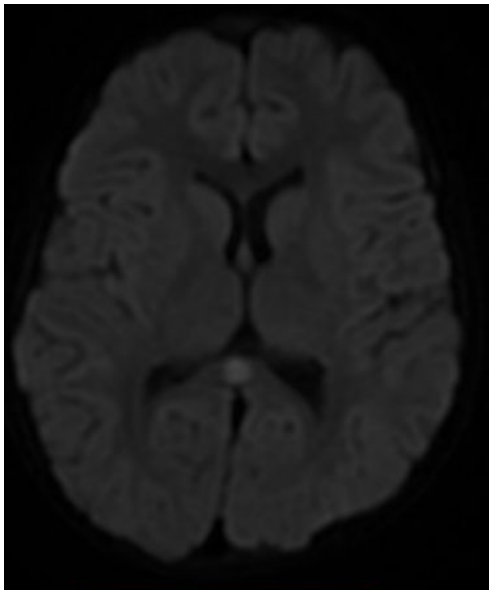

Resim 3.

Genitoüriner Sistem Radyolojisi

PS-701

SİRKUMKAVAL ÜRETERE BAĞLI HİDRONEFROZ VE NEFROLİTİAZİS, OLGU SUNUMU

Nazım Çetinkaya[1], Murat Kaya[2], Alparslan Ünsal[1]

[1]Adnan Menderes Üniversitesi Eğitim Ve Araştırma Hastanesi
[2]Aydın Kadın Doğum Ve Çocuk Hastalıkları Hastanesi

Giriş: Sirkumkaval üreter, vena cava inferiorun (VCI) anormal gelişmesi sonucu meydana gelmektedir. Değişik derecede baskıya uğrayarak hidronefroza ve taş oluşumuna neden olabilir. Amacımız hidronefrozun ve taş oluşumunun nadir etiyolojilerinden olan sirkumkaval üreterin BT bulgularını paylaşmaktır.

Olgu: 49 yaşındaki erkek olguda sağ yan ağrısı ve hidronefroz şikayeti nedeniyle çekilen BT Ürografi tetkikinde üreterin orta kesiminin VCI posteriorundan dönerek normal lokalizasyonuna geldiği saptandı. Bununla birlikte rotasyonun proksimalinde, sağ üreter proksimal kesiminde ve sağ pelvikalisiyel sistemde hidronefroz, alt pol kalikslerinde milimetrik taşlar izlendi.

Tartışma ve Sonuç: Sirkumkaval üreter daha çok üst üriner sistemi hidronefrozuna neden olan nadir konjenital anomalilerdendir. Üreter VCI arkasından geçmekte, değişik derecede basıya uğrayarak hidronefroza ve sıklıkla da taş oluşumuna neden olmaktadır. Sağ üreterde ve erkeklerde daha sık görülmektedir. Konjenital bir anomali olmakla birlikte, ilginç biçimde hastalar daha çok 3. –4. dekatlarda yan ağrısı şikayeti ile başvurmaktadır.

Anahtar Kelimeler: Sirkumkaval üreter, hidronefroz, taş

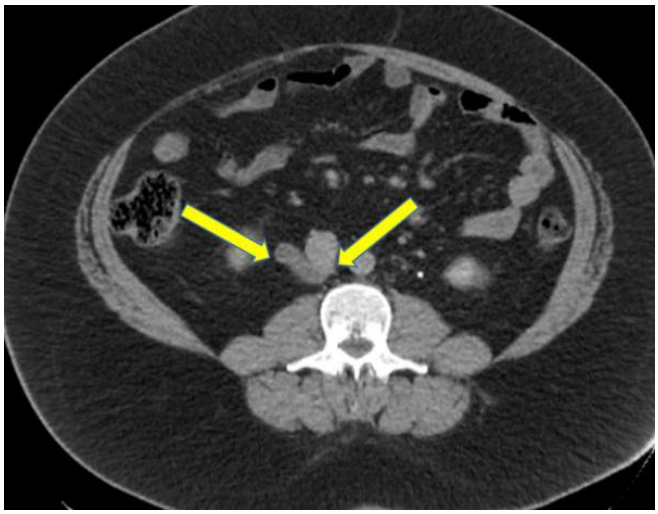

Resim 1.

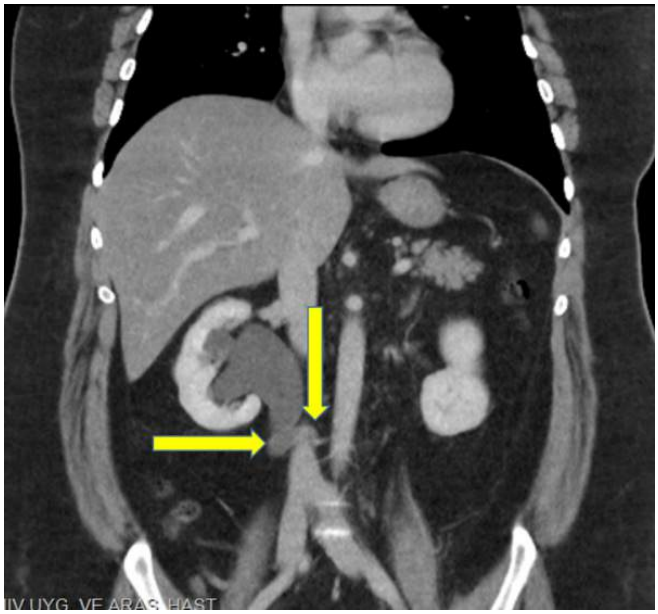

Resim 2.

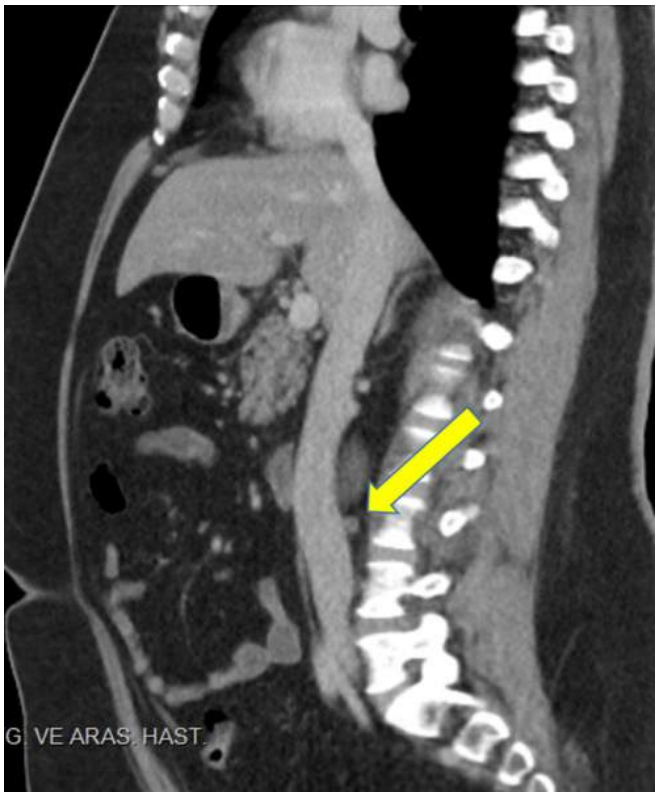

Resim 3.

Girişimsel Radyoloji

PS-702

AORTİK STENT-GREFT TEDAVİSİ (EVAR-TEVAR) SONRASI GELİŞEN ENDOLEAKLERİN GİRİŞ:İMSEL OLARAK TEDAVİSİ

Gürhan Adam[1], Arastu Tizro[2], Celal Çınar[2], Halil Bozkaya[2], Mustafa Parıldar[2], Hakan Posacıoğlu[2]

[1]Çomü Tıp Fak Girişimsel Radyoloji Bilim Dalı
[2]Ege Üniversitesi Tıp Fak. Girişimsel Radyoloji Bilim Dalı

Giriş: Torasik ve abdominal aortik anevrizmaların endovasküler olarak tedavisi hastalığın mortalite ve morbidititesini düşürmüştür. Erken dönem sonuçları cerrahiye göre daha iyi olmasına rağmen, geç komplikasyonlar açık cerrahiye göre daha fazladır. Geç komplikasyonlardan en sık karşılaşılan endoleak; anevrizmatik kesenin perfüzyonunun devam etmesidir. Tüm endoleak tipleri anevrizma rüptüre için risk faktörüdür ve takip edilmeli, gerektiğinde tedavi edilmelidir. Hastanemizde EVAR-TEVAR sonrası gelişen endoleak hastalarının girişimsel olarak tedavisini sunmayı amaçladık.

Materyal ve Metod: 2003 ile 2016 arasında yapılan EVAR-TEVAR yapılan 300 hastada gelişen 35 endoleak vakası retrospektif olarak araştırıldı. Takip edilen 23 hasta dışlandı.59–81 yaşları arasında değişen 9 erkek, 3 kadın toplam 12 olguda gelişen endoleakların girişimsel olarak tedavi edildi.

Bulgular: 3 hasta torakal, 2 hasta torakoabdominal ve 7 hasta abdominal yerleşimli anevrizmalarına aortic-stent greft yerleştirilen hastalardı. Endoleak saptanma süresi 4 gün ile 6ay arasında idi.5 hasta tip 1; 6 hasta tip 2; 1 hasta da hem tip 1 hem tip2 endoleak saptandı. Embolizasyon 4 hastaya glue+koil; 3 hasta ya koil+onyx; 3 hastaya koil ve 1 hastaya amplatzer ile yapıldı.6 hastaya aort-stent lümeni arasından, 1 hasta da SMA, 1 hasta Çölyak arter, 2 Hasta sol internal iliak, 1 Hasta sağ internal iliak, 1 hasta da sol subklavian ve 1 hastada perkütan yolla yaklaşıldı.1 hasta kontrol BT de endoleak devam etmesi üzerine işlem tekrarı uygulandı.

Sonuçlar: Sonuç olarak, kaçakların zamanında saptanabilmesi ve erken tedavisi önem taşımaktadır. Ayrıca stent greft tedavisi sonrası gelişen endoleak lerin girişimsel olarak tedavisi minimal invaziv, etkin ve güvenilir bir tedavi yöntemidir.

Anahtar Kelimeler: Endoleak, endovasküler tedavi, EVAR-TEVAR

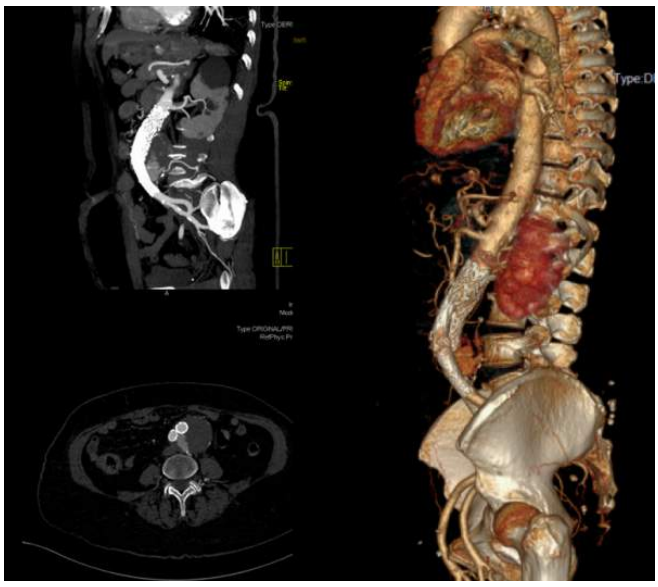

Resim 1.

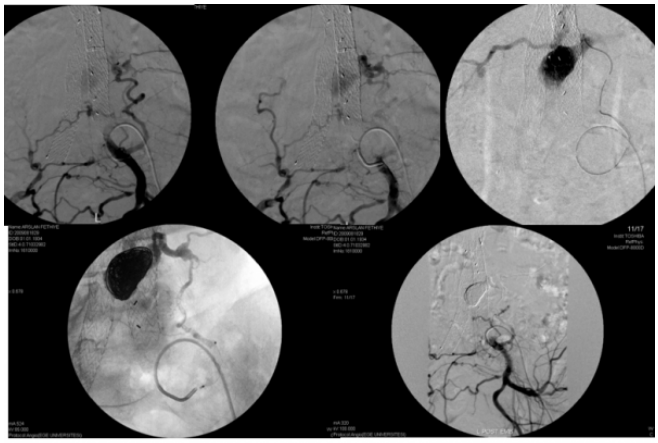

Lomber arterden Tip 2 endoleak pre EMB sol internal iliak kateterizasyon ve Post EMB (koil + glu + aplatzer plug)

Resim 2.

Nöroradyoloji

PS-703

İNKONTİNENSİA PİGMENTİ: 2 OLGUNUN BULGULARI

Mehmet Erşen[1], Bilal Battal[1], Salih Hamcan[1], Veysel Akgün[1]

[1]Gülhane Askeri Tıp Akademisi Radyoloji Anabilim Dalı

Giriş: Inkontinensia Pigmenti, cilt pigmentasyonları, nörolojik, oftalmolojik ve dental tutulumla seyreden, X-bağlı gelişen genetik bir hastalıktır. Biz bu bildiride 7 aylık ve 2 aylık iki ayrı olgunun bulgularını sunmayı amaçladık

Materyal ve Metod: 2 Olgu 3 Tesla Manyetik Rezonans Görüntüleme (MRG) ile eşlik edebilecek muhtemel santral sinir sistemi ve orbital patolojilere yönelik incelendi.

Bulgular: 7 aylık kız olgunun MR incelemesinde sağ optik globun posteromedial duvarını etkileyen, yaklaşık 16x13 mm'lik bir alanda 5 mm kalınlığında, optik glob içerisine doğru lobüle konturlu projeksiyon oluşturan, yüzeyinde anormal kıvrıntılı vasküler yapıların izlendiği kitlesel lezyon mevcuttu. Bu lezyon subretinal hemoraji ve eşlik eden anormal retinal vaskülarizasyon ile uyumlu olarak değerlendirildi.2 aylık kız olguda ise her iki lateral ventrikül frontal hornları ve trigonu komşuluğunda kistik lökomalazi alanları mevcut olup serebral atrofi lehine ventriküler sistemde genişleme izlenmekteydi. Korpus kallozum belirgin derecede atrofik olarak izlendi.

Tartışma ve Sonuç: İlk olarak Garrod tarafından 1906 yılında inkontinensia pigmenti hem nörolojik hem de kutenöz bulguları olması nedeniyle fokomatözler grubunda yer alır. Adı yüzeyel dermise pigmentasyon evresinde melanin inkontinensi olmasından gelmektedir. Tanısı klinik ve IP ile ilgili bilinen tek gene yönelik *"inhibitor of Kappa B Kinase Gamma" IKBKB* testi yardımı ile konulur. Prevalansı milyonda 1–9 civarındadır.

Muhtemelen vasküler oklüzyonun nörolojik tutulumda rol aldığı günümüzde öne çıkan teorilerin başında yer almaktadır. Yapılan MRA'larda willis poligonunda ve majör arterlerde belirgin bulgu olmaması nedeniyle hastalığın küçük arterler ile geliştiği düşünülebilir. Çalışmalarda iskemik serebrovasküler olay ve bununla seyreden neonatal nöbet tanımlanmıştır. Bizim iki aylık olgularımızda da nöbet izlenmekteydi. Literatürde diğer tanımlanan başlıca nörolik bulgular arasında korpus kallozum hipoplazisi, periventriküler lökomalazi, yamasal gliotik beyaz cevher değişiklikleri, çoğunlukla iskemik hasara bağlı hemorajik bulgular, heterotopi, polimikrogrinin eşlik ettiği kortikal displazi gibi kortikal malformasyonlar yer almaktadır. Literatürde bir olguda da vermiste atrofi ile seyreden serebellar tutulum tanımlanmıştır.

Hastalığın oküler bulgularında da etiyoloji net olmamakla birlikte vasküler oklüzyon ile ilişkili bulgular tanımlanmaktadır. Vasküler değişiklikler postnatal ilk haftalarda başlamakta ve retina da dekolman ve son olarakta retrolental fibrotik kitle ile sonuçlanmaktadır. Bu şiddetli gidiş nedeniyle hastalık tanı konduğu ilk dönemlerden itibaren fizik muayene ve görüntüleme bulguları ile takip edilmelidir.

Kaynaklar

1. Stavrianeas, Nikolaos G., and Michael E. Kakepis. "Incontinentia pigmenti. "Orphanet Encyclopedia (2004): 1–5.
2. Francois, J. "Incontinentia pigmenti (Bloch-Sulzberger syndrome) and retinal changes. " British journal of ophthalmology 68.1 (1984): 19–25.
3. Landy, S. J., and D. Donnai. "Incontinentia pigmenti (Bloch-Sulzberger syndrome). " Journal of medical genetics 30.1 (1993): 53.
4. Scheuerle, Angela E., and Matilde Valeria Ursini. "Incontinentia pigmenti. " (2015).
5. SCHEUERLE, Angela. "Incontinentia Pigmenti. " Orphanet: Incontinentia Pigmenti. N. p., Sept. -Oct.2013. Web.06 June 2016. http: //www. orpha. net/consor/cgi-bin/OC_Exp. php?Expert=464

Anahtar Kelimeler: İnkontinensia Pigmenti, MRG, IKBKB, fokomatöz

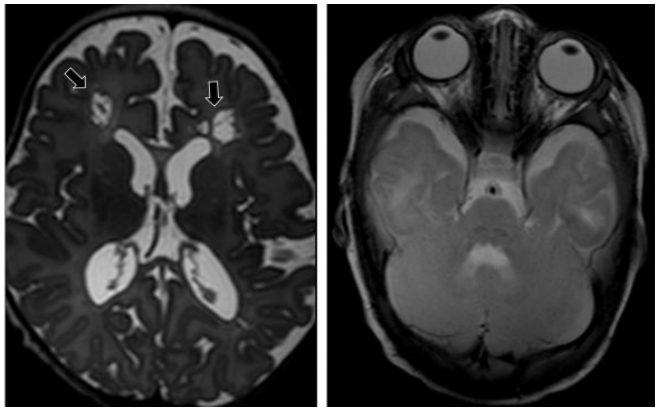

Resim 1.

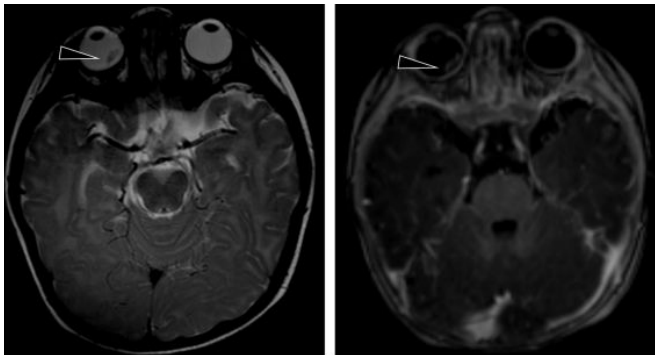

Resim 2.

Abdominal Radyoloji

PS-704

RÜPTÜRE KİST HİDATİK

Ayşe Eda Parlak[1], Mehtap Barç Ergün[1], Yasemin Köksel[1], İclal Erdem Toslak[1], Özlem Vardar Gök[1], Pınar Koç[1]

[1]Antalya Eğitim ve Araştırma Hastanesi Radyoloji Kliniği

Amaç: Kist hidatik hastalığı günümüzde dünyada ve ülkemizde halen önemli bir sağlık sorunu olup özellikle hayvancılıkla uğraşılan bölgelerde sık rastlanılmaktadır. Etken Echinococcus granulosus veya alveolaris paraziti olup neden olduğu hastalık çoğunlukla karaciğer ve akciğerlerde görülmekle birlikte bütün organlar tutulabilir. Köpekler asıl konak iken koyun, sığır gibi otoburlar ve insanlar ara konakçıdır.

Bulaşma genellikle embriyonlu yumurtaların oral yolla alınmasıyla olur. Sindirim yoluyla alınan ekinokok yumurtaları duodenumda açılır. Sonra embriyo invazyonla mukozaya girer. Portal ven dallarına girerek karaciğere taşınır ve burada hidatik kist hastalığına neden olur. Hepatik hidatik kist genellikle asemptomatiktir. Bununla birlikte kistin kendiliğinden veya travmaya bağlı rüptürü sonucu protein yapıdaki antijenik içeriğin sistemik dolaşıma karışması ile nadiren ürtiker, anjiyonörotik ödem, astma, anaflaksi gibi allerjik reaksiyonlar gelişebilir. Pratikte ultrasonografi (US) karaciğer kist hidatik (KCKH) lezyonlarının değerlendirmesi ve tiplendirmesinde en sık kullanılan yöntemdir. Bilgisayarlı tomografi (BT), kistin kalsifikasyonu ve enfeksiyonu ile birlikte periton ve akciğer gibi diğer organ kistlerini göstermede daha etkili olmakla birlikte kist içeriğini göstermede ve tiplendirmede yetersiz kalabilir. Burada kist hidatik tanısı bulunan ancak acil yakınmaları sonucu rüptüre kist hidatik tanısı konulan iki olgu sunulacaktır.

Gereç-Yöntem: Kist hidatik tanısı bulunan ve semptomatik olmayan aralıklı takibi olan iki olgu karın ağrısı, halsizlik gibi yakınmalarla acil servise başvurmuş ve burada çekilen bilgisayarlı tomografi (BT) ile rüptüre kist hidatik tanısı konmuştur.

Bulgular: 29 ve 25 yaşlarında daha önce kist hidatik tanısı bulunan iki erkek hasta ani başlangıçlı karınağrısı, halsizlik, bulantı kusma gibi benzer yakınmalarla acil servise başvurmuşlardır. Bu hastalara kontrastlı BT çekimi uygulanmıştır. İlk hastada en büyükleri karaciğerde ve batın orta hatta 11 ve 17 cm boyutlarında olmak üzere tüm batında yaygın multiple kistler mevcut idi. Karaciğerdeki kistin içerisinde germinatif membranlar mevcut ve kist duvarları düzensiz, batında da yaygın serbest sıvı mevcut idi. Diğer hastada ise karaciğerde kubbede yerleşimli 14 cm boyuta ulaşan tek kist mevcut olup, kist anterior duvarı düzensiz ve çevresinde perihepatik alanda yaygın serbest sıvı mevcut idi. Bu kist içerisinde de germinatif membranlar saptandı. İki olguya da rüptüre kist hidatik tanısı kondu ve tanılar cerrahi ile de doğrulandı.

Sonuç: Rüptüre kist hidatik tanısı BT de batında yaygın serbest sıvı, düzensiz kist duvarı ve germinatif membran saptanan olgularda mutlaka akılda tutulmalı ve acil cerrahi yaklaşım yönünden göz önünde bulundurulmalıdır.

Anahtar Kelimeler: Kist hidatik, karaciğer, rüptür, bilgisayarlı tomografi

Resim 1.

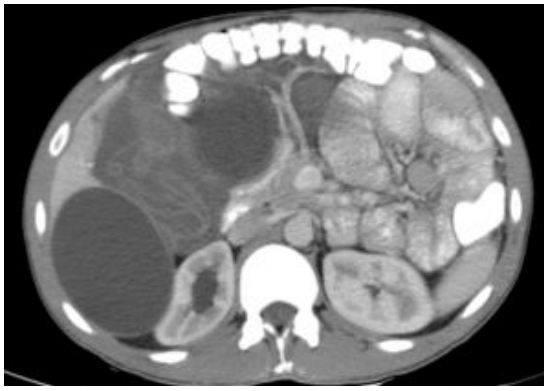

Resim 2.

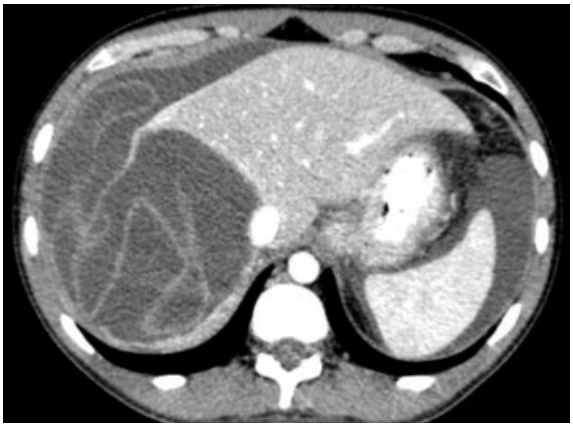

Resim 3.

Abdominal Radyoloji

PS-705

5 OLGU NEDENİYLE VENA KAVA İNFERİOR PSÖDOLİPOMU

Mustafa Koç[1], Ünsal Akaslan[1], Selami Serhatlıoğlu[1]

[1]Fırat Üniversitesi Tıp Fakültesi Radyoloji Anabilim Dalı

Amaç: Vena kava inferior psödolipomu (VKİP), nadir bir varyasyon olup, tipik olarak perikaval lokalizasyon gösteren ekstrakaval yağ doku oluşumudur. Vena kava inferior (VKİ) yerleşimli yağ içerikli lipom ve liposarkom gibi tümörlerle benzer bulgular göstermekte olup, çok kesitli bilgisayarlı tomografi (ÇKBT) görünümü yanlış tanı ve gereksiz ileri incelemelere neden olmaktadır. Biz bu yazıda, 5 olgu nedeniyle, VKİP nin ÇKBT bulgularını literatür bilgileri eşliğinde sunmayı amaçladık.

Gereç ve Yöntem: Yaşları 30–65 yaş arası 5 olgudan 3 tanesine, karın ağrısı şikâyeti, 1 tanesine kronik hepatit hastalığı varlığı ve 1 olguya da hızlı kilo kaybı nedeniyle, kliniğimizde tüm abdominal ÇKBT incelemeleri yapıldı.

Bulgular: Olguların İ. V. ve oral kontrast madde verilerek yapılan üst batın ÇKBT incelemelerinde, klinik şikayetlerini izah edecek bulgularla birlikte, VKİ de diyafragmadan geçişi düzeyinde, lümen anterior veya medialinde hipodens yağ dansitesinde dolum defekti izlenmekteydi. Yapılan reformat koronal plan ÇKBT görüntülerde, bu görünüme, karaciğer kaudat lob süperiorunda lokalize, VKİ ye uzanan yağ doku invajinasyonunun neden olduğu görüldü. Parsiyel volüm artefaktına sekonder psödolüminal defektif bir görünüm mevcuttu. Radyolojik olarak VKİP olduğuna karar verilen olgularda, bu bölgede görülebilen lipom, liposarkom, leiomiyom gibi yağ içerikli tümörler, tromboz gibi vasküler patolojiler ve olası diğer lezyonlar ekarte edildi.

Sonuç: VKİP rutin abdominal ÇKBT incelemelerinde genellikle farkedilemeyen, tesadüfen saptanabilen veya yanlış tanı alabilen ve gereksiz ileri incelemelere neden olabilen nadir psödo-patolojidir. ÇKBT incelemelerde, VKİ lümeninde yağ içerikli lezyon varlığında, ayırıcı tanıda VKİP göz önünde bulundurulmalıdır. Yağ içerikli tümörler ve diğer patolojiler ile ayrımında, ekstrakaval orjin karakterizasyonu açısından koronal ve sagittal reformat ÇKBT görüntüler oldukça yardımcıdır.

Anahtar Kelimeler: Vena kava inferior, Lipom, Çok kesitli bilgisayarlı tomografi

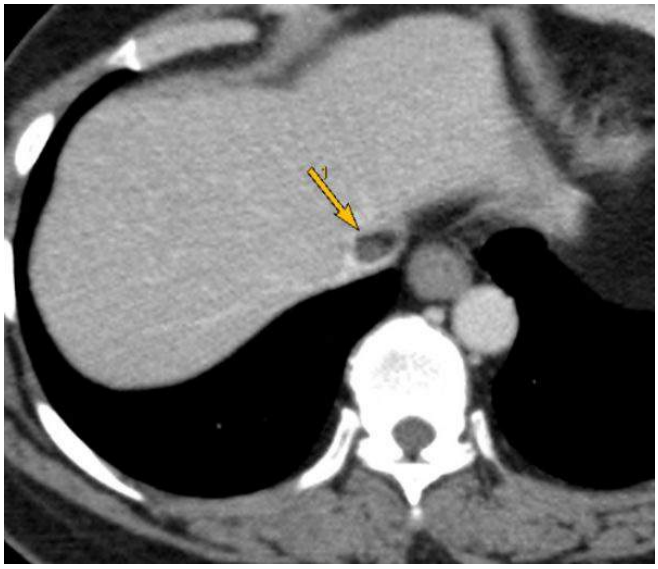

Resim 1.

Resim 2.

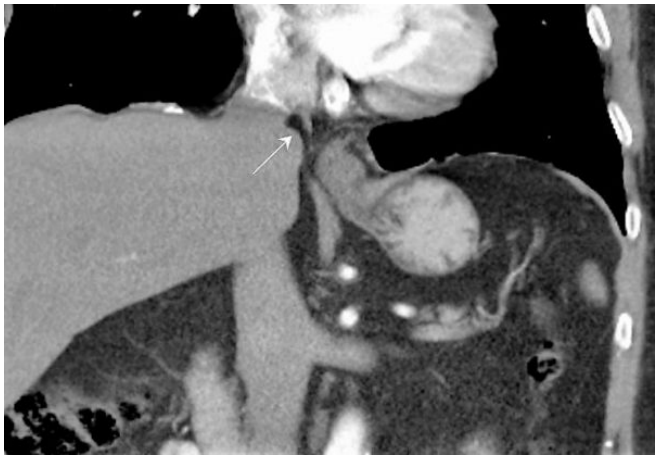

Resim 3.

Toraks Radyolojisi

PS-706

LEFT ISOMERISM: CASE REPORT

Mustafa Akçaoğlu[1], Ali Er[1], Aysun Çakır[1], Mustafa Bozdağ[1]

[1]Tepecik Education And Research Hospital, Department Of Radiology

Heterotaxy is defined as the abnormal arrangement of viscera across the leftright axis differing from complete situs solitus and complete situs inversus. There are 2 recognized variants of heterotaxy: left isomerism and right isomerism. Left isomerism is associated with paired left-sided viscera, whereas right-sided viscera may be absent. Typical findings in left isomerism are bilateral morphologic left atrial appendages (left atrial isomerism), viscerocardiac heterotaxy (situs ambiguous, with incoherent laterality of the heart axis, stomach, portal sinus, or gallbladder), multiple cardiac anomalies (with a predominance of atrioventricular septal defects and pulmonary stenosis), congenital heart block, bilateral bilobed lungs with hyparterial bronchi, polysplenia, intestinal malrotation, and interruption of the inferior vena cava with azygos continuation.23 years old female patient had a history of repeated abdominal pain. She was not relieved of the symptoms by routine treatment. Polysplenia and abdominal situs inversus – midline liver were found during ultrasonography. Atrioventricular septal defect was found during echocardiography. She was planned for thorax CT scan. CT scan presence of bilateral bilobed lungs, polysplenia, abdominal situs inversus – midline liver, interruption of the inferior vena cava with azygos continuation, bilateral superior vena cava.

Anahtar Kelimeler: heterotaxy, left, isomerism

Resim 1.

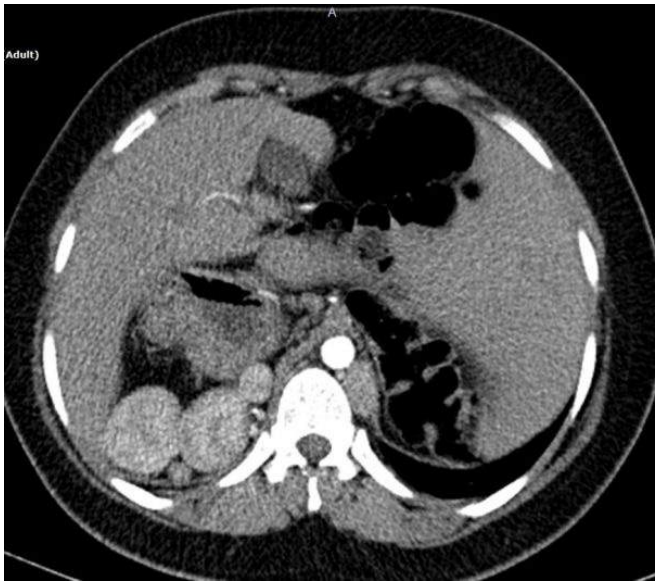

Resim 2.

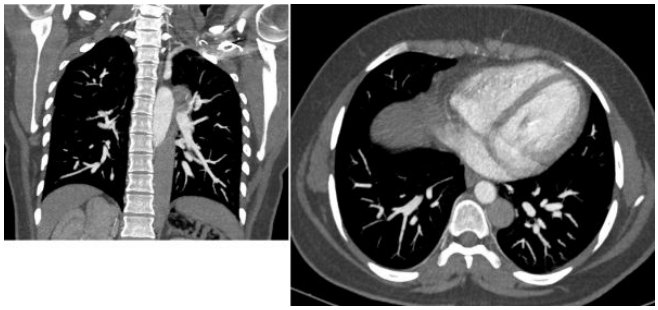

Resim 3.

Abdominal Radyoloji

PS-707

OLGU SUNUMU: AMFİZEMATÖZ GASTRİT TANILI OLGUNUN BT BULGULARI

Duygu Karahacıoglu[1], Suzan Deniz Önol[1]

[1]*Okmeydanı Eğitim ve Araştırma Hastanesi Radyoloji Kliniği*

Amaç: Abdomen ve pelvisin amfizematöz (gaz oluşturan) enfeksiyonları agresif medikal tedavi ve bazen de cerrahi girişim gerektiren hayati tehlikesi bulununan durumlardır. Hastalığın başlangıç kliniği sessiz olabilir ancak tedaviye erken başlanmazsa tablo hızla sepsise ilerleyebilir. Abdominopelvik şikayetleri olan hastalarda konvansiyonel radyografi ve ultrasonografi (US) tercih edilen ilk görüntüleme yöntemleridir. Ancak şikayetlerin açıklanamadığı ya da ayırıcı tanı gerektiren durumlarda bilgisayarlı tomografi (BT) tercih edilecek modalite olmalıdır. Bu bildiride amfizematöz gastrit tanısı alan olgunun BT bulgularının sunulması amaçlandı.

Gereç-Yöntem: Karın ağrısı ve genel durum bozukluğu ile acil servise başvuran 82 yaşındaki erkek hastaya yapılan US incelemede intrahepatik safra yollarında ve portal vende gaza ait olduğu düşünülen kirli posterior akustik gölgelenmesi bulunan ekojenitler izlendi. Girişim öyküsü olmayan hastaya serbest havanın kaynağını bulmak amacıyla oral IV kontrastlı BT inceleme yapıldı.

Bulgular: Abdomenpelvik BT'de ösefagogastrik bileşkede ve mide kardiya düzeyinde yaygın submukozal hava değerleri görüldü. Ayrıca ana portal vende ve intrahepatik dallarında de yaygın serbest hava değerleri izlendi.

Sonuç: İçi boşluklu organlar içerisinde gaz oluşturan enfeksiyonlardan en az etkilenen midedir. Literatürdeki olgularda en sık bildirilen iki neden kostik madde içilmesi ve alkol istismarıdır. Bizim olgumuzda böyle bir öykü mevcut değildi. Erken dönemde yapılan endoskopide gastrik mukozada submukozal hava kabarcıkarına işaret eden ‹kaldırım taşı› görünümü izlenenbilir. Direk grafide mideyi çevreleyen çok sayıda benekli hava kabarcıkları görülebilir ancak portal vendeki gazı ve pnömoperitoneum varlığını göstermek için tercih edilecek görüntüleme yöntemi BT›dir. Bizim olgumuzda da BT›de ana portal ven ve dallarında yaygın serbest hava izlendi ancak pnömoperitoneum mevcut değildi. Hasta yoğun bakıma ünitesine yatırılarak IV geniş spektrumlu antibiyotik ve sıvı tedavisi verildi. Medikal tedaviyle semptomları gerileyen ve genel durumu düzelen hasta taburcu edildi.

Anahtar Kelimeler: gastrit, amfizem

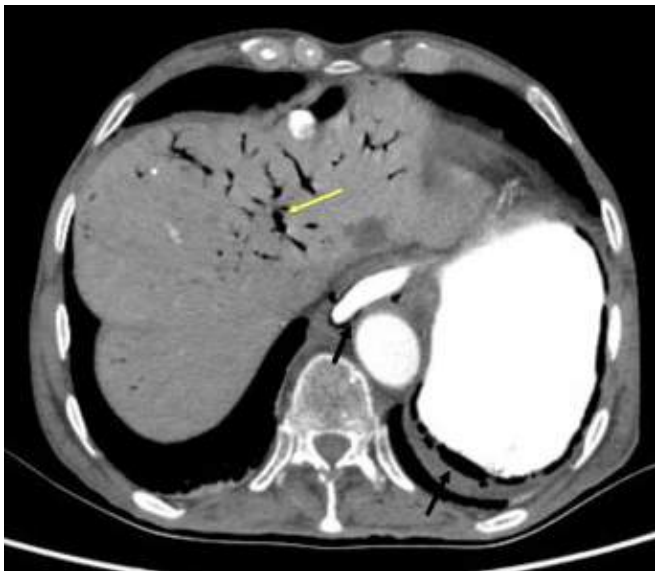

Resim 1.

Resim 2.

Kardiyovasküler Görüntüleme

PS-708

LENFANJİOMA SİRKUMSKİPTUM (LS) OLGUSUNDA MRG BULGULARI

Veysel Akgün[1], Salih Hamcan[1], Suat Demirkapı[1], Bilal Battal[1]

[1]Gülhane Askeri Tip Akademisi

Giriş: Lenfanjioma sirkumskiptum (LS) deri ve subkutan dokuların yüzeyel lenfatiklerinin normal lenfatik yapılarla bağlantılı olmayan nadir görülen hamartomatöz malformasyonudur. En sık proksimal ekstremiteler, omuz, boyun ve bukkal mukozada görülse de herhangi bir lokalizasyonda görülebilmektedirler. Etyolojisi net olarak bilinmemektedir. Travma, cerrahi ve uzun süreli immobilite gibi lenfatik staza neden olan durumlara sekonder olarak da görülebilmektedir. Klasik ve lokalize subtipi vardır. Klasik tip 30 yaş altında ve genellikle 1 cm'den büyük; lokalize tipi ise herhangi bir yaşta ve 1 cm'den küçük lezyonlar olarak prezente olurlar. Asemptomatik durumlarda genelde takip yeterli iken; tedavi gerektiren olgularda cerrahi eksizyon, insizyon ve drenaj, sklerozan ajan enjeksiyonu, kriyoterapi ve radyoterapi uygulanabilmektedir. Biz bu olguda LS olgusunda MR incelemenin LS tanısı ve tedavi planlamasına katkısını göstermeyi amaçladık.

Gereç ve Yöntem: 8 yaşında kız olgu lumbosakral bölgede 6X6 cm'lik alanda grup yapmış keskin sınırlı veziküler lezyonları bulunması nedeniyle LS ön tanısı kliniğimize yönlendirildi. Olgu kontrastlı üst batın MRG ile değerlendirildi.

Bulgular: Sol lumbosakral bölgede cilt altında T2 ağırlıklı görüntülerde hiperintens tubuler yapılar izlendi. Paramagnetik kontrast madde enjeksiyonu sonrasında lezyonda kontrastlanma izlenmedi. Lezyon ciltaltı dokuda sınırlı olup bu alandan sırt kas gruplarına ve batın içine uzanımı izlenmedi. Lezyonun boyutu ve görülme yaşı ile olgunun anamnezinde lenfatik staza neden olabilecek patoloji bulunmaması nedeniyle primer- klasik tip LS olarak değerlendirilmiştir.

Sonuç: LS benign bir lenfatik ektazi olup klinik olarak açıkça görülen dermal vasküler komponent ve açıkça görülmeyen derin subkütan sisternal komponentten oluşmaktadır. Benign bir durum olsada nadiren invaziv lenfanjiosarkoma dönüşebilir. LS tanısı için histolojik inceleme, lenfanjiografi, USG ve MRG yapılabilmektedir. MRG tanının konması ve lezyonun derin komponentinin cilaltı dokular (fasyalar ve vasküler yapılar) ile ilişkisinin gösterilmesinde faydalıdır. MRG'nin lezyon ile çevre yapıların ilişkisini gösterilebilmesi tedavi planlanmasının daha etkin bir şekilde yapılabilmesine olanak sağlamaktadır.

Anahtar Kelimeler: Lenfanjioma, lumbosakral, benign

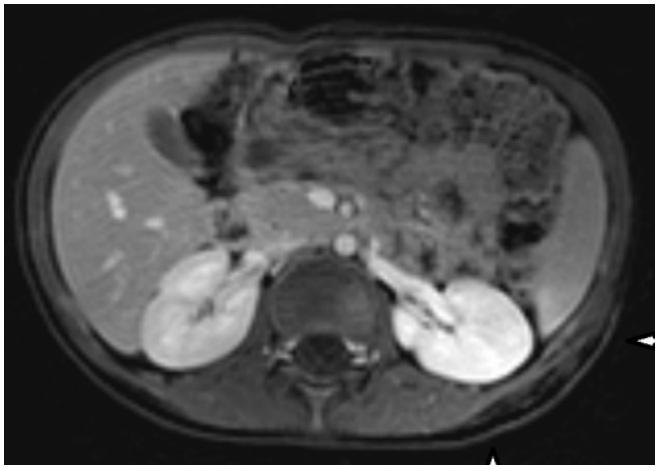

Resim 1.

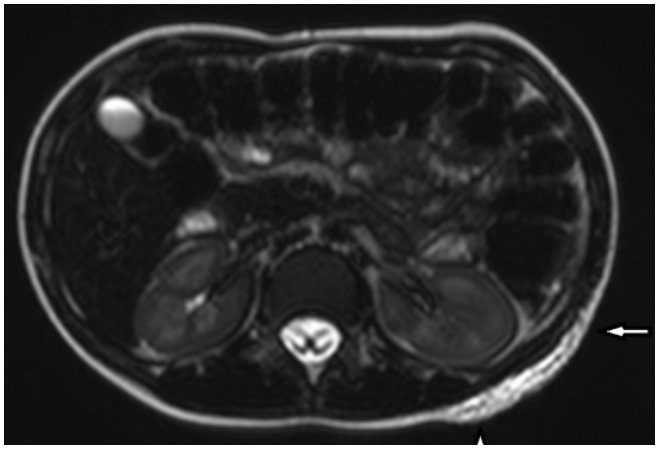

Resim 2.

Baş-Boyun Radyolojisi

PS-709

NADİR GÖRÜLEN BİLATERAL TRİGEMİNAL SCHWANNOMA

Buket Yağcı[1], Özlem Tokgöz[1], Mürüvet Akın[1], Yıldız Kılar[1], Bülent Çekiç[1]

[1]Antalya Eğitim Araştırma Hastanesi

Giriş: Trigeminal schwannomalar (TS) nadir görülen benign tümörlerdir. Tüm intrakranial tümörlerin %0.07–0.3' ünü ve intrakranial schwannomaların %0.8–5'ini oluştururlar. Sinir kılıfının schwann hücrelerinden köken alırlar. Herhangi bir periferal, kranial veya otonom sinirlerde ortaya çıkabilir. TS, trigeminal sinirin root, gasserian ganglion veya periferik dallarından kaynaklanır. Genellikle yavaş büyüyen bu tümörler semptom verdiklerinde oldukça büyük boyutlara ulaşmış olabilir. Bu benign tümörlerin ekstrakranial oldukları ve kafa tabanı foraminalarından pterigopalatin fosaysa ve infratemporal kompartmana yayılabildiği bilinir. Çok nadir olarak, malign trigeminal schwannoma olguları da bildirilmiştir. Burada oldukça nadir görülen bilateral trigeminal schwannoma olgusunun MRG bulguları sunulmaktadır.

Bulgular: Diplopi ve baş ağrısı yakınmalarıyla kliniğimize başvuran 50 yaşındaki erkek olguya 1,5 T Kranial Manyetik Rezonans (MR) incelemesi yapıldı. Olguda, sağ Meckel's cave'den köken alan medialde kavernöz sinüse ve ICA'ya bası oluşturan foramen rotundumu genişleterek pterygo palatin fossaya uzanım gösteren lobüle konturlu iyi sınırlı T2 serilerde hiperintens, T1 serilerde serebral korteks ile izointens olan, boyutu 45x20x30 mm olarak ölçülen ekstra aksiyal kitle izlendi. Sol Meckel's cave düzeyinde kavernöz sinüse bitişiğinde, foramen ovale düzeyinde ekstra kranial alana uzanım gösteren T2 serilerde korteks ile izo-hafif hiperintens, T1 serilerde izointens, 32x18x24 mm boyutlarda iyi sınırlı ekstraaksiyal kitle lezyonu izlendi. İntravenöz gadolinyum sonrası her iki lezyonda homojen belirgin sinyal artışı izlendi. Bilateral trigeminal sinirlerin sisternal parçaları normal olmakla birlikte solda lezyonun Meckel's cave'den retrograd olarak sisternal parça distal kesimine minimal uzandığı görülmüştür. Sağ trigeminal sinirin maksiller dalını etkileyen ve foramen rotundum düzeyinde pterygo palatin fossaya uzanan, solda ise santrali Meckel's cave'de lokalize olan retrograd olarak trigeminal sinirin sisternal parçasına minimal uzanım gösteren, foramen ovale düzeyinden ekstra kranial alana uzanımı bulunan sol maksiller sinir düzeyinde de kalınlaşmaya yol açan kitlesel lezyonlar izlenmiş olup bulguların bilateral trigeminal schwannoma ile uyumlu olduğu düşünüldü. Kafa tabanı foramenlerini, kemik erozyonunu ve remodelingini daha iyi değerlendirmek amacıyla yapılan BT incelemesinde, sağ foramen rotundumda, sol foramen ovalede ekspansiyon ve remodeling izlendi. Sağ süperior orbital fissürde genişleme dikkati çekti.

Tümörler orbitozigomatik ve infratemporal cerrahi yaklaşımla totale yakın çıkarılarak olgu, radyoterapiye yönlendirildi. Patoloji raporu schwannomu doğruladı.

Sonuç: TS, posterior fossa, orta fossa, infratemporal fossa, orbita ya da bütün bu alanlara aynı anda büyüme gösterebilir. Tümörün yerleşim yerine göre, belirti ve bulgular ortaya çıkar. Klinik olarak olgularda, fasiyal ağrı, uyuşma, diplopi, işitme kaybı, kitlenin lokalizasyonuna bağlı olarak trigeminal sinirin dallarının dağılımına uyan parestezi görülür. TS, genelikle 30–40'lı yaşlarda görülürken kadın predominansı vardır. Çoğunlukla sporadiktir. Bilateral TS, von Recklinghausen hastalarında görülür. MRG trigeminal schwannomaların değerlendirilmesinde multiplanar yeteneği ve mükemmel yumuşak doku kontrastıyla altın standarttır.

Anahtar Kelimeler: Trigeminal Schwannoma, İntrakranial schwannoma, Manyetik Rezonans

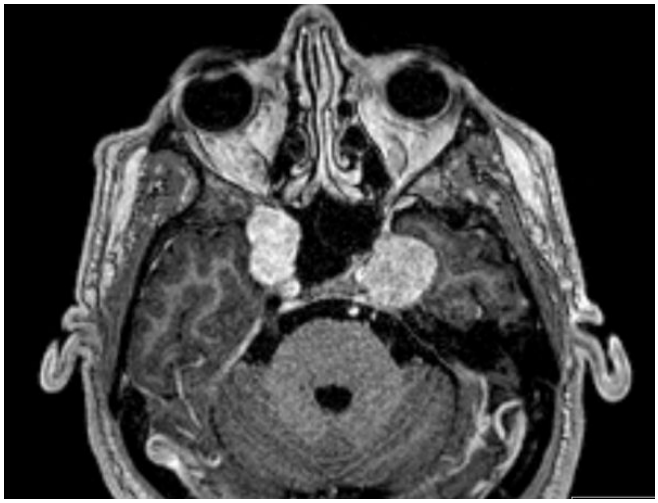

Resim 1.

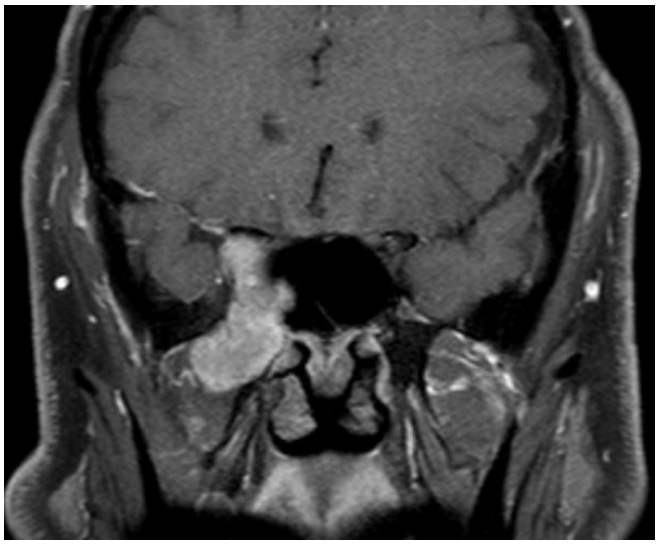

Resim 2.

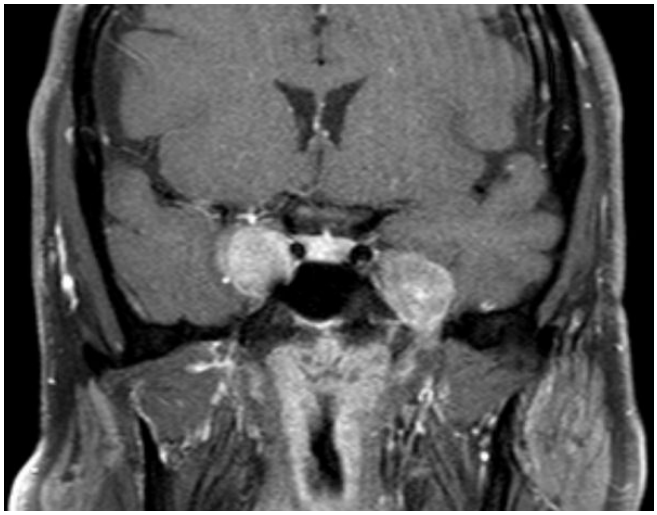

Resim 3.

Baş-Boyun Radyolojisi

PS-710

PAROTİS BEZİ KİTLE LEZYONLARININ REAL-TİME SEMİKANTİTATİF SONOELASTOGRAFİ İLE DEĞERLENDİRİLMESİ VE HİSTOPATOLOJİK KORELASYONU

Ümit Erkan Vurdem[1], Özgür Karabıyık[1], Ali Koç[1], Ali Bayram[2], Zafer Altun[1], Ahmet Savranlar[1]

[1]Kayseri Eğitim ve Araştırma Hastanesi, Radyoloji Kliniği
[2]Kayseri Eğitim ve Araştırma Hastanesi, Kbb Kliniği

Amaç: Parotis bezi kitle lezyonlarının elastisitesi ile histopatolojik korelasyonunu değerlendirmektir.

Materyal ve Metod: KBB kliniğinden daha önce yapılan USG tetkikinde parotis bezi içerisinde kitle lezyonu tespit edilen 25 olgu prospektif olarak çalışmaya alındı. Toshiba Aplio 500 cihazı kullanılarak gri skala USG ile kitle lezyonu volüm ölçümü ve real-time sonoelastografi (RTSE) incelemesi yapıldı. RTSE tekniğinde yüzeyel prob ile saniyede bir kompresyon yapılarak en az 16–20 eşit kompresyonlar sonucunda; dekompresyon fazı içerisinde lezyon (target: T) ve komşu dokunun (referans: R) elastisite yüzdeleri ile lezyonun elastisite oranı (strain ratio: SR) not edildi. Olguların yaş, cinsiyet, lezyon volümü, SR ve histopatolojik tanıları istatistiksel olarak değerlendirildi.

Bulgular: Olguların 15'i (%60) erkek, 10'u (%40) bayan idi. Yaş ortalaması 51 yıl (15– 77 yıl) idi. Ortalama lezyon volümü 5.3 cm^3 (0.50–22 cm^3) bulundu. Sonoelastografi incelemesinde lezyonların ortalama SR değeri 1.11 +/– 0.80 (0.01–2.60) idi.

Tablo 1'de Olguların histopatolojik tanılarına göre sayı, ortalama volüm ve SR değerleri belitilmiştir.

Histopatolojik olarak 25 olgunun 15'i (%60) pleomorfik adenom, 6'sı (%24) Warthin tümörü idi. İki olgu (%8) reaktif lenf nodu, bir olgu (%4) epidermal rüptüre kist ve bir olgu lipom (%4) tanısı aldı.

Olguların SR ile yaş ($p= 0.436$), cinsiyet ($p=0.449$) ve histopatolojik ($p=0.948$) özellikleri arasında istatistiksel olarak anlamlı farklılık saptanmadı. Olguların SR ile lezyon volümü arasında istatistiksel olarak anlamlı fark saptandı ($p<0.05$).

Sonuç: Parotis bezinde benign lezyonların elastisitesi ile histopatolojik tanıları arasında korelasyon saptanmamıştır. Lezyon boyutu arttıkça lezyonların elastisite oranları da artış göstermektedir.

Anahtar Kelimeler: Parotis, Sonoelastografi, Benign lezyon, Semikantitatif

Resim 1. 28 y, erkek olgu. Parotis bezi içerisinde 1 cm³ hipoekoik lezyona yönelik yapılan elastografi incelemesinde SR: 0.75 olarak bulundu. Histopatolojik tanısı: Pleomorfik adenom.

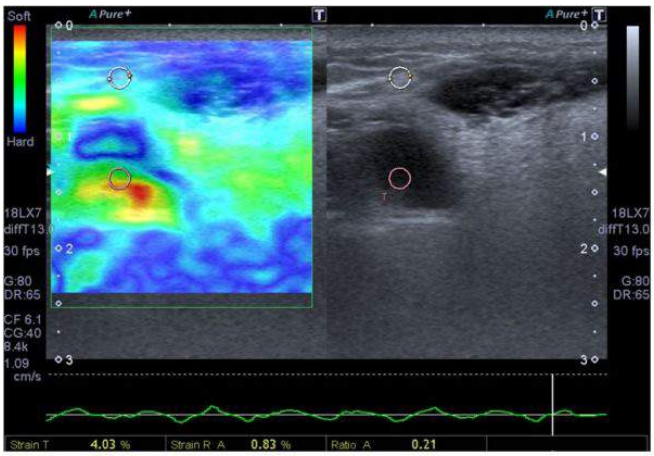

Resim 2. 60 y, bayan olgu. Parotis bezi içerisinde 2.5 cm³ hipoekoik lezyona yönelik yapılan elastografi incelemesinde SR: 0.21 olarak bulundu. Histopatolojik tanısı: Warthin tm.

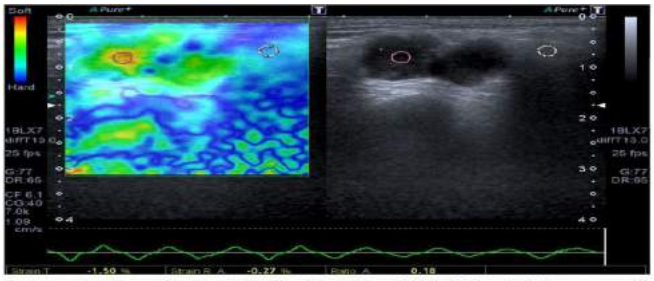

Resim 3. 50 y, bayan olgu. Parotis bezi içerisinde 1.5 cm³ bilobüle hipoekoik lezyona yönelik yapılan elastografi incelemesinde SR: 0.18 olarak bulundu. Histopatolojik tanısı: Pleomorfik adenom.

Tablo 1. Olguların histopatolojik tanılarına göre sayı, ortalama volüm ve SR değerleri.

Histopatoloji	Sayı	Ortalama Volüm (cm3)	Ortalama SR
Pleomorfik Adenom	15	5.3 (1.10–22)	1.07 (0.01–2.60)
Warthin tm	6	7.1 (0.5–21)	1.51 (0.61–2.22)
Reaktif lenf nodu	2	1.5 (0.5–2.5)	0.15 (0.10–0.21)
Rüptüre epidermal kist	1	4	0.08
Lipom	1	3.7	2.39
TOPLAM	25	5.3 (0.5–22)	1.11 (0.01–2.60)

Abdominal Radyoloji

PS-711

"SİNGLE ENERGY METAL ARTİFACT REDUCTİON" (SEMAR) TEKNİĞİ İLE ABDOMEN BT: OLGU SUNUMU

Kemal Çağlar Tuna[1], Atakan Arslan[1], Ahmet Peker[1], Canan Altay[1], Işıl Başara Akın[1], Enis İğci[1]

[1]Dokuz Eylül Üniversitesi Tıp Fakültesi Radyoloji Anabilim Dalı

Giriş ve Amaç: Metalik çizgilenme artefaktları çeşitli girişimler sonucu vücutta izlenen metalik materyallerin neden olduğu bir artefakt türüdür. Bu artefakt türü görüntü kalitesini bozduğu gibi bilgisayarlı tomografi görüntülerini tanı değerini düşürmektedir. Bu artefaktın oluşum nedeni filtrelenmiş geri projeksiyonun (filtered back projection) metalik maddeyi geçen X ışınının yüksek oranda attenüye olmasına rağmen tüm detektörlerden gelen bilgileri eşit olarak kabul etmesinden dolayıdır. Bunun sonucu metalik madde arkasında anatomik detayların seçilemediği koyu bir gölge görünümü oluşur. Birçok araştırmada bu tür artefaktları azaltmak için çalışılmış fakat klinikte kullanılabilir seviyede bir yöntem bildirilmemiştir. Son zamanlarda kullanılan yeni rekonstrüksiyon yöntemleri ile yüz güldürücü sonuçlar elde edilmektedir. Bu olgu bildirisinde, "single energy metal artifact reduction" (SEMAR) software tekniği kullanılmış bir hastanın abdomen BT görüntülerini sunmayı amaçladık.

Gereç ve Yöntem: Dijital görüntüleme arşivimizde, ateşli silah yaralanması sonrası çok sayıda saçma taneleri nedeniyle BT görüntülerinde metalik artefaktlar izlenen ve MR inceleme gerçekleştirilemeyen bir hastanın SEMAR tekniği ile elde edilmiş abdomen BT görüntüleri sunulmuştur.

Bulgular: Kırksekiz yaşında kadın hasta geçirdiği ateşli silah yaralanması ardından gluteal bölgede gelişmiş, kötü kokulu akıntı şikayeti ile başvurmuştur. Hastada enterokutanöz fistül olabileceği düşünülüp BT tetkiki istenmiştir. Rutin kontrastlı abdomen BT tetkikinde pelvik doku ve organlarda çok sayıda saçma taneleri ve oluşturduğu artefaktlar izlenmiştir. MR inceleme gerçekleştirilemeyen hastada, hastanın rızası sonrası SEMAR yöntemi ile abdomen BT inceleme tekrar edilmiş, rektum ile ilişkili bir fistül traktının varlığı ortaya konmuştur. Bu fistül gluteal bölgeye doğru ilerlemekte ve 2 ayrı odaktan cilde açılmaktadır.

Tartışma ve Sonuç: Metalik materyaller nedeniyle oluşan çizgilenme artefaktlarını azaltmak için üç alternatif yöntem mevcuttur. Bunlardan ilki klasik yol olan kVp (kilovolt peak) ve mAs (mili amper-saniye) değerlerini arttırmak olup bu yapılan işlemin dezavantajı hasta dozunu arttırmasıdır. İkincisi dual enerji BT yöntemidir, bu yöntem ile de hastanın aldığı total doz artar. Üçüncü yötem ise raw data interpolasyon ile metal ekstraksiyonudur. Bu yönteme örnek olan SEMAR tekniği verilebilir. İnterpolasyon yöntemlerinin avantajları dual enerjiye gerek duyulmaması, retrospektif olarak çalışılabilmesi ve düşük doz tekniği ile uygulanması sayılabilir. SEMAR tekniğini en sık kullanıldığı alan kas-iskelet sistemi görüntülemesidir. Son yıllarda artan metalik protezler nedeniyle metalik artefatkların en sık izlendiği görüntüler kas-iskelet sistemine aittir. Abdomen görüntülemede bildirilen olgu sayısı azdır.

Sonuç olarak SEMAR son yıllarda kullanıma giren, özellikle alt abdomende kalça protez artefaktlarını ve ateşli silah yaralanması gibi yaygın artefakt oluşturan metalik dansitelerin artefaktlarını silen, görüntü kalitesini ve incelemenin tanısal değerini arttıran bir BT interpolasyon tekniğidir.

Anahtar Kelimeler: bilgisayarlı tomografi artefaktları, metalik çizgilenme artefaktı, SEMAR

Resim 1.

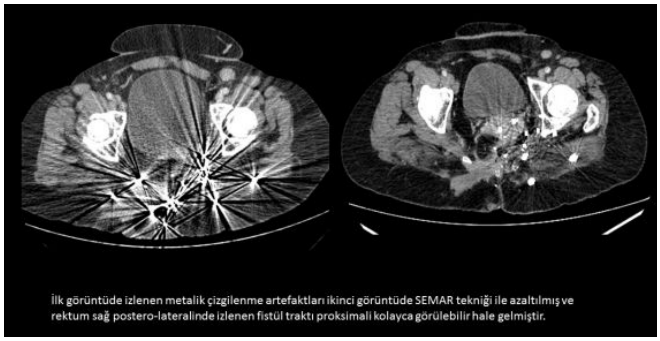

Resim 2.

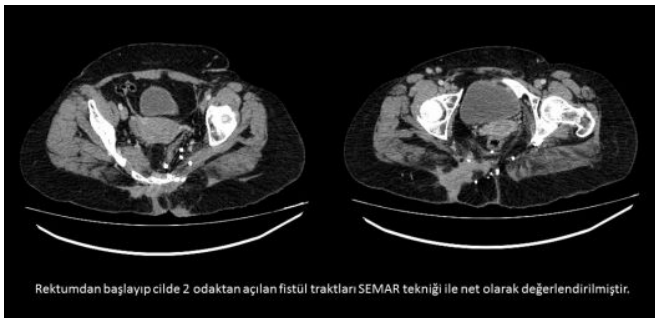

Resim 3.

Girişimsel Radyoloji

PS-712

HEMODİYALİZ FİSTÜLLERİNİN AMPLATZER VASKÜLER TIKAÇ KULLANILARAK KAPATILMASI

Onur Ergün[1], Hüseyin Çoşkun[1], Hasan Ali Durmaz[1], Pınar Tuncel[1], Betül Duvarcı[1], Alp Dolgun[1], Baki Hekimoğlu[1]

[1]Dışkapı Yıldırım Beyazıt Eğitim ve Araştırma Hastanesi Radyoloji Kliniği

Giriş: Hemodiyaliz erişim yolu amacıyla arteriyovenöz fistül (AVF) oluşturulduğunda, yüksek basınçlı arteriyel sistem ve düşük basınçlı venöz sistem arasında bir bağlantı gerçekleştirilir. Şant oluşturulduktan 4–8 hafta sonra çıkış veni olgunlaşır. Ancak fistülü besleyen arteriyel yapılardaki değişiklikler ve genişleme işlemden yıllar sonra bile devam eder. Bu durumda kan akımında, oluşturulan düşük dirençli olan venöz yatağa yönelme eğilimi meydana gelir. Distaldeki dolaşım fizyolojik kompansatuar mekanizmalarla telafi edilemezse, iskemik değişiklikler oluşabilir. Burada elde iskemik semptomları bulunan ve endovasküler yol ile amplatzer vasküler tıkaç (AVT) kullanılarak AVF'nin kapatılması sağlanan iki olgudaki tecrübelerimizi aktarmayı amaçladık.

Olgu 1: Brakiobazilik AVF'si bulunan ve yaklaşık 3 yıl bu yolu kullanarak hemodiyaliz programını sürdüren 60 yaşındaki erkek hastada, distal iskemi bulgularının olması nedeniyle yapılan anjiyogramlarında kol distal 1/3 düzeyinde brakiobazilik fistülü izlendi. Subklavian vende juguler ven ile birleşiminden sonra total oklüzyon izlendi. Radial ve ulnar arterlerin önkol proksimaline kadar doluş gösterdiği, bu seviye distalinde ise sadece ince kolleteral doluş olduğu görüldü. Bunun üzerine fistül nedeniyle elde iskemik bulguları olan ve santral venöz oklüzyon nedeniyle ekstremite ödemi bulunan hastada fistülünün kapatılması planlandı. Aksiller düzeyden bazilik vene ulaşılarak fistül sonrası bazilik ven segmentine 14x10 mm boyutunda çok segmentli AVT tip 2 yerleştirildi. Alınan kontrolde akımın tamamen kesilmemesi üzerine 14x8 mm boyutunda tek segmentli ikinci vasküler tıkaç ilkinin daha santraline yerleştirildi. Takibinde iskemik bulgularının kaybolduğu ve ekstremite ödeminin gerilediği görüldü. Hastanın hemodiyaliz ihtiyacı için tünelli juguler kateter yerleştirilerek diğer üst ekstremiteden fistül açılması planlandı.

Olgu 2: Her iki tarafta kullanılmayan radiyosefalik fistülü bulunan ve sağ tarafta iskemi bulguları olan 67 yaşındaki hastada sağ sefalik vene girilerek fistülden hemen sonraki sefalik ven segmentine 10x7 mm boyutlu AVT tip 2 yerleştirildi. Oklüzyonun sağlandığı görüldü. Hastanın takibinde iskemik bulgularının kaybolduğu görüldü. Hastanın sol taraftaki fistülünün ise sefalik vendeki ciddi stenoz nedeniyle kullanılamadığının saptanması üzerine sefalik venden girilerek stenotik segmente PTA uygulandı ve hastanın sol taraftaki radiyosefalik fistülü kullanılabilir hale getirildi.

Tartışma: AV şant sonrası arteriyel çalma, özellikle alt ekstremitede veya üst eksremitede antekübital bölgeye açılan fistüllerde hastalarda diabet ve atherosklerotik damar hastalığı var ise daha sık görülmektedir. Literatürde arteryel çalma sebebi ile müdahale gereken hasta oranı %3,9 dur. Bu durumda sırasıyla konservatif tedavi, banding, diğer cerrahi revizyonlar ve AV şantın cerrahi veya endovasküler yolla kapatılmasını gibi tedavi seçenekleri bulunmaktadır. AVT periferik vasküler direnci artırarak fibrin ve pıhtılaşma sürecinin oluşmasını sağlayan periferik vasküler yapılar için katater aracılı embolizasyonda kullanılan bir araçtır. Migrasyon riski nedeniyle cihaz çapının, hedef damar çapının yaklaşık %30–50 fazlası olması önerilir. Koil ile embolizasyonun uygun olmadığı yüksek akımlı AV şantların kapatılmasında çok kullanışlı olduğu bildirilmiştir. Brakiobazilik ve radiosefalik fistülü bulunan iki olgumuzda da AVT kullanılarak fistül cerrahi müdahale gerektirmeden başarılı bir şekilde kapatılmıştır.

Anahtar Kelimeler: Amplatzer, Vasküler Tıkaç, Hemodiyaliz, İskemi, Fistül Kapama

Resim 1.

Resim 2.



Resim 3.

Abdominal Radyoloji

PS-713

NADİR GÖRÜLEN AKUT ABDOMİNAL PATOLOJİ: MOL HİDATİFORM

Arash Soudmand[1], Kemal Murat Haberal[1], Mehmet Coşkun[1], Hale Turnaoğlu[1], Özlem Özkale Yavuz[1]

[1]Başkent Üniversitesi Tıp Fakültesi Ankara Hastanesi Radyoloji Anabilim Dalı

Genel bilgi: Molar gebelik (mol hidatiform) halk arasında üzüm gebeliği olarak da geçen gebeliğin anormal bir şeklidir. Gestasyonel trofoblastik hastalıklar içerisinde en sık görülen formdur. Embriyonik dönemde bebeğin plasenta ve zarlarını oluşturan hücrelerden köken alan bir takım hücrelerin neoplazm değişimlerini içine alır. Molar gebelik parsiyel ve komplet olmak üzere iki sınıfa ayrılır. Hastalığın insidansı yaklaşık 1000 gebelikte 1.5 oranındadır. Biz olgumuzda bulantı kusma ve karın ağrısı şikayetleri ile hastaneye başvuran ve mol hidatiform tanısı alan hastanın görüntüleme bulgularını sunmayı hedefledik.

Vaka: 52 yaşında kadın hasta bulantı, kusma ve karın ağrısı şikayeti üzerine hastanemize başvurmuştur. Merkezimizde yapılan sonografi incelemede belirgin kistik endometrial hiperplazi saptanması ve belirgin β-hcg yüksekliği nedeni ile mol gebelik ekartasyonu için hastaya ileri tetkik uygulanmıştır.

Görüntüleme bulguları: Hastaya uygulanan BT tetkikinde uterus korpus posterior sağ lateral kesiminden uterus duvarından lümene uzanan ve belirgin kanlanan heterojen yapıda alanlar izlenmiştir. Tarif edilen alanlarının laboratuar bulguları ile birlikte değerlendirildiğinde öncelikle mol hidatiforma ait olabileceği düşünülmüştür. Hastaya cerrahi uygulanmıştır ve mol hidatiform tanısı teyit edilmiştir.

Sonuç: Gestasyonel trofoblastik hastalıklar plasentadan kaynaklanan, anormal çoğalma gösteren hücrelerin farklı lokal invazyon ve yayılım eğilimi göstermesi sonucu oluşan tümörlerdir. Tanı genellikle fizik muayene, seri B-HCG ölçümleri ve ultrasonografi tetkiki ile konulur. Karışık ve tanı konulamayan hastalarda ileri tetkik BT-MRG uygulanabilir. Anne yaşının ileri olması, molar gebelik öyküsü, oral kontraseptif kullanımı risk faktörleridir. Hastalar en sık vaginal kanama ile başvururlar. Aşırı büyümüş uterus, tansiyon yüksekliği, bulantı ve kusma ve hipertiroidi görülebilir. Molar gebeliklerde tipik olarak her iki yumurtalıkta teka lutein kistleri görülür. Altın standart tedavi yöntemi uterus içi boşaltmasıdır. Boşaltıldıktan sonra hastaların %1–10'unda gestasyonel trofoblastik neoplazi ortaya çıkabilir. Bu nedenle seri β -hcg ölçümü, periyodik muayeneler ve bu dönemde hamilelikten korunma çok önemlidir. İleri yaşta ve risk faktörleri varsa histerektomi uygulanabilir. Başarılı bir tedavi için ve komplikasyonlarının gelişmemesi için erken dönemde tanı alması oldukça önemlidir.

Anahtar Kelimeler: Mol Hidatiform, gebelik akut karın

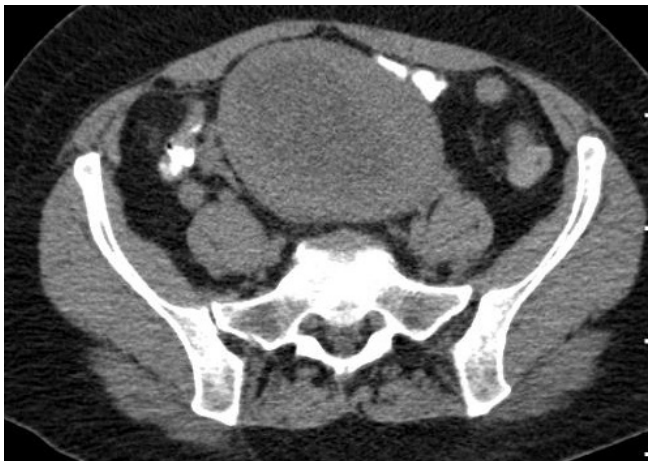

Resim 1.

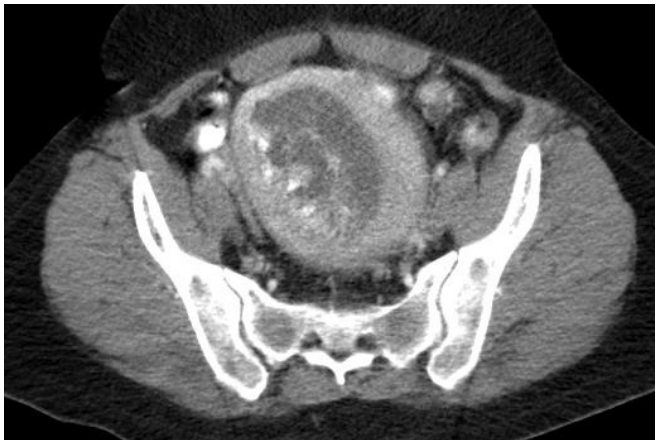

Resim 2.

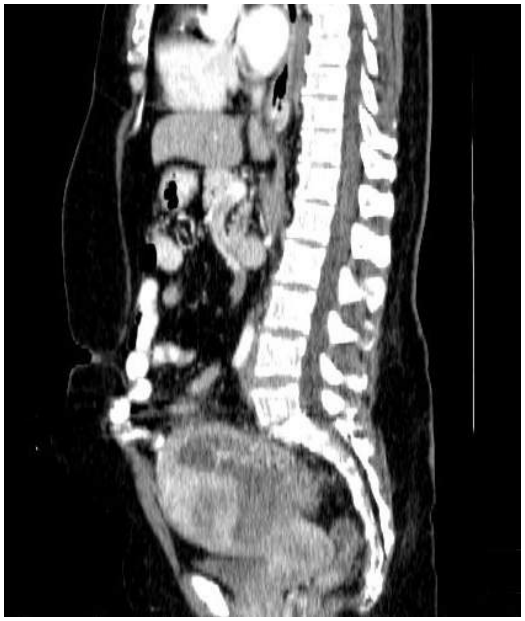

Resim 3.

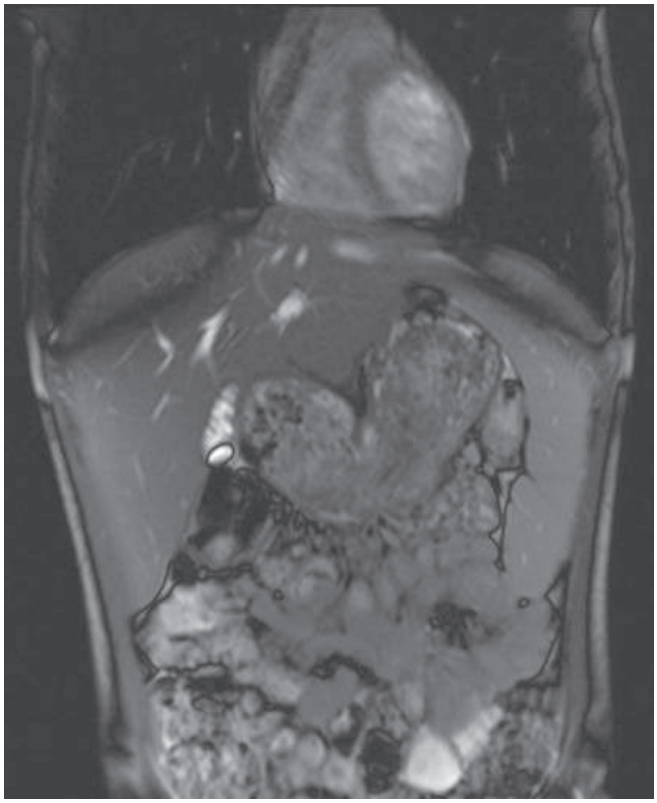

Resim 1.

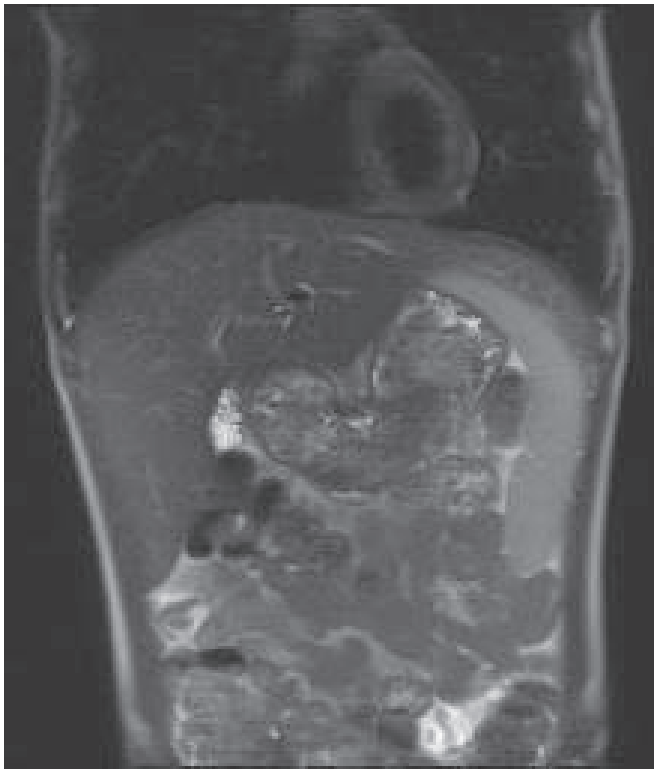

Resim 2.

Pediatrik Radyoloji

PS-714

NADİR BİR KARIN AĞRISI SEBEBİ: MULTİSEPTALI SAFRA KESESİ

Gökhan Yılmaz[1], Abdurrahman Gölbaşı[1], Derya Seven[1], Büşra Soylu[1], Mehmet Haydar Atalar[1]

[1]Cumhuriyet Üniversitesi Tıp Fakültesi Radyoloji Anabilim Dalı

Giriş: Multiseptalı safra kesesi sıklıkla kolesistit semptomları gösteren nadir görülen bir durumdur. Hastalar sıklıkla yetişkin kadın olmakla birlikte erkeklerde ve çocuklarda da görülebilir. Safra kesesini bal peteği şeklinde multiple odacıklara ayıran multiple ince septalar şeklinde görünür. Ağrı mekanizması tam olarak bilinmemektedir. Muhtemelen septaların kese içerisindeki akımı engellemesiyle lümen içi basınç artışına neden olarak ağrı oluşturmaktadır.

Olgu: Karın ağrısı nedeni ile başvuran 13 yaşındaki erkek hastaya yapılan USG'de safra kesesinde multiloküle kistik görünüm izlenmiştir. Yapılan MR inceleme de ise kese lümeninde multiple septasyonlar izlenmiştir. Bulgular multiseptalı safra kesesi ile uyumlu olarak değerlendirilmiştir.

Tartışma ve Sonuç: Multiseptalı safra kesesi nadir de görünüyor olsa tekrarlayan karın ağrılarının bir nedenidir. Bu yüzden akılda tutulmalıdır.

Anahtar Kelimeler: multiseptalı safra kesesi karın ağrısı

Resim 3.

Kardiyovasküler Görüntüleme

PS-715

NON-INVASIVE VASCULAR ASSESSMENT FOR SCREENING PERIPHERAL ARTERIAL DISEASE: SENSITIVITY AND SPECIFICITY OF THE ANKLE BRACHIAL INDEX AND DISTAL LOWER EXTREMITY CURRENT FORM BY COLOUR WAVE DOPPLER

Ayşe Keven[1], Mehmet Sedat Durmaz[2], Hatice Arıöz Habibi[3], Timur Sindel[1]

[1]Akdeniz University School Of Medicine, Department Of Radiology
[2]Konya Health Sciences University Teaching And Research Hospital, Clinic Of Radiology
[3]İstanbul University Çerrahpaşa School Of Medicine, Department Of Radiology

Objective: Doppler ultrasound (US) and ankle-brachial systolic pressure index (ABI) measurement was performed in people 65 years and older, and it was aimed to investigate the incidence of peripheral arterial disease (PAD), to compare the efficiency of distal lower extremity current form by Doppler US and ABI measurement in scanning programs, and to discuss the importance of diagnosing asymptomatic cases in the early period.

Patients and Methods: A total of 457 patients over the age of 65 (between 65 and 94, mean age: 71.4) including 270 males (mean age: 71.52) and187 females (mean age: 71.29) were examined with Doppler US and ABI measurement was made and were scanned in terms of PAD. Correlation between Doppler findings and ABI was examined.

Results: In Doppler US, PAD was detected in 57 patients (%) including 47 (82.5 %) males, and 10 (17.5 %) females. ABI was calculated 0.9 and below in 43 (9.4 %) of the patients who were included in the study including 29 (%) males and 14 (%) females. According to the Doppler US findings, in the aortailiac (r=0.648) and femoropopliteal (r=0.564) area, there is a medium level of correlationship between the severe strictures and occlusions and the lowness of ABI; and a low level of correlationship between the tibioperoneal region (r=116) and ABI lowness. Therefore, while the sensitivity of ABI increases in the proximal stenosis, the sensitivity of ABI decreases in the distal stenosis. In the PAD cases which receive diagnosis with Doppler US, a statistically meaningful relationship was observed between PAD and increased age, male gender ($p<0.05$).

Conclusion: In the high risk patients over the age of 65, investigating the PAD frequency with Doppler US is an effective method. Despite the fact that ABI is a diagnostic test commonly used in the scanning studies, evaluation of the current velocity and form of the distal arteries by means of Doppler US provides more accurate information in terms of the identification of PAD. Radiology clinics, which have an extensive role in diagnosis and treatment of PAD, also have a significant place in early diagnosis by radiological screening programs.

Anahtar Kelimeler: ABI, Community screening, Doppler US, Peripheral artery disease

Abdominal Radyoloji

PS-716

GIANT ABDOMINAL LIPOSARCOMA

Arif Emre[1], Mehmet Sertkaya[1], Murat Baykara[2], Abdulkadir Yasir Bahar[3], İlhami Taner Kale[1]

[1]Sutcu Imam University, Faculty Of Medicine, Department Of General Surgery, Kahramanmaras, Turkey
[2]Sutcu Imam University, Faculty Of Medicine, Department Of Radiology, Kahramanmaras, Turkey [3]Sutcu Imam University, Faculty Of Medicine, Department Of Pathology, Kahramanmaras, Turkey

Background: Liposarcomas are rare cancers of connective tissues that resemble fat cells on histopathological evaluation. They approximately account for up to 18% of all soft tissue sarcomas. Liposarcomas can be seen in almost any part of the body, but more than half of cases involve the thigh, and up to a third cases of liposarcomas involve the abdominal cavity. Herein, we present a case of a giant abdominal sarcoma with clinical, radiological and histopathological findings.

Case: 39 year old male patient was admitted to outpatient with complaints of abdominal distansiyon, abdominal pain, back pain, loss of weight and vomiting lasting for 1 month. He had no remarked history. On thorax CT, in the mediastinal paratracheal areas several pieces of lymph nodes measured 9 mm were observed. In the superior segment of the lower lobe of the left lung 2 mm measured pulmonary nodules were observed. And also bilaterally posterior pleural thickening was observed. Abdominal CT revealed a retroperitonel sourced solid lesion with fat density containing cystic necrotic areas measured 220x140x230 mm in the widest part which was compressing the right kidney, pancreas and duodenum and extending from the neighborhood of the liver to the lower right quadrant and suggestive of a liposarcoma. Also in the medial of the lesion a 90x67 mm measured solid component enhancing contrast was observed. He underwent a laparatomy in which the lesion was totally excised with a partial right nefrectomy. He was discharged on the 7th day of hospitalization in seamlessly. Histopathological evaluation revealed a liposarcoma which is measured 29x23x13 cm in size invading the kidney capsule. In this well-differentiated tumor, areas consistent with myxoid and pleomorphic liposarcoma were observed and kidney capsule infiltration was found, while there was no infiltration in the kidney parenchyma.

Discussion: Liposarcomas tend to affect adults in the 4 and 6th decades of life. And also they affect teenage children. Liposarcomas consist of four types each with different characteristics and behaviors. Well-differentiated liposarcoma, myxoid liposarcoma, pleomorphic liposarcoma and dedifferentiated liposarcoma. Well-differentiated liposarcomas are the most common subtype and our case was also a well-deifferentiated one. They usually start as low grade tumors and their cells look much like normal fat cells on histopathological evaluation and tend to grow and change slowly. A physical exam, an X-ray and CT or MRI are steps for diagnosis. The treatment is a combination of surgery and radiation therapy which has been shown to prevent recurrence in about 85–90%of liposarcoma cases. Liposarcoma prognosis is reported to be based on disease subtype and five-year disease specific survival rates are highest in well-differentiated liposarcoma (100%), and get lower in other types. Differential diagnosis consist of leiomyosarcoma, malignant fibrous histiocytoma, fibrosarcoma, exophytic renal angiomyolipoma.

Conclusions: Liposarcomas can reach large sizes, in the diagnosis of them CT and MRI are the most important tools, the treatment is a combination of surgery and radiation therapy. The prognosis varies depending on subtype.

Anahtar Kelimeler: Liposarcoma, abdominal, giant, well-differentiated

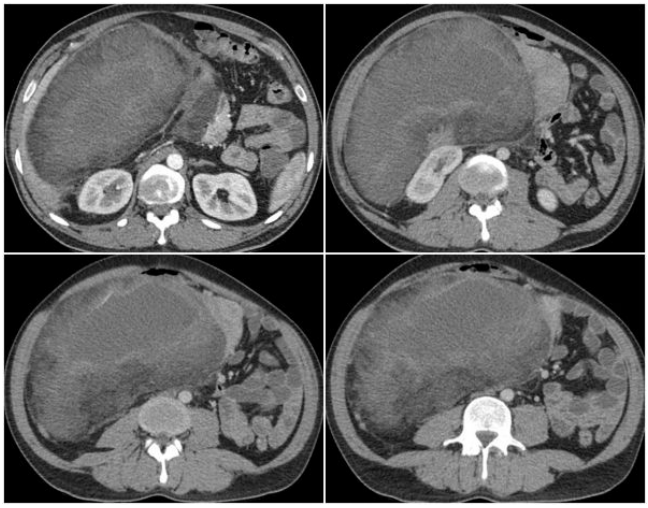

Resim 1.

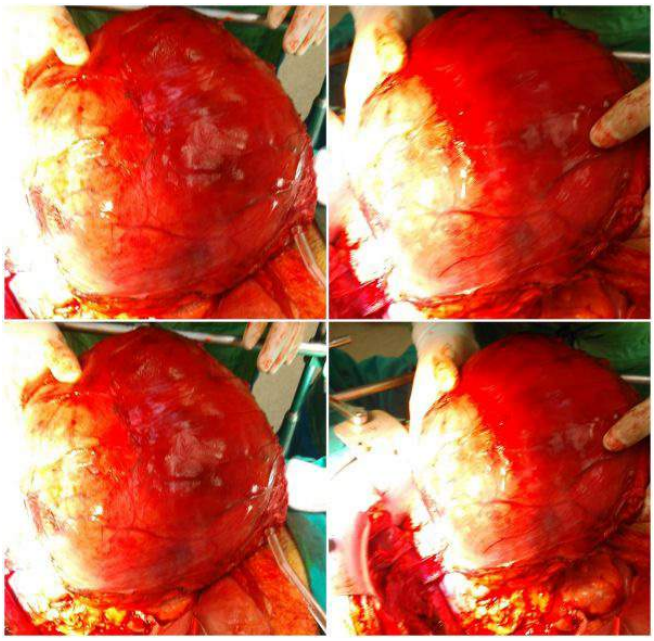

Resim 2.

Nöroradyoloji

PS-717

EPİDURAL LİPOMATOZİS: TORAKAL BÖLGEDE SEMPTOMATİK OLGU

Emrah Duman[1], Başak Atalay[1], Begümhan Baysal[1], Muzaffer Ayaz[1]

[1]İstanbul Medeniyet Üniversitesi Göztepe Eğitim Araştırma Hastanesi Radyoloji Anabilim Dalı

Giriş ve Amaç: Epidural lipomatozis, spinal epidural aralıkta normalden çok miktarda yağ birikimi ile karakterize bir durumdur. Tipik olarak lomber bölgede görülür. Bazı olgularda tekal saka bası oluşturur, hatta kimi olguda medulla spinaliste de bası yaratabilir. Kompresif bulgular lezyonların en sık görüldüğü lomber bölgede değil daha çok torasik bölgede karşımıza çıkar. Semptomlar arasında tutulan seviyeye göre bu seviyelerde ağrı, parestezi, kas güçsüzlüğü yer almaktadır. Lomber bölgede kauda equina sendromuna da sebep olabilmektedir. En sık neden iatrojeniktir. Kortikosteroid alımı bu duruma sebep olabilir. Bunun dışında endokrin bozukluklar ve obezite de önemli nedenleri arasındadır. Bazı vakalarda ise herhangi bir neden bulunamaz, idiopatiktir. Biz bu yazımızda torakal epidural lipomatozisi olan ve sırt ağrısı yaşayan hastamızı radyolojik bulgularıyla beraber ele aldık.

Bulgular: 40 yaşında erkek hasta sırt ağrısı ile hastanemiz beyin cerrahisi polikliniğine başvurdu. Hastanın muayenesi sonrası olası disk-vertebra patolojisi açısından torakal MR görüntülemesi yapıldı. Yapılan MR görüntülemede torakal bölgede belirgin disk hernisi mevcut değildi. Orta torakal düzeyde disk yüksekliklerinde hafif kayıp ve kifotik görünüm mevcut idi. Özellikle sagittal kesitlerde daha belirgin olmak üzere posterior epidural lokalizasyonda T1A ve T2A sekanslarda hiperintens görünümde, yağ baskılı sekanslarda baskılanan, belirgin kapsülü bulunmayan yağlı doku artışı izlendi. İzlenen bu adipoz doku artışı ile birlikte spinal kord posteriordan komprese olmuş ve ventrale itilmiş görünümdeydi. Bu görünüm epidural lipomatozis ve onun kompresif etkisi ile uyumluydu.

Sonuç: Epidural lipomatozis reverzibl bir yağ depozisyonudur. Steroit kullanımına sekonder gelişen vakalarda steroid alımının kesilmesi ile daha fazla yağ akümülasyonu engellenebileceği gibi özellikle obez hastalarda diyet, kilo kaybı lipomatozisin gerilemesine ve var ise kompresif bulguların regresyonuna yardım edebilir. Ancak bazı vakalarda bu durum sağlanamayabilir ya da nörolojik, kompresif tablo aşikar hale gelebilir. Bu olgularda dekompresif cerrahi tedavi seçenekleri arasında ilk sıraya oturmaktadır. Epidural lipomatozis nadir görülen, ancak görüntülemelerde dikkat edildiğinde de kolaylıkla saptanabilecek ve disk patolojileri varlığında ya da izole olarak da nörolojik bulgulara sebep verdiğinden klinik tabloya açıklık getirebilecek bir antitedir. Biz bu olgumuzda epidural lipomatozisli demonstratif olgumuzu ve muhtemel semptoma neden olan kompresif bulgusunu radyolojik görüntülerle sunduk.

Anahtar Kelimeler: epidural lipomatozis, MR, ağrı

Resim 1.

Resim 2.

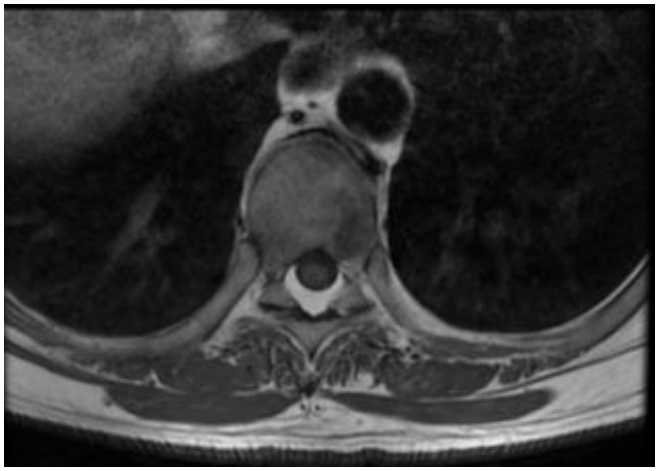

Resim 3.

Abdominal Radyoloji

PS-718

TRANSVERS KOLONA FİSTÜLİZE ENFEKTE NADİR BİR KARACİĞER KİSTHİDATİK OLGUSU

Mesut Özgökçe[1], Abdussamet Batur[1], İlyas Dündar[1], Fatma Durmaz[1], Alpaslan Yavuz[1], Harun Aslan[1], Mehmet Deniz Bulut[1], Aydın Bora[1]

[1]Van 100. Yıl Üniversitesi Radioidiagnostik Anabilim Dalı

Kist hidatik (KH) Echinococcus granulosusun larval formunun neden olduğu özellikle akdeniz ülkelerinde oldukça yaygın görülen paraziter bir enfeksiyon hastalığıdır. Kistlerin çoğu asemptomatiktir. Bu çalışmamızda takipte gelişen nadir bir komplikasyon olan enfekte karaciğer kisthidatiğinde transvers kolona oluşan fistilün Bilgisayarlı Tomografi Bulgularını görünüsunmayı amaçladık

Bulgular: Hastanemize kisthidatik nedeniyle takipte olan ve karın ağrısı şikayeti ile gelen 85 yaşındaki bayan hasta ya yapılan abdominal USG vesonrasındaki Tüm Batın BT ye göre karaciğer sol lobda yaklaşık 127x92x135 mm ebatlı hava değerleri içeren ve orta hatta kolonik ans ile fistülüze görülen hipodens kist görünümü saptanmış olup cerrahi operasyon ile teyid edilmiştir. (Resim 1–2).

Tartışma: KH, en sık Echinococcus granulosus adlı bir parazitin neden olduğu, dünya üzerinde endemik hastalığa yol açan parazitik bir enfeksiyondur. Ülkemizin endemik olduğu bu vakalarda halen ciddi komplikasyonlara rastlanmaktadır. Kist hidatik tanısı, anamnez, fizik muayene, laboratuar bulguları ve görüntüleme yöntemlerinden yararlanılarak konulmaktadır. . Karaciğer kist hidatik rüptürü için yaş, kist çapının> 10 cm olması ve yüzeyel yerleşimli olması belirgin risk faktörleri olarak tespit edilmiştir. bulgu ve belirtileri kistin yerleşim yerine, büyüklüğüne, diğer organlar ile ilişkisine ve komplikasyon varlığına bağlı olarak değişkenlik gösterir.

Literatürde transvers kolona fistüle olmuş kisthidatik vakasına rastlamadık. Sonuç olarak takipli bir kisthidatik vakasında enfeksiyon bulguları yada abdominal hassasiyet meydana gelirse perforasyon ve fistül nadiren de olsa akılda tutulmalıdır

Anahtar Kelimeler: Kist Hidatik, Fistül, Bilgisayarlı Tomografi

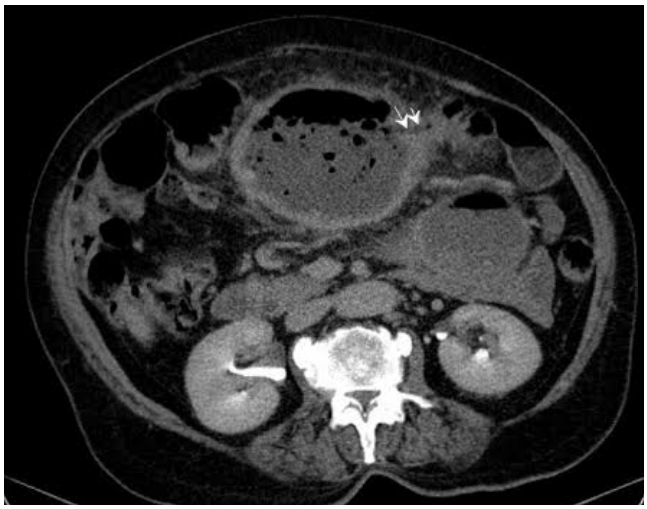

Resim 1.

Resim 2.

Girişimsel Radyoloji

PS-719

KOPMUŞ PORT KATATERİNİN ENDOVASKÜLER YOLLA ÇIKARTILMASI

Gökhan Öngen[1], Ömer Fatih Nas[1], Yasemin Denkboy Öngen[2], Birol Baytan[1]

[1]Uludağ Üniversitesi Tıp Fakültesi Hastanesi Radyoloji Anabilim Dalı Bursa
[2]Uludağ Üniversitesi Tıp Fakültesi Hastanesi Çocuk Sağlığı ve Hastalıkları Anabilim Dalı Bursa

Onkoloji ve hematoloji hastalarının kemoterapi uygulanmasında intravenöz yolun uzun süreli kullanımı damarın kısa sürede tromboze olması, her terapi esnasında hastaya yeni damar yolu açılması ve hastanın konforunu bozması nedeniyle sıklıkla tercih edilmemektedir.

Port katateri uzun süreli kemoterapi alacak hastalarda hasta konforunun sağlanması ve komplikasyonlarının daha az olması nedeni ile sıklıkla tercih edilen yöntem olarak karşımıza çıkmaktadır.

İki yıldır akut lenfoblastik lösemi tanısı ile izlenen on beş yaşında erkek hastaya tanıdan 2 ay sonra çocuk cerrahisi tarafından port katateri takıldı. İzleminde kemoterapi alan ve remisyonda kabul edilen hastada port kataterinin çalışmaması nedeniyle çekilen PAAC grafisinde kataterin sol yerleşimli tamburdan itibaren sağ subklavian vende ilerlediği ancak sonrasında kataterin devam etmediği ve

kataterin parçasının sağ atriumda olduğu izlenmesi üzerine sağ ana femoral ven- -pulmoner arter trasesi izlenerek, goose neck tipi SNARE kullanarak kopan katater parçası çıkarıldı.

Uzun süreli kemoterapi uygulanacak hastalarda port katateri hasta konforunun maksimum seviyede olması ve olası kemoteropatik ajanların damar duvarında yol açacağı toksik etkilere sekonder ortaya çıkan tromboz riskini en aza indirmesiyle ön plana çıkmaktadır. Port katateri görüntüleme eşliğinde ya da görüntüleme tekniklerinden yararlanmaksızın takılabilmektedir. Görüntüleme teknikleri kullanmak pnömo-hemotoraks riskini en aza indirmektedir. Port katateri sağ-sol juguler ven ve sağ subklavian ven aracılığı kullanılarak takılmaktadır. Sağ juguler ven erişim kolaylığı ve ve anatomik olarak sağ atriyuma en kısa yolla ulaşabilme imkanı nedeni ile sıklıkla tercih edilmektedir.

Port katateri komplikasyonlarına baktığımızda en sık karşımıza enfeksiyon ve katater ucu trombozu çıkmaktadır. İşlem esnasında heparin kullanılması akut tromboz riskini azaltmaktadır. Daha nadir karşılaşılan komplikasyonlar arasında port kataterinin kopması, av fistül, frenik ve brakial pleksus hasarı, port yerinde hematom ve pnömo-hemotoraksdır. Olgumuz 2 sene önce ALL tanısı aldı ve

kemoterapi için Çocuk Cerrahisi A. D tarafından port katateri takıldı.2 yıl boyunca komplikasyon gözlenmeyen hastada spontan çekilen PA Akciğer grafisinde port kataterinin koptuğu tespit edilmiştir. Departmanımıza konsülte edilen hastaya US eşliğinde sağ ana femoral vene tek duvar iğne ile girilerek 9f introducer yerleştirilmiştir. Glide yerdımı ile pigtail kataterle ana pulmoner arter seviyesine çıkıldı. Goose neck tipi SNARE katater ile, uygun manüpilasyonlarla port kataterinin kopmuş parçası sağ ana femoral vene yerleştirilen introducer aracılığıyla çıkartıldı.

Port katateri uzun dönem tedavi alacak hastalar için damar yolu olarak kullanım kolaylığı sağlamaktadır. Port katateri takılırken ve çıkartılırken yaşanabilecek komplikasyonlar literatürde bildirilmiş olup kullanım esnasında katater ucu trombus ve katater enfeksiyonları en sık karşılaşılan komplikasyonlar olarak karşımıza çıkmaktadır. Uzun süreli kullanımlarda port katateri kopabilmektedir. Bu vaka taranabilen literatürde nadir komplikasyonlardan olup bu hastalarınizleminde göz önünde bulundurulması gereken bir durumdur.

Anahtar Kelimeler: port, snare, endovasküler

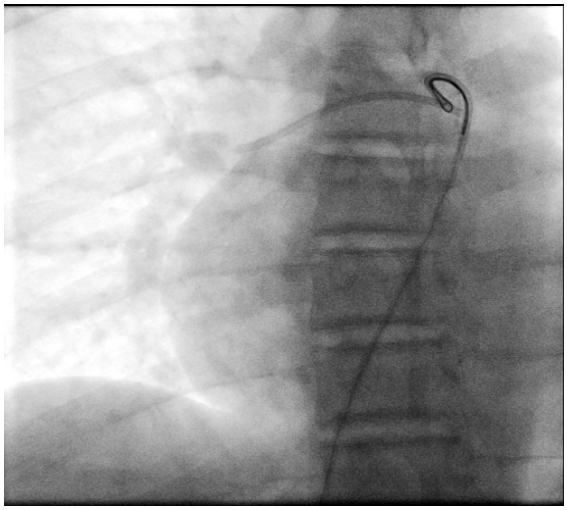

Resim 1.

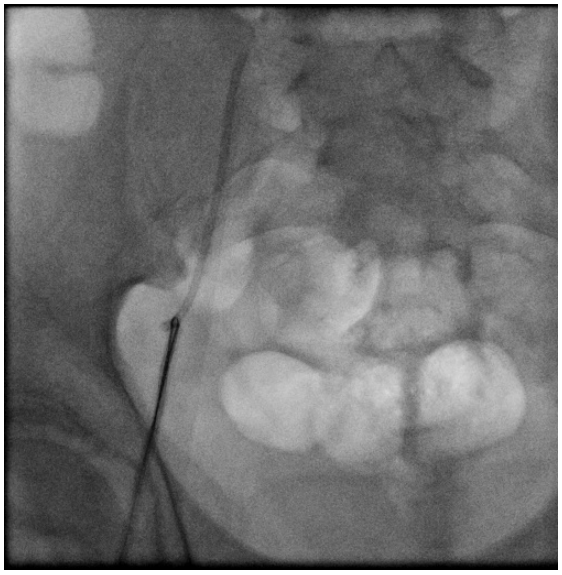

Resim 2.

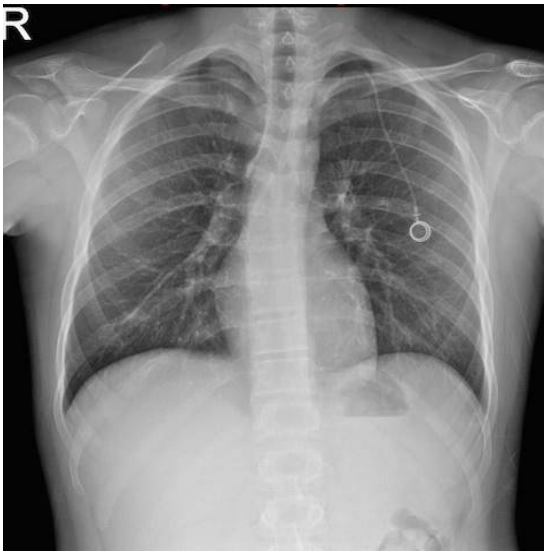

Resim 3.

Meme Radyolojisi

PS-720

MEMENİN DEV HEMORAJİK KİSTİK İNVAZİV DUKTAL KANSERİ: DİNAMİK VE DİFÜZYON MRG BULGULARI

Sevda Yılmaz[1]

[1]*Kırıkkale Üniversitesi Tıp Fakültesi Radyoloji Anabilim Dalı*

İnvaziv duktal kanser, invaziv meme kanserlerinin en sık görülen tipidir (%70–80). Çok ender olarak, özellikle büyük boyutlu tümörlerde nekroz, kanama ve kistik dejenerasyon görülebilir.68 yaşındaki bayan olgunun sol meme kitle lezyonuna ait dinamik MRG ve difüzyon MRG bulguları sunulmuştur.

İlgili poliklinik tarafından gönderilen olguya yapılan US incelemesinde; sol memenin büyük bir kısmını tutan, yaklaşık 15x10 cm boyutlarında, sıvı-sıvı seviyelenmesi gösteren, kalın duvarlı, yoğun içerikli kistik lezyon izlendi. Aynı gün meme MRG 'si yapıldı. IVKM verildikten sonra alınan dinamik MRG incelemesinde; kitle nedeni ile sol meme sağdaki simetriğine göre oldukça büyük görünümdeydi. Kistik kitle lezyonunun T1A' da hafif hiperintens T2A›da hafif ve belirgin hiperintens (resim 1) sıvı-sıvı seviyelenmesi mevcuttu. Lezyonun yaklaşık 2/3 posterior kesiminde, boyanan hafif kalın ve düzensiz duvarı ile, bağımlı bölgede boyanan septaları mevcuttu (resim 2). Boyanan duvardan yapılan ölçümlerde Tip 1,2 ve 3 zaman-intensite eğrileri görüldü. Difüzyon MRG'de lezyonun kistik içeriği ve lezyon komşuluğundaki dokuda kısıtlanma izlendi (resim 3). Komplike/kompleks hemorajik kist?, hemorajik kistik kitle? ön tanıları ile yapılan hemorajik kist duvarı kayıtlı ince iğne aspirasyon materyalinin patolojik tanısı malign olarak raporlandı. Modifiye radikal mastektomi yapılan olgunun, makroskopik olarak da hemorajik kistik olduğu belirtilen lezyonunun, patoloji sonucu "invaziv duktal karsinoma, modifiye bloom-Richardson grade 3" olarak raporlandı.

Bu olguda olduğu gibi, santrali kistik değişiklikler gösterip IVKM sonrasında periferik boyanma gösteren kitleler, benign ve malign meme hastalıklarının oluşturduğu geniş bir spektrumu içerir. Örneğin; apse formasyonu gösteren mastitler, inflamatuar kistler/galaktoseller ve yağ nekrozu gibi sıklıkla görülen benign durumlarda izlenmekle birlikte, invaziv duktal kanser, papiller kanser ve metaplastik kanser gibi oldukça nadir görülen meme kanserlerinde de görülebilir.

Literatürde bildirildiği üzere çok nadir olsa bile invaziv duktal kanserlerin özellikle az diferansiye ve büyük boyutlu formlarında yaygın nekroz sonucu psödokist gelişebileceği ve santrali kistik inflamatuar meme lezyonları ile karışabileceği bilinip, hasta yaşı da gözününe alınarak US ve mamografiye ilaveten MRG ve patolojik incelemeler yapılmasının gerekliliği, akılda tutulmalıdır.

Anahtar Kelimeler: Meme, invaziv duktal kanser, kistik, hemoraji, manyetik rezonans görüntüleme

Resim 1.

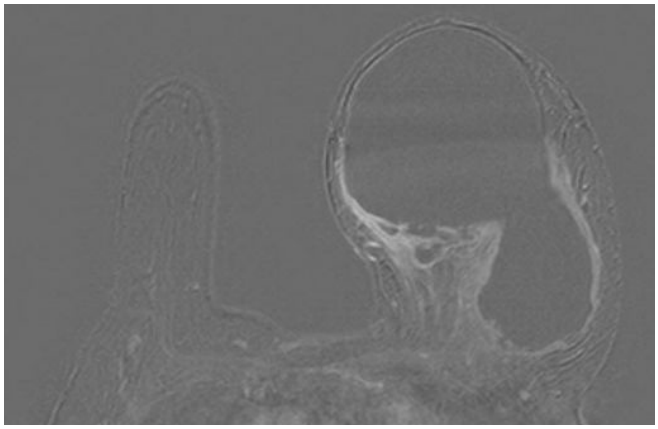

Resim 2.

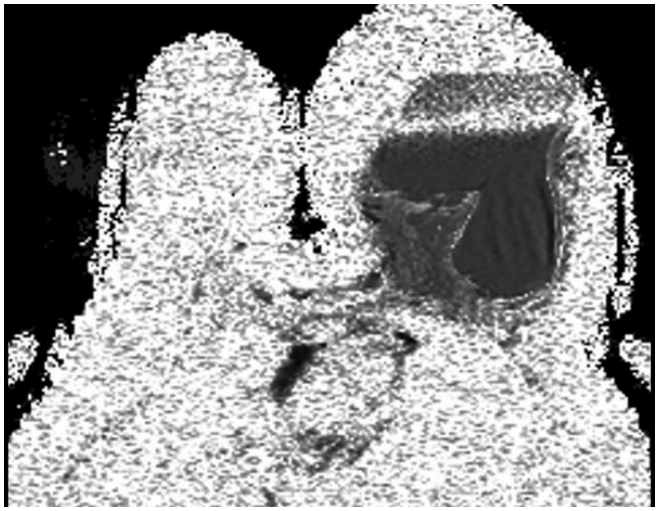

Resim 3.

Meme Radyolojisi

PS-721

SAĞ İNTERNAL MAMMARİAN ARTERDEN BESLENEN SOL MEME MALİGNİTESİ – OLGU SUNUMU

Kübra Murzoğlu Altıntoprak[1], **Gözde Arslan**[1], **Nur Betül Ünal Özdemir**[1], **Mehmet Mahir Atasoy**[1], **Rahmi Çubuk**[1], **Levent Çelik**[1]

[1]*Maltepe Üniversitesi Tıp Fakültesi, Radyoloji Anabilim Dalı*

Amaç-Genel Bilgi: Anjiyogenezis tümörün büyüyebilmesi için metabolik ihtiyaçları sağladığından, kanser progresyonu için gereklidir. Ayrıca tümör hücresinin primer odaktan yayılabilmesi için de önemlidir, yani metastatik prosesde de önemli bir rol oynar. Bazı çalışmalarda tümör vaskülarizasyonunun kemik iliği mikrometastazları ile ilişkili olduğu belirtilmiştir.

Meme baslica üç kaynaktan beslenir; Arteria (a.). aksillaris'in yan torasik dalı, a. mammaria internanin perforan dallar ı ve 2., 3., 4. interkostal arterlerin yan dalları.

Amaç: Bu sunumda, sağ internal mammarian arterden beslenen sol meme malignitesi bulgularını ultrasonografi ve manyetik rezonans (MR) görüntüleri eşliğinde sunmayı amaçladık.

Olgu: 50 yaşındaki kadın olguda, sol memede sertlik şikayeti mevcuttu. Ultrasonografide sol meme saat 7 hizasında BI-RADS 4C ile uyumlu olarak değerlendirilen yaklaşık 2x1,5 cm boyutlu, lobüle konturlu, hipoekoik mass lezyon saptandı. Lezyona 16 Gauge kalın iğne biyopsisi yapıldı. Patoloji sonucu invaziv duktal karsinom olarak bildirildi. Pre-operatif evreleme amacı ile olguya meme MR tetkiki yapıldı.

Meme MR'de kontrast madde verilmesini takiben alınan sekanslarda, sol meme orta zondan başlayarak saat 4 ve 7 radiusuna doğru segmenter tarzda uzanan, 85x38mm'lik bir alanı tutan, malignensi bulguları taşıyan indeks tümör izlendi. İndeks lezyondan meme başının hemen posterioruna varan yaygın intraduktal komponent ile uyumlu tübüler formda kontrastlanmalar mevcuttu. Tanımlanan bu kitlesel lezyon cilde ve pektoral kasa invaze değildi.

Sağ internal mamarian arter belirgin kalınlaşmış olarak saptandı. Sol memede tanımlanan lezyonun sağ internal mamarian arter yolu ile de beslenmekte olduğu görüldü.

Tartışma: Anjiyogenezis ile konağın vasküler sistemine erişim, tümör yaşamı ve yayılması için gerekli temel faktörlerden birisidir. Neovaskülarite ve anjiogenezis kontrast kullanılarak yapılan dinamik kontrastlı MR incelemeler ile saptanabilir.

Meme kanserleri aynı taraf arteriyel kaynaklardan beslenmektedir. Bizim olgumuzda ise atipik olarak kontralateral taraftan anjiogenezis izlenmekte idi. Bu görünümün, bizim olgumuzda olmamasına rağmen, kontralateral memeye metastazı mümkün kılmakta olduğunu düşünmekteyiz.

Anahtar Kelimeler: meme malignitesi, internal mammarian arter, meme MR

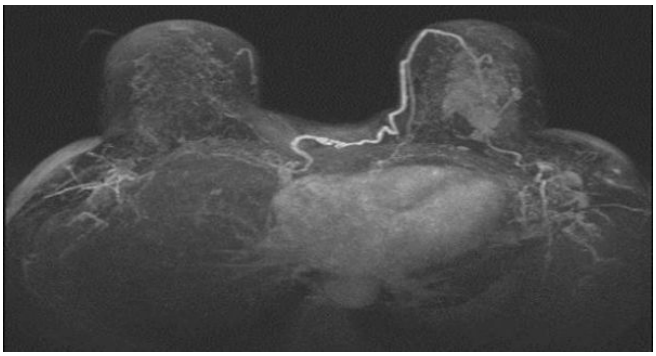

Resim 1.

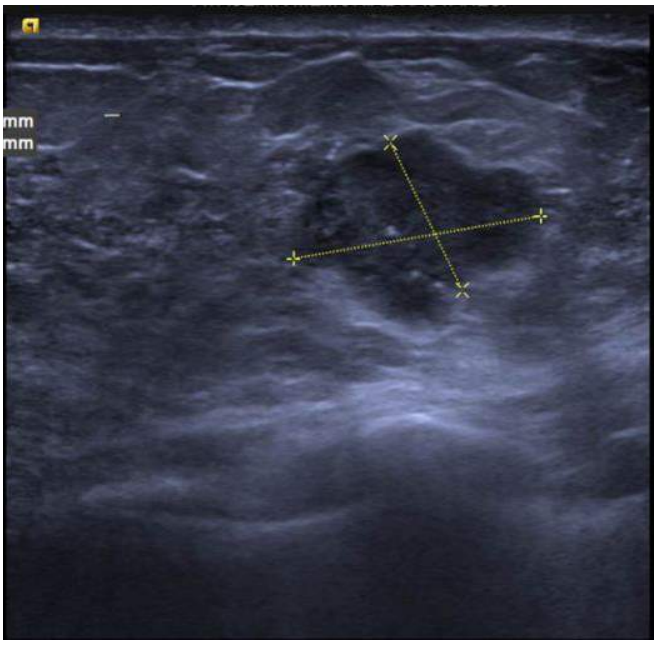

Resim 2.

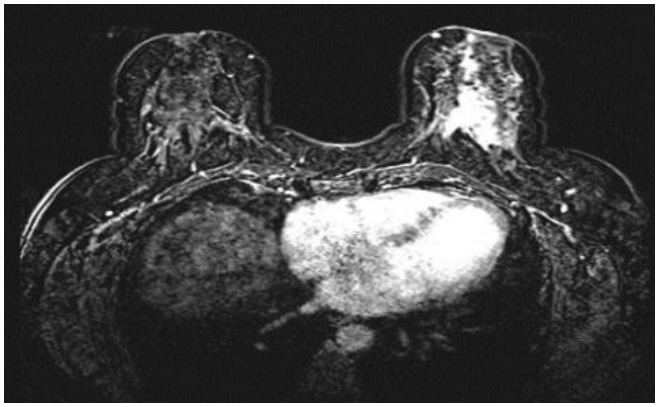

Resim 3.

Nöroradyoloji

PS-722

İNME İLE ORTAYA ÇIKAN NÖROSARKOİDOZ

Cihat Tek[1], Sonay Aydın[1], Hasan Yiğit[1], Bünyamin Ece[1], Ömer Kazcı[1], Pınar Nercis Koşar[1]

[1]Ankara Eğitim ve Araştırma Hastanesi, Radyoloji Kliniği

Giriş: Sarkoidoz tanılı hastaların yaklaşık %5'inde nörolojik tutulum görülmektedir. Görüntüleme bulguları arasında dural kalınlaşma, leptomeningeal tutulum, kontrast tutan ya da kontrastlanmayan parankimal lezyonlar, kranial sinir tutulumu, spinal ya da sinir kökü tutulumu yer almaktadır. Bu olgu sunumunda sarkoidozun sistemik tutulumu olmaksızın serebral ve serebellar infarktla prezente olan, meningeal ve parankimal tutulumun da eşlik ettiği izole nörolojik sarkoidoz olgusu ele alınacaktır.

Olgu: 45 yaşında kadın hasta, ani gelişen baş dönmesi şikayeti ile kranial MRG tetkiki için kliniğimize yönlendirildi. MR görüntülerinde sol temporoparietal ve sol frontal bölgede yoğunlaşan ve 2014 ten beri mevcut olan dural kalınlaşmalar ve leptomeningeal kontrastlanmalar mevcuttu (Resim 1). Sol temporal ve parietal loblarda kortikal-subkortikal düzeylerde geniş ödematöz alanlar saptandı. Perikallosal düzeyde ve korpus kallosum spleniumunda akut-subakut infarkt ile uyumlu diffüzyon kısıtlaması saptandı (Resim 2).

Ayrıca 1 ay önce hastanemizde gerçekleştirilen kranial MRG de hastanın sağ serebellar hemisferinde akut-subakut iskemi ile uyumlu diffüzyon kısıtlaması mevcuttu (Resim 3). Toraks ve abdomen BT tetkiklerinde sarkoidoza ait tutulum saptanmadı. Dış merkezde eyin parankiminden gerçekleştirilen biyopsi sonucunda hastanın sarkoidoz tanısı aldığı öğrenilmiştir.

Tartışma ve Sonuç: Sarkoidoz olgularının yaklaşık %5'inde nörolojik tutuluma rastlanır. Nörosarkoidoz en sık kranial nöropati ile bulgu vermekle birlikte, ensefalopati, menenjit, hidrosefali, konvülziyon, periferal nöropati ya da myopati gibi geniş spektrumda semptom ve bulgularla prezente olabilir. Ancak nörosarkoidozda inme gelişimi nadir olup literatürde sınırlı sayıda vaka bulunmaktadır. Bu olguların birçoğunda sistemik bulgular eşlik etmektedir. Kranial tutulum tanısı histopatolojik olarak non-kazeifiye granülomların görülmesi ile konur. Diğer sistemlerde tutulum yoksa, nöral dokudan biyopsi yapılarak ya da Kveim testi pozitifliği ile tanıya gidilir.

Sarkoidozda nörolojik tutulumla ilgili çeşitli olgu sunumları ve çalışmalar mevcuttur. Literatürde bu vaka ile benzer sadece bir vaka bulundu. Vakamızda ilginç olan nadir görülen özellik hastanın diğer sistem bulguları görülmeksizin izole fokal nörolojik defisitle prezente olmasıdır. Bu yüzden idiopatik inme ile başvuran ve diffüzyon ağırlıklı görüntülemede kısıtlanmış diffüzyon izlenen genç hastalarda, sarkoidozun diğer sistem bulguları olmasa bile nörolojik tutulumunun akılda tutulması gereklidir.

Anahtar Kelimeler: Nörosarkoidoz, İnfrakt, MRG

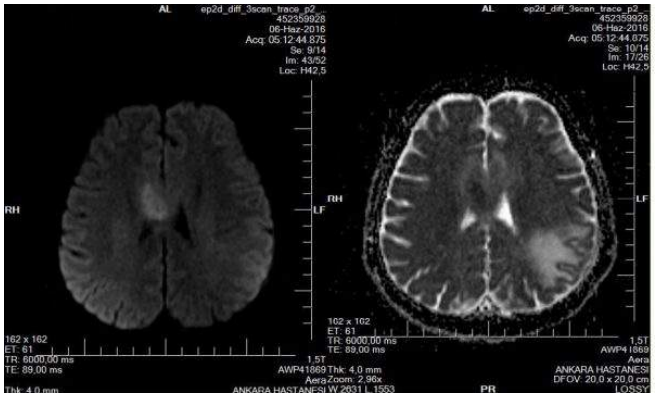

Resim 1.

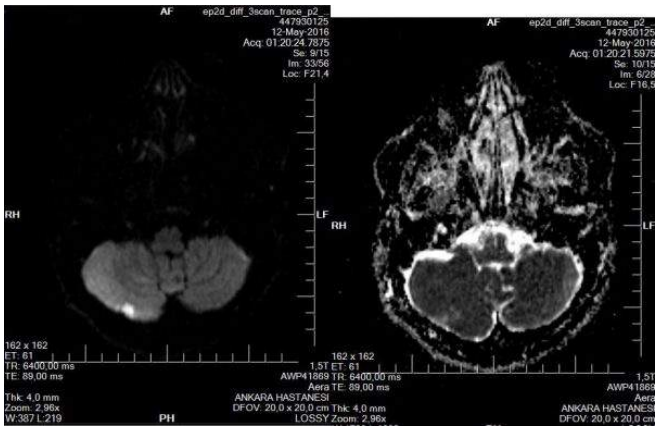

Resim 2

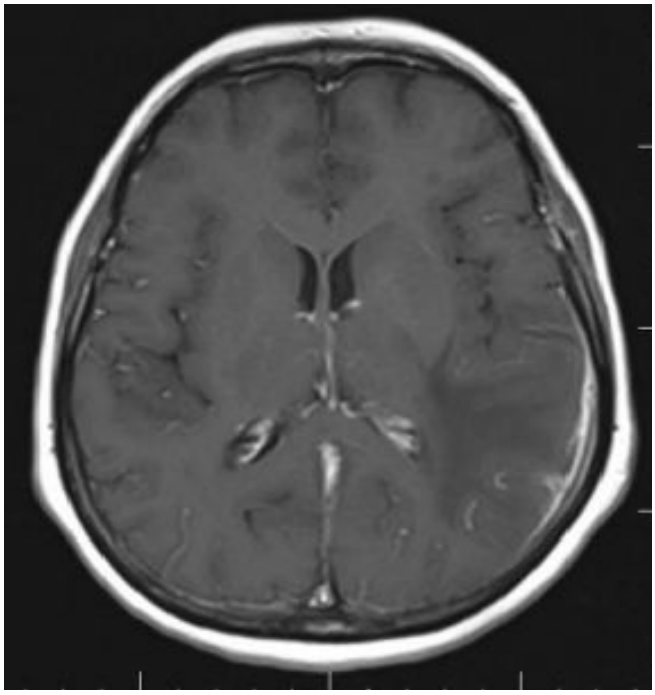

Resim 3.

Abdominal Radyoloji

PS-723

LENFADENOPATİ İLE PREZENTE OLMUŞ OLAN BERRAK HÜCRELİ RENAL KARSİNOM OLGUSU

Mesut Özgökçe[1], Abdussamet Batur[1], Alpaslan Yavuz[1], Hüseyin Akdeniz[1], Harun Aslan[1], Mehmet Deniz Bulut[1], Aydın Bora[1], Fatma Durmaz[1], Suat İnce[1]

[1]Van Yüzüncü Yıl Üniversitesi Dursun Odabaş Tıp Merkezi Radyoloji Anabilim Dalı

Giriş: Renal hücreli karsinom (RHK), böbrek korteksinden kaynaklanan tüm kanserlerin %2›sini ve böbrek malignitelerinin %80–85›ini oluşturur. Etyolojide değişik faktörler rol almakla birlikte kesin bir neden gösterilememiştir. Klinik olarak flank ağrı, hematüri ya da palpable flank kitle şeklinde ortaya çıkabilir. Berrak hücreli RHK malign potansiyelli renal tümörlerin en sık (%70–80) görülenidir ve proksimal renal tübüllerden geliştiği düşünülmektedir. Biz bu olguda LAP ile prezente olanmetastatik okült berrak hücreli karsinom metastazının Manyetik Rezonans bulgularını sunmayı amaçladık.

Bulgular: 56 yaşında erkek hastaya sol paravertebral alanda apse-kitle nedeniyle kliniğimize yönlendirildi. Yapılan USG de renal hilus düzeyinde böbrek ile ilişkisi olmayan yaklaşık 4.5 cm çaplı yoğun içerikli hipoekoik alan izlenmiş olup eş zamanlı MR da aynı lokalizasyonda periferal belirgin kontrastlanan solid komponentleri de olan alan izlenmiştir (resim 1). Aynı düzeyde sol böbrek orta zon lateral yüzde 8 mm lik hipointens kortikal lezyon dikkati çekmiştir. (Resim 2). Hiçbir travma hikayesi olmayan hastaya Yapılan ilk örnekleme sonucu kaviter içeriğin neticesi enflamasyon olarak gelmiş olup hasta tedavi sonrası kontrole çağrıldı. Hastanın şikayetlerinin artması ve tedaviye yanıt alınamaması üzerine o bölgenin temizlenmesi ve renal kortikal lezyondan ise de örnekleme açısından cerrahi planlandı. Yapılan cerrahi sonrasında ise berrak hücreli renal karsinom metastazı olduğu ortaya çıktı

Tartışma: RHK primer renal malign tümörlerin %85 –90 nı oluşturmaktadır. Ve en sık alt grubu ise berrak hücreli karsinom oluşturmaktadır. Hematojen yayılım lenfatik yayılımdan daha erken ve sık görülmekte olup akciğerler ve kemik en sık etkilenen organlardır. Renal hücreli kanserlerde hastalığın tedavisi, evresine göre değişmektedir. Erken dönemde tanı almış RHK'larda altın standart yöntem tümörün tümüyle çıkarılmasıdır. Erişkin hastalarda renal düzeyde Spontan olarak görülen apseleşmiş -kaviter Lenfadenopatilerde böbrek yapılar net değerlendirilmeli ve RHK olasılığı gözden geçirilmelidir

Anahtar Kelimeler: Lenfadenopati, Berrak Hücreli Renal Hücre, Manyetik Rezonans

Resim 1.

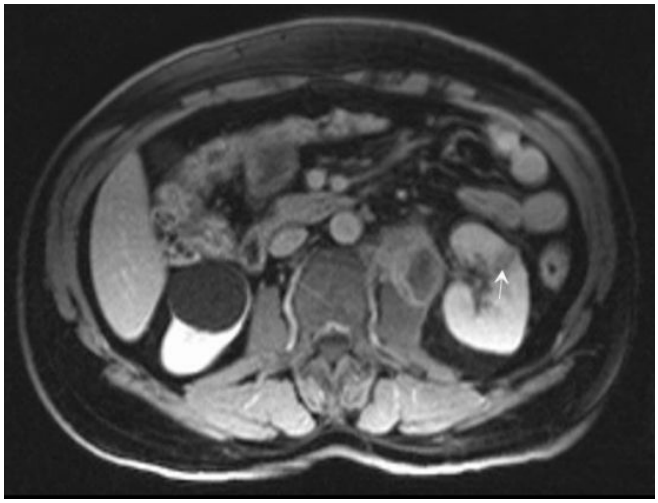

Resim 3.

Pediatrik Radyoloji

PS-724

NADİR BİR OLGU: MASTOİD OSTEOM

Yasemin Polat[1], Cihat Yıldırım[1]

[1]Adnan Menderes Üniversitesi Tıp Fakültesi Radyoloji Anabilim Dalı

Mastoid osteomlar nadir görülen, benign özellikte ve yavaş büyüyen tümörlerdir. Genellikle asemptomatik seyredip ağrısız, sert, retroauriküler kitle olarak bulgu verirler. Burada 17 yaşında sağ kulak arkasında sert ve ağrısız şişlik nedeniyle temporal BT tetkiki yapılan olgumuzda görüntüleme özellliklerini sunmayı, ayırıcı tanıda düşünülmesi gerekenleri tartışmayı ve literatür bilgilerini gözden geçirmeyi amaçladık.

Anahtar Kelimeler: Mastoid, Osteom, Temporal BT

Resim 1.

Genitoüriner Sistem Radyolojisi

PS-725

PENILE MASSES: SHEAR WAVE ELASTOGRAPHY CORRELATED WITH MAGNETIC RESONANCE IMAGINING

Deniz Can Alis[1], Fethi Emre Ustabasioglu[1], Cesur Samanci[1], Burcin Agridag[2], Sabri Sirolu[1], Fatih Kantarci[1]

[1]Cerrahpasa Medical Faculty, Radiology Department
[2]Şişli Hamidiye Etfal Training And Research Hospital, Radiology Department

Definitive diagnosis of penile masses is usually depends on clinical symptoms and patient history but in some challenging cases; help of the radiologic diagnostic tools is needed. Although Ultrasound (USG) is an effective tool for detecting penile masses, unlike Magnetic resonance imagining (MRI), is not able to differentiate benign and malignant pathologies. Shear wave elastography (SWE) is a novel method, which has ability to differentiate malignant and benign tissues by giving quantitative information about tissue elasticity. In this paper we present two cases with penile masses to show potential use of SWE in the differential diagnosis of penile masses.

Anahtar Kelimeler: MRI, Penile mass, SWE

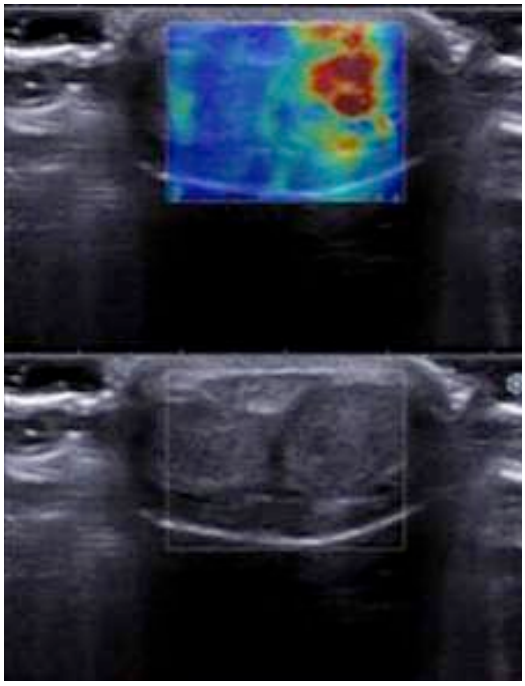

Resim 1.

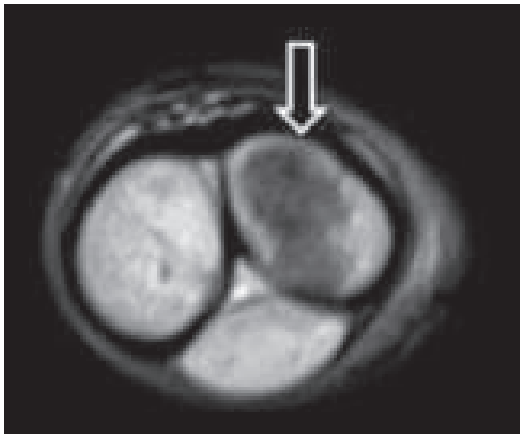

Resim 2.

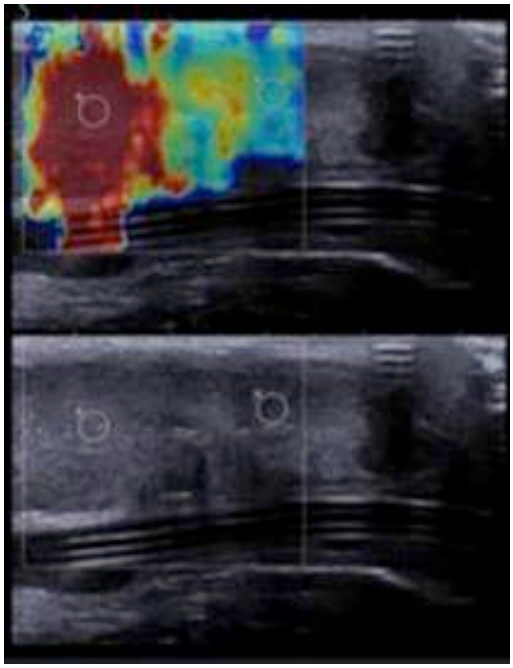

Resim 3.

Abdominal Radyoloji

PS-726

NADİR BİR OLGU; TRANSMEZOSİGMOİD İNTERNAL HERNİASYON

Esra Bilgi[1], Mehmet Öncü[1], Fatma Yargıç[1], Öznur Funda Gelengeç[1], Ramazan Albayrak[1]

[1]İstanbul Bağcılar Eğitim ve Araştırma Hastanesi Radyoloji Kliniği

Amaç: internal herniasyonlar ince bağırsak obstrüksiyonlarının nadir nedenlerinden olup ince bağırsak segmentlerinin periton içerisindeki anatomik olan veya olmayan boşluklara geçişi olarak tanımlanır. Herni içeriğinin strangulasyon riski nedeniyle çok küçük herniasyonlar bile tehlikeli olup ölümle sonuçlanabilir. Biz olgumuzda nadir görülen transmezenterik internal herniasyon BT bulgularını tanımladık.

Bulgular: 85 yaşında karın ağrısı nedeniyle başvuran erkek hastanın direkt grafisi ve rektal – oral-IV Batın BT si değerlendirilmiştir. Direkt grafide dilate çıkan kolon ve transvers kolon izlenmiş olup, Batın BT' de ileal ansların, ileal ans mezenterinin ve vasküler yapıların sigmoid kolon mezenterinde bulunan defektif alandandan sigmoid kolon ve inen kolon sol posterolateraline yerleştiği izlenmiş olup, herniasyon lokalizasyonunda sigmoid kolona bası sonucunda proksimal kolonik anslarda dilatasyon izlenmiştir. Bu bulgular eşliğinde transmezosigmoid internal herniasyon ön tanısı konulmuş olup tanımız cerrahi olarak desteklenmiştir.

Tartışma: İnternal herniasyonlar geçtikleri açıklıklara veya hernie olan organın pozisyonlarına göre adlandırılırlar. Buna göre 1. Paraduedonal, 2. Foremen Winslow, 3. Pericecal, 4. İntersigmoid, 5. Transmezenterik, 6. Transomental ve 7. Retroanastomatik olmak üzere farklı tipleri bulunmaktadır. En sık tipi tüm internal herniasyonların %53'ünü oluşturan paraduodenal hernilerdir.

Sonuç: Rutinde uygulanan direkt grafiler ile sadece obstrüksiyonun varlığı saptanabilir. Abdomen BT ise yer değiştirmiş, genişlemiş ve toplanmış ince bağırsak segmentlerini ve bu ince bağırsak segmentlerini besleyen mesenterik vasküler yapılardaki yer değiştirmeleri de gösterebilir. Bu tür olgularda BT doğru t anı koymada hızlı, güvenilir önemli non-invaziv radyolojik yöntemdir.

Anahtar Kelimeler: Herniasyon, transmezenterik herniasyon, sigmoid kolon, BT

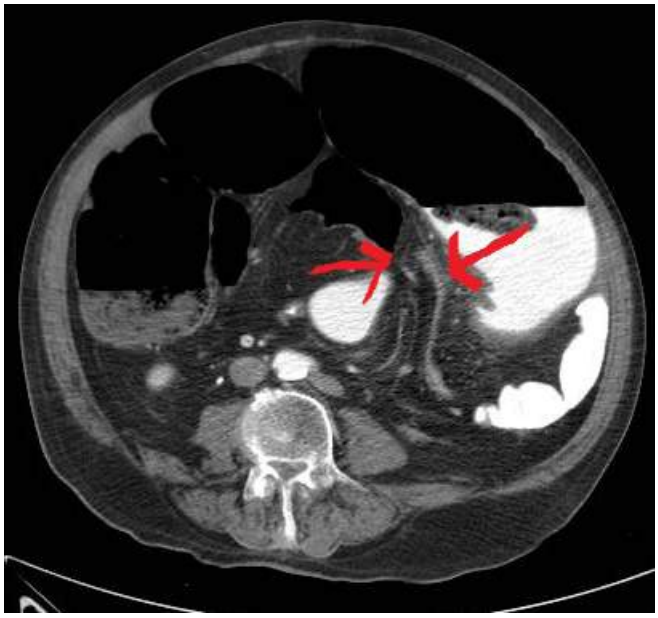

Resim 1.

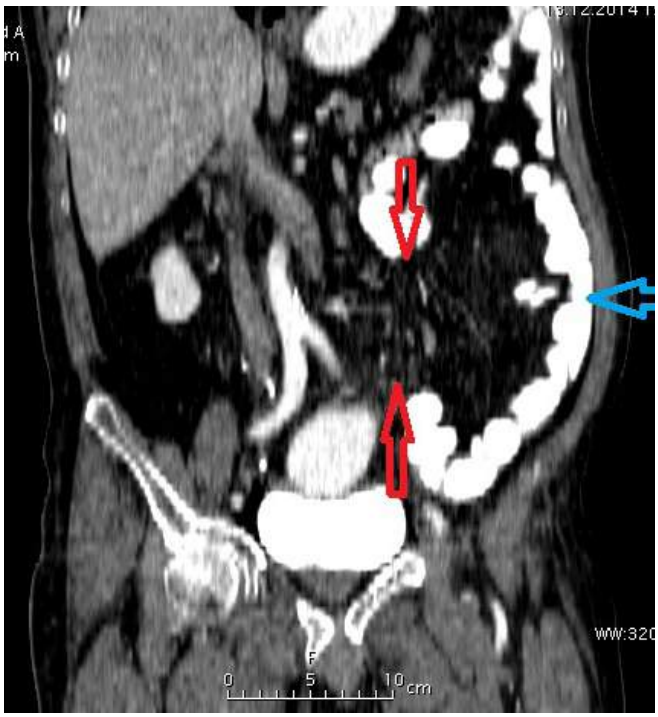

Resim 2.

Abdominal Radyoloji

PS-727

VERTEBRAL APSEYİ TAKLİD EDEN NADİR BİR LANGERHANS HÜCRELİ HİSTİOSİTOZ OLGUSU

Mesut Özgökçe[1], İbrahim Akbudak[1], Abdussamet Batur[1], Harun Aslan[1], Hüseyin Akdeniz[1], Aydın Bora[1], Mehmet Deniz Bulut[1], Alpaslan Yavuz[1], Fatma Durmaz[1], Muhammed Alpaslan[1]

[1]Van Yüzüncü Yıl Üniversitesi Dursun Odabaş Tıp Merkezi Radyodiagnostik Anabilim Dalı

Giriş: Langerhans Hücreli Histiositoz (LHH) çocuklarda daha fazla olmak üzere her yaşta görülebilen multisistemik bir hastalıktır. Klinik bulguları hastalığın evresine, tutulan organa ve hastanın yaşı-

na göre değişebilir. LHH nın en sık radyolojik bulgusu kemik lezyonlarıdır. Biz vakamızda vertebrada metastaz benzeri tutulum gösteren LHH olgusunu paylaşmayı amaçladık

Bulgular: 35 yaşında bayan hastaya bel ağrısı şikayetleri ile abdomen BT çekilmiştir. Lomber bölgede en büyüğü L4 vertebra korpus sağ yarımında yumuşak doku nun eşlik ettiği birkaç adet litik lezyon izlenmiştir. Vertebra korpusları komşu yumuşak dokuya doğru ekspansiyona neden olmakta ve bu düzeyde sinir köklerinde de tutulum görülmektedir. Benzer natürde lezyonlar torakal ve üst lomber vertabralarda da dikkati çekmişti. LHH açısından Geriye dönük inceleme yapıldığında hipotalamik bölge ve akciğer tutulum bulguları da bulunmaktaydı. LHH radyolojik olarak apse ve metastazdan net ayırım yapılamamıştır

Tartışma: LHH Genellikle nonspesifik ve evresine göre belirsiz sınırlı veya iyi sınırlı periferi sklerotik litik kemik lezyonları şeklindedir. Kesin tanı lezyondan yapılan biyopsinin patoloji sonucuyla elde edilir.

LHH vertebralarda genellikle korpusu tutar ve patolojik kompresyon fraktürÜne neden olur. Buna bağlı olarak tam vertebra kollapsı (vertebra plana) oluşabilir. Yumuşak dokuların ve sinir yolaklarının tutulumu ise nadirdir.

Sonuç olarak özellikle genç hastalarda vertebrada litik ve apse yada metastaza benzeyen lezyonlarda LHH düşünülmeli ve toraks ile santral sinir sistemine yönelik inceleme yapılmalıdır

Anahtar Kelimeler: LLH, metastaz, BT

Resim 1.

Resim 2.

Genitoüriner Sistem Radyolojisi

PS-728

KONJENİTAL ADRENAL HİPERPLAZİLİ BİR OLGUDA, TESTİKÜLER ADRENAL REST DOKUSUNUN SONOGRAFİK GÖRÜNÜMÜ

Gökhan Duygulu[1], Tülay Özer[2]

[1]İzmir Katip Çelebi Üniversitesi Atatürk Eğitim ve Araştırma Hastanesi, Radyoloji Kliniği
[2]Kocaeli Derince Eğitim ve Araştırma Hastanesi, Radyoloji Kliniği

Benign intratestiküler lezyonlar nadirdir, ancak gereksiz cerrahi girişimleri önlemek adına radyolojik görünümlerini bilmek çok önemlidir. Konjenital adrenal kalıntı dokusu, benign intratestiküler lezyonların bir subtipidir ve konjenital adrenal hiperplazili erkek olgularda %94' e varan sıklıkta gözlenebildiği bildirilmiştir. Testiküler adrenal kalıntı dokusu genellikle solid kitle şeklinde gözlenir ve malign testis tümörleri ile karıştırılabilir. Tümör belirteçlerinin negatif olması yanında; ultrasonografide bilateral ve posterior akustik gölgelenme göstermesi, sıklıkla testiküler mediastinumda yerleşim göstermesi ve renkli doppler incelemede kanlanma göstermemesiyle diğer lezyonlarda ayrımlanabilir. Bu olgu bildirisinde, konjenital adrenal hiperplazili bir olguda gözlemlediğimiz intratestiküler adrenal kalıntı dokusunun sonografik bulguları, literatür bilgileri eşliğinde sunulmaktadır.

Anahtar Kelimeler: Adrenal hiperplazi, doğumsal, adrenal kalıntı tümör, testis, ultrasonografi

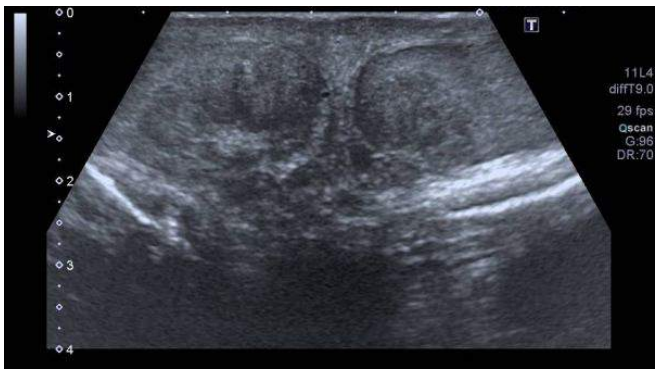

Resim 1.

Resim 2.

Toraks Radyolojisi

PS-729

BILOBAR BRONCHIAL ATRESIA

Deniz Can Alis[1], Selim Bakan[1], Fethi Emre Ustabaşıoğlu[1], Cesur Samancı[1], Burçin Ağrıdağ[2], Canan Akman[1]

[1]Cerrahpasa Medical Faculty, Radiology Department
[2]Sisli Hamidiye Etfal Research And Training Hospital, Radiology Department

Case: A 46 years-old Male patient was administered to our emergency department with tachypnea, dyspnea and productive cough. Laboratory findings were in normal limits. Contrast enhanced computed tomography (CT) was performed to identify the cause of his symptoms. Axial lung window (figure 1a, b) and sagittal soft tissue window CT (figure 2) images of the patient showed tubular non contrast enhanced lesions (arrows), which are consistent with mucus impaction of superior segmental bronchus of the right lower lobe and posterior segmental bronchus of the right upper lobe. Also slightly decreased attenuation was noted through the superior segment of the right lower lobe. Based on these radiological findings, the diagnosis of bronchial atresia was made.

Bronchial atresia is a congenital anomaly of bronchial system, which may involve lobar, segmental or subsegmental bronchus. CT is the best modality to detect bronchial atresia. Although rare, there are proficient amount of cases in English literature. However by our knowledge, ours is the first bronchial atresia case with bilobar involvement.

References

1. Gipson MG, Cummings KW, Hurth KM Bronchial Atresia 1. Radiographics, 2009; *29*: 1531–35.

Anahtar Kelimeler: Bilobar, Bronchial atresia, CT

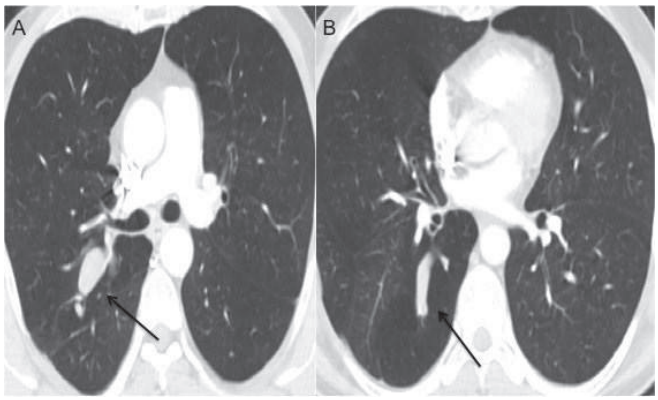

Resim 1.

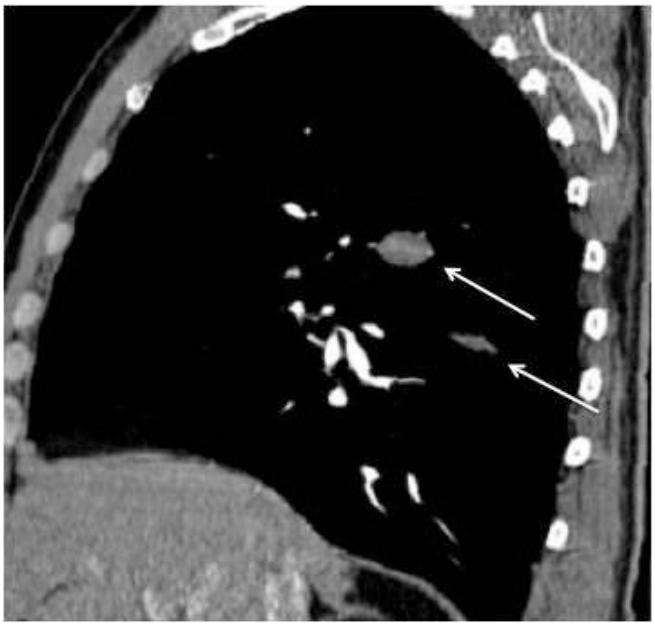

Resim 2..

Kardiyovasküler Görüntüleme

PS-730

LAPAROSCOPIC MANAGEMENT OF A VERY RARE CASE: CYSTIC ARTERY PSEUDOANEURYSM SECONDARY TO ACUTE CHOLECYSTITIS

Deniz Can Alis[1], Sina Ferahman[2], Süleyman Demiryas[2], Burçin Ağrıdağ[3], Cesur Samanco[1], Fethi Emre Ustabaşıoğlu[1]

[1]Cerrahpasa Medical Faculty, Radiology Department
[2]Cerrahpasa Medical Faculty, General Surgery Department
[3]Sisli Hamidiye Etfal Research And Training Hospital, Radiology Department

Pseudoaneurysm of a cystic artery is a rare entity that commonly occurs secondary to biliary procedures. Most of the cases in literature are consisted of ruptured aneurysms and to our knowledge, further than ours, there were only 3 cases with unruptured aneurysms, which incidentally detected by radiological methods. When cystic artery pseudoaneurysm is present with acute cholecystitis, most of the reports in literature suggested open cholecystectomy with the ligation of the cystic artery as a main treatment option. In this paper we present a case of acute cholecystitis with unruptured cystic artery pseudoaneurysm that incidentally detected by computed tomography (CT). Cystic artery pseudoaneursym was handled laparoscopically with simultaneous cholecystectomy. Due to high risk of rupture, surgeons have evaded laparoscopic approach to acute cholecystitis, which accompanying cystic artery pseudoaneurysm. However herein, we proved that laparoscopic management of cystic artery pseudoaneurysm with simultaneous cholecystectomy is feasible and reliable method.

Anahtar Kelimeler: Cholecystitis, CT, Cystic artery, Laparoscopy, Pseudoaneurym

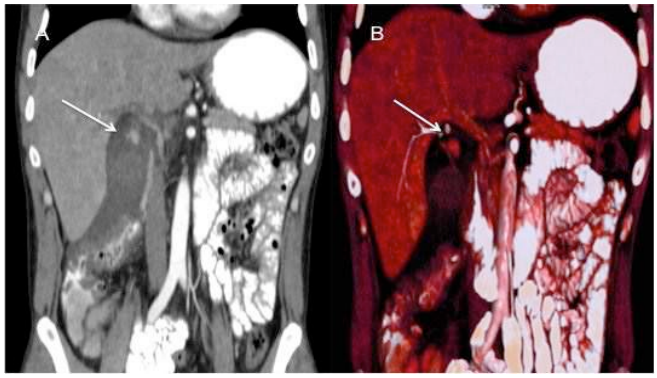

Resim 1.

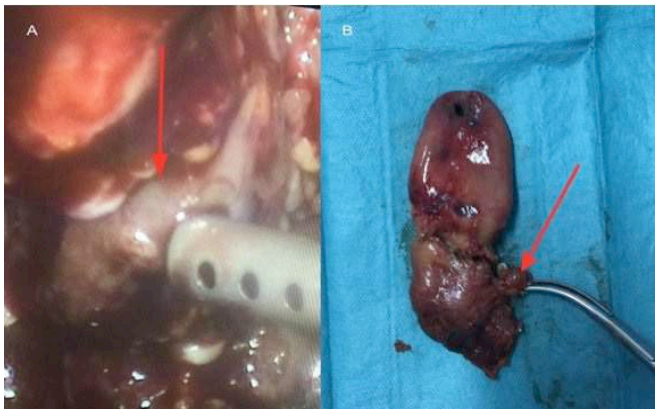

Resim 2.

Toraks Radyolojisi

PS-731

MALİGN MEZOTELYOMANIN SOLİTER PULMONER NODÜL İLE NADİR BİR PREZENTASYONU

Abdulkadir Eren[1], **Gülhan Ertan**[1]

[1]*Medipol Üniversitesi Mega Hastaneler Kompleksi Radyoloji Bölümü*

Giriş: Mezotelyoma plevranın en sık primer malignitesidir ve lokalize, diffüz formları tanımlanmıştır. Mezotelyomaların çoğu diffüz formdur. Tipik olarak plevral effüzyon ya da kalınlaşma ve kitle ile ortaya çıkar. Sıklıkla diffüz formu asbest maruziyeti ile ilişkilidir.

Plevranın soliter fibröz tümörü (SFTP) bir lokalize mezotelyomadır. Plevral tümörlerin %5' ten azında görülür. Klinik prezentasyonları ve biyolojik davranışları diffüz formdan farklıdır. Lokalize malign plevral mezotelyoma, diffüz malign plevral mezotelyoma ile benzer görünüme sahip mezotelyal hücrelerden orjin alır fakat daha iyi prognoza sahiptir. Diffüz formun aksine, lokalize form, soliter fibröz mezotelyoma olarak sınıflandırılır ve asbest maruziyeti ile ilişkili değildir. Sıklıkla asemptomatiktir.

Biz kranial metastazı ve soliter pulmoner nodülü olan, videotorakoskopik cerrahi ile bu soliter pulmoner nodülün histopatolojik değerlendirilmesinde soliter fibröz plevral tümör tespit edilen bir hastanın bulgularını sunmaya çalıştık.

Vaka: Başka bir tıp merkezinde 3 ay önce, çift görme şikayetleri nedeniyle tetkik edilen ve çekilen MR sonucu oksipital kitle tespit edilen hasta değerlendirildi. Dış merkezde kranial kitle primer olarak değerlendirilmiş olup yapılan eksizyonel biyopsi sonucu adenokarsinom metastazı ile uyumlu bulunmuştu. Hasta bizim kliniğimize primerin araştırılması nedeniyle refere edildi. İlk olarak meme, akciğer ve gastrointestinal sistem kanserleri primer olabileceği düşünülerek PET BT, meme ultrasonu, gastroskopi ve kolonoskopi uyugulandı. PET BT dışında bulgular normal bulundu. PET BT ' de büllerle karakterize amfizematöz akciğer parankimi ve sol akciğer üst lob lingular segmentte geniş hava kisti içerisine protrüde hipermetabolik küçük bir nodül izlendi. Lezyon 15x8 mm boyutlarında ve oval şekilli, düzgün konturluydu. Bu lezyon dışında belirgin bir bulgu saptanmadı. Toraks BT' de plevral kalsifikasyon ya da kalınlaşma izlenmedi. Videotorakoskopik cerrahi operasyonu ile sol üst lob, lobektomi işlemi uygulandı. Histopatolojik değerlendirmede lezyonun immunfenotipik karakteristiği kranial rezeksiyon materyali ile benzer olduğu görüldü ve lokalize malign mezotelyoma tanısı konuldu.

Tartışma ve Sonuç: Malign mezotelyoma oldukça agressif ve tedavi dirençli bir tümördür. Lokalize malign mezotelyomalar oldukça nadirdir ve klinik olarak tespit edilebilen bir plevral lezyon olmaksızın akciğer içerisine yayılım göstererek tutulum yapabilir. Lokalize formları tanıda zorluğa yol açabilir. Nadiren, malign mezotelyomalar, bizim vakamızda olduğu gibi plevral tutulum olmaksızın intrapulmoner nodül şeklinde ortaya çıkabilir. Klinik olarak asemptomatik olabilir ya da metastaz ile prezente olabilir. Bizim vakamızda, plevral kalınlaşma ya da kalsifikasyon izlenmemiş olup sadece bir adet küçük intrapulmoner nodül mevcuttu. Bilinen asbest maruziyeti bulunmamaktaydı.

BT ilk basamak görüntüleme yöntemidir. Fakat PET BT metastatik hastalığın araştırılmasında altın standarttır. Bizim vakamız kranial metastazla prezente olduğu için biz PET BT' yi ilk aşamada kullandık. Tedavi için videotorakoskopik operasyon uygulandı ve rezeksiyon materyali patolojide incelendi. Lokalize plevral malign mezotelyoma tanısı konuldu.

Sonuç olarak, radyolojik ve klinik olarak nadir görülen prezentasyonlarda, görüntüleme yöntemleri erken tanı ve tedavi için çok önemli rol oynamaktadır. PET BT' de lokalize malign plevral mezotelyomaların teşhisinde önemli rol oyanayabilir.

Anahtar Kelimeler: Lokalize malign plevral mezotelyoma, soliter pulmoner nodül, PET BT,

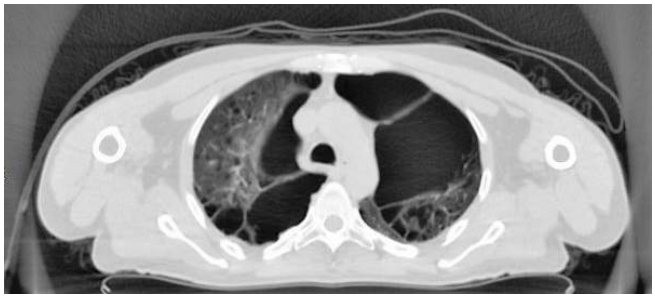

Resim 1.

Resim 2.

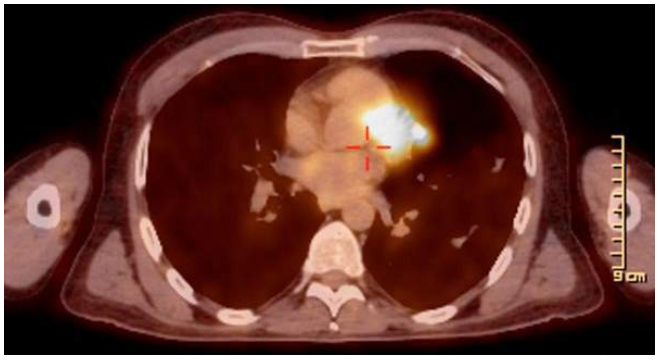

Resim 3.

Toraks Radyolojisi

PS-733

BEHÇET HASTALARINDA ANTERİOR MEDİASTİNAL YAĞIN BİLGİSAYARLI TOMOGRAFİDE KALİTATİF VE KANTİTATİF OLARAK DEĞERLENDİRİLMESİ

İbrahim Erdem Gökmen[1], Serdar Karaköse[2]

[1]Ağrı Devlet Hastanesi
[2]Necmettin Erbakan Üniversitesi

Amaç: Anterior mediastinum yağdan zengin olduğu için sistemik vaskülitin neden olduğu vasküler küçük değişiklikleri göstermede sensitif bir belirteç olabilir. Bu hipotezin değerlendirilmesi amacıyla Behçet hastaları ve kontrol grubu arasında anterior mediastinal yağın kalitatif ve kantitatif olarak BT (bilgisayarlı tomografi) analizi yapılmıştır.

Gereç ve Yöntem: Bu çalışmaya, 1 Ocak 2008 ve 31 Mayıs 2014 tarihleri arasında hastaneye başvuran hastalar alınmıştır. Behçet hastaları grubu ve kontrol grubu olmak üzere iki grup oluşturulmuştur. BT çekilen 94 Behçet hastası ve kontrol grubu olarak alınan 90 hastanın retrospektif analizi yapılmıştır. BT morfolojisine göre, mediastinal yağ beş kategoriye ayrılmıştır. Ayrıca Behçet hastalarına ait serum inflamasyon seviyeleri ölçülmüş olup normal ve yüksek seviyelere sahip her iki gruba ait anterior mediastinal yağ BT attenüasyon değerleri ölçülmüştür.

Bulgular: Anterior mediastinal yağın BT attenüasyon değerleri Behçet hastalığı grubu (–52,2 HU) ve kontrol popülasyon (–93 HU) arasında anlamlı farklılık göstermiştir. Mediastinal yağ, BT morfolojisi esas alınarak saf yağ doku, diffüz yumuşak doku, tubuler yapılar, tubüler yapılar içeren yumuşak doku infiltrasyonu ve timik doku olmak üzere 5 tipe ayrılmıştır. Mediastinal tiplere göre sıklık olarak her iki grup arasında anlamlı farklılık bulunmuştur. Bununla birlikte normal ve yüksek serum CRP seviyelerine sahip her iki grup arasında ortalama attenüasyon değerlerinde anlamlı farklılık saptanmıştır.

Sonuç: Kontrol grupla karşılaştırıldığında Behçet hastalığı grubunda anterior mediastinal yağa ait BT attenüasyon değerlerinde anlamlı yükseklik bulunmuştur. Behçet hastalarında görülen yüksek attenüasyon değerlerine, inflamatuar anjiyogenezis ve timik hiperplazinin neden olduğu düşünülmektedir.

Anahtar Kelimeler: sistemik vaskülit, mediastinal yağ, BT attenüasyonu

Tablo1. Behçet hastaları ve kontrol grubuna ait ortalama mediastinal attenüasyon değerleri

Attenüasyon	Sayı	Ortalama attenüasyon değeri	Standart sapma
Behçet grubu	94	–52,6	38,9
Kontrol grubu	90	–93	15,3

Tablo 2. Behçet hastalarında yüksek ve normal CRP seviyelerine sahip her iki grubun karşılaştırılması

Attenüasyon	dansite HU	standart sapma
Yüksek CRP seviyesi	–41,11	3
Normal CRP seviyesi	–52,11	3

Kas-İskelet Radyolojisi

PS-734

ÖN KOL YERLEŞİMLİ NADİR BİR KİTLE OLGUSU: POSTTRAVMATİK VENÖZ ANEVRİZMA

Mehtap Balaban[1], İlkay S. İdilman[1], Ali İpek[1], Halil Arslan[1]

[1]Ankara Atatürk Eğitim ve Araştırma Hastanesi, Bilkent

Amaç: Ön kolda pozisyon değişikliği ile boyut artışı izlenen yumuşak kıvamlı cilt altı yerleşimli ağrısız kitle lezyonunun ultrasonografi (US) ve renkli Doppler US (RDUS) bulguları ile tanımlanması.

Yöntem: 23 yaşında erkek hasta 6 yıl önce sağ ön kola künt travma sonrası oluşan, ağrısız, kol hareketiyle boyutu değişen, yumuşak şişlik şikayetiyle hastanemiz dermatoloji polikliniğine başvurdu. Hasta kitle karakterizasyonu için yüzeyel US inceleme amacıyla departmanımıza yönlendirildi.

Bulgular: Hasta oturur pozisyonda sağ ön kol semifleksiyonda ve internal rotasyonda iken lineer prob ile lezyona yönelik US inceleme yapıldı. Ön kol posteromedial 1/3 orta bölümde bazilik ven anterior yakın komşuluğunda cilt-cilt altı yerleşimli yaklaşık 24x15 mm boyutlarda 2.2 mm çapta kısa bir boyunla bazilik ven ile ilişkili sakküler venöz anevrizma dikkati çekti. Tariflenen anevrizmanın RDUS ile değerlendilmesinde içerisinde yavaş akım olduğu ve proksimal kesimden uygulanan kompresyon ile boyun kısmından lezyon içine jet akım geliştiği saptandı.

Tartışma: Venöz anevrizmalar yüzeyel veya derin herhangi bir venöz sistemde olabilirler. Primer ve sekonder olarak iki tipe ayrılır. Etiyolojisi çok iyi bilinmemekle birlikte damar duvarında olan konjenital bir zayıflık veya travma gibi mekanik bir neden venöz anevrizmaya yol açabilir. Travma, enfeksiyon, inflamasyon, venöz kapak yetmezliği ve arteriovenöz fistüller sekonder tip etiyolojisinde rol alır. Ekstremite yerleşimli venöz anevrizmalar genellikle asemptomatik olurlar. Bu lezyonlarda pulsasyon olmadığı için sıklıkla yumuşak doku tümörleri ve varis klinik ön tanıda düşünülen patolojilerdir. Üst ekstremite venöz anevrizmaları çok nadir olup genellikle aksiller ve subklavian vende görülür. Ancak bazilik ven gibi yüzeyel venlerde de görülebilir. Görüntüleme modaliteleri arasında US ve RDUS ilk sırada yer alır. Tedavisi cerrahidir.

Anahtar Kelimeler: Venöz anevrizma, US, RDUS

Resim 1.

Nöroradyoloji

PS-735

MULTİDEDEKTÖR BT ANJİOGRAFİ İLE SEREBRAL ARTERYAL FENESTRASYON SIKLIĞININ SAPTANMASI VE DİĞER VASKÜLER LEZYONLARLA İLİŞKİSİNİN DEĞERLENDİRİLMESİ

Levent Altın[1], İzzet Selçuk Parlak[1], Aysun Erdoğan[1], Esra Çıvgın[1]

[1]Ankara Numune Eğitim ve Araştırma Hastanesi

Serebral arterlerin fenestrasyonları nadir vasküler anomalilerdendir. Segmental dublikasyonlar olarak da adlandırılan bu anomaliler primitif embriyonik vasküler yapıların tam olmayan füzyonundan kaynaklanmaktadır, ve anevrizma ve diğer vasküler lezyonlar bu duruma eşlik edebilir. Bu çalışmanın amacı multidedektör BT anjiografide fenestrasyonları ve eşlik eden vasküler lezyonların sıklığını saptamaktır.

Toplamda 703 multidedektör BT anjiografi incelemesinde 76 (10,8%) olguda fenestrasyon saptanmıştır. Anevrizma ön tanısıyla incelenenler ile anevrizma dışı ön tanıyla inceleme yapılanlar arasında fenestrasyon yönünden anlamlı bir fark yoktu. Fenestrasyon saptanma sıklığı daha önceki radyolojik çalışmalara kıyasla anlamlı yüksek bulunmuştur. Fenestrasyon bulunan olgularda anevrizma ve diğer vasküler lezyonların birlikteliğini fenestrasyon olmayanlara göre anlamlı yüksek bulmadık.

Sonuç olarak serebral arteryal fenestrasyonlar anevrizma ve diğer vasküler lezyonlar için predispoze bir faktör değildir.

Anahtar Kelimeler: multidedektör bt anjiografi, serebral arterler, fenestrasyon, anevrizma, vasküler anomaliler

baş-Boyun Radyolojisi

PS-736

NADİR YERLEŞİMLİ OSSİFİYE FİBROMA

Özlem Tokgöz[1], Buket Yağcı[1], Mürüvet Akın[1], Yıldız Kılar[1]

[1]Antalya Eğitim Araştırma Hastanesi

Giriş: Kraniumun benign kemik tümörleri dört grupta toplanmaktadır. Bunlardan osteoma dışında ossifying fibroma, osteoid osteoma ve osteoblastomanın kraniuma yerleşmesi oldukca nadirdir. Baş ve boyun bölgesine lokalize ossifiye fibroma vakaları genellikle mandibula ve maksillada gözlenir. Nazal, ethmoid sinus, temporal ve oksipital kemikte ossifiye fibroma vakaları nadir olarak literatürde bildirilmiştir. Burada etmoid sinüs yerleşimli ossifiye fibromanın BT bulgularının sunulması amaçlanmıştır.

Bulgular: Travma nedeniyle acil servise başvuran 8 yaşındaki kız olguya kranial BT tetkiki çekilmiştir. Olguda insidental olarak, posterior etmoid hücrelerde solda iyi sınırlı periferi hafif skleroze, santrali ossifiye 27x16 mm boyutlarda ekspansil litik lezyon izlenmektedir. Lezyon sol orbitaya indentasyon göstermekte olup, lateral rektus kasını deviye etmektedir. Lezyon ossifiye fibroma olarak yorumlanmış olup patoloji raporu ile doğrulanmıştır.

Sonuç: Ossifiye fibroma, oldukça nadir fibroesseoz tümördür. Ossifiye fibroma terimi ilk kez 1927 yılında Montgomery tarafından kullanılmıştır. Ossifiye fibrom tanısı klinik, radyolojik ve histopatolojik bulgular eşliğinde konur. Ayırıcı tanıda juvenil ossifiye fibrom, fibröz displazi, piyojenik granülom gibi patolojiler akla gelmelidir. Ossifiye fibrom radyolojik olarak çevre dokulardan keskin kalsifiye sınır ile ayrılır, içinde bulunan kalsifiye komponentin miktarı ile ilişkili olarak radyoopak ve radyolüsen alanlar içerebilir. Fibröz displazi ise kemik içerisinde yerleşen, radyolojik olarak sınırları çevre dokudan net ayırt edilemeyen bir lezyondur. İki lezyonun ayrımı radyolojik olarak yapılmıştır. Juvenil ossifiye fibrom 15 yaş altında görülen agresif formdur.

Ossifiye fibrom tedavisinde küretaj, enükleasyon ve eksizyon gibi yöntemler kullanılabilir. Literatürde nüks oranları %0–30 arasında değişmektedir. Nüksü engellemek için tedavide total cerrahi eksizyon tercih edilmeli ve uzun süreli izlem yapılmalıdır.

Anahtar Kelimeler: Ossifiye fibroma, etmoid sinüs

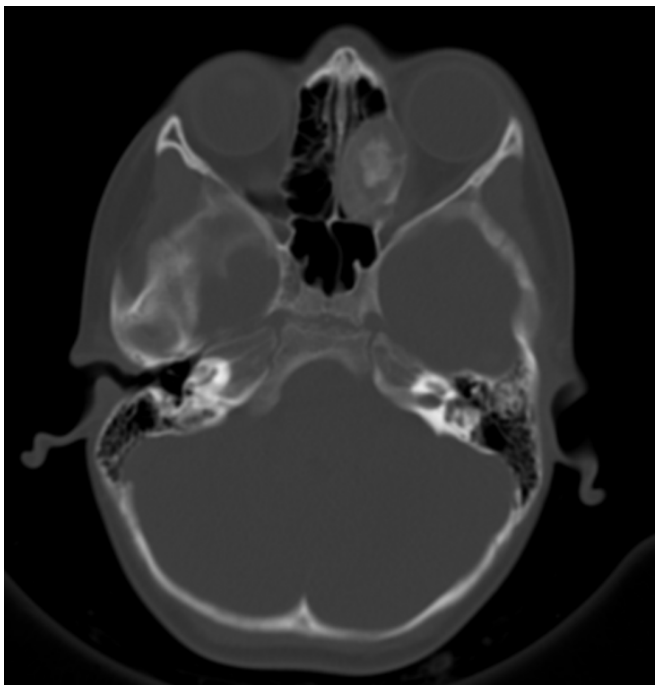

Resim 1.

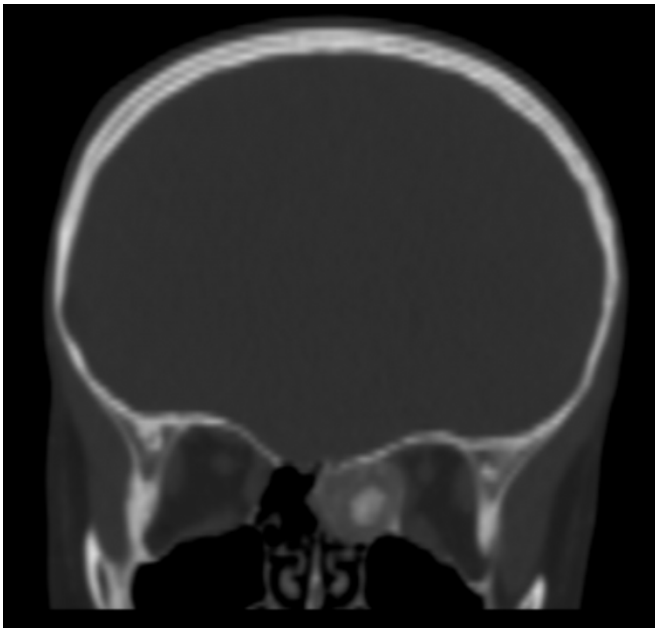

Resim 2.

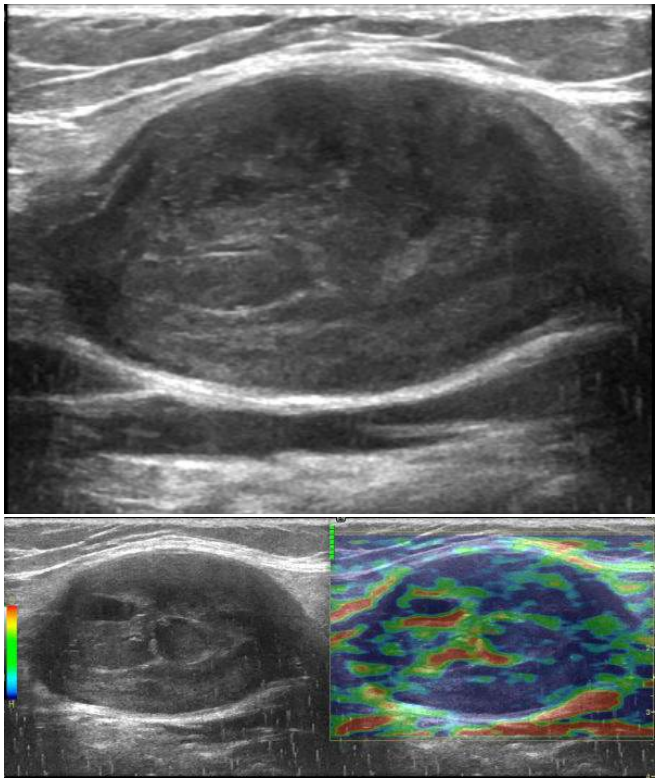

Resim 1.

Kas-İskelet Radyolojisi

PS-737

POPLİTEAL PLEKSİFORM SCHWANNOM: SONOGRAFİK DEĞERLENDİRME VE HİSTOPATOLOJİK KORELASYON

Mehtap Balaban[1], İlkay S. İdilman[1], Melike Bedel Koruyucu[1], Ali İpek[1]

[1]*Ankara Atatürk Eğitim ve Araştırma Hastanesi, Radyoloji Kliniği, Bilkent*

Amaç: Sol popliteal fossada saptanan pleksiform schwannomun B-Mode ultrasonografi (US), renkli Doppler US ve sonoelastografi (SEL) bulgularının tanımlanması.

Gereç-Yöntem: 34 yaşında kadın hasta popliteal bölgede 5 yıldır var olan ağrısız şişlik şikayeti ile başvurduğu cerrahi klinikten bölümümüz US departmanına yönlendirildi.

Bulgular: Kitle karakterizasyonu için öncelikle popliteal bölgeye yönelik yüzeyel US yapılan hastada popliteal arter ve ven komşuluğunda, periferik sinir lokalizasyonunda, yaklaşık 5x2.5 cm boyutlarda, süperior ve inferior kesiminde iğsi uzanımı izlenen hipoekoik heterojen solid kitle saptandı. Kitleye yapılan RDUS'de kitle içerisinde zayıf vaskülarizasyon izlendi. Kitlenin elastikiyetini değerlendirmek amacıyla eş zamanlı yapılan SEL incelemede lezyonun renk skalasına göre mavi-yeşil (sert-orta sert) renkte kodlanma gösterdiği izlendi. Ekzisyonel biyopsi yapılan lezyonun histopatolojik değerlendirme sonucunda pleksiform shwannom olduğu saptandı.

Sonuç: Schwannomlar (nörilemmoma) benign karakterli periferik sinir kılıfı tümörlerindendir. Schwannoma herhangi bir periferik sinirde gelişebilir. Kadın-erkek oranı 1.5 – 2: 1 dir. Baş-boyun bölgesinin kutanöz sinirleri ile otonom sinirler ve ekstremitelerin fleksör yüzleri en sık görüldüğü bölgelerdir. Etyolojisi bilinmemektedir. Multipl schwannomlar Nörofibromatozis tip 2 ve Schwannomatozis sendromları ile ilişkili olabilir. Schwannomalar lokalizasyonlarına göre yüzeyel veya derin, büyüme paternine göre pleksiform ya da nodüler, hücresel görünümlerine göre de sellüler ya da ancient olmak üzere subtiplere ayrılırlar. Klinik olarak hastalarda ağrılı veya ağrısız palpabl kitle şikayeti ve yerine göre nörolojik semptomlar bulunabilir. Tedavi cerrahi ekzisyondur.

Anahtar Kelimeler: Pleksiform schwannom, US, RDUS, SEL ve histopatoloji.

Nöroradyoloji

PS-738

AKCİĞER KANSERİ NEDENİ İLE MEDİASTENE RADYOTERAPİ ALAN HASTADA GELİŞEN TORAKAL SPİNAL KORD RADYONEKROZU: MRG BULGULARI

Salih Hamcan[1], Uğurcan Balyemez[1], Veysel Akgün[1], Bilal Battal[1]

[1]*Gülhane Askeri Tıp Akademisi Radyoloji Anabilim Dalı*

Giriş: Tüm beyin ışınlanması sonrasında görülen serebral radyonekroz iyi bilinen bir komplikasyondur. Aynı etyoloji ile spinal kordda meydana gelen radyonekroz ise özellikle vertebral metastazların ışınlanması sırasında ender olarak görülebilir. Bu bildiri ile akciğer kanseri nedeni ile mediastinal radyoterapi alan olguda gelişen radyonekrozun MRG bulgularını sunmayı amaçladık.

Gereç ve Yöntem: 57-yaşında kadın olgu akciğer kanserine yönelik radyoterapi görmekte iken alt ekstremitede güçsüzlük ve hissizlik gelişmesi sonrası kliniğimize başvurdu. Hasta kontrastlı torakolomber MRG ile değerlendirildi.

Bulgular: Torakolomber MR görüntülerinde T1-T7 vertebralarda radyoterapiye sekonder gelişen yağlı kemik iliği konversiyonuna ait değişiklikler izlendi. Bu seviyeler arasındaki spinal kord segmentinde sıvıya duyarlı sekansta sinyal artışı, hafif ekspansiyon ve postkontrast serilerde ise, heterojen kontrastlanma izlendi. Bulgular radyoterapi öyküsü olan hastada radyasyon nekrozu olarak değerlendirildi. İlerleyen dönemlerde metastatik hastalığa bağlı gelişen komplikasyonlar nedeni ile ex olan hastada kontrol görüntüler elde edilemedi.

Sonuç: Radyonekroz beyin ışınlaması alan primer veya metastatik beyin tümörlü hastalarda görülebilen ve iyi tanınan bir komplikasyondur. Spinal kordda aynı fizyopatoloji ile radyonekroz gelişebilmekle birlikte gelişen teknolojiler ile vertebral metastazlar gibi korda yakın yapılan ışınlamalarda bile bu komplikasyonun görülmesi nadirdir. Radyoterapi alan hastalarda neden bu şekilde myelopatik değişikliklerin ortaya çıktığı tam olarak açıklanamasa da fizyopatolojide öncelikle vaskülitler sorumlu tutulmaktadır. Radyonekroz gelişen

hastalarda klinik tutulan spinal kord segmenti ve kordun tutulan kesimi ile ilişkilidir. Hastalarda güçsüzlük, hissizlik, motor defisitler veya ürolojik disfonksiyonlar gibi semptomlar oluşabilir.

Görüntülemede MRG primer modalitedir. Radyonekroz, MR görüntülerinde hafif ekspansiyona uğramış, T2 ağırlıklı görüntülerde diffüz hiperintens alanlar içeren, postkontrast serilerde heterojen kontrastlanan lezyon alanı şeklinde izlenir. Bu bildiride mediastinal radyoterapi uygulamasında oldukça nadir bir komplikasyon olan spinal kord radyonekrozunun MRG bulguları sunulmuştur.

Anahtar Kelimeler: Radyoterapi, radyonekroz, radyasyon miyeliti, spinal kord, MRG

Resim 1.

Resim 2.

Resim 3.

Abdominal Radyoloji

PS-739

ÜRİNER KOLİĞİ TAKLİT EDEN KONTRASTSIZ ABDOMEN BİLGİSAYARLI TOMOGRAFİ TETKİKİ İNSİDENTAL BULGULARI

Güliz Yılmaz[1], Süha Akpınar[2], Murat Kocaoğlu[2]

[1]İstanbul Yeni Yüzyıl Üniversitesi Özel Gaziosmanpaşa Hastanesi Radyoloji Bölümü
[2]Yakın Doğu Üniversitesi Tıp Fakültesi Radyoloji Anabilim Dalı

Amaç: Üriner koliğe neden olan üriner sistem taşları kontrastsız abdominal bilgisayarlı tomografi (BT) tetkiki ile yüksek sensitivite (%95–98) ve spesifite (%96–100) ile değerlendirilir. BT ile kolik yakınması ile acil servise başvuran her boyuttaki üriner trakt taşları yanısıra üriner sistem dışı patolojiler hızlı ve kolay bir şekilde izlenebilir. Bu sunumda kontrastsız BT tetkikinde üriner koliği taklit eden üriner sistem dışı insidental bulguları görüntülerinden örnekler eşliğinde ayırıcı tanıların ortaya konması amaçlanmıştır.

Yöntem-Gereç: Üriner kolik şikayeti ile acil servisten kliniğimize üriner sistem taşı ön tanısı ile Temmuz 2014 ve Haziran 2015 yılları arasında refere edilen 287 olgu kontrastsız abdominal BT ile tetkik edildi.

Bulgular: Üriner sistem dışı patolojileri olarak BT tetkiklerinde; apandisit (Resim 1), mezenterik lenfadenit, epiploik apandisit (Resim 2), panniküllit (Resim 3), akut kolesistit, spondilolizis, retroaortik sol renal ven, pelvik venöz konjesyon ve pnömoni saptandı. Çalışma grubumuzda apandisit en sık karşılaşılan cerrahi patoloji iken en sık rastlanan cerrahi dışı patoloji mezenterik lenfadenittir.

Tartışma-Sonuç: BT tetkiki ile üriner kolik ön tanılı olgularda her boyuttaki üriner trakt taşları yanısıra üriner sistem dışı patolojiler kontrast madde uygulanmadan hızlı ve kolay bir şekilde elde olunabilinir. Apandisit akut abdomenin en sık cerrahi nedeni olup sıklıkla IV ve oral kontrast madde kullanılarak elde olunan abdomen BT ile tanı alır. Hasta hazırlığına gerek olmadan kontrastsız BT tetkiki ile de tanının konulabilmesi zaman kaybını önlemekte ve perforasyon gibi komplikasyon riskini azaltmaktadır. Ayrıca BT tetkikinde patolojilerin saptanmasında oldukça düşük oranda interobserver değişkenlik gözlenmesi BT'nin acil servislerde kullanım nedenlerindendir. Apandisitin BT bulguları arasında 6 mm'den geniş apendiks lümeni, enflamasyon bulgusu olarak periapendiküler yağlı doku heterojenitesi, apendikolit, flegmon veya abse bulunur. Mezenter lenf nodları çeşitli patolojilerde görülebilmekle birlikte 4.6 mm'den küçük olanlarının izlenmesi normal olarak kabul edilir. Lenf nodlarının boyut, yer, sayı ve BT atenüasyonu önemli kabul edilir. Enflamatuar lenf nodları sıklıkla 1 cm'den küçük, homojen, sıklıkla batın sağ alt kadranda ince barsak ve psoas kası komşuluğunda lokalizedir. Epiploik apandisit sıklıkla 4. ve 5. dekatta sol alt kadran ağrısı şeklinde prezente olur. BT'de santrali yüksek dansiteli tromboze ven ve çevresinde enflamatuar değişikliklere ait foküs içeren yağ dansitesinde lezyon şeklinde izlenir. Panniküllit nadir görülen antite olup mezenterik yağlı dokunun enflamasyonudur. Akut kolesistit tanısında ilk tanı yöntemi ultrason olmakla birlikte BT kolesist komplikasyonlarını değerlendirmede ya da kesin tanıya gidilemeyen olgularda ayırıcı tanı yöntemi olarak kullanılır. Olgu grubumuzda kolesistit tanısı akut yan ağrısı ayıcı tanısında tetkik aşamasında saptanmıştır. Retroaortik sol renal ven, sol renal venin aortanın posteriorunda vertebra ile aorta arasında seyreden konjenital anomalisidir. Semptomlar renal venin artmış basıncına sekonder hematüri, ağrı ve üriner sistem enfeksiyonudur. Spondilolizis ve pnömoni de abdomen dışı bulgular olarak üriner BT' de karşılaşılabilecek patolojilerdir. Üriner kolik olgularında BT tetkikinde üriner sistem trasesi dışının da olası patolojiler yönünden değerlendirilmesi tanının ortaya konulmasında yol göstericidir.

Anahtar Kelimeler: Bilgisayarlı tomografi, üriner kolik, taş

Resim 1.

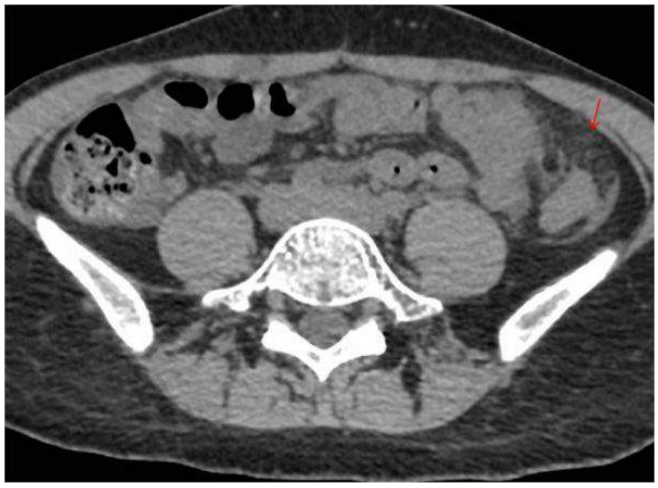

Resim 2.

Resim 3.

Meme Radyolojisi

PS-740

VAKA SUNUMU: MEME KANSERİNİ TAKLİT EDEN SKLEROZAN LENFOSİTİK LOBÜLİT (DİABETİK MASTOPATİ). MG, USG, MRG VE PATOLOJİ BULGULARI

Salih Hamcan[1], Uğurcan Balyemez[1], Alptuğ Özen[1], Bilal Battal[1]

[1]Gülhane Askeri Tıp Akademisi Radyoloji Anabilim Dalı

Giriş: Sklerozan lenfositik lobülit (SLL) memenin ender görülen benign fibro-infilamatuar bir hastalığıdır. SLL ilk olarak Tip 1 diabeti olan hastalarda tanımlanmış olup "diabetik mastopati" olarak isimlendirilse de daha sonra diabet geçmişi olmayan hastalarda da tarif edildi. Biz bu bildiri ile diabet tanısı olmayan hastada mamografi, USG ve MRG'de malign bir lezyonu taklit eden SLL olgusunu sunmayı amaçladık.

Gereç ve Yöntem: 39-yaşında, doğum hikayesi olmayan, ailesinde meme kanseri öyküsü olmayan kadın hasta memede kitle şikayeti ile kliniğimize başvurdu. Hasta MG, USG ve MRG ile değerlendirildi.

Bulgular: MG incelemede anlamlı bulgu saptanmayan ve yoğun fibroglandüler yapıda izlenen hasta USG'ye yönlendirildi. USG tetkikinde şişlik tariflenen lokalizasyonda, sol meme üst yarı santral kesimde sınırları belirsiz, posterior akustik güçlenmesi olan, belirgin kitle etkisi oluşturmayan, elastografi incelemede yumuşak değerlerde kodlanan, 2cm ve 1,5cm ebatlı iki odak halinde lezyon alanları izlendi. Lezyonların morfolojik özellikleri malignite açısından şüpheli olarak değerlendirildi ve BI-RADS 4A olarak kategorize edildi. Lezyon ayırıcı tanisinda malignite olasılığının yani sıra granülomatöz mastit olabileceği değerlendirildi. Tarif edilen lezyon USG eşliğinde tru cut biyopsi ile doku tanısı yapılarak "sklerozan lenfositik lobülit" tanısı aldı. Radyoloji patoloji uyumsuzluğu düşünülen hasta daha sonra meme MR ile değerlendirildi. Meme MR incelemesinde sağ memede USG'de tariflenen lokalizasyonda 6x4cm ebatlı bir alanda, düzensiz sınırlı, spiküle konturlu, yoğun kontrastlanan, yer yer bir birleri ile tubuler bağlantılar ile ilişkili mikro abse odakları ile uyumlu kolleksiyon alanları da içeren lezyon alanı izlendi. SLL'nin otoimmün birlikteliği nedeni ile otoimmün hastalıklar açısından değerlendirilen hastada rahatsız edici düzeyde olmayan ağız ve göz kuruluğu şikayetleri olduğu öğrenildi. Tükrük bezi biyopsisi sonrasında hastaya sjögren sendromu tanısı kondu.

Sonuç: SLL memenin ender görülen benign fibro-infilamatuar bir hastalığıdır. Hastalık diabetik mastopati olarak da bilinmek ile birlikte özellikle B hücre infiltrasyonları ile karakterize olması nedeni ile sklerozan lenfositik lobülit veya sklerozan lenfositik mastopati olarak da literatürde geçmektedir. Histopatolojik inceleme olmadan radyolojik görüntüleme yöntemleri ile tanı konması olanaksızdır. Tanı, doku biyopsisinde lobüllerin B lenfositlerle infiltrasyonun gösterilmesi ile konmaktadır. Lezyon tedavisinde medikal tedavi uygulanmaktadır.

Anahtar Kelimeler: Sklerozan lenfositik lobülit, diabet, mastopati, meme, mrg, usg, mg

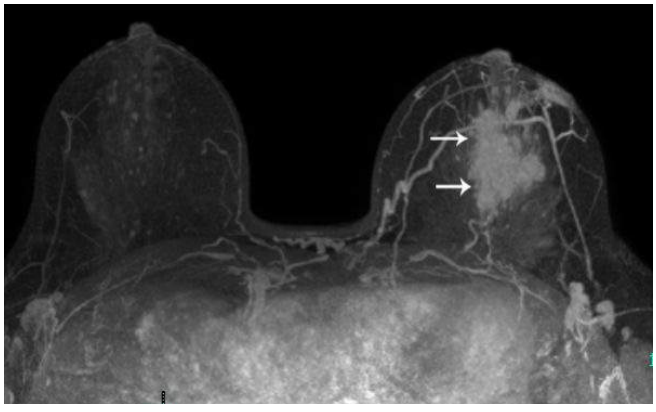

Resim 1.

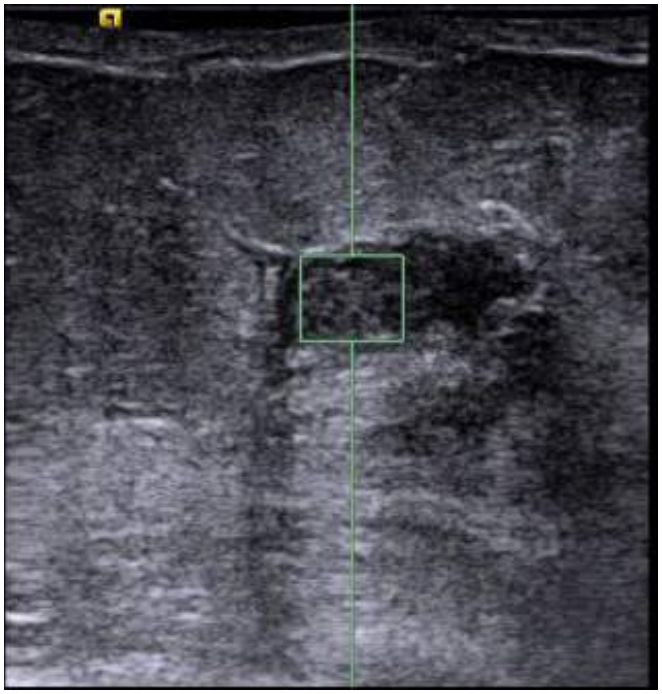

Resim 2.

Resim 3.

Pediatrik Radyoloji

PS-741

MEDİAL KLAVİKULAR EPİFİZİN SCHMELİNG VE KELLİNGHAUS METODUNA GÖRE DEĞERLENDİRİLMESİ: RETROSPEKTİF BT ÇALIŞMASI

Selma Uysal Ramadan[1], Murat Serdar Gürses[1], Nursel Türkmen İnanır[1], Çiğdem Hacıfazlıoğlu[1], Recep Fedakar[1], Şamil Hızlı[1]

[1]Keçiören Eğitim ve Araştırma Hastanesi Radyoloji Kliniği
[2]Uludağ Üniversitesi Adli Tıp Anabilim Dalı
[3]Keçiören Eğitim ve Araştırma Hastanesi, Çocuk Gastroloji Kliniği

Amaç: Çalışmamızın amacı Schmeling-Kellinghaus metoduna göre ince kesitli bilgisayarlı tomografi (BT) ile medial klavikular epifizi değerlendirerek, yaş ve cinsiyetle olan ilişkisini araştırmaktır.

Gereç ve Yöntem: Bu çalışmada yaş aralığı 10–35 yaş arasından değişen 859 hastaya ait 16 dedektörlü BT ile elde edilen toraks BT görüntüleri (0.6mm kesit kalınlığı) iki araştırmacı tarafından değerlendirildi. Bunlardan klavikula görüntülenmesinde çeşitli artefaktlar nedeniyle değerlendirilemeyen veya anatomik varyasyonları bulunan 251 hastaya ait toraks BTçalışma dışı bırakıldı. Sonuçta 601 (202 kadın ve 399 erkek) hastanın toraks BT görüntüleri değerlendirildi. Gözlemciler tarafından her olgunun medial klavikular epifiz kemikleşmesi Schmeling-Kellinghaus metoduna göre; evre 1, evre 2a-2c, evre 3a-3c, evre 4 ve evre 5 şeklinde sınıflandı. Elde edilen veriler hastane kayıtlarından alınan doğum tarihi ve cinsiyet bilgileri ile karşılaştırıldı.

İstatistik: Öncelikle cinsiyetlere göre tanımlayıcı istatistiksel veriler (ortalama, standart sapma, %95 güven aralığıgibi) ile inter-intraobserver uyumluluk hesaplandı. Cinsiyet gruplarına göre yaş değerleri için verilerin dağılımı Shapiro Wilks test sonucuna göre normal dağılım gösterenlerin dependent samples t testi ve göstermeyenler için Mann Whitney U testi kullanıldı.

Bulgular: Interobserver ve intraobserver uyumluluk yüksek saptandı (sırasıyla κ=0.884, κ=0.901). Bu nedenle tek araştırmacının verileri incelendi (Tablo 1). Kadın ve erkek cinsiyeti için istatistiksel olarak fark sadece evre 2b ve 3a için anlamlı bulundu (sırasıyla p=0.006, p=0.027) ve her ikisinde de aynı evre için kadınlar erkeklere göre 2 yıl daha küçük yaştaydı. Epifizyel kemikleşme merkezi (evre 2) 13–23 yaş arasında görülürken; parsiyel füzyon (evre 3) 16–27 yaşında görüldü. Ancak her iki cinsiyette de evre 3b'li olguların %100'ü ≥17 yaş üzerindeyken; evre 3c de kadın olguların %100'ü ≥18 yaş üzerinde, erkeklerin %100'ü ≥19 yaş üzerinde tespit edildi. Epifiz skarının izlendiği tam füzyon (Evre 4) her iki cinsiyette ilk olarak 20 yaşında görülürken; tam füzyon (evre 5) her iki cinsiyette ilk olarak 25 yaşında görüldü.

Sonuç: Klavikula medial epifizinde özellikle evre 3c'nin (epifiz ve metafiz arasında 2/3'den fazla füzyon izlenmesi) her iki cinsiyette de yasal reşit olma yaşı 18 yaş sınırının tespitinde uygulanabileceğini düşünüyoruz.

Anahtar Kelimeler: Adli yaş tayini, klavikula, Scmeling metotu, Kellinghaus metotu, bilgisayarlı tomografi

Tablo: Min-maksimum (CI)

Evre 1 (n=77)	Erkek/Kadın	12,95–14,06/11,55–14,32
Evre 2a (n=23)	Erkek/Kadın	16,08–18,04/13,62–17,62
Evre 2b (n=23)	Erkek/Kadın	17,58–9,3/15,65–17,14
Evre 2c (n=27)	Erkek/Kadın	18,77–19,9/17,07–21,66
Evre 3a (n=15)	Erkek/Kadın	19,44–21,67/17,37–19,33
Evre 3b (n=24)	Erkek/Kadın	20,43–22,87/18,32–22,56
Evre 3c (n=40)	Erkek/Kadın	21,59–23,56/21,07–22,98
Evre 4 (n=242)	Erkek/Kadın	26,85–27,99/26,75–28,41
Evre 5 (n=130)	Erkek/Kadın	31,05–32,21/31,14–32,52

Nöroradyoloji

PS-742

EROİN İNTOKSİKASYONU SONRASINDA GELİŞEN İZOLE SEREBELLAR ATROFİ-DEJENERASYON: MRG BULGULARI

Sebahattin Sarı[1], Uğurcan Balyemez[1], Bilal Battal[1], Mustafa Taşar[1]

[1]Gülhane Askeri Tıp Akademisi Radyoloji Anabilim Dalı

Giriş: Madde kötüye kullanımı, radyasyon, kemoterapi gibi geniş bir skala içerisindeki ajanlar toksik lökoensefalopatiye neden olabilir. Neden olan ajanlara göre spesifik tutulum tipleri var olsa da genellikle görüntüleme ve klinik bulgular spesifik değildir. Eroin intoksikasyonuna bağlı bulgular maddenin alım yöntemi ile değişkenlik göstermekle birlikte genellikle erken dönemde vazokonstrüksiyona bağlı iskemi-enfarkt, kronik dönemde ise serebral-serebellar atrofi ve lökoensefalopati ortaya çıkabilir. Bu bildiri ile genç bir olguda izole serebellar atrofi-dejenerasyona neden olmuş inhalasyon ile alınmış eroin intoksikasyonunun MRG bulgularını sunmayı amaçladık.

Gereç ve Yöntem: 24-yaşında erkek olgu asker alım muayenesinde fark edilen dengesizlik, ellerde titreme gibi serebellar bulgular ve madde kötüye kullanım öyküsü ile kliniğimize sevk edildi. Hasta 3D sekansları da içeren beyin MRG ile değerlendirildi.

Bulgular: Beyin MRG incelemesinde, serebellumda ileri derecede atrofi, kortikal yüzeylerde belirgin dejenerasyon ve gliotik sinyal kayıtları, serebral hemisferin beyaz cevherinde ise birkaç adet subkortikal yerleşimli milimetrik ebatlı gliotik odaklar izlendi. Hastadan ve ailesinden süresinin net olarak bilinmediği bir dönemdir inhalasyon yolu ile eroin kullanım öyküsü olduğu saptandı. Eroinin kronik kullanımında periventriküler beyaz cevherde simetrik sinyal artışı ve serebral serebellar atrofi gibi bulgular beklenmek ile birlikte olgumuzda altta yatan başka bir neden tespit edilmemesi üzerine bulgular eroin intoksikasyonuna bağlı izole serebellar atrofi-dejenerasyon lehine değerlendirildi.

Sonuç: Eroin opiumdan elde edilen ve oral, intravenöz ve inhalasyon yolları ile kullanılabilen semisentetik bir uyuşturucu maddedir. Beyinde bazı reseptörlere etki ederek özellikle öforik etkileri ortaya çıkarır. Santral sinir sisteminde akut dönemde iskemi-enfarkt, kronik dönemde ise yine iskemik süreçlere bağlı olarak subklinik bulgularla ilerleyen atrofik değişiklikler ortaya çıkabilmektedir. MRG'de T2A serilerde subkortikal ve periventriküler beyaz cevherde diffüz sinyal artışı şeklinde bulgu verir. Olgumuzda eroin inhalasyonu dışında başka bir etyoloji saptanmamış olup, belirgin bir serebral atrofi veya serebral beyaz cevher sinyal artışı gibi bulguların eşlik etmediği izole serebral atrofi-dejenerasyon izlenmektedir.

Anahtar Kelimeler: Eroin, serebllar atrofi, izole, MRG

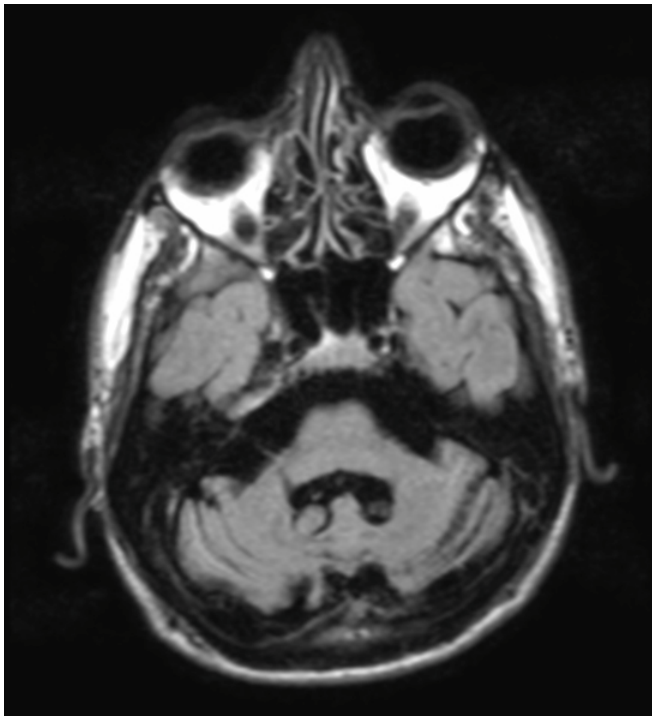

Resim 1.

Resim 2.

Resim 3

Kardiyovasküler Görüntüleme

PS-743

SOL SÜPERİOR PULMONER VENİN SOL TRUNKUS BRAKİOSEFALİKUSA AÇILIM GÖSTERDİĞİ BİR OLGU

Fatma Ayça Edis Özdemir[1], Mustafa Özdemir[1], Derya Güllü Tezcan[1], Esin Ata Ölçücüoğlu[1], Mustafa Dağlı[1], Muharrem Tola[1]

[1]Türkiye Yüksek İhtisas Eğitim ve Araştırma Hastanesi

Hastanemizin Kardiyoloji Kliniğinde yapılan ekokardiyografide küçük atrial septal defekt saptanan ve anormal pulmoner venöz dönüş anomalisi şüphesiyle kliniğimizde çok kesitli BT anjiyografi tetkiki yapılan hastanın multiplanar, Maximum Intensity Projection (MIP) ve üç boyutlu volum rendering (3D VR) görüntülerinde sol süperior pulmoner venin sol trunkus brakiosefalikusa açılım gösterdiği saptanmıştır.

Parsiyel anormal pulmoner venöz dönüş anomalisi, en az bir pulmoner venin sol atriyum dışında sistemik dolaşıma drene olması olarak tanımlanmakta olup nadir bir vasküler anomalidir. Sağda görülme sıklığı sola göre daha fazladır. Anormal pulmoner ven, sağda süperiyor vena kava, azygos ven, inferiyor vena kava, hepatik ven, portal ven veya sağ atriyum, solda sol brakiosefalik ven, koroner sinüs ve hemiazygos vene drene olabilir.

Parsiyel anormal pulmoner venöz dönüş anomalisi, ASD olgularının yaklaşık %15'inde görülmektedir. Hastalar genelde hafif semptomatik veya asemptomatik olduğundan, çoğu zaman BT ve MR incelemelerinde insidental olarak karşılaşılır.

Tomografik anjiyografik görüntüler, vasküler yapıların ayrıntılı olarak değerlendirilmesine olanak sağlarken eşlik eden kardiyak patolojilerin saptanmasında da yardımcı olabilir Bizim olgumuzda elde olunan multiplanar görüntülerde sol trunkus brakiosefalikusa açılım gösteren sol süperior pulmoner ven izlenirken eşlik eden kardiyak anomali saptanmamıştır.

Fizik muayene, akciğer grafisi ve ekokardiyografi ile şikayetleri açıklanamayan özellikle ASD'si olan hastalar çok kesitli BT ve gerekirse BT anjiyografi ile değerlendirilebilir. Çok kesitli BT, hızlı, noninvaziv ve yüksek çözünürlüğe sahip bir görüntüleme yöntemidir.

Ayrıca eşlik eden kardiyak anomalileri de bu yöntemle görüntülemek mümkün olabilir.

Anahtar Kelimeler: Pulmoner Ven, Anomali, Parsiyel, Dönüş, Anormal

Resim 1.

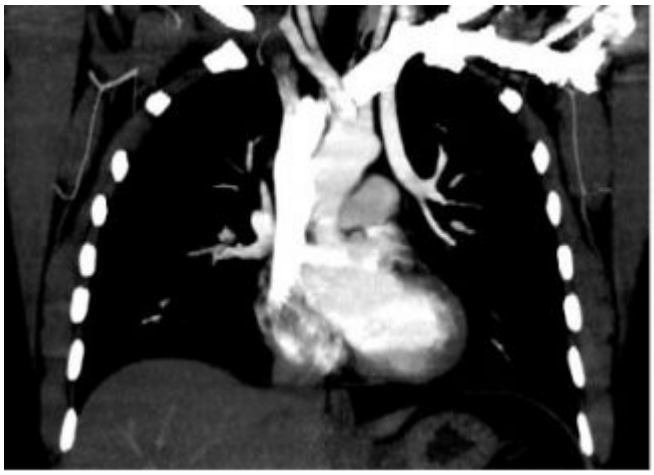

Resim 2.

Resim .3

Nöroradyoloji

PS-744

ROSAİ-DORFMAN SENDROMUNUN KOROİD PLEKSUS TUTULUMU: MRG BULGULARI

Bilal Battal[1], Uğurcan Balyemez[1], Veysel Akgün[1], Salih Hamcan[1]

[1]Gülhane Askeri Tıp Akademisi Radyoloji Anabilim Dalı

Giriş: Rosai-Dorfman sendromu, sinüs histiyositozis olarak da bilinen nadir, idiopatik lenfoproliferatif bir hastalıktır. Hastalık genel olarak lenf nodlarını etkilemekle birlikte ekstra nodal tutulumları da nadir olarak görülebilmektedir. Santral sinir sistemi tutulumları ise oldukça nadirdir. Bu bildiri ile 5 yıldır Rosai-Dorfman sendromu tanısı ile takip edilen olguda dural tutulumlar yanında koroid pleksus tulumunun MRG bulgularını sunmayı amaçladık.

Gereç ve Yöntem: 19-yaşında, 5 yıldır Rosai-Dorfman sendromu tanısı ile takip ve tedavi gören erkek olgu boyunda yeni gelişen ve boyut artışı gösteren lenf nodları nedeni ile kliniğimize sevk edildi. Hasta 3D sekansları da içeren kontrastlı boyun MRG ile değerlendirildi.

Bulgular: Kontrastlı MRG incelemede, farklı lokalizasyonlarda dural yaprakta, tentoryal yaprakta asimetrik kalınlaşmalar ve homojen kontrastlanmalar izlenmiş olup Rosai-Dorfman sendromunun ekstranodal tutulumları lehine değerlendirilmiştir. Ayrıca her iki yan ventrikül içerisindeki koroid pleksuslarda belirgin volüm artışı ve homojen kontrastlanma hastalığın koroid pleksus tutulumu ile uyumluydu. Sol bukkal mesafede, nazal septum ve konkalarda, sol maksiller sinüs medial duvarında heterojen hiopintens sinyalde, postkontrast serilerde ise heterojen kontrastlanan alanlar da hastalığın ekstra nodal tutulumları ile uyumlu bulundu. Tariflenen ekstra nodal tutulumlarına ek olarak, jugulodigastrik alanlarda, servikal zincirde multiple sayıdaki heterojen kontrastlanan lenf nodları Rosai-Dorfman sendromunun nodal tutulumları ile uyumluydu.

Sonuç: Histiyositik hastalıklar malign ve benign karakterde farklı hastalıkları içermekte olup Rosai-Dorfman sendromu histiyositlerin non-malign proliferasyonu ile seyreden bir hastalıktır. Hastalardaki temel klinik bulgu ağrısız bilateral lenfadenopatidir ve olguların %83'ünde görülebilmektedir. Nodal tutulumlara ek olarak hastaların yarısına yakınında ekstra nodal tutulumların görülebildiği belirtilmek-

tedir. Santral sinir sistemi tutulumu ise oldukça nadirdir. Biz bu vakada Rosai-Dorfman sendromunun oldukça ender görülen santral sinir sistemi bulgularına ek olarak literatürde yalnızca 2 olguda belirtilen koroid pleksus tutulumuna ait MRG bulgularını sunmayı amaçladık.

Anahtar Kelimeler: Rosai-Dorfman, kranial, nodal, ekstranodal, MRG, koroid pleksus

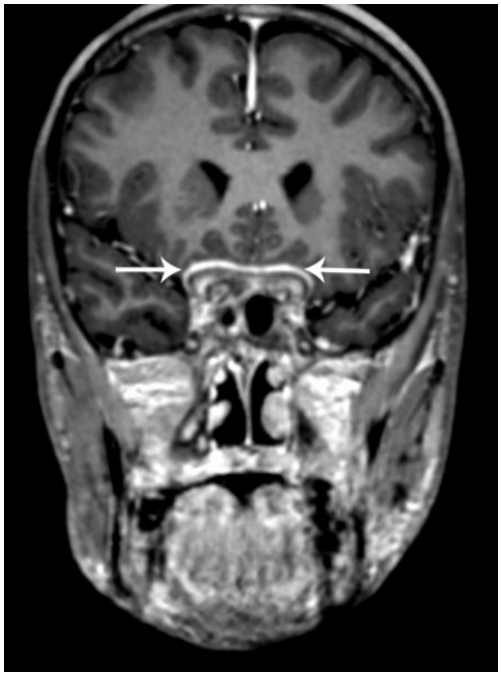

Resim 1.

Resim 2.

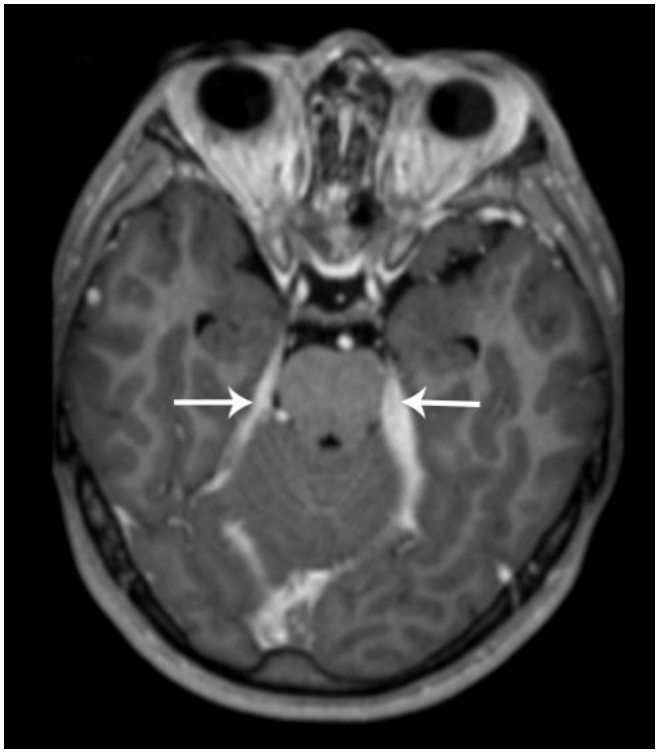

Resim .3

Nöroradyoloji

PS-745

NADİR BİR OLGU: PRİMER SPİNAL KORD GLİOBLASTOMUNUN MRG BULGULARI

Mehmet Şahin Uğurel[1], Uğurcan Balyemez[1], Salih Hamcan[1], Bilal Battal[1]

[1]Gülhane Askeri Tıp Akademisi Radyoloji Anabilim Dalı

Giriş: Spinal kordun primer tümörleri oldukça nadirdir ve bu tümörlerinin sadece %5'i intramedüller yerleşimlidir. İntramedüller primer spinal kord tümörlerinin ise sadece %1'i glioblastomlardır (GBM). Bu bildiri ile oldukça nadir görülen primer spinal kord GBM olgusunun MRG bulgularını sunmayı amaçladık.

Gereç ve Yöntem: 24-yaşında erkek olgu el ve ayaklarda ilerleyen güçsüzlük ve his kaybı şikayetleri ile kliniğimize sevk edildi. Hasta kontrastlı servikal MRG ile değerlendirildi.

Bulgular: Servikal spinal kordda, C3–4 disk mesafesinden başlayarak T1 vertebra üst endplate'ine kadar olan segmenti ilgilendiren, T1 ağırlıklı serilerde izo-hafif hipointens, T2 ağırlıklı serilerde hafif hiperintens görünümde, ekspansiyona neden olmuş, heterojen kontrastlanan kitle lezyonu izlendi. Yapılan cerrahi sonrası histopatolojik inceleme glioblastoma olarak raporlandı. Daha sonra primer lezyonun ortaya konması amacıyla yapılan kontrastlı beyin MRG incelemesinde lezyon saptanmadı ve olgu primer spinal kord GBM'i olarak değerlendirildi.

Sonuç: Primer spinal kord intramedüller tümörleri oldukça nadir olup bunların sadece %1'ini GBM'ler oluşturmaktadır. Primer spinal kord GBM'leri genellikle olgumuzda olduğu gibi daha çok servikotorakal bileşkeyi tutmaktadırlar. Spinal kordda intramedüller kitle saptanması durumunda olabilecek bir primer lezyon açısından hasta değerlendirilmelidir. Primer spinal kord intramedüller tümörü düşünülüyor ise genellikle astrositomlar ve ependimomalar ayırıcı tanıda düşünülmelidir ancak çok ender olarak GBM'lerinde primer olarak spinal kordu tutabileceği akılda tutulmalıdır.

Anahtar Kelimeler: GBM, glioblastom, primer, spinal kord, intramedülleri tümör, MRG

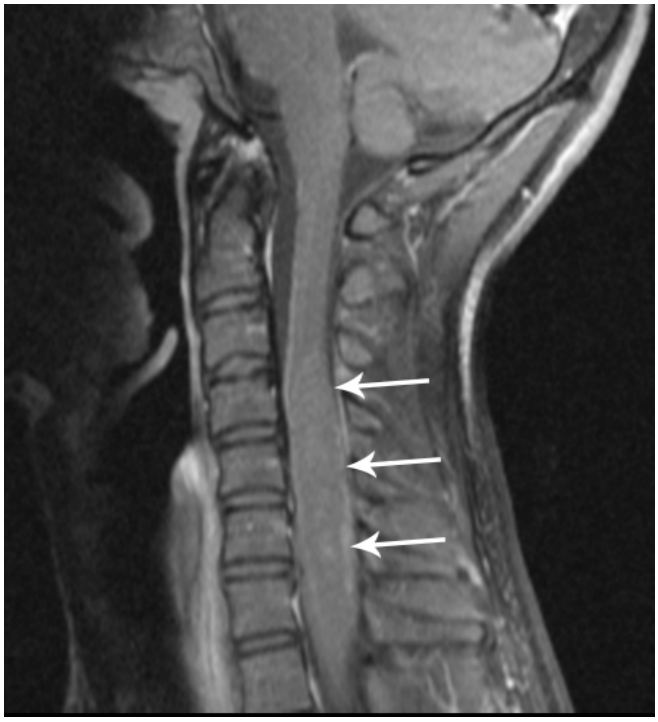

Resim 1.

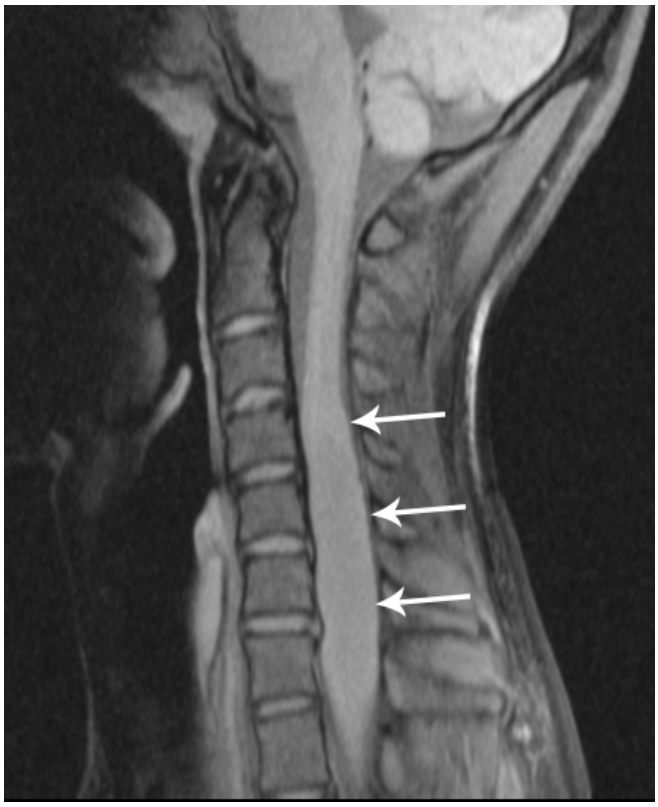

Resim 2.

Resim 3.

Abdominal Radyoloji

PS-746

SAFRAKESESİNİN MALİGN VE BENİGN PATOLOJİLERİNİN AYRIMINDA DİFFÜZYON AĞIRLIKLI MRG'NİN YERİ

Merve Gülbiz Kartal[1], Ömer Faruk Ünal[1], Ravza Yılmaz[1], Yılmaz Önal[1], Fuat Biçen[1], Cem İbiş[2], Barış Bakır[1], Feza Ekiz[2], İlgin Özden[2], Bülent Acunaş[1]

[1]İstanbul Üniversitesi İstanbul Tıp Fakültesi Radyoloji Anabilim Dalı
[2]İstanbul Üniversitesi İstanbul Tıp Fakültesi Genel Cerrahi Anabilim Dalı

Amaç: Safra kesesinin patolojilerinde malign-benign ayrımınında diffüzyon ağırlıklı görüntülemenin (DAG) yerini araştırmaktır.

Materyal ve Metod: Retrospektif olarak yürütülmüş olan bu çalışmaya 9 tane safra kesesi karsinomu ile 13 adet inflmatuar ve benign patoloji dahil edilmiştir. Konvansiyonel görüntüler incelenirken (a) duvar kalınlığı (b) taş varlığı (c) patolojinin yeri (d) duvar mukozasının kontrastlanması (e) lezyonun T2A sinyali (f) perikolesistik inflamasyon varlığı açısından değerlendirildi. DAG iki radyolog tarafından incelenmiş olup kalitatif ve kantitatif değerlendirme yapılmıştır. ADC ölçümü hem lezyonun içerisinden hem de safrakesesi duvarından yapılmış ve karaciğer parankiminden yapılmış ölçüme oranlanmıştır. DAG ile birlikte lezyonların T2 özellikleri ile dinamik kontrastlanma paternleri incelenmiştir. Değerler Mann-Whitney testi ile analiz edilmiştir.

Bulgular: Konvansiyonel sekanslarda benign patolojilerde duvar bütünlüğü korunmuş olup intramural T2A sinyali artmıştır. Duvardan ve lezyondan elde olunan ADC değerleri arasında iki grup arasında belirgin farklılık saptanmamıştır (sırasıyla p=0.253 ve 0.154).

Sonuç: Safra kesesi patolojilerinin malign- benign ayrımının yapılmasında DAG inceleme belirgin yarar sağlamamıştır. Ancak duvar kalınlığı, parankim invazyonu gibi indirekt bulgular ayırıcı tanıda yardımcı olacaktır.

Anahtar Kelimeler: Safra kesesi, tümör, kolesistit, DAG, MRG

Resim 1.

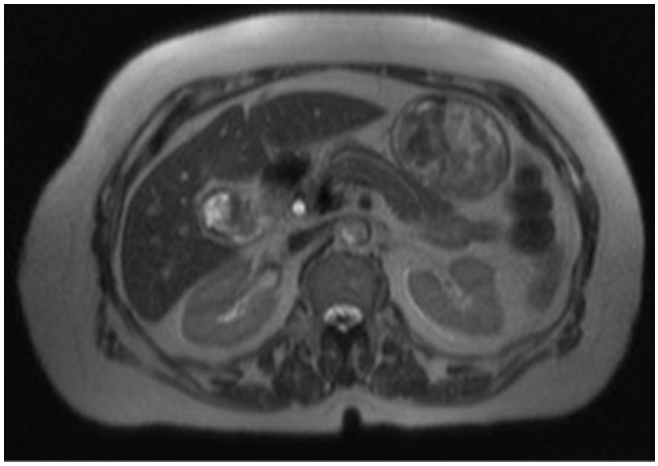

Resim 2.

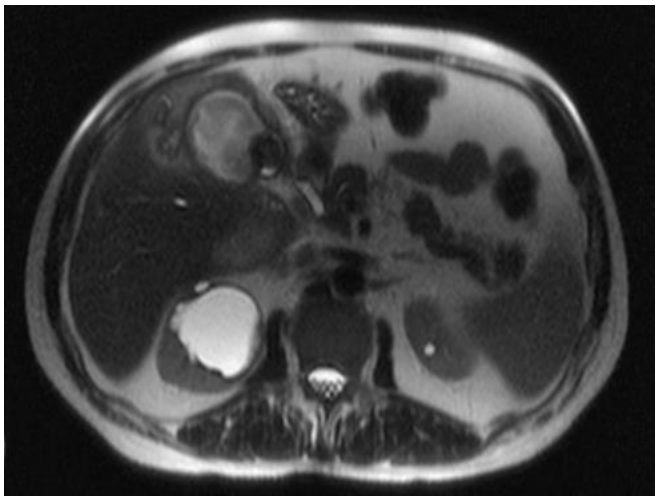

Resim 3.

rAbdominal Radyoloji

PS-747

DALAKTA NADİR GÖRÜLEN BENİGN BİR VASKÜLER TÜMÖR: SKLEROZAN ANJİOMATOİD NODÜLER TRANSFORMASYON (SANT)

Eser Bulut[1], Deniz Öztürk Koçakgöl[1], Ayşegül Cansu[1], Şakir Süleyman[2]

[1]Karadeniz Teknik Üniversitesi Tıp Fakültesi Radyoloji Anabilim Dalı
[2]Şanlıurfa Siverek Devlet Hastanesi Radyoloji Bölümü

Giriş: Nadir görülen benign bir dalak tümörü olan Sklerozan anjiomatid nodüler transformasyonun radyolojik bulgularını sunmayı amaçladık.

Olgu sunumu: Karın ağrısı nedeniyle bölümümüze yönlendirilen hastada abdomen US incelemesi sırasında raslantısal olarak dalakta 55x50 mm boyutlarında, heterojen hipoekoik, lobüle konturlu kitle lezyonu saptandı. İleri inceleme olarak önce dinamik üst Abdomen BT ve sonrasında dinamik üst abdomen MRG tetkikleri yapıldı.

Dinamik üst abdomen BT incelemesinde arteryel fazda periferal ve ışınsal tarzda çizgisel kontrastlanma gösteren, venöz fazlarda ise periferden santrale doğru araba tekerleği şeklinde kontrastlanmasında artış izlenen ve santralinde hipodens alan bulunan kitle lezyonu saptandı.

Dinamik üst abdomen MRG incelemesinde yağ baskısız ve yağ baskılı kontrastsız T1A görüntülerde periferal kesimleri parankim ile benzer intensitede, santral kesimi ise hafif hiperintens olarak izlendi. Lezyon T2A görüntülerde santral kesimi yıldız şeklinde belirgin hipointens, periferal kesimi ise parankime göre hafif hipointensti. İntravenöz kontrast madde sonrası arteryel fazda periferal ve ışınsal tarzda çizgisel kontrastlanma, venöz fazlarda ise santral kesime doğru araba tekerleği şeklinde artan kontrastlanma, ve santralinde kontrastlanma göstermeyen alan mevcuttu. Kitlede belirgin difüzyon kısıtlanması mevcut değilken yer yer artmış difüzyon alanları saptandı. Bulgular sklerozan anjiomatoid nodüler transformasyon ile uyumlu olarak değerlendirildi. Splenektomi sonrası yapılan histopatolojik tanı SANT ile uyumluydu.

Tartışma: Splenik lezyonlar genellikle diğer organ-sistem hastalıklarının tutulumuna ya da infeksiyonların yayılımına sekonder görülmektedir. Primer splenik lezyonların çoğunluğu vasküler lezyon olup en sık olarak hemanjiom görülmektedir. SANT ise çok nadir görülen benign vasküler bir dalak tümörüdür. Genellikle orta yaş grubunda izlenmektedir. Tümör içerisinde fibröz dokuyla çevrili olan anjiomatoid yapılar mevcuttur. Ayrıca lezyon santralinde yoğun fibröz yapıdan oluşan skar dokusu veya kronik hemoraji alanı izlenmektedir. Nadiren noktasal santral kalsifikasyon bulunmaktadır. Malign transformasyon ya da nüks göstermemektedir.

Kontrastlı BT ve MRG incelemelerde araba tekerleği şeklinde progresif kontrastlanma paterni karakteristiktir. Ayrıca MRG incelemelerde fibrozis veya kronik hemarojiye sekonder T1 ve T2 intensitesi değişkenlik gösteren yıldız şeklinde santral skar veya hemoraji alanı bulunması lezyonun karakteristik özellikleri arasındadır. PET BT de ise yoğun FDG tutulumu göstermektedir.

Perkütan biyopsi sonrası tümör rüptürü ve kanama komplikasyonu olabilmektedir ve bu nedenle kesin tanı splenektomi sonrası konulabilmektedir. Lezyonun karakteristik radyolojik özelliklerinin bilinmesi malign lezyonlardan ayırt edilmesi ve agresif tedaviden kaçınılması açısından önem taşımaktadır.

Anahtar Kelimeler: dalak, benign vasküler tümörler

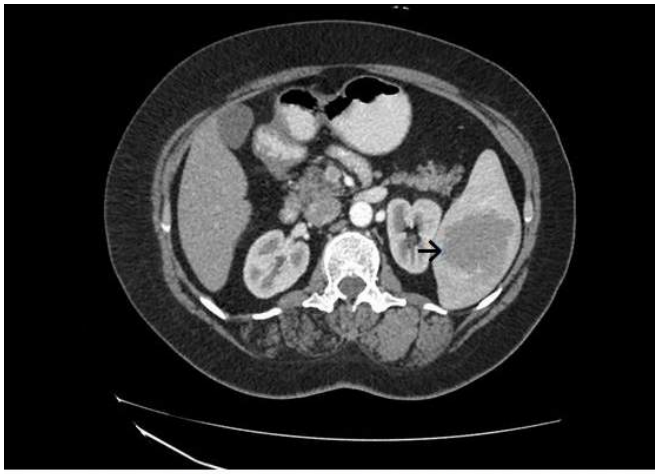

Resim 1.Arteryel fazda periferal ve ışınsal tarzda çizgisel kontrastlanma gösteren lezyon(ok)

Resim2.T2A görüntülerde santral kesimi yıldız şeklinde belirgin hipointens,periferal kesimi ise parankime göre hafif hipointens lezyon(ok)

Resim3. Venöz fazda periferden santrale doğru araba tekerleği şeklinde kontrastlanmasında artış izlenen ve santralinde hipodens alan bulunan kitle lezyonu (ok)

Genitoüriner Sistem Radyolojisi

PS-748

NADİR BİR OLGU: POLİORŞİDİZM, MRG BULGULARI

Veysel Akgün[1], Bilal Battal[1], Salih Hamcan[1], Uğurcan Balyemez[1], Mustafa Taşar[1]

[1]Gülhane Askeri Tıp Akademisi Radyoloji Anabilim Dalı

Giriş: Poliorşidizm ikiden fazla testis bulunması durumuna verilen isim olup oldukça ender görülen konjenital bir anomalidir. Literatürde sayılı poliorşidizm olgusu mevcuttur. Poliorşidizm olgularında süpernumere testis genellikle skrotum yerleşimli olup inguinal kanalda da izlenebilir. Skrotal yerleşimli supernumere testisler ise genellikle solda izlenmektedir. Bu bildiri ile oldukça ender görülen poliorşidizm olgusuna ait MRG bulgularını sunmayı amaçladık.

Gereç ve Yöntem: 21-yaşında erkek olgu sol kasık ağrısı nedeni ile kliniğimize sevk edildi. Olgu skrotal US ve testis MRG ile tarafımızdan değerlendirildi.

Bulgular: Ultrason incelemede sağ hemiskrotumda normal boyutlarda bir adet testis izlenen olguda sol hemiskrotumda 1 adet küçük boyutlu testise ait görünüm ve komşuluğunda benzer boyut, eko ve kanlanma paterninde bir görünüm saptanması üzerine olgu ileri evaluasyon amacı ile MRG ile değerlendirildi. MR görüntülerinde sol hemiskrotumda aynı epididim ve vas deferensi paylaşan küçük boyutlu iki testis izlendi.

Sonuç: Poliorşidizm çok ender bir konjenital anomali olup genellikle trioşidizm şeklinde izlenir.4 testisli olgular daha da ender görülmektedir. Triorşid olgularda ise süpernumere testis olgumuzda olduğu gibi genellikle sol hemiskrotumda izlenir. Çeşitli yazarlar tarafından poliorşidizm, supernumere testisin lokasyonuna, epididi ve vas deferens ilişkisine göre farklı alt tiplere sınıflandırılmaktadır. Bu alt tiplerden en sık görüleni ise olgumuzda olduğu gibi supernumere testisin komşu testis ile aynı epididim ve vasdeferensi paylaştığı tiptir. MRG supernumere testisin komşu testis ve epididim – vas deferens ilişkisini US'ye oranla daha net ortaya koymuştur.

Anahtar Kelimeler: poliorşidizm, triorşidizm, testis, genitoüriner, MRG

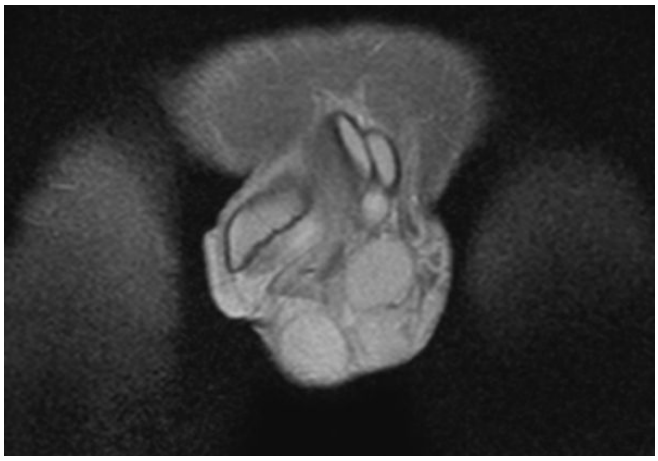

Resim 1.

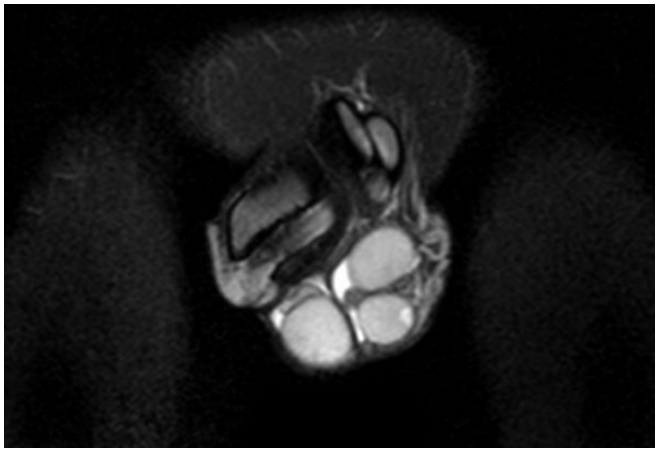

Resim 2.

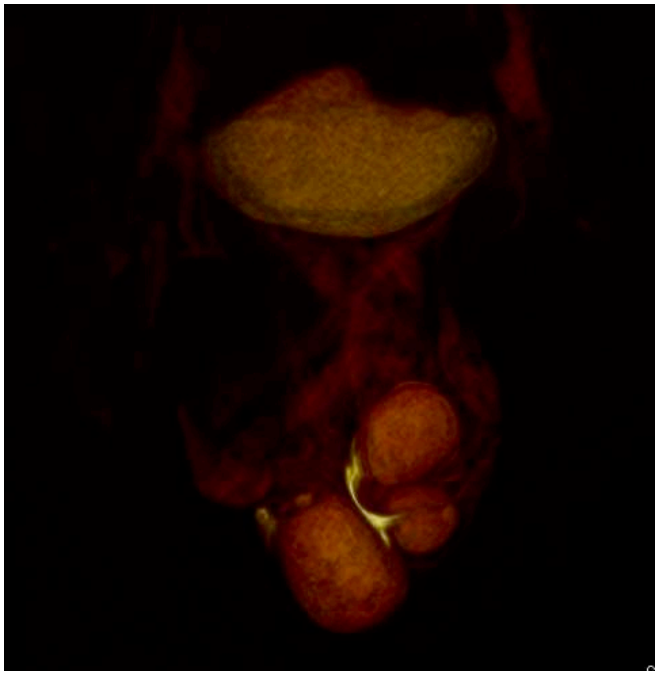

Resim 3.

Kardiyovasküler Görüntüleme

PS-749

PULMONER SEMENT EMBOLİSİ: BTA BULGULARI

Uğurcan Balyemez[1], Uğur Bozlar[1], Fatih Örs[1], Mehmet Şahin Uğurel[1]

[1]*Gülhane Askeri Tıp Akademisi Radyoloji Anabilim Dalı*

Giriş: Vertebroplasti veya kifoplasti operasyonlarında kullanılan sement materyali bazı durumlarda venöz drenaj ile sistemik dolaşıma geçip pulmoner emboliye neden olabilmektedir. Pulmoner embolinin nadir bir nedeni olan sement embolisi ayırıcı tanısında, civa embolisi, siyanoakrilat (süper glue) embolisi gibi diğer yabancı cisim embolileri ile karışabilmektedir. Bu bildiri ile multiple pulmoner sement embolisine ait BT anjiografi bulgularını sunmayı amaçladık.

Gereç ve Yöntem: 75-yaşında kadın olgu 10 gündür nefes darlığı şikayeti sonrası d-dimer testi de yüksek çıkması nedeni ile kliniğimize sevk edildi. Olgu 320 dedektörlü BT cihazı ile yapılan pulmoner arterlere yönelik BT anjiografi ile değerlendirildi.

Bulgular: BT anjiografi tetkikinde, sağ akciğer orta lobda, sol akciğer alt lobda ve üst lobda, pulmoner arterlerin segmenter-subsegmenter dallarında hiperdens dolma defektleri izlendi. Hastanın vertebral kolon incelemesinde T8, T9 ve T10 vertebra korpuslarında hafif yükseklik kaybı ve geçirilmiş vertebroplasti operasyonuna sekonder hiperdens değişiklikler izlendi. Bu bulgu ışığında olgu pulmoner sement embolisi lehine değerlendirildi.

Sonuç: Sement materyali polimetil-metaklirat'a verilen isimdir ve vertebroplasti ile kifoplasti operasyonlarında perkütan olarak kullanılır. Vertebroplasti işlemi, görüntüleme eşliğinde perkütan yoldan sement materyalinin hastalıklı vertebraya enjeksiyonu ile gerçekleştirilir. Sement materyali normalden daha sıvı formda verildiğinde veya basınçlı bir şekilde enjekte edildiği durumlarda bazivertebral venler aracılığı ile drene olabilmektedir. Vertebroplastili olgularda bu venlerde sık olarak sement materyalinin kaçakları görülmektedir. Buna ek olarak olguların %4.6–26'sında sement embolisi geliştiği bildirilmektedir.

Yabancı cisim pulmoner embolileri ender görülmekte olup izlenen yabancı maddenin karakterizasyonunu yapabilmek olgunu hikayesi veya olgumuzda olduğu gibi görüntü alanına giren diğer alanların değerlendirilmesi ile sıklıkla ortaya konabilir. BT anjiografi tetkikinde pulmoner arterlere ek olarak çevre yapıların da değerlendirilebilmesi tanı koymada fayda sağlamaktadır.

Anahtar Kelimeler: Pulmoner, emboli, yabancı cisim, sement, anjiyo, BTA

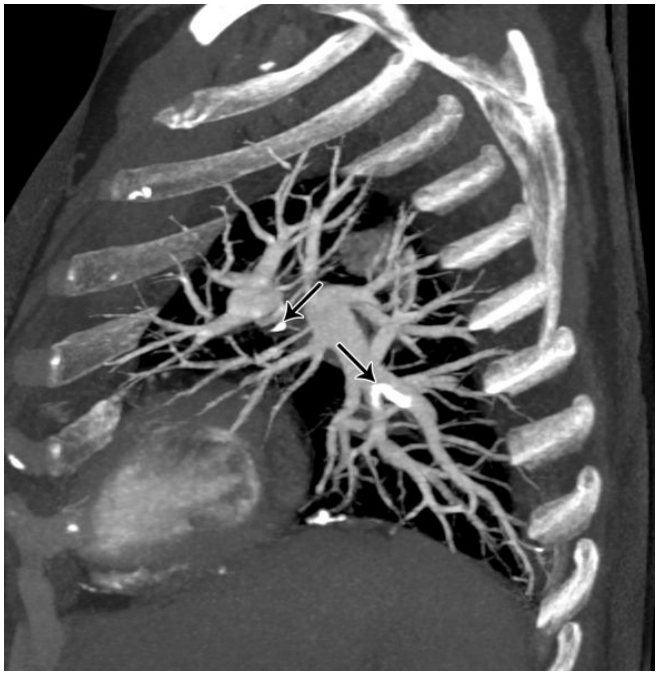

Resim 1.

Resim 2

Baş-Boyun Radyolojisi

PS-750

PETRÖZ KEMİK PNÖMOTİZASYONU VE SUBJEKTİF PULSATİL TİNNİTUS İLİŞKİSİ

Abdullah Soydan Mahmutoğlu[1], Didem Rıfkı[2], İrfan Çelebi[3], Müjdat Bankaoğlu[3], Şükrü Mehmet Ertürk[3], Özdeş Mahmutoğlu[3], Yeşim Karagöz[1], Aytül Hande Yardımcı[1], Muzaffer Başak[3]

[1]İstanbul Eğitim ve Araştırma Hastanesi
[2]Gazimağusa Devlet Hastanesi
[3]Şişli Hamidiye Etfal Eğitim ve Araştırma Hastanesi

Giriş ve Amaç: Tinnitus, akustik stimulus yokluğunda ses algılanması olup hastalar tinitusu unilateral veya bilateral olarak algılayabilir. Subjektif tinnitus sadece hastanın kendisi tarafından duyulurken, objektif tinnitus hasta dışında bir başka kişi tarafından da duyulabilen tinnitusu tarifler. Pulsatil tinnitus hastanın nabzı ile senkron duyulan tekrarlayıcı bir ses iken, non pulsatil tinnitus daima varolan değişmez bir sestir. Pulsatil tinnnitus çoğunlukla vasküler sebepli olup objektif olması beklenir. Subjektif pulsatil tinnitus nadir bir semptomdur. Çalışmamızda petröz kemik pnömotizasyonu ile subjektif pulsatil tinnitus arasında olası ilişki varlığını araştırdık.

Yöntem: Ekim 2013 ile Eylül 2014 tarihleri arasında bilateral ya da tek taraflı subjektif pulsatil tinnitus tarifleyen, sistemik herhangi bir hastalığı ya da geçirilmiş cerrahi öyküsü olmayan, otolaringolojik muayeneleri normal, 35 kişinin temporal kemik bilgisayarlı tomografi (BT) incelemeleri çalışmaya dahil edildi. Kontrol grubu verileri ise kronik sinüzit nedeniyle paranazal sinüs BT'si çekilen, herhangi bir kulak patolojisi ve tinnitus şikayeti olmayan 35 olgunun petröz kemik görüntülerinin retrospektif olarak değerlendirilmesi ile elde edildi.

Bulgular: Çalışma ve kontrol grupları aralarında kadın/erkek oranlarında ve ortalama yaş değerlerinde anlamlı farklılık yoktu (p>0.05). Çalışma grubunda 24 (68,57 %) hastada tek taraflı tinnitus, 11 (31,42 %) hastada bilateral tinnitus saptanmış olup toplam 46 tinnituslu kulak incelendi. Tinnituslu 13 (28.26 %) kulakta petröz pnömotizasyon saptandı. Bunlardan 5'i tek taraflı, 4'ü ise çift taraflı idi.11 olguda pnömotizasyonlar multiple farklı boyutlu küçük hava hücreleri ve kemik septalardan oluşmaktaydı. Tek taraflı tinnitus şikayetli 2 olguda tinnitus olan tarafta geniş hava hücresi izlenirken tinnitus olamayan diğer kulakta küçük hücrelerden oluşan petröz pnömotizasyon izlendi. Kontrol grubunda tinnitus olmayan 35 kişinin 70 kulağında, 15 (21.42 %) petröz pnömotizasyon saptandı ve hepsi küçük hava hücrelerinden oluşmaktaydı. Student bağımsız gruplar t-testine gore petröz pnömotizasyon ve tinnitus arasında istatistiksel anlamlı bir ilişki bulunmadı (p> 0.05).

Tartışma ve Sonuç: Literatürde petröz pnömotizasyonda ICA ve koklea arasındaki hava hücrelerinin bir amplifikatör gibi davranabileceğini ve kokleaya ulaşan artmış transmisyonlu kan akımının, pulsatil tinnitusa neden olabileceğini savunan çalışmalar vardır. Oysa sesin kemikte havaya oranla daha iyi iletildiği bilinen bir fizik kuralı olup bu durumda pnömotize kemikte sesin amplifiye olması beklenmemelidir. Biz çalışmamızda petröz pnömotizasyonla tinnitus arasında anlamlı bir ilişki bulmadık. Ancak bilateral pnömotizasyonlu iki olguda tek taraflı tinnitus ile aynı tarafta büyük hava hücresi, tinnitus olmayan diğer kulakta ise küçük hava hücreleri izlendi. Petröz apeks pnömotizasyonunda multiple kemik lamellla ve hava hücrelerine bağlı birçok arayüz ses dalgalarının yolculukları boyunca kırılma ve yansımalarına yol açarken hiç ya da birkaç ince septa içeren büyük hücre varlığı sesi distorde etmeden iletebileceğini varsayarsak amplifikasyondan ziyade küçük hücreli tarafta büyük hücreye kıyasla ses şiddetinde azalma ve büyük hücreli tarafta rölatif olarak şiddetin normale daha yakın kalmasına bağlı kokleada artmış iletim olarak algılanabilir mi? Bu olasılığın doğruluğunu ortaya koymak için geniş serilerde çalışma yapılması gereklidir.

Anahtar Kelimeler: Tinnitus, Petröz Pnömotizasyon

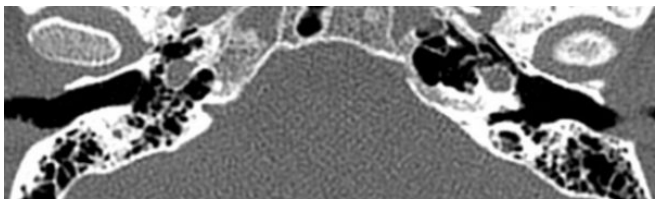

Resim 1.

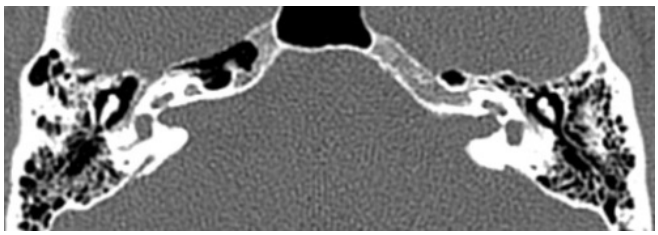

Resim 2.

Toraks Radyolojisi

PS-751

DESENDEN AORTA ANEVRİZMASI GREFT REPLASMANI SONRASI TRAKEOÖZEFAGEAL FİSTÜL GELİŞEN BİR OLGU

Fatma Ayça Edis Özdemir[1], Mustafa Dağlı[1], Mustafa Özdemir[1], Esin Ata Ölçücüoğlu[1], Fahrettin Küçükay[1], Muharrem Tola[1]

[1]Türkiye Yüksek İhtisas Eğitim ve Araştırma Hastanesi

Hastanemiz Kalp Damar Cerrahisi Kliniğinde desenden aort anevrizması nedeniyle greft replasmanı yapılan hastada disfaji ve öksürük şikayetleri olması nedeniyle kliniğimizde özefagografi tetkiki yapılmış olup tetkik esnasında bronşlarda kontrast madde izlenmiştir. Hastanın operasyon öncesinde kliniğimizde çekilen çok kesitli BT anjiyografisinde ise desenden aortada 54 mm çapa ulaşan anevrizmatik dilatasyon ve bu düzeyden başlayarak bilateral iliak arterlere uzanım gösteren diseksiyon flebi izlenmektedir.

Kazanılmış trakeoözefageal fistüller genellikle erişkin döneminde görülür. Malignite, travma, uzamış trakeal entübasyon en sık nedenlerdir. Bizim olgumuzda olduğu gibi toraks cerrahisi sonrasında da görülebilmektedir. Klinikte özellikle sıvı gıdalarla oluşan şiddetli öksürük, yiyecekle karışık balgam ekspektorasyonu, nadiren de göğüs ağrısı ve hemoptizi görülebilir. Erişkinlerde görülen özellikle tekrarlayıcı ve tedaviye yanıtsız pnömonilerde tekrarlayan aspirasyonlara yol açması nedeniyle trakeoözefageal fistül de ayırıcı tanıda düşünülmelidir.

Trakeoözefageal fistül tanısında özefagografi, toraks BT, bronkoskopi, üst GİS endoskopisi yapılabilir. Özefagografi hızlı ve noninvaziv bir yöntem olması itibarı ile ilk tercih edilen görüntüleme yöntemlerindendir. Tetkik esnasında kontrast maddenin bronşlarda izlenmesi ile tanı koyulur. Bizim olgumuzda da özefagus orta kesimi komşuluğunda opak madde göllenmesi ve bronşlarda kontrast madde izlenmektedir.

Anahtar Kelimeler: Trakeoözefageal, Fistül, Özefagografi

Resim 1.

Resim 2.

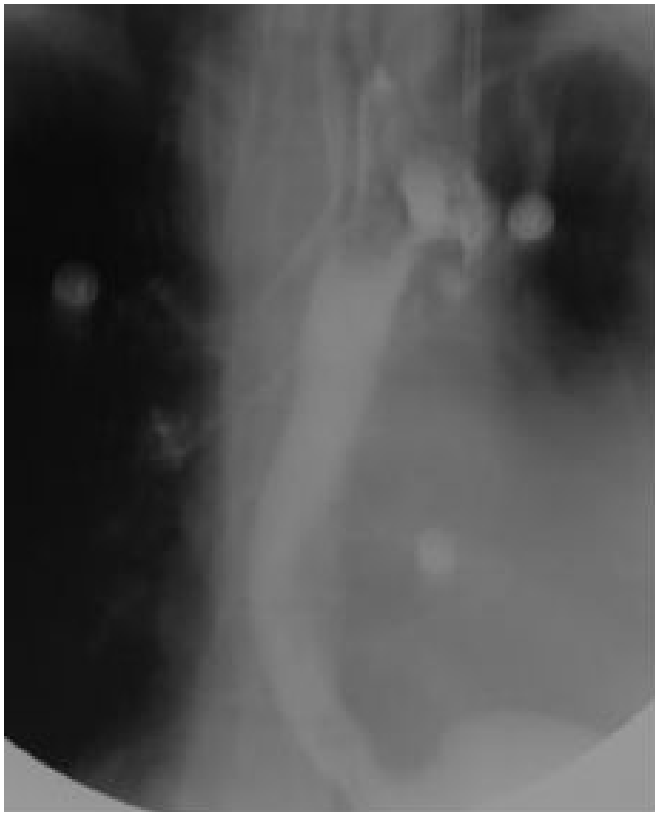

Resim 3.

Pediatrik Radyoloji

PS-752

BİLATERAL ANOFTALMİ VE KORPUS KALLOZUM AGENEZİSİ: OLGU SUNUMU

Aytaç Doğan[1], Saliha Çıracı[1], Selim Doğanay[1], Burcu Süreyya Görkem[1], Tamer Güneş[2], Abdulhakim Coşkun[1]

[1]Erciyes Üniversitesi Tıp Fakültesi, Radyoloji Anabilim Dalı
[2]Erciyes Üniversitesi Tıp Fakültesi, Pediatri Anabilim Dalı

Giriş: Anoftalmi; gözkapağı, konjonktiva ve lakrimal yapıların bulunmasına rağmen, globun tamamen olmaması, mikroftalmi ise globun total aksiyel uzunluğunun yaşa göre ortalama iki standart deviasyonun altında olması şeklinde tanımlanmaktadır (1).

Korpus kallozum anomalileri gelişim zamanına göre total veya parsiyel agenezi şeklinde olmakla beraber çeşitli beyin gelişim bozuklukları ile ilişkili bulunmuştur (2).

Oldukça nadir görülen bilateral anoftalmiye eşlik eden korpus kallozum agenezisi olan olgumuzu sunmayı amaçladık.

Bulgular: Bilateral anoftalmi bulunan olguya 7 günlükken yapılan transfontanel ultrasonografide korpus kallozumun agenezik olduğu görüldü. Kranial MR incelemede her iki glob oküli, optik sinirler ve optik kiazma izlenmedi (Resim 1a). Solda atrezik bulbusa ait T2-A hiperintens kalıntı görüldü. Sagittal T2-A görüntüde korpus kallozumun agenezisi demonstre edildi (Resim 1b).

Sonuç: Konjenital anoftalmi 1–20/100000 oranında görülmektedir (3). Nedeni tam olarak bilinmemekle birlikte etyolojisinde kromozomal anomaliler (Trizomi 13, Trizomi 18q), fetal enfeksiyonlar (rubella, varicella, toksoplazma), genetik sendromlar ve çevresel etmenler görülebilmektedir (4).

Eşlik eden anomalilerin de değerlendirilmesi açısından MRG en uygun radyolojik tetkiktir.

Kaynaklar

1. Bardakjian T, Weiss A, Schneider AS. Microphthalmia/Anophthalmia/ Coloboma Spectrum. GeneReviews (2006).
2. Hetts SW, Sherr EH, Chao S, Gobuty S, Barkovich AJ. Anomalies of the corpus callosum: an MR analysis of the phenotypic spectrum of associated malformations. AJR Am J Roentgenol.2006; 187: 1343–8.
3. Schittkowski MP, Guthoff RF. Systemic and ophthalmological anomalies in congenital anophthalmic or microphthalmic patients. Br J Ophthalmol.2010; 94: 487–93
4. Verma AS, Fitzpatrick DR. Anophthalmia and microphthalmia. Orphanet J Rare Dis.2007 26; 2: 47

Anahtar Kelimeler: Anoftalmi, Korpus Kallozum Agenezisi

Resim 1.

Resim 2.

Baş-Boyun Radyolojisi

PS-753

ÜÇ FAZLI KONTRASTLI MANEVRALI BİLGİSAYARLI TOMOGRAFİ YARDIMIYLA TANI KONULAN LARİNKS PARAGANLİOMU OLGUSU

İrfan Soydan Çelebi[2], Abdullah Soyda Mahmutoğlu[1]

[1]İstanbul Eğitim ve Araştırma Hastanesi
[2]Şişli Etfal Eğitim ve Araştırma Hastanesi

Paragangliomalar nöral krest orjinli çoğunlukla benign vasküler neoplaziler olup klinik olarak malign özellik gösterebilirler. Larinks yerleşimli paragangliomalar oldukça nadirdir. Standart diagnostik yaklaşım anjiografi olarak kabul edilmiş olup diğer görüntüleme modalitelerinin tanısal rolü yeterice geniş araştırılmamıştır. Olgumuz birkaç yıldır sesinde kabalaşma olan 38 yaşında erkek hasta. Yapılan muayenesinde larinks yerleşimli submukozal lezyon izlenen hasta klostrofobi nedeni ile MR tetkikini kabul etmeyince manevralı üç fazlı kontrastlı boyun BT inceleme yapıldı. Lezyon ilk arteryel fazda (inspirasyon) yoğun kontrastlanma gösterip ikinci fazda (valsalva) zirveye ulaştı ve son fazda (fonasyon) wash-out gösterdi. Bu kontrastlanma paterni hipervasküler lezyon için uyumlu olup hemanjioma, paraganglioma veya vasküler malformasyon ayırıcı tanılarını destekle-mekteydi.18 aylık takip sonrasında lezyon servikal yaklaşımla eksize edildi ve patolojik tanı paraganglioma olarak doğrulandı. Larinksin paragangliomu nadir bir lezyon olup manevralı üç fazlı kontrastlı BT tanıda yardımcı olarak kullanılabilir.

Anahtar Kelimeler: Larinks, paragangliom, bilgisayarlı tomografi

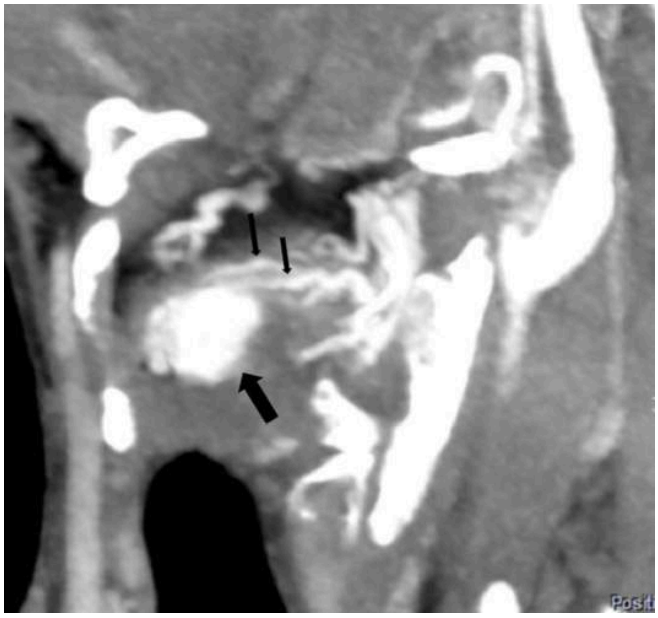

Resim 1.

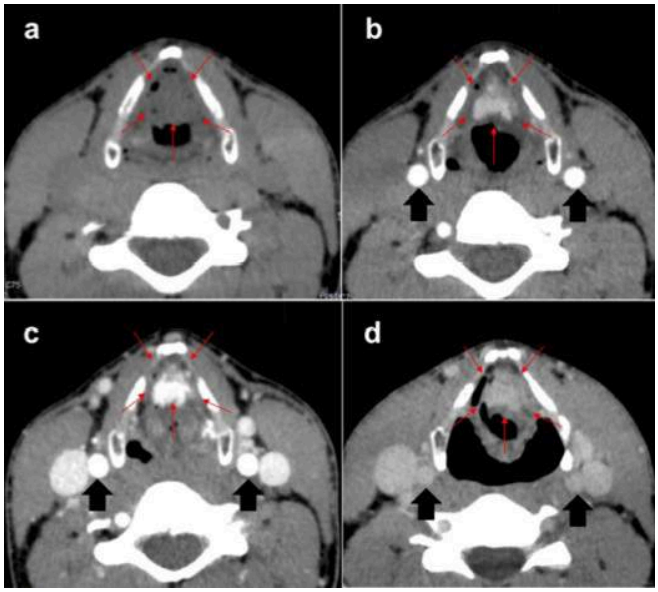

Resim 1. a,b,c,d

Pediatrik Radyoloji

PS-754

PANKREATİTLİ ÇOCUKLARDA RADYOLOJİK TANI VE HASTA YÖNETİMİ

Altan Güneş[1], Şule Yalçın[2], Berna Oğuz[1], Mithat Haliloğlu[1]

[1]Hacettepe Üniversitesi Tıp Fakültesi Radyoloji Anabilim Dalı, Pediatrik Radyoloji Bilim Dalı

[2]Hacettepe Üniversitesi Tıp Fakültesi Çocuk Cerrahisi Anabilim Dalı

Amaç: Çocuklarda pankreatit tanısı alıp tedavi ve takip edilen hastaların medikal ve görüntüleme bulgularını değerlendirerek pankreatitlerin etyolojilerini araştırmak.

Gereç ve Yöntem: 1 Ocak 2007 ile 1 Haziran 2016 tarihleri arasında hastanemizde klinik, laboratuar ve görüntüleme bulguları ile pankreatit tanısı almış çocuk hastaların kayıtları ve PACS sistemindeki görüntüleri retrospektif olarak değerlendirildi. Kayıtlarının tamamına ulaşılamayan hastalar çalışma dışında bırakıldı.

Bulgular: Çalışmaya 44 hasta dahil edildi. Hastaların 23'ü erkek, 21'i kızdı. Hastaların yaşları 3–18 arasında değişmekte olup ortalama yaş 9,5'dir. Başvuru anındaki en sık şikayetler tekrarlayan karın ağrısı ve kusmaydı. Hastaların tamamında ilk seçilen radyolojik yöntem ayakta direk batın grafisiydi. Hastaların 12'sine US tetkiki yapıldı. Bu hastalardan beşinde pankreas boyutlarında artış ve peripankreatik sıvı saptandı. Hastaların 4'üne sadece BT, 2'sine BT ve MRG, 38'ine MRKP tetkikleri yapıldı. BT tetkiki yapılan hastaların beşinde pankreatit bulguları, ikisinde psödokist izlendi. MRKP'de hastaların sekizinde anormal bulgu izlenmedi. MRKP'de anormallik saptanan hastalardan onaltısında safra yollarına ait anormallik saptandı. Bu hastalardan dördünde koledok-pankreatik kanal birleşim anomalisi, birinde pankreatik kanal duplikasyonu, beşinde pankreas divizum, dördünde taş, ikisinde eşlik eden birleşim anomalisi, ikisinde pankreatik kanalda darlık, birinde koledok kisti, birinde ise duodenum 2. kısımda duplikasyon kisti saptandı. Bazı hastalarda sayılan anomalilerden birden çoğu izlendi. MRKP'de birleşim anomalisi saptanan dört hastanın üçünde ERCP ile de doğrulanan anomali gösterildi ve bir hastaya cerrahi tedavi uygulandı. Pankreas divizum saptanan beş hastadan birisi cerrahi olarak tedavi edildi. Koledokolitiazis saptanan tüm hastalara ERCP yapıldığı ve bir hastanın cerrahi olarak tedavi edildiği saptandı. MRKP'de bilier/konjenital anormallikler dışında dört hastada psödokist izlendi. Hastaların 18'inde pankreatit etyolojisine ait neden bulunmazken, 15 hastada bilier/konjenital anomaliler, 3 hastada kistik fibrozis, 5 hastada kemoterapötik ajana, 3 hastada hiperlipidemiye bağlı olduğu saptandı. Bir hastada hiperlipidemi ve koledok-pankreatik kanal birleşim anomalisi birlikteydi.

Sonuç: Çalışmamızda çocuklarda pankreatitin en sık nedenleri idiopatik ve bilier/konjenital anomaliler olarak saptandı. Pankreatitin tanısının konulmasında, nedeninin saptanmasında, tedavinin medikal mi cerrahi mi olması gerektiğine karar verilmesinde görüntüleme yöntemleri özellikle MRKP önemlidir.

Anahtar Kelimeler: Çocuk, pankreatit, manyetik rezonans kolanjiopankreatografi

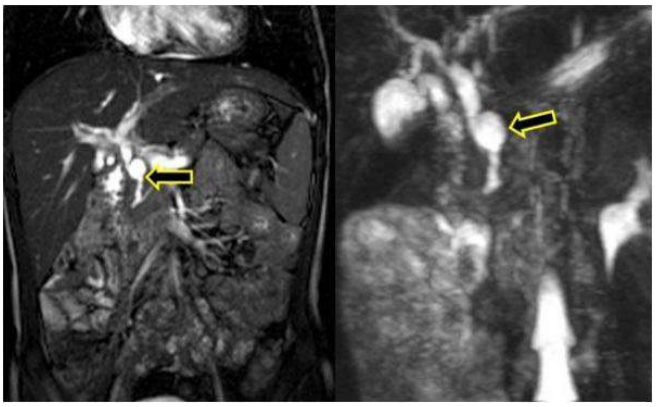

Resim 1.

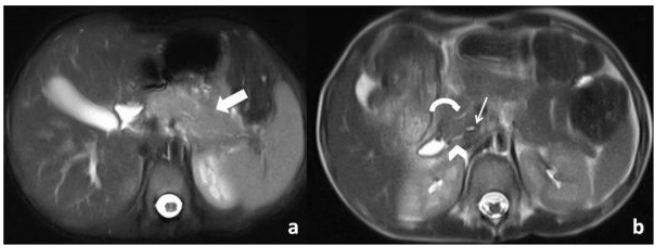

Resim 2. a,b

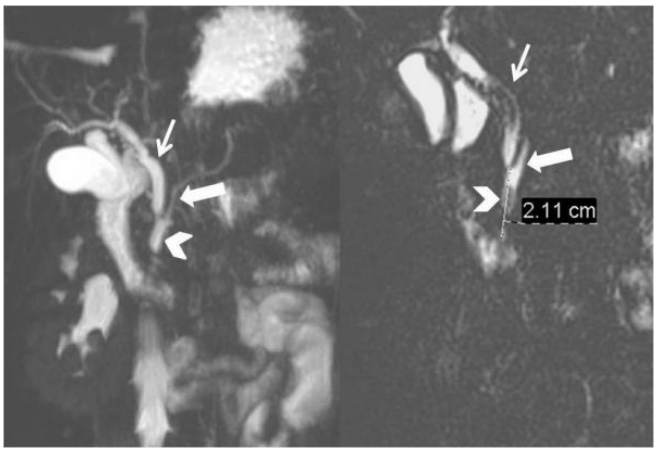

Resim 3.

Nöroradyoloji

PS-755

NADİR BİR POSTERİOR SİRKÜLASYON İSKEMİSİ; PERCHERON ARTER ENFARKTI

Bekir Şanal[1], Mehmet Korkmaz[1], Mustafa Çetiner[2], Sibel Canbaz Kabay[2]

[1]Dumlupınar Üniversitesi Tıp Fakültesi Radyoloji Anabilim Dalı
[2]Dumlupınar Üniversitesi Tıp Fakültesi Nöroloji Anabilim Dalı

Talamus PCA'nın P1 ve P2 segmentleri ile PComA'den orijinlenen multipl küçük damarlardan beslenir. Vasküler beslenmesine göre anterior, posterior, inferolateral ve paramedian olmak üzere 4 bögeye ayrılır. Anterior; PcomA'in polar arter dalı, posterior; PCA P2'nin posterior koroidal dalı, inferolateral; PCA P2'nin talamogenikülat dalı ve paramedian; PCA P1'in talamoperforan (paramedian) arter dalından beslenir. Percheron Arteri (PA) ise PCA P1 segmentinden köken alarak her iki talamus ve bazen rostral midbraini besleyen nadir bir tek taraflı dominant talamoperforan arter varyantıdır. Polar arter yokluğunda talamus anteriorunu da besleyebilir.

PA oklüzyonuna bağlı enfarkt insidansı %0.2 – 0.3 olup, tüm iskemik stroklar içerisinde son derece nadirdir. PA oklüzyonu tipik bilateral paramedian talamus enfarktı ve eşlik edebilen midbrain enfarktı ile prezente olur. Klasik klinik bulguları; mental durum bozukluğu, vertikal bakış kısıtlılığı ve hafıza kaybıdır. Geniş bir seride 4 enfarkt paterni tanımlanmıştır.1– İzole bilateral paramedian talamik enfarkt.2– Bilateral paramedian talamik enfarkt+midbrain enfarktı.3– Bilateral paramedian+anterior talamik enfarkt.4– Bilateral paramedian+anterior talamik+midbrain enfarktı.72 yaşında HT öyküsü olan kadın hasta ani gelişen bilinç kaybı şikayeti ile acil servise başvurdu. Yapılan BT'de özellik saptanmadı. Difüzyon MR'de bilateral paramedian talamik enfarkt ve eşlik eden küçük sol oksipital enfarkt tesbit edildi ve hasta yoğun bakım ünitesine yatırıldı. Yapılan değerlendirmelerinde AF saptandı. BT anjiyografide her iki karotis arterlerinde %50 düzeyinde stenoz izlendi, posterior sirkülasyon açıktı. BTA ile percheron arter demonstre edilemedi. Kliniği stabil seyreden hasta kliniğe alındı. Genel durumu stabil seyreden ve nörolojik defisiti gerileyen olgu uygun medikasyon ile eksterne edildi.

Biz bu olguda, son derece nadir Percheron Arter enfarktının klinik ve radyolojik bulgularını sunmayı amaçladık.

Anahtar Kelimeler: Percheron Arter Enfarktı

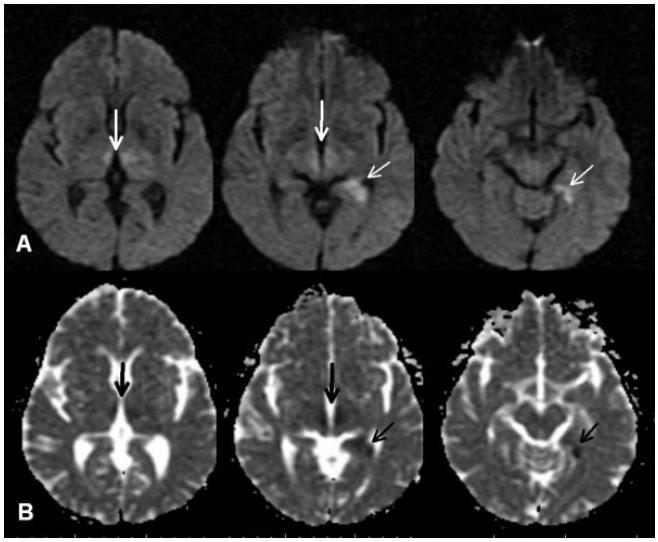

Resim 1.

Girişimsel Radyoloji

PS-756

AORTOENTERİK FİSTÜL: OLGU SUNUMU

Baran Umut Vardar[1], Zeynep Aydın[1], Aytaç Gülcü[1], Canan Altay[1], Mustafa Seçil[1]

[1]Dokuz Eylül Üniversitesi Radyoloji Anabilim Dalı

Giriş-Amaç: Aortoenterik fistüller primer veya sekonder olabilir. Primer aortoenterik fistül oldukça nadir bir durum olup, sekonder aortoenterik fistül daha sık oranda görülür. Primer aortoenterik fistüller her zaman önceden var olan aort anevrizması ile ilişkilidir. Sekonder aortoenterik fistüller ise aortik rekonstrüktif cerrahinin bir komplikasyonu olarak görülürler. Perigreft enfeksiyonu sonrası oluşan sekonder aortoenterik fistüller operasyon sonrası 2 hafta ile 10 yıl arasındaki bir zaman diliminde ortaya çıkabilir. Bu olgu sunumunda aortoenterik fistül tanısı almış hastanın elde olunmuş bilgisayarlı tomografi (BT) bulgularının sunulması amaçlanmıştır. Bulgular: 8 sene önce aortik Y-greft operasyonu mevcut olan olgu, 4 sene önce perigreft enfeksiyonu sebebiyle tedavi almış. Bel ve bacak ağrısı ile hastanemiz acil servisine başvuran 77 yaşındaki erkek olgu, arterial fazda elde olunmuş kontrastlı torakoabdominal bilgisayarlı tomografi tetkiği ile birlikte değerlendirilmiştir. Olguya ait bilgisayarlı tomografi tetkiğinde, abdominal aortada infrarenal düzeyden başlayıp bifurkasyona uzanan greft izlenmektedir. Bifurkasyon öncesi greft duvarında anterior kesimde mural trombüs ve hava dansiteleri, duodenum üçüncü kısıma uzanan hipodens aortoenterik fistül traktı vardır. Ayrıca periaortik ve retroperitoneal serbest hava dansiteleri izlenmektedir. Hasta bu bulgularla kronik dönem perigreft enfeksiyonu ve buna sekonder gelişmiş aortoenterik fistül tanısı almıştır.

Tartışma ve Sonuç: Sekonder aortoenterik fistül, operasyon uygulanmış aorta bölümü ile yakın komşuluğundaki barsak arasında oluşur. %80 kadarı duodenum üçüncü ve dördüncü parçasını etkiler. Sekonder aortoenterik fistüller perigreft enfeksiyonunun komplikasyonu olarak oluşurlar. Patogenezinde aortik greftin kronik dönem düşük dereceli enflamasyonu ve barsağa olan aortik pulsasyon sebebiyle tekrarlayıcı basıncı vardır. Hastalarda gastrointestinal kanama %80 ile en sık görülen klinik durumdur. Aortoenterik fistüllere acil cerrahi girişim uygulanmadığında mortalite oranı %100'e kadar çıkar. Bu sebeple aortoenterik fistülden kuşkulanılan hastalarda hızlı tanı hastanın morbiditesi ve mortalitesi açısından çok kritik bir önem arz eder.

Anahtar Kelimeler: Aortoenterik fistül, Bilgisayarlı Tomografi, aortik greft operasyonu komplikasyonu

Resim 1.

Resim 2.

Resim 3.

Toraks Radyolojisi

PS-757

HEREDİTER HEMORAJİK TELENJEKTAZİ TANILI HASTADA PULMONER ARTERİYOVENÖZ MALFORMASYON, OLGU SUNUMU

Nazım Çetinkaya[1], Ersen Ertekin[1], Emir Hüseyin Nevai[1], Murat Kaya[2]

[1]Adnan Menderes Üniversitesi Hastanesi, Radyoloji Anabilim Dalı
[2]Aydın Kadın Doğum ve Çocuk Hastalıkları Hastanesi, Radyoloji Bölümü

Giriş ve Amaç: Pulmoner arteriovenöz malformasyonlar (PAVM), pulmoner arter ve venler arasındaki anormal bağlantılardır. PAVM, sıklıkla herediter hemorajik telenjektazi (HHT) (Rendu-Osler-Weber Sendromu) ile birlikte veya daha nadiren izole anomali şeklinde olabilir. Amacımız Herediter Hemorajik Telenjektazi tanılı hastada saptanan pulmoner arteriovenöz malformasyonu literatür bilgileri ve BT bulguları ile birlikte sunmaktır.

Olgu: 48 yaşındaki yeni Osler Weber Rendu tanısı alan bayan hastanın rutin taramalarında sol akciğerde bazalde yaklaşık 2,5 cm çapında AVM saptandı.

Tartışma ve Sonuç: Pulmoner arteriyovenöz malformasyonlar (PAVM) pulmoner arter ve venler arasındaki anormal bağlantılardır. AVM'lerin %70'den fazlası konjenitaldir ve bunların da %47–80'i Osler-Weber-Rendu ya da herediter hemorajik telenjiektazi olarak bilinen otozomal dominant geçisli sendrom ile birlikte bulunur. Genellikle çok sayıda ve akciğer bazallerinde yerleşimlidir. Büyük malformasyonlar arteryal hipoksemi, geçici iskemik ataklar ve paradoksal emboli- serebral abselere bağlı olarak inmelere neden olurlar.

Anahtar Kelimeler: Arteriovenöz malformasyon, akciğerde AVM, herediter hemorajik telenjektazi

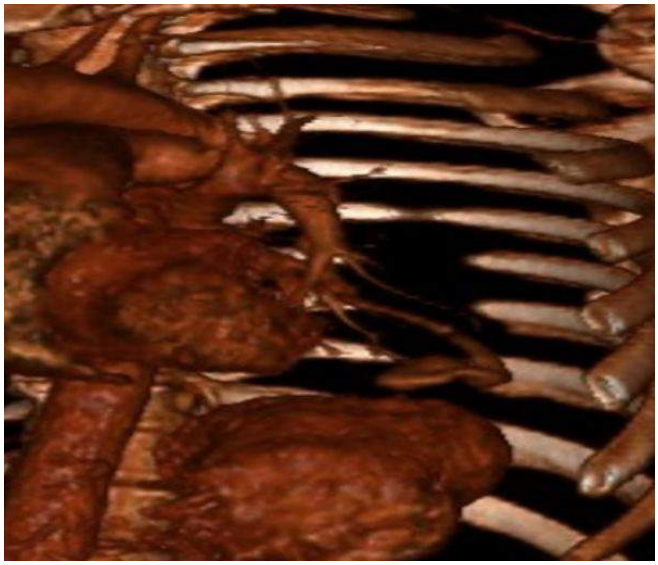

Resim 1.

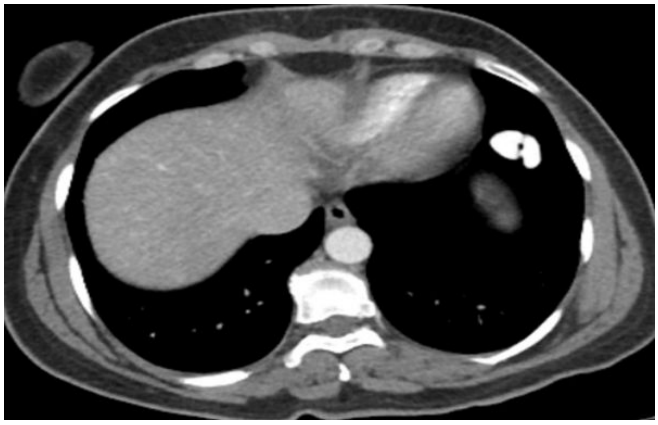

Resim 2.

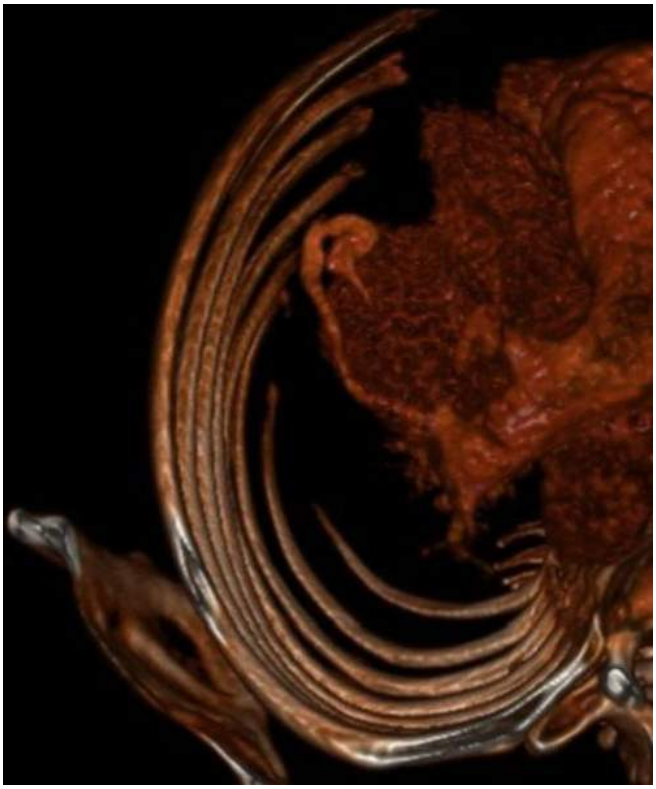

Resim 3.

Baş-Boyun Radyolojisi

PS-758

A CASE WITH RARELY SEEN SUBDURAL AND EPIDURAL EMPYEMA SECONDARY TO FREQUENTLY SEEN SPHENOID SINUSITIS

Hanifi Bayaroğulları[1], İsmail Kartal[1], Gülen Burakgazi[1], Rasim Yanmaz[2], Mustafa Aras[3]

[1]Mustafa Kemal University, Faculty Of Medicine, Department Of Radiology, Hatay, Turkey
[2]Sevgi Hospital, Department Of Radiology, Gaziantep, Turkey
[3]Mustafa Kemal University, Faculty Of Medicine, Department Of Neurosurgery, Hatay, Turkey

Introduction: Subdural empyema is a fluid collection between dura and arachnoid layers and can develop secondary to states like meningitis, middle ear infection, paranasal sinus infection, trauma or cranial surgery. It can develop secondary to paranasal sinus infections which are rare observed and lead to a life threatening situation. Early diagnosis and treatment causes a decrease in mortality and morbidity. CT is the first choice for the diagnosis; however MRI is more efficient and useful. In this paper, we aimed to present a rarely seen subdural and epidural empyema case secondary to frequently seen sphenoid sinusitis.

Case Presentation: Fifteen year old male patient who were on the treatment for his sore throat and headache applied to the emergency department with persistent headache. In the CT scan of the patient who has a normal neurological examination apart from headache, high density subdural – epidural air containing fluid collection in his anterior temporal lobe in the right middle cranial fossa was observed [Figure 1a-b]. Subdural empyema secondary to sinusitis was the possible diagnosis in the patient who had distinct soft tissue density in sphenoid sinus. Thus, thin section CT of the paranasal sinuses was planned to evaluate the sphenoid sinus more precisely. Thinning of the bone and defective images were observed in the right lateral wall of the sphenoid sinus. In the contrast-enhanced MR images of the patient which was performed to evaluate the soft tissue planes and subdural-epidural empyema better, fluid collection with circumferential contrast enhancement, air-fluid level and accompanying peripheral vasogenic edema was detected. Findings firstly increased the diagnostic possibility of the subdural-epidural empyema. The patient who had surgical drainage and antibiotic therapy was taken into follow up.

Discussion: Subdural-epidural empyema is an urgent neurosurgical situation which is related with high mortality and morbitity. Meningitis, paranasal or mastoid sinus infection, middle ear infection, hematogenous dissemination from distant sites, head trauma and postcranial surgery are among the causes of subdural-epidural empyema. CT scan being the first choice diagnostic modality might give normal findings in 50%of all subdural empyema cases. Subdural empyema is observed as fluid collection with a crescent shaped rim-like peripheral contrast enhancement on the cerebral convexity in CT. The sensitivity of MRI is 93%and it is the best imaging method for the diagnosis of subdural-epidural empyema. Fluid collection, meningeal contrast enhancement and brain parenchyma are visualized better with MRI. Diffusion MRI is more reliable for the differentiation of the subdural empyema from subdural hematoma and effusion. Restriction of diffusion is observed during inflammation. When subdural empyema or effusion is detected in a patient with a worsening clinical picture, diffusion MRI can be performed to make the differential diagnosis faster. In the MRI of our patient, fluid collection with peripheral contrast enhancement and circumferential vasogenic edema was observed in the anterior temporal lobe of his middle cranial fossa.

In conclusion, subdural empyema is a rare complication of the sphenoid sinusitis and delay in the diagnosis and treatment might lead an increase in the mortality and morbidity. Diagnosis in the early period of the disease increases the survival of the patients.

Anahtar Kelimeler: Sphenoid sinusitis, Subdural and Epidural empyema, CT and MRI

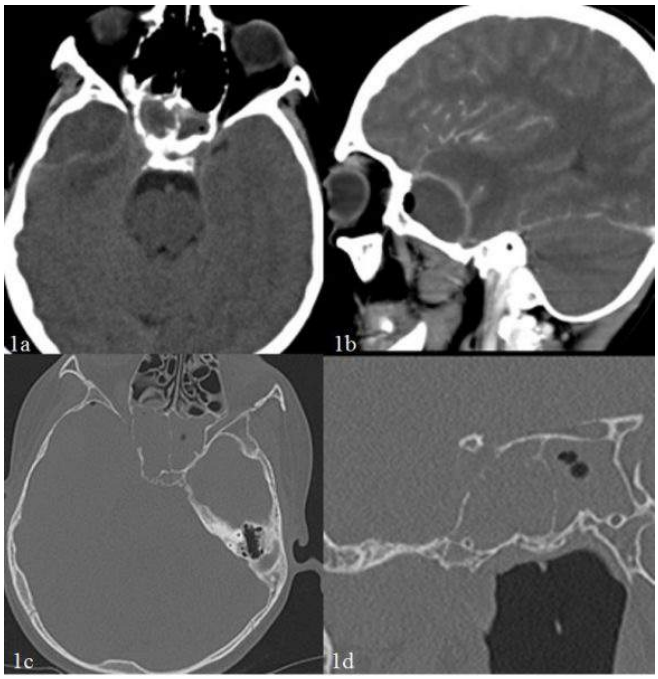

Resim 1. a,b,c,d

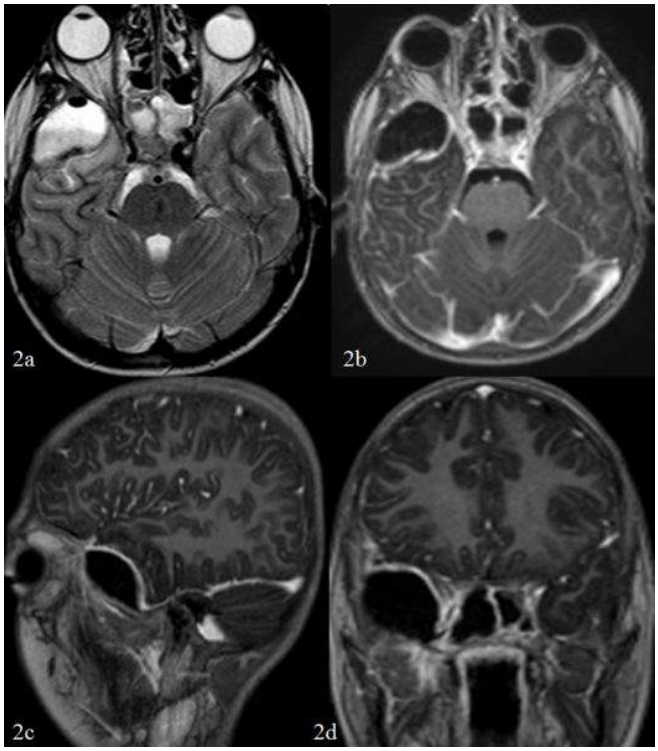

Resim 2 a,b,c,d.

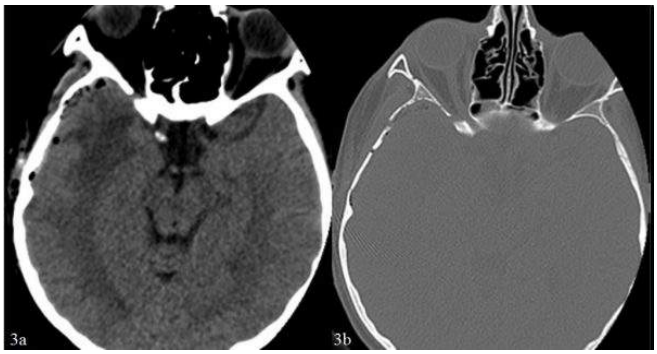

Resim 3.

Kardiyovasküler Görüntüleme

PS-759

"STANDİNG" DALGALARI, BT ANJİOGRAFİDE NADİR BİR GÖRÜNÜM

Asaf Abduramani[1], Uğur Bozlar[1], Fatih Örs[1], Bülent Karaman[1]

[1]*Gülhane Askeri Tıp Akademisi, Radyoloji Kliniği, Ankara*

Amaç: Nadir olarak izlenen ve şimdiye dek DSA ile MR Anjiografide tanımlanan "standing" tarzı, multipl sabit aralıklarla kontraksion şeklinde izlenen dalga formunun, literatürde daha önce tanımlanmayan eksternal iliak arter BT anjiografi bulgularının sunulması amaçlanmıştır.

Gereç ve Yöntem: 28 yaşında erkek hasta karın, vucut sol yarısında kuvvet kaybı, bayılma ve derin ven trombozu hikayesi edeni ile vaskülit abdominal aorta ve dallarının değerlendirilmesi üzerine BT anjiografi tetkiki amacıyla kliniğimize gönderildi. Abdominal aorta ve dallarına yönelik BT anjiografi incelemesi 320 dedektör sıralı BT cihazında, 130 cc kontrast maddenin 5 cc/sn hızla intravenöz enjeksiyonu ve bolus trigger yöntemi kullanılarak yapıldı. Rekonstrükte edilen görüntüler iş istasyonunda değerlendirildi.

Bulgular: Abdominal aorta patent ve kalibrasyonu normal sınırlarda değerlendirildi. Her iki renal arter, Çölyak trunkus, Süperior mesenterik arter ve İnferior mesenterik arter patent ve kalibrasyonları normal görüldü. Her iki ana iliak eksternal iliak ve internal ilik arter patent izlendi. Her iki eksternal iliak arterde multipl eşit intervalerde büküntülü eşit intervallerde (stranding) dalga şeklinde kontraksionlara ait görünüm izlendi.

Sonuç: "Standing" veya "stationary" dalga formları, multpl simetrik ve arterlerde eşzamanlı dağılım göstermektedir. Bu dalgalar periferik DSA incelemede aklaşık %3 insidansla izlenmektedir. Fibromüsküler Displazideki nodüler kontraksion dalgaları ile ayırt edilmesi gereken bir bulgu olarak ta tanımlanmaktadır. Genelde superfisiel femoral arter renal arter ve daha az olmak üzere karotid arter DSA ve MR anjiografilerinde tanımlanmıştır. Bu dalgalar nabız siklusu süresinde retrograt kan akımına bağlı olduğu değerlendirilmiştir ve modaliteye bağımlı olmadığı izlenmiştir. Şimdiye dek bu dalgaları patoloji ile ilişkilendirecek veri bulunmamaktadır.

Anahtar Kelimeler: Standing dalgaları, Stationary dalgaları, Fibromüsküler displazi, alt ekstremite arteriel anjiografi

Resim 1.

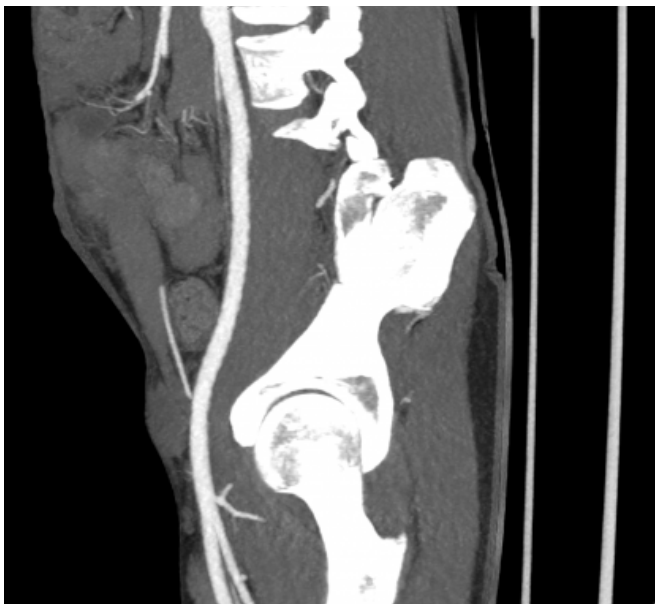

Resim 2.

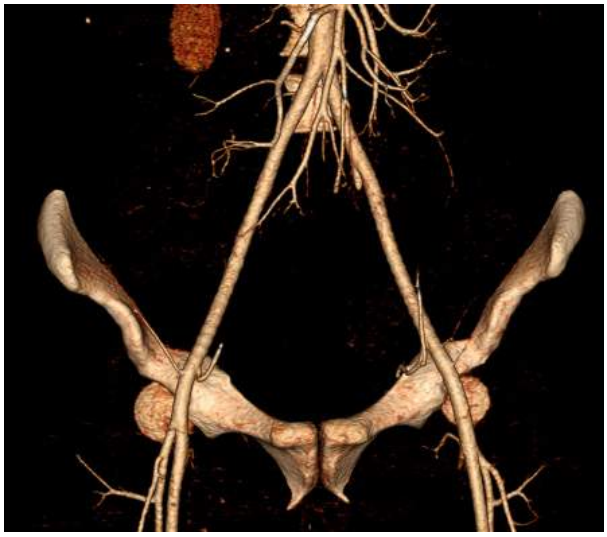

Resim 3.

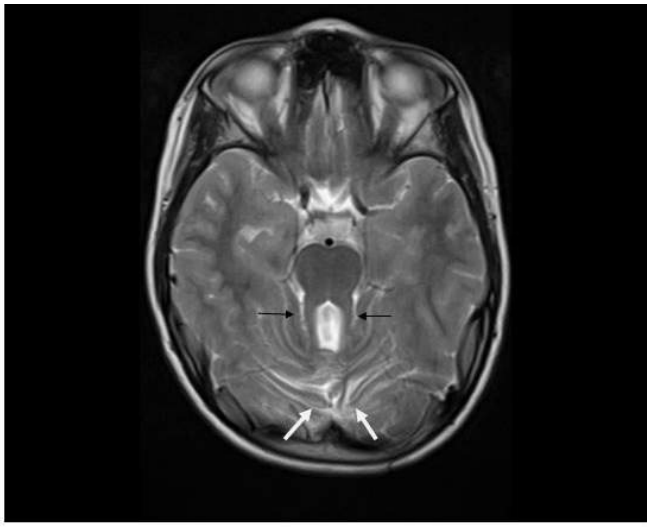

Resim 1.Aksiyel T2A MRG kesitinde, 'molar diş' görünümünü oluşturan süperior serebellar pedinküllerde kalınlaşma (siyah oklar) ve horizontal seyir. Serebellar vermiste hipoplazi ve dismorfik görünüm(beyaz oklar).

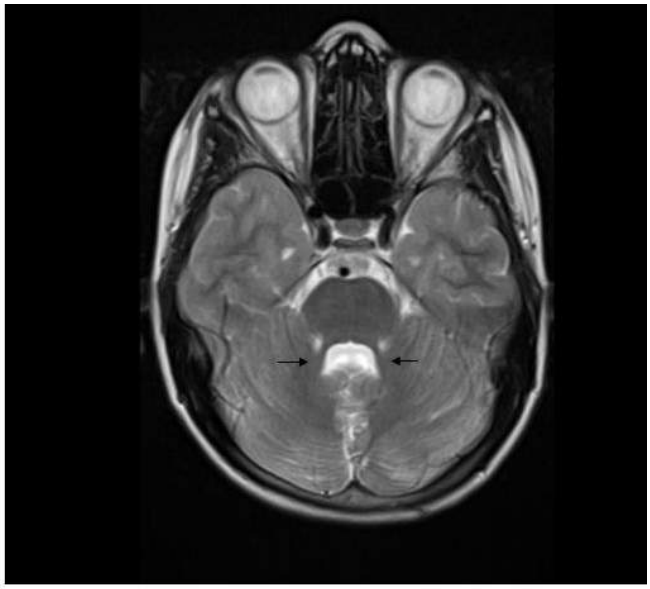

Resim 2. Aksiyel T2A MRG kesitinde 4. ventrikülde yarasa kanadı görünümü (oklar).

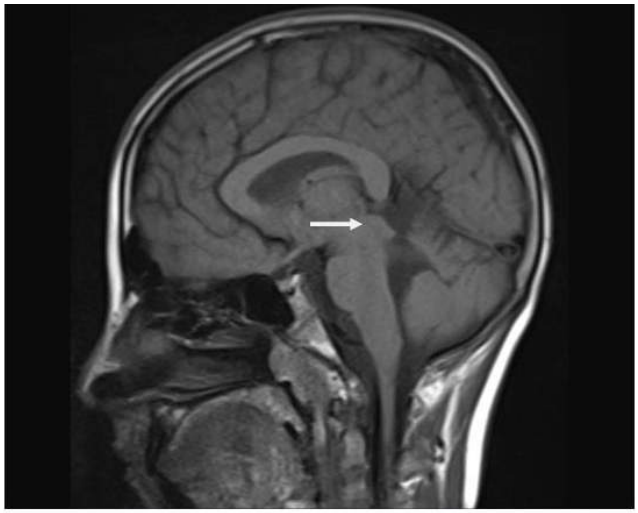

Resim 3. Sagittal T1 MRG kesitinde çaprazlaşmayan serebral pedinküller nedeniyle tektumda sivrileşme (tektal gagalaşma bulgusu) (ok)

Nöroradyoloji

PS-760

JOUBERT SENDROMU: BİR OLGU

Şahabettin Akbayrak[1], Mehmet Sedat Durmaz[1], Muhsin Nuh Aybay[1], Ender Alkan[1], Nahide Türkkahraman[1], Erdi Seçkin[1]

[1]Konya Eğitim Ve Araştırma Hastanesi

Giriş-Amaç: Joubert sendromu otozomal resesif geçiş gösteren, hipotoni, ataksi, epizodik hiperpne nöbetleri ve serebellum -beyin sapının nöropatolojik anomalileri ile birlikte gelişme geriliğinin olduğu, nadir görülen bir sendromdur. Yaklaşık 80 000–100000 yenidoğanda 1 görülür. Bu yazıda nistagmus şikayeti ile başvuran 9 yaşındaki erkek olgunun Joubert sendromlu ile uyumlu beyin manyetik rezonans görüntüleme (MRG) bulgularını sunmayı amaçladık.

Olgu Sunumu: Nistagmus şikayeti ile hastanemize gelen 9 yaşındaki erkek olguda muaynesinde motor mental retardasyon ve gelişme geriliği saptandı. Yapılan beyin MRG'de vermis süperior kesimde hipoplazi ve dismorfik görünüm izlenmiştir.4. ventrikül normalden geniş olup yarasa kanadı görünümü vardır. Her iki süperior serebellar pedinküller horizontal seyretmekteydi ve bu bulgular 'molar diş ' bulgusu olarak değerlendirildi. Sagittal görüntülerde, çaprazlaşmayan serebral pedinküller nedeniyle tektumda sivrileşme (tektal gagalaşma bulgusu) tespit edildi. Klinik ve radyolojik bulgular ışığında Joubert sendromu düşünüldü.

Tartışma-Sonuç: Epizodik hiperpne, anormal göz hareketleri, ataksi ve serebellar vermis agenezisiyle birlikte mental retardasyon ile ilişkili bu sendrom ilk kez 1969 yılında Marie Joubert tarafından tanımlanmıştır. Bu sendromda beyin sapının orta hat yapılarında anatomik ve fonksiyonel defekt vardır. Joubert sendromunun klinik bulguları oldukça heterojendir. Etkilenen bireylerde ılımlı düzeyden ağır düzeylere kadar olan gelişme geriliği ve mental gerilik görülür. Uzun dönemli takiplerde bizim olgumuzda olduğu gibi mental retardasyon bulguları ortaya çıkabilir. Göz bulgusu olarak en sık nistagmus izlenir. Her iki süperior serebellar pedünkül dorsalde çaprazlaşmazlar ve orta beyinden serebelluma horizontal bir şekilde uzanırlar. Bunun sonucu olarak karakteristik görüntüleme bulgusu olan beyin sapında ''molar diş'' görünümü ortaya çıkar. Ayırıcı tanıda serebellar wermis hipoplazisi yapan Dandy-Walker malformasyonu, Down sendromu gibi hastalıklar düşünülmelidir. Klinik bulgular yardımıyla ayırıcı tanıya gitmek zordur. Radyolojik bulgular bu hastalığın tanısını ortaya koymada son derece önemlidir. Bu nedenle radyolojik bulguların iyi tanımlanması önemlidir.

Anahtar Kelimeler: Molar Diş Görünümü, Manyetik Rezonans Görüntüleme, Serebellum

Girişimsel Radyoloji

PS-761

SEREBROSPİNAL ARTERİYÖVENÖZ FİSTÜL TEDAVİSİNDE ENDOVASKÜLER GİRİŞİM: OLGU SUNUMU:

Mehmet Şeker[1], Afak Durur Karakaya[1], Sabriye Şennur Bilgin[1], Cengiz Erol[1]

[1]İstanbul Medipol Üniversitesi Tıp Fakültesi, Radyoloji Anabilim Dalı

Beyin arteriyovenöz fistülleri (AVF) nadir görülen nörovasküler lezyonlardandır. AVF' de arter ve venler arasında, herhangi bir nidus veya kapiller yatak bulunmaksızın, direk bağlantı vardır. Bu özelliği ile AVF'ler arteriyovenöz malformasyonlardan (AVM) ayrılır. Ayrıca dural yaprakları arasında yer almadıkları için dural AVF' den ayrı olarak tanımlanırlar.

Beyin AVF'leri, vücudun diğer yerlerindeki AVF'ler gibi, yüksek akımlı vasküler lezyonlardır ve bu yüksek akımın varlığı hastalığın patolojik görünümlerine neden olur. Beyin AVF'leri asemptomatik olabileceği gibi daha sıklıkla intrakraniyal basınç artışı, nöbet, serebral hemoraji, nörolojik defisitler ve bebeklerde ve çocuklarda kalp yetmezliği ile ortaya çıkabilir.

Beyin AVF'lerinin patolojik görünümlerinin ortaya çıkmasına neden olan hızlı akım varlığı ayrıca tedaviyi de zorlaştıran etkendir. Beyin AVF'leri cerrahi olarak tedavi edilebildiği gibi özellikle cerrahi olarak lezyona ulaşmanın zor olduğu durumlarda girişimsel tedavi seçenekleri de uygulanabilmektedir.

Biz bu sunumda, etyolojisi bilinmeyen serebrospinal AVF'si olan hastamız üzerinden hastalığın klinik görünümü ile görüntüleme bulguları ve tedavi seçeneklerini kısaca tanıtmayı hedefliyoruz.

Anahtar Kelimeler: Serebrospinal AVF, beyin AVF, endovasküler tedavi

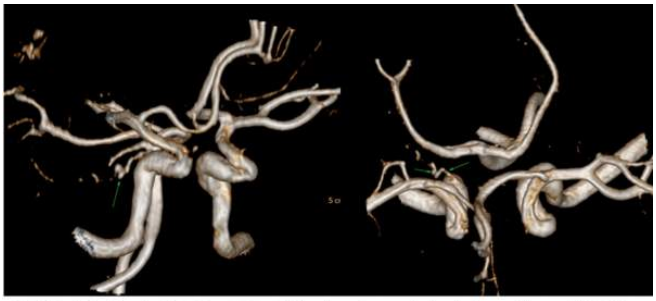

Figür 1. Beyin BT anjiyografi, rekonstrükte görüntü: sağ ICA' nın kavernöz segmentinden çıkan ince vasküler yapı (oklar), A-V fistül

Figür 2. Konvansiyonel anjiyografi: Sağ ICA' nın kavernöz segmentinden orijin alan ve spinal venlere açılan vasküler yapı; A-Vfistül

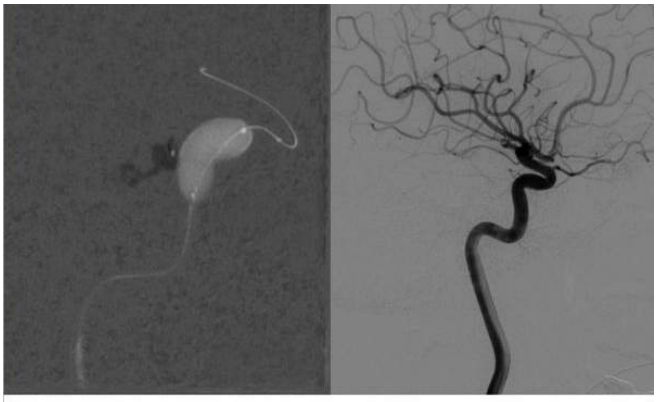

Figür 3. İşlem sırasında ve işlem sonrasında konvansiyonel anjiyografi: Embolizasyon sonrası A-V fistüle kontrast madde doluşu izlenmiyor.

Abdominal Radyoloji

PS-762

SANDVİÇ VERTEBRA GÖRÜNÜMÜ: OSTEOPETROZİS

Şahabettin Akbayrak[1], Mualla Akdeniz[1], Ender Alkan[1], Muhsin Nuh Aybay[1], Erdi Seçkin[1]

[1]Konya Eğitim ve Araştırma Hastanesi

Giriş: Osteopetrozis oldukça nadir izlenen kalıtsal bir hastalık olup mermer kemik veya Albers Schönberg hastalığı olarak da bilinir. Osteopetroziste osteoblastlar ile osteoklastlar arasındaki dengenin bozulması sonucu kemiklerde radyolojik olarak dansite artışı ortaya çıkar (1,2). Osteopetrozis sıklığı farklı çalışmalarda 1/100.000– 1/500.000 olarak bildirilmiştir (3). Osteopetrozis prenatal tanı alıp hayatı tehdit edebileceği gibi ileri yaşta radyografilerde insidental olarak da saptanabilir. Yazımızda 21 yaşındaki osteopetrozis olgusunu direkt radyografi ve bilgisayarlı tomografi (BT) bulgularıyla sunmayı amaçladık.

Vaka Sunumu: 21 yaşında erkek hasta 6 aydır devam eden sırt ağrısı nedeniyle kliniğimize başvurdu. Fizik muayenesinde lomber bölgede hassasiyeti vardı. Hafif artmış kan alkalen fosfataz düzeyi dışında laboratuar bulguları normaldi. Hastaya iki yönlü lomber direkt radyografi ve batın BT tetkikleri yapıldı. Radyografi ve BT incelemelerinde lomber vertebra end platelerinde difüz kalınlaşma ve skleroz artışı (sandviç vertebra görünümü) dikkati çekmiştir.

Tartışma: Osteopetrozis osteoklast fonksiyon bozukluğunun neden olduğu ender görülen genetik bir hastalıktır. Kemik yapım-yıkım döngüsündeki bu defekt kemik kütlesinde ve frajilitesinde artışa neden olur. Üç klinik tipi mevcut olup infantil form en ağır seyredendir. Erişkin tipte hastaların %50 si asemptomatik kalabilir. Osteopetroziste kemiklerde diffüz skleroz artışı, kortikal kalınlaşma ve vertebra end platolarında fokal skleroz artışına bağlı sandviç vertebra görünümü izlenebilir (4). Osteopetrozis ayırıcı tanısında diffüz osteoskleroz yapan florozis, berilyum ve bizmut zehirlenmeleri, myelofibrozis, Paget hastalığı ve malignensiler sayılabilir. Sonuç olarak ostepetrozis nadir görülmekle birlikte hiçbir klinik vermeyen formları bulunduğu için radyografilerde rastlantısal olarak saptanan diffüz osteosklerozun ayırıcı tanısında dikkate alınmalıdır (5).

Kaynaklar

1. Çelik Y, Özkan B, Balcı S, Atıcı A. Yenidoğan Döneminde Tanı Alan Osteopetrozis Vakası. Çocuk Dergisi 2008; 8 (4): 257–260
2. Hinkel CL, Beller DD. Osteopetrosis in Adults. AJR 1955; 74: 46
3. Turgut AT, Hasırcıoğlu F, Koflar U, Koçkar O. Osteopetrozis Tarda. Tanısal ve Girişimsel Radyoloji Dergisi 2001; 7: 135–138
4. Greenfield GB. Radiology of Bone Diseases. Cardinal roentgen features; 5th edition, Philadelphia, Lippincott Company.1990, pp.407–412
4. Stark Z, Savarirayan R. Osteopetrosis. Orphanet Journal of Rare Diseases 2009; 4: 5

Anahtar Kelimeler: Sandviç Vertebra, Bilgisayarlı Tomografi, Osteopetrozis

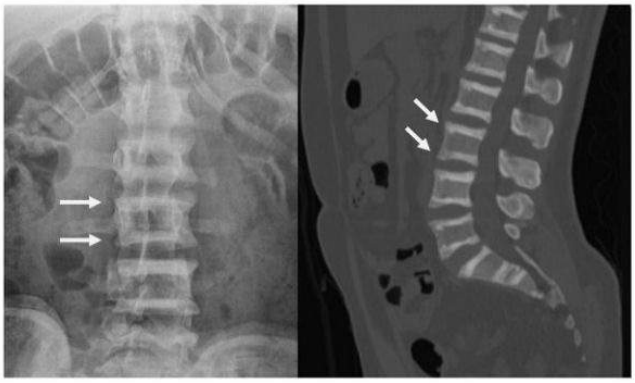

AP lomber radyografide (solda) ve sagittal reformat bilgisayarlı tomografi incelemesinde (sağda) lomber vertebra kopruslarında süperior ve inferior end-platelerde artmış skleroza ait opasite artışı oklarla gösterilmiş

Resim 1.

Nöroradyoloji

PS-763

EPİLEPSİ CERRAHİSİNE YANIT VEREN NADİR BİR EPİLEPSİ NEDENİ: ULEGİRİ

Gökhan Öngen[1], Ömer Fatih Nas[1], Bahattin Hakyemez[1], Aylin Bican Demir[2]

[1]Uludağ Üniversitesi Tıp Fakültesi Hastanesi Radyoloji Anabilim Dalı
[2]Uludağ Üniversitesi Tıp Fakültesi Hastanesi Nöroloji Anabilim Dalı

Ulegiri, perinatal ve postnatal dönemde hipoksik-iskemik değişikliklere bağlı ortaya çıkan girus morfolojisinde bozulmadır. Manyetik rezonans görüntüleme (MRG)'de, polimikrogiri benzeri kortikal yapılarda biraraya gelme ve kortikal yapılarda incelme, subkortikal derin beyaz cevherde gliozise sekonder FLAIR ve T2A imajlarda intensite artışları şeklinde izlenmektedir.

Perinatal asfikside birinci sırada etkilenen sistem merkezi sinir sistemidir. Kardiak debinin düşmesi ve gelişen hipotansiyon sonucunda beyinde ortaya çıkan tabloya hipoksik iskemik ensefalopati denir. Erken dönemde oluşan değişiklikler sonucunda primer nöronal nekroz gelişmektedir. İntrasellüler kalsiyum birikimi, eksitatör aminoasitleri, serbest oksijen radikalleri, büyüme faktörlerinin eksikliğine bağlı apopitozis ve inflamatuvar hücrelerin etkisi sonucunda, prognozdan asıl sorumlu olan sekonder nöronal nekroz oluşmaktadır. Perinatal asfikside oluşan hasar derecesini, gestasyon yaşı ile asfiksiye yol açan uyarının süresi ve şiddeti belirlemektedir. Gri cevher lezyonları, genellikle term bebeklerde, beyaz cevher lezyonları ise preterm bebeklerde ortaya çıkmaktadır. Neonatal dönemde histolojik olarak serebral korteksin apikal kesimi derin kesimine göre vasküler olarak daha zengindir. Bu süreçte ortaya çıkan hipoksik ve iskemik değişiklikler derin kortikal yapıların etkilenmesine yol açmaktadır. Apikal kesimler ise sıklıkla etkilenmemektedir.

Ulegiri için bu histopatolojik görünüm literatürde "mantar korteks" olarak adlandırılmaktadır. Ulegiri tanısında kranial MRG'de tipik mantar korteks görünümü, etkilenen kortikal yapının komşuluğundaki normal kortikal yapıdan keskin bir şekilde ayrılma ve etkilenen kortekste ve subkortikal derin beyaz cevherde T2A ve FLAIR imajlarda sinyal artışı görülmesi tipiktir. Sıklıkla posterior pariyetal ve oksipital loblarda orta serebral arter ile posterior serebral arterlerin besleme lokalizasyonlardaki alanlarda (watershed zon) gözlenmektedir. Pariyeto-oksipital lobların dışında en sık silvian lokalizasyonlarda görülmektedir. Sıklıkla simetrik, bilateral izlenir. Derin beyaz cevherde etkilenme nöronal kortikal bir anomali olan polimikrogiriden ayrımını sağlamaktadır. Çalışmamızda uzun yıllar dirençli epilepsi ile takip edilen, takiplerde ulegiria tanısı alan 7 hastanın kranial MRG incelemeleri sunulmaktadır.

Olguların kranial MRG incelemeleri Philips Achieva 3.0 T cihazında T1A aksiyel, T2A aksiyel, FLAIR aksiyel, T2 sagittal, 3D T1 ve 3D FLAIR sekanslarla 1 nöroradyolog ve 1 radyolog tarafından farklı seanslarda değerlendirilmiştir.

Yedi hastanın yaş dağılımları 21–37 arasında değişmekteydi. Yaş ortalaması 27.4 'tü. Olgularımızın 3'ü kadın 4 'ü ise erkekti. Olguların tümü normal vajinal yolla doğmuştu.

Çalışmamızda değerlendirdiğimiz 7 hastanın 6' sında kranial MRG' sinde ulegiri lokalizasyonları ile EEG de nöronal aktivasyon saptanan lokalizasyonlar benzerdi.1 hastada ise ağır mental retardasyonu açıklayan multiple ulegiri lokalizasyonlarına eşlik eden diffüz serebellar atrofi mevcuttu.

Ulegiri nadir görülen epilepsi nedenlerinden olmakla beraber, kraniyal MRG inceleme ile tanı sensitif ve spesifik olarak konulabilmektedir. Eşlik eden başka bir epileptojenik olmayan hastalarda da ulegiri lokalizasyonu cerrahi olarak eksize edilebilmektedir.

Anahtar Kelimeler: Ulegiri, mantar korteks, epilepsi

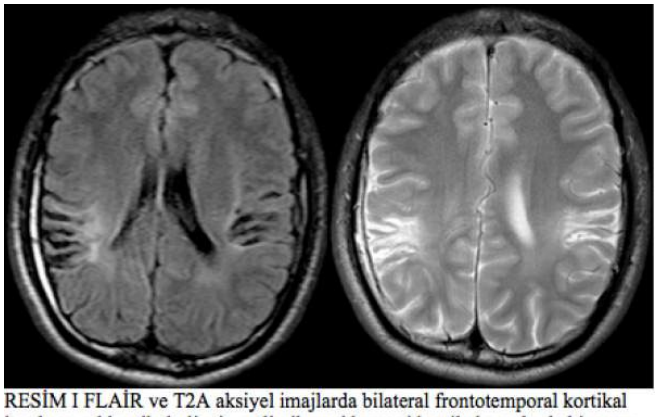

RESİM I FLAİR ve T2A aksiyel imajlarda bilateral frontotemporal kortikal incelme, subkortikal gliozis, polimikrogri benzeri kortikal yapılarda biraraya toplanma izlenmektedir.

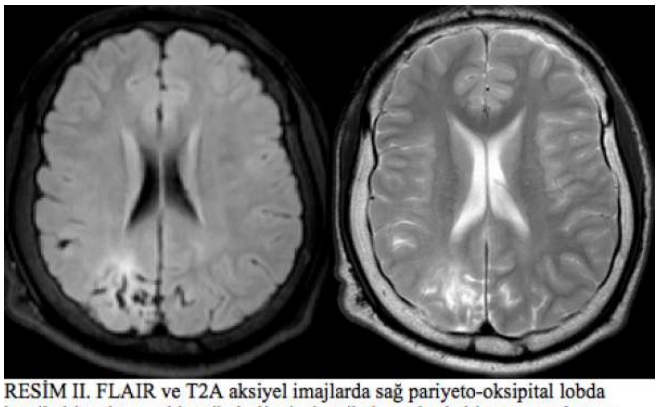

RESİM II. FLAIR ve T2A aksiyel imajlarda sağ pariyeto-oksipital lobda kortikal incelme, subkortikal gliozis, kortikal yapılarda biraraya toplanma izlenmektedir.

TABLO I	YAŞ	CİNSİYET	KRANİAL MR ULEGİRİ LOKALİZASYONU	EEG DE AKTİVASYON LOKALİZASYONU
1.OLGU	26	ERKEK	BİLATERAL PERİSİLVİAN TUTULUM	SOL FRONTAL LOB DAHA BELİRGİN HER İKİ FRONTAL LOB
2.OLGU	35	KADIN	SAĞ PARYETO-OKSİPİTAL TUTULUM	SAĞ FRONTAL VE PARYETAL AKTİVASYON
3.OLGU	37	KADIN	SAĞ PARYETO-OKSİPİTAL TUTULUM	SAĞ PARYETAL VE OKSİPİTAL AKTİVASYON
4.OLGU	27	ERKEK	SAĞ PARYETO-OKSİPİTAL VE TEMPORAL TUTULUM	SAĞ FRONTAL, PARYETAL VE TEMPORAL AKTİVASYON
5.OLGU	21	ERKEK	SAĞ TEMPORO-OKSİPİTAL	SAĞ TEMPORO-OKSİPİTAL AKTİVASYON
6.OLGU	21	KADIN	SAĞ PARYETO-OKSİPİTAL TUTULUM	SAĞ PARYETAL AKTİVASYON
7.OLGU	25	KADIN	BİLATERAL PARYETO-OKSİPİTAL TUTULUM + SEREBELLAR ATROFİ	DİFFÜZ SEREBRAL ORGANİZASYON BOZUKLUĞU AKTİVASYONU

Girişimsel Radyoloji

PS-764

ULTRASONOGRAFİ' DE BİYOPSİ İĞNESİ'NİN GÖRÜNÜRLÜĞÜNÜ ARTIRMAK İÇİN KOLAY VE BASİT YÖNTEM. İN VİTRO ÇALIŞMA.

Özgür Kürşat Şener[1], Birnur Tavaslı[2], Halime Çevik[2], İsmail Caymaz[2], Gülhan Ertan Akan[3], Sema Aksoy[1], Burçak Gümüş[2]

[1]Bakırköy Dr. Sadi Konuk Eğitim ve Araştırma Hastanesi, Radyoloji Kliniği, İstanbul, Türkiye
[2]Başkent Üniversitesi Tıp Fakültesi Hastanesi Üsküdar Yerleşkesi, Radyoloji Kliniği, İsatanbul, Türkiye
[3]Medipol Üniversitesi Hastanesi, Radyoloji Kliniği, İstanbul, Türkiye

Amaç: Ultrasonografi eşliğinde yapılan girişimsel işlemlerde yeni tekniklerle deneysel in vitro çalışmalar yaparak biopsi iğnelerinin görünürlüğünü ekonomik şekilde artırılması.

Gereç ve Yöntem: Bu çalışma standart düz 20G spinal iğne ve üzeri manuel olarak, bisturi ile çentiklenmiş standart 20G spinal iğne ile karşılaştırmalı olarak yapılmıştır. Ultrasonografi eşliğinde her iki iğnenin görünürlüğü, homemade jelatin phantom üzerinde in vitro olarak değerlendirilmiştir. Biyopsi iğnelerinin ultrason probuna göre değişik açılarda (15 ve 60 derece arasında) görünürlüğü karşılaştırmalı olarak kaydedilmiştir. Sonuçlar 3 girişimsel radyolog tarafından değerlendirilmiştir. Değerlendirme 1 den 5 kadar puanlama şeklinde yapılmıştır. (1 – görünmez, 2 – kötü, 3 – orta, 4 – iyi, 5 – çok iyi)

Bulgular: İğnenin görünürlüğü bulunduğu ortama, açısına ve yansıtıcı yüzeye, hava içeriğine bağlı olarak değişmektedir. İğnenin görünürlüğü bütün açılarda kontrol grubuyla karşılaştırıldığında çentiklenmiş biyopsi iğnesinde artmış olduğu, değerlendirmelerde elde edilen iyi skorlardan anlaşılmaktadır. ($p<0.05$)

Sonuç: İğnenin görünür olması ultrasonografi eşliğinde yapılan girişimsel işlemlerin başarısını ve süresini kısaltmak açısından çok önemli avantajlar sağlamaktadır. İğnenin görünürlüğünün artırıldığı kaplanmış, tırtıklı vs. bazı ticari şekilde biopsi iğneleri mevcuttur. Bu iğneler pahalıdır ve gelişmekte olan ülkelerdeki interventional radyologların, klinisyenlerin her zaman bu özel iğnelere ulaşması mümkün değildir. Çalışmamızda dünyanın heryerinde kolaylıkla bulunabilecek düz spinal iğnelerle ultrasonografi eşliğinde yapılan işlemlerde iğnenin görünürlüğü artırılmaktadır.

Anahtar Kelimeler: Ultrasonografi, biyopsi, iğne, görünürlük

Abdominal Radyoloji

PS-765

AKUT BATIN KLİNİĞİ İLE GELEN BİR GOSSİPİBOMA OLGUSU

Elif Ayşe Uçar[1], Serra Özbal Güneş[1], Şener Balas[2], Yeliz Aktürk[1], Onur Ergun[1], Baki Hekimoğlu[1]

[1]Dışkapı Yıldırım Beyazıt Eğitim ve Araştırma Hastanesi, Radyoloji Kliniği
[2]Dışkapı Yıldırım Beyazıt Eğitim ve Araştırma Hastanesi, Genel Cerrahi Kliniği

Giriş: Gossipiboma; ameliyatlarda kullanılan non-absorbable materyallere bağlı gelişen bir psödotümördür. En sık nedeni operasyon sırasında unutulan, yapısında pamuk içeren tamponlardır. Latince gossipium (pamuk) ve boma (gizlenme yeri) kelimelerinden köken almaktadır. Tanıda Bilgisayarlı Tomografi (BT) başta olmak üzere radyolojik görüntüleme yöntemleri çok değerlidir. Geçirilmiş operasyon öyküsü bulunan hastalarda, iyi sınırlı, heterojen kitlelerin ayırıcı tanısında gossipiboma mutlaka düşünülmelidir.

Olgu: 25 yaşında erkek hasta karın ağrısı şikayeti ile hastanemiz acil servisine başvurdu.2 yıl önce dış merkezde akut appandisit şüphesiyle appendektomi yapılmış ancak 1 hafta sonra ateş ve karın ağrısı olması nedeniyle tekrar opere edilmiş, meckel divertiküliti saptanmış ve rezeksiyon yapılmış. Hastanemizde akut batın nedeniyle çektirilen abdomen BT görüntülerinde sol üst kadranda jejunuma bası oluşturan, 12x9 cm boyutlarında, periferinde metalik lineer dansiteler bulunan, heterojen solid oluşum saptanmıştır. Operasyon öyküsü olması nedeniyle gossipiboma düşünülmüştür. Acil operasyona alınan hastanın patoloji materyali fibroadipoz nitelikte, yabancı cisim granülasyon dokusu olarak raporlanmıştır.

Gossipibomanın rapor edilen olgu sayısının az olması, preoperatif ayırıcı tanı güçlüğü yaratması ve hastada yaşamı tehdit eden bir problem olması nedeniyle bu olgu sunulmak istenmiştir.

Tartışma: Gossipiboma, nadir görülen ve önlenebilir bir komplikasyondur. Yasal kaygılar nedeniyle insidansı tam bilinmesede abdominal cerrahi girişimlerde 1/1000–1500, tüm operasyonlarda 1/300–1000 oranında görüldüğü tahmin edilmektedir. En sık abdominal kavitede rastlanmakla birlikte paraspinal kaslar arasında, toraksta, bacakta, omuzda ve perikardial boşlukta da görülebilir.

Tanısıda ilk yöntem konvansiyonel radyografidir. Genellikle radyoopak işaretleyici içerdiklerinden direk radyogramlarda izlenebilirler, ancak işaretler zamanla bozulabilir. Bazı olgularda radyoopak işaret yanlışlıkla kalsifikasyon veya cerrahi sütür olarak yorumlanıp, işaret varlığında bile unutulmuş cerrahi gazlı bezler tanınmayabilir.

Aksiyal BT kesitlerinde radyoopak işaretin tanınması beam-hardening artefaktı nedeniyle daha zordur. En karakteristik olan, ancak çoğu olguda saptanmayan BT bulgusu gazlı bezin lifleri arasına hapsolmuş hava kabarcıklarının oluşturduğu süngerimsi görünümdür. Diğer karakteristik bulgusu nonhomojen, belirgin kontrastlanan, ince kapsüllü, düzgün sınırlı, merkezinde girdap şeklinde içerisinde gazlı bezi temsil eden dalgalı, çizgili hiperdens alanlar içeren kitledir. Kitlede zamanla kalsifikasyon gelişebilir. Bizim olgumuzda tamamen solid yapıda görülen kitle, kompreste radyoopak işaret olmasaydı gastrointestinal stromal tümör (GIST) olarak yorumlanabilirdi.

Ayırıcı tanıda; hematom, abse, ovarian fibrom, dejenere uterin myomlar, retroperitoneal yumuşak doku tümörleri, batın içi hidatik kist ve GIST yer alır.

Gossipibomaya bağlı mortalite oranı %11–35'tir. Mortalitenin en sık sebebi karın içi abseye bağlı sepsistir. Klinik semptom olmasa bile en kısa sürede cerrahi girişim uygulanmalıdır.

Sonuç olarak, gossipiboma istenmeyen, önlenebilen ve hayatı tehdit edebilen bir cerrahi komplikasyondur. Operasyon esnasında kullanılan cerrahi materyalin dikkatle sayılması önlenmesi için yeterlidir. Karın içi kitle tanısı alan ve geçirilmiş ameliyat öyküsü olan hastalarda nadir bir neden olan gossipiboma mutlaka ayırıcı tanıda akla gelmelidir.

Anahtar Kelimeler: gossipiboma, bilgisayarlı tomografi, cerrahi tampon, gazlı bez, akut batın

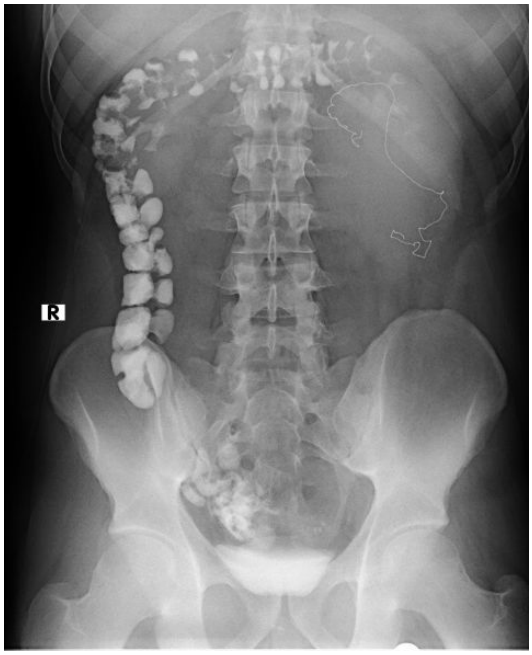

Resim 1.

Resim 2.

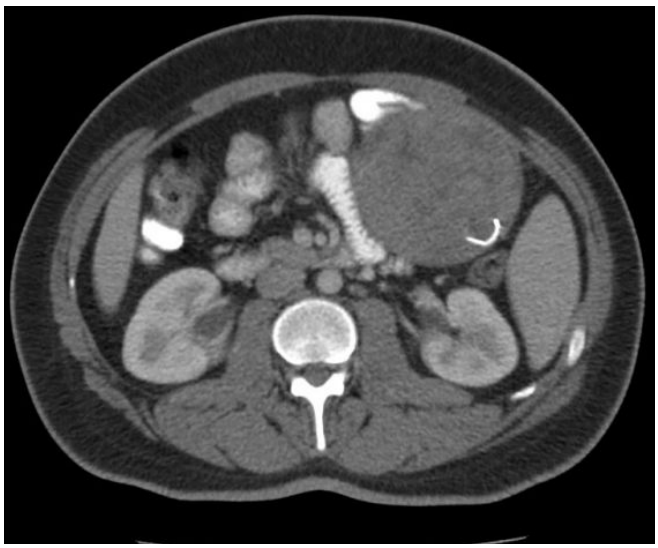

Resim 3.

Nöroradyoloji

PS-766

ATİPİK DİFÜZYON MRG BULGULARI SERGİLEYEN PRİMER DURAL LENFOMA OLGUSU

Sima Özcan[1], Zakir Sakçı[1], Ahmet Aslan[1], Gökhan Asanatucı[1], Aslıhan Semız Oysu[1], Yaşar Bükte[1]

[1]Sağlık Bilimleri Üniversitesi Ümraniye Eğitim ve Araştırma Hastanesi, Radyoloji Anabilim Dalı

Giriş: Primer santral sinir sistemi lenfomaları tüm lenfomaların %1'ini, intrakraniyal malignitelerin %4–6'sını oluşturmaktadır. Burada baş bölgesinde şişlik yakınması ile başvuran sistemik tutulumu olmayan primer santral sinir sistemi lenfoma tanılı olgumuzun MR bulgularını sunmak istedik.

Bulgular: 66 yaşında bayan hasta acil servise konuşma bozukluğu yakınmasıyla başvurdu. Anamnezinde parietal bölgede 1 aydır olan şişlik ve zaman zaman olan baş ağrısı mevcuttu. Yapılan kontrastlı kranial MRG'de; sağ parietofrontal bölgede ekstraaksiyal yerleşimli, T1A incelemede hafif hiperintens, T2A incelemede beyin parankim ile izointens, heterojen iç yapıda, komşu kemik dokuya invaze görünümde, postkontrast serileride homojen kontrast tutulumu gösteren, difüzyon ağırlıklı incelemede belirgin kısıtlanma göstermeyen kitle lezyon izlendi

Lezyonun eksizyonu yapıldı ve leptomeninksten köken alan düşük grade B hücreli non-Hodgkin lenfoma tanısı konarak tedavisi planlandı.

Tartışma: Primer santral sinir sistemi lenfomaları tanı konulduğunda sistemik bir lenfoma olmaksızın beyin parankimi, spinal kord, kraniyal sinir, leptomeninks ve gözden kaynaklanan lenfomalardır. Çoğunlukla dura ve leptomeninkste sınırlıdır ve beyin parankimine tutulumu nadirdir. Tanı için radyolojik tetkikler arasında en duyarlı olan kontrastlı MRG'dir. MRG' da meninkslerin plak şeklinde kalınlaşması, dural kuyruk işareti, komşu parankimde invazyon veya vazojenik kalvaryal hiperostosis ve kemik erozyonu görülebilir.

Anahtar Kelimeler: lenfoma, MRG, Leptomeninks

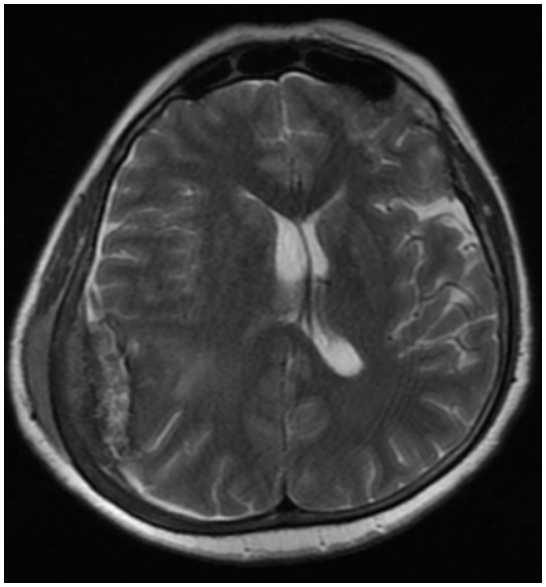

Resim 1.

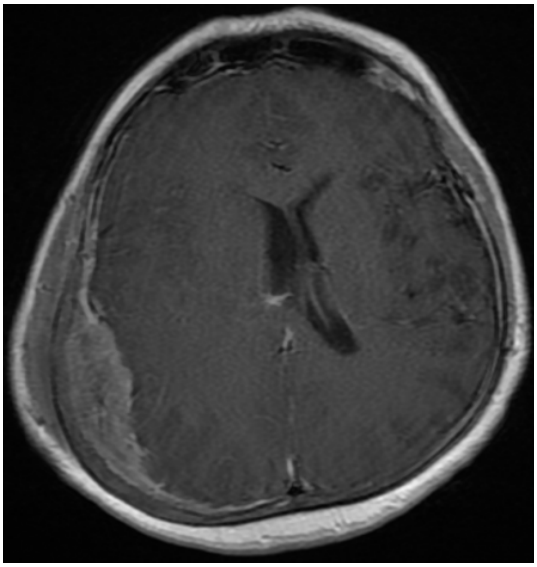

Resim 2.

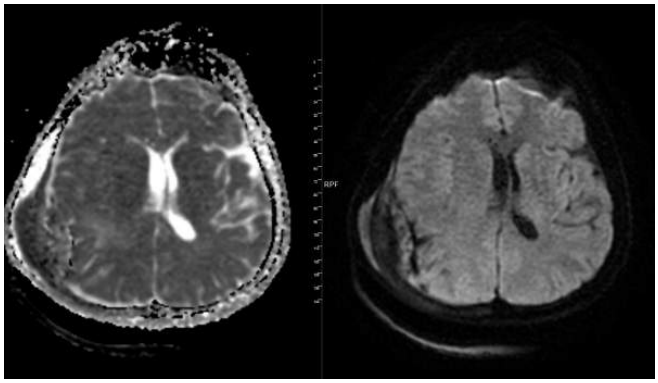

Resim 3.

Kardiyovasküler Görüntüleme

PS-767

SAĞ ATRİYUM POSTERİORDA YANILTICI KİTLE: KRİSTA TERMİNALİS

Sedat Altay[1], Selcan Yakar Tülüce[2], Atilla Hikmet Çilengir[1], Şebnem Karasu[1], Orhan Oyar[1]

[1]Katip Çelebi Üniversitesi Atatürk Eğitim ve Araştırma Hastanesi Radyoloji Anabilim Dalı
[2]Katip Çelebi Üniversitesi Atatürk Eğitim ve Araştırma Hastanesi Kardiyoloji Anabilim Dalı

Giriş-Amaç: Sağ atriyum arka duvarında normal bir anatomik yapı olan krista terminalis kalınlaşması yanıltıcı kitle görünümüne neden olabilir. Çalışmamızda olgularımızın kardiyak MR incelmesi görüntüleri ile posterior sağ atriyal yanıltıcı oluşumları tartışmayı amaçladık.

Gereç-Yöntem: Kliniğimize EKO incelemesi sonucu sağ atriyumda kitle ön tanısı ile başvuran olgulardan krista terminalis kalınlaşması tanısı alan 12 olgu kardiyak MR görüntüleri ile değerlendirildi. Olgular, 35–65 yaş arası (ortalama 48y) 9 erkek 3 kadın olguydu. Tüm olgularda, EKO 'da, sağ atriyum arka duvarı kalınlaşması tanımlanmıştı. Sağ atriyal gerçek kitleler bu çalışmada değerlendirilmedi.

Bulgular. Olguların 8'i transözefagial EKO, 4 olgu transtorasik EKO incelemesinde sağ atriyum arka duvarında kitle ön tanısı ile başvurmuştu. Sağ atriyum arka duvarında krista terminalis kalınlaşmasına bağlı yanıltıcı kitle görüntüsü oluşturduğu MR ile saptanan olguların görüntüleri geriye dönük olarak değerlendirildi. Olgular klinik ve radyolojik olarak izleme alındı.

Tartışma-Sonuç: EKO incelemesinde sağ atriyum arka duvarı kısıtlı değerlendirilebilmektedir. Kalp morfolojik incelemesinde en yüksek tanısal duyarlılığa sahip kardiyak MR incelemesi ile EKO incelemesinin kısıtlı olduğu anatomik yapılar değerlendirilebilir. Olası hatalı tanılara bağlı cerrahi girişimler önlenebilir.

Anahtar Kelimeler: atriyum, krista terminalis, EKO, kardiyak MR

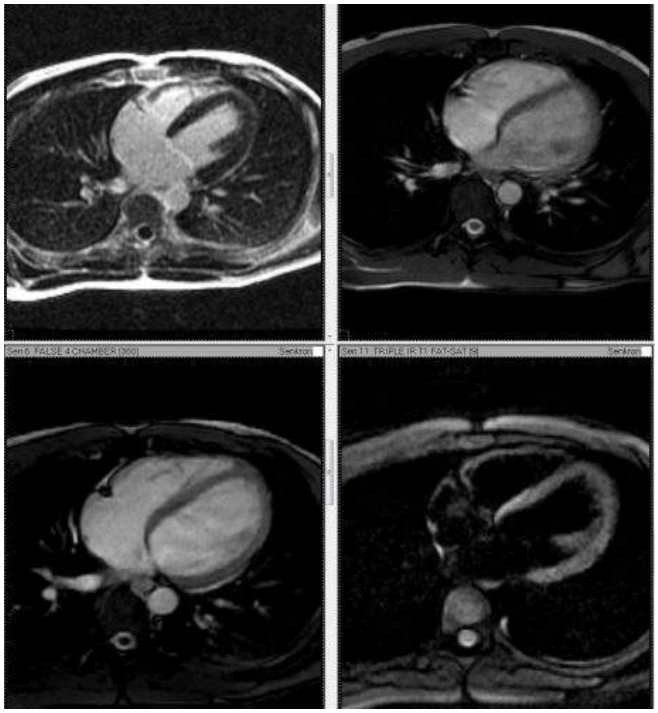

Resim 1.

Resim 2.

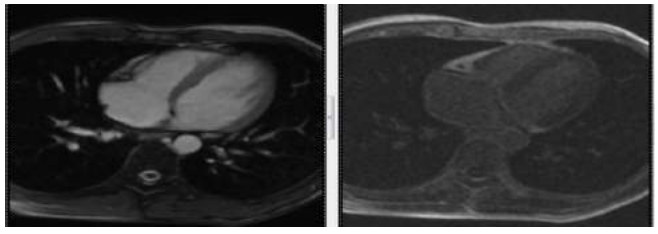

Resim 3.

Pediatrik Radyoloji

PS-768

PEDİATRİK OLGULARDA RENAL KİST- KALİKS DİVERTİKÜLÜ AYRIMINDA MR ÜROGRAFİNİN YERİ

Hilal Şahin[1], Yeliz Pekçevik[1], Demet Eğlenoğlu Alagut[2]

[1]Tepecik Eğitim ve Araştırma Hastanesi, Radyoloji Kliniği
[2]Tepecik Eğitim ve Araştırma Hastanesi, Pediatrik Nefroloji Kliniği

Amaç: Renal kaliks divertikülü ultrasonografik incelemede renal parankimal kist ile karışabilen, toplayıcı sistem ile ilişkili kistik yapıdır. Toplayıcı sistem ilişkisi nedeniyle idrar yolu enfeksiyonu ve taş oluşumuna zemin oluşturabilmektedir. Bu çalışmada renal kist -kaliks divertikülü ayrımında MR ürografinin yeri değerlendirilmiştir.

Gereç-Yöntem: Hastanemiz çocuk nefroloji kliniğine US ile saptanmış renal kist tanısı ile başvuran 29 hastanın kontrol detaylı renal US incelemesi ve MR ürografi tetkikleri geriye dönük olarak değerlendirildi. Detaylı US incelemesi veya kontrastlı MR ürografi tetkiki olmayan 7 hasta çalışma dışı bırakılarak 22 pediatrik olgu çalışmaya alındı. Bu olgularda US ile saptanan 24 kistin radyolojik bulguları değerlendirilerek renal kaliks divertikülü tanısında detaylı US, kontrastsız ve kontrastlı MR ürografinin duyarlılık ve özgüllüğü değerlendirildi. Renal kist- divertikül tanısında MR ürografi incelemesinde gözlemciler arası tutarlılık değerlendirildi.

Bulgular: Çalışmaya dahil edilen yaşları 1–18 arasında (ortalama 11.2 yaş), 22 olguda (11 kız, 11 erkek) toplam 24 kist değerlendirmeye alındı. Kontrastlı MR ürografi gold standart kabul edildiğinde; 8 adet divertikül, 16 soliter parankimal renal kist saptandı. Renal kaliksiyel divertikül tanısında detaylı ultrasonografinin duyarlılığı %37.5, özgüllüğü %100, MR ürografinin duyarlılığı %87,5 özgüllüğü %100 bulundu. Tanıda gözlemciler arasındaki tutarlılık hem kontrastsız MR ürografi, hemde kontrastlı MR ürografi değerlendirmesinde yüksekti (kappa değerleri sırasıyla 0.72,0.82).

Sonuç: Renal kaliks divertikülü tanısında, kontrastsız MR ürografi duyarlılık ve özgüllüğünün yüksek olması, kontrast madde kontrast madde gerektirmemesi ve iyonizan radyasyon içermemesi nedeniyle pediatrik olgularda güvenle kullanılabilir.

Anahtar Kelimeler: renal kist, divertikül, manyetik rezonans ürografi, ultrasonografi

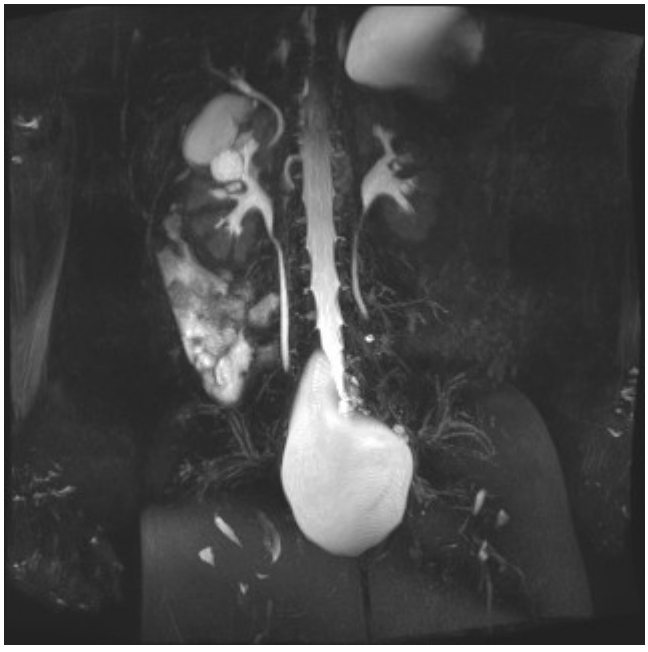

Resim 1.

Resim 2.

Meme Radyolojisi

PS-769

TEDAVİDEN 21 YIL SONRA ATİPİK MEME KARSİNOM METASTAZI

Ahmet Bayrak[1], Çetin İmamoğlu[1], Ramazan Tiken[1]

[1]Abdurrahman Yurtaslan Onkoloji Eğitim ve Araştırma Hastanesi Radyoloji Kliniği

Giriş: Meme kanseri kadınlarda en sık görülen kanser türü olup yaygın metastaz yapabilmektedir.

Olgu: 63 yaşında bayan hasta kliniğimize son günlerde olan sol omuz ağrı ve şişliği nedeniyle ortopedi kliniği tarafından US için gönderildi. Yapılan US incelemede sol omuz eklem anteromedial komşuluğunda deltoid kası ve komşu yumuşak dokuları invaze eden hipoekoik lezyon izlendi (resim-1). Sonra hasta omuz MR ile değerlendirildi. Çekilen omuz MR'da, iv opak madde sonrası kontrast tutulumu olan kitle lezyonu izlendi (resim-2). Hastanın öyküsü sorgulanınca 21 yıl önce meme ca nedeniyle opere olduğu öğrenildi. Hastaya US eşliğinde tru-cut biyopsi yapıldı (resim-3). Patoloji sonucu meme karsinom metastazı olarak raporlandı. Hastanın diğer radyolojik değerlendirmesinde başka bir yerde metastaza rastlanmadı.

Tartışma: Meme kanserli hastalar, daha çok memede oluşan yinelemeler nedeniyle değil üzerinden çok uzun yıllar geçse bile metastaz nedeniyle kaybediliyor. Bu metastazlar bazen karaciğer, kemik gibi daha alışık olunan yerler yerine omuz gibi atipik yerlere de olabilmektedir. Bu nedenle meme kanserinin tedavisinin planlanmasında olduğu gibi takibinde de multidisipliner bir yaklaşım ve işbirliği içinde çalışılmalıdır.

Sonuç: Meme kanseri tedavi edildikten sonra da nüks ve sistemik yayılım açısından ömür boyu takip edilmesi gereken bir hastalıktır.

Anahtar Kelimeler: meme kanseri, metastaz, omuz

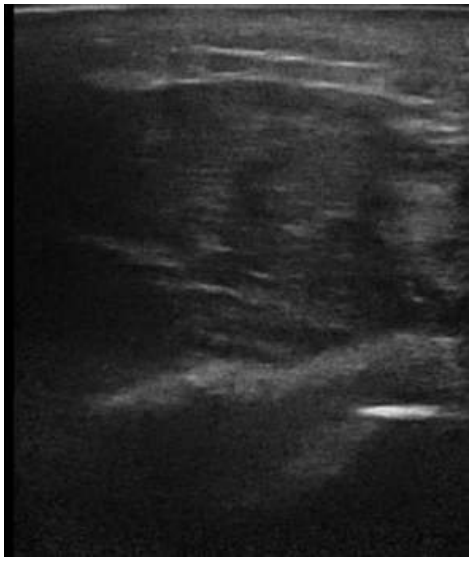

Resim 1.

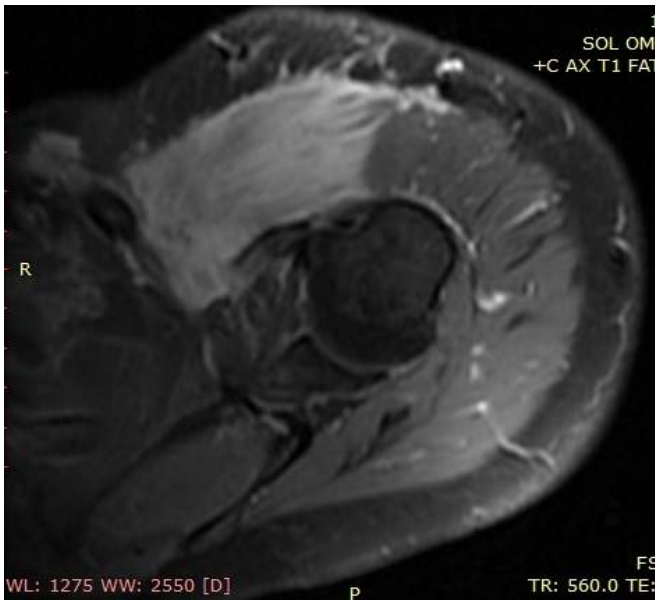

Resim 2.

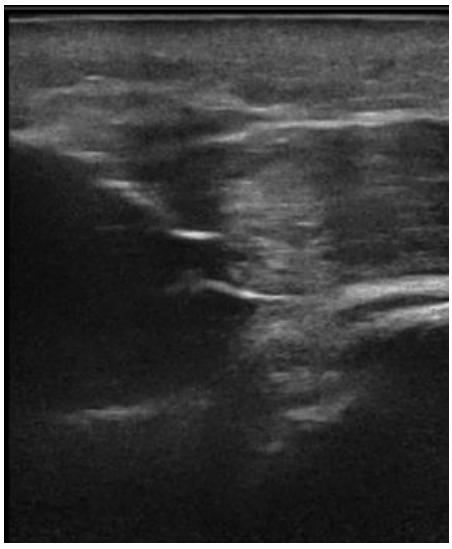

Resim 3.

Baş-Boyun Radyolojisi

PS-771

ORBİTAL PSÖDOTÜMÖR, BT VE MR BULGULARI

Gülen Burakgazi[1], Özlem Gürz[1], Fatma Öztürk Keleş[1], Alperen Kayalı[1]

[1]Mustafa Kemal Üniversitesi Tayfur Ata Sökmen Tıp Fakültesi Radyoloji Anabilim Dalı

Giriş: Orbital psödotümör non-spesifik orbital inflamasyon, idiopatik orbital inflamasyon ve orbital inflamatuar sendrom olarak da bilinir ve erişkinlerde ağrılı orbital kitlelerin en yaygın nedenidir. Graves hastalığı ve lenfoproliferatif hastalıklardan sonra 3. sıklıkta görülen oftalmolojik hastalıktır. Histolojik olarak psödotümör; lenfositler, plasma hücreleri, myofibroblastik hücreler ve kollajeni içeren akut ve kronik enflamasyonla ilişkili hücreleri ihtiva eder. Nedeni bilinmemektedir. Bazı nedenleri travma ve cerrahi enflamasyon, otoimmün nedenler ve inflamatuar hücrelerden oluşan düşük gradeli fibrosarkomdur. Genellikle erişkinlerde görülür, aynı zamanda çocukları etkileyebilir. Lokalize veya diffüz olabilir ve orbitanın herhangi bir bölümünü etkileyeblir, fakat tipik olarak bilateralden ziyade unilateral görülür. Orbital psödotümörün bulguları periorbital ödem, eritem, proptozis, pitozis, diplopi ve göz hareketlerinde ağrıdır. Ateş, halsizlik, mide bulantısı, baş ağrısı gibi sistemik semptomlar olabilir. Tedavi seçenekleri çeşitlidir ve cerrahi, steroidler, kemoterapötik ajanlar ve irradyasyonu içerebilir.

Olgu: Görmede azalma şikayeti ile hastanemize başvuran 27 yaşında bayan hastanın muayenesinde periorbital ödem, göz hareketlerinde hafif kısıtlılık ve optik disk sınırında siliklik izlenmiş. Hastada ön tanı olarak orbital selülit düşünülerek antibiyoterapiye başlanmış. Hastanın paranazal-orbital BT tetkikinde sinüzit komplikasyonu izlenmemiş olup solda egzoftalmus ile birlikte preseptal alanda kalınlaşma ve sol bulbus posteriorda yumuşak doku görünümü izlenmiştir. Bunun üzerine çekilen kontrastlı orbita MRG tetkikinde orbital pseudotümörü destekleyici bulgular izlenmesi üzerine başlanan steroid tedavisine tam yanıt alınmış ve steroid tedavisin 3. gününde görme keskinliği normale dönmüş ve periorbital ödem bütünüyle gerilemiştir.

Görüntüleme bulguları: Orbital psödotümörün tanısı klinik ve radyolojik bulgular ile konur. BT'de genellikle orta derecede kontrastlanan kitle şeklinde görülür. MRG'de inflamatuar psödotümörler genellikle T1 ağırlıklı görüntülerde kasa göre hipointens-izontens görülür. T2 sinyali diğer sık görülen tümörlere göre dahA hipointenstir. Kontrast tutulumu değişkendir. Retrobulber yağ infiltrasyonu, ödem, kemik destrüksiyonu ve intrakranial uzanım izlenebilir. MRG sinir ve kasların inflamasyonunu göstermede seçilen modalitedir. Hastamızın paranazal-orbia BT tetkikinde solda egzoftalmus ile birlikte preseptal alanda kalınlaşma ve sol bulbus posteriorda yumuşak doku görünümü izlenmiştir. Kontrastlı orbita MRG tetkikinde sağ preseptal alanda yumuşak doku kalınlığında artış, T2A'da hiperintens görünüm ile İVKM sonrası kontrast tutulumu izlenmiştir. Solda süperior rektus ve lateral rektus kas yapışma yerlerinde silinme, T2A'da hipointens görünüm ile İVKM sonrası kontrast tutulumu izlenmiştir. Yine İVKM sonrası sol optik sinir etrafında kontrastlanma izlenmiştir. Solda lakrimal gland lokalizasyonunda İVKM sonrası kontrastlanan heterojen görünüm mevcuttur. Solda egzoftalmus bulguları izlenmiştir.

Anahtar Kelimeler: BT, MR, orbita, psödotümör

Resim 1.

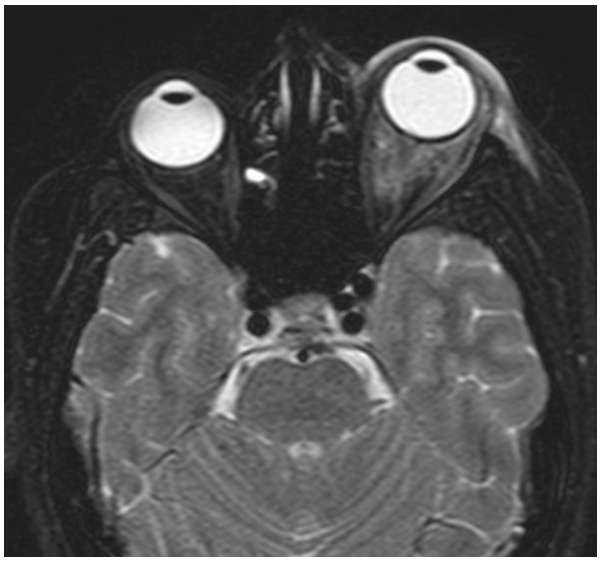

Resim 2.

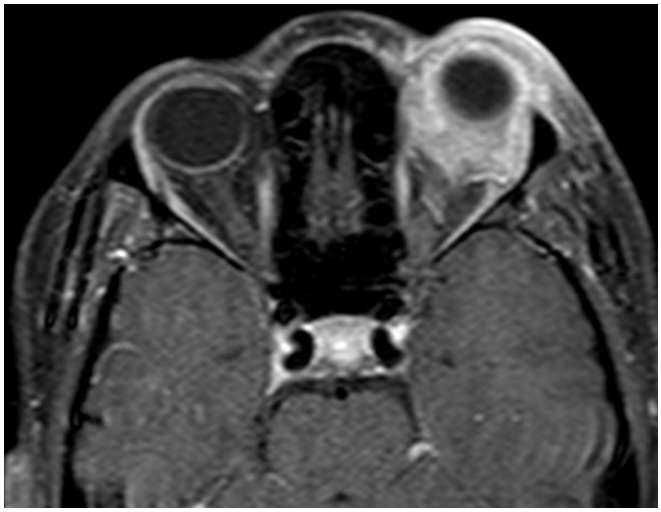

Resim 3.

Toraks Radyolojisi

PS-772

LENFANJİTİS KARSİNOMATOZA SAPTANAN HASTALARIMIZDA ETİYOLOJİLERİNİN VE BİLGİSAYARLI TOMOGRAFİ BULGULARININ DEĞERLENDİRİLMESİ

Mesut Özgökçe[1], Nuri Havan[2], Ayşe Havan[3], İlyas Dündar[1], Abdulsamet Batur[1], Alparslan Yavuz[1], Harun Arslan[1], Mehmet Deniz Bulut[1], Aydın Bora[1]

[1]Van Yüzüncü Yıl Üniversitesi Tıp Fakültesi Hastanesi Radyoloji Anabilim Dalı
[2]Kartal Koşuyolu Yüksek İhtisas Eğitim ve Araştırma Hastanesi Radyoloji Bölümü
[3]Fatih Üniversitesi Tıp Fakültesi Hastanesi Göğüs Hastalıkları Anabilim Dalı

Amaç: Lenfanjitis karsinomatoza (LK) primer tümöral hücrelerin pulmoner lenfatik damarlarını ve perilenfatik bağ dokusunu infiltrasyonu sonucu ortaya çıkan akciğerin metastatik tutulumudur. En sık adenokanserler, meme, akciğer, GİS kaynaklı tümörler olmak üzere çoğu primer tümöral lezyon LK'ya neden olabilir. Fatal bir hastalıktır. Kuru öksürük, progresif dispne ve kilo kaybı önemli klinik bulgulardır. En sık alt loblar etkilenir. Bilgisayarlı tomografide (BT) en sık retiküler/retikülonodüle rdansite değişiklikleri ve interseptal kalınlaşmalar olarak izlenir. Bu çalışmamızda retrospektif olarak LK izlenen hastalarda literatür eşliğinde en sık bilgisayarlı tomografi bulgularını ve etyolojisindeki en sık primer tümörleri sunmayı amaçladık.

Gereç ve Yöntem: Çok merkezli olarak 2014–2016 yılları arasında radyoloji kliniğine baş vuran malignite ön tanısı ve/veya değişik nedenlerden dolayı uygun teknik parametrelere göre çekilen kontrastlı toraks bilgisayarlı tomografileri retrospektif olarak değerlendirildi. Bilgisayarlı tomografi sonuçlarına göre LK tanısı yada ön tanısı alan hastaların dosyaları araştırıldığında öncesinde veya sonrasında sitopatolojik ve/veya klinik/radyolojik olarak en son tanıları LK olan 41 hasta çalışmaya dahil edildi. Tanısı tam olarak doğrulanamayan, akciğer operasyon öyküsü olan ve intertisyel akciğer hastalığı gibi kronik akciğer hastalığını düşündürür bulguları bulunan hastalar çalışmaya dahil edilmedi.41 hastanın BT tetkikleri 2 radyoloji uzmanı tarafından birlikte değerlendirildi.

Bulgular: LK tanısı alan 41 olgunun dosyaları incelendi. On bir olguda akciğer (%26,8), 7 olguda özefagus (%17,1), 6 olguda kolon (%14,6), 4 olguda mide (%9,8), 3 olguda pankreas (%7,3), 2 olguda meme (%4,9), 2 olguda mesane, 2 olguda tiroid, birer olguda ise larenks (%2,4), multiplemyelom, böbrek, prostat kanseri olmak üzere primer tümörleri saptandı yada tanı aldı. (Tablo 1)

Hastaların bilgisayarlı tomografi bulgularının değerlendirilmesinde 32 hastada (%78) retiküler ve/veya retikülonodüler dansite değişikliği, 26 hastada (%63,4) akciğerde metastatik nodüller, 19 hastada (%46,3) interseptal kalınlaşmalar, 19 hastada (%46,3) mediastinal LAP, 14 hastada (%34,1) plevral ve/veya perikardiyal effüzyon, 13 hastada (%31,7) atelektazi, 12 hastada (%29,3) hiler LAP, 11 hastada (%26,8) buzlu cam dansitesi, 4 hastada (%9,8) konsolidasyon, 3 hastada (%7,3) plevral kalınlaşma, 3 hastada mozaik perfüzyon, 3 hastada bronşektazi, 2 hastada (%4,9) pulmoıner emboli, 2 hastada kaviter lezyon, 1 hastada (%2,4) abse, 1 hastada pnömotoraks saptandı. (Tablo 2). Resim 1'de sol akciğer üst lobde kalın retikülonodüler dansite değişiklikleri izlenmektedir. Beraberinde bilateral akciğerde buzlu cam dansiteleri ve eşlik eden retiküler dansite artışı mevcut. Ayrıca bilateral plevral effüzyon izlenmektedir. Resim 2'de sağ akciğer üst lob anterior segmentte ve sol akciğer süperior lingular segmentte fokal konsolide alanlar ve eşlik eden retikülonodüler dansite değişiklikleri mevcuttur.

Sonuç: Lenfanjitis karsinomatoza hayati önem taşıyan akciğerin metastatik hastalığıdır. Adenokarsinomlar başta olmak üzere birçok primer tümör kaynaklı olabilir. Bilgisayarlı tomografi tanısal anlamda en çok kullanılan modalitedir. Fatal özellikte olan bu hastalıkta progresif dispnesi, kuru öksürük ve kilo kaybı varlığında lenfanjitis karsinomatoza mutlaka ayrıcı tanılar arasında yer almalıdır.

Anahtar Kelimeler: Lenfanjitis karsinomatoza, akciğer metastaz, akciğer lenfanjitis karsinomatoza

Resim 1.

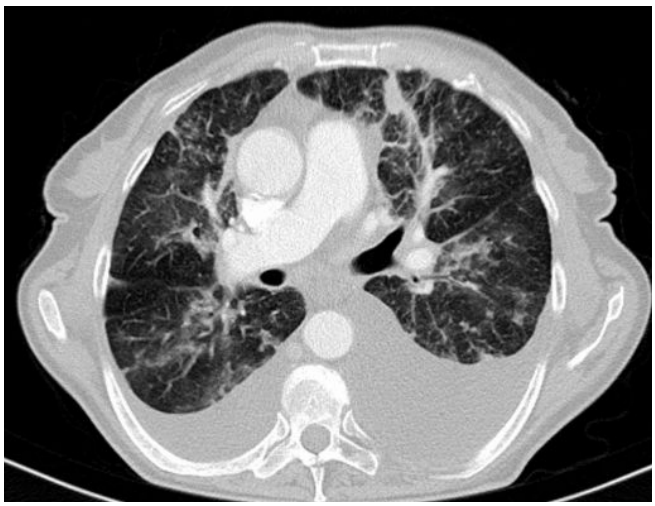

Resim 2.

Tablo 1. Lenfanjitiskarsinomatoza tespit edilen hastaların primermalignitelerin dağılımı

Primer Malignite	Sayı (n)	Oran (%)
Akciğer	11	26,8
Özefagus	7	17,1
Kolon	6	14,6
Mide	4	9,8
Pankreas	3	7,3
Tiroid	2	4,9
Mesane	2	4,9
Meme	2	4,9
Böbrek	1	2,4
Larenks	1	2,4
Prostat	1	2,4
Multiple Myelom	1	2,4

Tablo 2. Lenfanjitis karsinomatoza tespit edilen hastaların biligisayarlıtomografide saptanan akciğer ve akciğer dışı bulguları

Akciğerde izlenen değişiklik	Sayı (n)	Oran (%)
Retiküler ve/veya retikülonodülerdansite	32	78
Akciğerde metastatik nodüller	26	63,4
İnterseptal kalınlaşmalar	19	46,3
Mediastinal LAP	19	46,3
Plevral ve/veya perikardiyal effüzyon	14	34,1
Atelektazi	13	31,7
Hiler LAP	12	29,3
Buzlu cam dansitesi	11	26,8
Konsolidasyon	4	9,8
Plevral kalınlaşma	3	7,3
Mozaik perfüzyon	3	7,3
Bronşektazi	3	7,3
Pulmoner emboli	2	4,9
Kaviter lezyon	2	4,9
Abse	1	2,4
Pnömotoraks	1	2,4

Abdominal Radyoloji

PS-773

KARACİĞERİN MEZENKİMAL TÜMÖRÜ: HEPATİK HAMARTOM

Yıldız Kılar Sözel[1], Özlem Tokgöz[1], Mürüvet Akın[1], Hasan Sözel[2], Buket Yağcı[1]

[1]Antalya Eğitim ve Araştırma Hastanesi
[2]Antalya Atatürk Devlet Hastanesi

Amaç: Karaciğerden köken alan mezenkimal tümör iki yaş altı çocuklarda izlenen benign genellikle kistik natürlü bir tümördür. Tümör safra yolları, mezenkimal stroma ve hepatosit lobülleri içermekte olup kistik, solid, ve mikst tip olmak üzere üç farklı tipte görülür. Portal bağ dokunun hem mezenkimal hem de epitelyal komponentlerden oluşan gelişimsel bir anomalisi olduğu düşünülmekle birlikte mezenkimal hamartomda neoplazik süreç tam olarak dışlanamamıştır. Nadir görülen bu tümörün tanısında ve tiplendirilmesinde çok kesitli bilgisayarlı tomografi değerli bulgular vermektedir. Karaciğerden köken alan mezenkimal tümörde bilgisayarlı tomografinin (BT) tanıya katkısının ortaya konması amaçlanmıştır.

Gereç-Yöntem: Dahiliye bölümüne başvuran 33 yaşında bayan olguya laboratuvar testlerinde karaciğer enzimlerinde anormallik saptanması üzerine ileri tetkik amaçlı dinamik BT tetkikleri yapıldı.

Bulgular: Karaciğere yönelik trifazik BT incelemesinde, ; Karaciğer sağ lobda segment 8 de, subkapsüler periferik yerleşimli yaklaşık 8x7x7 cm boyutlarında lobule konturlu periferi kalsifiye intrenal septalar içeren, komşuluğunda markoskopik yağ komşuluğunda mm'ik makroskopik yağ alanları bulunan, dinamik incelemelerde kontrastlanma artışı göstermeyen kistik kitle lezyonu izlenmiştir. Ayrıcı tanılar arasında hepatik mezanşimal hamartom ve kist hidatik düşünülmüştür. Kan tetkiklerinde kist hidatik antijenleri negatif gelen hastada hepatik hamartom tanısı konulmuştur.

Sonuç: Karaciğerden köken alan mezenkimal tümör nadir görülen benign genellikle kistik vasıflı bir tümördür. olup Erkeklerde daha sık görülür. Stromanın miktarına ve natürüne göre tümörün kistik, solid, ve mikst tip olmak üzere üç farklı tipi vardır. En sık görülen kistik formdur. Çok miktarda hepatosit içeren solid form ise literatürde nadir bildirilmiştir. Mikst hamartoma ise karaciğerin normal selluler komponentlerinden oluşan oldukça nadir bir hamartomatöz lezyon olup mezenkimal hamartoma ve fokal noduler hiperplazideki vaskülarize fibroduktular doku özelliklerini taşımaktadır. Tümör %65 olguda karaciğerin sağ lobunda yerleşim gösterir. Olguların %20

'sinde sol lobda, %10'unda ise her iki lobda tümör görülür. Lezyon genellikle büyük soliter kitle şeklindedir. İntratümöral kalsifikasyon oldukça nadirdir. Lezyon birkaç milimetreden 15cm'ye ulaşan kistler içerebilir. KarGerçek bir kapsül yapısına sahip olmasa da karaciğer ile tümör arasındaki sınır keskindir. Karaciğer kökenli mezenkimal tümör nadir görülen ağırlıklı olarak kistik vasıflı bir tümördür. Tanısı ve ayrıcı tanısında BT önemli bir yere sahiptir.

Anahtar Kelimeler: Karaciğer hamartom, bilgisayarlı tomografi

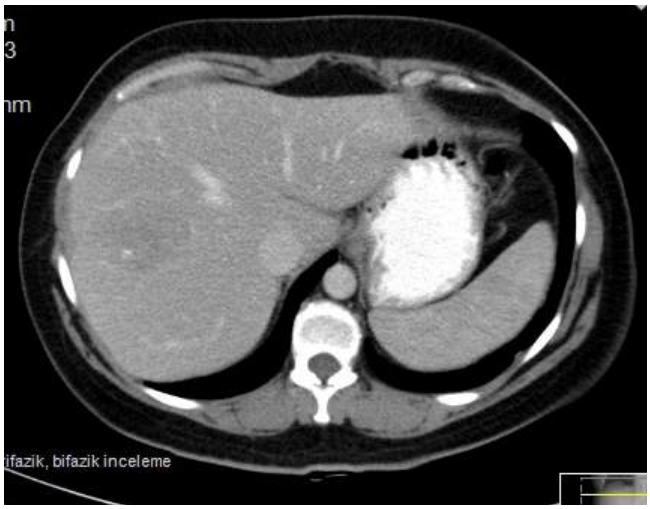

Resim 1.

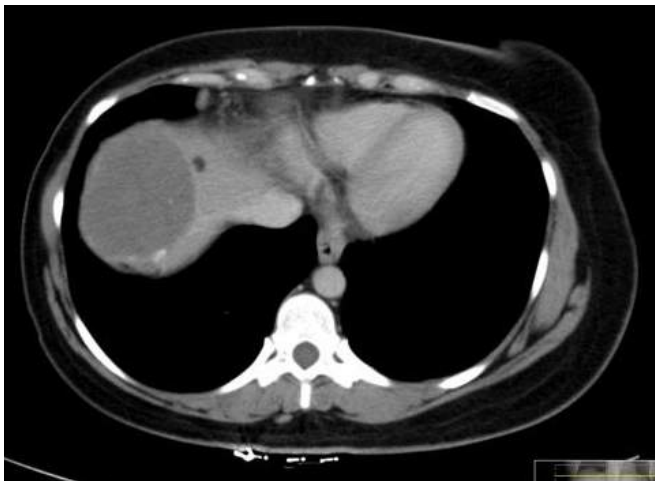

Resim 2.

Resim 3.

Baş-Boyun Radyolojisi

PS-774

HİBERNOMA

Yıldız Kılar Sözel[1], Özlem Tokgöz[1], Mürüvet Akın[1], Abdullah Şukun[1], Hasan Sözel[2]

[1]Antalya Eğitim ve Araştırma Hastanesi
[2]Antalya Atatürk Devlet Hastanesi

Amaç: Hibernom, kahverengi yağ dokusunun seyrek görülen benign bir tümörüdür. İlk kez 1906 yılında psödolipom olarak Merkel tarafından tanımlanmıştır. Hibernomun klinik ve histopatolojik bulguları ile ilgili yayınlar bulunsa da radyolojik özellikleri ile ilgili çalışma sayısı oldukça azdır. Çalışmamızda sağ omuz-servikal bileşke kesimde yerleşim gösteren patolojik tanısı hibernom olan 51 yaşında erkek olguda saptanan hibernomun (MR) bulgularının sunumu amaçlanmıştır.

Gereç-yöntem: Genel cerrahi polikliniğine omuzda şişlik ile başvuran 51 yaşında erkek olguda omuz-servikal MR tetkikleri yapıldı.

Bulgular: MR tetkikinde; Sağda omuz ve servikal bileşke düzeyinde posteriorda (sağ skapula) sağ trapezius kası ve latissimus dorsi kası posteriorlarında cilt altı yağ dokusu içerisinde yaklaşık 7x6.5 cm boyutlarında düzgün konturlu ince kapsüle sahip heterojen iç yapıda (yağ içerikli) IVKME sonrası kontrastlanan kitle lezyonu izlenmektedir. Ayırıcı tanılar arasında hemanjiom ve hibernoma düşünüldü. Histopatolojik örnekleme yapılan hastada sonuç hibernoma ile uyumlu geldi.

Sonuç: Hibernom kahverengi yağ dokusundan köken alan 20–50 yaşlar arasında ortaya çıkan, seyrek görülen bir yumuşak doku tümörüdür. En sık aksilla, boyun ve mediastende yerleşir. Kadınlarda daha sık olup, yavaş büyüyen, ağrısız, subkutan kitle şeklinde ortaya çıkar. Ayırıcı tanıda angiolipom ve iyi differensiye liposarkom düşünülmelidir. Hipervaskuler olduklarından dolayı core biopsi önerilmez. Radyogramlarda kalsifikasyon içermeyen, kemik erozyonu yapmayan, yumuşak doku şişliği şeklinde görülür. US de hiperekojen, hipervasküler; bilgisayarlı tomografide internal septalar içeren düşük yoğunlukta kitle şeklindedir. MRG de T1 de subkutan yağlı dokuya göre hipointens ve vasküler doku içeriğine bağli olarak

heterojen yapıda görülürler. T2 de heterojen yüksek sinyal alanlari görülebilir. Tedavide lezyonun lokal eksizyonu önerilir. Rekürrens ve malign dejenerasyon bildirilmemiştir.

Anahtar Kelimeler: hibernoma, MR, kahverengi yağ doku

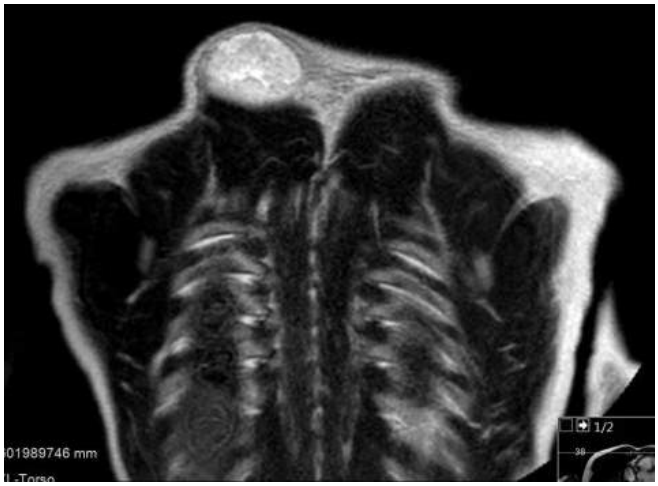

Resim 1.

Resim 2.

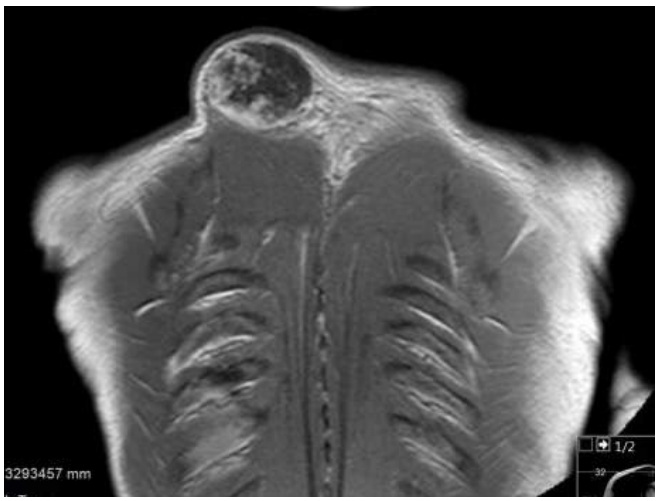

Resim 3.

Abdominal Radyoloji

PS-776

HEPATİK LİPOM

Yıldız Kılar Sözel[1], Özlem Tokgöz[1], Mürüvet Akın[1], Mehmet Fatih Özkılıç[1], Hasan Sözel[2]

[1]Antalya Eğitim ve Araştırma Hastanesi
[2]Antalya Atatürk Devlet Hastanesi

Amaç: Hepatik lipom karaciğerin çok nadir rastlanan benign mezenşimal tümörüdür. Genellikle asemptomatiktir ve rastlantısal olarak saptanır. Malign dejenerasyon riski bulunmayan bu lezyon ultrasonografide hemanjiyom ve hiperekojen metastaz ile karışabilir. Bilgisayarlı tomografi (BT) ve manyetik rezonans görüntülemede (MRG) homojen olması, pür yağ içermesi ve kontrast madde ile boyanmaması ile karaciğerin yağ içeren diğer lezyonlarından ayırt edilir. Bu çalışmada bulantı, geğirme, karında şişkinlik ve karın sağ üst kesiminde ağrı şikayetleri bulunan ve karaciğerinde 12 mm çapında lipom saptanan olgunun BT görüntülerini sunduk.

Gereç-Yöntem: Üroloji polikliniğine kolik tarzda ağrı şikayeti ile başvuran 43 yaşında bayan olguya taş protokulunde abdomen BT tetkikleri yapıldı.

Bulgular: Abdomen BT tetkikinde; karaciğer segment 8'de 7 mm çapta lipom lehine değerlendirilen hipodens görünüm mevcuttu.

Sonuç: Vücutta çok farklı yerlerde lipomlar tanımlanmıştır. Karaciğer lipomları çok nadiren saptanan mezenşimal orijinli benign tümörlerdir. Sıklıkla asemptomatiktirler ve tesadüfen saptanırlar[2]. Farklı büyüklüklerde olabilirler, literatürde 13 cm çapında olan karaciğer lipomu tanımlanmıştır[3]. Büyük boyutlu lezyonlar karın ağrısına neden olabilirler. Hepatik lipomların BT ve MRG görünümleri sıklıkla karakteristiktir. BT'de genellikle –20HU'den daha düşük dansitede ve homojen yapıdadır., intravenöz kontrast madde ile boyanmazlar. . Lipomların yağ içeren diğer lezyonlardan ayırıcı tanılarının yapılması önemlidir. BT ve MRG de homojen olmaları, pür yağ içermeleri ve kontrast tutulumunun olmaması ile karaciğerin yağ içeren diğer lezyonlarından ayırt edilebilirler.

Anahtar Kelimeler: Karaciğer, lipom, ayırıcı tanı

Resim 1.

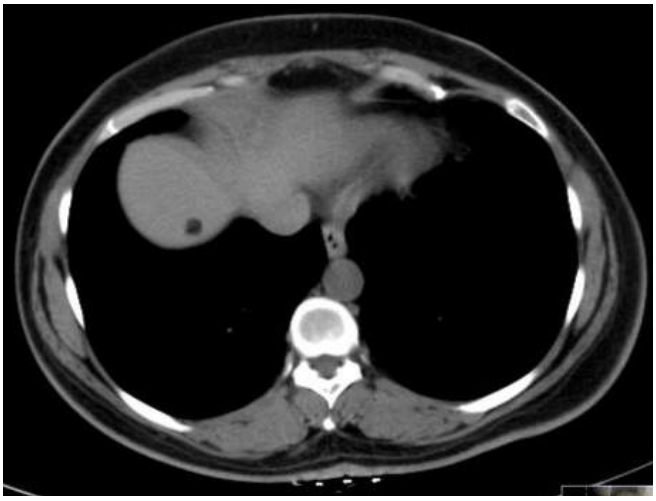

Resim 2.

Nöroradyoloji

PS-777

KLİVUS KAYNAKLI MENENJİOM

Yıldız Kılar Sözel[1], Özlem Tokgöz[1], Mürüvet Akın[1], Hasan Sözel[2]

[1]*Antalya Eğitim ve Araştırma Hastanesi Radyoloji Kliniği*
[2]*Antalya Atatürk Devlet Hastanesi*

Amaç: Petroklival meningiomlar benign patolojilerine rağmen bir cerrahi sorun olmaya devam etmektedirler. Yerleşim yerlerinin önemi ölümcül sonucun en önemli sebebidir. Yaklaşık olarak tüm posterior fossa meningiomlarının %3– 10'u oluştururlar. Petroklival meningiomlar sfenooksipital synkondrosis bölgesinden doğarlar. Petroklival bölgenin en sık görülen tümörlerindendir. Bu çalışmada baş ağrısı şikayeti ile başvuran bir olguda saptanan klivus kaynaklı menenjiomun MR bulgularının sunumu amaçlanmıştır.

Gereç-yöntem: Beyin cerrahisi bölümüne baş ağrısı ile başvuran 40 yaşında bayan olguda beyin MR tetkikleri yapıldı.

Bulgular: Beyin MR tetkikinde; Klivus düzeyinde sellar-parasellar loju oblitere eden suprasellar sisterni dolduran bilateral kavernöz sinüsü çepeçevre saran süperiorda bazal sisterne uzanım gösteren anterior süperiorda bilateral optik foramenleri -optik sinirleri, posteriorda pons ve mezensefalonu basılayan en geniş yerinde yaklaşık 5.5x5 cm çapa ulaşan T1A ve T2A sekanslarda heterojen sinyal intensitesinde IVKM sonrası yoğun heterojen kontrastlanan ekstraaksiyel kitle lezyonu izlenmiş olup ayırıcı tanıda klivus kaynaklı intraosseöz menenjiom ve invasiv makroadenom düşünülmüştür. Patolojık tanı menenjiom ıle uyumlu gelen olguda tanı klivus kaynaklı intraosseöz menenjiom olarak değerlendirlmiştir.

Sonuç: Petroklival tümörler kontrastlı MRG'de yoğun kontrast tutulumu mevcuttur. Damarlarda tümör tarafından sarılma veya itilmenin varlığı, beyin sapı ödemi, araknoid planın bütünlüğü özellikle T2 ağırlıklı görüntülerde net olarak değerlendirilebilir. Petroklival meningiomların ayrıcı tanısında, nörinom, kordoma, kondrosarkoma, epidermoid, paraganglioma, anevrizmalar, arteriyovenöz malformasyonlar, konjenital anomaliler, dejeneratif lezyonlar, Travmatik lezyonlar düşünülebilir. Son yıllarda görüntüleme yöntemlerinde meydana gelen gelişmeler hem bu tümörlerin preoperatif olarak daha iyi değerlendirilebilmesini sağlamış, hemde kabul edilebilir bir morbidite ve mortalite oranları ile total eksizyonlarını olası hale getirmiştir.

Anahtar Kelimeler: klivus, menenjiom, petroklival, MR

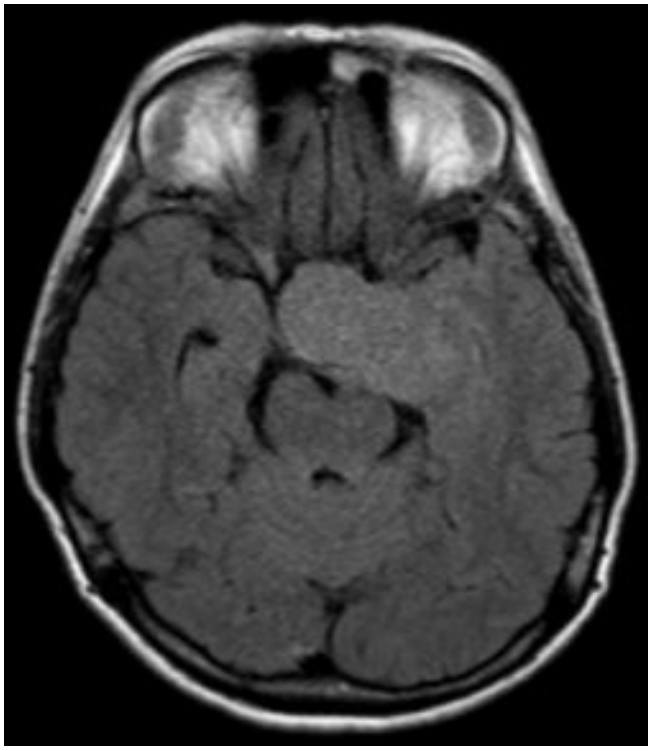

Resim 1.

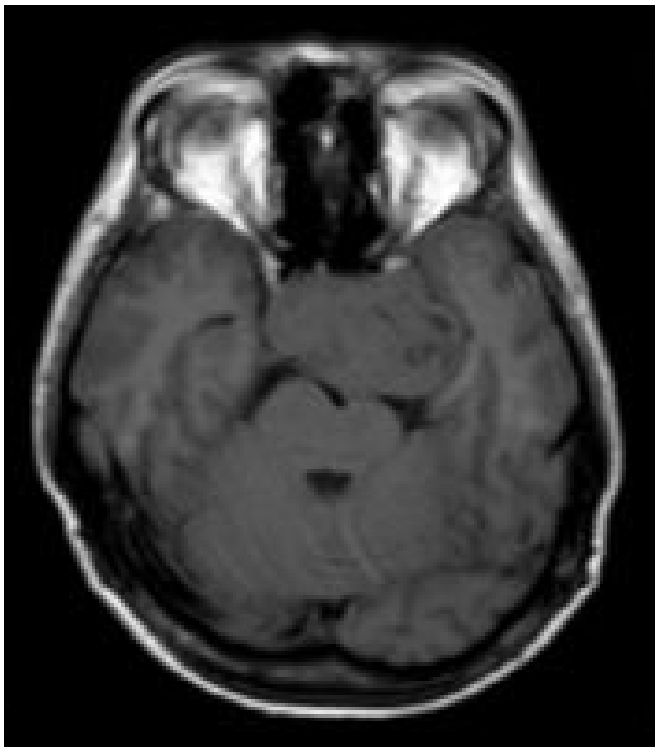

Resim 2.

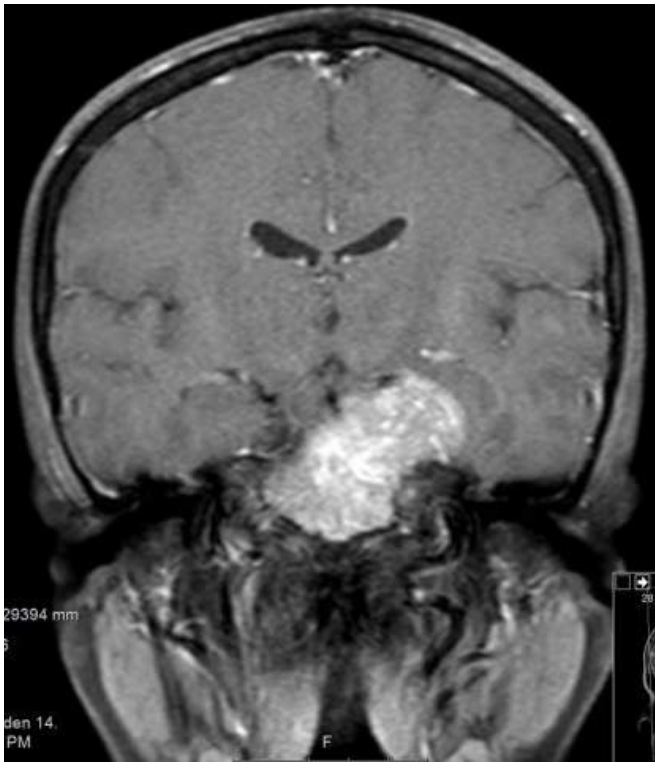

Resim 3.

Kas-İskelet Radyolojisi

PS-778

NADİR BİR AKSESUAR KEMİK; EPİSTERNAL KEMİKÇİK

Şahabettin Akbayrak[1], Mehmet Sedat Durmaz[1], Erdi Seçkin[1], Ali Fuat Tekin[1], Nahide Türkkahraman[1], Muhsin Nuh Aybay[1]

[1]Konya Eğitim ve Araştırma Hastanesi

Manibrium sterni'nin süperior veya posteriorunda izlenen aksesuar kemikçiklerler, episternal kemikçik yada suprasternal kemik olarak bilinir. Bilateral veya tek taraflı olabilir. Konvansiyonel radyografilerde güçlükle izlenebilmekte olup tanı koymak zordur. Bilgisayarlı Tomografide (BT) saptanması daha kolaydır. Bu sunumda oldukça nadir izlenen episternal kemikçiklerin BT görüntüleme bulgularını mevcut literatür bilgileri eşliğinde sunmayı ve bu lokalizasyonda izlenebilecek diğer patolojilerden ayırımının yapılmasının önemini vurgulamayı amaçladık.

Olgu Sunumu: Önceden bilinen herhangi bir akciğer hastalığı veya travma öyküsü olmayan 47 yaşında kadın hasta 20 gündür geçmeyen sırt ağrısı şikayeti hastanemize başvurdu. BT incelemesinde manibrium sterni superior komşuluğunda bilateral simetrik 9 mm çapta, korteks ve medulla içeren iki adet aksesuar kemik yapı izlendi (Resim 1 ve 2). Lokalizasyonları ve BT görünümleri birlikte düşünüldüğünde episternal kemikçik olarak değerlendirildi.

Tartışma: Normalden fazla sayıda kemikleşme merkezi sonucu oluşan episternal kemikçik oldukça nadir olup popülasyonun %2 'inde izlenmektedir. Bu kemikçikler manibrium sterni' nin üstünde veya hemen süperior komşuluğunda izlenirler. Çapları 2 ile 15 mm arasında değişir, üçgen veya piramidal şekillidirler. Kadınlarda daha sıktır. Genellikle çift taraflı izlenmekte birlikte, tek taraflı da olabilirler. Tek taraflı olduğunda özellikle travma hastalarında kırık ile karıştırılmamalıdır. Bazen sternuma parsiyel füzyon söz konusu olabilir.

Episternal kemikçikler normal bir BT varyantı olarak bilinmelidir. Vasküler kalsifikasyondan, kalsifiye lenf nodundan, kırık fragmanlarından ve yabancı cisimden ayırt edilmesi önemlidir. Diğer aksesuar kemikçikler gibi korteks ve medullasının izlenmesi ayırıcı tanıda önemlidir.

Anahtar Kelimeler: Aksesuar Kemik, Bilgisayarlı Tomografi, Episternal Kemikçik

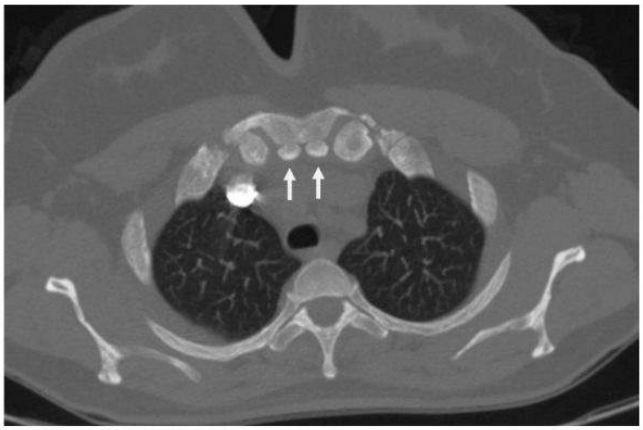

Şekil 1.Aksiyel BT kesitinde manubrium sterni posterosuperior komşuluğundaki 2 adet düzgün sınırlı kemik yapı oklarla gösteriliyor

Şekil 2.Koronal reformat BT kesitinde manibrum sterni superior komşuluğunda 2 adet simetrik düzgün sınırlı kemik yapı oklarla gösteriliyor

Meme Radyolojisi

PS-779

MEME LEZYONLARININ AYIRICI TANISINDA DİFÜZYON AĞIRLIKLI MANYETİK REZONANS GÖRÜNTÜLEMEDE ADC DEĞERLERİNİN ROLÜ

Yaşar Birişik[1], Serpil Ağlamış[1], Ayşe Murat Aydın[1], Mehmet Mustafa Akın[2]

[1]Fırat Üniversitesi Hastanesi Radyoloji Anabilim Dalı
[2]Fırat Üniversitesi Hastanesi Patoloji Anabilim Dalı

Giriş-Amaç: Benign ve malign meme lezyonlarının ayırımında konvansiyonel manyetik rezonans görüntülemenin (MRG) özgüllüğü düşüktür. Difüzyon ağırlıklı görüntüleme (DAG) günümüz koşullarında tümör selüleritesini gösteren tek görüntüleme yöntemi olup, MRG sekansları içerisinde özgüllüğü artırmada en fazla umut verici sekans olarak dikkat çekmektedir. Bu çalışmada amacımız benign ve malign meme lezyonlarının ayırıcı tanısında DAG'da görünürdeki difüzyon katsayısı (ADC) değerlerinin rolünün araştırılmasıdır.

Gereç-Yöntem: Bu çalışmada ocak 2014-mayıs 2015 tarihleri arasında histopatolojik tanı almış, 107 olguda 110 lezyon (bening

83, malign 27) dahil edildi. Meme MRG incelemeleri biyopsi öncesi, standart bilateral meme koili kullanılarak, 1,5 Tesla MRG cihazı ile gerçekleştirildi. Çalışmamızın temelini oluşturan DAG, kontrastlı incelemeden önce alındı. Difüzyon ağırlıklı görüntüler spin eko ''echo planar'' görüntüleme sekansı ile elde edildi. '' b'' değeri 50,400,800 mm^2/sn olarak belirlendi. Ortalama ADC değerleri için ayrı üç ölçüm ortalamaları alındı. Lezyonların histopatolojik sonuçları ile hesaplanan ADC değerleri istatistiksel olarak karşılaştırıldı. İstatistik analizinde Student t testi ve bening-malign ayrımında ADC eşik değeri hesaplamak için Receiver Operating Curve (ROC) analizi kullanıldı.

Bulgular: Olguların yaşı 17–75 (ortalama 46,7), lezyonların boyutları ise 7–73 mm (ortalama 24,536±11,293mm) arasında değişmekteydi. Malign ve bening lezyonların ortalama ADC değerleri sırasıyla 0,939±0,191x$10^{-3}$$mm^2$/sn ve 1,420±0,289x$10^{-3}$$mm^2$/sn olup, malign lezyonların ADC değerleri bening lezyonlara kıyasla istatistiksel olarak anlamlı derecede düşük bulundu.

Tartışma ve Sonuç: Çalışmamızın sonuçlarına göre DAG meme incelemesinde konvansiyonel MRG ile birlikte kullanıldığında lezyonların malign-benign ayrımınında ek bilgiler sunmakta ve konvansiyonel MRG'nin özgüllüğünü arttırmaktadır.

Anahtar Kelimeler: ADC, benign/malign ayrımı, DAG, MRG

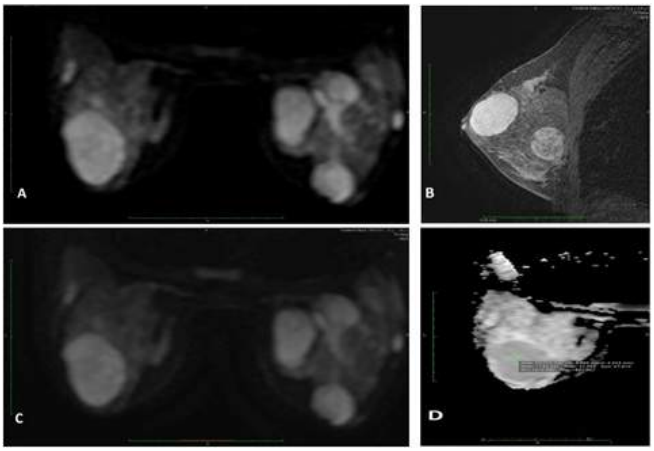

Resim 1 a,b,c,d.

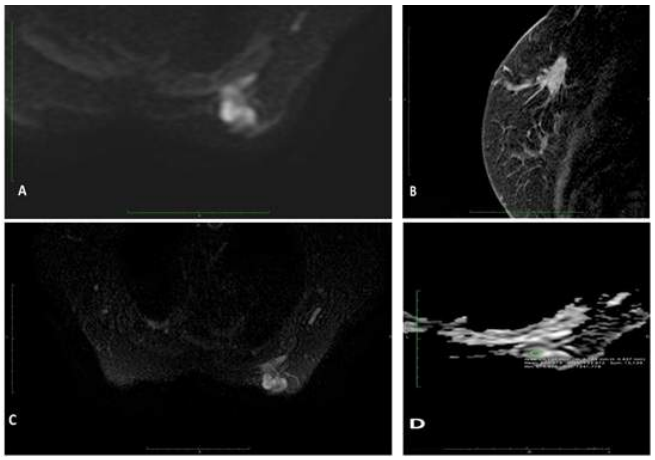

Resim 2 a,b,c,d.

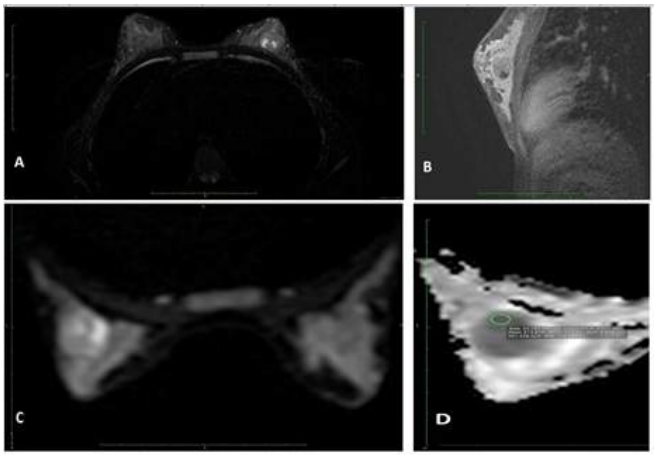

Resim 3. a,b,c.d

Abdominal Radyoloji

PS-780

POSTERİOR NUTCRACKER SENDROMU BT BULGULARI: İKİ OLGU SUNUMU

Aslı Irmak Birancı[1], Hilal Şahin[1], Yeliz Pekçevik[1], Tuğçe Ortan[1]

[1]İzmir Tepecik Eğitim ve Araştırma Hastanesi, Radyoloji Kliniği

Giriş ve Amaç: Nutcracker sendromu sol renal venin abdominal aorta ve superior mezenterik arter arasından geçerken sıkışması sonucu oluşur. Posterior nutcracker sendromu ise daha nadir bir formu olup sol renal venin retroaortik veya sirkumaortik seyri sırasında aorta ve vertebra korpusu arasında sıkışmasıdır. Sol renal venin kompresyonu sonucunda venöz basınç artar, ince duvarlı intraparankimal venlerin rüptürünün toplayıcı sisteme açılması ile klinikte hematüri olarak karşımıza çıkar. Bu bildiride posterior Nutcracker sendromunun BT bulgularının sunulması amaçlanmıştır.

Olgu 1: 16 yaşında erkek hasta kliniğe hematüri şikayetiyle başvurması üzerine doppler US incelemede posterior Nutcracker sendromu açısından kuşkulu görünüm saptandı. Yapılan kontrastlı trifazik BT incelemesinde çift renal ven izlenmiş olup anteriorda superior mezenterik arter-aorta, posteriorda aorta-vertebra korpusu arasından geçerek inferior vena kavaya açılmaktaydı. Posteriordaki kompresyona sekonder sol renal ven proksimal kesiminde dilatasyon mevcuttu. Görüntüleme bulguları sonucunda hasta posterior Nutcracker sendromu tanısı aldı.

Olgu 2: 36 yaşında erkek hasta renal ven trombozu kuşkusuyla yapılan trifazik kontrastlı BT incelemesinde sol renal hilusta çok sayıda variköz venöz yapı dikkati çekti. Bunlarla bağlantılı olan sol renal venin ise retroaortik seyri sırasında aorta ve vertebra korpusu arasındaki kompresyonu saptandı. İdrarda protein pozitif olarak izlendi. Tüm bu bulgular doğrultusunda hastaya posterior Nutcracker sendromu tanısı koyuldu.

Tartışma ve Sonuç: Nutcracker sendromu asemptomatik olabilmekle birlikte klinikte hematüri, proteinüri, sol yan ağrısı, varikosel gibi çeşitli bulgularla karşımıza çıkabilen bir durumdur. Radyolojik olarak tanı alması, nedeni bulunamayan hematüri, proteinüri gibi şikayetlerde gereksiz yere böbrek biyopsisi yapılmasını önleyecek ve doğru tedavinin uygulanmasını sağlayacaktır.

Anahtar Kelimeler: posterior nutcracker, bt, abdomen, vasküler

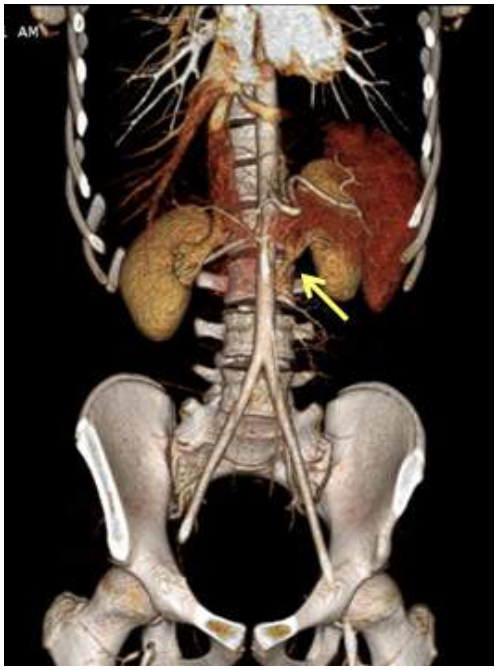

Resim 1.

Resim 2.

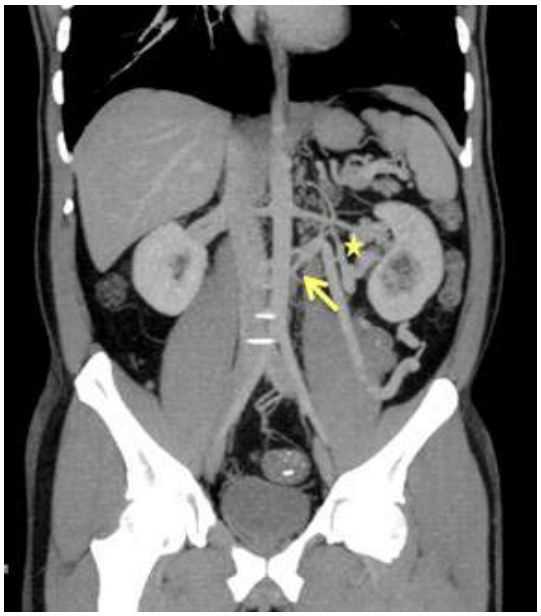

Resim 3.

Nöroradyoloji

PS-781

ÇOK NADİR FRONTAL İNTRAPARANKİMAL LİPOM OLGUSU; BT VE MR GÖRÜNTÜLEME BULGULARI

Mehmet Beyazal[1], Maksude Esra Kadıoğlu[1], Fatma Beyazal Çaliker[1], Mehmet Fatih İnecikli[1], Tuğba Eldeş[1]

[1]Recep Tayyip Erdoğan Üniversitesi, Tıp Fakültesi, Radyoloji Anabilim Dalı

Giriş: Beyin lipomları nadir benign mezenkimal tümörler olarak tanımlanırlar. İntrakranial kitlelerin %0.5' inden azını oluştururlar. Kallozal disgenezi veya gergin spinal kord gibi konjenital malformasyonlarla sıklıkla birliktelik gösterirler. Biz bu olguda epilepsi öyküsü bulunan ve baş ağrısı nedeniyle acil servise başvuran hastanın BT tetkiklerinde saptanan frontal lob lipomunun görüntüleme bulgularını sunmayı amaçladık.

Olgu: 37 yaşında erkek hasta baş ağrısı ve epilepsi şikayeti ile hastanemize başvurdu. Çekilen kranial BT tetkikinde sağ frontal lobda lobule konturlu, hipodens, yağ dansitesinde lezyonlar izlendi. MR incelemede sağ frontal lopda, belirgin kitle etkisi oluşturmayan T1 ve T2 ağırlıklı görüntülerde hiperintens, yağ baskılı FLAIR görüntülerde hipointens lobule konturlu lezyonlar izlendi.

Tartışma ve Sonuç: İntrakranial lipomların yaklaşık %80'i supratentoriyal olup çoğu orta hatta veya orta hatta yakın yerleşimlidir. İnterhemisferik fissür en sık görülen yerleşim yeridir. Diğer bulunduğu yerler ambient, suprasellar, interpedinküler, serebellopontin ve silvian sisterndir. Serebral yüzeylerdeki lipomlar oldukça nadirdir. Lipomlar çok çok nadir de olsa intraparankimal yerleşebileceği bilinmelidir.

Anahtar Kelimeler: Serebral lipom, BT, MR

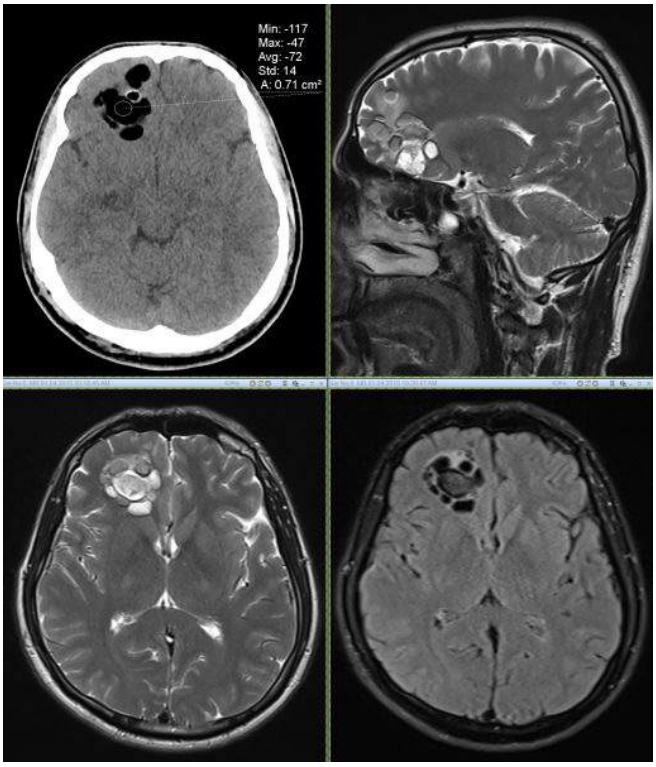

Resim 1.

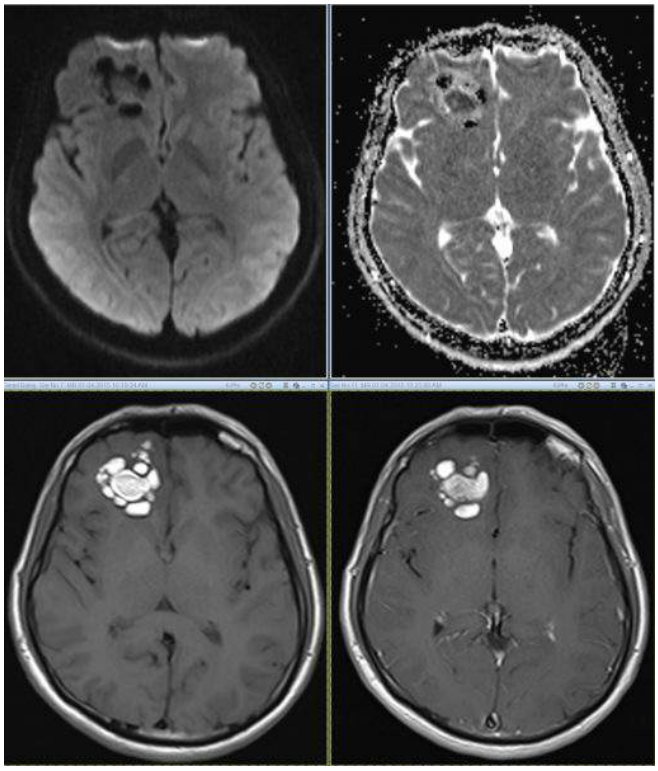

Resim 2.

Toraks Radyolojisi

PS-782

NADİR BİR OLGU: PULMONER LENFANJİOLEİOMYOMATOZİS VE EŞLİK EDEN DEV BÜL

Derya Güllü[1], Ayça Özdemir[1], Mustafa Özdemir[1], Mustafa Dağlı[1]

[1]Türkiye Yüksek İhtisas Hastanesi Radyoloji Bölümü

Giriş ve Amaç: Pulmoner lenfanjioleiomyomatozis akciğerin lenfatik ve vasküler yatağında immatür düz kas hücrelerinin ilerleyici proliferasyonu ve infiltrasyonu ile giden doğurgan çağdaki kadınlarda görülen nadir bir hastalıktır. Akciğer parankiminde kistik destrüksiyona yol açarak lenfatik ve pulmoner damarlarda obstriksiyon ve pulmoner fonksiyon kaybıyla giden bu hastalik sporadik veya tubero sklerozis kompleks (TSC) ile birlikte görülebilir. Patogenezinde östojenin rol oynadığı düşünülmektedir.

Klinikte spontan pnömotoraks, ilerleyici dispne, öksürük, balgam, lenfadenopatik, plevral efüzyon, asit ve eşlik eden anjiomyolipom görülür.

Bizim amacımız olgumuz üzerinden nadir görülen lenfanjioleiomyomatozis ile ilgili güncel literatür bilgilerini gözden geçirmek ve olgumuz üzerinden bulguları paylaşmak.

Gereç ve Yöntem: Hastaya iv kontrastlı çok kesitli toraks BT tetkiki yapılmıştır.

Bulgular: 36 yaşında bayan hasta ilerleyen dispne yakınmaları ile kliniğe başvurması üzerine hastaya kontrastlı toraks BT çekilmiştir. Toraks BT bulguları; her iki akciğerde yaygın küçük hava kistleri, sağ akciğer üst lobda 129x82 mm boyutlarında dev bül formasyonu, perihepatik serbest sıvı, sol böbrek üst polde 8,5 mm çapında anjiomyolipom izlenmiştir.

Sonuç: Pulmoner lenfanjioleiomyomatozis nadir görülen ilerleyici dispne ile giden, küratif tedavisi akciğer trasplantasyonu olan bir hastalıktır. Radyolojik olarak ayırıcı tanıda çok sayıda küçük kistler ile seyreden Langerhans hücreli histiyositozis, Birt-Hogg-Dube sendromu yer alır. Langerhans hücreli histiyositozis sigara ile doğrudan ilişkili olmaması, kalın duvarlı kistlerin ve nodüllerin bulunmaması ile düşünülmemiştir. Birt Hogg Dube sendromu eşlik eden cilt lezyonlarının olmaması ile ekarte edilmiştir.

HRCT ve ÇKBT nadir görülen bu hastalığın tanısına yardımcı güvenilir, non invaziv, hızlı bir tetkiktir.

Bilateral 3 cm den küçük çok sayıda kisti olan genç yaştaki bayan hastalarda lenfanjioleiomyomatozis ayırıcı tanıda akılda bulundurulmalıdır.

Anahtar Kelimeler: lenfanjioleiomyomatozis, multıpl pulmoner kist, ilerleyici dispne, HRCT, ÇKBT

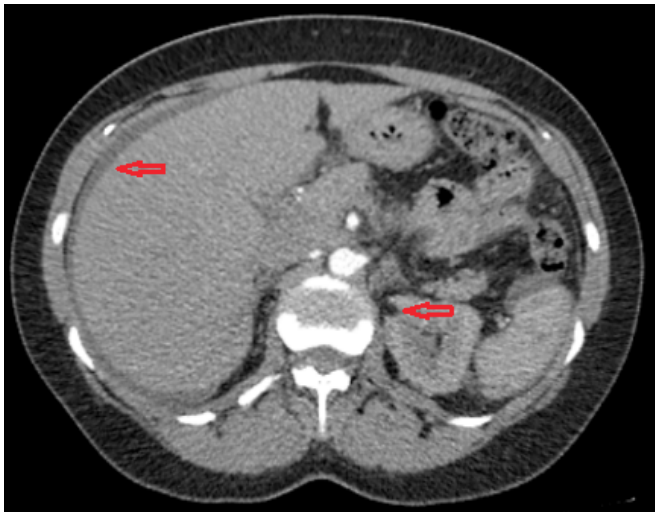

Resim 1.

Resim 2.

Resim 3.

Kas-İskelet Radyolojisi

PS-783

NADİR BİR VARYASYON: TİBİAL SİNİR KOMPRESYON NÖROPATİSİNE YOL AÇAN AKSESUAR AYAK BİLEĞİ KASI

Serdar Serinsöz[1], Mehmet Veske[2], Elif Hekim[1]

[1]Özel Yenibosna Safa Hastanesi Radyoloji Bölümü
[2]Özel Yenibosna Safa Hastanesi Ortopedi ve Travmatoloji Bölümü

Radyolojik, Anatomik ve Cerrahi literatürde aksesuar, birden fazla veya anormal kas yapıları tanımlanmaktadır. Ayak bileğinin aksesuar kasları tipik olarak asemptomatik bildirilmekle birlikte nadir durumlarda kompresif nöropati, kompartman sendromu veya rijid ayak deformitlerine yol açıp ağrıya neden olmaktadır. Manyetik Rezonans Görüntüleme (MRG); aksesuar kasların tanımlanması, komşu yapılar ile ilişkisi, yumuşak doku tümörlerinden ayrımında kullanılan ve de tercih edilen görüntüleme yöntemidir. Olgumuzda, ayak bileği aksesuar kas yapılarından, kadavra çalışmalarında %2–8 olarak rapor edilmiş Fleksör Digitorum Aksesoryous Longus kasını ve tibial sinir basılanmasını MRG bulguları eşliğinde sunmayı amaçladık.

Anahtar Kelimeler: Kompresyon Nöropati, Tibial Sinir, Aksesuar Kas, Ayak Bileği

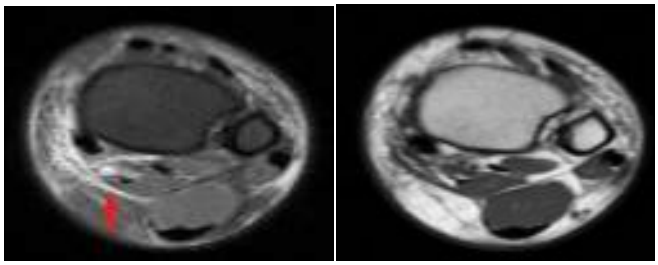

Resim 1.

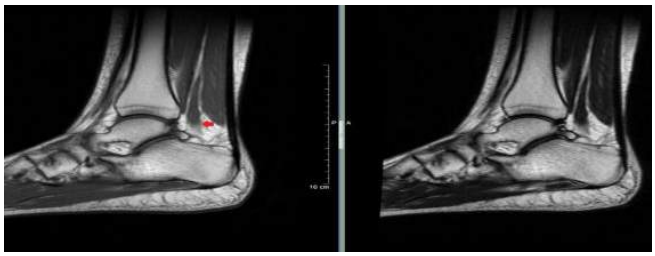

Resim 2.

Kardiyovasküler Görüntüleme

PS-784

ENDOVASKÜLER AORT ANEVRİZMA TAMİRİ YAPILAN HASTADA SAPTANAN TİP 3 KAÇAK: OLGU SUNUMU

Esra Çıvgın[1], İzzet Selçuk Parlak[1], Levent Altın[1], Perihan Polattaş[1]

[1]Ankara Numune Eğitim ve Araştırma Hastanesi, Radyoloji Kliniği

Amaç: Abdominal ya da inen torasik aort anevrizmalarının endovasküler anevrizma tedavisi (EVAR) sonrasında kaçak (endoleak) komplikasyonu olabilmektedir. Kaçakların bazı tipleri tamamen zararsızdır ve kendiliğinden iyileşme potansiyeline sahip olduklarından takip edilir bir kısmına ise bekletilmeden öncelikle endovasküler yöntemleri uygulanmalıdır, bu karar radyolojik yöntemlerle verilmektedir. Bu bildiride; EVAR operasyonu geçiren hastada izlenen tip 3 kaçağın bilgisayarlı tomografi (BT) ve BT anjiografi (BTA) bulgularını sunmayı amaçladık.

Olgu: Acil servise 3 gündür devam eden sol yan ağrısı şikayeti ile başvuran 81 yaşındaki erkek hastada ultrasonografide hidronefroz saptanması üzerine taş protokollü BT tetkiki için kliniğimize yönlendirildi. Özgeçmişinde; gut hastası olduğu ve 1 yıl önce abdominal aort anevrizması nedeni ile EVAR yapıldığı öğrenildi. Kontrastsız BT'de; abdominal aortada 7 cm çapında ölçülen anevrizma ve sol retroperitoneal alanda yaygın hemotom izlendi. İliak bifurkasyonun yaklaşık 5 cm süperiorunda, aortobifemoral greft stenti ile yaklaşık 90 derecelik açılanma yapan bir başka stent saptandı. Anevrizma rüptürü, kaçak ve ekstravazasyon araştırılmasına yönelik BTA tetkiki önerildi. BTA'da trunkus çölyakus inferiorundan bilateral iliak arterlere uzanan ayrılmış EVAR'a ait görünüm ve beraberinde tip 3 kaçak saptandı. Sol retroperitoneal alanda hematom boyutlarında değişiklik saptanmadı ve aktif kontrast ekstravazasyonu izlenmedi.

Sonuç: Aort anevrizmalarının endovasküler tedavisi sonrası gelişebilen kaçaklara yaklaşım kaçak tipine ve yerine göre değişmektedir. Acil endovasküler girişim kararı diagnostik radyolojik yöntemlerle yapılır. Tip 1 ve tip 3 kaçaklar endovasküler yöntemlerle hemen tedavi edilmesi gereken sorunlardır. Tip 2, tip 4 ve tip 5 kaçaklarda ise radyolojik takip yapılır. Tip 1 kaçaklar torasik aort anevrizma tamirlerinden sonra en sık görülen kaçak tipidir. Stent greftin proksimal (tip 1A) veya distalde (tip 1B) damar duvarına yetersiz tutunması sonucu greft ile aort duvarı arasından anevrizma kesesi içerisine kan kaçmasıdır. Tip 2 kaçaklar en sık (%40) görülen kaçak tipidir ve çoğunlukla girişim gerektirmeden zamanla spontan olarak kapanırlar. Anevrizma kesesindeki akım çok yavaş olduğundan ultrasonografi ile saptanması zordur. Tip 3 kaçak greft materyalinin delinmesi metalik stent kırığı ya da modüler greftlerde greft parçalarının birbirinden ayrılması gibi greft bütünlüğünün bozulduğu durumlarda gerçekleşir ve yüksek basınçlı olmaları nedeni ile acil müdahale gereklidir. Tip 4 kaçaklar mikrokaçak olarak da adlandırılır. Greft porozitesi sonucu greft materyalinin dokuması arasından kan sızmasıdır. Tip 5 kaçak psödokaçak olarak da adlandırılır, kaçak kaynağı gösterilememekle beraber seri görüntülemelerde anevrizma kesesinin büyümesi olarak tanımlanır. Kaçakların tanısında böbrek fonksiyonu normal olan hastalarda BTA ve sınırda olan hastalarda MR anjiografi ve renkli Doppler ultrasonografi yol göstericidir. Tİp 1 veya 3 kaçak saptanan hastalarda dijital subtraksiyon anjiyografi kullanılır.

Anahtar Kelimeler: EVAR, endoleak, Endovasküler Aort Anevrizma Tamir

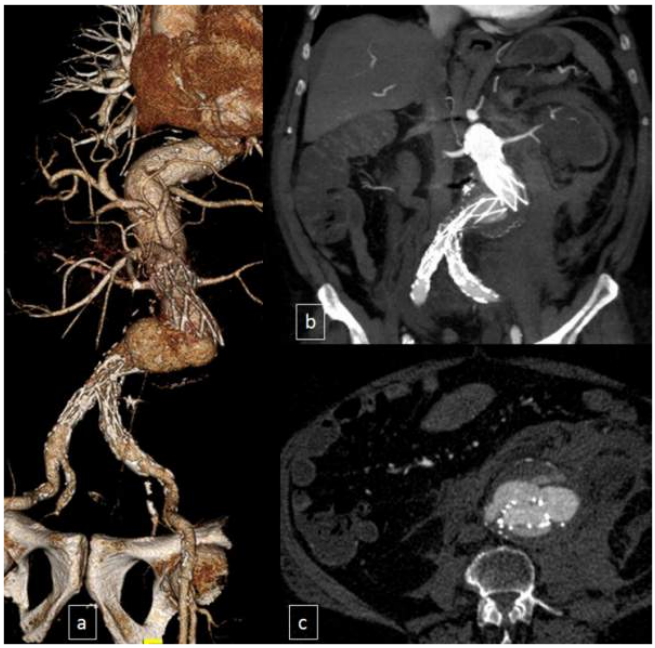

Resim 1. a,b,c,d

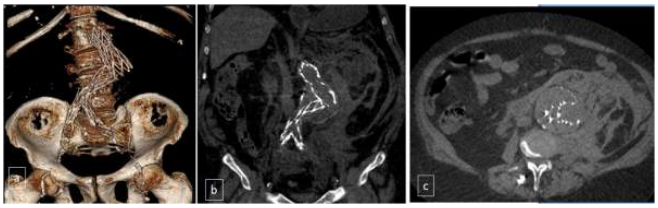

Resim 2. a,b,c

Nöroradyoloji

PS-785

NADİR BİR BAŞ AĞRISI NEDENİ: SPONTAN İNTRAKRANİYAL HİPOTANSİYON VE TİPİK MRG BULGULARI

Ali Dablan[1], Esra Ertilav[2], Babür Dora[2], Kamil Karaali[1]

[1]Akdeniz Üniversitesi Radyoloji Anabilim Dalı
[2]Akdeniz Üniversitesi Nöroloji Anabilim Dalı

Amaç: Spontan intrakranial hipotansiyon, beyin omurilik sıvısının, travma veya lomber ponksiyon öyküsü olmayan hastalarda spontan BOS kaçağına bağlı olarak ortaya çıkan, ortostatik baş ağrısı ve düşük beyin omurilik sıvısı basıncı ile karakterize nadir görülen bir sendromdur. Spontan intrakranial hipotansiyon tanısında her ne kadar baş ağrısının ortostatik özelliği yol gösterici ise de hem kesin tanının doğrulanması hem de diğer olasılıkların ekarte edilmesinde en önemli tetkik kranial manyetik rezonans görüntülemesidir. Bu çalışmamızda bir ay ara ile acil servise baş ağrısı şikayetiyle başvuran ve spontan intrakraniyal hipotansiyon tanısı alan olgumuzun MR bulgularının progresyonunu sunmayı amaçladık.

Gereç-Yöntem: 37 yaşında erkek hasta nöroloji polikliniğine 1 ay önce yavaş yavaş başlayıp 2 gün içinde artan ön fontallerde ve ensede lokalize solda daha belirgin zonklayıcı tarzda baş ağrısı ile başvurdu. Yatarken rahat olan hastanın ağrısı ayağa kalkmakla proveke olmaktaydı. Bir ay önceki başvurusunda kraniyal MRG si çekilen ve anlamlı bulgu saptanmayan hastaya yeni gelişen patolojiler açısından tekrar kraniyal MRG tetkiki yapıldı.

Bulgular: Nörolojik muayenede anlamlı patoloji saptanmayan hastanın hikayesinde lomber ponksiyon, travma veya geçirilmiş cerrahi işlem yoktu. Hastanın 1 ay önce yapılan kranial MRG ve kraniyal BT tetkiğinde anlamlı patoloji saptanmamıştı. Olgunun yeni Kranial MRGsinde; serebral yapıların kaudale yer değiştirmesine bağlı suprasellar ve bazal sisternlerde daralma, serebellar tonsillerin foramen magnuma uzanımı, prepontin sisternde silinme ve solda subdural hemoraji saptandı. Kontrast madde enjeksiyonu sonrasında her iki serebral hemisfer ve tentorial yüzeylerde dural yapılarda diffüz kontrastlanma ve dural kalınlaşma izlendi.

Olgu bu bulgular ile intrakranial hipotansiyon tanısı aldı ve medikal tedavi planlandı

Etyolojiye yönelik yapılan spinal MRG görüntülemesinde anlamlı patoloji saptanmadı.

Sonuç: Spontan intrakranial hipotansiyon tipik MRG bulguları ve olgunun kliniği bilindiği taktirde kolaylıkla tanı alabilen bir sendromdur. Radyologların tipik bulgulara aşinalığının artması ile bu olguların daha çabuk tanı alması ve tedavi edilmesi sağlanabilir.

Anahtar Kelimeler: spontan intrakraniyal hipotansiyon, SIH

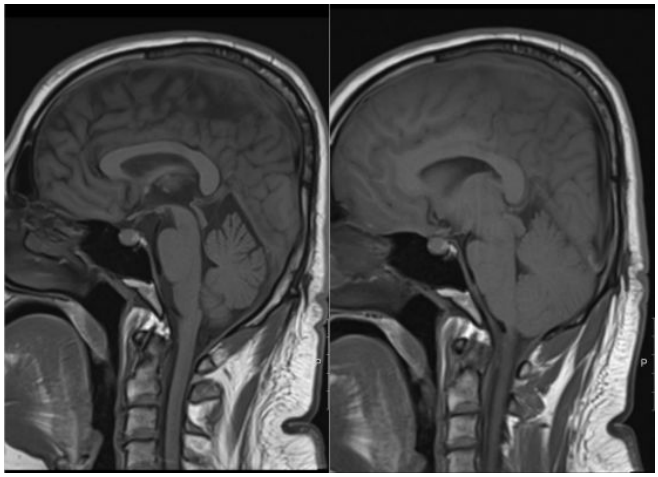

Resim 1.

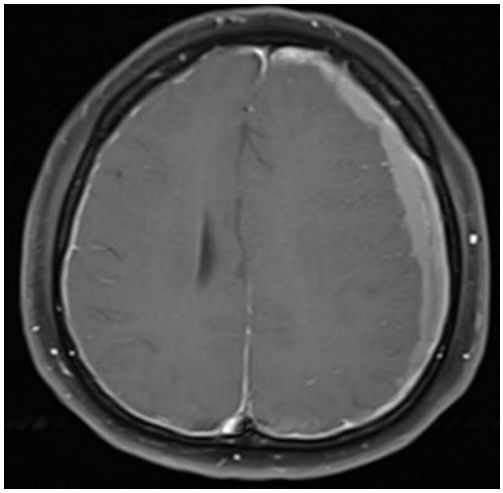

Resim 2.

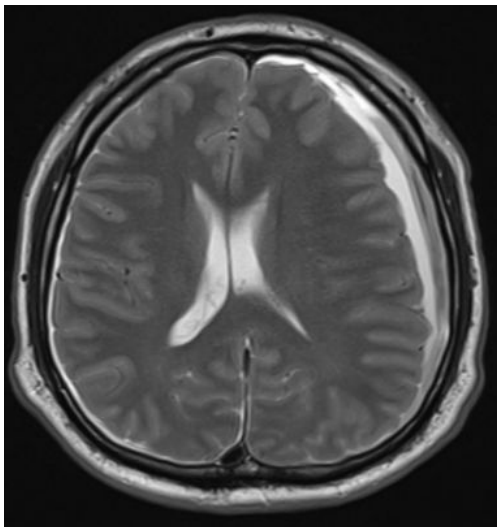

Resim 3.

Nöroradyoloji

PS-786

SPİNAL KORDU BELİRGİN KOMPRESE EDEN ANTERİOR SERVİKAL ARAKNOİD KİST: MRG BULGULARI

Nusret Seher[1], Hakan Cebeci[1], Mesut Sivri[1], Mustafa Koplay[1], Yahya Paksoy[1]

[1]Selçuk Üniversitesi, Tıp Fakültesi, Radyoloji Anabilim Dalı, Konya

Giriş: Spinal araknoid kistler nadir görülmektedir ve sıklıkla torakal ve lomber düzeylerde görülür. Servikal bölgede çok nadirdir. Gennellikle spinal kordun posteriorunda yerleşim gösterirler. Literatürde anterior yerleşimli servikal araknoid kist olgusu sınırlı sayıda bildirilmiştir. Bu bildiride oldukça nadir görülen anterior yerleşimli servikal araknoid kist olgusu ve manyetik rezonans görüntüleme (MRG) bulguları sunulmuştur.

Olgu: 6 yaşında kız hasta son 3 aydır olan ve giderek artan boyun ağrısı, tortikollis, üst ekstremitede hissizlik şikayetleri ile başvuran hastanın boyun ultrasonografi (USG) ›de herhangi bir patolojik bulguya rastlanmadı. Takiplerde ağrı şikayetinde artış olan hastaya boyun MRG tetkiki yapılmıştır. MRG'de üst servikal vertebral kolon seviyesinde spinal kanalda genişleme görülmüştür. C2–3 düzeyinde spinal kord anterior komşuluğunda 2.5 x 1.5 cm ebadında tüm sekanslarda BOS ile izointens intradural-ekstramedüller yerleşimli kistik genişleme görülmüştür. Bu seviyede spinal korda anteriordan belirgin bası mevcuttur ve spinal kordda yaklaşık 3 cm lik segmentte belirgin incelme izlenmiştir. Kontrast madde enjeksiyonu sonrası alınan görüntülerde kistin kontrast tutmadığı izlendi (Resim 1 ve 2). Araknoid kist tanısı konulan hastaya operasyon önerildi.

Tartışma: Araknoid kistler santral sinir sisteminin herhangi bir bölgesini tutabilen, benign natürde, içerisinde BOS bulunduran kistik genişlemelerdir. İntradural yerleşim nadirdir. Sıklıkla konjenital olmakla beraber etyolojide nadiren minör veya major travma rol oynar. Genelde asemptomatik olup enfeksiyon ajanı tarafından infekte edilirse veya bası bulguları olursa sempatomatik olabilir. MRG'nin kullanımını artmasıyla insidental saptanma oranı artmıştır. MRG› nin tüm sekanslarında BOS ile izointens görülmesi tanısaldır. Nadir görülmekle birlikte boyun ağrısı veya tortikollis şikayetleriyle başvuran hastalarda ayırıcı tanıda düşünülmelidir.

Anahtar Kelimeler: Spinal, servikal, araknoid kist, MRG

Kardiyovasküler Görüntüleme

PS-787

DOUBLE STEAL SENDROMU; DOPPLER US BULGULARI

Onur Karacif[1], Işık Conkbayır[1], Hüseyin Çoşkun[1]

[1]Dışkapı Yıldırım Beyazıt Eğitim ve Araştırma Hastanesi Radyoloji Kliniği

Giriş:-Yöntem: Aort ve ana dallarında özellikle ateroskleroz nedeniyle yüksek dereceli darlıklar ve okluzyonlar meydana gelebilmektedir. Karotis arter ve subkalvian arter ile karşılaştırıldığında trunkus brakiosefalikusun aterosklerotik hastalığı daha nadirdir. Trunkus brakiosefalikusun stenozu ve ya okluzyonuna bağlı ortaya çıkan double steal sendromu; aynı taraf vertebral arter akımının ve karotis arter akımının tersine dönerek aynı taraf subklavian arter akımını sağlaması durumudur.

Olgu: Daha önceden bilinen hipertansiyon ve diabetes mellitus öyküsü bulunan 30 paket/yıl sigara içicisi, 56 yaşındaki kadın hasta birkaç aydır yürümede bozulma, unutkanlık, kelimeleri tekrarlamada güçlük ve sağ kolda uyuşma şikayeti ile hastanemiz nöroloji polikliniğine başvurmuş. Yapılan fizik muayenede belirgin iskemi bulgusu tespit edilmemiş. Hasta bilateral karotis- vertebral RDUS tetkiki için kliniğimiz Doppler Ultrasonografi birimine yönlendirilmiş. Yapılan incelemede sol karotis arter sisteminde hemodinamik açıdan anlamlı değişiklik yapmayan aterom plakları saptandı. Sağ ana ve internal karotis arterde akım hızları düşük, akselerasyon süreleri uzamış ve sistolde ters yönlü diastolde normal yönlü steal akımı izlendi. Sol vertebral arterde sistolde ters yönlü diastolde normal yönlü parsiyel subklavian steal akımı mevcut iken sağ vertebral arter sistol ve diastolde ters yönlü komplet subklavian steal akımı izlendi. Sağ vertebral arter orijin kesimi ve bu seviyeden innominate artere kadarki sağ subklavian arter segmenti değerlendirildiğinde ise sağ vertebral arterdeki ters yönlü akımın subklavian arter proksimal kesiminde ters yönlü doluş ile sağ CCA'yı doldurduğu ve distal subklavian arter kesiminde de normal yönde doluş gösterip sağ üst ekstremiteyi beslediği tespit edildi. Trunkus brakiosefalikusta akım sinyali alınamadı. Ayrıca her iki subklavian arterlerin distal kesimlerinde monofazik akım desenleri elde edildi. Doppler US bulguları DSA ile doğrulandı.

Tartışma ve Sonuç: Brakiosefalik arter okluzyonu ile oluşan double steal sendromu ilk olarak 1965 yılında tanımlanmış nadir görülen ve erken evrede belirgin klinik semptom vermeyen ancak serebral hemodinami açısından yüksek riskli bir klinik durumdur. Ekstrakranial nedenli serebrovaskuler olayların %2'sinden daha azında brakiosefalik arter okluzyonuna rastlanır. Brakiosefalik okluzyon ve stenozunun en sık iki nedeni ateroskleroz ve Takayasu arteritidir. Ayrıca %50 oranında koroner arter hastalığı ve %25 oranında periferik arter hastalığı bu duruma eşlik etmektedir. En sık klinik semptomu ön serebral dolaşım bozukluğudur. Diğer bulguları ise vertebrobaziller yetmezlik ve üst ekstremite iskemik semptomlarıdır. Tanısında kullanılması gereken ilk tetkik RDUS'dir. BTA, MRA ve DSA ile değerlendirme de yapılabilir. RDUS incelemde; sağ vertebral arterde ters yönlü akım izlenir. Vertebrobasiller sistemden çalınan bu ters yönlü akım sayesinde sağ subklavian arter aracılığıyla hem sağ üst ekstremitenin hem de sağ karotis arter sisteminin akımı sağlanır. Aynı taraf ana ve internal karotis arterde de steale sekonder akım deseni değişiklikleri izlenir. Bu tip olgularda özellikle ateroskleroz zemininde gelişen okluzyon ve stenozlarda komorbiditenin fazla olması nedeniyle yüksek cerrahi risk mevcut olup tanı aşamasından sonra vaskuler girişimsel işlemler ile tedavisi mümkündür.

Anahtar Kelimeler: double steal sendromu, brakiosefalik okluzyonu, karotis doppler, brakiosefalik stenozu

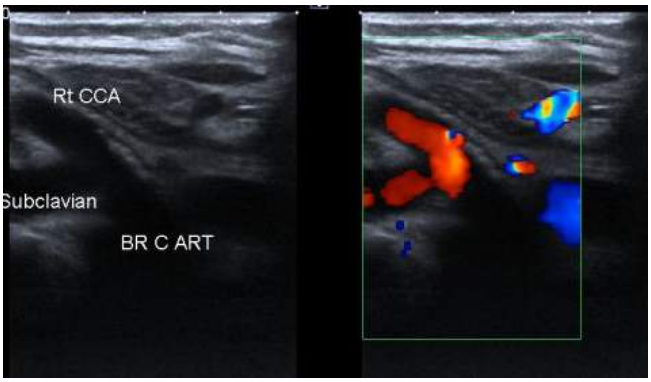

Resim 1.

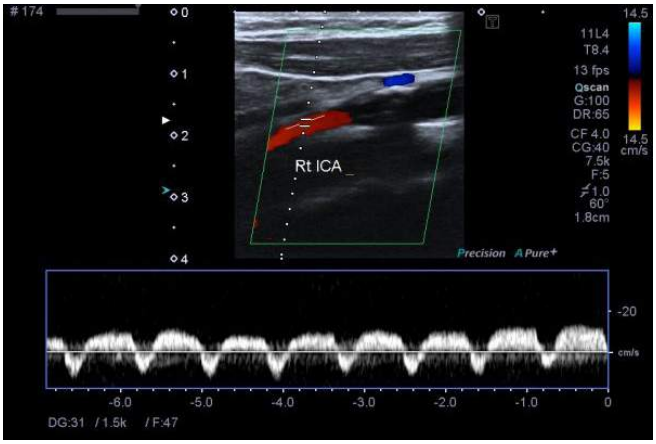

Resim 2.

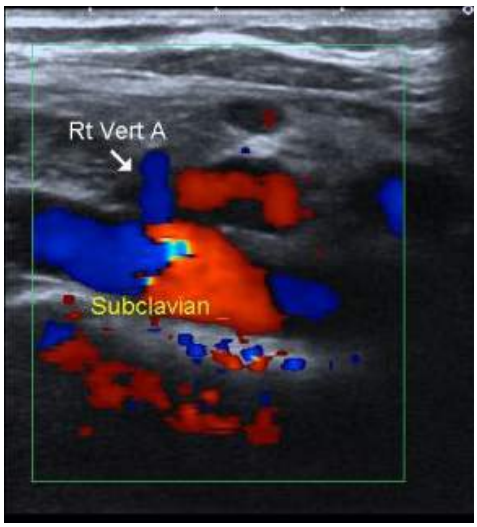

Resim 3.

Baş-Boyun Radyolojisi

PS-788

KATARAKT OLGULARININ GRADELEMESİNDE ELASTOGRAFİ VE B MOD GÖRÜNTÜLEMENİN YERİ

Mesut Özgökçe[1], Muhammed Batur[1], Muhammed Alpaslan[2], Abdussamet Batur[1], Mehmet Deniz Bulut[1], Harun Aslan[1], Alpaslan Yavuz[1], Aydın Bora[1], Erbil Seven[1]

[1]Van Yüzüncü Yıl Üniversitesi Dursun Odabaş Tıp Merkezi Radyoloji Anabilim Dalı
[2]Van Yüzüncü Yıl Üniversitesi Dursun Odabaş Tıp Merkez Göz Hastalıkları Anabilim Dalı

Giriş: Katarakt ülkemizde ileri yaşlarda yaygın görülen bir görme problemidir. Operasyon öncesi gradeleme önemli olup oftalmolojik olarak yapılmaktadır. Biz bu çalışmamızda gradelemeyi elastografik ve B mod ile karşılaştırmayı amaçladık

Yöntem-Bulgular: 92 hasta prospektif olarak incelendi. Her göz ayrı olarak değerlendirildi. Hastaların lens b mod görüntüsü ciltaltı yağdokusuna kıyasla karşılaştırılıp not edildi. (Resim 1) Daha sonra bu alanlara elastografik shear wave inceleme yapıldı. (resim 2) Bulunan sonuçlar oftalmolojik gradeleme ile körele edildi. oftalmolojik gradelemenin B mod ile uyumlu olduğu saptandı. Shave wave elastografik inceleme ile belirgin bir korelasyon izlenmedi

Sonuç: Kataraktta gadeleme yani lens opafikasyonu artması ile Bmod görüntülerde ekojenite artması birbirine paralel bulundu. Elastografik değerlendirme de ise anlamlı bir ilişki izlenmedi. Sonuç olarak Katarakt gradelemesinde elastografinin yeri olmayıp B mod inceleme istenildiği takdirde yüksek korelasyonda sonuçlar verebilmektedir

Anahtar Kelimeler: Katarakt, US, B mod

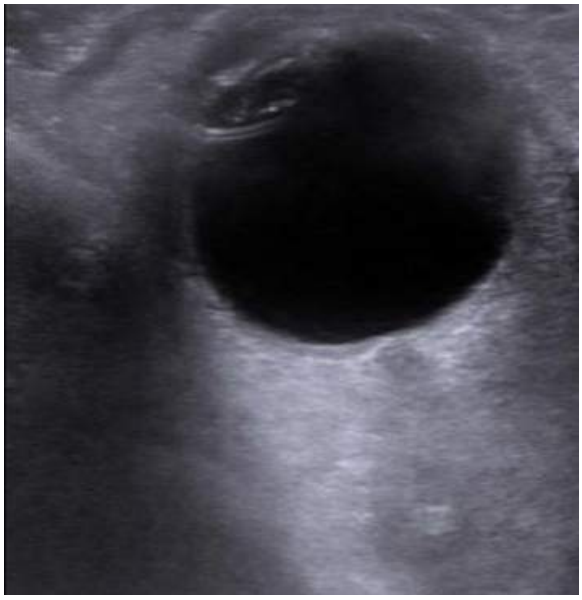

Resim 1.

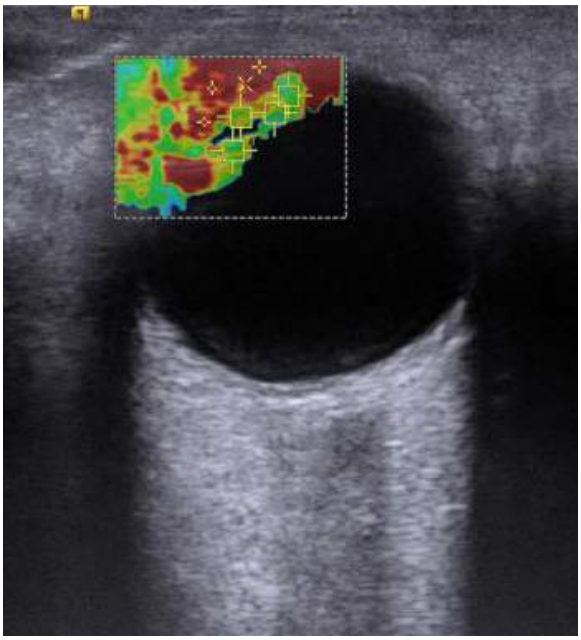

Resim 2.

Abdominal Radyoloji

PS-789

MASİF GİS KANAMASINA NEDEN OLAN JEJUNAL KAVERNÖZ HEMANJİYOMUN BT VE DSA BULGULARI

Berat Acu[1], Duygu Baylam Geleri[1]

[1]Eskişehir Osmangazi Üniversitesi Radyoloji Anabilim Dalı

Giriş ve Amaç: İnce barsak hemanjiomları çok nadir görülen benign tümörler olup, okült veya masif gastrointestinal kanamaya neden olabilir. Tanı yaşı, 5–25 yaşları arasında değişir. Bu tümörler genellikle uzun süreli asemptomatiktir. Sıklıkla insidental olarak başka hastalıkların araştırılması sırasında tanı konur. Bu çalışmada akut

masif gastrointestinal (GİS) kanama ile acil servise başvuran hastanın BT ve katater anjiyografi bulgularını literatür bilgileri eşliğinde sunmayı amaçladık.

Gereç ve Yöntem: Elliyedi yaşında erkek hasta masif hematemez ve melena bulguları ile acil servise başvurdu. Hasta Gastroenteroloji kliniğine yatırıldı. Üst GİS ve alt GİS endoskopi ile hastaya abdomen BT ve Tc 99m PYP eritrosit işaretli arteryel kanama yeri sintigrafisi ve diyagnostik katater anjiyografi yapıldı.

Bulgular: Yapılan alt ve üst GİS endoskopide lüminal yapı içinde pıhtı şeklinde kanama mevcuttu. Ancak kanama odağı saptanamadı. Hastaya toplam 18 ünite eritrosit süspansiyonu verildi. Kontrastlı abdomen BT de distal jejunumda lümen içine uzanım gösteren yumuşak doku kitlesi dikkati çekti. Kanama odağını tespit etmeye yönelik sintigrafide kanama odağını düşündürecek bulgu izlenmedi. Hastaya çölyak arter, superior mezenterik arter (SMA), inferior mezenterik arter anjiyografisi yapıldı. Çölyak arter ve inferior mezenterik arter anjiyografisi normal olarak değerlendirildi. Ancak SMA selektif anjiyografisinde distal jejunum anslarının vaza rektasından kaynaklanan mukozal yüzeyden lumen içine aktif kontrast madde ekstravazasyonu izlendi. Ayrıca bu düzeyde belirgin boyanan yumuşak doku kitlesi dikkati çekti. Hasta Genel Cerrahi kliniği tarafından opere edildi. Operasyon sırasında Treitz ligamentinden 200 cm distalde aktif kanayan lümen içi polipoid lezyon saptandı. Lezyonun olduğu alan segmenter olarak çıkarıldı. Histopatolojik olarak çıkarılan lezyon, submukozal yerleşimli, yüzeyi ülsere kavernöz hemanjiom olarak raporlandı.

Tartışma: İnce barsak hemanjiyomları çok nadir görülen benign tümörler olup tüm gastrointestinal benign tümörlerin %5 inden azını oluşturur. Tipik olarak ileumda görülür. Bu tümörler soliter veya multiple olabilir. Gastrointestinal hemanjiyomların çoğunluğu kavernöz tiptedir. İntestinal hemanjiyomlar klinik olarak aşikar olduğunda aktif kanayan Gİ hemoraji, anemi, obstrüksiyon ve nadir olarak trombosit sekestrasyonu şeklinde bulgu verir. Diğer potansiyel ciddi komplikasyonları invajinasyon, perforasyon, obstrüksyon ve malabsorbsiyondur. Tanı; multiple radyolojik çalışmalarla konur. Kontrastlı abdominal BT de etkilenen anslarda transmural duvar kalınlaşması, nonhomojen persistan boyanan lezyonlar olarak görülür. Kateter anjiyografide, gecikmiş venöz göllenme ile birlikte mural hipervasküларite izlenir. Embolizasyon amaçlı yapılan anjiyografi masif akut kanamalarda yapılabilir ancak bu bile kanamayı lokal olarak suprese edilemeyebilir. Kesin tanı ve tedavi; laparotomi ve rezeksiyon ile birlikte direkt histopatolojik olarak konur.

Anahtar Kelimeler: kavernöz hemanjiyom, gastrointestinal kanama, bilgisayarlı tomografi, anjiyografi

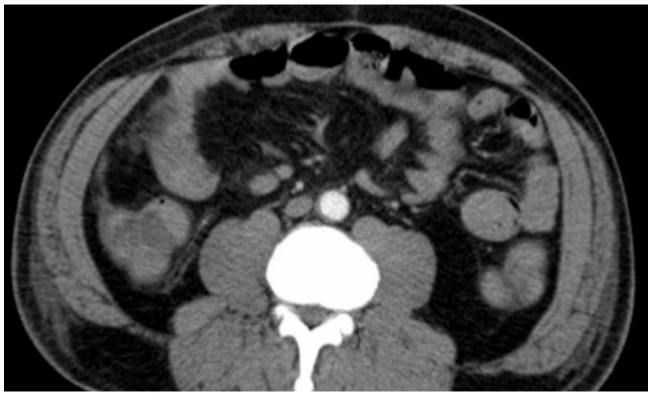

Resim 1.

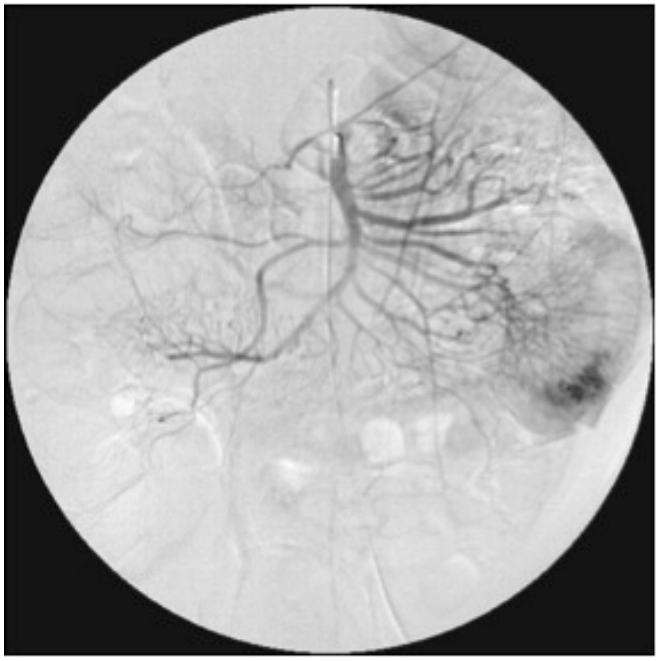

Resim 2.

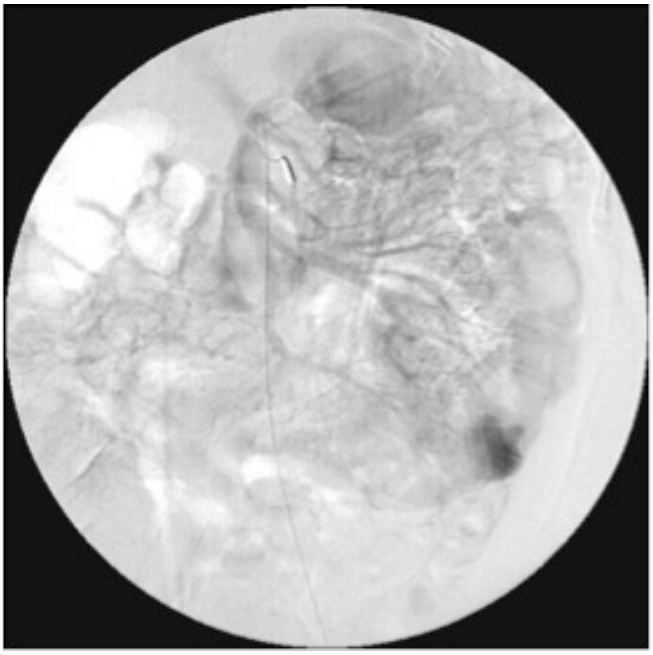

Resim 3.

Abdominal Radyoloji

PS-790

MİDENİN YABANCI CİSİM"KÜRDAN"İLE PERFORE OLMASINA SEKONDER GELİŞEN HEPATİK ABSE

Berat Acu[1], Murat Tepe[1], Muhammed Ali Polat[1], Duygu Baylam Geleri[1], Saffet Öztürk[1]

[1]*Eskişehir Osmangazi Üniversitesi Radyoloji Anabilim Dalı*

Giriş-Amaç: Yabancı cisimlerin istemsiz yutulması sık görülen bir problemdir. Yutulan ve gastrointestinal trakta geçen yabancı cisimlerin %80–90'ı tanınamaz. Yabancı cisim kaynaklı perforasyon ve obstrüksyon bu olguların %1 inden azını oluşturduğu düşünülür. Yabancı cismin yutulması ve migre olup, karaciğer absesine neden

olması nadir bir olaydır. Yayınlanan olguların yaklaşık yarısının nedeni balık kılçığına bağlıdır. Bu çalışmada kürdan yutulmasına bağlı mide perforasyonu sonrası karaciğere migre olan ve karaciğerde abse oluşan olgunun US ve BT bulgularını literatür bilgileri ile birlikte sunmayı amaçladık.

Gereç-Yöntem: Yirmi üç yaşındaki kadın hasta karın ağrısı, bulantı, ateş yakınması ile Genel Cerrahi polikliniğine başvurdu. Fizik muaynesinde epigastrik bölge ve sağ üst kadranda ağrısı mevcuttu. Hastaya abdomen US ve sonrasında abdomen BT tetkikleri yapıldı.

Bulgular: Yapılan abdomen US de karaciğer sol lobta sınırları net olarak seçilemeyen, yoğun içerikli içerisinde yaklaşık 5 cm büyüklükte ekojen yabancı cisim izlenimi veren, 4x3 cm boyutlarında abse ile uyumlu görünüm dikkati çekti. Sözkonusu yabancı cismin kürdan olabileceği düşünüldü ve öyküde hasta tarafından teyit edildi. Abdomen BT de segment2–3 lokalizasyonunda santrali hipodens, etrafı hiperdens ödem alanı izlenen yaklaşık 43x32mm boyutunda abseyi düşündüren lezyon dikkati çekti. Hastaya yabancı cisim ''kürdan'' yutulmasına bağlı mide perforasyonu ve bu yabancı cismin migre olması sonucu karaciğer absesi olduğu düşünüldü. Hasta Genel Cerrahi Kliniği tarafından opere edildi. Cerrahi eksplorasyonda hepatogastrik ligamanın kalınlaştığı ve fibrotik yapı haline geldiği görüldü. Abse, yabancı cisim ile beraber reaktif materyal boşaltıldı.

Tartışma: Piyojenik karaciğer abseleri gastrointestinal cerrahisi iyi bilinen bir antitedir. Son yıllarda yabancı cisim yutulması ve gastrointestinal trakttan perforasyonu bu abselerin daha sık nedeni olmuştur. Yabancı cisim yutulmasında esas risk faktörü takma diş kullanımına bağlı damak duyusal ''feed-back'' nin zayıflamasıdır. Diğer nedenler, gençlerde hızlı yeme, alkol intoksikasyonu, sıcak veya soğuk içecekler, kognitif bozukluklar ve ciddi psikiyatrik bozukluklardır. Yutulan yabancı cisim, midedeki güçlü peristaltik dalgalar ile, yabancı cismi gastrik duvar içine iter. Midenin anatomik yakınlığından dolayı karaciğer sol lobu yabancı cisim en sık impakte olduğu yerdir. En sık görülen semptomlar; abdominal ağrı, ateş, üşüme, titreme ve kilo kaybıdır. Hepatik abse ile ilişkili en sık rapor edilen yabancı cisimler balık kılçığı, kürdan ve tavuk kemiğidir. Başarılı tedavi büyük ölçüde, enfeksiyon nidusunun çıkarılmasına dayanan ve bu da antibiyotik kullanımı ve birlikte endoskopik çıkarımdan parsiyel hepatektomiye kadar değişir.

Anahtar Kelimeler: yabancı cisim, abse, ultrasonografi, bilgisayarlı tomografi

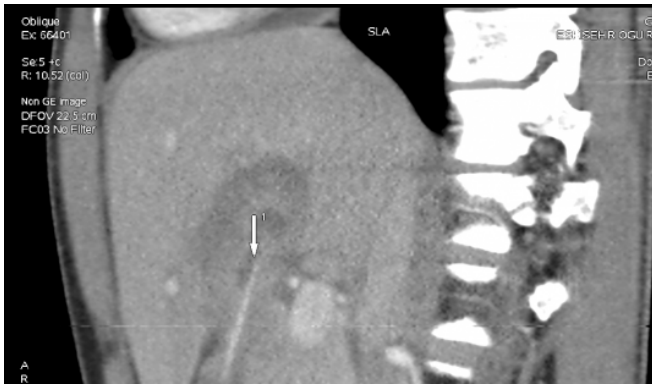

Resim 1.

Resim 2.

Resim 3.

Toraks Radyolojisi

PS-791

NADİR BİR ENDOBRONŞİYAL TÜMÖR TİPİ; GLOMANJİYOMA

Selim Bakan[1], Yeşim Namdar[1], Ahmet Baş[1], Kamil Kaynak[2], Büge Türkili Öz[3], Canan Akman[1]

[1]Radyoloji Anabilim Dalı, İstanbul Üniversitesi Cerrahpaşa Tıp Fakültesi
[2]Göğüs Cerrahisi Anabilim Dalı, İstanbul Üniversitesi Cerrahpaşa Tıp Fakültesi
[3]Patoloji Anabilim Dalı, İstanbul Üniversitesi Cerrahpaşa Tıp Fakültesi

Giriş: Glomus tümörleri, arteriovenöz anastomozları çevreleyen glomus cisimlerinden köken alan yumuşak doku tümörleridir. Bu anastomozlar daha çok ekstremitelerin derin dermis katmanında ve tırnak yatağında yer alırlar ve glomus tümörleri çoğunlukla bu lokalizasyonda saptanırlar. Ancak glomus cisimleri nadiren de olsa atipik olarak solunum sistemi, kemik, adrenal bez, gastrointestinal sistem, mediasten, uterus ve merkezi sinir sistemi gibi lokalizasyonlarda da saptanmışlardır. Glomus tümörleri, tüm yumuşak doku lezyonlarının %2 den daha azını oluşturur. Genellikle 20–40 lı yaşlarda tanımlansalar da; her yaşta ortaya çıkabilirler. Histolojik olarak; glomus tümörleri, kas ve vasküler yapıların yoğunluğunun derecesine göre subtiplere ayrılmaktadır; bunlar solid glomus tümörü, glomanjiyoma ve glomanjiyomyomadır. Bildirildiği kadarıyla, literatürde solunum sisteminde (trakea, bronş ve akciğer parankimi) tespit edilen yalnızca 33 vaka bulunmaktadır. Olgu: Olgumuzda 20 yaşında erkek hasta, hemoptizi şikayetiyle başvurmuştur. Öyküsünde ek hastalık bulunmayan hastaya etyoloji ve ek bulgu açısından kontrastlı toraks BT tetkik edilmiştir. Hastanın çekilen toraks BT'sinde sağ bronkus intermediusu dolduran ve oblitere eden 28x20mm boyutunda yoğun kontrastlanan kitle tespit edilmiştir. Bronkoskopik biyopsi işlemi sonrasında histopatolojik bulgular uniform olarak dizilmiş, berrak

sitoplazmalı, küçük nukleusları olan ve mitotik aktivite göstermeyen küçük yuvarlak hücrelerden oluşan glomanjioma olarak rapor edilmiştir. Hastaya ekzisyon öncesinde anjiyografik embolizasyon işleminden yarar göreceği öngörülerek, girişimsel radyoloji tarafından, sağ ana bronş inferioruna düşen lokalizasyonundaki tümöral lezyona yönelik olarak sağ interkostal arter ve bir adet sağ bronşial arter üzerinden vasküler embolizasyon gerçekleştirilmişitir. Ancak takiplerde lezyonda total regresyonun görülmemesi üzerine, hastanın cerrahi ekzisyonuna karar verilmiştir. Bronkoskopik olarak yapılan operasyonda, kitle argon plazma koagülasyonu ile koagüle edilerek debulking yapılmıştır. Cerrahi materyalin histopatolojik çalışması, biyopsi materyali ile uyumlu sonuçlanmıştır.

Sonuç: Glomus cisimlerinin akciğer parankiminde neredeyse hiç bulunmamasından dolayı pulmoner glomanjiomalar son derece nadir lezyonlar olup akciğerin ve hava yollarının diğer bening ve malign lezyonları ile karıştırılabilir. Histolojik olarak ayırıcı tanıda; hipervasküler karsinoid tümörler, hemanjioperisitomalar, sklerozan hemanjiyomlar, leiomyomlar ve paragangliomalar yer almaktadır. Glomanjiyomalar, genellikle tipik olarak benign natürde olsalar da; akciğerde tespit edilen glomanjiosarkoma gibi invasiv subtipleri mevcut olduğundan cerrahi yaklaşım planlanmalıdır. Komplet rezeksiyon kesin tanı ve küratif bir tedavi için doğru bir tercihtir.

Anahtar Kelimeler: glomanjiyoma, endobronşiyal, glomus

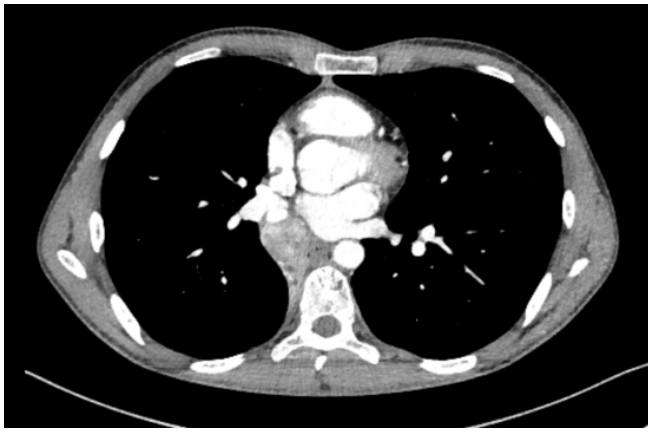

Resim 1.

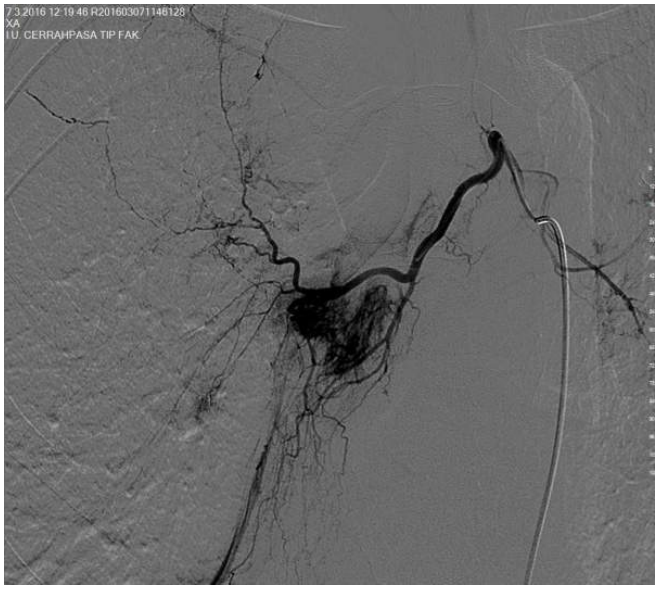

Resim 2.

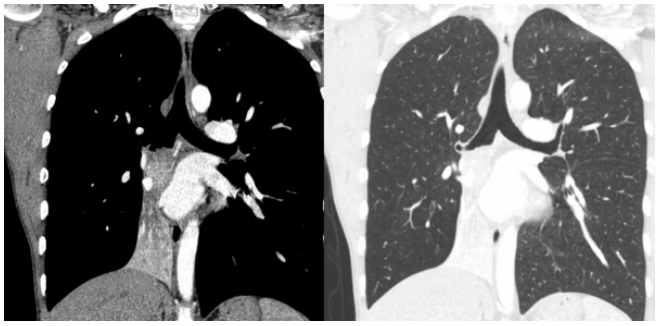

Resim 3.

Toraks Radyolojisi

PS-792

DEV TORAKAL ANEVRİZMA, BT BULGULARI

Ahmet Aslan[1], Yiğit Can Kartal[1], Fatih Karagüzel[1], Aslıhan Semiz Oysu[1], Yaşar Bükte[1]

[1]Sağlık Bilimleri Üniversitesi İstanbul Ümraniye Eğitim ve Araştırma Hastanesi Radyoloji Kliniği

Giriş: Anevrizma damar çapının en az %50 oranında kalıcı ve geri dönüşsüz dilatasyonudur. Aort anevrizması torakal, abdominal veya torakoabdomianal olarak sınıflandırılır. Torakal aort anevrizma yerleşim yerine göre %60 çıkan aortu (kökü ve arkı dahil), %40 inen aortu, %10 torakoabdominal aortu tutar. Hastalarda klinik bulgular olarak nefes darlığı, öksürük, sırt ağrısı, emboli ve iskemiye bağlı oluşabilecek duruma göre klinik bulgular bulunabilir. Komplikasyon olarak en sık rüptür olmak üzere trombus, emboli ve daha nadir olarak da fistül oluşumu ve kosta vertebral kemik erozyonu bulunmaktadır. Burada dev torakal anevrizma ve eşlik eden komplikasyonlarını sunmayı amaçladık.

Bulgular: 60 yaşındaki erkek hasta acil servise genel durum bozukluğu ile başvurdu. Önceden aort anevrizma öyküsü bilinen klinik ve laboratuar değerlendirme sonrasında akut aortik sendrom öntanısı ile torakal BTA yapıldı. BTA bulguları olarak daha az sıklıkta görülen en geniş yerinde 12 cm çapa ulaşan torakoabdominal dev anevrizma, aort diseksiyonu ve nadir komplikasyonlarından olan kemik (vertebra ve kostada) erozyonu bulunmaktadır.

Tartışma: Klinik bulguları olan, risk faktörlerini taşıyan hastalara yapılan torakal BTA incelemeleri anevrizmanın varlığı, yerleşimi, çevre dokularla ilişkisi, komplikasyonları ve eşlik eden bulguları hakkında güvenilir bilgi vermektedir.

Anahtar Kelimeler: Torakoabdominal aort anevrizması, Anevrizma, Aort komplikasyonları

Resim 1.

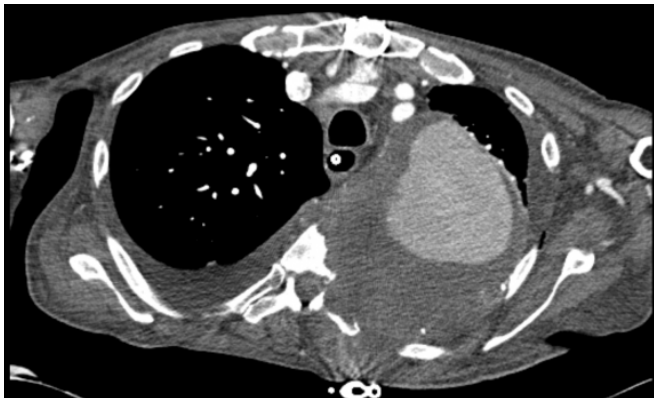

Resim 2.

Resim 3.

Kardiyovasküler Görüntüleme

PS-793

ABDOMİNAL AORT ANEVRİZMASINDA İMPENDİNG RÜPTÜR: BT ANJİO BULGULARI

Deniz Güvenir[1], Bülent Karaman[1], Fatih Örs[1], Uğur Bozlar[1]

[1]*Gülhane Askeri Tıp Akademisi Radyoloji Anabilim Dalı*

Giriş: Abdominal aort anevrizması rüptüre olduğunda sıklıkla fatal seyreden bir patolojidir. Bu nedenle de rüptürün erken tanınması hayati önem arz etmektedir. Aynı zamanda impending rüptür olarak da tanımlanan erken rüptürün tanınmasında BT anjiografi önemli bir yere sahip olup erken rüptür tanısı konulduğunda yapılacak cerrahi müdahale hayat kurtarıcıdır. Bu bildiri ile impending rüptür bulguları olan 74 yaşındaki olgunun BT anjiografi bulgularını sunmayı amaçladık.

Gereç ve Yöntem: 74 yaşında erkek olgu karın ağrısı, bulantı ve kusma şikayetleri ile kliniğimize sevk edilmiş olup çekilen kontrastlı abdomen BT de abdominal aortada anevrizma saptanması üzerine olgu 320 dedektörlü BT cihazı kullanılarak elde edilen BT anjiografi ile değerlendirildi.

Bulgular: BT anjiografi tetkiğinde infrarenal abdominal aortada yaklaşık 16 cm'lik bir segmentini etkileyen en geniş yerinde 10.5x11 cm ebadlı olarak ölçülen periferinde düzensiz yüzeyli trombus formasyonu içeren aort anevrizması tespit edildi. Anevrizma çevresindeki paraaortik yağlı doku heterojen görünümde olup retroperitoneal alanda yer yer sıvı dansiteleri izlenmesi ve kontrast madde ekstravazasyonunun izlenmemesi üzerine impending rüptür tanısı kondu.

Sonuç: Abdominal aort impending rüptürünün tanınmasında BT anjiografi önemli bir yere sahiptir. Anevrizma rüptürü gelişen olgularda mortalite %50–60'lara ulaşmaktadır. US tarama ve tanı amaçlı kullanılabilir olsa da kesin tanı BT anjiografi ile konmaktadır. Bu olguların BT görüntülerinde rüptürü düşündüren kontrast madde ekstravazasyonu görülebileceği gibi olgumuzda tariflenen paraaortik yağlı dokularda heterojenite ve sıvı dansiteleri bulguları impending rüptür lehine değerlendirilmelidir ve bu bulgulara sahip olguların acil tedavi yaklaşımı için yönlendirilmesi hayat kurtarıcı niteliktedir.

Anahtar Kelimeler: BT anjiografi, abdominal aort anevriması, anevrizma rüptürü, impending rüptür, erken rüptür

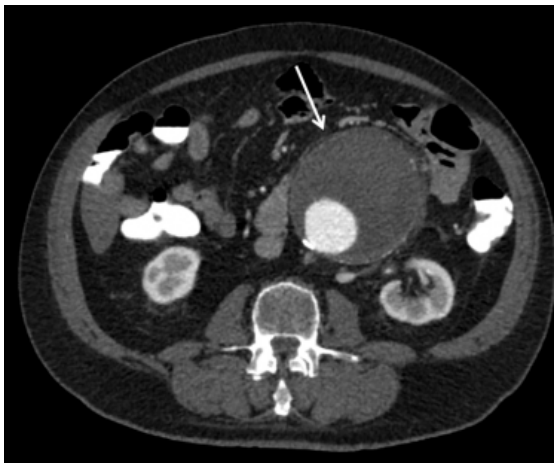

Resim 1.

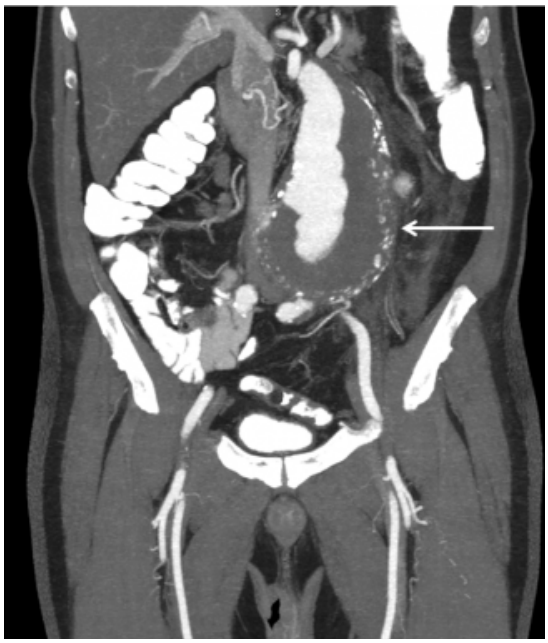

Resim 2.

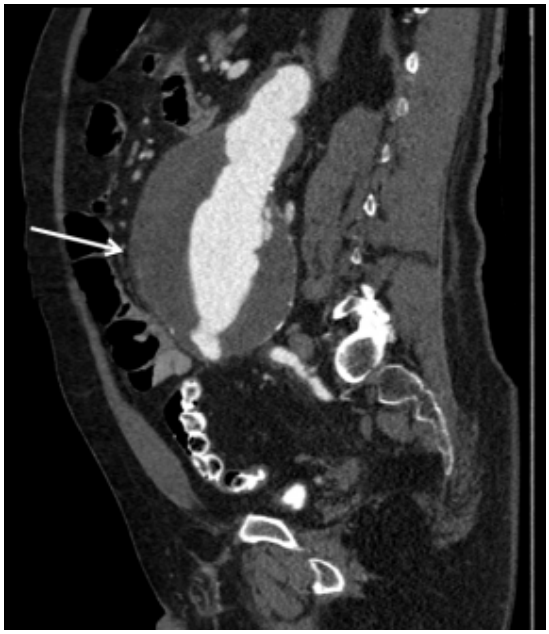

Resim 3.

Kas-İskelet Radyolojisi

PS-794

ENKONDROM PROTUBERANS

Vusal Guluyev[1], Seray Kurt Güney[1], Hanife Özdemir[1], Nuri Özgür Kılıçkesmez[1]

[1]İstanbul Eğitim ve Araştırma Hastanesi Radyoloji Kliniği

Amaç: Nadir görülen enkondroma protuberansın direk grafi, BT ve MRG görüntülerini sunduk

Yöntem-gereçler: Altmış iki yaşında erkek hasta, sağ diz medialde ağrı ve şişlik yakınmasıyla hastanemize başvurdu. Hastaya sağ diz eklemine yönelik iki yönlü radyografi incelemesi, 64 kesitli BT incelemesi ve MRG incelemesi yapılmış olup elde olunan görüntüler değerlendirildi.

Bulgular: İki yönlü direk radyogramlarda distal metafiz medialde ekzofitik uzanımlı sklerotik-litik alanlar içeren heterojen kitle lezyonu izlenmiştir (Resim 1). Elde olunan BT görüntülerde femur distal metafizer kesimde medialde egzantrik yerleşimli egzofitik uzanımlı 47x38x41 mm boyutlarda hafif lobüle konturlu, santralinde kalsifiye alanlar barındıran, kesintili sklerotik rimi izlenen hipodens kitlesel lezyon izlenmiştir (Resim 2). MRG görüntülerde kitle T1A ve T2A heterojen sinyal özelliği ve postkontrast incelemede heterojen ılımlı boyanma göstermektedir (Resim 3). Kitlenin lokalizasyonu ve MRG de boyanma özelliğinden dolayı maligniteyi dışlamak için biyopsi yapılmasına karar verildi. Yapılan biyopsinin patoloji sonucu enkondrom olarak geldi.

Tartışma: Enkondrom sık görülen benign kartilajinöz tümör olup %55 oranında elde görülmektedir. Radyolojik olarak iyi sınırlı jeografik osteolitik lezyon olup genellikle metafiz içerisinde santral yerleşim göstermektedir. Korteks intakt olup endosteal skalloping ve ekspansiyona bağlı incelme izlenebilir. Vakaların %50 sinde radyolusen defekt içerisinde dağınık yerleşimli benekli ve noktalı matriks kalsifikasyonu izlenmektedir.

Enkondrom protuberans kortikal ekspansil uzanan enkondrom olup nadir görülmektedir. Ekzofitik yerleşimi enkondrom protuberansı geleneksel enkondromdan ayırt eder. Enkondrom protuberansın tipik radyolojik bulguları kortikal defekt ve silik sınırlı matriks kalsifikasyonu içeren iyi sınırlı jeografik osteolitik intramedullar lezyon olarak izlenmekte olup yumuşak doku şişliği eşlik etmektedir.

Enkondrom protuberansın tanısı genellikle radyografi ile konulur. MRG intramedullar lezyon ile kortikal defekten ekzofitik yayılan lezyon arasındaki ilişkiyi göstermekte faydalıdır. BT tümör matriksinde kondroid kalsifikasyonları gösterirken MRG çevre yumuşak doku ile ilişkiyi ortaya koyar. Enkondrom protuberans ayırıcı tanısına osteokondrom, kondrosarkom ve periosteal kondroid tümörler girer.

Sonuçlar: Enkondrom protuberans nadir görülen bir enkondrom tipi olup görüntüleme bulguları farklılık göstermektedir. Enkondrom protuberans radyolojik olarak malign tümörleri taklit edebilir. Enkondrom protuberansın karakteristik görüntüleme bulgularının bilinmesi yanlış tanıyı önleyebilir. Ancak görüntüleme yöntemleri ile her zaman kesin tanıyı koymak mümkün değildir.

Anahtar Kelimeler: Enkondroma protuberansın direk grafi, BT ve MRG

Resim 1.

Resim 2.

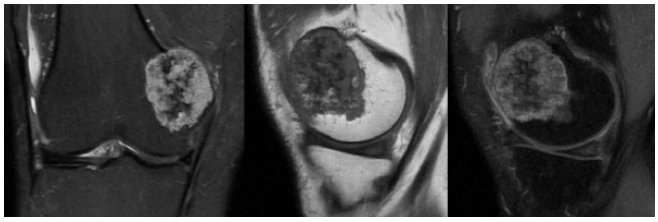

Resim 3.

Baş-Boyun Radyolojisi

PS-795

NADİR BİR AGRESİF FİBROMATOZİS LOKALİZASYONU: TOTAL TİROİDEKTOMİ LOJU

Yeşim Namdar[1], Selim Bakan[1], Atilla Süleyman Dikici[1], Canan Akman[1]
[1]Radyoloji Anabilim Dalı, İstanbul Üniversitesi Cerrahpaşa Tıp Fakültesi

Giriş: Agresif fibromatozis, yüzeyel ve derin musküloaponevrotik dokulardan ve fasyalardan köken alan, fibrosit benzeri hücrelerden oluşan ve desmoid tümör olarak da bilinen bir neoplazidir. Köken aldığı dokuya göre yüzeyel (fasyadan kaynaklanan) ve derin (musküloaponevrotik) olmak üzere başlıca iki gruba ayrılır. Yüzeyel fibromatozisler, derin yerleşimli olanlara kıyasla; daha küçük boyuttadırlar, yavaş büyürler ve daha nadiren derin dokuları infiltre ederler. Derin fibramatozis olguları daha çok abdominal yerleşimli olurken, yüzeyel yerleşimli gruba daha çok ekstremite, toraks ve boyun bölgesinde rastlanır. Desmoid tümör, nadiren malign forma dönüşen, genellikle metastaz yapmayan ancak sıklıkla yumuşak dokuya lokal infiltrasyon gösteren ve cerrahi sonrası yüksek rekürren riske sahip bir neoplazidir. Etiyolojide önemli rol oynayan bir diğer durum ise; geçirilmiş cerrahidir. Desmoid tümörlerin sıklıkla, travmatik ya da post-operatif skar dokusundan köken aldığı da bildirilmiştir. Desmoid tümörleri, diğer mezenkimal tümörlerden ayrımında spesifik bir görüntüleme özelliği olmamakla beraber, kuşkulanılan olgularda kesin tanıya genellikle histopatolojik inceleme ile varılır.

Olgu: Olgumuzda, 33 yaşında bayan hastanın, 6 yıl önce multinoduler guatr sebebiyle total tiroidektomi öyküsü mevcut olup, boyunda giderek artan şişlik yakınması mevcuttur. Hastanın yapılan sonografik tetkikinde; sağ tiroid gland lojunun tamamını dolduran 45x39x31 mm boyutlarında, hipoekoik, yer yer mikrokalsifikasyonun izlendiği nodüler lezyon ve sol tiroid gland lojunda 50x32 mm boyutlarında bakiye doku lehine değerlendirilen alan ve bu zeminde 14x14x25 mm boyutlarında yumurta kabuğu kalsifikasyonu içeren izoekoik nodül saptanmıştır. Yapılan ince iğne aspirasyon biyopsinin tanısal olmaması üzerine, hasta ileri tetkik için boyun MR ve Shear wave elastografi ile değerlendirilmiştir. Yapılan boyun MR tetkikinde; boyun üst, orta ve alt bölümü dolduran, C2 vertabra korpus alt end plate seviyesinde başlayıp torasik inlet seviyesine dek uzanan, posterior yerleşimli trakeayı sağ postero-lateralden komprese eden, özofagusu sola ve anteriora deplase eden, T1A ve T2A sekanslarda heterojen intansitede, kontrast tutulumu izlenen 65x35 mm boyutunda kitlesel lezyon saptanmıştır. Yapılan shear wave elastografi incelemesinde, kitlesel lezyonun çevre dokuya göre sertliğinin artmış olduğu ve elastisisite değerinin azalmış olduğu saptanmıştır. Kesin tanı için hastaya ekzisyonel biyopsi planlanmış ve ekzisyonel biyopsi materyalinin patolojik incelemesi total tiroidektomi lojunda agresif fibromatozis olarak sonuçlanmıştır.

Sonuç: Agresif fibromatozisin kesin tanısı histopatolojik incelemeye dayanır. Ancak yumuşak doku lezyonların tanısal görüntülemesinde, özellikle de cerrahi ya da travma öyküsü bulunan olgularda ayırıcı tanıda akılda bulundurulması gereken önemli bir tanıdır. Temel tedavinin geniş cerrahi ekzisyon olması ancak çoğunun ilk 2 yıl içerisinde nüks olasılığının fazla olması sebebiyle, infiltre olan dokunun tamamen çıkarılması önemlidir. Radyoterapi inoperabl tümör, lokal rekürens, yetersiz eksizyon yapılmış lezyonlarda kullanılır. Kemoterapi ve hormonoterapi de desmoid tümor tedavisinde kullanılmaktadır. Ancak geniş cerrahi rezeksiyonun en etkili tedavi olduğu kabul gören ortak görüştür.

Anahtar Kelimeler: fibromatozis, desmoid, tiroidektomi, mng

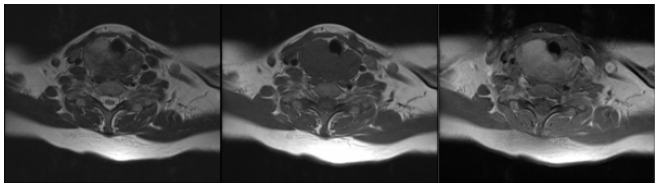

Resim 1.

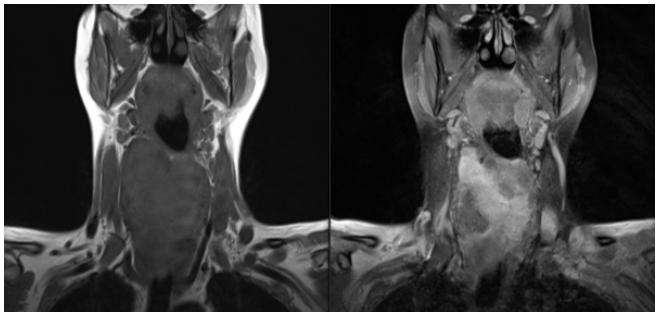

Resim 2.

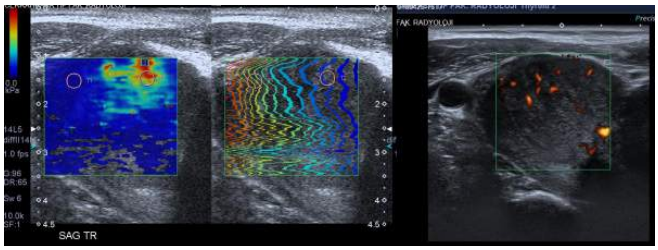

Resim 3.

Abdominal Radyoloji

PS-796

ENDOSKOPİK ULTRASON DENEYİMİMİZDE İLK SONUÇLARIMIZ

Erdem Yılmaz[1], Ali Rıza Soylu[2], Ahmet Tezel[2], Hakan Gençhellaç[1], Bekir Çağlı[1], Sedat Alpaslan Tuncel[1], Mehmet Ercüment Ünlü[1]
[1]Trakya Üniversitesi Tıp Fakültesi, Radyoloji Anabilim Dalı
[2]Trakya Üniversitesi Tıp Fakültesi, Gastroenteroloji Bilim Dalı

Amaç: Endoskopik ultrasonografi (EUS) gastrointestinal sistem hastalıklarının ve diğer hastalıkların tanı ve tedavisinde giderek artan sıklıkta kullanılmaktadır. Bu çalışmamızın amacı EUS deneyimimizin ilk sonuçlarını ve klinik etkisini değerlendirmektir.

Materyal ve metod: Mayıs 2015 ile Mayıs 2016 tarihleri arasında 35 hastaya EUS işlemi yapılmış ve retrospektif olarak analiz edilmiştir. Hasta yaşı, lezyon alanı, histolojik tanısı, EUS öncesi ve sonrası yönetim değişikliği değerlendirilmiştir.

Bulgular: Otuzbeş hastaya (18 erkek, 17 kadın) EUS işlemi yapılmıştır. Yaş aralığı 26 ile 80 (ort. 59 yaş) ' dir. Tüm hastalarda derin sedasyon altında işlem gerçekleştirilmiştir.15 hastada pankreas lezyonu (%42), 12 hastada mide lezyonu (%34), 2 hastada özofagus lezyonu (%5), 2 hastada duodenum lezyonu (%5) ve 4 hastada mediastinal lezyona (%11) EUS işlemi yapılmıştır.11 hastada EUS bulguları benign olduğu düşünülerek takip kararı verilmiştir.35 hastanın 23' üne EUS' la birlikte ince iğne aspirasyon biyopsisi (İAB) yapılmış olup mezenkimal tümör (n: 7), müsinöz neoplazi (n: 4), duktal adenokarsinom (n: 3), menetrier hastalığı (n: 1), ekstranodal marjinal zon lenfoma (n: 1), tüberküloz lenfadenit (n: 1), benign hücreler (n: 3), yetersiz material (n: 3) sonuçları gelmiştir. Bir hastada lezyona ulaşılamadığından İAB yapılamamıştır. Bir hasta sekresyon aspirasyonuna bağlı solunum arresti gelişmesi ile entübe edilmiş olup diğer hastalarda işleme bağlı komplikasyon gelişmemiştir. EUS sonrasında 14 hastada (%40) tanı değişmiş, 22 hastada (%62) yönetim değişmiş ve 17 hastada (%48) ek inceleme engellenmiştir.

Sonuç: EUS işlemi etkin ve güvenli bir tanı yöntemi olup klinik yönetime katkı sağlar.

Anahtar Kelimeler: Endoskopik Ultrasonografi, İnce iğne aspirasyon biyopsisi, Mide, Pankreas

Abdominal Radyoloji

PS-797

KAPSÜL RETRAKSİYONUNA NEDEN OLAN HEPATİK ALVEOLER KİSTHİDATİK OLGUSU

Veysel Akgün[1], Mehmet Erşen[1], Kemal İnan[1], Mustafa Taşar[1]

[1]Gülhane Askeri Tip Akademisi, Radyoloji Anabilim Dalı

Giriş: Hepatik Alveoler (Multiloküler) Ekinokok nadir görülen, paraziter bir hastalıktır. Biz bu bildiride karaciğerde kapsül retraksiyonuna neden olan ayırıcı tanıda güçlük oluşturabilecek olgunun görüntüleme bulgularını tartıştık.

Gereç ve Yöntem: 21 Yaşındaki erkek hastaya rutin inceleme nedeniyle yapılan US görüntülemede karaciğerde lezyon saptanan olgu BT ve MR inceleme ile değerlendirdi.

Bulgular: Yapılan US incelemede karaciğerde kalsifikasyonlar içeren ve heterojen ekoda hiperekoik lezyon izlendi. Kontrastsız BT incelemede lezyonun kapsülde retraksiyon gösterdiği gözlendi. Hastaya yapılan MR incelemede kapsülde retraksiyona ek olarak T1 ve T2 ağırlıklı görüntülerde heterojen hipointens görünüm, lezyon periferal difüzyon kısıtlaması görülmekteydi. Kontrast sonrası serilerde periferik kontrastlanma mevcuttu. Alınan doku biyopsisi morfolojik özellikleri ile *echinococcus alveolaris (multilocularis)* ile uyumlu bulunmuştu (Figür 1,2).

Sonuç: Hepatik Alveoler Ekinokok nadir görülen ölümcül seyredebilen bir hastalıktır. Lezyonlar MR incelemede çoğunlukla karaciğer parankimini infiltre eder görünümdedir. T1 ve T2 ağırlıklı serilerde hipointens görülürler. İnfiltrasyon safra yollarında, hepatik arterlerde, hepatik venlerde stenoza yol açıp pulmoner hipertansiyon gibi sekonder bulgulara sebebiyet verebilir. Kistik-nekrotik kompanentler barındırabilir. Lezyonlarda ayrıca kalsifikasyonlar da izlenebilmektedir. Ayrıca alveolar ekinokok lokal invazyon yapabilmekte, akciğere, kemiklere ve beyine metastatik yayılım gösterebilmektedir.

Olguda tariflediğimiz lezyonun infiltratif patern göstermesi, kapsül retraksiyonuna neden olması ayırıcı tanıda kolonjioselüler karsinom, konflüens hepatik fibrozis, hemanjioperisitom ve tedavi edilmiş metastaz gibi kapsül retraksiyonuna neden olabilecek diğer nedenleri de akla getirmişti. Tanısı güç olan, nadir görülen ve mortal seyredebilecek bu olgularda doğru tanıya gitmek için görüntüleme bulgularının bilinmesi ve ayırıcı tanıda göz önünde bulundurulması önemlidir.

Kaynaklar

1. Harman, M., et al. "MRI findings of hepatic alveolar echinococcosis. " Clinical imaging 27.6 (2003): 411–416.
2. Kern, Peter, et al. "WHO classification of alveolar echinococcosis: principles and application. " Parasitology International 55 (2006): S283-S287.
3. Balci, N. Cem, et al. "Hepatic alveolar echinococcosis: MRI findings. " Magnetic resonance imaging 18.5 (2000): 537–541.

Anahtar Kelimeler: karaciğer, alveoler kisthidatik, MRG, BT

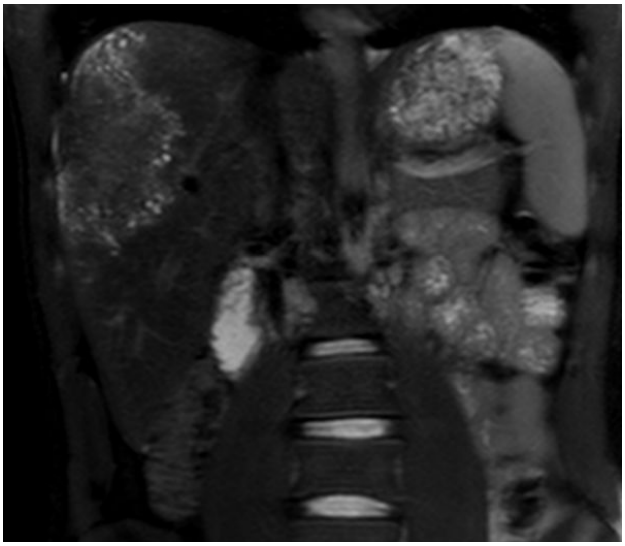

Resim 1.

Resim 2.

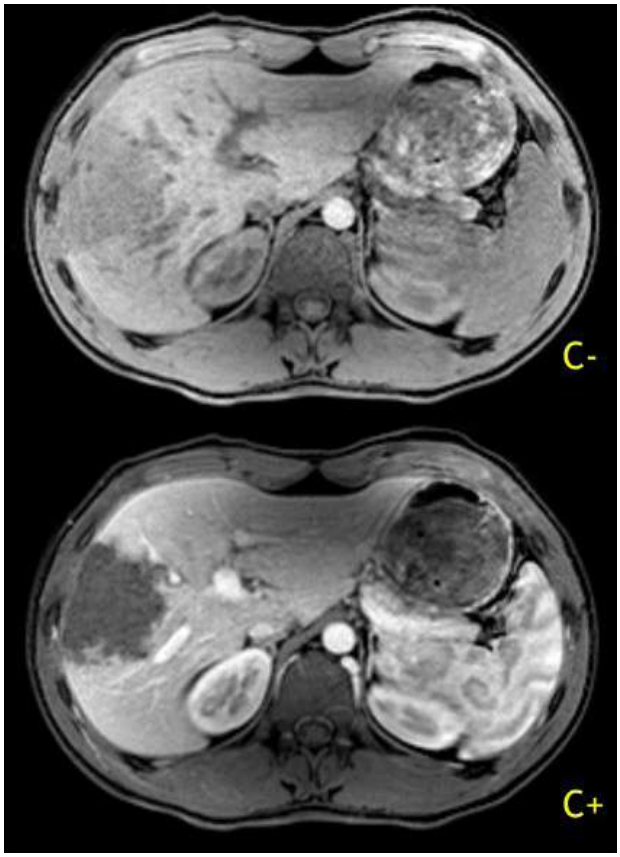

Resim 3.

Toraks Radyolojisi

PS-798

ERDHEİM-CHESTER HASTALIĞI: NON-LANGERHANS HÜCRELİ HİSTİOSİTOZ

Yeşim Namdar[1], Selim Bakan[1], Hüseyin Kurtdemir[1], Atilla Süleyman Dikici[1], Canan Akman[1]

[1]Radyoloji Anabilim Dalı, İstanbul Üniversitesi Cerrahpaşa Tıp Fakültesi

Giriş: Erdheim-Chester hastalığı, nadir görülen, ailesel olmayan ve etyolojisi net bilinmeyen, multisistemik tutulumlarla karakterize bir lipid granulamotozudur. Literatürde yaklaşık 400 olgu bildirilmiştir. Genellikle orta-ileri yaşlarda tanı alırken, nadiren çocukluk çağında da tespit edilen olgular mevcuttur. Erkek hastalarda daha sık görülür. Hastalıkta karakteristik olarak iskelet sistemi, kardiyak, periaortik ve perirenal tutulumlar mevcuttur. Karakteristik görüntüleme bulgularına dayanarak hastalığın tanısı çoğu kez konabilir. Uzun kemiklerin epifizeyal alanlarının korunması ile beraber, bilateral, simetrik, diffuz ya da yamasal osteosklerozu, perirenal yağlı doku infiltrasyonu ve periaortik yumuşak doku kalınlaşmaları, Erdheim-Chester hastalığı için patognomoniktir. Ancak kesin tanı her zaman tutulum yerinden elde edilen biyopsi materyalinin histopatolojik incelemesi sonucu konulabilir.

Olgu: Hipertansiyon ve hipotiroidi dışında ek hastalık öyküsü bulunmayan, 52 yaşında erkek hasta, bilateral kalça ağrısı şikayeti ile tetkik edilmektedir. Etyoloji ve ek bulgu açısından hastanın torakoabdominal BT ile ileri tetkiki yapılmaktadır. Yapılan BT tetkikinde; sağ humerus metafizodiyafizer düzeyde, sağ akromionda, sağ skapula korpusu ve sol skapula glenoid proçesinde santrali litik, etrafı sklerotik lezyonlar tespit edilmiştir. Ayrıca bilateral böbreklerde perirenal yaygın yoğunluk artışları, pararenal fasyalarda kalınlaşma, bilateral renal arter ve venlerin etrafında yumuşak doku kalınlaşması, sol subclavian arter, sol cca proksimallerinde ve arkus aortada, descenden torakal aortada duvar kalınlaşmaları izlenmiştir. Şüpheli radyolojik bulguların tespiti üzerine hasta PET-BT ile ileri değerlendirmeye alınmıştır. Hastanın PET-BT incelemesinde; iskelet sisteminde en belirginleri mandibulada, sağ skapula spinasında, her iki iliak kemiklerde, her iki femur boynunda, her iki femur proksimal metafizodiafizer bölgelerinde ve her iki femur distal metafizodiafizer bölgelerinde heterojen karakterde FDG metabolizmasının eşlik ettiği yer yer sklerotik görünüm alan miksdansiteli lezyonlar ve her iki tibia trasesi boyunca uzanan heterojen karakterde FDG metabolizmasının eşlik ettiği mikst dansiteli lezyonlar görülmüştür. Bunların dışında batında pararenal yağlı planlarda ve bu düzeyde paraaortakaval bölgelerdeki yağlı planlarda heterojen karakterde hafifçe hipermetabolizmanın eşlik ettiği dansite artışları/kirlenmeler gözlenmiştir.

Sonuç: Erdheim-Chester hastalığının manifestasyonları geniş ve nonspesifiktir, hastalar doğru tanıya genellikle çok geç ulaşırlar. Hastalığın spesifik görüntüleme bulgularının bilinmesi ve kuşku duyulması, erken tanı ve prognozun iyileştirilmesi için bir şans verebilir. Güncel tedavi seçenekleri her ne kadar günümüzde morbiditeyi azaltsa da, hastalığın prognozu oldukça kötüdür. Hastaların büyük çoğunluğu, renal, kardiyovasküler, pulmoner ve nörolojik komplikasyonlara bağlı olarak yaşamlarını yitirmektedir.

Anahtar Kelimeler: Erdheim-Chester, histiositoz, langerhans

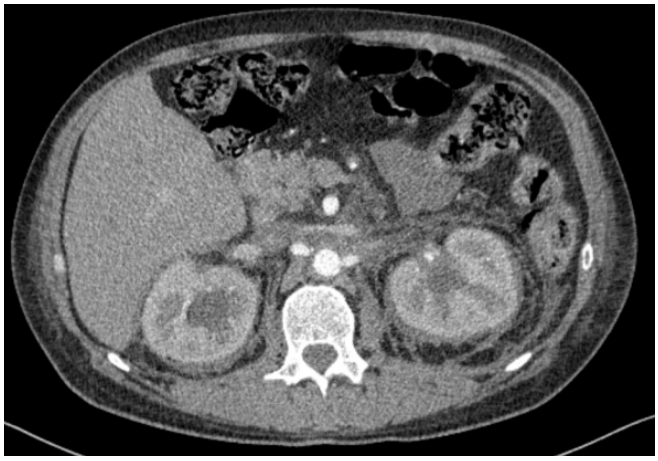

Resim 1.

Resim 2.

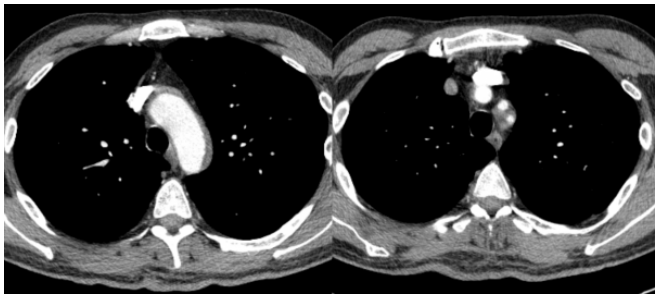

Resim 3.

Kas-İskelet Radyolojisi

PS-799

MALHARBE'NİN KALSİFİYE EPİTELİYOMASI (PİLOMATRİKSOMA)

Mehtap Balaban[1], İlkay S. İdilman[1], Ali İpek[1]

[1]Ankara Atatürk Eğitim ve Araştırma Hastanesi, Radyoloji Kliniği, Bilkent

Amaç: Üst ekstremitede hiperemi ve ağrının eşlik ettiği palpabl kitle lezyonunun ultrasonografi (US) ve sonoelastografi (SEL) bulgularının tanımlanması.

Gereç-Yöntem: 5 yaşında kız çocuk sağ kol yerleşimli sert kıvamlı şişlik şikayeti ile dermatoloji kliniğine başvurdu. Hasta hikayesinden şişliğin son bir yıldır mevcut olduğu ancak şişlik üzerindeki ağrı ve kızarıklık şikayetinin yeni geliştiği öğrenildi. Hasta yüzeyel US istemi ile bölümümüze yönlendirildi.

Bulgular: Sağ kol 1/3 proksimalinde anterolateralde şişlik tariflenen alana yüksek frekanslı lineer prob ile US inceleme, eş zamanlı renkli Doppler US (RDUS) ve SEL değerlendirmesi yapıldı. Cilt-cilt altı yumuşak doku içerisinde, 14x9.5 mm boyutlarda, düzgün ince hipoekoik halosu izlenen, internal bir kısmı küme yapmış multipl milimetrik kalsifikasyonlar içeren, komşu yağ doku ve ciltte ekojenite artışına neden olan heterojen zayıf hipoekoik görünümde, RDUS'de periferal ve santral vaskülarizasyonu izlenen solid lezyon olarak rapor edildi. Eş zamanlı yapılan kompresyon SEL incelemesinde lezyonun renk skalasına göre mavi renkte sert elastisite özelliği gösterdiği, komşuluğundaki ekojenitesi artmış yağ dokunun da inflamasyonla uyumlu olarak kırmızı renkte yumuşak kodlanma özelliğini kaybedip mavi-yeşil renkte sert-orta sert kodlanma gösterdiği dikkati çekti. Tüm bu bulgularla birlikte lezyona komplike kalsifiye epiteliyoma tanısı konuldu.

Sonuç: Günümüzde Malharbe'nin kalsifiye epiteliyoması olarak da ifade edilen pilomatriksoma ilk kez 1880'de Malharbe ve Chenantais tarafından sebase bezlerden oluşan kalsifiye epiteliyoma olarak tanımlanmış, 1961 yılında da Forbis ve Helwig bu tümöre pilomatriksoma adını vermişlerdir. Kıl follikül matriksinden köken alan benign bir yumuşak doku tümörüdür. Genellikle sert, yavaş büyüyen, üzeri normal deri dokusu ile örtülü, cilt veya cilt altı yumuşak dokuda yerleşen kistik veya solid kitlelerdir. Sıklıkla soliter olmakla birlikte multipl kitleler de literatürde tanımlanmıştır. Etiyolojisi tam bilinmemekle birlikte travma ve enfeksiyonlar rol oynayabilir. Son çalışmalar Beta-catenin genindeki rekürren mutasyonların rolünü ortaya koymuştur.20 yaş altında özellikle 5–15 yaş aralığında ve kızlarda daha sık görülür. İnsidansı %0,03–0,1 oranındadır. Multipl ve rekürrens gösteren olguların Gardner Sendromu, Turner Sendromu ve arkoidoz ile ilişkisi tespit edilmiş olup ailesel geçiş gösterebilmektedir. Lezyonların %50'ye yakını baş-boyun bölgesinde, diğerleri sırasıyla üst ekstremite, gövde ve alt ekstremitede görülür. Literatürde metastaz yapmış malign transformasyon gösteren vakalar bildirilmiştir. Tedavisi cerrahi eksizyondur. Cerrahi sonrası %2–6 oranında nüks görülebilir. Bu lezyonların spesifik tanı koydurucu özellikleri yoktur. Ayırıcı tanıda dermoid kist, sebase kist, kalsifiye hematom, dev hücreli tümör, lenfadenopati, epidermal inklüzyon kisti ve yabancı cisim reaksiyonu düşünülebilir. Kesin tanı histopatoloji ile konulmaktadır. Radyolojik görüntülemenin tanısal değeri az kabul edilse de ön tanıyı desteklemek açısından tanımlanan sonografik inceleme bulgularının bilinmesi önemlidir.

Anahtar Kelimeler: Malharbe'nin kalsifiye epiteliyoması, US, RDUS, SEL.

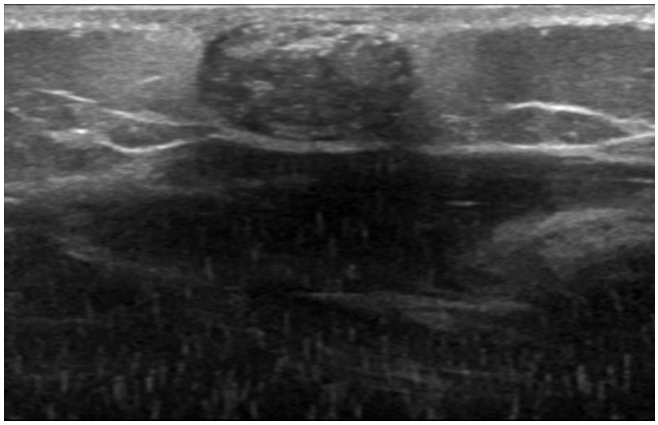

Resim 1.

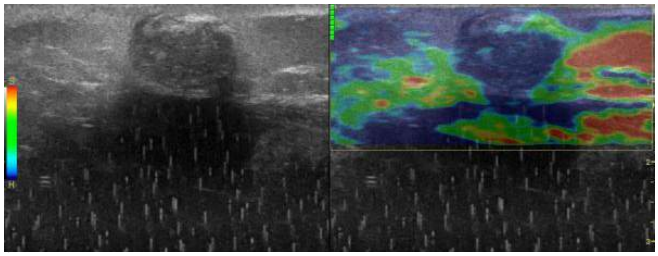

Resim 2.

Toraks Radyolojisi

PS-800

TRAVMATİK DİYAFRAGMA RÜPTÜRÜ BT BULGULARI

Neslihan Köse[1], Ali Akman[1], Viliam Gasanovi[1], Sema Bulut[1]

[1]Cumhuriyet Üniversitesi Radyoloji Anabilim Dalı

Diyafragma rüptürü, travma sonrası acil laparatomi gerektiren hastaların %3–8'inde görülür. Künt veya penetran travma sonucu oluşabilir. Penetran travmaların oluşturdukları defektler daha küçüktür ve akut dönemde belirgin herniasyon olmayabilir. Bu nedenle tanıları daha zor olabilir. Sıklıkla künt travma sonucu oluşur ve bunlarda rüptür daha çok sol tarafta görülür. Künt travma sebebi ile oluştuysa, hemen daima eşlik eden pnömotoraks veya kot fraktürleri ve yarıdan fazlasında intraabdominal organ yaralanması görülmektedir. Diyafragma rüptürlerinin preoperatif tanısı zordur. Bu nedenle bazı hastalar geç dönemde, bazen herniye olan organların torsiyonu sonucu tanı alırlar. Tanı zorluğu sağ diyafram rüptürleri için daha fazladır. Radyolojide ilk ve önemli tanı aracı PA göğüs grafisidir. Ancak akciğer grafisi sol hemidiyafram defektlerinde %46 sağ hemidiyafram defektlerinde ise yaklaşık %17 oranında sensitiftir. Birçok hastada plevral efüzyon, atelektazi, pulmoner kontüzyon veya non spesifik diyafragmatik evaluasyon söz konusu defekti gizleyebilir. Diyafragma rüptürlerinde BT akciğer grafilerine göre daha başarılıdır. Özellikle ince kesitli multidedektör BT taramaları ve bunlardan elde edilen koronal ve sagital reformatlar rüptür bölgesini daha iyi gösterir. Ayrıca BT rüptür ile birlikte herniye olan ve olmayan organ yaralanmalarının değerlendirilmesinde daha çok bilgi vermektedir.

Bizim olgumuzda araç içi trafik kazası nedeniyle acil servise başvuran hastaya çekilen toraks BT'de sıklıkla görüldüğü gibi sol diyafragmada rüptür mevcuttu. Mide, transvers kolon ve mezenterin toraksa herniye olduğu görüldü. Operasyona alınan hastada diyafragma rüptürü olduğu doğrulandı.

Anahtar Kelimeler: travmatik diyafragma rüptürü

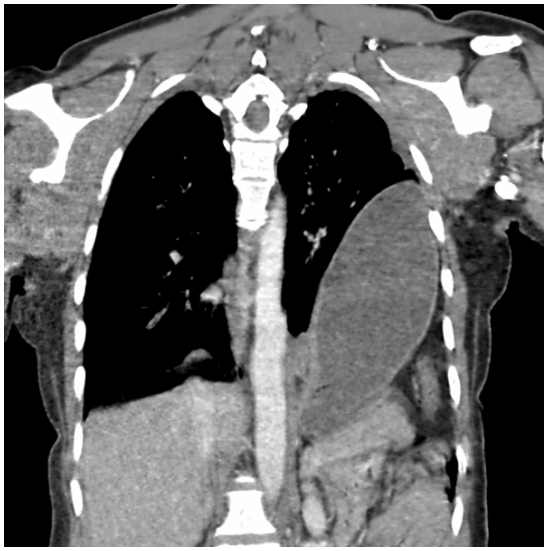

Resim 1.

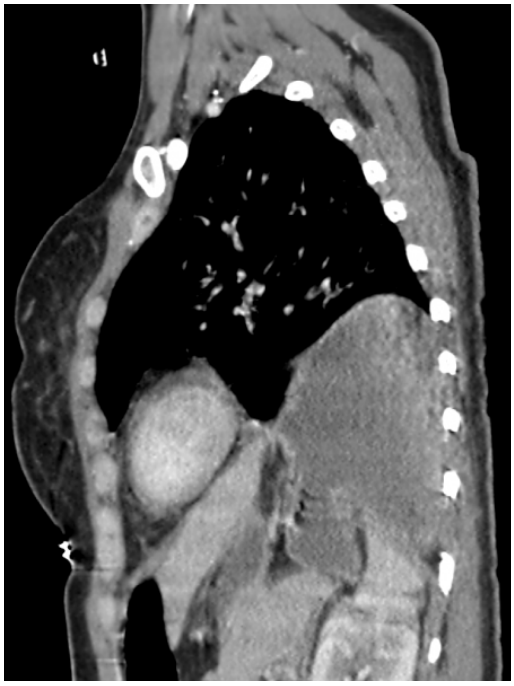

Resim 2.

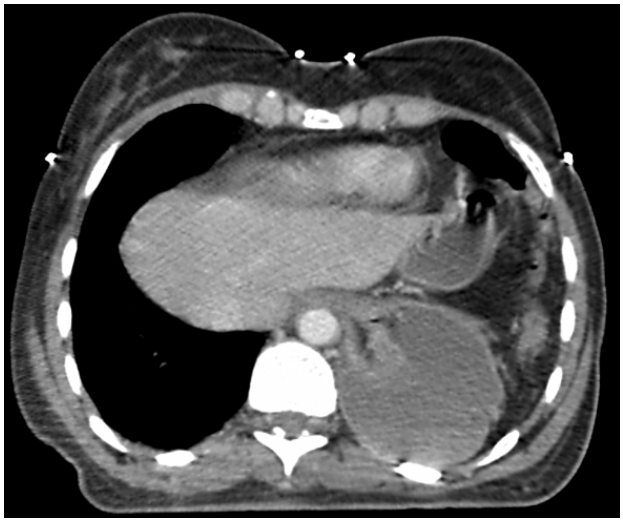

Resim 3.

Abdominal Radyoloji

PS-801

FARKLI BİR İNGUİNAL HERNİ KLİNİĞİ: GEBELİĞE BAĞLI ROUND LİGAMENT VARİSİ

Mehtap Balaban[1], İlkay S. İdilman[1], Fatma Gül İmamoğlu[1], Ali İpek[1]

[1]Ankara Atatürk Eğitim ve Araştırma Hastanesi, Radyoloji Kliniği, Bilkent

Amaç: İnguinal herni kliniği ön tanısıyla yapılan US incelemede saptanan round ligament varisi (RLV) 'ne ait sonografik bulguların tanımlanması.

Gereç-Yöntem: 24 yaşındaki 28 haftalık gebe sağ kasıkta ağrı ve gün içinde ilerleyen saatlerde belirginleşen yumuşak şişlik şikayetiyle hastanemizin Genel Cerrahi polikliniğine başvurdu. Yapılan fizik muayenede belirgin fıtık kesesi saptanmayan olgu küçük boyutlu herni veya lenfadenopati ön tanısıyla kliniğimize yüzeyel US istemi ile gönderildi.

Bulgular: Sağ inguinal bölgeye yönelik yapılan yüzeyel US incelemede; bu bölgede kanal içine uzanan, en geniş yerinde 3,1 mm çapta multipl dilate variköz vasküler yapılardan oluşan heterojen hipo-anekoik lezyon dikkati çekti. Yapılan renkli Doppler US'de vasküler yapıların içerisinde venöz paternde akım varlığı izlendi.

Sonuç: Round ligament uterus lateralden internal abdominal ring yoluyla inguinal kanal boyunca labium majusa uzanır. RLV, round ligament direnaj venlerinden ve inguinal kanal içindeki inferior epigastrik venden kaynaklanır. Daha sıklıkla gebelikte rastlanır. RLV inguinal bölgede şişlik ve ağrı ile prezente olur. Öksürme ve valsalva gibi intraabdominal basıncı arttıran manevralarla şişlikte boyut artışı dikkati çeker. Karakteristik US bulguları; dilate direnaj venlerinin eşlik ettiği ve tipik 'kurtçuk dolu çanta' görünümüne neden olan RDUS'de izlenen daha küçük variköz venlerin varlığıdır. Pozisyonel ve valsalva manevrası ile şekil değişikliği tanıyı güçlendirir. RLV tanısı koymada kullanılan US kriterleri şunlardır: inguinal kanal içerisinde lenfadenopati ve barsak anslarının eşlikl etmediği multipl dilate venler ve bu venlerin inferior epigastrik venöz direnajının görülmesi. Yapılan bir çalışmada RLV ortalama görülme yaşının ortalama 29 olup, öncelikle sağ tarafta geliştiği, bunu sol tarafın takip ettiği rapor edilmiştir. Ayırıcı tanıda; inguinal herni, kistik lenfanjiom, lenfadenopati ve endometriozis düşünülebilir. Konservatif tedavi uygulanan RLV'nin US bulgularının iyi bilinmesi yanlış tanı ve gereksiz cerrahi müdahaleyi önlemektedir.

Anahtar Kelimeler: Round ligament varisi, gebelik, US, RDUS.

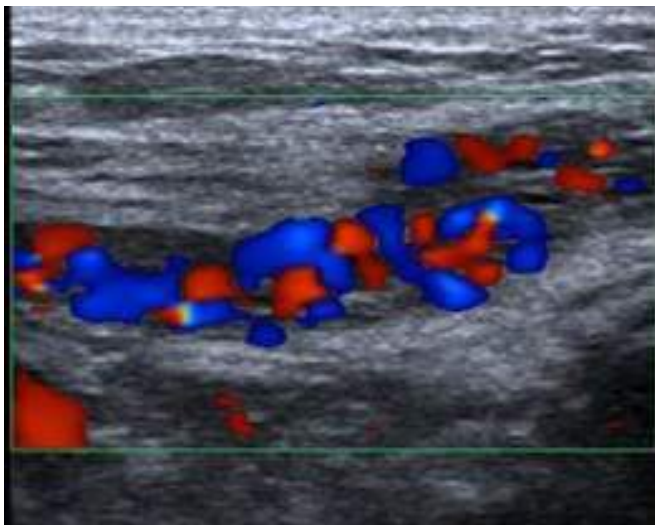

Resim 1.

Resim 2.

Meme Radyolojisi

PS-802

MEME KARSİNOMLARINDA GÖRÜNTÜLEME EŞLİĞİNDE YAPILAN KESİCİ İĞNE BİYOPSİSİ İLE REZEKSİYON SPESİMENİ ARASINDAKİ PROGNOSTİK VE PREDİKTİF FAKTÖRLER ARASINDAKİ UYUM

Onur Buğdaycı[1], Hülya Şahin[2], Handan Kaya[2], Erkin Arıbal[1]

[1]Marmara Üniversitesi Tıp Fakültesi Radyoloji Anabilim Dalı
[2]Marmara Üniversitesi Tıp Fakültesi Patoloji Anabilim Dalı

Amaç: Meme lezyonlarının tanısında görüntüleme eşliğinde yapılan kesici iğne biyopsisi (KİB) ilk ve en yaygın kullanılan yöntem olup, histopatolojik ve ER, PR, HER2, Ki67 markerlerinin immünohistokimya sonuçları operasyon sonrası tümör spesimeninde farklılık gösterebilmektedir. Bu çalışmada KİB ve postoperatif spesimen arasındaki histopatolojik ve immünhistokimyasal farklar araştırılmıştır.

Gereç –Yöntem: Kurumumuzda 2011–2015 yılları arasında cerrahi sonrası meme karsinomu tanısı almış olguların KİB histopatolojisi ve ER, PR, HER2, Ki67 immünohistokimya sonuçları retro-spektif olarak cerrahi spesimen ile karşılaştırılmıştır. Yanlızca KİB ya da yanlızca cerrahi materyali olan, neo-adjuvan terapi alan hastalar ve erkek hastalar çalışmaya dahil edilmemiştir. Aynı parametrelerin KİB ve cerrahi spesimenler arasında anlamlı fark olup olmadığı Wilcoxon t-testi ile ve parametreler arasındaki korelasyonlar Spearman korelasyonu ile test edildi.

Bulgular: Rezeksiyon spesimeni bulunan 473 olgunun 132' sinde KİB dış merkezde yapıldığından 305 olgu değerlendirmeye alınmıştır. Olguların 227'sinde (%74.4) iğne biyopsi ve rezeksiyon spesimeni arasındaki tanı uyumluydu. Tanı uyumsuzluğu, olguların %17'sinde rezeksiyon spesimenindeki tümör subtipi değişikliğinden kaynaklanmaktaydı. KİB' de mikroinvaziv kanser (n=3 olgu), DCIS (n=11 olgu), LIN (n=1 olgu), benign değişiklik (n=7 olgu) olarak tanı alan olgular rezeksiyon spesimeninde invaziv karsinom tanısı almışlardır.

İmmünhistokimyasal tüm parametreler 305 olgunun 237' sinde her iki grupta da yapılmıştı. Bu spesimenlerde (KİB/Rezeksiyon) ER, PR, HER2 pozitif immünekspresyon yüzdeleri sırasıyla 86/83,4; 77,4/76,6 ve 17,2/16,6 olarak bulundu. ER ve PR yüzdeleri bakımından iki grup arasında sırasıyla 68 (%27) ve 85 (%36) olguda %10' dan fazla fark vardı. Bununla birlikte iki grup arasındaki bu fark istatistiksel olarak anlamlı değildi (p değerleri sırasıyla 0.426 ve 0.509). Ki67 proliferasyon indeksi ortalaması iğne biyopside %20,9 iken, rezeksiyonda %24,3 bulundu. Bu fark istatistiksel olarak anlamlıydı (Wilcoxon z skoru= –4.016; p<0.001).

Sonuç: Meme karsinomlarında tümör içi heterojenite, hastanın postmenopozal olup olmayışı, tümör boyutu ve neoadjuvan terapi alıp almaması iğne biyopsi ile rezeksiyon spesimeni arasındaki uyumsuzluğun olası sebepleri olarak literatürde yer almaktadır. Çalışmamızda KİB ile rezeksiyon spesimeni arasında %74,4 oranında uyum izlenmiştir. Uyumsuzluk görülen %25,6 olguda, bunun özellikle intra-tümöral heterojeniteden ve iğne biyopsideki dokunun sınırlılığınından kaynaklandığı düşünmekteyiz.

Anahtar Kelimeler: Meme karsinomu, iğne biyopsi

Girişimsel Radyoloji

PS-803

İNTRAKRANİYAL ANEVRİZMALARIN İNTRASAKKÜLER AKIM KESİCİ WEB CİHAZI İLE TEDAVİSİ

Halil Dönmez[1], Serkan Şenol[1], Aslı Erzurumdağ Gör[1], Halil Ulutabanca[2], Ahmet Candan Durak[1]

[1]Erciyes Üniversitesi Tıp Fakültesi Radyoloji
[2]Erciyes Üniversitesi Tıp Fakültesi Beyin Cerrahi

İntrakranial anevrizma, prevelansı %0,5 – 6,0 olarak bildirilen bir serebrovasküler hastalıktır. İntrakranial anevrizmaların %85'i anterior dolaşımdan (karotis sistem), %15'i ise posterior dolaşımdan (vertebrobaziller sistem) kaynaklanır. İntrakranial anevrizma tedavisindeki amaç spontan rüptür riskini ve anevrizmanın oluşturduğu kitle etkisini ortadan kaldırmaktır. Geniş boyunlu, terminal-bifurkasyon yerleşimli sakküler anevrizmalarda anatomik nedenlerle veya içerisinden perforan arterlerin çıktığı ana arter lümenine perforan dalları kapatma riski olan anevrizmalarda intraanevrizmal akım yönlendirici cihazlar tercih edilir. WEB (woven endobridge device) olarak adlandırılan bu cihazın diğer tedavi tekniklerine göre üstünlükleri söz konusudur. Proksimal, orta ve distal kesimlerinde radyo opak markerları bulunur. WEB, örgülü tel yapısında, anevrizma ostiumunda akımı keserek anevrizma içinde staz ve sonrasında hızlı bir şekilde tromboz oluşturan, anevrizma boynu ve ana arter arasında homojen, düzgün yüzeyli bir bariyer görevi gören bir cihazdır.

Çalışmamıza 18 kadın 4 erkek toplam 22 hasta alındı. Hastalarımızdan 16'sında MCA, 4'ünde antentior kominikan arter, birinde internal karotid arter tepe, birinde ise baziller tepe anevrizması WEB ile tedavi edildi. İşlem sonrası hastalara 3,6,12. ay kontrol DSA işlemleri gerçekleştirildi Kontrol sonuçlarına göre 16 hastada tam oklüzyon, 6 hastada ise anevrizma boynunda parsiyel doluşlar mevcuttu. Hastalardan birinde işleme bağlı MCA süperior trunkus oklüzyonu gözlendi. İntraarteryel trombolitik tedavi ile dal açıldı ve hasta düzeldi.

Sonuç olarak WEB, diğer tedavi yöntemlerine göre önemli üstünlükleri olan, geniş boyunlu-terminal anevrizmalarda tek başına tedavide kullanılabilen, hızlı ve uzun süreli oklüzyona yol açan, intrasakküler akım yönlendirici yeni bir tedavi seçeneğidir. Bu bildiride WEB ile tadavi edilmiş hastaların uzun dönem takip sonuçlarını sunmayı amaçladık.

Anahtar Kelimeler: Anevrizma, WEB, Sakküler

Resim 1.

Resim 2.

Resim 3.

Nöroradyoloji

PS-804

MEME KANSERİNDE SKALP METASTAZI: MR BULGULARI

Muhsin Nuh Aybay[1], Özgür Öner[1], Şahabettin Akbayrak[1], Ender Alkan[1], Hasan Erdoğan[1], Nahide T. kahraman[1]

[1]*Konya Eğitim ve Araştırma Hastanesi, Radyoloji Bölümü*

Kutanöz metastazlar, metastatik karsinomu olan hastaların yaklaşık %10'unda görülür. Meme kanseri ve melanom en sık deri metastazı yapan kanserlerdir. Bu yazıda ilk görüntülemesinde gözden kaçmış multipl skalp metastazı olan 44 yaşında meme kanserli kadın hastanın MR bulgularını sunmaktayız.

Anahtar Kelimeler: meme kanseri, metastaz, skalp

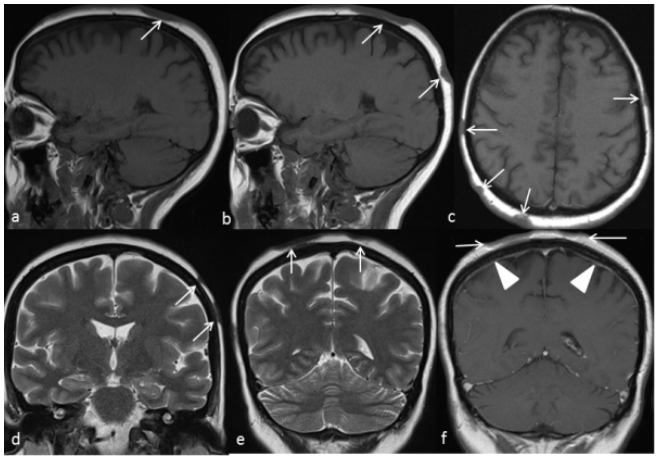

Resim 1. İlk görüntülemelerinde (a) gözden kaçmış, üç ay sonraki incelemelerinde (b, c, d, e, f) sayısı ve boyutları artmış, verteks düzeyine daha belirgin olmak üzere skalp'te yerleşimli T1 veT2A görüntülerde hipointens, kontrastlı görüntülerde kontrastlanan metastatik odaklar (oklar) izleniyor. Bilateral diffüz dural kalınlaşma ve kontrastlanma da ortaya çıkmış (kalın oklar). a, b; sagittal T1A, c; aksiyel T1A, d, e; koronal T2A, f; koronal kontrastlı T1A MR

Meme Radyolojisi

PS-805

MEMENİN METAPLASTİK KARSİNOMU: OLGU SUNUMU

Mehmet Erşen[1], Salih Hamcan[1], Veysel Akgün[1], Mehmet Şahin Uğurel[1]

[1]Gülhane Askeri Tıp Akademisi, Radyoloji Anabilim Dalı

Giriş: Metaplastik karsinom memenin nadir görülen agresif bir tümörüdür. Memenin tüm malignitelerinin %1'den azını oluşturmaktadır. Biz bu bildiride iğsi hücreli metaplastik meme karsinomu olan olgunun MG ve USG bulgularını sunmayı amaçladık.

Materyal ve metod: Memede ele gelen şişlik şikayetiyle hastanemize başvuran 46 yaşında kadın hasta MG, USG ve histopatolojik inceleme ile değerlendirildi.

Bulgular: MG'de sağ meme üst dış kadranda yaklaşık 3 cm boyutlu anterior-inferior konturlarında düzensizlik gösteren, yüksek dansiteli kitlesel lezyon izlenmişti. US incelemede dar açılı kenarları olan heterojen ekoda solid lezyon olarak izlendi. Lezyondan yapılan elastografide 5.6 gibi yüksek bir strain ratio değeri ölçüldü. Lezyon malignite açısından yüksek şüpheli kabul edilip US rehberliğinde doku biyopsi örneği alındı. Histopatolojik inceleme sonucu iğsi hücreli metaplastik karsinom olarak raporlandı.

Tartışma: Metaplastik karsinom 1973 yılında Huvos ve arkadaşları tarafından mikst epitalyal hücreler ve sarkomatöz kompanent içeren meme karsinomu olarak tanımlanmıştır. Oldukça nadir görülen bir malignite olup tüm meme malignileri arasında yaklaşık %1 oranında görülür. Histopatolojik olarak 5 tipe ayrılmıştır. İğsi hücreli (Spindle cell), skuamoz hücreli, matriks üreten, karsinosarkom ve osteoklastik dev hücreler içeren metaplastik karsinom. En sık görülen tipi iğsi hücreli olanıdır ve sıklıkla metaplastik karsinomun sinonimi gibi kullanılmaktadır.

Görüntüleme bulguları invaziv duktal karsinım ile benzerdir. US incelemede irregüler, düzensiz sınırlı kitle ya da kistik kompanenti olan kitle olarak görülmektedir. Mamografide spiküle kısımlar görülebilir. İnvaziv duktal karsinomdan ayrımda lenfatik yayılımdan ziyada hematojen yayılımı sevmesi önem kazanabilir. Bu sebeple sıklıkla lenfadenopatinin eşlik etmediği büyük irregüler kitle olarak görülmektedir. Kesin tanı histopatolojik inceleme sonrasında konulabilmektedir.

Kaynaklar

1. McKinnon, Elizabeth, and Philip Xiao. "Metaplastic Carcinoma of the Breast. "Archives of Pathology and Laboratory Medicine139.6 (2015): 819–822.
2. Barnes, P. J., et al. "Metaplastic breast carcinoma: clinical-pathologic characteristics and HER2/neu expression. "Breast cancer research and treatment91.2 (2005): 173–178
3. Greenberg, Darrilyn, Heather McIntyre, and Tony Bierre. "Metaplastic breast cancer. "Australasian radiology48.2 (2004): 243–247.

Anahtar Kelimeler: Metaplastik karsinom, meme, iğsi hücreli, US, MG

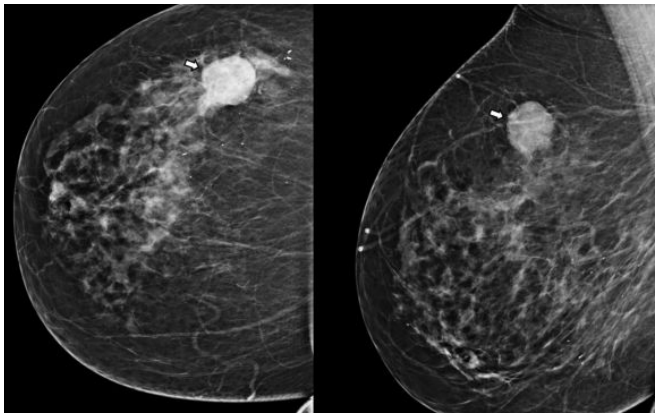

Resim 1.

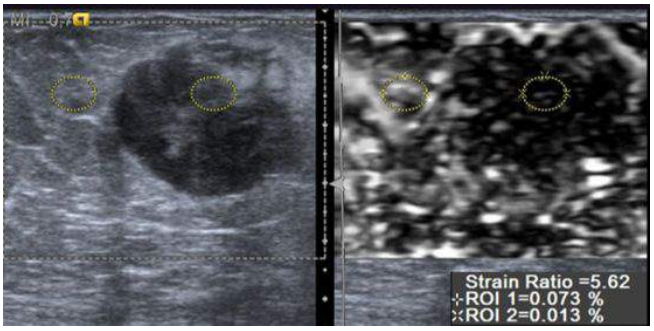

Resim 2.

Kardiyovasküler Görüntüleme

PS-806

NADİR BİR VASKULER ANOMALİ; SOL PULMONER ARTER AGENEZİSİ VE SAĞ AORTİK ARK BİRLİKTELİĞİ BT ANJİOGRAFİ BULGULARI

Ali Kırıcı[1], Uğur Bozlar[1], Fatih Örs[1], Mustafa Taşar[1]

[1]Gülhane Askeri Tıp Akademisi

Giriş: Sol pulmoner arter agenezisi nadir bir vasküler anomalidir. Sol ana pulmoner arter pulmoner trunkustan çıkımından itibaren tamamen izlenmeyeceği gibi, bifurkasyonun 1 cm distalinde kör sonlanma olarak da izlenebilir. Sol akciğer vasküler desteğini kollateraller aracılığıyla sistemik damarlardan, ana bronşial arterlerden, interkostal arterlerin transplevral dallarından, subklavian ve internal mammarian arterden alabilir. Sol pulmoner arter agenezisi izole veya kardiyovaskuler anomaliler ile birlikte görülebilir. Klinik olarak asemptomatik olabileceği gibi dispne, rekürren pulmoner enfeksiyon veya pulmoner hipertansiyon da görülebilir. Bu bildiri ile nadir görülen sol pulmoner arter agenezisi ve eşlik eden sağ aortik arkusun BT anjiografi bulgularını sunmayı amaçladık.

Materyal ve Metod: 21 yaşında erkek olgu nefes darlığı ve egzersiz intoleransı evaluasyonu açısından kliniğimize BT anjiografi tetkiki için gönderildi. BT anjiografi tetkiki 320 dedektörlü BT cihazı ile yapılmış olup görüntüler iş istasyonunda değerlendirilmiştir.

Bulgular: Akciğer grafisi ve toraks BT tetkiklerinde sol hemitoraksın sağa göre hipoplazik olduğu mediastinal yapıların sola doğru yer değiştirdiği ve diafragma sol yarısının sağa göre yukarı yerleşimli olduğu izlendi. Toraks BT de sol akciğer vasküler yapılarının net olarak değerlendirilememesi nedeniyle BT anjiografi yapıldı. BT anjiografide sol pulmoner arter ve dallarının gelişmemiş olduğu (agenezis) ve sağ aortik ark anomalisinin olduğu görüldü. Sol akciğerin, kalibrasyonu artmış ve belirgin hale gelmiş bronşial arter ile interkostal arterler ve sol hemidiafragmatik arterden gelişen kollateraller ile beslendiği izlendi. Sol akciğerin pulmoner ven ve bronşial ağaç dağılımı normal konfigürasyonundaydı. Sağ akciğer trakeobronşial ağacının ve vaskuler yapıların normal anatomik seyrinde olduğu değerlendirildi.

Sonuç: Sol pulmoner arter agenezisi oldukça nadir görülen bir anomalidir. İzole veya eşlik eden kardiyovasküler anomaliler ile birlikte görülebilmektedir. Olgumuzda da sol pulmoner arter agenezisine eşlik eden sağ aortik ark anomalisi mevcuttu. BT anjiografi, pulmoner arter patolojilerini ve olası eşlik eden kardiyovasküler patolojilerin tespit edilmesinde ince kesit mutliplanar görüntülere, yüksek uzaysal, temporal rezolüsyona ve volümetrik rekonstrüksiyonlara olanak sağlaması, hızlı ve non-invaziv olması ile katkı sağlamaktadır.

Anahtar Kelimeler: Sol pulmoner arter agenezisi

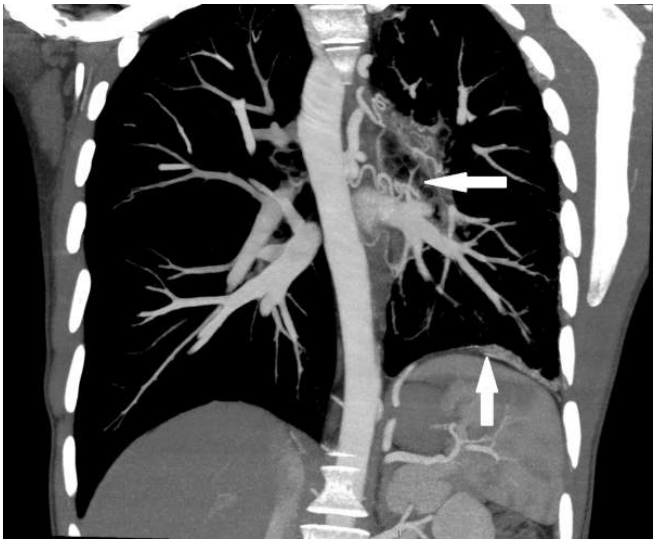

Resim 1.

Resim 2.

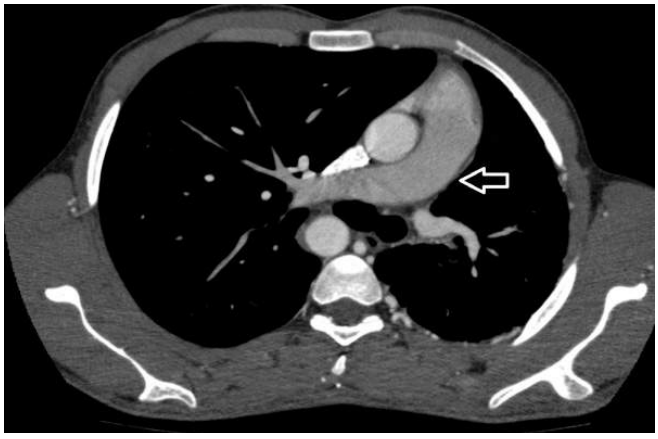

Resim 3.

Toraks Radyolojisi

PS-807

PULMONER ARTERE KURŞUN EMBOLİSİ

Selim Bakan[1], Hüseyin Kurtdemir[1], Onur Yıldırım[1], Yeşim Namdar[1], Fahrettin Kılıç[1], Canan Akman[1]

[1]Cerrahpaşa Tıp Fakültesi Radyoloji Anabili Dalı

Kurşun embolisi penetran vasküler travmaların yaygın olmayan fakat ciddi bir komplikasyonudur. Kurşun migrasyonu enfeksiyon, tromboz, iskemi, hemoraji ve ölüme neden olabilmektedir.

Giriş ve Amaç: Biz bu vakada sağ iliak bölgede ateşli silah yaralanması sonrası muhtemel sağ iliak venden girerek venöz sistem aracılığıyla sağ ventriküle ve ordan pulmoner artere ulaşan embolize kurşun vakasını sunmayı amaçladık.

Kurşun embolisi penetrasyon gösteren yaralanmalarda giriş deliklerinin çıkış deliklerinden fazla olduğu zaman şüphelenilmesi gereken bir durumdur. Çoğu kurşun embolisi arteriyal (%80) ve genellikle erken iskemik semptom ve bulgularla presente olurlar. Venöz emboli ise daha nadir olup (%20) genellikle asemptomatik olmaktadır. Venöz kurşun embolisi kan akış yönünde ilerleyerek pulmoner arter dallarını obstrükte edip ciddi komplikasyonlara neden olabilir. Pulmoner arter yatağında izlenen kurşun embolisi tedavisi tartışmalı olup hala kesin olarak belirlenmiş bir tedavi yaklaşımı bulunmamaktadır. Fakat literatürde elimizde bulunan veriler asemptomatik pulmoner arter kurşun embolisinde takibi önermektedir.

Olgu: Şubat 2016 tarihinde ateşli silah yaralanması ile Acil Servisimize getirilen 24 yaşında erkek hastanın çekilen Batın BT'sinde; Sağ iliak kanat posteriorunda ateşli silah yaralanmasına bağlı olarak kemikte defektif görünüm ve iliak kanatın lateralinde ve medialinde adeleler içerisinde yaygın osseöz fragmanlar ve aynı zamanda saçma partikülüne ait görünümler dikkati çekmiştir. Yine benzer şekilde perine bölgesinde ve sağ obturator adele etrafında da saçma materyaline ait dansiteler izlenmiştir.

Aynı tarihte çekilen Toraks BT'sinde; Sağ akciğer alt lob posterobazal segmente giden pulmoner arter dalı proksimalinde saçma materyaline ait olduğu düşünülen metalik dansite izlenmiştir. Toraksta giriş deliği olmaması, komşu akciğer parankiminde laserasyon olmaması ve vasküler trasede izlenmesi nedeniyle ilk planda sağ iliak bölgedeki saçma materyalinin sağ pulmoner artere embolisi olarak değerlendirilmiştir.

Hastanın pulmoner şikayetlerin bulunmaması ve kontrol grafilerinde komplikasyon ile uyumlu bulgularının olmaması dolayısıyla ilk planda acil cerrahi girişim düşünülmemiş olup konservatif yaklaşım uygulanmıştır.

Sonuç: Kurşun embolisi penetrasyon gösteren yaralanmalarda giriş deliklerinin çıkış deliklerinden fazla olduğu zaman şüphelenilmesi gereken bir durumdur. Semptomatik pulmoner arter kurşun embolisi endovasküler cerrahi gerektirirken, asemptomatik pulmoner arter kurşun embolisinde vakamızda olduğu gibi konservatif yaklaşım ve takip tercih edilmektedir.

Anahtar Kelimeler: Ateşli silah yaralanması, pulmoner arter, kurşun embolisi

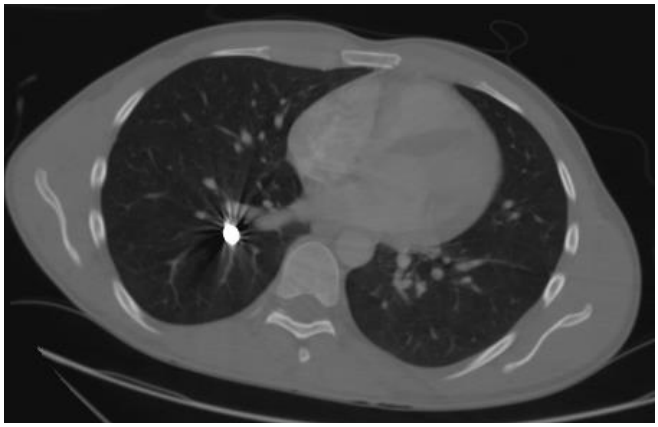

Resim 1.

Resim 2.

Meme Radyolojisi

PS-808

A RARE CASE OF PAGET'S DISEASE ASSOCIATE WITH THE MALE BREAST CANCER

Turkan Ikizceli[1], Hatice Gokce Gulsen[1], Yıldıray Savaş[1], Ökkes İbrahim Karahan[1]

[1]*Haseki Training And Research Hospital, Radiolgy Unit*

Mammary Paget's disease (PD) is rare and comprises about 1%of all breast cancers. Male breast cancer is also uncommon, representing approximately 1.0 %of all breast malignancies. Therefore, male mammary PD of the breast cancer is an extremely rare occurrence. Between 1980 and 2015, eight case reports were identified. Most patients with mammary PD initially note the presence of redness, erosion, or pruritus of the nipple and are diagnosed by skin biopsy or nipple discharge cytology, which is characterized by pathological apperance. PD of the breast is accompanied by invasive or noninvasive underlying carcinomas in 84~94 %of the cases.

We report a case who was a 72-year-old man with no family history of breast disease, who noted itchiness and redness around his right nipple with a palpable mass on his breast. The mass under his nipple was diagnosed by breast ultrasonography and then biopsy was performed because of suspected malignancy. Histologically, pathological examination showed invasive ductal carcinoma

Anahtar Kelimeler: Male breast cancer; Mammary Paget's disease

Resim 1.

Toraks Radyolojisi

PS-809

DİSTAL ÖZEFAGUS TAŞLI YÜZÜK HÜCRELİ KARSİNOMUNUN İSKELET KASI METASTAZI

Hüseyin Kurtdemir[1], Onur Yıldırım[1], Selim Bakan[1], Onur Tutar[1], Canan Akman[1]

[1]*Cerrahpaşa Tıp Fakültesi Radyoloji Anabilim Dalı*

Taşlı yüzük hücreli karsinoma literatürde son yıllarda gittikçe artan sıklıkta bildirilen özefagial adenokarsinomanın histolojik bir varyantı olarak kabul edilmektedir. Özefagial adenokarsinomaların yaklaşık %5 i bu histolojik varyanttadır. Taşlı yüzük hücreli özefagus karsinomunun tedaviye yanıtı düşük olup, diğer histolojik tiplere göre daha az sağkalım süresi göstermektedir. Patolojik görünüm ve klinik presentasyonu hala net olarak belirlenmemiştir.

Özefagus kanserlerinin iskelet kası metastazı oldukça nadirdir. İskelet kasları iyi vaskülarize dokular olduğundan tümör metastazının hematojen yayılımla olduğu düşünülmektedir. İskelet kasına metastaz, solid tümörlerin hematojen yayılımlarının %1'inden daha azını oluşturmaktadır. En çok primer tümör lokalizasyonları; akciğer (%35), gastrointestinal sistem (23%), ve böbrektir (19%). En çok iskelet kası metastatik lokalizasyonları ise diafragma, rektus adeleleri, deltoid, psoas, interkostal kaslar, gluteal ve spinal kaslardır. Bu metastazlar genellikle evreleme aşamasında PET/CT görüntülemesi ile tanı almaktadır.

İskelet kası metastazı varlığında prognoz kötü olup sistemik yayılımın bir göstergesi gibi değerlendirilmektedir. Tedavi seçenekleri has-

tanın klinik durumuna bağlı olarak izlem, radyoterapi, kemoterapi ve cerrahi eksizyonu kapsamaktadır. Fakat ne yazık ki bu yaklaşımlar nadiren hastalığın sonucunu etkileyebilmektedir.

Olgu: 32 yaşında erkek hasta katı ve sıvı gıdalara karşı yutma güçlüğü nedeniyle başvurduğu dış merkezde yapılan endoskopide özefagusta kitle saptanması sebebiyle tarafımıza başvurdu.

Hastanın çekilen Özefagus Pasaj Grafisinde; Distal özefagusta yaklaşık 5.5 cm uzunluğundaki bir segmentte lümende daralmaya ve kontrast madde pasajında kısmi gecikmeye yol açan morfolojik radyolojik görünüm olarak vejetan ve infiltran mikst tipte kitlesel lezyona ait görünüm izlendi.

Yapılan Batın BT incelemesinde; Distal özefagusta özefagokardiak bileşkeye uzanım gösteren, yaklaşık 5.5 cm'lik bir segmentte en kalın yerinde 11 mm'e varan düzensiz konturlu duvar kalınlaşması izlenmiş olup ilk planda malignite lehine yorumlanmıştır.

Yapılan Özefagus endoskopisi sırasında lezyondan alınan materyalin patolojik tanısı taşlı yüzük hücreli karsinoma olarak rapor edilmiştir.

Hastaya Mart 2014 tarihinde torakoskopik özefajektomi + gastrik pull-up operasyonu yapılmıştır.

Yaklaşık 1,5 yıl sonra yapılan (Ağustos 2015) MR incelemesinde; sağ latissimus dorsi kası içerisinde, en geniş yerinde boyutu 80x40x120 mm olan, belirgin periferal kontrast tutulumu gösteren, bu düzeydeki interkostal mesafeye ve cilt altına uzanan T1 hipointens, T2 hiperintens lezyon izlenmiştir.

Tanımlanan lezyondan yapılan biyopsi sonucu taşlı yüzük hücreli karsinom metastazı olarak yorumlanmıştır. Kontrol tetkiklerinde sağ latissimus dorsi kasındaki metastatik lezyonda progresyon izlendi.

Sonuç: İskelet kası metastazı varlığında prognoz kötü olup sistemik yayılımın bir göstergesi gibi değerlendirilmektedir. Tedavi seçenekleri hastanın klinik durumuna bağlı olarak izlem, radyoterapi, kemoterapi ve cerrahi eksizyonu kapsamaktadır. Fakat ne yazık ki bu yaklaşımlar nadiren hastalığın sonucunu etkileyebilmektedir.

Anahtar Kelimeler: Taşlı yüzük hücreli özefagus karsinomu, iskelet kası metastazı

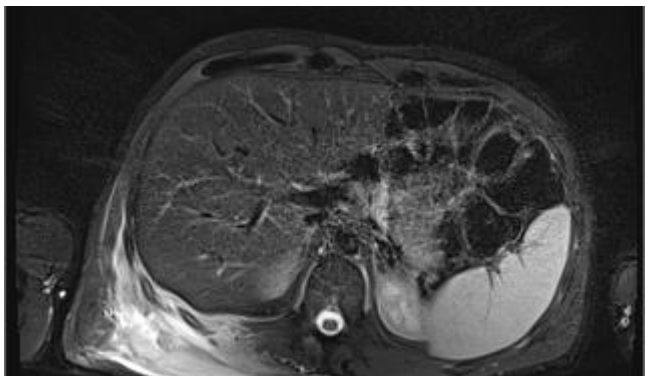

Resim 1.

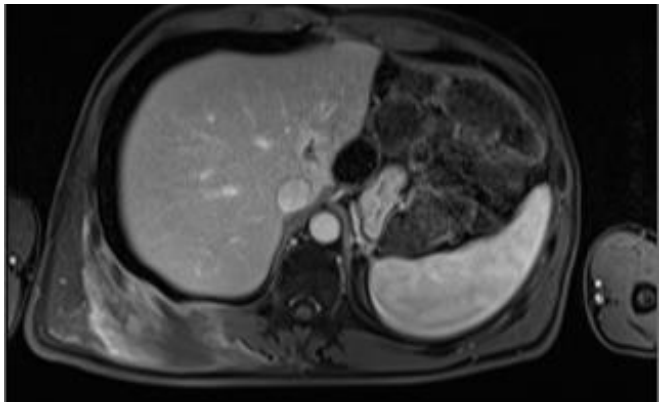

Resim 2.

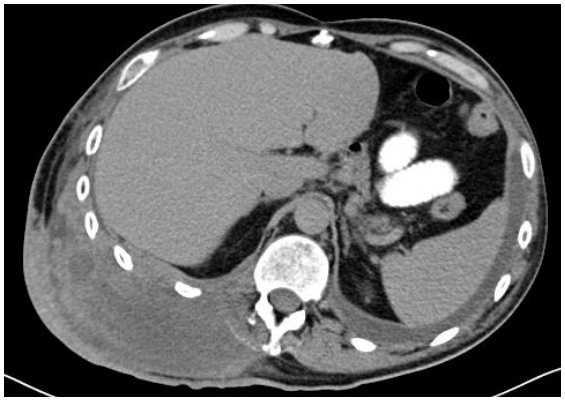

Resim 3.

Nöroradyoloji

PS-810

NÖROBEHÇET HASTALIĞI: MR BULGULARI

Muhsin Nuh Aybay[1], Vefa Öner[1], Hasan Erdoğan[1], Şahabettin Akbayrak[1], Ender Alkan[1], Erdi Seçkin[1]

[1]Konya Eğitim ve Araştırma Hastanesi, Radyoloji Bölümü

Giriş: Behçet hastalığı (BH) başlıca deri lezyonları ile karakterize relaps-remisyonla giden, kronik, idiyopatik, multisistem bir inflamatuvar vasküler hastalıktır. Hastaların %20–25'inde santral sinir sistemi etkilenir. Santral sinir sisteminde meydana gelen Behçet hastalığı, nörobehçet hastalığı (NBH) olarak adlandırılır. Nörobehçet hastalığında santral sinir sisteminin tutulumu parankimal ve parankimal olmayan lezyonlar olarak ayrılır. Parankimal NBH başlıca meningoensefalittir ve beyin sapı, hemisferler, spinal kordda lezyonlar ya da meningoensefalitik lezyonlar ile birliktedir. NBH'nin parankimal olmayan bulguları dural sinüs trombozu, arteriyel oklüzyon ve/veya anevrizmaları içerir. Her ne kadar santral sinir sisteminin herhangi bir bölümü etkilenebilse de beyin sapı tutulumu-özellikle serebral pedinküller-tipiktir ve olguların %50'sinde meydana gelir. Talamus ve bazal ganglionlar ikinci en sık tutulum yeri olup bunları serebral hemisferik beyaz cevher takip eder. Bu yazıda baş ağrısı ile prezente olan Behçet hastalığı nedeniyle takipli 37 yaşında erkek hastanın MR görüntülerini sunmaktayız.

Anahtar Kelimeler: Behçet, Nörobehçet, Vaskülit

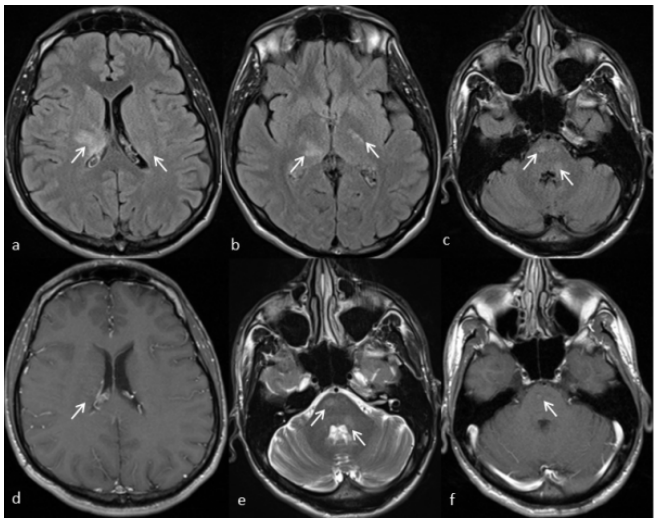

Resim 1. MR görüntülerinde bilateral bazal ganglionlarda, talamuslarda, ponsta ve sol orta serebellar pedinküldeT2A ve FLAIR görüntülerde hiperintens, kontrast madde verilmesini takiben hafif derecede yama tarzında kontrastlanan lezyonlar *(oklar)* görülüyor. **a, b, c;** FLAIR sekansı, **e;** T2A sekansı, **d, f;** kontrastlı T1A görüntü

Kardiyovasküler Görüntüleme

PS-811

HİPOPLASTİK ARKUS AORTA VE PSEUODOANEVRİZMANIN EŞLİK ETTİĞİ AORT KOARKTASYONU: BT ANJİOGRAFİ BULGULARI

Alakbar İmanlı[1], Tuncer Ergin[1], Uğur Bozlar[1], Fatih Örs[1]

[1]Gülhane Askeri Tıp Akademisi, Radyoloji Anabilim Dalı

Giriş: Aort koarktasyonu tüm konjenital kalp hastalıkları içinde %8–10 oranında görülen ve erkeklerde daha sık ortaya çıkan bir konjenital kalp anomalisidir. Bu bildiride aort koarktasyonuna eşlik eden desenden torakal aort pseudoanevrizması ve hipoplastik arkus aorta patolojileri olan erişkin bir olgunun BT anjiografi bulgularının sunulması amaçlanmıştır.

Gereç ve yöntem: 20 yaşında erkek hasta 2 aydır devam eden öksürük ve son 3 aydır kısa mesafe yürüyüşle (200–300m) sağ bacakta ağrı şikayetleri ile hastaneye başvurdu. Direkt akciğer grafisinde anevrizma şüphesi de olan olgu torakoabdominal aorta ve alt ekstremite arterlerine yönelik BT anjiografi çekilmesi amacıyla kliniğimize refere edildi. BT anjiografi tetkiki, 140 cc noniyonik kontrast madde kullanılarak 320 dedektörlü BT cihazında yapıldı. Görüntüler multiplanar rekonstrüksiyon ve volume rendering teknikleri kullanılarak iş istasyonunda değerlendirildi.

Bulgular: BT anjiografi görüntülerinin değerlendirilmesinde, abdominal aorta ve her iki alt ekstremite arterleri patent olarak izlenmiş olup kritik darlık saptanmadı. Torakal aortanın değerlendirilmesinde; arkus aorta hipoplazik görünümde olup çapı 15,5*16,5 mm olarak ölçüldü. Aortik istmus seviyesinde, sol subklavyen arter orifisinin hemen sonrasında aort koarktasyonu ile uyumlu görünüm mevcuttu. Koarktasyonun hemen distalinde torakal desenden aortada sol posterolaterale doğru oryantasyon gösteren pseudoanevrizma izlendi. Anevrizma seviyesinde en geniş yerindeki aort çapı 41*69 mm olarak ölçüldü.

Sonuç: Aort koarktasyonu hastalığına biküspid aortik kapak, hipoplastik arkus aorta, ventriküler septal defekt ve patent duktus arteriyozus gibi konjenital hastalıklar eşlik edebilmektedir. Aort koarktasyonu bulunan olgularda tunika media anormallikleri anevrizma gelişimine neden olabilmektedir. Travma pseudoanevrizma oluşumunda önemli faktördür. Prognoz için erken tanı ve tedavi önemlidir. Aort koarktasyonu, aort anevrizması ve hipoplastik aort arkı birlikteliği nadir görülen bir durum olup tanıda BT anjiografi incelemesi multiplanar görüntülemeye imkan tanıması ve yüksek uzaysal rezolüsyonu sayesinde etkin bir şekilde kullanılabilmektedir.

Anahtar Kelimeler: Hipoplastik arkus aorta, pseudoanevrizma, aort koarktasyonu, BT anjiografi

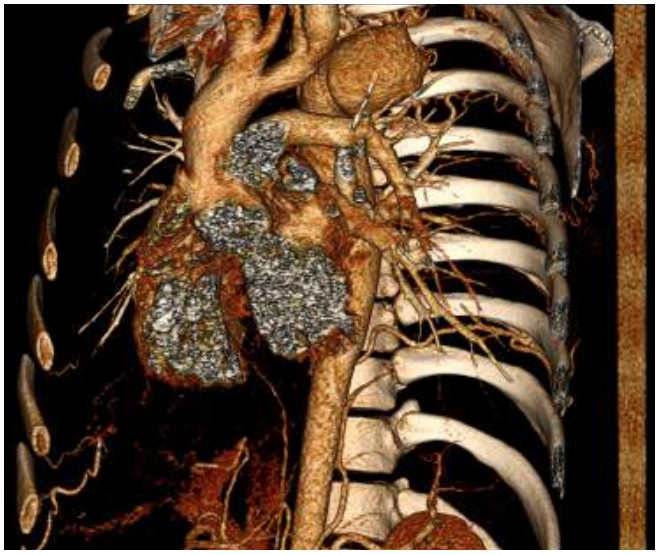

Resim 1.

Resim 2.

Meme Radyolojisi

PS-812

MEME PARANKİM DANSİTESİ TİPLENDİRMESİNDE QUANTRA OTOMATİK YAZILIMI İLE RADYOLOG ARASINDAKİ UYUMUN DEĞERLENDİRİLMESİ

Ali Kırıcı[1], Deniz Güvenir[1], Suat Demirkapı[1], Salih Hamcan[1], Mehmet Şahin Uğurel[1]

[1]Gülhane Askeri Tıp Akademisi

Giriş: Meme parankim yoğunluğu meme kanseri gelişiminde önemli bir risk faktörü olarak kabul edilmektedir. Diğer taraftan meme parankim yoğunluğu arttıkça mamografide lezyon saptama duyarlığı düşmekte ve taramanın etkinliği azalmaktadır. Güncel yazılımların da katkısı ile meme parankim yoğunluk değerlendirmesi okuyucunun (Radyolog) kalitatif ve yazılımlar ile kantitatif olarak değerlendirilebilmektedir. Quantra sistem (Hologic Inc.2013) ile meme kalınlığı, kVp, mAs, filtre gibi parametreler kullanılarak piksel bazlı x ışını atenüasyonu hesaplandıktan sonra doku kompozisyon bilgileri otomatik olarak elde edilebilmekte ve meme parankim yoğunluklarını kantifiye edilebilmektedir. Son zamanlarda yapılan çalışmalarda, otomatik ve okuyucu meme parankim tiplendirmeleri arasında iyi düzeyde uyum olduğu ile ilgili yayınlar mevcuttur. Bizde bu bildirimizde Quantra sistem yazılımı ve okuyucunun meme parankim yoğunluk tiplendirmelerini karşılaştırmayı amaçladık.

Gereç ve yöntemler: Kliniğimize tarama amaçlı mamografi için başvuran 347 kadının dijital mamografi görüntüleri retrospektif olarak değerlendirildi. Fibroglandüler doku yoğunluğu tiplendirilmesi ACR BI-RADS rehberi kullanılarak 4 tipe ayrıldı. Quantra sistem otomatik meme parankim tiplendirmeleri mamografi iş istasyonundan ve okuyucu parankim tiplendirmeleri ise hastane bilgi sistemindeki mamografi raporlarından elde edildi. Meme tiplendirmesinde Quantra ve okuyucu arasındaki uyum analizini değerlendirmede Mc Nemar-Boker testi kullanıldı.

Bulgular: Olguların yaş aralığı 32 ile 85 arasında ve yaş ortalaması 53.9 bulundu. Yaş gruplarına göre olgu sayıları 40 yaş altı (no: 5), 40–49 yaş aralığında (no: 123), 50–59 yaş aralığında (no: 122), 60 yaş üstü (no: 97) tespit edildi. Tip C ve Tip D meme tiplerinde mamografi duyarlılığı düşmekte olup, yaş ile birlikte bu tip memelerin hem Quantra da hem de okuyucunun değerlendirmesinde azaldığı saptandı. Meme parankim tiplendirmede okuyucu ve Quantra arasında istatistiksel olarak anlamlı uyum tespit edilmedi (p değeri 0.728). Okuyucu ve Quantra arasındaki total uyum %62.8 bulundu.

Alt grup analizinde en düşük uyum oranı tip A memelerde (%6.3) en yüksek uyum oranı ise tip C memelerde (%72.9) olduğu görüldü.

Sonuç: Yaptığımız araştırmada Quantra ile okuyucu arasında anlamlı uyum tespit edilememesine neden olarak cihazın piksel bazlı attenuasyon verileri ile tipleme yapması düşünülmüştür. Cihaz bu yöntemle meme parankimi içindeki vasküler yapılar, Cooper ligamanlar, cilt katlantılar vb. yapıları fibroglandüler doku gibi yorumlayıp meme tipi değerlendirmesinde yüksek öngörü yapabilmektedir. Diğer taraftan meme volumü büyük hastalarda lezyon gizleme potansiyeli olan (tip C) fibroglandüler doku miktarının meme volümüne oranı az olduğunda düşük öngörü (tip B) yapabilmektedir. Otomatik meme dansitesi tiplendime programları yeni sürümlerinde yukarıda bahsedilen uyumsuzluk nedenlerine yönelik düzeltme yazılımları geliştirmeleri durumunda uyum oranının daha da artacağı değerlendirilmektedir.

Anahtar kelimeler: quantra, meme parankimi

Resim 1.

Resim 2.

Abdominal Radyoloji

PS-813

PANKREATİK LİPOMATÖZ PSÖDOHİPERTROFİ: US, BT VE MR BULGULARI

Muhsin Nuh Aybay[1], **Serdar Arslan**[1]

[1]*Konya Eğitim ve Araştırma Hastanesi, Radyoloji Bölümü*

Pankreatik lipomatöz psödohipertrofi, normal ekzokrin parankimde atrofi ve adipoz dokuda belirgin artış nedeniyle pankreasta büyüme ile karakterize çok nadir bir antitedir. Literatürde yaklaşık 40 vaka bildirilmiştir. Hastalar genellikle asemptomatiktir. BT veya otopside insidental olarak saptanır. Pankreasın görünümü kistik fibrozise benzerdir. Klinik, laboratuvar bulguları ve kistik fibrozisin diğer görüntüleme bulgularının (duktal obstrüksiyon) olmaması ile kistik fibrozisten ayrılır. Bu yazımızda safra kesesi taşı nedeniyle tetkik edilirken insidental saptanmış tipik görüntüleme bulguları nedeniyle tanı almış 76 yaşında kadın hastanın radyolojik bulguları tartışılmıştır.

Anahtar Kelimeler: Pankreas, Psödohipertrofi, Lipomatöz

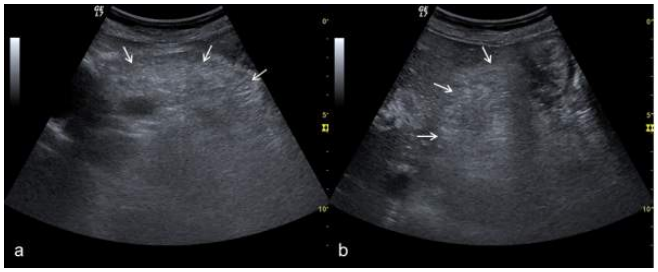

Resim 1 a,b.

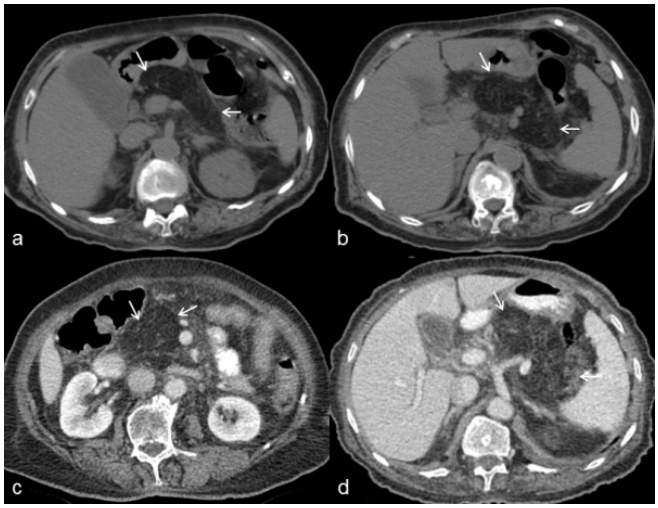

Resim 2 a,b,c,d.

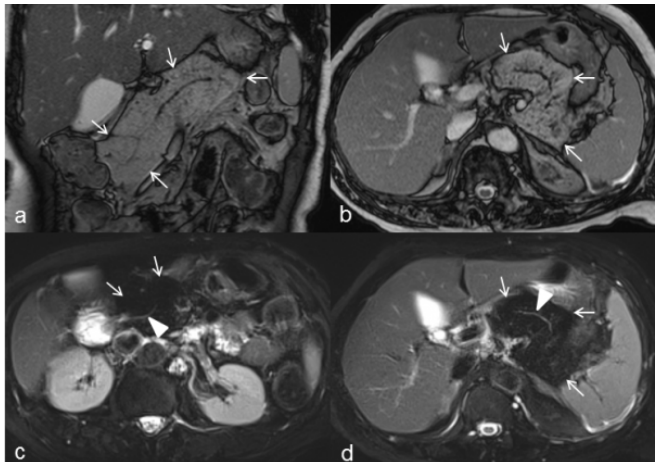

Resim 3 a,b,c,d.

Toraks Radyolojisi

PS-814

KONJENİTAL KİSTİK ADENOMATOİD MALFORMASYON: İNTRAUTERİN TANI

Gökçe Annaç[1]

[1]Bartın Devlet Hastanesi

Amaç: Konjenital kistik adenomatoid malformasyon (KKAM), intrauterin dönemde karşılaşılan intratorasik kitlelerin ayırıcı tanısı arasında yer almakta olup neonatal respiratuar distres sendromu ile ortaya çıkabilmektedir. Mikroskopik görünümüne ve kistlerin boyutuna göre 3 tipi bulunmaktadır: Tip 1 KKAM, genellikle 2 cm'den büyük kistler şeklinde görülürken, tip 2 KKAM 2 cm'den küçük ve birbirine benzer boyutlarda kistlerden oluşur. Tip 3 lezyonlar mikroskopik kistler içerir ve radyolojik olarak solid görünümde olabilir. İntrauterin dönemde intratorasik kitlelerin ve tiplerinin ayrımı prognoz ve sağkalım açısından önemli bir yere sahiptir. Bu vakada amaç, KKAM'ın radyolojik özelliklerini vurgulamaktır.

Gereç-Yöntem: 20 haftalık gebe hasta rutin obstetrik inceleme için radyoloji bölümüne başvurmuş olup Toshiba Applio 500 ile 3.5 MHz konveks prob kullanılarak değerlendirme yapılmıştır.

Bulgular: Hastanın rutin obstetrik US incelemesinde, sağ intratorasik alanda, kalp posteriorunda, düzgün konturlu, hiperekojen lezyon izlenmiş olup kalp anteriora hafif deplase izlenmiştir. RDUS incelemede lezyonun kanlanmadığı ve vasküler dalı bulunmadığı saptanmıştır. Sagital eksende diyafram defekti ve herniasyon olmadığı gösterilmiştir. Lezyon öncelikle KKAM lehine değerlendirilmiştir. US takiplerinde lezyonun küçüldüğü saptanmıştır.

Sonuç: KKAM, sık görülen intratorasik kitlelerden olup, konjenital diyafram hernisi ve pulmoner sekestrasyon gibi diğer sık görülen intratorasik kitleler ile ayırıcı tanısı yapılmalıdır. İntratorasik kitlelerde prognoz, pulmoner hipoplazi, hidrops ve diğer konjenital anomalilerin varlığına göre değişmektedir. İntrauterin tanı, takip ve tedavide önemli bir yere sahiptir.

Anahtar Kelimeler: konjenital, kistik, adenomatoid, malformasyon

Resim 1.

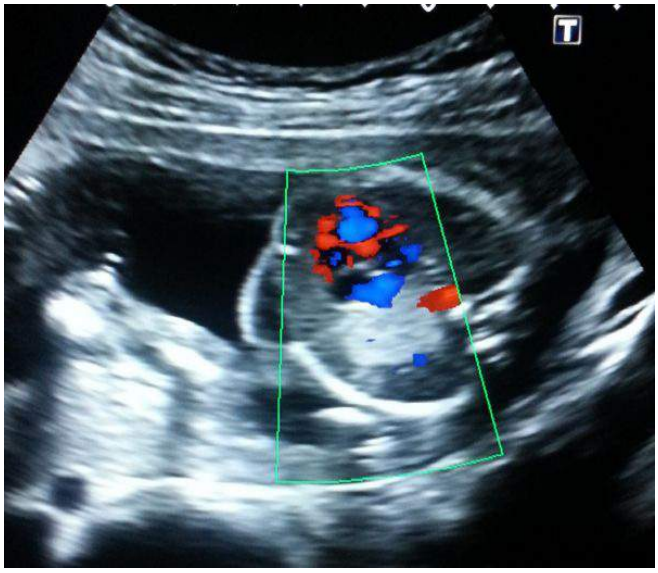

Resim 2.

Resim 3.

Abdominal Radyoloji

PS-815

PERİ-AMPÜLLER BÖLGE TÜMÖRÜ TAKLİTÇİSİ: GROOVE PANKREATİT

Osman Melih Topcuoğlu[1], Elif Dilara Topcuoğlu[2]

[1]Keçiören Eğitim ve Araştırma Hastanesi Radyoloji Kliniği
[2]Ufuk Üniversitesi Tıp Fakültesi Radyoloji Anabilim Dalı

Giriş ve Amaç: Groove pankreatit, pankreas başı, duodenum ve ana safra kanalı arasında kalan pankreatik 'groove' kesimini etkileyen ve son derece nadir görülen bir antitedir. Tam nedeni bilinmemekle birlikte, uzun süreli alkol bağımlılığı, Santorini kanalı obstruksiyonu ve Brunner bezi hiperplazisi ile bağlantılı olabildiği gösterilmiştir. Bu bildiride paraduodenal pankreatit olarak da bilinen ve oldukça nadir görülen groove pankreatit olgusu MR bulguları ile birlikte sunulmuştur.

Olgu: 68 yaşında erkek hasta yemek sonrası şiddetlenen karın ağrısı nedeniyle acil servise başvurdu. Geçirilmiş pankreatit öyküsü bulunan ve serum pankreatik lipaz/amilaz, CA19–9 ve bilirubin değerlerinde yükselme olan hasta US ile değerlendirildi. US incelemede periampuller bölgede hipoekoik kitle saptandı. Ardından elde olunan MR de duodenum ikinci kesimi medyal duvarında 10 mm'ye

ulaşan asimetrik kalınlaşma ve kistik dejenerasyon alanları saptandı. Ayrıca ana pankreatik duktusta ve koledok distalinde ve intrahepatic safra yollarında dilatasyon mevcuttu.

Sonuç ve Tartışma: Groove pankreatit oldukça nadir görülen ve sıklıkla duodenum duvarında heterotopik pankreas dokusunun enflamasyonuna ikincil olarak ortaya çıkar. Kronik enflamatuar hasar ile duodenum ikinci kesiminde duvarda kalınlaşma, kistik ve/veya stenotik değişiklikler oluşur. Pankreatik adenokarsinom başta olmak üzere pek çok periampuller bölge tümörü groove pankreatiti taklit edebilir. Pankreatik adenokarsinomdan vasküler invazyon yapmaması ve safra kanalı duvarında düzensizlik olmaması ile ayrılabilir. Groove pankreatit, periampuller bölge tümörlerinin ayırıcı tanısında akla gelmesi gereken önemli bir patolojidir.

Anahtar Kelimeler: Groove, pankreatit, peri-ampüller, tümör

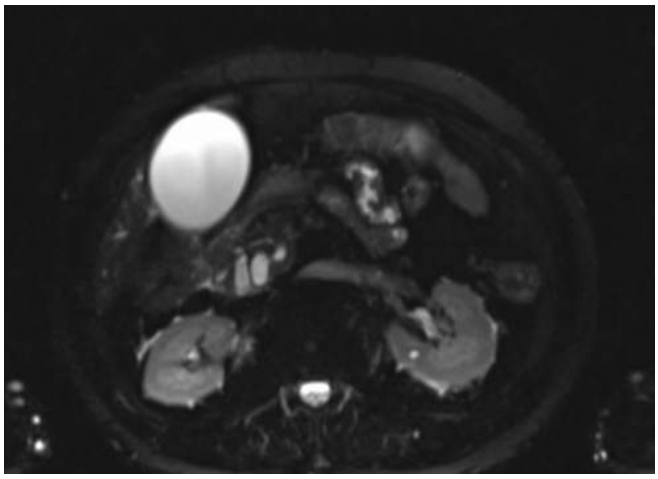

Resim 1.

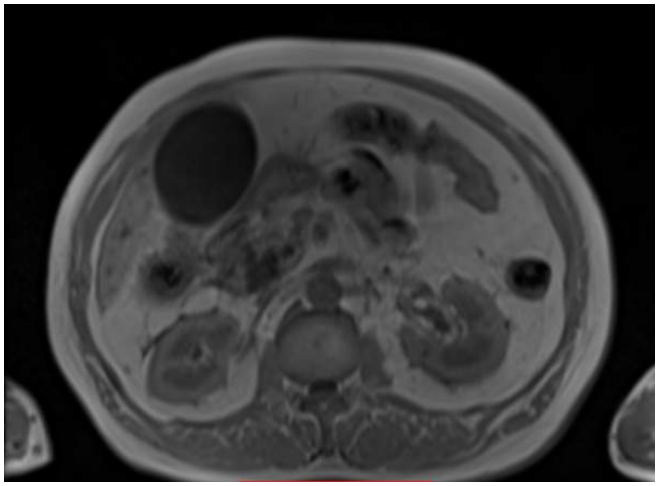

Resim 2.

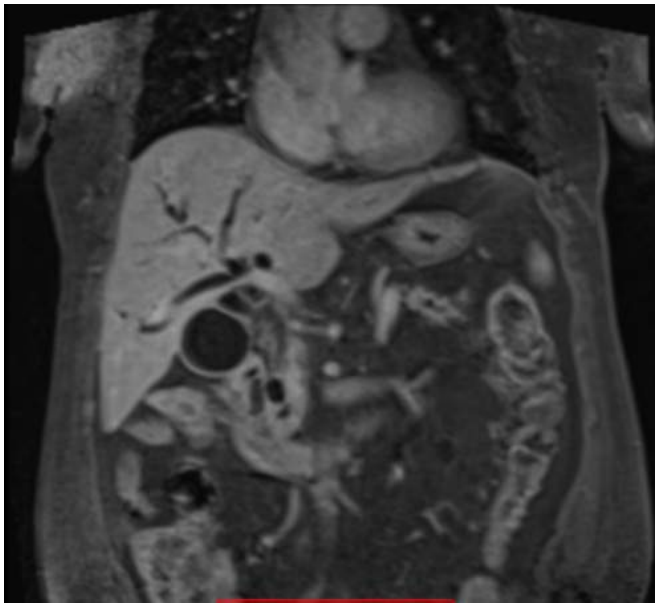

Resim 3.

Pediatrik Radyoloji

PS-816

DİSTALE HAVA GEÇİŞİ OLAN VE KARIN ULTRASONOGRAFİSİNDE PANKREATİKOBİLİYER SİSTEMDE HAVA SAPTANAN DUODENAL ATREZİ OLGUSU

Altan Güneş[1], Ahmet Poker[1], Javid İsayev[1], Gül Durmuş[2], Berna Oğuz[1], Mithat Haliloğlu[1]

[1]Hacettepe Üniversitesi Tıp Fakültesi Radyoloji Anabilim Dalı, Pediatrik Radyoloji Bilim Dalı
[2]Hacettepe Üniversitesi Tıp Fakültesi Çocuk Cerrahisi Anabilim Dalı

Konjenital duodenal atrezi veya obstrüksiyon, ön barsağın gelişim, kanalizasyon ve rotasyon sırasındaki embriyolojik gelişim bozukluğu sonucu ortaya çıkan bir anomalidir. Bu olgu bildirisinde karın ultrasonografisinde (US) pankreatobiliyer sistemde hava görülmesi nedeniyle mide-duodenum tetkiki yapılıp duodenal düzeyde obstrüksiyon tanısı alan ve opere edilen bir yenidoğanın radyolojik bulguları sunulacaktır.

Doğumundan itibaren beslenme bozukluğu olan, oral alımı tolere edemeyen ve safralı kusması olan 20 günlük erkek bebek başka bir merkezden hastanemize sevk edildi. Fizik muayenede Down sendromu stigmalarından bir kaçını taşıyan hastanın düz karın radyogramında gaz dağılımda özellik saptanmadı (Resim 1). Karın US tetkikinde safra yollarında, safra kesesinde ve pankreatik kanalda hava saptanması (Resim 2) üzerine olası duodenal tıkanıklık düşünülerek kontrastlı üst gastrointestinal sistem incelemesi yapıldı. Suda eriyen iyotlu kontrast madde ile yapılan mide-duodenum tetkikinde mide-de hiperperistaltik dalgalar ve duodenal bulbusta dilatasyon izlendi. Dilate bulbustan safra yollarına ve safra kesesine, pankreatik kanala kontrast maddenin reflüsü görüldü (Resim 3). Tanımlanan bulgular ile duodenal düzeyde tıkanıklık ve eşlik eden biliyer duktus açılım anomalisi düşünüldü. Opere edilen hastada duodenumun ikinci kısmında duodenal atrezi tespit edildi.

Duodenal obstrüksiyonlar; intrinsik (atrezi, stenoz ve web) veya ekstrinsik (malrotasyon, Ladd's bandı, anüler pankreas, duplikasyon) nedenlere bağlı olarak görülebilir. Duodenal atrezili vakaların üçte biri kromozomal anomalilerle birlikte görülür. Özellikle trizomi 21 ile birlikteliği sıktır. Duodenal atrezi ince barsak atrezileri içerisinde en sık görülenidir. Postnatal klasik radyogram bulgusu mide ve duodenumun distandü olarak görüldüğü "çift hava" bulgusudur.

Genellikle distalde hava görülmez. Ancak nadiren bazı olgularda tek hava bulgusu olabileceği gibi sunulan bu olguda izlendiği gibi çok daha nadir olarak da anormal biliyer duktus anomalisine bağlı distale hava geçişi görülebilmektedir. Distalde hava görülmesi duodenal atrezi tanısını geciktirebilir. Yenidoğan döneminde pankreatik kanal ve hepatobiliyer sistemde gaz saptanması muhtemel bir duodenal atrezi veya obstrüksiyon açısından uyarıcı olmalıdır. Nadiren duodenal atrezilerde eşlik eden bilier duktus anomalisi nedeniyle atrezi distalinde gaz görülebildiği akılda tutulmalıdır.

Anahtar Kelimeler: Çocuk, duodenal atrezi, safralı kusma

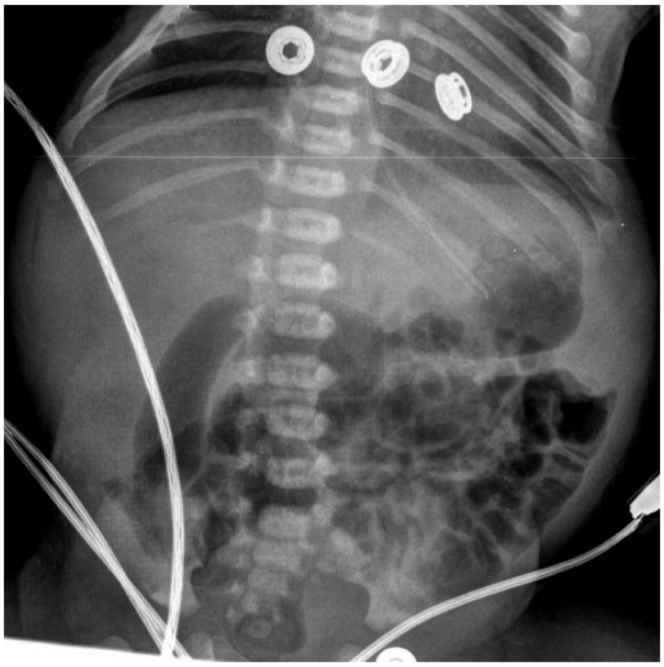

Resim 1.

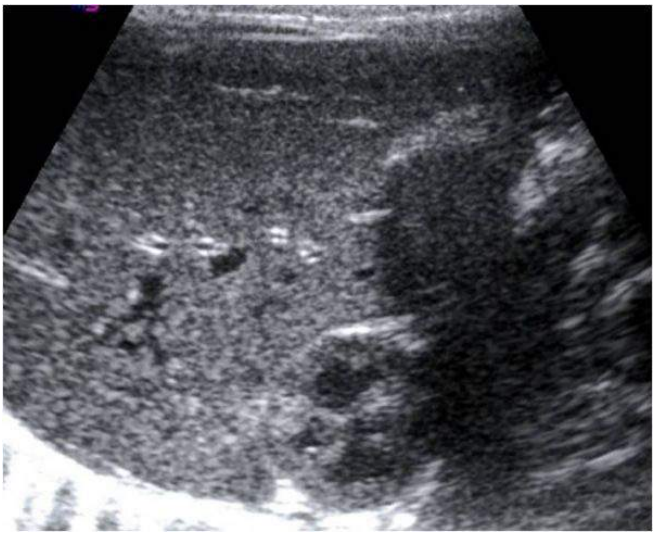

Resim 2.

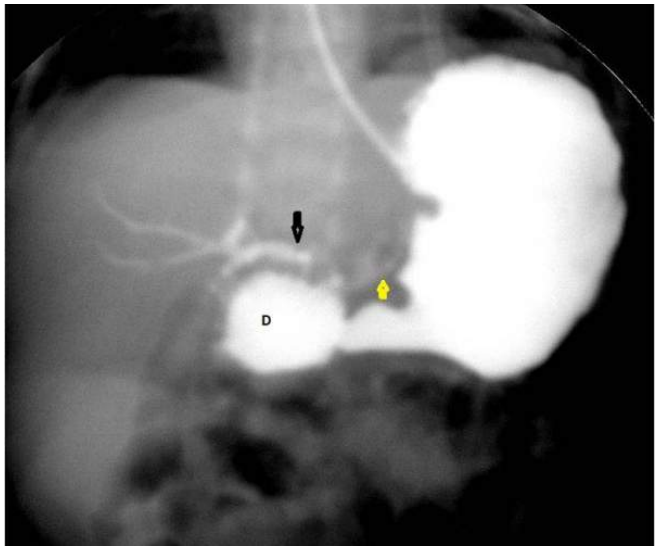

Resim 3.

Pediatrik Radyoloji

PS-818

DİYAFRAGMATİK MEZOTELYAL KİST: ÜÇ OLGUDA US VE MR BULGULARI

Muhsin Nuh Aybay[1], Hasan Erdoğan[1], Zeynep Keskin[1]

[1]Konya Eğitim ve Araştırma Hastanesi, Radyoloji Bölümü

Diyafragmatik mezotelyal kistler çölomik kalıntılardan ortaya çıkan nadir konjenital lezyonlardır. Pediatrik yaş grubunda karşımıza çıkmakta olup literatürdeki en geniş vaka serisinde median yaş 8 olarak bulunmuştur. Nadir görülmesi ve anatomik lokalizasyonları nedeniyle tanıda problem olabilmektedir. Yanlış tanı listesinde intrahepatik basit kist, karaciğer kist hidatiği, diyaframdan kaynaklı bronkojenik kist, teratom gibi lezyonlar bulunmaktadır. Kistin ekstrahepatik lokalizasyonda olduğunu saptamak tanıda anahtar noktadır. Diğer karakteristik bulguları sağ üst kadranda kostofrenik açı posterolateralinde yerleşim, ince duvarlı ve bilobüle görünümde oluşudur. BT ve MR görüntülerde ekstrahepatik yerleşimi saptamak zordur ve yanlış tanıya sebep olabilir. Yüksek frekanslı prob kullanılarak gerçekleştirilen ultrason ile yüksek doğrulukla tanı konulabilir. Asemptomatik hastalarda ultrason ile takip yeterliyken, semptomatik hastalarda perkütan tedavi uygulanabilir. Bu yazıda ilk ultrasonlarında farklı tanılar almış 2,7 ve 9 yaşında üç olgunun US ve MR görüntüleme bulgularını sunmaktayız.

Anahtar Kelimeler: Diyafram, Mezotelyal, Kist

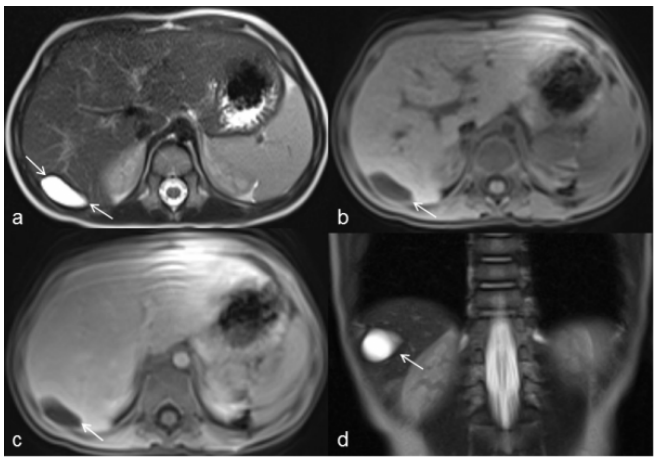

Resim 1.

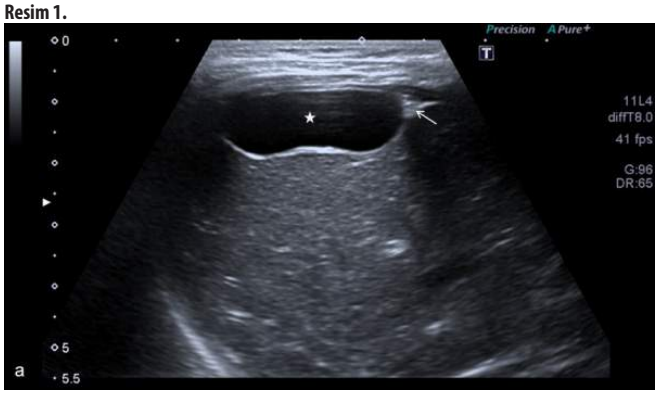

Resim 2.

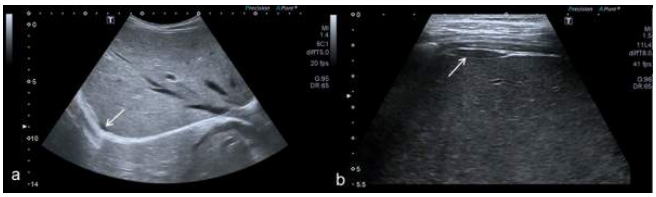

Resim 3.

Kas-İskelet Radyolojisi

PS-819

ANİ BÜYÜME GÖSTEREN DEV İLİOPSOAS BURSİTİ OLGUSU

Seray Kurt Güney[1], Vusal Guluyev[1], Hanife Özdemir[1], Aytül Hande Yardımcı[1], Nuri Özgür Kılıçkesmez[1]

[1]İstanbul Eğitim ve Araştırma Hastanesi

Amaç: Ani hızlı büyüme gösteren dev iliopsoas bursitin BT ve MRG görüntüleme özelliklerini sunduk.

Yöntem-gereçler: Elli üç yaşında enfekte ingunal herni nedeniyle operasyonu planlanan hastanın yapılan MRG tetkikinde insidental iliopsoas bursiti saptanmıştır.2 sene sonra sağ inguinal bölgede ve uylukta şişlik şikayeti ile başvuran hastanın nüks inguinal herni ön tanısıyla çekilen 64 kesitli BT incelemesi ve ardından MRG incelemesi yapılmış olup elde olunan görüntüler değerlendirildi.

Bulgular: Elde olunan BT görüntülerde sağ retroperitoneal bölgede iliopsoas trasesi boyunca uzanan, femoral kanaldan femur medialde orta diafizer kesimedek uzanım gösteren 28x16x14 cm boyutlarda lobule konturlu septalı cidarsal kontrast tutulumu izlenen inguinal vasküler yapılarda anteromediale hafif deplasmana ve iliak kemikte endosteal scallopinge neden olan kistik lezyon izlenmektedir (Resim 1).2 sene önceki MRG incelemede lezyon boyutu 9x6x5cm olup lezyon boyutlarında belirgin artış izlenmiştir (Resim 2).

Tartışma: İliopsoas bursa vücuttaki en büyük bursa olup iliakus kası ile ilipsoas tendonu ile kalça eklem kapsülü ile pektineal eminensia arasında yer almaktadır. Erişkinlerde %98 bilateral olup ve uzun aksı 3–7 cm ve genişliği 2–4 cm ye ulaşabilir.

İliopsoas bursiti kalça eklem patolojileri (sıklıkla dejeneratif ve daha az sıklıkla inflamatuar artroaptiler), snapping kalça sendromu veya normal kalça ekleminde tekrarlayan travma veya aktivite ile ilişkili olabilir. Fizik muayenede sıklıkla ele gelen inguinal veya abdominal kitle bulunur.

BT ve MRG kitlenin kistik natürünü, çevre yapılarla ilişkisini, pelvis uzanımını gösterir. Ancak MRG iliopsoas bursanın kalça eklem boşluğuna posteriorda kuyruk benzeri uzanım şeklinde ilişkisini tariflemede ideal yöntemdir. Kontrastlı BT ise kistik kitlenin duvarının ayrıca femoral damarların boyanmasını göstermede faydalıdır.

İliopsoas bursa distansiyonu ayırıcı tanısında inflamatuar veya neoplastik inguinal lenfadenopati, femoral veya inguinal herni, erkek hastalarda inmemiş testis, psoas absesi ve femoral vasküler patolojiler (femoral arter anevrizması) yer almaktadır.

Sonuç: İliopsoas bursiti sık görülen kalça eklem patolojileri ile ilişkili olabilir. Bu nedenle inguinal şişlik şikayeti ile başvuran diğer yandan asemptomatik hastalarda görüntüleme yapılmalı ve ayırıcı tanıda iliopsoas bursiti de akılda tutulmalıdır.

Anahtar Kelimeler: dev iliopsoas bursiti, BT, MRG

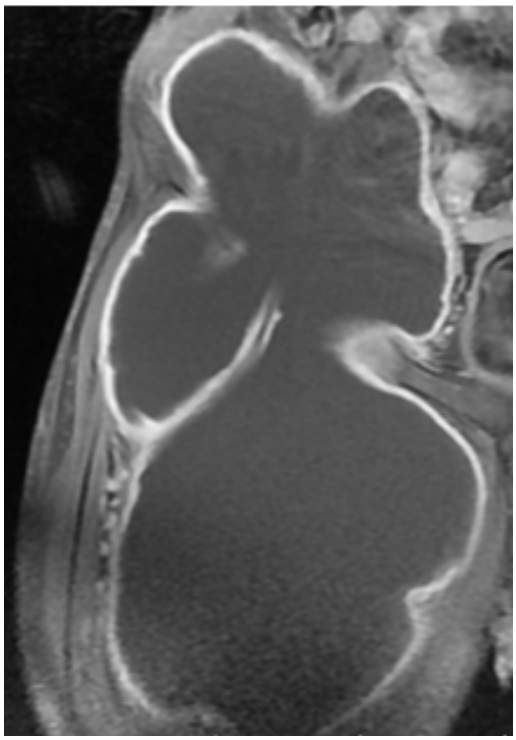

Resim 1.

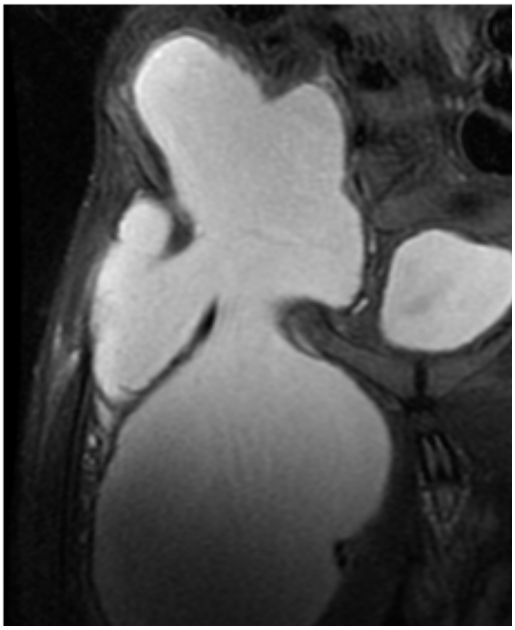

Resim 2.

Resim 3.

Toraks Radyolojisi

PS-821

LENFADENOPATİYİ TAKLİT EDEN PARATRAKEAL HAVA KİSTİ

Elif Nisa Ünlü[1], Mertay Boran[2], Derya Güçlü[3], Onur Eşbah[4]

[1]Düzce Üniversitesi Tıp Fakültesi, Radyoloji Anabilim Dalı
[2]Düzce Üniversitesi Tıp Fakültesi, Göğüs Cerrahisi Anabilim Dalı
[3]Düzce Atatürk Devlet Hastanesi, Radyoloji Bölümü
[4]Düzce Üniversitesi Tıp Fakültesi, Tıbbi Onkoloji Bilim Dalı.

Giriş ve Amaç: Paratrakeal hava kistleri, trakea komşuluğunda izlenen ve çoğunlukla insidental olarak saptanan küçük hava koleksiyonlarıdır. Bu sunumda amaç, akciğer kanseri nedeniyle takip edilen bir olguda, sekresyonla dolarak paratrakeal lenfadenopatiyi taklit eden paratrakeal kistin BT bulgularını sunmak ve tartışmaktır.

Olgu: Yassı hücreli akciğer kanseri tanısı ile kemoterapi ve radyoterapi uygulanan 47 yaşındaki erkek olgunun, tedaviye cevabın değerlendirilmesi için yapılan son Toraks BT incelemesinde, sağ üst paratrakeal bölgede 2.1x1.3 cm boyutlarında lenfadenopatiyi düşündüren doku lezyonu saptanmıştır. Önceki incelemede bu lokalizasyonda lenf nodu izlenmediğinden ilk anda lenf nodu metastazını akla getirse de, önceki tetkik tekrar değerlendirildiğinde bu lokalizasyonda paratrakeal kist varlığı dikkati çekmiş ve lezyonun sekresyon ile dolarak solid görünüm kazanmış paratrakeal kiste ait olduğu anlaşılmıştır.

Tartışma ve Sonuç: Paratrakeal hava kistleri en çok sağ üst posterior paratrakeal bölgede izlenir. Etyolojileri henüz bilinmemektedir. Çoğunlukla asemptomatik ve insidental bulgulardır. Nadiren mukus sekresyonu için rezervuar görevi görerek tekrarlayıcı hava yolu enfeksiyonlarına neden olabilirler. Bizim olgumuzda ise sekresyon ile dolarak lenfadenopatiyi taklit ediyordu. Bu nedenle, özellikle malignite nedeniyle takipte olan olgularda önceki BT incelemelerinin dikkatli değerlendirilmesi ve sağ üst paratrakeal bölge değerlendirilirken sekresyon ile dolu paratrakeal hava kistinin de akılda bulundurulması gereklidir.

Anahtar Kelimeler: akciğer kanseri, lenfadenopati, paratrakeal hava kisti, BT

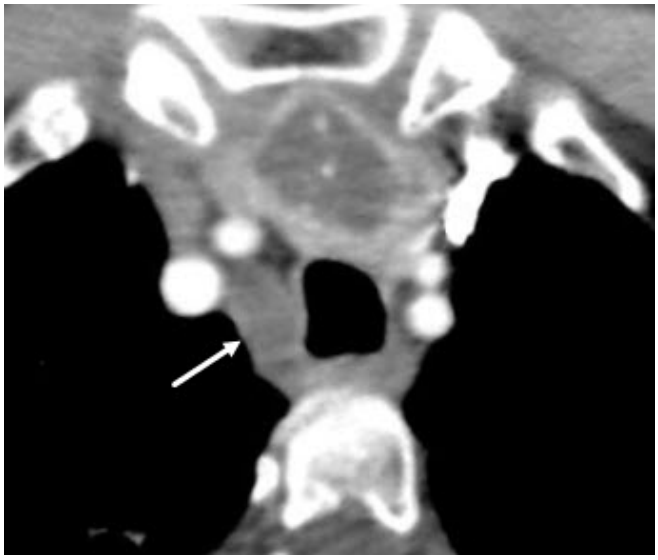

Resim 1.

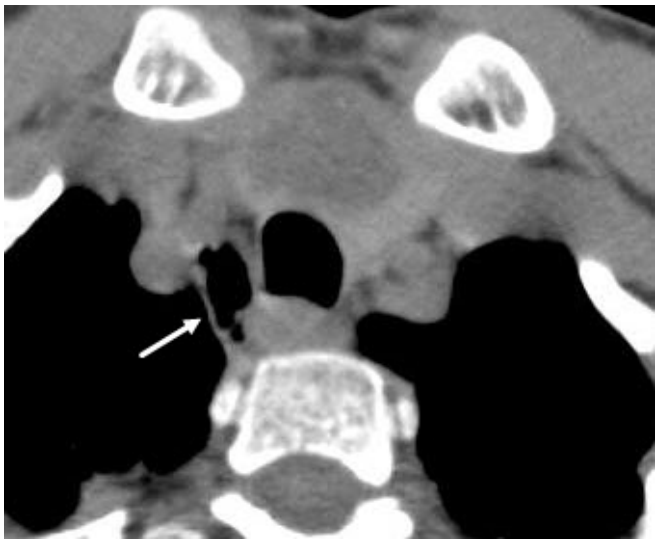

Resim 2.

Meme Radyolojisi

PS-822

STROMAL FİBROZİS'İN MAGNETİK REZONANS GÖRÜNTÜLEME BULGULARI VE DİFÜZYON AĞIRLIKLI GÖRÜNTÜLEMENİN TANIYA KATKISI

Ravza Yılmaz[1], Zuhal Bayramoğlu[1], Merve Gülbiz Kartal[1], Emine Çalışkan[1], Artur Salmaslıoğlu[1], Memduh Dursun[1], Gülden Acunaş[1]

[1]İstanbul Üniversitesi, İstanbul Tıp Fakültesi, Radyoloji Anabilim Dalı

Amaç: Stromal fibrozis'in magnetik rezonans (MR) görüntüleme bulgularını sunmayı ve malignite ile ayırıcı tanısında difüzyon ağırlıklı görüntüleme ve görünen difüzyon katsayısı'nın (ADC) tanıya katkısını araştırmayı amaçladık.

Materyal-Metod: Meme radyolojisi bölümümüzde meme ultrasonografisi ve dinamik kontrastlı difüzyon incelemesi yapılmış takiplerinde stabil olan histopatolojik olarak stromal fibrozis tanısı bulunan toplamda 35 hastaya ait meme MRG görüntülerini retrospektif olarak değerlendirildi, iş istasyonunda dinamik kontrastlı seriler ve T2A inceleme ile korele olarak 0–800 s/mm ^{2} b değerine sahip difuzyon incelemelerinde stromal fibrozis tanısı almış lezyonların ve

aynı hastada normal meme parenkiminden ADC değerlerini ölçüldü. Dinamik değerlendirme ile kontrastlanma paternlerini belirledik. Meme kanseri tanısı almış 45 hastada da aynı b değerinde ve aynı yöntemle ADC ölçümü yapıldı. ADC değerleri elde edilip veriler t test ile analiz edildi.

Bulgular: Stromal fibrozis tanısı alan hastaların yaş ortalaması 42 İdi. Stromal fibrozis tanısı aldıktan sonra hastalar takiplerine US, MMG veya MRG modalitelerinden en az biri ile devam etmiş olup ortalama takip süresi 12 aydır. Takiplerinde bahsedilen lezyonda malignite gelişimi saptanmamıştır. Olguların %28 kitlesel, %72 si kitlesel olmayan kontrast tutulumu göstermekte idi. T2A incelemelerde %42 hiperintens, %32 izointens, %17 hipointens idi. Dinamik kontrastlı serilerde %92 tip 1 paternde kontrastlanma göstermekte idi. Histopatolojik olarak sıklıkla eşlik eden bulgular ductal ectazi, ductal hiperplazi, apokrin metaplazi ve adenozistir. ADC değerleri karşılaştırıldığında stromal fibrozis tanılı lezyonlarda ve normal parenkim arasında istatistiksel olarak anlamlı fark saptanmadı (p=0,2). Malignite ile karşılaştırıldığında stromal fibrozis tanılı hasta grubunda istatistiksel olarak yüksek ADC değerleri bulundu (p=0,005).

Sonuç: Stromal fibrozisin MR bulguları farklılık gösterebilir. Stromal fibrozis dinamik değerlendirmede sıklıkla tip 1 kontrastlanma paterni göstermesi ve ADC değerlerinin malignite için beklenen değerlerden yüksek olması dinamik kontrastlı DWI/ADC sekanslı MR görüntülemenin malignite ile stromal fibrozis ayırıcı tanısında oldukça değerli olabilir.

Anahtar Kelimeler: stromal fibrozis, ADC, MRG

Nöroradyoloji

PS-823

SEPTUM PELLUSİDUM VARYASYONLARININ VE KAVUM VELUM İNTERPOZİTUMUN METOPİK SÜTUR PERSİSTANSI İLE İLİŞKİSİ

Ozan Batkı[1], Ali Fırat Sarp[2], Mehmet Coşkun[3], Muhsin Engin Uluç[3]

[1]Bingöl Kadın Doğum ve Çocuk Hastalıkları Hastanesi, Radyoloji Bölümü
[2]Bitlis Devlet Hastanesi, Radyoloji Bölümü
[3]İzmir Katip Çelebi Üniversitesi Atatürk Eğitim ve Araştırma Hastanesi, Radyoloji Bölümü

Metopik sütür günlük radyoloji pratiğimizde kesitsel görüntüleme yöntemleri ile sıkça karşılaştığımız, bazı insanlarda komplet veya inkomplet persistans gösterse de çoğunlukla yaşamın erken yıllarında tamamen kapanan bir frontal kemik orta hat sütürüdür.

Kavum septum pellusidum (KSP) ve kavum vergae (KV) beyin lateral ventriküllerini ikiye ayıran ince membranöz bir yapı olan septum pellusidumdan köken alır. Kavum veli interpozitum (KVİ) ise velum interpozitum sisternasının genişlemesiyle oluşur. Bu üç yapı beyin orta hat anatomisinin en sık kistik varyasyonlarıdır.

Biz bu çalışmamızda; günlük kesitsel görüntüleme incelemelerimizde bazen birlikteliklerini gözlemlediğimiz bu yapıların birlikte bulunma sıklığının istatistiksel olarak anlamlı olup olmadığını ve coğrafyamızda metopik sütür persistansının prevalansını belirlemeyi amaçladık.

Embriyolojik gelişim süreçleri hakkında hala yeterli bilgiye sahip olmadığımız bu orta hat yapılarının; bilinen embriyolojik gelişim özellikleri birbirleri ile bağlantılı değilmiş gibi görünse de embriyonik dönem ile fetal yaşamı ve hatta yaşamın ilk yıllarını kapsayan bu benzer dönemlerde oluşagelip evolüsyona uğramaları dikkat çekicidir. Biz bu çalışmamızda embriyolojik olarak ilişkili görünmeseler de gelişimsel ve bazı çevresel diğer faktörlerden eş zamanlı etkilenebileceğini öngördüğümüz bu yapıların persistansları arasında bir ilişki olup olmadığını ortaya koymayı amaçladık. Bunun için İzmir Atatürk Eğitim ve Araştırma hastanesinde 2014 yılı şubat ayında acil serviste çekilen beyin bilgisayarlı tomografi (BT) tetkikleri retrospektif olarak incelendi. Beyin orta hattı incelemeyi engelleyecek durumlar bulunan az sayıda olgu çalışmadan çıkarıldıktan sonra kalan 1061 BT'de MS, KSP, KV, KVİ varlığı ve oranları analiz edildi.7 ile 96 yaş arasındaki olguların 516'sı erkek, 545'i kadın olup; 56 olguda (%5,28) KSP, KV ve KVİ varyasyonlarından en az biri mevcuttu. KSP 52 olguda (%4,90) mevcut iken, KV 25 olguda izlendi (%2,36). KV olguların tamamında KSP ile birlikteydi. KVİ 7 olguda izlenirken (%0,66) bunların 3' ü KSP ile birlikte, 4' ü izole idi (%0,37). Persiste metopik sütür 59 olguda saptandı (%5,56). Bunların 48'i total (%4,52), 11' i parsiyel idi (%1,04). MS persistansı ile KSP, KV ve KVİ' dan en az birinin birlikteliği 3 olguda saptandı. Bu olguların ikisinde KSP ve KV birlikteyken birinde tek başına KSP mevcuttu. Olguların üçü de total MS persistansına sahipti (%0,28). MS persistansı ile üç anterior orta hat kistik varyasyonundan oluşan bu iki grubun ve alt gruplarının birbiriyle istatistiksel olarak anlamlı birliktelik göstermedikleri saptandı (p>0,05).

Son olarak bu çalışmamızda ırksal farklılıklar gösterdiği (Avrupalılarda %7–8, Afrikalılarda %1 ve Moğollarda %4–5) daha önce dünyanın değişik bölgelerinde yapılan çalışmalar ile saptanmış olan metopik sütür persistansı prevalansının, ırksal çeşitliliğe sahip olan coğrafyamızdaki prevalansı (%5,56) olarak hesaplandı.

Anahtar Kelimeler: Kavum septum pellusidum, kavum veli interpozitum, kavum vergae, metopik sütür

Abdominal Radyoloji

PS-824

SAFRA KESESİ ADENOMYOMATOZİSİ MR BULGULARI

Osman Melih Topcuoğlu[1], Elif Dilara Topcuoğlu[2]

[1]Keçiören Eğitim ve Araştırma Hastanesi Radyoloji Kliniği
[2]Ufuk Üniversitesi Tıp Fakültesi Radyoloji Anabilim Dalı

Giriş ve Amaç: Adenomyomatozis, difüz ya da fokal olarak safra kesesi duvarındaki kalınlaşmanın benign bir nedenidir. Malign potansiyeli olmayan ve çoğunlukla tedavi gerektirmeyen bu durum, safra kesesinin malign lezyonları ile karışabileceğinden klinik önem arz etmektedir. Yaşla insidansı artmakta olup kadın hastalarda daha sık rastlanmaktadır. Bu bildiride safra kesesi adenomyomatozisinin MR bulguları olgu eşliğinde sunulmuştur.

Olgu: 40 yaşında erkek hastaya birkaç aydır devam eden müphem karın ağrısı ve bulantı şikayeti ile başvurdu. Batın muayenesinde özellik yoktu. Yapılan US incelemede safra kesesi fundusunda düzensiz konturlu mural kalınlaşma ve kese duvarında kistik değişiklikler saptandı. Safra kesesi karsinomu ön tanısıyla hasta MR ye yönlendirildi. MR de kese fundusunda duvarda fokal simetrik mural kalınlaşma ve İVKM sonrasında homojen kontrastlanma görüldü. Kese dışına yayılım saptanmadı.

Sonuç ve Tartışma: Safra kesesi adenomyomatozisi epitelyal proliferasyon, müsküler kalınlaşma ve intramural divertiküllerle (Rokitansky-Aschoff sinüsleri) karakterize, difüz ya da segmental tutulumla gidebilen bir patolojidir. Bu intraluminal divertiküller T2A da yüksek sinyale sahiptirler. Duvardaki kalınlaşma ise İVKM sonrasında genellikle kontrastlanma gösterir. Ayırıcı tanıda safra kesesi karsinomu, polip, Frigyalı başlığı ve kolelityazis yer alır. Safra kesesi duvarında asemptomatik hastada kalınlaşma saptandığında maligniteyle karışabilecek bu önemli tanı akılda tutulmalıdır.

Anahtar Kelimeler: Adenomyomatozis, safra kesesi, karsinom

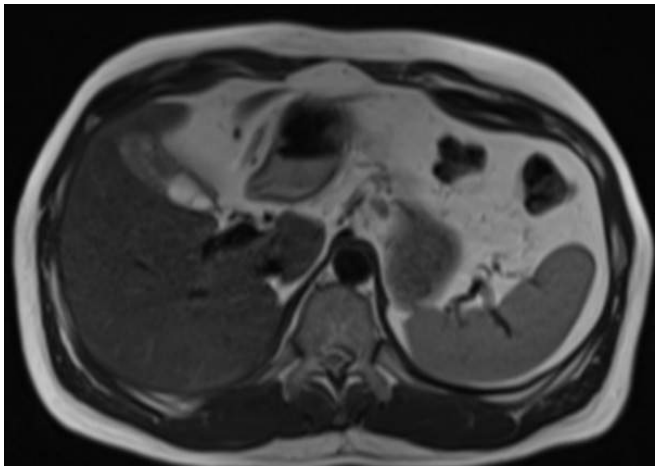

Resim 1.

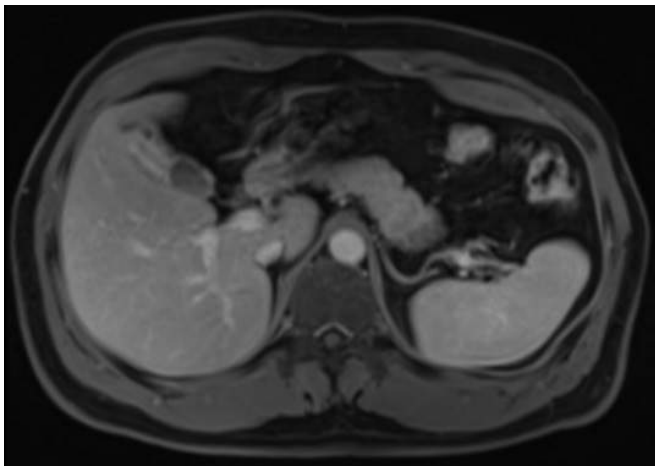

Resim 2.

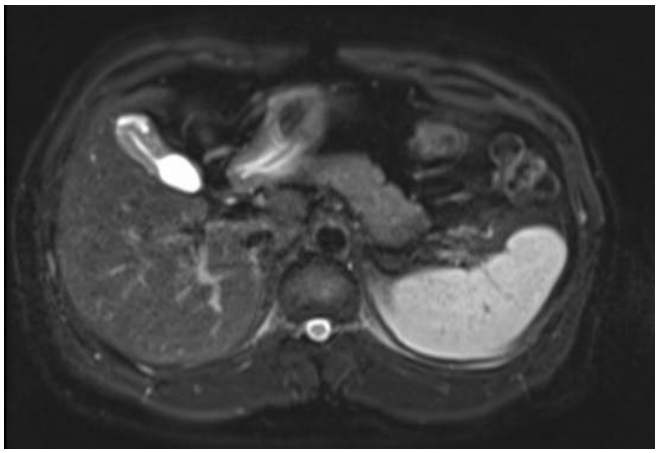

Resim 3.

Nöroradyoloji

PS-825

NADİR BİR OLGU; PRİMER KRANİAL KİST HİDATİK

Tuba Selçuk Can[1], Behice Kaniye Yılmaz[1]

[1]*Haseki Eğitim ve Araştırma Hastanesi*

Amaç: Nadir görülen primer kranial kist hidatiğin Manyetik Rezonans (MR) ve bilgisayarlı tomografi (BT) bulgularını bir olgu eşliğinde sunmak. Olgu: 16 yaşındaki erkek hasta baş ağrısı nedeni ile BT ve ardından BT'de lezyon görülmesi üzerinde MR tetkiki ile değerlendirildi. Kontrastsız Beyin BT tekikinde sağ serebral hemisferde, oksipital lobda geniş yerleşim gösteren ince cidarlı, homojen hipodens kistik lezyon izlendi. Kontrastlı MR tetkikinde, kistin ince cidarsal kontrastlanma gösteren, içerisinde T1 ve T2 AG sekanslarda hipointens lineer membran ile uyumlu görünüm kaydedilmiş olup GHARBİ sınıflamasına göre tip 2 ile uyumlu kist hidatik olarak değerlendirilmiştir.

Tartışma-Sonuç: Türkiye kist hidatiğin çok sık olarak görüldüğü ülkelerden biridir ve sıklık olarak 1/2000 oranı bildirilmiştir. Hidatik kist çoğunlukla karaciğer ve akciğerde görülmekte olup, primer kranial tutulum %1 oranla oldukça nadir olarak görülmektedir. İntrakranial hidatik kistlerin %50–75'i çocukluk yaş grubunda görülür. Kranial kist hidatiklerin rüptüre olmadan cerrahi olarak çıkarılması gerekmektedir. Bu nedenle preoperatif tanı oldukça önemlidir. Türkiye gibi kist hidatik hastalığının endemi gösterdiği bir ülkelerde BT'de kistik lezyon saptandığında, kist hidatik her zaman akılda bulundurulmalıdır.

Anahtar Kelimeler: hidatik kist, kranial

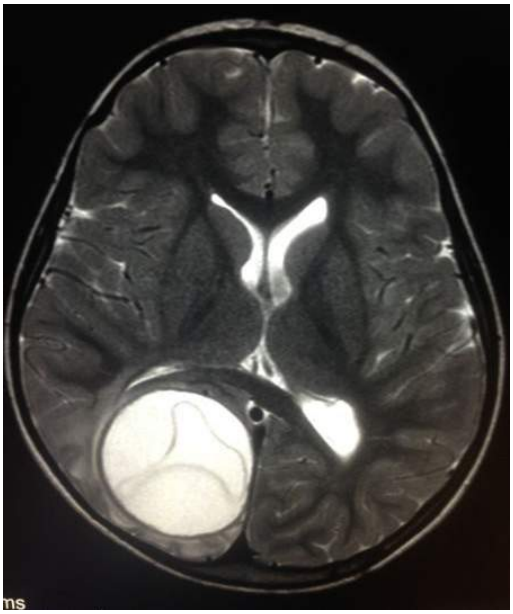

Resim 1.

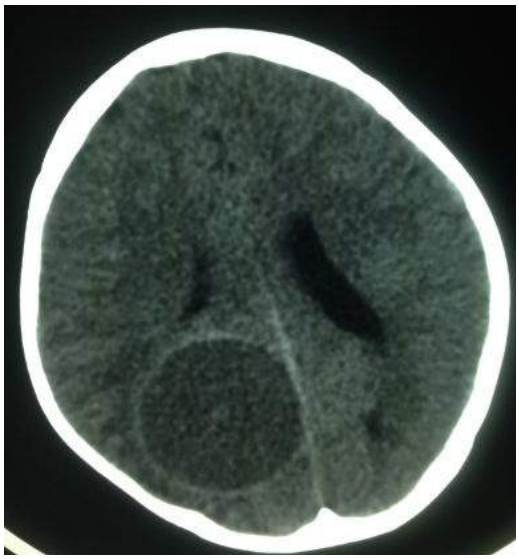

Resim 2.

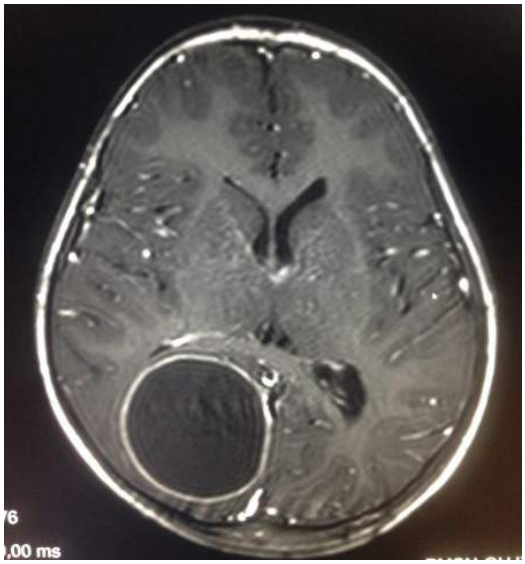

Resim 3.

Kas-İskelet Radyolojisi

PS-826

JUVENİL HİYALİN FİBROMATOZİS TANILI HASTADA MRG BULGULARI

Kazım Serhan Keleşoğlu[1], Mehmet Çağrı Danışman[1], İbrahim Güler[1], Hakan Cebeci[1], Mustafa Koplay[1]

[1]Selçuk Üniversitesi Tıp Fakültesi

Giriş: Juvenil hiyalin fibromatozis (JHF) nadir bir yumuşak doku tümörü olup papülonodüler deri lezyonları, eklem kontraktürleri, jinjival hipertrofi, yumuşak doku kitleleri ve osteolitik kemik lezyonları ile karakterize bir hastalıktır. Eklem kontraktürleri hastanın yaşamını olumsuz yönde etkileyip infantil dönemde motor gelişimini kısıtlayabilir. Masif jinjival hipertrofiler çiğnemeyi ve diş gelişimini güçleştirebilir. JHF, infantil sistemik hiyaliniozisin orta derecede bir formudur.

Olgu: Mevcut kitleleri ve eklem kontraktürleri sebebiyle çok sayıda ameliyat olan 35 yaşında kadın hasta omuzda ve dizde hareket kısıtlığı ile her iki el ve ayaklarda uyuşma şikayeti sonrası kliniğimize başvurdu. Yapılan radyolojik değerlendirmelerde sol omuzda rotator intervalde adeziv kapsülit bulguları, sağ dizde suprapatellar bursa içerisine ve femur anterolateral köşe düzeyine uzanım gösterdiği izlenen yumuşak doku kitlesi, sağ ayak bileği anteromedial kesim düzeyinde ciltaltı doku içerisinde ekstansör tendonlara invazyon göstermeyen yumuşak doku kitlesi ve baş-boyun bölgesinde çok sayıda ciltaltı yumuşak doku kitleleri izlenmiştir. Hasta fizik tedavi ve rehabilitasyon kliniğinde semptomatik tedavi uygulandıktan sonra önerilerle taburcu edilmiştir.

Sonuç: JHF otozomal resesif geçişli genetik bir hastalıktır. Mutasyona uğramış genin bir kopyasına sahip ebeveynlerde hastalık görülmez. Bu sebeple JHF'li olguların ailelerine verilen genetik danışmanlık önem arz etmektedir. Belirti ve bulgular vücudun değişik bölgelerinde hiyalin birikimine bağlı gelişir. Literatürde tanımlı 70 vaka mevcuttur ve hastalığın görülme sıklığı bilinmemektedir. Bu hastalıkta yaşam süreci açısından prognoz iyi olup tedaviye istenen yanıt alınamayabilir. Kitlelerin ve kontraktürlerin tedavisinde cerrahi süreçler öne çıkmaktadır. Nadir de olsa radyolojik açıdan çok sayıda tümoral lezyonları ve eklem kontrakürleri bulunan genç hastalarda akılda bulundurulmalıdır.

Anahtar Kelimeler: JHF, Jüvenil hiyalin fibromatozis, MRG, yumuşak doku kitlesi, otozomal resesif

Kardiyovasküler Görüntüleme

PS-827

PEDİATRİK OLGUDA BİLATERAL VERTEBRAL VE BAZİLER ARTER DİSEKSİYONU

Mehmet Serindere[1], Uğur Bozlar[1], Fatih Örs[1], Mustafa Taşar[1]

[1]Gülhane Askeri Tıp Akadamesi Radyoloji Anabilim Dalı

Giriş: Pediatrik çağda vertebral ve baziler arter diseksiyon insidansı 2,5/100.000 olarak rapor edilmiştir. Etiyolojik faktörlerde en sık künt travma ve bağ doku hastalıkları yer almaktadır. İntrakranial diseksiyonlar daha çok anterior sirkülasyonu ilgilendirirken ekstrakranial diseksiyonlar posterior sirkülasyonu etkiler ve tanısı daha güçtür. Bu bildiride vertebrobaziler arter diseksiyonu görülen pediatrik olguda BT Anjiografi bulgularının sunulması amaçlanmıştır.

Gereç ve Yöntem: 14 yaşında hasta baş dönmesi ve dengesizlik şikayetleri ile çocuk hastalıkları polikliniğine başvurmuştur. Belirgin bir travma anamnezi bulunmayan olguda fizik muayene ve laboratuar bulguları da stabildi. Radyolojik değerlendirme için 3 T MR ve 320 dedektörlü BT cihazı ile yapılan tetkikler değerlendirildi.

Bulgular: Difüzyon Ağırlıklı MR' de her iki serebellar hemisfer ile pons ve mezensefelanda akut iskemi ile uyumlu çok sayıda difüzyon kısıtlama odağı izlenmesi üzerine olgu BT anjiografi ile değerlendirilmiştir. Maksimum İntens Projection ve curved MPR kullanılarak yapılan değerlendirmede; C2 vertebra seviyesinde her iki vertebral arterde ve baziler arter orta kesiminde fokal flep formasyonları izlenmiştir.

Sonuç: Spontan kranioservikal arter diseksiyonu; nadir de olsa transient nörolojik bulgularu bulunan pediatrik olgularda akılda tutulmalıdır. Özellikle başağrısı, mide bulantısı, baş dönmesi, vertigo, diplopi, konfüzyon ve boyun ağrısı gibi semptomlarla başvurabilmektedirler. Renkli Doppler US, BT Anjiografi, DA-MRG, MR Anjiografi ile tanı konabilmekte ve tedaviye yanıt değerlendirilebilmektedir.

Anahtar Kelimeler: vertebral arter, baziler arter, diseksiyon, BT Anjiografi

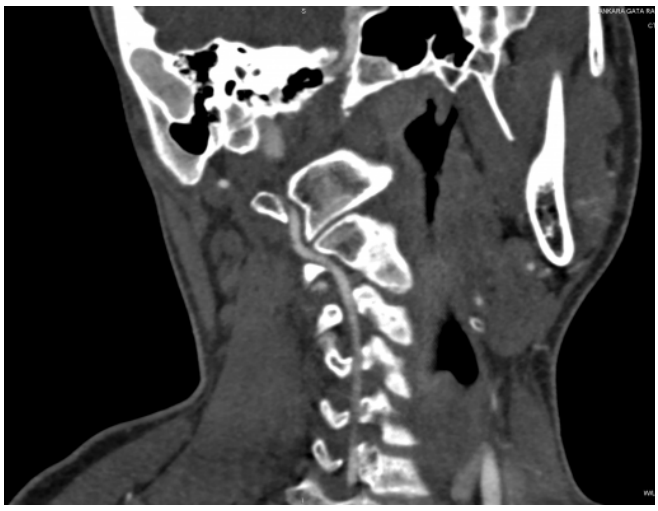

Resim 1.

Resim 2.

Resim 3.

Meme Radyolojisi

PS-828

MEME LEZYONLARINDA VASKÜLARİZASYONU BELİRLEMEDE SUPERB MICROVASCULER IMAGING (SMI) KATKISI

Cüneyt Yücesoy[1], Hüseyin Çoşkun[1], Işık Conkbayır[1], Irmak Durur Subaşı[1]

[1]Dışkapı Yıldırım Beyazıt Eğitim ve Araştırma Hastanesi Radyoloji Kliniği

Giriş: Meydana gelen teknik gelişmeler ve yapılan bilimsel çalışmalar sayesinde ultrasonografi USG) sadece kistik solid ayrımında kullanılan bir inceleme olmaktan çıkarak klinik ve mamografik olarak saptanmış anormalliklerin değerlendirilmesinde etkin bir radyolojik yöntem haline gelmiştir. Mamografi ve Manyetik rezonans görüntüleme (MR) incelemelerini tamamlayıcı olarak kullanılmakta, kitle karakterizasyonuna katkı sağlamaktadır. Günümüzde mamografi ve B-mod US'de elde edilen bilgilere ek olarak renkli ve power doppler US ile lezyonun vaskülarizasyonu hakkında bilgi alınmakta ve lezyon karakterize edilmeye çalışılmaktadır. Yeni bir teknik olarak Superb Microvasculer İmaging (SMI) 'in lezyondaki yavaş akımlı mikrovasküler yapıların görüntülenmesinde renkli ve power doppler incelemeden daha duyarlı olduğu belirtilmektedir. Bu çalışmada sonografik incelemede duktal yoğun içerik-solid lezyon ayrımı gibi tanısal ikilem oluşturan durumlarda, intrakistik papiller solid komponenti bulunan meme lezyonlarında ve solid meme kitlesinde SMI katkısını tartışmayı amaçladık.

Olgular: Ünitemize mastalji ön tanısı ile başvuran hastada B-mod incelemede yoğun içerikli duktus-solid lezyon ayrımı yapılamayan lezyon saptandı. Renkli ve Power doppler incelemede bu lezyonda akım saptanmadı. SMI tekniği ile yapılan incelemede de akım saptanmaması üzerine lezyon yoğun içerikli duktus olarak değerlendirildi (olgu 1).

Eline gelen şişlik şikayeti ile tarafımıza başvuran hastada yapılan incelemede kistik lezyon izlendi. Kist içinde solid komponent-yoğun içerik ayrımı yapılamayan alan için Renkli ve Power doppler US ile değerlendirme yapıldı. Ancak belirgin akım saptanmadı. SMI tekniği ile yapılan incelemede bu alandan akım saptanması üzerine lezyon intrakistik papiller solid komponent olarak değerlendirildi (olgu 2).

Tarama amaçlı yapılan mamogafilerde saptanan malign kitle lezyonlarının karakterizazyonu amaçlı yapılan US incelemelerde Renkli ve Power doppler inceleme ile akım saptandıktan sonra SMI ile yapılan değerlendirmede vaskülarizasyonun daha belirgin izlendiği görüldü (Olgu 3).

Tartışma: Sonografik görüntüleme teknikleri iyonizan radyasyon veya iyotlu kontrast madde kullanmadan meme incelemesine katkı sağlamaktadır. Özellikle retroareolar duktusların incelenmesine, varsa bu duktuslar içinde mevcut küçük tümörlerin gösterilmesine olanak tanımaktadır. Yüksek frekanslı problar ile 0.5 mm çaplı normal duktuslar özellikle retroareolar bölgede izlenebilmektedir. Ancak duktal yoğun içerik -solid lezyon ayrımı sonografik incelemede çoğu zaman tanısal ikilem oluşturmaktadır. İntraduktal yapılarda Doppler inceleme ile kanlanma saptanması solid lezyon tanısı açısından önem göstermektedir.

Ultrasonografide kist duvarının kalın ve düzensiz olması, kalın septasyon göstermesi ya da kist içinde solid kitle varlığının saptanması halinde biyopsi önerilmelidir. Ancak zaman zaman kist içi ekojenitelerin solid ya da yoğun içerik ayrımı yapılamamakta ve renkli Doppler ile kanlanma varlığı araştırılmaktadır. Yavaş akım ve mikrovaskülerizasyon gösteren bazı solid kitlelerde ise akım Doppler uygulamaları ile gösterilememektedir. Ek olarak RDUS-PDUS inceleme ile kanlanma saptanan solid lezyonlarda SMI tekniği ile bu kanlanma aşikar hale gelmektedir. SMI uygulamaları meme lezyonlarında kanlanmayı gösterme konusunda, katkı sağlayacak ve problem çözücü olacaktır. Ancak bu konu ile ilgili kapsamlı ve uzun süreli çalışmaların yapılması gerektiğini düşünmekteyiz.

Anahtar Kelimeler: Superb Microvasculer İmaging (SMI), Doppler, Ultrasonografi, Vaskülarizasyon

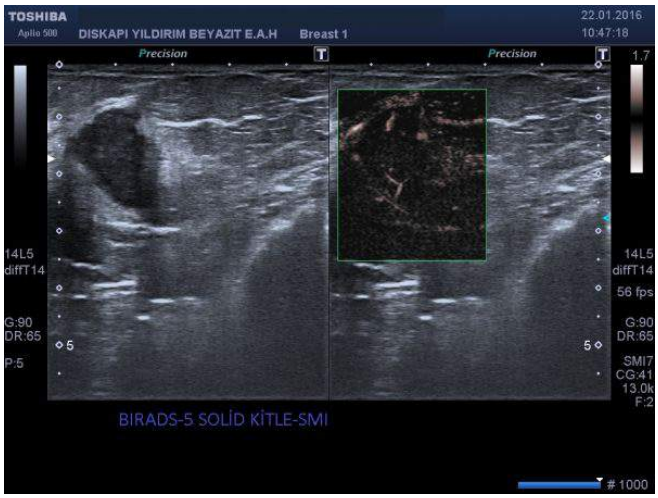

Resim 1.

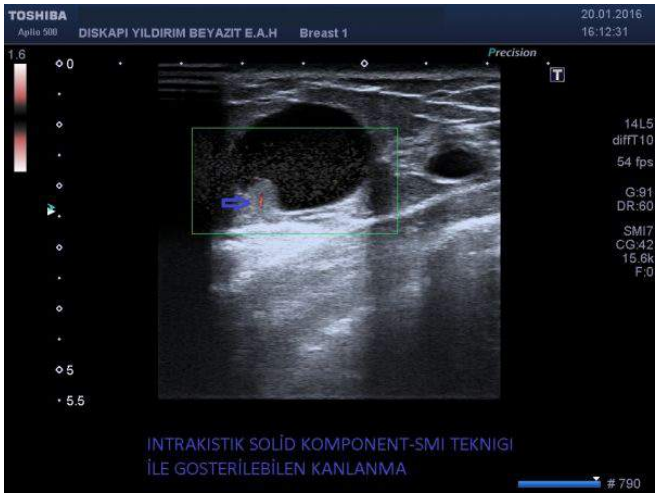

Resim 2.

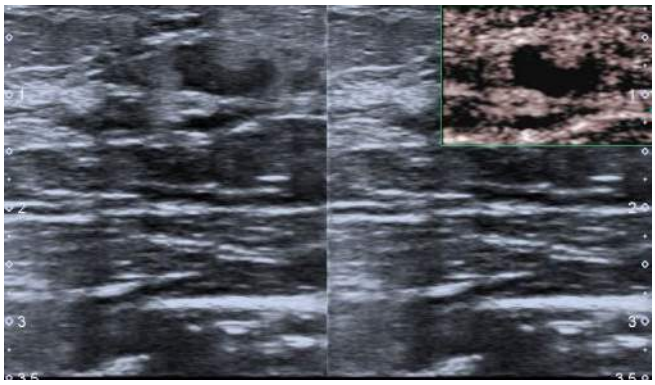

Resim 3.

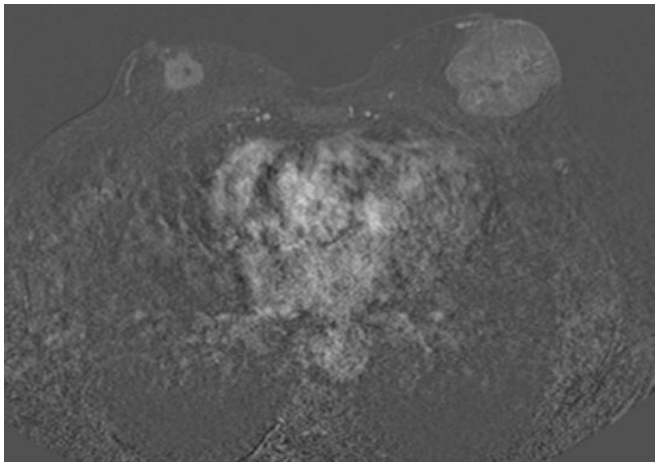

Figure 1.

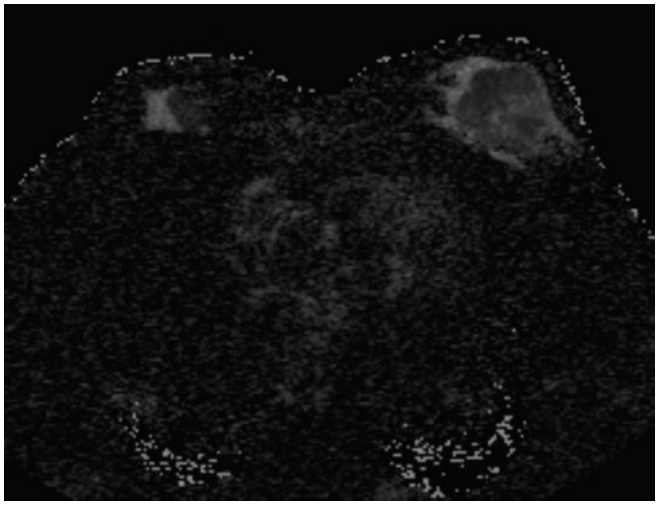

Figure 2.

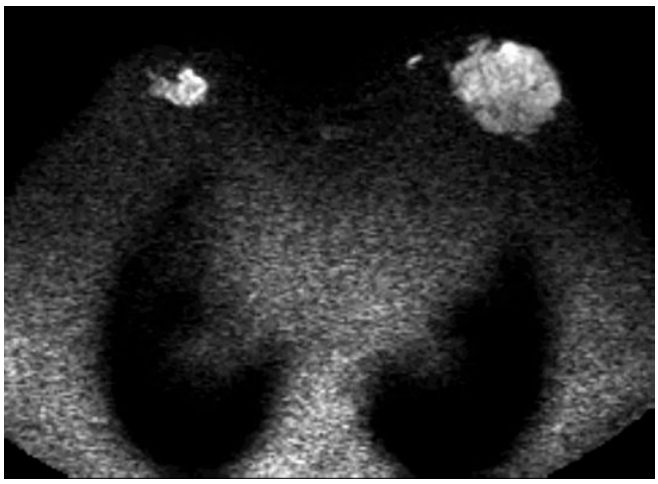

Figure 3.

Meme Radyolojisi

PS-829

BILATERAL SYNCHRONOUS MALE BREAST CANCER AND MRI IMAGING FINDINGS: A CASE REPORT

Turkan Ikizceli[1], Hatice Gökçe Gülşen[1], Yıldıray Savaş[1], Ökkeş İbrahim Karahan[1], Nurdan Göçgün[1]

[1]Haseki Training And Research Hospital, Radiology Unit

Male breast cancer represents 0.5%to 0.6%of all breast cancer cases and 1%of all malignancies in men. Bilateral breast cancer is defined as the presence of an independent primary malignant tumour in each mammary gland; while the term 'synchronous' refers to the presence of primary tumours in both breasts, which are diagnosed simultaneously. Synchronous bilateral breast cancer in men is extremely rare. Carcinoma of the male breast has many similarities to breast cancer in women, It occasionally occurs in patients with a family history of this disease, but the rarity of the disease precludes the deeper clinical investigation necessary to define optimum treatment, in particular treatment in unusual cases such as synchronous disease

In this report, we present a 72-year-old man with bilateral breast cancer, apparently synchronous, and with differing histologies, with family history of breast cancer. Histopathological analysis revealed the diagnosis of invasive ductal carcinoma in the right breast and intracystic papillary carcinoma in the left breast.

Anahtar Kelimeler: Male breast cancer, Synchronous neoplasm, Bilateral breast cancer

Girişimsel Radyoloji

PS-830

PEDİATRİK OLGULAR ÜZERİNDE HEPATİK FİBROZİS DERECELENDİRİLMESİNDE SHEARWAVE ULTRASON ELASTOGRAFİNİN YERİ

Melih Akyüz[1], Suna Özhan Oktar[1], Cem Yücel[1], Güldal Yılmaz[2], Buket Dalgıç[3], Neslihan Gürcan Kaya[3]

[1]Gazi Üniversitesi Tıp Fakültesi Hastanesi Radyoloji Anabilim Dalı
[2]Gazi Üniversitesi Tıp Fakültesi Hastanesi Patoloji Anabilim Dalı
[3]Gazi Üniversitesi Tıp Fakültesi Hastanesi Pediatrik Gastroenteroloji Bilim Dalı

Giriş ve Amaç: Hepatik fibrozis; kronik karaciğer hastalıklarında kollajen içeren ekstrasellüler matriks proteinlerinin aşırı birikmesi ile oluşur. İleri evre karaciğer fibrozisi siroz, karaciğer yetmezliği ve portal hipertansiyon ile sonuçlanıp karaciğer nakli gerektirebilir. Hepatik fibrozisinin evrelemesi; prognoz, takip ve tedavi seçenekleri açısından önemlidir. Hepatik fibrozis evresi ile hepatosellüler karsinom gelişme riski arasında ilişki saptanmıştır. Hepatik fibrozisin evrelemesinde karaciğer biyopsisi ile histopatolojik tanı altın standarttır; fakat prosedürün invaziv olması nedeniyle zorluklar yaşanabilmektedir. Hepatik fibrozis değerlendirmesinde sonoelastografinin sensitivitesini %96, spesifitesini %90 olarak bildiren çalışmalar bulunmaktadır. Yapılan çalışmalarda sonoelastografi tekniğinin hepatik fibrozisin non-invaziv değerlendirilmesinde kullanabilineceği gösterilmiştir. Shearwave ultrason elastografi, ses dalgaları kullanılarak dokunun fibrozis derecesinin kilopascal cinsinden değerlendirildiği bir yöntemdir.

Bu çalışmanın amacı pediatrik yaş grubu hastalarda hepatik fibrozisin tanı ve evrelemesinde shearwave ultrason elastografi etkinliğini ve tanısal değerini araştırmaktır.

Yöntem ve Bulgular: Hepatik fibrozis öntanısı veya tanısı ile takip edilen ve evreleme amaçlı biyopsisi yapılmış pediatrik yaş grubu 10 hastanın ''shearwave ultrason elastografi'' ile de değerlendirilmiştir. Elde olunan patoloji ve sonoelastografi sonuçları arasındaki korelasyon METAVIR skorlama sistemi kullanılarak değerlendirilmiştir.

Sonuç ve Tartışma: Değerlendirilen 10 pediatrik vakadan alınan sonuçlar yakın gelecekte ‹‹shearwave ultrason sonoelastografinin›› pediatrik yaş grubunda hepatik fibrozis evrelemesinde önemli bir non-invazif yöntem olarak kullanabileceğini düşündürmektedir.

Anahtar Kelimeler: Hepatik fibrozis, Shearwave Ultrason Elastografi, Pediatri, Pediatrik Gastroenteroloji, Patoloji, Girişimsel Radyoloji, METAVIR Skorlama Sistemi

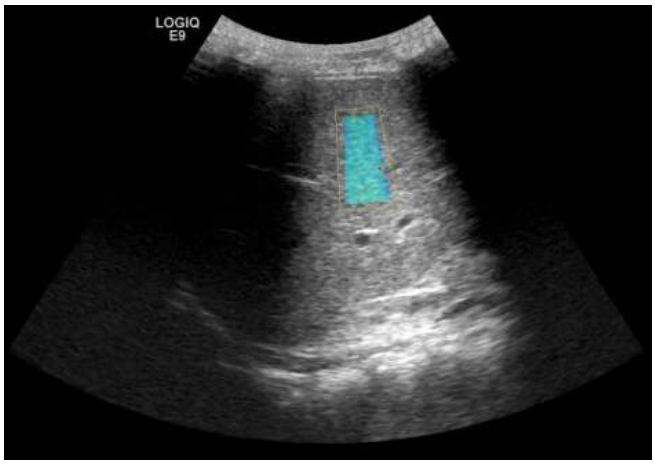

Resim 1.

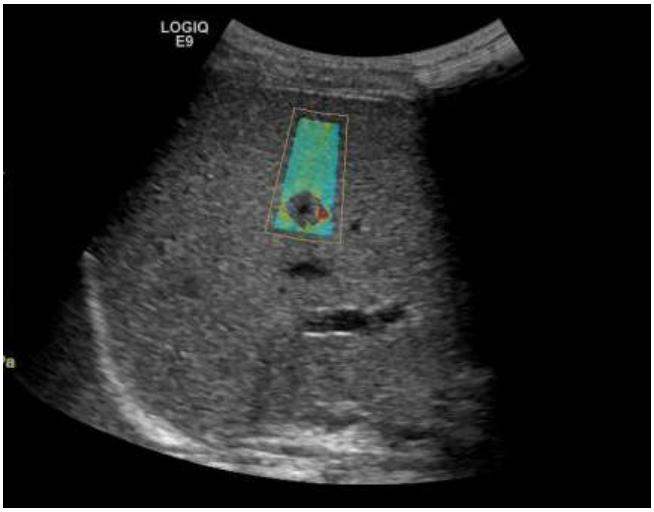

Resim 2.

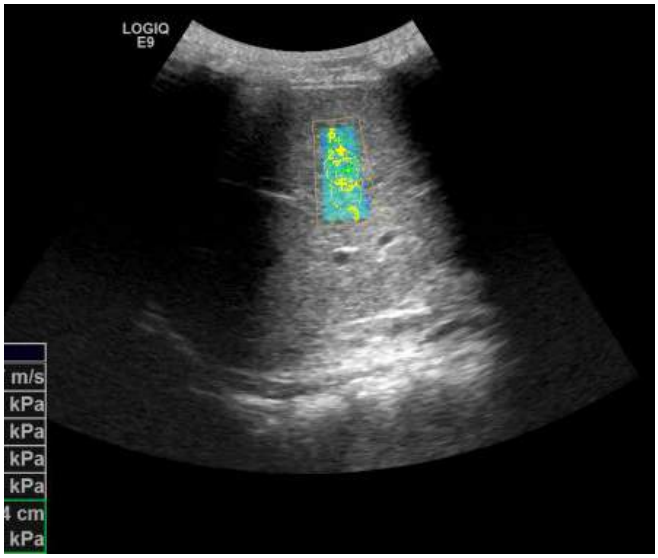

Resim 3.

Girişimsel Radyoloji

PS-831

KÜÇÜK BOYUTLU AKCİĞER NODÜLLERİNDE METİLEN MAVİSİ İLE İŞARETLEME; YENİ BİR YAKLAŞIM

Suzan Bahadır Biri[1], Hakan Ertürk[1], Ozan Babaoğlu[1]

[1]Ankara Atatürk Göğüs Hastalıkları ve Göğüs Cerrahisi Eğitim ve Araştırma Hastanesi

Soliter pulmoner nodül, akciğer içinde, 3 cm'den küçük, tek, genellikle yuvarlak şekilli, hilus veya mediastenle komşuluğu olmayan lezyon olarak tarif edilmektedir. Soliter pulmoner nodülün büyük bir kısmı benign nedenlere bağlıdır. Enfeksiyöz granülomlar ve hamartomlar en sık benign nedenlerdir. Tek akciğer nodülünün sık görülen malign nedenleri, primer akciğer kanseri, ekstratorasik bir malignitenin akciğere metastazı ve karsinoid tümördür. Biyopsiler cerrahi ve görüntüleme eşliğinde yapılan perkütan biyopsiler olmak üzere iki gruba ayrılırlar. Perkütan biyopsiler doku örneklemesinde yaygın kullanılan, cerrahi yöntemlere göre daha ucuz, minimal invaziv, daha güvenli ve etkin bir yöntemdir.70 yaşında erkek hasta 2011 yılında geçmeyen öksürük, göğüs ağrısı ve nefes darlığı nedeniyle hastaneye başvurmuş ve incelenen toraks BT görüntülemesinde sağ akciğer orta lob medial segmentte 15x18x11 (apxtrxkk) mm boyutlu, lobule konturlu subsolid nodül saptanmış. Sağ torakotomi ile orta

lobektomi ve lenf nodu diseksiyonu yapılan hastanın patoloji sonucu kitle non-small cell karsinoma; adenoskuamöz karsinoma ve lenf nodları antrakotik reaktif olarak raporlanmış. Hastanın takip toraks BT'sinde; her iki akciğerde amfizematöz değişiklikler, prekarinal 10 mm dar transvers boyutlu lenf nodu ve sağ akciğer üst lob posterior segmentte 8 mm boyutlu, düzgün sınırlı, buzlu cam dansitesinde nodüler lezyon izlendi. Nodüle yönelik ileri tetkik olarak PET-BT yapıldı. PET-BT incelemede, sağ akciğer üst lob posterior segmentte 8 mm boyutlu buzlu cam dansitesinde nodüler lezyonda düşük düzeyde metabolik aktivite tutulumu mevcuttu ve SUVmax.1.23 idi. Sağ akciğer üst lobdaki nodüle, perkütan transtorasik biyopsi için 21 G iğne ile ulaşıldı. Nodül buzlu cam dansitesinde olduğu için ve solid kısmı yetersiz olduğu için metilen mavisi ile işaretleme yapıldı. Sağ akciğer üst lob posteriordan wedge rezeksiyon ile işaretli kısım opere edildi. Patoloji sonucu skuamöz hücreli karsinoma olarak raporlandı ve cerrahi sınır ile visseral plevra tutulumu olmadığı için hastaya ek tedavi planlanmadı. Hasta rutin takip kararı ve önerilerle taburcu edildi.

Anahtar Kelimeler: Akciğer kanseri, Perkütan Transtorasik Biyopsi, Metilen Mavisi, Toraks BT

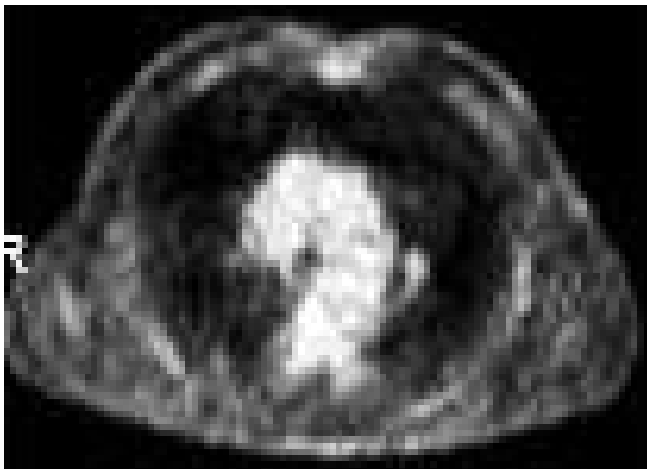

Resim 1.

Resim 2.

Genitoüriner Sistem Radyolojisi

PS-832

PLASENTAL SİTE TROFOBLASTİK TÜMÖRDE MR BULGULARI

Yiğit Can Kartal[1], Safiye Sanem Dereli Bulut[1]

[1]Sağlık Bilimleri Üniversitesi İstanbul Ümraniye Eğitim ve Araştırma Hastanesi Radyoloji Kliniği

Plasental site trofoblastik tümör (PSTT) gestasyonel trofoblastik hastalıkların (GTH) nadir görülen bir varyantıdır. Günümüzde bu tümör ile ilgili bilgiler, az sayıdaki vaka serileri ve olgu sunumlarıyla nedeniyle kısıtlıdır. Bazı risk faktöleri (yaş, önceki gebelik şekli, önceki gebelikle tanı arasındaki süre, tümörün uterusa sınırlı olup olmaması, ß-HCG seviyesi, mitotik aktivite) bilinmekle birlikte tümörün biyolojik davranışı ve tedavisi ile ilgili kesin bilgiler sınırlıdır. Düzensiz vaginal kanama bu tümörde izlenen en sık semptom olarak bildirilmektedir.

Yazımızda, radyoloji kliniğimizde anormal vajinal kanama nedeni ile pelvik ultrasonografi inceleme (USG) ve sonrasında 1,5 Tesla pelvik MR (Magnetom, Avanto, Siemens Healthcare) çekilen 33 yaşında bayan olgunun MR bulgularını sunduk.

Kontrastlı pelvik MR tetkikinde uterus boyutu artmış ve myometrium yoğun heterojen görünümde idi. Transizyonel zon net değerlendirilememekte idi. Transizyonel zon uterus korpus ve fundus düzeyinde düzensiz (myometriyal invazyon?) olup diffüzyon ağırlıklı görüntülemede myometriumda net sınır vermeyen fokal diffüzyon kısıtlanması gösteren alanlar da dikkati çekmiştir.

Myometriyumdan sinyal olarak T1 ve T2 Ağırlıklı görüntülerde net ayırtedilemeyen ancak fundus seyiyesinde belirgin endometriyal basıya neden olan kitlesel lezyon alanı dikkati çekmekte idi. Perimetrial alanda ve myometrial yerleşimli çok sayıda dilate tübüler yapı dikkati çekmekte olup parametrial yerleşimli variköz yapılar mevcuttu.

Yapılan operasyon sonrası patoloji sonucu plasental site trofoblastik tümör ile uyumlu gelmiştir. Operasyon sonrası 15. günde ß-HCG değerleri normale ulaşmıştır.

Günümüzde ß-HCG halen hastalığın takibinde ve tedaviye yanıtı izlemede en geçerli serum belirteci olarak kabul edilmektedir. Radyolojik olarak MR inceleme; olgumuzda olduğu gibi myometrial invazyon derinliği ve ekstrauterin yayılımı net bir şekilde ortaya çıkarmaktadır. MR incelemede özellikle kontrastlı incelemeler ve DWI, lezyonun naturu ve davranışı hakkında değerli bilgiler vermektedir.

Anahtar Kelimeler: Plasental site trofoblastik tümör, gestasyonel trofoblastik hastalıklar, jinekolojik malignite

Resim 1.

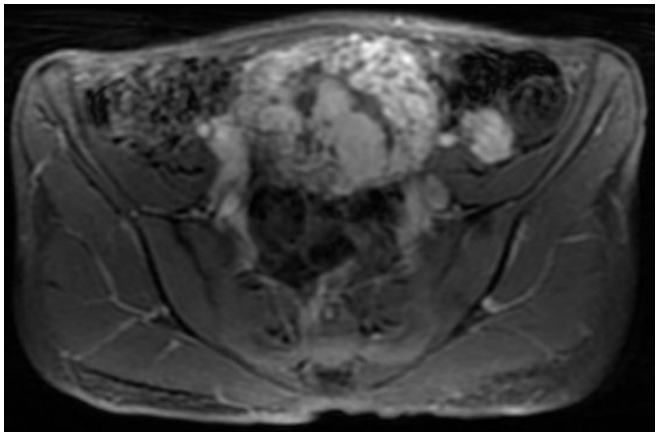

Resim 2.

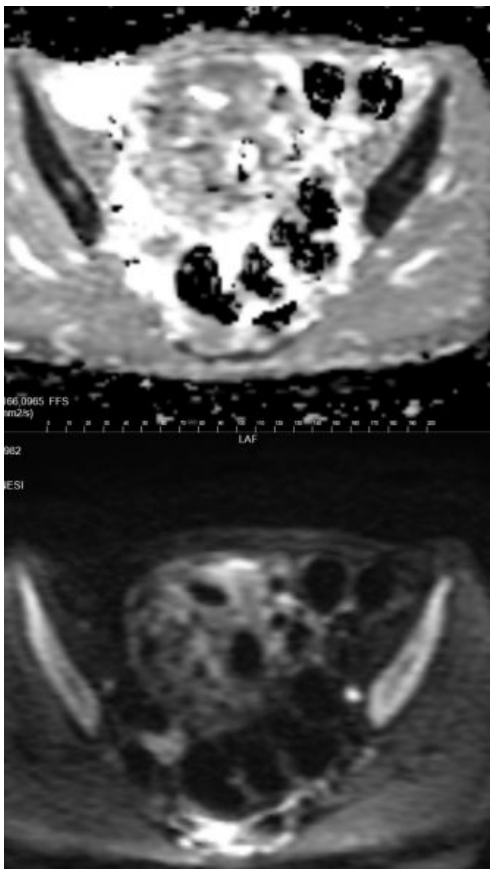

Resim 3.

Genitoüriner Sistem Radyolojisi

PS-833

POLİKİSTİK ATNALI BÖBREKLİ BİR VAKADA KİST RÜPTÜRÜ, OLGU SUNUMU

Şeyda Ülkü Kuran[1], Törel Oğur[1], Berna Yavuz[1], Özkan Özdemir[1], Bilgin Kadri Arıbaş[1]

[1]Ankara Onkoloji Hastanesi, Radyoloji Kliniği, Ankara

Amaç: Polikistik atnalı böbrek oldukça nadir bir durum olup sıklığı 1/134000–8000000 arasındadır. Otozomal dominant polikistik böbrek hastalığı (ODPBH) ile atnalı böbrek anomalisi arasında genetik bir ilişki tanımlanmamıştır. Bu olgu sunumunda son derece nadir izlenen polikistik atnalı böbrek hastalığını bilgisayarlı tomografi (BT) bulgularıyla sunmayı amaçladık.

Olgu: Elli sekiz yaşında erkek olgu, göğüs ağrısı ve karın ağrısı şikayetiyle acil servise başvurdu. Klinik öyküsünde, 13 yıldır ODPBH 'na bağlı gelişen kronik böbrek yetmezliği nedeniyle böbrek transplantasyonu yapıldığı, transplantasyon öncesinde ve sonrasında hemodiyalize girdiği mevcuttu. Ayrıca perikardiyal efüzyon nedeniyle perikardiyosentez ve plevral efüzyon nedeniyle plöroken takılma hikayesi olduğu öğrenildi. Fizik muayenesinde, cilt altında yaygın krepitasyonları vardı. Akciğer posteroanterior grafisinde cilt altında amfizem izlendi. Tüm abdomen ultrasonografik incelemesinde her iki böbrek boyutlarında artış ve multipl kistler izlenmiş olup yaygın cilt altı amfizemi nedeniyle diğer organlar değerlendirilemedi. Tüm abdomen BT'de; her iki böbrek boyutlarında artış, böbreklerde multipl sayıda kistler ve birkaç adet taş izlenmiş olup her iki böbrek alt polü atnalı böbrek anomalisi ile uygun olarak füzyone görünümdeydi (Resim 1). Kistlerden bazıları hemorajik dansiteler barındırmaktaydı. Ayrıca BT incelemesinde karaciğerde yaygın multipl kistler, karaciğer sol lobda basıya sekonder intrahepatik safra yollarında genişleme (Resim 2), safra kesesi etrafında serbest sıvı, intestinal anslarda duvar kalınlaşması, cilt altında amfizem ve bilateral plevral efüzyon izlendi. Pelviste ortalama 40,9 HU dansitede yoğun içerikli serbest sıvı ve transplante böbreğe ait görünüm izlendi (Resim 3). Hastada batın içi bulguları açısından öncelikli tanı olarak böbrek kist rüptürü düşünüldü.

Tartışma ve Sonuç: ODPBH, böbreklerde ve diğer iç organlarda kistik yapıların birikmesi ile karakterize kalıtsal bir hastalıktır.

Atnalı böbrek anomalisi, embriyogenez sırasında böbreklerin sadece alt kutuplarında füzyon görülmesi durumudur ve tüm böbrek füzyon anomalileri içerisinde en sık görülendir. Atnalı böbrek anomalili hastalar genellikle asemptomatik olmakla beraber hastalarda idrar yolu enfeksiyonu, taş, üreteropelvik bileşke sendromu ve renovasküler hipertansiyon ortaya çıkabilmektedir.

Polikistik böbrek hastalığı ve atnalı böbrek anomalisi birlikteliği nadir görülen bir durumdur ve şu ana kadar ODPBH ile atnalı böbrek anomalisi arasında genetik bir ilişki tanımlanmamıştır. Polikistik atnalı böbrek tanısı ultrasonografi, BT ve manyetik rezonans görüntüleme ile konabilir.

Anahtar Kelimeler: polikistik, atnalı böbrek, kist rüptürü

Resim 1. Polikistik böbrekler, atnalı anomalisi, sol böbrekte taş, cilt altı amfizem

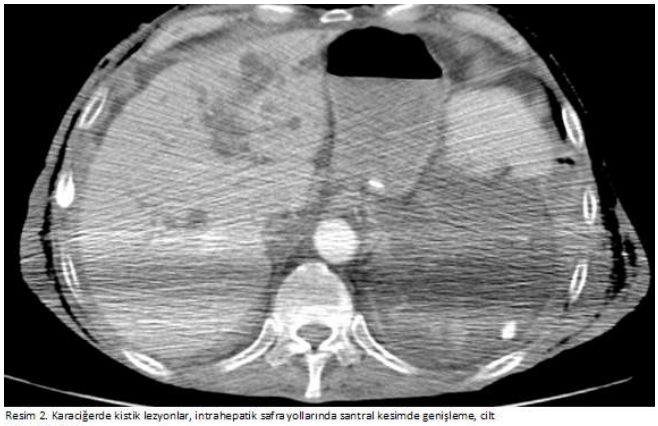

Resim 2. Karaciğerde kistik lezyonlar, intrahepatik safra yollarında santral kesimde genişleme, cilt altında amfizem

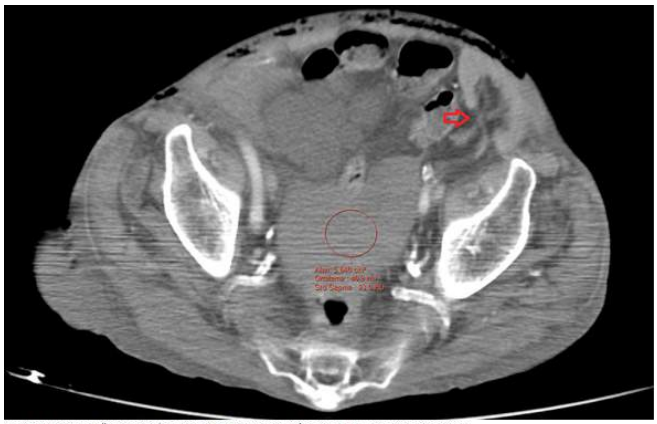

Resim 3. Pelviste yoğun içerikli (ortalama 40,9 HU dansitede) serbest sıvı, sol pelvik transplante böbrek(kırmızı ok)

Genitoüriner Sistem Radyolojisi

PS-834

KOMPLET ANDROJEN İNSENSİTİVİTESİ SENDROMU: OLGU SUNUMU

Merve Şam Özdemir[1], Nur Betül Ünal Özdemir[2], Tuba Şengöz[3], Rahmi Çubuk[2], Aygen Çelik[4]

[1]Gaziosmanpaşa Taksim Eğitim Araştırma Hastanesi Radyoloji Kliniği
[2]Maltepe Üniversitesi Tıp Fakültesi Radyoloji Anabilim Dalı
[3]Dışkapı Yıldırım Beyazıt Eğitim Araştırma Hastanesi Radyoloji Kliniği
[4]Maltepe Üniversitesi Tıp Fakültesi Kadın Hastalıkları ve Kadın Doğum Anabilim Dalı

Amaç: Komplet androjen insensitivitesi karyotipi 46 XY olan bireylerin, normal dişi fenotipi sahip olduğu, X'e bağlı resesif bir hastalıktır. Bu hastalarda dış genital normal olmasına rağmen, vajina tipik olarak yoktur ya da rudimentendir. (1). Komplet androjen insensitivitesi prevalansı, her 20.000– 64.000 yenidoğan erkekte bir olarak tahmin edilmiştir. (2) Bu olguda primer amenore nedeniyle başvuran olguda manyetik rezonans (MR) görüntüleme bulguları sunulacaktır.

Olgu: 15 yaşındayken dış merkeze adet görememe şikâyetiyle başvurmuş. Dış merkezde araştırılmak için bir üst merkeze refere edilene hasta; hastanemize 13 yıl sonra yine adet görememe şikayetiyle 28 yaşında başvurdu. Fizik muayenesinde aksilla ve pubik kıllanmada azlık ve Tanner 2 meme gelişimi vardı. Dış genital sistem normal görünümdeydi. Laboratuar bulguları: E2: 45 pg/ml ve FSH: 16 mIU/ml idi. Olgunun transabdominal pelvik ultrasonografisi yapıldığında uterus ve overler tam şeçilememesi üzerine anatominin daha detaylı olarak ortaya konulması açısından alt abdomen MR incelemesi yapıldı. MR'de vajen hipoplazik olup, uterus izlenmedi. Sağ iliak fossa medialinde 24 x 18 mm boyutlu solda daha küçük boyutlu olmak üzere, difüzyon ağırlıklı sekanslarda kısıtlaması gösteren, kontrast sonrası serilerde hafif kontrast tutulumu görünümler mevcuttu. Bulguların dismorfik overin eşlik ettiği Mayer-Rokitansky-Küster-Hauser sendromu atipik formu ya da komplet androjen insensitivitesi açısından anlamlı olabileceği düşünüldü. Hastanın karyotipi istendi ve 46 XY olmasıyla komplet androjen insensitivitesi tanısı konuldu. Böylece MR'de her iki iliak fossadaki lezyonların bilateral kriptoorşitizm ile uyumlu olduğu anlaşıldı. Hastanın cinsiyet tercihi kadın olduğu için hastanın isteği üzerine olası germ hücreli tümörler gelişim riskine karşın gonadektomi yapıldı.

Sonuç: Primer amenoresi olan olgularda yaşı ne olursa olsun, uterus yoksa ya da rudimenter ise komplet androjen insensitivitesi ayırıcı tanıda akılda tutulmalıdır. Kriptoorşitizmde germ hücreli tümörler gelişebilir, ancak tümör gelişme riski günümüzde nadir olarak görülür. (3) Bununla birlikte, yaş ile tümör oluşum riskini arttırdığından, hastalar yakından takip edilmelidir ve bireysel bazda gonadektomi puberte sonrası yapılabilir. (4,5)

Kaynaklar

1. Meghan B. Oakes, Aimee D. Eyvazzadeh, Elisabeth Quintand Yolanda R. Smith. Complete Androgen Insensitivity Syndrome—A Review. J Pediatr Adolesc Gynecol (2008) 21: 305–310
2. Mendoza N, Motos MA. Androgen insensitivity syndrome. Gynecol Endocrinol.2013 Jan; 29 (1): 1–5
3. Wünsch L, Holterhus PM, Wessel L, Hiort O. Patients with disorders of sex development (DSD) at risk of gonadal tumour development: management based on laparoscopic biopsy and molecular diagnosis. BJU Int 2012; 110: E958.
4. Kaprova-Pleskacova J, Stoop H, Brüggenwirth H, Cools M, Wolffenbuttel KP, Drop SL, Snajderova M, Lebl J, Oosterhuis JW, Looijenga LH. Complete androgen insensitivity syndrome: factors influencing gonadal histology including germ cell pathology. Pathol.2014; 27 (5): 721
5. Deans R, Creighton SM, Liao LM, Conway GS. Timing of gonadectomy in adult women with complete androgen insensitivity syndrome (CAIS): patient preferences and clinical evidence. Clin Endocrinol (Oxf).2012 Jun; 76 (6): 894–8

Anahtar Kelimeler: Komplet Androjen İnsensitivitesi Sendromu, Primer amenore

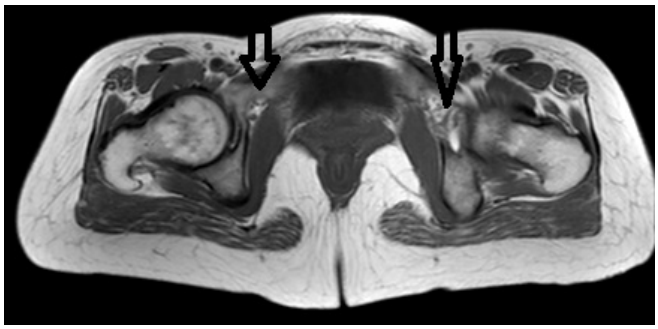

Resim 1.

Resim 2.

Resim 3.

Kardiyovasküler Görüntüleme

PS-835

SOL PELVİK AĞRININ NADİR BİR NEDENİ: MAY-THURNER SENDROMU

Fatma Gül İmamoğlu[1], Mehtap Balaban[1], Çetin İmamoğlu[2], Behruz Hasanov[1], Serhan Eren[1], Hüseyin Çetin[1]

[1]Ankara Atatürk Eğitim ve Araştırma Hastanesi Radyoloji Kliniği
[2]Abdurrahman Yurtaslan Onkoloji Eğitim ve Araştırma Hastanesi Radyoloji Kliniği

Giriş: Sol ana ilyak venin, sol ana ilyak arteri çaprazladığı lokalizasyonda arterin veni semptomatik kompresyonuna May-Thurner sendromu denir.

Olgu: 75 yaşında erkek hasta kliniğimize sol kronik pelvik ağrı şikayetiyle üriner sistem US için başvurdu. Yapılan US incelemede üriner sistem patolojisi saptanmadı. Ancak sol ana iliak venin simetriğine göre dilate olduğu izlendi (resim-1). Sol ana iliak ven proksimaline ana iliak arter basısı izlendi (resim-2). Yapılan doppler incelemede dilate ana iliak ven lümeni içinde durağan akım mevcuttu ancak trombüs izlenmedi (resim-3).

Tartışma: May-Thurner sendromu sol pelvik ağrı, sol alt ekstremite ödemi ve derin ven trombozuna neden olabilmektedir. Bizim olgumuzda kronik sol pelvik ağrı şikayeti mevcuttu.

Sonuç: Sol pelvik ağrı şikayetiyle başvuran hastalarda abdominal US'de solid organlarda bir patoloji izlenmiyorsa nadir bir sebep olarak May-Thurner sendromu akla gelmeli, ana iliak ven ve arter incelenmelidir.

Anahtar Kelimeler: May-Thurner sendromu; sol pelvik ağrı, ilyak ven

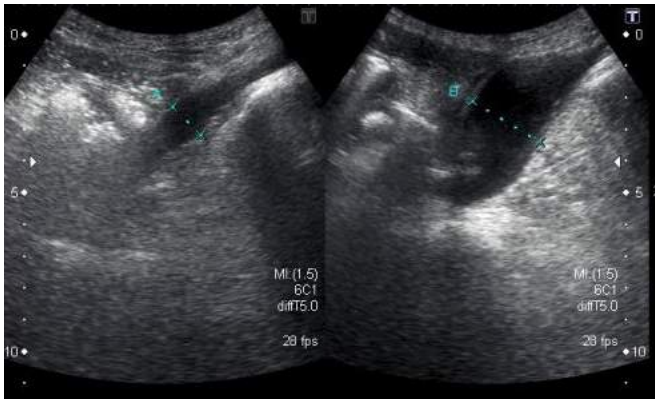

Resim 1.

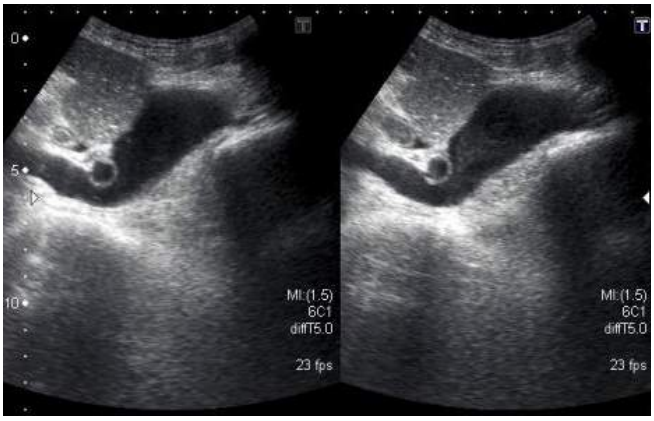

Resim 2.

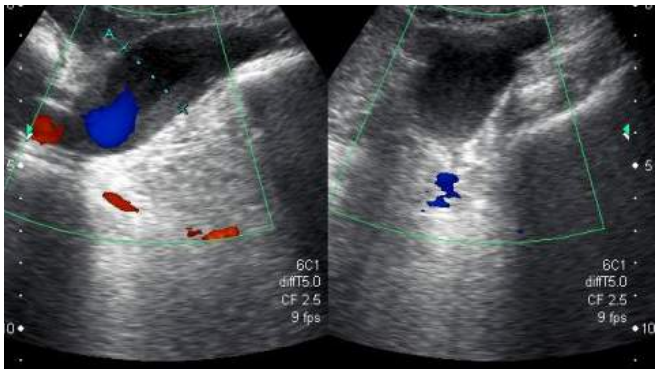

Resim 3.

Abdominal Radyoloji

PS-836

İZOLE SÜPERİOR MEZENTERİK ARTER DİSEKSİYONU

Muzaffer Ayaz[1], Ahmet Aktan[1], Ahmet Kırık[1], Senem Şentürk Güçel[1]

[1]İstanbul Medeniyet Üniversitesi Göztepe Eğitim ve Araştırma Hastanesi Radyoloji Kliniği

Amaç: İzole süperior mezenter arter diseksiyonu oldukça nadir görülmekte olup etyolojisinde ateroskleroz, arteriyel duvar dejenerasyonu, kistik medial nekroz, fibromuskuler displazi, inflamasyon ve travma suçlanmaktadır. Bu olguda travmaya sekonder gelişen izole süperior mezenter arter diseksiyonunun gösterilmesi amaçlanmıştır.

Yöntem: Batına yönelik künt travma sonrası karın ağrısı ile hastanemize başvuran 54 yaşında erkek hastada olası bir batın içi solid organ yaralanması ve vasküler yapıların değerlendirilmesi adına IV kontrastlı batın BT incelemesi yapıldı.

Sonuç: Batın içi travmaya bağlı patolojik görünüm olarak sadece süperior mezenterik arterde yaklaşık 4 cm uzunluğunda, 1.5 cm genişliğinde anevrizmatik segment ve disseksiyon flebine ait görünüm izlendi.

Yorum: Süperior mezenter arter diseksiyonu internal karotid arterden sonra aort diseksiyonu ile birlikteliği en çok görülen ikinci arter diseksiyonudur. Ancak izole süperior mezenter arter diseksiyonu oldukça nadirdir. İlk kez 1947 yılında Bauersfeld tarafından yayınlanmış olup 2010 yılına kadar sadece 56 vaka yayınlanmıştır. Yayınlanan bir otopsi serisinde postmortem izole spontan SMA diseksiyonu insidansının %0,06 olduğunu gösterilmiştir. Etyolojisi net olarak aydınlatılamamış olsa da, ateroskleroz, arteriyel duvar dejenerasyonu, kistik medial nekroz, fibromuskuler displazi, inflamasyon ve travma bu nadir hastalığın etyolojisinde suçlanan patolojiler olmuştur. Genellikle hastalarda özellikle de postprandial müphem karın ağrısıyla kendini gösterir. Travma sonrası batın içi vasküler yaralanmalar içerisinde de yine oldukça nadir görülmektedir. Bizim olgumuzda batına yönelik künt travma sonrası gelişen izole süperior mezenterik arter diseksiyonu mevcuttur.

Anahtar Kelimeler: arter diseksiyonu, SMA, anevrizma, karın ağrısı, travma

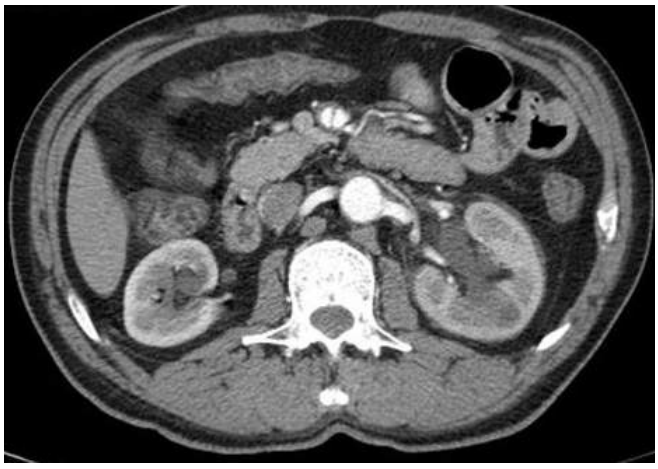

Resim 1.

Resim 2.

Resim 4.

Resim 5.

Resim 5.

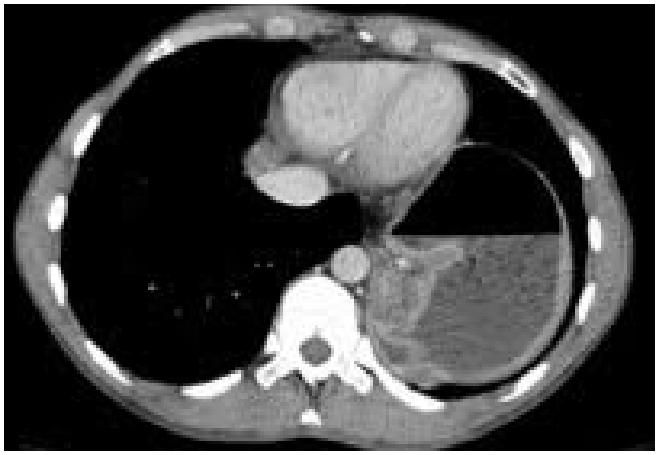

Resim 1.

Resim 2.

Resim 3.

Abdominal Radyoloji

PS-837

NİSSEN FUNDOPLİKASYON KOMPLİKASYONU OLARAK MİDENİN TOTAL İNTRATORASİK HERNİYASYONUNUN BT BULGULARI

Berat Acu[1], Duygu Baylam Geleri[1], Mehmet Oguzman[1], Mahmut Kebapcı[1]

[1]Eskisehir Osmangazi Universitesi Tip Fakultesi Radyoloji Anabilim Dalı

Giriş-Amaç: Gastroözefageal reflüyle birlikte hiyatal herni sık rastlanan özefagus-mide hastalıklarından biridir. Primer olarak medikal tedavi verilir. Ancak medikal tedaviye rağmen semptomlar persiste ederse, reflü tedavisi için cerrahi gerekebilir. Laparoskopik Nissen fundoplikasyonu, 1991 den beri en sık kullanılan başarılı cerrahi antireflü prosedürüdür. Pre-post-operatif görüntüleme bulguları başarılı ve yetersiz fundoplikasyon prosedürünün tanısına katkı sağlar. Bu çalışmada, hiyatal herni nedeniyle yapılan Nissen fundoplikasyonu sonrası midenin total olarak intratorasik alana diyafragma üstune herniyasyonunun BT bulgularını sunmayı amaçladık.

Gereç-Yöntem: Karın ağrısı yakınması ile Eskisehir Osmangazi Universitesi Tıp Fakültesi acil servisine başvuran 30 yaşında erkek hastaya, çekilen abdomen BT de hiyatal herni tespit edilmesi üzerine Genel Cerrahi kliniği tarafından elektif hiyatal herni operasyonu – Nissen Fundoplikasyonu yapıldı. Operasyon sonrası ağrıları şiddetlenen hastaya kontrol abdomen BT çekildi. Çekilen Abdomen BT de midenin normal lokasyonunda izlenmediği, total olarak sol hemitoraks içinde diyafragma üzerine çıktığı dikkati çekti.

Tartışma: Laparoskopik Nissen fundoplikasyonu, uzun dönem basari sonuçları %90'nu üzerinde olan etkili bir antireflü prosedürüdür. Persistan veya rekürren reflü semptomları ve/veya persistan postoperatif disfaji, bu prosedürün en sık görülen başarısızlık belirtileridir. Bu başarısızlık, fundoplikasyon sargısının çok sıkı, çok gevşek, bozulmuş veya doğru pozisyonlandırılmış olmamasından kaynaklanmaktadır. Başarısız fundoplikasyon 6 tip olarak sınıflandırılır. Sıkı Nissen, yetersiz onarım, sargının bozulması, midenin diyafragma üzerine kayması, kaymış Nissen ve sargının transdiyafragmatik herniyasyonudur. Bu fundoplikasyon semptomları obstrüksyon veya reflü semptomları gibi klinik belirtilere neden olur. Radyolojik görüntüler, cerrahi sonrasi anatomiyi değerlendirmede, fundoplikasyonu başarısızlığından sorumlu anatomik ve fizyolojik anormallikleri saptamada ve karakterize etmede yararlıdır. Ayrıca cerraha revizyon operasyonu planlamada yardimcidir.

Anahtar Kelimeler: hiyatal herni, fundoplikasyon, bilgisayarli tomografi

Nöroradyoloji

PS-838

İNTERNAL KAROTİS ARTER ÖN DUVARINDAN ORJİNLENEN OKSİPİAL ARTER; SON DERECE NADİR BİR ANATOMİK VARYASYON

Bekir Şanal[1], Mehmet Korkmaz[1]

[1]Dumlupınar Üniversitesi Tıp Fakültesi Radyoloji Anabilim Dalı

Eksternal karotis arterin anatomik varyasyonları sık görülür ve iyi bilinir. Ancak Oksipital Arterin (OA) direkt internal karotis arterden (ICA) orijinlenmesi çok nadir bir durumdur. Bu nadir varyasyonda OA, ICA posterior duvardan orijinlenir. ICA anterior duvardan orijinlenen OA ise, bilgimiz dahilinde literatürde sadece birkaç olguda tanımlanmış olup son derece nadir bir varyasyondur (1,2).

Baş ağrısı nedeni ile başvuran 31 yaşındaki erkek hastaya yapılan Kranial MR'de, sol ICA kavernöz segmentte şüpheli anevrizma nedeni ile BT anjiyografi yapıldı. İntrakranial arterlerde anevrizma saptanmadı. Ancak sol OA'in sol ICA ön duvardan orijinlendiği görüldü.

Biz bu yazıda, ICA ön duvardan orijinlenen OA varyasyonu olan bir olgunun 3D BT Anjiyografi bulgularını sunmayı ve bunun klinik önemini tartışmayı amaçladık.

Kaynaklar

1. Iwai T, Izumi T, Inoue T, Maegawa J, Fuwa N, Mitsudo K, Tohnai I. Occipital artery arising from the anterior aspect of the internal carotid artery identified by three-dimensional computed tomography angiography. Iranian journal of radiology: a quarterly journal published by the Iranian Radiological Society 9.2 (2012): 103–105.
2. Uchino A, Saito N, Mizukoshi W, Okada Y. Anomalous origin of the occipital artery diagnosed by magnetic resonance angiography. Neuroradiology.2011; 53 (11): 853–7.

Anahtar Kelimeler: Oksipial Arter, İnternal Karotis Arter, Anatomik Varyasyon

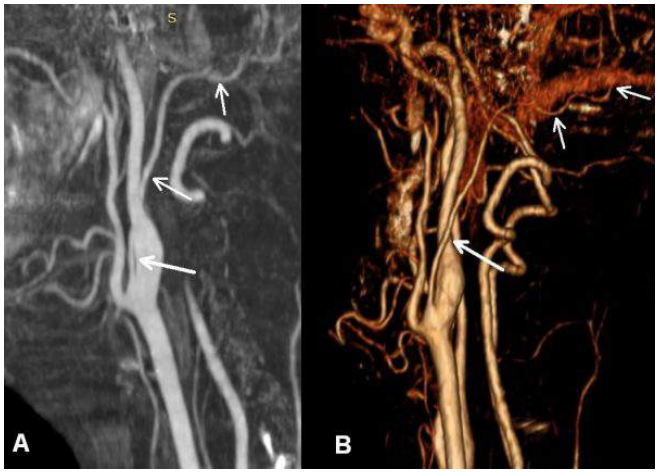

Resim 1. a,b

Abdominal Radyoloji

PS-839

KÜNT ABDOMİNAL TRAVMA SONRASI GELİŞEN GECİKMİŞ BARSAK İSKEMİSİ VE PERFORASYONU

Şehnaz Evrimler[1], İrfan Okumuşer[1], Deniz Delibaş[2]

[1]Kütahya Tavşanlı Devlet Hastanesi Radyoloji Bölümü
[2]Medical Park Tarsus Hastanesi Radyoloji Bölümü

Giriş ve Amaç: Künt abdominal travma sonrası ince barsak perforasyonu gelişmesi nadirdir. Ancak gecikmiş performasyonun görülmesi çok daha nadirdir. Bu olgu sunumu ile künt abdominal travma sonrası gelişebilecek ve mortalitesi yüksek gecikmiş barsak iskemisi ve perforasyonu hakkında radyolog ve klinisyenlerin dikkatini çekmeyi amaçlamaktayız.

Olgu sunumu: Araç içi trafik kazası sonrası acil servise getirilen hastanın ilk çekilen abdomen BT tetkikinde parankimal organ veya mezenterik yaralanma bulgusu, batın içi serbest sıvı veya hava değeri izlenmezken; ertesi gün genel durumunun bozulması üzerine çekilen abdomen BT tetkikinde jejunal ansda dilatasyon ve barsak nekrozuna ikincil intramural hava değerleri, barsak iskemisi bulguları olan portal ven ve SMV dallarında hava değerleri ve barsak perforasyonu ile uyumlu yaygın intraperitoneal serbest hava değerleri, serbest sıvı izlendi. Acil operasyona alınan hastanın postoperatif bulguları jejunal ans duvarında barsak nekrozu ve perforasyon ile uyumluydu.

Tartışma ve Sonuç: Abdominal travma sonrası mezenterik yırtılma, hematom, iskemi, striktür gelişimi ve sonrasında obstruksiyon, perforasyon gelişebilir. Ancak sunduğumuz olgu ilk abdominal BT tetkikinde mezenterik yaralanmaya ait herhangi bir bulgunun izlenmemesi ve hemen ertesi gün çekilen abdominal BT tetkikinde ciddi ve yaygın mezenterik iskemi, jejunal ans nekrozu ve perforasyon bulgularının gözlenmesi ile literatürdeki vakalardan ayrılmaktadır. Künt abdominal travma sonrası gecikmiş barsak iskemisi ve perforasyonunun ortaya çıkabileceği klinisyenler ve radyologlar tarafından akılda tutulmalı ve hasta gözlem altında tutulmalıdır.

Anahtar Kelimeler: barsak, gecikmiş, iskemi, künt abdominal travma, perforasyon

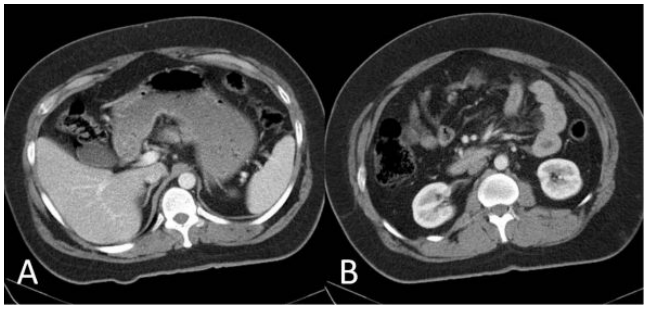

Resim 1 a,b.

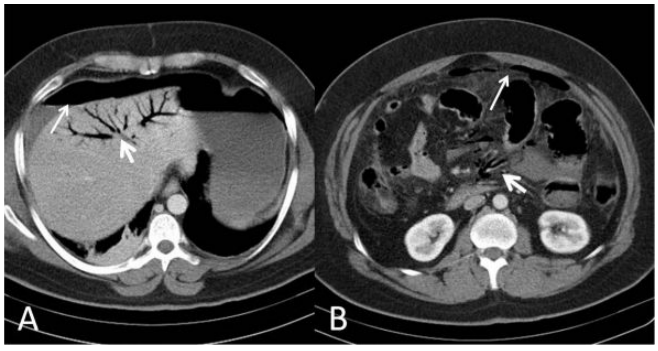

Resim 2 a,b.

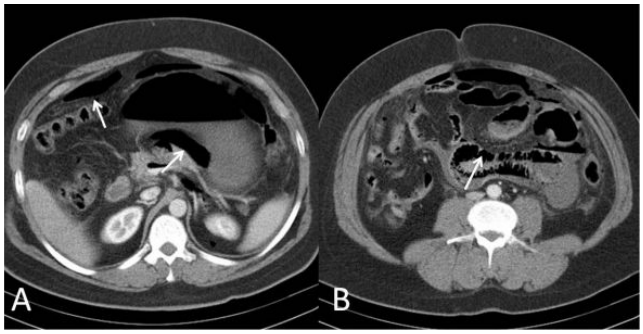

Resim 3 a,b.

Toraks Radyolojisi

PS-840

A RARE FORM OF BEHÇET'S DISEASE: HUGHES STOVIN SYNDROME

Deniz Esin Tekcan Şanlı[1], Delal Emine Aktürk[1], Adem Aktürk[3], Ahmet Necati Şanlı[2], Mehmet Sertkaya[2]

[1]Siirt State Hospital
[2]Kahramanmaraş Sutcu Imam University Medical Faculty
[3]Hayat Hospital

Hughes Stovin syndrome is a rare variant of Behçet's disease, first described in 1959 by John Patterson Hughes ve Peter George Ingle Stovin. The disease is characterized by the combination of multiple pulmonary artery aneurysms and deep vein thrombosis. Recurrent fever and cough are the other common syptoms also patients may present with hemoptysis due to rupture of the aneurysm.

In this paper we purpose to describe Torax Ct findings of the 27 year-old female patient who admitted to our hospital with fever and cough. The patient has been followed by the diagnosis Hughes-Stovin Syndrome after radiological, clinical, laboratory and immunological exam.

Anahtar Kelimeler: Behçet's Disease, Hughes Stovin Syndrome, Pulmonary arter aneurysm

Resim 1.

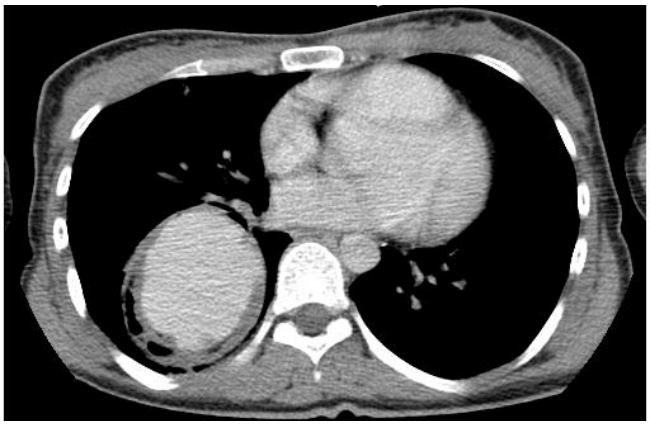

Resim 2.

Resim 3.

Abdominal Radyoloji

PS-841

NADİR BİR OLGU: BİLATERAL EKSTRAADRENAL PERİRENAL MYELOLİPOMA ZEMİNİNDE GELİŞEN İYİ DİFERANSİYE LİPOSARKOM

Güliz Yılmaz[1], Süha Akpınar[2], Füsun Baba[3], Murat Kocaoğlu[2]

[1]İstanbul Yeni Yüzyıl Üniversitesi Özel Gaziosmanpaşa Hastanesi Radyoloji Bölümü
[2]Yakın Doğu Üniversitesi Tıp Fakültesi Radyoloji Anabilim Dalı
[3]Acibadem Üniversitesi Atakent Hastanesi Patoloji Bölümü

Amaç: Ekstraadrenal myelolipom nadir görülen benign tümör olup bilateral ekstraadrenal myelolipom oldukça nadirdir. Abdomen, ekstraadrenal myelolipomun en sık lokalizasyon bölgelerindendir. Bu sunumda oldukça nadir görülen bilateral ekstraadrenal myelolipom zemininde küçük bir odakta sarkomatöz dejenerasyon gelişen olgunun bilgisayarlı tomografi (BT) ve manyetik rezonans görüntüleme (MRG) bulguları sunulacaktır.

Yöntem-Gereç: Sol böbrek anjiomyolipom nedeniyle takip edilen olgunun karın şişliğinin artması şikayeti ile kliniğimize yönlendirilen 68 yaşındaki erkek olgu kontrastlı tüm batın BT ve MRG tetkiki ile incelendi.

Bulgular: Olgunun yapılan kontrastlı tüm batın BT tetkikinde bilateral böbrekleri çevreleyen yağlı doku kitlesi izlendi (Fig 1). Sol böbrek anjiomyolipomunda ve bilateral böbrek kistlerinde takip sürecinde değişiklik saptanmayan olgu ardından kontrastlı batın MRG tetkiki ile incelendi. Batın MRG'de de benzer şekilde bilateral perirenal yağlı dokuda oldukça büyük ve birbiri ile birleşmeyen, T1 Ağırlıklı (A) (Fig2) ve T2A sekanlarda hiperintens ve yağ baskılı sekanslarda baskılanan, yağ komponenti bulunan kitleler izlendi. Bilateral adrenal glandlar normal olarak izlendi. Kontrastlı incelemede tek bir odakta kontrastlanma gözlenmesi üzerine ekstraadrenal perirenal myelolipom zemininde oluşabilecek liposarkom ön radyolojik tanısı ile opere edilen olguda eksploratif ve sonrasında patolojik bulgular radyolojik tanıyı doğruladı (Fig 3).

Tartışma-Sonuç: Myelolipom; izole adrenal myelolipom, kanamalı adrenal myelolipom, ekstraadrenal myelolipom ve diğer adrenal patolojiler ile ilişkili myelolipom şeklinde dört farklı klinikopatolojik paternde prezente olur. En sık formu izole adrenal myelolipomdur. Ekstraadrenal myelolipom nadir görülmekle birlikte en sık abdomen ve presakral bölgede lokalize olur. Bilateral ekstraadrenal myelolipom oldukça nadir olup literatürde malign dejenerasyon bulgusu tanımlanmamıştır. Etyolojide adrenal gland metaplazisi, myeloid hücrelerin embriyogenez sırasında yanlış yerleşimi ve kemik iliği embolizasyonu gibi nedenler sorumlu tutulsa da kesin neden henüz bilinmemektedir

Ekstraadrenal myelolipomda radyolojik görüntüleme bulgusu kitlenin içeriğine göre değişiklik göstermekte olup yağ içeriği tanıda yol göstericidir. Yağ dokusu ve hemopoetik elemanları içeren diğer retroperitoneal kitlelerden ayırmak patolojik inceleme ile bile zor olan bu kitlelerde cerrahi eksizyon biyopsi ile tanının yetersiz olduğu veya lezyonun semptomatik olması durumunda uygulanır.

Nadir görülen bir durum olan bilateral ekstraadrenal myelolipomda kitlenin lokalizasyonu, boyutu, vaskülarizasyonu ve yağ komponentini göstermesi ile BT ve MRG tanıda yol göstericidir.

Anahtar Kelimeler: Ekstraadrenal myelolipom, bilgisayarlı tomografi, manyetik rezonans görüntüleme

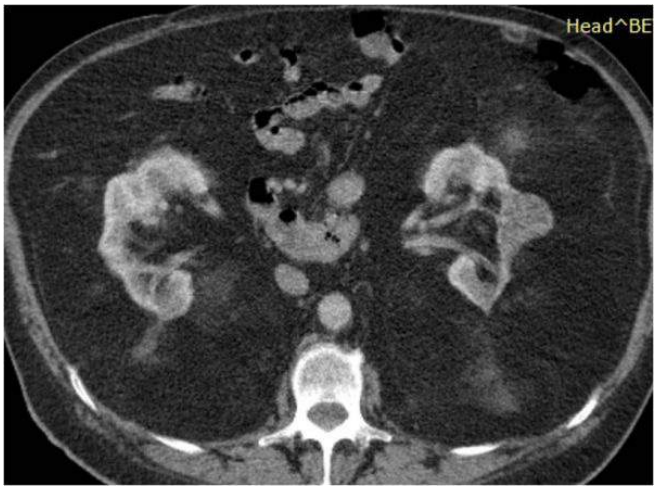

Resim 1.

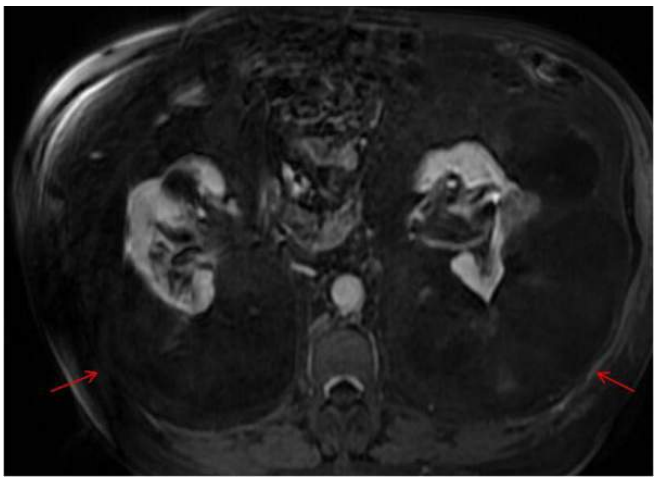

Resim 2.

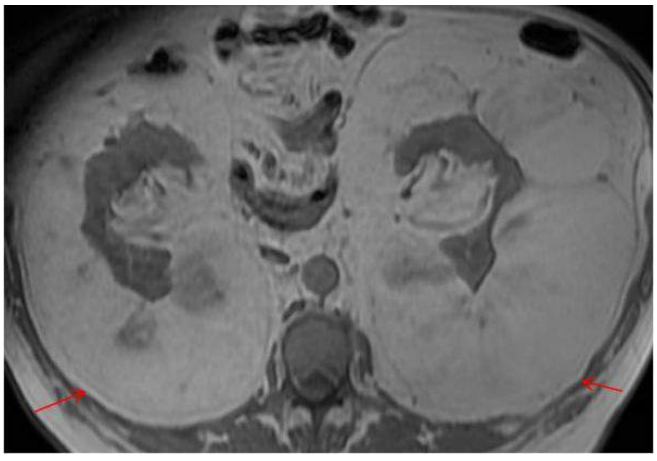

Resim 3.

Kas-İskelet Radyolojisi

PS-842

ASİMETRİK İSKİYOPUBİK SİNKONDROZ SENDROMU

Betül Kızıldağ[1], Mehmet Akif Sarıca[1], Nursel Yurttutan[1], Murat Baykara[1]

[1]Sütçü İmam Üniversitesi, Radyoloji Anabilim Dalı

Öncesinde aktif ve hareketli olan 8 yaşında, erkek çocuk son birkaç gündür gelişen yürürken aksama şikayetiyle Ortopedi Bölümüne başvurdu. Öyküsünde belirgin bir travma tarif etmeyen hastanın fizik muayenede sol kalça eklem hareketleri ağrılı idi. Hasta Radyoloji bölümüne Kalça MRG şekilmesi için başvurdu. Kontrastsız olarak her iki kalçaya yönelik olarak alınan MRG (1.5 T) 'de sol inferiyor pubik ramusta, inferiyor pubik sinkondrozlarda kapanma defekti ile birlikte genişleme, çevre yumuşak dokuda ödem vardı. Ayrıca sinkondrozu çevreleyen inferiyor pubik ramus ve iskiyon kolunda kemik iliğinde ödem ile uyumlu T1 A hipointens, T2 SPAIR sekansta hiperintens sinyal artışı izlendi. Bu bulgularla hastaya iskiyopubik sinkondrozis sendromu düşünüldü. İki hafta süreli antiinflamatuar tedavi ve hareket kısıtlaması uygulanan hastanın şikayetleri tümüyle geriledi.

Van Neck-Odelberg hastalığı, iskiyopubik sinkondrozun atipik kaynama paterni olarak bilinmektedir. Odelberg İlk defa iskiyopubik birleşim alanında radyolüsen şişlik tanımlamış, daha sonra Van-Neck osteokondritis iskiyopubikayı tarif etmiştir. Normalde iskiyopubik sinkondroz 4–16 yaşlarında ossifiye olmaktadır, bu ossifikasyon hemen daima asimetriktir. Bunun dengesiz mekanik stresin tetiklediği inflamatuar reaksiyondan kaynaklandığı ortaya atılmıştır. Kalça ağrısı, ve aksama özellikle adduktor kaslardaki spontan gerinime bağlı oluşmaktadır. Özellikle bu sendrom oluşan tarafın hastanın dominant ayağı ile aynı tarafta olduğu gösterilmiştir. Özellikle direkt grafilerde tümör benzeri görünüme sahip olması nedeniyle stres kırığı, tümör ya da inflamasyon ile karıştırılabilir. Bu antitenin bilinmesi ayırıcı tanısında bulunan ciddi patolojiler nedeniyle son derece önemlidir.

Anahtar Kelimeler: Kalça ağrısı, iskiyopubik sinkondroz, Van Neck-Odelberg hastalığı

Resim 1.

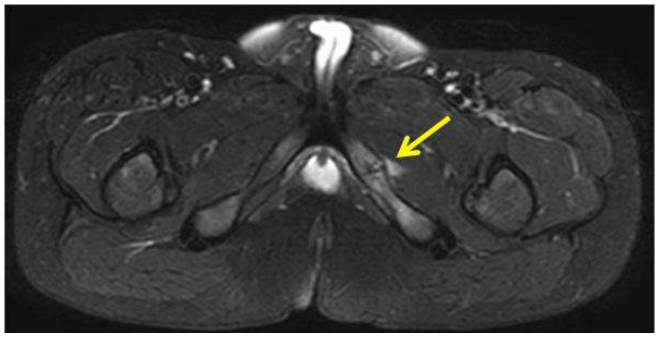

Resim 2.

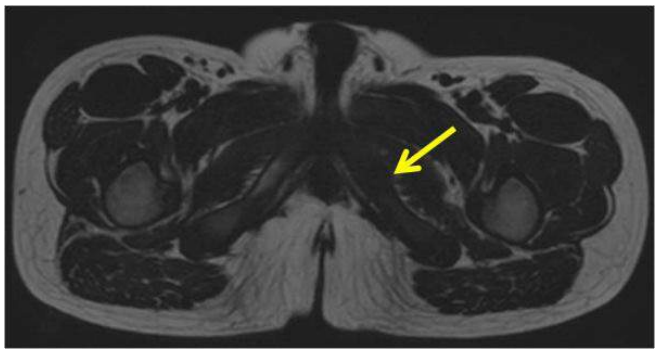

Resim 3.

Pediatrik Radyoloji

PS-843

HAŞİMATO TANILI 6–17 YAŞ ARASI ÇOCUKLARDA ACOUSTIC RADİATİON FORCE IMPULSE (ARFI) ULTRASON ELASTOGRAFİ İLE TİROİD DOKU SERTLİĞİNİN KANTİTATİF OLARAK DEĞERLENDİRİLMESİ

Serap Yücel[1], Meltem Ceyhan Bilgici[1], Cengiz Kara[2], Gülay Can Yılmaz[2], Muzaffer Elmalı[1], Leman Tomak[3]

[1]Ondokuz Mayıs Üniversitesi Radyoloji Anabilim Dalı
[2]Ondokuz Mayıs Üniversitesi Pediyatrik Endokrinoloji Anabilim Dalı
[3]Ondokuz Mayıs Üniversitesi Halk Sağlığı Anabilim Dalı

Giriş ve Amaç: Haşimato hastalığı, tiroid bezinin otoimmün harabiyeti ile seyreden endokrin bir hastalıktır. Bez parankiminde zamanla fibrozis gelişir. Fibrozis zemininde tiroid parankimi sertleşir. Acoustic Radiation Force Impulse (ARFI) ultrason elastografi doku elastisitesini kantitatif olarak değerlendiren bir görüntüleme yöntemidir. Çalışmanın amacı Haşimato tanılı çocuklarda tiroid parankim elastisitesini, normal çocuklarla karşılaştırmak ve bu hastaların tanı, takip ve tedavi izleminde bu verilerin kullanılabilirliğini araştırmaktır. Bu konuda literatürde erişkinlerde yapılmış sayılı yayın mevcut olmakla birlikte çocuklarda bildirilen bir çalışma mevcut değildir.

Yöntem: Ön çalışmaya 6–17 yaş arası 26 Haşimato tanısı olan (klinik, laboratuvar ve US ile tanı konmuş) çocuk ile; tiroid fonksiyon testleri, tiroid ultrason bulguları normal olan ve otoantikorları (anti TPO, anti TG) negatif olan 21 çocuk dahil edildi. Her hastada 9 MHz prob kullanılarak sağ ve sol tiroid loblarından 5 adet shear wave (SW) hız ölçümü yapıldı. Her bir tiroid lobu ve her hasta için shear wave (SW) hız değerlerinin harmonik ortalaması hesaplandı ve metre/saniye (m/s) cinsinden belirtildi.

Bulgular: Araştırmaya katılanlardan 43'ü kadın (%91,4), 4'ü erkek (%8,6) idi. Yaş ortalaması Haşimato tanılı grupta 13 (min=9, max=16) ve kontrol grubunda 12 (min=6, max=16) olarak hesaplandı. Kontrol grubu ile Haşimato tanılı hastaların yaş ve cinsiyet dağılımları benzerdi. Haşimatolu çocuklarda ortalama SW hız değerleri (1.72±0.38m/s), normal gruba kıyasla (1.35±0.18 m/s) anlamlı olarak yüksekti (p<0.005). Her iki grupta sağ ve sol tiroid lobunun SW hız değerleri arasında anlamlı farklılık izlenmedi. ROC eğrisi analizinde %76,9 sensitivite ve %78,9 spesifite ile optimal eşik değer 1,45 m/s bulundu (AUROC=0,81). Haşimato tanılı grupta SW hız değerleri ile anti-TPO değerleri arasında anlamlı korelasyon mevcuttu (r=0.52, p=0,01). Hasta yaşı, vücut kitle indeksi, tiroid fonksiyon testleri ve hastanın levotiroksin kullanıp kullanmaması ile SW hız değerleri arasında korelasyon izlenmedi.

Sonuç: Çocuklarda kronik otoimmün tiroidit hastalığını değerlendirmede ARFİ ultrason elastografi faydalı bir yöntemdir. SW hızları≥1,45 m/s olan hastlarda %76,9 sensitivite ve %78,9 spesifite ile ARFI elastografi tanı koydurucudur (AUROC=0,81).

Anahtar Kelimeler: Anahtar Kelimeler: Tiroid, Haşimato, elastografi, ARFİ

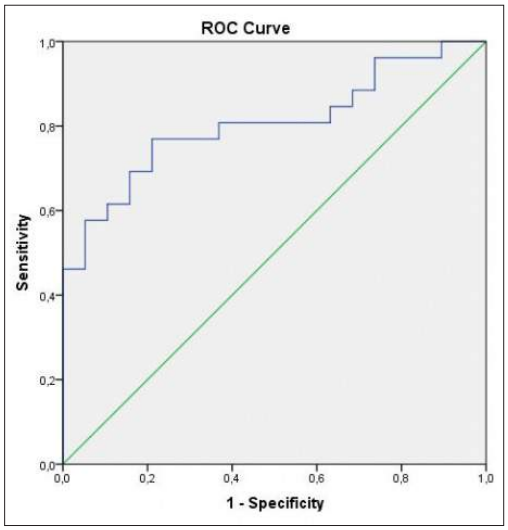

Resim 1.

Tablo 1. Haşimato ve normal grupta SW hızları

Hasta grubu	SW hız değeri (m/s)
Haşimato	1.72 (SD=0,38)
Kontrol	1,35 (SD=0,18)
P<0,001	

Abdominal Radyoloji

PS-844

LAPARASKOPİK KOLESİSTOMİ KOMPLİKASYONU: İNTRAABDOMİNAL REZÜDÜ SAFRA TAŞINA BAĞLI YARA YERİ ENFEKSİYONU

Turgut Tursem Tokmak[1], Yeliz Dadalı[1], Mehmet Yetkiner[2]

[1]Ahi Evran Üniversitesi Tıp Fakültesi Radyoloji A. b. d
[2]Ahi Evran Üniversitesi Sağlık Bakanlığı Eğitim ve Araştırma Hastanesi Genel Cerrahi Bölümü

Amaç: Laparaskopik kolesistektomi sonrası yara yerinde akıntının nadir nedeni rezüdü taş ve inflamatuvar değişiklikleri tanımlamak

Olgu: Altı ay önce dış merkezde laparaskopik cerrahi geçiren 51 yaşında erkek hasta genel cerrahi polikliniğimize epigastrik yara yerinde geçmeyen akıntı şikayeti ile başvurdu. Olgu hikayesinden akıntının zaman zaman azaldığı ancak tam iyileşmediği öğrenildi. Fizik muayene sonrasında hemogram, biyokimya testleri ve US tetkikleri yapıldı. Hemogram ve biyokimya testlerinde özellik saptanmadı. Abdominal US'de batın içinde ve oprasyon alanında koleksiyon

veya apse izlenmedi. Epigastrik bölgede torakar giriş deliği hemen süperiorunda batın içine doğru uzanan yaklaşık 4 cm uzunluğunda duvarı inflame trakt izlendi. Trakt hemen rektus kaslarının posteriorunda sonlanmaktaydı. Aynı düzeyde yaklaşık 15 mm boyutlu yoğun akustik gölgelenmeye yol açan düzgün yüzeyli ekojen taş ile uyumlu olabilecek imaj saptandı. Korelasyon amacıyla üst abdomen BT tetkiki yapıldı. BT'de epigastrik bölgede cilde uzanan 4 cm uzunluğunda trakt saptandı. Trakt rektus kılıf posteriorunda sonlanmaktaydı. Bu düzeyde periferi dens santrali hipodens yuvarlak şekilli taş ile uyumlu görünüm saptandı. Yapılan cerrahi sonrası safra taşı çıkarıldı. Radyolojik bulguların cerrahi ile korele olduğu doğrulandı.

Sonuç: Laparaskopik cerrahi sırasında kese çıkarılırken nadiren safra taşları batın içinde kalabilmekte ve enfektif komplikasyonlara yol açabilmektedir.

Anahtar Kelimeler: Safra taşı, laparaskopi, komplikasyon,

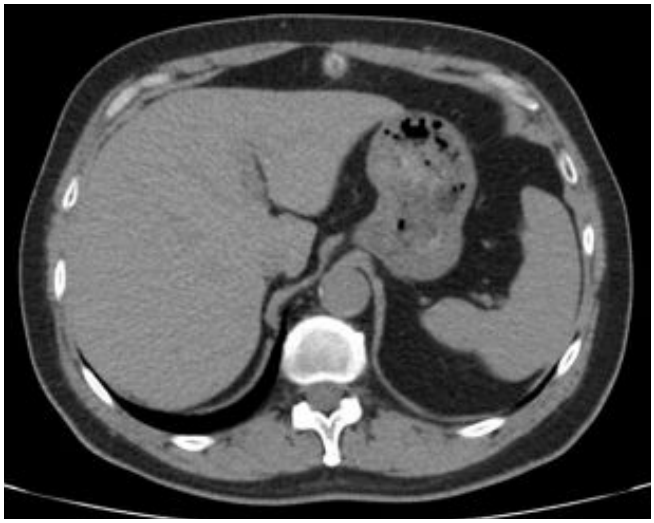

Resim 1.

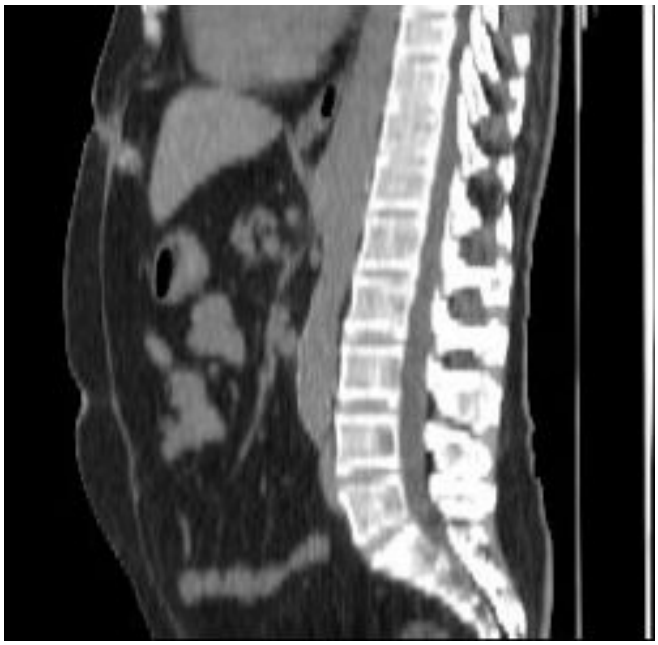

Resim 2.

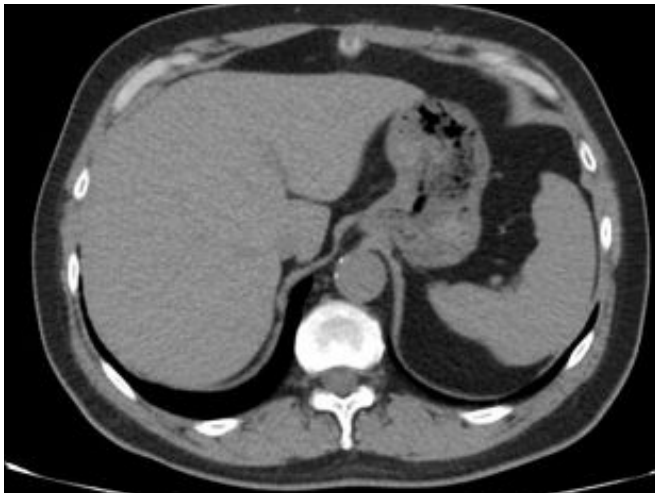

Resim 3.

Abdominal Radyoloji

PS-845

PANKREAS YERLESIMLI SCHWANOMUN BT BULGULARI

Berat Acu[1], Duygu Baylam Geleri[1], Serdar Erkasap[2], Emine Dundar[3], Mahmut Kebapcı[1]

[1]Eskisehir Osmangazi Universitesi Tip Fakultesi Radyoloji Anabilim Dalı
[2]Eskisehir Osmangazi Universitesi Tip Fakultesi Genel Cerrahi Anabilim Dalı
[3]Eskisehir Osmangazi Universitesi Tip Fakultesi Patoloji Anabilim Dalı

Giriş-Amac: Pankreas schwanomu; schwan hücrelerinden köken alan nadir görülen bir neoplazmdır. İngilizce literatürde 2012 yılına kadar toplam 47 olgu tanımlanmıştır. Schwanom genellikle ekstremitelerde görülmekle birlikte baş-boyun, mediyasten, retroperiton, pelvis ve rektumda ortaya çıkabilir. Bu çalışmada çok nadir görülen, pankreas schwanomlu olgunun BT bulgularını literatür bilgileri esliginde sunmayı amaçladık.

Gereç-Yöntem: İdrar yolu enfeksiyonu tanısı ile abdomen ultrasonografisi yapılması amacıyla Radyoloji Anabilim Dalına gönderilen hasta, yapılan US'de pankreas baş kesiminde kitle tespit edilmesi üzerine kontrastlı abdomen BT tetkiki yapıldı.

Bulgular: Yapılan Abdomen BT de pankreasın gövde kesiminde superiora doğru uzanım gösteren, mide ve splenik arter-ven ile yakın komşuluğu olan yaklaşık 2 cm büyüklükte, hipodens, solid kitle tespit edildi. Bu kitle Genel Cerrahi Kliniği tarafından total eksize edildi. Opere edilen bu kitle histopatolojik olarak schwanoma olarak raporlandı.

Tartışma: Nörinom yada nörolemmoma olarak ta bilinen schwanom; nöral kılıfın schwan hücrelerinden gelişen, benign, enkapsüle neoplazmlardır. Pankreas yerleşimli olanlar cok nadir görülür ve genellikle ya otonom parasempatik veya sempatik liflerin epinöriumundan orijin alir. Malign transformasyonu çok nadirdir. Kadın-erkek oranı yaklaşık aynıdır. Hastaların %30 asemptomatik, %70 i semptomatiktir. Abdominal ağrı en sık görülen semptomdur. Bunu kilo kaybı, bulantı, kusma, sarılık, sırt ağrısı takip eder. Lezyonların çoğu baş kısmında lokalizedir. Tümör boyutu genellikle 1,5–4 cm arasındadır. Kontrastli ince kesit BT, bu lezyonlar için seçilmesi gereken modalitedir. Karakteristik BT bulgusu; iyi sınırlı, yuvarlak, multiple, hipodens, kistik alanlar içeren kitledir. Pankreas schwanomunda malign transformasyon nadirdir. Preoperatif tanısı özellikle, kistik komponent fazla ise çok zordur. Tedavide basit enükleasyon genellikle yeterlidir. Sonuç olarak; pankreatik schwannoma, pankreas lezyonlarının ayırıcı tanısında göz önünde bulundurulmalıdır. Preoperatif tanı çok zordur. Eğer yapılabilirse basit enükleasyon yeterlidir.

Anahtar Kelimeler: pankreas, schwannom, bilgisayarli tomografi

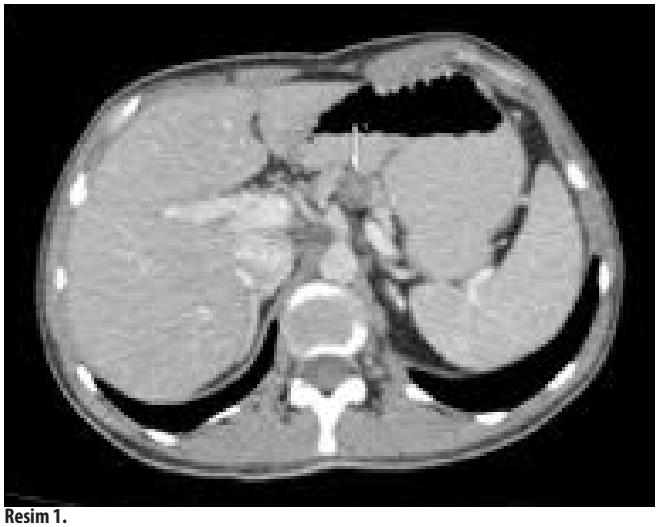

Resim 1.

Resim 2.

Resim 3.

Toraks Radyolojisi

PS-846

ÜÇ OLGUDA PULMONER ALVEOLER MİKROLİTİAZİS

Muhsin Nuh Aybay[1], **Meral Büyükterzi**[1]

[1]*Konya Eğitim ve Araştırma Hastanesi, Radyoloji Bölümü*

Pulmoner alveoler mikrolitiazis (PAM) patolojik olarak alveoler boşluklarda küçük kalsifiye mikrolitlerin birikimi ile karakterize nadir bir hastalıktır. Türkiye, İtalya ve Hindistan da prevelansı diğer ülkelere göre yüksektir. Edinsel veya ailesel olabilir. Etyoloji tam bilinmemekle birlikte patogenezden en sık otozomal resesif kalıtılan tip 2 alveolar hücrelerin apikal membranında bulunan solute carrier family 34 (SCL34A2) gen mutasyonu sorumlu tutulmaktadır. Tipik olarak, akciğer anormalliklerinin önemli boyutta olmasına karşın hastalarda semptom yoktur veya azdır. Karakteristik YÇBT bulguları çok küçük, toplu iğne başı büyüklüğünde, ayrık, kalsifiye nodüllerdir. Bu nodüller perilenfatik veya sentrilobüler dağılım gösterebilir. Posterior ve inferior akciğerler en ağır biçimde etkilenmiştir. Buzlu cam dansitesi ve retikülasyon görülebilir, bunlar spesifik olarak PAM'ı düşündüren değişiklikler değildir. Siyah plevra bulgusu PAM için tanımlanmış diğer bir bulgudur. Ayırıcı tanı diffüz parankimal amiloidozu ve metastatik kalsifikasyonu içerir. Kalsifikasyonla birlikte olan granülomatöz hastalıklarda ve pnömokonyozlarda PAM' da görülenlerden daha büyük nodüller bulunur. Bu yazıda 23,32 ve 44 yaşlarında görüntüleme ile tanı almış üç erkek hastanın direkt grafi ve BT bulgularını sunmaktayız.

Anahtar Kelimeler: mikrolitiazis, alveoler, pulmoner

Resim 1 a,b,c,d.

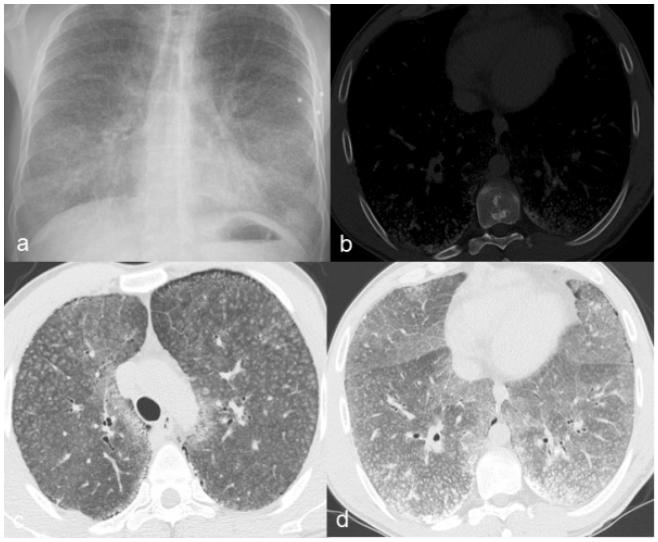

Resim 2 a,b,c,d.

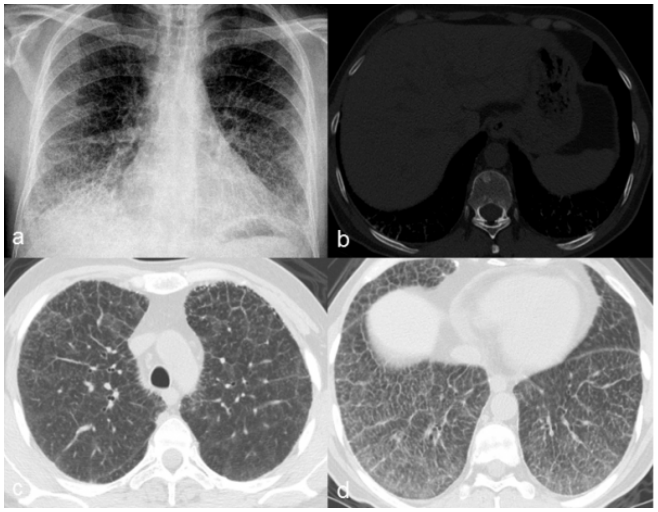

Resim 3 a,b,c,d.

Abdominal Radyoloji

PS-847

PERİREKTAL BÖLGEDE NADİR GÖRÜLEN KİSTİK LEZYON: TAİL GUT KİSTİ MRG BULGULARI

Alptuğ Özen[1], Salih Hamcan[1], Veysel Akgün[1], Bilal Battal[1]

[1]Gülhane Askeri Tıp Akademisi Radyoloji Anabilim Dalı

Giriş: Tail gut kistleri, retrorektal alandaki son bağırsağın (hind gut) embriyolojik artıklarından gelişir[1]. Sıklıkla kadınlarda görülen ve orta yaş dönemde tespit edilen tail gut kisti nadiren de olsa yenidoğan ya da çocukluk çağında da tanı alabilir. Bu bildiride çocukluk çağında tail gut kisti tanısı alan ve opere edilen olgunun MR görüntülerinin ve bulgularının paylaşılması amaçlanmıştır.

Gereç ve Yöntem: 4 yaşında kadın olgu rektal dolgunluk ve pelvik ağrı şikayeti ile başvurmuştur. Litotomi pozisyonunda yapılan fizik muayanede anal kanal proksimal kesiminde saat 6–7 radiusunda yaklaşık 2 cm çapında kitle lezyonu palpe edilmiştir. Bunun üzerine olgu kontrastlı pelvik MR tetkiki yapılmak üzere kliniğimize refere edilmiştir.3 Tesla MR cihazında makrosiklik kontrast madde kullanılarak yapılan inceleme iş istasyonunda değerlendirilmiştir.

Bulgular: Endorektal bileşke sınırında sağ posterolateral kesimde yerleşim gösteren, lobüle konturlu, multiloküle kistik lezyon izlenmiştir. Lezyon süperior kesiminde T1A serilerde görece hiperintens, T2A serilerde ise hipointens sinyal ile karakterize protein içeriği yoğun alan barındırmaktadır. Lezyon ayırıcı tanısında, öncelikle tail gut kisti, düşük olasılıkla da duplikasyon kisti ve epidermoid kist düşünülmüştür. Çocuk cerrahi kliniği tarafından opere edilen olgunun patoloji sonucu tail gut kisti olarak sonuçlanmıştır.

Tartışma ve Sonuç: İlkel arka bağırsağın (hind gut) gestasyonun yaklaşık 35' inci gününde embriyonun kuyruğununa doğru uzanım gösterdiği düşünülmektedir. Gelecekteki anüs' ü oluşturacak olan bu uzanum, post-anal gut ya da tail gut adı ile bilinmektedir. Normalde gestasyounun 56. gününde tamamen regrese olması beklenen bu yapının regrese olmaması durumunda remnant dokulardan tail gut kisti oluşabilir [2]. Tipik yerleşim yeri retrorektal boşluktur. Retrorektal alan dışında, perineal alan, sakrokoksigeal cilt altı doku, perianal bölge iskioanal fossa ve anal sfinkter bölgelerinde bulunabilir [3,4]. Lezyonun ayırıcı tanısında, epidermoid kist, dermoid kist, rektal duplikasyon kisti düşünülebilir. Tail gut kistinin multiloküler şekli, genellikle uniloküler olarak görülen diğer lezyonlardan ayrımında fayda sağlar. Tedavi edilmemiş olgularda iskioanal apse, anal fistül, rektal kanama, sekonder infeksiyon ve en önemlisi malign dejenerasyon görülebilir. Malign dejenerasyonda en sık adenokarsinom görülmekte olup, daha az sıklıkla karsinoid tümör ve nöroendokrin tümörler de oluşabilmektedir. Bu nedenle tespit edildiği zaman cerrahi olarak eksize edilmeleri gerekir. MR görüntüleme; non invaziv oluşu, multiplanar görüntüleme imkanı sağlaması ve mükemmel yumuşak doku kontrastın sahip olması nedeniyle tail gut kisti gibi pelvik hastalıkların değerlendirilmesinde seçkin görüntüleme yöntemidir.1. Hjermstad, B. and E. Helwig, *Tailgut cysts. Report of 53 cases.* American journal of clinical pathology, 1988.**89** (2): p.139–147.2. Joyce, E., D. Kavanagh, and D. Winter, *A rare cause of low back pain: Report of a tailgut cyst.* Case reports in medicine, 2012.**2012**: p.623142.3. Aflalo-Hazan, V., et al., *Tailgut cysts: MRI findings.* European radiology, 2008.**18** (11): p.2586–2593.4. Mathieu, A., et al., *Tailgut cyst associated with a carcinoid tumor: case report and review of the literature.* Histol Histopathol, 2005.**20** (4): p.1065–9.

Anahtar Kelimeler: MRG, Pelvik Kist, Tail Gut Kisti

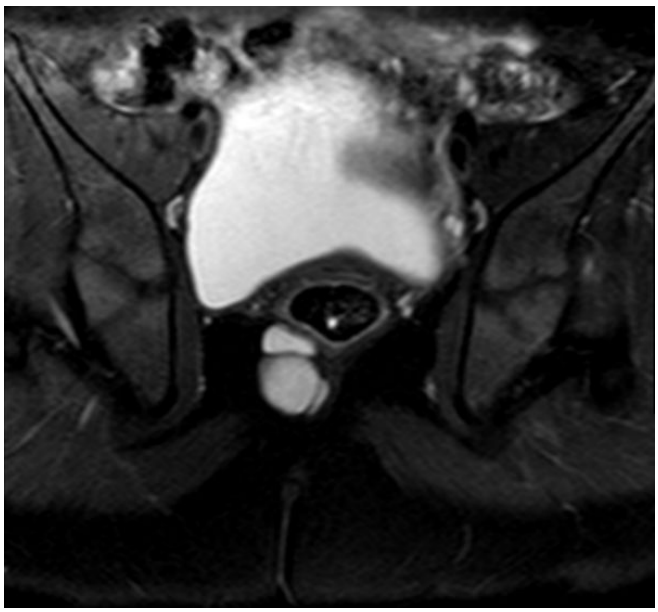

Resim 1.

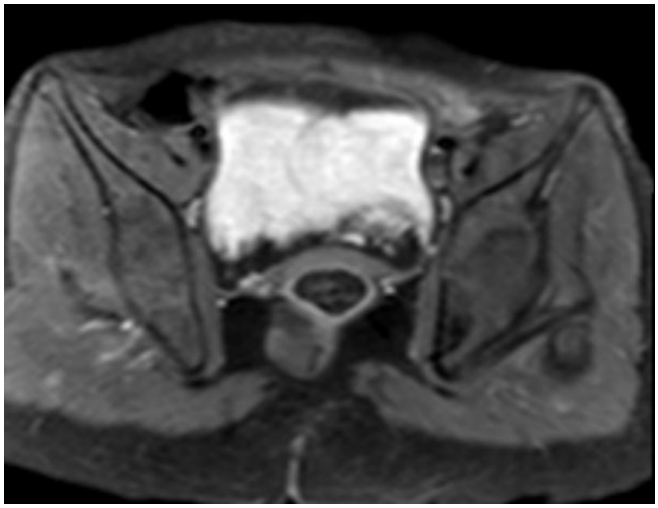

Resim 2.

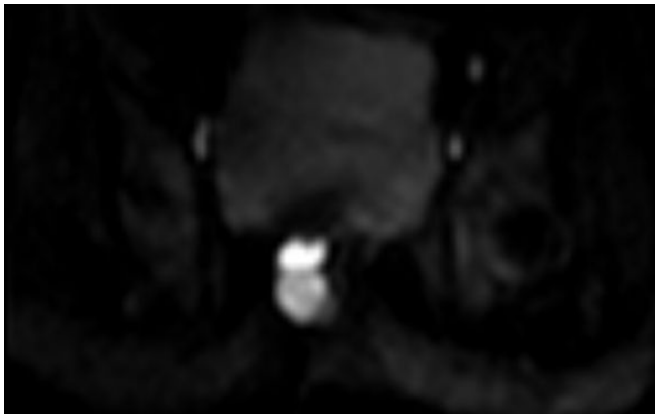

Resim 3.

Girişimsel Radyoloji

PS-848

MACKLİN ETKİSİ: ENTÜBE HASTADA GELİŞEN PULMONER İNTERSTİSİYEL AMFİZEM VE PNÖMOMEDİASTİNUM – OLGU SUNUMU

Halitcan Batur[1], Demet Başak Özkaragöz[1], Anıl Arat[1], Ayşe Heves Karagöz[1], Orhan Macit Arıyürek[1]

[1]*Hacettepe Üniversitesi Tıp Fakültesi Hastanesi*

Giriş: Macklin Etkisi genellikle şiddetli künt göğüs travmaları sonrası görülen pnömediastinum tablosunu açıklayan patofizyolojik süreçlerden biridir. Künt göğüs travmaları sonrası görülen pnömediastinum tablolarının yaklaşık %40'ından sorumludur. Trakeobronşial ve özofagial sebeplerin dışlanması eşlik eden yaranlanmaların ekarte edilmesi için gereklidir. İleri sürülen mekanizma alveolar rüptür ve rüptür sonrası havanın peribronkovasküler intersitsyel yapraklar arasından interlobüler septa, viseral plevra ve mediastene ulaşmasıdır.

Olgu: 25 yaşında erkek hasta. bilinen ek morbiditesi yok. Sol gözde pulsatil ekzoftalmus, kızarıklık, proptozis ve kafa içinde uğultu şikayetleri sonrası yapılan DSA incelemesinde Barrow tip A Karotid-Kavernöz Fistül saptandı. Fistüle yönelik endovasküler tedavi amacıyla entübe olarak genel anestezi altında yapılan ikinci işlemde intraop kardiyak arrest gelişti. Boyun bölgesinde akut gelişen şişlik ve krepitasyon saptanması üzerine işlem odasındaki biplan anjiografik görüntleme sistemi ile toraks ve boyna yönelik BT görüntüleri alındı. Belirgin pömomediastinum (Resim 1) boyun fasyaları arasında ve ciltaltında amfizem (Resim 2);, pulmoner interstisyel amfizem, bronkovasküler yapraklar arasından hiluma ve mediastene devamlılık gösteren hava görünümleri (Resim 3) izlendi. Trakeobronşial ağaçta yaralanma izlenmedi. Hastaya acil olarak yapılan fiberoptik incelemede larinks ve özofagus yaralanması saptanmadı. Anesteziyoloji Yoğun Bakım Ünitesi'ne alınan hastanın semptomları izlemde spontan olarak geriledi.

Tartışma: Her ne kadar künt göğüs travmaları sonrası gelişen pnömomediastinum etiyolojisinde önemli bir yer tutsa da Macklin etkisi entübe hastalarda barotravmaya bağlı gelişen alveolar rüptüre ikincil olarak da görülebilmektedir. Olgumuzdaki gibi hızlı bir şekilde ayırıcı tanının yapılması gereken ve hastanın masayı terk edemeyeceği durumlarda anjiografi sistemlerinin BT görüntüsü alma özellikleri yol gösterici olabilmektedir.

Anahtar Kelimeler: pnömomediastinium, macklin etkisi, barotravma, alveolar rüptür

Resim 1.

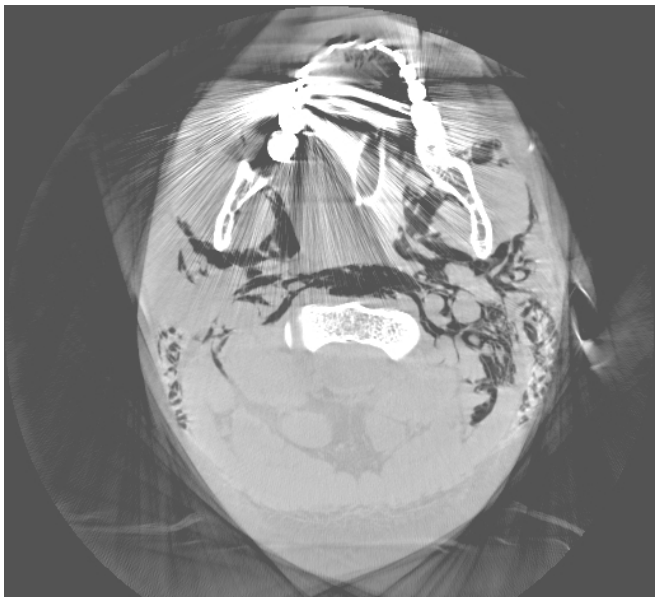

Resim 2.

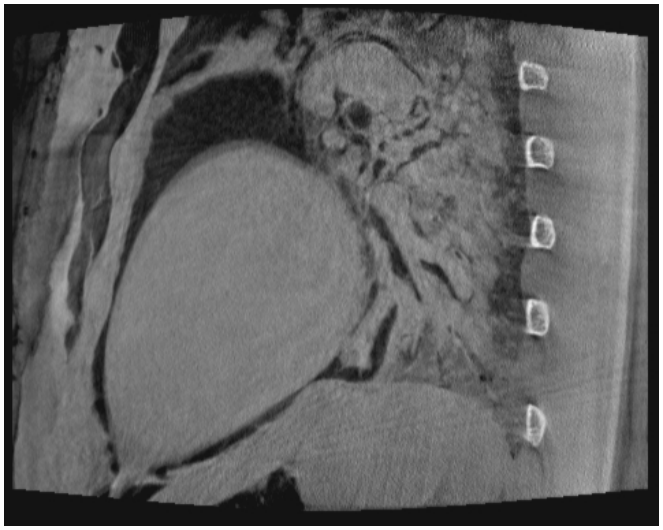

Resim 3.

Girişimsel Radyoloji

PS-849

OSTEOİD OSTEOMA TEDAVİSİNDE PERKÜTAN RADYOFREKANS ABLASYON AÇIK CERRAHİ KÜRETAJA ALTERNATİF OLABİLİRMİ?

Abdurrahim Dusak[1], Celil Alemdar[2], Mehmet Akif Çaçan[2], Ramazan Atiç[2], Zeynep Baysal Yıldırım[3], Aslan Bilici[1]

[1]Dicle Üniversitesi Tıp Fakültesi Radyoloji Anabilim Dali Sur/Diyarbakır
[2]Dicle Üniversitesi Tıp Fakültesi Ortopedi Anabilim Dali Sur/Diyarbakır
[3]Dicle Üniversitesi Tıp Fakültesi Anestezi Anabilim Dali Sur/Diyarbakır

Amaç: Osteoid osteoma tedavisinde, perkütan radyofrekans (RF) ablasyon uygulaması, artan oranlarda tercih edilmektedir. Minimal invaziv bir yöntem olan RF ablasyon uygulaması, BT eşliğinde epidural anestezi altında uygulanmakta olup minimal morbidite ile yüksek başarı oranları bildirilmektedir. Bu çalışmada osteoid osteoma tedavisinde BT eşliğinde RF ablasyon uygulanan olgular ile gold standart olan açık cerrahi küretaj uygulanan olguların sonuçları karşılaştırılmıştır.

Gereç Yöntem: Osteoid osteoma tanısıyla, 2012–2016 yılları arasında BT eşliğinde perkütan RF ablasyonu yada açık cerrahi küretaj uygulanan 42 olgu retrospektif olarak değerlendirildi. Olguların 11'si kadın, 31'si erkekti. Ortalama yaş 13 (8–25) yıl, ortalama takip süresi 25 (6–48) ay idi. Olguların 25'ine açık cerrahi küretaj, 15'ine perkütan RF ablasyon uygulandı. Perkütan RF ablasyonda, BT eşliğinde trokar ve kanul ile girildi, nidusa ulaşıldığında trokar çıkarıldı. Kanül 1.5 cm kadar çekilerek RF ablasyon elektrodu yerleştirildi, 85^{0}C de 8 dk RF ablasyon uygulandı. Açık cerrahi uygulanan olgularda operasyon öncesi, nidus BT ile lokalize edildi. Açık cerrahide, reaktif kortikal kemiğe ulaşıldı, fluoroskopi ile lokalizasyon doğrulandı. Kortikal kemik tabaka tabaka kaldırılarak nidusa ulaşıldı. Nidus ve çevre korteks kürete edildi. Rekürrens ya da geçmeyen ağrı başarısız olarak değerlendirildi.

Bulgular: Perkütan RF ablasyon uygulanan olguların 1'inde (%6.6), açık cerrahi küretaj uygulanan olguların 6'sında (%24) başarısız sonuç elde edildi. Perkütan RF ablasyon uygulanan 1 olguda ağrı sebat etti. Açık cerrahi küretaj uygulanan olgularda ise yetersiz rezeksiyon başarısızlık nedeni olarak düşünüldü. Perkütan RF ablasyon uygulanan 1 olguda persistan ağrı saptandı. Açık cerrahi küretaj uygulanan 1 olguda perop fraktur, 1 olguda postop enfeksiyon gelişti. Ortalama işlem süresi perkütan RF ablasyon için 21 dk, açık cerrahi küretaj için 67 dk bulundu. Her iki grupta da kan replasmanı yapılmadı. Açık cerrahi uygulanan 3 olguda otogreft ile defekt revize edildi.

Sonuç: Osteoid osteomalı olgularda, BT eşliğinde perkütan RF ablasyonu başarı oranı açık cerrahi küretaja oranla yüksek, morbidite oranı düşük bulundu. Ayrıca, perkütan RF ablasyonda hekim ve olgu konforu daha yüksek ve daha kısa anestezi uygulanması nedeniyle komplikasyonları daha düşük olan güvenli bir uygulamadır.

Anahtar Kelimeler: Nidus, osteoid osteoma, perkütan radyofrekans (RF) ablasyon, açık cerrahi küretaj

Pediatrik Radyoloji

PS-850

ERKEN POSTNATAL DÖNEMDE SAPTANAN DEV PELVİK EMBRİYONİK RABDOMYOSARKOM OLGUSU

Ruslan Sharshebaev[1], Serçin Özkök[1], İbrahim İnan[1], Ahmet Aktan[1], Ahmet Kırık[1], Ali Yıkılmaz[1]

[1]İstanbul Medeniyet Üniversitesi Göztepe Eğitim ve Araştırma Hastanesi Radyoloji Anabilim Dalı

Amaç: Bu sunuda amaç nadir görülen ve prenatal dönemde gelişen embriyonik rabdomyosarkomun MRG bulgularını tartışmaktır.

Olgu: 3720 gr ağırlığında normal spontan vajinal doğum ile doğan bebek erken postnatal dönemde oral beslenmeyi tolere edememe ve fekaloid içerikli kusmaları nedeni ile küvözde takip edilmiştir. Tüm abdomen ultrasonografi tetkiki yapılan hastada dev pelvik kitle saptanmıştır. Hastanın idrar ve gaita çıkışında sorun olması üzerine oral beslenmesi kesilip vezikülostomi açılmıştır. Çekilen MRG tetkikinde presakral bölgede yaklaşık 5 x 3.5 x 4.5 cm (CC x AP x TV) ölçülerinde, T1A'da hipointens, T2A'da hiperintens, İVKM enjeksyonu sonrasında yoğun kontrast tutan ve belirgin difüzyon kısıtlaması gösteren, kistik komponent içeren solid kitlesel lezyon izlendi. Postnatal 5. günde opere olan hastanın kitlesi boyut büyüklüğü ve anatomik yerleşimi nedeniyle tamamıyla çıkarılamamış olup, kitleden multipl biyopsi alınmıştır. Histopatolojik olarak vajen kaynaklı embriyonik rabdomyosarkom tanısı konmuştur.

Sonuç: Çocukluk çağında en sık rastlanan yumuşak doku tümörü olan rabdomyosarkom bu çağdaki kanserlerin %5 – 8'ini oluşturur. En sık baş ve boyunda (%40), genito üriner sistemde (%20), ekstemitelerde (%20) ve gövdede (%10) bulunurlar. Retroperitoneal bölge ve diğer bölgeler %10'unu oluşturur. Vajinal embriyonik rabdomyosarkomlar çevre dokularına bası oluşturacak şekilde büyüyerek veya vajina ağzında üzüm salkımına benzer bir kitle halinde sarkmasıyla ortaya çıkabilir (Botroid Sarkom) ve idrar yolu ile kalın bağırsak septomlarına sebep olabilirler. Herhangi bir bölgede oluşan rabdomyosarkomlar erken yayılım, akciğer metastazları, yaygın kemik tutulumu ve semptomatik hiperkalsemiye neden olabilir, böyle hastalarda primer lezyonun tespiti zorlaşabilir.

Yorum: İntrapelvik kitlelerin ayırıcı tanısında multiplanar görüntüleme özelliği ve pelvik anatomiyi bir bütün olarak gösterebilmesi açısından MRG ideal bir görüntüleme yöntemidir.

Anahtar Kelimeler: Emriyonık rabdomyosarkom, botiroid sarkom, MRG, pediatrik pelvik kitle

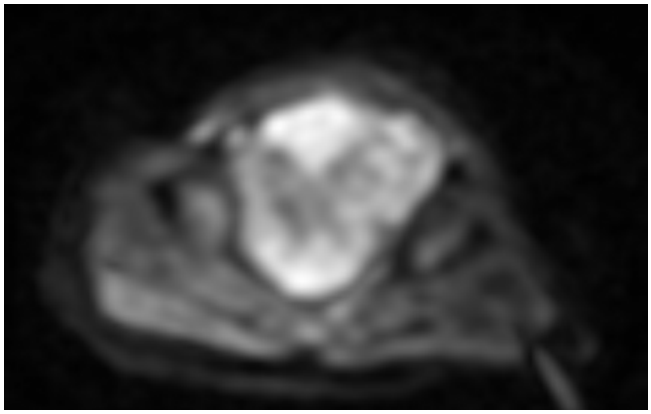

Resim 1.

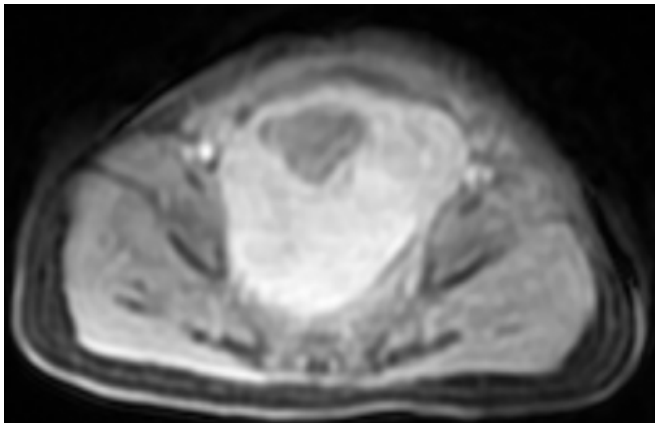

Resim 2.

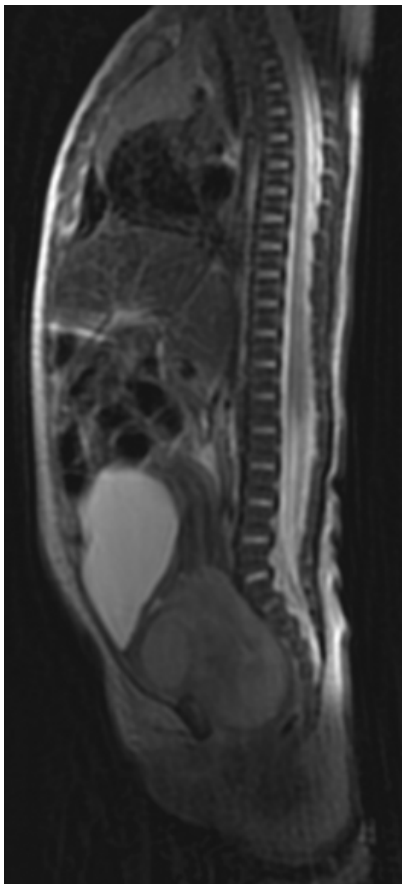

Resim 3.

Abdominal Radyoloji

PS-851

PORTOMEZENTERİK VENÖZ TROMBOZA SEKONDER İNTESTİNAL İSKEMİ ERKEN VE GEÇ DÖNEM BT BULGULARI

Saffet Öztürk[1], Esin Kurtuluş Öztürk[1], Berat Acu[1], Mahmut Kebapçı[1]

[1]Eskisehir Osmangazi Üniversitesi Tıp Fakültesi Radyoloji Anabilim Dalı

Giriş-Amaç: Portomezenterik ven trombozu nadir görülen, mortaliteye yol açan, belirti ve bulguları değişkenlik göstermesi nedeni ile tanı koymak zor olan bir durumdur. Genellikle semptom ve bulgular non spesifiktir. İntestinal iskemi ve peritonit riski nedeniyle erken dönemde tanı koyulması önemlidir. Bu çalışmada portomezenterik ven trombozuna sekonder gelişen intestinal iskemi bulgularının erken ve geç dönem BT bulgularını sunmayı amaçladık.

Gereç -Yöntem: 40 yaşında erkek hasta karın ağrısı ile acile başvurdu. Yapılan tetkik ve takip sonrasında ağrısı şiddetlenen hasta tarafımıza refere edildi. Hastaya kontrastlı abdomen BT çekildi

Bulgular: Kontrastlı abdomen BT'de portal ven, splenik ven, SMV ve IMV 'de total tromboz ile uyumlu lümende trombüs, intestinal anslarda duvarda diffüz kalınlaşma ve minimal serbest sıvı izlendi. Hastaya i. v. heparin infüzyonu başlandı. Yapılan trombofili panelinde hastada protein C ve S eksikliği saptandı. Semptomları gerilemeyen hastaya iki hafta sonra tekrar kontrastlı abdomen BT çekildi. Çekilen BT'de portovenöz sistemdeki trombozun devamlılık gösterdiği, jejunal anslarda enfarkt ile uyumlu barsak duvarında gaz ve yer yer kontrastlanmayan segmentler izlendi. Ayrıca perforasyon ile uyumlu batın içi serbest hava izlendi. Hasta operasyona alındı ve intestinal rezeksiyon uygulandı.

Sonuç: Portomezenterik venöz tromboz olguları günümüzde oldukça nadirdir. Görülme sıklığı 2,7/100.000'dir. Mortalitesi yüksek olup %20–50 arasında bildirilmiştir. Etyolojide malignite, geçirilmiş abdominal cerrahi, oral kontraseptif kullanımı, protein C ve S eksikliği ve faktör V Leiden mutasyonu gibi hiperkoagülabilite yer almaktadır. Mortalite oranı gelişmiş tanı yöntemlerine rağmen yüksek olup erken dönemde tanı konulması mortaliteyi azaltmaktadır. Gecikmiş tanı nekroz ve perforasyona sebep olup ölümle sonuçlanabilir. Erken dönemde antikoagülan tedavi ve takip ile izlenebilir. Geç dönemde ise nekrotik segmentin rezeksiyonu ve intravenöz trombolitik-trombektomi gereklidir.

Anahtar Kelimeler: portomezenterik venöz tromboz, BT, intestinal iskemi

Resim 1.

Resim 2.

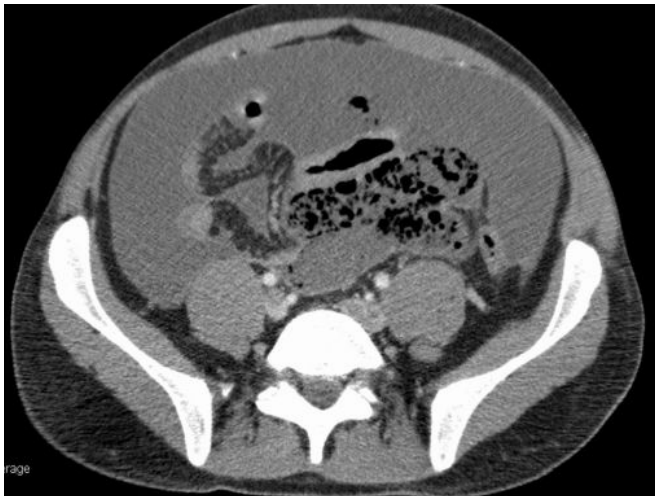

Resim 3.

Girişimsel Radyoloji

PS-852

TİP 4 BİLİYER OBSTRÜKSİYONUN Y STENT İLE PALYASYONU

Onur Ergun[1], Esra Soyer Güldoğan[1], Hüseyin Coşkun[1], Şener Balas[2], Kerim Bora Yılmaz[2], Baki Hekimoğlu[1]

[1]Ankara Dışkapı Yıldırım Beyazıt Eğitim ve Araştırma Hastanesi Radyoloji Kliniği
[2]Ankara Dışkapı Yıldırım Beyazıt Eğitim ve Araştırma Hastanesi Genel Cerrahi Kliniği

Giriş ve Amaç: Tip 4 Malign biliyer obstrüksiyonu (MBO) bulunan hastada Y stent uygulaması ve buna bağlı oluşabilecek komplikasyonların gözden geçirilmesi amaçlandı.

Gereç ve Yöntem: 45 yaşında klatskin tümör tanısı olan hasta biliyer drenaj amacıyla işleme alındı. Önce sol, ardından da sağ lob periferik dilate safra kanallarından giriş yapılarak kolanjiyogramlar elde olundu. Sağ ve sol safra kanallarının ileri derecede dilate olduğu ve sağ- sol safra kanalı santral kesimlerinde ve bileşke düzeyinde dolum defekti olduğu görüldü (Resim1). Ayrıca koledok ve duodenuma kontrast madde geçişi izlenmedi. Her iki taraftan çeşitli manüplasyonlara rağmen oklüzyon geçilemedi. Her iki tarafa eksternal drenaj katateri yerleştirildi. İkinci seansta sol taraftan sağ tarafa tel ile geçildi ve balon dilatasyon uygulandı (Resim2). Bundan sonra alınan kolanjiogramlarda koledok proksimal kesiminde çok ince kalibrasyonda doluş görüldü. Her iki taraftan oklüzyon geçilerek duodenuma ulaşıldı. Her iki tarafa internal-eksternal drenaj kateteri yerleştirildi. Üçüncü seansta, sağ ve sol safra kanalları santral kesimlerini, bileşke düzeyini ve koledok proksimal kesimini kapsayacak şekilde birbirine paralel nitinol stentler yerleştirildi. Her iki stent aynı anda açıldı. Stentlerin tam patensi sağlaması için her iki stente de balon dilatasyon uygulandı. Ancak balon sonrası alınan kolanjiogramda bileşke düzeyinde sağ tarafta ekstravazasyon olduğu görüldü (Resim3). İşlem sağ ve sol tarafa internal-eksternal drenaj kateteri yerleştirilerek sonlandırıldı. Hasta oral alımı kesilerek akut batın kabul edilerek yakın takibe alındı. Hastanın konservatif takibi sırasında ikinci gün kontrolünde minimal ekstravazasyon olduğu, dördüncü gün kontrolünde ise ekstravazasyonun kaybolduğu görüldü (Resim3). Ayrıca her iki stent de sorunsuz çalışıyor idi. Hasta 10 gün sonra taburcu edildi.

Tartışma ve Sonuç: MBO en sık kolanjiokarsinom nedeniyle olmaktadır. MBO'da Bizmuth sınıflaması kullanılmaktadır. Bizim hastamız gibi Tip 4 olgular genellikle inoperabıl olduğundan palyatif tedavi uygulanmaktadır. Tip 4 biliyer darlıkta tek drenaj kateteri ya da tek stent her iki tarafı da drene etmekte yetersiz kaldığından genelde bilateral drenaj ya da multiple stent gerekli olmaktadır. MBO'nun en önemli morbidite nedeni kolestaz ve kolanjittir. Perkütan biliyer drenajın endoskopik tekniğe göre daha yüksek başarı ve daha düşük kolanjit oranlarına sahip olması tercih nedenidir. Y stent uygulmasında stentleme öncesi hastalar internal ve eksternal drenaj kateteri ile uygun süre takip edilmelidir. Yaklaşık 3 ila 5 gün sonra stentler yerleştirilmelidir. İşlemin başarısı bilirubin düzeylerinin 2 haftada yarından fazla düşmesi ya da 1 ayda normale dönmesi ile değerlendirilmektedir. Y stentlemede literatürde side-by-side (SBS) ve stent-in-stent (SİS) olmak üzere 2 teknik tanımlanmıştır. SBS tekniğinde stentler her iki lobun safra kanallarından birbirine paralel şekilde koledoğa uzatılmaktadır. SIS tekniğinde ise ilk stent bir lobda striktür düzeyine doğru açılarak, ikinci stent diğer lobdan ilk stentin acık kısmına doğru iç içe geçirilerek açılmaktadır. SİS tekniği SBS e göre daha çok komplikasyona neden olmaktadır. SİS tekniğinde teknik başarı oranı yapan kişinin deneyimine göre değişiklik göstermektedir. Klinik başarı ise %90'lara ulaşmaktadır. Sonuç olarak perkütan Y setent uygulaması malign biliyer darlığı olan hastalarda palyatif tedavi ve yaşam kalitesini arttıran minimal invaziv bir yöntemdir.

Anahtar Kelimeler: Ystent, biliyer, obstrüksiyon

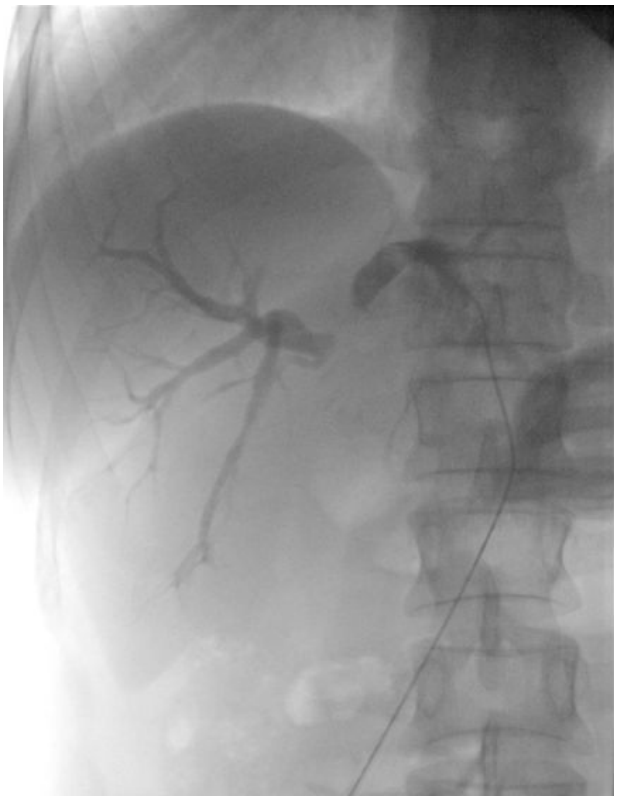

Resim 1.

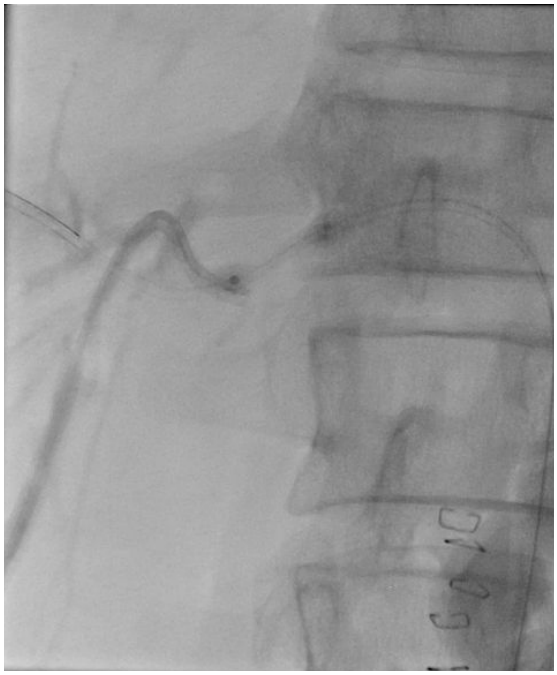

Resim 2.

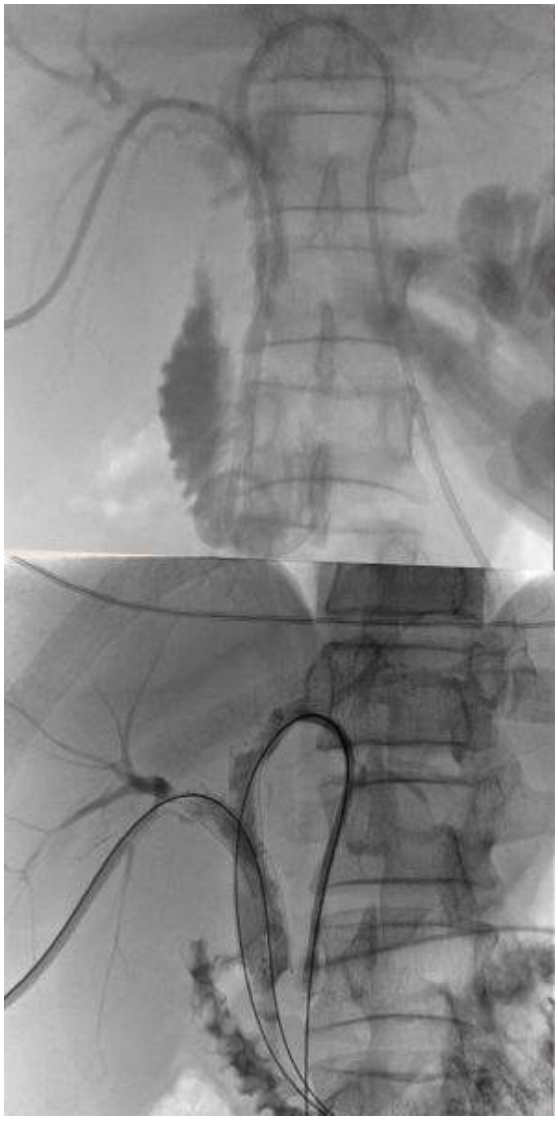

Resim 3.

Girişimsel Radyoloji

PS-853

SÜPERİOR TİROİDAL ARTERİN HAYAT KURTARICI ROLÜ

Esra Soyer Güldoğan[1], Onur Ergun[1], Serra Özbal Güneş[1]

[1]Ankara Dışkapı Yıldırım Beyazıt Eğitim ve Araştırma Hastanesi Radyoloji Kliniği

Giriş ve Amaç: Takayasu arteriti (TA) nedeniyle oluşan brakiosefalik turunkus ve subklavian arter oklüzyonunu superior tirodal arterin hayat kurtarıcı rol üstlenerek tek başına kompanze etmesi oldukça nadir olduğundan sunmayı amaçladık.

Gereç ve Yöntem: 45 yaşında bayan hasta bilateral güçsüzlük şikayetiyle başvurdu. Hasta arterit ön tanısıyla karotid, serebral ve vertebral sistem anjiografisi yapılmak üzere işleme alındı. Arkus aortagrafi elde olundu. Brakiosefalik turunkus orijinden hemen sonra, sol subklavian arter orijin düzeyinde total oklüde olarak izlendi. Sol AKA orijin düzeyinde %50–60 oranında darlık izlendi. Sol İKA orijininde %50 oranında darlık izlendi. Sol internal ve eksternal karotid arter ve dallarının normal doluş gösterdiği, sol süperior tiroidal arter kalibrasyonunun arttığı izlendi (Resim1). Brakiosefalik turunkus distali ve sol subklavian arterin sol süperior tiroidal arter aracılı kollateraller ile doluş gösterdiği görüldü. Sağ AKA ve sağ subklavian arterintanımlanan şekilde antegrad doluş gösterdiği görüldü (Resim2). Sağ İKA orijininden itibaren ince kalibrasyonda izlendi. Sağ vertebral arterin ise patent PKOM aracılığı ile retrograd doluş gösterdiği izlendi. Sol verterbal arter kranialde retrograd, kaudalde anterograd doluş göstermekteydi. Hastanın serebral akım kaynağı sadece sol ana karotid arter olduğundan ve orijininde darlık olduğundan selektif kateterizasyon yapılmadan işlem sonlandırıldı. Arkusta bulunan pigtail kateter aracılığı ile alınan serebral anjiogramda AKOM lokalizasyonunda 6,5x4,5 mm boyutlarında sakküler anevrizma izlendi (Resim3). Hastanın mevcut fizik muayene ve anjiografi bulguları ile takayasu arteriti tanısı konularak uygun medikal tedaviye başlandı. Ayrıca hastanın tanımlanan anevrizması opere edildi.

Tartışma ve Sonuç: TA daha çok kadın cisiyetin erken yaş inflamatuvar damar hastalığı olarak bilinmektedir. Temel olarak 2. ya da 3. dekatta ortaya çıkmaktadır. Spesifik semptomu olmadığından geç yaşlarda tanı almaktadır. Erken bulguları düşük dereceli ateş, gece terlemesi, kilo kaybı, miyalji ve artrit olabilir. Kladikasyo, nabızda azalma veya kaybolma, vasküler üfürüm, kollar arasında sistolik kan basıncı farkının 10mmHg üzerinde olması gibi vasküler iskemik bulgular hastalığın en önemli fizik muayene bulgularıdır. Laboratuvar incelmenin ayırıcı tanı ve teşhiste duyarlılığı düşüktür. DSA en önemli görüntüleme yöntemidir. En sık subklavian arter arter tutulmaktadır. TA'inde hastamızda olduğu gibi büyük damarlarda stenoz veya oklüzyona ek olarak anevrizmalar görülebilmektedir. TA'nin tedavisinde prostosiklin, antikoagülan ve antiagregan ajanlar, antiinflamatuvar ve steroid kullanılmaktadır. Hastamızd subklavian arter oklüzyonuna bağlı ortaya çıkan vertebral steal sendromunda aynı taraf vertebral arterde ters yönlü akım izlenmektedir. Ters yönlü akımın nedeni posterior sirkülasyondan çalınan kandır. DSA ile ters yönlü akım gösterilebilirken, subklavian arterdeki stenoz ya da oklüzyon kolaylıkla ortaya konabilir. Doppler ile erken dönem vasküler askım değişiklikleri ipucu olabilir. Vertebral steal sendromunun tedavisi endovasküler ya da cerrahi teknik ile yapılabilir. Ayrıca hastamızda bulunan brakiosefalik turunkusta kritik stenoz ya da oklüzyon olması, karotid arterde stenoz ya da oklüzyon olması ve vertebral arterde yukarı-aşağı yönlü akım olması subklavian steral ve karotid recovery sendrom olarak tanımlanmaktadır. Sonuç olarak superior tiroidal arter çok büyük bir rol üstlenerek serebral dolaşım için hayat kurtarıcı olmuştur.

Anahtar Kelimeler: takayasu arteriti, vertebral steal, karotid recovery

Resim 1.

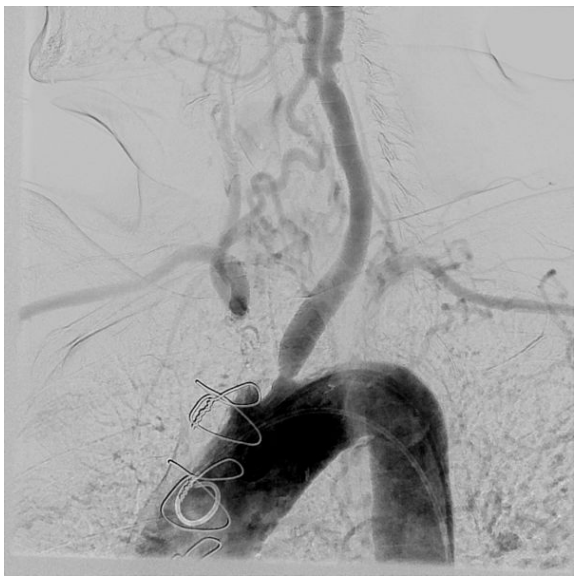

Resim 2.

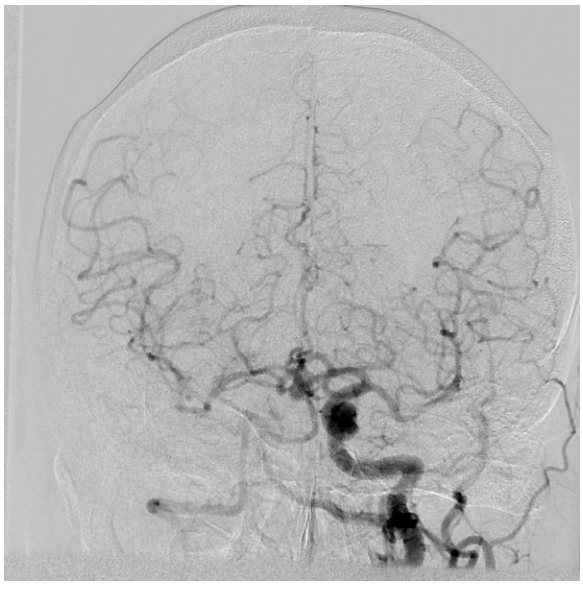

Resim 3.

Nöroradyoloji

PS-854

NADİR BİR OLGU: PERSİSTAN EMİSSER VEN VARİSİ VE PETRÖZ KEMİK FİBRÖZ DİSPLAZİSİ

Karabekir Ercan[1], Ayşenur Özcan[1], Burak Yağdıran[1], Özkan Ünal[1], Banu Çakır[1], Nurdan Çay[1]

[1]Ankara Atatürk Eğitim ve Araştırma Hastanesi, Radyoloji Bölümü

Nadir bir olgu olarak sigmoid sinüs emisser ven ve petröz kemik fibröz displazisi birlikteliği görülmüştür.

Emisser venler dural venler ile ekstrakraial venleri birleştiren kapaksız venlerdir. Emisser venlerin klinik önemi giderek artmaktadır. Mastoid emisser venler orta kulak ve kafa tabanı cerrahisinde ciddi kanamalara yol açabilmektedir. Görüntülenen emisser venler tinnitus nedeni olabilir.

Persistan emisser ven varisi ile petröz kemik fibröz displazisi birlikteliği BT, MRG ve MR Anjijografi bulguları ile görüntülenmiştir.

Literatürde persistan emisser ven varis olguları bildirilmekle birlikte petröz kemik fibröz displazisi birlikteliği saptanmamıştır.

Anahtar Kelimeler: Persistan emisser ven varisi, petröz kemik fibröz displazisi, Bilgisayarlı tomografi, Manyetik rezonans görüntüleme, MR Anjiyografi

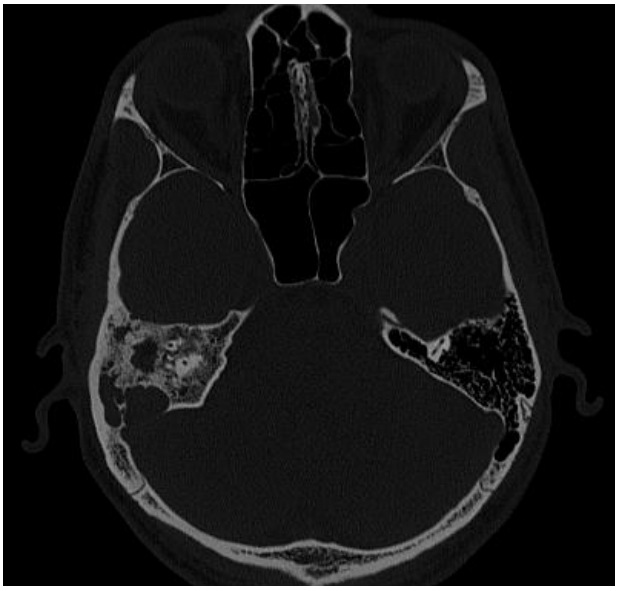

Resim 1.

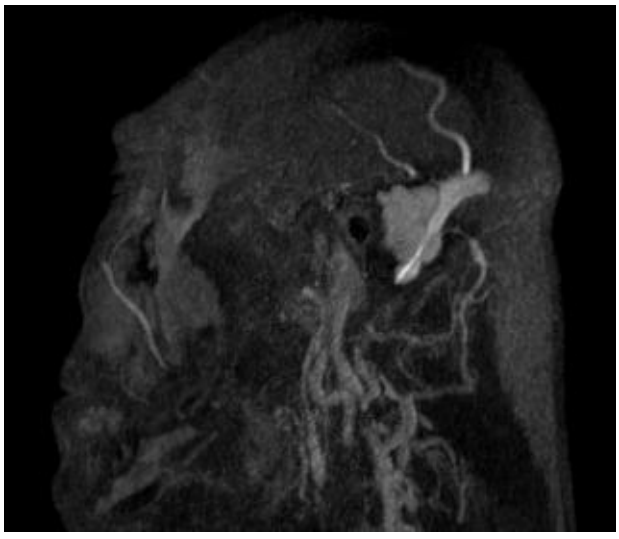

Resim 2.

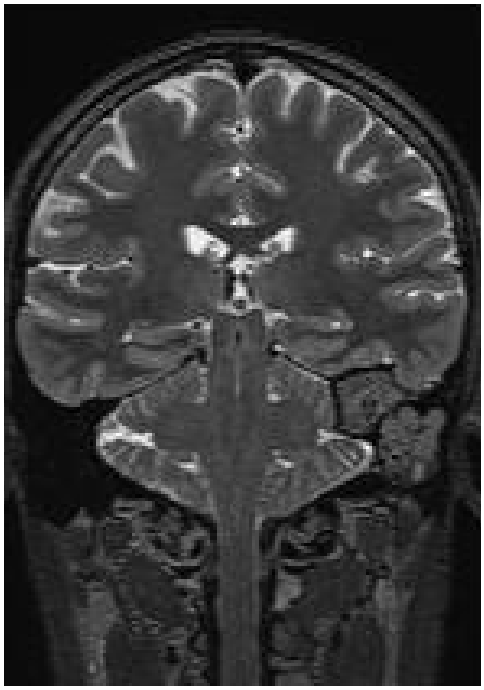

Resim 3.

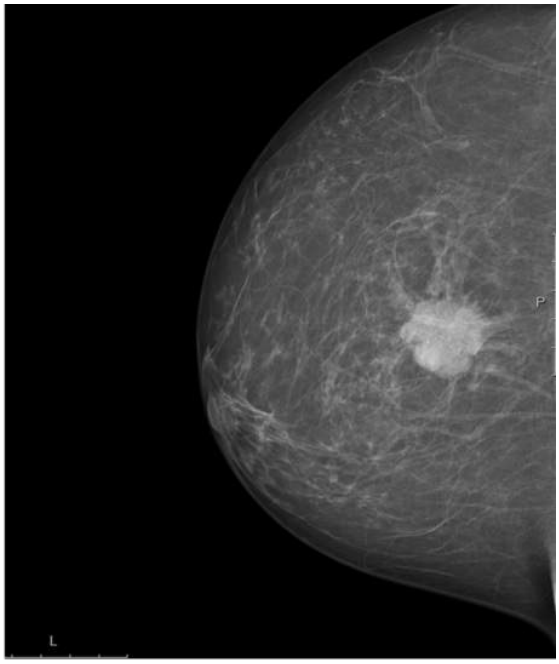

Pleomorfik mikrokalsifikasyonlar içeren lobule konturlu kitle
Histopatolojik tanı: İnvaziv duktal kanser, üçlü negatif.

Resim 1.

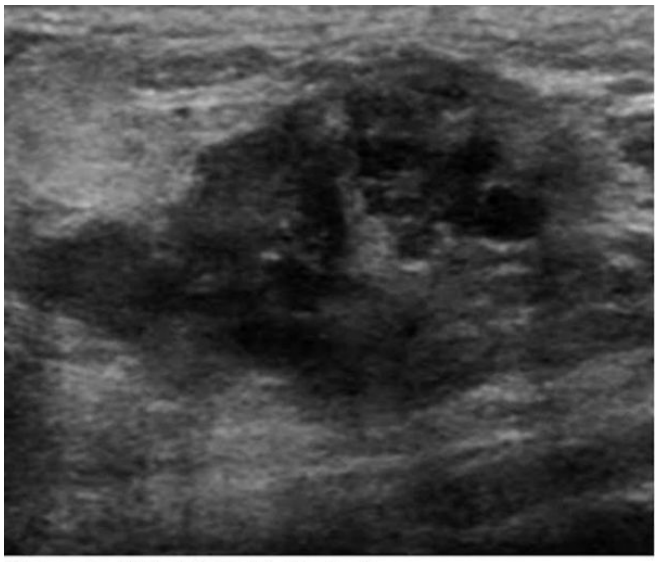

Heterojen kitle içinde kistik alanlar.
Histopatolojik tanı: İnvazif duktal kanser, üçlü negatif.

Resim 2.

Meme Radyolojisi

PS-855

MEME KANSERLİ OLGULARDA MAMOGRAFİ VE ULTRASONOGRAFİ BULGULARININ MOLEKÜLER ALT TİPLERLE İLİŞKİSİ

Recep Özgür[1], Füsun Taşkın[1], Ahmet Tanyeri[1], Yasemin Durum[1], Aykut Soyder[2]

[1]Adnan Menderes Üniversitesi Tıp Fakültesi Radyoloji Anabilim Dalı
[2]Adnan Menderes Üniversitesi Tıp Fakültesi Genel Cerrahi Anabilim Dalı

Amaç: Son 3 yılda bölümümüzde meme kanseri tanısı almış olan kadınlarda mamografi ve ultrasonografi bulgularının moleküler alt tiplerle ilişkisini araştırmak.

Gereç ve Yöntem: Ocak 2013-Ocak 2016 tarihleri arasında bölümümüzde meme kanseri tanısı alan ve preoperatif değerlendirmeleri yapılan 323 kadındaki 333 tümörün (323 lezyon aynı taraf, 10 lezyon karşı meme) MG ve US bulguları geri dönük olarak değerlendirildi. Görüntüleme yöntemleriyle saptanan lezyonların boyut ve özellikleri kaydedildi. Histopatoloji sonuçları ve moleküler alt tipler kaydedildi. Görüntüleme bulgularıyla moleküler alt tipler arasındaki ilişki Ki-kare ve lojistik regresyon testleriyle değerlendirildi.

Bulgular: Ortalama yaş 56±13 (26–86 yaş) idi. Toplam 333 lezyonun 282'si (%84.4) mamografi tetkikinde görülebilirken, US incelemesinde 322'si (%96.7) görüldü. Üçlü negatif tümörlerde büyük boyut, düzgün kenarlı kitle, mikrokalsifikasyon varlığı, tümör nekrozu ve pozitif aksilla sıklığı belirgin yüksek bulundu ($p<0,05$) (Resim 1,2).

Tartışma: Meme kanserinin tedavi ve izleminde tümörün moleküler alt tipi önemli bir belirleyicidir. Daha kötü prognozlu ve daha agresif tümörler olan üçlü negatif tümörlerde, benign lezyonlarda görülen düzgün ve lobüle kenar özellikleri oldukça sık görülmektedir. Günlük pratikte meme kitlelerinde kenar özellikleri radyolojik değerlendirmenin önemli bir parçasını oluşturmaktadır. Bu agresif tümörlerde benign lezyonlarla karışabilecek radyolojik bulguların sık görüldüğü akılda bulundurulmalıdır.

Anahtar Kelimeler: Meme kanseri, Mamografi, US, üçlü negatif

Tablo 1. Moleküler alt tiplere göre mamografi bulgularının dağılımı

MOLEKÜLER ALT TİP	Kitle kenar özelliği düzgün	Kitle kenar özelliği düzgün değil	Mikrokalsifikasyon Var	Mikrokalsifikasyon Yok
Lüminal A	11 (11)	89 (89)	17 (17)	83 (83)
Lüminal B	4 (4)	96 (96)	32 (32)	68 (68)
Üçlü negatif	22 (30)	52 (70)	27 (37)	47 (63)
Toplam	37	237	76	198

Tablo 2. Moleküler alt tiplere göre ultrasonografi bulgularının dağılımı

MOLEKÜLER ALT TİP	Tümör nekrozu Var	Tümör nekrozu Yok	Pozitif aksilla lenf nodu Var	Pozitif aksilla lenf nodu Yok
Lüminal A	31 (24)	91 (76)	48 (40)	74 (60)
Lüminal B	32 (28)	80 (72)	63 (56)	49 (44)
Üçlü negatif	52 (60)	35 (40)	55 (63)	32 (37)
Toplam	115	206	166	155

Toraks Radyolojisi

PS-856

AKUT PULMONER TROMBOEMBOLİDE PULMONER BİLGİSAYARLI TOMOGRAFİ ANJİOGRAFİ VE TRANSTORASİK EKOKARDİOGRAFİ BULGULARININ PROGNOZ DEĞERLENDİRİLMESİNE KATKISI

Afra Ekinci[1], Selcen Akpek[2], Mahmut Akpek[3]

[1]Erciyes Üniversitesi, Tıp Fakültesi. Radyoloji Bölümü
[2]Aydın Kadın Doğum ve Çocuk Hastalıkları Hastanesi, Radyoloji Bölümü
[3]Adnan Menderes Üniversitesi, Tıp Fakültesi. Kardiyoloji Bölümü

Amaç: Bu çalışmamızın amacı akut pulmoner tromboemboli (APTE) de pulmoner bilgisayarlı tomografi anjiyografi (PBTA) ve transtorasik ekokardiyografi (TTE) ile saptanan bulguların prognostik değerini araştırmak.

Gereç ve Yöntem: APTE tanısı konan 114 hastanın, PBTA ve TTE bulguları ile risk faktörleri retrospektif değerlendirildi. Hastalar basitleştirilmiş pulmoner embolizm şiddet indeksine (sPESI) göre düşük ve yüksek riskli olmak üzere iki gruba ayrıldı. Eşik değer, sensitivite ve spesifisite Receiver Operating characteristrics (ROC) analizi ile hesaplandı.

Bulgular: PBTA ve TTE'da yapılan ölçümlerde sağ/sol ventrikül çap oranı yüksek riskli grupta daha yüksekti ($p<0.001$, $p=0.028$, sırasıyla). İstenmeyen olaylar ve 30 günlük mortalite için, en güçlü bağımsız belirleyici TTE'da ölçülen sağ/sol ventrikül çap oranı idi. İstenmeyen olayları öngörmede sağ/sol ventrikül çap oranı TTE'da >0.88, PBTA'de >1.19 için sırasıyla sensitivite %70, %70 ve spesifisite %70, %60 idi.30 günlük mortaliteyi öngörmede sağ/sol ventrikül çap oranı TTE'da >0.94, PBTA'de >1.33 için sırasıyla sensitivite %79, %64 ve spesifisite %81, %69 idi.

Sonuç: PBTA ve TTE'de saptanan bulgular APTE'de prognozun belirlenmesinde kullanılabilir. İstenmeyen olaylar ve 30 günlük mortalitenin belirlenmesinde en önemli parametre TTE ile ölçülen sağ/sol ventrikül çap oranıdır.

Anahtar Kelimeler: Akut pulmoner tromboemboli, Pulmoner bilgisayarlı tomografi anjiyografi, Transtorasik ekokardiyografi

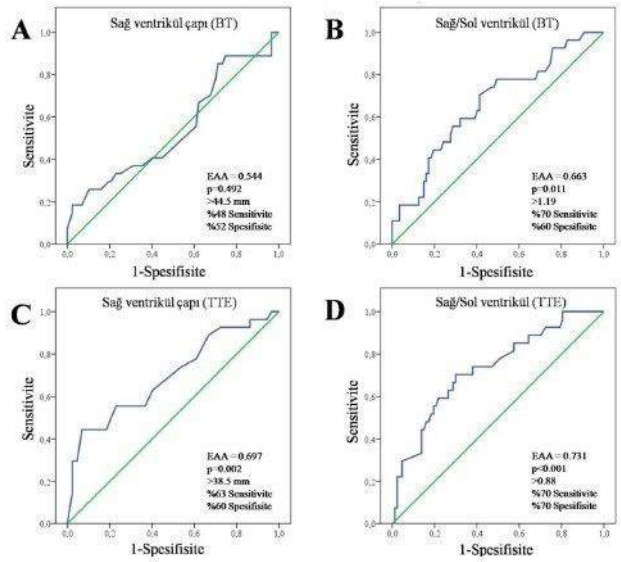

Resim 1.

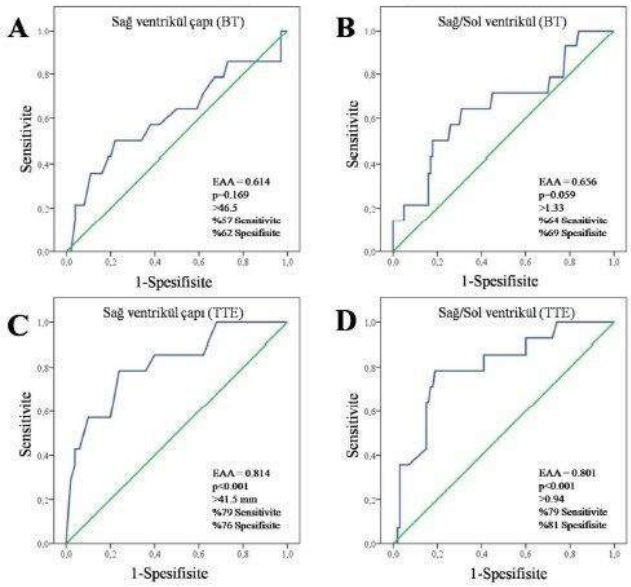

Resim 2.

Genitoüriner Sistem Radyolojisi

PS-857

ULTRASON ELASTOGRAFİNİN EREKTİL DİSFONKSİYON TANISINDA PENİL DOPPLERE KATKILARI: ÖN BULGULAR

Mahmut Duymuş[1], Mehmet Sait Menzilcioğlu[1], Mehmet Feyiz Altınsoy[2], Uğur Coşar[2], Serhat Avcu[1], Ömer Bayrak[2]

[1]Gazi Üniversitesi, Radyoloji Anabilim Dalı [2]Gazi Üniversitesi, Üroloji Anabilim Dalı

Penis sertliğinin tam olarak sağlanamadığı erektil disfonksiyon yaşam kalitesini etkileyen ciddi bir ürolojik problemdir. Nedenleri arasında vasküler yetmezlikler sayılabileceği gibi psikolojik etkenler de bulunmaktadır. Tanısı klinik muayene sonrası, penil renkli Doppler US (RDUS) inceleme ile konmaktadır.

Elastografi son yıllarda hızla gelişen ve günlük uygulamada kendine yer bulmaya başlayan yeni bir tetkiktir. Temel prensibi lezyon ya da dokunun yer değiştirmesine göre elastikiyetini ölçmektir. Meme ve tiroid olmak üzere birçok organ ve hastalıkta yapılmış ve halen yapılmakta olan birçok çalışma mevcuttur.

Bu çalışmada amacımız elastografinin erektil disfonksiyon tanısında altın standart olan penil Doppler ultrason incelemesine katkılarını sunmaktır.

Hastalara papaverin kullanılarak rutin RDUS işlemi ve aynı seansta ve RDUS ölçümleri yapılan aynı zamanlarda elastografi incelemesi gerçekleştirildi. Hastaların 0. Dakikada ve papaverin enjeksiyonu sonrası 10 ve 20 dakikalarda sağ ve sol kavernöz cisimlerinden en az üç farklı noktadan elastografi ölçümleri gerçekleştirildi (Resim 1 ve 2). Strain elastografi tekniği kullanıldığı için referans doku olarak ereksiyon sırasında yapısı değişmeyen spongioz cisim tercih edildi.

Çalışmaya erektil disfonksiyon şikayeti ile üroloji polikliniğine başvuran, yaş ortalası 56.19±10.02 yıl (32–74 yıl) olan 21 erkek hasta dahil edildi. Penil RDUS sonrası 7 hastaya 'normal', 10 hastaya 'arteriyel yetersizlik' ve 4 hastaya 'venöz yetersizlik' tanısı kondu. Radyolojik olarak 'impotans' tanısı konulan grup ile 'normal' tanı konan grup arasındaki 0., 10. ve 20. dakikalardaki Strain Ratio (SR) değerleri arasında anlamlı fark olup olmadığını değerlendirmek için Mann-Whitney U testi yapıldı.

Çalışmamızda, papaverin enjeksiyonu öncesi 0. dakikada ve ereksiyon sonrası 10. ve 20. dakikalarda gerçekleştirilen SR ölçümlerinde arada anlamlı fark bulunmamıştır. Elastografi incelemesinin rutin RDUS incelemesine ekstra bir katkısı olmadığı tespit. Bu bulgular ön bulgular olup, çalışmamız halen devam etmektedir. Bulgular hasta sayısının az olmasına bağlı olabilir, sayı arttıkça farklı sonuçlar bulunabilir. Bu konuda yapılacak daha geniş serilerde çalışmalara ihtiyaç vardır.

Anahtar Kelimeler: Erektil disfonksiyon, impotans, renkli doppler ultrason, elastografi, strain elastografi, strain ratio

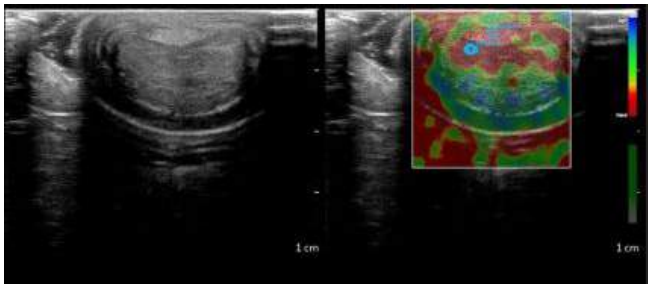

Resim 1. Papaverin enjeksiyonu öncesi flasid penisten gerçekleştirilen elastografi ölçümü.

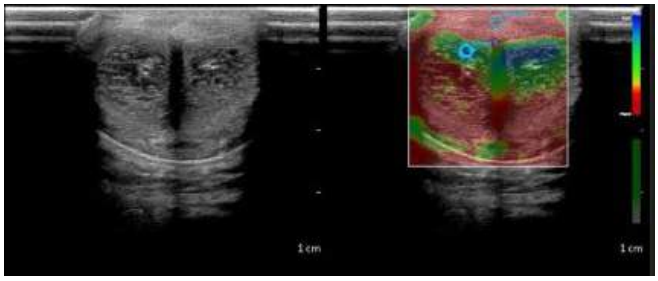

Resim 2. Papaverin enjeksiyonu sonrası ereksiyon durumundaki penisten gerçekleştirilen elastografi ölçümü

Tablo 1. RDUS ölçümlerine göre 'normal' ve 'vasküler yetmezlik' tanılarına göre sınıflandırılan gruplarda SR ölçümleri ve p değerleri (Mann-Whitney U testi).

	SR0 (p=0.602)	SR10 (p=0.451)	SR20 (p=0.456)
Normal (7)	1.03±0.32 (0.48–1.43)	1.84±1.40 (0.31–4.30)	3.44±2.20 (0.29–6.01)
Vasküler yetmezlik (14)	1.02±0.63 (0.18–2.51)	2.08±2.50 (0.24–7.18)	2.44±2.52 (0.17–7.09)

p≤0.05 anlamlılık değeri olarak kabul edilmiştir. SR0: 0. dakikadaki Strain ratio (SR) değeri; SR10: papaverin enjeksiyonu sonrası 10. dakikadaki SR değeri; SR20: papaverin enjeksiyonu sonrası 00. dakikadaki SR değeri

Yazar Dizini

A

Abay, Muhsin Nuh 156
Abduramani, Asaf 655
Acar, Gülsün Su 409
Acar, Murat 36, 52, 78, 187, 532
Acar, Mutlu 254
Acar, Türker 144, 146, 307, 401, 469
Acer, Niyazi 65
Acu, Berat 54, 428, 429, 436, 439, 563, 676, 677, 711, 716, 721
Acunaş, Bülent 55, 449, 606, 644
Acunaş, Gülden 55, 699
Acu, Ruşen 311
Açar, Halil İbrahim 333
Ada, Emel 493
Adaletli, İbrahim 71, 99, 509, 511, 534
Adam, Gürhan 536, 611
Adapınar, Baki 44, 426
Adıbelli, Zehra Hilal 144, 146, 147, 307, 400, 401
Afşar, Hamit 547, 549
Ağaçkıran, Abdulbaki 458
Ağıldere, Muhteşem 98, 564, 565
Ağırbaş, Ajda 542
Ağlamış, Serpil 56, 227, 316, 669
Ağrıdağ, Burçin 629, 632
Ağyar, Adem 329
Ahmadova, Aydan 301
Ahmadova, Khadija 361, 363
Ahmetoğlu, Ali 17, 121
Aikimbaev, Kairgueldy 427
Akagündüz, Özlem 174
Akan, Deniz 194, 327
Akan, Gülhan Ertan 659
Akansel, Gür 398, 526
Akarca, Ulus Salih 128
Akaslan, Ünsal 613
Akay, Emrah 108
Akbaş, Tuğana 345
Akbay, Cansu 393
Akbayrak, Şahabettin 218, 252, 410, 416, 656, 657, 669, 688, 692
Akbudak, İbrahim 106, 138, 417, 425, 630
Akça, Ahmet 358, 443
Akçalı, Ömer 420
Akçaoğlu, Mustafa 591, 614
Akça, Oktay 443
Akça, Onur 57, 450, 453
Akçay, Arzu 494
Akça, Yasemin 104
Akdağ, Tuba 104
Akdeniz, Hüseyin 628, 630
Akdeniz, Mualla 218, 357, 657
Akdulum, İsmail 22, 165, 445, 451
Akgol, Ahmed 481
Akgol, Zeynep Busra 481
Akgül, Erol 77, 427, 528
Akgün, Veysel 271, 272, 369, 561, 566, 607, 608, 612, 616, 636, 642, 646, 683, 689, 718
Ak, Hatice 542
Akhun, Nilay 546
Akın, Işıl Başara 202, 222, 266, 267, 269, 300, 301, 340, 371, 427, 431, 498, 499, 523, 559, 572, 618
Akın, Mehmet Ali 141, 144, 494
Akın, Mehmet Mustafa 669
Akın, Mustafa 316
Akın, Mürüvet 603, 616, 635, 665, 666, 667, 668
Akkavak, Gülçin 606
Akkaya, Habip Eser 45, 320, 478, 582
Akkaya, Selçuk 450
Akkaya, Zehra 21, 150, 230, 378, 399, 402
Akkız, Hikmet 77
Akman, Ali 376, 501, 518, 685
Akman, Canan 632, 678, 682, 684, 690, 691
Akman, Tarık 536
Akpek, Mahmut 726
Akpek, Selcen 726
Akpınar, Burcu 30
Akpınar, Elif 497
Akpınar, Erhan 354
Akpınar, İhsan Nuri 273, 555
Akpınar, Meltem Gülsün 151, 195, 234, 558, 573, 581
Akpınar, Süha 638, 713
Aksakal, Enbiya 60
Aksoy, Asude 113
Aksoy, Cihat 484
Aksoy, Sema 77, 229, 593, 594, 659
Aksoy, Süleyman Özkan 371
Aksungur, Hüseyin Erol 77, 427, 528
Aksu, Yusuf 405, 533
Aktan, Adem 299
Aktan, Ahmet 29, 31, 36, 52, 134, 710, 720
Aktaş, Aykut Recep 390
Aktaş, Elif 291, 292
Aktaş, Erdoğan 396
Aktaş, Fatma 180, 192
Aktaş, Hafize 557, 572
Aktürk, Adem 181, 398, 713
Aktürk, Delal Emine 713
Aktürk, Yeliz 550, 560, 562, 659
Akyel, Nazlı 395, 537, 539, 540, 609
Akyıldız, Mehmet Mahir 428
Akyüz, Melih 197, 705
Alagöz, Sümeyra Demirkol 542
Alagut, Demet Eğlenoğlu 662
Alan, Bircan 19, 41, 299
Albayrak, Eda 68, 513
Albayrak, Hazal 591
Albayrak, Ramazan 125, 205, 630
Alberalar, Nilüfer Deniz 142, 476, 478
Alemdar, Celil 720
Alhan, Aslıhan 22, 64, 79, 260
Alış, Deniz 511
Alieva, Gyulten 31
Alieva, Gyulten Ziyaeva 26
Alimoğlu, Abdullah 171
Alimoğlu, Orhan 78
Alis, Deniz Can 629, 632
Alişar, Kaan 64
Aliş, Deniz 534
Alkan, Alpay 49
Alkan, Ender 43, 100, 155, 157, 158, 160, 161, 214, 223, 275, 276, 354, 356, 410, 462, 487, 656, 657, 688, 692
Alkan, Özlem 474
Alpan, Buğra 289
Alpaslan, Muhammed 106, 110, 143, 630, 676
Alper, Hüdaver 99, 102, 115
Altay, Canan 222, 266, 267, 269, 300, 301, 340, 427, 431, 498, 536, 559, 572, 618, 652
Altay, Çetin Murat 455, 462, 467
Altay, Sedat 661
Altınbaş, Namık Kemal 325
Altın, Cihan 380
Altın, Levent 635, 673
Altınsoy, Mehmet Feyiz 727
Altıntoprak, Kübra Murzoğlu 580, 626
Altunay, Murat 258
Altundağ, Mustafa Kadri 234
Altunkaş, Ayşegül 324
Altunkeser, Ayşegül 63
Altuntaş, Ayşe 252, 356
Altun, Zafer 51, 65, 556, 617
Amriss, Omar 257
Anadol, Nilüfer 548
Anamurluoğlu, Ezgi 150, 151, 516
Andaç, Ahmet Alper 170
Anık, Yonca 345
Anışcıklı, Burçin 553, 556
Annaç, Gökçe 695
Apaydın, Feramuz Demir 30, 235, 270, 322
Apaydın, Melda 375, 394
Aralaşmak, Ayşe 49
Aras, Bekir 415
Aras, Mustafa 654
Arat, Anıl 719
Araz, Levent 572
Ardalı, Selin 183
Argın, Mehmet 130, 274, 343
Arıbal, Erkin 687
Arıbal, Mustafa Erkin 62
Arıbal, Serkan 434
Arıbaş, Bilgin Kadri 201, 291, 292, 707
Arıcan, Pelin 574
Arıkan, Bilgesu 325, 463
Arıkan, Elif 497
Arık, Erbil 255
Arık, Güneş 308
Arık, Şeref Barbaros 608
Arı, Oğuz 313
Arıyürek, Macit 364
Arıyürek, Orhan Macit 262, 385, 386, 406, 450, 719
Arman, Merve Turgut 510
Arpacı, Rabia Bozdoğan 233, 279
Arpacı, Taner 345
Arsenidze, Tetiana 481
Arskan, Atakan 427
Arslan, Arzu Serpil 397, 447
Arslan, Atakan 256, 258, 266, 267, 300, 301, 340, 402, 431, 536, 618
Arslan, Aydan 27, 284, 289, 290
Arslan, Erdem 144, 146, 307
Arslan, Ergin 20
Arslan, Fatma Zeynep 228, 355, 381
Arslan, Gözde 580, 626
Arslan, Halil 324, 541, 591, 634
Arslan, Harun 106, 210, 266, 269, 384, 417, 425, 498, 542, 600, 664
Arslan, Kalbim 83
Arslan, Muhammet 366, 546
Arslan, Rıfat 467, 482, 575
Arslan, Serdar 100, 156, 161, 208, 216, 276, 357, 419, 485, 487, 488, 489, 694
Artaş, Hakan 109, 122, 126, 522
Asadov, Ruslan 142, 273, 288, 476, 478, 555
Asanatucı, Gökhan 660
Asanatuci, Gökhan 458
Asil, Kıyasettin 253, 255
Aslan, Ahmet 36, 52, 78, 458, 532, 660, 679
Aslan, Harun 624, 628, 630, 676
Aslan, Hüseyin 469
Aslan, Kerim 430, 436, 464, 517
Aslan, Mine 71, 78, 509, 510, 534
Aslan, Oğuz 529
Aslan, Serdar 89, 92, 94, 312
Aslan, Şahin 60
Aşcı, Murat 590
Aşmakutlu, Ozan 588
Atacan, Sibel Çağlar 542
Ataç, Gökçe Kaan 22, 64, 79, 86, 207, 260
Atalar, Mehmet Haydar 376, 424, 441, 518, 519, 520, 532, 545, 621
Atalay, Başak 178, 454, 623
Atalay, Yunus Oktay 282
Atasoy, Bahar 49
Atasoy, Çetin 319, 399, 402, 463
Atasoy, Kayhan Çetin 21, 230, 261, 301, 333, 378
Atasoy, Mehmet Mahir 580, 626
Atay, Didem 494
Atcı, Nesrin 314
Atçeken, Zeynep 262, 364, 385, 386, 450
Ateş, Ömer Faruk 324
Atiç, Ramazan 720
Atik, Sezen Ugan 99
Atilla, Gülgün 546
Atman, Ebru Düşünceli 21
Avcı, Mehmet Taha 368
Avcı, Orhan 325
Avcı, Tevfik 418
Avcu, Serhat 308, 727
Averianovna, Liliya 481
Avrunin, Oleg 481
Awiwi, Muhammad Osama 154
Ayas, Fatma Figen 203
Ayaz, Ercan 52, 78, 454, 503, 532
Ayaz, Muzaffer 29, 134, 187, 623, 710
Ayaz, Teslime 568
Aybal, Tahsin 193, 310
Aybay, Muhsin Nuh 100, 155, 157, 158, 160, 208, 214, 216, 218, 223, 275, 276, 354, 355, 356, 357, 381, 410, 416, 419, 462, 485, 487, 488, 489, 656, 657, 669, 688, 692, 694, 697, 717
Ayçiçek, Gözde Şengül 308
Aydemir, Ahmet Burak 389
Aydın, Ayşe Murat 316, 669
Aydın, Elçin 98, 380, 381
Aydıngöz, İkbal Esen 18
Aydın, Kubilay 55
Aydın, Leyla Yılmaz 157
Aydınlık, Seda 526

Aydın, Nevin 44
Aydın, Ömer 119, 120, 324
Aydın, Ömer Faruk 204
Aydın, Sibel 341
Aydın, Sonay 45, 135, 182, 184, 185, 186, 187, 198, 202, 213, 214, 239, 573, 627
Aydın, Zeynep 258, 559, 572, 652
Aylanç, Nilüfer 536
Aylı, Mehmet Deniz 34, 67
Aytan, Hakan 466

B

Baba, Füsun 713
Babaoğlu, Ozan 705
Babatürk, Andelib 382
Badalov, Ilgar 212, 318
Bahar, Abdulkadir Yasir 527, 622
Bakan, Selim 431, 632, 678, 682, 684, 690, 691
Bakdık, Süleyman 416
Bakır, Barış 55, 606, 644
Bakırcı, Sinan 157
Baki, Gaye 162
Baklacı, Deniz 290
Bako, Derya 124
Balaban, Mehtap 434, 576, 589, 591, 634, 636, 685, 686, 709
Balas, Şener 659, 722
Balcı, Ali 61, 300, 420, 498, 499, 508, 523
Balcı, Cem 32
Balcı, Hüseyin 558, 573
Balcı, Numan Cem 88
Balcı, Pınar 202, 240, 258, 266, 371, 431, 559
Balcı, Şerife 558, 573
Balcı, Yüksel 226, 233, 235, 270, 321, 322
Balık, Ayşe Özlem 395, 443, 477, 537, 538, 539, 540, 609
Balkancı, Ferhun 385
Ballı, Hüseyin Tuğsan 77, 427, 528
Balsak, Serdar 130
Balyemez, Fikret 52
Balyemez, Uğurcan 271, 272, 561, 636, 639, 640, 642, 643, 646, 647
Bankaoğlu, Müjdat 38, 50, 648
Baran, Agah 508
Barça, Nurdan 572
Barış, Mustafa 402
Barış, Mustafa Mahmut 75, 202, 240
Barlas, Sezgi Burçin 88, 469, 472
Bas, Ahmet 154
Baş, Ahmet 678
Başak, Muzaffer 38, 50, 174, 327, 411, 588, 648
Başara, Işıl 61
Başdoğan, Miray 22
Başekim, Cihat Çınar 447
Baş, Hakan 320, 582
Batkı, Ozan 700
Battal, Bilal 271, 561, 566, 607, 608, 612, 616, 636, 639, 640, 642, 643, 646, 718
Batur, Abdulsamet 664
Batur, Abdussamet 110, 111, 138, 143, 188, 210, 266, 269, 417, 425, 498, 542, 552, 600, 624, 628, 630, 676
Batur, Abdusssamet 384
Batur, Halitcan 581, 719
Batur, Muhammed 676
Bavbek, Cengiz 27
Bayaroğulları, Hanifi 654
Baykara, Melis 390, 391
Baykara, Murat 101, 296, 527, 622, 714
Bayrak, Ahmet 662
Bayrak, Aylin Hasanefendioğlu 347, 362
Bayrak, İlkay Koray 514
Bayrak, Ömer 727
Bayraktarlı, Recep Yılmaz 579
Bayraktaroğlu, Selen 174, 219, 220, 281, 419, 421
Bayraktutan, Ümmügülsüm 60
Bayram, Ali 617
Bayram, Ersoy 593
Bayram, Gülşah 395, 443, 477, 537, 538, 539, 540, 609
Bayramoglu, Sibel 203
Bayramoğlu, Mert 418
Bayramoğlu, Sibel 489, 496, 506, 507, 595
Bayramoğlu, Zuhal 89, 467, 575, 699
Baysal, Begümhan 178, 623
Baytan, Birol 625
Becit, Necip 60
Bekci, Tümay 535, 558
Bekçi, Tümay 69, 204, 282
Bekiş, Recep 269
Bektaş, Ceyda Turan 391
Belet, Ümit 108, 591
Bengi, Göksel 222
Benna, Naima El 257
Besim, Hasan 83
Beşler, Muhammed Said 290, 323, 354, 423
Beton, Osman 253, 258, 277, 278
Beyazal, Fatma Çeliker 441
Beyazal, Mehmet 38, 53, 87, 441, 543, 568, 582, 671
Beytemür, Ozan 358, 359
Bıçakçı, Ünal 312
Biçen, Fuat 644
Biçer, Gülşah 602
Biçer, İsmet 317
Bilgen, Işıl 56, 164, 286, 446
Bilgici, Ayhan 69
Bilgici, Meltem Ceyhan 69, 94, 204, 294, 312, 330, 475, 495, 535, 598, 715
Bilgiç, Erkal Bilgiç 590
Bilgi, Esra 125, 205, 630
Bilgili, Çiğdem Özkara 129
Bilgili, Mustafa 51, 412, 556
Bilgin, Cem 47
Bilgin, Sabriye Sennur 481
Bilgin, Sabriye Şennur 657
Bilici, Aslan 720
Birancı, Aslı Irmak 442, 670
Birgi, Erdem 514
Biri, Suzan 596
Biri, Suzan Bahadır 705
Birişik, Yaşar 126, 139, 148, 168, 169, 669
Birkin, Tuğçe 400, 401
Birlik, Merih 75
Bişiren, Şükrü 524
Bora, Aydın 143, 210, 266, 269, 384, 417, 425, 498, 542, 600, 624, 628, 630, 664, 676
Boran, Mertay 699
Bortnyi, Mykola 484, 491, 497
Bostancı, Işıl Esen 201, 292
Boyacı, Fatıma Nurefşan 329
Bozdağ, Mustafa 591, 614
Bozgeyik, Zülkif 227, 232
Bozkaya, Halil 67, 173, 217, 381, 470, 611
Bozkurt, Ceyhun 494
Bozkurt, Emine 295
Bozkurt, Gülpembe 553
Bozkurt, Yalçın 533
Bozlar, Uğur 548, 605, 647, 655, 680, 689, 693, 702
Börcek, Pelin 479
Budak, Burcu 320, 478
Buğdaycı, Onur 62, 687
Bulur, Emine 22
Bulut, Eser 17, 645
Bulut, Gülay 269
Bulut, Güven 358
Bulut, H. Taner 139
Bulut, Mehmet Deniz 143, 210, 266, 269, 384, 417, 425, 498, 542, 600, 624, 628, 630, 664, 676
Bulut, Safiye Sanem Dereli 88, 706
Bulut, Sema 685
Burakgazi, Gülen 654, 663
Bükte, Yaşar 88, 444, 458, 660, 679
Bülbül, Erdoğan 136, 305
Bülbüloğlu, Ertan 179
Büyükkayhan, Derya 26
Büyükşireci, Mehmet 184, 202
Büyükterzi, Meral 487, 717

C

Canan, Arzu 484, 585
Canbaz, Büşra 308
Canbaz, Hakan 235
Canda, Aras Emre 269
Can, Fatma 286, 452
Cankurtaran, Tijen 183
Can, Mehmet Ali 188, 197, 220
Cansu, Ayşegül 17, 263, 264, 645
Can, Tuba Selçuk 129, 701
Cantürk, Melih 62
Can, Yusuf 77
Caymaz, İsmail 563, 659
Cebeci, Hakan 675, 702
Cengiz, Ali 100, 155, 156, 157, 158, 160, 161, 208, 214, 216, 223, 275, 276, 354, 355, 356, 357, 410, 416, 419, 485, 487, 488, 489
Cengiz, Arzu 356, 381
Ceren, Murat 225, 226
Ceyhan, Koray 21
Ceyhan, Muhammet 129
Ceylaner, Serdar 469
Ceylan, Naim 177, 219, 220, 281, 419, 421
Chang, Samuel 30
Chikhaoui, Nabil 265, 368
Chousein, Roukie 147, 400
Cılız, Deniz 322
Cimilli, Tan 203, 489, 496, 506, 507, 595
Conkbayır, Işık 373, 675, 703
Cortcu, Sümeyra 282, 538
Coşar, Uğur 727
Coşgun, Zeliha 585
Coşkun, Abdulhakim 486, 490, 492, 544, 649
Coşkun, Berna Uslu 553
Coşkun, Hüseyin 722
Coşkun, Mehmet 163, 306, 394, 418, 569, 570, 620, 700
Cömert, Melda 368
Cömert, Sinem 334, 335, 336, 338, 339, 341, 400
Cüce, Ferhat 434

Ç

Çaçan, Mehmet Akif 720
Çağlayangil, Serdar 345
Çağlı, Bekir 18, 379, 583, 682
Çakır, Aysun 614
Çakır, Banu 724
Çakır, Esra Deniz Papatya 19
Çakır, İsmet Miraç 199
Çakır, Mehmet Semih 391
Çakır, Özgür 527
Çakır, Volkan 513
Çalışkan, Emine 699
Çalışkan, Kenan 472
Çalışkan, Salim 71
Çaliker, Fatma Beyazal 671
Çallı, Cem 189, 414
Çamlıdağ, İlkay 89, 330, 475, 495, 558
Çapar, Ahmet Ergin 108
Çay, Ferdi 262
Çaylak, Halil 376, 501, 519, 545, 605
Çay, Nurdan 724
Çekiç, Bülent 616
Çelebi, Filiz 32
Çelebi, İrfan Soydan 38, 50, 553, 648, 650
Çelebi, Mehmet Mesut 62
Çelenk, Çetin 20
Çelenk, Erhan 449, 482
Çelik, Ahmet Orhan 149, 332, 390
Çelik, Aygen 708
Çelikbilek, Mehmet 20
Çelik, Burak 449
Çeliker, Fatma Beyazal 53, 87, 543, 568
Çelik, Hüseyin 136, 305
Çelikkanat, Serhat 272, 377, 605, 607
Çelik, Levent 626
Çelik, Yahya 18
Çelikyay, Fatih 466, 590
Çelikyay, Ruken Zekiye Yüksekkaya 466
Çeltikçi, Pınar 514
Çengel, Ferhat 129
Çetinçakmak, Mehmet Guli 19, 97
Çetiner, Mustafa 652
Çetin, Feray Altun 268
Çetin, Hatice Gül Hatipoğlu 323
Çetin, Hüseyin 709
Çetinkaya, Engin 153
Çetinkaya, Meral 178, 461
Çetinkaya, Merih 548

Çetinkaya, Nazım 600, 610, 653
Çetin, Mesut 329
Çetin, Nurcan 372
Çetinoğlu, Yusuf Kenan 218
Çevik, Erdem 434
Çevik, Halime 93, 563, 659
Çevikol, Can 328
Çınar, Celal 66, 67, 130, 164, 173, 217, 363, 381, 383, 470, 611
Çıracı, Saliha 486, 490, 492, 544, 649
Çıra, Kamil 484
Çıvgın, Esra 389, 396, 635, 673
Çicek, Bahattin 290
Çiçek, Ali Fuat 566
Çiçek, Rümeysa Yasemin 71
Çiftçi, Ercüment 557
Çildağ, Mehmet Burak 31, 521, 523
Çiledağ, Nazan 291, 292
Çilengir, Atilla Hikmet 218, 306, 661
Çimşit, Canan 72
Çimşit, Nuri Çagatay 72, 295
Çimşit, Nuri Çağatay 439
Çoban, Muhammet 51, 556
Çobanoğlu, Bengü Yaldız 162
Çolak, Cemil 59
Çolak, Edis 174, 175, 176
Çomak, Aylin 529
Çoruh, Ayşegül Gürsoy 230, 319, 333, 378, 463
Çoşkun, Hüseyin 515, 619, 675, 703
Çöven, İlker 56
Çubuk, Rahmi 580, 626, 708
Çubuk, Süleyman Metin 303

D

Dablan, Ali 328, 674
Dadalı, Yeliz 715
Dadaşov, Ali 377, 548
Dağgülli, Mansur 41
Dağıstan, Emine 585
Dağlar, Gül 574
Dağlar, Sibel 549, 556
Dağlı, Mustafa 457, 460, 584, 641, 648, 672
Dağ, Nurullah 22, 165
Dalayman, Deniz 28, 546
Dalgıç, Buket 705
Dalı, Meliha Akın 168
Danışman, Mehmet Çağrı 702
Darıcı, Eray 119, 329
Davutoğlu, Ebru Alıcı 509
Dayanır, Yelda Ozsunar 374
Dayanır, Yelda Özsunar 468
Dede, Fatma 428
Dediğidoğru, Anıl 229
Değirmenci, Bumin 390
Değirmenci, Tülin 133, 185
Delibalta, Semra 294
Delibaş, Deniz 712
Demir, Ali Aslan 467, 482, 575
Demir, Aylin Bican 658
Demirbaş, Burak 406
Demirci, Alper 392
Demirer, Zafer 405, 533
Demirkan, Tülin Hakan 115, 395, 443, 477, 537, 538, 539, 540, 609
Demirkapı, Suat 616, 693
Demirkol, Sümeyra 188
Demir, Melike 19
Demir, Mustafa Kemal 503
Demirörs, Hüseyin 570
Demirpolat, Gülen 136, 305
Demirpolat, Gülgün 361, 363
Demirtaş, Hakan 149, 303, 332, 390
Demir, Tevfik 300
Demirtürk, Fazlı 466
Demiryas, Süleyman 632
Demir, Yüksel 579, 589
Deniz, Muhammed Akif 96, 97
Deniz, Zelal Taş 96, 97
Derebek, Erkan 508
Derici, Zekai Serhan 572
Dervişoğlu, Elmire 557
Dicle, Oğuz 267
Dikici, Atilla Süleyman 431, 682, 684
Dikme, Gürcan 511
Dilek, Ahmet Alp 329
Dilek, Okan 141, 144, 494, 546
Dilli, Alper 562
Dirican, Ahmet 168
Doğanay, Selim 486, 490, 492, 544, 649
Doğan, Aysun Şanal 254
Doğan, Aytaç 20, 649
Doğan, Hamit 576
Doğan, Mehmet Sait 376, 379, 408, 437, 446, 578
Doğan, Metin 529
Doğan, Nurullah 297
Doğan, Serap 529, 601
Doğan, Sümeyra 376, 379, 408, 437, 446, 578
Doğru, Mücahit 211
Dokumacı, Dilek Şen 329
Dolgun, Alp 619
Dora, Babür 674
Dölek, Betül Akdal 572
Dönmez, Ayhan 368
Dönmez, Fuldem Yıldırım 479, 564, 565
Dönmez, Halil 687
Duce, Meltem Nass 321
Duman, Emrah 623
Duman, Enes 56
Duman, Fatma Didem 86, 360
Duman, İkram Eda 72
Dundar, Emine 716
Durak, Ahmet Candan 524, 530, 687
Durak, Merih Güray 371, 431
Duran, Hatun 123
Durdu, Murat 474
Durhan, Abdullah 133
Durhan, Gamze 133, 185, 186, 198, 213, 214
Durmaz, Fatma 111, 188, 498, 542, 552, 624, 628, 630
Durmaz, Hasan Ali 39, 67, 231, 372, 373, 515, 619
Durmaz, Mehmet Sedat 100, 155, 156, 157, 158, 160, 161, 208, 214, 216, 223, 275, 303, 354, 355, 356, 357, 410, 416, 419, 462, 485, 487, 488, 489, 622, 656, 669
Durmuş, Gül 696
Dursun, Memduh 467, 575, 699
Dursun, Menduh 482
Durum, Yasemin 725
Dusak, Abdurrahim 720
Duvarcı, Betül 619
Duygulu, Gökhan 35, 631
Duymuş, Mahmut 308, 727
Dündar, Gökçe 501
Dündar, Halit Ziya 297
Dündar, İlyas 110, 138, 188, 624, 664
Düzel, Burcu 317
Düzgün, Fatih 542

E

Ece, Bünyamin 45, 135, 184, 185, 573, 627
Eken, Meryem 598
Eker, Barış 130
Ekici, Kemal 529
Ekinci, Afra 530, 726
Ekinci, Gazanfer 142, 193, 294, 315, 508
Ekin, Elif Evrim 153, 154
Ekiz, Feza 644
Ekşili, Hasan Ali 332, 390
Eldeş, Tuba 441
Eldeş, Tugba 543
Eldeş, Tuğba 87, 568, 671
Elhan, Atilla Halil 21
Elmalı, Muzaffer 85, 294, 514, 538, 715
Elmas, Nevra 58, 76, 115, 191, 413, 421
Elverici, Eda 557, 572
Emir, Sevde Nur 458
Emlik, Dilek 103
Emre, Arif 179, 527, 622
Emre, Özcan 296
Emre, Sinan 98
Emre, Şenol 511
Er, Ali 71, 591, 614
Erarslan, Cenk 189
Erarslan, Yasin 151, 152, 581
Eraslan, Cenk 175, 176, 414
Eraslan, Önder 196
Erbay, Fatih 529
Erbay, Gürcan 472, 473
Erbey, Fatih 494
Ercan, Karabekir 228, 724
Erdem, Funda 104
Erdem, Gökmen Umut 234
Erdemir, Ahmet Gürkan 386
Erdem, Umut 38, 327, 362, 411
Erden, Ayşe 151, 567
Erden, Gül Ayşe 45, 230, 378, 478
Erden, İlhan 320, 582
Erdil, Hatice Filiz 201
Erdim, Çağrı 390, 391, 423
Erdoğan, Aysun 290, 635
Erdoğan, Cüneyt 118, 297
Erdoğan, Hasan 100, 155, 156, 157, 158, 160, 161, 208, 214, 216, 223, 228, 275, 276, 354, 355, 356, 357, 381, 410, 416, 419, 462, 485, 487, 488, 489, 688, 692, 697
Erdoğan, Nesrin 159, 188, 197, 220
Erdoğan, Nuri 42
Erdoğan, Seçil Telli 434
Erdoğmuş, Ercan 62
Eren, Abdulkadir 633
Eren, Mustafa 366
Eren, Serhan 709
Ergelen, Rabia 40, 310, 476, 478
Ergen, Fatma Bilge 183
Ergin, Tuncer 693
Ergun, Fatih 112
Ergun, Onur 34, 183, 196, 231, 254, 372, 373, 514, 659, 722, 723
Ergun, Şule Berk 254
Ergün, Elif 135, 185, 187, 239
Ergün, Fatih 331
Ergün, Mehtap Barç 612
Ergün, Onur 515, 619
Erkan, Emre 86, 207
Erkan, Merve 199
Erkasap, Serdar 716
Erkekel, Şehnaz Durmuş 228
Erkoç, Mehmet Fatih 501
Erkoç, Mustafa Fatih 20
Ermatov, Solijon 349
Ermiş, Veli 453, 583
Eroğlu, Orkun 232
Eroğlu, Yeşim 227, 232
Erok, Berrin 154
Erol, Cengiz 178, 434, 461, 588, 657
Erol, İlknur 474
Ersan, Işıl Kurultay 98
Erşen, Mehmet 298, 369, 566, 612, 683, 689
Ertan, Gülhan 633
Ertan, Yeşim 428
Ertekin, Ersen 388, 468, 653
Ertekin, Tolga 65
Ertilav, Esra 674
Ertuğ, Arif 366
Ertürk, Hakan 705
Ertürk, Şükrü Mehmet 38, 464, 648
Esen, Kaan 30, 141, 224, 233, 235, 270, 279, 285, 322
Esen, Özgür 144, 146, 147, 307, 400
Eser, Kaan 236
Eşbah, Onur 699
Evrimler, Şehnaz 712
Eyüpoğlu, İlker 1 7, 587

F

Faraşat, Mustafa 287
Fares, Salma 257
Fatihoğlu, Erdem 45, 135, 182, 184, 185, 186, 187, 198, 202, 213, 214
Fedakar, Recep 640
Ferahman, Sina 632
Fidan, Nurdan 512
Fitoz, Suat 124, 132

G

Garayeva, Vusale 99, 520
Gasanovi, Viliam 519, 595, 685
Gavas, Hilal 520
Gedikoğlu, Murat 366
Gelal, Mustafa Fazıl 394
Gelengeç, Öznur Funda 125, 630

Geleri, Duygu Baylam 428, 676, 677, 711, 716
Gemici, Ayşegül Akdoğan 229
Gençer, Gülay Sülü 393
Gençer, Nevzat Güneri 393
Genç, Gürkan 535
Gençhellaç, Hakan 376, 379, 408, 437, 446, 578, 583, 682
Genç, Özgür 347
Gençtürk, Zeynep Bıyıklı 45
Gezer, Naciye Sinem 61, 75, 202, 240, 258, 371, 523, 559
Gezer, Sinem Naciye 266, 326, 420
Girgin, Mustafa 314
Göçgün, Nurdan 704
Gökaslan, Çiğdem Özer 354, 390
Gökçe, Aysun 104
Gökçen, Kaan 501
Gökden, Yasemin 579
Gökharman, Fatma Dilek 45, 182, 239
Gökmen, İbrahim Erdem 634
Gök, Mustafa 381, 542, 598, 600
Gök, Özlem Vardar 612
Göktalay, Tuğba 287
Göktan, Cihan 168, 287
Göktay, Ahmet Yiğit 578
Gölbaşı, Abdurrahman 501, 519, 605, 621
Gör, Aslı Erzurumdağ 524, 530, 687
Görgülü, Feride Fatma 546
Görkem, Burcu Süreyya 649
Görkem, Süreyya Burcu 486, 490, 492, 544
Görmeli, Cemile Ayşe 59
Görmeli, Gökay 59
Görmez, Ayşegül 183, 335
Görücü, Yasin 366
Göya, Cemil 19, 41, 96, 299, 303
Gözel, Nevzat 115
Gramsch, Carolin 481
Guliyev, Umman 394, 553
Guluyev, Vusal 681, 698
Güçel, Senem Şentürk 29, 31, 36, 134, 710
Güçlü, Derya 699
Güdoğan, Esra Soyer 515
Gülcü, Aytaç 326, 578, 652
Güldoğan, Esra Soyer 104, 183, 196, 231, 722, 723
Gülek, Bozkurt 141, 144, 211, 276, 494, 546
Güler, Ezgi 58, 76, 191, 413
Güler, İbrahim 216, 702
Güleryüz, Handan 206, 256
Gülleroğlu, Başak 395, 443, 477, 537, 538, 539, 540, 609
Güllü, Derya 455, 456, 457, 459, 460, 584, 597, 672
Gülpınar, Başak 21, 230, 319, 378, 399, 402
Gülpınar, Fatih 414
Gül, Selim Barış 531
Gülseren, Yıldız 134, 178
Gülşen, Fatih 154
Gülşen, Hatice Gökçe 691, 704
Gülşen, Zuhal 432
Gültekin, Mehmet Ali 117, 531
Gültekin, Murat 529
Gültekin, Serap 159, 188, 197, 220
Gülüm, Elif Yasemin 99, 102, 107, 115, 128, 238
Gümeler, Ekim 262, 364, 406
Gümüş, Burçak 563, 659
Gümüş, Cesur 501
Gümüş, Hatice 608
Günaydın, Gülcin Durukan 454
Günbey, Hediye Pınar 330, 430, 436, 464, 475, 517
Gündoğdu, Hasan 400
Gündoğdu, Sadi 64, 79, 86, 207, 260
Gündoğmuş, Cemal Aydın 40, 315
Gündoğmuş, Ümit Naci 542
Gündüz, Muhammet 396
Gündüz, Yasemin 253
Güner, Necati Baturalp 578
Güner, Nurten Turan 203, 489, 496, 506, 595
Günertem, Gizem 124, 261
Güneş, Altan 70, 569, 651, 696
Güneş, Serra Özbal 183, 373, 550, 560, 562, 659, 723
Güneş, Tamer 649
Güney, Seray Kurt 681, 698
Güngör, Dilara 199, 263, 264
Güngören, Fatma Zeynep 588
Günsoy, Levend Mehmet 57
Günşar, Fulya 128
Gürdal, Canan 254
Gürdal, Sibel Özkan 211
Gürel, Safiye 585
Gürses, Mehmet Ali 24, 348, 450, 453
Gürses, Murat Serdar 640
Gürsoy, Ayşegül 399, 402
Gürz, Özlem 663
Güven, Alev 285
Güven, Emine Seda Güvendağ 17
Güvenir, Deniz 561, 680, 693
Güzelbey, Tevfik 71, 547, 548, 549, 550, 551, 553
Güzel, Hakan 504

H

Haberal, Kemal Murat 418, 479, 570, 599, 620
Haberal, Murat 565, 569
Habibi, Hatice Arıöz 71, 99, 509, 510, 511, 534, 622
Hacıfazlıoğlu, Çiğdem 455, 462, 467, 640
Hacıkurt, Kadir 118, 297, 347, 351, 352, 353
Hakyemez, Bahattin 47, 53, 66, 119, 120, 347, 352, 353, 658
Halaç, Hande Melike 256, 402, 536
Halefoğlu, Ahmet Mesrur 24, 588
Halıcıoğlu, Sıddıka 585
Haliloğlu, Mithat 569, 651, 696
Hamcan, Salih 298, 369, 377, 566, 612, 616, 636, 639, 642, 643, 646, 689, 693, 718
Hamidi, Cihad 19
Han, Ünsal 504
Harman, Mustafa 58, 76, 115, 191, 413, 421
Hasanov, Behruz 709
Hasbay, Ebru 42
Haşıloğlu, Zehra Işık 520
Hatiboğlu, Mustafa Aziz 49
Hattapoğlu, Salih 19
Havan, Ayşe 664
Havan, Nuri 664
Havıtçıoglu, Hasan 523
Havıtçıoğlu, Hasan 498
Havitcioğlu, Hasan 508
Hazırolan, Tuncay 152
Hazinedaroğlu, Mevlüt Mete 577, 585
Haznedaroğlu, Mevlüt Mete 409
Hekim, Elif 673
Hekimgil, Mine 368
Hekimoğlu, Azad 34, 67, 254
Hekimoğlu, Baki 34, 67, 104, 231, 254, 372, 373, 504, 514, 515, 550, 560, 562, 619, 659, 722
Hekimoğlu, Ömer Koray 599
Hekimsoy, İlhan 413, 414, 421
Hızlı, Şamil 640
Hocaoğlu, Elif 19, 229, 594
Hücümenoğlu, Sema 133

I-İ

Ikizceli, Turkan 691, 704
Ipek, Ali 434
İbiş, Cem 644
İçöz, Recep Gökhan 428
İdilman, İlkay S. 434, 576, 589, 591, 634, 636, 685, 686
İğci, Enis 618
İlik, İbrahim 188, 552, 600
İmamoğlu, Çetin 541, 662, 709
İmamoğlu, Fatma Gül 541, 686, 709
İmamoğlu, Hakan 529, 530, 601
İmanlı, Alakbar 693
İnal, Tolga 22, 64, 79, 86, 207, 260
İnanır, Nursel Türkmen 640
İnan, İbrahim 26, 29, 31, 36, 52, 78, 187, 532, 720
İnan, Kemal 683
İnan, Nagihan 534
İncedayı, Mehmet 280, 437
İnceesu, Lütfi 430
İnce, Leyla 201
İnce, Suat 188, 498, 552, 628
İncesu, Lütfi 436, 464, 517
İnci, Ercan 19, 77, 229, 593, 594
İnci, Mehmet Fatih 513
İnecikli, Mehmet Fatih 53, 87, 441, 543, 582, 671
İnecikli, Sibel Gök 53, 582
İpek, Ali 576, 589, 591, 634, 636, 685, 686
İpek, Kadriye 519
İsayeva, Leyla 144, 146, 147, 307, 400, 401
İsayev, Javid 696
İşgör, İrem 295
İşler, Ali 179
İyibozkurt, Cem 449

J

Jomardov, Rafail 164, 212, 217

K

Kabasakal, Yasemin 318
Kabay, Sibel Canbaz 652
Kacar, Mahmut 184
Kacimi, Omar 368
Kadıoğlu, Maksude Esra 87, 543, 568, 671
Kafadar, Cahit 279, 280, 437, 448, 504
Kahraman, Ahmet Nedim 602
Kahraman, Ayşegül Sağır 59
kahraman, Nahide T. 688
Kahriman, Güven 367
Kahveci, Servet 170, 171, 181, 398
Kahya, Berna 124
Kalaycı, Özlem Tuğçe 513
Kalaycı, Tuğçe Özlem 68
Kale, İlhami Taner 527, 622
Kalemci, Orhan 61
Kalın, Sevinç 99, 102, 115
Kalkan, Ender 230
Kalkan, Havva 103
Kandemirli, Sedat Giray 71
Kantarcı, Fatih 431
Kantarcı, Mecit 60, 109, 112
Kantarci, Fatih 629
Kaplan, Jeffrey 30
Kaplanoğlu, Hatice 253, 258, 277, 278
Kaplanoğlu, Veysel 455, 462, 467
Karaali, Kamil 674
Karaarslan, Ercan 27, 284, 289, 290
Karabacak, Ercan 302
Kara, Batuhan 506
Karabay, Nuri 402
Karabekmez, Leman Günbey 228
Karabıyık, Özgür 51, 65, 274, 412, 556, 617
Karabulut, Koray 122
Karacan, Alper 403, 404
Karacan, Keziban 403, 404
Kara, Cengiz 495, 598, 715
Karacif, Onur 560, 675
Karadeli, Elif 472, 473
Karademir, İbrahim 405, 533
Karademir, Suela 533
Kara, Engin 30, 279, 285
Karagöz, Ayşe Heves 719
Karagöz, Filiz 514
Karagöz, Yeşim 50, 648
Kara, Gün 101
Karagüzel, Fatih 458, 679
Karahacıoglu, Duygu 615
Karahan, Ökkes İbrahim 691
Karahan, Ökkeş İbrahim 704
Karahasanoğlu, Aylin 593, 595
Karahasanoğlu, Tayfun 290
Karakaş, Hakkı Muammer 471, 602
Karakaya, Afak Durur 178, 461, 588, 657
Karakaya, Jale 133
Karakelleoğlu, Cihat Atilla 392
Kara, Kemal 448
Karaköse, Serdar 634
Karakuş, Kayhan 441, 592
Karalök, Işık 472
Karaman, Bulent 605
Karaman, Bülent 271, 298, 377, 608, 655, 680
Karaman, Ergin 145, 221, 257, 282, 422, 554
Kara, Melih 400
Kara, Mustafa 149, 332, 390
Karaoğlanoğlu, Mustafa 589

Kara, Özgür 308
Kara, Simay 546
Kara, Simay Altan 28
Karasu, Rabia 362, 392, 394, 430
Karasu, Şebnem 218, 513, 661
Kara, Taylan 226, 321
Kara, Tolga 420
Karatoprak, Sinan 445
Karazincir, Sinem 314, 317
Karim, Mahwish 94
Karkucak, Murat 264
Karlı, Beyhan 62
Karluka, İsmail 528
Kartal, Aysun Çalışkan 45
Kartal, Ezgi 547
Kartal, İsmail 314, 654
Kartal, Merve Gulbiz 449
Kartal, Merve Gülbiz 606, 644, 699
Kartal, Yiğit Can 679, 706
Kavukçu, Gülgün 128, 212, 215, 344, 368, 421
Kaya, Ahmet 297, 527
Kayaalp, Asım 24, 348
Kaya, Cihan 396
Kayadibi, Yasemin 520
Kaya, Emre 29, 31, 36, 241
Kaya, Furkan 145, 221, 257
Kaya, Hakkı 253
Kaya, Handan 62, 687
Kayalı, Alperen 663
Kaya, Murat 610, 653
Kaya, Neslihan Gürcan 705
Kayan, Fatmanur 332
Kayan, Mustafa 149, 332
Kaya, Nüşabe 494
Kaya, Ömer 141, 144, 494, 546
Kayaselçuk, Fazilet 472, 473
Kaya, Serhat 109, 112
Kaygusuz, Hıdır 291, 292
Kayhan, Arda 71, 547, 548, 549, 550, 551, 553, 556
Kayhan, Ayşegül 43
Kaynak, Kamil 678
Kazcı, Ömer 627
Kebapçı, Mahmut 428, 429, 711, 716, 721
Kekilli, Ersoy 529
Keleş, Ayşenur 19
Keleş, Fatma Öztürk 663
Keleşoğlu, Kazım Serhan 702
Kenar, Gökçe 75
Keser, Gökhan 318
Keseroğlu, Kemal 231
Kesim, Çağrı 569, 599
Keskin, Nevin Köremezli 420
Keskin, Suat 43, 230, 465
Keskin, Zeynep 43, 230, 440, 465, 697
Keven, Ayşe 622
Khoubila, Nisrine 257
Kılar, Yıldız 616, 635
Kılıçarslan, Rukiye 434
Kılıç, Fahrettin 690
Kılıçkesmez, Nuri Özgür 390, 391, 681, 698
Kılıçoğlu, Zeynep Gamze 334, 335, 336, 338, 339, 341, 400
Kılınç, Rabia Mihriban 37
Kılın, Mehmet 604
Kırıcı, Ali 689, 693
Kırık, Ahmet 710, 720
Kırış, Adem 366
Kırkıl, Cüneyt 316
Kırlı, Serap 567
Kırnap, Nazlı Gülsoy 33
Kısbet, Tanju 423
Kıvrak, Hatice Yazar 230, 354, 440
Kıyak, Aysel 71
Kızıldağ, Betül 296, 714
Kiper, Demet 368
Kisbet, Tanju 390, 391
Kitapçı, Mehmet T. 57, 450
Kitiş, Ömer 189, 414, 421
Kocakaya, Derya 439
Kocaoğlu, Canan 218
Kocaoğlu, Murat 83, 638, 713
Koçakgöl, Deniz Öztürk 263, 645
Koç, Ali 51, 65, 274, 412, 556, 617
Koç, Ali Murat 144, 146, 147, 307, 400, 401
Koç, Ayşe Selcan 494
Koç, Gonca 486, 490, 492, 544
Koç, Koray 484
Koç, Mustafa 73, 95, 109, 113, 115, 122, 126, 139, 148, 168, 169, 172, 314, 522, 613
Koç, Pınar 612
Koçyiğit, Ali 145
Kolsal, Ebru 507
Koluçolak, Seda Erat 296
Koplay, Mustafa 675, 702
Korkmazer, Bora 409, 577, 585
Korkmaz, Fatime 230
Korkmaz, Hatice Ayça Ata 162
Korkmaz, Mehmet 66, 415, 452, 652, 712
Korkmaz, Orhan 556
Koruyucu, Melike Bedel 576, 636
Koşak, Seda 284
Koşar, Fehmi Serdar 409, 577, 585
Koşar, Pınar Nercis 45, 133, 135, 182, 184, 185, 187, 198, 202, 214, 239, 573, 627
Köksal, İsmail 529
Köksal, Nurhan 85
Köksal, Vildan 136, 305
Köksel, Yasemin 612
Köremezli, Nevin 61
Körez, Muslu Kazım 63
Köse, Mustafa 162
Köse, Neslihan 520, 545, 595, 685
Köseoğlu, Enver Necip 133, 186, 213, 239
Köseoğlu, İsa 518
Köseoğlu, Ömer Faruk Kutsi 521
Köse, Serdal Kenan 62
Kulalı, Fatma 444, 458
Kulalı, Şafak Fırat 444
Kula, Osman 119, 471
Kul, Musa 587
Kul, Sibel 587
Kum, Rauf Oğuzhan 290
Kural, Feride 599
Kuran, Şeyda Ülkü 707
Kurt, Aydın 514
Kurtcan, Serpil 49
Kurtdemir, Hüseyin 684, 690, 691
Kurt, Sefa 301
Kurt, Tuba 51
Kurtuluş, Esin 54
Kuruğoğlu, Sebuh 510
Kutlar, Gökhan 436
Kuzan, Taha Yusuf 273, 288, 294, 295, 439, 508, 555
Kuzu, Mehmet Ayhan 333
Küçükaydın, Mustafa 490, 492
Küçükay, Fahrettin 455, 456, 457, 459, 460, 648
Küçükodacı, Zafer 503
Küçüktüvek, Oğuzhan 138
Küreci, Hatice Demir 37
Küspeci, Mahmut 56
Kütük, Burak 529
Kütük, Serdar 486

L

Lambert, Jeffrey Rıchard 30
Lembarki, Ghizlane 257, 265, 368

M

Maharramova, Eltan 189, 191
Mahmutoğlu, Abdullah Soyda 650
Mahmutoğlu, Abdullah Soydan 50, 553, 648
Mahmutoğlu, Özdeş 50, 648
Makarchuk, Mykola 525
Makay, Özer 428
Mamedova, Dinara 322
Memiş, Emine Şebnem 520
Menzilcioğlu, Mehmet Sait 308, 727
Meriç, Kaan 334, 335, 336, 338, 339, 341
Mermi, Esra Ümmühan 512
Mete, Berna Dirim 306
Meteroğlu, Fatih 19
Metin, Nurgül 587
Metin, Nurgül Orhan 609
Metin, Yavuz 441, 582, 587, 609
Mezgitli, Ezgi 601
Mihmanlı, İsmail 431
Mikayili, Leyla 295
Mollamehmetoğlu, Hülya 401
Moussali, Nadia 257
Moustafa, Nadir 240, 493
Mungan, Uğur 536
Mutlu, Ayhan 469, 472
Mutlu, Eren 130, 177, 274
Mutlu, Hakan 279, 280, 302, 437, 504
Mutlu, Harun 153
Mutlu, Hasan Hüseyin 438

N

Nacar, Mehmet Can 466
Nalbant, Mustafa Orhan 594
Namdar, Yeşim 678, 682, 684, 690
Nart, Deniz 128
Nas, Ömer Fatih 53, 66, 118, 297, 347, 351, 352, 353, 625, 658
Naz, Fozıa 103
Neubauer, Bernd Andreas 481
Nevai, Emir Hüseyin 653
Numan, Firuzan 154
Nural, Mehmet Selim 89, 92, 558

O

Obuz, Funda 269, 301
Oguzman, Mehmet 711
Oğul, Hayri 60, 109, 112, 331
Oğur, Törel 201, 292, 707
Oğuz, Berna 569, 651, 696
Oğuz, Kader Karlı 70
Oğuz, Şükrü 199, 264
Okcu, Özlem Sezgin 446
Okçu, Özlem 164
Okçu, Özlem Sezgin 56, 286, 316, 452
Oktar, Suna Özhan 705
Oktay, Ayşenur 56, 164, 286, 446
Oktay, Cemil 328
Oktay, Deniz Gizem 325
Okumuşer, İrfan 712
Okutan, Mehmet Özerk 497
Olgun, Hatice Nur 206
Olt, Serdar 46
Omar, Kacimi 265
Omay, Burak 364, 569
Omelchenko, Oleksii 525
Onan, Hasan Bilen 77, 427, 528
Onat, Levent 469
Onay, Mehmet 45
Orak, Suat 106
Oran, İsmail 66, 67, 164, 381, 383
Orhan, Hikmet 149, 390
Orhan, Kaan 74
Orhan, Özge 170, 171, 181, 398
Ortan, Tuğçe 670
Oruç, Meltem 465
Oruk, Yunus Emre 388
Ovalı, Gülgün Yılmaz 542
Oyar, Orhan 163, 306, 661
Oysu, Aslıhan Semız 660
Oysu, Aslıhan Semiz 458, 679
Ozturk, Ersin 280

Ö

Öcal, İrfan 513
Öç, Yunus 347
Ökten, Rıza Sarper 311, 597
Ökten, Sarper 455, 456, 457, 459, 460
Ölçücüoğlu, Esin 459, 597
Ölçücüoğlu, Esin Ata 641, 648
Ölmezoğlu, Ali 394
Önal, Bülent 534
Önal, Canver 178, 187
Önal, Yılmaz 482, 644
Önbaş, Ömer 157
Öncel, Dilek 309
Öncü, Fatih 485, 488
Öncü, Mehmet 125, 205, 358, 359, 630
Önder, Hakan 316, 374
Önder, Semen 449
Öner, Özgür 208, 355, 381, 688
Öner, Vefa 356, 692

Öngen, Gökhan 313, 351, 352, 353, 625, 658
Öngen, Yasemin Denkboy 625
Önol, Suzan Deniz 579, 615
Örmeci, Tuğrul 74
Örs, Fatih 548, 647, 655, 680, 689, 693, 702
Özaksoy, Dinç 420
Özalper, Veysel 241
Özaşlamacı, Aysel 274
Öz, Ayşegüi 32
Öz, Ayşegül 469, 472
Özbalcı, Ersen Alp 83
Özbalcı, Gökhan Selçuk 558
Özbayrak, Mustafa 289
Özbek, Orhan 465
Özbek, Süha Süreyya 128, 215, 318, 344, 361, 363, 368, 421, 428
Özbilek, Özgür 484
Özbilgin, Mücahit 427
Öz, Büge Türkili 678
Özbülbül, Nilgün Işıksalan 455, 456, 457, 460
Özbülbül, Nilgün Işıksaln 459
Özcan, Ayşenur 724
Özcan, Güliz 565
Özcan, Müesser 37
Özcan, Nevzat 367
Özcan, Sima 660
Özcan, Ümit Aksoy 18
Özçağlayan, Ömer 211
Özçağlayan, Tuğba İlkem Kurtoğlu 211
Özdamarlar, Umut 503
Özdemir, Ayça 457, 584, 672
Özdemir, Burcu 439
Özdemir, Ensar 311
Özdemir, Fatma Ayça 597
Özdemir, Fatma Ayça Edis 311, 641, 648
Özdemir, Hanife 390, 681, 698
Özdemir, Hayrullah 106, 210
Özdemir, Hüseyin 536
Özdemir, Merve Şam 708
Özdemir, Mustafa 311, 457, 584, 597, 641, 648, 672
Özdemir, Necmettin 56
Özdemir, Nur Betül Ünal 580, 626, 708
Özdemir, Oğuzhan 441, 587, 609
Özdemir, Özgür 56
Özdemir, Özkan 707
Özdemir, Ramazan 59
Özdemir, Sezgi 62
Özdemir, Zeynep Maraş 59
Özden, Ahmet 296
Özden, İlgin 644
Özdikici, Mete 166
Özdil, Nihal Yetimoğlu 74
Özel, Ayşegül 509
Özel, Betül Duran 24, 588
Özel, Deniz 24, 374, 588
Özen, Alptuğ 639, 718
Özen, Özkan 25
Özen, Serkan 25
Özercan, Reşat 168
Özer, Çiğdem 423
Özer, Hamza 396
Özer, Murat Atabey 25
Özer, Özgür 480
Özer, Törehan 447
Özer, Tülay 35, 631
Özgen, Ahmet Gökhan 428
Özger, Harzem 289
Özgökçe, Mesut 210, 266, 269, 384, 417, 425, 498, 542, 600, 624, 628, 630, 664, 676
Özgül, Hakan Abdullah 282
Özgür, Anıl 30, 224, 233, 236
Özgür, Recep 62, 523, 725
Özgüven, Müveddet Banu Yılmaz 362
Özışık, Ozan 27
Özkaçmaz, Sercan 110, 111, 131, 137, 140, 143, 167, 209, 211, 237, 293, 412, 480
Özkan, Fuat 24, 374, 513
Özkanlı, Sıdıka Şeyma 36, 52, 78
Özkaragöz, Demet Başak 719
Özkavukcu, Esra 382
Özkaya, Güven 297
Özkılıç, Mehmet Fatih 667
Özkısacık, Sezen 468
Özkök, Serçin 720
Özkurt, Hüseyin 194, 327, 411, 464
Özmen, Evrim 174, 327
Özmen, Mahir Mehmet 435
Özmen, Zafer 180, 192
Özpar, Rıfat 313, 351, 353
Özsan, Nazan 368
Özsoy, Arzu 557, 572, 574
Öztekin, Pelin Seher 133, 185, 186, 198, 213, 214
Öztoprak, Bilge 595
Öztoprak, İbrahim 424, 532
Öztürk, Egemen 419
Öztürk, Emine 504
Öztürk, Enis 489, 496, 507
Öztürker, Coşkun 241
Öztürk, Ersin 279, 437, 504
Öztürk, Esin Kurtuluş 426, 428, 429, 436, 439, 563, 721
Öztürk, Esra Soylu 47, 118, 347
Öztürk, Gülyüz 494
Öztürk, Kerem 47, 118
Öztürk, Mehmet 22, 123, 127, 165, 181, 445
Öztürk, Mehmet Halil 283
Öztürk, Mesut 517, 558
Öztürk, Özge 564, 570
Öztürk, Pelin 67, 470
Öztürk, Pırıl Erbay 536
Öztürk, Saffet 426, 428, 429, 436, 439, 563, 677, 721
Öztürk, Veli Süha 31, 388, 598
Özyer, Umut Eşref 407
Özyürek, Hamit 204

P

Paksoy, Yahya 675
Palabıyık, Figen 19, 77, 506
Pallukçu, Hüsnü 128
Parıldar, Mustafa 67, 173, 470, 611
Parlak, Ayşe Eda 612
Parlak, İzzet Selçuk 635, 673
Parlak, Müfit 47, 351
Parmaksız, Aydın 22
Parpar, Tuna 512
Pashapoor, Sanaz 333
Pedram, Mehran 115
Pekçevik, Yeliz 108, 200, 442, 662, 670
Peker, Ahmet 240, 498, 499, 523, 572, 618
Peker, Elif 21, 320, 582
Peköz, Burçak Çakır 472, 473, 474
Pınar, Hüseyin Ulaş 56
Pınar, Şehide Çağla 225
Pirimoğlu, Berhan 112
Poker, Ahmet 696
Polat, Gökhan 109, 112, 114
Polat, Muhammed Ali 677
Polat, Muhammet Ali 365
Polattaş, Perihan 389, 673
Polat, Yasemin 629
Polat, Yasemin Durum 303
Posacıoğlu, Hakan 173, 470, 611
Poyanlı, Arzu 55
Poyraz, Ahmet Kürşad 73

Q

Quessar, Asmaa 257
Quliyeva, Aynur 218

R

Rahatlı, Feride Kural 33, 479, 564, 565, 569
Rakıcı, Sema Yılmaz 582
Ramadan, Saime 588
Ramadan, Selma Uysal 455, 462, 467, 640
Ramazan, Abdullah 273, 555
Reşorlu, Mustafa 536
Rıfkı, Didem 50, 648
Rogozhyn, Volodymyr 525
Rozhkova, Zinayida 525

S

Sabet, Soheil 40
Sade, Recep 60, 109, 112, 114, 331
Sağıt, Mustafa 367
Sağlam, Dilek 294, 312, 330, 430, 464, 475, 495, 517, 598
Sağlam, Muzaffer 302
Sağlık, Semih 529
Sakarya, Seçil 296
Sakçı, Zakir 660
Salihoğlu, Murat 302
Salmaslıoğlu, Artur 699
Salmaslıoğlu, Artür 55
Saltık, Levent 99
Samadov, Parviz 40, 315
Samancı, Cesur 534, 632
Samanci, Cesur 629
Sancak, Seda 78
Sanhal, Ebru Özan 22, 64, 79, 86, 207, 260
Sarı, Ahmet 520
Sarıca, Mehmet Akif 296, 714
Sarı, İrem 443
Sarıkaya, Yasin 450
Sarıoğlu, Fatma Ceren 108, 200, 309, 442
Sarıoğlu, Orkun 200, 326, 420, 508
Sarıoğlu, Sülen 269
Sarı, Sebahattin 640
Sarı, Zeynep Şahyazıcı 404, 408
Sarp, Ali Fırat 394, 412, 480, 700
Sasani, Hadi 83, 119, 329, 469
Sasani, Mehdi 329
Savaş, Recep 219, 220, 419, 421
Savaş, Yıldıray 691, 704
Savranlar, Ahmet 65, 556, 617
Savur, Adem 543
Saygın, Hasan 448
Sayır, Fuat 498
Sayıt, Aslı Tanrıvermiş 20, 85, 514, 538
Saylam, Güleser 231
Seçil, Mustafa 222, 267, 300, 340, 427, 536, 572, 652
Seçkin, Erdi 218, 252, 656, 657, 669, 692
Seher, Nusret 675
Sekin, Yahya 405
Seki, Umut 74
Selçuk, Hatem Hakan 507
Selçuk, Mehmet 608
Selçuk, Mustafa Bekir 69, 204
Semerci, Seda Yılmaz 548
Semiz-Oysu, Aslıhan 444
Serhatlıoğlu, İhsan 115
Serhatlıoğlu, Selami 109, 115, 126, 522, 613
Serindere, Mehmet 608, 702
Serin, Halil İbrahim 20, 486, 490, 492, 544
Serinsöz, Serdar 673
Sertkaya, Mehmet 179, 527, 622, 713
Server, Sadik 32
Seven, Derya 424, 518, 519, 520, 545, 605, 621
Seven, Erbil 676
Sever, Ahmet 76, 413
Sever, Ali Rıza 195, 234, 350, 558, 573
Sever, Nurten 203
Seyfettin, Ayça 317
Seyithanoğlu, Hakan 49
Sezer, Atakan 453
Sezgin, Gülten 163, 375
Shapovalova, Victoriya 481, 484, 491, 497
Sharbeshaev, Ruslan 31
Sharmazanova, Olena 481, 484, 491, 497
Sharshebaev, Ruslan 29, 36, 720
Sığınak, Işık Şenkaya 313
Sığırcı, Ahmet 22, 165, 445, 451
Siham, Cherkaoui 257
Sindel, Timur 622
Sirolu, Sabri 629
Sivri, Mesut 675
Sivrioğlu, Ali Kemal 241
Sivri, Serkan 324
Solak, Evşen Polattaş 24, 57, 348, 450, 453
Soudmand, Arash 33, 479, 569, 620
Soydan, Levent 338, 339
Soydemir, Efe 62
Soyder, Aykut 725
Soylu, Ali Rıza 682
Soylu, Ayşegül İdil 90, 91, 282, 283
Soylu, Büşra 376, 520, 545, 595, 621
Söker, Gokhan 494
Söker, Gökhan 43, 141, 144, 546

Sönmez, Güner 279, 302, 448, 504
Söylemez, Umut Perçem Orhan 171
Sözel, Hasan 665, 666, 667, 668
Sözel, Yıldız Kılar 665, 666, 667, 668
Subaşı, Irmak Durur 703
Süleyman, Şakir 645
Sümer, Fatih 308
Sürer, Süleyman 253

Ş

Şafak, Kadihan Yalçın 443
Şahan, Mehmet Hamdi 604
Şahin, Burcu 291, 292
Şahin, Can 470
Şahin, Cennet 347
Şahin, Gülden 150
Şahin, Hilal 108, 200, 442, 662, 670
Şahin, Hülya 687
Şahin, Nevin 191, 343, 344
Şahin, Safa 592
Şahin, Serap Baydur 568
Şahin, Tolga Tevfik 435
Şalvarlı, Şafak 57
Şanal, Bekir 66, 297, 415, 452, 652, 712
Şanlı, Ahmet Necati 713
Şanlı, Aydın 202
Şanlı, Deniz Esin Tekcan 520, 713
Şanverdi, Ş. Eser 24, 57, 348, 450, 453
Şaylısoy, Suzan 44, 86, 304, 426
Şehit, Canan 263
Şeker, Aşkın 315
Şeker, Emrah 360
Şeker, Mehmet 178, 434, 461, 588, 657
Şen, Ebru 430
Şener, Kürşat 563
Şener, Özgür Kürşat 659
Şener, Rıfat Nuri 175, 176
Şener, Zeyneb Yüceler 366
Şengöz, Tuba 708
Şenol, Serkan 524, 529, 530, 601, 687
Şenol, Utku 328
Şensoy, Sema Gülnar 475
Şentürk, Şenol 38
Şenyüz, Osman Faruk 511
Şimşek, Feyza 62
Şimşek, Mehmet Masum 334, 335, 336, 338, 339, 341, 400
Şimşek, Muhammet Kursat 572
Şimşek, Muhammet Kürşat 498, 499
Şimşir, Begüm Demirler 67
Şirik, Mehmet 46
Şirolu, Sabri 431
Şirvancı, Mustafa 469, 472
Şukun, Abdullah 666

T

Tabakcı, Ömer Naci 174, 194, 464
Tabakçı, Ömer Naci 50
Tahtabaşı, Mehmet 50, 174, 194, 464
Tamsel, İpek 130, 274, 343
Tamsel, Sadık 107, 128, 215, 344, 361, 363, 368, 421
Tandoğan, Reha 24, 348
Tanık, Canan 392, 394, 430
Tanrıverdi, Burak 145, 221, 257
Tanrıverdi, Özgür 37
Tanrıvermiş, Aslı Sayıt 598
Tan, Sinan 513
Tanyeri, Ahmet 31, 62, 725
Taşar, Mustafa 271, 298, 369, 548, 640, 646, 683, 689, 702
Taşdemir, Zeki 358
Taşkent, İsmail 172
Taşkın, Füsun 31, 62, 523, 725
Taşkın, Said Buğra 62
Taşlıçay, Ceylan 398
Taştekin, Ebru 453
Tatar, İdil Güneş 34, 514
Tatar, Tolga 514
Tatlı, Ayşe Füsun 263
Tavaslı, Birnur 659
Tavaslı, Birnur Yılmaz 563
Taydaş, Onur 151, 152, 195, 234, 262, 364, 385, 386, 406, 450, 581
Tayfun, Fatma 303
Tekataş, Aslan 18
Tekcan, Demet 535
Tek, Cihat 202, 573, 627
Tekeli, Hakan 302
Tekerek, Serhat 274
Tekin, Ali Fuat 218, 252, 669
Tekin, Berna 574
Tekin, Fatih 128
Telli, Engin 62
Temel, Gülen Safiye 316
Temelli, Öztun 529
Temel, Safiye Gülen 374
Tepebaşı, Gül 26
Tepe, Murat 86, 304, 360, 365, 500, 677
Tercan, Fahri 554
Terzibaşıoğlu, A. Ege 205
Terzi, Rabia 35
Terzi, Yüksel 538
Tezcan, Derya Güllü 641
Tezel, Ahmet 682
Thomas, Gülten 193
Tiftik, Mehmet 115, 190, 285, 336, 395, 443, 477, 537, 538, 539, 540, 609
Tiken, Ramazan 662
Timurkaynak, Özgür 18
Titiz, Mesut İzzet 400
Tizro, Arastu 67, 164, 173, 217, 383, 611
Tobcu, Eren 586
Tokgöz, Özlem 603, 616, 635, 665, 666, 667, 668
Toklu, Emrah 351, 352, 353
Tokmak, Turgut Tursem 715
Tok, Sermin 224, 225, 233, 235, 236, 270, 321, 322
Tola, Muharrem 311, 641, 648
Tolu, İsmet 43, 155, 156, 157, 160, 214, 216, 228, 275, 276, 419, 462, 487, 489
Tomak, Leman 69, 204, 294, 535, 715
Tombuloğlu, Murat 368
Topal, Uğur 313
Topal, Ümmihan 550
Topcuoğlu, Elif Dilara 695, 700
Topcuoğlu, Osman Melih 183, 695, 700
Topçuoğlu, Osman Melih 462, 467
Toprak, Canan Akgün 483
Toprak, Hüseyin 49
Toprak, Uğur 290, 322, 323, 354, 423
Toslak, İclal Erdem 612
Tosun, Alptekin 25
Tosun, Özgür 218, 306
Touil, Najwa 265, 368
Törüner, Murat 45
Trabzonlu, Levent 526
Trabzonlu, Tuğçe Ağırlar 397, 526
Tubbs, R. Shane 374
Tuğcu, Volkan 77
Tuna, Burçin 498, 508, 536
Tunacı, Atadan 606
Tuna, Kemal Çağlar 240, 266, 267, 300, 301, 340, 371, 427, 431, 618
Tunca, Berivan 432
Tuncel, Pınar 372, 373, 550, 619
Tuncel, Sedat Alpaslan 18, 408, 578, 583, 682
Tunçbilek, Nermin 62, 453, 583
Tunçyürek, Özüm 374, 388, 468
Tuney, Davut 40
Turan, Arzu 87
Turan, Aynur 34, 67
Turan, İlker 128
Turan, Yaşar 20
Turgut, Eser 20
Turgut, Mehmet 374
Turmak, Mehmet 480
Turnaoğlu, Hale 33, 564, 570, 599, 620
Tutar, Onur 691
Tülüce, Selcan Yakar 661
Tümer, Naim Boran 389
Tümer, Tuğba 321
Tüney, Davut 310
Türkay, Rüştü 77, 593, 594
Türk, Ensar 552
Türkkahraman, Nahide 656, 669
Türkmenoğlu, Tuğba Taşkın 372
Türk, O. Ensar 138, 552
Türkoğlu, Mehmet Erhan 196
Türkoğlu, Özlem 438
Türkoğlu, Saim 188, 552
Türköz, Erdem 57
Türköz, Mustafa Erdem 24, 348, 450
Türk, Sevcan 76, 164, 215, 219, 220, 274
Türkyılmaz, Deniz 464
Tütüncüler, Filiz 437
Tüzün, Meriç Özdemir 183

U

Ucak, Ramazan 394
Uçak, Ramazan 392, 430
Uçar, Ayşe Kalyoncu 71, 509, 510, 534
Uçar, Elif Ayşe 659
Uçar, Tayfun 382
Ufuk, Furkan 387, 396
Uğurel, Mehmet Şahin 272, 377, 605, 643, 647, 689, 693
Uğurlar, Özge Yapıcı 376, 379, 408, 437, 446, 578
Uğur, Sultan 198
Uluç, Engin 375
Uluç, Kader Şebnem 276
Uluç, Muhsin Engin 218, 306, 700
Ulukuş, Emine Çağnur 202
Ulusoy, Onur Levent 469, 472
Ulus, Sıla 18, 27, 284, 289, 345
Ulus, Yasemin 69, 204
Ulutabanca, Halil 524, 687
Umay, Ayhan 170, 171, 181, 398
Umul, Ayşe 149, 332
Umurzakov, Abdujalil 349
Unlü, Mehmet Ercüment 453
Uppoor, Ravi 94
Urfalı, Furkan Ertürk 409, 577, 585
Ur, Koray 61
Uslu, Ali Uğur 405
Uslu, Nihal 33
Ustabasioglu, Fethi Emre 629
Ustabaşıoğlu, Fethi Emre 632
Utangaç, Mazhar 41
Uysal, Ahmet 241, 242, 243, 244, 245, 247, 248, 250, 259, 305
Uysal, Ender 174, 194, 327, 411, 464
Uysal, Fatma 241, 242, 243, 244, 245, 246, 247, 248, 249, 250, 251, 259, 305, 483
Uysal, İbrahim 327, 411
Uysal, Tuba Kurt 412
Uzkeser, Mustafa 60
Uzun, Avşar 358
Uzun, Çağlar 21, 62, 230, 319, 378, 399, 402, 516
Uzun, Hakkı 582
Uzunkaya, Fatih 90, 91, 121, 282, 283
Uzunlulu, Nail 71, 549, 550, 551, 553

Ü

Ülger, Zekeriya 308
Ünalan, Bülent 32
Ünal, Ekrem 490
Ünal, Ömer Faruk 449, 606, 644
Ünal, Özkan 724
Ünal, Sena 45, 582
Ünel, Sacide Yekta 443
Ünlü, Ayşe Gülden Diniz 309
Ünlü, Elif Nisa 157, 699
Ünlü, Havva Akmaz 115, 190, 285, 336, 337, 395, 443, 477, 537, 538, 539, 540, 609
Ünlü, Mehmet Ercüment 18, 408, 583, 682
Ünsal, Alparslan 31, 523, 600, 610
Ünüvar, Tolga 374
Ünverdi, Hatice 133
Üre, Emel 71, 520
Üstüner, Evren 21, 62
Üzümcügil, Akın 70

V

Vanlı, Ersin 588
Vardar, Baran Umut 652
Varlık, Candan 205
Veske, Mehmet 673
Vicdan, Halit 101, 179
Vurdem, Ümit Erkan 51, 65, 412, 556, 617

Y

Yağcı, Buket 603, 616, 635, 665
Yağdıran, Burak 724
Yağmur, Jülide 59
Yakut, Başak Doğanavşargil 191
Yakut, Zeynep İlerisoy 228
Yalçınkaya, İhsan 550
Yalçınöz, Kürşad 181
Yalçınöz, Kürşat 398
Yalçın, Şule 651
Yalnız, Ahmet 345, 397, 398, 447, 534, 557
Yalnız, Ceren 334, 335, 336, 338, 339, 341, 400
Yalnız, Elif Salman 345, 397, 398, 447, 534, 557
Yanarateş, Gurbet 224, 225, 226, 236, 270, 322
Yanık, Bahar 136, 305
Yanmaz, Rasim 654
Yaprak, Mustafa 527
Yardımcı, Aytül Hande 391, 648, 698
Yardımcı, Engin Uğur 394
Yardımcıoğlu, İsmail 471
Yardımcı, Samet 40
Yargıç, Fatma 125, 630
Yaşar, Sevim Aslan 547
Yaşar, Yunus 444
Yavaşoğlu, Neşe 514
Yavuz, Alparslan 664
Yavuz, Alpaslan 143, 210, 266, 269, 384, 417, 425, 498, 542, 552, 600, 624, 628, 630, 676
Yavuz, Berna 707
Yavuz, Ekrem 449
Yavuz, Özlem Özkale 620
Yavuz, Sevgi 71
Yazgan, Çisel 435, 505
Yekeler, Ensar 89
Yener, Serkan 536
Yeniay, Levent 446
Yeral, Hakan 317
Yerli, Emel 301
Yerli, Hasan 98, 380
Yeşildağ, Mihrican 43
Yeşilkaya, Yakup 405
Yetkin, Duygu İmre 350
Yetkiner, Mehmet 715
Yetkin, Gürkan 394
Yıkılmaz, Ali 26, 720
Yıldırım, Adem 139
Yıldırım, Asıf 36
Yıldırım, Aşır 117
Yıldırım, Bayram 534
Yıldırım, Cihat 629
Yıldırım, Erkan 56
Yıldırım, Halil 117, 531
Yıldırım, Hanefi 172
Yıldırım, Hatice 548, 550, 551, 556
Yıldırım, İsmail Okan 529
Yıldırım, Meltem 434, 591
Yıldırım, Mustafa 527
Yıldırım, Onur 690, 691
Yıldırım, Tülin 337
Yıldırım, Zeynep Baysal 720
Yıldız, Adalet Elçin 115, 132, 190, 285, 336, 337
Yıldız, Altan 279, 285
Yıldız, Bülent 424, 532, 605
Yıldız, Elçin 395, 443, 477, 537, 538, 539
Yıldız, Hülya Kurtul 153, 154
Yıldız, Mahmut 126
Yılmaz, Arda 30
Yılmaz, Behice Kaniye 701
Yılmaz, Birnur 93
Yılmaz, Cem 56
Yılmaz, Cengiz 43, 141, 144, 276, 494, 546
Yılmaz, Dilek 512
Yılmaz, Erdem 18, 376, 453, 583, 682
Yılmaz, Feyza 404, 408
Yılmaz, Funda 128
Yılmaz, Gökhan 424, 501, 518, 519, 520, 532, 605, 621
Yılmaz, Gülay Can 495, 598, 715
Yılmaz, Güldal 705
Yılmaz, Güliz 638, 713
Yılmaz, İnci Türkan 206, 256
Yılmaz, Kerim Bora 722
Yılmaz, Mehmet 577, 585
Yılmaz, Mehmet Birhan 253
Yılmaz, Mustafa 428
Yılmaz, Onur 38
Yılmaz, Ravza 606, 644, 699
Yılmaz, Sevda 626
Yılmaz, Sezai 22
Yılmaz, Şükriye 115, 190, 285, 336, 337, 395, 443, 477, 537, 538, 539, 540, 609
Yılmaz, Yunus Keser 20
Yılmaz, Zahide 35
Yiğit, Hasan 182, 187, 573, 627
Yinanç, Mehmet Ali 64, 260
Yokuş, Adem 106
Yurdakul, Mehmet 311, 457
Yurtsever, Çağrı 448
Yurttutan, Nursel 296, 714
Yüce, İhsan 114
Yücel, Ahmet Fikret 609
Yücel, Cem 705
Yücel, Gülşen 147, 400, 401
Yücel, Mehmet 415
Yücel, Serap 294, 430, 436, 715
Yücesoy, Cüneyt 504, 703
Yüce, Tuncay 382
Yücetürk, Aydın 546
Yüksek, Hasan Hüsnü 224, 225, 233
Yüksekkaya, Mehmet 466
Yüksekkaya, Ruken 590
Yüksel, Mürvet 58
Yürüker, Saim Savaş 89, 92
Yüzkan, Sabahattin 130, 274, 281

Z

Zekioğlu, Osman 446
Zeydanlı, Tolga 197
Zirek, Sarhun 226, 236, 279
Zobacı, Ethem 512
Zorba, Orhan Ünal 582

WE MAKE SMART X-RAY SOLUTIONS XRS RIGHT FOR TODAY, READY FOR TOMORROW.

Görüntüleme teknolojisinin geleceğine giden en iyi yolda yerinizi alın!

Carestream, günümüzde radyografide başı çeken X-ray görüntüleme uygulamalarının arkasındaki itici güçtür. Bütçenize, ortamınıza ve iş akışınıza uygun kusursuz görüntüleme hizmetleri sunuyor, bu esnada sizi gereksiz yere yormuyoruz.

Peki ya sonrasında? Yeni gelişmelere sorunsuzca uyum sağlayabildiğimiz ölçeklendirilebilir tasarımımıza teknolojiden geri kalma korkusu yaşamaksızın güvenebilirsiniz. Şu anda hangi X-ray görüntüleme teknolojisini kullanıyor olursanız olun, sizi bir sonraki seviyeye taşımak için filmden bilgisayarlı radyografiye, bilgisayarlı radyografiden dijital radyografiye ve dijital sistemlerinizde süregelen yükseltmelerde size en iyi yolu sunuyoruz. En güzeli de var olan yatırımınızı hep güçlendirecek olmanız.

XRS. Smart X-Ray Solutions.

Bugün için doğru seçim, gelecek için de hazır!



carestream.com

Carestream

© 2014 Carestream Health. All rights reserved.